Ueber die Therapie der Conjunctivitis granulosa : mit besonderer Berücksichtigung der in den Provinzen Ost- und Westpreussen herrschenden Krankheitsformen / von Hermann Kuhnt.

Contributors

Kuhnt, Hermann.
Ophthalmological Society of the United Kingdom. Library
University College, London. Library Services

Publication/Creation

Jena : Gustav Fischer, 1897.

Persistent URL

https://wellcomecollection.org/works/nahvcu86

Provider

University College London

License and attribution

This material has been provided by This material has been provided by UCL Library Services. The original may be consulted at UCL (University College London) where the originals may be consulted.
This work has been identified as being free of known restrictions under copyright law, including all related and neighbouring rights and is being made available under the Creative Commons, Public Domain Mark.

You can copy, modify, distribute and perform the work, even for commercial purposes, without asking permission.

wellcome collection

Wellcome Collection
183 Euston Road
London NW1 2BE UK
T +44 (0)20 7611 8722
E library@wellcomecollection.org
https://wellcomecollection.org

(4)

Ueber die Therapie der Conjunctivitis granulosa,

mit besonderer Berücksichtigung der in den Provinzen Ost- und Westpreussen herrschenden Krankheitsformen.

Von

Dr. med. **Hermann Kuhnt,**

Geh. Medizinal-Rat, ord. Professor d. Augenheilkunde u. Direktor der Königlichen Universitätsaugenklinik in Königsberg i. Pr.

Bei dem erhöhten Interesse, welches in neuester Zeit dem Wesen und der Bekämpfung der Volksseuchen zugewandt wird, kann es nicht wunder nehmen, dass auch die Granulose in den Vordergrund ärztlicher Betrachtungen gerückt ist. In einzelnen Teilen der preussischen Monarchie, speciell in den Provinzen Ost- und Westpreussen stellt dieselbe nicht mehr eine nur häufig vorkommende Erkrankung, sondern direkt eine Landeskalamität, eine Seuche in des Wortes schlimmster Bedeutung dar. Die Gefahr der Ausdehnung, der Ueberschwemmung immer weiterer Landesstriche ist im Hinblick auf die unzweifelhafte Kontagiosität der Krankheit nicht minder als im Hinblick auf die lebhafte Fluktuation und Bewegung der Bevölkerung innerhalb unseres Vaterlandes zu einer unmittelbaren geworden. Alle einsichtigen Faktoren sind denn auch zu der Ueberzeugung gekommen, dass es im Interesse der Allgemeinheit höchste Zeit sein dürfte, einen Wall gegen das Weiterumsichgreifen der Erkrankung aufzurichten.

Angesichts dieser Thatsache muss die Frage nach einer wirksamen Bekämpfung des Leidens, das durch seine schlimmen Folgezustände an dem Augapfel, an der Bindehaut und an den Lidern von jeher zu einer der gefürchtetsten Geisseln für die Befallenen gestempelt worden ist, in den Brennpunkt des Interesses, zumal der Augenärzte treten. Hierdurch erwächst unseres Erachtens für jeden Praktiker, der über ein grösseres Krankenmaterial verfügt, geradezu die Pflicht, offen und

1643936

ehrlich seine diesbezüglichen Erfahrungen mitzuteilen. Denn allein auf diesem Wege wird sich vielleicht nach und nach eine Klärung der zur Zeit leider noch so überaus divergenten therapeutischen Anschauungen und eine annähernde Uebereinstimmung im Vorgehen erzielen lassen.

Ehe ich indess auf die Besprechung der Behandlungsarten eingehe, erscheint es mir unerlässlich, einige kurze Bemerkungen allgemeiner Art über das Wesen und Vorkommen der Erkrankung vorauszuschicken.

Trotz aller vorgebrachten Bedenken halte ich die von Saemisch so warm empfohlene Bezeichnung „Conjunctivitis granulosa" für die passendste und am meisten entsprechende. Mit dem Namen Trachoma wird das Wesen des Prozesses nicht genügend gekennzeichnet, noch weniger mit den Synonymen: Conjunctivitis contagiosa, aegyptiaca, bellica, militaris, purulenta, chronische Blennorrhöe u. s. w.

Die Erkrankung kann unter ausserordentlich heftigen Erscheinungen auftreten oder ganz allmählich, ohne dass der Befallene selbst etwas davon merkt, zur Entwickelung gelangen. Wir müssen demgemäss eine Conjunctivitis granulosa acuta von einer chronica unterscheiden. Die gewöhnliche Art ist die letztere.

Der Charakter der chronischen Granulose wird durch das Aufsprossen solider, rundlicher Gebilde, Granula, im Gewebe der entzündlich veränderten Bindehaut der Augenlider gekennzeichnet. Die Grösse, Menge und Lokalisation der Granula oder Körner wird für den Verlauf und den endlichen Ausgang bestimmend. Während die Erfahrung gelehrt hat, dass wenige, nicht zu grosse und vereinzelt stehende Körner für den Zustand der Schleimhaut belanglos bleiben können, sehen wir andererseits, dass die massenhafte Entwickelung zu einem allmählichen Zugrundegehen des Gewebes zu führen vermag. Die Granula an sich sind als Neubildungen aufzufassen, verursacht durch das Eindringen bestimmter kleinster Lebewesen, deren Wesen und Specifität aber noch nicht einwandfrei festgestellt ist. Die entzündlichen Veränderungen der umgebenden Conjunctiva dürften als Reaktion des Gewebes gegen die Eindringlinge anzusehen sein. Sie gestalten sich je nach der Eigenart des Individuums, der Zahl und Qualität der erregenden Momente sehr verschieden. Bald beobachten wir eine einfache Hyperämie oder seröse Durchtränkung, bald eine wirkliche Tumescenz mit mehr weniger deutlichem Hervortreten der präexistierenden Papillen, bald eine allgemeine diffuse schwere Infiltration.

Michel fasst die Granula auf Grund pathologisch-anatomischer Untersuchungen mit gleichzeitiger Berücksichtigung des normalen Verhaltens der Bindehaut als Lymphome auf. Denn es handle sich nicht allein um eine bedeutende wohl abgegrenzte Ansammlung lymphoider

Zellen, sondern auch um eine Neubildung von adenoidem Gewebe. Abgesehen von der Granulose können solche Lymphome unter Umständen auch bei Erwachsenen ohne weitere Erscheinungen bei frischer Syphilis auftreten, ferner bei leukämischen Zuständen und bei jugendlichen Individuen auch als Zeichen einer Skrofulose.

Dem klinischen Verlaufe nach unterscheiden wir ein Stadium der Entwickelung von einem Stadium der regressiven Metamorphose der Körner und endlich das Stadium cicatriceum.

Dem Auftreten der wirklichen Granula läuft nicht gar selten die Bildung kleiner bis stecknadelkopfgrosser, graugelber Flecke in der Tiefe der Schleimhaut (Raehlmann) vorauf, bei völliger oder nahezu völliger Reizlosigkeit der letzteren. Ueber lang oder kurz formen sich diese Flecken zu rundlichen, über die Oberfläche prominierenden, graugelb-rötlichen Körperchen um, welche je nach ihrer Grösse, Zahl und langsamerer oder schnellerer Efflorescenz den Grad der konsekutiven entzündlichen Bindehautveränderungen bestimmen.

In der Regel sind die Körnerbildungen vorerst ausschliesslich und längere Zeit auf die Uebergangsfalten lokalisiert. Von hier aus breiten sie sich dann successive über die Conjunctiva des Lidknorpels, in Ausnahmefällen wohl auch von vornherein über die Conjunctiva des Augapfels aus. Dabei wird wieder, wie schon Philipp von Walther Anfangs des Jahrhunderts nachgewiesen, zumeist die untere Uebergangsfalte zuerst befallen und zwar in der Nähe des inneren oder äusseren Winkels. Nur in etwa $^2/_7$ der Fälle konnte ich bei unserem grossen Materiale die obere Falte als den primären Sitz ansprechen und von ihr wiederum gewöhnlich die Gegend des inneren Winkels als zuerst infiziert. In 9 Proz. der frisch in Behandlung getretenen Granulosen vermochten wir mit Sicherheit festzulegen, dass die Körnerbildung weder in der oberen noch in der unteren Falte, sondern in der Plica semilunaris ihren Ursprung genommen hatte. Entweder war bei dieser Quote die halbmondförmige Falte noch der ausschliessliche Sitz der Neoplasien, oder es zeigte sich nebstdem eine kleine angrenzende Partie des oberen resp. des unteren Uebergangsteiles mitbefallen, in jedem Falle aber in unbedeutenderer Weise oder in einem weniger ausgesprochenen Zustande.

Handelt es sich um wenig zahlreiche, zudem mehr oberflächlich sitzende Körner, so kann es — unter Umständen sogar ohne jedwede Behandlung — zu einer so völligen Rückbildung kommen, dass später eben nur eine Andeutung der überstandenen Erkrankung in Form ganz dünner, graubläulich schimmernder Narben mit der Lupe erkennbar bleibt. Anders, wenn das Hervorschiessen der Granula im Bereiche der Falten oder dieser und der Lidbindehaut massenhaft erfolgte. Es erscheint dann nicht nur Granulum an Granulum fest angepresst, sondern unter

Umständen sogar eine mehrfache Lage derselben übereinander geschichtet. Hierdurch kann gar leicht eine Cirkulationsstörung in dem Grundgewebe veranlasst werden, auch besteht die Gefahr, dass bei nur einigermassen langem Bestande der Einlagerungen und der hierdurch gesetzten Behinderung der Blutzufuhr das charakteristische Schleimhautgewebe Schaden nimmt. Diese Eventualität rückt um so näher, je ausgesprochener sich noch eine Infiltration des Lidknorpels hinzugesellt. Die derart bedingte Ernährungsstörung führt zur Anbahnung des zweiten Stadiums, welches die regressive Metamorphose der Körner, eine Erweichung und sulzige Degeneration darstellt.

Zog sich das erste Stadium, wie so häufig, über Jahr und Tag hin, so entwickelt sich bereits während desselben nicht selten eine sekundäre Corneaerkrankung. Es ist zur Zeit zwar die letzte Ursache und der Nexus zwischen trachomatöser Binde- und Hornhautaffektion noch nicht erschlossen, indessen hat die klinische Beobachtung mit Sicherheit festgestellt, dass sich die Hornhautkomplikation fast immer erst nach längerem Bestande des Bindehautleidens hinzugesellt, ferner dass eine gewisse individuelle Prädisposition vorhanden sein muss.

Nach Raehlmann ist das Hornhautleiden, der Pannus, eine völlig selbständige Erkrankung, eine Art Hornhauttrachom. Es handelt sich dabei aber nicht um eine Propagation des granulären Leidens von der Bindehaut der Lider auf die des Auges und von dort über den Limbus hinweg auf die Cornea, vielmehr wird sein Auftreten fast regelmässig durch das Erscheinen cirkumskripter Infiltrationen eingeleitet. Dieselben sind häufig so klein, dass sie nur bei Lupenvergrösserung und unter seitlicher Beleuchtung wahrnehmbar werden, können aber auch Mohnkorngrösse erreichen. Dieser Eruption erst schliesst sich die Gefässentwickelung vom Rande aus an.

Seine Behauptung begründet Raehlmann[1]) mit dem klinischen Hinweise, „dass der Pannus als solcher, besonders der Zeit seines Entstehens nach, häufig in gar keinem Verhältnis steht zur Schwere der trachomatösen Erkrankung der Conjunctiva, namentlich in gar keinem Verhältniss zur Grösse und Zahl der sogenannten Trachomkörner.“ Dieser Begründung kann ich mich nur voll und ganz anschliessen. Zu den weiteren Argumenten desselben Autors, wonach er in einzelnen Fällen als Vorläufer einer akuten Follikel-Eruption auf der Conjunctiva beider Lider, bei noch ganz gesunder Schleimhaut einen charakteristischen Pannus beobachtet, oder einen stattlich entwickelten Pannus bereits zur Zeit gesehen hat, wo die Follikel in der Schleimhaut erst im Entstehen begriffen, noch nicht prominent waren, erst als gelbliche Flecke unter dem Niveau erschienen, vermag ich mich nicht

1) Raehlmann, Ueber die aetiologischen Beziehungen zwischen Pannus und Trachom, Graefe's Arch. f. Ophthalm., Bd. XXXIII, H. 2.

zu äussern, da ich derartige Vorkommnisse bisher nicht zu sehen Gelegenheit hatte.

Die individuelle Prädisposition für eine Pannusentwickelung bei bestehender Granulose ist in einer allgemeinen Ernährungsstörung und Kräfteverfall, sei es plötzlichem, sei es allmählichem, gelegen. Es kommt hinzu eine mangelhafte Beschaffenheit des Blutes und des Stoffwechsels, sowie eine skrofulöse Beanlagung. Blutarme, nervöse Personen bekommen nach meinen Erfahrungen immer und früh eine ausserordentlich rebellische Hornhauterkrankung.

Obschon es wegen der überaus schleichenden, oft dem Kranken kaum zum Bewusstsein kommenden Entwickelung der chronischen Granulose schwer ist, die Dauer des Leidens später sicher festzustellen, haben wir an einer Reihe von 334 Kranken eine solche Ermittelung wenigstens versucht. Von den 334 Kranken litten 122 an Pannus = 36,5 Proz. Die Erkrankung bestand sicher länger als 1 Jahr 135mal, sicher kürzer als 1 Jahr 61 mal. Bei 138 Fällen war die Dauer nicht zu eruieren, indessen erschien es bei 29 derselben nach dem Aussehen und Verhalten der Bindehaut höchst wahrscheinlich, dass die Erkrankung älter als 1 Jahr war. Die 122 Pannuskomplikationen verteilten sich nun folgendermassen: 101 = 82,7 Proz. entfielen auf die 135 Fälle des länger als einjährigen Granulosebestandes, 9 = 7,4 Proz. auf die 61 des kürzer als einjährigen Bestandes, 12 = 9,9 Proz. auf die 138 unsicheren Bestandes. Von den 9 Fällen des Pannus der weniger als 1 Jahr alten Granulosen kommen wieder 8 auf solche Kranke, die sicher mindestens 6—10 Monate krank waren, 1 auf ein erst 4-wöchentliches, also frisches Trachom.

Besteht eine starke pannöse Gefässentwickelung des längeren, so kann es im Bereiche derselben auch zu einer Erweichung und sekundären Vorbuckelung der Cornea, zu einer Kerektasie kommen. Unter den oben angeführten 334 Kranken fanden wir eine solche 5mal.

Wenn man bedenkt, dass der Pannus fast ausnahmslos eine wesentliche Sehverschlechterung bedingt, so wird die ausserordentliche Verheerung der Seuche schon an der Hand dieser ganz kleinen Statistik ersichtlich.

Infolge der massenhaften Einlagerung von Körnern, der prallen Gewebsinfiltration und der gleichzeitigen Tarsusschwellung treten die Granula, wie bemerkt, in das 2. Stadium, das der regressiven Metamorphose. Sie erweichen, konfluieren und stellen eventuell in den Uebergangsfalten wurstartige Stränge dar, welche bei den geeigneten Insulten, und als solche kann schon das Umstülpen der Lider gelten, Berstungen der verdünnten Oberfläche erleiden. Es entleeren sich comedonenähnliche Gebilde und hinterlassen kraterförmige, mehr weniger umfangreiche Geschwüre (Raehlmann's Stadium ulcerosum) mit meist überhängenden zerfetzten Rändern. Aus diesen Geschwüren

schiessen dann kleine Granulationsknöpfe hervor, welche schliesslich in eine entsprechende Narbe übergehen.

Entwickelte sich nicht schon im ersten Stadium die pannöse Keratitis, so geschieht dies zumeist im zweiten, während im Narbenstadium das Auftreten derselben ein relativ selteneres genannt werden muss.

Die Narbenbildung gestaltet sich natürlich proportional der ehedem vorhanden gewesenen Gewebsinfiltration, sowie dem Umfange der Körnereinlagerung. Sie kann die ganze Tarsalfläche überziehen und eventuell zu einem völligen Schwunde der Uebergangsfalten führen. Gewöhnlich imponiert an dem oberen Lide ein parallel zum Rande ziehender, etwa $1\,^1/_2 - 2$ mm von ihm entfernter, besonders starker Narbenstreifen, von dem wiederum feinere Züge fächerartig nach dem konvexen Rande zu ausstrahlen.

Hatte an dem Knorpel des oberen Lides längere Zeit eine entzündliche Infiltration bestanden, so vollzieht sich auch in ihm eine Umwandlung in Narbengewebe mit Obliteration der Meibom'schen Drüsen. Vereint mit der Schrumpfung der Bindehaut führt dieser Prozess nach und nach zu der bekannten kahnförmigen Tarsusverkrümmung. Infolge der Erweichung der Knorpelendigung nahe dem Lidrande, sowie infolge der gewöhnlich sehr bedeutenden Krämpfe im Gebiete des Orbicularis, zumal in der als Musculus Riolani bekannten Portion, war es zumeist schon vorher zu einem Abgeschliffensein der inneren Kante und weiterhin zu einer Einwärtswendung des Lidrandes gekommen, wodurch eine fehlerhafte Stellung der Wimpern gegen den Augapfel verursacht wurde. Mit der Ausbildung der kahnförmigen Verkrümmung wird diese Veränderung noch hochgradiger. Sie löst nicht nur ausserordentlich unangenehme subjektive Empfindungen aus, sondern ist auch durch die kontinuierliche mechanische Reizung geeignet, anatomische Veränderungen an der Cornea wachzurufen, zu unterhalten oder zu steigern.

Durch das Uebergreifen der entzündlichen Infiltration von Bindehaut auf Tarsus erkranken in vielen Fällen auch die Wurzeln der Cilien. Sie bedingt hier mit der Zeit nicht nur eine Verkrüppelung und Verkümmerung, ja völlige Atrophie der Wimpern, sondern unter Umständen auch ein Emporsprossen an falscher Stelle eventuell im ganzen Bereiche des intermarginalen Saumes.

Ein seltener, zugleich aber traurigster Folgeprozess der Granulose ist die sogenannte Eintrocknung der Bindehaut. Es kommt nicht nur zu einem völligen Schwunde des eigentlichen mucösen Stratum, sondern nebstdem zu einer besonders hochgradigen Narbengewebsbildung im ganzen Gebiete der Conjunctiva, woraus eine absolute Involution des Bindehautsackes resultiert. Die Conjunctiva verliert dabei die Eigenschaften einer Schleimhaut, sie wird trocken, mit glänzenden Schüppchen bedeckt, die Thränendrüsen, sowohl die orbitale, wie die

palpebralen atrophieren, und es schliessen sich ihre Ausführungsgänge. Bindehaut und Cornea erscheinen hierdurch wie mit Fett bestrichen und opak. Nach Schwund der Uebergangsfalten schrumpfen die tarsalen und bulbären Partien. Schliesslich ist der Lidrand direkt mit der mittleren Cornea verwachsen.

Früher glaubte man, dass die Granulose vorwiegend in der Zeit zwischen dem 6. und 35. Lebensjahre auftrete. Es hat sich in der Folge herausgestellt, dass kein Alter davon verschont bleibt, wofern nur die entsprechende Disposition vorliegt und das Kontagium einwirken kann. Greise treten nicht selten mit denselben Zeichen der recenten Trachomatose entgegen, wie Säuglinge, welche neben der Nahrung auch die verheerenden Keime durch Sekretübertragung von der granulösen Mutter empfingen.

Gelingt es nicht schnell, einer echten Granulose Herr zu werden, so ist die Gefahr der Hornhauterkrankung und die hierdurch bedingte, zumeist dauernde Sehverschlechterung nahegerückt. Demnach ist das Hauptgewicht darauf zu legen, dass eine möglichst frühe Behandlung und baldige Ausheilung Platz greift, denn die einmal gesetzte Trübung in der Hornhaut ist nicht mit Sicherheit wieder zu eliminieren. Dass leider eine selbst völlige Erblindung nicht immer ausgeschlossen werden kann, erhellt aus einer Feststellung Deneffe's. Derselbe fand bei der Untersuchung des Blindenasyles in Gent, dass 41 Proz. aller Insassen durch Granulose ihr Augenlicht verloren hatten; und nach den Angaben von Sergieff, Aljantschikoff, Kuscheff u. a. weist die Erblindungsziffer in Russland zu 30 Proz. Trachoma als Ursache auf. In einzelnen Gegenden soll sich dieser Prozentsatz sogar auf 40, ja 82 Proz. steigern [1]). Aber auch wenn eine frühe und sachgemässe Behandlung statt hat, gelingt es nicht immer, die schlimmen Komplikationen fern zu halten. So berichtet derselbe Deneffe, der gleichzeitig mit seinem Lehrer Prof. Liebbrecht das Unglück hatte, in Ausübung des ärztlichen Berufes infiziert zu werden, dass sie, trotzdem alles nur mögliche von vornherein geschah, von keiner der schrecklichen Folgeerscheinungen verschont blieben. Und dasselbe erzählt Coppez in Brüssel von sich.

Obschon im allgemeinen die charakteristischen Zeichen der Granulose sehr ausgeprägte sind und nicht leicht eine Verwechselung mit anderen Erkrankungen gestatten, wäre eine solche im zweiten Stadium zur Zeit des geschwürigen Zerfalles der erweichten Granula mit der chronischen Blennorrhöe doch möglich. Die genaue Beachtung des Verhaltens der Bindehaut, der Cornea, der Lidränder wird aber schnell die richtige Diagnose sichern.

---

1) Nach Andogsky, Ueber operative Behandlung des Xerophthalmus trachomatosus, Arch. f. Augenheilk., Bd. XXX, p. 178.

Ganz anders ist das Bild der akut auftretenden Granulose gezeichnet. Die Lider sind ödematös geschwellt, gerötet, es entströmt der Lidspalte eine profuse Sekretion, trüb, schleimig, mit Flocken vermischt. Der Kranke wird von starker Lichtscheu gequält, klagt über ein sehr belästigendes Fremdkörpergefühl und vermag nur mit Mühe die Lidspalte zu öffnen. Der Augapfel selbst erscheint stark conjunctival und ciliar injiziert, nicht selten ragt die chemotische Scleralbindehaut, eventuell auch die Plica semilunaris, wulstartig hervor. Stülpt man die Lider um, so erkennt man die Bindehaut intensiv gerötet, gelockert und verdickt, zumal im Bereiche der Uebergangsfalten. Sehr bald markieren sich mehr weniger charakteristisch die Andeutungen von Granula. Mit dem Abklingen der Entzündungserscheinungen treten die Körner immer prägnanter hervor, die Conjunctiva wird fester, die Sekretion geringer, die Lidschwellung weicht. Unter zweckmässiger Behandlung kann diese akute Form direkt in eine definitive Heilung übergehen, ohne die geringsten Spuren des überstandenen Leidens zurückzulassen. Gemeinhin wandelt sie sich aber in die chronische Form um und teilt dann alle Ausgangsmöglichkeiten dieser.

Noch keineswegs konnte unter den Fachgenossen eine Einigung darüber erzielt werden, ob die Conjunctivitis follicularis dem Krankheitsbilde der Granulose zuzuordnen, oder als ein Leiden sui generis aufzufassen sei. Während der bei weitem grösste Teil der Augenärzte, die in durchseuchten Gegenden praktizieren, beide Krankheiten als nur graduell voneinander unterschieden betrachten, so zwar dass die Follicularis eine milde, sozusagen Abortivform der Granulose darstelle, die aber jederzeit und thatsächlich oft in die letztere übergehe, sind alle in immunen oder nahezu immunen Bezirken wirkenden Ophthalmologen der Meinung, dass beide dem Wesen nach durchaus differente und völlig selbständige Krankheiten repräsentieren.

Klinisch verstehen wir unter Conjunctivitis follicularis eine Affektion, welche durch das Auftreten von bläschenartigen, rundlichen Erhabenheiten vorwiegend im Bereiche des unteren Lides ausgezeichnet ist. Eine entzündliche Veränderung der Bindehaut im eigentlichen Sinne liegt nebstdem gewöhnlich nicht vor, vielmehr zeigt dieselbe zumeist ein völlig normales Verhalten sowohl bezüglich Diaphanität, wie Blutfüllung und Glätte der Oberfläche. Die Erhabenheiten, meist durchscheinend, mit leicht gelblicher Färbung, finden sich zerstreut in der Nähe der Winkel oder bilden wohl auch auf der Uebergangsfalte eine kontinuierliche perlschnurartige Reihe von der äusseren Kommissur bis zur halbmondförmigen Falte; selten nur sah ich einzelne Follikel auf der tarsalen Bindehaut oder auf der oberen Uebergangsfalte.

Subjektive Beschwerden werden so gut wie gar nicht ausgelöst, höchstens handelt es sich um ein unbedeutendes Drücken oder Brennen bei längerer Anstrengung der Augen, oder um eine ganz minimale schleimige Absonderung.

Die pathologisch-anatomische Grundlage der Follikel kann derjenigen der Granula von kurzem Bestande gleichen; während letztere aber eine ganz charakteristische Umwandlung erleiden und immer zu einer Narbenbildung führen, verändern sich die Follikel trotz jahrelangen Bestandes entweder gar nicht oder verschwinden, ohne irgend eine Spur zu hinterlassen.

Wer wie ich erst in trachomfreien, dann in so überaus durchseuchten Gegenden thätig sein konnte, versteht den schroffen Gegensatz in den Anschauungen bezüglich der Auffassung der Follicularis sehr wohl. Die Unitarier führen als hauptsächlichstes Argument an, dass die Follicularis gemeinhin nicht nur einen Vorläufer der Granulose darstelle, sondern dass dieser Uebergang sich auch ohne jede Entzündung oder auch nur Reaktion einfach durch Grösserwerden der Follikel vollziehen könne. Demgegenüber weisen die Dualisten auf Tausende und aber Tausende von Beobachtungen hin, bei denen die bläschenartigen Erhabenheiten der unteren Uebergangsfalten viele Jahre persistierten, ohne jemals ihren Charakter zu ändern oder auch nur von einer Andeutung von schlimmen Folgeerscheinungen begleitet zu sein.

Meine persönliche Meinung geht dahin, dass diese Frage nicht in einer durchseuchten, sondern in einer seuchefreien Gegend entschieden werden kann, bez. muss, denn wer möchte bei einem auch noch so allmählichen Uebergange von Follikeln in Körner in Abrede stellen wollen und können, dass sich der follikulären Infektion nachträglich eine solche mit Trachomerregern angeschlossen habe? Darf es zudem wunder nehmen, wenn bei einer Pandemie gerade die chronischen Conjunctivitiden relativ häufig durch die Unebenheiten, zumal in den Uebergangsfalten für ein leichteres und längeres Haftenbleiben der Keime prädisponieren? Demnach scheint mir die häufige Entwickelung der Granulose auf dem vorbereiteten Boden der Follicularis für die Identität beider gar nichts zu beweisen, zumal thatsächlich auch im Seucherayon wohl charakterisierte, typische Follikel, wie mich meine Praxis belehrte, Jahre und Jahre bestehen können, ohne auch nur die mindeste Umwandlung zu verraten.

Andererseits hat die Argumentierung der Dualisten direkte Beweiskraft. Wenn die Decennien lange Beobachtung feststellen kann, dass Follicularis immer Follicularis bleibt, dass sich dagegen sofort eine Metamorphose vollzieht, wenn ein wirklich trachombehaftetes Individuum in das Haus, in die Familie, in die Gemeinschaft eintritt, so hiesse es doch,

den Thatsachen Zwang anthun wollen, nun zu supponieren, dass nicht das granulöse Individuum durch Uebertragung, sondern die plötzlich erwachte Virulenz der Follicullariskeime die Granulose gezeitigt habe. Auch erscheint es mir wenig plausibel, dass die Follicularis zwar auf einer Infektion der Granuloseerreger beruhen, niemals aber ein einwandfreies, echtes und rechtes Trachom erzeugen sollte.

Therapeutisch verlangt die Follicularis so gut wie gar keine Berücksichtigung. Ziemlich indifferente Medikamente genügen oftmals (Borsäurekompressen, Instillationen von ganz schwachen Lösungen der Adstringentien), um die etwa vorhandenen unbedeutenden Beschwerden zu beheben, gemeinhin aber erfordert sie überhaupt gar keine Behandlung.

Der Umstand, dass die Conjunctivitis granulosa chronica in einem beachtenswerten Prozentsatze zuerst und ausschliesslich auf der oberen Uebergangsfalte zur Entwickelung kommt, hier unter Umständen sogar schon das Stadium der sulzigen Erweichung und des Zerfalles erreichen kann, ohne dass die tarsale Bindehautfläche auch nur stark hyperämisch zu sein braucht, legt jedem Untersucher die Pflicht auf, stets auch die obere Falte genauest zu inspizieren. Da dies bei der gewöhnlichen Umstülpung nicht immer möglich ist, haben eine Reihe von Untersuchern den Rat gegeben, zum Sichtbarmachen der Falte mittels Instrumente eine doppelte Umstülpung auszuführen. So hat noch jüngst Scher empfohlen, nach der gewöhnlichen Umstülpung das obere Lid in seiner ganzen Dicke mit einer breiten Pincette zu fassen, deren eine Branche auf der Lidbindehaut, deren andere im Fornix zu liegen kommt, und nun das Lid zum zweiten Male umzukehren. Für Massenuntersuchungen und zu rein diagnostischen Zwecken dürfte diese komplizierte Art des Vorgehens nicht geeignet sein, zumal es immer gelingt in viel einfacherer und vollauf genügender Weise, auch ohne alle Schmerzen und ohne Zeitaufwand, zum Ziele zu gelangen. Von der absoluten Notwendigkeit überzeugt, hierorts bei allen Untersuchungen auf Granulose die obere Falte eingehend zu besichtigen, verfahre ich seit Jahren in der Weise, dass ich mit der einen Hand das Lid bei forciertem Blicke nach unten an den Cilien kräftig nach unten und vom Bulbus abziehe und nun mit der anderen Hand mittelst einer Sonde, eines Glasstabes oder eines dünnen Bleistiftes den oberhalb des konvexen Tarsusrandes gelegenen, die Uebergangsfalte umgreifenden Lidteil, natürlich ohne auf den Bulbus zu drücken, herzhaft nach unten schiebe, gleichzeitig den Cilienrand möglichst schnell nach oben hebend (vergl. Fig. 1). Man überschaut mit einem Blicke die ganze

Falte und zwar ohne durch längere Manipulierungen eine Blutüberfüllung erzeugt und das Bild in seiner Klarheit getrübt zu haben. Jede andere Art des doppelten Umstülpens ist nach meiner Meinung diesem Handgriffe nachstehend, eben weil man durch das viele Berühren, Drücken mit dem fassenden Instrumente und vor allem durch die länger dauernde Prozedur das Aussehen der Bindehaut verändert. Selbst

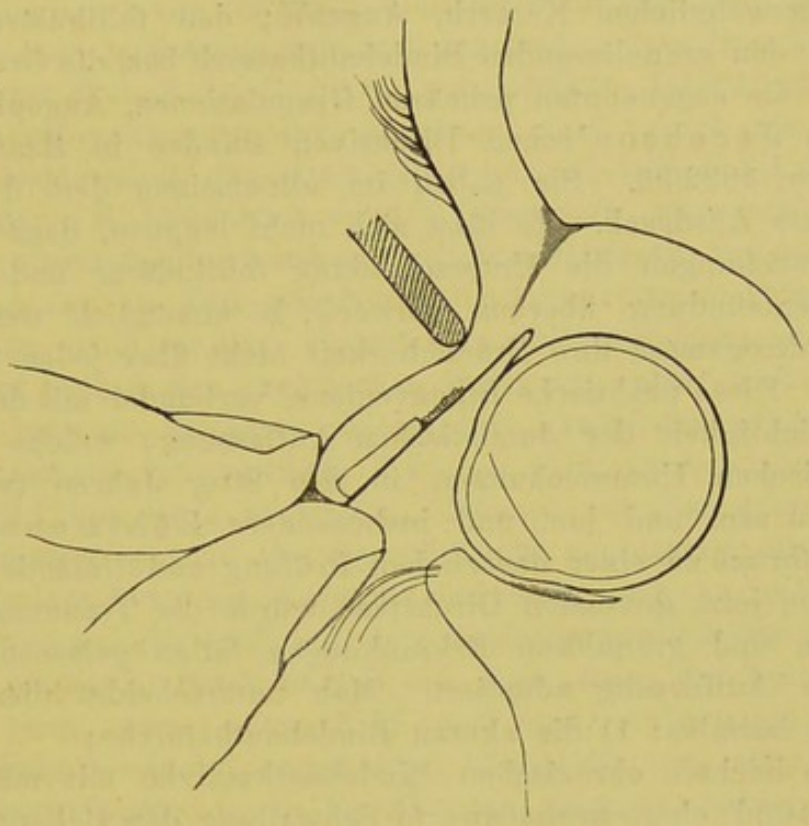

Fig. 1.

bei Kindern, die das erste Mal einer derartigen Untersuchung unterzogen wurden, konnte ich mit Bequemlichkeit 150—200 Individuen in der Stunde auf das Verhalten der Uebergangsfalten prüfen.

In den Listen bei dem Aushebungsgeschäfte, sowie bei allen Untersuchungen öffentlicher Anstalten, Schulen etc. werden, um einheitlichen und überall verständlichen Gesichtspunkten Rechnung zu tragen, die in den „Direktiven zur Untersuchung und Beurteilung augenkranker Militärpflichtiger“ aufgestellten Bezeichnungen angewandt.

Diese Direktiven haben im Laufe der Zeit, entsprechend der Wandelung der wissenschaftlichen Anschauungen, natürlich wiederholt Korrekturen und Umformungen erfahren müssen. In dem Erlasse vom

7. Januar 1863 wurden noch unterschieden, konform dem damaligen Stande der Frage:

1) primäre Granulationen, 2) granulierender Katarrh, 3) akute Blennorrhöe, 4) chronische Blennorrhöe, 5) sekundäre Granulationen.

Bei der Revision im Jahre 1880 war man mit Ausnahme des Teiles über die primären Granulationen den Anschauungen gefolgt, die insbesondere durch Saemisch vertreten wurden. Man trennte:

den gewöhnlichen Katarrh, AugenK; den follikulären Katarrh, AugenFK; den granulierenden Bindehautkatarrh bez. die Granulationen, AugenGr; die sogenannten primären Granulationen, AugenPGr.

Diese Jacobson'schen Direktiven standen in Kraft bis etwa zum Jahre 1892/93. Sie gaben im allgemeinen dem dualistischen Standpunkte Ausdruck. Es lässt sich nicht leugnen, dass bei schnellen Untersuchungen die Unterscheidung follikulärer und granulöser Bindehautentzündung überaus schwer, ja unmöglich werden kann, und dass demgemäss ihre Brauchbarkeit nicht über jeden Zweifel erhaben ist. Diese praktische Inkonvenienz, verbunden mit den Zweifeln an der Richtigkeit der dualistischen Auffassung, welche durch die mikroskopischen Untersuchungen in den 80er Jahren (von Nuël, Jacobson sen. und jun. und insbesondere Rählmann) angeregt wurden, führten zu einer neuerlichen Prüfung und Umänderung.

In den jetzt geltenden Direktiven wurde die Trennung zwischen follikulären und granulösen Erkrankungen fallen gelassen, also die unitarische Auffassung adoptiert. Man unterscheidet diesbezüglich:

a) als harmlos: 1) die akuten Bindehautkatarrhe;

2) die leichten chronischen Bindehautkatarrhe mit mässiger Absonderung und ohne nennenswerte Schwellung der Uebergangsfalten, AugenKI;

3) die granulösen (follikulären) Bindehautkatarrhe, AugenGr I; „hierunter sind diejenigen zu verstehen, bei welchen vorwiegend oder ausschliesslich die untere Uebergangsfalte und die Bindehaut des unteren Lides Körnerbildung auf gesunder oder höchstens mässig geröteter, aufgelockerter und absondernder Bindehaut zeigt, während das obere Lid gesunde oder leicht katarrhalische Bindehaut aufweist";

b) als ernst und deshalb vom Militär auszuschliessen:

1) die schweren chronischen Bindehautkatarrhe mit Schwellung der Uebergangsfalten und vermehrter Absonderung ohne sichtbare Körnerbildung, AugenK II;

2) die schweren Formen der granulösen (follikulären) Bindehauterkrankungen Gr II.

Hierher gehören alle diejenigen Erkrankungen:

a) bei denen vorwiegend oder ausschliesslich die obere Uebergangsfalte und die Bindehaut des oberen Lides Körnerbildung zeigt;

b) bei welchen auf beiden Lidern zahlreiche Körner vorhanden sind, die Bindehaut in hohem Grade verändert, geschwollen und gewulstet, ihre Durchsichtigkeit hochgradig vermindert oder aufgehoben, die Oberhaut derselben unregelmässig und teilweise abgestossen ist, und reichliche Absonderung besteht;

c) bei welchen sich die Folgen der Granulose zeigen, Narben, Entropium, Trichiasis, Pannus.

Ganz abgesehen von der Frage nach der Richtigkeit der dualistischen oder unitarischen Auffassung muss man zugestehen, dass diese von meinem Amtsvorgänger Geh.-R. v. Hippel aufgestellten Direktiven für den praktischen Gebrauch wesentlich geeigneter sind. Auch dem Dualisten kann es ja schliesslich ganz gleichgiltig sein, ob sein Follikularkatarrh mit Gr I oder FK bezeichnet wird. Dieserhalb wäre ich trotz der dargelegten abweichenden wissenschaftlichen Ueberzeugung der Meinung, dass man an den zur Zeit eingebürgerten Direktiven im Prinzip nichts ändern sollte, wenn sie dem Bedürfnisse voll und ganz entsprächen. Dem ist auf Grund der praktischen Erfahrung aber nicht ganz so. Wie schon bemerkt, bleibt es thatsächlich häufig unmöglich, eine bestimmte Entscheidung zwischen K I und K II, noch viel mehr aber zwischen Gr I und Gr II zu treffen. Müssen wir dies schon bei der ruhigen Untersuchung in der Sprechstunde zugestehen, so begreifen wir die Verlegenheit der Kollegen bei den rasch zu vollziehenden Massenuntersuchungen und bei dem Aushebungsgeschäfte. Was ist die Folge hiervon? Doch einfach die, dass man, um keinesfalls zu wenig zu thun, alles unter K II und Gr II subsumiert, was nur irgend entfernt verdächtig erscheint. Hierdurch wird aber nicht nur unnötige Beunruhigung in die Bevölkerung getragen, sondern auch der Thatbestand verschleiert und der Grund zu einer falschen Statistik gelegt. Es fehlt meiner Meinung nach eine Abteilung oder Rubrik in den Direktiven, welche die zweifelhaften Fälle, die Misch- oder Uebergangsformen umfassen sollte, welche bekanntlich in den durchseuchten Gegenden ziemlich zahlreich und gerade besonders beachtenswert sind. Ich persönlich habe mir schon seit Jahren bei den Schul- und anderen Untersuchungen auf Granulose dadurch mit Erfolg zu helfen gewusst, dass ich die Bezeichnung K I s und Gr I s einführte. Das s bedeutet suspectus, suspecta und sagt mir, dass ich den Katarrh, die Bläschen- resp. Körnerbildung auf der unteren Uebergangsfalte nicht für ganz harmlos halte, sondern möglicherweise für einen Vorläufer von K II, Gr II, sei es weil die Bindehaut doch etwas stärker geschwellt, verdickt, auch die Sekretion profuser ist, sei es weil die einzelnen Körner relativ zu gross sind, ihre Umgebung mehr als gewöhnlich gelockert und injiziert erscheint. Wer vermöchte alle die kleinen Nüancen dieses Proteus der Uebergangsformen von Follicularis und wirklicher Granulose in feste Schemata und Abteilungen

zu fassen? Durch gedachten einfachen Vermerk bin ich später auch ohne weiteres und schnellstens über den Status der vorherigen Untersuchung orientiert und entgehe in jedem Falle dem Lapsus, einen harmlosen Follikularkatarrh, der infolge Reibens mit den Händen, Weinens, Aufenthaltes in staubiger Luft etc. etwas gefährlicher aussieht, unter die Granulosen einzureihen. Auch werde ich keine Gefahren für den Besitzer dadurch heraufbeschwören, dass ich, wie bei Einreihung unter Gr II, den Umgang mit den Trachomatösen gestatte.

In welcher Progression sich die Zunahme der Granulose in den letzten Decennien bewegte, lässt sich natürlich nachträglich nicht scharf feststellen. Einmal fehlt es hierzu an zuverlässigem, aktenmässigem Material, sodann an einer einheitlichen Beurteilung. Es kann deshalb nur in Frage kommen, an einem grösseren Material die prozentuarische Häufigkeit der annähernd nach denselben Prinzipien diagnostizierten Granulose zu konstatieren. Zu diesem Zwecke veranlasste ich eine Durchsicht der poliklinischen Journale der letzten 6 Jahre der Königlichen Universitäts-Augenklinik. Herr Oberarzt Dr. Abele unterzog sich dieser Mühe und teilt mir folgende Zahlen mit:

1891/92	Gesamtzahl	der	Kranken	3 335,	der	Granulösen	373 = 11,18	Proz.
1892/93	„	„	„	3 132	„	„	441 = 14,08	„
1893/94	„	„	„	3 277	„	„	433 = 13,22	„
1894/95	„	„	„	4 068	„	„	641 = 15,76	„
1895/96	„	„	„	4 128	„	„	665 = 16,11	„
1896/97	„	„	„	4 409	„	„	912 = 20,68	„
6 Jahre	Gesamtzahl	der	Kranken	22 349,	der	Granulösen	3465 = 15,50	Proz.

Aus dieser Zusammenstellung ergiebt sich unzweifelhaft eine stetige Zunahme des Prozentverhältnisses der Granulösen, soweit der Besuch der Königlichen Universitäts-Augenklinik zu Grunde gelegt werden kann.

Ich bin weit davon entfernt, aus diesen Zahlen Schlüsse auf die Häufigkeit der Granulose in Ostpreussen überhaupt ziehen zu wollen. Einmal weil Königsberg manchen Distrikten gegenüber relativ weniger durchseucht sein dürfte, zweitens weil Bewohner grösserer Städte an sich infolge der besseren hygienischen Massnahmen, der grösseren Bildung, auch der besseren Wohnungsgelegenheiten geschützter gegen derartige Ansteckungen zu sein pflegen. Andererseits würden wir in einen Irrtum verfallen, wenn wir die eben gefundenen Prozente als für die Stadt Königsberg zutreffend halten wollten. Denn obschon in der Poliklinik naturgemäss die Einwohner der Stadt in erster Linie Hilfe suchen, sehen wir doch öfter ganze Trupps von Körnerkranken aus der Provinz uns zugehen, welche dort aus einer grossen

Bevölkerungsziffer ausgemustert und direkt zur Operation hergesandt worden waren. Ich glaube nicht fehlzugehen, wenn ich mindestens ein Drittel aller unserer Körnerkranken in diese Rubrik einstelle. Demgemäss würden wir, wenn wir die im Verhältnis zu den übrigen Augenkranken die Augenpoliklinik frequentierenden Granulösen feststellen wollen, etwa nur einen Prozentsatz von 10 annehmen dürfen.

Betonen möchte ich, dass von obigen 22000 Kranken mehr als 17000 nach genau denselben Prinzipien meist von mir selbst begutachtet worden sind, ferner dass sich unter den Granulösen keine Follikularkatarrhe, auch keine Uebergangsformen befanden, sondern ausschliesslich echte, zweifellose Trachome.

Bei nur einiger Laxheit der Diagnose oder bei Zugrundelegung des unitarischen Standpunktes, welcher jeden stärkeren Follikularkatarrh sogleich zur leichteren Granulose stempelt, würde ein wesentlich höherer Prozentsatz gefunden worden sein.

Ich halte diese Erklärung nicht für überflüssig. Unter Umständen könnte dieselbe geeignet sein, Unterschiede, vielleicht sogar befremdende Widersprüche zwischen Zahlen und Prozentsätzen, die an der Königlichen Universitäts-Augenklinik und anderen Polikliniken hierorts ermittelt wurden, aufzuhellen.

Längere Zeit war der Glaube verbreitet, die Stadt Königsberg sei so gut wie ganz von der Granulose frei. Musste diese Annahme schon von vornherein den grössten Zweifeln begegnen, wenn man allein erwägt, ein wie lebhafter Verkehr und Personenaustausch zwischen dieser alten Provinzmetropole und dem flachen Lande besteht, so erwiesen die systematisch durchgeführten Untersuchungen sämtlicher Schulkinder der Bürger- und Volksschulen zahlenmässig ihre völlige Unhaltbarkeit. Das Resultat unserer diesbezüglichen Untersuchungen, die ich im Juni—Juli d. J. im Verein mit den Herren Dr. Scheffels-Crefeld und meinen Assistenzärzten Dr. Homp, Dr. Seiffe und Dr. Ziehlke unternahm, war folgendes:

Unter den 12,769 Kindern der Volksschulen wurden 704 ausgemustert, bei denen entweder echte Granulose Gr II — 613 —, oder schwere Bindehautkatarrhe mit bedeutender Schwellung der Uebergangsfalten und sehr vermehrter Absonderung K II — 91 — vorlag. Es ergiebt dies einen Prozentsatz von 5,51 Proz. Der Granulose verdächtig (Gr I s und K I s), jedenfalls Misch- oder Uebergangsformen von Gr I und K I zu Gr II und K II darstellend, wurden 352 Kinder bezeichnet (Gr I s 331, K I s 21), was 2,75 Proz. entspricht. Im ganzen mussten demnach 1,056 Kinder vom Schulbesuche ausgeschlossen werden = 8,26 Proz.

Die Zeichen von Gr I boten 2651, von K I 593 Kinder = 20,8 und 4,7 Proz.

Die Ziffern für Gr II und K II schwankten in den einzelnen Schulen ausserordentlich. Das ungünstigste Verhältnis lieferte eine Schule, in der 8,9 Proz. an Gr II + K II, und 3,1 Proz. an Gr I s festgestellt wurde.

Demgegenüber fanden wir bei den 4,520 Kindern der Bürgerschulen nur 96 Granulöse und 132 der Granulose verdächtige = 2,12 und 2,92 Proz. Einzelne in den besseren Stadtteilen belegene Schulen waren sehr wenig befallen, andere in den Arbeitervierteln befindliche zeigten fast dieselben Ziffern wie die Volksschulen, z. B. eine 3,5 Proz. (Gr II + K II) und 4,0 Proz. Gr I s, in Summa 7,5 Proz.

Mit Gr I behaftet erkannten wir 947 = 20,9 Proz. und mit K I 202 = 4,4 Proz.

Demnach darf auch die Stadt Königsberg, wenigstens in den niederen Schichten der Bevölkerung, für nicht unerheblich von Granulose durchseucht angesprochen werden. Sehr beachtenswert ist der Unterschied zwischen den Volksschulen, die nur von den Kindern der armen, arbeitenden Klassen besucht werden, und zwischen den Bürgerschulen zumal in den wohlhabenderen Stadtteilen, wo die Kinder des besitzenden Bürgerstandes angetroffen werden.

Dabei muss ausdrücklich hervorgehoben werden, dass die Schulräume im vollsten Maasse den Anforderungen an Grösse, Ventilation und Luft entsprechen, ja dass einzelne der neueren Volksschulen geradezu als Musterinstitute hingestellt werden können.

Von hohem Interesse erschien ferner die Beantwortung der Frage: Ist mit einer gewissen Wahrscheinlichkeit anzunehmen, dass die Granulose in den letzten Jahren wesentlich an Häufigkeit zugenommen hat, oder wird jetzt nur so viel und so oft von der Körnerkrankheit gesprochen, weil mehr darauf geachtet und insbesondere von beamteten Aerzten auf ihr Vorkommen gefahndet wird?

Dass die Granulose mit grosser Wahrscheinlichkeit jetzt häufiger vorkommt, dürfte wohl die einfache Erwägung sicherstellen, wonach sich eine in den weitesten Schichten herrschende, unzweifelhaft ansteckende Krankheit ganz per se ausbreiten muss, wofern eine genuine Ausheilung so gut wie ausgeschlossen ist. Das Kind aus der granulösen Familie bringt die Keime mit in die Schule, giebt sie hier durch den nahen Kontakt oder durch Beschmutzen in gemeinschaftlicher Benutzung stehender Gegenstände, wie z. B. der Thürklinken etc., an die Mitschüler, Nachbarn und Freunde weiter. Diese tragen ihrerseits die Ansteckung wieder nach Hause und übergeben sie den Eltern

und Geschwistern, zumal wenn ein enges Zusammenleben, nicht übergrosse Reinlichkeit und der gemeinsame Gebrauch von Waschutensilien, Handtüchern etc. die Uebertragung erleichtern. Der Circulus vitiosus ist also geschlossen.

Eine zahlenmässige Bekundung darüber, dass die Granulose jetzt thatsächlich häufiger sei, lässt sich aber nicht erbringen. Um wenigstens einen Versuch zur Lösung dieser Frage unternommen zu haben, veranlasste ich, 7 ältere Jahrgänge unserer poliklinischen Journale auf den Granuloseprozentsatz zu prüfen. Hierbei ermittelten wir folgende Zahlen. Es wurden behandelt:

1. April	1877	bis 1. April	1878	1 803	Kranke,	unter	ihnen	314	Granulöse	= 17,4 Proz.
1. „	1878	„ 1. „	1879	2 095	„	„	„	295	„	= 14,1 „
1. „	1879	„ 1. „	1880	2 261	„	„	„	325	„	= 14,4 „
1. „	1880	„ 1. „	1881	2 017	„	„	„	366	„	= 18,1 „
1. „	1881	„ 1. „	1882	2 206	„	„	„	440	„	= 19,9 „
1. „	1882	„ 1. „	1883	2 604	„	„	„	394	„	= 15,1 „
1. „	1883	„ 26. „	1884	2 396	„	„	„	323	„	= 13,5 „
7 Jahre				15 382	Kranke,	unter	ihnen	2457	Granulöse	= 16,0 Proz.

Zu unserer Ueberraschung erhielten wir einen Prozentsatz, der dem oben gefundenen der letzten Jahre ziemlich gleich kommt, ja ihn um weniges übertrifft. Analysieren wir indes alle mitsprechenden Umstände, so ergiebt sich nichtsdestoweniger ein beachtenswerter Unterschied. Erstens bestand Ende der siebenziger Jahre hierorts eigentlich nur eine Klinik, das war die unter Jacobson's Leitung stehende Königliche Universitätsklinik. Zweitens wirkten in den Mittelstädten der Provinz noch keine Specialisten. Die ganze Fülle des Granulosematerials drängte mithin nach Königsberg und musste in Anbetracht der im übrigen geringen Frequenz der Poliklinik eine wesentliche Beeinflussung des Prozentgehaltes verursachen. Heute sind mehrere Specialisten draussen in der Provinz thätig, hier existieren nicht nur noch mehrere Polikliniken, es haben auch alle grösseren Krankenhäuser Königsbergs besondere Augenabteilungen, das Material verteilt sich mithin nicht unbeträchtlich. Wenn trotzdem der Prozentgehalt in der Königlichen Universitäts-Augenklinik seine alte Höhe behauptet, so beweist dies meiner Meinung nach eben schon eine beträchtliche Zunahme. Es kommt hinzu, dass wir nicht einmal annähernd festzustellen vermögen, ob früher auch immer mit der gleichen Konsequenz und Strenge zwischen Conjunct. follicularis und granulosa unterschieden wurde, wie dies jetzt bei uns der Fall ist. Wenn schon Jacobson ja gleichfalls der dualistischen Auffassung huldigte, so können diesbezüglich doch immerhin noch recht bedeutende Abweichungen bestanden haben. Dieser Gesichtspunkt verdient jedenfalls angedeutet zu werden. Greife ich auf die schwereren Follikularis- und auf diejenigen Fälle zurück, welche möglicherweise

schon eine Uebergangsform zum Trachom darstellen, so würde sich unser Prozentsatz um etwa die Hälfte erhöhen.

Nach den Eindrücken, welche ich auf meinen verschiedenen Granulose-Reisen in der Provinz gewann, dürfte es innerhalb der verseuchten Kreise zumal Litauens und Masurens keine einzige Schule, nicht einmal eine Klasse geben, die ganz und gar vom Trachom frei ist. Selbst für die Volksschulen und auch für die meisten Bürgerschulen Königsbergs trifft, wie wir sehen, diese Behauptung zu. Auf Grund jahrelanger diesbezüglicher Betrachtungen und nach vielfacher Rücksprache mit beschäftigten Kollegen schätze ich die Gesamtzahl der in der Provinz Ostpreussen **allein** vorhandenen granulosekranken Individuen auf mindestens 75000. Wahrscheinlich ist dieselbe aber noch höher. Es würde dies, auf die Gesamtbevölkerung bezogen, etwa einen Prozentsatz von 3,7 ergeben. Die Richtigkeit meines oben gemachten Ausspruches, dass die Seuche bereits eine Landeskalamität darstelle, dürfte hiermit ohne weiteres in die Augen springen.

Der früher als Dogma hingestellte Satz, wonach die Granulose nur oder fast nur eine Erkrankung der niederen Stände repräsentiere und vorwiegend durch Unreinlichkeit und enges Zusammenleben entstehe resp. sich ausbreite, trifft für unsere Verhältnisse schon längst nicht mehr zu. Allein durch den täglichen Verkehr müssen massenhafte Ansteckungen in die besseren Kreise hineingetragen werden. Thatsächlich ist denn keine Gesellschaftsklasse mehr in unserer Provinz von der Seuche völlig frei.

Die Uebertragung des Kontagiums geschieht in erster Linie durch das Sekret kranker Bindehäute. Demnach werden die Gebote äusserster Sauberkeit nicht nur hinsichtlich der Wohnungen im allgemeinen, sondern auch hinsichtlich der einzelnen Individuen zu beobachten sein. Insbesondere bleibt zu fordern, dass jede Person eigene Waschgelegenheiten und ausschliesslich eigene Handtücher benutze. Ferner ist einzuschärfen, dass sich niemand unnötig mit den Händen an den Augen herumreibe. Denn dadurch dürfte besonders häufig der Transport des Kontagiums erfolgen. Ist es doch selbstverständlich, dass der Kranke, schon um deutlicher zu sehen, mit den Fingern an seinen Augen wischt und diese mit dem Bindehautsekrete im Laufe des Tages immer und immer wieder besudelt. Nur die wenigsten werden sich nach jeder derartigen Verunreinigung sogleich die Hände mit Seife und Bürste sorgfältig reinigen. Gewöhnlich wird vielmehr das Sekret von den Fingern auf alle möglichen Gegenstände übertragen. Hier kann es von anderen Individuen aufgenommen und zufällig in den Bindehautsack gebracht werden. Aus

nommen und zufällig in den Bindehautsack gebracht werden. Aus dem Gesagten folgt ohne weiteres, dass in erster Linie im allgemeinen Gebrauche stehende Objekte, z. B. die Thüren sehr besuchter Gasthäuser, grösserer Institute, Kasernen, Schulen, Gefängnisse das Mittelglied der Ansteckung darstellen können. Wahrscheinlich verliert das aus der kranken Lidspalte stammende Sekret ziemlich schnell seine Virulenz, vielleicht durch Austrocknen, durch direktes Sonnenlicht etc. etc., so dass es dann wenigstens nicht mehr die schwere Infektion der Granulose vermitteln kann, anderenfalls würde man nicht begreifen, warum in unseren durchseuchten Kreisen nicht schon alle Welt granulös geworden wäre. Auch kann wohl kaum bezweifelt werden, dass eine gewisse individuelle Prädisposition vorliegen muss. Es soll damit nicht gesagt oder auch nur angedeutet werden, dass eine absolute Immunität auf der einen Seite, eine Art Vorherbestimmung für die Erwerbung der Seuche auf der anderen Seite, wenigstens bei der kaukasischen Rasse anzunehmen sei. Sehr virulente Sekrete, in sehr grosser Menge und wiederholt einverleibt, werden mit der Zeit vielleicht jede Bindehaut trachomatös machen können. Mit wenigen, nicht gerade exquisit lebenskräftigen und nur ausnahmsweise einwirkenden Erregern aber dürfte schon die normale Conjunctiva eines völlig gesunden Menschen fertig werden. Das beweist der Umstand, dass gelegentlich einzelne Glieder granulöser Familien dauernd frei bleiben, obschon doch eine zufällige Verwechslung der Handtücher oder eine anderweite Sekretübertragung im Laufe der Jahre kaum zu umgehen sein möchte. Es liegt aber auch ein direkter und, wie mir scheint, unerschütterlicher Beweis für diese Behauptung vor. Wir können Kranke beobachten, — unter 3000 Granulösen sah ich das Vorkommen 19 mal — bei denen ein Auge von der schwersten Körnerbildnng seit vielen Jahren befallen ist, das andere absolut gesund bleibt. Es hiesse doch nun an Wunder glauben, wenn man annehmen wollte, es sei im Laufe der Zeit nicht öfter unbewusst, z. B. im Schlafe Sekret von einer Seite auf die andere übertragen worden. Ich erinnere mich diesbezüglich besonders lebhaft eines niederländischen Hauptmannes aus der indischen Armee, welcher linkerseits ein schweres Trachom mit schlimmen Folgeerscheinungen seit länger als ein Decennium bei absoluter Normalität der anderen Bindehaut besass und mich in Jena konsultierte. Auf den vielfachen Feldzügen in Atchin konnte natürlich nicht die eine Gesichtshälfte mit diesem, die zweite mit einem anderen Handtuche abgetrocknet werden, es war also schon hierdurch eine tägliche Infektion möglich gewesen. Nur ein bedeutender Selbstschutz hatte das zweite Auge gesund erhalten können. Dieser Selbstschutz ist meiner Meinung nach in der chemischen Konstitution der Thränenflüssigkeit gegeben. Er ist bei einem Individuum grösser, bei dem anderen kleiner, er

wechselt bei dem einzelnen unter Umständen wieder, wie gesagt, auf beiden Seiten. Seine Kraft äussert sich den eindringenden Erregern gegenüber am wirksamsten, wenn die Bindehaut an sich gesund und glatt ist, er besteht nur in vermindertem Masse oder gar nicht, wenn die Schleimhaut secerniert und hierdurch die keimtötende Eigenschaft der Thränen herabsetzt, oder wenn die Schleimhaut uneben wird und so den Erregern einen sicheren Unterschlupf gewährt.

Neben der Vorsicht und Reinlichkeit muss demnach noch gefordert werden, dass die Bevölkerung in durchseuchten Gegenden jedem selbst einfachen Bindehautleiden sogleich Beachtung schenkt und es beseitigen lässt.

Eine zweite Entstehungsursache des Trachoms ist meines Erachtens durch bestimmte tellurische Verhältnisse gegeben. Man weiss seit langen Zeiten, dass manche Gegenden so gut wie ganz frei, andere überaus durchseucht von Granulose sind. Die Flussdelten, z. B. des Nils, Amazonenstromes, Missisippi, Rheins etc., manche Tiefebenen, z. B. die deutsch-baltische, zumal wenn dieselben mit vielen stehenden Gewässern versehen sind, bilden die grossen Herde, welche schier unversieglich scheinen. Es ist nicht anzunehmen, dass das Zusammenleben, die Unreinlichkeit und Armut der niederen Schichten sich in diesen Gegenden so wesentlich von denjenigen in höher gelegenen Landstrichen unterscheiden, dass damit die enorme Häufigkeit auf der einen, das fast völlige Fehlen der Granulose auf der anderen in befriedigender Weise erklärt werden könnte. Vielmehr drängt sich mit einer gewissen Gewalt die Vermutung auf, dass der Grund und Boden die erregenden Momente in sich berge, welche demnach in der einen Gegend die Bewohner stets und ständig bedrohen und bei jeder verminderten Resistenz des Individuums im ganzen oder der Bindehaut (infolge anderweitiger Erkrankung) im besonderen die Erzeugung der Granulose bedingen können. Mit einer gewissen Wahrscheinlichkeit lenkt sich ohne weiteres der Verdacht wieder auf die Beschaffenheit des Wassers. Es erscheint naheliegend, das erregende Moment als an das letztere gebunden zu erachten. Hierfür spricht die Beobachtung, dass das epidemische Auftreten in der Form frischer secernierender Krankheitsformen, wie wir solche in einzelnen Gegenden der Provinz beobachten konnten, immer in der wärmeren Jahreszeit erfolgte, wo das Grundwasser fällt, die Tümpel austrocknen und die ackerbautreibende Bevölkerung den ganzen Tag hindurch auf dem Felde weilt. Der so überaus häufige schleimig-eitrige Nasenfluss, der gleichzeitig besteht, zeitigt die weitere Vermutung, dass sich die durch den Wind, Staub etc. zugeführten Erreger nicht nur in der Bindehaut, sondern auch in der Schleimhaut der Nase ansiedeln und reaktive Entzündungen veranlassen können.

So erklärt sich ungezwungen die besondere Schwere der Erkrank-

ungen in bestimmten Regionen, sowie die ungemein heftige Resistenz derselben den Heilbestrebungen gegenüber. Es werden eben immer und immer wieder neue Erreger zugeführt, welche im Verein mit den anderen schädlichen Momenten kontinuierlich weiterwirken. Einen direkten Beweis findet diese Ansicht in der Thatsache, dass die Granulosen Ostpreussens viel schneller und sicherer ausheilen, wenn sie unsere Tiefebene verlassen und sich in das thüringische, süddeutsche oder westfälische Hügelland begeben.

Ist eine manifeste Infektion erst einmal erfolgt, dann genügt der Ortswechsel allein natürlich nicht mehr. Er erhöht aber die Chancen einer schnellen Sanierung.

Ich brauche wohl nicht weiter auszuführen, dass der eben entwickelte Gedankengang ganz und gar nichts mit der sogenannten Infectio in distans zu thun hat, welche längere Zeit in der wissenschaftlichen Diskussion eine Rolle spielte.

Diese kurzen Bemerkungen über das klinische Bild der Granulose, über die Art der Untersuchung, die Häufigkeit des Vorkommens etc. machen keineswegs den Anspruch, in irgend einer Weise erschöpfend zu sein. Ich glaubte sie nur voranstellen zu sollen, um auch dem Nichtspecialisten das Verständnis für die therapeutischen Bestrebungen zu erleichtern.

Wenden wir uns nun dem eigentlichen Thema, der Besprechung der therapeutischen Bestrebungen gegen die Seuche zu, so liegt es auf der Hand, dass der akuten Granulose, entsprechend der ganzen Art des Auftretens unter floriden entzündlichen Erscheinungen, der antiphlogistische Heilapparat und zwar in der Form der Kälte entgegenzusetzen ist. Daneben sorgen wir für eine möglichst sorgfältige Reinigung des Bindehautsackes mittelst häufiger Irrigationen mit schwachen keimtötenden Lösungen, vielleicht $^1/_{10}$ $^0/_{00}$ Hydrarg. oxycyanatum, Sublimat etc. Wird die Kälte nicht wohl vertragen, so ist von derselben abzusehen und zu temperierten Aufschlägen überzugehen. Sobald nach einigen Tagen die Schleimhaut ihre grösste Auflockerung verloren hat, greifen wir gleich Jacobson gern zu ausgiebigen Skarifikationen, die indessen durch die ganze Dicke der Conjunctiva hindurch zu führen und in Zeiträumen von 3—4 Tagen zu wiederholen sind. Die jedesmal auftretende Ausblutung und hierdurch erlangte Verminderung der Gewebsspannung führen eine wesentliche Abschwellung zumal der Fornices schnell herbei. Anschliessend findet die Kälte immer wieder stundenweise Verwendung.

Ist auf diese Weise ein Abklingen der akut entzündlichen Erscheinungen erfolgt, auch die Sekretion schleimig bezw. schleimig-eiterig geworden, gestattet mithin die Mucosa die Einwirkung der Topica, so beginnen wir mit Touchierungen mittels einer 1—2-proz.

Lösung von Plumb. acet. perf. neutral., denen alsbald solche mit einer gleich starken Lösung von Argent. nitric. folgen. Proportional dem nunmehr meist schnellen Schwinden der Bindehauttumescenz pflegen die Granula deutlicher hervorzutreten und reihenweise auf den Uebergangsfalten und den Tarsi zu erscheinen; zu gleicher Zeit versiegt die Sekretion. In diesem Stadium fanden wir in Bestätigung zahlreicher Mitteilungen aus neuerer Zeit die Anwendung von Sublimatbepinselungen (1 : 500—1000) sehr wirksam. Unter ihrer ausschliesslichen oder noch besser mit dem mitigierten Stifte abwechselnden Applikation kam es in besonders günstigen Fällen zu einer völligen Resorption der Körner und der diffusen Gewebsinfiltration, so dass also die acute Granulose ohne Narbenbildung direkt in Heilung überging.

Dieser erfreuliche Ausgang gehört indessen bekanntlich zu den Ausnahmen. Gewöhnlich tritt keine völlige Rückbildung und demnach auch keine Restitutio ad integrum ein, sondern es bleiben die Gewebsverdickungen sammt Granulis auf einer gewissen Stufe stehen, die sich den genannten und allen ähnlichen Heilbestrebungen gegenüber als überaus widerstandsfähig erweist. Die akute Granulose geht somit allmählich in das Stadium chronicum über. Als beachtenswert möchte ich hervorheben, dass sich auch jetzt noch oftmals das zeitweise mehrtägige Aussetzen der Touchierungen und die Einschaltung tiefer Skarifikationen oder an Stelle dieser die Einwirkung des warmen Sublimatsprays auf die umgestülpten Lider von sichtbarem Nutzen erwies. Ingleichen glaube ich mich von der grossen Wirksamkeit der direkten Schleimhautmassage überzeugt zu haben.

Nur 2mal kam ich in die Lage, Schneller zu folgen, welcher, ähnlich wie Ph. v. Walther 60 Jahre früher, schon im Anfangsstadium der Erkrankung zum operativen Eingreifen rät, indem er sagt: „nur ein Verfahren giebt es, das man nach Ablauf der ersten stürmischen Entzündungserscheinungen, und sogar noch ehe der Limbus der Hornhaut weiss geworden ist, anwenden kann ohne Gefahr und mit sicherer Aussicht auf rasche Besserung und Heilung des — akuten — Trachoms, das ist die Excision der Uebergangsfalten.“

Das Kapitel über die Therapie der chronischen Granulose ist wohl das unklarste und verworrenste in der ganzen Trachomlehre. Die extremsten Ansichten stehen sich schroff und unvermittelt gegenüber. Während die einen Autoren das Heil und die einzige Möglichkeit eines guten Erfolges darin erblicken, dass nur mit den allermildesten Adstringentien und Desinficientien oder mit der 1-proz. gelben Augensalbe die kranke Bindehaut beeinflusst werde, reden andere grob einwirkenden mechanischen Methoden das Wort oder befürworten gar

die Ausschneidung der ganzen oder doch des grössten Teiles der befallenen Schleimhautpartie!

Die Gründe für ein derartiges Auseinanderweichen der Ansichten, das in ähnlicher Weise meines Wissens kaum auf einem zweiten Gebiete der Heilkunde zu finden ist, sind mannigfaltig. In erster Linie dürfte der Umstand heranzuziehen sein, dass von vielen Augenärzten die beiden Krankheitsformen der Conj. follicularis und granulosa zusammengeworfen, die mit allen möglichen, selbst harmlosesten Medikamenten erzielten Sanierungen bei der Follicularis also auch auf die Granulose übertragen werden. Des weiteren kommt in Betracht, dass vielen Fachgenossen die Körnerkrankheit, welche in durchseuchten, und diejenige, welche in immunen oder annähernd immunen Gegenden gefunden wird, bezüglich Charakter und Heilbarkeit als völlig gleichwertig erscheint. Sie halten es dementsprechend für erlaubt, die irgendwo erzielten Heilungsresultate kurzer Hand als für jede Granuloseform massgebend anzusprechen. Meiner Meinung nach sehr mit Unrecht und nicht zur Förderung und Klärung der obwaltenden Anschauungen. Drittens spielt bei der allgemeinen Verwirrung der leidige Schematismus eine grosse Rolle, indem man keinen Anstand nimmt, die bei den leichteren oder noch nicht inveterierten Formen von Granulose bewährten Methoden ohne Bedenken auf schwere Fälle oder Spätstadien auszudehnen.

Der Heilkunst vornehmstes Gebot fordert sorgfältiges Individualisieren. Der Arzt soll keine Krankheitsbegriffe schematisch behandeln, sondern in einem bestimmten Stadium erkrankte Organe in ihrem natürlichen Zusammenhange mit den anderen Organen, dem ganzen kranken Menschen, mit dessen abhängiger Stellung zu den äusseren Verhältnissen!

Wenn irgendwo, ist diese triviale Wahrheit bei der Therapie der Granulose zu beherzigen.

So erscheinen mir denn bei jedem Körnerkranken im Hinblick auf die Wahl der Therapie folgende Punkte von Bedeutung:

1) Das Stadium und die Ausdehnung der Affektion.

In rein praktischer Beziehung habe ich mich diesbezüglich gewöhnt, nicht nur eine Conjunctivitis granulosa fornicis von einer granulosa palpebrarum zu unterscheiden, sondern ich teile jede dieser Gruppen noch, je nachdem die Cornea bei dem Prozesse unberührt blieb, in eine simplex, oder falls an der Cornea bereits Veränderuugen bemerkbar wurden, in eine complicata.

Ferner bemühe ich mich von vornherein festzustellen, welcher Art die Abgrenzung der granulös entarteten Uebergangsfalten gegen die Augapfelbindehaut ist. Gewöhnlich finden wir hier eine scharfe

linienartige Demarkation selbst dann noch, wenn die sulzige Entartung schon hoch entwickelt ist. Dies bedeutet ein relativ günstiges Verhalten, denn wir sind in der Lage, mit Energie gegen die deutlich kranke Stelle vorzugehen unter völliger Schonung der gesunden Nachbarschaft. In Ausnahmefällen vermissen wir die scharfe Abgrenzung, die Gewebsverdickung fällt nur allmählich ab, auch ziehen sich die Granula in Form bläschenartiger Erhabenheiten mehr weniger weit auf die bulbäre Bindehaut hin. Es kennzeichnet dies stets eine bedenkliche Komplikation, denn die Erfahrung hat gelehrt, dass es hier gar leicht zu Hornhautveränderungen und nicht unbedeutenden Einschrumpfungen auch der Augapfelbindehaut kommt.

Von Wichtigkeit im Hinblick auf die Prognose und die Therapie ist drittens das Verhalten des Limbus. Jede stärkere Schwellung, sei es dass die übrige bulbäre Bindehaut daran teilnimmt oder nicht, legt den Verdacht einer drohenden sekundären Hornhautaffektion wenigstens nahe. Bei bereits eingetretener Corneaerkrankung haben wir den Umfang des Pannus, der Infiltrate, Geschwüre oder der postpannösen Trübungen zu berücksichtigen.

2) Das Verhalten des übrigen Lides.

Von grosser Wichtigkeit, ja geradezu entscheidend für die Wahl der Behandlungsart kann das Verhalten des **Lidknorpels** werden. Derselbe nimmt häufig schon frühe an der entzündlichen Bindehautveränderung teil, wird zumal in den oberen Randpartien, hyperämisch, verdickt, infiltriert. Seine Volumszunahme bedingt mit die charakteristische Ptosisstellung des oberen Lides, die den Granulösen den eigentümlich schläfrigen, müden Gesichtsausdruck verleiht. Bei längerem Bestande der Knorpelaffektion findet man in demselben nicht selten Einlagerungen, welche den Granulis überaus ähneln, ferner umfangreiche Erweichungen mit nekrotischem Zerfall und Abscedierungen.

In jedem Falle ist daran festzuhalten, dass die starke Mitbeteiligung des Lidknorpels eine ernste Komplikation darstellt. Sie setzt den therapeutischen Bemühungen den hartnäckigsten Widerstand entgegen und äussert auf den granulösen Prozess eine so üble Rückwirkung, dass sie die Sanierung über Jahre hinaus verzögern kann. Obschon Folge, überdauert sie, selbständig geworden, nicht selten das Bindehautleiden lange Zeit und verursacht ihrerseits sekundäre Erkrankungen der Cornea oder Rückfälle solcher.

Beachtung verlangt ferner das Verhalten des Orbicularis. Infolge des chronischen Reizes von seiten der kranken Bindehaut entwickelt sich insbesondere bei anämischen, nervösen oder skrofulösen Individuen ein überaus quälender Lidkrampf, der unter Umständen zeitweise jede Behandlung unmöglich macht, sei es wegen der

unerträglichen Schmerzen, sei es wegen der steten Corneareizungen. Die sich anschliessenden Exkoriationen an dem äusseren Winkel, bedingt durch das ewige Reiben und den steten Sekret- und Thränenfluss, führen gemeinhin noch zu einer phimotischen Verengerung der Lidspalte, welche nun ihrerseits wieder zu spastischen Kontrakturen des Schliessmuskels anregt. Es liegt auf der Hand, dass der durch den Lidkrampf ausgeübte überhohe Druck auf den vorderen Bulbus leicht Störungen in der Ernährung der Hornhaut bedingen und hierdurch mit den Anlass zu pannösen Veränderungen geben oder die bereits vorhandenen an der Ausheilung verhindern kann.

Von mehreren Seiten, so in letzter Zeit wiederholt von russischen Aerzten, ist auf eine abnorme Enge der Lidspalten bei den Granulösen hingewiesen worden und zwar im Sinne eines prädisponierenden Momentes für das Befallenwerden von der Seuche. Telpjaschin machte diesbezügliche Erhebungen bei Russen und Wotjacken. Letztere besitzen enge Lidspalten und leiden gegenüber den unter annähernd denselben Verhältnissen lebenden Russen ausserordentlich viel häufiger an Granulose. Dobrosserdow verglich die Tscheremissen und Russen. Er fand, dass die ersteren engere Lidspalten haben (27,2 mm Länge bei einer Breite von 8,2 mm) als die letzteren (28,5 mm Länge bei einer Breite von 9 mm) und dementsprechend, dass jene zu 55 Proz., diese nur zu 13 Proz. von Granulose befallen werden.

Es ist leicht verständlich, dass fremde Körper, Staub etc. viel leichter und fester bei einer engen Spalte zurückgehalten werden, als bei einer weiten. Auch die auf irgend eine Weise hineingeratenen Erreger dürften bequemer und leichter haften und zur Ansiedelung gelangen. Ist ferner eine Infektion erfolgt, so wird der reflektorische Spasmus ohne weiteres stärker auftreten und anhaltender wirken, auch entsprechend erheblichere Störungen verursachen. Aus dem gleichen Grunde erscheint die enge Lidspalte von schwerwiegender Bedeutung für die Entwickelung und den event. Fortbestand der Folgezustände, des Pannus, des Entropium und der Trichiasis.

Um zu eruieren, ob und bezw. in welchem Masse der engen Lidspalte in Ostpreussen eine ätiologische oder prädisponierende Bedeutung für die Erwerbung der Granulose zuerkannt werden müsse, wurde an einer Reihe von 439 Kranken die Weite der Lidspalte sorgfältig gemessen, und zwar legten wir den Abstand der äusseren Kommissur vom unteren Thränenpunkte zu Grunde.

Die Resultate, nach den einzelnen Lebensdekaden zusammengestellt, werden aus folgender Tabelle ersichtlich:

	Männlich				Weiblich				Zahl der untersuchten Personen		
	Durchschnitt	Maximum	Minimum	Grösste Differenz zwischen rechts und links	Durchschnitt	Maximum	Minimum	Grösste Differenz zwischen rechts und links	Männlich	Weiblich	Summa
I. Dekade	21,8	24,0	17,0	1,0	20,7	23,0	17,0	1,0	34	48	82
II. „	21,6	27,0	17,0	1,0	21,2	25,0	17,0	1,0	72	118	190
III. „	22,3	26,0	19,0	1,0	21,4	24,0	17,5	1,0	31	28	59
IV. „	22,1	24,0	17,0	1,0	20,8	24,0	16,5	1,0	21	17	38
V. „	22,4	25,0	21,0	1,0	20,3	24,0	16,0	1,0	10	18	28
VI. „	21,1	23,0	18,0	1,0	19,0	22,0	16,0	1,0	12	14	26
VII. „	20,0	24,0	17,0	2,0	21,0	23,0	17,0	1,0	7	9	16
									187	252	439

Vergleicht man mit dieser Tabelle die zweite, welche die Messungsresultate der Lidspalte bei nicht an Trachom leidenden Augenkranken wiedergiebt, so wird man zu dem Ergebnisse gelangen, dass bei unseren Granulösen im Durchschnitt keine engere Lidspalte vorlag, die Krankheitsgenese also schlechterdings im allgemeinen nicht damit in Beziehung gebracht werden kann.

	Männlich				Weiblich			
	Durchschnitt	Maximum	Minimum	Grösste Differenz zwischen rechts und links	Durchschnitt	Maximum	Minimum	Grösste Differenz zwischen rechts und links
I. Dekade	20,0	22,5	18,0	1,0	19,7	22,5	17,5	1,0
II. „	22,1	26,5	21,0	0,5	21,3	25,5	19,0	1,0
III. „	21,9	24,5	19,0	0,4	21,1	23,5	19,0	0,5
IV. „	21,1	25,5	19,0	0,9	21,2	23,5	19,0	0,5
V. „	21,5	23,5	19,0	0,5	20,6	24,0	18,5	1,0
VI. „	21,3	24,0	19,0	1,0	20,9	23,5	19,0	0,5
VII. „	21,4	23,5	19,0	1,0	20,5	23,5	18,5	1,0

Von wesentlich anderer Qualität ist jene enge Lidspalte, welche sich eventuell im dritten Stadium des Trachoms herausbildet. Sie beruht auf der narbigen Degeneration der Bindehaut und besonders des Tarsus, welche sich in allen Dimensionen gleichmässig vollziehen kann. Zwar tritt gemeinhin ihr Effekt am deutlichsten in der Ausdehnung von oben nach unten in die Erscheinung, weil in dieser Richtung dem Schrumpfungszuge kein auf anatomischen Ursachen beruhender diametral entgegensteht, was in der horizontalen Richtung der Fall ist. Denn sowohl die innere wie die äussere Tarsusspitze läuft in elastische Faser-

bündel aus, welche sich in dem Ligamentum canthi internum resp. externum verlieren.

Möge die enge Rima palpebrarum bei Granulose nun aber eine Endursache haben, welche sie wolle, immer erfordert sie gebieterisch die Beseitigung, sofern ein nennenswerter Lidkrampf, eine Reizung des Augapfels oder gar eine sekundäre Hornhauterkrankung vorliegt. Selbst beim Fehlen dieser letzteren Komplikationen wird ihre Behebung als wünschenswert bezeichnet werden müssen, da sie die Behandlung nach dem Urteil aller erfahrenen Augenärzte nicht nur bequemer und milder zu gestalten, sondern auch direkt abzukürzen vermag.

3) Der Zustand der thränenableitenden Apparate.

Diesen Punkt glaube ich etwas eingehender erörtern zu sollen, da demselben bisher so gut wie gar keine Beachtung geschenkt worden ist.

Richtet man sein Augenmerk auf den Zustand der thränenableitenden Wege, so wird die häufige Koincidenz von Erkrankungen dieser mit der chronischen Granulose nicht wohl entgehen können. Freilich darf man sich bei der Untersuchung nicht damit begnügen, einfach auf den Thränensack zu drücken und zu erwarten, dass nun Sekret in Menge aus den Puncta lacrymalia hervortrete. Denn dem ist zumeist nicht so. Vielmehr benötigt es zur Feststellung, zumal der typischen Fälle, besonderer kleiner Massnahmen.

Die subjektiven Klagen weisen den Arzt nur in einem kleinen Prozentsatze der Fälle auf die behinderte Thränenabführung hin. Die geringe Epiphora kommt in Rücksicht auf die anderen grösseren Beschwerden anfänglich nicht in Betracht. Erst später, wenn das Bindehautleiden erloschen ist, legt man derselben Wert bei. Zumeist ist alsdann aber Zeit und Geduld erschöpft, so dass eine specielle Kur nicht mehr zu Ende geführt werden kann, mithin die Entlassung erfolgen muss bei Fortbestande des Thränensackleidens.

Um dies definitiv zu verhindern, wird in der Königsberger Klinik prinzipiell immer in den ersten Tagen die Durchgängigkeit der ableitenden Wege geprüft. Zunächst führen auch wir das Druckmanöver aus. Da wir aber kennen gelernt haben, dass gewisse Formen der Thränensackerkrankung bei Granulose nur ausserordentlich wenig zähes, glasiges Sekret liefern, bemühen wir uns, den Inhalt möglichst des ganzen Sackes zur Anschauung zu bringen. Wir evertieren zu dem Zwecke sorgfältig die Thränenpunkte mit der einen Hand und komprimieren nun mit dem Zeigefinger der anderen vorerst den unteren Teil des Saccus, den eventuellen Inhalt hinaufdrängend und dann mit dem Finger nachschiebend erst den oberen Teil. Auf diese Weise gelingt es oftmals, eine ganz kleine Perle aus dem Pünktchen aus-

treten zu lassen oder die Spur eines zähen Eiters, was natürlich genügt, um die Diagnose zu sichern. Aber auch wenn wir nichts von Sekret entleeren konnten, lassen wir eine Durchspülung folgen. Um dieselbe schnell und schmerzlos für den Kranken zu gestalten, bedienen wir uns eines sehr einfachen und empfehlenswerten Instrumentchens. Nach Cocainisierung und Erweiterung des Punktes und Röhrchens mittels der konischen Sonde von Otto Becker führen wir

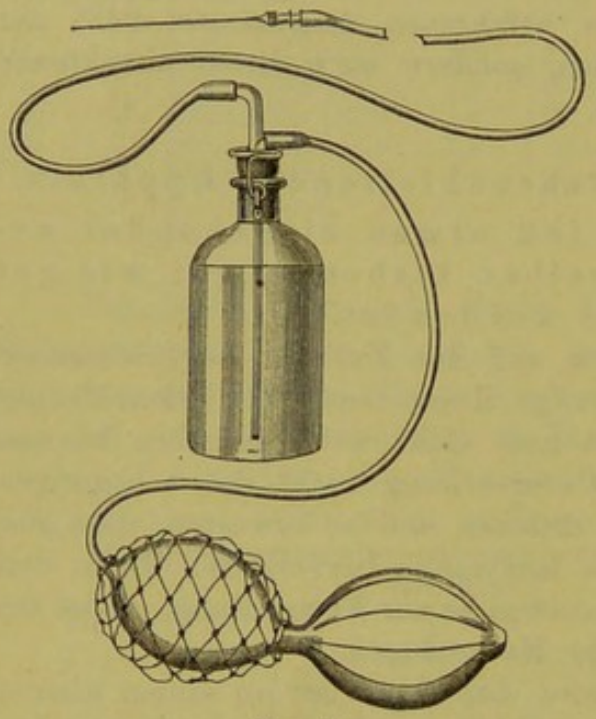

Fig. 2.

eine dünne, vorn ein wenig olivenartig geformte Kanüle in den Sack und verbinden diese mit dem Gummischlauche eines Sprayapparates (vergl. Fig. 2). Fliesst die Flüssigkeit klar und leicht aus der Nase aus, dann können wir mit Sicherheit eine wesentliche Erkrankung ausschliessen. Erfolgt der Austritt nur zögernd, oder nur bei sehr hohem Drucke, oder gar nicht, so ist mindestens eine katarrhale Verschwellung, eventuell aber auch ein ernsteres Leiden vorhanden.

Dem heutzutage giltigen Gebahren zu entsprechen, schliesse ich eine kleine Statistik an. Ich sehe von grösseren Zahlen ab, weil mir daran liegt, nur von mir selbst untersuchte Fälle zu verwerten. Unter 100 Trachomatösen meiner Privatpraxis fand ich 21 mal eine manifeste Blennorrhöe oder Pyorrhöe des Thränensackes, in 11 weiteren Fällen war infolge katarrhaler Schwellung die Wegsamkeit behindert, so dass die wiederholt versuchte Durchspülung nicht gelang. Es ergiebt dies ein Prozentverhältnis von 32.

Um der Aetiologie des Thränensackleidens näher kommen zu können, schien es vor allem geboten, systematisch und in grösserem Umfange die Nasenhöhlen von Granulösen zu untersuchen. Es geschah dies bei einer lückenlosen Reihe von 443 Fällen. Mein verehrter Kollege, Herr Privatdozent Dr. Gerber hatte die Güte, sich dieser Mühe einer specialistischen Untersuchung zu unterziehen.

Es ergab sich, dass bei diesen 443 Granulösen 290mal ein Nasenleiden vorhanden war = 65,5 Proz. Des genaueren wurden konstatiert:

Rhinitis acuta = 10mal (kombiniert 2mal mit Spina septi);

Rhinitis hyperplastica = 130 mal (kombiniert 19 mal mit Deviation, 3 mal mit Polypen, 17 mal mit Spina septi, 9 mal mit adenoiden Vegetationen);
Atrophia = 41 mal (kombiniert 1 mal mit Deviation, 1 mal mit Polypen);
Ozaena = 5 mal (immer kombiniert mit Atrophia);
Deviatio septi = 19 mal (3 mal kombiniert mit Atrophia, 3 mal mit Spina septi, 1 mal mit Polypen);
Polypen = 10 mal (1 mal kombiniert mit Deviation);
Spina septi = 12 mal;
adenoide Vegetationen = 7 mal;
Rhinitis chronica simplex = 56 mal (kombiniert 2 mal mit Atrophia, 6 mal mit Deviation, 6 mal mit Spina septi, 4 mal mit adenoiden Vegetationen, 1 mal mit Polypen).

Ein derartig häufiges Zusammenfallen von Nasenleiden und Granulose kann wohl kaum eine Zufälligkeit bedeuten. Ich bin zwar weit entfernt, auch z. B. zwischen der Spina und Deviation einerseits, der Granulose andererseits einen Nexus konstruieren zu wollen. Beide Anomalien werden an sich vielmehr wohl nur einen katarrhalen Zustand der Nasenschleimhaut und zwar auf der beengten Seite zeitigen. Erst auf dem Boden dieses dürfte sich dann eventuell alles weitere aufbauen.

Fragen wir nach den Momenten, die für den gleichzeitigen Bestand von Nasenleiden und Granulose von Bedeutung sein können, so drängen sich von vornherein zwei Möglichkeiten auf. Entweder handelt es sich um zwei voneinander abhängige Leiden, indem sich das eine dem anderen zugesellt, oder es ist anzunehmen, dass infolge derselben schädlichen Einwirkungen und derselben Infektionsgelegenheit die erregenden Mikroben ganz unabhängig voneinander sowohl in der Bindehaut als in der Nasenschleimhaut zur Ansiedelung gelangen.

Gegen die Annahme, dass nur eine dieser Schleimhäute primär befallen, die andere immer erst im Anschluss daran in Mitleidenschaft gezogen werde, sprechen triftige Gründe.

Nehmen wir z. B. an, die Bindehaut stelle den ursprünglichen Erkrankungsherd dar, so wäre es ja naheliegend, sich den Weitertransport der specifischen Mikroben mittelst der Thränenflüssigkeit zu denken.

In einem solchen Falle würden wir dann aber kaum einzusehen vermögen, warum, obschon doch immer eine Art Berieselung der Sackschleimhaut mit dem schädlichen Agens statthat, nicht stets ein sekun-

däres Thränensack- und Nasenleiden auftritt, ferner warum nur in einer relativ kleinen Quote die Erkrankung des Thränensackes, in einer wesentlich grösseren die der Nasenschleimhaut erfolge. Eine verschiedene Disposition der letzteren beiden zu supponieren, dürfte aber nicht angängig sein, da beide nicht nur dieselbe anatomische Struktur, sondern auch histiogenetisch denselben Ursprung haben.

Nach dem zu urteilen, was bisher die klinische Beobachtung lehrte, scheint die Schleimhaut der thränenableitenden Wege und der Nase überhaupt eine gewisse Immunität gegen die in der Conjunctiva befindlichen pathogenen Keime zu besitzen. Ich erinnere nur daran, dass die selbst heftigste Blennorrhöe oder Diphtheritis kaum jemals eine sekundäre Infektion in dem Thränensacke oder in der Nase erzeugen. Vielleicht werden die betreffenden Mikroben, die doch zweifellos mit den Thränen weitergelangen, durch eine charakteristische, uns in ihrem Wesen aber noch unbekannte Gewebseigenschaft — infolge drüsiger Organe? — derartig beeinflusst, dass sie ihre Schädlichkeit verlieren.

Andere Konsequenzen ergeben sich, wenn wir eine primäre Affektion der Nasenschleimhaut zu Grunde legen und den granulösen Bindehautprozess als davon abhängig erklären wollten. Sowohl die tägliche Erfahrung wie pathologisch-anatomische Erhebungen würden diese Art des Geschehens nicht als unwahrscheinlich erscheinen lassen. Ist es doch eine recht häufig zu erhebende Thatsache, dass sich chronischen Nasenleiden gleich geartete des Canalis nasolacrymalis wie des Saccus und auch der Bindehaut anschliessen. Wir wissen, dass dabei die Entzündung oder die Infektion (Lupus, Tuberkulose) einfach per continuitatem von dem unteren Nasengange in den Kanal und weiter hinauf kriecht, um schliesslich dieselben Veränderungen zu zeitigen, die in der Nase vorliegen.

Bereits im Jahre 1886 war ich in der Lage, zufällig einen Befund festzustellen, der für die uns beschäftigende Frage von nicht unwesentlichem Belange sein dürfte. Es handelte sich um einen Justifizierten, dessen Caput mir unmittelbar nach der Vollstreckung übergeben ward. Die Lider, Uebergangsfalten und die thränenableitenden Wege wurden nach durchgeführter Härtung einer ganz speciellen anatomischen Analyse unterworfen. Die Conjunctiva, sowohl palpebralis wie fornicis, liess die Zeichen des chronischen Katarrhes und der papillaren Schwellung in schönster Weise, doch nirgends auch nur die Andeutung eines Granulum erkennen. Wie war ich daher erstaunt, als ich in der Mucosa des Thränensackes, des Mündungsstückes der Röhrchen, des Canalis nasolacrymalis und des unteren Nasenganges eine typische Granulosis antraf!

Ohne auf histologische Feinheiten einzugehen, können wir den Befund folgendermassen präzisieren: Die Schleimhaut des Saccus zeigt sich ausserordentlich stark geschwellt und infiltriert. An einzelnen Stellen

beträgt ihre Dicke bis 1,33 mm. Das Lumen ist, da keinerlei Ectasie bestand, dementsprechend verkleinert und im allgemeinen auf einen schmalen, von vorn nach hinten ziehenden, leeren Spalt reduziert.

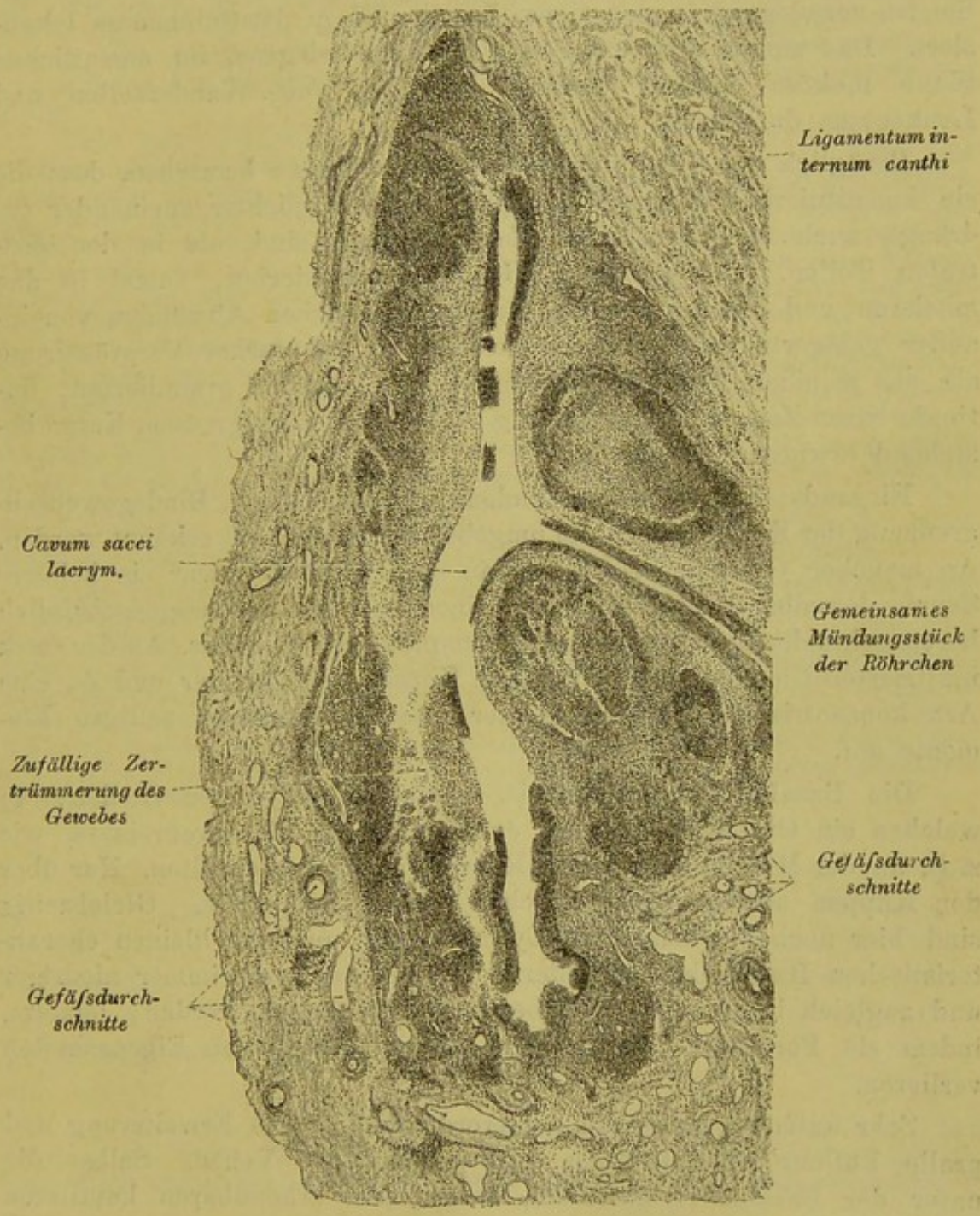

Fig. 3. Horizontalschnitt durch das Ligamentum canthi internum, Mündungsstück der Röhrchen und Sack.

Schon mit blossem Auge erkennt man die Einlagerung der Körner, welche der Mucosa an den mit Hämatoxylin gefärbten Querschnitten des Saccus und Canalis ein rosenkranzförmiges Aussehen verleihen.

Die grössten und zahlreichsten Körner finden sich um das Mündungsstück der Röhrchen herum, ferner in der unteren Sackhälfte, während die Kuppel relativ wenig durchsetzt ist.

Die Infiltration der Schleimhaut ist eine ziemlich gleichmässige. Sie ist vorwiegend in den tiefen Lagen und in der Submucosa lokalisiert. Das unmittelbar unter der Elastica belegene, im eigentlichen Sinne muköse Gewebe erscheint weniger von Wanderzellen und Leukocyten durchsetzt.

Bezüglich der Struktur der Granula bleibt zu bemerken, dass die sie konstituierenden Kerne in der Peripherie dichter aneinander gedrängt, auch für Farbstoffe aufnahmefähiger sind, als in den centralen Teilen. An einzelnen Granulis imponierten, zumal in den mittleren und inneren Partien nahezu in gleichen Abständen voneinander gelagerte lichte Flecke, welche sich bei starker Vergrösserung als aus je einem grossen, plattenförmigen, mässig granulierten, untingierbaren Zellgebilde mit wenig färbbarem, mittelgrossem Kerne bestehend erwiesen.

Nirgends konnte eine Andeutung von einer Bindegewebsabgrenzung der Körner gegen die umgebende Schleimhaut erkannt werden. An manchen Granulis zeigte sich an der Peripherie zwar ein hellerer Saum, derselbe beruhte aber auf einer Spaltbildung, augenscheinlich hervorgebracht durch ungleiche Schrumpfung des Gewebes. An der stark infiltrierten Umgebung eines solchen Kornes fiel uns hier und da eine Art konzentrischer Schichtung der intensiv gefärbten zelligen Elemente auf.

Die Basalmembran war mit Ausnahme derjenigen Stellen, an welchen ein Granulum bis fast unmittelbar an sie heranreichte, wie z. B. an der Mündungsstelle des Röhrchens, überall erhalten. Nur über den Kuppen solcher oberflächlichen Körner fehlte sie. Gleichzeitig sind hier auch die mächtigen Cylinderzellen und die kleinen charakteristischen Basalzellen verändert, erstere, indem sie immer niedriger und zugleich breiter, kubisch bezw. pflasterähnlich werden, letztere, indem sie Fortsätze bekommen und ihre tinktoriellen Eigenschaften verlieren.

Sehr auffallen muss die ausserordentlich starke Erweiterung und pralle Füllung aller Gefässe, insbesondere der Venen. Selbst die unter der Basalis verlaufenden, sonst kaum erkennbaren kapillaren Aestchen erreichen eine Weite, wie ich sie sonst nur an den starken tiefen Gefässen beobachten konnte. Infolge dieser natürlichen Injektion erkennt man auch sehr deutlich das Umsponnenwerden einzelner Granula von feinen Schlingen.

Blutungen oder Reste solcher in Form von Pigmentablagerungen waren nirgends zu eruieren.

Bei Durchsicht der Litteratur finde ich bereits drei auf Granulose der Thränenwege bezügliche Angaben. Die erste stammt von de Vicentiis, die ferneren von Cirincione[1]) und von Kalt[2]).

Cirincione beschreibt 4 Fälle von Trachom der Thränenröhrchen bei an der Leiche entnommenen Präparaten. Bei dreien bestand zugleich ein Trachom der Conjunctiva, im 4. Falle schien dieselbe während des Lebens gesund, und fanden sich erst bei der mikroskopischen Untersuchung Trachomkörner darin, aber zugleich intensives Trachom des Thränensackes und der Thränenröhrchen, so dass Autor hier ein primäres Trachom der Thränenwege annehmen zu müssen glaubt.

Kalt hatte Gelegenheit, an dem Thränensacke eines Hingerichteten eine primäre follikuläre Erkrankung des Thränensackes nachzuweisen. Lider und Tarsus boten ein völlig normales Verhalten, an der Bindehaut fand sich lediglich ein leichter Katarrh. Der Thränensack war erweitert und seine Höhle mit epithelialem Detritus und embryonalen Zellen erfüllt. Die Membrana propria des Thränensacks war nicht verändert, die Schleimhaut aber infolge einer diffusen Infiltration von embryonalen Zellen mässig verdickt. Die Schleimhaut zeigte sich ferner durchsetzt mit ovalen Zellenhaufen, die auf beiden Seiten der Lichtung des Kanals rosenkranzförmig angeordnet waren. Diese Haufen waren aus Elementen zusammengesetzt, die an der Peripherie eng zusammengedrängt, im Centrum spärlicher waren. Ihre Peripherie grenzte sich gegen die umgebende Schleimhaut ab. An der Basis dieser Follikelreihen sah man alte pigmentierte hämorrhagische Herde, oberhalb jener feine Gefässe, welche von der Schicht der groben Gefässe der Sackwand zu der Schleimhaut verliefen. Diese Herde waren das Merkmal einer heftigen Entzündung, welche ohne Zweifel der Eruption der Follikel vorausging. Katarrh, Erweiterung des Sackes und die Zellhaufen boten demgemäss die anatomische Charakteristik der Dacryocystitis follicularis.

Aus den kurzen Referaten vermag ich nicht zu ersehen, ob von den Autoren auch die Nasenschleimhaut untersucht worden ist. Wie es scheint, geschah dies nicht. Ich bin überzeugt, dass man auch hier den granulösen Prozess angetroffen hätte. Wenigstens dürfte ein primäres Trachom des Thränensackes ohne gleichzeitige Granulose im Cavum narium oder nasopharyngeale nicht wohl verständlich sein. Da eine ausgebildete Körnerbildung in der Conjunctiva nicht vorlag, die Erreger von aussen aber eingedrungen sein müssen, wird wohl auch in dem 4. Falle von Cirincione und in dem Falle von Kalt die in dem meinigen anatomisch direkt nachgewiesene Eingangspforte in der Nase gelegen haben.

Vom Standpunkte der rein klinischen Beobachtung sprechen für die Möglichkeit einer primären Naseninfektion die Mitteilungen Klunzinger's, denen zufolge in Egypten der im Juni jeden Jahres beginnenden Trachomperiode verbreitete Schnupfenkrankheiten vorausgehen. Ferner ist nach Ziem[3]) die Granulose sehr oft mit einer primären nasalen Eiterung verbunden.

„Es giebt auch Kranke, sagt der letztere, mit nur einseitigem Trachom und Eiterung nur einer, derselben Nasenseite. Ferner kann das Trachom nur auf einer Uebergangsfalte, entweder der oberen oder der unteren, sich lokalisieren. . .

1) Cirincione, Tracoma dei canaliculi lagrimali, Annal. di Ottalm. XIX.

2) Kalt, Dacryocystite folliculaire, Rec. d'Ophth. 1894, p. 370. Beide Referate sind dem Jahresberichte entnommen.

3) Ziem, Beziehungen zwischen Augen- und Nasenkrankheiten, Monatsschrift für Ohrenheilkunde etc., 1893, S. 237.

Bei einer Reihe von Trachomkranken meiner Praxis fanden sich Eiterungen der Kieferhöhle, zum Teil hohen Grades vor, bei mehreren in Verbindung mit Nasenpolypen, bei anderen wahrscheinlich auch eine Eiterung der Stirnhöhle. Es ist von grosser Wichtigkeit, diesem Zusammenhange weiter nachzuspüren, besonders auch mit Rücksicht auf die Anastomosierung der die Stirnhöhle versorgenden Vasa nasofrontalia zu den Blutgefässen des Oberlides und der die Kieferhöhle mitversorgenden Vasa infraorbitalia zu den Blutgefässen des Unterlides: denn eine Stauung vorwiegend in dem einen oder dem anderen Gefässgebiete wird die Lokalisation des Trachoms, sei es am oberen, sei es am unteren Lide, vielleicht verständlich machen."

Es dürfte hier auch der Ort sein, um jenes Hinweises von Dürr[1]) zu gedenken, wonach zwischen Ophthalmia und Angina granulosa eine Beziehung anzunehmen ist.

Bei einer sehr leichten Hausepidemie in der Blindenanstalt in Hannover fand Dürr „eine Hypertrophie der Follikel in der Augenbindehaut mit katarrhalischer Entzündung, vergesellschaftet mit einer Vergrösserung der verschiedenen Follikelgebilde des Mundes und Katarrh der betreffenden Schleimhautteile". „Die Injektionsröte und Schwellung zeigten sich fast immer bei den genau beobachteten Fällen in beiden Gebilden auf gleicher Stufe der Entwickelung, soweit eine Vergleichung pathologischer Zustände von zwei verschiedenen Schleimhäuten möglich ist. Manchmal war die Injektion und Schwellung der Augen stärker. Zu Zeiten, wo Katarrhe anderer Schleimhäute häufig waren, zeigte sich die Angina hingegen stärker ausgebildet." Mit dem Zurückgehen der Granula der Conjunctiva pflegten sich auch die hypertrophierten Drüsen des Mundes, jedoch in langsamerem Tempo zu verkleinern, und umgekehrt. Nach Dürr können dieselben einwirkenden Schädlichkeiten neben den Conjunctivalgranulationen eine Angina granulosa erzeugen. „Unter der Einwirkung gewisser schlechter hygienischer Verhältnisse entwickelt sich gleichzeitig im Munde und auf der Conjunctiva bei Veranlassungen, die sonst einfache Katarrhe bedingen ein solcher, der die Follicularsubstanzen mit ergreift, vorzugsweise aber die einfachen Follikel, während die zusammengesetzten Organe nur geringen Anteil nehmen."

Obschon ich aus der Darstellung Dürr's nicht den Eindruck gewinnen konnte, dass es sich bei seinen Fällen um wahre Granulose in unserem Sinne handelte, ich vielmehr glauben möchte, dass eine Epidemie von Conjunctivitis follicularis vorlag, haben wir doch diesem Punkte gebührende Aufmerksamkeit zugewandt und an einer Reihe von 310 Granulösen das Verhalten des Rachens genau geprüft. Unzweifelhafte Pharyngitis sive Angina granulosa fanden wir dabei 158 mal = 50,9 Proz. Die übrigen Kranken zeigten zwar auch nicht immer ganz normale Verhältnisse, doch waren die Veränderungen nur unbedeutend. Von diesen 158 mit Pharyngitis granulosa Behafteten waren gleichzeitig nasenkrank 101 = 63,9 Proz.; nur bei 57 zeigte sich das Rachenleiden unkompliziert. — Aus diesem Grunde ist es mir, zumal im Hinblick auf die bekannte Häufigkeit dieser Veränderung überhaupt zweifelhaft geblieben, ob dem Bestande der reinen Angina granu-

1) Dürr, Ueber die Verbindung von Ophthalmia und Angina granulosa, Hannover 1867.

losa in ätiologischer oder prädisponierender Beziehung eine Bedeutung für die Genese und den Bestand des wahren Trachoms zuerkannt werden darf.

Niemals konnten wir jene von Dürr betonte reciproke Abhängigkeit beider Leiden beobachten. Allerdings muss bemerkt werden, dass es sich bei unseren Kranken nicht um eine Epidemie frischen Datums, sondern um Fälle sehr verschieden langer Dauer handelte.

Wennschon ich nun auch glaube, dass die Möglichkeit des sekundären Befallenwerdens der Bindehaut von einer Granulose der Nasenschleimhaut durch das Zwischenglied der Granulose der thränenableitenden Wege sichergestellt sein dürfte, so halte ich doch eine Verallgemeinerung dieser Genese nicht für statthaft. Es spricht meiner Meinung nach dagegen: 1) die Thatsache, dass nicht in allen Fällen auch Nasenveränderungen erkennbar sind, 2) die relativ so viel seltenere Granulose des Thränensackes. Demnach erachte ich vorerst für überaus wahrscheinlich, um nicht zu sagen, für nahezu gewiss, dass sowohl die Nasen- und eventuell auch Nasenrachen-, wie die Augenlidmucosa unabhängig voneinander infolge gemeinsamer Ursachen eine granuläre Erkrankung acquirieren, ferner dass die Nasengranulose unter bestimmten Umständen durch Fortkriechen des Prozesses in den Canalis nasolacrymalis eine sekundäre Granulose des ableitenden Apparates und weiterhin der Lidbindehaut erzeugen kann. Für das umgekehrte Verhalten, dass die Conjunctivalgranulose eine solche der Nase verursache, sind noch nicht beweisende Momente erbracht worden.

Entwickelte sich gleichzeitig mit der Bindehaut- eine Nasengranulose, dann ist jedenfalls eine sehr ernste Komplikation für die erstere geschaffen worden. Einmal trotzen solche Fälle, wie mich die klinische Erfahrung lehrt, ausserordentlich hartnäckig den therapeutischen Eingriffen, sodann giebt es ungemein leicht Recidive und wenn nicht in entsprechender Weise vorgegangen wird, auch Reinfektionen. Seitdem ich die praktische Bedeutung des Zusammenhanges von Nase und Bindehautsack beim Trachom besser erkennen gelernt habe, glaube ich auch schnellere und dauerhaftere Erfolge gewonnen zu haben.

Beim Auftreten eines frischen Nasen-, resp. Nasenrachentrachoms beobachtete ich zuweilen auch eine akute Dacryocystitis, welche event. dem Bilde der infolge einer Strepto- oder Staphylo- oder Pneumokokkeninfektion entstandenen annähernd glich. Der Prozess pflegte nur nicht so fulminant zu verlaufen. Vielleicht handelte es sich in diesen Fällen um Thränenwege, welche schon vorher, d. h. vor der Trachominfektion nicht mehr ganz

normal waren. Man würde dann zu supponieren haben, dass der Schwellkörper an der Mündungsstelle des Canalis nasolacrymalis in den unteren Nasengang nicht mehr fest abschloss, so dass bei heftigen Schneuzbewegungen Sekretmassen in den Canalis resp. in den Saccus selbst hinaufgeschleudert wurden, hier verbleiben und eine akute Granulose zeitigen konnten.

Im allgemeinen gleicht im klinischen Verlauf die Trachomatose des Thränensackes scheinbar derjenigen der Bindehaut. Es vollzieht sich eine langsame Entwickelung der Körner und es besteht in der Regel nur eine geringe Absonderung eines zähen, glasigen Sekretes, ohne jede Spur einer Ektasie. Bei längerem Bestande eines gelegentlichen Schnupfens oder einer interkurrenten Exacerbation vermehrt sich natürlich die Absonderung, es wölbt sich dann wohl auch die vordere Sackwand etwas vor, wenn nämlich der Abfluss nach oben und nach unten eine Zeit lang durch Faltenbildungen der Schleimhaut oder sich bildende Strikturen behindert war.

Dem Stadium des sulzigen Zerfalles folgt gemeinhin die Bildung von sehr starken Strikturen im Bereiche des Mündungsstückes der Röhrchen, wo, wie wir sahen, die Granula-Entwickelung eine besonders hochgradige ist. Auch eine allgemeine Einschrumpfung des Sacklumens schliesst sich an dieselbe an, gelegentlich so umfangreich, dass ich bei der Exstirpation zweifelhaft sein musste, ob ich wirklich den Sack vor mir hatte. Erst die mikroskopische Analyse konnte Aufschluss bringen. Die Sackschleimhaut ist dabei ganz in derselben Weise atrophiert und verdünnt, auch zerreisslich, wie wir das an den Uebergangsfalten der Bindehaut finden.

Ungleich seltener als die thränenableitenden Wege stellen die thränenerzeugenden Organe bei der Granulose den Sitz einer Veränderung dar. Dieselbe befällt alsdann gemeinhin einzelne der palpebralen Drüschen und nur ganz ausnahmsweise die grosse orbitale Drüse. Die Affektion entwickelt sich zumeist im Anschluss an einen frischen Schub, an eine Exacerbation des Grundleidens und äussert sich in einer mehr weniger deutlichen Verdickung und Schwellung der äusseren Hälften der oberen Lider, bezw. der Gegend zwischen der äusseren Kommissur und dem Orbitalrande. Manchmal tritt die Prominenz direkt bohnenförmig und umschrieben hervor. Zugleich besteht starke Reizung und bedeutender Blepharospasmus. Nimmt man die Lidsubstanz zwischen Daumen und Zeigefinger, so fühlt man in dem leicht ödematösen Bezirke die scharfe Abgrenzung der Drüsen. Nur einmal glaube ich eine entzündliche, akut auftretende, von der Bindehautgranulose abhängige Schwellung ausschliesslich der grossen orbitalen Drüse gesehen zu haben. Sie entwickelte sich mit ziem-

lichen Schmerzen im Verlaufe weniger Tage und führte zur charakteristischen Prominenz im oberen äusseren Orbitalwinkel. Die begleitende Temperaturerhöhung überstieg nicht 38,2, auch waren keine weiteren quälenden Erscheinungen vorhanden. Unter kalten Kompressen schwanden im Verlaufe von 8 Tagen alle Symptome; heftigere Entzündungserscheinungen, Neuralgien im Bereiche des Trigeminus hohes Fieber, Erbrechen, wie Simi[1]) sie in einem Falle sah, konnte ich nicht beobachten. Aus der Mitteilung von Baquis ersehen wir, dass unter Umständen die chronisch trachomatöse Veränderung das Bild eines Sarkoms oder Adenoms der orbitalen Drüse vortäuschen kann. Neben der interstitiellen Entzündung fand dieser Autor an dem exstirpierten Organe die Entwickelung von Trachomkörnern.

4) Das Alter des Individuums.

Der früher allgemein als feststehend angenommene Satz, dass die Körnerkrankheit die ersten Lebensjahre verschone, ist als irrig zurückzuweisen. Wie sehr zahlreiche Beobachtungen erwiesen haben, gehört es gar nicht zu den Seltenheiten, dass die Kinder bereits im Säuglingsalter von der Seuche befallen werden; unser jüngster granulöser Patient zählte 3 Monate.

Bezüglich der Therapie ist zu betonen, dass, je jünger der Kranke, um so schonender die Behandlung zu gestalten ist. Es leuchtet ein, dass jede Vernichtung umfangreicher Gewebspartien von um so deletärerer Bedeutung sein müsste, weil ausser der Grösse des momentanen Defektes auch noch die durch das spätere Wachstum der Lider zu erwartende Zunahme in Wegfall kommt. Demgemäss halte ich es nicht für statthaft, der schnellen Heilung zuliebe kleine Kinder einer zu radikalen Therapie zu unterwerfen. So unbequem für Kranke und Arzt auch die aus diesem Raisonnement sich ergebenden Konsequenzen sein mögen, im Hinblick auf die allgemeine Zweckmässigkeit wird nicht davon abgegangen werden dürfen.

5) Der Wohnort des Kranken.

Dieser Punkt, unter welchen ich subsumiere, ob der Kranke in einer durchseuchten oder immunen Gegend den Wohnsitz hat, ferner ob er leicht oder nur schwierig ärztliche Hilfe erreichen kann, erscheint mir von der allerfundamentalsten Bedeutung. Denn da es unmöglich unser Wunsch sein kann, nur eine momentane Heilung zu erzielen, werden wir

1) A. Simi, Una estirpazione della glandula lagrimale, Bollet. d'Ocul. Firenze IX.

erwägen müssen, wie der Patient so von seinem Leiden zu befreien ist, dass er mit Wahrscheinlichkeit dauernd den infizierenden Momenten die Stirn bieten kann. Jede Heilung, welche diesem Postulate nicht bis zu einem gewissen Grade gerecht wird, dürfte lediglich einen Scheinerfolg darstellen, der alsbald schwindet, wenn der Kranke dem Klinikthore den Rücken wendet. In durchseuchten Gegenden, speciell in vielen Kreisen unseres Ostpreussens stellen die Mehrzahl der kleinen ländlichen Wohnungen wirkliche Brutstätten oder Herde des Trachomvirus dar. In diese kehrt der aus der Heilanstalt entlassene „Gesundete“ zurück. Mit den oft und ernsthaftest gegebenen Vorschriften, sich nur mit rein gewaschenen Händen an die Augen zu kommen, nur eigene Waschgeschirre und eigene Handtücher zu benutzen, eventuell regelmässige Einträufelungen oder Touchierungen vorzunehmen, ist natürlich nicht viel zu erreichen, sowohl in Hinblick auf die Indolenz, wie auf die usuelle, liebgewordene Unreinlichkeit. So liegt denn die Möglichkeit eines Rückfalls schon in der unmittelbarsten Nähe, wofern nicht nur eine sichere Heilung, sondern auch eine Art Immunität gegen die Reinfektion mitgegeben worden war.

Was Wunder, dass sich unter solchen Umständen eine rigorose Therapie ausbildete, eine Therapie, welche in anderen Gegenden unseres Vaterlandes einmal wegen der Gutartigkeit der dortigen Granulosen, sodann wegen der Unkenntnis unserer Verhältnisse kein Verständnis finden konnte, ja manchem zart besaiteten Gemüte als eine medizinische Roheit imponiert? Basiert sie doch auf der Ueberzeugung, dass in Anbetracht der widrigen Umstände nur mit dem Messer und der Schere Wandel zu schaffen und annähernd definitive Heilungen zu erlangen sind.

Könnten wir unsere masurischen oder litauischen Bauern in die seuchenfreien Berge Thüringens oder Süddeutschlands transportieren, dann wäre der Not zum Teil abgeholfen. Wissen wir doch, dass dort schon durch die Höhenlage ein nicht unbedeutender Schutz gegen die Reinfektion gegeben ist, dass jedenfalls die tägliche Zuführung neuer Keime in der Häuslichkeit wie bei der Feldarbeit unterbleiben würde.

Es kommt hinzu, dass in manchen Bezirken, zumal in den an der russischen Grenze gelegenen, die Aerzte so weit voneinander wohnen, dass die Kranken einen meilenweiten Weg unternehmen müssen, um sich behandeln lassen zu können. Der damit verbundene Zeitverlust und auch die Kosten für die Fahrgelegenheit der Kinder schmälern den ohnedies überaus kargen Verdienst. Es liegt in der Natur der Sache, dass dieserhalb die Kranken nur so lange und so oft den Arzt aufsuchen, als sie selbst die Existenz des Leidens verspüren, zumeist als

sie im Sehen bei der Arbeit behindert sind. Weicht diese Störung alsbald unter der entsprechenden Behandlung, so wird auf die der Meinung der Leute nach unnötige und nur quälende weitere Therapie verzichtet. Entschliesst sich ein Mensch in derartiger Lage nun gar einmal, in klinische Behandlung zu treten, so will er auch eine definitive Heilung haben. Täuscht er sich in seinen Hoffnungen, dann kann nur eine annähernde Erblindung ihn nochmals von seiner Scholle weg und zum Arzte führen. Er findet sich fatalistisch in das Unabänderliche seiner Situation, zumal er sieht, dass dieser oder jener Verwandte von dem gleichen Kreuze geschlagen und trotz mancherlei Versuche nicht davon befreit werden konnte. Es ist also Gottes Wille, oder wenn bereits die Eltern an Granulose litten, ein vererbtes Leiden, gegen welches die ärztliche Kunst nicht anzukämpfen vermag.

Ich will mich nicht dem Glauben verschliessen, dass eine nüchterne Erwägung diesem Punkte seine grösste praktische Berechtigung zuerkennen wird, selbst von solchen Seiten, die manchem unserer späteren therapeutischen Vorschläge abhold gegenüberstehen.

6) Die äusseren Verhältnisse des Kranken.

Es liegt klar auf der Hand, dass die Behandlung der Granulose eine wesentlich verschiedene wird sein können, je nachdem wir uns den besser situierten oder den ärmeren Ständen gegenüberbefinden.

Der wohlhabende, seine Gesundheit sorglich beachtende Mann folgt nicht nur länger, sondern auch gewissenhafter den Anordnungen des Arztes. Selbst jeder kleinsten Verschlimmerung wird, sobald sie nur bemerkbar wird, die nötige Aufmerksamkeit gewidmet. Accidentelle Schädlichkeiten bleiben ängstlich und so gut wie ganz ausgeschaltet. Wohnt dem Leiden trotzdem eine grössere Widerstandskraft inne, so kann wohl auch durch Verlegung des Wohnsitzes in immune, mittlere Höhenklimate nachgeholfen werden, ein Mittel, von dem ich geeigneten Falles mit geradezu überraschendem Erfolge Gebrauch gemacht habe.

Der Einwand, dass die Granulose vorwiegend nur Mitglieder der niederen Schichten befalle, ist bei uns in Ostpreussen nicht mehr ganz zutreffend. Die Seuche hat nachgerade einen solchen Umfang erreicht, dass auch die besseren, ja die bevorzugten Stände daran erkranken. Will man in einem solchen Falle die schnell wirkende, sichere Gewähr leistende aber eingreifendere Behandlungsart nicht acceptieren, — aus welchem Grunde immer — dann liegt gewiss nichts im Wege, vorerst dem Kranken nachzugeben und die sogenannten milden Wege zu wandeln. Anders, wenn ein armer Mann in die Klinik kommt. Hier muss das nach der Erfahrung zweckmässigste Verfahren sofort Platz greifen, denn wir dürfen versichert sein, dass schon nach 14

Tagen spätestens das Jammern und Bitten um baldige Entlassung laut wird. Nach 4 Wochen ist gemeinhin aber kaum noch ein Halten möglich.

7) Der allgemeine körperliche Zustand des Kranken.

Wir haben bereits gesehen, dass manchen Individuen ein derartiger Selbstschutz gegen Granulose innewohnt, dass sie trotz steten Zusammenlebens mit Erkrankten und selbst zeitweisen Gebrauchs derselben Handtücher etc. etc. keine Ansteckung acquirieren. Die Beobachtung hat gelehrt, dass diese Quasiimmunität aber auch geringer werden oder ganz schwinden kann, wenn die Betreffenden in ihrer allgemeinen Widerstandskraft wesentliche Einbusse erleiden, z. B. durch fortdauernde mangelhafte Ernährung, durch Elend und Kummer, durch Marasmus infolge konsumierender Krankheiten, durch anhaltende ungünstige hygienische Verhältnisse, durch dauernde Absperrung von der frischen Luft etc. etc.

Dieser glücklichen Quote steht die Gruppe der Beladenen und Geprüften gegenüber. Man weiss schon seit Langem, dass ebenso wie für die Erwerbung einer ganzen Reihe anderer Erkrankungen, so auch für die der Granulose eine ungünstige Blut- und Säftebeschaffenheit des Individuums prädisponiert. In erster Linie sind hier die mit exquisiter Skrofulose Behafteten zu nennen, ferner die an einer lymphatischen Diathese, an Tuberkulose, an Blutarmut Leidenden. Kein Geringerer als v. Arlt war es, der seiner Zeit die Skrofulose nahezu als Vorbedingung für die Entwickelung und das Gedeihen der Granulose hinstellte.

Ist die Körnerkrankheit nun aber einmal zur Entfaltung gekommen, so kann man bei nur einigermassen geübtem Visus eruditus medicinalis allein schon aus dem allgemeinen körperlichen Verhalten einen Hinweis für die Prognosestellung entnehmen. Die gute Konstitution erweist sich als ein überaus mächtiger Heilfaktor. Es genügt bei ihrem Vorhandensein, die genuine Heiltendenz der Natur, um mich so auszudrücken, wirksam zu unterstützen und in bequeme Wege zu leiten. Die Infektion wird viel schneller und gründlicher auch mit Verlust von nur wenig Schleimhautgewebe überwunden.

Dagegen wird bei den skrofulösen, nervösen, anämischen, marantischen oder sonst in der Ernährung heruntergekommenen Individuen allen Heilbestrebungen nicht nur der denkbar grösste Widerstand entgegengesetzt, insofern jede Kleinigkeit eine Verschlimmerung zeitigt, auch jede nur mögliche Komplikation tritt auf, und was das Schlimmste ist, Recidive und Reinfektion gehören direkt zur Regel. So stellt gerade bei ihnen die Granulose eine ungemein harte Geissel

dar, und man kann die Resignation wohl begreifen, die sich ihrer mit der Zeit bemächtigt.

Diese eben kurz angedeuteten Momente sind es, welche ich vor der Feststellung des Heilplanes in jedem Falle berücksichtigt wissen möchte. Es ist nicht zu leugnen, dass hierdurch eine gewisse Arbeit verursacht wird, auch einige Unbequemlichkeit erwächst. Denn das bequeme Verallgemeinern, wonach der Diagnose „Granulosis" je nach dem therapeutischen Glaubensbekenntnisse mechanisch die Anwendung des Blaustifts, das Ausquetschen oder ein anderes Verfahren folgen, ist dabei aufzugeben, dafür wird aber in das bisher für so öde gehaltene Thema etwas Leben gebracht werden, und man wird alsbald erkennen, dass es einer grossen und langen Beobachtungsreihe bedarf, ehe man in der Lage ist, immer die dem Falle gerade entsprechende und deshalb beste Behandlungsart zu finden.

Bereits aus dem Gesagten dürfte mit aller Bestimmtheit hervorgehen, dass ich weit davon entfernt bin, irgend einem Behandlungsverfahren unbedingt und ausschliesslich die Herrschaft zuzuerkennen. Wie die weitere Besprechung zeigen soll, bin ich ebenso sehr ein Anhänger der Excision, wie der rein mechanischen Methoden, der Galvanokaustik und der vernünftigen Uebung der medikamentösen Applikation. Doch Jedes an seinem Platze! Die mit Vernunft und nüchterner Kritik konsequent geübte Eklectik hat in therapeutischen Fragen immer den Sieg über verrannte Einseitigkeit davongetragen; sie wird es, des bin ich sicher, auch bei der Bekämpfung der Granulose!

Jener Standpunkt nun gar, wonach das Bekenntnis der Annahme oder Ablehnung dieser oder jener Behandlungsart gewissermassen zu einer Art Parteisache gemacht wird, dürfte meines Erachtens kaum der hohen und schweren Aufgabe entsprechen, welche der heilenden Medizin zufällt. Möge es mir daher gestattet sein, denselben völlig zu ignorieren. Die bessere Erkenntnis wird siegen und zwar auf der Basis der Thatsachen, welche eine rationelle und zielbewusste, vorurteilsfreie Therapie schaffen muss.

Nicht minder wichtig als die Erkenntnis und Feststellung einer rationellen Therapie erscheint die richtige Reihenfolge der anzuwendenden Mittel oder Eingriffe.

Demgemäss werden wir, gleichviel welches Stadium und welche Art der Granulose vorliegt, zuerst zu prüfen haben, ob vor Inangriffnahme der kranken Bindehaut nicht vielleicht anderweitige Veränderungen an den Lidern auszuschalten sind, welche erfahrungsgemäss sonst die Ausheilung des Grundleidens behindern.

In Frage kommen hierbei: **I. bedeutende Krampfzustände im Gebiete des Orbicularis mit oder ohne phimotische Verengerungen der Lidspalte, II. Stellungsanomalien der Lider, insbesondere der Lidränder,** endlich **III. Erkrankungen des thränenableitenden Apparates.**

I. Allgemein anerkannt ist heutzutage wohl, dass ein nur einigermassen entwickelter Blepharospasmus den Granulösen nicht nur sehr unangenehme und schmerzhafte Empfindungen verursacht, nicht nur das Auftreten sekundärer Hornhautkomplikationen ausserordentlich begünstigt, sondern auch die Gebrauchsfähigkeit des Auges herabsetzt und jedweden Heilbestrebungen den grössten Widerstand entgegenstellt. Dieserhalb muss derselbe, möge er mit einer Phimosis vergesellschaftet sein oder nicht, falls die bekannten einfachen Mittel nicht von Erfolg gekrönt sind, operativ beseitigt werden.

Diese Massnahme bildet seit langem eine so ganz selbstverständliche Einleitung der ganzen Kur, dass in meiner Klinik nicht mehr die Frage der Notwendigkeit, sondern nur der in jedem Falle zweckmässigsten Ausführung erörtert wird. Häufig ist die Wirkung des kleinen Eingriffs für den armen Kranken eine derartig erleichternde, dass er sich von allen Leiden befreit und geheilt glaubt, ein Beweis, wie bedeutend die durch den Lidkrampf an sich ausgelösten Beschwerden sein müssen.

Die Heilbestrebungen, den Lidkrampf bez. die Blepharophimosis bei der Granulose zu beheben, sind alt und in verschiedenster Weise bethätigt worden.

So führte Himly[1]) „der Gedanke, dass die Zusammenziehungen des Musc. orbicularis, namentlich seines dicht über dem Augenlidrande liegenden Teils, meistens die alleinige, immer die hauptsächlichste Ursache des Entropion seien“ dahin, nach Excision einer Hautfalte, den Muskel an zwei, einige Linien voneinander entfernten Stellen in vertikaler Richtung zu zerschneiden. Zahlreiche Augenärzte folgten seinem Beispiele. Als später durch Dieffenbach[2]) die subkutanen Tenotomien eingeführt wurden, kamen die Myotomien des Orbicularis natürlich in dieser Form zur Verwendung. Noch in den 70er Jahren glaubten Fano[3]) und Reuling[4]) auf diese Methode zurückgreifen zu sollen.

---

1) Himly, Die Krankheiten und Missbildungen des menschlichen Auges und deren Heilung, Bd. I, S. 132.
2) Medic. Zeitg. d. Vereins f. Heilkunde in Preussen, 1841, No. 47.
3) Journ. d'ocul. et chirurg. 1876.
4) Reuling, Myotomy of the orbicularis palpebrarum for the various degrees of blepharosp., Richmond-Louisville M. J. 1876.

Die einfache, forcierte Dehnung gegen den Lidkrampf pries in neuerer Zeit Cornwell[1]), die kräftige Massage Abadie[2]), sowie den Gebrauch der Faradisation Dutrait[3]), sämtlich ohne überzeugte Anhänger gewinnen zu können.

Von wirklichem Erfolge begleitet und deshalb allgemein adoptiert wurden nur die Methoden, welche eine Erweiterung der Lidspalten nach dem temporalen Orbitalrande zu bezweckten. Ware und Wardrop haben zuerst eine diesbezügliche Empfehlung geäussert. Arthur Jacob[4]) stiess ein schmales konkaves Bistouri von innen nach aussen durch den äusseren Lidwinkel und suchte die Wiedervereinigung der Wundränder durch Aetzen mit Höllenstein und öfteres Auseinanderziehen zu verhüten. Brauchbar wurde der Gedanke aber erst durch das von v. Ammon[5]) angegebene Verfahren.

v. Ammon erweitert mittelst eines schmalen Bistouris, das unter den äusseren Augenwinkel, nachdem die Ränder der Augenlider weit voneinander gezogen sind, geführt und durch die Haut nach aussen gestossen wird, die Lidspalte bis zum äusseren Orbitalrande. Durch die faltige Ophthalmo-conjunctiva wird eine Ansa geführt, diese Haut möglichst stark in die erweiterte Augenspalte hineingezogen, der Faden mittelst einer feinen Nadel durch die allgemeinen Hautbedeckungen dicht am äusseren Ende der Schnittwunde und zwar von innen nach aussen geführt und durch einen gewöhnlichen Knoten befestigt. Hierauf säumt man mittels feiner Nadeln die Conjunctiva auf die Ränder der Wunde und zwar so, dass die Suturen von innen nach aussen befestigt werden.

Diese Methode hat selbstredend aber auch ihre bestimmten Grenzen. Denn dieselbe setzt erstens eine normale Elasticität und Dehnbarkeit der Bindehaut voraus, welche Eigenschaften nur einer annähernd gesunden Schleimhaut eigen zu sein pflegen. Jeder länger dauernde entzündliche Prozess, zumal jeder mit stärkerer diffuser Infiltration einhergehende macht das Gewebe locker, brüchig und leicht zerreisslich, gestattet also weder eine Dehnung, noch eine Fixation in selbst mässiger Spannung. Zweitens fehlt es überall dort, wo sich, sei es infolge von Verletzungen, sei es infolge von schrumpfenden Prozessen, eine wesentliche Einengung des Bindehautsackes vollzog, sehr bald an der zur Ueberdeckung der Wundfläche nötigen Conjunctiva. Diese Mängel

---

1) Forcible dilatation of the sphincter palpebrarum as a means of treatment in obstinate cases of blepharospasm, Med. Rec. N. Y. 1879.

2) Traitement du blépharospasme par le massage forcé du muscle orbiculaire, Gaz. des hôp. 1882.

3) Du traitement galvanique dans certaines formes de renversement des paupières, Lyon méd. 1875. Bericht von Nagel.

4) Jacob in Dublin Hospital Reports 1830.

5) Cit. nach Hellner, Die Behandlungsmethoden von Trichiasis und Entropium, Inaug.-Dissert., Jena 1889.

werden sich insbesondere bei den granulären Erkrankungen geltend machen müssen. Hier kommt es, wie bekannt, nicht nur regelmässig zu einer hochgradigen Infiltration, sekundären Elasticitätsverminderung und beträchtlichen Einengung der Bindehautflächen, das Gewebe selbst verliert auch infolge der eigenartigen Erkrankung seine Festigkeit, wird gewissermassen glasähnlich und gestattet kaum ein Fassen mit der Pincette; wollte man in solchen Fällen trotzdem die Bindehaut zur Vereinigung mit der Hautwunde bringen, so würde dieselbe entweder sogleich oder doch sehr bald mit einem Durchschneiden der gelegten Fäden antworten, und es müssten die einander gegenüberstehenden Wundflächen des oberen und unteren Lides neuerlich zur Verwachsung kommen. Aber selbst dann, wenn der granuläre Prozess noch nicht zu höhergradiger Umwandlung des Gewebes oder Schrumpfung führte, mithin eine Dehnung und Ueberspannung der Wundfläche vielleicht noch gestattete, könnte ich ein derartiges Vorgehen nicht für rationell halten. Denn erfahrungsgemäss bleibt die angedeutete Metamorphose kaum je aus, und es ist zu fürchten, dass dieselbe sich um so bedeutender gestalten wird, je mehr das Gewebe vorher malträtiert worden war.

Selbstredend fehlte es nicht an Versuchen, diesen Uebelständen abzuhelfen. Von den vielen aus diesem Grunde vorgenommenen Aenderungsvorschlägen der v. Ammon'schen Operation möchte ich nur die so beachtenswerten von v. Oettingen[1]) und Heuse[2]) hervorheben.

Heuse präpariert „nach Spaltung des Lidwinkels die Conjunctiva nach oben und unten vom Bulbus los bis zur Cornea, legt 3 dünne Fäden durch Cutis und Conjunctiva und spaltet dann in der Mitte zwischen Cornea und Wundrand die Conjunctiva in vertikaler Richtung so weit, dass der äussere Schleimhautlappen ohne jede Zerrung mit der Cutis vereinigt werden kann. Nach 2 Tagen entfernt H. die Fäden; das Blossliegen der Sclera soll ohne jede Bedeutung und die Heilung in ca. 8 Tagen vollendet sein. Die Operation wird in Chloroform-Narkose gemacht".

In neuester Zeit hat G. Schwabe[3]) zu wiederholten Malen auf die günstige Wirkung seiner Lockerung des Lides, „Blepharochalasis", hingewiesen. Der Autor versteht hierunter eine v. Ammon'sche Kanthoplastik (wobei nur die rhombische Wundstelle mittelst vieler, etwa 7, die Conjunctiva und äussere Haut schmal fassender Fäden ver-

---

1) v. Oettingen, Die ophthalmol. Klinik Dorpats, und Zur operativen Behandlung der Folgezustände des Trachoms, Dorpat. mediz. Zeitschr., 1875, Bd. VII.

2) Heuse, Ueber Lidspalten-Erweiterung, Korrespondenzblatt des ärztlichen Vereins für Rheinland und Westfalen, 1874. Ref. in Nagel's Bericht.

3) G. Schwalbe, Die Heilung der trachomatösen und skrofulösen Keratitis durch Lidlockerung, Blepharochalasis, Deutsche med. Wochenschr., 1895, No. 20.

einigt wird) kombiniert mit Hautexcisionen an beiden Lidern. „Der zu entfernende Hautlappen hat am oberen Lide des Erwachsenen eine Länge von ca. 20 mm und liegt über dem Knorpel, am unteren Lide misst er nur 10 mm und beschränkt sich auf das äussere Liddrittel, wo, nach Umsäumung des erweiterten Lidwinkels, die Neigung zum Entropium spasticum am stärksten zu sein pflegt."

Angesichts der geäusserten grossen Schwierigkeit, ja direkten Unmöglichkeit, unter Aufrechterhaltung des Ammon'schen Prinzips der Wundflächenbedeckung mit Conjunctiva eine Lidspaltenerweiterung bei der chronischen Granulose auszuführen, lag es denn nahe, gleich David Prince, Cusco und v. Oettingen das Augenmerk auf eine Nutzbarmachung der umliegenden äusseren Haut zu gedachtem Zwecke zu richten. Von vornherein durfte es weder paradox noch unmöglich erscheinen, die Wiederverwachsung der getrennten Kommissur durch Zwischenlagerung und Ein- resp. Aufheilung eines Hautlappens dauernd zu verhindern, ferner dem Hautlappen eine solche Form und Lage zu geben, dass er bei der späteren Retraktion einen auf die Lidspalte erweiternden Zug ausübe. Auf diesen Erwägungen beruhte die seiner Zeit von mir [1]) vorgeschlagene Methode. Da ich an derselben im Laufe der Zeit mehrere, wie ich glaube, verbessernde Modifikationen vorgenommen, auch ihre Wirksamkeit für gleichzeitige Beseitigung von Inversionen oder Entropien, zumal der temporalen Lidhälften erprobt habe, möge es mir gestattet sein, an der Hand von erläuternden Figuren eine eingehende Schilderung anzuschliessen.

1. Akt. Nach sorgfältiger Desinfizierung der Haut der Lider und der angrenzenden Schläfe markiert man sich die gerade Verlängerung der Lidspalte bis zum temporalen Orbitalrande mittels einiger Tuschepünktchen. Nachdem hierauf der Assistent eine schmale Jäger-sche Hornplatte unter die äussere Kommissur geschoben, spannt der Operateur mit dem Zeigefinger und Daumen der linken Hand die Haut ein wenig nach oben und temporalwärts und umschneidet einen etwa 3 mm breiten Hautlappen, dessen Basis genau auf dem Orbitalrande ruht. Die untere Begrenzung läuft zunächst 3—4 mm weit in der Richtung der Tuschepünktchen gerade nach dem Lidwinkel zu, biegt sodann im Bogen auf die Palpebra inferior ab und erstreckt sich bis zum mittleren Drittel eventuell bis zur Mitte des Lides, parallel dem Rande und in einer Entfernung von etwa 5 mm von demselben hinziehend. Die obere Begrenzung ist der unteren und dem Lidrande parallel, endet an der Basis aber um etwa 4 mm dem äusseren Lidwinkel näher (vergl. Fig. 4). Die Lösung des Hautlappens

1) Kuhnt, Kanthoplastik mit kutanem Lappen, Beiträge zur operativen Augenheilkunde, Jena 1884.

erfolgt von der Lidmitte aus. Hierauf Excision der Orbicularisfasern eventuell in der ganzen Ausdehnung des Lappens.

2. Akt. Umklappung des vom subkutanen Gewebe befreiten Lappens nach oben. Der Operateur durchschneidet nach Einlegung des

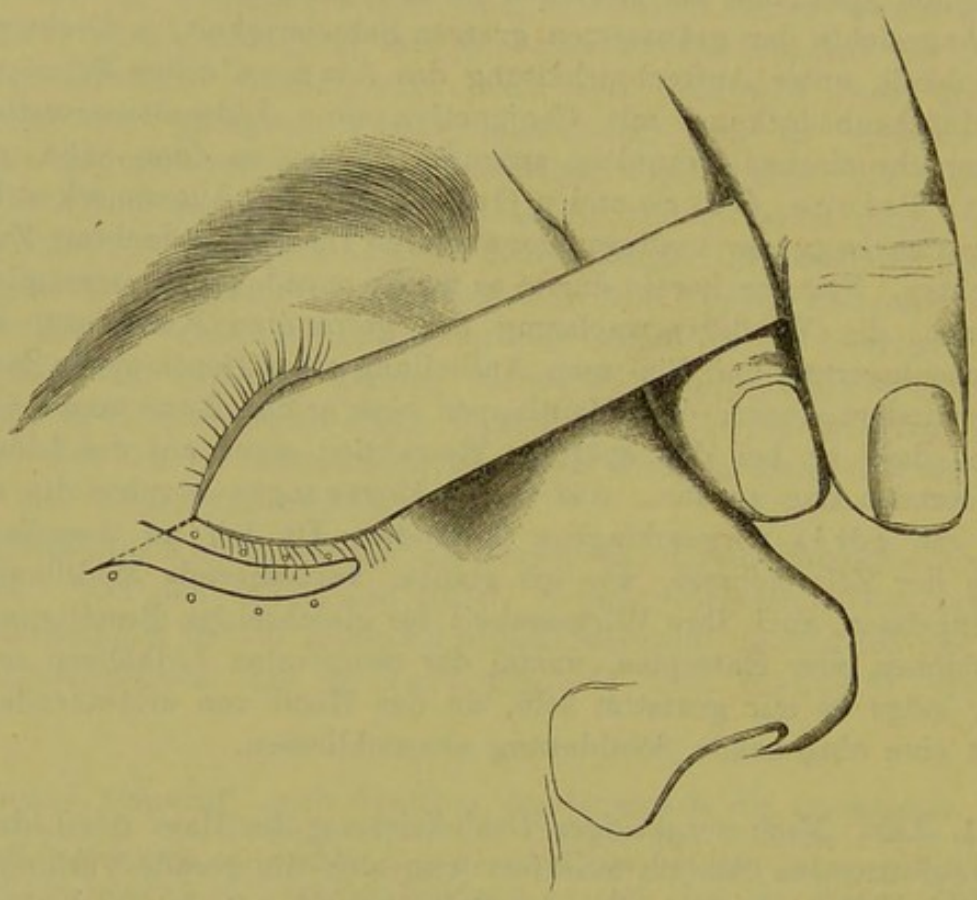

Fig. 4.

Sperrelevateurs die äussere Kommissur bis zum Margo orbitalis genau in der geraden Verlängerung der Lidspalte, also bis zum temporalen Ende der unteren Lappengrenze, sorgfältig beachtend, dass auch sämtliche Stränge des Septum orbitale getrennt werden. Hierauf wird die Bindehaut im mittleren Teile breit bis nahe zur Hornhautgrenze hin unterminiert, beziehentlich werden die festeren Verbindungen von Conjunctiva und Fascien mit der Schere durchtrennt.

3. Akt. Um eine wirkliche Entspannung der Lider zu erreichen, benötigt es jetzt, nach dem Vorgange von Agnew[1]), die von den temporalen Tarsusspitzen entspringenden und nach der inneren Kante des äusseren orbitalen Randes verlaufenden festen Faserbündel zu trennen. Es geschieht dies, indem wir mit der Pincette die Cutis nächst der ehemaligen Kommissur fassen und kräftig anheben, zugleich

1) Agnew, Annal. d'Ocul., LXXIV, p. 181.

auch mit der vertikal aufgesetzten geknöpften Schere das Gewebe zwischen Haut und Bindehaut zerschneiden, 6—7 mm weit nach oben resp. nach unten vordringend. Die sofortige Lockerung der Lider ist die Folge (vergl. Fig. 5).

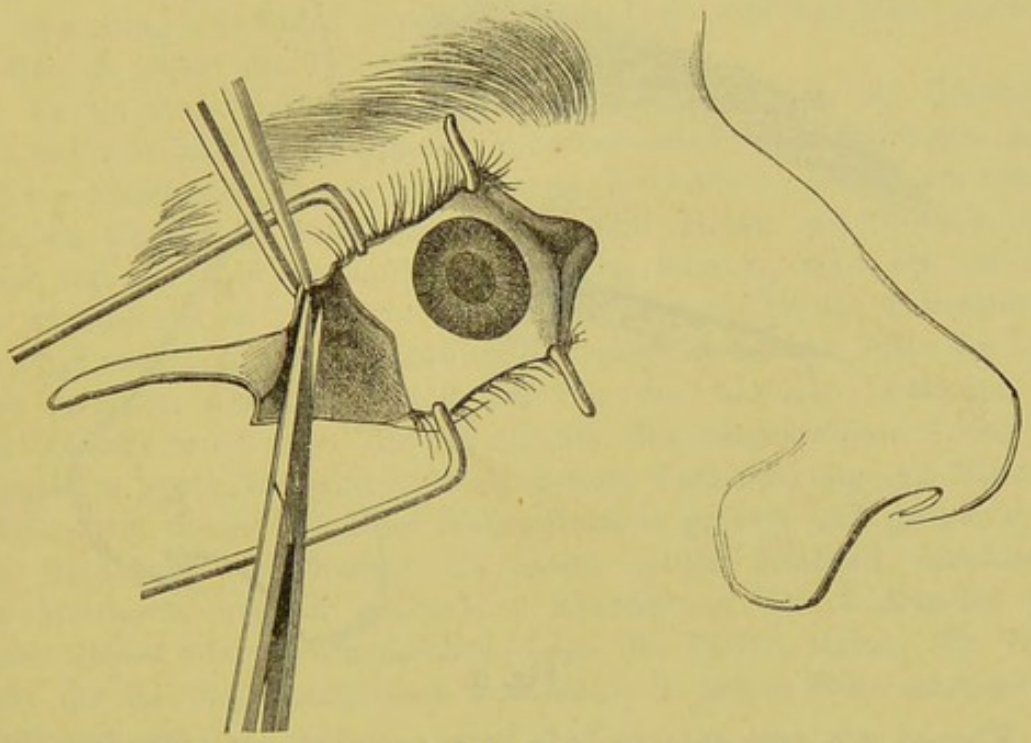

Fig. 5.

4. Akt. Nach Stillung der Blutung erübrigt es, die Wunde an der Stelle der Lappenentnahme zu schliessen und den Lappen so zu lagern, dass er eine Wiederverwachsung der Wundflächen möglichst ausschliesst. Es muss als ein grosser Vorzug des Verfahrens anerkannt werden, dass dasjenige Lid, von welchem der Lappen entnommen wurde, durch die Naht gedehnt und, falls die Neigung zu einer Inversion oder einer sogen. Spitzstellung vorlag, diese hierdurch beseitigt werden kann. Gewöhnlich lege ich 4 Nähte und zwar eine starke, welche den temporalen Rand des Lides mit einer Stelle des geraden Verlaufs oder dem äussersten Ende des unteren Begrenzungsschnittes verbindet, und 3 schwächere, welche dicht unterhalb der Cilien mehr weniger tief den Tarsus und ein entsprechend gegenüber und etwas temporal gelegenes Hautstück fassen (vergl. Fig. 4). Bei der starken Sutur ist genauest zu beachten, dass der schmale Lidrand nicht gedreht oder schief gestellt werde.

Nach Knüpfung der Fäden vollzieht sich die Lagerung des Lappens sehr leicht. Derselbe wird mit seiner Spitze einfach unter die unterminierte Conjunctiva bulbi hinuntergeschoben und im übrigen

möglichst fest in die tiefste Stelle der rhombischen Wundfläche hineingedrückt.

Man ist oftmals geradezu überrascht, wie gut die Lider nach regulärer Beendigung der Operation liegen. Vergl. Fig. 6.

Fig. 6.

Ebenso wie vom unteren Lide kann natürlich auch von dem oberen der Lappen ausgeschnitten werden. Es wird sich dies dann empfehlen, wenn das untere Lid keine Spannung resp. Stellungsverbesserung nötig hat, dagegen oben eine Inversion oder Spitzstellung das kommende Entropium andeuten. Natürlich muss die obere Begrenzung des Lappens dann in der Verlängerung der äusseren Kommissur liegen.

Die Nachbehandlung ist eine überaus einfache. Schmerzen oder wesentliche Schwellungen an den Lidern sind nur ganz ausnahmsweise einmal zu beobachten und pflegen dann stets schnell zu schwinden. Wenn irgend thunlich, bleibt der erste Verband bis zum 3. Tage liegen, später erfolgt täglich ein Wechsel. Am 6. oder spätestens am 7. Tage ist in der Regel die Heilung vollendet.

Die Wirkung der Operation ist in den meisten Fällen eine den Arzt nicht minder wie den Kranken höchst befriedigende. Der Lidkrampf hat sich verloren, der Reizzustand an den Augen ist ein wesentlich geringerer geworden. Die Applikation der Medikamente macht nicht die geringsten Schwierigkeiten mehr, da die selbst doppelte Umstülpung der Lider leicht ausführbar wird. Nicht selten ist hierdurch das subjektive Wohlbefinden des Kranken ein derartig erfreuliches, dass er sich nahezu geheilt glaubt und am liebsten von dannen zöge.

Inkonvenienzen und kosmetische Defekte können bei der Operation nur dann mit unterlaufen, wenn der Lappen nicht an der angegebenen Stelle gelöst und infolge davon das zu dehnende Lid zu weit nach oben oder unten gelagert wurde. Bei dem unteren Lide entsteht so leicht eine entstellende Eversio. Im Hinblick hierauf soll man sich eben die Verlängerung der Lidspalte merklich machen, weil man bei der Spannung des Lides durch die Hornplatte und der Haut nach der Schläfe zu leicht die Orientierung verliert.

Es ist eine lange bekannte Thatsache, dass sich bei Granulösen im Anschluss an höhergradige Blepharospasmen oder Phimosen zuerst und am leichtesten nächst der äusseren Kommissur, zumal am unteren Lide ein Entropium entwickelt. Um auch dieses mit Sicherheit zugleich mit der Kanthoplastik beheben zu können, habe ich zu Ende des zweiten Aktes noch eine Tarsotomia longitudinalis s. horizontalis angefügt und zwar vom temporalen Knorpelende bis zur Mitte des Lides, etwa in einem Abstande von 2 mm von der hinteren Lidkante. Zu dem Zwecke wird unter die Hautfläche des umgestülpten Lides eine Hornplatte geschoben, der Lidrand behufs Verhinderung des Hinuntergleitens von dieser mit einer Hakenpincette gefasst und gespannt und nun Bindehaut und Tarsus mit einem spitzen Skalpell durchtrennt. Die hierdurch möglich gewordene Evertierung des Lidrandes kann durch tiefere oder oberflächlichere Lage der Fäden, welche die Wundstelle der Hautlappenentnahme schliessen, in jedem Falle entsprechend dosiert werden.

Entwickelte sich an beiden Lidern eine Inversion oder ein Entropium der äusseren Hälften, dann ist die horizontale Tarsotomie natürlich an beiden zu exekutieren. An demjenigen Lide, an welchem keine Hautentnahme stattfand, habe ich mit Vorteil einige tiefe, den Tarsus mitfassende, vertikal zum Lidrande gestellte Nähte gelegt. (Vergl. Entrop. spasticum.)

Einer weiteren Art der Kanthoplastik ist zum Schlusse noch zu gedenken, obschon die anfänglich von ihr gehegten Erwartungen nicht vollauf Erfüllung fanden. Es ist dies die einfache Erweiterung der Kommissur durch einen oder einige Scherenschläge und die nach sorgfältiger Stillung der Blutung anzuschliessende Uebertragung von Thiersch'schen Haut- oder Schleimhautschollen auf die rhombische Wundfläche.

Die Erweiterung hat in diesem Falle möglichst radikal zu geschehen, besonders müssen alle stärkeren fibrösen Stränge getrennt werden, ferner ist immer eine Durchschneidung der von den Tarsusspitzen nach der inneren Kante des knöchernen Orbitalrandes ziehenden Faserbündel vorzunehmen. Die Thiersch'schen Hautschollen heilen

ebenso prompt an, wie die Lippenschleimhautschollen, wofern sie gut ausgebreitet und namentlich eine grössere Scholle in die tiefste Schnittstelle fest hineingelagert worden war. Wie dies aber immer und überall nach Ueberpfropfung aufzutreten pflegt, macht sich eine spätere Einschrumpfung der aufgeheilten Partien um so mehr geltend, je weniger fest die zu Grunde liegenden Gewebe gefügt und gespannt sind. So mussten wir denn durchgehends ganz beträchtliche Verringerungen des anfänglich sehr befriedigenden Effektes konstatieren. Es ist dies ausserordentlich zu bedauern. Denn die Leichtigkeit und Bequemlichkeit der Ausführung der kleinen Operation würde ihr gerade für die allgemeine Praxis auf dem Lande die grösste Verbreitung zusichern müssen.

Von einer besonderen Nachbehandlung kann kaum die Rede sein. Der erste Verband bleibt am besten 2—3 Tage ruhig liegen und wird dann alle 24 Stunden erneuert. Am 5. Tage ist die Heilung vollendet.

Die Beseitigung eines das ganze Lid umfassenden Entropium mit Trichiasis erfordert natürlich besondere Eingriffe, hier genügen die einer Kanthoplastik ungezwungen anzugliedernden nicht. Nichtsdestoweniger muss die Lidspaltenerweiterung in den meisten Fällen aber der Trichiasisoperation vorausgeschickt werden, denn nur dann lässt sich gewöhnlich eine tadellose Reposition des cilientragenden Randes ermöglichen. Die Kanthoplastik ebnet also gewissermassen den Boden, auf welchem die erfolgreiche Lidrandkorrektion erwachsen kann.

II. Stellungsanomalien der Lider.

Eine der häufigsten Folgen der Conjunctivitis granulosa chronica stellt das Entropium dar. Im allgemeinsten Sinne kann man dasselbe als eine Störung in dem Verhältnisse der Innen- zur Aussenfläche des Lides und zwar zu Ungunsten der letzteren auffassen. Der Ausdehnung nach unterscheidet man ein partielles und ein totales Entropium, der Art nach ein Entropium spasticum und organicum, und zwar versteht man seit Arlt unter der spastischen Form ein Umschlagen des Lidrandes nach innen, bedingt durch eine starke Kontraktion der Thränenkammpartie des Musc. orbicularis, bei Erschlaffung der Lidbandpartie, ohne dass irgend eine organische Veränderung in der Lidsubstanz sonst vorhanden wäre. Das Entropium organicum dagegen ist das Produkt lange bestehender Veränderungen in der Bindehaut und im Lidknorpel, welche zur Narbenbildung und Schrumpfung führten. Sein Auftreten ist zu mehr als $^9/_{10}$ an die Existenz der granulären

Conjunctivalprozesse geknüpft, und könnte deshalb mit Fug und Recht als Entropium trachomatosum sive granulosum bezeichnet werden.

Da dem Lidrande an der äusseren Kante die Cilien implantiert sind, so müssen bei einer Umkrempelung auch diese dem Augapfel zugewandt werden. Ein Entropium umfasst also implicite immer auch eine Trichiasis und wir finden deshalb beide Bezeichnungen schon bei Celsus und Galenus promiscue gebraucht.

Nicht nur die ganz ausserordentlichen Beschwerden, welche dem Kranken aus dem Bestande der Trichiasis erwachsen, auch die schweren Schädigungen, welche der Cornea drohen, fordern gebieterisch zu einer möglichst schnellen und gründlichen Beseitigung dieser Stellungsanomalie auf.

Es kann nicht in meiner Absicht liegen, hier einen auch nur entfernt erschöpfenden Ueberblick über die Unzahl von Vorschlägen zu geben, welche im Laufe der Jahrtausende zur Bekämpfung der Trichiasis ersonnen, beschrieben und wohl auch praktisch angewandt worden sind. Dürfte doch kaum ein zweites Gebiet der operativen Medizin existieren, welches in gleicher Weise mit Behandlungsmethoden gesegnet wäre, wie das uns beschäftigende [1]).

Nicht für unzweckmässig möchte ich — nebenbei bemerkt — jene allgemeine Einteilung halten, welche 1) die Methoden, die durch Entfernung von Cilien und Lidrand wirken, generaliter denen gegenüberstellt, welche 2) bei Erhaltung von Cilien und Lidrand nutzbringend werden. Unter die erstere Gruppe subsumieren sich alle Vorschläge, welche die Cilien abschneiden oder ausziehen, ferner diejenigen, welche die Wurzeln derselben mit oder ohne umgebenden Lidrand auf chirurgischem, chemischem oder thermischem Wege beseitigen wollen. Dem Redressement der Cilien und des Lidrandes sind die Methoden der zweiten grossen Gruppe gewidmet, welche in den letzten fünfzig Jahren fast ausschliesslich kultiviert wurden.

Bei jeder Trichiasis muss meines Erachtens, ehe wir uns über die specielle Art des Bekämpfungsverfahrens schlüssig machen, die Beschaffenheit der Cilien selbst geprüft werden. Denn es liegt auf der Hand, dass ein Redressement nur dann einen Sinn haben wird, wenn die Wimpern nach Wuchs, Anordnung und Zahl späterhin auch wirklich wieder einen Schutz dem Sehorgane bieten können. Ist dies nach dem offenkundigen Verhalten zu verneinen, dann bleibt zu erwägen,

---

1) Eine sehr gründliche, zugleich kritisch durchgeführte Sichtung der „Behandlungsmethoden von Entropium und Trichiasis“ hat Hellner in seiner auf meine Anregung entstandenen Dissertation (Jena 1889) geliefert. Ich folge derselben in meinen weiteren Ausführungen mehrfach.

ob die doch immerhin umständliche Operation, deren Erfolg zu dem im Laufe der Zeit sehr leicht schwinden kann, auch im richtigen Verhältnisse zu dem zu erhoffenden Gewinne steht. Finde ich, dass die Cilien verkrüppelt, vielleicht durchgehends zu Lanugo-Härchen verkümmert sind, oder dass eine umfangreiche Madarosis besteht, oder — und hierauf dürfte ein Hauptgewicht zu legen sein, — dass die Cilien nicht an der vorderen Kante, sondern im intermarginalen Saume diffus hervorschiessen, dann sehe ich von jeder eine Aufrichtung des Lidrandes bezweckenden komplizierten Encheirese ab und führe die **Radikaloperation der Abtragung des Wimperbodens** aus. Denn hierdurch heile ich den Kranken schnell, stelle ihn vor Recidiven sicher und füge ihm, wenn nach den folgenden Angaben operiert wird, keinerlei Entstellung zu.

Die radikale Entfernung der Cilien wurde seit dem grauen Altertum[1]) mittelst Auftragung der verschiedensten Medikamente (z. B. Aetzpasta — Bartisch, Höllenstein — St. Yves, Höllenstein und Salmiakgeist — G. A. Richter und Callisen, Tartarus stibiatus — James Hunter, Aetzkali — Piringer), sei es auf den freien Lidrand, sei es auf die Stelle der epilirten Wimpern, ange-

1) Ich denke mir, dass es vielleicht Interesse erregt, die pharmaca ut euulsi pili non renascantur kennen zu lernen, die z. B. Aëtius aufführt. Sermo III, caput LXVII lesen wir:

„Pungentes pilos euellito, et euersa palpebra, sanguinem ranarum recentem illinito et frigefieri sinito. Aut cimi cũ sanguine similiter utitor. Aut chamaeleonem album urito, et cinerem sanguine ranarum excipito. Et usus tẽpore saliua diluito, et praeeuulsis pilis loco illinito. Aliud. Succum chelidonij herbae, quae etiã capnium dicitur, sufficiente gummi excipito, siccato, ac parua collyria formato, et utitor, uelut praedictũ est. Aliud. Cochlearum carnes cũ uiridium ranarum in harundinibus degẽtium sanguine, aut herenacei terrestris cruore terito, et atramẽto scriptorio moderato adiecto siccari sinito. Et utere, uelut dictum est, uitata pupilla. Aliud. Hirudines urito, ac terito, et utitor assidue pilis praeeuulsis. Aliud. Intestina terrae in testa ad cinerẽ exusta, ac leuissime trita, praeeuulsis pilis inspergito. Aliud. Lacertã in olla exurito, et ad cinerem tritũ par pondus sandarachae adijcito, ac utitor. Aliud bonũ minime molestum. Siliquas siccas non antiquas diffringito, et humorẽ qui in ipsorum cauitatibus uiscosior, modicus ac mellius reperitur, specilli nucleo exceptũ, praeeuulsis pilis loco illinito. Atque hoc assidue facito. Summe autem facit, inquit Archigenes, herinacei terrestris fel, et sanguis pari mensura, cum modico castorio. Castorium itaque leuissime tritum sanguine ac felle excipito, et uelut piscium squamas formato. Utere autem ita, ut pilos radicitus euellas, deinde squamam unam saliuo ex ore ieiuni dilutam euersae palpebrae illinas, et ad dimidiũ horae in loco detineas donec siccetur. Dolore quidem afficiuntur aegri, sed pili non amplius enascuntur. Aliud. Psyllium et cicutae semen, ac cedriam, pari portione uespertilionis sanguine excipe ac utere, uelut dictũ est, ne oculum contingas. Aliud. Linteum ex naui uetus accipe, et in lucernam pro funiculo lucernario inde, et lucerna ex oleo cyprino impleta, fuliginẽ in aereo uase collige, ac utere pilos euellens, et locum assidue illinens. Et si renati fuerint, idem repetito. Aliud. Potamogitionis succum et artemisiae succum aequis partibus adhibeto. Aliud. Fel uituli, et castorium et gummi, aequis portionibus citra aquam conterito, efformato ac utitor, praeeuulsis pilis illinens ter in die et comperies successum. Aliud. Porci masculi fel et adipem ejusdem, in fictile uas nouum densissimum ac leuissimum mittito, et aceti acerrimi heminae quartam partem, et olei aleni tantundem affundito, ac denso linteo obligatum ad dies septem finito, et postea diffusa in mortarium terito, et uelut ungentem excipito. Idem etiam in toto corpore probefacit. At uero Alenum oleum, amygdalinum oleum esse dicitur."

strebt. Auch das Glüheisen, das Cauterium actuale kam zu demselben Zwecke an derselben Stelle zur Anwendung (Rhases, Ambroise Paré u. A.). Um einzeln stehende deviirte Cilien zu zerstören, bediente sich schon Celsus[1]) einer glühenden Nadel, welche er bis zum Wimperboden vorführte; also desselben nur primitiveren Verfahren, welches wir noch heute üben, indem wir mit dem galvanokaustischen Spitzbrenner die Haarzwiebel aufsuchen.

Die rein operative Beseitigung der Cilienbulbi konnte natürlich nur unter gleichzeitiger Entfernung des vorderen Lidrandes erfolgen. Einen Vorläufer dieser Methode stellt das Abschneiden des ganzen Augenlidrandes dar, welches zuerst Bartisch und nach ihm Heister und Wardrop praktizierten. Bartisch[2]) zog dabei das Augenlid mit drei durchgezogenen Fadenschlingen oder mit einer Zange an und schnitt hinter ihnen mit der Schere 2 Messerrücken breit ab. Treffend kritisiert Arlt[3]) diese Methode, wenn er sagt: „Sie setzt somit noch stärkere Verschmälerung des ohnehin geschrumpften Augenlides, führt nachträglich leicht zu Lagophthalmus und befreit den Bulbus, auch wenn dieser Nachteil nicht eintritt, von einem Reize, um ihn in der Regel einem anderen, nicht minder gefährlichen auszusetzen. Diesen übt teils die scharfe Kante, welche die Narbe bildet, teils die Cutis, welche, relativ zur Bindehaut viel zu lang, sich gern über den Lidrand gegen den Bulbus überschlägt und überdies noch infolge der ständigen Befeuchtung exkoriirt und sehr schmerzhaft wird."

Die Stelle bei Aëtius, welche auf eine Abtragung der falschstehenden Cilien hinweist, lautet nach Anagnostakis[4]) „quelquefois, le mal étant plus profond, nous portons l'incision cachée contre les cils anormaux eux-mêmes, afin que la cicatrice qui en résultera les empêche de repousser; du reste, rien n'empêche de pratiquer à la fois deux incisions cachées, l'une plus en dedans que les poils anormaux, afin que le bord ciliaire se replie en haut, l'autre contre les cils anormaux eux-mêmes. L'incision doit être profonde parce que elle contribue à rendre la paupiére plus souple et plus légère, et elle doit s'étendre d'un bout à l'autre du bord palpébral".

Ein brauchbareres Verfahren kam zur Ausbildung als Friedrich Jaeger die Operation auf den cilientragenden Teil des Lidrandes zu beschränken begann. „Er schiebt[5]) den Rand einer nach der Wölbung des Augenlides gebogenen, vorn gut abgerundeten Hornplatte (welche zum bequemen Anfassen so lang ist, dass sie wie ein Schuh-Anzieher aussieht) unter den Rand des Augenlides. Das eine Ende der Platte ist breiter und für das obere Lid bestimmt, das andere schmalere für das untere. Der Operateur, der die Platte selbst hält, zieht auch mit ihr das Augenlid etwas vom Augapfel ab und drückt mit dem Daumen die Wimpern gegen die Platte. Jaeger schneidet nun mit einem eigenen. schmalen, konvexen Cilienmesser die Haut des Augenlides, den Orbicularmuskel und das darunter liegende Zellgewebe etwa 1‴ vom Augenlidrande entfernt, parallel mit diesem, von einem Augenwinkel bis zum anderen durch, bis auf den nicht zu verletzenden Tarsus. Die Hornplatte legt er jetzt weg, fasst den Hautstreifen mit der Beer'schen Pincette, deren eine gebogene Spitze in eine Grube des anderen Armes hineinpasst, während der Gehülfe das Augenlid etwas zu sich einzieht, hebt ihn stark vom Tarsus auf und trennt ihn von diesem mit dem Messer langsam so ab, dass das darunter liegende Zellgewebe mit seinen Cilienwurzeln und dem Rande des Orbicularmuskels zugleich mit entfernt wird. (Thränenpunkte und soviel möglich, Ductus Meibomiani sind zu schonen.) Sollten einzelne Cilienbälge nicht entfernt sein, so werden diese vermittelst Lapis causticus durch Eiterung zerstört."

Der untere Wundrand wurde nach Arlt's Zeugnis hierbei aber „oft sehr ungleichmässig, leicht zackig und die exakte Entfernung aller Haarzwiebeln äusserst

---

1) Celsus, op. lib. VII. cap. 7. 8: „Tenuis acus ferrea in ignem conjicienda est, deinde candens sub ipsis pilorum radicibus ab angulo immittenda est . . . quo fit, ut omnes pilorum radices adustae emoveantur."

2) Vergl. Himly, Missbildungen und Krankheiten, Bd. I, S. 137.

3) Arlt, Krankheiten des Auges, Bd. I, S. 144.

4) Anagnostakis, Contributions à l'histoire de la chirurgie oculaire chez les anciens, 1872. p. 12,

5) Vergl. Himly p. 137, 138.

schwierig. Flarer[1]) half diesen Uebelständen dadurch ab, dass er ein Spitzbistouri in den Lidrand einstach (nahe am Thränenpunkte) und den Mündungen der Meibom'schen Drüsen folgend, das etwa $1^1/_2$ Linien tief eingesenkte Messer bis zum äusseren Ende des Lidrandes führte. Er spaltete durch diesen Schnitt den Lidrand auf $1^1/_2$ Linien tief in 2 Platten, deren innere die Conjunctiva und den Lidknorpel mit den Meibom'schen Drüsen, deren äussere die Cutis, die Fasern des Muc. Albini und die Cilien samt ihren Zwiebeln in sich fasste. Nun führte er, gleich Jaeger, einen Schnitt durch die äussere Platte, zu Anfang und zu Ende in den Lidrand ausmündend, fasste den Lappen an dem einen Ende mit der Pincette und hob ihn einfach ab, oder trennte, was wohl fast immer nötig war, die noch gebliebenen Verbindungen mit dem Messer oder mit der Schere". Aber auch hierauf folgten oftmals Narben, welche durch ihren scharfen Rand die Cornea reizten. Die von Froebelius angegebene Modifikation half diesem Uebelstande nicht völlig ab, ebensowenig erwies sich der Vorschlag von Vacca Berlinghieri als praktisch. Dieser Autor riet nach dem Jaeger'schen Schnitt, die Haut nach der Lidkante zu zu lösen und nach Exstirpation der Cilienbälge wieder an ihre Stelle zu legen.

Die weiteren Modifikationen von Matignon, Tamamschef u. A. betreffen meines Wissens keinen prinzipiell wichtigen Punkt der Frage.

Das Verfahren, welches wir seit 6—7 Jahren mit dem besten Erfolge ausüben und das, soviel wir beobachten konnten, keinerlei Nachteile besitzt, ist folgendes:

Es wird ein etwa $2^1/_2$—3 mm tiefer Intermarginalschnitt mit dem spitzen Scalpell angelegt und besonders beachtet, dass keiner der verkrüppelten Haarbulbi an der conjunctivalen Lefze zurückbleibt. Um dies Resultat mit einer gewissen Sicherheit in jedem Falle leicht erreichen zu können, habe ich die bisher allgemein geübte Technik, den Lidrand auf der Jaeger'schen Platte zu spalten, aufgegeben. Denn wenn irgendwo, schien es mir bei dieser so delikaten Operation nötig, scharf zu sehen und genauest den Gang des Messers zu verfolgen. Deshalb fasse ich den ganzen tarsalen Teil des Lides in eine selbstthätige hämostatische Pincette und vollziehe die Spaltung am umgestülpten Lide (vergl. Fig. 7).

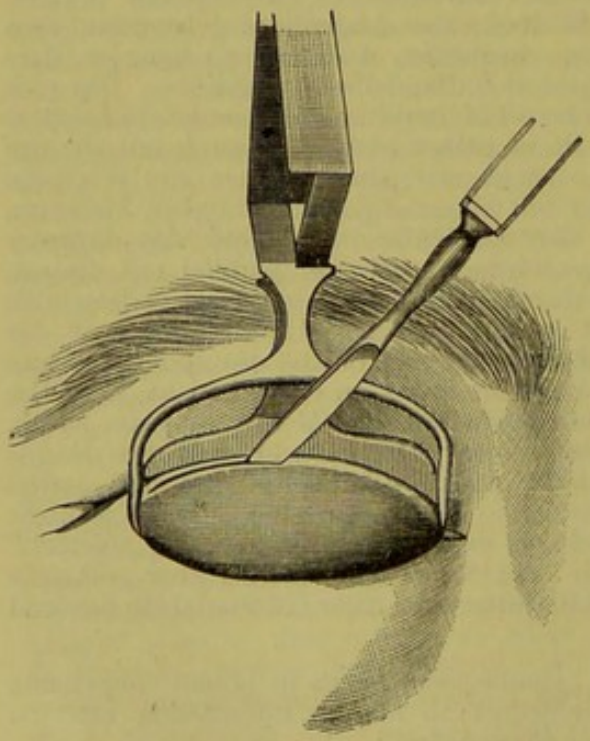

Fig. 7.

Die Platte der soliden Branche meiner Lidklemme besteht aus Elfenbein und hat etwa die Grösse eines mittelgrossen oberen Tarsus, d. h. eine Länge von 22—25 mm und eine Höhe von 8—9 mm. Die komprimierende zweite Branche wird von einem etwa 1 mm starken Metallrahmen gebildet. Der letztere soll beim Schlusse die Elfenbeinplatte nicht unmittelbar berühren, sondern einen $^3/_4$—1 mm messenden Zwischenraum lassen.

1) Zanerini, Dissert. sopra Trichiasi, Pavia 1829.

Entsprechend der verschiedenen Länge der Lidspalten besitze ich verschiedene Grössen des Instrumentes.

Die Einspannung des Lides in dasselbe geschieht so, dass der Kranke forciert nach unten blickt, wenn wir z. B. das obere Lid einklemmen wollen, und dass wir nun das leicht geöffnete Instrument, die Plattenbranche nach aussen auf der Lidhaut, bis zur Uebergangsfalte vorschieben. Wenn alle Hautfalten geglättet, auch die Randteile des Lides gut gelagert sind, legen wir einfach den Griff der Klemme nach der Stirne um.

Oftmals muss man, wenn bereits ein wesentlicher Abschliff der inneren Kante vorliegt, unmittelbar an letzteren den Schnitt verlegen, es bleibt dann zu beachten, dass nicht sämtliche Ausführungsgänge der Meibom'schen Drüsen getrennt werden. Nach Vollendung des intermarginalen Schnittes klappe ich die Bindehautlefze mit einem Spatel um und führe nun in der Entfernung von 2 mm und parallel dem Lidrande, bei einem wesentlichen Verstrichensein der inneren Kante in einem Abstande von nur $1^1/_2$ mm, einen zweiten Schnitt durch den knorpeligen und fibrösen Teil der vorderen Lefze. Da bekanntlich die Wurzeln der Cilien zum Teil unmittelbar auf den oberflächlichsten Gewebsbündeln des vorderen Tarsusendes gelagert sind, da ferner im Verlaufe der chronischen Entzündung hier selbst fast ausnahmslos eine ganz beträchtliche Neubildung von festem Fasergewebe Platz greift, die auch äusserlich schon als typische Verdickung imponiert, kann von einem typischen Intermarginalschnitt vor dem Tarsus nicht gut die Rede sein, sondern man muss sich bemühen, die Lidrandspaltung immer so zu gestalten, dass das oberflächliche Drittel des vorderen Knorpelendes etwa der vorderen und nur die tieferen Teile der hinteren Lefze zufallen. Unser zweiter Schnitt hat den Zweck, eine exakte und gleichmässige Absetzung der cilientragenden Kante zu bewirken. Zum Schlusse erfolgt die dritte, die Lidhaut unmittelbar oberhalb der Cilien trennende Incisur. Immer müssen natürlich die drei Schnitte neben den Punctum lacrymale beginnen und bis zur äusseren Kommissur in striktem Sinne reichen.

Nachdem mit Pincette und Schere die so umgrenzte vordere Lidkante entfernt worden, und der revidierende Blick auch mittelst Lupe keine zurückgelassene Haarzwiebel entdeckt hatte, erübrigt es, einen 5—7 mm überall gleich breiten Schleimhautlappen von den Lippen [1]) zu lösen, sorgfältig von allem submucösen Gewebe zu befreien und zu transplantieren. Der in lauer Kochsalzlösung gut gereinigte und eingeschrumpfte Lappen wird mittelst eines schmalen Plättchens auf die nicht mehr blutende Wundfläche geschoben und gleichmässig ausgebreitet. An der Grenze der Lidhaut ist eine besonders genaue Adaptation nötig, weil nur hier eine Fixierung vorgenommen werden soll und zwar in Form der fortlaufenden Naht. Um bei Ausführung dieser aber nicht einzelne Teile des schmalen Lappens stärker zu ziehen und zu dehnen als andere, hat es sich als probat erwiesen, denselben vor Beginn der

1) Am besten nach Anlegung einer grossen hämostatischen Klemme.

Naht an 5 bis 6 Stellen ganz schmal mit den korrespondierenden Punkten des Hautschnittrandes mittelst kleiner zarter Pincetten (vergl. Fig. 8) zu fassen. Die fortlaufende Naht lässt sich nunmehr im Augenblicke executieren (vergl. Fig. 9). Es muss auf diese anscheinend grossen Kleinigkeiten deshalb ein solches Gewicht gelegt werden, weil andernfalls die infolge ungleichmässiger Dehnung auftretenden Verbreiterungen oder Verschmälerungen des Lappens den kosmetischen Effekt wesentlich stören, auch leichte Verziehungen infolge ungleichmässiger Schrumpfung des angeheilten Gewebes bedingen.

Der zweite Lappenrand wird nicht mit Nähten fixiert, sondern eventuell nur unter die Bindehautlefze hinuntergeschoben. Es erfolgt hier immer eine lineare Anheilung.

Fig. 8.

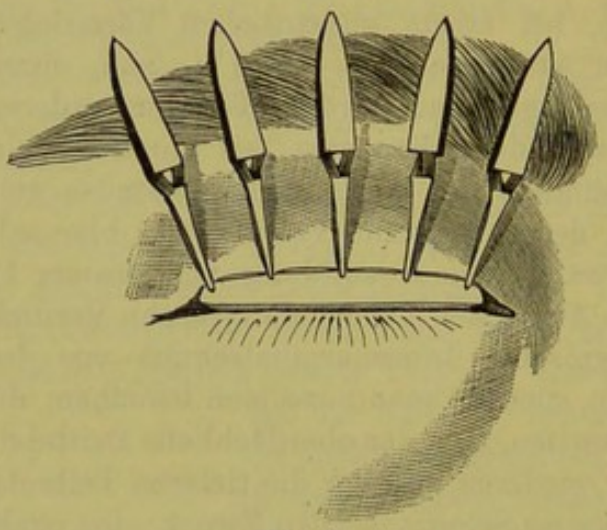

Fig. 9.

Der Verband soll, auch wenn nur auf einer Seite operiert wurde, beide Augen umfassen. Unmittelbar auf die Lidränder lege ich ein mit Vaselin bestrichenes Goldschlägerhäutchen, auf dieses den gewöhnlichen antiseptischen Verband. Nur wenn Klagen geäussert werden, findet eine Erneuerung vor dem 4. Tage statt. Am 6. Tage pflegt die Anheilung definitiv zu sein. Entfernung der fortlaufenden Naht.

Wurde die Abtragung bei einem weiblichen Individuum vorgenommen, dann schloss ich zur grössten Befriedigung der Betreffenden des öfteren nach einigen Wochen eine strichförmige Tatouage der Haut ein klein wenig oberhalb der Stelle an, wo Lippenmucosa an Lidhaut genäht worden war. Natürlich musste der Zustand der Bindehaut und des Knorpels, sowie das Stadium des Trachoms eine gewisse Sicherheit dafür bieten, dass nicht etwa nochmals eine Stellungsanomalie wiederkehren konnte. Die durchbrochene Tatouagelinie täuscht die Cilien ziemlich gut vor, nimmt demnach auch den theoretischen Vorwand gegen die Zulässigkeit der Abtragung, dass ein kosmetischer Defekt resultiere.

Handelt es sich um ausgedehnte narbige Degenerationen an der Bindehaut, dann benutze ich die Trans-

plantation der Lippenmucosa zugleich im Sinne einer den Bindehautsack vergrössernden Operation.

Wie schon die Beobachtungen früherer Autoren feststellten, krempelt sich nach der Beer, Friedr. Jaeger'schen und Froebelius'schen Methode der Abtragung die äussere Lidhaut sehr gern um die vordere Knorpelkante herum, ist also geeignet, bei den Lidbewegungen mit ihren feinen Lanugohärchen einen dauernden Reiz auf der Cornea zu unterhalten. Diese Umkrempelung ist allein eine Folge der nachträglichen starken Conjunctival-Retraktion. Denn wie man fast in jedem Falle ersehen kann, zieht sich beim Stadium cicatriceum, und in diesem operieren wir doch zumeist, im Laufe weniger Monate die selbst 3 mm hohe hintere Lidrand — d. h. Schleimhautlefze so vollständig auf die innere Tarsusfläche zurück, dass die Cutis, falls nicht eine Zwischenlagerung von Mucosa erfolgte, direkt hierher nachgezogen werden muss. Diesen Vorgang der Natur benutze ich insofern, als ich recht breite Lippenschleimhautstreifen, im geschrumpften Zustande eventuell noch 1 cm betragend, transplantiere. Der Ueberschuss imponiert anfänglich als leichter Wulst, glättet sich aber alsbald aus, indem eben die übertragene Schleimhaut dem Retraktionszuge der Bindehaut auf die Tarsusinnenfläche nachfolgt.

Sollte Gefahr bestehen, dass schliesslich doch noch wieder äussere Lidhaut mit der Cornea in Kontakt kommen könnte, so würde es genügen, einen Gegenzug der Haut an geeigneter Stelle zu setzen etwa in der Weise, wie ich dies beim Entropium spasticum darthun werde.

Liegt die Indikation vor, eine partielle Abtragung der Cilienreihe vorzunehmen, so erwachsen keinerlei Schwierigkeiten, wenn es sich um die temporalen oder um die medialen Randteile handelt. Nur beachte man peinlichst, dass die dem abzutragenden Randstücke benachbarten Wimpern infolge der Operation nicht nachträglich eine fehlerhafte Stellung einnehmen, was leicht und oft geschieht.

Wir haben diese üble Konsequenz immer sicher vermeiden können, wenn wir den intermarginalen Schnitt 3—4 mm weiter in den gesunden Lidrand fortführten und die Abgrenzung der zu entfernenden vorderen Lidlefze nicht vertikal auf die Kante, sondern schräg, etwa unter einem Winkel von 45° nach der gesunden Seite geneigt, stellten. Der Schleimhautlappen wird bis in die äusserste Spitze des intermarginalen Schnittes hineingelagert und die spitze Endigungsstelle des stehengebliebenen Cilienrandes mittels einer tiefen Naht nach oben gehoben.

Ist es nötig, aus der Mitte der vorderen Lidkante eine Partie abzutragen, so wird ganz konform dem eben Gesagten verfahren, nur muss natürlich der Intermarginalschnitt beiderseits die Trichiasis um 3—4 mm überragen, ferner beiderseits die schräge Abgrenzung und spätere Hebung des spitzen Endes der vorderen Lefze durch Naht und mittels Schleimhautunterlagerung erfolgen (vergl. Fig. 10).

Wenn ich irgend kann, übe ich natürlich die Abtragung des Cilienbodens nicht, denn da sie eine zerstörende, vernichtende Operation repräsentiert, darf sie nur als ultima ratio gelten.

Deshalb treten überall, wo die Cilien thatsächlich noch der Erhaltung wert sind und wo von einer lege artis ausgeführten Operation auch ein dauernder Erfolg erhofft werden darf, die ein Redressement bezweckenden Methoden in ihre Rechte.

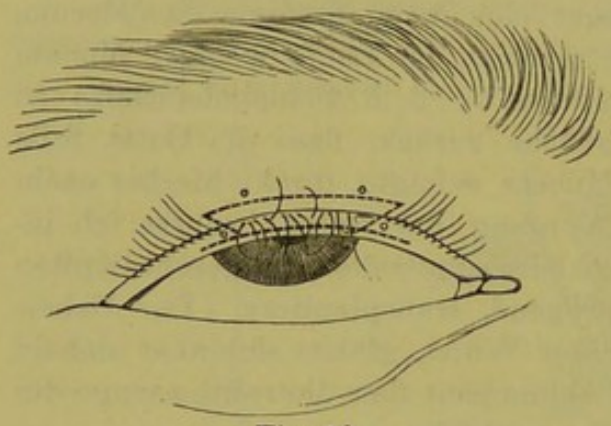

Fig. 10.

Die Hebung des Lidrandes wurde im Laufe der Zeit auf die verschiedenste Art versucht. Sehen wir von den mechanischen Mitteln ab, die in grosser Anzahl zu genanntem Zwecke in Anwendung kamen, so sind besonders die Verkürzungen der Lidhaut zu nennen. Diese wurden entweder durch Fixation einer Hautfalte, oder durch Erzeugung eines Hautdefektes auf mechanischem, chemischem oder thermischem Wege, oder endlich durch direktes Ausschneiden bewirkt. Bei der Dehnbarkeit und lockereren Adhärenz der Lidhaut an die unterliegenden Gewebe, insbesondere an den Knorpel konnte mittels derselben aber wohl kaum ein definitives Redressement des eingeschrumpften Knorpels und der Wimperreihe erwartet werden. Ueber kurz oder lang schwand denn auch gewöhnlich der unmittelbar nach der Excision erkennbar gewordene Erfolg, die Trichiasis kehrte zurück und blieb selbst dann, wenn die ganze Palpebralkutis entfernt worden war. Der Kranke hatte so, dank der Encheiresen, nicht selten zu seiner fehlerhaften Stellung der Lider und Wimpern noch einen Lagophthalmos acquiriert.

Deshalb stellen denn jene Methoden einen ganz ausserordentlichen Fortschritt dar, welche eine dauernde Aufrichtung der Cilienreihe durch Spaltung des Lidrandes in eine vordere, die Haut, Cilien, Musc. cil. Riolani umfassende und eine hintere, aus Meibom'schen Drüsen-Ausführungsgängen, Tarsus und Conjunctiva bestehende Lefze und durch nebstdem vorgenommene Ausschneidung eines Hautstückes, oder, was noch als überlegen anerkannt werden muss, durch nebstdem ausgeführte Transplantation von Haut oder Schleimhautstreifen zwischen die beiden Lidrandlefzen bezweckten.

Den intermarginalen Schnitt hat nach Hirsch bereits Celsus geübt, auch demselben eine Hautausschneidung zugefügt. „Hat man am oberen Lide operiert, so muss man hinter den Wimpern (resp. an

der inneren Fläche des Augenlidrandes) einen dem Lidrande parallel verlaufenden Schnitt führen, damit sich dieselben vom Augapfel ab und auswärts wenden, und eben dieser Akt der Operation genügt oft schon allein, wenn die Einwärtskehrung der Wimpern nur unbedeutend ist. Nach der Operation werden kühle Ueberschläge gemacht, am 4. Tage die Nähte entfernt".

Obschon diese Methode des Celsus im Altertume viel nachgeahmt wurde, kam sie doch in Vergessenheit. Erst Flarer entdeckte die Lidrandspaltung anfangs dieses Jahrhunderts wieder und Arlt kombinierte sie mit der Hautexcision.

Die Gewebseinlagerung in den gespaltenen Lidrand bildete einen weiteren Fortschritt in der Verbesserung der Operationstechnik. Wie wir bei der Besprechung der Marginoplastik sehen werden, handelt es sich im wesentlichen um die Implantation von Haut oder Schleimhaut. Das übertragene Gewebe soll dabei einmal die Wiederverheilung der beiden Lidrandlefzen verhindern, weiterhin aber auch direkt mechanisch d. h. die vordere Lefze hebend wirken.

Dasjenige Verfahren, von welchem ich bisher bei totaler Trichiasis trachomatosa immer gute Resultate und auch dauernden Bestand sah, ist folgendes.

Das obere resp. untere Lid wird in unsere Lidklemme gespannt und umgestülpt, der intermarginale Schnitt bis zu einer Tiefe von $2^1/_2$ bis 3, ja eventuell bis $3^1/_2$ mm geführt und zwar vom Punctum lacrymale bis zur äusseren Kommissur. Hierauf fügen wir an beiden Enden dieses Schnittes eine verticale durch die ganze Dicke der vorderen Lefze gehende, etwa ebenso weit als der intermarginale Schnitt in die Lidsubstanz reichende Incisur an und exekutieren den bei der Abtragung beschriebenen, etwa 2 mm vom Lidrande entfernten und ihm parallelen Schnitt durch die vordersten Knorpellagen. Die cilientragende vordere Kante des Randes hängt demnach nur noch mittels Haut und Orbicularis mit der übrigen Lidsubstanz zusammen. Dieselbe wird möglichst nach vorn umgeschlagen und in dieser Lage — am einfachsten mit einigen Fäden, welche die vordere Kante fassen und durch Heftpflasterstreifen und Kollodium auf der höher bez. tiefer gelegenen Lidhaut fixiert wurden — erhalten. Zwischen die beiden Lidrandlefzen wird schliesslich ein entsprechend breites und langes Stück der Mundschleimhaut überpflanzt und mit Beachtung der bereits hervorgehobenen Cautelen an den Schnittrand der vorderen Lefze durch fortlaufende Naht befestigt. Auch hier empfiehlt es sich, bei ausgesprochener Schrumpfungstendenz ein gewisses Plus von Mucosa zu übertragen. Das anfänglich infolge der Verdickung resultierende etwas entstellende Aussehen weicht in wenigen Wochen, zumal dann, wenn der Kranke täglich eine leichte Massage vornimmt.

Die Nachbehandlung ist die gleiche wie bei der Abtragung. Sollte

eine stärkere Blutung ausnahmsweise einmal aus dem Arcus tarsalis inferior erfolgen, so wäre eine zeitweilige Kompression nötig, auch die nachträgliche Applikation des Eisbeutels wohl angezeigt. Bei der grossen Anzahl derartiger Operationen, die wir in meiner Klinik vornahmen, trat dieser Zufall aber nur einmal auf. Eine Abstossung des Schleimhautlappens wurde ganz ausnahmsweise beobachtet und auch dann nur, wenn sich der Kranke post operationem unvernünftig benahm.

Bei der partiellen Trichiasis des äusseren oder inneren Winkels, bei welcher nicht eine gleichzeitige Kanthoplastik indiziert erscheint, führen wir eine sogenannte Marginoplastik aus.

Diese von Spencer-Watson [1]), dann von Nicati [2]), Gayet [3]) insbesondere empfohlene Methode besteht darin, dass nach Anlegung des intermarginalen Schnittes ein der zarten Lidhaut entnommener und innen oder aussen noch mit ihr in Verbindung stehender Lappen zwischen die Wundlefzen gelagert, eventuell auch noch mit Nähten befestigt wird.

An dem Verfahren wurden Verbesserungen von Waldhauer [4]), Dor, Jacobson [5]), Vossius [6]) u. a. versucht. Dianoux und Burchardt [7]) schlugen vor, um ein Absterben der event. sehr langen Lappenspitze sicher zu verhindern, den Lappen an beiden Enden mit der Lidhaut in Verbindung zu lassen, ihn also doppeltgestielt zu formen. Ich habe diese Modifikation längere Zeit nachgeahmt, kann die damit erzielten Resultate aber nicht rühmen. Der schrumpfende Lappen erzeugte des öfteren eine störende Deformität, indem er an den Winkeln eine Verbiegung des Lidrandes bewirkte.

Ueberhaupt kann ich mich prinzipiell mit der Einheilung von Haut in den Intermarginalschnitt nicht befreunden. Selbst die zarte Lidhaut besitzt Lanugohärchen, welche, wenn die Schleimhautlefze schrumpft, was, wie bemerkt, gar häufig eintritt, recht empfindliche Irritationen an der Cornea bedingen. Dreimal musste ich wegen hochgradiger Störungen die von anderen Operateuren implantierte Haut wieder excidieren, was recht schwierig war, und an ihre Stelle Lippenschleimhaut übertragen. Deshalb praktiziere ich schon seit Jahren,

---

1) Spencer-Watson, On a new operation for distichiasis with a successful case, Ophth. Hosp. Rep. 1873. — On treatment of trichiasis and distichiasis by a plastic operation. Med. Times and Gaz. 1874.

2) Nicati, Transplantation du bord ciliaire et marginoplastique palpébrale, Revue mens. de méd. et d. chirurg. 1878.

3) Gayet, Nouvelle méthode opératoire applicable à l'entropion. Annal. d'ocul. 1879. — De la cure de l'entropion par une opération autoplastique, Annal. d'Ocul. T. LXXXVII.

4) Waldhauer, L'opération du trichiasis, Rev. genér. d'ophthalm.

5) Jacobson, J., Eine Trichiasis-Operation, Centralbl. f. prakt. Augenheilk. 1887.

6) Vossius, Zur Operation der Trichiasis, Ber. d. XIX. Vers. in Heidelberg 1887.

7) Burchardt, Beiträge zur Behandlung der Trichiasis, Charité-Annalen 1883.

dem Vorschlage van Millingen's[1]) und Story's[2]) folgend, nur Schleimhauttransplantationen.

Meine Technik unterscheidet sich in nur wenigen Punkten von der der genannten Autoren. Nach Einklemmung der entsprechenden Lidhälfte mache ich den Intermarginalschnitt, und zwar immer etwa 3—4 mm weiter als das Entropium resp. die Inversion reicht, setze an dem äusseren, resp. inneren Ende desselben die vertikale Incisur der vorderen Lidrandlefze nach oben resp. nach unten darauf, führe jetzt die skizzierte Durchtrennung der Knorpelteile der vorderen Lefze, 2 mm vom Lidrande und parallel zu ihm aus, lege 2—3 Gaillard-Rau'sche Fäden und implantiere ein entsprechend geformtes Stück aus der Mundschleimhaut. Letzterem gebe ich gern eine keilförmige Gestalt und lagere die Basis natürlich nach dem Lidwinkel zu.

Schwieriger zu beheben, aber auch viel seltener, sind bekanntlich die partiellen Trichiasisformen, welche in der Mitte des Lidrandes zur Entwickelung kommen. Ich bin mit meinen Erfolgen zufrieden, seitdem ich auch bei ihnen eine Schleimhautimplantation vornehme. Der Vorgang ist der: Intermarginalschnitt, jederseits 3—4 mm die fehlerhafte Wimperstellung überragend, hierauf Incisur der vorderen Lefze an beiden Rändern der Trichiasis, unter einem stumpfen Winkel von 75° vom Intermarginalschnitte abgehend, Winkel nach innen resp. nach aussen geöffnet, horizontaler Einschnitt der vorderen Lefze. Die Länge des zu übertragenden Schleimhautläppchens, welches in der Mitte am breitesten sein, nach beiden Seiten abfallen soll, muss natürlich der ganzen Ausdehnung des Intermarginalschnittes entsprechen.

Einzeln stehende, deviierte Cilien werden zweckmässig mit dem galvanokaustischen Spitzbrenner ausgesengt.

Es erübrigt nunmehr noch, unsere Verfahren zu schildern, welche wir beim Entropium spasticum, wie solches bei allen chronischen Conjunctivalleiden bekanntlich leicht zur Entwickelung kommt, anwandten.

Tritt ein Kranker mit einem tiefen Geschwüre resp. einer penetrierenden Verletzung und gleichzeitigem Entropium in die Behandlung oder überrascht uns das Entropium am 2., 3. Tage nach einer Operation beim Verbandwechsel, so greifen wir ohne weiteres zur Schere und führen nach gehöriger Cocainisierung Stellwag's schräge Blepharotomie aus. In allen übrigen Fällen, wo das Auge ganz oder relativ intakt ist, sah ich sehr befriedigende Erfolge:

1) von tiefen, den Tarsus mitfassenden Fäden, sowohl vertikal wie horizontal zum Lidrand gestellt,

---

1) van Millingen, Bericht der Privatheilanstalt in Konstantinopel für das Jahr 1882.

2) Story, The operative treatment of entropium and trichiasis, Ophth. Rev., IV, 1885. — Operations for trichiasis and entropium, Ophth. Rev. London, II 1883.

2) (in den hartnäckigen Fällen) von der Kanthoplastik, sei es nach v. Ammon, sei es mittelst kutanen Lappens mit gleichzeitiger Durchtrennung der von den Tarsusspitzen nach der inneren Kante des temporalen Orbitalrandes ausstrahlenden Faserbündel, eventuell unter Anfügung von 1—2 Gaillard'schen Fäden in der Nähe des äusseren Winkels.

Die Bildung einer Hautfalte mittels Ligatur zur Bekämpfung des Entropium hat nach Hirsch zuerst Wardrop angewandt. Allgemein bekannt wurde jedoch dieses Verfahren erst durch Gaillard[1]). Während Wardrop[2]) riet, einen Faden 1 Zoll weit unter der Haut bis zur Wurzel des Tarsus durchzuführen und die Haut mit der Ligatur zusammenzuschnüren, jedoch ohne den Blutlauf zu hemmen, womit er nicht Brand bezweckte, sondern Entzündung, Erguss plastischer Lymphe und dadurch Aenderung der Richtung und Verkürzung des Augenlides, will Gaillard dadurch wirken, dass „une aiguille à suture garnie d'un fil double ciré est enfoncée de haut en bas au devant du bord ciliaire dans l'épaisseur du muscle orbiculaire à quelques millimètres de l'angle interne de la paupière et ressortie à deux centimètres environ dessous du point d'entrée; ensuite les deux bouts du fil sont noués ensemble en rapprochant les deux issues l'une d'entrée, l'autre de sortie de manière à tirer le bord ciliaire en dehors. — Un autre fil est placé de la même manière vers l'angle externe de la paupière". In der Folge sind eine grosse Menge von Modifikationen des Gaillard'schen Verfahrens angegeben worden, sei es dass man mehr Fäden legte, sei es dass man die Fäden mit anderen Eingriffen wie z. B. der Kanthoplastik (Williams, Pagenstecher), dem Intermarginalschnitte und der Kanthoplastik (de Wecker) kombinierte.

Eine grosse Kraft kann den Gaillard'schen Fäden, die allein Haut und Muskel umfassen, naturgemäss nicht innewohnen, wenigstens nicht für die Länge der Zeit. Ich habe eigentlich auch nur in den ganz leichten Fällen Erfolge von ihnen gesehen. Soll eine dauernd Widerstand leistende Naht gelegt werden, so muss dieselbe an irgend einer Stelle mit dem allein resistenten Lidgebilde, dem Knorpel, in Beziehung gebracht werden. Freilich bleibt hierbei zu beachten, dass des Guten nicht zu viel geschehe. Uebt man aber Vorsicht und behält man sich eine weitere Regulierung des Effekts durch langes Abschneiden der Fadenenden und Fixation derselben auf Wange oder Stirn mittelst eines Heftpflasterstreifens vor, so kann meiner Meinung und Erfahrung nach kaum je etwas Nachteiliges folgen.

Des genaueren lege ich die vertikal zur Lidkante gerichteten Fäden so, dass ich in oder dicht über resp. unter der Wimpernreihe mit der Nadel schräg durch Haut und Muskel eindringe, etwa $1^1/_2$—2 mm höher resp. tiefer den Tarsus in einer Ausdehnung von annähernd

1) Gaz. méd. de Paris, 1845, citiert nach Hellner.
2) Himly, Bd. I, p. 129.

1—2 mm fasse und nun möglichst kurz aussteche. Je nach der Schwere des Falles kommen mehr oder weniger Fäden in Anwendung, im Durchschnitt genügen 3, welche, da die spastische Einrollung zumeist in der äusseren Hälfte auftritt, gewöhnlich auch hier ihren Platz finden.

Die Knüpfung geschieht auf einer ganz dünnen Wieke oder auf einer kleinen Glasperle. Nach Beendigung des Verfahrens soll der Lidrand nur in leichter Eversion stehen, nicht ektropioniert sein. Anderenfalls wären die Fäden zu lockern. Am 4. Tage entferne ich die Fäden, nur ausnahmsweise lasse ich sie durchschneiden.

Für weniger resistente Fälle von Entropium spasticum bevorzuge ich es, tiefe Haut, Muskel und Tarsus umgreifende Fäden in horizontaler Richtung parallel zum Lidrande und 3—4 mm oberhalb resp. unterhalb desselben zu legen. Dabei suche ich dem Lidrande nähere Hautstellen mit entfernteren Tarsusstellen zu vereinen, also das Prinzip der Hautverschiebung wirken zu lassen.

Die Fäden werden, nach subkutaner Injektion einiger Tropfen einer starken (etwa 10-proz.) Cocainlösung auf der Jaeger'schen Hornplatte gelegt. Bei mässiger Lidspannung muss der Operateur zunächst mit der linken Hand den Grad der Hautverschiebung und der hierdurch bedingten Eversion des Lidrandes hervorbringen, sodann plaziert er in der Mitte des Lides steil mit der Nadel in den Tarsus eindringend, horizontal 2—3 mm in ihm weitergehend und möglichst steil wieder ausstechend, die erste Nadel, welcher auf jeder Seite noch eine oder zwei zu folgen haben. Die Wirkung tritt momentan ein; Entfernung am 4. Tage oder Durchschneiden am 6. oder 7. Tage. Da die Fäden in der Richtung der Lidhautfalten zu liegen kommen, bleibt eine kaum merkbare Narbe zurück.

Die Ausführung der Kanthoplastik habe ich bereits oben eingehend geschildert und dabei auch der von Agnew meines Wissens zuerst empfohlenen Durchtrennung der fibrösen Tarsoorbitalrandfasern gedacht. Sollte auch jetzt noch eine Neigung zur Umrollung des Randes bemerkbar werden, dann wären, zumal an den äusseren Lidhälften, 2—3 Gaillardsche oder die tiefen eben beschriebenen tarsalen Fäden zu applizieren.

III. Bekämpfung der Erkrankungen des thränenableitenden Apparates.

Gemäss der Verschiedenartigkeit der Affektionen wird naturgemäss auch in der **Therapie der thränenableitenden Wege** nicht mit einem Verfahren in jedem Falle zu nützen sein. Vielmehr dürften gerade hier das Erkrankungsstadium, die individuellen körperlichen Verhältnisse und die äusseren Lebensbedingungen sorgsamste Berücksichtigung erheischen. Auch wollen wir nicht ausser acht lassen, dass öfters ein auf ganz anderen ätiologischen Momenten basiertes Thränensackleiden zufällig mit einem Bindehauttrachome zusammenfallen kann.

Als oberstes Prinzip muss bei jeder, wie immer gearteten Behandlung des thränenableitenden Apparates dies gelten, in keinem Falle die kranke Schleimhaut unnötig zu verletzen. Die leichte Ablösbarkeit des Epithels von der Mucosa, die Neigung dieser, wenn die Infiltration und Schwellung nur einigermassen hohe Grade erreicht hat, granulom-ähnliche Exkrescenzen zu bilden (Kuhnt), sollten an sich schon genügen, bei Anwendung mechanischer Eingriffe dringendst die allergrösste Vorsicht zu empfehlen.

Fig. 11.

Demgemäss habe ich mich daran gewöhnt, in allen Fällen, wo eine Undurchgängigkeit für die Durchspülung vorliegt, obschon kein Sekret ausdrückbar ist, nach Feststellung des Status narium vorerst eine Anwendung von Bähungen auf die Thränensackgegend zu verordnen. Hat dieselbe nach einigen Tagen keine Durchlässigkeit für die Spülflüssigkeit ergeben, dann suche ich mir durch Vornahme einer vorsichtigen Sondierung Gewissheit darüber zu verschaffen, ob es sich um eine einfache temporäre Verschwellung, vielleicht um die Vorlagerung einer Schleimhautfalte an dem Eingange in den Canalis nasolacrymalis infolge Katarrhs, oder um eine wirkliche narbige Verengerung des Lumens handelt. Zu diesem Zwecke bediene ich mich einer dünnen, elastischen Fischbeinsonde annähernd von der Form der Anel'schen Sonde (Fig. 11). Mit derselben gelingt es sehr oft, selbst dort unbehindert in den Sack und weiterhin in die Nase zu gelangen, wo sich mit den üblichen Bowman'schen Sonden eine scheinbar unüberwindliche Striktur entgegengestellt hatte. Den Grund hierfür finde ich darin gelegen, dass das kleine runde, auf einem dünnen Halse sitzende, federnde Sondenköpfchen leicht um die Falten der Schleimhaut herumgleiten kann und auch wird, wenn man bei dem Fühlen des geringsten Widerstandes nicht brüsk Gewalt übt, sondern gewissermassen mit palpierenden oder drehenden Bewegungen schonend vorzudringen strebt.

Nichts könnte gefährlicher, nichts günstiger für die künstliche Erzeugung einer starken Striktur sein, als der sofortige Gebrauch dicker Sonden, die doch schon durch die übermässige Spannung und Dehnung die infiltrierte und geschwellte Schleimhaut im Mündungsstücke der Röhrchen oder am Eingange in den knöchernen Kanal zu zerreissen vermögen.

Gelang die Sondierung, konnte also konstatiert werden, dass keine organische, sondern nur eine temporäre Unwegsamkeit vorliegt, dann genügt es naturgemäss, ausser mit Bähungen mit Durchspülungen von

physiologischer Kochsalzlösung, Borsäure, dünnsten Lösungen von Hydrarg. oxycyanat. etc. fortzufahren.

Hierbei geht in allen Fällen, wo es sich nur um eine interkurrente Attacke z. B. eines chronischen Schnupfens handelt, die Schleimhautschwellung schnell zurück. Wir vermögen leicht mit der festen Bowman'schen Sonde und sehr bald mit wesentlich stärkeren Nummern einzugehen, hüten uns aber zu oft, etwa täglich zu sondieren. Erweist sich indessen die Verschwellung hartnäckig, erscheint uns zudem die Nasenmucosa trachomverdächtig, granulär hyperplastisch, der Zwischenraum zwischen unterer Muschel und temporaler Nasenwand im unteren Gange minimal oder aufgehoben, dann muss neben der sachgemässen Behandlung der Nase, die in Skarifikationen, Aetzungen, Galvanocausis event. sogar Wegnahme des vorderen Muschelendes bestehen dürfte, zu einer Schlitzung des Röhrchens und event. zu einer Incision der Kanalschleimhaut geschritten werden. Denn diese Fälle verlangen dieselbe Behandlung, wie die schon mit wirklichen Strikturen versehenen.

Die Schlitzung der Röhrchen soll, falls sie nur allein in Frage kommt, keine totale, vom Punctum lacrymale bis in den Sack reichende, sondern nur eine partielle sein. Und zwar ist dieselbe zu beschränken einmal auf das an den Thränenpunkt angrenzende temporale Drittel, sodann auf das Mündungsstück. Die mittlere Partie bleibt zweckmässig ungetrennt. Das temporale Drittel wird gespalten, damit das Einführen der Sonde erleichtert werde, das mediale Mündungsstück, weil hier erfahrungsgemäss die am schwersten zu beseitigenden narbigen Verengerungen auftreten. Immer muss meiner Meinung nach auch die dem Mündungsstück nach unten angrenzende Sackwand mitdurchschnitten werden und zwar möglichst eingehend. Wird hierauf nicht geachtet, dann schliesst sich selbst bei totaler Schlitzung die Mündungsstelle gar leicht wieder.

Eine totale Schlitzung ist um deswillen prinzipiell zu vermeiden, weil die Patienten selbst nach völliger Ausheilung dann leicht fortdauernd an Epiphora leiden. Die Aspiration der Flüssigkeit im Thränensee ist eben ausserordentlich erschwert, wenn nicht unmöglich gemacht; ferner wirkt ein kontinuierlicher Reiz in Form des Luftzutritts auf die frei liegende Saccusschleimhaut — ein Moment, welches an sich allein geeignet ist, event. hartnäckige Katarrhe zu erzeugen, resp. zu erhalten. Hierauf haben Cunier und Otto Becker schon längst, Galezowski[1]), Bourgeois[2]), Norman Hansen[3]) u. a. in

1) Galezowski, Nouveau procédé opératoire dans le traitement des affections lacrymales. Rec. d'Ophth. 1893. p. 319.

2) Bourgeois, Traitement des affections des voies lacrymales par les méthodes conservatrices et antiseptiques. Nouv. procédé de lacrymotomie. Rec. d'Ophth. 1893.

3) Norman Hansen, Spaltung des Canaliculus lacrymalis. Hospitals Tidende. Ref. Annal. d'Ocul. CXI, p. 462.

neuerer Zeit die Aufmerksamkeit zu lenken gesucht. Indessen war es von den beiden erstgenannten Autoren nicht ganz berechtigt, dieserhalb jedwede Schlitzung zu verwerfen und an ihre Stelle die einfache konische Erweiterung des Punktes und der Röhrchen zu setzen. Jedenfalls dürfte ihr Vorschlag für die Thränensackleiden bei der Granulose unannehmbar sein.



Fig. 12.

Ehe wir die Schlitzung ausführen, erscheint ein aphoristischer Hinweis auf die vorliegenden anatomischen Verhältnisse angemessen. Das Mündungsstück der einzeln oder vereint die Sackwand durchbohrenden Röhrchen ist annähernd rechtwinklig auf die Richtung des Thränensackes gestellt. Die das Mündungsstück auskleidende Schleimhaut — der des Sackes identisch — bildet, wie ich[1]) früher bereits nachweisen konnte, vorzugsweise den Sitz der Infiltration und, was hinzugefügt werden darf, der Entwickelung der Granula. Hier werden wir also bei dem sulzigen Zerfalle des Gewebes die stärkste Narbenbildung zu gewärtigen haben. Eine gründliche Entlastung der Gewebssubstanz, wie sie einer tiefen Incision zu folgen pflegt, und die Umwandlung der engen runden Oeffnung in einen weiten Spalt erscheint demnach als ein unabweisliches Erfordernis.

Um dies bequem und sicher bewirken zu können, musste das Weber'sche Messerchen dahin modifiziert werden, dass es eine wesentlich gekrümmtere Form bekam (vergl. Fig. 12). Mittelst des von mir seit ca. 8 Jahren angewandten Modells gelingt es durch wenige, sägenförmige Bewegungen, die gewünschte Zerschneidung im Mündungsstücke und der anstossenden Sackwand leicht zu erreichen. Der Anfangsteil des Röhrchens wird gewöhnlich gleichzeitig durch dieselben in genügender Ausdehnnng gespalten.

Ofsmals sehe ich mich veranlasst, dieser Schlitzung des Röhrchens sogleich eine Zerschneidung der Schleimhautfalten im Canalis nasolacrymalis anzuschliessen. Das hierfür im allgemeinen Gebrauche stehende Messerchen von Stilling war durch eine kleine Aenderung sehr wesentlich zu verbessern. Bekanntlich hatte Stilling seinem Strikturotom annähernd die Gestalt eines sehr niedrigen rechtwinkeligen Dreieckes mit abgerundeter Spitze gegeben und zur schneidenden Fläche die Hypotenuse bestimmt. Hierdurch wird es aber unmöglich, mit der

1) Kuhnt, Zur Pathologie und Therapie des thränenableitenden Apparates Bericht über die XXI. Vers. d. Ophth. Gesellsch. z. Heidelberg 1891.

Spitze des Messers z. B. die Randteile der Canalisöffnung in die Nase zu treffen, woselbst gewöhnlich bedeutende Veränderungen vorliegen, weil die beschränkte Weite des Kanales wesentliche Seitwärtsbewegungen ausschliesst. Ganz anders, wenn anstatt der Hypotenuse die grosse Kathete die Schneide trägt (vergl. Fig. 13). Jetzt bewirkt jeder kleinste Druck in der ganzen Ausdehnung der schneidenden Fläche einen Einschnitt, nicht bloss wie bei Stilling's Instrument am breiten Schaftende. Seitdem ich mich dieses verbesserten Strikturotoms bediene, habe ich weniger über ungenügende Erfolge der Durchschneidung zu klagen.

Fig. 13.

Das Messer wird, nachdem der erste Schnitt geführt worden, zurückgezogen, um noch 2- oder 3 mal an den anderen Seitenwänden in Aktion zu treten.

Die Nachbehandlung ist die denkbar einfachste und besteht an den ersten Tagen ausschliesslich in kühlenden Ueberschlägen, vom 3. Tage an nebstdem in Durchspülung mit physiologischer Kochsalzlösung.

Nicht scharf genug kann das alsbaldige Einlegen von Dauersonden verurteilt werden. Dieselben bewirken durch den steten Reiz weiter nichts, als eine ungewöhnlich starke und feste Vernarbung.

Erst wenn ich annehmen darf, dass der Wundreiz völlig geschwunden, die Schleimhaut ganz abgeschwollen und eine Epithelisierung der Schnittflächen vom Rande aus erfolgt ist, also etwa nach 8—12 Tagen, nehme ich die Sondierungen auf, nunmehr aber schnell zu starken Sonden von Bowman übergehend. Natürlich sind die Sondierungen längere Zeit fortzuführen und in ihrer Wirkung mit Durchspülungen dünner Lösungen von Sublimat oder Quecksilbercyanür, eventuell später von Zinc. oder Cupr. sulf. zu unterstützen.

Ganz dasselbe Vorgehen befolge ich, wenn unzweifelhafte Strikturen, secernierende Katarrhe oder noch nicht lange bestehende Blennorrhöen vorliegen. Nur wird bei diesen die Behandlung konsequenter und länger sein müssen.

Wissen wir aber, dass inveterierte Thränensackleiden schon im allgemeinen nur eine unsichere Prognose für eine definitive Ausheilung gestatten, so werden wir uns dieser Thatsache im besonderen bei den granulären Prozessen bewusst bleiben müssen. Kommt hier doch noch die Hartnäckigkeit des specifischen Grundleidens hinzu.

In der That sehen wir denn ungemein häufig und leicht ausserordentlich schwere Recidive, welche nur zu sehr geeignet

sind, die Geduld des Patienten wie des Arztes zu erschöpfen. Wir werden diese Eventualität mit um so grösserer Wahrscheinlichkeit erwarten müssen, je länger das Leiden bereits bestand, je tiefere Schleimhautveränderungen vorliegen und je insanabler das Nasenleiden erscheint.

Dieserhalb darf es nicht wunder nehmen, dass man, zumal in Anbetracht der doch immer möglichen schweren Infektion des Augapfels durch Zutritt des Thränensackeiters bei zufälligen Verletzungen, an die **radikale Beseitigung** des Organs dachte. Bei den granulären Prozessen kommt dabei noch die weitere Erwägung hinzu, dass die selbst annähernd ausgeheilte Bindehaut eine Reinfektion der Trachomatose davontragen möchte. Denn wenn auch durch bestimmte, später zu besprechende Methoden eine gewisse Resistenz gegen die Erreger der Körnerkrankheit erreicht werden kann, so genügt dieselbe doch nicht, um einer kontinuierlichen Berieselung mit dem schädlichen Agens zu widerstehen.

Obgleich von vielen Seiten gegen die Ausschaltung[1]) des Thränensackes immer von neuem wieder Bedenken erhoben werden, so lässt sich doch nicht bezweifeln, dass die Zahl der Augenärzte, welche jene Operation für unumgänglich nötig halten, von Jahr zu Jahr eine grössere wird. Allerdings wird die Ausschaltung immer nur als eine ultima ratio in Betracht zu ziehen sein. Wie aber in der ganzen Medizin nach und nach der Satz zur unumschränkten Geltung gekommen ist, dass Organe, deren krankhafte Veränderungen mit Sicherheit nicht nur nicht zur Norm zurückgeführt, sondern sogar verhängnisvoll für die benachbarten werden können, in Anbetracht des Schutzes und der Erhaltung des ganzen Individuums, soweit angängig zu eliminieren sind, so wird auch in der Augenheilkunde konform demselben an einer Konservierung des Thränensackes nicht mehr festgehalten werden dürfen, wenn sein Leiden den Bestand des Sehorganes selbst in Frage zu stellen vermag. Die Kontroversen können sich demnach auch nicht mehr darauf beziehen, ob überhaupt eine Ausschaltung zulässig sei, sondern allein auf die Anerkennung oder Nichtanerkennung bestimmter Indikationsgruppen. Diese müssen unseres Erachtens auch nicht in akademischer Weise davon abhängig gemacht werden, ob ein Leiden überhaupt noch als heilbar gedacht werden kann, sondern davon, ob im einzelnen Falle diese Heilung mit verhältnismässigen Opfern zu erkaufen, im praktischen Leben also anzuraten ist. Es wird mehr als bei den meisten Krankheiten eben darauf mit ankommen, unter welchen äusseren Verhält-

---

1) Ich gebe in folgendem eine Arbeit wieder, welche bereits 1888 in No. 11 der Korrespondenzblätter des Allgemeinen ärztlichen Vereins von Thüringen erschienen ist.

nissen die mit Thränensackleiden Behafteten sich befinden. Was bei dem reichen, um sein körperliches Wohl besorgten Patienten noch sehr wohl heilbar ist, wird bei dem unbemittelten Fabrikarbeiter, der tagaus tagein in staubiger oder schlechter Luft sich befindet, oder bei dem jeder Unbill der Temperatur ausgesetzten Feldarbeiter häufig als absolut insanabel erscheinen müssen.

Mitsprechen darf auch die Beobachtung von Fällen, welche wir mittelst Zerschneidung der Strikturen, Massagen, Sondierungen, Irrigationen, Einführung von Jodoform-Bacillen etc. etc. nach sorgfältiger mehrwöchentlicher Behandlung radikal von ihrem Leiden befreit zu haben glaubten und welche wir schon nach Monaten mit derselben Thränensackblennorrhöe, aber ausserdem jetzt noch mit einem der Panophthalmie verfallenen Bulbus infolge Ulcus serpens wiedersehen mussten. Angesichts solcher Thatsachen wird man sich der Pflicht klar, dass man als Arzt indolente Patienten nicht nur momentan heilen, sondern, wenn möglich, dauernd vor grösseren Gefahren sicherstellen soll.

Ueber einzelne Indikationsgruppen für Ausschaltung des Thränensackes ist erfreulicherweise eine nahezu einstimmige Einigung unter den Augenärzten erzielt worden. Es gilt dies in erster Reihe von der Fistula sacci lacrymalis bei lange bestehenden eitrigen Entzündungen. Entstand die Fistel als Ausgang einer sogenannten primären akuten Dacryocystitis, so ist ihre Heilung selbstverständlich mittelst konservierender Methoden anzustreben und auch oft zu erreichen.

Ebenso anerkannt als Indikation der Ausschaltung sind zweitens jene chronischen Erkrankungen, welche mit bedeutenden Ektasien der vorderen Wand einherzugehen pflegen.

Die von v. Ammon [1]) vorgeschlagene Bekämpfung dieser letzteren Kategorie mittelst Partialexstirpation (Incision an Stelle der beträchtlichsten Ektasie, Excision eines entsprechend grossen ovalen Stückchens aus Haut und Sackwand, Schluss der Wunde durch Nähte, welche die äussere Haut und die Thränensackwand gleichzeitig fassen) ist trotz Bowman's, Mackenzie's, Monoyer's [2]) und anderer Empfehlung mit Recht nur wenig geübt worden. Treffend bemerkt Mooren [3]), der sie versuchte: „es scheint, dass die Excision eines Schleimhautteils das Auftreten von Ausbuchtungen des Sackes begünstigt, die ihrerseits wiederum die Bildungsstätte neuer Recidive werden."

Nicht so ganz einstimmig lautet das Urteil der Fachgenossen für Ausschaltung des Thränensackes, wenn wir uns drittens chroni-

---

1) v. Ammon, Annales d'ocul., T. XXVII.
2) Monoyer, De la cure radicale de certaines formes d. tumeurs lacrymales au moyen de l'excision partielle du sac ect., Société de chirurgie.
3) Mooren, Ophthalmiatr. Beobachtungen, 1867.

schen Dacryocystoblennorrhöen, oder viertens chronischen katarrhalischen Dacryocystitiden mit starken Strikturen im knöchernen Gange gegenüber befinden. Giebt man sich indessen die Mühe, solche Patienten, die nach langwieriger und schmerzhafter Sondierungskur scheinbar geheilt entlassen worden waren, nach Jahr und Tag mal wieder anzusehen, so wird man bei mehr als $^9/_{10}$ der Fälle die traurige Thatsache zu konstatieren haben, dass das vermeintlich geheilte Leiden nicht nur in alter Höhe besteht, sondern womöglich noch ausgesprochener vorhanden ist.

Die Ausschaltung halte ich ferner fünftens für indiziert, falls es sich um chronische Dacryocystoblennorrhöe handelt, welche, obschon stärkere Strikturen fehlen, den Heilbemühungen hartnäckig Widerstand leistet (Alfred Graefe), oder falls cariöse Prozesse am Knochen um den Schlauch herum vorliegen.

Sechstens schreite ich zur Auschaltung des Thränensackes bei selbst relativ frischen Fällen von Dacryocystitis, wenn an dem Auge ein irgendwie grösseres Ulcus serpens sich entwickelt hat. Wiederholte Beobachtungen haben mich auf das unzweifelhafteste belehrt, dass die Heilung des Geschwüres trotz Anwendung des Galvanokauters etc. viel langsamer und viel weniger leicht vor sich geht bei konservierender Therapie des Saccus lacrymalis, als nach sogleich vorgenommener Ausschaltung; denn trotz ausgiebiger Schlitzung des Röhrchens und der Sackwand, Durchschneidung der etwaigen tiefer sitzenden Strikturen und kräftigen Einblasens von Jodoform, Sozojodol etc. kann ein völliges Eliminieren des an Mikroorganismen oftmals überreichen Sekretes wohl nur ausnahmsweise erzielt werden. Es findet gar zu leicht immer wieder eine Infektion des Randes oder Grundes statt, so dass unnütz Substanz der centralen Hornhaut geopfert und der schliessliche Seherfolg herabgemindert wird. Ebenso handle ich, wenn eine Katarakt-[1]) oder Glaukomoperation aussteht oder eine frische Verletzung das Auge traf. Ich neige immer mehr der Meinung zu, dass die nach Operationen jetzt überhaupt noch vorkommenden Suppurationen, wofern sonst nach allen Richtungen hin strenge Asepsis und Antisepsis geübt wurde, auf entweder übersehenen oder nicht genügend gewürdigten chronischen Katarrhen oder Blennorrhöen des Thränensackes beruhen dürften.

Bisher bedienten wir uns des Ausdruckes „Ausschaltung", um keinem bestimmten Eingriffe von vornherein das Wort zu reden. Wie bekannt, sind die verschiedenartigsten Wege betreten worden, um insanable Thränensäcke zu beseitigen. Die älteste Methode ver-

---

1) Vergl. Streatfield, On preliminary precaution in cases of cataract complicated with lacrymal obstruction or catarrh, British. med. Journ. II, S. 123.

mittelst des Ferrum candens ist heutzutage wohl mit Recht als eine obsolet gewordene zu bezeichnen, denn von ihr muss ebenso wie von der gleichfalls seit Jahrhunderten mittelst Chemikalien geübten, gesagt werden, dass sie bis zu einem gewissen Grade einem Tappen im Dunkeln ähnele; es ist eben nicht möglich, die Grösse der Wirkung genau zu dosieren, so dass ein Zuviel oder ein Zuwenig gar leicht resultiert. Auch die Anwendung des Galvanokauters [1]) hat sich meines Wissens keine Freunde zu erwerben gewusst. Von Chemikalien kam, abgesehen von den zusammengesetzten Korrosivmitteln (Mercurius, Vitriol, Kalk etc.), deren man sich lange Zeit auf Bartisch's Rat bediente, vorzugsweise das Argent. nitric. (Volpi), Chlorzink, pâte de canquoin (Nannoni, Deval, Delgado), rauchende Salpetersäure oder Kali causticum fus. (Agnew) in Betracht.

Vor der Anwendung des Glüheisens und der Chemikalien musste selbstredend die vordere Wand des Thränensackes in ganzer Länge gespalten, die Blutung sorgfältig gestillt, der Zugang sowie das Cavum (event. durch Quellsonden etc.) möglichst erweitert werden. Pagenstecher wählte für die Applikation seiner Aetzpaste einen anderen Zugang; er spaltete gleich Agnew das obere und das untere Röhrchen, sowie die innere Wand des Sackes.

Sowohl die Sicherheit des Erfolges wie der heutige Geist der Medizin empfehlen als Ausschaltungsmethode bei weitem am meisten die chirurgische Entfernung, die Exstirpation. Bevor wir indessen auf die Besprechung derselben eingehen, möchte ich noch einiger Versuche gedenken, die zu denselben Endzwecken, nämlich der Beseitigung der Entstellung, der Behebung der lästigen Eitersekretion und der eventuellen schädlichen Folgen eines insanablen Thränensackes unternommen wurden.

Bernard [2]) glaubte auf Grund sehr zweifelhafter Beobachtungen die Verödung des Thränensackes durch die Exstirpation der Thränendrüse ersetzen zu können. J. Z. Laurence [3]) wiederholte diese Operation des öfteren. v. Wecker [4]) empfahl sie noch 1879 an Stelle der von ihm verworfenen Verödung des Sackes, ebenso Darier [5]) 1886.

Dass die Herausnahme der Thränendrüse kein Thränensackleiden heilen und auch dem Auge keine Sicherstellung vor dem infektiösen Sekrete geben kann, liegt auf der Hand. „Es hat dies praeter propter

---

1) Mooren, Behandlung der Thränenleiden, fünf Lustren etc. S. 83, 1882.
2) Bernard, Annales d'oculist, 1842.
3) Laurence, Bericht des augenärztlichen Kongresses in Paris, Zehender's Monatsblätter, Septemberheft, 1867.
4) v. Wecker, Thérapeutique oculaire 1879, p. 262.
5) Darier, De l'exstirpation de la glande lacrymale dans le cas de larmoiement incoërcible, Gaz. méd. de Paris, p. 88.

denselben Sinn, sagt Stilling[1]) mit Recht, als wolle man, einer Striktur der Urethra halber, um die Menge der abgesonderten Flüssigkeit und somit ihre Stauung zu verhindern, eine Niere exstirpieren". Aber auch als Ergänzungsoperation neben der Ausschaltung des Sackes kann die Herausnahme der Drüse, trotzdem man ihr in früherer und in neuer, ja neuester Zeit das Wort redete, nicht empfohlen werden. Erstens ist sie entschieden unnötig, zweitens ist bis heutigen Tages noch gar nicht festgestellt, welchen Zwecken das Sekret in der Oekonomie des Auges dient, welche Folgen ihre Entfernung also haben kann.

Als Substitutionsoperation für die Ausschaltung des Sackes wurde ferner, und zwar als alleinige Therapie gegen die Fistel, die Verödung der Thränenkanälchen aufgestellt. Nach Tavignot's[2]) Angabe brachten bereits im vorigen Jahrhundert Quesnel, später Boche in Lyon und Serra in Bologna die Röhrchen durch Kauterisation der Punkte zum Verschluss. Tavignot selbst glaubte anfangs die Ausschneidung mehr rühmen zu sollen, wandte aber später, durch manche Misserfolge belehrt, den galvanokaustischen Glühdraht an. Durch Obliteration der Röhrchen wird ja zweifellos das Entweichen des infektiösen Thränensackeiters in den Bindehautsack verhindert, mithin das Auge vor den schädlichen Wirkungen desselben geschützt, in keiner Weise aber das Thränensackleiden selbst geheilt oder gar die entstellende Fistel zum Verschlusse gebracht werden.

Was die Verödung der Thränenkanälchen als Hilfs- und Nebenoperation neben der Ausschaltung des Sackes betrifft, so ist dieselbe mehrfach empfohlen worden, so z. B. von Desmarres[3]), welcher einige Zeit nach der Verödung des Sackes mittels des Glüheisens auch die Röhrchen durch Glühhitze zerstörte; ferner von Mackenzie[4]). Berlin[5]) glaubte nach der Exstirpation eine heilungstörende Rolle des Thränenzuflusses bemerkt zu haben. Um diesem Umstande und zwar im Sinne eines einheitlichen Operationsaktes Rechnung zu tragen, unterband er (vor der Exstirpation des Sackes) die Kanälchen in ähnlicher Weise, wie dies schon Velpeau versucht hat (Umstechung ca. $1^1/_2$ Linien nach innen von jedem Thränenpunkte, festes Zusammenschnüren der Fäden wie bei einer Gefässunterbindung).

Wofern nicht eine Erkrankung der Schleimhaut im Verlaufe der Kanälchen selbst vorhanden ist, muss ein Manipulieren an denselben als völlig unnütz und zwecklos bezeichnet werden. Ist die Schleimhaut aber krank, dann halte ich weder eine Umstechung noch eine

---

1) J. Stilling, Ueber die Heilung der Verengerungen der Thränenwege mittels der inneren Incision, 1868.
2) Gaz. des hôp. 1856 und 1861,
3) Desmarres, Gaz. des hôp. 1861.
4) Mackenzie, Practical treatise of the diseases of the eye, 1854.
5) Berlin, Bericht der Ophthalmolog. Gesellschaft zu Heidelberg, 1868.

Applikation des Glühdrahtes (weil man ja nie wissen kann, ob man die ganze Schleimhaut vernichtete und weil, wenn ein Rest derselben zurückbleibt, sich eine Fistel bilden muss) für am Platze, sondern eine Spaltung mit geknöpfter Schere und eine direkte Anwendung des Causticum in Form des mitigierten Stiftes.

Sonach bleibt thatsächlich, wollen wir den insanablen Thränensack resp. seine Folgen beseitigen, als rationelles Mittel nur die **Exstirpation** übrig.

Sehen wir von einigen Bemerkungen der alten Mediziner ab, welche vielleicht, keinesfalls aber sicher, als eine Exstirpation des Thränensackes gedeutet werden können, so müssen wir Platner[1]) als denjenigen bezeichnen, der zuerst die Exstirpation ausführte. Derselbe machte einen halbmondförmigen Schnitt von der Nasenwurzel bis zum mittleren Teile des unteren Lides durch die Haut und den Thränensack bis auf das Bein; nach Erweiterung der Wunde und Anlegung eines provisorischen Verbandes folgte die Herausschneidung des Sackes; damit aber die Thränen nach der Nase fliessen könnten, schritt er auch noch zur Durchbohrung des Os unguis an seinem vorderen Teile. Gewissermassen der Vergessenheit entrissen wurden die Angaben Platner's, welche fast gar keine Beachtung gefunden hatten, durch Berlin[2]) und Gärtner[3]). Aber auch die Empfehlung dieser Autoren vermochte der Operation nur langsam Eingang zu verschaffen. Ausser Oertmann[4]), welcher vier Fälle aus der Klinik von Saemisch publizierte, hat besonders Schreiber[5]) derselben durch Mitteilung von 40 Fällen aus der Hallenser Klinik sowie einer grossen Anzahl aus eigener Praxis fördernd das Wort geredet. Der Grund, warum die Exstirpation nicht mehr Boden zu erringen vermochte, dürfte darin gelegen sein, dass ihre Ausführung unter Umständen thatsächlich Schwierigkeiten bietet.

Berlin befolgte insofern die Technik Platner's, als auch er den Schnitt sogleich durch Haut und Schleimhaut des Thränensackes führte und dann mit Pincette und Schere oder Skalpell den Sack in toto herauszuschälen suchte. Wegen der stets vorhandenen grossen Brüchigkeit der Schleimhaut ist solches dann aber geradezu unmöglich, so dass die Operation langwierig, und auch wegen Zurückbleibens von Schleimhautteilen unsicher wird. Deshalb muss die von Schreiber

---

1) Platner, De fistula lacrymali, Lipsiae 1724 und Joh. Zach. Platner, Opusculorum tom. I, Dissertationes 1749.

2) Berlin, loc. cit.

3) Mediz. Korrespondenzbl. des Württemberg. ärztl. Vereins, Bd. 47, S. 320.

4) Oertmann, Ueber die Behandlung der Thränensackerkrankungen. Dissertation, Bonn 1875.

5) Schreiber, Archiv für Ophthalmolog. 27, II. Abt. — Bericht seiner Augenklinik in Magdeburg 1883 und 1885 etc.

angegebene Methode Alfred Graefe's (nach Businelli's[1]) Zeugnis schon 1862 von Magni geübt), als eine Verbesserung anerkannt werden. „Der Schnitt ca. 2 cm lang, 4 mm vom inneren Augenwinkel, wird ziemlich vertikal, mit dem oberen Ende etwas nach vorn geneigt, vorsichtig nur durch die äussere Haut geführt, um nicht gleich die Sackwandung einzuschneiden, was für die Ausschälung recht ausgedehnter Thränensäcke mit verdickter Wandung von grosser Wichtigkeit ist, da man dieselben eventuell prall gefüllt mit Eiter wie ein Atherom herauspräparieren kann."

Mein, wie bemerkt, schon 1888 beschriebenes Verfahren, welches sich seitdem in mehr als 500 Fällen weiter bestens bewährt hat, ist folgendes.

1. Akt. Der Assistent spannt die Haut des inneren Lidwinkels durch mässigen Zug nach dem Nasenrücken zu. Der Operateur, zu Häupten des auf dem Operationstische liegenden Kranken stehend,

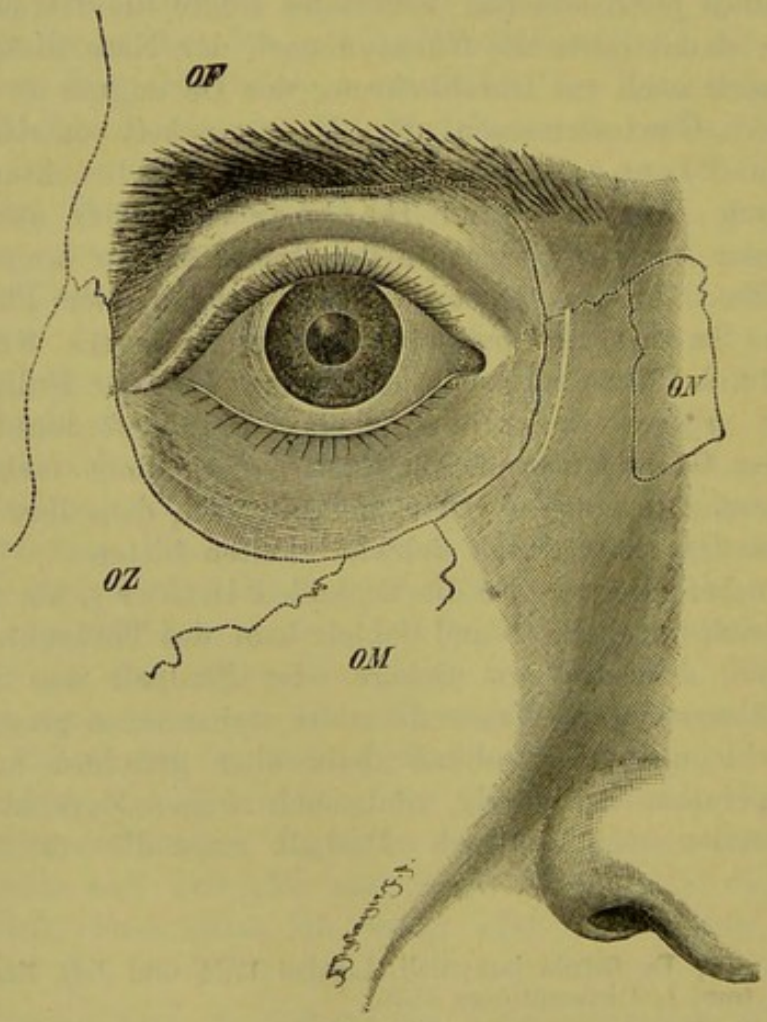

Fig. 14.

1) Businelli, Sulla cura del tumore lacrymale cronico mediante d'esportazione totale della mucosa del sacco, Riv. clinic., 1882.

drückt mit dem Daumennagel der linken Hand gerade auf die Crista lacrymalis anterior und trennt, unmittelbar neben dem Nagel schneidend, die Integumente sogleich bis auf den Knochen. Die Länge des Schnittes soll ca. $2\,^1/_2$ cm betragen und zwar 4 mm oberhalb des Ligamentum canthi internum beginnen und 5 mm bis über den Anfang des knöchernen Canalis nasolacrymalis hinabreichen (vergl. Fig. 14). Gewöhnlich weicht das fibröse innere Lidband dem Messer aus und erfordert eine besondere Durchtrennung mit der Schere. Sind kleine Arterienstämme getroffen, so werden dieselben gefasst nnd torquiert. Sodann zieht der Operateur mit der Pincette die temporale Wundlefze leicht an und incidiert vorsichtig die Capsula sacci längs der Crista. Hierbei ist darauf zu achten, dass nicht etwa auch die Schleimhaut selbst mitgetroffen und das Sack-Cavum eröffnet werde. Sogleich tritt in dem Spalte die gewöhnlich graubläulich schimmernde vordere Thränensackfläche entgegen (vergl. Fig. 15).

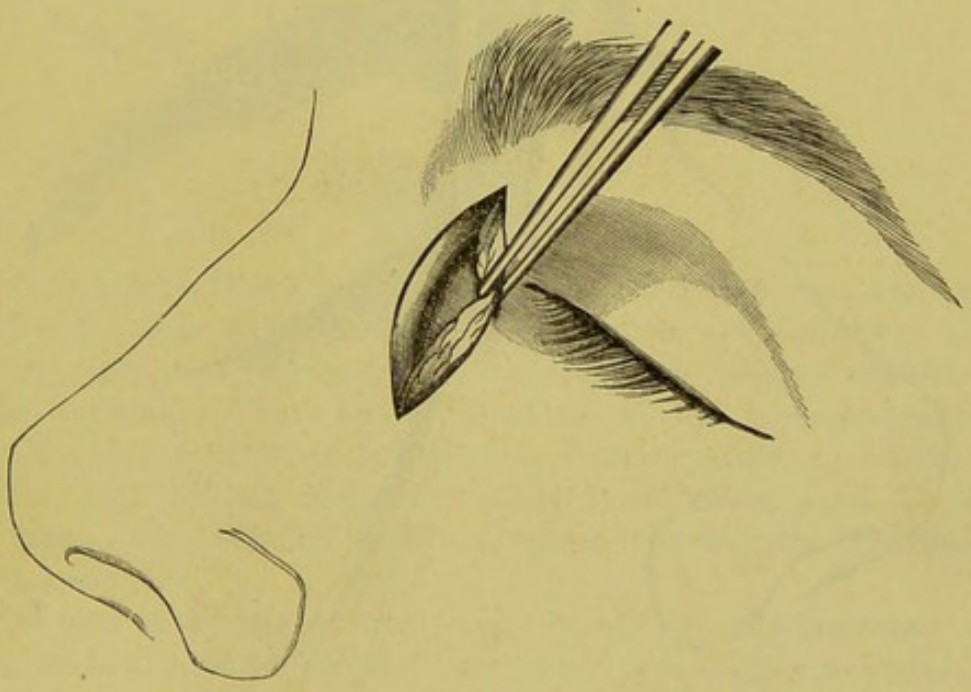

Fig. 15.

2. Akt. Die nun erfolgende Ausschälung des Sackes geschieht in der Art, dass der Operateur vorerst mit der geschlossenen geknöpften Schere die innere Wand des Saccus vom Perioste löst, dann mit einer starken Blömer'schen Pincette die Kuppe des Thränensackes samt der hier adhärenten, recht starken fibrösen Kapsel breit fasst und mittels einiger Schläge der vertikal aufgesetzten Schere nach oben und oben-aussen zu abgrenzt. Die Lockerung der hinteren Sackfläche ist zumeist ebenso leicht wie die der inneren und in gleicher Weise zu bewirken. Es erübrigt allein, die äussere und die schmale vordere Fläche flott zu machen.

Dies wird durch festes Anziehen der temporalen Hautwundlefze nach aussen und vorn seitens des Assistenten, der Thränensackkuppe nach innen und vorn seitens des Operateurs wesentlich erleichtert und mit kleinen Scherenschnitten ausgeführt (vergl. Fig. 16). Die zumeist nur ganz unbedeutende Blutung gestattet gewöhnlich eine wirklich reinliche Ausschälung.

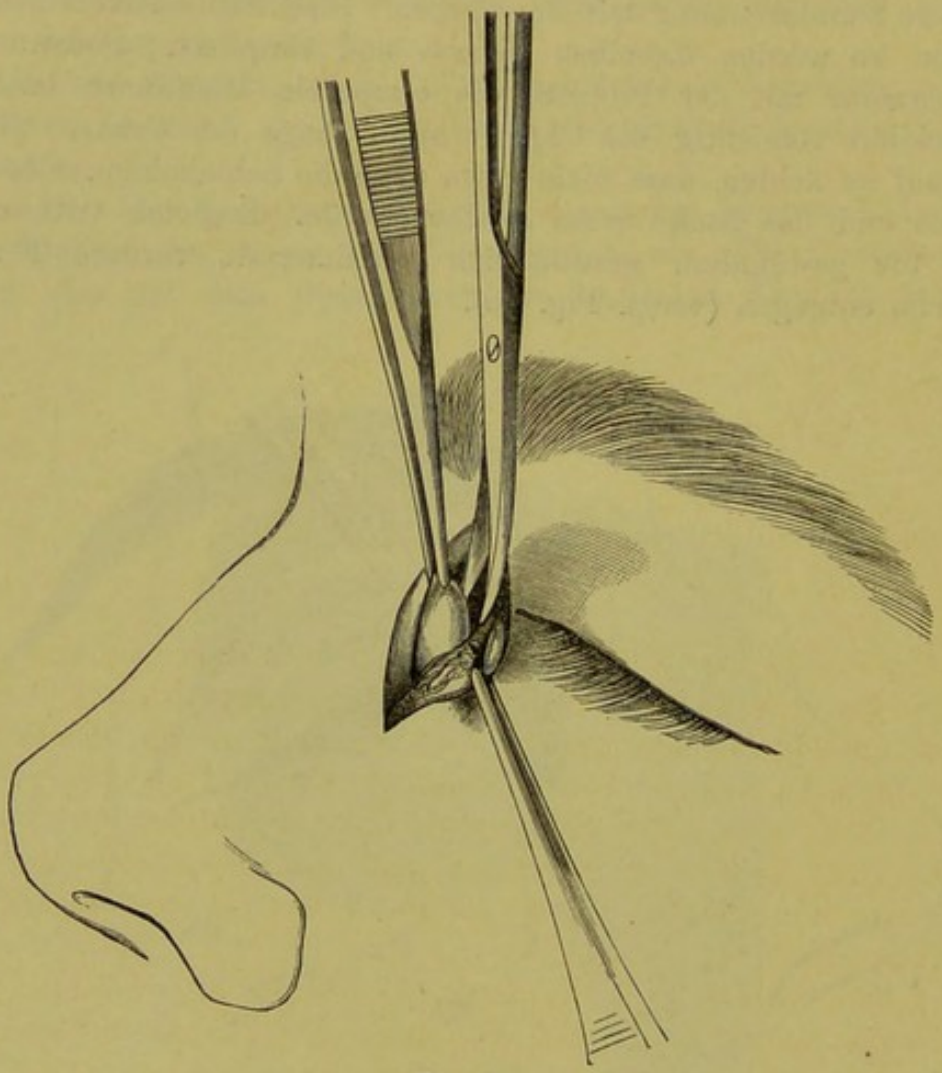

Fig. 16.

Den Schluss bildet die Trennung des Sackes am Eingange in den knöchernen Kanal und, falls keine feste Striktur hierselbst vorhanden ist, die Ausschabung der Ductusschleimhaut mit dem scharfen Löffel.

Nach kurzer Tamponade des Wundterrains überzeugt uns ein revidierender Blick, dass die Höhle überall glatt und rein ist (vergl. Fig. 17).

Anlegung von 2—3 Nähten und Einführen einer kleinen Wieke zwecks Drainage.

Nur wenn ich in jedem Falle peinlichst genau nach der eben

gegebenen Beschreibung operierte, gelang es mir mit Sicherheit, den Sack in seiner Totalität und unversehrt herauszubekommen.

Das Wesentliche meiner Methode beruht darin, dass man immer und mit absoluter Notwendigkeit den Thränensack treffen muss und

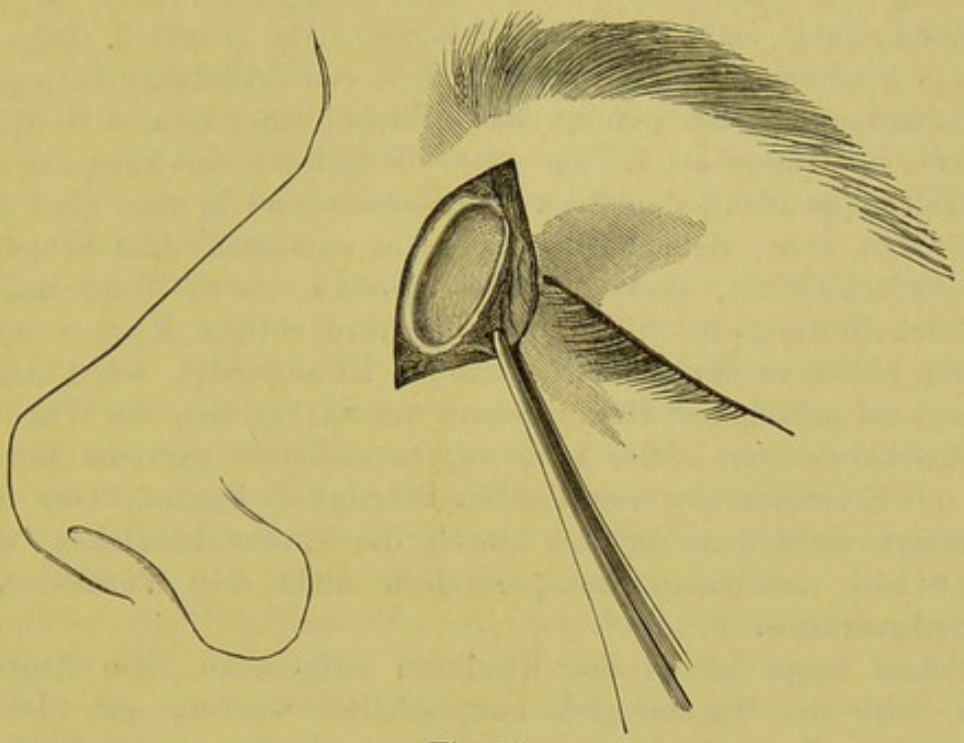

Fig. 17.

zwar ohne jede Gefahr, ihn anzuschneiden, ferner, dass man sich nicht, wie dies bei einer Schnittlage zwischen Crista und Karunkel nur gar zu leicht geschieht, lateralwärts verlieren und in das orbitale Fettgewebe verirren kann. Dieser Umstand kommt insbesondere in Betracht bei den granulären chronischen Dacryocystitiden, welche nicht nur ohne jede Ektasie verlaufen, sondern von denen auch ein grosser Prozentsatz, wie bemerkt, direkt zu einer bedeutenden Verkleinerung des Saccus führt.

Ich war mehrmals in der Lage, Errata der angedeuteten Art an Fällen zu konstatieren, die sich mir unter dem Bilde der Fistula sacci vorstellten und denen von anderer Seite angeblich der Thränensack exstirpiert worden war. Regelmässig waren die betreffenden Operateure temporal neben dem Sacke vorbeigegangen, hatten also nur eine Zerschneidung der Röhrchen vollbracht. Die wirkliche Exstirpation beseitigte schnell und definitiv die Fisteln.

Da die Schleimhaut jedes länger erkrankten Thränensackes bekanntermassen ausnahmslos sehr brüchig ist, so muss als Gesetz gelten, dieselbe nie direkt mit der Pincette zu fassen, sondern in der angegebenen Weise sammt der überspannenden Fascie. Resultierte erst einmal eine Zerreissung der Sackwand in irgend ausgedehntem Masse,

dann wird die totale Exstirpation in hohem Grade erschwert, ganz abgesehen davon, dass die Verunreinigung des Operationsterrains durch das austretende Sekret die Wundheilung ungünstig beeinflussen kann, zumal wenn das orbitale Fettgewebe eröffnet sein sollte.

Ging die Exstirpation in normaler Weise vor sich, so ist die Nachbehandlung eine ungemein einfache. Am 2. und 3. Tage findet je ein Verbandwechsel statt (Aufstäuben von Jodoform, Auflegen von Jodoformgaze). Später genügt das Aufkleben eines kleinen Heftpflasterstreifens. Spätestens am 7. Tage pflegt die Heilung eine komplete zu sein.

Gelang es nicht, den Sack geschlossen und in toto glatt herauszubefördern, muss vielmehr der Verdacht entstehen, dass Schleimhautreste zurückblieben, alsdann ist es geraten, durch Tamponade jede Spur der Blutung zu stillen und die verdächtigen Partien mit dem scharfen Löffel zu vernichten. Dasselbe ist angezeigt, wenn nach einer anscheinend gelungenen Herausnahme des Sackes sich die Wunde nicht in wünschenswerter Weise schliesst, es vielleicht gar zum Entquellen einer mit Eiterflöckchen vermischten Flüssigkeit kommt; denn dieselbe entstammt nicht dem Zuflusse durch die Thränenkanälchen, wie ich Schreiber zustimmen muss, sondern stets dem Verbleiben eines Schleimhautrestes.

Schon lange ist es den Klinikern aufgefallen, dass Augen, auf deren Seite der Thränensack ausgeschaltet worden, gar nicht oder doch nur in sehr geringem Maasse thränen; der Grund hierfür ist noch keineswegs genügend eruiert. Vielleicht handelt es sich um Vorgänge, wie Biangini sie bei einem Individuum fand, welchem von Camici der Thränensack wegen einer Fistel verödet worden war; hier ergab die Sektion den Ductus und Saccus lacrymalis völlig obliteriert und in zellig-fibröses Gewebe verwandelt. Die Thränendrüse auf dieser Seite war viel kleiner, atrophisch. Zur Untersuchung dieser letzteren hatte Biangini der Umstand bewogen, dass der Patient an einem nur ganz geringen und nicht lästigen Thränenflusse litt.

Bezüglich der kosmetischen Verhältnisse ist anzufügen, dass es gemeinhin nach 14 Tagen schon recht schwierig ist, auch nur eine Spur von dem Eingriffe zu entdecken. Dieser Punkt muss deshalb besonders hervorgehoben werden, weil man selbst in einigen der neuesten Handbücher noch die ganz ungeheuerliche Bemerkung findet, dass der Exstirpation eine entstellende Narbe folge. Eine solche Behauptung dürfte lediglich einen Beweis dafür liefern, dass die betreffenden Autoren nie eine regelrechte derartige Operation sahen, geschweige denn selbst ausführten.

Zum Schlusse reihe ich nur noch die Bemerkung an, dass sich bei meinen sämmtlichen ca. 700 Operationen auch nicht ein einziges Mal ernstere Komplikationen, wie z. B. Infiltrationen oder Abscedierungen in der Orbita, anschlossen.

Das geschilderte Verfahren hat vielfach Nachahmung gefunden, so z. B. von Haab [1]). Die später von Völkers [2]) angegebene Methode gleicht der meinigen in vielen Punkten.

Bei Mitbeteiligung der palpebralen Thränendrüsen an dem granulären Prozesse empfiehlt sich, wie ich mehrmals mit bestem Erfolge erproben konnte, falls keine stürmischen Erscheinungen vorliegen, die kräftige Kompression, indem man die ganze Liddicke zwischen die Branchen des Knapp'schen Rollers nimmt. Die dabei auftretenden ziemlich heftigen Schmerzen schwinden bald. Dem Eingriffe folgt eine schnelle Abschwellung.

Von verschiedenen Seiten, insbesondere von Truc [3]) ist die Exstirpation der orbitalen Thränendrüse bei heftiger Epiphora Trachomatöser warm befürwortet worden. Dieselbe unterdrücke nicht nur unmittelbar das lästige Thränenträufeln, sondern wirke auch auf die Besserung des granulösen Prozesses selbst sichtbar ein. Gleich Günstiges wurde von der Zerstörung palpebraler Drüsen behauptet.

Ich persönlich habe mich bisher zu einem Beseitigen der orbitalen Drüsen bei Trachom noch nicht entschliessen können. Die rationelle Behandlung des Grundleidens sowie des thränenableitenden Apparates war bisher fast immer von sehr befriedigendem Erfolge begleitet, so dass ich von einem derartigen radikalen Vorgehen absehen konnte. Ich würde auch theoretisch sehr bedeutende Bedenken zu unterdrücken haben.

Therapie der chronischen Granulose.

War es gelungen, Herr des schädlichen, die Therapie so erschwerenden Lidkrampfes und der event. gleichzeitig bestehenden Blepharophimosis zu werden, hatten wir die Sanierung des thränenableitenden Apparates eingeleitet oder seine Ausschaltung bewirkt, war endlich die Korrektion der Inversion oder des Entropium mit sekundärer Trichiasis geglückt, dann können wir uns der Bekämpfung der ursächlichen Granulose selbst voll und ganz widmen. Obschon es sich von selbst verstehen dürfte, möchte ich nicht unterlassen, noch ausdrücklich zu betonen, dass ich mich in der Vornahme der geschilderten Eingriffe nicht ängstlich an die aufgestellte Reihenfolge halte. Wenn der Fall danach war, sondierte oder schlitzte ich die Thränenwege, bez. rottete ich sie aus in derselben Sitzung, in welcher ich die Kanthoplastik oder die

---

1) Tokuso Kimura, Ueber die Exstirpation des Thränensackes, Inaug.-Dissert. Zürich, 1894.

2) v. Ammon, Zur Statistik der Thränensack-Exstirpationen, Inaug.-Dissert. Kiel 1892.

3) H. Truc, De l'exstirpation des glandes lacrymales orbitaires dans les larmoiements incoërcibles chez les granuleux, Arch. d'Ophth. VIII, p. 342.

Trichiasisoperation ausführte. Denn es liegt auf der Hand, dass man das theoretische Erwägen immer dem praktischen Endziel, der schnellen Heilung des Kranken unterordnen muss, will man nicht auf eine Prinzipienreiterei hinauskommen, die unserer Klientel nur zum Schaden gereichen könnte. Wird in diesem Sinne vorgegangen, so können wir meist schon nach Verlauf von 5—7 Tagen den zweiten Eingriff folgen lassen.

Für fehlerhaft müssen wir es nur halten, wenn des längeren das Grundleiden bekämpft, aber die gleichzeitig bestehende Blepharophimosis, oder die Inversion des Lidrandes, oder der secernierende Thränensack unbeeinflusst gelassen werden. Ein solches Vorgehen scheint uns unter allen Umständen aussichtslos, — es ist nur geeignet, dem Kranken Schmerzen und Beschwerden, aber keinen Nutzen zu bringen.

I. Medikamentöse Behandlungsarten.

Bei der Besprechung der Therapie liegt es nahe, der historischen Entwickelung der Frage folgend mit den viele Decennien hindurch fast allein herrschend gewesenen medikamentösen Behandlungsarten zu beginnen.

Dem akuten Stadium der Erkrankung trat man Anfangs unseres Jahrhunderts bekanntlich in erster Linie mit den heroischesten Blutentziehungen entgegen. Venäsektionen oder Arteriotomien bis zur Ohnmacht leiteten das ärztliche Walten ein, wurden wohl auch wiederholt, wenn die Entzündungserscheinungen nicht geringer werden wollten. Nach einiger Zeit erst fanden auch die lokalen milderen Blutentziehungen ihre Würdigung. Indessen schreckte man bei Applikation dieser unter Umständen selbst vor 100 Blutegeln auf Stirn, Schläfen, Warzenfortsatz, Nacken etc. nicht zurück. Es ist dem energischen Vorgehen von Dzondi, Burkhard Eble, Krüger-Hansen u. a. zu danken, dass die Blutentziehungen nach und nach ihre Beliebtheit verloren, dass man einsah, wie häufig die massenhafte Entnahme dem Kranken Siechtum und allgemeinen Verfall brachte, ohne doch mit Sicherheit dem erkrankten Sehorgane zu helfen. Doch sollten noch Jahrzehnte verfliessen, ehe man sich ganz davon loszumachen vermochte.

Daneben fanden starke Gegenreize (wie z. B. Moxen hinter den Ohren, im Nacken, zwischen den Schultern mit Unterhaltung der Eiterung etc.), bedeutende Diaphorese, und die lange Reihe der drastischen Purganzen ausgedehnteste Verwendung.

Im übrigen reinigte man fleissig die Lidspalten mit kalten Kompressen, fügte diesen wohl auch noch irgend ein Medikament z. B. Aqua saturnina, bei. Auch erkannte man den ausgedehnten Aufenthalt in reiner frischer Luft für einen wichtigen Heilfaktor an.

Nach dem Abklingen der akuten Erscheinungen suchte man die gewulstete, hypertrophische, absondernde Bindehaut mit adstringierenden

Mitteln zur Norm zurückzuführen. Sehen wir von den Quecksilberpräparaten, ferner von den Säuren, der Opiumtinktur und einigen anderen Medikamenten ab, so konzentrirte sich die Vorliebe der Augenärzte auf die Anwendung des Argentum nitricum, des Cuprum sulfuricum und des Plumbum aceticum. Jedes derselben hatte seine unbedingten Verehrer, welche keinen Anstand nahmen, es geradezu für das allein wirkende Mittel, für eine Panacee zu erklären.

So interessant es auch ist, die Geschichte[1]) dieser Heilmittel und ihren Entwickelungsgang zu verfolgen, so geboten erachte ich es, hier davon abzusehen und nur einige Hinweise zu geben.

Es dauerte Jahrzehnte, ehe der Rat des erfahrenen englischen Augenarztes Vetch (1820) Berücksichtigung fand, das Argentum nitricum nicht als Aetzmittel, sondern nur als umstimmendes Mittel anzuwenden. Die therapeutische Verirrung der Abortivbehandlung mittels radikalster Gewebsverätzung musste erst überwunden, auch die Verwendung sehr starker Lösungen als destruierend und schädlich anerkannt werden, bevor sich rationelle Maximen einbürgern konnten. Nur allmählich brach sich die Ueberzeugung Bahn, dass ausschliesslich schwache Lösungen (bis höchstens 4 oder 5 Proz.) ratsam seien und auch diese nur, wenn das Zeichen der letzten Applikation, die Eschara völlig geschwunden ist. Bezüglich der Indikationen des Mittels einigte man sich dahin, dass es am Platze sei, wenn nach dem Abklingen der akut-entzündlichen Erscheinungen die Bindehaut ein blutüberfülltes, stark geschwelltes, gelockertes Aussehen zeige und profus secerniere. Geeigneten Falls sind die Lösungen durch den mitigierten Stift, den Desmarres, Cunier, v. Hasner einführten, zweckmässig zu ersetzen.

Das Cuprum sulfuricum, als glatt geschliffener Krystall, wurde anfänglich ebenso wie das Argentum ausschliesslich als Aetzmittel angewandt. Zur fast unbeschränkten Herrschaft gelangte es im 3., 4. und besonders 5. Decennium unseres Jahrhunderts in der Behandlung der Granulose und zwar als adstringierendes Medikament, welches durch den gesetzten Reiz eine Umstimmung des Gewebes und im weiteren Verfolge eine Aufsaugung der diffusen Infiltration sowie der Granula bewirken sollte. Seine Anwendung kam und kommt demnach in Frage, wenn nach Schwund der akuten Erscheinungen die Schleimhaut ihre entzündliche Lockerung und Brüchigkeit verloren und die profuse Sekretion nachgelassen hat. In diesem Stadium der gleichzeitigen papillären Hypertrophie erweist sich die Heilkraft des Blaustiftes in der That als ganz ausserordentlich. Weniger glücklich und angezeigt ist die Verwendung des Kupfersulfats in der Form von Kollyrien oder Salben oder gar der Aufpuderung, nach feinster Zerreibung, auf die umgestülpte Lidfläche.

Das Plumbum aceticum perfecte neutralisatum steht den beiden genannten Medikamenten bezüglich therapeutischer Valenz entschieden nach. Eine gewisse Einstimmigkeit unter den Autoren herrscht über seine Wirksamkeit nur, wenn es sich um relativ frische Fälle mit mässiger Sekretion und Lockerung der Bindehaut handelt. Man pinselt es in schwacher Lösung (2-proz.) auf und spült den Ueberschuss alsbald mit Wasser ab. Die Aufstäubung des Pulvers auf die evertierte Bindehaut hat sich ebensowenig bewährt wie die des Cupr. sulf. Als Tropfwasser und in Salbenform verabreicht, dürfte es nahezu wirkungslos sein.

Der Gang der Behandlung gestaltete sich denn so, dass man anfänglich gewöhnlich das Argentum nitricum in Lösung oder in der Form des mitigierten Stiftes verwandte und nach einiger Zeit zum Cuprum sulf.-Stift überging. Mit diesem wurde nun der Bindehautsack, soweit er granulär entartet, täglich oder alle paar Tage einmal

1) Vergl. Sattler, Die Trachombehandlung einst und jetzt, 1891.

sanft bestrichen. Stellte sich im Laufe der Behandlung eine gewisse Unverträglichkeit gegen das Mittel heraus, so musste es zeitweise ausgesetzt und durch ein anderes ersetzt werden. Dasselbe hatte zu geschehen, wenn frische Granula aufschossen oder Hornhautaffektionen sich hinzugesellten. Nach Beseitigung dieser Komplikationen ging man später aber gern wieder zu dem Blaustift zurück.

In Monaten oder Jahren bildete sich so allmählich der Prozess der Bindehaut zurück und kam unter mehr weniger ausgedehnter Atrophie des eigentlichen Schleimhautgewebes zum Versiegen. Mit Schärfe wurde dieses therapeutische Glaubensbekenntnis von autoritativer Seite zuletzt durch Saemisch und de Wecker vertreten.

„Für die Therapie der Conj. granulosa, sagt Saemisch[1]) 1876, ist vor allem der Satz als massgebend hinzustellen, dass die einzelne Granulation an sich niemals ein Gegenstand der direkten Behandlung werden dürfe. Alle Behandlungsweisen, welche bezwecken, die Granulation direkt zu beseitigen, sei es durch Kauterisation, Excision u. s. w. sind unter allen Umständen zu verwerfen, denn sie würden eine Narbenbildung in der Conjunctiva einleiten müssen, welche stets umfangreicher ausfallen würde, als die, welche aus der spontanen narbigen Umwandlung der Granulation resultiert . . . .

Berücksichtigen wir ferner den Umstand, dass die akut auftretende Form der Conj. granulosa in der Regel bleibende Veränderungen der Membran, Narbenbildungen, in viel geringerer Ausdehnung zu setzen pflegt, als es die chronische Form thut, dass ferner in jener die Umwandlung der Granulationen in Narbengewebe viel schneller eintritt, als bei letzterer, so liegt das Massgebende für die Behandlung der Conj. granulosa insoweit auf der Hand, dass man in den chronisch auftretenden und verlaufenden Formen die entzündlichen Vorgänge in der Conjunctiva, welche die Granulationsbildung begleiten, bis zu einem gewissen Grade steigern muss, um so beschleunigend auf den Ablauf des Prozesses zu wirken, dass hingegen bei der akuten Form die Reizzustände auf einen gewissen Grad herunterzudrücken sind, der dann eben genügt, um auf die Rückbildung der Granulationen in erwünschter Weise einwirken zu können."

Auch v. Wecker[2]) beginnt die Besprechung der Granulose-Behandlung: „il faut inscrire ici en tête que tout traitement, qui attaque directement la granulation pour la détruire est mauvais. Nous partageons tout à fait la manière de voir de Stromeyer (Maximen der Kriegsheilkunde), qui pense qu'il est plus dangereux de détruire les granulations par des caustiques que d'abandonner la maladie à elle-même. Il faut suivre dans ce traitement la voie que la nature nous trace; un certain degré de vascularisation et de purulence de la muqueuse est nécessaire pour faire disparaître le tissu néoplasique déposé dans cette membrane. Nous nous proposerons donc de provoquer ou de maintenir, par des cautérisations réitérées, un certain degré de turgescence dans la muqueuse, turgescence dont l'intensité sera proportionnée à la masse du tissu néoplasique. Cette manière d'envisager le traitement montre qu'il doit varier avec les différents cas de granulations chroniques."

Niemand wird bezweifeln wollen, dass auf diese Weise glückliche und definitive Ausheilungen erzielt worden sind, zumal in von Trachom ganz oder grösstenteils immunen Gegenden und bei sorglichen und folgsamen Kranken, ohne dass es jemals zu wesentlichen Veränderungen

---

1) Saemisch, Krankheiten der Conjunctiva, Cornea und Sclera, Handbuch der gesamten Arzneiheilkunde von Graefe und Saemisch, Bd. IV, S. 69.

2) de Wecker, Traité complet d'Ophthalmologie, I, p. 378.

an der Cornea kam. Allein die Erfolge waren günstigen Falls immer nur nach langer, viele Monate oder Jahre umfassender Behandlung zu erreichen. Was Wunder, dass die gewöhnlichen Leute dabei die Geduld verloren und sich, sobald die ärgsten Beschwerden gewichen waren, der schmerzhaften und zeitraubenden Behandlung entzogen? Erst wenn wiederum ein entzündlicher Schub auftrat, oder die subjektiven Beschwerden neuerdings einen hohen Grad erreichten, oder die Hornhaut schon sekundär miterkrankte, fügte man sich der Notwendigkeit und unterzog sich abermals einer Kur. So kam es, dass zumeist immer nur eine Besserung und nur selten eine wirkliche radikale Beseitigung des Leidens erzielt wurde. Gerade der lange Bestand zeitigt aber, wie wir sahen, die Schädigungen der Hornhaut.

Es muss direkt als selbstverständlich erscheinen, dass zudem in der jüngsten, an neuen Mitteln so reichen Zeit wieder und wieder „unfehlbar wirkende" Medikamente gegen die Granulose angepriesen wurden. Ihre Lebensdauer war aber gemeinhin eine äusserst begrenzte. Der übereilten Publikation folgte nur allzu oft die Widerlegung auf dem Fusse. Bisher ist es eben noch nicht möglich gewesen, arzneilich ein Abtöten der im Stroma sitzenden Mikroben ohne gleichzeitige Zerstörung des Gewebes zu erlangen. Und das wäre doch wohl die Vorbedingung einer wirklichen medikamentösen Ausheilung.

Man darf ruhig behaupten, es giebt kaum ein wirksames Desinficiens, welches nicht auch gegen die Granulose angewandt und gerühmt worden wäre. Ich erinnere an die Mitteilungen von Collins, Fieuzal's u. a. über die Applikation der Karbolsäure, Ficano's über das Resorcin, Delagenière's über die Vorzüge der β-Naphtholsalbe, endlich an die grosse Reihe von Berichten über die Heilkraft der verschiedensten Quecksilberpräparate, des Ichthyol, Pyoctanin etc. etc.

Nebenbei wurde auch eine erkleckliche Anzahl anderer Mittel warm befürwortet, von denen ich aber gleichfalls nur einige hervorheben will.

So empfahl von den Säuren, welche bekanntlich schon Anfangs unseres Jahrhunderts in Anwendung gezogen wurden (Rust benutzte z. B. Acidum vitriol. concentratum) Pope 1870 neuerlich die Essigsäure (1,041 spec. Gew.). Die Bindehaut sollte vorher getrocknet, hierauf etwas Säure mit einem Kamelhaarpinsel aufgetragen werden (bei oberflächlichen Granulationen). Der Epithelschorf stosse sich schnell ab und hinterlasse eine glatte, schnell heilende Fläche.

Die Chromsäure, zuerst 1868 von Richet benutzt, rühmte Darier 1886 bei harten Granulationen, welche dem Cuprum nicht weichen wollen. In verdünnter Form (2—4-proz.) wandte sie auch Williams (1873) an, wenn im Stadium der Narbenbildung noch umschriebene Wucherungen bestehen, indem er täglich damit touschierte und nachher sorgfältig abwusch.

Die bereits von Hancke viel benutzten Jodpräparate fanden in mehrfacher Gestalt Gebrauch.

Die Jodtinktur liess de Smet (1876) neben Argentum nitric., Cupr. sulf etc. als Augenwasser wirken (Tinct. Jodi 1,0, Morph. acet. 0,1, Glycerin. 15,0), das Jodoform Brettauer (1881) als Pulver oder in Salbenform zumal bei akuten Granulationen und bei Pannus, das Jodsilber Hodges (1891), indem er einer Lösung von Argent. nitric. (4 gr Argent. in 8 gr Glycerin plus 4 gr Wasser) die doppelte Menge Jodkalilösung (8 gr Jodkalium in 12 gr Glycerin plus 8 gr Wasser) zusetzte und den so erhaltenen Niederschlag mit Watte auf die umgestülpten Lider auftrug, das reine Jod gelöst in Oleum Vaselini album Nesnamo (1895). Letzteres soll besonders im 3. Stadium ausgezeichnete Dienste leisten und zwar schon in einer Beigabe von $^1/_2$—1 Proz. Die Auftragung geschieht mittels eines Wattebäuschchens auf die umgestülpten Lider.

Gute Resultate konstatierten fernerhin Prout und Bader (1871) nach Aufstäuben von schwefelsaurem Chinin auf die evertierte Bindehaut, Nicholson nach Applikation von pulverisiertem Natron bicarbonicum.

Endlich erwähne ich, dass Kepinsky (1884) Günstiges von der Befeuchtung der Conjunctiva mittelst Spiritus vini rectificatissimi (95-proz.) bei wuchernden Papillen, Trousseau vom Aufpinseln des rohen Petroleum, Wicherkiewicz (1893) von der Verwertung einer 25-proz. Lösung von Antipyrin sah.

Einen bemerkenswerten Ausspruch über die ungefähre Dauer der medikamentösen Behandlung thut Deneffe in Gent[1]). Danach erfordert dieselbe bei regulärem Verlaufe 3—5 Jahre. Treten die sehr häufigen Hornhauterkrankungen hinzu, so dauert es 7—8 Jahre, bis der Patient seine frühere Beschäftigung wieder aufnehmen kann. Wird die Krankheit nicht ganz regelrecht und in einem fort behandelt, so ist ihre Dauer unbegrenzt. Deneffe sah Kranke, die schon vor 30 Jahren an der Ophthalmie litten und immer noch nicht geheilt waren.

II. Verfahren zwecks isolierter Ausrottung der Granula.

Es ist klar, dass zur Bekämpfung einer Volksseuche oder auch nur grösserer Mengen von Granulösen eine derartige Therapie nicht völlig befriedigen kann. Wir sehen deshalb auch schon seit Decennien immer und immer wieder Bestrebungen auftauchen, durch **direkte Einwirkung auf die das charakteristische Merkmal darstellenden Körner** eine schnellere, seltener von Exacerbationen und namentlich von sekundären Hornhautaffektionen gestörte Heilung zu erzielen. Der Weg, der zur Erlangung dieses Resultates betreten werden konnte, durfte ein sehr verschiedener sein, und war es auch, je nachdem man sich des Messers und der Schere, der Chemikalien, der Glühhitze, oder mechanischer und chirurgischer Mittel bediente.

a) Die isolierte Excision der einzelnen Granula übte wohl zuerst Pilz[2]) in Prag.

„Man bediene sich zur Abtragung derselben einer einfachen, geraden oder gekrümmten Schere und excidiere die einzelnen Körner aus der Tiefe der Bindehaut, nicht oberflächlich, durch einen tief geführten Schnitt. Man wähle zur Entfernung die vorwaltend im Uebergangsteile (sowohl unteren als oberen) sitzenden Körner. Ebenso scheue man sich durchaus nicht, einzelne Körner an dem angrenzenden, peripherischen, sulzig infiltrierten Skleralteil der Bindehaut abzutragen.“ „Beim Trachom wird man, wenn man auch bloss die Excision der Körner im Uebergangsteile vornimmt, dessenungeachtet die im Tarsalteil vorkommenden Körnchen kleiner werden und endlich ganz schrumpfen sehen.“ „Bei ganz frischen trachomatösen Erkrankungen bin ich in der letzten Zeit von den Excisionen der einzelnen Körner aus der Uebergangsfalte abgegangen, indem ich

1) Deneffe, Enquête sur l'état de l'ophthalmie granuleuse en Belgique, Bruxelles 1891.

2) Josef Pilz, Zur Therapie des Trachoms, Vierteljahrsschrift für die praktische Heilkunde, XI. Jahrgang 1854, II. Bd., 42 Bde. d. ganzen Folge, p. 87—89.

gefunden, dass die Eröffnung derselben mit einer Rosas'schen Sichelnadel oder einer geraden Starnadel genügt, um das feste Contentum, das grauliche Korn austreten zu machen. Ebenso verfahre ich bei den an der Peripherie der Skleralconjunctiva vorfindlichen zarten, weichen Körnern, womit ich noch gleichzeitig immer eine Skarifikation einzelner, in der nächsten Umgebung derselben sich verzweigender Aestchen der oberflächlichen Bindehautgefässe verbinde".

Uebt man die Abtragung der einzelnen Körner, so excidiere man aus dem angegebenen Bindehautabschnitte auf einmal nie mehr als 1—2 Körnchen, wiederhole jedoch dieses Verfahren um jeden andern oder um jeden zweiten Tag und so lange, bis die Heftigkeit der vorhandenen subjektiven Symptome gewichen ist. Bei der Eröffnung der Körner mit der Nadel in frischen Fällen braucht man diese Regel nicht strenge zu berücksichtigen; hier kann man in einer Sitzung eine grosse Zahl der Körner scarifizieren".

„Nach geschehener Abtragung eines jeden Körnchens sorge man für Unterhaltung einer gehörigen Nachblutung aus der Wunde. Man behebe deshalb nicht gleich die Umstülpung des Lides, sondern erhalte dasselbe durch einige Minuten in der umstülpten Lage, wobei man das aus der Excisionswunde sickernde Blut fleissig mit einem feinen Tuche abzutupfen sucht."

„Ist nach Verschwinden der Körner noch ein bedeutender Grad gelatinöser Infiltration der Bindehaut im Tarsalteile übrig, zeigt dieselbe bei umgestülptem Lide noch ein speckiges, schwartiges, verdicktes gelbweisses Ansehen, so vollführe ich an dem blossgelegten Orbitalrande der Tarsalportion $^3/_4$ - 1 Linie breite, quere Incisionen durch die Dicke der Bindehaut mit einer geraden Starnadel, wobei sich ein wein- oder honiggelbes, gallertartiges Contentum entleert, dessen schwierigen Austritt ich noch durch einen auf die skarifizierte Stelle ausgeübten Druck zu erleichtern trachte. Es ist staunenswert, wie bald nach Vornahme einiger solcher Skarifikationen die Tarsalbindehaut ihr pathologisches Aussehen verliert und zur Normalität zurückkehrt, ohne dass eine sogenannte Sehnenverbildung zurückbleibt." Es schloss sich eine milde Anwendung des Sulfas cupri an.

Trotz der ganz ausgezeichneten Erfolge, die Pilz durch sein Verfahren erzielte, fand er doch nicht gerade viel Nachahmer.

b) Gleichfalls eine isolierte Zerstörung der Granula hatte früher C. Gobée[1]) angestrebt, indem er mit dem zugespitzten Lapisstift die einzelnen Körner berührte und darauf mittels eines Pinsels Milch darüber fliessen liess. In neuester Zeit redet Klein[2]) dem Auftragen von feinen Chromsäurekrystallen zu demselben Zweck das Wort.

Es wird wöchentlich einmal geätzt, indem man mit einer Irispincette die Krystalle fasst und auf die einzelnen Körner plaziert. Da die Krystalle, weil sehr hygroskopisch, leicht zerfliessen, muss man sich bei der Prozedur beeilen. Schmilzt ein Teil, so ist rasch mit Wasser nachzupinseln. Der gelbliche Schorf stösst sich nach 3—4 Tagen ab. Nach der Aetzung wird täglich 2mal Kalomel und Zucker (1 : 5) eingestäubt.

c) Der italienische Augenarzt Sciascia[3]) behauptet mit vorzüglichem Erfolge auch Brennlinsen zur Aetzung der Granula verwendet zu haben. Dieselbe Methode empfiehlt Thayer in St. Francisco wegen der Möglichkeit, ganz scharf zu lokalisieren.

---

1) C. Gobée, Die sog. egyptisch-kontagiöse Augenentzündung, Leipzig 1841, citiert nach Sattler.

2) Klein, Die Unsicherheit in der Trachomfrage, Pester med.-chirurg. Pr. 1892, No. 47, citiert nach dem Centralbl. f. prakt. Augenheilk. 1893, S. 524.

3) Centralbl. f. prakt. Augenheilk. 1893, p. 569.

d) Von wesentlich höherer therapeutischer Bedeutung ist die isolierte Beseitigung der Körner mittels des **galvanokaustischen Spitzbrenners** (oder mittels eines feinen Thermocautère), welche von Samelsohn[1]) 1872 inauguriert wurde.

„Gelingt es, ein Granulum zu einem schnellen Schwunde zu bringen", sagt dieser Autor, so ist es klar, „dass der benachbarte Papillarkörper von einem Teile des auf ihm lastenden Druckes befreit wird und der Rest der ihm eigenen Gefässschlingen Luft bekommt. Geschieht diese Befreiung der Cirkulation langsam und allmählich, d. h. durch allmähliche Zerstörung der Granula, so kann man a priori erwarten, dass die Wiederherstellung des Papillarkörpers ohne zu grosse Fluxion zustande kommt und dennoch Zeit genug hat, die vorhandene Gewebslücke auszufüllen."

Die schönen und schnellen Erfolge, welche diesem Verfahren oft zu folgen pflegen, haben dasselbe zu weiter Verbreitung kommen lassen. Ich nenne aus der Zahl der Anhänger nur Froehlich, Fieuzal, Reich, Burchardt, Sattler, Craniceau. Ich selbst habe während vieler Jahre meiner Jenenser Thätigkeit (1884—92) fast ausschliesslich mittels des galvanokaustischen Spitzbrenners die Trachombehandlung geführt und konnte mit derselben in jeder Beziehung zufrieden sein. Vorteile des Verfahrens sind meiner Ansicht nach: die schmerzlose Applikation, die kaum zu nennende Reizung des Nachbargewebes und des Augapfels, die Möglichkeit alle sichtbaren Granula in einer Sitzung zu beseitigen, und das Fehlen jeder wesentlichen Narbenbildung. Die Anästhesie durch Cocain genügt völlig.

Die Falten und Krypten des Uebergangsteiles brachte ich mir in bester Weise zur Anschauung, indem ich mein Instrument zum doppelten Umstülpen des oberen Lides[2]) benutzte. Die anfangs gehegte Scheu, eine grössere Zahl von Körnern auf einmal zu zerstören, ist völlig unbegründet. Oftmals habe ich alle sichtbaren Granula aller 4 Lider ohne irgend eine bedeutendere Reaktion in einer Sitzung entfernt. Eine Grenze wäre nur gegeben, wenn die Körner so dicht nebeneinander gestellt sein sollten, dass dadurch eo ipso ein Stichkanal mit dem anderen konfluieren könnte. Das müsste natürlich vermieden werden wegen der sonst umfangreicheren Narbenbildung. Auch bei Befallensein der Bindehaut des Bulbus bediente ich mich des Glühdrahts.

Ein weiterer Vorzug des Verfahrens besteht darin, dass es in jedem Stadium der Erkrankung brauchbar ist, sobald nur die akut entzündlichen Erscheinungen gewichen sind. Ja ich kann nicht umhin, festzustellen, dass mir gerade in den relativ frischen Fällen seine Heilkraft besonders bemerkenswert erschien.

Die kleinen Brandschorfe pflegen am 2., 3. oder spätestens 4.

---

1) Samelsohn, Die Galvanokaustik in der Ophthalmo-Chirurgie, Arch. f. Augen- u. Ohrenheilk. Bd. III, S. 127.

2) Kuhnt, Beiträge zur operativen Augenheilkunde, Jena 1883, S. 37.

Tage abzufallen und die Wundstellen schnell zu vernarben. Nur mit Mühe erkennt man später mit blossem Auge die helleren Pünktchen als Andeutungen derselben. Niemals bemerkte ich Strangbildungen oder grössere Einengungen der Fornices als direkte Folgen des Eingriffs.

Auf Grund solcher Erfahrungen lag es für mich nahe, die therapeutische Kraft dieser Methode auch an den schweren ostpreussischen Trachomen zu erproben. Es ist dies in ausgiebigem Maasse geschehen, aber mit überaus mangelhaftem Erfolge. Erstens benötigte es meist 4-, 5- ja 6- und 7maliger Sengungen, um nach Ablese der grösseren und oberflächlicheren Körner auch die tieferen hervortreten zu lassen und angriffsfähig zu machen. Zweitens trotzten die mit Infiltration und Schwellung des Lidknorpels einhergehenden Fälle trotzdem noch ganz ungemein der Heilung, und drittens recidivierten alle mit grosser Mühe endlich gesundeten Kranken in relativ sehr kurzer Zeit. Ich war zu meinem Leidwesen gezwungen, fast ausnahmslos schon nach wenigen Monaten die Radikaloperation nachzusenden.

Mehrmals war ich in der Lage, auch an Kranken, die anderswo durch den Glühdraht angeblich völlig von ihrem Trachoma befreit worden waren, die schwersten Rückfälle zu beobachten. Ein ostpreussischer Arbeiter steht mir hierbei besonders im Gedächtnisse. Derselbe war wegen seiner Granulose in einer westlichen Hauptstadt von einem begeisterten Lobredner der Methode 7 Monate hindurch klinisch behandelt und einige zwanzig Male gesengt worden. Er stellte sich uns unmittelbar nach seiner Entlassung vor. Der heftigste Blepharospasmus machte ein Oeffnen der Lidspalte fast unmöglich, der Tarsus bot infolge der vielen und energischen Aussengungen ein überaus unebenes Aussehen dar, ausserdem bestand Pannus über den grössten Teil der Cornea und Trachomatose des Thränensackes. Nach sofortiger Ausschaltung des letzteren und Vornahme der Kanthoplastik mit kutanem Lappen konnte 10 Tage später eine Bindehautknorpelausschneidung exekutiert und am 25. Tage der Kranke mit gebrauchsfähigen Augen entlassen werden.

Mein Urteil über die galvanokaustische isolierte Beseitigung der Granula geht demnach dahin, dass diese Methode bei leichten und mittelschweren Erkrankungen, zumal in immunen und wenig durchseuchten Gegenden die schönsten Erfolge zeitigen kann, dass dieselbe aber versagt bei Kranken, die nach der Sanierung wieder in Trachomherde zurückkehren müssen, ferner bei allen schweren Typen, insbesondere denen, die mit einer sekundären Knorpelveränderung einhergehen.

e) Es muss hier auch der Versuche gedacht werden, die eine isolierte Zerstörung der Granula mittels der Elektrolyse an-

strebten. Malgat [1]) hat diesbezügliche Angaben auf dem Edinburgher Kongresse gemacht.

Nach diesem Autor beruht die Wirkung auf einer chemischen Veränderung der Körner, ferner auf der antiseptischen Kraft und drittens auf dem umstimmenden Einflusse des elektrischen Stromes auf die kranken Gewebsteile. Eine mit dem negativen Pole verbundene Nadel wird in die einzelnen Granula gestochen. In mehreren Sitzungen mit 2—3tägigen Zwischenräumen werden nach und nach sämtliche Körner damit behandelt. Nach wenigen Wochen seien alle, und zwar ohne Narbenbildung, verschwunden, somit die Bindehaut wieder glatt.

Sowohl mittels der Galvanokausis wie mittels chemischer Mittel hat man versucht, auch flächenhaft, also durch Einwirkung auf die Granula und umgebendes Gewebe des krankhaften Prozesses Herr zu werden. Ich erinnere an den Vorschlag von Korn [2]), durch Hinüberfahren mit einem glühenden Platinblech über die granulöse Bindehaut eine Eschara zu erzeugen und durch diese die Aufsaugung der Körner anzuregen, ein Vorschlag, der mit Ausnahme von Unterharnscheidt [3]) freilich keine Nachahmer gefunden hat. Denn mit Recht zweifelte Schmidt schon theoretisch die Möglichkeit an, überall einen gleich starken Schorf ohne wesentliche Mitzerstörung der Mucosa zu erzeugen, und Just lieferte für die Unbrauchbarkeit direkte Belege aus der Praxis.

Abgesehen von chemischen Mitteln, wie dem Argentum nitricum und der Chromsäure, ist ferner in diesem Sinne die Elektricität und zwar in verschiedener Gestalt versucht worden. Den konstanten Strom empfahl Rodolfi [4]) (1870) wegen der ihm innewohnenden chemisch-dynamischen Wirkung, indessen konnten bei der Nachprüfung Arcoleo, Cadei, Forlamini und später Simi die gerühmten Erfolge keineswegs bestätigen. Auch den galvanischen Strom meinte man diesbezüglich in den Dienst der Granulosebehandlung stellen zu sollen. Truchart [5]) (1872) glaubte sich überzeugt zu haben, dass wenige Applikationen eine genügende Reaktion im Gewebe erzeugen, um eine schnelle Resorption der pathologischen Einlagerungen zu veranlassen. Eine weitere völlig zustimmende Aeusserung ist aber nicht bekannt geworden, denn Santopade rühmt nur die Beseitigung der subjektiven Beschwerden, und Smith sah

---

1) Malgat, Traitement de la conjonctivite granuleuse par l'électrolyse, Rec. d'Ophth. 1894, p. 509; Nouveau traitement des granulations conjonctivales par l'électrolyse, Transact. of the VII. internat. ophth. Congress Edinburgh. Citiert nach dem Ref. im Centralbl. f. prakt. Augenheilk. 1894, S. 365.

2) Korn, Ueber die Anwendung der Galvanokaustik bei granulöser Augenentzündung, Berlin. klin. Wochenschr. 1870, S. 221.

3) Unterharnscheidt, Zur Behandlung des Trachoms, Klin. Monatsbl. f. Augenheilk. 1883, S. 53 u. 162.

4) Rodolfi, Dell' elettricità nella congiuntivite granulosa, Gaz. med. ital. Lomb. 1870.

5) Truchart, Conjunctivitis granulosa chronica, treated by galvanization, The med. Rec. 1872, Dec.

nur Gutes von der lokalen Anwendung des galvanischen Stromes, wenn die Erkrankung überhaupt schon der Heilung zustrebte.

III. Auf mechanischen und chirurgischen Prinzipien beruhende Behandlungsmethoden.

Eine unvergleichlich höhere Dignität für die Entwickelung und Vervollkommnung der Granulosebehandlung besitzen jene zahlreichen Versuche, welche im Laufe der letzten 2—3 Jahrzehnte auf Grund **mechanischer** und **chirurgischer Prinzipien** unternommen wurden. Die **mechanischen** wie die **chirurgischen Eingriffe** wurden naturgemäss in der mannigfachsten Art sowohl untereinander als mit medikamentösen, chemischen und anderen Mitteln kombiniert, so dass wir im Folgenden, um Wiederholungen und Unklarheiten zu vermeiden, die **medikamentös-mechanischen**, die **rein mechanischen**, die **medikamentös-chirurgischen**, die **chemisch-chirurgischen**, die **mechanisch-chirurgischen** und die **rein chirurgischen Methoden** unterscheiden wollen.

1) Unter den **medikamentös-mechanischen Verfahren** nimmt wohl unbestritten den ersten Platz das der Gebrüder Keining[1]) ein. Es besteht in energischer Abreibung der erkrankten Bindehaut mittels eines mit Sublimatlösung (1 : 2000) angefeuchteten Wattebäuschchens, eventuell verbunden mit Anstechen und Ausquetschen der Granula. Das mechanische Moment kommt durch die länger, einige Minuten hindurch, fortgeführten reibenden Bewegungen zum Ausdruck, während sich die keimtötende Kraft des Sublimats nebstdem auf alle Teile der durch jene reibenden Bewegungen geglätteten Schleimhaut äussern kann.

„Die Stärke und Dauer der Abreibung richtet sich einerseits nach dem Grade der Hyperämie und Schwellung der Conjunctiva, andererseits nach der Zahl, Grösse und Derbheit der Follikel", sagt v. Hippel[2]), der die Adoptierung dieser Methode so warm empfohlen hat. „Je blutreicher die Schleimhaut, je härter die Follikel, um so intensiver soll man reiben; je stärker die Schwellung und Auflockerung, desto oberflächlicher muss die Wirkung bleiben. Zerstört man das Epithel zu tief, so erzeugt man Geschwüre auf der Conjunctiva, welche die Heilung des Trachoms erheblich verzögern. — Eine Entleerung des Inhalts der Follikel ist anzustreben, aber keineswegs in allen Fällen von vornherein zu erreichen. Sie gelingt ohne Schwierigkeit, wenn dieselben in nicht zu grosser Zahl in den Uebergangsfalten oder der Conjunctiva tarsi sitzen; sie ist unausführbar bei diffuser Infiltration und Verdickung der ganzen Conjunctiva, wie sie bei den schwersten Formen von Trachom nicht selten vorkommt. Gerade für diese Fälle,

1) Keining, Gustav und Otto, Ein an zahlreichen Fällen erprobtes Verfahren zur Heilung des Trachoms, Deutsch. med. Wochenschr. 1890, No. 40.

2) v. Hippel, Beitrag zur Behandlung des Trachoms, Sitzungsber. d. Ophthalmol. Ges. zu Heidelberg 1891, S. 91 ff.

welche jeder anderen Therapie hartnäckigen Widerstand entgegensetzen, ist die Sublimatbehandlung von besonderem Werte."

Das Verfahren wurde einmal wegen der grossen Einfachheit der Anwendung, ferner wegen der unbedeutenden Schrumpfung der Bindehaut, endlich wegen der Möglichkeit der ambulatorischen Behandlung vielfach nachgeahmt. Zumal hier in Ostpreussen, nicht am wenigsten in meiner Klinik, kamen lange Zeit hindurch alle Stadien der Granulose, auch in jedem Lebensalter, ohne und mit jeder Art und Form von Komplikationen, zur Abreibung. Die erreichten Resultate konnten mich aber keineswegs befriedigen. Denn der eintretenden Besserung oder Heilung folgten fast ausnahmslos schwere Recidive bez. Reinfektionen, sobald unsere Kranken, wie das nun einmal nicht zu ändern ist, in ihre häuslichen Verhältnisse zurückkehrten. Sehr oft war ich gezwungen, um die schon nach wenigen Monaten überaus entwickelten Rückfälle wirksam zu bekämpfen, nunmehr eine Radikaloperation vorzunehmen. So ist denn wenigstens hierorts die Abreibungsmethode, so weit es sich um die Heilung schwerer Granulosen handelt, fast allgemein wieder aufgegeben worden.

Nicht missen möchte ich dieselbe dagegen bei der Behandlung der Follikularkatarrhe und in der Nachbehandlung der excidierten oder ausgerollten Kranken.

Es erscheint angemessen, an dieser Stelle noch der anderen Applikationsweisen des Sublimats (und der nahestehenden Quecksilberpräparate) zu gedenken, welches sich eine Zeitlang des Rufes eines quasi Specificums gegen Trachom erfreute.

Bekanntlich rühmten die Heilwirkung des Sublimats schon Anfangs unseres Jahrhunderts Scarpa und Buzzi. In der Folge fehlte es von Zeit zu Zeit nicht an weiteren Lobrednern. Die allgemeine Aufmerksamkeit wurde ihm aber erst im vorigen und in diesem Decennium wieder zugewandt, augenscheinlich im Hinblick auf seine überaus sichere keimtötende Kraft. Lag es doch nahe, diese letztere auch dem, zur Zeit zwar noch nicht mit Sicherheit ermittelten, Erreger der Körnerkrankheit gegenüber anzunehmen.

Abgesehen von der eben erörterten Verwendung bei der Abreibung kam und kommt auch zur Zeit noch das Hydrarg. corrosivum in Gebrauch:

1) als Spray oder Irrigationsflüssigkeit, kalt, lau oder warm;
2) als Flüssigkeit zur subconjunctivalen Injektion;
3) als Causticum, indem man es in starken Konzentrationen, selbst bis zu 1 Proz., mittels eines Pinsels auf die umgestülpte Lidfläche aufträgt;
4) als Augenwasser,
5) in Form der Pulverisationen.

Wie früher schon Debenedetti und Pedrazzoli empfahl ins-

besondere Rosmini[1]) eine Lösung von 1 (mit 2 NaCl) zu 500 durch einen hochgehängten Irrigator in feinem Strahl einmal täglich secundenlang auf die umgekehrten Lider zu leiten. Nach dem ersten lästigen, etwa durch Cocain zu mässigenden Eindruck wird die Irrigation sehr wohl vertragen und kann besonders in den schwersten und acuten Formen selbst bis minutenlang ausgedehnt werden ohne besondere Beschwerde oder zu heftige Reaktion. Später wird 1 $^0/_{00}$ allein oder mit 2 $^0/_{00}$ abwechselnd verwandt. Rosmini betont neben der mercuriellen und der antiparasitären besonders die mechanische Wirkung des Strahles, der sogleich eine kurzdauernde Ischämie und Abschwellung bewirke und weit schneller als sonst ein Aufhören der Reizzustände und eine Aufsaugung der hyperplastischen Produkte ohne wesentliche Narbenbildung herbeiführe. Der Zusatz von Kochsalz soll die Bildung eines Belages verhindern; wo ein solcher dennoch auftritt, wird er bei gleicher Weiterbehandlung allmählich weggeschwemmt.

Auch Simi[2]) preist die Irrigationsbehandlung, zieht aber das Hydrarg. bijodat. vor. Ferner empfiehlt er die Erwärmung der Flüssigkeit auf 36—45°, wodurch eine schnellere Lockerung der Papillen, Besserung der Absonderung und Minderung des Hornhautpannus erzielt werden.

Die gründlichen Ausspülungen des Bindehautsackes rühmt ferner Schneller beim akuten Trachom. „Kann man dieselben mit Sublimat (0,2 $^0/_{00}$) oder Jodtrichloridlösung (0,4 $^0/_{00}$) mehrmals täglich früh genug, also 1—2—3 mal 24 Stunden nach der Infektion oder dem Beginn der Erkrankung machen, dann genügen sie zusammen mit den Umschlägen allein, um das akute Trachom zu beseitigen."

Zur subconjunctivalen Injektion ist die Sublimatlösung unter anderem von Siklóssy[3]) empfohlen worden, natürlich in Fällen, wo es noch nicht zur Narbendegeneration gekommen ist. Armaignac[4]) imprägniert das Medikament, indem er es nach Art der Tatouage mittels eines Bündels von Nadeln in die Membran hineinstichelt.

Die kaustische Wirkung des Sublimats ist schon lange bei Granulose verwertet worden. Neuerdings fand es Verehrer in Guaita, Reich, Arnauts, Staderini, Silvestri, Lapersonne u. a. Ich habe seine Nützlichkeit namentlich in akuten Fällen schätzen gelernt, bei denen nach Abklingen der entzündlichen Erscheinungen

---

1) Rosmini, Sull' uso del sublimato corrosivo nella terapia oculare e specialmente nella cura dell' oftalmia granulo-tracomatosa, Boll. d'Ocul., Vol. XII, p. 7—19.

2) Simi, ibid., nach dem Referat von Berlin im Jahresber. f. Ophthalmolog. 1890, S. 235/36.

3) Siklóssy, Die subconjunctivalen Sublimateinspritzungen in der Behandlung des trachomatösen Pannus, Pester med.-chirurg. Presse 1894, S. 50/52.

4) Armaignac, Du traitement du trachome et du lupus de la paupière par le tatouage médicamenteux, Journ. de méd. de Bordeaux 1893.

durch Touschierungen mit Plumb. acet. und Arg. nitricum-Lösungen die Sekretion herabgedrückt worden war. Gleich Sattler wandte ich eine Konzentration von 1 : 500 und zumeist einmal des Tages an. Die Verkleinerung der Körner und das gleichzeitige Zurückgehen der diffusen Infiltration ist manchmal in der That eine geradezu überraschende.

In schwachen Lösungen (1 : 3000—5000) findet das Sublimat ebenso wie das Hydrarg. oxycyanatum und das Quecksilberbijodür Verwendung als desinfizierendes Augenwasser und zu Ueberschlägen neben den verschiedensten anderen Medikamenten und Behandlungsverfahren. Besonders als Prophylacticum erscheint es mir in trachomdurchseuchten Gegenden wertvoll, und verordne ich es demnach viel neben Adstringentien bei hartnäckigen oder verdächtigen Katarrhen, ferner nach scheinbarer Ausheilung der Granulose.

Die Form der Pulverisationen ist, wie es scheint, zuerst in Russland von Bjelow gewählt worden. Nach Reich wurden in einzelnen Spitälern gute Resultate davon gesehen, in anderen konnte aber kein Nutzen konstatiert werden.

2) Als **mechanische Methode** κατ' ἐξοχήν müssen wir die Massage nennen. Nach Panas ist dieselbe schon von Severus beim Trachom geübt worden. Ferner hat Anagnostakis aus Stellen des Hippokrates und Galen nachzuweisen gesucht, dass auch das Reiben der Granulationen mit rauher milesischer Wolle von den Alten nicht zu dem Zwecke der mechanischen Beseitigung der Einlagerungen, sondern allein nur deshalb ausgeführt worden sei, die Schleimhaut für die Wirkung später einzureibender Medikamente empfänglicher zu machen.

Zweifellos kann nach Analogie der Beobachtungen in anderen Disciplinen der Medizin durch methodische massierende Bewegungen eine wesentliche Umstimmung in dem kranken Gewebe angeregt und eine erhöhte Aufsaugung der pathologischen Produkte eingeleitet werden. Dieserhalb darf schon a priori ein Heileffekt der Massage bei der Therapie des Trachoms nicht wohl angezweifelt werden.

Die technische Ausführung gestaltete sich bei den einzelnen Autoren verschiedenartig.

So stülpte Costomyris[1]) die Lider um, bestäubte dieselben mit einer Lage feinst pulverisierter Borsäure und führte nun direkt mit den Fingern massierende Bewegungen aus. Nach Beendigung spülte er sorgfältig alle Krystalle mit einer schwachen Borlösung ab und reponierte die Lider. Bei stärkerem Pannus wird die Hornhautoberfläche in derselben Weise bearbeitet. Costomyris wollte auf diese Art schon 1888 Tausende von Kranken mit bestem Erfolge behandelt

1) Costomyris, Sur le massage direct de la conjonctive et de la cornée, Courrier médic. 1889. — Du massage oculaire au point de vue historique et thérapeutique, et surtout du massage direct de la conjonctive et de la cornée, Arch. d'Ophth. 1890.

haben. Das Verfahren wurde nachgeahmt und warm empfohlen von Vignes[1]) und Cereseto[2]), neuestens auch von Pedrazzoli.

Bositow[3]) dagegen verfährt in der Art, dass die umgestülpten Lider mit den Daumen festgehalten werden, während die übrigen Finger auf Stirn resp. Wange zu liegen kommen. Nunmehr wird das eine Lid auf das andere fest fixierte Lid (ob oberes oder unteres, bleibt sich gleich) geschoben und beide durch cirkuläre Bewegungen aneinander gedrückt. Dort, wo die Veränderungen stärker ausgesprochen sind, kommt ein energischerer Druck zur Anwendung. Die Bindehaut wird mit Borsäurelösung begossen. Diese Prozedur ist anfänglich 3 Minuten lang einmal täglich, später 2—3mal am Tage zu wiederholen. In 200 Fällen wurden auf diese Weise sehr günstige Resultate erzielt. Bei akuten Fällen ist diese Behandlungsart aber nicht indiziert.

Misejewitsch[4]) findet die Massage besonders dann angezeigt, wenn nicht nur das subconjunctivale Gewebe, sondern auch der Tarsus affiziert ist. Dabei wird der Knorpel des umgekehrten Lides zwischen Daumen und Zeigefinger der linken Hand gefasst und nach verschiedenen Richtungen geknickt. Diese Manipulation soll die Bildung von Narbenentropium verhindern und sehr gute Heilerfolge geben. Die Reaktion sei ganz gering und wirke durch die Erzeugung besserer Blutcirkulationsverhältnisse.

Prokopenko[5]) bedient sich bei der schon über 5 Jahre geübten direkten Massage der Bindehaut eines Glasstabes von verschiedener Dicke. Nachfolgend wurde die ganze Conjunctiva mit dem Cuprumstift ausgiebig bestrichen. Er erzielte mit dieser Behandlungsweise sogar in den Fällen noch gute Erfolge, wo jede andere Therapie erfolglos geblieben war. Komplikationen von seiten der Hornhaut bilden keine Kontraindikation. Bei starkem Pannus liess sich durch direkte Massage der Hornhaut mittelst des Glasstabes, wobei gelbe Salbe angewendet wurde, eine sehr schnelle Aufhellung erreichen.

Um bei der Massage zu jedem Teile der Conjunctiva bequem gelangen zu können, konstruierte Ottawa[6]) seine Spatula. Dieselbe gleicht einigermassen der Jaeger'schen Platte, besteht aus Elfenbein, Kautschuk oder Holz, ist an beiden Enden verschieden breit und an einer Oberfläche in einer Länge von 15 mm gefurcht.

„Mein Verfahren ist folgendes", sagt dieser Autor: „Nach Anästhesieren der Conjunctiva mit Cocaïn umstülpe ich das obere Lid und schiebe die Spatula in die Uebergangsfalte so, dass deren gefurchte, konvexe Fläche nach vorn sieht. Mit gelindem Drucke fange ich die Uebergangsfalte zu reiben an, die Spatula in horizontaler Richtung bewegend, und indem ich den Druck langsam steigere, mache ich immer grössere Exkursionen. Nachdem ich alle Punkte der Uebergangsfalte, vor allem diejenigen, an welchen sich die Erkrankung am evidentesten zeigte — wo die Infiltration stark ist, viele Knötchen und ausgebreitete Vernarbungen sind — beiläufig eine halbe Minute rieb, schlage ich das Lid in seine normale Stellung zurück, schiebe die Spatula neuerdings vor und reibe die Conjunctiva bulbi ebenso, wie die Uebergangsfalte." Daneben wird mit Argent. nitric., Sublimat oder Cupr. sulf. behandelt. Beim entzündlichen Trachom ist diese Massage nicht gestattet.

---

1) Vignes, Présentation d'une malade atteinte de granulations et guérie par le massage. Société franç. d'Ophth. Arch. d'Ophth. T. VIII.

2) Cereseto, Un caso di congiuntivite tracomatosa ribelle con panno della cornea, guarito coll' acido borico ect., Osservatore, Torino 1889.

3) Bositow, Die Behandlung von Trachom und von chronischen Bindehautentzündungen durch Massage, Mediz. Obozrenje, Bd. XXIX. Nach dem Referate von Adelheim im Jahresbericht der Ophthalmol. 1893, S. 267.

4) Misejewitsch, Ueber Massage der Lider und der Lidbindehaut bei chronischen Entzündungsprozessen, Wratsch, Bd. XIV, Referat Adelheim's.

5) Prokopenko, Beitrag zur Behandlung von chronischen Formen des Trachoms, Westnik ophth., Bd. XII, Ref. Adelheim's ibidem.

6) Ottawa, Zur Behandlung der trachomatösen Augenentzündung, Centralbl. f. prakt. Augenheilk. 1893, Juli.

O. berichtet über sehr günstige Erfolge, zumal bezüglich einer verminderten und weicheren Narbenbildung.

Eines sehr ähnlichen Instrumentes bediente sich Efimow[1]), welcher auf folgende Weise verfährt: Unter das obere Lid wird eine löffelförmige, der Form des Bindehautsackes angepasste Hornplatte mit rauher, konvexer Oberfläche geschoben, das betreffende Lid angezogen, mit Vaselin oder gelber Salbe angefettet und mit 2 Fingern schwächer oder stärker massiert. E. stellt die so erreichten Resultate noch über die mittels Ausquetschens zu erzielenden. Trachom im 1. Stadium wurde in 1—2 Wochen geheilt, im 2. Stadium in 2—5 Wochen entweder auch geheilt, oder doch sehr gebessert, im 3. Stadium mit Narbendegeneration und Pannus der Zustand der Binde- und Hornhaut in einen günstigeren Zustand versetzt.

Unter die Kategorie der rein mechanisch wirkenden Mittel muss auch die Abreibung oder, besser gesagt, die Oberflächenglättung der Bindehaut mit festen Gegenständen eingereiht werden. Es liegen in dieser Beziehung Mitteilungen über die Anwendung des Bimsteins vor.

So berichtet Keyser[2]), dass er sich desselben in einem Falle von Narbentrachom, wo alle anderen Mittel im Stich liessen, mit bestem Erfolge bedient habe. Und Trousseau sagt, dass er in leichten und selbst in mittelschweren Fällen le ponçage à la pierre ponce trempée dans le sublimé vortrefflich fand, wenn die Behandlung nicht unterbrochen werden musste. Wegen der geringen Schmerzhaftigkeit und der unbedeutenden Reaktion ziehen sie die Kranken den Aetzungen mit dem Kupferstifte bedeutend vor.

Ich habe mich der Massage bei den verschiedensten Formen und Stadien der Granulose gleichfalls bedient und kann im allgemeinen die Erfolge nur rühmen. Insbesondere fand ich sie wirksam in der Nachbehandlungsperiode nach dem Ausrollungs- oder Excisionsverfahren, ferner zur Aufhellung des Pannus oder postpannöser Trübungen. Bei Hornhautaffektionen genügte gewöhnlich ein Massieren durch die geschlossenen Lider hindurch, wobei ich die von Hermann Pagenstecher gegebenen Winke beachtete. Eine direkte Beeinflussung der Cornealoberfläche mittels eines Glasstabes wird zwar ganz gut vertragen, ist auch nach entsprechender Cocainisierung weder schmerzhaft noch unbequem, hat aber nach meinen Erfahrungen keinen wesentlich höheren therapeutischen Wert. Die Lidmassage gestaltete sich je nach dem gerade vorliegenden Falle verschieden. Wollte ich den nach der Bindehaut-Knorpelausschneidung stehen gebliebenen Randsaum des oberen Lides schneller zur Norm zurückführen, so schob ich, das untere Lid mit nach oben drängend, einfach die Daumennagelfläche der linken Hand unter denselben und führte nun mit dem Zeigefinger oder der Daumennagelfläche der Rechten mehr weniger energische drückende und streichende Bewegungen, von der inneren nach der äusseren Kommissur aus. In derselben Weise ging ich am

1) Efimow, Zur Behandlung des Trachoms mit Massage, Wratsch Bd. XVI, 1895, Referat von Adelheim im Jahresbericht.

2) Keyser, Conjunctivitis granulosa, Opht. Record, Nashville 1891.

unteren Lide vor. An diesem ist das Verfahren noch viel häufiger angezeigt, weil wir hier bekanntlich den degenerierten Knorpel nur unter bestimmten Umständen entfernen können, derselbe aber gewöhnlich die Radikalheilung ausserordentlich erschwert.

Immer fügte ich der Massage eine Touschierung mit dem Alaun oder Cuprumstift bez. eine Bepinselung mit Plumb., Argent. nitr. oder Sublimatlösung an, wenn ich nicht vorher eine Salbe in die Lidspalte gestrichen hatte.

Bemühte ich mich, die diffuse Infiltration der bulbären Bindehaut wegzumassieren, dann griff ich schon öfter zum Glasstäbchen, konnte aber auch hier einen in die Augen springenden Vorteil vor der Massage durch die geschlossenen Lider nur ganz ausnahmsweise einmal konstatieren.

Ein die Kur ganz besonders unterstützendes Moment lernte ich in der Massage dann schätzen, wenn die entzündlichen Erscheinungen und die profuse Sekretion geschwunden waren und bereits die Bepinselungen mit starken Sublimatlösungen (1:500) begonnen hatten. Diese Kombination hat sich in der That als eine sehr glückliche erwiesen, wie Kontrollversuche zeigten, bei denen das Sublimat auf der einen Seite mit, auf der anderen ohne voraufgehende Massage zur Anwendung kam. Gleichfalls prägnant war der Effekt nach voraufgegangener Ausrollung, wo der Massage gewöhnlich der Gebrauch von Alaun oder Cuprumstiften angegliedert wurde. Hierbei ist es oftmals angezeigt, eine geriefte Jaeger'sche Hornplatte unter das Lid zu führen, das Lid mittelst derselben mässig zu spannen und nun mit zwei Fingern der anderen Hand die entsprechenden Bewegungen zu praktizieren.

Nach meiner Meinung stellt die Massage ein Mittel dar, auf welches im Interesse einer schnellen und guten Heilung der Granulose nicht fernerhin verzichtet werden sollte.

3) Wenden wir uns nunmehr der Besprechung der dritten Gruppe, der der **medikamentös-chirurgischen Verfahren** zu! Zu derselben gehören vorwiegend die Skarifikationen, das Curettement und die Abtragung der oberflächlichen Granulakuppen, denen sich eine einfach medikamentöse oder eine medikamentös-mechanische oder eine kauterisierende Behandlung anschliesst.

Kleinere oder grössere Einschnitte in die verdickte und infiltrierte Bindehaut sind gelegentlich zur Entlastung des Gewebsdrucks bezw. zur lokalen Blutentleerung wohl schon immer gemacht worden, solange eine bedachte Therapie überhaupt besteht. In den letzten Jahrzehnten ist man von ihrem Werte aber derart überzeugt worden, dass man ihre Ausführung zum Prinzip erhob. Die Technik bestand darin, dass man nach Umstülpung des Lides und bei forciertem Blicke des Kranken nach unten resp. nach oben insbesondere in die vorgequollenen

Uebergangsfalten, aber auch in die Bindehaut der Lider oberflächliche oder tiefe, die ganze Dicke der Membran umfassende kurze Einschnitte machte, auch wohl zur herzhaften Ausblutung das Lid noch eine Zeit lang in der ektropionierten Stellung beliess. Im allgemeinen bediente man sich eines gewöhnlichen bauchigen Skalpells oder eines Desmarres'schen Skarifikateurs. Von den ad hoc konstruierten Instrumenten erwähne ich nur dasjenige, welches Quaglino[1]) beschrieben hat. Es besitzt eine halbmondförmige Gestalt, ganz ähnlich dem Desmarres'schen, und 4—5 parallel zu einander stehende Schneiden.

Die methodische Kombination von Skarifikationen (täglichen) der Schleimhaut mit nachfolgender Kauterisation und zwar in der Form von 1 Sulfas cupr. auf 8 Glycerin rühmte Abadie[2]) für die hartnäckigen, schweren Fälle des Trachoms. Tanner[3]) lässt den tiefen Einschnitten ein Auswischen der Conjunctiva mit einer Sublimatlösung von 1:300 folgen. Eine Anzahl von weiteren derartigen „Verfahren", allein durch die Wahl des Medikaments gekennzeichnet, lasse ich unerwähnt.

Das Curettement übte und beschrieb Truhart[4]):

Mittels eigens angefertigter scharf geschliffener Trachomcuretten wird die ganze Conjunctiva mit besonderer Berücksichtigung der am äusseren Lidwinkel befindlichen Furche, in welcher nahezu durchweg eine Reihe von Granula ihren Sitz hat, ausgereinigt, indem man die Curette unter je dem einzelnen Falle angepassten, schwächeren oder stärkeren Druck über die Schleimhaut hinwegführt. Hierauf wird die Bindehaut mit in abgekühlte Sublimatlösung (1:2000) getauchten Wattebäuschchen sorgfältig abgerieben, sodann, um ganz sicher zu gehen, dass die krankhaften Produkte alle entfernt werden, die Conjunctiva der Uebergangsfalte und des Tarsus auch der Karunkel mittelst der Knapp'schen Rollpincette ausgewalzt. Nachbehandlung in den ersten 3—5 Tagen nach Keining, alsdann Beizen mit 5-proz. Lapislösung, Dauer der Kur 8 Tage bis 3 Wochen.

Ich habe diesen Vorschlag Truhart's nicht nachgeprüft. Einmal weil ich das Curettement, welches der Rollung voraufgehen soll, in einfacherer und wirksamerer Weise ersetzen zu können glaubte, sodann weil ich Bedenken trug, auf eine doch immerhin unregelmässig verwundete Schleimhaut noch eine Abreibung und eine Rollung folgen zu lassen. Auch schien mir die Erlangung genügend scharfer und tadelloser Curetten nicht leicht.

Debagory-Mokriewitsch[5]) preist die Abtragung, das Abschneiden der Granulakuppen.

---

1) Quaglino, A., Nuovo scarificatore moltiplice della congiuntiva, Annal. di Ottalm., Vol. V, 1876.

2) Abadie, Traitement des formes graves de la conjonctivite granuleuse, Annal. d'Ocul., T. XCVIII.

3) Tanner, Treatment of trachoma, Med., Rec., 1897.

4) Truhart, Die operative Behandlung des Trachoms, St. Petersb. med. Wochenschr. 1894. Nach dem Referate im Jahresbericht der Ophthalmol. für 1894, S. 309.

5) Debagory-Mokriewitsch, Beitrag zur Trachombehandlung, Westnik ophth., IX. Adelheim's Referat im Jahresber. der Ophthalmol. für 1892, S. 252.

Ausgehend von der Ansicht, dass bei der Trachombehandlung die gesunde Bindehaut womöglich nicht beschädigt werden sollte, praktizierte D. M. allein ein Abtragen der oberflächlichen Schichten der Follikel mittels einer dünnen, etwas gebogenen Schere, worauf eine Lösung von Cupr. sulf. in Glycerin (1:8—16) auf die umgestülpten Lider im Verlaufe von mehreren Tagen gebracht wurde. Die Vorzüge dieser Behandlungsweise, welche an 100 Kranken angeblich mit bestem Erfolge erprobt wurde, sollen sein: 1) geringe Schmerzhaftigkeit im Vergleiche mit anderen chirurgischen Behandlungsmethoden, wie z. B. Zerquetschen und Ausdrücken der Körner, Auskratzen mit dem scharfen Löffel oder Behandlung mit dem Schröder'schen Metallpinsel; 2) dass die gesunde Bindehaut gar nicht verletzt wird, da diese immer unter das Niveau der schneidenden Fläche der Schere zu liegen kommt, und 3) dass mit einer feinen Schere die oberflächlichen Schichten sogar der kleinsten Körner abgeschnitten werden können.

Auch über dieses Vorgehen vermag ich keine eigenen Erfahrungen zu deponieren. Soweit ich mir auf Grund eines Referates aber ein Urteil gestatten darf, möchte ich bezweifeln, dass es immer so vorzügliche Instrumente geben wird, die eine partielle Abtragung der obersten Bindehautlagen gestatten. Sodann muss ich darauf hinweisen, dass die Oberfläche der kranken Membran doch durchaus nicht immer umschriebene Vorbuckelungen zeigt, also oft gar keine Handhabe für das Verfahren bietet.

4) Als eine **chemisch-chirurgische Methode** bin ich geneigt, die von Johnson[1]) beschriebene aufzufassen, bestehend in Anlegung vieler und langer Einschnitte mit nachfolgender Einwirkung der Elektrolyse.

Nachdem der Patient tief narkotisiert, das obere Lid über das Ende eines Hartgummispatels nach aussen gedreht und die Conjunctiva mit dem Doppelhaken straff gespannt worden ist, führt der Operateur mit dem Furchenzieher (einem mit drei Klingen versehenen Messer mit verschiebbarem Deckblatt) dem Lidrande parallele Incisionen von einem Winkel bis zum anderen. Die Tiefe der Einschnitte richtet sich je nach der Lockerheit der Conjunctiva, dem Oedem der Papillen und dem allgemeinen Aussehen des Lides, und zwar werden dieselben um so tiefer sein sollen, je succulenter die Schleimhaut oder je grösser und dicker die Papillen sind. „Andererseits, je mehr das Lid das Aussehen der folliculären Art hat, je anämischer es ist, desto flacher der Schnitt." Wenn die Tarsalfläche mit derartigen Schnitten versehen worden, kommt der Fornix an die Reihe.

Nach Stillung der Blutung wird nunmehr eine mit zwei schmalen Platinplatten versehene Elektrode (Stromstärke etwa 30 Milliampères) durch die Einschnitte in der ganzen Ausdehnung gezogen. Ein dicker Schaum folgt den Platten. Derselbe wird durch die Blasen von Wasserstoff hervorgerufen, der an den Platinplatten abgegeben wird und sich dann mit Blut und Exsudat zum Schaum mischt. Nach Reinigung der Lider, Besprengung mit einer 5-proz. Cocainlösung und Bestäubung mit Calomel wird zum Schluss eine Salbe von Vaselin und Hydronaphthol (1:800) aufgestrichen und die Augen mit dicken, feuchten Kompressen verbunden. Während der ersten 48 Stunden ist das Sekret oft sehr beträchtlich und viele Follikel werden ausgestossen, hierauf tritt schnelle Besserung ein und die Wunden heilen rasch. Die Behandlung kann eine ambulante sein.

Johnson behauptet, niemals ein Entropium oder eine fehlerhafte Lidstellung bei seinen 96 so behandelten Kranken gesehen zu haben.

1) Lindsay Johnson, Eine neue Methode der Behandlung des chronischen Trachoms, Arch. f. Augenheilk. Bd. XXII, S. 80 ff.

Von den zwei Komplikationen entfiel die eine auf ein Auge, welches bereits ein Hornhautgeschwür besass und zu Grunde ging, die andere auf ein gesundes Auge, welches ein Ulcus acquirierte, aber heilte.

5) Die Gruppe der auf **mechanisch-chirurgischen Prinzipien beruhenden Behandlungsmethoden** ist die bei weitem wichtigste und zur Zeit wohl auch am meisten im Gebrauch stehende. Ich rechne hierher das Verfahren des **Abschabens der Bindehautoberfläche**, ferner das des **Aus-** oder **Abbürstens**, drittens das des **Ausdrückens** oder **Ausquetschens** resp. **Ausrollens** mit oder ohne voraufgehende Skarifizierung.

Das Verfahren des **Abschabens** der Epithellagen ist von Peters[1]) eingeführt worden.

„Nach Cocainaufträufelung, die man bei Wiederholungen des Eingriffs bald entbehrlich findet, wird das obere Lid ektropioniert und nun das betreffende Instrument (eine nach Art des Desmarres'schen Skarifikateurs vorn abgerundete stumpfe gerade Lanze), senkrecht zur Schleimhautfläche und zum Tarsusrande aufgesetzt und dann längs desselben so entlang geführt, dass ein nicht zu starker Druck ausgeübt wird. Es entleeren sich dann aus der sulzigen Masse unter Umständen einige comedonenartige Pfröpfe, während die meisten Granula bestehen bleiben. Darauf wird die Tarsalfläche durch 1—2-maliges Hin- und Herführen des Instruments abgeschabt und dann bei stark nach unten gerichtetem Blick die Schleimhaut der Uebergangsfalte, auch wenn sie sich nicht in grösserer Ausdehnung präsentiert, in gleicher Weise behandelt." Ebenso wird später das untere Lid und die Gegend der Plica und Karunkel abgeschabt.

Die Reaktion des Eingriffs ist so gering, dass nie eine Lidschwellung beobachtet wurde und nur ein gelindes Brennen belästigte.

„Am nächsten Tage war in der Regel eine Zunahme der vorhandenen oder Eintritt geringer Sekretion zu bemerken, die Beschwerden jedoch, besonders Lichtscheu und Thränenträufeln bei frischen Hornhautprozessen, deutlich vermindert und nach 2—3 Tagen überhaupt beseitigt, so dass die Augen frei geöffnet werden konnten." Es schliesst sich eine deutlich erkennbare Besserung der Hornhautaffektionen an und ebenso eine Wendung zur Heilung des Schleimhautleidens. Unter Umständen wird der Eingriff öfter wiederholt.

Meines Wissens hat die Methode nur in Vennemann[2]), der sie bei 50 Granulösen exekutierte, einen rühmenden Nachahmer gefunden. An den Fällen, welche wir der Epithelabschabung unterwarfen, konnte ich mich von einer energischen Wirkung, zumal bei entwickelten Trachomen, nicht überzeugen.

Eine ungleich grössere Verbreitung gewann das Verfahren des **Ab- bez. Ausbürstens** der Granula mit Metallpinseln oder eigens konstruierten sehr niederen Bürsten.

---

1) Peters, Zur Therapie einiger chronischer Conjunctivalerkrankungen, Graefe's Arch. f. Ophth., Bd. XXXIX, Heft 2, p. 254.

2) Vennemann, Le traitement chirurgical des granulations, Arch. d'Ophth., T. XIII.

Th. v. Schroeder[1]) beschrieb 1887 die Anwendung des Metallpinsels (4—7 mm langer, versilberter und vernickelter Kupferdraht), um auf möglichst einfache Weise und in möglichst kurzer Zeit möglichst viele Granula aus der Bindehaut zu entfernen.

Durch den hinüberfahrenden Pinsel wird die Granuladecke gesprengt und der Inhalt herausbefördert, dagegen das umgebende Gewebe nur ganz unbedeutend verletzt. Besondere Sorgfalt bleibt dabei auf die Reinigung der Uebergangsfalten sowie der Lidwinkel insbesondere des äusseren zu verwenden. Die Blutung pflegt bald zu versiegen, auch die konsekutive Lidschwellung im Laufe einiger Tage zu schwinden. Unmittelbar post operationem kommen zweckmässig kühle Sublimatkompressen zur Anwendung. Cocainanästhesie genügte völlig, um dem Kranken eine schmerzlose Operation zu bereiten.

Kontraindiziert ist die Methode nur bei den akuten, mit Sekretion einhergehenden Formen, angezeigt bei dem ersten und zweiten Stadium des Trachoms, wofern die Granula deutlich hervortreten, gleichgiltig ob Pannus oder Geschwüre auf der Hornhaut bestehen, oder nicht. In einzelnen Fällen entfernte v. Schroeder mit dem Pinsel auch trachomatöse Wucherungen von der Cornea und zwar mit zufriedenstellendem Erfolge.

Für die Nachbehandlung kommen schwache Sublimatlösungen und Adstringentien in Betracht.

Unter 60 derartig behandelten Kranken sah man nur ein Recidiv nach 8 Monaten. Uebrigens besteht, nach dem Autor, seit alten Zeiten, ein annähernd auf demselben Prinzip beruhendes Volksmittel bei den Esthen, welche das Trachom mittelst eines Stückes Zucker abreiben.

1894 kam v. Schroeder neuerlich auf seine frühere Empfehlung zurück. Indes schränkt er dieselbe insofern ein, als er die Abbürstung vorwiegend für die oberflächlich gelegenen Follikel, dagegen für die tiefer gelegenen die Ausquetschung mit der Jaesche'schen Pincette und bei sehr bedeutender Schwellung der Uebergangsfalten eine partielle Excision für angezeigt erklärt.

Das v. Schroeder'sche Vorgehen fand namentlich von seiten der russischen Aerzte sehr vielfach Nachahmung. Was mich betrifft, so habe ich eine Zeitlang die verschiedenartigsten Versuche mit dem Metallpinsel gemacht, mich von einer weitgehenden Brauchbarkeit desselben aber nicht überzeugen können.

Sehr vorteilhaft erscheint mir sein Gebrauch bei der Conjunctivitis follicularis. Hier kann man die einfache oder doppelte Reihe der Follikel an der unteren Uebergangsfalte in einer Sitzung entfernen und zwar ohne jede Unbequemlichkeit und ohne Schmerzen. Bei der wirklichen Granulose habe ich zwar auch die oberflächlichen Granula mit dem Metallpinsel beseitigt, indes nicht ohne gleichfalls die dazwischen liegende stark infiltrierte Bindehaut zu verletzen. Das wirksame Prinzip bei der Ausbürstung ebenso wie bei den anderen hierher gehörigen Methoden beruht unseres Erachtens doch zweifellos darauf, dass die Granula ein weicheres, weniger elastisches Gewebsstück darstellen

1) Th. v. Schroeder, Eine neue Methode der chirurgischen Behandlung des chronischen follikulären Trachoms (Vortrag gehalten im Verein St. Petersburger Aerzte 22. Dez. 1887). St. Petersburger med. Wochenschrift 1888. — Derselbe, Chirurgische Behandlung des Trachoma folliculare chronicum, Resultate der Reinigung mit dem Metallpinsel, Wratsch 1889. — Derselbe, Ueber mechanische Behandlung des Trachoms, Westnik ophth. 1894.

als die umliegende Mucosa und deshalb auf einen bestimmten mechanischen Druck schon mit einer Berstung und einem Austritt antworten, worauf die gesunde oder annähernd gesunde Bindehaut noch gar nicht reagiert. Nun ist die umliegende Schleimhaut aber nur relativ selten noch einigermassen normal beschaffen, vielmehr gewöhnlich stark verdickt, diffus infiltriert, brüchig, ev. sogar glasig. In allen diesen Fällen wird der über die Oberfläche hingleitende Pinsel unmöglich allein die Granula beseitigen können, er wird auch die schwer und lange veränderte angrenzende Conjunctiva mitfassen und wenigstens teilweise auffasern, wenn nicht weithin einreissen müssen. Dieser Uebelstand macht sich zumal an den Uebergangsfalten häufig geltend. Hier resultieren denn auch in der That unter Umständen nach dem Gebrauche des Metallpinsels recht bedeutende Narbenbildungen und Einengungen des Bindehautsackes, nicht oder nur unerheblich denjenigen nachstehend, welche nach umfangreichen Ausschneidungen beobachtet werden.

Da die Quote der Fälle, bei welchen sich die die Körner umgebende Bindehaut noch einigermassen gesund und elastisch verhält, wie bemerkt, klein und unerheblich genannt werden darf, ist das Verfahren a priori auch nur für wenige Fälle angezeigt. Direkt kontraindiziert ist es nach meiner Meinung und meinen Erfahrungen, abgesehen von den akut entzündlichen, selbstverständlich auszuschliessenden Formen, bei allen jenen Granulosen, bei welchen die Körner tragende Schleimhaut bedeutend verdickt und stark infiltriert oder glasig ist, ferner bei den zur sulzigen Degeneration hinneigenden.

Häufig verwende ich dagegen den Metallpinsel (auch „russischer" Pinsel genannt), wenn nach Excisionen noch Nachbesserungen vorgenommen werden müssen. Hier ist die Schleimhaut ja grösstenteils schon wieder fester und widerstandsfähig, es braucht also eine Verletzung weniger gefürchtet zu werden.

Bei den schweren Fällen, wo die Granula gewissermassen etagenartig gelagert sind, wäre eine Eliminierung der tiefen Schichten natürlich nur nach Wegbürstung der dazwischen befindlichen Gewebsstrata möglich. Dass die Abbürstung auf die sekundären Tarsusinfiltrationen nur einen geringen Einfluss ausüben kann, liegt ohne weiteres auf der Hand.

Im Interesse der allgemeinen Bekämpfung ist es zu bedauern, dass der Pinsel nicht mehr leistet und nicht umfangreicher angewendet werden kann, denn seine Handhabung ist die denkbar einfachste und auch die Art des Eingriffs eine solche, dass die poliklinische resp. ambulante Behandlung im weitesten Masse gestattet wäre.

Ein ähnliches, auf das Ausbürsten der Granula gerichtetes Verfahren ging von Paris aus. Hier empfahl Darier[1]) 1890 und später

1) Darier, Traitement chirurgical de la conjonctivite granuleuse, Le Progrès médical, 27. Déc. 1890.

Abadie[1]) die granulär entartete Bindehaut zu skarifizieren und dann eine Brossage in der Art zu üben, dass mit einer entsprechend geformten Bürste, die mit Sublimat 1 : 500 zu befeuchten ist, die Oberfläche der Bindehaut energisch bearbeitet werde. Natürlich bleibe die Uebergangsfalte besonders zu berücksichtigen, eventuell mit einem besonderen Instrumente umzustülpen und zu fixieren. Wenn nötig, müsse auch eine Erweiterung der Lidspalte vorausgeschickt werden. Die Methode passe für alle Fälle, mögen Komplikationen vorliegen, welche da wollen.

Genauere Angaben über das Verfahren entnehme ich der Thèse von Fourrey[2]):

„Si la caruncule est trop infiltrée, il sera plus simple de l'exciser d'un coup de ciseaux, s'il existe un panus cornéen bien accentué, M. Darier recommande de le gratter très précautionneusement avec la curette en allant du centre vers la périphérie en évitant d'entamer le tissu sain, un très léger coup de brosse suivi d'un lavage minutieux termine ce temps de l'opération qui n'est nécessaire que dans 15% des cas environ.

Les scarifications sont alors pratiquées avec précaution en ayant soin de bien inciser toutes les granulations. Si elles sont rares et discrètes, un simple bistouri ou une aiguille à discission suffiront. Si au contraire toute la conjonctive et le cartilage tarse sont infiltrés, on emploiera de préférence le bistouri à 3 lames qui a l'avantage de permettre de faire les scarifications bien parallèles et plus rapidement." Die austretenden Granulamassen sollen am besten mittelst einer curette oder einer cuillère tranchante entfernt werden, da sie sonst unnötig die Bürste infizieren.

„Le brossage doit se faire avec la brosse (à dents petites et à crins durs et courts) qu'on trempe aussi souvent que possible dans la solution de sublimé ou de cyanure à 1 : 500. Il faut le faire assez rigoureusement pour bien déterger tout le tissu infiltré sans entraîner et déchirer les languettes de conjonctive qui ont été ménagées par les scarifications." Sorgfältigste Reinigung des Operationsfeldes mit Sublimat.

Für die Nachbehandlung ist es unerlässlich „de retourner complètement les paupières tous les jours ou au moins tous les deux jours et de laver soigneusement toute la surface conjonctivale au sublimé 1 : 500, en ayant soin de détacher les adhérences qui ne peuvent manquer de se produire, quand deux surfaces cruentées sont mises en contact avant la reconstitution de l'epithélium."

Gleichzeitig und, wie es scheint, unabhängig von Darier und Abadie hatte auch Manolescu[3]), gestützt auf 197 Beobachtungen, das Abbürsten der Granula gerühmt. Die blutende Conjunctivalfläche wird nachträglich mit einer starken Karbollösung (10 g auf 20 Alkohol) bepinselt, hierauf gründlich mit Sublimat nachgewaschen, schliesslich noch Jodoformsalbe aufgestrichen und verbunden.

Vigier[4]) sah in Algier von der Abbürstung gute Resultate. Dieser Autor modifizierte insofern das Verfahren, als er warme Sublimatüberschläge in den nächsten Tagen post operationem anwandte.

---

1) Abadie, D'une nouvelle méthode de traitement de la conjonctivite granuleuse, Bullet. méd. Paris, T. V, p. 803.

2) Fourrey, Traitement chirurgical de la conjonctivite granuleuse, scarifications, curettage, brossage, Thèse de Paris 1892.

3) Manolescu, Du brossage des granulations conjonctivales combiné aux parasiticides, Constantinople 1891.

4) Vigier, Etude sur la conjonctivite granuleuse en Algérie, particulièrement au point de vue du traitement chirurgical, Annal. d'Ocul., T. CVIII.

Zur Fundierung seiner Methode berichtete Darier[1]) alsbald über 130 nach derselben behandelte Fälle. Unter diesen war kein absoluter Misserfolg zu verzeichnen. 6 oder 7 Kranke mussten sich der Operation 2 mal unterziehen, ein Kind 3 mal. Die Dauer der Behandlung währte im Mittel einen Monat, die leichteren Fälle heilten in 8—15 Tagen.

Dransart[2]) verband die Abbürstung der Bindehaut mit subconjunctivalen Sublimat-Injektionen (1 : 1000), und zwar sandte er die letzteren voraus. Panas[3]) bemerkt bezüglich der subakuten chronischen Formen der Granulose, wenn die Heilung nicht gut einsetzt, vielleicht sogar die Cornea pannös werden will: „les scarifications en série et le brossage, répétés un certain nombre de fois, rendront d'incontestables services, auront pour effet d'abréger la durée de la maladie."

In sehr beachtenswerter Weise analysierte Trousseau[4]) den Wert der Brossage. Bezüglich der Frage nach ihrer Gefährlichkeit teilt er mit, dass er unter 75 Operierten nur einen schweren Misserfolg, ein totales Symblepharon sah, „qui est entièrement imputable à une négligence fortuite dans le pansement". In 4 oder 5 Fällen traten am 6. oder 7. Tage leichte Hornhautgeschwüre auf, welche alle heilten. Hinsichtlich der Frage, ob Radikalheilungen erzielt werden, äussert sich Trousseau: „malheureusement, si j'ai eu d'heureux résultats dans les formes moyennes, je n'ai pu enregistrer un seul cas de guérison radicale dans les formes graves, à moins que je n' aie pu recourir dans la suite à un traitement complémentaire, souvent fort long, par les caustiques ou les procédés mécaniques." Die chirurgische Behandlung allein vermag eben gewöhnlich nicht eine definitive Heilung herbeizuführen. Befolgt man sie ausschliesslich, so dürften vielmehr die Recidive die Regel bilden. Die chirurgische Behandlung bessert zwar, aber sie beseitigt das Leiden nicht radikal.

Eine interessante Stichprobe über den Wert der verschiedenen mechanischen etc. Methoden unternahm Pergens[5]). Er machte vor und nach der Vornahme derselben kleine Excisionen und prüfte diese unter dem Mikroskop. „Die Brossage nach Manolescu beeinflusst die Körner der Conjunctiva ziemlich bedeutend, und wo nur solche vorhanden sind, dürfte Heilung zu erwarten sein, anders jedoch verhält es sich in den von mir untersuchten Fällen, wo diejenigen, welche mit Conjunctival-Skarifikationen verbunden waren, etwas bessere Resultate ergaben. In mehreren Fällen ging ich tiefer ein und skarifizierte tüchtig den Tarsus, um die sich dort befindlichen Trachomnester zu eröffnen; auch dieses genügte nur unvollkommen, die ausgeschnittenen Stücke liessen die Krankheit noch sehr gut erkennen. Die Nachbehandlung bestand immer in Abreibung mit Sublimat 1 : 500 jeden oder jeden zweiten Tag."

Die schon gegen die Anwendung des Metallpinsels geltend gemachten Gründe, ferner die Eigenart unseres Trachoms haben mich nur selten zur Vornahme einer im Sinne Darier's regelrechten Brossage kommen lassen. Wenn ich einmal die Preisgabe eines grösseren Teils des Bindehautsackes für unumgänglich nötig hielt, dann glaubte ich durch Adoption der Excision nicht nur mehr wirken, sondern

---

1) Darier, Traitement chirurgical de la conjonctivite granuleuse, Arch. d'Ophth. XII.

2) Dransart, Des injections sous-conjonctivales de sublimé dans le traitement des granulations, Annal. d'Ocul. CVII.

3) Panas, Traitement des granulations précédé d'un aperçu historique, Arch. d'Ophth. XII.

4) Trousseau, Les traitements chirurgicaux et mécaniques des granulations, Arch. d'Ophth. XIII.

5) Pergens, Ueber den Wert der mechanischen und chirurgischen Heilmethoden des chronischen Trachoms, Klin. Monatsbl. f. Augenheilk. XXXII, S. 155.

auch mit weniger Schmerzen und ohne Narkose dies bessere Ziel erreichen zu können.

Eine führende Rolle unter den Behandlungsarten der Granulose spielt, zumal in der neuesten Zeit, das **Ausdrücken, Ausquetschen** oder **Ausrollen** der Granula.

Cuignet[1]) war der erste, welcher bei Bekämpfung der ophthalmie algérienne das écrasement der alten und weichen Granula empfahl. Er exekutierte das kleine Manöver so, dass er nach Ektropionierung des Lides den Stiel eines Instrumentes unterschob und nun durch Druck des Fingers gegen diesen Stiel die erweichten granulösen Massen zum Austritte brachte.

Gelegentlich der Diskussion des Vortrags von Iwanoff über die pathologische Anatomie des Trachoms teilte 1878 Th. Leber[2]) mit, dass er dasselbe Verfahren, auch das Anstechen der Körner schon lange vorher ausgeübt habe. E. Berlin[3]) bestätigte die Wirksamkeit des Ausdrückens der Körner. „Das Ausdrücken gelingt leicht durch sanften Druck zwischen dem umwickelten Daumen der linken und Zeigefinger der rechten Hand. Gelingt es, namentlich aus der Uebergangsfalte, eine grössere Anzahl Follikel zu entleeren, so wird die darauf folgende Behandlung oft bedeutend abgekürzt und akute Reizzustände gemildert.“ Zumal bei allen frischen Nachschüben, wo oft in rascher Zeit an der Uebergangsfalte oder am Fornix ganze Reihen von Follikeln entstehen, ist nach Mandelstamm[4]) das Ausquetschen segensreich. Denn es tritt mit demselben ein Abklingen aller Erscheinungen ein. „Haben wir es, wie so häufig der Fall, mit Mischformen zu thun, d. h. mit papillären Wucherungen an der Conjunctiva tarsi und Froschlaich an der Uebergangsfalte, so ist letzteres durch Quetschen so viel und so reichlich wie möglich zu entleeren, wobei die entstehende Nachblutung sehr günstig auf die Entlastung des infiltrierten Gewebes und die Verminderung des Turgor wirkt.“ Die zustimmenden Urteile mehrten sich in der Folgezeit. So erklärten sich Hotz[5]) (der am unteren Lide die gebogenen Enden einer ungezähnten Irispincette benutzte), Michel, Kramstyk, Wicherkiewicz, Neujmin, Karwetzky, E. Sargent, Noyes und andere dafür. Wolfe-Glasgow sandte dem Ausquetschen der Körner eine grössere Anzahl von Skarifikationen in die Bindehaut der Lider und der Uebergangsfalten voraus, auch touchirte er einige Tage nach dem Eingriff mit Tanninsyrup und machte mit den ektropionierten Lidern massierende Bewegungen gegeneinander.

Um nun aber nicht nur die grossen, oberflächlichen und sulzigen, sondern auch die tiefer im Gewebe belegenen und kleineren Granula zum Austritte zu zwingen, benötigte es specieller Instrumente, welche diesen Erfolg sicher gewährleisteten.

---

1) Cuignet, Annal. d'Ocul. LXIX und LXXVIII.
2) Th. Leber, Sitzungsberichte der Ophthalmol. Gesellsch. zu Heidelberg, 1878, S. 20.
3) E. Berlin, Beitrag zur pathologischen Anatomie der Conjunctiva. Klin. Monatsbl. f. Augenheilk., XVI, S. 358.
4) Mandelstamm, Der trachomatöse Prozess, eine klinisch-histologische Studie, v. Graefe's Arch., XXIX, 1, S. 100.
5) Hotz, Die Behandlung des Trachoms durch Auspressen der Körner im Gegensatz zur Excision der Uebergangsfalten, Arch. f. Augenheilk., XVI, S. 415.

Dohnberg und Prince[1]) scheinen zu diesem Zwecke zuerst gekrümmte Pincetten konstruiert zu haben. Noyes[2]) brauchte nach Knapp zwei Pincetten, deren Enden in zwei gefurchte Platten ausgehen, welche rechtwinklig zu den Stielen der Pincetten stehen. Zwischen diesen werden die follikulären Einlagerungen aller vier Lider in einer Sitzung ausgestreift. Jaesche[3]) empfiehlt als vorzüglich die bekannte Himly'sche Fensterzange. „Zwischen ihren Branchen fasst man mit gleicher Sicherheit die Bindehaut des oberen wie des unteren Lides und kann sie mit einigen Zügen ihrer ganzen Breite nach ausdrücken." Um dies Instrument aber auch für Kinder praktikabel zu gestalten, hat Autor ein ähnlich geformtes, dessen Branchen nur $^1/_4$ der Breite des Himly'schen haben, anfertigen lassen. Die Anwendung hat in der Weise zu geschehen, dass bei umgestülptem Lide die eine Branche des Instruments in die Uebergangsfalte eingreift, während die andere an den Lidrand zu liegen kommt. „Man schliesst die Branchen ziemlich kräftig und zieht sie über die Conjunctiva hin derart, dass nicht nur die in ihr enthaltenen Follikel ausgedrückt werden, sondern auch die ganze Schwellung der Bindehaut, mit dem hypertrophischen Papillarkörper und den neugebildeten Gefässen gründlicher Quetschung unterliegt. Ein einmaliges Anlegen der Zange genügt indes gewöhnlich nicht, selbst in der Mitte muss man zwei bis mehrere Male den gleichen Zug wiederholen und dann mit der Zange noch die seitlichen Teile der Bindehaut im äusseren und inneren Lidwinkel fassen." Besonders mächtige Wulstungen der Conjunctiva werden nach beendetem Ausquetschen noch besonders und nachdrücklichst ausgedrückt; es ist ferner angezeigt, die hervorragenden Leisten derselben mit einer Schere abzutragen. Die besten Resultate ergiebt das Verfahren in den beiden ersten Stadien des Trachoms, überhaupt in frischen Fällen. Kühlung mit Eiskompressen post operationem. Schon vom 2. Tage an kann zur Einträufelung von 2-proz. Argent. nitric.-Lösung übergegangen werden, der später eventuell die Anwendung des Cuprumstiftes folgt. Das Ausdrücken wird unter Umständen wiederholt.

In ein neues Stadium trat die Methode des Ausdrückens bez. Ausquetschens, als Knapp[4]) durch Bekanntgabe seines Rollers, eines dem Erfordernisse vielfach sehr entsprechenden und zugleich überaus einfachen Instrumentes in die Debatte eingriff.

„Ich hatte das Glück" — sagt Knapp — „Dr. Noyes eine Ausquetschung mittelst seiner Pincette machen zu sehen. Der Eindruck auf mich war ein günstigerer als von irgend einem der anderen Eingriffe, welche ich durch Lesen oder eigene Ansicht kennen gelernt hatte, und ich war entschlossen, hiermit eine Probe anzustellen." Knapp benützte vorerst die Pincetten von Noyes und Prince. Beide entsprachen zwar dem Zwecke, indes in der Meinung, dass sie mehr als nötig das Gewebe zerreissen, zumal das Epithel abstreifen, liess er eine Rollzange konstruieren.

„Das Instrument ist nach dem Prinzip der Waschrolle oder Mangel angefertigt. Die Enden einer gewöhnlichen starken Pincette teilen sich an der Spitze in Form eines Hufeisens, bei dem das Querstück aus einem walzenförmigen, stählernen Cylinder besteht, welcher mit Stiften in Vertiefungen der Seitenarme

---

1) Prince, The radical treatment of trachoma, St. Louis Courrier of Medicine, 1886.

2) Noyes, Textbook on the diseases of the eye, 1890, p. 321.

3) Jaesche, Wie sollen wir denn das Trachom behandeln? Arch. f. Augenheilk., XXIV, S. 54.

4) Knapp, Demonstration of a roller forceps constructed according to the mangle principle for pressing out trachoma granulations, Transact. of the Americ. Ophth. Soc. 27. meeting. — Derselbe, Bemerkungen zur Trachombehandlung durch Ausquetschen des Krankheitsstoffes mit einer Rollzange auf Grund von 114 aufeinander folgenden Fällen, Arch. f. Augenheilk., XXV, S. 177.

ruht. Die Enden der Pincette gleichen auf diese Weise einem Steigbügel. Dieser sich drehende Cylinder, die Fussplatte des Steigbügels, ist 20—25 mm lang und 1—1,5 mm dick; er ist aus Stahl angefertigt und kann zum Reinigen abgenommen werden; doch genügt das gewöhnliche Reinigen mit Seife und Wasser, um es aseptisch zu halten . . . Die Anwendung geschieht so: Der Patient wird narkotisiert, ausser bei oberflächlichem Sitze der Granulationen, bei denen Cocain genügt. Das Oberlid wird umgekehrt, an dem konvexen Rande des Knorpels mit gewöhnlicher Fixierpincette gefasst und vom Auge abgezogen, so dass die Bindehaut des Lides und Augapfels frei liegt. Die infiltrierten Teile können dann mit dem aus drei Klingen bestehenden Johnson'schen Messer oberflächlich eingeritzt werden, doch ist dieses nicht notwendig. Das eine Ende der Rollzange wird dann tief zwischen die Bindehaut der Sclera und des Lides eingeführt, und das andere auf die umgekehrte Oberfläche des Lidknorpels gelegt, die Zange wird mit mehr oder weniger Kraft geschlossen und vorgezogen, und die infiltrierten, weichen Massen ausgequetscht, indem die Walzen über die gefassten Gewebsfalten rollen. Dieses Verfahren wird über die ganze Bindehaut wiederholt, bis die Granula und der Gewebssaft vollständig ausgepresst sind. Die Rollzange wird zwei- bis dreimal über dieselbe Stelle geführt, bis das Nachlassen des Widerstandes zeigt, dass alle fremde Gewebssubstanz entfernt ist.

Das untere Lid wird in derselben Weise behandelt, nur ist es nicht nötig, eine Fixierpincette zu benutzen. Ein Assistent dreht das Lid um, indem er es nach unten zieht. Wenn die Bindehaut des Knorpels Granula enthält, was nicht häufig ist, so wird das eine Blatt der Pincette auf die Haut, das andere auf die Bindehaut gelegt, und das Instrument mehrere Male hinübergezogen, bis alle Granula verschwunden sind. Die Schleimhaut wird mit gewöhnlichem Wasser oder einem milden antiseptischen Mittel, 2-proz. Borsäure oder Sublimat 1:5000, abgewaschen. Ein Verband wird nicht angelegt."

In der grossen Mehrzahl der Fälle soll die Wiederherstellung eine schnelle und reizlose sein, in wenigen Fällen der Zustand einer akuten Verschlimmerung des Trachoms sichtbar werden, in Fällen von langer Dauer mit diffuser Infiltration und Narben sich eine vermehrte Kongestion, die sogenannte papilläre Schwellung der Bindehaut entwickeln. Bei der zweitgenannten Quote kommen kalte Kompressen, antiseptische Mittel und Ruhe, bei der letzten Höllensteinlösungen, eventuell Cuprum in Betracht. Zweimal sah Knapp der Operation eine vermehrte Schwellung der Bindehaut und eine frische Infiltration mit miliaren Granulationen folgen, die aber schnell auf Argentum und Cuprum schwanden.

Die besten Ergebnisse lieferte das Auspressungsverfahren beim Follikular-Trachom.

Man kann wohl sagen, dass das Verfahren von Knapp sich im Sturme einen ganz hervorragenden Platz, um nicht zu sagen, die Vorherrschaft unter den Bekämpfungsmitteln gegen die Granulose errang. So äusserten sich alsbald in anerkennendem Sinne Strangways[1]), Gepner[2]), — der die Rollzange nicht nur beim Trachoma folliculare, sondern auch beim Trachom mit starker Papillarwucherung für brauchbar erklärt, zumeist in einer Sitzung aber nicht alle Follikel entfernen konnte, — Stephenson[3]), der indes, wenn die Expressionsmethode nicht zum Ziele führt, auch zur Excision der Uebergangsfalten schreitet, Hellgren[4]), der bei sonst bestem Erfolge unter 43 Fällen 4mal

1) Strangways, W. F., Treatment of trachoma, Ophth. Record Nashville, 1891/92, I.

2) Gepner, jun., Knapp's Rollzange (Roller forceps) zur Behandlung des Trachoms, Centralbl. f. prakt. Augenheilk., 1892, Oktob.

3) Stephenson, The surgical treatment of trachoma, Ophth. Review, 1893.

4) Hellgren, Om den mekaniska och operativa behandlingen of trakom, Hygiea, 1894.

Keratitis beobachtete (einmal bedeutend, indem die Sehschärfe des qu. Auges von 1,0 auf 0,2 herabgesetzt wurde), Logetschnikow[1]), der die Ausrollung für die beste von den mechanischen Behandlungsmethoden erklärt, aber nach dem operativen Eingriff noch eine energische medikamentöse Behandlung, besonders mit Arg. nitric. verlangt, Tschirikow, Werter u. A. Siromatnikow[2]) hält bei akuten Hornhautaffektionen (Ulcus, Infiltrate etc.) das Ausquetschen für kontraindiziert, wogegen Tschirikow[3]) entgegengesetzter Ansicht ist. Ausser dem Ausquetschen wird von Adolkowitsch die Massage mittelst eines in 3-proz. Glycerinlösung von Cuprum sulf. angefeuchteten Wattebausches als selbständiges Heilverfahren und von Werter[4]) die Massage mittelst eines mit Sublimatlösung (1:10,000) getränkten Wattebausches zur Nachbehandlung nach dem Ausquetschen empfohlen.

Von deutschen Autoren sprach sich Schmidt-Rimpler[5]) mit voller Entschiedenheit für das Knapp'sche Verfahren aus. Er benutzt einen Roller mit kürzerer Walze (8 mm), mit welcher sich die in den Winkeln sitzenden Körner besser treffen lassen.

„Bei starker Ausdehnung des Prozesses muss man allerdings die einzelnen Partien nacheinander abrollen, doch erscheint die kleinere Walze, zumal sie besser rollt, bequemer als die längere Knapp'sche. Das Ausquetschen mittelst der Walze hat gegenüber dem direkten Ausquetschen der einzelnen Körner den Vorzug, dass auch die zwischen den Körnern gelegenen Zellen getroffen werden. Ein mikroskopischer Querschnitt durch eine derartig gewalzte Schleimhaut zeigte uns neben Zerstörung der runden Zellanhäufungen auch eine Zerstörung der Zellen selbst, die meist ihren Kontur verloren und ein detritusähnliches Aussehen angenommen hatten."

Nur Bocchi[6]) berichtet über weniger Günstiges. Seine Fälle betrafen typische Formen von Follikularbildung mit Papillarhypertrophie. In 1—2 Monaten traten Recidive und ausgedehnte Narbenbildungen auf, letztere augenscheinlich als Folgen des Eingriffs und der nachfolgenden reizenden Sublimatbehandlung.

Die Leichtigkeit der Ausführung, die Möglichkeit der poliklinischen Behandlung und nicht zuletzt das einfache, bestechende Prinzip des Instrumentes veranlassten natürlich auch mich, eingehende Versuche

---

1) Logetschnikow, Ueber das Ausquetschen von Follikeln und Trachomkörnern mit der Knapp'schen Pincette, Sitzungsber. d. Mosk. ophth. Vereins, 1893, S. 192.

2) Siromatnikow, Beitrag zur operativen Behandlung des Trachoms durch Ausquetschen, Wojenno Mediz. Journ. LXXIII.

3) Tschirikow, Die Behandlung des Trachoms durch Ausquetschen nach Knapp, Medizina, 1894.

4) Werter, Beitrag zur Trachombehandlung, Wojenno Mediz. Journ. No. 4—8 nach Referaten im Jahresberichte f. Ophthalmol. pro 1895.

5) Schmidt-Rimpler, Trachom und Conjunctivitis folliculosa; ihre Behandlung mit der Rollpincette, Berlin. klin. Wochenschr., 1895, No. 1.

6) Bocchi, Ricerche cliniche ed anatomiche sulla cura chirurgica della congiuntivite granulosa, Arch. di Ottalm. II, Jahresbericht f. Ophthalmol. pro 1895.

mit demselben anzustellen. Schon im Jahre 1893 kombinierte ich das Verfahren mit einem kleinen Eingriffe, der mir zwecks Erlangung guter Erfolge von einiger Bedeutung erscheint. Ausgehend von den Fällen, bei welchen neben der Bindehautveränderung eine Knorpelverdickung infolge sekundärer, chronisch entzündlicher Prozesse bestand und bei welchen sich die Rollung weit weniger wirksam erwies als bei ebenso gelagerten ohne Knorpelverdickung, kam ich zu der Folgerung, dass neben der Ausrollung der granulär entarteten Conjunctiva auch eine Entlastung des Tarsus angestrebt werden müsse. Nach meinen Erwägungen empfahl sich hierfür am meisten die Vornahme einer eingehenden Stichelung. Ich führte und führe dieselbe stets vor der Rollung in der Weise aus, dass ich mit dem linken Daumennagel unter den konvexen Rand des umgestülpten oberen Lides dringe und nun mit einem v. Graefe'schen Schmalmesser oder besser mit dem Stichler, einem schmalen zweischneidigen Instrumente (vergl. Figur 18) eine grosse Anzahl tiefer, d. h. bis tief in den Tarsus reichender, senkrecht auf seine Oberfläche gerichteter Einstiche mache. Besonders wird dabei die konvexe Randpartie des Knorpels bedacht, welche, wie bekannt, von der Verdickung vorwiegend befallen ist. Den Daumennagel schiebe ich zwischen Bulbus und umgestülpte Lidfläche, um jedwede Verletzung des Augapfels unmöglich zu machen, selbst wenn der Kranke eine unvorhergesehene Bewegung unternehmen sollte. Die Einführung einer Hornplatte, die das Gleiche wie der Fingernagel leisten würde, dürfte für den Kranken erheblich unbequemer sein. Auch wenn in ausgiebigster Weise gestichelt worden war, resultieren nicht einmal Andeutungen von Narben. Natürlich schliesst sich der Stichelung eine sehr beträchtliche Blutung an.

Fig. 18.

Skarifikationen, welche den Knorpel in befriedigender Weise mittreffen würden, wären gar leicht geeignet, bei der folgenden Rollung eine Lockerung oder ein Umschlagen der Bindehautschnittränder herbeizuführen, auch müssten ungemein viel stärkere Narben auftreten.

Die Ausrollung bewirkte ich genau in der von Knapp angegebenen Weise. Das von mir benutzte Instrument war das Schmidt-Rimpler'sche, nur hatte ich es stärker bauen und namentlich viel dickere Rollen anbringen lassen. Nach Beendigung der Prozedur versäumte ich nie, die ausgerollte Bindehaut der Uebergangsfalten und der Lider mit einer Sublimatlösung von 1 : 1000 mittels eines Wattebäuschchens sorgfältigst zu reinigen und leicht abzureiben. War die Plica in besonderem Grade Sitz der granulären

Infiltration, so fand ich es am geratensten, dieselbe mit einem Scherenschlage abzutragen.

Die schönsten und befriedigendsten Erfolge sahen wir bei den froschlaichartigen Granulosen im 1. Stadium und insbesondere des Ueberganges vom ersten in das zweite Stadium. Hier zeitigt die Ausrollung in der That oftmals geradezu überraschend schnelle und gute Resultate. Wenig erbaut war ich dagegen von den Erfolgen beim schweren sulzigen Trachome. Denn obschon bei diesem die unmittelbare Umstimmung des Prozesses am meisten in die Augen springt, imponiert zum Schlusse gewöhnlich eine sehr erhebliche Einengung des Bindehautsackes. Es beruht dies darauf, dass die Bindehaut der Falten eben infolge der sulzigen Umwandlung ausserordentlich leicht bei der Rollung eingerissen und verletzt wird. Gleiten die Branchen der Pincette von dem Tarsus herunter und spannt sich nun die wurstartig geformte, brüchige und glasige Falte, so muss dieselbe fast ausnahmslos in langer Ausdehnung platzen, selbst bei der grössten Vorsicht und Leichtigkeit in der Führung des Instrumentes.



Fig 19.

Bei nur einigermassen energischer Exekution bleibt event. auch einmal die ganze Falte zwischen den Branchen, ein Ereignis, das unter allen Umständen ausgeschaltet werden sollte. In solchen Fällen restiert dann selbstredend ein völliges Verstrichensein der Uebergangsteile. Mehrmals konnte ich an Kranken, die im sulzigen Stadium anderwärts ausgerollt worden waren, schon nach Verlauf von 2 Monaten einen derartigen Ausgang konstatieren. Auch hiergegen versuchte ich meine Kranken und mich durch ein einfaches Verfahren zu schützen. Ich liess ein pincettenartiges Instrument bauen, welches in zwei Platten ausläuft. Die Platten sind durchbrochen gearbeitet und stehen sich so gegenüber, dass beim Schlusse der Branchen die Löcher der einen nicht auf diejenigen der anderen, sondern auf die metallenen Zwischenräume treffen (vergl. Fig. 19). Mit diesem Expressor[1]) fasse ich die umgestülpten Lidflächen, indem die eine Branche auf der Sclera bis zur Umschlagsstelle vorgeschoben, die andere auf die Tarsusbindehaut gelegt wird. Durch herzhaftes Zudrücken entleeren sich, ohne dass wie bei der Himly'schen Fensterpincette eine ziehende Bewegung über die Lidflächen und implicite eine Oberflächenverletzung vorgenommen wird, comedonenartig die sulzigen Massen. Nachdem aus dem gestichelten Tarsus plus Bindehaut die Einlagerungen zum

1) Wird in 3 Grössen (8, 11 und 14 mm), auch mit stark abgerundeten Rändern, also mehr herzförmig, vom Instrumentenfabrikanten R. Wurach, Berlin, Neue Promenade 5, angefertigt.

Austritte gebracht sind, wird in derselben Art noch besonders die wurstartige Falte gefasst und mehrmals gequetscht. Die Entleerung des Gewebes dürfte hierbei die denkbar gründlichste sein, sich zugleich auch mit absoluter Sicherheit vor Zerreissungen ausführen lassen.

Recht unbedeutende Erfolge erlangte ich mittelst der Knapp-schen Ausrollung auch bei den Narbentrachomen.

Nach dem Gesagten kann ich die Ausrollungsmethode im allgemeinen nur für eine erfreuliche Bereicherung unserer Bekämpfungsmittel erklären. Zur Erreichung definitiver Heilungen benötigt es aber noch einer konsequenten medikamentösen Nachbehandlung, wie ich Logetschnikow zustimmen muss. Bei den follikulären Conjunctivitiden, auch bei den leichten Fällen der wirklichen Granulose kann ja wohl die einfache Ausrollung an sich genügen, nicht aber bei den mit wesentlicher diffuser Infiltration einhergehenden Formen. Die Art der medikamentösen Nachkur wird sich genau der Eigenart des Krankheitsbildes anzuschliessen haben, bei stärkerer Lockerung des Gewebes post operationem, mässiger Schwellung oder Sekretion kommt natürlich Argent. nitric. oder Plumb. acet. in Betracht, bei deutlicher Papillarhypertrophie Cupr. sulf. etc.

Auf diese Weise habe ich befriedigende Erfolge zu verzeichnen gehabt, auch Erfolge, welche längere Zeit anhielten. Es betrafen diese aber, wie bemerkt, ausschliesslich Fälle, welche sich noch im 1. Stadium oder im Uebergange vom ersten zum zweiten befanden, keine Tarsusverdickung zeigten, vor einer eventuell zu wiederholenden Ausrollung nicht zurückschreckten und die medikamentöse Nachbehandlung bis zum Ende durchführten. Eine stille Voraussetzung war ferner, dass die so Geheilten nicht in notorische Trachomherde zurückkehrten. Geschah letzteres, so vermisste ich bisher nur selten das Recidiv, bez. die Reinfektion. Hieraus ergiebt sich, was ich in den letzten Jahren auch als Regel befolge, dass in unserer Gegend das Ausrollungsverfahren vorwiegend nur für Leute in Betracht kommt, welche den besseren Ständen angehören oder doch zumindest einen ausgesprochenen Sinn für Reinlichkeit besitzen. Nicht geeignet ist nach meinen Erfahrungen bei uns die Anwendung der Methode für die breite Masse der ländlichen und auch zum Teil städtischen Arbeiter. Hier dauerte die Freude über selbst tadellose Heilungen immer nur kurze Zeit und deshalb habe ich für diese die Mehrzahl aller betragenden Fälle auch die Ausrollung aufgegeben.

Mein Widerspruch gegen die Annahme des Rollungsmanövers richtet sich demnach keineswegs gegen die Methode als solche. Dazu ist sie auf zu rationellen Prinzipien erwachsen und in ihrer Heilkraft zu vielfacht erprobt, ich muss sie nur zurückweisen für die bei weitem überwiegende Mehrzahl unserer Fälle, weil sie wegen der Schwere der Erkrankungen und der eigentümlichen äusseren Verhältnisse in

Ostpreussen keine Dauererfolge zeitigt, nicht einmal in einem geringen Prozentsatze.

6) Wir haben uns nun zum Schlusse den auf **rein chirurgischen Prinzipien** basierenden Methoden zuzuwenden. Es sind hierher zu rechnen die Anwendung des scharfen Löffels, die Methode der Auslöffelung der Körner und die der Ausschneidung eines mehr weniger grossen Teiles des Bindehautsackes.

Der Vorschlag Fadda's [1]), die Ebnung der Conjunctivalgranulationen mittelst eines Instrumentes vorzunehmen, welches aus einem Metallplättchen besteht, dem sehr feine, reihenweise geordnete Zähnchen anhaften, ist schon älter und wenig beachtet worden. Der Autor übte durch mehrfaches leichtes Ueberfahren über die Granulationen eine oberflächliche Skarifikation aus, ohne das Gewebe der Schleimhaut selbst wesentlich zu verletzen. Nur Paoli [2]) giebt an, mit diesem Ebner, Spinatore, gute Resultate erzielt zu haben.

Die Empfehlung des scharfen Löffels in der Behandlung des Trachoms geht von dem Kölner Chirurgen Bardenheuer aus.

Von Ophthalmologen wurde der scharfe Löffel methodisch zur Beseitigung der sulzigen Granula nicht viel angewandt, wohl aber kombinierte man seinen Gebrauch mit irgend einem anderen mechanischen oder medikamentösen Verfahren.

So kratzte gelegentlich Katzaurow [3]) die Trachomkörner aus. Schneller sagt: nur „wo die Trachomkörner eine erhebliche Grösse hatten, dauerte ihre Rückbildung vom Momente der Excision an gerechnet länger als 3 Wochen und ich habe in solchen Fällen einzelne Follikel mit dem scharfen Löffel ausgekratzt." Lagrange [4]) verwirft die Skarifikationen, wie sie gewöhnlich gemacht werden und setzt an deren Stelle die Auslöffelung mittelst eines kleinen scharfen Löffels, mit dem er bequem in alle Buchten des Conjunctivalsackes hinein kann.

Bonfiglio [5]) redet dem Volkmann'schen scharfen Löffel zumal bei Hornhautkomplikationen das Wort. Manché [6]) verwendet einen modifizierten Volkmann'schen Löffel mit rauhem, raspenartigem Rücken zum Auskratzen und Abschaben alles Erkrankten und behandelt hierauf mit Sublimat 1 : 500, später täglich mit Lapis mitigatus; in 4—5 Wochen erfolge völlige Heilung, die entstehende Narbe bleibe glatt.

---

1) Fadda, Spinatore delle granulazioni congiuntivali, L'Imparziale.
2) Paoli, Spinatore delle granulazioni congiuntivali del Dr. Fadda, Giorn. d'Oftal. ital. XII.
3) Katzaurow, Ueber die Behandlung des Trachoms, Wratsch 1883.
4) Lagrange, Note sur l'emploi d'une curette de Volkmann modifiée dans le traitement chirurgical de la conjonctivite granuleuse, Recueil d'Ophth. 1892, Jahresbericht.
5) Bonfiglio, Il cuicchiajo de Volkmann nella cura di traccoma, Annal. di Ottalm. XXII, Jahresbericht.
6) Manché, Trattamento chirurgico modificato della congiuntivite granulosa XI. Congr. med. internaz. Roma, Jahresbericht.

Das Anritzen der Follikeldecke mit einer Staarnadel und das Herausbefördern des Inhalts mit einem zart gebauten scharfen Löffelchen empfahl Sattler[1]).

Die Löffelchen sind kreisrund, haben einen Durchmesser von 2—4 mm und gut zugeschärfte Ränder. Um die obere Uebergangsfalte gut und bequem sichtbar zu machen, ist die Anwendung der Herrenheiser'schen Doppelpincette zu empfehlen. Zuerst wird das untere, hierauf das obere Lid, schliesslich die Plica semilunaris in Angriff genommen. „Bei alten Trachomen mit konfluierenden Follikeln und mehr diffus gelatinöser Infiltration der Tarsalbindehaut in der Gegend des konvexen Randes ist es gut, mit der Starnadel etwas tiefer zu skarifizieren, die hervorquellenden sulzigen Massen sind dann leicht mit dem Löffel vollständig zu entfernen. Die Blutung ist bei diesem Eingriffe verhältnismässig gering und steht bald. Nach beendeter Operation wird die Bindehautfläche der ektropionierten Lider reichlich mit einer 1‰ Sublimatlösung überrieselt."

Das Verfahren soll sich für alle Formen und Stadien des granulären Prozesses eignen mit Ausnahme natürlich der akut entzündlichen. Als besonderen Vorteil hebt Autor hervor, dass Recidive mit ziemlicher Sicherheit vermieden werden.

Trotz dieser warmen Empfehlung habe ich von der Anwendung des Verfahrens hier Abstand nehmen zu müssen geglaubt.

Einmal erschien mir die Ausführung bei der Qualität unserer Trachome zu langewährend, auch eine eventuell mehrmalige Wiederholung ziemlich sicher erforderlich, sodann bot mir dieselbe keinerlei Garantie vor Recidiven. Im Gegenteil alles sprach und spricht dafür, dass Rückfälle event. Reinfektionen ebenso wie bei den mittelst Galvanokausis, Abreibung mit Sublimat oder Ausrollung geheilten Fällen, nahezu die Regel bilden würden.

Von einer Verbesserung oder Modifizierung der Methode ist in der Litteratur nichts bekannt geworden. Wohl aber hat Fortunati[2]) die Methoden der Auslöfflung, der Bürstung (Manolescu), der Skarifizierung und Bürstung (Darier) zu vereinigen gesucht.

Das Fassen des umgekehrten Lides geschieht mit einer Pincette, die der Länge nach drei Paare stumpfer Zähne hat. In Narkose werden nach Skarifizierung der Schleimhaut mit dem Löffel die grösseren, härteren und tieferen Granulationen, darauf mit einer in 1 : 500 Sublimat wiederholt eingetauchten Bürste der Rest des erkrankten Gewebes entfernt. Die Plica semilunaris wird nötigenfalls mit der Schere abgetragen, darauf reichliche Spülung mit derselben Sublimatlösung und Eiskompressen. In den nächsten 8—10 Tagen wird die Wundfläche mit Sublimat 1 : 500 später 1 : 1000 bis 1 : 2000 gewaschen und dabei namentlich anfangs die entstandene croupöse Membran immer beseitigt, besonders aus der unteren Uebergangsfalte, wo eine Verklebung mit dem Bulbus stattfinden könnte.

---

1) R. Sattler, Die Trachombehandlung einst und jetzt, p. 30 ff.
2) Fortunati, Sulla cura chirurgica del tracoma, Bollet. d'Ocul. XIV. Ref. im Jahresbericht f. Ophthalm., 1892.

Das Ausschneidungsverfahren.

Manche dieser mechanischen, chemischen oder mechanisch-chirurgischen Methoden können meiner Ueberzeugung nach das Trachom heilen und zwar ohne dass irgend eine wesentliche Einbusse von Bindehaut infolge der Behandlung resultieren muss. Die Möglichkeit einer Reinfektion bleibt natürlich um so mehr offen, als ja die Prädilektionsstelle für Ansiedelung der erregenden Mikroben, die Uebergangsfalten, im wesentlichen erhalten sind. In trachomfreien Gegenden, und bei einer gelehrigen und intelligenten Bevölkerung wird der aufmerksam gewordene und in den prophylaktischen Kautelen unterrichtete Kranke vielleicht auch dauernd von einem Rückfalle befreit bleiben. Ich selbst habe während meiner 12jährigen klinischen Thätigkeit in Jena oft genug so erlangte definitive Heilungen gesehen. Doch wie verhalten wir uns in durchseuchten, pandemisch ergriffenen Bezirken? Diese Frage gewann für mich eine ungemein aktuelle Bedeutung, als ich vor nunmehr $4^1/_2$ Jahren in meinen jetzigen Wirkungskreis übersiedelte. Sehr befriedigt von den Resultaten, die mir die Galvanokausis geliefert hatte und unter dem Eindrucke der Lobpreisungen des Keining'schen Verfahrens versuchte ich es natürlich zunächst mit diesen beiden. Denn gleich der bei weitem überwiegenden Mehrzahl der westlich der Oder sitzenden Ophthalmologen war auch ich ein Gegner der rein chirurgischen, die Ausschneidung der Uebergangsfalten bezweckenden Methoden. Die eine Verdammung scheinbar rechtfertigenden Gründe „l'excision n'agit pas sur la cause même de la maladie" (Terrier) und „on ne peut guère comprendre qu'on provoque un rétrécissement qui constitue évidemment un accident" (Panas), welche seiner Zeit in der Societé de Chirurgie gesprochen und seitdem immer wieder nachgebetet worden sind, hielten auch mich befangen. Doch wie schnell sollte ich anderen Sinnes werden! Die Hoffnungen, welche ich auf die energische und konsequente Durchführung der Sublimatabreibungen gesetzt hatte, wurden von Monat zu Monat geringer, in gleicher Weise enttäuschten mich die Resultate mit dem galvanokaustischen Spitzbrenner. Die richtigen Repräsentanten der ostpreussischen Granulose widerstanden derartigen Angriffen. Zugleich mehrten sich die Fälle, dass von anderen oder von mir scheinbar geheilte Kranke schon nach kurzer Zeit mit den grässlichsten Recidiven wieder die Klinik aufsuchten. Andererseits hatte ich immer öfter Gelegenheit, mittelst Excision der Uebergangsfalten behandelte Kranke zu sehen und mich zu überzeugen, dass dieselben, obschon vor Jahren bedeutende Teile der Conjunctiva entfernt worden waren, sich im besten Zustande befanden und trotz aller äusseren Schädlichkeiten recidiv- und reinfektionsfrei geblieben waren. Als nun meine Versuche mit dem Ausdrücken, dem Ausquetschen,

dem Abbürsten mittelst des russischen Pinsels auch keine befriedigenden Resultate lieferten, entschloss ich mich nach und nach, den Excisionen näher zu treten. Je öfter ich sie seitdem ausführte, um so mehr befreundete ich mich mit ihnen, denn sie stellen meiner festen Ueberzeugung nach ein Mittel dar, auf welches wir bei der Schwere unserer Fälle und der Eigenart der übrigen Verhältnisse nicht wohl verzichten können.

Nichtsdestoweniger betrachte ich die Ausschneidung aber auch heute noch als eine zerstörende, vernichtende Behandlungsmethode, welche wir nur dann mit Berechtigung in Anwendung ziehen dürfen, wenn auf andere Weise nicht oder nicht in genügendem Masse genutzt werden kann. Es hat mir deshalb immer fern gelegen und liegt es auch heute noch, dieses heroische Mittel kritiklos zu verallgemeinern.

Um mich aber noch in ganz objektiver, völlig einwandfreier Weise von der Ueberlegenheit der Excisionen über die anderen mechanischen, chemischen, mechanisch-chirurgischen Methoden zu überzeugen, verfuhr ich im Jahre 1893/94 bei einer fortlaufenden Serie von Körnerkranken in der Art, dass ich das eine und zwar immer das schwerer kranke Auge, wenn ein Unterschied bestand, excidierte, den Partner entweder mittels Sublimatabreibungen, oder Abbürsten, oder Ausdrücken, oder Aussengen behandelte. Es zeigte sich in allen Fällen, dass sich die Ausheilung des granulösen Bindehautleidens nicht nur, sondern auch das Zurückgehen des sekundären Hornhautleidens viel schneller und gründlicher vollzog, die Genesung auch ungleich festeren Bestand hatte auf der excidierten Seite, als auf der anders beeinflussten. Bei den abgeriebenen Augen wurde über kurz oder lang fast ausnahmslos die Ausschneidung später noch nötig, bei den ausgedrückten, ausgebürsteten, ausgesengten waren die Recidive zwar nicht regelmässig, doch überaus häufig, auch sie erheischten in einer sehr hohen Quote noch die endliche Excision.

Bevor wir in die Besprechung des Ausschneidungsverfahrens selbst eintreten, erscheint es angemessen, eine kurze Skizze von der **historischen Entwickelung** desselben zu geben.

Eine Art Ausschneidung sarkomatöser Granulationen fand schon im grauen Altertume statt. Wenigstens lesen wir bereits in der Hippokratischen Sammlung einen hierauf bezüglichen Vermerk.

„Lorsque vous aurez à scarifier les paupières de l'oeil, faites-le d'abord (puis cautérisez) avec un cautère fusiforme en bois, autour duquel vous aurez roulé de la laine de Milet crépue, pure, et faites bien attention à ne pas toucher la prunelle de l'oeil, et à ne pas brûler jusqu au cartilage. Le signe, qu' il ne faut pas pousser plus loin la scarification c'est qu' il ne s'écoule plus du sang rutilant, mais un liquide ténu, sanguinolent ou aqueux. Alors il faut faire une

onction avec l'un des médicaments liquides contenant de la fleur de cuivre. Enfin, après la scarification et la cautérisation, lorsque les eschares sont tombées, que les plaies se sont détergées, et poussent les bourgeons charnus, il faut faire une incision à la région pariétale. Quand l'écoulement du sang a cessé, il faut pratiquer une onction avec l'un des médicaments qu' on met sur les plaies récentes. Après cela il convient dans tous les cas de purger la tête.

Quand les paupières ont une épaisseur anormale reséquez de votre mieux la chair de leur partie inférieure, puis cautérisez la paupière avec des cautères non chauffés à blanc, en évitant l'implantation des cils; ou réprimez l'épaississement avec la fleur de cuivre brûlée et finement pulvérisée. Après la chute de l'eschare, donnez les soins médicaux nécessaires au reste." Littré's T. IX de la vision, p. 156.

Das Verfahren scheint in der Folge aber nicht viel geübt worden zu sein, da die späteren Autoren es nicht mehr erwähnen. Erst im Mittelalter fand (nach Hirschberg) die Excision in Benevutus Graphaeus einen begeisterten Anhänger.

Totam granositatem incidenti rasorio elevetis . . . cum ista cura multos homines liberavimus deo dante.

Im Anfange dieses Jahrhunderts empfahlen, abgesehen von einigen englischen und italienischen Autoren (Vetch u. Adams, Scarpa), die Anwendung des Messers und der Schere sehr nachdrücklich Joh. Nep. Rust (1820) und fast gleichzeitig Philipp v. Walther (1821), später Eble und Himly.

v. Walther rottete so vereint mit hygienischen Massnahmen die schwere Epidemie in der Arbeitsanstalt Brauweiler am Niederrhein aus.

„Wenn hingegen", sagt Rust[1]), „trotz der fleissigen Anwendung aller dieser Mittel (lokal in Form von Einträufelungen, oder Salben, oder Waschungen) die Rekonvalescenz sich dennoch in die Länge zieht und die Conjunctiva des Augenlides in ihren ganz normalen Zustand nicht zurückgeführt werden kann, so muss die entartete Bindehaut ohne weiteres mit dem Messer oder der Schere rein weggenommen werden. Hiermit muss man umso weniger säumen, als die Erfahrung bereits hinreichend gelehrt hat, dass diese ganze Operation mit dem herrlichsten Erfolge und ohne allen Nachteil für das Auge oft und wiederholt unternommen worden ist, und der Kranke so lange einer Recidive ausgesetzt bleibt, ja, ohne selbst von neuem wieder augenkrank zu werden, die Krankheit auf andere Individuen übertragen kann, so lange diese Abnormität der Bindehaut, als der eigentümliche Behälter des Kontagiums vorhanden ist." Wenn aber selbst die wiederholten Ausschneidungen dem Reproduktionsprozesse nicht definitiv Einhalt thun können, dann rät Rust die Anwendung einer hinreichend starken Auflösung des Hydrarg. muriat. corros., des Kali caustici, des Lapis infernalis, ja der konzentrierten Vitriolsäure. „Uebrigens ist es unglaublich, welche Reize und Eindrücke das Auge in diesem Zustande zu ertragen imstande ist, ohne im mindesten dadurch alteriert zu werden".

Philipp v. Walther[2]) excidierte ein möglichst grosses Stück aus der Bindehaut, sowohl aus jener des Augenlides, als der des Augapfels nach der von Scarpa zuerst empfohlenen Methode, „sowohl bei dem höheren chemotischen

1) Joh. Nep. Rust, Die ägyptische Augenentzündung unter der königl. preuss. Besatzung in Mainz, Berlin 1820, S. 239 ff.

2) Ph. v. Walther, Die kontagiöse Augenentzündung am Niederrhein, besonders in der Arbeitsanstalt Brauweiler, in ihrem Zusammenhange mit der ägyptischen Ophthalmie betrachtet, Journal d. Chirurgie u. Augenheilk., 2. Bd. 1821, S. 127 ff.

Grade der kontagiösen Augenentzündung selbst, als nach abgelaufenem Entzündungsprozesse zur Beseitigung des Substanzwuchers und der sarkomatösen granulierenden Entartungen."

„Bei dem höheren chemotischen Grade mache ich diese Excision jedesmal sogleich, wenn den Anzeigen zu allgemeinen Blutentziehungen Genüge geleistet worden ist, und wenn diese nicht mehr indiziert sind". „Man kann auf diese Weise jedesmal mehrere Drachmen, oft mehr als eine halbe Unze Blutes aus dem Auge selbst entleeren. Man kann diese Operation schon bei einem noch ziemlich hohen Grade der entzündlichen Reizung vornehmen, ohne nachteilige Folgen."

„Man muss sowohl, wenn die Operation in der Heftigkeit des entzündlichen Zeitraumes, als wenn sie zur Beseitigung der Nachkrankheiten und des zurückgebliebenen Substanzwuchers verrichtet wird, ein möglichst grosses Stück aus der Bindehaut herausschneiden: man fürchte nicht hierin zu viel, eher zu wenig zu thun. Die wahre, absolute Grösse des excidierten Stückes entspricht in beiden Fällen nicht seiner scheinbaren, relativen Grösse. Das Gewebe der Conjunctiva ist nämlich enorm ausgedehnt und aufgelockert: wenn auch der ausgeschnittene Lappen eine Breite von 7 Linien hat, so beträgt der wirkliche Substanzverlust in der Conjunctiva doch kaum eine halbe Linie. Man wird schon am folgenden Tage, da gewöhnlich die Abschwellung sehr bald erfolgt, über die Kleinheit der wirklichen Wunden staunen. Vielleicht wird durch nichts der Verlauf der kontagiösen Augenentzündung so sehr abgekürzt, und eitrigen, partiellen oder totalen Zerstörungen der Cornea und inneren Teile des Augapfels so wirksam vorgebeugt, als durch diese Excision. Ich sah nie solche Zerstörungen etc. bei Kranken entstehen, bei welchen dieselbe im ersten entzündlichen Stadium verrichtet wurde. Sie soll daher jedesmal so frühzeitig als möglich, aber nie ohne vorausgeschickte Aderlässe, in jedem Falle, wo sich nur der geringste Anfang zu einer Anschwellung der Augapfelbindehaut zeigt, vorgenommen werden."

„Auch um die als Nachkrankheit (Produkt der Krankheit) zurückgebliebenen grösseren Massen des Substanzwuchers und der Granulationen der Bindehaut zu entfernen, giebt es kein anderes zureichendes Mittel, als diese Excision. . . Eher ist an eine gründliche Heilung nicht zu denken." Unter Umständen muss dieselbe wiederholt werden, was um so unbedenklicher geschehen kann, weil die darauf folgende traumatische Reaktion eine sehr gelinde, oft schon in wenigen Stunden vorübergehende ist.

Einer besonderen Behandlung bedürfen zuweilen die Granulationen, äussert sich Burkh. Eble[1]). „Dies ist vorzüglich dann der Fall, wenn, nachdem alle entzündlichen Erscheinungen bereits geschwunden sind, im Verfolge der chronischen Blennorrhöe entweder wegen vorwaltender Schlaffheit der aufgelockerten Conjunctiva diese letztere grosse und stark granulierende Falten bildet, welche den Augapfel teilweise verbergen, oder wenn die enorme Granulation ganz derb und unempfindlich und durchaus nicht kleiner wird. Im ersten Falle giebt es kein besseres Mittel, als die möglichst vollkommene Exstirpation jener granulierenden Falten und die weisse Präcipitatsalbe etc., im zweiten Falle ist die Exstirpation nicht wohl oder doch höchstens insofern rätlich, als man die einzelnen grösseren und mehr stielartig aufsitzenden Körner mit dem Messer oder der Schere wegnimmt."

Und Himly[2]) bekennt: „das Ausschneiden der wulstigen, körnigen Stellen ist in der That bei dem chronischen Leiden das kürzeste und sicherste Mittel."

Obschon in der Litteratur nicht viel direkte Zeugnisse darüber vorliegen, dass diese Vorschläge Nachahmung fanden, möchte ich doch meinen, dass dem so war. Wenigstens treffe ich bei dem überaus nüchtern und besonnen urteilenden Himly den Vermerk an: „Die meisten Aerzte halten (bei den grobkörnigen, oder wahre Zapfen

1) Burkh. Eble, Die sog. ägyptische oder kontagiöse Augenentzündung, 1839, S. 228—229.

2) Himly, Die Krankheiten und Missbildungen etc., 1. Bd. S. 430.

bildenden Granulationen), nach dem Vorgange von Vetch und Adams, um den Herd der Krankheit fortzuschaffen, Ausschneiden der Wülste und Betupfen mit Höllenstein etc. für das beste Mittel."

Von einer wirklichen dauernden Einbürgerung in der Therapie kann indessen nicht wohl die Rede sein. Im Gegenteil, es ist ziemlich sicher, dass nach und nach die Ausschneidungen wieder in Vergessenheit gerieten.

Erst 1874 trat Galezowski [1]) für die Ausschneidungen und zwar der Uebergangsfalten mit neuen Gründen ein. Wie es scheint, ist aber nicht dieser Autor, sondern sein Lehrer Richet der Erfinder des Verfahrens. Ich schliesse dies aus den Worten Parisotti's [2]): „l'excision des culs-de sac conjonctivaux que M. le Prof. Richet d'abord et ensuite mon bien aimé maître le docteur Galezowski ont employée depuis longtemps."

Galezowski beschrieb den Eingriff in seiner Mitteilung an die Société de Chirurgie folgendermassen: „Au moyen de la double pince à griffes je saisis le cul-de-sac conjonctival, soit supérieur soit inférieur, je l'attire en avant pour le détacher le plus possible du tarse et j'incise d'abord la conjonctive le long du cul-de-sac et le plus loin possible de la cornée, puis je fais une seconde incision parallèle à la première à la limite du bord tarsien.

Je détache ainsi la conjonctive du cul-de-sac tout entier, sans toucher ni au tarse ni à la conjonctive bulbaire."

Veranlassung zur Excision bot Galezowski die Erwägung, dass die Granulationen zuerst und am zahlreichsten in den Uebergangsfalten emporsprossen und dass sie sich auch hier am hartnäckigsten und längsten erhalten.

In der Société de Chirurgie [3]) fand dieser Vorschlag keine freundliche Beurteilung. Galezowski hatte zur Zeit, als Terrier hierüber berichtete, 227 Fälle operiert. „Sur ce nombre, il a perdu deux yeux et a eu sept insuccès; cinq fois les malades n'ont pu être suivis. Toutefois, dans certains cas, cette petite opération, tout en paraissant améliorer l'état, n'a pas été suffisante pour amener la guérison, et il a fallu recourir aux cautérisations."

„M. Terrier fait remarquer que déjà, dans son traité des maladies des yeux, qui a paru en 1874, M. Galezowski avouait avoir opéré deux cents malades à cette date. Depuis lors, il n' aurait donc pratiqué cette opération que vingt-sept fois ce qui peut paraître surprenant." Terrier kommt zu dem Schlusse, dass die Excision der Uebergangsfalten zu verwerfen sei.

Diesem Verdikte schlossen sich Desprès und Panas an. Nach Ansicht des letzteren beruhe die gute Wirkung der Operation nicht darauf, dass die Excision einige Schleimdrüsen beseitige, wie Galezowski wolle, sondern „en produisant un travail inflammatoire, analogue à celle, qu' on détermine, quand

1) Galezowski, Étude sur les granulations palpébrales fausses et néoplasiques Recueil d'Ophthalmologie.

2) Parisotti, Les granulations de la conjonctive et leur traitement, Rec. d'Ophth. 1883, p. 332.

3) Séance du 4 Décembre 1878, Traitement de l'ophthalmie granuleuse par l'excision des culs-de-sac de la conjonctive, par M. Galezowski; Rapport. M. Terrier, rapporteur, Gazette d'Ophthalmol. I, p. 11, 12.

on inocule du pus blennorrhagique dans les cas des granulations avec pannus sarcomateux".

Trotz der ablehnenden Beurteilung veranlasste Galezowski immer von neuem wieder Veröffentlichungen aus seiner Klinik, welche den ausserordentlichen Erfolg der Ausschneidung der Uebergangsfalten illustrierten, so von Giffo[1]), Aguilar Blaech[2]), Brachet[3]), Voukchevitsch[4]) u. A.

Auch in Deutschland liessen sich nunmehr Stimmen vernehmen, welche auf die grosse therapeutische Bedeutung der Excisionen hinwiesen. Heisrath[5]), damals Assistent der Königsberger Univers.-Augenklinik, wurde durch die auffallend günstige Heilung eines die ganze Breite des Tarsus einnehmenden, etwa 4 mm hohen Substanzverlustes, den Jul. Jacobson[6]) zur Untersuchung der folliculär infiltrierten Conjunctiva durch Excision eines Knorpelstreifens erzeugt hatte, veranlasst, generell die Excision von Tarsus und Uebergangsteil an einem grossen Material zu prüfen. Dem von Richet-Galezowski angegebenen Verfahren, welches wir im Folgenden als „einfache Excision" bezeichnen werden, mag die von Jacobson-Heisrath prinzipiell betonte Ausschneidung von Uebergangsfalte plus Knorpel als „kombinierte Excision" gegenübergestellt werden.

„Die Frage, für welche Fälle die Excisionen zur Anwendung kommen dürfen, kann ganz allgemein dahin beantwortet werden, dass es diejenigen sind, welche unter medikamentöser Behandlung keinen Fortschritt zeigen, oder sehr leicht recidivieren."

Im speziellen excidierte Heisrath:

I bei weniger vorgeschrittenen chronischen Fällen,

a) „wenn das Gewebe der Uebergangsfalten sehr fest und derber geworden ist und an der Oberfläche eine sulzige blutarme Masse zeigt";

b) „wo infolge der Erkrankung der Bindehäute bereits Pannusbildung aufgetreten ist", hierbei genüge es, die Operation auf das obere Lid zu beschränken;

II bei den älteren granulösen Prozessen und zwar

a) bei denen, wo die Hauptveränderungen in der oberen Tarsalconjunctiva sitzen. „Es finden sich hier rundliche, gelbe, cirkumskripte Prominenzen, die ziemlich tief sitzen und anfangs nur wenig prominieren, obere und untere Uebergangsfalte sind nicht sehr gewulstet und nicht blutreich."

b) bei den mit starken Entzündungserscheinungen auftretenden und meist zu starken Wucherungen der Bindehaut, speziell der Uebergangsfalten führenden Fällen;

---

1) Giffo, Des granulations et de leur traitement par l'excision du cul-de-sac supérieur, Rec. d'Ophth. 1879.

2) Aguilar Blaech, Die Excision des Bodens des Conjunctivalsackes bei Granulationen (Revista de Ciencias medicas, Barcelona) Hirschberg's Centralbl. 1882, Oktoberheft, p. 311.

3) Brachet, Note sur le traitement chirurgical de l'ophthalmie granuleuse Recueil d'Ophth., 1882, p. 68.

4) Voukchevitsch, Etude sur le traitement de l'ophthalmie granuleuse par l'excision du cul-de-sac conjonctival, Rec. d'Ophth. 1884 und Thèse de Paris.

5) Heisrath, Ueber die Behandlung der granulösen Bindehautentzündung mit tiefen und ausgedehnten Excisionen 1882, Berlin, klin. Wochenschr., No. 28, 29, 30.

6) Jacobson, Jul., Beiträge zur Pathologie des Auges, 1888, p. 84.

c) immer dann, wenn die Hornhaut schon in Mitleidenschaft gezogen ist, event. nach Beseitigung der fehlerhaften Lidstellungen. Die Excision ist hierbei meist nur für die oberen Lider indiziert. Manchmal besteht nur eine gleichmässig geringe Schwellung der ganzen Bindehaut der Lider, ein andermal liegen stark ausgebildete Narben und hochgradige Schrumpfung des Lidknorpels vor.

Bezüglich der technischen Ausführung werden oberflächliche Excisionen unterschieden und solche, welche die Bindehaut und das subconjunctivale Zellgewebe in ihrer ganzen Dicke umfassen.

„Die Ausführung der Operation geschieht in folgender Art. Man fasst das ektropionierte obere Lid mit einer Schlusspincette in unmittelbarer Nähe des freien Lidrandes und lässt es so vom Assistenten abziehen und fixieren. Alsdann macht man, entweder ohne Unterlage zu gebrauchen, oder indem man sich eine Hornplatte von der Aussenfläche des Lides unterschiebt, einen Schnitt, welcher je nach der Ausdehnung der Erkrankung an der Grenze zwischen Uebergangsfalte und Tarsus oder in letzterem selber noch parallel dem freien Lidrande zu liegen kommt und im Uebergangsteil durch die ganze Dicke der Bindehaut, im Tarsalteil durch den ganzen Knorpel geht. Der Schnitt kann von der Mitte der Breite des Lides aus gerechnet verschieden weit nach der Seite reichen, zum mindesten so weit, dass er etwa das mittlere Drittel betrifft. Von den Endpunkten dieses Schnittes werden Seitenschnitte durch die Uebergangsfalte nach dem Bulbus zugeführt. Hierauf präpariert man das zu excidierende Stück vom Muskel ab und trennt es schliesslich durch einen dem Lidrande parallel gelegenen Schnitt von seiner Verbindung los."

„Die Ausdehnung der Excision richtet sich nach der Grösse der krankhaften Fläche, resp. der Schwere des Krankheitsprozesses. Es ist ohne Bedenken gestattet, Stücke zu entfernen, deren längere Seite in der Richtung des freien Lidrandes 1,5—2 cm, deren kürzere in der darauf senkrechten 1—1,5 cm beträgt."

Haben schwere pathologische Veränderungen hauptsächlich den Tarsalteil der Bindehaut und den Tarsus selbst betroffen, so tritt insofern eine Aenderung im Operationsverfahren ein, als der erste Schnitt näher dem freien Lidrande, ca. 4—5 mm von diesem entfernt angelegt wird. „Ohne Nachteil kann soviel excidiert werden, dass nur eine knorpelige Stütze für das Lid in der Nähe des freien Lidrandes von etwa 4 mm und zu beiden Seiten von etwa 4—5 mm Breite stehen bleibt. Die Uebergangsfalte wird in den Fällen, wo sie schwer erkrankt ist, zum Teil in den Schnitt genommen werden müssen."

Am unteren Lide kommen wegen der Schmalheit des Tarsus und wegen des relativ seltenen Mitbefallenseins desselben nur Ausschneidungen der Uebergangsfalten, am bequemsten mit der Schere, in Betracht.

Richter[1]) führte die Angaben Heisrath's in manchen Beziehungen noch weiter aus. Der Grund, warum Heisrath seine Radikaloperation fast ausschliesslich nur am oberen Lide praktiziere, sei darin gelegen, dass nach Excision der oberen Falte resp. Tarsus sich auch die selbst hochgradige Erkrankung am unteren Lide unter der gewöhnlichen medikamentösen Behandlung schnell zur Norm zurückzubilden pflege.

Nur in seltenen Fällen, bei besonders stark hervortretender Schwellung und dicken, wuchernden Granulationen, kann es vorteilhaft sein, durch die Abtragung einiger besonders prominenter Wülste

---

1) Richter, Die Behandlung der Conjunctivitis granulosa durch Excision, v. Graefe's Arch. f. Ophthalm., Bd. XXXI, Heft 4, S. 73.

die Heilung zu beschleunigen. Nie ist es aber geraten, auch die ganze untere Uebergangsfalte samt Tarsus zu excidieren.

Die fast ausnahmslos neben der Ausschneidung der Uebergangsfalte miterfolgende Ausschneidung des Tarsus motiviert Richter damit, dass man bei Befallensein der Conjunctiva auf dem Knorpel nie wissen könne, ob dieser nicht selbst mitbefallen sei. „Man wird also, wenn man Recidive von seiten des Knorpels vermeiden will, stets seine gleichzeitige Entfernung vornehmen müssen, selbst wenn er scheinbar gesund ist. Auch gegen das trachomatöse Entropium erweise sich die Schleimhautknorpelausschneidung geradezu als die allein zutreffende Operation."

Sowohl an der einfachen, wie an der kombinierten Methode sind von den Nachahmern mannichfache Modifikationen vorgenommen worden. Zu Anhängern der ersteren bekannten sich insbesondere Schneller, Eversbusch, v. Rothmund, Schnabel, Jitta u. a., zu solchen der letzteren Vossius, Treitel, Pfalz, Russak u. a.

Schneller fasste anfänglich[1]) die nach forcierter Ektropionierung freigelegte Uebergangsfalte mit einer Klemmpincette, um sie von ihrem Grunde kräftig abheben und besonders den Levator palp. sup. vor Verletzung schützen zu können. Später[2]) excidierte dieser Autor die Uebergangsfalte ohne zu fixieren mit scharfer Cooper'scher Schere. „Um die in der äusseren Ecke der Falte sitzenden Follikel sicher mitzubekommen, ist es nötig, zuerst die Schere steil aufzusetzen, dann lässt man sie unter den schon abgeschnittenen Streifen weggleiten und berücksichtigt oben und unten beim Oeffnen der Schere immer die Grenzen, die man sich vorgesetzt hat, einzuhalten. Gewöhnlich genügen 3 bis 4 Scherenschläge zur Entfernung der Uebergangsfalte." Bei Entnahme eines sehr breiten Streifens zumal bei Mitnahme des Tarsusrandes empfiehlt sich die Anlegung einiger Katgutfäden.

Schnabel's[3]) Verfahren ähnelt dem von Eversbusch[4]) befolgten und ist folgendes:

Nach Injektion von Cocainlösung (5 Proz., ca. 4 Teilstriche) in das subconjunctivale Gewebe, wird das auszuschneidende Stück in der Weise abgegrenzt, dass der Operateur eine gekrümmte, mit feiner Seide armierte Heftnadel 1 mm jenseits der körnertragenden Partie einsticht, durch das submuköse Gewebe und 1—1,5 mm oberhalb des konvexen Knorpelrandes durch diesen und durch die Bindehaut durchführt. In ähnlicher Weise werden, je nach der Länge des zu excidierenden Stückes, noch 5—8 Nadeln eingeführt und vorerst liegen gelassen. ... Die zu entfernende Partie wird ca. 1 mm innerhalb der beiden Nadelenden mit dem Skalpell umschnitten, emporgehoben und mit der Schere abpräpariert, dann erst werden die Nadeln vollständig durchgezogen und die Hefte geknüpft.

Die Technik der kombinierten Excision wurde meiner Meinung nach durch Vossius[5]) verbessert. Dieser Autor riet, das zu excidierende Gebiet der Schleim-

---

1) Schneller, Die Behandlung des Trachoms durch Excision der Uebergangsfalten, v. Graefe's Arch. f. Ophth., Bd. XXX, H. 4, S. 131 ff.

2) Schneller, Ueber die Behandlung der follikulären Bindehauterkrankung, v. Graefe's Arch. f. Ophth., Bd. XXXIII, H. 4, S. 79.

3) Elschnig, Zur operativen Behandlung des Trachoms, Wiener med. Blätter, 1889, No. 14/15.

4) Stobaeus, Ueber die neueren Behandlungsweisen des Trachoms, Inaug.-Diss., München 1886; Kamm, Neuere Behandlungsmethoden des Trachoms, Inaug.-Diss., Erlangen 1890.

5) Vossius, Zur operativen Behandlung der Conjunctivitis granulosa,

haut zuerst nach dem Augapfel, dann erst gegen den Lidrand zu durch Schnitt abzugrenzen, ferner die prima reunio der Wundfläche am oberen Lide durch zweckmässige Anlage von Fäden zu begünstigen, wodurch die störenden, eine definitive Heilung verzögernden Wundgranulationen ausgeschaltet würden. Ueber die Zahl und Lage der Fäden kommen in der Folge Meinungsverschiedenheiten zwischen Treitel[1]), Vossius und Russak[2]) zum Ausdruck. Im übrigen bestehen bei den einzelnen Verfahren naturgemäss noch mancherlei Abweichungen, die ich aber als prinzipiell unwichtig übergehe. In einer späteren Mitteilung vom Jahre 1890 verharrt Heisrath[3]) sowohl auf seiner angegebenen Technik wie bei den aufgestellten Indikationen.

Infolge der Unzulänglichkeit der angewandten Methoden, also der Not gehorchend, nicht dem inneren Triebe, wandte ich mich, wie bemerkt, der Excision zu. Ich habe im Laufe der Jahre 3077 derartige Operationen an 1617 Patienten ausgeführt. Möge es mir gestattet sein, an der Hand der hierdurch gewonnenen Erfahrung des Genaueren die Technik der verschiedenen, zum Teil neu eingeführten Encheiresen darzuthun und im Besonderen auch die Indikationen für jede einzelne derselben zu präcisieren.

Es kann meines Erachtens keinem Zweifel unterliegen, dass von den Anhängern der Excisionsmethode vielfach durch kritikloses Verallgemeinern gesündigt worden ist, indem je nach dem persönlichen Standpunkte das Heil ausschliesslich bald in diesem, bald in jenem Verfahren gesucht und gefunden, somit der Methode zu Liebe sei es zu viel, sei es zu wenig gethan wurde. Ich habe mich von Anfang an bestrebt, diesem Fehler des Schematisierens zu entgehen und in jedem einzelnen Falle nur das wirklich Notwendige auszuführen. So musste ich natürlich alle Verfahren üben und, was nicht ausbleiben konnte, an der rechten Stelle auch würdigen lernen.

Bei den akuten Formen dürfte trotz der begeisterten Empfehlung Philipp v. Walther's wohl nur selten eine Veranlassung zum Operieren vorliegen und zwar nur dann, wenn die ersten stürmischen Erscheinungen bereits abgeklungen sind und sich eine Miterkrankung der Cornea manifestierte. Derartige Fälle kommen bekanntlich aber nur ganz ausnahmsweise zur Beobachtung. Ich war, wie bereits angedeutet, bei dem grossen Königsberger Material wenigstens bisher nur

---

Sitzungsberichte der Ophthalmol. Gesellschaft zu Heidelberg, 1885; und Ueber den praktischen Nutzen der operativen Behandlung bei der Conjunctivitis follicularis (granulosa), Therapeutische Monatshefte, 1889, Heft 6 u. 7.

1) Treitel, Ueber die Behandlung der Conjunctivitis granulosa mittels partieller Excision der Bindehaut, Therapeut. Monatsh. 1889, H. 2 u. 3; Noch einmal über die Behandlung der Conjunctivitis granulosa mittels partieller Excision der Bindehaut, ibid. No. 9.

2) Russak, Zur Technik der Excisionen aus der Bindehaut bei granulöser Erkrankung derselben, Therapeut. Monatsh. 1891, Heft 7.

3) Heisrath, Grundzüge der operativen Behandlung granulöser Bindehauterkrankungen, Vortrag, gehalten auf dem X. internationalen medizinischen Kongress zu Berlin 1890, Königsberg 1895, Druck von E. Rautenberg.

zweimal in der Lage, in diesem Stadium zu operieren, beidemal mit dem glänzendsten Erfolge. Der ausserordentlich starken Blutung bei dem natürlich nur auf die Uebergangsfalten beschränkten Eingriffe folgte eine schnellste Abschwellung. Obgleich selbstredend nicht genäht wurde, vollzog sich bei sorgfältiger Desinfizierung und Reinigung der Lidspalte, auch zeitweiser Applikation der Kälte die prima reunio.

a) Die einfache Excision.

Bei der rein auf die Uebergangsfalten beschränkten Granulosis excidierte ich natürlich nur diese und zwar verfuhr ich dabei in sehr einfacher Weise so:

Nach Einträufelung einer Cocainlösung (von 4 bis 10 Proz.) wird das obere Lid des auf dem Operationstische liegenden Kranken umgestülpt und genauest geprüft, wie sich der konvexe Rand des Tarsus verhält, insbesondere, ob eine wesentliche Verdickung und Schwellung desselben erkennbar ist. Sodann injizieren wir einige Theilstriche

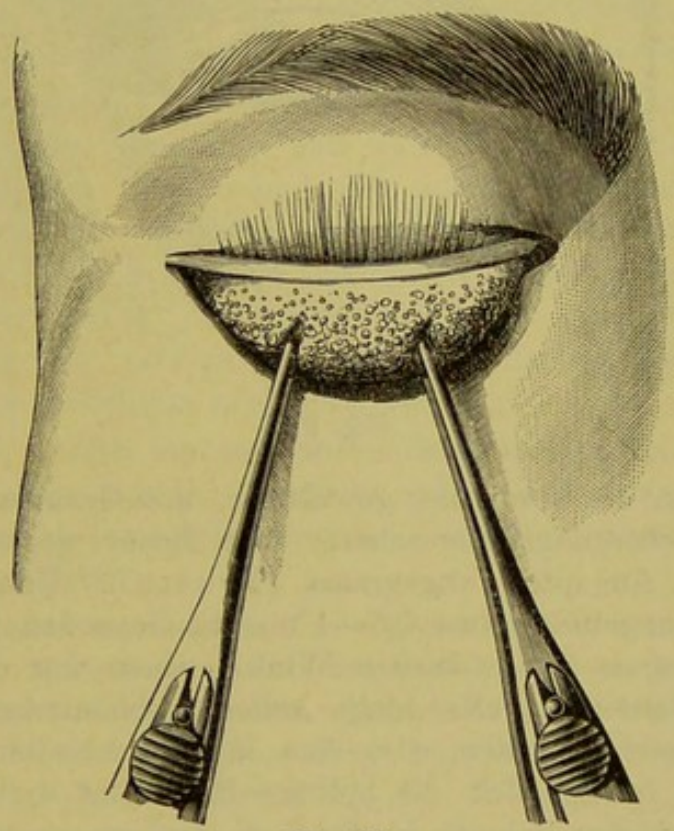

Fig. 20.

einer 6—10-proz. Cocainlösung subconjunctival (gewöhnlich 2—3). Liegt keine Tarsusschwellung vor, dann wird nach etwa 3 Minuten der konvexe Rand mit je einer Pincette dort gefasst, wo das innere resp. das äussere Drittel an das mittlere grenzt (vgl. Fig. 20) und kräftig von dem zu Häupten des Kranken stehenden Assistenten nach dem oberen Orbitalrande zu gehoben. Blickt der Kranke der Weisung

gemäss noch forciert nach unten, dann tritt die Uebergangsfalte in ihrer Totalität hervor, auch ist die ganze obere Conjunctiva bulbi faltenlos ausgebreitet, leichtest zu übersehen und genauest zu explorieren (vgl. Fig. 21). Sehr häufig, man kann fast sagen in der

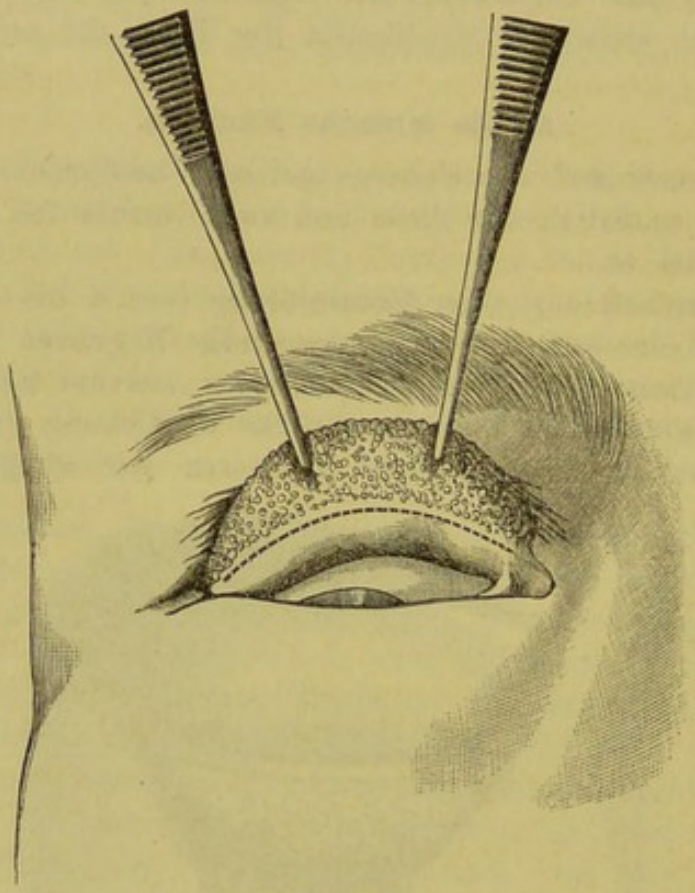

Fig. 21.

Regel, erscheint die verdickte, gewulstete, mit Granula mehr weniger durchsetzte Uebergangsfalte scharf, wie linear gegen die gesunde Bindehaut des Augapfels abgegrenzt (Treitel). Unmittelbar neben dieser Abgrenzungslinie, etwa 0,5—1 mm im Gesunden, führe ich nunmehr vom inneren zum äusseren Winkel einen nur die Conjunctiva umfassenden Schnitt. Falls nicht schon mechanische Behandlungsmethoden eingewirkt hatten, oder eine längere Abreibungskur vorausgegangen war, pflegt sich die bulbäre Bindehaut sogleich mässig zu retrahieren und den Schnitt klaffend zu machen, wodurch der leicht rotbläulich schimmernde Musculus Muelleri sichtbar wird. Beabsichtigt man, die Wundfläche später mit Nähten zu schliessen, dann ist es zweckmässig, sogleich 2 oder 3 Nadeln durch den bulbären Bindehautschnittrand zu legen, weil das spätere Fassen desselben wegen der Blutgerinnsel etc. Schwierigkeiten verursacht. Zu berücksichtigen bleibt dabei, dass man wirklich nur den Rand in einer Breite von höchstens 0,5 mm umsticht, nicht mehr Gewebe mit dem Faden fasst, was

nur zu leicht geschehen kann, da bei der Retraktion der Bindehaut zumeist auch eine erhebliche Einrollung erfolgt. An den zu breit gefassten Stellen entwickelt sich später eine entprechend vorspringende Symblepharonfalte. Um diesem Fehler zu entgehen, versäume ich daher niemals, die Schnittstelle vorerst mit einer anatomischen Pincette auszuglätten.

Nach Einlegung der Nadeln am bulbären Schnittrande erübrigt es zumeist noch, den letzteren auf eine Strecke von 4—6 mm vom unterliegenden Gewebe zu lüften.

Hierauf führe ich den zweiten, die Uebergangsfalte nach dem Tarsus zu abgrenzenden Schnitt. Derselbe liegt natürlich wiederum möglichst im Gesunden. Die so umschnittene Partie wird am inneren Winkel mit der Pincette gefasst und mittels Schere von der Unterlage gelöst, was in jedem Falle ohne die geringste Verletzung des Müller'schen Muskels möglich ist. Durchführen der Nadeln an den korrespondierenden Punkten des Tarsusrandes, Knüpfung der Fäden, Irrigation des Bindehautsackes mit lauwarmer Sublimatlösung $^1/_{5000}$. Verband, am liebsten immer in der Form des Binoculus.

War eine, wenn auch nur mässige Randverdickung des Knorpels konstatiert worden, was der Fall sein kann, ohne dass die daraufliegende Bindehaut eine andere als mässig katarrhale Veränderung zeigt, so nehme ich ausnahmslos und zwar nach der Ausschneidung der Falte, aber vor Knüpfung der Fäden, eine eingehendste Stichelung vor. Der Zweck dieses Verfahrens ist, eine direkte, kräftigste Blutentziehung der verdickten Randpartie herbeizuführen. Zuweilen praktizierte ich nebstdem noch eine Rollung.

Handelte es sich um eine wesentliche Infiltration auch der Bindehaut am konvexen Rande, so wurde, selbst wenn nur wenig distinkte Granula unterschieden werden konnten, ein entsprechend breiter Tarsusstreifen mitexcidiert.

Die Excision am unteren Lide gestaltet sich stets viel einfacher. Nachdem der Assistent das obere Lid mit dem watteumwickelten Zeigefinger herzhaft nach oben geschoben hat, ohne es zu ektropionieren, auch der Kranke seinen Blick hierhin gerichtet, kehrt sich der Operateur die Palpebra inferior mit der linken Hand so ausgiebig wie möglich nach aussen. Mit der rechten Hand wird hierauf die zu excidierende Falte entweder mit 2 annähernd parallelen Schnitten vom inneren zum äusseren Winkel umgrenzt und sodann mit Pincette und Schere abpräpariert, oder einfach mit einigen Schlägen der flach aufgesetzten Schere abgetragen. Ist der Knorpel auch nur einigermassen verdickt, ein Verhalten, welches meiner Erfahrung nach nur selten vermisst wird, so ist ausserdem eine energische Stichelung dieses von nöten, welcher sich immer eine kräftige Ausrollung in der Weise an-

zuschliessen hat, dass die eine Branche auf die Conjunctiva tarsi, die andere auf die äussere Lidhaut aufgesetzt wird.

Niemals soll am untern Lide die Abtragung eines Knorpelstreifens erfolgen!

Ohne Bedenken kann bei der auf die Uebergangsfalten beschränkten Granulose in einer Sitzung an allen 4 Lidern operiert werden.

Selbst bei bedeutender granulärer Durchsetzung der halbmondförmigen Falte erscheint es zweckmässig, eine Abtragung dieser nicht sogleich der Excision anzuschliessen. Denn es resultiert gar leicht alsdann eine kosmetisch sehr ungünstig wirkende Narbe, welche in Form eines quasi dritten Lides sichtbar wird. Vielmehr empfiehlt es sich, die Abtragung der Plica der Excision um einige Tage vorauszuschicken oder folgen zu lassen. Gestatten die Verhältnisse eine derartige zeitliche Teilung nicht, so beachte man sorgsamst, dass zumindest die oben und unten von der Plica spitz endigenden Wundflächen (infolge der Uebergangsfaltenausschneidungen) nicht mit der auf der Plica gesetzten zusammenfliessen, sondern immer noch durch ein Stück unverwundeten Gewebes getrennt bleiben. Die Anlage von Nähten ist kaum jemals erforderlich.

Die Nachbehandlung gestaltet sich bei der einfachen Excision der Uebergangsfalten zu einer überaus einfachen. Gemeinhin weicht der Wundschmerz post operationem sehr schnell unter dem Verbande. Der Patient hat nur selten den Wunsch nach besonderen Linderungsmitteln, wie Applikation der Kälte, Einträufelung von Anaesthetica etc. Da zudem von einer nennenswerten Schwellung der Lider nur ausnahmsweise die Rede sein kann, pflegt bei täglicher Erneuerung des Verbandes und Irrigation des Conjunctivalsackes mit einer ganz schwachen, lauen Hydrarg. oxycyanat.-Lösung (1 : 10 000) die prima reunio in 4—5 Tagen vollendet zu sein.

Der Effekt der einfachen Excision der Uebergangsfalten ist oftmals ein geradezu überraschender. Sämtliche subjektiven Beschwerden sind wie mit einem Schlage geschwunden, handelte es sich bereits um sekundäre Veränderungen an der Cornea (Pannus, Geschwüre) so pflegen auch diese sehr schnell rückgängig zu werden.

An Stelle der ehemaligen Wundfläche findet sich eine lineare Narbe, welche die Augenbewegungen in keiner Weise behindert. Nur in den seltenen Fällen, wo keine prima reunio erfolgte, sei es, dass keine oder nicht genügend viel Nähte gelegt wurden, beobachten wir ein langsameres Zurückgehen der kornealen Affektionen oder auch wohl eine scheinbare Verschlimmerung derselben. Es liegt dann immer eine Wundgranulationswucherung vor, nach deren Entfernung und Kauterisierung sich die definitive Heilung schnell vollzieht.

Eine Aufforderung, die einfache Ausschneidung vorzunehmen, erblicke ich in allen den Fällen, wo bei Beschränkung der granulären

Veränderungen auf die Uebergangsfalten die medikamentöse oder mechanische Behandlung nicht zum Ziele führte, oder wo trotz derselben entweder ein Recidiv, oder eine Reinfektion erfolgte, oder ein Weiterschreiten des Prozesses, sei es auf den Tarsus, sei es auf die bulbäre Bindehaut droht, ferner wenn bereits Hornhautkomplikationen vorliegen, endlich und zwar von vornherein bei allen Individuen, welche aus einem Trachomherde stammen, resp. in denselben zurückkehren müssen.

Die Exekutierung der Operation gestaltet sich zu einer sehr schwierigen, wenn die zu entfernende Uebergangsfalte bereits mit einer Ausrollungs- oder Ausquetschungskur bedacht worden war. In diesem Falle tritt nämlich eine überaus feste Verwachsung der Bindehaut mit dem tieferliegenden Musculus Muelleri ein unter völligem Schwunde des grossen subconjunctivalen Lymphraumes. Es gelingt nun nicht mehr, mit der Schere oder mit einigen halbflachen Skalpellzügen, also gewissermassen stumpf, eine Lösung der Conjunctiva herbeizuführen. Vielmehr benötigt es einer subtilen Abpräparierung, bei welcher trotz allen Aufpassens gar leicht die glatte Muskellage verwundet wird.

Die Angabe Schneller's, wonach sich nach der einfachen Ausschneidung der Falten auch die Körnerbildung in der Bindehaut des Lidknorpels langsam zurückbilde, vermag ich nur in sehr beschränktem Masse zu bestätigen. Allerdings habe ich Fälle beobachten können, wo der granuläre Prozess der Tarsalconjunctiva geringer wurde, vielleicht auch ganz schwand, das waren aber die entschiedenen Ausnahmen. Im allgemeinen besteht in dieser Beziehung eine bedeutende Fernwirkung nicht. Vollends ohnmächtig aber erscheint die Beseitigung allein der Uebergangsfalten dem granulären Prozesse gegenüber, wenn neben der deckenden Bindehaut der Tarsus selbst nur einigermassen wesentlich an der Infiltration mitbeteiligt ist. Und dies pflegt doch, wenigstens bei dem meiner Klinik zugehenden Materiale, bei längerem Bestande des Leidens gewöhnlich der Fall zu sein. Dieserhalb habe ich das Richet-Galezowski'sche Verfahren, durch zahlreiche Misserfolge belehrt, für diese Form der Körnerkrankheit nicht weiterhin in Anwendung nehmen können. Denn auch die angefügte Abtragung eines schmalen, 1—2 mm breiten Streifens vom konvexen Rande des Knorpels, sowie das isolierte Ausnadeln, Auslöffeln oder das Ausschneiden mittels einer spitzen Schere von grösseren, eventuell sklerosierten Granulis im Bereiche der tarsalen Bindehaut, was Schneller rät, gab mir keine raschen und namentlich keine haltbaren Heilungen. Im Gegenteil, ich war oftmals gezwungen, solche Kranke, welche nach 3—4-wöchentlicher Behandlung in der Hoffnung und in dem Vertrauen, dass der Rest der noch bestehenden Bindehautinfiltration und Tarsusschwellung bei Beachtung sorgfältigster Reinigung,

Desinfektion und Anwendung milder Kollyrien weichen würde, aus der Klinik entlassen worden waren, nach einigen Monaten wieder aufzunehmen und nun wegen der ausgedehnten und schweren Granulose der Tarsusbindehaut einer nachträglichen Entnahme eines mehr weniger breiten Knorpel-Conjunctivastreifens zu unterziehen.

Aus dem Gesagten geht hervor, dass die einfachen Excisionen der Uebergangsfalten, nur wenn diese allein befallen sind, brauchbare Resultate liefern, dass aber bei Bestand einer Granulose, welche neben den Uebergangsfalten auch die Bindehaut des Knorpels und vielleicht letzteren selbst schon mitergriffen hat, die Therapie in der Richet-Galezowski'schen Methode volle Genüge nicht finden darf.

Diese Quote der Fälle muss vielmehr von vornherein der kombinierten Excision unterworfen werden.

b) Die kombinierte Excision.

Nachdem ich bereits die technische Ausführung, soweit die historische Seite in Frage kommt, geschildert habe, gehe ich sogleich zur Darstellung über, wie in meiner Klinik die Bindehaut-Knorpelausschneidung geübt wird.

Der erste Akt, welcher das Fassen des konvexen Tarsusrandes und die doppelte Umstülpung des Oberlides umfasst, ist völlig identisch mit dem der einfachen Excision. Ebenso ist der zweite Akt, welcher die Umschneidung des zu excidierenden Gewebsstückes bewirken soll, soweit die Abgrenzung gegen die Bulbusbindehaut in Frage kommt, der gleiche. Auch hier wird parallel der gewöhnlich linearen Demarkationslinie zwischen granulär verändertem und gesundem Gewebe der Schnitt etwa 0,5—1 mm weit in das letztere verlegt. Die Lockerung der bulbären Conjunctiva von der Unterlage wird zweckmässig nur etwas weiter durchgeführt, auch empfiehlt es sich, mit der Anlage von Fäden etwas freigebiger zu sein. Eine tadellose Adaptation der Wundränder wird erfahrungsgemäss erzielt, wenn die Nähte etwa in einem Abstande von 4—5 mm voneinander gelagert werden. Besondere Aufmerksamkeit erheischt dabei wieder, dass wirklich nur der uneingerollte Rand gefasst werde.

Nachdem so die Abgrenzung gegen den Augapfel zu geschehen und der Schluss der Wundfläche vorbereitet worden, lösen wir die Pincetten am konvexen Tarsusrande und führen eine Jaeger'sche Hornplatte unter die Hautfläche des einfach ektropionierten Lides. Der Assistent übernimmt diese mit der einen Hand, fasst mit der anderen mit Hilfe einer Blömer'schen Pincette den Lidrand etwa in der Mitte, um jedwedes Herabgleiten von der Hornplatte unmöglich zu machen, und spannt nunmehr den tarsalen Lidteil gleichmässig und kräftig an (vgl. Fig. 22). Es geschieht dies, damit die Abgrenzung der von dem kranken Tarsus zu entfernenden Partie gegen den

Lidrand zu durch einen geraden und glatten Schnitt bewirkt werden kann, was nicht immer ausführbar ist, wenn man sich begnügt, den Tarsus durch zwei am konvexen Rande eingeschlagene Pincetten einfach zu spannen. Die Grösse des zu entfernenden Stückes hängt in jedem einzelnen Falle natürlich von der Art und der Ausdehnung der gerade vorliegenden Bindehaut-Knorpelveränderung ab. Niemals aber darf man den abgrenzenden Schnitt näher als bis höchstens 2,5 mm an die innere Kante des Lidrandes heranlegen. Auch beachte man, dass man sich nicht an den auslaufenden Seitenteilen des Tarsus, zumal an dem temporalen, weiter von dem Rande entfernt, also mehr krankes Knorpelgewebe stehen lässt, als in der Mitte. Der in einem Zuge zu führende Conjunctiva-Tarsusschnitt vereinigt sich innen und aussen mit dem zuerst angelegten conjunctivalen, es ist mithin die ganze zu entfernende Fläche des granulär degenerierten Bindehaut-Knorpelgewebes abgesetzt.

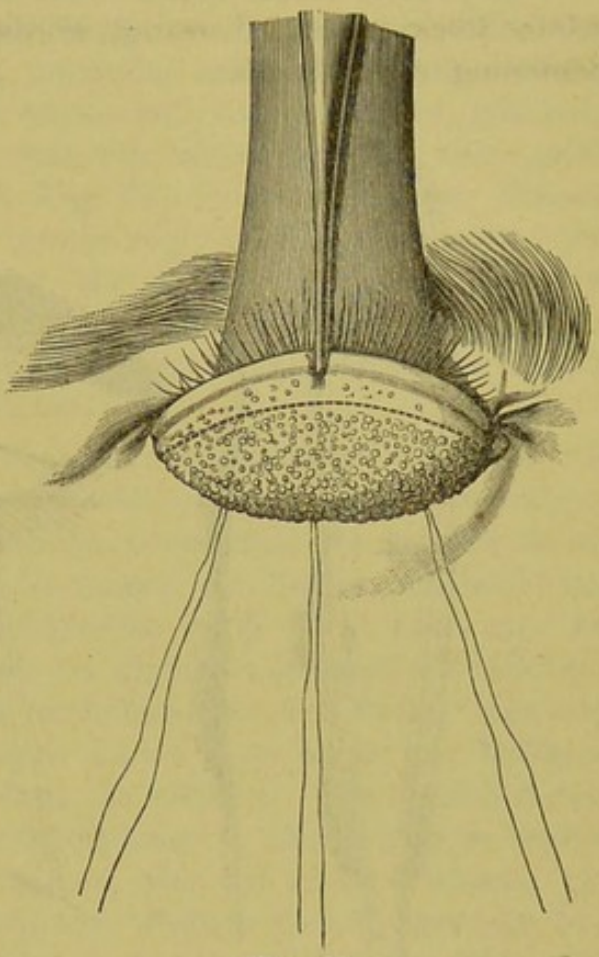

Fig. 22.

3. Akt. Der Assistent entfernt die Jaeger'sche Platte, behält aber den Lidrand in der Pincette gefasst. Die Aufgabe des Operateurs, die umschnittene Bindehaut-Knorpelpartie ohne jede Verletzung des Musculus orbicularis sowohl wie des M. Muelleri zu lösen, geschieht in der einfachsten Weise so: man hebt den Knorpel an seinem spitzwinkligen, nasalen Ende mit der Pincette und präpariert ihn vorerst hier, sei es mittels eines Skalpells, sei es mittels Schere vom Schliessmuskel ab, was wegen der lockeren Verbindung beider unschwer gelingt. Die Trennung der Bindehaut im Bereiche der Uebergangsfalte von der Unterlage und des Knorpels von der Insertion der glatten Muskelschicht vollzieht sich am zweckmässigsten, wenn man die eine Branche der gebogenen Schere unter die verdickte, granuläre Bindehaut schiebt, diese leicht faltend und lüftend, die andere am Tarsusrande anlegt und nun mit kleinen Schlägen schneidet. Man kann dabei völlig sicher sein, keine Verletzung vorzunehmen. Natür-

lich bleibt es unbenommen, die granuläre Falte mit der Pincette und dem Skalpell erst für sich von der Unterlage zu lösen und dann besonders die Insertion am oberen Knorpelrande mit der Schere zu durchtrennen.

Ein revidierender Blick lehrt schnell, ob das umschnittene, entartete Stück tadellos beseitigt worden, eventuell ob eine kleine Nachbesserung von nöten ist.

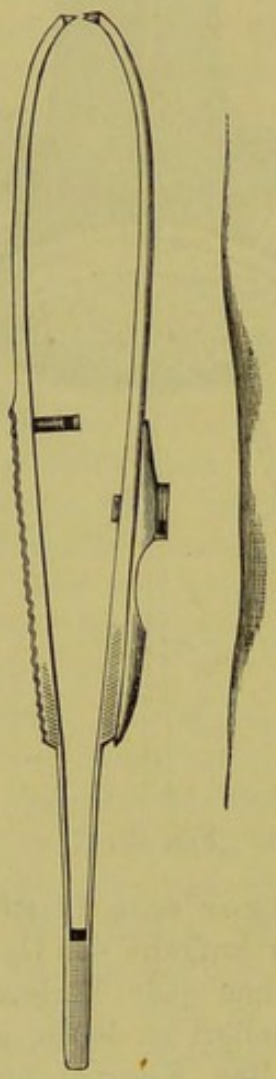

Fig. 23.

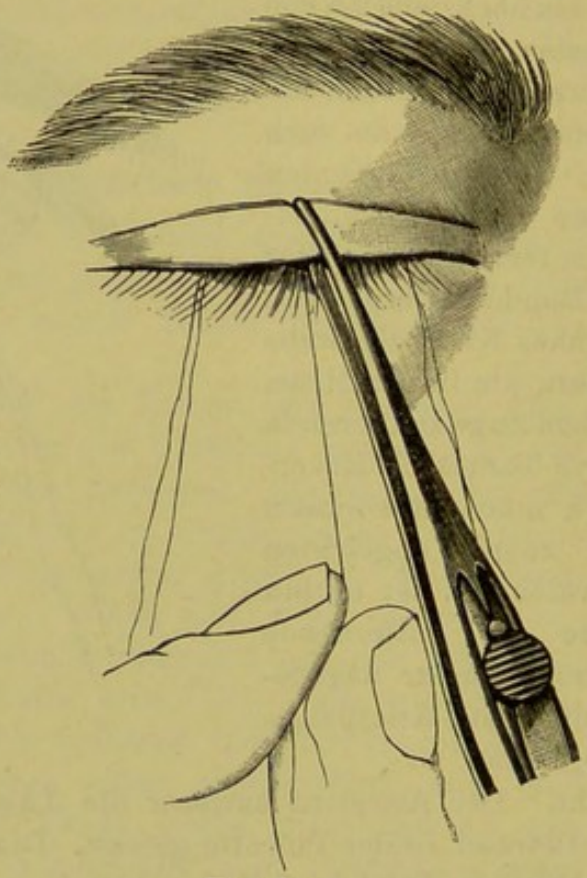

Fig. 24.

Im 4. Akte erübrigt es, die geschaffene Wundfläche zu schliessen, was naturgemäss nur durch ein Herüberziehen der von der Unterlage gelüfteten bulbären Conjunctiva möglich ist. Von der grössten Wichtigkeit bleibt hierbei die Beachtung, dass ganz genau korrespondierende Stellen von Schleimhaut und Knorpelschnittrand zur Vereinigung gelangen. Die geringsten Abweichungen veranlassen sehr störende kosmetische Defekte, und zwar solche, die nicht leicht wieder zu beseitigen sind. Nach den verschiedenartigsten diesbezüglichen Versuchen, ein sicheres, schnell und leicht zu handhabendes Verfahren

zu erlangen, bin ich zu folgendem, ebenso einfachem wie zuverlässigem Handgriffe gekommen.

Nachdem der Patient einigemale die Lidspalte geöffnet und geschlossen hat, zwecks Feststellung einer tadellosen Funktion der in Betracht kommenden Muskeln, sowie zwecks Entfernung der Blutcoagula, wird derselbe angewiesen, forciert nach unten zu sehen. Ich ziehe sodann vorerst den mittleren, durch den bulbären Bindehautschnittrand gelegten Faden leicht nach unten und vorn an, gehe, gewissermassen auf diesem hingleitend, mit der einen Branche einer geöffneten, eigens konstruierten (vgl. Fig. 23) Pincette bis zur Tarsusschnittfläche vor, schliesse die Pincette (vgl. Fig. 24) und stülpe den Knorpel um. Nunmehr führe ich die Nadel durch den mit der Pincette markierten Punkt, wobei der Tarsusschnittrand natürlich nur möglichst schmal umfasst wird. In derselben Weise werden die übrigen Nadeln gelegt. Knüpfung der Fäden.

Treten bei Oeffnung und Schluss der Lidspalte keinerlei Abweichungen vom Normalen, auch keinerlei Abweichungen vom anderen Auge zu Tage, wobei beachtet werden muss, dass die äussere Hälfte nicht weiter geöffnet werde, als die innere, ein Fehler, der leicht und oft unterläuft und anfangs gern übersehen wird, — so kann man die Fäden abschneiden. Liegt indessen der kleinste kosmetische Defekt vor, so ektropioniere man das Lid am einfachsten an den Fäden, lege vorerst zwischen oder neben den alten Fäden neue durch den bulbären Bindehautschnittrand und trenne dann die ersteren. Gewöhnlich beruht der Fehler entweder auf einem unregelmässigen, hier und da zu breiten Fassen der Bindehaut resp. des Tarsus, oder auf einem Mitfassen von tieferen Lidteilen in die Fadenschlinge, endlich darauf, dass die bulbärwärts gelegene Bindehaut nicht genügend gelüftet und beweglich gemacht worden war.

Es ist viel darüber gestritten und auch geschrieben worden, ob man die Fäden mehr oder weniger kurz abschneiden, ferner ob man den mittleren Teil der Wundfläche überhaupt mit Fäden schliessen solle, da durch dieselben bei Bewegungen des Augapfels sehr leicht eine Erosion der Cornea verursacht werden könne.

Benutzt man sterilisiertes Catgut, starre oder harte Seide, so wird allerdings der Beachtung dieser Punkte die grösste Bedeutung beigelegt werden müssen. Seitdem ich aber in der „schwarzen Augenseide“ [1]) ein ganz vorzügliches Nähmaterial kennen gelernt habe, welches trotz energischen Auskochens eine untadelhafte Weichheit behält, schneide ich die Fäden immer erst ausserhalb der Lidspalte ab. Wie eine

1) Zu beziehen bei F. Decker in Hannover oder F. Zwicky in Wallisellen bei Zürich.

mehr als tausendfache Erfahrung gelehrt hat, erwächst durch das lange Fadenende auch nicht die allergeringste Unbequemlichkeit, wohl aber ist dasselbe geeignet, eine frühere Entfernung der Fäden zu gestatten und zwar deshalb, weil man hierfür eine eigentliche Umstülpung des Lides nicht vorzunehmen braucht, welche bekanntlich gar leicht zu einem Auseinanderweichen der noch nicht fest vernarbten Wundränder führt.

Auf jene Frage, ob die Anlegung von Nähten überhaupt nötig oder nach Belieben auch zu unterlassen sei, möchte ich nicht weiter eingehen, obschon mir sehr wohl bekannt ist, dass einzelne Operateure prinzipiell die Wundvereinigung zurückweisen. Denn wenngleich ja erfahrungsgemäss eine Conjunctivalwunde nur ganz ausnahmsweise einmal zu einer Suppuration Veranlassung giebt, so wird doch schon nach rein chirurgischen Grundsätzen heutzutage wohl niemand mehr im Ernste behaupten wollen, dass sich eine grössere Wunde und zwar meist mit abstehenden Wundrändern wie im vorliegenden Falle ohne Naht ebenso schnell und ebenso ideal vereinige wie nach Anlegung einer Anzahl sachgemäss applizierter Fäden. Zumindest wird es relativ häufig zu Wundgranulationen kommen und infolge dieser zu breiteren und fester mit den unterliegenden Geweben zusammenhängenden Narbenbildungen. Das ist unbestreitbar ein Nachteil, ganz abgesehen von den unangenehmen Massnahmen des Abtragens der Wundgranulationen und den Aetzungen mit Argentum nitricum, die, wie bekannt, oftmals wiederholt werden müssen. Es resultiert neben der schlechteren Narbe also auch unzweifelhaft eine unnötige Verlängerung der Heilungszeit.

Mit Ausnahme der ersten Bindehaut-Tarsusexcisionen, welche wir in der Aethernarkose vornahmen, haben wir in der Folge ausnahmslos die subconjunctivale Injektion von 1 bis 2 Teilstrichen einer 6 bis 10-proz. Cocainlösung in Anwendung gezogen und damit immer völlig befriedigende Anästhesie erreicht. Die manchmal recht erhebliche Blutung aus dem Arcus tarsalis stand stets nach kurzer Kompression mittels einfacher Pincette. Nur einmal finde ich eine wesentliche Nachblutung in den Krankengeschichten erwähnt, welche aber auch nach neuerlicher vorübergehender Kompression und Verordnung des Eisbeutels bald und dauernd stand.

Die Nachbehandlung besteht in den ersten 3 Tagen in Bettlage, schmaler Kost, täglichem Wechsel des Verbandes mit sorgfältigem Auswaschen der Lidspalte und eventuell Einträufelung eines Tropfens Atropin. Am 4. Tage verlässt der Kranke das Bett, macht auch stundenweis Sublimatüberschläge. Vom 5., spätestens 6. Tage an bleibt der Binoculus dauernd weg und die Nähte werden entfernt. Nur bei sehr empfindlichen oder aufgeregten Patienten waren wir veranlasst, den Eisbeutel auf den angefeuchteten Verband zeitweis zu applizieren.

In der Regel wurden keinerlei Klagen über Schmerzen oder Missbehagen laut, die eine besondere Verordnung nötig gemacht hätten.

Mit besonderem Bedacht sind meines Erachtens die Indikationen und Kontraindikationen der Bindehaut-Knorpelausschneidung festzustellen. Denn gerade der Umstand, dass hierin keine festen Gesichtspunkte eingehalten wurden, dürfte zum guten Teile die Animosität gegen dieses Verfahren angeregt und wachgehalten haben.

Eine Anzeige für Vornahme der Operation scheint mir gegeben:

1) bei allen chronischen Formen, bei denen neben der charakteristischen Bindehautinfiltration und Körnerentwicklung im Bereiche der Uebergangsfalten und der Lider eine gleichzeitige Infiltration und Verdickung des Tarsus besteht, ganz gleichgiltig, ob die Cornea bereits in Mitleidenschaft gezogen ist, oder nicht;

2) bei der ausgedehnten chronischen Granulose der Uebergangsfalten und Lidbindehaut, auch ohne wesentliche Tarsusveränderung, wenn die Cornea schon mitergriffen ist, oder es zu werden droht;

3) bei den in sulzigem Zerfalle begriffenen Granulosen, auch den nur auf die Uebergangsfalten lokalisierten, wofern bei letzteren der obere Knorpelrand die typische Verdickung zeigt;

4) selbst bei schon ausgeheilter Granulose der Uebergangsfalten, wofern der palpebrale Teil der Conjunctiva und der Knorpel sich noch sulzig verändert erweisen und die Hornhaut befallen oder gefährdet ist.

Eine direkte Kontraindikation erblicke ich: 1) wenn es sich noch um frische Fälle — ohne schwere Hornhautkomplikationen — handelt, 2) wenn bereits das Stadium cicatriceum erreicht ist und zu einem völligen oder annähernd völligen Erloschensein des granulären Prozesses in der Schleimhaut geführt hat, 3) wenn auch nur die Andeutung einer nennenswerten Schrumpfungstendenz im Bindehautsacke bemerkbar wird.

Bei den von mir eben umgrenzten Gruppen wirkt die kombinierte Excision, tadellos ausgeführt, manchmal geradezu Wunder. Der Patient, welcher sich zumeist schon monate- oder auch jahrelang in ärztlicher Behandlung, aber nichtsdestoweniger noch in einem bejammernswerten Zustande befindet, verliert in wenigen Wochen alle Beschwerden, er kann seine Augen ungehindert wie vordem gebrauchen, selbst wenn er gezwungen ist, seiner Arbeit in staubiger oder sonstwie verunreinigter Luft nachzugehen und — last not least — darf sich vor Rückfällen oder sekundären Erkrankungen der Cornea so ziemlich sicher fühlen!

Diese glänzenden Erfolge aber waren bisher nicht imstande, dem Verfahren Anerkennung zu verschaffen. Ist die Abneigung gegen die einfache Ausschneidung schon eine grosse, so muss das Verdammungsurteil über die Bindehaut-Knorpelexcision ein fast allgemeines ge-

nannt werden. Nur klein ist die Zahl der Anhänger, und diese bestehen ausschliesslich aus solchen Fachgenossen — welche die Excision in schweren Fällen selbst geübt haben.

Prüfen wir die Bedenken, welche geltend gemacht werden! Dieselben richten sich einmal gegen die so umfangreiche Wegnahme der Bindehaut der Uebergangsfalten und der Lider, zweitens gegen die Verstümmelung des für den Schutz des Sehorgans so notwendigen Knorpels.

Auch wir wollen von vornherein und ohne weiteres zugeben, dass ein Gewebsverlust unter allen Umständen und immer eine beklagenswerte Einbusse darstellt. Die Alternative ist indessen die, ob wir es vorziehen, im Interesse einer schnellen und meist definitiven Heilung einen kleinen Gewebsteil freiwillig zu opfern, oder, um diesem zu entgehen, das Risiko einer jahrelangen Krankheit und einer dauernden Beeinträchtigung des Sehorgans selbst auf uns zu nehmen. Meiner Meinung nach kann es da kein langes Schwanken geben.

Erwägen wir vorerst, ob die Wegnahme des krankhaft affizierten Knorpels an sich eine so grosse Schädigung bedeute, oder ob dieselbe nicht vielmehr nur darstelle, was sonst der Gang des Leidens sehr häufig von selbst mit sich bringt?

Bekanntlich sind Bindehaut und Knorpel in ganzer Ausdehnung so innig miteinander verwachsen, zudem einem und demselben Gefässbezirke zugehörig, dass die längere Entzündung des einen ohne weiteres eine Mitleidenschaft des anderen im Gefolge haben muss. So können wir denn auch schon makroskopisch erkennen, dass sich bei vielen chronischen schweren Conjunctivitiden, insonderheit bei der granulosa, nach einiger Zeit eine Volumszunahme des Tarsus ausbildet. Die anfänglich bestehende einfache Hyperämie geht nach und nach in eine diffuse Infiltration über, welche im Laufe der Zeit ausserordentliche Grade annehmen kann. Die Dicke des normaliter höchstens 1 mm betragenden Knorpels erreicht das Doppelte, selbst Dreifache, dabei sehen wir nicht selten sein Gewebe ebenso wie das der deckenden Mucosa blutleer, gelblich verfärbt und speckig werden. Die Diagnose dieses Zustandes der Tarsusvergrösserung ist bei den Trachomatösen gewöhnlich schon par distance, an dem charakteristischen Herabhängen des oberen Lides zu machen, welches infolge seiner erheblicheren Schwere nicht mehr von dem Levator in alter Weise gehoben werden kann.

Wennschon nun auch zugegeben werden soll, dass eine selbst hochgradige Knorpelinfiltration gelegentlich einmal völlig zurückgehen und einem durchaus normalen Verhalten wieder Platz machen kann, so müssen doch in der Regel andere Ausgänge erwartet werden. Und zwar vollziehen sich, wie ich auf Grund einer sehr grossen Beob-

achtungsreihe konstatieren möchte, ganz im allgemeinen und nach grösseren Gesichtspunkten geordnet, folgende Metamorphosen:

1) Entweder schrumpft der in allen Dimensionen vergrösserte Knorpel nach und nach in einer Weise ein, dass schliesslich nur noch eine schmale, höckerige Leiste manchmal kaum 2—3 mm Höhe haltend, am Lidrande übrig bleibt; oder

2) er behält sein vergrössertes Volumen lange bei, wird dann unter geringer Verkleinerung stetig rigider und weniger elastisch, um schliesslich einer Art von Verkalkung anheimzufallen. Bei dieser zweiten Quote von Fällen, welcher die kahnförmige Verkrümmung ihre Genese verdankt, kommt es ausnahmslos, bei der ersteren gewöhnlich im Laufe der Zeit zu Entropium und Trichiasis.

3) Muss darauf hingewiesen werden, dass sich, wenn schon seltener, infolge der prallen Infiltration auch umschriebene Erweichungen entwickeln können, die zu einem mehr weniger umfangreichen Zerfall, oder einer Gewebsnekrose führen. Auch die Bildung kleiner Abscesse wird hin und wieder beobachtet.

Im Hinblick auf diese Erfahrungssätze erscheint für viele Fälle die Entfernung eines krankhaft veränderten Knorpelstückes wohl kaum noch als ein unerhörtes Gebahren. Wird durch dieselbe doch nur die gewissermassen natürliche Involution anticipiert, dadurch aber dem Kranken mit ziemlicher Sicherheit die Neigung zur Bildung einer Stellungsanomalie genommen, ganz abgesehen von der Sicherung der Cornea. Denn wie eine nunmehr vieljährige Erfahrung festgelegt hat, wird den Hornhautkomplikationen durch nichts wirksamer vorgebeugt, als gerade durch die kombinierte Excision.

Warum sollte man also erst abwarten, bis jene fatalen Konsequenzen sich aus der Tarsusverdickung ergeben haben? Die einmal sekundär erkrankte Cornea würde naturgemäss viel leichter und auf wesentlich geringere Veranlassungen hin rückfällig werden, als die noch intakte, von pathologischen Veränderungen freie.

Doch werden mit der Tarsusentfernung nicht auch die für die Oekonomie des Auges so wichtigen Meibom'schen Drüsen beseitigt? höre ich einwenden. Gewiss! Indessen einmal ist zur Genüge festgestellt, dass das Fehlen selbst aller nur ganz unbedeutende Nachteile im Gefolge hat, sodann haben zahlreiche pathologisch-anatomische Untersuchungen bis zur Evidenz erwiesen, dass diese Drüsen bei jeder länger bestehenden Infiltration des Knorpels, selbst wenn es nicht zu den 3 oben genannten totalen Degenerationen des Organs kommt, verkümmern und gemeinhin bis auf ein ganz minimales 1—2, höchstens 3 mm hohes Rudiment atrophieren, welchem natürlich keine irgend wie nennenswerte physiologische Funktion zugemutet werden darf.

Eine noch ernstere Würdigung verlangt die Frage, ob eine so

umfangreiche Entnahme von Bindehaut, wie sie bei der kombinierten Excision gewöhnlich exekutiert werden muss, zu empfehlen oder auch nur statthaft ist?

Es kann keinem Zweifel unterliegen, dass eine vernichtende Operation immer nur so lange erlaubt ist, als derselbe Effekt auf eine andere Weise unerreichbar bleibt. Dieserhalb werden wir auch nicht müde werden dürfen, immer und immer wieder zu versuchen, auch ohne das Opfer eines Stückes Gewebes Herr des Leidens zu werden. Bis zur Stunde ist dieses Ziel aber noch nicht erreicht.

Die Dimension, welche das zu entfernende Gewebsstück bei einer Bindehaut-Knorpelexcision erreicht, kann in der Länge bis $2^1/_2$ cm, in der Breite bis $1^1/_2$ cm messen. Hierbei ist nun freilich zu beachten, dass die genannten Masse an einem stark entzündeten, infiltrierten und hyperplastischen Gewebe genommen werden und mithin in der Regel nur etwa höchstens den halben oder drittel Ausdehnungen an derselben, wenn normalen Conjunctiva entsprechen. Sodann darf nicht vergessen werden, dass eine gewisse Einschrumpfung des Bindehautsackes bei der chronischen Granulose mit dem Wesen des Krankheitsprozesses unlöslich verknüpft ist, mag eine Behandlungsart wie immer angewendet werden. Diese dem Prozesse integrierend anhaftende Gewebsverminderung muss logischer Weise auch in Abzug gebracht werden, wollen wir von der Einengung des Conjunctivalbezirkes sprechen, welche der Operation als solcher zur Last gelegt werden kann.

Selbstverständlich lässt sich die im Laufe einer langen Behandlung entstehende Einengung nicht einmal annähernd abschätzen. Nach meinen Beobachtungen pflegt dieselbe direkt proportional der räumlichen Ausdehnung und Stärke der Infiltration, ferner der Länge ihres zeitlichen Bestandes zu sein. Durch die diffuse Infiltration kommen die charakteristischen mukösen Elemente, wahrscheinlich infolge direkten mechanischen Druckes durch die das Gewebe prall erfüllenden lymphoiden Körperchen endlich ganz ebenso zum Schwunde, wie dies bei der chronischen Coryza in der Nasenschleimhaut, bei der Pharyngitis granulosa im Rachen der Fall sein kann. Obschon die Granula an sich das durch die erregenden Lebewesen verursachte Krankheitsmoment darstellen, knüpfen sich schliesslich die schlimmen Folgen der Schrumpfung zum guten Teile erst an die sekundär durch die Granulaentwicklung gesetzte diffuse Infiltration, indem diese nach Atrophie des wirklichen Schleimhautgewebes die Narbenbildung und weiterhin die Einschrumpfung bedingt.

Je früher und eingehender wir demnach die bedeutende Infiltration beheben, um so mehr wirkliches Schleimhautgewebe werden wir erhalten.

Durch die kombinierte Excision wird diesem Postulate erfahrungs-

gemäss in konformster Weise entsprochen. Denn wir entlasten das Gewebe durch die enorme Blutentziehung nicht nur in toto, wir schalten zugleich den Hauptherd, die Uebergangsfalten, aus und zwar mit einem Schlage und radikal, wir verhindern auch, dass sich die sekundäre Tarsusverdickung im Laufe der Zeit zu einem selbständigen, hartnäckigen Leiden verdichte, welches eventuell die Schleimhauterkrankung überdauert und den Prozess nicht zum definitiven Abschluss kommen lässt. Thatsächlich kann man denn in besonders günstig gelagerten Fällen sehen, dass sogar Teile zurückgebliebenen, granulös entarteten Gewebes z. B. in der Nähe des Lidrandes ohne weiteres Zuthun ausheilen oder doch einer fast indifferenten medikamentösen Nachkur weichen, die früher völlig wirkungslos abprallte.

Im allgemeinen tritt aber eine der Excision von selbst folgende definitive Ausheilung des zurückgebliebenen granulären Gewebes, wie bereits betont, nicht ein. Die Konstatierung dieser Thatsache halte ich für wichtig, denn sie steht in grellem Gegensatze zu dem Standpunkte der Excisionsfanatiker, wonach die Ausschneidung eo ipso den granulären Prozess beseitige. Meiner Meinung nach repräsentiert die Operation zwar das mächtigste zur Zeit erprobte Bekämpfungsmittel; da wir aber nur in den leichteren Fällen den erkrankten Rayon wirklich in toto eliminieren können, und da, wie bemerkt, nur ausnahmsweise im Anschluss an den Eingriff das verbleibende infiltrierte Gewebe von selbst, ich möchte sagen durch Fernwirkung, ausheilt, benötigt es gemeinhin noch der Unterstützung der erprobten Arzneimittel.

Berücksichtigen wir diesen Gedankengang, dann werden wir die durch die Operation an sich verursachte Einengung des Bindehautsackes nicht für übergross finden dürfen. Wir nehmen freilich ein Gewebsstück weg, aber wir verhindern hierdurch zugleich eine sonst mit ziemlicher Sicherheit später sich vollziehende grössere allgemeine Einschrumpfung. Wer Gelegenheit hat, viel nach verschiedenen Methoden behandelte Granulöse zu sehen, wird sich denn auch in der That recht oft überzeugen können, dass die Verkleinerung des ausgeheilten Conjunctivalsackes nach einer massvollen Excision kaum diejenige übertrifft, welche sich einer nach mechanischen Methoden oder rein medikamentöser Behandlung erzielten anschloss.

Eine gewisse Gewebseinbusse nun aber zugegeben, erwächst die Frage, stellen die zufliessenden Vorteile auch ein wirkliches Aequivalent dar? Auf Grund einer recht umfangreichen Erfahrung kann ich diesbezüglich behaupten: durch die Excision wird 1) die Heilung ausserordentlich abgekürzt, werden 2) die sekundären Hornhauterkrankungen verhindert bezw., wenn solche schon vorliegen, relativ am sichersten geheilt, 3) bedeutendere Stellungsanomalien des Lid-

randes, 4) entzündliche Nachschübe, Recidive und Reinfektionen mit Wahrscheinlichkeit hintangehalten.

Ueber die mutmassliche Dauer des granulösen Prozesses lässt sich a priori naturgemäss nichts sagen, dieselbe hängt vielmehr mit den individuellen Verhältnissen und mit der körperlichen Beschaffenheit so innig zusammen, dass hierüber kaum von Fall zu Fall eine Vermutung geäussert werden kann; das aber wissen wir bestimmt, dass zumeist eine vielmonatliche, bezw. jahrelange Dauer bei keinerlei Sicherheit gegen Rückfälle angenommen werden muss.

Nach der lege artis ausgeführten kombinierten Ausschneidung habe ich wirkliche Ausheilungen frühestens nach 3 Wochen, spätestens nach 3—4 Monaten, im Durchschnitt, wenn es sich nicht um besonders schwere und ungünstige Fälle handelte, nach 6 Wochen konstatieren können.

Die Operationswunde ist nach 7—10 Tagen fest vernarbt, wobei natürlich die Anlage mehrerer Nähte und eine prima reunio sowie das Ausbleiben jedweder Bildung von Granulationsknöpfen supponiert ist. Zumeist erfolgte bereits durch kalte, sehr schwache Sublimatüberschläge an den Tagen vorher eine völlige Abschwellung der Lidsubstanz und insbesondere der Bindehaut. Steht eine solche noch aus, so wird weiters einige Tage mit den Ueberschlägen fortgefahren, die etwa vorhandene Sekretion aber mit Touchieruugen von schwachen Plumbum aceticum- oder Arg. nitr.-Lösungen beseitigt. Wir müssen die völlige Abschwellung haben, um nunmehr den Bindehautsack nochmals genauest daraufhin prüfen zu können, ob nicht kleine Reste degenerierten Gewebes unnötig zurückblieben, ob nicht, in den Krypten des äusseren Winkels, der Karunkelgegend, der Plica semilunaris versteckt, vielleicht einzelne Granula unseren Blicken entgingen. Eine „Nachbesserung“ mit der spitzen Schere oder dem galvanokaustischen Spitzbrenner schafft schnellen Wandel. Eine nochmalige Revision des thränenableitenden Apparates in Form einer Durchspülung pflegt gleichfalls angezeigt zu sein.

Erstreckte sich die granulöse Entartung der Conjunctiva und die Verdickung des Knorpels bis an den Lidrand, und greift nicht alsbald die Normalisierung am stehen gebliebenen Saume Platz, dann habe ich mit sehr gutem Erfolge eine eingehende Stichelung dieses letzteren mit nachfolgender Ausrollung vorgenommen. Eventuell schlossen sich später noch Abreibungen mit Sublimat oder Touchierungen mit dem Cupr. sulf.-Stift an. Von sehr grossem Nutzen erwiesen sich mir in solchen Fällen auch regelmässig durchgeführte Massagen. Ich habe dieselben oftmals selbst dann noch wirksam gefunden, wenn die Stichelung, Rollung, Touchierung etc. nahezu erfolglos angewandt worden waren. Nur musste längere Zeit und regelmässig massiert werden. Das geübte Verfahren war dabei dies, dass ich den Daumen

der einen Hand mit seiner Nagelfläche unter den Lidrand schob und mit dem Zeigefinger der anderen Hand oder auch der Nagelfläche des anderen Daumens streichende bezw. leicht drückende Bewegungen von der Mitte nach den Winkeln ausführte.

Will nach einer lege artis ausgeführten Excision die Abschwellung des Lides und der Bindehaut nicht in der angegebenen Weise und Zeit erfolgen, vermehrt sich vielleicht sogar die ehedem geringe Sekretion oder der Pannus, dann kann man mit Sicherheit annehmen, dass keine prima reunio erfolgte, sondern die Nähte durchschnitten und an den Wundflächen Granulationsbildungen aufsprossten. Diese letzteren können ganz enorme Dimensionen annehmen, schalenförmig den Bulbus umfassen und zur Lidspalte hervorragen. Ihre Entfernung muss möglichst früh vorgenommen werden, da erst nach ihrer definitiven Beseitigung die günstige Wirkung der Operation zur Geltung kommt.

Eine besonders erfreuliche Beeinflussung von seiten der Operation liegt für die sekundären Cornealeiden vor. Man kann mit ziemlicher Sicherheit sagen, dass, wenn die Cornea noch völlig intakt war, eine spätere Mitleidenschaft nicht auftritt. Unter der grossen Anzahl von Granulösen, welche ich hier sehen konnte, befindet sich nur ein Lehrer, bei welchem sich, trotzdem durch die kombinierte Excision eine völlige Heilung der Granulose aufgetreten war und bereits einige Jahre standgehalten hatte, ein leichter Pannus am oberen Rande entwickelte. Zumeist treten die schweren Fälle von ausserhalb aber immer erst in die klinische Behandlung, wenn durch das sekundäre Leiden des Augenfensters das Sehvermögen auf ein Minimum reduziert ist. Kaum dass sich die Unglücklichen noch selbst herumführen oder gröbere Gegenstände eben unmittelbar vor den Augen erkennen können.

Bei diesen Fällen feiert die Bindehaut-Knorpelexcision ihre wahren Triumphe. Es ist oftmals geradezu frappant, zu beobachten, wie nach fester Vernarbung der Operationswunde und Schwund der Lid- und Bindehautschwellung der Pannus von Tag zu Tag kleiner und durchsichtiger wird, die Infiltrationen oder ulcera der Heilung zustreben. Kann man bei besonders gefügigen und vernünftigen Kranken in kurzen Zeiten post operationem die Cornea untersuchen, ohne fürchten zu müssen, dass die Suturen auseinanderweichen, so bemerkt man unmittelbar nach dem Eingriffe eine Zunahme oder doch ein deutlicheres Hervortreten des Pannus, wohl infolge des Traumas, nach wenigen Tagen, sicher aber nach Entfernung der Nähte bahnt sich die Rückbildung mit Macht an. Auch die postpannöse Trübung wird in günstiger Weise beeinflusst. Es ist eine Freude, zu sehen, wie die ehedem so hilflosen Kranken immer sicherer in ihren Bewegungen und in ihrem Gange werden, den so tieftraurigen Gesichts-

ausdruck verlieren und wieder mit Zuversicht in die Welt hineinblicken.

Selbstredend kann eine Hornhaut, auf welcher ein starkes Fell lag, nicht immer wieder absolut diaphan werden, schon wegen der dem Ulcerationsprozesse oft folgenden Bindegewebsbildung. Eine Aufhellung, die das Sehen von quantitativer Lichtempfindung bis zu einem Visus von 1 ja $^{2}/_{10}$ hob, haben wir aber öfter feststellen können, und zwar ohne dass irgend eine andere Therapie in Anwendung kam als die der kombinierten Ausschneidung. Befand sich das Auge noch in weniger opakem Zustande, so war eine Verdoppelung des centralen Sehens eine gewöhnliche Folge.

Es muss besonders betont werden, dass das Vorhandensein, sei es eines Ulcus, sei es akut aufgetretener, oberflächlicher Infiltrationen, sei es eines frischen Pannus-Recidivs, keinerlei Gegenanzeige gegen die unverzügliche Vornahme der Operation darstellt. Natürlich wird man bei der Ausführung des Eingriffs Bedacht darauf nehmen, dass keine direkte mechanische Beleidigung, z. B. beim Betupfen und Wischen der blutenden Flächen statthat, auch dass bei Anlage der Nähte nicht gerade ein Druck auf die kranke Stelle wirkt. Desgleichen bleibt eine öftere Desinfizierung der Lidspalte Erfordernis. Unnötige zu häufige Verbände werden dabei erspart, wenn man sich des sog. feuchten Verbandes bedient, d. h. nur sterilisierte Gaze anstatt der Watte verwendet und allstündlich eine Befeuchtung mittelst Spritzfläschchens bewirkt.

Zeigte das Geschwür oder zerfallene Infiltrat einen unangenehmen gelben, vielleicht auch gewulsteten Rand oder stärker belegten Grund, so sengte ich selbstverständlich beides vor der Excision mit dem Galvanokauter ab. Bisher konnte ich von einem sofortigen operativen Handeln bei erwähnten Komplikationen keinerlei Nachteil, wohl aber eine schnelle Hilfe feststellen.

Nach verheilter Excisionsnarbe und Beseitigung des Trachoms wurde in allen Fällen von etwa noch restierendem Pannus oder postpannöser Trübung die Massage in eingehendster Weise geübt, und zwar sahen wir auch hier von der Anwendung der Jodkalium-Natron bicarb.-Salbe schöne Erfolge. Bei den ganz inveterierten Fällen von pannöser Trübung fanden wir zuweilen ein beachtenswertes Unterstützungsmittel für die Aufhellung in den subconjunctivalen Kochsalzinjektionen. Die Augen vertrugen sie gut.

In günstig liegenden Ausnahmefällen habe auch ich mich veranlasst gesehen, die wesentlich getrübte centrale Cornea zu tätowieren und eine periphere Iridektomie anzulegen, natürlich nachdem die verschiedensten Massagen, subconjunctivalen Injektionen, und auch der Versuch mit der Jequirity-Ophthalmie resultatlos verlaufen waren, mehrere Male mit erfreulichster Visus-Verbesserung.

Als sehr beachtenswerte Wirkung der kombinierten Excision muss endlich die genannt werden, dass nach dem Abklingen des Pannus nur ganz ausnahmsweise einmal ein Recidiv desselben beobachtet werden konnte. Die Operation ist also oftmals nicht nur ein sicheres Prophylacticum gegen Pannus, sondern auch ein wirkliches Remedium.

Ich habe schon versucht, die Einwürfe zu widerlegen, welche der Bindehautentnahme generaliter gemacht werden. Damit möchte ich freilich nicht in Abrede gestellt haben, dass thatsächlich bei kritikloser Verallgemeinerung und ungenügender Technik grosser Schaden angerichtet werden kann. Der alte Satz: si duo faciunt idem, non est idem dürfte kaum irgendwo mehr zutreffen, als gerade bei der operativen Behandlung der Granulose. Es fühlen leider auch öfter einmal unberufene Kräfte einen unmotivierten Thatendrang. Kommen nun noch unzureichende Ueberwachung oder gar unüberwindliche Störrigkeit von seiten des Kranken hinzu, dann können nicht nur bedenkliche Eiterungen und Abscedierungen in der Lidsubstanz, sondern auch in der Orbita vielleicht einmal auftreten. Auch Ulcera corneae mit fatalen Konsequenzen habe ich 4 mal, davon einmal in meiner Klinik gesehen. Ein Teil derselben verdankte anscheinend ungeschickter Manipulation bei der Operation seinen Ursprung, ein anderer der Verwendung sehr rigider Seide beim Nähen und dem hierdurch gesetzten Drucke auf die Cornea. Der in meiner Klinik beobachtete Fall endlich betraf ein Individuum, welches sich nach der Operation ohne Erlaubnis 6 Tage der ärztlichen Behandlung entzog und während dieser Zeit alle nur erdenklichen Thorheiten gegen sein Auge ausübte.

Derartige Vorkommnisse sind aber überall möglich, wo man überhaupt zum Messer oder zu einer die Bindehautoberfläche lädierenden Methode greift, können also das Konto der Excision nicht speciell belasten.

Anders läge die Sache, wenn man auch nur in einem nennenswerten Prozentsatze eine spätere xerotische Entartung beobachtet hätte. Eine diesbezügliche Relation kann aber mit Bestimmtheit geleugnet werden. Im Gegenteil möchte ich glauben, dass die massvolle Excision direkt ein Präventivmittel gegen die Xerose darstellt wird doch mit der schnellen Beseitigung der diffusen Infiltration der Schleimhautschwund, wie ich schon oben wahrscheinlich zu machen suchte, hintangehalten und die spätere übergrosse narbige Entartung, soweit es überhaupt möglich ist, verhindert.

Wo nun trotz der Excision eine Eintrocknung der Conjunctiva Platz griff, ist es mir nicht unwahrscheinlich, dass hier in einer schon zur Xerose tendierenden Schleimhaut operiert wurde; da nützt natürlich der Eingriff nichts, beschleunigt vielmehr nur das traurige Finale

Derartige Fälle soll man prinzipiell und ängstlich von der Operation ausschliessen, denn sie sind nur geeignet, das ganze Verfahren in Misskredit zu bringen. Prüft man sorgfältig die Beschaffenheit der Bindehaut, dann wird im allgemeinen die Tendenz zur Eintrocknung nicht entgehen. Mir persönlich kommt auf Grund umfangreicher Untersuchungen schon jener matte Glanz verdächtig vor, der die Empfindung hervorruft, als sei die Conjunctiva leicht beölt. Finde ich weiter, dass die Membran gleichmässig leicht opak, dabei mässig verdickt ist oder nebstdem ein rahmähnliches, dickes und zähes Sekret liefert, welches wohl auch als grösseres zusammenhängendes Konvolut in den Uebergangsfalten stagniert, dann enthalte ich mich grundsätzlich jeder, auch der kleinsten Ausschneidung von Bindehaut. Ich habe mehrmals aus diesem Zustande im Laufe von wenigen Jahren sich eine typische, xerotische Entartung entwickeln sehen.

Es wäre interessant und zugleich verdienstlich, einmal festzustellen, wie viel Xerosen sich in einem bestimmten Zeitraume bei je 1000 schweren Trachomen entwickeln, wenn a) nur medikamentös, b) mittelst mechanischer Methoden, c) per excisionem behandelt worden war. Ich bin fest davon überzeugt, dass bei einer solchen vergleichenden Statistik, die allein Beweiskraft beanspruchen könnte, die medikamentöse Therapie die ungünstigste Ziffer, die rein operative die beste erkennen lassen würde.

Zur Zeit sehen die im Westen wohnenden Augenärzte nur die traurigen Fälle, bei welchen sich nach oder sagen wir besser trotz der Bindehaut-Knorpelausschneidung der Einschrumpfungs- und Eintrocknungsprozess vollzog. Darf es doch kaum wunder nehmen, dass diese Unglücklichen die Operation und den Status xeroticus in Beziehung bringen. Da nun ein Eingriff die vermeintliche Ursache bildet, erhoffen sie durch einen anderen Operateur oder durch eine andere Operation doch noch irgendwo Hilfe zu finden. Dieserhalb ziehen sie von Augenklinik zu Augenklinik.

Die im Gefolge der medikamentösen Therapie an Xerose Erblindenden nehmen im allgemeinen ihr Geschick mit mehr Gleichmut hin. Müssen sie sich doch gewöhnlich den Vorwurf machen, infolge häufigen Ausbleibens und dadurch unregelmässiger Behandlung selbst zu ihrem Unglücke mit beigetragen zu haben.

Soweit ich urteilen kann, giebt es und wird es nach jeder Behandlungsart ab und zu einmal eine Einschrumpfung und Eintrocknung der Conjunctiva geben. Beruhen diese Prozesse doch auf uns noch ziemlich unbekannten Vorgängen. Das Hauptmoment für ihre Genese erblicke ich in einer ungünstigen individuellen Veranlagung.

Abgesehen von der Operation an der unrechten Stelle, hüte man sich auch vor dem Zuviel bei der Operation. Es besteht diesbezüglich unter allen Augenärzten Uebereinstimmung, dass niemals von der bulbären Conjunctiva etwas entnommen werden dürfe. Selbst beim forciertesten Blicke nach unten muss der Augapfel noch mit Bindehaut bedeckt sein. Ist die granuläre Entartung schon auf die Bulbusschleimhaut übergetreten, kann also mit Beachtung des formulierten Satzes keine Abgrenzung erfolgen, so widersetze ich mich gleichfalls vorerst der Operation. Hier scheint es mir geratener, mit den mechanischen Methoden, insbesondere mit der Ausrollung einen Ver-

such zu machen und daneben die erprobten Medikamente in Anwendung zu ziehen. Bei dieser Quote schwerer Fälle liegen eben besondere Verhältnisse vor. Bei ihnen handelt es sich nicht mehr darum, ob wir schnell oder langsam heilen, sondern ob wir überhaupt ohne spätere Gefährdung des Sehorgans eine Heilung erzielen können; auch die Frage eines späteren Recidivs ist zunächst eine ganz gleichgiltige und nebensächliche. Die wiederholte Ausrollung und die sich anschliessende medikamentöse Behandlung bahnt auch eine Heilung an, welche in ihrem Bestande dann eventuell durch eine kleine Excision der Uebergangsfalten oder durch eine Tarsusausschälung gefestigt wird, falls der Kranke in einen Trachomherd zurückkehren muss und Recidive resp. Reinfektionen zu befürchten wären.

Die scharfe Abgrenzung des granulösen Prozesses am Uebergange der Umschlagsfalten in die bulbäre Conjunctiva ist demnach eine Vorbedingung für die schnell und voll wirkende sowohl einfache wie kombinierte Ausschneidung. Die Narbe bildet dann später für die bulbäre Conjunctiva eine Art Schutzwall, über welchen die Propagation nach der Hornhaut zu wesentlich erschwert wird. Je weiter die bulbäre Partie mitbefallen ist, um so ungünstiger gestaltet sich im allgemeinen die Prognose, einmal bezüglich sekundärer Hornhautleiden und ferner bezüglich störender Schrumpfung. Um so vorsichtiger sei man auch mit einer eventuellen Ausschneidung, bedenke jedenfalls im voraus das Plus der Gewebsinvolvierung, welches der Infiltration der bulbären Conjunctiva folgen muss.

Wird immer an diese eigentlich ja ganz selbstverständlichen Sätze gedacht, dann wird auch die umfangreiche Excision nicht an unrichtiger Stelle gemacht werden, dann wird es aber auch keine oder fast keine übel verlaufenden Fälle geben, welche mit scheinbarem Rechte der Operation zur Last fallen, denn die anderen Schädigungen, welche in der Litteratur eine Rolle spielen, existieren mehr in der Phantasie der theoretisch das Ausschneidungsverfahren kritisierenden Fachgenossen, als in der Wirklichkeit. Es sollen dies sein: 1) die durch übergrosse Dehnung verursachte Schrumpfung der Bindehaut, 2) Behinderung, ja Störung der Beweglichkeit des Augapfels. Von der auch eine Zeitlang als verderblich hingestellten schlechten Vernarbung spreche ich nicht weiter, da eine nunmehr 16-jährige Erfahrung diese Behauptung als jeder Begründung bar gekennzeichnet hat. Die lege artis ausgeführte Operation verletzt keine tiefer liegenden Teile, es resultiert demnach auch keine irgendwie in die Lidsubstanz hineinreichende Narbe. Freilich dürfen der Müller'sche Muskel oder das prätarsale Bindegewebe und der Orbicularis nicht ausgiebig verwundet werden. Spielten diese „Vorkommnisse" mit, dann können wir uns über die verderbliche Narbe nicht wundern. Ich habe derartige Meisterstücke der Excisionskunst mehrmals sehen und von

ihnen lernen können, wie geradezu schrecklich die Folgen sind. Ein beklagenswerter Mann steht besonders vor meinem geistigen Auge, welcher sich in einem Zustande befand — infolge der Operation —, dass er weder das obere Lid richtig heben, noch die Lidspalte ordentlich schliessen konnte. Das untere Dritteil der Cornea war im Schlafe meist unbedeckt, was natürlich unangenehme Hornhaut-Ulcera zur Folge hatte. Nach vielen Mühen gelang es mir, mittelst Excision der Narben eine leidliche Hebung und genügenden Schluss der Lider zu erreichen. In anderen Fällen erwiesen sich alle Korrektionsversuche als nutzlos.

Eine umfangreiche Narbenentartung der bulbären Bindehaut kann selbstverständlich nur resultieren, wenn die Excision entweder unter Nichtbeachtung der oben formulierten Sätze zu radikal ausfiel, oder trotz diffuser Infiltration und Verdickung der Bindehaut des Augapfels, vielleicht schon trotz deutlicher Einschrumpfungstendenz vorgenommen wurde. Unter diesen Umständen begreifen wir, dass die für ausgiebige Bewegungen zu kurze Conjunctiva in jedem Augenblicke gedehnt und gezerrt und schliesslich einer atrophischen Metamorphose mit Bindegewebsbildung zugeführt wird.

Wir wollen uns auch vorstellen, dass der fortdauernde Zug der Bindehaut am Cornearande tiefe Nutritionsstörungen in der Hornhaut bedingen und unterhalten könnte. Wie wir aber den Gebrauch des Messers nicht gesetzlich untersagen, weil gelegentlich einmal ein Bösewicht mit einem solchen seinen Mitmenschen hinterrücks ermordet, so dürfen wir auch nicht ein abfälliges Urteil über ein Verfahren abgeben, welches, an unrechter Stelle oder in unbefriedigender Weise vollbracht, Schaden zufügt, tausend- und abertausendmal aber sich bewährt, zumal dann nicht, wenn eigene Beobachtungen noch ausstehen. Aus diesem Grunde ist Aussprüchen, welche sich z. B. in den Bahnen des Herrn Hotz bewegen, nicht überviel Gewicht beizulegen. Mit einem souveränen Kritisieren von oben herab, zumal auf so schmaler und obendrein noch unlogischer Basis, hat sich bisher in der medizinischen Therapie nur wenig Nutzbringendes fördern lassen.

Hotz sagt: „Bei vielen Vorschlägen lässt sich allerdings über ihren Wert oder Unwert ohne klinische Erfahrung nicht leicht urteilen, bei manchen aber liegen die Fehler und Nachteile der Behandlung so klar auf der Hand, dass es nicht erst der klinischen Versuche bedarf, um diese als unzweckmässig zu verwerfen. In diese Kategorie gehört die . . . so warm empfohlene Behandlung des Trachoms mittelst der Excision der Uebergangsfalten. Im Interesse der vielen armen Trachomkranken ist nur zu wünschen, dass diese Operation niemals allgemeinere Verbreitung finden werde; denn auf sie kann man mit Recht die englische Redensart anwenden: „The cure is worse than the disease.“ Doch worauf gründet Hotz dieses vernichtende Urteil? Zunächst darauf, dass dort, wo durch Trachom oder durch Verbrennungen die Uebergangsfalten verloren gingen, die Bewegungen der Lider und des Augapfels mangelhaft waren und in ihrer Freiheit Einbusse erlitten; denn die „nachteiligen Folgen des Verlustes der Retrotarsal-

Bindehaut bleiben ganz dieselben, ob dieser Verlust durch Verbrennung, durch Schrumpfung oder durch die Schere des Augenarztes herbeigeführt wird". Ferner rekurriert Hotz auf einen Kranken, der von irgend jemandem in Amerika operiert und hierdurch arg geschädigt worden war. Schliesslich erwachsen dem Herrn Kritiker noch theoretische Bedenken vom kosmetischen Standpunkte aus, denn die Operation „beeinträchtigt in sehr bedenklicher Weise diejenige Funktion der Augenlider (ihre Bewegungen), welche beim Gesichtsausdruck eine so wichtige, so hervorragende Rolle spielt".

Mit derartigen Phrasen will man, wohlgemerkt, ohne auch nur eine einzige Operation selbst ausgeführt zu haben, das erlösende Wort sprechen!

Wir haben bei unseren an 3077 Augen vollführten Operationen niemals eine behinderte Lidbeweglichkeit konstatieren können, wenn nicht ein bestimmter, immer nachweisbarer Fehler verübt worden war, und ebensowenig habe ich dies an den einwandfreien Fällen meiner Fachgenossen gekonnt. Eine lege artis exekutierte Excision giebt freilich ein anderes Resultat als eine Verbrennung, auch besteht das Bindehautgewebe nicht aus Leder oder Pergament, wie Pfalz in seiner Replik treffend bemerkt, sondern stellt eine elastische, auf dem Bulbus sogar enorm verschiebliche und nachgiebige Membran dar. Besitzt Herr Hotz wirklich die Stärke, um glauben zu können, die in Ostpreussen wirkenden Augenärzte würden, falls dem Verfahren auch nur ein sehr geringer Bruchteil der Inkonvenienzen anhaftete, die er ihm zudiktiert, bei dieser Therapie verharren? Hält er die Bewohner von Stadt und Land für derartig benommen, dass sie sich, durch die tausend und abertausend schlimmen Folgen und kosmetischen Defekte geschreckt, immer noch, ich möchte sagen, zur Operation drängen?

Es ist bei dieser Gelegenheit interessant, zu untersuchen, wer denn eigentlich von den Fachgenossen über die Bindehaut-Knorpelexcision das absprechende Verdikt fällt. Während alle Augenärzte, die in den verseuchten Provinzen Ost- und Westpreussen praktizieren, unbedingte Anhänger darstellen, während sogar ein grösserer Teil der Chirurgie treibenden praktischen Aerzte sich bemüht, durch zeitweise Attachierungen an die Klinik die nötige Dexterität für Vornahme der Operation zu erlangen, — während also an Ort und Stelle, wo die Excisionen geübt werden, wo man über die Erfolge und schädlichen Konsequenzen der Operation durch die tägliche Beobachtung unterrichtet sein muss, nur eine Stimme über ihre Wirksamkeit herrscht, urteilen die in ganz oder fast ganz immunen Gegenden wirkenden Ophthalmologen, die zum weitaus grössten Teile nie eine einwandfreie Excision vornehmen sahen, geschweige denn selbst jemals vornahmen, mit unglaublicher Sicherheit und Sachkenntnis über ihre Berechtigung und Wirsamkeit ab. Ueber eine eminent praktische Frage sollte meiner unmassgeblichen Ansicht nach doch nur die Praxis als entscheidende Richterin anerkannt werden. Auch bin ich naiv

genug zu glauben, dass der therapeutische Wert irgend eines medizinischen Verfahrens nicht nach den Resultaten an leichten Fällen, welche sich zudem unter relativ günstigen äusseren und klimatischen Verhältnissen befinden, bemessen werden sollte, sondern danach, wie es sich bei Entgegenstehen widrigster Umstände bewährt. Die Mittel, welche von den Fachgenossen in ganz oder relativ granulosefreien Distrikten erprobt gefunden wurden, bedürfen daher noch der Kontrolle und gewissermassen der Bestätigung vorurteilsfreier Beurteiler, welche mitten in der Epidemie leben und an einem grossen und vielgestaltigen diesbezüglichen Krankenmaterial Gelegenheit haben, den Heilwert der Mittel, namentlich auch in Rücksicht auf den Bestand der Heilung festzustellen. Erst das Verfahren, welches hierbei die Feuerprobe bestand, dürfte ein wirkliches Heilmittel genannt werden können, nicht dasjenige, welches zwar in milden Fällen genügte, hier aber versagte.

Mit diesem Exkurse will ich nun natürlich nicht gesagt haben, dass die Herrn Kollegen westlich der Oder bei ihren leichten Fällen auch die Excision anwenden sollen. Es wird immer richtig sein, den befallenen Teil des Körpers so milde als nur irgend möglich anzufassen. Dort wirkt die Ausbrennung, die Auslöffelung, die Ausrollung, und dort hat die erzielte Heilung auch gemeinhin Bestand, warum also zu einem heroischen Verfahren greifen ohne zwingenden Grund? Unsere schweren Granulosen in der nordostdeutschen Tiefebene verlangen leider andere Encheiresen, als die leichte Körnerkrankheit in Mittel-, West- und Süddeutschland — wer sich dieser Erkenntnis verschliessen wollte, würde dies sehr zum eigenen Schaden und zu demjenigen seiner Kranken empfinden müssen.

Selbst Fachgenossen, die das Verfahren der Excision nicht adoptierten, haben in neuerer Zeit anerkennen müssen, dass die Vorwürfe über vermeintliche schlimme Folgen, wie ein mangelhaftes Heben des oberen Lides, eine Beschränkung in den Bewegungen des Augapfels und der Lider, eine kosmetische Störung, im grossen und ganzen nicht gerechtfertigt sind. „Sie scheinen", sagt Sattler mit Recht, „wohl von solchen auszugehen, welche die Operation selbst nie gemacht, noch auch Kranke gesehen haben, bei denen die Excision von kunstgeübter Hand ausgeführt worden war. . . . Dass also die Excisionsmethode einen wesentlichen Fortschritt in der Behandlungsweise des Trachoms darstellt, kann nach meiner Ueberzeugung nicht in Abrede gestellt werden." Auch Hirschberg bemerkt: „Wir haben in beiden Provinzen (Ost- und Westpreussen) wohl über 100 Operierte, hauptsächlich Kinder bei den verschiedenen Untersuchungen beobachtet; viele Fälle waren in Königsberg von hervorragenden Chirurgen operiert, andere in Kreislazarethen. Einen Fall von Verlust oder unmittelbarer Schädigung des Auges haben wir nicht gefunden. Somit kann wohl ausgesprochen

werden, dass unter den heute üblichen Vorsichten die Gefahr des Verlustes verschwindend klein ist."

Um auch zahlenmässig darzulegen, dass ich nicht gerade ein fanatischer Exciseur bin, lasse ich auf Grund unserer Bücher die Zahlen der Granulosen und daneben die der ausgeführten Ausschneidungen folgen.

In dem	Halbjahre	1892/93	sahen	wir	243	Trachome	und	excidierten	42
„ „	Etatsjahre	1893/94	„	„	433	„	„	„	168
„ „	„	1894/95	„	„	614	„	„	„	503
„ „	„	1895/96	„	„	665	„	„	„	332
„ „	„	1896/97	„	„	912	„	„	„	376
„ „	„	1897/98	„	„	432	„	„	„	196
		1. April—1. Juli							
					3299				1617

Es ergiebt sich hieraus, dass wir rund in 50 Proz. rein operativ, in 50 Proz. mittelst der anderen mechanischen, mechanisch-chirurgischen etc. Methoden oder auch mittelst der medikamentösen Therapie die Behandlung führten. Die Schwankungen in der Relation beider Zahlenreihen beruhen einmal darauf, dass z. B. 1895/96 und 1896/97 bedeutende Epidemien frischer Granulosen beobachtet, ferner darauf, dass, wie z. B. im Frühjahre 1897, ausgedehnte Kontrollversuche mit dem Ausrollungs- und anderen Verfahren neuerdings vorgenommen wurden.

c) die Knorpelausschälung.

Ich habe schon an einer früheren Stelle gesagt, dass ein gewisser Teil der Schuld, warum eine so unüberwindliche Abneigung gegen die einfache und besonders gegen die kombinierte Excision besteht, den Exciseuren selbst zufällt. Einmal ist es eine unbestreitbare Thatsache, dass manche Operateure nicht nur die schweren Fälle mit Ausschneidungen bedachten, bei denen eine wirkliche Gefahr für die Augen bestand, sondern auch die leichten, selbst Follicularkatarrhe. Es mag die meiner Meinung nach irrige Auffassung mitgewirkt haben, dass Granulose und Follicularis nur graduell verschieden seien, nicht 2 differente Krankheiten darstellen. Dabei verfielen Hunderte und Aberhunderte von Uebergangsfalten dem Messer und zwar unnötig. Denn wenn die Follicularis hierorts auch nicht selten eine Vorstufe der Körnerkrankheit kennzeichnet, so berechtigt dies doch keineswegs zu einem derartigen Eingriff. In jedem Falle muss vielmehr erst abgewartet werden, ob sich die Metamorphose in den trachomatösen Prozess auch wirklich vollzieht. Für eine Operation, die die ultima ratio darstellen muss, wäre dann immer noch Zeit.

Zweitens sind bisher die Indikationen zumal für die Bindehaut-Knorpelexcision auch entschieden zu weit gezogen worden.

So hat es meinem Gefühle immer widerstrebt, obschon ich wohl als ein überzeugter Anhänger der Operation für bestimmte Gruppen und

Stadien der Krankheit gelten darf, zwecks Bekämpfung des Pannus bei den schon ins Narbenstadium übergegangenen Formen mit häufig ganz geschwundenen Uebergangsfalten nun noch ein umfangreiches Stück der Bindehaut mit dem Knorpel wegzunehmen. Die Schleimhaut hat ihre Umwandlung und Verdünnung durchgemacht, ist völlig oder fast völlig frei von der ehemaligen Infiltration und Einlagerung, kann also nach menschlicher Berechnung nicht wohl mehr einen Einfluss auf den Pannus oder die postpannöse Trübung äussern. Trotzdem muss sie nach der Vorschrift von Jacobson, Heisrath, Richter etc. entfernt werden. Diese Forderung war es besonders, die nur sehr allmählich bei mir einen Paulus aus dem Saulus quoad excisionem überhaupt machen konnte.

Wie das aber so zu gehen pflegt, es erregten diese Fälle des Stadium cicatriceum mit zwar ausgeheilter Conjunctiva, aber oftmals noch sehr infiltriertem und verdicktem Tarsus gerade mein lebhaftestes Interesse. Die Erwägung, dass hier die Pannus-Bildungen resp. Recidive unmöglich mit der Bindehaut in Beziehung gebracht werden können, zeitigte und verstärkte in mir die Ueberzeugung, dass nur dem Tarsus, sei es dem in allen Dimensionen vergrösserten, sei es dem involvirten, eine ätiologische Kraft für die Komplikationen zuerkannt werden dürfe.

Demgemäss beschloss ich, die gerade in dem vorliegenden Zustande so überaus wertvolle Bindehaut nicht mehr zu excidieren, sondern einzig und allein den Tarsus auszuschalten. Technische Bedenken konnten nicht in Frage kommen, da sowohl die Beobachtung beim Operieren, wie die anatomischen Untersuchungen darauf hinwiesen, dass die normaliter so innige, ja unlösliche Verbindung von Conjunctiva und Tarsus proportional der Narbendegeneration der ersteren schwinde. Die ersten diesbezüglichen Versuche reichen in das Jahr 1894 zurück und betrafen einen Herrn, welcher bereits vor Jahren ausgiebig seiner Uebergangsfalten entledigt worden war, nichtsdestoweniger aber des öfteren unter schweren Pannusrecidiven zu leiden hatte. Die Untersuchung ergab völlig ausgeheilte, aber sehr geschrumpfte Bindehäute, daneben eine ganz auffallende Knorpelverdickung vom konvexen bis zum freien Lidrande. Eine Ausschneidung von Tarsus plus Bindehaut schien mir im Hinblick auf die schon ohnedies bedeutende Einengung des Bindehautsackes unter allen Umständen kontraindiziert. Nach längerem Hin- und Herschwanken entschied ich mich für die Entfernung des Knorpels allein, welcher wohl am bezeichnendsten der Name „Knorpel-Ausschälung“ beizulegen sein dürfte. Der Erfolg war ein geradezu überraschender und dokumentierte auf das überzeugendste, dass die Ausschälung in diesen Fällen denselben kurativen Effekt besitzt, wie die Bindehaut-Tarsusexcision. Der prompten Heilung schloss sich ein auffallend schnelles Weichen des Pannus und eine

Aufhellung der Cornea an, die mich höchlichst verwunderten. Die Heilung erwies sich als eine definitive, wie spätere Revisionen, zuletzt im April dieses Jahres, bewiesen. Seitdem habe ich dieses Verfahren bereits in einer recht grossen Quote von Fällen wiederholt, immer mit demselben befriedigenden Erfolge. Ich glaube daher, die kleine, aber delikate Operation den Herren Fachgenossen mit bestem Gewissen angelegentlichst empfehlen zu können.

Nicht unerwähnt möge bleiben, dass ich, um einen direkten Beweis über die Berechtigung des Verfahrens zu erlangen, in einzelnen Fällen, wo die Einengung der Bindehaut keine bedeutende war, das eine Auge mittels der Bindehautknorpelexcision, das andere mit meinem Verfahren der Knorpelausschälung behandelte. Es stellte sich auf das evidenteste heraus, dass abgesehen von den anderen noch zu erörternden Vorteilen auch die Beeinflussung des Hornhautleidens mindestens die gleiche auf der Seite der Ausschälung wie auf der der kombinierten Excision war.

Die Technik, welche ich bisher befolgte, war folgende:

I. Akt. Nach einfacher Ektropionierung des oberen Lides fasst der zu Häupten des (auf dem Operationsstuhle liegenden) Kranken stehende Assistent den Lidrand mit einer kräftigen Blömer'schen Hakenpincette, schiebt hierauf unter die Hautfläche des tarsalen Lides eine Jäger'sche Hornplatte und spannt mittels dieser den Knorpel möglichst gleichmässig. Der Operateur führt nunmehr etwa in einer Entfernung von $2^1/_2$ mm vom freien Lidrande einen parallel zu diesem gelagerten Schnitt durch die Bindehaut und den Knorpel, aber ohne das prätarsale Bindegewebe oder den Schliessmuskel zu verletzen (vergl. Fig. 25). Die Bindehaut retrahiert sich sogleich entsprechend dem Grade der ausgebildeten narbigen Entartung mehr weniger von der Schnittfläche.

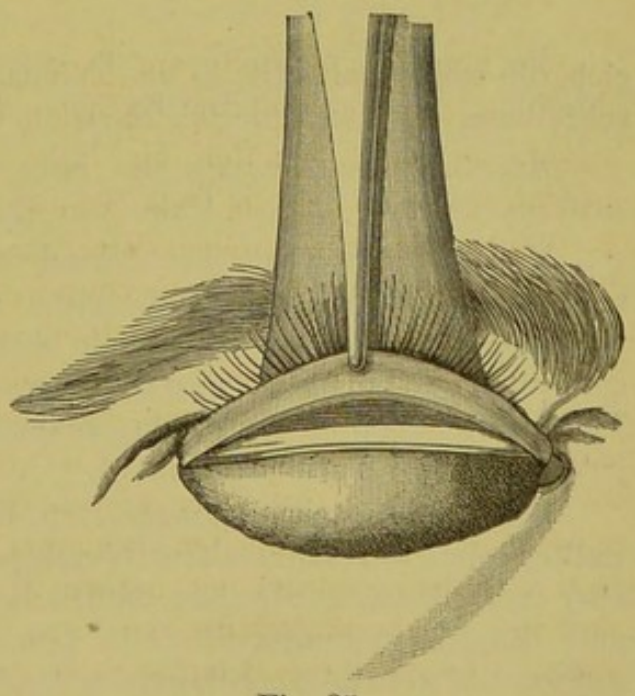

Fig. 25.

II. Akt. Vermöge dieses Zurückweichens der Conjunctiva kann man den Tarsus an seiner Schnittfläche isoliert fassen und vorerst mit wenigen Skalpellzügen seine Vorderfläche von dem prätarsalen Bindegewebslager bis in die Nähe des konvexen Randes trennen. Die

Lösung der Bindehaut geschieht in der Weise, dass man mit kleinen flachen Messerzügen, die Schneide vorsichtig gegen die Knorpeloberfläche gerichtet, vordringt (vergl. Fig. 26). Ein Fassen der Schleimhaut selbst mit einer anatomischen Pincette ist überflüssig, ja zu widerraten, da man sie sehr leicht durchreissen würde. Fensterungen sind so gut wie ausgeschlossen, wofern nicht ein besonderer Lapsus mitunterläuft. Sobald die Bindehaut bis zum oberen Knorpelrande lospräpariert ist, entfernt der Assistent die Hornplatte, der Operateur greift zur Schere und schneidet nun den Tarsus, ihn leicht anziehend, vom inneren oder äusseren Winkel beginnend, von der Levatorsehne ab.

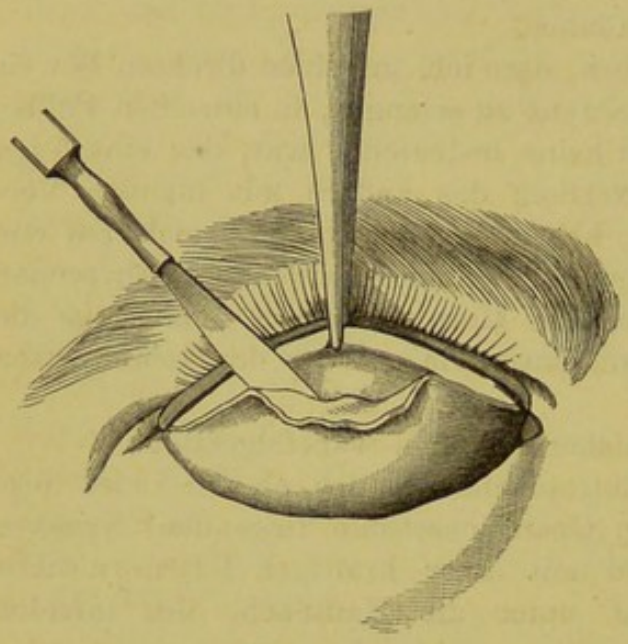

Fig. 26.

Der III. Akt besteht in der Anlegung von Nähten, die oft aber weder nötig, noch ratsam sind. Will man Fäden legen, so fasst man die Bindehaut nur schmal und sucht sich die koincidente Stelle am Tarsusrandsaume genau in der bei Beschreibung der kombinierten Excision dargethanen Weise.

Am 3. Tage konnten die lang abgeschnittenen Fäden zumeist entfernt werden. Am 6. Tage war gewöhnlich die Heilung vollendet.

Von einer wesentlichen Wundreaktion konnten wir so gut wie nichts feststellen. Das Lid zeigte sich nur mässig ödematös und verdickt, hier und da wohl auch blutunterlaufen. Dieserhalb war es gemeinhin nicht nötig, die Kälte zu applizieren oder auch nur den Verband häufiger zu wechseln, vielmehr genügte es, den Wechsel an jedem 2. Tage vorzunehmen.

Selbst wenn das Anlegen von Nähten unterlassen worden war, stellten sich nur sehr selten Wundgranulationen ein. Traten letztere aber auf, dann wurden sie natürlich alsbald mit der Schere entfernt und die Wucherungsstelle mit dem mitigierten Stifte entsprechend geätzt. Die so tadellose Adaptation der Wundränder auch ohne Fixierung dürfte ihre Begründung in dem gleichmässigen Drucke haben, welchen die Orbicularisfasern ausüben müssen.

Es lag nahe, in den Fällen, wo eine beträchtliche Einengung des Bindehautsackes infolge gänzlichen Verstrichenseins der Uebergangsfalten und sonstiger Schrumpfung vorlag, mit der Tarsusausschälung

noch eine Transplantation von Schleimhautschollen, der Innenfläche der Lippen entnommen, zu verbinden. Die Lippen werden kräftigst ektropioniert, eine möglichst dünne und zusammenhängende Partie der Mucosa durch leicht sägende Bewegungen eines bauchigen, recht scharfen Skalpells abgehoben und sogleich auf die Wundstelle unmittelbar an den stehen gebliebenen Tarsussaum übertragen, natürlich nachdem die manchmal recht tüchtige Blutung aus dem Arcus tarsalis definitiv zum Stehen gekommen war. In dieser Weise habe ich öfters einen 3—4 ja 5 mm breiten Streifen zwischen Tarsusschnittrand und retrahierter Bindehaut implantiert, wobei es mir zweckmässig erschien, sowohl im Interesse der Fixierung wie einer besten und schnellsten Agglutinierung die übertragene Lippenschleimhautscholle möglichst mit der lospräparierten Tarsusschleimhaut zu überdecken. Die Aufheilung erfolgte immer prompt mit Ausnahme eines Falles, wo sich eine sehr bedeutende Nachblutung einstellte, welche die transplantierte Scholle wegschwemmte.

Sonst ist am 6. oder 7. Tage, wo man eine herzhafte Umstülpung des Lides vornehmen darf, der Streifen fest angeheilt, die Conjunctiva idealst mit seinem oberen Rande verwachsen. Obschon naturgemäss eine nachträgliche Schrumpfung in dem transplantierten Gewebe Platz greift, bleibt doch immer noch ein 2—3 mm breiter Rayon, der, soweit meine Beobachtungen an Kranken, die vor 2 Jahren operiert worden waren, reichen, dann unverändert persistiert.

A priori dürfte sich gegen die Tarsusausschälung nicht viel einwenden, daher auch nicht eine allzugrosse Skepsis entgegenstellen lassen, denn wir verkürzen ja den Bindehautteil absolut garnicht, wir schaffen nur aus der Liddicke jenen Teil heraus, der durch seine Entartung die definitive Ausheilung des ganzen granulösen Prozesses hintanhält und geeignet ist, fortdauernd neue Komplikationen zu verursachen, sei es durch Hervorrufen resp. Wiederanfachen des Pannus, sei es durch Lidverkrümmung und Stellungsveränderung der cilientragenden vorderen Kante.

Von wesentlicher Bedeutung ist es, dass die Tarsusausschälung auch an den verdickten unteren Lidern vorgenommen und damit eine schnellere Sanierung auch dieses Teiles angebahnt werden kann.

In kosmetischer Beziehung vermindert die Ausschälung aus naheliegenden Gründen die Ptosis. Will man diesbezüglich eine besonders grosse Wirkung erzielen, so benötigt es nur der Anlage einiger doppeltarmierter Fäden. Ich empfehle dieselbe in der Weise vorzunehmen, dass die Insertion des Musculus Muelleri am ehemaligen konvexen Tarsusrande mässig breit, etwa 2—2,5 mm, mit der Schlinge umgriffen, hierauf erst die eine, dann die andere Nadel — etwa in einem Abstande von 3 mm voneinander — durch den Lidrandsaum und zwar unmittelbar auf der vorderen Tarsusfläche geführt und die

Fäden im Bereiche der Cilien auf einer kleinen Perle oder Gazewieke geknüpft werden. Je nach dem festeren oder milderen Anziehen der Fäden wird man einen grösseren oder geringeren Effekt erreichen. Vorteilhaft ist es öfter, die lang abgeschnittenen Fadenenden auf der Stirn mit einem Heftpflasterstreifen zu fixieren, damit man den eventuell zu kräftig angezogenen Faden am nächsten Tage lockern kann. Man darf nämlich nicht ausser Acht lassen, dass gar leicht ein übergrosser Erfolg resultieren könnte, denn die Ausschälung wirkt eo ipso schon, wie bemerkt, im Sinne des Lidhebers.

Die so im wahrsten Sinne des Wortes exekutierte Vornähung der Sehne des Levator palpebrae stellt meiner Meinung nach die allerwirksamste Bekämpfung der Ptosis dar, die es überhaupt giebt.

Die Ausschälung des Tarsus wirkt aber nicht nur in dem Sinne, dass sie ein Gewebsstück entfernt, welches völlig degeneriert und geeignet ist, sekundäre Hornhautleiden hervorzurufen oder früher bestandene neuerdings aufflammen zu lassen, sie verkörpert auch geradezu das Ideal einer rationellen Operation gegen Entropium und Inversion der Cilien.

Bei allen Fällen, wo das Knorpelleiden zur kahnförmigen Verkrümmung geführt hat, liegt ihre segensreiche Wirkung direkt auf der Hand. Auch kann es keinem Zweifel unterliegen, dass sie in unvergleichlich viel einfacherer und logischerer Weise das kausale Moment beseitigt, als alle anderen Operationsmethoden. Denn während diese letzteren naturgemäss immer nur den gerade vorliegenden Grad der Verkrümmung korrigieren, auch die für die Cornea bestehende Gefahr ruhig latent lassen, macht die Ausschälung für immer reinen Tisch und zwar mit grösster Sicherheit zugleich bezüglich der definitiven Ausheilung des trachomatösen Leidens.

Die leichte Ausführung der Ausschälung, zumal im Vergleich zu dem komplizierten Eingriffe nach Streatfield-Snellen, dürfte eine weitere Empfehlung für ihre Aufnahme bilden.

Es lag nahe, wenn man das Prinzip der Ausschälung überhaupt adoptiert, die Wirkung derselben, als einer die Lidrandstellung verbessernden Operation noch weiter zu erhöhen.

Eine wesentliche Potenzierung wird gegeben werden, wenn wir den zur inneren Kante parallel laufenden Bindehaut-Tarsusschnitt nicht senkrecht, sondern schräg nach oben zu durch die Knorpeldicke führen und dann eine Vereinigung des abpräparierten Bindehautblattes mit dem Knorpelsaum nicht an dem stumpfwinkeligen conjunctivalen, sondern an dem spitzwinkeligen vorderen Schnittrande vornehmen. Hierdurch wird die Cilienreihe direkt nach oben und aussen vertiert und maximal von der Cornea entfernt.

Wenden wir uns nunmehr zur Feststellung der Indikationen welche dieser Operation zukommen dürften, so kann ganz kurz gesagt werden, dass die Ausschälung ihre Domäne im Stadium cicatriceum findet, dann, wenn die Bindehaut ganz oder zum grössten Teile die Narbenumwandlung vollbracht hat und eine Verdickung resp. Volumzunahme oder eine Verkrümmung des involvierten Tarsus persistiert, gleichgiltig, ob hierdurch eine Ptosis, eine Inversion, ein Entropium mit Trichiasis, ein Pannus oder Pannusrecidiv bedingt wurden.

Eine Aufforderung zur Ausschälung im 2. Stadium erblicke ich nur, wenn es sich um eine Granulose mit Pannus handelt, bei welcher die obere oder untere Augapfelbindehaut infiltriert, verdickt, eventuell noch granulär entartet, der Tarsus bedeutend vergrössert, seine deckende Conjunctiva aber nicht mehr brüchig und von Körnern durchsetzt ist. In solchen Fällen lässt sich die Operation wohl ausführen und wirkt auch ausserordentlich segensreich.

Ferner exekutiere ich eine nachträgliche Ausschälung bei denjenigen Granulosen, welche im Stadium der sulzigen Erweichung eine einfache Excision der Falten, oder eine Ausrollung oder eine Ausquetschung durchmachten und hierdurch zwar eine Ausheilung der Bindehaut, nicht aber des Knorpels erreichten. Verharrt die Tarsusverdickung nur einige Monate, so halte ich den Zeitpunkt für die Ausschälung gekommen, zwecks Hintanhaltung weiterer Schädigungen und zur Beseitigung der Ptosis.

Da die Ausrollung, wie wir sahen, besonders unsicher in ihrer Wirkung auf die sekundäre Tarsusinfiltration erscheint, selbst bei Anwendung der von mir empfohlenen Stichelung, so wird die nachträgliche Ausschälung gerade für die so behandelten Kranken oftmals in Frage kommen müssen.

Erscheint nach erfolgter Heilung der Ausschälung die Bindehaut am ehemaligen konvexen Tarsusrande noch etwas verdickt oder gelockert oder gequollen oder auch glasig, dann erreichte ich eine Beseitigung dieses Verhaltens immer leicht und schnell, wenn ich je nach der Lage des Falles eine energische Rollung oder eine Ausquetschung mittelst des Expressors oder auch eine Abbürstung mit dem Metallpinsel vornahm. Eine vollauf befriedigende Erklärung, warum der Pannus gewöhnlich in so sicherer Weise schwindet, wenn die Uebergangsfalte mit oder ohne Tarsus, oder wenn der Knorpel allein ausgeschnitten wird, vermag ich ebenso wenig zu geben, wie die übrigen Verteidiger der Excision. Dieserhalb habe ich es auch unterlassen, das Gebiet der hierüber aufgestellten Hypothesen zu betreten. Zur Zeit müssen wir uns mit der Konstatierung des Faktums begnügen

lassen, dass die operativen Vorfahren[1]) thatsächlich das Hornhautfell in den meisten Fällen beseitigen.

Bei Himly[2]) lese ich: „Wie schon in alter Zeit Aëtius angeraten (Himly verweist hier auf Sermo III, cap. 66, woselbst ich aber nichts finden konnte), hat auch Saunders (Treatise on some practical points etc. 1811) in der neueren Zeit den ganzen Tarsus des oberen Augenlides ausgeschnitten, wenn seine abnorme Krümmung auf andere Weise nicht geheilt werden konnte. Er schob ein silbernes oder knöchernes Plättchen zwischen Augenlid und Augapfel, und spannte ersteres darüber aus. Hierauf machte er unmittelbar über den Cilienwurzeln in die äussere Haut und den Orbicularmuskel einen Einschnitt, der vom Thränenpunkte an bis zum äusseren Augenwinkel sich erstreckte, präparierte dann vorsichtig die Oberfläche des Tarsus so weit bloss, bis der Orbitalrand des Knorpels frei da lag. Jetzt wurde von ihm die Conjunctiva dicht neben dem Tarsus durchgeschnitten und an jedem Ende dann noch abgetrennt, ohne den Thränenpunkt zu verletzen. Die äussere Haut und die Conjunctiva heilten in wenigen Tagen nach dieser leichten Operation, selbst ohne weiteren Verband, als diejenige Bedeckung, die wegen des hässlichen Aussehens nötig ist. Die Wunde füllte sich mit neuer Haut hinreichend, es wuchs jedoch immer ein Schwamm von beträchtlicher Grösse aus der Schnittwunde heraus, der aber durch Aetzmittel oder Messer entfernt werden konnte. Das Augenlid blieb danach beweglich, da der sich an die Conjunctiva festsetzende Musc. levator palpebrae das Augenlid hinreichend in die Höhe heben konnte, um die Pupille frei zu machen. Die Deformität war unbedeutend, wie die von Saunders gegebenen Abbildungen zeigen."

Die Exstirpation des Faserknorpels wurde später (1869) in 3 Fällen von Pope ausgeführt, desgleichen einmal von Keyser (1874), aber auch von diesen beiden Autoren in ganz anderer als der von mir beschriebenen Weise, auch nicht in der Absicht, eine Ausheilung der Granulose herbeizuführen, sondern allein zur Behebung des Entropiums und der Trichiasis.

Die prophylaktische Excision von Walther's.

Es ist hier vielleicht der Ort, auf eine Bemerkung des genialen Philipp v. Walther[3]) hinzuweisen, betreffend die prophylaktische Excision. Dieser Autor schliesst an die Besprechung der Excision folgende Betrachtung:

„Wenn ich auf diese Weise die Excision fast in allen Stadien der Erkrankung empfehlen zu müssen glaube, so entsteht die Frage, ob sie nicht selbst als prophylaktisches Mittel dienen könne? Die Bindehaut des unteren Lides ist einmal dasjenige organische Gebilde, in welchem die Ansteckung zuerst und ursprünglich haftet. Wenn nun nach dem tollen Hundsbisse die vollständige Excision der Wandungen der infizierten Wundhöhle, ja die Amputation eines kleinen

---

1) Ich bemerke, dass ich auf Wunsch ein aseptisch zu haltendes Etui für alle Instrumente zusammengestellt habe, welche für die rein operativen Verfahren in Frage kommen. Dasselbe ist ebenso wie die anderen im Texte beschriebenen Instrumente bei Herrn R. Wurrach, Berlin, Neue Promenade, erhältlich.

2) Himly, Krankheiten und Missbildungen, I. Teil, p. 138.

3) Philipp v. Walther, Die kontagiöse Augenentzündung am Niederrhein, besonders in der Arbeitsanstalt Brauweiler, in ihrem Zusammenhange mit der ägyptischen Ophthalmie betrachtet, Journal d. Chirurgie u. Augenheilkunde, Bd. II, p. 130.

Gliedes, woran sich diese befindet, gegen die Wirkungen des schnell entfernten Kontagiums sichert, warum sollte nicht auch die Excision der Bindehaut des unteren Augenlides, wenn dieser das Kontagium eingeimpft wurde, stattfinden können? Ohne Zweifel würde die Ausführung dieses Vorschlages, auch wenn er für sich beifallswürdig gefunden würde, sehr grosse Schwierigkeiten haben. Aber von schlimmen Folgen möchte die Excision auch des grössten Teiles der Conjunctiva am unteren Augenlide wohl nicht sein. Uebrigens ist das oben Gesagte nur eine Frage, eigentlich nicht einmal ein Vorschlag. Bei einem so schwierigen, fast verzweifelten Gegenstande ist es nötig, denselben von allen Seiten zu betrachten und seinen Blick überall dahin zu richten, woher ein, wenngleich schwacher und noch sehr entfernter Lichtschein uns entgegenschimmert."

Selbstredend ist einem derartigen Gedanken a limine entgegenzutreten. Haben wir schon keinen Anstand genommen, die Ausschneidung bei der harmlosen Conjunctivitis follicularis als frivol zu kennzeichnen, so müssten wir jeden Versuch eines ernsthaften aktiven Interesses für die prophylaktische Excision direkt als Frevel stempeln. Denn einmal giebt es bekanntlich bei manchen Individuen einen so hohen, in seinem Wesen allerdings noch unbekannten Selbstschutz, dass sie trotz steten Verweilens in den schlimmsten Granuloseherden dauernd frei von Ansteckung bleiben, zweitens würde die Excision der unteren Uebergangsfalten, wie v. Walther meint, allein nicht genügen, sondern es müssten gleichzeitig auch die oberen, also ein sehr beachtenswerter Bruchteil des Bindehautsackes überhaupt, mitgenommen werden. Und das alles, weil möglicherweise einmal eine Körnerkrankheit zur Entwickelung kommen könnte!

Immerhin schien mir ein Hinweis auf die in Vergessenheit geratene Andeutung v. Walther's nicht unangebracht. Muss man sich doch geradezu wundern, dass in unserer, an therapeutischen Paradoxen so fruchtbaren Zeit nicht eine Anregung nach der bezeichneten Richtung hin schon lange einmal erfolgte.

IV. Behandlung mittels Erzeugung einer akuten Ophthalmie.

Einer Behandlungsart der Granulose bleibt noch zu gedenken, die meines Wissens zwar nie eine anhaltende, allgemeine Verbreitung fand, die aber doch eine gewisse prinzipielle Wichtigkeit besitzt, es ist dies die Einimpfung einer blennorrhagischen Ophthalmie höheren Grades oder der sogenannten Jequirity-Ophthalmie.

Die Empfehlung der Inokulation rührt von Friedrich Jaeger her. „Man muss es selbst gesehen haben, um es zu glauben", sagt

Piringer[1]), „wie die in hohem Grade bestehenden Granulationen sich in einer solchen Blennorrhöe — akuten Blennorrhöe höheren Grades — auflösen und mit dem Aufhören derselben so schwinden, als ob nur ein Bindehautleiden bestanden hätte. Dieses bestätigte sich wenigstens in allen Fällen, wo nebst dem Pannus auch eine chronische Blennorrhöe mit villöser oder mit granulöser Auflockerung der Papillen vorhanden gewesen war."

Nur sehr vereinzelt trifft man in der Litteratur diesbezügliche bestätigende Angaben. Die grossen Gefahren, welche der nichtvaskularisierten, pannusfreien Hornhaut drohen, die gewiss nicht selten beobachteten, teilweisen oder völligen Vereiterungen werden das Korrektiv gegen eine freigebige Anwendung gebildet haben. Ist es doch bei Erregung einer auf specifischen Keimen beruhenden Entzündung nicht möglich, eine auch nur entfernt zutreffende Dosierung vorzunehmen, einmal, weil die Virulenz der Keime nicht genau zu bemessen ist, zweitens, weil die Wirkungsweise zudem noch von der Qualität des Nährbodens abhängt, auf welchen die Keime fallen. Hierbei spielen aber, wie bekannt, die individuellen Prädispositionen eine grosse, vorher nur äusserst mangelhaft abzuschätzende Rolle.

Kein Wunder, dass sich die Augenärzte, zumal in Trachomgegenden, mit den grössten Erwartungen der Anwendung eines Mittels zuwandten, welches alle günstigen Eigenschaften der Inokulation des blennorrhagischen Sekretes besitzen, dabei aber eine sehr genaue Dosierung gestatten sollte. L. de Wecker[2]) empfahl als solches ein Infus der Pater noster-Bohnen (Abrus precatorius, Jequirity, der Familie der Leguminosen zugehörig).

„Es werden 32 Körner (etwa 3 gr, 20 mgr) pulverisiert und mit 500 gr kalten Wassers während 24 Stunden maceriert, dann 500 gr heissen Wassers hineingegossen und nach dem Erkalten sogleich filtriert. Der Patient badet sich mit dieser Infusion 3mal des Tages die Augen; wird die Reizung sehr intensiv, so genügen diese Waschungen. Im entgegengesetzten Falle wiederholt der Kranke dieselben Waschungen den 2. und nötigenfalls den 3. Tag, indem er sich stets derselben Flüssigkeit bedient. Patient soll sich während dieser Behandlung im dunkeln Zimmer aufhalten."

Einige Stunden darauf beginnt die Entwickelung einer purulenten Ophthalmie, bei der zumeist die stark geschwellte und chemotische Conjunctiva mit ganz ähnlichen croupösen Membranen bedeckt ist, wie man sie zuweilen bei Neugeborenen antrifft.

---

1) Piringer, Die Blennorrhöe am Menschenauge, Graz 1841, S. 258.
2) de Wecker, Die mittelst Jequirity-Infusion künstlich erzeugte Ophthalmia purulenta, Klin. Monatsbl., 1882, S. 307; L'ophthalmie purulente factice produite au moyen du jequirity ou liane à réglisse, Annal. d'Ocul. 88.

Diese Ophthalmie, welche sich sowohl durch die Zahl der Waschungen, wie durch die Stärke des Infuses dosieren lasse, heile die Granulationen und bringe die Cornea nicht in Gefahr. Später empfahl de Wecker die Benutzung enthülster, sehr fein pulverisierter Körner.

Als das wirksame Agens des Jequirity-Infuses glaubte Sattler[1]) einen ungefähr 0,58 μ dicken, 2,5—4,5 μ langen Bacillus nachgewiesen zu haben, eine Angabe, die alsbald von v. Hippel[2]) in Frage gestellt und von Bruylants und Vennemann[3]), Salomonsen und Dirckinck-Holmfeld[4]), Neisser[5]), Klein[6]), Johann Widmark[7]) u. a. als irrig hingestellt wurde.

Der von v. Wecker aufgestellte Satz: „Incontestablement l'ophthalmie jequiritique guérit rapidement les granulations" wurde immer mehr und mehr von den Nachuntersuchern eingeschränkt. Bei frischen Granulationen z. B. konnte von nüchternen Klinikern kein Schwinden beobachtet werden, dagegen verhältnismässig oft eine Erkrankung der Cornea. Auch bei den älteren, blassen, harten, trockenen Formen war nur in einem gewissen Prozentsatze ein wirklicher, die Ausheilung begünstigender Effekt festzustellen, auch hierbei fehlten indes gelegentlich schwere Hornhautaffektionen, selbst völlige Nekrose nicht. Nebstdem kamen unangenehme Dacryocystitiden zur Beobachtung. So musste sich auf Grund der Thatsachen naturgemäss die anfänglich übergrosse Begeisterung legen und der nüchternen Erkenntnis Platz machen, dass die Jequirity-Ophthalmie kein Heilmittel, wenigstens kein den anderen gefahrlosen irgendwie überlegenes gegen die Granulose selbst darstelle.

Simi[8]) kombinierte die Jequirity-Behandlung mit der des Sublimates, indem er erst die Ophthalmie erzeugte, dann Jodoform einstäubte (das beste Mittel angeblich, um diese schnell zu ermässigen) und schliesslich heisse Sublimatdouchen anwandte.

---

1) Sattler, Ueber die Natur der Jequirity-Ophthalmie, Klin. Monatsbl. f. Augenheilk., 1883, S. 207.

2) v. Hippel, Die Jequirity-Ophthalmie, Ber. d. XV. Vers. d. Ophthal. Gesellsch., Heidelberg 1883, S. 44; Ueber die Jequirity-Ophthalmie, v. Graefe's Arch. f. Ophth. Bd. XXIX, Heft 4.

3) Bruylants et Vennemann, Le jequirity et son principe phlogogène, Bull. l'Acad. roy. méd. Belgique, 1884.

4) Salomonsen, C. J. u. Christmas-Dirckinck-Holmfeld, Die Aetiologie der Jequirity-Ophthalmie, Fortschritte d. Medizin, Bd. II, No. 3.

5) Neisser, A., Ueber die Natur der Jequirity-Ophthalmie, Fortschr. d. Medizin, Bd. II, No. 3.

6) Klein, Ein Beitrag zur Aetiologie der Jequirity-Ophthalmie, Centralbl. f. d. med. Wissensch., 1884, No. 8 u. 11.

7) Widmark, Om jequirity-oftalmien, Nord. med. Ark., Bd. XVI.

8) Simi, Sul jequirity, Bollet. d'Ocul. Vol. XIV.

Nur nebenbei und der Vollständigkeit halber sei bemerkt, dass auch das Auftreten eines Gesichtserysipels einen heilenden Einfluss auf die Granulose auszuüben vermag. So sah Cocci[1]) bei einem Kranken mit vierjährigem, stark granulösem Trachom auffallende Besserung nach einem im Hospital acquirierten Erysipelas faciei. An dem einen Auge hob sich infolgedessen die Sehschärfe vom Erkennen der Finger auf 30 cm auf Lesen gröberer Druckschrift. Auch Ansitidisky konstatierte die Heilung zweier Trachome, als sich ein Erysipelas auf die Haut der Lider ausdehnte.

Nur um möglichste Vollständigkeit bei Erörterung unseres Themas zu erreichen, erwähne ich die seiner Zeit (1873) von Williams ausgegangene Empfehlung, bei Granulösen durch sorgfältige **Korrektion der Refraktionsanomalien** und Verabreichung eines blauen Schutzglases neben der Verbesserung der hygienischen Lebensbedingungen und der Anwendung von Topica zu nützen.

Eine direkte Einwirkung auf den granulären Prozess kann natürlich durch die Brillen nicht erzielt werden, wohl aber erleichtern dieselben dem Kranken, auch wenn es sich nur um unbedeutende Hyperopien resp. Astigmatismen jugendlicher Individuen handelt, wesentlich den Gebrauch der Augen und erzeugen ein relatives Wohlbefinden. Dasselbe dürfte auf einer Verminderung der Hyperämie in der Bindehaut und in den Lidern beruhen. Ist es doch eine tagtäglich zu machende Erfahrung, dass jeder einfache Katarrh deutlicher hervortritt und mehr Beschwerden verursacht, ja dass manche Bindehauthyperämien und Katarrhe überhaupt nur sich zeigen, wenn das Sehorgan bei vorhandener Refraktionsanomalie oder Presbyopie ohne ausgleichendes Glas länger arbeiten muss. Nicht selten sah ich bei solchem Catarrhus hypermetropicus s. astigmaticus s. presbyopicus sogar ein im ersten Momente etwas beängstigendes Hervortreten von Follikeln auf den Uebergangsfalten, zumal auf den unteren, welches aber schnell schwand und ohne jedes Medikament wich, wenn die entsprechenden Gläser verabreicht und benutzt wurden. Bei einem so schweren und ohnedies mit bedeutender Blutüberfüllung einhergehenden Leiden wie bei der Granulose ist die Wechselwirkung selbstverständlich noch eine ungleich grössere und demgemäss die eventuell resultierende subjektive Beschwerde eine beträchtlichere. Deshalb ist der Rat, die Refraktion resp. die Altersübersichtigkeit genauest und zwar gleich von Anfang an zu korrigieren, ein durchaus beherzigenswerter. Nur knüpfe man keine unrealisierbaren Hoffnungen an diese Ordination!

---

1) Cocci, Sulla influenza della risipola sul tracoma, Gaz. degli ospitali, 1884, Referat im Jahresbericht für Ophthalmol.

Versuche den Pannus zu beheben.

Wir haben uns bereits über die so günstige Beeinflussung des Pannus per excisionem geäussert, auch darüber, wie dieser Einfluss etwa noch zu erhöhen ist. Da nun aber nicht in jedem Falle operiert werden kann oder soll, ein alter Pannus zudem mitunter dem Eingriffe widersteht, halte ich es nicht für überflüssig, noch der anderen Bestrebungen zu gedenken, welche im Laufe der Decennien zur Behebung des Hornhautfelles unternommen worden sind.

Die beste Therapie gegen den Pannus besteht naturgemäss wie überall in der Prophylaxe. Es kann keinem Zweifel unterliegen, dass, je früher die Behandlung gegen die Granulose eingeleitet und je konsequenter sie fortgeführt wird, um so idealere Erfolge erreicht werden, indem die Heilung nicht nur ohne Zurücklassung bedeutender Narben erfolgt, sondern auch bei völliger Integrität der Cornea. Ist bei langem Bestande des Leidens aber erst einmal ein Fell gebildet, so reicht oftmals die Beseitigung der ursächlichen Granulose, wie bekannt, nicht mehr aus, um auch die sekundär befallene Cornea zu sanieren, möge man eine Behandlungsmethode wählen, welche man wolle. Der Granulöse ist alsdann zwar geheilt, aber durch die Hornhauttrübung arbeitsunfähig geworden. Das hierdurch erzeugte Unglück musste naturgemäss immer und immer wieder Veranlassung für therapeutische Bestrebungen werden, die Befallenen, welche sich im übrigen oft der allerbesten Gesundheit erfreuen, neuerdings zu thätigen Mitgliedern der menschlichen Gesellschaft zu machen.

Es lag nahe, zunächst diejenigen Mittel in Anwendung zu ziehen, welche erfahrungsgemäss auch sonst eine Rückbildung von Gefässentwickelungen in der Hornhaut bewirken können. So wurden denn neben den Inspersionen der verschiedensten Pulver, insbesondere des Calomels, umstimmende spirituöse und wässerige Mittel benutzt, wie z. B. Alumen ustum, Zincum sulfuricum, Tinctura opii, eventuell noch verschärft durch einen kleinen Zusatz versüsster Säuren wie Balsamus vitae Hoffm. pro usu interno, Balsamus peruvianus etc. Besonders wirksam sollten diese Mittel sein, wenn man ihnen noch Skarifikationen vorausschickte.

Dass die Zerschneidung der Gefässe ein vergebliches Bemühen sei, „da das Leiden kein so oberflächliches“, sagt Himly. Scarpa bereits empfahl ein 1‴ breites Stück Bindehaut mit Pincette und Schere an dem Hornhautrande auszuschneiden, und Sanson, die die Cornea umgebende Conjunctiva durch einen hohlen, mit Höllenstein angefüllten Ring, der daselbst aufgedrückt wird, zu kauterisieren.

In neuerer Zeit wendet man mit Vorliebe Zerstäubungen von heissem Wasser, dem noch dies oder jenes der umstimmenden Mittel beigefügt worden, ferner Irrigationen lauer Lösungen von Quecksilberpräparaten, die Massage mit Mercurial-, Jod- etc. -Salben, die subconjunctivalen Injektionen von 2—4-proz. Kochsalzlösungen an. Aber auch so kann man des inveterierten Pannus nicht immer Herr werden.

Handelt es sich um eine massenhafte Gewebs- und Gefässbildung — um einen sog. Pannus crassus, carnosus, sarcomatosus — vielleicht noch mit wohlausgebildeten Granula, von der mit Sicherheit angenommen werden musste, dass im günstigsten Falle nur in sehr geraumer Zeit eine Verminderung oder ein Schwund zu erwarten stand, so wurde schon früher, aber auch neuerdings die ganze Autlagerung mit dem scharfen Löffel oder einem anderen geeigneten Instrumente radikal abgeschabt, zuweilen mit bemerkenswertem Nutzen.

Hat die monatelange Behandlung nach den genannten Verfahren, wobei natürlich ein öfterer Wechsel der Arzeneien und eine Kombination dieser und jener zweckmässig und dem Einzelfalle angepasst vorzunehmen ist, keinen greifbaren Erfolg gezeitigt, dann sieht man sich sehnsüchtig nach einem wirksameren Agens um. Denn nachgerade droht nicht nur der Arzt, sondern auch der an seinem Heile verzweifelnde Kranke missmutig zu werden und in seinem Eifer zu erlahmen.

Für solche Fälle des inveterierten, sonst auf keine Weise aufzuhellenden Pannus hat Friedrich Jaeger[1]) die Einimpfung blennorrhagischen Sekretes empfohlen. Piringer[2]) versuchte in einer ausserordentlich sorgfältigen, auf 15-jährige Beobachtungen basierten Monographie die Methode wissenschaftlich und praktisch zu begründen.

Dieser Autor sagt: „Heilsam wird die Blennorrhöe höheren Grades bei dem Pannus jeder Art, er mag noch neu oder schon veraltet, er mag dünn oder dicht, also lymphatisch oder vaskulös, oder fleischig, oder wohl gar geschwürig sein. Nur der sog. trockene Pannus macht eine Ausnahme.

Soll aber hier die Blennorrhöe volle Heilung bewirken, so darf sie auf die Augenlidbindehaut allein nicht beschränkt bleiben, sondern sie muss sich auch auf jene der Sclerotica und selbst auf das Bindehautblättchen der Hornhaut erstrecken, sie muss also als Blennorrhöe des dritten Grades auftreten. . . . . Man darf aber auch am pannösen Auge ungescheut eine höhere Steigerung der Blennorrhöe vor sich gehen lassen, indem dieselbe hier wirklich weniger Gefahr mit sich führt als bei einem nicht pannösen Auge. . . . . Die praktischen Erfolge bestätigen dieses noch mehr; denn von den 59 pannösen Augen, welche ich bisher mit der Blennorrhöe geimpft habe, ging nicht nur keines verloren, sondern es trug auch nicht eines den mindesten Nachteil davon. . . . .

---

1) S. Tübinger Blätter für Naturwissenschaft, Bd. II, 1816.

2) Piringer, Med. Jahrbücher des österreichischen Staates, Neueste Folge Bd. V und XV. — Ders., Die Blennorrhöe am Menschenauge, 1841 S. 250—258.

Da aber die Blennorrhöe an dem geimpften Auge in der Regel eine grössere Heftigkeit annimmt, als sie an dem ursprünglich erkrankten Auge gehabt hatte, so ist demnach die Vorsicht nicht überflüssig, dass man zur Impfung eines pannösen Auges, wenn möglich, den Schleim einer milderen Blennorrhöe des zweiten Grades verwende, niemals aber aus einem solchen Auge, an dem bereits geschwürige Zerstörungen der Hornhaut entstanden sind. . . . .

Bei den 33 Individuen, an welchen ich bisher die Heilung des Pannus durch die Blennorrhöe versucht habe, blieb nur an 2 Augen der Pannus ungeheilt. . . . . An den übrigen 59 Augen wurde der Pannus stets vollkommen geheilt, und zwar an 34 Augen, ohne die geringste Spur eines früheren Leidens zu hinterlassen; an 8 Augen mit Zurücklassung von Hornhauttrübungen, welche das Sehen gar nicht oder nur wenig beeinträchtigten; und an 8 Augen, wo wegen zugleich bestehender Pupillensperre durch Centralleukome erst die nachfolgende Pupillenbildung das Sehen herstellte. Nur bei 9 Augen wurde wegen vorhandener Amblyopia amaurotica oder wegen Verbildung der Iris kein Sehen erreicht. Alle diese grösseren oder geringeren Hindernisse des Sehens waren aber in jedem einzelnen Falle schon vor der Einimpfung der Blennorrhöe vorhanden gewesen und konnten derselben nie zur Last gelegt werden. Während die auf einem anderen Wege bewirkte Heilung des Pannus immer eine grössere Anlage zu neuen Recidiven zurücklässt, wobei sich das frühere Uebel oft in ungeheurer Schnelligkeit, in 24—48 Stunden wieder ausbildet, blieben alle durch die Blennorrhöe vom Pannus geheilten Individuen andauernd von Pannus frei."

Trotz der Fundierung des Jaeger'schen Vorschlages durch Piringer konnte sich das Verfahren nicht Bürgerrecht unter den Bekämpfungsmitteln gegen den Pannus erwerben. Zwar wurde es selbst von so besonnenen Klinikern wie von Arlt gelegentlich versucht: „In den 3 Fällen, wo ich die Impfung vorgenommen, habe ich nicht Ursache gehabt, dieses Mittel als zu riskant zu verwerfen"; dass es aber auf Ausnahmefälle beschränkt blieb, dürfte seinen Grund mit Wahrscheinlichkeit eben in schweren Schädigungen haben, die ab und zu doch mitunterliefen. In den letzten Decennien, auch noch in neuester Zeit findet man in der Litteratur, zumal in der französischen, hier und da rühmende Bestätigungen des Heilerfolges, so z. B. von Pannas, Coppez, Abadie, Mooren u. a.

So sehr man, wie wir sahen, von dem Heilwerte der Jequirity-Ophthalmie bei Bekämpfung der reinen Granulose zurückgekommen ist, so günstig lautet das Urteil über ihre Wirksamkeit beim alten Pannus und bei postpannösen Trübungen.

Als Anwendungsweise ist entweder das 3-proz. Infus oder die feinstgepulverte Substanz der Bohnen zu wählen. Von der letzteren wird rühmend hervorgehoben, dass sie keine sekundären Erkrankungen des Thränensackes verursache, auch dem Kranken angenehmer sei. Wie man sich hüten muss, von vornherein zu oft und zu viel von dem entzündungserregenden Agens auf die Bindehäute zu bringen, ebenso sehr ist zu vermeiden, dass man anfänglich zu zaghaft damit sei. Denn die Conjunctiva reagiert alsdann überhaupt nicht mehr genügend, und eine wirkliche croupöse Entzündung ist doch die Vorbedingung des Erfolges.

Ohne Besorgnis kann man zu dem Mittel greifen, wenn keine Succulenz der Lider und Bindehaut mehr besteht, die Conjunctiva in geringer Ausdehnung oder grösstenteils bereits ins Stadium cicatriceum getreten ist, auch die Cornea eine intakte Oberfläche und keinerlei entzündliche Veränderungen aufweist.

Unter diesen Umständen ist jede Komplikation so gut wie ausgeschlossen. Der nach dem Abklingen der Ophthalmie erlangte Sehgewinn ist oftmals ein recht erheblicher. Mehrmals konnten wir einen Aufschwung des Visus vom Erkennen der Finger in 1—2 m auf $^1/_{10}$, ja noch auf mehr konstatieren. Bedenkt man, dass hierdurch im gewissen Sinne eine Arbeitsfähigkeit wiedergegeben ist, so wird man unsere Neigung, in den verzweifelten, keinem anderen Aufhellungsversuche zugänglichen Fällen von altem Pannus zur Jequirity-Ophthalmie zu greifen, berechtigt finden müssen.

Der Jequirity-Ophthalmie ist es ergangen wie manchen anderen Mitteln in der Medizin. Mit überschwenglichen Hoffnungen aufgenommen, musste sie enttäuschen, weil sie schliesslich nicht nach allen Richtungen befriedigen konnte. Die nun einsetzende übergrosse Kritik verirrte sich in das andere Extrem, indem es dem Verfahren auch das absprach, was wirklich gut und segensreich an ihm war. So mussten denn Jahre nüchterner Beobachtung verfliessen, bis der wirkliche Wert erkannt wurde. Für die Beseitigung des inveterierten Pannus wird seine Bedeutung heute von allen einsichtigen Klinikern meines Wissens anerkannt. Zum Beispiel erklärt Coppez, welcher über eine Erfahrung von 2000 Fällen verfügt, das Mittel allein für so wertvoll, wie alle anderen zusammengenommen, die sonst gegen den Pannus angepriesen und angewendet worden. Nur ein einziges Mal trat eine Schädigung der Hornhaut auf, in diesem Falle lag aber kein Pannus vor und war die Applikation ohne sein Wissen erfolgt. Gleichfalls sehr anerkennend äusserten sich in neuerer Zeit Cheatham, Ovio, Calafato, Emerson u. A.

Jenem Folgezustande des länger bestehenden, in die Tiefe des Corneagewebes übergegangenen Pannus, welcher sich in einer Ektasie äussert, stehen wir bislang noch völlig machtlos gegenüber. Das Sehvermögen ist dadurch stets auf ein Minimum herabgesetzt. Wiederholte Sklerotomien am Cornea-Skleralrande mit gleichzeitiger Instillation von Myoticis, auch länger fortgeführte Druckverbände vermochten nach meinen Beobachtungen keinerlei Nutzen zu bringen. Um den armen Kranken den Visus einigermassen zu bessern, habe ich in einzelnen Fällen, wo die untere Hälfte oder das untere Dritteil der Hornhaut leidliche Diaphanität darbot, hierselbst eine schmale, optische Iridektomie angelegt und das ehemalige Pupillenfeld tätowiert. Soweit ich auf Grund späterer revidierender Untersuchungen urteilen

kann, vertrugen die Augen diesen Eingriff sehr gut. Die Melioration des Visus betrug in manchen Fällen das Dreifache des vorhandenen Sehens und befriedigte die Kranken zumeist in hohem Grade.

Behandlung des Xerophthalmus.

Ausserordentlich ohnmächtig sind wir den Veränderungen gegenüber, welche sich unter dem Bilde des Xerophthalmus als Folgen des Trachoms entwickeln. Im Anschluss an eine sehr intensiv aufgetretene oder zu lange bestandene diffuse Infiltration kommt es unter Bildung von Bindegewebe innerhalb des Conjunctivalstromas zu einer scheinbar absoluten Atrophie der charakteristischen Schleimhautelemente. Hierdurch verliert die Bindehaut nach und nach die Fähigkeit, Feuchtigkeit und Schleim abzusondern. Ihre Oberfläche wird demgemäss, da zu gleicher Zeit auch die Thränendrüsen zu versiegen pflegen, mangelhaft befeuchtet, mattglänzend, wie mit einer dünnsten Fettschicht überzogen. Weiterhin trüben sich die Epithelien, zumal auf der Cornea immer stärker, trocknen wohl auch zu kleinen, glänzenden, später schmutzig-grauen Schüppchen ein und bedingen eine stetig zunehmende Sehverschlechterung und ein eigentümlich mattes, bleiernes Aussehen. Die damit Hand in Hand gehende Einschrumpfung des Bindehautsackes führt zu einem Symblepharon posterius und nach und nach zu einem so hochgradigen Schwunde, dass schliesslich die Lidränder direkt mit der Hornhautmitte durch ein kaum millimeterbreites festes Gewebe verwachsen erscheinen. Das Sehvermögen erlischt bis auf quantitative Lichtempfindung.

Es lag nahe, gegen diesen verheerenden Prozess Uebertragungen von Schleimhaut oder auch Haut zu versuchen. Leider sind die Erfolge aber weit hinter den gehegten Erwartungen zurückgeblieben. Man hat hier und da wohl erreicht, dass sich die definitive Einschrumpfung langsamer vollzieht, man hat die transplantierten Lappen oder Schollen aber nicht zu einer secernierenden, normal funktionierenden Mucosa formen können. Kleine Bezirke des Bindehautsackes lassen sich dergestalt ersetzen, nicht aber umfangreiche, oder gar der ganze Sack.

Um so wärmer ist ein Vorschlag zu begrüssen, der, wenn auch natürlich keine Heilung, so doch einen palliativen Erfolg zu geben verspricht. Es ist dies die neuestens von Rudin[1]) befürwortete Verkleinerung der Augenlidspalte durch Zusammennähen der Lider. Autor demonstrierte auf dem V. Kongresse russischer Aerzte eine Kranke, welche derartig an Xerose litt, dass sie jahrelang völlig

1) Rudin, Ein durch Vernähung der Lider geheilter Fall von Xerophthalmus, V. Kongress der russ. Aerzte, Westnik ophth. XI.

blind gewesen und welche nun eine genügende Sehschärfe wiedererlangt hatte, um sich selbst in fremdem Orte zurechtzufinden, und daheim mit Erfolg mit Handarbeiten zu beschäftigen. Von zwei weiteren ebenso behandelten Kranken, wurde bei dem einen ein gleicher Erfolg erzielt, bezüglich des anderen konnte über den Endeffekt nichts ausgesagt werden.

Wie wir aus einer Fussnote in der Arbeit von Andogsky ersehen, erwiderte der auf dem Kongresse anwesende Dr. Rabinowitsch dem Vortragenden, dass er einmal in der Klinik von O. Becker in Heidelberg etwas der Operation von Rudin Aehnliches gesehen habe. Andererseits lese ich in dem Adelheim'schen Referate im Jahresberichte von Nagel-Michel, dass Rabinowitsch mitgeteilt habe, Pagenstecher hätte schon vor 25 Jahren dieselbe Operation geübt.

Andogsky ahmte [1]) dies Verfahren an 5 Augen mit xerotischen Veränderungen nach. Er erlangte 2 mal ausgezeichnete Resultate, 2 mal bedeutende Besserung des Sehvermögens und 1 mal nur subjektive Besserung des Trockengefühls, ohne Besserung des Sehens. Bei der Vernähung der Augenlider darf nur eine mittlere, der Pupille entsprechende Spalte von 5—6 mm Breite freigelassen werden. Bei der Operation ist es am besten so vorzugehen, dass der Cilienboden an beiden Lidern nach Flarer abgetragen wird, sodann in den centralen Partien der Lider Haut und Schleimhaut (durch 2 Nähte an jedem Lid) und endlich die beiden Lider (ausser der 5—6 mm breiten centralen Partie) miteinander vernäht werden, wobei die Haut und das darunter liegende Gewebe (ausser der Schleimhaut) in die Naht gefasst wird.

„Folgende Bedingungen müssen erfüllt sein, wenn ein erfolgreiches Resultat erwartet werden soll: 1) muss der trachomatöse Prozess vollkommen sein Ende erreicht haben; 2) darf die Xerosis der Cornea nicht durch irgend welche konstante Veränderungen in der Hornhaut, z. B. Leukome, welche in den centralen Teilen liegen, kompliziert sein; 3) darf die Dauer des Leidens, d. h. genauer — die Dauer der Erblindung infolge von Xerophthalmus nicht allzu lange sein, sie darf z. B. 4—6 Jahre nicht übertreten, denn wie es sich erweist, äussert sich eine länger andauernde Xerosis schon intensiver an den Geweben der Cornea, indem sie eine restitutio ad integrum unmöglich macht, und schliesslich 4) muss die Grösse der Oeffnung, welche der Pupille gegenüberliegt, dem Quantum von Flüssigkeit entsprechen, welche noch im Conjunctivalsack zurückgeblieben ist, damit sie den offen stehenden Teil der Cornea genügend

1) Andogsky, Ueber operative Behandlung des Xerophthalmus, Wratsch 1894, No. 43. — Ders., Ueber operative Behandlung des Xerophthalmus trachomatosus. Arch. für Augenheilk. Bd. XXX, S. 178.

befeuchten kann, mit einem Worte, diese Oeffnung muss so klein als möglich sein."

Auch Rabinowitsch[1]) wandte das Verfahren in einem Falle von einseitigem Xerophthalmus mit Trachom an. Die Sehschärfe hob sich, es wurden Finger in 2 m erkannt, die vor der Operation nur in 20 cm erkannt wurden. Auch die Trockenheit verschwand völlig. Drei Monate nach der Operation musste die centrale 5—6 mm breite Spalte auf Wunsch des Patienten aus kosmetischen Gründen bis zu 1 cm erweitert werden, und schon eine Woche darauf hatte sich wieder der frühere Xerophthalmus entwickelt.

Die Einfachheit und die Leichtigkeit der Ausführung dieses Vorschlags wird eine häufigere Ausführung desselben empfehlen.

Ziehen wir am Schlusse der Arbeit ein Facit über die Leistungsfähigkeit der einzelnen, insbesondere mechanischen und chirurgischen Behandlungsmethoden, so müssen wir sagen, dass fast eine jede derselben, an ihrer Stelle genügend lange und konsequent angewandt, eine Heilung erzielen kann. Je nachdem wir uns in immunen oder durchseuchten Gegenden, ferner leichteren oder schwereren Formen gegenüber befinden, haben wir mildere oder eingreifende Encheiresen zu wählen. Der Genius epidemicus und loci, das praktische Geschick des Arztes haben hier zu entscheiden. Für unsere ostpreussischen Verhältnisse, welche die denkbar ungünstigsten für die Bekämpfung der Seuche darstellen, glaube ich nicht, dass wir der operativen Verfahren und zwar der Excisionen resp. der Ausschälungen entraten können. Selbst die sonst vielfach acceptierte und anderswo gewiss heilkräftige Methode der Ausquetschung resp.

---

1) Rabinowitsch, Zur Frage von der operativen Behandlung des Xerophthalmus, Westnik opth. XII, No. 2, S. 200.

Ausrollung dürfte hier, unbeschadet der angegebenen Verbesserungen, nicht genügen.

Die Gründe des pro und contra sind bereits eingehend, wie ich meine, an den betreffenden Stellen dargelegt.

Ich stimme Knapp völlig bei, wenn er für die Ausheilung der Granulose nicht erforderlich hält, dass alle kleinsten Depots und Einlagerungen aus der Bindehaut ausgedrückt etc. werden. Mit einem gewissen Teile wird das lebende Gewebe insbesondere des gesunden Individuums schon fertig. Die stille Voraussetzung ist aber, dass nicht immer neue Infektionen auf dasselbe einstürmen. Findet dies kontinuierlich statt, wie hierorts in den ländlichen Wohnungen, dann gelangen die beim Ausrollen etc. zurückgebliebenen kleinen Depots überhaupt nicht zur Resorption, es entwickelt sich sogleich das Recidiv. Schon vier Wochen nach Entlassung aus der Klinik konnte dieses Vorkommen oft konstatiert werden. Andererseits bietet der Bindehautsack, da die Prädilektionsstelle für die Ansiedelung, die Uebergangsfalten, ja geblieben sind, auch der Reinfektion die günstigsten Chancen.

Jedenfalls konnten Dauerheilungen bisher in unseren verseuchten Regionen nur mittelst der operativen Verfahren erlangt werden. Aber auch bei ihnen sind Recidive und Reinfektionen nicht ausgeschlossen. Während indessen selbst die ungünstigsten Statistiken immer noch mindestens 60 Proz. recidiv- und reinfektionsfreie Heilungen nach den Excisionen ergaben — genaue, grössere statistische Belege sind hierüber nur ausserordentlich schwer zu erlangen, 1) wegen des häufigen Ortswechsels, 2) wegen der weiten Entfernungen und schweren Erreichbarkeit, 3) wegen der passiven Renitenz der Kranken — sehen wir, dass bei den Sublimatabreibungen und galvanokaustischen Sengungen die Rückfälle und Reinfektionen fast die Regel, bei den Ausquetschungen und Ausrollungen die bei weitem, weitem überwiegende Mehrzahl bilden — obschon, was ausdrücklich betont werden muss, die Beobachtungszeit bei letzteren noch eine ungenügende und zumal gegenüber den Excisionen eine verschwindend kurze genannt werden muss.

Dass auch nach den Excisionen in nahezu der Hälfte der Fälle Recidive und Reinfektionen auftraten, darf nicht wunder nehmen. Die Operation ist ja nur ein Heilmittel, wo alles oder fast alles krankhafte Gewebe entfernt werden konnte. Da dies nur relativ selten möglich ist, müssen, falls sich die Aufsaugung des verbliebenen Restes nicht genuin vollzieht, weitere vorwiegend medikamentöse, event. auch noch mechanische Mittel angewendet werden. Die aus der Klinik anscheinend geheilt Entlassenen entbehrten aber bisher völlig der Nachbehandlung und ärztlichen Ueberwachung. Sie gingen in die Trachom-

herde zurück, setzten sich allen nur denkbaren Schädlichkeiten und Ansteckungsgefahren neuerdings täglich aus, so dass die noch verbliebenen Reste wegen immer neu hinzukommender Erreger nicht schwinden konnten, oder dass trotz Fehlens der Prädilektionsstellen, in Gestalt der Uebergangsfalten, mit der Zeit eine neue Ansiedlung möglich wurde.

Es wird ja durch die Heilung mittelst Excision keine Immunität im eigentlichen Sinne erzeugt, sondern nur eine für die Reinfektion, das neuerliche Haften der Keime ungünstigere Situation. Mit der Zeit kann diese Ungunst aber überwunden werden, zumal wenn es sich um durch ihr konstitutionelles Verhalten prädisponierte Individuen, vielleicht auch noch um ein Nasen- oder um ein latentes Thränensacktrachom handelte.

Sollen wirkliche Fortschritte in der Bekämpfung der Seuche in Ostpreussen gemacht werden, und es scheint uns nach den gegebenen Hinweisen hierfür die höchste Zeit, dann muss neben anderem für eine umsichtige Nachbehandlung und lange ärztliche Ueberwachung jedes Granulösen gesorgt werden. Dies ist aber nur möglich, wenn auf der breitesten Basis und in geschlossener Organisation dagegen vorgegangen wird.

Bereits unter dem 25. Juli 1895 legte ich auf Aufforderung des Herrn Regierungs - Präsidenten in Gumbinnen einen Entwurf vor, wie in wirksamer Weise der in steter Ausbreitung begriffenen Seuche in der Provinz entgegengetreten werden könne. Pfingsten 1896 hatte ich hierorts die Ehre, dem Herrn Ministerialdirektor Dr. v. Bartsch einen erschöpfenden Vortrag über denselben Gegenstand zu halten. Der hierauf eingeforderte Bericht vom 13. Juni 1896 lag der Berliner Granulose-Konferenz vom 14. Dezember 1896, welcher anzugehören ich die Ehre hatte, gedruckt vor. Die entscheidenden Punkte meines Berichtes wurden in der Konferenz angenommen und haben zum Teil in der Veröffentlichung von Kirchner[1]) bereits Ausdruck gefunden.

Da der Modus der Granulosebekämpfung bald weitere Kreise interessieren dürfte, lasse ich die diesbezüglichen Ausführungen meines Berichtes vom 13. Juni 1896 wörtlich folgen:

„ . . . Angesichts des so häufigen Auftretens, der Kontagiosität und der so überaus traurigen Folgen dieses Leidens erscheint es im Interesse der Allgemeinheit gelegen,

1) die Erkrankung möglichst frühe zu erkennen,

2) die davon Befallenen zu heilen, damit diese nicht ihrerseits wieder neue Infektionsherde bilden und für die Weiterverbreitung dienen können.

---

1) Kirchner, Die Bekämpfung der Körnerkrankheit (Trachom) in Preussen, Berlin. klin. Wochenschr. 1897, No. 9.

Sehr wünschenswert wäre es, wenn vorerst mal eine allgemeine Feststellung der Häufigkeit der Granulose nach einem bestimmten System vorgenommen würde. Man dürfte zu einem annähernden Resultate kommen, wenn man von den Schuluntersuchungen ausginge und dann von hier aus die Spuren in die Bevölkerung hinein verfolgte. Einer Untersuchung von Mann für Mann, die ja bei weitem vorzuziehen wäre, stehen wohl unüberwindliche Schwierigkeiten entgegen, weil die gesetzlichen Handhaben fehlen, den event. Widerwillen der Einzelnen zu überwinden.

An der Hand einer so gewonnenen Statistik liesse sich dann ein sicherer Ueberblick gewinnen und auch immer leicht entscheiden, ob bei der Bekämpfung die richtigen oder Abwege betreten werden.

Eine wirksame Bekämpfung der Seuche kann naturgemäss nur auf ganz breiter Basis unternommen werden, für welche der Staat, da es sich um eine eminent wichtige soziale Frage handelt, mit nicht unerheblichen Mitteln einzugreifen hätte. Ich stelle mir auf Grund reiflichster Erwägungen folgenden Bekämpfungsplan als aussichtsvoll, praktisch und Erfolge verheissend vor:

I. Es müssen möglichst viele Aerzte unserer Provinz in den Stand gesetzt werden, die granulöse Erkrankung nicht nur in jedem Stadium richtig zu beurteilen, sondern im allgemeinen auch sachgemäss und selbständig zu behandeln;

II. Es muss durch volkstümliche Darstellungen etc. das Gefahrvolle der Erkrankung der Bevölkerung mehr und mehr zum Bewusstsein gebracht werden;

III. Es muss die klinische oder Krankenhausbehandlung eine unentgeltliche werden, damit die Befallenen schnell und frühe kommen, auch muss ein Recht bestehen, den Kranken zur Behandlung zu zwingen.

I. Eine „conditio sine qua non“ für den Erfolg aller Bestrebungen stellt die sub I erhobene Forderung dar, denn es leuchtet ein, dass die wenigen, zur Zeit hier in Königsberg befindlichen Augenkliniken der ganzen grossen Arbeit nicht gewachsen sein können. Diese sollten vielmehr nur für die schweren und komplizierten Fälle reserviert bleiben.

Während der Studienzeit haben, wenn ich nach meiner eigenen 16-jährigen Lehrthätigkeit urteilen soll, die Medizinbeflissenen zumeist weder Zeit, noch auch das nötige Bewusstsein von der Schwere der Verantwortung, welche ihnen den Granulosekranken gegenüber obliegt, um diesem Leiden trotz aller eindringlichen Mahnungen ein höheres Interesse zuzuwenden, als erforderlich ist, sich die für das Examen unerlässlichen Kenntnisse anzueignen. Solche Kenntnisse genügen naturgemäss aber nicht für eine in allen Fällen richtig zutreffende, sachgemässe und selbständige Behandlung.

Es erscheint unabweisbar, dass für diesen Zweck nicht nur, sondern auch schon, um zu einer unumstösslichen allgemeinen Statistik zu gelangen,

Fortbildungskurse ad hoc

eingerichtet werden, ähnlich denjenigen, welche für die beamteten Aerzte jetzt in der Bakteriologie mit so anerkennenswertem Erfolge abgehalten werden.

Es wäre sehr möglich, diese geplanten Trachomkurse mit den bakteriologischen zu verbinden, etwa in der Art, dass die Herren Teilnehmer des Vormittags der Augenheilkunde, des Nachmittags der Hygiene obzuliegen hätten. Eine derartige abwechselnde Beschäftigung hätte — rein didaktisch betrachtet — sogar sehr vieles für sich. Es genügte, falls diese Vereinigung als rationell anerkannt werden sollte, die bisher 3-wöchigen Kurse auf die Dauer von 25 Tagen zu erhöhen.

Des genaueren schweben mir bezüglich der Trachomkurse folgende Gedanken vor:

Die theoretischen Vorträge müssten mit Krankendemonstrationen illustriert werden und ein eingehendes Bild von der Granulose in historischer, diagnostischer und therapeutischer Beziehung liefern. Eine besondere Aufmerksamkeit wäre der Differentialdiagnose mit den übrigen Bindehauterkrankungen zu widmen. Die Behandlungsmethoden, das Endziel aller praktischen Bemühungen, müssten nicht nur in allen Variationen vorgeführt, sondern auch in der 3. und 4. Woche von

den Kursteilnehmern selbst unter Aufsicht und Anleitung des Dozenten geübt werden. Ich habe dabei nicht nur die sogen. mechanisch wirkenden Eingriffe, sondern auch die operativen im Auge. Mehrfach ist es mir hier bereits vorgekommen, dass Kollegen, welche 2—3 Wochen die Klinik besuchten und mit Eifer der Trachombehandlung folgten, in dieser Zeit solche Fortschritte machten, dass ich sie am Schlusse unter meiner Assistenz selbst schwierige Excisionen der Uebergangsfalten und der Lidknorpel konnte ausführen lassen. Die Möglichkeit, mit 25-tägigen praktischen Kursen etwas zu erreichen, ist also faktisch erwiesen.

Ich gebe mich natürlich nicht der Hoffnung hin, dass alle Teilnehmer eines solchen Kursus in der thatsächlich kurzen Spanne Zeit Operateure werden könnten. Die besonders begabten und geschickten werden aber sicher dahin gebracht werden, mindestens in einfachen Fällen draussen selbständig vorzugehen. Alle indessen — davon bin ich überzeugt — werden in der Diagnostik firm werden und befähigt, die Nachbehandlung der operierten Fälle sachgemäss zu Ende zu führen.

Auch dürfte die jetzt geradezu unglaubliche Konfusion aufhören, die darüber herrscht, was als Trachom anzusprechen sei, und was nicht.

Es würde ein einheitlicher Gesichtspunkt gegeben, sowie die nötige Vorbildung für spätere eigene Vertiefung in den Gegenstand.

Als Teilnehmer für diese Trachomkurse wären in erster Linie die beamteten Aerzte, Kreisphysiker und Kreiswundärzte heranzuziehen, ferner alle jene Aerzte, welche pro physicatu geprüft sind und auf eine Anstellung, wenigstens in den östlichen Provinzen, reflektieren. Der Staat hat meiner unmassgeblichen Meinung nach aber auch ein sehr grosses Interesse daran, dass möglichst viel praktische Aerzte im ühtigen noch mit der Granulose vertraut gemacht werden. Denn einmal können die beamteten Aerzte, zumal bei den grossen Entfernungen in vielen Kreisen, gar nicht die ganze Behandlung allein ausüben, sodann gestaltet sich auch der Kostenpunkt, eben wegen der grossen Entfernungen, zu einem zu hohen. Es bleibt erwünscht, dass der nächstwohnende und das Vertrauen der Bevölkerung besitzende Arzt mit der dauernden Behandlung betraut wird und der beamtete nur von Zeit zu Zeit eine Revision ausübt.

Falls die Trachomkurse für sich allein, nicht in Verbindung mit den hygienischen gegeben werden sollten, würde ich vorerst eine dreiwöchentliche Dauer für nötig halten. Indessen müssten die Erfahrungen lehren, ob später nicht vielleicht noch einige Tage hinzuzulegen wären.

Da die Kurse neben gründlichster Berücksichtigung der theoretischen und wissenschaftlichen Seite doch vorwiegend für die praktische Thätigkeit zugeschnitten werden müssen, erscheint eine Limitierung der Teilnehmerzahl geboten. Jedenfalls würde ich eine grössere Frequenz als höchstens 25 nicht für gut halten.

. . . Ich muss anschliessend hieran noch einige Punkte erörtern, die für das endliche Gelingen der ganzen Trachombekämpfung von Wichtigkeit sind.

Schon mehrfach ist in meinen Berichten darauf hingewiesen worden, dass es unabweisbar erscheint, eine gewisse Centrale in Form eines Trachomhospitals zu errichten, welches zweckmässig mit der Königlichen Augenklinik in organische Verbindung gebracht würde . . . Der Staat und die Unterrichtsverwaltung hat, wie ich meine, das allergrösste Interesse daran, dass in einer geschlossenen grösseren Anstalt über diese fürchterliche Erkrankung fortdauernd Erfahrungen gesammelt und wissenschaftlich verwertet, auch die ätiologischen Forschungen ohne Unterlass gefördert werden.

Nicht minder erscheint es im Interesse der hohen Behörden gelegen, dass das Material in verantwortliche Hände gelegt und fortdauernd den ärztlichen Kreisen und der studierenden Jugend durch belehrende Vorträge zugänglich gemacht werde.

Für die in Frage kommenden Kurse springt die hohe Bedeutung eines solchen Trachomhauses wohl ohne weiteres in die Augen. Es erscheint sogar als Notwendigkeit, ja als logische Konsequenz. Nur beiläufig möchte ich erwähnen, dass ein weiterer praktischer Nutzen auch dadurch aus demselben erwachsen dürfte, dass ausser den Kurszeiten einzelnen strebsamen Aerzten in der Stellung als Volontären besondere Gelegenheit zur Ausbildung gegeben werden könnte.

Schon Eingangs dieses Berichtes habe ich auf die grosse Wichtigkeit der Schuluntersuchungen hingewiesen, möge es mir gestattet sein, hier nochmals auf diesen Punkt zurückzukommen.

Ob es gelingen wird, die Granulose in absehbarer Zeit ganz auszurotten, ist eine Frage, auf die ich hier nicht näher eingehen möchte. Jedenfalls kann und muss es gelingen, die heranwachsende Generation von derselben zu befreien und arbeits- sowie zum Militärdienst fähig zu erhalten. Als wichtigste Mittel erscheinen hierfür die regelmässigen Untersuchungen der Schulkinder. Dieselben müssten indessen nicht nur gelegentlich mal, sondern in bestimmten Intervallen, mindestens zu Beginn der Schule nach den Ferien und zwar in eingehender Weise vorgenommen werden. Ich sage in eingehender Weise, weil ich das gewohnheitsmässige einfache Umklappen der Lider nicht für genügend erachten kann, sondern eine genaue Inspektion auch der oberen Uebergangsfalten fordern muss. Ferner genügt es nicht, dass nur dort, wo ein Lehrer oder rühriger beamteter Arzt zufällig etwas Verdächtiges an den Augen eines Kindes entdeckt, die Schüler auf das Vorhandensein von Granulose geprüft werden, sondern es ist prinzipiell anzuerkennen, dass überall in unserer Provinz, ebenso in Königsberg wie in dem kleinsten Dorfe, solche Untersuchungen vorgenommen werden. Man wird dann meinen oben ausgesprochenen Satz bestätigt finden, dass eben überall trachomatöse Schulkinder vorhanden sind. Schon allein um die Granulose früh zu erkennen und die davon befallenen Kinder durch rechtzeitige Behandlung vor einem Verfalle des Sehvermögens sicher zu stellen, ist die in neuerer Zeit so oft erhobene Forderung nach Anstellung von Schulärzten, wenigstens für unsere östlichen Provinzen wärmstens zu befürworten. Die Anstellung als Schularzt dürfte natürlich nur erfolgen, wenn ein Trachomkursus mit vollem Erfolge absolviert, eine Sicherheit in der Diagnose und auch Therapie dieser Erkrankung also gewährleistet wäre. Diese Forderung eines Qualifikationsnachweises dürfte genügen, die weiteren ärztlichen Kreise für die Trachomkurse zu interessieren. . .

Doch nehme ich auch an, dass durch die Trachomkurse mit der Zeit eine genügende Anzahl von Aerzten erlangt würde, welche mit der Behandlung gründlich vertraut genannt werden müsste, so halte ich dies immer noch nicht für ausreichend. Denn die in entfernten Dörfern wohnenden Kranken können weder selbst längere Zeit hindurch tagtäglich zum Arzte laufen, noch auch kann der Arzt, sollen nicht ganz unverhältnismässige Kosten erwachsen, zu den Kranken kommen. Zudem pflegen sich die Granulösen nach einiger Zeit bereits so wohl zu fühlen, dass sie eine weitere durch die Behandlung gebotene Zeitversäumnis nicht mehr in ihrem Interesse gelegen finden. Sie entziehen sich also dem Arzte, zumal wenn dieser unbequem, vielleicht erst nach einem meilenweiten Wege zu erreichen ist. Nach kurzem Intervalle ist nun natürlich das Leiden wieder zur alten Höhe zurückgekehrt, ausserdem aber das Vertrauen des Patienten zur Therapie überhaupt erschüttert, er kommt in eine fatalistische Stimmung und lässt die Dinge laufen, wie es Gott gefällt.

Um auch hier in praktischer Weise eingreifen zu können, benötigt es der Mitwirkung intelligenter Lehrer und Diakonissinnen. Die Lehrer würden durch geeignete Unterweisung in einer Klinik oder in den Kreiskrankenhäusern sehr leicht, wenigstens der überwiegenden Mehrzahl nach, das Umstülpen der Lider einschliesslich der Uebergangsfalten lernen, ferner dürfte es nicht schwer fallen, ihnen auch das Abreiben oder das Touchieren an den unteren Lidern beizubringen. Sie wären demnach in hervorragender Weise befähigt — natürlich unter Kontrolle des nächstwohnenden Schularztes — die Nachbehandlung der operativ beeinflussten Granulösen, ferner der Follikularkatarrhe und der leichten noch nicht der Operation zu unterwerfenden Uebergangsfälle zum Trachom zu führen. Nach dem, was ich von ostpreussischen Lehrern auf meinen Reisen kennen gelernt habe, wage ich diesen Vorschlag mit der festen Ueberzeugung seiner Durchführbarkeit, ohne ihn selbstredend ganz verallgemeinern zu wollen.

Zeitweise zu gewährende Gratifikationen für solche Dienste dürften den Eifer und das Geschick noch wesentlich entwickeln und beleben. Um die heranwachsende Lehrergeneration für den Gegenstand schon frühe zu interessieren, würde

es sich vielleicht auch empfehlen, in den oberen Klassen der ost- und westpreussischen Seminare allgemein gehaltene Darstellungen über Wesen, Bedeutung, Erkennbarkeit und Heilbarkeit der Granulose zu erteilen.

Die Ausbildung der Diakonissinnen für den gedachten Zweck könnte hier in der Klinik oder gleichfalls in den Kreiskrankenhäusern in sehr sicherer Weise gewährleistet werden. Durch Stationierung derselben in verseuchten Dörfern wäre die nicht dem Schulalter mehr angehörige granulöse Bevölkerung heranzuziehen und zu behandeln und so der revidierende und überwachende Arzt nicht nur von einem grossen Teil der mechanischen Arbeit, sondern auch der Kranke von einer grossen Zeitversäumnis zu befreien.

Da es sich in diesem meinem Berichte vorerst doch nur um Feststellung der allgemeinen Grundlagen handelt, verzichte ich auch auf noch weitere diesbezügliche Hinweise.

II. Ich wende mich nunmehr zur Begründung des zweiten Erfordernisses.

Die Verbreitung richtiger Anschauungen über die Gefahren, welche im Verlaufe der Granulose dem Auge drohen, wird am zweckmässigsten durch belehrende populäre Vorträge oder durch volkstümliche Brochüren angestrebt werden. Indessen glaube ich, dass hierfür, da die Granulose erfahrungsgemäss vorwiegend in den niederen Schichten und in der ländlichen Bevölkerung anzutreffen ist, nicht oder nur zum Teil die Aerzte berufen sein dürften, sondern in weit höherem Masse Prediger und intelligente Lehrer, welche die Sprache und Denkweise ihrer umwohnenden Mitbürger besser kennen und eindrucksvoller und überzeugender auf sie zu wirken vermögen.

Freilich bleibt immer zu beachten, dass viele Leute gar nicht belehrt sein wollen, ja gegen jeden derartigen Versuch sich energisch sträuben. So ist es mir öfter vorgekommen, dass viele Eltern sich der Radikal-Behandlung der Granulose bei den Söhnen auf das energischste widersetzten, dagegen bei den Töchtern sofort zustimmten. Der Grund war darin gelegen, dass ihnen die Gesetzesbestimmung wohl bekannt ist, wonach Granulose vom Militärdienste befreit. Sie halten es in ihrem Interesse gelegen, jedweden Eingriff bis über das kritische Alter hinauszuschieben; ob dadurch manch ein anderer durch Ansteckung inzwischen leide, ist ihnen natürlich ganz gleichgiltig. Schon dieserhalb möchte ich meinen, dass vielleicht eine Aenderung jenes Paragraphen in den Aushebungsbestimmungen zu erwägen wäre. Es kommt hinzu, dass Granulose notorisch heilbar ist, und zwar so, dass alle Funktionen normal bleiben und selbst der Aufenthalt im Staube etc. später keine wesentliche Belästigung mehr erzeugt. Die vom Militärdienste freigewordenen und später ausgeheilten Bauernburschen müssen doch in ihrer ländlichen Beschäftigung auch allen Unbilden ihres Berufes als Knecht etc. trotzen und thun es mit Erfolg.

Allein um die Granulose-Ausbreitung möglichst zu verhindern, wären solche Militärpflichtigen vorerst zu heilen, und nur wenn kein genügendes Sehvermögen mehr vorhanden, oder zu erhebliche Folgeerscheinungen an der Bindehaut, den Lidern etc. manifest geworden, zu entlassen, im anderen Falle aber ruhig einzustellen.

Jene Aushebungsbestimmung führt aber auch zu einem meiner Meinung nach viel geübten Betruge. Es ist ein altes Volksmittel, z. B. Pferdestaub in die Bindehautsäcke zu bringen und nun durch kräftiges und lange anhaltendes Reiben eine Ophthalmie mit eitriger oder eiterähnlicher Sekretion zu erzeugen. Bei einmaliger Untersuchung wird man diese Ophthalmie, zumal in einer anerkannten Trachomgegend, gar leicht für eine frische Granulose zu halten geneigt sein. Erst die weitere Beobachtung lehrt den Unterschied. So konnte ich anlässlich einer revidierenden Untersuchung Granulosekranker in der Provinz im Jahre 1895 eine grössere Anzahl solcher bei der Aushebung zurückgestellter Mannschaften untersuchen und feststellen, dass nur ein Einziger (soweit ich mich erinnere) an wirklicher kontagiöser Augenentzündung litt, alle anderen an einfachen Katarrhen. Wahrscheinlich hatte diese letztere Quote — es lässt sich so etwas natürlich nicht sicher nachweisen — zur Zeit des Aushebungstermines jene artifizielle eitrige Conjunctivitis besessen.

III. Da die möglichste Ausrottung der Granulose im allgemeinen Interesse gelegen ist, und da in jedem Falle, wie bemerkt, sehr ernste, ja geradezu deletäre Folgeerkrankungen am Augapfel selber sich hinzugesellen können, müsste die Behandlung, auch die klinische, eine für jedermann unentgeltliche werden. Zur Zeit bilden die äusseren Verhältnisse ein oft geradezu unüberwindliches Hindernis für das erfolgreiche Eingreifen. Der kleine Mann in der Stadt, der Feldarbeiter auf dem Lande verdient bei den hiesigen eigenartigen Verhältnissen oft nur 1—2 M. pro Tag, wie kann ein solcher allein zur Bestreitung der Kosten in der Klinik für ein Kind 1,50 oder 1 M. bezahlen? Seine übrige Familie und er selbst müssen doch auch noch leben. Die Folge davon ist, dass so lange wie irgend möglich von jeder Behandlung Abstand genommen, jedenfalls die Klinik zwecks operativer Behandlung nicht aufgesucht wird. Erst wenn das Kind schon schwerste Schädigungen am Sehvermögen erlitten hat, die Geschwister schon glücklich alle infiziert, vielleicht auch das Familienhaupt und die Frau arbeitsunfähig geworden sind, erkennt man die eiserne Notwendigkeit an. Jetzt ist meist nur noch die völlige Erblindung abzuhalten, eine bedeutendere Wiederherstellung der Sehkraft aber nicht mehr zu erwarten — trotz längerer Behandlungszeit, als wenn in einem früheren Stadium hätte operiert werden können. Ein wesentlicher Wandel dürfte sich auch hier vollziehen, wenn den armen, schon ohnedies beklagenswerten Leuten die schwere Sorge um den Kostenpunkt wenigstens genommen würde.

Die Gemeinden sind in vielen Gegenden unserer Provinz so mittellos, dass auch von seiten dieser auf keine rechte Hilfe gehofft werden kann. Jedenfalls betreibt im allgemeinen niemand ernsthaft, dass die Trachomherde eliminiert werden, müsste man sich doch sagen, dass man die Kosten hierfür selbst mitzutragen hätte. Auch die Gutsverwaltungen stehen häufig an der Grenze ihrer Leistungslähigkeit, doch muss anerkannt werden, dass von diesen gewöhnlich ein erfreuliches Verständnis für die Sache an den Tag gelegt wird . . .

Gegen einen Missbrauch der freien klinischen Behandlung von seiten wirklich Bemittelter liessen sich gewiss schützende Bestimmungen treffen. Indessen muss ich diesen Teil des Vorgehens meiner Unkenntnis halber kompetenten Kräften überlassen.

Wenn es mir gestattet ist, aus meinen Darlegungen nochmals die springenden Punkte besonders hervorzuheben, so möchte ich als unabweislich betonen, dass

I. eine möglichst grosse Anzahl von beamteten und praktischen Aerzten für die Beurteilung und Behandlung der Granulose vorgebildet werden.

Die hierfür nötigen Trachomkurse hätten 3 Wochen resp. 25 Tage zu währen und könnten jedesmal von höchstens 25 Aerzten besucht werden.

In den ersten Jahren wären solche Kurse wenigstens zweimal pro anno abzuhalten.

Es ist erwünscht, eine allgemeine Statistik über die Häufigkeit der Granulose in Ostpreussen auf Grund gleicher Beurteilung aufzunehmen.

Um die Bekämpfung der Granulose auf recht viele Schultern zu verteilen, wäre an die Heranziehung intelligenter Lehrer und Diakonissinnen zwecks Uebernahme der einfachen und mechanischen Arbeit zu denken.

Die mit der Granulose vertrauten Aerzte müssen gleichzeitig als Schulärzte fungieren und mindestens immer bei Beginn der Schule nach den Ferien alle Kinder selbst untersuchen.

An wirklicher Granulose leidende Kinder sind vom Schulbesuch auszuschliessen und ärztlich zu behandeln, je nach der Art und Schwere des Falles in den Kreiskrankenhäusern oder in einer Königsberger Klinik resp. der Klinik eines Augenarztes in der Provinz. Die Nachbehandlung und fernere Ueberwachung geschieht von dem nächstwohnenden Schularzte resp. seinen Helfern: den Lehrern oder Diakonissinnen.

Die operative Behandlung kommt nur für wirkliche Granulose in Frage, nicht für Follicular-Katarrhe oder Schwellungs-Katarrhe.

Es ist unabweisbar, eine Centrale in Form eines Trachomkrankenhauses in Königsberg zu schaffen und dasselbe womöglich mit der Königlichen Augenklinik organisch zu verbinden.

II. Die Bevölkerung ist möglichst aufzuklären über die Gefährlichkeit der Granulose, ihre leichte Uebertragbarkeit etc., aber auch über ihre mögliche Heilung, zumal bei frühzeitiger Behandlung.

Um den Widerwillen der Einzelnen gegen die Behandlung zu brechen, wären eventuell gesetzliche Bestimmungen zu erlassen. Insbesondere wäre auch zu erwägen, ob der Passus in den Aushebungsbestimmungen, wonach die Granulose eo ipso von der Militärpflicht entbindet, nicht ganz zu streichen oder doch zu modifizieren ist.

III. Der Staat sollte genügende Summen zur Verfügung stellen, um in allen Fällen von Mittellosigkeit eine unentgeltliche Behandlung zu ermöglichen.

Der in Vorstehendem entwickelte Plan einer Bekämpfung der Granulose in den Ostprovinzen erfordert naturgemäss so erhebliche Mittel, dass er nur durch liberale Beihilfe des Staates verwirklicht werden kann. Bedenkt man aber, welche Menge von latenter Arbeitskraft schon zur Zeit der Allgemeinheit verloren geht, wie viele junge Leute dem Militärdienste entzogen werden, wie viele an sich gesunde und kräftige Personen mehr weniger arbeitsunfähig sind und demgemäss ganz oder teilweise ernährt werden müssen — allein infolge Granulose, dann dürfte an der denkbar besten Anlage der geforderten Gelder wenigstens im Interesse des Staates nicht zu zweifeln sein.

Der dargelegte Plan hat gewiss noch viele und grosse Mängel sowie Lücken. Ich werde gern bereit sein, wenn die fernere Mithilfe nicht zurückgewiesen wird, an der Verbesserung und Vervollkommnung desselben mitzuarbeiten.

Zunächst gilt es doch wohl aber, die Frage in Fluss zu bringen und einen umfassenden, wenn auch vielleicht mangelhaften, Plan aufzustellen.

Ich komme zum Schlusse.

Derselbe kann aber nicht anders als in der Betonung ausklingen: Selbst wenn die hohen Ministerien eine allgemeine Bekämpfung der kontagiösen Augenentzündung beschliessen und die nötigen Gelder zur Verfügung stellen, selbst wenn sich alle Aerzte und die geeigneten Laien zu gemeinsamer Arbeit verbinden, — auch dann ist nur von einer konsequenten, über viele Jahre fortzuführenden Bekämpfung ein definitiver Erfolg zu erhoffen. Das Flüssigmachen von Geldern für einzelne Kreise oder Ortschaften und für wenige Jahre ist zwar dankbar zu begrüssen, aber von sehr transitorischer Bedeutung."

Die Kardinalpunkte für Einleitung einer erfolgreichen Granulosebehandlung sind für mich also:

1) Feststellung einer einheitlichen Statistik und womöglich auch allgemeiner therapeutischer Prinzipien;
2) möglichste Decentralisation in der praktischen Ausführung durch Ausbildung vieler Aerzte;
3) lange ärztliche Ueberwachung auch der anscheinend Geheilten;
4) Prophylaxe für die Jugend durch Anstellung von Schulärzten;
5) Aufklärung weiter Volkskreise über das Wesen der Erkrankung;
6) unentgeltliche poliklinische und klinische Behandlung.

Sollte dieser Bekämpfungsentwurf mal in Kraft treten, dann würde sich auch eine verwertbare Statistik bald ergeben, denn die Aerzte sind in den bereits 3 mal abgehaltenen Kursen mit der Wichtigkeit der Frage, auch mit der Unterscheidung von Recidiven und Reinfektionen eingehend vertraut gemacht. Es dürfte in Zukunft ge-

nügen, wenn dem in der Klinik oder in den Kreiskrankenhäusern mechanisch oder operativ behandelten Kranken eine kurze Krankengeschichte (enthaltend den Status bei der Aufnahme, die geübte Therapie, den Status bei der Entlassung und die in Betracht kommende Nachkur) mitgegeben würde, welcher der Arzt Vermerke über den weiteren Verlauf, über den Eintritt und Bestand der Heilung anzufügen hätte. Es erwüchse dann in wenigen Jahren ein absolut beweiskräftiges Material darüber, welcher Wert jeder Behandlungsart zukommt, insbesondere wie sich dieselbe der Hauptsache, nämlich den Recidiven und Reinfektionen gegenüber stellt.

Königsberg i. Pr., 1. August 1897.

Frommannsche Buchdruckerei (H. Pohle) in Jena. — 1739