

Le colobome de l'oeil et le kyste séreux congénital de l'orbite / par le Dr. Van Duyse.

Contributors

Ophthalmological Society of the United Kingdom. Library
University College, London. Library Services

Publication/Creation

Gand : Imprimerie Eug. Vanderhaeghen, 1882.

Persistent URL

<https://wellcomecollection.org/works/d6a65k26>

Provider

University College London

License and attribution

This material has been provided by This material has been provided by UCL Library Services. The original may be consulted at UCL (University College London) where the originals may be consulted.

This work has been identified as being free of known restrictions under copyright law, including all related and neighbouring rights and is being made available under the Creative Commons, Public Domain Mark.

You can copy, modify, distribute and perform the work, even for commercial purposes, without asking permission.



Wellcome Collection
183 Euston Road
London NW1 2BE UK
T +44 (0)20 7611 8722
E library@wellcomecollection.org
<https://wellcomecollection.org>

LE COLOBOME DE L'ŒIL

• ET LE

KYSTE SÉREUX CONGÉNITAL DE L'ORBITE

EXTRAIT DES ANNALES DE LA SOCIÉTÉ DE MÉDECINE DE GAND

29

LE COLOBOME DE L'ŒIL

ET LE

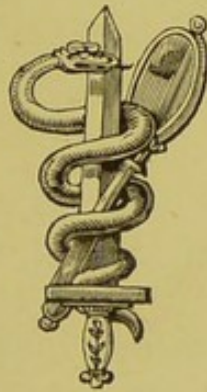KYSTE SÉREUX CONGÉNITAL DE L'ORBITE

PAR

le docteur VAN DUYSE

Préparateur du cours d'histologie pathologique à l'Université de Gand

Communication faite à la section d'ophtalmologie du 7^e congrès international
des sciences médicales, Londres 1881



GAND

IMPRIMERIE EUG. VANDERHAEGHEN, RUE DES CHAMPS, 62

—
1881

1843307

LE COLOBOME DE L'ŒIL

ET LE

KYSTE SÉREUX CONGÉNITAL DE L'ORBITE (1).

Le docteur Talko, de Varsovie, a présenté à la dernière réunion de Heidelberg ainsi qu'au Congrès ophtalmologique de Milan, une observation de kyste séreux congénital de l'orbite.

J'ai eu l'occasion d'observer une anomalie de cette nature. Rencontrée un petit nombre de fois jusqu'ici, son histoire est encore à tracer. Aussi vous demandé-je l'autorisation de vous exposer les particularités de ce cas et d'y joindre les réflexions qu'elles nous ont suggérées.

Le sujet de cette observation rare de tératologie ophtalmologique s'est présenté pour la première fois à notre examen au mois de juin 1880.

Gustave M... est un jeune homme de vingt-deux ans, dont le développement physique est peu accentué et dont la figure, à la fois étrange et repoussante, commande l'attention.

(1) Les conclusions de ce travail ont été communiquées à Londres le 9 août 1881, à la section d'ophtalmologie du Congrès international des sciences médicales.

Sa mère, mariée à vingt ans, a des yeux absolument normaux (examen). Gustave est le puîné d'une série de six enfants. Son père, sa sœur aînée, âgée de vingt-cinq ans, et sa sœur cadette, âgée de neuf ans (examen), jouissent d'une vue excellente. Trois enfants, dont deux garçons, sont morts en bas âge : ceux-ci, enlevés cinq et quatre semaines après la naissance, présentaient un bec de lièvre qui, chez le second, se compliquait de division de la voûte palatine. Leurs yeux paraissaient normaux.

Ce qui nous frappe tout d'abord chez notre sujet, c'est le renversement des paupières inférieures, le double ectropion, plus prononcé à gauche, *et qui remonte à la naissance*. Le corps papillaire hypertrophié de la conjonctive se présente sous forme de bourrelets rougeâtres que l'on a désignés dans des cas analogues sous le nom de « sarcomateux. »

Les conduits lacrymaux sont perméables tant qu'à gauche qu'à droite.

La paupière supérieure gauche, peu mobile, constamment baissée, est de conformation normale, mais sa conjonctive porte les traces d'une inflammation chronique à laquelle nous devons la visite de cet intéressant malade.

Le globe oculaire du même côté paraît diminué de volume ($\frac{1}{5}$) et légèrement applati de haut en bas. Il existe une réduction de la cornée dans tous ses diamètres. Elle a gardé sa forme ronde (8 $\frac{1}{2}$ mm. de diamètre), mais son rayon de courbure plus grand que le rayon normal lui donne également un aspect applati (microcornée).

La chambre antérieure est peu profonde.

L'iris, d'un vert jaunâtre mêlé de brun, à surface plane, présente un colobome ou irido-schisma du second degré (Gescheidt) à direction inféro-interne. Son axe se rapproche un peu plus de la verticale que de l'horizontale. La fente, d'une forme ovale allongée, dont les dimensions équivalent au $\frac{1}{8}$ environ de la surface totale du diaphragme, a une base arrondie qui n'atteint pas le centre irien (Fig. I). Les bords du colobome partent de là en divergeant légèrement pour se rejoindre, en convergeant, derrière le limbe scléro-cornéen. Son extrémité périphérique est conique,

moins large que l'extrémité centrale légèrement arciforme. Cette dernière n'atteignant pas le niveau du centre pupillaire, la moitié supérieure de l'iris paraît relativement large.

La réaction papillaire existe, mais elle est extrêmement paresseuse. Ainsi, pendant les variations brusques d'intensité lumineuse de l'éclairage artificiel, les bords courbes de la fente irienne se rejoignent et s'éloignent très lentement, et dans une étendue extrêmement restreinte. La base tend à rejoindre également l'extrémité périphérique, mais le déplacement est à peine perceptible et il faut la plus grande attention pour le constater. Sous l'influence de l'atropine, les bords du colobome s'écartent largement, prennent une forme arrondie, la dilatation s'effectuant surtout en leur point milieu.

Les milieux transparents sont clairs.

Aucune encoche à la partie inférieure du cristallin (mydriase atropinique). Son bord inférieur représente un arc grisâtre, régulier, convexe en bas (réfraction totale). Il y a une opacité de 2 mm. de diamètre, irrégulière, située au niveau de la cristalloïde postérieure, à sa partie inférieure et au côté externe de son méridien vertical.

Membranes internes. Un premier examen pratiqué avec le miroir seul, à la distance de 25 centimètres, montre une zone rouge coupée obliquement par une surface sur laquelle passent des vaisseaux se déplaçant en sens inverse de la tête de l'observateur. On en conclut qu'il existe de la myopie, un allongement probable de l'axe antéro-postérieur de l'œil, que la paroi postérieure est reportée au-delà du foyer postérieur du système réfringent (myopie axiale) (1).

L'examen à l'*image renversée* (lentille + 15 D) montre une surface d'un blanc légèrement bleuâtre, à reflets nacrés, tranchant avec netteté à gauche, en bas et à droite sur le fond rouge et plus ou moins régulier de l'œil. Cette surface (Fig. II) a la

(1) Le colobome est situé sur un plan plus profond que les parties environnantes (épreuves parallactiques). M^c s'excluait *a priori* au moins pour la cornée. M^a est la plus fréquente de toutes, M^i la plus rare.

forme d'un trigone dont le sommet arrondi est dirigé en bas et dont les côtés courbes vont rejoindre vers l'équateur et la région ciliaire une base invisible, inaccessible à l'exploration ophtalmoscopique. La couleur blanche du trigone réfléchissant à certains endroits la lumière avec plus de force, l'ensemble prend un reflet chatoyant et tendineux. Sa délimitation d'avec le fond rouge périphérique se fait d'autant plus aisément que son bord tout entier est nettement, mais irrégulièrement pigmenté : des dépôts de pigment sont en effet répartis avec plus d'abondance sur certains points, accentuant avec plus de vigueur les confins de cette zone claire.

De nombreuses inégalités de niveau partagent ce colobome profond — car c'est bien de cette anomalie qu'il s'agit — en une série de dépressions (mouvements parallactiques), et de reliefs. Des reflets lumineux, comme métalliques, s'observent spécialement sur les parties les plus saillantes (par exemple à la base de la travée $v^2 v^5$ et sur les brides verticale et oblique de l'excavation 2). Les teintes les plus variées (jaunâtre, rougeâtre, grisâtre, bleuâtre), mais aussi les plus foncées se perçoivent au niveau des parties les plus éloignées, situées sur les plans profonds (excavations 3, 5, 7 par exemple).

Quant à la papille du nerf optique, c'est en vain, qu'en suivant le trajet des vaisseaux cardinaux, on la cherche au milieu de ces nombreux accidents de terrain. Toutefois ces vaisseaux ont une direction convergente, parcourent pour la majeure partie le territoire du colobome. On s'aperçoit immédiatement à leurs inflexions qu'ils suivent une pente plus ou moins déclive et aboutissent tous à une série d'infundibulums, d'ectasies de dimensions variables, situées à la partie inférieure du colobome, vers le sommet du trigone. Les uns disparaissent en formant un crochet au bord de ces cavités, comme au bord d'une excavation glaucomateuse ; d'autres pénètrent directement dans les tractus fibreux qui séparent les dépressions ou bien s'infléchissant le long de leurs bords, les contournent pour s'évanouir derrière eux dans la profondeur. Parmi ces vaisseaux il en est qui opèrent leur trajet exclusivement dans le colobome, spécialement ceux qui viennent d'en haut ou se dirigent vers la partie supérieure ;

d'autres viennent du bas et après avoir parcouru le fond rouge de l'œil, passent par dessus le bord pigmenté du colobome pour traverser ce dernier dans une certaine étendue et finir comme il a été dit plus haut.

Si nous abandonnons un moment les vaisseaux dont les points d'émergence, fort distants les uns des autres, attirent vivement notre attention, et si nous reportons le regard vers la périphérie, nous voyons *à droite* le fond oculaire d'un rouge sombre, d'aspect régulier, fortement pigmenté (notre sujet a des cheveux blonds pâles) : de ce côté et jusqu'à une petite distance de la pointe du colobome, il n'existe aucun vaisseau rétinien appréciable et la couche pigmentaire intacte et foncée ne laisse paraître aucun vaisseau choroïdien.

En contournant le colobome de droite à gauche, la teinte rouge sombre du fond de l'œil va en se dégradant. La couche pigmentée est de moins en moins fournie. A gauche et en bas apparaissent de nombreux vaisseaux choroïdiens qui vont en divergeant d'un point central M situé près du bord du colobome. Leur teinte d'un rouge orange vif, tranche sur le fond plus pâle et plus clair, rouge lui-même, mais parsemé de points et de plaques jaunâtres. Les espaces interchoroïdiens arrondis, plus ou moins rhomboédriques, vont en s'allongeant à mesure que les vaisseaux de la membrane vasculaire se dirigent vers la périphérie. A ce niveau ces derniers deviennent moins visibles, plus rares et disparaissent entièrement vers le haut et *à gauche* du colobome où le pigment reparait et s'accumule sous forme de larges plaques irrégulières.

Contrairement à ce qui se passe du côté droit, à la pointe du colobome et surtout à gauche on observe des vaisseaux rétiniens, artères et veines, passant au-dessus de branches choroïdiennes pour entrer dans le colobome.

La disposition des vaisseaux du colobome est un des points intéressants de cette configuration anormale des membranes profondes.

Nous devons admettre que la majeure partie des vaisseaux, dont le trajet est relevé dans ce colobome, appartient à la rétine. Cela ne souffre aucun doute pour ceux que nous avons déjà

décrits comme passant par dessus les vaisseaux choroïdiens pour se jeter dans le trigone.

Les veines principales, avec leurs branches artérielles correspondantes, peuvent être divisées, comme dans un fond normal, en 4 groupes.

Le groupe supérieur de droite Av¹a¹ correspond aux vaisseaux nasaux inférieurs, celui de gauche, Dv¹a¹, aux vaisseaux temporaux inférieurs; le groupe inférieur de droite Bv²a², aux branches nasales supérieures et celui de gauche Cv³a³ aux branches temporales supérieures.

Si nous faisons passer une ligne horizontale au niveau des points d'entrée des veines v¹, v¹, nous divisons le fond de l'œil en 2 bandes ou zones AD, CB; si de plus entre les points de disparition des veines v², v³, nous menons une ligne perpendiculaire à la première, nous aurons subdivisé les deux zones, supérieures et inférieures, en 4 régions A B C D.

La zone AD n'est occupée que par une seule ectasie scléroticale, la région B par 3, dont 2 incomplètes, et la région C par 3, dont 2 également incomplètes. Le staphylome inférieur 7 — à l'exception des autres dont le fond a une teinte d'un gris plus ou moins sombre — présente un reflet rouge pâle. Il existe donc dans le colobome sept dépressions plus ou moins accentuées, sept culs-de-sac staphylomateux au niveau desquels la disposition des vaisseaux fait supposer que la rétine, plus ou moins développée, s'est infléchie pour tapisser le fond de quelques-uns.

Revenons aux vaisseaux du colobome. Leur calibre est assez variable. A côté des troncs dont le volume et le trajet caractéristique rappelle celui des vaisseaux principaux, il en est d'autres dont le calibre restreint ne permet guère d'affirmer s'ils charrient du sang artériel ou veineux. Ils peuvent être envisagés comme des branches secondaires émanant des vaisseaux artériels centraux du nerf optique ou comme des rameaux veineux allant rejoindre les troncs principaux dans la profondeur, ou bien encore comme des canaux sanguins émis par le système des ciliaires courtes postérieures. Il est certain que le reflet axial clair des artères est beaucoup moins appréciable que dans un

fond d'œil normal ; que la bordure opaline physiologique qui accompagne les troncs principaux fait défaut ici (question de contraste). C'est à leur couleur sanguine plus foncée, à leur trajet plus sinueux et leur siège plus profond, qu'on reconnaît les troncs veineux ; quant aux troncs artériels dont la course est plus droite et qui passent pour la plupart au-dessus des veines, leur calibre est plus rétréci que dans un œil physiologique.

Région A. — La veine v^1 (nasale inférieure) se dirige de haut en bas et de dedans en dehors pour fuir au bord d'un repli sclérotical. Elle se dirige sensiblement vers le même point que v^2 , v^3 et est flanquée de 2 artères, dont l'une sort au bord supérieur de l'excavation 2 (rég. B). Du côté droit, au bord du colobome nous voyons une dépression allongée bordée de pigment et d'un reflet rouge. Un radicule de la veine v^1 la coupe en son milieu.

Région B. — La veine v^2 (nasale supérieure) naît de trois branches, dont deux émanent de la rétine normale et la troisième, la plus considérable, du colobome lui-même. Elle débouche derrière le tractus fibreux qui sépare les cavités 3 et 6-7. La petite branche collatérale, située près de l'embouchure, est intéressante par les sinuosités que lui impriment certains replis du colobome.

L'artère correspondante à v^2 sort un peu plus bas que cette dernière et fournit une branche pour la rétine et une pour le colobome.

Signalons encore dans cette région, quatre petites taches pigmentaires situées à des distances inégales à l'intérieur du colobome et sur une ligne sensiblement droite.

Régions C et D. — La veine v^3 (temporale supérieure) débouchant dans le tractus fibreux derrière lequel v^2 se réfugie, mais plus bas, décrit (de même que son artère correspondante) une courbe à concavité supérieure ; elle remonte dans la rétine jusqu'à l'amas pigmentaire signalé plus haut (région D). La veine v^4 , temporale inférieure, que l'on peut rapporter au vaisseau indistinctement vu dans l'infundibulum 5, après une première inflexion, se dirige horizontalement pour faire un coude à angle droit et se diriger ensuite obliquement vers un îlot allongé à reflet rougeâtre, situé au bord du colobome, région D, et limité

à l'intérieur de ce dernier par un liseré pigmentaire. A droite de cet îlot, deux taches pigmentaires se détachant sur le fond blanc ; puis une série d'ondulations courbes, parallèles, occupant obliquement toute la région D et que l'on observe aussi, mais moins accusées, dans la région A.

Enfin l'artère correspondant à v^4 , située plus bas qu'elle, suit à peu près la même direction ; elle fournit deux branches se dirigeant de bas en haut dans la région D, et une branche qui gagne horizontalement la rétine avoisinante de la région C.

Il est difficile de déterminer exactement la nature des petits vaisseaux qui rampent dans l'infundibulum 6 ou sur le rebord qui le sépare de l'infundibulum 7 situé au-dessous.

Si nous prolongeons maintenant les axes convergents des troncs veineux principaux, nous aboutissons en un point situé sensiblement à la gauche de v^2 derrière le tractus fibreux, où ce vaisseau pénètre en même temps que v^3 .

C'est à ce niveau qu'il faut localiser le tronc du nerf optique.

A la gauche de ce point, à la même hauteur, mais séparé de lui par l'excavation 7, existe un amas triangulaire de pigment empiétant sur la surface du colobome.

Plus à gauche encore, contourné par un vaisseau choroïdien, existe dans le territoire rétinien un niveau plus pigmenté, présentant en son centre une petite tache jaune claire. La disposition générale des vaisseaux choroïdiens à ce niveau, celle de la veine v^3 , d'une artère collatérale contournante du même groupe, ainsi que du groupe v^4 , nous porte à croire que c'est là la région de la macula.

C'est à ce niveau du reste que le regard tombe dans l'exploration directe de face.

Fonctions O. G. — Le bord palpébral supérieur recouvre à moitié la cornée et descend plus bas encore à chaque effort de vision (clignement forcé). Le sujet incline alors fortement la tête du côté gauche, mais ne la reporte pas en arrière.

Le globe tend à se relever constamment par une série de saccades ou de mouvements nystagmiques qui s'exécutent suivant un axe légèrement oblique de bas en haut et de dehors en dedans. Le regard vers l'extrême gauche est difficilement sup-

porté : il survient alors des secousses musculaires et les excursions de l'œil deviennent horizontales.

Acuité visuelle. — L'amblyopie est manifeste. O. G : S = $\frac{1}{8}$ du tableau des illettrés de Wecker à 1,50 M. Doigts avec difficulté à 2 mètres. Les verres concaves (myopie forte, déterminée objectivement) et la fente sténopéique n'améliorent guère la vision.

Examen périmétrique. — Pas de fixation sûre. Les limites du champ visuel gauche sont, en commençant par le haut du méridien vertical et tournant de droite à gauche :

Pour le blanc :	10	25	60	60	75	85	80	25
Bleu :	8	20	55	50	60	70	70	20
Rouge :	15	20	60	50	60	70	45	25
Vert :	15	10	45	45	35	45	30	25

Le rétrécissement atteint surtout la moitié supérieure du champ visuel, mais spécialement le méridien vertical.

Au point de vue fonctionnel nous avons eu à constater :

L'amblyopie et la myopie axiales d'un haut degré, le nystagmus, le rétrécissement du champ visuel. Il faut y joindre le larmolement dû au développement vicieux de la paupière inférieure.

De l'examen de l'œil gauche, nous pouvons conclure qu'il existe de ce côté un certain degré de microphthalmos et un colobome staphylomateux de la paroi inféro-postérieure, ce qui justifie la réflexion : *l'œil semble avoir compensé, par le développement de sa moitié postérieure, le volume qui lui manquait dans sa région antérieure.*

Le colobome interne porte spécialement sur la *choroïde*, la *gaine du nerf optique* et tout au moins sur la *couche pigmentaire de la rétine.*

Le trajet des vaisseaux rétiniens qui parcourent — à l'exception de ce qui a été relevé dans la grande majorité des colobomes — le territoire de l'ectasie, en suivant ses reliefs et ses dépressions; le relevé périmétrique lui-même nous font penser qu'il existe, sur une certaine surface du trigone, un tissu qui possède une grande analogie avec la membrane sensible de

l'œil et que l'on peut considérer *comme fonctionnant mal* (1).

L'absence de pigment rétinien (feuillet externe de la vésicule oculaire secondaire) et du pigment choroïdien est de nature à entraver le mécanisme de la vision. Kühne n'a-t-il pas attribué au premier la sécrétion du pourpre rétinien? D'autre part le rôle de protéger la membrane sensible contre une action photo-chimique trop vive a été dévolu au dernier (W. C. Ayres) (2).

Dans la majorité des cas, comme dans le nôtre, la rétine, plus ou moins complète au point de vue histologique, suit les incurvations du colobome, comme le prouvent les dissections et examens microscopiques de Hannover (3), de Arlt (4), Haase (5), Manz (6) et O. Haab (7), ceux de Arlt et surtout de Haab, très propres à renverser la théorie de la fente oculaire fœtale « *persistante*. »

Hahn (8) fait observer que la rétine peut avoir subi une modification dans ses particularités histologiques par l'expansion à laquelle elle a été soumise.... Nous ajouterons : *par l'expansion de la fente oculaire déjà fermée*.

On ne peut passer ici sous silence le travail récent de Deutschmann (9) : Comme Haab qui a trouvé la rétine existante dans tout le territoire du colobome (choroïde présente), Deutsch-

(1) V. O. HAAB, *Coloboma choroïdeae*. *Archiv f. O.*, 1878, t. XXIV. Licht- und Farbenempfindung in Bereich des Coloboms.

(2) *The New-York Med. Journ.*, mai 1881, pp. 101-113.

(3) HANNOVER cité par H. v. Hoffmann, in *Ueber ein Colobom der inneren Augenhäute ohne Colobom der Iris*. Thèse de Bonn, 1871, p. 11. Il s'agit probablement d'un passage du livre de H., intitulé : *Das Auge*, 1852.

(4) *Die Krankheiten des Auges*, Prag, 1854, p. 125.

(5) *Arch. f. O.*, XVI, p. 113.

(6) *Klin. Monatsbl.* de Zehender, XIV, 1876.

(7) *Arch. f. O.*, B. XXIV, pp. 257-272.

(8) *Colobom der inneren Augenhäute*. Inaug. Dissertat., Bonn, 1876.

(9) *Zur pathologischen Anatomie der Iris und Aderhautcoloboms als Grundlage eines Erklärungsversuches der sogenannten Hemmungsbildungen überhaupt*, in *Klin. Monatsbl. f. Aug.* de Zehender, mars 1881.

mann établit également la présence de la membrane sensible dans son cas, mais elle est rupturée au point où elle s'est primitivement soudée, dans l'axe du colobome, et cela par suite d'une rétraction cicatricielle due aux produits d'une scléro-choroïdite intra-utérine développée à ce niveau, laquelle engendre le colobome de la choroïde, d'ailleurs partiel, et celui de l'iris.

Manz ⁽¹⁾ avait invoqué 3 facteurs pour la genèse du colobome :

1° Trouble dans le processus de soudure de la fente oculaire.

2° Trouble consécutif dans le développement des tissus qui dérivent des lames céphaliques enveloppantes de l'œil.

3° Ectasie de la cicatrice résultante ⁽²⁾ et des tissus avoisinants par la pression intra-oculaire.

Deutschmann ⁽³⁾ croit devoir modifier les deux premières données : il survient un trouble de *nature inflammatoire* dans les tissus dérivant des lames céphaliques et, par suite, une entrave dans le processus de fermeture de la fente oculaire fœtale.

Ces considérations sur l'existence de la rétine dans le colobome profond de l'œil, très importantes au point de vue de la genèse de cette anomalie, ne sont présentées ici qu'à titre accessoire.

Pour en finir avec l'examen de l'œil gauche de notre sujet, nous en revenons aux différentes ectasies existantes dans le territoire du colobome. *Elles s'expliquent par la participation de la gaine du nerf optique à cette malformation.*

Cette subdivision de la sclérectasie au moyen de cloisons ou travées, dans le fond des colobomes, a été signalée par J. Eichoff ⁽⁴⁾. Dans une figure ophtalmoscopique de sa thèse, nous voyons dans l'excavation du colobome une cupule profonde au niveau de laquelle il localise le nerf optique et qui est

⁽¹⁾ *Handb. de Graefe et Saemisch*, II, p. 81.

⁽²⁾ Manz ne parle pas des modifications inflammatoires du tissu résultant comme le fait observer Deutschmann.

⁽³⁾ *Loc. cit.*, p. 112.

⁽⁴⁾ *Ein Fall von beiderseitigen Colobom der inneren Augenhäute ohne Colobom der Iris*. Inaug. Diss. Bonn, 1878, avec fig.

divisée par une travée fibreuse en deux cavités comme on en voit un certain nombre chez notre sujet. C'est la reproduction sous une forme plus simple de l'anomalie qui nous occupe ici.

En s'appuyant sur une explication donnée par Wulffert ⁽¹⁾, Eichhoff admet que la gaine du nerf optique participe au colobome et qu'elle figure un entonnoir dont la grande ouverture est représentée par le trou optique élargi. Les vaisseaux se dirigent le long de la paroi interne de cet entonnoir pour se répartir en divers sens.

Liebreich qui a décrit le premier le colobome de la choroïde et de la gaine du nerf optique, a observé sur un œil colobomateux, recueilli par Arlt, la disposition suivante : la gaine du nerf optique avant de se confondre avec la sclérotique, s'élargissait sous la papille en une poche profonde sur l'ouverture de laquelle était tendue une membrane partant du nerf optique. Le bord de la poche se confondait avec la sclérotique seulement adjacente en haut au nerf optique. L'ectasie n'était pas régulière, mais subdivisée en deux infundibulums.

C'est en tenant compte de ces données, que nous nous expliquons les particularités de l'image ophtalmoscopique chez notre sujet.

Avant d'atteindre la sclérotique, la gaine s'est élargie sur les parties inférieure et latérale du tronc optique en une espèce de poche subdivisée en cavités par des brides ou cloisons à direction irrégulière et constituées par du tissu connectif provenant du nerf lui-même.

Les vaisseaux supérieurs se dirigent vers le tronc optique d'une façon presque normale. Il faut admettre que les vaisseaux inférieurs arrivés au bord sclérotical de l'entonnoir figuré par la gaine, suivent la paroi interne de la sclérectasie recouverte par le tissu connectif opaque, émanant du nerf optique ou cheminent dans les travées même pour rejoindre le tronc nerveux.

⁽¹⁾ *Eine neue Form vom Missbildung der Papilla nervi optici.* Inaug. Diss. Bonn, 1877, avec fig.

⁽²⁾ *Archiv f. O.*, Bd V, I., p. 249; fig., p. 247.

Côté droit. — L'intérêt de cette observation réside tout spécialement dans les particularités que nous avons à signaler ici. La multiplicité des détails donnés trouve son excuse dans la rareté de cet exemplaire tératologique peut-être unique dans son ensemble.

Ainsi que du côté gauche, il existe un ectropion de la paupière inférieure, mais cette dernière est transportée avec son cul-de-sac un centimètre plus haut que celle de l'autre côté. (Fig. I.)

Une injection avec la seringue d'Anel, pratiquée par le point lacrymal inférieur, pénètre dans l'arrière-gorge.

Toute la paupière inférieure et la région qui l'entoure immédiatement, sont fortement repoussées en avant par une tumeur élastique, fluctuante, non adhérente à la peau.

Rien de particulier au sourcil, normal comme son congénère.

Il en est de même pour les os qui limitent l'ouverture orbitaire à gauche, mais du côté qui nous occupe, il existe une hypertrophie manifeste de l'*os jugal* (très visible lorsque le kyste est à l'état de vacuité).

La paupière supérieure est invisible : elle est refoulée de bas en haut par le kyste situé derrière la paupière inférieure. La face antérieure de ce voile membraneux repose sur la surface ectropionnée de la paupière inférieure.

En appliquant les écarteurs et exerçant une traction un peu accentuée — cette manœuvre s'accompagne de l'issue d'un flot de liquide clair, mêlé muco-pus — on voit (fig. III) un cul-de-sac profond de 15^{mm} environ, constitué en bas par la surface convexe de la tumeur kystique et en haut par la voûte orbitaire. Ces surfaces se rejoignent en arrière au niveau d'une ouverture demi-elliptique qui forme le fond de cet entonnoir.

La paupière supérieure est rudimentaire, car elle n'a en hauteur que le $\frac{1}{3}$ de la paupière gauche, elle-même peu mobile et relativement peu développée (atrophie musculaire surtout?) Elle est garnie de cils très pâles et rares. La conjonctive qui la tapisse, très vasculaire (ton carminé général), se continue en arrière, tapissant la voûte orbitaire et les côtés, et redescend pour se jeter sur la tumeur, mais laissant en son milieu l'ouverture dont il vient d'être question. D'autre part, la conjonctive

de la paupière inférieure ectropionnée, hypertrophiée, quitte la surface palpébrale et prend l'aspect physiologique de la conjonctive bulbaire pour se répandre au-dessous de la tumeur. Cette dernière d'une teinte *blanc jaunâtre* n'est guère éloignée à sa partie antérieure du plafond orbitaire : elle le touche dans sa partie la plus médiane.

L'absence d'un œil rudimentaire et la difficulté de l'exploration directe, due à la tension de la poche, légitimaient provisoirement le diagnostic de *kyste séreux de l'orbite avec anophtalmos* (Talko, de Wecker). Le développement des annexes (voiles palpébraux) de l'œil rendait toutefois une investigation minutieuse plus désirable au point de vue de l'anophtalmos.

Aussi l'aspect décrit plus haut vint-il à changer complètement (fig. IV), lorsque le kyste attaqué par la peau de la paupière, par une première ponction exploratrice, fut ensuite aux $\frac{5}{4}$ vidé (4 seringues de Pravaz pleines d'un liquide analogue à celui de l'ascite). On apprécie alors mieux l'état rudimentaire de la paupière supérieure et la petitesse relative de la fente palpébrale. Le kyste affaissé forme maintenant le plancher de la cavité orbitaire pour se confondre en arrière avec un globe oculaire rudimentaire (6^{mm} de hauteur sur 10^{mm} de diamètre transversal), aplati de haut en bas. Les vaisseaux de la membrane transparente (conjonctive) qui revêt le kyste et ceux de la membrane recouvrant la voûte orbitaire et ses parois latérales se jettent sur ce petit bulbe dont la couleur porcelaine, légèrement teintée de bleu, répond à celle d'une sclérotique normale.

L'ouverture elliptique du fond de l'entonnoir, constituée par un repli mince et tranchant de la conjonctive, s'est maintenant agrandie en tous sens et spécialement sur les deux côtés. Ce repli situé à 2 millimètres au devant et du côté interne du microophtalmos remonte en dedans, puis en haut pour se reporter du côté externe et légèrement en arrière par rapport au globe oculaire réduit, de sorte qu'il délimite, du côté interne, un petit cul-de-sac conjonctival préoculaire qui se distingue par sa couleur blanche et par le peu de vascularité de la conjonctive.

En bas, on rencontre donc : un premier plan horizontal : conjonctive palpébrale hypertrophiée, ectropionnée, maintenant

dans un plan horizontal, car l'ectropion s'est réduit ($7\frac{1}{2}$ mm. de diam. antéro-postérieur, ligne médiane).

2^e plan : Paroi supérieure du kyste affaissée et recouverte par la conjonctive (7 mm.).

Parois latérales : L'interne a 15 mm. depuis le grand angle jusqu'à l'extrémité interne du diamètre horizontal de l'œil; l'externe n'en a que 8 (la fente palpébrale se dirige de dedans en dehors, de bas en haut et d'avant en arrière).

Voûte orbitaire : La conjonctive palpébrale, en quittant le bord palpébral, est situé dans un plan légèrement oblique de bas en haut. Elle a 6 mm. sur la ligne médiane. La conjonctive de la paroi supérieure, sur la même ligne, n'a que 2 mm. Elle descend ensuite presque verticalement pour former le repli falciforme laissant derrière lui le cul-de-sac déjà mentionné.

Nous nous trouvons ainsi devant un œil rudimentaire, très semblable à un globe atrophié au dernier degré, et qui n'est guère séparé du kyste, car la paroi supérieure de ce dernier, tant sur la ligne médiane que sur les côtés de ce bulbe fait corps avec lui, n'en est séparé que par une rainure recouverte, comme nous l'avons vu, par la conjonctive. Si l'on plante un petit crochet dans la paroi kystique et exerce une traction en avant, l'œil rudimentaire suit ce mouvement, ce qui implique sinon un rapport absolument direct, du moins une relation très intime entre le kyste congénital et l'œil.

Ce dernier suit les mouvements de son congénère, tant voulus qu'involontaires ou nystagmiques, mais suivant un arc d'excursion peu étendu.

Le kyste a été vidé trois fois par aspiration à l'aide de la seringue de Pravaz (6 seringues, environ 12 grammes lors de la seconde opération; $5\frac{1}{2}$ seringues lors de la 3^e). Le liquide a mis trois semaines pour se reproduire après la seconde aspiration. Ces manœuvres ont toujours été inoffensives.

L'examen microscopique du liquide frais — lequel très semblable pour l'aspect à du liquide ascitique, ressemble aussi pour la couleur à de l'urine pâle — est négatif (absence d'éléments histologiques).

Au cours de l'examen chimique, le liquide kystique s'est mon-

tré fortement *albumineux* et riche en chlorures, ce qui excluait en tout premier lieu l'idée d'un liquide céphalo-rachidien [méningocèle, encéphalocèle].

Notre observation présente de nombreux points de contact avec celle que Talko a fait connaître au Congrès de Heidelberg (1879) ⁽¹⁾, sous le nom de : « *Kyste séreux intra-orbitaire congénital situé sous la paupière inférieure et accompagné de microphthalmie.* »

Elle a une grande analogie avec la description du cas observé par de Wecker ⁽²⁾ et publié dans son traité récent sous la dénomination d'*anophtalmos avec kystes congénitaux des paupières inférieures.*

Le cas de Sogliano, cité par de Wecker, et celui de Chlapowski, cité par Talko, ne doivent pas, selon toute probabilité, être rangés dans la catégorie des anomalies oculaires qui va nous occuper ici.

Une description de Wicherkiewiez ⁽³⁾ s'y rapporte au contraire et Berlin cite un cas de sa pratique portant sur un côté seulement et avec *anophtalmos* apparent (sans détails) dans son article, fort court du reste, de l'encyclopédie de Graefe-Saemisch ⁽⁴⁾. L'examen de Wicherkiewiez laisse toutefois à désirer au point de vue de l'*anophtalmos* (examen sans ponction du kyste).

Talko (de Varsovie) semble avoir le premier donné la description clinique des kystes séreux congénitaux situés sous la paupière et compliqués de *microphthalmos* ou d'*anophtalmos*.

⁽¹⁾ *Bericht über die 12^e Versammlung der ophtal. Ges.* Heidelberg, 1879, pp. 105-114. V. aussi notre Analyse in *Ann. d'ocul.*, t. LXXXIII, p. 176, 1880.

⁽²⁾ *Traité compl. d'ophtalm.* de L. DE WECKER et LANDOLT, 1880, t. I., pp. 247-250, et *Ann. d'ocul.*, t. LXXVII, pp. 151-155, 1877.

⁽³⁾ *Ein weiterer Beitrag zur Casuistik des bilateralen Anophtalmos mit Cystenbildung in den unteren Lidern.* *Klin. Monatsbl. de Zehender*, 1880, pp. 399-405.

⁽⁴⁾ *Handb. der Ges. Augenh. von Graefe und Saemisch*, t. VI, pp. 685-686, à l'article *Kyste congénital de l'orbite avec microphthalmos*.

Nous résumerons brièvement les six observations qu'il nous a données :

I (1) Petite fille de dix-huit semaines. Ectropions des paupières inférieures et kystes fluctuants gris-bleuâtres sous ces dernières. Petits globes rudimentaires au fond des orbites avec cornée ronde et transparente. « Le bulbe droit semblait être en » rapport avec le kyste : ce dernier siégeait dans l'orbite entre » lui et la paupière inférieure, recouvert par la conjonctive. » La paroi du kyste était une membrane fine, couleur de cendre, rappelant la pellicule interne d'un œuf d'oiseau. Liquide transparent jaune contenant beaucoup d'*albumine*. La paroi postérieure du kyste plus épaisse, vasculaire (hémorrhagie), *adjacente au bulbe*, n'a pas été excisée. Une sonde introduite dans l'intérieur du kyste convainquit l'auteur que la vésicule excisée « n'était pas en communication avec le bulbe oculaire. »

II (2). Enfant à la mamelle. Œil *droit* grand comme une noisette; kyste volumineux, élastique derrière la paupière inférieure, visible par transparence à travers la peau, recouvert dans l'orbite par la conjonctive (clinique du professeur Rydel, à Cracovie).

III. Garçon de dix ans. Ectropion de la paupière inférieure droite; petit bulbe dans la profondeur de l'orbite du même côté, relié à un kyste localisé dans l'*angle inféro-interne* de la cavité et repoussant la paupière en dehors. Cécité absolue. Bulbe gauche du volume d'une noix, amblyope et nystagmique.

IV. Fille d'un an. Les deux bulbes très petits; kyste bleuâtre à droite, recouvert par la conjonctive, *dans l'angle interne de l'orbite*, sous la caroncule lacrymale et la paupière inférieure; ouverture, évacuation d'un liquide séreux jaunâtre. Cécité totale, nystagmus.

V. Fille de dix ans. Anophtalmie double congénitale; paupière inférieure droite fortement tendue; sous elle, un kyste élastique de la grosseur d'une noix.

(1) *Klin. Monatsbl. de Zehender*, t. XV, 1877, pp. 137-141, et *Medycyna*, n° 37, 4 septembre 1876.

(2) *Gazeta Lekarska et Klin. Monatsbl.* Id. Les cas III, IV, V. Ibid.

VI. (1). Enfant de neuf mois. Œil gauche normal. *A droite*, paupière supérieure déprimée en arrière, ectropion considérable de la paupière inférieure; sous celle-ci, tumeur bleuâtre, élastique fluctuante (paupière tendue). Derrière la tumeur, petit bulbe oculaire de la grosseur d'une lentille. Le kyste excisé laissa échapper un liquide clair et séreux (environ 12 gramm.). Le rudiment de globe simultanément enlevé, renfermait plus ou moins bien développées toutes les parties constituantes d'un œil normal.

VII. Le septième cas de Talko ne nous est connu que par une courte notice de Poncet, in *Compte-rendu du Congrès d'ophtalmologie de Milan*, 1880 (2).

« M. Talko (Varsovie) fait une communication sur les *kystes des paupières* dont il a pu observer sept cas. Ces kystes sont »
» intra-utérins et empêchent le développement de l'œil. Localisés entre l'œil et la paroi, ils refoulent l'organe vers le fond de la cavité et viennent faire saillie sous la peau de la paupière. Leur contenu est séreux et peut donner lieu quelquefois à des hémorrhagies (cas I). Quand à leur origine, M. Talko cite les deux hypothèses de l'inclusion kystique lacrymale et de l'atrophie primitive.

» M. Gayet relativement à l'origine de ces kystes cite la thèse d'un de ses élèves qui après une étude histologique de ces formations les rattache au développement branchial (3). »

Mais il s'agit ici de kystes à texture dermoïde complète, se présentant au niveau de la fente fronto-orbitaire, soit à ses extrémités externe (Verneuil) ou interne (Broca), soit à sa partie moyenne, en dedans et sur le plancher de l'orbite. Ils présentent, dans la plupart des cas, un pédicule qui les relie au squelette, pédicule plein ou creux et s'enfonçant plus ou moins profondément dans la paroi osseuse. Pendant une première période d'in-

(1) Congrès de Heidelberg, 1879, *loc. cit.*

(2) *Annales d'ocul.*, t. LXXXIV, p. 159, 1880.

(3) M. Gayet faisait allusion à une *Étude sur l'appareil branchial des vertébrés et quelques affections qui en dérivent chez l'homme*, fistules branchiales, kystes branchiaux, kystes dermoïdes, par J. CUSSET. Paris, 1877.

dolence ou de stagnation ils passent inaperçus ; puis, à l'arrivée de la puberté, survient une deuxième phase dans laquelle ils éveillent l'attention.

De ses observations Talko a fait découler les propositions suivantes (1) :

1) Les kystes séreux intra-orbitaires des nouveaux-nés sont ordinairement compliqués de développement vicieux du globe oculaire ;

2) Ils se localisent toujours entre le globe et la paroi inférieure ou inféro-interne. Ordinairement recouverts par la conjonctive, ils croissent dans la direction de la paupière inférieure qu'ils repoussent en avant et qui laisse apparaître la couleur gris-bleuâtre du kyste ;

3) Ils sont ordinairement remplis d'une sérosité jaunâtre qui contient beaucoup d'albumine ;

4) Ils ne sont pas ordinairement en rapport avec le sac conjonctival ni avec le bulbe lorsque celui-ci existe ;

5) Ils peuvent être ponctionnés et excisés ;

6) Leurs dimensions sont variables. Ils produisent ordinairement un ectropion de la paupière inférieure et empêchent le développement de l'œil qui est fort petit et qui gît profondément dans l'orbite. Ces kystes ne se produisent pas après la naissance, mais bien pendant la vie intra-utérine.

En tous cas, ajoute Talko, ces kystes séreux ne sont pas des yeux mal formés : produits de la vie embryonnaire, *ces vésicules n'ont rien de commun avec le globe oculaire*. En se développant pendant la vie intra-utérine, ces kystes mettent obstacle au complet accroissement de l'œil (microphthalmos) ou empêchent entièrement son évolution (anophthalmos).

Sur les sept observations de Talko, le kyste avec microphthalmos siège quatre fois *à droite*, une fois le kyste avec microphthalmos est double. Dans la cinquième il y a anophthalmos (2) ; l'auteur signale en outre la couleur bleue du kyste (3).

(1) *Klin. Monatsbl. de Zehender*, 1877, t. XV, p. 137.

(2) Les cas de Wecker et Wicherkiewiez étaient-ils des anophthalmos (?)

(3) Wecker et Berlin l'ont observée. Il n'en est pas question dans l'observation de Wicherkiewiez.

D'après Talko, « les vésicules n'ont rien de commun avec le globe oculaire. » Pourtant à propos du cas VI nous trouvons dans le compte rendu de la XII^e session du congrès de Heidelberg (loc. cit.) deux figures schématiques où le kyste est terminé par un pédicule qui va se fixer sur l'œil rudimentaire, qui débouche même dans ce dernier. D'ailleurs Talko s'exprime à ce sujet comme suit : « Nous avons prêté la plus grande attention à l'espace compris entre le globe oculaire et la paupière inférieure, espace où siège le kyste. Dans cet espace existait sous la conjonctive épaissie un petit cordon fibreux ⁽¹⁾ environné de tissu connectif sous-conjonctival. Intimement lié à la partie antérieure de l'albuginée, au point de ne pouvoir en être séparé que par une incision, il se composait de faisceaux fibreux allongés. A 3,5 mm. de la limite interne de l'albuginée des espaces lamellaires devenaient visibles dans le cordon ; s'élargissant en avant, ils donnaient naissance au kyste. La cavité cystique était certainement du vivant rempli d'un liquide séreux...., et n'avait pas de communication avec l'intérieur du globe applati. » Et plus loin : « Sie (die Cysten) besitzen dabei ihren Stengel an der unteren Wand der Augenhöle. »

De tout ceci il appert que dans le cas VI, le kyste était en relation avec le petit œil situé derrière lui par un pédicule fibreux (probablement oblitéré) ⁽²⁾, relation qu'on ne peut expliquer par l'hypothèse d'une production extra-bulbaire du kyste (hypothèse de Hoyer, de Warschau, p. 21).

Chlapowsky ⁽³⁾ a décrit sous ce titre : *Eine angeborene Augenhölcyste verbunden mit gänzlicher Abwesenheit des Augenapfels*, une anomalie congénitale que Talko (congrès

⁽¹⁾ *Loc. cit.*, p. 109. L'auteur écrit : « In diesem Räume fanden wir unter der verdickten Conjunctiva ein fibrinöses Schnürchen.... dasselbe bestand aus länglichen fibrinösen Bündeln. » Les mots soulignés probablement au lieu de *fibröses* et *fibrösen*.

⁽²⁾ Comparez avec les observations de Wallmann, p. 26.

⁽³⁾ *Jahresb. des 2^e Congr. der polnischen Aerzte und Natürlf. in Lemberg*, 1876, p. 354-363. V. aussi *Jahresb. de Virchow-Hirsch* et *Nagel's Jahresb. f. 1876*, pp. 211-212.

de Heidelberg) compare avec les cas publiés par lui et avec lesquels il la trouve très ressemblante :

Le sujet, un garçon de seize ans, présentait à gauche un kyste fluctuant intra-orbitaire dont les mouvements coïncidaient avec ceux de l'œil congénère. Pourvue d'un renflement correspondant en avant à une cornée et en arrière d'un pédicule de l'épaisseur d'un tuyau de plume représentant le nerf optique, la tumeur arrondie, lisse et incolore emplissait toute l'orbite. L'extirpation démontra l'adhérence au kyste de fibres musculaires et l'existence, au fond de l'orbite, d'un corps blanc lenticulaire représentant l'œil rudimentaire. Le liquide kystique ne fut pas examiné, mais Biesiadecki trouva dans la paroi de kyste des éléments épidermiques et du tissu graisseux ce qui lui fit diagnostiquer un athérome (1).

La paroi kystique extirpée par Talko était constituée par du tissu réticulé revêtu à sa face interne d'épithèles comme ceux de la muqueuse du sac lacrymal. De là l'hypothèse de Hoyer : il admet que ces kystes naissent chez le fœtus par enclavement de la partie supérieure du sac lacrymal dans la fourche lacrymale en voie de soudure.

Verneuil (2) a décrit de ces kystes nés au niveau de l'angle interne de l'orbite à la suite de l'ectasie du sac lacrymal.

Ces cas, comme le fait observer Manz (3), pourraient être confondus avec des hernies de membranes cérébrales (4).

Mais cette hypothèse n'est plus admissible lorsque l'on constate une liaison du kyste avec le bulbe oculaire.

Le cas de Sogliano (5) cité par Wecker est relatif à un kyste remplissant toute l'orbite droite (œil gauche sain), mais ne se

(1) Talko, in Congr. de Heidelb., 1879, et Berlin, loc. cit.

(2) Kystes huileux prélacrymaux. Bull. de la Soc. de chic. 1877, p. 1.

(3) Zwei Fälle von Microphthalmos Congenitus nebst Bemerkungen über die Cystoïde degeneration des fötalen Bulbus. Arch. f. O., t. XXVI, p. 176.

(4) V. F. RAAB, Congenitale Encephalocele. Wien. Med. Wochenschr., n° 11 et suiv., 1877 (clin. de Wecker).

(5) DE WECKER, Traité complet, t. I, pp. 249, et Bull. delle scienze mediche di Bologna, oct. 1874.

confondant pas avec la paupière. Son auteur l'a décrit sous le nom de *Transformation congénitale de l'œil droit en kyste organique.* Il s'agit probablement d'un haut degré d'hydrophtalmie congénitale.

Nous avons déjà fait allusion au cas observé par de Wecker. Il se rapporte à un *anophtalmos double avec kystes congénitaux des paupières* chez un garçon de six mois. Les paupières inférieures sont le siège d'une tumeur de coloration bleuâtre et leurs conjonctives sont renversées en dehors. Au toucher, vésicules mollasses fluctuantes. Les culs-de-sac conjonctivaux sont profonds, infundibuliformes, on n'y trouve rien, à l'aspect ni au toucher avec le doigt, qu'on puisse regarder comme correspondant à un globe oculaire. Il n'en existait probablement pas d'apparent, car l'auteur n'en a point aperçu après la ponction exploratrice.

Wicherkiewiez ⁽¹⁾ a relaté sous le titre de *Anophtalmos bilatéral avec kystes sous les paupières inférieures* un cas que l'on dirait presque la photographie de celui de Wecker. Il est relatif à un enfant de huit semaines. Les paupières inférieures fortement saillantes contiennent un kyste fluctuant qui semble inséré entre la conjonctive et les couches externes des tissus palpébraux. L'auteur ne fait pas mention toutefois de la coloration bleuâtre des kystes laquelle fait également défaut dans notre cas. Annexes de l'œil normales. Les orbites revêtues d'une conjonctive quelque peu injectée ont une profondeur normale. Il y a absence complète de rudiments d'yeux. Le liquide cystique n'a pu être recueilli.

Nous croyons devoir faire des réserves pour ce cas, ainsi que pour d'autres, en ce qui concerne l'*anophtalmos*. Avant d'avoir ponctionné le kyste de notre sujet, nous étions convaincus de l'*absence complète d'un œil* ⁽²⁾. L'examen anatomo-pathologique

⁽¹⁾ *Klin. Monatsb. de Zehender*, oct. 1880, pp. 399-405.

⁽²⁾ L'état de développement des annexes parle contre l'absence absolue de globe oculaire. Si, comme nous l'admettons, le microphtalmos est en raison inverse du développement du kyste adjacent, il peut se faire que

peut seul trancher ce point. La simple évacuation du kyste y suffira quelquefois. Elle est d'ailleurs inoffensive.

Nous ne suivrons pas Wicherkiewiez sur le terrain des hypothèses émises par lui sur la genèse de ces kystes. Il n'y est pas question de l'anophtalmie et encore moins de la localisation, sur le plancher et derrière la paupière inférieure, de ces vésicules, localisation que les explications de l'auteur laissent absolument à l'arrière-plan et qui nous paraît des plus importantes ⁽¹⁾.

A cause de ses relations avec le sujet qui nous occupe, nous avons à mentionner ici un important travail de Manz, qui a récemment paru dans les Archives de Graefe ⁽²⁾: *Deux cas de microphthalmos congénital et remarques sur la dégénérescence cystoïde du bulbe foetal*, avec examen histologique.

Le premier est relatif à une pièce recueillie par Pflüger et a des points de contact avec le cas VI de Talko. Il s'agit d'un kyste congénital, emplissant entièrement la cavité orbitaire d'un jeune homme de seize ans (l'autre œil normal). *Garni à sa surface externe de faisceaux de muscles striés*, il était en relation par sa paroi interne avec un globe oculaire rudimentaire remarquable par sa richesse en tissu connectif et en vaisseaux et représenté par une choroïde — que caractérisait le pigment de cette membrane, — par une sclérotique et par un pédicule (nerf optique sans tissu nerveux). Cette surface interne présentait un revêtement épidermique et quelques *poils follets*.

Le second exemplaire, fourni par Saemisch, représentait un bulbe réduit dans tous ses diamètres, avec corps ciliaire et rétine très rudimentaires. L'anomalie la plus marquante c'est un kyste siégeant à la partie inférieure et s'étendant jusqu'au nerf optique dont les gaines sont hypertrophiées. Le kyste en se développant dans la sclérotique, aurait entraîné l'atrophie des parties constituantes du globe.

l'œil soit extraordinairement peu développé ou englobé en quelque sorte dans le processus kystique, auquel cas il ne saurait être question d'un *anophtalmos proprement dit*; mais, au point de vue clinique, il y aura *absence de l'œil*.

⁽¹⁾ *Annales d'ocul.*, t. XXXV, pp. 69-70. 1881.

⁽²⁾ *Archiv f. O.*, t. XXVI, p. 154.

Les excellentes observations de Manz, comparées avec les précédentes, histologiquement examinées, nous montrent que les kystes de l'orbite semblent avoir une origine diverse et qu'il convient dès maintenant de les classer en plusieurs catégories :

1) « Kystes » correspondants à une hydrophthalmie, à un haut degré de dégénérescence cystoïde fœtale du bulbe, très probablement dus à un processus intra-utérin inflammatoire, chronique du tractus uvéal (Muralt).

2) Kystes dermoïdes, nés d'une invagination du feuillet germinatif externe, *en rapport direct avec l'œil* (Chlapowsky, p. 21. — Manz, p. 23). Ce rapport direct n'existe pas dans les kystes décrits par Cusset.

3) Kystes séreux sous-palpébraux avec microphthalmos ou anophthalmos, tels que Talko, de Wecker, Wicherkiewiez les ont décrits et qui paraissent, d'après notre observation et les faits qui vont suivre, dériver d'un COLOBOME ENKYSTÉ.

Contrairement à une donnée de Talko, nous pouvons conclure directement à une *liaison génétique* entre le kyste intra-orbitaire sous-palpébral et l'œil lui-même.

Nous savons qu'une fermeture irrégulière de la fente oculaire fœtale peut aboutir à une extasie extrêmement prononcée de la cicatrice et de son voisinage immédiat, c'est-à-dire du plancher oculaire (pression intra-oculaire).

Les observations anatomiques et ophtalmologiques établissent ce fait d'une manière indéniable et nous en trouvons des exemples dans la littérature qui a précédé la découverte de Helmholtz.

A propos d'un microphthalmos léger avec colobome, Arlt ⁽¹⁾ signale derrière l'équateur de la sclérotique amincie, à sa partie inférieure, une extasie demi-conique, atteignant le nerf optique pour l'embrasser en partie.

Plus loin (Obs. II) ⁽²⁾, il est question d'un colobome de l'œil

⁽¹⁾ *Die Krankheiten des Auges*. Prag, 1854, Bl. II, p. 127.

⁽²⁾ *Ibid.*

gauche avec sclérotique ectatique, diverticulum de la moitié inférieure et interne de l'œil ⁽¹⁾.

Ce sont là des exemples d'un degré léger de dégénérescence des parties constituantes avec un degré également peu prononcé de sclérectasie. Mais, il en est d'autres où il existe un véritable microphthalmos, d'un haut degré et où les parties constituantes de l'œil ne sont que peu développées à cause de l'existence d'un *colobome*, c'est-à-dire, d'un staphylome basal en voie de développement à tel point que l'on a vu *le globe devenu rudimentaire, n'être plus qu'un appendice insignifiant du staphylome scléral transformé en vésicule énorme.*

C'est Arlt ⁽²⁾ encore qui nous donne la description d'un microphthalmos de ce genre : chez un enfant de neuf mois existait dans la profondeur du cul-de-sac conjonctival un petit corps blanchâtre qui constituait la partie supérieure, mais tout à fait mineure d'un kyste. De chaque côté, ce kyste qui avait 2,5 ctm. de diamètre de longueur, *repoussait en avant les paupières inférieures*, développées comme des noix. Les muscles et autres annexes du bulbe étaient normalement construits. Un nerf optique s'insérait sur la vésicule remplie d'un liquide *albumineux*. Près du point d'entrée du nerf optique était fixé un cristallin rudimentaire et à côté de lui des éléments de choroïde et de rétine. La cornée, l'iris et le corps vitré n'étaient pas à démontrer.

Que l'on compare ces données avec celles de Manz (surtout obs. II, p. 23) avec la description de notre cas et même avec le cas VI de Talko, n'est-il pas évident que la relation entre l'atrophie relative de l'œil, le microphthalmos et le kyste développé aux dépens des tuniques inférieures de l'œil est probable? N'y a-t-il pas là un rapport direct contrairement aux conclusions de Talko et un rapport dans lequel le colobome joue un grand rôle?

Mais continuons la démonstration sur le terrain clinique.

(1) Comparez pour la position de l'ectasie avec celle du kyste dans les observations III et IV de Talko.

(2) V. MANZ, *Handb. von Graefe-Saemisch*, II, p. 69.

Voici un cas de Wallmann qui se rapporte intimement à notre question :

Il s'agit d'un garçon de quatre ans, chez lequel l'œil microphthalmique n'avait que la moitié du volume de l'œil normal de cet âge et dont l'iris montrait un colobome. Le globe oculaire était petit, mais peu organisé. Or, ce petit œil n'était séparé d'un kyste sous-jacent que par un cordon solide (nur durch einen soliden Strang mit der abgeschnürten unter ihm liegenden Blase in Verbindung stand...) Comparons avec l'obs. VI de Talko et ajoutons que dans le cas de Wallman la vésicule adjacente était tapissée d'une portion de rétine et de choroïde.

Enfin, dans un autre cas de Wallman, les conditions étaient semblables, mais le rapport plus immédiat : la vésicule communiquait avec l'œil microphthalmique, et contenait pareillement une portion de rétine et de choroïde.

Il n'y a donc aucun doute quant à l'enkystement possible du colobome de l'œil microphthalmique.

Et, en somme, les lésions décrites par Wallman sont les mêmes que celles décrites par Arlt, mais à un degré plus prononcé.

Citons encore ici une observation de Willson⁽¹⁾ : L'œil microphthalmique d'un homme de dix-neuf ans, à cornée extrêmement petite, présentait un colobome de l'iris et un reflet métallique du fond oculaire dû à l'absence de pigment choroïdien et à la minceur extrême de la sclérotique. A la partie postérieure du globe, très adhérente en haut et en dehors à la sclérotique et à la gaine du nerf optique, existait une tumeur de 4^m de diamètre constituée par du tissu fibreux et quelques cavités cystiques.

Cette observation a de l'analogie avec celle de Wallman⁽¹⁾, qui parle d'une dégénérescence cystoïde des yeux d'un enfant de quatre ans, chez lequel une vésicule considérable ne laissait plus reconnaître de membranes oculaires et à laquelle étaient adjoints plusieurs diverticulums.

(1) Nagel's Jahresb. f. 1870, p. 220, et WILSON, Microphthalmos, in Dublin quarterly Journ. of Med. Sc., vol. 50, p. 214.

(1) MANZ, Graefe-Saemisch, II, p. 70.

Manz, à propos de cette observation, hésite à voir dans ce cas un rapport génétique avec un colobome.

Si toutefois dans notre cas le colobome du plancher oculaire s'enkystait, n'existerait-il pas une série de loges plus ou moins communicantes avec le kyste et dont l'ensemble pourrait être adjoint à ce dernier comme dans le cas de Willson?

Demours⁽¹⁾, von Ammon⁽²⁾, Stellwag de Carion⁽³⁾ ont constaté sur des yeux colobomateux un développement ectatique du plancher sclérotical au devant de l'insertion du nerf optique. Le colobome constituait à ce niveau un corps solide, gros comme un pois composé de cavités séparées par des travées (« septa ») solides donnant à toute cette excroissance l'aspect d'une glande.

Cette subdivision du fond de la sclérectasie au moyen de cloisons ou travées a déjà été signalée plus haut.

Nous ajouterons néanmoins que dans le cas de von Ammon, Stellwag, etc., la face interne de la sclérotique (?) montrait au niveau de l'expansion une disposition en tamis (« eine siebförmige Durchlöcherung »), une infinité de petites ouvertures conduisant dans les cavités de l'espèce de glande dont il vient d'être question. Le corps arrondi était en relation intime avec la gaine du nerf optique, mais situé un peu en avant et au-dessous⁽⁴⁾.

A la suite des considérations émises plus haut, nous croyons pouvoir caractériser l'anomalie tératologique, analysée ici, de la manière suivante :

CONCLUSIONS. — L'œil gauche légèrement microphthalmique présente une sclérectasie causée par l'expansion d'un colobome de la choroïde et de la gaine du nerf optique, elle-même staphylomateuse. L'œil droit constitue un degré plus prononcé de la même anomalie. Il est resté rudimentaire (microphthalmos pro-

(1) Cité par MANZ, in *Graefe-Saemisch*, à l'article *Colobome de la choroïde*, II, p. 38.

(2) *Zeitschrift f. O.*, Bd V, p. 81.

(3) *Zeitschr. des Ges. der Wiener Aerzte*, 1854. Heft 9, p. 229.

(4) A rapprocher de la donnée anatomique de Liebreich, V. p. 12.

prement dit) à cause du développement extraordinaire du colobome. Ce dernier, dépendance de l'œil ébauché, s'est enkysté, développé en remplissant l'orbite et repoussant au devant de lui la conjonctive et la paupière inférieure.

Nous avons vu dans la collection anatomo-pathologique du prof. Becker à Heidelberg (1880) deux spécimens de *microphthalmos avec kyste sous-scléral* recueillis chez un jeune enfant dont le père présentait un *colobome de la gaine du nerf optique*.

Nous voyons ici la transmission héréditaire d'un vice de conformation s'effectuer sous une forme plus complexe.

Nous devons à la générosité du professeur Gayet, de Lyon, d'être en possession d'un œil colobomateux qui démontre à toute évidence la dilatation cystique du plancher oculaire (1).

Nous n'en donnerons qu'une description anatomique succincte :

Œil de petit volume (*microphthalmos*). Axes antéro-postérieur et vertical = 20^{mm}; cornée : 8^{mm} de diamètre; colobome de l'iris. L'œil présente une ouverture ovalaire dont la base commence au plancher oculaire, un peu en arrière de l'équateur et dont les bords en bourrelet s'écartent pour se rejoindre ensuite aux bords inférieur et latéraux de la papille optique. Cette espèce de fente donne accès dans une poche ou vésicule adossée en haut par sa surface convexe contre la gaine du nerf optique et qui déborde ce tronc sur les côtés.

Applatie de haut en bas, cette poche à 25^{mm} depuis son pôle postérieur jusqu'à la partie inférieure de la fente oculaire, 15^{mm} depuis ce pôle jusqu'à la papille qui fait saillie dans l'intérieur de la vésicule à la façon d'un éperon et 12^{mm} dans son diamètre vertical.

Une ligne droite passant vers le centre cornéen pour toucher

(1) NAGEL, in *Archiv f. O.*, Bd V, I., p. 187 (*Angeborenes Colobom der inneren Membranen des Auges*) expliquait par la tension oculaire la production du staphylôme scléral généralement existant au niveau du colobome de la choroïde : la sclérotique est sur ce point un *locus minoris resistentiae*.

au bord inférieur saillant de la papille, c'est-à-dire au sommet de la fente oculaire, irait aboutir à peu près au pôle postérieur de la poche (ligne de 36^{mm}). La papille optique est oblique d'avant en arrière et de haut en bas.

La gaine du nerf optique qui rejoint en haut la sclérotique sous un angle très aigu, fait corps à sa partie inférieure et sur ses côtés avec les parois de la poche; au niveau de la papille elle se rend dans le bord convexe de la fente oculaire. Cette fente qui a 8^{mm} dans sa plus grande largeur représente le territoire, devenu staphylomateux du colobome.

Le bord en bourrelet de la fente représente les limites du colobome.

En effet, en deçà les trois membranes limitantes du globe existent. Au-delà, et à une certaine distance, on ne trouve plus que la paroi, très ténue de la vésicule, presque exclusivement composée de tissu connectif fibrillaire.

En présence d'un kyste fluctuant de l'orbite il convient de n'intervenir chirurgicalement qu'à bon escient. La ponction préalable de la tumeur sera toujours d'une grande valeur en ce qu'elle permettra d'écarter à la suite de l'analyse chimique, même sommaire, l'idée d'une *hydropisie enkystée des méninges* (hernie des vésicules cérébrales embryonnaires). L'encéphalocèle et méningocèle sont en effet de véritables « *noli me tangere* ⁽¹⁾. » Lors des premières phases du développement, le rapport du sac herniaire et de la cavité crânienne est direct; il cesse quelquefois de façon qu'il existe alors un kyste extra-crânien. Le siège principal de l'encéphalocèle, toujours congénital, c'est le voisinage de l'os unguis ⁽²⁾ où nous avons également

(1) V. RAAB. Congenitale Encephalocèle. *Ein Beitrag zur Casuistik der Orbitaltumorem*, in *Wiener med. Wochenschr.*, 1875, n° 11, et la littérature donnée par BERLIN, in *Graefe-Saemisch*, t. VI, p. 669.

(2) Comparez au point de vue de la localisation avec les obs. III, IV, de Talko.

trouvé les kystes séreux dans deux observations de Talko (1) et une de Arlt.

L'encéphalocèle dont le volume varie, depuis celui d'un pois, jusqu'à celui d'un œuf d'oie et qui est souvent double, peut repousser l'œil — si ses dimensions sont considérables — de côté et en arrière par exemple; ou, s'il a fait irruption dans le fond de l'entonnoir orbitaire, il y aura naturellement exophtalmos et alors nous sommes loin des kystes séreux sous-palpébraux (2). La localisation au côté interne de l'orbite doit d'ailleurs tout d'abord faire songer à l'encéphalocèle. Cette tumeur est fluctuante, transparente jusqu'à un certain point, animée de pulsations et s'agrandit à l'occasion de mouvements expiratoires (cris, efforts). La compression de la tumeur produit des symptômes cérébraux. Il existe souvent d'autres hernies, à l'occiput par exemple. La mort enlève le sujet en bas âge.

La confusion d'une *hydrophthalmie congénitale d'un haut degré* avec ce genre de kyste (voir le cas de Sogliano) serait assez aisée si l'on s'en tenait à une exploration chimique du liquide cystique. Comme Wecker l'a fait observer, le kyste ne se confond pas avec les paupières et il est peu probable que la conjonctive du cul-de-sac inférieur passe directement au-dessus de l'œil ainsi distendu. Théoriquement ces yeux doivent être plus mobiles que les kystes de l'espèce décrite par Talko et par nous. Si le développement de l'œil s'est fait en arrière, on pourra reconnaître des parties antérieures de l'œil. Le cercle ciliaire affecte également une teinte bleuâtre, mais elle se perd vers l'équateur.

Parmi les formations kystiques dont l'aspect extérieur et une localisation fortuite à la hauteur des paupières inférieures ou même dans le grand angle pourrait prêter à confusion avec le microphthalmos compliqué de kyste séreux, il faut citer la plupart des formes cystiques nées d'une *invagination du feuillet germinatif externe*, c'est-à-dire le groupe des *kystes dermoïdes*

(1) Le coloboma de l'iris et de la choroïde ne se trouve pas toujours sur la ligne médiane de l'œil, mais occupe souvent une position inféro-interne.

(2) L'irruption dans l'orbite se fait surtout par le haut et par l'angle supéro-interne.

avec leurs nombreuses variétés et dont Berlin a trouvé dans la littérature ophtalmologique plus de 70 cas. Ceux dont le contenu est très fluide prêteraient surtout à la confusion. D'après le même auteur, leur localisation la plus fréquente se fait au côté interne ou sur la ligne médiane de l'orbite (surtout au-dessous et en arrière du globe d'après Mackenzie, à la voûte et sur le plancher d'après Demarquay). Ces tumeurs sont il est vrai congénitales (38 % de constatations), mais se développent surtout à l'époque de la puberté.

Le cas I de Manz (p. 23) semble appartenir à ce groupe des kystes dermoïdes. Comme il le fait observer, ou pourrait soutenir ici qu'un kyste dermoïde de cette nature, en se développant dans l'orbite, peut troubler le développement de l'œil. Les kystes de cette nature ne sont pas si rares au voisinage de l'œil et sont toujours congénitaux⁽¹⁾. Ils peuvent être en rapport avec les muscles, avec le bulbe, avec le nerf optique. (Berlin, *loc. cit.*, p. 682.) En fait de renseignements chimiques sur le contenu liquide de ces kystes, la littérature est d'une pauvreté extrême.

Quant aux tumeurs d'*Échinocoques* qui ont avec les dermoïdes fluctuants beaucoup de rapports, mais ne sont pas congénitales, on les trouve dans toutes les parties de l'entonnoir. Elles pourraient donc cacher l'œil ou le refouler plus ou moins en arrière. Un caractère important consiste dans la névralgie ciliaire que l'on constate une fois sur trois lorsque les échinocoques envahissent l'orbite. Peut être pourrait-on sentir le frémissement hydatique de Piory.

L'examen microscopique et chimique paraît devoir dissiper tous les doutes.

Nous faisons suivre ici un tableau de l'examen sommaire qu'il convient de faire subir au liquide provenant d'une tumeur fluctuante de l'orbite et recueilli par une ponction exploratrice, avec la seringue de Pravaz, par exemple.

(1) MIKULICZ (*Beitr. z. Genese der Dermoïde am Kopfe*, in *Wien. Wochenschr.*, n° 42, 1876), rapporte le développement des kystes intra-orbitaires à la formation du cristallin en faisant tout spécialement valoir leur parenté histologique. V. MANZ, *Arch. f. O. Loc. cit.*

LIQUIDE CYSTIQUE (COLOBOME ENKYSTÉ) RECUEILLIE LE 19 JUIN 1880.	HUMEUR AQUEUSE.	LIQUIDE CÉRÉBRO-SPINAL.	ÉCHINOCOQUES.	LIQUIDE DE KYSTE DERMOÏDE.
<p>Pas d'éléments figurés. Couleur jaune citrine. Très légèrement onctueux.</p> <p>Réaction alcaline faible.</p> <p>Par la chaleur, le liquide s'épaissit, devient gélatineux et laiteux. Le trouble ne disparaît pas par l'acide nitrique.</p> <p>Précipité blanc très abondant par l'acide nitrique, augmentant par l'ébullition (albumine).</p> <p>Précipité blanc très abondant par l'acide chlorhydrique. L'application de la chaleur détermine alors la coagulation de tout le liquide.</p> <p>Aucune effervescence par les acides.</p>	<p>Réaction alcaline.</p> <p>Matières albuminoïdes (fibrine, etc.), très faiblement précipitables par les acides.</p> <p>Pas d'effervescence par les acides.</p> <p>Contient 0,7 % de chlorures.</p> <p>Sans action sur le réactif cupro-potassique.</p>	<p>Réaction alcaline.</p> <p>Non coagulable (suivant G. Gautier).</p> <p>Légère effervescence par les acides (carbonates).</p> <p>Absence de chlorures.</p> <p>L'alcapton (Bödi-ker) ou le glucose (Cl. Bernard) renfermé dans ce liquide, réduit la liqueur de Fehling.</p>	<p>Petites couronnes de crochets. Petites vésicules.</p> <p>Absence d'albumine.</p> <p>Contient principalement du chlorure de sodium.</p> <p>Souvent sucre de raisin.</p> <p>Quelquefois acide succinique (Heintz, Honjin).</p> <p>Inosite (Wij's).</p>	<p>Cristaux de graisse, notamment tables de cholestérine. Gouttelettes ou granulations graisseuses. Éléments épidermiques. Poils follets.</p>

Fig. I.

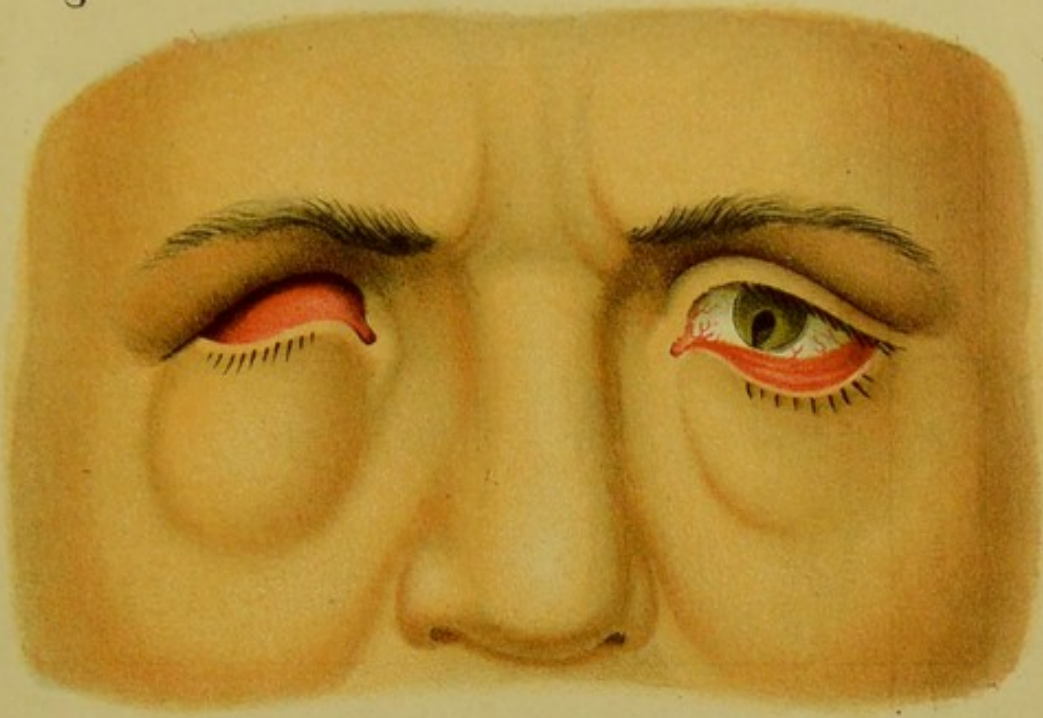


Fig. III.

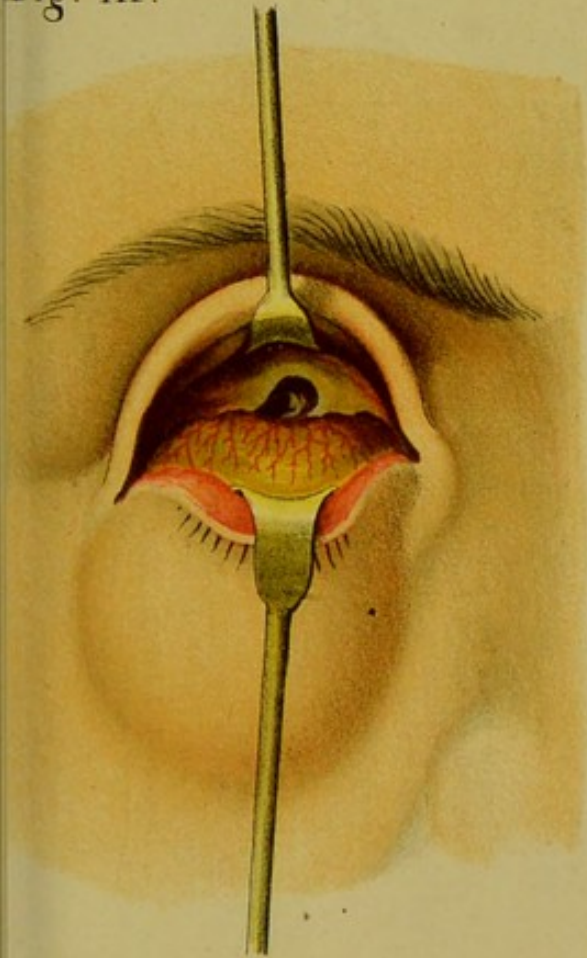
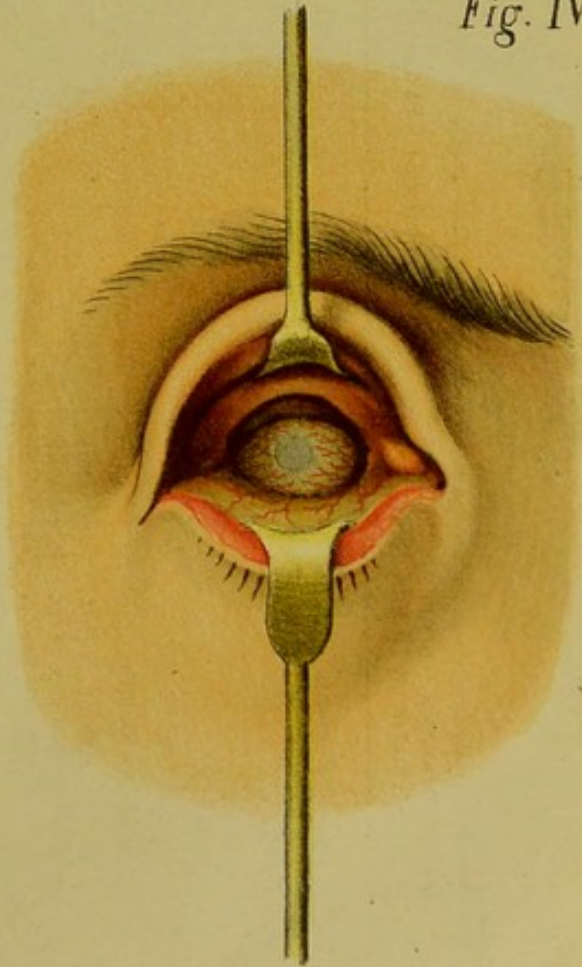



Fig. IV.





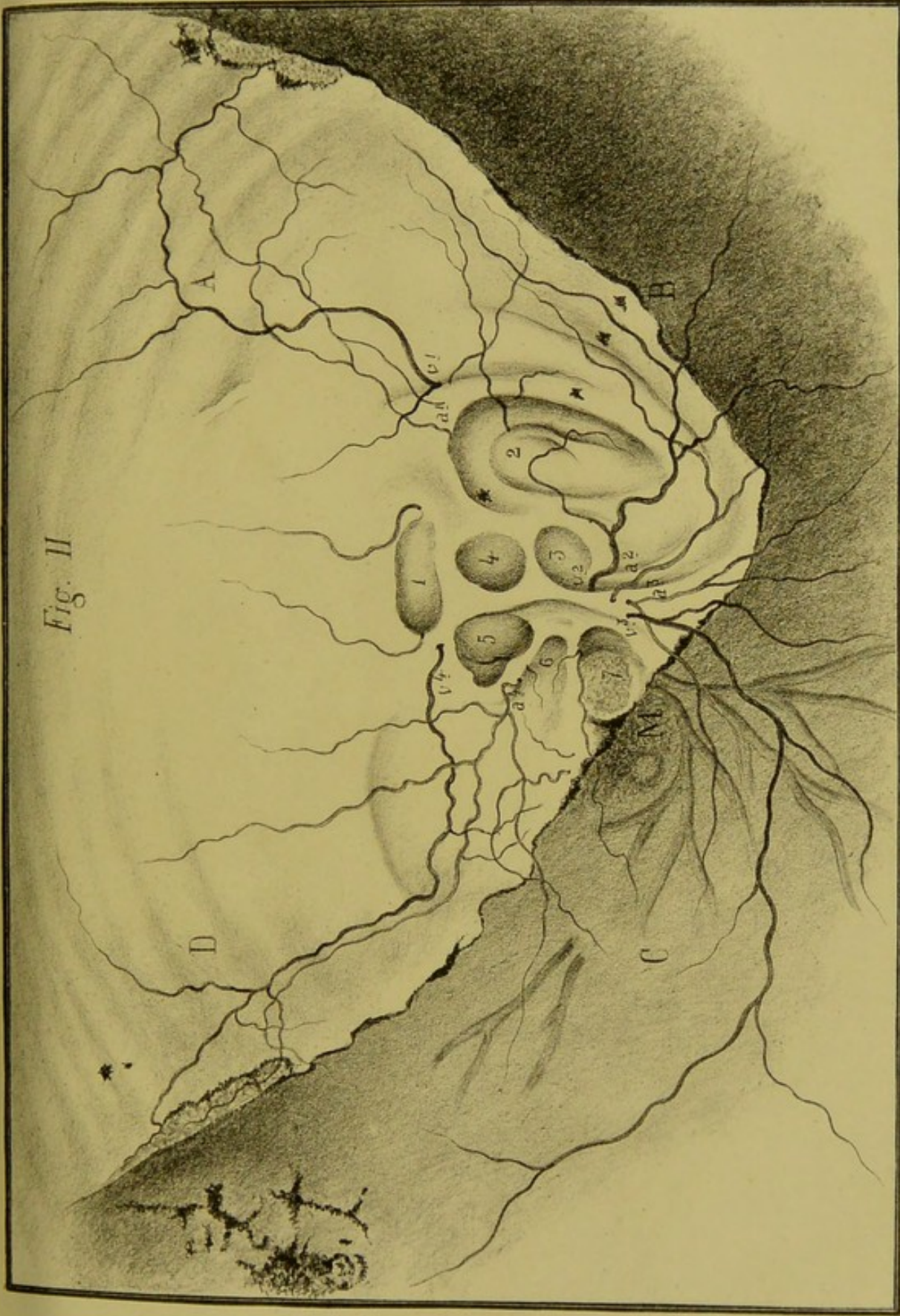


Fig. II

F. Le Fanuemaeker

D. Van Duyse ad nat. fec.

24