

**Beiträge zur Anatomie des Auges in normalem und pathologischem
Zustande / von Emil Berger.**

Contributors

Berger, Emile, 1855-1926.
Ophthalmological Society of the United Kingdom. Library
University College, London. Library Services

Publication/Creation

Wiesbaden : Verlag von J. F. Bergmann, 1887.

Persistent URL

<https://wellcomecollection.org/works/jzvfcker>

Provider

University College London

License and attribution

This material has been provided by This material has been provided by UCL Library Services. The original may be consulted at UCL (University College London) where the originals may be consulted.

This work has been identified as being free of known restrictions under copyright law, including all related and neighbouring rights and is being made available under the Creative Commons, Public Domain Mark.

You can copy, modify, distribute and perform the work, even for commercial purposes, without asking permission.

**wellcome
collection**

Wellcome Collection
183 Euston Road
London NW1 2BE UK
T +44 (0)20 7611 8722
E library@wellcomecollection.org
<https://wellcomecollection.org>





BEITRÄGE

7

ZUR

ANATOMIE DES AUGES

IN

NORMALEM UND PATHOLOGISCHEM ZUSTANDE.

VON

DR. EMIL BERGER,

PRIVATDOCENT AN DER UNIVERSITÄT IN GRAZ.

INHALT: DIE HINTERE AUGENKAMMER, DER HANNOVER'SCHE UND PETIT'SCHE
KANAL, DER AUFHÄNGE-APPARAT DER LINSE. IRIDOCYKLITIS. PHTHISIS BULBI.
GLAUCOMATÖSE SEHNERVEN-EXCAVATION.

MIT EINGEHEFTETEM ATLAS VON ZWÖLF LITHOGRAPHIRTEN TAFELN.

WIESBADEN.

VERLAG VON J. F. BERGMANN.

1887.

Das Recht der Uebersetzung bleibt vorbehalten.

Druck der Thein'schen Druckerei (Stürtz) in Würzburg.

1841178

Vorwort.

Die vorliegenden Abhandlungen enthalten die Resultate meiner in den letzten 4 Jahren theils im physiologischen, theils im anatomischen, Institute der Grazer Universität ausgeführten Untersuchungen aus dem Gebiete der normalen und pathologischen Anatomie des Auges. Den Vorständen dieser Institute, den Hrn. Reg.-Rath Prof. Rollett und Prof. Zuckerkandl, welche mit bekannter Liberalität mir die wissenschaftlichen Behelfe zur Verfügung stellten, spreche ich hiefür meinen verbindlichsten Dank aus. Insbesondere Herrn Prof. Zuckerkandl fühle ich mich zu Dank verpflichtet, der durch seine unvergleichliche Injections-technik mich unterstützte.

Der erste Abschnitt der vorliegenden Studien behandelt die hintere Augenkammer, das Aufhängeband der Linse, den Hannover'schen und Petit'schen Canal, sowie den postlenticulären Raum. Aus Rücksicht für den Zusammenhang der Darstellung habe ich anatomische Untersuchungen über das Wachsthum der Descemet'schen Membran, das Balkenwerk des Ligamentum Iridis pectinatum, sowie über den Bau des Glaskörpers in der Darstellung des pathologisch-anatomischen Theiles eingeflochten.

Die pathologisch-anatomischen Untersuchungen betreffen die Veränderungen bei Iridocyklitis und Phthisis bulbi. Gewiss verdient diese Erkrankung insbesondere unser Interesse, weil derselben zumeist Leute der arbeitenden Klasse in Folge ihres Berufes ausgesetzt sind und durch die Erkrankung des einen Auges

auch das andere sympathisch miterkrankt. Während einzelne Theile des „sympathisirenden“ Auges mit grosser Vorliebe untersucht wurden, sind andere Gebiete desselben fast vollständig unberücksichtigt geblieben. Eine übersichtliche Darstellung der Veränderungen der einzelnen Theile des Auges vom Beginne der Erkrankung bis zu ihrem Endausgange wurde bisher noch nicht versucht. Ich habe dort, wo meine Untersuchungen nur Bekanntes bestätigten, das letztere in Kürze mitgetheilt, um eine einheitliche Darstellung zu erzielen.

Eine Untersuchung über die Wege der Uebertragung der sympathischen Augenerkrankung musste ich unterlassen, da mir die nöthigen experimentellen Behelfe fehlten. Es ist übrigens diese Frage, während ich mit den vorliegenden Studien beschäftigt war, von anderer Seite zur Genüge klar gelegt worden.

Das Untersuchungsmaterial bestand aus 32 Bulbis, von welchen 13 unter dem klinischen Bilde der Iridocyklitis, 19 als phthisische Bulbi enucleirt wurden. Ich verdanke dieselben zum Theile dem Herrn Prof. Dr. Blodig in Graz, der Augenklinik des Herrn Prof. Schöler in Berlin (durch die freundliche Vermittlung des Herrn Docent Dr. Uthoff), Herrn Docent Dr. Szili in Buda-Pesth, Herrn Dr. Purtscher in Klagenfurt u. A. Sämmtlichen Herren sage ich hiefür meinen verbindlichsten Dank.

Am Schlusse bringe ich eine kurze Mittheilung über die Sehnervenexcavation bei Glaucom.

Es seien diese Studien der nachsichtigen Beurtheilung der Herren Fachcollegen empfohlen!


Graz, Anfangs Juli 1886.

INHALTS-VERZEICHNISS.

	Seite
A. Abhandlungen aus dem Gebiete der	
normalen Anatomie des Auges	
I. Die hintere Augenkammer. Einleitung. Eintheilung der hinteren	1
Augenkammer. Untersuchungsmethode. Tinctionsmittel	4
a) Der präzonuläre Theil der hinteren Augenkammer	8
b) Der zonuläre Theil der hinteren Kammer. Ausdehnung.	
Das prismatische Linsenband. Der Hannover'sche Canal. Die	
intravallären Fortsätze der hinteren Kammer	8
c) Der postzonuläre Theil der hinteren Kammer (Ca-	
nalis Petiti). Normaler Situs Der Petit'sche Canal durch	
Exsudation, als Leichenerscheinung. Durch Injection. Hämor-	
rhagie in den Petit'schen Canal. Historisches und Irrthümer über	
den Petit'schen Canal	17
II. Der Aufhängeapparat der Linse	23
a) Die Ursprungsfasern der Zonula aus dem Glaskörper.	
Verhalten der Limitans interna zur Glaslamelle der pars ciliaris	
retinae	23
b) Die Ursprungsfasern der Zonula von der Limitans	
interna und der Glaslamelle der pars cil. ret.	26
c) Faserverlauf	27
d) Das Ligamentum hyaloideo-capsulare	28
e) Der postlenticuläre Raum	29
f) Vergleichend-anatomische Bemerkungen	30
Resultate	31
Das Balkenwerk des Ligamentum Iridis pectinatum	58
Das Wachsthum der Descemet'schen Membran	60
Lamellärer Bau der Glaskörperperipherie	100
Die Glaskörperzellen	101
Senile Höhlenbildung im Glaskörper	103
B. Abhandlungen aus dem Gebiete der	
pathologischen Anatomie des Auges	
I. Studien über Iridocyklitis und Phthisis bulbi	35
Allgemeines. Formveränderungen des Bulbus	35
Das Hornhautepithel. Erweiterte intercelluläre Lücken. Bläschen.	
Wabenartige Räume. Cancroidartige Epithelwucherungen. Pigment.	
Kalkablagerung Pannusähnliche Schichte	37

	Seite
Die Bowmans'sche Membran. Nervencanäle. Faltung. Keratitis bullosa	40
Das Hornhautparenchym. Hornhautödem bei Cyklitis. Hornhautödem in phthisischen Augen. Veränderungen der Hornhautkörperchen. Saftbahnen. Neubildung und regressive Metamorphose der Gefässe. Colloide Ablagerungen. Kalkablagerung	42
Die Descemet'sche Membran. Continuitätstrennung. Spaltung. Abhebung. Einheilung in eine Wunde	49
Das Endothel der Descemet'schen Membran. Erweiterung der intercellulären Lücken. Veränderung des Protoplasmas und der Kerne. Abhebung. Pigmentirung. Colloide Entartung. Spindelzellen	51
Die Ursachen des Hornhautödems.	54
Der Schlemm'sche Canal. Exsudation. Obliteration. Pigmentbildung	56
Die vordere Augenkammer	57
Der Fontana'sche Raum. Aufhebung. Obliteration. Abschnürung der Kammerbucht. Neubildung von Membranen auf der Vorderfläche der Iris	58
Die Iris. Infiltration. Veränderung des Endothels. Auflagerungen auf der Iris. Stromazellen. Sphincter. Die Iris atrophischer Augen. Hintere Schichten der Iris. Neubildung und Degeneration der Blutgefässe. Hämorrhagien. Colloide Ablagerungen. Iriscysten	61
Der Ciliarkörper. Formveränderungen. Entzündliches Oedem. Proliferation des pars cil. ret. Cuticulare Ausscheidungen. Gefässneubildung. Ciliarfortsätze. Fibrilläre Streifung, Kernvermehrung im Accomodationsmuskel. Infiltration, Hämorrhagie in phthisischen Augen. Kalkablagerung	66
Die Chorioidea. Entzündliche Infiltration der inneren Schichten. Proliferation der Stromazellen. Aeussere Schichten. Entzündung. Hämorrhagie in atrophischen Bulbis. Neubildung bindegewebiger Excrescenzen. Kalkablagerung	73
Knochenbildung in der Aderhaut	76
Sarkom des Uvealtractus in phthisischen Augen	80
Der suprachorioideale Lymphraum. Exsudatbildung. Abhebung des Ciliarkörpers und der Aderhaut durch Exsudat oder Hämorrhagie. Bindegewebige Umwandlung. Cystenbildung. Obliteration des Suprachorioidealen Raumes. Kalkablagerung	82
Die hintere Augenkammer. Inhalt. Hydrops. Reste der hinteren Augenkammer. Vereinigung des postlenticulären und Petit'schen Raumes. Schwartenbildung. Kalkablagerung. Verknöcherung. Lymphstauung. Cystenbildung. Zonula. Endothel der hinteren Kammer. Pigmentirung. Colloide Entartung	85
Die Linsenkapsel. Kapselspaltung, Usur der Linsenkapsel, Kalkconcremente innerhalb der Kapsel	89
Die Linse. Lage und Formveränderungen. Veränderungen des Kapselinhaltes. Cataracta mollis, C. fibrosa, Einschlüsse von Linsenfasern,	

Einschluss des Linsenkernes in einer C. fibrosa, C. fibroso-calcareo mit massenhafter Gefässbildung. C. ossea, Knochenbildung innerhalb der Kapselalten, Cystenbildung, Kalkablagerung, Hämorrhagien, Entzündliche Infiltrationen, Zur Theorie der Cataractentwicklung	91
Der Glaskörper, Eiterbildung, Infiltrationen und Hämorrhagien in präformirte Glaskörperspalten, Neubildung von Blutgefässen Hämorrhagien, Bindegewebige Umwandlung, Cystenbildung durch erweiterte Lymphbahnen, Hämorrhagische Cystenbildung, Erweichungscysten, Knochenbildung, Lage- und Formveränderungen	100
Die Netzhaut, Ablösung, Abreissung der Netzhaut vom Sehnerven oder an der Ora serrata, Einheilung in eine Wunde, Abhebung der Limitans interna, Entzündliches Oedem, Veränderungen der musischen Schichte, Weitere Textur-Veränderungen der Netzhaut, Wucherung der Körnerschichten, Erhaltene Nervenfasern in phthisischen Augen, Wucherung des Stützgewebes bei Verlust der nervösen Elemente, Bindegewebige Umwandlung der Netzhaut, Regeneration des Pigmentepithels, Abstammung des Pigmentes in der Netzhaut, Neubildung und Obliteration der Gefässe, Colloide Entartung, Hyaline Gefässentartung, Cystenbildung, Infiltration, Hämorrhagie, Kalkablagerung in phthisischen Augen, Knochenbildung	112
Der Sehnerv, Papillitis, Sehnervenexcavation mit Papillitis, Interstitielle Neuritis, Parenchymatöse Neuritis, Neubildung und regressive Metamorphose der Gefässe, Colloide Körperchen, Kalkablagerung, Scheiden des Sehnerven, Aufsteigende secundäre Degeneration	127
Die Sclerotica, Formveränderungen, Entzündung, Proliferation der Scleralzellen, Pigmentzellen, Neubildung, regressive Metamorphose der Blutgefässe, Exsudation in der Umgebung der Venae vorticosae, Kalkablagerung	135
Die Tenon'sche Kapsel, Infiltration, Adhäsionen, Obliteration, Gefässneubildung, Pigmentflecken, Kalkablagerung	139
Die Conjunctiva und Episclera, Infiltration, Veränderungen des Epithels Ectasie der Lymphbahnen, Neubildung und Rückbildung der Blutgefässe, Hypertrophie, Gefässanastomosen zwischen der Bindehaut und dem Uvealtractus	140
Die Ciliarnerven	142
Bemerkungen über die sympathische Augenerkrankung	144
Vergleich der pathologisch-anatomischen Veränderungen bei Iridocyclitis und Glaucom	148
II. Zur Kenntniss der glaucomatösen Sehnervenexcavation	149
Nachtrag	153
Sach-Register	155
Autoren-Register	161
Erklärung der Abbildungen	163
Druckfehler	170




A.

ABHANDLUNGEN

AUS DEM GEBIETE DER

NORMALEN ANATOMIE DES AUGES.



I. Die hintere Augenkammer.

Einleitung. In keinem Theile der Anatomie des menschlichen Körpers stehen sich die verschiedenen Anschauungen so schroff und unvermittelt gegenüber, wie in jenem des Aufhängeapparates der Linse. Die Ursache hiervon liegt zum nicht geringen Theile darin, dass die einzelnen Autoren verschiedene Methoden der Untersuchung eingeschlagen haben, das zu prüfende Object in mehr oder weniger durch Leichenveränderungen, welche bekanntlich sehr rasch in der Linse und im Glaskörper auftreten, und dadurch bedingten Lageveränderungen¹⁾ im Aufhängeapparate der Linse missstaltet²⁾ zu sehen Gelegenheit hatten, und schliesslich darin, dass sie sich nicht selten mit vorgefassten Ansichten an die Beantwortung der schwebenden Fragen machten.

Wo der eine Untersucher an nicht mehr ganz frischen²⁾ Augen das suchen will, was der andere an wenige Stunden post mortem enucleirten Bulbis gefunden, wo der eine an Meridionalschnitten das prüft, was der andere an Frontalschnitten beschrieben hat, wo keine Rücksicht genommen wird, ob die Angaben vom Ciliarberg oder Ciliärthal und von welchem Quadranten des Bulbus stammen, wo der eine an nicht injicirten Bulbis oder auf Grundlage von misslungenen Injectionsversuchen sich darüber äussern will, was für Räume der andere an seinen Präparaten injicirt gefunden haben mag, wo der eine die Zonula vom physiologischen, der zweite vom vergleichend-anatomischen, der dritte vom rein polemischen Standpunkte aus prüft, da kann es uns

¹⁾ Als Beispiel derselben verweise ich auf Fig. 7.

²⁾ Ob 6 Stunden post mortem enucleirte Augen noch einen richtigen situs erkennen lassen, möchte ich bezweifeln.

nicht wundern, dass auf diesem Gebiete eine Einigung nicht erzielt werden kann.

Als ich im Jahre 1883 Gelegenheit hatte, die schönen Präparate v. Becker's von der Linse in Heidelberg zu sehen, hatte ich die Ueberzeugung gewonnen, dass das Celloidin ein vorzüglicher Behelf für die Untersuchung der Zonula sein müsse. Allein äussere Gründe verhinderten mich in meinen Vorsatze mit der Fortsetzung meiner früheren Untersuchungen über dieses Thema sofort zu beginnen.

Es unterliegt keinem Zweifel, dass das Celloidin für das Studium der Zonula einen bedeutenden Fortschritt bedeutet. Selbstverständlich ist es jedoch dazu nicht geeignet, die wissenschaftlichen Errungenschaften eines Henle, Iwanoff, Schwalbe, Arnold und Brailey endgiltig von der Discussion auszuschliessen.

Dass aber eine Berechtigung bestehe, in einem unwürdigen Tone gegen Diejenigen zu polemisieren, welche vor ihm die Zonula an nicht in Celloidin eingebetteten Augen untersucht haben, kann Niemand zugeben, dem die Geschichte der Entwicklung wissenschaftlicher Forschungsmethoden bekannt ist.

Eintheilung der hinteren Augenkammer. Wenn alle nach hinten von der Iris und der Pupillarebene gelegenen, von Kammerwasser erfüllten Räume als hintere Kammer bezeichnet werden, so kann man an denselben 3 Abtheilungen: 1. einen vorderen, von Zonulafasern freien Theil (praezonulären Theil), 2. einen von Zonulafasern durchsetzten (zonulären) und 3. einen hypothetischen hinter den Zonulafasern gelegenen Theil (postzonulärer Theil, Canalis Petiti) unterscheiden. Die hintere Grenze der hinteren Kammer wird von der Grenzmembran des Glaskörpers gebildet. Da dieselbe, wie zu erwarten steht, zwischen Ciliarberg und Ciliarthal ihre Lage ändert, die Ciliarfortsätze nach Brücke aber im medialen Abschnitte des Bulbus weniger entwickelt sind, als in dem äusseren, ferner wenn man in Betracht zieht, dass individuelle Unterschiede vorkommen können, so wird man zugeben, dass sich aus einer geringen Anzahl von Meridionalschnitten noch lange kein Urtheil über die hintere Grenze der hinteren Kammer ableiten lässt.

Untersuchungsmethode. Um eine richtige Vorstellung von der Form der hinteren Kammer zu erhalten, ist es nothwendig, aus Serienschritten sich die auf 2 zu einander senkrechte Ebenen bezogenen Projectionen der Contouren darzustellen, ähnlich, wie dies die Ingenieure bei ihren Objecten zu thun pflegen. In der Geographie sind diese Darstellungen längst eingebürgert. Zu anatomischen Zwecken ist diese Methode meines Wissens zuerst von His¹⁾ bei embryologischen Untersuchungen, später von Seesel²⁾ verwendet worden. Unabhängig von den Letzteren hat Krieger³⁾ diese Methode beschrieben und instructive Abbildungen mittelst derselben vom Centralnervensystem des Flusskrebse dargestellt. Diejenigen, welchen die Darstellung der Formen von Körpern durch ihre Projectionen nicht geläufig sind, verweise ich auf die Lehrbücher der darstellenden Geometrie, z. B. jenes von Schnedar.

Während diese Methode früher sehr umständlich war, da an den aufeinander folgenden Schnitten die einander correspondirenden Punkte erst bestimmt werden mussten, lässt sich dieselbe jetzt bei der Einbettung in Celloidin sehr wesentlich erleichtern. Ich habe zu diesem Zwecke menschliche Bulbi sorgfältig in Celloidin eingebettet, nachdem ich mir vorher durch Zeichen, z. B. einen in das Celloidin getauchten Faden die Lage des rectus externus und internus bezeichnet hatte. Nach erfolgter Härtung wird der Bulbus in horizontaler Richtung durchschnitten, die Cornea vorsichtig mit der Einbettungsmasse bis zur Iris entfernt und nochmals nach erfolgter Abtrennung des hinteren Bulbusabschnittes in folgender Weise in Celloidin eingebettet.

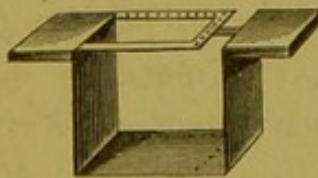


Fig. 1.
Apparat zum Einbetten.

Die beiliegende Abbildung (Fig. 1) stellt in verkleinertem Massstabe einen nach meiner Angabe⁴⁾ gefertigten Apparat zum Einbetten dar. Er besteht aus einem winkelig gebogenen Messingstück, dessen oberer Theil von einem kleinen Messingrahmen eingenommen wird. In der

¹⁾ Untersuchungen über die erste Anlage des Wirbelthierleibes. Die erste Entwicklung des Hühnchens im Ei. Leipzig. 1868.

²⁾ Archiv f. Anat. und Physiol. Anat. Abth. 1877.

³⁾ Eine Methode aus mikroskopischen Querschnitten eine Ansicht des untersuchten Gegenstandes zu construiren. Zool. Anzeig. 1878, Nr. 16.

⁴⁾ Der Apparat ist nach meiner Angabe vom Instrumentenmacher Br o z in Graz, Herrngasse 23, angefertigt.

Entfernung von je 1 mm sind in der Bodenfläche des Messingbleches und in dem Rahmen feine Löcher, von welchen je ein oberes und unteres genau vertical über einandar stehen, angebracht. Durch diese Löcher werden feine Fäden oder besser Haare durchgezogen und an den Endtheilen geknüpft, so dass eine Reihe von verticalen Fäden gebildet wird.

Das ausgeschnittene Stück des eingebetteten Bulbus wird, nachdem es für einige Minuten ans dem zum Härten bestimmten verdünnten Alkohol in absoluten Alkohol, dann in Aether gelegt wurde, mit der Schnittfläche so auf die Bodenfläche des Einbettungsapparates gelegt, dass die Irisfläche möglichst nahe den verticalen Fäden anliegt. Hierauf wird der Apparat in ein kleines Gefäss gestellt und vorsichtig dicke Celloidinlösung in dasselbe eingegossen; nach Erstarrung der letzteren wird der messingene Apparat mit seinem Inhalt herausgeschnitten und in verdünnten Alkohol bis zur erfolgten Härtung gelegt. Nun wird die eingebettete Bulbushälfte mit den in ihrer Umgebung gelegenen Fäden herausgeschnitten und mit dem Mikrotom senkrecht zur Richtung der Fäden in meridionale Serienschritte zerlegt.

Von den einzelnen Schnitten werden mit der Camera lucida die Contouren des Ciliarkörpers, der Linse, der Grenze des zonulären und präzonulären Theiles, sowie die Grenzlinie des Glaskörpers gezeichnet und zwar die Zeichnungen so angefertigt, dass die Bilder der quergeschnittenen Fäden sich decken.

Für unseren Fall z. B. bestimmte ich an Frontalschnitten die Entfernung von je 2 Ciliarfortsätzen = 0,4–0,7 mm; die Dicke je eines Schnittes betrug 0,05 mm, mithin musste ich in einer Serie von 14 Schnitten alle Formveränderungen zwischen Ciliarthal und Ciliarberg mindestens einmal erhalten. Dies gilt jedoch nur vom vorderen Theil des Ciliarkörpers, die Ciliarfortsätze entfernen sich ja in der Richtung nach hinten von einander. Wenn man dies bedenkt und ferner berücksichtigt, dass viele von den Ciliarfortsätzen (vergl. Fig. 4) schief zur Oberfläche des Ciliarkörpers stehen, so wird es verständlich, warum Meridionalschnitte, höchst seltene Ausnahmen abgerechnet, niemals der ganzen Länge nach das Ciliarthal oder den Ciliarberg treffen, sondern mehr oder weniger in dem einen oder anderen verlaufen, wovon man sich sehr leicht mittelst der angegebenen Methode überzeugen kann.

Nun werden aus den abgebildeten Contouren der Serienschnitte die Contouren des Ciliarkörpers und des Ciliarthales durch Verbindung der am meisten nach innen und der am weitesten davon gelegenen Contouren dargestellt. Da jeder Schnitt und dessen Contour numerirt sind, so konnte ich bei der Zeichnung der Details mir bestimmen, welche Stellen von jedem einzelnen Schnitte Theile des neu gewonnenen Contours sind. (Ist die Zeichnung fertig, so kann dieselbe in bekannter Weise vergrössert und bei derselben entsprechender Vergrösserung die Details eingetragen werden.)

Die Vergrösserung ist = der Entfernung, welche je 2 Fäden in dem durch die Camera lucida entworfenen Bilde zeigen, dividirt durch ihren wirklichen Abstand (= 1 mm). Es lassen sich an den Projectionen, deren ich eine von der äusseren Hälfte eines menschlichen Auges mit beginnender cystoïder Entartung der Ora serrata retinae abgebildet habe (vergl. Fig. 1), mittelst des beigegebenen Maassstabes die wahren Dimensionen ablesen.

In Fig. 1 ist die Projection des Ciliarthales in allen Details ausgeführt, jene des Ciliarberges durch punktirte Linien angedeutet.

Will man sehr instructive Abbildungen darstellen, so braucht man, nachdem die Projectionen über einander gezeichnet sind, „weiter nichts mehr zu thun, als die den Grenzen derselben entsprechenden Punkte der hinter einander gelegenen Projectionen mit einander zu verbinden und durch leichte Schattirungen u. s. w. höher und tiefer gelegene Gebilde zu unterscheiden, um ein Bild zu erhalten, wie es das betreffende Object bieten würde, wenn es vollkommen durchsichtig wäre und von oben betrachtet würde.“¹⁾

Als Tinctionsmittel habe ich für die Zonula fast ausschliesslich Carminammoniak und Eosin verwendet. Die Methode der Doppelfärbung mit Hämatoxylin und nach der darauf folgenden Aufhellung in einer Mischung von Essigsäure und Glycerin mit Carmin oder Eosin gibt zwar sehr schöne Präparate²⁾, aber einerseits werden die Präparate zu stark aufgehellt, andererseits färben sich die Zonulafasern viel intensiver als an Carmin- oder Pikrocarminpräparaten. Es tritt dann namentlich der Unterschied zwischen den Zonulafasern (insbesondere den Ursprungsfasern derselben aus dem Glaskörper und der Limitans) und dem Glaskörpergewebe

¹⁾ Vergl. Krieger, Zeitschr. f. wissensch. Zool. XXXIII., p. 531.

²⁾ Ich habe diese Methode insbesondere für die pathologischen Untersuchungen verwendet.

nicht mehr mit derselben Klarheit als an den letzteren Präparaten hervor. Zumeist wurden die Präparate in Glycerin, seltener nach Aufhellung in Bergamotteöl in Canadabalsam eingeschlossen.

a) Der präzonuläre Theil der hinteren Kammer.

Es wird derselbe nach vorn von der mit radiären Streifen versehenen hinteren Irisfläche, nach hinten von der Vorderkapsel und den vordersten Zonulafasern nach aussen vom Ciliarkörper begrenzt.

In dem Winkel, welcher vom Irisrande und dem proc. ciliares gebildet wird, erscheint die hintere Kammer den Ciliarthälern entsprechend erweitert, so dass sie an Fronalschnitten von diesem Theile seichte wellenförmige, mit den Ciliarthälern communicirende Ausbuchtungen zeigt.

Die zur Vorderkapsel ziehenden Zonulafasern sehen wir den Ciliarbergen entsprechend am weitesten nach vorn reichen (Fig. 1, prz.). Ebenso finden wir, dass an den Ciliarbergen weiter nach vorn Fasern abgehen als an den Ciliarthälern. Gerlach¹⁾ betont, dass sich in dieser Beziehung individuelle Verschiedenheiten zeigen, die er mit Nahe- und Weitsichtigkeit in Zusammenhang bringen will.

Durch die Kreuzung der vom Ciliarkörper nach innen hinten und der zur vorderen Linsenkapsel ziehenden Fasern entsteht eine Furche, welche wellenförmig jedem Ciliarthale entsprechend nach hinten und aussen abbiegt. Ein Diaphragma, wie es Brailey²⁾ annahm, schliesst den präzonulären Theil der Kammer nicht ab.

Den Ciliarbergen entsprechend fand ich den sagittalen Durchmesser des präzonulären Theiles = 0,1 mm³⁾, an den Ciliarthälern ist er um 0,2–0,4 mm tiefer.

b) Der zonuläre Theil der hinteren Kammer.

Ausdehnung. Die vordere Grenze desselben haben wir soeben besprochen. Die hintere Grenze desselben fällt an Augen,

¹⁾ Beiträge zur normalen Anatomie des Auges. Leipzig. 1880.

²⁾ Guy's Hospital Rep. III. Ser. XXIV. p. 243.

³⁾ Die Zahlen für den präzonulären Theil könnten nur an Frostpräparaten endgiltig festgestellt werden. Ich führe die obigen Zahlen bloß an, um zu zeigen, wie gering die Abweichung des sag. Durchmessers zwischen Ciliarberg und -Thal ist. Die hintere Grenzlinie des präzonulären Theiles kann sich bei sorgfältiger Härtung nicht verändert haben.

die noch keine Leichenveränderungen zeigen, mit jener der Grenzlinie des Glaskörpers nahezu zusammen. Während die hintere Grenze des zonulären Theiles dem Zwischeraume zwischen Ciliarberg und Linse entsprechend die gleiche Lage zeigt — nur an einzelnen nach der His'schen Methode angefertigten Projectionen lag sie den Ciliarbergen entsprechend etwas tiefer — finden wir die Glaskörpergrenze den Ciliarbergen entsprechend, wo der bei weitem geringere Theil der Zonulafasern hinzieht, dem Ciliarkörper¹⁾ anliegend (hym), während sie in den Ciliarthälern in einiger Entfernung vom Ciliarkörper verläuft (hyv), schliesslich sich jedoch im hinteren Theile der Ciliarfortsätze unmittelbar den den Ciliarkörper bedeckenden Zonulafasern anlegt.

Es entstehen dadurch zwischen dem Ciliarkörper und der Glaskörperoberfläche gelegene blindsackartige Räume, welche von Zonulafasern durchzogen und von auf der Glaskörperoberfläche verlaufenden Zonulafasern begrenzt werden, welche letztere durch Spalten von einander getrennt sind.²⁾

Ich habe bereits an einem anderen Orte³⁾ diese Theile der hinteren Kammer beschrieben und will dieselben als intravaluläre Fortsätze der hinteren Kammer bezeichnen.⁴⁾

Das prismatische Linsenband und der Hannover'sche Canal. Betrachten wir zunächst die vordersten Fasern, welche auf die Linsenkapsel übergehen, so finden wir, dass ein

¹⁾ Die punktirte Linie entspricht der Glaslamelle der pars ciliaris retinae.

²⁾ Auch den Ciliarbergen entsprechend finden sich mitunter kleinere und wahrscheinlich durch den postzonulären Spaltraum mit der hinteren Kammer communicirende, von Zonulafasern durchsetzte Räume (Fig. 1, r).

³⁾ Berger, v. Gräfe's Archiv. XXVIII, 2, p. 44.

⁴⁾ Einer „im Interesse litterarischer Klärung“ gebrachten Mittheilung von Hans Virchow (Bér. d. Ophthalmolog. Ges. in Heidelberg 1885) entnehme ich, dass die von Kuhnt beschriebenen Recessus der hinteren Kammer „den faserfreien Theil der ciliaren Thäler“ darstellen, mithin nicht Petit'sche Recessus im Sinne von Gerlach sind. Es haben daher die von mir beschriebenen Räume, welche von Zonulafasern durchzogen und begrenzt werden, mit den letzteren nichts zu thun. Mithin kann auch der Einwand, dass überall vom Ciliarkörper Fasern abgehen (v. Gräfe's Archiv XXX, 1. Abth.), nur gegen die Kuhnt'schen Recessus einen Sinn haben. Ich bedaure, dass ich in meiner Abhandlung über die Zonula die irrige Ansicht, meine „Hohlräume“ wären mit Kuhnt's Recessus identisch, ausgesprochen habe. Die Abhandlung des Letzteren liegt mir momentan nicht im Originale vor. Zu meiner Entschuldigung führe ich aus dem Referate in Hoffmann-Schwalbes Jahresberichte an „hierdurch entstehen naturgemäss blindsackartige Gänge, die in der hinteren Augenkammer mit breiter Basis beginnen und sich in den ciliaren Thälern allmählich verjüngen, etwa 1,5 mm weit gegen die Ora serrata hinziehen.“ „Dasselbe (Endothelhäutchen) liegt den Wänden der Thäler und Fortsätze bald dicht an, bald wird es durch einen engen, von einzelnen Zonulafasern (!) durchsetzten Spalt von ihnen getrennt.“ (Nachschrift: Dem Originale identisch.)

grosser Theil der von aussen hinten kommenden Zonulafasern sich auf die vordere Linsenkapsel, ein Theil der letzteren und die vom vordersten Theile des Ciliarkörpers entstehenden Zonulafasern auf die hintere Linsenkapsel übergehen. Die Kreuzung dieser Fasern ist nicht, wie dies behauptet wurde, eine totale, sondern eine partielle, wie dies auch Gerlach angibt.

Ausserdem inseriren sich jedoch auch Zonulafasern in der Nähe des Linsenäquators mit verbreiterten Enden an der Kapsel.

Der von den zur vorderen und hinteren Linsenkapsel ziehenden Zonulafasern eingenommene Raum wird bald als Canal (Hannover'scher, irrthümlich Petit'scher Canal genannt) gedeutet, bald wird ihm die Natur eines Canals abgesprochen und derselbe als ein von Fasern durchsetzter Recessus der hinteren Kammer, den Gerlach als Petit'schen Raum bezeichnet, bald wieder als solides prismatisches Linsenband (Merkel) angesehen.

Das prismatische Linsenband ist den Ciliarbergen entsprechend in frontaler Richtung kürzer (0,3–0,4 mm) als in den Ciliarthälern (0,45–0,6 mm); im sagittalen Durchmesser ist dasselbe, wie bereits erwähnt, in den Ciliarbergen breiter und ragt an der Vorderkapsel weiter gegen die Augenaxe zu, als in den Ciliarthälern.

Injectionen-Versuche, welche mit Anilinlösungen in das prismatische Linsenband von Schweins- und Kalbsaugen unternommen wurden, ergaben, dass die Flüssigkeit durch die vordere Wand des Linsenbandes in die Kammer trat.

Auch mit Luft gelang es nicht, den Hannover'schen Canal des Kalbsauges zu injiciren, da die Luftbläschen zumeist in der Nähe des innersten Randes des Linsenbandes, wo auch beim Menschen die Lücken zwischen den Zonulafasern am weitesten sind (Gerlach), heraustraten.

Nun wurde der Versuch gemacht, eine zähere Injectionsmasse einzuspritzen, wozu ich das von Wieger¹⁾ in Waldeyer's Laboratorium beim postzonulären Raume mit Erfolg angewandte Hühnereiweiss gewählt habe.

¹⁾ Wieger, G. Ueber den Canalis Petiti und ein Ligamentum hyaloideo-capsulare. Diss. Strassburg. 1883.

An Augen vom Menschen habe ich bloß ein Mal den Versuch gemacht, den Hannover'schen Canal mit Eiweiss zu injiciren. Das Auge stammte von einem älteren Individuum. Der Einstich wurde mittelst der Pravaz'schen Spritze unmittelbar hinter die

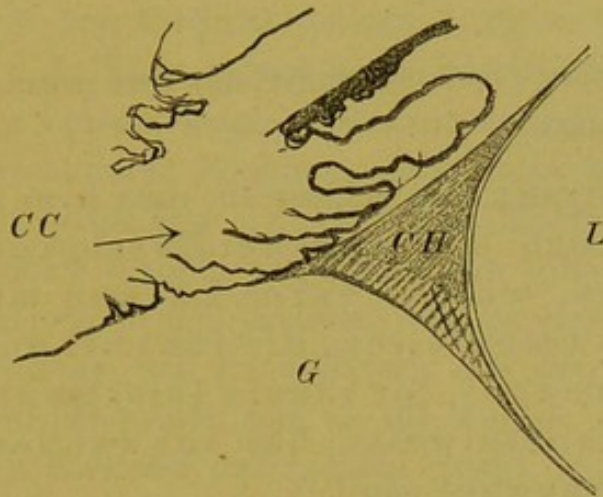


Fig. 2.

Mit Eiweiss. Injicirter Hannover'scher Canal (CH) des Schweinsauges. CC = Corpus ciliare, L = Linse, G = Glaskörper.

vordersten Fasern des Linsenbandes gemacht.¹⁾ Das Auge wurde dann in Alkohol gehärtet und in Celloidin eingebettet. Die späteren Injectionen an Thieraugen machte ich zumeist an in Müller'scher Flüssigkeit eingelegten Bulbis. Die Eiweissgerinsel fanden sich bei der Untersuchung immer nur innerhalb des Linsenbandes i. e. des Hannover'schen Canales. Nach aussen endeten dieselben, ähnlich wie in dem obenstehend abgebildeten injicirten Präparate eines Schweinsauges. Der präzonuläre Theil und die intravallären Theile der hinteren Kammer waren von Injectionsmasse frei.

Auch an Schweinsaugen und an Ochsenaugen gelang die Injection des Linsenbandes mit Hühnereiweiss. Nur einmal war bei dem letzteren die Injectionsmasse auch nach hinten in die intravallären Fortsätze der hinteren Kammer eingedrungen, gleichzeitig ergab sich aber auch das gleiche vom präzonulären Kammertheile, so dass ich nur annehmen kann, dass die Injection mit zu viel Kraftaufwand erfolgt sei. Das günstigste Object für die Injection des sogenannten Hannover'schen Canales bilden jedoch Schweinsaugen.

Nun drängte sich die Frage auf, ob die Möglichkeit, den Hannover'schen Canal zu injiciren, darauf beruhe, dass durch senile Veränderungen, wie dies behauptet wurde, die zum

¹⁾ Herr Prof. Zuckerkandl hatte die Freundlichkeit, mich sowohl bei den Injectionen durch seine Rathschläge zu unterstützen, als auch selbst Injectionen auszuführen.

Linsenäquator ziehenden Zonulafasern atrophiren. Da ich Augen, welche nicht frisch enucleirt sind, keine Beweiskraft zumesse und die wenigen mir zu Gebote stehenden frischen menschlichen Bulbi für die Untersuchung nach der modificirten His'schen Methode verwendet wurden, habe ich für diese Untersuchungen Kalbsaugen benützt.

Es war auch hier die Injectionsmasse innerhalb des prismatischen Linsenbandes abgegrenzt.

Es lassen alle diese Injectionen den Schluss zu, dass innerhalb des Linsenbandes sich mit Kammerflüssigkeit erfüllte Räume befinden, welche durch Lücken mit der hinteren Kammer communiciren, die für Luft und Anilinlösungen zwar permeabel, für zähere Injectionsmassen jedoch, wie Hühnereiweiss, bei schwachem Injectionsdrucke impermeabel sind.¹⁾

In einem Auge vom Menschen fand ich Endothelzellen allenthalben den das Linsenband bildenden Zonulafasern anliegen. Es konnten dieselben bis an die Uebergangsstelle der Zonulafasern auf die hintere Linsenkapsel nachgewiesen werden.

Die Frage, ob die Zonula solche Spalten besitze oder ob dieselben Fäulnis- oder Kunstproducte sind, wurde in meiner Arbeit über die Zonula nicht einmal berührt, da sie für die von mir verfolgte Frage über die Befestigungsweise derselben vollkommen irrelevant war. Um so mehr musste ich erstaunt sein, bei meinem Gegner ausser meinen Stütz- und Spannfasern noch eine „häutige“ Zonula zu finden, als würde dieses Wort bei mir vorkommen, was jedoch nicht der Fall ist. Ich habe diesen Vorgang dem Lesepublicum des v. Gräfe'schen Archivs zur Beurtheilung empfohlen. Hierauf wird mir geantwortet, nicht wegen des „Zweckes“ mich in einem „falschen Scheine“ zu zeigen, sei das Wort „häutige“ Zonula gebraucht worden, ich nenne sie ja selbst eine „Membran“ und meine Darstellungsweise die „wellenförmige“ Figur des Querschnittes, die Ausdrücke „äussere Oberfläche“, „Aussenfläche“ weisen darauf hin. Ich habe nicht wegen „des Zweckes“, sondern weil das Factum überhaupt geschehen ist, nicht in meinem Interesse allein, sondern in jenem sämmtlicher Mitarbeiter des v. Gräfe'schen Archivs mich gegen diesen Vorgang verwahren müssen.

Es ist wohl charakteristisch, dass mein Gegner die einzige Stelle (p. 28), wo ich die Zonula eine „Membran“ nenne, sich aus der historischen Einleitung zu meiner Arbeit holen musste.

Darf man aus der letzteren oder pflegt man aus den Resultaten sich über die Ansichten eines Autors zu informiren?

Darf man die „Membran“ in der historischen Einleitung in eine „häutige Zonula“ umwandeln und auf die Resultate einfach übertragen?

Wenn jemand meine aus einer inneren und äusseren Schichte bestehende Zonula, welche letztere wieder aus Stütz- und Spannfasern besteht, nur als „Membran“ denkbar hält, so ist dieß eine rein subjective Auffassung, auf die näher einzugehen ich für überflüssig halte. Wenn aber Beispiele wie „wellenförmiger“ Querschnitt und „Aussenfläche“ dies beweisen sollen, so muss ich bemerken, dass jedes anatomische Lehrbuch das irrige dieser Behauptung darthuen kann. Dass speziell auch für die Zonula dies gilt, beweisen Hocquard und Masson (Arch. d'Ophthalm. III. 1883). „La zonule n'est pas une membrane“ „c'est un système de petites cordelettes“ (p. 102). „La zonule describe deux courbes“ (Krümmungen) (p. 114). Sie sprechen ebenfalls von einer „face externe de la zonule“ (p. 105) (Aussenfläche).

Die intravallären Fortsätze der hinteren Kammer. Ich habe bereits darauf hingewiesen, dass äusserst selten ein Meridionalschnitt das Ciliarthal der ganzen Länge nach trifft, und dass nur die His'sche Methode im Stande ist, über die Frage, ob Unterschiede in der Lage der Zonula zwischen dem Ciliarberg und dem Ciliarthal bestehen, zu entscheiden.

Es kann jedoch auch durch Leichenveränderungen die Lage der Zonula derart verändert sein, dass die intravallären Fortsätze der hinteren Kammer nicht mehr kenntlich sind. Entweder ist der Glaskörper zwischen die Ciliarthäler hineingedrängt und die hintere Kammer erscheint den Ciliarbergen entsprechend ebenso tief wie in den ersteren oder es werden durch Leichenödem ganze Gruppen von Zonulafasern aus den Ciliarthälern herausgedrängt und erscheinen nun so, als würden sie einen postzonulären Theil der Kammer durchsetzen (vergl. Fig. 7).

Ein sehr günstiges Untersuchungsobject für die Lageverhältnisse der Zonula bieten Augen aus frühen Stadien der Iridocyklitis. Mit Ausnahme einer transsudirten eiweissreichen Flüssigkeit, durch welche der Glaskörper in sehr geringem Maasse abgehoben ist, sind keine nennenswerthen Veränderungen in der hinteren Kammer erkennbar.

In Fig. 2 ist ein Meridionalschnitt durch den vorderen Theil eines cyclitischen Auges abgebildet, welcher auf der rechten Seite nahezu den Ciliarberg, auf der linken Seite der Abbildung das Ciliarthal getroffen hat. Während auf der rechten Seite die Zonulafasern fast ganz dem Ciliarkörper anliegen, sehen wir auf der linken Seite (Ciliarthal) Fasern, welche vom Ciliarkörper abgehen und durch einen Raum ziehen, welcher von längsverlaufenden Fasern (zi) nach hinten begrenzt wird. Die letzteren sind durch einen Zwischenraum von der Grenzschichte des Glaskörpers (hy) getrennt. Diese am weitesten nach innen verlaufenden Zonulafasern liegen im normalen Auge dem Glaskörper unmittelbar auf. Ich habe dieselben als „innere Schichte“ der Zonula beschrieben.

Von gegnerischer Seite jedoch wurde, da diese Fasern nicht gefunden werden konnten, der Verdacht ausgesprochen, dass dieselben auf einer Verwechslung mit der Hyaloidea beruhen dürften. Es ist allerdings ein sehr bequemes, aber kein würdiges Auskunftsmittel, wenn man nicht in der Lage ist, dasjenige

wieder zu finden, was ein früherer Autor beschrieben hat, statt der mangelhaften eigenen Untersuchungsmethode eine grobe Täuschung des letzteren anzunehmen.

Um uns zu informiren, ob letztere vorliegt, betrachten wir den in Fig. 3 abgebildeten Meridionalschnitt durch das Ciliarthal desselben Auges bei stärkerer Vergrößerung. Hier tritt deutlich hervor, dass Fasern vom Ciliarkörper abgehen oder an demselben endigen, dass es aber ausserdem noch Zonulafasern gibt (zi), welche in einiger Entfernung vom Ciliarkörper und vom Glaskörper durch eine Flüssigkeitsschicht geschieden, verlaufen.

Ein Einwand, den H. Virchow gegen mich erhebt, ist mir gerade von diesem Letzteren unverständlich, denn wenn man die Existenz von Petit'schen Recessus (d. i. von Zonulafasern durchzogenen Räumen) zugibt ¹⁾ und andererseits einen Petit'schen (postzonulären) Kanal für einen „Spalt, allerdings grösstentheils nur ideeller Natur“ ansieht ²⁾, dann müssen doch Zonulafasern dem Glaskörper unmittelbar aufliegen, mithin Räume bestehen, welche von Zonulafasern durchzogen und von letzteren (natürlich nicht hautartig) begrenzt werden.

Die Fasern, welche von der Glaslamelle der pars cil. ret. ausgehend die intravallären Kammerabschnitte durchsetzen, verlaufen theils von hinten und aussen nach innen und vorn theils in nahezu frontaler Richtung. Wenn Querschnitte in letzterer Richtung (vergl. Fig. 1 b b) durch den Ciliarkörper geführt werden, so erscheinen die letzteren längs ihres Verlaufes, die Fasern der inneren Schichte aber schief getroffen, es fällt mithin an solchen Schnitten die Existenz der intravallären Kammertheile nicht auf. Noch mehr aber ist dies der Fall, wenn die Schnitte in der Richtung von hinten aussen nach innen und vorn geführt werden (vergl. Fig. 1 c c). Die letzteren erscheinen am besten dazu geeignet, sich über die Existenz der intravallären Theile der hinteren Kammer hinweg zu täuschen.

Am besten sind Schnitte, welche die Richtung von aussen vorn etwas nach innen und hinten haben (Fig. 1, a a), und die

¹⁾ Ber. d. Heidelberg. Ophthalmolog. Ges. 1885.

²⁾ Ber. d. Berl. physiolog. Ges. 16. Jan. 1885.

Fasern der inneren Schichte senkrecht zu ihrer Verlaufsrichtung treffen. Der in Fig. 4 abgebildete Schnitt durch den Ciliarkörper des bereits erwähnten cyklotischen Auges entspricht dieser Richtung.

Wir sehen hier ebenfalls den Glaskörper (gk) von der Zonula durch einen mit einer eiweissreichen an Rundzellen armen Flüssigkeit erfüllten Raum getrennt (CP). Während den Ciliarbergen entsprechend die hier in beträchtlich geringer Zahl verlaufenden Zonulafasern oder vielmehr Bündel derselben unmittelbar der Glaslamelle anliegen, finden wir dieselben in den Ciliarthälern in einiger Entfernung von der letzteren, nur den secundären Erhabenheiten des Ciliarkörpers liegen sie wieder an.

Die zwischen diesen Bündeln von Zonulafasern und der Glaslamelle der Thäler gelegenen Räume (ihk) sind selbst wieder von feinen Zonulafasern durchzogen.

Nun wird wohl Jedermann zugeben, dass die „innere Schichte“ der Zonula (zi) unmöglich mit der Hyaloidea etwas zu thun haben kann.

Aehnliche Bilder, wie sie in Fig. 4 abgebildet sind, habe ich auch an normalen Augen erhalten, nur lag in den letzteren die Grenzschichte des Glaskörpers unmittelbar den Fasern der inneren Schichte der Zonula — ich habe in meiner Arbeit blos in den Ciliarthälern eine solche unterschieden — an.

In meiner Abhandlung über die Zonula konnte ich allerdings solche Bilder, wie jenes in Fig. 4 dargestellte, welches einem in Celloidin eingebetteten Auge entstammt, nicht bringen; denn in den in Paraffin eingebetteten Augen war mir der grössere Theil der die intravallären Kammertheile durchsetzenden Fasern herausgefallen.

Ich will hier gleich bemerken, dass, so sicher man von manchen Stellen des Querschnittes behaupten kann, dass keine Kittsubstanz zwischen den Zonulafasern sich befindet, andere Stellen doch wieder auffallen, wo die letztere deutlich an einzelnen Strecken erkennbar ist. Namentlich im hinteren Theile der Zonula scheint das Vorkommen der Kittsubstanz häufiger zu sein.¹⁾ Doch macht es den Eindruck, als würden

¹⁾ Darauf beruht auch meine Angabe über die von der pars. cil. ret. kommenden Fasern, dass sie „theils membranartig an einander gereiht sind, theils einzeln verlaufen“.

auch individuelle Verschiedenheiten in der Vertheilung der letzteren bestehen.

Schnitte, welche in der oben angeführten Richtung (Fig. 1, aa) geführt sind, geben auch Aufschluss darüber, wie weit sich die intravallären Fortsätze der hinteren Kammer gegen die Ora serrata zu fortsetzen. Wegen der Kugelgestalt des Bulbus weichen die Randtheile des Schnittes immer mehr nach hinten ab.

Ein solcher Schnitt ist in Fig. 5 abgebildet. Er stammt von demselben Auge, wie Fig. 2—4. Es geht derselbe ziemlich jähe aus dem mittleren Theile der Ciliarfortsätze in den hinteren Theil derselben über. Wir finden in dem rechten Theile der Abbildung die intravallären Theile der hinteren Kammer noch deutlich erkennbar, in der linken Hälfte des Schnittes sind sie beträchtlich verschmälert, nur kleine Räume (ihk) sind zwischen den secundären Fortsätzen des Ciliarkörpers zu finden, am linken Ende der Abbildung hören diese Räume bereits auf. Die Zonulafasern liegen hier dem Ciliarkörper überall an.

Ein Vergleich dieser Darstellung mit jener in meiner Abhandlung (l. c. p. 44) wird ergeben, dass sie im Wesentlichen mit einander übereinstimmen, nur war mir der Reichthum der die intravallären Fortsätze der hinteren Kammer durchsetzenden Fasern entgangen.

In Betreff der Ausdehnung der hinteren Kammer nach hinten scheinen bedeutende individuelle Unterschiede zu bestehen. Hocquard und Masson wollen sogar beobachtet haben, dass sich dieselbe bis zur Ora serrata ausdehne. Ich beobachtete, dass die intravallären Kammertheile sich 1—1,5 mm weit nach hinten fortsetzen.

Ich habe die intravallären Fortsätze der hinteren Kammer auch in späteren Stadien von Cyclitis mit Exsudat erfüllt gefunden. Es scheint, dass in diesen Räumen das von den Ciliarfortsätzen ausgeschiedene Kammerwasser nach vorn abfließt.

In einem Auge mit beginnender Phthise nach Cyclitis fand ich einzelne dieser intravallären Kammerfortsätze erhalten, dieselben waren aber cystenartig erweitert.¹⁾ Dies scheint sehr für meine Auffassung zu sprechen. Sie werden ebenso durch die Retention des abgesonderten Kammerwassers erweitert, wie dies

¹⁾ Ein postzonulärer Spalt fehlte an diesen Präparaten.

in Folge von *Seclusio pupillae* bei der gesammten hinteren Kammer beobachtet wird.

c) Der postzonuläre Theil der hinteren Kammer
(*Canalis Petiti*).

Normaler Situs. Im normalen Auge finden wir die Grenzschichte des Glaskörpers der Zonula unmittelbar anliegen. Ein postzonulärer Raum kann entweder durch Exsudation (vordere Glaskörperabhebung) oder durch postmortale Veränderungen entstehen, oder durch Injection künstlich dargestellt werden. Aus der Beschaffenheit des postzonulären Raumes müssen wir darauf schliessen, dass derselbe durch die Erweiterung eines präformirten Spaltes, dessen Wände jedoch unmittelbar auf einander liegen, entsteht.

Der Petit'sche Canal in Folge von Exsudation. Zuerst wurde derselbe bei Glaucom von Pagenstecher, später auch bei anderen Erkrankungen beschrieben. Ich habe ihn bei Cyclitis und Narbenstaphylomen beobachtet.

In dem abgebildeten Falle (Fig. 2—6) war die Abhebung des Glaskörpers keine ausgebreitete. Es ist nur eine seichte Ansammlung von Flüssigkeit (CP) zwischen dem letzteren und der Zonula zu beobachten.

Aus dem Querschnitte (Fig. 4—6) entnehmen wir, dass der Petit'sche Kanal den Ciliarthälern entsprechend bedeutend weiter ist, als an den Ciliarbergen. Es kann der Glaskörper sogar an einzelnen Stellen den letzteren noch anliegen (vergl. Fig. 4). Innerhalb des Petit'schen Kanales finden wir ausnahmsweise einzelne Zonulafasern (vergl. Fig. 5).

An manchen Präparaten konnte ich mit Bestimmtheit diese Zonulafasern bis in den Glaskörper verfolgen, wo sie sich pinselförmig zu theilen schienen. Nur sehr selten hatte ich Gelegenheit, solche Fasern zu beobachten. Auch Arnold¹⁾ gibt an, dass Zonulafasern im Glaskörper endigen.

Zwischen der inneren Schichte der Zonula (zi) und der Grenzschichte des Glaskörpers (hy) erscheinen unmessbar feine netzförmig mit einander verbundene stark Licht brechende

¹⁾ Gräfe und Saemisch, Handbuch der ges. Augenheilk. I. p. 308.

Fäserchen (Fig. 6, f). Sie entstehen, ebenso wie die Zonulafasern, von der Glaslamelle der pars ciliaris retinae, und durchsetzen den Petit'schen Kanal schief in der Richtung von hinten aussen nach innen und vorn. Der grössere Theil dieses Fasernetzes pflegt auf der Oberfläche des Glaskörpers zu liegen. Im hinteren Theile des Petit'schen Kanales ist dasselbe spärlicher, am reichlichsten sind diese Fasern im mittleren Theile desselben.

Der Petit'sche Canal als Leichenerscheinung. In Fig. 7 ist ein Meridionalschnitt von einem Auge, das in nicht mehr frischem Zustande mir von Herrn Dr. Eberstaller, Assistenten des Grazer Anatomischen Institutes, übergeben wurde, abgebildet.

Es erscheint hier der Glaskörper durch Leichentranssudat von den Zonulafasern abgehoben. In dem unregelmässigen Raume (CP), welcher zwischen beiden liegt, sehen wir eine Anzahl von Zonulafasern (zf). Aus Schnitten, welche in der Richtung von aussen und vorn nach innen und hinten angefertigt wurden, ergab sich, dass in den Ciliarthälern eine Anzahl von Zonulafasern vom Ciliarkörper abgehoben war und in den Petit'schen Canal hineinragte. An den Ciliarbergen lagen die Zonulafasern der Glaslamelle der pars ciliaris retinae enge an, was für die Richtigkeit meiner Auffassung für die Befestigungsweise derselben (wahrscheinlich durch Verklebung mit einer schwer löslichen Kittsubstanz) spricht.

Wird in einem solchen nicht mehr frischen Auge der Petit'sche Canal injicirt, so wird derselbe im Gegensatze zu dem durch Exsudation entstandenen, von zahlreichen Zonulafasern durchsetzt erscheinen.

Der durch Injection dargestellte Petit'sche Canal Ueber die Ausdehnung und die Beschaffenheit des hypothetischen postzonulären Raumes finden sich in der Literatur die widersprechendsten Angaben vor. Während eine Anzahl von Autoren die Existenz eines solchen überhaupt leugnete und die Darstellung eines Petit'schen Canales mittelst Injection durch die Zerreißung der mittleren Fasern des prismatischen Linsenbandes erklären wollen (Merkel¹⁾, vertreten andere Autoren die Ansicht, dass

¹⁾ Die Zonula ciliaris, Leipzig, 1870.

derselbe ein Spalt sei, dessen hintere und vordere Wand nur durch eine äusserst dünne Flüssigkeitsschicht von einander getrennt werden (Henle¹⁾, Henke²⁾, Iwanoff³⁾. Brücke⁴⁾ schildert den Petit'schen Canal als „capillaren Raum zwischen den absteigenden Falten der Zonula und dem darunter liegenden Glaskörper.“ Wieger⁵⁾ endlich fand unter der Leitung von Waldeyer „dass ein offener Raum zwischen denselben (der vorderen und hinteren Wand) existiren muss“, während H. Virchow in demselben Laboratorium zu dem Resultate kam, dass der Petit'sche Canal ein „Spalt allerdings grösstentheils nur ideeller Natur“ ist.

Brailey findet keinen Petit'schen Canal, glaubt aber, dass sich derselbe durch Injection darstellen lasse, vermisst jedoch eine abschliessende hintere Wand.

Ebenso verschiedenartig sind die Angaben über die vordere und hintere Wand, sowie die Ausdehnung des postzonulären Raumes.

Nach delle Chiaje⁶⁾, Vlasovitsch, Jacobson und Schwalbe⁷⁾ wird die vordere Wand von den Zonulafasern gebildet, welche durch feine Spalten von einander getrennt werden; nach Aeby⁸⁾ und Ulrich⁹⁾ wird dieselbe durch membranartig abschliessende Fasern gebildet.

Die hintere Wand des postzonulären Raumes wird nach Wieger zum Theile von bindegewebigen Fasern, nach Iwanoff von verdichtetem Glaskörpergewebe, nach Schwalbe¹⁰⁾ von der Glaskörpergallerte gebildet.

Als innere Grenze des Petit'schen Canales wird 1 mm nach innen vom Linsenäquator angegeben, nach hinten endet er nach Iwanoff 4—5 mm, nach Wieger 2 mm vor der Ora serrata, nach Hannover u. A. reicht derselbe bis zur Ora serrata.

¹⁾ Handbuch der systemat. Anat. 1866. II., p. 673.

²⁾ v. Gräfe's Archiv VI.

³⁾ Stricker's Handbuch d. Gewebelehre, p. 1079.

⁴⁾ Vorlesungen II., p. 124.

⁵⁾ l. c. p. 6.

⁶⁾ Osservazioni anat. sul' occhio umano. Napoli 1838.

⁷⁾ Archiv f. mikroskop. Anat. VI., p. 317.

⁸⁾ v. Gräfe's Archiv XXVIII., 1. 1882.

⁹⁾ v. Gräfe's Archiv XXVI., 2.

¹⁰⁾ Lehrbuch der höheren Sinnesorgane, p. 145.

Während einzelne Autoren innerhalb des Petit'schen Canales keine Zonulafasern finden, sehen Andere (Wieger, Ulrich) denselben von Zonulafasern durchsetzt. Arnold scheint, wenn ich ihn recht verstehe, die innerhalb des Petit'schen Canales gelegenen feinen Fäserchen, von denen ich früher gesprochen habe, gesehen zu haben.

Zur Untersuchung der obigen controversen Ansichten habe ich zuerst beim Schweinsauge hinter das Linsenband Anilinlösung injicirt. Dieselbe drang bald aus den Lücken des Linsenbandes hervor, ohne dass es möglich gewesen wäre, einen Canal zu injiciren.

Andererseits gelang es mir auch, was auch Schwalbe¹⁾ hervorgehoben hat, durch Injection von Hämatoxylinlösung in die vordere Kammer den zonulären Theil der hinteren Kammer bis zur Glaskörpergrenze zu füllen. Letztere war an manchen Stellen von den Zonulafasern leicht abgehoben. Der vorliegende Versuch

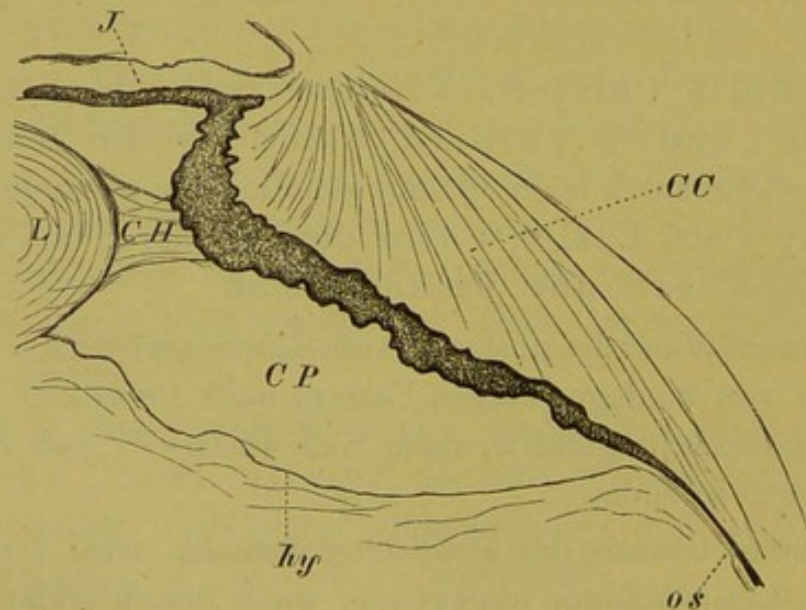


Fig. 3.

Bildung eines Petit'schen Canales durch vordere Glaskörperabhebung. Von einem menschlichen Auge, CP = Petit'scher Canal, CH = prismatisches Linsenband (Hannover'scher Canal), L = Linse, I = Iris, CC = Corpus ciliare, hy = Grenzschihte des Glaskörpers, os = ora serrata.

beweist, dass der präzonuläre, zonuläre und postzonuläre Raum mit einander communiziren.

Vollständig gelungene Injectionen des letzteren erhielt ich mit Luft und mit Hühnereiweiss, wobei der Canal die von Petit beschriebenen buckelförmigen Ausbuchtungen erkennen liess.

¹⁾ Archiv f. mikroskop. Anat. VI.

Die mikroskopische Untersuchung ergab folgendes: Die Form des Petit'schen Canales ist ähnlich jener bei vorderer Glaskörperabhebung (vergl. die beistehende Fig. 3) am Meridionalschnitte eine elliptische. Die Breite derselben beträgt 2 bis 3mm. Nach innen endet die Injectionsmasse circa 1 mm vom Linsenäquator entfernt, nach hinten 2 mm vor der ora serrata. Dort, wo die Injectionsmasse bis zur ora serrata vorgedrungen ist, dürfte die Injection unter zu hohem Drucke erfolgt sein; durch letzteren kann dieselbe auch in den postlenticulären Raum eindringen. Jedenfalls muss eine Verbindung zwischen der Grenzschichte des Glaskörpers und den hintersten Zonulafasern bestehen. Schwalbe sucht dieselbe in einer schwer löslichen Kittsubstanz. In lange in Alkohol gelegenen Augen lassen sich Zonula und Glaskörper im orbiculus ciliaris leicht von einander mit der Nadel abpräpariren.¹⁾ Die hintere Wand des injicirten Canales wird von der Grenzschichte des Glaskörpers, die vordere Wand vorn von den etwas nach vorn gedrängten Fasern des Linsenbandes gebildet, doch dringt auch Injectionsmasse in das Linsenband ein; in den Ciliarthälern sind namentlich die Zonulafasern nach vorn gedrängt, wodurch die Buckeln des Canal godronnè entstehen.

An Querschnitten²⁾ durch den Petit'schen Canal zeigt sich, dass die vordere Wand desselben in den Ciliarthälern von den nach aussen gedrängten, hier sehr zahlreichen, Zonulafasern gebildet wird. Die intravallären Kammertheile sind nicht mehr kenntlich, indem die Zonulafasern an die Glaslamelle der pars ciliaris retinae angedrückt erscheinen. An den Ciliarfirsten, wo die Zonulafasern spärlicher und durch weite Interstitien von einander getrennt sind, wird die vordere Wand des Petit'schen Canales von den letzteren und der Glaslamelle gebildet. Dass der injicirte Petit'sche Canal, ebenso wie der durch Exsudation entstandene, in den Ciliarthälern breiter ist als an den Ciliarbergen, braucht nicht erst betont zu werden.

Hämorrhagien und Exsudation in den Petit'schen

¹⁾ Die zarten „Verbindungen“ zwischen dem Glaskörper und der Zonula (vergl. meine Beitr. z. d. Anat. d. Zönula l. c. p. 43) bestehen zum Theile in den Ursprungsfasern der Zonula aus dem Glaskörper, zum Theile in dieser Kittsubstanz. Bei dem in Fig. 1 l. c. abgebildeten Präparate kommen dieselben nicht in Betracht, daher habe ich dieselben in meiner „Bemerkung zur Zonulafrage“ nicht berücksichtigt.

²⁾ In der Richtung des Pfeiles aa in Fig. 1.

Canal wurden von E. v. Jäger¹⁾, Nettleship²⁾ und Pflüger³⁾ ophthalmoskopisch beobachtet.

E. v. Jäger schildert dieselbe in folgender Weise: „blickt jedoch der Patient stark nach ein- und abwärts, so sieht man bei schräger Einsicht in das Auge den inneren unteren Linsenrand von einer bandartigen gelblichweisslichen mit blutrothen Flecken versehenen Trübung eingesäumt. Diese bandartige Trübung ist an ihrer der Linse zugewendeten Fläche, vollkommen entsprechend der Oberfläche des Linsenrandes, in meridionaler und äquatorialer Richtung concav gekrümmt, sie hat dabei nur eine geringe Breite von vorn nach rückwärts. „Sie ist vorn, wie rückwärts scharf begrenzt und hat in der Richtung des Linsenäquators eine Länge von mehr als 4““. Dabei besitzt diese Trübung eine beträchtliche Dicke und füllt den Raum zwischen dem Linsenrande und den proc. cil. (den Petit'schen Canal) vollkommen aus. In ihrem Bereiche ist daher durch den Petit'schen Canal kein Licht vom Augengrunde zu empfangen, gleichwie daselbst der Linsenrand sich nicht in normaler Weise ausprägt.“

Historisches und Irrthümer über den Petit'schen Canal. Es kann wohl keinem Zweifel unterliegen, dass der Canal, den Jean Louis Petit 1726 injicirt hat, bloss der postzonuläre Spalt sein kann. Die innerhalb des Linsenbandes gelegenen Räume lassen niemals durch Injection die von Petit sehr treffend mit den Buckeln der getriebenen Silberschlägerarbeit, von Zinn (1755) weniger ästhetisch mit jenen eines durch Winde aufgetriebenen Colon verglichenen buckelförmigen Vortreibungen, wie sie der injicirte postzonuläre Spalt darbietet, erkennen.

Der erste, der davon abweichende Darstellungen brachte, war Hannover⁴⁾. Derselbe zeichnete einen Canal, welcher zwischen den zur vorderen und hinteren Linsenkapsel ziehenden Zonulafasern liegt und sich bis zur ora serrata erstrecken soll und bezeichnet denselben als Petit'schen Canal, ferner beobachtete er zwischen dem hinteren Blatte der Zonula und der Hyaloidea einen zweiten Canal, den später Finkbeiner den Hannover'schen Canal nannte, so dass die Bezeichnungsweise des letzteren gerade entgegengesetzt der jetzt üblichen ist.

Merkel, welcher einen postzonulären Raum leugnete, suchte den Petit'schen Canal innerhalb des Linsenbandes, Gerlach will von letzterem Canal überhaupt nichts wissen und fasst sämt-

¹⁾ Ophthalmoskopischer Handatlas p. 26.

²⁾ Ophthalm. Hosp. Rep. XI. Jan. 1886.

³⁾ Ber. der Heidelberg. Ophthalmolog. Ges. 1885.

⁴⁾ Müller's Archiv 1845.

liche von Zonulafasern durchsetzten Kammerräume als Petit'schen Raum zusammen.

Bei der Beobachtung von Hück¹⁾, welcher an gefrorenen Augen in den Ausbuchtungen, welche der Petit'sche Canal zwischen die Zonulafasern senden soll (dieselben existiren gar nicht oder in minimaler Ausdehnung), Eisstückchen vorfand, kann es sich nur um den Nachweis von zwischen den Fasern des Linsenbandes befindlichem Kammerwasser handeln.

Eine Anzahl von Autoren, welche mit F. E. Schulze annehmen, dass die Zonulafasern sich nur auf die vorderen Linsenkapsel fortsetzen²⁾, bezeichnen einen Raum als Petit'schen Canal, welcher dem letzteren und dem Linsenbande zusammen genommen, entsprechen würde.

Eine vor kurzem aufgetauchte Hypothese, welche Aebry gegenüber behauptet, es könne der Petit'sche Canal nur zwischen den Fasern der Zonula gelegen sein, wobei die vordere Wand durch die Glaslamelle der pars ciliaris retinae vorgetäuscht werde, ist so bizarr, dass es sich nicht verlohnt, auf dieselbe näher einzugehen.

II. Der Aufhängeapparat der Linse.

a) Die Ursprungsfasern der Zonula aus dem Glaskörper.

Die durch Henle, Schwalbe, Iwanoff, Brailey u. v. A. längst bekannten Fasern der Zonula, welche hinter der Ora serrata von der Oberfläche des Glaskörpers entstehen, sind jüngst in Abrede gestellt worden. An Meridionalschnitten sind dieselben sehr schwer zu beobachten, erstens deshalb, weil sie keine continuirliche Schichte darstellen, sondern durch Interstitien von einander getrennt werden, ferner, weil sie an Meridionalschnitten, wie dies Brailey insbesondere hervorgehoben hat, ungemein fein (extremely fine) sind und sich schwer vom Glaskörpergewebe unterscheiden, während sie am Aequatorial-

¹⁾ Bewegung der Kristalllinse. Dorpat 1839.

²⁾ Z. B. Schwalbe in seiner Habilitationsschrift M. Schultze's Archiv VI. p. 317.

schnitte etwas breiter sind. Mit Rücksicht darauf bezeichnet auch Brailey dieselben als bandartig (ribondlike).

Da die Grenzschichte der Netzhaut an der Ora serrata einen Bogen beschreibt, so kann man die hintersten Zonulafasern an parallel zur Glaskörperoberfläche geführten Schnitten nicht mit den andern Zonulafasern in Zusammenhang erhalten. Um dies zu erzielen ist es nothwendig mit der Nadel an nicht zu feinen Schnitten den Glaskörper von der Retina und der pars ciliaris retinae abzupräpariren und eine möglichst dünne Schichte der Glaskörperoberfläche am Flächenpräparate zu erhalten. Solche Präparationen sind ungemein mühsam; nach vielen Versuchen gelingt es jedoch den Zusammenhang der aus dem Glaskörper kommenden Zonulafasern mit den übrigen darzustellen. Ich habe ein solches Präparat in fig. 12 abgebildet. Die hintersten Fasern (zg) erscheinen noch im Zusammenhange mit ungemein zarten, wellenförmig geschlängelten Fasern (wf) („lockere, wellenförmige Fasern“ von Henle), welche nach vorn in die scharfrandigen, geradlinigen „starren“ Zonulafasern (zf) sich fortsetzen. Die Ursprungsfasern der Zonula aus der Grenzschichte des Glaskörpers stellen ungemein zarte Primitivfibrillen dar. Die Fibrillen sind leicht geschlängelt und zu Bündeln angeordnet, welche fächerförmig nach hinten ausstrahlen.

Sehr treffende Schilderungen von denselben geben Iwanoff und Ulrich. Iwanoff¹⁾ sagt: „Die ersten Anfänge der Zonulafasern im Glaskörper stellen sich als wellige Bündel feinsten Fäserchen dar.“ Ulrich fand: „dass die Bündel sich besenartig in feinste Endfasern verbreiten, die man über die Ora serrata hinaus im Glaskörper nachweisen kann.“

Verhalten der Limitans interna zur Glaslamelle der pars ciliaris retinae. Der vorliegenden Darstellung entsprechend kann unmöglich die Grenzschichte des Glaskörpers sich in die Glaslamelle der pars cil. ret. fortsetzen, wie dies bei oberflächlicher Betrachtung den Anschein haben könnte. Im letzteren Falle wäre die hintere Kammer eine im Glaskörpergewebe gelegene Lymphspalte.

1) Zunächst spricht dagegen die Beobachtung des direkten Ueberganges der Limitans interna in die Glaslamelle an der

¹⁾ l. c. p. 1078.

Ora serrata. Bei manchen Thieren (Schwein, Rind) ist der Uebergang der Netzhautschichten in die pars ciliaris nicht so jäh wie beim Menschen, bei denselben lässt sich dieser Uebergang nicht schwer constatiren.

An menschlichen Augen wird er deutlicher nach der Maceration in doppeltchromsaurem Kali ¹⁾, wobei sich die Glaslamelle von den Cylinderzellen etwas abhebt.

2) Allein auch die Entwicklungsgeschichte spricht für einen solchen directen Uebergang. Es wäre einzig dastehend, dass ein morphologisch einheitliches Gebilde, wie es die Netzhaut zusammen mit der pars ciliaris retinae ist, im vorderen Theile sein Integument aus dem mittleren, im hinteren aus dem äusseren Keimblatte erhalten würde.

Thatsächlich lehrt auch die Entwicklungsgeschichte nach den Untersuchungen von Kölliker²⁾ und Kessler³⁾, dass sich die Grenzschiebe der Netzhaut und der pars ciliaris als einheitliche Membran entwickeln, welche nach Kölliker der Netzhaut angehört.

3) Allein auch das Verhalten bei Glaskörperabhebung spricht dafür, dass die Glaslamelle der pars ciliaris retinae, ebenso wie die Limitans interna der Netzhaut angehört.

Herzog Carl in Bayern⁴⁾ sagt: „In jenen Fällen, in welchen die Glaskörperablösung über die Ora serrata hinaus bis zur pars ciliaris retinae sich erstreckt, waren auch die Fasern der Zonula mit dem Glaskörper abgetrennt, während die Limitans interna auf der pars ciliaris retinae zurückblieb.“

Wenn ich ihn recht verstehe, so hat bereits 1845 Hannover⁵⁾ die Ansicht vertreten, die Hyaloidea setze sich auf den Ciliartheil der Netzhaut fort. Nach seiner Anschauung sollte sich die Hyaloidea in 3 Blätter spalten, von welchen sich das äussere enge den Unebenheiten des Ciliarkörpers anlegt. Später scheint Hannover von dieser Ansicht abgekommen zu sein, denn wenn man die Existenz einer Hyaloidea leugnet⁶⁾, kann man doch nicht annehmen, dass sich dieselbe in 3 Blätter spalte.

¹⁾ Vergl. Schwalbe in Gräfe und Saemisch, Handb. I. p. 440.

²⁾ Entwicklungsgeschichte des Menschen und der höheren Wirbelthiere.

³⁾ Entwickl. des Auges. Dorpat. Diss. 1871.

⁴⁾ v. Gräfe's Archiv, XXV, 3, p. 118—119.

⁵⁾ Entdeckung des Baues des Glaskörpers. Müller's Archiv. 1845.

⁶⁾ La rétine de l'homme et des vertèbres. 1876. p. 130.

b) Die Ursprungsfasern der Zonula von der Limitans interna und der Glaslamelle.

Für die Untersuchung der ersteren eignen sich am besten Flächenpräparate von der Zonula, welche mit der Ora serrata in Verbindung blieb.

In fig. 8 ist das vordere Ende einer Netzhaut mit beginnender cystoider Entartung¹⁾ derselben abgebildet. Das vordere Ende der Netzhaut ist mit länglichen Fortsätzen versehen, von welchen wieder kleinere secundäre Fortsätze sich erkennen lassen. Wir sehen nun von den Spitzen dieser Fortsätze ganze Bündel von Fasern abgehen, welche ihrem Verhalten nach ganz den Zonulafasern entsprechen.

In fig. 9 ist die Ora serrata mit dem hintersten Theile der Zonula von einem Auge mit weit vorgeschrittener cystoider Entartung der Netzhaut abgebildet. Wir sehen hier ebenfalls den Spitzen der Ora serrata entsprechend Bündel von Zonulafasern abgehen und zwar von der Innenfläche der Netzhaut. Die äussere Oberfläche der Netzhaut endet etwas weiter nach hinten der Linie b entsprechend, so dass der innere Netzhautrand nach vorn gezerrt erscheint.

Betrachten wir jetzt eine solche Spitze der Ora serrata mit dem von derselben abgehenden Faserbündel im Meridionalschnitte (Fig. 10). Die kleinen cystenartigen Räume (h), von welchen die Netzhaut durchsetzt ist, setzen sich in den nach vorn gezerrten Theil derselben fort. Von der Spitze des letzteren gehen Fasern ab (sf), von welchen ein geringer Theil in den Glaskörper zieht, der grössere Theil aber sich den übrigen Zonulafasern weiter nach vorn zugesellt.

Zwischen den Spitzen der Ora serrata scheinen nur sehr vereinzelt Fasern von der Limitans interna zu entstehen. Ich konnte mich nicht mit genügender Sicherheit von denselben überzeugen.

Soweit ich dies nach meinem Präparaten zu beurtheilen im Stande bin, entspricht der von Dessauer beschriebene sporn-

¹⁾ Vergl. die helleren mäanderförmigen Stellen.

förmige Fortsatz den von den Spitzen der Ora serrata abgehenden Faserbündeln.

Dass die Innenfläche des vorderen Netzhautrandes in Folge von senilen Veränderungen bis zu 1 mm weit nach vorn hinübergezogen erscheint, ist bekannt; jedoch wurde bisher noch keine Erklärung für diese Erscheinung versucht. Ich glaube, dass das Vorrücken der Linse in Folge des Alters (Verengung der vorderen Kammer) eine vermehrte Zerrung der Zonulafasern zur Folge hat und dass die von der Limitans interna entstehenden Zonulafasern durch Zugwirkung eine *Supertraction* der inneren Netzhautfläche über die äussere zur Folge habe.

Es wäre naheliegend anzunehmen, dass die gezackte Form des vorderen Netzhautrandes die Folge der physiologischen Zugwirkung der an diesen Stellen von der Limitans abgehenden Bündel von Zonulafasern sei. Doch wage ich dies nur als Vermuthung auszusprechen. Erst eingehendere vergleichend-anatomische Untersuchungen können dies begründen. Im Sinne dieser Auffassung würde zu deuten sein, dass bei den Knorpelfischen, bei welchen sich keine Fasern, welche von der Limitans int.¹⁾ abgehen, an der Bildung des Aufhängeapparates der Linse betheiligen, der vordere Netzhautrand eine geradlinige Begrenzung²⁾ zeigt.

Gegen die von der Glaslamelle der pars ciliaris retinae entstehenden Fasern der Zonula (Kölliker) ist in den letzten Arbeiten kein Zweifel erhoben worden.

c) Faserverlauf.

Der bei weitem grösste Theil der Zonulafasern endigt bekanntlich in der Linsenkapsel; nur vereinzelt Fasern ziehen in den Glaskörper. Dass die Anzahl der von der pars ciliaris retinae entstehenden rückläufigen Zonulafasern im Vergleiche zu den anderen eine geringere ist, habe ich bereits hervorgehoben³⁾. Nur dem Ungeübten können sie dadurch zahlreicher erscheinen, dass sie mit einer grösseren Anzahl von Primitivfibrillen entstehen.

¹⁾ Vergl. E. Berger in Gegenbauer's Morpholog. Jahrb. VIII. p. 150.

²⁾ Ibidem. p. 106.

³⁾ l. c. p. 55.

Die von dem orbiculus ciliaris zu dem Ciliarkörper ziehenden Fasern, welche Hocquard und Masson beschrieben haben, lassen sich an Celloidin-Präparaten leicht nachweisen.

Dass die Gerlach'sche Faserkreuzung der zur vorderen und hinteren Linsenkapsel ziehenden Zonulafasern nicht eine totale, sondern, wie auch der Letztere angibt, eine partielle, wurde bereits erwähnt. Ausserdem kreuzen sich noch die nach vorn ziehenden mit den rückläufigen und den circulären Fasern. Die erstere Kreuzung findet jedoch nicht allein in der meridionalen Ebene, sondern auch in schiefer Richtung, wie aus Fig. 11 hervorgeht, statt (kr).

Dass circulär verlaufende Fasern — der Name ist unzweckmässig gewählt, sie sollten richtiger bogenförmige Fasern heissen — in der Zonula vorkommen, ist zuerst von Merkel, später von Arnold¹⁾, Ulrich und mir beobachtet worden. Da alle diese Beobachtungen sich auf Flächenpräparate von der Zonula beziehen und insbesondere die Abbildung von Ulrich Zweifel darüber lässt, ob diese Fasern nicht mit ihren abgerissenen Enden schief umgebogene Fasern sind, habe ich die Frage nach dem Vorkommen dieser Fasern an Celloidinpräparaten untersucht.

An Meridionalschnitten kann man sich kein Urtheil über die Existenz derselben bilden. Am geeignetsten sind Schnitte, welche parallel zu den Ciliarfirsten geführt werden. Ein solcher Schnitt ist in Fig. 11 abgebildet.

Wir finden an denselben Fasern, welche in dem rechten Ciliarthale von der Glaslamelle der pars ciliaris retinae entstehen und, nachdem sie sich mit den längs verlaufenden Fasern (lf) gekreuzt haben, in circulärer Richtung weiter verlaufen (cf), um in den benachbarten Ciliarthälern wieder in radiärer Richtung umzubiegen.

Ich habe diese Fasern in 2 menschlichen Bulbis gefunden. Ein constanter Befund scheinen dieselben nicht zu sein.

a) Das Ligamentum hyaloideo — capsulare.

Ich besitze bereits seit Jahren Präparate, welche die an den postzonulären Raum grenzende Schichte des Glaskörpers in der

¹⁾ l. c. p. 308.

Flächenansicht darstellen. Es lassen sich in derselben längs und circulär verlaufende ungemein feine zu Bündeln angeordnete Fasern unterscheiden; nach hinten gehen sie radiär auseinander. Ihre hintere Grenze ist undeutlich, die Fasern selbst sind nicht an allen untersuchten Augen gleich stark entwickelt. Die Fasern sind leicht wellenförmig geschlängelt und unterscheiden sich von dem Glaskörpergefüge namentlich an Pikrokarmenpräparaten sehr deutlich; sie haben vollständig das Aussehen von bindegewebigen Fasern, als welche sie auch von 2 hervorragenden Fachmännern der hiesigen Universität, welche meine Präparate zu besichtigen die Güte hatten, erkannt wurden.

Wieger hat in Waldeyers Laboratorium diese Fasern beobachtet und unter den Namen „Ligamentum hyaloideo-capsulare“ beschrieben. Es inserirt sich dieses Band an der hinteren Linsenkapsel etwa 1 mm vom Linsenäquator entfernt. Auch Wieger¹⁾ fand, dass diese Fasern „feinsten Bindegewebfasern ähnlich“ sind.

Als Beweis für die Bedeutung dieses Bandes hebt Wieger hervor, dass durch postmortale Druck- und Zugwirkung desselben eine ringförmige Rinne in der Linsensubstanz auftritt.

b) Der postlenticuläre Raum.

Durch die Insertion dieses Bandes an der hinteren Linsenkapsel wird eine circuläre Verbindung derselben mit der Grenzschichte des Glaskörpers gebildet.

Brücke²⁾ nahm an, dass die Hyaloidea und die hintere Kapsel gleichmässig mit einander verwachsen sind, v. Hasner³⁾ trat für eine circuläre Verwachsung derselben ein. Aeby⁴⁾ will sowohl die letztere als auch vollkommen unabhängiges Verhalten der Hinterkapsel und der Hyaloidea beobachtet haben. Stilling⁵⁾ zeichnet den Uebergang des Canalis hyaloideus in eine zwischen dem Glaskörper und der Linse befindliche Spalte, spricht sich jedoch über die Bedeutung derselben nicht aus. Wieger⁶⁾ nimmt ebenfalls nur eine circuläre Verbindung der Grenzschichte des Glaskörpers und der Hinterkapsel an.

Entsprechend der circulären Verwachsung ergibt sich eine capilläre Lymphspalte, welche zwischen der Hinterkapsel und der Grenzschichte des Glaskörpers gelegen ist. Eine Erwei-

¹⁾ l. c. p. 31.

²⁾ Anatom. Beschreibung des menschlichen Augapfels. Berlin. 1845.

³⁾ Ueb. das anatom. Verhältniss der Linsenkapsel zum Glaskörper. Deutsche Klinik III. 1851.

⁴⁾ v. Gräfe's Archiv XXVIII, 2.

⁵⁾ v. Gräfe's Archiv XV, 1869.

⁶⁾ l. c. p. 21.

terung dieses postlenticulären Raumes (Fig. 2, plr) und Erfüllung desselben mit einem eiweissreichen Transudate hatte ich Gelegenheit in einem an Iridocyklitis erkrankten Auge nachzuweisen. Es tritt die Bildung eines postlenticulären Raumes gleichzeitig mit der Bildung eines postzonulären Raumes auf. Offenbar entstehen beide durch Retraction des Glaskörpergewebes bei gleichzeitiger Ausscheidung eines in der ersten Zeit der Iridocyklitis zellenarmen Transsudates.

In späterer Entwicklung der Iridocyklitis löst sich die Insertion des Ligamentum hyaloideo-capsulare von der hinteren Kapsel ab und es tritt eine Vereinigung des postzonulären und postlenticulären Raumes ein, ähnlich wie dies auch in Folge von Leichenmaceration der Fall zu sein scheint.

Bisher wurde ein postlenticulärer durch vordere Glaskörperabhebung entstandener Raum noch nicht anatomisch nachgewiesen. Klinisch wurde derselbe von Imre¹⁾ in 2 Fällen von Staaroperationen beobachtet. Die abgehobene Hyaloidea war durch einen seidenartigen von derselben bewirkten Reflex deutlich nachweisbar.

f) Vergleichend-anatomische Bemerkungen.

Es schien mir auch von Interesse die Resultate meiner vergleichend-anatomischen Untersuchungen über den Aufhängeapparat der Linse an in Celloidin eingebetteten Augen zu controliren. Es ergab sich, wie ich dies beschrieben habe, dass sich beim Huhn die Zonulafasern sowohl in die vordere als in die hintere Kapsel fortsetzen, ebenso auch bei der Kröte, wo sie auch am Aequator der Linsenkapsel endigen. Beim Huhn kann, da die Ciliarfortsätze den Linsenrand berühren eigentlich nicht von einem prismatischen Linsenbande oder Hannover'schen Kanal gesprochen werden.

So täuschend jedoch der Uebergang der Fasern des Aufhängeapparates der Linse an die vordere Kapsel bei Knorpelfischen aussieht, so belehrten mich doch spätere Untersuchungen, dass dies nicht der Fall ist, sondern dass vielmehr das „Ligament circulaire“ von Cuvier und Valenciennes dem Ligamentum hyaloideo-capsulare entspricht. Ich wurde in meinem Irrthume

¹⁾ Klinische Monatsbl. f. Augenheilk. XIV.

dadurch bestärkt, dass die Fasern des letzteren ähnlich den Glaskörperfasern der Zonula hinter der Ora serrata aus radiären Bündeln feinsten Fäserchen entstehen. Ich muss daher meine (Morpholog. Jahrb. VIII p. 106—107) diessbezügliche Ansicht in diesem Sinne modificiren.

Es ist wohl kein Untersuchungsobject ein so schwieriges, wie jenes des Authängeapparates der Linse. Welche Täuschungen hier möglich sind, beweist, dass Brücke die Zonula für eine homogene Membran hielt, deren Falten Fasern vortäuschen sollen und dass F. E. Schulze den Uebergang der Zonulafasern auf die Hinterkapsel leugnete.

Resultate.

Die wichtigsten Resultate dieser Untersuchungen lassen sich folgendermassen resumiren:

1) Die hintere Augenkammer zerfällt in einen von Zonulafasern freien (präzonulären), einen von denselben durchsetzten (zonulären) und einen hinter ihnen gelegenen (postzonulären) Theil.

2) Der präzonuläre Theil ist in den Ciliarthälern um 0,2 mm höchstens 0,4 mm tiefer als an den Ciliarbergen.

3) Der zonuläre Theil sendet zwischen die Ciliarfortsätze blindsackartige intervalläre Fortsätze, welche 1,0—1,5 mm tiefer nach hinten reichen.

4) Die Zonulafasern endigen zumeist in der vorderen und hinteren Linsenkapsel, einige jedoch auch im äquatoriellen Theile der letzteren. Die vordersten und hintersten Fasern dieses „Linsenbandes“ stehen am dichtesten, so dass das letztere mit einer zähen Injectionsmasse (Eiweiss) gefüllt werden kann (Hanover'scher Kanal). Injicirte Luft oder Anilinlösung dringen aus dem Linsenbande in die Kammer.

5) Der postzonuläre Theil der hinteren Kammer ist ein Spalt capillärer Natur. Seine vordere Grenze ist 1 mm nach innen vom Linsenäquator, seine hintere 2 mm von der Ora serrata. Seine vordere Wand wird von den Zonulafasern¹⁾ resp. von den hintersten Fasern des Linsenbandes, seine hintere Wand theils

¹⁾ Nur in den Ciliarfirsten von den Zonulafasern und der Glaslamelle.

von verdichtetem Glaskörpergewebe, theils von bindegewebigen Fasern (Ligamentum hyaloideo-capsulare) gebildet. Der postzonuläre Spalt wird von ungemein feinen, netzförmig mit einander verflochtenen Fasern durchsetzt. Nur ausnahmsweise wird er von starren Zonulafasern durchzogen.

6) Ein postzonulärer (Petit'scher) Canal entsteht durch Abhebung des Glaskörpers durch Exsudation (Cyklitis, Staphyloma bulbi, Glaucom) oder in Folge von postmortalen Veränderungen oder er lässt sich durch Injection darstellen. Nur an Augen mit beginnender Fäulniss oder in Folge von mangelhafter Injections-technik erscheint der Petit'sche Canal von zahlreichen „starren“ Zonulafasern durchzogen.

7) Eine Injection des postzonulären Spaltes ist mit zäherer Injectionsmasse, wie Eiweiss oder mit Luft, nicht aber mit Anilinlösung möglich; bei ersterer dringt jedoch die Injectionsmasse auch in das Linsenband ein.

Die Anschauung, dass sich durch die Injection des zonulären Kammertheiles ein Canal godronnè darstellen lasse, dessen vordere Wand durch die Glaslamelle der pars ciliaris retinae gebildet wird, ist falsch.

8) Die Grenzschichte des Glaskörpers ist ringförmig mit der hinteren Linsenkapsel verwachsen, wodurch ein postlenticulärer capillärer Raum entsteht.

B.

ABHANDLUNGEN

AUS DEM GEBIETE DER

PATHOLOGISCHEN ANATOMIE DES AUGES.

B.

ABHANDLUNGEN

VON DR. MED. CARL DIEZEL

PATHOLOGISCHEN ANATOMIE DES AUGERS

I. Studien über Iridocyklitis und Phthisis bulbi.

Allgemeines. Formveränderungen des Bulbus.

Bei der Iridocyklitis werden ebenso wie bei der suppurativen Panopthalmitis sämtliche Gebilde des Auges von dem entzündlichen Prozesse ergriffen, nur ist bei der ersteren der Verlauf ein mehr schleichender, chronischer. Dem entsprechend ist auch die letztere von hochgradigeren Destructionen gefolgt, als die erstere, bei welcher selbst am Endausgange der Erkrankung noch ein Rest von Lichtempfindung erhalten sein kann, was nach Panophtalmitis bekanntlich nie der Fall ist. Da an Panophtalmitis erkrankte Augen nicht mehr enucleirt zu werden pflegen, sah ich mich genötigt bei der Vergleichung der Veränderungen derselben mit der durch Iridocyklitis veranlassten, mich auf frühere Autoren Schiess-Gemuseus, Ritter u. A. zu berufen.

Die gröberen Veränderungen bei Iridocyklitis sind bekannt. Der Pupillarrand der Iris ist mit der Linsenkapsel verlöthet, die vordere Kammer erscheint durch die vorgebauchte Iris beträchtlich verengert. Die Ciliarfortsätze sind geschwellt, die Linse von Exsudat umgeben, die Papille ist prominent. Später kommt es zur Schrumpfung des Glaskörpers, Abhebung der Netzhaut und Exsudation in den suprachorioidalen Raum. Die Sclera faltet sich, die Hornhaut wird abgeflacht, während der intraoculäre Druck gesunken ist. Die Form, welche der Bulbus nunmehr annimmt, resultirt aus dem Wachstumsdrucke der intraoculären Gewebe und der den Bulbus umgebenden Gebilde, insbesondere der Augenmuskeln. Dem entsprechend wird die Form des Bulbus eine nahezu viereckige (Sichel¹⁾). In der Gegend des rectus

¹⁾ Annal. d'Oculist. 1846. Schmidt's Jahrb. 1849.

externus entsteht gewöhnlich eine kleine Vorwölbung der Sclera, weil dieser Muskel sich am weitesten nach hinten inserirt, mithin seine Druckwirkung sich weiter nach hinten geltend macht.¹⁾

Ausser der essentiellen Phthise (1.) unterscheiden Gayet und Masson²⁾ noch folgende Arten von Phthisis bulbi: 2. jene nach eiteriger Einschmelzung der Cornea a) ohne Verlust der Linse, b) mit Verlust der Linse und des Glaskörpers, 3. nach Verletzung der Cornea mit Betheiligung der Linse und des Glaskörpers, 4. nach der Verletzung der Sclera mit Verlust eines Theiles des Glaskörpers bei intacter Linse.

Je mehr von den Bestandtheilen des Bulbus verloren geht, desto hochgradiger pflegt die Formveränderung des Bulbus zu sein. Nach dem Verluste der Linse und von Theilen des Glaskörpers kann der Bulbus bis auf ein haselnuss- bis erbsengrosses Knöpfchen schrumpfen, das zumeist in der Tiefe der Orbita verborgen liegt.

Die Phthise kann auch vorwiegend den vorderen oder den hinteren Theil des Auges betreffen.

Zwei seltenere Formveränderungen von phthisischen Bulbus welche ich zu beobachten Gelegenheit hatte, mögen hier erwähnt werden.

In Fig. 13 ist der vordere Theil eines phthisischen Bulbus abgebildet, welcher auf der Klinik des Hrn. Prof. Schöler enucliert wurde. Die Hornhaut ist grösstentheils durch Ulceration zu Grunde gegangen. Auf der linken Seite der Abbildung erscheint ein Rest der Cornea (a) mit der Iris verwachsen, nach rechts wird die vordere Wand des Bulbus von einer bindegewebigen Masse (gk), welche dem vorgefallenen Glaskörper entspricht, dann von der ungemein verdickten Iris (i) und dem winkelig geknickten von Hämorrhagien durchsetzten Ciliarkörper (am) gebildet. Zwischen dem letzteren und der unregelmässig nach vorn begrenzten Sclera (s) ist ein taschenförmiger Raum (r), in welchem ich hin und wieder an manchen Präparaten zarte denselben durchziehende Fasern fand. Der suprachorioideale Lymphraum (sl) ist von einem dichten narbenartigen Bindegewebe erfüllt, das in einiger Entfernung vom vorderen Scleralrande endigt. Der Kranz der Ciliarfortsätze ist faltenförmig gegen die Axe des Auges zu vorgebaucht, so dass der Ciliarkörper in der

¹⁾ Vergl. auch Wedl und Bock, Pathologische Anatomie des Auges. Wien. 1886.

²⁾ Essai sur l'atrophie du globe oculaire. Arch. d'Ophthalm. H. No. 2, 3. 1885.

Mitte des abgebildeten Schnittes noch ein 3tes mal (pc) getroffen erscheint. An einzelnen Stellen sind die Aderhaut (ch) und die Netzhaut noch angedeutet. An anderen Stellen (b) lässt sich eine Grenze zwischen dem suprachorioidalen Raume, der Aderhaut, Netzhaut und dem Glaskörper nicht mehr erkennen.

Ein zartes bindegewebiges Häutchen, das mit der Conjunctiva bulbi zusammenhängt, überzieht die zahlreichen Unebenheiten der vorderen Oberfläche des Bulbus. Offenbar hat in diesem Falle eine breite Fistel des suprachorioidealen Lymphraumes bestanden.

In Fig. 14 ist ein phthisischer Bulbus abgebildet (Meridional-schnitt), welchen ich der Freundlichkeit des Hrn. Dr. v. Krones verdanke. Der Corneo-Scleralrand erscheint hier winkelig nach hinten und innen verbogen. Wahrscheinlich ist diese Formveränderung durch die beträchtliche Schrumpfung der Iris und der dieselbe bedeckenden Schwarte und des Ciliarringes (corona ciliaris) bedingt. Die vordere Kammer ist in sagittaler Richtung beträchtlich erweitert, in seitlicher Richtung verengt. Der innere Contour des Ciliarkörpers hat eine concave Form. Dadurch erscheint er nach hinten nochmals als schwarze wellenförmige Linie getroffen. Zwischen der Letzteren und dem Ciliarkörper (pc) liegt eine bindegewebige Masse (b), welche dem Glaskörper entspricht, der trichterförmig abgehoben und auf einen kleinen bindegewebigen Rest geschrumpft ist, dessen Rand-Theil an dem Schnitte getroffen erscheint. Der nach vorn vom Sehnerven (no) gelegene Stumpf (n) entspricht der Netzhaut, deren Falten enge aneinander gelagert sind. Ihre Verbindung mit dem orbiculus ciliaris ist abgerissen. Der zwischen ihr und der beträchtlich verdickten Aderhaut (ch) gelegene Raum (r) ist von seröser Flüssigkeit erfüllt. Im vorderen Theile des Auges ist der suprachorioideale Raum (sl) erweitert und von einem mit grossen lacunenartigen Räumen durchsetzten Bindegewebe erfüllt, im hinteren Theile ist er obliterirt. Die Linse fehlt. Vielleicht ist dieselbe spontan resorbirt worden.

Das Hornhautepithel.

Erweiterte intercelluläre Räume. Bläschen. Aehnliche intercelluläre Lücken, wie sie Bizzozero in der Epi-

dermis entdeckt hat, sind von Leber¹⁾ zwischen den Zellen des Hornhautepithels durch Injection nachgewiesen worden. Die Hornhautepithelien sind an ihrer Oberfläche mit einer grossen Anzahl von feinen Zähnchen versehen. Dadurch, dass je 2 gegenüber liegende Zähnchen von benachbarten Zellen mit einander in Verbindung treten, entstehen kleine intercelluläre Lücken, welche bei Iridocyklitis verbreitert erscheinen. Durch die Vereinigung mehrerer solcher intercellulärer Lücken entstehen mit Tröpfchen erfüllte Räume, welche zumeist nahe der Basis der Fusszellen gelegen sind. Gegen die vordere Fläche des Epithels zu nehmen die Flüssigkeits-Tröpfchen an Grösse zu. Es werden die vordersten Epithellagen an einzelnen Stellen dadurch blasenförmig vorgebaucht. Mitunter fand ich 2 oder mehrere solcher Bläschen mit einander verschmolzen. An einzelnen Stellen sind die Bläschen geborsten. Auch in den Epithelzellen selbst treten Flüssigkeitströpfchen auf. Namentlich in der Umgebung des Kernes sind sie häufig. In den Fusszellen pflegen diese Vacolen in dem vorderen Theile derselben zu liegen und übertreffen den Kern beträchtlich an Grösse. Es können die Zellen blasenartig mit Flüssigkeit erfüllt sein, das Protoplasma ist auf einen schmalen Raum reduziert, der Kern ist wandständig.

Wabenartige Räume. In Fig. 15 habe ich das Hornhautepithel eines pthisischen Bulbus abgebildet, in welchem die intercellulären Lückensysteme so beträchtlich erweitert sind, dass der vordere Theil des Hornhautepithels eine wabenartige Beschaffenheit zeigt.

Leber²⁾ hebt hervor, dass mitunter bei Staphylomen die intercellulären Lücken eine solche Grösse erreichen, dass sie makroskopisch sichtbar und klinisch nachweisbar sind. Die in Fig. 15 abgebildeten Epithel-Lücken erinnern an eine ähnliche Beobachtung von Saemisch³⁾, bei welcher jedoch dieselben von colloider Masse erfüllt fand, während sie in meinen Beobachtungen seröse Flüssigkeit enthalten.

Die Fusszellen, sowie die denselben unmittelbar aufliegenden Schichten, erscheinen nur durch seichte Flüssigkeitsansammlungen von einander getrennt, welche die gezähnte Beschaffenheit derselben sehr deutlich erkennen lassen (vergl. auch Fig. 16). In

¹⁾ Archiv für Ophthalmologie XXIV, 1. — ²⁾ l. c. p. 281.

³⁾ Gräfe und Saemisch, Handbuch IV, p. 206.

den anderen Schichten erscheinen grössere unregelmässige Räume, welche wieder von maschenartig aneinander gereihten Epithelzellen durchsetzt werden. Auch Eiterzellen finden sich in diesen Räumen. Die Vorderfläche des Epithels zeigt eine unregelmässige wellenförmige Beschaffenheit. Man kann diese Veränderungen, im Epithel mit jener bei Variola-Pusteln noch am ehesten vergleichen.

Das Auftreten von „Stachelzellen“, sowie die Erweiterung der intercellulären Saftlücken ist in dem Hornhaut-Epithel auch bei anderen Erkrankungen nachgewiesen worden, so bei Glaukom (Leber), Staphylomen (Czerny¹⁾, Schiess-Gemuseus) und bei Buphthalmus (Schiess-Gemuseus²⁾, Grahamer³⁾.

Cancroidartige Epithelwucherungen. An atrophischen Augen, besonders solchen, an welchen die Hornhaut durch Narbengewebe ersetzt ist, das von einer conjunctiva-artigen Schichte überzogen ist, fand ich öfters papillare Wucherungen des Hornhautepithels. Es erinnern diese Wucherungen des Epithels sehr lebhaft an das Aussehen von Cancroiden (Leber). Gleiche Veränderungen zeigte das Epithel in der benachbarten Bindehaut, Iwanoff⁴⁾ glaubte auch, dass diese papillaren Wucherungen von der Conjunctiva ausgehen.

An in schräger Richtung geführten Schnitten kann eine solche Epitheleinsenkung durch Bindegewebe unterbrochen erscheinen und in dieser Weise dürfte sich die Angabe von Althof⁵⁾, dass zwischen den vorderen und hinteren Schichten des Hornhautepithels bindegewebige Elemente vorkommen, erklären.

Pigment und Kalkablagerung im Epithel. Gelegentlich fand ich an phthisischen Bulbis gleichzeitig mit dem Vorkommen von Pigment in dem Hornhautparenchym eine feinkörnige Pigmentirung der hintersten 2—3 Zellenlagen des Hornhautepithels, welche an eine ähnliche Pigmentirung der Schleimschichte der Epidermis erinnert. Auch an den cancroidartigen Epithelzapfen sind diese Pigmentirungen sehr häufig wahrzunehmen⁶⁾. Kalkablagerungen im Epithel phthisischer Augen sind mehrfach beobachtet worden.

Pannöse Schichte. In phthisischen Bulbis findet man mitunter zwischen dem Hornhautepithel und der M. Bowmani

¹⁾ Ber. d. Wiener Augenklinik. 1866. p. 190—195. — ²⁾ v. Gräfe's Archiv. XXX, 3.

³⁾ Ibidem. — ⁴⁾ v. Gräfe's Archiv XI, 1, 1865. — ⁵⁾ v. Gräfe's Archiv VIII, I, p. 126.

⁶⁾ Vergl. Wödl und Bock, l. c. p. 287.

eine bindegewebige mit Gefässen durchsetzte Schichte, welche an die gleichen Veränderungen, welche dem Pannus zu Grunde liegen, erinnert. Es bestehen dieselben in einem anfangs succulenten (Klebs) mit Rundzellen durchsetzten, später narbenartigen Bindegewebe, welches in Form von Buckeln zwischen die Epithelzellen eindringt, so dass es nur von den oberflächlichsten Lagen der Epithelschichte bedeckt erscheint oder es wird das Epithel wellenförmig emporgehoben. Eine zarte, streifige Bindegewebsschichte grenzt unmittelbar an das Epithel an und bildet die vordere Wand der aus areolärem Bindegewebe gebildeten Buckeln, an deren Basis grössere Gefässe verlaufen. Es beginnt die Entwicklung dieser pannussartigen Schichte von der Hornhautperipherie aus. An manchen Präparaten hatte es den Anschein, als würden die von dem areolären Bindegewebe gebildeten Maschenräume sich in die intercellulären Lücken des Hornhautepithels fortsetzen.

Nach E. Sargent¹⁾ kann diese Pannus-Schichte auch unter dem Bilde der bandförmigen Hornhauttrübung auftreten.

Die Bowman'sche Membran.

Nervenkanäle. Faltung. Die Bowman'schen Membran ist bei Iridocyklitis von einer grossen Anzahl von feinen, bald quer, bald mehr schief verlaufenden Linien durchzogen, welche den sie durchsetzenden Nervenfasern entsprechen. Während die letzteren an normalen Hornhäuten erst durch die Behandlung mit Goldchlorid sichtbar werden, sind sie bei Iridocyklitis in Folge der serösen Durchtränkung des Hornhautgewebes, welche auch die in der Bowman'schen Membran verlaufenden Nervenkanäle (Ansammlung von Flüssigkeit um die dieselben durchsetzenden Nerven) betrifft, ähnlich wie bei Glaucom (Fuchs) leicht erkennbar. Die Bowman'sche Membran kann selbst in dem phthisischen Auge noch deutlich erkennbar sein, doch ist dies selten der Fall. Die Anzahl der sie durchsetzenden feinen Nervenfasern ist dann eine spärliche^{re}. Auch innerhalb des Hornhautepithels lassen sich die Nervenfasern sowohl bei Iridocyklitis als mitunter an phthisischen Bulbis (vergl. Fig. 16 nf) noch deutlich als in den intercellulären Räumen gelegene fein

¹⁾ v. Gräfe's Archiv XI. 1865. — ²⁾ Centralblatt f. Augenheilk. 1884. p. 361,

varicös verdickte Linien unterscheiden. In den atrophischen Augen ist offenbar zumeist ein grösser Theil der Nervenfasern zu Grunde gegangen. Ein einfacher klinischer Versuch, die Berührung der Hornhaut von phthisischen Augen mit einer Knopfsonde lässt mit Deutlichkeit erkennen, dass die Empfindlichkeit der Hornhaut zumeist beträchtlich vermindert ist.

Wenn die Bowman'sche Membran sich als homogene Membran in phthisischen Augen erhält, pflegt sie zumeist beträchtlich gefaltet zu sein. Eine gefaltete Beschaffenheit zeigt sie mitunter bereits an der Peripherie der Hornhaut von an Iridocyklitis erkrankten Augen. Eine starke Faltung derselben finde ich erwähnt von Hirschberg¹⁾ bei einem in Folge von Staarextraction phthisischen Auge und von Pagenstecher und Genth²⁾ in einem Falle von Sarkom der Hornhaut. Gewöhnlich pflegt aber in atrophischen Augen die Bowman'sche Membran ihr homogenes Aussehen zu verlieren und eine Beschaffenheit anzunehmen, welche sie als eine dem Hornhautparenchym gleichartige Substanz erscheinen lässt.

Keratitis bullosa. Bekanntlich haben sich bei der anatomischen Untersuchung der auf der Hornhaut-Oberfläche klinisch beobachteten Blasen (Keratitis bullosa) verschiedene anatomische Befunde ergeben. Da ich in der Lage bin einen Beitrag zu dieser Frage zu liefern, will ich auf dieselben hier näher eingehen. Es ergab sich aus früheren Untersuchungen, dass die vordere Wand der Blase gebildet wird: entweder vom Epithel und der Bowman'schen Membran (Schmidt - Rimpler³⁾, Uhthoff⁴⁾, Landesberg) oder von den beiden letzteren und einer Lage Hornhautsubstanz (v. Gräfe⁵⁾ oder vom Hornhautepithel allein (Schweigger,⁶⁾ Saemisch,⁷⁾ Landesberg). Fuchs⁸⁾ fand das Epithel und eine subepitheliale bindegewebige Schichte durch eine blasenartige Flüssigkeitsansammlung abgehoben.

In Fig. 16 ist ein Querschnitt durch ein in den oberflächlichen Schichten der Hornhaut gelegenes Bläschen aus einem phthi-

¹⁾ v. Gräfe's Archiv. XXVIII, 1, Fall 4. — ²⁾ Atlas der pathologischen Anatomie des Auges. T. XIII. Fig. 5.

³⁾ Bei Hornhautapoplexie. Klin. Monatsbl. XIII. p. 317. — ⁴⁾ v. Gräfe's Archiv XXIX, 3, 1883.

⁵⁾ v. Gräfe's Archiv II, 1, p. 208. 1853. — ⁶⁾ Handbuch der Augenheilkunde. 1873. p. 322.

⁷⁾ Gräfe u. Saemisch, Handbuch IV, p. 272.

⁸⁾ v. Gräfe's Archiv XXVII, 3, p. 77. Heidelberg. Ophthalmolog. Congress. 1879.

sischen Auge, dessen Hornhautparenchym von weiten Lacunen durchsetzt ist, abgebildet. Die vordere Wand des Bläschens ist durch das Hornhautepithel und von einer bindegewebigen Membran (a), welche an der einen Seite der Abbildung von ansehnlicher Dicke, auf dem anderen Ende sehr stark gefaltet und ungewein dünn erscheint, gebildet. Der kleine Hohlraum (e) hinter dieser Membran ist von einer serös-eiterigen Flüssigkeit erfüllt. Da sich an diesen Präparaten die Bowman'sche Membran nicht mehr erkennen lässt, muss ich unentschieden lassen, ob die abgehobene bindegewebige Schichte aus einer Umwandlung derselben hervorgegangen ist. Die hintere Wand des Hohlraumes wird von Hornhautparenchym (cp) gebildet.

An einer anderen Stelle desselben Bulbus finde ich die an der Peripherie der Hornhaut stark entwickelte pannusartige Schichte mit dem sie bedeckenden Epithel und einer unter der ersteren gelegenen Schichte der Hornhautsubstanz in breitem Umfange, wenn auch seicht, abgehoben. Es unterliegt wohl keinem Zweifel, dass anatomische Verschiedenheiten zwischen den klinisch ähnlichen Bläschen bestehen.

Kleinere seichtere Abhebungen des Epithels durch eine homogene Flüssigkeitsschichte sind sowohl bei Iridocyklitis als auch an durch dieselben phthisischen Augen mitunter zu beobachten.

Das Hornhautparenchym.

Hornhautödem. Die Veränderungen, welche das Hornhautparenchym bei Iridocyklitis erfährt, sind fast gar nicht bekannt. Man findet in der Literatur auf Grundlage der Untersuchung von Querschnitten durch die Hornhaut angegeben, dass dieselbe „kaum histologisch verändert“¹⁾ ist oder es wird dieselbe als normal angegeben. Oeller²⁾ bezeichnet die hintersten Schichten der Hornhaut als „gequollen.“ Fuchs³⁾ sagt am Schlusse seiner Abhandlung über die Trübung der Hornhaut bei Glaucom, „dass sich eine der glaucomatösen nahestehende Hornhauttrübung auch in Fällen von Iridocyklitis findet. Es stehen mir nicht

¹⁾ Schäfer in Hirschberg's Centralblatt. 1884. p. 203.

²⁾ Beiträge zur pathologischen Anatomie der Hornhaut resp. der M. Descemeti in Beiträge zur Biologie. Festschrift für Prot. Bischoff. Stuttgart. 1882.

³⁾ v. Gräfe's Archiv XXVII, 5, p. 90.

genug Präparate von früher Iridocyklitis, wo man hauptsächlich diese Trübuhg findet, zu Gebote, um eine bestimmte Aussage über das Wesen derselben geben zu können. Es scheint mir jedoch auch hier eine vermehrte Durchtränkung der Hornhaut mit Flüssigkeit vorzuliegen.“

Ich bin in der Lage die Richtigkeit dieser Vermuthung von Fuchs auf Grundlage einer grösseren Anzahl von untersuchten Augen bestätigen zu können. Nur bestehen zwischen Glaucom und Iridocyklitis sehr wesentliche Unterschiede in Betreff des Zustandekommens und der Localisation des Hornhautödems.

Ausbreitung des Hornhautödems. In Fig. 17 ist ein Querschnitt durch den Randtheil der Hornhaut eines an Iridocyklitis erkrankten Auges abgebildet. Es erscheint das Hornhautparenchym von einer grösseren Anzahl von kleinen lanzettförmigen oder unregelmässigen mit ihrer Längsaxe zur Oberfläche parallelen Lacunen durchsetzt, innerhalb welcher die Hornhautkörperchen liegen. Während diese Lacunen bei Glaucom in den vorderen Theilen des Hornhautparenchyms am stärksten entwickelt sind, finde ich dieselben stets bei Iridocyklitis nahe der hinteren Fläche der Hornhaut am grössten. Bei geringer Entwicklung des Hornhautödems sind sie sogar am Querschnitte bloss an der letzteren Stelle erkennbar, während die vorderen Schichten unverändert erscheinen. Beim Glaucom ist die seröse Durchtränkung der Hornhaut im Centrum derselben am beträchtlichsten. Im Gegensatze dazu finde ich in dem Auge, von welchem Fig. 17 stammt, die Peripherie der Hornhaut stärker ödematös als die centralen Theile derselben. In anderen Fällen konnte ich jedoch in der Vertheilung des Hornhautödems zwischen dem Centrum und der Peripherie keinen Unterschied erkennen.

Viel beträchtlicher erscheinen oft die Lacunen an Flächenschnitten durch die Hornhaut erweitert. In einer Anzahl von cyclitischen Augen, an welchen am Querschnitte durch die Hornhaut kein Oedem zu erkennen war, waren Andeutungen desselben an Flächenschnitten nachweisbar. Die letzteren Fälle zeichneten sich ausnahmslos durch ein ungemein reichlich entwickeltes Netz neugebildeter Gefässe aus.

Hornhautödem in phthisischen Augen. Erwähnen will ich noch, dass ich an einer Anzahl von phthisischen Bulbis, insbesondere nach abgelaufener Iridocyklitis, ein sehr hochgradig entwickeltes Hornhautödem gefunden habe; nur ist die Vertheilung des Oedems hier eine viel unregelmässigere. Gewöhnlich ist jedoch auch hier die Durchtränkung der hinteren Hornhautschichten eine viel beträchtlichere als der vorderen. Die Lücken sind durch das Confluiren von 2 oder mehreren beträchtlich vergrössert (vergl. Fig. 18, 19).

Veränderungen der Hornhautkörperchen. Saftbahnen. Das Verhalten der Hornhautkörperchen innerhalb der Lacunen verdient eingehender besprochen zu werden, da dasselbe für die Frage von den Saftbahnen der Hornhaut von Bedeutung ist. An Querschnitten erkennt man, dass die Hornhautkörperchen theils der vorderen, theils der hinteren Wand der Saftlücken anliegen. Eine Anzahl von Hornhautkörperchen liegt in der Mitte derselben und sendet Fortsätze an die beiden Randtheile der Saftlücken. Aehnliche Beobachtungen in Betreff der Lage der Hornhautkörperchen sind auch von Fuchs bei Glaucom beschrieben worden. Ueber das letztere Verhalten sagt Fuchs¹⁾ „nicht selten haften sie auch an den die Spalträume überquerenden Fasern.“ Um sich Klarheit über die Bedeutung der letzteren Fasern zu verschaffen, ist es am geeignetesten Flächenschnitte durch die Hornhaut von cyklotischen Augen zu untersuchen.

In Fig. 20 ist ein solcher Schnitt durch eine nahe der Desinment'schen Membran gelegene Schichte des Randtheiles der Hornhaut abgebildet. Die Hornhautkörperchen erscheinen verbreitert, mehrere mit 2—4 und mehr Kernen versehen. An einer in der Abbildung nach links gelegenen Stelle ist eine Theilung eines Hornhautkörperchens in eine Anzahl von Zellen zu beobachten. Neben diesen noch zusammenhängenden Zellengruppen, deren Bestandtheile durch feine Quertheilungen von einer abgegrenzt sind, liegt eine Exsudatzelle (ez). Die Hornhautkörperchen liegen in breiten, scharf begrenzten von der Hornhautgrundsubstanz gebildeten röhrenförmigen

¹⁾ l. c. p. 72.

Hohlräumen. Auch die protoplasmatischen Fortsätze der Hornhautkörperchen sind durch Flüssigkeit von den Wandungen dieser röhrenförmigen Räume getrennt. Bemerken muss ich noch, dass in dem abgebildeten Präparate im Vergleiche zu anderen Fällen von Iridocyklitis die Erweiterung der Saftbahnen eine unbedeutende ist.

In Fig. 19 ist ein kleines Stück aus dem hintersten Theile des Querschnittes durch die Hornhaut eines atrophischen Auges abgebildet. Es sind bei demselben die gleichen Veränderungen an den Hornhautkörperchen (ck) wie bei Iridocyklitis zu erkennen, nämlich die Schwellung des Protoplasmas und die Vermehrung der Kerne. An dem nach unten gelegenen Theile hat eine Verschmelzung von 2 erweiterten Saftlücken stattgefunden. Die in denselben gelegenen Hornhautkörperchen sind durch einen Protoplasmafaden mit einander verbunden. Von der oberen und unteren Wand der Lacunen ragen kleine zahnförmige Fortsätze in die letzteren hinein, Reste der die beiden Theile der Lacune scheidenden Wand. Neben den protoplasmatischen Fortsätzen der Hornhautkörperchen liegen Exsudatzellen (ez), Die die letzteren umschliessenden Saftcanälchen (f) sind beträchtlich erweitert.

Bekanntlich sammelt sich das entzündliche Oedem in der ersten Zeit seiner Entwicklung vorwiegend in den präformirten, innerhalb der Gewebe gelegenen Spalträume, an¹⁾; später wird auch das Gewebe selbst von neugebildeten Spalten durchsetzt. Die Grundsubstanz der Hornhaut erscheint dann in Fasern, schliesslich in die Primitivfibrillen, ähnlich wie beim Glaucom (Fuchs), gespalten. Bevor diese Veränderungen jedoch zu Stande kommen, fällt bei Iridocyklitis das im Vergleiche zur normalen Hornhaut sehr deutliche Hervortreten einer zur Oberfläche der Hornhaut parallelen fibrillären Streifung der Hornhautlamellen auf, die offenbar durch die in Folge der vermehrten Durchtränkung der Hornhaut mit chemisch veränderter Ernährungsflüssigkeit verursachte Lösung der die Fibrillen verbindenden Kittsubstanz bedingt ist.

Das Verhalten der Hornhautkörperchen bei Iridocyklitis beweist, dass dieselben nicht, wie dies Waldeyer, Reck-

¹⁾ Vergl. z. B. Birch-Hirschfeld, Lehrbuch. 1877. p. 20.

lingshausen u. A. annahmen, mit ihren Fortsätzen ein Röhrensystem, in welchem die Ernährungsflüssigkeit circulirt, darstellen, sondern dass sie, wie Rollett, H. Müller, Kühne und Engemann nachgewiesen haben, mit ihrem Protoplasma innerhalb der Saftlücken der Hornhaut liegen. Durch das entzündliche Oedem werden diese Saftlücken bei Iridocyklitis beträchtlich erweitert. Es sind diese neben dem Protoplasmanetze gelegenen Bahnen namentlich von Ranvier durch Injectionen dargestellt worden. Das gleiche Verhalten der Hornhautkörperchen und ihrer Fortsätze hat Klemensiewicz¹⁾ bei experimentell an Fröschen hervorgerufener Keratitis traumatica nachgewiesen.

Noch in seinem vor 2 Jahren erschienenen Lehrbuche der Sinnesorgane schliesst sich Schwalbe²⁾ der Ansicht von Recklingshausen an und schildert die Entwicklung dieses vermeintlichen protoplasmatischen Röhrensystemes in folgender Weise: „In der embryonalen Hornhaut sind also Hornhautkörperchen und fixe Hornhautzellen ein und dasselbe. Im Laufe der späteren Entwicklung tritt nun von den kernhaltigen Anschwellungen ausgehend allmählich ein Vacuolisirungsprozess auf: es füllt sich ein Theil des Hornhautkörperchens mit Flüssigkeit, der Rest wird mit dem Kern als anfangs noch rein protoplasmatische Zellplatte an eine Fläche gedrängt; die Vacuolisirung greift schliesslich auf die schmalen verbindenden Fortsätze über und verwandelt so das solide Zellnetz in ein Netz hohler, mit Flüssigkeit erfüllter Saftkanälchen, den Saftlücken, während die kernhaltigen Theile des Netzes allmählich in die platten Hornhautzellen umgewandelt werden.“

Auch in den hinteren Schichten der Hornhaut von Staphylomen derselben fand ich die Saftkanälchen erweitert. Bei Buphthalmus scheint dieselbe Veränderung vorzukommen. Ulrich³⁾ fand bei demselben zwischen den der Kammer benachbarten Hornhautlamellen auffallend grosse Spalten. „Die Lamellen selbst erscheinen wie gequollen, ebenso die M. Descemeti.“ Grahamer⁴⁾ beschreibt ebenfalls bei Buphthalmus in der Hornhaut ein System unregelmässig verzweigter Hohlräume.

Eiterbildung. Für die Frage, ob die Hornhautkörperchen bei der Eiterbildung mit betheilig sind, bieten an Iridocyklitis erkrankte Augen sehr günstige Untersuchungsobjecte, weil der entzündliche Prozess in der Hornhaut ungemein langsam vorwärts schreitet.

Aus der Augenklinik des Hrn. Prof. Schöler in Berlin wurde mir das rechte Auge eines 33 Jahre alten Mannes zur Unter-

¹⁾ Oesterr. Aerztl. Vereins-Zeitg. 1885. No. 1. — ²⁾ p. 159—60.

³⁾ v. Gräfe's Archiv XXX, 4, p. 247. — ⁴⁾ v. Gräfe's Archiv XXX, 3.

suchung freundlichst überlassen, das in Folge einer $\frac{1}{2}$ Jahr vor der Eucleation in selbstmörderischer Absicht erfolgten Schussverletzung an Iridocyclitis erkrankt war. Die mikroskopische Untersuchung ergibt deutliches Hornhautödem. Die die M. Bowmani durchsetzenden Nervenfasern sind deutlich sichtbar. Ein grosser Theil der Hornhautkörperchen ist namentlich in der Mitte der Hornhaut unverändert oder nur leicht geschwellt, in einem geringen Theile sind die Kerne vermehrt. Nirgends aber konnte ich an diesen Präparaten eine Theilung der Hornhautkörperchen beobachten. In den erweiterten Saftbahnen finden sich neben den Hornhautkörperchen sowie in der Umgebung der neugebildeten Blutgefässe Exsudatzellen.

Es beweist dieser Fall, wie spät erst die Veränderungen der Hornhautkörperchen in Folge der Entzündung auftreten. Dafür dass diese Veränderungen der Hornhautkörperchen unabhängig von der Entzündung auftreten, möchte ich nur anführen, dass ich stets in phthisischen Bulbis, auch, wenn entzündlichere Veränderungen in der Cornea nicht bestanden (keine Exsudatzellen nachweisbar waren) an den Hornhautkörperchen Schwellung des Protoplasmas und Vermehrung der Kerne nachweisen konnte. Es ist diese Proliferation der Hornhautkörperchen offenbar die Folge des vermehrten Säftezuflusses, welcher bei der Entzündung regelmässig auftritt, jedoch auch ohne dieselbe vorkommen kann.

Karyokinese. Kerntheilungsfiguren, wie sie Klemensiewicz¹⁾ und Homén²⁾ beschrieben haben, habe ich an den Hornhautkörperchen an meinen Präparaten nicht nachweisen können, wahrscheinlich deshalb weil die mir zu Gebote stehenden Augen in Müller'scher Flüssigkeit gehärtet waren und die letztere sich nach Flemming zum Studium der Karyokinese nicht eignet.

Neubildung, regressive Metamorphose der Gefässe. Die Neubildung von Blutgefässen findet vom Randschlingennetze der Hornhaut statt. Es beginnen dieselben als kolbenförmige Ausstülpungen der Capillaren, welche später sich vacuolisiren und eine adventitielle Scheide spindelförmiger Zellen erhalten (Arnold³⁾).

In atrophischen Augen beobachtete ich in den verschiedensten Entwicklungsstadien die regressive Metamorphose

¹⁾ Centralbl. f. d. Med. W. 1884. — ²⁾ Fortschr. d. Medizin. I. Nr. 16, 1884.

³⁾ Virchow's Archiv. 55. Bd.

der Gefässwandungen. Es entwickelt sich eine der Endarteriitis und Endophlebitis obliterans analoge Entzündung der Gefässwandungen, die Intima wird verdickt, das Lumen bis zur Undurchgängigkeit verengt. Das Gefäss verwandelt sich in einen fibrösen Strang. Später kommt es zur Ablagerung von Kalksalzen in die Gefässwandungen¹⁾, die ich einmal sehr ausgebreitet bei einem phthisischen Auge beobachtet habe. Die Veränderungen der Gefässe bei Iridocyklitis und Phthise werde ich später eingehender besprechen.

Pigmentbildung. Gelegentlich fand ich in der Hornhaut phthisischer Augen die Blutgefässe mit fein vertheilten Fett- und Pigmentkörnchen erfüllt. Es konnten dann auch in der Umgebung der Gefässe und in den Saftkanälchen der Hornhaut Pigmentpünktchen nachgewiesen werden. In einem atrophischen Auge, das ich der Freundlichkeit des Hrn. Dr. Purtscher in Klagenfurt verdanke, war in den hintersten Schichten der Hornhaut braunschwarzes Pigment theils innerhalb der Saftbahnen theils im Protoplasma der Hornhautkörperchen enthalten.

Gelegentlich findet man auch im Hornhautgewebe in der Nähe einer eingehheilten Iris Pigmentkörperchen abgelagert, wie dies Klebs²⁾ zuerst beschrieben hat. Jedoch stammt nicht das Pigment von jenem der Iris allein ab, wie dies Klebs annahm, sondern zum Theile auch aus den Gefässen. Ich möchte auch für wahrscheinlicher halten, dass das diffuse Pigment, das bei Keratitis parenchymatosa mitunter beobachtet wurde, aus den Gefässen stamme (Hirschler³⁾) als dass es von der Iris aus eingewandert sei (Ritter).

Colloide Ablagerungen. In einem phthisischen Bulbus hatte ich Gelegenheit colloide Ablagerungen in dem vorderen Theile der Hornhaut zwischen den Lamellen derselben zu beobachten. Wedl und Bock⁴⁾ fanden sie gleichzeitig mit der Ablagerung von Kalksalzen in Hornhautnarben. Iwanoff⁵⁾ beschreibt bei Iridocyklitis glänzende Tröpfchen zwischen den Lamellen der Hornhaut nahe der äusseren Oberfläche derselben

¹⁾ Ein ähnlicher degenerativer Vorgang scheint bei Secundärglaucom stattzufinden. Vergl. Wedl und Bock, l. c. p. 42. Fig. 19.

²⁾ v. Gräfe's Archiv XI, 2. — ³⁾ v. Gräfe's Archiv XVIII. — ⁴⁾ l. c. p. 43.

⁵⁾ v. Gräfe's Archiv XI, 2.

die er für Producte einer regressiven Metamorphose von Exsudatzellen hält. Sie dürften wahrscheinlich mit den colloiden Körperchen identisch sein.

Kalkablagerung fand ich ausser in den Gefässwandungen nie in den von mir untersuchten Hornhäuten phthisischer Augen, trotzdem Kalkablagerungen in anderen Theilen derselben nicht selten waren.

Ich glaube, dass die Kalkablagerung in der Hornhaut atrophischer Augen deshalb so selten ist, weil ein abnorm starker Ernährungsstrom dieselbe durchsetzt, während zum Zustandekommen von Kalkablagerungen eine gewisse Ruhe im Gewebe nothwendig ist.

Die Descemet'sche Membran.

Continuitätstrennung. Dort, wo eine partielle oder totale Einschmelzung der Hornhaut stattgefunden hat, tritt bekanntlich an deren Stelle ein narbenartiges Gewebe. An Stelle der Hornhaut kann die mit Exsudat bedeckte Iris, der Glaskörper oder der Ciliarkörper (vergl. Fig. 13) die vordere Bulbuswand bilden. Bei penetrirenden Verletzungen regenerirt sich die Hornhautsubstanz, wie dies Klebs nachgewiesen hat, so, dass die Lamellen nahezu senkrecht zur Hornhautoberfläche stehen (vergl. Fig. 45). Der Beweis für eine stattgefundene Perforation der Hornhaut liegt bekanntlich in einer Continuitätstrennung der Descemet'schen Membran.

Spaltung der M. Descemti. Die Descemet'sche Haut erscheint am Querschnitte bei Iridocyklitis mit einer grösseren Anzahl von feinen Längsstreifen. Mit der Nadel lässt sie sich leicht in 2—3 Lamellen spalten. Eine solche Spaltung¹⁾ tritt mitunter auch durch zwischen die Lamellen abgelagertes Exsudat auf. So fand ich in einem Falle von Iridocyklitis neugebildetes bindegewebig organisirtes Exsudat zwischen den aufgeblättern Lamellen der Descemet'schen Membran (vergl. Fig. 23, a) abgelagert. In einem phthisischen Bulbus finde ich die Descemet'sche Membran am Rande in mehrere Lamellen aufgeblättert, die durch seröse Flüssigkeit von einander geschieden waren; die

¹⁾ Vergl. auch Fuchs, v. Gräfe's Archiv. 1883, 4, p. 221.

Hornhaut war beträchtlich ödematös. Ich stelle mir diesen Vorgang in der Weise vor, dass die Descemet'sche Membran aus einer Anzahl von structurlosen Lamellen besteht¹⁾, welche eine cuticulare Bildung des Endothels der vorderen Kammer sind und durch eine Kittsubstanz mit einander verklebt sind. Durch die chemisch veränderte Flüssigkeit der vorderen Kammer wird diese Kittsubstanz bei Iridocyklitis zerstört, die Descemet'sche Haut wird längs gestreift, später blättert sie sich in Lamellen auf. Am deutlichsten ist dies bei phthisischen Bulbis (insbesondere nach Panophthalmitis) zu beobachten, wo die Descemet'sche Membran ungemein stark gefaltet erscheint. Die letztere kann so stark aufgeblättert sein, dass man eine gefaltete in die vordere Kammer vorgehaltene Linsenkapsel vor sich zu haben glaubt. Dies scheint auch der Fall zu sein bei dem in Fig. 149 (p. 287) abgebildeten Falle von Wedl und Bock, der in dem letzteren Sinne gedeutet wird.

Eine Auffaserung der Descemet'schen Membran in 2 Blätter ist von Schäfer²⁾ beobachtet worden; zwischen denselben war eine intensiv lichtbrechende aus hyalinen langgestreckten, structurlosen, dicken Fasern bestehende Masse abgelagert.

Das Verhalten, welches die Descemet'sche Membran in phthisischen Augen zeigt, spricht deutlich gegen die von Schweigger--Seiddel und Waldeyer³⁾ vertretene Ansicht, dass dieselbe aus Fasern zusammengesetzt sei.

Abhebung der Descemet'schen Membran. Eine Abhebung der Descemet'schen Haut hatte ich mehrfach zu beobachten Gelegenheit. Die Abhebung ist in atrophischen Augen mit Hornhautödem keine seltene Erscheinung. Der abgelöste Theil derselben hat zumeist nur eine geringe Ausbreitung. Das zwischen der Descemet'schen Membran und dem Hornhautparenchym gelegene Cavum ist von einer stark eiweissreichen Flüssigkeit (vergl. Fig. 18, e), in welcher hin und wieder sich Rundzellen finden, erfüllt.

An einem atrophischen Auge mit beträchtlichen, entzündlichen Infiltraten in der Hornhaut (vergl. Fig. 21) fand ich die Descemet'sche Membran in breitem Umfang durch Eitererguss vom Hornhautparenchym abgehoben. Sowohl die erstere als auch der hintere Rand des substantia propria der Hornhaut erscheinen

¹⁾ Vergl. Berger, v. Gräfe's Archiv. 1882. XXVIII, 2, p. 49.

²⁾ Hirschberg's Centralblatt f. Augenh. 1881. p. 204.

³⁾ Gräfe und Saemisch, Handbuch I, p. 203. Waldeyer tritt „für die ursprünglich faserige Textur der Descemetis“ ein.

stark gefaltet. Die Pigmentschichte der Iris ist beträchtlich gewuchert. Die Iris und die dieselbe bedeckende Schwarte sind mit der Descemet'schen Haut verwachsen. Die hinter der Iris gelegene cyclitische Schwarte (cs) erscheint dicht mit Rundzellen infiltrirt.

Eine Abhebung der Descemet'schen Membran durch Bluterguss habe ich nur in wenigen Fällen beobachtet. In phthisischen Augen fand ich sie zumeist nahe der Peripherie der Hornhaut. Die letztere scheint überhaupt die Prädilectionsstelle für die Abhebung der Descemetis zu sein. Zumeist bestanden gleichzeitig Blutergüsse in das Hornhautparenchym und in einem Falle auch in die vordere Kammer.

Die Abhebung der Descemet'schen Membran ist bisher in der Literatur nur sehr wenig berücksichtigt worden. v. Becker¹⁾ bildet eine Abhebung derselben durch Hämorrhagie bei Iridocyklitis ab. Bei einem Pferdeauge wurde eine buckelförmige Abhebung der Descemet'schen Haut von Wedl und Bock²⁾ beschrieben. Das Auge war an Pannus tenuis erkrankt.

Die Einheilung eines Stückes der gefalteten Descemet'schen Membran in eine perforirende Wunde der Hornhaut ist in Fig. 43 abgebildet. Ein Hineingezogensein der Rissränder der M-Descemetis in die Narbe scheint eine häufige Erscheinung zu sein.

Erweiterung der intercellulären Lücken. Auf die gezähnte Beschaffenheit der Endothelzellen der Descemet'schen Membran hat bekanntlich Ciaccio zuerst aufmerksam gemacht. Waldeyer³⁾ beobachtete ebenfalls beim Frosche, dass die Ränder dieser Zellen durch feinste Fädchen mit einander in Verbindung stehen. Durch pathologische Veränderungen können sich die intercellulären Lücken erweitern und die Zellen als Zacken- oder Stachelzellen erscheinen. Klebs fand sie nach der Aetzung der Hornhaut mit Höllenstein, Preiss⁴⁾ beobachtete sie nach der Einträufung von $\frac{3}{4}$ 0/0 Cl Na Lösung an ausgeschnittenen Hornhäuten, Stromeyer⁵⁾ nach der Einführung von faulem Fleisch in die vordere Kammer.

Die Veränderungen, welche in diesen Zellen in Folge von Iridocyklitis auftreten, sind von Oeller⁶⁾ sehr eingehend unter-

1) Atlas d. patholog. Anat. T. XXVI, Fig. 1. — 2) l. c. p. 30, Fig. 9.

3) Gräfe-Saemisch, Handbuch. I. p. 201. — 4) Virchow's Archiv 84. Bd., 2. H. p. 334.

5) v. Gräfe's Archiv XIX, 2, p. 1—38. — 6) l. c. p. 35.

sucht worden. Ich kann mich ebenfalls der Ansicht von Oeller nur anschliessen, dass die grosse Anzahl von kleinen rundlichen oder unregelmässig gestalteten Lücken, welche sich an der Grenze zwischen je 2 Endothelzellen finden, keine andere Deutung zulassen, als dass es erweiterte intercelluläre Räume sind. Mitunter sind in denselben Rundzellen zwischen den Endothelzellen eingelagert, welchen Oeller eine parasitäre Existenz zuschreibt. Die Endothelzellen werden durch die Erweiterung dieser Räume in Zacken- und Stachelzellen umgewandelt.

Gleichzeitig mit den intercellulären werden auch die in dem Zellprotoplasma gelegene Lücken erweitert, es bilden sich Vacuolen, von welchen mitunter sehr deutlich eine directe Kommunikation mit den zwischen den Zellen gelegenen Lücken nachweisbar ist, wie sie auch von Schwalbe¹⁾ angenommen wird. An einzelnen Zellen zieht sich das Protoplasma so weit zurück, dass bloß eine dünne Schichte desselben den Kern umgiebt.

Hervorheben will ich, dass ich nicht selten um den Kern einen hellen Raum gefunden habe, welcher von feinen protoplasmatischen Fädchen durchzogen wird. Das Protoplasma dieser Zellen bildete einen breiten Saum. Es scheinen diese feine Fädchen den protoplasmatischen Fortsätzen, welche nach Leydig²⁾ die Kernmembran durchsetzen und sich in das Gerüste des Kernes fortsetzen, analog zu sein. Leydig nennt den von ihnen durchsetzten Raum den Kernraum. An manchen Zellen fand ich bloß einzelne der den Kern umgebenden intercellulären Saftlücken zu Vacuolen erweitert. Die verästelte Beschaffenheit des Kerngerüsts (Flemming, Leydig) ist bei stärkeren Vergrösserungen deutlich erkennbar.

Der Kern selbst ist nicht selten in seiner Form verändert; hantelförmige Kerne (Oeller), Vermehrung der Kerne (2—3) innerhalb einer Zelle, oder der Kernkörperchen ist nicht selten.

Bei phthisischen Bulbus habe ich, wo bei erhaltener vorderer Kammer noch Endothelzellen nachweisbar waren, niemals ein zusammenhängendes Endothelhäutchen auf der Descemetis beobachtet.

¹⁾ Lehrbuch, p. 162. — ²⁾ Unters. z. Anatomie u. Histologie der Thiere. 1883. p. 143.

Abhebung des Endothels. Eine Abhebung des Endothels der Descemet'schen Membran ist bei Iridocyklitis keine seltene Erscheinung. Gewöhnlich ist dieselbe nur auf kurze Strecken beschränkt (vergl. Fig. 17, a), nur in 1 Falle war die Abhebung des Endothels auf einen grösseren Umfang ausgedehnt.

Pigmentirung. Einzelne Pigmentkörnchen sind im Protoplasma der Endothelzellen bei Iridocyklitis sehr häufig zu finden. Eine stärkere Pigmentirung pflegen sie am Rande der Descemet'schen Membran zu zeigen. Auch bei anderen pathologischen Veränderungen z. B. Buphthalmus (Grahamer) scheint ebenfalls die Peripherie der Kammer die Prädilectionsstelle für Pigmentansammlung in den Endothelzellen zu sein.

Was die Herkunft des Pigmentes betrifft, so spricht sich Oeller dahin aus, dass dasselbe von den rothen Blutkörperchen abstamme, die von den weissen bis zu 6 von 1 Zelle aufgenommen werden. In der vorderen Kammer ist jedoch nicht selten feinkörniges Pigment in Massen aufgeschwemmt, welches zum Theile aus der Iris und zwar aus den durch den entzündlichen Prozess veränderten pigmentirten Stromazellen, der Pigmentschichte, in späteren Radien zum Theile auch aus den Gefässen stammen dürfte. Da der Flüssigkeitsstrom in der vorderen Kammer nach übereinstimmenden Untersuchungen die Richtung zur Kammerbucht nimmt, kann es uns nicht wundern, dass dort am meisten Pigment hingeschwemmt und von dem Protoplasma der Endothelzellen aufgenommen wird.

Colloide Entartung. Glasdrusen, welche bekanntlich an normalen Bulbis am Rande der Descemet'schen Membran sich vorfinden, sind in phthisischen Bulbis mitunter so massenhaft entwickelt, dass die hintere Wand der Descemetis wie mit denselben besät erscheint. Sie entstehen durch Colloide Entartung der Endothelzellen.

Spindelzellen. In manchen phthisischen Bulbis, insbesondere bei aufgehobener vorderer Kammer, fand ich spindelförmige Endothelzellen, deren Protoplasma mit braunschwarzem feinkörnigem Pigment erfüllt ist, der hinteren Fläche der Descemet'schen Membran aufliegen. Oeller, welcher dieselben Zellen

bei Iridocyklitis beobachtete, ist der Ansicht, dass sie aus eingewanderten Zellen entstanden seien.¹⁾ „Von einem Proliferationsvorgange der präformirten Endothelien kann ich sie nicht ableiten, sie sind ja alle zu Grunde gegangen in Folge des degenerativen Prozesses der Warzenbildung, der jedenfalls viel älteren Datums ist, als die Neubildung der fraglichen Endothelien.“ Ich glaube, dass sich in Betreff des Zugrundegehens der Endothelien der Descemet'schen Membran irrige Vorstellungen finden. Diese Endothelien habe ich ebenso wie mikroskopische Reste der vorderen Kammer nicht selten in phthisischen Bulbis, sowie während der verschiedensten Stadien der Iridocyklitis gesehen. Immer waren einzelne Endothelzellen zwischen den Warzen der Descemet'schen erkennbar. Am Kammerrande ist jedoch dort, wo die Kammer erhalten ist, die Proliforation der Endothelzellen eine sehr bedeutende und dürfte von dort aus auch eine Regeneration der Endothelien stattfinden. Die spindelförmigen Endothelzellen dürften wahrscheinlich von den ursprünglichen Endothelien abstammen.

Die Ursachen des Hornhautödems.

Wir hatten bisher Gelegenheit, eine Anzahl von Veränderungen in der Hornhaut kennen zu lernen, welche darauf hindeuten, dass eine vermehrte Durchtränkung derselben mit Serum stattfindet, nämlich die Erweiterung der Saftbahnen des Hornhautparenchyms und der intercellulären Lücken des Epithels.

Ein sehr wichtiges Moment für die Entstehung des Hornhautödems bei Iridocyklitis besteht gewiss in den entzündlichen Veränderungen des Randschlingennetzes, von welchem aus ein vermehrter Transsudationstrom die Hornhaut durchsetzt, wie dies Klemensiewicz²⁾ experimentell nachgewiesen hat. Theils ist es die vermehrte Permeabilität der Gefäße für Flüssigkeit, theils die durch das die Venen umgebende Exsudat verursachte Verengerung der Abflusswege, welche zur Entstehung des Hornhautödems beitragen. Auch für das Zustandekommen des Hornhautödems bei Glaucom nimmt v. Arlt³⁾ eine gleiche Ursache an. „Mir ist es wahrscheinlicher, dass dieses in den vorderen (ober-

¹⁾ l. c. p. 69. — ²⁾ l. c. vergl. ferner Fundamentalversuche über Transsudation. Graz 1883.

³⁾ Zur Lehre vom Glaucom. Wien 1884. p. 99.

flächlichen) Lagen der Hornhaut auftretende Oedem zu dem Randschlingennetze der Cornea in Beziehung stehe, dass es als Provenienz aus diesen Gefässen aufzufassen sei. Ist der Rückfluss des Blutes aus diesem Gefässbezirk erschwert, dann muss das davon abhängige Oedem zuerst und am stärksten in dem davon am weitesten entfernten Gebiete, also in der Mitte der Cornea auftreten.“

Bei Iridocyclitis kommt jedoch noch ein zweites Moment für das Zustandekommen des Hornhautödems in Betracht und diesem dürfte die Verschiedenheit in der Localisation desselben im Gegensatze zu jener bei Glaucom zuzuschreiben sein, nämlich der veränderten Beschaffenheit des Endothels der Descemet'schen Membran. Oeller¹⁾ vermuthet, dass die letztere durch die chemisch veränderte Beschaffenheit des Kammerwassers bei Iridocyclitis hervorgerufen werde.

Bekanntlich hat Leber den Nachweis geliefert, dass das Endothel der Descemet'schen Membran das Eindringen von Flüssigkeit in das Hornhautparenchym verhindere. Dort, wo in Folge von Leichenveränderungen das Endothel der Descemet'schen Membran abgehoben ist, beginnt auch das Leichenödem der Hornhaut.

Die anatomischen Veränderungen dieses Endothels bei Iridocyclitis haben zur Folge, dass der Flüssigkeitsstrom in seinem Eindringen in das Hornhautparenchym nicht mehr gehindert ist, und deshalb sind bei Iridocyclitis vorwiegend die der vorderen Kammer benachbarten Schichten der Sitz des Hornhautödems. Bei phthisischen Bulbis, in welchen keine entzündlichen Veränderungen bestehen, oder dieselben unbedeutend sind, müssen wir in dem mangelnden Schutze des hier gewöhnlich defecten Endothels der Descemet'schen Membran die hauptsächlichste oder alleinige Ursache des Hornhautödems suchen.

Es bleibt nunmehr noch zu erklären übrig, warum gerade jene Fälle von Iridocyclitis, bei welchen ein ungemein reichliches Gefässnetz vorhanden war, ein sehr unbedeutendes, nur an Flächenschnitten erkennbares Hornhautödem erkennen liessen. Die Ursache scheint darin zu liegen,

¹⁾ l. c. p. 55.

dass die Blutgefäße zwar die Quelle für die Transsudation, andererseits aber auch die Abflusswege für die transsudirte Flüssigkeit sind. Dort, wo die normalen Abflusswege nicht mehr für die Letztere hinreichen, können die vermehrten Blutgefäße das Gleichgewicht zwischen der Zu- und Abfuhr der Ernährungsflüssigkeit wieder herstellen. Hier kommt noch in Betracht, dass in den späteren Stadien von Iridocyklitis, bei welchen die reichliche Gefässentwicklung in der Hornhaut vorkommt, die entzündlichen Veränderungen bereits im Rückgange sind und wahrscheinlich die Transsudation von Flüssigkeit aus der vorderen Kammer die hauptsächlichste Ursache des vermehrten Flüssigkeitsstromes sein dürfte.

Als Beweis, welche active Rolle den Gefäßen bei der Abfuhr von Ernährungsflüssigkeit zukommt, führe ich Folgendes an. Memorsky fand auf experimentellem Wege, dass die Diffusion durch die Hornhaut von ausgeschnittenen Augen erheblich rascher vor sich geht, als am lebenden Thiere. Leber¹⁾ fügt die Erklärung bei: „ich vermüthe, dass der Unterschied darauf beruhen möchte, dass bei erhaltener Circulation während des Lebens beständig ein Theil der in die vordere Kammer diffundirten Stoffe durch die Blutgefäße wieder abgeführt wird, so dass unter Umständen keine zur Erzeugung einer Reaction ausreichende Menge vorhanden ist.“

Der Schlemm'sche Canal.

Exsudation. In frühen Entwicklungsstadien von Iridocyklitis finde ich Exsudatzellen in der Umgebung des Schlemm'schen Canales, innerhalb der denselben zusammensetzenden Lumina sind rothe und farblose Blutkörperchen enthalten. Es kann ein Theil des Venenplexus durch das Exsudat am Querschnitte nahezu undurchgängig, ein anderer Theil desselben aber erweitert erscheinen.

Obliteration. In späteren Stadien von Iridocyklitis finde ich innerhalb des Schlemm'schen Canales und in seiner Umgebung Pigmentkörnchen abgelagert.²⁾ Die Wandungen desselben sind verdickt und scheinen schliesslich einer obliterirenden Ent-

¹⁾ Gräfe und Saemisch, Handbuch. II. p. 389.

²⁾ Bei Adchautsarkomen wurde dies auch von Knies beobachtet. Archiv f. Augen- u. Ohrenheilk. VI, p. 158

zündung anheimzufallen. In phthisischen Bulbis habe ich niemals eine Andeutung des Schlemm'schen Canales nachweisen können. Die Veränderungen, welche ich an demselben bei Iridocyklitis fand, sprechen sehr für die von Rouget und Leber vertretene Anschauung, dass derselbe einen Venenplexus darstelle.

Der Schlemm'sche Canal ist bisher bei pathologisch-anatomischen Untersuchungen nur wenig berücksichtigt worden. Bei Iridochorioiditis fand bereits 1864 Bolling Pope¹⁾ eine „Verstopfung“ des Schlemm'schen Canales. Entzündliche Veränderungen in seiner Umgebuug sind bei Glaucom von Knies²⁾ und E. Sargent³⁾ beschrieben worden. Wedl und Bock⁴⁾ beobachteten eine Erweiterung des Schlemm'schen Canales bei Secundär-Glaucom. Bei Buphthalmus fehlt derselbe (Grahamer).

Die vordere Augenkammer.

Durch die Vortreibung der Iris, die Quellung der Linse und die Vortreibung der Letzteren, welche durch das in ihrer Umgebung abgelagerte Exsudat verursacht wird, erscheint die vordere Kammer in den ersten Stadien der Iridocyklitis beträchtlich verengt. Sie kann auf einen feinen linearen Spalt (Brehmer⁵⁾) reduziert, oder vollständig aufgehoben sein (Pagenstecher und Genth⁶⁾).

Der Inhalt der vorderen Kammer besteht aus einer eiweissreichen Flüssigkeit, in welcher Eiterkörperchen und rothe Blutkörperchen suspendirt sind, ferner enthält dieselbe Endothelzellen, feinkörniges Pigment und grosse pigmentirte Riesenzellen, welche durch die Aufnahme von rothen Blutkörperchen durch farblose entstanden sind. Dadurch, dass ein Theil der aufgenommenen rothen Blutkörperchen entfärbt ist, hat es den Anschein, als würden rothe und weisse in diesen Riesenzellen enthalten sein, wie dies Bizzozero⁷⁾ von Zellen behauptet, welche er im Hypopyum-Eiter gefunden hat und welchen er eine Rolle bei der Resorption des Exsudates zuschreibt.

Später pflegt die vordere Kammer sich zu erweitern, ja es kann sogar ihre Ausdehnung in sagittaler Richtung beträchtlich zunehmen. Der Inhalt pflegt selbst in phthisischen Bulbis aus einer sehr stark eiweissreichen Flüssigkeit zu bestehen, ein Umstand, der dafür spricht, dass die Ernährungsverhältnisse stets veränderte

¹⁾ Ophthalm. Hosp. Rep. IX. 3. — ²⁾ v. Gräfe's Archiv XXII, 3, p. 163.

³⁾ Centralbl. f. Augenheilk. 1884. p. 363. — ⁴⁾ l. c. p. 276.

⁵⁾ Vergl. Centralbl. f. Augenheilk. 1884. p. 203. — ⁶⁾ Wr. Med. Jahrb. 1872.

bleiben, resp. die Durchgängigkeit der Gefässwände für Eiweiss vermehrt ist.

In manchen Fällen beobachtete ich in phthisischen Augen mit erhaltener vorderer Kammer Hämorrhagien in dieselbe. Auf das Vorkommen von Fett in der vorderen Kammer werde ich später noch zurückkommen.

Der Fontana'sche Raum.

Aufhebung der Kammerbucht. In den ersten Entwicklungsstadien der Iridocyklitis ist die Irisperipherie vollständig an die Hinterwand der Descemet'schen Membran angepresst¹⁾. Die vom Balkenwerke des Lig. Iridis pectinatum durchsetzten Räume sind dicht mit Rundzellen infiltrirt. Die endotheliale Bekleidung dieser Balken, sowie die Grenzlinien dieser Endothelien, sind deutlich erkennbar. Einzelne von den Letzteren enthalten Pigmentkörnchen. Wenn später das Cavum Fontanae sich wiederherstellt, pflegen besonders diese Zellen sehr stark pigmentirt zu sein.

Das Balkenwerk des Lig. Iridis pectinatum. In den Handbüchern der normalen Anatomie werden die Bestandtheile des Lig. Iridis pectinatum gewöhnlich als „etwas stärkere Bälkchen“²⁾ beschrieben. Die Balken desselben erscheinen bei Iridocyklitis mit zarten länglichen Streifen versehen. Innerhalb einzelner dieser Bälkchen konnte ich kleine elliptische Lücken beobachten. Alle diese Veränderungen sprechen dafür, dass die Balken des Lig. Iridis pectinatum aus ungemein feinen Fäserchen bestehen, welche durch eine Kittsubstanz, die in Folge des chemisch veränderten Kammerwassers bei Iridocyclitis verändert wird, mit einander verklebt sind und durch die optische Gleichartigkeit dieser Kittsubstanz mit den Fäserchen als homogenes Bälkchen erscheint. Die feinen intrafasiculären Lücken sind offenbar die Folgen eines Quellungsprozesses. Ich habe die Letzteren bloß in einem Auge beobachtet.

Die Zusammensetzung der Balken des Lig. Iridis pectinatum aus feinsten Primitivfibrillen konnte ich an Thieraugen durch die

¹⁾ Vergl. auch Raab, Klin. Monatsbl. f. Augenh. 1875.

²⁾ Waldeyer in Gräfe u. Saemisch, Handbuch I, p. 228.

Maceration in einer Lösung von Kalium hypermanganicum nachweisen. Bei manchen Thieren ist an diesen Balken auch ohne Maceration eine Längsstreifung erkennbar, so beim Rinde, wie dies auch aus Abbildungen von Schwalbe¹⁾ und Königstein²⁾ hervorgeht. Beim Menschen habe ich diese Längsstreifen an normalen Augen ohne vorherige Einwirkung von Reagentien weder selbst gesehen noch beschrieben oder abgebildet gefunden.

Obliteration der Kammerbucht. Die weiteren Veränderungen, welche der Fontana'sche Raum durchmacht, scheinen verschieden zu sein. In alten phthisischen Bulbis fand ich denselben vollständig obliterirt. Auch dort, wo die vordere Kammer erhalten war, sind Spuren von dem Balkenwerke des Fontana'schen Raumes nicht mehr nachzuweisen.

Abschnürung der Kammerbucht. In 2 Fällen von Iridocyklitis fand ich Befunde, welche dafür sprechen, dass bei spätererer Erweiterung der vorderen Kammer sich auch der Fontana'sche Raum wieder herstellen kann. In dem einem Auge war der Letztere sogar erweitert. Vor dem Uebergange des Cavum Fontanae in die vordere Kammer war die Iris eine Strecke weit der Descemet'schen Membran genähert, so dass nur eine spaltenförmige Communication zwischen dem Cavum Fontanae und der vorderen Kammer bestand.

In dem 2. Falle (vergl. Fig. 22 und 23) war der periphere Theil der vorderen Kammer (f) durch eine neugebildete zarte structurlose Membran (m) abgeschnürt. Der am Querschnitte längliche, mit einer eiweissreichen Flüssigkeit, in welcher Rundzellen und pigmenthaltige Epithelien suspendirt sind, erfüllte Raum (f), entspricht selbstverständlich nicht dem Fontana'schen Raume, sondern es haben sich während die Iris der Descemet'schen Membran analog, bindegewebige Adhäsionen (b) zwischen beiden gebildet, welche bei der späteren Retraction der Iris eine Aufblätterung der Descemet'schen Membran (vergl. p.) zur Folge hatten.

Gayet und Masson fanden in phthisischen Augen den Kammerwinkel gewöhnlich aufgehoben, nur selten bestand ein kleines Cavum oder ein mit Pigmentmassen erfüllter Raum. Der Abschluss der Kammerbucht bei Glaucom ist bekannt.

¹⁾ Arch. f. mikroskop. Anat. VI. T. XVII, Fig. 22.

²⁾ v. Gräfe's Archiv. XXV, 3, T. VII.

Die Infiltration des Balkenwerkes des Fontana'schen Raumes ist von Hosch¹⁾ bei Chorioiditis metastatica beschrieben worden. Bei Buphthalmus fand Schiess-Gemuseus²⁾ den Fontana'schen Raum durch einen zungenförmigen Fortsatz, welchen der Irisansatz zur Hinterfläche der Hornhaut sandte, verschlossen, Grahamer sah den Fontana'schen Raum bei Buphthalmus in die Länge gezogen und verschmälert.

Die structurlose Membran, welche in dem letzt genannten Falle den peripheren Theil der Kammer abschliesst, setzt sich nach vorn auf die Descemet'sche Membran fort, nach hinten zu bekleidet sie die Vorderfläche der Iris. Mit Carminammoniak erscheint dieselbe fast gar nicht tingirt; auf ihrer der vorderen Kammer zugekehrten Seite ist sie mit einem Plattenepithel bekleidet. Ihrer histologischen Beschaffenheit, sowie ihrer Fortsetzung auf die hintere Fläche der Descemet'schen Membran entsprechend, halte ich sie für eine cuticulare Ausscheidung der die vordere Kammer bekleidenden Endothelzellen.

Das Wachsthum der Descemet'schen Membran. Bekanntlich ist die Descemet'sche Membran überhaupt als cuticulare Ausscheidung der letzteren Zellen anzusehen. Dass dieses Endothel auch im extra-uterinen Leben die Ablagerung cuticularer Schichten fortsetzt, beweist die Dickenzunahme der Descemet'schen Membran während des Wachsthums. Beim Menschen ist dieselbe unbedeutend. So beträgt die Dicke der Descemet'schen Membran nach H. Müller beim Neugeborenen am Rande 0,005 mm — 0,007 mm, beim Erwachsenen am Rande 0,015 mm bis 0,02 mm, in der Mitte 0,006—0,008 mm. Viel deutlicher fällt das Wachsthum der Descemet'schen Membran bei Thieren auf. So finde ich beim Kalbe am Rande der Descemet'schen Membran eine Dicke von 0,01 mm, in der Mitte 0,012 mm, beim Ochsenauge am Rande 0,09 mm, in der Mitte 0,07 mm. Die Dicke der Descemet'schen Membran hat mithin um das mehrfache zugenommen.

Neubildung von Membranen auf der Vorderfläche der Iris. Es sind solche structurlose Membranen wie die oben erwähnte auf der Vorderfläche der Iris bereits mehrfach beschrieben worden. Donders und H. Müller sahen sie für wahre Glashäute an, Alt³⁾ lässt sie aus einer Entartung des Irisendo-

¹⁾ v. Gräfe's Archiv XXVI, I, p. 189. — ²⁾ v. Gräfe's Archiv XXX, 3.

³⁾ Arch. f. Augen- u. Ohrenh. VI. p. 91.

thels entstehen. Michel¹⁾ und v. Becker²⁾, welche ebenfalls ein Endothel auf dem structurlosen Häutchen beobachteten, fassen das Letztere als ein Product neuer Bildung auf. Oeller³⁾ glaubt dass das Häutchen aus einer homogenen oder fibrillären Zwischen-substanz oder aus Spindelzellen entstanden sei.

Während ich in meinem Falle es als cuticulares Product ansehe, muss ich den messbar dicken Häutchen, welche am Querschnitte homogen erscheinen und sich mit Tinctionsmittel sehr deutlich imbibiren, eine andere Herkunft zu erkennen. Ich hatte mehrfach Gelegenheit, dieselben bei Iridocyklitis und zwar auf dem die Iris bedeckenden neugebildeten Bindegewebe zu beobachten. Ich stimme Fuchs⁴⁾ bei, welcher diese Membranen für einen Niederschlag aus dem Kammerwasser hält. „Die Membran überzieht das neugebildete Bindegewebe im Iriswinkel, ferner das Pigmentblatt der Iris, soweit dasselbe nach vorn umgeschlagen ist, und endlich die Pupille selbst, also lauter Stellen, wo kein Endothel ist.“

Die Iris.

Infiltration-Veränderung des Endothels. Die histologischen Veränderungen der Iris bei Iridocyklitis sind bereits von Michel so eingehend beschrieben worden, dass ich denselben wenig beizufügen habe. In sehr frühen Stadien von Iridocyklitis ist bereits die Iris mit zahlreichen Rundzellen infiltrirt die insbesondere in der Umgebung der Blutgefäße angehäuft sind. Die Stromazellen der Iris sind noch unverändert. Auf der vorderen Fläche der Iris liegt eine homogen geronnene Flüssigkeitsschichte, unter derselben das die Iris bedeckende Endothel, welches bereits an einzelnen Stellen abgehoben erscheint. Die Endothelzellen enthalten einzelne Pigmentkörnchen, die offenbar von der Iris in dieselbe hineingeschwemmt sind. Michel hat das Endothel auch durch Hämorrhagie abgehoben gefunden und beschreibt Kernwucherung und hyaline Verdickung desselben.

Auflagerungen auf der Iris. In den späteren Entwicklungsstadien bedeckt eine fibrinös-eiterige Schichte die vordere

¹⁾ v. Gräfe's Archiv XXVII, 2.

²⁾ Z. Anat. der ges. u. kranken Linse. p. 77.

³⁾ l. c. p. 70. — ⁴⁾ v. Gräfe's Archiv XXVII, 3, p. 78.

Fläche der Iris. Die Ausscheidung eines solchen Exsudates kann sich zu verschiedenen Zeiten wiederholen. So sah ich in einem Falle von Iridocyklitis 2 deutlich unterscheidbare übereinander gelegene Exsudatschichten, bei welchen aus dem vorgeschrittenen feinkörnigen Zerfall der oberflächlichen Schichte zu erkennen war, dass sie zu verschiedenen Malen entstanden sind.

Das Exsudat auf der Oberfläche der Iris kann auch durch fettige Degeneration der Eiterkörperchen sich rückbilden. In einem Falle war die Entwicklung von Fett eine so reichliche, dass zahlreiche Fetttröpfchen in der vorderen Kammer suspendirt waren.

In den späteren Stadien der Iridocyklitis ist die Vorderfläche der Iris von einer bindegewebigen Schichte bedeckt, welche in phthisischen Augen die ganze vordere Kammer erfüllen kann, und an denselben eine deutlich lamelläre Beschaffenheit zeigt, welche am Querschnitte an jene der Hornhaut erinnert (Alt¹⁾). Sowohl bei Iridocyklitis, als auch in phthisischen Bulbis ist diese Schwarte mit einem Endothelhäutchen bedeckt, welches partielle Abhebungen durch serös-eiterige oder seröse Flüssigkeit erkennen lässt. Ich muss es dahin gestellt sein lassen, ob das Endothel der Iris durch das ursprüngliche Exsudat abgehoben blieb und während des entzündlichen Prozesses sich intact erhielt, möchte es aber für wahrscheinlicher halten, dass dasselbe während des entzündlichen Prozesses zum Theile untergegangen ist und sich von dem Kammerrande aus regenerirte.

Stromazellen. Sowohl an den pigmentirten als an den pigmentlosen Stromazellen der Iris hatte ich Gelegenheit Kernvermehrung zu beobachten. Michel hebt die Neubildung von epithelioiden Elementen, Bindegewebe und Pigment bei Iridocyklitis hervor.

Sphincter. Der Sphincter pupillae nimmt in späteren Stadien von Iridocyklitis eine veränderte Lage ein, wobei die hintere Fläche desselben bedeckende Pigmentschichte nach vorn umgekrempt erscheint; Michel bezeichnet dieselbe als Ectropium des Sphincters. Die Fasern desselben lassen bereits in früheren

¹⁾ Compendium d. patholog. Histol. d. Auges. p. 91.

Stadien eine deutliche fibrilläre Streifung erkennen, auf deren Bedeutung ich später zurückkommen werde.

Selbst in noch Iridocyklitis phthisischen Augen lässt sich der Sphincter noch deutlich erkennen. Seine Faserbündel sind auseinander gedrängt. Ausser der deutlichen fibrillären Streifung lässt sich eine Vermehrung der Kerne an den Fasern nachweisen. In einem phthisischen Bulbus waren Kalksalze in Form feiner Körnchen zwischen den Fasern des Sphincter abgelagert. Gleichzeitig waren die hinter der Iris gelegenen cyklitischen Schwarten, die vordere Kapsel und der Randtheil der Cataracta fibrosa verkalkt.

Pupille. Die Pupille selbst pflegt entweder durch Granulationsgewebe, das von der Hinterfläche der Iris sich einschiebt, geschlossen zu sein, oder die Iris selbst ist so beträchtlich geschwellt, dass ihr Gewebe das Pupillargebiet einnimmt. (Bremer).

Die Iris atrophischer Augen. In atrophischen Augen, namentlich nach Iridocyklitis, sind entweder die Stromazellen der Iris noch vorhanden, aber beträchtlich gewuchert, oder es ist die Iris in eine bindegewebige Schwarte umgewandelt, welche in ihrer hinteren Hälfte stärker pigmentirt ist. Die Zellennetze sind entweder vollkommen geschwunden oder Reste derselben zwischen den bindegewebigen Balken erhalten. (Michel). Es ist in solchen Fällen oft unmöglich die Grenze zwischen der Iris und der sie bedeckenden Schwarte festzustellen, ebenso wie auch bei Einheilungen der in eine Hornhautwunde vorgefallenen Iris die Grenze der ersteren in späterer Zeit verwaschen erscheint.

Die Iris ist in atrophischen Augen entweder beträchtlich verdickt oder sie bildet eine ungemein dünne die vordere Linsenkapsel bedeckende Membran (vergl. 34, i). Sehr häufig sind mit Rundzellen infiltrierte Stellen in der Iris von phthisischen Augen zu finden, wie überhaupt entzündliche Veränderungen bei derselben mit grosser Vorliebe im Uvealtracte persistiren. Mitunter nehmen diese Exsudationsheerde die Form von grösseren oder kleineren Knötchen (Fig. 32, kn) an, welche die hintere Begrenzungsmembran und die Pigmentschichte (o) durchbrechen können. Ich habe solche Unterbrechungen der hinteren Grenzschichte und der Pigmentschichte auch an einer Anzahl von

Stellen in einem durch Iridocyklitis phthisischen Auge beobachtet. In der Literatur finde ich sie bisher nicht beschrieben.

Hintere Schichten der Iris. Die Veränderungen der hinteren Schichten der Iris schildert Michel¹⁾ in folgender Weise: „Die hintere Pigmentschichte wuchert in bedeutendem Masse, die hintere Begrenzungsmembran erscheint entweder verdickt oder an ihrer Vorderfläche mit zahlreichen epitheloiden Elementen oder neugebildetem Bindegewebe bedeckt, was auch zwischen Begrenzungsmembran und Pigmentschicht sich entwickeln kann“.

Die Zellen der Pigmentschichte zeigen bereits bei Iridocyklitis beträchtliche Proliferationserscheinungen. Einzelne von den Zellen lassen eine deutliche Vermehrung der Kerne (2—3) erkennen. Manche von den Zellen verlieren während des Proliferationsprozesses einen Theil des Pigmentes, so dass namentlich der Grenzsaum des Protoplasmas nahezu pigmentlos erscheinen kann. Einzelne von den Pigmentzellen scheinen zu nekrosiren; der Kern wird in denselben undeutlich oder er ist nicht mehr nachweisbar. In den durch Panophthalmitis phthisischen Augen besteht die Iris nur noch aus einer bindegewebigen Schwarte, welche in ihrem hinteren Theile eine grössere Anzahl von Pigmentzellen und Pigmentkörnchen enthält.

Nicht selten sendet die Pigmentschichte unregelmässige oder papillenartige Fortsätze nach hinten in die cyclitischen Schwarten hinein oder es wachsen bindegewebige Fortsätze von unregelmässiger hahnenkammartiger oder von zungenförmiger Form, welche von Pigmentzellen umgeben sind, in dieselben hinein.

In dem hinteren Theile der Iris finden sich auch bei Iridocyklitis stark pigmentirte epithelioide Zellen, welche wahrscheinlich aus der Pigmentschichte der Iris abstammen dürften.²⁾

Neubildung und Degeneration der Blutgefäße. In den ersten Stadien der Iridocyklitis kommt es auch in der Iris zur Neubildung von Blutgefässen, welche als sprossenförmige Fortsätze der Capillargefäße beginnen und in Form von Kolben, umgeben von pigmentirten Zellen, von der hinteren Fläche der Iris in die die hintere Kammer erfüllenden cyclitischen Schwarten hineinwachsen.

¹⁾ l. c. p. 255. — ²⁾ Vergl. auch Wedl u. Boeck, l. c. p. 77.

Die Veränderungen der Gefäße der Iris bestehen in einer beträchtlichen Verdickung der Intima, welche einen Verschluss des Gefäßlumens zur Folge hat und in einer Vermehrung des Bindegewebes, namentlich der adventitiellen Scheide. Die Gefäße erscheinen dadurch beträchtlich verbreitert, so dass sie über die vordere Fläche der Iris prominieren können. Innerhalb der Gefäßwandungen finden sich spindelförmige Zellen, Exsudatzellen und Pigmentkörnchen, letztere auch innerhalb des Gefäßlumens.

Auf ähnliche Veränderungen der Irisgefäße bei chronisch-entzündlichem Glaucom hat Ulrich¹⁾ aufmerksam gemacht. Gleichzeitig fand er auch eine hyaline Degeneration der Gefäßwandungen am Irisrande. Michel fand Exsudatzellen in der Iris von glaucomatösen Augen.

Hämorrhagien. Sowohl kleinere als auch umfangreichere, fast den ganzen Querschnitt der Iris einnehmende Hämorrhagien sind sowohl bei Iridocyclitis als auch in phthisischen Augen nicht selten zu finden. Gleichzeitig können sie auch in der die Iris bedeckenden Schwarte vorkommen.

Colloide Körperchen von rundlicher Form habe ich in der Iris bloß einmal in einem phthisischen Auge beobachtet.

Iriscysten. In 2 Fällen hatte ich Gelegenheit, in atrophischen Augen die Bildung von Iriscysten zu beobachten. In dem einen Falle (Fig. 45, ic) war die Iriscyste eine mehrkammerige. Die Wand derselben war in dem letzteren Falle leicht verdickt, von bindegewebiger Beschaffenheit. In beiden Fällen lag die Cyste innerhalb des Irisgewebes. Endothelzellen konnte ich auf der Wand der Cyste bloß in einem Falle nachweisen. Wahrscheinlich dürften diese Cysten durch Erweiterung von Lymphbahnen entstanden sein.

Nach v. Wecker²⁾ sollen bekanntlich die Iriscysten durch die Einklemmung der Iris in eine Wunde des Bulbus oder durch Umklappen und Faltenbildung der Iris sowie darauf folgender Absackung von Kammerwasser entstehen. Sattler³⁾ fand eine bindegewebige Wand, die mit mehrfach geschichtetem Epithel ausgekleidet war; Hosch⁴⁾ wies ebenfalls nach, dass die Iriscysten innerhalb des Irisgewebes selbst liegen.

¹⁾ v. Gräfe's Archiv XXVIII, 2. — ²⁾ Klin. Monatsbl. f. Augenheilk. 1873.

³⁾ Klin. Monatsbl. f. Augenheilk. 1874. — ⁴⁾ Ibidem.

Der Ciliarkörper.

Formveränderungen. In keinem Theile des Auges zeigen sich so hochgradige Veränderungen sowohl der Form, als auch der Gewebsbestandtheile, wie im Ciliarkörper.

Die Ciliarfortsätze erscheinen geschwellt und „proliferirt“. Sie können durch diese Schwellung bedeutend weiter nach vorn und innen reichen und von der Hinterfläche der Iris und dem Aequator der Linse nur durch einen schmalen von fibrinös-eiterigem Exsudate erfüllten Zwischenraum getrennt sein. Die Fasern des Accomodationsmuskels zeigen sich dabei in ihrer Lage darin verändert, dass die Müller'schen circulären Fasern sehr stark nach innen und vorn gezerrt erscheinen, für welche Veränderung Fuchs¹⁾ die Bezeichnung „Ectropium des Accomodationsmuskels“ vorschlägt. Weitere Veränderungen erfährt dann später der Ciliarkörper durch den Narbenzug der die Linse umgebenden cyclitischen Schwarten. Der hinterste Theil des Ciliarkörpers wird nicht selten durch dieselben am meisten nach vorn und innen gezogen, so dass dadurch winkelige Knickungen des Ciliarkörpers entstehen (vergl. Fig. 13). Sehr treffend sagen Gayet und Masson, dass der Ciliarkörper um seine corneo-sclerale Insertion nach innen gedreht wird. Selbst in den hochgradigst veränderten phthisischen Augen ist der Ciliarkörper als solcher noch deutlich erkennbar. Das Pigmentstratum und die pars ciliaris retinae sind immer erhalten. Bei theilweisem Verluste der Binnenorgane des Auges sind die Ciliarfortsätze theils durch Narbenzug theils durch exsudative Abhebung von der Sclera einander fast bis zur gegenseitigen Berührung genähert.

Proliferation der pars ciliaris retinae.

Entzündliches Oedem. Die ersten Veränderungen der Zellen der pars ciliaris retinae scheinen bei Iridocyklitis bisher noch nicht bekannt zu sein, vielleicht deshalb, weil so frühe Stadien, wie ich sie zu beobachten Gelegenheit hatte, nur selten zur Eucleation gelangen. Es beginnen die ersten Veränderungen in der unmittelbaren Nähe der ora serrata im orbiculus ciliaris,

¹⁾ Das Sarkom des Uvealtractus Wien. p. 213.

erst später greifen sie auf die processus ciliaris über und zwar sind sie früher an den Ciliarbergen als in den Ciliarthälern wahrzunehmen. Sie bestehen in dem Auftreten kleiner Flüssigkeitströpfchen an der Aussenseite der Cylinderzellen (Fig. 26, fr). Ausserdem finden sich noch Flüssigkeitsansammlungen zwischen den Cylinderzellen und den Stützfasern (f), sowie seichte Abhebungen der mit den Stützfasern in Verbindung stehenden Glaslamelle der pars ciliaris retinae. Auch kleinere cystenartig erweiterte Stellen kommen vor.

Bei grösseren Ansammlungen von transsudirtem Serum wird die Glaslamelle mit den abgerissenen conisch verdickten Enden der Stützfasern buckelförmig von der Zellschichte abgehoben. Es finden sich Vacuolen innerhalb der Cylinderzellen, zahlreiches feinkörniges Pigment wird in die pars ciliaris retinae eingeschwemmt. Exsudatzellen sind theils zwischen den Cylinderzellen, theils zwischen den letzteren und der Glaslamelle, eingelagert.

Gleichzeitig kommt es auch zu Veränderungen in der Pigmentschichte. Die Zellen derselben nehmen an Breite zu, ihre Contouren erscheinen mitunter zackig (vergl. Fig. 26, p.). Gleichzeitig tritt ein Verlust ihres Pigmentes ein und zwar geht letzteres zuerst an der dem Glaskörper zugekehrten Seite der Zellen verloren, am längsten erhält es sich an der äusseren Oberfläche der Pigmentschichte. Das verloren gegangene Pigment ist es offenbar, welches wir in die Zellschichte der pars ciliaris retinae eingeschwemmt gefunden haben. Die ersten Veränderungen beginnen in der Pigmentschichte an den gleichen Stellen, wie in der letzt genannten. So finden wir z. B. in Fig. 25 die Pigmentschichte an den Ciliarbergen bereits hochgradig durch entzündliche Proliferation verändert, während sie bei schwacher Vergrösserung in den Ciliarthälern keinen Unterschied von der Norm erkennen lässt.

Die Glaslamelle der pars ciliaris retinae habe ich in späteren Stadien von Iridocyklitis nicht immer angetroffen. Es scheint, dass sie, die ungemein zart ist, der Fäulniss sowie Verdauungsflüssigkeiten gegenüber sich sehr wenig resistent erweist, durch den entzündlichen Proliferationsprozess der pars ciliaris retinae sehr frühzeitig zu Grunde geht.

Die Cylinderzellen gehen verschiedene Veränderungen ein. Entweder es vermehren sich dieselben massenhaft und bilden längliche drüsenartige eng aneinander liegende Zellenconglomerate, welche im planen Theile des Ciliarkörpers am mächtigsten entwickelt sind (vergl. Fig. 45).

Oder es können dieselben zu langen spindelförmigen Zellen anwachsen, welche der Oberfläche der Zonula parallel nach vorn und innen gerichtet sind. Zwischen ihnen liegen Pigmentzellen und in kleineren Lücken Exsudatzellen.

Brailey¹⁾ hat bei 10% der an Glaucom erkrankten Augen ähnliche Veränderungen gefunden, wie bei Cyklitis, so kleine Rundzellen enthaltende cystenartige Räume. Wucherungen der Zellen der pars ciliaris retinae kommen auch als rein senile Veränderungen vor.

Cuticulare Ausscheidungen der Zellen der pars ciliaris retinae. Es scheint, dass sich nach dem Ablaufe des Proliferationsprozesses wieder eine neue Glaslamelle der pars ciliaris retinae bildet. Es unterliegt keinem Zweifel, dass die neugebildeten Zellen dieser Schichte die Eigenschaften der Zellen, von welchen sie abstammen, cuticulare Ausscheidungen, als welche die Glaslamelle aufzufassen ist, beibehalten können. In Fig. 27 ist die beträchtlich verdickte pars ciliaris retinae aus dem Orbiculus ciliaris eines phthisischen Auges abgebildet. Nach vorn zu waren die gewucherten Zellen mit feinsten Fetttropfchen erfüllt. An der abgebildeten Stelle sind sie vollständig durch fettige Degeneration zu Grunde gegangen. Es ist blos ein feines cuticulares Gerüste, welches der Grösse der Zwischenräume nach den Zellengrenzen entspricht, zurückgeblieben. Eine glasartige Membran überkleidet dieselben Gerüste. Ich kann nur die eine Erklärung hiefür finden, dass das cuticulare Gerüste ein Product der durch fettige Entartung später zu Grunde gegangenen Zellen ist.

Gefässneubildung. Aus der proliferirten Zellschichte der pars ciliaris retinae dringen kolbenförmige, von pigmentirten Zellen umgebene aus Zellen bestehende Fortsätze in die die Linse umgebenden, Schwarten und bilden dort engmaschige Netze. An einzelnen dieser Fortsätze lässt sich eine Vacuolisirung erkennen, in anderen ist am Querschnitte ein Lumen und innerhalb desselben

¹⁾ Trans. of the Ophthalm. Soc. Un. Kingd. 1882, II. Nr. 27.

sind Blutkörperchen nachweisbar. Es sind erstere bereits von Schiess-Gemuseus als Gefäße erkannt worden und mit Unrecht hat Alt¹⁾ auf Grund negativer Resultate von Injectionsversuchen Zweifel gegen dieselben erhoben. Diese Gefäße dringen später in den Glaskörper ein und bilden Anastomosen mit den innerhalb der letzteren entstandenen, von den Centralgefäßen abstammenden Blutgefäßen. Mitunter fand ich in phthisischen Augen auch kleine neugebildete Gefäße, welche vom Orbiculus ciliaris aus in den Randtheil der abgehobenen Netzhaut hineinziehen.²⁾

Bemerkenswerth ist, dass selbst in phthisischen Bulbis ganze Abschnitte dieser netzförmigen Zellenschläuche persistiren können, ohne ein Lumen zu erhalten.

Was die Entstehung dieser Gefäße betrifft, so findet man vielfach in der Literatur die Ansicht vertreten, dass sie aus durch Proliferation der pars ciliaris retinae entstandenen Zellenschläuchen gebildet werden.³⁾

Nach Haensell⁴⁾ sollen sich die früher genannten spindelförmigen Zellen durch die Umwandlung von Zellen der pars ciliaris retinae in fibrilläres Bindegewebe bilden.

Haensell beobachtete Karyokinese und Vermehrung der Kerne der cylindrischen Zellen. Die Kerne selbst sollen zu Fasern auswachsen, während das Protoplasma verzehrt wird. Sie erhalten zuletzt das Aussehen von Müller'schen Netzhautfasern. Bedeutende Veränderungen beobachtete Haensell bereits nach 2 Tagen, so Neubildung von Blutgefäßen im Glaskörper.

Mithin würden also aus Bestandtheilen des äusseren Keimblattes der Cylinderzellen der pars ciliaris retinae sich sowohl Gewebelemente des inneren (Capillaren) als auch des mittleren Keimblattes (Bindegewebe) entwickeln können; eine Metagenese, wie sie in anderen Gebieten der pathologischen Histologie bisher noch keine Anerkennung gefunden hat.

Bei genauerer Untersuchung lässt sich jedoch erkennen, dass die ersten kolbenförmigen Anfänge der Gefäße, welche in der pars ciliaris retinae liegen — besonders deutlich ist dies in den vorderen Theilen des Ciliarkörpers — die Schichte der Cylinder-

¹⁾ Compendium p. 113. — ²⁾ Berger, v. Gräfe's Archiv XXIX, 4, T. N. F. 1.

³⁾ Vergl. z. B. Stellwag, Lehrbuch p. 317.

⁴⁾ Bull. de la Clinique de hospice de quinze vingts 1884.

zellen durchsetzen und von den Capillargefäßen des Ciliarkörpers ausgehen.¹⁾

Was die spindelförmigen Zellen betrifft, so ist ihre Identität mit Bindegewebe durch die chemische Untersuchung bisher noch nicht bewiesen.

Die Blutgefäße der cyklotischen Schwarten machen dieselben Umwandlungen durch, wie in den anderen Theilen des Auges. Sie können zum grossen Theile einer obliterirenden Entzündung anheimfallen. In einem phthisischen Auge waren Kalksalze in dieselben abgelagert, so dass sie ein zierliches verkalktes Netzwerk bildeten.

Ciliarfortsätze. Die Schwellung der Ciliarfortsätze ist bei Iridocyklitis durch die vermehrte seröse Durchtränkung, die Infiltration mit Exsudatzellen und beträchtliche Füllung der Gefäße bedingt; namentlich sind die abführenden Venen nicht selten sinusartig erweitert. Kleine Hämorrhagien innerhalb der Ciliarfortsätze sind häufig.

Fibrilläre Streifung, Kernvermehrung im Accommodationsmuskel. Im Accommodationsmuskel sind die Muskelbündel durch interstitielles Oedem auseinander gedrängt. Das interstitielle Bindegewebe ist von Serum und Rundzellen durchsetzt (vergl. Fig. 3, 4). Es tritt dadurch sehr deutlich der netzförmige Bau des Accommodationsmuskels (Iwanoff) und der Uebergang der radiären in circuläre Muskelbündel hervor. An den glatten Muskelfasern selbst fällt bloß eine deutliche fibrilläre Längs-Streifung auf, wie sie sonst nur nach der Einwirkung von Reagentien beobachtet wird. Nach den Untersuchungen von Engelmann²⁾ ist nämlich das Protoplasma der glatten Muskelfasern, ebenso, wie dies von den quergestreiften Muskelfasern längst bekannt ist, aus längs verlaufenden Fibrillen zusammengesetzt, welche durch eine Kittsubstanz mit einander verbunden sind. Durch die bei der Entzündung veränderte chemische Beschaffenheit der Ernährungsflüssigkeit wird diese Kittsubstanz verändert, so dass sich die feinen Fibrillen nunmehr deutlich optisch differenziren.

¹⁾ Ich finde diese Art der Erklärung auch in einem Falle von Atrophia bulbi von Pagenstecher und Genth, l. c. T. VII, Fig. 2 angegeben.

²⁾ Pflüger's Archiv f. Physiologie. 1881, p. 538—565.

Durch das interstitielle Oedem wird der Accomodationsmuskel verbreitert, und dies scheint die Veranlassung dazu geboten zu haben, eine entzündliche Hypertrophie desselben in Folge von Iridocyklitis anzunehmen. Alt¹⁾ will jedoch auch im Falle von Iridocyklitis eine wirkliche Hypertrophie gefunden haben.

In späteren Entwicklungsstadien der Iridocyklitis ist das interstitielle Oedem des Accomodationsmuskels geringer. Die bindegewebigen Massen, welche zwischen den Muskelbündeln liegen, erscheinen jedoch beträchtlich gewuchert. Erst in phthisischen Augen finde ich eine deutliche Vermehrung der Kerne des Accomodationsmuskels. Es können bis zu acht Kerne in einer Muskelfaser enthalten sein. An einzelnen Muskelfasern fand ich auch zarte, die Theilung des Protoplasmas andeutende Linien. Immer war selbst in phthisischen Augen die fibrilläre Streifung der Muskelfasern noch deutlich erkennbar.

Die geringe Reaction der glatten Muskelfasern gegen entzündliche Reize war den Pathologen längst bekannt. Selbst in dem Falle von Prolaps des Ciliarkörpers in eine Hornhautwunde (Fig. 13) zeigte der Accomodationsmuskel ausser den oben genannten Veränderungen nur an einzelnen Stellen noch Hämorrhagien, welche die Muskelfasern zerstören. Eine Proliferation der glatten Muskelfasern ist experimentell von Durante und in der Nähe von Carcinomen von Gussenbauer beobachtet worden. Eine Eigenthümlichkeit des Verhaltens der Kerne gegen Tinctionsmittel, welche ich bei einem phthisischen Bulbus beschrieben habe,²⁾ konnte ich an anderen Präparaten nicht mehr nachweisen und kann ihnen daher keine allgemeine Bedeutung beilegen.

Auch bei Panophthalmitis werden die Muskel-Bündelfasern durch die Eitermassen auseinandergedrängt. (Wedl und Bock).³⁾

Es kann jedoch auch der Accomodationsmuskel während des entzündlichen Prozesses eine repressive Metamorphose durchmachen. Die Kerne werden undeutlich, das Protoplasma erscheint feinkörnig getrübt, später erscheinen Fetttröpfchen in denselben. Das interstitielle Bindegewebe ist gewuchert. Der Ciliarmuskel mit seinen Nerven und Gefässen geht schliesslich durch Atrophie zu Grunde. Auf den atrophischen Muskelfasern sahen Wedl und Bock colloide Körperchen liegen.⁴⁾

In Augen, bei welchen Panophthalmitis die Ursache der Atrophie ist, findet man gewöhnlich den Accomodationsmuskel in eine

¹⁾ Compendium p. 119. — ²⁾ v. Gräfe's Archiv XXIX, 4. p. 166. — ³⁾ l. c. p. 283, Fig. 144.

⁴⁾ l. c. p. 99.

bindegewebige Masse umgewandelt, welche noch eine deutliche, den ursprünglichen Muskelbündeln ähnliche, radiäre Streifung erkennen lässt.

Infiltration, Hämorrhagie in phthisischen Augen. Nicht selten sind entzündliche Veränderungen in dem Ciliarkörper von Augen, welche wegen drohender sympathischer Affection des anderen Auges evulsirt wurden, zu constatiren. Mitunter sind gleichzeitig die Iris, der Ciliarkörper, die cyclitischen Schwarten und der subrachorioideale Lymphraum in einen entzündlichen Heerd umgewandelt, in welchem die früheren Gewebsbestandtheile kaum kenntlich sind. Es können jedoch wieder an anderen Schnitten durch diese Theile von demselben Auge keine entzündlichen Veränderungen wahrnehmbar sein. Gayet und Masson heben die Verschiedenheiten, welche der Accomodationsmuskel an einem und demselben Auge zeigen kann, hervor. Jedoch kann ich denselben nicht beistimmen, wenn sie sagen, dass der Accomodationsmuskel an manchen Stellen fast normal erscheine.

Hämorrhagieen, sowohl kleinere, als auch ausgebreitetere, sind in atrophischen Augen keine seltene Erscheinung.

Kalkablagerung. Die Ablagerung von Kalksalzen ist ebenfalls im Ciliarkörper phthisischer Augen sehr häufig. Die Bildung von wahren Knochengewebe kommt jedoch, wie dies bereits H. Müller hervorgehoben hat, im Corpus ciliare nicht vor. In den beiden Fällen von Knochenbildung in der Aderhaut, welche in Amerika beschrieben wurden (Lundy¹⁾, G. W. Smith²⁾) dürfte es sich um die Verknöcherung einer stark pigmentirten cyclitischen Schwarte handeln. Ebenso ist in der Iris selbst bisher wahre Knochenbildung noch nicht beobachtet worden. Der als solche beschriebene Fall von Berthold³⁾ ist zweifellos eine Verknöcherung der unmittelbar der Iris anliegenden cyclitischen Schwarte. Das gleiche dürfte in einer Beobachtung von Panas⁴⁾ der Fall sein. Panas führte unter grossen Schwierigkeiten an einem atrophischen Auge eine Iridectomie aus. Das herausgeschnittene Stück liess wahres Knochengewebe erkennen.

¹⁾ New-York Med. Rev. 1880. In diesem Falle lag innerhalb der Knochenneubildung die Linse (vergl. den ähnlichen Fall von Goldzieher).

²⁾ Sympathische Irritation des rechten Auges veranlasst durch Ossification des Ciliarkörpers und vorderen Aderhauttheiles des linken Auges. Amer. Journ. of Ophthalm. I. Nr. 8, p. 254.

³⁾ v. Gräfe's Archiv XVIII, I, p. 104. — ⁴⁾ Gaz. des hôp. 1868, Nr. 142.

Ueber Sarkombildung im Ciliarkörper eines phthisischen Auges wird später berichtet werden.

Die Chorioidea.

Exsudatbildung in den inneren Schichten. Die ersten Veränderungen der Chorioidea bei Iridocyklitis betreffen vorwiegend die inneren Schichten¹⁾ derselben und zwar die Choriocapillaris und das nach aussen von der letzteren gelegene pigmentlose elastische Häutchen, in welchem kleine Arterien und Venen zu der Choriocapillaris verlaufen. Die pigmentirten äusseren Schichten pflegen weniger afficirt zu sein.

Aehnlich sind die entzündlichen Veränderungen im Beginne der Panophthalmitis, nur ist die letztere von einer hochgradigen fibrinös-eitrigen Durchtränkung der äusseren Schichten bald gefolgt. Im Gegensatze dazu fand Fuchs²⁾ bei Chorioiditis syphilitica vorwiegend die äusseren Schichten der Aderhaut am stärksten entzündlich afficirt. Bei Glaucom fand Sattler in den innern Schichten der Aderhaut und im Glaskörper entzündliche Veränderungen.

Bei Iridocyklitis erscheinen die Gefässschlingen der Choriocapillaris verbreitert, dicht von Exsudatzellen umgeben. Ebenso kommt es zur Ablagerung eines eitrigem Exsudates in die die kleinen Aderhautgefässe umgebenden parivascularären Lymphräume. Zwischen der Choriocapillaris und der Glashaut kommt es zur Bildung eines serös-eitrigem Exsudates, durch dessen Druck die lamina vitrea, welche in späteren Stadien gequollen und verdickt erscheint, an einzelnen Stellen berstet. Die Rissränder der Glashaut sind nach innen umgerollt. An solchen Rissstellen tritt das eitriges Exsudat frei auf die Oberfläche der Aderhaut. Es kann sich dann bindegewebig organisiren, wie ich dies an einem phthisischen Bulbus beobachtete, wobei es zu breiten bindegewebigen Adhäsionen der Aderhaut und Netzhaut kommen kann, welche eine Abhebung der letzteren an dieser Stelle zu verhindern im Stande sind, die Lamina vitrea war verdickt und parallel zur Oberfläche gestreift.

Während dieser Veränderungen in den inneren Schichten wird das Pigmentepithel stellenweise durch eine homogen geronnene transudirte Flüssigkeitsschichte³⁾ von der Glashaut getrennt.

¹⁾ Vergl. Sattler, v. Gräfe's Archiv XXII. ²⁾ v. Gräfe's Archiv XXX, 3.

³⁾ Ueber die Frage, ob Rundzellen durch die Lamina vitrea durchtreten, vergl. bei Sattler, . c.

Die Lamina vitrea erscheint bei Iridocyklitis selbst in späteren Stadien der Atrophie erhalten, immer aber stark verdickt. (H. Müller¹⁾, bei Panophthalmitis soll sie nach den Untersuchungen von Schiess-Gemuseus²⁾ sehr frühzeitig zu Grunde gehen. Die Choriocapillaris erscheint hier wie mit Eiter durchtränkt.

Die Choriocapillaris konnte ich an den durch Iridocyklitis atrophischen Augen an einzelnen Stellen noch deutlich wahrnehmen, an anderen Stellen war dieselbe nicht mehr erkennbar. Es obliteriren nämlich ganze Strecken der Choriocapillaris, wie dies Wedl und Bock³⁾ durch Injectionen nachgewiesen haben. An Stelle der Choriocapillaris findet sich dann eine bindegewebige Schwarte, welche von einzelnen neugebildeten Gefässen durchzogen wird. In einem von Pagenstecher und Genth⁴⁾ abgebildeten Falle nahm diese Schwarte die Hälfte der Dicke der Aderhaut ein.

Proliferation der Stromazellen. Die pigmentirten sowie die pigmentlosen Stromazellen der Aderhaut erscheinen in den ersten Stadien der Iridocyklitis nicht verändert. Erst in den vorgeschrittenen Fällen von Iridocyklitis, am deutlichsten an schon phthisischen Augen, fällt eine Schwellung des Protoplasmas und eine Vermehrung der Kerne bis auf 3 auf. Bei einzelnen von den pigmentirten Stromazellen lässt sich eine Verminderung des Pigmentes constatiren. Nach Gayet und Masson sollen die Stromazellen eine Tendenz zur Atrophie zeigen, die nicht diffus- sondern heerdartig auftritt.

Schon das späte Auftreten der Proliferation der Stromazellen bei Iridocyklitis beweist, dass nicht die pigmentlosen Stromazellen der Aderhaut durch Proliferation Eiterkörperchen bilden, welche Provenienz des Eiters bei Panophthalmitis Ritter und Schiess-Gemuseus erweisen wollten. Knapp⁵⁾ fand ebenfalls bei Panophthalmitis eine beträchtliche Wucherung der pigmentlosen und spärliche Proliferation der pigmentirten Stromazellen der Aderhaut. Schweigger,⁶⁾ welcher bereits 1859 die Hauptansammlung des Eiters um die kleinen Gefässe fand, sah das dieselben begleitende Bindegewebe normal. Berlin⁷⁾ fand bei Eiterbildung in der Aderhaut rundliche Zellen mit 2—3 Kernen, mitunter bisquitförmige Kerne, lässt jedoch die Frage, ob sie aus Stromazellen entstanden sind, offen.

Aeussere Schichten. Viel geringer sind bei Iridocyklitis die Veränderungen an den grossen Gefässen, doch sind auch hier

¹⁾ v. Gräfe's Archiv IX, I. p. 366. — ²⁾ v. Gräfe's Archiv IX, 1, 1863. — ³⁾ l. c. p. 119.

⁴⁾ l. c. T. XVII, Fig. 2. — ⁵⁾ v. Gräfe's Archiv XIII, 1, p. 127. 1867.

⁶⁾ Heidelberg. Ophthalm. Ges. 1859. — ⁷⁾ v. Gräfe's Archiv XIV, 2, p. 317.

in den äusseren Schichten der Aderhaut Ablagerungen von Rundzellen, sowie eine vermehrte seröse Durchtränkung nachweisbar. Mitunter ist ein wahres Oedem der Aderhaut zu constatiren. So sah ich in einem Falle von vorgeschrittener Iridocyklitis die Aderhaut im hinteren Theile des Auges durch seröse Durchtränkung bis zu 1 mm Dicke geschwollen. Die grossen Gefässe selbst waren dabei nur wenig verändert, nur von den Venen erschienen einzelne beträchtlich ectasirt. Auch Schiess-Gemuseus¹⁾ erwähnt ein leichtes Oedem der Aderhaut bei Phthisis incipiens.

Später fällt ein Theil der grösseren Blutgefässe ebenfalls durch Endarteritis der Obliteration anheim, wobei es zur Entwicklung von Pigment innerhalb derselben kommt. Ueberhaupt besteht bei Iridocyklitis ebenso wie bei Panophthalmitis eine Neigung zu einer schwieligen Umwandlung der Aderhaut, die von Schiess-Gemuseus²⁾ als „fibroide hyperplastische Degeneration“ der Aderhaut bezeichnet wird. Am beträchtlichsten ist die bindegewebige Entartung in nach Panophthalmitis phthisischen Augen. Breite bindegewebige, mitunter an ihrer äusseren Oberfläche gelappte Schwarten bilden die Aderhaut, in welcher stellenweise unregelmässige Pigmentmassen oder pigmentirte Zellen eingelagert sind. In dem Bindegewebe sind mit schollenförmigen Pigment und mit Fetttropfchen erfüllte sprossenartig verzweigte oder parallel zur Oberfläche verlaufende Stränge, die obliterirenden Gefässe, zu erkennen. An anderen Stellen desselben Bulbus findet man jedoch die grossen Gefässe der Aderhaut auch nach Panophthalmitis erhalten. Jedenfalls muss jedoch eine beträchtliche Verminderung des Blutgehaltes dieses Organes stattgefunden haben. Denn die abführenden Venae vorticosae erscheinen mitunter so verengt, dass ihr Lumen gegen jenes des von ihnen durchsetzten Scleroticacanales beträchtlich verkleinert erscheint.

Wie ungleichmässig die bindegewebige Umwandlung in der Aderhaut vor sich gehen kann, beweist ein von Schiess-Gemuseus³⁾ beschriebener atrophischer Bulbus, dessen Aderhaut im vorderen Theile ihre normale Structur erkennen liess und im hinteren Theile in eine 3 mm dicke Schwarte umgewandelt war.

Entzündung, Hämorrhagie in atrophischen Bulbis. Selbst in phthisischen Augen sind entzündliche Veränderungen in

¹⁾ v. Gräfe's Archiv XIX, 1, p. 93. — ²⁾ Kranke Augen. 1876.

³⁾ Virchow's Archiv 1869, p. 53—60.

der Aderhaut eine sehr häufige Erscheinung; mitunter treten auch Blutungen in derselben auf. Auf die Bedeutung der den hintersten Theil der Aderhaut einnehmenden Infiltration mit Exsudatzellen hat vor kurzem namentlich Deutschmann hingewiesen. Es ist dieselbe mitunter so beträchtlich, dass die Bestandtheile des Aderhautgewebes nicht mehr erkennbar sind. Hirschberg¹⁾ hat sie meines Wissens zuerst bei einem wegen drohender sympathischer Affection des anderen Auges enucleirten Auge zuerst nachgewiesen.

Eine Neubildung bindegewebiger Excrescenzen hatte ich einmal in dem hinteren Theile der Aderhaut eines atrophischen Auges zu beobachten Gelegenheit. Sie gehen von der Innenfläche der Aderhaut aus und ragen in den subretinalen Raum hinein. Ihre Form ist eine zungenförmige. Sie bestehen aus gemeinem Bindegewebe, in welches von der Aderhaut aus einige Gefässschlingen eindringen. Die Glaslamelle bedeckt ihre Oberfläche. Auf der letzteren liegen einige Pigmentzellen und Glasdrüsen. Wedl und Bock²⁾ sind der Ansicht, dass diese bindegewebigen Excrescenzen von der Choriocapillaris ausgehen.

Kalkablagerung hatte ich öfters in der Aderhaut von phthisischen Augen beobachtet. In einem derselben waren grosse Strecken in der Aderhaut diffus verkalkt. Bloss an einer kleinen circumscripten Stelle in der Umgebung des Sehnerven lag wahres Knochengewebe.

Knochenbildung in der Aderhaut.

Die Angaben von älteren Autoren über das Vorkommen von Verknöcherung in der Aderhaut sind wenig verlässlich, weil eine mikroskopische Untersuchung unterlassen wurde und keine Scheidung zwischen Verkalkung und Verknöcherung der Aderhaut gemacht wurde. So müssen wir auch die Angaben von Voigtel (1804), Otto (1813), Merkel (1812) und Schön (1828) über das Vorkommen von Verknöcherungen im Auge überhaupt als sehr zweifelhaft ansehen.

Sichel³⁾ kam auf Grundlage eines allerdings sehr geringen untersuchten Materiales zu dem Resultate, dass Kalkablagerung nur in der Linse, Kapsel, dem Glaskörper und der Netzhaut, wahres Knochengewebe im Auge überhaupt nicht vorkomme.

Arlt⁴⁾ behauptete auf Grund eigener und der Revision von Untersuchungen Anderer, dass alle als Verknöcherung in der Aderhaut beschriebenen Fälle nur Ver-

¹⁾ Berlin. Klin. Wochenschr. 1881. Nr. 23. — ²⁾ l. c. p. 121. — ³⁾ Annal. d'Ocul. 1846.

⁴⁾ Prager Vierteljahrsschr. f. Heilkunde. 1847.

kalkungen eines zwischen der Aderhaut und der Netzhaut abgelagerten Exsudates sind, durch welches der Glaskörper abgehoben und schliesslich durch Druck zur partiellen Resorption gebracht wird.

J. Meyer¹⁾ leugnet, dass Knochenbildung in der Aderhaut vorkommt, gibt sie jedoch nur für die Linse und den Glaskörper zu.

Hulke²⁾ war der erste, der wahre Knochenbildung in der Aderhaut nachwies, doch scheint seine Mittheilung nicht beachtet worden zu sein.

Förster³⁾ bildete zuerst einen genau untersuchten Fall von Knochenbildung in der Aderhaut mit deutlichen concentrischen Havers'schen Lamellen ab.

Erst Pagenstecher⁴⁾ (1860) verdanken wir die genauere Kenntniss über das Vorkommen und die Entstehung von Knochengewebe in der Aderhaut.

Seit den Untersuchungen von Pagenstecher haben sich die Beobachtungen über Knochenneubildung in der Aderhaut sehr gemehrt.⁵⁾ Wir wissen heute, dass unter den Knochenbildungen im Auge jene in der Aderhaut am häufigsten vorkommt. So fand ich unter 19 phthisischen Augen 14, in welchen Knochenbildungen vorkamen, in 10 Fällen war sie in der Aderhaut, 3 mal in cyclitischen Schwarten, 2 mal in einer Cataracta fibrosa, 2 mal in der Netzhaut und 2 mal im bindegewebig entarteten Glaskörper.

Nach übereinstimmenden Resultaten sind blos die inneren Schichten der Aderhaut die Bildungsstätte des Knochens. Nach der Ansicht von Pagenstecher, Goldzieher u. A. ist es ein nach innen von der Choriocapillaris abgelagertes Exsudat, das bindegewebig organisirt und verknöchert. Hoene findet ebenfalls, dass das Knochengewebe von dem durch die Entzündung neugebildeten embryonalen Bindegewebe entsteht, während das ursprüngliche Gewebe der Aderhaut zu Grunde geht. Nach Schiess sollen auch von der Lamina elastica aus Knochenbildungen ausgehen können. Solche zwischen der Lamina elastica und der Netzhaut gelegene Knochenneubildungen sind auch von Brailey und Lobo beschrieben. Nach Knapp sollen alle Knochenbildungen im Auge nur von der Choriocapillaris ausgehen.

In den von mir untersuchten Augen war blos 2 mal der Beginn der Knochenbildung nachweisbar. Es bestand derselbe

1) Beiträge z. Augenheilk. 1850. — 2) Med. Times and Gaz. 1857. Juny.

3) Atlas der patholog. Anatomie. T. XXXV. — 4) v. Gräfe's Archiv VII.

5) Beiliegende Zusammenstellung enthält die neuere Literatur: Alt, Compendium p. 141. — Brailey u. Lobo, Ophthalm. Hosp. Rep. 1882. X, 3. — Ferchon, Rec. d'Ophthalm. 1883. Avril. — Fraas, Ueber 2 Fälle von Chorioiditis ossificans. Diss. inaug. 1884. — Goldzieher, Arch. f. Augenheilk. 1880. p. 322. — Hoene, Rec. d'Ophthalm. 1882. Dec. — Klebs, v. Gräfe's Archiv XI, 2, 1865. — Knapp, New-York Med. Rev. No. 1. 1880. — Pagenstecher u. Genth, Atlas, T. XVIII, XIX. — Schiess-Gemuseus, v. Gräfe's Archiv XIX, I, p. 202-220. 1873. — Wedl u. Bock l. c. p. 124-129.

aus osteoidem verkalkten Gewebe mit deutlichen Knochenkörperchen und Howship'schen Resorptionslacunen. Nach innen vom Knochengewebe und zum Sehnerven zu liegt eine parallel zur Oberfläche gestreifte mit Carmin stark tingirte bindegewebige Masse, in welcher deutliche Knochenkörperchen enthalten sind. Eine scharfe unregelmässig gezackte Linie trennt diese bindegewebige Masse von dem nach der Färbung in Müller'scher Flüssigkeit grünlich gefärbten kalkhaltigen Knochengewebe. Es ist das letztere ein durch Apposition neugebildetes unverkalktes Knochenstück. Ich finde auch bei Pagenstecher und Genth¹⁾ einen solchen durch Apposition entstandenen Knochen abgebildet, doch ist keine diesbezügliche Erklärung beigefügt.

In beiden Fällen habe ich auf der inneren Oberfläche des Knochens die Lamina elastica erhalten gefunden. Pigmentepithelien und Glasdrüsen lagen auf ihrer inneren Fläche auf. Die Choriocapillaris war an der Aussenseite des Knochens nicht mehr nachweisbar. Doch liegen verlässliche Beobachtungen vor, bei welchen dies der Fall war (Pagenstecher). Die nach aussen vom neugebildeten Knochengewebe gelegenen Aderhautschichten zeigten eine Vermehrung des bindegewebigen Stromas und der pigmentirten Zellen.

In denjenigen Fällen, in welchen die Knochenbildung zwischen der Lamina elastica und der Netzhaut lag, dürfte das Exsudat, das an die Innenseite der Choriocapillaris abgelagert wird, frühzeitig eine Berstung der Glashaut verursacht haben, worauf sich dasselbe zwischen der Aderhaut und Netzhaut ausbreitete und zu Bindegewebe umwandelte. Letzteres wird von der Aderhaut mit Gefässen versehen und bildet sich später in Knochengewebe um.

Auf die letztere Ernährungsquelle des Knochens hat Pagenstecher bereits aufmerksam gemacht; er lässt jedoch auch die Möglichkeit offen, dass von der Arteria centralis retinae ausgehende Aeste sich an der Ernährung desselben betheiligen. An der Mitbetheiligung der der Lamina cribrosa kommenden Zweige derselben kann wohl nicht gezweifelt werden. Andere Aeste der Art. central. retinae als Ernährungsgefässe des Knochens habe ich jedoch

¹⁾ l. c. T. XVIII. Fig. 7.

niemals weder selbst beobachtet, noch von anderen beschrieben gefunden.

Die ersten Anfänge des Knochens entstehen im hinteren Theile der Aderhaut an mehreren Stellen gleichzeitig. (Klebs, Knapp); so finde ich an dem Flächenpräparate der Aderhaut eines atrophischen Auges 3 von einander getrennte Knochenstückchen.

Erst bei weiterer Entwicklung kommt es zur Umwandlung des neugebildeten Knochens in ein aus regelmässig angeordneten Haversischen Lamellen und Kanälen bestehendes Knochengewebe. Die Kittlinien in dem letzteren, sowie die zahlreichen Howship'schen Resorptionslacunen und die Nekrobiose der Knochenkörperchen, die durch feinkörnige Trübung derselben sich kund giebt, beweisen dass der neugebildete Knochen denselben Umwandlungen, durch Resorption und Apposition unterliegt, wie der physiologische. Gleichzeitig dehnt sich das Knochengewebe durch sein Wachsthum nach der Fläche der Aderhaut und gegen die Bulbusmitte zu aus. Die Lamina elastica ist nicht mehr nachweisbar, ebenso sind die grossen Gefässe der Aderhaut nicht mehr zu erkennen oder nur spärlich erhalten.

In den grösseren Aderhautknochen beginnt bereits die Bildung von Markräumen. In den Letzteren finden sich Fetttröpfchen, Pigmentkörnchen, sternförmige, pigmentirte Zellen und Margarinkristalle¹⁾. Bei weiterem Wachsthum des Knochens sind die Markräume erweitert und es wandelt sich derselbe in ein spongiöses Knochengewebe um. In einem phthisischen Bulbus, der von einer Section stammte, war dasselbe am mächtigsten entwickelt. Die gesammte Aderhaut war im Knochengewebe untergegangen; noch vorn hörte der Knochen an der Grenze des Orbiculus ciliaris im Uvealtracte auf, setzte sich jedoch von dort noch auf die cyclitischen Schwarten fort, wie dies auch Klebs in einem Falle beobachtet hat. Nach Aussen grenzt der Knochen an die Sclerotica und ist nur an einzelnen Stellen durch Reste der den suprachorioidealen Lymphraum erfüllenden Schwarten von derselben getrennt, nach innen an die abgehobene Netzhaut. In seinem hinteren Theile lässt er blos einen schmalen Kanal für den mit

¹⁾ Vergl. auch Wedl u. Bock, l. c. p. 125.

den Schwarten in Verbindung stehenden mit seinen inneren Flächen aneinander gepressten strangförmig veränderten hintersten Netzhauttheil übrig. Der Bulbus hatte einen sagittalen Durchmesser von 14 mm, die Knochenschale von 9 mm; der grösste Durchmesser derselben betrug 4 mm. In dem von Wedl und Bock²⁾ abgebildeten Falle scheint sich die Knochenneubildung der Aderhaut durch die Netzhaut bis in den Glaskörper hinein fortgepflanzt zu haben.

Das Sarkom des Uvealtractus in phthisischen Augen.

Bei der geringen Anzahl von Mittheilungen (6) über Fälle, in welchen sich in atrophischen Augen ein Sarkom des Uvealtractus entwickelt hatte und diese Augen die Veranlassung zur sympathischen Affection des andern Auges boten, dürfte die Mittheilung von zwei analogen Fällen, die ich zu untersuchen Gelegenheit hatte, gerechtfertigt sein. Beide stammen aus der Prof. Schöler'schen Augenklinik in Berlin.

In dem einen Falle nahm ein grosszelliges mit Ausnahme einzelner Stellen pigmentloses Rundzellensarkom den mittleren Theil des Ciliarkörpers ein und setzte sich bis in den suprachorioidealen Raum fort. An einzelnen Stellen waren die glatten Muskelfasern ganz in der Neubildung untergegangen; an den Grenzen der Neubildung setzten sich Zellenstränge zwischen die Muskelbündel fort. Nach innen hatte die Neubildung an mehreren Stellen die Pigmentschichte des Ciliarkörpers durchbrochen; hier war es auch, wo einzelne von den Sarkomzellen Pigmentkörnchen enthielten. Nur die mit feinkörnigem Pigment erfüllten kleineren und capillaren Gefässe, welche vom Ciliarkörper aus in die cyklotischen Schwarten hineinziehen, waren erhalten. Die Zellen der pars ciliaris retinae waren in der Neubildung, welche noch eine kurze Strecke weit in die cyklotischen Schwarten sich fortsetzte, untergegangen. In der Umgebung der Geschwulst waren in den letzteren unregelmässige, mit seröser Flüssigkeit, in welcher Rundzellen enthalten sind, erfüllte wahrscheinlich durch Lymphstauung entstandene Räume nachweisbar. Innerhalb der cyklotischen Schwarten waren die zarten bindegewebigen Bälkchen

²⁾ l. c. p. 125.

welche die Sarkomzellen von einander scheiden, mit einer homogenen Masse, dem Producte einer hyalinen Umwandlung der Zellen, [Schleich¹⁾, Fuchs²⁾] erfüllt. In der unmittelbaren Umgebung der Neubildung finde ich ausgebreitete Ablagerungen von Kalksalzen im Ciliarmuskel und den cyklotischen Schwarten, ferner Ansammlung von Exsudatzellen in denselben, wie dies in der Umgebung von Tumoren gewöhnlich der Fall ist. Die Linsenkapsel und die Randschichten der Cataract (vergl. Fig. 33, 34) waren verkalkt. Die primäre Entwicklung von Sarkomen ist bisher im Ciliarkörper in 22 Fällen beobachtet worden, nur in zwei von diesen Fällen handelte es sich um Leuko-Sarkome³⁾.

In dem zweiten Falle, den ich untersuchte, war die Neubildung während der Operation erkannt worden. Aus der mir freundlichst von Herrn Doc. Dr. Uthoff überlassenen Krankengeschichte ist folgendes zu entnehmen:

A. S. ist ein 52 Jahre alter Mann. 1874 bemerkte S. eine Erweiterung der rechten Pupille, sowie beträchtliche Abnahme des Sehvermögens des rechten Auges. Im Mai 1874 wurde Professor Förster in Breslau consultirt, der einen schwarzen und beginnenden grauen Star diagnosticirte. Im August desselben Jahres erlitt S. in Folge eines Falles eine Verletzung des rechten Auges, worauf eine Schrumpfung desselben eintrat. Zu wiederholten Malen hatte S. über heftigen Schmerz und Röthung des rechten Auges zu klagen, so im Oktober und Dezember 1877. Im August 1878 wurde von S., der sich 1 Monat früher mit Druckempfindlichkeit des rechten Auges vorgestellt hatte, die Neurotomia optico-ciliaris oc. dextrae ausgeführt. Während der Operation wurde ein Tumor der hinteren Bulbusoberfläche erkannt und das Auge enucleirt.

Der Tumor bestand aus einem pigmentirten Spindelzellensarkom, welches die Aderhaut vollständig ergriffen hatte und nach vorn in den Ciliarkörper und die Iris, sowie auch in den Suprachorioidealraum sich fortsetzte, welcher letztere mit von grösseren cystenartigen Räumen durchsetztem Bindegewebe erfüllt war. Auch die Ciliarnerven waren hier an vielen Stellen in der Aftermasse untergegangen. Die Hornhaut und der vordere Theil der Sclera waren von der Aftermasse verschont geblieben, jedoch mit Exsudatzellen infiltrirt. Nach hinten setzte sich der Tumor auf die Sclera fort, durchbrach jedoch dieselbe an keiner Stelle, sondern drängte die oberflächlichsten Schichten beträchtlich nach hinten vor, wobei die Spindelzellen in dem von

¹⁾ Demonstration eines primären Ciliarkörper-Tumors. Heidelb. Ophthalm. Ges. 1879. p. 210.

²⁾ Das Sarkom des Uvealtractus. p. 155. — ³⁾ Vergl. Fuchs, l. c. p. 126.

denselben ergriffenen Scleraltheile noch deutlich die Anordnung der Scleralfasern erkennen liessen. Von der Aderhaut setzt sich der Tumor auf den Sehnerven und die Netzhaut fort. Am Querschnitte durch den Sehnerven waren die Sarkomzellen am weitesten, den bindegewebigen Balken entsprechend, nach der Axe zu vorgedrungen. Auch das die Centralgefässe umgebende Bindegewebe war an einzelnen Stellen bereits vom Tumor ergriffen. Der intervaginale Raum des Sehnerven war erweitert.

Der suprachorioideale Lymphraum.

Exsudatbildung. Die Veränderungen, welche der suprachorioideale Lymphraum zeigt, schliessen sich so enge an jene der Aderhaut an, dass sich dieselben am besten im Zusammenhange mit der letzteren besprechen lassen.

In den ersten Stadien der Iridocyklitis finde ich in der Umgebung der Gefässe und in das unregelmässige Maschenwerk der Lamina suprachorioidea Exsudatzellen abgelagert, an einzelnen Stellen finden sich Hämorrhagien. Eine stark eiweisshaltige Flüssigkeit ist in den suprachorioidealen Lymphraum transsudirt. Erst bei weiterer Entwicklung der Iridocyklitis nimmt das Exsudat einen serös- oder fibrinöseiterigen Character an, die Vertheilung desselben ist jedoch eine sehr unregelmässige.

Gewöhnlich ist der vorderste Theil der L. suprachorioidea am stärksten afficirt. Hier sind auch die ersten Veränderungen zu finden. Nur in seltenen Ausnahmen, namentlich in nach Panophthalmitis phthisischen Augen, finde ich den aequatorialen Theil der Suprachorioidea am beträchtlichsten verändert. Der hinterste, insbesondere der den Sehnerven umgebende Theil des suprachorioidealen Lymphraumes pflegt am spätesten und am wenigsten ergriffen zu werden. Ausser der Ablagerung eines Exsudates erscheinen folgende Veränderungen wahrnehmbar. Die Lamellen der Suprachorioidea lassen am Querschnitte ungemein feine Längsstreifen erkennen, wodurch ihre Zusammensetzung aus Fasern deutlich hervortritt. Die Kerne der Endothelzellen sind stärker prominent. Einzelne von den sternförmigen Pigmentzellen verändern ihre Form, sie werden rund, oval bis kugelförmig. Das Pigment ist in einigen in Form rundlicher Pigmentklümpchen

enthalten, welche jedoch eine hellere Färbung zeigen, als das in normalen Zellen enthaltene braunschwarze Pigment. In anderen Zellen ist das Pigment vermindert oder bis auf kleine Reste geschwunden, während Pigmentkörnchen in das Exsudat eingeschwemmt sind. Zellen mit 2—3 Kernen sind häufig.

Abhebung des Ciliarkörpers und der Aderhaut durch Exsudat oder Hämorrhagie. Je nach der Ausdehnung des Exsudates sind auch die Lageveränderungen der Uvea mehr oder weniger beträchtliche. In einem Falle von Phthisis bulbi nach Panophthalmitis war die Aderhaut von der Sclera durch eine 4 mm dicke Schwarte abgehoben. In einem Falle von Iridocyklitis hatte in dem vorderen Theil des suprachorioidealen Raumes eine beträchtliche Hämorrhagie stattgefunden, durch welche die vordersten Theile des Ciliarkörpers und der Aderhaut 2—3 mm weit von der Sclerotica entfernt wurden. In diesem Auge waren theils nach innen, theils nach aussen von den mit Blut erfüllten Theilen des suprachorioidealen Raumes, benachbarte Räume erkennbar, in welche kein Blut eingedrungen war. Es scheinen mithin die einzelnen Theile des suprachorioidealen Lymphraumes nicht miteinander zu communiciren.

Eine ausgebreitete Hämorrhagie in dem letzteren Raum ist auch von Alt¹⁾ beschrieben worden. Wedl und Bock²⁾ fanden den Ciliarkörper so beträchtlich von der Sclera durch Exsudat abgehoben, dass einzelne der Ciliarfortsätze eine der Bulbusaxe parallele Lage annahmen. Iwanoff³⁾ fand in einem Falle von Iridocyclitis eine Abhebung der Aderhaut durch formloses Serum, welches vom Nervus opticus bis zum Schlemm'schen Canal den suprachorioidealen Lymphraum erfüllte.

Die beträchtlichen Ablagerungen von Exsudat zwischen der Aderhaut und Sclera haben auch zur Folge, dass die Form des phthisischen Auges mitunter gut erhalten bleibt. (Gayet und Masson).

Bindegewebige Umwandlung. Cystenbildung. In den späteren Stadien von Iridocyclitis kommt es zur bindegewebigen Umwandlung des Exsudates, welches zwischen den Lamellen der Suprachorioidea als zartes Netzwerk, das von einer eiweissreichen Flüssigkeit durchtränkt wird, erscheint⁴⁾. In diesem Netzwerke erscheinen rundliche, stark pigmentirte Zellen und

¹⁾ Arch. f. Augen- u. Ohrenheilk. VI. p. 88. — ²⁾ l. c. p. 121.

³⁾ v. Gräfe's Archiv XI, 1, p. 191—199.

⁴⁾ Vergl. auch Hirschberg, Klin. Monatsbl. f. Augenh. 1869. p. 297—300.

feinste Pigmentkörnchen, die ersteren sind wahrscheinlich aus den sternförmigen Zellen hervorgegangen. Die Lamellen der Suprachorioidea lassen sich noch spät, selbst in phthisischen Augen, wo sie sehr stark gefaltet sein können, innerhalb der bindegewebigen Schwarten, welche neugebildete Gefäße enthalten, oder an der Aussenseite der Aderhaut erkennen.

Später nimmt das Bindegewebe eine sehnenartige, dem Gewebe der Sclera sehr ähnliche, Beschaffenheit an, so dass die Grenze der letzteren und der bindegewebigen Schwarte bei oberflächlicher Besichtigung keine deutliche ist. Zumeist ist die letztere durch eine stärkere Pigmentirung der inneren Schichten der Sclera angedeutet.

Fast in sämtlichen atrophischen Bulbis fand ich innerhalb dieser Schwarten cystenartige Räume, welche abgeschnürte Räume des suprachorioidealen Lymphraumes darstellen. Sie enthalten eine seröse oder seröseiterige Flüssigkeit; auch colloide geschichtete Körperchen finden sich in denselben. An einzelnen Präparaten sah ich die Wand dieser Cysten mit einem Endothel pigmenthaltiger Zellen bedeckt.

Obliteration des Suprachorioidealraumes. Die Obliteration ergreift, soviel ich an den von mir untersuchten atrophischen Augen entnehmen kann, niemals den ganzen suprachorioidealen Raum; immer sind Reste desselben erhalten, zumeist finde ich sie im vordersten Theile desselben und in der Umgebung des Sehnerven. Doch verhalten sich die Abschnitte dieses Lymphraumes in einem und demselben Auge sehr verschieden. So finde ich ihn an einem nach Panophthalmitis phthisischen Auge in der Umgebung des Sehnerven auf der einen Hälfte des Querschnittes erhalten, auf der anderen in weitem Umfange obliterirt.

Später kommt es zur Kalkablagerung in die neugebildeten bindegewebigen Schwarten. Die Gefäße selbst lassen dieselben Degenerationen erkennen, wie in den anderen Organen. Ein sehr zierliches Bild bot in einem phthisischen Auge das Netz neugebildeter Gefäße, welche in ihrem Lumen Pigmentkörnchen enthielten.

Sichel (1846) war der erste, der ausgedehnte Pseudomembranen an der äusseren Oberfläche der Aderhaut in einem phthisischen Bulbus beschrieben hat. Die bindegewebigen Neubildungen zwischen der Aderhaut und Sclera sind später von Iwanoff, Knapp und Hirschberg beschrieben worden.

Wenngleich ihre Beziehungen zu den entzündlichen Veränderungen der Aderhaut bereits von früheren Autoren angedeutet wurde — so finde ich sie von Pagenstecher und Genth als „Chorioiditische Schwarte“ bezeichnet — so gebührt doch Goldzieher¹⁾ das Verdienst, diesen Zusammenhang besonders betont zu haben. Goldzieher bezeichnet den zu Grunde liegenden Prozess *Chorioiditis externa*.

Irrthümlich ist die Ansicht von Brailey und Lobo²⁾, dass „diese Bildung durch eine Verdickung der Suprachorioidea“ entstehe.

Unverkennbar ist, dass manchen Abhebungen der Aderhaut auch eine Zugwirkung durch die sich retrahirenden cyclitischen Schwarten zu Grunde liegt.

Entzündliche Infiltrationsheerde und Hämorrhagien habe ich in phthisischen Augen innerhalb der bindegewebigen Schwarten der Suprachorioidea häufig beobachtet.

Die hintere Augenkammer.

Inhalt. Die ersten Veränderungen, die in der hinteren Augenkammer bei Iridocyklitis zu beobachten sind, bestehen in der Ausscheidung eines seröseiterigen und später fibrinöseiterigen Exsudates. Da bei Iridocyklitis in der ersten Zeit, mit Ausnahme des Glaskörpers, keine Lageveränderungen zu beobachten sind, so eignen sich diese von Iridocyklitis stammenden Präparate sehr für die Untersuchung der anatomischen Verhältnisse. Es sind solche Präparate in Fig. 2—6 abgebildet.

In Fig. 25 erscheinen die im Querschnitte getroffenen intravallären Fortsetzungen der hinteren Kammer eines cyclitischen Auges mit serös-eiterigem Exsudate erfüllt. Eine sehr frühe Erscheinung ist die Ablagerung eines Exsudates zwischen dem Glaskörper und der Zonula, sowie zwischen dem ersteren und der hinteren Linsenkapsel, wodurch ein postlenticulärer Raum (Petit'scher Kanal, vergl. Fig. 2—6), sowie ein postlenticulärer Raum gebildet wird. Es ist die Bildung dieser beiden Räume eine Theilerscheinung der vorderen Glaskörperabhebung. (Iwanoff). Durch Exsudation ohne gleichzeitige Schrumpfung des Glaskörpers wäre das Zustandekommen der letzteren unmöglich.

Hydrops. Wenn sich, wie dies in der ersten Entwicklung der Iridocyklitis die Regel ist, im Pupillartheile der Iris Adhäsionen

¹⁾ Goldzieher (Centralbl. f. Augenheilk., 1883, p. 41) fand ähnliche Veränderungen des suprachorioidealen Lymphraumes bei Glaucom und Retinitis syphilitica.

²⁾ Centralbl. f. Augenheilk. 1882, p. 262.

mit der vorderen Kapsel bilden, sammelt sich das Kammerwasser hinter der Iris an und baucht dieselbe buckelförmig nach vorn; es entsteht ein Hydrops der hinteren Augenkammer (Schiess-Gemuseus¹⁾, Pagenstecher und Genth²⁾. Ist die Elasticität der Iris eine ungleichmässige, so kann ihre vordere Fläche ein kropf- oder buckelförmiges Aussehen erhalten (Stellwag³⁾).

Reste der hinteren Augenkammer. Bei weiterer Fortentwicklung der Iridocyklitis tritt durch neugebildete Schwarten eine flächenartige Verwachsung der Iris mit der Vorderkapsel ein, ebenso auch in den übrigen Theilen der hinteren Kammer die Bildung von Schwarten nachweisbar. Es können jedoch auch hier sich lange Zeit Reste der hinteren Augenkammer erhalten. In Fig. 24 sind solche Reste der letzteren (hk) abgebildet. Sie enthalten eine eiweissreiche Flüssigkeit und sind mit Endothelzellen bekleidet. In an Iridocyklitis erkrankten Augen (vergl. Fig. 30, hk) und in phthisischen Augen (Fig. 25, hk) finden sich mitunter kleine spaltenförmige Räume zwischen dem peripheren Theile der Iris und den stark geschwellten, an ihre hintere Fläche angepressten Ciliarfortsätzen. In einem phthisischen Auge fand ich einzelne Theile der intravallären Fortsätze der hinteren Augenkammer erhalten und mit einer serös-eiterigen Flüssigkeit erfüllt. Einzelne derselben waren cystenartig erweitert (vergl. pag. 16).

Vereinigung des postlenticulären und Petit'schen Raumes. Schwartenbildung. Sehr frühzeitig pflegt die Ansatzstelle des Lig. hyaloideo-capsulare von der Linsenkapsel losgetrennt zu werden. Die ganze Linse erscheint dann von Exsudat umgeben, welches später bindegewebig organisirt. Die die bindegewebigen Schwarten ernährenden Gefässe und ihre Entstehung wurden bereits pag. 68 besprochen. Innerhalb des Bindegewebes finden sich ausser feinen Pigmentkörnchen kugel- bis spindelförmige mit 1—2 Kernen versehene Zellen, deren Protoplasma reichlich mit Pigmentkörnchen erfüllt ist. Wahrscheinlich sind es „verschleppte“ Endothelzellen, die aus der hinteren Kammer stammen.

Das neugebildete Bindegewebe macht im phthisischen Auge die Umwandlung in Narbengewebe durch. Nicht selten sind

¹⁾ Virchow's Archiv XXIV, H. 5—6, p. 557—570.

²⁾ l. c. T. VI, Fig. 1. — ³⁾ Lehrbuch p. 318.

während der verschiedensten Umwandlungen desselben entweder Infiltrationen mit Rundzellen (Fig. 24, 3) oder Hämorrhagien zu beobachten. Der Retractionswirkung der schrumpfenden cyclitischen Schwarten sind theilweise die hochgradigen Veränderungen der Form der Linse, der Lage der Ciliarfortsätze, der Aderhaut und Netzhaut zuzuschreiben.

Kalkablagerung. Verknöcherung. Eine sehr häufige Erscheinung ist die Ablagerung von Kalksalzen in die cyclitischen Schwarten.

In drei phthisischen Augen beobachtete ich verkalktes osteoides Gewebe mit deutlichen Knochenkörperchen und Howship'schen Lacunen. Dasselbe lag in sämtlichen Fällen unmittelbar der hinteren Fläche der Iris und der Innenfläche der Ciliarfortsätze an.

In der Umgebung der Linse von atrophischen Augen sind Knochenbildungen von Hirschberg¹⁾, Goldzieher²⁾, Bock und Wedl³⁾ u. A. beschrieben worden.

Lymphstauung. Cystenbildung. Mitunter finden sich in den cyclitischen Schwarten unregelmässige Lücken, welche eine eiweissreiche Flüssigkeit und Rundzellen enthalten. Wedl und Bock⁴⁾ beschrieben dieselben, ohne eine Erklärung derselben beizufügen. Nach meinen Präparaten kann ich sie nicht anders als durch Lymphstauung entstanden, deuten.

In einem phthisischen Auge fand ich innerhalb der cyclitischen Schwarten unregelmässig begrenzte, von feinen Fäserchen durchsetzte Räume, die durch schleimige Entartung entstanden waren. Gleichzeitig fanden sich ähnliche Cysten in der bindegewebigen Cataract (Fig. 34, e), dem Glaskörper (Fig. 44, er) und der Netzhaut.

Zonula. Während die hintere Kammer bei Iridocyclitis mit Exsudat erfüllt erscheint, sind die Faserbündel der Zonula durch zwischen sie gelagerte Eiterzellen auseinander gedrängt. Die breiten, starren, Zonulafasern erscheinen am Meridionalschnitte mit feinen Längsstreifen versehen. Es tritt dadurch ihre Zusammensetzung aus ungemein feinen Fäserchen, ebenso wie nach der Maceration in einer Lösung von übermangansaurem

¹⁾ Centralbl. f. Augenheilk. 1881. Sept. — ²⁾ Ber. der Ophthalm. Ges. in Heidelberg. 1881.

³⁾ l. c. p. 102. — ⁴⁾ l. c. p. 280, Fig. 140.

Kali, deutlich hervor, indem die die Primitivfibrillen verbindende Kittsubstanz gelöst wird.

Selbst in hochgradig degenerirten phthisischen Augen finden sich noch Reste der Zonula erhalten, deren Fasern verdickt und von glasartiger homogener Beschaffenheit erscheinen. Während des vom Ciliarkörper ausgehenden Proliferationsprozesses erleiden die Zonulafasern durch die zwischen sie eingelagerten neugebildeten bindegewebigen Massen und neugebildeten Gefäße beträchtliche Veränderungen der Lage und des Zusammenhanges. Dort, wo die Linse vorhanden ist, pflegt auch die vordere und die hintere Wand des Hannover'schen Kanales erhalten zu sein; es ist jedoch der letztere entweder von neugebildetem Bindegewebe erfüllt oder es liegen die vordere und hintere Wand desselben unmittelbar einander auf.

Endothel der hinteren Kammer. Das Endothel, das ich an normalen Augen in der hinteren Kammer beobachtet habe, war an Präparaten von Iridocyclitis nicht nur an der Aussenfläche der mit der hinteren Kammer in Berührung stehenden Hauptmasse der Zonulafasern (Fig. 25, z) zu beobachten, sondern es lagen auch Endothelzellen der Innenfläche der Glaslamelle der pars ciliaris retinae und den die intravallären Theile der hinteren Kammer durchziehenden Zonulafasern an. Sie sind hier spindelförmig und enthalten in ihrem Protoplasma Pigmentkörnchen, welche sie aus der hinteren Kammer, wo massenhafte Pigmentkörnchen eingeschwemmt sind, aufgenommen haben. An der Abgangsstelle der Zonulafasern von der Glaslamelle liegen sie mitunter mit einem Theile der Zelle der letzteren, mit dem anderen Theile der Faser an. In einem Falle von Narbenstaphylom zeigten diese Zellen die gleiche Beschaffenheit.

Ich habe diese Veränderungen des Endothels der hinteren Kammer bereits 1883 meinen Hörern und später in der Ophthalmolog. Gesellschaft in Heidelberg die in Fig 25 abgebildeten mit Exsudat erfüllten intravallären Theile der hinteren Kammer demonstriert. Beschrieben sind sie zuerst bei Secundärglaucom von E. Sargent¹⁾: „längs den Zonulafasern und auf denselben liegend sind pigmenthaltige und auch pigmentlose Zellen bis zum Linsenäquator zu verfolgen.“

In zwei Fällen fand ich colloide halbkugelförmige Excrescenzen, auf der inneren Oberfläche der Glaslamelle der pars ciliaris

¹⁾ Centralbl. f. Augenheilk. 1884, p. 360.

retinae, je einmal bei Iridocyklitis und in einem phthisischen Auge mit erhaltenen Resten der hinteren Kammer. Nach der Analogie mit der auf anderen Glashäuten (Descemet'sche Membran, Glashaut der Chorioidea) vorkommenden colloiden Auflagerungen dürften dieselben durch colloide Entartung der Endothelzellen der hinteren Kammer entstanden sein.

Schwalbe (Arch. f. mikroskop. Anat., VI. p. 371) beschreibt kleine glänzende farblose Körperchen auf der Zonula des Schweines, die vielleicht ebenfalls durch colloide Entartung der Endothelzellen entstanden sind.

Die Linsenkapsel.

Kapselspaltung. Ich habe nachgewiesen, dass sich die Linsenkapsel nach der Maceration in übermangansaurem Kali in 2—3 Lamellen spalten lasse¹⁾ und kann darauf hinweisen, dass Forscher wie v. Becker²⁾ und Fuchs³⁾ auf Grundlage von pathologisch-anatomischen Befunden die Richtigkeit meiner Resultate über den lamellären Bau der Linsenkapsel bestätigt haben. Fuchs hat bei Iridocyklitis eine Spaltung der Kapsel in 2—3 Lamellen beobachtet und constatirt, dass Rundzellen von den die Linse umgebenden Exsudaten aus in die zwischen den Lamellen gelegenen Räume eindringen. Bei Iridocyklitis und der in Folge derselben auftretenden Phthisis bulbi kann man die verschiedensten Uebergänge von längsgestreifter Beschaffenheit der Linsenkapsel bis zur vollständigen Spaltung und Aufblätterung von Lamellen, deren Anzahl an der Kapsel phthisischer Augen als eine viel grössere erscheint, nachweisen. Offenbar bestehen die Lamellen die sich nach der Einwirkung von Reagentien oder bei Iridocyklitis zeigen, wieder aus einer grösseren Anzahl von Lamellen, und wird die die letzteren verbindende Kittsubstanz erst gelöst. Sehr häufig ist in phthisischen Augen eine Abspaltung einer zarten Lamelle entweder von der äusseren (Fig. 28, ze) oder der inneren Fläche der Kapsel. In dem zwischen beiden liegenden Raume sind Exsudatzellen abgelagert.

Usur der Linsenkapsel. Mörs⁴⁾ war auf Grund von experimentellen Untersuchungen zu dem Resultate gekommen dass der Eiter innerhalb der Linsenkapsel aus den intrakapsulären

¹⁾ Berger, Centralbl. f. Augenheilk. 1884. p. 2. — ²⁾ Z. Anat. der ges. u. kranken Linse.

³⁾ v. Gräfe's Archiv. XXIV, p. 209. — ⁴⁾ Virchow's Archiv XXXII, Bd. 1865.

Zellen durch Kerntheilung entstehe. Im Gegensatze zu Mörs fand Deutschmann¹⁾, dass, so lange die Linsenkapsel intact ist, zwar Kernwucherung des Kapselepitheles, aber keine Eiterkörperchen innerhalb der Kapsel vorkommen. Wo Eiter innerhalb der letzteren nachweisbar war, fanden sich Arrosionen in der Linsenkapsel, dieselbe sah wie zernagt und zersplittert aus. Deutschmann sah auch Eiterkörperchen innerhalb der Linsenkapsel selbst stecken.

Dass bei der Verknöcherung der innerhalb der verletzten Linsenkapsel gelegenen bindegewebigen Schwarte sich durch die Osteoblasten hervorgerufene lacunäre Resorptionslacunen in der Linsenkapsel nachweisen lassen und die Linsenkapsel schliesslich wahrscheinlich der Resorption anheimfällt, habe ich an einem anderen Orte²⁾ hervorgehoben.

Die Usuren der Linsenkapsel können auch auf mechanischem Wege, hervorgerufen durch den Druck von hinter derselben gelegenen Kalkconcrementen entstehen. In Fig. 28 ist ein Schnitt durch eine beträchtlich verdickte Linsenkapsel abgebildet. (Wahrscheinlich beruhen diese beträchtlichen Verdickungen sowie die ungleichmässige Dicke von gefalteten Linsenkapseln darauf, dass sie schief getroffen sind). Entsprechend der verkalkten Stelle der peripheren Theile der Cataracte fibrosa (kb) findet sich ein grubenförmiger Defect (g) in der Linsenkapsel. Die Ränder dieser Grube sehen wie ausgefasert aus. Da gleichzeitig auch an der Vorderseite der Linsenkapsel eine Lamelle sich abspaltet, so ist es leicht begreiflich, dass an solchen Stellen leicht eine spontane Berstung der Linsenkapsel entstehen kann. Theils kann dieselbe durch die Schrumpfung der in der Umgebung der Linse liegenden Schwarten entstehen, (v. Haab, Ulrich³⁾), theils dürften die Bewegungen des Auges dazu disponirende Momente bieten.

Die Perforation der Linsenkapsel durch die Usur von wuchernden Zellen eines Glioma retinae wurde von Iwannoff und von Ayres⁴⁾ beobachtet. Nach v. Becker⁵⁾ können die proliferirenden Zellen einer Kapselcataract die Linsenkapsel usuriren. v. Becker sagt, dass sie „den Theil der Kapsel, der als ihr Ausscheidungsproduct anzusehen ist, in irgend einer Weise verändern, vielleicht erweichen, so dass die Ausläufer der ersten proliferirenden Zellen sich in die Kapsel einsenken und

¹⁾ v. Gräfe's Archiv XXVI, 1. — ²⁾ v. Gräfe's Archiv XXIX, 4, p. 168.

³⁾ Klin. Monatsbl. f. Augenheilk. 1882. Juli. — ⁴⁾ Archiv f. Augenheilk. XI.

⁵⁾ Anat. d. Linse. p. 77.

dieselbe bei fortgesetztem Wachsthum immer weiter in eine innere und äussere Lamelle spalten.“

Kalkconcremente innerhalb der Kapsel. Diffuse Verkalkungen der Linsenkapsel, welche sich durch die grünliche Färbung derselben an in Müller'scher Flüssigkeit gehärteten Augen kundgeben, sind in phthisischen Augen sehr häufig. In einem Falle hatte ich Gelegenheit, zwischen den Lamellen der Linsenkapsel eingelagerte Kalkconcremente zu beobachten. Gleichzeitig bestand massenhafte Gefässbildung innerhalb der Cataracta fibrosa (vergl. Fig. 33) Beobachtungen über innerhalb der Linsenkapsel gelegene Kalkconcremente sind von H. Müller und v. Becker mitgetheilt worden, doch hat der letztere in seinem Werke über die Linse (p. 88) Zweifel gegen dieselben erhoben, da sie sich auf den optischen Querschnitt der Linsenkapsel beziehen.

Die Einheilung von Theilen der gefalteten Linsenkapsel in eine Hornhautwunde wurde mehrfach beobachtet (Hirschberg, Rossander, v. Becker).

Die Linse.

Lage- und Formveränderungen. Durch Iridocyklitis kann die Linse sehr hochgradige Lage- und Formveränderungen erleiden. Während sie in der ersten Zeit der Iridocyklitis nach vorn gedrängt wird, tritt sie später beim Tieferwerden der vorderen Kammer wieder nach hinten zurück (vergl. Fig. 30). An phthisischen Augen findet man die vordere Kammer zumeist wieder sehr eng, mithin ist die Linse schliesslich wieder nach vorn gerückt.

Sehr bedeutend wird die Form der Linse theils durch die Quellung derselben, theils durch den Zug der schrumpfenden cykлитischen Schwarten verändert. Ich habe einen derartigen Fall in Fig. 30 abgebildet. Der Uebergang der Contouren von der vorderen zur hinteren Tiefenfläche ist ein leicht wellenförmiger.

Am Aequator berührt die Linse nahezu die Spitzen der Ciliarfortsätze. Von der hinteren Kammer ist nur ein spaltenförmiger Rest erhalten, sonst ist die Iris durch Schwarten mit der Linse verwachsen, in deren hinterem Theile Hämorrhagien wahrzunehmen sind. Der Glaskörper und die Netzhaut sind im hinteren Bulbusabschnitte abgelöst.

Dass die schrumpfenden hinteren Synechien nach chronischer Iritis allein schon im Stande sind, durch Narbenzug die Form der vorderen Linsenober-

fläche zu verändern, habe ich gelegentlich einer klinischen Mittheilung¹⁾ hervorgehoben und seitdem mehreremale Linsenastigmatismus als Folge derselben beobachtet.

Eine hochgradige Veränderung der Form der Linse in Folge von Iridocyklitis ist auch v. Becker²⁾ abgebildet.

Die bizarrsten Formveränderungen der Linse findet man in atrophischen Augen (vergl. z. B. Fig. 31, 32). Jedoch kann die Linse selbst in phthisischen Augen ihre Form nahezu erhalten (vergl. Fig. 33, 34). Letzteres scheint in jenen Fällen vorzukommen, wo die Linsenkapsel lange intact geblieben ist. In nach Panophthalmitis phthisischen Augen habe ich niemals die Linse, sondern nur Reste der Kapsel und in einem Falle (Fig. 29) innerhalb derselben eingeschlossene Reste von in Bläschenzellen umgewandelten Linsenfasern gefunden.

Veränderungen des Kapselinhaltes. Die Veränderungen, welche der Inhalt der Linsenkapsel in Folge von Iridocyklitis durchmacht, lassen sich in drei Stadien eintheilen.

Im ersten Stadium (bei intacter Linsenkapsel) gehen die intrakapsulären Zellen eine der Cataracta mollis ähnliche Umwandlung ein. Im zweiten Stadium wandern durch die usurirte Kapsel Eiterzellen in den Kapselsack ein und es entwickelt sich durch die Organisation derselben eine bindegewebige Cataract. Im dritten Stadium finden wir eine repressive Metamorphose der bindegewebigen Cataract, Kalkablagerung, schleimige Erweichungs- und Cystenbildung innerhalb derselben oder es wandelt sich das neugebildete Bindegewebe in Knochengewebe um. Wo die Linsenkapsel verletzt war, treten die Veränderungen des ersten und zweiten Stadiums gleichzeitig auf.

Cataracta mollis. Sämmtliche Linsen, die ich aus früher Entwicklungsperiode der Iridocyklitis untersucht habe, zeigten Erscheinung von Quellung, wahrscheinlich durch vermehrte Aufnahme von Ernährungsflüssigkeit hervorgerufen. v. Becker hat die Veränderungen der Linse bei Iridocyklitis bereits sehr eingehend geschildert. Die Kapselepithelien zeigen eine Vermehrung der Kerne und Kerntheilungsfiguren (Falchi). Es kommt, ebenso wie bei der senilen Cataract zur Bildung von anfangs

¹⁾ Berger, Klin. Monatsbl. f. Augenheilk. 1884. August.

²⁾ Photograph. Abbildungen. 1876. No. VIII.

kleineren, später grösseren, spindelförmigen, mit Flüssigkeit erfüllten, Räumen innerhalb der Corticalis und an der Grenze derselben und des Kernes (vergl. Fig. 30, 42). Das Kapselepithel ist erhalten.

Die früher deutlichen Kapselepithelien proliferiren und nehmen eine bindegewebsähnliche Beschaffenheit (Deutschmann, v. Becker) an. Auch die Linsenfasern zeigen eine Vermehrung der Kerne. v. Becker beobachtete Karyokinese an den Kernen der Linsenfasern bei Cyklitis traumatica. Knapp¹⁾ war der erste, der die Proliferation des Kapselepithels und der Linsenfasern in einem Falle von Chorioiditis metastatica beobachtete.

Ist der Inhalt der Linse in eine Cataracta mollis umgewandelt, so erhält man folgendes Bild²⁾: die Vorderkapsel ist an ihrer hinteren Fläche mit einem Kapselstaare bedeckt. Hinter demselben liegen, durch eine Flüssigkeitsschichte getrennt, die Linsenfasern durch breite Brücken von einander getrennt, die mit einer eiweissreichen Flüssigkeit erfüllt sind. Die Linsenfasern sind beträchtlich gequollen, mit grossen Vacuolen erfüllt (Bläschenzellen von Wedl), und enthalten einen runden grossen Kern. Einzelne Fasern zeigen deutlichen Zerfall. Ein Linsenwirbel ist nicht mehr erkennbar. Die hintere Linsenkapsel ist mit einem neugebildeten Endothel bekleidet. An einzelnen Stellen sind die Linsenfasern geborsten und ist, wie v. Becker treffend schildert, „die Masse zu kleinen, stark Licht brechenden Körnern geronnen, von denen wir sonst annehmen, dass sie dem Lichte den Durchgang verwehren und Linsentrübung bedingen.“

Die Veränderungen der intracapsulären Zellen beginnen dort, wo cyklitische Schwarten der Linse aufliegen.

Cataracta fibrosa. Während die eingewanderten Exsudatzellen sich in Bindegewebe umwandeln, wachsen durch die neu entstandenen oder durch die Verletzung hervorgerufenen Perforationsstellen der Linsenkapsel Blutgefässe in den Kapselsack hinein. Es stellt eigentlich der Inhalt des Kapselsackes jetzt eine innerhalb desselben gelegene cyklitische Schwarte dar.

Einschlüsse von Linsenfasern. An einem phthisischen Bulbus konnte ich noch innerhalb der Cataracta fibrosa erhaltene

¹⁾ v. Gräfe's Archiv XX, I, 1867.

²⁾ Vergl. v. Becker, Anatomie der Linse. p. 137, 138.

Linsenfasern erkennen. Ich habe Präparate von denselben in der Heidelberger Ophthalmologen - Versammlung demonstriert¹⁾. An dem Querschnitte durch die Linse (vergl. Fig. 31) erscheinen längliche lanzett- oder stabförmige zumeist geradlinige, seltener wellenförmige, Spalten (sp), welche von der Gegend des Linsen-Aequators gegen die Mitte der Cataract zu vordringen. Einzelne von ihnen sind mit deutlich erhaltenen Linsenfasern erfüllt. Die Breite derselben betrug 0,008—0,01 mm. Sie entspricht ungefähr jener der normalen Linsenfasern, welche im Linsenkern 0,007 bis 0,008 mm, in der Peripherie 0,01—0,012 mm breit sind. An anderen Stellen sind die Linsenfasern noch durch ihre Anordnung erkennbar, jedoch ist deutliche feinkörnige Trübung und Zerfall in denselben nachzuweisen. Die stark gefaltete Linsenkapsel (lk), der Randtheil der Cataract, sowie die die letztere umgebenden cyclischen Schwarten, sind verkalkt. Ich halte für das Wahrscheinlichste, dass diese Einflüsse von Linsenfasern aus dem Linsen-Kern stammen, wo dieselben sich am längsten erhalten. Jedenfalls ist diese Resistenz der Linsenfasern sehr bemerkenswerth.

Einschluss des Linsenkerns in einer Cataracta fibrosa. Von Herrn Doc. Dr. Szili in Buda-Pesth wurde mir freundlichst ein Auge zur Untersuchung überlassen, in welchem 5 Jahre vor der Eucleation sich bereits die Erscheinungen der beginnenden Phthise gezeigt hatten. Die Linsenkapsel erscheint an einer dem Pupillartheile entsprechenden Stelle (Fig. 32, a) eröffnet, ihre Ränder nach aussen umgeschlagen. Die Linsenkapsel ist stark gefaltet. Die Umgebung der Linse wird von bindegewebigen Schwarten eingenommen. Die innere Fläche des Kapselsackes wird von einer bindegewebigen Schale (f) bekleidet, welche nach vorn und zum Aequator zu am dicksten, nach hinten am schmalsten ist. Im vorderen Theile der bindegewebigen Hülse sind Kalkconcremente (ka) abgelagert. In der Nähe der letzteren tingirt sich an einzelnen Stellen das Bindegewebe auffallend intensiv mit Hämatoxylin. Ansammlungen von Rundzellen und kleinere Hämorrhagien finden sich zerstreut in dem Bindegewebe. Die centrale Höhle ist mit einer homogenen Flüssigkeit er-

¹⁾ Bericht der Ophthalmolog. Ges. in Heidelberg. 1883. p. 43.

füllt, in welcher der unregelmässig geformte Linsenkern (ln) enthalten ist. Die peripheren Schichten desselben erscheinen feinkörnig getrübt. Zwischen den inneren Schichten desselben sind bei stärkeren Vergrösserungen kleine spindelförmige Lücken zwischen den Fasern erkennbar; die Zusammensetzung aus Schichten ist dann auch deutlich nachzuweisen. Es ist jedenfalls von Interesse, dass in diesem Falle nach der Eröffnung der Linsenkapsel sich der Kern so lange (5 Jahre) erhalten hat.

Dass der Kern in einer Cataract sich innerhalb einer Höhle erhält, kommt beim Menschen überhaupt sehr selten vor, nämlich bei Verkalkung der Corticalis und Sclerose des Linsenkernes¹⁾. „Durchschneidet man ein solches Auge, so verbleiben die äusseren Schichten der Linse mit den umgebenden Theilen des Auges fest verwachsen, an Ort und Stelle, während der sclerosirte Kern leicht herausfällt.“ Ein Persistiren des Linsenkernes innerhalb einer bindegewebigen Kapsel habe ich in der Literatur nicht erwähnt gefunden.

Cataracta fibroso-calcareo mit massenhafter Gefässbildung. Während sich das neugebildete Bindegewebe innerhalb der Linsenkapsel in Narbengewebe umwandelt, bilden sich die neugebildeten Blutgefässe innerhalb des Kapselsackes, ebenso wie in den cyclitischen Schwarten, in bindegewebige Stränge um. Die Gefässe sind innerhalb der Linsenkapsel zumeist spärlich. v. Becker²⁾ bildet einen Fall von Gefässentwicklung innerhalb der Linsenkapsel ab, bei welchem selbst grössere Gefässe einen capillaren Character zeigen. Einen Zusammenhang zwischen den Gefässen innerhalb des Kapselsackes mit jenen ausserhalb desselben konnte er jedoch nicht auffinden.

Einen seltenen Fall von massenhafter Gefässentwicklung in einer Cataracta fibroso-calcareo³⁾ habe ich in der Heidelberger Ophthalmologen-Versammlung demonstrirt. Die Linsenkapsel ist an dem abgebildeten Präparate (Fig. 33, 1k) vollkommen erhalten. Die äusseren Schichten (a) der Cataracta fibrosa sind verkalkt; die nach innen von denselben gelegenen bindegewebigen Massen (b) zeigen eine deutliche Lockerung ihres Gefüges durch beginnende schleimige Erweichung. Auch innerhalb der letzteren finden sich Kalksalze in Form feinsten Pünktchen, die durch Müller'sche Flüssigkeit grün gefärbt sind. Nach hinten liegt

¹⁾ Vergl. v. Becker, in Gräfe und Saemisch, Handbuch V. p. 188

²⁾ Atlas T. XXIII, XXIV, Fig. 4, 5.

³⁾ Ber. d. Ophthalm. Ges. in Heidelberg. 1883. p. 44.

eine elliptische Erweichungshöhle (f), deren Wand (u) ebenfalls eine diffuse Verkalkung zeigt. Neben derselben ist eine im Entstehen begriffene unregelmässig geformte Erweichungscyste (g). Innerhalb der bindegewebigen Massen lässt sich eine so massenhafte Entwicklung von Gefässen beobachten, dass man diese Staar-Varietät als *Cataracta vasculosa* bezeichnen könnte. Vom Rande der Erweichungshöhle aus ragen die Gefässe weit in dieselbe hinein und theilen sich innerhalb derselben zu wiederholten Malen dichotomisch. Einzelne von diesen Gefässen lassen noch innerhalb der Höhle ein durchgängiges Lumen erkennen. In den Wandungen der Gefässe sind Kalksalze abgelagert. An einer Reihe von anderen Schnitten von demselben Auge war die hintere Kapsel in ihrer Continuität an einer Strecke unterbrochen. Die Ränder derselben waren durch die sich eindringenden bindegewebigen Massen wie aufgeblättert. Ein grösseres Blutgefäss drang durch diese, zweifellos spontan entstandene, Perforationsstelle der Kapsel von den cyclitischen Schwarten aus in den Kapselsack hinein.

Cataracta ossea. Ich habe auf Grund eines im v. Gräfe'schen Archiv mitgetheilten Falles von Knochenbildung innerhalb des Kapselsackes mich ganz der Ansicht v. Becker's angeschlossen, dass *Cataracta ossea* nur bei eröffneter Linsenkapsel vorkomme und dass die Knochenbildung ¹⁾ „von dem Bindegewebe einer *Cataracta fibrosa* ausgegangen sei.“ Gewiss kann man den alten Namen *Cataracta ossea* für dieselbe beibehalten, ebenso wie jenen für *C. purulenta*, *fibrosa* u. s. w., nur scheint es mir sehr unzweckmässig zu sein, den ersteren Namen mit „Verknöcherung der Linse“ ²⁾ zu übersetzen. Will man schon einen deutschen Namen einführen, so wäre „Knochenstaar“ viel geeigneter.

Ich habe später in einem Falle von *Cataracta fibrosa* neben Kalkablagerung und Cystenbildung beginnende Knochenbildung gefunden. Es ist derselbe Fall, bei welchem eine massenhafte Gefässbildung zu beobachten war (Fig. 34). In dem hinteren Theile der Cataract ist ein Theil des Bindegewebes in Knochengewebe (k) umgewandelt, in welchem Knochenkörperchen und

¹⁾ v. Gräfe's Archiv XXIX. Bd., 4. Abth., p. 176. — ²⁾ Vergl. Wedl u. Bock, l. c. p. 171.

Howship'sche Lacunen, aber keine Lamellen, zu beobachten waren. In der Mitte des Knochens liegt ein mit grossen Gefässen und Fettzellen erfüllter Markraum (mr). Mit der hinteren Linsenkapsel hängt der Knochen nirgends zusammen.

Knochenbildung innerhalb der Kapselfalten. In einem atrophischen Auge, dessen Linse in Folge von Panophthalmitis ausgestossen worden war, erschien die Cornea beträchtlich geschrumpft, die Descemet'sche Membran an ihrer hinteren Fläche unterbrochen mit den der Oberfläche der Iris anliegenden Schwarten verwachsen. In sagittaler Richtung ist das Auge am meisten geschrumpft, so dass dasselbe scheibenförmig erscheint. Innerhalb der hinter der Linse gelegenen Schwarten liegen Reste der stark gefalteten Linsenkapsel (Fig. 29, 1. k.); zwischen den Falten derselben hatten sich die cyklitischen Schwarten in Knochengewebe umgewandelt. Ob dasselbe aus von einander geschiedenen Knochenstückchen gebildet wird oder die letzteren stellenweise mit einander zusammenhängen, konnte ich nicht entscheiden. Die den Knochenstückchen anliegende Linsenkapsel liess die bereits früher erwähnten Resorptionslacunen erkennen. Innerhalb der nach rechts gelegenen Kapselfalten liegen grosse Zellen (bz) von polyedrischer Form, welche einen grossen rundlichen Kern enthalten. Einzelne von den Zellen zeigen ein keulenförmig angeschwollenes Ende. Es sind dies erhaltene Reste von Linsenfäsern, welche innerhalb des Kapselsackes durch beträchtliche Quellung und Kernvermehrung zu „Bläschenzellen“ ausgewachsen sind. An der mit a bezeichneten Stelle sind die Zellen in feinkörnigem Zerfall begriffen.

Es sind die Zellen analog jenen, welche innerhalb des Kapselsackes nach der Cataractextraction zurückbleiben oder bei rascher Quellung der Linse vorkommen. v. Becker¹⁾ fasst sie als hydropisch gewordene Linsenfäsern auf. In phthisischen Augen sind sie bisher noch nicht gefunden worden. Wie lange solche Zellen sich im Kapselsalze erhalten können, bevor sie in einen feinkörnigen Detritus zerfallen, beweist ein Fall, den v. Becker²⁾ in seinem Atlas abgebildet hat, in welchem dieselben 1 Jahr lang nach der v. Gräfe'schen Staarextraction beobachtet wurden.

¹⁾ Anat. d. Linse, p. 117. — ²⁾ l. c., Taf. VII, Fig. 5.

Cystenbildung. Eine sehr häufige Erscheinung in einem bindegewebigen Staare ist die Bildung einer centralen durch schleimige Entartung entstandenen Erweichungshöhle. Der Inhalt derselben wird von einer schleimigen Masse, colloiden Körperchen und Kalkkörnchen gebildet. Eine ganz ungewöhnliche Form hatten diese Erweichungshöhlen in der in Fig. 34 abgebildeten Cataracta fibrosa. Nach hinten von einer grösseren Erweichungshöhle (f) und den neugebildeten Knochen (k) findet sich ein mit Carminammoniak auffallend stark tingirtes Bindegewebe, in welchem nach links 2 kleinere, rechts 1 grössere Cyste (e) liegen. Eine Anzahl von ungemein kleinen unregelmässig begrenzten Cysten liegt in der unmittelbaren Nachbarschaft derselben. Von den Wänden der Cysten ragen Faserzüge gegen die Mitte derselben hinein. Offenbar sind die grösseren Cysten durch die Vereinigung von mehreren kleineren entstanden und sind diese Faserzüge die Reste der ursprünglichen Scheidewände derselben. Gleichzeitig bestanden in diesem Falle Erweichungscysten in den hinter der Linse gelegenen cykлитischen Schwarten (d) und im bindegewebig entarteten Glaskörper (Fig. 44).

Kalkablagerung ist in den bindegewebigen Staaren, namentlich den peripheren Schichten derselben sehr häufig. Die Kalkablagerung tritt zuerst in den Gewebsinterstitien, später in den Fasern selbst auf.

Hämorrhagien oder entzündliche Infiltrationen habe ich auch in phthisischen Bulbis an den innerhalb des Kapselsackes gelegenen cykлитischen Schwarten mehrfach beobachtet.

Zur Theorie der Cataractentwicklung. Im Anschlusse an dieses Kapitel will ich über eine bisher nur wenig berücksichtigte Leichenerscheinung an der menschlichen Linse berichten. Wenn man 36–48 Stunden post mortem enucleirte Augen untersucht, so findet man in der Corticalis und an der Grenze derselben und des Kernes ähnliche von Flüssigkeit erfüllte Räume, wie an cataractischen Linsen.¹⁾ Bei genauerer Untersuchung fiel mir auf, dass auf der Oberfläche der Vorderkapsel eine abgesplitterte Lamelle derselben sichtbar war. Die feine Längs-

¹⁾ Wie Deutschmann (v. Gräfe's Archiv, XXV, 2) nachgewiesen hat, lassen sich an der entkapselten menschlichen Linse „durch langsamste Quellung in verdunstendem Wasser genau die gleichen makroskopischen und mikroskopischen Veränderungen erzeugen, welche die senile Cataract als charakteristisch darbietet.“

streifung des Querschnittes der Linsenkapsel, die sonst nur nach der Einwirkung von Reagentien oder an der pathologischen, nie aber an der normalen Kapsel hervortritt, war an manchen Präparaten sehr deutlich.

Das vordere Kapselepithel war an solchen Augen hochgradig verändert. Flüssigkeitströpfchen waren innerhalb der Zellen und zwischen denselben abgelagert. Allein in der veränderten Beschaffenheit des Kapselepithels kann nicht die Ursache der postmortalen Quellung der Linse (ähnlich wie in der Veränderung des Endothels der M. Decemeti beim Hornhautödem) liegen, denn die Quellung tritt nach allen Richtungen in der Linse gleichmässig auf.

Es liegt nun sehr nahe anzunehmen, dass eine veränderte histologische Beschaffenheit der Linsenkapsel, eine Lösung oder Zerstörung der die Lamellen verbindenden Kittsubstanz, die Ursache für die postmortale Quellung der Linse ist, indem die Diffusionsvorgänge durch die Linse nunmehr verändert sind.

Wahrscheinlich dürfte der Quellung der Linse beim senilen Staar eine gleiche Ursache zu Grunde liegen. Thatsächlich fanden bereits H. Müller und v. Becker eine deutliche Längsstreifung der Linsenkapsel bei der Cataracta senilis. Dass die veränderte Beschaffenheit des vorderen Kapselepithels nicht die Ursache der Staarbildung sein kann, hat Deutschmann¹⁾ experimentell nachgewiesen. Es ist sehr wahrscheinlich, dass die veränderte histologische Beschaffenheit der Linsenkapsel mit einer Aenderung der physikalischen Eigenschaften derselben gleichzeitig vor sich geht und eine vermehrte Diffusion von Kammerwasser, die Proliferation (v. Becker) und später den Zerfall der Linsenfaser, sowie die Abgabe von Linseneiweiss an das Kammerwasser zur Folge hat. Nach Priesthley Smith²⁾, dem sich v. Becker³⁾ anschliesst, geht der Quellung der Linse beim senilen Staar eine stärkere Schrumpfung der Linse, als sie der Altersveränderung entspricht, voraus.

Die gleichen Veränderungen der Linsenkapsel, wie beim senilen Staar, sind auch bei dem durch Iridocyklitis hervorgerufenen

¹⁾ V. Graefe's Archiv, XXV, 2, p. 211. — ²⁾ Med. Times and Gaz. 1883. 20. Jan.

³⁾ Anat. d. Linse, p. 181.

zu beobachten. Ich möchte ähnlich, wie bei der Descemet'schen Membran, die veränderte chemische Beschaffenheit des Kammerwassers als die Ursache der Lösung der interlamellären Kittsubstanz ansehen.

Dass die Linsenkapsel in inniger Beziehung zur Staarbildung stehe, beweist schon der Umstand, dass bei hinteren Synechien die denselben unmittelbar anliegenden Theile der Linse sich zu trüben pflegen. Auch nach dem Anliegen der Linsenkapsel an eine Perforationsöffnung der Hornhaut z. B. nach der Spaltung eines Ulcus serpens nach Saemisch wurde das häufige Vorkommen von Kapselcataract betont. (Deutschmann).

Eine solche Wirkung von entzündlichen, auf der Kapsel liegenden und mit ihr in Berührung stehenden Producten, welche eine unmittelbar hinter der Linsenkapsel gelegene Partie der intrakapsulären Zellen zur lebhaften Proliferation veranlassen, hätte etwas Mystisches an sich, wenn man nicht annähme, dass veränderte Diffusionsverhältnisse der zwischen beiden gelegenen Linsenkapsel einen vermehrten Durchtritt von Ernährungsflüssigkeit, der die Zellenproliferation anregt, zur Folge haben.

Die Vermuthung von Wedl und Bock ¹⁾, „dass die Adhäsionen an der vorderen Linsenkapsel durch Zerrung als Reiz auf die hinter derselben liegenden Parenchymzellen wirken und die Proliferation anregen,“ kann jene Fälle von Linsentrübungen nicht erklären, wo die Auflagerungen auf die Linsenkapsel ohne Schrumpfung der ersten die Linsentrübung hervorrufen.

Der Glaskörper.

Lamellärer Bau der Glaskörperperipherie. Die ersten Veränderungen des Glaskörpers in Folge von Iridocyklitis sind insofern von Interesse, als sie auch über den Bau des Glaskörpers im Allgemeinen Aufschlüsse ergeben. Kein Gewebe erfährt in Folge der Fäulniss so rasch Veränderungen, welche die genaue Untersuchung unmöglich machen, als der Glaskörper, während in früher Entwicklung der Iridocyklitis mitunter der Glaskörper an in vivo enucleirten Augen noch wenig verändert sein kann.

¹⁾ l. c. p. 156.

So fand ich in einem Falle die entzündlichen Erscheinungen in demselben nur sehr unbedeutend. Mit Ausnahme von cystoïder Entartung der ora serrata, und einer vorderen Synechie, die dem histologischen Befunde nach bereits älteren Datums sein dürfte, beginnender Ablösung der Netzhaut an der Ora serrata und Papillitis (vgl. Fig. 46) bot das Auge keine Veränderungen. Die cystoïde Entartung der Ora serrata retinae, sowie unregelmässige im Glaskörper gelegene Erweichungshöhlen (Fig. 2, a) dürften als senile Veränderungen anzusehen sein.

Der Glaskörper war nur an vereinzelten Stellen dichter mit Rundzellen infiltrirt. Für die Frage, ob die Peripherie des Glaskörpers aus Lamellen zusammengesetzt ist, oder ob die letzteren, wie von vielen Autoren angenommen wird, durch die Anwendung von Härtungsmitteln hervorgerufene Kunstproducte sind, ist die Anordnung der Eiterzellen innerhalb des Glaskörpers von Interesse. Dieselbe ist in der Nähe der Limitans (vergl. Fig. 35) eine der Oberfläche derselben parallele, wo sie zu 2—4 angeordnet sind, oder es liegen dieselben in radiärer Richtung aneinander gereiht. Die subhyaloïdealen Zellen sind hier gar nicht verändert, nur vereinzelte enthalten zwei Kerne.

Es sind ähnliche Bilder von Herzog Carl Theodor von Bayern beim Staphyloma posticum beschrieben worden. Es zeigen sich die Bahnen, in welchen die Exsudatzellen liegen, hier als scharf begrenzte Canäle. Ueber die Bedeutung desselben sagt Herzog Carl von Bayern¹⁾: „es kann die Annahme, dass die Spalträume als Lymphbahnen zu betrachten seien, nicht als eine mit den Thatsachen in Widerspruch stehende Interpretation angesehen werden.“

Glaskörperzellen. Ausser den bereits genannten Glaskörperhöhlen zeigt der Glaskörper schon bei schwachen Vergrößerungen auffallende Texturveränderungen. Es erscheinen einzelne Stellen mit Carmin oder Hämatoxylin sehr intensiv imbibirt (Fig. 3, a). Dieselben bestehen aus einem ungemein feinen Netzwerk, in dessen Umgebung sich auch schwach tingirte netzartige Bildungen (b) finden.

Ich habe in Fig. 36 eine derartige Stelle aus dem hinteren Theile des Glaskörperkernes abgebildet. Es finden sich ungemein feine netzförmig mit einander verbundene Fäserchen, in deren Knotenpunkte grosse rundliche Kerne mit Kernkörperchen von Protoplasma umsäumt liegen. Seltener sind Zellen, in welchen

¹⁾ v. Gräfe's Archiv, XXV, 3, p. 156.

zwei Kerne enthalten sind; häufig kommen auch grosse Vacuolen innerhalb des Protoplasmas vor. Zu unterst liegt eine Erweichungshöhle, durch welche ein bindegewebiger Strang (bf), wahrscheinlich ein Rest eines embryonalen Glaskörpergefässes, hindurchzieht. In der unmittelbaren Umgebung der Erweichungshöhle sind die Fäserchen, aus welchen das Glaskörpergewebe besteht, zu einem ungemein feinen Netzwerk angeordnet (e), an anderen Stellen (l) tritt wieder eine mehr lamelläre Beschaffenheit hervor.

So viel lässt sich von den Zellen mit Bestimmtheit bei stärkerer Vergrößerung (Fig. 37) sagen, dass sie mit Fortsätzen versehen sind, welche sich vielfach dichotomisch verzweigen und schliesslich mit einander vereinigen. Wie sich die Fortsätze der Zellen zu dem feinsten Netzwerk (e) verhalten, ob die Zellfortsätze dasselbe durchsetzen oder an der Bildung desselben Antheil nehmen, konnte ich nicht entscheiden.

Mit einer bindegewebigen Umwandlung des Glaskörpers haben diese Zellennetze offenbar nichts zu thun, wie dies die Vergleichung von Fig. 36 und Fig. 40 ergibt, die bei der gleichen Vergrößerung abgebildet sind und von welchen die letztere von einem bindegewebig umgewandelten Glaskörper herrührt. Als rein senile Erscheinung kann ich das Auftreten derselben ebenfalls nicht auffassen, sondern möchte für das Zustandekommen derselben die vermehrte Transudation von Ernährungsflüssigkeit im Glaskörper in Folge der bestehenden vorderen Synechie (Ulrich) als veranlassende Ursache ansehen. Bei gleichzeitigem Schwunde der Intercellularsubstanz war in Folge dieser vermehrten Transudation eine Proliferation der Glaskörperzellen entstanden. Das Netzwerk von Fasern, in deren Knotenpunkten Zellen liegen, tritt in Folge der verminderten Intercellularsubstanz und der Vermehrung der Glaskörperzellen sehr deutlich hervor, während es in der Norm nicht erkennbar ist. Directe Anastomosen von Glaskörperzellen habe ich nicht beobachten können.

Dass das feinste Netzwerk von Fäserchen, das ich in Figur 36 (n) abgebildet habe, ein Rest der ursprünglichen Intercellularsubstanz ist, halte ich für sehr wahrscheinlich.

Die Frage, ob die Glaskörperzellen direct oder durch ein Netzwerk von Fasern oder gar nicht mit einander in Zusammenhang

stehen, ist bei den Untersuchungen über den Bau des Glaskörpers in der verschiedenartigsten Weise beantwortet worden.

Virchow¹⁾ beschrieb Zellen, welche auf der Oberfläche des Glaskörpers ein areoläres Netz bilden. Sternförmige Zellen fand er im embryonalen Glaskörper sehr zahlreich. Nach Weber²⁾ sollen die Glaskörperzellen durch Fortsätze mit einander anastomosiren. Coccius³⁾ kam zu dem Resultate, dass der Glaskörper aus einer Flüssigkeit und einem häutigen Gerüste bestehe; die Membranen des letzteren sollen aus Epithelien und freien Kernen zusammengesetzt sein. Ritter konnte im Glaskörper weder Membranen noch Zellen auffinden. Kölliker⁴⁾ beschrieb im Glaskörper sternförmige, durch ein Netz mit einander verbundene, Zellen, die aber nur auf der M. hyaloidea vorkommen.

Iwanoff fand im Glaskörper 3 Arten von Zellen, 1. runde Zellen unterhalb der M. hyaloidea, 2. stern- oder spindelförmige Zellen mit 2—3 Kernen, 3. grosse Vacuolen enthaltende Zellen, die Physaliphoren ähnlich sind (von Duncan zuerst beschrieben). Die sternförmigen Zellen sah Iwanoff⁵⁾ in pathologischen Fällen beim Pferde colossale Dimensionen annehmen. Anastomosen zwischen den Zellen fand Iwanoff in pathologischen Fällen sehr selten, niemals an gesunden Augen.

Senile Höhlenbildung. Sowohl in dem eben beschriebenen Auge als auch in einer Anzahl von Bulbis von Greisen hatte ich Gelegenheit, das Vorkommen von Höhlen innerhalb des Glaskörpergewebes zu beobachten. In einem Falle lag die Höhle in unmittelbarer Nähe der Linse und nahm fast den ganzen vorderen Theil des Glaskörpers ein. In der Nähe der rundlichen oder ovalen Glaskörperäume finden sich mitunter kleine ähnliche Hohlräume (vergl. Fig. 35, h). Wahrscheinlich entstehen die grösseren durch die Vereinigung mehrerer kleiner. Da diese Hohlräume im Glaskörper keine scharf begrenzten Wandungen besitzen, ferner Reste von Gewebsbestandtheilen sich in dieselben vom Rande aus fortsetzen (vergl. Fig. 36), kann ich sie nicht als erweiterte Lymphbahnen des Glaskörpers auffassen. Die Befunde, welche Löwe als dritte Augenkammer beschrieben hat, scheinen ebenfalls bloss senile Erweichungsproducte des Glaskörpers zu sein.

Eiterbildung im Glaskörper. Für die Frage nach der Abstammung des Eiters bei der Entzündung des Glaskörpers sind an Iridocyklitis erkrankte Augen sehr werthvolle Untersuchungsobjecte. Jedoch lässt sich dieselbe bloss an im frühen Stadium der Erkrankung enucleirten Augen entscheiden.

1) Virchow's Archiv V, p. 238. — 2) Virchow's Archiv XIX, 1860.

3) Ü. das Gewebe und die Entzündung des menschlichen Glaskörpers. Leipzig 1860.

4) Handbuch der Gewebelehre. 1863, p. 680. — 5) v. Gräfe's Archiv XI, 1, p. 166.

Während nach Coccius der Eiter aus den innerhalb des Glaskörpers gelegenen Epithelzellen entsteht, bildet er sich nach Weber durch die Proliferation der im Glaskörper gelegenen Zellen. Mit Weber stimmen auf Grundlage von experimentellen Untersuchungen Haensell¹⁾ und Heitzmann²⁾ überein.

Berlin³⁾ fand in einem 17 Stunden nach der Verletzung enucleirten Auge keine Veränderungen der Glaskörperzellen, welche auf Eiterbildung aus demselben schliessen liessen. „Aber ein späterer Fall⁴⁾ scheint mir diese Hypothese umzustossen, hier fand ich gar keinen Eiter in der Retina, während die angrenzende Glaskörperschicht reichliche, grosse, oft mehrkernige, Zellen darbot. Ich glaube daher, dass allerdings die Zellen des Glaskörpers resp. die Zellen der Hyaloidea an der Eiterbildung einen Antheil nehmen.“

Für die Abstammung der Eiterzellen aus den Blutgefässen der den Glaskörper begrenzenden Theile traten insbesondere Pagenstecher⁵⁾ und Herzog Carl von Bayern ein. Schmid-Rimpler⁶⁾ hat durch Injection des Eiters von Thränschlauchblennorrhoe experimentell Eiterbildung im Glaskörper hervorgerufen, lässt jedoch die Frage der Abstammung desselben offen. Wedl und Bock beobachteten Proliferation der Glaskörperzellen bei Hyalitis.

Nach meinen Untersuchungen kann ich mich nur der Ansicht jener Autoren anschliessen, welche die Abstammung des Eiters aus den Gefässen annehmen. An den in Fig. 2 und 3 abgebildeten Präparaten ist nur selten an den Glaskörperzellen eine Vermehrung der Kerne zu beobachten. In der Peripherie des Glaskörpers sind die Eiterzellen an manchen Stellen nur in geringer Anzahl vorhanden, innerhalb des Glaskörperkernes finden sich jedoch einzelne reichlich mit Exsudatzellen infiltrirte Strecken. Doch sind überall die Glaskörperzellen von gleicher Beschaffenheit. In Fig. 38 ist das feinmaschige Netzwerk aus dem hinteren Theile des Glaskörperkernes abgebildet. Die nach unten gelegene Zelle des Glaskörpers (a) ist unverändert. Auf dem Netzwerk von Fäserchen und zwischen denselben sind Gruppen von Exsudatzellen (ez) abgelagert. An einzelnen Zellen fand ich innerhalb des Protoplasmas Rundzellen, die sich durch ihre geringere Grösse von jener des Zellkernes unterscheiden. Es scheinen mithin die Exsudatzellen auch in die Glaskörperzellen eindringen zu können.

Alle diese Veränderungen lassen sich nur in dem obigen Sinne deuten. In Fig. 41 ist ein Theil des Glaskörpers aus einem weiter vorgeschrittenen Falle von Iridocyklitis abgebildet. Es sind an

¹⁾ Bull. de la Clinique Ophthalmologique de quinze-vinges. 1884, Nr. 2, 3.

²⁾ Ber. der Ophthalmolog. Ges. in Heidelberg. 1883. — ³⁾ v. Gräfe's Archiv XIV., 2, p. 311.

⁴⁾ l. c. p. 312. — ⁵⁾ v. Gräfe's Archiv I, 2, p. 30 — ⁶⁾ Bericht der Ophthalmolog. Ges. in Heidelberg. 1878.

einigen Stellen noch deutlich die Glaskörperzellen mit ihren Fortsätzen zu erkennen. Die Anzahl der Kerne ist vermehrt (2—3). In der abgebildeten Stelle, welche dem hinteren Theile des Glaskörpers entnommen ist, ist der Glaskörper in eine aus Eiterzellen und einer eiweissreichen Flüssigkeit bestehende Masse umgewandelt. Einzelne rundliche pigmentirte Zellen (pz) sind innerhalb derselben erkennbar, mitunter finden sie sich gruppenweise aneinander gelagert, namentlich in der Umgebung der neugebildeten Gefässe sind sie zahlreicher.

Für bemerkenswerth halte ich, dass sich an dem abgebildeten Präparate noch Reste der Glaskörperlamellen (Fig. 41, g1) erkennen lassen. Sie erscheinen hier theils im wirklichen, theils im optischen Querschnitte getroffen, welcher zumeist unregelmässig geschlungene, wellenförmige Linien vorstellt. Durch verschiedene Einstellungen der Mikrometer-Schraube lässt sich jedoch erkennen, dass diese mit Carminammoniak stark tingirten optischen Querschnitte nur einer ganz geringen Anzahl von stark gefalteten Lamellen angehören. Der Glaskörper liess beginnende Gefässbildung, nirgends aber noch Andeutungen von bindegewebiger Umwandlung erkennen. Die Lamellen erscheinen mit einer grossen Anzahl eng aneinander liegenden Längsstreifen versehen, die auch am normalen Glaskörper beobachtet werden.¹⁾

Exsudatbildung und Hämorrhagien in präformirte Glaskörperspalten. Es wurde bereits erwähnt, dass die Infiltrationswege des Glaskörpers mit Wahrscheinlichkeit den präformirten Spalträumen desselben entsprechen. In Fig. 42 ist ein solcher breiter Spaltraum (C Cl) am Meridionalschnitte getroffen, welcher in schiefer Richtung von hinten nach vorn verläuft und etwas excentrisch von der hinteren Linsenfläche in den postlenticulären Raum übergeht. Der letztere ist, ebenso wie dieser schlauchförmige Raum mit hämorrhagisch-eiterigem Exsudate erfüllt. Ich glaube, dass dieser letztere Spaltraum kaum anders, denn als (vielleicht etwas seitwärts verschobener) Cloquet'scher

¹⁾ Nach H. Virchow (Ber. der Ophthalmol. Ges. in Heidelberg 1885) soll das Glaskörpergerüste aus drehrunden Fasern bestehen. Vergl. ferner über den Bau des Glaskörpers Magni, Arch. Ital. di Biolog. 1883. Fasc. I.

Canal¹⁾ gedeutet werden kann. Der Glaskörper selbst ist mit Rundzellen dicht infiltrirt. An einer Stelle erscheint er von der Netzhaut abgehoben. Letztere wird durch einen serös-eiterigen Erguss von der Aderhaut getrennt. Alle diese Lage- und Texturveränderungen müssen nothwendigerweise auch eine Lageveränderung des Cloquet'schen Canales zur Folge haben. Das hintere Ende des Canales spricht sehr für die Deutung der Glaskörperspalte in diesem Sinne.

Haensell fand bei der Entzündung des Glaskörpers einen beträchtlich erweiterten Cloquet'schen Kanal. Bayer²⁾ hat ophthalmoskopisch bei Hyalitis, welche in Folge von chronischen Entzündungen der Aderhaut und Netzhaut entstanden war, denselben von Exsudat erfüllt gefunden.

In demselben Präparate ist rechts ein weiter Raum innerhalb des Glaskörpers (Fig. 42, hr) abgebildet, welcher in einen schmalen Canal übergeht, der an der dem Ciliarkörper zugekehrten Seite endet. Das hintere Ende dieser Spalte konnte ich nicht mit Sicherheit feststellen. Dieselbe ist mit Blutgerinnseln erfüllt; ihre Contouren erscheinen am Schnitte scharf begrenzt. Ich glaube, dass hier eine durch eine Hämorrhagie beträchtliche erweiterte radiäre Lymphspalte des Glaskörpers vorliegt.

Neubildung von Blutgefäßen, Hämorrhagien.

Die Neubildung von Blutgefäßen im Glaskörper wird durch sprossenförmige Fortsätze der Capillaren des Ciliarkörpers, der Netzhaut und der Sehnervenpapille eingeleitet.

Durand will in einem Falle von Glaskörpervorfall 22 Stunden nach der Operation bereits neugebildete Blutgefäße in dem Glaskörper beobachtet haben. Iwanoff³⁾ hat in 1 Falle 12 Tage nach dem Entstehen des Glaskörpervorfalles neugebildete Blutgefäße in dem letzteren gefunden, welche mit jenen der Conjunctiva zusammenhängen.

Ueber die Zeit, welche vom Beginne der Iridocyklitis bis zur Entwicklung von Blutgefäßen im Glaskörper verstreicht, konnte ich weder Angaben in der Literatur vorfinden, noch selbst Beobachtungen machen. In dem in Fig. 35—38 abgebildeten Glaskörper waren auch nicht die ersten Anfänge von Gefäßbildung angedeutet. Die neugebildeten Gefäße des Glaskörpers stimmen vollkommen mit jenen überein, die ich bereits pag. 68 in den cy-

¹⁾ Nach Stilling hat der Canalis hyaloideus auch im normalen Auge wegen der excentrischen Lage der Sehnervenpapille eine schräge Richtung zur Augenaxe und endet in einiger Entfernung von der Mitte der hinteren Linsenoberfläche.

²⁾ Prag. Zeitschr. für Heilkunde. 1883, IV, p. 1. — ³⁾ v. Gräfe's Archiv. XV, 2.

klitischen Schwarten beschrieben habe. Sie bilden ein unregelmässiges Netzwerk. Den Gefässwandungen pflegen rundliche oder sternförmige pigmentirte Zellen aufzuliegen.

Nicht selten kommen Hämorrhagien in der Umgebung der Gefässe vor. Dieselben sind mitunter sehr umfangreich. In einem Falle fand ich den ganzen hinteren Theil des Glaskörpers von Blut erfüllt und zahlreiche Hämorrhagien in dem vorderen Theile desselben.

Bindegewebige Umwandlung. Die weiteren Umwandlungen, welche der Glaskörper dadurch erfährt, dass er sich in eine bindegewebige sehr reich mit Kernen durchsetzte Masse umbildet, sind bereits von H. Müller, Schweigger und Schiess-Gemuseus sehr eingehend beschrieben worden. Ausser der Umwandlung in Bindegewebe kommt auch ein fettiger Zerfall der Eiterkörperchen vor. Wedl und Bock¹⁾ beobachteten auch eine colloide Umwandlung der letzteren.

Während die bindegewebigen Massen in einzelnen Theilen des Glaskörpers ein dichtes Gewebe bilden, setzen sie an anderen Stellen ein engmaschiges feinstes Netzwerk zusammen (Fig. 40). Sehr treffend sind dieselben bereits von A. Pagenstecher²⁾ beschrieben worden. Mitunter finden sich neben den kleinen areolären Räumen grössere unregelmässig begrenzte cystenartige (Fig. 39, cy), welche mit einer eiweissreichen Flüssigkeit erfüllt sind. An manchen Präparaten zeigt das Bindegewebe des Glaskörpers eine eigenthümliche fächerförmige Anordnung³⁾. Später erhält der Glaskörper eine dem Narbengewebe ähnliche Beschaffenheit. Während dieser Umwandlung erscheinen die Gefässwandungen entzündlich verdicht. Pigmentkörnchen sind in den Gefässen und in ihrer Umgebung nachweisbar. Die Gefässe verwandeln sich schliesslich in sehnähnliche Stränge. Dieselben sind später der Sitz von Kalkablagerungen, welche sich auch innerhalb des Narbengewebes finden.

Cystenbildung durch erweiterte Lymphbahnen. Cysten sind vielfach im Glaskörper von atrophischen Augen be-

¹⁾ l. c. p. 182.

²⁾ v. Gräfe's Archiv VII, p. 95. Vergl. ferner H. Müller, *Ibidem* IV, 1, p. 371.

³⁾ Vergl. auch die Abbildungen in v. Becker's Atlas.

schrieben worden, so fand z. B. Hirschberg¹⁾ denselben von zahlreichen unregelmässigen Lücken durchsetzt; doch ist nirgends auf die Entstehung derselben Rücksicht genommen worden.

Ich habe scharf begrenzte unregelmässige Lücken im bindegewebig entarteten Glaskörper eines phthisischen Auges beschrieben²⁾, welche eine eiweissreiche Flüssigkeit enthielten, in der farblose und vereinzelt rothe Blutkörperchen suspendirt waren. Wahrscheinlich stellen dieselben erweiterte Lymphbahnen oder durch Lymphstauung neugebildete Räume im Glaskörper dar. Einzelne von denselben dürften Reste der während der bindegewebigen Umwandlung beobachteten Cysten sein (Fig. 39). Im bindegewebig entarteten Glaskörper finden sich auch mitunter die die Gefässwandungen umgebenden Lymphräume erweitert.

Hämorrhagische Cystenbildung. In Fig. 43 ist ein Schnitt senkrecht zur Richtung der Ciliarfortsätze von einem Falle von Iridocyklitis abgebildet. Die Zonulafasern sind an den letzteren noch deutlich erhalten. Nach innen von den Ciliarfortsätzen liegen neugebildete bindegewebige Massen (cs), welche reich mit Gefässen durchsetzt sind. In der Umgebung der letzteren sind häufig Ablagerungen von Exsudatzellen nachweisbar. Der Glaskörper erscheint fast vollkommen von ausgebreiteten Hämorrhagien durchsetzt (hg). Innerhalb einer Hämorrhagie hat sich ein von einer nahezu kreisförmigen Linie begrenzter Theil (hc) der aus Blut und Gewebsresten bestehenden Massen abgelöst. An einer Anzahl von Schnitten fiel dieser Theil aus demselben hinaus. Es erscheinen in demselben die Blutkörperchen in Zerfall begriffen. Einzelne runde mit Flüssigkeit erfüllte Räume liegen zwischen den Blutkörperchen. Es kann keinem Zweifel unterliegen, dass es sich hier um eine in Bildung begriffene hämorrhagische Cyste handle. In der Wand der letzteren sind noch deutlich die bindegewebigen Bestandtheile des Glaskörpers zwischen den Blutkörperchen zu erkennen.

Erweichungscysten. Die dritte Art von Cystenbildung im bindegewebig entarteten Glaskörper ist jene durch schleimige Degeneration (vergl. Fig. 44). Der Glaskörper ist in eine narben-

¹⁾ v. Gräfe's Archiv XXVIII, 1.

²⁾ v. Gräfe's Archiv XXIX, 4, p. 172. Taf. IV, Fig. 3.

ähnliche Masse umgewandelt. Die Begrenzung und Form der Cyste (er) ist eine höchst unregelmässige. Eine Anzahl von Fasern durchziehen quer oder in schiefer Richtung den Hohlraum. Die Faserbündel pflegen an der Abgangsstelle von der Cystenwand verbreitet zu sein oder sie ragen in den Raum hinein, ohne ihn zu durchsetzen. In der Nähe der Cyste finden sich kleinere durch Erweichung entstandene, Räume (d, a). Die grössere Cyste ist zweifellos durch die Vereinigung von mehreren kleinen cystenartigen Räumen entstanden, während die sie durchsetzenden Faserbündel Reste der ursprünglichen Dissegimenten zwischen den Räumen sein dürften.

Knochenneubildung. Im Glaskörper atrophischer Augen habe ich 2 mal Knochenbildungen beobachtet. Die Anzahl der diesbezüglichen Beobachtungen beim Menschen ist eine geringe. Ich erwähne Poncet, v. Wittich, Ciaccio, v. Bekker, Pagenstecher und Genth.¹⁾ Virchow hat Knochenbildung im Glaskörper von Pferden, Hyrtl²⁾ in der Nähe des Sehnerven bei der Fischotter beobachtet.

In dem einen der von mir beobachteten Fälle war der Glaskörper mit Ausnahme eines minimalen Restes vollständig verknöchert. Es ist ein ähnlicher Fall in der Literatur bisher noch nicht bekannt, doch hebt Virchow die Möglichkeit hervor, dass bei Netzhautablösung und Mangel der Linse der Glaskörper auf ein kleines linsenförmiges Stück schrumpfen kann, welches dann verknöchert und für eine verknöcherte Linse gehalten wird.

Das Auge verdanke ich der Freundlichkeit des Herrn Dr. O. Purtscher in Klagenfurt. Die Krankengeschichte ergibt folgendes:

Die 32 Jahre alte Margarethe Scherian ist seit ihrem 7. Lebensjahre augenkrank. Vor 16 Jahren erblindete sie am linken Auge; den mitgetheilten Details nach dürfte es sich um Blennorrhoe gehandelt haben. Ein halbes Jahr später erkrankte auch das rechte Auge. Das linke verursachte ab und zu heftigen Schmerz. Vor 5 Jahren ging Patientin nach Graz, da auch das rechte Auge sich verschlimmert hatte. Es wurde dort wegen Sec. Glaucom eine Iridectomy vorgenommen, worauf Besserung der S. auftrat. Die Schmerzen im linken Auge wurden immer heftiger. Sie hatte das Gefühl, als würde eine Nadel durch das atrophische Auge ein- und durch das gesunde Auge herausgestochen. Das Auge ist gegen Druck sehr empfindlich. Rechts besteht ein Colobom und Leucoma adhaerens. Die Patientin zählte Finger: 1 m. Am

¹⁾ l. c. Taf. XIX., Fig. 1.

²⁾ Topograph. Anatomie. 1865. I., p. 237.

9. August 1883 wird das linke Auge enucleirt; am 14. August war die S. des rechten Auges bereits auf Finger $1\frac{1}{2}$ M. gestiegen.

In Fig. 45 ist der vordere Theil des Auges abgebildet. Die vordere Fläche der Hornhaut wird von einem der Conjunctiva ähnlichen Ueberzuge (cj) bekleidet. Die Hornhaut selbst in Narbengewebe umgewandelt, an deren hinteren Fläche die stark gefaltete und in weitem Umfange unterbrochene Descemet'sche Membran (md) gelegen ist. Die Iris ist durch eine Schwarte mit der hinteren Fläche der letzteren verwachsen. Die Ciliarfortsätze sind beträchtlich angeschwollen, so dass dieselben der hinteren Fläche der Iris enge anliegen und nur ein schmaler Spalt (hk) zwischen beiden sichtbar ist. Die Netzhaut ist vollständig abgehoben. Im hinteren Theile der Aderhaut liegt neugebildetes Knochengewebe. Ein kleiner Knochenkern hat sich auch in der Netzhaut (k) gebildet. Der nach hinten von der abgelösten Netzhaut und nach vorn von den Ciliarfortsätzen und der Iris begrenzte dreieckige Raum wird von wahren Knochengewebe mit deutlichen Knochenkörperchen, Havers'schen Canälen und concentrisch angeordneten Lamellen eingenommen. Ein zapfenförmiger Fortsatz (zf) dieses Knochens ragt in die Hornhautnarbe hinein. Die Ernährungsgefäße des Knochens sind von einer fibrösen Hülle, in welcher sternförmige Pigmentzellen liegen, begleitet.

Der nach vorn von dem neugebildeten Knochen gelegene Rest der hinteren Kammer wird von dem periostalen Ueberzuge des Knochens begrenzt, auf welchem ersteren neugebildete pigmenthaltige capillare Gefässnetze und pigmentirte Endothelzellen liegen. Die Zonulafasern sind an einzelnen Stellen deutlich an ihrer Abgangsstelle von den Ciliarfortsätzen kenntlich. Von der Linsenkapsel ist blos ein kleiner Rest, der nahe der hinteren Fläche der Iris liegt, erhalten.

Es besteht hintere Glaskörperabhebung. Ein minimaler trichterförmig zugespitzter Theil des Glaskörpers war noch nicht verknöchert.

Wahrscheinlich dürfte in diesem Falle in Folge von Durchbruch der Hornhaut die Linse aus dem Bulbus hervorgestürzt sein, der Glaskörper heilte in die Wunde ein und wandelte sich in Bindegewebe um, das schliesslich verknöchert ist.

Die Einheilung des bindegewebig entarteten Glaskörpers in eine Wunde hatte ich in einem Falle beobachtet, der in Fig. 13 abgebildet ist.

Pagenstecher und Genth¹⁾ fanden hinter der stecknadelkopfgrossen Linse ein Knochenstück, das nach hinten zugespitzt endete und nach vorn abgeplattet war. Vielleicht liegt hier ebenfalls eine totale Verknöcherung des Glaskörpers vor. Eine diesbezügliche Deutung ist der Abbildung nicht beigegeben.

Lage- und Formveränderungen des Glaskörpers. Die vordere Glaskörperablösung (vergl. pag. 85) ist, wie es scheint, bei Iridocyclitis in der Regel zu beobachten. Die hintere Glaskörperabhebung, bei welcher durch die verdichtete Grenzschichte des Glaskörpers eine Grenz-Membran vorgetäuscht wird, ist bei Iridocyclitis viel seltener.

Milles²⁾ hat unter 345 enucleirten Augen, unter welchen nur 3 wegen sympathischer Ophthalmie enucleirt waren, 43mal Glaskörperablösung gefunden. Pagenstecher³⁾ insbesondere hat das häufige Vorkommen von vorderer Glaskörperabhebung bei Iridocyclitis und Glaucom hervorgehoben.

Sehr kleine mit Serum erfüllte Räume zwischen der Limitans interna und dem Glaskörper (Fig. 35, h) sind nicht selten bei Iridocyclitis zu beobachten. Wenn die vordere und die hintere Ablösung des Glaskörpers miteinander combinirt sind, kann derselbe auf ein membranartiges, hinter der Linse gelegenes, Septum reduzirt sein⁴⁾. In dem in Fig. 30 abgebildeten Falle hat eine Hämorrhagie in den zwischen dem Glaskörper und der Netzhaut gelegenen Raum stattgefunden.

Ist der Glaskörper mit der Netzhaut durch eine Anzahl von bindegewebigen Fäden verbunden (vergl. Fig. 34), so hat es mitunter den Anschein, als würde eine Anzahl von cystenartigen Räumen zwischen beiden liegen. Solche Ablösungen des Glaskörpers von der Netzhaut kommen an atrophischen Augen auch *circumscript* vor. Hirschberg⁵⁾ fand an einem nach der v. Gräfe'schen Extraction atrophisch gewordenen Auge eine vor der Netzhaut gelegene Cyste. Wahrscheinlich hat es sich hier um eine partielle Glaskörperablösung gehandelt.

¹⁾ Atlas 1, Taf. IX., Fig. 6. — ²⁾ Ophthalm. Hosp. Rep. XI., 1886.

³⁾ v. Gräfe's Archiv XXII, 2, p. 271. 1876.

⁴⁾ Vergl. Pagenstecher und Genth, l. c. Taf. XIV., Fig. 6.

⁵⁾ v. Gräfe's Archiv. XXVIII, 1.

Die hochgradigste trichterförmige hintere Ablösung des Glaskörpers fand ich in einem Falle von Iriseinheilung mit glaucomatöser Sehnervenexcavation. Die cyklitischen Schwarten und der bindegewebig entartete Glaskörper waren auf einige wenige, (2—3) mm dicke, der hinteren Irisfläche — die Linse fehlte — anliegende bindegewebige Massen reducirt.

In einem Falle war der Glaskörper in einem phthisischen Auge vollständig verloren gegangen, während die Netzhaut in die Wunde eingehelt war.

Die Netzhaut.

Netzhautablösung. Die ersten Anfänge von Ablösung der Netzhaut, welche bei Iridocyklitis in der Umgebung des Sehnerven und an der Ora serrata beginnt, fand ich bloss in einem Falle von dieser Erkrankung vor, in allen anderen Fällen war die Netzhautablösung bereits eine vollständige geworden.

Der Raum zwischen der Aderhaut und Netzhaut ist von transudirtem Serum, welches Rundzellen und Pigmentepithelien enthält, erfüllt. Es kommen auch gleichzeitig Hämorrhagien in den subretinalen Raum vor, oder es nimmt das abgelagerte Exsudat einen hämorrhagisch-eiterigen Charakter an. Es können bei diesen Exsudaten mehrmalige Nachschübe vorkommen, wie z. B. in einem bei v. Becker¹⁾ abgebildeten Falle.

Die glasige Beschaffenheit, welche die subretinale Flüssigkeit mitunter nach der Härtung in Müller'scher Flüssigkeit annimmt (vergl. auch Gayet und Masson) will Schiess-Gemuseus²⁾ mit einem Verseifungsprozesse vergleichen.

Das subretinale Exsudat kann auch, wie ich dies einmal bei Cyklitis beobachtet habe, eine fettige Degeneration eingehen und der subretinale Raum namentlich in der Nähe der Netzhautfalten mit einer grossen Menge von Fetttröpfchen erfüllt sein.

An den durch Panophthalmitis atrophischen Augen kann der subretinale Raum auch fehlen. Die Netzhaut und die Aderhaut sind in eine zusammenhängende bindegewebige Schwarte umgewandelt, an welcher die letztere blos durch stärkere Pigmentirung angedeutet wird (vergl. Fig. 13). Bei den durch Iridocyklitis phthisischen Augen pflegt stets ein subretinaler Raum vorhanden

¹⁾ Photogr. Abbildungen. 1876. XIII. Cyclitis.

²⁾ Virchow's Archiv. 1864.

zu sein. Es kann jedoch im späteren Verlauf des Prozesses eine von der Aderhaut ausgehende Knochenneubildung denselben vollständig erfüllen, wobei es mitunter den Anschein hat (vergl. pag. 77), als würde sich zwischen der Glashaut der Choroiden und der Netzhaut das Knochengewebe gebildet haben¹⁾.

Durch Narbenzug kann die Netzhaut von dem Sehnerven²⁾ oder von der Ora serrata, wie ich dies in je einem Falle beobachtete, (vergl. pag. 37) abreißen.

In Folge des Narbenzuges der abgelösten Netzhaut erscheint mitunter auch ein nahe an der Sclera abgeschnittener Sehnerv am Querschnitte grubenförmig vertieft (Gayet und Masson).

Einheilung der Netzhaut in eine Wunde. In einem atrophischen Auge waren bindegewebige, stark gefaltete, mit Pigmentkörnchen durchsetzte Stränge in eine Hornhautwunde eingehilt und erwiesen sich durch ihren Zusammenhang mit dem Sehnerven als eingehelte Netzhauttheile³⁾. In der Descemet'schen Membran liess sich eine breite Unterbrechung constatiren. Die vorderen Schichten der Hornhaut waren ganz in Narbengewebe umgewandelt. An den peripheren hinteren Schichten derselben waren innerhalb des Hornhautgewebes pigmenthaltige Hornhautkörperchen (vergl. pag. 48) zu erkennen. Die Iris war durch eine schmale Schwarte mit der Hinterfläche der Hornhaut verwachsen. Die Aderhaut ist in weitem Umfange von der Sclera abgehoben und stellenweise der Iris mehr genähert, als der hintere Theil des Ciliarkörpers. Die von der Hinterfläche der Iris, dem Ciliarkörper und der Aderhaut begrenzten Räume sind mit einer Eiweis-haltigen Flüssigkeit, die Rundzellen und Epithelien enthält, erfüllt. Da die vordere Kammer und der suprachorioidale Raum in diesem Auge mit Schwarten erfüllt sind, so ist eigentlich dieser — wenn man ihn so nennen darf — subretinale Raum der einzige im Auge, der erhalten blieb.

Abhebung der Limitans interna. Entzündliches Oedem.

Die feineren Veränderungen der Structur, welche die Netzhaut vom Beginne der Ablösung bis zur vollständigen Atrophie

¹⁾ So hatte dies den Anschein auch in dem Falle von Jones, Dublin. Journ. of med. Science. 1877.

²⁾ Vergl. auch Pagenstecher u. Genth, l. c. Taf. XIX, Fig. 3.

³⁾ Ein Vorfalle der Netzhaut in eine Hornhautwunde ist von Wedl und Bock beschrieben (l. c. p. 39, Fig. 16).

des Auges erleidet, hatte ich in den verschiedensten Stadien zu beobachten Gelegenheit. Es sind einzelne von diesen Entwicklungsstadien der Erkrankung der Netzhaut in Folge von Iridocyclitis in Fig. 46—50 abgebildet.

Die entzündlichen Veränderungen der Netzhaut beginnen ähnlich wie bei Panophthalmitis (Schmidt-Rimpler¹⁾), von der Sehnervenpapille und der Ora serrata aus. Auf letztere Ausgangsstätte machte Iwanoff zuerst aufmerksam. Am spätesten werden die mittleren Theile der Netzhaut ergriffen.

In Fig. 46 finden wir die Limitans interna (li) in der Umgebung der Sehnervenpapille abgehoben. Die Müller'schen Stützfasern sind abgerissen und ragen mit den zugespitzten Enden in den neugebildeten, mit serösem an Rundzellen armem Transsudat gefüllten Raum hinein. Ausserdem finden sich die perivascularien Lymphräume der Netzhaut erweitert und mit Serum und spärlichen Exsudatzellen gefüllt; die Nervenfaserschichte scheint aufgelockert. Die Abhebung der Limitans interna ist auch an viel weiter nach vorn gelegenen Theilen der Netzhaut, jedoch nur auf kleinere Strecken ausgebreitet, zu beobachten.

Die Abhebung der Limitans interna wurde von Iwanoff bei Cyclitis, von C. Th. Herzog von Bayern²⁾ beim Staphyloma posticum, von Pagenstecher und Genth³⁾ bei entzündlicher Schwellung der Netzhaut in Folge von Entzündung im vorderen Bulbusabschnitte und von Sargent⁴⁾ bei Sekundärglaucom beobachtet.

Die gesammten Veränderungen der Netzhaut lassen sich am einfachsten als entzündliches Oedem derselben characterisiren. Da bei dem letzteren das transsudirte, an Zellen arme Serum sich zuerst in den erweiterten präexistenten Lymphbahnen ansammelt, und über die Lymphbahnen der Netzhaut nur wenig bekannt ist, will ich die Stellen, an welchen auffälligere Flüssigkeitsansammlungen vorkommen, hervorheben.

Die rundlichen Räume, in welchen die Ganglienzellen liegen, sind erweitert. Unregelmässige mitunter rundliche Räume sind in der inneren granulirten Schichte, besonders dem inneren Theile derselben gelegen. In der inneren Körnerschichte finden sich in radiärer Richtung dieselbe durchsetzende, mitunter varicös er-

¹⁾ v. Gräfe's Archiv XVIII, 1, p. 18—30. — ²⁾ l. c. p. 144.

³⁾ l. c. Taf. XXIII, Fig. 2. — ⁴⁾ l. c. p. 362.

weiterte Räume, welche an einzelnen Stellen die Zwischenkörnerschichte durchsetzen und mitunter bis in die äussere Körnerschichte sich verfolgen lassen. In dem inneren Theile der letzteren finden sich rundliche Räume neben den radiären, welche stellenweise varicös erweitert sind (Fig. 47, 1), und sich bis zur *Limitans externa* (le) fortsetzen, wo sie frei zu enden scheinen. Diese radiären Räume lassen an manchen Stellen scharf begrenzte Wandungen erkennen. Unmittelbar der Aussenseite der *Limitans externa* liegen kleine Flüssigkeitströpfchen an (a). Die Aussenglieder der Stäbchenzapfenschichte erscheinen leicht wellenförmig verbogen. Die Innenglieder der Zapfen sind verbreitert und enthalten ein rundliches kernähnliches Gebilde (k s), welches sich jedoch mit Hämatoxylin nicht imbibirt. Eine homogene Flüssigkeit ist zwischen die Aussenglieder der musivischen Schichte abgelagert, in welche einzelne Pigmentkörnchen eingeschwemmt sind. Die Zellen des Pigmentepithels sind theilweise von der Aderhaut, theilweise (Fig. 46, en) oder gleichzeitig von der Netzhaut durch ein zellenarmes Transsudat abgehoben. An einzelnen Stellen sind die Pigmentepithelien durch dasselbe in unregelmässigster Weise durcheinander geworfen. Einzelne von den Pigmentepithelien scheinen schwächer pigmentirt.

In Fig. 48 ist der Querschnitt durch eine dem hinteren Bulbustheile entnommene Netzhaut von einem Falle von Iridochorioi-ditis mit durch Secundärglaucom hervorgerufener Excavation des Sehnerven, von einem wegen drohender sympathischer Affec-tion enucleirten Auge abgebildet.

Die *Limitans interna* (li) ist verdickt. Zwischen den innersten verdickten Enden der Müller'schen Stützfasern erscheinen Rundzellen angesammelt. Unregelmässige mit Transsudat erfüllte Lücken (l) finden sich in der Umgebung der Gefässe und zwischen den Nervenfasern, zumeist parallel der Netzhautoberfläche gerichtet.¹⁾ Die Nervenfasern selbst sind varicös verdickt.²⁾ Die Räume, in

¹⁾ Es kann dieses entzündliche Oedem der Netzhautfaserschichte so bedeutend entwickelt sein, das dieselbe wie aufgefasert erscheint (vergl. v. Becker, Photogr. Abbildg.). Ein bedeutendes Oedem der Netzhaut mit geringer Schwellung derselben beschreibt Wild (3 ungewöhnliche Fälle sympathischer Ophthalmie. Inaug.-Diss. 1884).

²⁾ Diese Umwandlung in varicöse Fasern scheint sehr rasch vor sich zu gehen. Berlin (v. Gräfe's Archiv XIV, 2, p. 308) fand sie bereits 17 Stunden nach dem Eindringen eines Fremdkörpers in das Corpus vitreum.

welchen die Ganglienzellen (gzs) liegen, sind beträchtlich erweitert. Die Ganglienzellen selbst erscheinen etwas gequollen, sonst aber unverändert; zumeist liegen sie der inneren Wand dieser Räume an. Kernvermehrung sah ich an denselben nicht.

Iwanoff¹⁾ lässt die Frage, ob die Ganglienzellen während der Entzündung proliferiren, unbeantwortet. Ganglienzellen mit 2 Kernen fand er sehr selten. Sie „liefern nur ein schwaches Argument zu Gunsten ihrer Mitwirkung“ bei der Eiterbildung.

In der inneren moleculären Schichte (ims) sind einzelne Rundzellen eingelagert; in der inneren Körner- (iks) und der Zwischenkörnerschichte (ams) finden sich dieselben erweiterten Räume, wie sie früher geschildert wurden. Der innere Theil der äusseren Körnerschichte, welche letztere verbreitert erscheint, enthält eine Anzahl von mit einander communicirenden Räumen (h), welche durch die radiären Stützfasern von einander geschieden werden.²⁾ Nach innen sind die der Zwischenkörnerschichte anliegenden Körner erhalten; sonst finden sich die letzteren hin und wieder auch neben den Stützfasern. Der äussere Theil der äusseren Körnerschichte ist deutlich erhalten. Derselbe erscheint von den radiären leicht geschlängelten, mit Serum erfüllten Räumen (wie in Fig. 47) durchsetzt. Die Limitans externa ist leicht wellenförmig gekrümmt.

Veränderungen der musivischen Schichte. Die musivische Schichte ist beträchtlich gequollen. Namentlich die Innenglieder der Stäbchen und Zapfen sind breiter und verlängert; jene der Zapfen enthalten eine nahe der Limitans gelegene rundliche scheinbare Kernbildung. Die Aussenglieder der Stäbchen sind an ihren äusseren Enden kolbenförmig angeschwollen,³⁾ jene der Zapfen kegel- oder stäbchenförmig verbreitert. Nach aussen von der musivischen Schichte sind Exsudatmassen und Reste von Pigmentepithelien, welche mit der musivischen Schichte abgehoben wurden, ersichtlich, jedoch ist der grössere Theil des Pigmentepithels von der Netzhaut wieder durch eine dünne Schichte eines fibrinös-eitrigen Exsudates geschieden. Nach der Sehnervenpapille zu und an der Ora serrata fehlen die Aussenglieder der Stäbchen vollständig und zumeist auch jene der Zapfen. Die Innenglieder

¹⁾ v. Gräfe's Archiv XI, 1, p. 138.

²⁾ Dieselben sind auch in einer Abbildung von Pagenstecher u. Genth, l. c. Taf. XXIV, Fig. 3 angedeutet.

³⁾ Vergl. auch Pagenstecher u. Genth, l. c. Taf. XXVI, Fig. 6.

derselben sind in rundliche, mit breiter Basis der Limitans externa aufsitzende, stark lichtbrechende Kügelchen umgewandelt, auf deren äusseren Oberfläche einzelne Pigmentkörnchen liegen. Auch zwischen die Bestandtheile der musivischen Schichten sind Exsudatzellen eingedrungen.

Klebs¹⁾ hat eine ähnliche „Hypertrophie“ der Stäbchen-Zapfenschichte in einem staphylomatösen Auge zuerst beschrieben. An den Aussengliedern der Zapfen fand Klebs eine deutliche Querstreifung, welche an den Zerfall derselben nach der Einwirkung von Reagentien bei manchen Thieren erinnert.²⁾

Die scheinbare Kernbildung sowie die bei Iridocyklitis beschriebenen analogen Veränderungen in der Stäbchenzapfenschichte sind von Deutschmann³⁾ beim hämorrhagischen Glaucom nachgewiesen worden. Nach Tartuferi⁴⁾ soll auf eine scheinbare Kernbildung die wirkliche Kernbildung in den Innengliedern folgen, welche auf einem förmlichen Eindringen des fast gänzlich seines Protoplasmas beraubten Zapfenkerns in die Substanz des Zapfens beruhen soll.

Eine partielle Abhebung der Stäbchen-Zapfenschichte, wie sie Iwanoff⁵⁾ beschrieben hat, und wie sie nach Pagenstecher und Genth⁶⁾ auch bei Chorioiditis disseminata vorkommt, habe ich bei Iridocyklitis nicht zu beobachten Gelegenheit gehabt.

In einem Falle von Staphyloma bulbi, das von Herrn Dr. v. Krones enucleirt und mir freundlichst zur Verfügung gestellt wurde, fand ich jedoch neben den gleichen Veränderungen der Stäbchen-Zapfenschichte auch ausgebreitete Abhebungen derselben durch ein serös-eitriges Exsudat. Auch hier waren vorwiegend die äusseren Schichten der Netzhaut pathologisch verändert. Insbesondere die äussere Körnerschichte ist beträchtlich gewuchert, ein Verhalten, das sie bei einer Anzahl von Erkrankungen der Netzhaut, welche zu jenen der Aderhaut in Beziehung steht, zeigt (Saemisch,⁷⁾ Schweigger,⁸⁾ Pope,⁹⁾ Virchow¹⁰⁾), während bei jenen der inneren Schichten der Netzhaut (Lues) die musivische Schichte und äussere Körnerschichte erst spät ergriffen werden.

Jedenfalls ist diese Uebereinstimmung in den pathologischen Veränderungen der äusseren Netzhautschichten bei Glaucom, Staphyloma bulbi und Iridocyklitis sehr bemerkenswerth, weil sie darauf hinweist, dass allen diesen Erkrankungen entzündliche Veränderungen in der Aderhaut zu Grunde liegen.

Ausser einer Hypertrophie beschreibt Iwanoff¹¹⁾ bei Cyklitis auch eine Atrophie der musivischen Schichte. Berlin¹²⁾ beobachtete die letztere nach dem Eindringen von Fremdkörpern in den Glaskörper und will daraus den Schluss ziehen, dass „eitriges Entzündung des Glaskörpers die Ernährung der wichtigsten Retinaelemente mehr beeinträchtigt, als acute Entzündung der Aderhaut.“

¹⁾ v. Gräfe's Archiv, XI, 2.

²⁾ Vergl. Max Schultze in Stricker's Handbuch der Gewebelehre, p. 999.

³⁾ v. Gräfe's Archiv XXV, 3, p. 163. 1879. — ⁴⁾ Centralbl. f. d. med. Wiss. 1882. Nr. 45.

⁵⁾ v. Gräfe's Archiv II, 1, p. 142. — ⁶⁾ l. c. Taf. XV, Fig. 8.

⁷⁾ Beitr. z. normal. u. patholog. Anatom. des Auges. Leipzig. 1862.

⁸⁾ v. Gräfe's Archiv VI, p. 324. — ⁹⁾ Würzburg. Med. Zeitschr. III.

¹⁰⁾ Krankhafte Geschwülste II. 13. Vorlesung. — ¹¹⁾ l. c. p. 142.

¹²⁾ v. Gräfe's Archiv XIV, 2, p. 313.

Ich habe niemals eine Atrophie der musivischen Schichte als solcher beobachtet. Nur dort, wo dieselbe grösstentheils bereits zu Grunde gegangen war, wie z. B. in dem in Fig. 49 abgebildeten Falle, waren an einzelnen Stellen unregelmässig eingeschrumpfte Reste der musivischen Schichte erhalten. An abgelösten Netzhäuten von späteren Stadien fand ich der gefalteten äusseren Grenzhaut rundliche bis eiförmige, stark lichtbrechende Kügelchen aufsitzen, die mit Pigmentkörnchen bedeckt waren. Sie gleichen vollkommen den verbreiterten Innengliedern der Zapfen. Wahrscheinlich sind sie identisch mit den gegen Reagentien sehr resistenten rundlichen Körperchen, welche Treitel¹⁾ in einem Falle von Amotio retinae mit cystoïder Entartung derselben beobachtet hat.

Weitere Texturveränderungen der Netzhaut. Die weiteren Veränderungen, welche die Netzhaut erleidet, sind verschieden. Entweder kommt es zu einer beträchtlichen Wucherung der beiden Körnerschichten, wobei die Zwischenkörnerschichte zuerst schwindet und die innere moleculäre Schichte schrumpft und auch diese schliesslich zu Grunde geht. Die Nervenfaserschichte kann sehr lange erhalten bleiben oder es tritt eine bindegewebige Masse an deren Stelle. Gleichzeitig ist das Stützgewebe der Netzhaut beträchtlich gewuchert.

Oder es besteht bloss eine Hypertrophie des Stützgewebes, die nervösen Bestandtheile der Netzhaut, sowie die Körner, schwinden vollkommen, nachdem sie eine feinkörnige Trübung erhalten haben und später durch fettige Degeneration untergegangen sind. Nach Iwanoff kommt auch eine colloide Umwandlung der letzteren vor. Schliesslich bleiben von der Netzhaut bloss das bindegewebige Gerüste und die verdickten Gefässwandungen zurück.

Wucherung der Körnerschichten. Erhaltensein von Nervenfasern. Ein Fall mit dem ersteren Ausgange ist in Fig. 50, einer mit dem letzteren in Fig. 49 abgebildet.

Fig. 50 stellt den Querschnitt eines Stückes aus dem hinteren Theile der Netzhaut eines atrophischen Auges dar. Die Limitans interna (li) erscheint verdickt mit parallel zur Oberfläche verlaufenden Streifen. Die inneren Enden der Müller'schen Stützfasern

¹⁾ v. Gräfe's Archiv XXVI, 3, 1880.

sind beträchtlich verbreitert; nur enge Räume sind zwischen ihnen vorhanden, welche von Exsudatzellen und von einem wahrscheinlich durch Organisation von an die Aussenfläche der Limitans abgelagertem Exsudat gebildeten netzförmigem Bindegewebe erfüllt werden. Einzelne Stützfasern sind deutlich quer gestreift (namentlich auf der rechten Seite der Abbildung). Die Nervenfasern sind varicös verdickt und von mit lymphoider Flüssigkeit erfüllten Spalten von einander geschieden. Die Ganglienzellen (gz 3) sind in ihrer Form noch deutlich erhalten. Sie liegen in erweiterten rundlichen Räumen. Sie besitzen ein homogenes colloidartiges Aussehen; der Kern fehlt, doch sind sie durch ihre Fortsätze als solche kenntlich.

Die innere moleculäre Schichte (ims) ist durch ein feinstes, engmaschiges, in dünner Schichte vorhandenes Netzwerk angedeutet. Die Zwischenkörnerschichte fehlt. Das bindegewebige Stützwerk ist beträchtlich verdickt. Die Körner sind bis auf längliche radiäre Spalten in dem innersten und dem nahe der Limitans externa gelegenen Theile dicht aneinander gedrängt; nur in der etwa dem inneren Theile der äusseren Körnerschichte entsprechenden Schichte fehlen sie. Die Limitans externa ist beträchtlich verdickt und stark gefaltet. Die Gefässe der Netzhaut sind entzündlich verdickt. Pigmentzellen, sowie colloide rundliche Körperchen (co), finden sich zahlreich in der Netzhaut abgelagert.

Das Erhaltensein von Nervenfasern in einem, wie es scheint seit Jahren phthisischen Auge ist immerhin bemerkenswerth. Während bei denluetischen Entzündungen der Netzhaut die Nervenfasern sehr frühzeitig vollständig zu Grunde gehen (Fuchs¹⁾, kann sich die Nervenfaserschichte bei Iridocyklitis sehr lange erhalten²⁾. Treitel³⁾ sah sie ebenfalls in einem atrophischen Auge im Sehnerven und in der angrenzenden Netzhaut erhalten. Es wäre auch nicht verständlich, wie in atrophischen Bulbis durch Ablagerungen von Kalksalzen oder durch die Zerrung der abgelösten Netzhaut heftige Licht- und Feuererscheinungen ausgelöst werden⁴⁾, welche in dem Grade den Patienten zu quälen im Stande sind, dass sich v. Gräfe zur Durchschneidung des Sehnerven

¹⁾ v. Gräfe's Archiv XXX, 3. — ²⁾ Vergl. auch Wedl u. Bock, l. c.

³⁾ v. Gräfe's Archiv 1876, 2, p. 214. — ⁴⁾ Vergl. auch Stellwag, Lehrbuch, p. 336.

veranlasst sah, wenn nicht die Nervenfasern erhalten und functionstüchtig wären.

Wucherung des Stützgewebes bei Verlust der nervösen Elemente. In Fig. 49 ist der Querschnitt durch den mittleren Theil der Netzhaut eines in Folge von Iridocyklitis phthisischen Augen abgebildet. Die abgehobene Limitans interna (li) ist verdickt. Nach aussen sind an derselben die innersten Enden der abgerissenen Müller'schen Stützfasern erkennbar. Ausser von dem durch Abhebung der inneren Grenzschichte gebildeten Raume liegt ein engmaschiges mit Kernen versehenes bindegewebiges Fasernetz (ag), das zwischen den radiären Stützfasern ausgebreitet ist (durch Organisation des nach innen von der Limitans abgelagerten Exsudates entstanden). Hierauf erscheinen längliche zwischen den Stützfasern gelegene Räume (er), welche dem äusseren Theile der Nervenfaserschichte und der Ganglienzellschichte entsprechen würden. Ein ungemein feinmaschiges Netzwerk (ims) deutet die Lage der früheren inneren Moleculärschichte an. Hierauf kommen unregelmässig angeordnete zumeist radiär gerichtete Stützfasern (iks) der inneren Körnerschichte entsprechend. Nach aussen von den letzteren erscheint wieder ein feinstes Netz von Stützfasern (ams), welches der Zwischenkörnerschichte angehört. Die unregelmässig verzweigten Stützfasern, welche die einzigen Reste der ehemaligen äusseren Körnerschichte vorstellen (aks), deuten an, dass die letztere verbreitet gewesen ist. Die Limitans externa, mit welcher die Stützfasern verwachsen sind, ist stark verdickt und gefaltet. Ueberall sieht man Kerne, welche dem Stützfasergewebe der Netzhaut angehören und theils innerhalb derselben gelegen sind, theils an ihrer Oberfläche prominiren. Die Gefässe der Netzhaut sind erhalten, ihre Lumina noch durchgängig. Es scheint in dem vorliegenden Falle der Schwund der nervösen Elemente sehr rasch erfolgt zu sein, während die anderen Veränderungen im cyclitischen Auge noch nicht sehr weit vorgeschritten sind; so z. B. ist der Linseninhalt erst in eine Cataracta mollis umgewandelt. Im hintersten Theile der Netzhaut waren noch Reste von varicös verdickten, stark geschlängelten, Nervenfasern erhalten.

Auch der Schwund der Nervenbestandtheile der Netzhaut beginnt an der Ora serrata (Iwanoff) und in der Umgebung des Sehnerven (vergl. Fig. 54) gleichzeitig.

Während der ersten Entwicklung hat dieselbe viel Aehnlichkeit mit der beginnenden cystoiden Entartung der Netzhaut (Netzhautödem von Iwanoff). Schiess hat darauf hingewiesen, dass sie durch Rarefaction des Netzhautgewebes entsteht. Die gleiche Veränderung erleidet die Netzhaut durch Hydrophthalmus mit Cyclitis (Schiess), genuiner Netzhautablösung (Poncet¹), bei Chorioretinitis (Pagenstecher und Genth²) bei Secundärglaucom (Pagenstecher³) und Retinitis albuminurica (Iwanoff⁴).

Bindegewebige Umwandlung. Eine Umwandlung der Netzhaut in eine bindegewebige Schwarte scheint blos nach Panophthalmitis vorzukommen. Die Limitans interna habe ich an den in Folge von Iridocyklitis phthisischen Augen immer nachweisen können. Bei Panophthalmitis scheint sie frühzeitig zu Grunde zu gehen (Schiess).

Regeneration des Pigmentepithels. Es wurde bereits früher besprochen, dass bei der Ablösung der Netzhaut ein Theil des Pigmentepithels auf der Netzhaut, ein anderer Theil auf der Aderhaut haften bleibt.

In phthisischen Augen oder in Augen aus späteren Stadien der Iridocyklitis finde ich eine zusammenhängende Schichte von gequollenen, rundlichen, mitunter cubischen pigmentirten Zellen der inneren Oberfläche der Lamina elastica aufliegen. Eine Anzahl von Pigmentzellen lässt eine Vermehrung der Kerne erkennen. An manchen Stellen ist die Proliferation der Pigmentepithelien eine so bedeutende, dass sie in mehrfacher Schichte übereinander liegen, von welchen die inneren Lagen am meisten gequollen erscheinen und am wenigsten Pigment zu enthalten pflegen. Eine Verminderung des Pigmentes zeigen die Zellen bei Cyklitis zumeist. Am beträchtlichsten ist dieselbe an der dem subretinalen Raume zugekehrten Theile der Zelle, am längsten ist das Pigment nahe der Lamina elastica erhalten. Nicht selten liegen ganze Lagen von Eiterkörperchen den Pigmentepithelien auf. Nachdem in den ersten Stadien der Iridocyklitis eine Zerstörung der continuirlichen Lage des Pigmentepithels stattgefunden hat, lassen die vorliegenden Befunde nur die Deutung zu, dass eine Regeneration des Pigmentepithels erfolgt ist.

Irrthümlich ist gewiss der Schluss, dass, wenn das Pigmentepithel der Aderhaut anliegt, während die Netzhaut abgehoben erscheint, die Aderhaut nicht der

¹) Gaz. méd. de Paris. 1874. Nr. 19, 20, 23, 29, 31. — ²) l. c. Taf. XXVI, Fig. 8.

³) v. Gräfe's Archiv VII. p. 97. 1860. — ⁴) Klin. Monatsbl. f. Augenheilk. VI. 1868. p. 297.

Sitz der Erkrankung sein könne (H. Müller¹⁾). Auf Grundlage dieser Annahme kam z. B. Rudnew²⁾ in einem Falle von Iridocyklitisluetica zu dem Schlusse, dass der Hauptsitz der Erkrankung nicht in der Aderhaut liegen könne, mithin nur in der Netzhaut zu suchen sei.

Auch auf der äusseren Oberfläche der Netzhaut pflegen sich die Pigmentepithelien zu regeneriren. Ob diese Regeneration von den Pigmentzellen, welche mit der Stäbchen-Zapfenschichte abgehoben werden, oder vom Sehnervenrande aus, wo sich Gruppen von gewucherten pigmentirten Epithelzellen vom Aderhautrand aus auf die hintere Fläche der Netzhaut hinüberschieben, vor sich geht, muss ich dahingestellt sein lassen. In einem Falle von vorgeschrittener Cyklitis war ein continuirliches Häutchen von pigmenthaltigen Epithelzellen auf der Aussenfläche der Netzhaut erkennbar. An einzelnen Stellen war dasselbe durch serös-eiterigen Erguss von der letzteren abgehoben. Auch in diesem Falle zeigten die Pigmentepithelien Proliferationserscheinungen (Kernvermehrung). Der dem subretinalen Raume zugekehrte Theil des Protoplasmas war schwächer pigmentirt als der der Limitans externa angrenzende.

Abstammung des Pigmentes in der Netzhaut. In phthisischen Augen findet sich Pigment sehr häufig abgelagert und zwar entweder in Form von feinen Körnchen oder in runden, oder spindelförmigen, epithelialen, Zellen oder in sternförmigen Zellen.

Die Frage, ob dieses Pigment aus dem Pigmentepithel der Netzhaut oder aus den Gefässen abstamme, wurde von verschiedenen Autoren in verschiedener Weise beantwortet.

H. Müller³⁾, Berlin, Bolling Pope⁴⁾, sowie Wedl und Bock⁵⁾ sind der Ansicht, dass das Pigment von dem Pigmentepithel der Netzhaut herrühre, welches in die letztere einwandert. Hirschberg⁶⁾ fand in einem Falle von Retinitis pigmentosa das Pigmentepithel gut erhalten, was nach seiner Ansicht nicht der Fall wäre, wenn die Pigmentirung von demselben abzuleiten wäre. H. Müller nimmt gleichzeitig auch eine Abstammung des Pigmentes aus den Gefässen an.

An der abgelösten Netzhaut aus späteren Entwicklungsstadien der Iridocyklitis lässt sich mitunter sehr deutlich erkennen, dass Haufen von Pigmentzellen zapfenartig von der Aussenfläche aus in das Gewebe der Netzhaut hineinragen. Wahrscheinlich werden

¹⁾ v. Gräfe's Archiv IV, 1, p. 372. — ²⁾ Virchow's Archiv 45. Bd. p. 197.

³⁾ Würzburg. Verhandlg. III. Heft Nr. 5. — ⁴⁾ Ibidem.

⁵⁾ l. c. p. 204. — ⁶⁾ Archiv f. Augenheilk. 1879.

durch unregelmässige Wucherungen der äusseren Körnerschichte Gruppen von Pigmentepithelien zwischen die Falten der äusseren Netzhautoberfläche eingeklemmt und schliesslich vom übrigen Epithel abgeschnürt. Diese Beobachtungen sprechen sehr für die Einschleppung der Pigmentepithelien auf rein mechanischem Wege. Von der Aderhaut dringen auch colloide Ablagerungen in die Netzhaut ein. An der Oberfläche der letzteren pflegen Pigmentzellen noch kenntlich zu sein. Mitunter finden sich die Pigmentzellen vorzugsweise in den äusseren Schichten der Netzhaut, sonst trifft man sie allenthalben zerstreut.

Die Abstammung des Pigmentes aus den Gefässen wird später besprochen werden.

Colloide Entartung. In den Pigmentepithelien von pthisischen Augen lassen sich die verschiedensten Uebergänge von Ablagerungen colloider Massen in das Zellprotoplasma bis zur vollständigen Umwandlung in rundliche colloide Massen, welche der Lamina elastica aufliegen, nachweisen. Es sind diese Veränderungen von Dimer eingehend beschrieben worden, der mit Donders'-Ansicht übereinstimmt, dass sie durch colloide Entartung der Epithelien entstanden sind, während H. Müller sie für Verdickungen der Glashaut hielt. Mitunter sind sie von regenerirten Pigmentepithelien überkleidet. Wenn ganze Haufen von gewucherten Epithelien die colloide Entartung durchmachen, erscheinen kleine Lücken zwischen diesen aggregirten colloiden Massen, die sehr entfernt Knochenkörperchen ähnlich sehen. Wahre Knochenbildung, jedoch, wie sie Alt¹⁾ abbildet, kommt in denselben niemals vor. Eine Anzahl von Epithelzellen scheint erst nach erfolgter Einschleppung in die Netzhaut die colloide Entartung durchzumachen (vergl. Fig. 50, co).

Neubildung und Obliteration der Gefässe. Die Neubildung von Blutgefässen findet bei Iridocyklitis namentlich im hinteren Theile der Netzhaut und in der Sehnervenpapille statt (Iwanoff²⁾). Die neugebildeten Gefässe entstehen als kolbenförmige Fortsätze der Capillaren, welche auch in den Glaskörper eindringen.

¹⁾ Compendium p. 130.

²⁾ v. Gräfe's Archiv XV, 2, p. 50. 1869.

Die Blutgefäße der Netzhaut machen bei Iridocyklitis dieselben Veränderungen durch, wie in den anderen Bestandtheilen des Auges. Sehr deutlich sind sie in dem in Fig. 50 abgebildeten Präparate erkennbar. Die Intima ist verdickt, die Endothelzellen gewuchert; nach aussen von den letzteren erscheint die neugebildete *M. fenestrata*. Hierauf folgen concentrisch-geschichtete bindegewebige Lamellen, in welchen spindelförmige Kerne und Exsudatzellen liegen. Eine *T. Media* ist nicht mehr erkennbar. Auch neugebildete Capillargefäße konnte ich in den Gefässwandungen beobachten.

Die Adventitia ist beträchtlich verdickt. Manchmal sind diese Verdickungen so ungleichmässige, dass sie als bindegewebige Auswüchse derselben erscheinen (Wedl, H. Müller, Leber). Es finden sich jedoch auch bindegewebige durch feine fadenförmige Fortsätze mit dem Gefäße verbundene Anhängsel (Leber¹).

Die Gefässlumina werden verengt, wie in den abgebildeten Gefässen und werden schliesslich vollkommen undurchgängig. Die Gefässwandungen habe ich in einem Falle so verdickt gefunden, dass sie im hinteren Theile der Netzhaut über die vordere Fläche derselben in den Glaskörperraum prominirende Ramificationen bildeten. Diese Veränderungen sind jedoch sehr ungleichmässig über die Netzhautgefäße verbreitet. H. Müller²) beschreibt deshalb auch die Gefäße als „varicös verdickt“. Innerhalb des Gefässlumens erscheinen Pigmentkörnchen, Fettkügelchen; ebenso findet sich auch feinkörniges Pigment innerhalb der Gefässwandungen und in der Umgebung der letzteren, was alles auf die theilweise Abstammung des Pigmentes aus den Gefässen spricht. In späteren Stadien der *Atrophia bulbi* erscheinen die Gefäße in solide bindegewebige Stränge umgewandelt, in welche Kalksalze abgelagert sind. Die Hauptstämme der Centralgefäße werden am spätesten von der besprochenen Gefässerkrankung ergriffen; gewöhnlich war an denselben bloss eine Verdickung der Intima nachweisbar. Nur in einem Falle, von welchem die in Fig. 33 und 34 abgebildeten Präparate stammen, waren die Centralgefäße mit ihren Hauptverzweigungen vollständig verkalkt, während ihr Lumen noch deutlich erhalten war. Die Ablagerung der Kalksalze beginnt in der Adventitia.

¹) Gräfe-Saemisch, Handbuch, V, p. 529. — ²) v. Gräfe's Archiv IV, 1, p. 388.

Die entzündlichen Veränderungen der Gefässwandungen stimmen mit der von Friedländer als Endarteriitis obliterans beschriebenen Gefässerkrankung überein, welche letztere im Wesentlichen dieselben Erscheinungen zeigt, wie die Heubner'sche Erkrankung der Arterien bei Lues. Letztere ist von Fürstner¹⁾ und v. Haab²⁾ ophthalmoskopisch und von Klebs pathologisch-anatomisch in der Netzhaut nachgewiesen worden. Eine analoge Arterienerkrankung wurde von Poncet³⁾ bei Retinitis albuminurica beschrieben.

Die Veränderungen der Gefässe der Netzhaut waren bei Iridocyclitis bisher bloß in ihren Endausgängen bekannt. Wedl und H. Müller fanden die Gefässe in fibröse Stränge umgewandelt und schreiben dieselben einer atheromatösen Gefässentartung zu.

Verkalkungen der Netzhautgefässe sind von H. Müller⁴⁾ und Leber⁵⁾ beschrieben.

Hyaline Gefässentartung. In einem phthisischen Auge fand ich eine streckenweise beträchtliche hyaline Verdickung der capillaren Gefässwandungen und Umwandlung derselben in eine hyaline Masse. Die Kerne in der dem Capillarlumen angrenzenden Wand waren deutlich sichtbar, eher etwas vermehrt. Eine Anamnese habe ich über diesen Fall nicht erhalten. Bisher sind hyaline Gefässentartungen in der Netzhaut bloß bei Amaurosis saturnina von Oeller⁶⁾ beschrieben worden.

Cystenbildung. Ausser unregelmässig begrenzten, durch Lymphstauung entstandenen, Räumen, welche in den äusseren Schichten der Netzhaut und zwar in ihrem hinteren Theile liegen, die mit eiweisreicher Flüssigkeit, in der vereinzelt Rundzellen suspendirt sind, erfüllt sind, habe ich nur Erweichungscysten in der Netzhaut gefunden.

In demselben atrophischen Auge, in welchem ich durch schleimige Entartung entstandene Cysten in dem bindegewebig entarteten Glaskörper beobachtet habe (vergl. Fig. 44), fand ich ebenfalls eine Anzahl auf gleiche Weise entstandene Cysten in der bindegewebig umgewandelten Netzhaut. Da die letzteren in

¹⁾ Deutsches Archiv f. klin. Med. XXX. 1882.

²⁾ Centralbl. f. Augenheilk. 1886. Aprilh. — ³⁾ Gaz. des Hôp. 1876.

⁴⁾ l. c. — ⁵⁾ l. c. p. 528.

⁶⁾ Virchow's Archiv. 86. Bd. p. 329—359. Centralbl. f. Augenheilk. 1881. p. 493.

jeder Beziehung mit den Cysten im Glaskörper übereinstimmen, verweise ich auf die Beschreibung der letzteren (pag. 108).

Hämorrhagische Cystenbildung in der Netzhaut, wie sie v. Becker¹⁾ und Treitel²⁾ beschrieben, hatte ich an meinen Präparaten nicht Gelegenheit zu beobachten.

Ueber die Entstehungsweise der Netzhautcysten in dem Falle von Lawson³⁾, welcher in einem sympathisirenden Auge deren 11 neben Excavation des Sehnerven vorfand, ist nichts Näheres angegeben.

Infiltration. Hämorrhagie. Kalkablagerung. Häufig fand ich in phthisischen Augen Infiltrationsherde und kleinere Hämorrhagien in der Netzhaut, ohne dass sich bestimmte Prädispositionsstellen für das Auftreten derselben nachweisen liessen.

Die Ablagerung von Kalksalzen ist in der Netzhaut von atrophischen Augen nicht selten.

Knochenbildung. Die Bildung von Knochengewebe in der Netzhaut habe ich in atrophischen Augen zweimal beobachtet. In dem einen Falle bestand gleichzeitig Knochenbildung in der Aderhaut und in der Cataracta fibrosa⁴⁾, in dem zweiten Falle (vgl. Fig. 45, k) in der Aderhaut und im bindegewebig entarteten Glaskörper. In beiden Fällen, sowie in dem Falle von Alt, lag das neugebildete Knochengewebe in dem vordersten Theile der abgehobenen Netzhaut. In einem Falle war osteoides Gewebe, in dem anderen bereits Bildung eines mit Fettzellen erfüllten Markraumes nachweisbar. In beiden Fällen hatten sich neugebildete Blutgefässe vom Orbiculus ciliaris in die abgelöste Netzhaut, welche die Ernährung des Knochengewebes versorgen, fortgesetzt. Alt⁵⁾ meinte, dass die Knochenneubildung durch Verknöcherung von Glasdrusen der Aderhaut, welche in die Netzhaut eingedrungen sind, entstanden seien. Wahrscheinlich dürfte Exsudat, welche die in der ersten Entwicklung der Iridocyclitis entstandenen cystenartigen Räume in der Ora serrata retinae, erfüllte, sich bindegewebig organisirt haben und schliesslich der Ausgangspunkt des Knochengewebes gewesen sein.

Knochenbildungen in der abgelösten Netzhaut sind von Goldzieher, Schiess-Gemuseus u. A. beschrieben worden.

¹⁾ Atlas. Taf. XXI, Fig. 4. — ²⁾ v. Gräfe's Archiv XXVI, 3. 1880.

³⁾ Trans. of the Patholog. Society. XIX, p. 362—364. 1869.

⁴⁾ Berger, v. Gräfe's Archiv XXIX, 4. — ⁵⁾ Archiv f. Augen- u. Ohrenheilk. VI,

Der Sehnerv.

Papillitis. Ebenso, wie bei Panophthalmitis¹⁾, ist die entzündliche Schwellung der Sehnervenpapille bei Iridocyklitis eine regelmässige Erscheinung. Die histologischen Veränderungen sind die gleichen, wie bei der durch andere Ursachen hervorgerufenen Papillitis.

Die Papilla optica ist von massenhaften Exsudatzellen durchsetzt. Die Nervenfasern erscheinen durch serös-eiteriges Infiltrat auseinander gedrängt, mit varicösen durch die Einwirkung von Serum auf den Axencyliuder entstandenen Verdickungen versehen. Die venösen Gefässe sind strotzend mit Blut gefüllt. In der Nähe der Gefässe liegen Massen von Exsudatzellen oder kleinere Hämmorrhagien. Die Fasern der Lamina cribrosa sind auseinander gedrängt, die dem Sehnerven angrenzende Aderhaut erscheint dicht mit Exsudatzellen infiltrirt. Das intermediäre Gewebe des Sehnerven ist beträchtlich geschwellt und von serös-eiterigem Exsudate durchsetzt.

Die angrenzende Netzhaut ist ebenfalls mit Rundzellen infiltrirt, insbesondere die Nervenfaserschichte, welche beträchtlich geschwellt ist. Die Körnerschichten, besonders die äussere, sind stark gewuchert und erscheinen wellenförmig gegen die Aderhaut zu abgegrenzt.

Sehnervenexcavation mit Papillitis. Eine noch wenig berücksichtigte Veränderung zeigte die Papille eines Auges, welches auf der Grazer Augen-Klinik wegen drohender sympathischer Affection des anderen Auges enucleirt wurde. Es bestand Einheilung der Iris in die Cornea und dadurch hervorgerufenes Secundärglaucom mit Excavation der Sehnervenpapille (vergl. Fig. 54). Die Excavation erscheint hier jedoch mit Papillitis combinirt.

Die Lamina cribrosa (lc) ist beträchtlich nach hinten gedrängt, das bindegewebige Gerüste derselben erscheint verdickt. Am temporalen Rande (t) ist die Excavation der Lamina cribrosa ampullenförmig erweitert. Das Gewebe, welches die von der

¹⁾ Vergl. Schmidt, v. Gräfe's Archiv XVIII. p. 23 und Adams, J. E., Panophthalmitis nach Embolie. Centralbl. f. Augenheilk. 1882. p. 464.

Lamina cribrosa nach hinten begrenzte Grube theilweise erfüllt (ar), besteht aus einem areolären Bindegewebe und den auseinander gedrängten, varicös verdickten, Sehnervenfasern. Die Blutgefäße, von welchen mehrere etwas nach vorn prominiren, sind strotzend mit Blut gefüllt. Das ihnen benachbarte Gewebe ist mit Rundzellen infiltrirt. Die Durchtränkung des Gewebes mit transsudirtem Serum erstreckt sich auch auf die benachbarten Theile der Netzhaut, welche die in Fig. 47 abgebildeten Veränderungen zeigen. In der Umgebung der Gefäße sind auch hier Infiltrationen mit Exsudatzellen nachweisbar. Auf das eigenthümliche Lageverhältniss der Blutgefäße, nämlich dem Excavationsrande enge anliegend (vergl. den nasenwärts links gelegenen Theil der Abbildung), während nach innen von denselben die Sehnervenfasern zu finden sind, werde ich noch zurückkommen.

Die Aderhaut ist in der Umgebung des Sehnerven in ein dünnes atrophisches gefässarmes Häutchen umgewandelt. In dem hintersten Theile der Aderhaut finden sich nur vereinzelte Exsudatzellen. Der Intervaginalraum des Sehnerven ist beträchtlich erweitert. Die Pial- und Duralscheide sind verdickt, innerhalb derselben lassen sich Infiltrationsheerde nachweisen; ebenso auch in dem Intervaginalraum; die endotheliale Bekleidung des verdickten Balkennetzes der Arachnoiden tritt deutlich hervor.

Was die Form der am Boden der Excavation gelegenen Gefäße betrifft, so finde ich eine ähnliche Abbildung bei Pagenstecher und Genth¹⁾, welche die kegelförmige Erhabenheit auf der excavirten Lamina cribrosa für den Rest einer Arteria hyaloidea halten.

Die Sehnervenpapille phthisischer Augen. Die Schwellung der Sehnervenpapille kann selbst noch im phthisischen Auge deutlich erkennbar sein. So habe ich dies in dem 17 Jahre nach dem Beginne der Phthise enucleirten Auge der Patientin Scherian (vergl. pag. 109) gesehen. Auch Treitel²⁾ beobachtete noch deutliche Prominenz der Papille in einem phthisischen Bulbus.

In der Umgebung der Sehnervenpapille ist nicht selten eine beträchtliche Lymphstauung, insbesondere in den äusseren Schichten, der Netzhaut zu constatiren. Diese Lymphstauung war in einem Falle so bedeutend, dass es zur Berstung der Limi-

¹⁾ l. c. Taf. XXXV, Fig. 6. — ²⁾ l. c. p. 204.

tans externa kam und der durch Lymphstauung entstandene Hohlraum mit dem subretinalen Raume communicirte. Die Rissränder waren leicht nach aussen umgeschlagen.

In phthisischen Augen erscheint das bindegewebige Gerüste der Sehnervenpapille verdickt, das intermediäre Gewebe ist an der Aussenseite des Sehnerven noch als ringförmiger Wulst angedeutet. Unregelmässige Pigmentflecke sind als Reste von Hämmorrhagien zurückgeblieben. Die Nervenfasern pflegen sich in der Papille selbst nach Jahren zu erhalten. Sie erscheinen jedoch atrophisch, verdünnt und geschlängelt oder sie sind mit varicösen Verdickungen und feinkörniger Trübung kenntlich. Sie können jedoch ebenso, wie in der Netzhaut, durch fettige Degeneration zu Grunde gehen.

So sah ich in einem durch Iridocyklitis phthisischen Auge den innerhalb der Lamina cribrosa gelegenen Theil des Sehnerven nur aus dem verdickten Bindegewebe bestehen, in dessen Zwischenräumen sich an einzelnen Stellen Fettkörnchen, die Reste der zu Grunde gegangenen Nervenfasern, fanden. Hinter der Lamina cribrosa waren die atrophischen Nervenfasern kenntlich. Ich finde in der Literatur keine ähnliche Beobachtung mitgetheilt.

Nur Treitel¹⁾ hat an einem sectorenförmigen Theile des Sehnervenquerschnittes gefunden, dass die markhaltigen Fasern so vollständig fehlten, als wären sie mit einem Pinsel entfernt worden. Das zurückgebliebene Bindegewebsgerüste machte den Eindruck eines normalen Bindegewebes. Eine Anamnese ist dem Falle von Treitel nicht beigegeben.

In durch Panophthalmitis atrophischen Augen fand ich die Sehnervenpapille in ein kernreiches faseriges Bindegewebe umgewandelt. Zwischen den bindegewebigen Fasern liegen sternförmige pigmentirte Zellen, von welchen einzelne mit einander anastomosiren. Die Lamina cribrosa ist beträchtlich verdickt. Erst hinter der Lamina cribrosa sind marklose Nervenfasern erkennbar.

Interstitielle Neuritis. In sämmtlichen phthisischen Bulbus ist ausser der Lamina cribrosa auch das bindegewebige Gerüste des Sehnerven gewuchert, die Kerne in denselben vermehrt (vergl. Fig. 51). Auch Infiltration mit Rundzellen ist in phthisischen Augen sowohl in der Lamina cribrosa als auch im

¹⁾ v. Gräfe's Archiv XXII, 2, p. 248. 1876.

interstitiellen Balkenwerke der Sehnerven wahrzunehmen. Es lässt sich daher mit Recht dieser Vorgang im Sehnerven als interstitielle Neuritis ascendens desselben auffassen.

Auch F. Krause¹⁾ beschreibt eine Infiltration der Lamina cribrosa, Wedl und Bock²⁾ fanden gleichfalls Rundzellen innerhalb des interstitiellen Bindegewebes des Sehnerven.

Die sternförmigen Endothelien, welche das bindegewebige Balkenwerk des Sehnerven umgeben, erscheinen vermehrt, ihre Kerne sind stark prominent, bläschenförmig (Leber³⁾). In dem in Fig. 51 abgebildeten Längsschnitte durch den Sehnerven eines seit 17 Jahren atrophischen Auges sind diese Endothelzellen (ez) so massenhaft gewuchert, dass sie enge aneinander gelagert sind mit scharfen rundlichen oder mehreckigen Grenzen. Es stammt die vorliegende Abbildung von dem bereits früher (vergl. pag. 109) besprochenen Falle von totaler Verknöcherung des bindegewebig entarteten Glaskörpers und zwar vom hintersten Theile des in der Entfernung von $\frac{1}{2}$ “ von der Sclera abgeschnittenen Sehnerven.

Als weiterer Beweis für die entzündliche Theilnahme des Sehnerven ist die von Leber bereits betonte Hyperämie der Durchschnitsstelle des Nervus opticus, „welche aus zahlreichen kleinen Punkten blutet, wie es beim normalen Nerven niemals der Fall ist.“ Die Veränderungen der Nervenfasern selbst in atrophischen Augen, der Verlust des Markes, die Umwandlung der Axencylinder in varicöse, später in ungemein feine, Fäserchen, sowie das Vorkommen von mit Fettkörnchen erfüllten, sog. Körnchenzellen ist bekannt.

Parenchymatöse Neuritis. Die zwischen den Nervenfasern gelegenen Neurogliazellen pflegen stets vermehrt zu sein. In Fig. 52 ist ein Längsschnitt durch den Sehnerven eines phthisischen Auges abgebildet, an welchem die Neurogliazellen (ng) so massenhaft vermehrt erscheinen, dass es mitunter schwer fällt, die zwischen denselben gelegenen atrophischen Nervenfasern zu erkennen. Es stammt das Auge von dem Falle von Einheilung der Netzhaut in eine Hornhautwunde (vergl. pag. 113); der Anamnese nach ist es 20 Jahre vor der Eucleation durch Blennorrhoe zu Grunde gegangen. Dieser beträchtlichen Wucherung der

¹⁾ Archiv f. Augenheilk. X, 1882. — ²⁾ l. c. p. 243.

³⁾ v. Gräfe's Archiv XXVII, 1, p. 328.

Neuroglia geht die Wucherung des interstitiellen Bindegewebes voraus. In dem vorliegenden Falle war das letztere, ebenso wie die Pialscheide (ps), beträchtlich verdickt. Ich habe diese Wucherung der Neuroglia in mehreren phthisischen Augen, in welchen, den secundären Veränderungen nach zu schliessen, die Atrophie bereits ein oder mehr Jahrzehnte bestand, beobachtet. Auch in Augen mit Secundärglaucom hatte ich Gelegenheit dieselben zu sehen. Es fallen diese Veränderungen bereits durch die stärkere Tinction des Nervengewebes im Gegensatze zum bindegewebigen Gerüste auf. Sie scheinen bisher noch wenig in der Literatur beachtet worden zu sein. Wedl und Bock¹⁾ heben hervor, dass hochgradig geschrumpfte Sehnerven Produkte einer parenchymatösen Entzündung aufweisen können.

Neubildung und regressive Metamorphose der Gefässe. Während der Entwicklung der Papillitis kommt es zur Neubildung von Blutgefässen, welche als kolbenförmige Fortsetzungen der Capillaren in bekannter Weise beginnen. Dass die Hauptstämme der Centralgefässe sehr spät erst an der Endarteriitis obliterans erkranken, wurde bereits früher (vergl. pag. 124) besprochen. Im Allgemeinen machen die Gefässe der Sehnervpapille die gleichen Veränderungen, wie jene der Netzhaut, durch Pigmententwicklung in den Gefässen der Papille und in ihrer Umgebung ist nicht selten. Hinter der Lamina cribrosa habe ich dieselbe bloß einmal in der Umgebung der Centralgefässe beobachtet.

Infiltrationen und Hämorrhagien fand ich in der Sehnervpapille phthisischer Augen selten vor.

Colloide Massen. Eine sehr häufige Erscheinung ist das Auftreten von rundlichen colloiden Körperchen zwischen den Sehnervfasern (vergl. Fig. 51, co). Massenhaft kommen sie namentlich in der Sehnervpapille, wie es scheint, in allen hochgradig degenerirten Augen vor.

Von H. Müller sind sie bekanntlich zuerst beschrieben worden. Leber²⁾ glaubt, dass sie von den Nervenfasern und nicht von der Neuroglia ausgehen. Zu der Markscheide stehen sie offenbar in keiner Beziehung, wie schon das massenhafte Vorkommen in der Sehnervpapille (vergl. Fig. 55) andeutet.

¹⁾ l. c. p. 242.

²⁾ l. c. p. 242.

Kalkablagerung habe ich blos zweimal in der Papille phthisischer Augen gesehen, nie reichte sie weiter nach hinten als bis zur Lamina cribrosa. In beiden Fällen waren die Centralgefäße theilweise verkalkt. In einem Falle waren die Kalkconcremente in einem spaltenförmigen Raume innerhalb der Sehnervenpapille abgelagert.

Kalkmetastasen in rückgebildeten Stauungspapillen sind von H. Müller¹⁾, Wedl und Bock²⁾ beschrieben worden. Die Ablagerung von Kalksalzen scheint in dem hinter der Lamina cribrosa gelegenen Sehnerventheile sehr selten vorzukommen. In einem Falle von v. Gräfe³⁾ war der Sehnerv so massenhaft mit Kalksalzen durchsetzt, dass derselbe bei der Eucleation nicht mit der Scheere durchschnitten werden konnte.

Die Scheiden des Sehnerven. In den Fällen von Iridocyklitis, die wegen drohender sympathischer Affection des anderen Auges enucleirt wurden, finde ich innerhalb der Scheide des Sehnerven Infiltrationsheerde um die Gefäße. Auch kleinere Hämorrhagien kommen vor. Die Endothelzellen des Intervaginalraumes sind gewuchert, einzelne enthalten Pigmentkörnchen. Auf frische Hämorrhagien im Intervaginalraume lege ich keinen Werth, da sie offenbar Effecte der Eucleation sind.

In atrophischen Augen ist die Pialscheide beträchtlich verdickt, mitunter in der Nähe des Intervaginalraumes aufgelockert. Das Balkenwerk der Aracheoidalscheide ist vermehrt, die Dural-scheide verdickt. Die Gefäße der Scheiden erscheinen sclerosirt. In einem phthisischen Auge fand ich colloide Auflagerungen auf die Innenwand der Gefäße.

Die Endothelzellen des Intervaginalraumes atrophischer Augen zeigen dasselbe Verhalten wie bei Iridocyklitis. Hämorrhagie und Infiltrationen in die Scheiden habe ich auch in atrophischen Augen mehrfach beobachtet. Ich werde auf die Bedeutung derselben noch zurückkommen⁴⁾.

Der Intervaginalraum des Sehnerven kann entweder von normaler Breite gefunden werden, oder er ist erweitert. In

¹⁾ v. Gräfe's Archiv IV.

²⁾ l. c. p. 229, Fig. 110. — ³⁾ v. Gräfe's Archiv III. p. 444.

⁴⁾ Alle diese Veränderungen sind ähnlich der durch Cerebrospinal-Meningitis fortgepflanzten Vaginitis Nervi optici. Alt, Compendium p. 159.

einem durch Panophthalmitis phthisischen Auge fand ich eine partielle Obliteration des Intervaginalraumes, durch neugebildete bindegewebige Massen hervorgerufen.¹⁾

Aufsteigende secundäre Degeneration. Der Liebenswürdigkeit des Herrn Dr. O. Eberstaller, Assistenten an der Grazer Anatomischen Lehrkanzel verdanke ich ein phthisisches Auge, welches im Zusammenhange mit dem Chiasma gelegentlich einer Section herauspräparirt wurde. Hinter der Lamina cribrosa wird der Querschnitt des Sehnerven gleichmässig von atrophischen Nervenfasern eingenommen. Hinter der Eintrittsstelle der Centralgefässe enthielt die Peripherie des Querschnittes marklose, das Centrum markhaltige Fasern. Die Form des Querschnittes war eine ovaläre. Es sind diese Veränderungen bei der aufsteigenden secundären Degeneration im Sehnerven mehrfach beschrieben worden (vergl. z. B. Deutschmann²⁾). Während der periphere Theil des Sehnervenquerschnittes von breiten bindegewebigen Balken durchsetzt war, werden dieselben gegen das Centrum schmaler. Die Kerne sind in dem peripheren Theile im Balkenwerke viel reichlicher, als in dem centralen Theile. Auch das Netzwerk der Neuroglia ist an ersterer Stelle mehr gewuchert als an der letzteren, wo es sich vom normalen kaum unterschied.

Die Gefässe zeigen, besonders an der Grenze zwischen dem markhaltigen Theile des Querschnittes und zum Theile auch in dem letzteren, Veränderungen, welche bisher bei der secundären Degeneration nicht bekannt waren und eine Aufklärung über das Wesen derselben liefern dürften.

In Fig. 53 ist ein Stück des Querschnittes von der Grenze des markhaltigen und marklosen Theiles abgebildet. Die Intima (i) des Gefässes erscheint durch beträchtliche Wucherung der Zellen verdickt, so dass das Lumen des Gefässes undurchgängig wird. Nach aussen von der neugebildeten M. fenestrata finden wir eine neugebildete concentrisch geschichtete bindegewebige Masse (ns), in welcher spindelförmige Kerne, Rundzellen, stellenweise auch neugebildete Capillaren, enthalten sind. Die Media ist nicht mehr nachweisbar. Nach aussen erscheinen die mächtig

¹⁾ Berger, v. Gräfe's Archiv XXIX, 4, p. 157. Vergl. auch Wedl u. Bock, l. c, p. 285.

²⁾ v. Gräfe's Archiv XXIX, 1, p. 325.

gewucherten adventitiellen Fasermassen (a). Es ist die vorliegende Arterienerkrankung wohl zweifellos eine Endarteriitis obliterans; ich hatte hier Gelegenheit die verschiedensten Stadien derselben bis zur Umwandlung in ein sclerotisches Gefäss zu beobachten.

Offenbar stehen die Wucherungen des Bindegewebes, sowie die gleichzeitige Atrophie der nervösen Elemente in Beziehung zu den durch die obliterirende Gefässentzündung veränderten Ernährungsverhältnissen des Sehnerven. Die secundäre aufsteigende Degeneration scheint nach diesen Befunden eine Perineuritis zu sein, welche gleichzeitig auch auf dem Wege der Blutgefässe von der Peripherie nach dem Centrum fortschreitet.

Dass die secundäre Degeneration längs den Nervenhüllen am raschesten vorschreitet und von denselben aus gegen das Innere vordringt, ist auch an anderen Theilen des Centralnervensystems, z. B. dem Rückenmark beobachtet worden. Besonders möchte ich hervorheben, dass auch Kusmin¹⁾ auf Grundlage von experimentellen Untersuchungen über die secundäre Degeneration nach Durchschneidung desselben gefunden hat, dass dieselbe sich längs der langen Bahnen im Rückenmarke und zwar hauptsächlich in der peripheren Zone der weissen Substanz fortsetzt.

Adamkiewicz²⁾ hat aber nachgewiesen, dass gewisse Erkrankungen des Rückenmarkes sich in ihrer Ausbreitung genau an den Verlauf bestimmter arterieller Gefässbezirke halten, z. B. die Tabes dorsualis. Dass die Gefässe auch bei der grauen Atrophie mit ergriffen (sclerosirt) werden, ist durch die ophthalmoskopische Untersuchung längst bekannt. Es finden sich mithin in Betreff der Gefässerkrankung, und der Art der Fortpflanzung des Processes Analogien zwischen der sec. Degeneration und der grauen Atrophie. Histologische Differenzen haben sich bisher zwischen beiden noch nicht nachweisen lassen.

Vielleicht bieten meine Befunde die Anregung zu neuen Forschungen auf diesem Gebiete.

¹⁾ Wr. Med. Jahrb. 1882. 4.

²⁾ Die Blutgefässe des menschlichen Rückenmarkes. Wr. Sitzber. LXXXIV. Bd. 1882.

Die Sclerotica.

Formveränderungen. Am beträchtlichsten sind die Formveränderungen der Sclera in Augen, welche durch Panophthalmitis phthisisch wurden. Die Sclera erscheint unregelmässig gefaltet und verdickt. Auch in jenen Augen, in welchen bei wenig veränderter Form der vorderen Bulbushälfte vorzugsweise die hintere Hälfte des Auges geschrumpft ist (vergl. pag. 36), zeigt die Sclera analoge Veränderungen. Die Dickenzunahme wird von v. Stellwag¹⁾ dadurch erklärt, dass „sich die Elemente derselben bei der Schrumpfung gleichsam übereinander schieben.“ Auch Gayet und Masson nahmen an, dass die Sclera mehr mechanische als biologische Veränderungen durchmache.

Nach meinen histologischen Befunden kann ich mich dieser Ansicht nicht anschliessen, und muss für wahrscheinlicher halten, dass gleichzeitig eine entzündliche Hypertrophie der Sclerotica vor sich gehe.

Entzündliche Veränderungen. In den ersten Entwicklungsstadien der Iridocyklitis ist die Sclera unverändert. Erst in weiter vorgeschrittenen Fällen finde ich die perivasculären und die die Nerven umgebenden Scheiden vom Suprachorioidealen Lymphraum aus mit Rundzellen erfüllt. Es kann diese Infiltration sich bis auf die Tenon'sche Kapsel fortsetzen.

Von diesen infiltrirten Stellen aus ziehen spaltenförmige Infiltrationsheerde zwischen die angrenzenden Lamellen der Sclera und zwar zumeist nur eine kurze Strecke weit hinein. Ich finde hier die Rundzellen in geschlängelten, zwischen den Lamellen gelegenen Linien hinter einander einzeln oder in geringer Zahl neben einander angeordnet.

In einzelnen phthisischen Augen fand ich die dem Suprachorioidealen Raume benachbarten Lamellen der Sclera aufgelockert; das gleiche Verhalten zeigten die der Tenon'schen Kapsel benachbarten Sclerallamellen. Bei gleichzeitiger Infiltration der Nachbarräume mit Exsudatzellen waren letztere auch zwischen den Sclerallamellen nachweisbar.

Es entsprechen die zwischen den aufgelockerten Sclerallamellen gelegenen kleinen Spalträume den erweiterten physio-

¹⁾ Lehrbuch p. 373.

logischen Saftcanälchen der Sclera, welche einerseits sich in jene der Cornea fortsetzen — es bestand in diesen Fällen gleichzeitig Hornhautödem — andererseits mit den grossen benachbarten Lymphräumen, dem Suprachorioidealen und dem Tenon'schen Raume, wie Injectionsversuche bewiesen haben (Schwalbe¹⁾), communiciren.

Hämorrhagien. Auch Hämorrhagien in das Scleralgewebe hatte ich zu beobachten Gelegenheit. Es drängt sich das Blut in die zwischen den Lamellen gelegenen Spalten ein. Gleichzeitig bestanden Hämorrhagien in dem Suprachorioidealen Raume und in der Tenon'schen Kapsel.

Proliferation der Scleralzellen. In Folge der entzündlichen Infiltration, welche nur kurze Strecken der Sclera ergriffen, fand ich an manchen Stellen deutliche Proliferationserscheinungen an den Scleralzellen. Während die letzteren in der normalen Sclera spindel- oder fadenförmig sind, fand ich dieselben hier verbreitert, mit grossem deutlichen Kern, mitunter enthielten die Scleralzellen 2 Kerne. Viel deutlicher habe ich die Erscheinungen von Proliferation an der Sclera eines Narbenstaphylomes beobachtet.

Alle diese Veränderungen in der Sclera erinnern an jene in der Cornea, nur scheinen sie in der letzteren viel langsamer, in späterer Entwicklung des Prozesses und weniger ausgebreitet vor sich zu gehen.

Die entzündlichen Veränderungen in der Sclera sind bisher noch wenig untersucht worden. Pilz²⁾ fand in einem Falle von Scleritis die Scleralschichten an der erkrankten Stelle durch Exsudat auseinander geblättert, ferner Exsudat zwischen der Chorioidea und der Sclera und Flocken im Glaskörper. Die von Bochdalek vorgenommene mikroskopische Untersuchung ergab, dass es sich um die bindegewebige Umwandlung eines zwischen die Lamellen der Sclera abgelagerten Exsudates handle. H. Noyes³⁾ beschreibt einen Fall, in welchem die Scleritis wahrscheinlich eine Theilerscheinung von Iridocyklitis ist.

Die Erweiterung der interlamellären Spalten finde ich bei Pagenstecher und Genth⁴⁾ in einem Falle von Atrophie angedeutet. Es heisst von demselben „Sclera überall gleichmässig verdickt, ihre inneren Schichten sind pigmentlos, zeigen concentrisch verlaufende Spalten.“ Von einer Schmelzung des Scleralgewebes⁵⁾ konnte ich mich nicht überzeugen.

¹⁾ Lehrbuch p. 168.

²⁾ Ueber Entzündung der Sclerotica. Prag. Vierteljahresschr. XXXVI. p. 166—200. 1852.

³⁾ Trans. Americ. Ophtha'm. Soc. p. 34—42. 1873. — ⁴⁾ l. c. Taf. XXVIII, Fig. 7.

⁵⁾ Vergl. Schiess-Gemuseus, v. Gräfe's Archiv 1868. XIV, 1, p. 73—96 und Wedl und Bock, l. c. p. 71.

Pigmentzellen. Auffallend ist in Augen mit weit vorgeschrittener Iridocyklitis, insbesondere aber in atrophischen Augen, eine reichliche Pigmentirung der Sclera. Es ist dieselbe dadurch bedingt, dass sich sternförmige oder Plattenepithelien ähnliche mit runden Kernen versehene Pigmentzellen zwischen den Lamellen der Sclera eingelagert finden.¹⁾ Sie sind am zahlreichsten im hinteren und im äquatorialen Theile und zwar vorzugsweise in den inneren Schichten der Sclera. Längs den Gefäßen und den Nervenscheiden lassen sie sich jedoch viel weiter, nahezu bis zur äusseren Oberfläche der Sclera, verfolgen; immer aber sind sie an denselben in der Nähe der inneren Oberfläche am zahlreichsten.

Bekanntlich finden sich auch physiologisch in der Sclera Pigmentzellen, insbesondere in der Gegend des Cornealfalzes und in der Nähe des N. opticus, vor. Es ist sehr wahrscheinlich, dass die massenhafte Pigmentirung der Sclera durch die entzündliche Proliferation dieser Zellen veranlasst wird. Doch scheinen auch aus der Lamina suprachorioidea abstammende Zellen durch den Lymphstrom verschleppt zu werden und zu derselben beizutragen, wofür die weitere Verbreitung in den Lymphscheiden der Gefäße und Nerven spricht.

Neubildung. Regressive Metamorphose der Blutgefäße. Die Neubildung von Blutgefäßen in der Sclera habe ich gleichzeitig mit dem Bestehen von massenhaften Gefäßen in dem vorderen Theile der Tenon'schen Kapsel eines phthisischen Auges beobachtet. Die Gefäße machen in der Sclera, wenngleich später als in den übrigen Theilen des Auges, die gleiche regressive Metamorphose, wie in den letzteren, durch.

Rundliche colloide Auflagerungen auf die Intima von Zweigen einer Arteria ciliaris postica habe ich an einem phthisischen Auge in unmittelbarer Umgebung des Sehnerven beobachtet.

Exsudation in der Umgebung der Venae vorticosae. Wenn die die Sclera perforirenden Gefäße schrumpfen,

¹⁾ Ich finde sie bereits von Schiess l. c. angedeutet „Sclera . . . mit einer etwas dunkler gefärbten weicheren Zwischensubstanz.“

treten die von der Suprachorioidea stammenden Lamellen, (Fuchs¹⁾ von welchen sie umgeben sind, sehr deutlich hervor. Insbesondere ist dies an den die Venae vorticosae umgebenden Lymphbahnen deutlich zu beobachten. Es sind auch vorwiegend die letzteren²⁾, an welchen sich die entzündlichen Veränderungen von der Chorioidea, resp. der Suprachorioidea, auf die Tenon'sche Kapsel fortsetzen.

Bei Panophthalmitis ist die Ablagerung von entzündlichen Producten in der Umgebung der Venae vorticosae³⁾ längst bekannt. Ich habe auf das Vorkommen derselben bei Iridocyklitis aufmerksam gemacht¹⁾, sie können sogar an bereits phthisischen Augen noch nachweisbar sein (Samelsohn⁵⁾. Wahrscheinlich kommen sie bei allen entzündlichen Affectionen der Aderhaut vor; vor kurzem wurden sie auch bei chronisch-entzündlichem Glaucom beobachtet.

Erwähnen möchte ich noch, dass ich an durch Cyklitis atrophischen Augen eine beträchtliche Erweiterung der in die Venae vorticosae mündenden Aderhautvenen fand. Mitunter hatten die letzteren eine ampullenartige Form. Dies spricht gewiss dafür, dass auch bei Cyklitis eine Stauung im Venensystem⁶⁾ stattfinden muss. Wenn trotzdem der intraoculäre Druck bei dieser Erkrankung, die Fälle von Seclusio pupillae ausgenommen, nicht nur nicht erhöht, sondern sogar herabgesetzt erscheint, so liegt der Grund zum geringeren Theile darin, dass gleichzeitig beträchtliche Hindernisse auch für das einströmende Blut vorhanden sind; es werden ja die arteriellen Gefäße durch die Infiltration der perivascularären Scheiden in der Sclera, das Exsudat im suprachorioidealen Lymphraum, insbesondere aber in der Aderhaut, wo die die kleinen Arterien umgebenden Lymphscheiden hochgradig infiltrirt sind (Sattler), verengt. Insbesondere aber besteht darin ein Grund für das Ausbleiben der Drucksteigerung, dass neue Abflusswege für die secer-

¹⁾ v. Gräfe's Archiv XXX, 4, p. 57.

²⁾ Die partielle Obliteration dieser perivascularären Lymphräume, wie sie Fuchs beschreibt, stehen in Widerspruch zu den Injectionsversuchen von Schwalbe.

³⁾ Vergl. z. B. Stellwag, Lehrbuch, p. 316. — ⁴⁾ Berger, v. Gräfe's Arch. XXIX, 4, p. 156.

⁵⁾ Heidelberg. Ophthalmolog. Ges. 1881. p. 160.

⁶⁾ Dafür sprechen auch die klinisch in der Gegend der Venae vorticosae bei sympath. Ophthalmie nachgewiesenen Hämorrhagien (vergl. Michel, Lehrbuch, p. 453).

nirte Lymphe des Auges in den erweiterten Saftbahnen der Hornhaut sich gebildet haben.

Kalkablagerung habe ich in der Sclera von phthisischen Augen häufig beobachtet. Eine Prädilectionszelle für dieselbe scheint der dem suprachorioidealen Lymphraume angrenzende vorderste Theil der Sclera zu sein. Hier erscheint die verkalkte Stelle an Meridionalschnitten in Form einer Sichel, deren vordere Spitze an der Ansatzstelle des Ligamentum Iridis pectinatum liegt.

Die Tenon'sche Kapsel.

Infiltration. Bei Iridocyklitis erscheint die Tenon'sche Kapsel beträchtlich aufgelockert und mit Rundzellen infiltrirt. Dass es zu einer Exsudation in den Tenon'schen Raum selbst komme, ist sehr unwahrscheinlich, da eine solche durch die Protrusion des Bulbus klinisch und während der Eucleation selbst wahrgenommen werden müsste.

Auch bei Panophthalmitis scheint ein eitriges Exsudat im Tenon'schen Raume, wie es Makenzie annahm, nicht vorzukommen. Bei metastatischer Chorioiditis wurde entweder ebenfalls nur seröse Infiltration (v. Arlt,¹⁾ v. Becker,²⁾ Schmidt,³⁾ Knapp⁴⁾ oder „die Tunica vaginalis bulbi im hinteren Umfange des Bulbus durch faserstoffig-plastisches Exsudat bedeutend verdickt“ gefunden.

Berthold,⁵⁾ welcher in mehreren Fällen Iridocyklitis und Retinitis purulenta in Folge von eitriger Meningitis auftreten sah, will die dieselben begleitende Chemosis durch Fortleitung der Entzündung auf den Arachnoidealraum und die Tenon'sche Kapsel erklären.

Adhäsionen. Obliteration. Partielle Adhäsionen des Tenon'schen Raumes sind an durch Iridocyklitis phthisischen Augen sehr häufig. Eine vollständige Obliteration des Tenon'schen Raumes, wie ich sie von einem durch Panophthalmitis atrophischen Bulbus beschrieben habe⁶⁾, ist zwar durch die klinische Erfahrung längst bekannt gewesen — sie kommt auch nach Orbitalaffection durch Rotz (v. Gräfe) und in Folge von Sarkom des Uvealtractus vor (Fuchs) — allein anatomisch untersucht war dieselbe bisher noch nicht.

¹⁾ Krankh. d. Auges. Prag. 1858. II. Bd. p. 168. — ²⁾ Atlas. Taf. XXVIII.

³⁾ v. Gräfe's Archiv XVIII. p. 21. — ⁴⁾ v. Gräfe's Archiv XIII, 1, p. 127—181.

⁵⁾ v. Gräfe's Archiv XVIII, 1, p. 168—122. 1871.

⁶⁾ Ber. d. Heidelberg. Ophthalmolog. Ges. 1883.

Bei der Entzündung der Tenon'schen Kapsel kommt es auch zu einer Neubildung von Gefässen. In einem Falle waren dieselben in einem phthisischen Auge so massenhaft, dass die Tenon'sche Kapsel am Querschnitte das Aussehen eines Tumor cavernosus hatte. Gleichzeitig waren auch neugebildete Gefässe in der benachbarten Sclera nachweisbar.

Unregelmässige Pigmentflecken habe ich in der Tenon'schen Kapsel atrophischer Augen häufig beobachtet. Wahrscheinlich sind sie aus Hämorrhagien entstanden.

Neben Kalkablagerung in der Sclera fand ich auch ausgebreitete Ablagerungen von Kalksalzen in der Tenon'schen Kapsel.

Die Conjunctiva und Episclera.

Infiltration. Die Bindehaut des Augapfels und die Episclera sind, wie dies klinisch genügend bekannt ist, bei Cyklitis entzündlich mit afficirt. Die Gefässnetze derselben sind mit Blut stark injicirt, erweitert, das bindegewebige Maschenwerk ist mit Serum durchtränkt und enthält Eiterzellen. Hämorrhagien sind häufig.

Veränderungen des Epithels. In dem Epithel der Bindehaut finden sich ähnliche Veränderungen, Erweiterung der intercellulären Räume, Auftreten von Bläschen zwischen den Zellen sowie Vacuolenbildung innerhalb der letzteren, wie im Epithel der Cornea. An dem Rande der Hornhaut sind papillenartige Fortsätze des Epithels bei Cyklitis und in phthisischen Augen nicht selten. Sie erinnern an die Epithelzapfen von Cancroiden. Sie sind jenen ähnlich, wie sie auch bei Frühlingskatarrh beschrieben wurden. (Vetsch¹⁾, Uthoff²).

Ectasie der Lymphbahnen. Die Stauungen im Lymphstromen machen sich durch Erweiterungen der Lymphbahnen bemerkbar. Die vorderen engeren Lymphnetze liegen nahe unter dem Epithel; in der Episclera haben sie einen grösseren Durch-

¹⁾ Der Frühlingskatarrh der Bindehaut. Inaug. Diss. Zürich. 1879.

²⁾ Ber. der Ophthalmolog. Ges. in Heidelberg. 1882.

messer, mitunter erscheinen sie daselbst rundlich von cystenähnlicher Beschaffenheit.

Letztere finde ich auch bei anderen entzündlichen Veränderungen am Limbus corneae beschrieben (Hirschberg¹⁾). Bei Cyklitis haben Wedl und Bock²⁾ „kugelige cystoide Hohlräume“ in der Episclera gefunden.

Neubildung und Rückbildung der Blutgefässe. Eine Neubildung von Blutgefässen scheint in der Episclera und Conjunctiva bei Cyklitis eine gewöhnliche Erscheinung zu sein. In späteren Entwicklungsstadien unterliegen die Blutgefässe der Rückbildung durch Endarteriitis obliterans. In einem phthisischen Bulbus fand ich auch colloide Auflagerungen auf die Intima der Gefässe der Episclera.

Hypertrophie. In atrophischen Augen erscheinen die Bindehaut und die Episclera beträchtlich verdickt; entzündliche Infiltrate und Hämorrhagien sind in denselben selbst bei Atrophia bulbi in der Regel nachweisbar, was auch mit der klinischen Erfahrung übereinstimmt. Mitunter erscheinen die entzündlichen Hyperplasien als hahnenkammartige Wucherungen, welche den Limbus corneae überlagern können.

Unregelmässige Pigmentflecken als Reste von Hämorrhagien sind in der Bindehaut von an Cyklitis erkrankten oder in atrophischen Augen nicht selten. In einzelnen Fällen fand ich auch Kalkconcremente in den letzteren.

Gefässanastomosen zwischen der Bindehaut und dem Uvealtract. In jenen Fällen, in welchen die Cornea grösstentheils oder ganz eiterig eingeschmolzen ist, pflegt eine der Bindehaut ähnliche Schichte die vordere Fläche des Bulbus zu bedecken. Ein kleines centrales Grübchen, dessen Epithelschichte stark verdickt ist, kann als die letzte Andeutung der Perforationszelle zurückbleiben.

In 2 phthisischen Bulbis fand ich ein grösseres Gefäss, welches aus dem Bulbusinnern in diese neugebildete Bindehaut zog, und sich dort mehrfach ramificirte. Es bilden sich in dieser Weise Anastomosen zwischen den Gefässen des Uvealtractus und der Bindehaut, welche an phthisischen Augen mitunter schon mit freiem Auge kenntlich sind.

¹⁾ Klinische Beiträge. 1874. — ²⁾ l. c. p. 44.

Die Ciliarnerven.

Seitdem v. Arlt die Ansicht ausgesprochen, dass auf dem Wege der Ciliarnerven die sympathische Ophthalmie auf das gesunde Auge übertragen werde, wurde den histologischen Veränderungen derselben besondere Aufmerksamkeit zugewandt.

Die entzündlichen Veränderungen gehen nicht selten von der Supra-Chorioidea auf die Ciliarnerven über, es finden sich entzündliche Infiltrate, Schwartenbildung mit Neubildung von Blutgefäßen (Poncet¹⁾), ferner Hämorrhagien in ihrer Umgebung und in die Nervenscheiden (Goldzieher²). In der Regel findet eine Vermehrung der Kerne in der Nervenscheide als Folge der Entzündung statt. (Iwanoff, Bolling Pope³).

Die entzündlichen Veränderungen manifestiren sich auch innerhalb der Nervenscheide, es erscheinen Exsudatzellen zwischen den Nervenfasern abgelagert. Die letzteren sind in der ersten Zeit unverändert; ⁴) später erscheinen die Nervenfasern gelockert, das Mark wird stellenweise krümmelich und schwindet später vollständig.⁵) Die Axencylinder, welche des Markes verlustig sind, zeigen spindelförmige Anschwellungen (Schliess, Uthoff⁶) wahrscheinlich in Folge von Quellung, veranlasst durch die Einwirkung des entzündlichen Transsudates auf dieselben. Ich konnte die verschiedensten Entwicklungsvorgänge von diesen Veränderungen an den Ciliarnerven eines Auges beobachten. Uthoff fand auch klumpige feinkörnige Massen zwischen den verdickten Nervenfasern abgelagert. Bei gleichzeitiger Ablagerung von Kalksalzen in die benachbarten Schwarten im suprachorioidealen Raume finden sich auch Kalkablagerungen in die Nervenscheiden (Schliess⁷) u. A.)

In einer Anzahl von untersuchten Fällen wurden keine Veränderungen an den Ciliarnerven von wegen Ophthalmie enucleirten Augen gefunden (Brailey,⁸) Alt,⁹)

¹) Annal. d. Ocul. 1881. Taf. 86. p. 67.

²) Klin. Monatsbl. f. Augenheilk. 1877. p. 405. Pest. Med. Zeitung. 1882.

³) Ophthalm. Hosp. Rep. 1864.

⁴) So z. B. auch in dem Falle von F. Krause, Archiv f. Augenheilk. X. 1881.

⁵) Vergl. auch die Beobachtungen von Wedl, Schweigger, Iwanoff, H. Müller (v. Gräfe's Archiv IV. p. 367).

⁶) Deutsche Med. Wochenschr. 1881. Nr. 33. v. Gräfe's Archiv XIX, 3, 1883.

⁷) v. Gräfe's Archiv XIV. — ⁸) Ophthalm. Soc. of the United Kingd. 1885. 8. Juny.

⁹) Archiv f. Augen- u. Ohrenheilk. VI, p. 84, p. 251. VII. 1877.

Steinheim,¹⁾ u. A.). Deutschmann²⁾ fand auch bei experimentellen Untersuchungen über die sympathische Ophthalmie die Ciliarnerven unverändert. Andererseits wurden auch entzündliche Veränderungen der Ciliarnerven dort nachgewiesen, wo keine sympathische Ophthalmie vorlag, z. B. bei Iritis syphilitica (Fuchs³⁾). In Fällen von Cohn und Goldzieher waren die entzündlichen Veränderungen bloß auf den hinteren Theil des Bulbus beschränkt, bedingt durch Compression, während der Ciliarkörper intact war.

Ich habe in 16 Augen die Ciliarnerven untersucht; von denselben waren 2 durch Panophthalmitis phthisische bei der Section herausgeschnitten, die übrigen waren wegen sympathischer Ophthalmie enucleirt worden. In den letzteren waren entzündliche Veränderungen der Ciliarnerven innerhalb des Suprachorioidealraumes 9mal zu beobachten, 5mal fehlten sie. Die entzündlichen Veränderungen können jedoch nach hinten sich auf dem Wege der perineuralen Lymphbahnen der Sclera fortsetzen. In der Richtung nach vorn fand ich mehrere Male entzündliche Veränderungen innerhalb der engen Canäle, in welchen die Ciliarnerven den vordersten Theil der Sclera perforiren, um in die Cornea zu gelangen. Es fanden sich selbst bis in die Cornea hinein massenhafte Rundzellenansammlungen um die die Ciliarnerven begleitenden Gefäße vor. Die Nervenfasern selbst waren an einzelnen Stellen mit varicösen Verdickungen versehen, auch zwischen den Nervenfasern, welche bekanntlich in der Hornhautperipherie in Bündel angeordnet sind, waren Exsudatzellen eingelagert.

Während die im hinteren Theile der Sclerotica gelegenen Nervencanäle von weiten Lymphscheiden umgeben sind, und eine entzündliche Infiltration der letzteren nicht nothwendigerweise eine Compression der Nerven zur Folge haben muss, wird die letztere bei Ablagerungen von Exsudat innerhalb der vorderen engen Sclerotalcanäle nothwendigerweise eintreten.

Die entzündliche Infiltration im Eingange eines solchen Canales finde ich bloß einmal in der Literatur angeführt (Ayres⁴⁾), die entzündlichen Veränderungen der Nerven innerhalb der Hornhaut scheinen bisher noch nicht berücksichtigt worden zu sein.

Bei den zuvor erwähnten 2 bei der Section enucleirten Augen, die durch Panophthalmitis phthisisch waren, fehlen an den Ciliar-

¹⁾ Archiv f. Augenheilk. X, 1, p. 43. 1879. — ²⁾ v. Gräfe's Archiv XIX, 3.

³⁾ v. Gräfe's Archiv XXX, 3.

⁴⁾ Archiv f. Augenheilk. XI, 3. Heft. p. 333.

nerven, ebenso wie innerhalb des Bulbus, entzündliche Veränderungen. An einigen Stellen, an welchen ich dieselben innerhalb des Suprachorioidealraumes herauspräparirte, fehlte die Markscheide an denselben. Die Axencylinder selbst waren varicös verdickt.

Bemerkungen über die sympathische Augenerkrankung.

Ich bin weit entfernt davon, aus den vorliegenden Resultaten allein auf das Wesen und die Wege der sympathischen Ophthalmie einen Schluss ziehen zu wollen. Es möge mir jedoch gestattet sein, zu erörtern, inwieweit sich meine Resultate mit den herrschenden Ansichten über die sympathische Augenerkrankung vereinigen lassen.

Nachdem Deutschmann¹⁾ auf experimentellem Wege den Nachweis geliefert hat, dass die von Mackenzie und später von Knies vertretene Ansicht, die sympathische Ophthalmie werde durch den Sehnerven auf dem Wege des Chiasma nervorum opti-
corum von dem erst erkrankten auf das andere Auge übertragen, richtig ist, und die anatomische Untersuchung entzündliche Veränderungen in den Scheiden des Sehnerven, sowie den Nachweis von Mikroccocccen geliefert hat, kann wohl nicht daran gezweifelt werden, dass die sympathische Ophthalmie auf diesem Wege weiterschreite und durch Microorganismen verursacht werde. Offen lässt Deutschmann die Frage, ob auch auf dem Wege der Ciliarnerven dieselbe übertragen werden kann.

Ich habe in 16 wegen sympathischer Ophthalmie enucleirten Augen 14 mal entzündliche Veränderungen in der Scheide des Sehnerven gefunden; in 1 Falle Sarkom in einem phthisischen Auge, vergl. pag. 81) waren gleichzeitig die Scheiden von der Neubildung ergriffen gewesen. In 8 Fällen war der hintere Theil der Aderhaut mit Rundzellen infiltrirt, in 2 Fällen waren ausgebreitete Hämorrhagien in der letzteren, in 1 Falle war der hintere Theil der Aderhaut ganz in der Aftermasse untergegangen.

Das Fehlen von entzündlichen Veränderungen in den Sehnervenscheiden in 2 Fällen kann nicht gegen die Uebertragung

¹⁾ v. Gräfe's Archiv XXVI, 2, XXIX, 3 u. 4.

auf diesem Wege gedeutet werden, da aus der Anamnese derselben sich nicht mit Sicherheit entscheiden lässt, ob eine sympathische Entzündung oder nur eine sympathische Neurose vorlag. Alt hat ebenfalls nur in 79% eine Entzündung im Bereiche des Sehnerven gefunden.

Für die Uebertragung auf dem Wege des Sehnerven haben sich Leber, Schweigger, Snellen u. v. A. ausgesprochen. Mikroccocyten wurden im sympathisirenden Auge von Abraham und Story¹⁾ im Glaskörper, von Wedl und Bock²⁾ in der Netzhaut und im subretinalen Raume gefunden, im Sehnerven selbst gelang den Letzteren der Nachweis jedoch nicht.

Wenn ich in einer relativ grösseren Anzahl von Fällen entzündliche Affectionen an den Ciliarnerven vorfand, als andere Autoren, z. B. Alt, welcher unter 43 Fällen die Ciliarnerven 34mal normal fand, so dürfte die Ursache davon wohl darin zu suchen sein, dass ich meine Untersuchungen nicht auf bestimmte Theile des Bulbus, wie den suprachorioidealen Raum beschränkte, sondern auf den ganzen Verlauf derselben ausdehnte. Es können sehr ausgehnte Strecken der Ciliarnerven normal erscheinen und schliesslich finden sich doch Theile, die entzündlich verändert sind. Mit Recht sagt Hirschberg, man müsse sich fragen, wie in einem so hochgradig destruirten Organe die Ciliarnerven nicht mit afficirt sein sollten.

Für die Uebertragung auf dem Wege der Ciliarnerven wurde das Vorkommen von symmetrisch der Lage der Verletzung gelegenen Druckpunkten des zweiten Auges, sowie das Auftreten von Poliosis der Cilien als Begleiterscheinung der sympathischen Ophthalmie (Nettleship³⁾) sprechen. Vielleicht kann auch der folgende Fall, den ich zu beobachten Gelegenheit hatte, in gleichem Sinne gedeutet werden.

Der 27 Jahre alte F. S. hat vor 19 Jahren eine Verletzung des rechten Auges durch ein Federmesser erlitten. Wenige Monate nach derselben erblindete er auf dem linken Auge. S. war auf dem Lande behandelt worden. Als er in die Stadt um ärztliche Hilfe zu suchen kam, war keine Aussicht auf Wiedererlangung des Sehvermögens mehr vorhanden. Beide Augen sind atrophisch. In dem rechten ist eine eingezogene Narbe kenntlich, welche im inneren unteren Quadranten der Hornhaut in der Richtung von aussen unten nach innen und oben verläuft und beiderseits

¹⁾ Dublin. Journ. of med. science. 1882. — ²⁾ l. c. p. 112.

³⁾ Ophthalmol. Soc. Un. Kingd. Dez. 1884.

in die Ciliarkörpergegend sich fortsetzt. Das linke Auge zeigt eine bandförmige Hornhauttrübung, welche nahezu symmetrisch zu der Richtung der Narbe des rechten Auges verläuft. Da nach übereinstimmenden Angaben die bandförmige Hornhauttrübung dem von den Lidern unbedeckten Theile der Hornhaut zu entsprechen pflegt, so kann hier nur angenommen werden, dass durch eine spätere unregelmässige Schrumpfung des Auges die Hornhauttrübung diese Lage erhielt, was zur Voraussetzung hat, dass in dem nach innen unten gelegenen Theile der Ciliarkörpergegend, also symmetrisch der Lage der Verletzung, die hochgradigsten Veränderungen bestanden haben.

Die Ansicht, dass die Ciliarnerven allein die sympathische Ophthalmie übertragen, wurde von Brailey¹⁾, v. Becker, Goldzieher vertreten. Eine Anzahl von Autoren, wie z. B. Mooren²⁾ nimmt an, dass dieselbe auf dem Wege des Sehnerven sowohl als auch der Ciliarnerven übertragen werden kann.

Wenn die Uebertragung auf dem Wege der Ciliarnerven angenommen wird, müsste ein Uebergang der Entzündung auf das gemeinsame Gefässcentrum beider Augen supponirt werden. Experimentelle Untersuchungen von Adamkiewicz³⁾ scheinen für die Möglichkeit der Abhängigkeit der Iridocyklitis von centralen Veränderungen zu sprechen.

Sowohl die entzündlichen Veränderungen im Sehnerven als auch an den Ciliarnerven sind nur Theilerscheinungen von entzündlichen Vorgängen, welche nach Iridocyklitis in Bulbis niemals zur Ruhe zu kommen scheinen. Ich habe neue entzündliche Heerde in bereits phthisischen Augen in den verschiedensten Theilen derselben beobachtet.

Man hat zur Erklärung derselben angenommen, dass durch den Zug von schrumpfenden cykлитischen Schwarten der Ciliarkörper gereizt werde. Dagegen spricht, dass es auch zu neuen entzündlichen Infiltraten kommt, bevor die Schrumpfung der Schwarten eingetreten ist, ferner, dass der Ciliarkörper bei der sympathischen Ophthalmie sogar intact sein kann (vergl. pag. 143). Man versuchte sie durch die Einheilung von Theilen des Uvealtractus in eine Wunde zu erklären. Von den von mir untersuchten Augen waren 30 wegen sympathischer Ophthalmie enu-

¹⁾ Ophthalm. Hosp. Rep. 1884. — ²⁾ Klin. Monatsbl. 1882. p. 113.

³⁾ Wiener Sitzber. 1884. III. Abth. p. 231. Bei Compression einer Grosshirnhemisphäre trat in dem entgegengesetzten Auge Herabsetzung des Tonus, Hyperämie der Conjunctiva und des Uvealtractus, später plastisches Exsudat in demselben auf.

cleirt, eine Einheilung der Iris in eine Hornhautnarbe oder entzündliche Verwachsung mit der Letzteren bestand bloß in 12 Fällen, in 2 Fällen war der Ciliarkörper, in 1 Falle die Netzhaut, in 2 Fällen der Glaskörper in die Wunde vorgefallen. Es wurde auch hervorgehoben, dass Knochenbildungen oder Kalkablagerungen auf mechanischem Wege reizend wirken können. Es können jedoch auch diese nicht ausreichend erklären, warum die entzündlichen Veränderungen in phthisischen Augen niemals zur Ruhe kommen. Denn einestheils können sich mit Exsudatzellen infiltrierte Stellen in einiger Entfernung von den Knochenbildungen oder Kalkablagerungen finden, andererseits können sich die Gewebe in der nächsten Umgebung der Letzteren ohne jede entzündliche Veränderung zeigen.

Am wahrscheinlichsten ist noch die Erklärung, dass in Folge der Verletzung eingedrungene septische Keime immer von neuem die Entzündung in den Geweben anfachen. Auch das heerdartige, knotenförmige, Auftreten derselben (vergl. pag. 63) spricht sehr zu Gunsten dieser Annahme. Der experimentelle Beweis, den Deutschmann mit Aspergillussporen, Alt¹⁾ mit Jequirity-Infusionen, ferner das Vorkommen von sympathischer Ophthalmie nach in Folge von Lues, Tuberculose (Brehmer²⁾), Lepra (Damsch³⁾) erfolgter Erkrankung des ersten Auges sprechen dafür.

Unentschieden muss ich noch die Frage gelassen, ob die sympathische Ophthalmie auch ohne die Einwirkung von Mikroorganismen auftreten könne. Dafür scheinen jene Fälle zu sprechen, in welchen nach Sarkom des Uvealtractus⁴⁾ und dadurch veranlasster Phthise sympathische Affection des anderen Auges auftrat, ohne dass es zur Perforation des Bulbus gekommen war. Es sind mir diese Fälle nur in Referaten zugänglich. So heisst es von 2 Fällen von Milles, dass in jenen, in welchen keine Perforation der Hornhaut bestand, die sympathische Ophthalmie viel milder verlaufen sei. Es wäre von Wichtigkeit, zu entscheiden, ob die Letztere eine sympathische Entzündung oder nur eine sympathische Neurose gewesen ist.

¹⁾ Amer. Journ. of Ophthalm. I, 4, p. 97. 1884.

²⁾ Ein Fall von sympathischer Entzündung nach diffuser tuberculöser Entzündung des gesammten Uvealtractus im ersten Auge. Königsberg. 1883.

³⁾ Virchow's Archiv. 92. Bd.

⁴⁾ Vergl. Pagenstecher, Würzburg. Med. Zeitschr. 3. Bd. p. 407. 1882. — Brailey, Ophthalm. Hosp. Rep. 1886. Jan. — Milles, Ibidem. — Hirschberg, v. Gräfe's Archiv XXII, 4, p. 145.

Vergleich der pathologisch-anatomischen Veränderungen bei Iridocyklitis und Glaucom.

Ich habe gelegentlich der Besprechung der pathologischen Veränderungen in Folge von Iridocyklitis auch auf die gleichen Veränderungen, welche im Gefolge anderer Erkrankungen auftreten aufmerksam gemacht.

Besonders fällt auf, dass in vielfacher Beziehung Cyklitis, Glaucom und Buphthalmus (foetales Glaucom Muralt, Mauthner) mit einander übereinstimmende Befunde zeigen. Ich erwähne die Erweiterung der intercellulären Lücken des Hornhautepithels, die Neubildung einer pannusähnlichen Schichte zwischen dem Epithel und der Bowman'schen Membran, das Oedem des Hornhautparenchyms, das bei Glaucom aber vorwiegend die vorderen, bei Cyclitis und Buphthalmus die hinteren Schichten vorzugsweise einnimmt. Sowohl bei Cyclitis als Glaucom wurden entzündliche Infiltration im Irisgewebe (Michel) als auch Sclerose der Irisgefäße nachgewiesen. Entzündliche Veränderungen sind ebenso bei beiden Erkrankungen im Ciliarkörper (bei Glaucom von Brailey) und in den inneren Aderhautschichten nachgewiesen worden. So weit sich dies bis jetzt beurtheilen lässt, scheinen auch in der Netzhaut bei Glaucom und Cyclitis die gleichen Veränderungen (Abhebung der Limitans interna, „Hypertrophie“ der musivischen Schichte, entzündliches Oedem der Netzhaut) vorzukommen. Im Sehnerven wurden bei Glaucom von Brailey ebenfalls entzündliche Veränderungen nachgewiesen. Auch im Glaskörper wurden dieselben von Sattler bei Glaucom beobachtet.

Auch die Lymphbahnen des Auges lassen analoge Veränderungen erkennen. Ich erwähne nur die Exsudatbildung in der hinteren Augenkammer¹⁾, die Erweiterung des postzonulären Spaltes (Bildung eines Canales Petiti), die Neubildung von Bindegewebe und Obliteration des Suprachorioidealen Lymphraumes (bei Glaucom von Goldzieher nachgewiesen).

Auch eine Reihe von pathologischen Befunden, durch welche man früher und zum Theile noch heute, die Erscheinung des Glaucoms zu erklären versuchte, findet sich gleichzeitig auch bei

¹⁾ Vergl. Pflüger, Ber. d. Berner Augenklinik für 1878. p. 42 u. Mauthner, l. c. p. 202.

Cyclitis vor. Weder die Infiltration in der Umgebung des Schlemm'schen Canales, welcher später eine Obliteration desselben folgt (die Letztere ist auch bei Buphthalmus nachgewiesen worden) noch die Infiltration des Lig. Irid. pectinatum, das Aufgehobensein und die schliessliche Obliteration der Kammerbucht,¹⁾ oder die Infiltration in der Umgebung der Venae vorticosae sind dem Glaucom allein zukommende Veränderungen, sondern sie finden sich auch bei Iridocyklitis, wahrscheinlich aber bei allen chronisch-entzündlichen Affectionen des Uvealtractes.

Wenn jedoch 2 klinisch toto coelo von einander verschiedene Erkrankungen die gleichen pathologischen Veränderungen darbieten, dann können die Letzteren unmöglich das Wesen der Erkrankung sein, wahrscheinlicher ist, dass die Veränderungen, wie sie uns beim Glaucom vorliegen, secundärer Natur sind, durch das Glaucom selbst hervorgerufen.

Zur Kenntniss der glaucomatösen Sehnervenexcavation.

Einige Beobachtungen, welche ich in 2 Fällen von Secundärglaucom über bisher noch nicht berücksichtigte anatomische Veränderungen machte, mögen hier mitgetheilt werden.

Der eine Fall wurde bereits pag. 127 erwähnt. Sehr bemerkenswerth erscheint hier das Lageverhältniss des Gefässastes (Fig. 54, gf, welcher an der nasalen Seite der Excavation verläuft zu den Sehnervenfasern. Während das Gefäss nur den nach hinten gedrängten und hier auf einen schmalen Saum reduzierten Lamina cribrosa, sowie dem Scleralrande enge anliegt, finden wir nach innen von denselben die Sehnervenfasern.

Mit Recht hebt Mauthner²⁾ hervor, dass dasjenige, was ophthalmoskopisch als Sehnervenexcavation erscheint, unmöglich der excavirte Sehnerv selbst sein kann, sondern, dass nach innen von den am Rande der Excavation ophthalmoskopisch sichtbaren Gefässen noch die Sehnervenfasern liegen müssen, dass ein Zurücksinken der Gefässe in der entzündlich veränderten Sehnervpapille dieser Erscheinung zu Grunde liegt.

¹⁾ Dass die Obliteration der Kammerperipherie nicht für Glaucom charakteristisch ist, hat insbesondere Schnabel bereits hervorgehoben.

²⁾ Vorträge aus dem Gesamtgebiete der Augenheilkunde. 9. Heft. p. 24.

Eine ähnliche Beobachtung in Betreff der gegenseitigen Lage der Netzhautgefäße und der Sehnervenfasern habe ich an einem zweiten Auge gemacht, das mir von Herrn Dozent Dr. Szili in Buda-Pesth in der liberalsten Weise zur Verfügung gestellt wurde.

Es betraf das rechte Auge eines 25 Jahre alten Schuhmachers, das vor mehreren Jahren erblindet war. Der Bulbus, an welchem ein Intercalarstaphylom kenntlich ist, ist in allen Dimensionen etwas vergrössert. Die Linse zeigt cataractöse Trübung mit zwischen den Linsenfasern gelegenen elliptischen Spalten. Der hintere Theil des Glaskörpers ist weit von der Netzhaut abgelöst. Der zwischen beiden gelegene Raum ist von einer eiweissreichen Flüssigkeit erfüllt.

Der Sehnerv ist tief excavirt (vergl. Fig. 55). Doch fällt auf, dass die Excavation der Lamina cribrosa eine unverhältnissmässig beträchtlichere ist, als jene des Sehnerven, namentlich die nasale Hälfte (rechts) ist reichlich mit Sehnervenfasern versehen. Zwischen den vor der Lamina cribrosa (lc) gelegenen Sehnervenfasern finden sich noch bindegewebige Elemente und an der nasalen massenhafte colloide geschichtete Körperchen (co) vor. An der temporalen Seite ist die von der Lamina cribrosa gebildete Grube eine deutlich ampullenförmige. Zwischen den Sehnervenfasern, welche von der Mitte der Papille zum temporalen Rande der Sehnerven (t) ziehen und der Lamina cribrosa sind 2 kleinere Räume (ro und rh) erkennbar. In dem nach hinten gelegenen etwas grösseren Raume ist eine eiweissreiche Flüssigkeit enthalten.

Ein aus Nervenfasern bestehender Strang (f) zieht von der Lamina cribrosa zu den Sehnervenfasern (nf), ein zweiter mehr nach hinten gelegener (v) erscheint schief vom Schnitte getroffen. Es hat hier eine partielle Abhebung der Sehnervenfasern von der Lamina cribrosa stattgefunden.¹⁾ Wahrscheinlich ist sie durch das verhältnissmässig rasch erfolgte Zurückweichen der Lamina cribrosa bedingt.

Die Lamina cribrosa und der hinter derselben gelegene Theil des Sehnerven lassen eine beträchtliche Verdickung des bindegewebigen Balkenwerkes erkennen. Die Neurogliazellen sind in den

¹⁾ Mit den kleinen innerhalb der Masse der Sehnervenfasern gelegenen Räumen, wie man sie von überhängenden Excavationsrändern an Längsschnitten durch den Sehnerven erhält (vergl. Pagenstecher und Genth), haben die abgebildeten durch Retraction der Lamina cribrosa entstandenen Räume nichts zu thun, worauf schon der Umstand hinweist, dass keine Nervenfasern der Lamina cribrosa an diesen Stellen unmittelbar aufliegen.

zwischen dem Letzteren gelegenen Interstitien so beträchtlich gewuchert, dass die Interstitien an mit Carmin tingirten Präparaten stärker tingirt erscheinen, als das bindegewebige Gerüste (vergl. auch pag. 130). Der Intervaginalraum des Sehnerven erscheint verbreitert. Das bindegewebige Maschenwerk der Arachnoideal-scheide ist beträchtlich gewuchert.

Die wirkliche Tiefe der Excavation beträgt in dem vorliegenden Falle (von der Netzhaut bis zu den Sehnervenfasern gemessen) an der temporalen Seite 1,8 mm; die mit den Ophthalmoskop erscheinende Tiefe derselben (vom Sclerarande bis zur Lamina cribrosa) würde 2,2 mm betragen.

Es kann mithin nicht aus der ophthalmoskopisch erscheinenden Tiefe der Excavation auf die Tiefe der anatomischen Excavation geschlossen werden. Ein „Trugbild“ wäre jedoch in den vorliegenden Fällen die Excavation nicht.

Bemerkenswerth ist noch an dem abgebildeten Präparate eine an der nasalen Seite von der inneren Papillengrenze abgehende bindegewebige Membran (bm). Es zieht dieselbe eine Strecke weit nach vorn in den postvitrealen Raum, wobei sie sich geschlängelt bald der Netzhaut nähert, bald wieder von derselben entfernt. Ich bin nicht in der Lage eine befriedigende Erklärung für diese Membran zu geben.

Vielleicht ist eine Membran, welche Watson¹⁾ in einem myopischen Auge beobachtete, eine der letzteren analoge Bildung. Das bindegewebige Band ging in dem Falle von Watson ebenfalls von der Nasenseite des Sehnerven aus und ragte in den Glaskörperaum hinein. Es war 2''' lang und 1½''' breit.

Die der Sehnervenexcavation benachbarten Theile der Aderhaut und der Netzhaut lassen folgende Veränderungen erkennen.

Die Limitans interna ist verdickt und stellenweise abgehoben. Die Nervenfaserschichte lässt kleine, durch vermehrte seröse Durchtränkung entstandene, Lücken erkennen. Die Ganglienzellen fehlen zumeist. Nur einzelne sind erhalten und besitzen ein homogenes Aussehen; sie sind nur durch ihre Fortsätze kenntlich. Die Ganglienzellschichte ist jedoch durch eine Reihe von rundlichen kleinen, durch die radiären Fasern von einander geschiedenen Räumen angedeutet, welche den erweiterten ursprünglichen Räumen der Ganglienzellen entsprechen. Die innere Moleculärschichte

¹⁾ Ophthalmolog. Hosp. Rep. 1867. V. 4, p. 323.

ist erhalten; die Zwischen-Körnerschichte fehlt, so dass beide Körnerschichten zu einer verschmolzen sind. Das Stützgewebe in den letzteren ist beträchtlich gewuchert. Unregelmässige Lücken liegen innerhalb derselben, die namentlich in der Richtung zur verdickten Limitans externa an Grösse zunehmen, so dass die letztere an manchen Stellen kugelförmig nach aussen gedrängt wird. Sowohl in Form von feinsten Körnchen als in epithelialen oder sternförmigen Zellen findet sich Pigment innerhalb der Netzhaut, am reichlichsten sind die äusseren Schichten der letzteren pigmentirt. Die musivische Schichte fehlt.

Das Pigmentepithel der Netzhaut reicht bis zum Aderhautrande; an der letzteren Stelle ist es fast vollständig pigmentlos, in weiterer Entfernung vom Sehnerven wird es stärker pigmenthaltig, zumeist aber ist der Gehalt von Pigment in den Zellen ein geringerer als in der Norm.

Die Aderhaut lässt sich bis zum Sehnervenrande nachweisen. Schweigger fand sie einmal in ein pigmentloses atrophisches bindegewebiges Häutchen umgewandelt. Im vorliegenden Falle erscheint sie bis in die Nähe des Sehnerven eher leicht verdickt. Ihr nasaler Rand ist etwas nach hinten gezerrt. Auffallend erscheint, dass die inneren Schichten der Aderhaut in unmittelbarer Nähe des Sehnerven viel schwächer pigmentirt sind, als in der Norm. Das bindegewebige Stroma scheint in der Aderhaut vermehrt zu sein.

Ob in der Entfärbung des Pigmentepithels in der Umgebung der Sehnervenpapille und in der Pigmentirung der inneren Aderhautschichten an derselben Stelle die Ursache des glaucomatösen Halo¹⁾ zu suchen sei, wage ich nicht zu entscheiden.

Glaucomatöse Excavationen, bei welchen ein Theil der von der Lamina cribrosa begrenzten Sehnervengrube von einer faserigen Masse erfüllt wird, finden sich namentlich im Atlas von Pagenstecher und Genth²⁾, abgebildet.

¹⁾ Nach Schnabel ist übrigens der glaucomatöse Halo bei Secundärglaucom weniger häufig als bei anderen Glaucomformen.

²⁾ Taf. XXXVI, Fig. 13.

Nachtrag.

Zu pag. 17.

Nordenson (Ber. der Ophthalmolog. Ges. in Heidelberg 1885) berichtete über das Vorkommen von vorderer Glaskörperabhebung als rein seniler Erscheinung. Ich habe in meinen Fällen, ein Auge ausgenommen, an frischen Augen nur ganz unbedeutende, wahrscheinlich in Folge unregelmässiger Schrumpfung in Folge der Härtung in Müller'scher Flüssigkeit Abhebungen des Glaskörpers beobachten können.

Zu pag. 112.

Die Fetttröpfchen, welche ich in der subretinalen Flüssigkeit anatomisch nachwies, wurden auch von Nettleship und Brailey (Centralbl. f. Augenheilk. 1886, p. 205) ophthalmoskopisch bei Kindern als weisse oder gelbliche, hinter der Netzhaut gelegene Flecken beobachtet. Bei der Untersuchung eines Falles fanden sich thatsächlich Fetttröpfchen im subretinalen Sedimente vor.

Zu pag. 117.

Stöhr (Verhandlgn. d. phys.-med. Gesellschaft in Würzburg XX, 1) beobachtete, ebenso wie Tartuferi, Kerne in den Innengliedern der Zapfen, welche möglicherweise durch Verschiebung der Kerne der äusseren Körnerschichte in dieselbe eingedrungen sind.

Zu pag. 144.

In dem von Hrn. Docent Dr. Szili mir freundlichst zur Verfügung gestellten, wegen sympathischer Ophthalmie enucleirten Auge,

das sofort nach seiner Eucleation in Alkohol eingelegt worden war, fand ich ganze Haufen von Mikrokocccen innerhalb des Scheidenraumes des Sehnerven vor. Ein hiesiger College, der sich sehr eingehend mit der Untersuchung von Mikroorganismen befasst, konnte die Richtigkeit meiner Befunde bestätigen.

Zu pag. 149.

Stilling (Ueber die Pathogenese des Glaucoms. Arch. f. Augenheilk. XVI, p. 312) fand bei Glaucom eine Auflockerung der Duralscheide des Sehnerven in eine grosse Anzahl von Lamellen, ebenso gleiche Veränderungen in der angrenzenden Sclera. Mit Rücksicht auf meine gleichen Befunde bei Cyclitis (vgl. pag. 135—136) kann ich auch diese Veränderungen nicht für Glaucom charakteristisch halten. Stilling hält übrigens selbst diese Veränderungen, ebenso wie die meisten bisher für das Glaucom als charakteristisch gehaltenen Befunde für secundärer Natur und nicht dem Glaucom allein zukommend.

Sach-Register.

	Seite		Seite
Augenkammer, hintere		Bläschenzellen	97
Darstellung der, nach der		Bowmann'sche Membran	
modificirt. His'schen Me-		bei Cyclitis	40
thode	5	bei Phthisis bulbi	41
Eintheilung der	4	Cancroidartige Wucherung des	
Endothel der, bei Cyclitis .	88	Hornhautepithels	39
Hydrops der	85	Canalis Schlemii	
Inhalt der, bei Cyclitis . .	85	bei Cyclitis	56
intravalläre Theile der . .	9, 13	Obliterat. b. Phthisis bulbi	57
— Ausdehnung derselben		Cataracta	
nach hinten	16	fibrosa	93
— bei Cyclitis	16, 85	— Cystenbildung in der .	98
postzonulärer Theil	17	— mit Einschluss d. Linsen-	
präzonulärer Theil	8	kerns	94
Recessus der	9	— mit Einschluss von er-	
Reste der, bei Cyclitis . . .	86	haltenen Linsenfäsern	93
Schwartenbildung	86	— Infiltration	98
Zonulärer Theil	8	— Hämorrhagie	98
Augenkammer, vordere		— Kalkablagerung	98
bei Cyclitis	57	fibrosa-calcarea m. massen-	
— colloide Entartung des	89	hafter Gefässbildung . .	95
Exsudat in der	57	ossea	96
Fett in der	62	Zur Theorie der	98
Hämorrhagie in der	58	vasculosa	96
Veränderungen der Tiefe		Choriocapillaris	
bei Cyclitis	57	Exsudation in d. Umgebung	
Accomodationsmuskel		der	73
Ectropium des	66	Lage d. Aderhautknochens	
Entzündliches Oedem	70	zur	78
Fibrilläre Streifung	70, 71	Obliteration	74
Kalkablagerung	72	Chorioidea	
Kernvermehrung	71	Abhebung durch Blut vom	
in phthisischen Augen	72	Exsudat	83
regressive Metamorphose . .	71		

	Seite		Seite
Chorioidea		Pigmentbildung	141
in atrophischen Bulbis	78	Veränderungen d. Epithels	140
äussere Schichten	74	Cyclitische Schwarten	
bindegeweb. Excrescenzen	76	Cystenbildung i. d.	87
Exsudatbildung in den inneren Schichten b. Cyclitis	73	Entstehung derselben	86
Kalkablagerung in der	76	Kalkablagerung	87
Knochenbildung in der	76	Knochenbildung in den	87
Proliferation der Stromazellen	74	Lymphstauung	87
Sarkombildung in phthisischen Augen	80	Descemet'sche Membran	
Circulärfasern der Zonula	27	Abhebung durch Blut	51
Ciliarfortsätze bei Cyclitis	70	— durch Eiter	50
Ciliarkörper		— durch seröse Flüssigkeit	50
Abhebung durch Exsudat	83	Continuitätstrennung	49
Formveränderung bei Cyclitis	66	Einheilung in eine Wunde	51
Rundzellensarkom des	80	Endothel vgl. unter Endothel	
Ciliarnerven		Spaltung in Lamellen	49
Veränderung der, b. Cyclitis	142	Wachsthum der	60
— bei Sarkom des Uvealtractus	81	Ectropium	
— in den Scleroticalcanälen	143	des Accomodationsmuskels	
— im suprachorioidealen Raume	142	Enderteriitis obliterans	
Colloide Auflagerungen		in der Netzhaut	125
innerhalb d. Art. cil. post.	137	b. aufsteigender secundärer Degeneration i. Sehnerven	133
Colloide Entartung		Endothel	
des Endothels d. M. Descemeti	53	der hinteren Kammer	88
des Pigmentepithels d. Netzhaut	123	der M. Descemeti	51
Colloide Körperchen		— Abhebung	53
in der Iris	65	— Colloide Entartung	53
in dem Hornhautepithel	38	— erweiterte intercelluläre Lücken	51
in d. Hornhautparenchym	48	— Pigmentbildung	53
in der Netzhaut	123	— Regeneration	54
Conjunctiva		— Umwandlung i. Spindelzellen	53
Ectasie der Lymphbahnen	140	Episclera	
Gefässanastomosen mit d. Uvealtracte	141	Veränderungen bei Cyclitis	140
Hypertrophie	141	Fibrilläre Streifung der glatten Muskelfasern	
Infiltration	140	— des Accomodationsmuskels	70
Kalkablagerung	141	— des Sphincter pupillae	63
Neubildung v. Blutgefässen	141	Fontana'scher Raum	
		Abschnürung eines Theiles	59
		Aufhebung bei Cyclitis	58
		Obliteration	59

	Seite		Seite
Formveränderungen d. phthisischen Auges	35	Hornhautepithel	
Gerlach'sche Faserkreuzung	10, 27	erweiterte intercelluläre	
Glaskörper		Lücken	37
Abhebung, vordere		Kalkablagerung	39
— bei Cyclitis	17, 21, 85, 111	Pigmentbildung	39
— als senile Erscheinung	154	wabenartige Räume	38
Abhebung, hintere	112	Hornhautkörperchen	
Bindegeweb. Umwandlung	107	bei Cyclitis	44
Cystenbildung durch er-		Hornhautparenchym	
weiterte Lymphräume	107	Colloide Massen in dem	48
— Erweichungs-	108	Eiterbildung	46
— Hämorrhagische	108	Oedem bei Cyclitis	43
Einheilung in eine Horn-		— bei Phthisis bulbi	44
hautwunde	111	— Ursachen des	54
Eiterbildung bei Cyclitis	103	Pigmentbildung	48
Hämorrhagie	106, 107	Saftcanälchen	45
Kalkablagerung	107	Hornhauttrübung, bandförmige	40
Knochenbildung	109	Hyaline	
Neubildung v. Blutgefäßen	106	Gefässentartung in phthisi-	
Lamellärer Bau der Peri-		schen Augen	125
pherie	100	Umwandlung von Sarkom-	
Pigmentbildung	107	zellen	81
Reste von Glaskörperlamel-		Iridocyclitis	
len bei Cyclitis	105	Vergleich mit Glaucom	148
Senile Höhlenbildung	103	Iris	
Spalten, Exsudation und		Auflagerungen auf der	61
Hämorrhagie in die	105, 106	Colloide Körperchen	65
Zellen	101	bei Cyclitis	61
— Proliferation der, bei Cy-		Cysten	65
clytis	102	Endothel, vorderes	61
Glaucom		Hämorrhagie	65
Halo- bei	152	Hintere Schichten	64
Sehnervenexcavation	149	Kalkablagerung	63
— anatomische Tiefe	151	Neubildung v. Blutgefäßen	64
— ophthalmoskop. Tiefe	151	in phthisischen Augen	63
Vergleich mit Cyclitis	148, 154	Pupille	63
Halo		Sphincter	62
glaucomatöser	152	Stromazellen	62
Hannover'scher Canal	9	Kalkablagerung	
— Injectionsversuche	10	in der Bindehaut	141
Hornhautepithel		in der Cataracta fibrosa	98
Abhebung des	42	in der Chorioidea	76
Bläschenbildung in dem	38	in cyclitischen Schwarten	87
cancroidartige Wucherung	39	in den Ciliarnerven	142
		im Glaskörper	107

	Seite		Seite
Kalkablagerung		Linsenfasern	
in der Netzhaut	126	bei Cyclitis	93
in der Sclera	139	Einschlüsse von, in d. Ca-	
im Sehnerven	132	taracta fibrosa	93
i. suprachorioideal. Raume	84	Linsenkapsel	
in der Tenon'schen Kapsel	140	Einheilung in eine Horn-	
Karyokinese		hautwunde	91
der Hornhautkörperchen .	47	Kalkconcremente innerhalb	
des Epithels der vorderen		der	91
Linsenkapsel	92	Knochenbildung innerhalb	
Keratitis bullosa	41	der Falten	97
Knochenbildung		Spaltung bei Cyclitis . . .	98
in der Aderhaut	76	spontane Berstung	90
in d. cyclitisch. Schwarten	87	Usur bei Panophthalmitis .	89
im bindegewebig entarteten		— durch lacunäre Resorp-	
Glaskörper	109	tion	90
innerhalb der Falten der		— durch Kalkconcremente	90
Linsenkapsel	97	Veränderte Diffusion bei d.	
innerhalb der eröffneten		Cataract-Entwicklung .	99
Linsenkapsel	96	Membran, bindegewebige	
in der Netzhaut	126	innerhalb des Glaskörpers	151
Lamina cribrosa		strukturlose	
bei Cyclitis	127	— auf der Vorderfläche der	
starke Retraction bei Glau-		Iris	60
com sec.	150	— als cuticulare Ausschei-	
Ligamentum hyaloideo-capsul.	28	dung	61
— Iridis pectinatum	58	— als Niederschlag aus d.	
Limitans externa		Kammerwasser	61
Berstung der	128	Mikrococcen im sympathisiren-	
Limitans interna		den Auge 144, 145, 154	
Abhebung der, bei Cyclitis	113	Musivische Schichte	
Linse		Abhebung	117
Astigmatism. durch schrump-		Atrophie	118
fende hintere Synechien	92	bei Cyclitis	116
Aufhängeapparat der	23	Hypertrophie	117
— Vergleich.-anatom., über		scheinbare Kernbildung .	117
den	30	Nervenfasern der Netzhaut	
bei Cyclitis	92	Erhaltensein i. einem phthi-	
Lage- und Formveränder-		sischen Auge	118
ungen	91	fettige Degeneration	129
Leichenveränderungen . . .	98	varicöse Beschaffenheit .	128
Linsenband		Nervenkanäle i. d. M. Bowmani	40
Injectionsversuche in das .	10	Netzhaut	
prismatisches	9	Ablösung bei Cyclitis . . .	112
		Abstammung d. Pigmentes	
		in der	122

	Seite		Seite
Netzhaut		pars ciliaris retinae	
colloide Körper in der . . .	123	Oedem, entzündliches . . .	66
Cystenbildung	125	Zellen der	
Einheilung i. eine Hornhaut-		— cuticulare Ausscheid-	
wunde	113	ungen	68
entzündliches Oedem . . .	113	— Karyokinese	69
Erhaltensein von Nerven-		— Proliferation	66
fasern in phthis. Augen	118	Petit'scher Canal	14
Erweichungscysten	125	normaler Situs	17
Infiltration in phthis. Augen	116	in Folge v. Exsudation 17, 21, 85	85
Hämorrhagie	126	als Leichenerscheinung . . .	18
Hämorrhag. Cystenbildung	126	durch Injection dargestellt	18
Hyaline Gefässentartung . .	125	ophthalmoskop. beobachtet	21
Kalkablagerung	126	Hämorrhagie in den	21
Knochenbildung	126	Historisches	22
Neubildung v. Blutgefässen	123	Irrthümer	22
Obliteration v. Blutgefässen	123	Vereinigung mit dem post-	
Regeneration des Pigment-		articulären Raume	86
epithels	121	Pigmentepithel der Netzhaut	
Schwund der nervösen Ele-		colloide Entartung	123
mente bei Wucherung d.		Entfärbung bei Glaucom . . .	152
Stützgewebes	120	Regeneration	120
Späte Texturveränderungen		Veränderungen bei Cyclitis	73
bei Cyclitis	118	Pigmentbildung	
Supertraction d. Innenfläche		in der Bindehaut	141
der, an der ora serrata	26	in der Chorioidea	75
Wucherung der Körner-		in der cyclitisch. Schwarte	86
schichten	118	im Endothel der hinteren	
Wucherung des Stützge-		Kammer	88
webes	120	im Endothel d. M. Desce-	
Ora serrata		meti	53
Abreissung v. d. orbiculus		in der Iris	65
ciliaris	37	im Hornhautepithel	39
morpholog. Bedeutung der	27	im Hornhautparenchym . . .	48
senile Veränderungen . . .	27	im Glaskörper	107
Pannusähnl. Schichte in phthi-		in der Netzhaut	122
sischen Augen	39	in der Sclera	137
Papilla optica		im Sehnerven	131
bindewebige Umwandlung	129	i. suprachorioideal. Raume	84
Schwellung in phthisischen		in der Tenon'schen Kapsel	140
Augen	128	Rundzellensarkom des Uveal-	
Papillitis bei Cyclitis	127	tractus in einem phthisi-	
pars ciliaris retinae		schen Auge	80
Glaslamelle der	28	Saftcanälchen der Hornhaut . .	45
— Abhebung	68	— der Sclera	136
Gefässneubildung in der . .	68	Sarkombildung in phthis. Augen	80

	Seite		Seite
Sclera		Suprachorioidealer Raum	
Entzündl. Veränderungen	135	Bindegeweb. Schwarten i. d.	83
Formveränderungen	135	Cysten in dem	84
Hämorrhagie	136	Erweiterung durch Blutung	
Lockerung der Lamellen	135	oder Exsudation	83
Neubildung v. Blutgefäßen	137	Exsudation in den	82
Pigmentbildung	137	Fistel des	37
Saftcanälchen	136	Kalkablagerung	84
Scleralzellen		Obliteration	84
Proliferation der	136	Symph. Augenerkrankung	
Sehnerv		Ciliarnerven bei der	146
Aufsteigende secundäre De-		Kalkablagerung bei der	147
generation	133	Knochenbildung bei der	147
colloide Massen	131	Mikroorganismen b. d. 144, 145, 147	
Excavation bei Glaucom	149	Poliosis der Cilien bei der	145
Hämorrhagie	131	Schwartenbildung	146
Hyperämie	131	Tenon'sche Kapsel	
Infiltration	131	Adhäsionen	139
Interstitielle Neuritis	129	Entzündung	139
Intervaginalraum	132	Kalkablagerung	140
Kalkablagerung	132	Neubildung v. Blutgefäßen	140
Papillitis	127	Obliteration	139
— mit Sehnervenexcavation	127	Venae vorticosae	
parenchymatöse Neuritis	130	Exsudatbildung in der Um-	
phthischer Augen	128	gebung der	137
Scheiden des	132	Zackenzellen	
Endothel des Balkenwerkes	130	im Endothel d. M. Descemeti	51
Spindelzellensarkom des Uveal-		Zonula	
tractus eines phthisischen		bei Cyclitis	87
Auges	87	Endothelzellen auf der	12
Stachelzellen		Faserverlauf in der	27
im Epithel d. M. Descemeti	51	innere Schichte der	15
im Hornhautepithel	39	Kittsubstanz	15
Subretinaler Raum		bei Phthisis bulbi	88
bei Cyclitis	112	Ursprungsfasern a. d. Glas-	
Erfüllung desselben durch		körper	23
Aderhautknochen	113	— v. d. Glaslamelle d. pars	
Fehlen desselben bei Pan-		cil. ret.	27
ophthalmitis	112	— v. d. Limitans int.	25
Fetttröpfchen in dem	112, 153		

Autoren - Verzeichniss.

(Die Ziffern bezeichnen die Seitenzahl.)

- | | | |
|-----------------------------------------------------------------------------------------------------------------------------------------------------------------------------------------------------------------------------------------------------------------------------------------------------------------------------------------------------------------------------------------------------------------------------------------------------------------------------------------------------------------------------------------------------------------------------------------------------------------------------------------------------------------------------------------------------------------------------------------------------------------------------------------------------------------------------------------------------------------------------------------------------------------------------------------------------------------------------------------------------------------------------------------------------------------------------------------------------------------|-------------------------------------------------------------------------------------------------------------------------------------------------------------------------------------------------------------------------------------------------------------------------------------------------------------------------------------------------------------------------------------------------------------------------------------------------------------------------------------------------------------------------------------------------------------------------------------------------------------------------------------------------------------------------------------------------------------------------------------------------------------------------------------------------------------------------------------------------------------------------------------------------------------------------------------------------------------------------------------------------------------------|-------------------------------------------------------------------------------------------------------------------------------------------------------------------------------------------------------------------------------------------------------------------------------------------------------------------------------------------------------------------------------------------------------------------------------------------------------------------------------------------------------------------------------------------------------------------------------------------------------------------------------------------------------------------------------------------------------------------------------------------------------------------------------------------------------------------------------------------------------------------------------------------------------------------------------------------------------------------------------------------------------------------------|
| <p>Abraham 145.
 Adamkiewicz 134, 146.
 Adams 127.
 Aeby 23, 29.
 Alt 60, 62, 69, 71, 76, 123, 126, 142, 145, 147.
 Althof 39.
 v. Arlt 54, 139, 142.
 Arnold 4, 17, 20, 28, 47.
 Ayres 90.</p> <p>Bayer 106.
 Becker 4, 51, 61, 89, 90, 91, 92, 93, 95, 96, 97, 99, 107, 108, 109, 112, 115, 119, 139, 146.
 Berger 9, 27, 28, 50, 69, 89, 92, 95, 126, 132, 138.
 Berlin 74, 104, 115, 117, 122.
 Berthold 72, 139.
 Birch-Hirschfeld 45.
 Bizzozero 37, 57.
 Bochdalek 136.
 Bock 36, 39, 48, 50, 51, 57, 64, 71, 74, 76, 77, 80, 83, 87, 96, 100, 104, 113, 122, 124, 125, 130, 131, 132, 136, 141, 145.
 Brailey 4, 8, 19, 23, 68, 77, 83, 85, 142, 146, 147, 148, 153.
 Brehmer 57, 63, 147.
 Brücke 19, 29, 30.</p> <p>Carl Theod. Herzog v. Bayern 25, 101, 104, 114.
 Ciaccio 51, 109.
 delle Chiaje 19.
 Coccius 103, 104.</p> | <p>Cohn 143.
 Cuvier 30.
 Czerny 38.</p> <p>Damsch 147.
 Dessauer 126.
 Deutschmann 76, 90, 93, 98, 99, 100, 117, 133, 143, 144, 147.
 Dimmer 123.
 Donders 60, 123.
 Doucan 103.
 Durand 106.
 Durante 71.</p> <p>Engelmann 46, 70.
 Falchi 92.
 Ferchon 77.
 Finkbeiner 22.
 Flemming 52.
 Förster 77, 81.
 Fraas 77.
 Friedländer 125.
 Fuchs 40, 41, 42, 43, 44, 45, 49, 61, 66, 73, 81, 89, 119, 138, 139, 143.
 Gayet 36, 59, 66, 72, 79, 83, 112, 113, 135.
 Genth 41, 57, 70, 74, 77, 78, 85, 86, 109, 111, 113, 114, 116, 117, 121, 136, 150, 152.
 Gerlach 8, 10, 22, 27.
 Goldzieher 72, 77, 83, 85, 87, 126, 142, 143, 146, 148.
 v. Gräfe 41, 119, 132, 139.
 Grahamer 39, 53, 60.
 Gussenbauer 71.</p> | <p>Haab 90, 125.
 Haensell 69, 104, 106.
 Hannover 10, 19, 22, 25.
 v. Hasner 29.
 Heitzmann 104.
 Henke 19.
 Henle 4, 19, 23, 24.
 Heubner 125.
 Hirschberg 41, 76, 83, 84, 87, 91, 108, 111, 112, 141, 145, 147.
 Hirschler 48.
 His 5, 9, 12, 13.
 Hocquard 13, 27.
 Hoene 77.
 Homen 47.
 Hosch 60, 65.
 Howship 78.
 Hück 22.
 Hulke 77.
 Hyrthl 109.</p> <p>Jacobson 19.
 v. Jäger 21.
 Imre 30.
 Jones 113.
 Jwanoff 4, 19, 23, 24, 39, 48, 70, 83, 84, 85, 90, 103, 106, 114, 116, 117, 118, 120, 121, 123, 142.</p> <p>Kessler 25.
 Klebs 40, 48, 49, 51, 77, 79, 117, 125.
 Klemensiewicz 46, 47, 54.
 Knapp 74, 77, 79, 84, 93, 139.
 Knies 56, 57.
 Kölliker 25, 27, 103.</p> |
|-----------------------------------------------------------------------------------------------------------------------------------------------------------------------------------------------------------------------------------------------------------------------------------------------------------------------------------------------------------------------------------------------------------------------------------------------------------------------------------------------------------------------------------------------------------------------------------------------------------------------------------------------------------------------------------------------------------------------------------------------------------------------------------------------------------------------------------------------------------------------------------------------------------------------------------------------------------------------------------------------------------------------------------------------------------------------------------------------------------------|-------------------------------------------------------------------------------------------------------------------------------------------------------------------------------------------------------------------------------------------------------------------------------------------------------------------------------------------------------------------------------------------------------------------------------------------------------------------------------------------------------------------------------------------------------------------------------------------------------------------------------------------------------------------------------------------------------------------------------------------------------------------------------------------------------------------------------------------------------------------------------------------------------------------------------------------------------------------------------------------------------------------|-------------------------------------------------------------------------------------------------------------------------------------------------------------------------------------------------------------------------------------------------------------------------------------------------------------------------------------------------------------------------------------------------------------------------------------------------------------------------------------------------------------------------------------------------------------------------------------------------------------------------------------------------------------------------------------------------------------------------------------------------------------------------------------------------------------------------------------------------------------------------------------------------------------------------------------------------------------------------------------------------------------------------|

- Königstein 59.
 Krause, F. 130, 142.
 Krieger 5, 17.
 v. Krones 117.
 Kühne 46.
 Kuhnt 19.
 Kusmin 134.
Landesberg 44.
 Lawson 126.
 Leber 38, 39, 56, 57, 124,
 125, 130, 131, 145.
 Leydig 52.
 Lobo 77, 83, 85.
 Löwe 103,
 Lundy 72.
Mackenzie 139, 144.
 Magni 105.
 Masson 13, 27, 36, 59, 66,
 72, 74, 83, 112, 113, 135.
 Mauthner 148, 149.
 Meckel 76.
 Memorsky 56.
 Merkel 10, 18, 22, 27.
 Meyer, J. 77.
 Michel 60, 62, 63, 64, 65,
 138, 148.
 Milles 111, 147.
 Mörs 89, 90.
 Mooren 146.
 Müller, H. 46, 60, 72, 74,
 91, 107, 122, 123, 124,
 125, 131, 132, 142.
 Muralt 148.
Nettleship 21, 145, 153.
 Nordenson 153.
 Noyes 136.
Oeller 42, 51, 52, 53, 55,
 61, 125.
 Otto 76.
Pagenstecher 17, 41, 57, 70,
 74, 77, 78, 85, 86, 104,
 107, 109, 111, 113, 114,
 116, 117, 121, 136, 147,
 150, 152.
 Panas 72,
 Petit 14, 22.
 Pflüger 21, 148.
 Pilz 136.
 Poncet 109, 121, 125, 142.
 Pope Bolling 57, 117, 122,
 142.
 Preis 51.
Raab 58.
 Ranvier 46.
 v. Recklingshausen 45.
 Ritter 35, 48, 74, 103,
 Rollett 46.
 Rossander 91.
 Rouget 157.
 Rudnew 122.
Saemisch 38, 31, 100, 117.
 Samelsohn 138.
 Sargent 40, 57, 88, 114.
 Sattler 65, 86, 119, 138.
 Schäfer 50.
 Schiess-Gemuseus 35, 39, 60,
 69, 74, 75, 77, 86, 107,
 112, 126, 136, 142.
 Schleich 81.
 Schmidt-Rimpler 41, 104,
 114, 139.
 Schnabel 149, 152.
 Schnedar 5.
 Schön 76,
 Schultze, F. E. 23, 30.
 Schultze, Max
 Schwalbe 4, 19, 20, 21, 23,
 24, 46, 52, 59, 136, 138.
 Schweigger 41, 74, 107, 117,
 142, 145, 152.
 Schweigger-Seidel 50.
 Seesel 5.
 Sichel 35, 76, 84.
 Smith, G. W. 72.
 Smith Priesthley 99.
 Snellen 145.
 v. Stellwag 69, 86, 119, 135,
 138.
 Steinheim 143.
 Stilling, J. 29, 106, 154.
 Stöhr 117, 153.
 Story 145.
 Stromeyer 51,
 Szili 94.
Tartuferi 117, 153.
 Treitel 118, 119, 126, 128,
 129, 137.
Uhthoff 41, 81, 140, 142.
 Ulrich 20, 24, 28, 65, 90, 102.
Valenciennes 30.
 Vetsch 140.
 Virchow, H. 9, 14, 19.
 Virchow, R. 103, 109, 117.
 Vlascovitsch 19,
 Voigtel 76.
Waldeyer 10, 19, 28, 45,
 50, 51, 58.
 Watson 151.
 Weber, O. 103, 104.
 v. Wecker 65.
 Wedl 36, 39, 48, 50, 51,
 57, 64, 71, 74, 76, 77,
 80, 83, 87, 93, 96, 100,
 104, 113, 119, 121, 122,
 124, 125, 130, 131, 132,
 136, 141, 142, 145.
 Wieger 10, 19, 20, 28, 29.
 Wild 115.
 v. Wittich 109.
Zinn 22.

Erklärung der Abbildungen.¹⁾

(Die Abbildungen sind vom Verfasser ausgeführt.)

Allgemein angewandte Bezeichnungen.

aks = äussere Körnerschichte.	k = Knochengewebe.
am = Accomodationsmuskel.	L = Linse.
ams = Zwischenkörnerschichte.	lc = Lamina cribrosa.
C = Cornea.	le = Limitans externa.
CCl = Canalis Cloqueti.	li = Limitans interna.
CH = Hannover'scher Canal.	lk = Linsenkapsel.
ch = Chorioidea.	md = Membrana Descemeti.
cj = Conjunctiva.	mr = Markraum des Knochens
CP = Petit'scher Canal.	n = Netzhaut.
cs = cyklotische Schwarte.	nfs = Nervenfaserschichte.
ds = Duralscheide des Sehnerven.	pc = processus ciliaris.
e = Exsudat.	pcr = pars ciliaris retinae
gf = Blutgefäss.	pe = Pigmentepithel der Netzhaut.
gk = Glaskörper.	ps = Pialscheide des Sehnerven.
hk = hintere Augenkammer.	s = Sclerotica.
hy = Grenzschichte des Glaskörpers.	sl = Suprachorioidaler Lymphraum.
i = Iris.	szs = Stäbchenzapfenschichte.
ihk = intravalläre Fortsetzung der hinteren Kammer.	vk = Vordere Augenkammer.
iks = innere Körnerschichte.	z = Zonula.
iv = Intervaginalraum des Sehnerven.	zl = Zonula-Lamelle der Linsenkapsel.

Fig. 1. Nach der modificirten His'schen Methode dargestellte Projection (idealer Meridionalschnitt) der tiefsten Stelle des Ciliarthales und des prominentesten Theiles des Ciliarberges.

hym = Grenzlinie des Glaskörpers entsprechend dem Ciliarberg.

hyv = Grenzlinie des Glaskörpers entsprechend dem Ciliarthal.

prz = Grenze des prismatischen Linsenrades.

r = von Zonulafasern durchsetzte Räume, welche mittelst des postzonulären Spaltes mit der hinteren Kammer communizieren.

Die Schnitte, von welchen Fig. 4, 5 und 6 stammen, sind in der Richtung des Pfeiles aa ausgeführt.

¹⁾ Anmerkung. Mit Ausnahme von Fig. 1 wurden zumeist die Contouren der Präparate bei schwächeren Vergrösserungen abgebildet. Die angegebene Vergrösserung ist diejenige, bei welcher die Details eingezeichnet wurden. Die meisten abgebildeten Präparate sind aus in Celloidin eingebetteten Bulbis angefertigt. Diejenigen, welche in Paraffin eingebettet waren, sind mit (P) bezeichnet.

Fig. 2. Meridionalschnitt durch den vorderen Theil eines wegen Iridocyklitis enucleirten Auges mit vorderer Synechie. Beginnende Cataract. Auf der rechten Seite ist nahezu der Ciliarberg, auf der linken das Ciliarthal getroffen. $V = 80/1$.
 a = Hohlraum im Glaskörper.
 plr = Postlenticulärer Raum.
 zi = innere Schichte der Zonula

Fig. 3. Meridionalschnitt durch den Ciliarkörper im Ciliarthale. Von demselben Auge. Die intravallären Fortsetzungen der hinteren Kammer zeigen Niederschläge von serös eiterigem Exsudat. Der Glaskörper ist durch eine Flüssigkeitsschichte von den innersten Zonulafasern abgehoben $v = 200/1$.

a = stark tingirte netzförmige Stellen im Glaskörper.
 b = dieselben schwach tingirt.
 h = Hohlräume im Glaskörper.
 l = Lamellär angeordneter Theil des Glaskörpers.

Fig. 4. Schnitt senkrecht zur Axe der Ciliarfortsätze, nahezu radiär (gegen die Mitte des Auges) gerichtet. Von demselben Auge. Es sind die intravallären Fortsätze und der Petit'sche Canal im vorderen Theile des Ciliarkörpers getroffen. $V = 50/1$.

Fig. 5. Stück vom Randtheile eines solchen Radiärschnittes. Derselbe trifft in der rechten Seite der Abbildung den vordersten Theil der Ciliarfortsätze, nach links den mittleren und hinteren Theil derselben. Die intravallären Fortsätze der hinteren Kammer nehmen in der Richtung nach hinten rechts an Grösse ab. An dem rechten Rande der Abbildung fehlen sie bereits. $V = 130/1$.

Fig. 6. Schnitt in der gleichen Richtung durch den vordersten Theil der Ciliarfortsätze von demselben Auge. $V = 200/1$.

f = zarte Fasernetze, welche den Petit'schen Canal durchziehen.
 zf = Zonulafasern, welche den Ciliarbergen aufliegen.

Fig. 7. Meridionalschnitt durch den Ciliarkörper innerhalb des Ciliarthales. Das Auge zeigt bereits durch Fäulniss entstandene Abhebung des Glaskörpers. Der Petit'sche Canal CP ist von Zonulafasern zf durchsetzt. $V = 50/1$.

Fig. 8. Flächenpräparat der Zonula und des Randtheiles der Netzhaut mit beginnender cystoider Entartung (h) $v = 50/1$.

sf = von der Limit. int. abgehende Faserbündel.
 p = Pigmentzellen, welche nach der Abstreifung derselben durch einen Pinsel haften blieben.

Fig. 9. Flächenpräparat der Zonula und des Randtheiles der Netzhaut mit weit vorgeschrittener cystoider Entartung.

h = unregelmässige Räume in der Netzhaut.
 b = die dem Aderhautrande entsprechende Grenzlinie des Netzhautrandes.
 sf = wie in Fig. 8.

Fig. 10. Meridionalschnitt durch den vorspringenden Theil des gezackten Netzhautrandes von einem 68 Jahre alten Manne (P) $V = 200/1$.

h = wie in Fig. 8 und 9.
 p = Pigmentschichte des Ciliarkörpers.
 sf = „spornförmiger Fortsatz.“

Fig. 11. Schnitt parallel zu den Ciliarfirsten durch ihre innersten Theile gerichtet $v = \frac{80}{1}$.

cf = Circulärfasern der Zonula, welche in meridionale umbiegen oder an den Ciliarhäälern enden.

lf = meridionale Zonulafasern.

kr = Faserkreuzung.

Fig. 12. Nadelpräparat. Dicker Meridionalschnitt durch den hintersten Theil des Ciliarkörpers, an welchem die der Ora serrata benachbarte Grenzschihte des Glaskörpers abpräparirt wurde und in der Flächenansicht erscheint, der nach vorn gelegene Theil des Glaskörpers ist von der Zonula abpräparirt (P) $v = \frac{200}{1}$; pcr erscheinen im reinen Meridionalschnitte, ebenso p.

p = Pigmentschihte des Orbiculus ciliaris und pars ciliaris retinae.

pe = Pigmentepithel der Netzhaut erscheint in der Flächenansicht.

zg = Ursprungsfasern der Zonula aus dem Glaskörper.

wf = „lockere wellenförmige Zonulafasern“ von Henle.

zf = scharfrandige geradlinige Zonulafasern.

Fig. 13 Meridionalschnitt durch den vorderen Theil eines wegen sympath. Ophthalmie enucleirten phthisischen Bulbus (P). Loupenvergrößerung = $\frac{8}{1}$.

a = aus Iris und Hornhautresten gebildete Narbe.

gk = in der Wunde liegender Glaskörper, welcher mit der Iris (i) und dem Ciliarmuskel (am) die vordere Wand des Bulbus bildet.

r = Raum zwischen Scleralrand und Accomodationsmuskel.

b = Bindegewebige Schwarte, welche keine Grenze zwischen Glaskörper, Aderhaut und Netzhaut erkennen lässt.

Fig. 14. Meridionalschnitt durch einen phthisischen Bulbus. Loupenvergrößerung $\frac{4}{1}$.

vk = erweiterte vordere Kammer.

n = von der ora serrata abgerissene gefaltete Netzhaut.

no = Sehnerv.

b = bindegewebige Reste des nach vorn gezogenen Glaskörpers

r = von seröser Flüssigkeit erfüllter hinter dem Glaskörper gelegener Raum.

Fig. 15. Querschnitt durch das Hornhautepithel aus der Hornhautmitte eines phthisischen Auges mit wabenartigen Räumen (h) in den vorderen Epithelschichten (P) $v = \frac{200}{1}$.

f = Fusszellen

a = durch eine seichte Abhebung des Epithels entstandener Raum.

mb = Bowmann'sche Membran.

cp = Hornhautparenchym.

Fig. 16. Querschnitt durch das Hornhautepithel von demselben Auge aus der Nähe des Hornhautrandes mit beträchtlich erweiterten intercellulären Räumen (P) $v = \frac{300}{1}$.

a = bindegewebige Membran, welche durch Exsudat abgehoben ist.

h = Bläschen an der Oberfläche des Epithels.

nf = Nervenfasern, welche in den erweiterten intercellulären Räumen sichtbar sind.

Fig. 17. Querschnitt durch den Randtheil der Hornhaut eines an Iridocyklitis erkrankten Auges. Oedem der Hornhaut $v = 190/1$.

e = Hornhautepithel.

es = mit Exsudatzellen umgebene Gefäße des Hornhautrandes.

mb = Bowman'sche Membran.

a = kleine Abhebung des Endothels der Descemet'schen Membran.

Fig. 18. Querschnitt durch den hinteren Theil der Hornhaut eines phthisischen Auges. Oedem der Hornhaut. Flüssigkeitsansammlungen (e) zwischen der gefalteten Descemet'schen Membran (md) und dem Hornhautparenchym $v = 190/1$.

Fig. 19. Erweiterte Saftlücken der Hornhaut eines atrophischen Auges im Querschnitte $v = 470/1$.

ck = Hornhautkörperchen mit Kernvermehrung.

ez = Exsudatzellen innerhalb der erweiterten Saftbahn.

f = Protoplasmatischer Fortsatz eines Hornhautkörperchens.

Fig. 20. Flächenschnitt aus dem hinteren Theile des Hornhautrandes eines an Iridocyklitis erkrankten Auges. Erweiterung der Saftcanälchen $v = 470/1$.

ck, ez und f = wie in Fig. 19.

Fig. 21. Querschnitt durch die Hornhaut eines phthisischen Auges. Abhebung der Descemet'schen Membran durch eiteriges Exsudat. $v = 80/1$.

ic = entzündliche infiltrirte Stellen des Hornhautparenchyms.

Fig. 22. Meridionalschnitt durch den Randtheil der vorderen Kammer eines an Iridocyklitis erkrankten Auges (P) $v = 190/1$.

m = neugebildete bindegewebige Membran auf der vorderen Fläche der Iris.

f = mit seröseiteriger Flüssigkeit erfüllter abgeschnürter Randtheil der vorderen Kammer.

a = durch Zugwirkung hervorgerufene Spaltung der Descemet'schen Membran in Lamellen.

Fig. 23. Der innere Rand des abgeschnürten Theiles der hinteren Kammer bei stärkerer Vergrößerung (P) $v = 470/1$.

a, f, m = ebenso wie in Fig. 22.

b = neugebildete bindegewebige Adhäsionen zwischen der Descemet'schen Membran und der Vorderfläche der Iris.

Fig. 24. Meridionalschnitt durch den Randtheil der hinteren Kammer von einem an Iridocyklitis erkrankten Auge $v = 130/1$.

hk = Reste der hinteren Augenkammer.

f = seröse Flüssigkeit zwischen Linsenkapsel und Corticalis.

Fig. 25. Schnitt senkrecht zur Richtung der Ciliarfortsätze durch die vorderen Theile derselben (P) $v = 130/1$.

ihk = mit serös eiterigem Exsudate erfüllte intravalläre Fortsätze der hinteren Kammer.

z = Hauptmasse der Zonulafasern mit pigmentirten Endothelzellen.

Fig. 26. Die Zellen der pars ciliaris retinae aus einem Auge mit den ersten Veränderungen der Iridocyklitis $v = 400/1$.

f = Flüssigkeitsansammlung zwischen den Zellen und den Stützfasern.

tr = Flüssigkeitströpfchen an der Basis der pars ciliaris retinae.

p = Zellen der Pigmentschichte.

li = abgehobene Glaslamelle.

Fig. 27. Meridionalschnitt durch die beträchtlich verdickte pars ciliaris retinae eines phthisischen Auges (P) $v = 130/1$.

p = gewucherte Pigmentschichte.

per = ein aus caticularen Ausscheidungen gebildetes Netzwerk. Die Zellen selbst sind durch fettige Degeneration zu Grunde gegangen.

Fig. 28. Schiefschnitt durch die vordere Linsenkapsel eines atrophischen Auges $v = 520/1$.

zl = abgespaltene zarte Lamelle der Linsenkapsel.

g = durch Druckusur hervorgebrachtes Grübchen in der hinteren Fläche der Vorderkapsel $v = 80/1$.

kb = verkalkte Kapselcataract.

Fig. 29. Meridionalschnitt durch hinter der Iris gelegene cyclitische Schwarten eines phthisischen Bulbus.

bz = Bläschenzellen (hydropische Linsenfasern) innerhalb der gefalteten Linsenkapsel.

a = Detritus von zerfallenen Linsenfasern.

k = Knochenneubildung in den zwischen den Kapselalten gelegenen cyclitischen Schwarten.

Fig. 30. Meridionalschnitt durch den vorderen Theil eines Auges aus einem vorgeschrittenen Stadium von Iridocyklitis. Bedeutende Formveränderung der Linse. Loupenvergrößerung = $8/1$.

f = mit Serum erfüllter Raum zwischen dem Glaskörper und der abgehobenen Netzhaut.

bg = Hämorrhagisches Exsudat auf der Aussenfläche des Glaskörpers.

hk = spaltförmiger Rest der hinteren Kammer.

Fig. 31. Meridionalschnitt durch die Cataracta fibrosa eines phthisischen Auges (P) $v = 60/1$.

sp = spaltenförmige Räume, in welchen theils noch erhaltene Linsenfasern, theils durch Zerfall derselben entstandener Detritus enthalten ist.

Fig. 32. Meridionalschnitt durch die Cataracta fibrosa eines phthisischen Auges $v = 80/1$.

a = eröffneter Theil des Kapselsackes.

f = bindegewebige Schale.

ka = verkalkte Stellen in derselben.

le = erhaltener Linsenkern mit getrüübter peripherer Schichte.

Fig. 33. Meridionalschnitt durch eine Cataracta fibrosa mit massenhafter Gefäßbildung aus einem phthisischen Auge (P) $v = 60/1$.

a = periphere verkalkte bindegewebige Schichte.

b = unverkalkte bindegewebige Massen.

f = Erweichungsraum mit ramificirten Gefäßen

u = verkalkter Randtheil desselben.

g = kleiner nach hinten gelegener Erweichungsraum

Fig. 34. Beginnende Knochenneubildung in derselben Cataracta fibrosa (P) $v = 60/1$.

a, b, f = wie in Fig. 33.

kn = durch die Präparation entstandene Lücke.

k = Knochenneubildung in der Cataracta fibrosa.
 mr = Markraum innerhalb derselben.
 e = Vielverzweigte Erweichungscysten im hinteren Theile der Cataracta fibrosa.
 d = unregelmässige durch schleimige Erweichung entstandene Räume in den cyclitischen Schwarten

Fig. 35. Meridionalschnitt durch den hinteren Theil des Glaskörpers eines Auges mit beginnender Iridocyklitis $v = \frac{200}{1}$.

li = durch Exsudat abgehobene Limitans interna retinae.
 h = kleine Flüssigkeitsansammlung zwischen dem Glaskörper und der Limitans interna.
 hr = kleine unregelmässige Räume innerhalb des Glaskörpergewebes.

Fig. 36. Meridionalschnitt durch den hintersten Theil des Glaskörperkernes von demselben Auge $v = \frac{470}{1}$.

bf = bindegewebige Faser, welche den nach hinten gelegenen innerhalb des Glaskörpergewebes gelegenen Hohlraum durchzieht.
 n = ungemein feines Netzwerk von Fäserchen.
 l = lamellär angeordnete Faserzüge.

Fig. 37. Zellen aus dem hinteren Theile des Glaskörperkernes von demselben Auge $v = \frac{520}{1}$.

v = Vacuole innerhalb des Zellprotoplasmas.

Fig. 38. Entzündlich infiltrirter Theil aus demselben Theile des Glaskörperkernes. Von demselben Auge.

a = Glaskörperzelle.
 b = bindegewebige Faser.
 ez = Exsudatzellen.

Fig. 39. Unregelmässig verzweigte Räume aus dem hinteren Theile eines bindegewebig entarteten Glaskörpers. Meridionalschnitt von einem späteren Stadium von Iridocyklitis $v = \frac{80}{1}$.

bd = dichtes bindegewebes Maschenwerk.
 cy = cystenartiger mit eiweissreicher Flüssigkeit erfüllter Raum.

Fig. 40. Das breitmaschige Bindegewebe des Glaskörpers bei stärkerer Vergrösserung. Von demselben Präparate $v = \frac{470}{1}$.

Fig. 41. Dicht mit Rundzellen infiltrirter hinterer Theil des Glaskörpers. Meridionalschnitt. Iridocyklitis $v = \frac{300}{1}$.

gl = erhaltene Lamellen des Glaskörpers.
 pz = pigmentirte Zellen.

Fig. 42. Vorderer Theil des Glaskörpers eines an Iridocyklitis erkrankten Auges. Meridionalschnitt. Loupenvergrösserung $v = \frac{6}{1}$.

CCl = mit hämorrhagischem Exsudate erfüllter Cloquet'scher Canal.
 L = cataractöse Linse.
 hr = durch Hämorrhagie entstandener Raum im Glaskörper.

Fig. 43. Schnitt senkrecht zur Oberfläche des Ciliarkörpers eines an Iridocyklitis erkrankten Auges (P) $v = \frac{60}{1}$.

hg = ausgebreitete Hämorrhagie in den Glaskörper.
 hc = in Zerfall begriffene centrale Partie eines hämorrhagischen Heerdes.

Fig. 44. Durch schleimige Entartung gebildete Cyste im bindegewebig entarteten Glaskörper eines phthisischen Auges (P) $v = 300/1$.

er = Grösserer Cystenraum.

b = bindegewebig entarteter Glaskörper.

a, d = in der Umgebung des Cystenraumes gelegene kleinere erweichte Stellen.

Fig. 45. Meridionalschnitt durch den vorderen Theil eines phthisischen Bulbus mit convulvulusartiger Netzhautablösung. Totale Verknöcherung des Glaskörpers. (P) $v = 80/1$.

w = vernarbte Perforation der Hornhaut.

zf = zapfenartiger in die letztere eingeeilter Theil des Glaskörpers.

hk = spaltenförmiger Rest der hinteren Kammer.

ic = Cysten im Parenchym der Iris.

Fig. 46. Meridionalschnitt durch die Sehnervenpapille und angrenzende Netzhaut eines an Iridocyklitis erkrankten Auges. $v = 80/1$.

en = Exsudat nach hinten aussen von dem geschwellten intermediären Gewebe (19).

li = Abhebung der Limitans interna.

en = Flüssigkeitsschichte zwischen dem Pigmentepithel der Netzhaut und der Stäbchenzapfenschichte.

Fig. 47. Querschnitt durch die äusseren Theile der Netzhaut von demselben Auge aus der Umgebung des Sehnerven $v = 800/1$.

a = Flüssigkeitströpfchen an der Aussenseite der Limitans externa.

kb = scheinbare Kernbildung in den Innengliedern der Zapfen.

l = erweiterter Lymphraum in der äusseren Körnerschichte.

Fig. 48. Querschnitt durch die Netzhaut eines wegen sympathischer Ophthalmie mit gleichzeitiger glaucomatöser Excavation des Sehnerven (vergl. Fig. 54) erkrankten Auges Aus der Umgebung des Sehnerven $v = 200/1$.

l = kleine mit Serum erfüllte Räume in der Nervenfaserschichte

h = durch Verlust der inneren Lagen der äusseren Körnerschichten entstandene Räume.

szs = musivische Schichte. Deutliche scheinbare Kernbildung.

Fig. 49. Querschnitt durch den mittleren Theil der Netzhaut eines durch Iridocyklitis phthisischen Auges. Die Limitans interna (li) ist abgehoben. Das bindegewebige Gerüste ist gewuchert. Die nervösen Bestandtheile sind durch fettige Degeneration untergegangen $v = 200/1$.

Fig. 50. Querschnitt durch den hinteren Theil der Netzhaut eines seit 16 Jahren phthisischen Auges $v = 200/1$.

gf = Gefäss mit obliterirender Entzündung der Intima-Wandungen.

co = Colloide Körperchen.

Fig. 51. Längsschnitt durch den extrabulbären Theil des Sehnerven eines atrophischen Bulbus (P) $v = 470/1$.

ez = massenhaft gewucherte Endotheliale Zellen der bindegewebigen Septa.

bk = verdicktes bindegewebiges Balkenwerk.

ng = des Markes verlustige Nervenfasern.

co = colloides Körperchen.

Fig. 52. Längsschnitt durch den extrabulbären Theil des Sehnerven eines seit 20 Jahren phthisischen Auges (P) v = $\frac{300}{1}$.

a = verdickte arachnoidale Balken

h = Hämorrhagie in dem Intervaginalraum des Sehnerven.

b = beträchtlich verdicktes bindegewebiges Balkengerüste.

ng = massenhafte vermehrte Neurogliazellen (parenchymtöse Neuritis).

Fig. 53. Querschnitt durch den extrabulbären Theil des Sehnerven eines phthisischen Auges.

ng = Nervenfasern mit mässig gewucherter Neuroglia.

i = beträchtlich gewucherte Endothelzellen der Intima eines arteriellen Gefässes.

ns = neugebildete bindegewebige concentrisch geschichtete Lagen.

a = verdickte adventitielle Gefässscheide.

Fig. 54. Meridionalschnitt durch die Sehnervenpapille eines wegen sympathischer Ophthalmie enucleirten Auges mit Sehnervenexcavation v = $\frac{50}{1}$.

gf = Blutgefäss nach innen von der Nervenfaserschichte auf dem Rande der Excavation aufliegend.

lc = nach hinten gesunkene Lamina cribrosa.

t = tempora'ler Rand der Excavation.

ar = lockeres Bindegewebe, in welchem Nervenfasern liegen, mit Exsudatzellen durchsetzt.

Fig. 55. Längsschnitt durch die Sehnervenpapille eines in Folge von Interocularstaphylom an Secundärglaucom erblindeten Auges v = $\frac{50}{1}$.

lc, t = ebenso wie in Fig. 54.

rv, rh durch starke Retraction der temporalen Wand der Lamina cribrosa entstandene Räume zwischen der letzteren und der Nervenfaserschichte.

f = Nervenfaserbündel, welches aus dem Sehnerven zwischen diesen Räumen in die Nervenfaserschichte (nf) hineinzieht.

ar = lockeres Bindegewebe, in welchem die Sehnervenfasern eingelagert sind.

gf = ebenso wie in Fig. 54.

co = colloide Massen innerhalb des Sehnerven.

h = durch die Enucleation entstandene Hämorrhagie in das retrobulbäre Gewebe.

acp = Arteria ciliaris postica brevis.

Druckfehler.

Pag. 12: Zur Anmerkung ist der Index ¹⁾ zu setzen.

Pag. 40: Index ¹⁾ fehlt bei Klebs, 4. Zeile von oben.

Pag. 57: Bei der Anführung der Quellen soll es heissen:

⁶⁾ l. c. Taf. XXV, Fig. 5.

⁷⁾ Wr. Med. Jahrb. 1872.

Pag. 80: 5. Zeile von oben lies: Wedl und Bock ¹⁾ (der Index ist falsch abgedruckt).

Pag.	4: 11.	Zeile	von oben	statt	bedeutenden Fortschritt	bedeutet	lies	grossen Fortschritt	bedeutet.
"	8: 11.	"	"	"	Fronalschnitten		"	Frontalschnitten.	
"	10: 2.	"	"	"	sich auf die		"	auf die.	
"	25: 8.	"	"	unten	nterna		"	interna.	
"	28: 6.	"	"	oben	eine partielle		"	eine partielle ist.	
"	31: 14.	"	"	unten	intervalläre		"	intravalläre.	
"	38: 18.	"	"	oben	Vacolen		"	Vacuolen.	
"	40: 17.	"	"	unten	Bowmon'schen		"	Bowman'schen.	
"	45: 14.	"	"	"	Spalträume		"	Spalträumen.	
"	47: 18.	"	"	oben	entzündlichere		"	entzündliche.	
"	51: 13.	"	"	unten	Descemet'schen		"	Descemet'schen.	
"	52: 11.	"	"	oben	gelegene Lücken		"	gelegenen Lücken.	
"	58: 18.	"	"	"	pocinatum		"	pectinatum.	
"	58: 5.	"	"	unten	Bälkchen erscheint		"	Bälkchen erscheinen.	
"	59: 7.	"	"	"	analog		"	anlag.	
"	61: 16.	"	"	"	Infiltratiom		"	Infiltration.	
"	63: 3.	"	"	oben	Selbst in noch		"	Selbst in nach.	
"	63: 6. u. 7.	"	"	unten	bei derselben		"	in denselben.	
"	68: 7.	"	"	oben	anwachsen		"	auswachsen.	
"	71: 12.	"	"	unten	Muskel-Bündelfasern		"	Muskelbündel.	
"	71: 9.	"	"	"	repressive		"	regressive.	
"	72: 7.	"	"	oben	evulsirt		"	enucleirt.	
"	72: 9.	"	"	"	subrachorioideale		"	suprachorioideale.	
"	73: 16.	"	"	unten	parivasculären		"	perivasculären.	
"	75: 11.	"	"	oben	Eндarteritis		"	Eндarteriitis.	
"	76: 7.	"	"	"	Wissens zuerst bei		"	Wissens bei.	
"	78: 2.	"	"	"	Howship'schen		"	Howship'schen.	
"	78: 3.	"	"	unten	der der Lamina cribrosa		"	der von der Lamina cribrosa.	
"	79: 8.	"	"	"	noch vorn hörte		"	nach vorn hörte.	
"	98: 3.	"	"	"	cataractischen		"	cataractösen.	
"	100: 10.	"	"	"	ersten		"	ersteren.	
"	104: 14.	"	"	oben	Schmid-Rimpler		"	Schmidt-Rimpler.	
"	104: Anmerkung 1. Zeile	"	"	"	quinze-vinges		"	quinze-vingts.	
"	107: 7. Zeile von unten	"	"	"	verdicht		"	verdickt.	
"	109: 5.	"	"	oben	verbreitet		"	breiter.	
"	110: 5.	"	"	"	Hornhaut selbst		"	Hornhaut selbst ist.	
"	112: 16.	"	"	"	transudirtem		"	transsudirtem.	
"	130: 17.	"	"	unten	des Nervus opticus		"	des Nervus opticus anzuführen.	
"	138: 11.	"	"	oben	gemacht ¹⁾		"	gemacht ⁴⁾ .	
"	140: 9.	"	"	unten	dez Cornea		"	der Cornea.	
"	146: 15.	"	"	oben	Cillarnerven		"	Ciliarnerven.	
"	149: 11.	"	"	unten	nur den nach		"	nur der nach.	
"	149: 10.	"	"	"	auf eine schmalen Saum		"	auf einen schmalen Saum.	
"	152: 7.	"	"	"	in der Pigmentirung		"	in der geringeren Pigmentirung.	
"	VII im Inhaltsverzeichniss: Zeile 8 von unten	"	"	"	statt pathologisch		"	pathologisch.	
"	VII	"	"	"	9	"	"	sympatisch.	



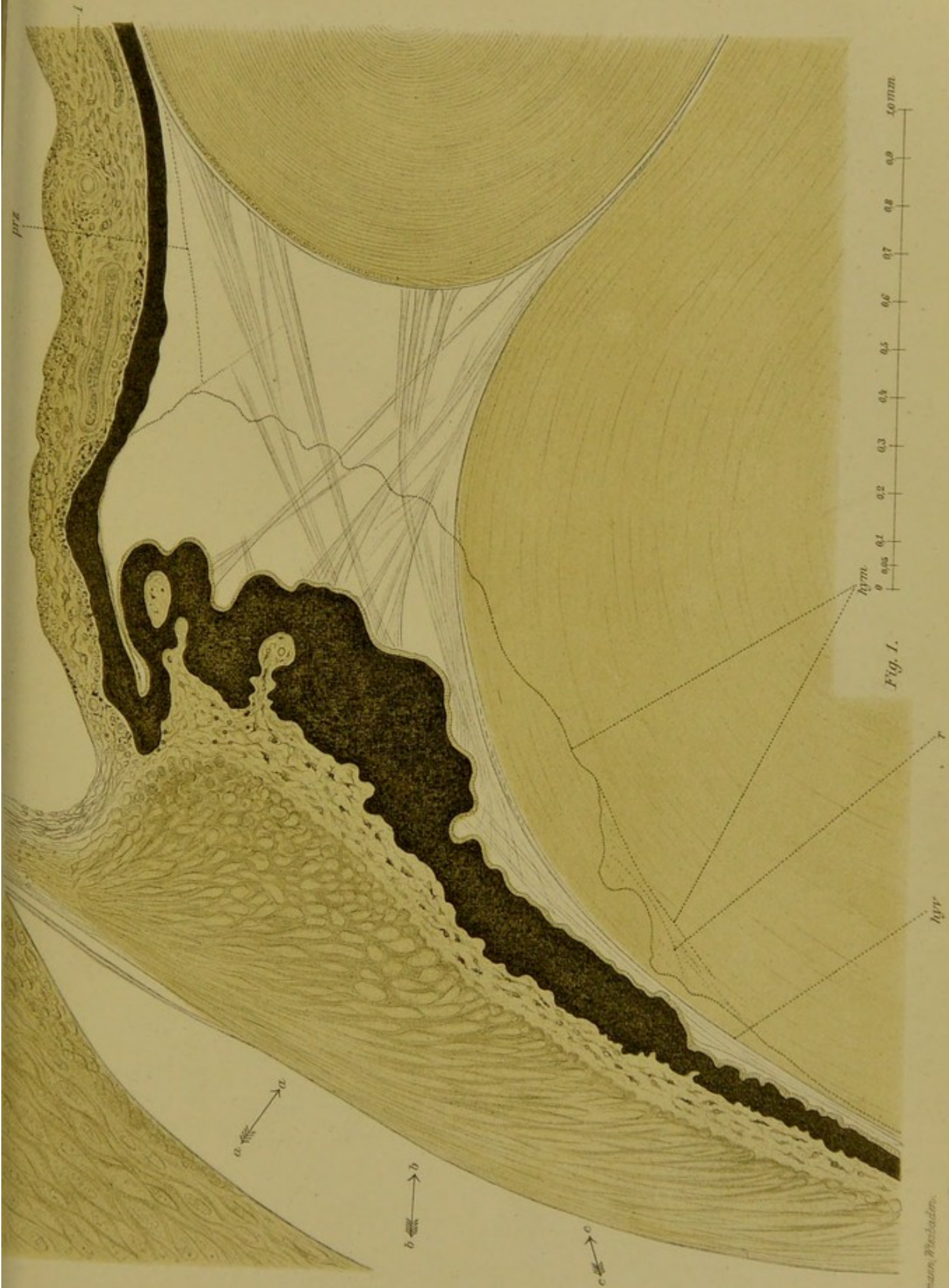


Fig. 1.

Verlag v. J. F. Bergmann, Wiesbaden.



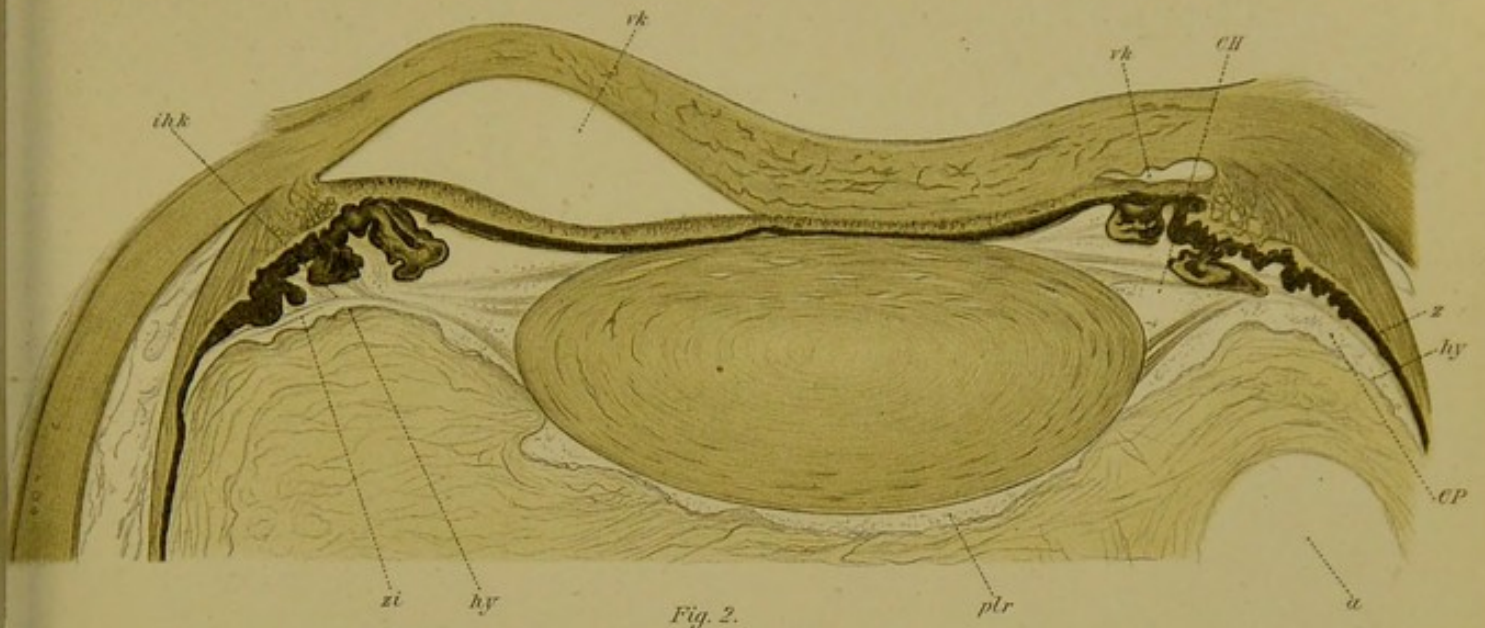


Fig. 2.

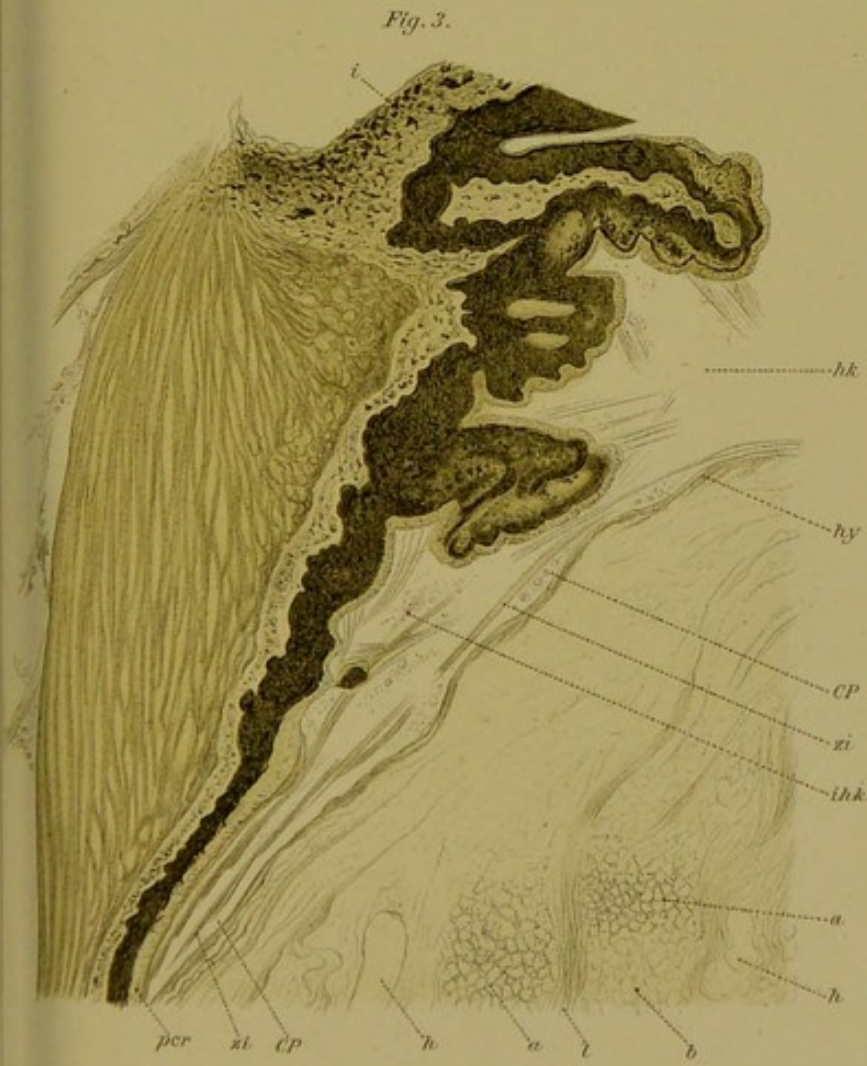

Fig. 3.

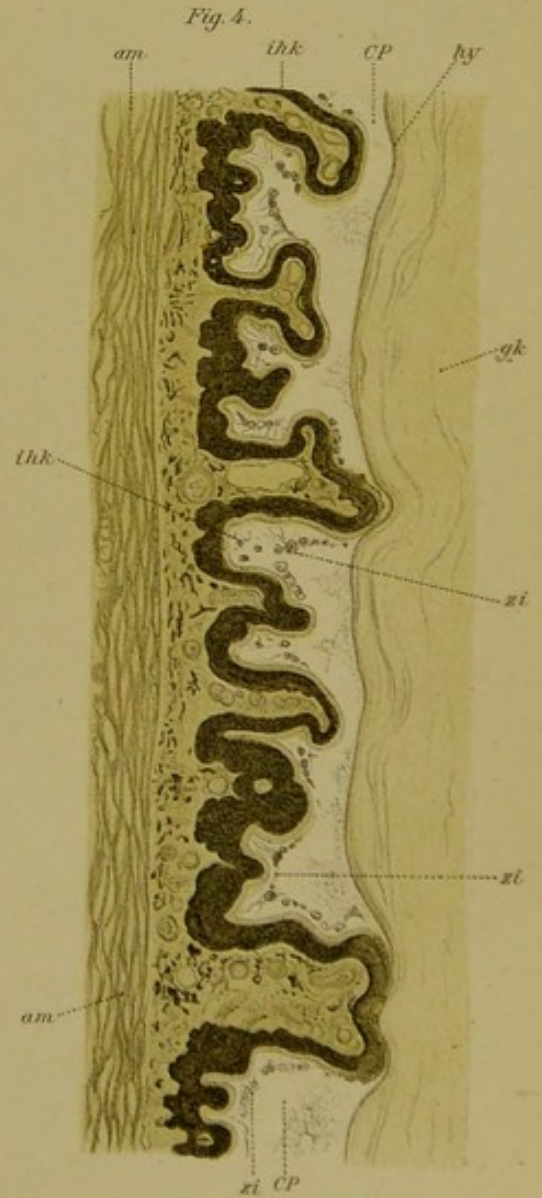


Fig. 4.




Fig. 5.

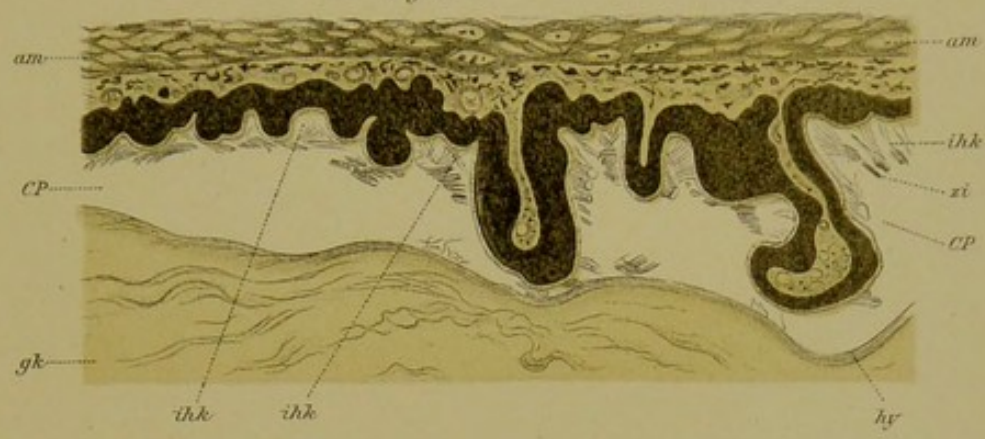


Fig. 8.

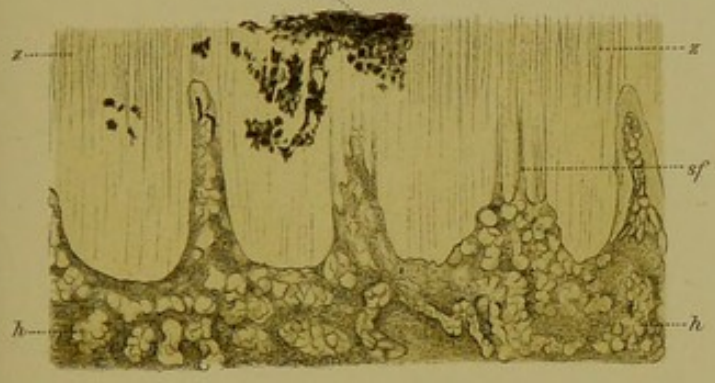


Fig. 6.

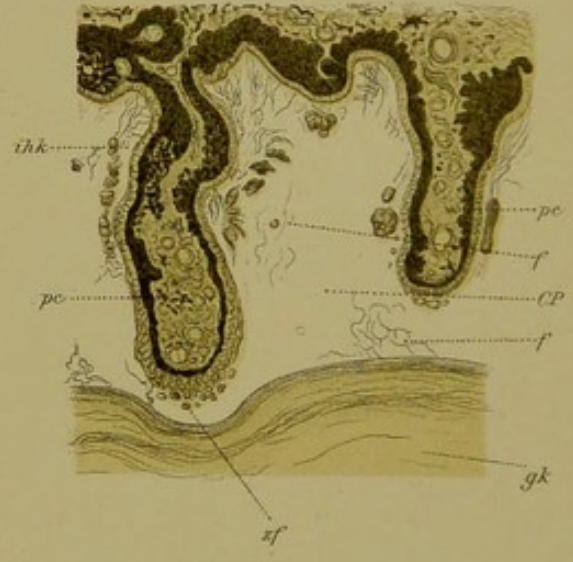


Fig. 7.

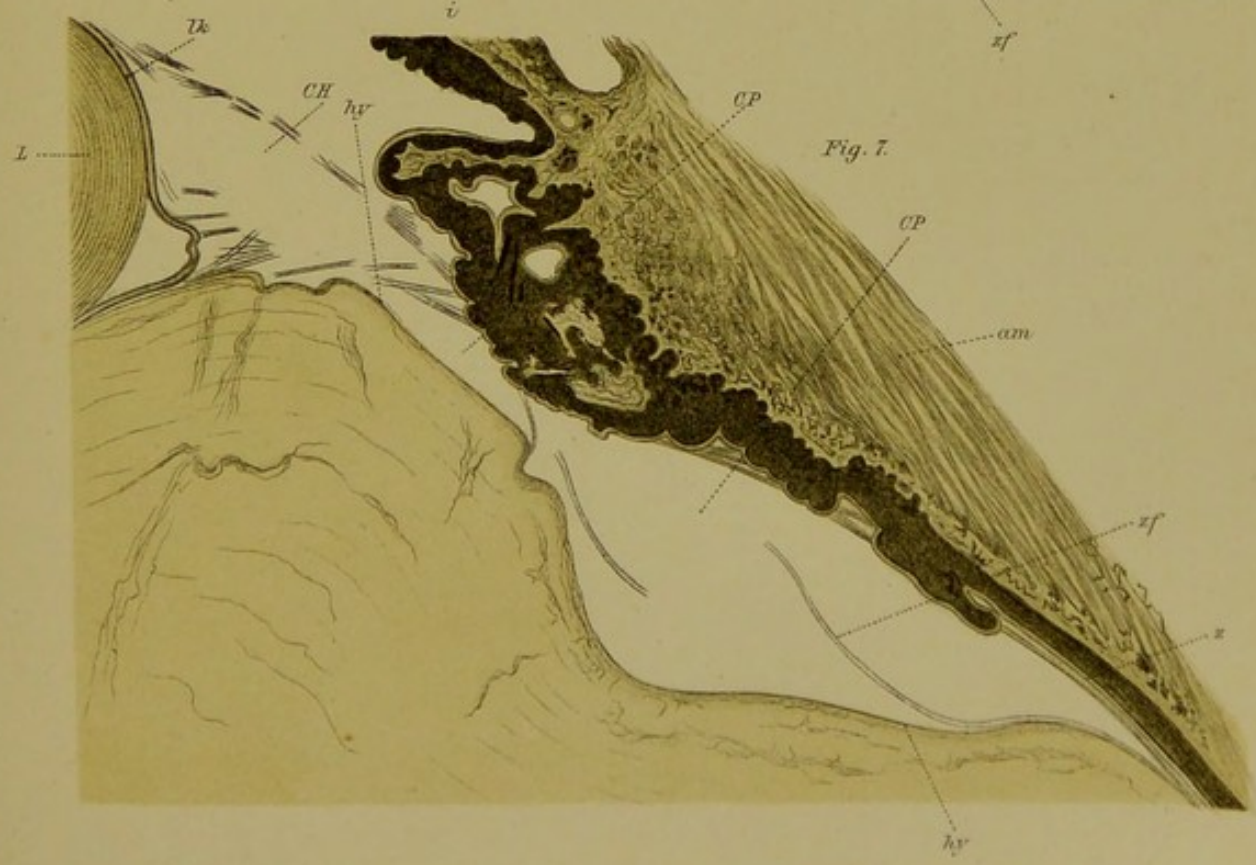




Fig. 9.

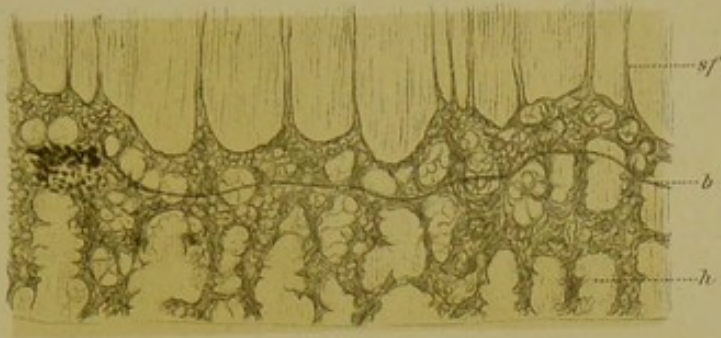


Fig. 10.

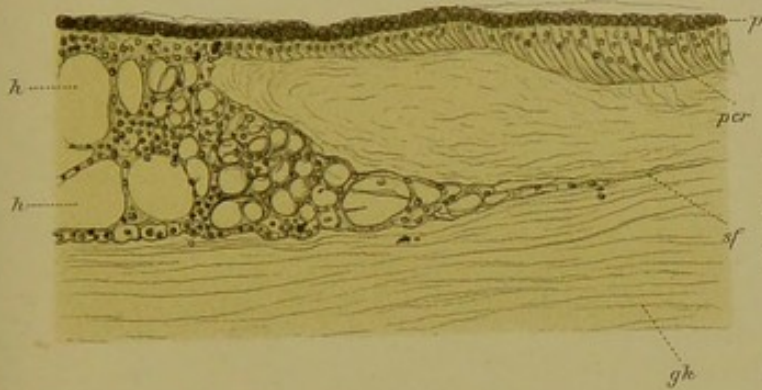


Fig. 12.

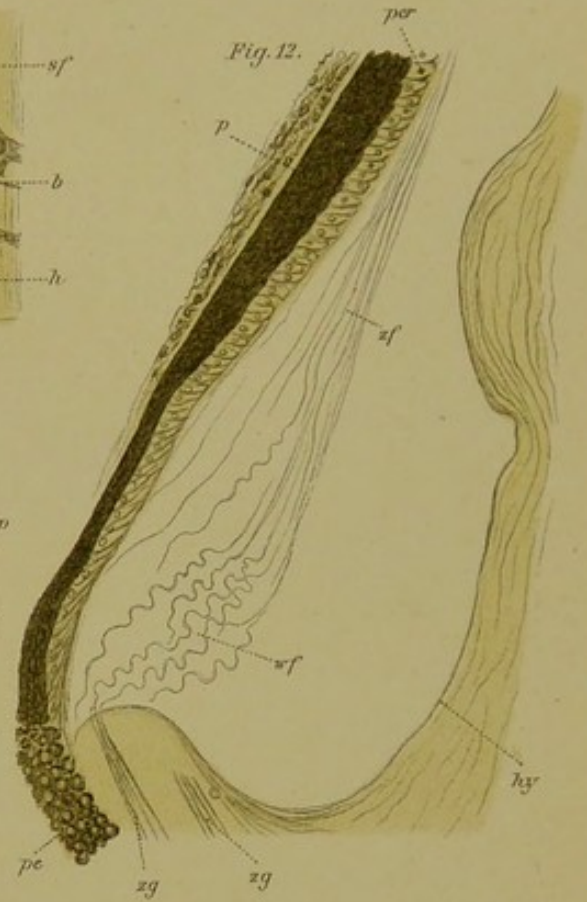
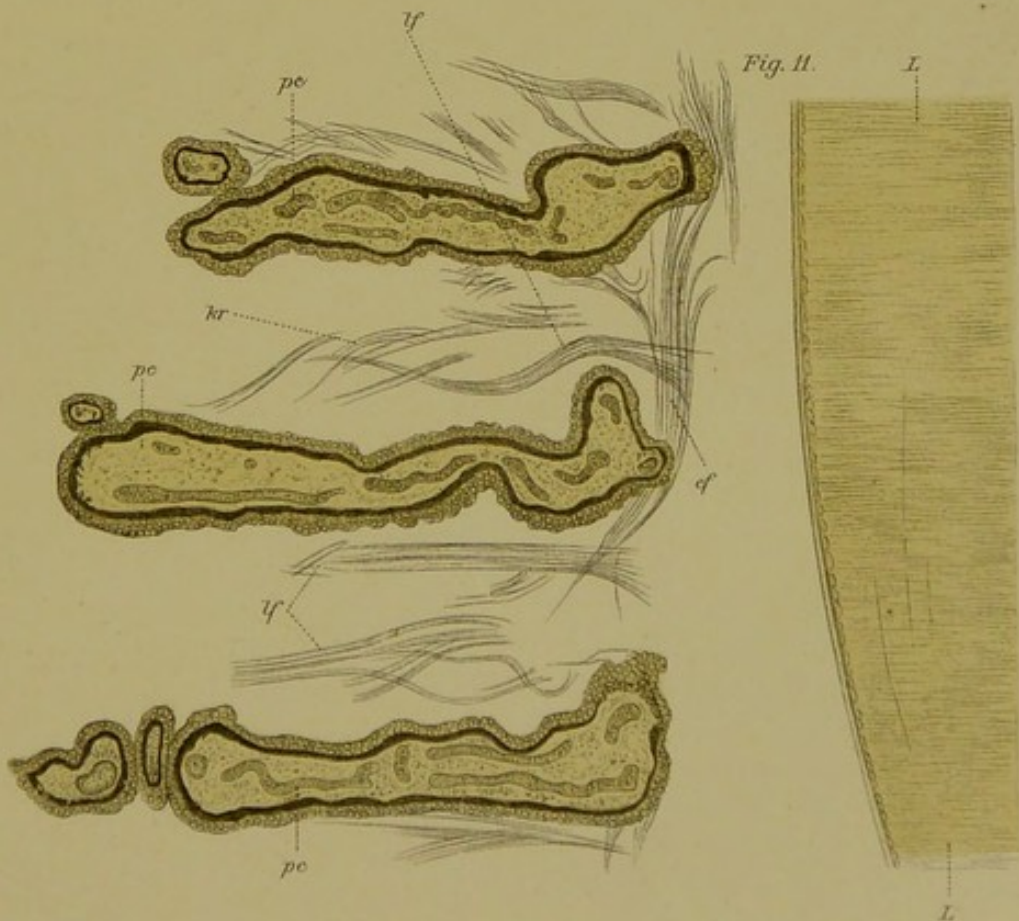

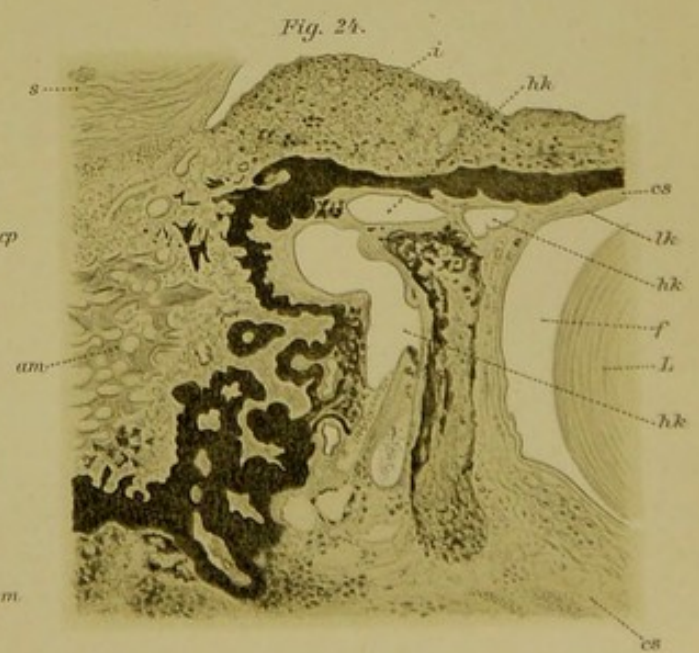
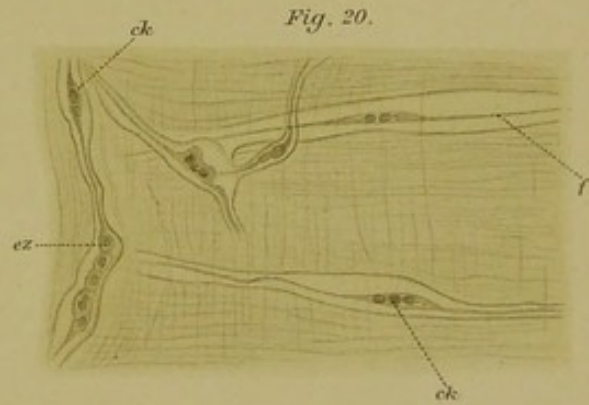

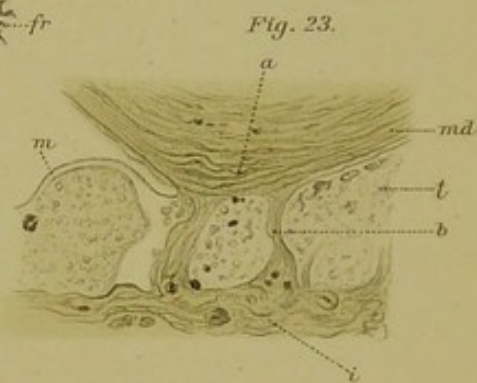
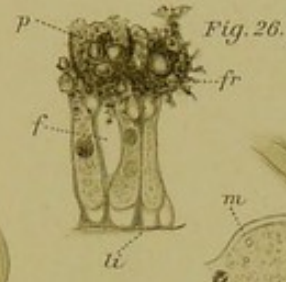
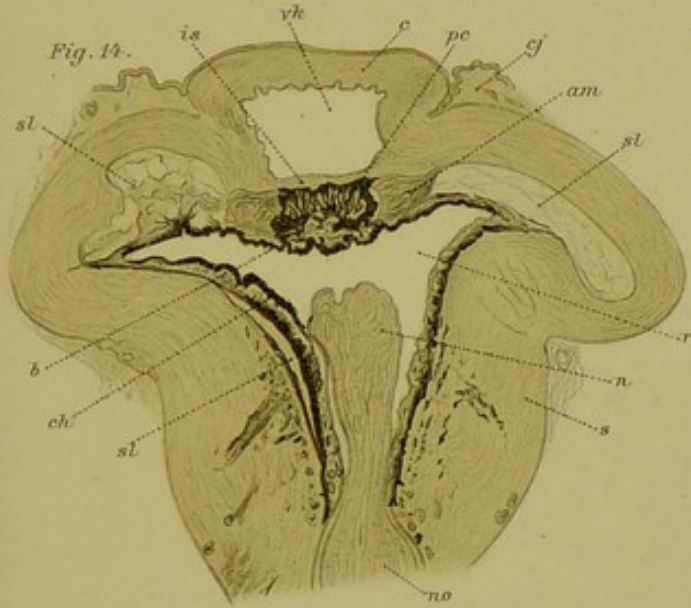
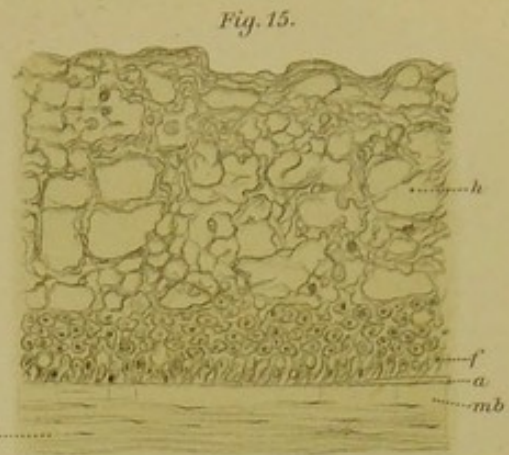
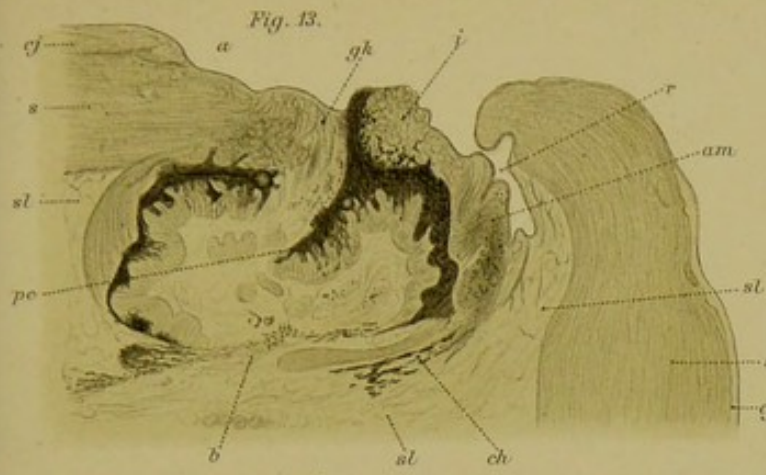


Fig. 11.










Fig. 16.

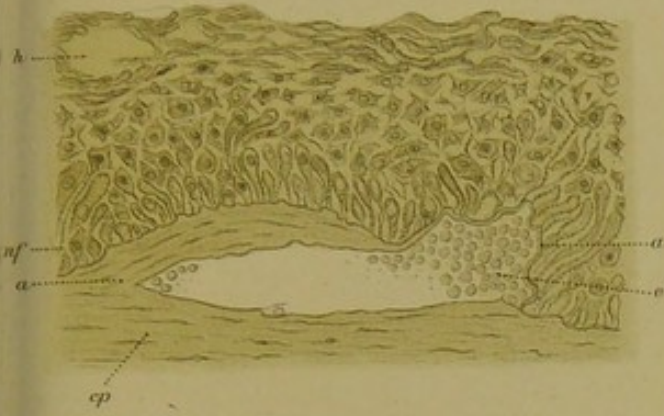

Fig. 18.

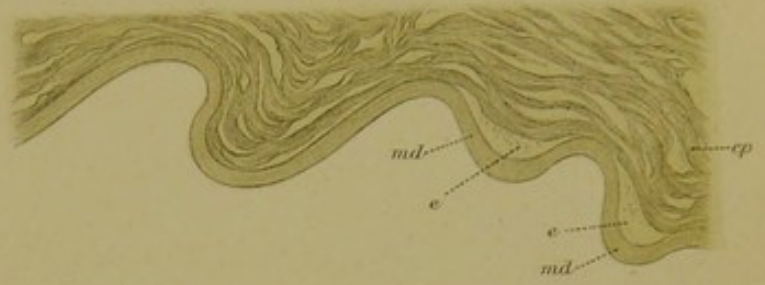


Fig. 19.

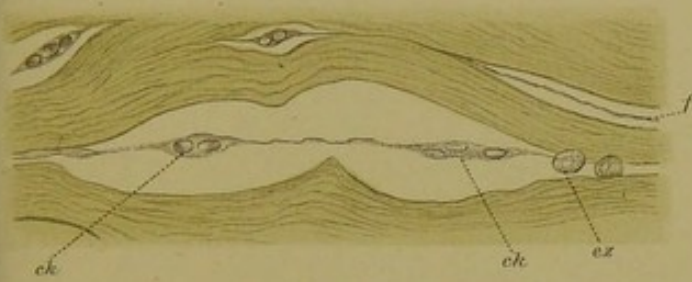


Fig. 25.

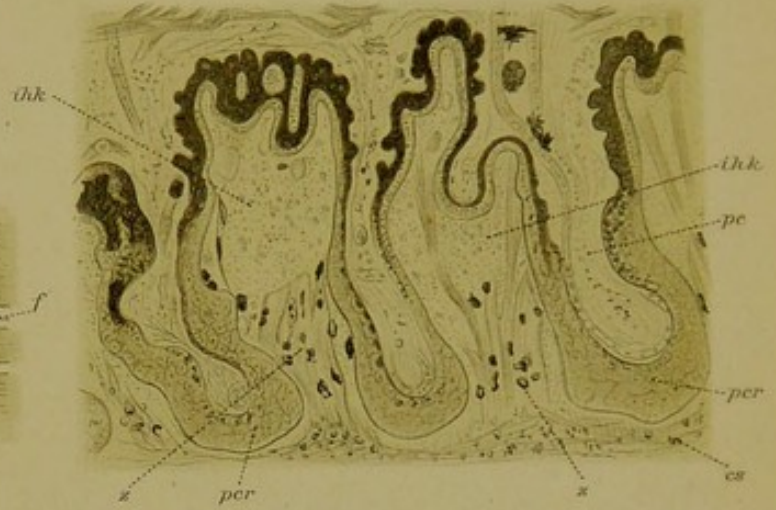

Fig. 21.

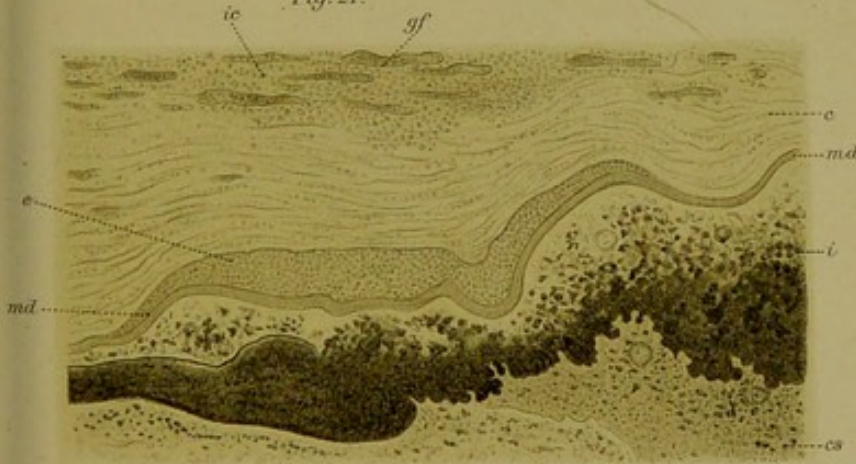


Fig. 27.

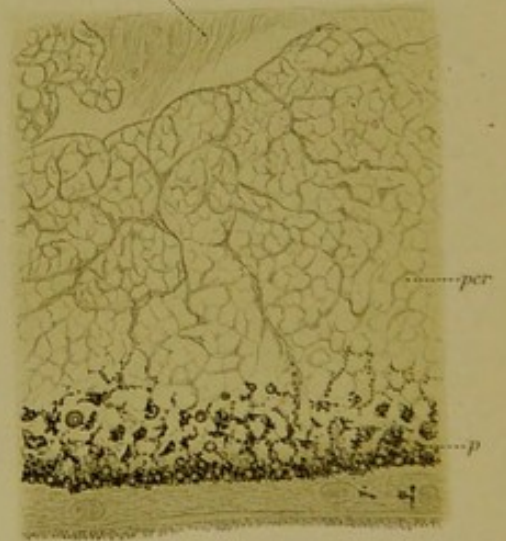


Fig. 22.

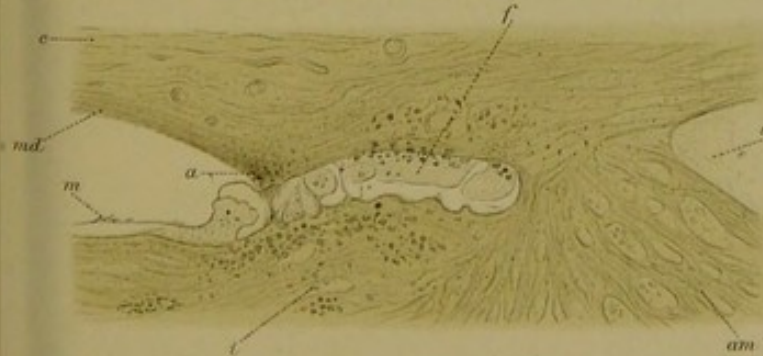

Fig. 23.

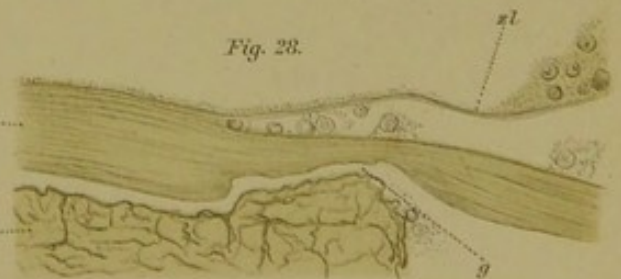



Fig. 31.

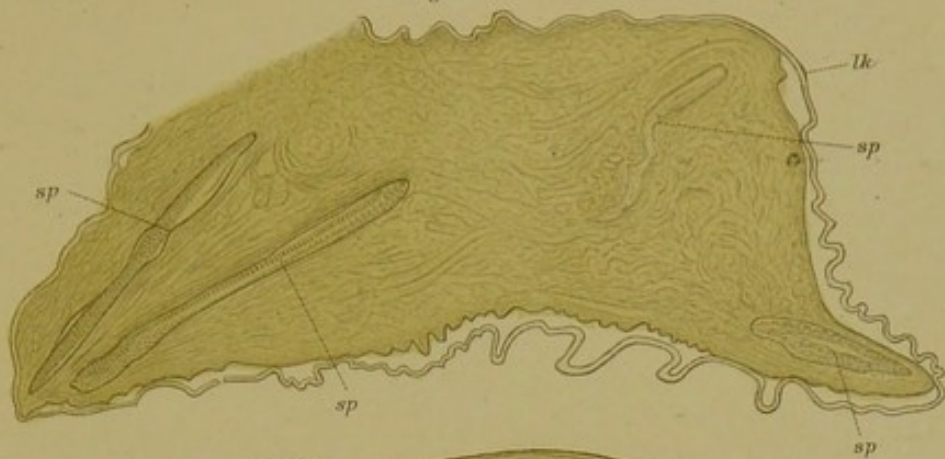


Fig. 30.

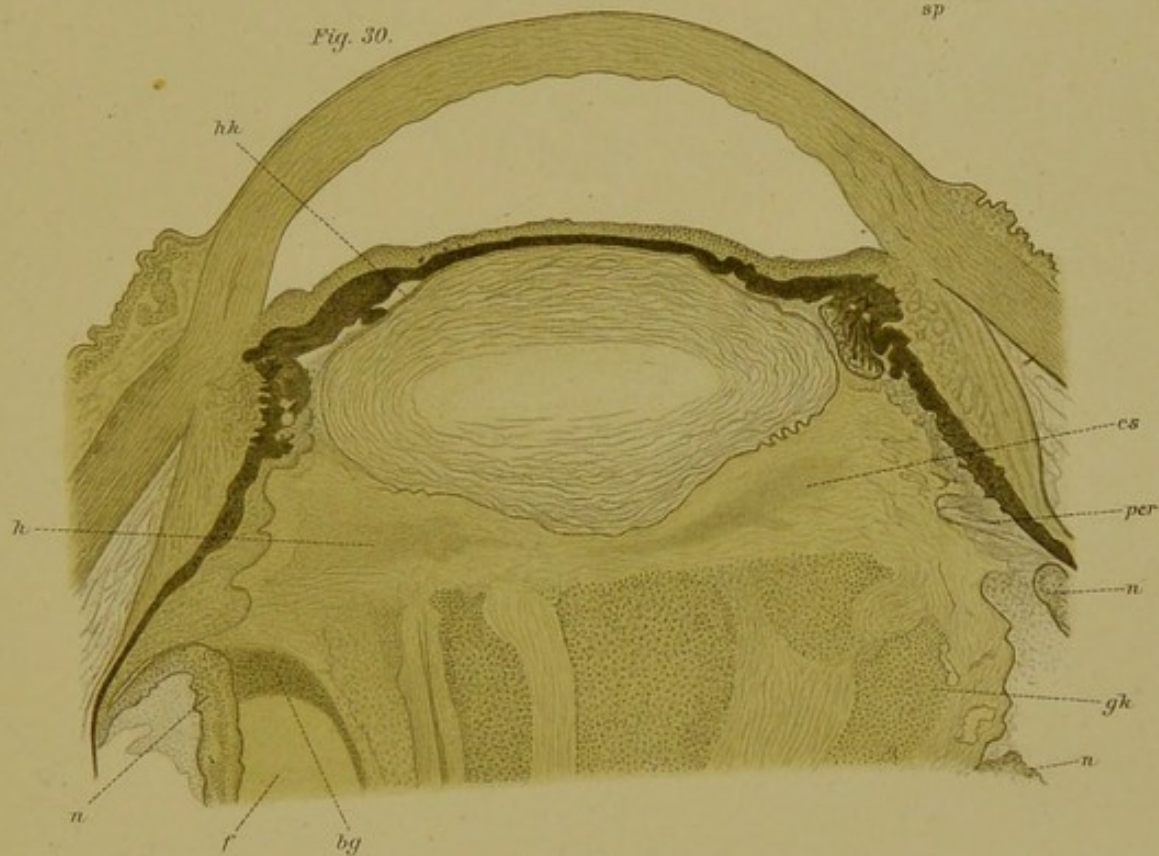
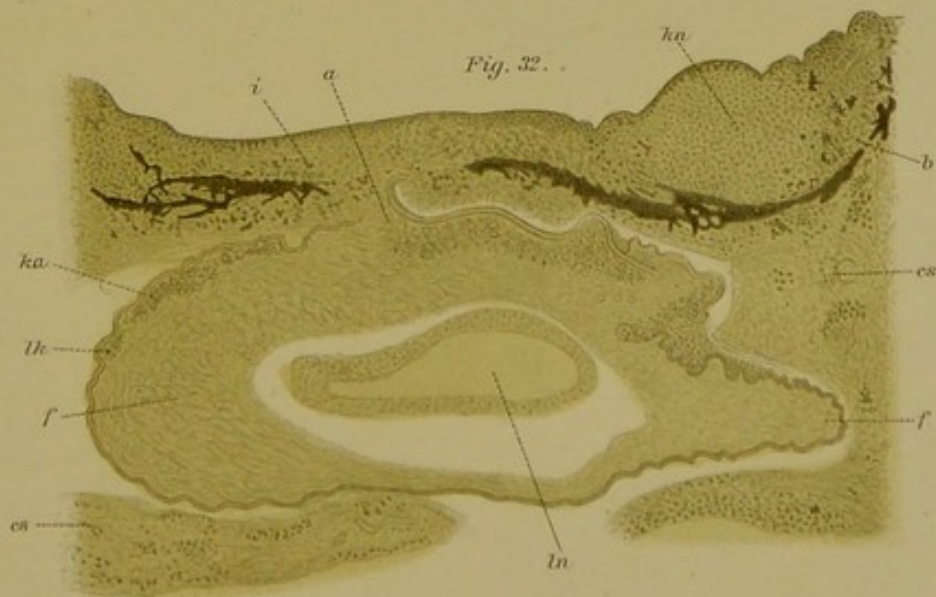


Fig. 32.






Fig. 33.

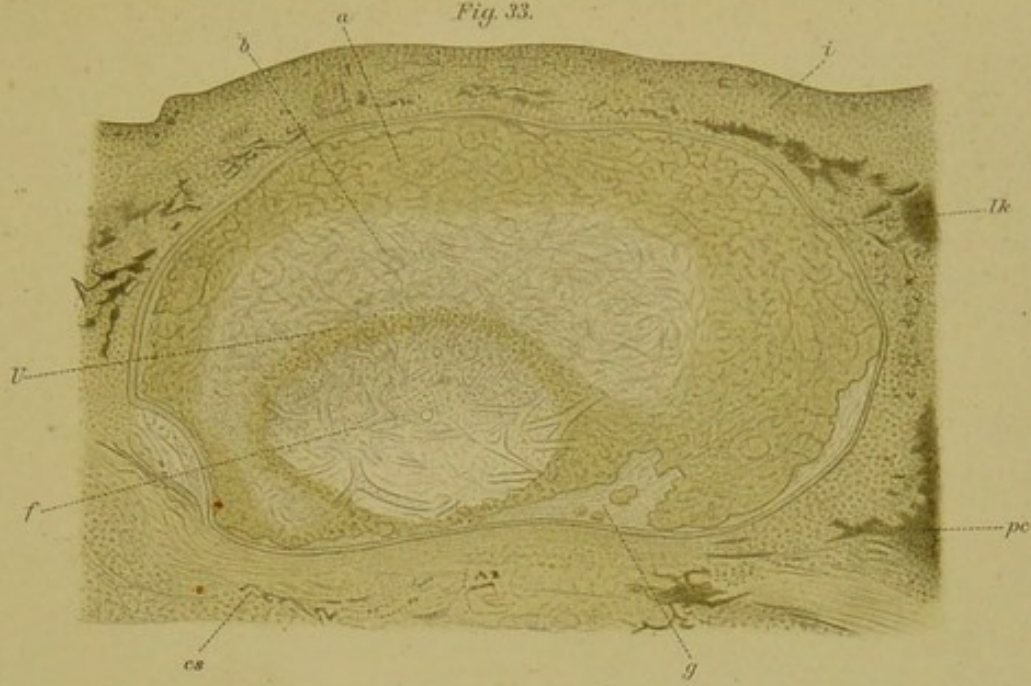


Fig. 34.

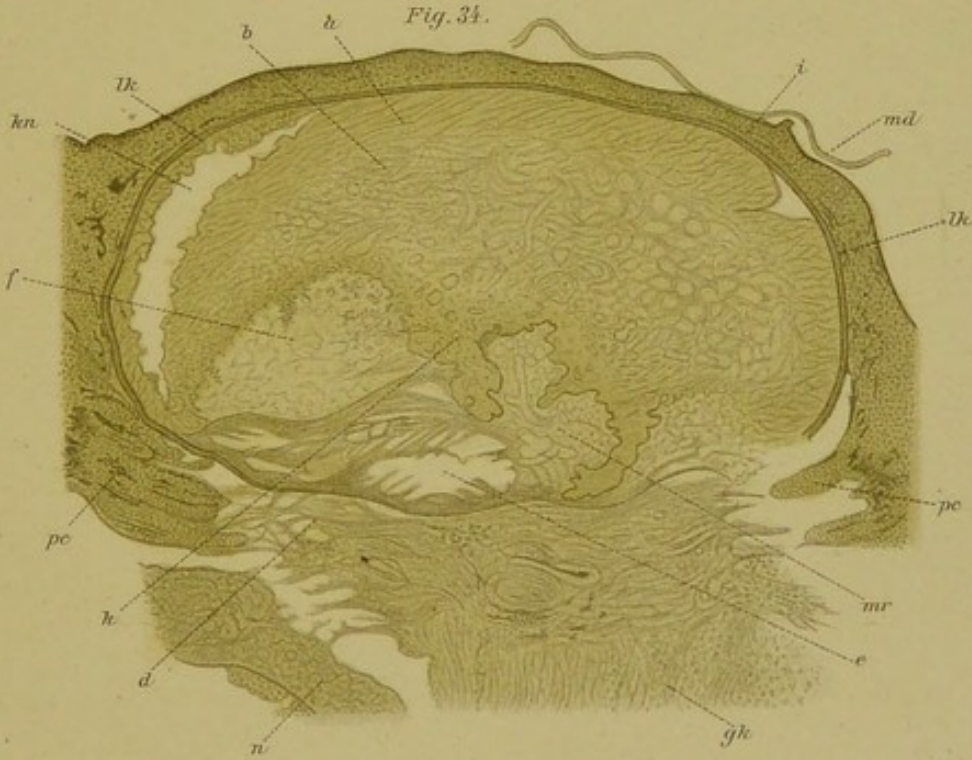


Fig. 29.

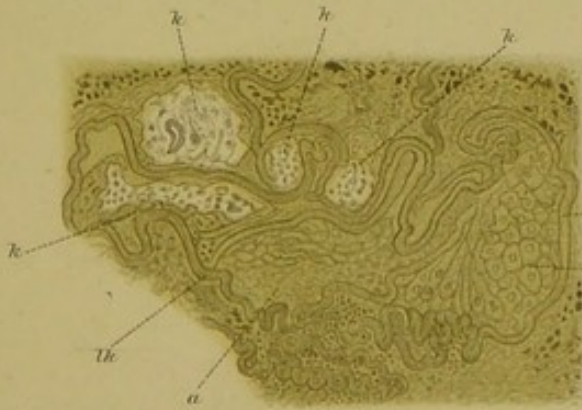
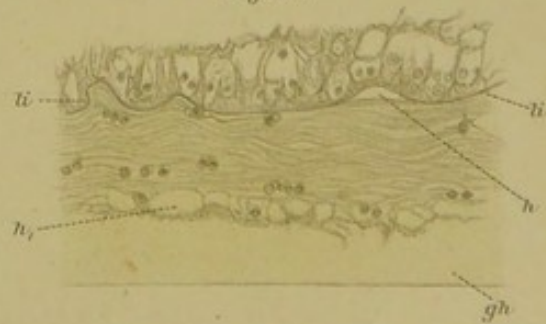


Fig. 35.





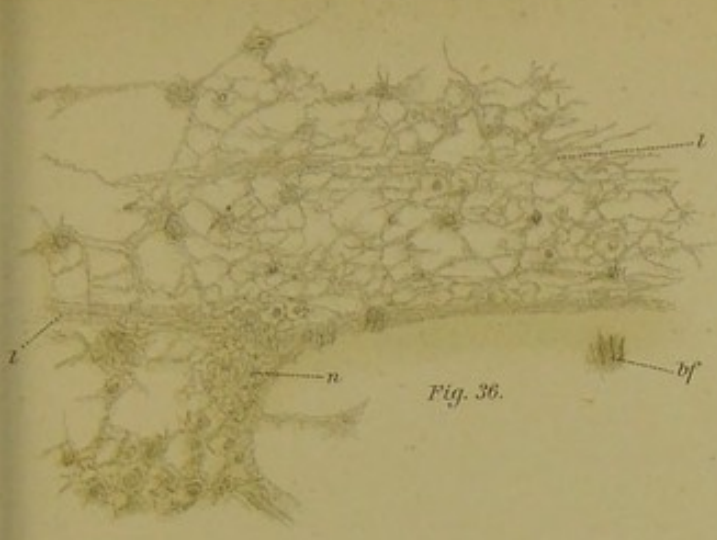


Fig. 36.

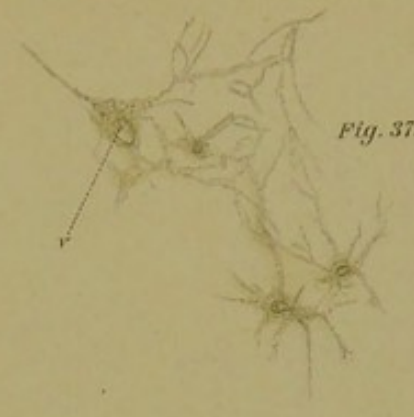


Fig. 37.

Fig. 38.

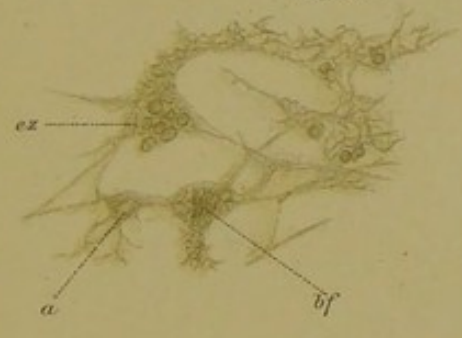


Fig. 41.

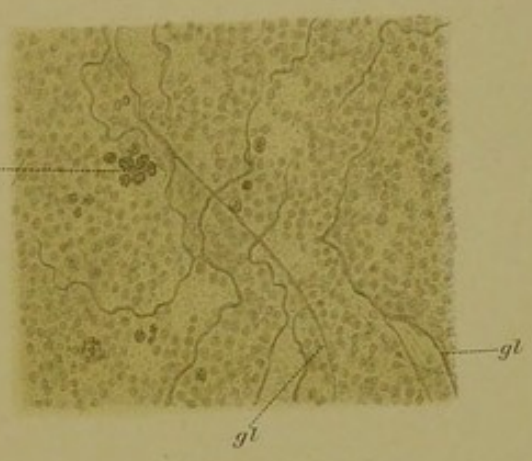


Fig. 39.

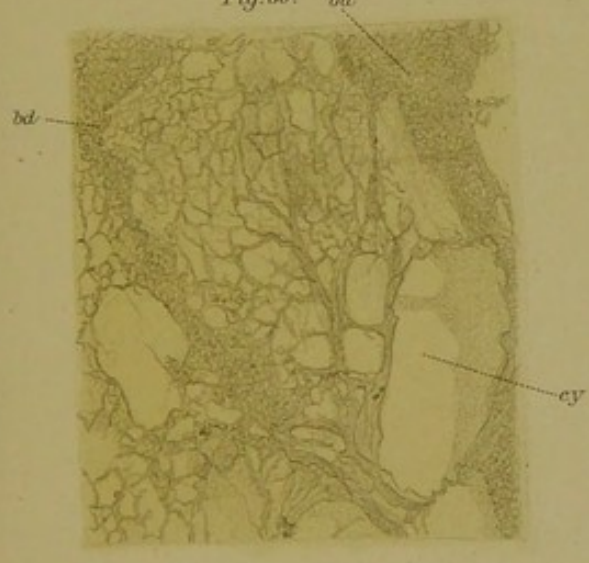
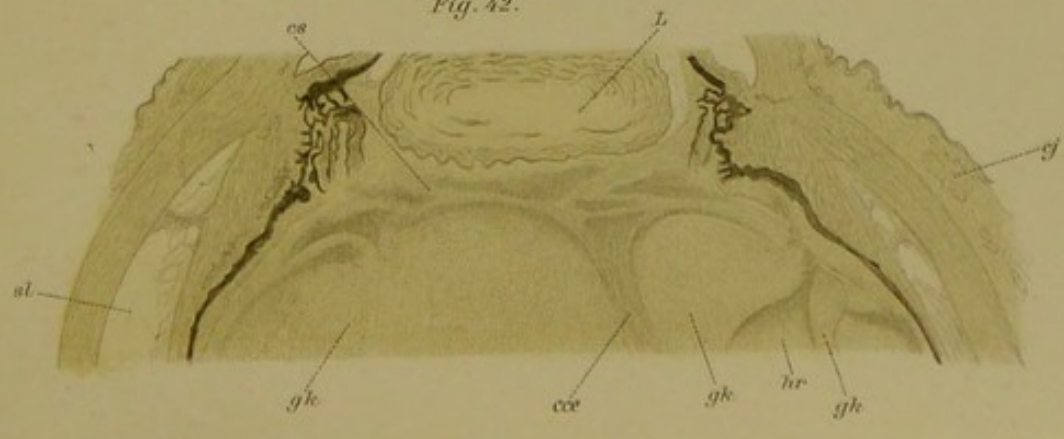


Fig. 40.

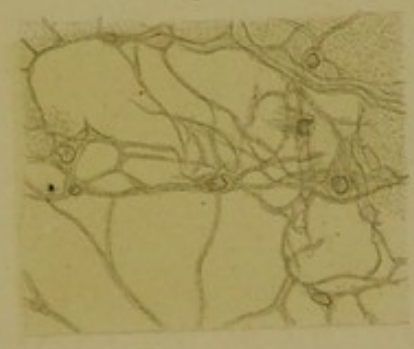

Fig. 42.






Fig. 43.

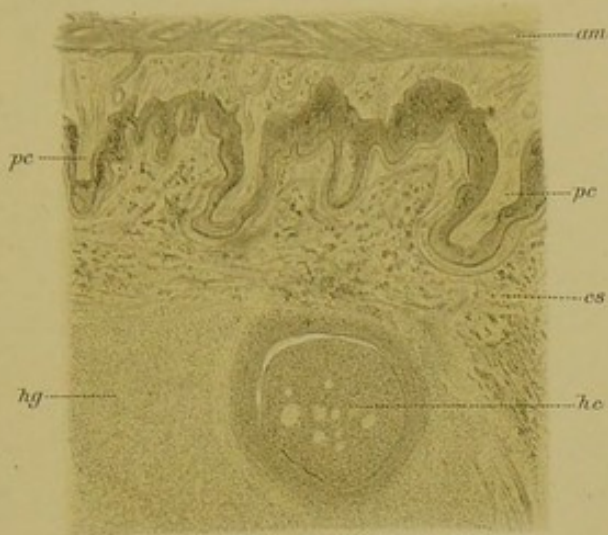

Fig. 44.

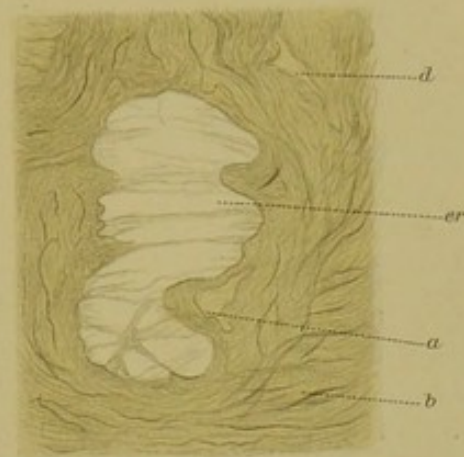


Fig. 45.

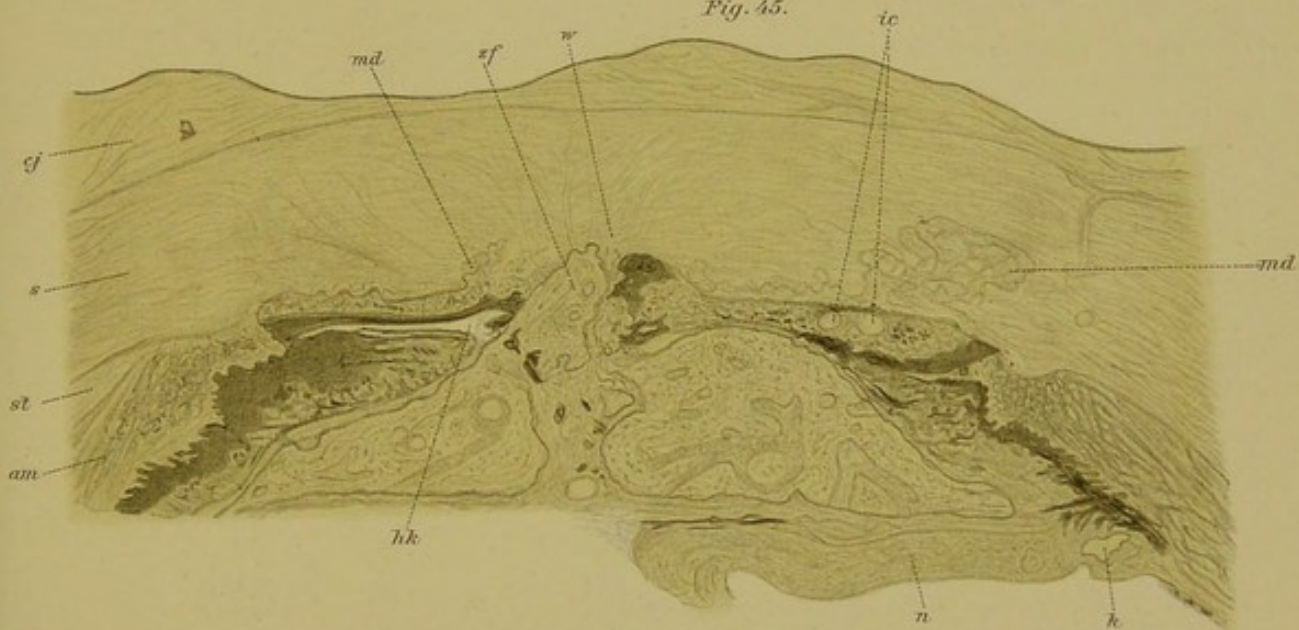
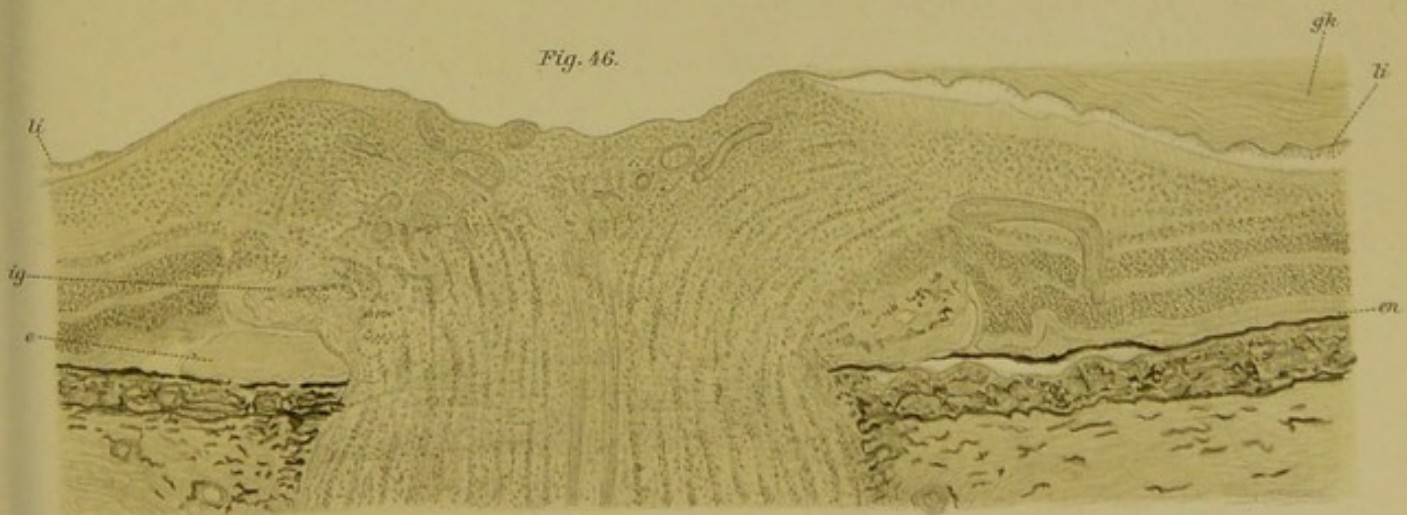


Fig. 46.






Fig. 47.

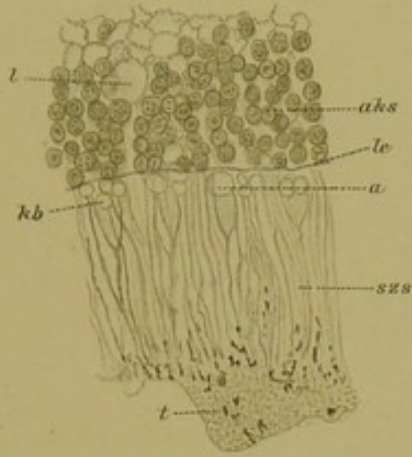


Fig. 48.

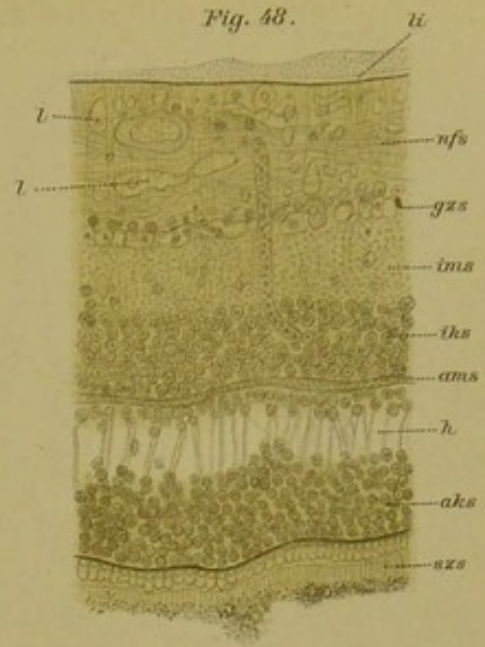


Fig. 52.

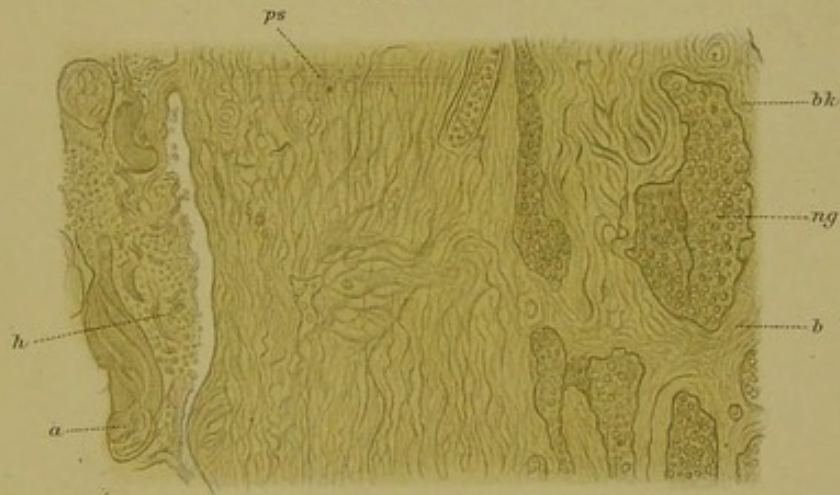


Fig. 51.

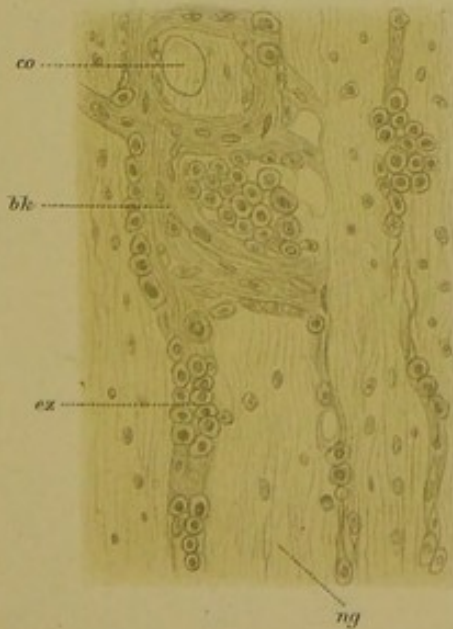
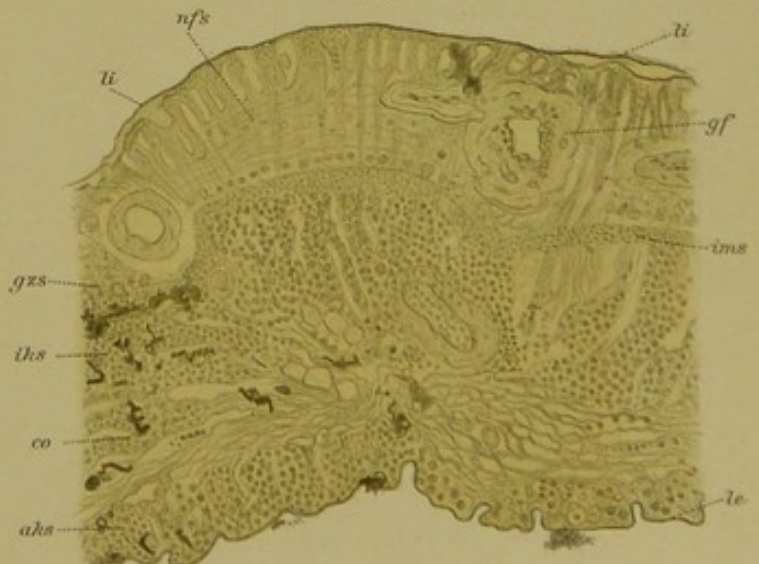


Fig. 50.






Fig. 49.

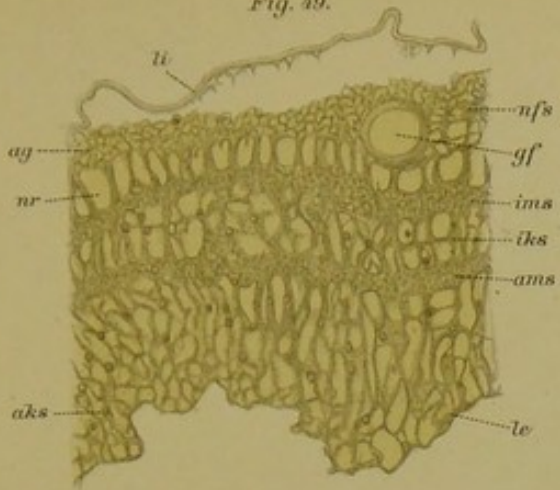


Fig. 53.

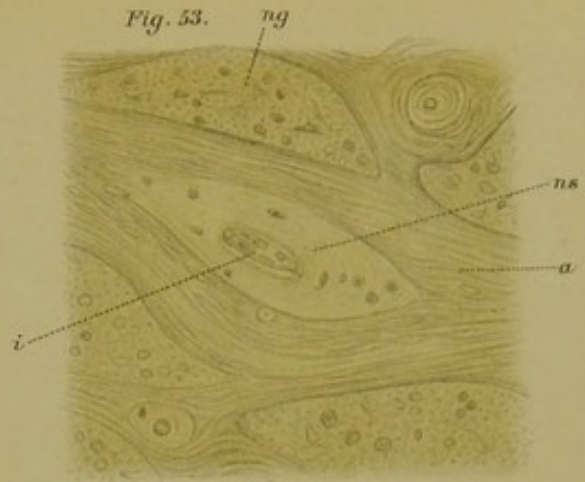


Fig. 54.

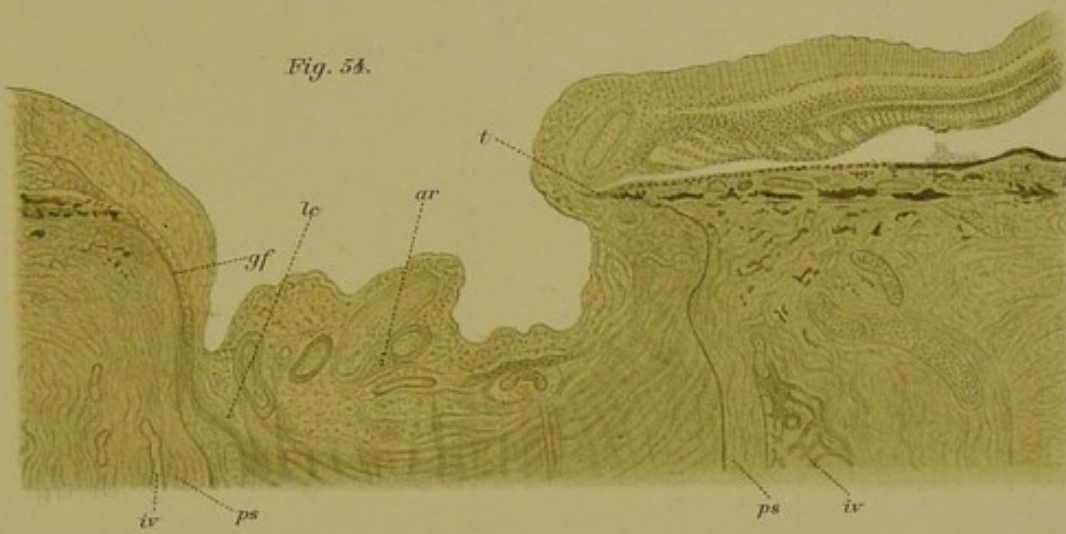


Fig. 55.

