

Beiträge zur Pathologie des Auges / von Eduard Jaeger Ritter von Jaxtthal.

Contributors

Jäger, Friedrich, Ritter von Jaxtthal, 1784-1871.
Royal London Ophthalmic Hospital
University College, London. Library Services

Publication/Creation

Wien : Aus der Kaiserlich-Königlichen Hof- und Staatsdruckerei, 1870.

Persistent URL

<https://wellcomecollection.org/works/vbu4rkgb>

Provider

University College London

License and attribution


This material has been provided by This material has been provided by UCL Library Services. The original may be consulted at UCL (University College London) where the originals may be consulted.


This work has been identified as being free of known restrictions under copyright law, including all related and neighbouring rights and is being made available under the Creative Commons, Public Domain Mark.

You can copy, modify, distribute and perform the work, even for commercial purposes, without asking permission.



Wellcome Collection
183 Euston Road
London NW1 2BE UK
T +44 (0)20 7611 8722
E library@wellcomecollection.org
<https://wellcomecollection.org>







Digitized by the Internet Archive
in 2014

<https://archive.org/details/b21642394>

50

BEITRÄGE
ZUR
PATHOLOGIE DES AUGES

VON
EDUARD JAEGER RITTER VON JAXTTHAL.

ZWEITE AUFLAGE.



WIEN.

AUS DER KAISERLICH-KÖNIGLICHEN HOF- UND STAATSDRUCKEREI.

1870.

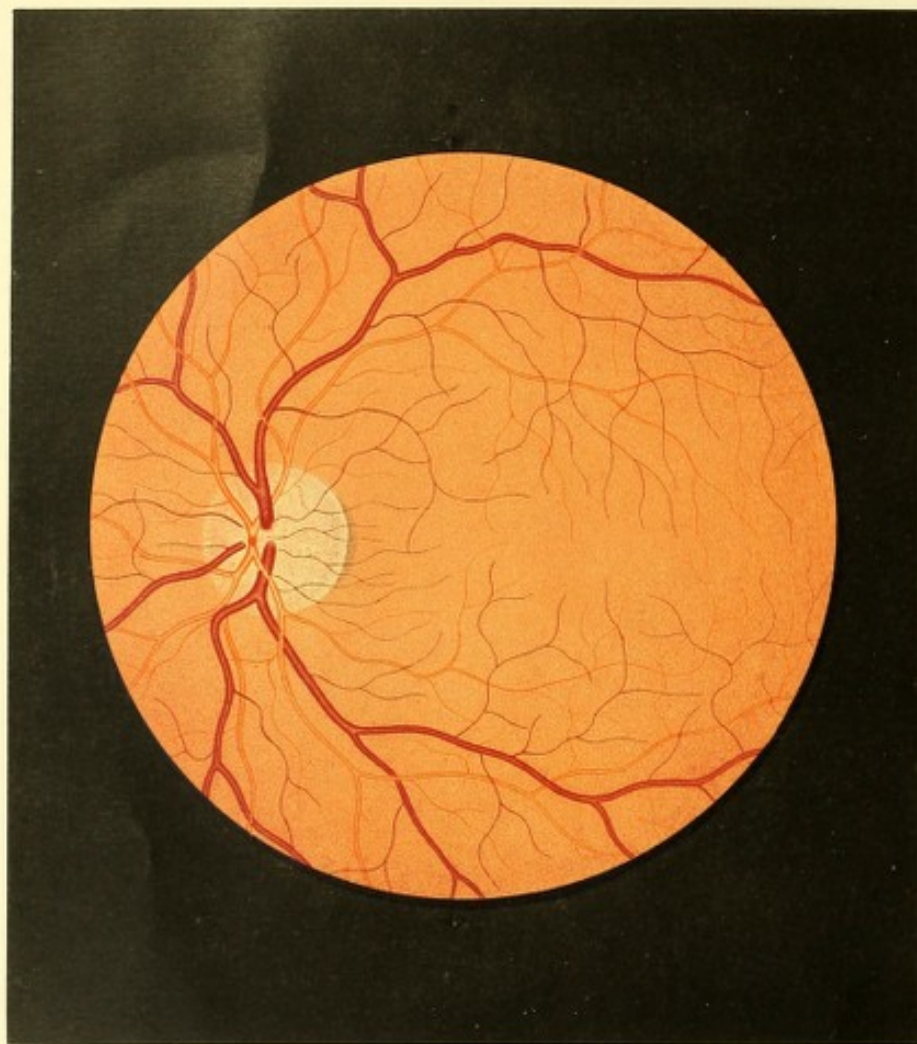
SEINEM

GELIEBTEN VATER UND LEHRER

FRIEDRICH JAEGER RITTER von JAXTTHAL,

DOCTOR DER MEDIZIN UND CHIRURGIE, MAGISTER DER AUGENHEILKUNDE UND GEBURTSHILFE,
K. K. RATH, PROFESSOR, STABSFELDARZT, RITTER HOHER ORDEN
ETC. ETC.





TAFEL I.

Augengrund eines normalgebauten und gesunden Auges von einem Individuum mit lichtbraunen Haaren.

Vergrößerung 14.

Ladislaus G. . . . z, Studirender, 21 Jahre alt, von kräftigem Körperbaue und gesundem Aussehen, mit Haaren von lichtbrauner Farbe — war niemals ernstlich erkrankt gewesen, und hat auch stets ausgezeichnet gut und ausdauernd in der Nähe sowohl als in der Ferne gesehen. Die Augen erscheinen bei der äusseren Besichtigung vollkommen normal. Die Iris beiderseits ist lichtbraun; die Pupillen sind schwarz, von normaler Grösse, und bei Lichtwechsel rasch und ausgiebig reagirend.

Mit dem rechten Auge (Gl. ∞) wird Schrift 1 von 3 bis 25 Zoll, mit dem linken (Gl. ∞) ebenfalls Schrift 1 von $3\frac{1}{2}$ bis 24 Zoll Abstand gelesen.

Mit dem lichtschwachen Spiegel untersucht, erweisen sich die Pupillen in beiden Augen bei 6 Mm. weit und die Medien vollkommen durchsichtig. In einem Abstände von 6 bis 8 Zoll bei Einstellung des eigenen Auges für die Medien des untersuchten Auges erscheint die Pupille sehr intensiv weissgelblich erleuchtet, sobald die Augen derart gestellt sind, dass ihr gegenüber die Sehnerven-Eintrittsstelle sich befindet, d. h. im Bereiche des Schfeldes liegt; dagegen sehr intensiv gelbröthlich, sobald irgend ein anderer Theil des Augengrundes ihr gegenüberliegt. Hierbei erscheint die Pupille ihrer ganzen Ausdehnung nach gleichmässig erhellt und gefärbt, und zeigt hierin keine wesentlichen Schwankungen oder Veränderungen, auch wenn der Untersuchte leichte seitliche Bewegungen mit den Augen ausführt, oder wenn leichte Drehbewegungen mit dem Augenspiegel vorgenommen werden, oder endlich wenn der Untersucher sich dem Untersuchten etwas nähert oder sich etwas von ihm entfernt.

Wird hierauf das untersuchende Auge dem untersuchten auf 2 bis 3 Zoll genähert und dem Accommodationszustande des letzteren adaptirt, d. i. für die Ebene der Netzhaut desselben eingestellt: so zeigt sich das Innere des Auges etwas weniger hell erleuchtet und der Farbenton des Augengrundes (im aufrechten Bilde) etwas matter; dabei herrscht die grösste Licht- und Farbenintensität im Bereiche des Sehnervenquerschnittes und dessen nächster Umgebung, und nimmt von da an in peripherer Richtung

ziemlich rasch ab, so dass 5 bis 6 Opticusquerschnitte weit vom hinteren Augenpole wegen geringer Licht- und Farbenintensität eine erfolgreiche Untersuchung schwer fällt.

Im Augengrunde selbst, von welchem man auf einmal stets nur so viel überblickt, als die Flächenausdehnung von $\frac{2}{3}$ bis höchstens einem ganzen Sehnervenquerschnitte beträgt, tritt (siehe Tafel I, linkes Auge) vor allem vom hinteren Augenpole aus nach innen, d. i. nach der Nasenseite zu, der Sehnerv durch seine lichtere Farbe und grelle Beleuchtung hervor. Er erscheint in seiner ganzen intraocularen Ausbreitung in hohem Grade diaphan und durchleuchtet, wird jedoch nur bei vollkommen richtiger Stellung des Spiegels allenthalben gleichmässig erhellt. Er hat eine rundliche Form und im Allgemeinen eine weissgelbliche Färbung; letztere ist am deutlichsten ausgeprägt in seinen mittleren Partien u. z. an der Ursprungsstelle der Central-Hauptgefässstämme und den daran sich schliessenden Stellen des äusseren Opticussegmentes. In peripherer Richtung geht diese weissgelbliche Färbung, u. z. vor allem nach aussen zu allmähig in eine zart grauliche, nach den anderen Richtungen hin in eine leicht röthliche über.

Diese zarte grauliche Färbung ist eine gleichmässige (d. i. keine streifige oder körnige). Sie ist am dunkelsten an der Grenze des Sehnervenstammes — wodurch letztere (nach aussen zu) deutlich, jedoch ohne scharfe Contour markirt erscheint; sie ist vorzugsweise in den tieferen Schichten des Sehnervenstammes und am deutlichsten von der Mitte desselben aus horizontal nach aussen gegen die *Macula lutea* zu, ausgeprägt — nach oben und unten dagegen wird sie schwächer, undeutlicher und geht allmähig in die daselbst beginnende röthliche Färbung des Sehnervenstammes über. — Die röthliche Färbung ist am deutlichsten oben und unten zwischen den Central-Hauptgefässstämmen, weniger stark nach innen (von der Sehnervenmitte aus horizontal gegen die Nase zu) ausgeprägt; sie besteht zum grössern Theile aus einem zarten gleichmässigen Roth in den tieferen Schichten des Sehnervenstammes, welches gegen den Rand hin an Intensität zunimmt, und dadurch denselben nach oben, innen und unten kenntlich macht, ohne dass er hiebei linienartig scharf begrenzt erscheint; zum geringern Theile ist diese röthliche Färbung aber auch durch eine äusserst zarte radiäre röthliche Streifung der oberflächlichen Schichten des Sehnervenstammes hervorgerufen, welche Streifung an Intensität abnehmend, sich in der Ebene der Netzhaut über den Bindegewebsring hinweg in den Bereich des gelbroth gefärbten Augengrundes fortsetzt, und daselbst allmähig verschwindet.

Die Oberfläche des Sehnerven stimmt vollkommen mit der Innenfläche der Netzhaut überein; nur in der Mitte des Sehnerven, im Bereiche der Ursprungsstelle der Centralgefässe, ist an ihr eine ganz geringe Einsenkung nach rückwärts gegen die *Lamina cribrosa* zu erkennbar (siehe Beschr. zu Tafel VII).

Stellt man bei Betrachtung des Sehnerven das eigene, beobachtende Auge für eine grössere Entfernung, u. z. für die Ebene der *Lamina cribrosa* ein, so nimmt man in den mittleren, mehr weissgelblichen Theilen des Sehnervenstammes eine zarte, grauliche Fleckung wahr. Die im Centrum gelegenen Flecke sind mehr rundlich, die peripherisch gelagerten länglich, grösstentheils oval. Sie stehen in ziemlich gleichmässigem Abstände von einander und sind überwiegend radiär gelagert; sie haben keine scharfen Contouren, sind in ihrer Mitte am dunkelsten und besitzen durchschnittlich die Grösse des Querdurchmessers eines grössern Centralgefässes. Diese Flecken entsprechen den Lücken der *Lamina cribrosa*, und in ihnen präsentiren sich die einzelnen Nervenbündel ihrem Querschnitte nach.

Dieser eben beschriebene Sehnervenstamm wird im ganzen Umfange von einem hellen Saume, dem Bindegewebsringe, umschlossen, welcher rings nahezu eine gleiche Breite, u. z. die des Durchmessers eines grössern arteriellen Centralgefässes besitzt. Seine Grenze gegen den Sehnervenstamm zu (also seine innere, concave Grenze) ist weniger deutlich ausgeprägt, sie ist durch den etwas dunklern, theils graulichen, theils röthlichen Randtheil des Sehnervenstammes markirt; seine Grenze gegen den gelbrothen Augengrund zu (seine äussere, convexe Grenze) hingegen ist der grössern Ausdehnung nach schärfer ausgeprägt, u. z. nach oben, innen und unten durch das Gelbroth des Augengrundes, welches hier mit ziemlich scharfem Rande aufhört — sowie nach aussen zu durch Anlage eines dunkel-rothbraunen Pigmentsaumes.

In seinen der *Macula lutea* gegenüberliegenden Theilen ist der Bindegewebsring am deutlichsten ausgeprägt, er ist dort am breitesten, gleichmässig weisslich gefärbt und intensiv erhellt; in seinen übrigen Theilen, besonders am obern und untern Opticusumfang zwischen den Centralgefässstämmen, ist er schwach weissgelblich gefärbt und durch die früher erwähnte oberflächliche Sehnervenröthung, welche über ihn hinüberzieht, leicht röthlich gestreift, so wie hiedurch mehr weniger verwischt, undeutlich.

Der oben erwähnte Pigmentsaum ist in seiner Mitte am breitesten und verjüngt sich allmählig gegen sein oberes und unteres Ende; gegen den Bindegewebsring zu ist er am dunkelsten, scharf, linienartig begrenzt — in entgegengesetzter Richtung wird er lichter und weniger scharf, weniger gleichmässig abgegrenzt. Er ist seiner ganzen Ausdehnung nach aus sehr zarten dunklen Pigmentkörnern zusammengesetzt, welche sich zu kleineren oder grösseren, mehr oder minder dichten Gruppen vereinigen. Diese Gruppen reihen sich nach innen, d. i. gegen den Bindegewebsring zu und am Rande desselben dicht an einander und bilden eine compacte, undurchsichtige Masse; in entgegengesetzter Richtung treten sie mehr isolirt, unregelmässig auf, so dass der gelbrothe Augengrund zwischen

ihnen hindurchschimmert. Der Pigmentsaum ist tiefer als die Sehnervenoberfläche gelegen, und theils der Choroidea aufgelagert, theils in den verschiedenen Schichten derselben eingebettet.

Aus dem mittleren Theile des Sehnervenstammes, vom Centrum etwas nach innen, der Nasenseite zu — entspringen die Centralgefässe, u. z. die Venen in 3 getrennten Hauptstämmen, die Arterien aus einem gemeinsamen Stamme. Die nach abwärts verlaufenden 2 Venen-Hauptstämme treten in schräger Richtung aus der Tiefe des Sehnerven durch die *Lamina cribrosa* an die Oberfläche hervor, sind demgemäss an ihrer Ursprungsstelle undeutlich und lichter gefärbt, und gewinnen nur allmähig ihre normale Färbung und Contourirung; der nach aufwärts verlaufende Venen-Hauptstamm dagegen tritt senkrecht, d. i. in der Längsrichtung des Sehnerven bis nahe an dessen Oberfläche hervor, und beugt sich sodann rasch, knieförmig, nahezu einen rechten Winkel bildend, in dieselbe um. Die Stelle der knieförmigen Biegung ist dunkel-blutroth von Farbe, und wird hiedurch das senkrechte Gefässstück so vollkommen gedeckt, dass der Beobachter den Eindruck empfängt, als ob die Vene daselbst knopfförmig endigen würde.

Der gemeinsame Arterien-Hauptstamm tritt ebenfalls senkrecht bis an die Sehnervenoberfläche hervor, und theilt sich sodann in 2 Nebenstämme, welche, unter rechten Winkeln von ihm abzweigend, nach auf- und abwärts streben, sich aber alsbald wieder theilen. Indem diese 2 Nebenstämme von ihrem Ursprunge an nahezu in einer und derselben Ebene verlaufen, bilden sie zusammen scheinbar Ein kurzes, dickes, in der Sehnervenoberfläche gelegenes Mittelstück sämtlicher grösserer arteriellen Gefässe, welches den senkrecht aufsteigenden Hauptstamm vollkommen deckt und nur durch eine dunklere Färbung andeutet. Diese dunklere Färbung ist in der Mitte des Mittelstückes gelegen, und bildet einen blutrothen Fleck von viereckiger (streng genommen \boxplus förmiger) Gestalt und grösserem Querdurchmesser als der des Mittelstückes ist. Sie wird durch den Mangel an Reflex von der Gefässoberfläche erzeugt, indem die beiden Nebenstämme da, wo sie vor dem Hauptstamme zusammenstossen, eine geringe knieförmige Beugung machen, in Folge deren die Oberfläche des aus ihnen zusammengesetzten Mittelstückes daselbst eine schwache Einsattelung besitzt.

Ausser diesen Hauptgefässstämmen entwickeln sich aber auch noch mehrere zarte, arterielle sowohl als venöse Gefässe aus der Mitte des Sehnervenstammes, wobei sie, aus der Tiefe desselben hervortretend, in bogenförmiger Krümmung in die Sehnervenoberfläche übergehen.

Alle diese grösseren und kleineren Gefässe (nachdem sie einmal an die Oberfläche gelangt sind) verlaufen weiterhin in einer und derselben Ebene, über den Rand des

Schnervenstammes und den Bindegewebsring hinweg, in den oberflächlichen Netzhautschichten.

Die grösseren Gefässe streben vom Sehnerv nach auf- und abwärts, umschliessen, indem sie sich fortwährend theilen und auseinander weichen, zunächst mit ihren stärkeren Zweigen in weitem Bogen die Stelle der *Macula lutea*, und verbreiten sich dann mit diesen und den übrigen Zweigen, sowie mit deren Ästen ziemlich gleichmässig über den grössern, u. z. den obern, untern und äussern Theil des Augengrundes. — Gefässe von geringerem Durchmesser verlaufen vom Sehnerven aus nach dem innern Theile des Augengrundes und verbreiten sich daselbst in geringerer Ausdehnung.

Die grössere Zahl der zartesten Central-Gefässe strebt von der Sehnervenmitte aus nach aussen, und verzweigt sich innerhalb des zwischen Sehnerv und *Macula lutea* gelegenen Theiles des Augengrundes, d. i. im Bereiche und in der Umgebung des hintern Augapfelpoles.

Sämmtliche Gefässe zeigen stets nur eine einfache Theilung und eine dieser entsprechende, allmähig eintretende, ziemlich gleichmässige Verminderung ihrer Durchmesser. In ihrer Verbreitung geschieht es nie, dass arterielle oder venöse Gefässe unter einander, wohl aber häufig, dass Arterien und Venen mit einander sich kreuzen.

In ihrem Verlaufe zeigen die Gefässe nur geringe Niveauverschiedenheiten. Ihr wellenförmiges Auf- und Niedersteigen in der Richtung der Netzhautdicke ist nur von geringer Ausdehnung; dagegen zeigen sie eine nicht unbedeutende und sehr charakteristische Schlingelung parallel der Netzhautebene.

Der grössere Theil der Gefässe kann, besonders im Bereiche des Sehnervenquerschnittes und seiner nächsten Umgebung, bis in die feineren Verästelungen verfolgt werden; die feinsten Gefässzweige, sowie die Capillargefässe sind nicht wahrzunehmen.

Sämmtliche grössere Gefässe und Äste besitzen in Folge des Lichtreflexes¹⁾ an ihrer Oberfläche mehr weniger deutlich eine hellere, glänzende Mitte, und auf jeder Seite eine einfache, dunklere, matte, bandartige Contour, welche letztere gegen die Gefässmitte zu allmähig blässer und heller wird, nach aussen zu aber scharf und gleichmässig abgegrenzt ist²⁾. Hiedurch gewinnen die Gefässe ein deutlich gewölbtes Ansehen, und heben sich überhaupt in sehr bestimmter Weise von den tieferen Gewebsschichten des Augengrundes ab. — An den kleinsten sichtbaren Gefässen kann eine hellere Mitte und somit eine eigentliche Contourirung nicht wahrgenommen werden — sie erscheinen ihrer Breite nach gleichmässig gefärbt.

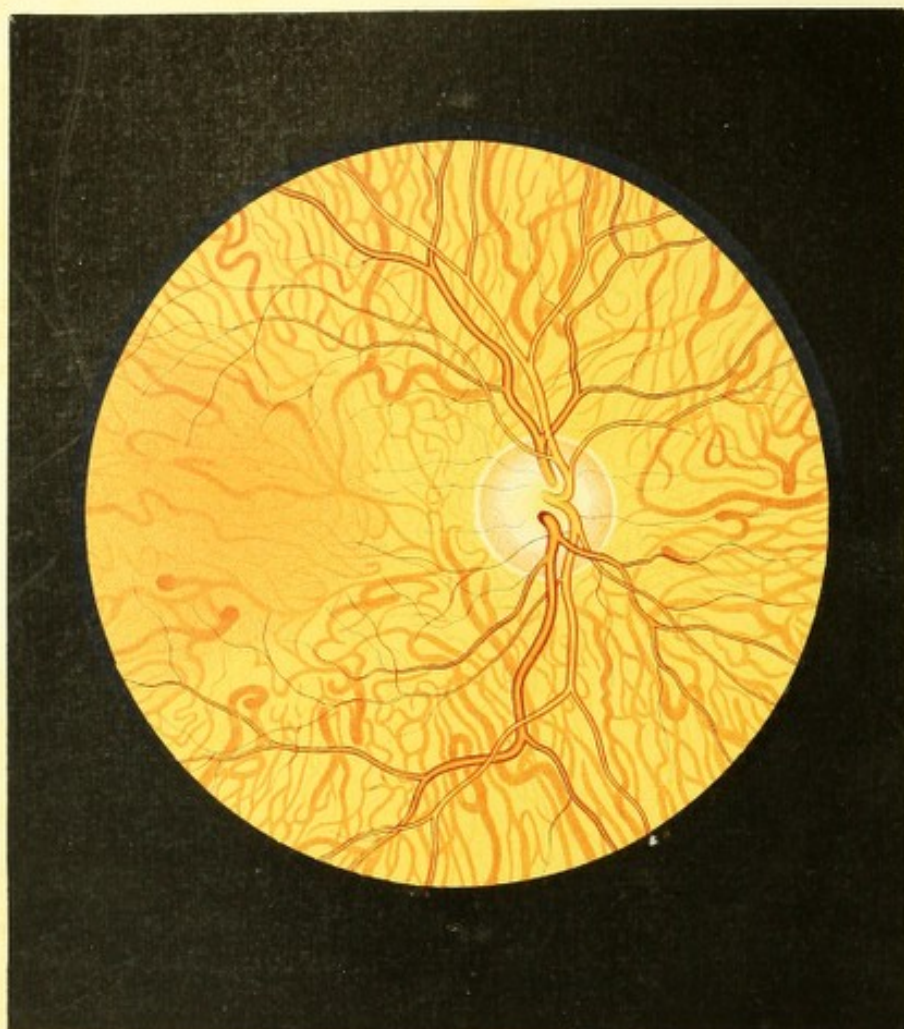
Die Venen besitzen durchgehends grössere Querdurchmesser als die Arterien, eine dunkelblutrothe Farbe und breite dunkle Contouren; sie haben einen stärker geschlängelten

Verlauf, verästeln sich überwiegend unter grösseren Winkeln und sind im Allgemeinen tiefer gelagert. Die Arterien dagegen haben um $\frac{1}{4}$ bis $\frac{1}{3}$ geringere Durchmesser als die entsprechenden Venenstämme und Zweige, eine sehr helle licht-blutrothe Farbe mit überwiegend breiter und glänzend heller Mitte; sie verlaufen mehr gestreckt, verästeln sich meistens unter kleineren Winkeln, und sind überwiegend — besonders an den Kreuzungsstellen mit den Venen — oberflächlich gelagert.

Die Netzhaut ist allenthalben glasartig durchsichtig — und nur unter ganz entsprechender Beleuchtung und vollkommen richtiger Adaptation des eigenen Auges für ihre Oberfläche kann man auf letzterer einen Reflex, eine äusserst schwache glasartige Spiegelung wahrnehmen.

Die *Macula lutea* liegt $1\frac{3}{8}$ Opticusdurchmesser weit vom äussern Sehnervenrande entfernt, horizontal nach aussen, ihr Centrum befindet sich somit in gleicher Höhe mit dem Mittelpunkt des Sehnerven. Sie zeigt keine besonders auffallenden Erscheinungen, ist jedoch immerhin genug deutlich dadurch markirt, dass ihr von allen Seiten — besonders von oben, unten und innen — feinere Gefässverästelungen zustreben und sie theilweise umkreisen; dass in ihrem Bereiche selbst keine Gefässe wahrzunehmen sind; sowie dass da, wo sie sich befindet und in ihrer nächsten Umgebung der Augengrund etwas dunkler gefärbt und weniger hell erleuchtet erscheint. Die letztgenannte Erscheinung wird zum geringeren Theile durch das im Bereiche und der Umgebung der *Macula lutea* etwas mächtigere Chorioidealpigment, vorzugsweise aber durch den Corneareflex veranlasst, welcher das ganze Sehfeld deckt, sobald die Sehrichtung des untersuchenden und des untersuchten Auges zusammenfallen — sieht man daher in schräger Richtung zwischen dem Corneareflexe und dem Pupillarrande gegen die *Macula lutea* hin, so erscheint die Färbung des Augengrundes daselbst nur ganz wenig dunkler als in den übrigen Partien.

Ausserhalb des Sehnervenquerschnittes (im Bereiche der Chorioidea-Ausbreitung) erscheint der Augengrund in seiner ganzen Ausdehnung gelbroth, u. z. gleichmässig gelbroth gefärbt, sowie man das eigene Auge für die Ebene der Netzhautgefässe einstellt; stellt man es hingegen für eine etwas grössere Entfernung, u. z. für die oberflächliche Gewebsschichte der Chorioidea ein, so erscheint der Augengrund allenthalben deutlich gekörnt (granulirt). Die Körnung wird durch sehr kleine dunkel-röthliche Punkte (Körner) erzeugt, welche, auf hellem, mehr gelblichem Grunde gebettet, in der nächsten Umgebung des Sehnerven (und da wieder vorzüglich nach aussen zu) weniger dicht — dagegen im übrigen Augengrunde, vor allem im Bereiche der *Macula lutea* dicht aneinandergereiht sind. Diese Körner besitzen so geringe Durchmesser, dass ihre Form nicht genau wahrgenommen



werden kann — immerhin ist jedoch zu erkennen, dass sie nicht rundlich, sondern mehr eckig, ästig sind.

Diese Pigmentpunkte sind in ein- und derselben Ebene gelagert, und bilden somit eine zarte Schichte — das wesentliche Substrat der röthlichen Färbung des Augengrundes — eine Schichte, welche ihrer Lage und ihrem Charakter nach der Epithelschichte der Chorioidea entspricht, und in einem deutlich erkennbaren Abstände hinter der Netzhaut-Gefässverzweigung sich ausbreitet.

Am rechten Auge ergibt sich der gleiche Augenspiegelbefund.

TAFEL II.

Augengrund eines albinotischen Auges.

Vergrößerung 14.

Elisabeth N.g, 16 Jahre alt, von zartem doch kräftigem Körperbaue, für ihr Alter gut entwickelt, mit stark blonden, fast weissgelblichen Haaren und durchscheinender Haut — war niemals von einem erheblichen Leiden befallen gewesen.

Ihre Augen waren von Geburt an in geringem Grade mit *Nystagmus* behaftet, konnten jedoch zur Fixirung der Objecte für sehr kurze Zeit ruhig gehalten werden; sie waren von jeher gegen stärkeres Licht empfindlich — wesshalb E. N. stets, namentlich bei starker Beleuchtung, die Lidspalte verengte und die Augenbrauen herabzog, den Kopf vorgeneigt hielt und sich womöglich mit dem Rücken gegen die Lichtquelle stellte, überhaupt auf jede Weise die Augen zu beschatten suchte; hiebei war sie aber auch bestrebt, die Objecte, mit welchen sie sich beschäftigte, nahe an die Augen heranzubringen, und benahm sich somit wie eine Kurzsichtige. Unter günstigen Beleuchtungsverhältnissen hatte sie stets in der Nähe scharf und ausdauernd gut gesehen, und bei schwachem Lichte auch ferner gelegene Gegenstände deutlich wahrgenommen.

Mit dem rechten Auge (Gl. ∞) liest sie unter entsprechender Beleuchtung Schrift 1 von $2\frac{1}{2}$ bis 14 Zoll; und mit dem linken (Gl. — 75) Schrift 1 von 2 bis 12 Zoll Abstand.

Das Äussere der Augen erscheint im Allgemeinen normal; die Irides sind jedoch blass blaugraulich und röthlich durchschimmernd. Die Pupillen, bei hellerer Beleuchtung sehr enge, bewegen sich nur wenig und langsam beim Wechsel des Lichtes; bei schwacher Beleuchtung dagegen sind sie weit. — Unter Beleuchtung mit dem lichtschwachen Spiegel

erscheinen sie intensiv und weissgelblich erhellet und die Medien normal durchsichtig; der Augengrund ist stark leuchtend und im Allgemeinen von beinahe weissgelblicher Farbe — wobei sich der Sehnervenquerschnitt bezugs seiner Farbe und Helligkeit nicht wesentlich vom übrigen Augengrunde unterscheidet.

Der Sehnerventamm (siehe Tafel II, rechtes Auge) ist in seiner mittleren Partie gelbröthlich, peripherisch gleichmässig zart-röthlich (hämatinroth) gefärbt, und dabei in hohem Grade durchscheinend. Seine Umgrenzung ist nicht scharf ausgeprägt; seine Oberfläche liegt normal in der Ebene der Netzhaut; die *Lamina cribrosa* ist nicht deutlich sichtbar. Der Bindegewebsring präsentirt sich im ganzen Umfange als breiter, weisslicher Saum, dessen Grenze jedoch gegen den Sehnerv sowohl, als gegen den übrigen Augengrund zu undeutlich, verwischt ist. Die Netzhaut ist allenthalben normal durchsichtig und die an 2 Opticusdurchmesser vom äussern Sehnervenrande nach aussen und in ihrem Centrum $\frac{1}{8}$ Sehnervendurchmesser tiefer als die Sehnervenmitte gelagerte *Macula lutea*, ist nicht besonders markirt.

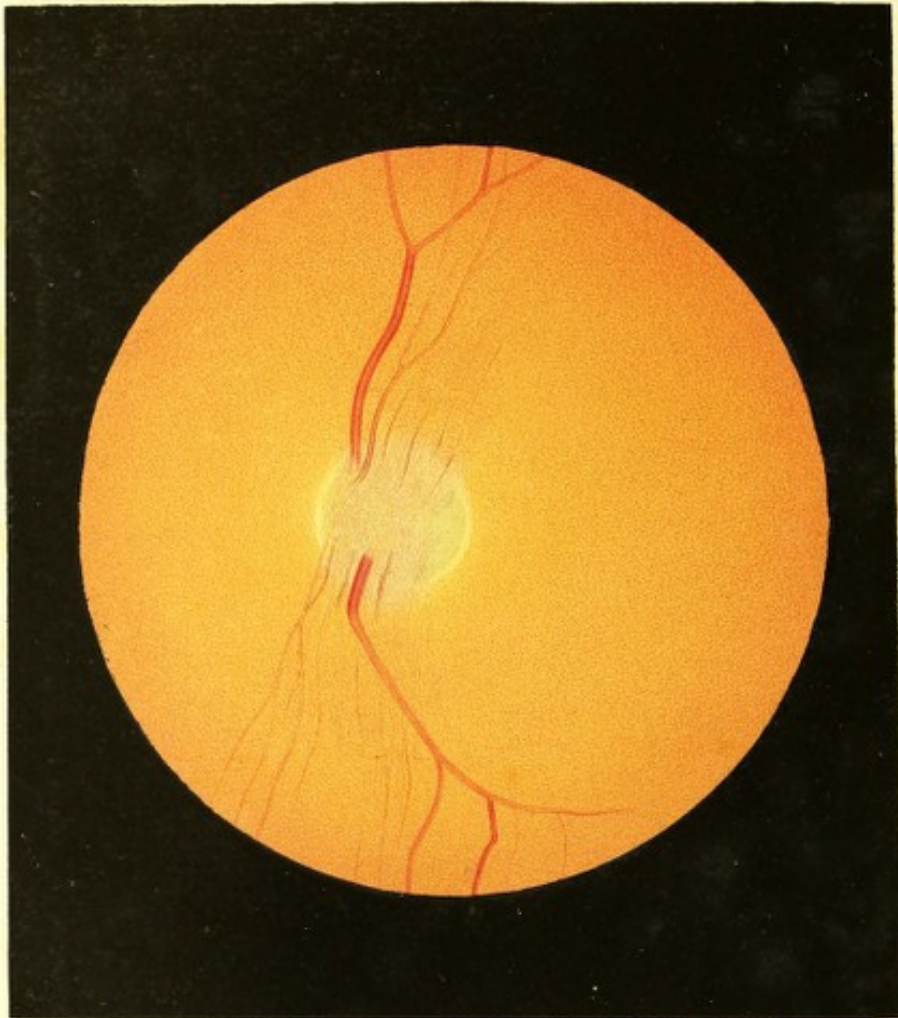
Das Centralgefässsystem erweist sich allerorts normal (wie auf Tafel I); nur haben die Venen einen etwas mehr geschlängelten Verlauf, und sind die einzelnen Gefässe in ihren feinsten Verästelungen schwerer als sonst zu verfolgen.

Der Augengrund ausserhalb des Sehnervenquerschnittes ist im Allgemeinen weissgelblich von Farbe. Er entbehrt der gewöhnlichen Körnung; nur an einzelnen Stellen ist eine zarte Andeutung hievon zu erkennen, insbesondere im Bereiche und Umkreise der *Macula lutea*. An dieser Stelle treten die einzelnen Pigmentpunkte deutlicher hervor, sind im Umkreise der *Macula lutea* weit von einander, im Bereiche des gelben Fleckes selbst aber dichter gestellt, und ertheilen hiedurch diesen Stellen eine schwach-gelbröthliche Färbung.

Das stärkere, äussere Chorioideal-Gefässnetz findet sich in seiner ganzen Ausdehnung in äusserst deutlicher Weise ausgeprägt — und nur im Bereiche der *Macula lutea* ist es, gedeckt durch die zarte oberflächliche Körnung, etwas undeutlicher wahrzunehmen. An einzelnen Stellen, besonders in den Maschenzwischenräumen der grösseren Gefässe, sind auch die zarteren Gefässe der mittlern Chorioidealgefässschichte zu erkennen.

Die Chorioidealgefässe prägen sich hiebei als lichter- und dunkler-orangelgelbe, ihrer ganzen Breite nach gleichmässig gefärbte, bandartige Streifen aus, welche sich, bald mehr bald weniger geschlängelt, in verschiedener (vorzüglich peripherer) Richtung verbreiten, und theils oberflächlicher, theils tiefer liegend, wiederholt sich theilen und vielfach mit einander in Verbindung treten. Hiedurch entsteht ein unregelmässiges, theils engeres theils weiteres, mehr weniger gestrecktes Maschenwerk, welches in erheblichem Abstände hinter





der Netzhaut-Gefässausbreitung liegt, und dessen einzelne Gefässe theils grössere oder gleiche Durchmesser wie die Netzhautgefässe besitzen, theils aber auch von so geringem Durchmesser sind, dass sie endlich dem Gesichte sich entziehen.

Die Maschenzwischenräume dieses Gefässnetzes sind — mit Ausnahme der zart gekörnten Stellen des Augengrundes — gleichmässig weissgelblich gefärbt und grell erleuchtet, ja stellenweise sehnartig glänzend. In ihrem Bereiche sieht man bedeutend tiefer in den Augengrund hinein, und überzeugt man sich leicht, dass jene Gewebsschichten, welche vorzüglich Licht reflectiren, theilweise in nicht unerheblichem Abstände hinter den Chorioidealgefässen gelagert sind und grossentheils der *Sclerotica* angehören.

Am linken Auge ergibt sich ganz derselbe Augenspiegelbefund.

TAFEL III.

Opticustheilung.

Vergrösserung 15.

Gustav W. . . e, Bauerssohn, 12 Jahre alt, nicht geimpft — war im 2. Lebensjahre an den Blattern, im 8. am Scharlach erkrankt, erlitt ein Jahr später einen Bruch des rechten Oberarmes, der rasch und gut heilte; war aber übrigens stets gesund.

Er hatte von Kindheit an, gleichwie zwei seiner Geschwister, nicht so scharf wie die meisten anderen Menschen gesehen; hat aber eine Veränderung in seinem Sehvermögen nie wahrgenommen. Er konnte die Gegenstände, wie z. B. Näh- oder Stecknadeln nur schwer unterscheiden, und musste sie zu diesem Behufe nahe an die Augen bringen; grössere Gegenstände sah er in der Nähe und in der Ferne gut, auch bewegte er sich im Freien sicher und nicht wie ein Kurzsichtiger, für den er im Allgemeinen galt.

Er trat vor Kurzem bei einem Uhrmacher in die Lehre, und da sein Sehvermögen den gestellten Anforderungen nicht entsprach, wurde er zur ärztlichen Untersuchung vorgestellt.

Beide Augen erscheinen in ihren äusseren Theilen normal gebildet und gesund. Die Pupillen sind von normaler Grösse und Beweglichkeit.

Mit dem rechten Auge wird nur bei grosser Anstrengung Schrift 3 auf 3 Zoll — mit dem linken, ebenfalls nur mit Mühe, Schrift 4 auf 4 1/2 Zoll Entfernung gelesen.

Mit dem Augenspiegel untersucht, ergeben sich in beiden Augen die Pupillen in normaler Weise gleichmässig erhellt, und die Medien allseitig durchsichtig — welche letztere übrigens das Licht auch in vollkommen normaler Weise zu brechen und zu reflectiren scheinen.

Beide Augen haben einen übersichtigen (hypermetropischen) Bau und zwar das rechte Auge = Gl. + 30, das linke Gl. + 24 Zoll.

Der Augengrund im aufrechten Bilde mit dem lichtschwachen Spiegel angesehen (siehe Tafel III, linkes Auge) erscheint im Bereiche der Chorioidea - Ausbreitung seiner grösseren Ausdehnung nach normal gelbroth gefärbt und gekörnt; dagegen nach oben und unten vom Sehnervenquerschnitte in der Ausdehnung von 2 bis 3 Opticusdurchmessern äusserst zart röthlich gestreift und hiedurch etwas dunkler tingirt.

Diese röthliche Streifung beginnt im Sehnerv von einer Linie, welche etwas schräge, von innen-oben nach aussen-unten gestellt ist, und den Sehnerv in zwei nahezu gleiche Hälften scheidet; sie breitet sich, über den Sehnervenrand hinweg, nahezu in derselben Richtung nach oben-aussen, sowie nach unten-innen im Augengrunde aus, sie ist jedoch so zart und so wenig scharf ausgeprägt, dass sie mit voller Sicherheit nur bei vollkommen genauer Einstellung des untersuchenden Auges nachgewiesen werden kann. Die einzelnen Streifen sind hiebei in ihrem Beginne in der Mitte des Sehnerven leicht nach ein- und rückwärts gekrümmt, als würden sie gleich den Centralgefässen, aus der Tiefe hervorgehend, in die Netzhaut umbiegen. Weiterhin verlaufen sie grossentheils geradelinig und unter einander parallel, und erst in einem Abstände von $1\frac{1}{2}$ bis 2 Sehnervendurchmessern vom Opticusrande breiten sie sich leicht fächerförmig aus. Am deutlichsten ist die Streifung in den peripheren Partien des Opticus und vor der Sehnervengrenze ausgeprägt, welche letztere eben durch sie vollkommen gedeckt wird; am dichtesten erweist sie sich in ihren mittleren Partien im Bereiche der Centralgefässstämme. In seitlicher Richtung nach aussen und innen zu wird sie weniger dicht, mehr unterbrochen, und das Gewebe durchscheinender; in peripherischer Richtung nimmt sie an Dichte und Deutlichkeit ab, um sich endlich ohne bestimmte Grenze zu verlieren. — Diese Streifung entspricht nach ihrer Lage in der Oberfläche des Sehnerven und in der oberflächlichen Schichte der Netzhaut vollkommen der Opticusausbreitung daselbst; die einzelnen Streifen sind jedoch — wie schon erwähnt — nicht wie bei dieser radiär gestellt und nach allen Richtungen hin gleichmässig vertheilt, auch decken sie mehr oder weniger vollständig einzelne Partien der Centralgefässe — vor allem aber die zarteren Stämmchen.

Der Sehnervenquerschnitt, nur in seinem äussern und innern Rande deutlich markirt, scheint die normale Grösse zu besitzen, ist aber oval geformt und mit seiner Längsaxe in

der Richtung der röthlichen Streifung von oben-aussen nach unten-innen gestellt. Der Sehnervstamm ist seiner ganzen Ausdehnung nach schmutzig röthlich gefärbt, und lässt an seinem innern, vorzüglich aber an seinem äussern Umfange den weissgelblichen Bindegewebsring erkennen.

Die Centralgefässe, von welchen die nach auf- und abwärts ziehenden Hauptvenenstämme am deutlichsten ausgeprägt sind, zeigen einen vollkommen unregelmässigen Verlauf und eine irreguläre Vertheilungsart; ihre Verzweigung ist eine spärlichere — namentlich mangeln grossentheils die kleineren Gefässe. Sie entwickeln sich nicht aus gemeinsamen Hauptstämmen, sondern treten vereinzelt neben einander unter leichter bogenförmiger Krümmung in der obern und untern peripheren Partie des Sehnerven aus der Tiefe hervor, und verlaufen in auffallend geradeliniger Richtung, entsprechend der röthlichen Streifung, nach auf- und abwärts im Augengrunde. Hiebei sind sie enge an einander gedrängt, inmitten der röthlichen Streifung gelagert, und weichen erst in grösserer Entfernung vom Opticusrande in geringem Masse auseinander — woselbst oben und unten einzelne Gefässe von den Hauptstämmen sich abzweigen, und im weiten Abstände die *Macula lutea* umkreisen. Vom Opticus aus nach innen und aussen lässt sich im Augengrunde keine Gefässverzweigung wahrnehmen. — Durch diese eigenthümliche Gefässvertheilung erscheint die obere und untere Partie des Augengrundes relativ gefässreicher, die äussere dagegen (im Bereiche und in der Umgebung der *Macula lutea*), insbesondere aber die innere Partie des Augengrundes nahezu gefässlos.

Die Netzhaut ist bis auf die Stelle der röthlichen Streifung allenthalben normal durchsichtig, und die *Macula lutea* nicht in besonderer Weise markirt.

Der Anblick des Augengrundes bietet im Allgemeinen viel Ähnlichkeit mit dem aufrechten Bilde eines astigmatischen Auges bei vertical gestellter Längsaxe des Sehnerven. unterscheidet sich aber davon wesentlich durch den Umstand, dass das Bild unverändert dasselbe bleibt, ob der Augengrund im aufrechten oder im verkehrten Bilde zur Ansicht gebracht wird.

Die Untersuchung des rechten Auges gibt denselben Befund — nur dass die erwähnten Einzelheiten des Bildes weniger scharf ausgeprägt sind.

TAFEL IV.

Opticusausbreitung.

Vergrößerung 14.

E. H., Mediciner, 25 Jahre alt — hatte als Kind von 4 bis 5 Jahren an Harnbeschwerden gelitten. Als er im 8. Lebensjahre vom Scharlach befallen wurde, schwellen während der Abschuppungsperiode Unterleib, Füsse und die Lider beider Augen ödematös an — welcher Zustand jedoch schon nach wenigen Tagen schwand. Patient gibt mit Bestimmtheit an, während dieses Leidens gut gesehen zu haben, da er damals seine Zeit grösstentheils mit Lesen verbrachte. Seit dieser Krankheit war er stets gesund; nur entwickelten sich später während seiner anhaltenden Studien *Mouches volantes*.

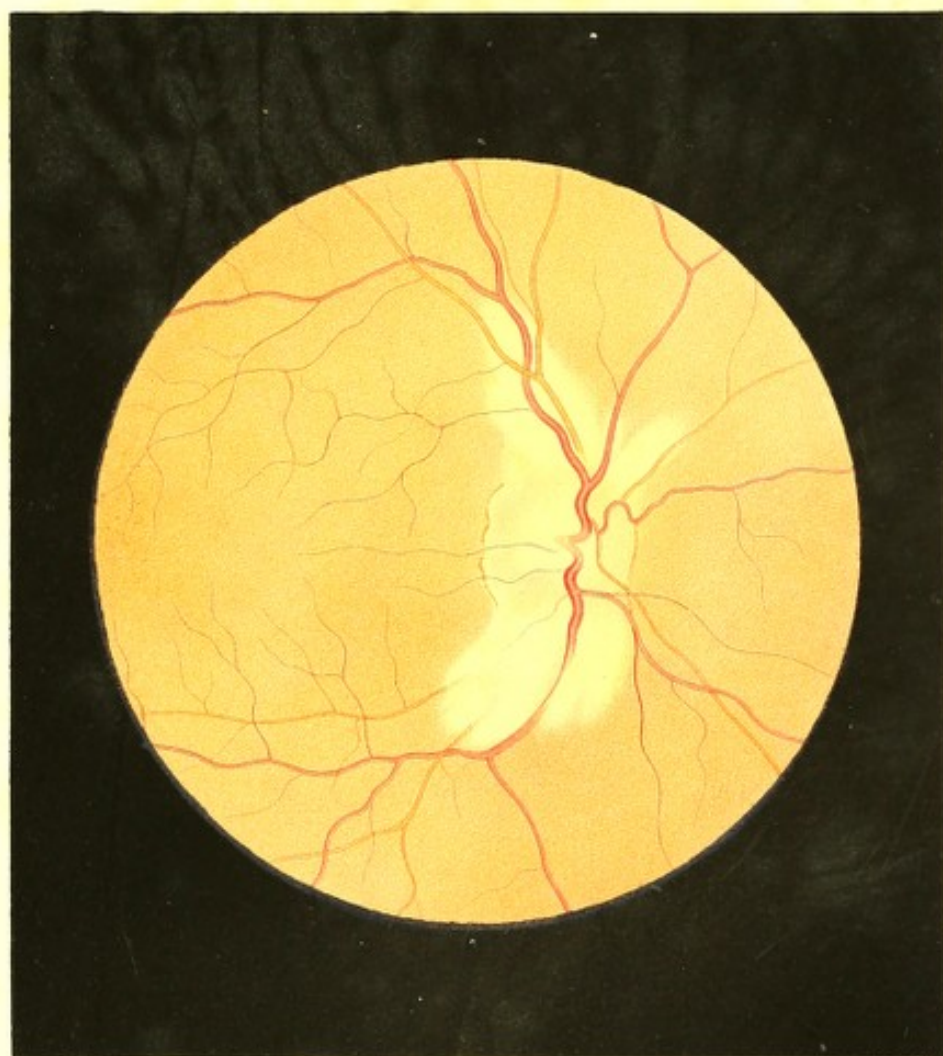
Die Form der Bulbi, die Conjunctiva und Sclerotica sind normal; auf der Cornea des rechten Auges findet sich, nahezu im Centrum, eine stecknadelkopfgrosse *Macula epithelialis*, die linke Cornea ist vollkommen durchsichtig. Die Pupillen sind rund und reagiren lebhaft.


Das rechte Auge ist normal gebaut (Gl. ∞); durch ein Diaphragma wird das Sehen verbessert. Schrift 1 wird mit diesem Auge von 3 bis auf 10 Zoll Entfernung gelesen. Das linke Auge ist hypermetropisch gebaut (Gl. + 20).

Bei Untersuchung mit dem Augenspiegel findet man beiderseits die Medien durchsichtig und den Augengrund bis auf die Stelle des Sehnerveneintrittes und deren nächste Umgebung normal erleuchtet, gelbroth gefärbt und gekörnt.

Im rechten Auge (siehe Tafel IV) ist der Sehnerv unregelmässig geformt; er besitzt einen normalen Querdurchmesser, ist jedoch auffallend nach auf- und abwärts in die Länge gezogen. Sein äusserer und innerer Rand sind deutlich ausgeprägt, mit einem normalbreiten weisslichen Bindegewebsringe versehen und durch rothbraune Pigmentsäume scharf begrenzt; jedoch auffallend flach gewölbt — wobei der äussere Rand mehrfach eingebuchtet erscheint.

Der Sehnervestamm selbst hat in seinen mittleren Partien eine weissgelbliche Färbung, ist sehr stark lichtreflectirend und leicht excavirt; in seinen peripheren Partien, deren Oberfläche normal in der Netzhautenebene gelagert ist, hat er eine röthliche, u. z. nach innen und nach aussen eine gleichmässig röthliche Färbung, während er nach oben und unten in seinen oberflächlichen Schichten eine zarte Streifung zeigt.





Der obere und untere Randtheil des Sehnerven sind nicht erkennbar, da sich von dort aus weissgelbliche hellleuchtende Flecke nach auf- und abwärts weit in den Augen- grund hinein ausbreiten.

Diesen Flecken, welche eine längliche, flammenartige Gestalt besitzen, fehlt die scharfe Begrenzung; sie liegen in den oberflächlichen Schichten der Netzhaut und vor allem in der Richtung der nach auf- und abwärts verlaufenden Centralhauptstämme; sie scheinen verschiedene Dickedurchmesser, sowie eine verschiedene Dichte und leichte Niveauverschiedenheiten auszuweisen, und erscheinen da, wo sie mächtiger und oberflächlicher gelagert sind, derber, grell weissgelblich, stellenweise selbst seidenartig glänzend — dagegen an den übrigen Stellen, besonders an ihren Randtheilen, zarter, ja selbst leicht durchscheinend und theils weissgelblich, theils gelbröthlich gefärbt. Sie weisen durchaus eine mehr weniger deutliche, äusserst zarte, theils lichtröthliche, theils weissgelbliche Streifung aus, welche ihrer Lage und radiären Richtung nach vollkommen der Opticusfaserausbreitung entspricht, und wodurch die Flecke selbst an ihren Rändern ein zart gezahntes Ansehen gewinnen.

Die Centralgefässe sind im Allgemeinen normal nach Verbreitung, Verzweigung, Durchmesser, Färbung und Contourirung; jedoch im Bereiche der hellen Flecke, bei übrigens normal geschlängelterm Verlaufe, je nach ihrer theils oberflächlicheren, theils tieferen Lage, mehr weniger tief in dieselben eingebettet. Die einzelnen Gefässe sind daher durch die weisslichen Flecke und deren Streifung mehr oder minder vollständig gedeckt, an diesen Stellen mehr oder minder lichter gefärbt und undeutlicher, und entziehen sich selbst vollkommen dem Anblicke für eine kürzere oder längere Strecke.

Die Netzhaut ausserhalb dieser hellen Flecke erweist sich als normal durchsichtig. Die *Macula lutea* ist nicht besonders markirt, und in ihrem Centrum über $1\frac{1}{2}$ Sehnervendurchmesser vom Opticusrande nach aussen und nur wenig tiefer als die Opticusmitte gestellt.

Die Projection des Mariotte'schen (blinden) Fleckes an diesem Auge auf eine 12 Zoll abstehende Fläche ergibt eine Figur, welche eine Breite von 30 Mm., eine Höhe von 84 Mm. und eine ganz gleiche Form hat, wie der auf Tafel IV gezeichnete Sehnervenquerschnitt in Verbindung mit den aus ihm hervorgehenden hellen Flecken²⁾.

Im linken Auge war unter gleichen Erscheinungen eine ähnliche Opticusausbreitung, jedoch von geringerer Ausdehnung, wahrnehmbar.

TAFEL V.

Opticusausbreitung.

Vergrößerung 11.

Sebastian H. . . . 1, Tagelöhner, 38 Jahre alt, war nie ernstlich erkrankt gewesen, und hatte auch stets gut in der Nähe wie in der Ferne gesehen.

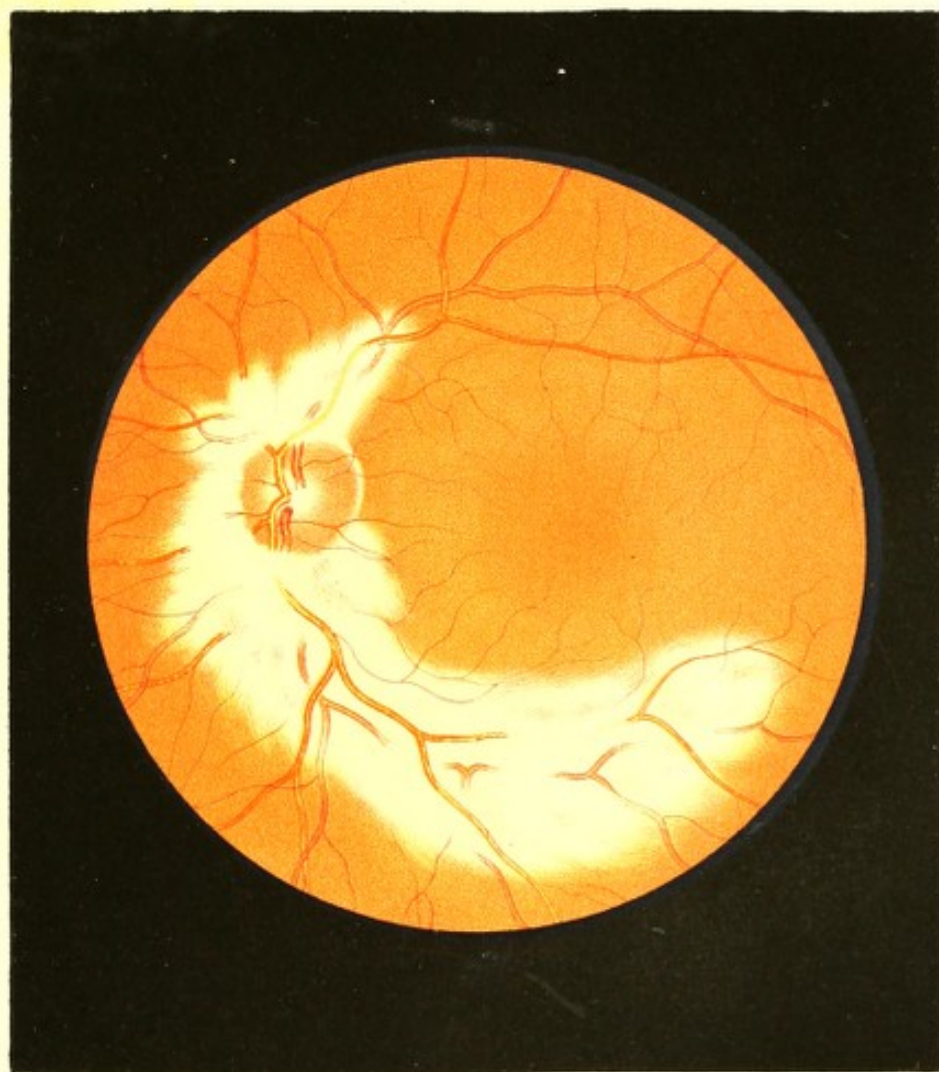
Gelegentlich der Entfernung eines fremden Körpers aus der Übergangsfalte des rechten Auges wurde er auch mit dem Augenspiegel untersucht, und hiebei zeigten sich im Augengrunde die weiter unten angegebenen Abweichungen von der Norm.

Beide Augen erschienen in ihren äusserlich sichtbaren Theilen vollkommen normal gebildet, sowie die Medien normal durchsichtig. Das rechte Auge war im Zustande der Ruhe für parallele Strahlen eingestellt (Gl. ∞) und las Schrift 1 von 7 bis 16 Zoll; das linke erwies sich in geringem Grade kurzsichtig (Gl. — 60) und las Schrift 1 auf 6 bis 14 Zoll Entfernung.

In beiden Augen erwies sich der grössere Theil des Augengrundes normal gelbroth gefärbt und deutlich granulirt; die Centralgefässe waren im Allgemeinen von normaler Verbreitung, Verzweigung, Färbung und Contourirung von normalem Durchmesser und Verlaufe — jedoch in beträchtlicher Ausdehnung auf weissliche, sehr stark lichtreflectirende Flächen aufgelagert und zum Theile in dieselben eingebettet.

Diese weisslichen Partien gingen (in beiden Augen) von den peripheren Theilen des stark rothgefärbten Schnervenquerschnittes aus, und verbreiteten sich, den Hauptstämmen der Netzhautgefässe folgend, vor allem nach oben und unten — besonders weit nach unten — in flammenartiger Gestalt.

Sie schienen unmittelbar vor der Chorioidea in den oberflächlicheren und tieferen Retinalschichten zu liegen und sich mit leicht wellenförmig gekrümmter Oberfläche parallel der Netzhautebene auszubreiten. Ihre Farbe war zumeist saturirt weiss; nur an einzelnen, nicht scharf begrenzten Stellen gelblich, selbst leicht gelbröthlich. In ihrer ganzen Ausdehnung konnte man mehr weniger deutlich, besonders gegen die Ränder zu, eine sehr feine Streifung, mit der radiären Opticusausbreitung übereinstimmend, erkennen. Ihre Oberfläche erschien glatt, viel Licht reflectirend, an einzelnen Stellen seidenartig glänzend. Ihre Ränder waren durchaus unregelmässig, theils wellen-, theils flammenartig geformt und, entsprechend der Streifung, leicht gezahnt.



In der Mitte am derbsten und undurchsichtigsten, erschienen diese weisslichen Flecke gegen ihre Peripherie zu dünner, durchscheinender, und konnte man daselbst durch sie hindurch den gelbrothen Augengrund in seiner Körnung erkennen. An den Stellen, wo die einzelnen Streifen weiter von einander gerückt waren, traten diese auf dem gelbrothen Augengrunde umsomehr ausgeprägt, um so schärfer begrenzt hervor.

Im linken Auge (siehe Tafel V), war nur Ein weisslicher Fleck, aber von ausserordentlich grosser Ausdehnung vorhanden, welcher die Umfangscontour des Sehnerven, mit Ausnahme einer kleinen Stelle nach aussen und etwas oben, wo selbst der Bindegewebsring wahrgenommen werden konnte, vollständig verdeckte. Er entwickelte sich in den peripherischen Theilen des stark röthlichen, übrigens aber normal erscheinenden Opticusstammes mit einem unregelmässig wellenförmigen, nicht scharf begrenzten, zahnartig feingestreiften Rande, und verbreitete sich von hier aus nach allen Richtungen mit Ausnahme der gegen die *Macula lutea* hin. Die geringste Ausdehnung besass er gegen innen; eine mächtigere gegen oben-aussen in der bogenförmigen Richtung des daselbst nach oben und aussen verlaufenden Arterien- und Venenhauptstammes; die mächtigste Ausdehnung aber hatte er nach ab- und auswärts, wo er ebenfalls, den Hauptgefässstämmen folgend, bogenförmig die *Macula lutea* an der innern und untern Seite in geringem Abstände umgab.

Die Netzhautgefässe erschienen wie eingebettet in diese weissliche Figur. Die zarteren derselben verschwanden, bei übrigens normalem Verlaufe, beinahe vollständig in dem hellen Flecke, indem sie in denselben untertauchten und erst wieder gegen den Rand hin zum Vorschein kamen; die stärkeren verschwanden entweder ebenfalls vollständig für eine kurze Strecke, um dann allmählig aufzutauchen, wieder eine kurze Strecke mit normaler Contour und Farbe zu verlaufen, und abermals zu verschwinden—oder sie tauchten stellenweise nur so weit ein, dass sie blos mehr weniger undeutlich wurden, ohne sich gänzlich der Beobachtung zu entziehen.

Die Netzhaut erwies sich ausserhalb des hellen Fleckes normal durchsichtig, und die *Macula lutea*, in deren Bereiche und nächster Umgebung der Augengrund etwas dunkler gelbroth gefärbt erschien, in ihrem Centrum über $1\frac{2}{3}$ Sehnervendurchmesser vom äussern Opticusrande nach aussen und um $\frac{1}{4}$ Sehnervendurchmesser tiefer gestellt als die Opticusmitte.

Am rechten Auge waren zwei solche weisse Flecke, ein oberer und ein unterer vorhanden (ähnlich wie auf Tafel IV). Jeder derselben, von der entsprechenden peripheren Opticuspartie entspringend, deckte die Sehnervencontour an der entsprechenden Stelle gänzlich und folgte sodann den Hauptgefässstämmen. Der nach unten gelagerte Fleck zog

sich weiter im Augengrunde hin als der obere, jedoch nicht so weit wie am linken Auge. Die Netzhautgefässe verhielten sich ebenfalls ähnlich denen linkerseits.

Bei der eigens zu diesem Zwecke vorgenommenen Prüfung des Sehfeldes ergab sich in beiden Augen ein local beschränkter Ausfall des Sehvermögens im peripherischen Sehfelde, welcher oben und unten an den Mariotte'schen Fleck sich anschloss und der Lage und Ausdehnung nach der mit dem Augenspiegel beobachteten weissen Figur im Augengrunde entsprach.

TAFEL VI.

Angeborne bläuliche Sehnervenfärbung.

Vergrösserung 14.

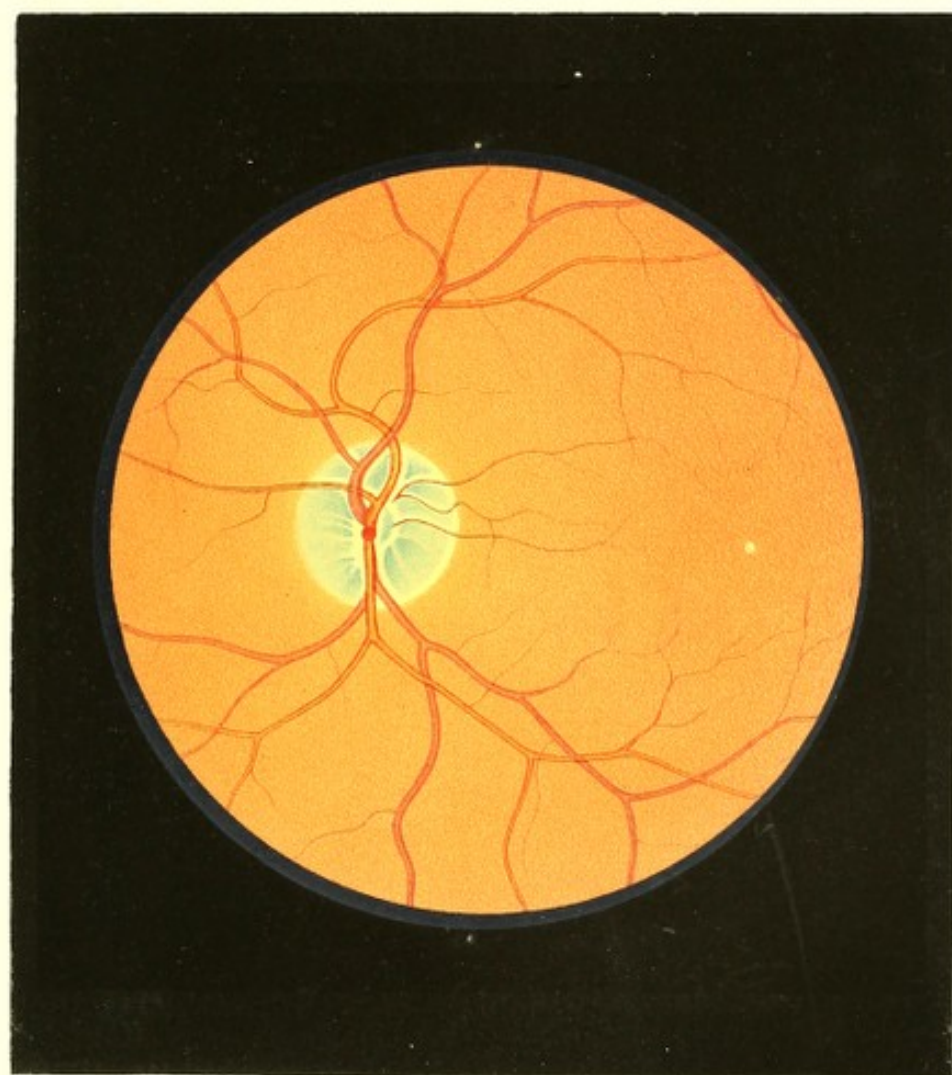
Benjamin Z. z, Xilograf, 47 Jahre alt — hatte in seiner Jugend viel an Drüsenanschwellungen gelitten, mit 7 Jahren eine Gedärmentzündung, mit 15 Jahren eine Lungenentzündung und mit 17 Jahren eine Dysenterie überstanden. Von seinem 24. bis zum 28. Lebensjahre, in einer Fiebergegend Ungarns wohnend, hatte er häufig Anfälle von Intermittens gehabt. Er besass stets gesunde, in der Nähe sowohl als in der Ferne scharfsehende und bei grösster Anstrengung ausdauernde Augen; seit mehreren Jahren jedoch treten immer deutlicher die Erscheinungen der Fernsichtigkeit hervor, was ihn bewog, sich einer eingehenden Untersuchung zu unterziehen.

Beide Augen erscheinen äusserlich vollkommen normal. Die Regenbogenhäute sind lichtbraun, die Pupillen mässig gross und sehr empfindlich gegen Lichtwechsel.

Mit dem rechten schwach myopisch gebauten Auge (Gl. — 60) wird Schrift 1 von 7 bis 14 Zoll, mit dem linken normal gebauten (Gl. ∞) Schrift 1 von 8 bis 16 Zoll gelesen.

Die Augenspiegeluntersuchung ergab beiderseits vollkommen durchsichtige Medien und einen bis auf eine auffallend bläuliche Färbung des Sehnerven in allen seinen Theilen normalen Augengrund.

Am linken Auge (siehe Tafel VI), hat der Sehnervenquerschnitt eine etwas ovale Form mit senkrecht gestellter Längsaxe und grenzt sich rings vom übrigen Augengrunde deutlich ab. Der Sehnerventamm ist seiner ganzen Ausdehnung nach bläulich



gefleckt. — Die einzelnen Flecke beginnen central mit geringerem Querdurchmesser und dunklerer Färbung, breiten sich in peripherischer Richtung allmählig aus und werden daselbst bedeutend lichter gefärbt; sie scheinen aus sehr feinen, besonders in ihrem Beginne in der Opticusmitte, scharf ausgeprägten, dicht zusammengedrängten Streifen zu bestehen, die in ihrem weiteren Verlaufe der Ausbreitung der Opticusfasern entsprechen. Von dieser radiären Richtung macht allein ein kleiner, unmittelbar nach aussen von dem Ursprunge der Centralgefässe gelegener Fleck eine Ausnahme, welcher vertical gestreift erscheint. Die blaue Streifung hört rings am innern Rande des Bindegewebsringes auf, ohne jedoch daselbst eine scharfe Grenzlinie zu bilden, und lässt hiedurch den Bindegewebsring selbst in seiner weissgelben Farbe um so auffallender hervortreten.

Die blauen, radiär (büschelartig) angeordneten Flecke sind theilweise durch eine weissliche Zwischensubstanz von einander getrennt, welche in der Sehnervenmitte die grösste Breite besitzt, in ihren einzelnen radiären Ästen aber gegen die Peripherie zu schmaler wird, und meist nicht ganz bis an den Bindegewebsring heranreicht; anderseits sind diese blauen Flecke durch schmale, gleichmässig weisslich gefärbte bandartige Streifen von den Centralgefässen (streng genommen von den rothen Blutsäulen der Centralgefässe) getrennt, welche Streifen die gleiche Breite einhalten, in den Bindegewebsring übergehen, und ihrer Stellung und Breite nach vollkommen den durchscheinenden Gefässwandungen entsprechen.

Das Centrum der *Macula lutea*, über $1\frac{3}{4}$ Opticusdurchmesser vom äussern Sehnervenrande nach aussen und um $\frac{1}{5}$ Opticusdurchmesser tiefer als die Sehnervenmitte gestellt, markirt sich durch einen weissgelblichen, strahlenwerfenden Punkt von der Grösse des Durchmessers einer kleineren Netzhautarterie, der ringförmig von einer etwas dunkleren gelbrothen Färbung als die des übrigen Augengrundes ist, umgeben wird.

Im rechten Auge ist dieselbe charakteristische radiäre Fleckung (in Büschelform) des Sehnervenstammes vorhanden; nur erscheint die Intensität der blauen Farbe etwas geringer.

TAFEL VII UND VIII.

Angeborene Sehnervenexcavation ¹⁾.

Vergrößerung 15.

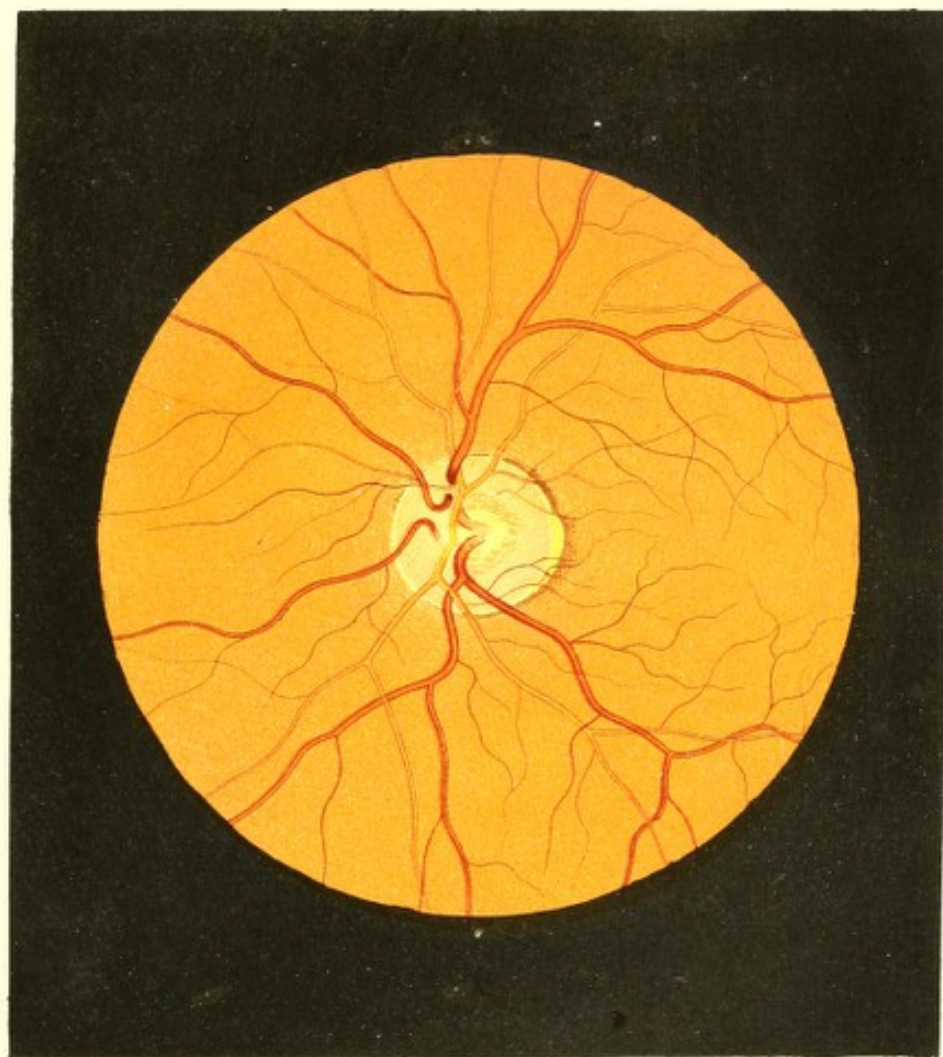
Franz P. . . . i, Tagelöhner, 34 Jahre alt, ein Mann von kräftigem Körperbaue und gesundem Aussehen, war — leichte catarrhalische Affectionen und einen rechtseitigen Schlüsselbeinbruch abgerechnet, stets gesund gewesen und hatte bisher immer gesunde, in der Nähe und Ferne gleich gut sehende Augen.

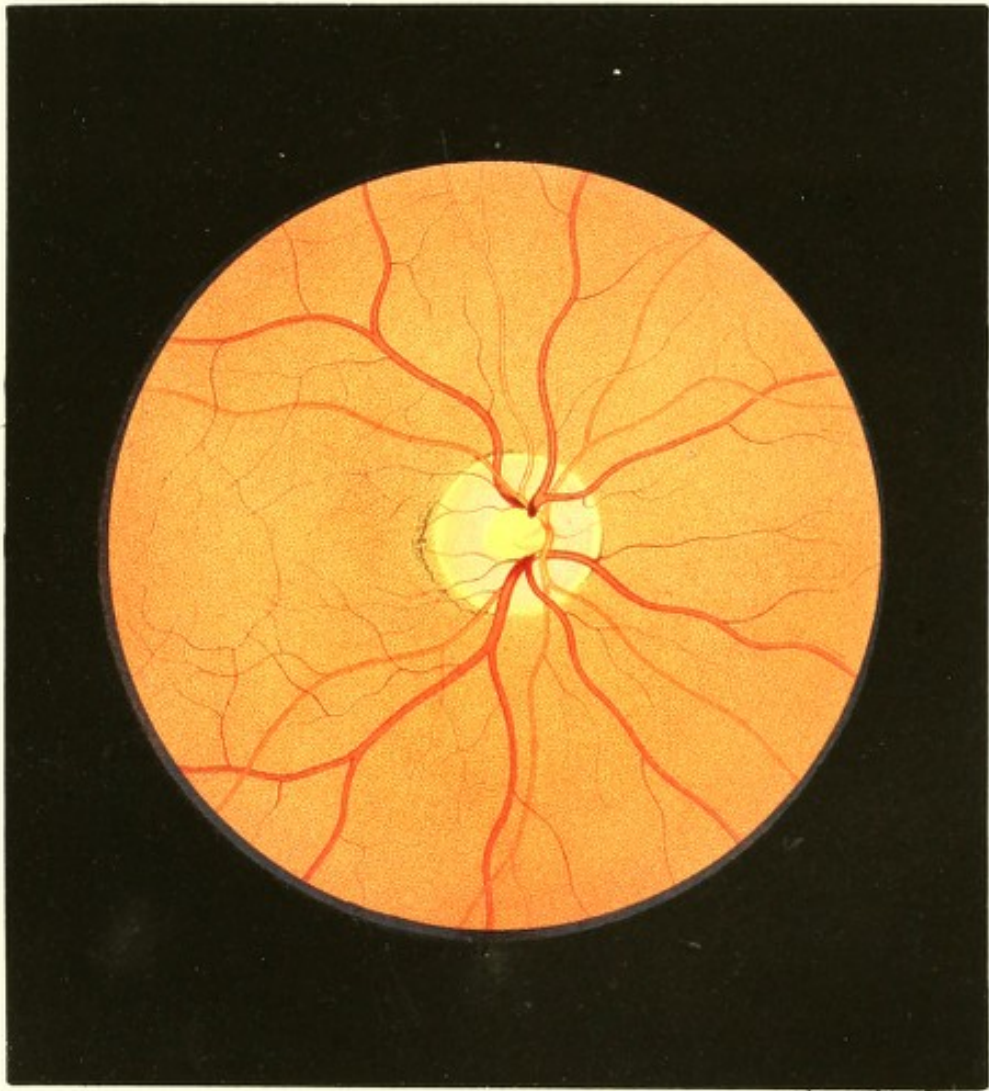
Mit dem rechten Auge (Gl. + 60) liest er Schrift 1 auf 6 bis 16; mit dem linken (Gl. ∞) Schrift 1 auf $5\frac{1}{2}$ bis 17 Zoll Abstand.

Mit dem Augenspiegel untersucht, erweisen sich in beiden Augen die Medien klar und der Augengrund allenthalben bis auf die Sehnerven-Eintrittsstelle normal.

Am linken Auge (siehe Tafel VII) erscheint der Sehnerventamm in seinen peripheren Partien bedeutend mehr als gewöhnlich geröthet, namentlich gegen seinen Rand hin — wodurch der Bindegewebsring im ganzen Sehnervenumfange deutlich in seiner gelbweissen Farbe und inneren Begrenzung hervortritt. Der äussere Rand des Bindegewebsringes ist ausserdem noch durch ein im ganzen Umfange mehr weniger mächtig angehäufltes dunkel-rothbraunes Pigment besonders deutlich markirt. Bei oberflächlicher Betrachtung könnte es den Anschein haben, als sei der Bindegewebsring nach aussen zu verbreitert, oder als wäre eine Andeutung eines Conus (wie bei *Staphyloma posticum*) vorhanden; bei genauerer Beobachtung erkennt man jedoch auch hier die normalgestellte äussere Contour des auch an dieser Stelle gleichbreiten Bindegewebsringes — nur ist der Pigmentsaum an dieser Stelle weniger mächtig, lichter gefärbt und etwas weiter hinweg vom Sehnervrande nach aussen gerückt, wobei der schmale, zwischen der äusseren Contour des Bindegewebsringes und dem Pigmentsaume befindliche Streif des Augengrundes lichter gelbroth erscheint als der übrige Augengrund.

Die früher erwähnte starke Röthe des Opticus vermindert sich gegen dessen Mitte zu allmählig und verschwindet endlich ganz. Die Stelle, wo sich die Centralgefässe entwickeln, erscheint grell, beinahe glänzend weisslich gefärbt, wobei der Opticus in dem Masse, als die Röthung abnimmt, mehr und mehr Licht reflectirt. Diese centrale weissliche Stelle zeigt in ihren peripheren Partien eine grosse Zahl von theils ovalen, theils länglichen, theils unregelmässigen graulichen kleinen Flecken, welche dem Sehnerv





daselbst ein siebartiges Ansehen verleihen, und den Lücken der *Lamina cribrosa* (den Querschnitten durch die einzelnen Nervenbündel) entsprechen.

Die Oberfläche des Sehnerven ist im Bereiche seiner peripheren stark röthlichen Partien und im Bereiche des Bindegewebsringes vollkommen übereinstimmend mit der Innenfläche der Netzhaut; in der Mitte jedoch senkt sie sich im Verhältniss zur Farbveränderung des Opticus immer tiefer, so dass sie an der weisslichen Stelle, im Bereiche der hervortretenden Centralgefässe, auch am weitesten nach rückwärts gestellt ist. Die Einsenkung erfolgt so allmählig und gleichmässig, dass die Sehnervenexcavation hiedurch eine trichterförmige Gestalt erhält, und ohne scharfe Abgrenzung mit abgerundetem Rande in die normale Sehnervenoberfläche übergeht.

Der Verlauf der Centralgefässe entspricht vollkommen dieser trichterförmigen Einsenkung. Dieselben treten an der hellsten, tiefsten Stelle der Excavation durch die *Lamina cribrosa* hervor und biegen sich — auseinanderweichend, sich theilend und bis zur Netzhautebene emporsteigend — allmählig um, wonach sie in den peripheren röthlichen Partien des Opticus unverändert in derselben Ebene wie späterhin (in der Netzhautebene) verlaufen. In der Tiefe der Excavation sind sie blassröthlich, bandartig gleichmässig gefärbt und nicht scharf begrenzt; indem sie aber innerhalb der Excavation emporsteigen, werden sie allmählig dunkler von Farbe, bestimmter begrenzt und erhalten eine lichtere Mitte sowie dunklere Contouren, bis sie endlich in den oberflächlichen Schichten der peripheren Theile des Opticus angelangt, Farbe und Contourirung wie in ihrem späteren Verlaufe ausweisen.

Im rechten Auge (siehe Tafel VIII) ist die Opticus-Eintrittsstelle ebenfalls zum grösseren Theile von einem mehr weniger breiten Pigmentsaume umgeben, welcher aussen-unten am stärksten entwickelt erscheint, und an dieser Stelle gleichfalls etwas von der äussern Contour des Bindegewebsringes absteht, so dass zwischen dieser und dem Pigmentsaume ein schmaler, sichelförmiger Streif normalrothen und gekörnten Augengrundes zu sehen ist. Auch in diesem Auge ist der Sehnervenstamm rings in seinen peripheren Partien stark jedoch ziemlich gleichmässig roth — wodurch der gelbweisse Bindegewebsring auffallend deutlich hervortritt. Gegen die Mitte zu hört die rothe Färbung plötzlich in scharfer Abgrenzung auf, und die centrale rundliche Opticuspartie erscheint gleichmässig weissgelblich gefärbt, dabei stark lichtreflectirend, fast hell leuchtend.

Die Oberfläche des Sehnerven ist in dessen peripheren röthlichen Partien und an der Stelle des Bindegewebsringes normal in der Netzhautebene gelagert; im Bereiche der centralen weissen Stelle jedoch bedeutend tiefer gestellt, u. z. so, dass die hiedurch sich

ergebende Sehnervenexcavation mit steilen Seitenflächen zur normalen Oberfläche sich erhebt und daselbst mit scharfem Rande endigt.

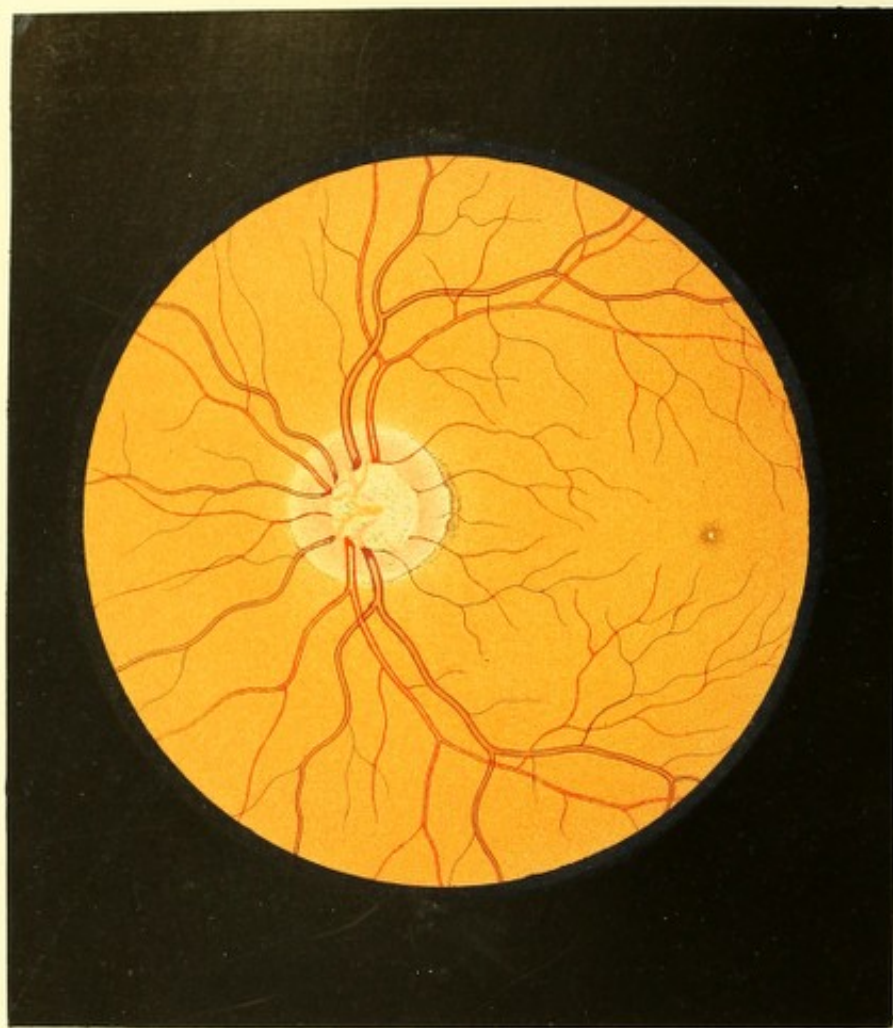
Die Centralgefässe sind nach Verlauf und Ansehen, wie in der Netzhaut, so auch in dem peripheren röthlichen Sehnerventheile vollkommen normal. In derselben Ebene gelagert, weisen sie hier wie dort unverändert dieselbe Färbung und Contourirung aus; am Beginne der hellen Centralstelle jedoch, d. i. am Rande der steilen Centralexcavation biegen sie rasch in die Tiefe, der *Lamina cribrosa* zu. Hierbei werden sie gleichzeitig an ihrer Umbeugungsstelle, indem sie ihre hellere Mitte verlieren, bedeutend dunkler, und scheinen hierauf entweder plötzlich mit stumpfem, knopfförmigem Ende aufzuhören, oder sich durch kurze, schräg verlaufende Mittelstücke mit den im Excavationsgrunde sichtbaren, bedeutend lichterem und gleichmässig gefärbten (nicht contourirten) Gefässenden in Verbindung zu setzen.

Lässt man während der Betrachtung der Excavationsstelle das untersuchte Auge kleine Seitenbewegungen machen oder versucht man es, knapp neben dem Irisrande der einen und dann rasch neben dem der entgegengesetzten Seite in das Auge, und zwar bis auf den Excavationsgrund zu sehen: so ergibt sich eine bedeutende parallactische Verschiebung, ein beträchtliches seitliches Hervor- und Zurücktreten der im Excavationsgrunde sichtbaren Gefässenden gegenüber dem Excavationsrande. Hierbei treten auch die Mittelstücke, welche die letzteren mit den an der normalen Sehnervenoberfläche verlaufenden Gefässen verbinden, theils deutlicher hervor, theils verschwinden sie gänzlich, so dass dann zwischen den in der Tiefe und den an der Oberfläche sich befindenden Gefässtheilen gar keine Verbindung zu bestehen scheint.

Stellt man jedoch während der Untersuchung der Excavation das eigene Auge nach und nach für immer grössere Entfernungen und zuletzt für den Grund der Excavation ein, so lassen sich, bei entsprechender seitlicher Einsicht, die Gefässe successive in ihrem weiteren Verlaufe verfolgen von ihrer knieförmigen Umbeugung an bis hinunter auf den Grund, woselbst sie sich zu den Central-Hauptstämmen vereinigen und als solche durch die *Lamina cribrosa* nach aussen treten.

Bei diesem Verfolgen der Gefässe bis zum Excavationsgrunde behalten dieselben aber auch an allen Stellen ihre normale Färbung und Contourirung, wie sie sie in der Netzhautenebene haben, bei — sowie gleichzeitig die homogene weissliche Färbung der Excavationsstelle verschwindet, und immer deutlicher und deutlicher die den Lücken der *Lamina cribrosa* entsprechende grauliche, längliche Fleckung im Excavationsgrunde zum Vorschein kommt.





TAFEL IX.

Angeborne Sehnervenexcavation.

Vergrößerung 15.

Anna W a, Tagelöhnerin — war in der Kindheit stets gesund. Vom 13. Jahre an menstruiert, gebar sie mit 18 Jahren ein gesundes Kind. Im 25. Lebensjahre traten die Erscheinungen der Lungentuberculose hervor, welcher sie im 27. Lebensjahre erlag. Sie hatte bis zu ihrem Tode scharf und ausdauernd gut gesehen.

Die Untersuchung und Abbildung der Augen war 7 Monate vor ihrem Tode vorgenommen worden. Zu dieser Zeit erschienen die äusseren Theile der Augen normal gebildet und gesund; die Pupillen waren von normaler Grösse und rasch beweglich; beide Augen jedoch in geringem Grade myopisch. Mit dem rechten Auge (Gl. — 43) wurde Schrift 1 von 4 bis 13 Zoll, mit dem linken (Gl. — 40) Schrift 1 von 3 1/2 bis 12 Zoll gelesen.

Die Spiegeluntersuchung ergab in beiden Augen vollkommen durchsichtige Medien und einen bis auf den Sehnerv und die *Macula lutea* in allen seinen Theilen normal gebildeten und gesunden hinteren Augengrund.

Im linken Auge (siehe Tafel IX) erschien der Sehnerv im grössern Theile seiner Circumferenz, besonders nach aussen, durch dunkelbraune Pigmentanhäufungen eingesäumt; der Bindegewebsring war ringsum deutlich sichtbar, und die peripherischen Partien des Sehnervenstammes zeigten sich in der Breite eines halben Radius stark geröthet. Diese Röthung nahm in centraler Richtung an Intensität zu und endigte mit scharfem Rande an der mittleren, grell weisslich gefärbten und mit zart graublauer, undeutlicher Fleckung versehenen Partie des Sehnerven.

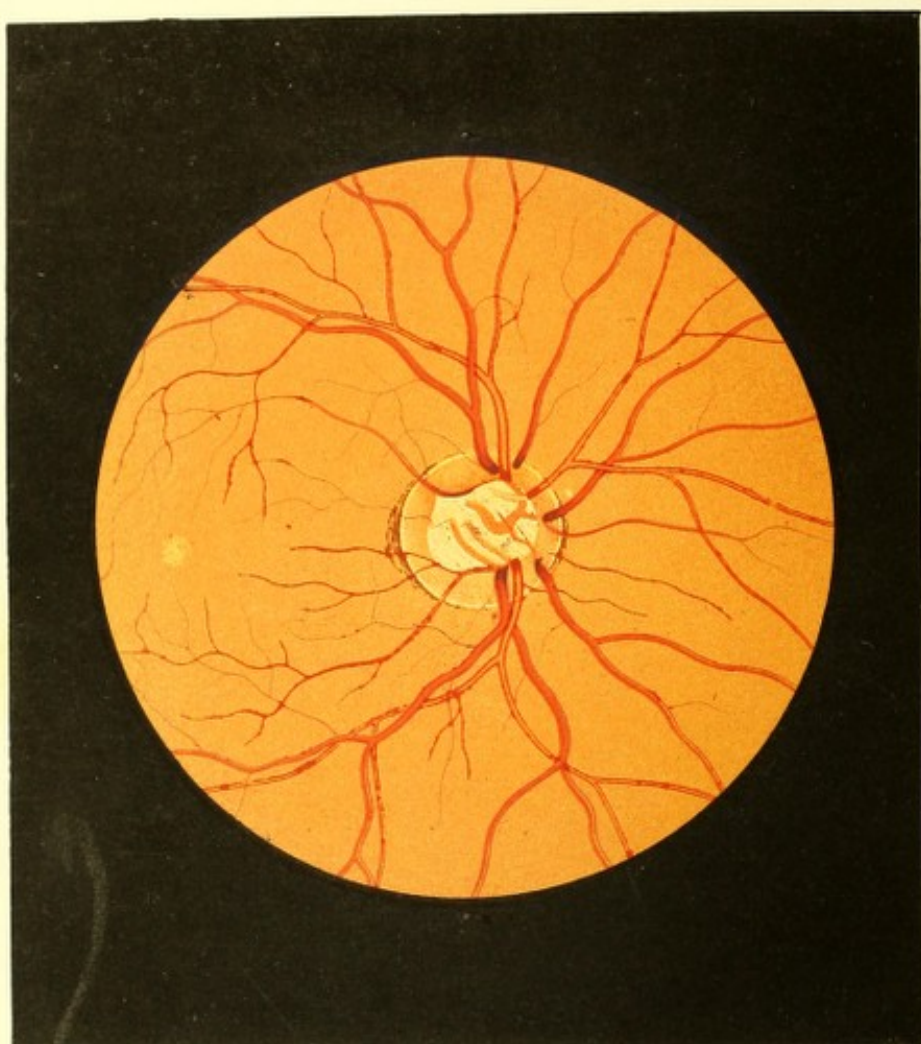
Die Oberfläche des peripheren röthlichen Theiles des Sehnerven stimmte vollkommen mit der der Netzhaut überein; die mittlere helle Partie dagegen, welche die Hälfte des Sehnervenstammes einnahm, war sehr bedeutend excavirt und reichte mit ihrer tiefsten Stelle, dem Excavationsgrunde, bis hinter die äussere Chorioidealebene zurück — wie sich aus der verschiedenen dioptrischen Einstellung des beobachtenden Auges bei Betrachtung der oberflächlichen und der im Excavationsgrunde befindlichen Gefässe, sowie aus der hierbei durch seitliche Bewegungen erzeugten parallaxischen Gefässverschiebung ergab.

Die Centralgefässe verliefen von der Netzhaut aus in derselben Ebene über den Bindegewebsring hinweg in die peripheren röthlichen Partien des Sehnerven, ohne eine Änderung in ihrem Ansehen zu erleiden; am Excavationsrande dagegen nahmen sie ihrer ganzen Breite nach eine auffallend dunklere Färbung an, und schienen nach einer raschen knieförmigen Beugung nach rückwärts innerhalb des Excavationsrandes plötzlich wie abgeschnitten zu endigen — und nur ein Theil derselben schien sich im Grunde der Excavation unter veränderter Richtung, gleichmässig schwach röthlich gefärbt und nicht deutlich begrenzt, weiterhin fortzusetzen. Verfolgte man jedoch unter entsprechend veränderter dioptrischer Einstellung des eigenen Auges die einzelnen Gefässe von da an, wo sie am Excavationsrande aufzuhören schienen, so überzeugte man sich, dass sie, in rascher Krümmung um den scharfen Excavationsrand herumbiegend, mehr weniger tief hinter demselben, d. i. unter die geröthete Oberfläche des Opticus zurücktraten, um sodann in leicht concaver (der Opticusaxe zugewendeter) Krümmung dem Grunde der Excavation zuzustreben und daselbst, sich theilweise vereinigend, durch die *Lamina cribrosa* hindurch in die Tiefe des Sehnerven einzudringen. Man konnte sich aber auch überzeugen, dass sie in diesem ganzen Verlaufe den entsprechend normalen Querdurchmesser, die gleiche Färbung, dieselben dunklen Contouren und dieselbe helle Mitte besaßen, wie in der Netzhaut, dass also die früher gesehene lichte Färbung und das Fehlen der dunklen Contouren an den Gefässen im Bereiche der Excavation vor allem auf Rechnung nicht vollkommen genauer Einstellung des untersuchenden Auges zu stellen kommt.

Gleichwie die Gefässe, so traten bei richtiger Einstellung des eigenen Auges für die Tiefe des Excavationsgrundes die daselbst befindlichen blaugrauen Flecken in scharfer Umgrenzung, überhaupt das Gefüge der *Lamina cribrosa*, sehr ausgeprägt hervor.

Anderseits ergab sich bei der Untersuchung noch — und zwar durch die starke parallactische Verschiebung der an der Sehnervenoberfläche und der im Excavationsgrunde befindlichen Gefässe; ferner durch das theilweise Unsichtbarwerden der diese Gefässe verbindenden Mittelstücke; endlich (wie früher angegeben) durch deren concave Krümmung — dass die Excavation nicht nur an ihrer Mündung eine scharfrandige war, sondern auch dass ihre Seitenflächen hinter den Excavationsrand zurücktraten, ausgebuchtet waren — dass die Excavation somit in ihren mittleren Partien weiter war, einen grösseren Querdurchmesser hatte, wie an ihrem Beginne oder in ihrem Grunde, dass sie somit eine mehr blasenartige Form besass.

Die *Macula lutea* prägte sich in diesem Auge dadurch in auffallender Weise aus, dass ihr Centrum als ein hellglänzender weissgelber äusserst kleiner Punkt erschien, der



rings von einem dunkelbraunen Pigmenthofe in der Breite von $\frac{1}{8}$ Sehnervendurchmesser umgeben war.

Im rechten Auge zeigte sich eine ähnliche centrale, jedoch nicht so steile und tiefe Excavation.

TAFEL X.

Angeborne Sehnervenexcavation.

Vergrößerung 15.

Michael K. . . . g, 21 Jahre alt, Bauer, war — einige Kinderkrankheiten abgerechnet — von keinem ernstlichen Leiden befallen gewesen.

Er hatte stets mit beiden Augen gut und ausdauernd in der Nähe und Ferne gesehen, und nie über ein Augenleiden zu klagen gehabt.

Dermaßen liest er mit dem rechten Auge (Gl. ∞) Schrift 1 von $4\frac{3}{4}$ bis 18, mit dem linken (Gl. — 85) Schrift 1 von 3 bis $15\frac{1}{2}$ Zoll.

Äusserlich ist an den Augen nichts Abnormes zu bemerken; die Pupillen sind normal gross, saturirt schwarz, sowie rasch und ausgiebig beweglich.

Bei der Untersuchung mit dem Augenspiegel erweisen sich beiderseits die Medien normal durchsichtig, und sämtliche Gebilde des Augeninneren, mit Ausnahme der Sehnerveneintrittsstelle, vollkommen normal gebildet und gesund.

Im rechten Auge (siehe Tafel X) besitzt der Sehnerv eine rundliche Form und normale Durchmesser; die äussere Contour desselben ist allseitig deutlich ausgeprägt, nach innen, wie insbesondere nach aussen zu, aber durch die Anlage rothbrauner Chorioidealpigment-Massen und Streifen in auffallender Weise markirt.

Der Bindegewebsring prägt sich seiner ganzen Ausdehnung nach deutlich aus; er hat eine weissgelbliche Farbe und allseitig die gleiche normale Breite; seine innere Contour tritt weniger deutlich als die äussere hervor, besonders in der oberen und unteren Peripherie des Sehnerven, woselbst die weissgelbliche Farbe des Ersteren allmählig in die röthliche des Opticusstammes übergeht.

Die periphere Partie des Opticusstammes ist ihrer Oberfläche nach normal in der Ebene der Netzhaut gelagert; dieselbe umschliesst ringförmig den grösseren, mittleren und excavirten Theil des Sehnerven, und besitzt ihrem Querschnitte nach eine abwechselnde Breite von $\frac{1}{6}$ bis $\frac{1}{4}$ Opticusdurchmesser.

Die Farbe dieser peripheren Sehnervenpartie ist zart, mattröthlich (hematinroth); sie erscheint ziemlich gleichmässig (d. i. ohne eine Fleckung oder Streifung erkennen zu lassen) in der oberflächlichen Sehnervenmasse vertheilt, nimmt jedoch von der Peripherie gegen das Centrum des Opticus allmählig an Intensität zu, und hört am Öffnungsrande der excavirten Sehnervenpartie plötzlich, wie abgeschnitten auf.

Die mittlere Partie des Opticus, in der Ausdehnung von $\frac{2}{3}$ seiner Querschnittsfläche, zeigt eine weissliche Färbung und sehr starke Lichtreflexion, sowie in ihrer Tiefe in undeutlichen Umrissen, schwach blaugraue Flecke und zart gelbröthliche bandartige Streifen, sobald das eigene Auge für die Ebene der Netzhaut eingestellt wird.

Diese Sehnervenpartie ist, wie erwähnt, sehr tief excavirt, u. z. treten die Seitenflächen der Excavation von der normalen Sehnervenoberfläche aus beinahe senkrecht nach rückwärts in die Tiefe des Opticus zurück und gehen erst in einem beträchtlichen Abstände von jener, unter leichter Bogenkrümmung in die unregelmässig und schwach concav geformte Grundfläche der Excavation über.

Die Excavation besitzt sohin der Längsrichtung des Opticus nach eine unregelmässige, stumpf-kegelförmige Gestalt und in der Ebene ihres Öffnungsrandes eine Basis von einer unregelmässig ovalen Form.

Stellt man das eigene Auge abwechselnd für die Ebene der Netzhaut und die des Excavationsgrundes scharf ein, so überzeugt man sich hiebei aus der erheblichen Differenz in der Accommodation, gleichwie bei seitlichen Verschiebungen des eigenen oder untersuchten Auges, aus der hochgradigen parallactischen Verrückung der im Excavationsgrunde und in den peripheren Theilen des Opticus sichtbaren Gewebstheilen, dass die Excavationsgrundfläche weit hinter die normale innere Ebene der *Lamina cribrosa* zurückgestellt ist, und dass somit die Excavation in der Richtung der Sehnervenaxe eine sehr beträchtliche Ausdehnung besitze.

Die Centralgefässe zeigen im Bereiche der Netzhaut eine normgemässe Verbreitung, Verzweigung, Färbung und Contourirung so wie physiologische Durchmesser. Sie behalten dieselben gleichwie ihre normale Verlaufsrichtung in der Netzhautenebene auch insgesamt weiterhin über den Sehnervenrand und den Bindegewebsring hinweg, bis zur Mitte der peripheren, ringförmigen, normalgelagerten Partie des Sehnervenstammes unverändert bei; von dieser Stelle aus dagegen weisen sie unter einander ein sehr abweichendes Verhalten auf. Einige Gefässe, wie vorallem die Arterienstämme, verfolgen ihre ursprüngliche Richtung von dieser Stelle aus auch weiter bis zum Excavationsrande, wornach sie theils unter bogenförmiger, theils knieförmiger Krümmung und bei dunklerer Färbung, dem Verluste ihrer hellen Mitte so wie unter scheinbar knopfartiger Anschwellung, in die Excavations-

öffnung eintreten und sich, in deren Seitenwandungen einsenkend, rasch dem Anblicke entziehen.

Andere Gefässe, und zwar die drei von der Nasenseite aus den Sehnerven zustrebenden Venen dagegen, dringen schon in der Mitte des peripheren, ringförmigen Theiles des Sehnervenstammes und gleichfalls unter dunklerer Färbung, sowie dem Verluste ihrer hellen Mitte in die Substanz des Opticus ein und streben sonach in schräger Richtung dem Excavationsgrunde zu, wobei sie eine kurze Strecke weit in undeutlichen Umrissen als zart röthliche, bandartige Streifen sichtbar sind.

Die von obenher auf den Sehnerven übertretende Vene endlich senkt sich in der Mitte des peripheren, ringförmigen Theiles des Opticus unter rascher, knieförmiger Beugung, unter dunklerer Färbung und dem Verluste ihrer hellen Mitte, sowie unter scheinbar knopfartiger Anschwellung, senkrecht in die Sehnervenmasse ein, worauf sie plötzlich und vollständig, gleich wie abgeschnitten, dem Blicke entschwindet.

Bemüht man sich unter seitlicher Einsicht in das Auge, die einzelnen Gefässe innerhalb der Excavation zu verfolgen und stellt man hiebei das eigene Auge allmählig für immer grössere Entfernungen und zuletzt für den Excavationsgrund ein, so erkennt man, dass sämtliche Gefässe theils längs der Seitenwandungen der Excavation, theils in der Substanz der peripheren Sehnervenpartie eingebettet, ohne Unterbrechung der *Lamina cribrosa* zustreiben, sowie in ganz normaler Weise und nur unter einer durch die Sehnervenexcavation bedingten Richtungsabweichung, zu den Centralhauptstämmen sich vereinigen.

Bei einem solchen Verfolgen der Gefässe gewinnen dieselben aber auch im Verhältnisse der richtigeren dioptrischen Einstellung des eigenen Auges, schärfere Contouren, eine dunklere Färbung und stellenweise auch eine hellere Mitte, insbesondere aber treten jene gelbröthlichen bandartigen Streifen und blaugrauen Flecke, welche (wie früher erwähnt) bei der Einstellung des eigenen Auges für die Netzhaut innerhalb der Excavation nur undeutlich sich ausprägten, immer bestimmter und charakteristischer hervor, und es erweisen sich die ersteren als die Centralhauptstämme, welche auf dem Grunde der Excavation verlaufend in deren Mitte durch die *Lamina cribrosa* in die Tiefe des Sehnerven eindringen, — sowie die letzteren als die Lücken der *Lamina cribrosa* selbst.

Im linken Auge ergibt die Spiegeluntersuchung einen ganz ähnlichen Befund wie am rechten.

TAFEL XI.

Angeborene Sehnervenexcavation.

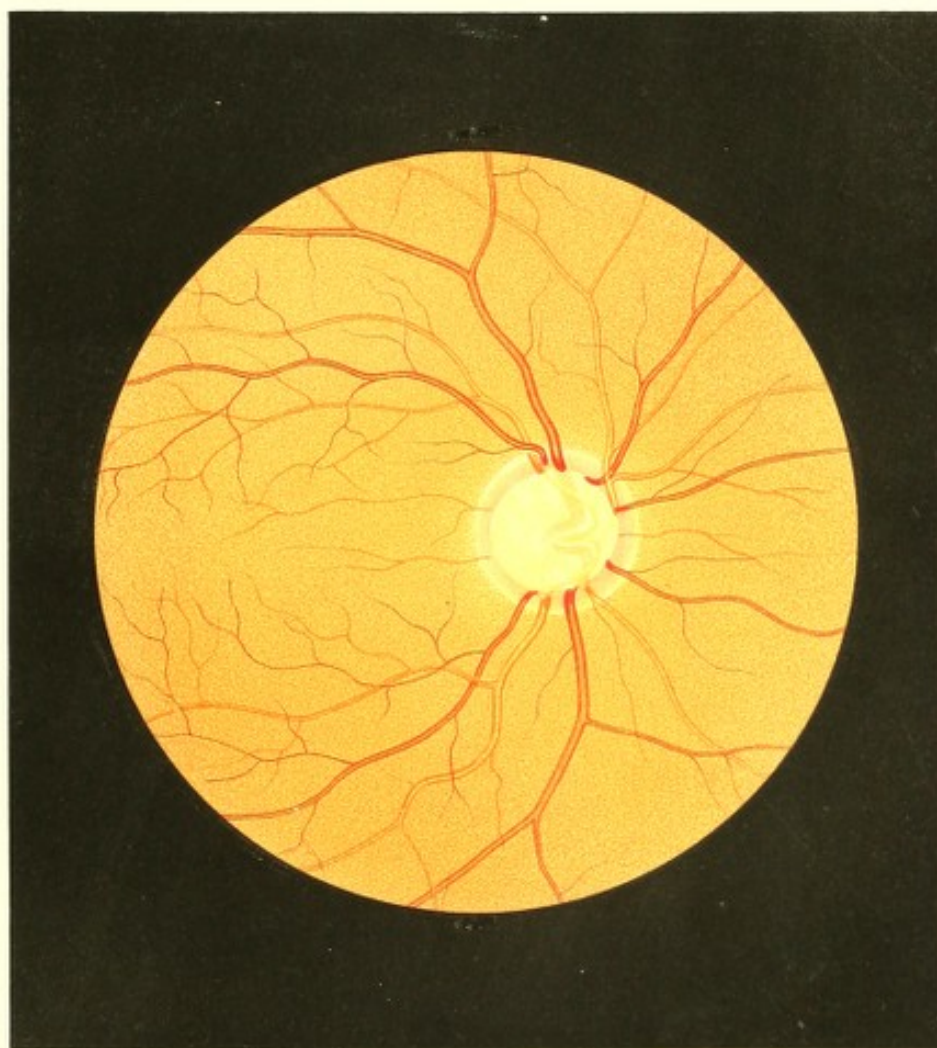
Vergrößerung 15.


Theresia B. k, Magd, 43 Jahre alt — hatte in ihrer Kindheit an acuten Exanthemen und späterhin häufig an Katarrhen der Luftwege und des Darmcanals gelitten. Mit 17 Jahren menstruiert, war sie vom 18. bis 21. Jahre chlorotisch, hat einmal, und zwar mit 28 Jahren, geboren und vor 6 Wochen eine Pneumonie überstanden. Dermalen wieder vollkommen gesund, präsentirt sie sich als eine grosse, starke Person von regelmässigem Körperbaue. — Sie hat stets gut in der Nähe und Ferne sowie ausdauernd bei Handarbeiten gesehen.

Sie liest mit dem rechten Auge (Gl. ∞) Schrift 1 von 3 bis 17 Zoll; mit dem linken (Gl. + 80) Schrift 1 von 6 bis 13 Zoll.

Die Augen erweisen sich äusserlich normal gebildet, ohne irgend eine Krankheitserscheinung; ebenso zeigt das Ophthalmoskop in beiden Augen normal durchsichtige Medien und einen bis auf die Sehnerveneintrittsstelle in allen seinen Theilen vollkommen normalen Augenhintergrund.

Am rechten Auge (siehe Tafel XI) ist die Umrandung des Sehnerven frei von Pigmentanhäufungen; er selbst hat eine rundliche Form und normale Durchmesser, sein weissgelblicher Bindegewebsring ist der ganzen Ausdehnung nach, besonders aber nach innen und aussen, deutlich ausgeprägt. Der periphere Theil des Sehnervenstammes ist röthlich gefärbt und umgibt gleich einem schmalen Ringe die hell gefärbte, stark lichtreflectirende und excavirte mittlere Partie. Die röthliche Färbung dieses ringförmigen Theiles nimmt in centraler Richtung rasch an Intensität zu, und endigt in einer scharfen, stellenweise dunkler gefärbten Begrenzungslinie. Die Oberfläche desselben ist normal in der Netzhautenebene gelagert. Die kreisförmige mittlere, drei Viertheile des Sehnervendurchmessers fassende Partie des Sehnervenstammes ist hell weissgelb gefärbt, grell erleuchtet und mit blaugrauen verschieden grossen und mannigfach gestalteten Flecken versehen, welche den Lücken der *Lamina cribrosa* entsprechen. Ihre Oberfläche liegt bedeutend tiefer als die hintere Chorioidealebene, und bildet somit den Grund einer äusserst ausgedehnten und tiefen Excavation, deren Seitenwandungen theils steil, theils in





leichter Ausbuchtung zur normal gelagerten Oberfläche des peripheren ringförmigen Sehnerventheiles aufsteigen, und sich mit dieser in einem scharfen Rande — dem Rande der Excavationsöffnung — vereinigen.

Die Centralgefässe, von der Netzhaut herkommend und den Bindegewebsring überschreitend, verlaufen in dem ringförmigen Theile des Sehnervestammes in gleicher Ebene, so auch unter gleicher Contourirung und Färbung wie in der Netzhaut — bis an den Excavationsrand, woselbst sie eine dunklere Farbe annehmen, ihre helle Mitte verlieren, und knieförmig umbeugend, in die Tiefe der Excavation hinabsteigen. Hierbei scheinen einzelne Gefässe nach kurzem Verlaufe plötzlich aufzuhören, andere hingegen unter plötzlicher Abweichung von ihrer bisherigen Richtung, und wie geknickt, oder wie zur Seite geschoben, unter Abnahme ihrer Färbung und der Deutlichkeit ihrer Contouren bis zum Excavationsgrunde sich fortzusetzen, daselbst aber sich unter abermaliger Richtungsveränderung mit den dort befindlichen bandartigen (nicht contourirten) breiten, blassrothen Hauptgefässstämmen in Verbindung zu treten. Diese letztere dringen nach kurzem Verlaufe in normaler Weise durch die *Lamina cribrosa* in die Tiefe des Sehnerven ein, und entziehen sich so dem Blicke.

Einen von dem bisher beschriebenen abweichenden Verlauf nimmt jener Venenstamm, der, als der erste grössere, bogenförmig oben um die *Macula lutea* zieht. Derselbe biegt sich schon bei seinem Übertritte von der Retina auf den Sehnerven, noch im Bereiche des Bindegewebsringes, im Bogen nach rückwärts, dringt in der Mitte des röthlichen Theiles des Sehnervestammes in die Tiefe ein, und hört, sich rasch der weiteren Verfolgung entziehend, plötzlich wie abgeschnitten auf. Er überschreitet somit nicht den Excavationsrand, sondern bohrt sich schon früher in den Opticusstamm ein.

Verfolgt man die Gefässe in ihrem Verlaufe genau und unter stets wechselnder, der jeweiligen Entfernung angepasster Accommodation des eigenen Auges, nöthigenfalls bei seitlicher Einsicht in die Excavation, so erkennt man, dass sie sämmtlich ununterbrochen und, abgesehen von ihren knieförmigen Beugungen, stets in derselben Richtung und stets gleich gefärbt und contourirt, somit in normaler Weise sich bis zur *Lamina cribrosa* fortsetzen, zu den Hauptstämmen sich vereinigen, und durch jene aus dem Auge treten. Bei der grossen Tiefe der gegebenen Excavation ist die durch Seitenbewegungen erzielte parallactische Verschiebung der im Excavationsgrunde und der am Rande gelagerten Gefässstücke eine sehr bedeutende.

Am linken Auge findet man eine ähnliche centrale Sehnervenexcavation, die nur von etwas geringerer Breite und Tiefe ist.

TAFEL XII.

Bläuliche Sehnerventenfärbung³⁾.

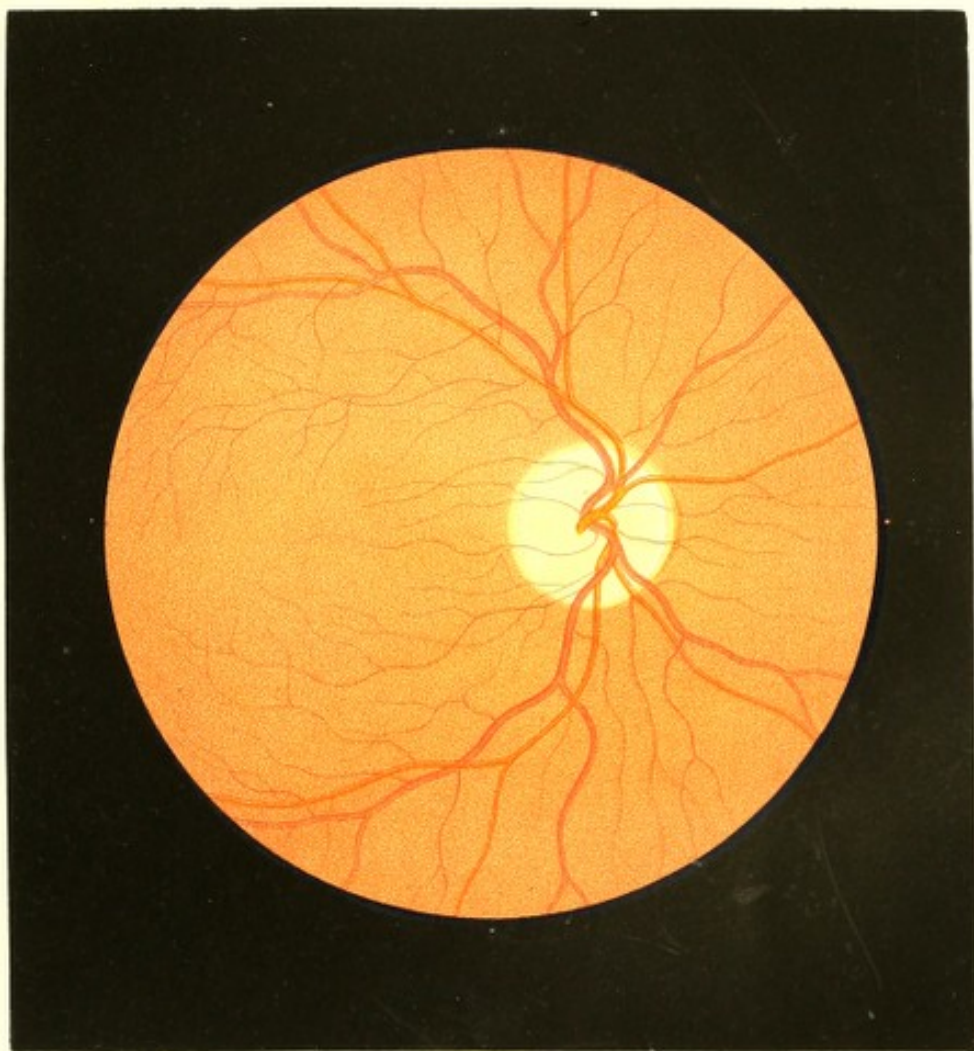
Vergrößerung 15.


Frau Ludmilla B...y, Beamtensgattin, 32 Jahre alt, von kleinem aber kräftigem Körperbaue und einer Anlage zur Fettleibigkeit — war von Kindheit an stets gesund; nur hatte sie, nachdem die Katamenien eingetreten, in ihrem 16. und 17. Lebensjahre an Chlorose mässigen Grades gelitten.

Sie hat innerhalb der letzten 11 Jahre 4mal geboren, wobei der Verlauf der ersten und zweiten Schwangerschaft und Geburt ein ganz normaler war.

Sie sah stets mit beiden Augen in die Nähe und Ferne gut, und war im Stande, bis spät in die Nacht zu lesen oder weibliche Arbeiten auszuführen, ohne je eine Ermüdung der Augen zu verspüren.

Zu Ende der dritten Schwangerschaft hatte sie, wie sie es gewohnt war, im Bette liegend ein Buch mit kleinem englischen Drucke gelesen, als sie von den Geburtswehen überrascht wurde. Die Geburt selbst erfolgte erst nach 15 Stunden und mit grossem Blutverluste. Da sich die Wöchnerin trotzdem, den Umständen entsprechend wohl befand, versuchte sie am 2. Tage nach der Entbindung die unterbrochene Lectüre fortzusetzen — bemerkte jedoch zu ihrer Bestürzung, dass sie den kleinen Druck nicht mehr zu lesen im Stande war — dass ihr derselbe undeutlich, verschwommen, wie im Nebel erschien. Grössern Druck vermochte sie zu lesen; doch erschien er ihr nicht so schwarz, nicht so scharf ausgeprägt wie früher. Dieses Schlechtsehen besserte sich wohl in den folgenden Monaten allmählig, schwand aber niemals vollkommen — insbesondere blieb die Leistungsfähigkeit der Augen der Zeitdauer nach beschränkt. Patientin konnte grösseren Druck, z. B. gewöhnlichen Zeitungsdruck ganz gut lesen, sowie gröbere Handarbeiten mit Sicherheit ausführen und diese Beschäftigung durch einige Stunden ohne Ermüdung fortsetzen; kleineren Druck vermochte sie nur unter grosser Anstrengung und durch kurze Zeit zu lesen, feinere weibliche Arbeiten aber selbst mit grosser Mühe kaum mehr zu Stande zu bringen. Wurde nun eine derartige Beschäftigung über die erwähnte Zeit hinaus fortgesetzt, so entwickelten sich alsbald — rascher bei kleineren Objecten — die Erscheinungen der Ermüdung; die Gegenstände wurden ihr undeutlich, wie wenn sich Thränen in der Lidspalte ansammeln würden, sie schienen sich vom Gesichte zu entfernen, blasser zu werden, und endlich versagten die Augen gänzlich den Dienst.





Diese Erscheinungen schwanden jedoch stets wieder nach mehrstündigem Ausruhen, besonders während der Nachtruhe.

Diese Art und dieser Grad der Functionsstörung blieb die folgenden 3 Jahre in beiden Augen unverändert fortbestehen. Die verschiedensten dagegen angewendeten Medicamente und Curmethoden, Versuche mit Gläsern von verschiedener Brennweite, mit farbigen, mit prismatischen Gläsern u. s. w., ergaben keinen Erfolg. Wohl schien oft durch das eine oder andere Medicament, durch eine oder die andere Brille ein Besserssehen, eine längere Functionsdauer bewirkt zu sein; nach kurzer Zeit jedoch — nach Stunden, längstens nach mehreren Tagen — war wieder der alte Zustand vorhanden.

Bei der Geburt des 4. Kindes im 31. Lebensjahre, erfolgte abermals ein heftiger Blutverlust, und hierauf eine erhebliche Steigerung der bisher bestandenen Functionsstörung in beiden Augen, wie ein Versuch schon 24 Stunden nach der Entbindung erwies. Das Sehvermögen besserte sich seit dieser Zeit — nun seit 8 Monaten — nicht mehr.

Patientin sieht nun grössere Gegenstände, ihrer äussern Form nach, ganz gut in der Nähe und in der Ferne, und bewegt sich daher in geschlossenen Räumen wie auch im Freien vollkommen sicher so wie früher, beschäftigt sich auch mit grösseren Objecten beinahe ebenso leicht und ausdauernd wie vor der letzten Geburt; die Einzelheiten dieser Gegenstände, sowie kleinere Objecte überhaupt erscheinen ihr dagegen undeutlicher, die Färbung derselben ist nicht so decidirt wie früher, die Grenzen der Farbentöne und die Contouren erscheinen verschwommen, und bei der Anstrengung, dieselben möglichst genau wahrzunehmen, tritt das Gefühl von Unsicherheit in beiden Augen und schon nach kurzer Zeit Ermüdung ein — die Augen versagen bald ihren Dienst.

Patientin liest mit dem rechten, leicht myopisch (Gl. — 80) gebauten Auge Schrift 3 von $4\frac{1}{2}$ bis 7 Zoll, und mit dem linken, normal gebauten (Gl. ∞) Auge Schrift 3 von 5 bis 8 Zoll Abstand, jedoch nur unter sehr günstiger Beleuchtung und grosser Anstrengung, und nur für kurze Zeit. Nach dem Lesen von 6 bis 8 Zeilen müssen die Augen längere Zeit ausruhen, um solches wieder fortsetzen zu können. Schrift 2 wird bei 5 Zoll Abstand nur theilweise entziffert.

In ihren äusseren Gebilden erscheinen beide Augen vollkommen gesund. Die Sehlinsenconvergenz ist eine normale, die Pupillen sind mässig gross und bei Lichtwechsel rasch und in hohem Grade beweglich.

Mit dem Augenspiegel untersucht erweisen sich die Medien in beiden Augen vollkommen durchsichtig und das Innere der Augen vollkommen normal erhalten.

Der Augengrund im rechten Auge (siehe Tafel XII) hat im Bereiche der Chorioidea-Ausbreitung allseitig eine normale gelbrothe Färbung und Körnung. Die Netzhaut

erweist sich in ihrer ganzen Ausdehnung normal durchsichtig; das Centrum der *Macula lutea* befindet sich $1\frac{3}{4}$ Opticusdurchmesser nach aussen von der äusseren Sehnervengrenze und $\frac{1}{5}$ Opticusdurchmesser tiefer als die Sehnervenmitte und ist nicht in besonderer Weise markirt.

Die Centralgefässe erscheinen ihrer Verbreitung, Verzweigung, ihrem Durchmesser, ihrer Färbung und Contourirung wie ihrem Verlaufe nach vollkommen normal.

Der Sehnerv hat normale Durchmesser, eine leicht ovale Form, und ist mit der Längsaxe schräge von oben- etwas innen, nach unten- etwas aussen gestellt. Seine Oberfläche stimmt vollkommen mit der inneren Netzhautenebene überein. Seine äussere Contour ist allseitig deutlich ausgeprägt und gegen die Nasenseite zu durch einen schmalen dunkelrothbraunen Pigmentsaum markirt.

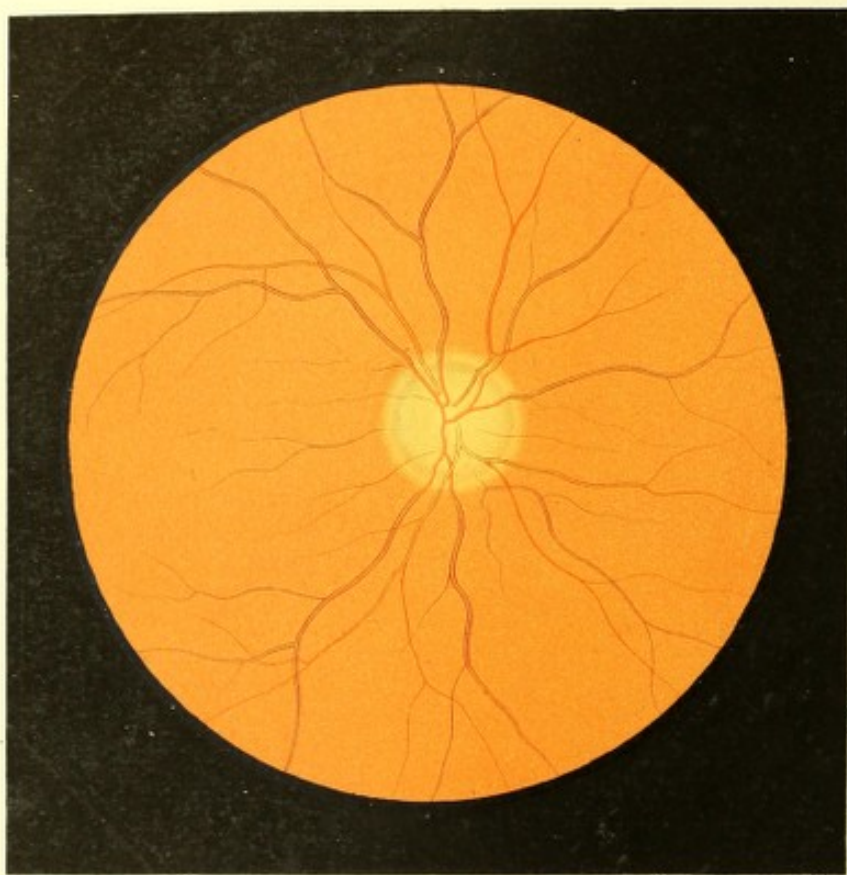
Der Bindegewebsring ist in seinem ganzen Umfange in normaler Breite erkennbar, besonders deutlich durch seine weissliche Färbung aber im äusseren Segmente ausgeprägt.

Der Sehnervstamm dagegen zeigt nicht die normale, sondern eine auffallend blasse, kalte Färbung, und ist dabei in seinem ganzen intraoculären Theile in hohem Grade diaphan und stark erhellet.

Diese Färbung ist gleichmässig (d. i. nicht streifig oder punktirt) durch die ganze Nervenmasse verbreitet, etwas lichter, mehr gelblichgrau in seinen mittleren Partien, dagegen in dem peripheren Theile etwas dunkler, mehr graubläulich — wodurch der Sehnervstamm sehr deutlich abgegrenzt gegenüber dem weisslichen Bindegewebsringe hervortritt.

Dieser eigenthümliche Farbenton, sowie überhaupt der von den physiologischen Verhältnissen wesentlich abweichende Ausdruck des Sehnerven seinem ganzen Ansehen nach, tritt in charakteristischer Weise nur im aufrechten Bilde unter Anwendung des lichtschwachen Spiegels hervor; beim Gebrauche eines lichtstarken Spiegels, oder im umgekehrten Bilde, verschwindet zum Theile die graubläuliche Färbung, es tritt ein mehr röthlichgrauer Farbenton hervor, und gewinnt der Sehnerv hiedurch ein mehr physiologisches Ansehen.

Der Befund am linken Auge ist ganz der gleiche wie am rechten.



TAFEL XIII.

Sehnerven- und Netzhautatrophie⁶⁾.

Vergrösserung 13.

Barbara M . . . s, Bürgersfrau, 46 Jahre alt, von kräftigem stattlichem Körperbaue — weiss sich keiner ernstlichen Krankheit zu entsinnen. Mit 15 Jahren menstruirt, gebar sie mit 25 Jahren ihr erstes, mit 36 ihr viertes, letztes Kind.

Patientin hatte stets in der Ferne gut gesehen, und auch in der Nähe mit feinen Gegenständen sich ausdauernd beschäftigen können — sie hatte überhaupt nie über ihre Augen zu klagen gehabt.

Ein Schlechtersehen bemerkte sie zum ersten Male nach der Geburt ihres ersten Kindes, bei welcher sie einen grossen Blutverlust erlitten. Weitere Krankheitserscheinungen in den Augen traten nicht auf, und der Grad des Sehvermögens blieb unverändert derselbe bis zur 2. Geburt, bei welcher nach abermaligem Blutverluste eine noch auffallendere Verschlechterung im Sehen erfolgte.

Dieses Schlechtersehen blieb wieder unverändert bis zur ebenfalls mit starkem Blutverluste verbundenen Geburt des 3. Kindes, wonach eine so bedeutende Abnahme des Sehvermögens eintrat, dass nur noch grössere Gegenstände wahrgenommen werden konnten, und die Selbstführung auf der Strasse kaum mehr möglich war. Auch dieser Zustand blieb ohne Steigerung, bis, nach der 4. mit abermaliger starker Blutung erfolgten Geburt, plötzlich vollkommene Erblindung eintrat. Erst jetzt suchte Patientin ärztliche Hilfe, und wurde nach einiger Zeit — als unheilbar — in einem Versorgungshause untergebracht.

Ein Jahr nach ihrer Erblindung sah ich die Patientin zum ersten Male. Die Augen boten ihrem äusseren Ansehen nach keine andere krankhafte Erscheinung, als einen stieren geistlosen Blick dar. Die Pupillen waren von normaler Grösse, wenig beweglich, aber durch Atropin auf die grösste Weite zu bringen. Lichtempfindung ergab sich auch bei direkt einfallendem Sonnenlichte nicht.

Bei der Augenspiegeluntersuchung erwiesen sich beide Augen hypermetropisch eingestellt (rechtes Gl. + 50, linkes Gl. + 45), die Medien beiderseits vollkommen durchsichtig, und der Augengrund bis auf eine bläuliche Entfärbung des Sehnerven (ähnlich dem Bilde auf Tafel XII) normal.

So blieb der Befund durch 6 Jahre, während welcher Zeit ich öfter Gelegenheit fand, die Patientin zu sehen und zu untersuchen. Nach dieser Zeit stellte sich in Folge einer Verkühlung häufig Kopfschmerz ein, wobei allmählig, unter bald mehr bald weniger ausgesprochenen Entzündungssymptomen, die Erscheinungen der Sehnerven- und Netzhautatrophie in beiden Augen hervortraten. — Drei Jahre später zeichnete ich das vorliegende Bild (siehe Tafel XIII, rechtes Auge).

Der Augengrund ist im Bereiche der Chorioidea-Ausbreitung gelbroth und normal gekörnt; der Sehnervenquerschnitt hingegen prägt sich nicht in gewöhnlicher, deutlicher Weise aus, sondern erscheint weniger erhellt, undeutlich, verschwommen, ohne scharfe Begrenzungen und von ungleichmässiger, gleichsam schmutziger Farbe.

Bei genauer Betrachtung findet man den Bindegewebsring im ganzen Opticusumfange durch eine lichtere, schmutzig gelbröthliche Färbung zwar angedeutet, ohne dass jedoch seine innere und seine äussere Begrenzung wahrzunehmen wäre — da die lichtere Farbe desselben allmählig einerseits in den dunkleren Farbenton des Augengrundes, andererseits in den des Opticus übergeht. Der Opticusstamm selbst, aus diesem Grunde ohne scharfe deutliche Begrenzung, ist in seinen peripheren Partien dunkler, lichter im centralen Theile gefärbt; seine Farbe ist ein eigenthümliches Gemische von verschiedenen Farbtönen. In seinen mittleren Partien mehr gelbroth mit zarter Beimischung von Lichtgrau, ist er in seinen peripheren Theilen oberflächlich zart röthlich, in der Tiefe aber schmutzig blaugrau mit einer Beimischung von Grün.

Seiner äusseren Form und seinen Querdurchmessern nach ist der Sehnerv normal; seine Oberfläche jedoch ist etwas tiefer gestellt als die innere Netzhautebene — er ist leicht muldenförmig excavirt. Die Einsenkung der Oberfläche ist hiebei eine nur allmählig erfolgende, keineswegs rasch abfallende, und ist nur bei sehr genauer Beachtung erkennbar aus den geringen Einstellungsdivergenzen des eigenen Auges. Diese Einsenkung beginnt schon im Bereiche des Bindegewebsringes, nimmt sodann am Rande des Nervenstammes rasch zu, um weiters, gegen das Centrum desselben hin, nur wenig tiefer zu werden.

Das Centralgefässsystem, von welchem bloß die grösseren und mittelgrossen Gefässe deutlich zu verfolgen sind, zeigt eine normale Verzweigung. Die einzelnen Gefässe haben im Allgemeinen einen normgemässen und nur etwas gestreckteren Verlauf; ihr Querdurchmesser ist jedoch ein bedeutend geringerer, und mindestens um ein Drittel des normalen vermindert. Da diese Verminderung des Querdurchmessers gleichmässig an allen Gefässen des Centralgefässsystemes sich findet, so ist nicht nur die gewohnte Differenz zwischen Arterien und Venen, sondern auch zwischen den einzelnen Hauptstämmen und den Verzweigungen derselben aufrecht erhalten, und erscheint daher der ganze Gefässbaum

wie normal und nur zarter entwickelt. In gleichem Grade mit der Dickenabnahme ist die Farbe der Gefässe lighter — es ist somit auch bezugs der Farbe die gewöhnliche Differenz zwischen Arterien und Venen, sowie zwischen den grösseren und kleineren Gefässen aufrecht erhalten. Die Gefässe erscheinen alle deutlich dunkel contourirt mit heller Mitte, aber gegenüber dem normalen Auge gleichsam wie mit lighterem Blute gefüllt.

Sämmtliche Gefässe verlaufen im Bereiche des gelbrothen Augengrundes in gleicher Flächenrichtung; oberhalb des Bindegewebsringes jedoch senken sie sich, entsprechend der muldenförmigen Einsenkung der Sehnervenoberfläche, in die Tiefe, und verlaufen dann in den peripheren Partien des Opticus in Übereinstimmung mit der Flächenrichtung der muldenförmigen Excavation, um schliesslich im Opticuseentrum nach gewohnter Weise tiefer in den Nerven einzudringen und so dem Anblicke sich zu entziehen. — Der Übergang der Centralgefässe aus der Netzhautebene in die tiefer gelegene Ebene des Excavationsgrundes ist ein so allmählicher und gleichmässiger, dass bei gerader Ansicht des Opticusquerschnittes — d. i. in der Richtung der Sehnervenaxe — keine Beugung oder Knickung, keine Unterbrechung der Gefässe (wie bei einer scharfrandigen und tiefen Excavation) wahrzunehmen ist. Nur bei möglichst schräger Ansicht des Sehnervenquerschnittes (neben dem erweiterten Pupillarrande vorbei) ist an den auf diese Richtung senkrecht gestellten Gefässen eine leichte Beugung im Bereiche des Bindegewebsringes, eine Spur von Abweichung, und zwar von zweimaliger, in ihrem Verlaufe zu bemerken: erstens da, wo das Gefäss, von der Netzhaut kommend, die äussere Peripherie des Bindegewebsringes überschreitet — welche Richtungsabweichung eine nur geringe ist; und zweitens an der Grenze der Peripherie des Sehnerventammes selbst, wo das Gefäss entweder in die ursprüngliche, d. i. in die von ihm in der Netzhautebene eingehaltene, oder doch in eine derselben entsprechende Richtung übergeht. Das Gefäss weist somit im Allgemeinen eine normale Richtung, einen normalen Verlauf aus, und nur ein kurzes Stück desselben — das Stück im Bereiche des Bindegewebsringes und von der Breite dieses Ringes — zeigt eine abweichende, eine zum übrigen Verlaufe des Gefässes etwas quergestellte Richtung, in Folge dessen die beiden Gefässstücke hüben und drüben von diesem Mittelstücke, gegen einander etwas verschoben, in verschiedene Ebenen gestellt erscheinen.

Im Bereiche des gelbrothen Augengrundes zeigen sich sämmtliche Gefässe deutlich in scharfer Begrenzung; im Bereiche des Sehnerven sind sie etwas undeutlicher, wie verschleiert, ohne scharfe Abgrenzung, und von matterer, mehr grauröthlicher Farbe.

Einen von dem beschriebenen abweichenden Verlauf scheint nur die nach unten-innen vom Opticusumfange hinziehende Vene zu nehmen. Sie zeigt während ihres Verlaufes im gelbrothen Augengrunde eine mit der der übrigen Gefässe übereinstimmende Breite, scheint

jedoch im Bereiche des Opticus selbst einen auffallend geringeren Querdurchmesser zu besitzen — welche Abnahme des Gefässdurchmessers übrigens nur eine scheinbare ist. Die Vene dringt nämlich schon am äussern Opticusrande in die Tiefe des Chorioidealgewebes und sonach in schräger Richtung in die tiefer gelegenen Partien des Opticus ein, entzieht sich somit schon an dieser Stelle vollkommen dem Anblicke; — dagegen zieht von der im Bereiche des Sehnerven nach abwärts verlaufenden Arterie ein kleines sich abzweigendes Gefäss eben über jene Stelle hin, wo die Vene dem Anblicke entwindet. Hiedurch wird die Täuschung, als ob die letztere sich plötzlich stark verdünnen würde, veranlasst.

Der Befund am linken Auge ist wie der rechterseits.

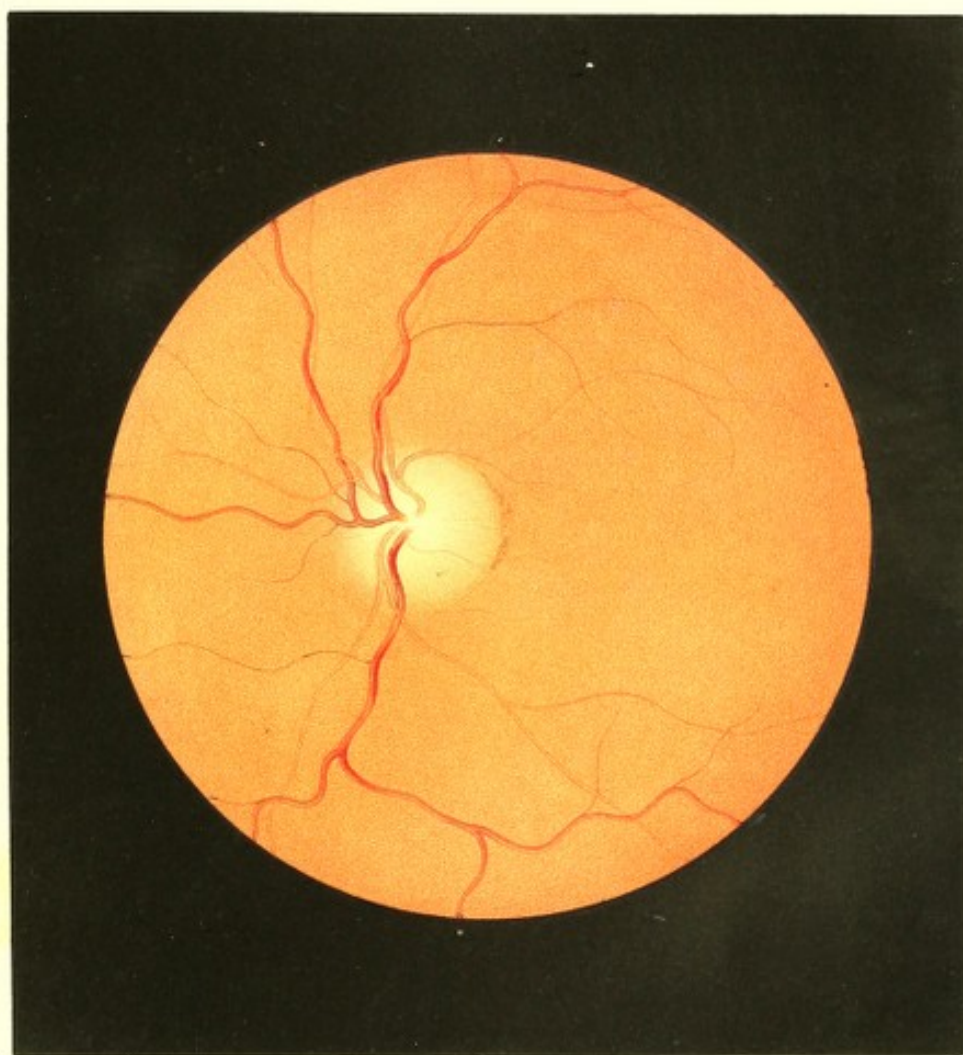
TAFEL XIV.

Neuroretinitis regressiva.

Vergrösserung 15.

Maria Sch . . . z, Köchin, 36 Jahre alt — behauptet, von Kindheit an stets gesund gewesen zu sein, und sich stets wohl und kräftig gefühlt zu haben. Appetit, Verdauung und Ausscheidungen sollen nie gestört gewesen sein. Seit ihrem 16. Jahre menstruirt, hat sie ihre Menses immer regelmässig gehabt. — Das Sehen in der Nähe und Ferne war stets gut und ausdauernd.

Vor $1\frac{1}{2}$ Jahren trat plötzlich, ohne irgend welche ihr bewusste Veranlassung, heftiger Kopfschmerz auf, und wiederholte sich täglich. Nachmittags beginnend, hörte er erst gegen Morgen auf, und steigerte sich in kurzer Zeit derart, dass Patientin die Nächte schlaflos, im Zimmer umhergehend, zubrachte; trat gegen Morgen Schlaf ein, so war derselbe unruhig und von ängstigenden Träumen begleitet, so dass Patientin, in Schweiss gebadet, erwachte. Der Schmerz trat vorzugsweise in der Stirngegend auf, war ein stechender und mit dem Gefühle von Pulsiren, von Schwere und grosser Hitze im Kopfe verbunden; zur Zeit seiner grössten Heftigkeit traten auch Schwindel, Widerwillen gegen Speisen, heftiger Durst, dann Übelkeit, selbst wiederholtes Erbrechen, sowie an beiden Augen Photopsien ein. Die Esslust, auch ausserhalb der Zeit des Anfalles, ward nach und nach geringer, es wurde endlich ausser Suppe und schwachem Kaffee kaum mehr etwas vertragen — und Patientin verlor derart an Körperkraft, dass sie hinfällig, oft kaum zu gehen im Stande war. In letzter Zeit nahm der Kopfschmerz an Intensität ab, ja er setzte auch wiederholt einen, selbst mehrere Tage aus; die übrigen Erscheinungen jedoch dauerten fort.





Seit dem Auftreten dieses Kopfleidens sind die Menstruen bei voller Regelmässigkeit des Eintretens bedeutend schwächer. Früher an und für sich reichlich, hatte die Periode 3 bis 4 Tage gedauert; jetzt währt sie nur $\frac{1}{2}$, höchstens 1 Tag.

Kurze Zeit nach dem Beginne des Kopfleidens bemerkte Patientin, dass ihr Sehvermögen abnahm — sie sah matter, und besonders in die Ferne undeutlich; endlich entwickelte sich langsam, auf beiden Augen gleichzeitig, ein gleichmässiger Nebel über das ganze Sehfeld. Der Nebel nahm an Intensität zu, besonders rasch am rechten Auge, das Sehen wurde immer schlechter, und nach einem halben Jahre erblindete das rechte Auge vollkommen, so dass es gegenwärtig nicht die geringste Lichtempfindung besitzt; das linke behielt noch einige Zeit einen Theil seines Sehvermögens, erblindete aber allmählig ebenfalls so weit, dass nun seit mehreren Monaten nur mehr quantitative Lichtempfindung vorhanden ist.

Beide Augen erscheinen in ihren äusseren Theilen normal gebildet und zeigen nichts Krankhaftes. Die Pupillen sind normal gross, bewegen sich rasch und ausgiebig bei Lichtwechsel (die rechte Pupille in etwas geringerem Grade als die linke) und erweitern sich auf Atropin *ad maximum*.

Die Spiegeluntersuchung ergibt bei reinen und durchsichtigen Medien die dioptrische Einstellung im Zustande der Accommodationsruhe rechterseits = Gl. + 80, linkerseits = Gl. + 90.

Im Grunde beider Augen stellt sich der gleiche Befund dar.

Der Augengrund (siehe Tafel XIV, linkes Auge) erscheint, besonders in der Umgebung des Sehnervenquerschnittes gleichwie der Sehnerv selbst, etwas dunkler roth und weniger lichtreflectirend als im gesunden Auge. Diese dunklere Färbung wird vor Allem durch eine äusserst zarte, radiäre, röthliche Streifung hervorgerufen, welche, entsprechend der Opticusausbreitung, von der Centralpartie des Sehnerven ausgeht, über die Opticushgrenze hinüberstreicht, im Augengrunde sich ausbreitet und, in den oberflächlichsten Opticus- und Retinaschichten gelagert, die Centralgefässe theils einschliesst, theils über sie hinwegzieht. Diese Streifung ist am mächtigsten entwickelt und am weitesten im Augengrunde verfolgbar im Bereiche der Hauptgefässzüge; sie ist am deutlichsten ausgeprägt und am stärksten röthlich in den peripheren Opticuspartien; und sie entzieht sich, erlassend und undeutlicher werdend, im Augengrunde 1 bis $2\frac{1}{2}$ Sehnervendurchmesser weit vom Opticusrande gänzlich dem Anblicke.

Der Bindegewebsring ist durch sein lichter Gelbroth im ganzen Sehnervenumfange wohl erkennbar, es mangelt ihm jedoch die scharfen Contouren, wesshalb er seiner ganzen Ausdehnung nach undeutlich, wie verschwommen erscheint; nur gegen die *Macula lutea* zu ist er durch einen schwachen Chorioideal-Pigmentsaum etwas deutlicher markirt.

Der Sehnervestamm, dessen Oberfläche normal in der Ebene der Netzhaut gelagert (nicht excavirt) ist, hat in seiner Peripherie ebenfalls keine deutliche, scharfe Abgrenzung, und zeigt sich auffallend verfärbt — es fehlt ihm nämlich vollständig jeder gelbliche Farbenton. In seiner oberflächlichen Partie, u. z. peripher, ist er dunkler — central lichter röthlich gefärbt; in den tieferen centralen Partien schwach blaugraulich von Farbe und mässig durchscheinend, hat er in den tieferen peripheren Partien eine schmutziggraue Färbung mit einer zarten Beimischung von Grün. Diese Färbungen erscheinen in den tieferen Theilen des Nervenstammes gleichmässig verbreitet — es zeigt sich daselbst keinerlei Fleckung oder Streifung, gleichwie auch jede Andeutung der *Lamina cribrosa* fehlt.

Die Verbreitung und Verzweigung der Centralgefäße ist im Allgemeinen eine normale, jedoch weisen dieselben allenthalben eine hochgradige Abnahme (u. z. mindestens von $\frac{1}{4}$) ihres Querdurchmessers und eine etwas lichtere Färbung auf; hiedurch entziehen sich die sonst sichtbaren kleinsten Gefäßzweige dem Anblicke vollständig und der Augengrund erscheint im Allgemeinen weniger gefäßreich, gleichwie mit einem zarter entwickelten Gefäßsysteme versehen.

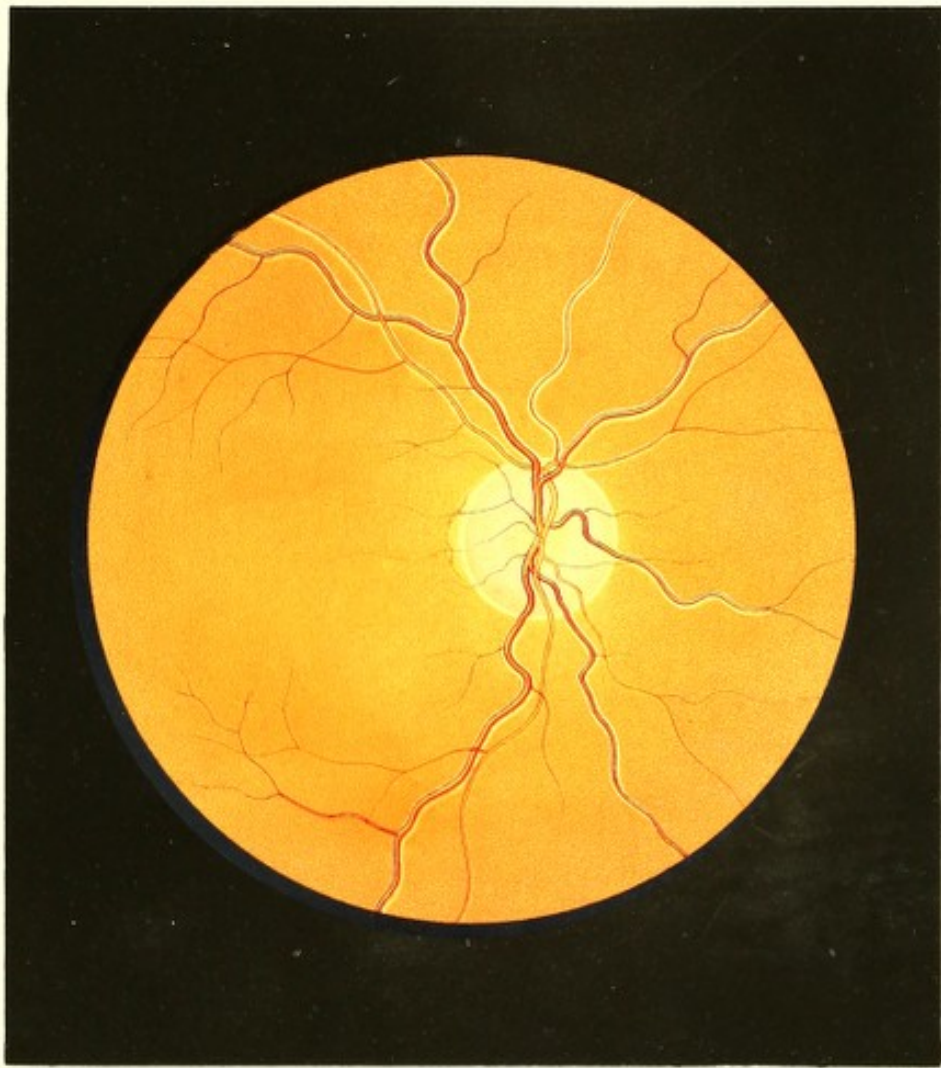Die Arterien haben hierbei einen etwas mehr gestreckten, geradlinigen Verlauf, aber eine ziemlich allorts gleich deutlich wahrnehmbare scharfe Begrenzung. Der Verlauf der Venen dagegen ist ein deutlich gewundener; sie erscheinen stellenweise etwas dunkler gefärbt, oberflächlicher gelagert, und treten bestimmter hervor — an andern Stellen sind sie lichter gefärbt, von minder scharfer Begrenzung, wie durch einen röthlichen Nebel gedeckt (bei oberflächlicher Betrachtung, als wären sie von geringerem Querdurchmesser), sowie tiefer im Gewebe der Netzhaut gelagert. An diesen letzteren Stellen vor Allem ist das Hinwegstreichen der früher erwähnten röthlichen Streifung über die Gefäße im Opticus sowohl als im übrigen Augenrunde deutlich wahrzunehmen.


TAFEL XV.

Sehnerven- und Netzhautatrophie.

Vergrößerung 14.

Franz K. . . . g, Handarbeiter, 23 Jahre alt, ein kräftig gebautes, gut genährtes Individuum — war bis auf wiederholt aufgetretene Wechselfieber stets gesund gewesen; auch hatte er stets gut gesehen in der Nähe sowohl als in der Ferne.





Vor 2 Jahren war ohne nachweisbare Gelegenheitsursache Kopfschmerz aufgetreten, der sich sodann häufig wiederholte und allmählig steigerte. Von dieser Zeit an bemerkte Patient auch eine stetig vorschreitende Abnahme des Sehvermögens, die nach heftigerem Kopfschmerze rascher, sonst aber nur allmählig über Hand nahm, und von keinen anderen Krankheitserscheinungen begleitet war. Trotz angewandter vielfacher Mittel erfolgte nach $\frac{3}{4}$ Jahren Erblindung.

Patient fühlt sich dermalen, abgesehen von seinem zeitweiligen Kopfleiden und dem mangelnden Sehvermögen, gesund. Beide Augen erscheinen ihren äusseren Gebilden, ihrer Grösse und dem Spannungsgrade nach normal; die Pupillen sind träge beweglich, aber durch Mydriatica *ad maximum* erweiterbar. Mit dem Spiegel untersucht, erweisen sich die Medien rein, und die dioptrische Einstellung bei Accommodationsruhe im rechten Auge ist = Gl. + 53, im linken = Gl. + 60. Am rechten sowohl als am linken Auge ist mit Sicherheit kaum eine quantitative Lichtempfindung nachzuweisen.

Am rechten Auge (siehe Tafel XV) ist der Augengrund im Bereiche der Chorioidea-Ausbreitung im Allgemeinen normal gelbroth, jedoch etwas grobkörniger, wobei die einzelnen Körner mehr abgegrenzt, isolirt hervortreten. In der nächsten Umgebung des Sehnerven nimmt die gelbrothe Färbung etwas stärker als gewöhnlich ab, und ist die Körnung etwas blasser und weniger dicht, insbesondere aber ist ihre Abgrenzung am äussern Rande des Bindegewebsringes undeutlich, verwischt.

Der Sehnervenquerschnitt zeigt normale Durchmesser, ist leicht oval mit senkrecht gestellter Längsaxe — erscheint aber auffallend kalt gefärbt und ohne scharfe Contouren.

Der Bindegewebsring ist durch seine weissgelbliche Farbe rings deutlich erkennbar, zeigt aber weder aussen, noch innen eine scharfe Contour. Gegen die *Macula lutea* zu scheint er durch das etwas weitere Abstehen eines zarten Chorioidealpigmentsaumes auffallend breit zu sein, als wäre ein ganz gering entwickelter Conus wie bei *Staphyloma posticum* vorhanden.

Der Sehnervestamm selbst, undeutlich in seiner peripheren Abgrenzung, ist in seiner Oberfläche etwas tiefer — bis in die innere Chorioidealebene — gestellt, und zwar ist die Excavation eine muldenförmige. Es fehlt ihm jeder röthliche Farbenton; er ist gleichmässig (nicht punktirt oder gestreift) graugrün — im Centrum lichter, in der Peripherie bedeutend dunkler — gefärbt; er reflectirt ziemlich viel Licht, und erscheint in seinem Gewebe mässig durchscheinend. Die *Lamina cribrosa* ist nicht wahrzunehmen.

Das Centralgefässsystem ist normal nach Vertheilung und Verzweigung der einzelnen Gefässe, und nur im Bereiche des Sehnervenquerschnittes, entsprechend der muldenförmigen Excavation, tiefer als die Netzhaut gelagert. Dieser Übergang der Gefässe aus

einer Ebene in die andere erfolgt so allmählig, dass keine eigentliche Knickung oder Verschiebung wahrzunehmen ist; nur bei sehr genauer Einstellung des eigenen Auges sieht man, dass von jedem Gefässe ein ganz kurzes Stück oberhalb des Bindegewebsringes am Rande der Excavation eine leichte Windung, einen ganz kleinen Bogen beschreibt — so wie auch die Excavation selbst und die Tieferlagerung der Gefässe in derselben nur bei sehr genauer Einstellung wahrzunehmen ist.

Sämmtliche Gefässe erscheinen in ihrem ganzen Verlaufe gleich deutlich, gleich scharf begrenzt und contourirt, jedoch bedeutend lichter gefärbt, vor Allem aber in vollkommen gleichmässiger Weise in ihren Querdurchmessern erheblich — nahezu auf die Hälfte — reducirt. Der normale Unterschied zwischen Hauptstämmen und kleinen Gefässen, zwischen Arterien und Venen ist dabei aufrechterhalten — das ganze Gefässsystem scheint nur bedeutend zarter entwickelt, und die sonst noch deutlich sichtbaren kleineren Gefässzweige sind kaum mehr andeutungsweise zu erkennen.

Eine weitere, sehr auffallende Erscheinung besteht darin, dass die Mehrzahl der Gefässe zu beiden Seiten von weissen, glänzenden Streifen eingesäumt erscheint. Diese weisslichen Säume sind an allen Venen, jedoch auch noch an den im Augengrunde nach aufwärts verlaufenden Arterien deutlich zu erkennen; sie sind breiter an den Venen als an den Arterien, breiter an den grösseren als an den kleineren Gefässen, und verjüngen sich an einem und demselben Gefässe allmählig in dem Masse, als das Gefäss selbst (eigentlich die rothe Blutsäule desselben) an Durchmesser verliert; sie sind im Allgemeinen schmal, an den kleinen Gefässen nur linienartig, haben durchschnittlich die Breite von einem Drittel, höchstens der Hälfte des Durchmessers des betreffenden Gefässes, und entsprechen der Lage und Dicke nach vollkommen den Gefässwandungen.

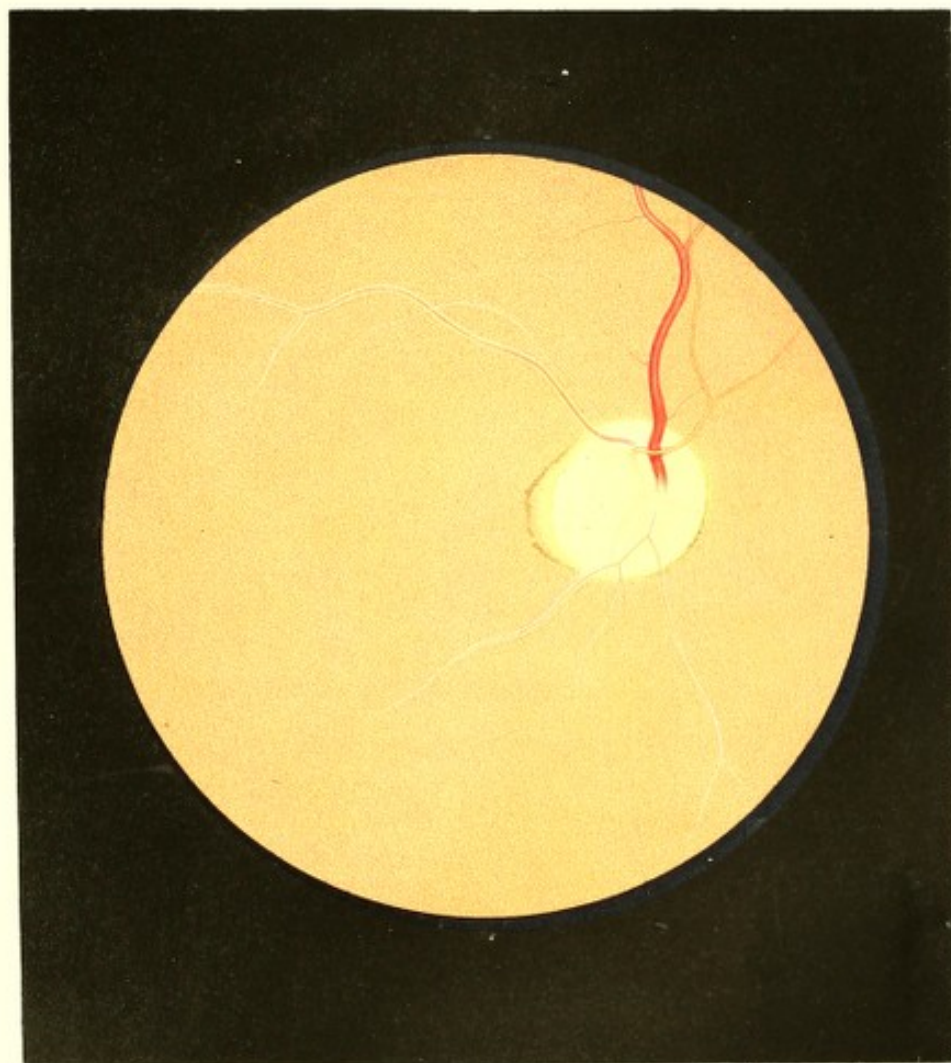
Am linken Auge finden sich dieselben Erscheinungen beinahe in gleich hohem Grade und ebenso deutlich ausgeprägt.


TAFEL XVI.

Netzhaut- und Sehnervenatrophie¹⁾.

Vergrösserung 15.

Rosine Br, Bürgersfrau, 46 Jahre alt, von grossem, starkem, knöchigem Baue, jedoch nicht korpulent — behauptet, bis vor Kurzem nie ernstlich krank gewesen zu sein.





Die Menstruen waren von ihrem 16. Jahre bis jetzt — nur von Schwangerschaften unterbrochen — stets regelmässig eingetreten; von ihrem 19. bis zum 35. Jahre hat sie 6 gesunde Kinder geboren und gesäugt, welche noch leben.

Patientin hatte stets gut und ausdauernd mit beiden Augen in der Ferne und Nähe gesehen.

Vor 5 Wochen bekam sie in Folge von Verkühlung einen heftigen Rothlauf, der sich über die rechte Gesichts- und Kopfhälfte verbreitete, und wobei die Lider, namentlich die des rechten Auges, derart angeschwollen waren, dass sie durch mehrere Tage nicht geöffnet werden konnten. Das Fieber war heftig und Patientin delirirte durch 2 Tage. Es wurden Eisüberschläge auf den Kopf, und da sich eine starke Secretion aus der rechten Lidspalte eingestellt, auch auf die Lider gemacht, und fortgesetzt, bis die Besinnung wiederkehrte, zu welcher Zeit auch die Secretion aus der Lidspalte aufhörte. Die Lidgeschwulst nahm die folgenden Tage allmählig, aber so langsam ab, dass Patientin erst 6 Tage später ernstlichere Versuche anstellte, auch das rechte Auge zu öffnen — was ihr jedoch nicht gelang.

Die Genesung rücksichtlich des Allgemeinbefindens erfolgte binnen Kurzem; doch konnte die Lidspalte des rechten Auges, trotzdem die Geschwulst der Lider endlich vollständig geschwunden war, nicht mehr geöffnet werden.

Als sich Patientin (5 Wochen nach ihrer Erkrankung) vorstellte, fand man die rechte Lidspalte in ihrer Mitte, der Cornea gegenüber, in einer Strecke von 8 Millim. durch Verwachsung beider Lidränder geschlossen. Nach Trennung dieser Verwachsung mit dem Messer wurde noch eine partielle Verbindung des obern sowohl als des untern Lides mit dem obern und untern Theile der Cornea im Bereiche des *Limbus corneae*, u. z. oben in einer Länge von 5, unten von 3 Millim. bei intacter Übergangsfalte nachgewiesen.

Nachdem auch diese Verwachsungen mit dem Messer getrennt waren, ergab sich, dass, abgesehen von den erwähnten Stellen, die äusseren Gebilde des Auges gesund waren, dass die Cornea normal durchsichtig, die mässig erweiterte Pupille schwarz, jedoch unbeweglich, das Sehvermögen aber vollständig erloschen war.

Mit dem linken gesunden Auge (Gl. ∞) wurde Schrift 1 von 6 bis 16 Zoll Entfernung gelesen.

Die mittelst des Messers gesetzten Wunden heilten rasch und ohne wesentliche Narbenbildung, und die hierauf vorgenommene Spiegeluntersuchung wies auch auf dem rechten Auge durchsichtige Medien, eine dioptrische Einstellung für parallele Lichtstrahlen, dagegen aber folgende auffallende Veränderungen im Augengrunde nach:

Derselbe (siehe Tafel XVI, rechtes Auge) war gelbroth gefärbt, jedoch etwas lichter als im normalen Auge, sehr hell erleuchtet und bedeutend mehr als normal Licht reflectirend. Die gelbrothe Färbung nahm dabei von den peripheren Theilen gegen den Sehnerven zu ab, wurde lichter, durchscheinender; in gleicher Weise verminderte sich die röthliche Körnung, welche in den peripheren Theilen des Augengrundes an und für sich schon zarter, lichter gefärbt und weniger dicht sich zeigte, gegen den Sehnerven zu in sehr erheblicher Weise.

Am äusseren Sehnervenumfange, in etwas schräger Stellung nach abwärts erblickte man einen kleinen Conus (wie bei *Staphyloma posticum*) mit abgestumpfter Spitze, welcher in seiner äusseren Peripherie mit rothbraunen Pigmentanhäufungen eingesäumt, in dem grösseren Theile der Fläche hellgelblich, im Bereiche seiner abgestumpften Spitze aber in mondsichelförmiger Gestalt gelbroth gleich der übrigen zunächst gelegenen Partie des Augengrundes gefärbt war.

Der Sehnervenquerschnitt zeigte eine unregelmässige Gestalt. In ihrem grösseren Umfange von normaler Krümmung erschien die Begrenzungslinie nach aussen, vor Allem aber nach aussen-oben hin, bedeutend abgeflacht, so dass sie an der äussern Seite nur schwach bogenförmig gekrümmt, aussen-oben aber geradlinig verlief.

Der Bindegewebsring war im ganzen Sehnervenumfange erkennbar durch seine helle weissgelbe Farbe; er war jedoch schmal und ohne scharfe Begrenzung, ausgenommen an seiner äussern Peripherie in der Richtung nach innen und nach unten-innen, wo er durch einen schmalen Chorioidealpigmentsaum begrenzt wurde.

Der Sehnerventamm selbst hatte seiner grösseren Ausdehnung nach normalgrosse Querdurchmesser; dieselben erwiesen sich jedoch in der Richtung gegen seine seitlichen Abflachungen zu bedeutend geringer, so dass der Opticus in seiner Dicke erheblich an Masse verringert erschien. Seine Oberfläche stimmte vollkommen mit der Netzhautenebene überein — er war daher nicht excavirt, und hatte in seiner Längsrichtung nichts an Masse eingebüsst. In seinen Centralpartien war er weissgelb gefärbt, durchscheinend und hell erleuchtet; gegen seine Peripherie zu zeigte er sich weniger erhellet und weniger durchscheinend, er verlor daselbst allmählig seine weissgelbe Färbung und wurde mehr und mehr blaugrünlich — welche letztere Farbe stellenweise eine zarte und unbestimmte Fleckung auswies.

Das Centralgefässsystem war auf seine Hauptstämme reducirt; die kleineren und kleinsten Gefässe konnten nicht wahrgenommen werden. Die Verbreitung und Theilung der Gefässe schien normal.

Die von dem Sehnerven gerade nach aufwärts strebende Vene, sowie die neben ihr nach innen liegende und nach oben-innen sich verzweigende Arterie erwiesen sich normal rücksichtlich ihres Verlaufes, Querdurchmessers, ihrer Farbe und Contourirung, zeigten daher auch ihrer Dicke nach den gewohnten Unterschied; die nach aussen-oben hinziehende, die *Macula lutea* in weitem Bogen umkreisende Vene hingegen, sowie auch die in demselben Ernährungsgebiete verlaufende Arterie erschienen mehr geradlinig verlaufend, in ihrem Querdurchmesser bedeutend verringert (auf weniger als die Hälfte ihres Lumens reducirt), erheblich blasser und heller, und im ganzen Verlaufe von schmalen, weissgelblichen bandartigen Streifen beiderseitig gesäumt. Diese Gefässe, welche sich in ihrem weiteren Verlaufe in normaler Weise verjüngten, entzogen sich in grösserem Abstände vom Sehnerven allmählig gänzlich dem Blicke. Auch an ihnen war die gewohnte Dicken-differenz zwischen Arterie und Vene aufrechterhalten.

Der nach abwärts verlaufende, mehrfach sich theilende Hauptvenenstamm war auf weniger als $\frac{1}{4}$ seines Querdurchmessers reducirt und sehr blassroth gefärbt; er erschien daher blos linienartig, und konnte bei seiner entsprechenden Dickenabnahme schon nach kurzem Verlaufe, in geringem Abstände vom Sehnervenumfange nicht mehr weiter verfolgt werden. Der kurze Stamm und die Verzweigungen dieser Venen waren ebenfalls in ihrem ganzen Verlaufe von sehr schmalen, weisslichgelben, bandartigen Streifen beiderseitig begrenzt, welche Streifen aber hier bedeutend weiter als die röthliche Blutsäule der Gefässe im Augengrunde verfolgt werden konnten. Hierbei schienen sich die 2 Streifen, nachdem sich die rothe Blutsäule dem Blicke entzogen hatte, zu einem schmalen Bande zu vereinigen, welches sich ebenfalls allmählig verjüngte, undeutlicher wurde und endlich, den weiteren normalen Verlauf des Gefässes andeutend, in grossem Abstände vom Opticus vollständig dem Blicke entschwand.

Die von der Sehnervenmitte nach abwärts verlaufende Arterie war in ihrem Querdurchmesser so gering und erschien so lichtroth gefärbt, dass sie nur bei sehr scharfer Einstellung des eigenen Auges wahrgenommen, und nur im Bereiche des Opticusquerschnittes, kaum mehr in dessen nächster Umgebung im Bereiche des gelbrothen Augengrundes, verfolgt werden konnte. Es schien demnach auch hier der normale Unterschied im Durchmesser des Arterien- und Venenstammes desselben Ernährungsgebietes aufrecht erhalten zu sein.

Bei sehr scharfer Einstellung des eigenen Auges erblickte man ausser den erwähnten Gefässen auch eine Vene durch eine äusserst zarte Linie angedeutet, welche von der Sehnervenmitte aus in horizontaler Richtung nach innen verlief; ein nach dieser Richtung ziehendes arterielles Gefäss dagegen konnte nicht wahrgenommen werden.

TAFEL XVII.

Glaucomatöse Sehnervenexcavation^{*)}.

Vergrößerung 15.

Fräulein Josepha K., 64 Jahre alt, von kräftigem, stattlichem Körperbaue und dunkelbraunen Haaren — hatte als Kind die Masern und Blattern überstanden. Die Catamenien waren erst in ihrem 17. Lebensjahre eingetreten; sie hatten sich in den ersten Jahren unregelmässig, späterhin aber stets regelmässig eingestellt, und verloren sich im 50. Jahre, ohne eine Störung im allgemeinen Gesundheitszustande zu veranlassen.

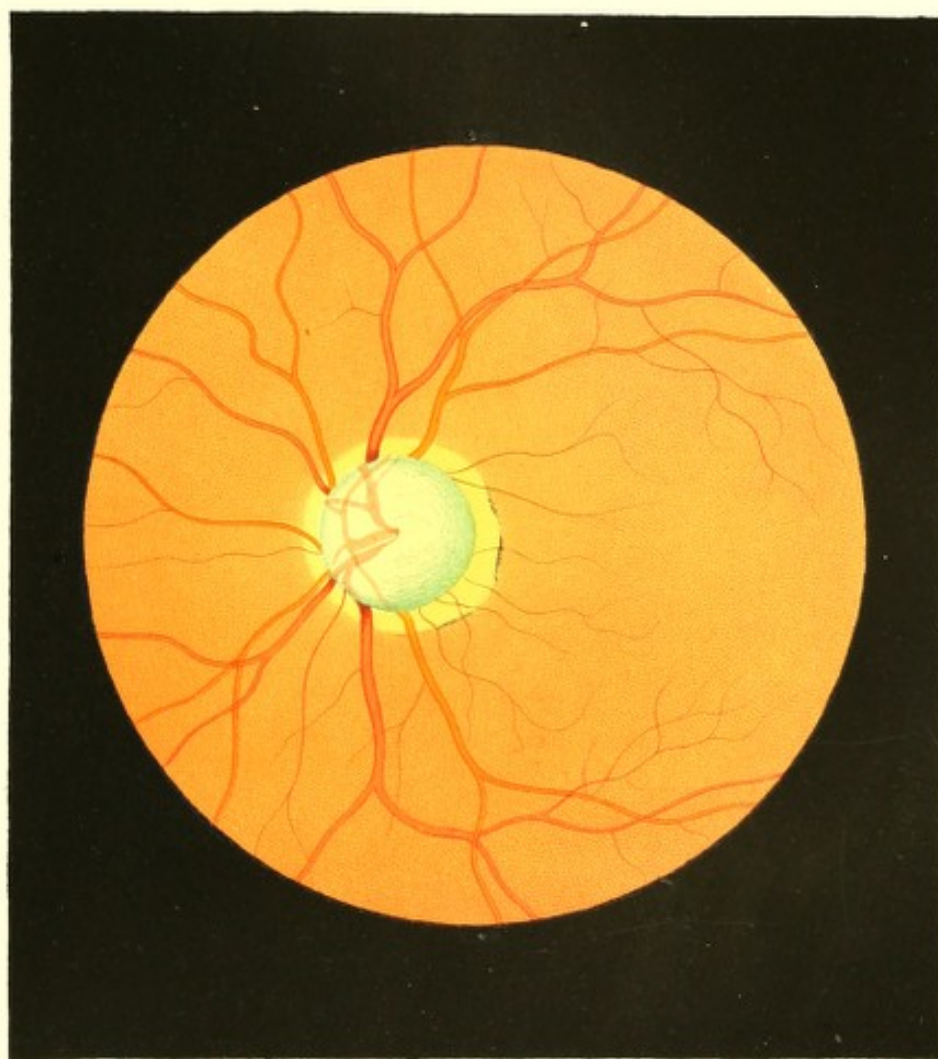
In ihrem 26. und 27. Jahre litt Patientin häufig an Kopfschmerz in der Stirn-gegend, der gewöhnlich einen Tag vor der Menstruation sich einstellte und einen Tag nach deren Beendigung sich wieder verlor. Von ihrem 30. Jahre bis jetzt traten häufig Blutwallungen und Congestionen nach dem Kopfe auf, wobei Hals- und Kopfhaut sich stark rötheten und das Gefühl entstand, als ob eine innere, brennende Hitze aus den Augen ausstrahle.


In ihrem 42. Lebensjahre war eines Tages ohne nachweisbare Ursache plötzlich das Gefühl von Unruhe und Unbehagen, in Händen und Füßen die Empfindung von Prickeln, von Pulsiren und Ameisenlaufen eingetreten, wobei sich eine heftige Scheu, kalte Gegenstände anzufassen, aussprach. All' dies verlor sich jedoch nach 24 Stunden, nachdem die Extremitäten in Werg eingewickelt worden waren, vollständig, ohne sich je wieder einzustellen.

Ausser den genannten Zufällen hatte Fräulein J. K. ihr ganzes Leben hindurch über keine wesentlichen Leiden zu klagen gehabt — ihr Appetit war stets gut, die Stuhl-entleerung regelmässig und ausreichend, der Schlaf erquickend; sie fühlte sich stets gesund und kräftig, und erwarb sich als Sprachmeisterin in anstrengender, ja mühevoller Weise ihren Lebensunterhalt.

In ihrer Jugend war sie normalsichtig, von ihrem 40. Jahre an in zunehmendem Grade fersichtig und hiedurch an den Gebrauch von schwachen Convexgläsern beim Nahesehen gebunden. Ihr Sehvermögen hatte sich hiebei stets als scharf und ausdauernd bewiesen.

Patientin sieht dermalen gesund, gut genährt und im Verhältnisse zu ihren Jahren nur wenig gealtert aus.





Ihren Aussagen zu Folge ist das linke Auge seit zwei Jahren, das rechte seit einem Jahre erkrankt, und zwar hatte sich, ohne irgend welche weitere Krankheitserscheinung in den Augen oder deren Umgebung, das Sehvermögen nach und nach in dem Grade vermindert, dass die Patientin gegenwärtig mit dem linken Auge kaum noch die Bewegung der Hand, mit dem rechten aber nur noch die vorgehaltenen Finger und grössere Objecte auf wenige Schritte Entfernung in undeutlichen Umrissen — hingegen Farbenunterschiede noch beinahe vollständig zu unterscheiden vermag. Sie hat hiebei die Empfindung, als se ein weissgrauer Nebel gleichmässig über alle Gegenstände im Sehfelde ausgebreitet. Durch starkes Sonnen- und künstliches Licht werden die Augen geblendet, und die Objecte erscheinen noch undeutlicher, gleichsam verworren — das verhältnissmässig beste Sehvermögen zeigt sich bei umwölktem Himmel und trübem Wetter.

Mit der Abnahme des Gesichtes hatte sich auch — vielleicht theilweise durch die hiedurch bedingte Unthätigkeit und Nahrungssorge — der Schlaf vermindert, es trat nun häufig Nachts das Gefühl von Unruhe, Bangigkeit, von allgemeiner Hitze, verbunden mit Congestionen zum Kopfe und Schwindel ein. Patientin sieht sich hiedurch wiederholt genöthigt, das Bett zu verlassen und am geöffnieten Fenster frische Luft zu schöpfen.

Die äusseren Gebilde der Augen lassen keine krankhaften Erscheinungen wahrnehmen; nur sind die Pupillen etwas träge, und verräth der Ausdruck der Augen die Abnahme des Sehvermögens.

Die Untersuchung mit dem Augenspiegel ergibt vollkommen durchsichtige Medien und einen im allgemeinen normalen Augengrund; dagegen erhebliche, und zwar im linken Auge stärker ausgeprägte Veränderungen im Bereiche des Sehnervenquerschnittes und dessen nächster Umgebung.

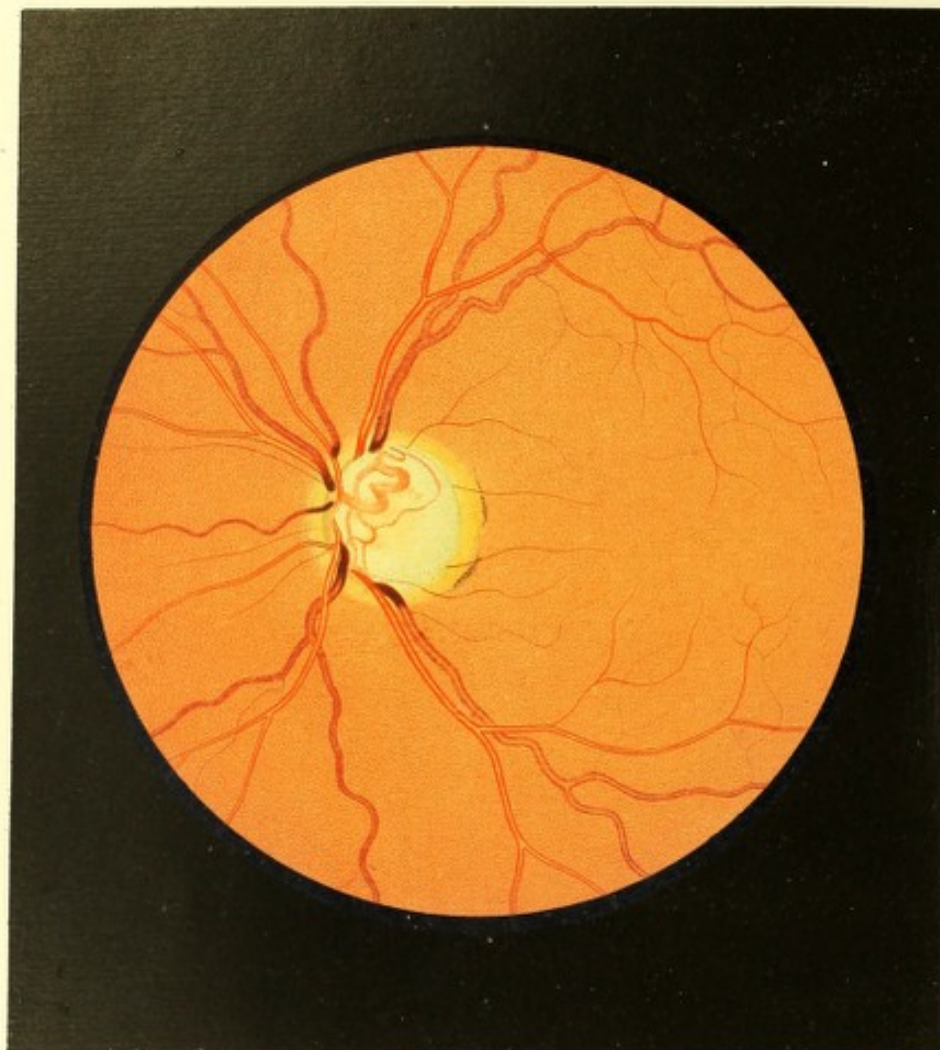
Der Sehnervenquerschnitt (siehe Tafel XVII das Bild des linken Auges) ist durchaus blaugrünlich gefärbt; lichter mit einer Beimischung von Gelb in seiner Mitte, dunkler in seiner Peripherie; in seinen peripheren, besonders den der *Macula lutea* zugewandten Theilen ist er dunkel blaugrün gefleckt, und grenzt sich vom übrigen Augengrunde deutlich mit scharfem Rande ab. Er hat eine rundliche Form und normale Durchmesser, zeigt aber nirgends in seinem Umfange auch nur die Andeutung eines Bindegewebsringes. Er ist von einem gelbweissen Hofe im Bereiche des Chorioidealstromas ringförmig umschlossen, welcher nach innen zu durch die dunkle Farbe des Sehnervenquerschnittes scharf begrenzt, dagegen in seinem grössern äussern Umfange weniger scharf abgeschlossen erscheint, indem daselbst seine Färbung mehr allmählig in die des übrigen Augengrundes übergeht. Dieser stark lichtreflectirende Hof hat seine grösste Breite — u. z. die eines Viertels eines normalen Opticusdurchmessers — an der äusseren-unteren Seite des

Schnerven, und ist daselbst von zarten Streifen braunrothen Pigments nach aussen zu eingesäumt.

Wie sich aus den Einstellungs-differenzen des beobachtenden Auges und aus der bedeutenden parallaxischen Verschiebung der im Opticusquerschnitte sichtbaren Gefässe bei Seitwärtsbewegungen des Auges ergibt, ist der Sehnerv seinem ganzen Durchmesser nach stark excavirt, wobei seine Oberfläche viel tiefer als die Chorioidealebene gelagert erscheint, und die steil aufsteigenden Excavations-Seitenflächen sich in einem scharfen Rande mit der Netzhaut-Innenfläche vereinigen.

Innerhalb des Sehnervenquerschnittes sind nur die stärkeren Zweige der Centralgefässe sichtbar — sie sind bedeutend lichter und gleichmässig röthlich gefärbt, nicht contourirt, und erscheinen daher wie bandartige Streifen; sie sind entsprechend der Excavation des Opticus tiefer gelagert und wie mit einem zarten Nebel bedeckt. Die auffallendste Veränderung an ihnen gibt sich aber dadurch kund, dass ihr Verlauf innerhalb des Querschnittes mit dem Verlaufe ausserhalb desselben nicht vollkommen übereinzustimmen scheint. Normalerweise in den mittleren Theilen des Sehnerven aus der Tiefe hervortretend, verlaufen sie in peripherer Richtung, mehr als gewöhnlich auf die innere Hemisphäre zusammengedrängt, und endigen an einer anderen Stelle des Sehnervenrandes als ihre Fortsetzungen in der Netzhautfläche beginnen — hiedurch erscheinen sie innerhalb des Opticusquerschnittes wie zur Seite geschoben, am Sehnervenrande aber wie durchschnitten, und ihre Endtheile daselbst um die Hälfte bis das Zweifache ihres Durchmessers auseinandergerückt. Ausserhalb des Querschnittes, wo auch die schwächeren Retinalgefässe sichtbar sind, lässt sich im ganzen Central-Gefässsysteme keine Abweichung vom normalen Zustande erkennen — und nur am Rande des Opticusquerschnittes, dort wo sie sich knieförmig in die Tiefe der Excavation umbeugen, sind die Gefässe dunkler gefärbt, ohne hellere Mitte, und machen den Eindruck, als ob sie daselbst mit einer knopförmigen Anschwellung endigen würden. Bemüht man sich jedoch, ihren Verlauf unter Einstellung des eigenen Auges für immer grössere Entfernungen und unter seitlicher Einsicht in die Excavation zu verfolgen, so überzeugt man sich, dass die Gefässe unverändert in ihrem Durchmesser, in Färbung und Contourirung, von der Netzhautebene aus an den Seitenwänden der Excavation hinabsteigen und in ihre im Excavationsgrunde sichtbaren Fortsetzungen übergehen, die sodann ebenfalls normal deutlich, normal gefärbt und contourirt erscheinen.

Während der ersten Zeit der Beobachtung zeigten sich constant Pulsations-Phänomene ⁹⁾ an sämtlichen Retinalarterien sowohl inner- als unmittelbar ausserhalb des Sehnervenquerschnittes, wie auch über einem grossen Theile des übrigen Augengrundes —



und hier besonders auffallend an den schwächsten Arterien. Die Pulsationserscheinung gab sich kund als eine sehr rasche, allenthalben gleichzeitige, hochgradige, dem Gefässlumen entsprechende Erweiterung sämtlicher Arterien, welche etwas der Diastole der *Arteria radialis* postponirte; in der grössten Erweiterung verharren die Gefässe einige Momente unter scheinbar leichten Schwankungen, unter einer erzitternden Bewegung ihrer seitlichen Begrenzungslinien (d. i. der rothen Blutsäulen), wornach allmählig eine gleichzeitige und gleichmässige Abnahme der Querdurchmesser sämtlicher Arterien eintrat. Unmittelbar darauf, d. i. ohne Zwischenpause, entwickelte sich dann wieder die nächste rasche Erweiterung. Nach Monaten verschwanden diese Pulsations-Phänomene vollkommen, und konnten nur künstlich durch einen auf die äusseren Theile des Auges angebrachten Druck wieder hervorgerufen werden.

TAFEL XVIII.

Glaucomatöse Sehnervenexcavation.

Vergrösserung 15.

Maria H. a, Magd, 28 Jahre alt — soll bis auf eine *Febris intermittens (quartana)*, welche von ihrem 3. bis zum 9. Lebensjahre jedes Frühjahr sich einstellte und $\frac{1}{2}$ bis selbst $\frac{3}{4}$ Jahre andauerte, nie erheblich krank gewesen sein.

Die Menstruen waren erst in ihrem 24. Jahre und von da an bisher nur jeden 2. bis 3., selbst 5. Monat, und zwar sparsam und wässerig aufgetreten.

Patientin war von Jugend auf kurzsichtig, hatte aber stets gut in der Nähe gesehen; sie war daher nicht wenig betroffen, als sie vor 7 Jahren bei Gelegenheit einer Sonnenfinsterniss das rechte Auge sich zuhielt, um mit dem linken durch ein angerauchtes Glas in die Sonne zu sehen, und hierbei die Entdeckung machte, dass sie auf diesem — dem linken — Auge nur sehr wenig, u. z. nur seitlich nach aussen hin gelegene Gegenstände zu sehen vermochte. Das Schlechtsehen auf diesem Auge nahm die folgenden 2 Jahre allmählig aber stetig zu, ohne dass jedoch andere Krankheitserscheinungen an demselben hervorgetreten wären. — Vor 5 Jahren war sie eines Tages durch Kochen und Waschen stark erhitzt, und von Schweiss triefend bei kühler Herbstluft in den Hof gegangen, um Wasser zu schöpfen: als sie ein Frösteln verspürte und bemerkte, dass der Schweiss rasch verschwand. In der folgenden Nacht bekam sie Kopfschmerz, der durch 3 Tage

zu- und erst in der 4. Nacht abnahm — wornach im Verlaufe weniger Stunden an beiden Augen volle Erblindung eintrat, so dass Patientin nicht mehr Tag und Nacht unterscheiden konnte. Durch 24 Stunden, während welcher keine anderweitigen Krankheitserscheinungen aufgetreten waren, hatte diese Blindheit angedauert, als sich innerhalb weniger Stunden wieder einiges Sehvermögen einstellte, u. z. in jenem Grade, wie es noch dormalen — nun seit 5 Jahren unverändert — fortbesteht.

Von diesem Momente an war aber auch ein stechender Schmerz in beiden Augen aufgetreten, der diese 5 Jahre hindurch regelmässig täglich wiederkehrt, gewöhnlich nach Mitternacht spätestens um 6 bis 7 Uhr Früh eintritt, und eine Stunde lang andauert.

Die Augen zeigen ihrem äusseren Anblicke nach keine erheblichen Krankheitserscheinungen, nur sind die Pupillen etwas erweitert und in ihren Bewegungen bei Lichtwechsel äusserst träge, jedoch durch Atropin *ad maximum* erweiterungsfähig. Die Bulbi sind härter als normal, der rechte im höheren Grade als der linke. — Das linke Auge stellt sich bei Fixationsversuchen excentrisch, und zwar nach innen-unten. In ihm ist nur eine nach innen-unten von der *Macula lutea* liegende Stelle der Netzhaut leitungsfähig; die *Macula lutea* selbst empfindet kein Licht. Mit dieser noch leitenden Stelle werden nur mehr die vorgehaltenen Finger auf einige Zoll Abstand in undeutlichen Umrissen wahrgenommen, indem ein dichter grauer Nebel über das ganze noch bestehende Sehfeld verbreitet ist. Am rechten Auge ist ebenfalls eine sehr bedeutende Gesichtsbeschränkung vorhanden, da gleichfalls ein dichter, grauer, gleichmässiger Nebel das Sehfeld allseitig deckt, und nur noch eine excentrische Stelle der Netzhaut, u. z. von der *Macula lutea* nach aussen-oben sich leitungsfähig erweist. Mit dieser Stelle kann bei Tagesbeleuchtung Schrift Nr. 20 auf 8 Zoll Abstand gelesen werden.

Mit dem Augenspiegel untersucht, finden sich die Medien beiderseits durchsichtig, und beide Augen für divergirend einfallende Strahlen eingestellt — die Einstellung des rechten Auges ist = Gl. — 12, die des linken = Gl. — 15. Im Augengrunde ergaben sich beiderseits ähnliche, am linken nur höhergradig entwickelte Veränderungen.

Der Grund des linken Auges (siehe Tafel XVIII) hat im allgemeinen im Bereiche der Chorioidealausbreitung die normale gelbrothe Farbe und Körnung; im Umfange des Opticus dagegen tritt der „glaucomatöse Sehnervenhof“ durch seine helle Färbung und bedeutende Lichtintensität auffallend deutlich hervor. Derselbe hat im Ganzen, vor Allem innen-oben nur eine geringe Breite, er ist nach einwärts, d. i. in der Richtung gegen den Opticus zu, scharf begrenzt, hell weissgelb und ohne sichtbare Körnung; in peripherischer Richtung aber ist er mehr und mehr gelbroth, zart gekörnt, und geht so allmählig und ohne deutliche Grenze in den normal gefärbten, normal gekörnten Augengrund über. Nach aussen-unten

findet sich in seinen peripheren Partien eine zarte Andeutung von Chorioidealpigmentstreifen.

Der Sehnerv hat eine rundliche Form, einen etwas kleineren Querdurchmesser als gewöhnlich, lässt an keiner Stelle seiner Peripherie den Bindegewebsring erkennen, und ist seiner ganzen Oberfläche nach stark excavirt. Er grenzt sich in scharfer Linie von seinem gelblichen Hofe ab, ist in den mittleren Parthien weissgrünlich, in seinen peripheren aber — besonders nach aussen zu — mehr und mehr dunkelgrün gefärbt und gefleckt. Bei leichten Bewegungen des Spiegels zeigt er eine ungleichmässige und wechselnde Beleuchtung und Farbe; er ruft hiebei den Eindruck hervor, als wäre seine ganze Oberfläche blasenartig hervorgewölbt und bestünde sein ganzes intraoculares Ende aus einer stark durchscheinenden und in hohem Grade lichtbrechenden Substanz.

In seiner Tiefe erblickt man (bei Einstellung des eigenen Auges für die Netzhautebene) etwas verschwommen und wie durch einen grünlichen Schleier gedeckt, leicht röthliche bandartige Gefässe (ohne Contouren), u. z. nach innen-oben ein stark gewundenes dickes, nach innen-unten ein sich verzweigendes dünneres Gefäss, welche Gefässe in Lagerung, Verlauf und Verzweigung mit der normalen Entwicklung des Centralgefässsystems im Bereiche des intraocularen Sehnervenendes nicht übereinzustimmen scheinen, und welche auch ihrem Durchmesser und Verlaufe nach zu keinem der an den Opticusrand herantretenden Netzhautgefässe zu gehören, und mit letzteren an keiner Stelle in directe Verbindung zu treten scheinen.

Die Netzhautgefässe verbreiten sich in normaler Weise im Augengrunde, und nur der Verlauf der Venen ist ein etwas mehr gewundener, u. z. streichen die Gefässe normal in der Netzhautebene bis an den Sehnervenrand heran, wo sie — dunkler gefärbt, ohne Contouren und von scheinbar grösserem Durchmesser — sich entweder bogenförmig in die Excavation hinabbeugen, oder wie schräge abgeschnitten, plötzlich zu enden scheinen. Die parallactische Verschiebung zwischen den an den Sehnerven herantretenden Netzhautgefässen einer- und den im Excavationsgrunde sichtbaren Gefässen andererseits ist bei seitlichen Bewegungen des Auges eine sehr bedeutende; ebenso weist die bedeutende Differenz in der dioptrischen Einstellung des beobachtenden Auges bei abwechselnder Betrachtung der Netzhautgefässe am Excavationsrande und der Gefässe am Grunde der Aushöhlung darauf hin, dass die Excavation eine sehr beträchtliche sei.

Verfolgt man, unter entsprechender Veränderung der dioptrischen Einstellung des eigenen Auges mit Aufmerksamkeit die innere Excavationsfläche nach allen Seiten, und vom Excavationsgrunde allmählig emporsteigend, bis zur normalgelagerten inneren Netzhautebene, d. i. bis zum Excavationsrande und bis in den Bereich des glaucomatösen Hofes, so

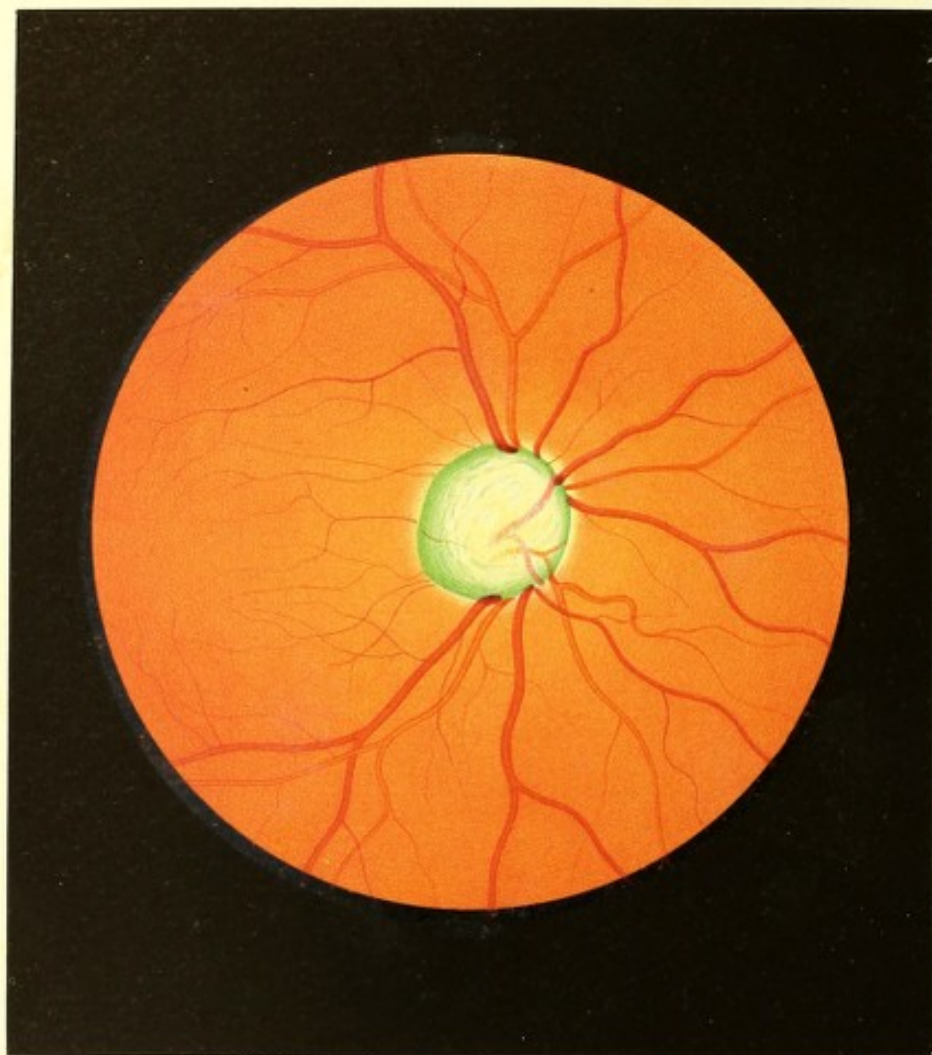
schwindet allgemach das Fremdartige in der Erscheinung der Gefässe innerhalb des Sehnerven. Das grössere stark gewundene Gefäss tritt mehr in die Mitte des Opticus hinein und beurkundet sich als die auf- und abwärts verlaufende Hauptvene, sowie seine mittlere nach innen-oben in eine abgerundete Spitze auslaufende Windung sich als der gemeinsame Hauptstamm zu erkennen gibt, der durch die *Lamina cribrosa* hindurchtritt. Es treten ferner von innen her allmählig die bisher nicht sichtbar gewesenen Hauptarterienstämme in das Sehfeld, und die kleinen Gefässe im innern-untern Theile des Excavationsgrundes rücken in die Mitte und in die äussere-untere Opticuspartie hinein. Das scheinbare Missverhältniss zwischen den Netzhaut- und grösseren Sehnervengefässen wird durch das Sichtbarwerden der Verästelung der letzteren während ihres Aufsteigens an der Excavations-Seitenwandung aufgeklärt, und man überzeugt sich endlich, dass sämtliche Netzhautgefässe in normaler Weise — mit Ausnahme ihrer durch die Excavation bedingten Richtungsabweichung — sich aus den Central-Opticusgefässen hervorbilden, sowie dass sie an keiner Stelle eine oborme Erweiterung, eine Unterbrechung oder abnorme Verbindung eingehen.

Andererseits ergibt sich durch diese Untersuchung auch, dass die Seitenwandungen der Excavation an den verschiedenen Stellen ungleich aufsteigen. Die äussere Seitenwand der Excavation bildet einen stumpfen Winkel mit der Excavationsgrundfläche und erhebt sich von dieser aus in schräger Richtung zur normalen Axenstellung des Sehnerven, u. z. von hinten und innen nach vorne und aussen bis zum Excavationsrande (im Bereiche der Netzhautebene). Es ist daher auch der nach aussen zu gelegene Randtheil der Excavationsgrundfläche — welcher einen Bogen beschreibt, der kleiner ist als der der Excavationsöffnung — innerhalb der Excavation deutlich sichtbar.

Die innere-untere Seitenwand der Excavation bildet dagegen einen spitzen Winkel mit der Excavationsgrundfläche; sie verläuft von dieser bis zur Excavationsöffnung in derselben schrägen Richtung (wie die äussere Seitenfläche) von hinten und innen nach vorne und aussen, und ist hiebei stark nach einwärts (gegen die Opticusaxe zu) gewölbt. Der nach innen-unten zu gelegene Randtheil der Excavationsgrundfläche kann somit bei gerader Ansicht der Excavationsöffnung innerhalb derselben nicht wahrgenommen werden; er ist nach innen zu hinter dem entsprechenden Excavationsöffnungsrande verborgen.

Die innere-obere Seitenwand der Excavation endlich steigt von der Excavationsgrundfläche zur Excavationsöffnung in schräger Richtung von innen-oben nach aussen-unten hervor, und ist hiebei stark nach auswärts (concav gegen die Nervenaxe) gekrümmt. Die Grenzlinie, welche sie von der Grundfläche der Excavation trennt, ist hinter dem Excavationsöffnungsrande nach innen-oben zurückgerückt, und daher ebenfalls nicht sichtbar.





Die Excavation im Ganzen, welche eine bedeutende Tiefe und eine nahezu cylindrische Form besitzt, ist daher schräge zur Ebene der Excavationsöffnung gestellt, u. z. verläuft ihre Längsaxe schief von hinten-innen nach vorne-aussen.

TAFEL XIX.

Glaucomatöse Sehnervenexcavation.

Vergrößerung 15.

Johanna B. . . . a, Tischlersgattin, 63 Jahre alt, von kleiner Statur, corpulent — war von Kindheit an bis in ihr 18. Lebensjahr bald in höherem, bald in geringerem Grade mit Drüsenleiden am Halse und an den Augenlidrändern, so auch häufig mit *Ophthalmia pustularis* behaftet. Mit dem Eintritt der Menstruation im 18. Jahre verschwanden diese Leiden.

Sie hat 6 Mal geboren; 2 Kinder sind noch am Leben, 4 starben in früher Kindheit. — Im 44. Jahre hatte sie sich durch eine Verkühlung eine Lungenentzündung zugezogen. Im 48. Jahre cessirten die Catamenien; von dieser Zeit an waren durch Jahre hindurch Congestionen, Schwindel, Verdauungsbeschwerden und Stuhlretention aufgetreten — welche Erscheinungen endlich allgemach schwanden bis auf die Stuhlverhaltung, die bei längerer Dauer stets Kopfschmerz herbeiführte.

Trotz einiger Cornealtrübungen — Resten der pustulösen Ophthalmien aus der Kindheit — hatte die Frau doch nie über ihre Augen zu klagen gehabt, da das Sehen für ihre Beschäftigung, ja selbst für feinere Weissnähereien ausreichte.

Im 60. Lebensjahre erkrankte sie nach einer starken Erhitzung und darauffolgenden raschen Abkühlung an heftigem rechtseitigem Kopfschmerz, verbunden mit Fiebererscheinungen, wobei sie mehrere Tage im Bette schlaflos zubrachte, und gegen Licht empfindlich war. Ärztliche Hilfe wurde nicht gesucht. Als die Intensität der Erscheinungen sich verminderte und Patientin das Bett verliess, bemerkte sie, dass sie am rechten Auge erblindet sei. Die von ihr ohne ärztlichen Rath angewandten Mittel blieben in Bezug auf das Sehvermögen erfolglos; die übrigen Krankheitserscheinungen jedoch schwanden vollkommen im Verlaufe mehrerer Monate.

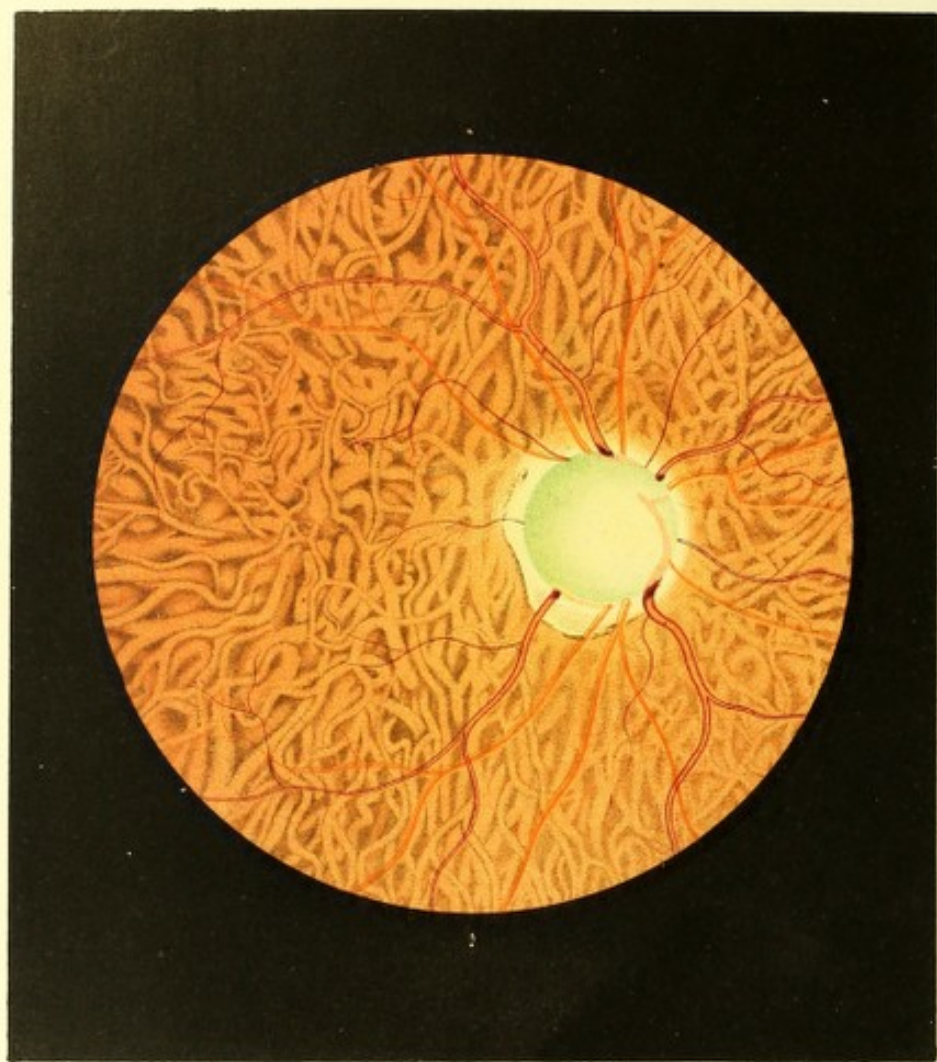
Dermalen, drei Jahre später, fühlt sich die Frau durch ein am linken Auge allmählig hervorgetretenes Schlechtsehen veranlasst, augenärztlichen Beistand in Anspruch zu

nehmen. — Dieselbe liest mit dem besseren, linken, schwach kurzsichtig gebauten Auge (Gl. — 65) noch Schrift 8 auf 6 Zoll Entfernung mittelst Convexglases 11. Das rechte, vollkommen erblindete Auge bietet in seinen äusseren Theilen nichts auffallend Krankhaftes; doch erweist sich bei näherer Betrachtung die vordere Kammer etwas verkleinert, die Pupille weit, starr und nur beim Öffnen des anderen Auges etwas beweglich, durch Atropin aber *ad maximum* erweiterbar und die Linse peripherisch durch cataractöse Corticalstreifen getrübt. Der intraoculare Druck ist auf diesem Auge etwas erhöht. Mittelst des Spiegels findet man den Glaskörper durchsichtig, das Auge für divergent einfallende Strahlen (Gl. — 50) eingestellt, und folgendes Bild des Augengrundes:

Die Färbung des Augengrundes (siehe Tafel XIX, das rechte Auge) ist im Bereiche der Chorioidealausbreitung normal gelbroth, so auch seine Körnung normal bis zur unmittelbaren Umgebung des Sehnerven hin, woselbst letzterer im ganzen Umfange von einem sehr schmalen, lichten Hofe — dem glaucomatösen Sehnervenhofe — umschlossen wird. Dieser Hof ist unmittelbar an der Opticusgrenze in äusserst geringer Breite (kaum linienbreit) grell weissgelb und nicht gekörnt, in peripherer Richtung jedoch mehr und mehr gekörnt und in demselben Maasse dunkler gelbroth, und geht auf diese Weise ohne scharfe Grenze rasch in den normal gefärbten Augengrund über. Diese saumartige, helle, peripherisch rasch sich vermindernde Färbung um den Sehnerv herum ruft (durch Contrastwirkung) den Eindruck hervor, als ob das intraoculare Sehnervenende unmittelbar vor einer Lichtflamme gelagert wäre, u. z. derart, dass die Flamme selbst durch den Sehnerv vollkommen gedeckt wird, die Lichtstrahlen dagegen hinter der Opticusperipherie in seitlicher, radiärer Richtung hervortreten — ähnlich dem Bilde bei centraler Sonnenfinsterniss, wo ein heller Strahlenkranz die Mondscheibe umgibt.

Der Sehnerv, von normaler Grösse, aber unregelmässig ovaler Gestalt, wenig erhellt und peripher dunkler gefärbt — ist rings scharf, grossentheils wie durch eine dunkle, beinahe schwärzliche Linie begrenzt; er hat ein blasenartiges Ansehen, ist jedoch seiner ganzen Oberfläche nach in hohem Grade excavirt. Er ist in der Mitte weissgelblich, gegen die Peripherie hin in zunehmendem Maasse matt blaugrün gefärbt und mit dunkelblaugrünen, unregelmässig länglichen Flecken versehen, welche mit ihrer Längsaxe vorzugsweise concentrisch gestellt sind. Von einem Bindegewebsringe ist keine Spur zu entdecken.

In der nach innen gelegenen Hälfte des Sehnervenquerschnittes erblickt man die nach oben und unten sich theilenden Hauptstämme der Arterien und Venen in abnormer, dem Verlaufe der Netzhautgefässe nicht entsprechender Stellung und wie zur Seite geschoben; sie erscheinen als schwach gelbröthliche, nicht contourirte und nicht scharf begrenzte,



bandartige Streifen — wobei sich die Arterien durch ihre lichtere Farbe deutlich von den Venen unterscheiden. In der äussern-untern Partie des Sehnerven ist ein zarter Venenast durch eine schwachröthliche Linie angedeutet.

Das Gefässsystem der Netzhaut zeigt allenthalben eine normale Verbreitung, Verzweigung, Färbung und Contourirung, sowie normale Gefässdurchmesser; sämtliche Gefässe verlaufen in gleicher Ebene bis zum Opticusrande, woselbst sie, dunkler werdend (ihre helle Mitte verlierend), in ihrer ganzen Dicke über den Excavationsöffnungsrand hervorragen und sich sodann in mehr weniger stumpfem Winkel in die Tiefe der Excavation hinabbeugen. Diese über den Rand vorragenden Gefässstücke machen den Eindruck, als ob sie entweder kolbenförmig angeschwollen wären, oder wie abgeschnitten plötzlich endigen würden.

Stellt man das eigene Auge vollkommen scharf, und abwechselnd für die Netzhautebene wie für den Grund der Excavation ein, und beachtet man hiebei die erhebliche parallaxische Verschiebung der in beiden Ebenen sichtbaren Gefässe unter einander bei seitlichen Bewegungen des untersuchten Auges, so überzeugt man sich nicht nur leicht, dass, wie schon erwähnt, der Opticus in seiner Oberfläche nicht blasenartig erhoben, sondern im Gegentheile sehr bedeutend excavirt ist, sondern auch, dass hiedurch allein der scheinbar anomale Verlauf der Gefässe im Bereiche des Sehnervenquerschnittes bedingt ist — somit, dass die Sehnervengefässe in Wirklichkeit ganz normgerecht sich verzweigen und eben nur in einer der Excavationsfläche entsprechenden Biegung in die Netzhautgefässe übergehen.

Das linke Auge zeigt eine, nur bei sehr genau vorgenommener Untersuchung erkennbare, schwache Andeutung einer sich entwickelnden glaucomatösen Sehnervenexcavation.

TAFEL XX.

Glaucomatöse Sehnerven-Excavation und Atrophie des Chorioideal-Pigmentepithels¹⁰⁾.

Vergrösserung 15.

Johann D., Handelsmann, 66 Jahre alt, von grossem kräftigem Körperbaue, mässig gut genährt — hatte sich von seiner Kindheit an einer ununterbrochenen Gesundheit erfreut, und war bis vor 4 Jahren corpulent gewesen. Nach einem zu dieser Zeit über-

standenen Typhus, an welchem er durch 8 Wochen darnieder gelegen, hat er wohl sein früheres Wohlbefinden, aber nicht mehr die Corpulenz von ehemals erlangt.

Vor zwei Jahren wurde er seiner Angabe nach von einer fieberhaften Krankheit befallen; während derselben soll das hervorragendste Symptom eine hartnäckige, selbst bis zu 10 Tagen andauernde Stuhlverstopfung gewesen sein, nach welcher, trotz des Gebrauchs entsprechender Mittel, die steinharten Kothmassen nur mühsam und unter Schmerz abgingen. Gleichzeitig waren aber auch Urinbeschwerden, die häufig die Anwendung des Katheters erforderten, sowie nächtliche Pollutionen, gefolgt von heftigen Schmerzen, eingetreten.

Unter ärztlicher Pflege schwanden diese Leiden grossentheils; doch blieb von der Zeit an die Verdauung gestört, und es stellte sich häufig Kopfschmerz in der Stirngegend ein, der nur durch kalte Überschläge zu mildern war.

Patient hatte gegen die letztgenannten Leiden durch 6 Monate täglich zweimal kalte Sitzbäder angewendet, als an beiden Augen eine leichte Bindehautentzündung auftrat. Hierbei durch ein juckendes Gefühl in den Augenwinkeln veranlasst, das linke Auge zu schliessen, machte er die Entdeckung, dass er mit dem rechten kaum noch grössere Gegenstände in der Nähe zu unterscheiden vermochte. Auch dieses geringe Sehvermögen verminderte sich noch in den nächstfolgenden Wochen stetig, und ist gegenwärtig gänzlich geschwunden.

Dermalen sind beide Augen noch mit einer leichten Bindehautentzündung behaftet. Das linke Auge zeigt weiters keine Krankheitserscheinungen, es ist kurzsichtig gebaut (Gl. — 26) und in seinem Sehvermögen nicht wesentlich beeinträchtigt. Schrift 1 wird mit demselben auf 8 bis 10 Zoll Abstand gelesen. Am rechten Auge sind die vorderen Ciliargefässe stärker entwickelt; die Hornhaut ist durchsichtig, die vordere Kammer normal gross, die Iris gleich der des anderen Auges gefärbt; die Pupille ist stark dilatirt, vollkommen rund aber unbeweglich, ihre Farbe matt, graulich; die Consistenz des Bulbus ist normal.

Die Untersuchung mit dem Ophthalmoscope zeigt das Auge für divergirende Strahlen (Gl. — 38) eingestellt, und weist vollkommen durchsichtige Medien nach; das Innere des Auges ist jedoch weniger als gewöhnlich erhellt, und der Augengrund bietet folgendes Bild dar:

Der Sehnerv (siehe Tafel XX, rechtes Auge) erscheint in seiner ganzen Ausdehnung grünlich — in seiner Mitte bedeutend heller und in einen mehr weissgelblichen Ton übergehend, in seiner Peripherie aber, besonders gegen die *Macula lutea* zu, mehr und mehr dunkelgrünlich gefärbt und gefleckt; er zeigt auch nicht die geringste Andeutung

eines Bindegewebsringes. Durchscheinend, wie er aussieht, und hell — besonders in seiner Mitte — erleuchtet, täuscht er ein blasenartiges Ansehen vor, und grenzt sich von dem gelbweissen Hofe, der ihn ringförmig umgibt, äusserst deutlich in scharf gezeichneter Linie ab.

Die Centralgefässe und ihre Verzweigungen innerhalb des Sehnerven scheinen beinahe vollständig aus ihrer Lage verdrängt zu sein, und nur einzelne derselben (in der inneren und unteren Peripherie) können noch in undeutlichen Unrissen an ihrer gelbröthlichen Färbung erkannt werden. Die Centralgefässe im Bereiche der Netzhaut zeigen allseitig eine vollkommen normale Verbreitung, Verzweigung und Färbung, sowie normale Durchmesser, und lassen überhaupt keinerlei pathologische Veränderungen wahrnehmen; am Sehnervenrand dagegen gewinnen sie rasch eine dunkle Färbung, verlieren ihre helle Mitte, beugen sich über ihn hinweg in rascher Krümmung nach rückwärts in die Tiefe des Opticus, und scheinen nach äusserst kurzem Verlaufe wie abgeschnitten aufzuhören.

Bei genauer Verfolgung der Netzhautgefässe dagegen während ihres Verlaufes in die Tiefe des Opticus unter stets entsprechender Accommodation des eigenen Auges überzeugt man sich: dass der Opticus in seiner ganzen Flächenausdehnung sehr tief excavirt ist; dass die Centralgefässe im Opticus eine normale Lage, Verzweigung, Färbung, sowie normale Durchmesser bei einem der Excavationskrümmung entsprechenden Verlaufe besitzen, und mit ihren Fortsetzungen in der Netzhaut (mit den Netzhautgefässen) in ununterbrochener Verbindung stehen; sowie schliesslich, dass die Hauptstämme durch das Centrum der nur schwach angedeuteten *Lamina cribrosa* in gewohnter Weise aus dem Auge austreten.

Die durch seitliche Bewegungen des untersuchten Auges hervorgerufenen parallaxischen Verschiebungen der Opticus- und Netzhautgefässe gegen einander sind sehr beträchtliche.

Der gelbweisse Hof, der den Sehnervenquerschnitt umgibt, hat unmittelbar am Sehnerv eine weissgelbe Farbe und ist daselbst hell leuchtend; in der Richtung nach innen-oben zu geht jedoch seine Farbe allmählig und ohne scharfe Abgrenzung in das Röthliche des übrigen Augengrundes über. Er ist in seiner Fläche stellenweise mit zarten, braunrothen Pigmentanhäufungen bedeckt, und an seiner Peripherie nach unten, besonders aber nach aussen gegen die *Macula lutea* zu, durch Streifen und Gruppen dunkelbraunen Pigmentes, gleich einem Conus bei *Staphyloma posticum*, gesäumt.

Der übrige Augengrund, seiner normalen Farbe und des Chorioideal-Pigmentepithels beinahe vollständig beraubt, zeigt das gröbere Gefässnetz der Aderhaut, dessen Zwischenräume mit grau-rothbraunem Pigmente erfüllt sind, in auffallend bestimmter und

schöner Weise. Die Chorioidealgefässe erscheinen hiebei als ungleich breite, vielfach sich theilende und mit einander in Verbindung tretende, sowie sich verschlingende, mehr weniger stark geschlängelte bandartige Streifen, welche in den peripheren Theilen des Augengrundes etwas lichter roth, im Bereiche der *Macula lutea* und deren Umgebung aber dunkelroth gefärbt sind, und allseitig eine feine und im Verhältnisse zur dunkleren Färbung zunehmend deutlichere und dichtere röthliche Punktirung (Körnung) ausweisen.

TAFEL XXI.

Angeborne und glaucomatöse Sehnerven-Excavation.

Vergrösserung 15.

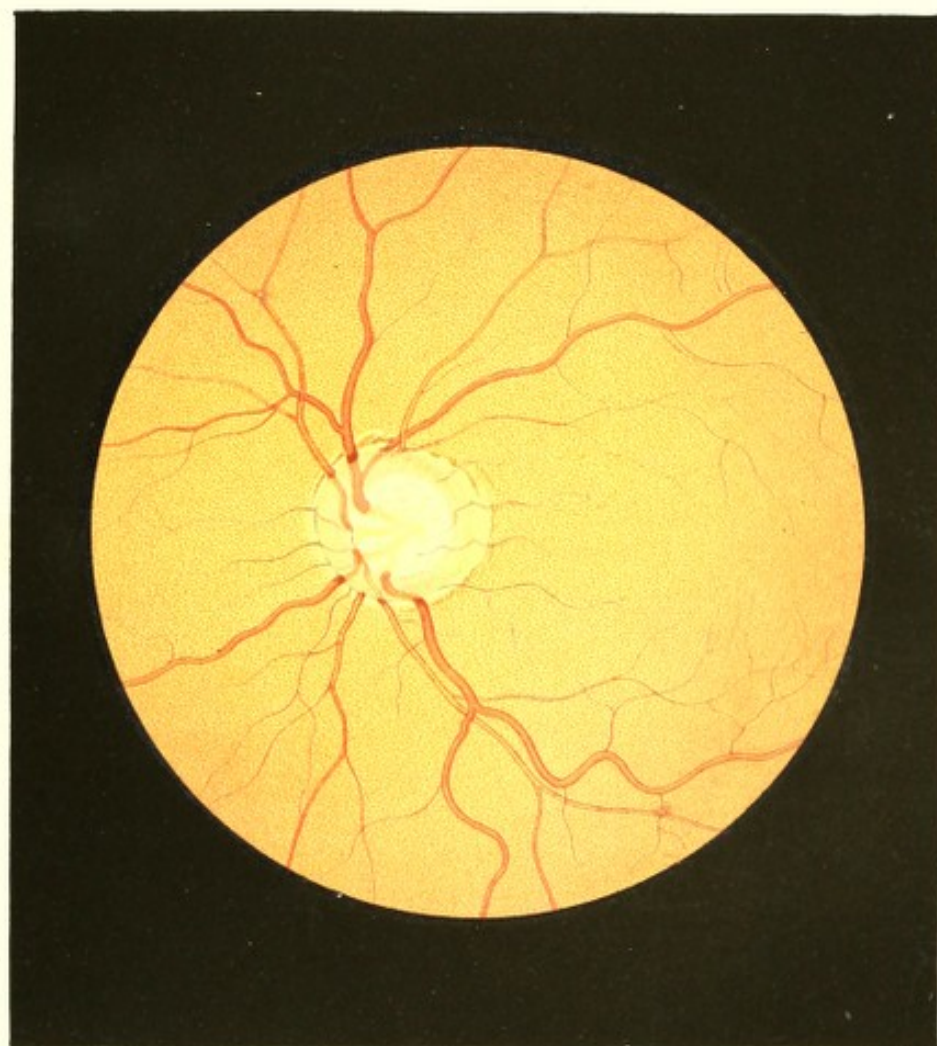
Mathias St r, Tagelöhner, 55 Jahre alt — hatte in seiner Jugend wiederholt an heftigem Nasenbluten, im 28. Lebensjahre durch längere Zeit an Wechselfieber gelitten. Im 14. Jahre hatte er durch einen Schlag, und vor 5 Jahren durch das Auffallen eines Balkens nicht unbedeutende Verletzungen am Kopfe erlitten, welche jedoch rasch und ohne unmittelbare üble Folgen heilten.


Seine Haare waren in der Kindheit flachsfarbig; bis zu seinem 20. Jahre wurden sie allmählig dunkelbraun.

Mathias St. hatte seiner Angabe nach stets gut in der Nähe und Ferne gesehen und nie über seine Augen zu klagen gehabt.

Vor 7 Monaten war ohne bekannte Veranlassung durch 8 Tage heftiger Kopfschmerz, besonders in der Stirngegend und ein Flimmern vor den Augen eingetreten. Wohl waren diese Erscheinungen damals bald wieder verschwunden, bisher auch nicht wieder eingetreten — doch bemerkt Patient von dieser Zeit an eine stetige, u. z. so rasche Abnahme seines Sehvermögens, dass er dermalen mit dem linken Auge nicht mehr Tag und Nacht zu unterscheiden, und mit dem rechten nur mehr bei Sonnenlicht die vorgehaltenen Finger zu erkennen vermag.

Die Augen zeigen in ihren äusseren Gebilden keinerlei Krankheitserscheinungen. Die vordere Kammer und die Pupille beiderseits ist normal gross, die träge sich contrahirende Iris von blauer Farbe. Der intraoculare Druck ist vermehrt, besonders am rechten Auge.





Mittelst des Augenspiegels findet man vollkommen durchsichtige Medien, die Einstellung des rechten Auges = Gl. + 90, die des linken = Gl. + 75, und im Augen Grunde folgende beiderseits gleichartige, links etwas stärker entwickelte Veränderungen im Bereiche und in der Umgebung der Sehnerven-Eintrittsstelle:

Der Grund des linken Auges (siehe Tafel XXI) ist seiner grösseren Ausdehnung nach normal gelbroth und normal granulirt, um den Sehnerv jedoch in Form eines ihn vollkommen umschliessenden Hofes licht gefärbt, grell erleuchtet und ohne die normale Körnung. Dieser Hof hat am innern und am untern Sehnervenumfange nur eine geringe Breite; er erscheint daselbst saumartig, besitzt jedoch an der obern, namentlich an der äussern Partie des Opticusumfanges eine grössere Breitenausdehnung sowie eine zarte Pigmentirung, gleich einem flachen Conus. Er ist nach innen zu durch den Sehnervrand scharf begrenzt; an seiner äusseren Peripherie hat er jedoch nur gegen die *Macula lutea* zu eine scharfe Contour. Dieser Hof ist am hellsten unmittelbar an der Sehnervengrenze, woselbst er weissgelblich erscheint; in peripherer Richtung wird er mehr und mehr gelbröthlich, welche Färbung in der Richtung nach innen und nach unten zu rasch und ohne deutliche Abgrenzung in den normalen Augen Grund übergeht. Im obern Sehnervenumfange, etwas nach innen, finden sich dunkelbraunrothe Pigmentanhäufungen in der Fläche des Hofes eingebettet; ähnliche, doch zartere Massen und Säume sind am äusseren Umfange des Sehnerven, u. z. nicht nur am Rande des Hofes, sondern auch in geringem Abstände von demselben im normalen Gelbroth des Augengrundes selbst angehäuft.

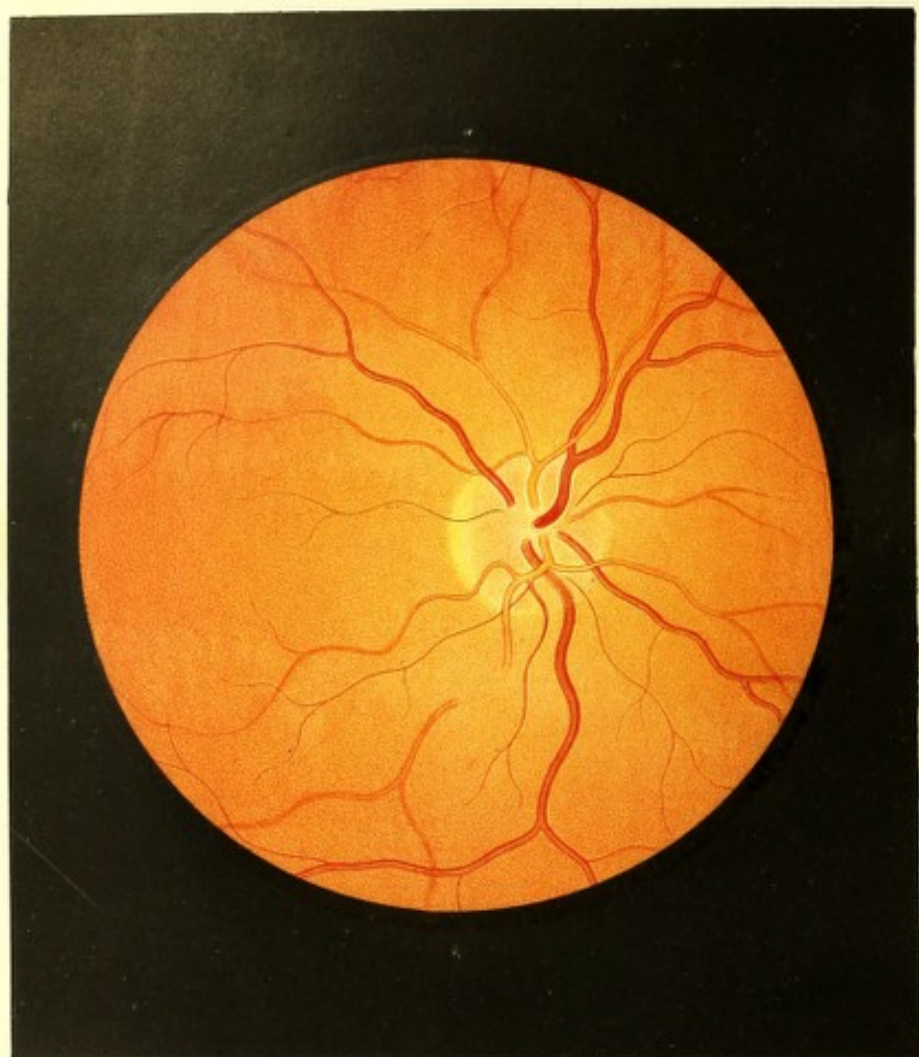
Der unregelmässig, schwach-oval geformte und mit seiner Längsaxe etwas schräge von aussen-unten nach innen-oben gestellte Sehnervenquerschnitt hat normal grosse Durchmesser, zeigt aber nirgends auch nur eine Andeutung des Bindegewebsringes. Er ist in seinen peripheren Theilen wenig erhellt und grauroth-grünlich gefärbt; dagegen in seinen mittleren Partien grell erleuchtet und weissgelblich, unter Beimischung eines schwach-blaugrünlichen Farbentones. Diese periphere, dunklere, ringförmige Partie des Sehnerven ist schmaler gegen aussen, breiter gegen innen, d. i. gegen die Nasenseite zu; sie hat dort die Breite von $\frac{1}{8}$, hier von $\frac{1}{4}$ des ganzen Sehnerven-Querdurchmessers; sie ist gegen den Sehnervrand hin dunkler und geht daselbst allmählig in den scharfen, dunklen Begrenzungsrand der Sehnervenscheibe über; in centraler Richtung wird sie etwas lichter und ist gegen die helle Mittelpartie des Opticus zwar weniger auffallend (ohne dunkle Contour), doch aber deutlich und bestimmt durch die Differenz in Farbe und Beleuchtung abgegrenzt. Die Oberfläche dieser ringförmigen Sehnervenpartie ist beträchtlich hinter die Netzhautebene zurückgerückt, der Sehnerv erscheint hier in

ähnlicher Weise wie in den früher beschriebenen Fällen, mit concav aufsteigenden Seitenwandungen excavirt. — Die helle, ovale, mittlere Partie des Sehnerven ist im Allgemeinen ihrer ganzen Ausdehnung nach ziemlich gleichmässig gefärbt, jedoch allenthalben entsprechend den Lücken der *Lamina cribrosa*, mit länglichen, nicht scharf begrenzten, zarten, schwach blaugrünlichen Flecken versehen. Die Oberfläche dieser mittleren hellen Partie erscheint bei stark concaver Krümmung noch bedeutend tiefer hinter die Netzhautebene zurückgestellt als die ringförmige Partie — der Sehnerv ist hier noch tiefer, und zwar in Form eines Kugelsegmentes excavirt.

Der Opticus besitzt somit in seiner Oberfläche eine doppelte Excavation: erstens eine totale, welche bis an seine äussere Grenze reicht und daselbst mit einer scharfen, dunklen Linie begrenzt ist, eine verhältnissmässig geringe Tiefe hat und gleichsam den ausgedehnten und flacheren Vorhof zur anderen Excavation darstellt — und zweitens eine partielle Excavation, welche den mittleren Theil des Sehnerven einnimmt, noch tiefer in denselben greift und in den Grund der ersten seichteren Excavation mit einem ziemlich scharfen Rande übergeht.

Die Netzhautgefässe zeigen eine normale Verbreitung, Verzweigung und Stärke, Farbe und Contourirung; sie verlaufen normaler Weise in der Richtung der Netzhautebene auch über den gelblichen Sehnervenhof hinüber bis an den Opticusrand hinan. Dort aber färben sie sich, ihre helle Mitte verlierend, dunkler, scheinen theilweise knopfartig anzuschwellen, und beugen sich in grösseren oder kleineren Bögen über diesen Rand hinüber, dem Grunde der totalen Excavation zu — wobei sie ihrer ganzen Dicke nach mehr weniger in die Excavationsöffnung hineinragen und wie abgeschnitten oder wie geknickt plötzlich aufzuhören scheinen. Ihre Fortsetzungen im Bereiche der seichteren (totalen) Excavation sind grösstentheils deutlich erkennbar, und nur wenig durch einen grau-grünlichen Schleier gedeckt; sie scheinen gegenüber den Enden der Netzhautgefässe mehr weniger verrückt, und verlaufen nicht in einer dem Zuge der Retinagefässe entsprechenden Richtung und Windung; sie sind ferner von bedeutend lichterer Farbe und weniger deutlich, weniger dunkel contourirt. So laufen sie dem inneren (dem zweiten) Excavationsrande zu, über welchen sie sich ebenfalls hinüberbeugen, und wobei sie dunkler werden und knopfartig anzuschwellen scheinen, ihre helle Mitte gänzlich verlieren, und abermals in ihrem Laufe wie abgeschnitten sich darstellen. Von hier aus können ihre Fortsetzungen im Bereiche der hellen Sehnervenmitte — der zweiten, tieferen Excavation — in ganzer Ausdehnung verfolgt werden; dieselben nehmen ebenfalls eine vom normalen und ihrem früheren Verlaufe (innerhalb der ersten Excavation) abweichende Richtung und Krümmung an; sind hiebei schwach blassröthlich





gefärbt, nicht contourirt, somit bandartig, verschwommen, undeutlich und wie durch einen graulichen Schleier gedeckt, und treten endlich, zu den Centralhauptstämmen vereinigt, in der Mitte des Grundes der zweiten Excavation durch die *Lamina cribrosa* hindurch aus dem Auge.

Im hohen Grade interessant und lehrreich erscheinen die übrigens sehr hochgradigen parallaxischen Verschiebungen der in den 3 verschiedenen Ebenen gelagerten Gefäßstücke gegen einander, wenn man unter abwechselnder dioptrischer Einstellung für die eine oder die andere dieser Flächen, entweder mit dem eigenen Kopfe seitliche Bewegungen ausführt oder selbe von dem untersuchten Auge ausführen lässt.

Verfolgt man die einzelnen Gefäße von der Netzhaut an bis zu ihrem Austritte durch den *Porus nervi optici* aus dem Auge unter entsprechenden Accommodationsveränderungen des eigenen Auges, so gewinnen dieselben, abgesehen von ihren Krümmungen über die Ränder der beiden Excavationen, allenthalben ein normales Ansehen, und lassen an keiner Stelle eine Anomalie des Durchmessers oder eine erhebliche Farbenveränderung erkennen.

TAFEL XXII.

Reizung der Netzhaut¹⁾.

Vergrößerung 15.

Sigmund P., 18 Jahre alt, von kleiner aber kräftiger Statur und blühender Gesichtsfarbe, gut genährt — hatte als Kind über mancherlei Beschwerden, namentlich über ein beim raschen Gehen, beim Springen oder bei sonstigen heftigen Körperbewegungen alsbald eintretendes Seitenstechen, über Athemlosigkeit, Brustbeklemmung, Husten u. s. f. zu klagen gehabt. Diese Erscheinungen schwanden jedoch stets in kurzer Zeit von selbst, und verliessen ihn im 7. Lebensjahre nach dem Gebrauche von mancherlei Mitteln gänzlich. Von da an fühlte er sich bis vor Kurzem stets wohl und gesund.

Von Kindheit an kurzsichtig, übrigens aber scharf und ausdauernd gut sehend, hat er nun seit Jahren als Xylograph gearbeitet, und während des Sommers durch 10, während des Winters durch 6 Stunden täglich, sowie ausserdem häufig bei künstlicher Beleuchtung die feinsten Arbeiten ohne die geringste Empfindung von Anstrengung oder Ermüdung der Augen ausgeführt; seit 6 Wochen jedoch fühlt er sich in zunehmendem Grade augenleidend.

Die Veranlassung hiezu glaubt er in einer Verkühlung suchen zu sollen, die er sich durch das Nachhausegehen spät Abends bei stürmischem, regnerischem Wetter zugezogen. Zu Hause angekommen fühlte er sich durchfrostet, und wurde noch in selber Nacht von einem Bronchialkatarrh befallen, der durch 8 Tage andauerte, ihn tagüber zwar nur wenig belästigte, allnächtlich aber exacerbirte. — Zwei Tage, nachdem dieser Katarrh von selbst verschwunden, entwickelte sich das Augenleiden.

Patient, der früher tagelang mit seinen Arbeiten, auch den feinsten, zubringen konnte, ohne irgendwie an seine Augen erinnert zu werden, fühlte dieselben nun schon nach anderthalb- bis zweistündiger Arbeit angegriffen, matt, verstimmt; er hatte das Bedürfniss, von der Arbeit aufzusehen und die Augen durch einige Momente ausruhen zu lassen. Hiedurch schwand jede fremdartige Empfindung, und die Beschäftigung konnte wieder in gewohnter Weise fortgesetzt werden; nach 1—2 Stunden jedoch kehrte dieselbe Ermüdung wieder, um abermals nach einigen Minuten des Ausruhens zu weichen. So wechselte Ermüdung und Erholung, nur mit dem Unterschiede, dass, je weiter die Arbeitszeit vorrückte, desto eher die Ermüdung eintrat und desto länger andauerte — dass somit die Zwischenräume, in welchen beschwerdelos gearbeitet werden konnte, immer kürzer und kürzer wurden. — Wurde die Arbeit gänzlich unterlassen, so wähnte Patient seine Augen vollkommen gesund.

Während der Nacht, besonders aber durch die längere Sonntagsruhe schienen die Augen sich erheblich zu kräftigen, denn hiernach trat die Augenermüdung in den ersten Stunden der täglichen Arbeit und namentlich in den ersten Arbeitstagen der Woche, verhältnissmässig selten ein. Rückte jedoch das Ende des Tages, insbesondere das der Woche heran, so mehrten sich die krankhaften Erscheinungen — es genügte dann nicht mehr, nur zeitweilig von der Arbeit aufzusehen, sondern es mussten durch kurze Zeit die Lider geschlossen werden. Allgemach trat auch Empfindlichkeit im Umkreise der Bulbi ein, die Erholung nach gegönnter Ruhe war nicht mehr so vollständig und es fiel alsdann schwer, die Beschäftigung wieder aufzunehmen.

Da Patient trotzdem in gewohnter Weise thätig war, so steigerte sich das Augenleiden rasch zu solcher Höhe, dass nach Ablauf von 3 Wochen sich die Ermüdungserscheinungen bereits nach $\frac{1}{4}$ stündiger Anstrengung — jetzt aber mit dem Gefühle von Schwere in den Lidern — einstellten, und den Kranken nöthigten, die Augen durch längere Zeit geschlossen zu halten.

Zwang er sich trotzdem zur Fortsetzung der Arbeit, so trat nun alsbald das Gefühl gesteigerter Spannung in der Umgegend der Bulbi sowie eine schmerzhaft empfindung in ihnen selbst auf; die Augen wurden warm, lichtscheu; Patient fühlte den Drang, seine

Hand zur Linderung über die Augen zu legen, und spürte vorzugsweise dann eine Erleichterung, wenn er bei geschlossenen Lidern einen Finger in den inneren Augwinkel einzwängte. Er liebte es, in solcher Position stundenlang mit geschlossenen Augen zu ruhen.

Versuchte Patient aber sich auch dann noch zum Arbeiten zu forciren, so kam Kopfschmerz in den Schläfen und der Stirngegend, Blutandrang nach Kopf und Augen mit der Empfindung von Trockenheit in den letzteren (die Thränensecretion war übrigens zu keiner Zeit krankhaft verändert), und konnten nur noch grössere Gegenstände in gewohnter Weise, kleinere aber nur auf Momente scharf und deutlich wahrgenommen werden.

Ruhe und kalte Überschläge auf Kopf und Augen beschwichtigten auch diese Erscheinungen stets nach kurzer Zeit, so dass Patient, so lange er die Arbeit mied, ohne alle Beschwerden blieb. Als sich aber diese Beschwerden endlich selbst nach mehrtägiger Ruhe und schon bei der geringfügigsten Augenanstrengung zeigten, so suchte der Kranke gegen Ablauf der 6. Woche endlich ärztliche Hilfe.

Bei Untersuchung der äussern Augengebilde wurde ausser einer leichten Hyperaemie der Tarsalbindehaut kein objectives Krankheitssymptom wahrgenommen. Die Pupillen sind bei mässigem Tageslichte 4 bis $3\frac{1}{2}$ Millim. im Durchmesser gross, sind rasch beweglich und erweitern sich bei Verminderung der Lichtintensität bedeutend.

Patient liest mit dem rechten Auge (Gl. — $9\frac{1}{2}$) Schrift 1 auf $2\frac{1}{2}$ bis 10 Zoll, und Schrift 20 noch in einem Abstände von 6 Schuh, 6 Zoll.

Das linke Auge (Gl. — 9) erweist sich in nur geringem Grade mehr kurzsichtig, und in gleichem Maasse scharfsehend.

Von der Schrift 1 vermag Patient in Continuo nur 2 bis 3 Zeilen zu lesen, worauf sodann die früher erwähnten Erscheinungen der Anstrengung und Ermüdung eintreten; nach einigen Minuten werden abermals 2 bis 3 Zeilen ununterbrochen fortgelesen. Grössere Schriftgattungen gestatten eine verhältnissmässig längere Leseanstrengung. Patient behauptet, in den ersten Momenten, wo er seine Augen in Function zieht, keinerlei Veränderung zu spüren, und so scharf und deutlich zu sehen wie zur Zeit vor seiner Erkrankung.

Die Kurzsichtigkeit soll seit Jahren nicht zugenommen haben.

Durch Atropin erweitern sich die Pupillen auf 8 Millim. im Durchmesser unter verhältnissmässig geringen Blendungserscheinungen.

Die Untersuchung mit dem Spiegel gibt bei normalen Medien folgende in beiden Augen gleichartige Abweichungen des Augengrundes vom Normale:

Der Augengrund (siehe Tafel XXII, rechtes Auge) in seiner grösseren, mehr peripherischen Ausdehnung, sowie die Stelle der *Macula lutea* ist normal gefärbt, zeigt aber in der Umgebung des Sehnervenquerschnittes, besonders nach oben, innen und unten eine etwas stärkere Strahlenreflexion (Spiegelung) und eine ungewöhnliche, gelbrothe Färbung in Folge der Beimischung eines leicht graublauen und grünlichen Tones, welcher letzterer am stärksten zunächst dem Querschnitte ausgeprägt erscheint, und in peripherer Richtung allmählig verschwindet.

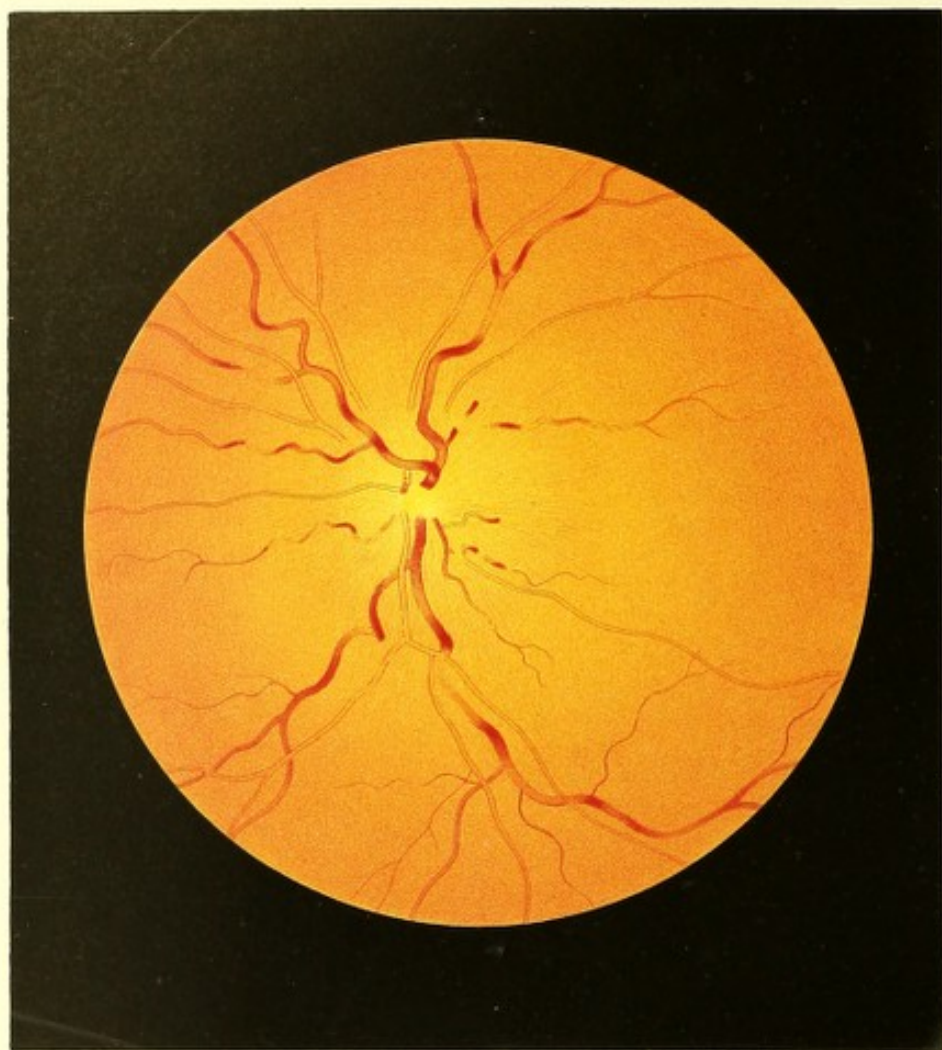
Die normal gelbrothen Partien des Augengrundes haben hierbei das gewöhnliche körnige Ansehen; der Umkreis des Sehnervenquerschnittes hingegen, in welchem sich die besagte Farbenveränderung findet, ist von unterschiedlich langen, schwach röthlichen, sehr zarten, in den oberflächlichen Schichten der Netzhaut gelegenen Streifen durchzogen und überdeckt.

Der Sehnervenquerschnitt selbst zeigt sich in seinem der *Macula lutea* zugewandten Abschnitte normal gefärbt und abgegrenzt, und ist mit einem deutlich ausgeprägten Bindegewebsringe versehen; in seinen übrigen Partien aber erscheint er röthlich, und lässt seine Umgrenzung sowie den Bindegewebsring nur undeutlich erkennen. Zunächst der Austrittsstelle der Gefässe ähnelt diese anomale Färbung der Imbibitionsröthe des Glaskörpers in Kadaveraugen, und geht in peripherer Richtung allmählig in die Farbe des übrigen Augengrundes über; sie füllt die Zwischenräume der Gefässe aus, reicht jedoch nicht allenthalben bis unmittelbar an die Gefässe selbst, d. i. an ihre rothe Blutssäule heran, so dass die stärkeren derselben, besonders die Venen, wie von einem weissen Saume im Bereiche des Sehnervenquerschnittes umgeben sind. Diese Röthe des Sehnerven erscheint ferner sehr zart, central gestreift, und verleiht, in Verbindung mit den früher erwähnten röthlichen Streifen, dem Augengrunde ein strahliges Aussehen. Dasselbe beginnt an der Austrittsstelle der Retinalgefässe, entspricht der Ausbreitung der Opticusfasern, ist besonders nach oben, innen und unten in den peripheren Theilen des Opticus und seiner nächsten Umgebung am stärksten ausgeprägt, und verliert sich in einigem Abstände vom Sehnerv allmählig im übrigen Augengrunde.

Das Centralgefässsystem im ganzen Augengrunde hat eine normale Ausbreitung und Verzweigung, zeigt allenthalben vollkommen normale Durchmesser sowie eine normgerechte Färbung, Contourirung und Verlaufsweise.

Die Netzhaut ist, mit Ausnahme der den Sehnerv umgebenden leicht gestreiften Partie, normal durchsichtig.

Dem Kranken wurde jede Anstrengung der Augen untersagt; er bekam 8 Stück Blutegel hinter die Ohren applicirt, welche eine unmittelbare und dauernde Erleich-



terung in Kopf und Augen bewirkten; zum Getränke reichte man ihm *Elixirium acid. Halleri*.

Schon nach 2 Tagen war eine erhebliche Minderung der krankhaften Veränderungen im Augengrunde wahrzunehmen, welche in den folgenden Tagen derart fortschritt, dass nach Verlauf von 3 Wochen Retina und Sehnervenquerschnitt keine Abweichungen vom physiologischen Zustande mehr darzubieten schienen. Sechs Wochen hierauf wurde dem jungen Manne gestattet, seine Berufsbeschäftigung wieder aufzunehmen. Er hat bis heute — ein halbes Jahr nach der Entlassung aus der Kur — nicht die geringste Annahmung eines Rückfalles gehabt.

TAFEL XXIII.

Entzündung der Netzhaut¹⁾.

Vergrößerung 15.

Theresia M., Bäuerin, war als Kind schwächlich gewesen, und hatte von ihrem 6. bis zum 11. Jahre an verschiedenen chronischen Hautausschlägen, so auch an Drüsenanschwellungen gelitten.

Vom 15. bis zum 17. Lebensjahre war sie regelmässig menstruiert; nach dieser Zeit trat unter den Erscheinungen der Chlorose vollständige Unterbrechung des Monatsflusses ein, der sich jedoch nach Ablauf eines Jahres wieder regelmässig einstellte.

Nach der ersten, sehr schweren Niederkunft in ihrem 21. Lebensjahre, welcher durch 14 Tage Uterinblutungen gefolgt waren, trat ohne näher bekannte Veranlassung auf beiden Augen eine leichte Sehstörung ein, die sich im Verlaufe von 4 Monaten allmählig wieder verlor, und von der Kranken für eine Folge des starken Blutverlustes angesehen und daher nicht weiter berücksichtigt wurde.

Die Geburt des zweiten Kindes ging ohne irgend einen Nachtheil vorüber. Nach dem dritten Wochenbette jedoch, im September 1852, stellten sich, als Patientin am vierten Tage nach der Niederkunft aufzustehen versuchte, heftige vom Scheitel über die Stirne ausstrahlende Schmerzen ein, die, immer nur wenige Tage aussetzend, über ein Jahr andauerten. Diesem Leiden gesellten sich in der ersten Zeit Schwindel, Ohrensausen, reissende Schmerzen nicht nur im Gesichte, sondern auch im ganzen Körper zu — was sich jedoch unter ärztlicher Behandlung in wenigen Wochen verlor.

Sechs Wochen nach dieser letzten Niederkunft bemerkte Patientin einen abermaligen allmählichen Nachlass der Sehkraft an beiden Augen, der sich anfangs durch zeitweiliges Vergehen und Verschwimmen des Gesichtes für wenige Augenblicke kundgab, dem aber bald eine bleibende leichte Umnebelung des ganzen Sehfeldes folgte, die bei Anstrengung der Augen, namentlich aber durch andauerndes Herabneigen des Kopfes bei der Arbeit, sich vermehrte, und zuletzt am linken Auge einen bedeutenden Grad erreichte.

In der 23. Woche nach der Entbindung wurde das Kind entwöhnt und es erfolgte der Wiedereintritt der Menstruation, welche jedoch lange Zeit spärlich und unregelmässig blieb.

Während des folgenden Sommers trat keine erhebliche Veränderung in dem Zustande ihrer Augen ein. Als jedoch im Spätherbste sich die Kopfschmerzen stark vermehrten, und die Patientin wegen der Heftigkeit derselben im December an das Bett gefesselt blieb, verminderte sich das Sehvermögen trotz ärztlicher Behandlung auch am rechten Auge weiter, und erlosch am linken beinahe gänzlich. Von dieser Zeit an verloren sich die Kopfschmerzen grösstentheils, und die Kranke nahm keine weitere Veränderung mehr an ihren Augen wahr.

Während der ganzen Dauer dieses Leidens hatte sie keine Röthung der Augen bemerkt, keinen Schmerz in denselben empfunden, und nur selten das Auftreten von *Mouches volantes* wahrgenommen.

Theresia M. zählt dermalen 27 Jahre, ist von mittlerer Statur, wohlgenährt, von gesunder Gesichtsfarbe und fühlt sich, abgesehen von ihrem Augenleiden, vollkommen wohl. Der Kopfschmerz ist gänzlich geschwunden, die Menses sind geregelt und ausreichend; Appetit, Verdauung und Schlaf sind gut, und nur die Stuhlausscheidungen etwas träge.

Das rechte Auge ist normal gebaut (Gl. ∞) und zeigt in seinen äusseren Gebilden keine Krankheitserscheinungen.

Die normal gewölbte Cornea ist vollkommen durchsichtig, die vordere Kammer entsprechend gross; die hellgraue Iris lässt in ihrer Structur keine Abnormität wahrnehmen; die Pupille ist mässig weit, rund, schwarz und gehörig beweglich. — Das Sehfeld dieses Auges scheint der Patientin allseitig und gleichmässig wie durch einen schwachgraulichen, durchsichtigen Nebel umflort. Schrift 3 wird auf 4 bis 6 Zoll Entfernung gelesen, Schrift 20 noch bei 10 Schuh.

Die äusseren Theile des linken ebenfalls normal gebauten Auges (Gl. ∞) und dessen Umgebung lassen gleichfalls keine materiellen Veränderungen erkennen. Cornea, vordere Kammer und Iris sind wie am andern Auge; die normal schwarze Pupille zeigt bei

mässiger Beleuchtung den gleichen Durchmesser, wie die rechterseits, erweitert sich jedoch beträchtlich bei Verschluss des rechten Auges und bleibt sodann bei jedem Lichtwechsel unverändert. Mit diesem Auge vermag Patientin wohl noch die Abstufungen des Lichtes und hellere Farben zu unterscheiden, dagegen die Umrisse selbst grösserer Gegenstände nicht mehr wahrzunehmen. Mässiges Tageslicht ist ihr nicht unangenehm, doch vermeidet sie grelle Tages- wie auch starke künstliche Beleuchtung.

Die ophthalmoscopische Untersuchung des rechten Auges bei durch Atropin *ad maximum* erweiterter Pupille zeigt keinerlei krankhafte Veränderung in den durchsichtigen Medien; nur erscheint das Innere des Auges weniger erleuchtet und reflectirt der Augengrund im Allgemeinen weniger Licht, so zwar, dass es bei Untersuchung mit dem lichtstarken Spiegel den Anschein hat, als ob man nur den lichtschwachen (Helmholz'schen) in Anwendung gebracht hätte.

Der Augengrund ist dunkler gefärbt als im normalen Zustande — mehr hochroth, besonders in der Sehnerven Umgebung. Diese erhöhte Färbung erweist sich bei genauer Untersuchung als in der Netzhaut ebene gelegen und vorzugsweise durch eine zarte röthliche Streifung hervorgerufen — womit zugleich eine Dickenzunahme der Retina, besonders über und im Umfange der Sehnervengrenze verbunden zu sein scheint. In ihrem Bereiche sind die Centralgefässe wie mit einem zarten röthlichen Schleier bedeckt.

Die erwähnte Streifung — oberflächlich in der Netzhaut gelagert und vor Allem nach oben, unten und innen zwischen den Hauptgefässstämmen deutlich erkennbar — beginnt äusserst zart zunächst der Austrittsstelle der Centralgefässe, verläuft in radiärer Richtung entsprechend der Opticusausbreitung, erscheint am dichtesten und dunkelsten vor und im Umfange der Sehnervengrenze und verliert sich, lichter und isolirter werdend, allmählig 1 bis $1\frac{1}{2}$ Sehnervendurchmesser weit vom Opticusrande in der erhöhten, mehr gleichmässigen Röthung, welche vor Allem in den tieferen Schichten des Sehnerven und der Netzhaut verbreitet erscheint und welche nur nach und nach in peripherer Richtung in das normale Gelbroth des Augengrundes übergeht.

Diese Netzhautröthung deckt den eintretenden Sehnerv derart, dass derselbe, vorzüglich in seiner obern, untern und innern Peripherie undeutlich, nur als eine etwas lichtere röthliche Scheibe, heller an der Gefässaustrittsstelle, hindurchleuchtet, und, blos an seinem äussern Umfange gegen die *Macula lutea* hin schärfer begrenzt, daselbst den Bindegewebsring erkennen lässt.

Das Centralgefässsystem zeigt durchaus eine normale Verbreitung und Verzweigung. Die arteriellen Gefässe erweisen sich auch in Verlauf, Durchmesser und Farbe nicht

wesentlich verändert; der Verlauf der Venen jedoch ist ein mehr geschlängelter, ihr Querdurchmesser ein grösserer, ihre Farbe eine dunklere, u. z. vorzüglich am Opticusrande und dessen nächster Umgebung.

Die Dickenzunahme der Venen ist eine gleichmässige, u. z. um $\frac{1}{8}$ bis $\frac{1}{6}$ ihres Durchmessers; durch dieselbe wird der Grössenunterschied zwischen den entsprechenden Arterien und Venen bedeutend über das physiologische Maass gesteigert.

Der Verlauf der Venen erweist sich hiebei nicht nur in der Flächenrichtung, sondern auch der Dicke der Retina nach mehr geschlängelt — die Venen sind demnach nicht nur dicker, sie sind auch wesentlich länger.

An den Stellen, wo die venösen Gefässe oberflächlicher gelagert sind, sehen sie sich verhältnissmässig leichter gefärbt und deutlich contourirt an — doch erscheinen hiebei die Contouren etwas breiter und die helle Mitte etwas weniger glänzend als normal. In dem Maasse jedoch als sie an den nächstfolgenden Stellen mehr und mehr in die tieferen Schichten der Retina eindringen, zeigen sie sich auffallend dunkler blutroth, verlieren ihre hellere Mitte und die dunkle Contourirung und erscheinen bandartig. Diese dunkle blutrothe Färbung tritt am stärksten hervor an den tiefst gelagerten Stellen, und vermindert sich in dem Maasse, als die Gefässe wieder in die oberflächlicheren Retinaschichten hervortreten — wobei sich abermals die dunklere Contourirung und hellere Färbung in ihrer Mitte einstellt.

Die Stelle der *Macula lutea* und ihre nächste Umgebung weist die geringsten Veränderungen auf; sie ist nur in sehr geringem Grade weniger erhellt und dunkler gefärbt als unter physiologischen Verhältnissen.

Die ophthalmoscopische Untersuchung des linken Auges, ebenfalls bei durch Atropin erweiterter Pupille, ergibt vollkommen durchsichtige Medien, hiebei aber das Innere des Auges so wenig erleuchtet, so dunkel, dass man, wenn der lichtschwache Spiegel in Anwendung gezogen wird, nur bei vollkommen richtiger dioptrischer Einstellung und nach längerer Einsicht der einzelnen Erscheinungen im Augengrunde und dann noch mit Mühe in hinlänglicher Deutlichkeit zu erfassen und zu verfolgen vermag.

Der Augengrund (siehe Tafel XXIII, linkes Auge) zeigt sich seiner ganzen Ausdehnung nach dunkler gelbroth als im normalen Zustande, mehr blutroth gefärbt. Die Intensität des Farbentones nimmt in demselben in peripherer Richtung allmählig ab, verändert sich aber auch in den mittleren Partien des Opticus, geht daselbst nämlich zwischen den Austrittsstellen der Gefässe rasch in einen licht-gelbröthlichen Ton über.

Die Lichtintensität des Augengrundes dagegen, in der Peripherie sehr gering, vermehrt sich allmählig von da an gegen die Austrittsstelle der Gefässe hin; dabei

erscheinen die Gewebstheile des Augengrundes in der Umgebung und im Bereiche des Opticus mehr und mehr durchheilt, und an ihrer Oberfläche in geringem Grade glasartig spiegelnd, zwischen den austretenden Gefässen aber am stärksten erhellt und licht-reflectirend.

Der Augengrund ist in seinen peripheren Partien undeutlich, dicht und dunkelfarbig gekörnt, während er in seinen centralen Partien (gegen die Mitte des Sehnerven zu), u. z. in den tieferen Schichten mehr gleichmässig dunkelfärbt, dagegen in den oberflächlicheren Gewebsschichten der Retina und des Sehnerven deutlich röthlich gestreift erscheint. Diese Streifung ist äusserst zart, verbreitet sich, entsprechend der Opticusausbreitung, in radiärer Richtung, und scheint vorzugsweise die Spiegelung im Bereiche des Sehnerven und dessen Umgebung zu veranlassen. Die Streifung beginnt ohne scharfe Abgrenzung an der Austrittsstelle der Centralgefässe, wird immer deutlicher, dunkler und dichter, ist am mächtigsten ausgeprägt vor dem Sehnervenrande und in dessen äusserer Umgebung, folgt vor Allem dem Zuge der Gefässhauptstämme, und ist — allmählig erblassend und unbestimmter werdend — 2 bis 3 Opticusdurchmesser weit im Augengrunde zu verfolgen.

Diese theils streifige, theils gleichmässige dunklere Färbung im Augengrunde ist in den oberflächlicheren und tieferen Schichten des intraocularen Sehnervenendes, sowie in der Netzhaut ihrer ganzen Dicke nach verbreitet — wobei die peripheren Theile des Opticus, vor Allem aber die Netzhaut eine beträchtliche Dickenzunahme ausweisen.

Durch diese dunkle Färbung werden die Centralgefässe im grösseren Theile des Augengrundes in einen theils sehr zarten, theils mehr oder weniger dichten röthlichen Nebel eingehüllt, so dass sie auf kurze Strecken undeutlicher erscheinen, ja stellenweise sich ganz dem Blicke entziehen; anderseits aber werden durch sie der grössere Theil der Chorioidea und die tieferen Theile des Opticus vollständig gedeckt, so dass von letzterem an keiner Stelle auch nur eine Andeutung seiner Umgrenzung zu gewahren ist, und seine Lage im Augengrunde nur aus der Gefässfigur und aus der helleren Färbung an der Gefäss-Ursprungsstelle erkannt werden kann.

Das Centralgefässsystem hat eine normale Verbreitung und Verzweigung. Von demselben sind jedoch, u. z. von seinem Ursprunge aus, in den mittleren Theilen des Augengrundes — namentlich von dem arteriellen Systeme — nur die grösseren Stämme und Äste zu sehen; und nur an einzelnen Stellen treten auch kleinere Gefässe, häufig aber blos stückweise hervor. In den peripheren Theilen des Augengrundes dagegen treten nicht nur die grösseren Stämme deutlicher hervor, sondern es werden daselbst auch kleinere Äste und Zweige allseitig sichtbar.

Der Verlauf der Arterien ist durchaus ein mehr gestreckter, ihr Querdurchmesser ein bedeutend geringerer, ihre Färbung eine sehr helle. Wo die Contouren deutlich ausgeprägt sind, können die Arterien auch mit Sicherheit verfolgt werden; in dem Maasse aber, als ihre Contourirung undeutlicher wird, entziehen sie sich mehr weniger und endlich vollkommen dem Blicke — wobei sie gleichsam in die röthliche Färbung des Augengrundes unterzutauchen scheinen, um an anderer Stelle wieder mit mehr weniger deutlicher Contour oder auch bloß als lichtrother, heller, selbst glänzender Streif aufzutauchen.

Die venösen Gefässe haben durchgehends, insbesondere aber vor dem Sehnervenrande und seiner äusseren Umgebung einen auffallend geschlängelten, scheinbar unterbrochenen Verlauf; ihr Durchmesser ist um $\frac{1}{4}$ bis $\frac{1}{3}$ vermehrt, wodurch der normale Dicken-Unterschied zwischen Arterien und Venen bedeutend — nahezu um die Hälfte vergrössert wird; ihre Färbung ist eine viel dunklere — und diese betrifft die breiteren Contouren, wieweit sie sichtbar sind, sowie die lichte Mitte in gleicher Weise. Die Schlängelung der Venen erfolgt nicht nur in der Ebene der Netzhaut, sondern auch senkrecht auf dieselbe und ist an manchen Stellen so bedeutend, dass das Gefäss einen vollständigen Spiralgang macht. Die Venen sind somit nicht nur ihrem Querdurchmesser, sondern auch ihrer Länge nach stark ausgedehnt. — An den Stellen, wo die Venen in der Richtung der Netzhautebene verlaufen, erscheinen sie contourirt mit heller Mitte — und zwar ist bei ganz oberflächlichem Verlaufe die Contour scharf und die Mitte heller, doch beides nie in dem Grade wie im gesunden Auge; bei etwas tieferer Lage werden die Contouren undeutlicher und wird die Gefässmitte weniger licht, mehr mattröth gefärbt bei ganz tiefer Lage endlich entziehen sich die Gefässe, ohne einen weiteren Unterschied in der Färbung ihrer Mitte und ihrer Randtheile erkennen zu lassen, gleichsam in einen rothen Nebel zurücktretend, mehr oder weniger, selbst gänzlich dem Gesichte. — Beugt sich eine Vene aus ihrer oberflächlichen Lage in eine tiefere Schichte, verläuft sie daher mehr oder weniger schräge zur Netzhautebene, so verliert sie im Verhältnisse zur Stärke der Krümmung rasch ihre helle Mitte, wird dunkler, bandartig gleichgefärbt, scheinbar breiter. Tritt sie hierbei in einer nur mässigen Tiefe durch eine abermalige Krümmung wieder in die Richtung der Netzhautebene über, so wird sie neuerdings lichter gefärbt und scheinbar schmaler, um sodann bei verhältnissmässig oberflächlicherer Lage mit dunklen Contouren und heller Mitte — oder bei verhältnissmässig tieferer Lage mehr weniger undeutlich und bandartig-gleichmässig gefärbt weiterhin zu verlaufen; tritt sie dagegen erst in einer bedeutenden Tiefe durch eine abermalige Krümmung wieder in die Richtung der Netzhautebene über, so wird sie bei flachem Krümmungsbogen heller gefärbt und entzieht sich dem Anblicke allmählig — während sich bei einer raschen

Krümmung das bandartig-dunkelgefärbte Gefässstück rasch, wie abgeschnitten, dem Gesichte entzieht.

Verläuft ein Gefäss aus den tieferen Gewebsschichten in die oberflächlicheren, so ergeben sich je nach seiner Richtung, Krümmung und Lage die eben erwähnten Erscheinungen, jedoch in umgekehrter Reihenfolge.

Verfolgt man die einzelnen Gefässe in ihren Schlängelungen, soweit diese eben sichtbar sind, mit Aufmerksamkeit, so sieht man sie hiebei stellenweise mehr weniger hell oder dunkel, mehr weniger deutlich oder undeutlich begrenzt und contourirt oder auch ihrer ganzen Breite nach gleich gefärbt, mehr weniger verschleiert, auch vollständig unterbrochen; an keiner Stelle jedoch ergibt sich eine ihrer Verzweigung nicht entsprechende Zu- oder Abnahme der Querdurchmesser, nirgends also eine Einziehung, Schrumpfung, eine varicöse Erweiterung etc. — es erweist sich vielmehr, dass sie unter den verschiedensten Krümmungen ihren Lauf in unveränderter Breite fortsetzen und nur eine der Verzweigung adäquate Verjüngung erleiden.

Berücksichtigt man endlich im Allgemeinen die Niveauverschiedenheiten der Netzhaut- und Sehnerven-Innenfläche, insbesondere die Hervorwölbung, welche sich in der zarten röthlichen Streifung im Augengrunde kundgibt; ferner die Art der Spiegelung seitens der Oberfläche der Netzhaut und des Sehnerven; endlich den Verlauf der Gefässe, die Stärke ihrer Windungen und die gegenseitige Stellung ihrer am meisten hervorragenden Theile — so ergibt sich, dass diese Innenfläche (der Netzhaut und des Sehnerven) von ihrer normalen Stellung in den peripheren Theilen des Augengrundes aus, entsprechend der Dickenzunahme dieser Gewebe (der Netzhaut und des Sehnerven), in centraler Richtung und zwar anfangs nur allmählig, weiterhin aber bedeutend rascher sich erhebt, im Umkreise und vor dem Opticusrande am stärksten hervorgewölbt ist, und sich sodann innerhalb des Sehnerven in leichter Bogenkrümmung (trichterförmig) gegen die Gefässaustrittsstelle zu wieder in die Tiefe senkt, und inmitten dieser Stelle ihre normale Lage einnimmt.

Die Stelle der *Macula lutea* und ihre nächste Umgebung zeigt verhältnissmässig nur geringe Veränderungen. Dasselbst ist die Färbung mehr gleichmässig, nur in geringem Grade dunkler; die Lichtintensität nur wenig schwächer, und die Körnung mehr unbestimmt.

TAFEL XXIV.

Entzündung der Netzhaut ¹³⁾(bei *Diabetes mellitus*).

Vergrößerung 15.

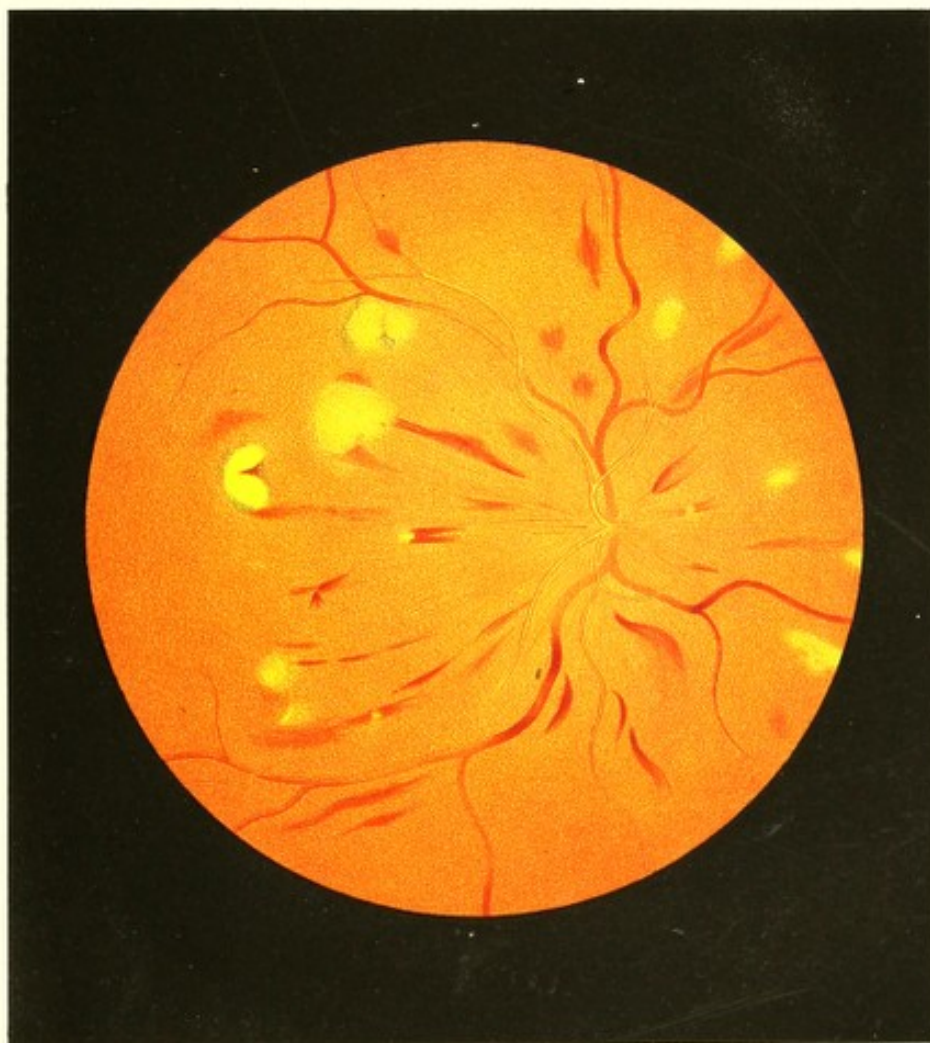Der Gärtner Wilhelm W., dermalen 22 Jahre alt, von schlankem Körperbaue und mittlerer Grösse — soll als Kind und in seinen Jugendjahren stets gesund und kräftig gewesen sein, vor 4 Jahren aber durch Verkühlung sich ein Leiden zugezogen haben, welches unter mässigen Fiebererscheinungen, Anschwellung des rechten Fusses, Verminderung seiner Kräfte und Verlust seines guten Aussehens durch längere Zeit fortbestand, und ihn wiederholt an das Bett fesselte — ein Leiden, in dessen Verlaufe die noch bestehenden Erscheinungen von *Diabetes mellitus* hervortraten, gepaart mit starker Esslust, trockenem Schlunde, unlöschbarem Durste, schlechter Verdauung, häufigem Erbrechen nach dem Genusse von Speisen, und dem Gefühle grosser Abgeschlagenheit und Hinfälligkeit. Seit kurzer Zeit leidet Patient überdiess häufig an Husten, verbunden mit starkem Auswurfe und dem Gefühle von Beklommenheit, Schwere und Druck auf der Brust. An Syphilis war derselbe nie erkrankt.


Das Sehvermögen beider Augen war stets gut gewesen, und wurde erst vor 3 Wochen, ohne erkennbare Gelegenheitsursache, eine Gesichtsstörung wahrgenommen, die sich durch das zeitweise Auftreten leuchtender Funken vor den Augen, sowie durch eine schwache Umnebelung der äusseren Hälfte des Sehfeldes des linken Auges kundgab.

Diese Umnebelung nahm allmählig an Intensität und Umfang zu, und verschleierte endlich den grössten Theil des Sehfeldes des linken Auges; hierauf an der innern Hälfte des Sehfeldes des rechten Auges auftretend, gewann sie auch hier eine beträchtliche Ausdehnung.

Dieses Leiden, bei einer nur wenig sorgsamten ärztlichen und häuslichen Pflege in steter Zunahme begriffen, erfuhr nur am linken Auge vor 2 Wochen eine kurze Unterbrechung, indem das Sehvermögen dieses Auges sich für wenige Tage in dem Grade besserte, dass Patient gewöhnliche Druckschrift lesen konnte — was ihm unmittelbar vorher sowie späterhin nicht möglich war.

Der Kranke ist gegenwärtig mager, von fahler Gesichtsfarbe, und sieht überhaupt sehr angegriffen und herabgekommen aus. An den äusserlich sichtbaren Theilen der





Augen lassen sich keine Krankheitssymptome wahrnehmen. Die Pupillen sind normal gross, beweglich und schwarz.

Blickt Patient mit dem rechten Auge auf eine 12 Zoll entfernte, senkrecht gestellte Fläche, so erscheint ihm nahezu die Mitte seines Sehfeldes durch einen graulichen Nebel scheibenförmig verdunkelt, welcher von der Peripherie gegen das Centrum zu immer dichter wird. Diese beinahe kreisrunde verdunkelte Stelle misst bei der besagten Entfernung 5 Zoll im Durchmesser, und vergrössert sich beim Sehen in die Ferne; sie ist im Sehfelde derart etwas nach aufwärts geschoben, dass der Fixationspunkt sich zwar allerdings noch innerhalb dieser Scheibe befindet, aber von ihrem untern Rande nur um ein Viertel ihres Durchmessers absteht.

Ausserhalb dieser scheibenförmigen Trübung erscheint ihm das ganze Sehfeld hell, jeder Gegenstand deutlich und scharf begrenzt — er vermag in diesem excentrischen Gesichtsfelde die Buchstaben der Schrift 14 als solche zu erkennen, ist aber nicht im Stande, diese oder selbst eine noch viel grössere Schrift zu lesen, da (nach seinem eigenen Ausdrücke) die Buchstaben wohl scharf gezeichnet wahrnehmbar sind, doch zum Lesen ihm hiebei der Überblick und das richtige Verständniss fehlt.

Innerhalb der Trübung ist das Sehvermögen in verschiedenem Grade gestört, und zwar werden in den peripheren Theilen derselben noch Gegenstände von grösseren Dimensionen wie im Nebel erkannt; in der centralen Partie jedoch, welche ebenfalls wieder eine kreisförmige Gestalt besitzt, keinerlei Form- und Farbenunterschiede wahrgenommen.

Die Trübung im Sehfelde besteht somit aus 2 theilweise sich deckenden Scheiben: einer grösseren, lichterem und mehr durchsichtigen, graulichen — und aus einer kleineren, dunklen, undurchsichtigen, grauschwärzlichen. Letztere ist innerhalb der grösseren Scheibe derart excentrisch gerade nach abwärts gelagert, dass der Sehpunkt innerhalb derselben ebenfalls um $\frac{1}{4}$ ihres Durchmessers (des Durchmessers der kleineren Scheibe) vom untern Rande absteht.

Die dunkle Scheibe misst bei obigem Abstände von 12 Zoll $2\frac{1}{2}$ Zoll im Durchmesser, vergrössert sich proportional zur grösseren Scheibe beim Sehen in die Ferne, und scheint hiebei etwas lichter zu werden.

Mit dem Augenspiegel bei möglichst erweiterter Pupille untersucht, zeigt sich das rechte Auge für parallele Strahlen eingestellt (Gl. ∞), erscheinen die Medien vollkommen durchsichtig, und lassen die peripheren Partien des Augengrundes keine wesentlichen Veränderungen wahrnehmen; dagegen findet sich die Stelle und die ganze Umgebung des Sehnerveneintrittes in der auf dem Bilde (siehe Tafel XXIV) wiedergegebenen Ausdehnung in auffallender Weise, namentlich in der Färbung so verändert,

dass der Sehnervenquerschnitt in Rücksicht auf Farbe und Begrenzung nicht mehr zu erkennen ist, und der Ort seiner Lage nur aus der charakteristischen Figur der Centralgefässe bestimmt werden kann.

Die Verfärbung des Augengrundes erweist sich in peripherer Richtung als eine etwas matt-dunklere Röthung, durch welche hindurch die normale Augengrundkörnung undeutlich, scheinbar mehr grobkörnig und dunkler, wahrgenommen werden kann. In centraler Richtung hingegen wird die matt-dunkle Röthung weniger durchscheinend, dichter, grau-gelbröthlich mit zartröthlicher Streifung, und der Augengrund mehr und mehr lichtreflectirend, somit heller — selbst theilweise leuchtend, zart spiegelnd. Die oben erwähnte Streifung beginnt undeutlich, verschwommen an der Austrittsstelle der Centralgefässe, ist zart röthlich, und verbreitet sich, deutlicher und dichter werdend, radiär der Opticusfaserausbreitung entsprechend nach allen Seiten im Augengrunde. Sie tritt vor dem Sehnervenrande und im Umfange desselben am deutlichsten hervor und zeigt, allmählig erblassend, unbestimmter und weniger dicht werdend, und sich endlich ganz dem Blicke entziehend, nach innen, d. i. gegen die Nasenseite zu die geringste Ausdehnung, ist dagegen nach aussen hin am breitesten und bis in den Bereich der *Macula lutea* zu verfolgen.

Diese anomale Färbung und Trübung im Augengrunde hat ihren Sitz in dem intraocularen Sehnerventheile und der Netzhaut, und scheint über alle Gewebstheile derselben verbreitet zu sein. Die Centralgefässe und die weiter unten anzuführenden Gewebsveränderungen werden hiedurch in einen mehr oder weniger dichten röthlichen Nebel eingehüllt, vor Allen aber, wie schon erwähnt, die Sehnervencontour nach allen Seiten hin vollständig gedeckt. Gleichzeitig ist aber auch eine erhebliche Dickenzunahme der peripheren Opticuspartie und der Retina vorhanden, in Folge deren sich die Netzhautoberfläche von der Peripherie aus in centraler Richtung mehr und mehr aus ihrer normalen Lage erhebt und am stärksten in der Umgebung der Opticuseintrittsstelle vorgewölbt ist; sodann aber gegen den Eintritt der Gefässe hin, in leichter Wölbung sich wieder nach rückwärts bis zur normalen Sehnerven-Innenfläche senkt.

In dem Bereiche dieser anomal gefärbten Partie ist eine grössere Zahl unregelmässig geformter, im Ganzen länglicher, blutrother Flecke von verschiedener Grösse und nahezu gleichmässiger Vertheilung wahrzunehmen. Diese Flecke zeigen in ihrer Fläche und insbesondere an ihren Rändern, eine der Opticusfaserausbreitung entsprechende sehr zarte Streifung — wodurch ihre Begrenzung ein charakteristisches gezahntes Aussehen erhält; sie sind in die etwas tieferen Netzhautschichten eingebettet und, entsprechen in ihrer Längsrichtung, in ihrem mehr geradlinigen Verlaufe wie in ihren Krümmungen,

sowie ihrer ganzen Anordnung nach theils der Ausbreitung der Opticusfasern theils dem Zuge der Gefässe, besonders der Venen.

Ausser diesen Extravasaten finden sich noch im Augengrunde in einigem Abstände von der Gefässeintrittsstelle verschieden grosse, theilweise von Pigmentanhäufungen umgebene, ovale und rundliche helle Stellen, welche ein eigenthümliches, etwas durchscheinendes und dabei doch dichtes Gefüge zu besitzen und die Netzhaut in ihrer ganzen Dicke zu durchsetzen scheinen. Dieselben haben eine leicht unebene, schwach gewölbte Oberfläche, reflectiren in hohem Grade das Licht, und sind theils lichtgelb, theils orange-gelb gefärbt. Die lichtereren Stellen haben eine mehr gleichmässige Färbung; die orange-gelben dagegen zeigen eine sehr zarte Körnung an ihrer Oberfläche — ihre Ränder, wo sie nicht von Pigment umgeben sind, scheinen abgerundet und nicht scharf ausgeprägt in die tieferen Gewebsschichten unterzutauchen.

Das Centralgefässsystem, vollkommen normal gegen den Aequatorialkreis zu, zeigt auch im Bereiche der anomalen Färbung die normale Verbreitung und Verzweigung; jedoch sind daselbst nur die Hauptstämme und die grösseren Äste sichtbar, und weisen die Venen theilweise einen mehr geschlängelten Verlauf, aber durchwegs einen grösseren Querdurchmesser aus.

Die Venen sind zunächst ihrer Austrittsstelle undeutlich, verschleiert, bandartig gleichmässig gefärbt; sie treten in flacher Bogenkrümmung allmählig in die oberflächlichen Sehnerven- und Netzhautschichten hervor, werden hiebei deutlicher, bekommen mehr oder weniger Contouren und einen helleren Mittelstreif, und steigen sodann in theils flacher theils steiler Krümmung wieder in die tieferen Netzhautschichten zurück, um nach kürzerem oder längerem Verlaufe abermals in die oberflächlicheren Schichten zu gelangen, und in dieser Weise früher oder später in die normale Verlaufsweise überzugehen. Hiebei zeigen sie an den Stellen, wo sie schräge (in einer Winkelrichtung) zur Netzhautebene gestellt sind, eine dunklere, bandartig gleichmässige Färbung; verlaufen sie dagegen in der Richtung der Netzhautebene, so besitzen sie je nach ihrer mehr oder weniger oberflächlichen Lage auch mehr oder weniger deutliche dunklere Contouren, und eine hellere Mitte. Bei tieferer Lage werden sie durch einen grauröthlichen Nebel gedeckt und erscheinen entweder gleichmässig lichter gefärbt und verschwommen oder entziehen sich gänzlich dem Blicke.

Die Arterien, von nahezu normalen Durchmessern, treten an ihrer Ursprungsstelle, lichter gefärbt aber deutlich begrenzt, in stärkerer Krümmung an die Oberfläche der Netzhaut hervor, erscheinen daselbst mit deutlichen Contouren und breiter, sehr heller, selbst glänzender Mitte, verlaufen eine Strecke weit in leichten Windungen in dieser

Ebene, und dringen sodann in die tieferen Netzhautschichten ein — wobei sie, ihre Randsäume verlierend, nur noch durch ihre lichtere Mitte als helle Streifen zu erkennen sind, oder sich dem Blicke mehr weniger, selbst vollständig entziehen, um später wieder an die Oberfläche zu treten und ihr früheres Ansehen zu gewinnen.

Bei diesem Verlaufe behalten sämtliche Gefässe unverändert ihre entsprechenden Durchmesser, und verjüngen sich nur in normaler Weise, der Verästelung conform.

Die Stelle der *Macula lutea* ist durch keine auffallende Erscheinung markirt.

Das linke Auge (Gl. ∞) ergibt subjectiv und objectiv die gleichen Erscheinungen, nur in etwas minderem Grade, und Patient ist noch im Stande, sich mittelst desselben auf der Strasse zurechtzufinden, ja selbst als Gärtner einige Arbeiten zu verrichten.

TAFEL XXV.

Entzündung der Netzhaut ")

(mit zahlreichen Apoplexien).

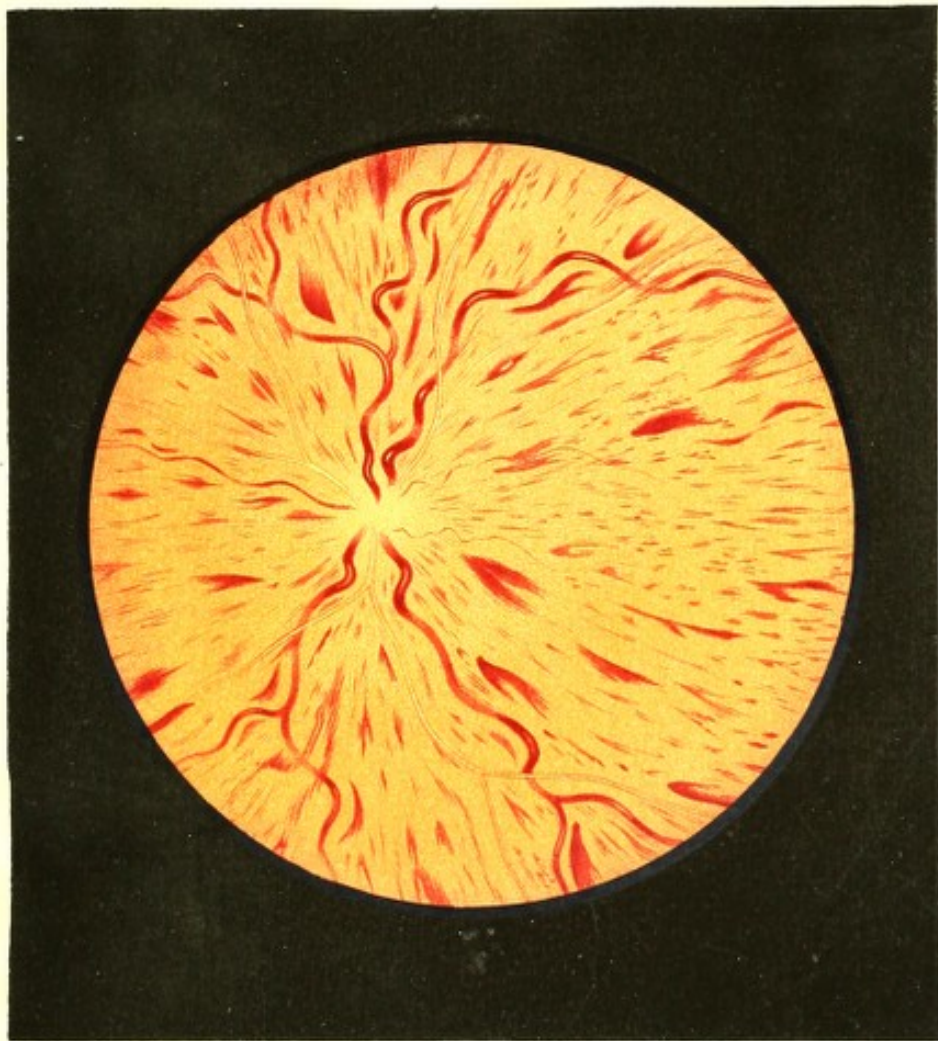
Vergrösserung 15.


Michael W 1, Gastwirth, 53 Jahre alt, von grosser Statur, korpulent, mit mächtigem Schmerbauche, rothem Gesichte und besonders stark gerötheter Nase — war, einige Ausschlagskrankheiten in seiner Kindheit abgerechnet (deren Namen er übrigens nicht anzugeben vermag) stets gesund. Seit 9 Jahren leidet er an Hämorrhoiden und soll mitunter viel Blut *per anum* verlieren.

Gesehen hat er stets gut in der Nähe und Ferne.

Seit 13 Jahren befindet er sich beinahe jeden Abend durch Genuss von Wein in stark erheiterter Stimmung; seit den letzten 3 Jahren aber ist er nur mehr des Morgens vollkommen nüchtern. Seit mehreren Monaten bemerkt er an beiden Augen eine allmähliche Abnahme des Sehvermögens, eine Unsicherheit im Sehen, ein Vergehen der Augen, ein Verschwimmen der fixirten Gegenstände, ohne dass er jedoch anderweitig irgend welche Krankheitserscheinungen bisher beobachtet hätte.

Das Schlechtsehen nahm in den letzten Wochen rasch zu, so dass Patient auf dem linken Auge seit 8 Tagen nur mehr quantitative Lichtempfindung besitzt, und mit dem rechten bloss grössere Objecte, wie z. B. die Finger einer vorgehaltenen Hand etc., wahrnimmt.





Die Untersuchung des Patienten ergibt ausgesprochenes *Delirium tremens*. Ein syphilitisches Leiden will derselbe nie gehabt haben, auch sind keine Erscheinungen vorhanden, welche auf ein solches hindeuten würden. Die Augen sind wenig injicirt, etwas thränenfeucht, haben einen glasartigen Ausdruck und einen stieren Blick; sonst erscheinen sie nicht krankhaft, schmerzen auch nicht und sind nicht lichtscheu. Die normal grossen Pupillen sind träge beweglich.

Mit dem Augenspiegel findet man die Medien des linken Auges vollkommen durchsichtig, das Auge selbst für schwach convergirend einfallende Strahlen (Gl. + 80) eingestellt, sein Inneres wenig erhellt, und den Augengrund im Allgemeinen so dunkel gefärbt, dass man unter Benützung des lichtschwachen (Helmholtz'schen) Spiegels für den ersten Augenblick allseitig nur eine unbestimmte, dunkel-blutrothe Fleckung sieht, und erst bei vollkommen richtiger Einstellung des eigenen Auges für die Netzhaut und bei längerer Beobachtung die einzelnen Veränderungen daselbst genau zu erfassen im Stande ist.

Der Augengrund (siehe Tafel XXV, linkes Auge) zeigt sich hiebei in seiner ganzen Ausdehnung ziemlich dunkel-gelblichroth gefärbt; in seinen mittleren Partien, vor Allem im Bereiche der Austrittsstelle der Centralgefässe stärker erleuchtet, in grosser Ausdehnung äusserst zart lichtröthlich gestreift, sowie mit einer Unzahl kleinerer und grösserer blutrother Flecke bedeckt.

Die erwähnte zarte Streifung entspricht in Lage und Richtung vollkommen der Ausbreitung der Opticusfasern in der Netzhaut, ist am stärksten und dichtesten entwickelt im Bereiche des Sehnervenumfanges, übrigens aber auch sonst im Augengrunde in abwechselnder Deutlichkeit zu verfolgen.

Die erwähnte blutrothe Fleckung liegt in verschiedenen, an manchen Stellen in nicht unbedeutend von einander abstehenden Ebenen; sie besteht aus einer Unzahl verschwindend kleiner Punkte und Streifen, sowie verschieden geformter kleinerer und grösserer länglicher Striemen und Flecken — welch' letztere in ihrer Flächenausdehnung und besonders in ihrer Begrenzung eine sehr zarte, der Opticusausbreitung entsprechende Streifung zeigen, sämmtlich radiär angeordnet sind, in der Nähe der stärkeren Gefässe, besonders der Venen, am mächtigsten auftreten, und in ihrer Längsrichtung theils mit der Opticusausbreitung, theils mit dem Gefässzuge übereinstimmen.

Das Centralgefässsystem besitzt eine normgemässe Verbreitung und Verzweigung, ist jedoch nur in seinen Hauptstämmen, und in diesen oft nur stückweise zu verfolgen.

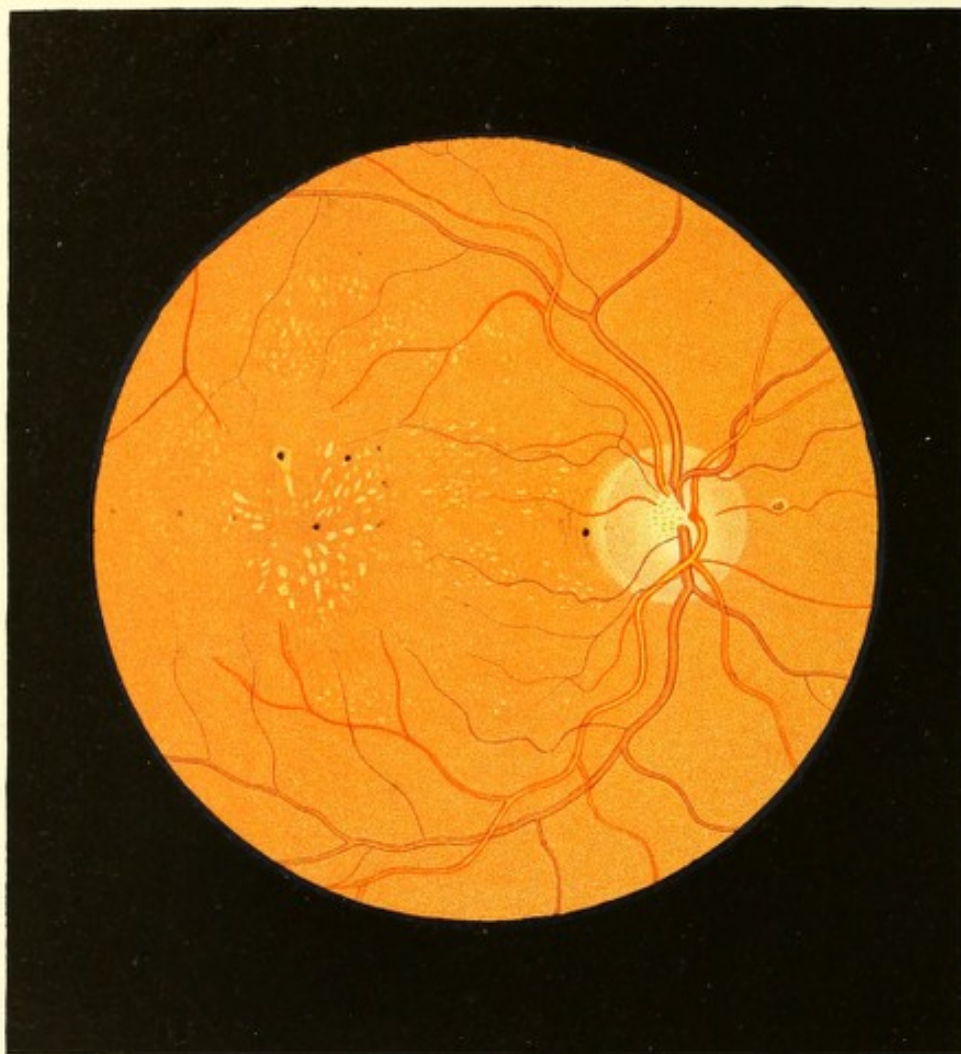
Der Verlauf der Arterien ist ein stark gestreckter, ihre Dicke ist auffallend gering, ihre Färbung licht. Sie zeigen an einzelnen Stellen deutlich eine dunkle

Contourirung, sind hingegen an andern nur durch ihre hellere Mitte als glänzende schmale Streifen zu erkennen.

Die Venen haben eine bedeutend dunklere, stellenweise eine dunkel-blutrothe Farbe; sie besitzen eine grössere Ausdehnung, sowohl ihrer Länge als ihrem Querdurchmesser nach — ihr Verlauf ist daher ein stark geschlängelter, mit vielen, namentlich auf die Netzhautebene senkrecht gestellten Windungen. Was die partiellen Färbungen der Venen, ihre Contourirung, ihr stellenweises Undeutlichwerden, Verschwinden und Wiedervortreten etc. betrifft — so zeigen sie in ausgeprägter Weise all das, was über diese Verhältnisse in den Krankheitsgeschichten zu Tafel XXIII und XXIV, angegeben ist. Stellenweise gelangen von den Venen nur so kurze Stücke und diese in so wenig charakteristischer Weise zur Ansicht, dass sie für Blutextravasate gehalten werden könnten, ja von solchen oft nur mit Mühe zu unterscheiden sind.

Die dunklere Färbung im Augengrunde sowie sämtliche Extravasate scheinen auf das Gewebe der Netzhaut und des intraocularen Sehnervenendes beschränkt, und weisen, in Verbindung mit den bedeutenden Niveauverschiedenheiten der Gefässe, auf eine beträchtliche Dickenzunahme der Retina selbst hin — welche vor und im Umkreise der Sehnervenperipherie am stärksten ist. Es erhebt sich nämlich die Oberfläche des Augengrundes (des Opticus und der Netzhaut) an der Gefäss-Austrittsstelle rasch gegen den Opticusrand zu, zieht über denselben in flacher Wölbung hin, und senkt sich von da an wieder, jedoch langsam und allmählig, gegen die periphere nahezu normal gelagerte Netzhaut-Innenfläche. — Das Gewebe der Netzhaut ist hiebei nur wenig durchscheinend, so dass es die tiefer gelagerten Theile der Gefässe unsichtbar macht, indem es dieselben wie mit einem röthlichen Schleier bedeckt; der Sehnervenquerschnitt selbst aber ist durch diese Röthung und Trübung, seiner Färbung und Umgrenzung nach vollkommen dem Blicke entzogen, so dass seine Lage nur aus der Gefässfigur erkannt werden kann.

Das rechte, für parallele Strahlen eingestellte Auge (Gl. ∞) zeigt vollkommen durchsichtige Medien und ähnliche, nur etwas weniger hochgradig entwickelte Erscheinungen in seinem Grunde.



TAFEL XXVI.

N e t z h a u t l e i d e n

(bei *Morbus Brightii*).

Vergrößerung 15.

Ignaz M k, Viehhirt, 19 Jahre alt, ein schwächliches, cachektisch aussehendes, blondhaariges Individuum — behauptet, bis zu seinem 13. Lebensjahre vollkommen gesund gewesen zu sein, auch stets gut in der Nähe und Ferne gesehen zu haben. Mit 13 Jahren hatte er sich beim Hüten des Viehes in strenger Winterkälte die Füße erfroren, welche hierauf so stark anschwellen, dass er durch die Geschwulst am Gehen verhindert wurde.

Dieses Fussleiden dauerte den ganzen Winter hindurch an, besserte sich jedoch rasch im Frühjahr, so dass I. M. den ganzen Sommer und Herbst bis zum nächstfolgenden Winter sich wohl fühlte. Mit dem Eintritte der Kälte entwickelte sich neuerdings die Anschwellung der Füße, worauf sich an letzteren unter dem Gefühle von Hitze und Brennen bläuliche Blasen bildeten, welche aufsprangen, Wasser entleerten und Geschwüre erzeugten, die den ganzen Winter hindurch fortbestanden. Im folgenden Frühjahr heilten die Geschwüre, und erlangten die Füße allmählig wieder ihren normalen Umfang und ihre frühere Beweglichkeit; doch schon im Beginne der heissen Sommerzeit stellte sich die Anschwellung abermals ein, zu welcher sich nach kurzer Zeit eine rothlaufartige Entzündung hinzugesellte.

Sämmtliche Krankheitserscheinungen schwanden bis zum Herbste, traten aber neuerdings im Winter auf, um sich im Frühjahr abermals zurückzubilden u. s. f. — so dass Patient nun seit 3 Jahren jeden Sommer und Winter an Schwellung der Füße, und zwar im Winter mit Geschwürsbildung, im Sommer mit Rothlauf combinirt erkrankt ist; im Frühjahr und Herbste aber hievon befreit bleibt.

Zu diesen Leiden gesellte sich in den letzten 2 Jahren wiederholt auch eine ödematöse Anschwellung der äussern Gebilde des Halses seinem ganzen Umfange nach.

Vor 3 Monaten hatte sich Patient durch das Aufheben eines schweren Ambosses einen Leistenbruch zugezogen, wodurch er gezwungen wurde in das Spital zu gehen und daselbst 5 Wochen zu verbleiben. Nach 2 Wochen Spitalsaufenthaltes bemerkte er eine allmähliche Abnahme seines Schvermögens, und einige Tage hierauf das Auftreten von

Mouches volantes und Funkensehen, besonders bei raschen Bewegungen der Augen oder des Kopfes. In der 3. Woche entwickelte sich eine bedeutende ödematöse Anschwellung des Halses in seinem ganzen Umfange, welche sich rasch über Gesicht und Kopf verbreitete, und wozu sich auch eine erhebliche Verschlechterung im Sehen gesellte.

Diese Verminderung des Sehvermögens schritt, trotz der Zurückbildung aller übrigen erwähnten Krankheitserscheinungen, und auch nach der Entlassung des Patienten aus dem Spitale, allmählig aber stetig fort. 14 Tage später musste M. K. wegen allgemeiner Hautwassersucht neuerdings in ein Krankenhaus aufgenommen werden, woselbst man das Vorkommen einer grossen Menge von Albumen im Harn nachwies. Nachdem die hydropischen Erscheinungen zum grössten Theile geschwunden, aber auch das Sehvermögen so weit vermindert war, dass sich Patient nicht mehr allein auf der Strasse mit Sicherheit führen konnte, wurde er der augenärztlichen Behandlung übergeben.

Patient liest zur Zeit mit dem rechten Auge (Gl. ∞) nur mehr unter Anstrengung Schrift 11 auf 8 Zoll, und mit dem linken (Gl. — 36) Schrift 15 auf 8 Zoll Entfernung.

Am rechten Auge ist eine Einschränkung des Sehfeldes (u. z. bei einem Objectabstande von 1 Schuh) horizontal nach aussen bis auf 7 Zoll vom Fixationspunkte, nach aussen-unten bis auf 9 Zoll, in den übrigen Richtungen dagegen in nur sehr geringem Grade nachzuweisen; am linken Auge erscheint die Ausdehnung des Sehfeldes nahezu normal.

An den äusseren Gebilden der Augen sind keinerlei Krankheitserscheinungen wahrzunehmen; die Pupillen sind mässig weit, aber träge und unausgiebig sich bewegend, jedoch durch Atropin *ad maximum* erweiterbar.

Unter Anwendung des Augenspiegels erweisen sich die Medien beiderseits als vollkommen durchsichtig, und die Augen in ihrem Inneren normal erhellt.

Am rechten Auge (siehe Tafel XXVI) ist der Augengrund im Allgemeinen normal gefärbt und gekörnt; an der Stelle der *Macula lutea* jedoch und in ihrer nächsten Umgebung etwas dunkler, von mehr braun-gelbröthlicher Farbe. Dasselbst, sowie auch in grösserem Umkreise, ist eine Unzahl verschieden grosser, äusserst heller, stellenweise beinahe leuchtender, weissgelblicher Flecke sichtbar, welche theils oberflächlicher, theils tiefer in das Gewebe der Netzhaut eingebettet erscheinen.

Die grösseren derselben, deren Anzahl eine beschränkte ist, befinden sich in der unmittelbaren Umgebung der *Macula lutea*, besonders nach innen zu von derselben gelagert; sie sind länglich, nicht scharf begrenzt, und in Bezug auf ihre Längsrichtung und gegenseitige Anordnung radiär zur *Macula lutea* gestellt, so dass letztere kranzartig von ihnen umschlossen erscheint.

Im Anschlusse an diese grösseren Flecke, sowie im grösseren Umkreise treten die kleineren theils mehr zerstreut, isolirt, theils an verschiedenen Stellen zu kleineren oder grösseren Gruppen vereinigt, auf. Dieselben sind vor Allem auf jene Stelle des Augengrundes beschränkt, welche von den die *Macula lutea* in weitem Bogen umkreisenden Netzhautgefässen umschlossen wird.

Diese kleinen Flecke haben theils eine unregelmässige, theils eine rundliche Gestalt, sehen wie zarte kleine Punkte aus und sind theils deutlicher, heller, theils so wenig scharf begrenzt und so wenig licht gefärbt, dass sie eben nur angedeutet erscheinen.

Der umfangreichste aller dieser hellen Flecke tritt am inneren Umfange des Sehnerven in geringem Abstände von dessen Grenze auf; er hat eine ovale Form und ist in seiner Mitte mit einem Pigmentfleck versehen.

Ähnliche Pigmentanhäufungen, doch dunkler und von kleinerem Durchmesser, finden sich in geringer Zahl im Umkreise der *Macula lutea* und von ihr nach aussen zu zwischen den hellen Flecken eingestreut.

Die Netzhaut erscheint in grösserer Ausdehnung (doch ist diess nur bei ganz genauer Einstellung des eigenen Auges mit Sicherheit nachweisbar) äusserst zart graulich gefärbt; sie reflectirt von ihrer Oberfläche etwas mehr Licht als unter normalen Verhältnissen, erweist sich aber übrigens noch in sehr hohem Grade durchsichtig.

Das Centralgefässsystem lässt rücksichtlich seiner Verbreitung und Verzweigung, sowie in Betreff des Verlaufes, der Färbung, Contourirung und Durchmesser der einzelnen Gefässe keine Abweichung gegenüber einem gesunden Auge erkennen.

Der Sehnerv ist rundlich, von normaler Grösse, an seinem äusseren Umfange von zarten rothbraunen Chorioideal-Pigmentsäumen begrenzt, und lässt den Bindegewebsring allseitig deutlich erkennen; er hat in seinen peripheren Partien eine leicht-röthliche Farbe und stimmt seiner Oberfläche nach mit der Netzhautenebene überein.

Am linken Auge ist Retinitis deutlich ausgesprochen. Die Netzhaut erscheint im Umfange des Sehnerven getrübt, der Opticus verwischt; die Venen haben grössere Durchmesser, sind stark geschlängelt und zum Theile gedeckt. Rings um den Sehnerven, einen Opticusdurchmesser abstehend, finden sich einzelne weisse Plaques und an der Stelle der *Macula lutea* ähnliche helle Flecke wie am rechten Auge, welche jedoch keine so bestimmte charakteristische Form und Anordnung ausweisen und nicht so weit im Augenrunde sich verfolgen lassen.

TAFEL XXVII.

Entzündung der Netzhaut¹⁵⁾.

Vergrößerung 15.

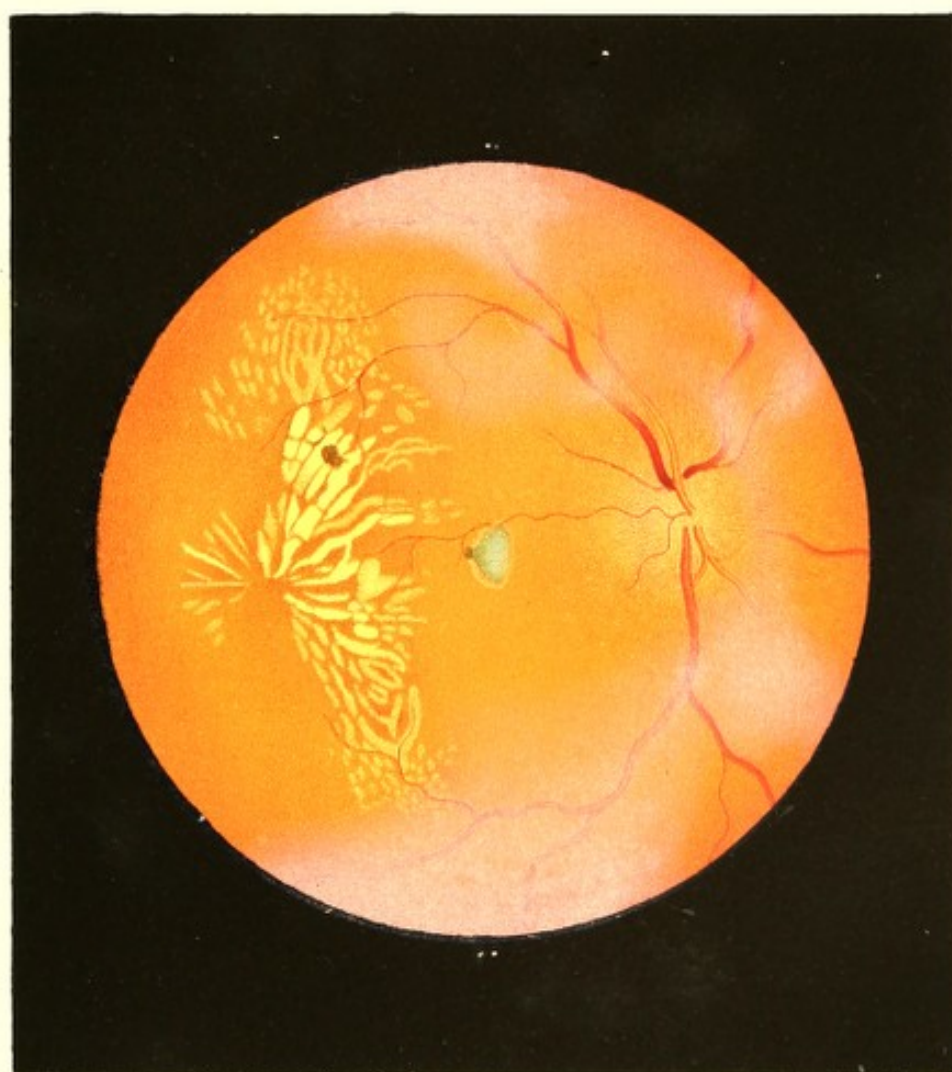Der Fleischergehilfe Leopold Z. war als Kind stets gesund und kräftig gewesen, er hatte im 14. Lebensjahre den Typhus und ein Jahr später die Blattern ohne alle üblen Folgen überstanden.


Von seinem 20. Lebensjahre an litt er häufig an Kolikschmerzen, die jedoch vorzugsweise durch die Witterungseinflüsse, welchen er beim Transporte von Schlachtvieh auf der Donau ausgesetzt war, sowie durch seine unzweckmässige Kost, namentlich durch Genuss von vielem Obst hervorgerufen wurde.

Im Spätherbste 1853 fiel Patient bis über die Hüften ins Wasser, und verkühlte sich, indem er nicht in der Lage war, seine Wäsche zu wechseln, derart, dass noch am selben Tage ein heftiges Fieber mit Schüttelfrost eintrat, woraus eine Unterleibsentzündung sich entwickelte, die ihn durch 6 Wochen ans Bett fesselte. Von dieser Zeit an verminderten sich die Kolikanfälle, dagegen stellte sich Kopfschmerz ein, der nur selten einige Tage aussetzte und noch gegenwärtig andauert. Dem Ausbruche dieses Schmerzes, der sich vom Nacken über den ganzen Kopf bis in die Zähne erstreckt, soll regelmässig ein klopfendes Gefühl in der Magengegend vorangehen. Diesem Leiden gesellte sich seit einem halben Jahre Stuhlverstopfung bei; der Gebrauch leicht auflösender Mittel reicht jedoch hin, sie momentan zu beseitigen und zugleich eine wesentliche Milderung des Kopfschmerzes herbeizuführen.

Leopold Z. hatte von Kindheit auf ein scharfes und ausdauerndes Sehvermögen gehabt, litt aber von dem Eintritte des Kopfschmerzes an, vorzüglich während der grössten Heftigkeit desselben, an feurigen Scotomen. Vor 5 Wochen bemerkte er zufällig, dass er mit seinem rechten Auge schlechter sehe als mit dem linken, dass er mit jenem die Gegenstände wie in einen Nebel gehüllt erblicke.

Dieser Nebel nahm nach starken Anstrengungen, bei ungeeigneter Nahrungsweise, durch ungünstige Witterungseinflüsse, besonders aber beim Auftreten des Kopfschmerzes, erheblich zu, und erreichte vor 3 Wochen nach einer starken Verkühlung und dem Genusse von Wein und schwarzem Kaffee nicht nur im rechten Auge einen so hohen Grad, dass mit demselben nur mehr die Umrisse grösserer Gegenstände wahrgenommen wurden —





sondern trat auch auf dem linken Auge auf, so dass Patient mit diesem Personen in grösserer Entfernung gar nicht, und nur erst bei einigen Schritten Abstand wahrzunehmen vermochte.

Bei Anwendung von Blutegeln, auflösenden Mitteln, und bei einem strengen diätetischen Verhalten besserte sich das Sehvermögen innerhalb 14 Tagen nicht nur am rechten, sondern insbesondere am linken Auge derart, dass Patient mit letzterem wieder die Ziffer einer Taschenuhr unterscheiden konnte. Durch eine abermalige Geschäftsreise bei schlechter Witterung zog er sich jedoch, unter gleichzeitigem heftigem Kopfschmerze, neuerdings eine Verschlimmerung des Sehvermögens am rechten Auge zu — was ihn, nach mehrtägigen fruchtlosen Heilversuchen mit Hausmitteln, veranlasste, sich neuerdings einer ärztlichen Behandlung zu unterziehen.

Patient, 22 Jahre alt, von kräftigem und stattlichem Körperbaue, wohlgenährt — hat eine Gesichtsfarbe, welche ebensowohl davon Zeugniß gibt, dass er viel in freier Luft sich aufhält, als auch dass er in Speise und Trank sich nicht einzuschränken gewohnt ist. An Syphilis hatte derselbe seiner Angabe nach nie gelitten; Erscheinungen, welche auf dieses Leiden hinweisen würden, sind nicht vorhanden ¹⁶⁾.

Die Untersuchung der äusserlich sichtbaren Gebilde der Augen lässt keine krankhaften Erscheinungen auffinden. Die Pupillen sind rund, von gewöhnlichem Durchmesser, normal beweglich und saturirt schwarz.

Am linken Auge klagt Patient über eine geringe, gleichmässige nebelartige Trübung, und liest nur mit Anstrengung Schrift 2 auf 4 bis 10 Zoll Entfernung, Schrift 20 aber noch bei einem Abstände von 8 Schuh.

Das Sehfeld des rechten Auges ist in zwei Hälften getheilt: in eine lichtere linke und eine dunklere rechte, deren gemeinschaftliche, nahezu vollkommen geradlinige Grenze senkrecht und vom Centrum des Sehfeldes etwas nach links gestellt ist, so dass die rechte, dunklere Partie den grösseren Theil des Sehfeldes einnimmt und zugleich den Sehpunkt einschliesst.

In dem linken, helleren Theile des Sehfeldes erscheinen dem Kranken alle Gegenstände bloß wie in einen zarten, hellgrauen Nebel gehüllt, und er vermag in demselben noch Schrift 14 auf 4 bis 14 Zoll, Schrift 20 noch auf 4 Schuh Entfernung zu lesen; in dem rechten Theile hingegen ist Alles wie mit einem dunklen, schwärzlichen Rauche bedeckt, der gegen den linken Theil des Sehfeldes zu, nahe der Grenze, heller wird und sonach allmählig in den lichtgrauen Nebel übergeht.

Wird die Sehlinie dieses (des rechten) Auges auf einen Buchstaben der Schrift 14 eingestellt, so können im Anfange noch der unmittelbar voranstehende Buchstabe, sowie

überhaupt die links stehenden Schriftzeichen erkannt werden; bei längerem Fixiren jedoch verschwindet sehr bald der unmittelbar voranstehende Buchstabe, die entfernteren aber verschwinden nicht.

In der dunkleren Partie des rechten Theiles des Gesichtsfeldes wird selbst Schrift 20 nicht gelesen, doch aber noch als solche erkannt. Beim Sehen in die Ferne soll der Rauch daselbst etwas heller werden, und die Gegenstände deutlicher hervortreten lassen.

Die ophthalmoskopische Untersuchung bei erweiterter Pupille weist am rechten Auge durchsichtige Medien nach, sowie eine dioptrische Einstellung für parallele Lichtstrahlen (Gl. ∞). Der Augengrund (siehe Tafel XXVII) ist grossentheils normal gelbroth gefärbt, scheint jedoch weniger Licht zu reflectiren, und hat ein matteres Ansehen als gewöhnlich, indem ihn ein äusserst zarter graulicher Schleier beinahe in seiner ganzen Ausdehnung überzieht. Dieser Schleier verdichtet sich an einzelnen Stellen, besonders im Bereiche der zweiten und dritten Verzweigungen der Centralgefässstämme zu einem wolkenartigen, grauen, dichten Nebel, der, oberflächlich, d. i. in der Ebene der Retina gelagert, die normale Farbe des Augengrundes, insbesondere die Retinagesässe stellenweise mehr weniger undeutlich macht, ja vollkommen verdeckt, sowie die feineren Gefässverzweigungen fast gänzlich dem Blicke entzieht.

Der Sehnervenquerschnitt, von leicht ovaler Form und normalen Durchmesser, ist stark roth gefärbt, und lässt sich vom übrigen Augengrunde nur bei genauer Beachtung durch seine etwas lichtere und mehr hämatinrothe Färbung unterscheiden — ohne dass hiebei sein Bindegewebsring zu erkennen wäre. Er ist, entsprechend der Ausbreitung der Opticusfasern, zart rötlich gestreift — welche Streifung sich besonders nach oben, innen und unten über seinen Rand hinaus erstreckt, denselben beinahe unkenntlich macht, und sich sodann nur allmählig in dem übrigen Augengrunde verliert.

Das Gefässsystem der Retina zeigt einen auffallenden Unterschied im Querdurchmesser der Arterien und Venen, und im Allgemeinen den schon auf Tafel XXIII und XXIV dargestellten Charakter. Die Venen, blos in ihren stärkeren Zweigen verfolgbar, lassen nirgends eine Zu- oder Abnahme ihres entsprechenden Durchmessers erkennen; werden jedoch, wie früher bemerkt, theilweise von dem grauen Nebel bedeckt, durch welchen sie zuerst in ihren Contouren, später aber auch in ihren mittleren Partien so undeutlich werden, dass sie sich stellenweise der Wahrnehmung entziehen, um an andern Stellen wieder deutlicher hervorzutreten. — Die Arterien entziehen sich unter ähnlichen Erscheinungen wie die Venen nach kurzem Verlaufe beinahe vollkommen dem Blicke, treten aber im peripheren Theile des Augengrundes wieder mehr weniger deutlich hervor.

Die augenfälligsten Veränderungen im Augengrunde finden sich an der Stelle der *Macula lutea*. Der zarte Nebel ist hier am schwächsten ausgeprägt, dagegen erscheinen, etwas tiefer gelagert, eigenthümlich gestaltete, mosaikartig aneinander gefügte, von der Mitte des gelben Fleckes aus strahlenförmig auseinander weichende helle Streifen und Flecke, in deren Zwischenräumen der Augengrund theilweise eine dunklere, mehr braun-rothe Färbung zeigt, und einzelne dichte, beinahe schwärzliche Pigmenthäufungen besitzt.

Diese Flecke und Streifen, grösstentheils von hell-gelblicher Farbe, werden peripherisch mehr rothgelb, und entschwinden endlich, durch Ausgleichung ihrer Farbe mit der des Augengrundes, dem Gesichte. In einigen derselben lässt sich deutlich der Zug der stärkeren Chorioidealgefässe erkennen.

Ausser diesen grösseren hellen Flecken findet sich, und zwar in der Umgebung derselben, im Augengrunde noch eine Unzahl kleinerer, sowohl unregelmässiger als rundlicher Flecke und Punkte von gelblicher oder licht-gelbröthlicher Farbe und unbestimmter Umgrenzung. Dieselben sind mehr weniger deutlich hervortretend, sie stehen theils vereinzelt theils zu Gruppen vereinigt in peripherer Richtung im Augengrunde, werden hiebei immer verschwommener, und entziehen sich endlich in dem über dem Augengrund ausgebreiteten graulichen Schleier vollkommen dem Gesichte.

Zwischen der *Macula lutea* und dem Sehnervenquerschnitte endlich ist ein isolirter, schwach blaugrünlicher triangulärer Fleck zu bemerken, der einen dunklen grossen Pigmentpunkt an seinem stumpfen Winkel trägt. Dieser trianguläre Fleck ist in seiner Mitte heller, in seiner Peripherie dunkler gefärbt, hat eine scharfe Begrenzung, und zeigt an seiner Oberfläche eine starke Strahlenreflexion, eine Spiegelung, wie von der Oberfläche eines Glasstückes herrührend.

Der Grund des linken Auges (Gl. ∞) lässt ähnliche Erscheinungen wahrnehmen; doch sind sie in bedeutend geringerem Grade entwickelt, insbesondere fehlt solch ein blaugrünlicher Fleck, wie er am rechten Auge sichtbar ist.

TAFEL XXVIII.

Entzündung der Netzhaut.

Vergrößerung 15.

Julie B d, 53 Jahre alt — war von Kindheit bis in ihr 40. Lebensjahr nie erheblich erkrankt, und von ihrem 11. Jahre an bis in ihr 40. regelmässig menstruiert gewesen; sie hatte jedoch von Jugend auf an Stuhlverhaltung, selbst bis zu 8 Tagen, und in Folge dessen häufig, sowie beinahe regelmässig einige Tage vor jedem Eintritte der Menstrualblutung, an Kopfschmerz gelitten.

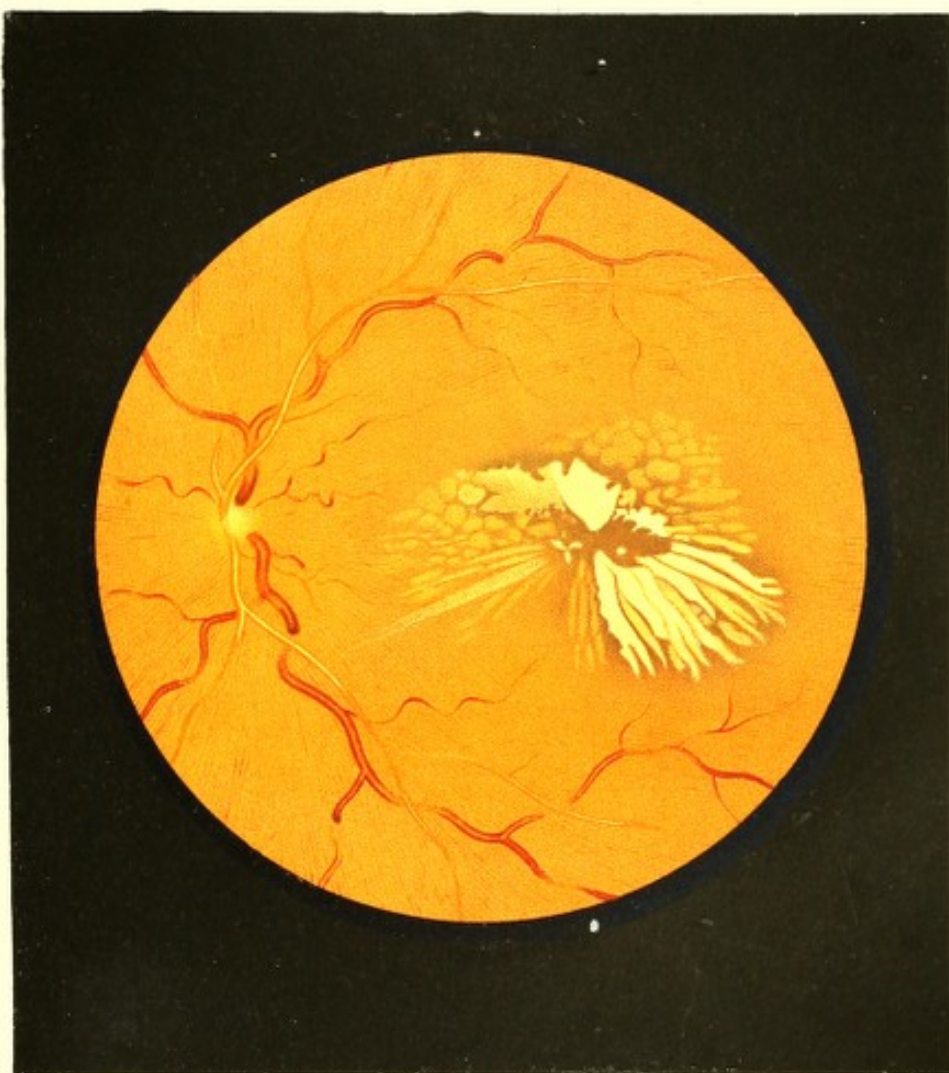
Sie gebar 4 Kinder, von welchen 3 am Leben sind und sich der besten Gesundheit erfreuen.


Von Jugend auf an beiden Augen in gleichem Grade kurzsichtig, hatte sie in der Nähe stets gut und ausdauernd gesehen, aber nie Gläser zum Fernsehen in Verwendung gezogen; ein Augenleiden hatte sie nie gehabt, und will auch niemals eine Zunahme ihrer Kurzsichtigkeit beobachtet haben.

Kurze Zeit nach dem Aufhören der Menstruation im 40. Lebensjahre zeigten sich Anfälle von Congestionen nach dem Kopfe, welche in den nächstfolgenden Monaten immer häufiger wiederkehrten, und nun seit 42 Jahren trotz der verschiedensten dagegen angewendeten Mittel beinahe täglich zu wiederholten Malen sich einstellen. Hiebei erreichten sie 1- bis 2mal die Woche einen so intensiven Grad, dass Patientin nicht nur das Gefühl von Schwindel und bedeutender Hitze im Kopfe hatte, sondern dass auch ihr Gesicht sich röthete, heftiger Durst sich einstellte, und Schweiss am Kopfe ausbrach, der sich sodann über den ganzen Körper ausbreitete.

Vor einem Jahre gesellte sich zu diesem Congestivleiden das Gefühl von allgemeiner Abspannung, von Trägheit, besonders aber von Schwere und Druck auf der Brust, wobei die Blutwellungen nach dem Kopfe noch häufiger und heftiger wurden und Schlaf und Appetit sich bedeutend verminderten.

Zur Milderung dieser Krankheitserscheinungen wurden der Patientin lauwarme Bäder angerathen, die sie anfangs auch ganz gut zu vertragen schien. Als sie jedoch nach 14 Tagen das 6. Bad genommen hatte, trat plötzlich Erblindung am linken Auge ein. In Folge wiederholter Anwendung von Blutegeln an die Schläfe und hinter das Ohr der linken Seite stellte sich binnen kurzer Zeit zwar wieder ein ziemlich befriedigendes Sehvermögen an diesem (linken) Auge ein — doch erfolgte, und zwar ohne eine weitere Veranlassung, schon nach einem Monate eben so plötzlich die Erblindung am rechten Auge.





Blutegel erzielten am rechten Auge zwar keinen unmittelbar günstigen Erfolg, doch aber stellte sich unter fortgesetzter ärztlicher Behandlung nach wenigen Wochen wieder ein geringes Sehvermögen ein — dem jedoch alsbald eine beinahe vollständige Erblindung des linken Auges folgte.

Im Verlaufe der nächsten Monate kehrte, trotz wiederholter Recidiven, an beiden Augen nach und nach ein ziemlich hoher Grad von Sehvermögen zurück, wobei sich auch eine erhebliche Besserung im Allgemeinbefinden herstellte. Vor einem Monate dagegen trat unter dem erneuerten Aufleben aller übrigen Krankheitserscheinungen eine abermalige bedeutende Verschlechterung des Sehens an beiden Augen ein, welche unverändert bis zum heutigen Tage fortbesteht, und von dem Gefühle von Völle, Schwere, Schläfrigkeit in den Augen, von grosser Empfindlichkeit gegen directes Sonnen- oder künstliches Licht (nicht aber gegen gewöhnliche Tageshelle), sowie von Mückensehen und Photopsien in Art eines hellen, gelblichen Feuerregens, besonders Nachts, begleitet ist.

Julie B d ist eine mittelgrosse, stark beleibte Frau, deren Aussehen keineswegs auf ein ernstlicheres Leiden schliessen lässt, und bei welcher auch die sorgfältigste Untersuchung und Beobachtung ausser den erwähnten Erscheinungen kein Local- oder Allgemeinleiden oder sonst eine Krankheitserscheinung nachzuweisen im Stande ist. Im Harn ist weder Eiweiss noch Zucker in abnormer Quantität enthalten.

Sie liest dermalen mit ihrem rechten Auge (Gl. — 58) Schrift 17 auf 8 Zoll, und mit dem linken (Gl. — 64) Schrift 16 auf 8 Zoll Abstand.

Die äusseren Gebilde der Augen erscheinen vollkommen normal; die vordere Kammer hat beiderseits die normale Grösse, die Pupillen sind mässig weit und bei Lichtwechsel rasch und in beträchtlicher Ausdehnung reagierend.

Bei der Spiegeluntersuchung erweisen sich die Medien vollkommen durchsichtig, dagegen das Innere der Augen bedeutend weniger als im normalen Zustande erhellbar, sowie der Augengrund im Allgemeinen bedeutend dunkler gelbroth gefärbt.

Diese dunkle Färbung scheint vor Allem durch eine starke Röthung der Netzhaut ihrer ganzen Dicke und Ausdehnung nach hervorgerufen zu sein, und verbreitet sich in centraler Richtung (siehe Tafel XXVIII, linkes Auge) ungeschwächt über den Bindegewebssring hinweg bis in die peripheren Theile des Opticusstammes, so dass hiedurch der Rand des Sehnerven vollkommen verdeckt wird.

Gegen die mittleren Partien des Opticus hin wird sie allmählig lichter, wobei der letztere besonders zwischen den hervortretenden Centralgefässen bedeutend stärker erleuchtet erscheint.

In diesem dunkel-gelbrothen Farbentone des Augengrundes verbreitet sich von der Mitte des Sehnervenstammes aus eine äusserst zarte radiäre Streifung, welche nach allen Richtungen hin, besonders deutlich zwischen den nach auf- und abwärts verlaufenden Centralhauptgefässen 2 bis 3 Sehnervendurchmesser weit verfolgt werden kann, und ihrer Lage und Richtung nach vollkommen der Opticusfaserausbreitung entspricht.

An der Stelle und in der Umgebung der *Macula lutea* sind die auffälligsten Veränderungen im Augengrunde gegeben. Der letztere erscheint daselbst in einer horizontalen Ausdehnung von $2\frac{3}{4}$ und in einer verticalen von 2 Opticusdurchmessern mit einer grossen Anzahl breiter und länglicher heller Flecke und Streifen versehen und in den Zwischenräumen derselben dunkel braunroth gefärbt.

Diese Stelle hat im Allgemeinen eine unregelmässig birnförmige Gestalt und keine scharfe Begrenzung. Die hellen Flecke haben durchgehends eine ungleiche, unregelmässige, mehr weniger längliche, zum Theile eine streifige, bandartige Form, und sind grösstentheils radiär gestellt; sie schliessen die *Macula lutea* in ihrer Mitte ein, u. z. ist das Centrum derselben inmitten der dunkelpigmentirten Stelle zwischen den sich gegenüberstehenden stumpfen Spitzen der grössten und hellsten Flecke gelagert.

Ein Theil dieser hellen Flecke, besonders die grösseren, die nach oben und nach unten-aussen gelegenen, haben eine sehr helle, gelbweisse Färbung, sie scheinen beinahe zu leuchten und an ihrer Oberfläche zu glänzen, zu spiegeln; die übrigen Flecke besitzen eine mehr dunkelgelbe oder auch eine mehr gelbröthliche Farbe, die allmählig in die Färbung des übrigen Augengrundes übergeht und in demselben Maasse eine äusserst zarte Körnung zeigt.

Die hellsten Flecke sind am deutlichsten und schärfsten begrenzt, wobei jedoch die Contouren nicht gleichmässig, linienartig, sondern punktirt erscheinen; die übrigen Flecke haben mehr oder minder unbestimmte, verschwommene Grenzen, und erscheinen zum Theile wie eingebettet in die dunklere Färbung des Augengrundes, oder es hat den Anschein, als würden sie in derselben untertauchen und unter derselben noch weiterhin sich fortsetzen.

Die braunrothe Färbung des Augengrundes zwischen den hellen Flecken ist central am dunkelsten und wird peripherisch allmählig lichter; der Augengrund erweist sich allseitig deutlich als granulirt, punktirt, wobei die Pigmentkörner dunkler und grösser erscheinen als da, wo die gelbrothe Färbung im übrigen Augengrunde herrscht.

Das Centralgefässsystem weist eine normale Verbreitung und Verzweigung aus. Die Arterien jedoch, von welchen bloss die Hauptstämme sichtbar sind, haben einen auffallend gestreckten Verlauf, eine nur geringe Dicke und eine sehr lichte Färbung; die Venen

dagegen, von welchen auch kleinere Äste und Zweige stellenweise sichtbar sind, besitzen allseitig einen bedeutend grösseren, jedoch in Bezug auf ihr gegenseitiges Verhältniss einen entsprechenden, gleichmässig grösseren Querdurchmesser als unter physiologischen Verhältnissen, sowie sie auch einen auffallend stark geschlängelten Verlauf und eine bedeutend dunklere Färbung aufweisen.

Sämmtliche Gefässe, an einzelnen Stellen oberflächlicher gelagert und deutlicher sichtbar, treten an anderen in die tieferen Schichten der Netzhaut über und werden hiebei, wie in einem rothen Nebel untertauchend, mehr oder weniger undeutlich, und entziehen sich in geringerer oder grösserer Ausdehnung selbst vollständig dem Blicke; sie zeigen hiebei in sehr charakteristischer Weise alle jene Erscheinungen, welche in den Beschreibungen der Bilder Tafel XXIII und XXIV ausführlich angegeben wurden. Gegen den Äquatorialkreis zu treten sämmtliche Gefässe wieder deutlicher hervor, und sind auch in ihren kleineren Verzweigungen weiterhin verfolgbar; daselbst wird auch der Augengrund etwas heller gefärbt und gewinnt ein mehr normales Ansehen.

Das Gewebe der Netzhaut scheint trotz ihrer Röthung doch noch in erheblichem Grade durchscheinend, dagegen aber ihrer grösseren Ausdehnung nach, besonders in der Umgebung der Sehnerveneintrittsstelle und längs des Zuges der Centralhauptgefässstämme in auffallendem Grade an Dicke zugenommen zu haben. In Folge dessen erhebt sich ihre Oberfläche sowie die des Sehnerven rasch in der unmittelbaren Umgebung der Austrittsstelle der Centralgefässe im Opticus, erscheint vor und im Umkreise der Sehnerven-peripherie am meisten hervorgewölbt, und senkt sich sodann in peripherer Richtung nur allmählig, in ungleichem Maasse und in wellenförmiger Gestalt in jene Ebene zurück, welche der normalen Netzhautinnenfläche entspricht.

Der Grund des rechten Auges ergiebt ein ähnliches Bild, nur mit etwas weniger prägnanten Einzelercheinungen.

TAFEL XXIX.

Entzündung der Netz- und Gefässhaut ¹⁷⁾.

Vergrößerung 12.

Siehe die Krankheitsgeschichte des Anton O. . . zu Tafel LV.

TAFEL XXX.

Entzündung der Netzhaut ¹⁸⁾.

Vergrößerung 15.

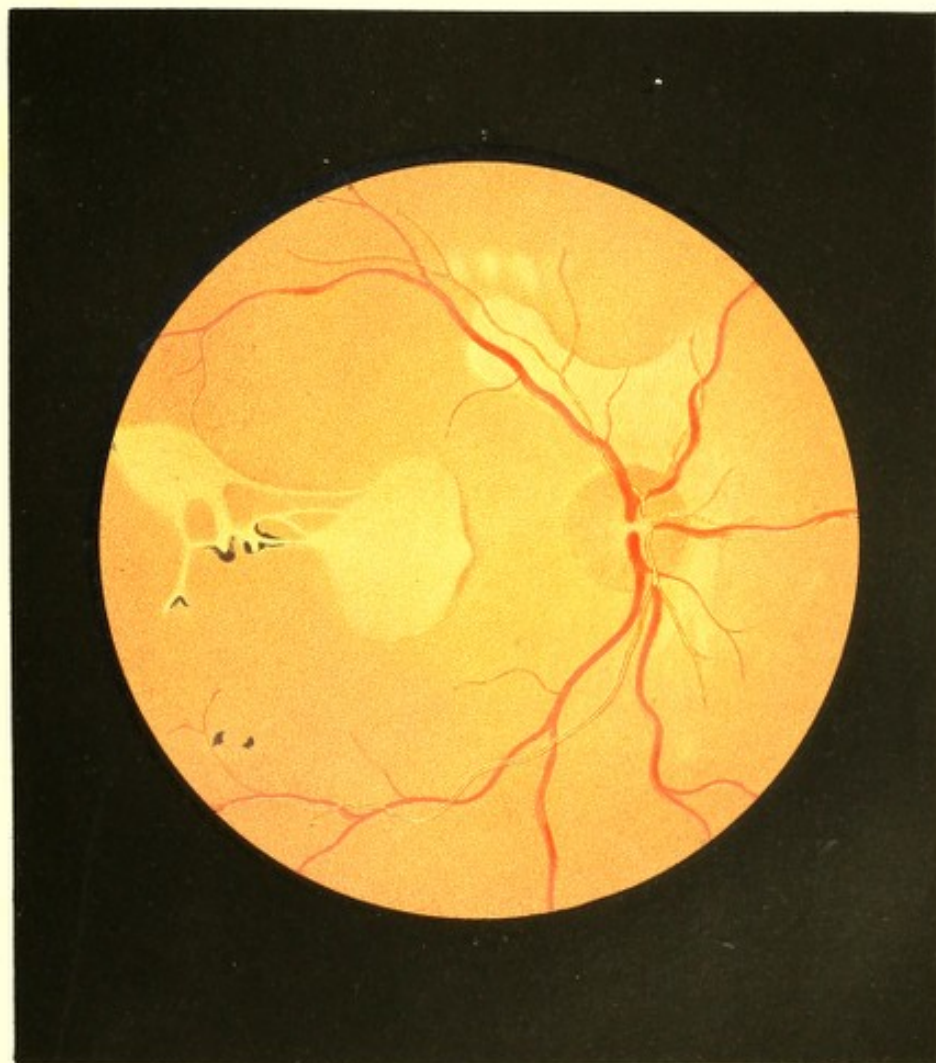
(Embolie der *Arteria centralis retinae* ?)


Joseph Sch. . . z. Zimmermann, 32 Jahre alt, ein gesund aussehendes kräftiges Individuum — war von Jugend an bis vor kurzer Zeit, mit Ausnahme eines Leidens vor vier Jahren, stets gesund gewesen. Zu dieser Zeit hatten sich nämlich im Frühjahr, ohne bekannte Gelegenheitsursache, rheumatische Schmerzen in den unteren Extremitäten eingestellt, und eine ödematöse Anschwellung derselben entwickelt, welche Zustände den ganzen Sommer hindurch theils in höherem theils in geringerem Grade fortbestanden, und endlich im Herbst von selbst und vollständig verschwanden.

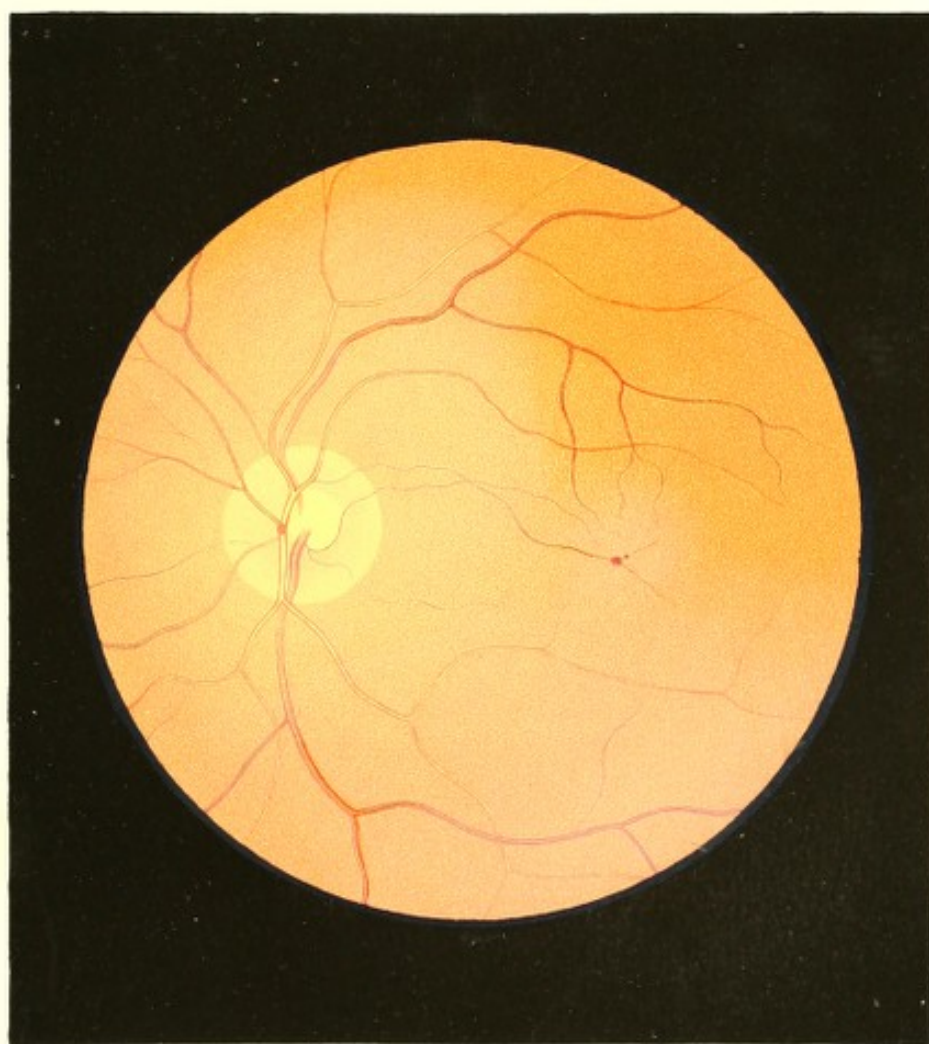
Über seine Augen hatte er nie zu klagen gehabt, und mit beiden Augen stets gleich gut in der Ferne wie in der Nähe gesehen.


Vor 4 Wochen war ohne nachweisbare Veranlassung während der Arbeit plötzlich Erblindung des linken Auges eingetreten, die sich jedoch nach wenigen Minuten eben so rasch behob und keinerlei Störung im Sehen zurückliess.

Vor 5 Tagen um 9 Uhr Morgens war in ganz gleicher Weise, während der Arbeit, abermals plötzlich Erblindung desselben (linken) Auges erfolgt, welche sich aber bis nun nicht wieder zurückbildete und die Veranlassung wurde, dass J. Sch. sich zur ärztlichen Untersuchung vorstellte. Patient hatte im Momente der Erblindung das Gefühl, als ob eine dichte schwarze Wolke sich rasch von aussen her vor das Auge hinziehen und vor dasselbe lagern würde — anderweitige Erscheinungen, insbesondere krankhafte Empfindungen









im Auge selbst, hatte er nicht wahrgenommen, und sind auch solche bis zur Stunde nicht nachgefolgt.

An den äusseren Gebilden dieses linken Auges sind, gleichwie am rechten, keine Krankheitserscheinungen zu beobachten; nur erweist sich der linke Bulbus für den tastenden Finger als weniger gespannt. Die Pupillen beider Augen erscheinen normal gross, schwarz und beweglich; beide Augen zeigen sich als normal gebaut und im Zustande der Accommodationsruhe für parallele Strahlen eingestellt. Mit dem rechten Auge wird Schrift 1 von $4\frac{2}{3}$ Zoll bis 18 Zoll gelesen; am linken Auge ist jede Lichtempfindung verschwunden.

Rücksichtlich des übrigen körperlichen Zustandes ergab eine genaue und umständliche Untersuchung: Insufficienz der *Valvula bicuspidalis*, sowie eine leichte Stenose des *Ostium venosum sinistrum*; die übrigen Organe erweisen sich als gesund.

Die Untersuchung des erblindeten linken Auges mit dem lichtschwachen Spiegel ergibt vollkommen durchsichtige Medien, das Innere des Auges normal erhellt und den Augengrund (siehe Tafel XXX) in seiner grösseren peripherischen Ausdehnung normal gefärbt und gekörnt, in seinen mittleren Partien dagegen von matt-grauröthlicher Farbe und durch einen zarten graulichen Nebel verschleiert.

Diese grauliche Trübung, durch welche der gelbrothe Augengrund mit seiner Körnung noch deutlich erkennbar hindurchschimmert, hat im Allgemeinen ihre Lage in der Netzhaut: sie ist von wolkenartigem Ansehen und zeigt demgemäss an den verschiedenen Stellen abwechselnd eine grössere oder geringere Dichtigkeit. Sie ist am deutlichsten ausgeprägt im Bereiche des Sehnervenquerschnittes und dessen Umgebung — besonders nach aussen hin, und an der Stelle der *Macula lutea*, sowie im Bereiche der nach unten-aussen verlaufenden Centralhauptstämme; in peripherer Richtung verliert sie sich allmählig ohne scharfe Abgrenzung.

Das Centralgefässsystem ist normal verbreitet und verzweigt, zeigt aber, bis auf einzelne der *Macula lutea* zustrebende Gefässzweige, allseitig geringere Querdurchmesser bei einem etwas gestreckteren Verlaufe — wobei der physiologische Unterschied zwischen Arterien und Venen, sowie zwischen grösseren und kleineren Gefässen aufrecht erhalten ist.

Im Bereiche des graulichen Nebels sind die stärkeren Gefässe, im Verhältnisse zu dessen Dichte und zu ihrer mehr oberflächlichen oder tieferen Lage in der Netzhaut, mehr oder weniger undeutlich, allseitig jedoch in ihren Contouren und ihrer helleren Mitte zu verfolgen; die zarteren Gefässverzweigungen jedoch sind nicht sichtbar. In ihrem peripheren Verlaufe, ausserhalb des Nebels, erscheinen die Gefässe normal deutlich und normal gefärbt.

Die wesentlichsten Veränderungen von Seite des Gefässsystems ergeben sich an den zwei kleineren Gefässzweigen — einem arteriellen und einem venösen Zweige — welche,

im Sehnerv aus den Hauptstämmen entspringend, in leichten Bögen von innen-oben in den Bereich der *Macula lutea* dringen, sowie an jenen zwei Verzweigungen, welche von dem oberen stärkeren Venenaste her der *Macula lutea* zustreben.

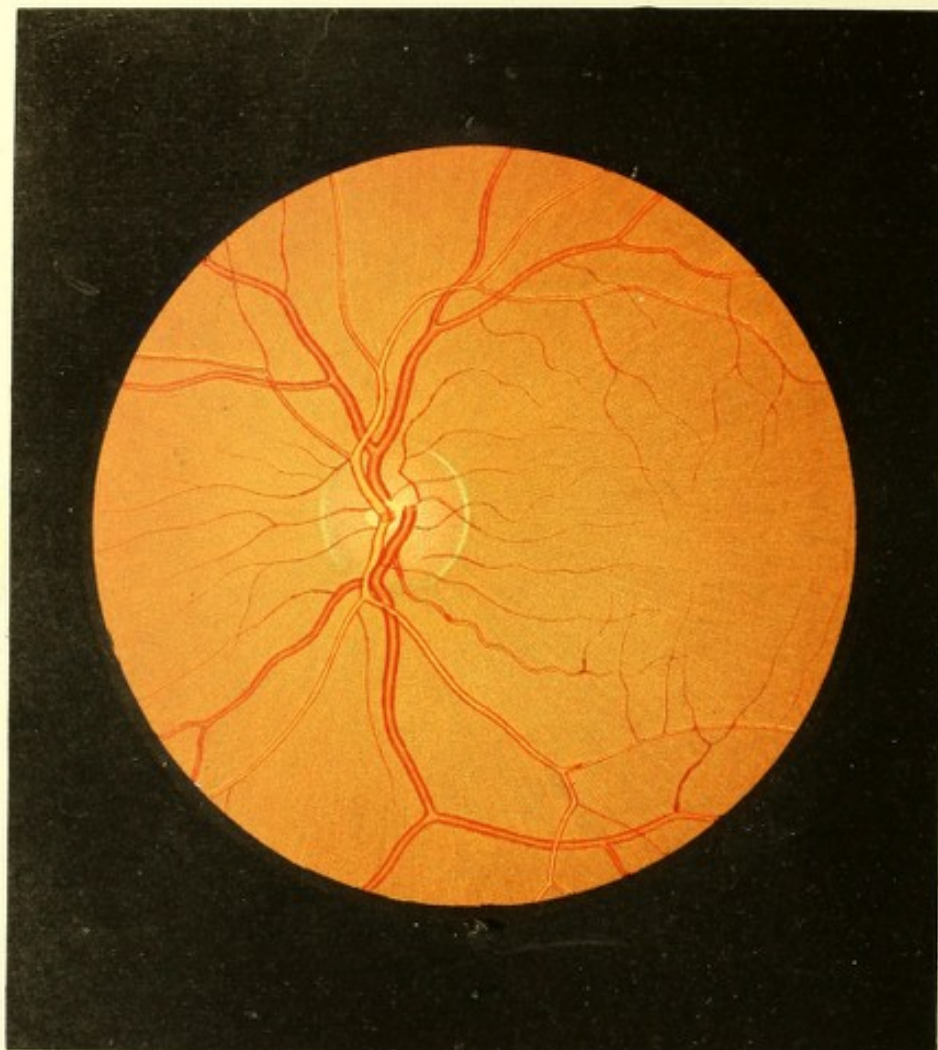
Der Verlauf dieser Gefässe erscheint im Allgemeinen normal; auffallend jedoch ist ihr verhältnissmässig starker Durchmesser, sowie dass sie so nahe an die *Macula lutea* heran verfolgt werden können, insbesondere aber, dass das arterielle Gefäss, welches sich unmittelbar oberhalb der Excavation im Sehnerven aus dem aufsteigenden Arterien-Nebensamme entwickelt, bis in den Bereich der *Macula lutea* verläuft und daselbst sich in zwei Ästchen theilt. Unter physiologischen Verhältnissen treten die Gefässe dieser Art und an dieser Stelle, gegenüber den anderen Gefässen im Augengrunde, nicht so mächtig hervor, ja sie sind im Gegentheile meistens so zart, dass sie nur mit Mühe bis in die Nähe der *Macula lutea*, keineswegs aber über dieselbe hinaus verfolgt werden können. Die Stelle der *Macula lutea* ist nicht besonders markirt; in ihrem Bereiche ist jedoch da, wo die kleine Arterie sich theilt, ein kleiner blutrother rundlicher Fleck, ähnlich einem Extravasate, sichtbar, welcher in geringem Abstände hinter den Gefässen gelagert erscheint.

Das intraoculare Sehnervenende zeigt in seiner Mitte eine kleine, rundliche, aber nur nach oben-aussen mässig scharfrandige (angeborene) Excavation; der periphere, die Excavation umgebende Theil desselben ist stark röthlich gefärbt und seiner Oberfläche nach normal in der Netzhautebene gelegen. Seiner ganzen Ausdehnung nach ist jedoch der Sehnerv durch den früher erwähnten graulichen Nebel so dicht verschleiert, dass seine periphere Begrenzung nur ganz undeutlich, sein Bindegewebsring aber gar nicht wahrgenommen werden kann.

Diese eben erwähnten Krankheitserscheinungen zeigten in den nächstfolgenden Tagen, während welcher das Auge wiederholt ophthalmoskopisch untersucht worden war, keine wesentlichen Veränderungen; als sich jedoch Patient 2½ Monat später neuerdings vorstellte, wurde das Bild des linken Augengrundes vollkommen verändert gefunden.

Es hatte sich während dieser Zeit vollständige Sehnerven- und Netzhautatrophie entwickelt. Die grauliche Trübung war verschwunden, und die Durchsichtigkeit der Retina wieder hergestellt; doch zeigte sich eine erhebliche Spiegelung an ihrer Oberfläche. Der Sehnerv erschien auffallend blass, schwach, grauweisslich und stark lichtreflectirend, sowie seiner ganzen Oberfläche nach in geringem Grade muldenförmig excavirt. Die Centralgefässe hatten allenthalben einen gestreckten, mehr geradlinigen Verlauf und, vor Allem die Arterien, einen auffallend geringeren Querdurchmesser, sowie sie auch theilweise von schmalen weisslichen Streifen (siehe Tafel XV und XVI) zu beiden Seiten gesäumt waren. Die kleineren Gefässzweige, welche früher einen verhältnissmässig starken Durch-





messer auswiesen und bis in den Bereich der *Macula lutea* verfolgt werden konnten, besaßen nun einen der Atrophie der übrigen Gefäße entsprechenden geringeren Durchmesser und entzogen sich, noch weit von der *Macula lutea* entfernt, schon dem Blicke. Der rundliche blutrothe Fleck im Bereiche der *Macula lutea* war verschwunden; dagegen zeigte sich an dieser Stelle ein dunkel-braunrother unregelmässiger Fleck, umgeben von einer grösseren Anzahl weisslicher, theilweise hellglänzender Punkte.

Am rechten Auge konnte, wie vorher, nichts Krankhaftes aufgefunden werden, und Patient sah mit demselben so gut wie vor der Erkrankung des linken Auges; er behauptet jedoch, vor wenigen Tagen auch rechterseits durch einige Minuten erblindet gewesen zu sein.

TAFEL XXXI.

Entzündung der Netzhaut ⁽⁹⁾.

Vergrösserung 14.

Katharina St r, 20 Jahre alt, Handarbeiterin, hatte im 8. Jahre die Masern — bis vor kurzem ihre einzige Krankheit — überstanden. Ihre Menstruation, mit 16 Jahren eingetreten, ist seither normal. Früher klein und mager, begann sie im 18. Jahre rasch an Grösse und Körperfülle zuzunehmen, und ist zur Zeit eine grosse, starke, gutgenährte Person von blühendem Aussehen.

Sie hat mit beiden Augen stets gut in der Nähe und Ferne gesehen, und sich mit Nähen und anderen feinen Handarbeiten durch 8 bis 9 Stunden des Tages ohne Augen-ermüdung beschäftigt.

Im März d. J. hatte sie durch längere Zeit heftige Gemüthsbewegungen, die ebenfalls ohne nachtheilige Folgen bezugs ihres Allgemeinbefindens allmählig vorüberzugehen schienen. Nach mehreren Monaten jedoch verschlechterte sich ohne weitere nachweisbare Gelegenheitsursache ihr Aussehen, und ihre Gesichtsfarbe wurde weissgelblich; es traten Brustbeklemmungen, Athemnoth, Herzklopfen, besonders beim Gehen und Stiegensteigen, ein — welche Erscheinungen ununterbrochen, wenn auch mit Schwankungen in ihrer Intensität, bis Ende September andauerten, dann aber von selbst und rasch sich minderten und endlich gänzlich verschwanden. Mit dem Schwinden derselben trat eine Bindehaut-entzündung mässigen Grades an beiden Augen auf, und als diese nach 5 bis 6 Tagen, d. i.

um den 15. bis 16. October cessirte, bemerkte Patientin, dass sie schlecht sehe. Es schien ihr, als decke ein schwach-grauer Nebel alle Gegenstände; sie konnte beim Nähen nicht mehr ausreichend deutlich sehen — und zwar sah sie mit dem linken Auge undeutlicher als mit dem rechten; die Objecte erschienen ihr im ersten Momente wohl noch etwas klarer, fingen aber schon nach wenigen Secunden an zu verschwimmen, zeigten sich ihr kleiner und in ihrer Farbe schwer erkennbar; sämtliche Gegenstände schienen nämlich anfangs einen mehr gelblichen, dann einen grünlichen Ton zu haben, und traten erst bei längerem Ansehen mehr in ihrer natürlichen Farbe, doch nie vollkommen klar, hervor. Lichtscheu oder Schmerz war nie vorhanden gewesen.

Patientin stellte sich am 19. October (1865) das erste Mal zur ärztlichen Untersuchung vor. Beide Augen sahen rücksichtlich ihrer äusseren Gebilde normal aus. Die normal weiten Pupillen reagirten bei Lichtwechsel rasch und ausgiebig. Gelesen wurde damals mit jedem einzelnen Auge Schrift 1, jedoch blos auf 8 Zoll Abstand.

Als Patientin am 24. desselben Monates, also 5 Tage später, wieder untersucht wurde, zeigte sich ausser einer Erweiterung der linken Pupille das Sehvermögen bedeutend herabgesetzt. Patientin las mit jedem Auge nur mehr Schrift 7 auf 4 Zoll Abstand. Das Sehen konnte hierbei nur für kurze Zeit fortgesetzt werden, auch erschienen die Gegenstände im mittleren Theile des Sehfeldes im ersten Momente kaum erkennbar, und erst nach einigen Momenten des Fixirens etwas deutlicher, jedoch in einen dichten Nebel gehüllt und am linken Auge erheblich vergrössert. Das periphere Sehen auf beiden Augen war ziemlich normal, und nur bei herabgesetzter Beleuchtung konnte eine Einengung des Sehfeldes nach oben nachgewiesen werden.

Das Aussehen der äusserlichen Gebilde der Augen erwies sich auch zu dieser Zeit, die Pupillenerweiterung linkerseits abgerechnet, als vollkommen normal. Beide Augen waren im Zustande der Accommodationsruhe für parallele Strahlen eingestellt.

Bei der Spiegeluntersuchung nach Erweiterung der Pupillen durch Atropin zeigten sich die Medien vollkommen durchsichtig, und das Innere der Augen etwas weniger als gewöhnlich erhellt; im Augengrunde aber erblickte man folgende eigenthümliche, in beiden Augen ganz gleiche Veränderungen:

Der Augengrund erschien nämlich im Bereiche der Chorioidea-Ausbreitung (siehe Tafel XXXI, linkes Auge) in seinen tieferen Schichten ziemlich normal gelbroth gefärbt und gekörnt, jedoch allenthalben mehr oder weniger deutlich mit einem röthlich-graugrünen Farbentone schleierartig überzogen. Diese eigenthümliche, äusserst zarte Färbung hatte ihren Sitz vor Allem in den oberflächlichen Schichten des Sehnerven und der Netzhaut; sie bestand — wie bei sehr genauer Einstellung und einzig und allein bei der Untersuchung

mit dem lichtschwachen Spiegel nachgewiesen werden konnte — aus einer äusserst schwachen, gleichmässig über den ganzen Augengrund verbreiteten Röthung, in welcher eine von der Sehnervenmitte ausgehende, der Opticusausbreitung entsprechende, sehr zarte radiäre röthliche, sowie eine graugrünliche Streifung eingetragen war. Die röthliche Streifung erschien am dunkelsten und dichtesten in den peripheren Partien und im Umkreise des Sehnerven, und verlor sich, allmählig erblassend und undeutlicher werdend, 1 bis 1½ Sehnervendurchmesser weit vom Opticusrande. Die graugrünliche Streifung begann sehr zart und schütter zwischen der röthlichen Streifung in der Peripherie des Opticus; allmählig dichter und dunkler werdend, erschien sie vorzüglich deutlich ausgeprägt in der weiteren Ausbreitung des Augengrundes, und konnte beinahe der ganzen Ausdehnung desselben nach verfolgt werden. Sie bestand hierbei aus kurzen, 2 bis 3 Gefässdurchmesser langen, nicht scharf begrenzten, sehr zarten Einzelstreifen, welche ihrerseits wieder aus einer Reihe von Punkten zusammengesetzt schienen.

Das Centralgefässsystem zeigte ausser einer nur wenig matteren (dunkleren) Färbung keinerlei Abweichung vom Normale, weder in Bezug auf Verbreitung und Theilung, noch auf den Verlauf, die Dicke und Contourirung der einzelnen Gefässe.

Der Sehnerv erschien in Folge der oberflächlichen Färbung und Streifung im Allgemeinen etwas undeutlicher und lichtschwächer, sowie in seiner Begrenzung, besonders an seiner Peripherie, und zwar vorzüglich nach innen gegen die Nasenseite zu, weniger scharf markirt — liess jedoch rings den Bindegewebsring erkennen; in seinen tieferen, vorzüglich peripherischen Theilen war er gleichmässig schwach haematin-roth gefärbt.

Die Stelle der *Macula lutea* erschien etwas weniger erhellt, mit einem äusserst kleinen (in der Abbildung daher nicht darstellbaren) hellgelben, glänzenden Punkte in der Mitte; sie zeigte, im umgekehrten Bilde betrachtet, schwache Andeutungen der in der Beschreibung des Bildes zu Tafel XLVIII erwähnten Erscheinungen daselbst.

Der Patientin wurden bei entsprechendem diätetischen Verhalten in der ersten Zeit Mercurialpräparate, späterhin Jodkalium verordnet. Unter dieser Behandlung verminderten sich sämtliche Krankheitserscheinungen allmählig aber constant, und erhöhte sich in gleichem Maasse die Schärfe an beiden Augen. Nach 3 Monaten konnte wieder mit jedem Auge Schrift 1 auf 8 Zoll Abstand gelesen werden und war nichts Krankhaftes mehr im Augengrunde wahrzunehmen; nach fernerem 2 Monaten aber hatte sich die frühere Schärfe und Leistungsfähigkeit der Augen wieder hergestellt.

TAFEL XXXII.

Neubildung von Glaskörpergefässen.

Vergrösserung 15.

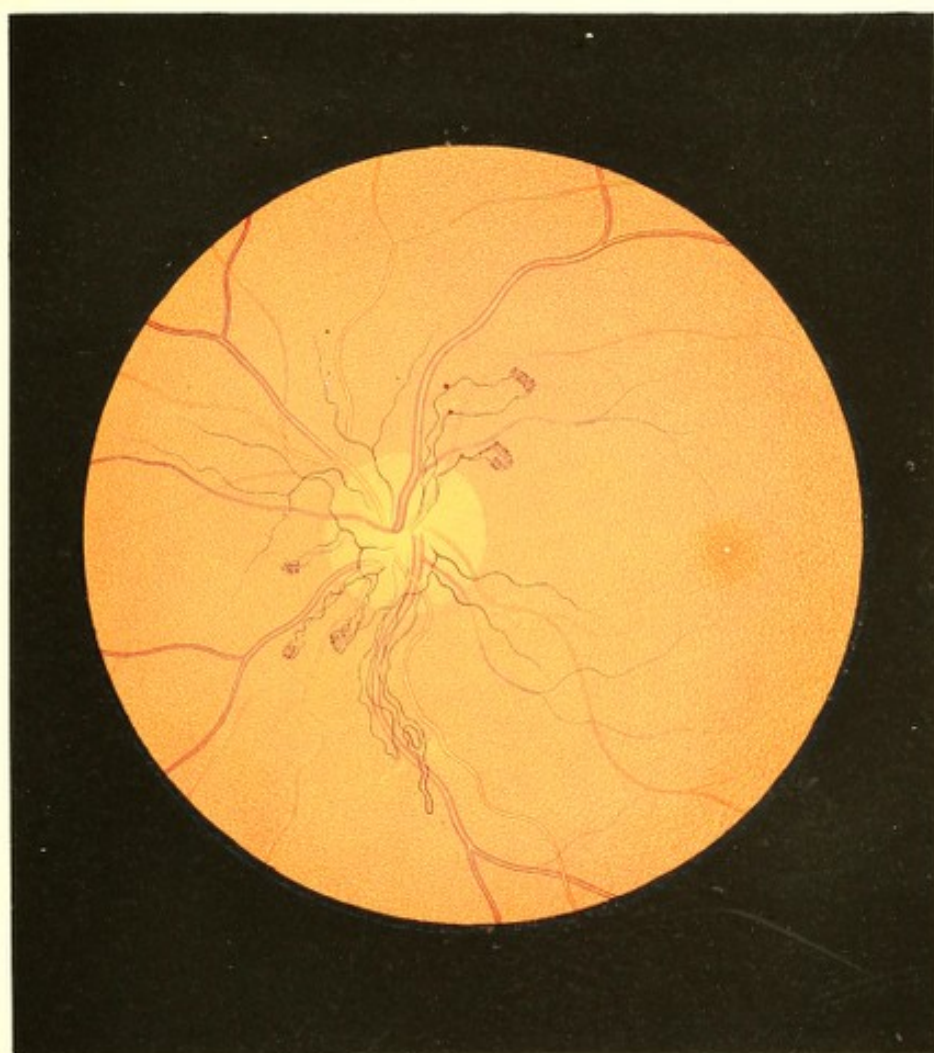
Isak R . . . r, Schneidergeselle, 27 Jahre alt, ein schwächtiges, kränklich aussehendes Individuum — gibt an, nie von einer ernstlichen Krankheit befallen gewesen zu sein, und nur seit 8 Jahren an Hämorrhoidalschmerz, Stuhlverstopfung und damit verbundenem Kopfschmerz zeitweilig gelitten zu haben. Gesehen hatte er stets gut in der Nähe und Ferne.


Vor 2 Jahren sank plötzlich ohne bekannte Veranlassung und nachdem durch 2 Tage heftiger Kopfschmerz vorausgegangen war, das Sehvermögen und zwar so bedeutend, dass Patient seine Arbeit aufgeben musste. Schmerz in den Augen selbst war nicht vorhanden und die Sehstörung bestand darin, dass ihm das Gesichtsfeld jedes Auges mannigfach gefärbt erschien, und dass er in demselben ein immerwährendes „Zittern und Wimmeln“ wahrnahm. Nach kaum 10 Tagen hatte sich das Sehvermögen wieder so weit hergestellt, dass Patient seine Arbeit aufnehmen konnte, wobei jedoch der Kopfschmerz die Sehstörung um 14 Tage überdauerte.

Sieben Monate später stellte sich dieselbe Sehstörung und zwar unter äusserst heftigem, beinahe unerträglichem Kopfschmerz ein, hielt jedoch diessmal 6 Monate an. Patient hatte hiebei die Erscheinung, als ob ein dunkler Körper im äusseren Theile des Gesichtsfeldes am rechten Auge vorhanden wäre, welcher die Form einer Spinne zeigte, „die ihm lebendig zu sein und die Füsse zu bewegen schien“, auch stets grösser und grösser wurde.

Als das Schlechtsehen und der Kopfschmerz nach einiger Zeit gewichen waren, konnte Patient wieder zu seiner Arbeit zurückkehren, die er auch wirklich wie früher, u. z. durch volle 8 Wochen verrichtete. Nach dieser Zeit — vor 8 Monaten — trat wieder Schlechtsehen, diessmal aber ohne Kopfschmerz auf; Patient musste abermals seine Arbeit aufgeben, war aber damals noch im Stande zu lesen. Nach 4 Monaten jedoch sah er auch zum Lesen nicht mehr genug.

Vor einem Monate soll eine neuerliche Besserung eingetreten sein, die aber nur von kurzer Dauer war. Gegenwärtig kann der Kranke nur mit Mühe Schrift 20 (hebräische Lettern) auf 6 Zoll Abstand mit jedem Auge lesen.





Dieses Schlechtsehen wird vor Allem durch an beiden Augen gleich grosse dunkle Flecken veranlasst, welche, central gelagert, alle Objecte in ihrem Bereiche vollständig decken. Diese Flecke sind von länglicher Gestalt, oben etwas breiter und unten schmaler, und erstrecken sich, bei einem Abstände von 10 Zoll gemessen, vom Fixationspunkte nach oben $2\frac{1}{2}$, nach unten 3, nach aussen $1\frac{1}{2}$, nach innen 2 Zoll. Sie sind an beiden Augen von einer weniger dunklen und peripherisch sich aufhellenden Zone umgeben, deren Breite jedoch nicht genau bestimmt werden kann. In Folge dieser centralen Flecke kann der Patient nur im excentrischen Sehfelde (mit zur Seite gewandter Sehaxe) Gegenstände wahrnehmen — wobei es ihm vollkommen gleichgiltig erscheint, welchen Theil des Sehfeldes er zum Sehen benützt. Die äusseren Grenzen des Sehfeldes erweisen sich am linken Auge normal; am rechten dagegen sind sie aussen, oben und innen etwas (gegen das Centrum) hereingerückt.

An den äusseren Gebilden der Augen ist nichts Krankhaftes wahrzunehmen, nur erscheint die vordere Kammer beiderseits etwas weniger tief, und die Pupille sehr enge und bei Lichtwechsel wenig reagirend. Der intraoculare Druck ist normal, die dioptrische Einstellung bei Accommodationsruhe im rechten Auge = Gl. + 30, im linken = Gl. + 20.

Patient fühlt sich dermalen seinem Allgemeinbefinden nach ziemlich wohl. Er hat nur das Gefühl von Schwere im Kopfe, die Berührung des Schädeldaches dagegen verursacht ihm ziemlich heftigen Schmerz. Alle übrigen Organe des Körpers erweisen sich als gesund.

Eine Krankheit der Nieren ist durch die chemische Untersuchung des Harnes ausgeschlossen, welche nur ergab, dass die Erdphosphate stark vermehrt, ferner, dass Knochenerde in sehr grosser Menge, dass Spuren von kohlensauerem Ammoniak gelöst, und viel oxalsaurer Kalk im Sedimente vorhanden sind.

Bei *ad maximum* erweiterter Pupille findet man bei der Untersuchung mit dem Augenspiegel im linken Auge (siehe Tafel XXXII) das Innere desselben etwas weniger als gewöhnlich erhellt, das Linsensystem durchsichtig, den Glaskörper aber in seinen hinteren Theilpartien, insbesondere in der Richtung gegen die Sehnerveneintrittsstelle, grau-röthlich getrübt, jedoch dem Ansehen nach von normaler Consistenz. Diese Trübung ist im Allgemeinen so zart und durchscheinend, dass sie die unterliegenden Centralgefässe, den Opticusquerschnitt und die gelb-rothe Färbung und Körnung des Augengrundes wie durch einen grau-röthlichen Schleier hindurch noch deutlich erkennen und in ihren Einzelheiten verfolgen lässt.

Die Trübung hiebei ist im Augengrunde nicht gleichmässig verbreitet. Sie ist zunächst der Netzhaut am dichtesten, vermindert sich gegen die Mitte des Glaskörpers und verliert

sich endlich ohne nachweisbare Grenze — hiebei zeigt sie vor Allem in ihren tieferen Schichten, besonders über dem Sehnerven und im Umkreise desselben, eine abwechselnd wolkenartige Verdichtung. In peripherer Richtung vermindert sie sich ebenfalls ganz allmählig, und verschwindet endlich ohne erkennbare Abgrenzung, so dass in einer Entfernung von 2 bis 3 Opticusdurchmessern vom Sehnervenrande der Augengrund mit seinen Gefässen vollkommen deutlich sichtbar hervortritt. Der Augengrund erscheint peripherisch, und so viel durch die Trübung hindurch zu erkennen ist, auch in ihrem Bereiche normal gefärbt und gekörnt; ob eine Netzhauttrübung vorhanden sei, lässt sich wegen der vorgelagerten Glaskörpertrübung nicht mit Sicherheit entscheiden, ist jedoch nach dem Befunde im anderen Auge höchst wahrscheinlich.

Die *Macula lutea* markirt sich als ein äusserst heller, ja leuchtender, weiss-gelblicher kleiner Punkt, umgeben von einem etwas dunkleren, nach aussen nicht scharfbegrenzten Hofe.

Das Centralgefässsystem zeigt sich normal in Bezug auf Verbreitung, Verzweigung, Verlauf, Durchmesser und Contourirung; nur ist es im Bereiche der Glaskörpertrübung, der Dichtigkeit und Farbe desselben entsprechend verschleiert und verfärbt — auch sind daselbst die zartesten Gefässverzweigungen nicht sichtbar.

Der Sehnervenquerschnitt, durch die Glaskörpertrübung in seiner Peripherie am stärksten gedeckt, aber durch seine hellere Farbe erkennbar, erscheint als eine nicht scharf begrenzte Scheibe ohne Bindegewebsring, die in ihren tieferen Partien haematinröthlich und gleichmässig gefärbt ist. Aus der centralen Partie des Sehnerven treten — zwischen den hervorbrechenden Centralgefässen und eben so weit wie diese in die Tiefe verfolgbare — an verschiedenen Stellen sehr zarte Gefässe in steiler Richtung gegen die Opticusoberfläche und über dieselbe hinaus isolirt hervor.

Sie erscheinen in ihren tiefer gelagerten Theilen stark verschleiert, gewinnen jedoch rasch an Deutlichkeit und dunkler Färbung, so dass sie bald als sehr scharf begrenzte, dunkel-blutrothe Linien hervortreten, wobei sie sich in schwachen Bögen nach aussen umbiegen und im hinteren Theile des Glaskörpers verbreiten.

Das vordere Ende der Gefässe reicht bis in den durchsichtigen Theil des Glaskörpers, u. z. ein Drittel seines Längsdurchmessers weit herein — wie aus der Schätzung der Lage dieser Gefässe gegenüber der Netzhautgefässebene einer-, und ihres Abstandes von der Irisebene andererseits, sowie aus der bedeutenden parallactischen Verschiebung, die sich allenthalben, insbesondere aber an den Endpunkten der Glaskörpergefässe gegenüber den Gefässen der Netzhaut hervorrufen lässt, nachzuweisen ist.

Diese Glaskörpergefässe zeigen durchgehends einen mehr weniger geschlängelten, dabei aber einen von einander sehr abweichenden Verlauf.

Eine geringere Anzahl derselben verläuft auseinanderweichend in peripherischer Richtung gegen den Äquator Bulbi zu, wobei sie sich gleich den Netzhautgefässen einfach theilen, mehr und mehr an Durchmesser verlieren, und sich endlich mit äusserst zarten freien Enden dem Blicke entziehen.

Die grössere Zahl derselben dagegen bildet geschlossene Schlingen, wie z. B. die zwei nach abwärts führenden Gefässe, die nach einem längeren Verlaufe umbiegen, unter analoger Schlingelung und in geringerem Abstände von dem hervorstehenden Gefässtheile wieder zurücklaufen und, in sich selbst einmündend, langgestreckte schmale Schlingen erzeugen, — oder wie die nach oben-aussen und die nach unten-innen ziehenden Gefässe, welche kürzere Schlingen, mit einem dichten Gefässknäuel an ihrer Spitze, darstellen.

Diese letzteren Gefässe verlaufen auf ihrem Wege gegen die Peripherie geschlingelt und machen hiebei nur hie und da eine einfache Spiralwindung; an ihrem Höhenpunkte angekommen, bilden sie dagegen eine grössere Anzahl äusserst kleiner und enge an einander liegender, doch im aufrechten Bilde noch deutlich verfolgbarer Spiralwindungen, worauf sie in geringem Abstände von dem hervorlaufenden Gefässtheile, und in ähnlichen Windungen wie dieser, wieder zurückgehen, und endlich entweder in sich selbst oder aber in ein nebenan befindliches, einen anderen Gefässknäuel bildendes Gefäss einmünden. So finden sich im Bilde nach unten-innen zwei neben einander liegende Gefässe, die zwei vollkommen getrennte und doch gemeinschaftliche Gefässknäuel erzeugen, indem das Endtheil des einen in das Anfangsstück des anderen übergeht.

Am rechten Auge sind die Erscheinungen einer mässigen Retinitis mit diffuser Netzhaut- und äusserst zarter hinterer Glaskörpertrübung gegeben; jedoch ist keine Andeutung einer Gefäss-Neubildung vorhanden. Die Stelle der *Macula lutea* hat das gleiche Ansehen wie am andern Auge.

Patient wurde bei einem strengen diätetischen Verhalten antiphlogistisch behandelt und zuletzt einer Inunctionscur unterzogen.

Während der ersten Zeit der ärztlichen Behandlung wurde noch eine Zunahme der Krankheitserscheinungen wahrgenommen; die Trübung und Röthung im Augengrunde vermehrte sich, es bildeten sich die Erscheinungen einer Netzhautentzündung auch am linken Auge deutlich aus; die Glaskörpergefässe gewannen merklich an Durchmesser und traten deutlicher und weiter in den Glaskörper hervor, insbesondere aber veränderte der Gefässknäuel der nach oben-aussen hinragenden Gefässschlinge seine Form, indem er sich in drei kleine, schmale, fingerförmige, auseinanderweichende Schlingen umgestaltete, welche ebenso aus einer gleich engen Spiralwindung des Muttergefässes bestanden wie der ursprüngliche Knäuel.

Im weiteren Verlaufe der Behandlung bildeten sich sämtliche Krankheitserscheinungen an beiden Augen unter mancherlei Schwankungen und wiederholtem Aufleben derselben, ja selbst unter erneuerter Füllung der scheinbar blutleer gewordenen Glaskörpergefässe, langsam zurück. Die Gefässe wurden nach und nach dünner und blasser, und die Gefässknäuel an ihren peripheren Enden so zart, dass sie sich allmählig dem Blicke entzogen; die rothen Blutsäulen der gestreckten Gefässe und Gefässschlingen erschienen hierauf immer kürzer und kürzer, wobei aber deren blutleere Theile noch durch einige Zeit als äusserst zarte, weissgrauliche Stränge sichtbar blieben — und endlich verschwanden sämtliche Glaskörpergefässe, ohne irgend eine Andeutung ihres früheren Verlaufes zurückzulassen. Im gleichen Maasse verminderten sich in beiden Augen die Glaskörpertrübung und die Erscheinungen der Netzhautentzündung; die Sehnerven traten immer deutlicher hervor und zeigten, gleichwie die Centralgefässe, mehr und mehr ein physiologisches Ansehen — und nur die Stelle der *Macula lutea* blieb in beiden Augen dem Ansehen nach vollkommen unverändert.

Nach 4 Monaten hatte sich beiderseits der Glaskörper beinahe vollständig aufgehellt, der Augengrund hatte bis auf eine diffuse, zarte Trübung und Röthung ein normales Ansehen gewonnen, und das Sehvermögen war so weit gebessert, dass Schrift 3 (hebräisch) mit Leichtigkeit gelesen wurde.

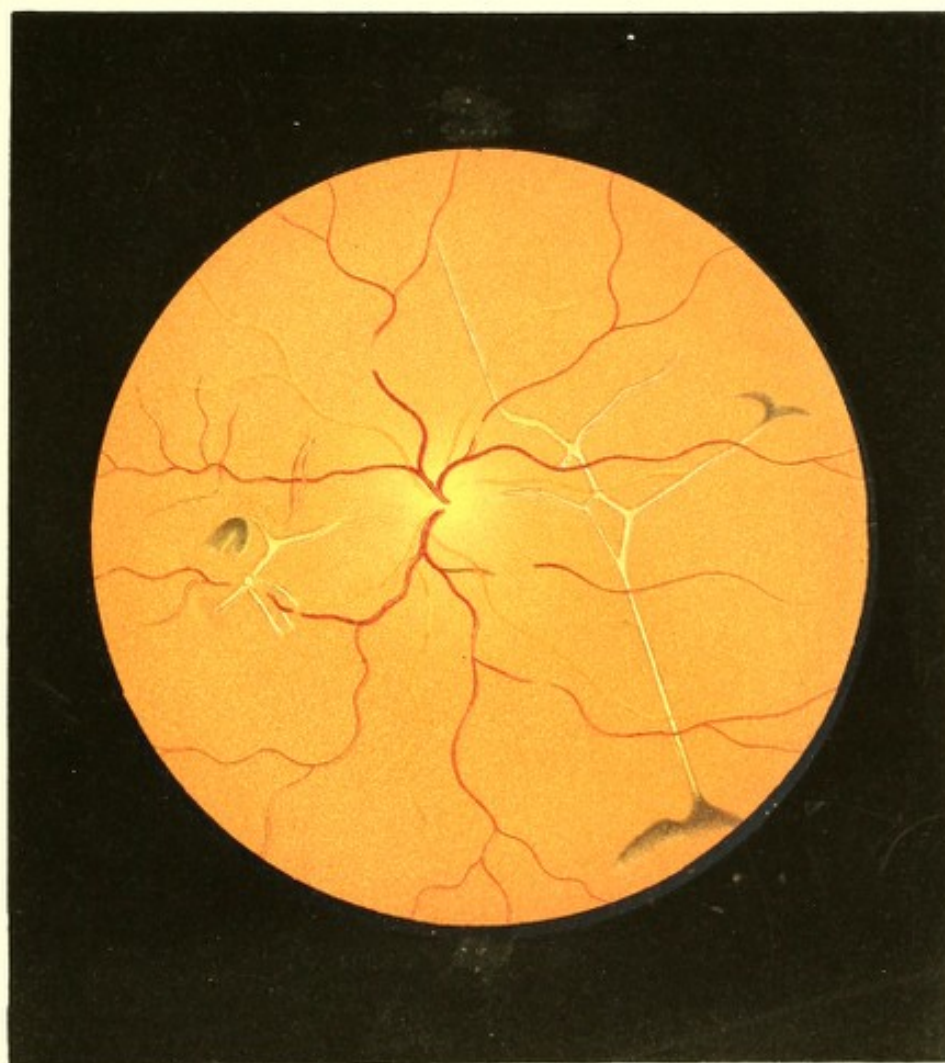
TAFEL XXXIII.

Netzhautstränge.

Vergrösserung 7.

Gustav Z y, Handwerker, 34 Jahre alt — war als Kind mit Drüsenleiden behaftet gewesen, und hatte im 21. Jahre an rheumatischem Hüftweh gelitten. An Syphilis war er nie erkrankt.

Vor 5 Jahren litt er in Folge einer Verkühlung an einer heftigen Kolik, die sich innerhalb 12 Tagen dreimal einstellte — und sodann durch Wochen hindurch an Diarrhoe. Als er von letzterer geheilt war, traten Congestionen nach dem Kopfe auf, die sich häufig wiederholten, wobei der Schlaf unruhig und oft durch ängstigende Träume unterbrochen war, und wornach Kälte und Frösteln mit nachfolgender Hitze und starkem Schweisse in den Achselhöhlen erfolgte.



Seit 3 Jahren trat täglich Abends von 8 bis 9 Uhr heftiger Kopfschmerz unter der Empfindung, als würde mit Nadeln in den Kopf gestochen, auf, der sich vom Hinterhaupte über den Scheitel nach der Stirne zog. Patient hatte dabei das Bedürfniss, die Augen zu schliessen, wornach sich reichliche Thränensecretion einstellte.

Vor 11 Monaten schwanden plötzlich alle krankhaften Erscheinungen (wie Kopfschmerz, Kälte, Schweiss etc.) ohne nachweisbare Gelegenheitsursache; das Allgemeinbefinden des G. Z. war von da an vollkommen gut, doch bemerkte er seit dieser Zeit ein allmähliges und stetiges Abnehmen des Sehvermögens am linken Auge ohne irgend welche anderweitige Krankheitserscheinung. Patient war von Jugend an leicht kurzsichtig, hatte jedoch stets scharf und ausdauernd in der Nähe und Ferne gesehen.

Die Augen zeigen sich dermalen bei der äusseren Untersuchung ohne Krankheitserscheinung, die Pupillen als gehörig gross und beweglich. Der Bau des rechten Auges ist ein leicht kurzsichtiger (Gl. — 45); mit diesem Auge wird Schrift 1 von $4\frac{1}{2}$ bis 13 Zoll Abstand gelesen. Die dioptrische Einstellung des linken Auges im Ruhezustande ist = Gl. + 32. Auf diesem Auge ist nur mehr quantitative Lichtempfindung vorhanden; doch berührt starke künstliche Beleuchtung und directes Sonnenlicht dasselbe unangenehm.

Mit dem Augenspiegel untersucht, erweist sich das rechte Auge als vollkommen gesund, das linke dagegen bei voller Durchsichtigkeit der Medien in seinem Innern bedeutend weniger erhellt. Der Grund desselben (siehe Tafel XXXIII, linkes Auge) erscheint der grösseren Ausdehnung nach dunkel, mattgelbroth gefärbt, grobkörnig und dunkel granulirt, gegen die Austrittsstelle der Centralgefässe hin aber mehr lichtreflectirend, sowie auch lichter gelbroth gefärbt, und von da an, der Opticusausbreitung entsprechend, äusserst zart röthlich gestreift. Der Sehnerv ist nicht wahrzunehmen und in seiner Lage nur an dem Ursprunge der Centralgefässe, sowie an der lichterem Färbung daselbst, zu erkennen.

Das Centralgefässsystem weicht in seiner Vertheilung etwas von der Norm ab, und ist nur in seinen grösseren Gefässen verfolgbar. Die Arterien haben einen nur wenig geschlängelten Verlauf, geringe Durchmesser und eine lichte Färbung; die Venen dagegen einen stark geschlängelten Verlauf, durchwegs stark vergrösserte Querdurchmesser und eine bedeutend dunklere Färbung. Beide, besonders die Venen, werden stellenweise undeutlicher, ja unsichtbar, und zeigen somit einen scheinbar unterbrochenen Verlauf. Überhaupt weist das Gefässsystem sowie der Augengrund im Allgemeinen alle jene Erscheinungen auf, welche auch auf Tafel XXIII bis XXV dargestellt und in den betreffenden Krankheitsgeschichten ausführlich beschrieben sind.

Es finden sich aber noch ausserdem im Augengrunde zwei auffallend helle, weissgelbliche und an manchen Stellen stark dunkel pigmentirte Figuren. Die kleinere derselben liegt in einigem Abstände von der Eintrittsstelle der Centralgefässe nach innen und etwas unten; die grössere, längere Figur, die den grössten Theil des Augengrundes durchmisst, befindet sich zwischen der Gefässaustrittsstelle und der *Macula lutea*, nahe an letzterer, in schräger Stellung von oben-innen nach unten-aussen hin verlaufend. Beide Figuren befinden sich vor der Chorioideal-Epithelschichte, jedoch so tief im Augengrunde gelagert, dass die Centralgefässe intact über sie hinweglaufen. Sie bestehen aus zarten, bandartigen, an manchen Stellen etwas breiteren Streifen, welche grossentheils scharf und dunkel, ja selbst durch zarte Pigmentstreifen begrenzt sind, und überwiegend die Breite eines mittleren Arterienstammes besitzen.

Diese Streifen, grossentheils geradlinig verlaufend, treten unter bestimmten wiederholt auftretenden Winkeln mit einander in Verbindung, und bilden in dieser Art mehrästige Figuren, die sich in einer und derselben Ebene ausbreiten.

Am Ende des innern Astes der kleineren Figur und am Ende des äussern-untern wie des äusseren-oberen Astes der grösseren Figur finden sich eigenthümlich gestaltete Pigmentanhäufungen von dunkelbraunrother ins Schwärzliche übergehender Farbe, welche in centraler Richtung dichter und dunkler und von scharfen Linien begrenzt werden, während sie in peripherer Richtung lichter und zarter sind, und ohne deutliche Begrenzung in die Farbe des Augengrundes übergehen.

TAFEL XXXIV.

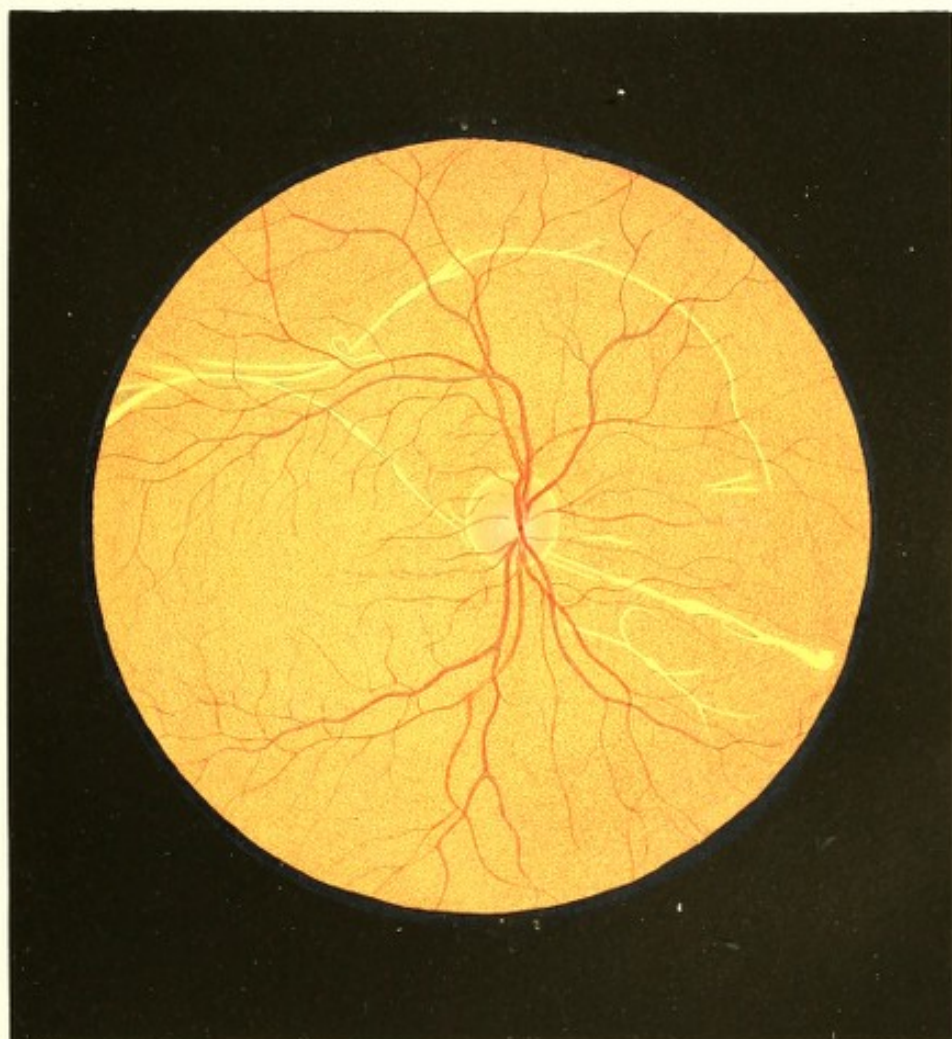Netzhautstränge.


Vergrösserung 9.

Samuel P z, 24 Jahre alt, Zuckerbäcker — soll als Kind wiederholt krank gewesen sein, auch in dieser Zeit einige Ausschlagskrankheiten, über die er jedoch nichts Näheres anzugeben weiss, durchgemacht haben. In der Folge befand er sich wohl und gesund, wie auch dermalen sein Allgemeinbefinden ein befriedigendes ist.

Gesehen hatte er stets gut in der Nähe sowohl als in der Ferne.

Sein Augenleiden entstand langsam und ohne bekannte Gelegenheitsursache. Vor 2 Jahren bemerkte er zum ersten Male in der Synagoge beim Lesen im Gebetbuche, dass er mit dem rechten Auge nicht so gut sehe als früher. Dieses Schlechtersehen nahm von





da an — ohne dass irgend welche krankhafte Erscheinung an den Augen bemerkt wurde — in dem Grade zu, dass derzeit rechterseits auf 8 Zoll Entfernung kaum mehr einige Buchstaben der Schrift 20 erkannt werden. Die Sehstörung ist über das ganze Sehfeld gleichmässig verbreitet.

Mit dem linken, schwach kurzsichtig gebauten Auge (Gl. — 80) wird Schrift 1 von 4 bis 14 $\frac{1}{2}$ Zoll Entfernung gelesen. Das rechte, kranke Auge ist im Zustande der Accommodationsruhe für convergent einfallende Strahlen (Gl. + 60) eingestellt.

Die äussere Untersuchung der Augen lässt nichts Krankhaftes wahrnehmen; die Pupillen sind normal an Grösse und Beweglichkeit.

Mit dem Spiegel untersucht, zeigen sich im rechten schlechtsehenden Auge Linse und Glaskörper vollkommen durchsichtig. Der Augengrund ist normal erhellt und der Sehnerv (siehe Tafel XXXIV) rundlich geformt, von regulärer Grösse und normaler Oberfläche, deutlich begrenzt und rings vom Bindegewebsringe umgeben. Der Sehnerventamm hat in seiner Mitte eine weissgelbliche Färbung, in seinen peripheren Theilen ist er, u. z. in der Tiefe, gleichmässig röthlich gefärbt, während er oberflächlich sehr zart röthlich und in radiärer Richtung gestreift ist.

Das Centralgefässsystem ist normal, sowohl was seine Verbreitung und Verzweigung, als die Dicke, die Färbung und den Verlauf der einzelnen Gefässe betrifft.

Der übrige Augengrund besitzt die gewöhnliche gelbrothe Farbe und Körnung. In demselben ist eine stark leuchtende, weissgelbe eigenthümliche Figur sichtbar, welche, hinter den Netzhautgefässen gelagert, in einer und derselben Ebene sich vor der Chorioideal-Epithelschichte ausbreitet. Diese Figur besteht aus zarten, bandartigen Streifen, grossentheils von der Breite eines mittleren Arterienstammes, welche Streifen, stellenweise knotenartig anschwellend oder zu breiteren Bändern sich erweiternd, theils geradlinig, theils in bogenförmiger Krümmung verlaufen. Sie treten isolirt auf, oder sie verästeln sich und verbinden sich auch mit anderen Streifen, u. z. an vielen Stellen unter bestimmten Winkeln (gleichwie in dem vorher beschriebenen Falle Tafel XXXIII).

Diese Streifen heben sich grossentheils nur durch ihren Farbenunterschied von dem gelbrothen Grunde, jedoch sehr bestimmt und scharfrandig ab; an anderen Stellen dagegen scheinen sie wie durch eine scharfe, dunkle Contour, selbst durch zarte Pigmentsäume begrenzt. Die meisten derselben haben eine der Sehnerven-Eintrittsstelle zugewandte Richtung; der längste von ihnen aber umkreist diese Stelle in grossem Abstände und in weitem Bogen in der oberen Hälfte des Augengrundes.

Das linke Auge erweist sich bei der Augenspiegeluntersuchung als vollkommen gesund.

TAFEL XXXV.

Atrophie des Sehnerven und der Netzhaut.

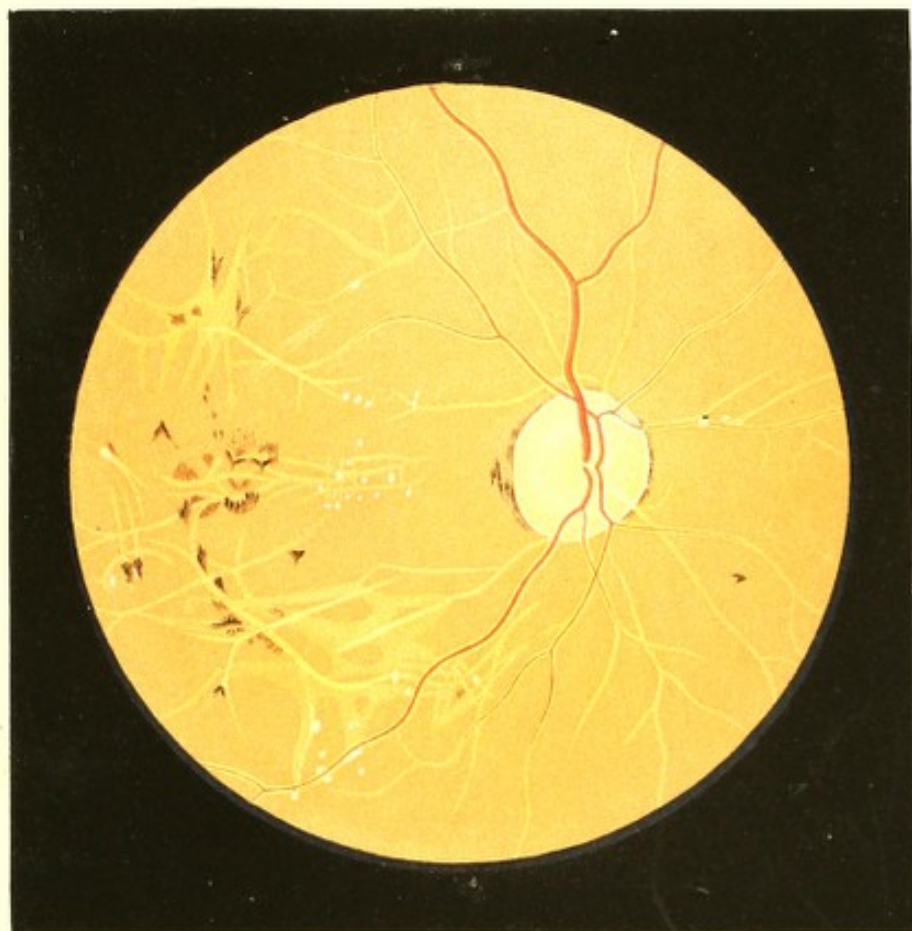(Verdickung der Gefässwandungen.)


Vergrößerung 15.

Anna S . . . a, Bäuerin, 28 Jahre alt — war in ihrem 9. Lebensjahre durch längere Zeit an einer *Febris intermittens* erkrankt; vom 18. Jahre an hatte sie durch 3 Jahre an Fingergeschwüren gelitten. Erscheinungen der Chlorose waren nie aufgetreten, obwohl der Eintritt der Menses, welche auch jetzt noch schwach, wenngleich regelmässig bezugs ihres Eintrittes sind, erst mit 22 Jahren erfolgte. Sie hatte von Kindheit an am rechten obern Lide einen kleinen *Tumor cavernosus*, welcher in den letzten Jahren etwas an Grösse zunahm — ihr Sehen war jedoch auf beiden Augen stets gut sowohl in der Nähe als in der Ferne.

In ihrem 28. Lebensjahre, im Februar 1863, bekam sie eines Abends plötzlich Kopfwahl, nachdem sie sich desselben Nachmittags beim Scheuern des Stubenbodens stark und lange Zeit in gebückter Stellung erhitzt, hierauf aber einer raschen Abkühlung ausgesetzt hatte. Des andern Morgens war Ohrensausen, Schwerhörigkeit, Steifheit und Schmerz im Halse, Schnupfen mit Excoriation und Schwellung des rechten Nasenflügels, endlich Schwellung der Lider und Hervortreten beider Augen vorhanden. Am zweiten Morgen zeigte sich das linke Auge bereits wieder normal aussehend; am rechten dagegen war die Anschwellung doppelt so gross geworden, u. z. unter Schmerz in der rechten Kopfhälfte und Gefühllosigkeit an einer fingerbreiten Stelle oberhalb der inneren Partie des rechten oberen Orbitalrandes — welche letztere Erscheinung durch 2 Monate anhielt. Am 3. Tage nach der Erkrankung bemerkte Patientin Morgens beim Erwachen, dass am rechten Auge keine Lichtempfindung mehr vorhanden sei; an demselben Tage trat auch die Empfindung von Kälte, wie durch einen Luftzug erzeugt, in der rechten Stirnhälfte sowie im rechten Auge auf, und dauerte durch mehrere Tage ununterbrochen an.

Im Verlaufe der folgenden Monate schwanden allmählig sämtliche Krankheitserscheinungen bis auf die Functionsstörung und ein geringes Hervorstehen des rechten Auges. Dermalen, 3 Monate später, schielt das rechte Auge noch nach aussen-unten, und zeigt sich in derselben Richtung etwas aus der Orbita hervorgeedrängt, ohne dass jedoch eine erhebliche Anschwellung einzelner Theile oder der Umgebung dieses Auges oder eine Neubildung in der Orbita zu erkennen wäre. Es ist nach allen Seiten hin — ausser





der nach innen — frei beweglich, besitzt jedoch nicht den geringsten Grad von Lichtempfindung.

An den mit unbewaffnetem Auge sichtbaren Theilen des Bulbus sind keine Krankheitserscheinungen wahrnehmbar; die Pupille, etwas erweitert und unbeweglich, ist durch Atropin *ad maximum* erweiterbar.

Mittelst des Augenspiegels sieht man das Linsensystem und den Glaskörper vollkommen durchsichtig, das Innere des Bulbus stärker als gewöhnlich erhellt, den Augenfund (siehe Tafel XXXV, rechtes Auge) im Allgemeinen erheblich lichter gefärbt, und das Auge für schwach convergirend einfallende Strahlen (Gl. + 90) eingestellt.

Der Sehnerv ist an der äussern und innern Partie seines Umfanges durch rothbraune Chorioideal-Pigmentsäume scharf begrenzt, oben und unten aber nicht deutlich contourirt; er hat eine unregelmässig längsovale Form, sein verticaler Querdurchmesser ist von normaler, sein horizontaler hingegen von bedeutend geringerer Länge; seine äussere und äussere-obere Seite ist stark abgeflacht — er erscheint daher seiner Dicke nach bedeutend verkleinert, geschrumpft, wobei jedoch seine Oberfläche normal in der Netzhautebene gelagert (nicht excavirt) ist. Er zeigt seiner ganzen Ausdehnung nach eine kalte Färbung und starke Strahlenreflexion. Der Bindegewebsring ist ringsum erkennbar und von weisslicher Farbe, seine Contouren sind aber nicht scharf, ausser nach aussen zu, wo die Pigmentsäume sich befinden. Die Farbe des Sehnervestammes ist grau-weisslich mit Beimischung eines grünlichen Farbtones, welcher in seinen peripheren Theilen am deutlichsten hervortritt, während gegen die Mitte zu sich ein zart gelblicher Farbenton beimgt. Gleichzeitig ist der Sehnervestamm aber auch seiner ganzen Fläche nach mit graugrünlichen, länglichen, nicht scharf begrenzten kleineren Flecken, entsprechend den Lücken der *Lamina cribrosa*, versehen.

Die Netzhaut ist allseitig normal durchsichtig, reflectirt jedoch von ihrer Innenfläche auffallend viel Licht, und scheint beträchtlich an Dicke abgenommen zu haben.

Das Centralgefässsystem zeigt im Allgemeinen den schon in Tafel XV und XVI wiedergegebenen und in den Krankengeschichten pag. 36 und 38 beschriebenen Charakter. Sämmtliche Gefässe haben eine normale Verbreitung und Theilung, doch ist ihr Verlauf ein mehr gestreckter, und sind ihre rothen Blutsäulen, die nur noch in den Hauptgefässstämmen deutlich sich ausprägen und eine lichtere Färbung besitzen, zu beiden Seiten von hellen, mässig breiten weissgelblichen Streifen gesäumt, welche Säume sich dort, wo die rothen Blutsäulen selbst ihres geringen Durchmessers wegen nicht mehr wahrgenommen werden können, miteinander vereinigen und als einfache bandartige Streifen den ferneren Gefässverlauf andeuten.

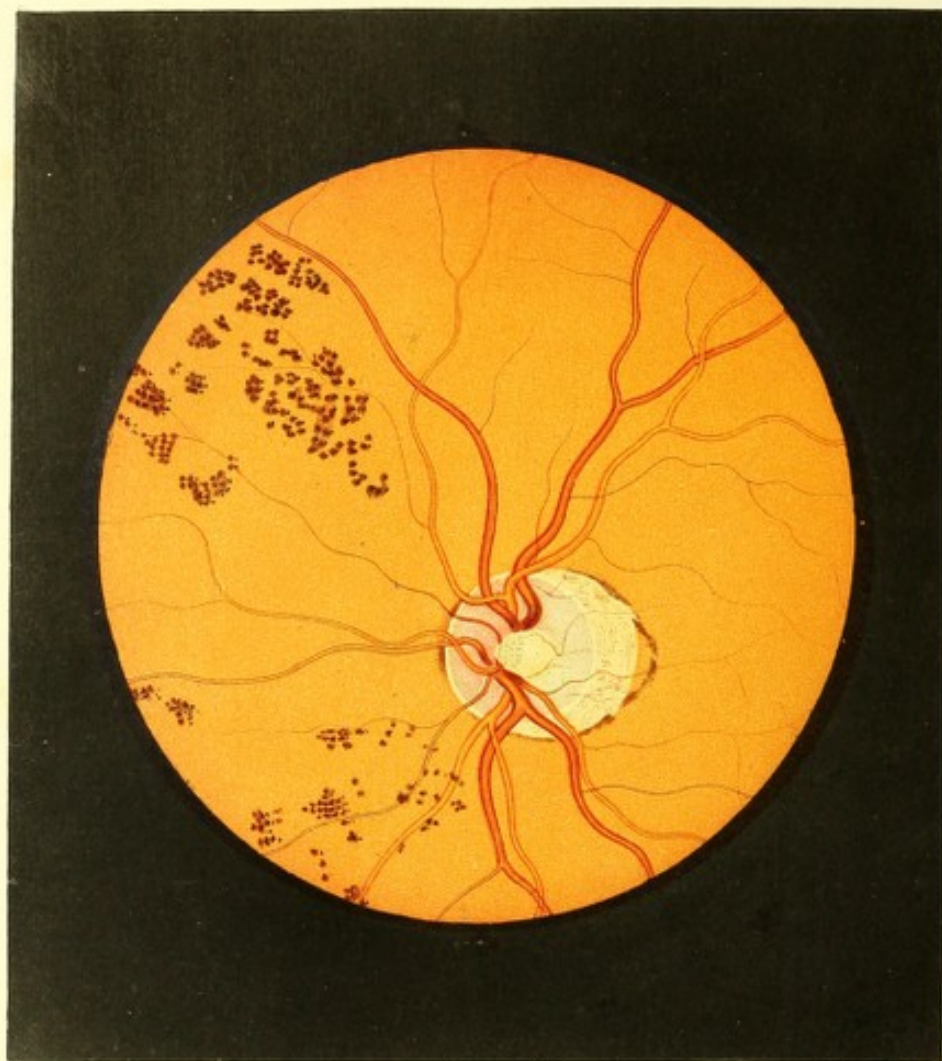
Die rothen Blutsäulen der nach aufwärts im Augengrunde ziehenden Gefässe haben einen bedeutend geringeren, im Vergleiche mit den physiologischen Verhältnissen nahezu um die Hälfte verringerten Durchmesser; die nach abwärts laufenden besitzen jedoch eine noch geringere Dicke und erscheinen nur mehr als feine lichtere und dunklere Linien. Hierbei haben die Arterien durchwegs einen geringeren Durchmesser als die Venen, u. z. ist diese Differenz dem physiologischen Unterschiede dieser beiderlei Gefässe adäquat. Die übrigen grösseren Gefässverzweigungen im Augengrunde erscheinen als vollkommen weissliche Streifen.

Die Farbe des Augengrundes im Bereiche der Chorioideal-Ausbreitung ist eine ziemlich gleichmässig lichtgelb-rothe und die Granulirung desselben eine äusserst zarte. In seiner nach aussen zu gelegenen Partie, vorzüglich im Bereiche der *Macula lutea* und von da nach auf- und nach abwärts, erscheinen eigenthümlich gestaltete dunkelgelbliche Figuren, sowie mehrfach auch Pigmentanhäufungen, u. z. beides in einer und derselben Ebene, hinter der Gefässausbreitung der Netzhaut.

Die besagten gelblichen Figuren sind aus unregelmässig geformten, schmäleren und breiteren bandartigen Streifen zusammengesetzt, welche sich wie sammtartig ansehen, ohne dass jedoch eine eigentliche Körnung oder Punktirung an ihnen zu unterscheiden wäre; sie sind nicht scharf begrenzt und verlieren sich, dunkler sich färbend und undeutlicher werdend, mit ihren einzelnen Enden und Spitzen allmählig in dem Gelbroth des übrigen Augengrundes.

Die Pigmentanhäufungen sind durchgehends von geringer Ausdehnung; sie sind lichter oder dunkler rothbraun gefärbt, erscheinen stellenweise sehr dicht und compact, stellenweise mehr durchscheinend und fein punktirt, und zeigen theilweise sehr bestimmte charakteristische Formen mit scharfer Abgrenzung, ähnlich wie bei sogenannter *Retinitis pigmentosa*; theilweise aber unregelmässige Formen und eine undeutliche Begrenzung.

Das linke Auge erweist sich in jeder Beziehung als normal. Es ist im Zustande der Accommodationsruhe für parallele Strahlen eingestellt, und wird mit demselben Schrift 1 von $4\frac{3}{4}$ bis $18\frac{1}{2}$ Zoll Abstand gelesen.



TAFEL XXXVI.

Typische Pigmentneubildung.

(I. Form.)

Vergrößerung 15.

Jakob W g. 30 Jahre alt — war, abgesehen von den Varicellen in seinem 23. Lebensjahre, nie von einem ernstlichen Leiden befallen.

Er hatte von Kindheit an stets gut und ausdauernd in der Nähe und Ferne gesehen, und man war nur durch Zufall auf die im Grunde des linken Auges vorhandenen Pigmentanhäufungen aufmerksam geworden.

Sein Vater, der am Typhus gestorben, war ein stets gesunder und kräftiger Mann gewesen und hatte, wie auch seine Mutter und seine 6 Geschwister immer gut gesehen.

Die Bulbi erscheinen in ihren äusseren Gebilden vollkommen normal; die Pupillen zeigen die normale Grösse und Beweglichkeit. Mit dem rechten Auge (Gl. + 85) wird Schrift 1 von 5½ bis 17 Zoll, mit dem linken (Gl. ∞) Schrift 1 von 4½ bis 21 Zoll Abstand gelesen. Eine Einengung oder Unterbrechung des Gesichtsfeldes ist an keinem Auge nachzuweisen.

Bei der Spiegeluntersuchung zeigt sich das Innere der Augen etwas weniger erhellt und der Augengrund im Allgemeinen dunkler gefärbt.

Im linken Auge (siehe Tafel XXXVI) hat der Sehnerv eine leicht ovale Form und normale Durchmesser. In seiner Mitte, zwischen den hervortretenden Gefässen ist er mässig tief excavirt, daselbst weissgelblich gefärbt und graulich gefleckt; die Oberfläche der peripherischen, schwach röthlich gefärbten Partie dagegen ist normal in der Netzhautebene gelagert. Der Bindegewebsring erscheint in der ganzen Runde deutlich ausgeprägt. Gegen die Nasenseite zu durch einen Chorioidealpigmentsaum scharf begrenzt, ist der Sehnerv in seinem grösseren äusseren Umfange von einem grossen stumpf-spitzen Conus umschlossen, welcher horizontal nach aussen gegen die *Macula lutea* hinragt. Derselbe zeigt dem grösseren Theile seiner Fläche nach eine gelbliche, im Bereiche seiner abgerundeten Spitze eine gelbröthliche Farbe, sowie seiner ganzen Ausdehnung nach sehr zarte, unregelmässig geformte rothbraune Pigmentflecke; in seiner Peripherie, besonders aber an seiner Spitze wird er grösstentheils von dunkelrothbraunen Chorioideal-Pigmentanhäufungen umgeben und scharf begrenzt.

Das Centralgefässsystem erweist sich durchwegs als normal.

Der Augengrund ist allseitig etwas dunkler gelbroth als gewöhnlich, dabei aber gleichmässig gefärbt, sowie sehr deutlich grobkörnig granulirt; — in einigem Abstände von der Opticus-Eintrittsstelle nach unten, insbesondere aber nach innen-oben zu erscheint eine eigenthümliche sehr charakteristische Pigmentirung in grosser Ausdehnung ausgebreitet.

Dieselbe besteht aus lichter und dunkler rothbraunen, ja stellenweise fast schwärzlichen rundlichen Flecken — umfangreichen Körnern, welche theils isolirt und unregelmässig vertheilt, theils zu grösseren und kleineren Gruppen vereinigt sind.

Die einzelnen Körner haben durchschnittlich die Grösse des Durchmessers eines grösseren arteriellen Hauptzweiges; sie sind grösstentheils scharf begrenzt, ihrem Gefüge nach mehr oder weniger dicht, und erscheinen wieder als aus äusserst feinen Punkten zusammengesetzt.

Wo sie einzeln oder auch in vereinzelt Gruppen stehen, heben sie sich ganz deutlich und scharf von dem gleichmässig ausgebreiteten Gelbroth des Augengrundes ab; wo sich jedoch eine grössere Zahl von Einzelgruppen anhäuft, wie diess namentlich nach innen-oben der Fall ist, da sind sie auf dunklerem Grunde gebettet — indem sich daselbst zwischen den Körnern der einzelnen Gruppen eine lichtere, zartere, mehr durchscheinende rothbraune Pigmentirung gleichmässig verbreitet.

Diese Pigmentbildungen liegen zum grossen Theile in einer und derselben Ebene hinter der Gefässausbreitung der Netzhaut, einzelne Pigmentpunkte aber auch vor derselben, und verbreiten sich von den bezeichneten Stellen aus in peripherer Richtung bis nahe an den Äquatorialkreis des Auges. Im Verlaufe der Zeit wurde eine allmähliche Zunahme dieser Pigmentmassen wahrgenommen.

Im rechten Auge ist keine anomale Pigmentanhäufung nachzuweisen.

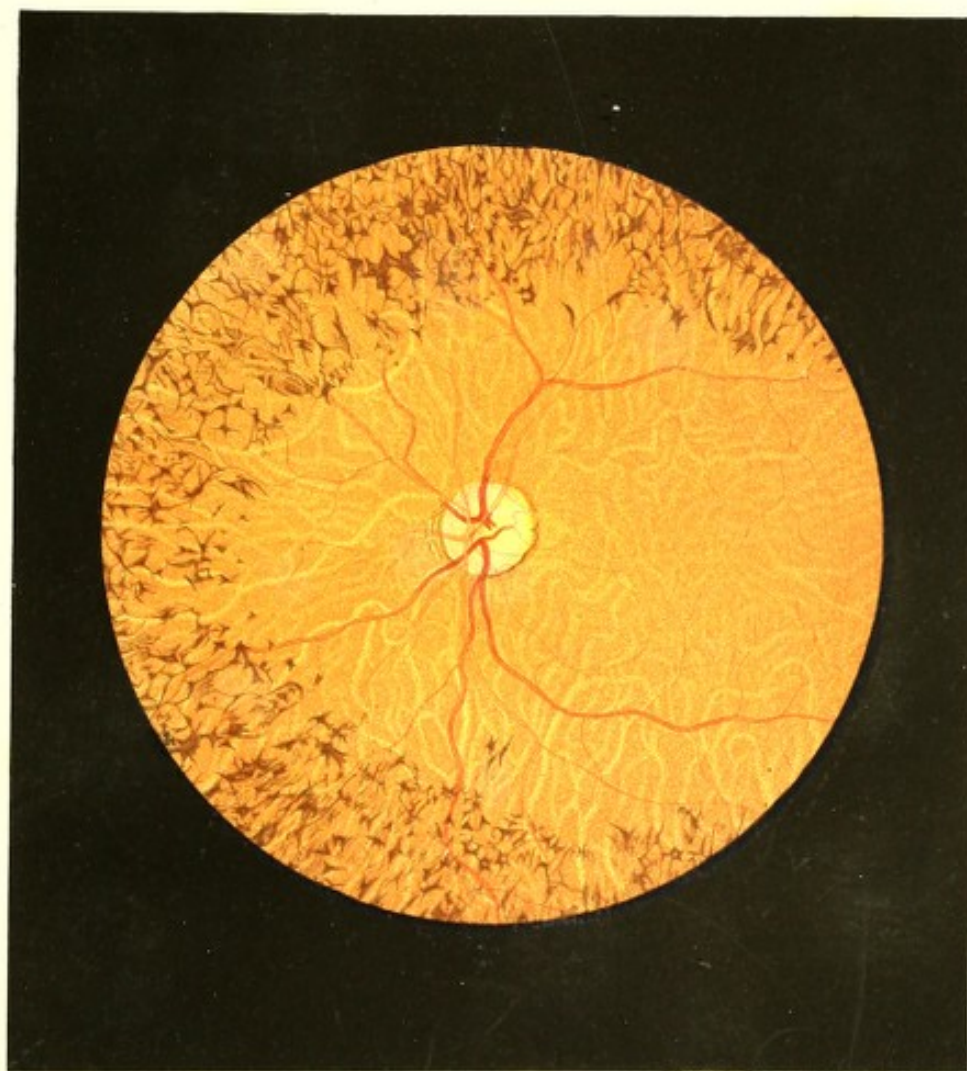
TAFEL XXXVII.


Typische Pigmentneubildung.

(2. Form.)

Vergrösserung 9.

Anton P. a, Gärtnergehilfe, 18 Jahre alt, nie erheblich erkrankt — war schon als Kind in geringem Grade kurzsichtig, was ihm zuerst im 6. Lebensjahre in der Schule auffiel, da er nicht so weit wie seine Mitschüler das Geschriebene auf der Tafel lesen





konnte. Sein Sehen war dabei aber auch nicht besonders scharf; er ermüdete leicht, und sah stets Morgens und in der Abenddämmerung schlecht, etwas besser bei Mondenlicht, vor Allem aber im Winter, wenn gleichzeitig Schnee alle Gegenstände deckte; bei Kerzen- und Lampenlicht dagegen sah er eben so gut wie am Tage. Eine Veränderung in dem Grade seiner Kurzsichtigkeit, sowie in der Art seines Schlechtsehens will er nie bemerkt haben. Von seinen drei Geschwistern sollen alle, bis auf einen Bruder, vollkommen gut sehen.

Beide Augen erscheinen bei äusserer Untersuchung vollkommen gesund. Die Pupillen sind normal gross und beweglich, die Medien rein.

Mit dem rechten Auge (Gl. — 35) wird Schrift 2 von $2\frac{3}{4}$ bis 7 Zoll, mit dem linken Auge (Gl. — 32) Schrift 1 von $2\frac{1}{2}$ bis $3\frac{1}{2}$ Zoll Entfernung gelesen.

Das Sehfeld dehnt sich, bei einem Abstände von 18 Zoll gemessen, am rechten Auge vom Fixationspunkte an nach innen auf 11, nach oben und nach unten auf 15, nach aussen zu auf 18 Zoll aus; am linken Auge ist, ebenfalls vom Fixationspunkte an, seine Ausdehnung nach innen 10, nach oben und unten 14, nach aussen zu 16 Zoll.

Mit dem Augenspiegel untersucht, erweisen sich die Medien beider Augen als vollkommen durchsichtig; das Innere derselben ist jedoch nur wenig erhellt und der Augengrund im Allgemeinen erheblich dunkler.

Im linken Auge (siehe Tafel XXXVII) ist der Sehnervenquerschnitt von leicht ovaler Form mit aufrecht gestellter und nur etwas nach oben-aussen geneigter Längsaxe; er zeigt normale Durchmesser, und lässt den weissgelblichen Bindegewebsring an verschiedenen Stellen bald mehr bald weniger deutlich hervortreten; er ist in der grösseren Ausdehnung seines Umfanges von verschieden breiten und verschieden dichten, dunkelrothbraunen Pigmentstreifen und Massen umgeben, welche nach unten, innen und oben seine Grenze scharf markiren, nach aussen aber, wie bei einem schmalen Conus, etwas vom äussern Rande des Bindegewebsringes abstehen. Die Oberfläche des Sehnerven ist im Ganzen normal gelagert, und nur in der Mitte findet sich eine schwache Einsenkung, an welcher Stelle der Sehnerventamm mehr weissgelblich gefärbt und hell erleuchtet ist, während er in seinen peripheren Theilen weniger stark erhellt und mehr röthlich gefärbt erscheint.

Das Centralgefässsystem erweist sich nach seiner Verbreitung und Theilung, sowie dem Durchmesser, der Färbung, Contourirung und dem Verlaufe der einzelnen Gefässe nach als vollkommen normal. Die Netzhaut ist in ihren centralen Partien normal durchsichtig, die *Macula lutea* nicht besonders markirt.

Der Augengrund erscheint in der ganzen Ausdehnung des Chorioidealgewebes mit lichterem, vielfach gewundenen Streifen durchzogen, sowie peripherisch mit einer Unzahl kleiner Pigmentflecke bedeckt. Er ist allenthalben der normalen Epithelschichte beraubt,

aber trotzdem deutlich punktirt im Bereiche der hellen Streifen sowohl, wie insbesondere der durch dieselben eingeschlossenen dunkleren Stellen. Der Grundton in der Färbung des Augengrundes (der sich eben in den dunkleren, von den hellen Streifen umschlossenen Flecken ausspricht) ist ein dunkel gelbrother, der an manchen Stellen, besonders in der Gegend der *Macula lutea*, in ein Rothbraun übergeht.

Über diese tiefer gelagerte dunklere Färbung, sowie gleichzeitig über die helleren Streifen ist oberflächlich ein zarter röthlicher Schleier, von der grösstentheils zerstörten Epithelschichte herrührend, ausgebreitet, welcher stellenweise, namentlich im Bereiche der *Macula lutea* und in der Peripherie des Augengrundes sich verdichtet und bewirkt, das daselbst die dunklen Stellen wie durch einen Nebel hindurch nur in undeutlichen Umrissen hervortreten, die hellen Streifen aber dunkler und wie verschwommen anzusehen sind, und sich mehr und mehr dem Anblicke entziehen.

In den dunkleren, unregelmässig geformten Flecken gibt sich das zwischen den Gefässschlingen eingelagerte Chorioideal-Pigmentstroma kund, während sich in den hellen Streifen, die bandartig, ungleich breit und vielfach verschlungen über einander gelagert sind, das Gefässstroma der Chorioidea mehr weniger deutlich ausspricht. Die mittlere Gefässschichte und die Capillarschicht der Chorioidea sind nicht erkennbar.

Diese bandartigen Streifen (die Chorioidealgefässe) erscheinen bald mehr bald weniger erhellet und gelblich oder gelbröthlich gefärbt, nicht wie die Netzhautgefässe contourirt, doch aber durchgehends mit einem lichterem Mittelstreif versehen. Sie sind nicht scharf begrenzt, wesshalb auch die von ihnen eingeschlossenen dunkleren Stellen keine scharfen Grenzen ausweisen — es wird nämlich die dunkelfarbige, deutliche Punktirung der dunkleren Stellen gegen den Rand zu zarter und dünner gesäet, und greift selbst über die dunklen Stellen hinaus in die lichten Streifen über, wodurch eben die scharfe Grenzlinie beider vernichtet wird.

Die früher erwähnten dunklen, zartgeformten Pigmentmassen, welche in der Peripherie des Augengrundes angetroffen werden, umgeben in weitem Abstände den hinteren Augenpol als ihren Centralpunkt. Sie beginnen, 2 bis 4 Opticusdurchmesser weit vom Pole, u. z. in diagonalen Richtung nahezu gleichweit von ihm abstehend, umschliessen daher denselben in ihrer inneren Abgrenzung in Form einer unregelmässigen, horizontal gestellten Ellipse; gegen den Äquator des Auges hin reichen sie so weit, als man überhaupt in dieser Richtung den Augengrund mit dem Augenspiegel erfolgreich zu untersuchen vermag. In dieser Ausdehnung treten sie in nahezu gleicher Mächtigkeit auf; sie sind oberhalb des Gefäss- und Pigmentstromas der Chorioidea deutlich in verschiedenen Ebenen, vorzugsweise hinter der Netzhautgefässausbreitung, gelagert — wenngleich ein Theil auch in derselben Ebene

mit den Retinagesässen und ebenso vor denselben liegt. In letzteren Fällen umschliessen und bedecken sie die durch ihren Bereich hindurchziehenden Gefässe, ohne deren Verläufe besonders zu folgen, oder eine andere Gruppierung, Lagerung, eine andere Formation oder eine grössere Mächtigkeit anzunehmen, als sie in den Zwischenräumen der Gefässverzweigungen besitzen.

Ihre Farbe wechselt vom Lichtrothbraun bis nahezu ins Schwarze; dabei erscheinen sie theils lockerer und durchscheinender, theils compacter und undurchsichtig — im Ganzen aber aus einem Conglomerate von äusserst zarten, dunklen Punkten bestehend.

Die einzelnen Pigmentmassen haben sehr verschiedene, aber durchgehends geringe Durchmesser und überschreiten gewisse Dimensionen nicht; sie sind theils so klein, dass sie kaum wahrzunehmen sind und als äusserst feine Punkte erscheinen, theils so gross, dass ihre Form sich deutlich ausprägt. Die grösseren haben einen Körper von $\frac{1}{2}$ bis höchstens 2 Netzhautgefässdurchmessern mit bedeutend längeren Ausläufern.

Nur wenige besitzen eine unregelmässige oder eine einfach streifige oder rundliche Form; die weitaus grössere Zahl hat sehr bestimmte, charakteristische Gestalten, welche sich auf bestimmte Hauptformen zurückführen lassen, aber in Folge ihrer gegenseitigen Verbindungen die mannigfaltigsten Verschiedenheiten ausweisen.

Die Grundform ist die des Keiles mit sehr kleiner Basis und langgestreckter Spitze. Solche schmale Keile oder keilförmige Striche von unterschiedlicher Grösse kommen häufig vereinzelt vor; es verbinden sich aber auch oft je 2 derselben mit ihrem dickeren Ende in verschiedener Richtung, und bilden sonach die einfachen Winkelformen, welche sehr verschiedene Grössen und gleiche oder ungleich lange Schenkel besitzen. Am häufigsten treten 3 solche keilförmige Striche mit ihrem dickeren Ende unter gleichen oder ungleichen Winkeln zusammen und bilden die einfache 3ästige Sternform; nicht selten vereinigen sich aber auch deren mehrere, und erzeugen so den vielästigen Stern, dessen Strahlen meist verschieden lang und dick sind, und unter verschiedenen Winkeln auseinander weichen. Diese mehrästigen Sterne wieder besitzen entweder eine mehr minder compacte Mitte oder erscheinen mitten durchlöchert und haben das Aussehen, als wenn sie einen kleineren oder grösseren hellen gelbröthlichen Kern besässen. Bei solchen Sternen fällt auch mitunter einer der Strahlen (ein Keil) in der Reihenfolge aus, und so resultiren dann die unvollständigen, nach einer Seite hin offenen Sterne.

All diese diversen Formen verbinden sich häufig untereinander, indem sich entweder die Äste des einen Pigmentfleckes mit denen des andern vereinigen, oder indem ein Ast des einen Fleckes in den Körper des andern übergeht. Durch solche Verbindungen und die Aneinanderreihung der verschiedensten Formen, durch ihr Ineinanderübergehen, durch

ihr gänzlich oder theilweises Verschmelzen entstehen schliesslich die verschiedenen knochenkörperchenartigen, gitterförmigen etc. Gestalten dieser Pigmentbildungen, welche allein im aufrechten Bilde richtig beurtheilt werden können, im umgekehrten Bilde aber wegen der sphärischen Aberration grossentheils verzerrt, u. z. vor Allem in die Länge gezogen und gekrümmt erscheinen und so den Anblick arkadenförmiger Bildungen hervorrufen.

Im rechten Auge ergibt sich derselbe Spiegelbefund; nur ist das Pigment etwas weniger dicht ausgebreitet.

TAFEL XXXVIII.

Atrophie des Sehnerven und der Netzhaut mit Pigmentneubildung im Augengrunde.

Vergrösserung 15.

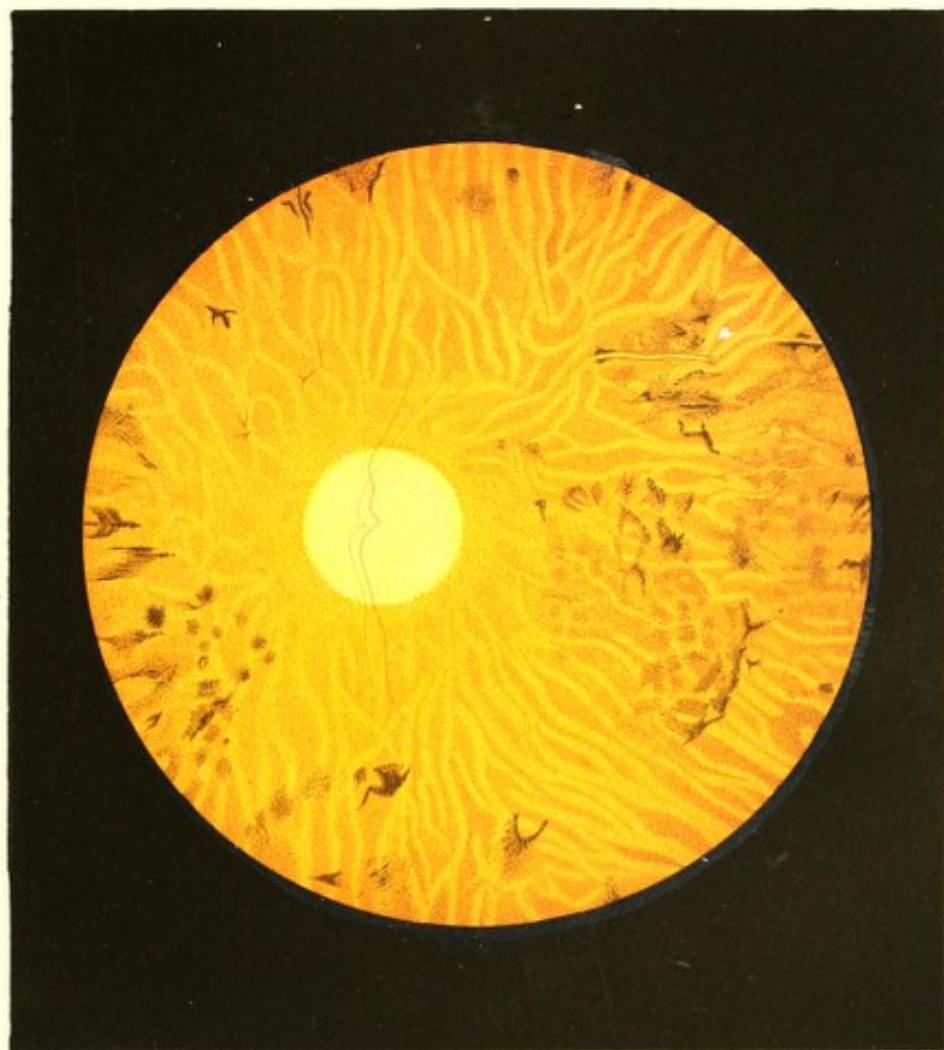Valentin T.y, Gemeindediener, 57 Jahre alt, ein grosses, kräftiges Individuum — soll als Kind einigemal Ausschlagskrankheiten gehabt haben, sonst aber nie krank gewesen sein.


Sein Sehen in der Nähe und Ferne war von Jugend auf gut; er hatte, wie seine Geschwister und seine Mutter, nie ein Augenleiden gehabt. Sein Vater soll in den letzten Lebensjahren erblindet gewesen sein — die Ursache der Erblindung weiss Patient nicht zu nennen.

V. T. hatte ein sorgenfreies und behagliches Leben geführt, und ohne das er eigentlich als Säufer bezeichnet werden kann, von geistigen Getränken erkleckliche Massen zu sich genommen — wofür auch seine geröthete Nase Zeugniß gibt.

In seinem 43. Lebensjahre, als er die Stelle eines Kanzleidieners erhalten hatte, trat bei der reichlichen Nahrung, die er zu sich nahm und bei der geringen Bewegung, die er machte, Trägheit der Stuhlausscheidung, und bei langer Andauer derselben Schwere im Kopfe und Unterleibe, sowie allgemeines Unbehagen auf. Diese Erscheinungen vermehrten sich allmählig, und es traten wiederholt Congestionen nach dem Kopfe mit dem Gefühle von Völle, Wärme, selbst heftigem Schmerze im Kopfe, sowie Schwindel und Photopsien auf, wesshalb er dann meist ohne Kopfbedeckung, selbst auf der Strasse, verblieb. Trat für einige Zeit eine grössere Regelmässigkeit der Entleerungen ein, so minderten sich die genannten Erscheinungen von selbst, ja schwanden sogar für kürzere Frist gänzlich.

In seinem 48. Lebensjahre stellten sich Hämorrhoidalblutungen ein, auf welche ein bedeutender Nachlass der obigen Erscheinungen für längere Zeit erfolgte; dieselben traten





jedoch nach einem Jahre wieder stärker hervor, steigerten sich nach und nach zur früheren Heftigkeit und dauerten in nahezu gleichem Grade bis in sein 56. Lebensjahr fort. Von dieser Zeit an, von welcher Patient seines Augenleidens wegen andauernd solvirende Mittel nimmt, fühlt er neuerdings, u. z. eine erhebliche und stetige Verminderung derselben.

Über die Art seiner Erblindung weiss Patient nicht viel mitzutheilen. Er bemerkte in seinem 50. Jahre zuerst und zufällig, dass er mit dem linken Auge schlecht sehe. Dieses Schlechtsehen nahm allmählig zu, und die Erblindung war im 54. Jahre linkerseits eine vollkommene. Ein halbes Jahr vor dem Erblinden des linken begann Schlechtsehen am rechten Auge; die Gegenstände erschienen wie in einen grauen Nebel gehüllt, der immer dichter und dichter wurde. Nun erst wurde ärztliche Hilfe in seinem Heimatsdorfe in Anspruch genommen, doch umsonst. Seit 5 Monaten ist vollständige Erblindung auch des rechten Auges vorhanden.

Der äussere Anblick der Augen bietet nichts Abnormes; nur findet man die Pupillen mässig weit und unbeweglich, welche jedoch durch Atropin *ad maximum* zu erweitern sind.

Mittelst des Spiegels trifft man in beiden Augen durchsichtige Medien und das Innere der Bulbi normal erhellt. Die Einstellung des rechten Auges ist = Gl. + 90, die des linken = Gl. + 85. Im Augengrunde selbst findet man folgende, in beiden Augen ähnliche, im linken nur höhergradig entwickelte pathologische Veränderungen.

Der Sehnerventamm (siehe Tafel XXXVIII, linkes Auge) besitzt eine rundliche Form, normale Querdurchmesser und ist rings in auffallend deutlicher Weise von einem hell erleuchteten, weisslichen Bindegewebsringe umschlossen, dessen innere dem Sehnerven selbst zugewendete Grenze sehr scharf, dessen äussere dagegen nicht so bestimmt ausgeprägt erscheint.

In seiner Oberfläche ist der Sehnerventamm in geringem Maasse muldenförmig excavirt; er hat eine zart grünliche, nahe seiner Peripherie etwas dunklere Färbung, und weist allenthalben kleine, dunklere, graugrünliche Flecke auf.

Das Centralgefässsystem ist nur noch in dem auf- und abwärtsführenden Hauptarterien- und Venenstamme und einem nach aussen gegen die *Macula lutea* zu sich abzweigenden Venenaste zu verfolgen. Aber auch diese Gefässe haben bei auffallend gestrecktem Verlaufe so kleine Querdurchmesser und sind von so lichter Farbe, dass die Venen als ganz schmale, schwach röthliche Bändchen, die Arterien aber nur bei günstiger Beleuchtung und genauer dioptrischer Einstellung des eigenen Auges als äusserst zarte, schwach gelbröthliche Fäden wahrzunehmen sind. Deutlicher sind diese Gefässe im Sehnervenquerschnitte ausgeprägt; sie zeigen an der Peripherie des Opticus, entsprechend der schräggestellten Seitenwand der Excavation, sowie entsprechend dem obern und untern


Rande derselben eine kleine doppelte Beugung — wie ausführlicher in der Krankheitsgeschichte zu Tafel XIII und zu Tafel XV beschrieben wurde; im übrigen Augengrunde können sie nur in geringer Ausdehnung verfolgt werden, indem die rothen Blutsäulen daselbst, schmaler und lichter werdend, sich bald vollständig dem Blicke entziehen und die Gefässwandungen nicht deutlich in Form heller (weisslicher) Streifen hervortreten.

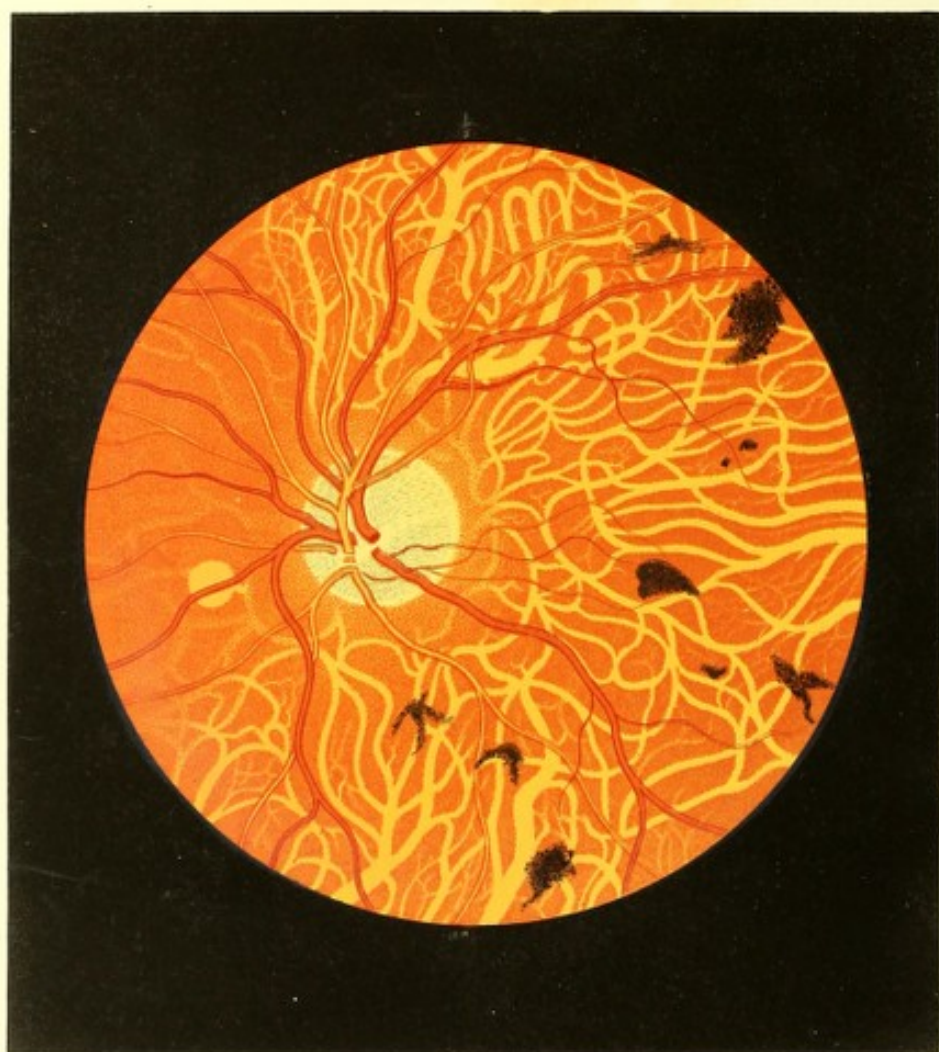Die Netzhaut ist grösstentheils normal durchsichtig, reflectirt jedoch von ihrer Oberfläche auffallend viel Licht, und scheint erheblich an Durchmesser verloren zu haben.

Der Augengrund ist in dem ganzen Bereiche der Chorioidealausdehnung der normalen Epithelschichte beraubt, in Folge dessen die gröberen Chorioidealgefässe als licht-gelbröthliche, bandartige Streifen von nicht scharfer Begrenzung sichtbar sind — während das zwischenliegende Stromapigment lichter und dunkler rothbraune Stellen bildet.

Die Chorioidealgefässe besitzen hier einen etwas gestreckteren Verlauf; sie sind mehr weniger undeutlich und wie durch einen zarten, röthlichen Schleier gedeckt, ja an manchen Stellen sind sie eben nur durch eine unbedeutend lichtere Färbung, als die des Augengrundes ist, angedeutet; sie besitzen durchgehends oberflächlich eine zarte Punktirung, welche in ihrer Mittellinie mehr isolirt, gegen die Peripherie hin aber dichter ist und an Farbe gewinnt, am deutlichsten jedoch in den dunklen Zwischenräumen zwischen den Gefässen sich ausprägt.

In einigem Abstände vom Sehnervenquerschnitte findet man ferner in ungleicher Vertheilung Pigmentflecke bis in die Äquatorialgegend hin ausgebreitet. Alle diese Flecke sind oberhalb der Chorioidealgefässe und des Pigmentstromas, jedoch deutlich in verschiedenen Ebenen gelagert; sie sind am mächtigsten entwickelt im Bereiche und in der Umgebung der *Macula lutea*, sowie in der Richtung nach innen-unten im Augengrunde, von wo aus sie auch am nächsten an den Sehnervenquerschnitt herantreten. Sie sind von sehr verschiedener Grösse, von licht- oder dunkel-rothbrauner, ja stellenweise von nahezu schwärzlicher Farbe, und theils so zart, dass sie wie durchscheinende Nebelflecke aussehen, theils dichter und massiger, allenthalben aber aus kleinen oder stärkeren Punkten (Körnern) zusammengesetzt. Ihrer Form nach sind sie theils rundlich, länglich oder eckig, theils streifenartig, vielästig oder moosartig, dendritenförmig oder auch vollkommen unregelmässig. An wenigen Stellen zeigen sie ähnliche charakteristische Formen, jedoch nicht so scharf ausgeprägt, wie sie in dem voranstehenden Falle (Tafel XXXVII) vorkommen. An einzelnen Stellen, wie z. B. im Bilde nach aussen-oben vom Sehnervenquerschnitte, sind derlei Pigmentmassen zu beiden Seiten eines hellen, glänzenden, zarten Streifens (eines obliterirten Netzhautgefässes) gelagert und begleiten denselben eine längere oder kürzere Strecke.





TAFEL XXXIX.

Pigmentneubildung im Augengrunde mit Schwund des Pigment-epithels der Chorioidea²⁹⁾.

Vergrößerung 15.

J. E., 32 Jahre alt, hat 20 Jahre als Soldat gedient. Er behauptet, als solcher stets gesund gewesen zu sein, auch nie an den Augen gelitten zu haben. Aus dem Militärverbande ausgetreten, verdingte er sich im Jahre 1850 als Tagelöhner bei der Semmeringer Bahnbauunternehmung, arbeitete angestrengt Monate lang im Haupt-Tunnel bei künstlicher Beleuchtung, und sah nur selten das Tageslicht, da er schon vor Tagesanbruch in den Schacht ein- und bei Nacht aus demselben ausfuhr.

Bei dieser Lebensweise bemerkte er nach und nach ein Abnehmen seines Sehvermögens, u. z. anfangs nur zur Nachtzeit, sobald er den Schacht verlassen — er konnte da bei Sternenhelle oder selbst bei Mondbeleuchtung die ihn umgebenden Gegenstände nur undeutlich und zuletzt gar nicht mehr unterscheiden, und nur mit Hilfe eines künstlichen Lichtes zu seiner Lagerstätte gelangen.

Nach einiger Zeit, während welcher er seine Arbeit immer noch fortsetzte, zeigte sich auch eine Schwächung der Sehkraft bei Tageshelle, und zuletzt gleichfalls bei künstlicher Beleuchtung. Diess zwang ihn, seinen bisherigen Erwerbszweig aufzugeben und in anderer Weise seinen Unterhalt zu suchen; schliesslich wurde er seiner hochgradigen Sehstörung halber in eine Versorgungsanstalt aufgenommen.

Patient, schon früher ein Freund der geistigen Getränke, besonders des Branntweins, liebt den letzteren gegenwärtig in dem Grade, dass er nur kurze Zeit des Tages über nüchtern getroffen wird.

Das Äussere der Augen zeigt keine bemerkenswerthen Veränderungen; die Pupillen sind normal gross, erweitern sich jedoch sehr träge.

Patient kann weder mit dem rechten noch mit dem linken Auge mehr Schrift 20 erkennen, er nimmt Menschen und grössere Gegenstände nur noch auf 6 — 8 Schritte wahr — sie erscheinen ihm jedoch als dunkle, aschgraue, compacte Massen, obwohl er nichtsdestoweniger an denselben einige Farbenunterschiede bemerken kann.

Die Untersuchung der Augen mit dem Augenspiegel bei künstlich *ad maximum* erweiterten Pupillen ergibt durchsichtige, normale Medien, einen im Allgemeinen weniger erhellten, dunkleren Augengrund, eine Einstellung beider Augen für parallele Lichtstrahlen und folgende in beiden Augen nahezu gleiche Veränderungen im Augengrunde:

Der Sehnervenquerschnitt (siehe Tafel XXXIX, linkes Auge) — deutlich begrenzt, von rundlicher Form und normalen Durchmessern — ist weissgelblich gefärbt, zeigt jedoch eine auffallend stark grau-blauliche Fleckung, entsprechend der *Lamina cribrosa*, sowie einen nach beiden Seiten hin scharf begrenzten, hell-weissgelblichen Bindegewebsring. Seiner Oberfläche nach erscheint der Sehnerv normal und nur in seiner Mitte etwas vertieft. Das Centralgefässsystem verhält sich in Bezug auf Vertheilung, Verzweigung, Durchmesser und Färbung, Contourirung und Verlauf der einzelnen Gefässe vollkommen normal.

Die Netzhaut reflectirt allenthalben von ihrer Oberfläche viel Licht, erscheint jedoch durchgehends glasartig durchsichtig.

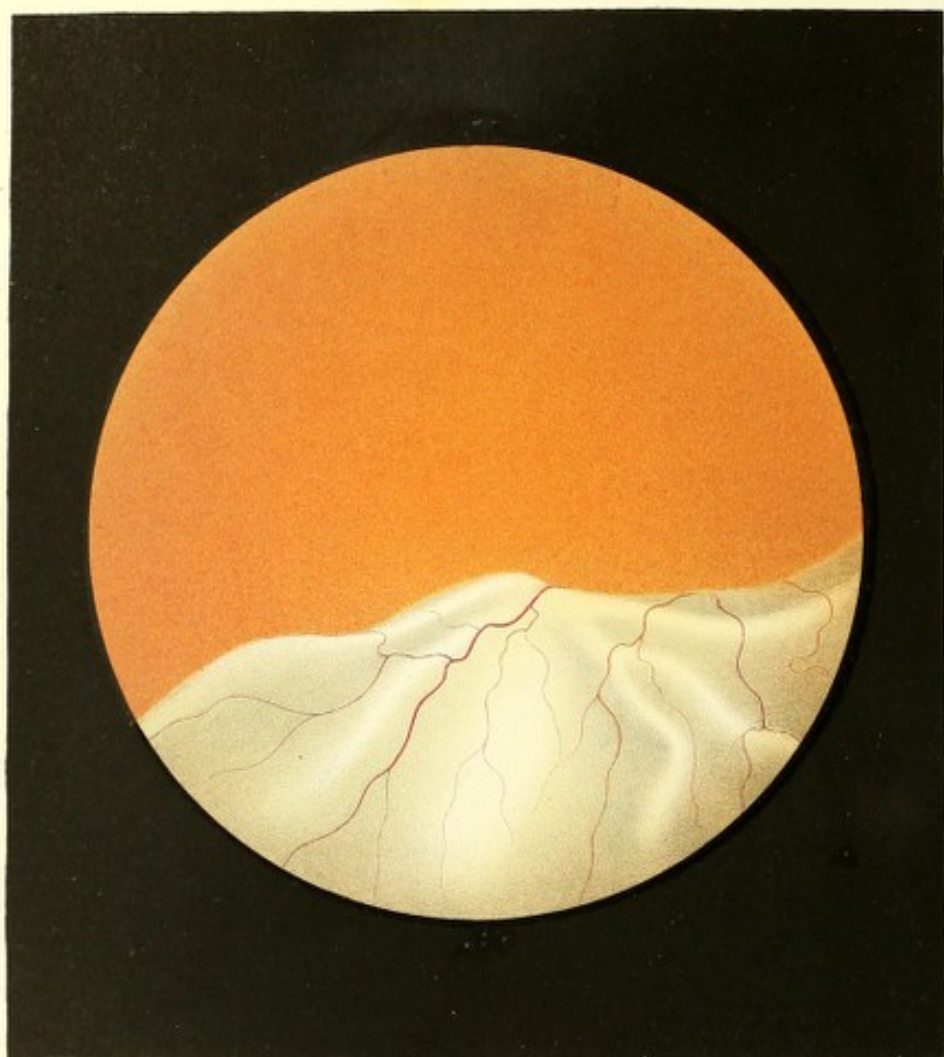
Die Chorioidea zeigt, besonders in ihrer äusseren grösseren Hälfte, einen ausgebreiteten Schwund ihres Epithelpigmentes.

Die stärkeren Chorioidealgefässe, in ihren oberflächlich gelagerten Theilen vollkommen vom Pigmente entblösst, erscheinen ausnehmend deutlich, aber nicht sehr scharf begrenzt, in Form heller, gelber, bandartiger Streifen, und stellen hiedurch ein eigenenthümliches, grossmaschiges Netz starker Gefässe dar, in dessen Zwischenräumen schwächere Verästelungen und ein feineres Maschennetz — dass der mittleren Chorioideal-Gefässschichte (verkrüppelter Gefässe) — theilweise zum Vorschein kommen.

Die Zwischenräume der Gefässe sind bedeutend dunkler roth als der gewöhnliche Augengrund, mehr rothbraun gefärbt und sehr deutlich gekörnt.

Ausser diesen Erscheinungen bemerkt man noch an verschiedenen Stellen des Augengrundes schwärzliche, theils locker zusammenhängende, theils compacte Pigmentflecke von unregelmässiger oder mehr typischer Form, welche aus kleinen, dunklen Körnern zusammengesetzt erscheinen. Die meisten derselben haben grössere (selbst 3- bis 4mal grössere) Querdurchmesser, als die Breite der stärksten Chorioidealgefässe beträgt; ihre Mehrzahl findet sich im äussern-untern Theile des Augengrundes angehäuft, dort rücken sie auch am meisten an den Sehnerven heran, und sind peripherisch in dieser Richtung so weit zu finden, als man bei der Augenspiegeluntersuchung überhaupt mit dem Blicke zu reichen vermag. Sie liegen sämmtlich oberhalb der Chorioidealgefässe und des Pigmentstromas, d. i. auf denselben, und unter den Netzhautgefässen, welche über sie hinweglaufen.





TAFEL XL.

Netzhautablösung.

Vergrößerung 15.

Sigmund D... n, 51 Jahre alt, Eisenbahnbeamter — war von Kindheit an stets kränklich, vor Allem aber gegen Temperaturwechsel und Zugluft in hohem Grade empfindlich; er hatte daher beinahe sein ganzes Leben hindurch an katarrhalischen und rheumatischen Affectionen, an Ohren- und Zahnschmerz, an Beinhautentzündungen etc. gelitten.

Seine Studienzeit und eine Reihe von Jahren nachher hatte er unter Kummer und Sorgen, unter Anstrengungen und Entbehrungen aller Art durchlebt, und hiedurch nicht nur seine Kränklichkeit im Allgemeinen vermehrt, sondern insbesondere durch eine sitzende Lebensweise sich Trägheit der Stuhlausscheidungen und schlechte Verdauung sammt deren weiteren Folgen zugezogen.

In den letzten 10 Jahren hat sich seine Empfindlichkeit gegen Verkühlungen derart gesteigert, dass er fast stets von rheumatischen Schmerzen an den verschiedensten Körpertheilen, besonders aber am Kopfe geplagt war.

Gesehen hatte er immer gut in der Nähe und Ferne, und häufig anstrengende Schreibarbeiten tagelang, selbst bis spät in die Nacht fortgesetzt, ohne je eine Ermüdung der Augen zu verspüren; erst vor 3 Jahren trat das Bedürfniss hervor, bei kleinen und undeutlichen Schriften oder Drucksorten Convexgläser zu gebrauchen, wesshalb er auch, besonders bei künstlicher Beleuchtung, jedoch nie in andauernder Weise, Brillen von 34 Zoll Brennweite benützte.

Die gegenwärtige Sehstörung trat ohne bekannte Gelegenheitsursache und ohne Vorboten plötzlich ein. Während des Schreibens im Bureau kam es ihm mit einem Male vor, als sei vor dem rechten Auge das vorliegende Blatt weggezogen worden (u. z. in der Richtung von unten nach oben) und nichts als der dunkle Grund des Schreibtisches vor ihm geblieben. Er schloss augenblicklich das andere Auge, und bemerkte, dass er mit seinem rechten Auge weder kleinere noch grössere Gegenstände, sondern nur mehr die Tageshelle wahrzunehmen vermochte.

Eine halbe Stunde nach diesem Vorfalle wurde die Augenspiegeluntersuchung vorgenommen und eine ausgedehnte Netzhautablösung im Augengrunde nachgewiesen.

Die abgelöste Stelle war länglich u. z. horizontal gestellt. Sie begann $\frac{1}{2}$ Opticus-durchmesser weit vom äusseren Sehnervenrande und reichte in horizontaler Richtung bis nahe zum Äquator; vertical erstreckte sie sich nach auf- und abwärts ziemlich gleich weit, u. z. bis über die ober- und unterhalb der *Macula lutea* hinziehenden Hauptgefässäste hinaus.

An den übrigen inneren wie äusseren Gebilden dieses Auges konnten keine Krankheitserscheinungen wahrgenommen werden. Die Pupille war normal gross und beweglich, die Spannung gleich der des andern Auges.

Mit dem gesunden linken Auge (Gl. ∞) konnte Schrift 1 von 9 bis 17 Zoll Entfernung gelesen werden.

In den folgenden Tagen trat in den subjectiven Erscheinungen keine Veränderung ein; objectiv waren an den äusserlichen Theilen des kranken Auges ebenfalls keine Veränderungen wahrzunehmen; dagegen konnte man mit dem Spiegel beobachten, dass sich die Netzhautablösung allmählig nach unten und etwas innen senkte, wobei entsprechend die oberen abgelösten Netzhautpartien wieder in normaler Weise sich auszuspannen und an die Chorioidea sich anzulegen schienen, sowie sich eine dioptrische Einstellung des Auges für nahezu parallele Strahlen nachweisen liess. Nach 6 Tagen war die Ablösung, die sich im Ganzen, ihrer Ausdehnung nach, nicht wesentlich vergrössert, sondern nur ihren Standort geändert hatte (wie das vorliegende Bild zeigt), ganz in den unteren Augapfelabschnitt herabgetreten.

Wurde dieses rechte Auge mit dem lichtschwachen Spiegel in einem Abstände von 6 bis 8 Zoll und in der Richtung der Sehlinie betrachtet, so erschien der grössere obere Theil der durch Atropin *ad maximum* erweiterten Pupille sehr dunkel gelbroth gefärbt und wenig erhellt; das untere kleinere Segment der Pupille dagegen etwas stärker erleuchtet, aber lichter und dunkler matt-grau gefärbt.

Bei einer eingehenderen Untersuchung theils mit dem lichtschwachen, theils mit dem lichtstarken Spiegel in verschiedenen Abständen und bei einer abwechselnden Einstellung des eigenen Auges für verschiedene Entfernungen, überzeugte man sich, dass der überwiegend grössere obere Theil des Glaskörpers vollkommen durchsichtig und der entsprechende Theil des Augengrundes normal gefärbt und erhellt, sowie in allen seinen einzelnen Theilen von physiologischem Ansehen war, dass dagegen im unteren Theile des Glaskörpers sich von rückwärts noch vor- und abwärts eine sehr zart grauliche durchscheinende, faltige Membran (die abgelöste Netzhaut) ausbreitete, welche das Wahrnehmen des Augengrundes daselbst verhinderte.

Der normal an die Chorioidea anliegende Theil der Netzhaut konnte nach abwärts $1\frac{1}{2}$ bis 2 Sehnervendurchmesser weit über die Opticus-Eintrittsstelle hin verfolgt werden;

die Umbeugungsstelle der Netzhaut selbst, d. i. die Grenzlinie im Augengrunde, wo sich die Retina von der Chorioidea abhob und nach vorwärts in den Glaskörper drang, war dagegen nicht zu sehen, da sie durch die vorgelagerten, weit gegen die Mitte des Glaskörpers vordringenden Falten des mittleren Theiles der abgelösten Netzhaut allseitig gedeckt wurde.

Diese abgelöste Partie der Netzhaut (siehe Tafel XL, rechtes Auge) hatte gegen das Centrum des Auges hin eine convexe Krümmung, und verlief ihrer sichtbaren grösseren Ausdehnung nach von hinten und oben nach vorne und abwärts im Glaskörper, der *Ora serrata Retinae* zu, wobei sie sehr verschiedene und unregelmässige, bald schmalere bald breitere, kürzere oder längere, theils seichtere theils tiefere, einfache, sich theilende oder auch kreuzende Falten bildete.

Die hervorragenden Theile derselben — die Wellenberge — hatten eine lichtere grauliche Farbe, reflectirten gegen ihre Mitte zu (von ihren Firsten) bedeutend mehr Licht, und erschienen selbst grau-weisslich; sah man hingegen die am stärksten hervorragenden Wellenberge in seitlicher Richtung, gegen den normal gelbrothen Augengrund zu, mit dem Spiegel an, so erhielten sie — besonders gegen ihre Firsten zu — eine mehr grauröthliche, selbst röthlichgelbe Färbung, wobei ihre Kanten stark erhellt, ja selbst zu glänzen schienen, gleichwie die Bergessäume bei untergehender Sonne.

Die vertieften Theile der Netzhautfalten — die Wellenthäler — waren sehr verschieden dunkelgrau mit einer geringen Beimischung von Roth gefärbt und je nach ihrer Stellung, Tiefe und Steilheit ihrer Seitenwandungen, sowie nach der Art der Beleuchtung mittelst des Spiegels, stellenweise selbst grau-schwärzlich.

Wurde das Auge rasch bewegt oder durch den betastenden Finger etwas erschüttert, so traten in dieser abgelösten Netzhautpartie allseitig wellenförmige Bewegungen auf, wobei die einzelnen Falten der Zeit und Ausdehnung nach unter einander in ungleichem Maasse nach Art von stehenden, seltener von fortlaufenden Wellen auf- und abwärts schwankten, und zum Theile auch vorübergehend ihre Formen veränderten.

In der ganzen Ausdehnung der abgelösten Netzhautpartie waren zarte, einfach sich theilende, wiederholt sich kreuzende, aber an keiner Stelle mit einander in Verbindung tretende Gefässe sichtbar. Dieselben schienen vereinzelt über die Firsten der hintersten Falten im Augengrunde sich herüber zu wölben, und verliefen, auseinanderweichend und sich theilend, in mehr weniger geschlängelter Verlaufe nach vorwärts — dabei verjüngten sie sich entsprechend, breiteten sich über die ganze Netzhautpartie u. z. in den oberflächlichen Schichten derselben aus, und stiegen, je nach ihrer Stellung zu den Falten, in

den verschiedensten Richtungen über die Wellenberge hinüber und senkten sich in die Wellenthäler ein, oder aber sie liefen längs derselben fort.

Diese Gefässe zeigten allseitig entsprechend der geringeren Vergrösserung des Bildes einen auffallend kleineren Querdurchmesser als solche der gleichwerthigen Stellen der normal an die Chorioidea anliegenden Netzhaut, und waren in gleichem Maasse dunkler roth wie jene gefärbt — wobei man aber demungeachtet die arteriellen Gefässe von den venösen zum grossen Theile durch einen etwas helleren Farbenton zu unterscheiden vermochte.

TAFEL XII.

Netzhautablösung.

Vergrösserung 15.

David H., 64 Jahre alt, Handelsmann — hatte in seinem 10. Jahre die Morbillen und unmittelbar darauf eine Conjunctivitis gehabt. Das Conjunctivalleiden wiederholte sich im 13., dann im 30. Jahre, war jedoch nie von langer Dauer. Von seinem 27. bis zum 53. Lebensjahre traten regelmässig alle 4 Wochen Hämorrhoidalblutungen ein — ein Zustand, wie ihn auch sein Vater und seine sämmtlichen Geschwister hatten. Mit 33 Jahren war er an der Cholera erkrankt.

Seit die Hämorrhoidalblutungen (im 53. Lebensjahre) aufgehört, leidet er alle 3 bis 4 Wochen an Brustbeklemmungen, verbunden mit Hustenreiz, welche höchstens eine Stunde andauern, aber so heftig sind, dass Patient Nachts während derselben nicht liegen kann, sondern sich im Bette aufsetzen muss.

Er hatte früher stets gut in der Nähe und Ferne gesehen. Vor 8 Jahren erblindete das rechte Auge allmählig aber vollständig im Verlaufe eines Jahres ohne bekannte Gelegenheitsursache. Vor 1 1/2 Jahre trat auf dem linken Auge innerhalb eines Tages, ebenfalls ohne nachweisbare Veranlassung, eine hochgradige Sehstörung ein — am Morgen hatte Patient noch in der Synagoge gelesen, kurz nachher erfolgte die Sehstörung, die Abends bereits ihren Höhenpunkt erreicht hatte.

Patient zählt eben noch mit Anstrengung die Finger, und bewegt sich noch, wenn auch sehr mühsam und unsicher, allein auf der Strasse — besser bei Sonnenschein.

An den äusseren Gebilden der Augen sind keine Krankheitserscheinungen zu beobachten. Die Pupille ist beiderseits mässig weit — die des rechten Auges beim Wechsel

direct einfallenden Lichtes unbeweglich, die des linken reagirt ziemlich rasch und ausgiebig. Beide sind durch Atropin auf die grösste Weite zu bringen.

Mittelst des Augenspiegels erhellt sich im linken Auge nur der obere und mittlere Theil der Pupille (bei gerader Ansicht) in normalem intensiv-gelbröthlichem Lichte. Hiebei ergibt sich, dass der grössere obere Theil des Glaskörpers vollkommen durchsichtig, der Augengrund in der entsprechenden Ausdehnung — d. i. gerade nach rückwärts, nach aussen, oben und innen — normal erhellt und von physiologischem Ansehen ist, sowie dass das Auge eine Einstellung für parallele Strahlen besitzt. Der untere Theil der Pupille lässt sich nur wenig erhellen, und man erblickt durch denselben in der Tiefe des Auges im Bereiche des unteren Abschnittes des Glaskörpers eine faltige, grauröthliche Membran ausgebreitet, welche bei Erschütterungen oder raschen Bewegungen des Auges in erheblicher Weise sowohl im Ganzen als auch in ihren Falten nach verschiedenen Richtungen, besonders nach auf- und abwärts, wellenförmig sich bewegt.

Diese faltige Membran (die von der Chorioidea abgelöste Partie der Netzhaut (siehe Tafel XLI, linkes Auge), hat eine beträchtliche Ausdehnung und unebene Oberfläche. Sie erscheint in ihren mittleren Theilen am stärksten gegen das Centrum des Glaskörpers erhoben, und bildet daselbst zwei grosse, abgerundete, stark erhellte Falten (im Bilde die mittleren, am meisten hervorragenden und dem Centrum der Pupille zunächst gelagerten Falten), welche durch eine tiefe, von rück- nach vorwärts verlaufende Furche von einander getrennt sind. Von dieser Stelle aus senkt sich die abgelöste Netzhaut u. z. in seitlicher Richtung (nach rechts und links) nur wenig nach abwärts, worauf sie sich alsbald wieder erhebt, und in ungleichem Wellenzuge der Äquatorialgegend des Auges zustrebt, woselbst sie schliesslich in die normal an die Chorioidea anliegende Partie übergeht. Von dieser mittleren Stelle aus senkt sie sich ferner nach vorwärts in flacher Wölbung und unter verhältnissmässig geringster und flachster Faltenbildung der *Ora serrata* zu, und verschwindet in dieser Richtung hinter dem unteren Linsenrande gänzlich; nach rückwärts dagegen verläuft sie unter wellenförmigen Krümmungen und starker Faltenbildung eine kurze Strecke weit nahezu horizontal, und steigt sodann allmählig in die Tiefe des Augengrundes, wodurch sie sich bald dem Blicke vollständig entzieht.

Diese Membran erscheint äusserst zart und durchscheinend, und lässt hinter sich ein ebenfalls in hohem Grade durchscheinendes Medium erkennen, durch welches der Augengrund in schwachröthlicher Farbe durchschimmert. Die Membran selbst hat eine matte, schwachgrauliche Färbung, welche auf den Faltenhöhen wesentlich lichter und heller, ja stellenweise fast glänzend weisslich wird, in den Faltenhöhlen dagegen dunkler erscheint und in Folge des vom Augengrunde reflectirten Lichtes einen leicht röthlichen Ton erhält.

An der Oberfläche dieser Membran verbreiten sich, theils von rückwärts aus der Tiefe des Augengrundes, theils aus der mittleren tiefen Spalte hervortretend, allseitig sehr dunkel gefärbte arterielle wie venöse Gefässe. Der Durchmesser dieser Gefässe ist unter Aufrechthaltung des physiologischen Unterschiedes zwischen Arterien und Venen, sowie zwischen deren grösseren und kleineren Ästen und Zweigen, entsprechend der geringeren Vergrösserung des Bildes ein auffallend kleinerer als der der gleichwerthigen Gefässe an jenen Stellen der Netzhaut, welche normal an die Ghorioidea anliegen. Ihre Theilung ist eine einfache, wobei sie sich vielfach kreuzen, in mässiger Schlingelung entweder dem Längszuge der einzelnen Falten folgen oder aber in den verschiedensten Richtungen über dieselben je nach deren Wölbungen und Einsenkungen auf- und niedersteigen.

Der Glaskörper ist allenthalben vollkommen durchsichtig; durch seinen mittleren und oberen Theil wird der Augengrund, der sich übrigens an dieser Stelle in jeder Beziehung als normal erweist, in seiner grösseren Ausdehnung ganz deutlich wahrgenommen.

Der grössere Theil des Glaskörpers, sowie des unterhalb der abgelösten Netzhaut befindlichen Mediums ist, wie sich aus den leicht hervorzurufenden wellenförmigen Bewegungen dieser Membran und ihrer Falten ergibt, tropfbar flüssig.

Der Grund des rechten Auges kann wegen allseitiger Trübung des Glaskörpers nicht wahrgenommen werden; der letztere erweist sich auch zufolge der wellenförmigen Bewegungen der einzelnen grösseren Glaskörperflocken bei Erschütterungen oder raschen Wendungen des Auges, als vollständig verflüssigt.

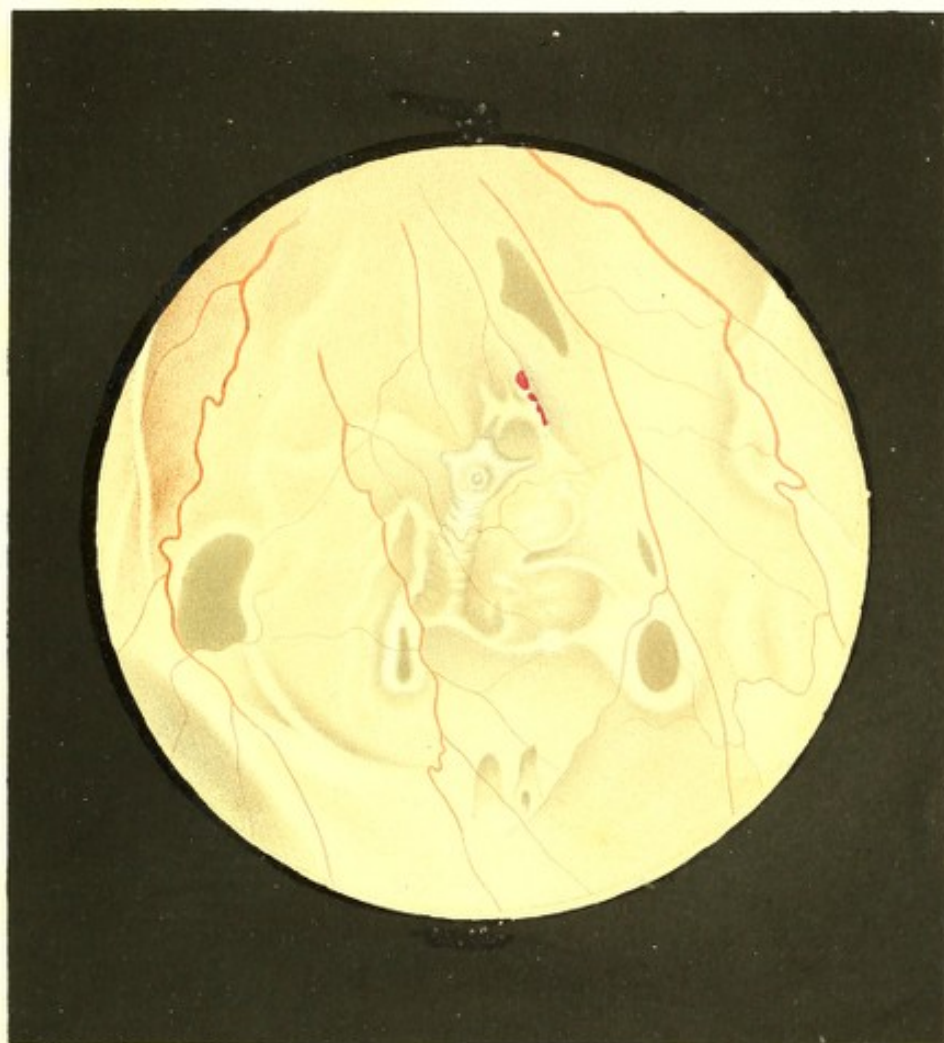TAFEL XLII.


Cysticercus zwischen Netz- und Aderhaut.

Vergrösserung 15.

Anna H k, 24 Jahre alt, Köchin — war von Kindheit an nie ernstlich erkrankt, und von ihrem 14. bis zum 23. Lebensjahre regelmässig, wenn auch sparsam menstruirt gewesen; vor 3 Jahren hatte sie an einem acuten Exanthem gelitten, und ist nun seit einem Jahre chlorotisch.

Gesehen hatte sie stets mit beiden Augen gut in der Nähe sowohl als in der Ferne; ein Schlechtsehen, u. z. auf ihrem rechten Auge, bemerkte sie erst vor 3 Monaten, seit welcher Zeit sie auch häufig an Schwindel und Kopfschmerz leidet.





Dieses Schlechtsehen nahm in den folgenden Wochen, ohne dass weitere subjective Erscheinungen auftraten, allmählig in dem Grade zu, dass dermalen nur noch excentrisch, u. z. oben und oben-aussen die Finger einer vorgehaltenen Hand auf 2 bis 3 Schuh Abstand gezählt werden können.

Das linke Auge erweist sich als normalsichtig (Gl. ∞) und vollkommen gesund.

Die äusseren Gebilde des schlechtsehenden rechten Auges lassen ebenfalls keine Krankheitsercheinungen wahrnehmen; die vordere Kammer hat die gleiche Grösse mit der des anderen Auges, die Pupille ist normal gross und beweglich und erscheint im Tageslichte saturirt schwarz; die Spannung des Auges ist dieselbe wie linkerseits.

Mit dem Augenspiegel untersucht, erscheint das Innere des rechten Auges bedeutend weniger als gewöhnlich erhellt; das Linsensystem erweist sich bis auf einige schwärzliche Punkte an seiner hinteren Peripherie als vollkommen durchsichtig; der Glaskörper ist theilweise verflüssigt, zum grössten Theile aber ebenfalls durchsichtig und nur in seinem unteren Abschnitte von vereinzelt, zarten Glaskörperflocken durchsetzt, sowie im hintern Abschnitte unmittelbar vor der Sehnerven-Eintrittsstelle diffus graulich getrübt.

Der Augengrund hat sein physiologisches Ansehen vollkommen eingebüsst; in seinem obern Abschnitte zeigt er im Allgemeinen einen mehr grauröthlichen, in seinem untern einen überwiegend grauweisslichen Farbenton.

Die obere Hälfte der Netzhaut ist in viele unregelmässige Falten aufgehoben und mehr oder weniger intensiv grauweisslich getrübt — wobei insbesondere die Faltenhöhen lichter, mehr weisslich gefärbt und stärker lichtreflectirend erscheinen; die Netzhautgefässe daselbst zeigen eine normale Verbreitung und Verzweigung und nahezu normale Durchmesser, sie sind jedoch etwas dunkler gefärbt, besonders die Arterien, und haben in Folge des beinahe vollständigen Verlustes ihrer hellen Mitte ein mehr bandartiges Ansehen.

Der Sehnervenquerschnitt kann nicht wahrgenommen werden, theils wegen der vorliegenden diffusen Glaskörpertrübung, insbesondere aber, weil die Netzhaut daselbst stark grauröthlich getrübt, und vor sowie in der Umgebung der Sehnervenperipherie stark gewulstet ist, wodurch sie gegen die Mitte des Sehnerven zu schwach trichterförmig eingezogen erscheint.

Aus denselben Ursachen sind auch die Centralgefässe im Bereiche des Sehnervenquerschnittes und seiner nächsten Umgebung nicht sichtbar und treten erst $\frac{1}{2}$ bis $1\frac{1}{2}$ Opticusdurchmesser weit vom Sehnervenumfange allmählig aus dem röthlichgrauen Schleier im Augengrunde hervor, wobei sie durch die Richtung ihres weiteren radiären Verlaufes

und durch ihre Verzweigungsart auf ihre Ursprungsstelle und somit auf die Lage des Sehnervenquerschnittes hinweisen.

Die untere Hälfte der Netzhaut (siehe Tafel XLII, rechtes Auge) ist wohl ebenfalls mehr oder weniger graulich getrübt, doch aber in bedeutend geringerem Grade als die oberen Netzhautpartien, so dass sie theilweise noch in hohem Grade durchsichtig sich erweist. Sie ist allseitig in äusserst unregelmässiger Weise gefaltet und hiebei mehr oder weniger stark von der Chorioidea abstehehend, vor Allem aber — circa 4 Opticusdurchmesser vom Sehnerven entfernt in der Richtung nach abwärts und etwas innen — weit in den Glaskörper hinein vorgerückt, blasenartig hervorgewölbt.

An jenen Stellen, wo die Netzhaut der Chorioidea näher liegt, tritt in dem graulichen Augengrunde ein mehr röthlicher Farbenton auf; je stärker dagegen die einzelnen Falten hervorgewölbt sind, desto lichter grau-weisslich gefärbt und desto mehr erhellt erscheinen sie — wobei die Faltenhöhlen je nach ihrer Tiefe und Enge, je nach der Steilheit ihrer Seitenwandungen und der Stellung des Beleuchtungsspiegels einen mehr dunkelgrauen Farbenton gewinnen.

An verschiedenen Orten sind sehr dunkelgraue, nahezu gleichmässig gefärbte Stellen in der Netzhaut sichtbar, welche eine rundliche oder längliche oder mehr ausgebuchtete Form mit ziemlich scharf ausgeprägten Rändern und einer helleren Umgrenzung besitzen. Diese Stellen erweisen sich als Löcher in der Netzhaut, durch welche man tiefer in den Augengrund hinein, gegen die Chorioidea zu sieht, diese jedoch nicht deutlich wahrzunehmen vermag.

Die Gefässe in dieser unteren Hälfte der Netzhaut erscheinen normal verbreitet und verzweigt, und nur, entsprechend den gegebenen Falten, von unregelmässigem Verlaufe; sie haben in Folge der geringeren Vergrösserung des Bildes kleinere Durchmesser, sowie eine hellere und dunklere blutrothe Farbe, wodurch sich deutlich die Arterien von den Venen unterscheiden; sie besitzen jedoch keine hellere Mitte und erscheinen daher als gleichgefärbte, bandartige Streifen.

An jenen Stellen, wo die Netzhaut am stärksten in den Glaskörper hervorgedrängt ist, wird bei genauer Beobachtung hinter derselben in undeutlichen Umrissen ein äusserst zartes, blasenartiges, gegen 3 Opticusdurchmesser grosses Gebilde von beinahe kreisrunder Begrenzung, von flach-convexer, unebener Oberfläche, abgerundeten Rändern und schwach bläulicher Färbung wahrgenommen, aus welchem zeitweise der Kopf und der Hals eines *Cysticercus* hervortritt und nach verschiedenen Richtungen sich hinbewegt.

An diesem blasenartigen Gebilde, dem Sacke des *Cysticercus*, konnten mehr oder weniger ausgiebige Bewegungen wahrgenommen werden, wobei der periphere abgerundete

Begrenzungsrand oft in fast rhythmischer Weise sich dem Centrum des Gebildes näherte, um sodann wieder in seine ursprüngliche Stelle zurückzukehren.

Besonders deutlich traten diese Bewegungen hervor, sobald der Rand des Sackes im Bereiche eines der erwähnten Netzhautlöcher gelegen war — man sah sodann bei den Contractionen des Sackes nicht nur seinen Rand sich hin und her bewegen, sondern auch seine Wand gegen die Netzhaut (gegen die Öffnung in derselben) hervor- und wieder zurücktreten, wobei der Sack mehr und mehr erhellte wurde, eine mehr grau-weissliche Farbe annahm, und eine grosse Anzahl sehr kleiner weisser Punkte zeigte.

Die Bewegungen des Kopfes und Halses erfolgten bald langsamer bald rascher unter den verschiedensten Richtungen und Wendungen, in geringerer oder grösserer Ausdehnung, selbst über die Grenze des Sackes hinaus bei einem stetigen Spiele mit den Saugnäpfen und dem Rostellum, u. z. meistens in einem geringeren oder grösseren Abstände hinter der abgelösten (vorliegenden) Netzhaut; wiederholt jedoch streckte der *Cysticercus* seinen Kopf und Hals durch eines der Löcher der Netzhaut in den Glaskörper hervor, wobei die Einzelheiten in Form und Bewegung besonders deutlich sich ausprägten.

Kopf und Hals zeigten bei diesen Bewegungen einen steten Wechsel in der Form. Wurden die Saugnäpfe eingezogen, so erschien der Kopf dick; wurden sie hervorgestreckt, so erschien er dünner — wobei er jedoch die verschiedensten Gestalten annahm, da die Saugnäpfe theils gleichzeitig, meistens aber zu ungleicher Zeit, in verschiedenem Grade und abwechselnder Richtung sich hervorstülpten oder wieder zurücktraten.

Die Bewegungen der einzelnen Saugnäpfe waren eben so verschiedenartig wie die des Kopfes und Halses, und erlangten die Saugnäpfe hiebei oft die Länge des grössten Durchmessers des Kopfes. Sie waren aber auch nicht stets gleichzeitig in Bewegung, indem einzelne derselben, während der Bewegung der anderen, sich in mehr oder weniger eingezogener oder ausgestreckter Stellung durch kürzere oder längere Zeit ruhig verhielten.

Das Rostellum (im Bilde gerade nach aufwärts gestellt) zeigte nicht die gleich raschen und ausgedehnten Bewegungen wie die Saugnäpfe; es liegt zwischen denselben in der Mitte, ist kürzer als diese und an der Basis breiter, und wird beim Ausstrecken an der Mündung noch breiter, da der Rand, welcher die Haken trägt, sich nach aussen umstülpt. Von vorne angesehen, zeigt es in der Mitte eine Grube, in welche vom Rande aus eine grosse Zahl radiär gestellter, weisslicher, glänzender sowie dunkler Streifen hineinragen.

Kopf und Hals des *Cysticercus* erschienen, so lange sie ausgestreckt waren, nur selten durch längere Zeit ruhig; wurden dieselben mehr oder weniger in das *Receptaculum* zurückgezogen, so waren an ihnen nur geringe Bewegungen wahrzunehmen.

Wurde der Hals und Kopf vollständig eingezogen, so gab sich die betreffende Stelle des Receptaculum an dem hervorragendsten Punkte der Netzhaut als ein verwaschener, weisslicher, glänzender Fleck kund, an welchem seitliche Verschiebungen, Grössenunterschiede, Veränderungen in der Farbe und Lichtintensität, sowie diesen entsprechend schwache Bewegungen in der überlagernden Netzhaut und vor Allem an deren Gefässen beobachtet werden konnten.

Den grössten Theil der Zeit verharrte der Cysticercus mit eingezogenem Halse und Kopfe; andererseits blieb derselbe nicht immer unverrückt in der gleichen Lage und an demselben Standorte, sondern veränderte beides in kürzeren oder längeren Intervallen, entweder langsamer oder rascher, in geringerer oder in grösserer Ausdehnung und zu wiederholten Malen im Verlaufe einiger Wochen — jedoch nur im hinteren-untern Theile des Augengrundes.

TAFEL XLIII.

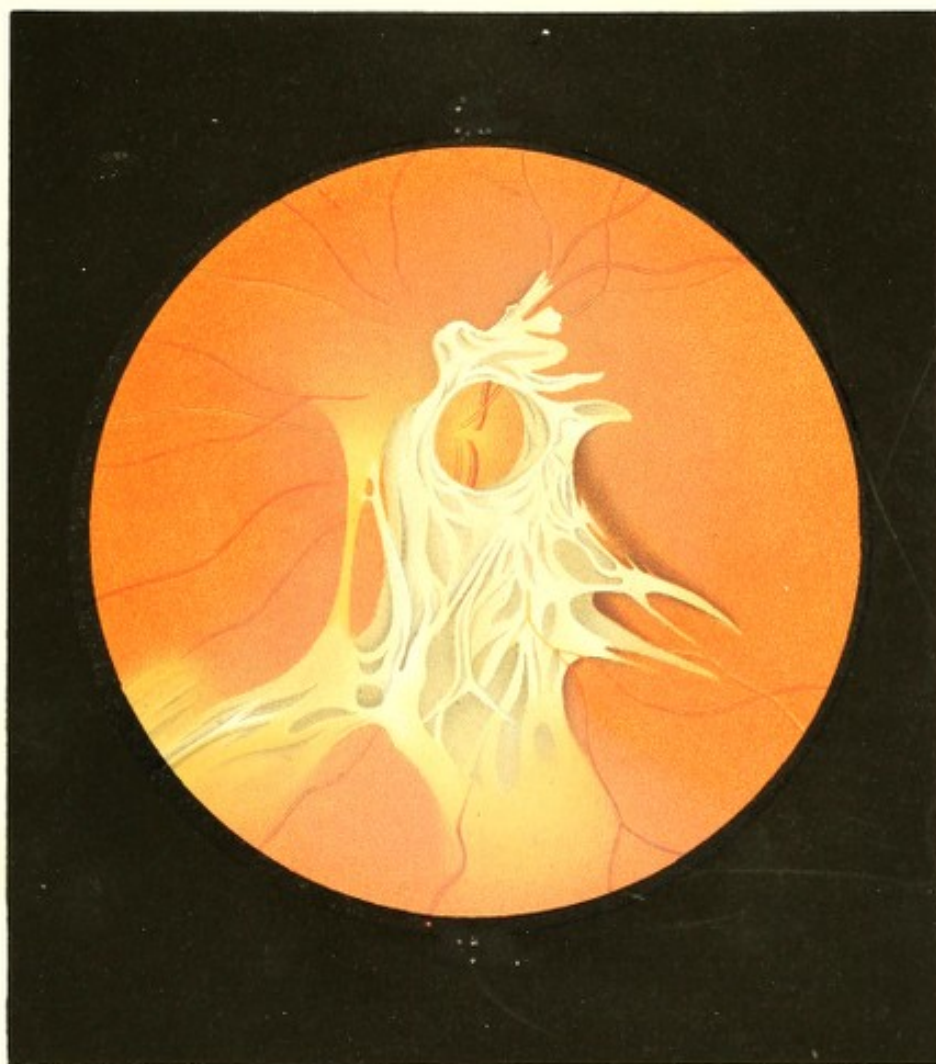
Bindegewebsneubildung im Glaskörper.

Vergrösserung 11.

Jakob W r, Hutmachergeselle, 30 Jahre alt — war als Kind stets gesund gewesen. Mit 10 Jahren überstand er eine Lungenentzündung, eine zweite mit 25 Jahren. Nach dieser zweiten Erkrankung entwickelte sich allmählig eine immer höhergradige Trägheit in den Stuhlausleerungen, bis endlich — was gegenwärtig noch der Fall — nur mehr jeden dritten selbst vierten Tag der Stuhl erfolgte. Hiedurch verschlechterte sich die Verdauung, es traten Congestionen, Hitze im Kopfe, Ohrensausen und linksseitiger Kopfschmerz auf — welche Erscheinungen bei längerer Stuhlverstopfung, beim Bücken und nach dem Genusse geistiger Getränke bedeutend an Intensität zunahmen, und nun seit einem Jahre meist auch von heftigem Kreuzschmerz begleitet sind.

Patient war von seinem Knabenalter an stets und unverändert in gleichem Grade kurzsichtig; in geringen Abständen war sein Sehen stets gut und ausdauernd.

Vor einem Jahre trat am linken Auge in der Sehrichtung ein erbsengrosser, rundlicher, nicht scharf begrenzter brauner Fleck auf, welcher vorzüglich am Tage und auf hellem Grunde deutlich sichtbar war, und durch 8 Tage unverändert fortbestand. Durch diesen Fleck hindurch erschienen alle Objecte in hohem Grade undeutlich; bei dem Versuche, ihn selbst zu fixiren, löste er sich in einen gleichmässigen grauen Nebel auf.



Zwei Monate später entwickelte sich an demselben Auge ein feines, schwärzliches Netz, welches sich nach und nach über das ganze Sehfeld ausbreitete, und nach weiteren 3 Monaten in einen gleichmässigen grauen Nebel umwandelte, der sich allmählig verdichtete und seiner Ausdehnung nach auch jetzt noch unverändert fortbesteht.

Seit den letzten 5 Monaten traten auf diesem Auge auch Photopsien, besonders im Dunkeln und beim Schliessen der Lidspalte auf, welche im ersten Momente die Form heller gelblicher Kreise besitzen, worauf regelmässig die Erscheinung eines hell-gelblichen gezahnten Blattes und endlich die von feurigen geschlängelten Linien folgt.

An diesem Auge ist dermalen das Sehvermögen in dem Grade beschränkt, dass nur mehr Schrift 7 mit Mühe auf 4 Zoll Abstand entziffert werden kann. Eine Einschränkung des Gesichtsfeldes lässt sich u. z. nach aussen und nach oben wohl nachweisen, ihre Grenzlinie jedoch bei der Verschiedenheit der Angaben nicht genau bestimmen.

Das rechte Auge (Gl. — $7\frac{1}{2}$) erweist sich als vollkommen gesund; mit demselben wird Schrift 1 von 3 bis $7\frac{1}{2}$ Zoll Entfernung gelesen.

An den äusseren Gebilden des linken Auges lassen sich keine krankhaften Erscheinungen wahrnehmen. Die vordere Kammer ist normal gross, die Pupille mässig weit, rasch und ausgiebig erweiterbar, im Tageslichte vollkommen schwarz. Die Spannung des Bulbus ist dieselbe wie die des anderen Auges.

Bei der Augenspiegeluntersuchung erscheint das Innere dieses Auges schwächer als gewöhnlich erhellt; die Medien sind in der vorderen Hemisphäre allseitig, in peripherer Richtung bis nach rückwärts durchsichtig; aus dem Innern des Auges wird von den mittleren Partien überwiegend grauweisses, peripher vom Augengrunde hingegen gelbrothes Licht reflectirt.

Der Glaskörper ist von der Äquatorialebene angefangen in seinen mittleren hinteren Partien wolkenartig schwach-graulich getrübt.

Diese Trübung (siehe Tafel XLIII, linkes Auge), durch welche hindurch der Augengrund noch theilweise wahrgenommen werden kann, nimmt in peripherer Richtung allmählig, jedoch an verschiedenen Stellen verschieden rasch ab, und verschwindet endlich ohne eine deutliche Abgrenzung erkennen zu lassen. In der Richtung gegen die Sehnerveneintrittsstelle und die unterhalb derselben gelegenen Partien des Augenhintergrundes, woselbst diese Glaskörpertrübung die grösste Dichtigkeit besitzt, bedeckt und umgibt den Opticus ein Gebilde eigenthümlicher Form und Structur, welches unmittelbar vor der Netzhautebene ausgebreitet ist.

Dieses Gebilde scheint einen nur geringen Dickendurchmesser zu besitzen und mehr membranös zu sein; es umschliesst ringförmig die Eintrittsstelle der Centralgefässe und

breitet sich nach oben-aussen, zum Theile dem Zuge der Gefässe folgend, nur in geringem Maasse aus; wogegen seine Ausbreitung nach abwärts in drei verschiedenen Hauptrichtungen eine beträchtliche ist, und 3 bis 4 Sehnervendurchmesser und darüber beträgt. Die Farbe dieses Gebildes ist eine mehr weniger saturirte, matt grauweissliche, wobei die Intensität des reflectirten Lichtes sich als sehr verschieden erweist — an keiner Stelle aber tritt ein Spiegeln, ein Glänzen auf.

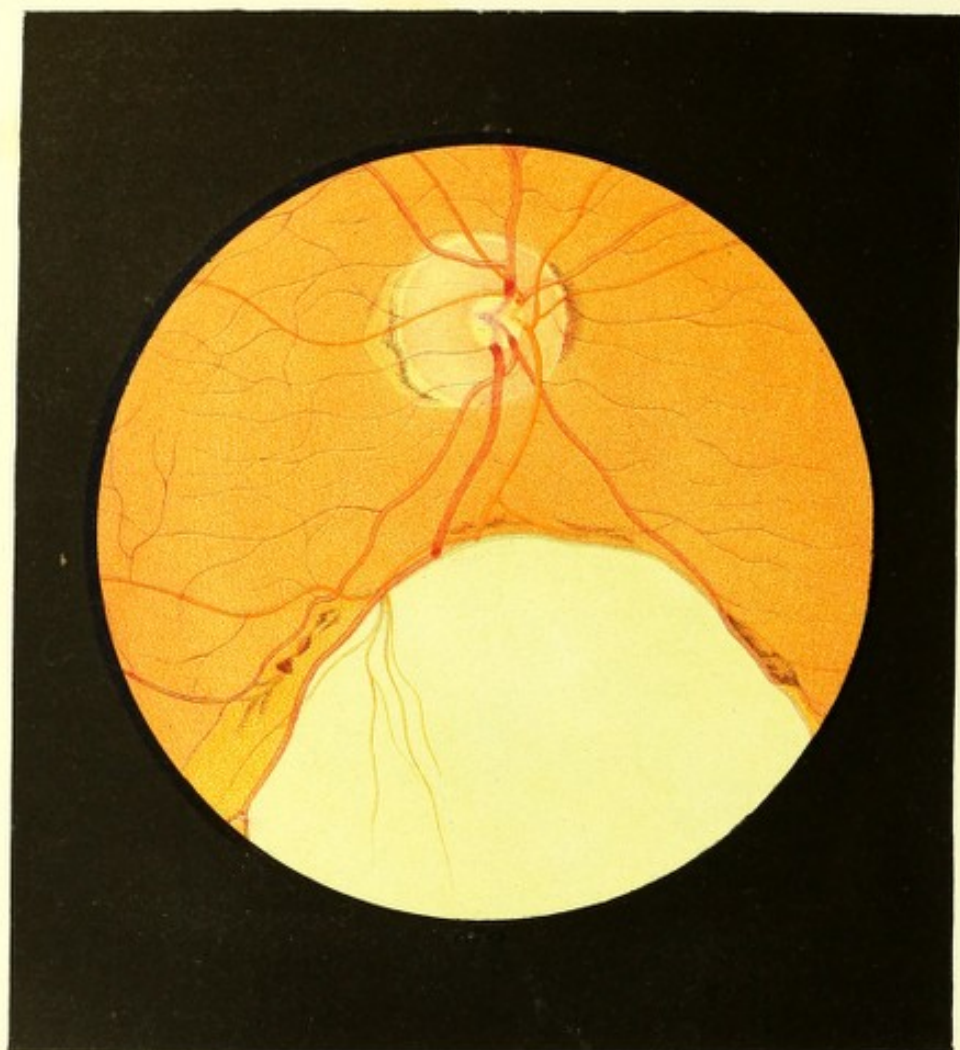
Dieses Gebilde erscheint an manchen Stellen sehr dicht, derb, an anderen wieder so zart und durchscheinend, dass der gelbröthliche Augengrund mehr weniger deutlich hindurchleuchtet. Es ist zum Theile scharf begrenzt und an einzelnen Stellen seiner Peripherie von einer braunrothen körnigen Pigmentirung umgeben, die am Rande des Gebildes am dichtesten und dunkelsten ist, in geringem Abstände davon aber allmählig in die Färbung des übrigen Augengrundes übergeht; an anderen Stellen ist das Gebilde nicht deutlich begrenzt, indem einzelne Ausläufer desselben, durchscheinender und unbestimmter werdend, sich allmählig in der grauröthlichen Trübung des Augenhintergrundes verlieren. Dem Gefüge nach scheint dasselbe aus dünnen hautähnlichen Geweben zu bestehen, welche in verschiedenen nicht weit von einander abstehenden Ebenen gelagert sind, sich vielseitig in mehr weniger breite, ungleiche Bänder spalten und wieder zu solchen vereinigen, sich in dieser Art und Weise mit einander verbinden, in einander übergehen, und dergestalt ein grobmaschiges, geschichtetes Geflechte oder Netzwerk darstellen.

Der Sehnerv, in seiner äussern Begrenzung rings von dem Geflechte gedeckt, zeigt sich in seiner grösseren Ausdehnung stark geröthet, etwas lichter in der Mitte; in seinem Bereiche sind nur die grösseren Stämme der Centralgefässe in ihrem Ursprunge und weiteren Verlaufe zu erkennen.

Der peripherische Theil des Augengrundes ist deutlich zu sehen und von normal gelbrother Farbe und Körnung. Die Netzhautgefässe treten daselbst unmittelbar neben der Neubildung oder in einem geringeren oder grösseren seitlichen Abstände, u. z. sämtlich hinter derselben aus der Trübung im Augenhintergrunde, allmählig deutlicher werdend, hervor und verbreiten sich in normaler Weise in der Netzhautebene — wobei sie ein ganz physiologisches Ansehen bezugs ihrer Theilung, Durchmesser, Färbung, Contourirung und ihres Verlaufes ausweisen.

Die Netzhaut erscheint, insoweit die Glaskörpertrübung die Beurtheilung gestattet, allseitig durchsichtig.

Die dioptrische Einstellung des Auges (bei Accommodationsruhe) erweist sich als für divergirend einfallende Strahlen gegeben, u. z. = Gl. — 7.



TAFEL XLIV.

Colobom der Gefässhaut.

Vergrösserung 15.

Joseph E r, Bauer, 30 Jahre alt — war als Kind kränklich, späterhin aber stets gesund gewesen. Mit 26 Jahren überstand er die Cholera und leidet seitdem häufig an Diarrhoe.

Er hatte nie ein Augenleiden gehabt, sein Sehvermögen war, so weit er sich zurückzuerinnern vermag, stets in gleichem Grade gut gewesen.

Mit beiden Augen wird auf 30 Fuss Entfernung Schrift 18, mit dem rechten (Gl. ∞) Schrift 1 von $4\frac{1}{2}$ bis 18, mit dem linken (ebenfalls Gl. ∞) Schrift 1 von 3 bis 13 Zoll Abstand gelesen.

Das Sehfeld erweist sich in beiden Augen nach allen Richtungen hin von normaler Ausdehnung, ausgenommen nach oben-aussen, woselbst eine dem Colobom der Chorioidea entsprechende excentrische Stelle ausfällt. An den äusseren Gebilden der Augen ist nichts Krankhaftes wahrzunehmen; es ist jedoch beiderseits ein Iriscolobom vorhanden, welches senkrecht nach abwärts bis an den Ciliarrand reicht.

Mit dem Spiegel untersucht, zeigen sich die Medien als vollkommen durchsichtig, das Innere der Augen in der äussern, obern und innern Partie normal gelbroth erhellt, nach unten dagegen in grosser Ausdehnung auffallend stark durch weissliches Licht grell erleuchtet.

Am rechten Auge (siehe Tafel XLIV) hat der Sehnervenquerschnitt eine rundliche Form und normale Durchmesser, und ist am äussern sowohl als am inneren Umfange durch mässig-breite, rothbraune Chorioidealpigmentanhäufungen scharf begrenzt, nach aussen aber noch überdiess von einem mit breiter Basis aufsitzenden mässig-grossen, stumpf-spitzigen und nur von wenig Pigment gesäumten gelblichen Conus umschlossen.

Der Sehnerventamm, in seinen peripheren Regionen normal in der Ebene der Netzhaut gelegen, stark röthlich gefärbt und rings vom Bindegewebsringe deutlich umgeben — zeigt in seiner Mitte im Bereiche der hervortretenden Centralgefässe eine rundliche, scharfrandige, tiefe Excavation von $\frac{1}{3}$ Opticusdurchmesser Breite, an welcher die in den Beschreibungen zu Tafel VIII, IX, X und XI erwähnten Erscheinungen in deutlicher Weise wahrzunehmen sind.

Der übrige Augengrund ist in seiner überwiegend grösseren Ausdehnung normal gelbroth gefärbt und granulirt; er zeigt dagegen nach unten zu eine ausgedehnte, scharf begrenzte, äusserst hell erleuchtete Stelle (das *Coloboma chorioideae*), welche eine unregelmässig-ovale Form besitzt, deren Längsrichtung vom Sehnerven her gegen die Peripherie des Iriscoloboms zu gestellt ist, und welche in ihrer grössten Breite gegen $\frac{3}{4}$ Opticusdurchmesser misst. Ihr oberer (hinterer) Rand steht $\frac{3}{4}$ Opticusdurchmesser weit vom Sehnervenrande ab; ihr unterer (vorderer) Rand ist bei der Spiegeluntersuchung nicht wahrzunehmen, dürfte aber — wie sich aus der Krümmung der Seitenränder zu ergeben scheint, welche gegen den Äquator zu sich gegenseitig wieder nähern — bis an die *Processus ciliares* reichen.

Die Grundfläche dieser hellen Stelle ist, entsprechend der Form des Augapfels, flach-concav, jedoch tiefer als die innere Chorioidealebene gestellt und scheint mit der inneren Scleroticalebene übereinzustimmen; sie ist grell beleuchtet, ja an manchen Stellen beinahe blendend, und zeigt bei Schwankungen des Beleuchtungsspiegels eine äusserst zarte Spiegelung, als ob eine dünne, glasartig durchscheinende Membran in geringem Abstände vor ihr ausgebreitet wäre.

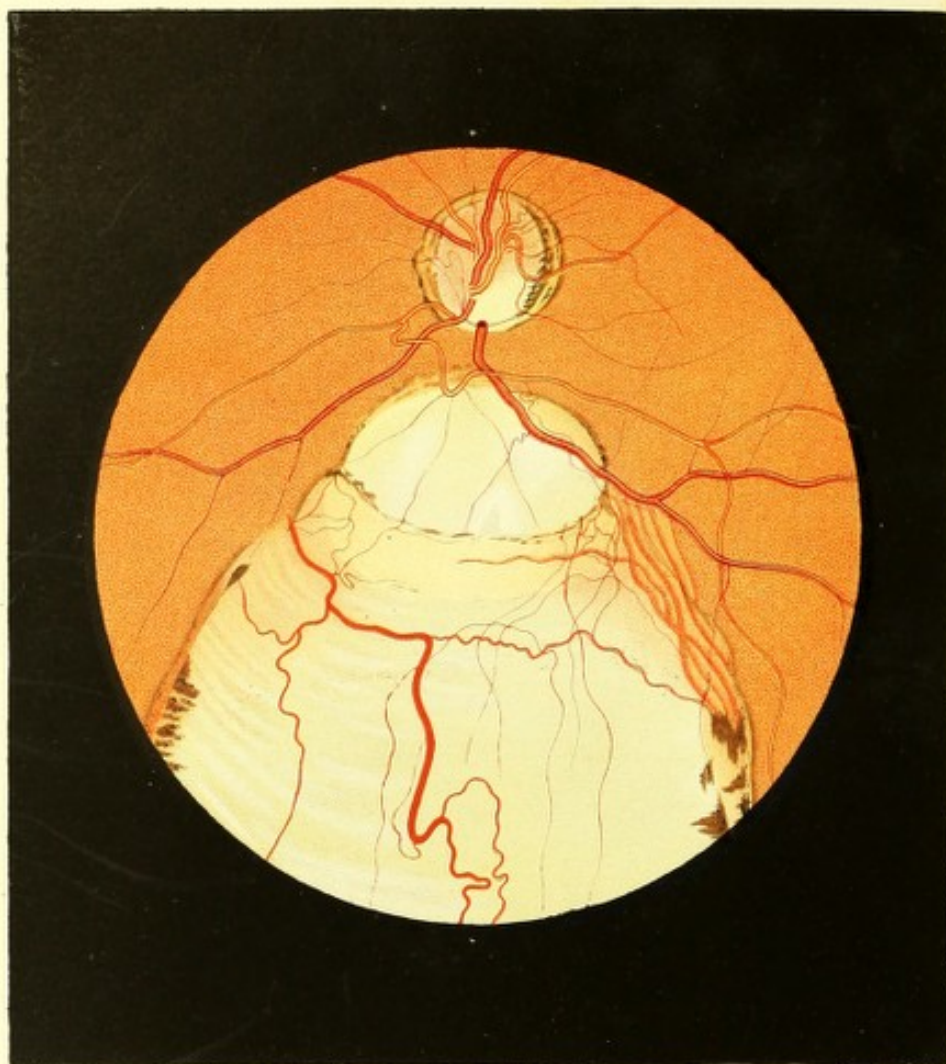Die Färbung dieser hellen Stelle ist eine ganz eigenthümliche, und eben so schwer zu beschreiben als darzustellen. Es finden sich daselbst eigentlich alle hellen Farbentöne vereinigt, und man erkennt eben so gut Weiss, wie Lichtgelb, Blau, Grün in ihren verschiedenen Nuancirungen; doch aber tritt der glänzend weissgrünliche Farbenton in beinahe gleichmässiger²¹⁾ Verbreitung am mächtigsten hervor.

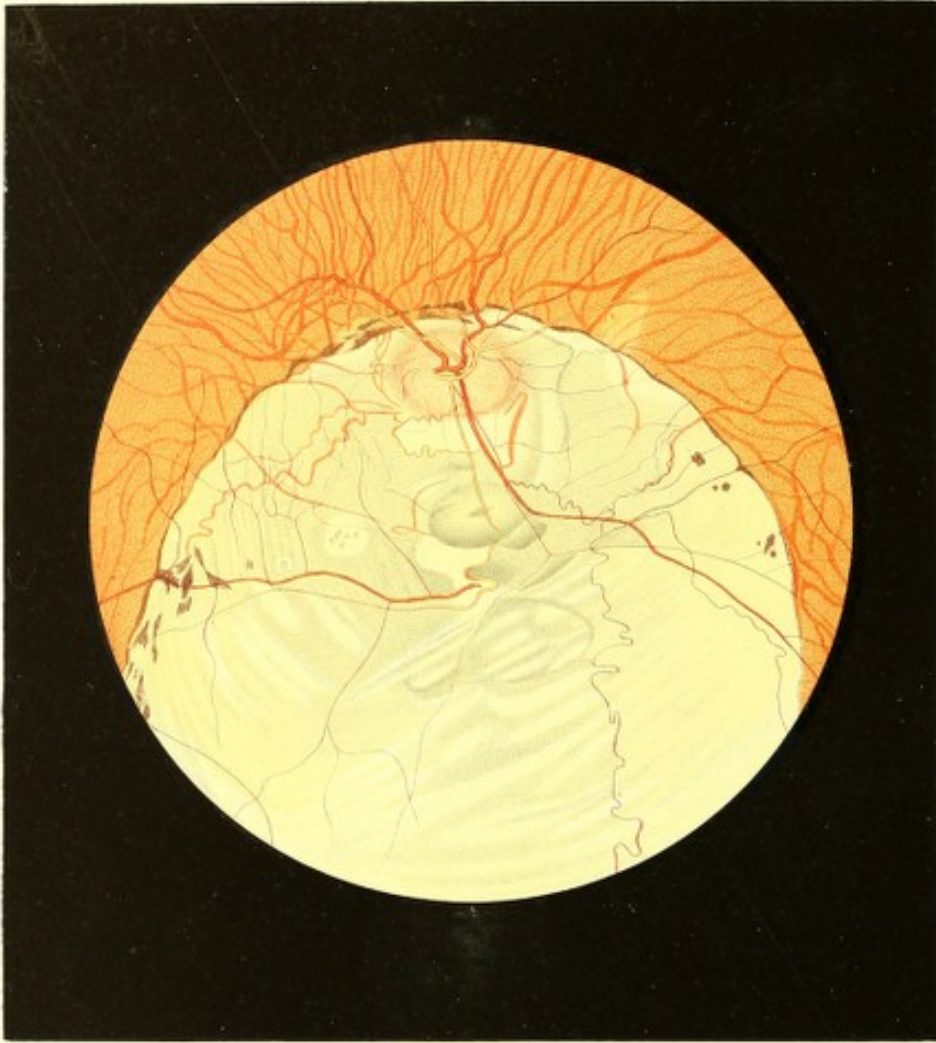
Gegen die Seite der *Macula lutea* zu ist die helle Stelle in grösserer Ausdehnung, gleichwie am innern gegen die Nasenseite gelegenen Rande auf eine kurze Strecke, von schmalen, licht-röthlichgelben Streifen eingesäumt, deren Oberfläche jedoch ihrer Lage nach mit der Innenfläche der Chorioidea übereinstimmt, und die sich als des Epithels entkleidete Partien der Chorioidea selbst ausweisen.

An jenen Orten der Peripherie der hellen Stelle, wo sich diese mit scharfem Rande von dem normalen Gelbroth des Augengrundes abgrenzt, findet man, u. z. in der Chorioidealebene gelegen, mehrfach kleinere und grössere dunkelrothbraune Pigmentmassen in Form von unregelmässigen Flecken und Streifen — so auch in der Flächenausdehnung der schmalen, licht-röthlichgelben Streifen.

Das Centralgefässsystem verbreitet sich vom Rande der centralen Excavation an im Bereiche des Sehnerven und des gelbrothen Augengrundes nahezu in normaler Weise. Jene Gefässe dagegen (Arterien sowohl als Venen), welche ihrem normalen weiteren Verlaufe nach in den Bereich der hellen Stelle gelangen müssten, ändern ihre Richtung hart







an der Grenze derselben, und laufen, nachdem sie unter scharfem Winkel abgebogen, längs der Grenze im Bereiche der gelbrothen Färbung, somit in einer normwidrigen Richtung weiter. Eine alleinige Ausnahme macht ein zarter Arterien- und Venenzweig, welche beide vom obern-äussern Rande aus in die helle Stelle übertreten und, schwach geschlängelt und sich verästelnd, in deren äusseren Partien gegen 2 Opticusdurchmesser weit verfolgt werden können. Ein Ast tritt nach kurzem Laufe auf der hellen Stelle wieder auf den gelben und sodann auf den gelbrothen Theil des Augengrundes über, um auch weiterhin daselbst zu verbleiben.

Am linken Auge ist ein ganz ähnliches Chorioideal-Colobom vorhanden.

TAFEL XLV UND XLVI.

Colobom der Gefässhaut.

(Tafel XLV) Vergrösserung 11.

(Tafel XLVI) Vergrösserung 9.

Margaretha St . . . 1, 13 Jahre alt — ein für ihr Alter gut entwickeltes, gesund und kräftig aussehendes Mädchen — hatte im 5. Lebensjahre die Morbillen überstanden, war jedoch sonst nie erheblich erkrankt gewesen.

Sie ist an beiden Augen von Kindheit an stark kurzsichtig, hat aber in der Nähe stets in gleichem Grade gut gesehen.

Mit dem rechten Auge (Gl. — $5\frac{1}{2}$) liest sie Schrift 3 von 4 bis 5 Zoll, mit dem linken (Gl. — 7) Schrift 2 von 3 bis 7 Zoll Abstand. Im ganzen obern Theile des Gesichtsfeldes beider Augen ist, dem Chorioideal-Colobom entsprechend, keine Lichtempfindung vorhanden; das ganze übrige Sehfeld erweist sich normal. Am linken Auge, an welchem das Colobom den Sehnerven nicht umschliesst, lässt sich nachweisen, dass zwischen dem Mariotte'schen Fleck und der blinden, dem Orte des Coloboms entsprechenden Partie ein Streifen percipirenden Netzhautgewebes vorhanden ist, während im rechten Auge, in welchem der Sehnerv vom Colobom umschlossen wird, der Mariotte'sche Fleck sich von den umgebenden Partien nicht differenzirt, da auch diese das Licht nicht empfinden.

Die Eltern wie die zwei Schwestern der M. St. haben normal gebaute, scharfsehende Augen, der Bruder dagegen ist kurzsichtig.

Beide Augen zeigen einen ihrer Kurzsichtigkeit entsprechenden länglichen Bau, sowie auch eine starke Prominenz und Convergenz, sind mit nach abwärts gestelltem unvollständigem Iriscolobom behaftet, erscheinen aber übrigens in ihren äusserlich sichtbaren Theilen gut gebildet und ohne Krankheitserscheinung.

Im linken Auge ist, von der Mitte der Pupille aus gerechnet, gerade nach abwärts gestellt, ein keilförmiges Iriscolobom vorhanden, welches mit der Spitze bis zum Ciliarkörper reicht. In seinem Bereiche mangelt die Uvea (die Pigmentschichte) vollständig, das übrige Gewebe der Iris jedoch nur im kleinen Kreise und im obern Drittheile des grösseren Kreises. Hiedurch erscheint die Spitze des Coloboms in der Ausdehnung der unteren zwei Drittel des grösseren Iriskreises, u. z. in der Form eines Dreieckes, mit einem sehr zarten, durchscheinenden Gewebe (der pigmentlosen Iris) überspannt.

Am rechten Auge hat das Iriscolobom dieselbe Grösse und Stellung wie linkerseits, ragt aber mit breiter abgerundeter Spitze bis an den Ciliarkörper. Im Bereiche dieses Coloboms mangelt ebenfalls die Uvea vollständig, das übrige Gewebe der Iris jedoch nur in seinem obern und untern Theile; hierdurch erscheinen die Seitenränder in den mittleren Theilen des Coloboms durch eine schmale Brücke zarten, durchscheinenden Gewebes verbunden. In diesem Auge ist aber auch die Linse an ihrem untern Rande, dem Iriscolobom entsprechend, gegen 2 Millim. tief eingesattelt (d. i. sattelförmig eingekerbt) — es ist somit auch ein kleines *Coloboma lentis* vorhanden. Man kann daher durch den peripheren Theil des Iriscoloboms und durch den ihm gegenüberstehenden Theil des Petit'schen Canales, der durch das Zurückweichen des Linsenrandes daselbst sehr breit erscheint — recht gut mittelst des Augenspiegels den Augengrund sehen und die Einzelheiten desselben unterscheiden. Eine Spaltung oder sonstige Verbildung des *Corpus ciliare* scheint nicht zu bestehen, wesshalb es auch wahrscheinlich ist, dass sich das *Coloboma Iridis* an diesem wie auch am andern Auge nicht unmittelbar in das *Coloboma chorioideae* fortsetze.

Bei der Untersuchung mit dem Spiegel treten in beiden Augen die eben erwähnten Eigenthümlichkeiten des Coloboms besonders deutlich hervor. Die Medien beiderseits zeigen sich als vollkommen durchsichtig, sowie das Innere des Auges nach oben, aussen und innen normal gelbroth, nach unten dagegen äusserst intensiv, beinahe blendend erhellt, grell weissgelb-bläulich schillernd.

Am linken Auge (siehe Tafel XLV) ist der Sehnervenquerschnitt oval geformt, von normalem Durchmesser und deutlich begrenzt, sowie von 2 dunkel-rothbraunen, stellenweise mächtigen, nahezu vollkommen geschlossenen Chorioideal-Pigmentringen umgeben, deren innerer kleinerer, wie gewöhnlich sich unmittelbar an den äussern Rand

des Bindegewebsringes anlegt, während der grössere im Bereiche der gelbrothen Augen-
grundfärbung den kleineren Pigmentring in geringem Abstände umschliesst.

Der Bindegewebsring ist ringsum deutlich wahrzunehmen, und begrenzt in der untern Peripherie des Sehnerven eine daselbst bestehende sehr tiefe, unregelmässig geformte, excentrisch gelagerte partielle Excavation. Diese partielle Excavation hat ihrem Querschnitte nach eine längliche Form, schliesst sich mit breiter Basis an den Innenrand des Bindegewebsringes an, und ragt mit ihrer abgerundeten Spitze, vom Centrum etwas nach aussen gerückt bis über die Mitte des Sehnerven nach aufwärts; sie hat eine weissliche Farbe und reflectirt sehr viel Licht, während der nicht excavirte periphere und normal in der Netzhautebene gelegene Theil des Opticusstammes stark röthlich gefärbt und weniger erhellt erscheint. Durch dieses Heranreichen der partiellen Excavation bis an die untere Sehnervengrenze, sowie dadurch, dass der untere Venenhauptstamm von der Netzhaut aus unter einer raschen, knieförmigen Beugung unmittelbar an dem inneren Rande des Bindegewebsringes in die Tiefe des Sehnerven hinabsteigt, erhält die partielle Excavation an dieser Stelle eine grosse Ähnlichkeit mit einer erworbenen, totalen (glaucomatösen) Excavation.

Der übrige Augengrund besitzt seiner weitaus grösseren Ausdehnung nach eine normale gelbrothe Färbung und Körnung; nach abwärts dagegen erblickt man peripherisch gelagert und scharf begrenzt eine ausgedehnte, grell erleuchtete und im Allgemeinen weisslich gefärbte Stelle — das schon früher erwähnte *Coloboma chorioideae*.

Diese Stelle hat eine längliche, nahezu birnförmige Gestalt, und misst in ihrer grössten Breite gegen $3\frac{1}{2}$ Sehnervendurchmesser. Ihr oberer (hinterer) abgerundeter Rand befindet sich $\frac{1}{2}$ Opticusdurchmesser weit vom untern Sehnervenrande nach abwärts; ihr unterer (vorderer) Rand kann nicht wahrgenommen werden, da er ausserhalb des Sehfeldes der Spiegeluntersuchung fällt, und dürfte — nach dem Verlaufe der Seitenränder zu schliessen, die sich in peripherer Richtung einander wieder nähern — jenseits der *Ora serrata retinae* unmittelbar vor den *Processus ciliares* gelegen sein.

Der Grund dieser hellen Stelle ist uneben; er ist tiefer gelegen, als die innere Ebene der Chorioidea, ja stellenweise selbst tiefer als die Innenfläche der Sclerotica des übrigen Augengrundes, und besteht eigentlich aus 3 verschiedenen aneinander sich schliessenden und zum Theile in einander übergehenden flachen Excavationen. Die obere dieser Excavationen hat eine eiförmige Gestalt und ist grell weisslich, an ihren tiefsten Stellen ganz schwach bläulich, in einem kleinen oben-aussen gelegenen Abschnitte aber gelblich gefärbt. Die mittlere schmale Excavationsstelle hat eine mehr bandförmige Gestalt; sie hat in ihrem mittleren Theile eine hell gelblichweisse, in ihren peripheren Theilen eine licht-gelbliche

Färbung. Die dritte Excavation endlich hat die bei weitem grösste Ausdehnung, ist am seichtesten und besitzt eine stellenweise lichtere, stellenweise dunklere grauliche Farbe, mit helleren weisslichen Streifen in ihrer nach der Nasenseite zu gelegenen Hälfte.

An einzelnen Partien der Peripherie dieses Coloboms finden sich u. z. im Bereiche des normal gefärbten Theiles des Augengrundes, in geringerer oder grösserer Ausdehnung längliche, licht gelbrothe Stellen (im Bilde nach aufwärts, unterhalb des untern-innern Sehnervenrandes sowie nach aussen zu) — Stellen, an welchen die Chorioidea vorhanden, aber ihres Epithels beraubt ist, und (im Bilde nach aussen) durch bandartige, schwach röthliche, gleichmässig gefärbte Streifen theilweise ihr gröberes Gefässnetz erkennen lässt.

Anderseits ist das Colobom aber auch von dunkel rothbraunen, selbst schwärzlichen Pigment-Säumen und Flecken umgeben, welche theils die lichten Stellen umsäumen sowie der Begrenzungslinie des Coloboms folgen, theils in geringem Abstände von derselben im Bereiche des Gelbrothes des Augengrundes gelagert sind, auch wohl über die Begrenzungslinie hinüber in die helle Stelle selbst hineinragen.

Über die Fläche dieses Coloboms erscheint endlich, seiner ganzen Ausdehnung nach und allen seinen Unebenheiten folgend, eine äusserst zarte, durchsichtige, an ihrer Oberfläche leicht spiegelnde Membran ausgebreitet, in welcher sich einige zarte Netzhautgefässe verzweigen.

Das Centralgefässsystem, in getrennten Hauptstämmen theils aus der Mitte, theils aus verschiedenen peripherischen Partien des Opticus sich entwickelnd, hat allenthalben eine von der Norm abweichende Verbreitung. Sämmtliche grössere Gefässe verbreiten sich nämlich — bei übrigens normalen Durchmesser, normaler Theilungsart und Färbung — in mässiger Schlängelung allein in dem gelbrothen Theile des Augengrundes und seinen röthlichgelben Stellen, und nur äusserst zarte Zweige derselben ziehen, sich weiter verästelnd, bei grösstentheils gestrecktem Verlaufe, über die Fläche des Coloboms selbst hin.

Im Bereiche des Coloboms beobachtet man aber noch — und zwar in geringerem oder grösserem Abstände unterhalb der zarten Netzhautgefässchen — breitere sowohl als schmälere, gleichmässig gefärbte, bandartige, lichtrothliche Gefässe, welche sich mehrfach verzweigen, und in ganz unregelmässigem stark geschlängeltem Verlaufe isolirt sich auf dem hellen Grunde verbreiten.

Diese Gefässe entwickeln sich theils isolirt in der Fläche des Coloboms aus der Tiefe, theils treten sie unterhalb der gelbroth gefärbten Partie des Augengrundes hervor und verbinden sich nach kürzerem oder längerem Verlaufe an einzelnen Stellen mit den am Rande des Coloboms sichtbaren Chorioidealgefässen. Hiedurch, sowie durch ihre eigen-

thümliche Verlaufsweise und ihre gleichmässige, bandartige lichte Färbung charakterisiren sie sich als wirkliche Sclerotico-Chorioidealgefässe.

Im rechten Auge (siehe Tafel XLVI) erscheint der Augengrund, von seiner Mittelpartie angefangen in peripherer Richtung nach unten, in grosser Ausdehnung weissgelblich mit einer Beimischung von Grau und sehr stark lichtreflectirend.

Diese helle Stelle besitzt eine ovale Form, hat eine grösste Breite von 7 Sehnervendurchmessern, und reicht mit ihrem obern (hintern) Rande, der einen flachen Bogen beschreibt, beinahe $\frac{1}{2}$ Opticusdurchmesser weit über den obern Rand des Sehnervens hinauf. Ihre Seitenränder sind nur schwach gekrümmt, sie streben mehr geradlinig dem Äquator des Auges zu. Das untere (vordere) Ende der hellen Stelle ist ausser dem Bereiche des Augenspiegelfeldes gelegen und dürfte, nach dem Abstände und der Krümmung der Seitenränder zu schliessen, bis an die *Processus ciliares* heranreichen. Der Grund der hellen Stelle ist etwas tiefer gestellt als die innere Chorioidealebene, und scheint, seiner flach-concaven Krümmung nach, im Allgemeinen so ziemlich mit der Innenfläche der Sclerotica an den übrigen Stellen des Augengrundes übereinzustimmen; er besitzt jedoch an vielen Stellen kleinere und grössere, mehr weniger seichte Vertiefungen und Furchen.

Diese helle Stelle — das Colobom — ist, wie schon erwähnt, im Allgemeinen weissgelblich gefärbt; in ihrem obern und untern Theile tritt jedoch gleichzeitig ein schwach bläulicher, in ihrer mittleren Partie ein zart grau-röthlicher Farbenton auf. Hiebei ist die Lichtintensität in den mittleren Theilen des Coloboms etwas geringer, dagegen oben und unten sehr bedeutend, so dass einzelne Stellen beinahe glänzend, blendend erscheinen. Die Vertiefungen haben eine lichtere oder dunklere grau-bläuliche oder grau-röthliche selbst grau-schwärzliche Färbung. Ausserdem durchziehen das Colobom, besonders in seinen mittleren Partien, verschieden breite und lange, ungleich gestaltete, nicht scharf begrenzte weissliche Streifen nach verschiedenen Richtungen — in welchen jedoch die äquatorielle Richtung vorherrscht.

Das Colobom ist in seiner Peripherie allenthalben scharf begrenzt und zum grossen Theile durch dunkel-rothbraune, selbst schwärzliche zarte Pigment-Streifen und Flecke gesäumt, welche aber auch stellenweise in den peripheren Theilen seiner Fläche, u. z. in geringerem oder grösserem Abstände vom Rande eingebettet erscheinen.

Über dieses Colobom ist seiner ganzen Ausdehnung nach — in nicht unerheblichem Abstände von seiner Grundfläche, besonders in den mittleren Partien — eine zarte, glasartig durchscheinende Membran ausgespannt. Diese Membran scheint eine Fortsetzung der Netzhaut des übrigen Augengrundes zu sein, und besitzt eine nahezu gleiche Flächen-

richtung — wie durch die in ihr sich ausbreitenden zarten Netzhautgefässe und durch die zarte Spiegelung ihrer Oberfläche nachzuweisen ist.

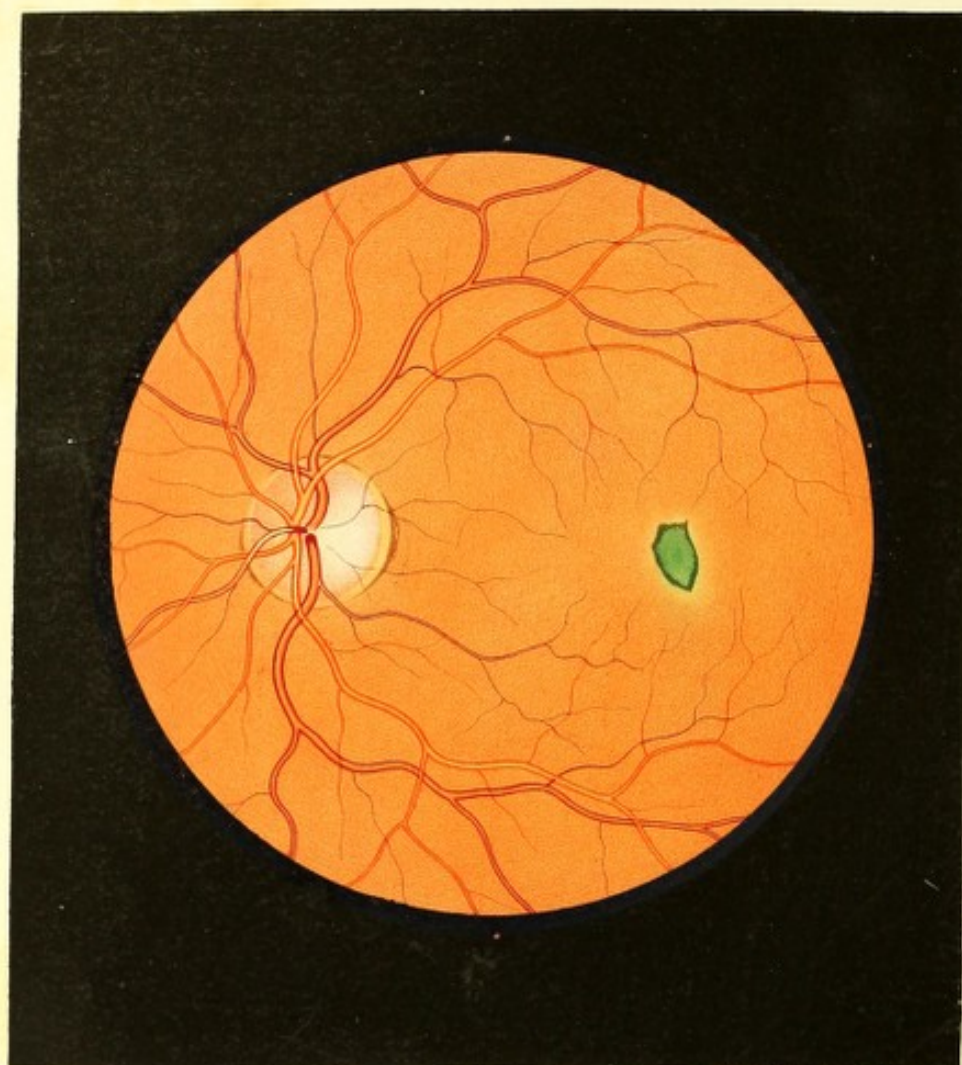
Im Bereiche dieses Coloboms, nahe dem obern Rande desselben, befindet sich die Eintrittsstelle des Sehnerven. Derselbe ist oval, mit seinem grösseren Durchmesser horizontal gestellt, und besitzt durchaus kleinere Durchmesser als ein normaler Sehnerv. Er ist gleichmässig schwach-röthlich gefärbt; seine Oberfläche ist eben, aber etwas tiefer als die Innenfläche der Netzhaut im gelbroth gefärbten Theile des Augengrundes gestellt. Ein Gebilde, welches als Bindegewebsring gedeutet werden könnte, ist nicht zu entdecken; dafür aber umgibt den Opticus kranzförmig eine starke Röthe, welche sich am Rande des Nerven scharf abgrenzt, in peripherer Richtung hingegen lichter wird und sich allmählig verliert.

Der Augengrund ausserhalb des Coloboms ist gleichmässig licht-gelbroth gefärbt, sowie zart und weitstündig gekörnt in Folge einer geringen Mächtigkeit der Epithelschichte. Durch diese Schichte hindurch werden daher auch die grösseren Chorioidealstromagefässe als bandartige schwach-röthliche Streifen, die mässig geschlängelt verlaufen und, sich theilend und wieder verbindend, lange Maschen bilden, mehr weniger deutlich wahrgenommen. Diese Chorioidealgefässe haben im Umfange des Sehnervenquerschnittes mehrfach ihren Ursprung im Bereiche des Coloboms selbst; sie treten (wie aus dem Bilde ersichtlich) in geringer Zahl nach innen vom Sehnervenrande in kleinerem oder grösserem Abstände von demselben, der grösseren Anzahl nach aber nahe seinem äussern Umfange aus dem weissgelblichen Grunde unter schwachen Krümmungen und allmählig deutlicher werdend, hervor — wonach sie als schwach röthlich und gleichmässig gefärbte, bandartige Streifen im Bereiche des Coloboms sich unter schwachen Krümmungen nach verschiedenen Seiten hin ausbreiten, und, sich kreuzend, theilend und wieder verbindend, schliesslich in den gelbroth gefärbten Augengrund übertreten, um dort in Verbindung mit anderen Gefässen das charakteristische Chorioidealgefässnetz zu bilden. Im untern Theile des Coloboms sind keine Chorioidealgefässe (Sclerotico-Chorioidealgefässe) zu sehen.

Die *Macula lutea* ist nicht besonders gekennzeichnet. Sie fällt in den Bereich des normal gefärbten Augengrundes und liegt in geringem Abstände vom obern-äussern Rand der hellen Stelle.

Die Centralgefässe treten in normaler Weise aus der Mitte des Sehnerven hervor, und verbreiten sich — bei übrigens normalen Durchmessern, bei normaler Färbung, Contourirung und Theilung — in unregelmässiger Weise im Augengrunde. Der grössere Theil der Hauptstämme verläuft vom Sehnerven aus nach aufwärts, verbreitet sich vor Allem im obern Theile des Augengrundes, und sendet in grossen Bögen verhältnissmässig





nur wenige Äste in die äussere und innere Region des gelbrothen Augengrundes. Nur eine Haupt-Arterie und Vene nebst einigen zarten Nebengefässchen verlaufen vom Sehnerv aus nach abwärts und verbreiten sich, vielfach sich verzweigend und verästelnd, in dem obern Drittel des Coloboms — wobei sie, auseinanderweichend, endlich auf die nach aussen und innen gelegenen gelbrothen Partien des Augengrundes übertreten und in horizontaler Richtung, wie nach abwärts, sich weiterhin erstrecken.

Diese Netzhautgefässe verlaufen, wie früher schon erwähnt, im Bereiche des Coloboms in einem nicht unerheblichen Abstände von den Chorioidealgefässen und dem weissgelblichen Grunde daselbst — was daraus ersichtlich ist, dass sie nicht nur mehr minder deutliche Schlagschatten auf die weissgelbliche Grundfläche werfen, die bei entsprechender Stellung und seitlicher Bewegung des Spiegels oder des untersuchten Auges verschoben, u. z. je nach Belieben nach der einen oder der anderen Seite des Gefässes in einen bedeutenden seitlichen Abstand verrückt werden können, sondern auch, dass bei solchen Bewegungen die Netzhautgefässe selbst sehr bedeutende parallaxische Verschiebungen gegen die Chorioidealgefässe zeigen, ja dass stellenweise jene über diese hinweggerückt werden können.

TAFEL XLVII.

Gewebsveränderungen an der Stelle der *Macula lutea*.

Vergrösserung 13.

Bernhard B a. 17 Jahre alt — war, vorübergehende kleine Leiden abgerechnet, als Kind immer gesund gewesen. Er ist dermalen ein mittelgrosser, brunetter, gut genährter, gesund aussehender junger Mann, der eine Anlage zum Dickwerden verräth.

Vor 4 Monaten war er vom Scharlach ergriffen gewesen. In der 2. Woche der Krankheit nahm er wahr, dass er auf dem linken Auge schlechter sehe. Es schien ihm, als sei er auf demselben geblendet; dabei röthete sich dieses Auge leicht, thränte, wurde lichtseu, und binnen weniger Tage bildete sich central im Sehfelde ein dunkler, länglicher Fleck hervor, der alle Objecte vollständig deckte. Im Verlaufe der Reconvalescenzenz, die sich sehr in die Länge zog, verschwanden alle diese krankhaften Erscheinungen im Auge wieder allmählig bis auf die centrale Gesichtsfeldbeschränkung, welche die gleiche Intensität und Ausdehnung beibehielt.

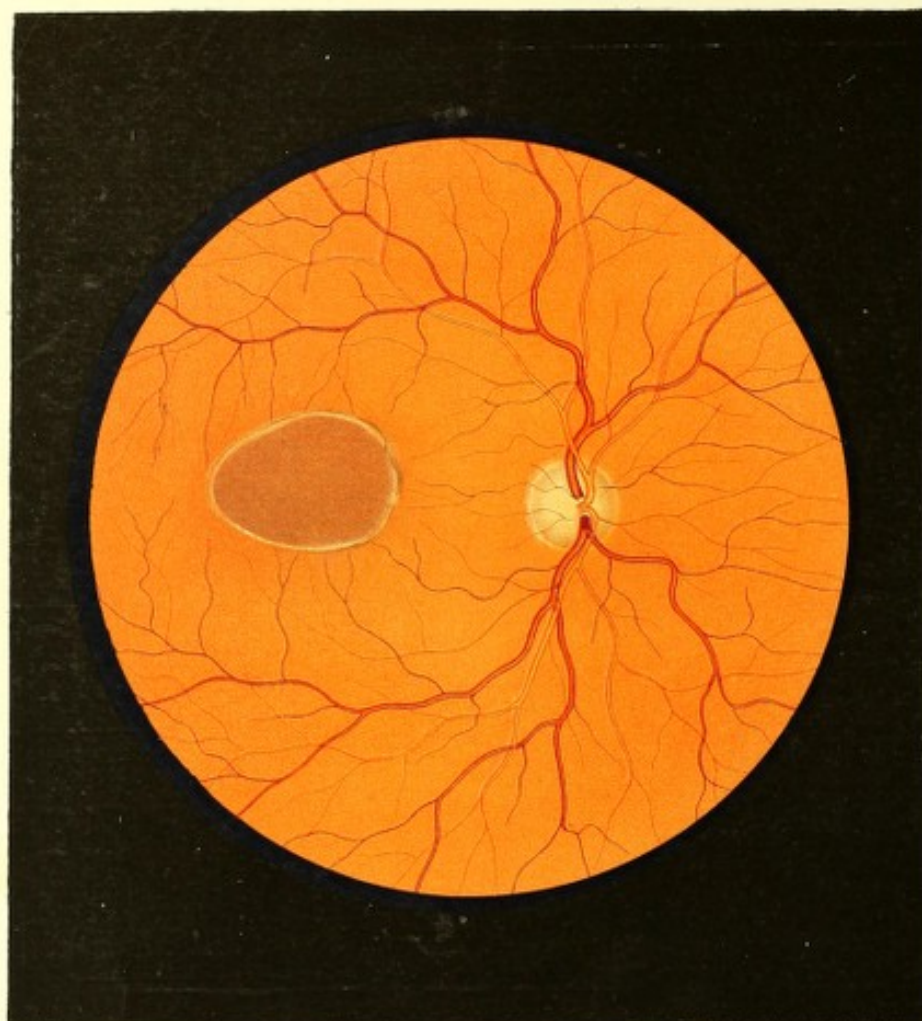
Derzeit zeigen sich beide Augen bei äusserer Untersuchung vollkommen normal. Mit dem rechten, leicht myopisch gebauten Auge (Gl. — 70) wird Schrift 1 von 4 bis 14 $\frac{1}{2}$ Zoll Entfernung gelesen. Mit dem linken, für convergirende Strahlen eingestellten Auge (Gl. + 85) liest Patient Schrift 2 von 5 $\frac{1}{2}$ bis 12 Zoll Entfernung — jedoch nur mit grosser Mühe, da stets die centralen Buchstaben, u. z. von Schrift 2 bei 6 Zoll Abstand 5 unmittelbar auf einander folgende Buchstaben vollständig ausfallen. Der Patient hat hierbei die Empfindung, als ob ein dunkler grauschwärzlicher Fleck diese Buchstaben, wie überhaupt alle Objecte, in ihrer Mitte zudecke.

Dieser dunkle Fleck ist vollkommen undurchsichtig, so dass bei einem Abstände von 8 bis 10 Schuh selbst eine Kerzen- oder Lampenflamme nicht wahrgenommen wird, wenn sie sich im Centrum des Gesichtsfeldes befindet. Er erscheint scharf abgegrenzt, hat eine längliche Gestalt, in horizontaler Richtung (bei 6 Zoll Abstand gemessen) einen Durchmesser von 3 $\frac{1}{2}$, in verticaler von 6 Millim.; er ist oben schmaler, unten breiter, und im Sehfeld etwas schräge von oben-aussen nach unten-innen gestellt. Beim Sehen in die Ferne vergrössert er sich entsprechend — wobei er jedoch nicht mehr so dunkel gefärbt und weniger scharf abgegrenzt erscheint. Excentrisch, d. i. ausserhalb des dunklen Fleckes, so weit überhaupt noch Objecte wahrgenommen werden können, sieht Patient in normaler Deutlichkeit und Färbung.

Bei der Augenspiegeluntersuchung lässt sich keine pathologische Veränderung im Innern des erkrankten Auges, ausser an der Stelle der *Macula lutea*, wahrnehmen.

Die Medien sind vollkommen durchsichtig, der Augengrund (siehe Tafel XLVII, linkes Auge) ist normal erhellt und im Bereiche der Chorioidealausbreitung normal gelbroth gefärbt und gekörnt. Der Sehnerv hat ein physiologisches Ansehen, eine normale Oberfläche, einen deutlich ausgeprägten Bindegewebsring und ist beinahe rings von einem dunkel-rothbraunen Pigmentsaume umschlossen. Die Netzhaut erweist sich bis auf die Stelle der *Macula lutea* durchsichtig und das Centralgefässsystem vollkommen normal.

An der Stelle der *Macula lutea* dagegen erblickt man einen länglichen, unregelmässig geformten, blaugrünlichen Fleck, der von einem schmalen, lichtgelben, stark lichtreflectirenden Hofe umgeben ist, und zwischen die Netzhaut und Chorioidea, sowie in die oberflächlichen Schichten der letzteren eingebettet erscheint. Der gelbe Hof ist peripherisch nicht scharf begrenzt, und hat in seiner Fläche keine Körnung. Der von ihm eingeschlossene blaugrünliche Fleck jedoch hat eine scharfe Begrenzung, eine lichtere Mitte, eine dunkle Peripherie und eine beinahe schwärzliche Contour, wodurch er sich auf dem hellen Grunde des Hofes äusserst deutlich abhebt und wie vorgelagert und in seiner Oberfläche leicht convex erscheint.



Dieser Fleck besitzt die Breite von einem Drittel und die Länge von zwei Dritteln des Sehnervendurchmessers; er erscheint seiner Masse nach, besonders in seiner Mitte, schwach durchscheinend und an seiner Oberfläche glatt, leicht glasartig spiegelnd.

Sein Längendurchmesser ist von innen-oben nach aussen-unten gestellt.

TAFEL XLVIII.

Gewebsveränderungen an der Stelle der *Macula lutea*.

Vergrößerung 9.

Matthäus B o, 20 Jahre alt, Bauerssohn — soll als Kind Convulsionen gehabt haben; war aber sonst, abgerechnet zeitweilige Katarrhe der Luftwege und des Verdauungstractes in Folge von Verkühlungen und Diätfehlern, stets gesund. Er war nie an Syphilis erkrankt, hatte nie eine Augenentzündung gehabt, und mit dem linken Auge stets gut in der Ferne und auch zu seinen Beschäftigungen in der Nähe gesehen. Das rechte Auge schielt nach einwärts seit früher Kindheit.

Dass er auf diesem Auge beinahe vollständig erblindet sei, bemerkte er in zufälliger Weise erst vor 6 Jahren; seit dieser Zeit nahm er jedoch keine Veränderung im Zustande seines Sehvermögens wahr.

Ihren äusseren Gebilden nach erscheinen beide Augen vollkommen normal. Das linke Auge hat eine Ruheeinstellung = Gl. + 36, und besitzt die volle Sehschärfe. Mit dem rechten Auge werden nur excentrisch die Bewegungen einer Hand wahrgenommen, im centralen Theile des Sehfeldes ist keine Lichtempfindung vorhanden. Die Ausdehnung dieses Ausfalles im Sehfelde ist nicht genau zu bestimmen, da der Patient keine deutliche Grenzlinie zu erkennen vermag, und seine Angaben über die Wahrnehmungen im excentrischen Sehfelde zu unbestimmt lauten.

Die Medien dieses rechten Auges erscheinen bei der Augenspiegeluntersuchung allseitig durchsichtig, das Innere des Auges aber ist weniger als gewöhnlich erleuchtet. Die dioptrische Einstellung bei Accommodationsruhe erweist sich = Gl. + 38.

Der Sehnervenquerschnitt (siehe Tafel XLVIII) hat eine rundliche Form und normale Durchmesser, eine mit der Netzhautenebene übereinstimmende Oberfläche, und ist besonders deutlich gegen die *Macula lutea* zu abgegrenzt; sein Bindegewebsring lässt sich im

ganzen Umfange, wenngleich weniger gut oben und unten zwischen den austretenden Hauptgefässstämmen wahrnehmen. Der Sehnervenstamm erscheint etwas blasser, von mehr kaltem Farbentone als gewöhnlich, in den mittleren Partien mehr weisslich mit geringer Beimischung von Gelb, peripher schwach grauröthlich gefärbt. — Die Netzhaut ist bis auf die Stelle und Umgebung der *Macula lutea* normal durchsichtig; die Centralgefässe lassen nach keiner Richtung hin irgend eine Abweichung von den physiologischen Verhältnissen wahrnehmen.

Der Augengrund im Bereiche der Chorioidealausbreitung, mit Ausnahme der Stelle der *Macula lutea*, hat eine gleichmässige, jedoch etwas dunklere Farbe als gewöhnlich, und erscheint er mehr bräunlich-gelbroth; seine Granulirung ist dunkel und grobkörnig.

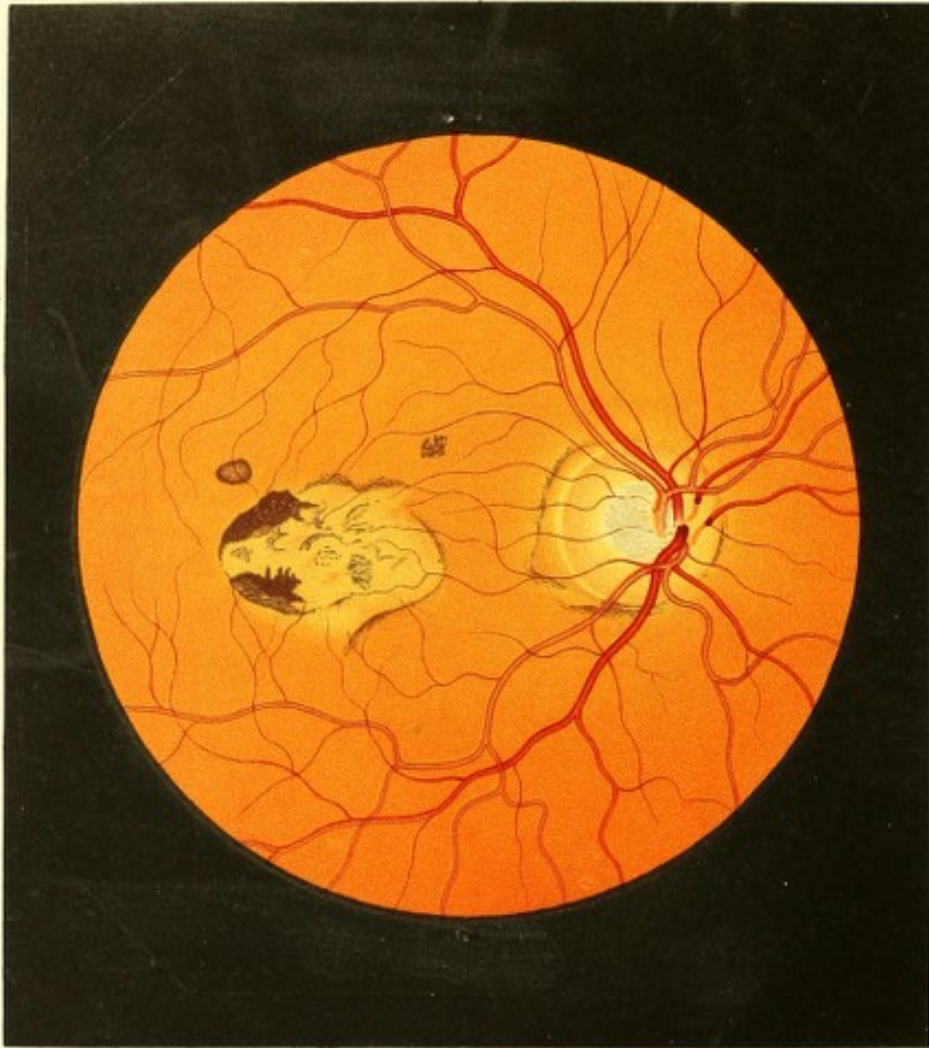
An der Stelle der *Macula lutea* erblickt man einen dunklen, unregelmässig ovalen Fleck von nahezu 2 Sehnervendurchmessern Länge und etwas über 1 Sehnervendurchmesser Breite. Sein Längendurchmesser steht horizontal, seine Mitte etwas höher als die des Opticus; er ist mit seinem nach innen zu gelegenen Rande 1 Sehnervendurchmesser weit vom äussern Opticusrande entfernt. Die *Macula lutea* fällt somit vollkommen in den Bereich dieses Fleckes; ihr Centrum dürfte aber unterhalb der Mitte desselben gelegen sein.

Die Oberfläche dieses dunklen Fleckes stimmt der Lage und Krümmung nach mit der Chorioideal-Innenfläche des übrigen Augengrundes überein.

Dieser Fleck ist seiner ganzen Ausdehnung nach gleichmässig dunkel-rothbraun gefärbt und sehr fein und dicht gekörnt; er wird rings von einem lichten Streifen, dieser aber wieder von einem dunklen Saume scharf begrenzt.

Der lichte Streif hat eine röthlichgelbe Farbe und ist an einzelnen Stellen etwas breiter, heller und deutlicher wahrzunehmen — an anderen dagegen schmaler, weniger stark lichtreflectirend und undeutlicher ausgeprägt. Er hat jedoch im Ganzen genommen etwas Unbestimmtes, Unsicheres, ist in seiner Begrenzung trotz des ihn umgebenden dunklen Saumes schwer zu erfassen, nicht genau zu fixiren, und macht bei zarten Bewegungen des Spiegels den Eindruck, als ob er sich leicht bewege, in seitlicher Richtung sich verschiebe, aber auch in senkrechter Richtung wellenförmige Bewegungen mache.

Der ihn umschliessende dunkle Saum hat an verschiedenen Stellen eine ungleiche Breite und eine mit der Contour des Mittelfleckes nicht ganz übereinstimmende Form; er ist sehr dunkel rothbraun, stellenweise beinahe schwärzlich gefärbt, und besteht aus bald mehr lockeren, bald mehr dichten Massen feiner dunkler Pigmentpunkte.



TAFEL XLIX.

Apoplectischer Herd an der Stelle der Macula lutea.

Vergrößerung 15.

Thekla W., 48 Jahre alt, Webersfrau — soll in ihrer Kindheit stets gesund gewesen sein. Im 13. Jahre menstruiert, hatte sie die Menses fortan regelmässig, litt jedoch zur Zeit des Eintrittes derselben stets an Congestionen zum Kopfe, Schwindel, Kopfschmerz und Kälte der Füsse. Sie hat 7 Kinder geboren, von welchen 6 am Leben und vollkommen gesund sind.

Seit ihrem 30. Lebensjahre ist sie mit Hämorrhoidalbeschwerden und Trägheit der Stuhlausleerungen behaftet, und von ihrem 39. Jahre an leidet sie an rheumatischen Schmerzen in verschiedenen Theilen des Körpers.

Mit 43 Jahren begannen die Menstrualblutungen unregelmässig zu werden, und blieben endlich ganz aus, ohne dass jedoch die begleitenden Erscheinungen aufhörten — im Gegentheile traten nun die krankhaften Symptome: Congestion, Schwindel, Kopfschmerz und Kälte der Füsse viel intensiver, häufiger und zu ganz unregelmässigen Zeiten ein, dauerten länger an — ja es gesellte sich zu diesen Erscheinungen, wenn sie sehr heftig wurden, Ohrensausen, sowie Funken- und Farbensehen, besonders zur Nachtzeit hinzu.

Patientin hatte stets gut und ausdauernd in die Nähe und Ferne mit beiden Augen gesehen. Kurze Zeit nachdem die Menstruen cessirten, bemerkte sie zuerst, dass sie mit dem linken Auge schlechter als früher sehe, dass ein zarter, graulicher Nebel das ganze Sehfeld überzogen habe. Dieser Nebel nahm ohne weitere Erscheinungen allmählig zu, und wurde endlich trotz ärztlicher Behandlung so dicht, dass Patientin an diesem Auge gegenwärtig bis auf quantitative Lichtempfindung erblindet ist.

Das rechte Auge war bis vor einem halben Jahre scharf sehend, sowie bei den anstrengendsten Handarbeiten ausdauernd geblieben. Zu dieser Zeit hatte Patientin an einem heissen Sommertage, den Sonnenstrahlen ausgesetzt, andauernd Feldarbeiten, zumeist in gebückter Stellung, verrichtet, und sich hiebei in hohem Grade erhitzt und ermüdet, als sie plötzlich unter einem fremdartigen Gefühle im Auge, unter Flimmern und Funkensehen und bei einem gleichzeitigen Anfalle von Schwindel, sich auf ihrem rechten Auge wie geblendet fühlte.

Sie richtete sich aus ihrer gebückten Stellung auf und überzeugte sich sofort, dass sie in dem mittleren grösseren Theile des Sehfeldes vollkommen erblindet sei, und nur mehr in seitlicher Richtung grössere Gegenstände wahrzunehmen vermöge. Es schien ihr, als ob eine grosse, schwärzliche, vollkommen undurchsichtige Wolke unmittelbar vor ihrem Auge schweben würde.

Zwei Tage nach diesem Unfalle wurde die Patientin mittelst des Augenspiegels untersucht, und in diesem (rechten) Auge an der Stelle der *Macula lutea* und zwischen Netzhaut und Chorioidea eingebettet, ein frisches Extravasat wahrgenommen. Dasselbe hatte eine unregelmässig-ovale Gestalt, zum grösseren Theile eine scharfe Abgrenzung, eine leicht gewölbte Oberfläche, in horizontaler Richtung eine Ausdehnung von $1\frac{1}{2}$, in verticaler von nahezu 1 Opticusdurchmesser, stellenweise eine lichtere und stellenweise eine dunklere blutrothe Farbe. In den übrigen Theilen des Auges zeigten sich keine Krankheitserscheinungen.

Sechs Monate später stellte sich Patientin abermals vor, und wurde das vorliegende Bild des Augengrundes gezeichnet.

J. W. hatte während dieser Zeit keine weiteren Krankheitssymptome oder sonst irgend eine Veränderung im Auge wahrgenommen; der Grad der Erblindung war unverändert derselbe geblieben. In dem mittleren Theile des Sehfeldes hatte sie nicht die geringste Lichtempfindung; diese Stelle erschien ihr als ein gleichmässig schwarzer Fleck von länglicher Gestalt mit theils scharfen, theils verwaschenen Grenzen, welcher Fleck sich beim Sehen in die Ferne entsprechend vergrösserte, und auf 3 Schuh Abstand in horizontaler Richtung einen Durchmesser von 11 Zoll, in verticaler von $8\frac{1}{2}$ Zoll besass. Im excentrischen Sehfelde erschien das Sehvermögen nicht gestört.

Die äusseren Gebilde des Auges zeigten keinerlei Krankheitserscheinungen; die Pupille war normal gross und beweglich; die Medien erwiesen sich bei der Spiegeluntersuchung vollkommen durchsichtig, das Innere des Auges war normal erhellt und die dioptrische Einstellung bei Accommodationsruhe = Gl. ∞ .

Der Sehnerv (siehe Tafel XLIX, rechtes Auge) hatte eine rundliche Form und einen normalen Durchmesser; er war allseitig deutlich begrenzt, nach innen von einem dunkel rothbraunen, schmalen Pigmentsaume contourirt, nach aussen dagegen von einem eben solchen in geringem Abstände — gleichwie bei einem schmalen Conus — umschlossen. Der normalbreite, weissgelbliche Bindegewebsring trat zum grossen Theile, besonders nach aussen, deutlich hervor; nur nach oben und unten zwischen den Hauptgefässstämmen entzog er sich dem Anblicke. Der Sehnervestamm war in seinen peripheren Theilen röthlich gefärbt, seine Oberfläche daselbst in der Netzhautenebene gelegen; in seiner

Mitte dagegen zeigte er eine tiefe, mässig scharfrandige, rundliche Excavation von der Grösse seines halben Durchmessers, welche im Grunde in besonders deutlicher Weise die graublaue Fleckung der *Lamina cribrosa*, weiters aber auch zum grossen Theile die übrigen charakteristischen Erscheinungen der partiellen Excavationen (siehe die Beschreibung zu Tafel VII bis XI) erkennen liess.

Das Centralgefässsystem erwies sich seiner ganzen Ausbreitung nach als vollkommen normal; dergleichen war die Netzhaut allseitig vollkommen durchsichtig.

Der Augengrund im Bereiche der Chorioidealausbreitung zeigte, gleichwie früher, seiner grösseren Ausdehnung nach eine normale gelbrothe Färbung und Körnung; dagegen in der Gegend der *Macula lutea*, an der Stelle und in der Ausdehnung des früher bestandenen Extravasates, folgende Gewebsveränderungen:

Die Chorioidea schien daselbst ihres Epithelpigmentes vollständig beraubt, ohne hiedurch ihre tieferen Gewebsschichten sichtbar hervortreten zu lassen. Es hatte den Anschein, als ob die Chorioidea an dieser Stelle mit einer dünnen, jedoch sehr derben und undurchsichtigen, schwach gelblichen Masse bedeckt wäre, welche von ihrer leicht unebenen Oberfläche viel Licht reflectirte, so dass der Augengrund daselbst ziemlich gleichmässig lichtgelb gefärbt, nicht gekörnt und stark erhellt war, ja beinahe zu leuchten schien.

Diese helle Stelle war ihrer Flächenausdehnung nach zum Theile mit schwach-rothbraunen unregelmässigen, zarteren und dichteren, kleineren und grösseren Pigmentflecken bedeckt, vor Allem aber von derartigen Streifen, sowie von dunkel rothbraunen, beinahe schwärzlichen und dichten Pigmentmassen umgeben und durch dieselben abgegränzt.

In einigem Abstände von dieser hellen Stelle nach oben, fanden sich noch überdiess 2 isolirte, dunkel gefärbte, aber kleinere Pigmentflecke in den normal gelbroth gefärbten Augengrund eingebettet.

Sämmtliche Pigment-Flecke und Streifen schienen in einer und derselben Ebene ausgebreitet und auf die Innenfläche der Chorioidea aufgelagert zu sein, aus theils feineren, theils stärkeren Pigmentkörnern zu bestehen, und je nach ihrer Mächtigkeit die Netzhaut mehr oder weniger in den Glaskörper hervorzudrängen.

Am linken Auge konnte der Augengrund wegen allseitiger Trübung des Glaskörpers nicht wahrgenommen werden.

TAFEL L.

Gewebsveränderungen an der Stelle der Macula lutea.

Vergrösserung 15.

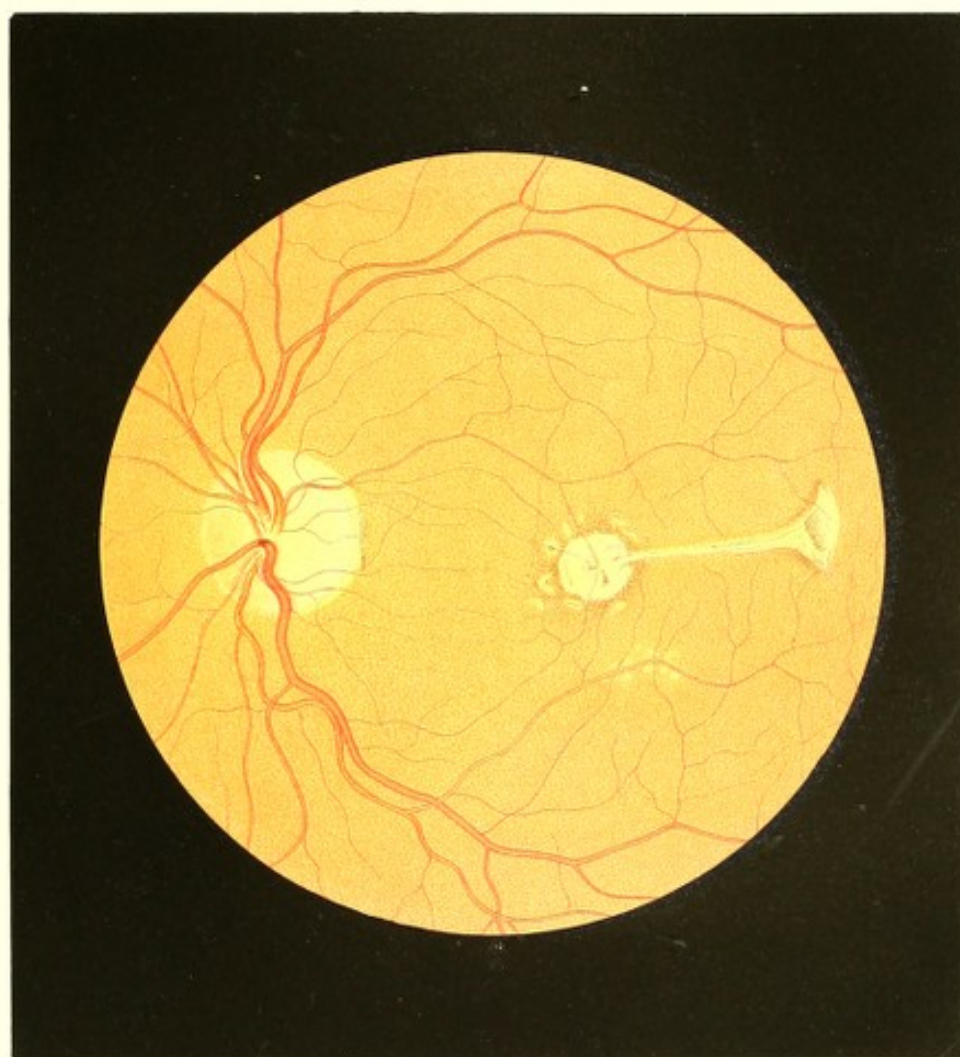Arthur K...h, 17 Jahre alt, Öconom — weiss sich nicht zu erinnern, früher je krank gewesen zu sein; er hat auch stets gut in der Nähe und Ferne gesehen.


Vor 4 Jahren bemerkte er zufällig, dass er am linken Auge schlecht sehe u. z. dass ihm die fixirten Gegenstände wie in Nebel gehüllt, und nur die seitlich gelagerten deutlich erschienen — andere Erscheinungen will er weder früher noch später an diesem Auge bemerkt haben. Die Sehstörung selbst blieb von der Zeit an, wo er sie zuerst bemerkte, bis jetzt unverändert.

Vor 1 Jahre hatte er bei Ausführung einer technischen Arbeit durch eine Viertelstunde lang ein kleines Kohlenfeuer angeblasen und ununterbrochen in selbes hineingesehen — als sich plötzlich eine bedeutende centrale Gesichtsstörung am rechten Auge einstellte. Dieselbe bestand in einem Schlechtsehen wie durch bewegtes, leichtgetrübtes Wasser, so dass ihm die Objecte nicht nur der Gestalt und Lage nach vollständig verändert, sondern auch in ihrer Färbung und Contourirung undeutlich, wie verschleiert vorkamen.

In den nächstfolgenden Tagen trat zu diesen Erscheinungen eine centrale rauchgraue Trübung im Sehfelde hinzu, welche sich allmählig vergrösserte, eine scheibenförmige Gestalt annahm, beim Sehen in grössere Entfernung entsprechend an Durchmesser gewann, und endlich im Verlaufe von 7 Wochen derart an Dunkelheit zunahm, dass in ihrem Bereiche auch nicht die grössten Buchstaben (selbst nicht Schrift 23 und 24) gesehen werden konnten. Nach dieser Zeit besserte sich wieder das Sehvermögen an diesem (dem rechten) Auge allmählig, so dass Patient dermalen im Bereiche der Trübung mit Mühe Schrift 2 auf 5 bis 8 Zoll Abstand zu lesen vermag; die Trübung hat bei diesem Abstände eine rundliche, nicht ganz regelmässige Form und nahezu $2\frac{1}{2}$ Zoll im Durchmesser. In den seitlich gelegenen Theilen des Sehfeldes ist das Sehen so gut wie früher. Auch auf diesem Auge wurden bisher keine anderen krankhaften Erscheinungen wahrgenommen.

Am linken (ersterkrankten) Auge hat die graue centrale Trübung, durch welche hindurch Patient nur die Finger zu zählen vermag, ebenfalls eine rundliche Form, jedoch





mit mehr verwaschenen, unbestimmten Grenzen; sie besitzt auf 10 Zoll Abstand einen beiläufigen Durchmesser von 2 Zoll. Excentrisch wird mit diesem Auge mühsam noch Schrift 15 auf 6 bis 8 Zoll gelesen.

Die dioptrische Einstellung (bei Accommodationsruhe) des rechten Auges ist = Gl. — 56; die des linken = Gl. — 65.

An den äusseren Gebilden der Augen sind keine Krankheitserscheinungen zu bemerken. Die Pupillen sind von normaler Grösse und Beweglichkeit.

Unter Anwendung des Spiegels erweisen sich beide Augen in ihrem Inneren normal erhellt, die Medien vollkommen durchsichtig, und alle Gewebtheile von physiologischem Ansehen bis auf die Stelle der *Macula lutea*, woselbst scharfbegrenzte weissliche, theilweise von Pigment umsäumte Plaques zu sehen sind, welche in beiden Augen die gleichen Grössenverhältnisse zeigen, rechterseits jedoch eine unregelmässige Gestalt und am linken Auge die im vorliegenden Bilde (siehe Tafel L) dargestellte Form aufweisen.

Der umfangreichste und hellste dieser weisslichen Flecke hat die Grösse von nahe einem halben Sehnervendurchmesser, ist von unregelmässig rundlicher Form, und schliesst die *Macula lutea* so ein, dass dieselbe in seinem Centrum liegt; er setzt sich in einen beinahe horizontal nach aussen verlaufenden, gegen $1\frac{1}{4}$ Sehnervendurchmesser langen weisslichen Streifen fort, der sich an seinem äusseren Ende tubenförmig ausbreitet.

Diese ganze Figur erscheint grell erleuchtet und scharf begrenzt u. z. theils durch zarte, dunkle Pigmentstreifen, theils durch eine ausgedehnte dunkle Pigmentirung, welche in peripherer Richtung sich vermindert, allmählig in die normale Färbung des übrigen Augengrundes übergeht, und aus zarteren wie stärkeren, lichter wie dunkler rothbraunen Pigmentkörnern gebildet ist.

Ähnliche Pigmentmassen in verschiedener Mächtigkeit und Form finden sich in die Fläche der weisslichen Figur eingetragen.

Im Umfange des grösseren rundlichen Fleckes sind im Bereiche der dunklen Pigmentirung noch mehrere kleine, weissgelbliche und licht-röthlichgelbe, rundliche wie längliche Plaques von undeutlicher Begrenzung, eingebettet, welche zum grossen Theile — besonders in ihrer Peripherie — eine zarte Körnung, zum Theile in ihrer Mitte einen dunklen Pigmentfleck besitzen.

Ähnliche, jedoch bedeutend kleinere Plaques finden sich, zu einer Gruppe vereinigt, in einigem Abstände nach unten-aussen von dem grösseren rundlichen Flecke im Bereiche des normal gefärbten Augengrundes vor u. z. zu beiden Seiten des Arterien-Hauptastes gelegen, welcher nach abwärts die *Macula lutea* in weitem Bogen umgibt.

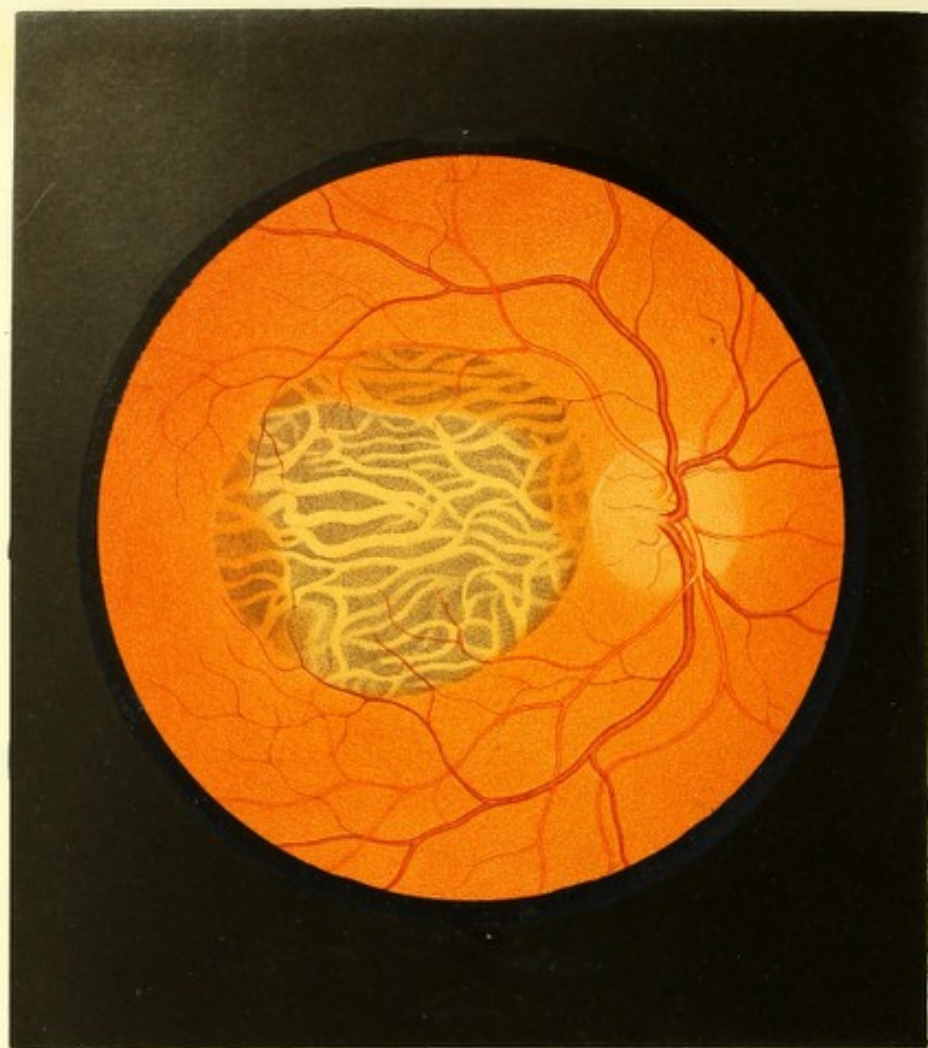
Die grössere Figur erscheint an ihrer Oberfläche ziemlich eben, auch ist sie am oberflächlichsten gelagert; die kleineren Flecke haben eine mehr gewölbte Oberfläche und eine theils tiefere, theils oberflächlichere Lage — sämtliche Plaques aber scheinen hinter den Netzhautgefässen auf und in den oberflächlichen Schichten der Chorioidea zu liegen.

Der übrige Augengrund im Bereiche der Chorioidealausbreitung ist gleichmässig gelbroth, jedoch etwas lichter als gewöhnlich, gefärbt und normal gekörnt.

Der Sehnerv, welcher eine rundliche Form, normale Durchmesser und eine normal gelagerte Oberfläche besitzt, ist in seinen tieferen Schichten leicht röthlich gefärbt, und allenthalben mit länglichen graulichen Flecken besät. Der weissgelbliche Bindegewebsring tritt in seiner ganzen Runde, besonders aber nach aussen deutlich hervor, und ist gegen die *Macula lutea* hin von dunkel rothbraunem Pigmente gesäumt.

Das Centralgefässsystem, im Allgemeinen normal bezugs seiner Verbreitung, Verzweigung, der Färbung, Contourirung, Durchmesser und dem Verlaufe der einzelnen Gefässe, bietet auffallende Erscheinungen im Bereiche der *Macula lutea* dar. Es verläuft nämlich von dem oberhalb der *Macula lutea* hinziehenden grösseren Arterienaste ein mässig starker Zweig bis in die Mitte der grossen rundlichen Plaque, also bis in das Centrum der *Macula lutea*, und wendet sich dann in einem kleinen Bogen nach rückwärts gegen die Chorioidea zu, wo er in der Tiefe des weisslichen Fleckes sich rasch dem Blicke entzieht.

In ähnlicher Weise setzen sich zwei sehr zarte Venenzweige — einer von oben-innen, einer von unten-innen kommend — bis zum Centrum der *Macula lutea* fort, und verschwinden, in leichtem Bogen der Chorioidea zustrebend, ebenfalls in der Mitte der Plaque. — Alle übrigen der *Macula lutea* und ihrer Umgebung zustrebenden Gefässzweige sind ebenfalls bedeutend deutlicher ausgeprägt, und weiterhin im Augengrunde zu verfolgen als unter den gewöhnlichen physiologischen Verhältnissen.



TAFEL LI.

**Schwund des Pigmentepithels der Gefäßhaut an der Stelle der
Macula lutea²³).**

Vergrößerung 15.

Therese P., von mittlerer Statur und zartem Körperbaue, 60 Jahre alt, nicht geimpft — hatte als Kind die echten Blattern und andere Hautkrankheiten überstanden, war jedoch als Mädchen und Frau stets gesund und wurde erst in ihrem späteren Lebensalter von verschiedenen Leiden heimgesucht.

Die Menstruation war von ihrem 14. bis zu ihrem 52. Lebensjahre (da sie kinderlos geblieben) stets regelmässig und reichlich, und verlor sich alsdann ohne erhebliche Beschwerden. Als Mädchen sehr kräftig und üppig gebaut, nahm sie mit den zunehmenden Jahren nach und nach an Körperfülle ab, sieht jedoch auch derzeit, in ihrem 60. Jahre, keineswegs kränklich noch stark gealtert aus.

In den letzten 15 Jahren war Patientin häufig von reissenden Schmerzen in der rechten Schulter befallen, wogegen sie wiederholt und mit günstigem Erfolge die Schwefelbäder zu Baden gebrauchte. Seit 5 Jahren leidet sie häufig an Schlaflosigkeit, verbunden mit dem Gefühle von Beklommenheit; und seit 2 Jahren an einem Eczem, welches, von der Gegend unter dem rechten Ohre ausgehend, sich über einen Theil der rechten Seite des behaarten Kopfes verbreitet.

In den letzten anderthalb Jahren trat Trägheit der Stuhlausscheidung auf, und fühlt sich die Kranke nach mehrtägiger Stuhlverstopfung nicht nur im Allgemeinen abgespannt und matt, sondern empfindet auch regelmässig ein Abnehmen der Sehkraft, die sich jedoch nach gehobener Verstopfung wieder auf den unmittelbar früher bestandenen Grad erhebt.

Zu diesen Leiden gesellte sich seit 1 Jahre Schwindel, der, alle 3 bis 4 Wochen wiederkehrend, nach wenigen Minuten verschwindet, und keinen unmittelbar verschlechternden Einfluss auf die Augen auszuüben scheint.

Das Sehvermögen war von Jugend auf gleich gut für das Fern- und Nahesehen, und erst mit zunehmendem Alter stellte sich die gewöhnliche Fernsichtigkeit mit dem Bedarf von Convexgläsern beim Arbeiten und Lesen ein.

Patientin kann sich nicht erinnern, in früherer Zeit eine Entzündung der Augen oder selbst nur irgend welche krankhafte Empfindung in denselben gehabt zu haben; bemerkt aber nun seit 2 Jahren constant, wenn sie zu Bette liegt, *Mouches volantes* in Form grosser schwarzer Fliegen, u. z. vor beiden Augen; auch nimmt sie des Morgens beim Aufwachen einen lästigen schmerzhaften Druck in beiden Augäpfeln wahr — welche Erscheinungen jedoch nach dem Aufstehen alsbald verschwinden.

Seit eben dieser Zeit gewahrt die Kranke vor dem rechten Auge einen leichten grauen Nebel, der anfangs nur auf kurze Zeit, besonders nach Anstrengungen sich einstellte, allmählig jedoch an Dauer und Ausbreitung zunahm, und das Sehvermögen mehr und mehr beschränkt, so dass gegenwärtig über das ganze Sehfeld ein Schleier verbreitet ist, welcher dasselbe durch seine ungleiche Stärke und Färbung in zwei Theile theilt, deren gemeinschaftliche, nahezu geradlinige Grenze durch den Sehpunkt geht, in schräger Richtung von innen-unten nach oben-aussen gestellt erscheint, und mit der horizontalen Ebene einen Winkel von nahezu 30° bildet.

Im unteren Theile des Gesichtsfeldes erscheint der Nebel lichtgrau, durchsichtig, so dass Patientin Schrift 18 auf eine Entfernung von 12 Zoll lesen, ferner dass sie die Finger einer Hand noch auf 8 Schuh Abstand zählen kann. Mittelt Convexglases 8 gewinnt die Schrift an Deutlichkeit und Schwärze; eine kleinere Schriftgattung wird jedoch nicht gelesen.

Im oberen Theile des Gesichtsfeldes ist der Nebel dunkler grau, nach aussen zu beinahe schwärzlich, und lässt nur grössere Gegenstände hindurchschimmern.

Mit dem linken Auge wird ohne Glas Schrift 20 auf 16 Schuh Entfernung, mit Hilfe des Convexglases 8 Schrift 1 bei einem Abstände von 10—12 Zoll gelesen. Hiebei vermag Patientin jedoch dieses Auge nur beiläufig 1 Stunde lang ununterbrochen zu gebrauchen — dann ermüdet dasselbe, die Gegenstände fangen an zu zittern und zu verschwinden, und erst nach einigen Minuten Ruhe kann die Beschäftigung für eine ähnliche Zeitdauer wieder aufgenommen werden. Bei lange fortgesetzter Anstrengung dieses Auges tritt Eingenommenheit des Kopfes ein.

Die äussere Untersuchung der Augen ergibt keinerlei Abweichung vom normalen Zustande; die Pupillen sind gleich gross, normal beweglich und saturirt schwarz. Mit dem Augenspiegel betrachtet, erscheinen die Medien beider Augen vollkommen durchsichtig und erweist sich die dioptrische Einstellung bei Accommodationsruhe des rechten Auges = Gl. ∞ , des linken Gl. + 18.

Im linken Auge sind nur die Erscheinungen einer geringen Reizung der Netzhaut zu sehen.

Im rechten Auge dagegen (siehe Tafel LI) ist der Sehnervenquerschnitt in seinen tieferen Partien gleichmässig stark-röthlich (haematinroth) gefärbt, und tritt hiedurch, wenngleich seine Abgrenzung mit hinlänglicher Sicherheit verfolgt werden kann, doch weniger auffallend hervor als im normalen Zustande. Er hat eine rundliche Form und normale Durchmesser, seine Oberfläche ist normal in der Netzhautenebene gelegen, sein Bindegewebsring aber nicht zu erkennen.

Der übrige Augengrund zeigt, mit Ausnahme seines centralen Theiles, die normale gelbrothe Farbe und Granulation und lässt ebensowenig wie das Gefässsystem und das Gewebe der Retina eine Abweichung vom physiologischen Zustande wahrnehmen. Dagegen mangelt dem centralen Theile des Augengrundes, im Bereiche der *Macula lutea* und über dieselbe hinaus in der Ausdehnung einer nahezu regelmässig runden Scheibe von mehr als dem zweifachen Durchmesser des Sehnervenquerschnittes, die normale gelbrothe Farbe und ist hieselbst das Stratum der stärkeren Chorioidealgefässe äusserst deutlich auf dunklem Grunde sichtbar. Im grösseren Theile dieser abnormen Stelle sind die Chorioidealgefässe bandartig, gleichmässig orange-gelb gefärbt, scharf begrenzt, stark lichtreflectirend und zum grösseren Theile ohne deutliche Körnung an ihrer Oberfläche; ihre Lagerungsverhältnisse, ihre Verästelung und gegenseitige Verschlingung sowie ihre dunkel-roth-braunen Zwischenräume sind vollkommen deutlich wahrzunehmen. In diesen Gefässzwischenräumen prägt sich durch die dunkle Färbung das Stromapigment der Chorioidea aus, welches aus einer mächtigen Schichte grober, unregelmässig geformter, ästiger, sehr dunkler Pigmentkörner besteht, die sich nur in geringem Maasse über die Seitenwände der Gefässe hinüberlegen.

An zwei beschränkten Partien dieser abnormen Stelle hingegen, nahe der Umrandung, u. z. nach oben-innen, sowie nach unten-aussen erscheinen die Chorioidealgefässe und ihre Zwischenräume wie mit einem röthlichen Schleier bedeckt; die Gefässe sind daselbst weniger scharf begrenzt, mehr undeutlich und verwischt, und zeigen an ihrer Oberfläche eine schwache Körnung; ihre Farbe ist mehr röthlich-gelb, und die der Zwischenräume schmutzig hell-rothbraun.

Diese abnorme Stelle grenzt sich rings sehr scharf von dem übrigen normal gefärbten Augengrunde ab; sie macht den Eindruck einer durch den Mangel der normalen gelbrothen Farbschichte entstandenen Öffnung, hinter welcher man der tiefer gelegenen Chorioidealgefässe und des Pigmentstratums ansichtig wird.

TAFEL LII.

Schwund des Pigmentepithels der Gefässhaut ²³⁾.

Vergrösserung 15.

J. C. v. P., 35 Jahre alt, Witwe, eine Frau von kräftigem und stattlichem Körperbau — war von Kindheit an kurzsichtig und litt häufig an Congestionen, Schwindel und Mückensehen, verbunden mit sehr lästigem Kopfschmerze, wobei die Kopfhaut gegen Berührung äusserst empfindlich war.

Zu diesen Übeln gesellte sich in den Pubertätsjahren häufig Herzklopfen und Zittern des ganzen Körpers — welche Zustände noch jetzt fortbestehen.

Im 14. Jahre menstruirt, verkühlte sie sich, als eben das dritte Mal ihre Periode vorhanden war, durch ein kaltes Fussbad nach einer anstrengenden Fusspartie — worauf die Katamenien plötzlich verschwanden, und erst nach Ablauf von 4 Monaten wieder eintraten. Von dieser Zeit an litt Patientin durch ein volles Jahr an rheumatischen Schmerzen, namentlich in den Extremitäten.

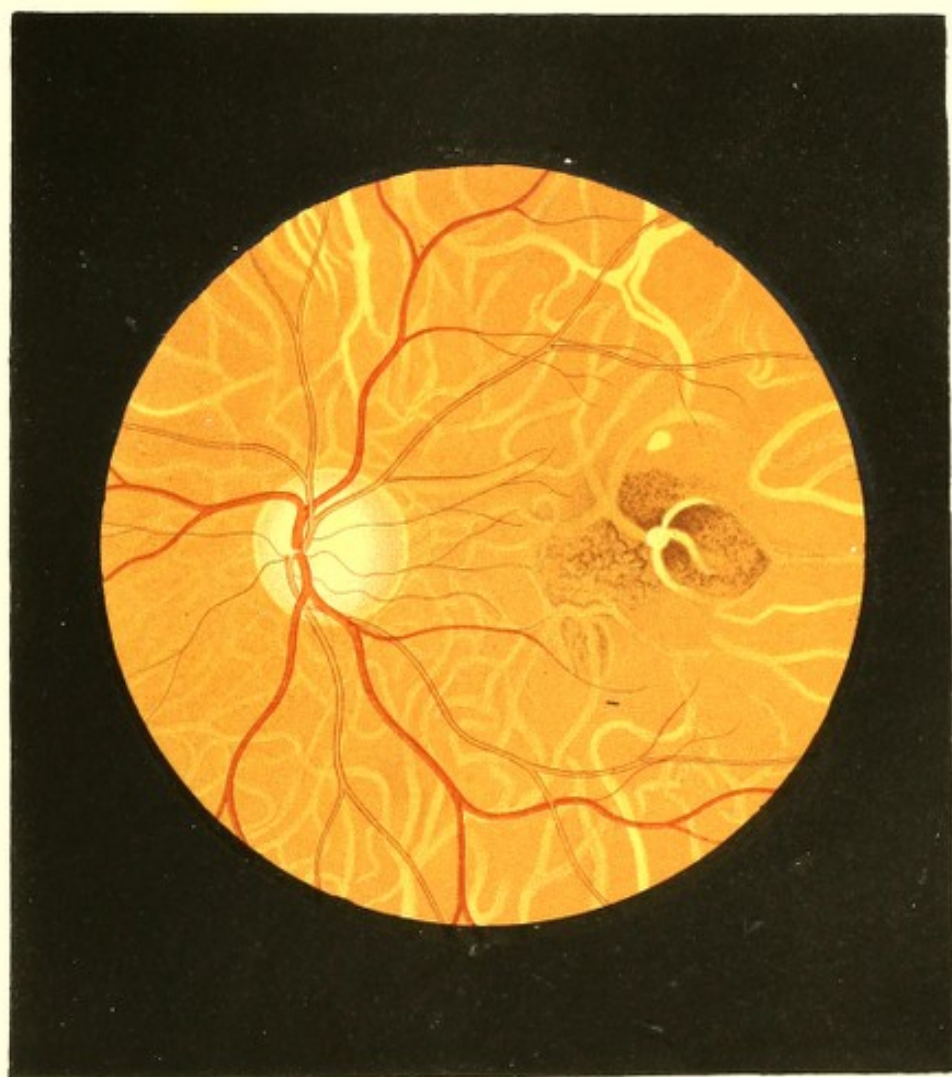
Ähnliche Schmerzanfälle zeigten sich im 18. und 25. Lebensjahre, und dauerten jedesmal über 6 Wochen.

Die erste Augenentzündung trat im 15. Jahre auf. Sie schwand zwar binnen kurzer Zeit, stellte sich jedoch seither wiederholt ein. Auch die Kurzsichtigkeit nahm, laut Angabe der Patientin, erheblich zu, so dass der Gebrauch von Lorgnetten, und seit dem 25. Jahre der von Concavbrillen nöthig wurde.

In den letzten 4 Jahren gesellte sich dieser Kurzsichtigkeit eine langsam aber stetig zunehmende Ermüdung der Augen bei. Patientin konnte mit Hilfe von Augengläsern wohl auf kurze Zeit scharf und deutlich sehen, jedoch keine anhaltenden Arbeiten vornehmen.

Vor 2 Jahren trat ein bedeutendes Augenleiden, besonders linkerseits, nach einer anhaltenden Anstrengung der Augen ein, welches bei mässiger Gefässinjection mit heftiger Lichtscheu und starkem Mückensehen verbunden war, durch 2 Monate andauerte, jedoch keine erhebliche Verschlechterung des Sehvermögens zurückliess.

Vor 6 Wochen bemerkte Patientin Morgens beim Erwachen, nachdem sie den Abend vorher durch mehrere Stunden ihre Augen dem Einflusse grellen Lampenlichtes ausgesetzt



hatte, vor dem linken Auge ein farbiges Lichtbild. Dasselbe nahm die Mitte des Sehfeldes ein, und hatte ein sternförmiges Ansehen, indem der centrale, nahezu kreisrunde Theil desselben rings strahlige Verlängerungen besass. Dieses Lichtbild erreichte beim Sehen in die Ferne die Grösse eines gewöhnlichen Tellers, und erglänzte in den verschiedensten Farben, besonders roth, gelb, grün, blau — welche Farben unter sich eine stete Bewegung und Abwechslung zeigten.

Am 2. Tage nahm dieser Stern allmählig an Lichtstärke ab und bekam eine graue Färbung, welche jedoch ebenfalls nicht constant blieb, da der Stern häufig in der Mitte dunkel (schwärzlich) und im Umfange grün erschien. Auch seine Form veränderte er nach und nach derart, dass wiederholt die mittlere dunkle Stelle von einem hellen nebelartigen und einem diesen einschliessenden zweiten dunkleren Kreise umgeben war.

In den folgenden Tagen verloren sich die Farbenerscheinungen grösstentheils, die strahligen Verlängerungen der Lichtfigur aber gänzlich, und die Trübung im Sehfelde nahm bleibend die runde Form an, die jedoch eine Farbenveränderung heute noch insofern nachweist, als die ganze Scheibe Morgens beim Erwachen gleichmässig dunkelgrau ist, nach und nach aber (binnen $\frac{1}{2}$ Stunde) sich im Umfange aufhellt, so dass sie dann den ganzen Tag über aus einer gleichmässig dunkelgefärbten Mittelpartie besteht, die von einem hellen und einem zweiten schwachgrauen Kreise umgeben wird.

Das Äussere beider Augen zeigt, den Blick des Kurzsichtigen abgerechnet, keine Krankheitserscheinungen. Die Pupillen sind normal gross und beweglich, die Medien durchsichtig.

Patientin liest ohne Glas mit dem rechten Auge (Gl. — 6) Schrift 2 auf 2 $\frac{1}{2}$ bis 6 Zoll und Schrift 20 noch bei 26 Zoll Entfernung, mit dem linken (Gl. — 5) Schrift 2 von 2 bis 4 Zoll und Schrift 20 noch bei 20 Zoll Abstand. Sie bewegt sich auf der Strasse nur mit Mühe, da sie auf 5–6 Schritte weder Personen noch grössere Gegenstände mehr unterscheiden kann.

In der Mitte des Sehfeldes des linken Auges erscheint beim Sehen in die Ferne die ganze scheibenförmige Trübung (nach eigenem Abschätzen der Patientin) in der Grösse einer „Thee-Untertasse“, die dunkelgraue, kreisrunde mittlere Partie derselben in der Grösse einer gewöhnlichen „runden Tabaksdose“.

Diese dunkle Centraltrübung deckt der Patientin alle Gegenstände vollkommen und macht sie ihr unsichtbar; der dieselbe umgebende helle Kreis lässt die beobachteten Objecte bedeutend leichter und schärfer ausgeprägt, der zweite lichtgraue Kreis dagegen dieselben lichtschwächer und undeutlicher erscheinen, als im übrigen Sehfelde, in welchem die Gegenstände sich in derselben Lichtstärke und Deutlichkeit wie im andern besseren Auge zeigen.

Richtet die Kranke den Blick auf näher gelegene Objecte, so nimmt die ganze scheibenförmige Trübung, und nehmen in gleichem Verhältnisse auch deren einzelne Theile an Umfang ab, wobei die Centraltrübung sich dunkler färbt, und der zweite lichtgraue Kreis nach und nach verschwindet, indem er sich mit dem ersten zu einem hellgrauen Kreise mischt.

Betrachtet Patientin mit diesem Auge Schrift 2 auf 3 Zoll Entfernung, so bedeckt die ganze scheibenförmige Trübung im Querdurchmesser beiläufig sechs kleine nach einander folgende Buchstaben, die Centraltrübung deren zwei — sie besitzt sonach einen Durchmesser von $4\frac{1}{2}$, beziehungsweise von $1\frac{1}{2}$ Millim. Letztere (die Centraltrübung) erscheint stets in der Richtung der Sehaxe, ist (beim Nahesehen) gleichmässig sehr dunkel, nahezu schwarz gefärbt, und macht die verdeckten Buchstaben vollkommen unsichtbar.

In dem hellgrauen Kreise dagegen prägen sich die Buchstaben bedeutend („unnatürlich“, wie die Patientin sich ausdrückt) schwärzer und schärfer gezeichnet aus, als in dem übrigen Sehfelde.

Beim Sehen in die Ferne nimmt die ganze Trübung unverändert dieselbe Stellung im Sehfelde ein, die Centraltrübung jedoch erhält mancherlei Ausbuchtungen und Verlängerungen, die im Verlaufe mehrerer Tage eine Formveränderung erleiden; auch erscheinen in dem zweiten, grauen Kreise wiederholt schwache Farbensäume, besonders grüne.

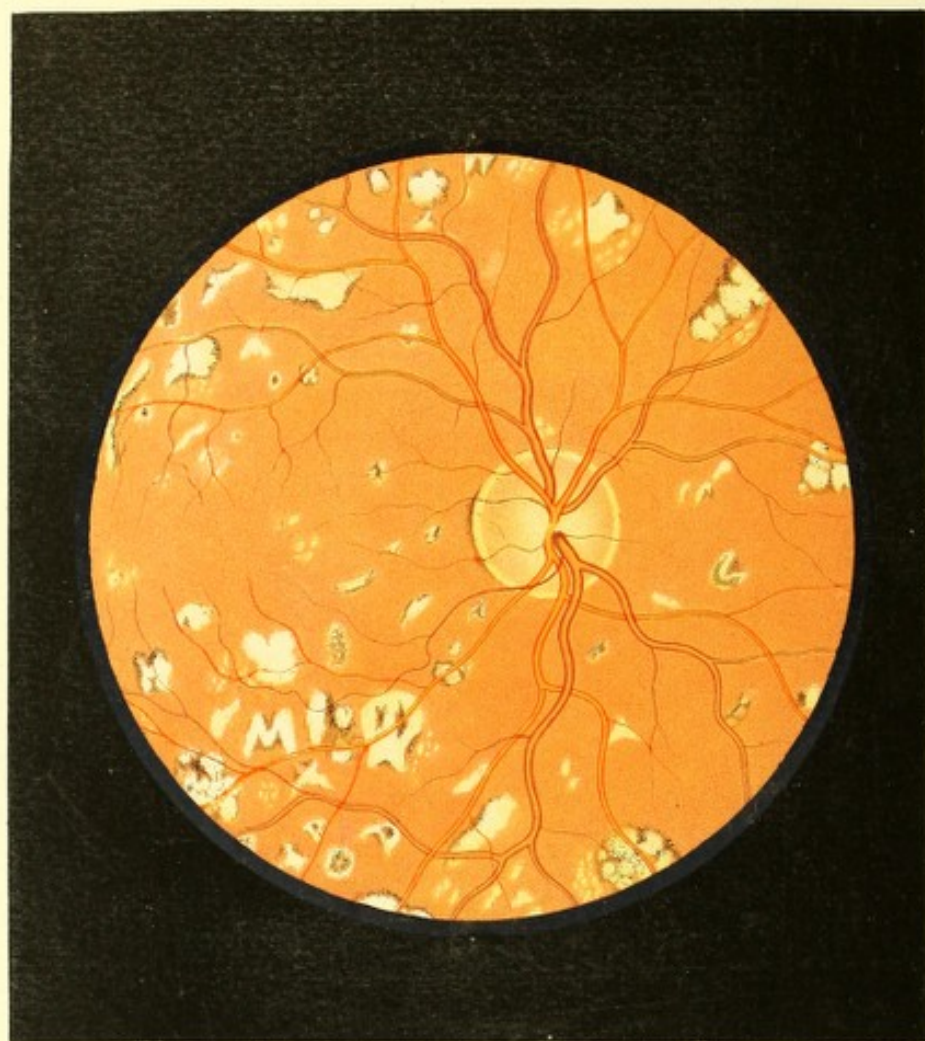Fixirt die Patientin einen nahen Gegenstand, so ist die Centraltrübung rund und scharf begrenzt, behält jedoch nicht unverändert die gleiche Lage bei, da sie in horizontaler Richtung nach beiden Seiten hin in zuckende Bewegungen geräth, an welchen der hellgraue Kreis keinen Antheil nimmt.

Durch Atropin erweitert sich die Pupille *ad maximum*; das Sehvermögen ist jedoch hiebei durch Blendung so gestört, dass Patientin die Schrift 2 nicht mehr ausnehmen, und ohne Schliessung dieses Auges sich auf der Strasse nicht mehr zurechtfinden kann.

Die Untersuchung mit dem Augenspiegel ergibt beiderseits vollkommen durchsichtige, normale Medien.

Im linken Auge (siehe Tafel LII) ist der Sehnervenquerschnitt in der Mitte weissgelblich, in der Peripherie leicht röthlich gefärbt; er hat eine rundliche Gestalt, normale Durchmesser, eine normale Oberfläche, und lässt den weisslichen Bindegewebsring in seiner ganzen Ausdehnung — deutlicher nach aussen — erkennen.

Das Centralgefässsystem erweist sich seiner Verbreitung, Verzweigung und Färbung, sowie den Durchmessern und dem Verlaufe der einzelnen Gefässe nach vollkommen normal, die Netzhaut allenthalben vollkommen durchsichtig.



Der gelbrothe Augengrund dagegen erscheint in seiner ganzen Ausdehnung mehr oder weniger hell gestreift, indem die stärkeren Chorioidealgefässe in Folge des Schwundes des Epithelpigmentes mehr weniger deutlich als weiss-gelbliche und gelb-röthliche bandartige Streifen hervortreten.

Sämmtliche Chorioidealgefässe sind hiebei mit einer Schichte äusserst zarter Punkte bedeckt — welche Schichte bei den oberflächlichst verlaufenden Gefässen am wenigsten dicht erscheint und nur eine schwach-gelbröthliche Färbung zeigt, jedoch in dem Maasse dichter, dunkler und grobkörniger wird, als die Gefässe eine tiefere Lage einnehmen. Die tiefer liegenden Gefässe erscheinen hiedurch dunkler gelbroth gefärbt, undeutlich begrenzt, und verschwinden allmählig in dem Gelbroth des Augengrundes gänzlich.

Die gelbrothe Färbung in den Zwischenräumen der Chorioidealgefässe ist in der grösseren Ausdehnung des Augengrundes gleichmässig verbreitet, und scheint durch eine mächtige Schichte äusserst zarter, röthlicher Pigmentpunkte erzeugt zu sein; gegen die *Macula lutea* zu wird dagegen diese Färbung dunkler, und geht in ein Dunkelrothbraun über — wobei die einzelnen diesen Farbenton hervorrufenden Pigmentpunkte dunkler, grösser, und dichter aneinander gereiht erscheinen. Im Bereiche dieser dunkleren Färbung werden auch die tiefer gelagerten Chorioidealgefässe verhältnissmässig dunkler, mehr braunroth; wogegen die oberflächlichst gelegenen viel heller gefärbt, ja beinahe weisslich und zugleich scharf contourirt und nicht gekörnt erscheinen.

Das rechte Auge weist subjectiv und objectiv ähnliche Erscheinungen, jedoch in bedeutend geringerem Grade auf.

TAFEL LIII.

Entzündung der Gefässhaut.

Vergrösserung 14.

Anton K. . . . r, 41 Jahre alt — hatte als Kind Drüsenleiden, mit 17 Jahren rheumatischen Hüftschmerz gehabt. Sonst war er stets gesund, bis vor 4 Jahren, wo er 4 Mal in kurzen Zwischenräumen jedesmal durch eine Woche heftigen Kolikschmerz und hierauf lange andauernde Diarrhoen hatte. Kurz nach der letzten Diarrhoe stellte sich Kopfschmerz ein, der immer häufiger wiederkehrte und immer heftiger wurde und nach wenigen Wochen regelmässig und zwar täglich Abends zwischen 8 oder 9 Uhr auftrat und bis gegen Morgen anhielt. Der Schmerz war ein stechender, ging vom Hinterhaupte aus und zog sich über den Scheitel zur Stirne; Patient hatte hiebei das Bedürfniss, die Augen, aus welchen

Thränen in reichlicher Menge flossen, fest zu schliessen und mit der Hand oder einem Tuche zu bedecken. Mitunter dauerte dieser Schmerz ununterbrochen mehrere Tage an; er setzte aber auch 14 Tage, selbst länger, aus, um dann wieder durch Monate täglich und typisch wiederzukommen.

Patient litt häufig, besonders während der Schmerzanfälle, an Congestionen zum Kopfe, sowie an schweren ängstigenden Träumen; er schwitzte beständig und viel, namentlich in den Achselhöhlen, selbst bei der niedrigsten Temperatur. Seiner Aussage nach war er nie syphilitisch gewesen, auch sind objective Zeichen von Lues nicht aufzufinden. Über seine Augen hatte er nie zu klagen gehabt, und gut und ausdauernd in der Nähe und Ferne gesehen.

Vor 6 Monaten hörte der Kopfschmerz plötzlich und ohne bekannte Veranlassung auf, so auch der Achselschweiss — und kurz hierauf bemerkte A. K. zuerst, dass er am rechten Auge nicht so gut wie früher sehe. Dieses Schlechtsehen steigerte sich unter dem gleichzeitigen Auftreten von sehr lästigen *Mouches volantes* trotz ärztlicher Behandlung, und ohne Hinzutritt eines anderweitigen Krankheitssymptoms allmählig derart, dass Patient gegenwärtig kaum mehr die vorgehaltenen Finger mit Sicherheit zu zählen vermag.

Vor 2 Monaten begann auch ein Schlechtsehen auf dem linken Auge; auch hier traten in sehr störender Weise *Mouches volantes* auf, und ohne irgend eine andere Krankheitserscheinung wurde endlich das Sehvermögen so weit herabgesetzt, dass Patient gegenwärtig mit diesem (linken) Auge kaum mehr auf 6 bis 8 Zoll Schrift 19 mit Sicherheit zu lesen vermag.

Beide Augen bieten nichts Abnormes bei der äusseren Untersuchung dar; die Pupillen sind normal gross, mässig rasch beweglich und durch Atropin vollkommen entsprechend zu dilatiren.

Mit dem Augenspiegel untersucht, findet man durchsichtige Medien, eine dioptrische Einstellung beider Augen im Zustande der Accommodationsruhe für parallele Strahlen und folgende beiderseits gleichartige, am rechten Auge jedoch in höherem Grade entwickelte Veränderungen im Augengrunde:

Der Sehnerv (siehe Tafel LIII, rechtes Auge), etwas oval, u. z. mit der längeren Axe von innen-oben nach aussen-unten gestellt, hat normale Durchmesser und eine normal gelagerte Oberfläche; er ist von einem schmalen lichtgelblichen Bindegewebsringe umgeben, rings deutlich begrenzt und nach aussen zu von einem zarten Pigmentstreifen gesäumt; er besitzt vor Allem in seinen tieferen Schichten eine gleichmässige (nicht gestreifte oder fleckige) röthliche (haematinrothe) Färbung, welche in seinen mittleren Theilen sehr licht ist, und gegen seine Peripherie zu bedeutend dunkler wird.

Das Centralgefässsystem und die Netzhaut zeigen nicht die geringste pathologische Erscheinung.

Der Augengrund im Bereiche der Chorioidea hingegen, im Allgemeinen normal gelbroth gefärbt und granulirt, ist an vielen Stellen mit kleineren und grösseren weissgelblichen Flecken besät.

Diese Flecke liegen nicht in einer und derselben Ebene. Einzelne, besonders die kleineren, welche auch nicht scharf begrenzt sind, scheinen in den tieferen Schichten der Chorioidea eingebettet zu sein, und werden theilweise in ihrer Peripherie von der zarten Körnung der Epithelschichte bedeckt; die meisten dagegen sind in die oberflächlichen Chorioidealschichten eingebettet, und ragen zum Theile mit ihrer Oberfläche über die Ebene der Chorioidea nicht unbedeutend hervor. Die grössere Zahl dieser Flecke scheint keine erhebliche Dicke zu besitzen, ziemlich flach zu sein; wogegen andere eine unebene, convexe Oberfläche zeigen, dichter und derber, sowie von einem bedeutenderen Durchmesser erscheinen.

Die kleinsten Flecke haben das Ansehen von zarten Punkten oder kleinen Körnern; die grössten haben einen Diameter von einem halben bis nahezu einem ganzen Sehnervendurchmesser.

Die kleineren sind meist von gelblicher Farbe, peripherisch etwas dunkler, mehr röthlichgelb und nicht scharf contourirt; die grösseren sind lichter gefärbt und stärker erleuchtet, und haben eine mehr gelbweissliche, ja an einzelnen, besonders den erhabenen Stellen eine weissliche Farbe. Diese letzteren besitzen grossentheils scharfe Grenzen, theils aber auch undeutlich verschwommene Ränder, welche in die gelbröthliche Farbe und Körnung des *Fundus oculi* unterzutauchen scheinen.

Viele der grösseren wie kleineren Flecke sind in ihrer Fläche mit dunkel rothbraunen zarteren oder mächtigeren Pigment-Massen bedeckt, oder auch von derartigen Massen oder Streifen gesäumt.

Die Form dieser Flecke ist äusserst verschieden. Bei den kleineren herrscht im Ganzen mehr die rundliche, bei den grösseren die längliche Form vor; man trifft jedoch bei allen Grössen rundliche sowohl als ovale, streifige, bandartige oder auch ganz unregelmässige Formen. Viele dieser Flecke scheinen aus der mehr weniger innigen Verschmelzung mehrerer einzelner Flecke hervorgegangen zu sein, und haben eine eckige, winkelförmige, schriftzeichenartige, oder eine ästige, blätterige Form, oder auch ein gelapptes Ansehen wie das einer grobkörnigen Drüse.

TAFEL LIV.

Entzündung der Gefässhaut.

Vergrößerung 13.

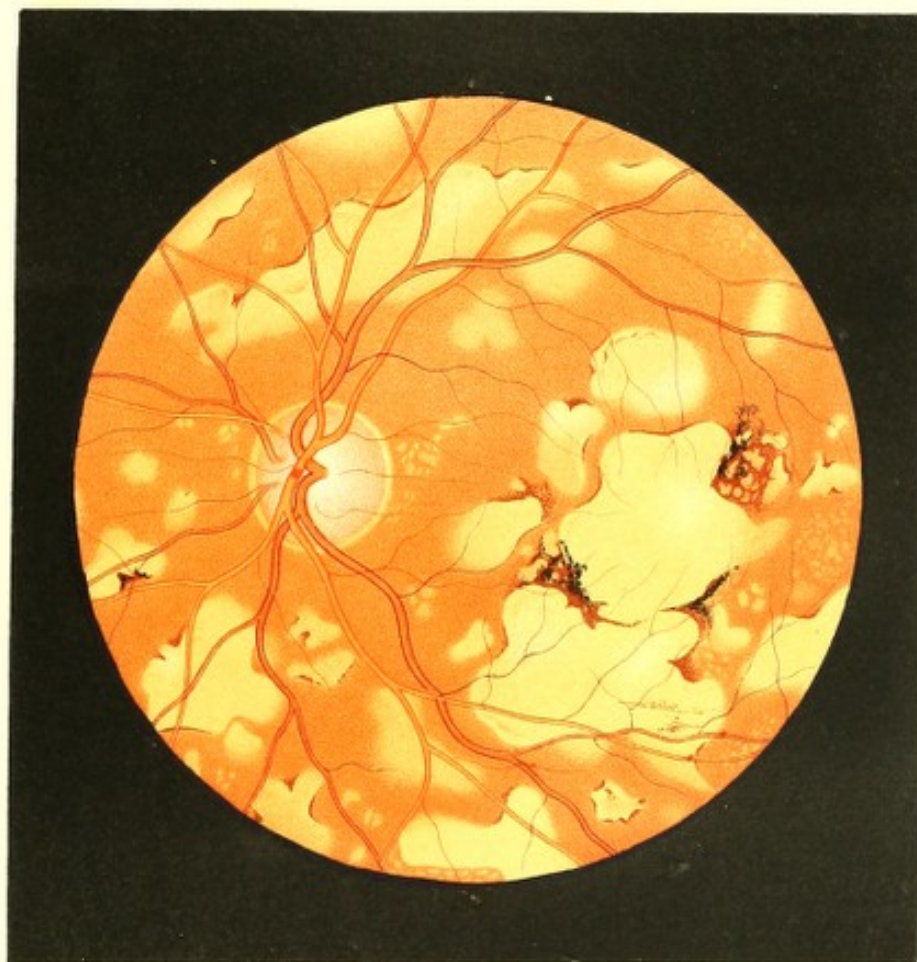Kunigunde M. . . . e, 35 Jahre alt — war als Kind gesund gewesen. Mit 13 Jahren traten häufig Wallungen nach dem Kopfe, Nasenbluten und Halsschmerz auf — welche Zustände bis zum 17. Jahre, wo die Catamenien sich einstellten, andauerten, dann aber vollkommen verschwanden.

Sie heiratete mit 18 Jahren, und behauptet, bald nachher durch ihren Mann inficirt worden zu sein; doch litt sie nur an einem Vaginalflusse (?), der durch 24 Wochen andauerte. Nach einer abermaligen Infection, 1 Jahr später, soll der Ausfluss 12 Wochen bestanden haben. Im Ganzen will sie 5 Mal inficirt worden sein — das letzte Mal vor 5 Jahren, wo der Vaginalfluss nur 4 bis 5 Wochen gedauert haben soll. Geschwüre an den Genitalien, Halsschmerz oder einen Hautausschlag will sie zu dieser Zeit nicht gehabt haben.

Patientin hat nie geboren, und war stets regelmässig, wenngleich schwach menstruiert. Kurze Zeit nach ihrer Verheirathung traten Hämorrhoidalblutungen ein, die sich seither noch 2 bis 3 Mal eingestellt. Seit 9 Jahren leidet sie häufig an Congestionen und Brustbeklemmungen. Gesehen hatte Patientin stets gut und ausdauernd, in der Ferne sowohl als auch in der Nähe bei ihren weiblichen Handarbeiten.

Vor $4\frac{1}{2}$ Jahren hatte sie einen sehr heftigen Schreck, und kurz darauf bemerkte sie, dass sie auf beiden Augen nicht mehr so gut als früher sehe. Sie wurde rasch fernsichtig, auch erschienen ihr alle Gegenstände kleiner und ferner; dabei fühlte sie sich beim Arbeiten auf beiden Augen geblendet, und konnte endlich gar keine Handarbeiten mehr vornehmen. Es trat Funken- und Farbensehen hinzu, besonders sah sie häufig rothgelbe Kreise, die sich bewegten, in einander verschwammen und sich neuerdings hervorbildeten — was namentlich bei künstlicher Beleuchtung geschah. Röthung der Augen, Schmerz und Lichtseheu waren nie vorhanden.

Dieses Augenleiden nahm allmählig zu, und erlangte endlich einen so hohen Grad, dass Patientin seit 2 Jahren mit dem linken Auge nur mehr Tag und Nacht unterscheiden,



mit dem rechten dagegen dermalen eben noch mit Mühe allein auf der Strasse sich führen und die Finger der Hand auf 3 bis 4 Fuss Entfernung unterscheiden kann.

Seit Beginn des Augenleidens stellten sich die Hämorrhoidalblutungen nicht wieder ein.

Seit 5 bis 6 Wochen treten die Erscheinungen von Syphilis (insbesondere an verschiedenen Orten Knochen- und Muskelschmerz, so auch Knochenaufreibungen), und gleichzeitig hartnäckige Stuhlverhaltungen auf. Ein Hautausschlag ist nicht vorhanden.

Einer ernstlichen Behandlung dieser Leiden hat sich die Patientin bisher nicht unterzogen.

An den äusseren Gebilden der Augen sind keine Krankheitserscheinungen zu sehen, ausgenommen dass die Pupillen etwas weiter als gewöhnlich sind, und sich nur mässig rasch bewegen; durch Atropin können sie *ad maximum* erweitert werden.

Mit dem Augenspiegel untersucht, findet man die Medien rein, das Innere der Augen etwas heller als gewöhnlich erleuchtet, beide Augen im Zustande der Accommodationsruhe für parallele Strahlen eingestellt, und folgende über den ganzen Augengrund verbreitete erhebliche Veränderungen:

Der Sehnervenquerschnitt (siehe Tafel LIV, linkes Auge) hat eine rundliche Form und normale Durchmesser, er ist rings deutlich begrenzt, und lässt den Bindegewebsring durch dessen weissgelbliche Färbung, besonders im äusseren Umfange, deutlich erkennen. Die peripheren Partien des Sehnervstammes sind normal in der Netzhautenebene gelegen; in den mittleren Partien jedoch — an der Stelle und im Umfange der austretenden Hauptcentralstämme — ist der Opticus in geringer Tiefe und Ausdehnung trichterförmig excavirt. Er erscheint seiner ganzen sichtbaren Masse nach gleichmässig (d. i. nicht punktiert oder gestreift) stark geröthet — etwas lichter in der Mitte, dunkler gegen die Peripherie zu.

Die Centralgefässe und Netzhaut lassen in keiner Beziehung eine Abweichung von der Norm erkennen.

Der übrige Augengrund dagegen erscheint seiner ganzen Ausdehnung nach mit einer Unzahl kleinerer und grösserer heller Flecke bedeckt, zwischen welchen seine normale gelbrothe Färbung und Körnung deutlich hervortritt.

Die Flecke haben durchgehends unregelmässige, von einander sehr abweichende, u. z. theils mehr rundliche oder längliche, theils gelappte Formen. Ihre Grössenverhältnisse sind sehr verschieden. Die kleinsten dieser Flecke deuten sich eben nur als Punkte oder Körner an; die grösseren — zugleich die Mehrzahl — haben eine Ausdehnung von nahezu 1, ja einzelne derselben von $1\frac{1}{2}$ bis 2 Sehnervendurchmessern.

Sie besitzen — besonders die grösseren derselben — an der einen oder anderen Seite deutliche Contouren, und sind daselbst überdies durch sich anlegende zarte, rothbraune Pigment-Säume und Anhäufungen scharf begrenzt. An den übrigen Seiten prägen sich die Grenzen weniger scharf aus, und die Färbung der Flecke geht allmählig in die des Augengrundes über — wobei es den Anschein hat, als würden die Randpartien mehr oder weniger rasch in das Gelbroth und die Körnung des Augengrundes untertauchen, und derart sich dem Blicke entziehen. Die kleineren Flecke haben durchschnittlich weniger scharfe Begrenzungen.

Überwiegend sind die Flecke — besonders die grösseren — weissgelblich und gleichmässig gefärbt, sowie hell erleuchtet; an einzelnen Stellen jedoch ist — besonders bei den kleineren — die Farbe eine mehr weniger röthlichgelbe, die Erhellung eine geringere, wobei zugleich eine zarte oberflächliche Körnung sichtbar wird.

Der grösste Theil dieser Flecke scheint in den oberflächlichsten Chorioidealschichten gelagert zu sein, theilweise aber auch in die tieferen Schichten hinabzureichen; einzelne derselben sind blos in den tieferen Schichten der Chorioidea eingebettet. Ihre Oberfläche ist nahezu eben und im Allgemeinen der Krümmung der Chorioidea entsprechend; ihrer Masse nach erscheinen sie ziemlich homogen, dicht und derb.

Am rechten Auge sind ähnliche Gewebsveränderungen, jedoch in geringerer Mächtigkeit und Ausdehnung vorhanden.

TAFEL LV²⁴).

Entzündung der Gefässhaut.

Vergrösserung 12.

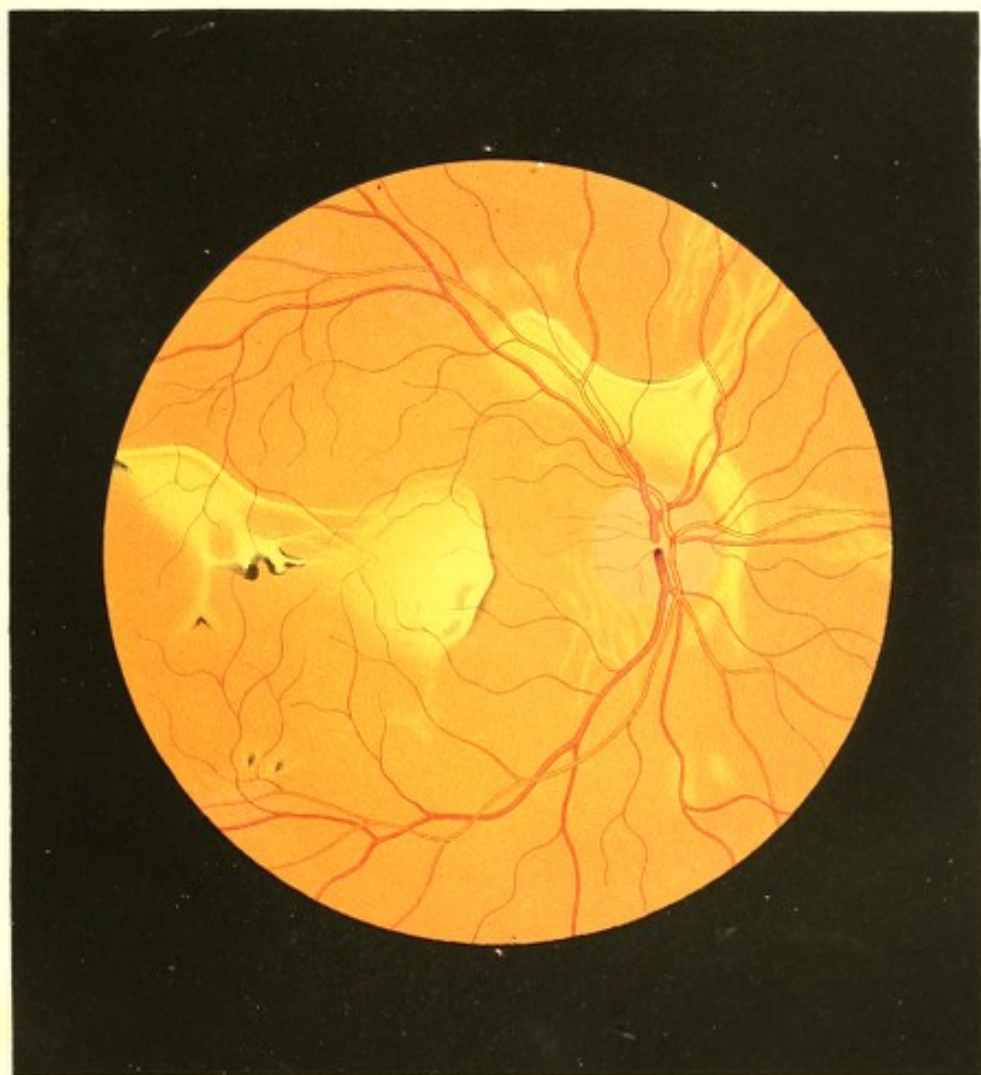TAFEL XXIX.

Entzündung der Netz- und Gefässhaut.

Vergrösserung 12.

Anton O., 31 Jahre alt — war in den ersten 3 Jahren seines Lebens stets kränklich gewesen, und entwickelte sich auch späterhin nur langsam. Er litt damals vor Allem an einem nässenden Hautausschlage am Hinterhaupte.

Im 8. Jahre erkrankte er an Pleuritis, die sich in den nächstfolgenden Jahren nach Erkältungen mehrfach wiederholte. Um die Pubertätszeit trat nebenbei eine Disposition



zu Angina auf, die sich nach oft geringfügigen Verkühlungen ein- auch mehrmal jährlich einstellte.

In seinem 15. Lebensjahre soll er an einer Pneumonie und einem darauffolgenden Typhus durch 4 Monate darniedergelegen sein, und von dieser Zeit an häufig, besonders im Frühjahr und Herbst, an Bronchialkatarrhen mit zeitweiligem starkem Auswurfe gelitten haben.

Im Jahre 1849 erlitt Patient einen Sturz aus einer Höhe von 5 Klaftern, fiel mit dem Rücken auf einen Balken, und war hierauf durch Wochen an seinen Extremitäten vollständig gelähmt. Wohl erlangte er deren Beweglichkeit zum grossen Theile wieder, jedoch bis zur Stunde noch nicht vollständig.

Auf sein Sehvermögen, welches sich von Jugend auf für die Nähe sowohl als für die Ferne als vollkommen gut erwiesen hatte, war dieser Unfall ohne Einfluss geblieben.

Im Mai 1852 bemerkte Anton O. eines Abends beim Lesen eine geringere Ausdauer, nachdem er sich tagüber durch anstrengende Arbeit stark erhitzt hatte; die beobachteten Objecte schienen sich ihm zu verschleiern und eine lästige Empfindung in den Augen nöthigte ihn, das Lesen aufzugeben. In den folgenden Monaten verschlimmerte sich dieser Zustand beträchtlich, die Ausdauer der Augen nahm mehr und mehr ab, entfernte Gegenstände erschienen in zunehmendem Grade undeutlich, es traten häufig lästige und späterhin schmerzhaft empfindungen in den tieferen Theilen der Augen auf, und zuletzt entwickelten sich auch mannigfache Scotome. Diese Scotome, im Beginne von heller Farbe und feuriger Art, nahmen später die Form von rothen und grünen Flecken oder Kreisen an, die sich hierauf zu einer länglichen schwarzen Figur von Bohnengrösse vereinigten, in den letzten Jahren aber zu einem graulichen über das ganze Sehfeld verbreiteten Schleier, ähnlich einem Spinnengewebe, umwandelten, und hiedurch das Sehvermögen erheblich beeinträchtigten.

Im Sommer 1854 steigerte sich das Brustleiden, stechende Schmerzen in der linken Seite und ein durch Monate anhaltender Husten mit schleimigem Auswurfe traten ein; endlich entwickelte sich, im September desselben Jahres, eine heftige linksseitige Pleuropneumonie mit Hinterlassung eines bedeutenden Ergusses, in Folge dessen der Husten mit häufigem Bruststechen ununterbrochen anhielt.

Während dieser letzten Krankheit hatte sich auch das Augenleiden gesteigert, und veranlasste den Mann endlich — im Jänner 1855 — augenärztliche Hilfe zu suchen.

Der Patient, von mittlerer Statur, ziemlich kräftigem Körperbaue und dunkel pigmentirter Haut — war mässig gut genährt und hatte sich von seiner Krankheit wieder etwas erholt. Schlaf und Verdauung waren geregelt. Er hatte wohl noch Husten

und Bruststechen, konnte aber trotzdem seinen Pflichten als Hausbesorger und Maurer genügen.

Es erschienen bei der äusseren Untersuchung beide Augen normal, die Pupillen rund und schwarz, die braunen Irides ziemlich lebhaft beweglich.

Mit dem rechten Auge konnten nur noch grössere Objecte, wie: die Finger der Hand etc. in einem Abstände von wenigen Zollen bis zu 3 Schuh bei gewöhnlicher Beleuchtung erkannt werden; bei günstigem Lichte jedoch wurden entsprechend umfangreichere Gegenstände selbst in bedeutenderen Entfernungen wahrgenommen — ein gleichmässiger grauer Nebel umhüllte hierbei im ganzen Sehfelde sämtliche Objecte, und deckte alle kleineren Formenverhältnisse gänzlich. Mit dem linken Auge wurde als kleinstes Object die Schrift 16 von 5—12 Zoll Entfernung gelesen — auch hier war ein graulich-er aber weniger dichter Nebel im ganzen Sehfelde verbreitet.

Die innere Untersuchung der Augen erwies beiderseits eine dioptrische Einstellung (bei Accommodationsruhe) für parallele Lichtstrahlen, sowie vollkommen durchsichtige und scheinbar normale Medien; jedoch erschien das Innere der Augen durch vermehrte und ungleichmässige Strahlenreflexion vom Grunde aus stärker erhellt als im physiologischen Zustande. Im Augengrunde selbst aber wurden folgende, in beiden Augen gleichartige, im rechten Auge nur umfangreichere und stärker ausgeprägte Veränderungen wahrgenommen:

Im rechten Auge (siehe Tafel LV) war der Sehnervenquerschnitt seiner ganzen Tiefe nach leicht und gleichmässig röthlich (haematinroth) gefärbt, liess den Bindegewebsring nicht erkennen, war jedoch in seiner Umgrenzung vollkommen bestimmt von dem übrigen Augengrunde zu unterscheiden — auch konnten die in ihm sich verzweigenden Gefässe mit derselben Deutlichkeit wie im normalen Auge verfolgt werden; seine Oberfläche erwies sich normal in der Netzhautenebene gelegen. Der Augengrund im Bereiche der Chorioidealausbreitung erschien im Allgemeinen normal gelbroth gefärbt und gekörnt, es war in ihm jedoch seiner ganzen Ausdehnung nach bis gegen den Äquatorialkreis des Auges zu, vorzugsweise aber in der Gegend der *Macula lutea*, eine bedeutende Anzahl grösserer und kleinerer, entweder mehr weissgelblicher oder dunkelgelber, theilweise selbst schwach röthlichgelber Flecke und Streifen zu sehen. An den ersteren, den weissgelblichen Stellen war keine, dagegen an den dunkelgelben und schwach röthlichgelben Stellen mehr weniger deutlich eine oberflächliche zarte Körnung wahrzunehmen.

Die grösseren Flecke, besonders in ihren helleren Stellen, verbreiteten sich in den oberflächlichsten Schichten der Chorioidea; theilweise aber erschienen sie, wie die kleinen Flecke, in den tieferen Schichten derselben gelagert.

Die umfangreicheren und stellenweise stark lichtreflectirenden Flecke zeigten ganz unregelmässige Formen mit theilweise scharfer Begrenzung, welche letztere hie und da durch Ansammlung von dunkelbraunem Pigmente noch auffallender hervortrat. In den schmäleren und längeren Streifen konnte man vielfach den Verlauf und die Verzweigung der grösseren Chorioidealgefässe erkennen. Die kleineren, mässig hellen Flecke dagegen näherten sich grösstentheils der rundlichen Form.

Die Retina selbst zeigte keine pathologische Veränderung; sie erschien allenthalben durchsichtig und ihr Gefässsystem vollkommen normal; über den lichten Stellen im Augen Grunde aber traten ihre Gefässe auffallend deutlicher, mit schärferen Contouren und in scheinbar dunklerer Färbung hervor, und konnten die Verzweigungen derselben viel weiter als unter physiologischen Verhältnissen daselbst verfolgt werden.

Patient wurde sofort einer strengen ärztlichen Beobachtung und Behandlung unterzogen, während welcher sich sowohl sein Allgemeinbefinden wie sein locales Leiden zu bessern schien. Husten und Auswurf minderten sich erheblich, Brustschmerz trat sehr selten auf, die unangenehmen und schmerzlichen Empfindungen in den Augen schwanden fast gänzlich, der Schleier vor beiden Augen lichtete sich und die Gegenstände traten in deutlicherer Begrenzung und in natürlicher Farbe hervor — die Kräfte im Allgemeinen nahmen zu, es trat das Gefühl von Gesundheit ein, wie es lange vorher nicht dagewesen.

Nach dieser wenn auch nur allmählichen doch stetigen Verminderung der krankhaften Erscheinungen stellte sich Patient Anfangs Juni 1855 neuerdings zur ärztlichen Untersuchung vor. Er hatte sich, dem ärztlichen Rathe zuwider, seiner gewohnten Beschäftigung hingegeben, und sich Tags vorher durch das Hinauftragen von Balken auf den Dachboden eines dreistöckigen Hauses ungewöhnlich erhitzt, worauf er zwar eine grosse Ermüdung, durchaus aber keine Verschlimmerung seines Zustandes verspürte, und sich nur veranlasst gefühlt hatte, früher als sonst zu Bette zu gehen. Aus einem festen, lange andauernden Schlafe erwachend, bemerkte er zu seinem Schrecken, dass auf dem rechten Auge beinahe jede Empfindung von Licht verschwunden war.

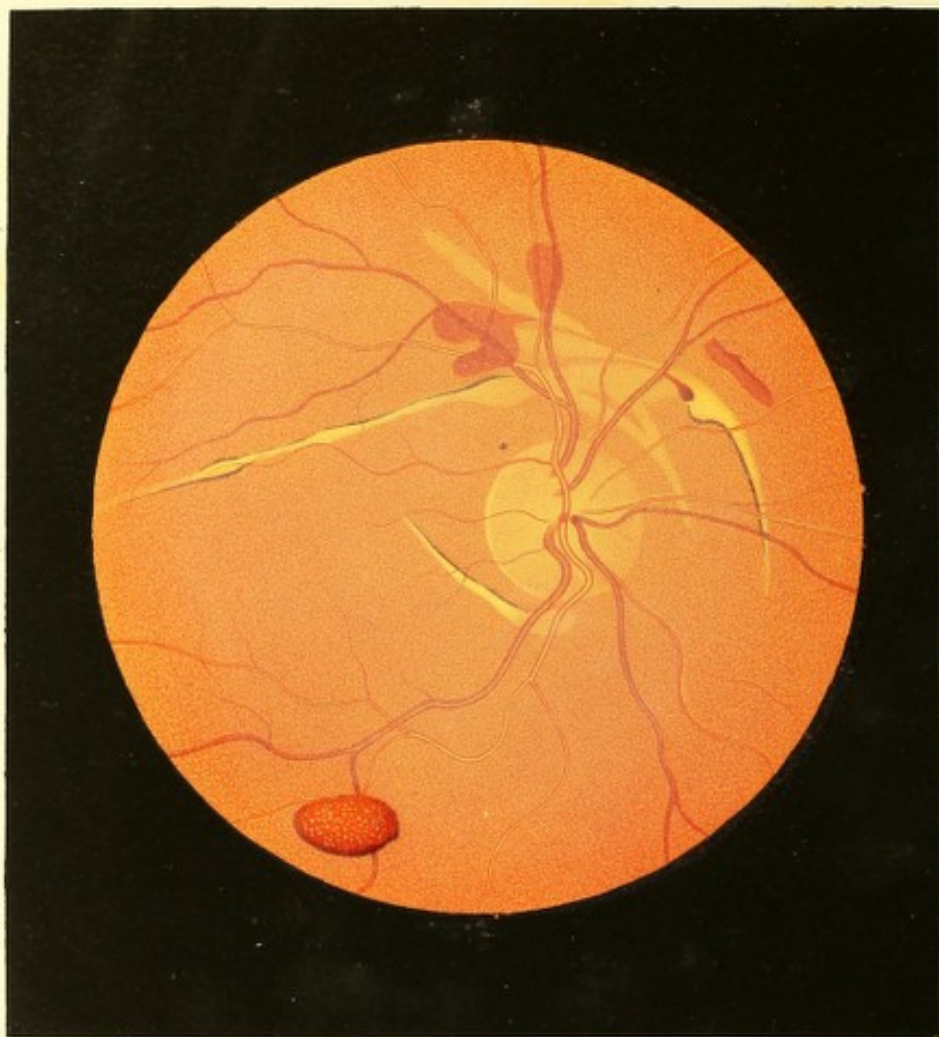
Fremdartige Gefühle im Auge und dessen Umgebung oder im Kopfe verspürte er nicht, auch die früher so häufig vorhanden gewesenen lästigen schmerzhaften Empfindungen hatten sich nicht wieder eingestellt — und Patient konnte, abgesehen von einer allgemeinen Mattigkeit und Abgeschlagenheit, über nichts weiter, als den Mangel des Tags vorher noch vorhanden gewesenen Sehvermögens am rechten Auge klagen. Die äusseren Theile des Auges zeigten so wenig wie früher etwas Krankhaftes.

Die Untersuchung mit dem Spiegel wies vollkommen durchsichtige Medien nach; das Innere des Auges jedoch erschien bedeutend weniger erhellt als unter physiologischen

Verhältnissen, sowie gleichmässiger wie früher erleuchtet. Der Augengrund selbst bot folgende auffallende Veränderungen in Rücksicht auf sein früheres Verhalten dar :

Ein grauröthlicher, stellenweise sich verdichtender, wolkenartiger Nebel (siehe Tafel XXIX, rechtes Auge) hatte sich allseitig im Augengrunde, u. z. in der Ebene der Centralgefässverzweigung ausgebreitet. Durch denselben war die Umgrenzung des Sehnervenquerschnittes beinahe vollständig verdeckt, so dass sie nur eben noch in unbestimmten Andeutungen wahrgenommen werden konnte. Von der Austrittsstelle der Gefässe, somit vom Centrum des Querschnittes aus, konnte man in diesen Nebel eingebettet eine zarte, der Opticusausbreitung entsprechende röthliche Streifung weit über die Sehnervengrenze hinaus verfolgen. In gleicher Weise verschleierte dieser grauröthliche Nebel die früher so auffallend hellen gelblichen Stellen im Bereiche der Chorioidea, die nun nur mehr in undeutlichen Umrissen durch ein lichteres Gelbroth von dem normal pigmentirten Augengrunde zu unterscheiden waren. Auch die dunkel-rothbraunen Pigmentanhäufungen, durch diesen Nebel hindurch angesehen, wiesen eine entsprechende Farbveränderung aus. Das Retinal-Gefässsystem endlich war derart in den Nebel eingehüllt, dass die feineren Verzweigungen sich dem Anblicke vollkommen entzogen, und selbst die Hauptstämme nur stellenweise deutlich begrenzt sich darstellten. Hierbei hatten die Venen gegen früher einen bedeutend stärker geschlängelten Verlauf und auffallend grössere Querdurchmesser. An einzelnen Stellen gleichmässig (bandartig) und dunkler als im physiologischen Zustande gefärbt, schienen sie alsbald in die tieferen Schichten des Nebels einzudringen und entzogen sich dem Blicke mehr weniger vollständig, um an anderen Stellen unter Zunahme der Intensität ihrer Färbung und der Schärfe ihrer Begrenzung wieder an die Oberfläche hervortreten. Die Arterien boten im Allgemeinen einen ähnlichen Anblick dar; ihr Durchmesser hatte sich erheblich vermindert, ihre helle Mitte aber — wodurch allein sie stellenweise noch als helle Linien ohne dunkle Contouren sichtbar waren — trat beinahe allseitig deutlich hervor. Wurde die Spannung der Medien durch einen auf die äusseren Theile des Auges ausgeübten Fingerdruck erhöht, so verschwanden sämmtliche Arterien während ihrer Systole gänzlich, traten jedoch während der Diastole wieder hervor — und zwar plötzlich und allseitig deutlich in ihrem vollen physiologischen Durchmesser²⁵). Ähnliche Erscheinungen waren an den Venen nicht zu beobachten.

Der Kranke, der nun willig den ärztlichen Anordnungen nachkam, fesselte auch weiters das Interesse des Beobachters durch den Rückgang der Erscheinungen. Nach 8 Tagen nahm zuerst der Durchmesser der Arterien zu, sodann verminderte sich der der Venen, die auch wieder ihren normal gestreckten Verlauf annahmen — in Folge dessen sich im Centralgefässsysteme allmählig die physiologischen Verhältnisse wieder her-



stellten. Kurze Zeit hiernach lichtete sich auch der Nebel und schwand endlich gänzlich — so dass nach Verlauf von 2 Monaten sich das frühere auf Tafel LV gezeichnete Bild abermals darstellte, wobei die Function des Auges auch wieder den früher bestandenen Grad erreichte.

TAFEL LVI.

Riss der Gefässhaut.

Vergrösserung 14.

Magdalena K 1, 23 Jahre alt, Handarbeiterin, von gesundem Aussehen, kräftig, wohlgenährt — behauptet, stets gesund gewesen und seit ihrem 14. Jahre regelmässig menstruirt zu sein. Sie hatte mit beiden Augen stets gut in der Nähe und Ferne gesehen.

Vor 17 Tagen bekam sie einen Faustschlag auf das rechte Auge, in Folge dessen sie alsogleich eine Verminderung des Sehvermögens auf demselben wahrnahm. Dieses Schlechtsehen blieb sich bis dermalen vollkommen gleich, auch trat bisher weder Schmerz, noch Röthung, noch irgend ein anderes subjectives oder an den äusseren Gebilden des Auges erkennbares objectives Krankheitssymptom hervor.

Patientin vermag mit diesem ihrem rechten Auge Schrift 1 nur noch auf 7 Zoll zu erkennen; ein grauer Nebel, unmittelbar vor dem Auge schwebend, scheint ihr alle Objecte im Sehfelde gleichmässig zu bedecken.

Mit dem linken Auge (Gl. ∞) wird Schrift 1 von $4\frac{1}{2}$ bis 17 Zoll gelesen.

Beide Augen erscheinen, wie erwähnt, dem äusseren Anblicke nach gesund und von normalem Baue; ihre Pupillen sind mässig gross, rasch und ausgiebig beweglich, und im Tageslicht saturirt schwarz.

Durch die Untersuchung mit dem Augenspiegel überzeugt man sich, dass das linke Auge auch seinen inneren Gebilden nach vollkommen gesund ist — dass hingegen das rechte Auge, welches ebenfalls durchsichtige Medien, und eine Ruheeinstellung für parallele Strahlen besitzt, in seinem Innern nicht in normaler Weise erhellt werden kann, und dass im Augengrunde folgende wesentliche Gewebsveränderungen vorhanden sind:

Die Netzhaut (siehe Tafel LVI, rechtes Auge) ist in grosser Ausdehnung, namentlich vor dem Sehnervenquerschnitte und dessen nächster Umgebung, gleichmässig schwach

grau-röthlich getrübt; — hiedurch wird nicht nur der Opticusquerschnitt und der grösste Theil der später anzuführenden fremdartigen Erscheinungen im Augengrunde schleierartig gedeckt, sondern auch das Centralgefässsystem von seinem Ursprunge aus in grosser Ausdehnung wie in einen Nebel gehüllt.

Der Sehnerv, von rundlicher Form und normalen Durchmessern, besitzt eine normal gelagerte Oberfläche. Er erscheint nur nach aussen zu deutlich begrenzt, woselbst auch der Bindegewebsring durch seine hellere Färbung sich deutlich ausprägt; nach oben, nach unten, insbesondere nach innen ist dagegen seine Begrenzung sehr undeutlich, der Bindegewebsring aber gar nicht wahrzunehmen. Der Sehnervenstrang zeigt in der Mitte, und zwar in den tieferen Partien, eine lichtrothe Farbe; in peripherer Richtung ist er in seinen tieferen Schichten gleichmässig dunkelroth — in seinen oberflächlichsten Partien aber, vorzüglich in der Richtung nach oben, innen und unten, sehr zart radiär röthlich gestreift, welche Streifung sich eine geringe Strecke weit in die Netzhaut verfolgen lässt.

Das Centralgefässsystem erscheint (wie bereits erwähnt) vor Allem im Bereiche des Sehnervenquerschnittes und dessen Umgebung, u. z. in der Ausdehnung von $1\frac{1}{2}$ bis 2 Sehnervendurchmessern stark verschleiert; die Contouren der einzelnen Gefässe sind daher weniger scharf ausgeprägt, ihre Farbe, entsprechend der Dichtigkeit der Trübung, ist blasser und mehr grauröthlich, sowie ihre kleineren Zweige grossentheils unsichtbar sind — es können jedoch in Bezug auf Vertheilung, Verzweigung, Verlaufsweise und Durchmesser keinerlei Abweichungen vom physiologischen Zustande wahrgenommen werden. Ausserhalb des Bereiches der Netzhauttrübung erweist sich das Centralgefässsystem auch in Bezug auf Deutlichkeit, Farbe und Contourirung normal, und sind daselbst auch die zartesten Zweige sichtbar.

Der Augengrund, in seinen peripheren Partien normal gelbroth gefärbt und deutlich granulirt, erscheint im Bereiche der Trübung, entsprechend der Mächtigkeit derselben, weniger stark erleuchtet, von mehr grauröthlicher Farbe; seine Körnung zeigt sich mehr verwaschen.

In demselben, zum grössten Theile durch die Netzhauttrübung mehr weniger gedeckt, erblickt man unten-aussen vom Sehnerven, vorzüglich aber oberhalb desselben, ausgedehnte helle Streifen, ebenso auch mehrere Extravasate.

Die hellen Streifen sind überwiegend bogenförmig gekrümmt, zum Theile aber auch geradelinig verlaufend und umschliessen den Sehnerven vor Allem in seinem oberen Umfange in einem geringen Abstände.

Sie haben sehr verschiedene Längen- und Querdurchmesser u. z. eine Länge von 1 bis 4 Opticusdurchmessern, sowie an ihren schmälsten Stellen die Breite eines

grösseren Netzhautgefässes, dagegen an ihren knotigen Anschwellungen und kolbigen Endigungen eine Breite von einem Sechstel, ja selbst einem Viertel eines Sehnervendurchmessers.

Ihre Färbung ist ebenfalls eine sehr verschiedene. An einzelnen Stellen erscheinen sie weissgelblich, u. z. gleichmässig gefärbt, und reflectiren sehr viel Licht; an anderen sind sie mehr gelblich oder röthlichgelb gefärbt, weniger stark erhellt, und zeigen oberflächlich eine mehr oder weniger deutliche Körnung. Sie werden zum Theile, besonders durch den Anschluss schmaler rothbrauner Pigmentsäume scharf begrenzt; im Allgemeinen jedoch sind ihre Grenzen undeutlich, da die Färbung und Körnung der hellen Streifen in seitlicher Richtung rasch zunimmt, und sohin ihr Farbenton allmählig in den des übrigen Augengrundes übergeht. — Die Oberfläche dieser Streifen scheint ziemlich eben zu sein, jedoch nicht in einer und derselben Ebene zu liegen, u. z. scheinen die helleren Stellen sich in den oberflächlichsten Schichten, die dunkler gefärbten in einer etwas tieferen Schichte der Chorioidea zu befinden. Die in ihrem Bereiche verlaufenden Netzhautgefässe streichen in einem entsprechend geringen Abstände intact über sie hinweg.

Die Extravasate haben eine Ausdehnung von einem halben bis drei Viertel Sehnervendurchmesser; sie sind deutlich begrenzt und von unregelmässiger, zum Theile rundlicher Form — nur ein Extravasat, u. z. das nach innen-oben gelegene besitzt eine mehr bandartige Gestalt. — Die 2 Extravasate gerade oberhalb des Sehnerven zeigen nur eine geringe Mächtigkeit; sie haben eine mit der Chorioidealebene übereinstimmende Oberfläche, sind licht-blutroth gefärbt, und erscheinen durch die Netzhauttrübung wie mit einem dichten graulichen Nebel bedeckt, stark verschleiert. Das kleine tropfenförmige, sowie das bandförmige Extravasat nach oben-innen vom Opticus tritt bedeutend klarer, weniger gedeckt durch die Netzhauttrübung hervor — ersteres mit convexer Oberfläche und in dunkel blutrother Farbe, letzteres mit ebener Oberfläche, gegen den Sehnerven zu lichter, nach der entgegengesetzten Seite dunkler blutroth gefärbt und mit einer dunklen Linie daselbst scharf begrenzt. Alle diese Extravasate liegen in der Ebene der innern Chorioidealschichte, und man kann über sie hinweg deutlich die Netzhautgefässe verfolgen.

Das Extravasat nach unten-aussen vom Sehnerven ist nur wenig durch die Netzhauttrübung verschleiert und tritt desshalb sehr deutlich hervor. In seiner grösseren Ausdehnung zeigt es sich hell blutroth, gegen den unteren Rand zu bedeutend dunkler blutroth gefärbt, und daselbst mit einer dunklen, beinahe schwärzlichen Contour scharf begrenzt. Der ganzen Ausdehnung nach erblickt man auf seiner Oberfläche eine Unzahl sehr kleiner, äusserst heller, beinahe glänzender, strahlenwerfender Punkte von verschiedener Grösse eingebettet, deren gegenseitiger Abstand ein verschiedener ist. Dieses Extravasat scheint

ebenfalls in den oberflächlichsten Schichten der Chorioidea zu liegen, dagegen so mächtig und hervorgewölbt zu sein, dass es mit den mittleren Theilen seiner convexen Oberfläche bis in die oberflächlichsten Schichten der Retina reicht, und somit die in dieser Richtung verlaufenden Netzhautgefässe vollständig umschliesst und verdeckt.

TAFEL LVII.

Entzündung der Gefässhaut.

Vergrösserung 13.

Amalia K. . . . m, 26 Jahre alt, Handarbeiterin — war nicht geimpft, und hatte als Kind die Variolen und Morbillen überstanden. Mit 13 Jahren waren die Erscheinungen der Chlorose aufgetreten, die Menses hatten sich erst im 17. Jahre eingestellt, blieben aber blass, schwach und von kurzer Dauer.

Patientin leidet öfter an Schwindel und plötzlichem Blutandrang zum Kopfe, sowie an Kopfschmerz — besonders zur Zeit des Eintrittes der Menstruation und bei Erhitzung des Körpers oder an heissen Tagen. Sie ist häufigen Nasen-, Bronchial- und Darmkatarrhen unterworfen, ihre Verdauung ist geschwächt, und es wechselt bei ihr beständig Diarrhoe mit Stuhlverhaltung.

Sie schielt seit ihrer Kindheit mit dem rechten Auge nach aussen-oben, und litt von ihrem 2. bis zum 10. Lebensjahre häufig an pustulöser Entzündung beider Augen. Seit dem 10. Jahre hat sie über kein Augenleiden zu klagen, und gebraucht seitdem ihr linkes Auge in anstrengender Weise, da sie sich durch Kleidermachen, wobei sie häufig bis spät in die Nacht die Arbeitszeit auszudehnen gezwungen ist, ihren Lebensunterhalt erwirbt. Sie war von Kindheit an kurzsichtig und ist, nach eigener Schätzung, gegenwärtig nicht in höherem Grade myopisch als früher. Brillen zum Sehen in die Ferne hat sie nie gebraucht.

Die Augen bieten bei äusserer Untersuchung nichts Krankhaftes dar; die dioptrische Einstellung bei Accommodationsruhe erweist sich im linken Auge = Gl. — 28, im rechten = Gl. — 34.

Mit dem linken Auge wird Schrift 1 von $3\frac{1}{2}$ bis $12\frac{1}{2}$ Zoll Abstand gelesen. Auf dem rechten Auge ist, u. z. nur peripherisch, so viel Sehvermögen vorhanden, dass die

Bewegungen der Hand bemerkt werden, die Finger aber nicht gezählt werden können. Patientin weiss sich nicht zu erinnern, jemals besser auf diesem (dem rechten) Auge gesehen zu haben.

Mittelst des Augenspiegels findet man beiderseits die Medien durchsichtig, das Innere der Bulbi normal erhellt und die Gebilde im Grunde des linken Auges vollkommen gesund.

Im rechten Auge (siehe Tafel LVII) hat der Sehnerv eine rundliche Form, normale Durchmesser, deutliche Grenzen, und einen rings erkennbaren, am äusseren Umfange deutlicher hervortretenden gelbweissen Bindegewebsring, der gegen aussen sowohl als gegen die Nasenseite zu von rothbraunen Chorioideal-Pigmentsäumen umschlossen ist. Die Oberfläche des Sehnerven liegt normal in der Retinalebene, er selbst ist in seiner ganzen wahrnehmbaren Tiefe gleichmässig (nicht punktirt oder gestreift) stark röthlich (haematin-roth) gefärbt, u. z. lichter in seiner mittleren Partie, dunkler in peripherer Richtung.

Das Centralgefässsystem erweist sich vollkommen normal in jeder Beziehung, die Netzhaut durchsichtig.

Der Augengrund zeigt seiner grösseren Ausdehnung nach im Bereiche der Chorioideal-ausbreitung die normale gelbrothe Farbe und Körnung; hingegen an der Stelle der *Macula lutea* und deren Umgebung sehr erhebliche Gewebsveränderungen.

Er erscheint daselbst, vom obern-äussern Opticusumfange angefangen, in horizontaler Richtung bei 3 Sehnervendurchmesser, in verticaler mehr als 2 Sehnervendurchmesser weit seiner normalen Färbung beraubt und grell erleuchtet. Die Form dieser Stelle ist unregelmässig, ihre Begrenzung nicht scharf ausgeprägt; die Färbung daselbst erscheint in den peripheren Partien dunkelgelb mit äusserst zarter Körnung, gegen den Rand zu aber mehr röthlichgelb und deutlicher und dunkler gekörnt, so dass sie allmählig in die normale Färbung des übrigen Augengrundes übergeht; in centraler Richtung dagegen wird sie lichter, mehr weissgelblich, und lässt keine Körnung wahrnehmen.

In dieser lichten Stelle, besonders gegen ihre Pheripherie zu, ist eine bedeutende Anzahl sehr kleiner und meist äusserst zarter, licht- und mehr dunkel-rothbrauner Pigment-flecke sichtbar, die grösstentheils eine unregelmässige längliche Gestalt besitzen und nur vereinzelt eine deutlich ausgesprochene Gestalt, die Winkel- oder die Sternform zeigen.

Im Bereiche dieser gelblichen Stelle, mehr in ihrem nach aussen zu gelegenen Theile, erblickt man einen blaugrünlichen Fleck von unregelmässig ovaler Gestalt und blasen-artigem Aussehen, welcher in seinem obern Drittheile die *Macula lutea* einschliesst. Derselbe ist schräg von unten-aussen nach oben-innen gestellt, somit mit seinem oberen Theile gegen den Opticus geneigt, und hat eine Breite von $1\frac{1}{3}$, sowie eine Länge von

2 Opticusdurchmessern. Er zeigt im ganzen Umfange scharf ausgeprägte Grenzen, und besitzt nach unten eine grosse Einbuchtung, wesshalb er daselbst in 2 Spitzen ausläuft. In seinen Mittelpartien ist er gelbgrünlich, in seinen peripheren Theilen mehr blaugrünlich gefärbt und sowohl in seinen Mittel-, wie namentlich in seinen Rand-Theilen dunkel-blau-grünlich gefleckt und gestreift, sowie an der innern-untern Spitze mit dunkel-rothbraunen Pigmentstreifen versehen.

Dieser grünliche Fleck erweist sich seiner ganzen Ausdehnung nach, namentlich aber in der Mitte, in hohem Grade durchscheinend, und man kann durch ihn hindurch den gelblichen Grund wahrnehmen. Er scheint mit seinen scharfen Rändern auf der Chorioidealfläche aufzuliegen, seiner Oberfläche nach aber unregelmässig gestaltet und hervorgewölbt zu sein, und, besonders in der Mitte, von der Chorioidealebene bedeutend nach vorne zu abzustehen. Es hat den Anschein, als ob in dem Bereiche dieser grünlichen Färbung die Netzhaut blasenförmig von der Chorioidea abgehoben wäre, u. z. durch die Zwischenlagerung eines durchscheinenden, stark lichtbrechenden, gefärbten, flüssigen Mediums.

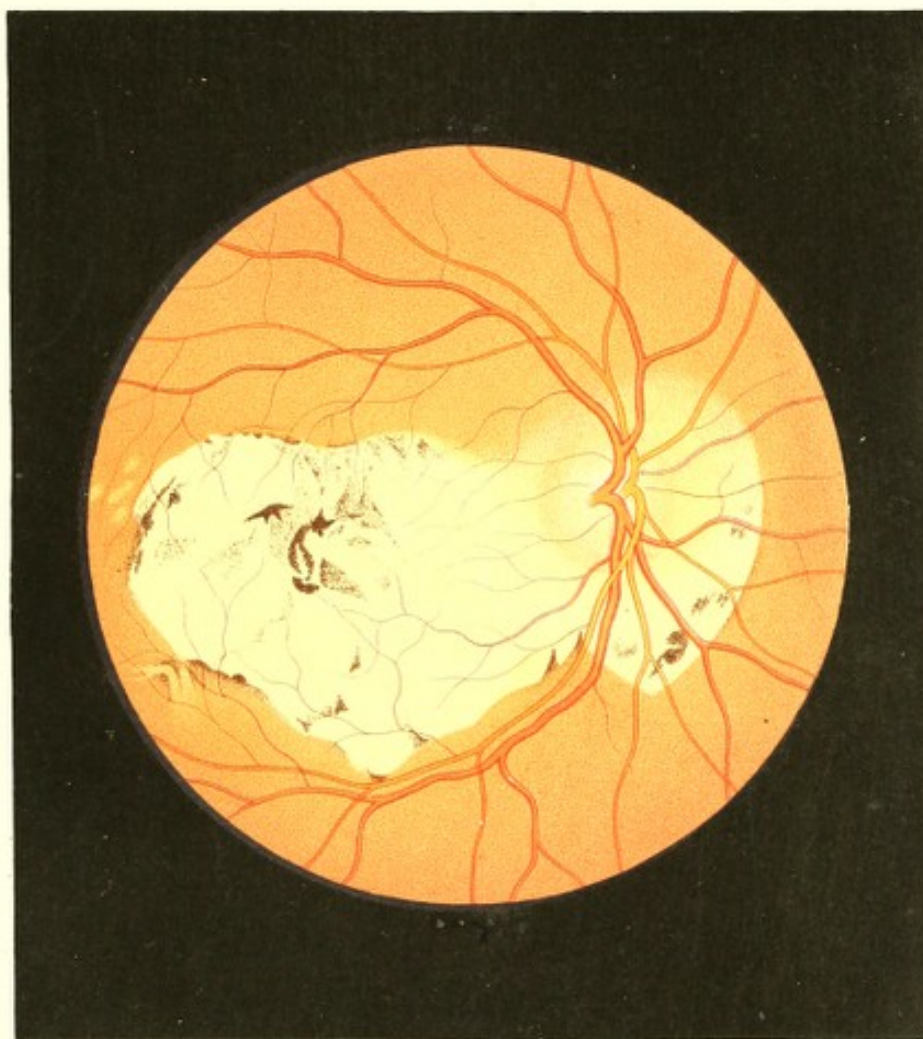
TAFEL LVIII.

Entzündung der Gefässhaut.

Vergrösserung 14.

Gottlieb H. . . . t, Bindergeselle, 29 Jahre alt, von mittlerer Grösse, mager und von cachectischem Aussehen — gibt an, als Kind im Allgemeinen gesund gewesen zu sein, und nur öfter an pustulöser Augenentzündung gelitten zu haben. In seinen Jünglingsjahren war er häufig von Bronchial- und Nasenkatarrhen befallen, sonst aber nie ernstlich erkrankt. Gesehen hatte er stets gut in der Nähe und Ferne.

Vor 5 Jahren bekam er ein *Ulcus syphiliticum* am Penis, und schon wenige Wochen nachher trat trotz ärztlicher Behandlung Gliederschmerz auf, wesshalb Patient in ein Schwefelbad geschickt wurde. Nach dem zehnten Bade entwickelte sich an beiden Augen eine Conjunctivitis, die jedoch nach 10 Tagen wieder verschwand. Nach dem sechzehnten Bade zeigte sich ein syphilitischer Hautausschlag, die Halsdrüsen schwellen an; hierauf folgten Halsgeschwüre, Knochenaufreibung am Schienbeine, Defluvium der Haare, endlich Schmerz im Stirnbeine. Patient verliess den Badeort, und machte zu Hause eine



Sublimateur mit günstigem Erfolge durch. Als nach einem halben Jahre abermals Gliederschmerz sich einstellte, gebrauchte er mit Erfolg Schwitzbäder. Acht Monate später entwickelte sich in Folge einer Verkühlung eine mässig starke Bindehautentzündung am rechten Auge, welche im Verlaufe von 8 Tagen vollständig verschwand. Unmittelbar nach dem Aufhören derselben stellte sich Schmerz in der Stirne und in der Umgebung des Auges ein, welcher allmählig zunahm und wobei Patient das Auge voller, schwerer und grösser fühlte; später gesellte sich die Empfindung von Hitze hinzu, das Auge thrännte zeitweilig und wurde lichtscheu, das Sehen wurde allmählig undeutlicher, und endlich erschienen sämtliche Objecte wie umflort, verschleiert. Diese Erscheinungen nahmen unter zeitweiliger Besserung und Verschlechterung, besonders bei ungünstiger Witterung und Diätfehlern, im Ganzen constant zu, und es stellte sich auch Blendung, Funkensehen — besonders Nachts, das Sehen von sich bewegenden Feuerrädern, sowie bohrender und stechender Schmerz in Stirn und Schläfe ein. Trotz vielseitiger ärztlicher Behandlung wurde keine wesentliche und dauernde Milderung dieses Zustandes bisher erzielt.

Ausserlich ist an keinem der beiden Augen eine Krankheitserscheinung wahrzunehmen, nur ist die Pupille des rechten Auges etwas weiter und weniger beweglich als die des linken. Die Einstellung des linken Auges im Zustande der Accommodationsruhe ist = Gl. ∞ , und wird mit diesem Auge Schrift 1 von 3 bis 18 Zoll gelesen. Rechts ist die Einstellung ebenfalls = Gl. ∞ , und wird Schrift 3 auf $3\frac{1}{2}$ Zoll Abstand nur mit Mühe gelesen, indem ein dichter grauer Nebel gleichmässig über das ganze Sehfeld ausgebreitet erscheint.

Bei der Untersuchung des rechten Auges mit dem Spiegel findet man die Medien durchsichtig; das Innere des Auges, besonders in der Axenrichtung, stärker als gewöhnlich und weisslich erleuchtet.

Der Sehnerventamm (siehe Tafel LVIII), vorzüglich in seinen tieferen Schichten ist röthlich (haematinroth) gefärbt, u. z. in seiner Mitte lichter, mehr gelbröthlich, woselbst er auch stark erhellt erscheint; in seinen peripheren Partien ist er mehr dunkelroth und zugleich weniger stark lichtreflectirend. Vom Bindegewebsringe ist auch nicht die geringste Andeutung wahrzunehmen, und lässt sich überhaupt der Sehnerv nur durch seine röthliche Farbe von dem in seinem Umkreise lichtgefärbten Augengrunde unterscheiden. Der Opticus zeigt seinem Querschnitte nach eine ovale Form mit senkrecht gestellter langer Axe; seine Durchmesser, sowie die Lagerung seiner Oberfläche sind normal.

Die Centralgefässe ergeben, so weit sie verfolgt werden können, in allen ihren Verhältnissen und Beziehungen keine Abweichung vom physiologischen Zustande, nur sind im Bereiche der helleren Stelle des Augengrundes ihre zarten Verästelungen bedeutend weiter und bestimmter als gewöhnlich zu verfolgen.

Die Netzhaut erweist sich als normal durchsichtig.

Der Augengrund in seiner grösseren Ausbreitung ist von normal gelbrother Farbe und Körnung; in seinen centralen Partien aber, u. z. in grosser Ausdehnung nahezu weiss gefärbt (mit einer nur sehr geringen Beimischung eines gelblichen Tones) und sehr grell erleuchtet.

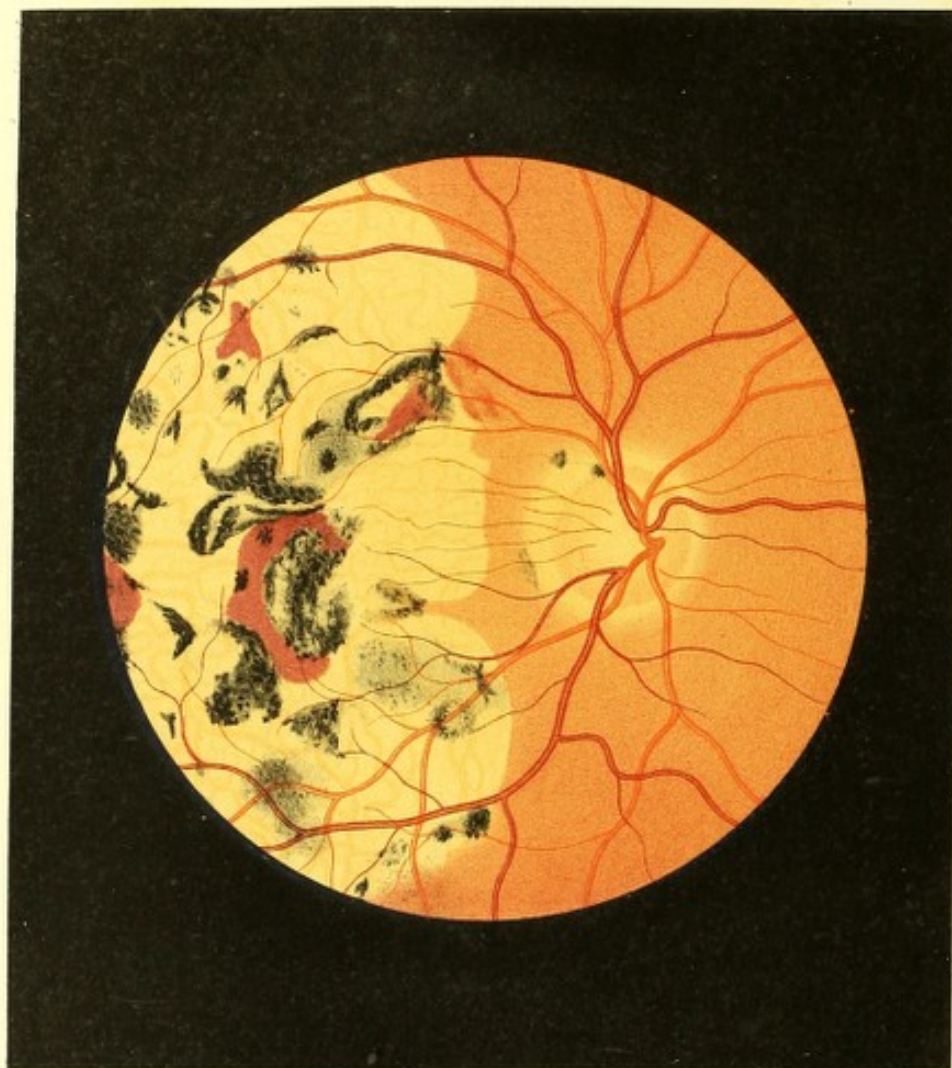Diese helle Stelle hat eine unregelmässig-längliche Form, mit horizontal gestelltem, grösserem Durchmesser. Sie schliesst in ihren Bereich die *Macula lutea* sowie den Sehnerven vollkommen ein, und hat eine Länge von circa 4 und eine Breite von 2 Sehnervendurchmessern. Sie ist grösstentheils scharf begrenzt, indem sie ihrer grösseren Ausdehnung nach die lichte Färbung unverändert bis an die Grenze hin beibehält, und so den Unterschied zwischen ihrer Farbe und der des übrigen (gelbrothen) Augengrundes grell hervortreten lässt; andererseits aber auch dadurch, dass sich Pigment-Flecke und Säume an die Grenzen anlagern. Nur zum geringen Theile, u. z. besonders oberhalb des Sehnerven, erscheint ihre Begrenzung undeutlich, indem die lichte Färbung daselbst allmählig in das normale Gelbroth des übrigen Augengrundes übergeht.

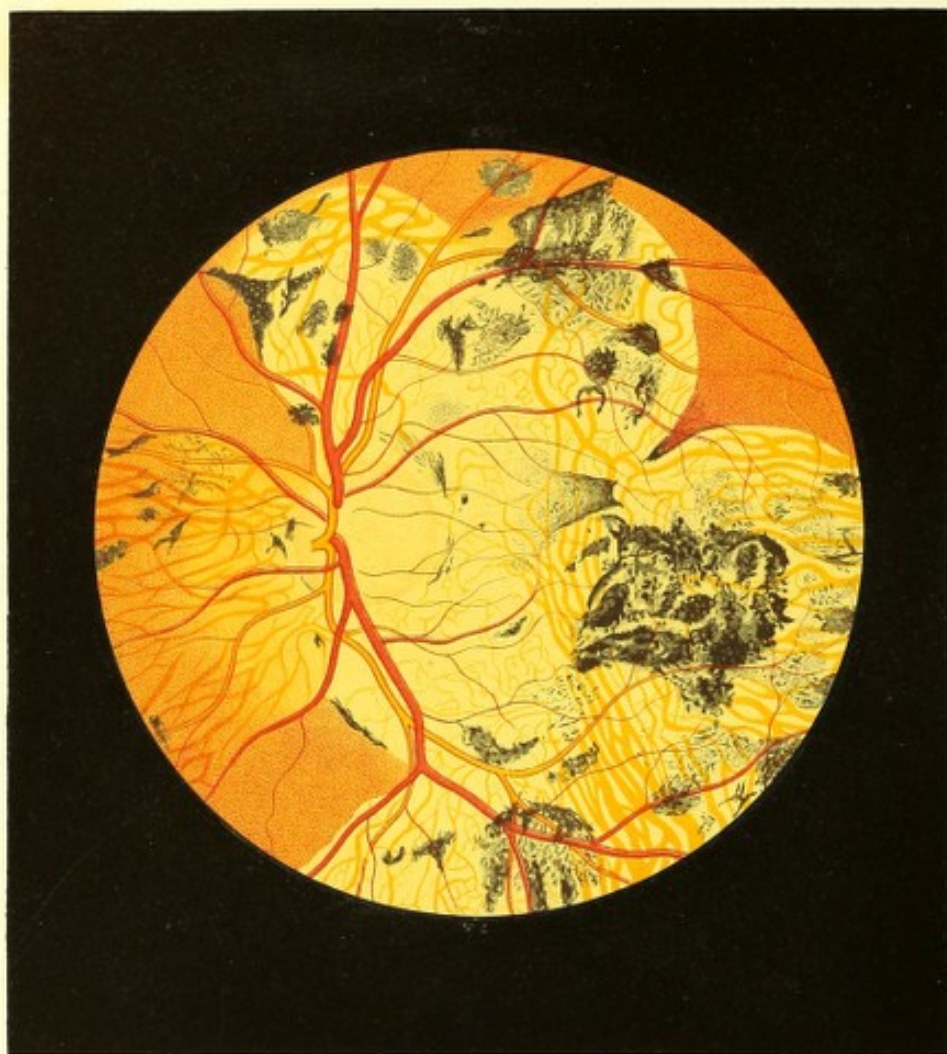
Die weissliche Färbung in der hellen Stelle ist, die Pigmentflecke abgerechnet, zum grössten Theile ziemlich gleichmässig verbreitet, und lässt auch nicht die geringste Andeutung einer Körnung wahrnehmen; nur die Lichtintensität ist hie und da eine verschiedene, indem einzelne Partien weniger, andere mehr Licht reflectiren, ja selbst zu leuchten scheinen — in der Umgebung des Opticus jedoch ist die helle Stelle mehr gelbröthlich dadurch, dass sich daselbst auf dem weissgelblichen Grunde eine äusserst zarte röthliche Punktirung zu erkennen gibt, die gegen den Sehnervenrand, vorzüglich aber nach oben gegen den normal gefärbten Augengrund zu, stärker hervortritt.

Die Oberfläche dieser hellen Stelle scheint ihrer Lage und Krümmung nach der Innenfläche der Chorioidea zu entsprechen; ihr Gefüge erscheint dicht.

In der Umgebung dieser hellen Partie u. z. nach aussen zu, in den normal gelbrothen Augengrund eingebettet, erblickt man noch einzelne kleinere, lichtere, röthlichgelbe Stellen theils von mehr ovaler Gestalt und undeutlicher Begrenzung, theils von bandartiger Form mit Pigmentsäumen umgeben — in welcher letzteren sich der Verlauf grösserer Chorioidealgefässe ausprägt.

Am Umfange sowohl wie im Bereiche der hellen Stelle, namentlich in der Gegend der *Macula lutea*, findet man, ihr aufgelagert und nachweisbar tiefer als die Netzhautgefässe gestellt, theils lichtere, theils dunklere, zartere und dichtere rothbraune Pigmentmassen, welche ganz unregelmässig vertheilt und gestaltet, von verschiedener Grösse, und





sämmtlich aus äusserst kleinen Pigmentpunkten zusammengesetzt erscheinen; nur eine sehr geringe Zahl von Pigmentflecken deutet, ihren allgemeinen Umrissen nach, auf eine bestimmtere, u. z. auf die einfache Sternform hin.

TAFEL LIX UND LX.

Entzündung der Gefässhaut⁷⁶).

Vergrösserung 15.

Wilhelm R., Kattundrucker, 46 Jahre alt — war in seiner Jugend stets gesund gewesen. Er gibt an, im 24. und ein zweites Mal in seinem 25. Lebensjahre an *Blennorrhoea urethrae* erkrankt gewesen zu sein, behauptet jedoch, nie an einem *Ulcus venereum* gelitten zu haben, obgleich ein nach der Blennorrhoe aufgetretenes Hautleiden, häufige Gliederschmerzen, sowie die eingeleiteten Behandlungsweisen auf ein bestandenes syphilitisches Allgemeinleiden hinzuweisen scheinen. Seit jener Zeit leidet Patient auch häufig an trägen Stuhlauscheidungen, sowie an Hämorrhoidal-Beschwerden und Blutungen.

An einem heissen Augusttage im Jahre 1836 entfernte er sich nach dem Mittagessen aus seiner Wohnung und ging, der Mittagsonne ausgesetzt, ohne Kopfbedeckung einige hundert Schritte weit auf der Strasse. Zurückgekehrt, bemerkte er — ohne irgend welche andere krankhafte Erscheinungen — eine so beträchtliche Abnahme seines Sehvermögens, dass er nicht mehr im Stande war, sein Geschäft fortzusetzen.

Unter dem Gebrauche verschiedener Mittel trat nach Monaten eine allmähliche Besserung im Sehen, namentlich am rechten Auge ein, so dass Patient Anfangs Jänner des folgenden Jahres (1837) wieder seine Arbeit aufnehmen und trotz wiederholter Erkrankungen — an Pneumonie, Pleuritis, Angina etc. — bis zum Jahre 1854 fortsetzen konnte. Während dieser Zeit bemerkte er, u. z. in den ersten Jahren eine stete Zunahme, seit den letzten 2 Jahren dagegen eine geringe Abnahme seiner Sehkraft.

Das Äussere der Augen lässt keinerlei Krankheitserscheinungen wahrnehmen. Die Pupillen sind normal gross, normal beweglich und schwarz. Patient liest mit dem rechten Auge Schrift 1 auf 9 bis 12 Zoll und Schrift 20 noch auf 52 Zoll Entfernung; mit Concavglas 14 wird Schrift 20 in einem Abstände von $1\frac{1}{2}$ bis 15 Schuh gelesen. An diesem Auge bemerkt Patient constant in der Mitte des Sehfeldes eine nebelartige, grauliche, scheibenförmige Trübung, in deren Bereiche die betrachteten Gegenstände etwas undeutlich erscheinen und in einer stets schwankenden Bewegung sich befinden, so dass er die

Empfindung hat, als sähe er in diesem Theile des Sehfeldes durch bewegtes Wasser hindurch. In den übrigen Theilen des Sehfeldes ist das Sehvermögen vollkommen gut. Diese Trübung hat beim Betrachten einer 10 Zoll entfernten Fläche beiläufig $1\frac{1}{2}$ Zoll im Durchmesser, und nimmt beim Sehen in die Ferne erheblich an Grösse zu — sie hat dann, nach eigener Schätzung des Patienten, die Grösse einer Thee-Untertasse. Mit Zunahme der Tageshelle wird die Trübung lichter und bewirkt die geringste Functionsstörung; bei geschlossenen Augenlidern oder während der Nachtzeit wird das ganze Sehfeld von hellgelben Funken in verschiedenen Richtungen durchzogen.

Am linken Auge ist das Sehvermögen bedeutend gestört. Auch hier deckt eine Trübung die Mitte des Sehfeldes, besitzt jedoch eine unregelmässige Form. Sie dehnt sich insbesondere nach oben zu bedeutend aus, da Patient — der auf einer 6 Zoll vom Auge entfernten Fläche grössere Gegenstände im äusseren Theile des Sehfeldes bis auf 1 Zoll, im untern bis auf $2\frac{1}{2}$, im innern bis auf 3 Zoll vom Centrum aus erkennt — im oberen Theile nur hie und da schwache Andeutungen derselben wahrnimmt. Diese Trübung hat eine gleichmässige grauschwarze Färbung, und macht die bedeckten Gegenstände vollkommen unsichtbar; sie nimmt beim Sehen in die Ferne an Umfang zu und wird zugleich lichter; beim Sehen in die Nähe wird sie kleiner und dunkler und erleidet bei Sonnenschein keine Farbenveränderung. Patient liest mit diesem (dem linken) Auge auf 10 Zoll Entfernung Schrift 18, doch erscheint ihm auch hier Alles in steter Unruhe begriffen, wie durch bewegtes Wasser gesehen. Nach Schliessung der Lider oder Nachts bewegen sich ebenfalls hellgelbe Funken über das ganze Sehfeld, aber in erheblicherem Grade als am rechten Auge.

Die Untersuchung mit dem Augenspiegel bei möglichst erweiterter Pupille ergibt in beiden Augen vollkommen klare Medien, eine äusserst intensive, ja stellenweise beinahe weissliche Erhellung des Innern der Bulbi, sowie eine dioptrische Einstellung im rechten Auge = Gl. — 14, im linken aber = Gl. — 22.

Im rechten Auge (siehe Tafel LIX) lässt der in seiner Mitte weissgelbliche, in seinen peripheren tieferen Theilen gleichmässig röthlich gefärbte Sehnerv keinen Bindegewebsring erkennen, ist überhaupt nicht scharf contourirt, und unterscheidet sich nur durch seine röthliche Farbe von dem übrigen Augengrunde, der, im Umfange des Sehnerven hellgelblich gefärbt, einen lichten Hof um denselben bildet. Die Form des Opticusquerschnittes ist rundlich, die Durchmesser sind etwas kleiner als gewöhnlich, die Oberfläche hat eine normale Lagerung.

Der eben erwähnte, den Sehnerv einschliessende Hof erweist sich am breitesten gegen die *Macula lutea* zu, am schmälisten in der entgegengesetzten Richtung. Seine innere

Peripherie erscheint scharf markirt durch den röthlichen Opticus; in excentrischer Richtung hat er keine bestimmte Grenze, indem seine lichte Farbe daselbst allmählig in das normale Gelbroth des übrigen Augengrundes übergeht. Die Färbung dieses Hofes, deren Oberfläche der inneren Chorioidealebene entspricht, ist grösstentheils eine gleichmässige; in peripherer Richtung hingegen nimmt man eine mehr weniger deutlich hervortretende, oberflächliche, äusserst feine röthliche Punktirung wahr.

Die Centralgefässe sind, was ihre Verbreitung und Verzweigung, ihren Verlauf, ihre Färbung und ihre Durchmesser anbelangt, im Allgemeinen normal; nur zeigen die Arterien einen etwas mehr geschlängelten Verlauf als gewöhnlich, und sind theilweise tiefer als die Venen gelagert.

Im Bereiche der hellen Stelle erscheinen die Gefässe wohl dunkler gefärbt, schärfer begrenzt, selbst etwas breiter — was jedoch blos die Folge der Contrastwirkung ist. In gleicher Weise erscheint auch die Netzhaut allenthalben vollkommen durchsichtig.

Der grössere Theil des übrigen Augengrundes zeigt sich normal, nur ist er etwas dunkler gelbroth als gewöhnlich gefärbt, und dunkler und mehr grobkörnig granulirt.

Im Bereiche der *Macula lutea* und deren Umgebung dagegen fehlt die normale Färbung in grosser Ausdehnung, und der Augengrund daselbst erscheint gleichmässig äusserst stark erleuchtet, ja beinahe glänzend, weisslichgelb gefärbt und mit Pigmentmassen in grösserer Zahl und einigen Extravasaten bedeckt.

Diese abnorm gefärbte Stelle nimmt beinahe das ganze äussere Segment des Augengrundes ein und ist von unregelmässiger Form. In horizontaler Richtung hat sie eine grössere Ausdehnung, beginnt $\frac{1}{2}$ Schnervendurchmesser vom äusseren Opticusumfang (woselbst sie durch eine schmale Brücke normal gefärbten Augengrundes vom lichtgelben Schnervenhofe getrennt wird), und reicht gegen den Äquator zu so weit, als der *Fundus oculi* mit dem Ophthalmoscop gesehen werden kann. In verticaler Richtung von geringer Ausdehnung, breitet sie sich gleich weit nach oben wie nach unten, u. z. 3 bis 4 Opticusdurchmesser weit von der *Macula lutea* aus.

Ihre Grenzen sind grösstentheils deutlich ausgeprägt, indem die Farbe der lichten Stelle unverändert und (ohne Übergangsstufe) bis an die Färbung des normalen Augengrundes heranreicht.

In ihrem Bereiche sind allenthalben theils in grösserer, theils in geringerer Zahl stark geschlängelte, bandartige, orangegelbe Gefässe zu sehen. In den breiteren und längeren, mehrfach sich verzweigenden und untereinander in Verbindung tretenden Gefässen sind solche der äusseren (der grobmasehigen, pigmenthaltigen) Gefässschichte, in den schmälere wie sehr dünnen, kürzeren, stark gewundenen und einfach sich theilenden,

nicht anastomosirenden Gefässen dagegen solche der mittleren nicht pigmentirten Gefässschichte (verkrüppelter Gefässe) zu erkennen.

Die Pigmentmassen, die im Bereiche der hellen Stellen sich in grosser Anzahl vorfinden, zeigen eine verschiedene Grösse; überwiegend sind sie von grossem Umfange, erscheinen dabei sehr dicht, massenhaft, von dunkel rothbrauner beinahe schwärzlicher Farbe, und bestehen aus dichten Conglomeraten grosser, sehr dunkler Pigmentkörner. Ihrer Form nach sind sie unregelmässig, haben überwiegend ein moosartiges Aussehen, und bilden vereinzelte oder zu Gruppen vereinigte Klumpen, Ballen, sowie auch mehr weniger offene oder geschlossene Ringe.

Was die Extravasate anbelangt, so kommt die grössere Zahl derselben innerhalb der hellen Stelle vor. Sie haben daselbst bedeutende Durchmesser, abgerundete Contouren, in welchen man grossentheils den Verlauf der grösseren Chorioidealgefässe erkennen kann, und eine hell-blutrothe Farbe. Nur 4 kleine, längliche Extravasate von etwas dunklerer und matterer Färbung kommen im Bereiche des gelbrothen Augengrundes, oben-aussen vom Sehnerven, am Rande der hellen Stelle vor.

Die Pigmentmassen sind in ihren oberflächlichen Partien höher gelegen als die Extravasate; beide jedoch erscheinen ihrer Hauptmasse nach vor den Chorioidealgefässen und hinter den Netzhautgefässen gelagert — wie man einerseits aus der vollständigen Deckung der Chorioidealgefässe und andererseits aus der Möglichkeit des Verfolgens der Netzhautgefässe über die Pigmentmassen hinweg nachzuweisen vermag.

Einzelne Pigmentmassen sind aber auch in die oberflächlichen Schichten der Netzhaut eingebettet, selbst vor den Retinalgefässen gelagert — wobei sie die letzteren mehr weniger vollständig dem Anblicke entziehen.

Im linken Auge (siehe Tafel LX) hat der Sehnerv ebenfalls eine rundliche Gestalt, aber etwas grössere (vollkommen normale) Durchmesser als rechterseits. Seine Oberfläche ist normal gelagert; der Bindegewebsring ist nicht erkennbar. Der Opticus hat keine scharfen Contouren, und grenzt sich nur undeutlich durch seine besonders gegen die Peripherie zu etwas dunklere Färbung von dem ihn umgebenden abnorm licht-gefärbten Augengrunde ab. Er erscheint der grösseren Ausdehnung nach lichtgelb; jedoch allenthalben, vor Allem peripherisch, entsprechend der *Lamina cribrosa*, mit kleinen länglichen röthlichen, nicht scharf begrenzten Flecken versehen.

Die Centralgefässe, im Allgemeinen normal (bloss die Arterien zeigen einen etwas mehr geschlängelten Verlauf als gewöhnlich, und sind theilweise etwas tiefer als die Venen gelagert), treten nur im Bereiche der lichten Stelle im Augengrunde durch Contrastwirkung

deutlicher und schärfer begrenzt, in scheinbar grösseren Durchmessern und dunklerer Färbung hervor.

Die Netzhaut erweist sich allseitig als vollkommen durchsichtig.

Der Augengrund erscheint in seinen peripheren Theilen normal dunkel-gelbroth gefärbt und deutlich gekörnt; in seinen mittleren Partien jedoch ist er in beträchtlichem Umfange grell erleuchtet, stellenweise stark glänzend, sowie grösstentheils gleichmässig weisslichgelb gefärbt und mit dunklen Pigmentmassen bedeckt.

Diese helle Stelle umschliesst die *Macula lutea* und den Opticus, besitzt eine unregelmässige Gestalt, ausgebuchtete Ränder und grösstentheils deutliche Begrenzungen, indem sich das Gelbroth des normalen Augengrundes von der hellen Färbung der abnormen Stelle scharf abhebt; nur nach innen vom Sehnerven ist die Begrenzung keine ganz bestimmte, da hierselbst das Lichtgelb allmählig in das Gelbroth des übrigen Augengrundes übergeht, und in gleichem Maasse sich eine stärkere und dunklere Körnung zeigt.

Diese helle Stelle reicht vom Sehnerven an nach oben in 2 Ausbuchtungen (herzförmig) bis über die zweite Theilung der Haupt-Retinalgefässe hinaus; noch weiter reicht sie nach aussen und nach unten hin, woselbst sie über 4 Sehnervendurchmesser weit vom Opticus sich erstreckend, sich bogenförmig vom normalen Augengrunde abgrenzt.

Im Bereiche dieser Stelle sind allenthalben die Chorioidealgefässe mehr weniger deutlich als bandartige, gleichmässig gefärbte, orangegelbe Streifen sichtbar. In den breiteren, längeren Gefässen, welche mässig geschlängelt oder mehr gestreckt verlaufen, sich mehrfach theilen, vielseitig mit anderen Gefässen in Verbindung treten, und vorzüglich nach aussen in einem Abstände vom Opticus ein dichtes, grobmaschiges Gefässnetz bilden — prägt sich in sehr charakteristischer Weise die äussere stärkere Gefässschichte der Chorioidea aus. In den kürzeren, lichtfarbigen Gefässchen dagegen, welche vorzugsweise in den mittleren Partien der hellen Stelle deutlich hervortreten, und welche bei wiederholter einfacher Theilung, jedoch ohne Anastomosirungen, einen unregelmässigen, stark geschlängelten Verlauf ausweisen, kommt in sehr bestimmter Weise die mittlere Gefässschichte der Chorioidea zur Ansicht.

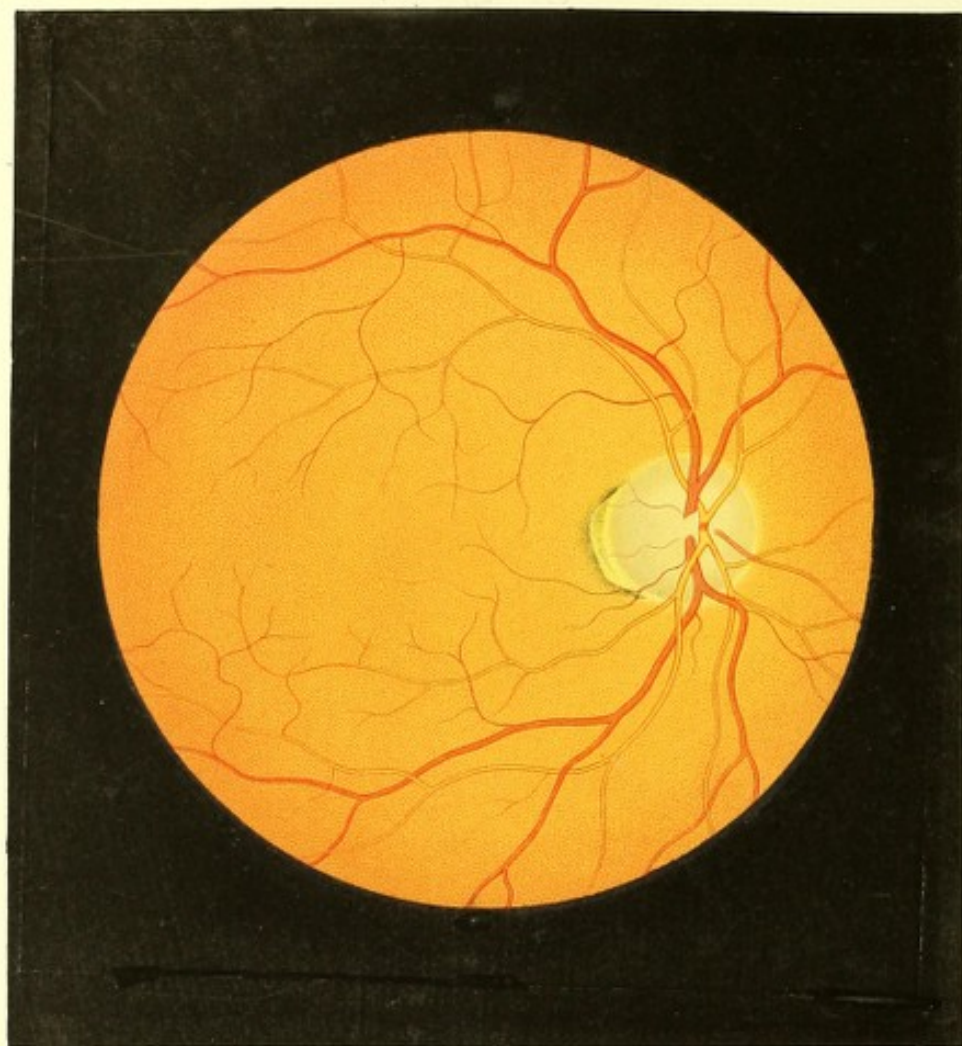
Die dunklen im Augengrunde angehäuften Pigmentmassen kommen fast ausschliesslich im Bereiche der hellen Stelle vor, und nur einzelne wenige greifen entweder auf den normal gefärbten Theil des Augengrundes über, oder finden sich in demselben in einem geringeren oder grösseren Abstände von der hellen Stelle eingebettet vor. Diese Pigmentmassen sind von den verschiedensten Grössen; überwiegend jedoch treten sie als grosse moosartige Flecke oder Gruppen auf, und sind durchgehends Conglomerate von mässig grossen, dunklen Pigmentkörnern. Ihre Farbe ist je nach ihrer Mächtigkeit und Dichte

dunkel-rothbraun von verschiedener Nuance, stellenweise beinahe schwärzlich. Die Formen dieser Pigmentmassen sind sehr verschieden und grösstentheils ganz unregelmässig; bei einzelnen lassen sich jedoch Andeutungen bestimmter Formen, wie der Winkel- und der einfachen Sternform erkennen. Sie sind sämmtlich vor der Chorioidealgefässschichte gelagert und decken in ihrem Bereiche letztere vollkommen; in ihrer grösseren Masse sind sie hinter der Netzhautgefässschichte ausgebreitet, reichen jedoch an einzelnen Stellen weit in das Gewebe der Netzhaut selbst hinein und decken strichweise die Netzhautgefässe vollkommen, indem sie dieselben umschliessen. Die Netzhautgefässe können daher theilweise oberhalb der Pigmentmassen verfolgt werden, theilweise aber entziehen sie sich, durch selbe hindurchziehend, dem Blicke.

Die weissgelbliche Färbung der abnormen Stelle im Augengrunde in beiden Augen ist wohl nur zum geringen Theile auf das Sichtbarwerden der Sclerotical-Innenfläche zu stellen, sie dürfte vielmehr bei dem entsprechenden Mangel des Chorioideal epithels vorzüglich durch ein derberes Exsudat hervorgerufen sein, welches seiner Masse nach schon zur Zeit der ersten Untersuchung mit dem Augenspiegel und bei Anfertigung der Bilder zum Theile vermindert war. Dafür spricht namentlich, dass bei den späteren Untersuchungen ($\frac{1}{2}$ wie 1 Jahr später) während der fortgesetzten Behandlung des Kranken und bei der jedesmaligen Vergleichung mit den vorliegenden Zeichnungen es sich ergab: dass einerseits die schon früher sichtbaren Chorioidealgefässe bedeutend weiter zu verfolgen waren, und andererseits, dass an den früher mehr gleichmässig weissgelblichen Stellen nun ebenfalls Chorioidealgefässe in grosser Anzahl zum Vorschein kamen, welche nach und nach sich vervollständigten, mit einander in Verbindung traten und sodann ein viel ausgebreiteteres grobmaschiges Gefässnetz darstellten, als diess zur Zeit der Anfertigung der Zeichnung der Fall gewesen. An den Pigmentmassen dagegen konnte man im Verlaufe dieser Zeit keine Veränderungen wahrnehmen, sowie auch die Extravasate im rechten Auge bezüglich ihrer Grösse, ihrer Farbe und ihrer Formen unverändert blieben.

Patient, welcher fortwährend ein entsprechendes diätetisches Verhalten beobachtet und leicht auflösende Mittel gebraucht hatte, fühlte sich späterhin nicht nur im Allgemeinen andauernd wohler und kräftiger, sondern nahm auch eine allmähliche Besserung seines Sehvermögens auf beiden Augen wahr.





TAFEL LXI.

Kleiner Conus in einem kurzsichtigen Auge²⁷⁾.

Vergrößerung 14.

Franz W y, Tischler, 31 Jahre alt — hatte als Kind mehrere Ausschlagskrankheiten gehabt und war von dieser Zeit an mit Liddrüsenleiden behaftet. Häufigen Nasen- und Bronchialkatarrhen unterworfen, fühlte er sich sonst gesund, bis sich endlich, vom 28. Lebensjahre an, Lungentuberkulose entwickelte, welchem Leiden er im 31. Lebensjahre im Spitale erlag.

Patient hatte, abgesehen von dem Liddrüsenleiden, nie über seine Augen zu klagen gehabt. Er bemerkte zwar in seiner Kindheit, dass er nicht so gut in die Ferne sehe wie seine Genossen, und musste auch in der Schule, um gut auf die Tafel sehen zu können, auf einer der vorderen Bänke sitzen; da er jedoch nähere Gegenstände scharf und dauernd gut sah, und später bei seinem Handwerke durch seine Augen in keinerlei Weise behindert wurde, so beachtete er seine Kurzsichtigkeit nicht weiters. Er behauptete, von Jugend an keinerlei Veränderung in der Art des Sehens, insbesondere keine Zunahme seiner Kurzsichtigkeit bemerkt zu haben. Brillen hat er nie gebraucht.

Zur Zeit der Untersuchung (5 Monate vor seinem Tode) las Patient mit dem rechten Auge (Gl. — 20) Schrift 1 von 4 bis 12 Zoll, und mit dem linken (Gl. — 24) Schrift 1 von $4\frac{1}{2}$ bis $12\frac{1}{2}$ Zoll Abstand.

An den äusseren Gebilden der Augen liess sich nichts Abnormes erkennen.

Mit dem Augenspiegel fand man in beiden Augen durchsichtige Medien und das Augenninnere normal erhellt.

Der Grund des rechten Auges (siehe Tafel LXI) war, mit Ausnahme des äusseren Sehnervenumfanges, im Bereiche des Chorioidealgewebes normal gelbroth gefärbt und gekörnt.

Das Centralgefässsystem erwies sich in allen Beziehungen als normal, ebenso auch die Netzhaut. Das Centrum der *Macula lutea* befand sich $1\frac{3}{4}$ Opticusdurchmesser weit nach aussen vom Rande des Sehnerven und $\frac{1}{4}$ Opticusdurchmesser tiefer als das Sehnervencentrum.

Der Sehnervenstamm hatte eine leicht unregelmässig-rundliche Form und war von normaler Grösse; seine Oberfläche lag in der Netzhautenebene. In der Mitte war er lichter, in seinen peripheren Theilen etwas stärker röthlich gefärbt, und rings von einem weisslichen Bindegewebsringe umgeben, dessen innere Contour sich schärfer als die äussere ausprägte — die letztere erschien nur nach unten an einzelnen Stellen durch einen äusserst zarten Pigmentsaum markirt.

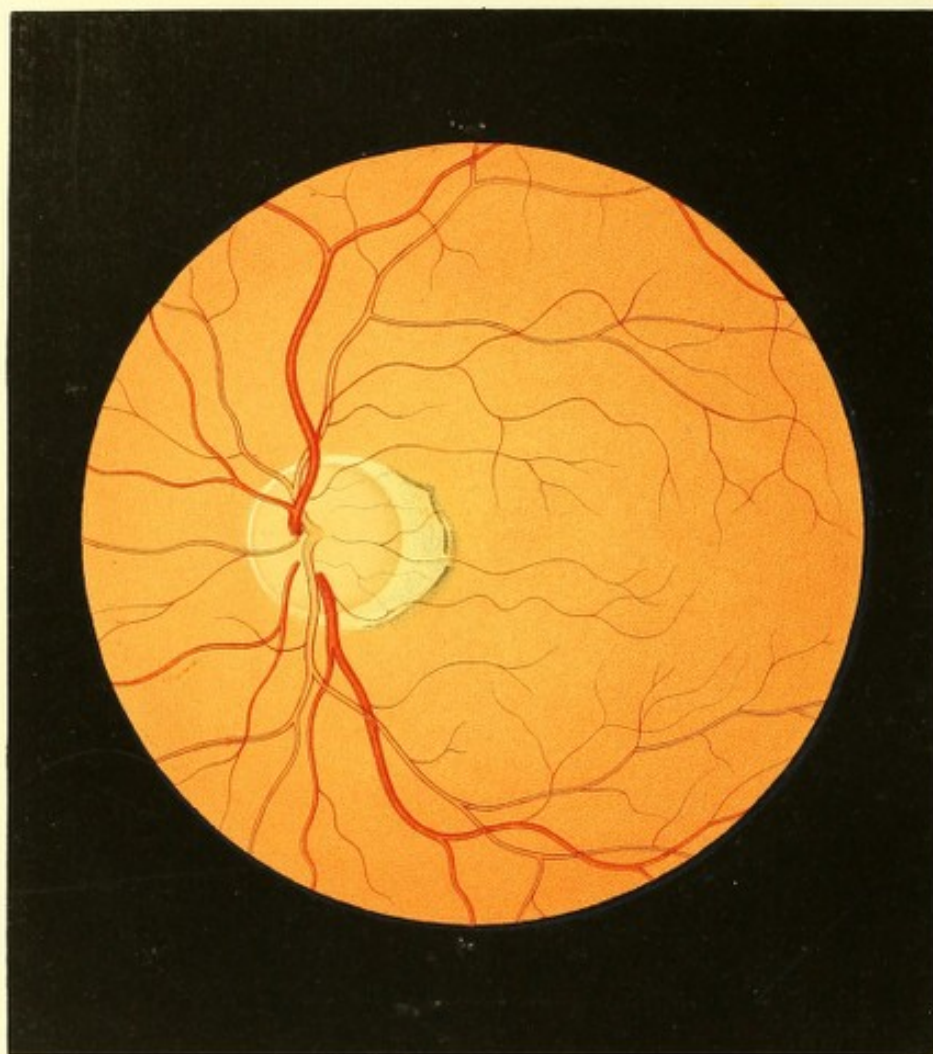
Am äussern Umfange des Sehnervenquerschnittes war eine mondsichelförmige helle Stelle (Conus) im Augengrunde sichtbar, welche mit ihrem concaven Rande (der Basis des Conus) sich an den Bindegewebsring anschmiegte, mit ihrem convexen Rande (der Conusspitze) aber nach aussen und etwas nach unten in der Richtung der *Macula lutea* hinragte.

Diese helle Stelle hatte eine nur geringe Breite (Höhe), u. z. eine etwas grössere als der Durchmesser eines Centralvenen-Hauptstammes beträgt, und eine Länge (Basis) von $\frac{1}{4}$ des Sehnervenumfanges. Sie war grell weissgelblich gefärbt, sowie in ihrer Fläche mit äusserst zarten, licht-rothbraunen Pigment-Flecken und Streifen versehen. Ihr concaver Rand war nicht auffallend markirt, liess sich jedoch hinlänglich deutlich erkennen da die weissgelbliche Farbe des Conus sich scharf von der weisslichen des Bindegewebsringes absetzte, und überdies zarte Pigmentmassen stellenweis bis an letzteren heranreichten.

Der convexe (äussere) Rand dagegen erschien durch den Anschluss eines schmalen, dunkel-rothbraunen Pigmentsaumes in auffallender Weise ausgeprägt. Der Pigmentsaum selbst, welcher aus äusserst zarten dunklen Pigmentkörnern zusammengesetzt erschien, hatte nicht überall die gleiche Breite; er war dunkler gefärbt, schärfer und gleichmässiger abgegrenzt an seinem innern als an seinem äussern Rande, an welchem letzterem Orte er sich allmählig gegen den normalen Augengrund zu verlor. Die Flächenausdehnung dieser hellen Stelle schien mit der der Chorioidea übereinzustimmen.

Am linken Auge ergab sich ein ähnlicher ophthalmoscopischer Befund.

Zufolge der nach dem Tode des Patienten angestellten Messungen hatte die Axe des rechten Auges eine Länge von 26.0 Millim., der horizontale Querdurchmesser eine solche von 23.7 Millim. und der verticale von 23.3 Millim.



TAFEL LXII.

Mittelgrosser Conus in einem durch Staphiloma posticum kurzsichtigen Auge ²⁸⁾.

Vergrösserung 15.

Johann M., 25 Jahre alt — erfreut sich von Kindheit an einer ungetrübten Gesundheit, und weder er noch seine Umgebung weiss sich zu erinnern, dass er je ein Augenleiden gehabt habe.

Von einer bestehenden Kurzsichtigkeit beider Augen überzeugten sich seine Eltern zuerst in seinem 5. Lebensjahre beim Beginne des Lehrunterrichts. Die Myopie hinderte ihn jedoch keineswegs, sich nach absolvirten Vorstudien einer wissenschaftlichen Laufbahn zu widmen — nur war er vom 15. Jahre an bemüssigt, bei dem Besuche öffentlicher Vorträge Brillen zu tragen.

Seit Beginn seiner Studien hat er weder eine Zu- noch Abnahme der Kurzsichtigkeit wahrgenommen, und er konnte seine Augen rücksichtlich der Ausdauer stets den besten normalsichtigen gleichstellen. Er liest und schreibt ohne Brille, und bedient sich seit 10 Jahren stets derselben, der gleich Anfangs gewählten Zerstreuungsgläser von 10 Zoll Brennweite zum Sehen in die Ferne mit gleich günstigem Erfolge. Ohne Brille wird Schrift 1 von 2½ — 9 und Schrift 20 noch bei 25 Zoll Abstand gelesen.

Das Äussere der Augen erscheint normal, und nur die Stellung der Bulbi und der Blick²⁹⁾ verrathen die Kurzsichtigkeit, sowie bei einer starken Einwärtswendung der Augen sich die Verlängerung der Axe erkennen lässt.

Mit dem Spiegel untersucht, erweisen sich die Medien als vollkommen durchsichtig, das Innere der Augen normal erhellt und die dioptrische Einstellung bei Accommodationsruhe beiderseits = Gl. — 10.

Das aufrechte Bild des Augengrundes zeigt sich, gegenüber dem eines Normalsichtigen, erheblich vergrössert; es scheint in einem bedeutend geringeren Abstände vom Auge des Beobachters zu liegen, und ist im Ganzen wie in den einzelnen Theilen etwas lichter als gewöhnlich gefärbt.

Die Retina und das Centralgefässsystem des linken Auges (siehe Tafel LXII) lassen keine Abweichung von den normalen Verhältnissen erkennen. Die *Macula lutea* ist nicht

besonders markirt, ihr Centrum steht gegen 2 Opticusdurchmesser weit vom Sehnervenrande ab, und ist um $\frac{1}{4}$ Opticusdurchmesser tiefer als die Sehnervenmitte gelagert.

Der Sehnerv ist in seiner Tiefe gleichmässig und zwar central lichter, peripherisch dunkler röthlich gefärbt; er hat eine rundliche Form, normale Durchmesser und eine normal gestellte Oberfläche; er ist in seiner ganzen Runde von einem hellen weissgelblichen Bindegewebsringe umgeben, welcher oben, unten und innen ziemlich deutlich begrenzt erscheint; weniger bestimmt nach aussen, wo er auch eine geringere Breite hat.

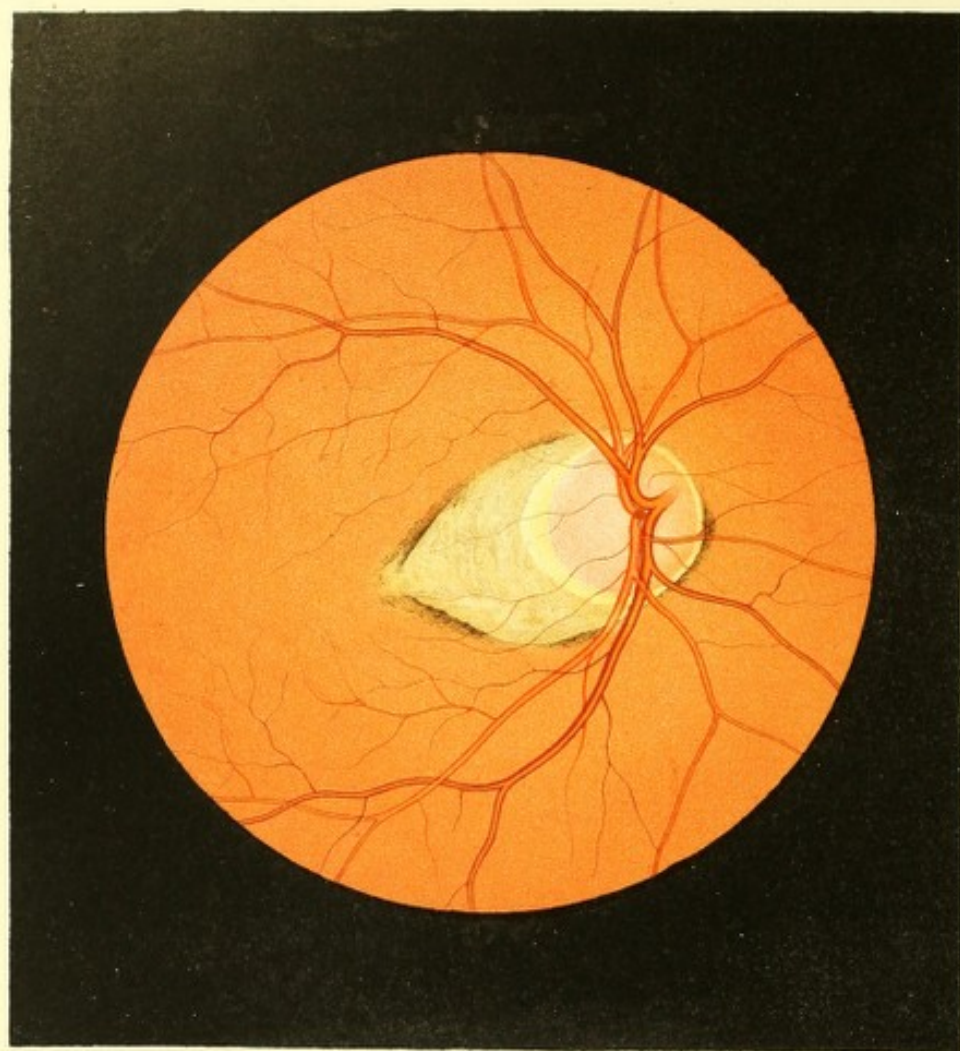
Der übrige Augengrund besitzt in seiner grösseren Ausdehnung eine gleichmässige, normal licht-gelbrothe Farbe und Körnung, zeigt aber zunächst der äusseren Seite des Sehnervenquerschnittes eine auffallende gelbweissliche Stelle, welche den Opticus in Form einer Mondsichel beinahe zur Hälfte umschliesst und ihren grössten Durchmesser schräge nach aussen-unten gerichtet hat, so dass derselbe, verlängert, unterhalb der *Macula lutea* hinlaufen würde.

Die Breite dieser mondsichelförmigen Stelle (die Höhe des Conus) misst nahezu $\frac{1}{4}$ Sehnervendurchmesser. Ihr innerer concaver Rand (die Basis des Conus), der sich an den Bindegewebsring anschliesst, ist nicht scharf markirt — letzterer lässt sich aber dennoch durch seine hellere, mehr weissliche Färbung genügend von der mehr gelblichen Fläche der Mondsichel unterscheiden.

Die Flächenausdehnung der sichelförmigen Stelle zeigt nur äusserst zarte rothbraune, diffuse Pigmentanhäufungen, und scheint mit der Flächenausdehnung der Chorioidea übereinzustimmen. Man kann im Bereiche der Mondsichel zarte Retinalgefässchen, die sich im physiologischen Auge auf dem gelbrothen Grunde dem Blicke entziehen, noch deutlich und in grosser Anzahl wahrnehmen.

Der äussere convexe Rand der Sichel ist seiner grösseren Ausdehnung nach, besonders in seinen mittleren Partien, in auffallender Weise durch die Anlagerung von rothbraunem Pigmente markirt. Diese Pigmentanhäufung besteht aus einem inneren, mehr weniger breiten, mehrfach durchbrochenen, dichten und dunklen, stellenweise nahezu schwärzlichen Saume, welcher sich mit scharfer Contour in greller Weise von der hellen Fläche des Conus abhebt — ferner aus einem breiteren, weniger dichten, lichter gefärbten Streifen, welcher sich an den ersteren mehr weniger anschliesst, und nach aussen zu keine scharfe Abgrenzung zeigt. Die Pigmentanhäufungen bestehen deutlich aus Aggregaten sehr kleiner, dunkler Pigmentkörner.

Im rechten Auge lässt der Augenspiegel einen ähnlichen Conus in dem übrigens physiologischen Augengrunde wahrnehmen.



TAFEL LXIII.

Sehr grosser Conus in einem durch Staphyloma posticum kurzsichtigen Auge³⁰).

Vergrösserung 15.

Joseph K...t. Handelsmann, 42 Jahre alt — ist nicht geimpft und hat als Kind geblattet. Er war, eine Verbrühung der rechten Hand und Gesichtshälfte, die er in einer Fabrik durch ausströmenden Dampf erlitten, abgerechnet, stets gesund.

In seiner Kindheit soll er gut gesehen haben. Als er mit 6 Jahren lesen lernte, fiel dem Lehrer zuerst auf, dass das Buch zum Deutlichsehen sehr nahe ans Gesicht gehalten werden musste. Dieser Objectabstand verminderte sich beim fortgesetzten Schulunterrichte, namentlich aber während der späteren Studien, constant und bis zu einem hohen Grade.

J. K. widmete sich von seinem 15. Lebensjahre an dem Mercantiltfache. Da er bei dieser Beschäftigung weniger las und schrieb, nahm die Myopie nicht ferner zu; ja vom 18. Lebensjahre an, wo er mehrere Jahre auf Reisen zubrachte, und fast gar nicht mit Büchern und Schriften, sondern nur mit grösseren Objecten sich beschäftigte, glaubt er sogar eine Abnahme der Kurzsichtigkeit bemerkt zu haben — sicher ist, dass er seit dieser Zeit in grösserem Abstände liest und schreibt als vordem. Seit seinem 22. Jahre blieb der Grad seiner Kurzsichtigkeit unverändert. Er hat übrigens stets scharf und ausdauernd gesehen, und nie über Röthung, Schmerz oder anderweitige krankhafte Erscheinungen der Augen zu klagen gehabt.

Er trug nie Brillen; nur benützte er vom 16. Jahre an zeitweilig eine Lorgnette beim Sehen in die Ferne — und zwar Anfangs concav 4, von welcher Nummer er jedoch selbst, da ihm die Gläser das Gefühl der Anstrengung hervorriefen, auf concav 3 zurückging.

Die Untersuchung der Augen ergab eine Ruheeinstellung rechts von Gl. — $4\frac{1}{2}$, links von Gl. — 5. Mit dem rechten Auge wurde Schrift 1 von 2 bis $4\frac{1}{2}$ Zoll, mit dem linken Schrift 1 von $2\frac{1}{2}$ bis 5 Zoll Abstand gelesen.

Die Stellung der Augen und der Blick verrathen die starke Myopie — sonst sind keine krankhaften Veränderungen zu beobachten. Die vordere Kammer jederseits ist gross; die Pupillen, beim Blick in die Ferne mässig gross, werden beim Nahesehen sehr

klein. Die Augen sind etwas prominent, und ihr eiförmiger Bau ist leicht erkennbar, besonders bei starker Einwärtsrollung der Bulbi.

Mit dem Spiegel findet man die Medien beiderseits rein, das Innere der Augen weniger und ungleichmässig erhellt, den Augengrund dagegen in allen seinen Einzelheiten von auffallend blasserer Färbung mit nicht so scharf ausgeprägten Contouren wie gewöhnlich. Das aufrechte Bild erscheint beträchtlich vergrössert, sowie näher an das untersuchende Auge herangerückt; man kann desshalb nur einen verhältnissmässig kleinen Theil des Augengrundes, u. z. nur im Durchmesser von $\frac{2}{3}$ eines Opticusquerschnittes auf einmal überblicken.

Im rechten Auge (siehe Tafel LXIII) hat der Sehnervestamm eine rundliche Gestalt, normale Durchmesser, und ist seiner ganzen sichtbaren Masse nach gleichmässig zartröthlich (haematinroth) gefärbt, sowie seiner Oberfläche nach normal zur Netzhaut gestellt. Er erscheint nicht scharf begrenzt, rings aber deutlich von dem Bindegewebsringe umgeben. Dieser hat nur am innern Sehnervenumfange die normale Breite und ein normales Ansehen; nach oben und unten, besonders aber nach aussen nimmt er so bedeutend an Breiteausdehnung zu, dass er eine mondsichelförmige Gestalt ausweist, und an der Stelle seiner grössten Breite in der Richtung nach aussen-unten (gegen die Conusspitze zu) einen Durchmesser von $\frac{1}{2}$ Opticusdurchmesser besitzt. Seiner ganzen Ausdehnung nach erscheint er gleichmässig weisslich gefärbt und stark erhellt, ja er zeigt stellenweise einen zarten seidenartigen Glanz. Seine Contouren sind da, wo er eine abnorme Breite hat, nur wenig deutlich ausgeprägt; seine äussere Contour am innern Sehnervenumfange dagegen ist durch einen mächtigen Pigmentsaum sehr scharf markirt.

Dieser breitere, mondsichelförmige Theil des Bindegewebsringes ist weiterhin umgeben von einer ausgedehnten, hellen, von Pigmentanhäufungen gesäumten Stelle des Augengrundes, welche die Form eines unregelmässigen Conus mit concaver Basis besitzt. Mit dieser Basis umschliesst sie den Sehnerven sammt seinem Bindegewebsringe im äussern Umfange mehr als zur Hälfte, und ragt mit ihrer Spitze nach aussen und etwas nach unten zu, derart, dass der hier gezogene grösste Durchmesser, verlängert, unterhalb der *Macula lutea* hinziehen würde.

Die Höhe des Conus, d. i. die Ausdehnung desselben von der Mitte seiner Basis (da, wo der Bindegewebsring am breitesten) bis zur Spitze, beträgt bei $\frac{3}{4}$ Opticusdurchmesser. Die Spitze des Conus steht somit vom äussern Rande des Sehnervestammes über 1 Opticusdurchmesser weit ab.

Die grösste Breite des Conus — d. i. seine Ausdehnung von einer Seite zur andern in einer Linie gemessen, die schräge von oben-aussen nach unten-innen im Augengrunde

gestellt ist, und die Mitte der Basis des Conus an jener Stelle tangirt, wo der Bindegewebsring seine grösste Breite besitzt — misst bei $1\frac{1}{4}$ Opticusdurchmesser.

Die Fläche des Conus scheint eine den übrigen Formhäuten des Auges an dieser Stelle entsprechende Concavität zu haben und mit der Chorioidealebene zusammenzufallen.

Seiner ganzen Ausdehnung nach ist der Conus hell erleuchtet und weissgelblich von Farbe, u. z. an einzelnen Stellen mehr weisslich, an anderen mehr gelblich, an der Spitze leicht gelbröthlich; er ist mit Pigmentflecken bedeckt und mit gelbröthlichen bandartigen Streifen durchzogen.

Die Pigmentflecke sind äusserst zart, von schwach röthlichbrauner Farbe, unregelmässig gestaltet, und aus ungemein zarten Pigmentpunkten zusammengesetzt. Ihrer Anordnung und gegenseitigen Stellung nach zeigen sie viele Ähnlichkeit mit den physiologischen Anhäufungen des Chorioideal-Stromapigmentes in den Maschenzwischenräumen der grösseren Aderhaut-Gefässe. Die bandartigen gelbröthlichen Streifen im Bereiche des Conus sind nur sehr schwach gefärbt und nur stellenweise sichtbar; sie zeigen keine scharfen Grenzen, und charakterisiren sich in Verlauf und Anordnung als Chorioidealgefässe der äusseren Schichte, die jedoch einen gestreckteren Verlauf und geringere Querdurchmesser besitzen, weiter von einander abstehen und grössere, mehr ausgezogene Maschen bilden als unter physiologischen Verhältnissen.

Der Conus zeigt an seiner Basis keinen deutlich markirten Rand; doch aber lässt sich die Grenze desselben bei seiner weissgelblichen Farbe und mehrseitigen Pigmentirung gegenüber der mehr glänzenden, gleichmässig weisslichen Färbung des Bindegewebsringes genügend unterscheiden. Sein Umfangsrand ist allenthalben durch die Anlage dunkel-rothbrauner Pigmentstreifen und Pigmentmassen auffällig gekennzeichnet. Diese Massen bilden im Ganzen nur einen schmalen Saum von ungleicher Breite, welcher sich um die untere-innere Peripherie des Sehnerven fortsetzt, indem er sich an den äusseren Rand des Bindegewebsringes daselbst anschmiegt, und somit beinahe ringförmig den Conus und den Sehnervenquerschnitt umschliesst. Diese Pigmentmassen sind nach innen zu (gegen den Sehnerven und den Conus zu) dichter, mehr zusammenhängend, dunkler, ja stellenweise beinahe schwärzlich, und grenzen sich mehr weniger in scharfen Linien ab; nach aussen zu (gegen den übrigen Augengrund hin) zeigen sie sich dagegen nicht so dicht, mehr isolirt, durchbrochen und lichter gefärbt. Die Massen bestehen sämmtlich aus einer mehr minder mächtigen Lage sehr kleiner dunkler Pigmentkörner.

Der übrige Augengrund im Bereiche des Chorioidealgewebes ist allenthalben gleichmässig blass-gelbroth gefärbt, sowie auch deutlicher und nur etwas mehr weitständig als gewöhnlich gekörnt.

Die *Macula lutea* prägt sich nicht in auffallender Weise aus; ihr Centrum steht über 2 Opticusdurchmesser vom äusseren Rande des Sehnervenstammes und somit über 1 Opticusdurchmesser von der Spitze des Conus nach aussen im Augengrunde ab, und ist hierbei $\frac{1}{2}$ Opticusdurchmesser tiefer als die Sehnervenmitte gelagert.

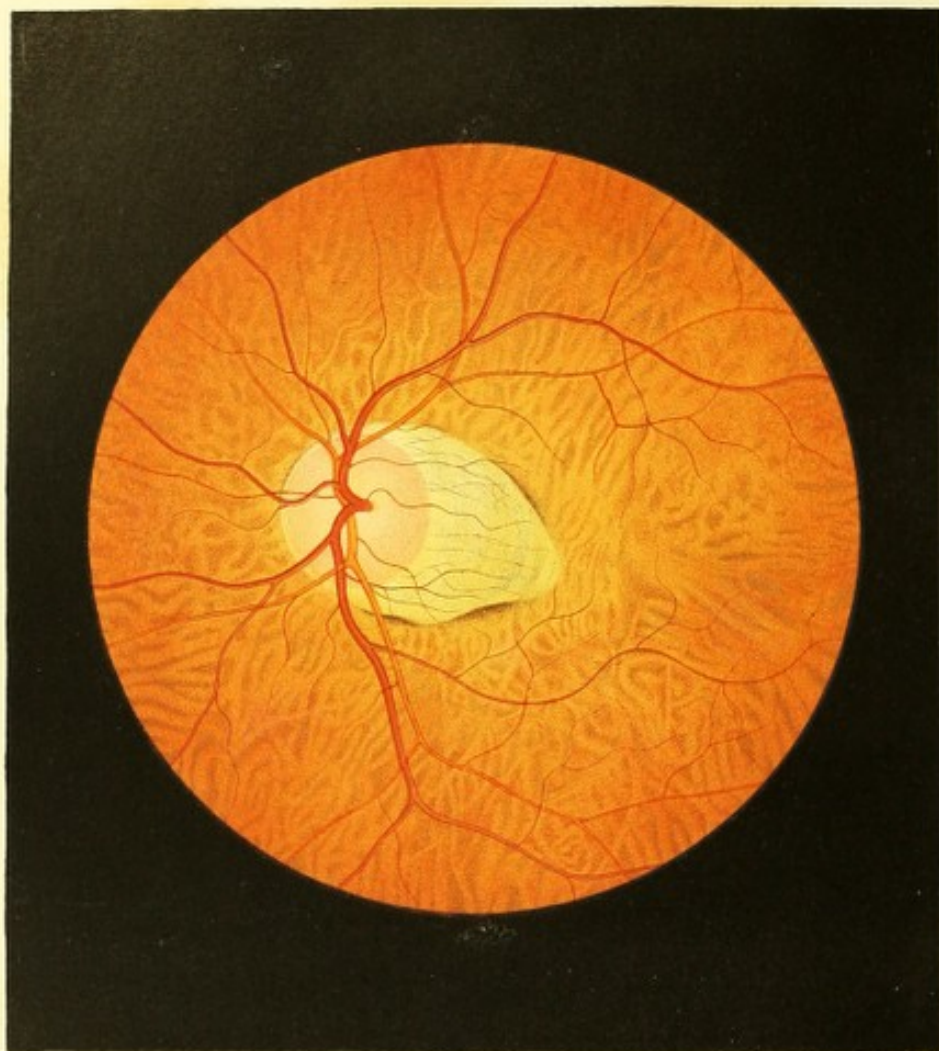
Die Netzhaut ist allseitig normal durchsichtig.

Die Centralgefässe erscheinen etwas blasser, von grösseren Querdurchmessern, und weniger scharf begrenzt — was Alles bloss auf Rechnung der gegebenen stärkeren Bildgrösse zu setzen ist. Sie sind normal in der Netzhautenebene ausgebreitet, zeigen aber durchaus einen gestreckteren Verlauf und weichen in ihren Verzweigungen weiter auseinander, als dies im normal gebauten Auge der Fall ist. Insbesondere aber beschreiben jene arteriellen und venösen Hauptäste, welche in weitem Abstände die *Macula lutea* umschliessen, bei ihrem Austritte aus dem Sehnerv miteinander keinen so grossen Bogen, sondern wenden sich, nachdem sie den Sehnervenquerschnitt verlassen, rasch nach aussen und laufen wenig bogenförmig (in flacher Krümmung) ober- und unterhalb der *Macula lutea* hin. Hiedurch ergibt sich eine äusserst charakteristische Gefässfigur, welche von der des Centralgefässsystems im normal gebauten Auge sehr erheblich abweicht. So bilden z. B. die letztgenannten zwei die *Macula lutea* umschliessenden Hauptäste durch die Richtung ihres Verlaufes im Opticus und unmittelbar nach ihrem Austritte aus demselben im normal gebauten Auge gewöhnlich miteinander eine gerade Linie oder einen mehr weniger flachen Bogen — hier aber sind sie zu einander beinahe rechtwinkelig gestellt.

Das linke Auge zeigte ein ähnliches Augenspiegelbild und ähnliche Verhältnisse.

Der Mann starb 2 Jahre nach der Untersuchung an einer Pneumonie. Bis dahin hatte sein Sehvermögen keine Änderung erfahren.

Bei der Section ergab sich, dass die Augenaxe des rechten Bulbus 32·6 Millim., der horizontale Durchmesser 25·8, der verticale 25·0 Millim. besass.



TAFEL LXIV.

Schwund des Epithelpigmentes in einem durch Staphyloma posticum kurzsichtigen Auge²¹⁾.

Vergrösserung 15.

Stephan S., Handelsmann, 46 Jahre alt, von mittelgrosser Statur, mager — kann sich aus seiner Kindheit nur eines wiederholt recidivirenden und jahrelang andauernden Drüsenleidens erinnern, sowie in Rücksicht seiner Kurzsichtigkeit, dass ihm selbe schon während des ersten Schulunterrichtes störend entgegengetreten war.

Von Jugend an zu Congestionen und Schwindel geneigt, hatte er häufig an Nasenbluten gelitten, welches im Sommer oft täglich sich einstellte, und stets das Gefühl von allgemeiner Verstimmung, Mattigkeit und Abgeschlagenheit hinterliess, jedoch keinen störenden Einfluss auf das Sehvermögen auszuüben schien. Seit 4 Jahren tritt dies Nasenbluten auffallend seltener ein, und seit 3 Jahren bemerkt Patient an beiden Augen eine fortwährende — am linken jedoch raschere — Abnahme des Sehvermögens.

Im Beginne dieser Abnahme hatte er wiederholt das Gefühl von Blendung bei längerer Betrachtung kleinerer Objecte, es war ihm, wie wenn Thränen in der Lidspalte angesammelt wären, oder als ob er durch Wasser sehe; später wurden ihm auch grössere Gegenstände undeutlich, und allmählig verbreitete sich ein zarter grauer Nebel über das ganze beiderseitige Sehfeld. Hierbei hatte er, besonders bei Anstrengung der Augen, die Empfindung, als dränge sich das Blut zu denselben, und ein lästiger Druck in den tieferen Theilen der Augen, begleitet von Farben- und Lichterscheinungen, ängstigte ihn vorzüglich zur Nachtzeit. Seit Verminderung des Nasenblutens tritt auch häufig Schwindel ein, namentlich beim Abwärtsneigen des Kopfes und nach dem Genusse geistiger Getränke, wornach sich auch leichte Eingenommenheit des Kopfes einstellt. Übrigens fühlt sich der Mann gesund, und die Functionen seines Körpers sind geregelt.

Mit dem rechten Auge wird Schrift 4 von 1½ bis 3 Zoll, mit dem linken (schlechteren) Schrift 8 von 2 bis 4 Zoll Abstand gelesen.

Der äussere Anblick der Augen zeigt nur wenige Krankheitssymptome. Die *Conjunctiva bulbi* ist ganz leicht geröthet; die Pupillen, besonders die linke, erscheinen etwas erweitert

und leicht unregelmässig geformt, jedoch vollkommen schwarz; die Beweglichkeit der Iris ist beiderseits vermindert. Der Blick ist der eines Kurzsichtigen.

Mit dem Augenspiegel untersucht, erweist sich der kurzsichtige Bau beider Augen schon in der Art der Erleuchtung und in dem Erscheinen des Bildes des Augengrundes (siehe die Beschreibung zu Tafel LXIII).

Die dioptrische Einstellung bei Accommodationsruhe ist rechts = Gl. — 3, links = Gl. — $3\frac{3}{4}$.

Die Medien erscheinen im Allgemeinen durchsichtig; der Glaskörper aber ist verflüssigt, und bei raschen Bewegungen oder Erschütterungen der Augen durchheilen einzelne zarte, unregelmässige, grauschwärzliche Flocken den grösseren Theil desselben, senken sich jedoch bei ruhiger Haltung wieder zu Boden und entziehen sich sonach vollständig dem Anblicke.

Im Augengrund selbst sind beiderseits ähnliche, im linken Auge nur deutlicher ausgeprägte Erscheinungen wahrzunehmen.

Der Sehnervestamm (siehe Tafel LXIV, linkes Auge) ist in senkrechter Richtung länglich, dabei aber von normalen Durchmesser, von normaler Oberfläche, sowie seiner ganzen Masse nach lichtrothlich (haematinroth) gefärbt. In seiner ganzen Runde wird er von einem weisslichen Bindegewebsringe umschlossen, der indessen nur an der nach innen gelegenen Partie des Opticumumfangs deutlich ausgeprägt und nach innen-oben von einem zarten rothbraunen Pigmentsaume begrenzt erscheint; am obern, äussern und untern Opticumumfange geht die weissliche Färbung des Bindegewebsringes allmählig in die weissgelbliche des Augengrundes über, und ist sonach die äussere Contour desselben hier nicht so deutlich ausgeprägt.

Von den äusseren Partien des Opticumumfangs ragt ein sehr grosser, spitzer, an seinen beiden Seiten dunkelcontourirter Conus nach aussen-unten gegen die *Macula lutea* und etwas unterhalb dieselbe hin. Der Abstand seiner Spitze vom Sehnervrande (seine Höhe) beträgt einen vollen Opticumdurchmesser.

Die Flächenausdehnung dieses Conus scheint mit der Chorioidealgefässebene im hintern Augapfelabschnitte übereinzustimmen. Er selbst ist grell erleuchtet, an seiner Basis (gegen den Sehnerv zu) licht-weissgelblich, in seiner Mitte stärker gelblich, an seiner Spitze sehr schwach gelbröthlich gefärbt, und seiner ganzen Ausdehnung nach mit zarten rothbraunen, verschieden grossen, länglichen Pigmentflecken versehen, welche nach Form und gegenseitiger Stellung deutlich die Maschenzwischenräume der äusseren Chorioideal-Gefässschichte markiren. Zwischen diesen Pigmentflecken sind einzelne, mehr gestreckte, schmale, schwach-gelbröthliche Chorioidealgefässe auf kurzer Strecke sichtbar.

Jene Pigmentsäume, welche den Conus seitlich begrenzen, sind von verschiedener Breite — der an der untern Seite ist im Ganzen bedeutend breiter und massenhafter: sie sind von dunkel-rothbrauner Farbe, gegen den Conus zu linienartig scharf begrenzt, werden aber gegen den gelbrothen Augengrund hin nach und nach lockerer, lichter, und verlieren sich allmählig in demselben. — An seiner Spitze sowie an den Seitenrändern nahe dem oberen und unteren Opticusumfange ist der Conus von keinem Pigmentsaume begrenzt.

Der übrige Augengrund erscheint seiner ganzen Ausdehnung nach weniger erhellt, matt gelbroth gefärbt, und mit lichter- und dunkler rothbraunen Flecken versehen, welche durchgehends keine scharfen Grenzen, und eine verschiedene — vor Allem eine längliche — Gestalt sowie sehr verschiedene Grössen besitzen. Jeder solche Fleck ist in seiner Peripherie lichter, in seiner mittleren Partie dunkler und gleichmässiger gefärbt, und besteht aus einer in ihrer mittleren Partie sehr mächtigen, gegen die Ränder zu aber rasch abnehmenden Schichte kleiner, dunkler Pigmentkörner. Diese dunklen Flecke (das Stromapigment) repräsentiren in sehr charakteristischer Weise die Maschenzwischenräume des äusseren Chorioidealgefässnetzes.

Die Räume zwischen den dunklen Flecken prägen sich als ungleich breite, bandartige, theils lichter, theils dunkler gelbröthliche Streifen aus, welche in mehr oder weniger gestrecktem oder geschlängelter Verlaufe bald tiefer gelagert, bald oberflächlicher erscheinen, vielfach untereinander sich verschlingen, übereinander hinwegziehen, miteinander sich verbinden, um sich abermals zu theilen u. s. w. und so ein sehr charakteristisches, grobmaschiges Netz bilden. Diese bandartigen Streifen sind durchgehends, je nach ihrer oberflächlichen oder tieferen Lage, mit einer dünneren oder mächtigeren Schichte zarter Pigmentkörner bedeckt. Diese Schichte ist allenthalben in der Mitte des Streifens dünner, wobei ihre einzelnen Pigmentkörner isolirter, weitständiger gesäet erscheinen; sie ertheilt dem einzelnen Streif ein gekörntes (granulirtes) Aussehen. An den Rändern dagegen nimmt die Schichte an Mächtigkeit zu, und verbindet sich ohne deutliche Abgrenzung mit der Pigmentschichte in dem Maschenzwischenraume, in Folge dessen die bandartigen Streifen nicht scharf begrenzt sind, sondern mit ihren Randtheilen tiefer und tiefer in die Pigmentschichte unterzutauchen scheinen und sich derart allmählig dem Blicke entziehen. — In diesem gelbröthlichen, grossmaschigen Netze kommt die äussere Chorioidealgefässschichte in ihrer inneren Oberfläche zur Ansicht, u. z. insoweit sie nicht zu sehr vom Stromapigmente gedeckt ist ²²⁾.

Die Netzhaut erscheint allenthalben normal durchsichtig. Das Centrum der *Macula lutea* steht $1\frac{3}{4}$ Opticusdurchmesser weit vom Sehnervenrande und $\frac{3}{6}$ Opticusdurchmesser

von der Spitze des Conus ab, sie ist $\frac{1}{8}$ Opticusdurchmesser tiefer als die Sehnervenmitte gelagert.

Das Centralgefäßsystem zeigt in eminenter Weise den Charakter des durch *Staphyloma posticum* kurzsichtig gebauten Auges (siehe Beschreibung zu Tafel LXIII; es erweist sich übrigens als normal, und nur im Bereiche der Fläche des Conus ist eine bedeutendere Zahl kleinerer Netzhaut- sowie Sehnervengefäßchen mit mehr gestrecktem Verlaufe sichtbar, als an der nämlichen Stelle auf normal-gelbrothem Augen- grunde im normalgebauten Auge gewöhnlich wahrzunehmen sind.

TAFEL LXV.

Angeborne Sehnervenexcavation und Atrophie des Epithelpigmentes in einem durch *Staphyloma posticum* kurzsichtigen Auge ²³⁾.

Vergrößerung 15.

Bernhard H. . . . 1, Tagelöhner, 21 Jahre alt — war, mit Ausnahme der Varicellen, die er als 4jähriger Knabe überstanden, stets gesund.

Seine Kurzsichtigkeit trat ihm zuerst zur Zeit des Schulbesuches störend entgegen, und blieb, seiner Angabe nach, bis jetzt unverändert; in der Nähe hatte er gut und ausdauernd gesehen. — Im 9. Lebensjahre bemerkte er, ohne nachweisbare Gelegenheitsursache, eine allmähliche Abnahme des Sehvermögens beider Augen, eine Undeutlichkeit der gesehenen Gegenstände, ohne dass sich ein eigentliches Trübsehen oder die Erscheinung eines Nebels oder Schleiers vor den Augen entwickelt hätte — so dass er nach einigen Monaten nur noch gewöhnlichen Zeitungsdruck bei 5 Zoll Abstand, eine kleinere Schrift aber gar nicht lesen konnte. Von diesem Zeitpunkte an trat keine weitere Zunahme der Sehstörung ein, im Gegentheile bemerkte er in den späteren Jahren, vor Allem am rechten Auge, eine allmähliche Abnahme der Schlechtsichtigkeit. Brillen hatte er nie getragen.

Die Augen zeigten ihrem äusseren Anblicke nach den Ausdruck der Myopie. Die Cornea erschien normal gewölbt, die vordere Kammer nicht vergrößert; die Pupillen waren enge, doch ausgiebig beweglich und durch Atropin rasch *ad maximum* erweiterbar.

Mit dem rechten Auge (Gl. — 5) wurde Schrift 5 von 3 bis 5 Zoll, mit dem linken (Gl. — $6\frac{1}{4}$) Schrift 8 von 4 bis 6 Zoll Abstand gelesen.

Die Untersuchung mit dem Ophthalmoskope wies durch die Art der Erleuchtung des Augeninneren sowie in dem Erscheinen des Bildes des Augengrundes beiderseits ebenfalls hochgradige Kurzsichtigkeit sowie volle Durchsichtigkeit der Medien nach.

Im rechten Auge (siehe Tafel LXV) war der Sehnerv leicht oval und zwar mit der Längsaxe horizontal gestellt — übrigens von normaler Grösse. Der weissgelbliche Bindegewebsring liess sich rings erkennen — deutlicher am inneren Opticusumfange, woselbst seine äussere Contour durch einen Pigmentsaum markirt erschien; am äusseren Opticusumfange dagegen war er insbesondere in seiner convexen Contour weniger deutlich ausgeprägt.

Der Sehnervstamm fand sich seiner grösseren Flächenausdehnung nach tief excavirt, und in seiner mittleren Partie weissgelblich, peripherisch leicht grau-rothgrünlich gefärbt. Diese Excavation charakterisirte sich (siehe Beschreibung zu Tafel VII bis XI) als eine angeborne, von aussergewöhnlicher Grösse und mit abgerundetem (trichterförmigem) Rande. Der normal bis zur Netzhaut-Innenfläche erhobene periphere Theil des Sehnervstammes war oben und aussen äusserst schmal, innen und unten breiter, mondsichelförmig gestaltet, und maass an der breitesten Stelle nach unten-innen $\frac{1}{6}$ des Sehnervendurchmessers. Bei der Einstellung des untersuchenden Auges für den Grund der Excavation trat die *Lamina cribrosa* in undeutlichen Umrissen als eine leicht-graue, längliche Fleckung hervor.

In seinem grösseren Umfange nach aussen und unten war der Sehnerv von einem unregelmässig mondsichelförmigen hellen Conus umgeben, dessen grösste Höhe mehr als $\frac{1}{2}$ eines Opticusdurchmessers betrug, dessen convexer (nach aussen zu) gelegener Rand durch einen dunkel-rothbraunen, verschieden breiten und sehr mächtigen Pigmentsaum scharf markirt erschien, welcher letztere mit der am inneren Sehnervenumfange befindlichen Pigmentcontour in Verbindung trat. Die Flächenausdehnung des Conus stimmte vollkommen mit der übrigen Chorioidealebene des hinteren Augapfelabschnittes überein; sie liess allenthalben licht-rothbraune Flecke sowie gelbliche bandartige Streifen wahrnehmen, in welchen sich das Pigmentstroma und äussere Gefässnetz der Chorioidea in sehr deutlicher Weise ausprägte.

Die untere und die innere Partie des übrigen Augengrundes waren grösstentheils ihres Epithelpigmentes beraubt, und liessen sofort mehr minder deutlich die stärkeren äusseren Chorioidealgefässe als verschieden breite, theils gelblich theils lichter und dunkler gelbroth gefärbte, granulirte, bandartige Streifen — sowie das Stromapigment als mehr weniger dunkel-rothbraune, nicht scharf begrenzte, gekörnte Flecke (siehe Beschreibung zu Tafel LXIV) deutlich erkennen. Verfolgte man daselbst die einzelnen Chorioidealgefässe

in ihrem Verlaufe gegen die Sehnervenperipherie hin, so überzeugte man sich leicht, dass dieselben in ganz normaler Weise, unter dem Pigmentsaume des Conus hinziehend und nur etwas lichter gefärbt, in der Fläche des Conus bis an die äussere Contour des Bindegewebsringes sich fortsetzten — sowie dass auch die lichter pigmentierten Flecke innerhalb des Conus vollkommen mit dem Stromapigmente in den Maschenzwischenräumen ausserhalb des Conus übereinstimmten.

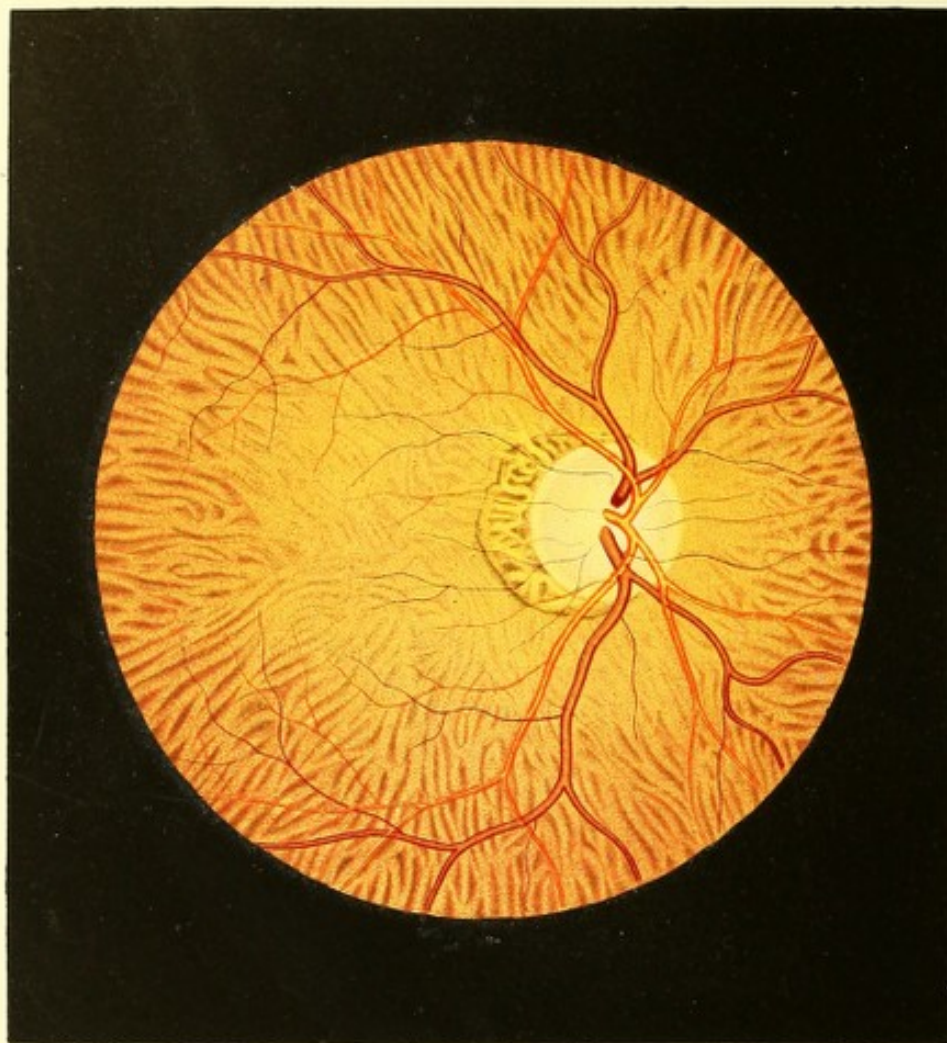
Die obere und die äussere Partie des Augengrundes waren mit einer normalen Epithelschichte versehen, und daher normal-gelbroth gefärbt und gekörnt.

Die Netzhaut hatte allenthalben ihre normale Durchsichtigkeit. Die *Macula lutea*, nicht besonders markirt, war in ihrem Centrum über 2 Opticusdurchmesser weit nach aussen vom Sehnervenrande, gegen $1\frac{1}{2}$ Opticusdurchmesser von der Spitze des Conus, sowie $\frac{1}{2}$ Opticusdurchmesser tiefer als die Sehnervenmitte gelagert.

Die Centralgefässe zeigten an ihrem Ursprunge im Sehnerven die bei angeborener Excavation charakteristischen (siehe Beschreibung zu Tafel VII bis XI) Erscheinungen; in ihrem weiteren Verlaufe in der Netzhaut aber die Merkmale des durch *Staphyloma posticum* kurzsichtig gebauten Auges (siehe Beschreibung zu Tafel LXIII) — erwiesen sich jedoch übrigens, was ihre Verbreitung, Verzweigung, Durchmesser und Färbung betrifft, als normal.

Am linken Auge bot sich das nämliche Bild dar.

So war der Befund im Jahre 1856, als diese Zeichnung angefertigt wurde. In den folgenden Jahren ergab sich keine wesentliche Veränderung im Sehvermögen; der Schwund des Epithelpigmentes nahm jedoch in beiden Augen allmählig und constant zu, so dass dermalen, 10 Jahre später (1866), die Chorioidealgefässe im Grunde beider Augen allenthalben deutlich zu sehen sind. Die Myopie hatte nicht zugenommen, die Excavation sich nicht verändert, und eben so wenig die Pigmentecontour des Conus.



TAFEL LXVI.

Conus mit deutlich sichtbaren Chorioidealgefässen in einem durch Staphyloma posticum kurzsichtigen Auge.

Vergrößerung 14.

Ignaz Sch. .z. Pfründner, 61 Jahre alt — war nie an einem ernstlichen Leiden erkrankt gewesen. Er hatte von Jugend auf ein unregelmäßiges, unstätes Leben geführt, und ist den alkoholischen Getränken sehr geneigt. — Von Jugend an kurzsichtig, hat er in der Nähe stets gut und ausdauernd gesehen.

Vor 2 Jahren zog er sich durch Verbrennung mit Kalk eine heftige Entzündung des linken Auges zu, in Folge welcher Narben- später Staphylombildung der Cornea eintrat. Seit einem Jahre bemerkt er Trübsehen am rechten Auge, besonders bei schwacher Beleuchtung.

Am linken Auge ist dermalen in Folge eines totalen Narbenstaphyloms nur mehr quantitative Lichtempfindung vorhanden. Mit dem rechten Auge wird nur mühsam noch Schrift 4 auf 5 Zoll Abstand gelesen. An demselben ist bei äusserer Besichtigung ausser einem grünlichen Reflexe aus der Pupille und einer etwas trägeren Bewegung der Iris beim Wechsel von Licht und Schatten nichts Abnormes bemerkbar. Durch Atropin wird die Pupille *ad maximum* erweitert.

Der Augenspiegel weist durchsichtige Medien sowie durch die Erleuchtungsweise des Innern des Auges und durch die Verhältnisse des Bildes des Augengrundes die hochgradige Kurzsichtigkeit u. z. eine dioptrische Einstellung = Gl. — $6\frac{1}{2}$ nach.

Der Grund dieses rechten Auges (siehe Tafel LXVI) zeigt sich, mit Ausnahme des Sehnervenquerschnittes, weniger stark erhellt und erheblich dunkler-gelbroth als gewöhnlich gefärbt; der Sehnerv dagegen hat ein vollkommen normales Aussehen, er besitzt eine ovale Form mit senkrecht gestellter langer Axe und eine normal gelagerte Oberfläche, er ist in seiner Mitte gleichmässig hell-gelbrothlich, peripherisch schwach röthlich gefärbt, sein weissgelblicher Bindegewebsring, dessen äussere Contour vor Allem gegen die *Macula lutea* zu scharf markirt erscheint, ist im ganzen Umfange deutlich ausgeprägt.

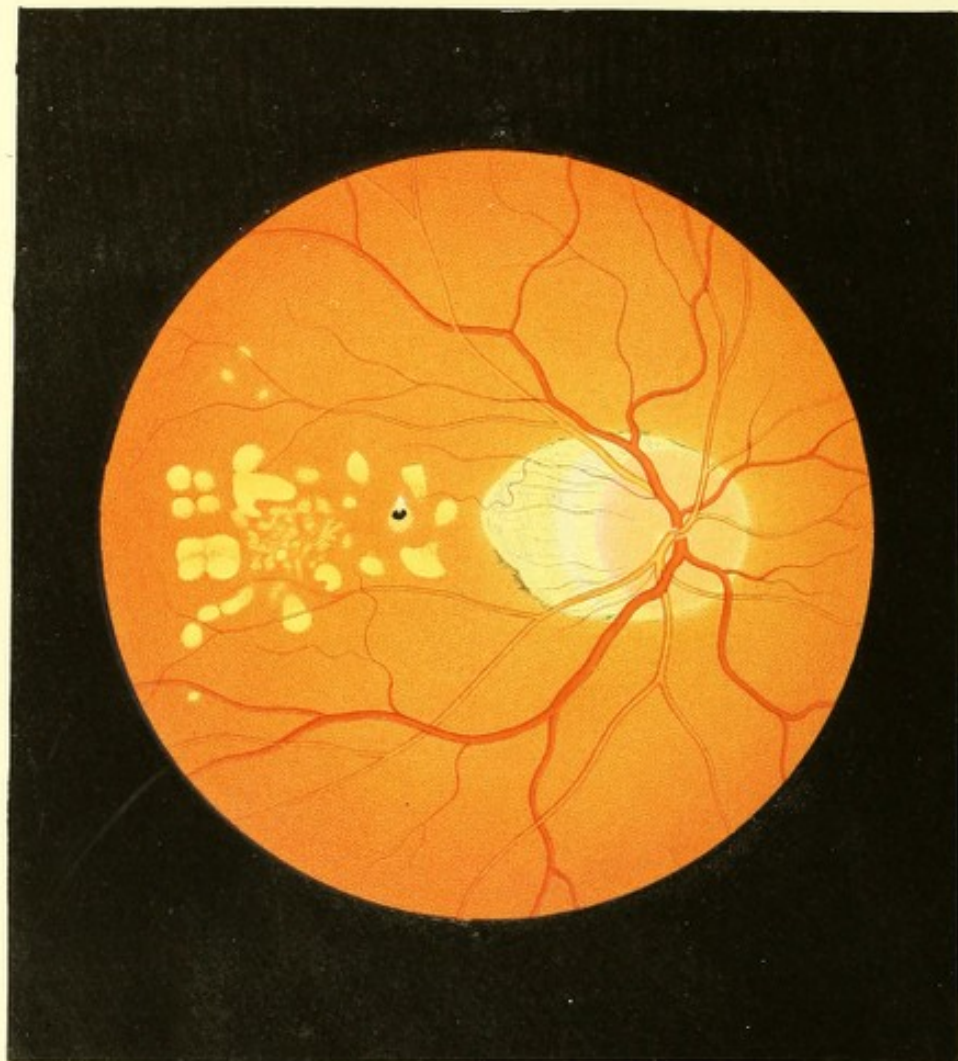
Nach aussen hin wird der Sehnervenquerschnitt in grösserem Umfange von einem stumpfspitzigen, mondsichelförmigen Conus umgeben, dessen Höhe (in der Richtung gegen

die *Macula lutea*) $\frac{1}{2}$ Opticusdurchmesser beträgt, und dessen äusserer Rand durch einen dunkel-rothbraunen stellenweise schwärzlichen Pigmentsaum auffallend stark markirt erscheint. — Die Flächenrichtung des Conus entspricht vollkommen der Ausbreitung der Chorioidea in ihrem den Conus umgebenden Theile. In der ganzen Ausdehnung des Conus prägt sich in ganz auffälliger Weise das äussere Chorioidealgefässnetz und das zwischengelagerte Stromapigment aus. Die Gefässe erscheinen hellgelb, stellenweise gelbröthlich, stark erleuchtet und äusserst zart gekörnt; das Stromapigment dagegen ist dunkel-rothbraun in verschiedenen Abstufungen bis nahezu ins Schwärzliche, sowie grobkörnig und deutlich punktirt.

Ausserhalb des Conus in der ganzen Ausbreitung der Chorioidea ist, in Folge allseitigen Schwundes des Epithelpigmentes ebenfalls die äussere Stromaschichte in sehr charakteristischer und ungewöhnlich deutlicher Weise (siehe Beschreibung zu Tafel LXIV) ausgeprägt, wobei die Chorioidealgefässe im Allgemeinen dunkler, das zwischengelagerte Pigment dagegen heller als im Bereiche des Conus erscheinen. In der nächsten Umgebung des Conus und des Opticus ist das äussere Chorioidealgefässnetz weniger deutlich markirt, mehr verschwommen; die Gefässe sind lichter gelbroth und das Stromapigment ist ebenfalls lichter, mehr grau-rothbraun. In weiterer Entfernung dagegen und im Bereiche der *Macula lutea* tritt das Chorioidealgefässnetz viel bestimmter ausgeprägt hervor; die Gefässe daselbst sind dunkel-gelbröthlich, stellenweise blutroth gefärbt, und dicht und dunkel granulirt; das Stromapigment ist ebenfalls dunkler rothbraun gefärbt und dicht und grobkörnig granulirt.

Die Chorioidealgefässe innerhalb des Conus können sämmtlich in ihrer Verbindung mit solchen ausserhalb des Conus verfolgt werden — wobei es sich ergibt, dass das Chorioidealmaschennetz des übrigen Augengrundes, ohne seine Lage, seinen Verlauf und seine Durchmesser zu ändern und nur lichter gefärbt, unterhalb des Pigmentsaumes in den Bereich des Conus eintritt, und in demselben bis an den Rand des Bindegewebsringes sich verbreitet.

Die Netzhaut besitzt ihre normale Durchsichtigkeit. Die *Macula lutea* ist nicht besonders markirt, ihr Centrum befindet sich $1\frac{2}{6}$ Opticusdurchmesser weit nach aussen vom Sehnervenrande, $1\frac{2}{6}$ Opticusdurchmesser weit von der Spitze des Conus, und nahezu in gleicher Höhe mit der Sehnervenmitte. Das Centralgefässsystem markirt durch seinen Verlauf den myopischen Bau des Auges nicht wesentlich, und erweist sich in Bezug auf Verbreitung, Verzweigung, Durchmesser und Farbe normal.



TAFEL LXVII.

Chorioidealtuberkel in einem durch Staphyloma posticum kurzsichtigen Auge.

Vergrößerung 15.

Leib F. . . r, Handelsmann, 23 Jahre alt, von kleiner Statur und cachectischem Aussehen — war schon als Kind stets kränklich gewesen, gleichwie seine übrigen 4 Geschwister, deren 3 bereits an Lungentuberculose gestorben sind.

Seit seinem 17. Lebensjahre leidet er fast ununterbrochen an Liddrüsenentzündungen. Von Kindheit auf kurzsichtig, hatte er in der Nähe stets gut gesehen. Eine Zunahme der Myopie will er nie beobachtet haben. Brillen hatte er nie getragen.

Seit einem Jahre bemerkt er ein fortschreitendes Abnehmen des Sehvermögens am rechten Auge ohne bekannte Veranlassung und ohne äusserlich sichtbare krankhafte Erscheinungen am Auge. Die Gegenstände waren ihm, mit diesem Auge gesehen, anfangs wie durch einen grauen Nebel verschleiert erschienen; später wurde der Nebel dichter, wobei ihm die Gegenstände kleiner und ferner gelegen erschienen; dann fielen einzelne Partien im Sehfelde ganz aus, so dass es ihm vorkam, als ob die grösseren Gegenstände leere Stellen hätten, oder als ob er selbe durch ein unregelmässig und sehr grob durchlöchertes Sieb ansähe; vor einem Monate endlich erblindete er ganz auf diesem Auge.

Die Untersuchung des Individuums ergab beiderseits ausgedehnte Lungentuberculose. Die Augen sind nach Bau und Aussehen myopisch, bieten aber in ihren äusseren Gebilden keine krankhaften Erscheinungen dar. Auf dem rechten Auge (Gl. — $3\frac{1}{4}$) ist nur noch quantitative Lichtempfindung vorhanden; mit dem linken Auge (Gl. — 6) wird Schrift 1 von 2 bis 6 Zoll Entfernung gelesen.

Bei der Augenspiegeluntersuchung erweist sich in beiden Augen bei durchsichtigen Medien in sehr charakteristischer Weise der stark myopische Bau sowohl aus der Art der Erleuchtung als aus der Erscheinung des Bildes des Augengrundes (siehe Beschreibung zu Tafel LXIII).

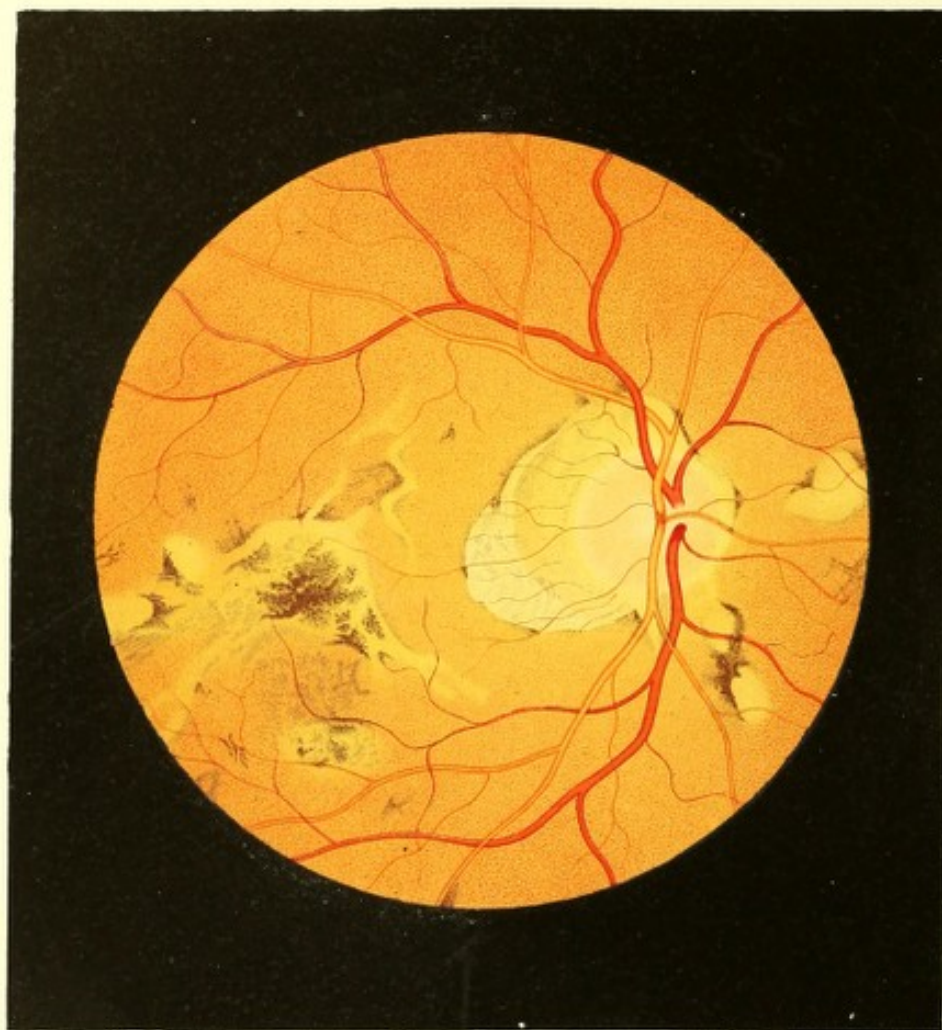
Im rechten Auge (siehe Tafel LXVII) ist der Sehnerv oval geformt, mit seiner langen Axe senkrecht gestellt; er hat die normale Grösse sowie eine normale Oberfläche, und erscheint seiner ganzen erkennbaren intraoculären Schichte nach gleichmässig röthlich

(haematinroth) gefärbt. Sein weissgelblicher Bindegewebsring ist nur am inneren Opticusumfange deutlich ausgeprägt; am äusseren lässt er sich von der weissgelblichen Färbung des Augengrundes daselbst nicht unterscheiden.

Der Sehnerv wird in seinem äusseren, grösseren Umfange von einem ausgedehnten Conus umgeben, der in seiner Höhe $\frac{3}{4}$ Opticusdurchmesser misst, mit seiner abgerundeten Spitze horizontal nach aussen gegen die *Macula lutea* hinragt, und an seinen 2 Seitenrändern durch verschieden-mächtige, dunkel-rothbraune Pigmentsäume scharf begrenzt erscheint. Die Flächenausdehnung dieses Conus stimmt vollkommen mit der Flächenrichtung der umgebenden Partie der Chorioidea im hinteren Augapfelabschnitte überein. In geringem Abstände vom Sehnervenrande hat dieser Conus eine weissgelbliche, stellenweise vollkommen weissliche Farbe, und erscheint sehr grell erleuchtet, nahezu sehnenartig glänzend; in seiner übrigen Ausdehnung gegen die Spitze zu ist er mehr gelblich gefärbt und mit einer grossen Zahl äusserst zarter, nicht deutlich begrenzter, schwach-röthlich-brauner Pigmentflecke von länglicher Gestalt und verschiedener Grösse versehen, welche ihrer Lage, gegenseitigen Anordnung und Form nach die Maschenzwischenräume des äusseren Chorioideal-Gefässnetzes andeuten. Auf diesem hellen weissgelblichen Grunde ist eine beträchtlich grössere Zahl feiner, gestreckt nach aussen verlaufender Sehnerven- und Netzhautgefässchen sichtbar, als auf derselben Fläche gelbrothen Grundes im physiologischen Auge für gewöhnlich wahrgenommen wird.

Der übrige Augengrund zeigt im Allgemeinen eine normal gelbrothe Färbung und eine grobkörnige und weitständige Granulation.

In diesem gleichmässig gelbroth gefärbten Grunde erscheint an der Stelle und im Umkreise der *Macula lutea* bis gegen die Spitze des Conus zu hinter der Netzhaut-Gefäss-ebene eine grössere Zahl heller, gelblicher Flecke von überwiegend rundlicher Form (Chorioidealtuberkel) eingebettet. Die grösseren derselben sind grell erleuchtet, lichtgelb gefärbt, sehr scharf durch das Gelbroth des normalen Augengrundes und ohne irgend eine Pigment-Contour oder Anhäufung abgegrenzt — gleichsam wie aus dem Letzteren herausgeschnitten; sie ragen über die Oberfläche des gelbrothen Grundes etwas hervor, scheinen eine leicht-convexe Oberfläche sowie eine beträchtliche Dicke zu besitzen, und aus einer derben, dichten Masse zu bestehen. Die kleineren dieser Flecke haben eine mehr gelbröthliche Farbe, sind nicht so scharf begrenzt, weniger lichtstark erhellt und ihrer Oberfläche nach tiefer gestellt als die grösseren Flecke, auch sind sie oberflächlich zart röthlich gekörnt. In der Nähe der Conusspitze zeigt sich auf einem der grösseren, hellen, nach oben zugespitzten Flecke ein sehr dunkler beinahe schwärzlicher, scharf begrenzter rundlicher Pigmentfleck aufgelagert.



Die Netzhaut hat allenthalben die normale Durchsichtigkeit. Die *Macula lutea*, nicht besonders ausgeprägt, ist $2\frac{1}{8}$ Opticusdurchmesser weit horizontal nach aussen vom Sehnervenrande gestellt, über $1\frac{3}{8}$ Opticusdurchmesser von der Spitze des Conus abstehend und beinahe in gleicher Höhe mit der Sehnervenmitte befindlich. Das Centralgefässsystem erscheint normal seiner Verbreitung, Verzweigung, seinen Durchmessern und seiner Färbung nach; prägt jedoch im Verlaufe der einzelnen Gefässe (siehe Beschreibung zu Tafel LXIII) in äusserst charakteristischer Weise den durch *Staphyloma posticum* kurzsichtigen Bau des Auges aus.

Am linken Auge zeigt der Sehnerv keine so stark röthliche Färbung; der Conus gleicht dem des rechten Auges vollkommen; die Stelle und Umgebung der *Macula lutea* selbst erscheint normal; peripherisch im Augengrunde aber, gegen den *Aequator bulbi* zu, finden sich oben und unten ähnliche weissgelbliche, rundliche, scharf umgrenzte Stellen wie im rechten Auge.

TAFEL LXVIII.

Entzündung der Gefässhaut in einem durch *Staphyloma posticum* kurzsichtigen Auge ¹⁵⁾.

Vergrösserung 13.

Schneidermeister Jacob Sch., 59 Jahre alt, von grosser Statur, mager — behauptet, als Kind gesund gewesen zu sein, jedoch schon seit seinem 13. Lebensjahre an Kreuzschmerzen und Trägheit der Stuhlentleerungen — wobei mit harten Kothmassen stets Blut abging — gelitten zu haben, wesshalb er auch von dieser Zeit an häufig auflösende Mittel gebrauchte.

Seit seinem 15. Jahre hatte er über Mückensehen, welches zeitweise zu- und wieder abnahm, seit seinem 27. Jahre über Ohrensausen, seit 10 Jahren aber über Schwindel, besonders beim Bücken oder bei grösseren Anstrengungen zu klagen gehabt.

Das Sehvermögen beider Augen soll stets gut gewesen sein — nur fand sich Patient schon als Geselle bemüssigt, bei feinen Arbeiten, um dieselben den Augen nicht all zu stark nähern zu müssen, Concavbrillen zu verwenden. Später, nach Erlangung seines Meisterrechtes, verwendete er in den ersten 4 Jahren Concavgläser Nr. 4, und nun seit 16 Jahren mit stets gleichem Erfolge Concavlinsen von 3 Zoll Zerstreuungsweite.

Im Allgemeinen fühlte er sich ziemlich wohl und kräftig, und konnte bis vor 3 Jahren allen Anforderungen seines Geschäftes entsprechen.

Zu dieser Zeit erkrankte er, in Folge einer Verkühlung, an einem entzündlichen Unterleibsleiden, dem sich alsbald ein heftiger Kopfschmerz in beiden Schläfengegenden und ein schmerzhaftes Gefühl des Ziehens und Zusammendrückens in der Tiefe des rechten Auges — ohne dass sichtbare Veränderungen an den äussern Theilen desselben auftraten — sowie das Vorschweben feuriger Erscheinungen und bedeutende Empfindlichkeit gegen grelles Tages-, besonders aber gegen künstliches Licht zugesellten. Unter diesen Zufällen verminderte sich das Sehvermögen dieses Auges innerhalb 14 Tagen bis zu dem Grade, der jetzt noch besteht.

Das entzündliche Unterleibsleiden schwand bald, und schon nach 1 Monate traten ganz ähnliche Erscheinungen wie am rechten — auch am linken Auge auf, begleitet von eben solcher Verminderung des Sehvermögens.

Die vorerwähnten Symptome verloren sich wieder im Verlaufe der folgenden Monate bis auf das Schlechtsehen, und Patient beobachtet nun seit $2\frac{3}{4}$ Jahren keine weiteren erheblichen Veränderungen seines Sehvermögens; dagegen leidet er öfter an heftigem Kopfwel in der Stirn- und Scheitelgegend; auch bemerkt er seit jenem entzündlichen Unterleibsleiden keinen Blutabgang mehr bei harten Stuhlentleerungen.

Das Sehvermögen ist dermalen am rechten Auge etwas mehr als am linken, jedoch in beiden Augen derart gesunken, dass Patient auf 5 Zoll Entfernung kaum noch die Finger der Hand zu zählen, und auf der Strasse sich nur mit grosser Mühe zurechtzufinden vermag.

Beide Bulbi erscheinen wegen Abnahme des Fettpolsters in die Orbita zurückgesunken, sie haben eine verlängerte Sehaxe, und bieten den Anblick schlechter und kurzsichtiger Augen, ohne dass sich weitere krankhafte Veränderungen an den äusserlich sichtbaren Theilen wahrnehmen lassen. Die Wölbung der Cornea ist normal, so auch die Grösse der vorderen Kammer; die Pupille hat die gewöhnliche Grösse und Schwärze, die Iris eine lebhafte Beweglichkeit.

Die Untersuchung mit dem Ophthalmoskope zeigt bei einem Abstände von 8 bis 10 Zoll wenig und ungleichmässig erhellte Pupillen, jedoch vollkommen durchsichtige Medien; bei Annäherung des Instrumentes, und mit Beihilfe eines Glases von 1 Zoll Zerstreuungsweite aber den Augengrund lichtschwächer und weniger intensiv gefärbt als bei Betrachtung eines normalsichtigen Auges — wobei eine bedeutend stärkere Vergrösserung sowie eine auffallend geringere Entfernung des aufrechten Bildes vom eigenen Auge sich kundgibt, aber auch das Schfeld bedeutend kleiner und die einzelnen Gebilde im Augengrunde weniger scharf ausgeprägt erscheinen.

Die dioptrische Einstellung bei Accommodationsruhe erweist sich im rechten Auge = Gl. — $3\frac{1}{4}$ und im linken = Gl. — 3.

Im rechten Auge (siehe Tafel LXVIII) ist der Sehnerventamm von rundlicher Form, von normaler Grösse und Oberfläche, jedoch nicht scharf begrenzt. Seiner grösseren Ausdehnung nach gleichmässig röthlich, hat er in seiner Mitte sowie am Rande eine lichter-röthliche Färbung. Es umgibt ihn ein breiter, weissgelblicher Bindegewebsring, dessen Farbe an seiner central gelegenen Peripherie allmählig in die des Opticusstammes übergeht; dessen excentrisch gelegene Contour dagegen stellenweise durch theils zartere, theils mächtigere Pigmentanhäufungen deutlicher markirt ist.

In seinem äusseren und oberen Umfange ist der Sehnerventamm sammt seinem Bindegewebsringe von einem sehr grossen Conus mit abgerundeter Spitze und ausgedehnter Basis umschlossen, welcher mehr als $\frac{3}{4}$ Opticusdurchmesser hoch ist, und nach aussen-unten gegen die *Macula lutea* und etwas unterhalb dieselbe hinragt. — Die Flächenrichtung des Conus ist die gleiche mit der der Chorioidea im hintern Augapfelabschnitte. — Seiner Färbung nach theilt er sich in 2 übereinandergestellte mondsichel-förmige Theile, deren grösserer die Basis des Conus bildende Theil licht-gelbröthlich, deren kleinerer die Spitze bildende Theil aber weissgelblich gefärbt erscheint und stellenweise einen seidenartigen Glanz zeigt.

Der Conus ist seiner ganzen Flächenausdehnung nach mit kleineren und grösseren schwach grau- und rothbraunen, sehr zarten, weitständig gekörnten Pigment-Flecken und Streifen bedeckt, welche theils tiefer, theils oberflächlicher gelagert, nach Lage und Anordnung einerseits den Maschenzwischenräumen des äusseren Chorioidealgefässnetzes entsprechen, anderseits die äussere Contour des Bindegewebsringes sowie die Grenze zwischen den beiden verschiedenfarbigen Theilen des Conus deutlich markiren. In seinem äusseren Umfange begrenzt ein verschieden breiter und verschieden dunkel-rothbrauner Pigmentsaum den Conus.

Der übrige Augengrund besitzt seine normale gelbrothe Farbe und Körnung, ist jedoch in der Gegend der *Macula lutea* und in seinem untern Segmente bis zum *Aequator bulbi* hin mit einer grossen Zahl unregelmässiger, weissgelblicher, hell erleuchteter Flecke und Streifen sowie dunkel-rothbrauner Pigmentmassen bedeckt.

Die grösseren, mehr gleichmässig gefärbten und mehr rundlich geformten Flecke sind oberflächlicher in der Chorioidea gelagert; die länglichen, bandartigen dagegen, welche gegen ihre Enden zu sich gelbröthlich färben, um so allmählig im gelbrothen Augengrunde zu verschwinden, und in welchen sich die Verzweigung grösserer Chorioideal-Stromagefässe ausspricht — liegen tiefer in der Chorioidea.

Die lichterem und zarteren Pigmentmassen, welche zum Theile durch ihre Form und gegenseitige Stellung die Maschenzwischenräume des äusseren Chorioideal-Gefässstromas markiren, zum Theile aber die bandartigen hellen Streifen begrenzen — sowie einzelne dunklere grössere solche Massen, die sich ebenfalls an den Rändern der bandartigen hellen Streifen befinden, sind tiefer gelagert; der grössere Theil jedoch der letztgenannten dunkleren, umfangreicheren Pigmentmassen, besonders am Rande und im Bereiche der grösseren Flecke, liegt oberflächlicher in die Chorioidea gebettet.

Die tiefer gelagerten Pigmentmassen erscheinen feinkörniger, die oberflächlichen grobkörniger. Letztere haben im Allgemeinen eine sehr verschiedene, unregelmässige Form, eine moosartige, dendritenförmige Anordnung, und nur in einzelnen derselben sind Andeutungen an mehr regelmässige Formen, an die Winkel- und Sternform, gegeben.

Die Netzhaut ergibt sich allerorts als normal durchsichtig. Die *Macula lutea* ist nicht besonders ausgeprägt; ihr Centrum befindet sich über 2 Opticusdurchmesser weit vom Sehnervenrande, sowie $1\frac{1}{2}$ Opticusdurchmesser von der Spitze des Conus entfernt und $\frac{1}{3}$ Opticusdurchmesser tiefer als die Sehnervenmitte.

Das Centralgefässsystem zeigt in geringem Grade den Charakter (siehe Beschreibung zu Tafel LXIII) des durch *Staphyloma posticum* kurzsichtig gebauten Auges, erweist sich jedoch übrigens normal bezugs Verbreitung, Verzweigung, Durchmesser und Färbung der einzelnen Gefässe.

Im linken Auge sind ähnliche Veränderungen im Augengrunde gegeben.

TAFEL LXIX.

Entzündung der Netz- und Gefässhaut mit typischer Pigmentbildung in einem durch *Staphyloma posticum* kurzsichtigen Auge.

Vergrösserung 14.

Marie H. .1, 22 Jahre alt, unverheirathet, von schwächlichem Baue — war, ausser an ihren Augen, nie bedeutend erkrankt gewesen. Im 19. Jahre menstruirt, hatten sich bisher ihre Menses regelmässig eingestellt.

Sie will vor ihrem 6. Jahre auf beiden Augen gut gesehen haben, jedoch kurzsichtig gewesen sein. Im 6. Lebensjahre trat unter heftigen Entzündungserscheinungen binnen

Die feineren und zarteren Pigmentmassen, welche zum Theile durch ihre Form und gegenwärtige Stellung die Maschenzwischenräume des äusseren Chorioideal-Gefässstromas einnehmen, zum Theile aber die bandartigen hellen Streifen begrenzen — sowie einzelne kleinere grössere solche Massen, die sich ebenfalls an den Rändern der bandartigen hellen Streifen befinden, sind tiefer gelagert; der grössere Theil jedoch der letztgenannten dunkleren, umfangreicheren Pigmentmassen, besonders am Rande und im Bereiche der grösseren Flecke, liegt oberflächlicher in die Chorioidea gebettet.

Die tiefer gelagerten Pigmentmassen erscheinen feinkörniger, die oberflächlichen grobkörniger. Letztere haben im Allgemeinen eine sehr verschiedene, unregelmässige Form, mit massenartige, dendritenförmige Anordnung, und nur in einzelnen derselben sind Auswüchse in mehr regelmässige Formen, an die Winkel- und Sternform, gegeben.

Die Netzhaut erglht sich allerorts als normal durchsichtig. Die *Macula lutea* ist nicht besonders ausgeprägt; ihr Centrum befindet sich über 2 Opticusdurchmesser weit vom Sehnervensehe, sowie $1\frac{1}{2}$ Opticusdurchmesser von der Spitze des Conus entfernt und $\frac{1}{2}$ Opticusdurchmesser tiefer als die Sehnervenmitte.

Das Chorioidealgefässsystem weist in geringem Grade den Charakter (siehe Beschreibung in Tafel LXV), des durch Staphyloma posticum kurzzeitig gebauten Auges, erweist sich jedoch als ganz normal. Die Verhältnisse der Chorioidea, des Sehnervens und der Netzhaut sind in der Abbildung dargestellt.

Im lebenden Auge sind ähnliche Veränderungen im Ausmassgrade gegeben.

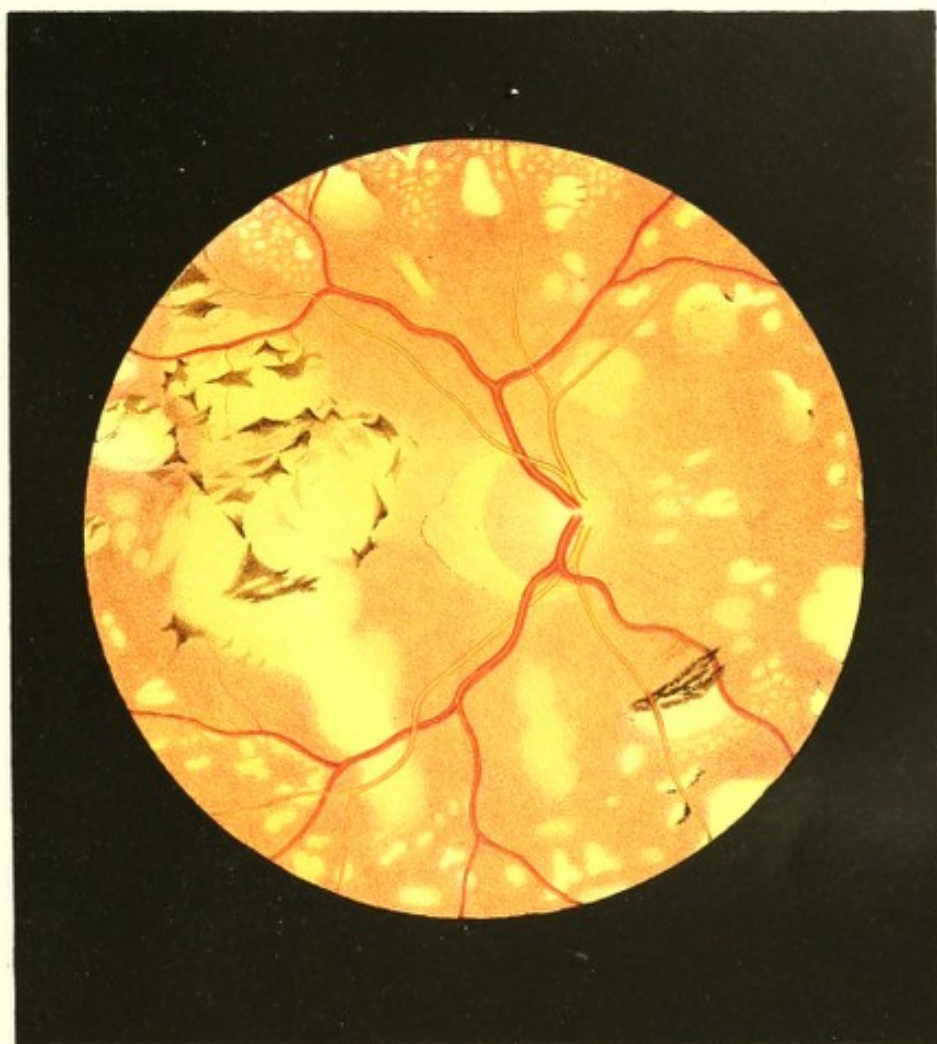
TAFEL LXIX.

Entzündung der Netz- und Gefässhaut mit typischer Pigmentbildung in einem durch *Staphyloma posticum* kurzsichtigen Auge.

Vergrösserung 14.

Marie H., 22 Jahre alt, unverheirathet, von schwächlichem Baue — war, ausser an ihren Augen, nie bedeutend erkrankt gewesen. Im 19. Jahre menstruirt, hatten sich bisher ihre Menses regelmässig eingestellt.

Sie will vor ihrem 6. Jahre auf beiden Augen gut gesehen haben, jedoch kurzsichtig gewesen sein. Im 6. Lebensjahre trat unter heftigen Entzündungserscheinungen binnen



weniger Tage eine Beschränkung des Sehvermögens bis auf quantitative Lichtempfindung in beiden Augen ein. Nach Verlauf mehrerer Wochen erfolgte unter Minderung der Entzündungserscheinungen eine allmähliche Besserung im Sehen, welche durch $\frac{3}{4}$ Jahre hindurch zunahm, worauf dann das Sehvermögen durch 13 Jahre unverändert in dem Grade verblieb, dass Patientin mit dem rechten Auge wohl gröbere Näharbeit zu verrichten im Stande war, obschon sie hiebei rasch ermüdete — mit dem linken aber nur grössere Gegenstände zu sehen vermochte.

Ihre Augen erschienen übrigens stets unruhig, Patientin konnte die Gegenstände nicht direct fixiren, sondern stellte ihre Sehlinsen immer etwas seitlich vom Objecte nach der einen oder andern Seite und musste dabei mit den Lidern blinzeln. Directes Sonnenlicht rief krankhafte Empfindungen in den Augen hervor.

Das linke Auge blieb bisher unverändert, am rechten dagegen trat vor 2 Jahren, nachdem Patientin durch 2 Monate vorher in einer feuchten Wohnung sich aufgehalten, neuerdings u. z. eine rasche Verschlechterung des Sehens ein, so dass auch der grösste Druck nicht mehr gelesen werden konnte. Dabei stellte sich Schmerz in der rechten Schläfe- und Stirngegend und das Gefühl ein, als seien die Lider gespannt und angeschwollen, als sei der Bulbus grösser und trete weiter hervor; die Kranke wurde durch Photopsien (Funken und Feuerräder) belästigt, ohne dass Lichtscheu oder sichtbare Entzündungserscheinungen vorhanden waren. Patientin hat an beiden Augen die Empfindung, als ob ein dichter grauer Nebel vor denselben läge und alle Objecte einhülle.

Am linken Auge sind zarte, verbreitete Corneatrübungen und Facettirungen vorhanden; die vordere Kammer ist normal gross, die Pupille mässig weit, nur träge sich erweiternd und verkleinernd, aber durch Atropin *ad maximum* zu dilatiren. Es ist nur excentrisches Sehvermögen vorhanden; Schrift 16 wird mit Mühe auf 3 Zoll Abstand gelesen. Am rechten Auge ist die Cornea im Allgemeinen durchsichtig, die Pupille leicht nach aussen-unten in Folge einer *Synechia anterior* des Pupillarrandes verzogen, und dieser entsprechend in der Peripherie der Hornhaut eine 2 Linien lange und 1 Linie breite weisse, derbe Cornealnarbe vorhanden. Die träge sich bewegende Pupille ist ebenfalls durch Atropin stark erweiterbar. Das Sehen erweist sich auf diesem Auge als ein excentrisches, und Patientin kann nicht mehr mit Sicherheit die Finger zählen. — Andere Krankheitserscheinungen sind äusserlich an den Augen nicht wahrzunehmen.

Mit dem Augenspiegel untersucht, zeigen sich in beiden Augen Linse und Glaskörper durchsichtig, und weist sich in der Art der Beleuchtung des Augen-Inneren sowie des Erscheinens des Bildes des Augengrundes der hochgradige myopische Bau u. z. am rechten Auge = Gl. — $7\frac{1}{2}$, am linken = Gl. — 8 aus.

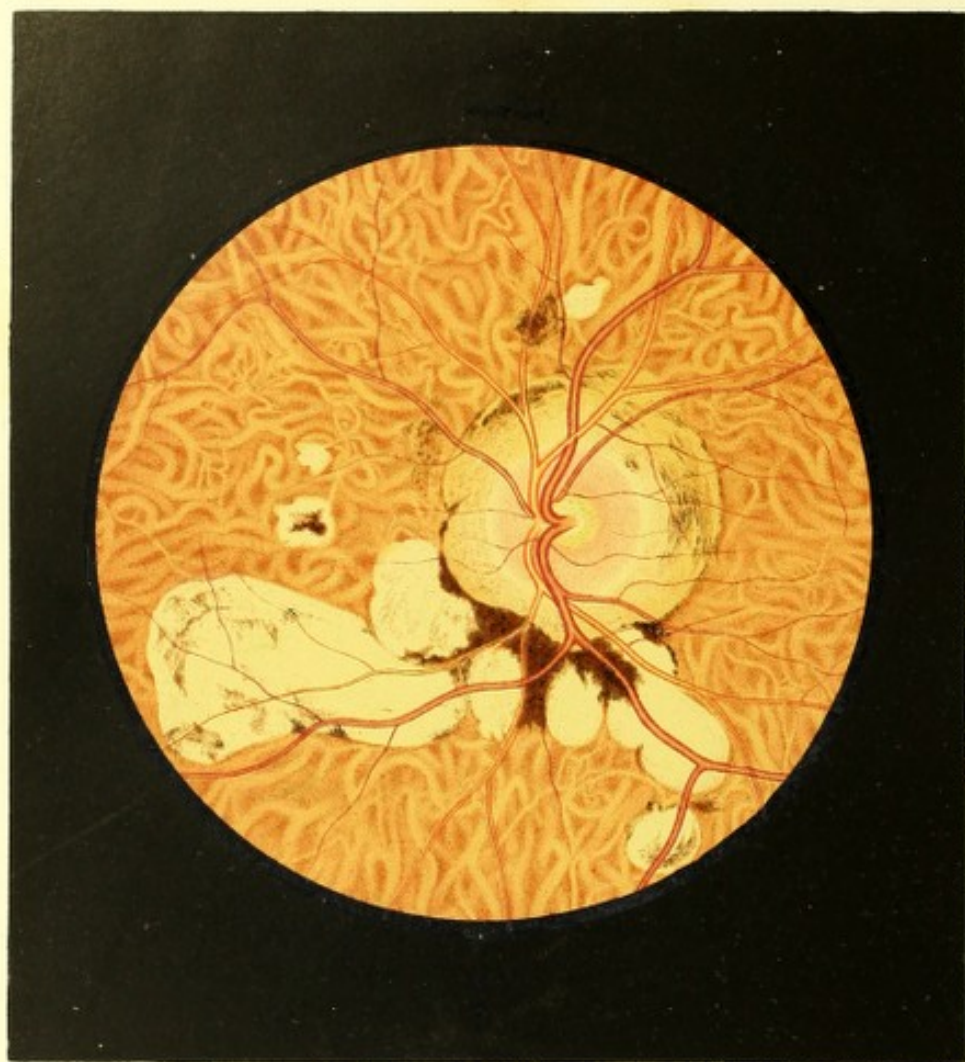Im rechten Auge (siehe Tafel LXIX) erscheint der Augengrund im Bereiche des Sehnervenquerschnittes und dessen Umgebung in Folge einer diffusen Netzhauttrübung verschleiert. Diese Trübung erweist sich ihrer grösseren Ausdehnung nach ziemlich gleichmässig (nicht gestreift oder wolkenartig) und am dichtesten vor dem Sehnervenrande und im Umkreise desselben; in peripherer Richtung vermindert sie sich, so dass in einem Abstände von 2 bis 3 Opticusdurchmessern vom Sehnervenrande die Netzhaut vollkommen durchsichtig wird. Die Trübung scheint die Netzhaut ihrer ganzen Dicke nach zu durchsetzen, so dass sie nicht nur die tiefergelegenen Gewebstheile im Augengrunde deckt und mehr weniger undeutlich macht, sondern auch das Centralgefässsystem gleichmässig in Nebel hüllt. Das Letztere manifestirt im Verlaufe seiner einzelnen Gefässe — vor Allem jener, welche die *Macula lutea* umkreisen — in charakteristischer Weise den durch *Staphyloma posticum* kurzsichtigen Bau des Auges; lässt aber übrigens keinerlei Abweichung vom physiologischen Verhältnisse weder in Bezug auf Vertheilung und Verzweigung, noch auf Durchmesser und Färbung der einzelnen Gefässe wahrnehmen, ausser dass sich durch die Netzhauttrübung sämmtliche in deren Bereiche verlaufenden zarteren Gefässe vollkommen dem Anblicke entziehen.

Die *Macula lutea* ist nicht besonders markirt; ihr Centrum liegt horizontal nach aussen, bei 2 Opticusdurchmesser weit vom Sehnervenrande.

Der Sehnerv, durch die Netzhauttrübung vor Allem in seiner Peripherie gedeckt, ist nur undeutlich wahrzunehmen. Er zeigt keine scharfen Contouren, ist jedoch im Allgemeinen in seiner Begrenzung ganz gut zu erkennen, u. z. einerseits durch die Art seines Farbtones gegenüber dem gelbrothen Augengrunde — indem er central heller gelbroth, in peripherer Richtung gleichmässig dunkelröthlich (haematinroth) gefärbt ist, — anderseits aber in Folge der helleren Färbung des Conus. Er scheint eine normale Oberfläche zu besitzen, ist von normaler Grösse und rundlicher Form, lässt jedoch den Bindegewebsring nicht deutlich erkennen.

In seinem äusseren Umfange ist er von einem stumpfspitzigen Conus umschlossen, der eine Höhe von nahezu $\frac{1}{2}$ Opticusdurchmesser besitzt, mit seiner Spitze nach aussen und nur sehr wenig nach abwärts hinragt, seiner Flächenausdehnung nach gleichmässig dunkel-orangegelb gefärbt ist und vollkommen mit der Chorioidealebene des hinteren Augapfelabschnittes übereinstimmt, sowie an seinen Rändern von einem schmalen, an der Spitze etwas mächtigeren rothbraunen Pigmentsaume umgeben wird.

Der übrige Augengrund im Bereiche der Chorioidea erscheint grossentheils normal gelbroth gefärbt sowie grobkörnig und weitständig granulirt; er ist jedoch in seiner ganzen



Ausdehnung mit einer Unzahl kleinerer und grösserer heller Flecke sowie stellenweise mit rothbraunen Pigmentflecken bedeckt.

Die hellen Flecke haben beinahe durchgehends eine rundliche oder ovale Form und keine scharf ausgeprägten Ränder; sie scheinen einen nicht unerheblichen Dikedurchmesser zu besitzen und aus einer homogenen, ziemlich dichten Masse zu bestehen. Sie sind theils tiefer, theils oberflächlicher in die Chorioidea eingebettet, und haben eine unebene Oberfläche — an einzelnen Stellen ragen sie nämlich, besonders in den Mittelpartien, mehr, ja selbst über die Chorioidealoberfläche, hervor, sind daselbst heller, mehr weissgelblich und gleichmässig gefärbt und nur ganz zart, nur andeutungsweise gekörnt.

Die Pigmentflecke besitzen theils eine lichtere, theils eine dunklere rothbraune Farbe, sind durchgehends deutlich gekörnt, und grösstentheils oberflächlich — sowohl in als auf der Chorioidea (hinter der Netzhaut-Gefässebene) — gelagert, ragen aber auch zum Theile weit in der Netzhaut hervor. Einige haben eine ganz unregelmässige Form, und begrenzen als zartere Pigmentstreifen einzelne helle Flecke an der einen oder anderen Stelle ihres Umfanges, oder kommen — wie im Bilde innen-unten vom Sehnerv — massenhafter und auf die Oberfläche der hellen Flecke aufgelagert vor. Der grössere Theil dieser Pigmentflecke jedoch zeigt sehr bestimmte, charakteristische Formen, u. z. die Winkelform und die ästige oder Sternform — ähnlich wie sie auch in Tafel XXXVII vorkommen.

Im Grunde des linken Auges sind ähnliche Krankheitserscheinungen, jedoch in bedeutend geringerer Ausdehnung und Mächtigkeit vorhanden.

TAFEL LXX.

Entzündung der Gefässhaut mit Glaskörpertrübungen in durch Staphyloma posticum kurzsichtigen Augen.

Vergrösserung 15.

Josef W. . . . r, 45 Jahre alt, Spänglermeister — soll stets gesund gewesen sein. Er war von Jugend auf an beiden Augen in hohem Grade kurzsichtig, und wurde seiner Kurzsichtigkeit wegen nach kurzer Dienstzeit vom Militär entlassen.

Mit 22 Jahren benutzte er zum ersten Male Brillen, u. z. Concav 8, von welchen er bisher allmählig zu Concav 6 überging. Sein Sehen war stets scharf und ausdauernd.

Vor 3 Monaten bemerkte er zum ersten Male ohne irgend eine vorausgegangene Veranlassung ein Trübsehen, eine Verschleierung der Augen, welcher Zustand zwar bald schwand, sich jedoch nach kurzer Zeit wieder einstellte, um abermals zu schwinden u. s. f. Die Zeiträume, in welchen Patient klar sah, verkürzten sich immer mehr, und die Perioden des Trübsehens erwiesen sich immer länger, bis endlich die Verschleierung eine andauernde wurde.

Der Nebel, welcher sich über das ganze Sehfeld gleichmässig verbreitete, rauchgrau und am linken Auge etwas weniger dicht und weniger dunkel (mehr licht-rauchgrau) erschien, wurde allmählig dichter und dichter, bis er den jetzt bestehenden Grad erreichte. In der ersten Zeit, nachdem der Nebel dauernd geworden, ergaben sich wesentliche Veränderungen bezugs seiner Intensität, indem er einige Tage hindurch sich gleich blieb, sodann aber plötzlich und ohne bekannte Ursache sich vermehrte, und nach Stunden oder höchstens nach 1 bis 2 Tagen sich wieder auf die ursprüngliche Dichte zurückminderte. Diese Schwankungen wurden nach und nach weniger auffallend und hörten allmählig ganz auf — wobei jedoch der Nebel an und für sich sowie die Sehstörung constant zunahmen. Dagegen bildete sich in anderer Weise eine Veränderung rücksichtlich des Nebels und des Grades der Sehstörung allmählig, und in letzter Zeit immer deutlicher hervor — die nämlich, dass Patient bei Ruhe der Augen, insbesondere Morgens beim Erwachen besser sieht, und dass zu dieser Tageszeit der Schleier vor den Augen ihm weniger dicht erscheint. So wie er jedoch die Augen rasch bewegt, oder im Bette sich aufsetzt, wird die Trübung stärker und das Sehen schlechter — wobei es ihm vorkommt, als ob ein immer dichter werdender Nebel mehr weniger rasch und unter mehr weniger schwankenden Bewegungen sich von oben herab über das Sehfeld senken würde. Tagüber unter den stattfindenden Körper- und Augenbewegungen bleiben sich Nebel und Schlechtsehen so ziemlich gleich; verhält sich Patient aber durch längere Zeit ruhig, so mindert sich beides allmählig, u. z. wird zuerst der Nebel in den unteren Theilen des Sehfeldes weniger dicht, und verringert sich successive nach oben hin, gleichwie sich ein Nebel im Freien hebt — wobei in gleichem Maasse das Sehvermögen sich bessert. Patient ist daher gezwungen, die Gegenstände behufs des Deutlichersehens durch einige Zeit zu fixiren; — bei dieser ruhigen Stellung der Augen mindert sich der Nebel, und die Gestalt der Gegenstände tritt deutlicher hervor.

Seit 8 Wochen ist er nicht mehr im Stande seine Arbeit fortzusetzen.

Während der ganzen Zeit seines Augenleidens hatte Patient nie Schmerz oder sonstige krankhafte Empfindungen in den Augen gehabt, nie eine Röthung derselben bemerkt oder eine Empfindlichkeit gegen das Licht wahrgenommen.

Auch das Allgemeinbefinden war gut, und die körperlichen Functionen gingen regelmässig vor sich — nur wurde er die letzte Zeit an beiden Ohren nach und nach schwerhörig.

Dermalen liest er mit dem rechten Auge (Gl. — $6\frac{1}{2}$) Schrift 12 auf 6 Zoll Abstand mit Mühe, und mit dem linken (Gl. — 6) nur mehr Schrift 15 bei 6 Zoll Entfernung unter Anstrengung.

Das Äussere der Augen zeigt nichts Krankhaftes, lässt jedoch auf einen hohen Grad von Kurzsichtigkeit schliessen, sowie die Beleuchtungsart des Inneren der Augen und die Eigenthümlichkeiten der Bilderscheinung bei der Augenspiegeluntersuchung (siehe Beschreibung zu Tafel LXIII) den hochgradig kurzsichtigen Bau der Augen anzeigen.

Das Linsensystem erweist sich an beiden Augen vollkommen durchsichtig, der Glaskörper jedoch grösstentheils verflüssigt und bei Ruhe der Augen allenthalben rauchartig, u. z. scheinbar gleichmässig-rauchartig getrübt. Werden hingegen die Augen rasch bewegt oder leicht erschüttert, so trübt sich der Glaskörper beträchtlich, besonders im rechten Auge, indem gleich aufgewirbeltem Staube eine Unzahl äusserst kleiner, wie auch etwas grösserer dunkelbrauner und schwärzlicher Pünktchen (Körner) durch einander schwirrt, sich wolkenartig aus der unteren Äquatorialgegend erhebt und, hin- und herschwankend, vor Allem in der vorderen und mittleren Glaskörperregion sich ausbreitet und derselben eine dunklere rauchgraue Färbung ertheilt.

Werden die Augen einige Zeit ruhig gehalten, indem sie irgend einen Punkt fixiren, so senken sich zuerst die grösseren, später die kleineren Trübungen, der Glaskörper fängt an von oben her sich mehr und mehr aufzuhellen, und die Trübung in ihrer Gesamtheit rückt wie ein sinkender Nebel allmählig nach abwärts, um endlich (bis auf den ursprünglich vorhandenen Theil) gänzlich hinter dem untern Segmente der Iris zu verschwinden.

Der Grund beider Augen erscheint weniger erhellt als gewöhnlich, doch aber lassen sich alle Einzelheiten desselben mittelst des Augenspiegels — besonders im aufrechten Bilde — vollkommen deutlich, scharf gezeichnet und in normaler Färbung wahrnehmen.

Im linken Auge (siehe Tafel LXX) ist der Sehnervenstamm rundlich geformt, von normaler Grösse, und in seinem ganzen Umfange deutlich von einem normal-breiten, weissgelblichen Bindegewebsringe umgeben. In seiner grösseren peripheren Ausdehnung erscheint er seiner Oberfläche nach normal in der Netzhautebene gelagert, und daselbst in seiner ganzen Masse röthlich gefärbt; in der Mitte dagegen, im Bereiche der Austrittsstelle der Centralgefässe ist er hell erleuchtet, schwach gelbröthlich gefärbt und in der Ausdehnung von $\frac{1}{2}$ des Opticusdurchmessers trichterförmig excavirt.

Den Sehnervenquerschnitt umgibt in seinem ganzen Umfange ein ungleich-breiter, in seiner grössten Höhe über $\frac{1}{2}$ Opticusdurchmesser betragender ringförmiger Conus. Derselbe stimmt in seiner Flächenrichtung vollkommen mit der ihn umgebenden Chorioidea überein. Er ist seiner ganzen Ausdehnung nach nahezu gleichmässig schmutzig-lichtorange gefärbt und allseitig, insbesondere in seinen oberen und äusseren breiteren Theilen mit lichterem und dunklerem rothbraunen Pigmentflecken bedeckt. Die zarteren und lichter gefärbten dieser Pigmentflecke, vorzüglich im unteren-inneren und im oberen-äusseren Segmente deutlich sichtbar, sind etwas tiefer gelagert, und markiren ihrer Form und gegenseitigen Stellung nach die Maschenzwischenräume des äusseren Chorioideal-Gefässnetzes; die dunkleren, massenhaften Pigmentflecke, welche vor Allem nach innen-oben sowie nach aussen zu in Gruppen vereinigt erscheinen, erweisen sich als oberflächlich gelagert, und haben ganz unregelmässige Formen, ein mehr moosartiges Ansehen.

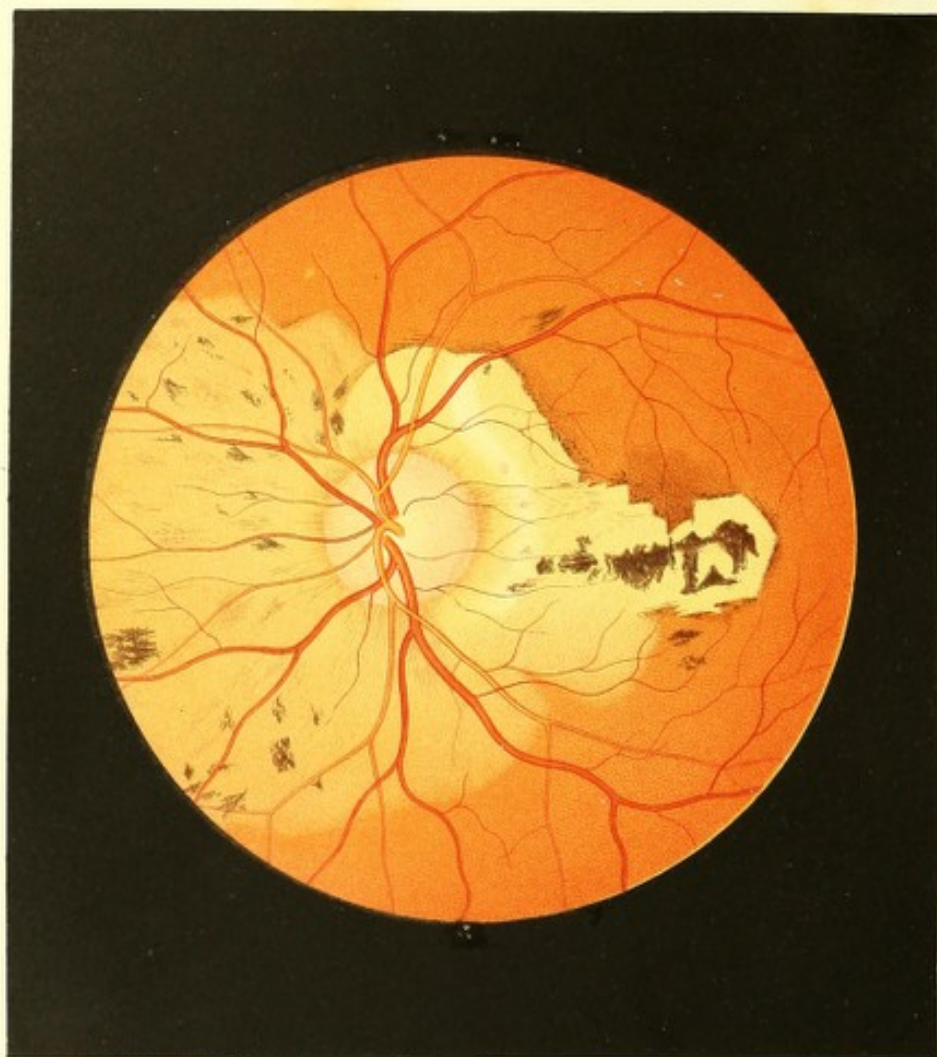
An seinem äusseren Umfange wird der Conus zum grossen Theile von einem schmalen, dunkel-rothbraunen Pigmentsaume, und gerade nach abwärts durch umfangreiche, beinahe schwärzliche Pigmentmassen scharf begrenzt.

Nach unten-innen vom Sehnerv, im Anschlusse an den äusseren Rand des Conus, sowie in geringerer und grösserer Entfernung vom Opticus an verschiedenen anderen Stellen — erblickt man verschieden-grosse, theils isolirte, theils zu Gruppen vereinigte helle Flecke im Augengrunde verbreitet.

Dieselben sind oberflächlich in der Chorioidea gelagert, haben in ihrer Innenfläche die gleiche Richtung mit dieser, sind scharf begrenzt, von unregelmässigen rundlichen und ovalen Formen, und scheinen eine ziemlich glatte Oberfläche und eine beträchtliche Dicke sowie ein dichtes Gefüge zu besitzen (aus einer dichten Masse zu bestehen). Sie sind durchgehends stark lichtreflectirend, gleichmässig weissgelblich gefärbt, von dunkel-rothbraunen grobgekörnnten Pigment-Säumen und Gruppen begrenzt, und theilweise durch solche von einander getrennt, sowie ihrer Flächenausdehnung nach grossentheils mit zarteren und dichteren, lichter und dunkler rothbraunen unregelmässigen Pigmentflecken bedeckt.

Der übrige Augengrund ist des Epithelpigmentes vollkommen beraubt, und zeigt in ausnehmend deutlicher Weise (siehe Beschreibung zu Tafel LXIV) das gröbere äussere Chorioideal-Gefässnetz, dessen Maschenzwischenräume von lichter oder dunkler roth-braunem, deutlich gekörntem Pigmente erfüllt sind.

Die Netzhaut erscheint allenthalben normal durchsichtig. Die *Macula lutea* ist nicht besonders markirt, ihr Centrum steht gegen 2 Opticusdurchmesser weit vom Sehnerv, beinahe in gleicher Höhe mit dessen Mitte, nach aussen ab.



Die Centralgefässe charakterisiren ihrem Verlaufe nach sehr deutlich den durch *Staphyloma posticum* kurzsichtigen Bau des Auges (siehe Beschreibung zu Tafel LXIII), erweisen sich aber übrigens normal bezugs ihrer Verbreitung, Verzweigung, Dicke und Färbung.

Das rechte Auge zeigt ähnliche, nur weniger hochgradig entwickelte Veränderungen in seinem Grunde.

TAFEL LXXI.

Entzündung der Gefässhaut in einem durch *Staphyloma posticum* kurzsichtigen Auge ³⁵).

Vergrösserung 15.

Marie Z. . . . l, Bürgersfrau, 42 Jahre alt, von Jugend auf sehr stark kurzsichtig und seit ihrem 13. Lebensjahre an den Gebrauch sehr starker Concavgläser gewöhnt — hat nichtsdestoweniger stets scharf und ausdauernd gut in der Nähe gesehen, und sich mit feiner Weissstickerei beschäftigt. Bis in ihr 40. Lebensjahr hatte sie stets die gleichen Concavbrillen, Gl. — 6, benützt.

Marie Z. war, leichte Katarrhe abgerechnet, stets gesund. Im 14. Jahre menstruirt, gebar sie nach zurückgelegtem 24. Lebensjahre, und zwar in Zwischenräumen von je einigen Jahren, 3 gesunde noch lebende Kinder.

Im 40. Jahre traten zuerst Unregelmässigkeiten in den Menstruen ein, welch' letztere nach 10 Monaten endlich gänzlich cessirten.

Zu dieser Zeit bemerkte die Patientin zum ersten Male, dass sie am linken Auge schlechter, gleichwie durch einen Nebel sehe, und nicht mehr so kleine Objecte wie früher wahrnehmen könne — abgesehen von einer geringen, zeitweilig sich steigenden Empfindlichkeit dieses Auges hatte sie jedoch über keine Krankheitserscheinung zu klagen.

Drei Wochen nach dem ersten Auftreten der Sehstörung wurde Patientin augenärztlich untersucht. Die Augen boten den Anblick hochgradiger Kurzsichtigkeit dar, ihre Prominenz war erheblich, krankhafte Erscheinungen waren aber mit dem unbewaffneten Auge nicht zu entdecken. Die Cornea hatte beiderseits anscheinend die normale Wölbung, die vordere Kammer war gross, die Regenbogenhaut von normaler Beweglichkeit.

Mit dem rechten Auge sah Patientin gut und ausdauernd wie früher; die Myopie desselben erwies sich = Gl. — $5\frac{1}{2}$. Mit dem linken konnte sie auf 5 Zoll Abstand nur mehr Schrift 10 mühsam entziffern; die Myopie daselbst war = Gl. — 5; der graue Nebel, durch welchen gesehen wurde, erschien ziemlich gleichmässig über das ganze Sehfeld verbreitet.

Mit dem Augenspiegel traf man in beiden Augen durchsichtige Medien; die Beleuchtungsart, sowie die Erscheinungsweise der Bilder des Augengrundes wiesen auf den hochgradig kurzsichtigen Bau beider Bulbi hin.

Im rechten Auge war der Sehnerventamm gleichmässig zart-röthlich gefärbt, sonst aber in jeder Beziehung normal; er wurde in seinem ganzen Umfange von einem weissgelblichen ringförmigen Conus umschlossen, welcher sich in der Richtung gegen den Sehnerv hin durch eine zarte Pigmentcontour deutlich von dem weissgelblichen Bindegewebsringe abgrenzte, in der Richtung gegen den übrigen Augengrund jedoch im grössten Theile seines Umfanges von einem dunkel-rothbraunen Pigmentsaume scharf begrenzt wurde. Seine Fläche zeigte sich mit zarten rothbraunen Pigmentflecken besät.

Der übrige Augengrund gleichwie die Netzhaut und die Centralgefässe erschienen normal, nur dass die letzteren ihrem Verlaufe nach den durch *Staphyloma posticum* kurzsichtigen Bau des Auges charakterisirten.

Im linken Auge zeigte sich ebenfalls der rundliche Sehnerventamm seiner ganzen Masse nach gleichmässig röthlich gefärbt — nur schien die Färbung eine dunklere als rechterseits zu sein; — übrigens hatte er eine normale Grösse und Oberfläche, und war rings deutlich von einem weissgelblichen Bindegewebsringe umgeben, dessen äussere Contour durch zarte Pigmentanhäufungen deutlich markirt erschien; weiterhin war er von einem etwas grösseren und helleren ringförmigen Conus umschlossen, als der im rechten Auge ist.

Dieser Conus stimmte in seiner Flächenausdehnung vollkommen mit der Chorioideal-ebene des hinteren Augapfelabschnittes überein, zeigte nach innen-unten seine geringste Flächenausdehnung (von $\frac{1}{4}$ eines Opticusdurchmessers), nach oben-aussen vom Sehnerv aber seine grösste (von $\frac{2}{3}$ Opticusdurchmessern). Er war seiner ganzen Fläche nach weissgelblich gefärbt, in seinem oberen und äusseren Segmente jedoch, nahe dem Sehnerv selbst, von lichterer Farbe, und heller erleuchtet, ja beinahe seidenartig glänzend; er erschien grossentheils mit zarten rothbraunen Pigmentflecken versehen, welche nach Lage, Form und gegenseitiger Stellung die Maschenzwischenräume des äusseren Chorioideal-Gefässnetzes markirten, sowie er in einem ganzen Umfange durch einen dunkel-rothbraunen, nicht allenthalben gleichbreiten Pigmentsaum scharf begrenzt wurde.

Nach aussen vom Sehnerven, an der Stelle der *Macula lutea* war im Augengrunde ein weissgelblicher Fleck von unregelmässiger Form sichtbar. Derselbe, in den oberflächlichen Chorioidealschichten gelagert, hatte nach allen Richtungen hin nahezu gleiche Durchmesser und die Grösse eines Viertels des Opticusdurchmessers; er war gleichmässig gefärbt, nicht granuliert, stark lichtreflectirend, mit unregelmässigen, grobkörnigen, dunkel-rothbraunen Pigmentmassen bedeckt, und durch ebenso gefärbte Streifen und lichter-rothbraune zartere Anhäufungen von Pigment scharf begrenzt.

Der übrige Augengrund erschien vollkommen normal gefärbt und grobkörnig granuliert — die helle Stelle an der *Macula lutea* war daher auch von dem Conus durch eine nahezu 1 Opticusdurchmesser breite normale Partie des Augengrundes getrennt. Die Retina erwies sich allseitig als vollkommen durchsichtig. Das Centrum der *Macula lutea* war $1\frac{3}{4}$ Opticusdurchmesserweit vom Sehnerv nach aussen und hiebei $\frac{1}{3}$ Opticusdurchmesser tiefer als dessen Mitte gestellt.

Die Centralgefässe charakterisirten durch ihren Verlauf in ausnehmend deutlicher Weise den durch *Staphyloma posticum* kurzsichtigen Bau des Auges; erwiesen sich jedoch übrigens als vollkommen normal in Bezug auf Verbreitung, Verzweigung, Durchmesser und Färbung.

Ogleich die Patientin sich dauernd einer ärztlichen Behandlung unterwarf, nahmen doch das Leiden des Auges und die Functionsstörung mehr und mehr zu. Der weissgelbliche Fleck an der *Macula lutea* veränderte nach und nach seine Gestalt, und vergrösserte sich vor Allem in der Richtung gegen den Sehnerven zu, so dass die ihn vom Conus trennende Brücke normal-gelbrothen Augengrundes immer schmaler wurde. Nach einiger Zeit nahm er auch nach innen-unten erheblich an Umfang zu, es entwickelten sich in seiner Fläche sowie an seinem obern Rande neue dunkle Pigmentmassen, und endlich trat er in directe Verbindung mit der äusseren und äussern-untern Peripherie des Conus.

Während dieser Zeit hatten sich neue lichtere Stellen von nicht deutlicher Begrenzung innen-unten vom Sehnerven in dem bisher normalgefärbten Augengrunde gebildet. Dieselben nahmen ebenfalls an Umfang zu, und in ihrem Bereiche und ihrer Umgegend traten zarte dunkle Pigmentflecken auf; — unter fortschreitender Vergrösserung flossen die einzelnen dieser Flecke zusammen, grössere Plaques bildend, die sich wieder vergrösserten, und, mit anderen in Verbindung tretend, noch grössere Plaques erzeugten. Auf solche Art näherten sie sich dem Conus am innern und untern Rande des Sehnerven, und vereinigten sich schliesslich mit demselben sowie mit dem weissgelblichen von der *Macula lutea* her sich ausbreitenden Flecke zu einer grossen hellen Stelle, welche in ihrer Fläche wie auch theilweise an ihren Rändern pigmentirt erschien.

Dieser grosse gemeinsame Fleck dehnte sich in der nächstfolgenden Zeit nach ab- und besonders nach einwärts vom Sehnerven, gegen den Äquator des Auges hin aus — vor Allem aber traten Veränderungen im Conus selbst auf, indem die zarteren rothbraunen Flecke in seiner Fläche, insbesondere aber die Pigmentsäume an seiner inneren, äusseren und unteren Peripherie lichter wurden, und endlich gänzlich verschwanden.

In dieser Art und Weise hatte sich im Verlaufe von 2 Jahren, unter fortschreitender Abnahme des Sehvermögens und schliesslicher gänzlicher Erblindung des betreffenden Auges, nach und nach das Bild des Augengrundes vollständig verändert, insbesondere hatte der Conus in seiner grösseren unteren Ausdehnung seine charakteristischen Merkmale eingebüsst.

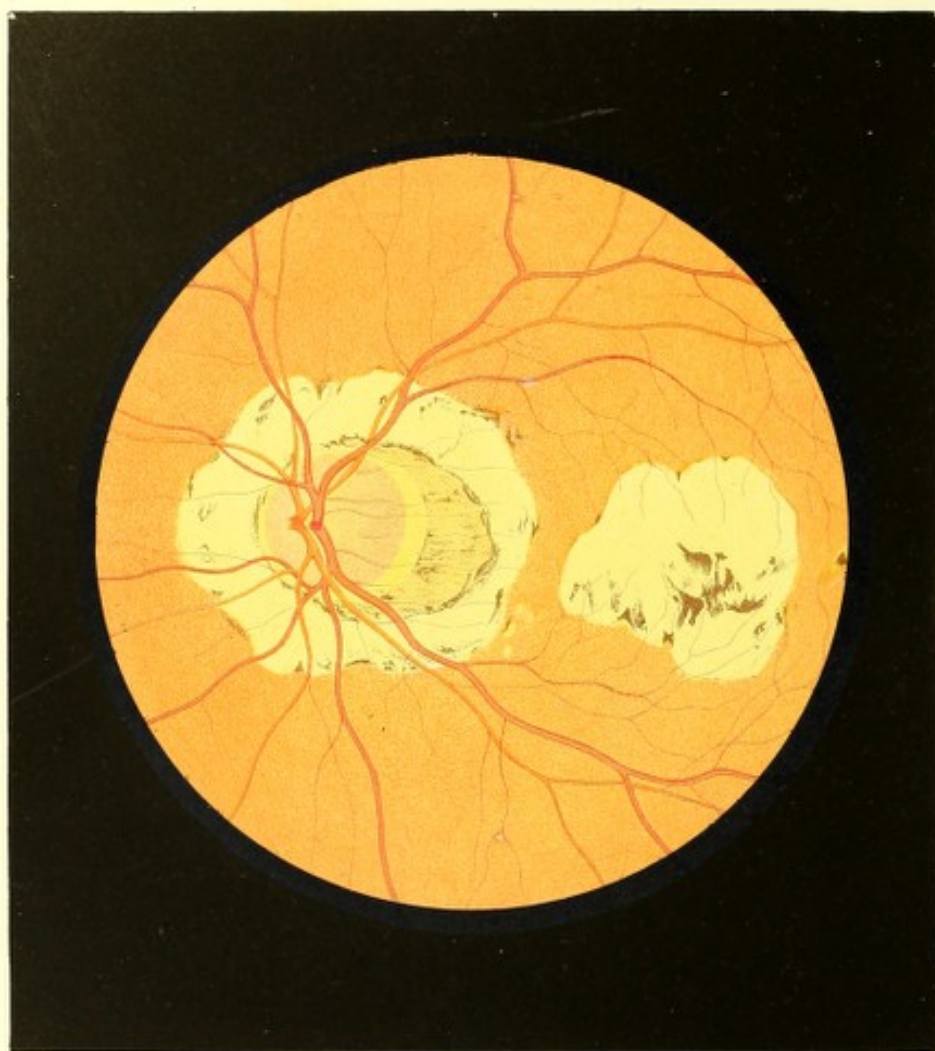
Zwei Jahre nach der ersten Untersuchung wurde das vorliegende Bild (siehe Tafel LXXI) gezeichnet.

Bis zu dieser Zeit war (laut des Spiegelbefundes und nach den äusseren Messungen am Bulbus) in dem Grade der Kurzsichtigkeit dieses linken Auges keine Veränderung erfolgt.

Der Sehnerventamm (siehe Tafel LXXI linkes Auge) hatte sich bezugs seiner Grösse, Form, Färbung und Oberfläche nicht verändert; dagegen war sein Bindegewebsering nicht mehr sichtbar, und die zarten, seine äussere Contour markirenden Pigmentanhäufungen hatten sich in einen zarten, breiten, schwach-rothbraunen Pigmentsaum umgewandelt, welcher nun den Sehnerven scharfrandig umschliesst, in peripherer Richtung allmählig an Dichte und Färbung abnimmt, und eine zarte radiäre Streifung ausweist.

Von dem Conus ist nur noch der obere-äussere Theil mit seinem ursprünglichen äusseren Pigmentsaume und mit schwachen Andeutungen von Pigmentflecken in seiner Fläche übriggeblieben, und der Sehnerv wird nun in seinem übrigen Umfange von einer ausgedehnten hellen, mehr weniger weissgelblichen Partie des Augengrundes umgeben, welche nach oben und aussen durch zartere sowohl als massenhaftere Pigmentstreifen und Pigmentanhäufungen von theils lichterer theils dunkler-rothbrauner Farbe scharf begrenzt ist — nach unten aber keine scharfe Begrenzung zeigt, sondern daselbst allmählig in die Färbung des übrigen Augengrundes übergeht.

Diese helle Stelle ist ihrer Fläche nach grösstentheils zart röthlich gekörnt, u. z. nimmt die Körnung vorzüglich nach innen und nach unten vom Sehnerven in peripherer Richtung zu; in ihrer äusseren Partie ist sie mit mächtigen, unregelmässig geformten, dunkel-rothbraunen Pigmentmassen versehen, in ihrer übrigen Ausdehnung dagegen allenthalben mit äusserst zarten, schwach-rothbraunen, unregelmässigen Pigmentflecken bedeckt, worunter sich indessen einige dunkler-gefärbte befinden, welche theils ebenfalls



unregelmässig geformt sind, theils aber eine mehr regelmässige, u. z. eine keilartige oder mehrästige Form besitzen.

Der diese helle Stelle umschliessende übrige Augengrund erschien, wie früher gleichmässig gelbroth gefärbt und gekörnt.

Die Netzhaut hatte ihre Durchsichtigkeit beibehalten. Der Abstand der *Macula lutea* vom Sehnerven war derselbe geblieben, und auch im Central-Gefässsysteme schien sich gegen früher keinerlei Veränderung zu ergeben.

Das rechte Auge ist auch bis nun gesund geblieben, und hat seine frühere Kurzsichtigkeit und Sehschärfe beibehalten.

TAFEL LXXII.

Entzündung der Gefässhaut und Sclerotica mit Glaskörpertrübung in durch *Staphyloma posticum* kurzsichtigen Augen.

Vergrösserung 14.

Aron L. y, Handelsmann, 57 Jahre alt — war als Kind an Scrophulose erkrankt. Von seinem 16. Jahre an stellten sich zeitweilig Haemorrhoidalblutungen ein. Seine Verdauung war nie besonders gut gewesen; er litt häufig an Stuhlverstopfung, und wenn dieselbe andauernd wurde, an Kopfschmerz, Schwindel, Ohrensausen und Flimmern vor den Augen.

Er war wiederholt mit einem *Ulcus syphiliticum* behaftet; Erscheinungen von allgemeiner Syphilis, wie: Hautausschläge, Ausfall der Haare, Knochenaufreibungen und Ozoena traten trotz mehrseitiger ärztlicher Behandlung auf, und bestehen in geringem Grade auch dermalen noch fort.

Patient hatte stets gut und ausdauernd in der Nähe gesehen. Er war von Jugend auf stark kurzsichtig, wie er sich aus der Zeit seines Schulbesuches her zu erinnern weiss; eine Zunahme der Myopie oder eine Veränderung im Sehen überhaupt will er bis zum Beginne seines jetzigen Augenleidens nicht beobachtet haben.

Vor 9 Monaten hatte er sich auf einer Geschäftsreise in der Moldau und Walachei, die er zu Fusse bei kaltem und regnerischem Wetter ausgeführt, sehr stark erkältet und hiedurch sich einen heftigen Nasal- und Bronchialkatarrh zugezogen, der mit Fieber-

erscheinungen, Kopfschmerz, Röthung der Augen und mit Photopsien, namentlich linkerseits verbunden war. Nicht in der Lage, sich zu schonen oder ärztlichen Rath einzuholen, verband er sich das linke Auge mit einem Tuche und setzte die Reise durch mehrere Wochen fort, bis er in seiner Heimat angekommen war. Fieber, Katarrh und Kopfschmerz hatten allmählig abgenommen und endlich gänzlich aufgehört, auch das Flimmern vor dem rechten (nicht verbundenen) Auge sowie die Photopsien beider Augen waren indessen geschwunden; das Sehen am rechten Auge hatte sich aber allmählig so verschlechtert, dass Patient nur mehr mit Mühe fortzukommen im Stande war. Als er endlich zu Hause das Tuch von dem linken Auge wegnahm, bemerkte er, dass er mit diesem kaum mehr die Finger seiner Hand zu unterscheiden vermochte. Aber auch dieses geringe Sehvermögen verschwand in den folgenden Monaten gänzlich, während am rechten Auge das Sehvermögen ebenfalls, doch viel langsamer abnahm, in Folge dessen Patient gegenwärtig sich nicht mehr allein zu führen vermag.

Dermalen ist an den äusseren Gebilden der Augen nichts Krankhaftes wahrzunehmen — nur ist die linke Pupille etwas weniger beweglich als die rechte, und reagirt nicht gegen directen Lichteinfall, wohl aber wenn Licht auf das andere Auge fällt.

Beide Augen weisen ihren kurzsichtigen Bau durch eine erhebliche Axenverlängerung aus. Linkerseits (Gl. — $5\frac{3}{4}$) ist keine Lichtempfindung mehr vorhanden; mit dem rechten Auge (Gl. — 6) können nur mehr die Finger der vorgehaltenen Hand mit Mühe unterschieden werden.

Die Untersuchung des rechten Auges mit dem Spiegel bei *ad maximum* erweiterter Pupille zeigt das Linsensystem durchsichtig bis auf eine kleine centrale hintere Corticaltrübung; ferner den vorderen Theil des Glaskörpers verflüssigt und in demselben einzelne grössere, schwärzliche Flocken. Diese Flocken (Glaskörperflocken) schwimmen bei raschen Seitwärtswendungen oder bei Erschütterung des Auges unter wellenförmigen Bewegungen in den verschiedensten Richtungen umher, und senken sich bei Ruhe des Bulbus zu Boden, wodurch sie dem Blicke des Beobachters gänzlich entschwinden.

Der hintere, grössere Theil des Glaskörpers ist nicht verflüssigt, er ist leicht rauchgrau getrübt und an seiner vorderen Grenzfläche — besonders in den mittleren Partien — mit gekörnten, unregelmässigen, dunklen, massenhaften Trübungen bedeckt.

Diese vordere Grenzfläche hat eine wellige Form, ist schräge zur Augenaxe gestellt und verläuft von vorne u. z. von dem unteren-äusseren Theile des Ciliarkörpers, nach auf- und rückwärts gegen den oberen-inneren Äquatorialtheil des Auges hin. Bei ruhig gehaltenem Auge sind auch an ihr keine Bewegungen wahrnehmbar; wird jedoch das Auge erschüttelt oder rasch zur einen oder andern Seite gewendet, so geräth sie in

Bewegung, wobei ihre einzelnen Theile, je nach der Art der Bewegung des Auges, entweder wie stehende oder wie fortlaufende Wellen hin- und herschwanken. Die Trübungen in ihrem Bereiche scheinen theils in ihr eingebettet, theils ihr lose aufgelagert zu sein: dieselben sind theils lichter- theils dunkler-rothbraun, selbst schwärzlich von Farbe; sie erscheinen theils zart und staubartig klein, theils grösser und compacter, und bilden unregelmässige Flocken, Streifen und Klumpen; in den peripherischen Partien dieser Grenzmembran sind sie mehr vereinzelt, in der mittleren Partie dagegen zusammenhängender, massenhafter und bilden daselbst in der Axenrichtung des Auges einen unregelmässig gestalteten Flocken von nicht allenthalben gleicher Dichte und Färbung und von membranartigem Ansehen, dessen Durchmesser nahezu so gross ist, wie der der erweiterten Pupille.

Der Grund des Auges lässt sich nur in geringem Grade erleuchten, und erscheint in seinen Einzelheiten undeutlich, wie verschleiert; doch kann man nicht nur mittelst des Spiegels den bestehenden kurzsichtigen Bau constatiren, sondern man erkennt auch mit genügender Sicherheit, dass der Sehnerv gleichmässig stark-röthlich gefärbt ist und in seinem äusseren Umfange von einem hellen, grossen, spitzen, gegen unten-aussen hinragenden Conus umschlossen wird, welcher Conus in seiner Fläche pigmentirt und am Rande von einem dunklen Pigmentsaume umgeben ist; ferner, dass in dem übrigens normalgefärbten Augengrunde im Bereiche der *Macula lutea* sowie nahe am inneren Umfange des Sehnerven mehrere weissgelbliche, unregelmässig geformte, kleinere und grössere helle Stellen vorhanden sind, welche zum Theile in ihrer Fläche, zum Theile in ihrem Umfange Pigment besitzen.

Die Untersuchung des linken Auges mit dem Spiegel ergibt eine kleine, unregelmässig geformte, deutlich begrenzte Trübung am hinteren Linsenpole in einem übrigens vollkommen durchsichtigen Linsensysteme und einen allseitig verflüssigten Glaskörper, der zwar im Allgemeinen ganz gut durchsichtig ist, in welchem jedoch bei Erschütterungen oder raschen Bewegungen des Auges kleinere und grössere schwärzliche Flocken nach den verschiedensten Richtungen umherschwimmen.

Die Art der Beleuchtung des Auges sowie des Erscheinens des Bildes des Augengrundes (siehe Beschreibung zu Tafel LXII und LXIII) weisen den hochgradig myopischen Bau des Bulbus nach.

Der Sehnerventamm (siehe Tafel LXXII linkes Auge) ist von rundlicher Form, von normaler Grösse und Oberfläche, in seinen tieferen Theilen gleichmässig-röthlich gefärbt, und in seiner Oberfläche äusserst zart radiär gestreift. Er ist von einem weissgelblichen Bindegewebsringe umschlossen, dessen äussere Contour durch verschieden-mächtige,

dunkel-rothbraune Pigment-Streifen und Flecke deutlich markirt ist; der Bindegewebsring besitzt am inneren Sehnervenumfange die normale, am äusseren jedoch eine erheblich grössere Breite.

In seinem grösseren äusseren Umfange ist der Sehnervenquerschnitt von einem grossen, spitzen Conus umgeben, welcher horizontal nach aussen hinragt und eine Höhe von beinahe $\frac{2}{3}$ Opticusdurchmessern ausweist. Seine Flächenausdehnung stimmt mit der Chorioidealebene des hinteren Augapfelabschnittes überein.

Er ist an seinem äusseren Umfange von einem unterschiedlich breiten rothbraunen Pigmentsaume umgeben, welcher nach innen, d. i. in der Richtung gegen die Fläche des Conus zu, sich scharf abgrenzt, dunkler und massenhafter sich erweist, in entgegengesetzter Richtung jedoch lichter und mehr unterbrochen erscheint. Dieser Pigmentsaum setzt sich auch noch um den inneren Umfang des Sehnerven selbst fort, und markirt daselbst die äussere Contour des Bindegewebsringes.

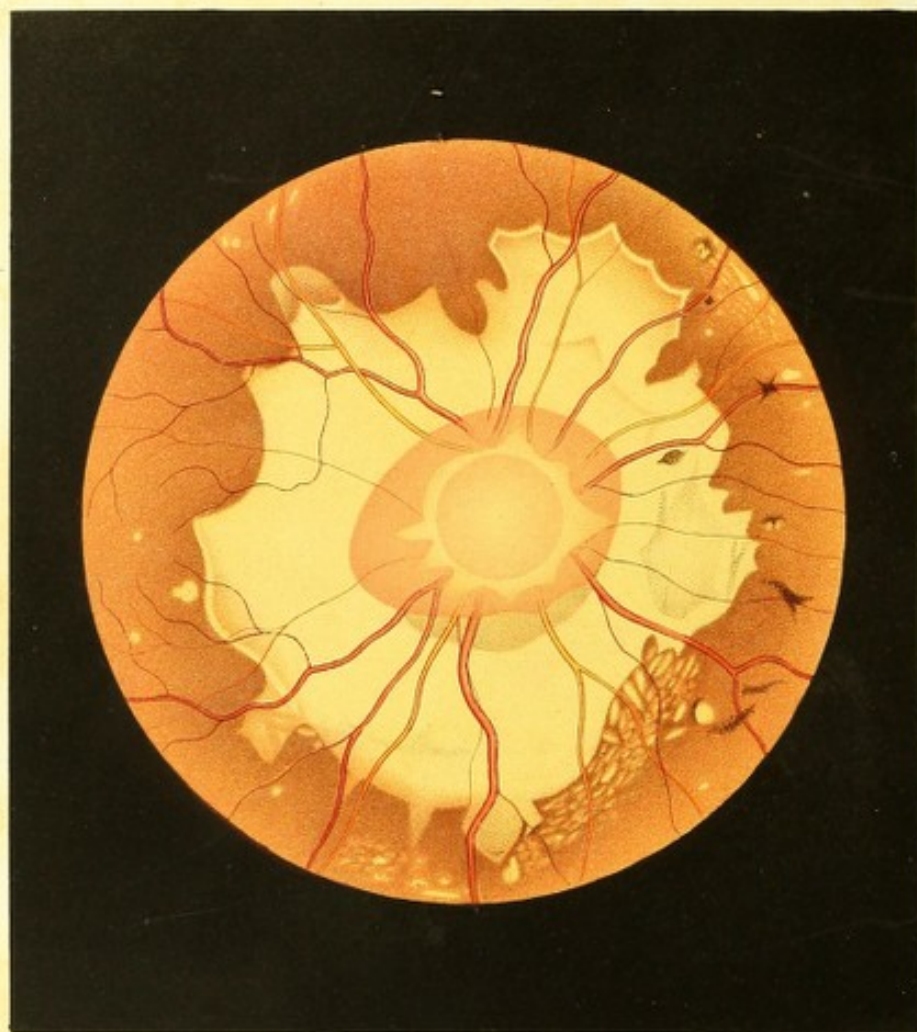
Seiner ganzen Flächenausdehnung nach ist der Conus hell erleuchtet, licht-orangegelb gefärbt, und allenthalben mit zarten, lichter- und dunkler-rothbraunen, gekörnten, unregelmässig-geformten Pigmentflecken besäet, welche ihrer Lage und gegenseitigen Stellung nach die Maschenzwischenräume des äusseren Chorioideal-Gefässnetzes in deutlicher Weise markiren.

An der Stelle der *Macula lutea* sowie im Umfange des Sehnervenquerschnittes sammt seinem Conus, sind 2 durch eine Brücke normal gelbrothen und gekörnten Augengrundes von einander getrennte, theilweise von Pigment begrenzte und bedeckte, grosse, helle Flecke, sowie mehrere kleine lichte Flecke sichtbar.

Diese hellen Flecke haben eine leicht unebene Oberfläche, sind theils tiefer, theils oberflächlicher in der Chorioidea gelegen, und ragen selbst stellenweise etwas über die Chorioidealebene hervor. Die 2 grossen Flecke sind hellleuchtend, gleichmässig weissgelblich gefärbt und grösstentheils scharf begrenzt; die kleineren haben eine mehr gelbliche oder eine licht-gelbrothliche Farbe, sind nicht scharf begrenzt, und an ihrer Oberfläche zart röthlich gekörnt.

Die Pigment-Streifen und Flecke, welche diese hellen Stellen theilweise bedecken und begrenzen, besitzen eine theils lichter, theils dunkler-rothbraune Farbe, werden aus kleineren sowohl wie aus grösseren Pigmentkörnern zusammengesetzt, und erscheinen stellenweise so zart wie ein schwacher hauchartiger Beleg, stellenweise aber bedeutend massenhafter.

Jener helle Fleck, der sich an der Stelle und im Umkreise der *Macula lutea* befindet, hat eine unregelmässig viereckige Gestalt und eine Flächenausdehnung von $1\frac{1}{3}$ bis $1\frac{3}{4}$ Opticusdurchmessern.



Der zweite, seinem äusseren Umfange nach grössere helle Fleck, umschliesst den Sehnerven sammt dem Conus vollständig und ringförmig; er ist an der Conusspitze am schmälsten, und zeigt in seiner übrigen Ausdehnung eine Breite von $\frac{1}{2}$ bis über $\frac{2}{3}$ Opticusdurchmesser.

Der übrige Augengrund erweist sich allenthalben normal gelbroth gefärbt und gleichmässig grob und weitständig gekörnt.

Die Netzhaut ist allseitig normal durchsichtig. Die *Macula lutea* steht gegen 2 Opticusdurchmesser weit vom Sehnerven nach aussen ab und ist $\frac{1}{4}$ Opticusdurchmesser tiefer als die Sehnervenmitte gelagert.

Die Centralgefässe charakterisiren durch ihren Verlauf in eminenter Weise den durch *Staphyloma posticum* kurzsichtigen Bau des Bulbus; sonst jedoch erweisen sie sich in jeder Beziehung als normal — nur dass theils auf dem Conus, insbesondere aber im Bereiche der 2 grossen weissgelblichen Flecke eine grössere Zahl von zarteren Sehnerven- und Netzhaut-Gefässen weithin verfolgt werden kann als gewöhnlich an diesen Stellen auf dem gelbrothen Grunde eines normalen Auges.

TAFEL LXXIII.

Entzündung der Netz- und Gefässhaut mit Glaskörpertrübungen in einem durch *Staphyloma posticum* kurzsichtigen Auge.

Vergrösserung 13.

Katharina H, 26 Jahre alt, Bäuerin — war im 5. Lebensjahre an einer *Angina membranacea* erkrankt, sonst aber bisher stets gesund gewesen. Im 14. Jahre menstruirt, hatten sich bis zum Beginne ihres jetzigen Leidens ihre Menses regelmässig eingestellt.

Schon in ihrem 4. Jahre war sie, der Mittheilung ihrer Umgebung nach, gezwungen, die Gegenstände nahe ans Auge zu halten, und hatte sich häufig, da sie schon in geringem Abstände ungenügend sah, an im Wege befindliche Gegenstände angestossen oder war über solche gefallen. Sie schrieb und las in der Schule sozusagen mit der Nase am Papiere, sah aber bei so kurzer Distanz vollkommen scharf, und konnte sich mit den kleinsten Objecten ausdauernd beschäftigen, wobei sie vorzugsweise ihr linkes Auge benützte.

Patientin glaubt mit beiden Augen stets nahezu gleich gut gesehen zu haben, auch will sie sowohl bezugs ihrer Kurzsichtigkeit als der Schärfe ihres Sehvermögens bis zum Beginne der jetzigen Krankheit keinerlei Veränderung bemerkt haben. Brillen hatte sie nie getragen.

In ihrem 23. Jahre verkühlte sie sich heftig während der ersten Zeit der eingetretenen Menstruation, worauf letztere plötzlich aufhörte, aber auch bis nun nicht wieder eingetreten ist. Seitdem leidet sie häufig an Kopfschmerz, Schwindel, Flimmern vor den Augen, mitunter an Ohrensausen; sie bekommt häufig fliegende Hitze, hat unterbrochenen Schlaf und ängstigende Träume, sowie auch ihre Verdauung nicht mehr so kräftig als früher ist, und zeitweilig Appetitlosigkeit und Stuhlverstopfung eintritt. Sie ist mürrisch, schwerfällig, träge geworden, und zu den häuslichen Beschäftigungen sowohl als den Arbeiten auf dem Felde nicht mehr gut brauchbar.

Vor 4 Monaten bemerkte sie zum ersten Male, dass sie nicht mehr in gewohnter Weise gut sehe, dass sie kleine Gegenstände nicht mehr so genau wie früher ausnehmen könne, und dass ein zarter graulicher Nebel sich über alle Objecte ausbreite. Da diese Erscheinungen anfangs bedeutenden Schwankungen unterlagen und überhaupt nicht hochgradig waren, wurde ihnen von der Patientin wenig Werth beigelegt. Sie nahmen jedoch im Ganzen stetig, wenngleich langsam, zu. In der letzten Zeit schien es ihr manchmal, als ob der Schatten irgend eines kleinen Gegenstandes vor dem linken Auge vorüberzöge, oder auch als ob ein Haar vorhinge, eine Mücke mehr weniger rasch vorüberflöge, so dass sie wiederholt veranlasst wurde nach diesen vermeintlichen Dingen zu haschen. Als sie vor etlichen Tagen mehr als gewöhnlich von solchen Schattengestalten gestört wurde, und der Zweifel sich regte, ob nicht etwa eine Täuschung obwalte, verhielt sie sich das linke Auge, und gewahrte, dass sie auf dem rechten vollkommen erblindet sei, so dass sie selbst Tag und Nacht nicht mehr unterscheiden konnte, und dass sie die Schattengestalten nur mit ihrem linken Auge wahrnehme.

Dermalen ist an dem Äusseren beider Augen keine Krankheitserscheinung zu erkennen, der Ausdruck derselben weist jedoch auf eine hochgradige Kurzsichtigkeit hin. Das rechte Auge schiebt in geringem Grade nach ein- und etwas nach abwärts; auf demselben ist jede Lichtempfindung erloschen.

Linkerseits wird Schrift 3 von $1\frac{1}{2}$ bis $3\frac{1}{2}$ Zoll Entfernung gelesen.

Mit dem Augenspiegel untersucht, erweist sich beiderseits das Linsensystem als vollkommen durchsichtig. Ebenso ist auch der Glaskörper, bei ruhig gehaltenen Augen, durchsichtig; sowie aber die Augen erschüttert werden oder rasche Bewegungen ausführen, so durchschwimmen den Glaskörper dunkle Flocken (Glaskörperflocken) und

zwar eine grössere Anzahl das linke, eine geringere das rechte Auge, und liefern sohin den Beweis der Glaskörperverflüssigung.

Das Innere der Augen erscheint übrigens normal erhellt, und kann der Augengrund beiderseits vollkommen deutlich in seinen Einzelheiten wahrgenommen werden — wobei sich in der Beleuchtungsart und Erscheinungsweise des Bildes vom Augengrunde ebenfalls der hochgradig kurzsichtige Bau der Bulbi ausspricht, und am rechten (erblindeten) Auge die Kurzsichtigkeit als = Gl. — $3\frac{1}{2}$, am linken als = Gl. — 4 darstellt.

Am linken Auge erscheinen die Glaskörperflocken als compacte, undurchsichtige, dunkel-rothbraune beinahe schwärzliche Körper von äusserst verschiedener Gestalt und Grösse. Einige sind mehr rundlich, selbst vollkommen kugelförmig; andere mehr länglich, auch ästig, faden- oder keilförmig, oder ganz unregelmässig. Diese Körper senken sich bei Ruhe des Auges gegen die Äquatorialgegend nach abwärts und verschwinden hinter der Iris vollständig; bei raschen Bewegungen oder bei Erschütterung des Auges erheben sie sich aus der Tiefe und durchschwanken den Glaskörper in den verschiedensten Richtungen, wobei sie unter wellenförmigen Bewegungen bald ab- bald wieder aufwärtsstreben, und oft, wenn sie in einer Richtung hinter der Iris dem Gesichte entschwunden sind, von dieser Seite aus neuerdings das Sehfeld in entgegengesetzter Richtung durch-eilen — während bei eintretender Ruhe des Auges ihre Bewegungen allmählig langsamer und weniger extensiv werden, sie sich zuletzt nach abwärts senken und so aus dem Bereiche des Sehfeldes treten.

Im Grunde dieses (des linken) Auges erblickt man den normalgrossen und rundlichen Sehnerven licht und gleichmässig röthlich gefärbt, und in seinem obern, äussern und untern Umfange von einem hellen, umfangreichen stumpfspitzigen Conus umgeben, der in seiner Fläche mit schwach rothbraunen Pigmentflecken versehen, an seinem freien Rande aber von einem dunkel rothbraunen Pigmentsaume scharf begrenzt ist, eine Höhe von mehr als 1 Opticusdurchmesser besitzt, und mit seiner Spitze nach aussen-unten hinragt. — Im übrigen erscheint der Augengrund normal gebildet und lässt keine Krankheitserscheinung wahrnehmen.

Im rechten Auge ist der vordere grössere Theil des Glaskörpers verflüssigt, und sind die Glaskörperflocken grösser, dichter, meist unregelmässig gestaltet, aber in geringerer Anzahl vorhanden als im linken Auge.

Der hintere Theil des Glaskörpers ist im Bereiche und in der Umgebung der Sehnerveneintrittsstelle graulich getrübt. Diese Trübung liegt unmittelbar vor der Netzhaut-ebene, scheint nur eine geringe Mächtigkeit zu besitzen und ist noch in hohem Grade durchscheinend; sie erweist sich am dichtesten vor dem Sehnervenquerschnitte und in

der nächsten Umgebung desselben, nimmt in peripherer Richtung allmählig an Dichte ab, und entzieht sich, $\frac{1}{2}$ bis 1 Opticusdurchmesser vom Sehnerven entfernt, ohne deutliche Grenze nach und nach gänzlich dem Anblicke.

Der Sehnerv (siehe Tafel LXXIII, rechtes Auge) hat eine rundliche Form, normale Durchmesser, eine gleichmässig röthliche Farbe (d. i. ohne Punktirung oder Streifung), ist im Centrum lichter, an der Peripherie dunkler, hat keine scharfen Grenzen, erscheint in Folge der Glaskörpertrübungen im Allgemeinen undeutlich, verschwommen, wie in Nebel gehüllt und in den peripheren Theilen seiner Oberfläche etwas über die innere Netzhautebene hervorragend. Er ist rings von einem weissgelblichen Hofe, im weiteren Umfange von einem ringförmigen röthlichen Conus, und endlich von einer ausgedehnten weissgelblichen Partie des Augengrundes umschlossen.

Der weissgelbliche Hof umgibt den Sehnerven gleich einem Bindegewebsringe; nur ist er bedeutend breiter und halskrausenartig gestaltet. Seine Oberfläche scheint vom Sehnervenumfange aus in leichter Bogenkrümmung hervorzutreten, d. h. sich nach vorwärts zu wölben, und im Bereiche der Netzhautgefässe und unmittelbar vor denselben gelagert zu sein. Er ist gleichmässig weissgelblich gefärbt mit Beimischung eines schwach-röthlichen Tones. In seiner Peripherie ist er allenthalben ziemlich deutlich begrenzt; er hat daselbst ein gezacktes Aussehen, indem von seinem äusseren Umfange aus 8 verschieden-breite und verschieden-lange zahnartige Fortsätze in radiärer Richtung $\frac{1}{3}$ bis selbst $\frac{1}{2}$ Opticusdurchmesser weit vom Sehnerven hinwegragen.

Der röthlich-gefärbte Conus, der den Sehnerven vollkommen umschliesst, hat im Ganzen genommen eine nahezu eiförmige Gestalt, seine geringste Ausdehnung hat er nach oben und unten, und ragt mit seiner abgerundeten Spitze $\frac{3}{4}$ Opticusdurchmesser weit vom Sehnervrande nach aussen-unten hin. Seine Oberfläche stimmt mit der Chorioidealebene des hinteren Augapfelabschnittes überein, und scheint im Umkreise des Sehnerven von dem halskrausenartigen Hofe desselben zum Theile verdeckt zu sein. Seiner sichtbaren Fläche nach ist er von gleichmässig stark-röthlicher Färbung, jedoch in seinen centralen Partien mehr, in seinen peripheren weniger durch die grauliche Glaskörpertrübung nebelartig verschleiert. Sein Umfangsrand ist allenthalben deutlich ausgeprägt.

Die weissgelbliche Partie des Augengrundes, welche den Sehnerven sammt seinem Conus vollkommen umgibt, hat eine unregelmässige Gestalt, und (vom Umfangsrande des Conus an) eine Breite von $\frac{3}{4}$ bis $1\frac{3}{4}$ Opticusdurchmessern. Ihre Flächenausdehnung stimmt im Allgemeinen mit der Chorioidealebene des hinteren Augapfelabschnittes überein. Sie ist grossentheils schmutzig-weissgelblich gefärbt so wie sehr zart, weitständig u. z. oberflächlich röthlich punktirt (granulirt); an anderen Stellen, besonders am Rande (also

mehr saumartig) zeigt sich die Färbung als ziemlich gleichmässig, heller-gelblich, ohne Körnung. Diese helleren Partien scheinen oberflächlicher, die gelblicheren dagegen etwas tiefer gelagert zu sein.

An verschiedenen Stellen dieser weissgelblichen Partie im Augengrunde finden sich ferner schwächere und stärkere, röthliche, selbst rothbräunliche Pigmentirungen von verschiedener Ausdehnung. Sämmtliche Pigmentflecke werden deutlich aus einzelnen Pigmentkörnern zusammengesetzt; bei den zarteren derselben sind die Pigmentpunkte lichter von Farbe und mehr weitständig, und die Pigmentflecke scheinen gleichsam aus der allgemeinen Punktirung der hellen Partie durch Verdichtung dieser Punkte und durch dunklere Färbung derselben hervorzugehen; bei den dunkleren Pigmentflecken dagegen erweisen sich die Pigmentpunkte mehr grobkörnig und oberflächlicher gelagert.

Diese weissgelbe Partie des Augengrundes ist rings scharf begrenzt, und besonders an ihren helleren Randpartien ist der daranstossende Augengrund scheinbar dunkler, mehr rothbraun gefärbt — welch letzteres jedoch vor Allem auf Rechnung der Contrastwirkung zu stellen sein dürfte.

Diese weissgelbe Partie ist in geringerem sowohl als grösserem Abstände von einer bedeutenden Zahl kleiner, mitunter grösserer heller, rundlicher oder länglicher Flecke umgeben, die entweder mehr vereinzelt auftreten oder auch zu Gruppen vereinigt sind. Die meisten derselben besitzen keine scharfe Begrenzung. Die kleineren ihrer ganzen Ausdehnung nach, sowie die grösseren in ihrer Peripherie, sind meist mehr weniger hellgelbrothlich von Farbe, sowie mehr weniger deutlich röthlich gekörnt, und hiebei tiefer in der Chorioidea gelagert; die grösseren Flecke erscheinen meistens entweder in ihrer ganzen Ausdehnung oder nur in ihren mittleren Theilen lichter, weissgelblich gefärbt, nicht gekörnt, und oberflächlicher gelagert.

Im Umfange der weissgelblichen Partie, besonders nach innen zu, kommen ferner kleinere und grössere rothbraune Pigmentflecke im Augengrunde zerstreut vor, welche aus zarteren und gröberen Pigmentpunkten zusammengesetzt, theils eine unregelmässige, theils eine ästige sowie die Stern-Form besitzen, und der Chorioidea aufgelagert, sowie mehr weniger tief in die Netzhaut eingebettet, selbst vor den Netzhautgefässen gelagert erscheinen.

Der übrige Augengrund ist allenthalben normal gelbroth gefärbt und granulirt; die Netzhaut scheint peripher normal durchsichtig zu sein. Das Centrum der *Macula lutea* ist 2 Opticusdurchmesser weit vom Sehnerv und $\frac{1}{4}$ Opticusdurchmesser tiefer als die Sehnervenmitte gestellt.

Die Centralgefäße sind ausserhalb des Sehnerven und seines krausenartigen Hofes allseitig zu verfolgen. In der Nähe des Sehnerven, im Bereiche des Conus und eines Theiles der weissgelblichen Partie werden sie durch die Glaskörpertrübung leicht nebelartig gedeckt, und zeigen sich mehr grauröthlich ohne deutliche Contouren und ohne helle Mitte; in peripherer Richtung dagegen treten sie vollkommen scharf gezeichnet in normaler Färbung und Contourirung hervor. Sie charakterisiren in ihrem Verlaufe ganz exquisit den durch *Staphyloma posticum* bedingten kurzsichtigen Bau des Bulbus; erweisen sich aber sonst, was Verbreitung, Verzweigung und Durchmesser betrifft, als vollkommen normal. In centraler Richtung, u. z. im Bereiche des halskrausenförmigen Hofes und des Sehnerven selbst können die Gefäße nicht verfolgt werden — sie entziehen sich schon am Umfangsrande des halskrausenförmigen Hofes dem Blicke vollständig.

ANMERKUNGEN.

¹⁾ Siehe meine Schrift: *Ergebnisse der Untersuchung des menschlichen Auges mit dem Augenspiegel*. Vorgelegt in der Sitzung der k. k. Akad. d. Wissensch. am 27. April 1854. Abgedruckt im Februarhefte des Jahrganges 1855 der mathem.-naturw. Classe d. k. Akademie d. Wissenschaften. Bd. XV, pag. 328.

²⁾ Die Centralgefässe erscheinen daher, mit dem Augenspiegel betrachtet, auf jeder Seite einfach contourirt, wohingegen sie unter dem Mikroskope sich doppelt contourirt zeigen. Der Unterschied ist dadurch hervorgerufen, dass die Gefässwandungen und die Netzhaut in nahezu gleichem Grade durchsichtig sind, dass daher mit dem Augenspiegel unter physiologischen Verhältnissen nur die rothe Blutsäule und nicht die Gefässwandungen — daher nicht die Gefässe ihrem ganzen Durchmesser nach gesehen werden. Die rothen Blutsäulen reflectiren das vom Spiegel auf sie geworfene Licht von ihrer mittleren Partie zum grössten Theile wieder nach dem Spiegel zurück und erscheinen desshalb in ihrer Mitte hell, leuchtend, glänzend; während die Seitentheile der Blutsäule das auffallende Licht grösstentheils in seitlicher Richtung reflectiren und desshalb dunkler, nicht glänzend erscheinen (sie werden eben nur durch das diffus reflectirte Licht dem Beobachter sichtbar). — Die einfachen dunklen Contouren der Centralgefässe unter dem Augenspiegel markiren daher die beiderseitige Grenze des roth gefärbten Theiles der Blutsäulen; wohingegen unter dem Mikroskope die doppelten Contouren, auf jeder Seite der Gefässe die äussere und innere Grenze der Gefässwandungen andeuten.

Rücksichtlich der Centralgefässe ist somit bei der Spiegeluntersuchung der Ausdruck „Gefäss“ strenge genommen unrichtig, und sollte man richtiger von „Blutsäule“ sprechen.

Andere mit dem Spiegel im Augen Grunde sichtbare Gefässe, vorzugsweise die Chorioidealgefässe, haben so wenig durchsichtige Wandungen, dass sie sich vor Allem in diesen, somit in ihrem ganzen Querdurchmesser präsentiren, und ihre rothe Blutsäule nicht besonders kenntlich hervortreten lassen.

³⁾ Siehe die Veröffentlichung von Dr. Otto Becker. Wiener medic. Wochenschrift. Jahrgang 1861, Nr. 28 und 29.

⁴⁾ S. m. Schr.: *Ergebnisse der Untersuchung mit dem Augenspiegel*. (Vorgelegt in der Sitzung vom 27. April 1854) in dem Februarhefte des Jahrganges 1855 der Sitzungsberichte der mathem.-naturw. Cl. d. k. Akad. d. Wissensch. Bd. XV, p. 325.

„ „ „ Über Glaucom und seine Heilung durch Iridectomy, in d. Zeitschrift d. k. k. Gesellschaft d. Ärzte zu Wien, Nr. 30 vom 26. Juli und Nr. 31 vom 2. August 1858.

„ „ „ Über die Einstellungen des dioptrischen Apparates im menschlichen Auge. Wien 1861. Bei L. W. Seidel, p. 30, Taf. I, Fig. 2—9.

- 3) S. m. Schr.: Über Staar und Staaroperationen. Wien. 1854. Taf. V, Fig. 28.
 " " " Über Glaucom etc. in der Zeitschrift d. k. k. Gesellschaft d. Ärzte zu Wien. Nr. 30 und 31 vom 26. Juli u. 2. August 1859.
 " " " Über die Einstellung d. dioptr. Apparates etc. Wien 1861, p. 30, 41, 49.
 9) " " " Über Glaucom etc. in der Zeitschr. d. k. k. Gesellsch. d. Ärzte zu Wien. Nr. 30 vom 26. Juli und Nr. 31 vom 2. August 1859.
 " " " Über die Einstellung d. dioptr. Apparates etc. Wien 1861, p. 39, Taf. I, Fig. 10 u. 11.
 7) " " " Über die Einstellung d. dioptr. Apparates d. menschlichen Auges. Wien 1861, p. 39.
 8) " " " Über Staar und Staaroperationen etc. Wien 1854, p. 103, Taf. VIII, Fig. 34.
 " " Vortrag in der kais. Akademie der Wissenschaften zu Wien am 16. November 1854.
 " " Beiträge zur Pathologie des Auges. Wien 1855, p. 50 u. 53, Taf. XIX u. XX.
 " " Schr.: Über Glaucom und seine Heilung durch Iridectomy. Wien 1858. Zeitschr. d. k. k. Gesellsch. d. Ärzte. 1858, Nr. 30 u. 31.
 " " Wiener med. Wochenschr. 1859, Nr. 9 vom 26. Febr.
 " " m. Schr.: Über die Einstellung des dioptr. Apparates d. menschlichen Auges. Wien 1861, p. 42.
 9) " " Vortrag: Über die sichtlichen Blutbewegungen im menschlichen Auge; in der Sitzung der med. Facultät am 15. Jänner 1854, abgedruckt in der Zeitschr. d. Wiener med. Fac.
 " " Schrift: Über Glaucom und seine Heilung durch Iridect. Wien 1858, bei Seidel — und Zeitschr. der k. k. Gesellsch. d. Ärzte zu Wien. 1858, Nr. 30 u. 31.
 " " Veröffentlichung in der Wiener med. Wochenschr. 1859, vom 26. Febr. Nr. 9.
 10) " " Schr.: Beiträge zur Pathologie des Auges. Wien 1855, p. 53, Taf. XX.
 11) " " " " " " " " " " " p. 26, " X.
 " " Vortrag in den Vers. des Doctoren-Coll. zu Wien am 15. März 1856, in der Zeitschr. f. prakt. Heilkunde. Wien 1856, Nr. 12.
 12) " " " Über „Retinitis“ in der k. k. Gesellschaft der Ärzte zu Wien am 10. November 1854. In der Wiener med. Wochenschrift vom 25. November 1854.
 " " " in der k. Akademie d. Wissenschaften zu Wien am 16. November 1854.
 " " Schrift: Beiträge zur Pathologie des Auges. Wien 1855, p. 30, Taf. XI.
 " " Vortrag in der Sitzung des Doct. Coll. zu Wien am 11. Februar 1856.
 " " " " " " " " " " " 15. März 1856 — in der österr. Zeitschr. f. prakt. Heilk. Nr. 12, 1856.
 12) " " Schr.: Über Staar und Staaroperationen etc. Wien 1854, p. 103, Taf. VII, Fig. 33.
 " " " Beiträge zur Pathologie des Auges. Wien 1855, p. 33, Taf. XII.
 14) " " " Über Staar und Staaroperationen etc. Wien 1854, p. 103, Taf. VII, Fig. 32 u. 33.
 15) " " " Beiträge zur Pathologie des Auges. Wien 1855, p. 39, Taf. XIV.
 16) Eine Untersuchung des Harns, insbesondere in Rücksicht auf einen vielleicht vorhandenen *Morbus Brightii* wurde zur Zeit der Beobachtung des Kranken (1854) nicht vorgenommen.
 17) S. m. Schr.: Beiträge zur Pathologie des Auges. Wien 1855, p. 43, Taf. XV u. XVI.
 18) Siehe: Bericht des k. k. allg. Krankenhauses zu Wien vom Jahre 1867, p. 269.
 " " Dr. Ludwig Mauthner, Lehrbuch der Ophthalmoskopie. Wien 1868, bei Tendler & Comp., p. 342.
 19) " " Bericht des k. k. allg. Krankenhauses zu Wien vom Jahre 1866, p. 316 und
 " " Dr. Ludwig Mauthner, Lehrbuch der Ophthalmoskopie. Wien 1868, p. 361.

-

Übersichts-Tabelle

für die

Bilder und Krankheitsgeschichten, welche in den einzelnen Auflagen mit verschiedenen Nummern bezeichnet erscheinen.

Aufschriften	Hand-Atlas		Beiträge z. Pathologie des Auges	
	Tafel	Figur	I. Auflage	II. Auflage
— — — — —	I—III	1—24	—	—
Augengrund eines normalgebauten und gesunden Auges von einem Individuum mit lichtbraunen Haaren	IV	25	—	1
— — — — —	"	26—27	—	—
Augengrund eines albinotischen Auges	"	28	22	2
— — — — —	V	29—32	—	—
Opticustheilung	VI	33	23	3
— — — — —	"	34	—	—
Opticusausbreitung	"	35	24	4
"	"	36	25	5
— — — — —	VII	37—39	—	—
Angeborene bläuliche Sehnervenfärbung	"	40	26	6
Angeborene Sehnervenexcavation	VIII	41	27	7
" "	"	42	28	8
" "	"	43	29	9
" "	—	—	30	10
" "	VIII	44	31	11
Bläuliche Sehnervenentfärbung	IX	45	32	12
— — — — —	"	46—47	—	—
Sehnerven und Netzhautatrophie	"	48	33	13
Neuroretinitis regressiva	X	49	34	14
Sehnerven- und Netzhautatrophie	"	50	35	15
" " "	"	51	36	16
Glaucomatöse Sehnervenexcavation	"	52	19	17
— — — — —	XI	53—54	—	—
Glaucomatöse Sehnervenexcavation	"	55	37	18
" "	"	56	38	19

Aufschriften	Hand-Atlas		Beiträge z. Pathologie des Auges	
	Tafel	Figur	I. Auflage	II. Auflage
Gewebsveränderungen an der Stelle der Macula lutea	XXI	96	62	50
Schwund des Pigmentepithels der Gefäßhaut an der Stelle der Macula lutea	XXII	97	9	51
Schwund des Pigmentepithels der Gefäßhaut	"	98	5	52
— — — — —	"	99	—	—
Entzündung der Gefäßhaut	"	100	63	53
" " "	XXIII	101	64	54
" " "	"	102	15	55
Riss " "	"	103	65	56
Entzündung " "	"	104	66	57
" " "	XXIV	105	67	58
" " "	"	106	7	59
" " "	"	107	8	60
— — — — —	"	108	—	—
Kleiner Conus in einem kurzsichtigen Auge	XXV	109	68	61
Mittelgrosser Conus in einem durch Staphyloma posticum kurzsichtigen Auge	"	110	17	62
Sehr grosser Conus in einem durch Staphyloma posticum kurzsichtigen Auge	"	111	69	63
— — — — —	XXV-XXVII	112-117	—	—
Schwund des Epithelpigmentes in einem durch Staphyloma posticum kurzsichtigen Auge	XXVII	118	18	64
Angeborene Sehnervenexcoavation und Atrophie des Epithelpigmentes in einem durch Staphyloma posticum kurzsichtigen Auge	"	119	70	65
Conus mit deutlich sichtbaren Chorioidealgefässen in einem durch Staphyloma posticum kurzsichtigen Auge	"	120	71	66
Chorioidealtuberkel in einem durch Staphyloma posticum kurzsichtigen Auge	XXVIII	121	72	67
— — — — —	"	122	—	—
Entzündung der Gefäßhaut in einem durch Staphyloma posticum kurzsichtigen Auge	"	123	21	68
Entzündung der Netz- und Gefäßhaut mit typischer Pigmentbildung in einem durch Staphyloma posticum kurzsichtigen Auge	"	124	73	69
Entzündung der Gefäßhaut mit Glaskörpertrübungen in einem durch Staphyloma posticum kurzsichtigen Auge	XXIX	125	74	70
Entzündung der Gefäßhaut in einem durch Staphyloma posticum kurzsichtigen Auge	"	126	75	71
Entzündung der Gefäßhaut und Sclerotica mit Glaskörpertrübung in einem durch Staphyloma posticum kurzsichtigen Auge	"	127	76	72
Entzündung der Netz- und Gefäßhaut mit Glaskörpertrübungen in einem durch Staphyloma posticum kurzsichtigen Auge	"	128	77	73

Tafel	Seite
LXXI. Entzündung der Gefäßhaut in einem durch Staphyloma posticum kurzsichtigen Auge	201
LXXII. Entzündung der Gefäßhaut und Sclerotica mit Glaskörpertrübung in durch Staphyloma posticum kurzsichtigen Augen	205
LXXIII. Entzündung der Netz- und Gefäßhaut mit Glaskörpertrübungen in einem durch Staphyloma posticum kurzsichtigen Auge	209
Anmerkung	215
Übersichts-Tabelle für die Bilder und Krankheitsgeschichten, welche in den einzelnen Auflagen mit verschiedenen Nummern bezeichnet erscheinen	218

