

**Zur Anatomie der gesunden und kranken Linse / von Otto Becker ; unter
mitwirkung von J. R. Da Gama Pinto und H. Schäfer.**

Contributors

Becker, Otto, 1828-1890.
Gama Pinto, Julio Raymundo da, 1853-1945.
Schäfer, H.
University College, London. Library Services

Publication/Creation

Wiesbaden : Verlag von J. F. Bergmann, 1884.

Persistent URL

<https://wellcomecollection.org/works/gk4e464q>

Provider

University College London

License and attribution

This material has been provided by This material has been provided by UCL Library Services. The original may be consulted at UCL (University College London) where the originals may be consulted.

This work has been identified as being free of known restrictions under copyright law, including all related and neighbouring rights and is being made available under the Creative Commons, Public Domain Mark.

You can copy, modify, distribute and perform the work, even for commercial purposes, without asking permission.

**wellcome
collection**

Wellcome Collection
183 Euston Road
London NW1 2BE UK
T +44 (0)20 7611 8722
E library@wellcomecollection.org
<https://wellcomecollection.org>

E 3
5/6

ZUR
ANATOMIE
DER
GESUNDEN UND KRANKEN LINSE


VON
OTTO BECKER.

UNTER MITWIRKUNG
VON
D^r J. R. DA GAMA PINTO UND D^r H. SCHÄFER,
ASSISTENTEN DER UNIVERSITÄTS-AUGENKLINIK IN HEIDELBERG.

MIT VIERZEHN LITHOGRAPHIRTEN TAFELN.

WEISBADEN.
VERLAG VON J. F. BERGMANN.
1883.

== Aufgeschnittene Exemplare werden nicht zurückgenommen. ==





ZUR
ANATOMIE
DER
GESUNDEN UND KRANKEN LINSE

VON
OTTO BECKER.

UNTER MITWIRKUNG
VON
D^R J. R. DA GAMA PINTO UND D^R H. SCHÄFER,
ASSISTENTEN DER UNIVERSITÄTS-AUGENKLINIK IN HEIDELBERG.

MIT VIERZEHN LITHOGRAPHIRTEN TAFELN.

WIESBADEN.
VERLAG VON J. F. BERGMANN.
1883.

II
D. 4.

No. 48/r

240



THE INSTITUTE
OF
OPHTHALMOLOGY
LONDON

EX LIBRIS

OPHTHALMOLOGY HCF 004 BECKER [1]



ZUR
ANATOMIE
DER
GESUNDEN UND KRANKEN LINSE

VON
OTTO BECKER.

UNTER MITWIRKUNG
VON
D^r J. R. DA GAMA PINTO UND D^r H. SCHÄFER,
ASSISTENTEN DER UNIVERSITÄTS-AUGENKLINIK IN HEIDELBERG.

MIT VIERZEHN LITHOGRAPHIRTEN TAFELN.

WIESBADEN.
VERLAG VON J. F. BERGMANN.
1883.

DAS RECHT DER ÜBERSETZUNG BLEIBT VORBEHALTEN.

FERDINAND ARLT

ZU SEINEM

SIEBZIGSTEN GEBURTSTAGE

IN

DANKBARER VEREHRUNG

GEWIDMET.



Digitized by the Internet Archive
in 2014

<https://archive.org/details/b21641870>

VORREDE.

Am siebzehnten April des vorigen Jahres sah sich Ferdinand Arlt in Wien von Schülern und Freunden umgeben, welche, zum Theil aus weiter Ferne, herbeigeeilt waren, um dem verehrten Manne am Vorabend seines siebzigsten Geburtstages ihre Glückwünsche darzubringen. Das Gesetz forderte den Rücktritt des grossen Klinikers von seinem Lehramte. Doch waren es nicht wehmüthige Empfindungen, welche unsere Herzen an jenem Tage bewegten, sondern Gefühle freudigster Genugthuung. Die Regierung hatte in richtiger Würdigung der jugendlichen Frische des Jubilars erklärt, noch nicht auf die Dienste des gefeierten Lehrers verzichten zu können.

So kommt es, dass dies Buch bei seinem Erscheinen den Mann, dem ich es unvollendet gewidmet, heute nach Jahresfrist noch in seinem Amte begrüssen kann.

Das Buch freilich ist ein anderes geworden, als ursprünglich im Plane lag. Den rein anatomisch gedachten Beiträgen hat sich ein klinischer Theil angeschlossen. Gleichwohl habe ich den einmal gewählten Titel beibehalten. Weist er doch auf das vielleicht allein werthvolle und bleibende an dem Buche hin, auf die gewonnene anatomische Grundlage für die Pathologie des Linsensystems. Die Thatsache, dass jede Kataraktbildung von einer Wucherung der intracapsulären Zellen begleitet ist, eröffnet neue Gesichtspunkte, deren Consequenzen noch nicht abzusehen sind.

Das späte Erscheinen hat, hoffe ich, in mancher Beziehung dem Inhalt eine grössere Reife verliehen. Die Auffassung von dem Wesen der senilen Katarakt hat sich dadurch präciser gestalten lassen.

Bei der Fülle neuer Beobachtungen, die mir zu Gebote stand, war es nicht immer leicht die richtige Mitte zwischen zu reichlicher Mittheilung von Einzelfällen

und zu grosser Kürze der Darstellung einzuhalten. Was fortgelassen wurde, harrt späterer Veröffentlichung. Mit dem Hinweis auf die Lücken unsers Wissens hoffe ich nicht zu sparsam gewesen zu sein.

Wesentliche Fortschritte in der Anatomie der Linsenkrankheiten lassen sich nur erwarten, wenn mit der Linse auch das Auge, in welchem sie erkrankt ist, zur Untersuchung gelangt. Möchten sich die pathologischen Anatomen bereit finden lassen bei der Beschaffung des so schwer zu erlangenden Materials hilfreiche Hand zu leisten!

Wichtiger noch für die Pathologie der Linse ist die Beantwortung der chemischen Fragen, auf die ich gegebenen Ortes hingewiesen habe. Dabei ist ganz besonders auf den erkrankten Glaskörper Rücksicht zu nehmen.

Dann wird voraussichtlich auch die mikroskopisch-chemische Untersuchung des Linsenkörpers, welcher ich vielleicht zu wenig Aufmerksamkeit geschenkt habe, neue Aufschlüsse zu liefern vermögen.

So giebt es noch viel zu thun. Was ich hier biete, ist nur ein Anfang.

Heidelberg, 17. April 1883.

Otto Becker.

INHALT.

Einleitung	1
----------------------	---

Erstes Kapitel.

Methoden der Untersuchung.

1. Zapfpräparate	7
2. Flächenpräparate	7
3. Schnittpräparate	9
a. Härtungsmittel	10
b. Einbettungsmassen	12
c. Vorhergehende Präparation der Augen	13

Zweites Kapitel.

Zur Anatomie der gesunden Linse.

I. Entwicklung der Linse	15
1. Erste Periode	15
2. Zweite Periode	18
3. Dritte Periode	20
II. Wachsthum der Linse	25
1. Fötale Wachstumsperiode	25
2. Extrauterine Wachstumsperiode	26
Die Anlagerung der Faserenden an das Epithel und die hintere Kapsel	34
Bildung neuer Fasern	37
Die Linsenkapsel	43
III. Die physiologische Rückbildung der Linse und ihrer Elemente	44
Kerntod in den Linsenfasern	46
Physikalische Veränderungen in den Linsenfasern	47
Altersveränderungen im Linsenepithel	49

Drittes Kapitel.

Zur Anatomie der kranken Linse.

I. Pathologische Veränderungen des Linsenkörpers. Linsenstaar	52
A. Senile Katarakt	52
B. Kataraktbildung in jugendlichen Linsen	60
II. Pathologische Veränderungen der intracapsulären Zellen. Kapselkatarakt	62
A. Degenerative Vorgänge	62
B. Von den intracapsulären Zellen ausgehende Zellneubildung	64
a. Regenerative Zellneubildung, Kapselkatarakt	64
b. Die Vorgänge und Produkte der atrophischen Neubildung	65

α. Epithelbelag der hintern Kapsel	66
β. Die bläschenförmigen Zellen (Wedl)	70
γ. Kapselkatarakt	72
Kapselspaltung	76
Fremdartige Einschlüsse	77
Ähnlichkeit mit Bindegewebe	78
Sogen. entzündliche Kapselkatarakt	79
Epithelüberzug	81
Eiterbildung in der Linse	82
Verhalten der strukturlosen Kapsel	86
Sitz des Kapselstaars	89

Viertes Kapitel.

Zur Ernährung der gesunden und kranken Linse.

1. Richtung und Verlauf des die Linse ernährenden Flüssigkeitstromes	89
2. Die physikalischen Veränderungen der Linse mit zunehmendem Alter	94
Zunahme und Abnahme des Volumens	94
Brechungsvermögen der Linse	95
3. Der Chemismus der Linse und der sie umgebenden Flüssigkeiten	97
Zwischen dem Kern der nicht getrübten und der kataraktösen Linse sind chemische Unterschiede nachweisbar	101
Glaskörper und Kammerwasser	103

Fünftes Kapitel.

Zur allgemeinen Pathologie und Pathogenese der Linse.

I. Progressive Vorgänge in der Linse	107
1. Ursachen der abnormen Zellneubildung in der senilen Katarakt	108
2. Ursachen der abnormen Zellproduktion in der consecutiven Katarakt	112
a. Constitutionelle Katarakt. Cat. diabetica	112
b. Cataracta chorioidealis	113
c. Consecutiver Partialstaar. Vorderer Polarstaar	113
Entzündliche Kapseltrübung	114
Regenerative Zellwucherung	114
Begrenztes Wachsthum der Kapselkatarakt	115
II. Regressive Vorgänge:	
a. Der Linsenfasern	116
b. An den intracapsulären Zellen	116

Sechstes Kapitel.

Systematik der Linsenkrankheiten und casuistische Mittheilungen 117

I. Missbildungen der Linse 119

A. Missbildungen der Linse ohne nachweisbare pathologische Veränderungen in andern Theilen des Auges.

1. Cataracta centralis lentis 120
2. Cataracta fusiformis; Spindelstaar 121
3. Cataracta polaris posterior vera 122
4. Cataracta zonularis 122
5. Gekerbte Linse 124
6. Lentikonus s. Krystallokonus anterior et posterior . . 124

B. Missbildungen der Linse mit nachweisbaren pathologischen Veränderungen im übrigen Auge.

AA. Missbildungen des Linsensystems, welche mit Anomalien im Bereiche der Arteria hyaloidea, resp. der gefäßhaltigen Linsenkapsel, zusammenhängen 125

1. Die Linse bei Anophthalmus und Mikrophthalmus 126
2. Cataracta membranacea congenita accreta . . . 127
3. Cataracta polaris posterior spuria 128

BB. Missbildungen der Linse in Folge unsymmetrischer Entwicklung der Zonula Zennii.

1. Coloboma lentis (Arlt) 128
2. Andere Formanomalien der durchsichtigen Linse 129
3. Ektopia lentis 129

II. Pathologische Zustände des ursprünglich normal gebildeten Linsensystems, welche ohne Einwirkung äusserer Gewalt entstehen.

A. Die Verbindung der Linse mit ihrem Aufhängebande ist nicht gelöst. 130

AA. Einseitige Katarakt bedingt durch einseitiges Augenleiden.

- a. Die Linse wird dadurch, dass sie vorübergehend oder dauernd mit erkrankten, festen, gefäßhaltigen Theilen des Auges in Berührung tritt, theilweise getrübt. Kapselkatarakt . . . 130
 1. Cataracta polaris anterior (pyramidalis) congenita 130
 2. Cataracta polaris anterior acquisita. Erworbener vorderer Centralkapselstaar 131
 3. Cataracta capsularis anterior 133

- b. Die Linse wird in Folge dauernder direkter Berührung mit erkrankten, festen, gefäßhaltigen, normalen oder pathologisch veränderten Theilen des Auges total getrübt. Cataracta complicata 133
 - Casuistik 1—7 134—144
 - Verkalkung 140

- c. Die Linse wird in Folge eines einseitigen Augenleidens total getrübt, ohne abnorme Adhäsionen eingegangen zu sein. Weiche Chorioidealkatarakt 144
 - Casuistik 144—145

BB. Constitutioneller Staar.

- a. Das, wenn auch seiner Natur nach unbekannt, constitutionelle Leiden bedingt zunächst eine Aderhaut- oder Netzhautkrankheit und diese die Katarakt.
 1. Cataracta polaris posterior (Retinitis pigmentosa) 147
 2. Cataracta chorioidealis 148
- b. Ein Zwischenglied zwischen constitutionellem Leiden und Linsenrübung ist nicht bekannt . . 149
 - aa. Angeborene doppelseitige Totalstaare . . . 149
 - Casuistik 1—6 149—156
 - Plötzlich entstehende Staare 156
 - bb. Erworbener doppelseitiger Totalstaar . . . 157
 - a. Cataracta mollis juvenum 157
 - Cataracta diabetica 157
 - Casuistik 161
 - Form des Auftretens 166
 - Aetiologie 167
 - b. Cataracta senilis praematura 172
 1. C. nuclearis 172
 2. C. punctata 173
 - c. Cataracta senilis 174
 - Cataracta hypermatura 176
 1. Cataracta hypermatura reducta 177
 2. Cataracta hypermatura fluida 178
 3. Verhalten der intracapsulären Zellen bei der überreifen Katarakt 180
 - Zur Aetiologie des Greisenstaars 181
 - Chronische Nephritis 182
 - Carotisatherom 182
 - Casuistik 1—7 187—189
 - Cataracta nigra 190

Literaturverzeichniss	193
Sachregister	197
Figurenerklärung	203

EINLEITUNG.

Die Linse des Wirbelthierauges ist ein epitheliales Gebilde. Sie besitzt keine anderen Formelemente als Epithelzellen gewöhnlicher Art und sogenannte Linsenfasern, die auch nichts anderes sind, als durch ein eigenthümliches Wachsthum aus ihnen hervorgegangene, langgestreckte Epithelzellen. Nach aussen ist die Linse durch eine strukturlose Membran, die Linsenkapsel, vollständig abgeschlossen. Mit den Augenhäuten steht sie nur durch die sich in die Kapsel inserirende Zonula Zinnii in fester Verbindung.

Trotz dieser scheinbar höchst einfachen Zusammensetzung ist das Studium ihres feineren Baues und der sich in ihr abspielenden Lebenserscheinungen auf grosse Schwierigkeiten gestossen. Es hat sich dabei nicht nur um die richtige Erkenntniss und Deutung der Natur und der Funktion der einzelnen Formelemente gehandelt, sondern mehr als in irgend einem anderen Organ des thierischen Körpers um die Lagerung jeder einzelnen Linsenfasers und ihre Verbindung mit den Nachbar-elementen, also um ihre Architektur und Struktur.

Klarheit über die histologische Bedeutung ihrer einzelnen Bestandtheile hat erst die Entwicklungsgeschichte gebracht. Das richtige Verständniss der wunderbaren Regelmässigkeit in der Anordnung und der eigenthümlichen Verbindung der Fasern unter einander ist durch das Studium der Wachsthumerscheinungen der fertig gebildeten Linse gewonnen. Die Tragweite dieser Kenntnisse ergibt sich am klarsten aus der Erwägung, dass jede Abweichung von dieser Regelmässigkeit und jede noch so geringe Lösung der Verbindung der einzelnen Fasern eine Störung der Funktion der Linse als eines durchsichtigen, das Licht regelmässig brechenden Körpers zur Folge hat.

Alle jene Abweichungen sind auf gestörte Entwicklung und anomales Wachsthum, auf abnorme Ernährung und die Vorgänge und Folgen der physiologischen Rückbildung zurückzuführen. Es hat deshalb das Studium der Entwicklung, des Wachsthum und des Alterns der menschlichen Linse nicht nur ein wissenschaftliches Interesse, sondern in hohem Grade auch eine praktische Bedeutung. Wenn trotzdem unsere Kenntnisse in allen diesen Beziehungen sehr lückenhaft sind, so hat das im wesentlichen zwei Ursachen.

Zunächst liegt es an der Schwierigkeit das zur Untersuchung geeignete Material in wünschenswerther Vollständigkeit zu gewinnen. Wenn wir sehen, wie schwer es His (45) geworden ist, um nur für die allgemeinsten Entwicklungsverhältnisse des menschlichen Embryo hinreichendes und brauchbares Untersuchungsmaterial zu sammeln, so braucht nicht erst auseinandergesetzt zu werden, dass dies für ein einzelnes Organ oder gar wie hier für einen Theil eines einzelnen Organs in noch viel höherem Maasse der Fall sein muss.

Man ist deshalb bezüglich der ersten Anlage und der Entwicklung der menschlichen Linse fast durchaus auf die Analogie mit dem Wirbelthierauge angewiesen. Allerdings kann es kaum einem Zweifel unterliegen, dass in allen wesentlichen Punkten die betreffenden Vorgänge im Menschenauge von denen im Thierauge nicht abweichen. Was das Verhältniss der Kapselepithelzellen zu den Linsenfasern und die Anordnung, wie Verbindung der letzteren untereinander betrifft, so bestehen in den verschiedenen Wirbelthierklassen jedoch grosse Verschiedenheiten. Im Allgemeinen zeigt zwar der Typus der Säugethierlinse mehr Uebereinstimmung mit dem der menschlichen, als die Linse der anderen Wirbelthierklassen. Bei den Säugethieren entspricht aber der Grad der Uebereinstimmung im Bau der Linse mit der des Menschenauges nicht immer der Stellung der betreffenden Thiergattung im System. Beispielsweise weicht die Linse der Nagethiere von der menschlichen mehr ab, als die der Zwei- und Vielhufer. Doch machen sich diese Verschiedenheiten erst in den letzten Stadien der Entwicklung und in der Wachsthumperiode geltend. Für die Nagethiere beginnt die Abweichung bereits in der dritten Periode der Entwicklung, während die Linse der Zwei- und Vielhufer dem Baue nach bis zur Geburt mit der menschlichen übereinstimmt.

Durch einzelne wenige glückliche Befunde, welche von menschlichen Embryonen erhalten werden konnten, hat sich die Uebereinstimmung der Vorgänge für Menschen und Thiere innerhalb der bezeichneten Grenzen nachweisen lassen. Es bietet deshalb die Untersuchung von Embryonen aus verschiedenen Thierklassen und aus der Klasse der Wirbel-

thiere von Embryonen verschiedener Gattungen, entsprechenden und ausreichenden Ersatz für das fehlende Menschenmaterial der ersten Entwicklungsstufen, aber allerdings auch nur für dieses.

Für die spätere Zeit des Embryonallebens und für das Linsenwachsthum nach der Geburt ist dies nicht mehr der Fall. Da nun sowohl spontane, wie künstliche Frühgeburten nicht selten vorkommen und an Leichen aller Altersstufen im Allgemeinen kein Mangel ist, so sollte man denken, dass den betreffenden Untersuchungen durch Fehlen des Materials keine Schwierigkeiten erwachsen könnten. Und doch ist dies der Fall. Aus Beobachtungen an Thieraugen weiss man, wie schnell gerade in der Linse Leichenerscheinungen (Vacuolenbildung in Zellen und Fasern, Austreten von Eiweisskugeln u. s. w.) auftreten. „Die Vacuolenbildung in den äusseren Faserlagen und zumal in den verdickten Enden der äusseren Fasern vermochte ich“, schreibt Henle (36, pag. 11), „durch keines der versuchten Mittel aufzuhalten; sie hatte bereits stattgefunden, wenn ich auch noch so eifertig das dem eben getödteten Thiere entnommene Präparat auf den Objektisch brachte. Ebenso rasch, als die Bildung der Vacuolen in den Fasern, erfolgt der Austritt der bereits erwähnten Eiweisskugeln aus denselben, der die Fasern in noch höherem Grad verunstaltet, als es durch die Vacuolen geschieht“.

Es können daher Menschaugen, welche längere Zeit nach dem Tode der Leiche entnommen sind, keine sicheren Aufschlüsse über die Anatomie der lebenden Linse geben. Anatomen und Physiologen sind aber fast ausschliesslich auf solches Leichenmaterial angewiesen. Etwas besser sind die Augenärzte daran. Kommt es doch immer von Zeit zu Zeit vor, dass Augen, welche im Inneren vollständig gesund sind, wegen maligner Neubildungen in der Umgebung oder an der Corneoscleralgrenze herausgenommen werden müssen. Speciell für das Studium der Linse behalten aber auch alle diejenigen enucleirten Augen ihren Werth, in denen die Linse von dem Krankheitsprozess des Auges, der die Herausnahme veranlasste, selbst unberührt geblieben ist. Werden solche Augen gleich von dem Operateur in Müller'sche Flüssigkeit gelegt, so zeigt die Linse bei späterer Untersuchung die oben erwähnten Leichenerscheinungen nicht. In derselben Weise tragen auch die Chirurgen zur Vermehrung dieses kostbaren Materials bei, wenn sie die Augen, welche bei ihren Operationen in der Umgebung derselben nicht geschont werden können, sogleich in bereit gehaltene Härtingsflüssigkeit legen lassen. Für die spätere Fötalperiode und die Zeit der Geburt habe ich eine unschätzbare Vervollständigung meiner Sammlung durch einige an einer grösseren geburtshülflichen Anstalt wirkende Collegen erhalten, welche mit dankenswerther Bereitwilligkeit die Augen von Kindern, welche während des Geburtsaktes gestorben waren, unmittelbar nach Beendigung der Geburt für mich enucleirt und eingelegt haben. So ist es mir gelungen, im Laufe der Jahre fast aus jedem Lebensalter zur Unter-

suchung der Linse brauchbare normale Menschaugen zu gewinnen.

Für das Studium der krankhaften Vorgänge und Veränderungen in der Linse war ich bei der Herausgabe meiner „Pathologie und Therapie des Linsensystems“ (II) fast ausschliesslich auf die Untersuchung kataraktöser Linsen angewiesen, welche ohne oder mit der Kapsel extrahirt waren. Die in während des Lebens enucleirten Augen meiner Sammlung enthaltenen Katarakten liess ich damals unangetastet, weil für die Methode der Untersuchung durch Schnitte die erwünschte Ausbildung noch nicht erreicht war. Nur gelegentlich lieferten bei sogenannter Selbsteinbettung aus freier Hand angefertigte Schnitte instruktive Präparate. Aus dem gleichen Grunde bewahrte ich alle der Leiche entnommenen Augen mit primärer, consecutiver und complicirter Katarakt lange Jahre auf.

Es ist nur eine Pflicht der Dankbarkeit, wenn ich an dieser Stelle der collegialen Unterstützung gedenke, welche die vorliegende Arbeit durch Arnold, Brettauer, Cohn, Czerny, Just, Krailsheimer, Krüger, Mittelstädt, Mooren, Reuss, Rydel, Samelsohn, Weber, Schöler, Steffan, Uhthoff, und das Ehepaar Kerschbaumer durch Ueberlassung von Untersuchungsmaterial erfahren hat. Ganz besonders hervorheben muss ich die seltene und selbstverleugnende Liberalität, mit welcher die Brüder Alexander und Hermann Pagenstecher mir Gelegenheit gegeben haben, mehr als hundert in der Kapsel extrahirte kataraktöse Linsen zu untersuchen. Nur dieser Liberalität ist es zuzuschreiben, wenn es mir gelungen ist, über einige der wichtigsten Fragen der Kataraktbildung Aufschluss zu erhalten.

Die zweite Schwierigkeit, welche sich der erfolgreichen Untersuchung der gesunden und kranken Linse entgegen stellte, und deren Ueberwindung der Verwerthung des gesammelten Materials vorausgehen musste, bestand darin, dass man nicht im Stande war Linsen aller Alterstufen und Konsistenzgrade mit Sicherheit in hinreichend feine Schnitte zu zerlegen.

Als ich im Jahre 1875 meine „Pathologie und Therapie des Linsensystems“ abschloss, hatte ich nur für die Kapselkatarakt die Ergebnisse der Flächenuntersuchung durch die Betrachtung sogenannter optischer Querschnitte (auf Faltungen der Kapsel) und wirklicher feiner Schnitte controliren und bestätigen können. So wenig Schwierigkeit es bietet mit oder ohne Einbettung, aus freier Hand oder mit dem Mikrotom, von der Linse, resp. von der Katarakt abgelöste Kapseln und Kapselkatarakten hinreichend fein zu schneiden, so spröde verhält sich die normale und erkrankte Linse in toto, besonders aus Augen alter Individuen, gegen das Messer.

Es liegt dies zum Theil an der eigenthümlichen Gestalt und der glatten Oberfläche der Linse, für welche lange Zeit keine Einbettungsmasse gefunden werden konnte, in welcher sie sich beim Schneiden nicht warf; sodann an der losen Verbindung mit dem übrigen Auge, welche nicht erlaubt

die Linse ohne Einbettung mit den umgebenden Theilen des Auges zu schneiden; ganz besonders aber an der oft sehr ungleichen Konsistenz der einzelnen Schichten der Linse und dem lockeren Zusammenhang dieser unter einander.

Seit mehr als 20 Jahren haben wir uns bemüht, diese Schwierigkeiten zu überwinden. In meiner Sammlung befindet sich noch eine Anzahl von Linsenschnitten aus Czerny's Studentenzeit. Mein Atlas enthält Abbildungen nach Schnittpräparaten von Iwanoff, Raab und Goldzieher, die in dem Arbeitszimmer meiner Klinik angefertigt sind. Letzterer hat einen Theil der Präparate geschnitten, auf Grund deren das Kapitel „Linse und Strahlenbändchen“ im Handbuch von Graefe-Saemisch von J. Arnold bearbeitet worden ist.

Aber erst monatelangen, speciell darauf gerichteten Bemühungen meines gegenwärtigen Mitarbeiters, Dr. da Gama Pinto, denen er unter Arnold's und Thoma's Leitung obgelegen ist, ist es gelungen, die Technik der Linsenuntersuchung so weit zu vervollkommen, dass es mir erlaubt schien, das gesammelte kostbare und unersetzliche Material gesunder und kranker Menschenlinsen bearbeiten zu lassen. In Dr. H. Schäfer erwuchs uns dann bald eine weitere sehr willkommene Hilfe.

Eine vorläufige Mittheilung über einige der gewonnenen Resultate haben Hirschberg's Centralblatt (1882, Maiheft) und die Revue générale d'ophtalmologie (1882, Juni, von Eduard Meyer und Dor) bereits gebracht.

Da es mir bis dahin nicht gelungen war, alle klinisch und daher wohl auch anatomisch zu unterscheidenden Kataraktformen zur Untersuchung zu bekommen, so habe ich jenen vorläufigen Mittheilungen die Bitte an alle Kollegen und besonders an die pathologischen Anatomen und Prosektoren grosser Krankenhäuser hinzufügen lassen, mir mit Ueberlassung von kataraktösen, nicht operirten Augen zu Hilfe zu kommen. Solche Augen haben auch dann noch

Werth für mich, wenn sie in nicht ganz frischem Zustande in die Konservirungsflüssigkeit (am besten in Müller'sche Flüssigkeit) eingelegt werden.

Dieser Bitte ist bereits von mehreren Seiten in dankenswerther Weise entsprochen worden. Immer fehlen mir aber noch einige typische Kataraktformen, die überhaupt noch nicht oder nicht in genügender Weise untersucht werden konnten. Von den angeborenen sind dies die *Cataracta lentis centralis* und die *Cataracta zonularis*, von den erworbenen die spontane und primäre *Cataracta mollis* jugendlicher Individuen. Im Interesse der Sache wiederhole ich daher auch an dieser Stelle die Bitte um Zusendung solcher Augen.

Mit Unterstützung meiner beiden jungen Freunde habe ich nun das gesammte mir zur Verfügung stehende Material an gesunden und kranken menschlichen Linsen zu bearbeiten begonnen. Ich beschränke mich gegenwärtig aber, soweit es sich um pathologische Prozesse in der Linse handelt, auf die Veröffentlichung der Befunde bei unverletzter Kapsel und intakter Zonula Zinnii und schliesse also sowohl den Wund- und Nachstaar, wie die Linsenluxation aus. Aus dem Verlauf der Darstellung werden die Gründe, welche mich zu dieser Beschränkung veranlassen, genugsam hervorgehen. Nur gelegentlich werde ich, um allgemeinere Gesichtspunkte verfolgen zu können, auf Zustände zu sprechen kommen, die einer spontanen Berstung der Kapsel ohne von aussen einwirkende Gewalt ihre Entstehung verdanken.

Bezüglich der normalen Linse kann ich es nicht umgehen, etwas ausführlicher auf die Entwicklung und das Wachsthum derselben einzugehen. Wenn ich mich bei der Darstellung der Entwicklung der Linse auch damit begnügen muss, die Resultate fremder Beobachtungen zusammen zu stellen, so hoffe ich doch durch die Art und Weise, in der ich dies durchgeführt habe, das Verständniss der angeborenen Anomalien und der pathologischen Befunde in der Linse überhaupt zu fördern.

ERSTES KAPITEL.

METHODEN DER UNTERSUCHUNG.

Die angewandten Methoden bezweckten nur Aufklärung über die rein anatomischen Verhältnisse der Linse zu verschaffen. Die Anwendung von chemischen Reagentien, soweit die Färbemittel nicht als solche anzusehen sind, musste wegen der Natur der Präparate, wenige Ausnahmen abgerechnet, unterbleiben.

1. Zupfpräparate. Durch Zerzupfen und Schütteln in Macerationsflüssigkeiten (Müller'sche Flüssigkeit, 0,5% Schwefelsäure) lassen sich Isolationspräparate von Linsenfasern herstellen, welche insbesondere dazu dienen, die Endigungen der Linsenfasern in ihren oft wunderbaren Formen zur Anschauung zu bringen (s. Fig. 12a u. b). Uebrigens haben gerade diese Verhältnisse durch die grosse Arbeit von Henle (40) eine so erschöpfende Darstellung erhalten, dass ich wenig Neues hinzuzufügen habe. Für die kataraktöse Linse haben die Zupfpräparate nichts wesentliches gelehrt, was nicht vorher schon von Stellwag, Wedl und Testelin (Becker II, pag. 195) u. a. beschrieben und abgebildet ist.

Wedl fand auf diesem Wege die bläschenförmigen Zellen in kataraktösen Linsen, von denen noch viel die Rede sein wird. Andere haben die Vacuolenbildung in den Linsenfasern nach Traumen und experimentellen Discissionen, das Austreten von Myelin, die Existenz von abgelagerten Kalksalzen, die Cholestearinplättchen und andere Krystalle (H. Müller) beobachtet. Da aber bei dieser Untersuchungsmethode immer der Zusammenhang der Theile gestört oder vernichtet wird, so lassen sich aus Zupfpräparaten nur in sehr beschränkter Weise Schlüsse auf die gegenseitige Lage der Theile während des Lebens ziehen.

2. Flächenpräparate der Kapsel haben dazu gedient H. Müller u. A. werthvolle Aufschlüsse über die Kapselkatarakt und die Betheiligung der Kapselzellen an derselben zu geben. Sie sind der Natur der Sache nach vorzugsweise zum Studium derselben geeignet und für dasselbe geradezu unentbehrlich. Eine weitere wichtige Bedeutung hat die Flächenbetrachtung der Linsenkapsel neuerdings für das Studium des Wachstums der Linse, speciell der Beobachtung der Karyokinese gewonnen. Da die strukturlose Kapsel unter allen Umständen durchsichtig bleibt, so gestatten Flächenpräparate die Betrachtung

der Kapselzellen und dessen, was aus ihnen hervorgeht, sowohl von der inneren, der Linsenseite, wie von der äusseren, der Kammerseite, her. Da beim Abziehen der Kapsel häufig nicht nur die Kapselzellen, sondern auch die peripheren Linsenschichten haften bleiben, so gelingt es mitunter auch über die Aneinanderlagerung der Faserenden in den Linsenstrahlen, über die Anordnung und das Aussehen der Faserkerne, über die Nester von Bläschenzellen, über die Anordnung der Kerne in der Kernzone Aufschluss zu erhalten. An Falten des Flächenpräparates, auf sogen. optischen Querschnitten, hat man Gelegenheit die Dicke der Kapsel in ihren verschiedenen Abschnitten zu messen und sich so jederzeit zu orientiren, welchen Theil der Kapsel man vor sich hat. Es lassen sich aber auch brauchbare Bilder über beginnende Zellwucherung gewinnen. Immerhin sind die optischen Querschnitte nur ein Nothbehelf wirklichen Schnittpräparaten gegenüber. Einigermaassen entwickelte Kapselkatarakten lassen sich gar nicht falten. Die systematische Durchsichtung einer Kapselkatarakt lassen sie nicht zu. Für die Linse selbst gewähren Flächenpräparate, die durch Spaltung der Schichten erhalten werden, wenig Aufschluss oder doch nur für gewisse gröbere Strukturverhältnisse (Robinsky 84). Optische Querschnitte kommen nur gelegentlich zu Gesicht.

Ob die Kapsel sich leicht oder schwer von der Linse abziehen lässt, hängt von dem Alter und der Behandlungsweise der Linse, resp. der Katarakt, ab. Bei Embryonen, ich habe vorzugsweise solche vom Rind im Auge, gelingt es oft nur sehr schwer, mit der Kapsel auch die Epithelschichte von der Linse zu trennen. Die Beobachtung des Epithels wird meist noch dadurch erschwert, dass die Gefässe der Pupillarmembran aussen anhaften. Nach vielfachen und oft vergeblichen Versuchen gelang es mir noch am besten die einige Tage in Müller'scher Flüssigkeit oder in Chromsäure gehärteten Linsen erst in starkem (absolutem oder 95%oigem) Alkohol einer Schrumpfung auszusetzen und sie dann in sehr verdünntem Alkohol oder geradezu in destillirtem Wasser wieder aufquellen zu lassen. Man kann aber auch die frischen Linsen gleich in starkem Alkohol bringen und nach eingetretener Schrumpfung in Wasser wieder auf-

quellen lassen. Die Linsen gleichen dann einer *Cataracta Morgagniana* oder *cystica*. Bei in der Kapsel extrahierten Katarakten gelingt es bei diesem Verfahren fast immer die ganze Kapsel, nachdem man den Sack mit der Scheere eingeschnitten, abzuziehen. Man kann sie dann mittelst einiger radiär gegen die Mitte der vorderen und hinteren Kapsel gerichteter Schnitte in toto auf dem Objektglas ausbreiten. Ein anderes empfehlenswerthes Mittel, die Kapsel mit dem Epithel von der Linse zu isolieren, besteht darin, die Linse, ehe das Auge in Chromsäure oder Alkohol gelegt wird, nach irgend einer Methode mit Eröffnung der Kapsel zu extrahieren. Als Färbemittel empfehlen sich vor allem andern Hämatoxylin allein oder in Verbindung mit Eosin zur Doppelfärbung und Alaunkarmin. Die karyokinetischen Figuren treten durch Hämatoxylin am klarsten hervor, und das Eosin in Verbindung mit dem Hämatoxylin färbt gewisse pathologische Veränderungen der Kernsubstanz, wie das Protoplasma, in sehr charakteristischer Weise. Zur Auffindung von Kernen in alten Katarakten thut Alaunkarmin die besten Dienste.

3. **Schnittpräparate.** Schon H. Müller (74, pag. 193 Anm.) erwähnt 1856, dass er von gehärteten menschlichen Linsen sammt der Kapsel dünne Schnitte angefertigt habe, ohne über die Art und Weise der Herstellung weitere Angaben zu machen. Kölliker's Abbildung (54, pag. 732) ist offenbar nach einem Schnitt angefertigt. v. Becker hat ebenfalls Schnitte von genügender Feinheit hergestellt, um die Verhältnisse der Zellen des Linsenwirbels richtig zu erkennen. Er so wenig, wie neuerdings Henle, beschreiben die beim Schneiden der Linse angewendete Methode.

Nach unseren Erfahrungen lässt sich ohne zweckmässige Härtung und Einbettung wohl gelegentlich ein brauchbarer Schnitt herstellen, eine Reihe einigermaassen gleichwerthiger, hinreichend feiner Schnitte jedoch nicht.

Die Schwierigkeit liegt einmal in der nur geringen Fixirung der Linse durch die Zonula im Auge, in ihrer sphäroidischen Form und glatten Oberfläche und in ihrer ungleichen von aussen nach innen zunehmenden Härte. Wegen ihrer mangelhaften Fixirung im Auge lässt sie sich mit demselben ohne Einbettung nicht schneiden. Wegen ihrer Form und Glätte haftet die isolirte Linse nur locker in vielen Einbettungsmassen und wird deshalb beim Schneiden leicht luxirt. Dies um so eher, weil ihre Konsistenz eine ungleichmässige ist. Wäre sie gleichmässig, so würde es nur darauf ankommen, der Einbettungsmasse möglichst genau die Härte der Linse zu geben, was sich durch Versuche und viel Geduld für normale Linsen, deren Konsistenz sich wenigstens stetig ändert und einigermaassen bekannt ist, erreichen lassen würde. Für Katarakten, denen mit geringen Ausnahmen auch die Stetigkeit der Härtezunahme fehlt, wäre damit noch nicht viel gewonnen.

Alle Versuche mussten also darauf ausgehen die erwähnten Uebelstände möglichst zu eliminieren. Einen Fingerzeig gab das bessere Gelingen der Schnitte bei sogen. Selbst-

einbettung der Linse in Augen, welche wegen eitriger oder chronischer *Kyklitis*, wegen vorgeschrittenen intraoculären Tumoren, wegen Netzhautablösung enucleirt und dann gehärtet waren. Es zeigte sich, dass in solchen Augen die Konsistenz der Linse, mitunter selbst von in Jahren vorgerückten Personen eine mehr gleichmässige und mit der *kyklitischen* Schwarte, dem andringenden Tumor oder dem gelatinirenden Glaskörper übereinstimmende war. Offenbar konnte dies nur dadurch seine Erklärung finden, dass die Linse mit pathologischer Gewebsflüssigkeit durchtränkt war.

Es musste deshalb eine geeignete Methode gesucht werden, die Linse im Auge, wo sie ohnehin durch die Zonula einigermaassen fixirt ist, einzubetten. Es musste ausserdem dahin getrachtet werden, durch eine passende Härtungsflüssigkeit, deren Wirkung sich allmähig von aussen nach innen zu geltend machen muss, die ungleiche Konsistenz der einzelnen Linsenschichten einigermaassen auszugleichen.

a) Als Härtungsmittel wurden für die in der Kapsel extrahierten Katarakten Alkohol, Müller'sche Flüssigkeit, schwache Chromsäurelösungen, Pikrinsalpetersäure und Kreosot angewendet.

Alkohol wirkt nach seiner Concentration in verschiedener Weise. Ist er zu wasserhaltig (45%), so nimmt die Katarakt Wasser auf und bekommt, indem sich die Kapsel blasenförmig von der Linse abhebt, das Ansehen einer *Morgagni'schen* Katarakt. Ist er zu concentrirt (90—95%, Alkohol absolutus), so entzieht er der Katarakt Wasser. Die Katarakt schrumpft nicht allein unter Faltenbildung der Kapsel im Ganzen, sondern auch die einzelnen Elemente, speciell die Kapselzellen, verlieren Wasser und werden platt und flach. In letzterem Zustande lassen sich die Katarakten gut schneiden, geben aber die topographischen Verhältnisse nicht getreu wieder, im ersteren sind sie für Schnittpräparate unbrauchbar, dagegen, wie wir gesehen haben, zur Herstellung von Flächenpräparaten sehr geeignet. Offenbar muss die beste Concentration des Alkohol zwischen den genannten Extremen liegen. Die beste Konsistenz zum Schneiden hatten einige von Pagenstecher erhaltene Katarakten, die der Angabe nach in 60% bis 65% Alkohol überandt wurden.

Chromsäurelösung wirkt in ähnlicher Weise. Sie macht bei stärkerer Concentration die Katarakten runzlig, hart und brüchig. In zu schwacher Lösung macerieren Katarakten sowohl, wie normale Linsen, platzen und werden ganz unbrauchbar. Eine Concentration und Dauer der Einwirkung, welche für alle Linsen passen, lässt sich für Chromsäure noch weniger, als für Alkohol angeben. Will man die Möglichkeit behalten im Schnittpräparat auch karyokinetische Figuren zu beobachten, so empfiehlt es sich, die Linsen für einige Stunden in 0,25%ige Chromsäurelösung und dann in Alkohol von etwa 60% zu legen und nach wenigen Tagen einzubetten und zu schneiden. Ueber Pikrinsalpetersäure habe ich nur geringe Erfahrung. Für Embryonen thut sie gute Dienste.

Die wenigen Katarakten, die ich in Kreosot aufbewahrt erhielt, waren spröde und brüchig und liessen sich weder schneiden, noch zur Herstellung von Flächenpräparaten verwenden.

Am besten zum Schneiden vorbereitet werden normale Linsen und Katarakten in Müller'scher Flüssigkeit. Es dauert etwas länger, bevor man zur Einbettung schreiten kann, doch hängt dies auch von der Konsistenz der Linse, also im Allgemeinen von dem Alter des Individuums, ab. Ein besonderer Vortheil der Müller'schen Flüssigkeit besteht aber darin, dass auch von Linsen, welche mehrere (bis 10) Jahre in ihr aufbewahrt waren, noch Schnitte erhalten werden können, welche für die peripheren Schichten allen Anforderungen Genüge leisten. Dies ist besonders dann der Fall, wenn die Linsen nicht isolirt, sondern in ihrer natürlichen Verbindung im Auge mit diesem in der Flüssigkeit aufbewahrt werden.

Auch Henle hat neuerdings auf die grossen Vortheile hingewiesen, welche die Härtung von Linsen, die bestimmt sind, geschnitten zu werden, in Müller'scher Flüssigkeit besitzt. Er giebt (40, pag. 12) an, dass es sich bei Fischen empfehle, nicht die Linse allein, sondern den ganzen vorderen Abschnitt einzulegen.

Für die menschliche Linse, sei sie normal oder pathologisch verändert, ist dies also um so mehr die beste Methode der Conservirung, als es dabei auf etwas kürzere oder längere Zeit, die man bis zur Bearbeitung verstreichen lässt, nicht so sehr ankommt. Damit ist allerdings nicht gesagt, dass es nicht für jedes einzelne Auge eine ganz bestimmte Zeit giebt, zu welcher die Linse die gleichmässigste Konsistenz angenommen hat. Da der Unterschied in den einzelnen Schichten bei jugendlichen Linsen ein geringerer ist, so wird diese Zeit bei ihnen früher, schon nach 5—6 Wochen, gekommen sein, als für ältere. Immer wird es aber von einem gewissen Takt oder, sagen wir es gerade heraus, von einem glücklichen Zufall abhängen, den günstigsten Zeitpunkt zur Einbettung zu treffen. So hat uns die eine Linse eines neugeborenen Kindes, 37 Tage nach der Herausnahme eingebettet (9. Januar 1882 bis 15. Februar 1882), die unübertroffenen Schnitte geliefert, von denen einer in Fig. 1 abgebildet ist, während die Linse des zweiten Auges, die etwa 14 Tage länger in Müller'scher Flüssigkeit lag, sich nur schlecht schneiden liess.

Wenn also die Müller'sche Flüssigkeit ausser anderen unschätzbaren Eigenschaften für die Aufbewahrung und Härtung von Augen auch speciell für die Linse grosse Vortheile vor anderen Härtemitteln besitzt, so darf nicht vergessen werden, dass chromsaure Salze, nach den bestimmten Angaben von Flemming, die auf indirekte Kern- und Zelltheilung gerichteten Untersuchungen deshalb illusorisch machen, weil sie die ganze Kernsubstanz in eine mehr homogene, keine Einzelheiten mehr erkennen lassende Masse verwandelt. Ich komme auf diese Frage später noch einmal zurück.

b) Von Einbettungsmassen wurde ziemlich alles versucht, was im Laufe der Jahre zu dem Zwecke von Histologen empfohlen wurde, ohne dass wir zufriedenstellende Erfolge hatten. Dies gilt insbesondere von den verschiedenen Sorten Paraffin und den Gemischen von Wachs, Stearin, Oel u. s. w. Alle diese Massen haften an der isolirten Linse zu wenig fest und füllten die Falten und Lücken eines halbirtten oder geviertheilten Auges zu unvollständig aus. Auch bringt der Umstand, dass die Masse nachträglich erst wieder vom Präparat entfernt werden muss, den Nachtheil mit sich, dass dasselbe nur schwer ganz intakt auf den Objektträger gelangt. Für die Untersuchung der Linse entsprechen dagegen zwei in letzter Zeit empfohlene Massen, wenn auch in etwas verschiedener Weise, ziemlich allen Anforderungen, die sogenannte Calberlamasse und das Celloidin. Beiden Massen gemeinschaftlich ist es, dass sie von dem Präparat nicht getrennt werden. Für die Linse speciell ist dies bei unverletzter Kapsel jedoch kaum als ein Uebelstand zu betrachten, da sie durch letztere nach aussen hin vollständig scharf von der Einbettungsmasse abgegrenzt ist. Beide empfehlen sich dadurch, dass sie ausserordentlich fest an der Kapsel haften, so dass diese sich mit ihrem Epithel und oft auch den peripheren Linsenschichten eher von der Linse, als von der Masse trennt. So kommt es, dass man, auch wenn der Kern herausfällt, oft noch von der Kapsel und den nächst anhaftenden Schichten brauchbare Schnitte erhält. Wegen der relativ geringen Temperatur, die beim Einbetten angewendet zu werden braucht, leiden die Gewebe nicht sehr und wegen ihrer Dünnschichtigkeit dringen sie, wenn man die Linse mit einem Theil des übrigen Auges einbettet, leicht in alle Lücken des umgebenden Gewebes ein.

Der Anwendung beider Massen muss eine sorgfältige Auswässerung des Präparates vorausgehen, um es von der Härtungsflüssigkeit zu befreien. Wir lassen die Augen, aber auch die Linse allein 24 bis 48 Stunden in fliessendem Wasser (der Leitung) liegen.

Die Einbettung in sogen. Calberlamasse hat bereits eine Geschichte. Im LXV. Bande von Virchow's Archiv empfahl Max Bresgen (17) eine ihm von Fleischer angegebene, aus Hühnereiweiss, Talg und Soda bestehende Masse. Im selben Bande, pag. 546, weist Fleischer (29) das ihm zugeschriebene Verdienst dem Dr. Bunge in Dorpat zu. Diese Bunge'sche Masse veränderte Calberla (19) in der Weise, dass er für das Talg den Eidotter substituirt, und schliesslich wurden später von Ruge, Prosektor an dem anatomischen Institut in Heidelberg, dem verführten ganzen Hühnerei statt Soda einige Tropfen Glycerin zugesetzt. Die Manipulation besteht demnach jetzt in Folgendem:

Möglichst frische Hühnerei werden tüchtig verrührt, und zwar sowohl das Eiweiss, wie der Dotter. Dann werden auf jedes Ei 7—8 Tropfen wasserfreien Glycerins zugesetzt und, nachdem das Gemisch noch einmal lange und tüchtig verrührt worden ist, wird das Ganze durch ein feines Flanelltuch filtrirt. Mit dem Filtrat wird das Präparat, welches in einer oben offenen, eckigen Papierschatel mittelst Karlsbader Nadeln frei schwebend erhalten wird, übergossen und das Ganze

dann im Wasserbad so lange Alkoholdämpfen ausgesetzt, bis die Masse fest geworden. Dies dauert bei dem Volumen, welches die Einbettung eines halben Auges erfordert, etwa 2 Stunden. Nach dem Erkalten werden die Nadeln herausgezogen und wird das Ganze dann zum Nachhärten in käuflichem Alkohol aufbewahrt, bis die Masse der supponirten Konsistenz des Präparates einigermaßen entspricht. Sieht man bei den ersten Schnitten, dass die im speciellen Falle erwünschte Härte noch nicht erreicht ist, so kann das Präparat ohne Weiteres wieder in Alkohol gebracht werden, wie es auch, wenn für die nächsten Zwecke eine genügende Anzahl Schnitte angefertigt sind, monatelang ohne anderen Nachtheil, als dass Masse und Präparat nachhärten, in Alkohol aufbewahrt werden kann. Soll nicht aus freier Hand, sondern mit dem Mikrotom geschnitten werden, so muss das Ganze nach Entfernung des Papiers und nachdem es im Groben zurecht geschnitten ist, mit Gummi auf Kork festgeklebt und dieses in die Klammer festgeschraubt werden.

Statt des von Duval in Paris zum Einbetten von Embryonen angewendeten Collodium empfahl Schifferdecker (88) zu gleichem Zwecke das aus der Fabrik von Schering in Berlin bezogene Celloidin. Der Detailverkauf dieses Celloidin ist jetzt der Apotheke von Wittich und Benkendorf in Berlin übertragen. Man bereitet eine dünnere oder dickere flüssige Lösung des Celloidins in Aether und Alkohol und bringt das vorher in Alcoh. absolut. möglichst entwässerte Präparat einige Zeit in diese Lösung, damit sie in alle Vertiefungen und Lücken desselben eindringt. Dann wird es in ähnlicher Weise, wie vorhin beschrieben, in einer eckigen Papierschachtel aufgehängt, mit der Masse übergossen und in Alkohol von 0,842 S. G. gehärtet, mit Collodium auf Kork geklebt und mit dem Mikrotom geschnitten.

Bei beiden Massen werden die unter käuflichem Spiritus angefertigten Schnitte aus Wasser in die verschiedenen Färbemittel gebracht. Bei sehr delicaten Präparaten empfiehlt es sich sowohl das Färben, wie die weitere Behandlung auf dem Objektträger vorzunehmen. Letztere unterscheidet sich dadurch, dass die gefärbten Calberlaschnitte mit absolutem Alkohol sorgfältig entwässert, mit Nelkenöl durchsichtig gemacht und dann in Kanadabalsam oder Damarlack eingeschlossen werden, während die Celloidinpräparate nach dem Färben in käuflichem Spiritus kommen und mit Origanum-, Bergamott- oder Terpentin-Oel aufgehellt werden, bevor sie eingeschlossen werden.

Der relative Werth der beiden Massen für die Untersuchung von Augen und speciell der Linse geht daraus hervor, dass sich die Calberlamasse zwar feiner schneiden lässt, wir erhielten aus ihr Schnitte von 0,01 Mm., aus Celloidin nur von 0,02 Mm., dass aber die Eiglycerinmasse Färbemittel annimmt, während die Celloidinmasse fast ungefärbt bleibt, und dass in dem Eiglycerin sich Mikrokokken halten und entwickeln, während dies in der Celloidinmasse nicht der Fall ist. Dagegen ist zu berücksichtigen, dass bei letzterer der Einbettung eine Behandlung mit absolutem Alkohol vorhergehen muss, die bei halben und viertel Augen Schrumpfungen veranlasst, welche die relative Lage der Theile zu einander verändert. Alle diese Erwägungen kommen auch in Betracht, wenn nicht ganze Augenabschnitte oder ganze Linsen, sondern allein die Kapsel oder Kapselkatarakten geschnitten werden sollen.

c) Ich habe bereits darauf hingewiesen, dass richtige Vorstellungen über die Lage der einzelnen Bestandtheile in der Linse, besonders in Katarakten, nur gewonnen werden können, wenn die Linsen in ihrer natürlichen Verbin-

dung mit dem Corpus ciliare durch das Ligamentum suspensorium lentis eingebettet und geschnitten werden können. Dann muss aber der Einbettung eine besondere Präparation vorhergehen. Wir haben das in verschiedener Weise versucht und folgende Verfahren zweckmässig gefunden.

Steht nur der vordere Bulbusabschnitt zur Verfügung, oder hat man aus anderen Gründen Veranlassung das Auge im Aequator zu durchschneiden, so muss der Einbettungsmasse freier Zutritt zur vorderen Linsenfläche verschafft werden. Bei sehr dünnflüssiger Masse genügt es, die vordere Kammer durch Abtragung eines Hornhautsegmentes zu eröffnen und das Präparat mit dieser Oeffnung nach oben in die Masse zu bringen, damit die Luft aus der Kammer entweichen kann. Bei zähflüssiger Masse empfiehlt es sich, die ganze Cornea, und da sich nicht selten auch zwischen Iris und vorderer Linsenfläche, also in der hinteren Kammer, Luftblasen unangenehm bemerkbar machen, auch die Iris abzubereiten. In vielen Fällen haben wir vorne die Cornea abgetragen und die Iris radiär eingeschnitten und dann mittelst einer Pinzette durch totale Iridodialyse vollständig entfernt, hinten den Glaskörper mittelst eines feinen Wasserstroms abgespült und die Sclera mit der Scheere ringsum soweit abgeschnitten, dass nur ein einige Millimeter breiter Ring übrig blieb, an welchem innen das Corpus ciliare festsass und in welchem die Linse mittelst der Zonula Zinnii frei schwebend aufgehängt war. Nebenbei sei darauf hingewiesen, dass es kaum eine bessere Methode giebt den Petit'schen Kanal, die Zonula Zinnii und ihre Anheftung an die Linse zu demonstrieren. Man kann aber auch in so präparirten Augen die Linsensterne und in geschrumpften Staaren eine Reihe von Details, sowohl bei auffallendem, wie durchfallendem Lichte, wahrnehmen, studiren und demonstrieren.

Die Einbettung pflegt bei solcher Präparation vorzüglich zu gelingen. Sie hat aber den Uebelstand, dass man eine grosse Zahl von weniger brauchbaren Schnitten zu machen gezwungen ist, bis man nur an die Linse gelangt, und dass man die Linse vom Aequator her schneiden muss, also bis man zu nahezu meridionalen Schnitten kommt, erst 4 bis 5 Mm. in feine (bei 0,02 Mm. Dicke in etwa 200 Hundert) Schnitte zerlegen muss.

Wir haben daher später, wenn das ganze Auge zur Verfügung stand, dasselbe zunächst mittelst eines durch den Sehnerven gelegten Horizontalschnittes in zwei etwas ungleiche Hälften getheilt. Diejenige Hälfte, welche das grössere Linsenstück enthielt, wurde dann im Ganzen eingebettet, später im Aequator noch einmal halbirt, die Schnittfläche des Präparates freigelegt und, wenn sich vor oder hinter der Linse Luftblasen zeigten, das Augenviertel noch einmal eingebettet. Einige wenige Schnitte, welche die Linse treffen, erhalten dann bereits die so wichtige ganz oder nahezu meridionale Richtung. Es muss aber darauf aufmerksam gemacht werden, dass zuweilen bei

horizontaler Halbierung des Auges die Linse luxirt war, oder dass sie zerbröckelt u. s. w., so dass sie für die weitere feinere Untersuchung nicht mehr zu verwenden ist. Es wird daher immer rathsam sein, sehr seltenes und deshalb sehr kostbares Kataraktmaterial in der ersten Weise für die Einbettung zu präpariren. Dass man bei der Schnittuntersuchung von Katarakten im Auge gleichzeitig über die anatomischen Verhältnisse der Nachbartheile höchst wichtige und zum Theil überraschende Aufschlüsse erhält, wird sich aus verschiedenen Stellen des Buches ergeben.

Die aus früherer Zeit herrührenden Linsenschnitte meiner Sammlung sind aus freier Hand ohne und mit Einbettung geschnitten. Nach dem, was wir anderwärts von den Leistungen der Mikrotome gesehen hatten, konnten wir uns lange nicht davon überzeugen, dass für die Untersuchung des Auges und besonders der Linse von ihnen viel zu erwarten sei. Erst die Erfolge, welche Thoma mit seinem Mikrotom erzielte, bekehrten mich. Mit dem Thoma'schen Mikrotom grösserer Konstruktion ist dann die Mehrzahl der Präparate angefertigt, welche den folgenden Mittheilungen zu Grunde liegen.

ZWEITES KAPITEL

ZUR ANATOMIE DER GESUNDEN LINSE.

I. Entwicklung der Linse.

1. Seit Huschke (1832) und Remak (1855) stimmen alle Beobachter darin überein, dass die erste Linsenanlage bei Wirbelthieren in einer Verdickung des Ektoderms besteht. Dagegen weichen die Ansichten darüber von einander ab, ob bei der weiteren Entwicklung aus einem ursprünglich soliden Zellhaufen durch Einschmelzen der central gelegenen Zellen eine hohle Blase sich bildet, wie Goette bei der Unke, J. Arnold beim Rinde beobachtet hat, oder ob durch Einstülpung und spätere Abschnürung eine von Anfang an hohle Blase entsteht. Letzterer Vorgang wird von Kölliker für Tintenfische, von Vogt, Remak, Schenk für Fische, von Remak und Barkan für den Frosch, von Huschke, Remak, Henle und His für das Huhn, von Kessler und Kölliker für Säugethiere, und zwar für Schaf, Hund, Maus und Kaninchen, vertreten. Eine vermittelnde Stellung nimmt Mihalkovics ein, welcher angiebt, dass sich beim Kaninchen nur die innere Lage des Ektoderms, das Sinnesblatt Stricker's, einstülpe und die in der Höhlung beobachteten Zellen, die sich aufhellen und unter Zugrundegehen der Kerne bei dem Auswachsen der hinteren Linsenwand zerfallen, von der äusseren Lage des Ektoderms abstammen.

Die Bestimmtheit, mit welcher J. Arnold und Kessler ihre einander widersprechenden Anschauungen aufrecht halten, lässt es denkbar erscheinen, dass bei verschiedenen Säugethiere Verschiedenheiten in der ersten Anlage vor-

kommen. His sagt (45, I, pag. 147) geradezu, die embryologische Erfahrung habe genügend bewiesen, dass ein genauer Parallelismus der Entwicklung bei verschiedenen Klassen und Ordnungen des Wirbelthierreiches nicht bestehe.

Für den menschlichen Embryo nimmt His (45, I, pag. 49) eine blasenförmige Einstülpung mit offenem Zugang an und bildet die Linse eines 7,5 Mm. langen Embryo demgemäss ab (45, I, Atlas Taf. IV, Fig. 11—13). Damit in Uebereinstimmung befinden sich Kessler (50, pag. 19), der die trichterförmige Einstülpung bei einem 3 Wochen nach der letzten Menstruation ausgestossenen menschlichen Fötus bei Lupenvergrösserung beobachtete, und von Bambecke (7, pag. 9), welcher angiebt, dass bei seinem Fötus, dem er ein Alter von 4 Wochen zuschreibt, der kurze, dicke Stiel, mittelst welches die Linse noch mit dem Hornblatt zusammenhing, eine trichterförmige Oeffnung gehabt habe. Ritter (82, pag. 145) dagegen erklärt bestimmt, dass der schmale Stiel der Linse seines 5 wöchentlichen Embryo kein Lumen dargeboten habe, während die Linse selbst eine kleine Höhlung zu haben schien.

Für unsere Zwecke ist die Uebereinstimmung aller Beobachter von grösserem Interesse, dass die Linse zu einer gewissen Zeit in allen Wirbelthieren und auch beim Menschen (Kölliker 56, pag. 637) eine geschlossene Blase mit flüssigem Inhalt darstellt, deren Wand aus mehreren Schichten von Epithelzellen besteht. Damit ist die erste Periode der Linsenentwicklung abgeschlossen.

Die Zeit, zu welcher dies eintritt, lässt sich einiger-

massen feststellen. Beim Huhn ist nach Kölliker (56, pag. 632) die Linsenblase abgeschnürt am Ende des dritten Bruttages. Damit in Uebereinstimmung befindet sich die Abbildung eines 3 Tage und 7 Stunden bebrüteten Eies, welches bereits den Beginn der zweiten Periode erkennen lässt (Kessler 50, Taf. I, Fig. 8). Arnold sah den Beginn der Linsenanlage bei einem 7 Mm. langen Rinds-embryo. Die Einschmelzung der centralen Zellen war bei einem 12 Mm. langen Embryo noch nicht vollendet, wohl aber bei einem Embryo von 15 Mm. Länge (4, Fig. 4 und 5). Das Kaninchen zeigt am 10. Tage bei einem Embryo noch keine Verdickung des Hornblattes. Bei einem anderen gleichalten Exemplar liess sich die Verdickung des Hornblattes vor der primären Augenblase eben erkennen. Am Ende des 12. Tages ist die Abschnürung bereits vollendet und erscheint die Linse als eine Blase mit überall gleich dicker Wandung (Kölliker 56, pag. 634). Für den Menschen sind die Angaben von His (45, I) entscheidend. In den Abbildungen findet sich zuerst bei einem Embryo von 4 Mm. Körperlänge eine Verdickung des Hornblattes vor der primären Augenblase. His bemerkt dazu (45, I, pag. 107) ausdrücklich, dass eine morphologisch getrennte Linsenanlage aber noch nicht bestehe. Bei Embryonen von 7 und 7,5 Mm. Länge fand er die Linse mit dem Hornblatt noch durch einen Stiel verbunden und schien ihm der Zugang zu ihrer Höhlung noch nicht vollständig geschlossen. Da nun His (45, I, pag. 140) das Alter eines 2,2 Mm. langen Embryo, an dem die Augenblasen noch nicht zu erkennen waren, auf 12—14 Tage schätzt, das Alter eines 7—8 Mm. langen auf 4 Wochen, so geht man nicht sehr fehl, wenn man einem Embryo von 4 Mm. Länge ein Alter von 3 Wochen zuschreibt. Danach würde die erste Entwicklungsperiode der menschlichen Linse im Laufe der 4. Lebenswoche abgeschlossen sein. Die vorhin angeführten Angaben von Kessler und v. Bambeke stimmen damit ziemlich überein. Ebenso die Beobachtung von Kölliker (56, pag. 637), der bei einem Embryo, dem er ein Alter von 4 Wochen zuschreibt, die Linse in einem Zustande fand, der dem einer eben abgeschnürten Linse bei Säugethieren entspricht. Eine äussere Ausmündung der Linsenhöhle war nicht mehr vorhanden. Wenn v. Bambeke (pag. 9) sagt: „Quoique appartenant à un embryon de même âge que le nôtre, le cristallin décrit par Kölliker représenterait donc un stade de développement un peu plus avancé“, so ist dabei zu bedenken, dass, ganz abgesehen davon, dass die Entwicklung eines Individuums ganz wohl etwas rascher vor sich gehen kann, als die eines anderen, die Angaben über das Alter menschlicher Embryonen nicht immer nach denselben Grundsätzen erfolgen.

Das menschliche Auge entbehrt in diesem Entwicklungsstadium noch vollständig der Ausbildung der sogenannten formgebenden Häute, speciell der Hornhaut und Sclera (siehe auch Ritter 82, pag. 147).

Becker, Anatomie der gesunden und kranken Linse.

2. Zweite Periode der Linsenentwicklung. Die weitere Entwicklung der Linse beginnt damit, dass die Zellen der proximalen Wand der Linsenblase distalwärts, für den Menschen in sagittaler Richtung, auswachsen und sich gleichzeitig so ineinander hineinschieben, dass sie auf meridionalen Schnitten nur eine Zellreihe bilden, von denen die mittleren rascher gewachsen und daher länger sind, als die seitlichen. Da die Kerne sämtlicher, in die Länge gestreckten Faserzellen ungefähr am Ende des vordersten Fünftheils liegen, so bilden sie einen nach vorn convexen, mit der vordern Wand nahezu parallelen Bogen. Zu gleicher Zeit beginnen auch die Zellen der distalen Wand der Linse sich in eine Schichte zu ordnen, aber ohne dabei ein Längenwachsthum zu zeigen. Vielmehr sollen sie sich dabei verkürzen und abplatteln (Kessler ?), so dass schliesslich die Zellen der distalen Wand das Aussehen eines niedrigen, einschichtigen Epithels angenommen haben. Für das Huhn giebt Kessler noch an, dass der Rangirungsprozess in der proximalen Wand mit dem 4. Tage sein Ende erreicht, während die Zellen der distalen Wand erst am 10. Bruttage in einer Schichte angeordnet sind.

Kessler beschreibt diesen Vorgang für das Huhn in folgender Weise: „Schon vor der Abschnürung der Linse zeigen sich Wachstumserscheinungen, vorzugsweise im medianwärts gelegenen (proximalen) Theil der Linsenanlage, der späteren hinteren Kapsel entsprechend. Die Zellen schichten sich bei gleichzeitiger Volumszunahme des Organs nicht nur dicht gedrängt über einander, sondern es zeigen die einzelnen Zellen auch eine Volumszunahme. Sie werden spindelförmig, und die zugespitzten Enden drängen sich zwischen die Zellen der angrenzenden Schichten hinein. Dabei wachsen die Zellen der inneren Schichten mehr nach rückwärts, die Zellen der äusseren mehr nach vorne, und die mehr nach der Axe des Organs zu gelegenen Zellen überhaupt stärker als die seitlich gelegenen. Jede einzelne Zelle reicht dann hinten bis an die äussere Begrenzung der Linse (Linsenkapsel), nach vorne bis an die distale Zellenwand der Linse, und die Höhlung ist bis auf einen verschwindend kleinen Ueberrest, der sich auf Querschnitten nur durch einen deutlichen Kontour zu erkennen giebt, geschwunden“.

Der Uebergang der distalen, zu Epithel gewordenen Zellen in die proximalen, zu Faserzellen ausgewachsenen, vollzieht sich hinter dem Aequator der Linse, anfangs mehr nach rückwärts und rückt allmähig bis in die Nähe des Aequator vor. Es geschieht dies bei verschiedenen Thieren in doppelter Weise. Entweder einfach dadurch, dass die Zellen der vorderen Wand schmaler und höher werden, mehr den Charakter von Cylinderzellen annehmen, dabei sich schief nach hinten strecken, sich um die mehr vorn gelegenen herumbiegen und so, anfangs einen nach aussen concaven Bogen bildend, allmähig in die grade gestreckte Richtung der proximalen Faserzellen übergehen. Oder es schiebt sich, von der distalen zur proximalen Wand fortschreitend, ein Ring faserartiger Zellen von anfangs zunehmender und dann wieder abnehmender Länge zwischen das distale Epithel und die proximalen Faserzellen, an dessen hinterem Ende dann der Uebergang in

die proximalen Fasern in analoger Weise, wie im ersteren Falle, vor sich geht. Letzteres ist bei den Vögeln und einigen Reptilien, ersteres bei den übrigen Wirbelthieren und insbesondere auch beim Menschen der Fall.

Diese Periode der Linsenentwicklung ist abgeschlossen, wenn sich sowohl die proximalen, wie distalen Zellen in eine einschichtige Fläche rangirt haben und die am Beginn derselben vorhandene Höhlung der Linsenblase durch die auswachsenden proximalen Zellen vollständig ausgefüllt ist.

Es dürfte nicht als zu gewagt erscheinen, einen analogen Vorgang bei der Ausfüllung der Linsenblasenhöhle, wie er von Kessler für das Huhn beschrieben worden ist, auch für das Säugethierauge anzunehmen, selbstverständlich mit Ausserachtlassung der Bildung des äquatorialen Ringes der Vogellinse. Sämmtliche von Arnold für das Rind und von Kölliker für das Kaninchen gegebene Abbildungen lassen sich damit in Einklang bringen. Kölliker (l. c. pag. 636) nennt zwar die Zellenlage der hinteren Wand der Kaninchenlinse im Beginn dieser Periode „scheinbar mehrschichtig“, giebt aber (56, pag. 637) auf der folgenden Seite von der Linse des vierwöchentlichen Menschenembryo an, dass sie einen Gesamtdurchmesser von 0,13 Mm. gehabt habe, hohl gewesen sei und in ihrer 15 μ dicken Wand aus länglichen, 7 bis 9 μ breiten Zellen, die höchstens in drei Lagen angeordnet schienen, zusammengesetzt gewesen sei.

Ich würde auf diese beim Menschen bisher nicht genau untersuchten Vorgänge hier nicht so ausführlich eingegangen sein, wenn nicht in der äquatorialen Zone der Linse ausgebildeter Wirbelthiere und des Menschen Bilder sich bieten würden, welche von einzelnen Beobachtern so gedeutet worden sind, als befänden sich dort mehrfache Schichten von Zellen (v. Becker's Bildungszellen), während sich nachweisen lässt und bis zu einem gewissen Grade von Henle für die Kaninchenlinse bereits nachgewiesen ist (40, Taf. I, Fig. 5), dass diese Deutung irrtümlich ist. Der leise Zweifel, der in Kölliker's Worten liegt, erscheint daher ganz berechtigt. Es würden dann nur die Kerne in mehrfachen Schichten liegen und die Zelleiber ihrer grossen Feinheit wegen nicht in ganzer Ausdehnung erkennbar sein. An der hinteren Wand würden sie mit dem Auswachsen der Zellen sichtbar werden, in der vorderen Wand dadurch, dass sich die ursprünglich durcheinander geschobenen Zellen in eine Fläche nebeneinander lagern. Es würde daraus folgen, dass während einer gewissen Zeit des Embryonallebens trotz beträchtlicher Volumszunahme der Linse und dadurch bedingter Vergrösserung ihrer Oberfläche eine erhebliche Vermehrung der zelligen Elemente, wie sie von Kessler vorausgesetzt wird, nicht mit Nothwendigkeit angenommen zu werden braucht.

Wegen späterhin über pathologische Zustände der menschlichen Linse anzustellender Betrachtungen sind einige Beobachtungen, die Kessler an Embryonen von *Lacerta* und vom Schaf anstellen

konnte, von Interesse und müssen deshalb hier kurz angeführt werden. In einem Stadium der Entwicklung des Auges, in welchem sich beim Hühnchen die Kerne der proximalen Zellen bereits in einem regelmässigen, nach vorne convexen Bogen angeordnet haben, liegen sie in der Linse von *Lacerta* noch unregelmässig in der ganzen Dicke der Wand zerstreut. Es verlängern sich dann vorzugsweise die peripherischen, in der Nähe des Aequators liegenden Zellen, welche sich dabei halbkreisförmig krümmen, während die central gelegenen zum Theil spindelförmig, zum Theil unregelmässig geformt und wie gebläht erscheinen. In einer Anzahl Präparaten vom Schaf sah Kessler nicht wie in andern Schnitten von Linsen derselben Stadien die Linsenfasern in vorwiegend gerade gestrecktem Verlauf distalwärts wachsen, sondern ein Theil auch der längsten Fasern bog mit starker Krümmung nach der Bauchseite hin ab, an welcher die Zellen auch ihrerseits sich ein wenig verlängert und denen der dorsal-proximalen Wandhälfte entgegenwachsend zeigten. Kessler lässt es unentschieden, ob hierin die erste Andeutung der Nahtbildung zu erblicken sei. Ich führe diese Beobachtungen hier an, weil sie zeigen, dass Unregelmässigkeiten in der Bildung der Linse während der zweiten Entwicklungsperiode der Linse thatsächlich beobachtet sind.

Bei einem Tritonembryo von 3,5 Mm. Länge wachsen die proximalen Zellen bereits aus, bei einer Länge von 4,5 Mm. ist die Höhle geschlossen. Beim Huhn dauert diese Periode nur einen, den 4. Bruttag (Kessler). Bei einem Rinde von 3 Ctm. ist die Höhle noch nicht, bei 4 Ctm. Länge dagegen schon ausgefüllt; der Vorgang nimmt also die Zeit in Anspruch, die nöthig ist, damit der Embryo von 1,5 bis 4 Ctm. wächst (Arnold, Ewetsky). Beim Kaninchen beginnt er am 13. Tage und ist am 18. Tage, vielleicht schon früher, beendet (Kölliker). Für den Menschen fehlen bisher die zu einer Zeitbestimmung nothwendigen Daten. Dieselben werden, wie zu hoffen ist, in dem von His in Aussicht gestellten dritten Hefte der Anatomie menschlicher Embryonen, das die Entwicklung der Organe bringen soll, enthalten sein. Nach den von Thieren angeführten Beobachtungen zu schliessen, dürfte dieser Zeitraum auch für den Menschen nur kurz sein und jedenfalls in den zweiten Monat des Fötallebens fallen.

Um diese Zeit ist das Auge in seiner ganzen Anlage fertig und die bleibende Gestalt des Auges hergestellt.

3. In der dritten Entwicklungsperiode der Linse handelt es sich hauptsächlich um die Vermehrung der zelligen Elemente der Linse, und zwar sowohl der Epithelzellen als der Linsenfasern. Erstere entstehen nach dem Typus der indirekten Kerntheilung an über die ganze distale Wand zerstreuten Stellen, letztere durch Auswachsen der im und etwas hinter dem Aequator gelegenen Epithelzellen zu Faserzellen. Dieser successive Uebergang der äquatorialen Epithelzellen in die äussersten kernhaltigen Linsenfasern, der sich in der Linse aller Wirbelthiere mit oder ohne Ringwulst nachweisen lässt, ist allein schon ein hinreichender Beweis dafür, dass die neuen Linsenfasern aus den Epithelzellen entstehen, dass also auch für die wachsende Linse die Identität der epithelartigen und faserartigen Linsenzellen festzuhalten ist.

Am Ende des zweiten Entwicklungsstadiums erhält die

Linse die Form, von der sie ihren Namen trägt, nur durch die vom Rand gegen die Axe zunehmende Länge der Fasern, deren Krümmung im Gegensatz zu der späteren meridionalen, vielmehr bis in die Nähe der Axe eine schwache, dem Rande zugekehrte Concavität zeigt. Jetzt werden die Enden dieser embryonalen Fasern durch Auflagerung neuer Fasern vom Aequator her von der Berührung mit dem vorderen Epithel und der hinteren Kapselwand abgedrängt (Henle). Die kürzesten, also jüngsten Fasern, bilden dabei auch jetzt noch immer einen nach aussen concaven Bogen. Sobald sie sich aber vorne in den capillaren Raum zwischen das vordere Ende der distalwärts ausgewachsenen embryonalen Fasern und das distale Epithel und hinten zwischen das hintere Ende der embryonalen Fasern und die Linsenkapsel hineinzwingen, nehmen sie eine der Axe zugekehrte concave Richtung an. Je weiter dieses Wachsthum fortschreitet, desto mehr werden die Fasern der zweiten Periode von der Kapsel und dem Epithel abgedrängt und bilden schliesslich das Centrum des fertigen Organs, das von den in concentrischen Schichten gelagerten Fasern der dritten Periode umfasst wird.

Der Bau der Linse, die Anordnung dieser Fasern, ist nur zu verstehen, wenn festgehalten wird, dass sie alle von dem im Aequator gelegenen Wirbel ihren Ursprung nehmen, und dass ihr Wachsthum kein unbegrenztes ist. In der embryonalen Linse keines Thieres umfasst eine ausgewachsene Faser, so viel man weiss, mehr als die Hälfte des Linsenkörpers, bei den meisten Thieren weniger als die Hälfte.

Den einfachsten Bau besitzen die kugeligen Linsen einiger Fische, Amphibien und Reptilien, wie Stockfisch, Triton, Salamander, Frosch und Eidechse. Bei ihnen gehen alle Fasern einer Schichte von Pol zu Pol, jede umgreift die Hälfte der Linse, je zwei bilden einen Meridiankreis. Diese Anordnung setzt voraus, dass die Fasern im Aequator breiter sind und sich gegen die Pole hin zuspitzen, um dort in einem Punkte, oder genauer gesprochen in einem kleinen Kreise von unregelmässiger Begrenzung zusammenzutreffen. Dies ist für *Lacerta* von H. Müller (74, pag. 49) direkt nachgewiesen und von Kessler, Leukart, Sernoff, Babuchin bestätigt.

Bei dem grössten Theile der Fische und Amphibien und bei einigen Säugethieren (Delphin, Kaninchen, Hasen, Eichhörnchen) begegnen sich die Linsenfasern einer Schichte vorne und hinten in je einer kurzen geraden Naht (einem Stück eines Kreisbogens), deren Richtungen sich unter einem rechten Winkel schneiden. Diese Linie liegt im vorderen Pole horizontal, im hinteren Pole vertical. Dabei können die Fasern nicht mehr die ganze Hälfte der Linse umgreifen. Beginnt z. B. eine Faser vorne am Ende der Naht, so endet sie in meridionaler Richtung nach rückwärts ziehend hinten auf der Mitte der Naht, also in der Axe der Linse, im hinteren Pol. Dabei biegen sich die Faserenden vorne und hinten in entgegengesetzter Richtung ein wenig um, um den Ansatz an die Naht zu gewinnen. Jede Faser beschreibt

also eine Kurve doppelter Krümmung. Die Fasern einer Schichte besitzen aber immer nahezu die gleiche Länge.

Bei einigen Fischen, wie bei *Torpedo*, wurde eine Zwischenstufe dieser beiden Typen beobachtet, indem die Fasern an der hinteren Fläche der Linse sämtlich im Pole, an der vorderen in einer gradlinigen Naht endigen.

Bei den meisten Säugethieren und beim Menschen begegnen sich die Fasern derselben Schichte in regelmässigen dreistrahligen Figuren, deren Mittelpunkte in den Polen liegen und deren Strahlen Winkel von 120° einschliessen. Dabei fallen die Ebenen der Strahlen der vorderen und hinteren Fläche nicht zusammen, sondern sind um 60° gegen einander gedreht, so dass jedem Strahle der vorderen Hälfte in der hinteren ein offener Winkel entspricht. Auch bei dieser Anordnung machen die Faserenden, um sich an die Nähte anlegen zu können, leichte Biegungen nach entgegengesetzter Richtung, und sind in derselben Schichte gleich lang.

Ueber die Ursachen dieser verschiedenen Typen wissen wir nichts. Die Bildung der Nähte ist von Woinow (104) für den zweiten Typus studirt und ergibt sich für den dritten Typus aus den Abbildungen von Arnold. Vielleicht gehören hierher auch die oben bereits mitgetheilten Beobachtungen Kessler's an Schafflinsen.

Wenn nach dem Ende der zweiten Entwicklungsperiode nur noch in der Aequatorialgegend neue Fasern sich bilden, tritt ein Stadium ein, wo dieselben an der Innenfläche der Hinterkapsel sich gegen die Axe vorschieben, ohne aber die von der entgegengesetzten Seite kommenden schon zu erreichen. In Folge dessen heben sie (Woinow l. c.) die Fasern der zweiten Periode von der Kapsel ab, drängen sie gegen das Centrum der Linse und schliessen sich hinter ihnen zusammen. Vorübergehend findet sich dann auf meridionalen Schnitten ein nur von Gewebsflüssigkeit erfüllter Raum von dreieckiger Form, der mit dem weiteren Wachsthum der jungen Fasern durch diese ausgefüllt und auf feinen Schnitten nur mehr als die Grenze der einander begegnenden Fasern erkannt wird. Diese Beobachtungen werden in sehr schöner Weise von Arnold (5) ergänzt. Seine Fig. 8, 13 und 14 entsprechen genau der Fig. 3 von Woinow. Fig. 15 bildet denselben Vorgang auch für die vordere Linsenhälfte ab. In Fig. 18 und 19 ist bereits der dreistrahlige Stern vorhanden. Bei einem 6 Ctm. langen Kaninchenembryo ist der Spalt noch nicht geschlossen, beim neugeborenen Kaninchen nur mehr als feine Linie zu erkennen. Die Linsen, welche den dreistrahligen Stern erkennen lassen, waren Rindsembryonen von 8 und 11 Ctm. Länge entnommen. Von ganz besonderem Interesse ist es, dass Kölliker bei einem 5 Monate alten menschlichen Embryo das Vorhandensein des Dreistrahls constatiren konnte. Das Auftreten der dreistrahligen Figur in der vorderen und hinteren Linsenhälfte bedeutet nichts anderes, als dass mindestens die erste Schichte der äquatorial entstandenen Linsenfasern ihr volles Wachsthum erreicht hat,

indem die Fasern der einen Seite vorne und hinten auf die Fasern der entgegengesetzten stossen.

Die dritte Entwicklungsperiode der Linse währt also von der Mitte des zweiten Monats bis zu einer Zeit, welche für den Menschen bis jetzt nicht genau angegeben werden kann, welche aber spätestens in die Hälfte der fötalen Lebensperiode fällt.

Zu dieser Zeit haben also nicht alle, sondern nur die Fasern der ersten Schichte ihre grösste Länge erreicht. Sowohl an der hinteren wie an der vorderen Fläche liegen die Fasern vom Aequator bis zu den Nähten mit ihren Enden in der Weise dachziegelartig übereinander, dass die breiten Faserenden ein ununterbrochenes Mosaik an der Innenfläche der hinteren Kapsel und des vorderen Epithels bilden. Erst die eine Strecke weit nach innen gelegenen Fasern erreichen die Nähte.

Die Nähte sind demnach nichts anderes als der optische Ausdruck der Berührungsflächen der Fasern. Auf meridionalen Schnitten lassen sich diese als eine fast grade Linie bis in die Nähe des Centrums, niemals ganz bis in dasselbe verfolgen. Je näher dem Centrum, desto kleiner ist der Umfang, den eine Schichte einnimmt. Daraus folgt mit Nothwendigkeit, dass die Länge der Fasern zwar in jeder Schichte einander gleich ist, in den verschiedenen Schichten aber von aussen nach innen stetig abnimmt. Ich komme auf die einzelnen Fragen, welche hinsichtlich der Linsensterne angeregt sind, später ausführlich zurück.

Die Ansichten über die Entstehung und histogenetische Bedeutung der Linsenkapsel, deren bereits wiederholt Erwähnung gethan werden musste, stimmen nicht überein. Eine Anzahl von Beobachtern, Lieberkühn, Arnold, Sernoff u. A., bringen sie mit den Kopfplatten in Verbindung und leiten sie also vom Mesoderm ab. Andere, am entschiedensten Kessler, stellen die Bethheiligung der Kopfplatten bei der Bildung der Linsenkapsel in Abrede und betrachten sie, die von Kölliker zuerst ausgesprochene Ansicht adoptirend, als Cuticularbildung Seitens der Zellen der Linsenblase.

Während Kölliker (pag. 636) sich aber sehr vorsichtig nur dahin ausspricht, dass die strukturlose Linsenkapsel in ihrem ersten Auftreten bei Säugethieren schwer zu verfolgen sei und Arnold die erste Andeutung einer strukturlosen, die Linse nach aussen begrenzenden Membran, die aber dem Glaskörper fester adhärirt, als der Linse, erst bei 15 Mm. langen Rindsembryonen, also gegen das Ende der zweiten Periode, wahrnehmen konnte, will sich Kessler schon zur Zeit der Abschnürung der Linse, also am Ende der ersten Periode, von ihrem Vorhandensein überzeugt haben. „Berücksichtigt man“, schreibt Arnold, „dass bei 15 Mm. langen Rindsembryonen die an der hinteren Wand der Linse befindlichen Bildungszellen bereits zu Fasern sich umzugestalten beginnen, dass sie bei 18 Mm. langen Embryonen in dieser Metamorphose bereits sehr weit vorgeschritten sind, während der Grenzcontour eben

erst wahrnehmbar wird, so wird man kaum den Bildungszellen der Linse die Rolle zuschreiben wollen, durch Ausscheidung die Linsenkapsel zu erzeugen.“ Kessler sucht dieser auch von Lieberkühn adoptirten Deduktion durch die Beobachtung, dass sich die Kapsel gleichzeitig mit der Linsenblase bilde, den Boden zu entziehen.

Während einige Befunde an pathologischen Linsen, welche später genauer erörtert werden sollen, dafür zu sprechen scheinen, dass die strukturlose Kapsel kein einfaches, sondern ein complexes Gebilde ist, ist es hier nur von Wichtigkeit, feststellen zu können, dass die Existenz der Kapsel am Beginn der dritten Entwicklungsperiode nicht angezweifelt wird. Sie ist geradezu ein Postulat für die in ihr herrschenden Wachsthumsvorgänge. Ohne die Anwesenheit einer geschlossenen elastischen Membran, welche den ganzen Inhalt der Linse zusammenhält und dem Eindringen der jungen Linsenfasern zwischen den proximalen Fasern einerseits und der Kapsel und den Epithelzellen andererseits einen gewissen Widerstand entgegensetzt, lässt sich die Regelmässigkeit der Form und der Anordnung, welche wir an den jungen Linsenfasern bewundern, gar nicht verstehen.

Dass in der letzten Zeit des Fötallebens das Wachsthum der Linse von der Aequatorialgegend ausgeht, erkannte zuerst H. Meyer (68, pag. 202), der Entdecker der von ihm sogenannten Kernzone. Da dieser Name gegenwärtig mitunter in einem etwas anderen Sinne gebraucht wird, will ich an H. Meyer's Worte erinnern. „An der Linse neugeborener Thiere bemerkt man“, schreibt er, „eine scheibenförmige Schichte, welche sich in der Aequatorialebene befindet, indem sie diese ganz ausfüllt und welche sich durch ein trübes, milchiges Ansehen vor der fast glasellen übrigen Linsensubstanz auszeichnet; — es sieht beinahe aus, als ob die Linse aus zwei planconvexen Stücken zusammengesetzt sei, welche mit ihren ebenen Flächen durch eine trübere Masse zusammengekittet sind. Die bezeichnete Schichte ist jedoch nicht eben, sondern wendet eine geringere Convexität der flacheren (vorderen) Seite der Linse zu. Ich will diese Schichte in Hinweisung auf ihre Entstehung die Kernzone der Linse nennen. Es ist mir gelungen, die Zusammensetzung dieser Kernzone aus der Anhäufung der Kerne der Linsenfasern in sehr überzeugender Weise zu erkennen und damit zugleich ein deutliches Bild über die Entstehungsweise der ganzen Linse zu gewinnen.“ Auf einem meridionalen Schnitte erkannte H. Meyer dann, dass jede Linsenfaser nur einen Kern besitze, also aus einer Zelle entstanden sei. Wenn man den erst nach hinten und dann nach vorn convexen Bogen, in welchem diese Kerne der jungen Linsenfasern auf meridionalen Schnitten liegen, mit dem Namen Kernzone belegt, so ist das nicht im Sinne Meyer's. Dieser Bogen ist nur der optische Ausdruck, den die Zone auf meridionalen Schnitten annehmen muss, niemals aber eine Zone. Ich habe deshalb dafür die Bezeichnung „Kernbogen“ vorgeschlagen (IIa).

Während Meyer durch die Lage der Kernzone und den Fundort der jüngsten Formen zu der Ansicht geführt wurde, dass „das Blastem für die Bildung der Fasern vorzugsweise in dem Kapselalze abgesetzt werde“, war Kölliker der erste, welcher den allmäligen Uebergang der Epithelzellen in Linsenfasern erkannte und in einer, wenn auch halbschematischen Zeichnung (54, pag. 732) sachlich richtig und verständlich abbildete. Für das zierliche Bild, welches diese Zellen mit ihren Kernen auf meridionalen Schnitten darbieten, hat v. Becker (12, pag. 9) den bezeichnenden Namen Linsenwirbel erfunden, der seitdem allgemein gebraucht wird.

Es unterliegt daher keinem Zweifel mehr, dass die jungen Linsenfasern aus den Epithelzellen entstehen, und dass für die in Fasern übergehenden Epithelzellen durch Bildung neuer Zellen Ersatz geschaffen wird. An welcher Stelle und in welcher Weise dies geschieht, wurde oben bereits angedeutet. Da diese Vorgänge mit dem Abschluss der dritten Entwicklungsperiode ihr Ende nicht finden, sondern auch während der ersten intrauterinen Wachstumsperiode und des ganzen Extrauterinlebens fortdauern, werde ich sie bei späterer Gelegenheit besprechen.

II. Wachstum der Linse.

1. Das Wachstum der Linse im Gegensatz zu ihrer Entwicklung beginnt in dem Momente, in welchem durch das vollendete Längenwachstum der ersten aus dem Linsenwirbel hervorgehenden Faserschichten der aus den proximalen Fasern bestehende Linsenkern, der Linsenkörper der zweiten Entwicklungsperiode, allseitig umfassen und vorne von dem distalen Epithel, hinten von der hinteren Kapsel abgedrängt ist. Die Untersuchungen von Woinow haben für das Kaninchen, die von J. Arnold für das Rind nachgewiesen, dass die erste Berührung der von entgegengesetzter Seite heranwachsenden Fasern ziemlich gleichzeitig in einer dicken Schichte der concentrisch sich um den Kern herumlegenden Fasern geschieht. (Siehe pag. 22). Von dem Zeitpunkte an, in welchem sich dies vollzogen hat, bis zur Geburt wiederholt sich dieser Vorgang in der Weise, dass sich nun Faser nach Faser bis zum Stern vorschiebt. Da aber immer eine grosse Anzahl bereits gebildeter Fasern ihr volles Wachstum noch nicht erreicht hat, so muss die Linse in äquatorialer Richtung stärker an Ausdehnung zunehmen, als in axialer, obwohl sie sich immer noch mehr der Kugelform nähert, als die Linse des Erwachsenen. Da ferner bei der Geburt die Linse des Menschenauges die gleiche Sternfigur zeigt, wie die des 5monatlichen Embryo, bald nach der Geburt aber der Linsenstern eine complicirtere Figur anzunehmen beginnt, so dauert die erste oder fötale Wachstumsperiode von der Mitte der fötalen Lebensdauer bis zu ihrem Ende.

2. In der zweiten oder extrauterinen Wach-

stumsperiode haben wir es im wesentlichen mit denselben Vorgängen zu thun, die das Wachstum in den letzten Monaten des Fötallebens bedingen. Gleichzeitig verläuft aber in der Linse ein zweiter, dem Wachstum entgegengesetzter Prozess, den wir als den Prozess der physiologischen Rückbildung bezeichnen wollen. Das gegenseitige Verhältniss beider scheidet das extrauterine Leben in zwei grosse Abschnitte, in den des extrauterinen Wachstums bis zu vollendeter Gröscentwicklung, und in den der regressiven, mit Volumsabnahme einhergehenden Veränderungen. Wir sind für diese beiden Perioden im Stande, die nöthigen Beobachtungen direkt an menschlichen Linsen anzustellen.

Wie beträchtlich die Volumszunahme der Linse nach der Geburt ist, geht daraus hervor, dass das Gewicht der Linse einer Frühgeburt bei einer Länge der äusseren Augenaxe von 15 Mm. 0,07 Gr. (Becker), das eines neugeborenen Kindes mit äusserer Augenaxe von 17 Mm. 0,010 Gr. (Becker) betrug, während das durchschnittliche Gewicht der Linse eines ausgewachsenen Menschen 0,218 Gr. (Sappey) gefunden wurde. Dieser Volumszunahme entspricht eine beträchtliche Zunahme der Linse im äquatorialen Durchmesser von 5 bis 10 Mm., während der sagittale Durchmesser, die Axe der Linse nach Sappey fast unverändert 4 bis 4,5 Mm. beträgt. Die Linse des menschlichen Fötus und des neugeborenen Kindes nähert sich mithin mehr der Kugelform, als die des erwachsenen Menschen, und ihre Oberflächen müssen stärker gekrümmt sein.

Alle diese Werthe sind an Linsen aus Leichenaugen gewonnen. Aus Mangel an hinreichendem, frisch der Leiche entnommenem Material habe ich eine Anzahl Linsen aus Augen gemessen und gewogen, welche in Müller'scher Flüssigkeit gelegen hatten. Ich führe davon die Wägungen der Linsen, bei denen das Alter der Individuen genau bekannt war, an.

	Alter.	Abs. Gew.	Volumen.	Sp. Gew.
		Gr.	Cub.-Ctm.	
1.	Frühgeburt.	0,070	—	—
2.	Neugeboren.	0,100	—	—
3.	20	0,180	0,155	1,16129
4.	20	0,185	0,159	1,16352
5.	22	0,215	0,177	1,13158
6.	40	0,190	0,153	1,24248
7.	49	0,225	0,194	1,15979
8.	49	0,240	0,198	1,21212
9.	54	0,245	0,214	1,14486
10.	54	0,245	0,214	1,14486
11.	60	0,251	0,217	1,15668
Durchschnitt .	—	0,219	0,198	1,16946

Das durchschnittliche absolute Gewicht stimmt genau mit der Angabe von Sappey. Gewicht und Volumen nehmen (mit einer Ausnahme) mit dem Alter stetig zu. Das spezifische Gewicht schwankt um einen Mittelwerth. Die Extreme stehen in keiner Beziehung zum Alter.

Der Werth der erhaltenen Resultate wird dadurch geschmälert,

dass die gewogenen Linsen nicht frisch waren und ungleich lange, einige Jahre lang, in Müller'scher Flüssigkeit gelegen hatten, und dass ihre Anzahl gering ist.

Um so erfreulicher ist mir, dass sie in unerwartetem Maasse durch eine Arbeit von Priestley Smith (80), bei welcher er beide Fehler vermieden hat, Bestätigung gefunden haben. Derselbe untersuchte 142 Linsen von 83 Erwachsenen jeden Alters bis zu 90 Jahren, die möglichst rasch nach dem Tode unter allen Cautelen mit der Kapsel aus der Leiche genommen waren. Indem er das Mittel aus je 10 Linsen einer Altersdekade nahm, stellte er fest, dass das mittlere Gewicht und das mittlere Volumen continuirlich mit dem Alter zunimmt, und zwar ersteres um 0,0015 Gr. und letzteres um 0,0015 Cem. im Jahr. Das mittlere spezifische Gewicht blieb ungeändert, schwankte aber in jeder Dekade zwischen den Extremen der Einzelwerthe. Ueber die gefundenen absoluten Werthe enthält die Journalmittheilung nichts.

Für das nicht oder nur mit der Lupe bewaffnete Auge am auffälligsten ist in dieser Zeit die Ausbildung der complicirten Nahtfiguren, in welchen die neu anschliessenden Fasern ihr Ende erreichen.

Dieselben lassen sich jedoch fast immer auf den fötalen regelmässigen Dreistrahl zurückführen. Bei Neugeborenen pflegt derselbe noch vorhanden zu sein. F. Arnold (3, Tab. III, Fig. 17 und 20) sowohl, wie Sappey (87, pag. 772) bildete von der hinteren Linsenfläche eines Neugeborenen bereits eine secundäre Theilung des nach unten laufenden Strahls ab. Das Auftreten der secundären Strahlen geht nach verschiedenen Typen vor sich, doch zeigen die Winkel, welche diese secundären Strahlen miteinander und mit den primären Strahlen einschliessen, eine scheinbar gesetzmässige Grösse. In der Nähe der Pole bleiben die primären Strahlen meist eine Strecke weit bestehen, dann theilt sich jeder primäre Strahl in zwei neue, so dass sechs Strahlen vorhanden sind, von denen je zwei Winkel von 60° einschliessen. Durch Wiederholung desselben Vorganges können zwölf mehr peripher gelegene Strahlen entstehen, mit Winkeln von 30° zwischen sich. So ist die von Fr. Arnold (3) für die hintere Linsenfläche des Menschen gegebene Figur entstanden. Oder es bilden sich in jedem der primären Winkel von 120° zwei neue Strahlen, welche diese Winkel regelmässig theilen, so dass neun Strahlen entstehen, welche Winkel von 40° miteinander bilden. Auch an dieser Figur, welche Fr. Arnold und Babuchin an der vorderen Linsenfläche beobachtet haben, bleiben meist die centralen Anfänge der primären Strahlen eine Strecke weit bestehen. Dadurch entsteht der Anschein, als berührten sich die Fasern im Pole selbst nicht und wären die Sterne und Strahlen von etwas anderem, als von den Berührungsfächen der Linsenfasern gebildet.

Selbstverständlich sind damit die möglichen Typen nicht erschöpft. Auch kommen bei diesen im einzelnen Abweichungen vor (Listing). Die Figur, welche Babuchin von der hinteren Fläche abbildet, würde, um 90° nach links gedreht, dem Typus seiner Figur für die vordere Fläche entsprechen, wenn man annimmt, dass vom Pole aus senkrecht nach oben sich noch ein abnormer Strahl gebildet hätte.

Wir haben oben gesehen, dass die fötale dreistrahlige Figur, hinten um 60° gegen die vordere gedreht, es ermöglicht, dass alle Fasern einer Schichte gleich lang sind und doch in der regelmässigen Weise ihr Ende finden. Dasselbe würde der Fall sein, wenn sich einer der beiden beschriebenen Typen in derselben Linse, sowohl an der vorderen, wie an der hinteren Fläche fände. Thatsächlich ist dies aber, soweit ich sehe, ausser von mir kürzlich in einem Falle, bei der Linse eines 20jährigen Mädchens, noch nicht beobachtet worden, sondern immer ein anderer Typus vorne wie hinten. Bei einer solchen Anordnung ist es nun nicht mehr möglich, dass alle in einer Schichte befindlichen Fasern gleich lang sind. „Der Verlauf der Fasern wird hierdurch natürlich verwickelter, umsomehr, da an solchen Sternen auch die an die Seite der Strahlen sich ansetzenden Fasern bogenförmig gegeneinander sich neigen, so dass dieselben wie gefiedert oder wie Wirbel (vortices lentis) erscheinen“ (Kölliker 55, pag. 693). So kommt es, dass die peripheren Fasern der ausgebildeten Linse nur eine kurze Strecke weit in einer Ebene liegen. Auch kann ein einzelliger Schnitt immer nur in seinem äquatorialen Theile ein längeres Stück derselben Faser enthalten.

Die Bildung secundärer Strahlen des Linsensterns beginnt, wie wir gesehen haben, im Allgemeinen erst nach der Geburt. Es liegt daher nahe, die durch dieselbe bedingten Veränderungen im Auge als ihre Ursache zu betrachten.

Mit der Geburt beginnt die Funktion des Auges, oder vielleicht richtiger ausgedrückt, die Einwirkung des Lichtes auf das Auge. Für einzelne Säugethiere, Kaninchen, Beutethiere, fällt beides allerdings nicht zusammen. Dazu kommt, dass der vordere Augenabschnitt von da an sich in einem anderen Medium befindet. So lange die Hornhaut an ihrer Aussenseite von der Amniosflüssigkeit umspült ist, besteht eine (vordere und hintere) Augenkammer kaum. Dieselbe bildet sich erst, wenn das Epithel der Hornhaut nur mehr von einer capillaren Flüssigkeitsschichte überzogen ist, die Endothelschichte aber nach wie vor an das an Menge zunehmende Kammerwasser grenzt. Damit in Uebereinstimmung befindet sich die Thatsache, dass bei im Wasser lebenden Thieren, also besonders bei Fischen, so gut wie keine Augenkammer vorhanden ist (Leukart 64, pag. 259). „Bei vielen dieser Thiere reicht die Linse mit ihrer Vorderfläche bis an die Cornea, so dass die betreffende Kammer auf einen meist nur engen Spaltraum in der Peripherie der ersteren beschränkt bleibt.“ Dabei pflegt die Cornea sehr flach zu sein. Wasser, Hornhaut und Kammerwasser haben gleiches Brechungsvermögen. Der Linse fällt daher bei den ausschliesslich im Wasser lebenden Thieren, im Gegensatz zu den in der Luft lebenden Thieren, der Hauptantheil der Brechung des Lichtes zu. Sie ist in Uebereinstimmung damit fast kugelig gestaltet. Ursache und Zweck ergänzen einander.

Eine einfache Ocularinspektion genügt, um zu erkennen,

dass im Auge Neugeborener ebenfalls kaum eine vordere Kammer vorhanden ist. Durch die allmälige Ansammlung von Kammerwasser wird die Linse nicht allein zurückgedrängt, sondern erleidet auch eine Gestaltsveränderung. Die stärkere Füllung der Kammer hat auch eine seitliche Ausdehnung, besonders der nachgiebigeren Begrenzungstheile der hinteren Kammer zur Folge. Dadurch wird die Zonula gespannt und die Linse in sagittaler Richtung zusammengedrückt, also abgeflacht. Es bedarf von da an einer durch Kontraktion des Ciliarmuskels bedingten Erschlaffung der Zonula, damit die Linse wieder eine mehr kugelige, der fötalen Form sich nähernde Gestalt annehmen kann. Mit dieser Auseinandersetzung steht die oben mitgetheilte Thatsache, dass die Länge der Linsenaxe beim Neugeborenen dieselbe ist, wie beim Erwachsenen, deshalb nicht im Widerspruch, weil die Masse an Linsen aus Leichenaugen genommen sind, in denen die Zonula immer erschlafft ist, wenn auch aus einem anderen Grunde, wie bei der Accommodation.

Mit der Geburt beginnen die durch die Accommodationsvorgänge bedingten Gestaltsveränderungen der Linse. Ganz ausgeschlossen können dieselben auch für das Fötalleben nicht werden, da, abgesehen von Veränderungen im elektrischen Verhalten des Oculomotorius, die allein schon Kontraktionen des Ciliarmuskels zur Folge haben müssen, die mit Konvergenzbewegungen des Auges zusammenfallenden Accommodationsvorgänge auch im Uterus eintreten werden. Wenn nun auch, soviel wir wissen, in den ersten Tagen und Wochen des extrauterinen Lebens dem Willen unterworfenen Accommodationsbestrebungen nicht vorkommen, so muss doch die Einwirkung des Lichtes auf die Retina den Ciliarmuskel reflektorisch zur Kontraktion anregen.

Was die Länge der Linsenfasern betrifft, so scheint ein wesentlicher Unterschied zwischen dieser und der vorhergehenden Wachstumsperiode zu bestehen. Allen unseren bisherigen Kenntnissen zu Folge sind in der fötalen Linse die einzelnen Fasern in jeder concentrischen Schichte gleich lang. In jeder zunächst mehr nach aussen gelegenen Schichte müssen die einzelnen Fasern auch dann absolut genommen länger sein, als die Fasern der zunächst einwärts gelegenen Schichte, wenn, wie es die stetige Längenzunahme der Strahlen des Linsensterns verlangt, ihre Länge immer demselben aliquoten Theil des jeweiligen Linsenumfangs entspricht. Diese allmälige Längenzunahme dauert bis zum Ende der ersten Wachstumsperiode fort, so lange der einfach dreistrahlig Linsenstern besteht. Sehr schön sind diese Verhältnisse neuerdings von Robinsky (85) geschildert. Er verlegt die Ansatzstelle der vom vorderen Pol ausgehenden Faser ziemlich genau auf den Berührungspunkt des äusseren und mittleren Drittheils des entsprechenden hinteren Radius. „Die nächsten Fasern rücken nun an der Vorderseite immer um eine Faserbreite vom Mittelpunkte herab und reichen um ebensoviel auf der entgegengesetzten Fläche am entsprechenden Radius der Mitte

zu hinauf, so dass endlich die vom Berührungspunkte des äusseren und mittleren Drittheils des Radius der Vorderfläche ausgehenden Fasern wiederum bis zu dem hinteren Pole hinaufreichen.“ Die Länge einer Faser in der äussersten Schichte einer Linse vom Neugeborenen beträgt nach Robinsky 5,5 Mm. (2,14“). Die an Linsenfasern Erwachsener angestellten Messungen ergaben im Vergleich zur Zunahme des Linsenäquators keine entsprechende Zunahme und schwankten ausserdem beträchtlich, zwischen (2,74“ bis 4,06“) 7,18 bis 10,64 Mm. Die Fasern sind also weder gleichlang, noch können die von einem Pol ausgehenden bis zum zweiten Drittheil des Radius der anderen Seite reichen. Direkte Beobachtungen zeigten, dass sie schon im Bereiche des äusseren Drittheils des entsprechenden Radius endigen. Dabei sind die Längenverhältnisse der Fasern derselben Schichte um so schwankender, je nachdem es sich um einen mehr oder minder zusammengesetzten Stern mit verschiedenen langen Strahlen handelt.

Zeichnet man sich die verschiedenen thatsächlich bei Erwachsenen beobachteten Linsensterne der vorderen und hinteren Oberfläche, so ergibt sich, dass wenn auf beiden Seiten die Vervielfältigung der Strahlen nach demselben Typus (siehe pag. 28) stattgefunden hat, alle Fasern derselben Schichte wie bei der fötalen Linse gleiche Länge haben können. Ist der Vervielfältigungstypus dagegen an beiden Flächen ein verschiedener, so müssen nothwendigerweise die Fasern sehr verschiedene Länge besitzen. Da nun bisher, mit einer Ausnahme (siehe pag. 28), immer nur die letztere Kombination von Linsensternen beobachtet worden ist, so haben bei der menschlichen Linse während des extrauterinen Wachstums die Fasern einer Schichte nicht nur eine geringere Länge relativ zum Linsenumfang, sondern besitzen auch nicht mehr, wie zur Zeit des fötalen Wachstums, unter einander gleiche Länge. Daraus folgt unmittelbar, dass das ungleiche Längswachstum der Fasern als die Ursache der Vervielfältigung der Strahlen des Linsensterns und des Auftretens der verschiedenen Vervielfältigungstypen in beiden Linsenhälften zu betrachten ist.

In Ermangelung jeder anderen plausiblen Ursache für das ungleiche Wachstum der Linsenfasern im Extrauterinleben darf es wohl erlaubt sein dieselbe in der funktionellen Thätigkeit der Linse, in der unausgesetzten Formveränderung derselben zu suchen.

Mit der eben geschilderten ungleichen Länge und unregelmässigen Lagerung der neugebildeten Linsenfasern hängen die Abweichungen in der Lage der Kerne dieser Fasern zusammen. In embryonalen Linsen und auch noch beim Neugeborenen bilden auf Durchschnitten der Kernzone die Kerne einen nach vorne convexen Bogen. Bei älteren Linsen ist dies nicht mehr der Fall. Schon v. Becker (12, pag. 10) hat darauf aufmerksam gemacht, dass die Fasern anfangs nur mit ihren vorderen Enden wachsen, wie man aus der Anordnung der Kerne zu schliessen berechtigt ist. Bald aber nehmen auch die hinteren Enden am Wachs-

thum Theil. Es ist dies in sehr klarer Weise in unserer Fig. 1 zu sehen. Dadurch kommt es, dass die Kerne einen von der Umbiegungsstelle ausgehenden, anfangs schmalen, später etwas breiter werdenden, nach vorne offenen, kleinen Bogen bilden, der dann in den grossen nach vorn convexen Bogen übergeht. Von nun an wachsen die Fasern nach v. Becker mit beiden Enden fast gleich. Da es aber von der Anordnung der Sternstrahlen, oder richtiger von der Betheiligung der einzelnen Fasern an der Bildung der Sternstrahlen, abhängt, wie grosse Theile der Faser auf die vordere und hintere Linsenfläche übergehen, so müssen auch ihre Kerne später je nach Umständen eine verschiedene Lage annehmen. Auch wenn das ziemlich allgemein angenommene Gesetz, dass die Kerne immer ungefähr im hintersten Theile der vorderen Hälfte der Fasern bleiben, allgemeine Gültigkeit hätte, würde der von den sämtlichen Kernen auf Durchschnitten der Meyer'schen Kernzone gebildete Bogen nur in seinem äussersten Theile immer gegen die vordere Linsenfläche concav sein. Ob sich der Bogen hier in bestimmten Theilen der Linse nach vorne, oder mehr nach der Mitte, oder gar nach hinten streckt, hängt von der Form und von dem Verhältniss zu den Strahlen des Linsensternes ab. v. Becker schliesst mit Recht, dass man sich die Kernzone also nicht wie ein in der Aequatorialebene der Linse befindliches Diaphragma vorstellen muss, sondern wie ein an der Peripherie befestigtes, nach innen aber wellenförmig in regelmässigem Abstände von den Sternstrahlen in die Linsenmasse hineinragendes Blatt.

Sind hiermit gewisse Abweichungen in der Lage der Kerne, die auf feinen Durchschnitten zu Tage treten, erklärt, so kommen doch ausserdem ganz unregelmässig zerstreut, selbst nahe dem vorderen und hinteren Pol der Linse, bald in ganz peripher gelegenen, bald in tieferen Schichten wohlerhaltene Kerne vor, wie ich in Fig. 6 auf Taf. II abgebildet habe. Jenes Gesetz erleidet also Ausnahmen.

Solcher Abweichungen vom normalen Bau oder von dem Bau der Linse, wie man sich ihn schematisch vorzustellen pflegt, lassen sich auf feinen Durchschnitten noch andere nachweisen. Von Wichtigkeit scheint mir zu sein, worauf Henle bereits hingewiesen (40, pag. 39), dass die Mächtigkeit der einzelnen Schichten keine von der Peripherie nach dem Centrum hin gleichmässig abnehmende ist. Schon in Fig. 1, die nach einem Präparate aus der Linse eines Neugeborenen gezeichnet ist, zeigt sich grade dem inneren Rande des Präparates entsprechend eine Dickenzunahme der Fasern. Mag dies nun auch auf die zufälliger Weise veränderte Lagerung einer Faser zurückgeführt werden können, so ist diese Deutung nicht für das Auge zulässig, von dem Fig. 2 einen meridionalen Schnitt abbildet. Es stammt die Linse aus dem frisch enucleirten Auge eines 4jährigen Knaben, der an Basilar meningitis starb, und dessen Augen unmittelbar nach dem Tode keinerlei Trübung der Medien zeigten. In den letzten Tagen vor dem Tode war starker Exophthalmus eingetreten. Es

liesse sich daher denken, dass ein ödematöser Zustand des Auges auch die Cohäsionsverhältnisse der Linse beeinflusst hätte. Dann hätte sich das vorzugsweise in den äusseren Schichten der Linse zeigen müssen. Diese sind hier aber unverändert, während weiter nach einwärts die Fasern beträchtlich breiter sind, wie gequollen aussehen und sehr wohl erhaltene Kerne besitzen. Noch weiter nach einwärts zeigt dann die Linse keine Abweichung vom Normalen. Es scheint mir, dass solche Befunde darauf hindeuten, dass auch das Wachsthum der Linse nicht während des ganzen Lebens gleichmässig und stetig ohne Unterbrechung vor sich geht, sondern dass dasselbe durch die Schwankungen im allgemeinen Ernährungszustande des Körpers ebenso beeinflusst wird, wie andere Organe, wie etwa die Haut, die Haare, besonders die Nägel, an denen jede weitergegangene fieberhafte Erkrankung sich durch eine Demarcationslinie nachträglich kund giebt. Es kann kaum anders sein, als dass die Linsenfasern, welche während eines Zeitraumes entstehen, in welchem ein Kind üppig ernährt wird und kräftig gedeihend rasch wächst, breiter und succulenter werden, als wenn das Kind in anämischem Zustande abmagert und im Wachsen stille steht. Auch die baumartigen Pflanzen bilden in nassen Jahren breitere Jahresringe als in trockenem.

Ein solches unregelmässiges, Stockungen und Stillständen unterworfenen Wachsthum der Linse zeigt sich auch in der Art und Weise, wie die Kerne der jüngsten Fasern auf einander folgen. Bald liegen sie regelmässig in einer graden oder gekrümmten Linie angeordnet, bald liegt dazwischen ein Kern weiter vorn oder weiter nach hinten, bald erleidet die Kurve eine Unterbrechung und beginnt erst ein ganz Stück weiter hinten wieder.

Haben wir in der ungenügenden Länge der in einer bestimmten Schichte sich bildenden Fasern den Grund der sich mit zunehmendem Alter complicirenden Figur der Linsensterne erkannt, so ist damit die Anatomie der Linsensterne noch nicht erledigt. Eine ganze Anzahl, fügen wir hinzu älterer, Beobachter vertreten die Ansicht, dass in den Linsensternen sich eine theils homogene, theils feinkörnige Masse befinde, welche die Enden gegenüberstehender, im Sterne sich begegnender Linsenfasern von einander trennt. Da die Linsensterne von der Peripherie bis nahe zum Centrum, wenn auch allmählig sich vereinfachend, reichen, so beschrieb Bowman (16, pag. 66) in den Linsen je nach ihrem Bau eine oder zwei, drei und mehr dreieckige, mit der Spitze gegen das Centrum hin gerichtete, nicht faserige Lamellen (central planes). Schon Kölliker (54, pag. 711) fand von dieser Zwischenmasse an in Chromsäure gehärteten Linsen mit gut erhaltenen Faserenden sehr wenig. In ganz entschiedener Weise betonte Babuchin und Sernoff, dass die Faserenden sich direkt aneinander legen (8, pag. 1086). Ich vermag zu bestätigen, dass eine Zwischenmasse bei normalen Linsen nach dem Ende der dritten Entwicklungsperiode nur dann beobachtet wird, wenn bereits Leichenveränderungen eingetreten sind. Es verhält sich hiermit

ebenso wie mit der sogen. Morgagni'schen Flüssigkeit und Kugeln zwischen Linse und Epithel oder Linse und hinterer Kapsel. Dass während der Ausbildung des geschichteten Baues in der dritten Entwicklungsperiode solche mit Flüssigkeit erfüllte Lücken vorübergehend sich bilden, wurde oben (pag. 22) bereits erwähnt. Da ich mich so in jeder Beziehung den Ausführungen Babuchin's anschliessen muss, würde ich auf diesen Gegenstand gar nicht des weiteren eingehen, wenn ich nicht durch die Hypothesen v. Becker's, der ausser den „central planes“ noch mit ihnen in Verbindung stehende interfibrilläre Gänge beschreibt, die er zu den Accommodationsvorgängen in Beziehung setzt, dazu veranlasst würde, und wenn ich mich damit zufrieden geben könnte, die Bilder, welche v. Becker zu seiner Anschauung veranlasst haben, einfach für Kunstprodukte zu erklären, wie es Babuchin thut.

Gewiss! weder die „central planes“ von Bowman, noch die interfibrillären Gänge v. Becker's existiren. Betrachtet man aber die Fig. 1 auf Taf. V der v. Becker'schen Arbeit, so wird man ohne weiteres an die von Thomas 1851 an polirten Schliffen getrockneter Fischlinsen entdeckten eigenthümlichen, um zwei Centren angeordneten Kurvensysteme erinnert, welche Brücke (97) für Durchschnittsfiguren der in Kurven doppelter Krümmung liegenden Linsenfasern erklärte. Als dann Thomas seine Untersuchungen 1854 (98) mit vier Tafeln schöner Abbildungen ausführlich publicirt hatte, kam Czermak (20) in die Lage, den auffallenden Befund durch eine einfache und verständliche Konstruktion zu erläutern. Die Präparate v. Becker's sind aus freier Hand hergestellt. Mikrotomschnitte von Linsen aus bald zur Geburt kommenden Rindsfötus (Dr. Schäfer) zeigten uns ebenfalls in ausgezeichneter Weise die mit der v. Becker'schen Abbildung Taf. V, Fig. 1 übereinstimmenden Thomas'schen Figuren. Seitdem haben wir dieselben auch auf Schnitten von Hühner- und Hundelinsen gesehen. Es kann demnach keinem Zweifel unterliegen, dass v. Becker diese ihm, wie es scheint, unbekannt gebliebenen Kurvensysteme als interfibrilläre Kanäle gedeutet hat.

v. Becker sucht seine Auffassung ausserdem damit zu stützen, dass er bei starker Vergrösserung die Kurven, welche er für Gänge hält, aus kleinen, ovalen, etwas dunkler wie die Linsenfasern gefärbten Körpern zusammengesetzt fand, die ihm als Durchschnitte von mit fein geronnener Masse gefüllten interfibrillären Räumen oder Gängen erschienen. In Fig. 2, 3 und 4 hat er diese Körperchen abgebildet. Wie ich schon in meiner vorläufigen Mittheilung (4, e) angegeben, habe ich in vielen Thier- und Menschenlinsen ganz ähnliche Bilder erhalten, und zwar sowohl in gesunden, wie in kataraktösen Linsen. Die von v. Becker gegebene Beschreibung (pag. 35) entspricht dem von mir gesehenen so vollkommen, dass ich sie für mich benutzen kann. „Die glatten, unbeschädigten Ränder

der sie umgebenden Linsenfasern, sowie auch, dass jene immer von einer glashellen oder feinkörnigen Substanz ausgefüllt sind“, spricht dafür, dass es sich nicht um Kunstprodukte handelt. Nur die regelmässige Anordnung dieser Körperchen habe ich niemals beobachtet. Die vollständige Uebereinstimmung unserer Beobachtungen würde herzustellen sein, wenn v. Becker Maasse angegeben hätte. Die von mir beobachteten Durchschnitte erreichten bei jungen Schweinen (Taf. III, Fig. 11 a u. b) eine Länge von 0,5—0,7 Mm., bei einem 19jährigen Mädchen (Taf. V und VI) von 0,35 Mm., in der kataraktösen Linse eines Mannes (Taf. III, Fig. 35) von 0,5—0,6 Mm.

Die Deutung dieser Bilder steht nicht ganz fest. Ich habe nie andere als spindelförmige oder nahezu kreisförmige Durchschnitte erhalten. Allerdings habe ich sie auch nur auf meridionalen oder mit solchen parallelen Schnitten gesehen. Es würde daher die Annahme, dass zwischen den Lamellen liegende linsenförmige Lücken, welche ihre Flächen der Kapsel und der Axe zukehren, die Veranlassung zu den in Rede stehenden Bildern geben, am meisten Wahrscheinlichkeit für sich haben. Die v. Becker'sche Annahme, dass sie der Ausdruck von Querschnitten von in der von ihm in Fig. 1, Taf. V gezeichneten Weise gewundenen Gängen seien, stimmt deshalb nicht, weil dann er oder ich doch hin und wieder Längsschnitte der Kanäle erhalten haben müssten.

Gegen Färbungsmittel verhält sich der Inhalt dieser Lücken insofern anders, wie die übrige Linsensubstanz, als er, wenn die Linsen, resp. Augen lange in Müller'scher Flüssigkeit gelegen haben, weder Anilinfarben noch Hämatoxylin mehr annimmt. Ihr sporadisches Vorkommen, ihr abweichendes Verhalten gegen Farben, ihre an kein Gesetz gebundene, aber immerhin nicht ganz unregelmässige Lage zwischen den Lamellen der Linse zwingen wohl zu der Annahme, dass diese linsenförmigen Lücken während des Aufbaues der concentrischen Schichten dadurch entstehen, dass sich nicht überall die Fasern einer Schichte in ganz gleichmässiger Weise an die Fasern der nächst älteren Schichte anlegen. Die Lücken sind daher zum Theil als angeboren, jedenfalls als während des Lebens vorhanden zu betrachten. Vielleicht stehen die Lücken zu manchen Formen von angeborenen punktförmigen Katarakten oder von erworbenen Katarakten, die im Beginn als punktförmige auftreten, in Beziehung.

Die Anlagerung der Faserenden an das Epithel und die hintere Kapsel. Ebenso wenig, wie zwischen den sich berührenden Faserenden in den sogen. Linsensternen, den in einer und derselben Schichte verlaufenden und sich seitlich berührenden Fasern und den übereinander lagernden Schichten der Linse etwas anderes enthalten ist, wie die zwischen allen Gewebeelementen sich vorfindende Gewebsflüssigkeit, ebensowenig giebt es zwischen dem vorderen Epithel und der Kapsel

der geschichteten Linse und zwischen ihr und der Innenfläche der Hinterkapsel eine irgend beträchtliche Menge Flüssigkeit oder Masse fester Substanz. Nichtsdestoweniger befindet sich an allen den genannten Stellen in der entwickelten Linse (der Linse im vierten Stadium) eine gerade noch nachweisbare Menge organischer Materie, die, im Leben flüssig oder doch weich, nach dem Tode im gehärteten Zustande entweder nicht oder durch bestimmte Färbung nachgewiesen werden kann. Ich komme im pathologischen Theil hierauf zurück.

Diese Masse giebt Veranlassung zu den vielbesprochenen zierlichen Auflagerungen auf die Innenfläche der hinteren Kapsel, welche dort in erhärteten oder der Spontanerinnung unterworfenen Präparaten dem Zellschmelz (cloisonné) oder Grubenschmelz ähnliche flache Vertiefungen hervorrufen. Henle giebt (40, pag. 41) eine Uebersicht über die verschiedenen Erklärungsversuche. Er selbst nannte sie früher eine netzförmige Zeichnung, hielt sie für das Produkt einer nach dem Tode erfolgten Gerinnung zwischen ausgetretenen Eiweissstropfen (Anatomie 1. Aufl., pag. 680). Ich (II, pag. 165) sprach mich dahin aus, dass es leistenartig vorspringende, hyaline Auflagerungen seien, die dadurch zu Stande kämen, dass aus irgend einem Grunde an dieser Stelle angesammelte eiweisshaltige Flüssigkeit beim Gerinnen in flache, verschieden grosse, kreisrunde Scheiben, sogenannte Morgagni'sche Kugeln, zerfalle, und dass die Abdrücke dieser geronnenen Scheiben jene zierlichen Figuren verursachen. Diese Gerinnung könne sowohl während des Lebens, als nach dem Tode zu Stande kommen. Dagegen war ich damals (II, pag. 166) der irrigen Meinung, dass von den Ansätzen der Faserenden ähnliche Bilder nicht entstehen könnten. Deutschmann (21, I, pag. 121) leitete sie von einer eigenthümlichen Veränderung einer beständig und normal zwischen Kapsel und Linsensubstanz befindlichen dünnen Schicht Eiweisslösung, seiner subcapsulären Schichte, ab. Henle endlich (40, pag. 41) modificirte dann seine erste Ansicht dahin, dass er die rippenartig vorragenden Streifen zu den schmalen Spalten in Beziehung brachte, die von den stumpfen Kanten der Faserenden begrenzt werden. „Sie theilen“, sagt er, „die innere Oberfläche der hinteren Kapselwand in Felder, deren Dimensionen mit dem Durchmesser der Faserenden übereinstimmen.“ Auf Taf V, Fig. 7 seiner Monographie giebt Henle dann eine ganz vorzügliche Abbildung dieser Auflagerung von der Linse einer jungen Ziege. Es muss auffallen, dass Henle dabei nicht Kölliker's gedenkt, welcher schon in seiner Mikrosk. Anat. Bd. II, pag. 707 dieselbe Erklärung mit einer schematisch gehaltenen Abbildung unterstützt, welche auch das Einpassen der Faserenden in die Gruben des Zellschmelzes wiedergiebt. Ich hielt es deshalb für angezeigt, die Abbildung Henle's durch zwei andere von demselben Künstler herrührende zu ergänzen, von denen die eine (Taf. III, Fig. 12a) die wunderlichen, vielgestaltigen Faser-

enden einer frischen Kalbslinse, die andere (Fig. 12b) die Gruben, zum Theil mit den noch darin haftenden Fasern, meisterhaft wiedergiebt. Bei der ausserordentlichen Naturtreue der Fig. 1 auf Taf. I, welche den meridionalen Schnitt aus der Linse eines neugeborenen Kindes darstellt, illustriert auch sie die hier in Rede stehenden Verhältnisse, indem zwischen dem inneren Contour der Kapsel und dem Contour der Faserenden jene Spalten Henle's, die von den stumpfen Kanten der Faserenden begrenzt werden, zu sehen sind.

Ob diese leistenartigen Vorsprünge schon während des Lebens bestehen oder erst durch das Absterben, resp. durch das Gerinnen der eiweisshaltigen Substanz, ihre feste Form erhalten, darüber kann kaum ein Zweifel bestehen, wenn man bedenkt, dass alle Fasern, welche sich an die Hinterkapsel ansetzen, noch im Wachsen begriffen sind, also diese Zellgruben mit ihren Wänden, wenn sie feste Gebilde wären, vor sich herschieben müssten. Es ist daher mehr als wahrscheinlich, dass diese Leisten als formbeständiges Gebilde dadurch entstehen, dass die eiweisshaltige Gewebsflüssigkeit bei der Abkühlung nach dem Tode oder künstlich durch die Konservierungsflüssigkeit zum Gerinnen gebracht wird. Mit dieser Auffassung steht im Einklang, dass die in Rede stehenden Bildungen vorzugsweise und in grösserer Ausdehnung nur an der Hinterkapsel junger Thiere, in denen noch die ganze Hinterkapsel mit Faserenden in direkter Berührung steht, beobachtet werden.

Indem ich somit den früher erhobenen Widerspruch für einen Theil der in Rede stehenden Bildungen aufhebe, halte ich damit die Sache noch nicht für erledigt. Ich bin nach wie vor der Meinung, dass die früher von mir gegebene Erklärung, die vorspringenden Leisten seien die Abdrücke sogen. geronnener Morgagni'scher Kugeln, ebenfalls ihre Gültigkeit noch für einen mit dem vorigen im Aussehen fast übereinstimmenden Befund besitze. In nicht ganz frischen Augen junger und alter Geschöpfe findet man mitunter Bildungen, wie sie die Fig. 13 auf Taf. III wiedergiebt. Die Aehnlichkeit mit Fig. 12b ist gross, bei gefalteter Kapsel sieht man auch das Vorspringen der Leisten. Einmal aber ist die Form der zwischen den Leisten liegenden Vertiefungen immer eine mehr rundliche, und dann liegen immer in einzelnen Grübchen noch die in Karmin sich in charakteristischer Weise färbenden Morgagni'schen Kugeln. Die Grösse dieser Kugeln variiert sehr. In anderen Präparaten beträgt sie das Mehrfache der hier abgebildeten, und gerade an den grösseren lässt sich mitunter deutlich wahrnehmen, wie sich die Kugeln von ihrer Unterlage an einer Seite schon abgelöst haben. Niemals habe ich beide Bildungen in demselben Präparat gesehen. Sie schliessen sich bis zum gewissen Grade gegenseitig aus, indem die erstere vorzugsweise in jugendlichen, ganz frischen, die letztere wohl ausschliesslich in Leichenaugen gesehen wird. Es erklärt sich dies daraus, dass in Augen, in denen sich Morgagni'sche Flüssigkeit

zwischen Linse und Kapsel angesammelt hat, die Fasern nicht mehr in Berührung mit der Innenfläche der Kapsel stehen, also auch zu jenen Abdrücken nicht mehr Veranlassung geben können.

Die in Leichenaugen zwischen Epithel und Linse sich ansammelnde eiweissartige Flüssigkeit, deren bekanntes Vorkommen die Irrlehre hinsichtlich des als normal betrachteten Humor Morgagni verschuldet hat, hinterlässt, wenn sie geronnen ist, Bildungen analoger Art an der Innenfläche des Epithels. Der Vollständigkeit wegen, und weil sie zu Verwechslungen mit den Wedl'schen Blaszellen Veranlassung gegeben haben, dürfte auch davon eine Abbildung (Taf. III, Fig. 14) willkommen sein.

Bildung neuer Fasern. Aus der auf pag. 20 gegebenen Darstellung des Wachstums der Linse von der dritten Entwicklungsperiode an ergibt sich, dass die Schichten der Linse sich durch Anlagerung neuer Fasern vom Aequator her vermehren. Es geschieht dies, indem von der Grenze des Epithels her Zellen nachrücken, um sich zu Fasern umzubilden, während die in diesem Umbildungsprozesse vorangegangenen in dem Maasse, wie sie von der Oberfläche abgedrängt werden, an Länge zunehmen.

Zur Unterstützung dieser Ansicht hat schon 1851 Hermann Meyer (68, pag. 202) auf die von der Peripherie nach dem Innern zunehmende Veränderung der Kerne der Linsenfasern aufmerksam gemacht, die nur als ein allmähliges Absterben aufgefasst werden könne. Nach ihm wird das Blastem für die Bildung der Fasern vorzugsweise in dem Kapselalveol abgesetzt. Eine gelegentliche Bemerkung von H. Müller (74, pag. 193) macht es wahrscheinlich, dass er sowohl für die mit einem sogen. Ring versehenen Linsen, wie für die nach dem Typus der menschlichen gebauten, annimmt, die Bildung neuer Fasern finde im Wirbel statt. Nach Kölliker (54, pag. 731) treten im Aequator an die Stelle der Epithelzellen kleine, 0,004—0,006" grosse Körperchen mit kleinen Kernen, die bei jungen Geschöpfen offenbar in einem beständigen Vermehrungsprozesse, wahrscheinlich durch Theilung, begriffen sind, sodass ein fortwährender Ersatz für die alleräussersten, beständig in Linsenfasern sich umwandelnden Zellen geboten wird. v. Becker (12, pag. 5) will an demselben Orte, an dicht aneinander liegenden, von geringen Mengen Protoplasma umgebenen Kernen deutliche Theilungen wahrgenommen haben. Frey (Handbuch der Histologie und Histochemie, 2. Aufl., pag. 287) spricht sogar von Kerntheilungen in den Linsenfasern eines 8 monatlichen menschlichen Fötus. Andere wie Sernoff, Iwanoff, Arnold haben nichts von Theilungsvorgängen wahrgenommen. Henle führt die von Kölliker und v. Becker behauptete Anhäufung kleiner Zellen an der Grenze des Epithels darauf zurück, dass der Anschein einer mehrschichtigen Lage kleinerer Zellen nur dadurch erzeugt werde, dass

die Zellen, die bereits in Fasern auszuwachsen begonnen haben, sich in einander drängen und mit den kernhaltigen Anschwellungen in einander fügen, sodass dieselben in verschiedenen Höhen liegen und die dünnen faserartigen Fortsätze zwischen ihnen sich verbergen. Henle illustriert diese Auseinandersetzung durch eine sehr schöne Abbildung aus der Linse eines Kaninchenembryo (Fig. 5, Taf. I).

Der im Ganzen richtigen Darstellung kann ich hinzufügen, dass bei älteren Rindsembryonen und neugeborenen Kälbern, sowie jungen Schweinen, auf Flächenpräparaten vor dem Aequator eine breite Zone sich befindet, in welcher die Kerne der Epithelzellen kleiner erscheinen, dichter beieinander liegen, sich fast berühren und mit Hämatoxylin und Anilinfarben intensiver gefärbt erscheinen. Die Kerne, welche beim Rind in der Mitte der vorderen Kapsel kugelförmig sind und einen Durchmesser von 0,0047 Mm. besitzen, während die Zellen selbst einen mittleren Durchmesser von 0,0067 Mm. haben, zeigen nahe dem Aequator nur 0,0025 Mm. Durchmesser bei einer Zellenbreite von 0,0029 Mm. Dabei nimmt aber die Höhe der Kerne von 0,0047 auf 0,009 Mm. und gleichzeitig die der Zellen von 0,0067 auf 0,0174 Mm. zu. Es ist begreiflich, dass bei einer solchen Gestaltsveränderung und sonst gleicher Färbung diese intensiver erscheinen muss, wenn man in der Richtung der Längsaxe der Kerne, nämlich senkrecht zur Kapseloberfläche, auf sie sieht. An Schnitten einer in Pikrinsäure gehärteten Linse eines Rindsfötus von 65 Ctm. Länge, die mit Eosin und Hämatoxylin doppelt gefärbt waren, liessen sich diese Maasse mit grosser Genauigkeit gewinnen. Bei jungen Schweinen liegt zwischen der äquatorialen Zone scheinbar kleiner Kerne und dem gleichmässigen Epithel des centralen Theils der Vorderkapsel eine Zone eigenthümlich grosser Zellen mit im Allgemeinen blassen Kernen mit Kernfigur, deren jede von mehreren, 3 bis 5, länglichen, kleineren, intensiv sich färbenden Kernen, die in etwas anderer, gegen die Linse vorgeschobener Ebene zu liegen scheinen, umgeben ist. Dadurch entsteht ein eigenthümliches, schwer zu deutendes Bild. In einer Linse fand ich ganz dieselben Bilder in der scheinbar kleinkernigen äquatorialen Zone, nur enthielten hier die grossen Zellen sehr schöne, unzweifelhafte Kerntheilungsfiguren, insbesondere Körbe und Knäuel. In Fig. 8 auf Taf. II ist eine eben vollendete Kerntheilung abgebildet. Danach wird es in hohem Grade wahrscheinlich, dass diese eigenthümlichen Bilder mit der Kern- und Zellvermehrung in Beziehung stehen, und die grossen Zellen geradezu als Mutterzellen anzusehen sind. Später sah ich ganz analoge Bilder auch bei anderen Säugethieren und in dem Kapsel-epithel menschlicher Katarakten.

Nach alledem muss ich Henle darin beistimmen, dass die sogen. Bildungszellen v. Becker's im Linsenäquator nicht existiren.

Henle, der in seiner Monographie (40) 1878 die

Frage, wie die Neubildung der Fasern an der Oberfläche der Linse vor sich gehe, als eine offene hinstellen musste, hat seitdem einen erfolgreichen Schritt zur richtigen Beantwortung derselben gethan. In einem „Zur Entwicklungsgeschichte der Krystalllinse und zur Theilung des Zellkerns“ betitelten Aufsätze (41) theilt er Beobachtungen an den Linsen von Frosch- und Tritonenlarven mit, nach welchen er in Theilung begriffene Zellen im Epithel der vorderen Kapsel, mitten zwischen ruhenden, oft in beträchtlicher Entfernung von der Stelle fand, wo die Zellen sich in Fasern umzuwandeln beginnen. „An der Linse dieser Thiere“, heisst es, „wie an allen kugeligen Linsen, erstreckt sich das Epithel über den Aequator hinaus auf die hintere Fläche. Am Aequator haben die Zellen noch ganz die unregelmässig polygonale Gestalt, wie an der vorderen Fläche; dann folgen mehrere Reihen elliptischer, fast vierseitiger Zellen, an welche sich, so lange die Linse im Wachsen ist, Reihen längerer Zellen mit parallel zu den Fasern gerichtetem Längendurchmesser anschliessen, die einander dachziegelförmig decken. Jene dem Aequator der Linse sich nähernden, aber noch polygonalen Zellen nun sind es, in welchen die karyokinetischen Figuren auftreten, die Knäuel, Sterne (Kernplatten Strassburger) und Doppelsterne, bis zum Auseinanderweichen der letzteren und der Bildung der Scheidewand zwischen denselben. Die Theilungsfiguren kommen bald vereinzelt, bald in grosser Anzahl vor, und ich konnte nicht finden, dass ihre Zahl zu dem Alter der Larven in Beziehung stehe. Auch sind die äussersten Zellen nicht immer die in der Theilung am meisten vorgeschrittenen. Ganz zufällig scheint sich bald hier, bald da eine Zelle zur Theilung zu entschliessen, und es ist bei den gleichförmigen Verhältnissen, in welchen sich alle befinden, ganz unmöglich zu errathen, was den einzelnen den Anstoss zur Vermehrung giebt.“ Im weiteren erklärt Henle ausdrücklich, dass er in ausgebildeten, schwanzlosen, mit Füssen versehenen Fröschen niemals karyokinetische Figuren im Epithel der Linse gesehen habe.

Als diese Mittheilung Henle's im Frühling 1882 erschien, hatte ich karyokinetische Figuren bereits am Linsenepithel von Rindsembryonen, Kälbern, jungen Schweinen und Kindern aufgefunden und habe seitdem dieselben auch in Kaninchenlinsen gesehen.

Ebenso unzweifelhaft, wie die Bildung junger Linsenfasern aus den Zellen des Linsenwirls eine Zellvermehrung an irgend einer Stelle des epithelialen Belags zur nothwendigen Voraussetzung hatte, ebenso sicher hatte das Vorkommen pathologischer Neubildungen innerhalb der unverletzten Kapsel die Annahme einer von den vorhandenen Zellen ausgehenden Zellvermehrung erfordert, wenn man nicht in dem einen, wie in dem anderen Fall zu der ganz unwahrscheinlichen Annahme seine Zuflucht nehmen wollte, dass die neugebildeten Zellen und Fasern aus durch die Kapsel eingewanderten Zellen hervorgegangen seien. Ich

habe daher schon vor Jahren keinen Anstand genommen, wie die Anatomen für das normale Wachsthum der Linse, die Zellen des Linsenepithels, oder allgemeiner die sogen. intracapsulären Zellen, als Muttergebilde der pathologischen Zellbildungen innerhalb der Kapsel, der Drusenbildungen, der sogen. Kapselkatarakt, des epitheloiden Ueberzugs der Innenfläche der Hinterkapsel und der Blaszellen Wedl's in Anspruch zu nehmen. Ein direkter Nachweis liess sich damals weder für das eine, noch für das andere erbringen, weil die Vorgänge der Zelltheilung nicht bekannt waren. Erst die Lehre von der sogen. indirekten Kerntheilung, wie sie seitdem von Strassburger für die Pflanzenzelle, von Flemming für die thierische und von Arnold für die pathologische Zelle ausgebildet worden ist, liess erwarten, dass auch speciell für die Linse, die normale sowohl, wie die erkrankte, der Nachweis gelingen werde.

Meinen eigenen Untersuchungen stellte die Beschaffenheit des gesammelten Materials besondere Schwierigkeiten in den Weg. In meiner Sammlung wird fast ausschliesslich Müller'sche Flüssigkeit als Aufbewahrungsmittel verwendet, und die chromsauren Salze sind bekanntlich für die Beobachtung der Vorgänge der indirekten Kerntheilung von Flemming in die Acht gethan. Für die Untersuchung der Linsen von Rindsembryonen, Kälbern, jungen Schweinen, Kaninchen und Kindern wurde nun Pikrinsalpetersäure, Chromsäure und Alkohol versucht, letztere beiden auch combinirt. Auch wurde versucht, die karyokinetischen Figuren erst durch Chromsäure zu fixiren und dann das Präparat in Müller'scher Flüssigkeit nachzuhärten. Die gewonnenen Resultate stimmen nun darin mit denen, welche Henle an Amphibienembryonen erhalten hat, überein, dass die Bilder, welche für das Bestehen des Vorgangs der indirekten Kerntheilung in Anspruch zu nehmen sind, über die ganze Fläche des Epithelbelags der vorderen Kapsel zerstreut gefunden werden. Ich habe oben die Angaben Henle's dem Wortlaut nach mitgetheilt, weil ich keine anschaulichere Beschreibung zu liefern vermöchte. Nur habe ich, wie mir scheint, niemals so zahlreiche Kerntheilungsfiguren in einer Kapsel von Rindsembryonen beobachtet, insbesondere wie Henle an denen von Fröschen und Tritonen. Die am häufigsten beobachteten Figuren waren die sogen. Körbe oder Knäuel, sodann die Kernplatten und je zwei neben einander liegende, stark gefärbte, oft noch von einer Protoplasmamasse eingeschlossene kleine Kerne. Nur einmal habe ich mit Sicherheit eine sogen. Spindel erkennen können. Zum Theil mag dies an der Kleinheit des Objectes, die Kerne haben einen Durchmesser von 0,005 Mm., gelegen sein, zum Theil darin, dass die Embryonen- und Thieraugen doch immer erst längere Zeit nach dem Tode, wenn sie auch noch so schnell aus dem Schlachthause gebracht werden konnten, in Chromsäure oder Alkohol eingelegt werden konnten. Aber auch dann, wenn der Diener beim Schlachten der Thiere zugegen war, und die Augen sogleich in die mit-

gebrachte Chromsäure gelegt wurden, war ich nicht glücklicher.

Da es sich aber für uns nicht darum gehandelt hat, Beobachtungen über die Art und Weise des Vorgangs der indirekten Kern- und Zelltheilung zu machen, sondern nur darum, zu entscheiden, ob die ohnehin nicht zu bezweifelnde Zellvermehrung im Kapsel-epithel ebenfalls nach dem Typus der indirekten Kerntheilung vor sich gehe, so würde strenge genommen eine einzige sichere positive Beobachtung für unsere Zwecke schon genügt haben.

Bezüglich der Anordnung der sich zur Theilung vorbereitenden und eben erst getheilten Kerne und Zellen habe ich ein Gesetz nicht auffinden können. Sie liegen ziemlich gleichmässig über die ganze Fläche zerstreut. Insbesondere von einer dem Aequator nahe liegenden Zone mit lebhafterer Kerntheilung habe ich bei Rindsembryonen keine Andeutung gefunden.

Wenn ich so Henle's Beobachtungen an Amphibienembryonen auf Säugethierembryonen und jugendliche Säugethiere und Menschen ausdehnen und nur beim Schwein ein, wenn auch nicht ganz sichergestelltes, Analogon an seiner voräquatorialen Zone auffinden konnte, so gelang es mir ebenso wenig, wie ihm, die neuen Zellen da, wo man sie suchen zu müssen glaubte, am Rande des Epithels, aufzufinden, wo sie direkt zum Ersatz der in Fasern auswachsenden Zellen dienen konnten.

A priori musste man sich sagen, dass zwei Möglichkeiten bestehen. Es schien das nächstliegende, mit H. Müller anzunehmen, dass die dem Linsenwirbel nächstgelegenen Epithelzellen in beständiger Theilung begriffen seien. Denkbar war es aber auch, dass der Vermehrungsprozess im Bereiche der vorderen Kapsel stattfindet und das ganze Epithel nach und nach gegen den Aequator vorrücke. Henle's und meine Beobachtungen haben bisher nur für die letztere Modalität sprechende Thatsachen feststellen können. Um mit Henle's Worten zu sprechen, ist dies also „dasselbe von Eberth erkannte Prinzip, nach welchem auch das einschichtige hintere Epithel (?) der Cornea in die Breite wächst, nicht durch Anfügung am Rande, sondern durch Einlagerung neuer Zellen, die aus Theilung von hier und da mitten zwischen den übrigen gelegenen Zellen hervorgehen und die vorhandenen vor sich her und dem Rande zuschieben müssen.“

Bei der grossen Wichtigkeit, welche die dadurch als nothwendig sich herausstellende Fähigkeit der Epithelzellen, sich im einzelnen und ganzen auf ihrer Unterlage, der Kapsel, zu verschieben, für die Auffassung, Deutung und das Verständniss pathologischer Vorgänge (Kapselkatarakt etc.) besitzt, ist es von Interesse, die Beobachtungen von Eberth und Leber im Auszug mitzutheilen.

Ersterer (26) zeigte, dass auch bei der Regeneration des Hornhautendothels die Proliferation sich nicht auf den Saum der Zellen, die den Defect zunächst umgeben, beschränkt,

sondern auch ausserhalb desselben in einem ziemlich breiten Bezirke zwischen ruhenden Zellen stattfindet. Letzterer (61) stellte fest, dass bei Heilungen von Kapselwunden die Kerntheilungsfiguren (vorzugsweise) in einer Zone auftreten, welche die Kapselöffnung in einem bestimmten Abstände umgibt. Zwischen kleinen Zellen mit kleinen Kernen liegen bedeutend grössere von hellerem Aussehen, deren Kerne Theilungsfiguren in allen Stadien der Entwicklung erkennen lassen. Wir haben hier also dasselbe Bild, wie in der Aequatorialzone der embryonalen Amphibienlinse und des jungen Schweines. Die bei Rindsembryonen, Kälbern und Kindern erhaltenen Bilder weichen nur darin ab, dass die Zellvermehrung nicht in einer bestimmten Zone lebhafter sich darstellt, als in der ganzen Epithelfläche überhaupt. Ein solches Wachstum setzt voraus, dass die sich zwischen die vorhandenen einschiebenden neuen Zellen die ersteren zur Seite schieben, zu einer Ortsveränderung zwingen und zwar vom vorderen Pol aus gerechnet in centrifugaler Richtung, in der Richtung vom Pol nach dem Aequator.

Wenn somit durch direkte Beobachtung nachgewiesen werden konnte, wie die Zellen der wachsenden Membran sich vermehren, und dass sie ihren Ort an der Kapsel verändern können, so ist es damit sehr wahrscheinlich geworden, dass auch durch Verschiebung des ganzen Epithelbelags Ersatz für die im Wirbel zu Fasern auswachsenden Zellen geliefert werde.

Geht man von der Annahme aus, dass der Bau und das Wachstum der Linsen in den verschiedenen Wirbelthierklassen, wenn auch im einzelnen verschieden, doch nach demselben Principe stattfindet, so entsteht durch die in einem Ringe senkrecht zur Kapsel gestellten faserartigen Zellen im Aequator der Linse bei Vögeln und einigen Reptilien eine grosse Schwierigkeit, die auch dadurch nicht behoben wird, dass H. Müller (74, pag. 193) als wahrscheinlich annimmt, das einseitige Wachstum der Fasern im Ringe beginne erst dann recht, wenn die concentrische Faserung ihre Grösse so ziemlich erreicht habe, da sich die letztere früher wohl auch vom Rande, also vom hinteren Ende des Ringes aus, durch Anlagerung neuer Fasern vergrössert. Findet bei diesen mit einem Ringe versehenen Linsen auch ein allmähiges Verschieben der Epithelzellen der vorderen Kapsel durch Einfügung neugebildeter Zellen statt, die das Material zum concentrischen Wachstum der Linse liefern, so müsste, da doch der Uebergang der Fasern des Ringwulstes in die concentrisch angeordneten Fasern des Linsenkörpers an dem hinteren Ende des Ringes stattfindet, angenommen werden, dass die bis zum Ringe vorrückenden Zellen des Epithels in der vorderen Hälfte des Ringes an Länge zunehmen, in der hinteren Hälfte bis zum Wirbel wieder abnehmen, um durch ein erneutes Auswachsen in die Fasern des Linsenkörpers sich umzuwandeln. Ein solcher Vorgang wäre aber wohl in der ganzen organischen Welt ohne Analogon.

Aus diesem Dilemma bleiben scheinbar nur zwei Auswege übrig. Entweder die Einfügung neuer Zellen in die Epithelmembran der Vorderkapsel besteht bei allen Thieren nur, so lange die Membran noch an Ausdehnung zunimmt, und dient ausserdem nur zum Ersatz während des Lebens zu Grunde gegangener Elemente, und die zu Linsenfasern auswachsenden Zellen werden durch Zellneubildung im Wirbel selbst ersetzt, oder dieser Modus gilt nur für die mit einem Ring

verschiedenen Linsen, und die in der Epithelmembran neu entstehenden Zellen dienen bei den Linsen ohne äquatorialen Ring sowohl als Material zum Wachsen des Epithelbelags, wie als Nachschub und Ersatz der Zellen des Wirbels. Im ersteren Falle müsste man dann doch irgend welche Theilungsvorgänge im Wirbel wahrnehmen, im zweiten Falle bestände kein einheitliches Prinzip des Linsenwachstums.

Nur mit einer gewissen berechtigten Scheu will ich noch einer dritten Möglichkeit Erwähnung thun. Es wird zwar von allen Autoren und von Autoren höchster Autorität angegeben, dass die Zellen des Ringes von vorne nach hinten bis zur Mitte an Höhe und Länge zunehmen und von der Mitte an wieder abnehmen. Wie aber, wenn eine mit unseren jetzigen Hilfsmitteln angestellte Untersuchung ergeben würde, dass dies Kürzerwerden nur scheinbar und der Anschein durch eine in äquatorialer Richtung stattfindende Schiefstellung der Fasern von der Mitte an hervorgerufen würde? Dann wäre das einheitliche Wachstumsprinzip gewahrt und die von Henle und mir festgestellten Thatsachen genügen zur Erklärung aller bekannten Vorgänge.

Die Linsenkapsel. Auch die strukturlose Linsenkapsel wächst. Nach Ritter (83, pag. 3) nimmt die Dicke der Kapsel im vorderen Pole von 0,012 Mm. beim Neugeborenen bis 0,016 Mm. beim Erwachsenen zu, im Aequator von 0,005 Mm. bis 0,007 Mm., im hinteren Pol von 0,0075 Mm. bis 0,008 Mm. Da gleichzeitig der äquatoriale Durchmesser von 5,5 Mm. bis auf 10 Mm. wächst, so muss die Massenzunahme bedeutend sein. Dies ist auch dann noch der Fall, wenn man Rücksicht darauf nimmt, dass im neugeborenen Auge die Kapsel eine Strecke weit hinter dem Aequator die grösste Dicke (IIa, pag. 6) besitzt. Ich fand dies ausnahmslos an Linsen neugeborener Kinder. Die Stelle liegt unmittelbar hinter der hinteren Begrenzung des Canalis Petiti. Die Kapsel erreicht dort die enorme Dicke von 0,024 Mm. (Siehe viertes Kap. I.) Diese Massenzunahme der strukturlosen Membran kann nur durch Intussusception erfolgen.

Unter völlig normalen Verhältnissen lässt sich selbst auf den feinsten Schnitten eine Streifung, welche für eine Zusammensetzung aus mehreren Lamellen sprechen würde, nicht erkennen. Durch Maceration in übermangansaurem Kali ist es Berger (14) gelungen, die Kapsel von einigen Thieren und dem Menschen streckenweise in mehrere (drei) Lamellen zu zerlegen. Pathologische Befunde sprechen ebenfalls dafür, dass die strukturlose Linsenkapsel genetisch kein einfaches Gebilde ist. Ganz besonders will ich erwähnen, dass es mir auf den ungezählten feinen Linsenschnitten, die ich in den letzten 1½ Jahren durchmustert habe, niemals gelungen ist, von der Insertion der Fasern der Zonula aus einen Streifen in der Kapsel wahrzunehmen, der für ein allmähliges Verkleben der Zonula mit der Kapsel sprechen würde. Die Stomata, welche Morano (73) in der vorderen Kapsel gesehen haben will, sind bisher von niemand bestätigt. Sie werden hier nur erwähnt, weil Samelsohn (86) durch Induction ihr Vorhandensein an einer bestimmten Stelle erschliesst.

III. Die physiologische Rückbildung der Linse und ihrer Elemente.

Die Erscheinungen und Vorgänge, welche unter dem Begriff der physiologischen Rückbildung zusammenzufassen und nun im Zusammenhang zu besprechen sind, beschränken sich nicht auf eine bestimmte Zeit, die sich etwa an die zuletzt besprochene Periode anschliessen würde. Sie lassen sich sowohl an den Epithelzellen, wie an den Linsenfäsern erkennen und verfolgen. Ihre Anfänge sind streng genommen schon in der dritten Entwicklungsperiode vorhanden, jedenfalls mit dem Beginne des Wachstums nachzuweisen. Es kann dies nicht auffallen, weil die Elemente der Linse als epitheliale Zellen damit nur demselben Gesetze folgen, dem auch die Oberhaut- und Schleimhautzellen des Fötus gehorchen. Auch von diesen werden die zuerst gebildeten bereits während des Intrauterinlebens nicht mehr ernährt und verlieren ihre Kerne. Dass sie dort vollständig absterben, abgestossen werden und sich in der Vernix caseosa und im Fruchtwasser vorfinden, während sie in der Linse nach einwärts geschoben und allmählig fast sequestrirt werden, hängt von der Verschiedenheit des Mutterbodens ab, aus dem die neuen, jungen Elemente sich herausbilden. Der allseitig geschlossene Kapselsack verhindert ein Abstossen und Entfernen der älteren Linsenzellen. Die jungen nachwachsenden Fasern drängen die älteren unter stetig sich steigendem Druck nach dem Centrum der Linse. Dort gehen sie diejenigen Veränderungen ein, welche dem physikalisch und chemisch verschiedenen Verhalten von Kern und Rinde zu Grunde liegen.

Nicht im Fötalleben und nicht in den ersten Jahren des Extrauterinlebens, wohl aber schon im kindlichen Alter, sobald die Intelligenz soweit entwickelt ist, dass die entsprechenden Versuche angestellt werden können, lässt sich durch die stetige Abnahme des Accommodationsvermögens auch ein funktioneller Beweis dafür erbringen, dass das Spröde- und Härterwerden des Linseninnern die Formveränderlichkeit der Linse beeinflusst.

Die Veränderungen an den Linsenfäsern sind chemischer, physikalischer und morphologischer Natur.

Die letzteren sind in jüngster Zeit besonders ausführlich von Henle in seiner bekannten, schon oft erwähnten Monographie untersucht und beschrieben worden und zwar für die Linsen sämtlicher Wirbelthierklassen.

Die von aussen nach innen stetig fortschreitende Verjüngung der concentrischen Schichten, aus welchen die Linse besteht, kommt auf doppelte Weise zu Stande. Bei den Vögeln, Reptilien und der Mehrzahl der Fische nimmt die Breite der Fasern stetig ab. Henle bildet (40, Taf. VII, Fig. 1) den Aequatorialschnitt einer Vogellinse ab, welche durch dieses Verhalten ein sehr zierlich strahliges Ansehen erhält. Auch bei den übrigen Thierklassen nimmt die Breite der Linsenfäsern von aussen nach innen ab. Aber die Abnahme ist nicht so regelmässig, wie bei

den Vögeln, und daneben vollzieht sich, namentlich in den äusseren und mittleren Schichten, eine Reduction der Zahl der Fasern durch Zusammenfliessen einzelner Reihen. Henle giebt (40, Taf. VIII, Fig. 9) eine Abbildung aus der Froschlinse, um dies zu illustriren. Beim Menschen und bei vielen Säugethieren will Henle (40, pag. 39) beobachtet haben, dass sich mit Rücksicht auf die Form der Fasern drei Schichten unterscheiden lassen. Während die Fasern sich im Allgemeinen gegen das Centrum hin verschmälern, schiebt sich zwischen eine äussere und eine innere Schichte prismatischer Fasern eine mittlere Schichte von platten, bandartigen ein, sodass also die Dicke der Fasern in einiger Entfernung von der Peripherie rasch und beträchtlich abnimmt, um dann näher dem Centrum wieder zu wachsen. Henle betrachtet dies als einen regelmässigen Befund in der Menschenlinse und erklärt es nicht für die Folge eines ungleich raschen und üppigen Wachstums, sondern als hervorgerufen durch nachträgliche Umwandlung der fertigen Fasern. Einen Grund für die Regelmässigkeit des Befundes vermag Henle jedoch nicht anzugeben. Er weist nur darauf hin, dass die Mächtigkeit der platten Faserschichte und die Tiefe, in der sie vorkommt, individuell verschieden ist, vielleicht aber auch mit dem Alter näher an die Oberfläche rückt.

Die Umwandlung der fertigen Fasern betrifft nicht nur die Abnahme nach der Breite und Dicke, sondern auch das Zackigwerden ihrer Ränder.

Seit lange weiss man, dass in den Linsen aller Wirbelthiere die äusserste Rinde in grösserer oder geringerer Mächtigkeit aus völlig glatten, meist regelmässig sechseckig prismatischen und verhältnissmässig dicken Fasern besteht. Nach Henle ist diese glatte Faserschichte in der Linse des erwachsenen Menschen, deren äquatorialer Durchmesser 9 Mm. beträgt, 0,15 Mm. stark. Eine ganz ähnliche, nur etwas stärkere Schichte glatter Fasern findet sich aber auch in der Linse des 7monatlichen Fötus, die nur 6 Mm. im Aequator misst. Diese Fasern müssen also, während sie von anderen überlagert wurden, die feinzackigen Contouren und die Platteit angenommen haben, die den tieferen Fasern der erwachsenen Linse eigen sind. Nähme das Volumen der Linse einfach durch Auflagerung von Schichte um Schichte zu, so musste man erwarten, in der erwachsenen Linse, nachdem man sie durch Abschälen der äusseren Schichten auf das Volumen der jugendlichen reducirt hat, die Art von Fasern zu finden, die in der jugendlichen die Oberfläche einnimmt. Diese Erwartung erfüllt sich nicht. In der Linse des Fötus und des neugeborenen Thieres finden wir an den Fasern die nämliche Succession der Formen, wie in der reifen Linse. Für eine nachträgliche Umwandlung der glatten Fasern in gezähnelte spricht auch, dass die äussere Schichte glatter Fasern bei sehr alten Geschöpfen meist nur eine sehr geringe Mächtigkeit besitzt.

Nach Henle (40, pag. 35) greifen die Zähne der Ränder benachbarter Zellen ineinander und dienen also,

indem sie die Zwischenräume der Zähne der Nachbarfaser ausfüllen, dazu die Fasern fester miteinander zu verbinden. Auf Aequatorialschnitten fötaler Kaninchenlinsen beobachtete Henle (40, pag. 21) überall da, wo die Contouren der polygonalen Faserschnitte aufeinandertreffen, feine Pünktchen, die er für Durchschnitte von Kanälchen hält, welche anfänglich die Linse parallel den eigentlichen Linsenfaser durchziehen. Ich kann diesen Befund für das Kaninchenauge durchaus bestätigen, habe aber weder bei anderen Thieren, noch beim Menschen analoge Bilder erhalten.

Henle nimmt an, dass diese Lücken später durch die auswachsenden Ränder der Fasern ausgefüllt werden. Die Zähne entstünden danach durch Auswachsen der ursprünglich glatten Begrenzungen der Fasern in präformirte Lücken und Kanäle zwischen den Fasern.

Erwägt man, dass die Zähne bekommenen Fasern, wie der in ihnen zu beobachtende Kerntod erkennen lässt, alternde, wenn nicht geradezu absterbende Gebilde sind, so erscheint diese Annahme a priori schon nicht sehr wahrscheinlich. Die Analogie mit den Zellen im Rete Malpighi und der Oberhaut sowohl, wie mit dem Epithel der Hornhaut, bei denen ebenfalls die jüngsten untersten Zellen die Zähnelung entweder nur schwer erkennen, oder ganz vermissen lassen, deutet schon darauf hin, dass die Zähnelung der Oberfläche eine Schrumpfungerscheinung ist. Für die weiter einwärts gelegenen Linsenfaser ist aber die Verkleinerung ihres Breite- und Dickendurchmessers direkt nachgewiesen, die Abnahme im Längsdurchmesser ein, wie wir noch sehen werden, anatomisches Postulat. Was liegt also näher, als anzunehmen, dass die Zähne und zackenartigen Fortsätze durch Schrumpfung der Fasern entstanden sind? J. Arnold hat (5) für die Oberhaut nachgewiesen, dass in den deutliche Riffzellen zeigenden oberen Schichten Lücken bestehen, die sich injiciren lassen, und Henle selbst giebt an, dass der Zusammenhang der Fasern in den mehr nach innen gelegenen Schichten ein geringerer ist, als in den oberflächlichen. Dabei ist wohl von dem innersten Kern, in dem die Fasern zu einer fast homogenen Masse zusammengebacken sind, abgesehen.

Kerntod in den Linsenfaser. Es wurde bereits erwähnt, dass die Kerne des Linsenepithels nach dem Aequator hin gleichzeitig mit der Höhenzunahme der Zellen aus der Kugelform allmählig in eine elliptische übergehen. In den letzten Wirbelzellen und in den jüngsten Fasern ist diese elliptische Gestalt bereits deutlich ausgesprochen. Gleichzeitig werden die Kerne länger und platt, so dass es nicht gerade nothwendig erscheint eine Massenzunahme des Kerns anzunehmen. Ihre Form und Grösse bleibt sich in allen noch wachsenden Fasern gleich. Sie zeigen das karyokinetische Gerüst der Kernruhe bei Anwendung entsprechender Härtingsflüssigkeit und Färbung meist sehr schön. Weiter nach innen schwindet die Struktur. Die chromatische Substanz fliesst zu ein oder zwei sich intensiv färbenden Klümpchen zusammen. Dieses ist im ersteren Falle

von einem lichten Hof umgeben, im letzteren lassen sie eine leere, lichte Stelle, Vacuole, zwischen sich. Diese Klümpchen nehmen stetig an Grösse ab und verschwinden endlich gänzlich. Vorher schon werden die Contouren des Kerns unendlich, sodass schliesslich weder von der chromatischen, noch von der achromatischen Substanz des Kernes mehr etwas zu entdecken ist. Henle (40, pag. 23) hat darauf hingewiesen, dass durch den Einfluss der Müller'schen Flüssigkeit sich die chromatische Substanz in den Faserkernen mitunter zu Figuren zusammenballt, die mit Kerntheilungsfiguren Aehnlichkeit haben. Unzweifelhaft Kerntheilungsbilder habe ich in den Faserkernen gesunder Linsen niemals wahrgenommen.

So lange die Fasern ihre grösste Länge noch nicht erreicht haben, behalten die Kerne, wie gesagt, ihr lebensfrisches Aussehen bei. Die Zeichen des beginnenden Kerntodes treten auf, sobald eine Faser mit ihren beiden Enden an einem Sternstrahl angelangt ist. Dies lässt sich schon in den Linsen Neugeborener nachweisen und behält während des ganzen Lebens seine Gültigkeit. Da nun die Schichte junger Fasern, welche die Strahlen des Sterns nicht erreichen, mit zunehmendem Alter immer schwächer wird, so tritt der Kerntod von aussen nach innen gerechnet mit dem Alter in immer mehr peripher gelegenen Fasern auf (siehe Fig. 1—5).

Etwas anders beschreibt Henle (41, pag. 413) die Rückbildung der Kerne in den Fasern der in verdünnter Salzsäure (6—12 Tropfen auf 30 Cubikcm. Wasser) gehärteten Tritonlinse.

„Die Kerne der weiter nach innen gelegenen Fasern sind platter, meist etwas verlängert und entschieden grobkörniger, die einzelnen Körner sind grösser und durch grössere Zwischenräume getrennt, hell mit dunklen Contouren; sie machen den Eindruck, als wäre jedes derselben aus dem Zusammenfluss einer Anzahl der feinen Körner der äusseren Kerne entstanden.“

„Die Rückbildung der Kerne beginnt von der Peripherie; sie verlieren den scharfen Contour und werden gleichsam angefressen, wobei die Lücken, in denen die Körner enthalten sind, sich öffnen, und die letzteren spurlos verschwinden; dies ist besonders auffällig in den letzten Stadien des Prozesses, an sehr verkleinerten Kernen, an denen auch ungewöhnlich die Verschmelzung der Körner zu rundlichen oder auch unregelmässigen Figuren noch weitere Fortschritte gemacht hat.“

Die physikalischen Veränderungen, welche die Linsenfasern mit zunehmendem Alter erleiden, bestehen in grösserer Härte, in der gelblichen Färbung und in der Zunahme des Brechungsvermögens. Erstere lässt sich auch unter dem Mikroskop mittelst Druck mit dem Deckglase nachweisen. Die gelbliche Färbung tritt erst hervor, wenn mehrere Schichten Fasern übereinanderliegen und ist in der Mitte der Linse, also in den ältesten Schichten, am ausgesprochensten. Alle drei Veränderungen haben ihren Grund theils in der durch Wasserabgabe bedingten grösseren Trockenheit und Sprödigkeit der innersten Linsenfasern, theils wohl auch in dem chemischen Verhalten der alternden Fasern.

Auf die Zunahme des Brechungsvermögens und die chemischen Veränderungen in der alternden Linse, soweit

sie bisher erkannt worden sind, komme ich im IV. Kapitel zurück. Nur eine anatomische Thatsache sei hier erwähnt.

Dafür, dass die mehr nach innen gelegenen Theile der Linse, also die älteren, eine andere chemische Zusammensetzung besitzen, wie die jüngeren, peripher gelegenen Schichten, spricht aber auch eine längst bekannte, vielfach besprochene und verschieden gedeutete Erscheinung an Linsen von Wirbelthierembryonen und jungen Thieren. Bei diesen ist die Linse im Leben durchsichtig, trübt sich aber beim Erkalten nach dem Tode. Michel hat neuerdings (70) wieder die Aufmerksamkeit darauf gerichtet und nachgewiesen, dass die im Centrum von Linsen junger Katzen, Schweine und Kälber auftretende Trübung bei Erwärmen auf 15° bis 20° C. wieder schwindet. Man kann dies so oft wiederholen, wie man will, immer hellt sich die Trübung vollständig wieder auf. Die Ursache dieser Trübung ist durch das Auftreten zahlloser rundlicher, stärker lichtbrechender Tröpfchen in den central gelegenen Linsenfasern bedingt, und hat mit der Decomposition des Linseninhalts, wie sie beim Gefrieren eintritt, nichts zu thun (l. c. pag. 62). Von einer durch die niedrige Temperatur bedingten Trennung des Wassers von den Eiweissstoffen ist in unserem Falle keine Rede. Genau das von Henle (40, Taf. I, Fig. 7) aus der Linse eines 3 Tage alten Kätzchens gegebene Bild erhielt ich an feinen Durchschnitten von Kalbsembryonlinsen und an Zupfpräparaten. Ich kann bestätigen, dass die Tröpfchen vom Centrum gegen die Peripherie an Grösse abnehmen und endlich verschwinden. In Celloidin eingebettet, lassen die bei Zimmertemperatur in Müller'scher Flüssigkeit gehärteten Linsen auf feinen Schnitten die Tröpfchen in grosser Deutlichkeit sehen, wenn die Schnitte in Glycerin untersucht werden. Nach Behandlung mit Alkohol und Aether und in Glycerin sowohl, wie in Bergamottöl und Damarlack untersucht, nehmen die Tröpfchen an Zahl und Grösse ab, verschwinden aber nicht ganz. Mit Hämatoxilin und Alaunkarmin gefärbte, in Alkohol entwässerte, mit Bergamottöl behandelte und in Damarlack eingeschlossene Präparate zeigen, auch mit Immersion untersucht, keine Spur dieser Tröpfchen mehr. Auch verschwindet die Trübung nach der Härtung nicht mehr in der Wärme.

Einer Bemerkung von Grünhagen (38) gegenüber, dass sich die Eiweisslösung der Linsenfasern im Katzenauge bei 0° durch Vacuolenbildung trübt, möchte ich darauf hinweisen, dass die in Rede stehenden Tröpfchen nicht als Vacuolen aufgefasst werden können. Versteht man unter Vacuole in irgend einem Gewebelement eine Höhlung, die mit einer Substanz ausgefüllt ist, welche einen geringeren Brechungsindex besitzt, als das Gewebe selbst, so zeigt eine Luftblase in Wasser das optische Verhalten einer Vacuole in sehr ausgesprochener Weise, während ein Oeltropfen in Wasser das entgegengesetzte Verhalten einer mit stärker lichtbrechendem Medium erfüllten Höhlung zeigt. Danach sind eben die in Rede stehenden Ausscheidungen in die centralen Linsenfasern junger Thiere Tropfen und nicht Vacuolen.

Nach den angeführten Reaktionen dieser Tropfen ist es wahrscheinlich, dass sie einer fettartigen Substanz von

niedrigem Schmelzpunkt bestehen, wenn eine nähere Bestimmung vorläufig auch nicht möglich ist. Das Interesse, welches das Auftreten dieser Körperchen bei niedriger Temperatur an dieser Stelle erweckt, besteht aber weniger darin, dass dieselben vorhanden sind, als darin, dass ihr Auftreten an die inneren Schichten der Linse gebunden ist, dass es der Ausdehnung nach in verschiedenen Thierarten sich verschieden verhält, und dass einige Monate nach der Geburt die Ausscheidung allmählig verschwindet. Es folgt daraus, dass in der chemischen Zusammensetzung der Linse, und zwar vorzugsweise in den älteren Schichten derselben, bereits im frühesten Lebensalter sehr bedeutende Veränderungen vor sich gehen. Da nach Kühne und Laptschinsky in alternden Linsen der Fettgehalt sogar grösser ist, als in jugendlichen, so kann es sich nicht um quantitative, sondern muss es sich um qualitative Veränderungen handeln.

Von verschiedenen Seiten und an verschiedenen Orten ist darauf aufmerksam gemacht worden, dass die beschriebenen chemischen Veränderungen in den Linsenfasern mit ihren physikalischen und morphologischen Folgen vom Centrum gegen die Peripherie hin fortschreiten. Damit stehen andere Eigenthümlichkeiten der peripheren Schichten, auf die zum Theil schon aufmerksam gemacht worden ist, im Zusammenhang. Die Anzahl Kerne im Kernbogen wird geringer, der Kernbogen reicht weniger weit gegen die Axe, die beiden Krümmungen im Kernbogen werden schwächer; mit anderen Worten die Anzahl der noch jugendlichen, glattrandigen, nicht veränderten Linsenfasern, welche die Strahlen des Linsensterns noch nicht erreichen, nimmt mit den Jahren stetig ab. Das gleiche Erlöschen des Bildungstriebes giebt sich in dem Wirbel kund, an dem mit zunehmenden Jahren immer weniger Zellen Theil nehmen, bis er zuletzt nur aus 4 bis 6 Zellen besteht (s. Fig. 1—5).

Weniger in die Augen fallend sind die Altersveränderungen im Linsenepithel. Zahlreiche Messungen haben mir ergeben, dass der basale Durchmesser der Epithelzellen während des gesammten embryonalen und extrauterinen Lebens nur geringen Veränderungen unterworfen ist, so lange die Zellen ihre regelmässige Gestalt beibehalten.

Anders steht es mit der Höhe der Zellen. Bei Neugeborenen im vorderen Pole der Basis gleich, nimmt sie nach dem Aequator mit abnehmender Basis etwas zu, um am Beginn des Wirbels etwa das dreifache des basalen Durchmessers zu betragen. Mit den Jahren nimmt die Höhe, sowohl im vorderen Pol, wie in der Aequatorialgegend allmählig ab, bis im hohen Greisenalter auf Schnitten die Zellen oft nur die Dicke der Kerne besitzen und das Protoplasma zwischen den Kernen zu einer fast nicht messbaren Dicke einschrumpft. Auch sieht man wohl auf feinen Schnitten einzelne Kerne und damit die Zellen gänzlich fehlen. Auf Flächenpräparaten liefern im übrigen vollständig gleich behandelte Kapseln mit dem Kapselepithel je nach dem Alter sehr verschiedene Bilder. Der Natur meines Materials entsprechend, hatte ich am häufigsten Gelegenheit

das Kapselepithel von in Müller'scher Flüssigkeit gehärteten Augen, resp. Linsen, zu untersuchen. Die Beschreibung bezieht sich daher auch wesentlich auf solche Präparate.

Nichts kann mit der wunderbaren Regelmässigkeit verglichen werden, in welcher die vollkommen kreisrunden, 0,005 Mm. im Durchmesser haltenden Kerne im Epithel jugendlicher Linsen vertheilt liegen. Ungefärbt untersucht zeigen sie die zierliche Anordnung der ruhenden Kernfigur, mit Hämatoxylin und Anilinfarben gefärbt treten dieselben weniger deutlich hervor, am besten noch bei Anwendung von Alaunkarmin. Die Zellgrenzen sind auffallenderweise ebenfalls in ungefärbten Präparaten am besten zu erkennen. Die Protoplasmaleiber berühren und begrenzen sich gegenseitig in höchst regelmässigen Sechsecken. Nur in manchen Fällen färbt Hämatoxylin ausser den Kernen die Contouren der Zelleiber, so dass die Bilder an die durch Indigokarmin hervorgerufenen Kittleisten Arnold's erinnern. Durch Schnellfärbung mit concentrirter Hämatoxylinlösung treten einzelne in unregelmässigen Abständen von einander liegende Kerne bedeutend dunkler vor den anderen hervor. Diese sind dann zugleich entweder eine kaum messbare Kleinigkeit grösser als die blasseren Kerne der Umgebung, oder zeigen Andeutungen von kleinen Vorsprüngen, so dass sie morgensternartige Gestalt annehmen. Diese so gefärbten Kerne lassen keinerlei Struktur im Innern erkennen. Recht häufig liegen die Kerne in der nächsten Nachbarschaft in regelmässigen Kurven angeordnet, so zwar, dass der dunkler gefärbte Kern die Mitte eines von den Nachbarn gebildeten Kreises einnimmt, oder dass er den Kopf einer Spirale bildet, welche die nächsten 10 bis 15 Kerne zusammensetzen. Die ganze Fläche des Epithels bekommt dadurch bei aller Gleichmässigkeit und Regelmässigkeit etwas Belebtes, fast Lebendiges. In einer in Alkohol gehärteten Kindeslinse habe ich durch Hämatoxylinfärbung ein gleiches Aussehen hervorrufen können. Dadurch ist es kaum mehr zweifelhaft, dass die dunkel gefärbten Kerne diejenigen sind, welche in dem Zeitpunkte, in welchem die Linse in die Müller'sche Flüssigkeit gelegt wurde, sich zur Vermehrung durch indirekte Kerntheilung anschickten oder dieser Funktion eben vorgestanden hatten.

Nach dem Aequator zu werden die Kerne scheinbar kleiner im Durchmesser, stehen dichter gedrängt und sind sämmtlich dunkler gefärbt, wie in der Fläche der Vorderkapsel. An Grösse und Farbe und Form abweichende Kerne habe ich an Präparaten aus Müller'scher Flüssigkeit nicht gesehen. Die Zellen des Wirbels, welche in Präparaten von normalen Kinderaugen das Kapselepithel nach hinten begrenzen, zeigen schräg nach hinten gestreckte Leiber, welche fast immer in mehreren, oft lang gestreckten protoplasmatischen Ausläufern endigen. Finden sich in der Continuität des Epithels auf traumatische Einwirkung entstandene Lücken, so habe ich diese Ausläufer in Linsen gesunder jugendlicher Augen ebensowenig gefunden, wie in Zellen, die durch Maceration isolirt waren.

In Linsen älterer Individuen, bis gegen das vierzigste Jahr, ändert sich das Bild nur insofern, als die dunkel gefärbten Zellen viel sparsamer im Gesichtsfelde liegen und die regelmässige kreisförmige und spiralförmige Anordnung der Zellen weniger in die Augen fällt. Von da an werden die Zellen mit gut gefärbten Zellen immer seltener, fehlen aber auch im höchsten Alter nie ganz.

Im höheren Alter, ohne dass ich eine bestimmte Grenze angeben könnte, wo dies beginnt, fällt bei ganz gleicher Behandlung der Kapsel auf, dass das Epithel oft streckenweise fehlt und offenbar entweder an der Linse haften geblieben, oder bei der Manipulation des Färbens, Entwässerns und Einschliessens abgefallen ist.

Durch Schütteln in Wasser lassen sich von den in Müller'scher Flüssigkeit gehärteten Linsenkapseln leicht ganze zusammenhängende Stücke des Epithelbelags loslösen. An den von Epithel entblösten Stellen der Kapsel treten dann häufig Abdrücke der Zellen hervor, die dadurch zu erklären sind, dass das Klebemittel der Epithelzellen, Deutschmann's subcapsuläre Schichte, an der Kapsel haften geblieben ist (Fig. 44).

Wieder an anderen alten Kapseln sieht man hier und da einzelne Zellen fehlen oder in grössere blasige Zellen umgewandelt. Dieselben finden sich mitunter nesterweise angehäuft. Allen Kapseln alter Linsen gemeinsam ist die

geringe Menge Farbstoff, welche die Kerne der Epithelzellen aufnehmen. Dabei sind jedoch die Kerne der Zellen, welche ihre regelmässige Form beibehalten haben, immer noch besser gefärbt, als die in ein dünnes, kaum gefärbtes Fadengewirr umgewandelten Kerne der aufgeblähten Zellen. Sind diese als im Absterben begriffene, oder bereits abgestorbene Kerne anzusehen, so muss darin eine zweite Form des Kerntodes in der Linse angenommen werden. In anderen Präparaten finden sich nämlich, mitunter in grosser Menge, ganz ähnliche Bilder im Absterben begriffener Kerne, wie sie in den Linsenfasern vorkommen und bereits beschrieben worden sind. Mitunter vereinzelt, mitunter in Menge beisammenstehend, liegen auch im Kapselepithel in Zellen mit wohl erhaltenen Contouren auf ein sehr geringes Volumen geschrumpfte, intensiv dunkel sich färbende Kerne, wie die im Verschwinden begriffenen Kerne der älteren Linsenfasern.

Die mit den Jahren Schritt haltende Dickenzunahme der Kapsel wurde erwähnt. Als Zeichen der Rückbildung ist wohl das Auftreten von leichten Längsstreifen auf feinen Schnitten, das von verschiedenen Autoren beschrieben worden ist, und das ich bestätigen kann, anzusehen. Nach dem, was ich über die aus pathologischen Befunden zu schliessende, zusammengesetzte Entstehungsweise der Kapsel mitgeteilt habe, hat eine solche mit dem Alter sich einstellende optische Differenzirung nichts Auffallendes.

DRITTES KAPITEL.

ZUR ANATOMIE DER KRANKEN LINSE.

Bei der Besprechung der pathologischen Vorgänge in der Linse bei unverletzter Kapsel erscheint es wegen der Häufigkeit des zu Gebote stehenden Materials zweckmässig, von der senilen Katarakt auszugehen. Wir sind hier in der Lage die Ergebnisse der klinischen Beobachtung direkt der Kontrolle der anatomischen Untersuchung zu unterwerfen. Auch werden wir sehen, dass alle in anderen Katarakten, wenn auch in verschiedenem Grade beobachteten Vorgänge und deren Resultate in der senilen Katarakt vorkommen. Sie scheiden sich überhaupt in die zwei grossen Gruppen des Zerfalls, der regressiven Metamorphose, und der durch dieselbe angeregten Zellneubildung, der regenerativen und sog. atrophischen Zellwucherung.

I. Pathologische Veränderungen des Linsenkörpers. Linsenstaar.

A. Senile Katarakt.

Das klinische Bild der beginnenden und sich entwickelnden Alterskatarakt ist von Förster in so vortrefflicher Weise entworfen, dass ich nur wenig hinzuzufügen habe.

Nach ihm (33) differenzirt sich zunächst die normaler Weise vom innersten gelben Kern bis zur äussersten klaren Corticalschicht in stetigen Uebergängen zusammengesetzte Linse deutlich in einen gelben klaren Kern und in

die von diesem jäh abgesetzte, klare, glashelle Corticalschichte. Diese Scheidung markirt sich am Kernäquator wenigstens theilweise durch eine scharfe feine Grenzlinie. Diese Grenzlinie ist mitunter auch bei extrahirten Katarakten mit freiem Auge und bei Lupenvergrößerung sehr gut zu sehen, am deutlichsten bei langsam gewachsenen Staaren.

In ganz besonders schöner Weise war die das Licht total reflektirende kreisrunde Grenzlinie in einer Katarakt markirt, welche ich (16. Okt. 1882) von Dr. Samelsohn extrahiren sah, und an welcher ich dies Phänomen ihm und seinen Assistenzärzten demonstrieren konnte. Wie mir Dr. Samelsohn schreibt, hatte sich die Katarakt ausserordentlich langsam entwickelt. Er selbst hatte ihre Entstehung und allmähige Reifung während 7 Jahren beobachtet. Das Aussehen derselben vor der Operation war das einer reifen Nucleocorticalkatarakt mit grossem Kern und spärlicher harter Corticalis. Letztere erschien grau mit den bekannten Tüpfeln, die das Stadium der beginnenden Ueberreife anzeigen. — In extrahirten Katarakten mit grossem Kern, ganz besonders schön bei *Cataracta nigra*, lässt sich die Erscheinung künstlich hervorrufen, wenn sie in Glycerin aufbewahrt werden. Zwei *Cataractae nigrae*, welche Schweigger vor kurzem die Freundlichkeit hatte, mir in Glycerin zu schicken, riefen mir dies in's Gedächtniss zurück. Das eindringende Glycerin hatte die äusseren Schichten gleichmässig und vollständig aufgehellt und hatte so bewirkt, dass künstlich eine scharf begrenzte optische Differenz zwischen dem gelben Kern und ihrer klaren Rindensubstanz entstanden war.

„Gleichzeitig mit dieser Differenzirung“, fährt Förster fort, „und mit ihr wohl in causalem Zusammenhang stehend, zeigen sich Trübungen in der Linsensubstanz. Dieselben liegen zunächst stets als eine dünne Schicht der Kernoberfläche auf und beschränken sich im Anfange auf eine schmale Zone zu beiden Seiten des Kernäquators.“ Die Trübungen erscheinen unter vier Hauptformen: 1) als einzelne, kurze und sehr schmale weisse Striche, die als unterbrochene Kreislinie den Kernäquator umschliessen und so hier die Differenzirungsmarke bilden; 2) als dünne weisse Wölkchen, welche sich entweder von einer Seite des Kernäquators zur anderen hinüberziehen oder isolirt auf jeder Seite erscheinen; 3) als weisse Streifen, welche in meridionaler Richtung verlaufen und der Kernoberfläche aufsitzen; sie sind am breitesten und dicksten am Kernäquator und spitzen sich gegen die Pole hin zu; 4) als nebelige Zeichnungen ohne bestimmte Contouren, die als ein überall gleich breiter, zarter, graunebeliger Gürtel die Aequatorialgegend des Kerns in der ganzen Peripherie bedecken.

Bei der Weiterentwicklung der Katarakt mehren sich die concentrisch gelagerten Strichtrübungen und erscheinen nicht bloss dicht auf der Kernoberfläche, sondern auch in der Dicke des Cortex, bisweilen selbst in den oberflächlichsten Schichten des Kerns. Zugleich treten zwischen ihnen kleine graue Flecken auf. Die erwähnten wolkigen Trübungen breiten sich dem Kern aufliegend der Fläche und der Dicke nach, und zwar zunächst wieder am Aequator, aus. „Vorzüglich aber sind es die streifigen Trübungen, welche an Zahl und Stärke sich mehren und endlich die ganze Corticalsubstanz consumiren.“

Dabei nimmt das Volumen der Linse, wie die enger

werdende vordere Kammer erkennen lässt, (durch Wasseraufnahme) zu, und zwar umsomehr, je rascher sich die Trübung der Rindensubstanz entwickelt. Ist die Corticaltrübung vollendet, also die grösste Volumszunahme erreicht, so nimmt das Volumen allmähig wieder ab; die Staarmasse dickt sich ein; auf die Wasseraufnahme folgt eine Wasserabgabe.

Bei dieser Reduction tritt ein Stadium ein, in welchem das Volumen der gesunden senilen Linse wieder erreicht wird; Stadium der Reife nach Arlt. Von da an beginnt das Stadium der Ueberreife. Dasselbe charakterisirt sich ausser durch das reducirte Volumen durch das Auftreten weisslicher, punkt- und strichförmiger Trübungen an der Innenfläche der vorderen Kapsel und durch eine Decomposition der bis dahin meistens erkennbaren radiären Anordnungen der Linsenfasern.

Für den weiteren Verlauf der regressiven Metamorphose sind wir gezwungen ganz verschiedene Vorgänge in der Linse anzunehmen. Die Corticalis dickt sich entweder bei weiterem Zerfall mehr und mehr ein, oft unter Bildung von Kapselkatarakt, oder die Rindensubstanz wandelt sich in einen immer flüssiger werdenden Brei um, in welchem häufig reichliche Mengen von Cholestearin und Kalkkrystallen enthalten sind, und in welchem sich schliesslich der Kern nach unten senkt (*Cat. Morgagniana*).

Wenn ich mit Förster in einer Unterbrechung des stetigen Fortschreitens der Sclerosirung der Linse vom Centrum nach der Peripherie hin die nächste Ursache des kataraktösen Zerfalls der Rindensubstanz sehe, und dies in meiner Monographie bereits ausgesprochen habe, so kann ich in einem anderen Punkte Förster nicht beistimmen. Er ist der Meinung (33, pag. 194), dass sich, wenn die Corticaltrübung eine namhafte Ausdehnung erlangt habe, auch bei der senilen Katarakt der Kern diffus trübe. Ich habe mich davon nicht überzeugen können, und ganz besonders das Verhalten der Kerne Morgagni'scher Katarakten spricht dagegen.

Man beobachtet nun in verschiedenen Individuen einen sehr verschiedenen Verlauf des Sclerosirungsvorganges. Er kann so langsam vorschreiten, dass selbst im höchsten Alter (mit 94 Jahren, wie ich selbst einmal beobachtet habe) der Kern zwar etwas gelblich gefärbt erscheint, die Rindensubstanz aber hell und ohne alle Trübung bleibt. Die Sehschärfe ist dann nur unbedeutend gestört. Bei dem eben erwähnten 94jährigen Herrn betrug sie noch $\frac{1}{2}$ %. In anderen Fällen wird die Linse bis an die Kapsel heran zu einer homogenen, trocknen, braunen Kernmasse, die, ohne dass im Pupillargebiet Trübungen wahrzunehmen sind, soviel Licht absorbirt, dass das Sehen beträchtlich darunter leidet (*Cataracta nigra*). Wieder in anderen Fällen sistirt der Prozess, wenn er sich bis zu einer bestimmten, peripher gelegenen Schichte ungestört entwickelt hat, der Kern trennt sich von der Rinde, und in letzterer tritt ein Zerfall ein, dessen Produkte, wenn der Zerfall seine grösste Ausdeh-

nung erreicht hat, soviel Licht absorbieren, dass das Auge nur mehr quantitative Lichtempfindung besitzt (Cataracta senilis matura). Der sclerosirte Kern erleidet keine weiteren Veränderungen, als dass er bei langem Bestande von der Peripherie her sich auffasert und abschmilzt (Fig. 33—37).

Obwohl diesem verschiedenen Verlaufe höchst wahrscheinlich chemisch verschiedene Vorgänge zu Grunde liegen, so erscheint es doch von anatomischem Standpunkt aus gerechtfertigt, sich die Frage vorzulegen, ob in der Architektur der Linse nicht Abweichungen vom Normalen bekannt sind, welche eine solche Unterbrechung der sonst stetig fortschreitenden Sclerosirung begünstigen könnten. Als solche habe ich die in vielen normalen Menschen- und Thierlinsen gefundenen eigenthümlich spindelförmigen Lücken zwischen den Fasern und Schichten im Auge, die Seite 34 bereits beschrieben und auf Taf. III in Fig. 11a vom Schweine und in Fig. 11b vom Kalbe, auf Taf. V in Fig. 22 und auf Taf. III, Fig. 11c aus menschlichen Katarakten abgebildet wurden.

Da diese Lücken als der Ausdruck einer weniger gleichmässigen und festen Verbindung der einzelnen Schichten anzusehen sind, so wäre es denkbar, dass diese präformirten Lücken, wenn die Kernbildung bis dorthin vorgeschritten ist, die Veranlassung zu einem Auseinanderweichen der Schichten gäben, die ich als das erste nachweisbare Zeichen der unterbrochenen Kernbildung und gestörten Ernährung betrachte.

Einen anderen möglicherweise zu der späteren Kataraktbildung in Beziehung stehenden Befund habe ich ebenfalls bereits erwähnt. In den Linsen eines 4jährigen Knaben, in dessen Auge unmittelbar nach dem Tode die Medien vollkommen klar gefunden waren, befand sich zwischen einem relativ weit in der Ausbildung vorgeschrittenen Kern und einer ganz regelmässig gebauten Rindenperipherie eine breite Schichte unregelmässig gestalteter, wie gequollen aussehender Fasern mit grossen, lebensfrischen Kernen. Die erhaltenen Schnitte zeigen diese Fasern fast sämmtlich in Längsschnitt. Irgend welche molekuläre Veränderung lässt sich in den Fasern nicht wahrnehmen. Der Befund steht in dieser Entwicklung bisher für mich vereinzelt da. Doch habe ich bereits Seite 31 darauf aufmerksam gemacht, dass in allen jugendlichen Linsen sich Schichten zeigen, in denen die Fasern eine abweichende, meist grössere Dicke haben. Auch will ich nicht unterlassen, an die Beobachtung von Henle (10, pag. 39) zu erinnern, der auch zwischen einer äusseren und einer inneren Schichte prismatischer Fasern eine mittlere Schichte von platten, bandartigen beobachtet hat. Henle nimmt an, dass dieser Unterschied in den Dimensionen durch nachträgliche Umwandlung der fertigen Fasern entstehe. „Ginge man von der Voraussetzung aus“, heisst es wörtlich, „dass die Schichten so, wie sie gefunden werden, successiv aufgelagert seien, so müsste es in dem Leben jeder Linse ein vorübergehendes Stadium, gleichsam eine Sturm- und Drangperiode, geben, in welcher die glatten, unregelmässigen Fasern erzeugt werden.“ Da Henle die beschriebene Schichte von breiteren Fasern in jeder menschlichen Linse (ausserdem in Linsen von Hunden und Schafen) gefunden hat, so kann ich sie nicht ohne weiteres als Bestätigung meiner Beobachtung ansehen. Das glückliche Wort von der „Sturm- und Drangperiode“ möchte ich mir aber gerne aneignen, denn es bezeichnet meine Auffassung genau. Ich meine nun, dass solche Ungleichheit in der Ausbildung der Linsenfasern, wenn sie ganze Schichten betrifft, ganz wohl von anatomischer Seite eine Unterbrechung der stetig fortschreitenden Sclerosirung begünstigen könne. In meinem Falle fand sich ganz dasselbe Bild in der Linse beider Augen, was mit dem ausnahmslosen doppelseitigen Auftreten der senilen Katarakt in Einklang wäre.

Der ungewöhnliche Befund liesse allerdings noch eine andere Deutung zu, die ich, solange es nicht gelingt, einen Schichtstaar in situ, d. h. ein Auge mit nicht operirtem Schichtstaar, zu untersuchen, wenigstens als möglich bezeichnen muss. Es liesse sich denken, dass

wir durch einen Zufall in ihm die anatomische Grundlage eines erst später sich deutlicher markirenden Schichtstaars gefunden hätten. Es würde dann die Bezeichnung einer Sturm- und Drangperiode, in Uebereinstimmung mit unseren Vorstellungen über die Entstehung des Schichtstaars, ihre volle Berechtigung erlangt haben.

Um nicht missverstanden zu werden, will ich noch bestimmt aussprechen, dass ich es keineswegs als erwiesen betrachte, dass die beschriebenen Abweichungen vom normalen Bau der Linse mit der Kataraktbildung in ursächlichem Zusammenhang stehen. Ich habe nur auf die Möglichkeit einer anatomischen Grundlage dieser Erkrankung hinweisen wollen. Es wäre damit auch eine Vorstellung davon gewonnen, wie die Erblichkeit der senilen Katarakt, die unzweifelhaft besteht, zu verstehen wäre. Es wäre mit der Vererbung einer anatomischen Eigenthümlichkeit die Disposition zur Kataraktbildung gegeben.

Gehen wir nun zur anatomischen Deutung der klinisch beobachteten Thatsachen über.

Schon Förster (33, pag. 191) gewann durch Untersuchung bei geringer Vergrösserung die Vorstellung, dass die ersten, bei beginnender Katarakt auftretender Trübungen durch „Klüfte zwischen den concentrischen Faserschichten, die mit molekulärer Substanz ausgefüllt sind“, bedingt seien. Dieselbe Ansicht habe ich vor Jahren (II, pag. 256) ausgesprochen und zu beweisen gesucht. Doch hat sie lebhaften Widerspruch erfahren (Deutschmann 22, II, pag. 235). Dies zwingt mich noch einmal ausführlich darauf zurückzukommen.

Den wirklichen Trübungen des Altersstaars geht die Bildung von Lücken und Spalten ohne eigentliche Trübung sowohl der in ihnen enthaltenen Flüssigkeit, wie der benachbarten Fasern voraus. In den selteneren Fällen, in denen die Kataraktbildung in der vorderen oder hinteren Corticalis beginnt, bekommt man die Zerklüftung der Linse zu sehen, weil die Sehstörung die Patienten zum Arzt treibt. Wenn wie gewöhnlich der Prozess in der Aequatorialgegend seinen Anfang nimmt, kommt man nur durch Zufall dazu, die Spaltbildung zu entdecken. Sucht man aber, wenn ein Auge kataraktös ist, bei erweiterter Pupille in dem anderen Auge sorgfältig nach solchen Schlieren, so wird man sich nicht oft vergebens bemühen.

Der Nachweis, dass die in den Lücken befindliche Flüssigkeit anfangs nicht trübe, sondern durchsichtig ist, wird dadurch erbracht, dass man bei der Spiegeluntersuchung je nach der veränderten Richtung, in welcher man das Licht in das Auge hineinfallen lässt, und in der man selber hineinsieht, an derselben Stelle bald einen dunkeln Streifen erblickt, bald nicht. Es kann dies nur dadurch erklärt werden, dass es in der Linse Stellen giebt, welche obwohl durchsichtig, doch ein anderes (und wahrscheinlich höheres) Brechungsvermögen besitzen, als die zunächst gelegene Linsen substanz. Es ist eine Erscheinung der totalen Reflexion.

Die Flüssigkeit, welche zunächst in diesen Spalten sich ansammelt, ist Gewebsflüssigkeit, wie sie in minimaler Menge, wie in jedem Gewebe, auch in der Linse unter normalen Verhältnissen vorhanden sein muss. Diese Flüssigkeit ist aber auch direkt nachgewiesen.

Dass die Linse ernährt wird, d. h. dass ein kontinuierlicher Nährstrom in die Linse eintritt, ist an sich nothwendig. Er ist aber auch durch die Untersuchungen von Ulrich (100 und 101) direkt nachgewiesen. Ueber den Ort des Eintritts und seinen Weg innerhalb der Linse wird in Kapitel IV ausführlicher gehandelt werden. Dass er selbst in Alterskatarakten noch vorhanden ist, haben längst die schönen Versuche von Bence Jones (13 und 11, pag. 225) festgestellt.

Arnold (5) hat dann durch Abscheidung von Indigokarmin die flüssige Zwischensubstanz zwischen den Linsenelementen, den Zellen sowohl, wie den Fasern, direkt nachgewiesen. Ulrich (100, pag. 42) erhielt das gleiche Resultat durch subcutane Injection von Ferrocyanium und nachherige Behandlung mit Eisenchlorid-Alkohol. Der gleiche Nachweis lässt sich in eleganter Weise mittelst Doppelfärbung (Eosin und Hämatoxylin) an Linsen von jugendlichen Menschen und Thieren, auch wenn sie in Müller'scher Flüssigkeit gehärtet waren, erzielen. Siehe Fig. 18, 19 und 20 auf Taf. IV.

Auch die von Deutschmann mittelst salpetersaurem Silberoxyd dargestellte und (22, I, pag. 120) beschriebene subcapsuläre und subepitheliale Eiweisschichte ist nichts anderes, als der Ausdruck der überall zwischen den Gewebelementen befindlichen Gewebsflüssigkeit in geronnenem Zustande. Seine Beschreibung widerspricht durchaus nicht der Annahme, dass sie im Leben flüssig, mindestens zähflüssig ist. Es giebt Thatsachen, die dies direkt beweisen.

Deutschmann vertritt zwar (l. c. pag. 122) noch dieselbe unhaltbare Ansicht über den Bau der Linse, zu welcher ich mich selbst (II, pag. 166) ehemals bekannt habe, dass sich in ausgebildeten Linsen keine Fasern mehr mit ihren freien Enden an die Innenfläche der Kapsel ansetzen. In einem Aufsatz im „Archiv für Augenheilkunde“ (IIa) habe ich diese Auffassung bereits berichtigt, und die Fig. 1—5 auf Taf. I erlauben keine andere Deutung, als dass selbst im höchsten Alter immer noch eine gewisse Anzahl der äquatorial gelegenen, also jüngsten Fasern die Strahlen des Linsensternes nicht erreichen, sondern hinten an der Innenfläche der Kapsel, vorne an der Innenfläche des Epithels endigen. Auf feinen Schnitten, wie in unserer Fig. 1, lässt sich sehen, dass die Ansätze der Fasern sich nicht in unmittelbarer Berührung mit einander befinden, sondern kleine dreieckige Lücken zwischen sich lassen, die sich von der Kapsel deutlich abheben und von Gewebsflüssigkeit ausgefüllt sind. Wird eine frische Linse gehärtet, so gerinnt diese Flüssigkeit und bildet die auf Taf. III, Fig. 12 a, abgebildeten leistenartigen Vorsprünge, welche Vertiefungen abgrenzen, in die die verschiedenartig gestalteten Faserenden genau hineinpassen.

Die subcapsuläre Schichte Deutschmann's ist, meiner Auffassung nach, nur dort unmessbar dick, wo die Faserenden die Kapsel berühren. Zwischen den stumpfen Enden

der Fasern ist sie ganz gut messbar. Diese Leisten erreichen eine Höhe von 0,002 Mm.

Ganz analoge Bilder erhält man, in Präparaten von alternden Linsen recht häufig auch an der vorderen Kapsel, wenn man sie und den Epithelbelag erst in Alkohol härtet und dann in verdünntem Alkohol oder Müller'scher Flüssigkeit macerirt. Durch Schütteln und Spülen gelingt es leicht nachträglich ganze Epithelinseln von der Kapsel abzuschwemmen. Die Reste der ursprünglich zwischen den Zellen befindlichen, an der Kapsel haftenden, weil geronnenen Flüssigkeit geben dann ein Mosaik, wie es in Fig. 44, Taf. X abgebildet ist.

Endlich findet man gelegentlich gleiche Bilder an der Innenfläche des Epithels, die von den vorderen freien Enden der Linsenfaseren herrühren.

Wenn somit das Vorhandensein von Flüssigkeit innerhalb der Linsenkapsel nicht nur a priori als nothwendig betrachtet werden muss, sondern direkt nachgewiesen werden kann, so kann meiner Meinung nach auch die Annahme nicht mehr auf Widerspruch stossen, dass bei Störung in dem Schrumpfungsprozess der Linse, oder ungleicher Schrumpfung der peripheren Fasern und Schichten, diese auseinander weichen, also Lücken zwischen sich bilden, in denen sich die zwischen den Gewebelementen befindliche Flüssigkeit in abnormer Menge ansammelt. Diese ursprünglich normale, also auch im Brechungsindex den Formelementen gleiche Flüssigkeit veranlasst, weil sie in den Lücken stagnirt, nach einiger Zeit abnorme Diffusionsvorgänge zwischen ihr und dem Inhalt der Linsenfaseren. Dadurch entzieht sie diesen einen Theil ihres Inhalts und giebt einen Theil der eigenen Bestandtheile ab. Damit ist eine „Ernährungsstörung“ hergestellt, die zu Veränderungen in der chemischen Zusammensetzung der Gewebsflüssigkeit und der Linsenfaseren führt, welche sich unter anderen auch in einer Veränderung des Brechungsvermögens sowohl der stagnirenden Flüssigkeit, wie der Linsenfaseren kundgeben wird oder wenigstens kann.

In ebenso unerwarteter, wie erfreulicher Weise hat diese meine Auffassung der ersten bei der Entwicklung der Cataracta senilis auftretenden Erscheinungen in allerneuester Zeit durch Priestley Smith eine erwünschte Bestätigung und Begründung erhalten. In einem Referate über seinen in der Londoner Ophthalmologischen Gesellschaft am 11. Januar 1883 gehaltenen Vortrag über das Wachsthum der Linse, welches die Medical Times and Gazette (20. Jan.) bringt, heisst es bezüglich der Katarakt: „In the tabulated results the relation of senility to the development of cataract come out clearly. Lenses which showed any opacity were distinguished from the others and were found when tabulated to be, on the average, smaller than transparent lenses of the same age. As this difference was present even when the opacities were very slight, it seemed likely that a period of diminished rate of growth preceded the formation of the opacities of senile cataract. The opacities

were in most cases limited to the equatorial zone where the capsule and cortical layers of the lens were subjected to the traction of the suspensory ligament. This supported the conclusions recently published by Becker concerning the formation of opacity by separation of the fibre-layers at the equator."

Durch das bisher übersehene Faktum, dass die Linsen, in denen sich eine senile Katarakt zu entwickeln beginnt, ein kleineres Volumen besitzen, als gleichalterige, sich nicht trübende Linsen, sind wir dem Verständniss der Genese der senilen Katarakt einen grossen Schritt näher gerückt. Der Lücken- und Spaltbildung in der Rindensubstanz würde danach eine excessive Schrumpfung, ein Excess in der physiologischen Rückbildung, voraufgehen.

Die bei schwacher Vergrösserung angestellten mikroskopischen Untersuchungen Förster's an ganzen kataraktösen Linsen habe ich an einem reichen Material von Flächen- und Schnittpräparaten wiederholen können. Ich bin dadurch in die Lage versetzt die Richtigkeit der Vermuthung Förster's und meiner früher aus anderen Gründen gewonnenen Ansicht direkt zu beweisen, aber allerdings nur indem ich einen damals begangenen Irrthum berichtige. In meiner Pathologie und Therapie des Linsensystems (pag. 186) habe ich als einen Vorgang im Innern der Faser beschrieben, was ich jetzt in die Lücken zwischen die Fasern verlegen muss. Ich schrieb damals: „Diese Gerinnung des Inhalts mit Absonderung desselben in zwei verschiedene lichtbrechende Substanzen führt dann zu einer zweiten Art quergestreifter Fasern“. „Eine solche Faser hat, von den Querwänden der Zellen und der grünen Farbe abgesehen, das Ansehen einer mehrzelligen Alge mit ihren regelmässigen Anhäufungen von Chlorophyll. Es ist dieses ein Zustand, der dem Zerbrechen der Fasern unmittelbar vorangeht.“ Diese allein nach Flächenpräparaten, wo diese Bildungen immer nur in einem Haufen anderer Zellen gesehen wurden, gegebene Schilderung muss auf Grund der uns jetzt zu Gebote stehenden Schnittpräparate in verschiedener Weise modificirt werden. Die Aehnlichkeit mit Schlauchalgen bleibt nicht nur bestehen, sondern es kann sogar noch hinzugefügt werden, dass die Zwischenwände der einzelnen Abtheilungen doppelt contourirt sind, und dass sie ebenso der Länge nach zu beiden Seiten von einer fortlaufenden Contour eingefasst werden. In Fig. 29 und 30 u. a. sind diese Bildungen naturgetreu gezeichnet. Aus dem beträchtlicheren Querdurchmesser folgt schon, dass es sich nicht um Vorgänge innerhalb der Linsenfaser handeln kann. Die doppelte Contour, der die einzelnen Loculamente von einander trennt, lässt schon aus diesen Bildern schliessen, dass es sich um nichts anderes, als um geronnene Eiweisskugeln zwischen auseinander gewichenen Faserschichten handelt. Eine Unzahl direkter Beobachtungen hat dies mit unumstösslicher Sicherheit ergeben. Insbesondere Schnitte von Linsen, in denen im Leben *Cat. incipiens* beobachtet war, haben den Nachweis geliefert, dass diese Bildungen es sind,

welche den ersten Trübungen in der Rindensubstanz der Katarakten zu Grunde liegen.

Damit in Uebereinstimmung befinden sich ältere und neuere Beobachtungen, in denen als Substrat von im Leben beobachteten localen Linsentrübungen nichts vorgefunden wurde, als sogen. Morgagni'sche Kugeln in Lücken des Linsengewebes (siehe II, pag. 255). Erst ganz in der letzten Zeit konnten wir für Hundelinsen, in denen *Cat. cortic. posterior* diagnosticirt worden war, das gleiche constatiren.

Unentschieden muss bleiben, ob diese Gerinnung der eiweisshaltigen Flüssigkeit zu Kugeln schon während des Lebens stattfindet, oder erst nach dem Tode durch Erkalten oder durch die Einwirkung härtender Flüssigkeiten oder durch beides.

Solche Lücken mit noch unveränderter Gewebsflüssigkeit, wenigstens was das Brechungsvermögen anbelangt, habe ich gelegentlich auch in Linsen alter Individuen gefunden, welche im Leben keine Trübung gezeigt hatten.

Die Einwirkung solcher Flüssigkeitsansammlung auf die Form der benachbarten Schichten hat sich ebenfalls auf feinen Schnitten genauer beobachten lassen. Alle Stadien, von der punktförmigen, molekularen Trübung, bis zum Auftreten stärker lichtbrechender Tröpfchen in den Fasern; von der runzligen Begrenzung (Fig. 28) bis zu dem Bilde quergestreifter Fasern (Fig. 29 und 30); das Aufquellen mit Uebergang zu cylindrischen Röhren (Fig. 31) lassen sich häufig unschwer erkennen. Die Endstadien des Zerfalls, das Verschieben der Schichten, Abbrechen und Zerbrechen und Zernagtsein einzelner Fasern, Eiweisskugeln, molekularer Brei, Kalkkörner, Fett, Cholestealinkrystalle, liefern dann Bilder, wie sie allerdings nur bei schwächerer Vergrösserung in den Figg. 33, 35, 36 und 37, besonders aber in Fig. 34 wiedergegeben sind.

B. Kataraktbildung in jugendlichen Linsen.

Scheinen wir nach Vorstehendem auf dem Wege zu einer richtigeren Erkenntniss der Vorgänge zu sein, welche der Bildung der senilen Katarakt voraufgehen und sie begleiten, so ist die spontane Entstehung der weichen Totalkatarakt bei jugendlichen Linsen noch in tieferes Dunkel gehüllt und sind wir bezüglich derselben fast nur auf die klinische Untersuchung angewiesen. Anatomische Untersuchungen fehlten bisher gänzlich. Auch uns war es aus Mangel an Material nicht vergönnt, die Sache wesentlich zu fördern. Wir konnten nur die weiche Totalkatarakt eines 19jährigen Mädchens, das an Diabetes mellitus litt, untersuchen. Taf. V, Fig. 24, Taf. VI, Fig. 25 und 26. Es ist eine feststehende Thatsache, dass eine ausgebildete diabetische Katarakt eines jugendlichen Individuums sich dem Aussehen nach von einem weichen Jungstaar nicht unterscheidet. Die Linse ist gebläht, zeigt die bekannten perlgrauen oder seidenartigen, radiär gestellten

Trübungen, welche die Anordnung der Linsenfasern um den vorderen Pol erkennen lassen, mit den dunkleren Streifen zwischen sich, die als mit durchsichtiger Flüssigkeit erfüllte Spalten zu deuten sind. Ein ganz gleiches Aussehen hat aber auch die traumatische Katarakt, wenn sie jugendliche Individuen betrifft. Die Untersuchung solcher Wundstaare und unserer diabetischen Katarakt hat nun den übereinstimmenden Befund ergeben, dass Lücken und Spalten zwischen den Schichten und Fasern in ihnen in ganz besonders ausgedehnter Weise sich finden und ohne Frage die Trübung bedingen. Von Wichtigkeit ist es zu betonen, dass die als Spalten imponirenden dunkleren Streifen zwischen den seidenglänzenden Speichen sich durch die anatomische Untersuchung traumatischer Katarakten thatsächlich als Spalten herausgestellt haben. Ich will noch darauf hinweisen, dass, wenn man eine frische ihrer Kapsel beraubte Thierlinse an der Luft trocknen lässt, sie in ganz ähnlicher Weise in schmale Sektoren zerklüftet. Auch Robinski (84) macht auf dies Zerfallen in Sektoren mit Recht aufmerksam.

Wir haben es also bei der in der Entwicklung begriffenen weichen Totalkatarakt junger Individuen ebenfalls mit einer Zerklüftung der Linse und zwar hier meist zuerst der peripher und dann erst der mehr central gelegenen Schichten zu thun. Auch hier ist zunächst sowohl die Trübung der Linse für den Beschauer, wie die Undurchlässigkeit für Licht für den Inhaber durch die Aufeinanderfolge von Schichten verschiedener Brechbarkeit bedingt. Und zwar haben offenbar die Linsenfasern einen höheren Brechungs-exponenten, als die zwischen ihnen und zwischen den aus ihnen zusammengesetzten Linsenschichten befindliche Flüssigkeit. Konnte ich es für die beginnende senile Katarakt wahrscheinlich machen, dass zu Anfang die in den Spalten und Lücken sich ansammelnde Flüssigkeit die normaler Weise in der Linse vorhandene, local in grösserer Menge sich vorfindende Ernährungsflüssigkeit sei, so muss hier darauf hingewiesen werden, dass bei dem weichen Staar jugendlicher Individuen die in den Spalten befindliche Flüssigkeit von Anfang an auf abnormem Wege (durch Diffusion) von aussen in den Kapselsack gelangt. Es geht dies daraus hervor, dass die in den Spalten vorhandene Substanz ein geringeres, mit dem Kammerwasser nahezu gleiches Brechungsvermögen besitzt.

Für den Wundstaar ist die Provenienz dieser Flüssigkeit klar. Sie tritt anfangs durch die Wunde direkt in den Kapselsack ein. Später werden sich Diffusionsströme zwischen der eingedrungenen Flüssigkeit und den Linsenfasern sowohl, wie zwischen der Linse und dem Kammerwasser durch die Kapsel hindurch betheiligen. Diese Annahme erscheint deshalb nothwendig, weil sich die Kapsel schliessen und die Trübung doch weiter ausbilden kann.

Für die Entstehung des diabetischen Staars hat man von Anfang an Diffusionsströme in Anspruch genommen. Einige der für die Entstehung dieser Kataraktform auf-

gestellten Hypothesen werde ich im sechsten Kapitel erwähnen.

Auch beim consecutiven Linsenstaar jugendlicher Individuen ist das Aussehen dem vorhin beschriebenen völlig gleich. Es entwickelt sich unter solchen Verhältnissen noch in höherem Alter eine durch rapide Wasseraufnahme bedingte Katarakt mit weicher Rindensubstanz. Es scheint sogar der bereits sclerosirende Kern erweichen zu können. In diesen Fällen bleibt keine andere Annahme übrig, als dass die Anregung zur Zerklüftung durch Zufuhr eines pathologisch veränderten Ernährungsmaterials gegeben wird. Die Wasseraufnahme in den Kapselsack, das Stadium der Blähung, ist für den weichen Staar, ebenso wie bei der senilen Katarakt, als zweites Stadium der Staarbildung aufzufassen.

Die weiteren Veränderungen der Fasern sind beim weichen Staar fast dieselben, wie beim Altersstaar. Nur treten in den Fasern jugendlicher Linsen die von Discissionen und traumatischen Staaren her bekannten und oft beschriebenen Vacuolen in grosser Menge auf und beherrschen im Anfangsstadium der weichen Katarakt das Bild. Auffallend sind auch die welligen Contouren der sich blähenden peripheren Fasern. Endlich nimmt die ganze Linse an dem staarigen Zerfall Theil, da es noch keinen harten Kern giebt. Auch scheint es im Ausgangsstadium leichter zur Abscheidung von Kalk zu kommen, als im höheren Alter.

II. Pathologische Veränderungen der intracapsulären Zellen. Kapselkatarakt.

A. Degenerative Vorgänge.

Die Vorgänge der Degeneration in dem Kapselepitel unterscheiden sich scharf von den bereits beschriebenen Erscheinungen der physiologischen Rückbildung. Bestanden jene in einer, ich will sagen, einfachen Atrophie der Kerne und Zellen, so handelt es sich hier um Umwandlungen zunächst der Kerne, dann der ganzen Zellen, in eine pathologische Substanz, deren chemische Natur bisher nicht festgestellt ist. Im wesentlichen haben wir es mit denselben Vorgängen zu thun, wie sie bei der Drusenbildung an der Innenfläche der Chorioidea beobachtet sind.

H. Müller hat bereits in seiner ersten hierher gehörenden Arbeit (Untersuchungen über die Glashäute des Auges etc. (75, pag. 254) an der Innenfläche der vorderen Kapsel zwei Arten von Auflagerungen unterschieden. Es heisst daselbst: „Dieselben sind theils ausgebreitet und bilden dann im Profil gesehen einen Streifen, der von der ursprünglichen Kapsel deutlich zu unterscheiden, an manchen Strecken gleichförmig breit ist, an anderen dagegen ziemlich erhebliche Verdickungen zeigt. Anderwärts bilden sie isolirte kleinere Placques, zwischen denen eine Verbindung nicht zu erkennen ist. Dieselben sitzen entweder sehr flach mit breiter

Basis auf, oder bilden kugel- oder kegelförmige, rasch aufsteigende Vorsprünge, welche den Papillen der Descemet'schen Membran oder isolirten Drusen der Glasklamelle der Chorioidea sehr ähnlich sind und auch von der Fläche in ähnlicher Weise gesehen werden.“ Die Substanz, aus welcher die Verdickungen bestehen, ist mitunter der Kapsel selbst völlig ähnlich, durchsichtig, ziemlich stark lichtbrechend. An anderen Stellen ist sie etwas ungleichmässig, gelblich, mit helleren und dunkleren Flecken, auch wohl körnigen Massen versehen.

Diese letztere Art von Auflagerung, deren Aehnlichkeit mit den Drusen der Chorioidea bereits H. Müller hervorgehoben hat, habe ich in ihrer Entwicklung an einer besonders dazu geeigneten Kapsel einer von H. Pagenstecher extrahirten überreifen Katarakt studiren können (Fig. 53). Die Katarakt lag 5 Wochen in 45%igem Alkohol. Die Kapsel wurde mit Hämatoxylin gefärbt, ein Theil dann eingebettet und geschnitten, der grössere in Glycerin eingeschlossen. Da das Präparat nach einiger Zeit sehr blass wurde, färbte ich es mit Hämatoxylin und Eosin nach und schloss es in Damarlack ein. An ihm zeigen nun grosse Strecken ein durchaus wohl erhaltenes Epithel mit schönen Kernen, welche fast alle die ruhende Kernfigur erkennen lassen. An anderen ausgedehnten Stellen befinden sich die Kerne in einer höchst eigenthümlichen Umwandlung begriffen. Ohne dass sie wesentliche Veränderungen in Form und Grösse zeigten, sind sie theilweise, mehr oder minder weit vorgeschritten, in eine homogene, röthlich-bräunliche, stark lichtbrechende Substanz umgewandelt, so dass sie nur mit einem Theil blauen Farbstoff aufgenommen haben. Die chromatische Substanz wird durch die Umwandlung allmählig auf einen immer kleineren, zuletzt ganz peripher gelegenen Saum zusammengedrängt. Während dem bleiben die Zellgrenzen oft vollständig gut erhalten und deutlich zu erkennen. Hat der ganze Kern diese Umwandlung erfahren, so nimmt er offenbar durch Stoffaufnahme von aussen an Grösse zu, behält aber dabei noch längere Zeit seine kugelige Gestalt. Der protoplasmatische Theil der Zelle verschwindet und indem die kugeligen, glasigen, aus den Kernen hervorgegangenen Massen sich gegenseitig berühren und mit einander verschmelzen, bilden sie drusige Erhabenheiten von höchst charakteristischer Form und oft ganz beträchtlich in die Länge gestreckter basaler Ausdehnung und mächtiger Dicke. In diesen bald mehr kugeligen, bald mehr mit breiter Fläche aufsitzenden Drusen finde ich mitunter einzelne, intensiv gefärbte Kerne eingeschlossen. In allen Fällen sind sie am Rande von Zellen mit gut gefärbten, und zum Theil karyokinetische Figuren zeigenden, bald kleineren, bald grösseren Kernen, umgeben, die zum Theil deutlich an den Rändern dieser drusigen Erhabenheiten hinaufgestiegen sind (wie Fig. 49 und 50). Dieselbe Kapsel zeigt diese Bildungen von dem einzelnen in Umwandlung begriffenen Kerne an bis zu ganz complicirten 1,5 Mm. langen, 1 Mm. breiten und 0,5 Mm. hohen Bildungen. Auf den Schnitt-

präparaten sind einzelne der kleineren kugeligen Drusen direkt getroffen und zeigen genau dieselbe Zusammensetzung, wie sie aus consecutiven Katarakten in Fig. 56 und 57 abgebildet sind. Die colloide (?) Masse erscheint bald von gut gefärbten Kernen bedeckt (siehe Fig. 57), bald liegen einzelne Kerne an der Basis und am Rande, bald ist die eigentliche Druse im Innern ganz frei und zeigt nur am Rande einzelne Zellen mit schönen Kernen. Der Vollständigkeit wegen sei erwähnt, dass sich an derselben Kapsel auch die zweite von H. Müller bereits erkannte Form von Auflagerung, die eigentliche Kapselkatarakt, findet.

Um zu zeigen, in welchem Grade diese Befunde mit denen von Donders (25) bezüglich der Entwicklung der Chorioealdrusen veröffentlichten übereinstimmen, setze ich dieselben im Auszuge hierher. Pag. 112 heisst es: „Die erste Veränderung ist, dass die Kerne grösser werden, wobei die Zellen auch an Umfang zunehmen. Daran gränzend findet man noch grössere, von Pigmentkörnchen umgebene Kerne, während die Zellmembran bereits geschwunden zu sein scheint, und hierauf folgen oft bereits viel grössere Kugeln, die sich schon deutlich als Colloidkugeln zu erkennen geben, und um die nur hier und da einzelne Pigmentkörnchen zu sehen sind.“ „Die freigewordenen Colloidkugeln wachsen weiter und können dabei untereinander verschmelzen, was wohl beweist, dass der Stoff, aus dem sie bestehen, auf der Aussenfläche abgesetzt worden.“ „Sehr oft gehen die Kerne einer Gruppe an einander gränzender Zellen alle die Colloidmetamorphose ein. Zwischen diesen Gruppen atrophirt dann das Pigment, aber die unmittelbar angränzenden Zellen werden viel stärker mit dunklen Pigmentkörnchen angefüllt und bleiben aneinander und an den Colloidkugeln festhängen. Man sieht viele dieser Zellen emporgehoben durch die sich entwickelnden Colloidkugeln, die nicht selten mit breiterer Basis auf der Lamina elastica chorioideae aufsitzen.“

In der Reinheit und Deutlichkeit, in welcher man in dem oben bezeichneten Präparat alle Stadien der Entwicklung der Drusen aus den Kernen des Epithels verfolgen kann, ist das nicht häufig zu sehen. Doch giebt es kaum eine Kapsel von einer länger bestandenen senilen Katarakt, an der nicht einzelne Stadien der Entwicklung oder die fertigen Drusen selbst zu sehen sind.

Die Häufigkeit des anatomischen Befundes entspricht der Häufigkeit des Vorkommens jener rundlichen, weissen Licht reflektirenden Punkte an der Innenfläche der vorderen Kapsel bei überreifen Katarakten, auf die Seite 62 schon hingewiesen wurde.

B. Von den intracapsulären Zellen ausgehende Zellneubildung.

a. Regenerative Zellneubildung.

In nächster Nähe der eben beschriebenen hyalinen Drusen finden sich fast immer eine geringere oder grössere Anzahl sich lebhaft färbender, meist kleinere Kerne mit deutlich hervortretender Kernfigur. Nicht selten entdeckt man in ihnen Knäuel oder Körbe, sowie paarig zusammenliegende, kleine, homogene, sich dunkel färbende Kerne (Kernplatten). Bei genauer Einstellung lässt sich erkennen, dass diese Kerne, resp. die zu ihnen gehörenden Zellen,

gegen das Innere der Linse vorragend, nicht mehr mit dem Kapsel-epithel in gleichem Niveau liegen, sondern an den Rändern der Druse gleichsam wie an einer Böschung hinaufsteigen. In den Fig. 49 und 50 habe ich das Bild von zwei verschiedenen Künstlern darstellen lassen. Die Mittel, mit welchen dieselben versucht haben, das Relief wiederzugeben, sind verschieden gewählt. Beiden ist es gelungen, anzudeuten, dass die dunkel gefärbten Kerne Zellen angehören, welche nicht in senkrechter, sondern in schräger Projection gesehen werden.

Bei räumlich sehr entwickelten drusigen Auflagerungen auf die Innenfläche der Kapsel nimmt diese Neubildung von Zellen oft grosse Dimensionen an. Sie überzieht nicht nur die Drusen an ihrer Innenfläche nahezu vollständig, sondern scheint auch in ihre Substanz selbst hineinzudringen. Doch bleibt es fraglich, ob diese von der Substanz der Drusen umhüllten Zellstränge nicht von den gleich bei ihrer Bildung in sie eingeschlossenen einzelnen Zellen ausgegangen sind. Damit ist die eine Form der Kapselkatarakt gegeben.

b. Die Vorgänge und Produkte der atrophischen Neubildung.

Abgesehen von der soeben geschilderten Zellneubildung in der Nähe der Drusen habe ich in allen von mir untersuchten senilen Katarakten Zellneubildung im Innern des Kapselsackes nachweisen können. Da sie ausnahmsweise auch ohne Linsentrübung beobachtet wird, so kann sie schon deshalb weder als Ursache der Kataraktbildung, noch als Folge derselben angesehen werden. Das Verhältniss ist vielmehr so aufzufassen, dass Linsenstaar und Zellneubildung in der die senile Sclerose begleitenden Schrumpfung der Linse die gemeinschaftliche Ursache besitzen.

Die Neubildung von Zellen innerhalb der Linse bei unverletzter-Kapsel, denn um diese handelt es sich, wie ich noch einmal ausdrücklich betonen will, jetzt allein, nimmt ihren Ausgangspunkt immer von den normaler Weise dort vorhandenen zelligen Gebilden; zunächst von dem Kapsel-epithel im engeren Sinne, dann auch von den Zellen des Wirbels und vielleicht selbst von den schon zu Fasern umgewandelten Wirbelzellen. Als Resultate dieser Wucherungsvorgänge kennen wir bis jetzt einen epithelartigen Belag an der Innenfläche der hinteren Kapsel, grosse bläschenartige Zellen, oft in der vorderen und hinteren Rindensubstanz, sowie in der Aequatorialgegend nesterweise zusammenliegend, und die die bereits besprochene Drusenbildung begleitende Zellneubildung, sowie die wahre Kapselkatarakt.

Der Nachweis, dass eine Zellvermehrung Seitens des Epithels bei der Kataraktbildung überhaupt vorkommt, ist auf verschiedene Weise zu führen. Das entscheidende ist bei dem heutigen Standpunkt, dass unzweifelhafte Kerntheilungsfiguren vorkommen. In dieser Beziehung ist ein Befund an einer von Frau Dr. Rosa Kerschbaumer

in der Kapsel extrahirten Katarakt von grosser Bedeutung geworden, den ich in Fig. 10 auf Taf. III habe abbilden lassen, und zu dem die weiteren Details in der Figurenerklärung zu finden sind. Eine einzige positive Beobachtung entscheidet.

Die Gründe, weshalb die Kerntheilungsbilder sich so selten bieten, liegen darin, dass die Produktion neuer Zellen jedenfalls nicht sehr stürmisch ist, und dass auch wieder mein Material zu einem grossen Theil in Müller'scher Flüssigkeit gehärtet war. Nachdem aber das Vorhandensein der indirekten Kerntheilung einmal nachgewiesen ist, sind auch die an weniger gut, wenn auch in Alkohol conservirten, und an solchen Kapseln, die in Müller'scher Flüssigkeit gelegen hatten, erhaltenen Befunde zu verwerthen.

Ich habe bereits darauf hingewiesen, dass die Grösse und Form der Kerne des normalen menschlichen Kapsel-epithels mit ruhenden Kernfiguren durch's ganze Leben hindurch von einer auffallenden Beständigkeit ist. Sie sind, von der Fläche gesehen, kreisrund, haben einen Durchmesser von 0,005 Mm. und liegen nach allen Seiten gleich weit von den Grenzen des ihnen zugehörigen Protoplasmahaufens entfernt. Wenn nun in Katarakten partienweise das Epithel vollständig dem normalen an Grösse, Form und Lage gleicht, an anderen Stellen aber die Form und Grösse der Zellen sowohl, wie der Kerne, vom normalen beträchtlich abweichen, so spricht dies auch dann schon für eine Zellvermehrung durch pathologische Neubildung, wenn diese Zellen mit ihren Kernen sich dort finden, wo normaler Weise Epithel vorhanden ist, und wenn sie noch eine einfache Schichte bilden. Ich habe eine solche Partie aus einer durch H. Pagenstecher in Müller'scher Flüssigkeit erhaltenen, in der Kapsel extrahirten Katarakt in Fig. 45, Taf. X abbilden lassen. Dabei will ich, um die Zellneubildung zu beweisen, ganz davon absehen, dass einzelne Zellen deutlich zwei und drei Kerne enthalten. Selbst wenn die Einwürfe von Flemming, bezüglich der Form und Zahl der Kerne bei in chromsauren Salzen gehärteten Zellen, voll zu Recht bestehen sollten, würde die abnorme Grösse vieler Kerne und Zellen in diesem und in analogen Bildern nicht durch die schrumpfende Wirkung dieses Härtungsmittels zu erklären sein. Ich meine, dass diese durch Einwirkung chromsaurer Salze hervorgebrachten Bilder zwar für den Modus der Kern- und Zelltheilung nichts aussagen, aber immer noch ganz gut zur Konstatirung der Thatsache der Theilung und hierdurch bedingten Vermehrung dienen können. Diese Auffassung ist um so berechtigter, als auch an Kapseln von Katarakten, die nur in Alkohol gehärtet sind, ganz analoge Bilder vorkommen, wie ich in mehreren Fällen gefunden habe.

α. Epithelbelag der hinteren Kapsel. Gar keinem Zweifel kann es aber unterworfen sein, dass man es mit einer Zellneubildung und Zellvermehrung zu thun hat, wenn man epithelartige Zellen und einen aus solchen

Zellen bestehenden Belag an Stellen findet, wo er normaler Weise fehlt. Schon H. Müller hat auf die Thatsache aufmerksam gemacht, dass die Innenfläche der Hinterkapsel in kataraktösen Linsen mitunter einen epithelartigen Ueberzug besitzt. Iwanoff, ich und wohl auch andere (Gayet) haben dies bereits vor Jahren bestätigen können. Es ist hier der Platz, auf die Eigenthümlichkeiten dieses Belags näher einzugehen.

Bei H. Müller (75, pag. 260) heisst es in seiner ersten Publikation über die anatomischen Verhältnisse des Kapselstaars: „Es scheint übrigens auch eine Wucherung der Zellen vorzukommen, indem einige Male eine Schichte unregelmässiger Zellen an der hinteren Kapsel vorgefunden wurde“. In seinen folgenden Publikationen kommt er wiederholt darauf zurück (75, pag. 264, 266, 277, 283). Iwanoff studirte das Verhalten der Linse, speciell der Linsenzellen in Augen, die wegen anderweitiger Erkrankungen des Bulbus enucleirt waren. Dasselbst (48, pag. 141) heisst es: „Die empfindlichsten, früher als alle anderen in den aktiven Reizzustand gerathenen Zellen sind die am Aequator vorhandenen Bildungszellen der Linse. Jedesmal nach Einwirkung eines der oben erwähnten krankhaften Faktoren auf die Linse schwellen und theilen sich zunächst die Bildungszellen. Das Produkt der Proliferation dieser Zellen — Bildungszellen — differenzirt sich zunächst ganz in derselben Richtung, wie es im Normalzustand zu sein pflegt, d. h. es bilden sich aus denselben neue Epithelschichten auf der inneren Oberfläche der vorderen Kapsel, neue Linsenfasern und Epithel an der hinteren Kapsel. Das neugebildete Epithel an der vorderen und hinteren Kapsel besitzt selten die Eigenthümlichkeit des normalen Epithels. In der Mehrzahl der Fälle ist es viel geschwellter, aufgetriebener, der Kern ist leicht theilbar und das Epithel scheint überhaupt geringe Fähigkeit (?) zu besitzen. Diese Epithelzellen, namentlich die der hinteren Kapsel, sind sehr leicht zu Degenerationen (colloide, schleimige) geneigt, und daher bieten sie sich sehr oft als grosse, durchsichtige, verschieden gestaltete Blasen dar, mit zur Seite geschobenem ovalem Kern“.

H. Müller stellte seine Untersuchungen fast ausschliesslich an Kapseln kataraktöser Linsen an. Es ist deshalb von Interesse, dass er ebenfalls auf das rasche Zerfallen der Kerne dieser neugebildeten Epithelzellen hinweist und die äquatorialen Zellen als ihre Bildungsstätte ansieht. Er sagt (75, pag. 277): „Ihre Kerne scheinen bisweilen in Verwesung begriffen, und es liegt nahe, ihre Entstehung auf die Zellen der vorderen Kapselhälfte zurückzuführen. In der That sieht man in der Nähe des Randes des Epithels auch bei Erwachsenen endogene Bildungen, und es ist zu untersuchen, ob nicht diese Stelle, wo während des Wachsthum die Zellenbildung geschieht, auch für pathologische Vorgänge eine besondere Bedeutung hat“. An einer anderen Stelle freilich giebt er auch der Vermuthung Raum (75, pag. 264), dass bei vollständiger Verflüssigung

der peripheren Linsenpartie ein Transport von Zellenmassen von der vordern zur hintern Kapselhälfte möglich wäre.

Auch Gayet (36) hat sich mit der Erklärung des Zustandekommens dieses pathologischen Zellenbelags der hinteren Kapsel beschäftigt. Er nimmt dafür den Umstand in Anspruch, dass die bläschenförmige Entartung der Epithelzellen, deren wir schon erwähnt haben, eine Flächenverschiebung der ganzen Epithelschicht zur Folge haben müsse und die Ursache der Ausbreitung des Epithels über die hintere Fläche abgeben könne.

Ich glaube ebenfalls mich überzeugt zu haben, dass die treibende Kraft für das Zustandekommen des epitheloiden Ueberzugs der Hinterkapsel in dem Flächenwachsthum des vorderen Epithels zu suchen ist. Nur kann dasselbe erst dann diese Wirkung ausüben, wenn der Linsenwirbel aufgehört hat, als solcher zu existiren. Die von H. Müller und Iwanoff ausgesprochene Ansicht muss also dahin modifizirt werden, dass zwar die Existenz der sogen. Bildungszellen im Sinne v. Becker's aufgegeben werden muss, dass aber die pathologische Produktion neuer Zellen zunächst ebenfalls von dort, wo normaler Weise das Wachsthum und die Regeneration des Epithels sich vollzieht, stattfindet. Nur werden die Zellen bei ihrer Locomotion nach rückwärts nicht durch Vermittlung des Linsenwirbels in neue Fasern umgewandelt, sondern weil der Wirbel nicht mehr existirt, oder die mechanischen Verhältnisse daselbst verändert sind, auch über den Ort des Wirbels hinaus weiter nach rückwärts gedrängt, und überziehen mehr oder minder weit und vollständig auch die Innenfläche der Hinterkapsel. Die Veränderungen des Linsenwirbels in Katarakten sind aus diesem Grunde von grosser Bedeutung und die Tafel VII enthält in den Figg. 27, 28 und 29 eine Reihe hierher gehöriger Bilder. Es scheint überhaupt bei einigermaassen vorgeschrittenen Katarakten auch die Verbindung der Wirbelzellen mit der Kapsel einerseits und den jungen Linsenfasern andererseits gelockert. Es geht dies aus Fig. 27 und Fig. 29 deutlich hervor.

Dadurch werden die mechanischen Verhältnisse insofern andere, als die neuen Zellen nicht mehr einen erheblichen Druck zu überwinden haben, um sich zwischen das Epithel und die Hinterkapsel einerseits und die Linsenfasern andererseits hineinzudrängen und zu zwängen, sondern sich relativ ungehindert und unter geringerem Druck entweder ziemlich an Ort und Stelle zu den gleich zu besprechenden bläschenartigen Zellen entwickeln, oder sich in mehr epithelzellenartiger Gestalt an die hintere Kapsel vorschieben lassen. In complicirten Katarakten kann man den Weg, den sie dabei einschlagen, oft genau verfolgen.

Von der im Vergleich mit den regelmässigen Formen der normalen Epithelzellen abweichenden Beschaffenheit der die Hinterkapsel auskleidenden Zellen und den im Aequator, in der Gegend des Wirbels, häufig vorhandenen bläschenförmigen Zellen vermitteln Fig. 46^{a, b, c} eine richtige An-

schauung. Sie sind derselben von H. Pagenstecher in der Kapsel extrahierten Katarakt entnommen. Fig. 46^a stellt normal gebliebenes Epithel der vorderen Kapsel, Fig. 46^b die Blaszellen im Aequator und Fig. 46^c das Pseudoepithel der hinteren Kapsel dar. Bei letzterem fällt auf, dass die Kerne sämtlich stark in die Länge gezogen sind, sich schlecht färben, die Kernfiguren sehr undeutlich zeigen, und dass die Zellen selbst sehr gross sind. Auf Querschnitten durch Kapseln mit anhaftendem Pseudoepithel lässt sich ferner erkennen, dass diese Zellen und Kerne der Kapsel ausserordentlich flach anliegen, wie Fig. 32 zeigt.

Es unterliegt keinem Zweifel, dass diese neugebildeten Zellen selber wieder Zellen produciren. Es entwickeln sich aus ihnen nicht nur Zellblasen (Fig. 32), sondern in seltenen Fällen auch Bildungen, welche vollständig mit der sogen. Kapselkatarakt der vorderen Kapsel übereinstimmen. Doch will ich nicht verschweigen, dass es mir bisher ebenso wenig gelungen ist, in den Kernen des Pseudoepithels karyokinetische Figuren aufzufinden, wie in denen der Blaszellen.

Schon H. Müller hat ferner angegeben, dass sich dieser epithelartige Ueberzug der Hinterkapsel nicht selten wie ein feines Häutchen von der Kapsel abziehen lässt. In einer von Pagenstecher erhaltenen Katarakt konnte ich ein fast die ganze Hinterkapsel überziehendes Häutchen in einem Stück erhalten. Der Belag ist mitunter mehrschichtig und stellt eine Art areolären Gewebes dar, wie Fig. 52 erkennen lässt. Die Häufigkeit, in welcher dieser Ueberzug an der hinteren Kapsel sich findet, geht vielleicht daraus hervor, dass ich in 38 von Pagenstecher erhaltenen und von mir genau darauf untersuchten Katarakten ihn zwölfmal gefunden habe. Doch ist zu bedenken, dass es sich dabei ausschliesslich um Katarakten handelt, welche in der Kapsel extrahirt waren, also diejenigen Eigenthümlichkeiten besaßen, bei denen dies möglich und deshalb indicirt ist. Es sind dies, wie bekannt, hauptsächlich Fälle von überreifer Katarakt, insbesondere, wenn durch eine irgend erhebliche Kapselkatarakt die Verbindung der Linsenkapsel mit der Zonula Zinnii und der Fossa patellaris gelockert ist, viele Fälle von consecutivem Staar u. a.

Wenn auch anzunehmen ist, dass im Allgemeinen ein Epithelbelag der hintern Kapsel nur dann zu Stande kommen wird, wenn wenigstens an einer umschriebenen Stelle des Umfangs die Zellen des Linsenwirbels, sei es von der Kapsel, sei es von dem Linsenkörper, abgelöst sind, so lässt sich dies doch nicht immer direkt nachweisen.

So haben wir in zwei Linsen eines Hundes, welche wegen zufällig bemerkter, spontan entstandener hinterer, vielleicht angeborener Corticalkatarakt von Hirschberg enucleirt und uns freundlichst überlassen wurden, als Ursache der Trübung wieder nur Ansammlung geronnener, eiweisshaltiger Flüssigkeit, zwischen auseinandergerwichenen Schichten der Linse (s. Becker II, pag. 255), soweit dies aber reichte an der Innenfläche der hinteren Kapsel ebenfalls einen Belag epithelartiger Zellen gefunden. In ungezählten Schnitten haben wir am Linsenwirbel

keine pathologischen Veränderungen wahrnehmen können, und war die hintere Kapsel mit Ausnahme der Gegend des hinteren Pols frei von Zellenbelag. Die Linsenfaseru legten sich in der bekannten, regelmässigen und zierlichen Weise an die Kapsel an. Da weder vorne am Epithel, noch sonstwo ausser am hinteren Pol Eiweisskugeln gesehen wurden, so müssen die Linsen vollkommen frisch in die Müller'sche Flüssigkeit gelegt sein, in der wir sie erhielten. Wie ist in diesem Falle der Epithelbelag an der ungewohnten Stelle zu Stande gekommen? Es wäre allerdings immer noch möglich, dass die Stelle, an welcher die Wanderung der Zellen vom vorderen Epithel zum hinteren Pol stattgefunden, eben in unsern Schnitten nicht enthalten gewesen wäre. Es wäre aber auch denkbar, dass propagationsfähige Zellen auf einem nicht mehr aufzufindenden Wege sich zwischen den jungen Fasern nach hinten vorgeschoben hätten. Was aber hätte sie dazu veranlasst? — Immerhin ist der Befund von grossem Interesse und regt zu einer Menge Vermuthungen an, die ich nur deshalb nicht heretze, weil es nur Vermuthungen sind. Möglich wäre es auch, dass es sich um eine angeborene Katarakt, ein Persistiren der Linsenentwicklung handelte, welche etwa der Fig. 8 und 13 in Arnold's Beiträgen (4) entspräche.

β. Die bläschenförmigen Zellen (Wedl). Als einen gelegentlichen Befund habe ich seiner Zeit (II, pag. 175) das vereinzelte und nesterweise Auftreten grosser, blasiger Zellen, vorzugsweise in der Aequatorialgegend, aber auch unter der vorderen und hinteren Kapsel beschrieben. Jetzt kann ich den Satz aufstellen, dass diese Zellen weder bei der senilen Katarakt in irgend einem Stadium, noch bei der consecutiven Katarakt jemals vermisst werden, und dass sie insbesondere auch bei der Cat. diabetica und bei angeborenen Staaren vorkommen.

Ich habe diese Zellen früher als „Riesenzellen“ bezeichnet, lasse aber diesen Namen fallen, um Missverständnissen vorzubeugen.

Diese zuerst von Wedl beobachteten und in seinem Atlas beschriebenen und abgebildeten, von Iwanoff, Knies, mir und andern bestätigten, von einigen anders gedeuteten oder ganz geleugneten Zellblasen haben eine doppelte Entstehungsweise. Sie sind entweder nichts anderes, als enorm gross gewordene Abkömmlinge des an normaler Stelle befindlichen Epithels, oder des Pseudoepithels an der Innenfläche der hinteren Kapsel, oder der Zellen des Wirbels, oder sie entstehen aus den bereits vollkommen entwickelten Linsenfaseru durch eine eigenthümliche Veränderung des Faserinhaltes um den Kern. Die erste Entwicklungsweise ist auf Taf. IV in Figg. 16, 17 und 18 von einer angeborenen Katarakt abgebildet und findet sich wieder in Fig. 21, Taf. V; ferner in Fig. 32, Taf. VII aus dem Pseudoepithel an der Innenfläche der Hinterkapsel in einer von H. Pagenstecher mit der Kapsel extrahierten Katarakt, und in einer Reihe von Nachstaaren in der Aequatorialgegend, von denen einige in meinem Atlas (Fig. 4, Taf. XXX) abgebildet sind. So ähnlich die in dieser verschiedenen Weise entstehenden Zellen der Form nach sind, so muss ich es doch vor der Hand als unerwiesen betrachten, ob es derselbe Prozess ist, der diese analogen Formen schafft.

Der Entdecker Wedl berichtet über die Entstehungsart nichts. Auch Iwanoff, ich und Knies haben nichts

darüber mitgeteilt. Der einzige, welcher ihre Entwicklung beschreibt, ist Gayet (36). Derselbe glaubt, bei der Bildung der Kapselkatarakt an den Epithelzellen ganz dieselben Veränderungen beobachtet zu haben, wie sie Leloir (63) von den Zellen des Rete Malpighi bei der Bildung der Blatternpustel schildert.

Um den Kern der Zelle bildet sich ein weisser Hof, der sich allmählig auf Kosten des Protoplasma der Zelle vergrössert, indem er dasselbe zur Seite drängt und dadurch die Zelle beträchtlich vergrössert. Die Zelle verwandelt sich dadurch in ein Bläschen, in welchem der Kern atrophirt und schliesslich durch fettige Degeneration zerstört wird. Die vergrösserten bläschenförmigen Zellen nehmen durch gegenseitigen Druck polyedrische Gestalt an und drücken und quetschen die nicht an dieser Metamorphose theilnehmenden Zellen in charakteristisch winklige Formen, die dann körnig werden und verschwinden. Die bläschenförmige Entartung der Epithelzellen muss eine Flächenvergrösserung der ganzen Epithelschichte zur Folge haben und kann nach Gayet die Ausbreitung des Epithels über die hintere Fläche erklären.

Habe ich darin Recht, dass ich diese Schilderung von Gayet auf die in Rede stehenden Wedl'schen Zellen beziehe, so muss ich gestehen, dass ich die Veränderung, welche das Protoplasma um den Kern eingehen soll, nicht habe wahrnehmen können. Insbesondere die fettige Degeneration der Kerne habe ich in frischen Bildungen niemals beobachtet. Liegen die Zellen in einem Haufen, einem Nest weit nach innen, so finden sich in den Kernen allerdings dieselben Veränderungen, wie in den älteren Linsenfäsern. Auch habe ich trotz vielfach darauf gerichteter Mühe niemals in einem Kern einer solchen Blaszelle irgend welche Andeutungen erkennen können, die auf Vorbereitung zur Kernteilung und Zellvermehrung gedeutet werden könnten. Eine Erklärung ist damit allerdings über die Art der Umwandlung der Epithelzellen in die bläschenförmigen Zellen nicht gegeben. Ist es eine hyaline oder colloide Metamorphose? Ist es eine Art von Hydropsie der einzelnen Zelle?

Ganz unerwähnt kann ich aber auch die Möglichkeit nicht lassen, dass Gayet bei seiner Beschreibung gar nicht diese Zellen, sondern die Seite 51 von mir erwähnte senile Veränderung der Epithelzellen im Auge gehabt hat. Nur passt es dann wieder nicht, dass grade diese Metamorphose bei Katarakten meistens vermisst wird.

Am leichtesten verständlich wird die Entstehung dieser Zellblasen in der Aequatorialgegend des Nachstaars, und diese Entstehungsweise giebt uns vielleicht Aufschluss über die dieser Umwandlung zu Grunde liegenden Vorgänge. In dem Kapselalz des Nachstaars, wo, wie wir seit Vrolick und Soemmering (93) wissen, die Zellen des Linsenwirbels bei Reclinationen und Extraktionen zurückzubleiben pflegen, lebt nach der Operation fast immer die Zellproduktion wieder auf. Die neugebildeten Zellen platten sich aber, weil die mechanischen Verhältnisse andere geworden sind, nicht mehr zu den im Querschnitt sechseckig gestalteten, in die Länge gezogenen Linsenfäsern ab, sondern nehmen dieselbe unregelmässige polyedrische Gestalt an, wie die Blaszellen in Katarakten mit unverletzter Kapsel.

In einem auf Taf. XXX, Fig. 4 meines Atlas abgebildeten Durchschnitt durch den Krystallwulst eines 6 Jahre zuvor mittelst Lappenschnitt extrahirten Auges erkennt man das fast unveränderte Epithel der vorderen Linsenkapsel, den Linsenwirbel, den Anfang des Kernbogens und weiter nach innen eine aus lauter solchen grossen Blaszellen bestehende Zellmasse. Schon damals habe ich ausgesprochen, dass dieses Bild nur dadurch zu erklären sei, dass die produktiven Zellen der Aequatorialgegend der Linse, welche, wie die vorangegangene Kataraktbildung vermuthen lässt, Jahre lang unthätig geblieben waren, durch Aufhebung des Druckes Seitens der Linsenfäsern wieder thätig werden, zu neuer Zellbildung aufleben und nur weil sie sich unter geringem Druck entwickeln nicht zu Fasern werden, sondern mehr polyedrische Gestalten annehmen.

Die zweite Art der Entwicklung habe ich in ihrem Endstadium in den Figg. 30 und 31, Taf. VII darzustellen versucht. In den im Aequator gelegenen, also jüngeren Linsenfäsern tritt eine eigenthümliche Veränderung des dem Kerne zunächst gelegenen Protoplasma ein. Es verdichtet sich, wird etwas stärker lichtbrechend, nimmt entweder die ganze Dicke der Faser ein oder lässt an einer Seite etwas von der Fasersubstanz stehen und schnürt sich so erst elliptisch, dann kreisförmig, scheibenartig werdend, ab, oder bildet von Anfang an eine kreisförmige Scheibe, die sich von den beiden Enden der Faser trennt. Dabei lassen die Kerne die ruhende Kernfigur ganz deutlich erkennen. Auf Theilung hindeutende Figuren habe ich aber hier so wenig, wie bei der Entstehung der Blaszellen aus dem Epithel auffinden können. Bei der grossen Verschiedenheit, welche trotz dem wenigen, was wir darüber wissen, hinsichtlich der Art der Entwicklung der bläschenförmigen Zellen besteht, muss es dahingestellt bleiben, ob dieselben mehr miteinander gemein haben, als die äussere Form. Für die Beziehung dieser Zellen zur Kataraktbildung fallen diese Unterschiede nicht sehr in's Gewicht, da die Zahl der nach der zweiten Weise entstehenden Zellblasen jedenfalls sehr gering ist.

In besonders hohem Grade neigen diese grossen Zellen zur Degeneration. Die Kerne zeigen alle Zeichen des allmähigen Absterbens, die Zellgrenzen werden undeutlich und der Inhalt benachbarter Zellen fliesst zu einer mehr homogenen Masse zusammen. Iwanoff bezeichnete diese Umwandlung als colloide oder schleimige. Da weder das Vorkommen von Mucin im Kapselsack nachgewiesen ist, noch das Umwandlungsprodukt das Aussehen und die Reactionen von Colloid zeigt, so sind beide Benennungen nicht zutreffend. Am wenigsten präjudicirend wird es sein, die Blaszellen bis auf weiteres als hydropische Zellen zu bezeichnen. Die Annahme, dass diese zerfallenden, blasenartigen Zellen bei der Verflüssigung der Rindensubstanz in der Cat. Morgagniana eine Rolle spielen, hat viele Wahrscheinlichkeit für sich.

γ. Kapselkatarakt. Geschieht die Zelltheilung im

vorderen Epithel nicht in dem Sinne, dass die neuen Zellen sich zwischen die alten drängen und diese zur Seite, also wie beim normalen Wachstum nach dem Aequator, dem Linsenwirbel zu, schieben, so treten zwei Modalitäten ein. Entweder werden die neugebildeten Zellen einfach nach innen gedrängt, werden abgestossen, vergrössern sich stark und werden zu einzeln oder nesterweise beisammenliegenden Blaszellen. Oder die neu gebildeten Zellen bleiben in verschiedener Weise in innigem Kontakt mit den präexistierenden Epithelzellen und der Kapsel. Dann kommt es zur Bildung der verschiedenen Formen von Kapselkatarakt.

Die Kapselkatarakt wird als angeboren und in jedem Lebensalter erworben beobachtet. Ihr Aufbau geschieht nach einem doppelten Typus, der in allen Lebensaltern vorkommt, während wir doch ganz verschiedene Ursachen annehmen müssen. Die Entwicklung beider Typen hat man am häufigsten Gelegenheit bei der überreifen senilen Katarakt zu beobachten. Meine Beschreibung wird sich deshalb zunächst auf das mir durch dieselbe reichlich zu Gebote stehende Material beziehen.

Der eine Typus ist Seite 66 als Drusenbildung mit regenerativer Zellwucherung beschrieben. Bei dem zweiten, der sogen. wahren Kapselkatarakt, geht einer eigentlichen Zellneubildung ein Auswachsen des protoplasmatischen Leibes der Zellen voraus. Bei der Schilderung der senilen Vorgänge im Epithel der vorderen Kapsel erwähnte ich schon der hyalinen, oft recht langen, spitz auslaufenden Fortsätze, welche einzelne Zellen zwischen ihre Nachbarn und die Kapsel hineinschieben, und mit welchen sie an dieser fest anhaften, so dass sie bei Maceration, Abspülen und Abpinseln des Epithels an der Kapsel sitzen bleiben. Ob solche Fortsätze auch im normalen, besonders im jugendlichen Epithel vorkommen, ob die jugendlichen Epithelzellen amöboide Bewegungen ausführen, ist als nicht festgestellt zu bezeichnen. Inseln solcher auswachsender Zellen finden sich über die ganze vordere Kapsel zerstreut, am häufigsten nach dem Aequator zu. In Fig. 38 und Fig. 39 sind von einigen häufiger vorkommenden Formen Abbildungen gegeben. Auf Querschnitten habe ich diese feinen, glatten Fortsätze nur selten wahrnehmen können, vielleicht weil wir nicht viele Kapseln kataraktöser Linsen geschnitten haben, wohl aber oft genug an sogen. optischen Querschnitten, an Falten von Flächenpräparaten. Bei weiterer Entwicklung entstehen durch Beegnen und Verschmelzen der Zellen mit ihren Ausläufern eigenthümlich gestaltete Zellnetze, welche oft in grosser Ausdehnung nach Abspülen des Epithels an der Kapsel sitzen bleiben. In den Knoten des Netzes liegen die Kerne in Haufen beisammen (Fig. 41), in den Maschen liegen Nester von Zellen, deren Kerne noch mehr den Charakter der normalen Epithelzellen tragen (Fig. 39, t). Sonst lassen sich schon an der von der runden Form der normalen Epithelzellen abweichenden, in die Länge gezogenen, elliptischen Gestalt der Kerne, diese Bildungen als Neubildungen erkennen.

Die hyalinen Fortsätze der Zellen sind wohl nicht anders zu deuten, als dass sie zum Protoplasma des Zellleibes gehören. Ob die langen, in Fig. 41 abgebildeten Fortsätze, welche die Verbindung zwischen den neugebildeten Zellgruppen herstellen, auch so aufzufassen sind, wage ich nicht zu entscheiden. Doch sprechen Bilder, wie Fig. 42, sehr dafür, dass sie, wenn sie auch nicht mehr protoplasmatisch sind, doch als durch Umwandlung aus dem Protoplasma hervorgegangen zu betrachten sind.

Die Zeichnung zu Fig. 42 ist bereits im März 1872 von F. Veith nach einem Flächenpräparat aus einer von Dr. Biermann (1867) mit der Kapsel extrahirten *Cataracta hypermatura non complicata* angefertigt. Ich erwähne dies ausdrücklich wegen der noch zu besprechenden Auffassung, welche Manfredi (66) neuerdings analogen Befunden gegeben hat.

Die Dicke der Kapsel betrug an der gezeichneten Stelle im optischen Querschnitt 0,0128 Mm., an Falten, die der hinteren Kapsel entsprachen, 0,0048 Mm. Nach diesen Angaben lässt sich die Dicke der Auflagerung, da wo sie nur eine einfache Lage Kerne enthält, leicht auf 0,006—7 Mm. schätzen. Die Kerne haben im Durchschnitt eine Länge von 0,012 Mm. und eine Breite von 0,0048 Mm., sind also so breit wie die kreisrunden Kerne des normalen Epithels im Durchmesser. Die Kerne zeigen sämtlich die Figuren der Kernruhe, wie sich, trotzdem sie bereits vor 10 Jahren angefertigt ist, aus der Abbildung ersehen lässt. In dem frischen Präparat, das ich wiederholt Sachkundigen gezeigt habe, waren auch die Grenzen der Zellen leise angedeutet.

In geeigneten Fällen kann man diese anastomosirenden Zellnetze auch in ziemlich dicken Bildungen noch gut verfolgen. Ein relativ einfacher Fall ist in Fig. 54 abgebildet. Man sieht unter dem ziemlich regelmässigen Epithel, der Kapsel unmittelbar aufliegend, Zellstränge mit dunkel gefärbten Kernen und glasiger stark lichtbrechender Zellsubstanz. Es sind dies die ersten Anfänge einer Kapselkatarakt (vergl. die Figurenerklärung).

Nicht in allen Bildungen dieser Art lassen sich Kerne und Zellgrenzen unterscheiden. Es scheint, dass unter besonderen Verhältnissen, welche durch die Beschaffenheit der Katarakt bedingt sein mögen, die Umwandlung des Protoplasma der Zellen in eine glasige, der Kapselsubstanz ähnliche Masse und das Verschwinden der Kerne rasch vor sich gehen kann, während in anderen Fällen von den Kernen die Bildung neuer Zellen ausgeht, die dann in der immer dicker werdenden homogenen Zwischensubstanz vielverzweigte, anastomosirende Zellnetze darstellen. In Präparaten, welche mit Karmin, Hämatoxylin oder Anilinfarben tingirt sind, lassen sich dieselben auch in dicken Auflagerungen durch Heben und Senken des Tubus weithin verfolgen, da sich die Zwischensubstanz so wenig färbt, wie die Kapsel selbst.

Im ersteren Falle entstehen Gebilde, welche H. Müller seiner Zeit als glashütige Auflagerungen auf die Kapsel

beschrieben hat. In der That ist die Uebereinstimmung unserer Abbildung, abgesehen von der Sichtbarkeit der Kerne, mit seiner Fig. 15 (74, Taf. IV) in die Augen springend. In Fig. 40 und 55 sind solche Auflagerungen abgebildet, in welchen die im Verschwinden begriffenen Kerne gerade noch zu erkennen sind.

In meiner Pathologie und Therapie des Linsensystems (pag. 174) habe ich die Meinung ausgesprochen, H. Müller habe nur schlecht conservirtes Material zur Verfügung gehabt, habe mit weniger vollkommenen Methoden und Apparaten gearbeitet, und dadurch erkläre sich, dass er die Zusammensetzung seiner strukturlosen Auflagerungen aus Zellen nicht erkannt habe. Das reiche, aus Wiesbaden erhaltene Material, das ich seitdem durcharbeiten konnte, hat mir Bilder vorgeführt, die den Müller'schen vollständig gleichen. Ich bin daher gegenwärtig der Ansicht, dass die frischen Bildungen dieser Art die Zellen und Kerne zwar immer erkennen lassen, dass es aber von uns unbekanntem Ursachen abhängt, ob diese Zellwucherungen sofort eine regressive Umwandlung erfahren oder durch Wiederholung der ursprünglichen Vorgänge zu mehr oder weniger dicken Kapselkatarakten auswachsen.

Ein anderes Entwicklungsstadium illustriert Fig. 51. Hier sieht man einen breiten und dicken Strang von der Zusammensetzung, wie sie Fig. 42 abbildet, mit einem Stück des oben beschriebenen Zellnetzes, im Innern an den Rändern theilweise noch von dem ansteigenden oder, sagen wir, durch die Neubildung emporgehobenen Epithel bedeckt.

Zahllose kleinere Stellen finden sich an der Kapsel mancher Katarakt, an welchen nur einige wenige Zellen die Verdickung bilden. Auch diese aber sind immer von einem Saum solcher zusammengedrängten und emporgehobenen Zellen begrenzt und umgeben.

Bei genügend grossem Material kann man leicht alle Uebergänge von dem in Figg. 49, 50 und 51 zu den zahlreichen in Figg. 21, 22, 23, 39, 52, 53, 54, 62 abgebildeten Entwicklungsstufen der Kapselkatarakt auffinden. Dabei ist nun noch auf einige Besonderheiten aufmerksam zu machen.

Der Ausgangspunkt einer Kapselkatarakt ist eine oder eine Mehrzahl von Epithelzellen, welche in der Weise in Wucherung übergehen, dass sie, sich erst vergrößernd, sich zwischen die Nachbarzellen und die Kapsel einschieben. Dabei heben sie das ziemlich normal bleibende Epithel oft in weiter Strecke in die Höhe und wachsen durch fortwährende Zellvermehrung und gleichzeitige Bildung neuer Schichten von Zwischensubstanz in die Dicke und Breite. Die Begrenzung einer solchen Neubildung ist der Fläche nach durch eine zackige, unregelmässige Contour, die in ausgesprochenen Fällen während des Lebens selbst mit freiem Auge wahrzunehmen ist, ausgezeichnet. Auf Querschnitten zeigt die Neubildung einen lamellosen Bau und ähnelt einigermaassen dem Hornhautgewebe. Die äussere Aehnlichkeit mit bindegewebigen Substanzen ist bereits von

H. Müller hervorgehoben. In vielen Fällen scheint das Dickenwachsthum nicht stetig, sondern mit Unterbrechungen vor sich zu gehen. In feinen Querschnitten ist nämlich die Verbindung der einzelnen Schichten nicht gleichmässig fest, so dass sich tiefe Spalten in's Gewebe hinein erstrecken.

Die Abgrenzung gegen das Linsengewebe, also nach innen, ist eine verschiedene. Von den Rändern aus setzt sich fast immer das Epithel eine Strecke weit auf die Neubildung fort (Fig. 21) und hört mit einem scharfen protoplasmatischen Rand auf (Fig. 58 und 60). Auf Schnitten, welche nur den Rand der Kapselkatarakt treffen, kann es dann vorkommen, dass das Epithel in der ganzen Ausdehnung der Kapselkatarakt dieselbe gegen die Linse hin überkleidet. Ob Fälle vorkommen, in denen sämmtliche Schnitte diesen ununterbrochenen Epithelbelag zeigen, würde ich, wenn es sich nicht etwa um die ersten Anfangsstadien handelt, bezweifeln, wenn nicht Horner (46) bestimmt erklärt hätte, dass er in seinem Falle in sämmtlichen Schnitten einen ununterbrochenen Epithelbelag gefunden habe.

Die Zellen dieses Epithelbelags sitzen auf einer mehr oder minder ausgesprochenen, dünnen, strukturlosen Membran von oft messbarer Dicke. Diese Membran geht am Rande der Kapselkatarakt in die Linsenkapsel über. Unter den zahlreichen Kapselkatarakten, die ich auf optischen und wirklichen Querschnitten untersucht habe, liessen einige erkennen, dass diese die Kapselkatarakt überdeckende strukturlose Membran, als durch Spaltung aus der Kapsel hervorgegangen, anzusehen war. In Fig. 62 und 63 ist dieses Verhältniss abgebildet. Man sieht an beiden Figuren ganz deutlich den Kapselspalt sich noch eine Strecke weit über das Ende der Kapselkatarakt in die Kapsel hinein fortsetzen. Durch genaue Messungen hat sich feststellen lassen, dass die Dicke der Kapsel eine Strecke weit von der Katarakt entfernt (0,0225 Mm.) gleich ist der Summe der Kapseldicke über der Kapselkatarakt (0,0160 Mm.) plus der Dicke der die Kapselkatarakt nach innen überziehenden strukturlosen Membran (0,0065 Mm.), also $0,0225 \text{ Mm.} = 0,0160 \text{ Mm.} + 0,0065 \text{ Mm.}$ Diese wichtige Beobachtung fand ich an einer angeborenen Katarakt (Fig. 21) bestätigt. Nur ist in diesem Falle die gerunzelte und abgehobene innere Lamelle der Kapsel beträchtlich dünner. Die noch weit entfernt von der Kapselkatarakt sichtbare Faltung der inneren Lamelle spricht bestimmt dafür, dass es sich nicht um eine neue Ausscheidung der Epithelzellen handeln kann. Weshalb diese strukturlose Membran sowohl an und für sich, als speciell die Spaltung der Kapsel nur in seltenen Fällen mit überzeugender Deutlichkeit auf Querschnitten zu erkennen ist, vermag ich nicht anzugeben.

Die Thatsache der Kapselspaltung durch die Kapselkatarakt zugegeben, muss angenommen werden, dass die Epithelzellen, von denen die Bildung und das Wachsthum der Kapselkatarakt ausgeht, den Theil der Kapsel,

der als ihr Ausscheidungsprodukt anzusehen ist, in irgend einer Weise verändern, vielleicht erweichen, so dass die Ausläufer der ersten proliferirenden Zellen sich in die Kapsel einsenken und dieselbe bei fortgesetztem Wachsthum immer weiter in eine innere und äussere Lamelle spalten.

Um einem zu erwartenden Einwurf gleich begegnen zu können, will ich selbst darauf hinweisen, dass Beobachtungen an der Iris bei Verwachsung derselben mit der Membrana Descemeti im Iriswinkel dafür zu sprechen scheinen, dass die dünne, die Kapselkatarakt nach innen überkleidende strukturlose Membran als neugebildetes Cuticularhäutchen und Ausscheidungsprodukt der hinüberwuchernden Epithelzellen anzusehen wäre. Es kommt dort nämlich vor, dass sich die von mir früher schon abgebildete und seitdem von Michel ausführlich beschriebene Auflagerung auf die vordere Fläche der Iris mit einer der Membrana Descemeti analogen feinen Membran überzieht, auf der ein ebenso regelmässiger Endothelbelag sitzt, wie er für die Descemetis charakteristisch ist. Da die descemetische Haut in diesem Falle ungeschmälert über die Verwachsungsstelle mit der Iris nach rückwärts läuft, so kann von einer Spaltung nicht die Rede sein, sondern es kann das Endothelhäutchen sammt seiner strukturlosen Unterlage nur ein Produkt neuer Bildung sein. Trotz der grossen Aehnlichkeit mit dem Befunde bei Kapselkatarakten kann ein Analogenschluss meines Erachtens deshalb nicht zugegeben werden, weil erstens das Epithel, welches der Kapselkatarakt aufsitzt, sicher zum grossen Theil nicht neuer Bildung ist, und weil zweitens die angegebenen Maassverhältnisse zu überzeugend sind.

Die vielen feinen Durchschnitte, welche wir von Kapselkatarakten besitzen, erlauben mir nun noch ein Wort über die fremdartigen Einschlüsse zu sagen, die sich in Kapselkatarakten finden sollen. Diese Einschlüsse spielen in den älteren Beschreibungen, so noch bei H. Müller, eine grosse Rolle. Es werden (74, pag. 276) „Linsenreste, Epithelzellen, Fetttropfen, Krystalle, Concretionen, fibröse Massen“ aufgezählt. Da wir die Epithelzellen als die Matrix der Kapselkatarakt auffassen, so fallen diese selbstverständlich fort. Von den anderen genannten Dingen habe ich aber ausser Kalkconcretionen, selten Cholestearinkrystallen und eigenthümlich stark lichtbrechenden Schollen, die ich in Ermangelung einer besseren Bezeichnung Colloid nennen will (möglicherweise kann es sich mitunter auch um Fett handeln), nichts anderes in Kapselkatarakten gefunden. Diese sind aber der Entstehung nach nicht als Einschlüsse zu betrachten, als eigentlich nicht zur Kapselkatarakt gehörige Dinge, welche die wachsende Neubildung in sich aufgenommen hat, sondern es sind Dinge, die durch Zerfall und Zersetzung, durch chemische Decomposition, in der bereits gebildeten Katarakt, also an Ort und Stelle, entstehen. Es wurde schon darauf hingewiesen, dass den meisten Neubildungen in der Linse die Tendenz zu raschem Zerfall innewohnt.

Eine besondere Erwähnung verdient, dass die Kalkablagerung zunächst immer um die zelligen Elemente herum in den Gewebslücken in Form amorpher Körnchen stattfindet, dass es aber mitunter durch massenhafte Ablagerung zu förmlicher Stalaktitenbildung, wie H. Müller sich ausgedrückt hat, kommt. Doch kann ich den Ausdruck nur bezüglich der Form gelten lassen, denn die Stalaktiten

besitzen krystallinisches Gefüge, und Kalkkrystalle habe ich in der Linse überhaupt nicht gefunden.

Was H. Müller unter fibrösen Massen verstanden hat, ist mir nicht ganz klar geworden, wenn es nicht eben das ganze Gewebe der ausgebildeten Kapselkatarakt selbst ist, dessen Aehnlichkeit mit Bindegewebe nicht geleugnet werden kann. Auf diese Aehnlichkeit legt H. Müller an mehreren Orten ausdrücklich Gewicht. Nachdem er früher schon (74, pag. 277) „die fibrösen filzigen Massen, die sich von der Struktur der Kapsel weit entfernen, als ohne Zweifel zum Theil neugebildet“ erklärt hatte, spricht er sich (74, pag. 289) dahin aus, „dass aus den intracapsulären Zellen bisweilen zackige, verlängerte Zellen hervorgehen, welche Bindegewebskörperchen durchaus gleichen, und nimmt man die obige Zwischensubstanz hinzu, so hat man ein Gewebe, das Jeder in die Gruppe der Binde substanz setzen würde. Bei dem mehrfachen Interesse, welches das Verhältniss von Epithel- und Binde substanz-Zellen neuerdings in Anspruch nimmt, mag besonders bemerkt werden, einmal dass hier durch die Kapsel ein absoluter Abschluss gegen fremdartige Elemente geliefert ist, und dann, dass die intracapsulären Zellen aus dem Hornblatt Remak's hervorgegangene ächte Epidermoidalzellen sind“, und fügt hinzu: „Doch weisen ja die Angaben Remak's über die embryonalen Bildungen selbst schon hinreichend nach, dass die histologische Scheidung der Gebilde, die aus den einzelnen Blättern hervorgehen, nicht durchgreifend ist“.

Diese äusserliche Aehnlichkeit des Gewebes der Kapselkatarakt mit Binde substanz hat seitdem manches Kopferbrechen verursacht. Bisher ist aber noch von keiner Seite der Versuch gemacht, eine chemische Probe darauf anzustellen, ob das Gewebe der Kapselkatarakt Bindegewebe sei oder nicht. Ich könnte mich also damit beruhigen, dass eben die Aehnlichkeit eine rein äusserliche ist, wenn nicht durch Leber und Manfredi neuerdings der Kapselkatarakt in bestimmter Weise der Charakter des Bindegewebes zugeschrieben worden wäre. Manfredi versucht die Schwierigkeit, dass aus Epithel Bindegewebe entstehen könnte, dadurch zu beseitigen, dass er erklärt, die Kapselkatarakt bilde sich nur bei verletzter Kapsel aus, wo dann das Eindringen von Zellen, die dem mittleren Keimblatt angehören, also Bindegewebe produciren können, ermöglicht wäre. Er sagt wörtlich (66, pag. 6): „je crois pouvoir conclure que pour la formation de la cataracte capsulaire constituée ainsi que je viens de la décrire, il est indispensable que la capsule ait été préalablement déchirée.“ Manfredi's Beschreibung der Zusammensetzung der Kapselkatarakt und besonders die Abbildungen sind ganz vorzüglich. Da nicht in allen Linsen, in welchen er Kapselkatarakten fand, die Kapselwunde auffindbar war, hilft er sich dadurch, dass er sagt: „il s'agissait toujours de cataractes anciennes par contusion“. Ich meine, dass dies einer vorgefassten Idee zu Liebe zu weit gegangen ist. Kapselkatarakten sind so häufig, kommen in allen Lebensaltern

vor, haben mitunter (*Cat. polaris anterior acquisita*) so handgreifliche Veranlassungen, und haben immer die gleiche Zusammensetzung, so dass die Aufstellung Manfredi's unmöglich acceptirt werden kann. Mit H. Müller lege ich das grösste Gewicht darauf, dass in den meisten Fällen, und zwar in allen denen, auf deren Untersuchung sich meine Schilderung beruft, durch die intacte Kapsel ein absoluter Abschluss gegen fremdartige Elemente geliefert war.

Noch einen weiteren Grund gegen die bindegewebige Natur der Kapselkatarakt möchte ich einer Anmerkung H. Müller's (74, pag. 289) entnehmen. Er sagt: „Prof. Förster hat die Bemerkung gemacht, dass, im Fall in der That die Masse, welche sich innen an der Kapsel entwickelt, für gleichwerthig mit einer Bindesubstanz gehalten werden dürfte, es auch nicht unmöglich scheine, dass darin einmal eine knochenartige Substanz zur Ausbildung käme“. Nachdem wir nun seit vielen Jahren grade auf das Vorkommen von Knochen in der Linse unsere Aufmerksamkeit gerichtet und festgestellt haben, dass niemals bei unverletzter Kapsel derartiges gefunden worden ist (11, pag. 194 und pag. 367), so können wir die Sache umkehren und sagen: Weil die Kapselkatarakt bei unverletzter Kapsel niemals verknöchert, wird es um so unwahrscheinlicher, dass die Substanz der Kapselkatarakt Bindegewebe ist.

Leber's (61) Aeusserungen gründen sich auf Untersuchungen, welche an Linsen mit (durch's Experiment) eröffneten Kapseln angestellt wurden. Er schliesst aber ausdrücklich die Betheiligung von aussen in den Kapselsack eingedrungener Elemente aus. Trotzdem bezeichnet er das Gewebe des „wahren“ oder „ächtigen“ Kapselstaars als „bindegewebsartig“ und sieht in der aus der Untersuchung dieses Gewebes gewonnenen Anschauung eine Bestätigung, „dass aus einem Gewebe, welches aus dem Ektoderm abstammt, welches also ächtes Epithelgewebe ist, eine Substanz hervorgehen kann, welche nach dem Typus der Bindegewebe gebaut ist“. „Es fragt sich, ob diese bindegewebsartige Substanz und in welchen Beziehungen unterschieden werden muss von dem ächten Bindegewebe, welches aus dem mittleren Keimblatt hervorgeht. Darüber werden noch weitere Untersuchungen anzustellen sein, die sich namentlich auch nach der chemischen Seite auszudehnen haben.“

Sogen. entzündliche Kapselkatarakt. Ich habe mich bisher bei der Schilderung der Kapselkatarakt an die *Cataracta senilis* gehalten. Schon seit H. Müller wissen wir aber, dass der anatomische Bau der Kapselkatarakt sich im Allgemeinen vollständig gleicht, einerlei ob sie angeboren ist, sich also während des fötalen Lebens entwickelt hat, ob sie in der Jugend in Folge einer *Blennorrhoea neonatorum* oder einer anderweitig bedingten Hornhautperforation, ob sie als primäre Kataraktbildung im Mannesalter, ob sie secundär zur senilen Katarakt, ob sie als Theilerscheinung einer *Cataracta consecutiva* auftritt, — oder ob sie den Hauptbestandtheil einer *Cataracta secundaria* und *traumatica* ausmacht. Sehen wir auch von den Vorgängen bei eröffneter Kapsel ab, so müssen wir doch über die einzelnen anderen Formen des Kapselstaars noch einige hierher gehörige Beobachtungen anführen.

Die Fig. 15 bringt die Abbildung eines angeborenen Staars, in welchem der Linsenkörper durch eine zellige Wucherung vorn an die Kapsel angeheftet ist, während er seitlich und hinten durch Flüssigkeit von ihr abgedrängt ist. Fig. 18 lässt erkennen, dass die der Kapsel zunächst liegenden Schichten aus spindelförmigen Zellen bestehen, während die tiefer liegenden mehr rundlich gestaltet sind. Die Betrachtung der seitlichen Partien von Fig. 18 und der Fig. 16 lässt keinen Zweifel darüber, dass die Zellwucherung von dem Kapselepithel ihren Ausgang genommen hat. Es ist dies um so überzeugender, weil weder die Iris, noch die Cornea irgend welche entzündliche Vorgänge erkennen lässt, so dass also für diesen Fall schon deshalb der Vermuthung, es könnten von aussen durch die Kapsel Zellen eingewandert sein, jeder Boden entzogen ist. Wir dürfen daher diese Epithelwucherung als in der Entwicklung begriffene Kapselkatarakt ansehen.

In voller Uebereinstimmung damit befindet sich eine Beobachtung von Knies (53). Derselbe hatte Gelegenheit eine Linse aus einem durch *Blennorrhoea neonatorum* und *Diphtheritis* zu Grunde gehenden Auge, die am Ende der 3. Woche nach Auftreten des Hornhautgeschwürs und 24 Stunden nach erfolgter Perforation mit der Kapsel ausgetreten war, zu untersuchen. Frisch war sie leicht gelblich, aber vollständig durchsichtig. Nach 14 tägiger Härtung in Müller'scher Flüssigkeit zeigte sich in der Mitte der vorderen Kapsel eine kleine graue Trübung von 0,82 Mm. Durchmesser und einer Dicke von 0,14 Mm. Dicht unter der leicht gefalteten Kapsel fanden sich spindelförmige Zellen mit länglichem Kern concentrisch angeordnet, während gegen die Linsensubstanz hin rundliche Zellen mit runden Kernen lagen. Hieran schloss sich dann die Masse der Linsenfaser an mit myelinähnlichen Tropfen in nächster Nachbarschaft des Kapselstaars. An der Peripherie der letzteren begann das unveränderte Epithel der vorderen Linsenkapsel.

Die Beobachtung beansprucht in doppelter Beziehung ein hervorragendes Interesse. Sie lehrt erstens, dass eine Kapselkatarakt, speciell eine erworbene vordere Polar-katarakt, im Beginn vollständig durchsichtig sein kann, und zweitens, dass sie zur Entwicklung nur sehr kurze Zeit gebraucht. Wenn wir auch nicht annehmen wollen, dass die Wucherung erst nach der beobachteten Perforation des Geschwürs begonnen hat, so kann das Geschwür doch erst auf das Kapselepithel eingewirkt haben, nachdem die vordere Kammer aufgehoben oder wenigstens die vordere Kapsel mit der ulcerirenden Hornhaut in direkte Berührung gerathen war, also entweder das Kammerwasser bei noch erhaltenem Geschwürsgrund abgesickert oder die Hornhaut so gequollen und verdickt war, dass sich die *Descemetis* an die vordere Kapsel legen konnte. Beides kann aber wohl nur einige Stunden vor der bemerkten Perforation stattgefunden haben.

Knies scheint nun, der früher von Horner (46) ausgesprochenen Meinung folgend, anzunehmen, dass sich

die Kapselkatarakt aus durch die Kapsel eingewanderten Zellen entwickelt habe. Er sagt: „Offenbar hat die Kapselstaarbildung schon vor der Perforation stattgefunden, denn in so kurzer Zeit hätte wohl keine Umwandlung von Rundzellen in Spindelzellen stattfinden können, die wir doch nach Betrachtung der Präparate annehmen müssen“.

Horner (46) fand die innere Oberfläche von Kapselkatarakten von einer auf Querschnitten einfach erscheinenden, völlig ununterbrochenen Schichte regelmässiger Zellen, welche, selbst von dem Ansehen epithelialer Zellen, an dem Rande der Kapselkatarakt, mitunter in einem scharfen Winkel, in das wohlerhaltene Epithel der vorderen Kapsel übergeht, bekleidet. Aus dem Umstande, dass sich zwischen der Kapselkatarakt und der inneren Fläche der Kapsel keine Epithelschicht findet, während eine solche zwischen Linsensubstanz und Kapselkatarakt nachzuweisen ist, schloss Horner, dass das Epithel der vorderen Kapsel in solchen Fällen nicht der Producent der Kapselkatarakt ist. Vielmehr sei anzunehmen, dass dieselbe ihren Ursprung aus dem Exsudate nehme, welches durch die Kapsel in die Linse eindringe (pag. 413). Er sehe kein Bedenken, anzunehmen, dass sowohl Flüssigkeit als zellige Elemente durch die Kapsel einwandern können. Er glaube, sowohl die faserige Masse, als die in ihr enthaltenen Zellen aus von aussen eingedrungener Substanz und eingewanderten Zellen herleiten zu müssen (pag. 467).

In der sich an Horner's Vortrag anschliessenden Discussion habe ich damals schon die abweichenden Resultate meiner Untersuchungen mitgeteilt und motivirt. Wenn ich hier noch einmal darauf zurückkomme, so geschieht dies theils deshalb, weil sich meine Erfahrungen seitdem erweitert und mich in einem Punkte mit Horner in Uebereinstimmung gebracht haben, theils deshalb, weil wir seitdem bezüglich der Durchgängigkeit der Kapsel für zellige Elemente bestimmtere Auskunft erhalten haben.

Wie aus der oben gegebenen Darstellung und den Figg. 58, 59, 60 u. a. hervorgeht, habe ich den theilweisen und bei kleinen Bildungen vollständigen Epithelüberzug von Kapselkatarakten ebenfalls beobachtet und mich auch bereits dahin ausgesprochen, dass es sich dabei nicht um neugebildetes Epithel handeln muss, sondern dass es ganz wohl zum Theil wenigstens präexistirendes Kapsel-epithel sein kann. Die Entdeckung der Kapselspaltung und die feinen Querschnitte durch beginnende Epithelwucherungen, die vollständige Uebereinstimmung im Bau aller entwickelten Kapselkatarakten, sowohl der in überreifen Staaren, wie in angeborenen und sogen. entzündlichen Kapselstaaren und endlich vor allem die Beobachtung von karyokinetischen Figuren im Epithel bei Alterskatarakten lassen für mich keinen Zweifel mehr bestehen, dass alle Kapselkatarakten als Wucherungen des Kapsel-epithels aufzufassen sind.

Wenn mit Anführung von Autoritäten etwas gethan wäre, so könnte ich, was die Durchgängigkeit der Linsenkapsel für zellige Elemente anbetrifft, vor allen H. Müller

anführen. Er hatte schon im Jahre 1858 (74, pag. 288) Gelegenheit, eine in Folge von Hornhautperforation bei einem 20jährigen Mädchen entstandene vordere Polar-katarakt etwa 8 Wochen, nachdem sie entstanden war, zu untersuchen. Die Linse war nur spurweise getrübt. Ein hirsekorngrosses, weissliches Knötchen sass in der Mitte der vorderen Kapselhälfte an deren Innenfläche. Die Aussenfläche zeigte auch bei starker Vergrösserung kaum eine Unebenheit. „Das Knötchen bestand fast durchaus aus einer zelligen Masse, welche sich so an die intracapsulären Zellen anschloss, dass man annehmen muss, sie sei aus denselben hervorgegangen.“ Die Epithelzellen waren in grosser Ausdehnung wohl erhalten, in der Umgebung des Knötchens aber zu einzelnen Zügen verschoben und mannigfach modificirt. Im weiteren Verlauf der Beschreibung betont H. Müller dann, dass durch die Kapsel ein absoluter Abschluss gegen fremdartige Elemente geliefert sei.

Nun kann allerdings gegen diese Auffassung H. Müller's eingewendet werden, dass sie aus einer Zeit stammt, in welcher weder von Wanderzellen, noch von Auswanderung weisser Blutkörperchen, noch von all den Hypothesen, die darauf gebaut sind, etwas bekannt war. Es wird sich daher darum handeln, ob Beobachtungen oder Nachweise vorliegen, dass Eiterkörperchen oder irgend welche amöboide Zellen durch die Linsenkapsel in den Kapselsack einzudringen vermögen.

Im Jahre 1875 stellte ich als Résumé einer längeren Auseinandersetzung über Eiterbildung in der Linse die folgenden Sätze auf (II, pag. 193): „Wo man bisher Eiterkörperchen innerhalb einer Linsenkapsel mit Sicherheit gesehen hat, sind dieselben von aussen eingedrungen. Wo dies ohne nachweisbare Verletzung der Kapsel stattgefunden hat, war die Linse immer im Auge von Eiter ganz umspült gewesen. Höchst wahrscheinlich waren dadurch in der hinteren Kapsel Veränderungen eingetreten, die das Eindringen von Eiter in die Kapsel erst ermöglichen.“ Ich war zu dem letzten Satz durch die Beobachtung gekommen, dass in Linsen aus Eiteraugen in der zwischen Linsenkörper und hinterer Kapsel liegenden, von aussen eingedrungenen gerinnbaren Flüssigkeit regelmässig geordnete Reihen von Eiterkörperchen gefunden werden, die nach bestimmten Punkten der Kapsel, an denen aussen dichte Haufen Eiterkörperchen lagen, gerichtet waren. „Ob aber die hintere Linsenkapsel den Gefässwänden analog im normalen Zustande Stomata (wie neuerdings von Morano für die vordere Kapsel behauptet worden ist) besitzt, oder ob erst, nachdem pathologische Flüssigkeit auf endosmotischem Wege aufgenommen ist, eine solche Einwanderung stattfinden kann, oder ob in der Kapsel unter solchen Verhältnissen durch Usur mikroskopische Lücken entstehen“, warte ich damals nicht zu entscheiden.

Diese Entscheidung ist seitdem auf experimentellem Wege erfolgt. Eine der hierhergehörenden Arbeiten ist älter, als meine eben citirte Aeusserung. Die Arbeit von

Forlanini (35) ist mir jetzt, wie sie es damals war, unzugänglich. Ich führe daher nach Deutschmann (22, IV, pag. 136) an, dass Forlanini sich für endogene Eiterbildung in den Epithelzellen und Linsenröhren ausspricht: „Durch die unverletzte Kapsel dringen keine weissen Blutkörperchen, das Eindringen von Eiter in die Linse von aussen her ist nur zufälliger Natur“. Die endogene Entwicklung des Eiters habe ich aber bereits früher zurückgewiesen, und ebenso geht aus Julie Sinclair's experimenteller Arbeit, die auf Anregung von Horner entstanden ist, hervor, dass dieselbe nicht existirt. Sie spricht sich dahin aus, „dass Eiterzellen oder Derivate solcher innerhalb der unverletzten Kapsel nicht vorkommen“. „Dagegen ist die Möglichkeit eines Durchgangs durch mikroskopische Usurstellen der Kapsel nicht ausgeschlossen.“ Zu positiven Resultaten ist Deutschmann gelangt. Bei acuten Eiterungsprozessen, welche er durch Einspritzen von Eiter sowohl in die vordere Kammer, wie in den Glaskörper von Kaninchenaugen hervorgerufen hat, gelang es ihm nachzuweisen, dass der Eiterinwanderung in die Linse stets eine Zerstörung des Kapselgewebes vorausgeht. In Uebereinstimmung mit J. Sinclair fand er die Linsenkapsel im Bereiche der Pupille (die anliegende Iris scheint in hohem Grade schützend auf die Kapsel zu wirken) an ihrer äusseren Oberfläche erst matt, unter dem Mikroskop erschien sie wie angenagt, fein aufgesplittert, aufgefaserter, mit Eiterkörperchen und Fibrinresten belegt. Von da an weichen seine Beobachtungen von denen J. Sinclair's ab. Deutschmann fand das Epithel intact. Dann bilden sich kleine Eiterherde innerhalb der Kapsel, aber immer erst dann, wenn nebst höchstgradiger Verdünnung und Auflockerung punktförmige Durchlöcherung im Pupillargebiet nachweisbar war. Es gelang ihm Eiterkörperchen in der Kapsel stecken zu sehen. Dabei zerfällt das Kapsel-epithel, Wucherungs- und Proliferationsvorgänge kommen nicht zur Beobachtung. Ganz dasselbe geschieht bei acuten eiterigen Prozessen auch an der hinteren Kapsel. Es empfiehlt sich, um diese zu beobachten, den Eiterungsprozess im Auge vom Glaskörper aus anzuregen.

Bei Erregung chronischer Entzündungen durch Injektionen in den Glaskörper entstand im vorderen Pol Kapselkatarakt.

„Während bei acuter Eiterung vordere und hintere Kapsel in gleicher Weise usurirt werden, zeigt sich bei chronischer Eiterung im Corpus vitreum nur die hintere Kapsel und zwar besonders am hinteren Linsenpol derart verändert, während stets das Epithel der selbst intacten vorderen Kapsel Wucherungsvorgänge zeigt. Diese Zellproliferation (am stärksten im Aequator, aber auch am vorderen Pol mächtig genug) besteht in einem Auswachsen der Zellelemente der Höhe nach. Die Zellen strecken sich und zwar ziehen sich die einzelnen, da sie nicht alle gleich schnell wachsen, oft um die im Wachstum zurückbleibenden herum, legen sich über ihnen

zusammen, die noch schneller proliferirenden wieder über diesen langsamer auswachsenden, so dass oft perlkugelartige Gebilde entstehen oder zwiebelschalenartig geschichtete Zellhaufen. An wieder anderen Stellen sah ich die Zellen nur einfach spindlig sich ausziehen. In der Gegend des Aequators wucherten die Zellen meist ganz wild, in grossen, kolbigen, ungestalteten Formen. Nirgends aber erschien auch nur eine Andeutung von Eiterzellenbildung aus den Kapsel-epithelien.“ Damit ist neben der Bildung der blasigen Zellen das Anfangsstadium der Kapselkatarakt gegeben. Um jeden Zweifel über seine Auffassung zu beheben, theilt Deutschmann in einer Anmerkung (pag. 150) noch mit, dass er als Endproduct dieser Wucherung der Kapsel-epithelien eine ächte Kapselkatarakt beobachtet habe. Die Beschreibung Deutschmann's entspricht so sehr dem Bilde einer *Cataracta consecutiva*, dass man meinen könnte, er hätte den Text zu unserer Taf. IV, Fig. 18 geliefert.

J. Sinclair kommt mit ihren auf die Erzielung der Bildung einer sogen. entzündlichen Kapselkatarakt gerichteten Versuchen zu anderen Resultaten. Sie selbst fasst dieselben in folgender Weise zusammen. „Die erworbene Kapselkatarakt kommt zu Stande, wenn in Folge chemischer oder entzündlicher Alteration der umgebenden flüssigen Medien die Ernährung der Linse gestört wird. Die Ernährungsstörung äussert sich zunächst in der Linsensubstanz, und zwar in den oberflächlichsten Schichten der polaren Gebiete; entweder weil die Linsensubstanz hier der Störung unmittelbar ausgesetzt ist, oder weil die an den Polen convergirenden zarten Linsenfaserenden am wenigsten dagegen widerstandsfähig sind. Alsdann werden am vorderen Pole auch die Kapselzellen von der Ernährungsstörung ergriffen. Linsensubstanz und Kapselzellen zerfallen nach vorausgegangener Trübung und Quellung zu einer amorphen gelatinösen, später körnigen oder bröckligen Substanz, welche am Pol am dicksten, gegen den Aequator sich verdünnend und verlierend, der inneren Kapseloberfläche dicht anliegt. Diese Substanz bildet die wesentliche bleibende Grundlage der trübenden Staarmasse. Der bisherige Vorgang stellt das erste Stadium der Kapselstaarbildung dar: das Stadium der Degeneration (Destruction). Früher oder später, je nach der Grösse der vorausgegangenen Zerstörung oder der noch vorhandenen Wachstumsenergie, kommt es in einer mehr oder weniger breiten Zone des an das Degenerationsgebiet grenzenden Kapsel-epithels — in der Regenerationszone — zu einer gleichsam die Deckung des Substanzverlustes anstrebenden Zellproliferation. Die neugebildeten Zellen lagern sich in der Regenerationszone zunächst wallartig übereinander, dringen dann in der Richtung des geringsten Wachstumshindernisses in die tieferen, weiteren und zerklüfteten Schichten der Degenerationsmasse vor und durchsetzen dieselben schicht- oder strangförmig. Die Staarmasse besteht nunmehr aus unregelmässig vertheilten Zellen mit glasiger, streifiger oder körniger Zwischensubstanz. Der Vorgang der Kapselzellproliferation

bildet das zweite Stadium der Kapselstaarentwicklung: das Stadium der Regeneration.“

Wie man sieht, steht diese Darstellung vollständig unter dem Einfluss der Eberth'schen Theorie über die Entzündung gefässloser Gewebe; erst Degeneration, dann Regeneration. Verfasserin ist unbefangen genug, dies pag. 43 selbst auszusprechen. Ohne nun an der Objectivität der Beobachtungen an den Versuchsthiere zu zweifeln zu wollen, muss doch darauf hingewiesen werden, dass die Beobachtung von Knies und die experimentelle Erzeugung einer Kapselkatarakt von Deutschmann ein solches Stadium der Degeneration vermissen lassen. Selbst wenn wir zugeben wollen, dass das im Versuch 45 nach 7 Tagen erzielte pathologische Produkt einer Kapselkatarakt gleichkommt, so würde dies nur beweisen, dass auf solche Weise eine, sagen wir, traumatische Kapselkatarakt sich bilden konnte. Die gemeinhin in der menschlichen Linse zur Beobachtung kommende Kapselkatarakt entsteht aber sicher nicht in dieser Weise und zwar deshalb nicht, weil das Agens fehlt, das die primäre Degeneration der Linsenfasern und Epithelzellen hervorrufen könnte. Wenn J. Sinclair auch von langsam wirkender Erregung spricht, so haben die ihrigen entweder momentan oder doch nur wenige Stunden eingewirkt. Die kürzeste Dauer, von der wir klinisch einen Erfolg kennen, hat aber im Falle Knies mindestens zweimal 24 Stunden eingewirkt, und da liess sich eine Trübung erst nach der Härtung wahrnehmen. Die meisten Kapselkatarakten, die wir unter unseren Augen entstehen sehen, brauchen Monate und Jahre. Ich begnüge mich bei diesen Gegenbemerkungen und will nur darauf hinweisen, dass aus der Sinclair'schen Arbeit wohl hervorgeht, dass Horner's Annahme einer Einwanderung zelliger Elemente durch die Kapsel zur Entstehung der Kapselkatarakt hinfällig wird, aber andererseits auch nicht einmal der Versuch gemacht wird, den Epithelüberzug an der inneren Fläche der Kapselkatarakt, das Richtige an Horner's ursprünglicher Darstellung, zu erklären. Die drei Züricher Publikationen, über die Entstehung der Kapselkatarakt stehen daher in dem eigenthümlichen Verhältniss, dass J. Sinclair das von Horner behauptete Einwandern zelliger Elemente durch die Kapsel zurückweist und das Richtige an seiner Darstellung übergeht, Knies aber die primäre Degeneration Sinclair's widerlegt. So bleibt bestehen die primäre Wucherung des Kapselepitheles (Becker) und der Epithelbelag (Horner).

Nach den Ergebnissen dieser Untersuchungen, insbesondere nachdem selbst J. Sinclair das Eindringen von Eiterkörperchen durch die unverletzte Kapsel in Abrede gestellt hat, muss es auffallend erscheinen, dass dennoch Knies, wieder die Entstehung des Kapselstaars aus eingewanderten Eiterzellen anzunehmen scheint. Er spricht zwar nur von Rundzellen, die sich in spindelförmige Zellen umgewandelt haben; aber was kann damit anders gemeint sein, als Wanderzellen? Nun liesse sich denken, dass angenommen würde, der Contact der vorderen Kapsel mit dem Horn-

hautgeschwür habe die Kapsel so weit usurirt, dass die Eiterzellen durch die dadurch entstandenen punktförmigen Oeffnungen in das Kapselinnere Eingang gefunden hätten. Abgesehen davon, dass Knies angiebt, er habe die frische Linse mikroskopisch, wenn auch nur bei schwacher Vergrösserung, untersucht, wobei er die Kapselususur hätte wahrnehmen müssen, bildet er die Kapsel auch in überall gleicher Dicke ab. Wollte man aber für andere Fälle die Möglichkeit einer Usur der Kapsel durch das Geschwürsekret zur Erklärung herbeiziehen, so müsste, da später die Kapsel, mit Ausnahme ihrer Faltung, von einer normalen nicht abweicht, ferner angenommen werden, dass sich die einmal usurirte, mit punktförmigen Oeffnungen versehene Kapsel wieder ad integrum herstellen könnte. Eine Annahme, für die doch auch keine anderweitigen Beobachtungen sprechen.

Könnte nun endlich auch dies zugegeben werden, dann bliebe immer noch zu bedenken, dass ein überzeugender, allen Einwürfen trotztender Beweis, dass aus Eiterkörperchen, aus ausgewanderten weissen Blutkörperchen, ein festes, organisirtes Gewebe entstehen kann, bisher noch nicht erbracht worden ist.

Mit alledem habe ich mir, wie mir scheint, die Berechtigung erworben, auszusprechen, dass auch die durch entzündliche Prozesse im Auge, welche die Linse nur sekundär berühren, bedingte und veranlasste Kapselkatarakt durch Proliferation der Kapsel-epithelien entsteht.

Für die genetische Uebereinstimmung der Cataracta membranacea congenita mit den bisher besprochenen Kapselkatarakten spricht der vollständig gleiche anatomische Bau. In Fig. 22 ist ein Stück einer solchen bei grosser Vergrösserung abgebildet. Dasselbe gilt für die primär in der Linse Erwachsener ohne wahrnehmbare entzündliche Vorgänge im Auge auftretende Kapselkatarakt, zu der sich dann nach Jahren Linsenkatarakt hinzugesellt.

Eine besondere Berücksichtigung verdient noch das Verhalten der strukturlosen Kapsel selbst bei Katarakten, speciell bei der Kapselkatarakt. H. Müller's Arbeiten verfolgen zunächst den Zweck, den Sitz der Kapselkatarakt festzustellen. Malgaigne hatte ausgesprochen, dass es keine Kapselkatarakt gebe. Er hatte insofern recht, als das, was man zu seiner Zeit Kapselkatarakt nannte, zum grössten Theil nach Operationen zurückgebliebene Rindensubstanz war, was sich dadurch beweisen lässt, dass von ihr angegeben wird, sie sei in manchen Fällen resorbirt worden. Die deutschen Ophthalmologen, insbesondere Arlt, setzten die Kapselkatarakt klinisch wieder in ihr Recht ein. Es blieb zu untersuchen, was sich trübe, die Kapsel selbst, oder wenn dies nicht der Fall sei, ob die die Trübung bedingende Substanz an der äusseren oder inneren Fläche der Kapsel ihren Sitz habe; endlich wie die getrübte Substanz entstehe. Richard und Robin (81), die sich in Frankreich mit diesen Fragen beschäftigten, waren zu dem

Schluss gekommen, dass die Trübung an der Aussenfläche der Kapsel und in ihrer Dicke ihren Sitz habe. H. Müller stellte im Gegensatz dazu fest, dass die wahre Kapselkatarakt aus Auflagerungen auf die Innenfläche der Kapsel bestehe, und dass die Kapsel selbst nicht wesentlich beteiligt sei. Doch macht H. Müller selbst die Einschränkung, dass es zu weit gegangen wäre, wenn behauptet werde, dass die Kapsel gar keinen Veränderungen fähig sei. Er bestätigt die Angaben von Lohmeyer und Broca, dass sie nicht selten leicht in Lamellen und Streifen spaltbar sei. Sie zeige bisweilen eine, wenn auch schwache Granulation, und es kommen in seltenen Fällen stärkere körnige Einlagerungen zwischen ihren Lamellen vor. So gibt H. Müller die Möglichkeit zu, dass die Kapsel schon während des Lebens so beträchtliche Alterationen erleide, dass daraus eine Trübung resultire. Doch sei bis dahin kein Fall hinreichend konstatiert, dass eine Alteration der Substanz der Kapsel für sich eine erhebliche Trübung veranlasst habe. H. Müller will ohne Zweifel damit sagen: eine Trübung, die während des Lebens mit den gewöhnlichen Untersuchungsmethoden zur Anschauung gebracht werden könne.

Ehe ich die Befunde aufzähle, welche ich von der Kapsel gesunder und kranker Linsen erhalten habe, sei ein kurzer Rückblick auf die verschiedenartigen Auffassungen gestattet, welche über die Genese der Linsenkapsel gegenwärtig noch vertreten werden. Es stehen sich zwei Ansichten gegenüber. Nach der einen, welche vorzugsweise von Kölliker und Kessler vertreten wird, ist sie eine Ausscheidung der Linsenzellen, zur Zeit entstanden, da auch die proximalen Zellen noch nicht zu Fasern ausgewachsen sind. Nach der anderen, für welche Remak, Babuchin (Sernoff), Lieberkühn und Arnold eintreten, nimmt an der Bildung der Kapsel das die Linse umhüllende und vom mittleren Keimblatt abstammende Gewebe, aus dem auch die gefässhaltige Kapsel der Linse hervorgeht, Theil. Abgesehen von den Schlüssen, welche die Beobachtung der auf einander folgenden Entwicklungsstadien gestattet, spräche für diese Auffassung die Anwesenheit von Kernen in der als strukturlos angesehenen Kapsel, von welcher sich Babuchin beim Hühnerembryo, und in neuester Zeit Berger (14) überzeugt haben wollen. Letzterer sah sie bei einem menschlichen Fötus, beim Weissfisch, Hai, Axolotl, Salamander, Coluber natrix. Berger ist es auch gelungen, die von manchen Autoren behauptete Streifung und ihre Zusammensetzung aus Lamellen durch Maceration in übermangansaurem Kali an Linsenkapseln von Thieren und Menschen nachzuweisen. Er nennt eine dünne, nach aussen gelegene Lamelle, in welche sich die Zonulafasern inseriren sollen, und die er sowohl an der vorderen, wie an der hinteren Kapsel darstellen konnte, die Zonulalamelle, ohne, wie es scheint, zu wissen, dass Fr. Arnold (3^a, pag. 415) vor vielen Jahren durch die gleiche Auffassung zu demselben Namen geführt wurde. Doch meint Berger auch die innere dickere Lamelle, als aus mehreren, mindestens

zwei Schichten bestehend, nachweisen zu können. Diese verschiedenen Lamellen sollen durch eine Kittsubstanz zusammengehalten werden, die durch Maceration in übermangansaurem Kali aufgelöst wird.

Zu diesen Angaben stellen sich meine eigenen Beobachtungen nun folgendermaassen. Bei manchen Kapselkatarakten schiebt sich die neugebildete Masse in die Substanz der Kapsel hinein, so dass eine dünne, etwa den fünften Theil der Kapseldicke betragende Schichte mit dem darauf sitzenden Epithel durch die Kapselkatarakt von der übrigen Kapsel abgespalten und nach innen gedrängt wird. Zwei solche Fälle, einen aus einer consecutiven, den anderen aus einer angeborenen Katarakt habe ich in Fig. 59, 60 und 21 abbilden lassen. Ausserdem habe ich aber in mehreren Fällen beobachtet, dass sich auch von der äusseren Fläche der Kapsel eine dünne Lamelle abspalten kann. Ich erwähne nur einen Fall von sympathischer Ophthalmie, in welchem das sympathisirte Auge enucleirt werden musste und so zur Untersuchung kam. (No. 1168 m. S.) Dort hob sich von der äusseren Fläche der vorderen Kapsel bei der Präparation in grossen Strecken ein feines dünnes Häutchen ab, wie sich auf feinen Querschnitten deutlich erkennen liess. In ganz gleicher Weise präsentirte sich das Bild auf Querschnitten durch die Kapsel einer in die vordere Kammer luxirten kataraktösen Linse einer Kuh, wovon ich das Auge aus dem hiesigen Schlachthaus bekommen habe. (No. 1287 m. S.) Auch hier löste sich von der vorderen Kapsel streckenweise die äusserste feine Schichte deutlich ab. Es giebt also pathologische Befunde, welche dazu dienen können, die an normalen Linsen gemachten Beobachtungen von Berger zu unterstützen. Sie sprechen dann aber weiter auch dafür, dass bei der Entwicklung der später strukturlosen Kapsel sowohl die gefässhaltige Kapsel der Linse, wie die Cuticularbildung Seitens der Epithelzellen beteiligt ist.

Dass der Linsenkapsel, auch nachdem sie fertig gebildet ist, ein eigener Stoffwechsel zukommt, dafür spricht das Dickenwachsthum, welches während des Lebens stattfindet, wie auch die Atrophie, ihr Dünnerwerden an und über verkalkten Katarakten, das ich bereits früher beschrieben habe. Die der Oberfläche parallel laufende Streifung, welche in pathologischen Fällen in der Linsenkapsel beobachtet wird, würde durch die eben ausgesprochene Vermuthung über die Entwicklung der Kapsel und das Factum ihrer Dickenzunahme ihre Erklärung finden. Wirkliche Einlagerungen in die Substanz der Kapsel habe ich in all den zahlreichen feinsten Querschnitten der Kapsel von normalen und kataraktösen Linsen jedes Lebensalters nicht wieder gefunden. Ohne daher die bestimmten Angaben von H. Müller in Zweifel ziehen zu wollen, scheint es mir doch angezeigt, darauf hinzuweisen, dass die Beobachtung H. Müller's an sogen. optischen Querschnitten gemacht sind, die immerhin leichter Irrthümer zulassen, als wirkliche Querschnitte. Jedenfalls wird mir

selbst meine einzige eigene Beobachtung der Art, welcher ich (II, pag. 165) früher Erwähnung gethan habe, da sie vollständig ohne Wiederholung bleibt, immer zweifelhafter.

Sitz des Kapselstaars. Den Augenärzten am bekanntesten ist die Kapselkatarakt, welche im vorderen Pole der Linse, im Pupillargebiet derselben, ihren Sitz hat. Bei der nicht complicirten, überreifen, senilen Katarakt pflegt der Kapselstaar nur etwa die Grösse einer mittelweiten Pupille zu erreichen. Er ist dann meist von einer gezackten, scharf markirten Linie begrenzt. Man nimmt gewöhnlich an, dass diese Linie ein Ausdruck der Insertion der Zonula Zinnii in die Kapsel sei. Im fünften Kapitel werde ich darauf zurückkommen.

Die Kapsel selbst ist, soweit sie die Kapselkatarakt bedeckt, häufig gefaltet und beim Pyramidalstaar mitunter zu einem mehr als Millimeter hohen Kegel emporgehoben. Die Faltung ist ein Beweis, dass die frische Kapselkatarakt, ähnlich wie Narbengewebe oder überhaupt pathologisch

neugebildetes Gewebe die Tendenz hat nachträglich zu schrumpfen, sich auf ein kleineres Volumen zusammenzuziehen. Diese durch den schrumpfenden Kapselstaar bedingte Faltung der vorderen Kapsel ist die Ursache der Lockerung des Zusammenhanges zwischen Kapsel und Aufhängeband, welche zur spontanen Luxation überreifer Katarakten führt und die Extraction in geschlossener Kapsel ermöglicht.

Die Beschränkung des Kapselstaars auf das Pupillargebiet erleidet mannigfaltige Ausnahmen. Insbesondere bei consecutiven Katarakten hält er sich nicht an die bezeichnete Grenze, sondern breitet sich bald über die ganze Innenfläche der vorderen Kapsel aus, bald entwickelt er sich von dem pathologischen Epithelbelag der hinteren Kapsel aus an dieser. In Ausnahmefällen überzieht er innen den Kapselsack in seiner ganzen Ausdehnung. Gerade in diesen Formen des Kapselstaars finden sich häufig Ablagerungen von Kalk (Fig. 61). Durch sie wird die *Cataracta calcarea* eingeleitet (Fig. 65 und 66).

VIERTES KAPITEL.

ZUR ERNÄHRUNG DER GESUNDEN UND KRANKEN LINSE.

Der Versuch, die im vorigen Kapitel beschriebenen anatomischen Befunde und Vorgänge mit den Lehren der allgemeinen Pathologie in Uebereinstimmung zu bringen, bietet deshalb ein besonderes Interesse, weil kein anderes Organ des menschlichen Körpers bei so hervorragender Dignität eine so einfache Zusammensetzung und so eigenthümliche Ernährungsbedingungen besitzt. Bevor jener Versuch unternommen wird, müssen daher diese Ernährungsbedingungen und die von ihnen abhängigen Veränderungen im physikalischen und chemischen Verhalten der Linse besprochen werden.

1. Richtung und Verlauf des die Linse ernährenden Flüssigkeitstromes. Die Linse ist durch eine geschlossene, strukturlose und für geformte Elemente normaler Weise undurchgängige Membran vollständig abgegrenzt. Bis gegen das Ende des Embryonallebens liegt der strukturlosen Kapsel die gefässhaltige Kapsel unmittelbar auf. Die Gefässe derselben liefern daher ohne Zweifel während der ganzen Dauer ihrer Entwicklung das Ernährungsmaterial für die Vermehrung und das Wachstum der Zellen und Fasern innerhalb der

Kapsel. Nach der Rückbildung der gefässhaltigen Kapsel tritt nun das eigenthümliche Verhältniss ein, dass die Linse nur mittelst der Fasern der Zonula Zinnii mit den festen Theilen des Auges in direkter Verbindung steht. Ihre Ernährung kann daher, da die Zonulafasern weder Nerven, noch Blutgefässe, noch etwa Lymphkanäle besitzen, nur von den die Linse vorne und hinten umgebenden flüssigen Medien des Auges, also entweder vom Kammerwasser, oder vom Glaskörper, oder von beiden zugleich besorgt werden. Diese Medien besitzen aber auch wieder, ebenso wie die Linse, weder Nerven, noch Gefässe. In einer gewissen Beziehung könnte auch die Iris zum Stoffumsatz in der Linse stehen. Sie liegt mit dem Pupillarrande, nur durch eine capillare Flüssigkeitsschicht getrennt, der vorderen Kapsel an.

Es kam unter solchen Verhältnissen darauf an festzustellen, an welcher Stelle das Ernährungsmaterial in die Linse eintritt, und wo etwa die Umsetzungsprodukte die Linse verlassen. Ich hatte es als wahrscheinlich hingestellt (II, pag. 257), dass der Nährstrom der Linse in der Aequatorialgegend, zwischen den Blättern der Zonula Zinnii, in

sie eintrete, weil dort unter normalen Verhältnissen die Zellneubildung vielleicht, sicher das Zellwachsthum am lebhaftesten vor sich geht. Deutschmann trat der Frage durch den Versuch näher. Er gab (22, II, pag. 227) einem Kaninchen 1 Grm. Jodkali in Lösung ein und tödtete das Thier 3 Stunden später. Die mit der Kapsel in Palladiumchlorid eingelegte Linse zeigte mit Jodkali imprägnirt: am stärksten die subcapsuläre Eiweisschichte unter der hinteren Linsenkapsel und die nächst angrenzenden Partien der hinteren Corticalis, sowie den ganzen Linsenäquator; schwächer die subcapsuläre Schichte unter der vorderen Kapsel; gar nicht Linsenkern und vordere Corticalis. Auch gehört seine Beobachtung, dass bei Salzfröschen, denen Chlornatriumkrystalle in den Rückenlymphsack gebracht waren, die durch Wasserentziehung verursachte Katarakt vom Aequator aus beginnt, hierher (22, I, pag. 117). Deutschmann sieht es deshalb ebenfalls als sehr wahrscheinlich (22, II, pag. 236) an, dass der Strom der nährenden Flüssigkeit wenigstens vorzugsweise aus dem Petit'schen Kanale in die Linse eindringe. Zu derselben Ansicht gelangte Ulrich (100, pag. 42) auf Grund von Befunden, die er durch subcutane Injection von Ferrocyanium und nachträgliche Behandlung der Augen mit Eisenchloridalkohol erhielt. „Als Pforte, durch welche das Ferrocyanium in die Linse eingedrungen“, heisst es, „liess sich der Färbung nach nur der Linsenäquator feststellen; die hintere Linsenkapsel war ungefärbt“. Die Versuche, welche Schöler und Uhthoff nach Ehrlich's Methode mit Fluorescein angestellt haben (91, pag. 74), veranlassten sie zu noch weiter gehenden Schlüssen. „Unter physiologischen Verhältnissen (subcutane Injection) gelangt die Flüssigkeit scheinbar ausschliesslich durch die Zonula Zinnii, resp. den Canalis Petiti, zum Aequator der Linse.“ „Nie aber geht aus dem Glaskörper direkt Flüssigkeit in die Linse über.“ Weiter heisst es: „So findet auch die Ausscheidung der aufgenommenen (gefärbten) Flüssigkeit aus ihr nie, soweit unsere Beobachtungen reichen, in den Glaskörper statt“.

Zu einer positiven Anschauung über den Ort, an welchem die Umsetzungsprodukte des Stoffwechsels in der Linse dieselbe verlassen, gelangte Samelsohn dadurch, dass er in drei Linsen, in denen sich ein Eisensplitter festgesetzt hatte, Rostpartikelchen in immer gleicher Weise ihren Ort verändern sah. Er fasst das Resultat seiner Beobachtungen dahin zusammen (80, pag. 282), dass er sagt: „So scheint der von hinten nach vorn gerichtete grosse Flüssigkeitsstrom in dem Canalis Petiti sich zu stauen (Ulrich) und von hier aus in den Linsenäquator einzutreten. Er durchsetzt nunmehr centripetal die ganze Linse, um sich am vorderen Pole derselben zu sammeln und von hier aus centrifugal nach der Ansatzgegend der Zonulafasern zu strömen, wo er die Linse verlässt und in die hintere Kammer eintritt“.

An der Stelle, an welcher der Nährstrom die Linse verlassen soll, nimmt Samelsohn das Vorhandensein be-

sonderer Poren in der Kapsel an, welche dem Durchtritte der verbrauchten Flüssigkeit die geringsten Hindernisse in den Weg legen, die aber nicht weit genug sind, um geformte Bestandtheile passiren zu lassen. Die Existenz solcher Poren, für welche auch Morano, wie wir gesehen haben, eingetreten ist, hat bisher keine Bestätigung gefunden. Wir haben bei der Durchmusterung der zahlreichen feinen Kapseldurchschnitte, die uns zur Verfügung stehen, unsere Aufmerksamkeit ganz besonders diesem supponirten Vorkommen von Poren in der Kapsel zugewendet, ohne irgend welche Anhaltspunkte zu gewinnen, die für dieselben sprechen würden.

Ulrich's Stauungstheorie (100, pag. 41), auf die sich Samelsohn beruft, lautet: „Die stärkste Blaufärbung des Glaskörpers (und überhaupt die stärkste im ganzen Bulbus, die mittelst der subcutanen Injection von Ferrocyanium erzielt wird) findet sich in der Gegend des Linsenäquators. Hier filtrirt durch die Glaskörperbegrenzung des Canalis Petiti der Flüssigkeitsstrom aus dem Glaskörper in diesen Kanal, um an dessen vorderer Wand nochmals ein aufhaltendes Filtrum zu finden, den freien Theil der Zonula Zinnii, die selbstverständlich gleichfalls Blaufärbung zeigte. Durch diese Anordnung zweier paralleler Filtren am Linsenäquator muss hier eine gewisse Stauung des Flüssigkeitsstromes eintreten, eine Stauung, die für die Ernährung der Linse von ihrem Aequator aus um so günstiger ist, als sie in einem so engen Raum stattfindet, und als ein drittes Parallelfiltrum, von dem später die Rede sein wird, die Iris, in nicht zu weitem Abstand davon ausgespannt ist“. Ohne näher auf die weiter von Ulrich vertretene Ansicht über die Selbstständigkeit der hinteren Kammer gegenüber der vorderen und auf den von ihm vertretenen, die Iris von hinten nach vorn durchsetzenden Flüssigkeitsstrom einzugehen, will ich doch an die Beobachtung von Deutschmann (22, IV, pag. 144) erinnern, aus denen hervorgeht, dass die Iris in gewissem Sinne oder doch unter gewissen Verhältnissen, als ein Schutzorgan für die Peripherie der vorderen Linsenoberfläche dient.

Ich habe in meiner Auseinandersetzung nur auf diejenigen Versuche Bezug genommen, bei denen die färbenden Substanzen per os oder subcutan dem Versuchsthier einverleibt worden waren. Nur diese scheinen mir hinreichende Beweiskraft zu besitzen. Es ist dies aber nicht der einzige Grund, wegen dessen ich der bezüglichen Arbeiten von Knies nicht Erwähnung gethan habe. In seiner kritischen Studie über die Ernährung des Auges (Archiv f. Augenh. Bd. VII, pag. 320) bekennt er sich zu einer anatomischen Auffassung, der ich nicht beipflichten kann. Es heisst dort pag. 340: „Eine Staarform, die im Aequator beginnt, (weist uns) mit Nothwendigkeit auf eine Affection der Theile des Uvealtractus hin, die vor der Ora serrata und hinter der vorderen Lamelle der Zonula Zinnii liegen, auf die Pars ciliaris chorioideae und die Processus ciliares; dies gilt für die ge-

wöhnliche Cataracta senilis“. Und pag. 341 unten: „Denken wir uns Linse und Ciliarfortsätze ernährungsphysiologisch als ein einziges Organ etc“. Die Processus ciliares liegen nun aber doch nach aussen und vor der Zonula Zinnii und letztere zwischen den Processus ciliares und dem Linsenäquator, den auch Knies als die Eintrittspforte des Ernährungsstromes in die Linse ansieht. Die Processus ciliares sind das secretorische Organ für das Kammerwasser und haben, wie es scheint, mit der Ernährung der Linse gar nichts oder höchstens in ganz secundärer Weise zu thun.

In meiner kleinen Arbeit über den Kernbogen der Linse habe ich (pag. 6) einen bisher nicht beachteten Befund an den Linsen jugendlicher Individuen bekannt gemacht, der möglicher Weise mit der dort stattfindenden Aufnahme des Nährstromes in Beziehung steht. Die Kapsel verdickt sich nämlich an einer bestimmten, hinter dem Aequator gelegenen Stelle ganz beträchtlich. Im Nachstaar habe ich schon früher an ziemlich gleicher Stelle eine ähnliche Verdickung der Kapsel, die ich als Aufquellung deute, beobachtet und dieselbe mit der raschen Grössenzunahme der dort residenten Zellen während der Bildung des Kristallwulstes in Beziehung bringen zu können geglaubt. Es würde dies dafür sprechen, dass an dieser Stelle unter den abnormen, durch die Operation geschaffenen Verhältnissen ein besonders kräftiger Nährstrom durch die Kapsel hindurchtrete und diese dadurch zum Aufquellen veranlasse. Es wäre denkbar, dass analoge Vorgänge in jungen, rasch wachsenden Linsen auch bei unverletzter Kapsel statthaben. Ob diese Verdickung während des Lebens vorhanden ist, muss bis zum erbrachten Beweise unentschieden bleiben. Aber auch, wenn es sich um eine postmortale Quellung in der Härtungsflüssigkeit handelte, würde die Beobachtung nicht ohne Interesse sein, da sie auf ein von der übrigen Kapsel verschiedenes Verhalten dieser Stelle auch während des Lebens schliessen liesse. Dagegen, diese verdickte, aufgequollene Stelle in der Kapsel der jugendlichen Linse als die Eingangspforte des Nährstromes zu deuten, spricht nur der Umstand, dass sie, wie ich jetzt mit grösserer Bestimmtheit aussprechen kann, nicht dem Petit'schen Kanale entspricht, sondern sich nach hinten genau an die hintere Begrenzung des Petit'schen Kanales anschliesst. Wie lange nach der Geburt diese Eigenthümlichkeit der Linsenkapsel fort dauert, und ob sie etwa mit der Rückbildung der gefässhaltigen Kapsel der Linse in ursächlichem Zusammenhang steht, vermag ich, aus Mangel an dazu verwendbarem Material, nicht zu sagen. Bei einem 7wöchentlichen Kinde war die Kapselverdickung noch sehr deutlich zu sehen.

Entsprechend der Zellneubildung, welche wir als einen constanten Begleiter der Kataraktbildung festgestellt haben, lässt sich auch bei ausgebildeten Staaren der Nährstrom noch nachweisen. Die bereits erwähnten Versuche von Bence Jones (13) haben dies längst erwiesen. Wie wegen des Gefässmangels nicht anders zu erwarten war, liess sich bei Thieren das gefütterte kohlen saure Lithium

zwar erst später als in anderen Körpertheilen, aber doch schon nach 30 Minuten, in der Linse nachweisen. Bei Kataraktkranken, die nachträglich von Bowman und Critchett operirt wurden, war es in der Linse erst nachweisbar, wenn die Extraction 2½ bis 3 Stunden nach der Einverleibung vorgenommen wurde. Nach 5 Tagen schien seine Menge abzunehmen, nach 7 Tagen war es aus der Linse so gut wie verschwunden.

Man hat diese und einige negativ ausgefallene Versuche so gedeutet, als wenn aus ihnen ein ausserordentlich träger Stoffwechsel für die Linse resultirte. Ulrich hat aber, scheint mir, (100, pag. 43) mit Recht hervorgehoben, dass dieser Schluss nur dann gerechtfertigt ist, wenn man die gefässlose Linse hinsichtlich ihrer Ernährungsverhältnisse mit gefässhaltigen Geweben vergleicht.

Mit dieser übereinstimmend gefundenen Richtung des Nährstromes und dem Ort seiner Eintrittspforte stehen eine ganze Anzahl experimenteller und klinisch pathologischer Erfahrungen im Einklang, auf die ich im fünften Kapitel zurückkommen werde.

2. Die physikalischen Veränderungen, welche die Linse mit zunehmendem Alter des Individuums und unter pathologischen Verhältnissen erleidet, betreffen ihr Volumen und Gewicht, ihre Härte und Trockenheit, ihre Farblosigkeit, Durchsichtigkeit und ihr Brechungsvermögen.

Die allmälige Zunahme von Gewicht und Volum ist eine nothwendige Folge der unter normalen Verhältnissen kaum im höchsten Alter sistirenden Anbildung neuer Fasern vom Aequator her. Sie geht in so regelmässiger Weise vor sich, dass ihre durchschnittliche jährliche Zunahme in Zahlen angegeben werden kann, wie erst ganz vor Kurzem von Priestley Smith (siehe Seite 27) nachgewiesen worden ist. Eine Ausnahme fand er nur bei Linsen, welche irgend eine, wenn auch geringe, kataraktöse Trübung zeigten. Indem er diese besonders wog, konnte er feststellen, dass die kataraktöse Linse im Beginne des Processes ein geringeres Volum (und Gewicht?) besitzt, als die gleichalterige ungetrübe Linse. Wir verdanken daher Priestley Smith die Kenntniss der für die Kataraktlehre wichtigen Thatsache, dass dem Auftreten der senilen Katarakt eine Volumsabnahme vorausgeht.

Durch Wasserabgabe, welche in den ältesten innersten Schichten beginnt und nach der Peripherie hin fortschreitet, wird die Linse von innen heraus trockener und härter. Kern und Rinde unterscheiden sich am auffallendsten durch ihre Härte.

Damit einher geht der Verlust der Farblosigkeit. In den zwanziger Jahren beginnt die gelbliche Färbung des Kerns sich bemerkbar zu machen. Sie nimmt dann, so lange die Linse durchsichtig bleibt, wohl immer stetig zu, aber nicht in allen Linsen in gleicher Progression. Wir müssen annehmen, dass entweder der dieser Färbung zu Grunde liegende Vorgang nicht in allen Linsen dieselbe Intensität besitzt, oder dass der Prozess bei verschiedenen Individuen

auch chemisch verschieden ist. Während oft ganz hochbetagte Leute noch klare, nur wenig gelblich gefärbte Linsen haben, wird bei der sogen. Cat. nigra die Färbung so dunkel und setzt dadurch die Durchsichtigkeit der Linse und die Sehschärfe des Auges in so hohem Grade herab, dass man sich genöthigt sieht, die nicht kataraktöse Linse wie eine Katarakt operativ aus dem Auge zu entfernen.

Dass bei der Staarbildung die Durchsichtigkeit leidet, braucht nicht erst auseinandergesetzt zu werden. Jede Trübung des Linsensystems heisst grauer Staar. Bei der senilen Katarakt entsteht die erste Trübung durch chemische Veränderung der in den Lücken stagnirenden Flüssigkeit; in zweiter Linie trüben sich die Fasern durch chemische Decomposition und mechanischen Zerfall. Beim weichen Staar jugendlicher Individuen und bei den meisten consecutiven Staaren finden wir die erste Trübung in den nach Aufnahme von Kammerwasser in den Kapselsack durch Vacuolenbildung getrübbten Linsenfasern.

Das wuchernde Kapselepithel ist anfangs so durchsichtig wie das normale (Knies 53). Wohl erst durch Ausscheidung der Zwischensubstanz und durch den in einzelnen Zellen meist rasch eintretenden secundären Zerfall wird die Kapselkatarakt undurchsichtig. Die aus Bläschenzellen bestehenden Bildungen kommen möglicher Weise auch in durchsichtigen Linsen vor. Zu Trübungen geben sie erst Veranlassung, wenn sie, was sehr bald geschieht, die hyaline (oder colloide?) Metamorphose eingehen.

Das Brechungsvermögen der Linse ändert sich nach der bisher geltenden Annahme in der Weise, dass seine stetige Zunahme von der Peripherie nach dem Centrum mit zunehmendem Alter verschwindet und die Linse in ein mehr homogenes Gebilde mit dem Brechungsindex des Kernes übergeht. Da, wie Helmholtz nachgewiesen hat, ein homogener durchsichtiger Körper von der Form der Lens crystallina und mit dem Brechungsvermögen des Kernes, also dem höchsten, den die normale Linse besitzt,

ein geringeres totales Brechungsvermögen besitzt, als die aus verschiedenen brechbaren Schichten zusammengesetzte jugendliche Linse, so erklärte man bisher (Donders 25a, pag. 174) die im Alter auftretende Hypermetropie des emmetropischen Auges durch den Uebergang der alternden Linse in einen mehr homogenen Körper. Einen experimentellen Nachweis dafür, dass in der senilen Linse der Unterschied im Brechungsvermögen der einzelnen Schichten geringer sei, habe ich nirgends finden können. Neuestens hat denn auch Priestley Smith (80) eine andere Erklärung für die Abnahme der Refraction im Alter gegeben, die mir allerdings durch den kurzen Journalauszug seines Vortrags nicht verständlich geworden ist. Es heisst dort nur: „The continuous growth of the lens sufficed to explain the acquired hypermetropia of old age without assuming that the lens changed its form.“

Die Untersuchung des Brechungsvermögens kataraktöser Linsen hat durch Zehender und Matthiessen (106 und 107) eine gewisse Wichtigkeit erlangt. Sie haben die an einer normalen und an zwanzig kataraktösen Linsen vorgenommenen Messungen veröffentlicht. Ich lasse dieselben nach dem Alter geordnet und mit Hinzufügung der besonderen Eigenschaften der Katarakten, so weit sie von den Autoren angegeben sind, untenstehend folgen.

Die in der Tabelle enthaltenen Messresultate bieten manches Interessante, das zum Theil erst im sechsten Kapitel Berücksichtigung finden wird, so z. B. das abnorm hohe Brechungsverhältniss bei Schichtstaar. Hier will ich nur darauf aufmerksam machen, dass, da der Brechungsindex der getrübbten Partien, besonders der Rindensubstanz, zum Theil von der Menge Wasser abhängt, die sie enthält, die Messungen ohne eine sehr in's einzelne gehende Beschreibung der Katarakt vor der Operation keine sicheren Schlüsse auf die den Brechungsindex bestimmenden Vorgänge in der Linse zulassen. Es sind daher die Zahlen im Einzelnen oft ganz unverständlich, wie z. B. der geringe Index bei

	Normale Linse.	Schichtstaar.	Kernstaar?	Schichtstaar.	Compakte Katarakt aus früher Jugend.	Weiche fast flüssige Rinde.		Cat. nondem matura.		Cataracta dura matura.	Cat. hypermatura reducta.		Catar. matura e. synechia postor.	Cat. diabetica.				Cat. traumatica.		Cat. dura matura.	Intraoc. Tumor.
Ordnungszahl .	I	V	XIII	VII	III	XVIII	II	X	IV	VIII	XIX	VI	IX	XV	XVI	XVII	XII	XIV	XI	XX ¹⁾	
Alter	22	5	6	11	16	40	43	53	53	62	62	62	64	64	64	64	65	66	71	44	
Linsenkapsel . .	1,3599	—	—	—	—	—	—	—	—	—	—	—	—	—	—	—	—	—	—	—	—
Rindenschichte .	1,3867	1,4099	1,4110	1,4194	1,4110	1,3664	1,3722	1,3960	1,3869	1,4205	1,3888	1,4162	1,3945	1,3914	1,4095	1,3914	1,3809	1,4138	1,3962	1,4054	1,3744
Aeusserer	1,4043	1,4180	1,4157	1,4234	1,4109	1,3811	1,4159	1,3923	1,3830	1,4227	1,3690	1,4259	1,4156	1,3934	1,4019	1,3980	1,3842	1,4206	1,3976	1,4058	1,3996
Mittlere Kernschichte	1,4062			1,4312	1,4104		1,4179		1,3802	1,4398	1,3735	1,4272	1,4274	1,4041	1,3984	1,4025	1,4168	1,4220	1,4052	1,4220	
Innerste schichte	1,4154	1,4187	1,4158	1,4344 ¹⁾	1,4124	1,3901	1,4363	1,3957	1,3855	?	1,3806	1,4155	1,4383	1,4109	1,4060	1,4060	1,4234	1,4902	1,4159	1,4292	1,3957
				1,4253																	

¹⁾ Im innersten Kern liess sich die trübe von der durchsichtigen Schichte leicht trennen. Die trübe hatte den höheren Brechungsindex 1,4344.

²⁾ Der Fall XX soll nicht eigentlich eine Katarakt betreffen, sondern eine, in Folge von intraoculärem Tumor und Hämorrhagie, mit Blutserum durchtränkte (?) Linse.

der *Cat. hypermatura reducta* No. VIII und der abnorm hohe bei der traumatischen Katarakt eines 65-jährigen Individuums No. XII. Im Allgemeinen sind von Interesse: 1. die grossen Schwankungen, welche die einzelnen Katarakten in den absoluten Werthen zeigen; 2. der Umstand, dass manche, wie z. B. No. II, X, VIII u. a., in der Rindensubstanz ein höheres Verhältniss zeigen, als im Centrum; 3. dass von den senilen Katarakten nur 6, nämlich No. XVIII, XIX, VI, XVII, XIV und XI, einen abnorm hohen Brechungsindex im Linsenkern zeigen; endlich 4. dass sich bei vielen Staaren, und zwar bei 13, eine regelmässige Zunahme des Brechungsverhältnisses von den peripheren zu den innersten Schichten zeigt, wie sie für die durchsichtige Linse angenommen wird.

Das letzte Resultat spricht scheinbar gegen die grössere Gleichmässigkeit der Brechungsverhältnisse, wie sie für die einzelnen Schichten der senilen Linse zur Erklärung der senilen Hypermetropie vorausgesetzt wurde. Die Verfasser selbst ziehen die von ihnen „constatirte, vorwiegend häufig vorkommende Zunahme des Brechungscoefficienten kataraktöser Linsensubstanz“ (107, pag. 316) zur Erklärung der mitunter der senilen Kataraktbildung vorausgehenden oder sie begleitenden Myopie herbei. Da nach Helmholtz (Phys. Opt. pag. 81) eine Zunahme der Gesamtrefraction der Linse erst dann eintreten könnte, wenn der totale Brechungsindex grösser wäre, als der höchste im Centrum der normalen Linse gemessene, so könnte diese Erklärung nach den Daten von Zehender und Matthiessen allenfalls für 5 Fälle, No. IV, XIX, VI, XIV und XI, zugegeben werden.

3. Der Chemismus der Linse und der sie umgebenden flüssigen Medien des Auges. Mit Ausnahme der Gewicht- und Volumenzunahme der durchsichtigen Linse, hängen alle eben beschriebenen Veränderungen in der Linse von den chemischen Vorgängen in ihr ab. Diese selbst werden zum grossen Theil wieder ihren Grund in der Zusammensetzung der aus dem Glaskörper in sie übertretenden Ernährungsflüssigkeit haben.

Dass überhaupt zwischen der jugendlichen und der alternden Linse bedeutende chemische Differenzen bestehen, dafür wurde auf Seite 49 bereits ein anatomischer Nachweis erbracht.

Unsere Kenntnisse über die chemische Zusammensetzung der Krystalllinse knüpfen an den Namen Berzelius an. Derselbe wies in der Ochsenlinse einen mit seinem Globulin übereinstimmenden Eiweisskörper nach, den er Krystallin nannte. Menschliche Linsen scheinen überhaupt nicht quantitativ analysirt worden zu sein. Nach Kühne (58, pag. 404) enthält die Linse etwa 60% Wasser, 37,5% Eiweissstoffe, 2% Fett mit Spuren von Cholesterin und höchstens 0,5% Asche. Neuere Analysen besitzen wir aus dem Laboratorium von Hoppe-Seyler. Laptschinsky (60) fand als Mittel von vier Analysen von Rindslinsen 63,51% Wasser, 34,93% Eiweissstoffe; ausserdem Lecithin

0,23%, Cholesterin 0,22%, Fette 0,29%, Lösliche Salze 0,53%, Unlösliche Salze 0,29%.

Während Kühne in Uebereinstimmung mit den Untersuchungen von Simon, Alex. Schmidt, Lieberkühn und Vintschgau angiebt, dass man durch sorgfältiges Zerreiben mit Sand, Extraction mit Wasser und Filtriren eine schwach opalescirende Flüssigkeit erhält, in welcher mindestens drei Eiweisskörper, Globulin, Kalbuminat und Serumalbumin, vorhanden sind, erzielte Laptschinsky in der von dem Niederschlag des Globulin abfiltrirten klaren Lösung mit verdünnter Säure keine Fällung, während die Lösung sich bei 55° trübte und bei 70° eine flockige Gerinnung zeigte. Nach ihm enthält daher die Linse kein Kalbuminat, sondern nur Globulin (24,68%) und Serumalbumin (10,31%). Cahn (18, pag. 17) verrieb frische Thierlinsen (nach Hammarsten) mit krystallisirter SO_4Mg und wusch sie mit gesättigter SO_4Mg -Lösung aus, wobei kein Eiweiss in die Lösung übergang. Daraus schloss er, dass die Linse ganz aus Globulinsubstanzen bestehe. „Ob aus einer einzigen“, setzt er hinzu, „ist noch fraglich.“

Den Cholesteringehalt fand Laptschinsky sehr schwankend, von 0,06% bis 0,49%. Gefunden wurde von ihm, dass die durchsichtige Thierlinse Lecithin enthält.

Für die senile nicht getrübe, und für die senile kataraktöse Linse concentrirt sich unser Interesse vorzugsweise auf den veränderten Gehalt beider an Wasser, Eiweissstoffen, Cholesterin und allenfalls an Lecithin.

Wasser. Für die nicht kataraktöse Linse hat Deutschmann (22, II, pag. 214), was bis dahin zwar allgemein angenommen, aber nicht experimentell nachgewiesen war, durch Wägungen von kurz nach dem Tode der Leiche entnommenen Menschenlinsen in frischem Zustande und nach vollständiger Austrocknung, festgestellt, dass in der That bei regelmässiger Zunahme des Gesamtgewichtes der Wassergehalt mit dem Alter sowohl absolut, wie relativ zum Gewicht der ganzen Linse (von 70,8% bis 64,6%) abnimmt, der Gehalt an Trockenbestandtheilen (von 29,2% bis 35,4%) wächst. Dabei kommen selbstverständlich Schwankungen, sowohl im Gewicht der ganzen Linse, wie im Verhältniss des Wassers zu den Trockenbestandtheilen vor. Dieselben Wägungen an fünf senilen Katarakten angestellt, von denen vier von H. Pagenstecher in geschlossener Kapsel extrahirt, und die fünfte eine der Leiche entnommene *Cat. incipiens* war, ergaben (22, II, pag. 216), dass die senil kataraktöse Linse beträchtlich (76,23% gegen 69,06%) wasserreicher ist, als die ungetrübe senile, und dabei an festen Bestandtheilen, also vorzugsweise an Eiweissstoffen, absolut ärmer ist. Beides trat an der *Cat. incipiens* am wenigsten hervor.

Mit diesen Angaben steht eine andere von Jacobsen (107) in Widerspruch, der umgekehrt in Katarakten einen geringeren Wassergehalt (63,45% gegen 73,6%), als in normalen Linsen fand. Es erklärt sich dies aber wohl daraus, dass Jacobsen den Wassergehalt ohne Kapsel

extrahirter Linsen bestimmte, bei denen immer ein Theil der jedenfalls wasserreichsten Rindensubstanz abgestreift, ein anderer Theil innerhalb der Kapsel im Auge zurückgeblieben sein muss. Leider hat aber auch Deutschmann anzugeben unterlassen, in welcher Weise die von ihm untersuchten Katarakten auf dem Transport von Wiesbaden und Breslau nach Göttingen gegen Veränderungen des Wassergehaltes geschützt worden sind. Ich werde darauf zurückkommen, dass der von Deutschmann erwiesene vermehrte Gehalt an Wasser nur der reifenden und reifen Katarakt zukommt, dass ich ihn aber weder für die *Cat. incipiens*, noch für die *Cat. hypermatura reducta* als erwiesen ansehen kann.

Eiweisssubstanzen. Cahn (18, pag. 18) hat in Alkohol aufbewahrte senile Katarakten, die von Laqueur ohne Kapsel extrahirt waren, analysirt und mit den von Laptschinsky von gesunden Rindslinsen erhaltenen Resultaten verglichen. Da dies die einzigen quantitativen Bestimmungen menschlicher Katarakten sind, die wir besitzen, setze ich sie hierher, um mich auch später darauf beziehen zu können.

Hundert Theile des festen Rückstandes enthalten:

	In Katarakten.		In normaler Ochsenlinse.
	I.	II.	
Eiweiss	81,48	85,87	94,71
Cholesterin	6,22	4,55	0,62
Lecithin	4,52	0,803	0,63
Fett	—	1,19	0,79
Alkoholextrakt	0,83	1,45	0,71
Wassereextrakt	3,94	2,76	1,52
Lösliche } Salze {	1,81	2,41	1,36
Unlösliche }	1,14	1,45	0,46

Der Durchschnitt beider Kataraktanalysen ergibt eine absolute Abnahme des Eiweisses von 0,95% auf 0,84%.

Cahn hatte aber auch Gelegenheit eine Anzahl frisch extrahirter Altersstaare zu analysiren. Er bewahrte sie, bis eine genügende Menge beisammen war, in ziemlich concentrirter Salzlösung auf, und benutzte sie dann, um das Verhältniss der in Wasser und CO₂ unlöslichen zu den darin löslichen, durch Coagulation bestimmbar Albuminstoffen in der Alterskatarakt festzustellen. Die absolute Menge der in Wasser und CO₂ löslichen Eiweissstoffe erwies sich als vermindert. Sowohl das unlösliche wie das lösliche Eiweiss wurde dann getrocknet, und es ergab sich im Mittel aus zwei Analysen, dass das Verhältniss des unlöslichen zum löslichen Eiweiss, das in normalen Ochsenlinsen wie 24,62:10,31, d. i. wie 2,38:1 sich verhält, wie 15,09:1 ist. Da nun, wie wir sahen, alle in der gesunden Linse vorhandenen Eiweisssubstanzen Globuline sind und der anscheinende Gehalt an Serumalbumin nur von der unvollständigen Ausscheidung durch Wasser und CO₂ herrührt, so schliesst Cahn aus dem Umstande, dass

in der Katarakt durch Wasser und CO₂ ein viel grösserer Antheil der vorhandenen Eiweissstoffe ausgeschieden wird, dass in ihr schon während des Lebens ein Theil der Eiweisssubstanzen in eine unlösliche Modification übergegangen war. Es liegt die Annahme nicht fern, dass dieser Umstand zur kataraktösen Trübung mit beiträgt.

Welches diese Modification sei, lässt Cahn unentschieden. Ich hatte (II, pag. 169) aus der Analogie mit anderen aus dem Ektoderm hervorgegangenen Geweben, wie der Oberhaut, der Haare, die Vermuthung ausgesprochen, es möchte sich im senilen Linsen- oder Kataraktkern Keratin bilden. Knies (52) wies durch Kühne's Verdauungsmethode die Unstatthaftigkeit dieser Vermuthung nach. Er untersuchte ebenfalls ohne Kapsel extrahirte Altersstaare, also wesentlich die Kerne. Das Resultat war eine Flüssigkeit, welche alle Reactionen des Peptons gab und sich in nichts von einer durch Eiweissverdauung erhaltenen Peptonlösung unterschied. Die Substanz des Staarkernes bleibt nach Knies eiweissartiger Natur, wenn sie auch gewisse Unterschiede im chemischen Verhalten anderen Eiweissstoffen gegenüber zeigt.

Auch in anderer Beziehung ist die Verdauungsmethode (58a) für die Anatomie und Chemie der Linse von Bedeutung geworden, indem durch sie nachgewiesen werden konnte, dass die Linsen-kapsel, da sie wie die Descemet'sche Membran vollständig verdaut wird, keine elastische Substanz sein kann. Ihr Verhalten stimmt mit dem der Kittsubstanz der Linse überein. Ueberhaupt wird die Linse bis auf einen ganz geringen Rückstand vollständig verdaut.

Cholesterin und Fett. Bezüglich des Cholesteringehaltes kataraktöser Linsen lassen sich die Angaben der Autoren einigermaassen in Einklang bringen. Kühne (58, pag. 400) fand in den Linsen alter Individuen (Menschen), welche eine bernsteingelbe Farbe besitzen, mehr Fett und Cholesterin, als in normalen. Laptschinsky (60, pag. 633) konnte dies für bernsteingelbe Linsen von Rindern nur für das Fett bestätigen. Es ist aber auch fraglich, ob Rinder, die geschlachtet werden, als senil, im Sinne unserer Greise, die an *Cat. senilis* leiden, angesehen werden können.

Die eingehendsten Untersuchungen über den Cholesteringehalt menschlicher Linsen in verschiedenen Lebensaltern und in Katarakten verdanken wir Jacobsen, der die Analysen auf Anregung von Zehender und Matthiessen ausgeführt hat. Er fand (106, pag. 315) in der Linse eines neugeborenen Kindes kein Cholesterin, bei einer 20jährigen Frau nur Spuren. Auf den erhöhten Cholesteringehalt in Katarakten hat er (106, pag. 313) zuerst aufmerksam gemacht. Wenn auch die in der ersten Mittheilung gemachte Angabe, dass normale Linsen kein Cholesterin und Katarakten einen abnorm hohen Gehalt an Cholesterin enthalten, in einer späteren (107, pag. 309) zurückgenommen werden musste, so konnte doch aufrecht erhalten werden, dass „der Chole-

steringehalt jugendlicher Menschenlinsen durchschnittlich geringer ist, als der Cholesteringehalt bei Individuen in höheren Lebensjahren“, und „dass kataraktöse Linsen durchschnittlich etwas reicher an Cholesterin sind, als normal durchsichtige Linsen“. Jacobsen (107, pag. 308) fand in 64 durchsichtigen Linsen von Individuen unter sechzig Jahren 2,11% der Trockensubstanz Cholesterin, in 27 durchsichtigen Linsen von Individuen über sechzig Jahren 2,36%; in 62 Katarakten von Individuen unter sechzig Jahren 2,75% und in 86 Katarakten von Individuen über sechzig Jahren 2,68%. Die beiden Analysen von Cahn bestätigen dies in vollem Maasse. Gegen die 0,62% Cholesterin (in 100 Theilen festen Rückstandes) normaler Rindslinsen fand er im Mittel bei Katarakten 5,38% Cholesterin.

Jacobsen konnte ferner feststellen, dass in Katarakten die Kernsubstanz dreimal soviel Cholesterin enthalte, als die Rindensubstanz. Er hält es deshalb auch für das Cholesterin für wahrscheinlich, dass es nicht ein durch die Nahrungssäfte der Linse zugeführter fremder Bestandtheil, sondern ein Umsetzungsprodukt der eiweisshaltigen Linsensubstanz sei.

Lecithin. Das von Laptschinsky in der gesunden Rindslinse gefundene Lecithin war in Cahn's beiden Analysen menschlicher Katarakten, in der ersten in ganz auffälliger Weise, vermehrt. Eine Deutung ist nicht versucht. Die Vermehrung der anorganischen Bestandtheile dürfte als eine nothwendige Folge des Alters, des lange fortdauernden Stoffwechsels, zu betrachten sein.

Resümiren wir, so schloss Deutschmann, aus der Verminderung der absoluten Menge trockenen Rückstandes in Katarakten auf eine absolute Abnahme der Eiweissubstanzen in der Katarakt; lässt Jacobsen einen Theil der Eiweissubstanzen in Cholesterin übergehen; bezeichnet Cahn als Resultat der chemischen Untersuchung nichtkataraktöser Thierlinsen und kataraktöser seniler Menschenlinsen für die Katarakt Verminderung der Albuminstoffe, theilweisen Uebergang in einen unlöslichen Zustand, gleichzeitige Bildung von Cholesterin (und Lecithin, Vermehrung der Extractiv- und anorganischen Stoffe). Wenn Cahn hinzusetzt, dass er daraus einen Schluss auf den kataraktösen Prozess selbst zu machen nicht für möglich hält, so können und wollen wir daraus zunächst wenigstens den einen für uns wichtigen Schluss ziehen, dass bei aller Uebereinstimmung im physikalischen Verhalten nachweisbare chemische Unterschiede zwischen dem Kern der nicht getrübten und der kataraktösen senilen Linse vorhanden sind. Andererseits muss allerdings immer noch beklagt werden, dass wir eine auch auf andere Substanzen, als Cholesterin ausgedehnte vergleichende Analyse von nicht getrübten und von kataraktösen Menschenlinsen bisher nicht besitzen.

Von den nur ausnahmsweise in der Linse beobachteten, unter normalen Verhältnissen in ihr nicht vorkommenden Stoffen hat bisher der Zucker, der bei diabetischen Katarakten mitunter in der Linse gefunden worden ist, am

meisten Aufmerksamkeit erregt. Man hat die Anwesenheit desselben in der Linse für eine Theorie der Entstehung dieser Kataraktform verwerthet. Dass der Befund nicht constant ist, kann verschiedene Ursachen haben, auf die ich im sechsten Kapitel zurückkommen werde. Da es möglich wäre, dass die Art der Untersuchung daran die Schuld trägt, theile ich mit freundlicher Erlaubniss von Kühne die von ihm und in seinem Laboratorium angewendeten Methoden mit.

Am 9. März 1881 untersuchte Kühne eine eben von mir extrahirte Katarakt und schrieb mir darüber: „Die am 9. März erhaltene Kataraktmasse wurde mit Wasser fein zerrieben, zum Sieden erhitzt, mit Essigsäure bis zur schwachsauren Reaction versetzt, heiss filtrirt, das Filter mit kochendem Wasser nachgewaschen und das klare Filtrat auf dem Wasserbade ganz zur Trockne verdunstet. Der farblose feste Rückstand wurde mit absolutem Alkohol gekocht; letzterer nach dem Erkalten abfiltrirt, hinterliess nichts reducirendes. Nachdem die in absolutem Alkohol unlösliche Masse noch mit Aether extrahirt worden, wurde dieselbe in einigen Tropfen Wasser gelöst, mit etwas überschüssigem Alkohol versetzt, erwärmt, nach dem Erkalten filtrirt und der Verdampfungsrückstand des verdünnten Alkohols von neuem in Wasser aufgenommen zur Trommer'schen Probe verwendet. Um auch die schwächste Reduction erkennen zu können, wurde die mit Natronlauge versetzte Lösung zunächst nur durch eine Spur Kupfersulphat gerade erkennbar blau gefärbt. Da die Farbe beim Einsenken des Röhrchens in Wasser von 80° C. rasch verschwand und eine röthliche Trübung auftrat, wurden nach jedesmaligem Abkühlen neue Mengen Kupferlösung zugefügt, bis das Blau in der Wärme beständig blieb. Inzwischen hatte sich rothes, krystallinisches Kupferoxydul so reichlich abgesetzt, dass auf einen beträchtlichen Zuckergehalt der Linse zu schliessen war. Die Unlöslichkeit des reducirenden Körpers in absolutem Alkohol, seine Löslichkeit in kaltem Wasser, sowie in mässig wasserhaltigem Alkohol, und der rasche Eintritt der Reduction unter 80° C. garantiren seine Identität mit dem Diabetes-Zucker.“

Die zweite kataraktöse Linse desselben Individuums wurde am 29. März 1881 extrahirt und von Dr. Mays untersucht. Sein Bericht lautet: „Die Linse wurde in kochendes Wasser gebracht und darin zerkleinert; nachdem sie nach schwachem Ansäuern mit Essigsäure noch einige Zeit gekocht hatte, wurde abfiltrirt, das Filtrat stark eingeeengt und mit Alkohol versetzt. Beim Einengen hatte sich noch eine geringe Ausscheidung gebildet, so dass nochmals abfiltrirt werden musste. Dieses Filtrat wurde nun zur Trockne verdampft und der Rückstand mit Wasser aufgenommen. Mit dieser Lösung wurde die Trommer'sche Probe gemacht. Nachdem die Lösung mit Natronlauge alkalisch gemacht war, wurde nur soviel einer verdünnten Kupfersulphatlösung zugesetzt, dass gerade eine blaue Färbung zu erkennen war. Die Farbe verschwand beim Erwärmen im Wasserbade, ohne dass sich jedoch sogleich ein erkennbarer Niederschlag gebildet hätte. Nach Zusatz einiger weiterer Tropfen Kupfersulphatlösung blieb die Flüssigkeit nach längerem Verweilen im Wasserbade blau. Nachdem die Flüssigkeit über Mittag gestanden hatte, wurde mit einer Pipette eine Probe vom Boden des Gefässes genommen und mikroskopisch untersucht: Die Anwesenheit weniger, aber unverkennbarer Krystalle von Kupferoxydul bewies die eingetretene Reduction, aus der auf das Vorhandensein von Zucker zu schliessen ist.“

Kühne macht dazu folgende Anmerkung: „Die Quantität des Zuckers scheint nach dem Ausfalle der Reductionsprobe geringer zu sein, als in der am 9. März untersuchten Katarakt; da der Unterschied indess nicht in der Menge des reducirten Kupferoxyds, die nicht bestimmt wurden, sondern in der des ausgeschiedenen Oxyduls liegt, so kann derselbe auch auf Anwesenheit von Stoffen beruhen, die Kupferoxydul in alkalischer Lösung zu halten vermögen.“

Derartige störende Beimengungen werden durch das bei der ersten Linse befolgte Verfahren sicherer ausgeschlossen, als bei dem im zweiten Falle angewendeten, welches zwar einfacher, aber, wie man sieht, für die Erkennung und Isolirung des Zuckers aus spärlichem Material weniger zu empfehlen ist“.

Um nun zu entscheiden, ob überhaupt in der Linse oder in Katarakten Stoffe vorhanden sind, welche Kupferoxyd in alkalischer Lösung zu reduciren vermögen, hatte Kühne weiter die Freundlichkeit, fünf senile und eine traumatische Katarakt nichtdiabetischer Personen, wie sie der Reihe nach extrahirt wurden, daraufhin zu prüfen. Eine solche Annahme wurde auch durch den Umstand nahegelegt, dass Kühne gefunden hatte, „dass das eiweissfreie Wasserextrakt der Kaninchenlinse die Eigenschaft besitze, die Kupferlösung bei der Trommer'schen Probe zu entfärben und gelegentlich selbst in mikroskopisch geringer Menge Kupferoxydul auszuscheiden“. Das Resultat der Untersuchung lautet mit den Worten Kühne's: „Die Linsen wurden in H₂O zerrieben, unter Zusatz einer Spur Essigsäure gekocht, Filtrat zur vollkommenen Trockne verdampft, der Verdampfungsrückstand mit absolutem Alkohol ausgezogen (I). Was der Alkohol ungelöst liess, wurde mit Alkohol von 80% extrahirt (II) und der letzte unlösliche Rest in heissem Wasser aufgenommen (III). I und II verdampft und in wässrige Lösung verwandelt, verhielten sich bei der Reductionsprobe ebenso negativ, wie III. Alle drei Proben wurden zunächst mit Natronhydrat und Kupferlösung gerade erkennbar blau gefärbt, längere Zeit im Wasserbade auf nahezu 100° C. erwärmt, wobei die Farbe sich nirgends änderte; später mit mehr Cu entschieden blau gemacht und über der Flamme gründlich gekocht, hat keine der Proben nach 24 Stunden etwas abgesetzt, worin mikroskopisch Kupferoxydul zu entdecken wäre. Die Linsen enthielten also entschieden keinen Zucker und überhaupt nichts lösliches reducirendes“.

Sonst wäre noch zu erwähnen, dass Armaignac (2) in einer Cataracta nigra kleine, schwarze, kugelige Körnchen gesehen hat, die er für Hämatoidin hält. Der versprochene spectralanalytische Beweis dafür ist bis jetzt nicht erbracht. Nur weil Zehender (106, pag. 311) neuerdings wieder von einer mit Blutserum durchtränkten Linse bei Anwesenheit eines intraoculären Tumors spricht, weise ich hier wieder auf meine früheren Bemerkungen darüber (II, pag. 267) hin.

Glaskörper und Kammerwasser. Aus den Seite 91 angegebenen Gründen würden Analysen des Glaskörpers und des Kammerwassers linsenkranker Augen eine grosse Bedeutung bezüglich richtiger Auffassung pathologischer Prozesse in der Linse beanspruchen dürfen. Leider besitzen wir solche nur in höchst ungenügender Anzahl und Genauigkeit. Selbst über die Zusammensetzung der normalen Augenflüssigkeiten gingen die Angaben bis vor Kurzem weit auseinander. Insbesondere Deutschmann (22) hat durch seine mit einer gewissen Hartnäckigkeit festgehaltene Behauptung, dass der Glaskörper normaler Weise einen beträchtlich höheren Eiweissgehalt besitze, als das Kammerwasser, für einige Zeit störend eingewirkt.

Gegen die Art der Gewinnung des von ihm zur Untersuchung benutzten Glaskörpers lassen sich gewichtige Bedenken geltend machen, denen ich auch bereits in Michel's Jahresbericht für 1879, pag. 331 Ausdruck verliehen habe. Deutschmann hatte sich Anfangs (21, pag. 101) durch seine optische Probe zu dieser Annahme verleiten lassen und

sah sich durch eine später (22, II, pag. 221) vorgenommene quantitative Analyse darin bestärkt. Was er aber analysirte ist eben kein Glaskörper. Die Untersuchungen von Cahn (l. c. pag. 14) haben nun wohl allen Zweifel beseitigt. Der Humor aqueus reagirt ziemlich stark alkalisch und besitzt ein Spec. G. von 1009. Er enthält kein Mucin, dagegen Globulinsubstanz und Serumalbumin. Erstere verhält sich bei der Coagulationspunktbestimmung wie Blutserum. Das Kammerwasser unterscheidet sich qualitativ nur dadurch, „dass sich das Albumin beim Kochen der schwach angesäuerten Lösung sehr leicht flockig absetzt und über sich eine völlig klare Lösung lässt, während der Glaskörper immer trüb bleibt und nur schwierig klare Filtrate giebt, ein Verhalten, das schon Lohmeyer betont und das Deutschmann verführte, dem Glaskörper einen erheblich grösseren Eiweissgehalt zuzuschreiben wie dem Kammerwasser. Quantitative Bestimmungen ergaben Gleichheit“. Das Mittel aus je sechs Bestimmungen betrug für den Glaskörper 0,0738%, für das Kammerwasser 0,081%, also etwas mehr. Eine mit einer grösseren Menge Glaskörper (280 Cc) angestellte Analyse ergab dagegen 0,0907% Eiweiss. (Lohmeyer fand 0,053%, Deutschmann giebt 0,12 bis 0,113% an). Ich theile die vollständigen Analysen Cahn's hier mit:

	Humor vitreus.	Humor aqueus.
Eiweiss	0,074	0,082
Uebrige organ. Substanzen	0,071	0,148
Asche	0,971	0,993
Wasser	98,884	98,777

Anorganische Bestandtheile.	Humor vitreus.	Humor aqueus.
K ₂ SO ₄	3,74	5,99
KCl	5,57	2,92
NaCl	74,43	78,11
PO ₄ HNa	1,82	1,99
(PO ₄) ₂ Ca ₃	0,44	0,62
(PO ₄) ₂ Mg ₃	0,22	0,40
Na ₂ CO ₃	12,67	8,72

„Demnach schliessen sich die wässrigen Augenflüssigkeiten zunächst der Cerebrospinalflüssigkeit und den eiweissärmsten Transsudaten an.“

Das Material zu diesen Analysen wurde Thieren entnommen. Vom Humor aqueus des Menschen sind ältere Analysen von Berzelius und Kletzinsky vorhanden. Vom Glaskörper des Menschen ist mir keine bekannt. Nehmen wir hinzu, dass auch der Brechungscoefficient beider Flüssigkeiten in normalem Zustande ein gleicher ist, so sollte man denken, dass sich abnorme Beimengungen, eine veränderte Zusammensetzung der einen oder der anderen Flüssigkeit, müssten nachweisen lassen.

Die Brechungsindices sind mit Hilfe des Abbe'schen Refraktometer von Fleischer (29a) festgestellt. Bei einem Werth für destillirtes Wasser (Linie D, 18° C.) von 1,3340, fand er ihn für das Kammerwasser = 1,3373 und für den Glaskörper = 1,3369, also etwas geringer.

Bei der Schwierigkeit quantitative Bestimmungen von so kleinen Mengen auszuführen, wie sie uns vom Kammerwasser und dem Glaskörper des Menschen zur Verfügung zu stehen pflegen, lässt sich durch Bestimmung der Brechungsindex dieser Flüssigkeiten mittelst des Refraktometers von Abbe schnell und einigermaassen sicher ein Urtheil gewinnen, ob die Flüssigkeiten normal in ihnen vorkommende Substanzen in abnormer Menge oder überhaupt abnorme Substanzen enthalten. Beispielsweise beträgt der Brechungsindex einer $\frac{3}{4}$ %igen ClNa-Lösung 1,3356 gegen 1,3340 des Wassers (Linie D, 18° C.); 0,110% Hühnereweiss in $\frac{3}{4}$ %iger Lösung von ClNa giebt 1,3365, 0,165% Eiweiss 1,3368; 0,33% 1,3370; 0,5% 1,3373 u. s. w. Punktirte ich die vordere Kammer eines gesunden Auges, so erhielt ich eine Flüssigkeit mit dem Index 1,3362, 10 Minuten darauf nach Herstellung der Kammer wieder untersucht, betrug er 1,3389. Aus Thierversuchen ist bekannt, dass der Eiweissgehalt des Kammerwassers unter diesen Bedingungen nach jeder Punktion wächst. Der Glaskörper einer stark ikterischen Leiche wenige Stunden nach dem Tode untersucht, hatte einen Brechungsexponenten von 1,3379, während er beim Kochen nur eine schwache Opaleszenz zeigte.

Halten wir fest, dass sowohl das Kammerwasser, wie der Glaskörper unter normalen Verhältnissen sehr eiweissarm sind, und in ihrem Gehalt an Eiweiss, an anderen organischen Beimengungen und an unorganischen Bestandtheilen kaum von einander abweichen, so wird eine Vermehrung der normal in ihnen vorkommenden Substanzen, oder eine Beimengung von Stoffen, die ihnen normaler Weise nicht zukommen, immer wichtige Schlüsse bezüglich der Ernährung der Linse zulassen. Im Allgemeinen wird ein vermehrter oder abnormer Inhalt von organischen und unorganischen Stoffen im Glaskörper die Linse unter abnorme Ernährungsverhältnisse bringen, und die gleichen Vorkommnisse im Kammerwasser als Resultat eines gestörten Stoffwechsels in der Linse aufgefasst werden können.

Leider besitzen wir über veränderte chemische Beschaffenheit des Glaskörpers bei Katarakt nur wenige positive Daten.

Lohmeyer (65, pag. 99) gelang es in zwei Fällen von *Cat. diabetica* in dem der Leiche entnommenen Glaskörper Zucker nachzuweisen. Die von ihm beobachtete saure Reaction (Milchsäure?) der Augenflüssigkeit, selbst der die Linse durchtränkenden Flüssigkeit, konnte von Leber (62, pag. 329) für das einer Diabeteskranken während der Kataraktoperation mit einer Pipette aus dem Bindehautsack aufgesogene Kammerwasser nicht bestätigt werden. Leber nimmt daher an, dass die von Lohmeyer gefundene saure Reaction als Leichenerscheinung aufzufassen sei. Die Anwesenheit von Zucker im Glaskörper und Kammerwasser konnte Deutschmann (22, I, pag. 143)

an der Leiche einer Diabeteskranken, die nicht an Katarakt litt und deren Linse auch keinen Zucker enthielt, bestätigen. Das Kammerwasser reagirte stark alkalisch und enthielt 0,5%, der Glaskörper 0,366% Zucker.

Ueber einen veränderten resp. vermehrten Eiweissgehalt des Glaskörpers bei seniler Katarakt wissen wir nichts.

Die ersten Analysen über den Eiweissgehalt im Kammerwasser bei seniler Katarakt sind in Eduard Jäger's Werk „Ueber die Einstellung des dioptr. Apparates etc. (pag. 142)“ enthalten und rühren von Kletzinsky her. Das Kammerwasser wurde aus dem lebenden Auge durch Punktion der Cornea gewonnen. Kletzinsky bestimmte trotz der geringen Menge (0,2 bis 0,5 Gr.), die er zur Untersuchung erhalten konnte (wie? wird ausführlich angegeben), den Eiweissgehalt eines normalen Auges zu 0,0456%, den dreier Augen mit seniler Katarakt zu 0,3618, 0,0764 und 0,0899%. Die kataraktösen Augen zeigten also einen grösseren Eiweissgehalt, als das Kammerwasser eines normalen Auges. Einen ganz bedeutenden Gehalt von Eiweiss (beim Kochen entstand eine dicke Ausfällung) neben etwa 1 pro mille Zucker fand Leber (62, pag. 301) in einem mit diabetischer Katarakt behafteten Auge $2\frac{1}{2}$ Stunden nach dem Tode. Diese Beobachtung ward für Deutschmann Veranlassung auch bei seniler Katarakt das Kammerwasser auf Albumin zu prüfen. Er fand das Kammerwasser während des Reifungsprozesses der senilen Katarakt eiweissreicher als normalen Humor aqueus, konnte also die Kletzinsky-Jäger'schen Angaben bestätigen. In einem Fall von acuter Nephritis mit ausserordentlich starker Albuminurie und durchsichtiger Linse liess sich kein vermehrter Eiweissgehalt nachweisen. Deutschmann schliesst daraus und aus einigen Versuchen, die ich übergehe, dass das vermehrte Eiweiss im Kammerwasser bei seniler Katarakt aus der Linse stamme, nicht aber die Katarakt Folge des vermehrten Eiweissgehaltes im Humor aqueus sei.

Ganz abgesehen davon, ob die von Kletzinsky bei so geringen Quantitäten angewandten Methoden und die sogen. optische Probe von Deutschmann hinreichend genaue Resultate zu geben im Stande sind, um für die Kataraktlehre so wichtige Fragen zu entscheiden, stimmen sie mit dem, was wir über die Flüssigkeitsströme in der Linse wissen, vollkommen überein. Für den Fall, dass sich im Kammerwasser bei vorgeschrittener seniler Katarakt constant mehr Eiweiss nachweisen liesse, wäre die Sache daher so zu verstehen, dass es durch Diffusion aus der Linse in die Kammer gelangt.

Ein ganz ähnliches Raisonement werden sich die Angaben über die Anwesenheit von Zucker im Kammerwasser und in der Linse bei diabetischer Katarakt gefallen lassen müssen.

FÜNFTES KAPITEL.

ZUR ALLGEMEINEN PATHOLOGIE UND PATHOGENESE DER LINSE.

Man hat bisher allgemein angenommen, dass die Vorgänge, welche zur Staarbildung in der Linse führen, wesentlich regressiver Natur seien, und hat einer aktiven Beteiligung der intracapsulären Zellen nur eine nebensächliche Bedeutung zugeschrieben. Dies mag die Ursache gewesen sein, dass letzteren nur gelegentlich Aufmerksamkeit geschenkt worden ist.

Die meisten Autoren, welche sich etwas eingehender mit den Vorgängen im Kapselepitheil beschäftigt haben, subsumirten dieselben unter den Begriff der Entzündung. So spricht Iwanoff von einer Phakitis, Horner von entzündlicher Kapselkatarakt und Knies (53a, pag. 341) charakterisirt die Staarbildung überhaupt als parenchymatöse Entzündung (Virchow), in deren Verlauf dann Regenerationsvorgänge von Seiten der nicht zerstörten Elemente hinzutreten. Für die Entstehung der Kapselkatarakt vertrat Julie Sinclair, für die Heilung von Kapselwunden Leber die letztere Auffassung. Auf die Stellung, welche ich selbst früher zu dieser Frage eingenommen habe, komme ich noch zurück.

Die nicht unbedeutende Menge neuer anatomischer Thatsachen, welche in den früheren Kapiteln mitgetheilt werden konnten, erlauben nun eine etwas allgemeinere Beleuchtung der in der Linse bei geschlossener Kapsel sich abspielenden Vorgänge. Vorweg will ich aussprechen, dass dieselben sowohl progressiver, als regressiver Natur sind, und da es sich überhaupt, wie wir gesehen haben, dabei um Ernährungsstörungen der Linse handelt, so haben wir es mit den Vorgängen der progressiven und regressiven Ernährungsstörungen zu thun, die wir gesondert besprechen wollen.

I. Progressive Vorgänge in der Linse.

In allen bisher von mir daraufhin untersuchten, nicht traumatischen Katarakten hat sich eine von den intracapsulären Zellen ausgehende, die Norm überschreitende Neubildung von Zellen nachweisen lassen. Ausnahmsweise findet sich eine solche Wucherung der intracapsulären Zellen auch in Linsen alter Individuen, bei denen im Leben von dem Vorhandensein einer Katarakt nichts bekannt geworden war.

Stellen wir dies als die wichtigste anatomische Thatsache, die wir constatirt haben, an die Spitze, so erwächst uns daraus die Aufgabe, die Ursachen aufzusuchen, welche bei der Kataraktbildung die intracapsulären Zellen veranlassen, sich über die Norm hinaus zu vermehren.

Die abnorme Zellproduktion äussert sich 1) als Wucherung des Kapselepitheils, welche zur Drusenbildung hinzutritt; 2) als Wucherung des Kapselepitheils mit Ausgang in Kapselkatarakt; 3) als Bildung bläschenartiger Zellen; 4) als Bildung eines epithelartigen Ueberzugs an der Innenfläche der hinteren Kapsel.

Alle vier Arten von Zellneubildung kommen bei den verschiedenen Formen des grauen Staars, wenn auch in verschiedenem Grade und in verschiedenem Verhältniss, zur Beobachtung. Auffallend dabei ist aber, dass den gleichen Produkten ganz verschiedene Ursachen in- und ausserhalb der Linse zu Grunde zu liegen scheinen.

1. Ursachen der abnormen Zellneubildung in der senilen Katarakt. Aus den in den ersten Kapiteln enthaltenen Schilderungen wird die Bedeutung klar geworden sein, welche der Druck, den die geschlossene Linsenkapsel auf die Form und die Gestalt der einzelnen Fasern sowohl, wie auf die Architektur der Linse überhaupt ausübt. Ihre Volumszunahme wird durch den zunehmenden Druck, unter welchem die Linse durch die mit dem Alter allmähig rigider und weniger elastisch werdende Kapsel gehalten wird, anfangs verlangsamt und schliesslich dem Stillstand zugeführt. Bei einer gewissen Höhe des Druckes verlieren die Zellen des Epithels die Fähigkeit sich zu theilen und zu vermehren.

Die Grösse dieses intracapsulären Druckes hängt ab von dem Verhältniss, in welchem die beiden Prozesse zu einander stehen, welche während der ganzen Zeit des Wachstums das Leben der Linse beherrschen. Es sind dies einmal die eigentlichen Wachstumsvorgänge, wie die Vermehrung der Kapselepitheilien, die Anbildung neuer Linsenfasern, die dadurch bedingte Oberflächenvergrösserung der Kapsel und Volumszunahme der ganzen Linse, sodann die physiologische Rückbildung der Linsenfasern, welche, sobald sie mit der Berührung der Strahlen des Linsensterns an ihren beiden Enden ihr Wachsthum vollendet haben, nach allen drei Dimensionen an Ausdehnung abzunehmen beginnen.

Der erste Vorgang für sich allein bedingt eine Volumszunahme, der zweite für sich allein eine Abnahme des Volums. Die Wachstumserscheinungen nehmen mit zunehmenden Jahren an Intensität ab, die Erscheinungen der Rückbildung machen sich um so mehr geltend, je mehr Gewebelemente sich an ihr betheiligen. Daraus folgt, dass ganz allgemein gesprochen, einmal ein Zeitpunkt eintreten

muss, in welchem beide Vorgänge sich bezüglich des Einflusses auf das Linsenvolum das Gleichgewicht halten.

Auf Grund der von Priestley Smith ausgeführten Wägungen wird dieser Zeitpunkt unter normalen Verhältnissen erst in einem sehr vorgerückten Lebensalter eintreten. Bis zum 90. Jahre fand er immer eine Anzahl Linsen, in denen Gewicht und Volumen eine stetige Zunahme zeigten. Damit stimmen die Resultate der anatomischen Untersuchung (s. Fig. 1 bis 5), wie die allmähliche und stetige Abnahme der Accommodationsgrösse überein. Sowohl jene wie diese lassen erkennen, dass ein wirkliches Gleichgewicht jener beiden antagonistischen Vorgänge, wenn überhaupt, erst in einem sehr vorgeschrittenen Lebensjahre eintritt.

Eine geringe Anzahl der von Priestley Smith gewogenen senilen Linsen besass dagegen ein im Vergleich mit Linsen von Individuen gleichen Alters geringeres Volumen, und diese Linsen waren in mehr oder minder ausgedehntem Maasse kataraktös. Umgekehrt ausgedrückt, konnte also Priestley Smith nachweisen, dass alle auch nur theilweise getrübbten Linsen ein geringeres Volumen besaßen.

Nach dem, was wir im vorigen Kapitel mitgeteilt haben, können wir den Grund dieser Volumsverminderung in nichts anderem als in einem abnormen chemischen Verhalten des Kernes der kataraktösen, im Gegensatz zu der sich nicht trübenden Linse erblicken.

Diesem schwindenden Volumen der Linse werden die Kapsel und die ihr fester anhaftenden peripheren Schichten, soweit es die noch vorhandene Elasticität der Kapsel und ihre Verbindung mit der Zonula zulassen, folgen. Doch hat dies naturgemäss seine Grenze. Ist diese erreicht, so muss der intracapsuläre Druck sich herabmindern. Damit hat aber eine der Ursachen, welche die Produktion neuer Zellen innerhalb der Kapsel beschränkt und schliesslich aufgehoben hat, aufgehört wirksam zu sein.

Wir haben nun Seite 51 die anatomischen Gründe kennen gelernt, aus denen wir schliessen dürfen, dass immer eine Anzahl von Epithelzellen trotz der inzwischen im Epithel eingetretenen Veränderungen der physiologischen Rückbildung lebend und proliferationsfähig geblieben sind. Diese sind es, von welchen, da der auf ihnen lastende Druck abgenommen hat, eine gesteigerte Zellproduktion ihren Ausgang nimmt.

Aber das Bildungsgesetz ändert sich mit der Herabsetzung des Druckes, und der Bildungstrieb wird ein perverser. Im Aequator werden ebenso, wie bei der Bildung des Krystallwulstes nach Staaroperationen, die auswachsenden Zellen des Wirbels zu unregelmässig gestalteten Blasen zellen. An der vorderen Kapsel schieben sich nicht alle neu entstehenden Zellen zwischen die alten ein und drängen diese zur Seite, sondern werden entweder nach einwärts geschoben und blähen sich ebenfalls zu Blasen zellen auf, oder sie wuchern, da sie die alten Zellen nicht zu verdrängen vermögen, zwischen diese und die Kapsel hinein

und wachsen zur Kapselkatarakt aus. Endlich werden nach Zerstörung des Wirbels und Lockerung der Faserenden von der hinteren Kapsel die neugebildeten Zellen an der Innenfläche der hinteren Kapsel fortgeschoben und bekleiden diese mit einem epithelartigen Ueberzug. Trotz der grossen morphologischen Unterschiede kann von diesem secundär wieder die Bildung von Blasen zellen und wahrer Kapselkatarakt den Ausgangspunkt nehmen.

Bereits vor 8 Jahren habe ich (10, pag. 448) auf den eigenthümlichen Umstand aufmerksam gemacht, dass bei der Bildung des Sömmering'schen Krystallwulstes im Nachstaar von den Zellen des Linsenwirbels, resp. des diesem als Reserve dienenden Kapselepthels, nachdem sie lange Jahre hindurch in fast vollständiger Unthätigkeit verharrt hatten, wieder eine sehr lebhaftere Produktion neuer Zellen aufgenommen wird. Bei eröffneter Kapsel konnte man an die Möglichkeit denken, dass die Anregung zu neuer Produktion durch von aussen in die Kapselwunde eindringende Formelemente vermittelt werde. Bei unverletzter Kapsel entfällt diese Erklärungsweise. Jetzt liegt die Sache so, dass auch für den Nachstaar die mangelnden Druckverhältnisse wenigstens eine der Ursachen der Zellwucherung abgeben.

Die Vorgänge der sogen. Regeneration der Linse, über welche vor einigen Jahren Milliot (72) wieder experimentirt hat, gehören ebenfalls hierher. Hier war aber die lebhaftere vom Wirbel ausgehende Zellwucherung weniger auffallend. Es wurde meist an jungen Thieren experimentirt, bei denen das Linsenwachstum noch nicht erloschen war.

Für die Anregung einer pathologischen Zellvermehrung bei Nachlassen des normaler Weise im Gewebe vorhandenen Druckes liefert auch sonst die Pathologie interessante Analoga.

Vor allem ist auf die Beobachtungen von Flemming (30 und 31) am atrophirenden Fettgewebe hinzuweisen. In den ihres Fettes beraubten Zellen findet sehr gewöhnlich eine lebhaftere Kernvermehrung und Bildung junger Zellen statt. Dadurch entsteht ein Bild, ähnlich entzündetem Fettgewebe. „Ich finde“, sagt er, „dass bei bloser Atrophie eine grosse Anzahl der Fettzellen demselben Wucherungsprozess anheimfällt, wie bei der Entzündung.“ „Es erfolgt unter allmählicher Usuration des Fetttropfens in vielen der Zellen eine mächtig zunehmende innerliche Neubildung kleiner, rundlicher, körniger Zellen, und es bleibt schliesslich an Stelle der alten Fettzelle nur ein an Grösse ihr ziemlich gleiches Nest dieser Elemente, welche allmählich auseinanderfallen oder — wandern.“ „Die Mehrzahl der Zellen verfällt in die einfach atrophischen Formen der „serösen Fettzellen“; aber auch an vielen von diesen constatirt man Kernvermehrung und damit Uebergänge zu jenem anderen Prozess der atrophischen Wucherung.“ Flemming betont im Weiteren noch bestimmt, dass es sich dabei um wirklich endogene Neubildung und nicht etwa um eine Einwanderung kriechender Zellen handle.

In noch direkterer Beziehung zu unserem Gegenstande stehen die Ausführungen von Thiersch (96, pag. 79 bis 86) hinsichtlich der Aetiologie des Hautkrebses. Sie bringen nicht nur für die Thatsache der „atrophischen Wucherung“, ganz unabhängig von Flemming's Beobachtungen, da sie ihnen der Zeit nach voraufgehen, auf ganz anderen Gebieten Beispiele herbei, sondern suchen auch eine Erklärung dafür zu geben, dass bei seniler Atrophie der Haut das Epithel zu wuchern beginnt.

Ich will einige Sätze wörtlich herausheben. „Alle Bestandtheile des Körpers üben fortwährend einen gewissen Druck auf einander aus.“ „Das Maass des Druckes, welchen ein beliebiger Theil des Organismus auf seine Umgebung auszuüben vermag, ist bedingt durch seine Fähigkeit, ernährende Flüssigkeiten aufzusaugen, und durch seine histogenetische Thätigkeit, sowie dass bei einem gewissen Grad von Druck, den er zu erleiden hat, seine Imbibitionsfähigkeit und damit seine histogenetische Thätigkeit überwunden wird.“ „Wenn wir daher in einem Gewebe eine Abnahme der parenchymatösen Feuchtigkeit und ein Sinken der histogenetischen Thätigkeit wahrnehmen, so werden wir schliessen dürfen, dass auch der Widerstand gesunken ist, welchen dieser Theil zu äussern vermag.“ „Wenn in einem Stroma, welches sich in diesem Zustande der Atrophie befindet, organische Bestandtheile vorhanden sind, deren histogenetische Fähigkeit noch nicht abgeschwächt ist, so werden diese bei dem verminderten Widerstand ihrer Umgebung zu wuchern anfangen.“

Aus diesen Sätzen ergibt sich, dass das, was bei der senilen Kataraktbildung in der Linse beobachtet ist, mit der atrophischen Wucherung in der Fettzelle und der Anschauung von Thiersch bezüglich der Entstehungsweise des Hautkrebses in eine fast vollständige Uebereinstimmung gebracht wird, wenn man die senile Rückbildung der Linse, insbesondere ihres faserigen Theiles, einfach als Atrophie bezeichnet. Die Atrophie des Linsenkörpers regt das Linsenepithel zu hyperplastischer Zellwucherung an.

Bei der Besprechung der atrophischen Wucherung in der Fettzelle sagt Perls (79, pag. 298): „Man kann sich diese atrophische Wucherung entweder dadurch erklären, dass in Folge der Atrophie ein vermehrter Säftezufluss zu dem stehenbleibenden Gewebe statthaben muss, oder durch die Annahme, dass die Gewebe normaler Weise einen das Wachstum beschränkenden Druck auf einander ausüben, der die formative Thätigkeit der Zellen in gewissen Grenzen hält.“

Für die alternde Linse wird es sich nicht um ein „Entweder-Oder“ handeln, sondern beide von Perls aufgestellten Möglichkeiten werden zum Hervorrufen einer gesteigerten Zellwucherung beitragen. Wegen des centripetal wirkenden Zuges der schrumpfenden Linse tritt möglicher Weise mehr Flüssigkeit in die Kapsel ein. Jedenfalls steht, da der Linsenkern durch die zerklüftende und zerfallende Rindensubstanz gleichsam sequestriert wird, dem Linsenepithel relativ

mehr Ernährungsmaterial zu Gebote als bei normaler Durchtränkung der ganzen Linse. Damit ist aber eine zweite Veranlassung zu gesteigerter Zellproduktion gegeben.

Das Produkt dieser Wucherung sind wieder Epithelzellen und aus solchen zusammengesetztes Gewebe. Der Vorgang fällt daher unter den Begriff der Hyperplasie. Als Ursachen derselben haben wir die Abnahme des intracapsulären Druckes, also eines Wachsthumshindernisses, und vermehrte Zuführung normalen Ernährungsmaterials erkannt. Dabei mag bei der senilen Katarakt der Beseitigung des Wachsthumshindernisses die grössere Bedeutung zugestanden werden.

2. Ursachen der abnormen Zellproduktion in der consecutiven Katarakt. Wir bezeichnen mit dem Namen der consecutiven Katarakt jede Kataraktform, welche sowohl zu anatomisch bekannten und klinisch diagnostizirbaren Krankheiten des Auges selbst, wie mit einer gewissen Regelmässigkeit zu Erkrankungen des Körpers hinzutreten pflegt, welche nachgewiesenermaassen auch zu krankhaften Vorgängen in anderen Theilen des Auges führen. Hierher gehören also alle durch constitutionelle Leiden (Diathesen) in beiden Augen eines Individuums, ferner alle durch chronische oder acute Augenkrankheiten auftretende Totalstaare eines Auges und alle durch lokale Einwirkung eines Augenleidens entstehende Partialstaare.

In allen diesen Fällen kommt es, wie bereits angeführt wurde, ebenfalls zu abnormer Zellproduktion innerhalb der Kapsel.

a. Constitutionelle Katarakt; Cat. diabetica. Mit Sicherheit festgestellt ist von alle den neuerdings als diathetisch aufgefassten Kataraktformen nur die beim Diabetes mellitus vorkommende Katarakt. Durch den Nachweis von Zucker im Glaskörper und in der Linse bei dieser Krankheit ist die abnorme Beschaffenheit des der Linse zugeführten Ernährungsmaterials festgestellt. Es kann die von uns beobachtete Bildung von Bläschenzellen in der diabetischen Katarakt in erster Linie wohl nur auf das Vorhandensein abnormer Ernährung zurückgeführt werden. Da aber klinisch in allen Fällen diabetischer Katarakten eine starke Volumsvermehrung der Linse beobachtet wird und diese von uns als durch enorme Wasseraufnahme in den Kapselsack bedingt, nachgewiesen ist (s. Fig. 25 und 26), so wäre es möglich, dass während dieser in ganz ungewöhnlichem Grade auftretenden Erweichung und Quellung der Kapsel auch eine vorübergehende Verminderung des intracapsulären Druckes auftreten würde. Wir besässen dann als die Zellwucherung bedingende und begünstigende Momente, Herabminderung des Wachsthumshindernisses, vermehrte Zufuhr und abnorme Beschaffenheit des Ernährungsmaterials. Dabei soll hier bereits darauf aufmerksam gemacht werden, dass ein grosser Theil der innerhalb der Kapsel vorgefundenen Flüssigkeit nicht auf dem gewohnten Wege des Nährstromes, sondern durch Diffusion durch die vordere und hintere Kapsel eingedrungen sein kann.

b. *Cataracta chorioidealis*. — Die secundär zu Krankheiten des hinteren Bulbusabschnittes hinzutretenden Totalstaare zeichnen sich, wie bereits Iwanoff (48) erkannt hat, durch die Neigung zu ganz enormer intracapsulärer Wucherung aus, und zwar sowohl in solchen Fällen, in denen die Linse von den flüssigen Medien des Auges umspült bleibt, wie in solchen, in denen sie durch Netzhautablösung, intraoculäre Tumoren, kyklitische, irido-kyklitische und iritische Schwarten oder durch einfache Verklebungen mit der Iris abnorme Verbindungen mit festen Geweben eingeht.

Da die Endresultate der Zellproduktion in all diesen Fällen einander gleich sind, so dürfte es richtig sein, in dem pathologisch veränderten Nährmaterial, das der Linse zugeführt wird, die wesentliche Ursache der intracapsulären Wucherung zu erblicken. Bei ausgebreiteten Verwachsungen wird die behinderte Abgabe der Umsetzungsprodukte des Stoffwechsels nach aussen mit in Betracht zu ziehen sein. In Uebereinstimmung mit der gleich zu beschreibenden lokalen Anregung des Epithels zu intracapsulärer Wucherung könnte auch noch an einen durch den Kontakt veranlassten lokalen Erweichungsprozess der Kapsel gedacht werden, welcher einen Durchtritt von Nährmaterial in abnormer Richtung gestatten würde. Die Zeit, welche erforderlich ist, damit sich die ganze hintere Kapsel an ihrer Innenfläche mit einem epithelartigen Belag überzieht, beträgt oft nur wenige Tage.

c. *Consecutiver Partialstaar*; vorderer Polarstaar. — Sehen wir zunächst von den angeborenen Formen des vorne gelegenen Axialstaars ab. Bei der erworbenen vorderen Polarkatarakt liegen die Verhältnisse so, dass nach Perforation der Hornhaut und nach Abfluss des Kammerwassers der Pupillartheil der vorderen Kapsel mit der secernirenden Geschwürsfläche in Berührung tritt. Eine relativ kurze Zeit (s. Seite 80) genügt, um die an der Innenfläche dieses Kapseltheils sitzenden Epithelzellen und nur diese zur Proliferation anzuregen. Die lokal begrenzte Ausdehnung der Neubildung lässt auf eine begrenzt einwirkende Ursache schliessen. Zunächst steht fest, dass wir es hier mit einem Nährstrom von abnormer Richtung und auch abnorm zusammengesetztem Ernährungsmaterial zu thun haben. Es kann aber auch kaum daran gezweifelt werden, dass die Kapsel in umschriebener Ausdehnung, durch die Berührung mit dem pathologischen Geschwürssecrete durchtränkt und erweicht (s. H. Müller 74, pag. 288), nachgiebiger wird und die an ihrer Innenfläche sitzenden Epithelzellen unter verminderten Druck setzt. Die Formveränderung, welche die Kapsel daselbst bei der Bildung einer *Cataracta pyramidalis* erleidet, scheint direkt dafür zu sprechen (siehe Goldzieher in meinem Atlas Fig. 3 auf Taf. XI und den dazu gehörigen Text Seite 83). Immerhin wird die vermehrte Zufuhr und die pathologische Beschaffenheit der Ernährungsflüssigkeit mehr Antheil an der Hervorbringung der Hyperplasie haben, als die verminderte Gewebsspannung.

Dabei ist jedoch noch zu berücksichtigen, dass diese Kapselkatarakten fast ausschliesslich im jugendlichen Alter, in welchem die Zellen des Kapselepthels offenbar viel leichter zur Theilung und Vermehrung anzuregen sind, entstehen. Mir ist kein hierher gehöriger Fall bekannt, in welchem das Individuum älter als 20 Jahre war (H. Müller 64, pag. 288).

Die in Folge von perforirenden Hornhautgeschwüren und chronischen Entzündungsprozessen im ganzen Auge, insbesondere in seinem hinteren Abschnitt, auftretenden pathologischen Wucherungen der intracapsulären Zellen werden gemeinhin, wenn sie zu diagnosticirbaren Kapselkatarakten geführt haben, als entzündliche Kapselstaare den nicht entzündlichen gegenübergestellt, welche sich zu Alterskatarakten im Stadium der Ueberreife hinzugesellen oder ihnen voraufgehen.

Nachdem sich die vollständige anatomische Identität beider herausgestellt hat, habe ich versucht, sie theils als durch „atrophische Wucherung“, theils durch vermehrte Zufuhr von Ernährungsmaterial bedingte Hyperplasien zu charakterisiren.

In der Diskussion, welche sich auf dem Heidelberger Congress vom Jahre 1874 an den Vortrag Horner's: „Ueber entzündliche Kapseltrübung“ anschloss, habe ich auf die Frage Arlt's, weshalb die Diskussion ganz von jenen Kapselkatarakten absehe, welche in überreifen Staaren vorkommen, mich dahin erklärt, dass ich für diese Kapselkatarakten dieselbe Entstehungsweise in Anspruch nähme, wie für die sogenannten entzündlichen. Auch hätte ich nichts dagegen, der gleichen Entwicklungsweise wegen, beide Formen als durch Entzündung bedingt aufzufassen. Der Entzündungsreiz werde bei überreifen Katarakten dann durch den Zerfall der Linsensubstanz gesetzt. Da aber gegenwärtig (1874) der Begriff der Entzündung in's Schwanken gerathen sei, so zöge ich es vor, diesen Ausdruck vorläufig zu vermeiden, und bediente mich lieber des Ausdruckes „Zellneubildungsvorgang“.

Ich habe dem jetzt nur hinzuzufügen, dass meine Vorsicht damals sehr gerechtfertigt war. Wir sind heute in der Lage, beide Vorgänge als anatomisch identisch, aber durch von einander verschiedene Ursachen angeregt, zu erklären. Als entzündliche Wucherung oder Neubildung im engeren Sinne kann man aber auch die erworbene vordere Kapselkatarakt nicht auffassen. Will man aus klinischen Gründen den Ausdruck „entzündliche Kapseltrübung, entzündlicher Kapselstaar“, beibehalten, so kann das nur den Sinn haben, dass dies Kapselstaare sind, deren Bildung durch entzündliche Vorgänge in anderen Theilen des Auges veranlasst worden ist.

2. *Regenerative Zellwucherung*. — Auf eine bisher nur kurz auf Seite 64 erwähnte Art von Vermehrung der Kapselepthelien muss ich hier noch einmal zurückkommen. In der Umgebung der Drusenbildungen zeigen die Epithelzellen fast constant die Neigung sich zu theilen und zu

vermehren. Hier findet das Prinzip der atrophischen Wucherung deshalb keine Anwendung, weil die Zellvermehrung immer auf die nächste Nachbarschaft der Drusen beschränkt bleibt. Eben deswegen wird es aber wahrscheinlich, dass es sich dabei um regenerative Vorgänge handelt. Durch die colloide Metamorphose ist ein Theil des Epithels verloren gegangen, und der Trieb des Ersatzes veranlasst die Zelltheilung und Vermehrung. Hier würde also in beschränktem Maasse das von Julie Sinclair aufgestellte Entstehungsprinzip der Kapselkatarakt Geltung finden. Diese Anschauung scheint um so mehr berechtigt zu sein, als wir gesehen haben, dass in solchen colloid degenerirten Drusenmassen zellige Nester in Form von Strängen vorkommen, die sich entweder aus eingeschlossenen Zellen an Ort und Stelle entwickelt haben, oder von aussen hineingewuchert sind.

3. Hiermit sind die Fragen allgemeiner Natur, die im Anschluss an die intracapsuläre Zellwucherung zu besprechen sind, noch nicht erschöpft. Von der Auffassung, welche neuerdings Leber und Manfredi vertreten, war bereits die Rede. Doch müssen wir hier noch einmal darauf zurückkommen, dass etwas anderes, als eine äusserliche Aehnlichkeit zwischen dem Gewebe der Kapselkatarakt und einem Bindegewebe bisher nicht nachgewiesen ist. Versuche, mit Hülfe der Verdauungsmethode Klarheit in die Sache zu bringen, sind bisher noch zu keinem Abschluss gediehen.

4. Eine andere Thatsache, welche zu einem Erklärungsversuch herausfordert, ist das begrenzte Wachstum des Kapselstaars.

Wir sahen, dass er am häufigsten im Pupillargebiet der vorderen Kapsel beginnt und auf dasselbe beschränkt bleibt, dass er ausnahmsweise auch von anderen Stellen der Kapsel ausgeht, mitunter grössere Abschnitte der Kapsel innen bekleidet und in seltenen Fällen die ganze Kapsel überzieht. Es hängt dies ohne Frage mit der Richtung und Lokalisation des normalen oder pathologischen Ernährungsstromes zusammen. Die Dicke des Kapselstaars kann ausnahmsweise ebenfalls eine sehr beträchtliche werden und 1 bis 2 Millimeter betragen, während sie doch in der Regel einige Zehntel eines Millimeter nicht übersteigt. Die abnorm ausgedehnten und dicken Kapselstaare treten meistens zu consecutiven und complicirten Linsenstaaren hinzu.

Gewisse geschrumpfte Staare, die angeboren oder in früher Jugend entstanden zu sein pflegen, sind nichts als eine dicke Kapselkatarakt, umgeben von der vielfach gefalteten Kapsel. Es hat also innerhalb der Kapsel einmal eine lebhaftige Wucherung der intracapsulären Zellen stattgefunden. Die Neubildung von Zellen hat aber nicht einmal hingereicht, den Raum, den die normale Kapsel einschliesst, auszufüllen, sondern hat sich viel früher erschöpft.

Vielleicht dürfen wir zur Erklärung dieser Thatsache

eine Bemerkung von Ziegler (108, pag. 124) heranziehen. Er macht darauf aufmerksam, dass, ähnlich wie die Alkoholgärung und die Vermehrung der Hefezellen bei einem gewissen Alkoholgehalt der Flüssigkeit ein Ende nimmt, auch wucherndes Bindegewebe und Epithel ihre formative Thätigkeit durch die eigenen Produkte beschränken. Für ersteres ist die Bildung der Zwischensubstanz, für letzteres die Vereinigung der Epithelzellen durch Kittmasse zu einem festen Ganzen das die Weiterentwicklung hemmende Moment. Umgekehrt kann die Auflösung der Zwischensubstanz und die Lockerung des Epithelverbandes die Wucherung wieder anregen. Wenden wir diesen Gedanken auf die Kapselkatarakt an, so ist die Umwandlung des Zelleibes in die dichte und dicke Zwischensubstanz als das beschränkende Moment anzusehen.

So ist es zu erklären, dass man in ausgebildeten Kapselstaaren und in den angeborenen häutigen Staaren die Zeichen einer noch bestehenden und fortschreitenden Zellwucherung vermisst. Darin liegt vielleicht der Grund, dass es keine die normale Grösse der Linse überschreitende Zellwucherung, dass es keine Linsentumoren giebt.

II. Regressive Vorgänge.

a. Der Linsenfasern. Als solche haben wir bei der Bildung des Linsenkerns, bei der Sclerosirung der Linse, bereits Vorgänge kennen gelernt, welche wir als einfache Atrophie bezeichnen konnten. Die Umwandlungen, welche die peripher zum Kern gelagerten Schichten erleiden, lassen sich bei unseren gegenwärtigen Kenntnissen von den dabei stattfindenden chemischen Vorgängen nicht genau charakterisiren. Allenfalls lässt sich sagen, dass es sich dabei theilweise um eine Verfettung handelt, insofern sich dabei Cholesterin und Margarins (?) Krystalle bilden.

Knies führte die Entartung, den kataraktösen Zerfall der Linsenfasern, auf Vorgänge zurück, welche er mit der sogen. trüben Schwellung (Virchow) in Parallele setzte. Von anderen Bedenken abgesehen, will ich dagegen nur den Umstand geltend machen, welchen Knies selbst anführt, dass von einer Resorption albuminös getrübler Linsenfasern und damit einhergehender Aufhellung der Linsentrübung nichts sicheres bekannt ist. Die Idee, die eigentliche Kataraktbildung in den Linsenfasern als parenchymatöse Entzündung aufzufassen, kann ebensowenig eine glückliche genannt werden, da doch auch bei ihr eine Betheiligung der ernährenden Gefässe nachweisbar sein müsste, ein Versuch, bei dem Knies eingestandenermaassen selbst gescheitert ist.

b. An den intracapsulären Zellen haben wir gleichfalls schon im Stadium der physiologischen Rückbildung Bilder auftreten sehen, welche wir nur als durch

Atrophie bedingt zu deuten vermochten. Als fast constanten Begleiter überreifer seniler Staare sind ferner Seite 64 von den Kernen der Epithelzellen ausgehende Umwandlungsformen beschrieben worden, die als Produkte der colloiden Metamorphose bezeichnet wurden. Die sogen. Bläschenzellen endlich, welche sich sowohl aus den präformirten Epithelzellen, wie aus den Zellen des Pseudoepithels der hinteren Kapsel heraus entwickeln, sind am wahrscheinlichsten als *hydropisch* gewordene Zellen anzusehen.

Allen innerhalb der unverletzten Kapsel vorkommenden Zellen, sowohl den Zellen des normaler Weise vorhandenen Epithels der vorderen Kapsel, wie insbesondere sämtlichen neugebildeten Zellen, ist in hohem Maasse die Tendenz gemeinsam, bald und schnell einem dieser regressiven Prozesse anheimzufallen. So findet sich im Gewebe der Kapselkatarakt fast constant ein Theil der Zellen, aus denen sie hervorgegangen ist, in colloider Entartung eingeschlossen. In das Gewebe der Kapselkatarakt findet dann schliesslich eine Ablagerung von Kalksalzen statt,

die als *Petrification* auch in anderen Geweben bekannt ist.

Alle diese Annahmen, vielleicht mit Ausnahme der zuletzt erwähnten, entbehren, wie nicht verschwiegen werden soll, aus Mangel an hinreichend genauer und hinreichend oft wiederholter chemischer Prüfung, der wünschenswerthen objectiven Unterlage. So wird es insbesondere offen gelassen werden müssen, ob der als colloide Metamorphose bezeichnete Vorgang nicht sachentsprechender als hyaline Degeneration zu deuten wäre.

Nehmen wir aber unsere Annahmen als sichergestellt an, so muss die Mannigfaltigkeit der innerhalb der unverletzten Kapsel bei der Staarbildung erkannten Vorgänge der progressiven und regressiven Metamorphose auffallen. Aber nur so lange, als man sich nicht vergegenwärtigt hat, dass das Vorkommen der genannten Prozesse, da sie bei gestörter Ernährung auch sonst in Epithelien beobachtet sind, in einem so abgeschlossenen und daher selbstständigen, rein epithelialen Gebilde, wie die Linse, mit einer gewissen Nothwendigkeit erwartet werden mussten.

SECHSTES KAPITEL.

SYSTEMATIK DER LINSENKRANKHEITEN UND CASUISTISCHE MITTHEILUNGEN.

Im Verlauf unserer Linsenstudien haben wir so viele bisher nicht untersuchte Einzelfälle bearbeiten können, dass es geradezu als eine Pflicht erschien, den Ausführungen mehr allgemeinen Charakters eine Reihe casuistischer Mittheilungen folgen zu lassen. Aus dem Bestreben dabei nach einem gewissen Plane vorzugehen, ergab sich fast von selbst der Versuch, die Missbildungen und Krankheiten der Linse auf Grund der in den beiden vorigen Kapiteln gewonnenen Anschauungen über die Ernährung und die allgemeine Pathologie der Katarakt systematisch zu ordnen. Ich übersehe keineswegs, dass es bezüglich der Aetiologie einzelner Krankheitsformen noch Lücken genug auszufüllen giebt. Aber ich meine, dass nichts so geeignet ist, zu weiteren Untersuchungen anzuregen, wie eine klare Kenntniss dessen, was wir nicht wissen.

Aehnliches ist bereits von anderen versucht und nach Maassgabe der gleichzeitigen Ausbildung unserer Wissenschaft auch vielleicht erreicht worden. Ich erinnere an Lohmeyer's „Beiträge zur Histologie und Aetiologie der erworbenen Linsenkrankheiten“, an Stricker's „Krankheiten des Linsensystems nach physiologischen Grundsätzen“, an Höring's Arbeit „über den Sitz und die Natur des grauen Staars“ und sehe ganz ab von den betreffenden Kapiteln in der Legion von Lehr- und Handbüchern über Augenheilkunde.

Ich selber habe vor bald zehn Jahren die Zeit nicht für gekommen erachtet, die Linsenanomalien nach ätiologischen Gesichtspunkten einzutheilen und zu schildern. Auch heute kann es sich nur um einen Versuch handeln. Wenn ich denselben über die bisher inne gehaltene Grenze,

nur die pathologischen Veränderungen der Linse bei unverletzter Kapsel zu berücksichtigen, hinaus ausdehne, so geschieht dies, weil ich Grund zu der Annahme habe, dass die hier nur der Ueberschrift nach angeführten Kapitel in nicht zu langer Zeit ebenfalls eine eingehende Bearbeitung finden werden.

Sollte die Eintheilung im Allgemeinen dauernden Beifall finden, so kann es doch leicht geschehen, dass neue Beobachtungen und an bisher unzugänglichem Material gewonnene erweiterte Kenntnisse mancher Krankheitsform eine andere Stelle anweisen werden.

Schon seinem Umfange nach erhebt der Versuch nicht den Anspruch einer erschöpfenden Pathologie der Linsenkrankheiten. Meine speciellen Fachgenossen werden es, hoffe ich, nicht übel deuten, dass ich hinsichtlich der bisher geltenden Ansichten und der älteren Literatur auf meine „Pathologie und Therapie des Linsensystems“ verweise und von den neuesten Publikationen nur diejenigen berücksichtige, welche mir in ätiologischer Beziehung von Bedeutung erscheinen.

Ich theile die Krankheiten der Linse ein in die Missbildungen der Linse, in die pathologischen Veränderungen der ursprünglich normal gebildeten Linse, welche ohne Einwirkung äusserer Gewalt auf das Auge entstehen, und in die pathologischen Veränderungen der ursprünglich normal gebildeten Linse, welche durch von aussen auf das Auge einwirkende Gewalt herbeigeführt werden.

I. Missbildungen der Linse.

Die zur Zeit der Geburt bereits vorhandenen Anomalien der Linse, als congenitale, den nach der Geburt erst entstehenden, als erworbenen, gegenüberzustellen, wie das früher geschehen ist, entbehrt jeder Beziehung auf die den Leiden zu Grunde liegenden Ursachen. Ein Theil der congenitalen Abnormitäten lässt sich auf anomale Vorgänge in der Entwicklung der Linse und des Auges zurückführen; ein anderer Theil entsteht, nachdem die Linse ihre Entwicklung bereits vollendet hat, also während der fötalen Wachstumsperiode, in gleicher Weise wie die analogen krankhaften Zustände im Extrauterinleben, in Folge pathologischer Vorgänge im ganzen Organismus oder speciell im Auge. Der Unterschied ist nur der, dass wir dieselben im ersten Falle aus den Residuen und Folgezuständen erschliessen müssen, während wir im letzteren Falle in der Lage sind, sie direkt zu beobachten und ihren Verlauf zu verfolgen. Obgleich congenital gehören letztere nicht zu den Missbildungen. Alle Missbildungen sind angeboren, aber nicht alle angeborenen Linsenkrankheiten sind Missbildungen. Wir werden sie deshalb zugleich mit den analogen, erst im Extrauterinleben auftretenden Krankheiten der Linse besprechen.

A. Missbildungen der Linse ohne nachweisbare pathologische Veränderungen in anderen Theilen des Auges.

1. *Cataracta centralis lentis*. „Eine mit den vollkommensten Behelfen der neuesten Zeit angestellte (mikroskopische) Untersuchung eines Centrallinsenstaars existirt nicht“, heute so wenig, wie vor 10 Jahren, da ich dies schrieb (II, pag. 232). Trotzdem können wir einige Zusätze zu der damals gegebenen Auseinandersetzung geben.

Der Sitz dieser Katarakt, genau an der Stelle, an welche man nach der Entwicklung der Linse die ältesten in sagittaler Richtung auswachsenden Linsenfasern versetzen muss, führte darauf hin, den Schicksalen dieser Fasern, dem Produkt der zweiten Entwicklungsperiode der Linse, nachzuspüren.

Auf feinen meridionalen Schnitten menschlicher Linsen aus dem Ende des fötalen und dem Beginn des extrauterinen Lebens kann man diese von den concentrisch angeordneten Linsenschichten eingeschlossenen Fasern recht wohl erkennen (siehe Fig. 15, Taf. IV). Die hier beobachtete Regelmässigkeit besteht aber nicht bei allen Wirbelthieren. Den Befund in der Linse von *Lacerta* und Schaf habe ich Seite 19 und 20 bereits angeführt. Von besonderer Wichtigkeit erscheint mir, dass beim Schaf während der zweiten Entwicklungsperiode mitunter eine ganz abweichende Lagerung und ein ungleiches Wachsthum der proximalen Zellen beobachtet wird. Wenn daraus auch nicht ohne weiteres folgt, dass eine solche abnorme Lagerung des Produktes dieser Periode eine Trübung desselben bedingt, so zeigt die Beobachtung doch, dass zu dieser Zeit abnorme Vorgänge thatsächlich vorkommen. Will man nicht eine nachträgliche Trübung dieses Zellhaufens annehmen, so läge hier die Sache wie beim Schichtstaar so, dass über einer Linsenmasse, welche aus irgend einem Grunde ihre Durchsichtigkeit verloren hat, die Anbildung neuer Schichten von normaler Gestalt, Lagerung und Transparenz stattfinden kann. Jedenfalls setzt dies voraus, dass die produktive Thätigkeit des vorderen Linsenepithels und des Linsenwirbels durch die Bildung des Centrallinsenstaars ungestört bleibt.

Die Entstehung dieser Staarform reicht in die Zeit der zweiten Entwicklungsperiode, also etwa in die 6. und 7. Lebenswoche des menschlichen Embryo, zurück.

Erwähnt sei hier auch die neuerdings von Ritter aufgestellte und durch Befunde an den central gelegenen kurzen Zellen der Froschlinse gestützte Ansicht, dass das Wachsthum der Linse wenigstens theilweise vom Centrum aus erfolge. Das Irrthümliche derselben ist bereits von Henle (40, pag. 18) nachgewiesen.

Die früher von Friedr. Arnold vertretene Ansicht, dass die Linse ursprünglich trübe sei und sich von der Peripherie her aufhelle, und dass deshalb die *Cataracta centralis lentis* als eine Bildungshemmung aufzufassen sei,

kann jetzt als beseitigt betrachtet werden. Es ist Seite 48 bereits auseinandergesetzt, dass die centrale Linsentrübung, welche Friedr. Arnold an Embryonen und jungen Thieren beobachtete, durch einen schon bei niedriger Temperatur schmelzenden fettähnlichen Körper bedingt ist, der, nur im Centrum jugendlicher Linsen enthalten, durch Gerinnung bei herabgesetzter Temperatur das Centrum der Linse trübt, während sich bei Erwärmung auf Körpertemperatur die Linse aufhellt, weil jener Körper wieder flüssig wird.

Der einzige zur anatomischen Untersuchung gekommene Fall ist der von H. Müller (74, pag. 286) beschriebene von einer jungen Ziege, welcher mit einer *Cat. polaris posterior* und persistirender Art. *hyaloidea combinirt* war. Müller's Aufmerksamkeit war aber mehr auf die Beschreibung der hinteren Polarkatarakt gerichtet, und wir erfahren über die *Cat. centralis lentis* nur, dass sie vorhanden war.

2. *Cataracta fusiformis*. Spindelstaar. Dieser seltenen Staarform hat Knies ein besonderes Studium gewidmet (53^b). Der Spindelstaar kommt für sich allein und in Verbindung mit anderen Anomalien der Linse vor. Charakteristisch ist eine entweder in einen Centrallinsenstaar übergehende oder einen solchen Centralstaar, oder auch das klare, durchsichtige Centrum, mit einer getrühten, glockenartigen, dünnen Schale umgebende, vom vorderen bis zum hinteren Pol reichende axiale Trübung. Dabei ist mitunter im vorderen oder hinteren Pol, oder in beiden zugleich, eine flächenförmige Verbreiterung der Trübung mit und ohne Depression der Kapsel vorhanden. Zuweilen finden sich ausser der bereits erwähnten glockenartigen Umhüllung des Centrums, mehr peripher gelegen, weitere Andeutungen concentrischer, schichtstaarähnlicher Trübungen.

In hohem Grade interessant ist es, dass in den von Knies an meiner Klinik beobachteten Fällen die Mutter der mit solchen Affectionen behafteten Kinder an beiden Augen einen unvollständigen Schichtstaar besass und deren Vater beiderseits an consecutiver complicirter Katarakt (rechts *Cat. tremulans*, links *Cat. acereta*) erblindet war.

Da in diesen am genauesten untersuchten Fällen von Spindelstaar keine Zeichen anderweitiger fötaler Erkrankung der Augen vorhanden waren, so können wir diese Anomalien nur auf Entwicklungsstörung der Linse allein zurückführen. Dafür spricht vor allem anderen auch die Erblichkeit. Fälle, in welchen die spindelförmige Trübung in einen Centrallinsenstaar übergeht, sind so zu deuten, dass bei Beginn der concentrischen Schichtung der Linse (dritte Entwicklungsperiode) das Produkt der zweiten Periode, das sich nicht aufhellt oder sich nachträglich trübt, in innigerer Verbindung mit beiden Polen der Linsenkapsel bleibt, so dass sich die neuen Linsenfäsern im vorderen und hinteren Pol nicht aneinander anschliessen können, sondern durch den trüben Strang getrennt bleiben.

Mikroskopische Untersuchungen besitzen wir über den Spindelstaar nicht. So hindert uns nichts, diese axialen

Trübungen bis auf weiteres als durch ein Stehenbleiben der Linse auf der Stufe am Ende der dritten Entwicklungsperiode bedingt anzusehen, welche der Figur 8, 13 und 14 in Arnold's Beiträgen entspricht (siehe Seite 22).

Einen experimentell durch Verletzung der Linsenkapsel zur Entwicklung gebrachten Spindelstaar beschreibt Leber (61a, pag. 286—89). Seine Entstehung unterstützt in gewissem Grade die Reflexionen, welche Knies über die Entstehung des angeborenen Spindelstaars angestellt hat.

3. *Cataracta polaris posterior vera*. Dass eine wahre hintere Polarkatarakt durch nichts weiteres bedingt zu sein braucht, als durch stagnirende und möglicherweise schon im Leben, also bei Bluttemperatur, coagulirende Gewebsflüssigkeit, habe ich auf Grund eines Landolt'schen Präparates der hinteren Corticalkatarakt bei *Retinitis pigmentosa* nachgewiesen (II, pag. 255). Vor kurzem hatten wir Gelegenheit, beide Linsen eines Hundes zu untersuchen, bei denen im Leben hinterer Polarstaar diagnostirt worden war (s. Seite 69). In beiden Augen fand sich die fötale Spalte (Woinow und Arnold, siehe Seite 22) mit Morgagnischen Kugeln ausgefüllt. Es war nicht erlaubt, anzunehmen, dass diese Eiweisskugeln aus theilweise zerstörten Linsenfäsern ausgetreten seien, da diese in der bekannten Weise mit verbreiterten Enden an der Spalte endigten. Zu unserer grossen Ueberraschung fand sich, soweit die Spalte hinten an die Kapsel stiess, diese von einem zierlichen Epithel bekleidet. Ich habe Seite 70 schon auf die Möglichkeit hingewiesen, dass es sich um eine Bildungsanomalie handeln könnte. Eine wahre angeborene hintere Polarkatarakt beschreibt Knies auch in Combination mit dem Spindelstaar.

Die Entstehung eines solchen wahren hinteren Polarstaars würde beim Menschen in die Zeit der dritten Entwicklungsperiode fallen.

4. *Cataracta zonularis*. Ich stehe mit meiner Ansicht, den Schichtstaar als angeboren zu betrachten, nicht mehr allein. Critchett rechnet ihn ohne weiteres dazu. Ihn an dieser Stelle aufzuführen, dazu sehe ich mich dadurch berechtigt, dass er in partieller Entwicklung zugleich mit dem Spindelstaar und dem Centrallinsenstaar beobachtet wird (siehe Leber 61^a, pag. 289). Auch die mechanische Ursache, durch welche man geneigt ist, ihn entstehen zu lassen, spräche nicht dagegen. Allenfalls würde eine solche von aussen kommende Veranlassung der Ernährungsstörung uns bewegen können, den Schichtstaar den durch Erschütterung (Kontusion) hervorgerufenen Staaren beizuzählen. Wenn wir der in meiner „Pathologie und Therapie des Linsensystems“ pag. 245 erwähnten Analogie mit der intermittirenden Bildung des Zahnschmelzes rhachitischer Zähne Rechnung tragen, muss der Schichtstaar zu den consecutiven constitutionellen Staaren gezählt werden.

Auch hier lässt uns die Anatomie im Stich. Noch nie hat bisher der spontan entstandene angeborene Schichtstaar anatomisch untersucht werden können. Wir wissen daher nicht, wodurch diese schichtförmige Trübung

anatomisch bedingt wird. Vor kurzem hatte aber Leber Gelegenheit, einen experimentell in Kaninchenaugen hervorgerufenen Kernstaar zu untersuchen. Nimmt man nun an, dass der stationäre Kernstaar von Arlt und der Schichtstaar von Jäger nur verschiedene Grade desselben Leidens sind (siehe II, pag. 240), so lässt sich Leber's Befund vorläufig für den Schichtstaar verwerthen.

Leber schreibt (61^a, pag. 287): „Die durchsichtige Rindenschicht besitzt die normale Konsistenz, Struktur und überhaupt vollkommen das Verhalten der normalen Linsensubstanz. Der getrübe Kern dagegen ist sehr compact; seine Fasern lassen sich (abweichend vom normalen Verhalten) mit Nadeln leicht isoliren; sie sind dunkler contourirt als in der Norm, am Rande meist wellig und gezähnt; auch die Henle'schen Zähnechen an den Nebenkanten der Fasern sind sehr deutlich und scheinen zum Theil stärker entwickelt und unregelmässiger als normal; die Fasern sind auch, wie man an Kantenansichten erkennt, ziemlich stark abgeplattet. Wo sie noch zu vielen beisammenliegen, erkennt man, dass die opake Beschaffenheit des Ganzen wirklich durch das abnorme Verhalten der Fasern bedingt ist; nur hier und da finden sich noch zwischen denselben kleine rundliche Anhäufungen von feinkörnigem Detritus.“

Wenn ich Leber richtig verstehe, so sucht er den Grund der Trübung in einem abnormen optischen Verhalten der Fasern, das sich aber erst bei dickeren Schichten erkennen lässt. Mir scheint aus der objectiv gehaltenen Beschreibung eher hervorzugehen, dass die dunklere Contourirung und die, wenn auch sparsamen, kleinen rundlichen Anhäufungen von feinkörnigem Detritus die Trübung bedingen. Ich habe schon wiederholt darauf hinzuweisen Gelegenheit gehabt, dass gerade das Abwechseln verschieden lichtbrechender Schichten die eigentliche Ursache der Undurchlässigkeit für Licht in Katarakten zu sein pflegt. Mit der kompakten Beschaffenheit, welche Leber dem getrüben Kern zuschreibt, stimmt sehr gut, dass Zehender und Matthiessen für die getrübe Zone des Schichtstaars einen höheren Brechungsindex gefunden haben, wie für den nach innen gelegenen durchsichtigen Kern (siehe Seite 96).

Bestehen nun unsere Anschauungen über das Zustandekommen des Schichtstaars durch vorübergehende, also kurz dauernde Insulte auch zu Recht, so lässt sich doch nicht annehmen, dass ein wirklicher Zerfall der zur Zeit des Insults peripher gelegenen Fasern eingetreten sein kann, da durch eine solche Schichte zerfallener, also nekrotischer Masse die Fortdauer der Ernährung des durchsichtig gebliebenen Kernes in normaler Weise nicht wohl denkbar ist. Andererseits müssen die Veränderungen in der getrüben Schichte der Art sein, dass sie die klinisch festgestellte Beobachtung einer während des Lebens zunehmenden Dichtigkeit der Trübung zu erklären im Stande sind. Das Auftreten der sogen. Reiterchen, das Hinzutreten peripherer gelegener, secundärer Trübungen und schliesslich die Entwicklung einer totalen Katarakt lässt sich dann in derselben Weise, wie beim Greisenstaar erklären.

Die vollständig concentrische Form, welche der Schichtstaar meistens besitzt, spricht bestimmt dafür, dass der

Zeitpunkt der Erkrankung frühestens in den Anfang der fötalen Wachstumsperiode, also nicht vor dem vierten Monat des Fötallebens, fallen kann. Die beschriebenen Fälle von Schichtstaar, die sich erst während des extrauterinen Lebens entwickelt haben sollen, lassen sich allenfalls durch die Annahme, dass sie in der Kindheit äusserst zart gewesen seien, auf die angeborene Form zurückführen. Uebrigens liegen keine prinzipiellen Bedenken gegen die Möglichkeit vor, dass auch in den ersten Monaten nach der Geburt gleiche Störungen einen Schichtstaar bedingen können (siehe II, pag. 242).

Auf Seite 55 und 56 dieses Werkes habe ich auf den in Fig. 2 abgebildeten Befund in der Linse eines vierjährigen Knaben hingewiesen, der möglicherweise mit der Entstehung des Schichtstaars in Beziehung steht. Es liesse sich denken, dass eine solche zwischen einen normal gebildeten Kern und eine periphere Rindenschichte von normalem Ansehen eingeschobene, abweichend gebaute Schichte gequollener Fasern besondere Neigung zur Lockerung des Zusammenhangs und zu nachträglicher Trübung zeigte und dadurch die anatomische Grundlage zu der später auftretenden kataraktösen Trübung einer concentrisch gelagerten Schichte der Linsensubstanz abgäbe.

5. Gekerbte Linse. Mit diesem Namen habe ich eine wunderliche Formanomalie, welche ich in den Linsen beider Augen eines einige Wochen alten, syphilitisch geborenen Kindes gefunden habe, bezeichnet (9, Taf. XII, Fig. 3, 4 und 5 und Text pag. 41). In den Augen wurden andere Anomalien oder Produkte pathologischer Vorgänge nicht gefunden, doch soll das Kind schlecht gesehen haben. Die hintere Fläche der Linsen zeigte einen vollständig gleichen, fast 1 Mm. tiefen, hufeisenförmigen Sulcus, dessen Oeffnung nach unten gerichtet war. Eine nachträgliche Färbung einzelner der noch vorhandenen Präparate hat keinen weiteren Aufschluss gegeben. Nur treten die Kerne im Epithel, im Wirbel und Kernbogen besser hervor. Knies (53^b, pag. 219) glaubt auf eine ähnliche Linsenanomalie aus eigenthümlichen Schatten, welche er bei der ophthalmoskopischen Untersuchung eines der Kinder aus seiner Spindelstaarfamilie erhielt, schliessen zu dürfen.

6. Lentikonus s. Krystallokonus anterior et posterior. Eine andere als Lentikonus von Webster (101), als Krystallokonus von van der Laan und Placido (59) beschriebene Formanomalie führe ich hier an, obgleich aus den Beschreibungen nicht mit Sicherheit hervorgeht, dass die Anomalie angeboren war, weil in Webster's Fall ausserdem eine kleine Cat. pol. posterior und punktförmige Trübungen der hinteren Kapsel (?) vorhanden waren, und weil ich die einzige mir bekannte Analogie in den beiden Linsen eines jungen Kaninchens gesehen habe, die mir durch die Freundlichkeit der Herren Schöler und Uthhoff zur Verfügung gestellt wurden.

Die beiden Fälle von Krystallokonus betrafen Männer von 23 und 24 Jahren. Die Anamnese des Webster'schen Falles lässt die Möglichkeit, dass das Leiden angeboren war, zu; im Falle von van der Laan wird angegeben,

dass sich das Leiden seit 8 Jahren allmählig entwickelt habe. Webster hat das Sehen der betreffenden Augen, die sich ganz gleich verhielten, gut und genau untersucht. — Beide Autoren geben übereinstimmend an, dass die Linse aus der Pupille in Form eines regelmässig gebauten, durchsichtigen Kegels weit in die vordere Kammer hineinrage. Die äussere Ähnlichkeit mit dem Keratokonus würde auch genetisch zutreffen, wenn das Leiden nicht angeboren wäre, sondern, wie es der Fall van der Laan als nicht unmöglich erscheinen lässt, bei ursprünglich normaler Bildung der Linse erst in den Pubertätsjahren sich entwickelt hätte.

Ueber die Anordnung der Linsenfasern in einer solchen Linse würden wir gar keine Vorstellung haben, wenn ich nicht durch Schöler und Uthoff Gelegenheit erhalten hätte, ein Präparat aus einer Kaninchenlinse zu studiren, und wenn ich nicht das zweite Auge desselben Thieres zur Untersuchung erhalten hätte, in welchem ebenfalls die Linse, ohne dass eine persistirende Arteria hyaloidea vorhanden war, mit einem kegelförmigen, anscheinend aus durchsichtiger Linsensubstanz bestehenden und von normaler Kapsel überzogenen Fortsatz in den Glaskörper hineinragt. Leider war die Linse des mir zur Untersuchung überlassenen Auges so brüchig, dass wir trotz aller Vorsicht keine zusammenhängenden feinen Schnitte durch Linse und Fortsatz erhalten haben. So muss ich mich darauf beschränken, den Verlauf der Fasern nach den beiden Uthoff'schen, etwas dicken, ungefärbten und nicht ganz vollständigen Präparaten zu schildern. Eine wiederholte genaue Betrachtung hat es mir wahrscheinlich gemacht, dass die Linsenfasern in dem vorderen Haupttheile ziemlich normal angeordnet sind. Gerade im hinteren Pole befindet sich ein ca. 1,5 Mm. hoher, an der Basis etwas eingeschnürter Zapfen, in welchen die centralen, sagittal verlaufenden Fasern der zweiten Entwicklungsperiode direkt eintreten. Die concentrisch gelagerten Fasern sind in der Gegend des hinteren Poles nicht mit denen der anderen Seite in Berührung getreten, sondern fassen diesen Zapfen zwischen sich. Es ist als wenn die Linse im Grossen und Ganzen auf der Stufe der Ausbildung stehen geblieben wäre, welche die Fig. 13 von Arnold (5) darstellt, jedoch mit dem Unterschiede, dass der mittlere Zapfen nach rückwärts beträchtlich verlängert wäre. Der kegelförmige Fortsatz ist in beiden Präparaten zum grossen Theil von Kapsel überzogen. Es lässt sich annehmen, dass vollkommene Präparate ihn ganz von Kapsel überzogen hätten sehen lassen. Aus unseren Schnitten habe ich nur soviel entnehmen können, dass die einzelnen Linsenfasern vollkommen intakt waren, sodass daraus auf eine vollständige Durchsichtigkeit der Linse zu schliessen wäre. Es braucht wohl kaum betont zu werden, dass diese Deutung des merkwürdigen Befundes nur als eine hypothetische zu betrachten ist.

B. Missbildungen der Linse mit nachweisbaren pathologischen Veränderungen im übrigen Auge.

AA. Missbildungen des Linsensystems, welche mit Anomalien im Bereiche der Arteria hyaloidea, resp. der gefässhaltigen Linsenkapsel, zusammenhängen.

Wegen der wichtigen Rolle, welche die Linse bei dem Aufbau des ganzen Auges spielt, kann die Wechselwirkung, welche Linse und Bulbus während ihrer Entwicklung auf einander ausüben, nicht auffallen. Für eine ganze Reihe von Bildungsanomalien ist es strenge genommen

nicht zu entscheiden, ob abnorme Vorgänge bei der Entwicklung der Linse die Bildung des Auges oder Störungen in der Entwicklung des Auges die Bildung der Linse beeinflussen.

Anatomische Untersuchungen angeborener Katarakten haben seit längerer Zeit die Aufmerksamkeit darauf gelenkt, dass gewisse Formen derselben mit gestörter Rückbildung im Bereiche der gefässhaltigen Kapsel der Linse kombinirt vorkommen. Die Spaltbildungen des Auges, bei denen ganz eigenthümliche Bildungsanomalien der Linse beobachtet werden, sind ebenfalls auf abnorme Vorgänge zurückgeführt, bei denen die Arteria hyaloidea und der Glaskörper wesentlich betheiligt sind.

Eine eingehende und den Thatsachen Rechnung tragende Erörterung der hier in Frage kommenden Verhältnisse verdanken wir Manz (67). Aus ihr geht hervor, dass die Einstülpung der Kopfplatten in die Höhle der secundären Augenblase die Veranlassung zur gestörten Schliessung der Augenspalte abgeben kann. Die Schliessung der Spalte setzt eine Abschnürung dieser Communication zwischen Glaskörperanlage und umgebenden Kopfplatten voraus, ein Vorgang, der durch eine zu weit vorgeschrittene Organisation jenes Stieles wohl erschwert werden könnte. Vor allem, meint Manz, ist an die Blutgefässe zu denken, welche durch den Fötalspalt in das Innere des Auges eindringen und im embryonalen Auge so mächtig entwickelt gefunden werden. Dafür spricht der Befund an den wenigen genau untersuchten Fällen von *Coloboma bulbi*, in denen das Gefässsystem des Glaskörpers, die Verzweigungen der Arteria hyaloidea enthaltend, im Zusammenhang mit der Bulbuswand und der Linsenkapsel noch bestand.

1. Die Linse bei Anophthalmus und Mikrophthalmus. Nach der wohlbegründeten Auffassung von Arlt fallen die meisten Anophthalmen und Mikrophthalmen unter den Begriff des *Coloboma oculi*. Die so vielfach und immer wieder von neuem beschriebenen Cysten hinter dem unteren Augenlide bei rudimentär entwickeltem Bulbus sind nichts anderes, als die allmählig gewachsenen und vergrösserten sackartigen Anhänge, die bei hochgradig entwickeltem Aderhaut- und Sehnervencolobom durch mangelhaften Verschluss der Augenspalte seitens der Sclerotica immer vorhanden sind. Inwiefern der Glaskörper und die Gefässe des Sehnerven beim Zustandekommen dieser Bildungsanomalien betheiligt sind, ist im einzelnen nicht nachzuweisen. Thatsache ist, dass in vielen Fällen von Mikrophthalmus und sogen. Anophthalmus die Linse oder das Linsenrudiment sich noch in Berührung mit der Netzhaut, resp. mit dem Sehnerveneintritt, befindet, oder, hinten von der Arteria corporis vitrei festgehalten und vorne durch die Gefässe der Membrana pupillaris mit dem nach hinten umgebogenen Pupillarrande der Iris in Berührung, wohl mehr oder weniger nach vorne gerückt ist, immer aber abnorm tief im Augenraume liegt. Das Persistiren der Arteria hyaloidea und mindestens eines Theiles der gefässhaltigen Kapsel der Linse ist Regel.

Die Untersuchung eines solchen Auges, in welchem die Linse noch am Sehnerven festsass, ergab mir, dass die Linse einem rundlichen, aus verschiedenartig gestalteten grossen Zellen bestehenden Körper entsprach, der von gefässhaltigen Zotten umgeben war. Die Linse befindet sich also etwa in dem Zustande, wie er dem Ende des zweiten Entwicklungsstadiums entspricht. Es ist dies die Zeit, in welcher normaler Weise die Gefässe und der Glaskörper von der Sehnervenrinne in das Auge und zwischen Netzhaut und Linse hineinwuchern. Liegt die Linse beim Mikrophthalmus inmitten des Glaskörpers, so pflegt sie kleiner zu sein, als in der Norm. Doch kommt es vor, dass sie trotz der persistirenden Verbindung mit der Arteria hyaloidea und Zweigen der Gefässe der Membrana pupillaris ihrer Bildung nach einer Linse am Ende der fötalen Wachstumsperiode entspricht. Ich hatte Gelegenheit dies an einer derartigen kataraktös gewordenen und extrahirten Linse nachzuweisen.

2. *Cataracta membranacea congenita accreta.* Von Wilde ist bereits im Jahre 1861 (103) darauf aufmerksam gemacht, dass manche Formen von angeborenem Staar mit Anomalien in der Rückbildung der Arteria hyaloidea, resp. der gefässhaltigen Kapsel überhaupt, in Beziehung stehen. Ich hatte Gelegenheit solche Staare anatomisch zu untersuchen, und fand (9, pag. 41, Taf. XII) in einer vielfach gewundenen und gefalteten Kapsel von normaler Dicke und Transparenz ein wohl erhaltenes, einschichtiges, vorderes Epithel und ausserdem zum Theil sehr regelmässig gelagerte, von hinten nach vorne streichende, langgezogene, faserartige Zellen mit schön erhaltenen Kernen. Im Aequatorialgebiet war an Stelle des Linsenwurbels staarig zerfallene Masse. Aussen an der Hinterkapsel zahlreiche, blutführende Gefässe.

Solche Befunde bieten dadurch ein grosses Interesse, dass die Richtung der faserartigen Zellen, welche die Hauptmasse der Katarakt ausmachen, dafür spricht, dass die krankmachende Ursache nicht lange nach dem Beginn der dritten Entwicklungsperiode der Linse eingewirkt haben kann. Die Zeit, in der dies stattgefunden haben muss, fällt, wie oben (Seite 20) auseinandergesetzt wurde, in den zweiten Monat des Fötallebens (siehe auch Manz 67, pag. 82). Das Persistiren der Arteria hyaloidea setzt diese Missbildung, die als ein Stehenbleiben der Linse auf einer embryonalen Entwicklungsstufe bezeichnet werden kann, in Beziehung zu den im vorigen Paragraphen besprochenen Folgen der Colobombildung. Möglicherweise ist auch hier das Ganze auf einen verzögerten Schluss der Augenspalte zurückzuführen.

Die Thatsache, dass bei einer gewissen Klasse von angeborener häutiger Katarakt an ihrer hinteren Wand blutführende Zweige der Arteria hyaloidea gefunden werden, setzt, da die Arteria hyaloidea von keiner rückläufigen Vene begleitet ist, voraus, dass auch einzelne venöse Zweige der gefässhaltigen Linsenkapsel bestehen geblieben sind.

In der That lässt sich gerade bei dieser Kataraktform häufig konstatiren, dass Verbindungen zwischen Kapsel und Iris vorhanden sind. Man bezeichnete diese Form daher auch als *Cataracta membranacea congenita accreta*, indem man diese Verbindungen als durch fötale Iritis veranlasste hintere Synechien auffasste. Es bleibt weiteren Untersuchungen vorbehalten zu entscheiden, ob in solchen Fällen noch andere Residuen fötaler Iritis nachzuweisen sind. Allerdings wird dies nur möglich werden, wenn es gelingt, ganze Augen mit *Cataracta membranacea congenita accreta* in frischem Zustande zur mikroskopischen Section zu erhalten. Es berührt dies auch die Frage nach den Ursachen der *Membrana pupillaris perseverans* und der durch sie veranlassten Auflagerungen auf die Aussenfläche der vorderen Kapsel, der *Cataracta anterior spuria*. Möglicherweise wird die Störung in der Rückbildung der *Membrana pupillaris* und der gefässhaltigen Linsenkapsel überhaupt auf entzündliche Prozesse in dieser Kapsel zurückzuführen sein. Damit wäre denn auch die Genese der *Cataracta polaris posterior spuria* gegeben.

3. *Cataracta polaris posterior spuria.* Die beschriebenen Fälle sind sämmtlich Auflagerungen auf die Aussenfläche der hinteren Kapsel. Ich habe über dieselben und über ihre Beziehung zur Arteria hyaloidea bereits vor Jahren berichtet, was zu berichten ist. Hier sei daher nur darauf aufmerksam gemacht, dass Berthold (15, pag. 175) an der Innenfläche der hinteren Kapsel schöne Epithelzellen fand, während sonst die Linse als normal bezeichnet wird. Berthold setzt hinzu, es sei „dabei nur auffällig, dass das Epithel, welches sich auch an der hinteren Fläche der Linse embryonal befindet, noch nicht geschwunden“ sei. Nach unseren heutigen Kenntnissen muss dies Epithel, die Beobachtung als exakt vorausgesetzt, neugebildet sein. Es wäre dies der erste und einzige Fall, in welchem sich ein solches neugebildetes Epithel in einer durchsichtigen, nicht kataraktösen Linse gefunden hat.

Berthold's Beobachtung gewinnt noch ein besonderes Interesse durch unsere, Seite 70 mitgetheilte Beobachtung einer begrenzten Epithelauskleidung der hinteren Kapsel bei angeborener (?) *Cataracta polaris posterior* in den Linsen eines Hundes.

Von neueren Beobachtungen und Untersuchungen sind die von Oeller (76) an einem Knaben und an einem Schweinsauge zu erwähnen, dessen Beschreibungen und Versuche das Lesen verdienen.

BB. Missbildungen der Linse in Folge unsymmetrischer Entwicklung der Zonula Zinnii.

1. *Coloboma lentis* (Arlt). Für die unsymmetrische Entwicklung des Aufhängebandes der Linse kennen wir eine Ursache in der zu späten Schliessung der Augenspalte, wie sie sich durch ein Colobom der Iris kundgibt. Das-

selbe ist fast immer mit einer leichten Missbildung des Orbiculus ciliaris verbunden, indem an der Stelle, wo dieser sich zu schliessen pflegt, einer oder mehrere Ciliarfortsätze fehlen und der Ciliarkörper nur angedeutet ist. Dadurch wird die Zonula weniger gespannt, wenn sie überhaupt vorhanden ist, wahrscheinlich fehlt sie aber dort ganz. Die Folge davon ist, dass die Linse sich an dieser Stelle unter geringerem Druck von Seiten der Zonula befindet und deshalb eine Einbuchtung des Randes mit Verbreiterung des durch totale Reflexion bedingten Contours, an dem der Linsenrand erkennbar wird, entsteht. Neuere Fälle sind von Heyl (44) mitgeteilt.

2. Andere Formanomalien der durchsichtigen Linse. Auch nach anderen Richtungen, wie beim Coloboma lentis, und zwar nach allen, die möglich sind, kann sich die Form der Linse durch ungleichen Zug der Zonula von der Norm entfernen. So fand ich einmal, ohne eigentliche Verschiebung der Linse nach oben und aussen, doch die untere innere Hälfte der Linse durch zwei dunkel und breit contourirte, sich unter einem rechten Winkel schneidende, grade Linien begrenzt. Die Fasern der Zonula liessen sich bei seitlicher Beleuchtung als feine graue Streifen zur Anschauung bringen.

3. Ektopia lentis. In innigem Zusammenhange mit den unter 1. und 2. beschriebenen Abnormitäten steht die als Ektopia lentis bekannte Bildungsanomalie des Auges. Als Anomalie der Linse lassen sich die bekannten Befunde nicht deuten, wenn nicht gleichzeitig, was nur selten der Fall ist, auch die Form der Linse eine von der Norm abweichende ist. Die einzige bekannte Abweichung besteht darin, dass die ektopirten Linsen kleiner, oder vielleicht nur dicker zu sein pflegen. Nichts lässt vermuthen, dass die Anordnung der Fasern innerhalb der Kapsel, also die Architektur der Linse, von der in der nicht dislocirten Linse abweicht. Es muss daher angenommen werden, dass trotz der ungleichen Länge der Zonula sich die Linse nach allen Seiten hin unter gleichmässigem Druck befindet. Der Umstand, dass die ektopirten Linsen nicht gerade besonders häufig kataraktös werden, spricht dafür, dass die Ernährung während des Lebens eine der Norm entsprechende ist.

Ueber die Ursachen einer solchen ungleichen Länge des Aufhängebandes der Linse ist nichts bekannt. Da die Verschiebung fast immer nach oben, entweder direkt nach oben, oder gleichzeitig mit seitlicher Abweichung erfolgt, so liegt die Vermuthung nicht fern, dass auch hierbei Abnormitäten im Verschluss der Augenspalte eine Rolle spielen.

Für alle drei zuletzt genannten Missbildungen fehlte bisher die Gelegenheit zur mikroskopischen Untersuchung.

Anm.: Eine ganze Anzahl von angeborenen Linsentrübungen, die möglicherweise zu den Missbildungen gehören, wie die Cat. punctata, striata, stellata, cuneiformis der Autoren, habe ich übergangen, weil es ohne eine anatomische Untersuchung derselben unmöglich ist, sich eine Meinung über ihre Entstehung zu bilden.

Becker, Anatomie der gesunden und kranken Linse.

II. Pathologische Zustände des ursprünglich normal gebildeten Linsensystems, welche ohne Einwirkung äusserer Gewalt entstehen.

A. Die Verbindung der Linse mit ihrem Aufhängebande ist nicht gelöst.

Das gemeinsame Symptom aller unter diese Ueberschrift gehörenden pathologischen Zustände der Linse besteht darin, dass ihre Durchsichtigkeit gelitten hat, dass die Linse getrübt, also Katarakt vorhanden ist.

Meiner Auffassung nach ist jede hierher gehörende Linsentrübung secundärer Natur. Es wäre deshalb richtig, sie auch als secundäre Katarakten zu bezeichnen. Da man aber seit langer Zeit in der Augenheilkunde gewohnt ist, mit dem Ausdrucke Cataracta secundaria den Nachstaar zu bezeichnen, so würde dies nur dazu dienen, Verwirrung herbeizuführen. Es erscheint deshalb zweckmässig, statt secundärer die Bezeichnung consecutiver Staar, Cataracta consecutiva, anzunehmen (siehe Seite 112).

Das der consecutiven Katarakt zu Grunde liegende Leiden besteht entweder in einer nachweisbaren, anderweitigen Erkrankung desselben Auges; der Staar ist und bleibt dann meistens einseitig; oder es betrifft den ganzen Organismus, ist ein konstitutionelles Leiden; der Staar entwickelt sich fast ohne Ausnahme gleichzeitig oder kurz nach einander in beiden Augen.

In dem ersteren Falle ist dann der Staar nicht nur ein consecutiver, sondern zugleich auch ein mit einem anderweitigen Augenleiden complicirter, Cataracta consecutiva et complicata. Die Feststellung, ob eine Katarakt complicirt sei oder nicht, Cat. complicata oder simplex, hat eine wesentlich praktische Bedeutung. Complicirte Staare geben ganz allgemein nach Operationen, sowohl bezüglich des Heilerfolges, wie des Scherfolges, eine schlechtere Prognose, als die Cataracta simplex. Ein Staar kann aber auch mit anderen, nicht im Auge gelegenen, pathologischen Veränderungen complicirt sein, die den Operationserfolg beeinflussen, wie mit Thränensackblennorrhoe u. a.

AA. Einseitige Katarakt, bedingt durch einseitiges Augenleiden.

Alle hierher gehörenden Staare sind consecutive und zugleich complicirt.

a. Die Linse wird dadurch, dass sie vorübergehend oder dauernd mit erkrankten, festen, gefässhaltigen Theilen des Auges in Berührung tritt, theilweise getrübt. Kapselkatarakt.

1. Cataracta polaris anterior (pyramidalis) congenita. Alle hierher gehörenden Kataraktformen sind Kapselkatarakten. Sie kommen als einzige Linsentrübung für sich und combinirt mit anderen angeborenen Formen vor. Unsere Kenntnisse über die ersteren haben sich in

den letzten Jahren weder erweitert, noch vertieft. Ueber die Genese derselben lassen sich heute keine anderen Vermuthungen aussprechen, wie die in meiner Pathologie und Therapie des Linsensystems pag. 232 ff. enthaltenen. Hier ist aber der Hinweis am Platz, dass bei diesen angeborenen vorderen Polarkatarakten die Linse im übrigen vollkommen regelrecht gebaut ist oder doch gebaut sein kann. Daraus lässt sich schliessen, dass die Entstehung des angeborenen Kapselstaars in eine Zeit des Embryonallebens fallen muss, in welcher der geschichtete Bau der Linse bereits ausgebildet ist, also frühestens in die dritte oder an das Ende der zweiten Entwicklungsperiode. Es folgt ferner daraus, dass der angeborene vordere Polarstaar so wenig, wie der erworbene, das weitere Wachsthum der Linse zu stören pflegt, und endlich, dass, da das Wachsthum der Linse durch indirekte Zelltheilung im vorderen Epithel zu Stande kommt, ein theilweiser Ausfall dieses Epithels, wenn der Epithelüberzug der Innenfläche des Kapselstaars Lücken hat, das Wachsthum nicht hindert. Ein vollständiger Epithelüberzug der Basis des angeborenen Kapselstaars kann andererseits durch eine gesteigerte regenerative Thätigkeit des vorderen Epithels seine Erklärung finden.

2. *Cataracta polaris anterior acquisita*. Erworbener vorderer Centralkapselstaar. Die bekannten Mittheilungen von Arlt, welcher die Bildung dieser Staarform bei Neugeborenen direkt beobachtete, und der berühmt gewordene anatomische Befund von H. Müller (74, pag. 288) sind jetzt in höchst interessanter Weise durch die bereits wiederholt erwähnte Beobachtung von Knies (53) ergänzt worden.

Danach reichen wenige Tage direkter Berührung des Pupillartheiles der vorderen Kapsel mit den Rändern des perforirten Hornhautgeschwürs hin, um durch die Kapsel hindurch eine Wucherung des an ihrer Innenseite sitzenden Epithels zu veranlassen. Knies bekam diese Wucherung so früh zur Beobachtung, dass sie im frischen Zustande völlig durchsichtig war und sich erst in der Härtungsflüssigkeit trübte. Die der Kapsel zunächst liegenden Zellen waren spindelförmig ausgezogen, die tiefer liegenden, also die jüngeren, rundlich. Eine Zwischensubstanz fehlte. Die Katarakt befand sich also in einem Zustande, in welchem ihr das auf Taf. IV in Fig. 18 enthaltene Bild entsprechen haben dürfte.

Von gleich hohem Interesse ist die Angabe Deutschmann's, dass bei acuten Eiterungsprozessen in dem vorderen Augenabschnitt nur der von der Pupille freigelassene Theil der vorderen Kapsel von dem Eiter usurirt wird, für den ganzen übrigen Abschnitt der vorderen Kapsel die Iris aber einen sehr wirksamen, lange dauernden Schutz abgibt; offenbar, weil durch die dabei vorhandene Iritis die hintere Irisfläche mit der Kapsel verlöthet. Deutschmann sah ferner durch Erzeugung einer chronischen Bulbusentzündung vom Glaskörper aus ebenfalls eine Wucherung des vorderen Epithels entstehen, aus welcher eine ächte Kapsel-

katarakt hervorgeht. Seine Beobachtung ist eine Stütze für den Schluss, dass sich aus dem Befunde von Knies ebenfalls eine ächte Kapselkatarakt gebildet haben würde. Die Frage, ob die nachträglich auftretende Zwischensubstanz als Ausscheidungsprodukt der Zellen, Cuticularbildung, oder als ein Produkt der Umwandlung der Zellen selbst zu betrachten sei, wird durch die beiden kurzen Mittheilungen nicht erledigt. Berücksichtigt man aber die relativ geringe Anzahl von zelligen Elementen in der fertigen Kapselkatarakt und die enorme Anzahl, welche die Abbildung von Knies und unsere oben erwähnte Fig. 18 erkennen lassen, so folgt daraus, dass bei der weiteren Umwandlung der Kapselkatarakt jedenfalls viele Zellen unsichtbar werden, also in der Zwischensubstanz untergehen; ein Vorgang, den ich auch für die Entwicklung der Kapselkatarakt beim senilen Staar nachgewiesen habe (Fig. 42, 40 und 52).

Wie bei dem angeborenen vorderen Polarstaar findet sich auch die Basis des erworbenen bald mit Epithel ganz oder theilweise überkleidet, bald nicht. Die Seite 81 gegebene Erklärung dafür gilt auch hier. Die eigentliche Linsensubstanz bleibt in ihren histologischen und physikalischen Eigenschaften unverändert. Schon aus diesem Grunde ist die Vorstellung J. Sinclair's, dass die krankmachende Ursache zuerst das Epithel und einen Theil der Linsensubstanz, und zwar nur die vorderen Enden eines Theils der Fasern, zu einer amorphen Masse umwandle, in welche dann die benachbarten Epithelzellen hineinwachsen, gleichsam in Zügen hineinmarschiren, unhaltbar. Es ist unmöglich, dass ein Theil einer Zelle, etwas anderes ist die Linsenfasern nicht, nekrotisirt und der Rest für die Dauer völlig intakt bleibt. Ganz abgesehen von der direkten Beobachtung von Knies und Deutschmann, dass der Kapselstaar mit Zellvermehrung beginne.

Wir kennen jetzt nicht nur die Ursache, sondern auch den Entwicklungsgang des vorderen Centralkapselstaars so genau, wie es nur gewünscht werden kann. Für wenig Krankheiten hat die Pathologie selbst ein so vollständiges Untersuchungsmaterial geliefert, wie für diese Staarform. Die Pathologie hat geradezu die Rolle des Experimentators übernommen.

Die lokal begrenzte Entwicklung der Kapselkatarakt spricht für eine lokal und temporär einwirkende Ursache, und diese ist in dem Kontakt der vorderen Kapsel mit dem pathologischen Produkt des Hornhautgeschwürs gegeben. Hier wie bei den zunächst zu besprechenden Kataraktformen ist durch die unmittelbare Berührung der vorderen Kapsel mit dem gefässhaltigen Pupillarrande der entzündeten Iris und mit der entzündeten und in diesem Zustande vascularisirten Cornea für einen Theil der Linse gleichsam der fötale Ernährungsmodus durch die gefässhaltige Kapsel wieder hergestellt. Wie dort wird dann auch hier wieder das Nährmaterial direkt durch die Kapsel zu den Epithelzellen gelangen, und da mit der gesteigerten Produktion an dieser Stelle die Produktion neuer Fasern im Wirbel und

die Verschiebbarkeit des ganzen Epithelbelags nicht gleichen Schritt halten kann, so giebt es eine lokale Epithelhyperplasie, die sich zur Kapselkatarakt umgestaltet und durch ihr eigenes Produkt ihr Wachstum beschränkt. Ich habe a. a. O. bereits ausgeführt, dass die verschiedenen klinisch unterschiedenen Formen, der punktförmige, flächenförmige, pyramidenförmige, angeborene und erworbene Centralkapselstaar nur verschieden entwickelte Produkte desselben Vorgangs sind.

Insbesondere ist dem damals Gesagten noch hinzuzufügen, dass die schöne Beobachtung von Schweigger, dass auch Hornhautgeschwüre, welche die Cornea nicht im Centrum, sondern in der Nähe des Randes perforiren, einen Centralkapselstaar veranlassen können, durch den Schutz, welchen die Iris der Linse gegen die Einwirkung des Eiters (22, IV, pag. 141) gewährt, ihre Erklärung gefunden hat. Ferner hat das Bedenken, dass der angeborene vordere Centralkapselstaar (insbesondere der angeborene Pyramidalstaar) deshalb nicht als durch Berührung der Kapsel mit der erkrankten Iris und Cornea entstanden anzusehen sei, weil man mitunter anatomisch weder eine Hornhautnarbe, noch eine Rissstelle der Membrana Descemeti habe auffinden können, dadurch seine Stütze verloren, dass bereits Hulke (O. H. R. I., pag. 189) Fälle mitgeteilt hat, in denen nur eine Quellung der Cornea durch Infiltration die Bildung einer Epithelwucherung veranlasst hat. Während des fötalen Lebens, in welchem (s. Seite 28) eine vordere Kammer eigentlich nicht existirt, würde jede entzündliche Affektion der Cornea genügen, das Linsenepithel durch den ihr anliegenden Pupillartheil der vorderen Kapsel hindurch zur Wucherung anzuregen. Ich trage daher weniger als je Bedenken, die angeborenen wie die sogen. erworbenen Centralkapselstaare auf dieselbe Ursache zurückzuführen.

3. *Cataracta capsularis anterior.* Diese Auffassung wird unterstützt durch die seltener zur Beobachtung kommenden umschriebenen Kapselstaare, welche durch dauernde Verlöthung der vorderen Linsenkapsel mit der Iris veranlasst werden. Einfache pupillare Synechien führen allerdings nur ausnahmsweise zur Bildung von Kapselstaar, sogenannte Flächenverwachsungen schon eher. Hierher gehören auch die bei Membrana pupillaris perseverans unter den Anheftungsstellen derselben an der Kapsel gelegentlich beobachteten Kapselstaare bei vollständiger Durchsichtigkeit der Linse selbst.

b. Die Linse wird in Folge dauernder direkter Berührung mit erkrankten, festen, gefässhaltigen, normalen oder pathologisch veränderten Theilen des Auges total getrübt.

Hierher gehören alle Katarakten, welche als direkte Folge von Erkrankungen der Netzhaut, der Aderhaut, des Corpus ciliare und in einzelnen Fällen auch der Iris zu betrachten sind, in deren Verlauf es zu totaler Netzhautablösung und zur Bildung einer ausgebreiteten kyklitischen, einer iridokyklitischen oder iritischen Schwarte kommt. Die

zu Grunde liegenden Erkrankungen sind also Netzhautablösung, intraoculäre Tumoren, Cysticerken, Glaukoma absolutum, Kyklitis, Iridokyklitis und die unbekanntenen Vorgänge, welche zum Buphthalmus und anderen ektatischen Prozessen des Auges führen.

Der erste, welcher diese Kataraktformen anatomisch untersucht hat, war Iwanoff. Ich habe das wesentliche aus seiner Arbeit bereits mitgeteilt (67). Auch habe ich schon darauf hingewiesen, in wie hohem Grade die Versuche von Deutschmann mit der klinischen Beobachtung und dem anatomischen Befunde übereinstimmen (84).

In allen diesen Fällen wird die Zellwucherung durch das aus dem pathologisch veränderten Glaskörper an der normalen Eingangspforte in die Linse eindringende, abnorm zusammengesetzte Nährmaterial und dadurch angeregt, dass bei dauerndem Kontakt mit gefässhaltigem Gewebe normaler oder pathologischer Bildung an umschriebenen Stellen der embryonale Ernährungsmodus wieder hergestellt wird.

Einige Fälle werden dies erläutern.

1. Beginnende totale Trübung durch Verklebung der Linse mit einem Irisgranulom.

In Fig. 1 auf Taf. XI meines Atlas habe ich ein in der Iris zur Entwicklung gelangtes Granulom abgebildet, in Folge dessen es zu einer streckenweise festen Verbindung zwischen der pathologisch veränderten Iris und der Peripherie der Linse gekommen war. So weit diese Verlöthung reichte, hatte sich vorne eine Kapselkatarakt mit Kapselfaltung und in der Äquatorialgegend ein ausgedehntes Lager von Bläschenzellen entwickelt, während die übrige Linse durchsichtig geblieben war. Ohne Zweifel würde sich mit weiterem Wachstum des Neugebildes auch die Linsentrübung weiter ausgebreitet haben.

2. Cataracta complicata (Buphthalmus). Von einem anderen hierher gehörigen Falle bringt Taf. XIV einige Details:

Am 13. Juni 1878 trat H. Z., ein 8jähriger Knabe aus L., in die Klinik ein. Am rechten Auge Emmetropie und volle Sehschärfe. Bezüglich des linken Auges wollen die Eltern erst 1 Jahr nach der Geburt bemerkt haben, dass es grösser sei als das rechte. Im Alter von 7 Jahren sah Dr. Pauli in Landau das Kind und constatirte Buphthalmus, Irisschlottern, flottirende Glaskörperopacitäten, Amaurose. Der Augenhintergrund war der Glaskörpertrübung wegen nicht zu sehen. Kein Reizzustand. 4 Monate darauf (Oktober 1878) traten im linken Auge spontan entzündliche Erscheinungen auf. Bei der Aufnahme (13. Juni 1878): Lider geschwellt, Chemosis, vordere Kammer voll Blut. Ciliarschmerz. T — 2. Am 17. Juni 1878 Enucleation. Sagittaler Durchmesser 30 Mm., äquatorialer 29 Mm., Basis der Hornhaut 15 Mm. — Das horizontale durchschnittene Auge zeigt eine mit Blut erfüllte grosse, vordere Kammer, vorne von der verdünnten und in grosser Ausdehnung vascularisirten Cornea, hinten von einer quer durch das Auge ausgespannten Membran begrenzt, welche aus der Iris und einer vom Fontana'schen Raum ausgehenden, dicken, entzündlichen, vascularisirten Auflagerung auf die Iris besteht. Diese neugebildete Schichte entzündlichen Gewebes erfüllt die Pupille und steht im Bereich derselben in fester Verbindung mit der Linse. An der Rückseite der Iris verklebt sie eine kurze Strecke weit die Pigmentschichte mit der Linsenkapsel. Weiter peripher ist die hintere Irisfläche anscheinend unverändert und die hintere Kammer vorhanden. Die Linse hat

ihre Form ziemlich beibehalten, nur ist die vordere Fläche etwas abgeflacht. Ihr äquatorialer Durchmesser beträgt 8,4 Mm., ihr polarer 4,3 Mm. Die Faserzüge der Zonula Zinnii sind wohl erhalten und heben sich in gefärbten Präparaten sehr deutlich ab. Die Ciliarfortsätze sind nach vorne geschoben und lang und schmal ausgezogen. Der Petit'sche Kanal ist 2,7 Mm. breit. Der Ciliarkörper zeigt ausser starker, zelliger Infiltration keine besonderen Veränderungen. Im hinteren Bulbusraum liegt die Aderhaut der Sclera an. Im Ganzen gleichmässig infiltrirt, lässt sie an mehreren Stellen knötchenförmige Verdickungen erkennen. Im vordersten Theile hinter der Ora serrata ist an der temporalen Seite osteoides Gewebe in der Bildung begriffen. Die atrophische Netzhaut ist in ganzer Ausdehnung flach abgelöst und zeigt an der Papille eine mehrfache Faltung. Dieselbe verdeckt zum Theil die tiefe Sehnervenexcavation, welche auf feinen Schnitten deutlich erkennbar ist. Sowohl der flache Raum zwischen Netzhaut und Aderhaut, wie der ganze Glaskörperraum einschliesslich des Petit'schen Kanals und der hinteren Augenkammer, ist von einer gleichmässigen, in der Müller'schen Flüssigkeit fest geronnenen Flüssigkeit erfüllt. Die offenbar chemisch veränderte Augenflüssigkeit hatte eine so vollkommene Selbsteinbettung der Linse hergestellt, dass es mit Einbettung des gevierteilten Auges in Stearinmasse gelang, einige feine Schnitte von ihr zu erhalten (Kuhnt, Ludwig). Die zweite Hälfte der Linse mit Umgebung wurde in Calberlamasse eingebettet und so die Schnitte angefertigt (Dr. Pinto), nach denen die Figg. 63—66 gezeichnet sind. — Aus der Beschreibung folgt, dass die Linse sich nur im Pupillargebiet und dessen nächster Umgebung in fester Verbindung mit vascularisirtem Gewebe befand, aber allseitig von pathologisch veränderten Humor vitreus und aqueus umspült war. Die Veränderungen in der Linse sind nun in hohem Grade interessant und schliessen sich direkt an die eben mitgetheilten, durch das Granulom der Iris hervorgerufenen, an.

Genau dem Pupillargebiet entsprechend finden wir eine Kapselkatarakt von 8 Mm. Länge und 0,4 Mm. Dicke. Dieselbe lässt, wie die Figg. 63 und 64 zeigen, alle Eigenschaften einer Kapselkatarakt, die ich beschrieben habe, erkennen; die gefaltete Kapsel, den faserigen, mit Zellen durchsetzten Bau, die amorphen Einschlüsse und den Epithelüberzug mit seinem Cuticularhäutchen. In der Zeichnung (Fig. 63) nach links von der Kapselkatarakt ist eine zweite, in der Bildung begriffene zu sehen, welche in Fig. 65 in etwas grösserem Maassstabe wiedergegeben ist. Die Zellwucherung besteht nur aus einer Anhäufung von Zellen, ohne dass in ihr die Vermehrung der Zwischensubstanz zu sehen ist. Sie stellt daher das erste Stadium einer Kapselkatarakt dar. Auch da, wo die beiden erwähnten Bildungen sich nicht befinden, ist das gesammte Epithel der vorderen Kapsel in mehr flächenartiger Wucherung und in der Produktion der sogen. Bläschenzellen begriffen. In der Aequatorialgegend bilden letztere eine dicke Schichte. Die Innenfläche der hinteren Kapsel ist mit einem zusammenhängenden Epithelüberzug ausgekleidet, von welchem eine neue Zellwucherung ihren Ausgang nimmt. Der Linsenwirbel ist nur in einzelnen Schnitten und nur in unvollkommener Weise erkennbar. In anderen Schnitten zeigen sich Bilder, wie sie Fig. 66 wiedergibt. Solche Bilder demonstrieren den Uebergang des vorderen Epithelbelags in den der hinteren Kapsel.

Die Veränderungen des faserigen Theiles der Linse sind ebenfalls charakteristisch; auseinandergewichene Schichten, stark lichtbrechende, zu Kugeln zusammengeballte und geronnene, eiweiss-haltige Flüssigkeit zwischen ihnen und reichliche Vacuolenbildung in den peripheren gelegenen Fasern zeugen dafür, dass sich die eigentliche Linsentrübung rasch entwickelt hat. Damit stimmten die Angaben des Dr. Pauli. Im Juni 1877 schlottete die Iris, war die Pupille frei und die Linse durchsichtig. Im Oktober stellten sich die ersten Zeichen derjenigen Veränderungen im Auge ein, welche zur Kataraktbildung geführt haben. Als unmittelbare Ursachen der

letzteren sind die lokale Verwachsung mit der gefässhaltigen Pseudomembran in der Pupille und die Ernährung mit pathologischem Material seitens des Glaskörpers zu bezeichnen.

3. *Cataracta complicata (Coloboma iridis et chorioideae)*. Fig. 61 auf Taf. XIII giebt eine Abbildung von dem vorderen Abschnitt eines Auges, welches, mit Colobom der Iris und wohl auch der Chorioidea behaftet, durch Netzhautablösung erblindete. Einem Schreiben Hirschberg's, dem ich das Auge verdanke, entnehme ich:

Th. Sch., Fabrikarbeiterin, ist eins von fünf Kindern gesunder Eltern. Einer ihrer Brüder hat ebenfalls Iris-, Aderhaut- und Sehnerven-Colobom an beiden Augen. Dabei Nystagmus oscillat., Strab. conv. et Amblyop. o. s. — Nachdem Th. Sch. monatelang ambulatorisch behandelt war, wurde sie am 31. Mai 1882 zur Enucleation aufgenommen, welche sie wegen der Schmerzhaftigkeit des rechten Auges verlangte. Die Sehschwäche der sonst gesunden und kräftigen Person bestand seit der Geburt. Das linke Auge hat Brückencolobom der Iris und Aderhautcolobom. Auf der Linse eine zarte bräunliche Auflagerung (*Membrana pupillaris perseverans*). Bei Lupenbetrachtung erscheint sie als eine in feinsten Strich- und Punktmanier ausgeführte, dünne, samtschwarze Schichte. Sie hindert die ophthalmoskopische Untersuchung nicht. Die Linse ist bis auf einen kleinen Punkt in der Corticalis posterior durchsichtig. Bei gerade aus gerichteter Sehaxe ist fast das ganze Colobom linsenfremd. Die Linse ist sehr verkleinert und ihr unterer Rand nach hinten-oben verschoben. Das linke Auge zählt Finger auf 4—5 Fuss, mit + 6 liest sie Sn II in 1 1/2 Zoll. Gesichtsfelddefekt nach oben. Das rechte Auge ist seit einem Jahre amaurotisch, erscheint äusserlich reizlos, T—1/2, ist spontan und druckempfindlich. Hornhaut klar. Iriscolobom nach unten, das Gewebe der Iris erscheint nur in der Peripherie normal, im Pupillatheil atrophisch. Mehrere Synechien. Die Linse rein, transparent, deutlich verdickt, also von der Zonula abgelöst. Blickt Patientin medianwärts, so sieht man den Rand der subluxirten Linse in ziemlicher Ausdehnung. Der Glaskörper ist infiltrirt, entweder bluthaltig oder schon dicht hinter der Linse vascularisirt. Eine blasenähnliche Figur ist sichtbar.

Das am 31. Mai 1882 enucleirte und in Müller'scher Flüssigkeit aufbewahrte Auge wurde am 21. Oktober 1882 mitten durch das Colobom senkrecht halbt, in Celloidin eingebettet und mit dem Mikrotom geschnitten (Dr. Pinto). Es liess sich nun feststellen, dass die Hornhaut unverändert ist; nur in der Peripherie der vorderen Kammer ist die Iris in grosser Ausdehnung (ca. 1 Mm.) mit der *Membrana Descemeti* verwachsen. Die vordere Fläche der Iris ist mit einem continuirlichen Endothelhäutchen überzogen, welches als eine direkte Fortsetzung des Endothels der *Membrana Descemeti* erscheint (siehe Seite 77). In dem abgebildeten Präparat, das nicht der Mitte des Coloboms entspricht, tritt die Atrophie der Iris dadurch deutlich hervor, dass der den Sphincter iridis enthaltende Pupillatheil der übrigen Iris gegenüber stark verdickt erscheint. Der Sphinkter selbst ist durch Zug an der vorderen Fläche der Iris nach vorne umgeschlagen. In der Nähe des Coloboms hat die Iris dagegen ein mehr normales Aussehen. Nicht ohne Interesse ist das dort sichtbare Rudiment des Sphinkter. Nach oben ist durch die Verwachsung der Iris mit der Cornea im Fontana'schen Raum die hintere Kammer tief und gross. Die Ciliarfortsätze und die Zonulafasern sind in die Länge gezerrt, der Petit'sche Kanal sehr breit. Nach unten liegt die Linse der Iris und dem Ciliarkörper fest an, so dass die Ciliarfortsätze platt gedrückt werden. Offenbar ist dies durch den Zug eines gefässhaltigen, neugebildeten Gewebes geschehen, welches von dem rudimentären Ciliarkörper im Bereich des Aderhautcoloboms ausgeht und durch den Petit'schen Kanal in die vordere Kammer eindringt, wo es im Fontana'schen Raum endet. Es ist anzu-

nehmen, dass dieses Gewebe als das Produkt einer auf die Colobom-gegend beschränkten Kyklitis anzusehen ist und auch die Netzhautablösung verursacht hat, welche zu vollständigem Schwund des Glaskörpers und zu trichterförmiger Einhüllung der Linse durch die abgelöste Netzhaut geführt hat. Von besonderem Interesse ist es, dass im oberen Bulbusabschnitt Zeichen der Kyklitis kaum vorhanden und auf die Pars ciliaris retinae beschränkt sind.

Die Linse hat eine mehr kugelige Form. An der äusseren Seite der vorderen Kapsel befindet sich eine Pigmentauflagerung, welche in einer zelligen Gewebsmasse eingeschlossen ist. Da auch einige capillare Gefässe darin zu sehen sind, so wird wohl das Ganze als Rest der Pupillarmembran anzusehen sein. Um so mehr als auch an dem linken Auge Reste der Membrana pupillaris vorhanden sind und andere Erscheinungen einer abgelaufenen Iritis fehlen. Die Innenfläche der vorderen Kapsel ist in ihrer ganzen Ausdehnung mit einer bereits faserig gewordenen Kapselkatarakt überzogen. Dieselbe hat offenbar von unten, wo die kyklitische Schwarte den Äquator der Linse berührt, ihren Ausgangspunkt genommen und ist von dort nach oben gewuchert. Sie hat unten eine Dicke von 0,25 Mm. und verschmälert sich allmählig nach oben. Im vorderen Pol ist sie 0,08 Mm. dick, bei einer Kapseldicke von 0,008 Mm. Ihr Bau ist faserig mit ziemlich regelmässig eingelagerten elliptischen Kernen. Einen Epithelüberzug nach dem Innern der Linse zu besitzt sie nicht. Dagegen enthält sie im dickeren Theile bereits ziemlich ausgedehnte Ablagerungen einer stark lichtbrechenden und sich mit Hämatoxylin intensiv färbenden Masse, Kalk oder Colloid. In der Äquatorialzone ist jede Andeutung eines Wirbels verschwunden. Auf beiden Seiten der Schnittlinie geht die Kapselkatarakt allmählig in den die ganze hintere Kapsel auskleidenden Epithelbelag über, dem nach innen wieder mehr oder weniger dicke Lagen von Bläschenzellen anliegen. Die Linsen-substanz selbst lässt die Zeichen der beginnenden Katarakt, wie sie sich in jugendlichen Linsen gestaltet, erkennen. In der Peripherie enthalten die Fasern massenhaft Vacuolen, weiter nach innen weichen die Schichten auseinander, wie in Fig. 24—25 aus einer diabetischen Katarakt. In den Lücken findet sich eine zu Kugeln zusammengeballte, homogene Masse. An einzelnen Stellen sind die Linsenfasern gebrochen und ist die Masse zu kleineren, stark lichtbrechenden Körnern geronnen, von denen wir sonst annehmen, dass sie dem Lichte den Durchgang verwehren und Linsentrübung bedingen.

Ich kann daher nicht umhin, die von Hirschberg erhaltene Angabe, dass die Linse rein und transparent gewesen sei, dahin zu modificiren, dass sie nicht vollständig getrübt gewesen sei, sondern noch hinreichend Licht durchgelassen habe, um die Vascularisation hinter derselben sehen zu lassen. Immerhin lernen wir aber aus der mikroskopischen Untersuchung, dass eine Kapselkatarakt in dem hier vorliegenden Stadium der Entwicklung, sowie der Epithelbelag und die Bläschenzellen an der hinteren Kapsel nicht für Licht undurchgängig sein müssen. Da das Auge bereits 1 Jahr vor der Enucleation amaurotisch gewesen ist, so dürfte der Beginn der Wucherung innerhalb der Linse nicht viel kürzer zu datiren sein.

Auch dieser Fall spricht für die lokale Einwirkung einer vascularisirten Anlagerung an die Aussenfläche der Kapsel auf die formative Thätigkeit der intracapsulären Zellen.

4. Cataracta mollis complicata (Netzhautablösung). K. Kr., eine 44jährige Dame aus Sp., war von Jugend auf kurzsichtig. Am rechten Auge besteht eine M. von 12 D. Wegen einer centralen Chorio-Retinitis desselben trat sie am 2. December 1882 in meine Klinik ein. Im linken Auge war eine 1 Jahr zuvor aufgetretene Netzhautablösung anderwärts ohne Erfolg behandelt worden. Bei der Untersuchung zeigte sich die Linse durchsichtig,

so dass genau constatirt werden konnte, dass die Netzhaut fast total abgelöst war. Nur nach oben und in der Umgebung der Papille lag die Netzhaut noch an der Aderhaut an. Ein breites Staphyloma posticum konnte eben wahrgenommen werden. Ich behandelte das rechte Auge mit Blutentziehungen und Dunkelkur. Am 23. December untersuchte ich beide Augen. Das linke, mich weniger interessirende, allerdings nur flüchtig, und nahm keine Trübung in der Linse wahr, sondern sah die Netzhaut so gut wie früher. Am 26. December wurde wieder Blut entzogen und Patientin bis zum 30. December im Dunkeln gehalten. Am 31. December untersucht, präsentirte sich im linken Auge eine stark geblähte totale Katarakt mit perlmutterartig schillernden, speichenartigen Trübungen und tiefen dunklen Klüften und Spalten zwischen ihnen. Da das Auge thränte, spontan und auf Druck schmerzhaft war und weicher zu werden begann, gab ich dem Wunsch der auf diese Eventualität bereits von anderer Seite vorbereiteten Patientin nach und nahm es am 10. Januar 1883 heraus. In Müller'scher Flüssigkeit gehärtet, wurde es (18. Februar 1883), wie Seite 14 beschrieben, präparirt, eingebettet und mit dem Mikrotom geschnitten (25. Februar 1883, Dr. Pinto).

Das Auge hatte eine äussere Axenlänge von 25,0 Mm. und einen äquatorialen Durchmesser von 25,5 Mm., war also ein nicht vorzugsweise in sagittaler Richtung vergrössertes Auge. Im Gegensatz zu dem Befund während des Lebens zeigte das gehärtete Auge eine tiefe vordere Kammer. Es mag dies wohl dadurch bedingt sein, dass die Linse durch Schrumpfung der abgelösten Netzhaut etwas nach hinten gesunken ist. Die total abgelöste Netzhaut umgab die Linse von allen Seiten ziemlich gleichmässig. Der Glaskörper war auf ein ganz geringes, im Glaskörpertrichter und am Linsenpol anliegendes Residuum geschwunden.

Die Linse hat einen äquatorialen Durchmesser von 7,4 Mm. und einen polaren von 5,03 Mm., weicht also in der Form von der normalen Linse eines gleichalterigen Auges beträchtlich ab. Offenbar liegt die Ursache davon in der starken Wasseraufnahme, durch welche die Kapsel sich der Kugelform nähern muss. Damit in Uebereinstimmung steht die beträchtliche Verbreiterung des Canalis Petitii, der beiderseits mehr als 1,2 Mm. beträgt.

Die Veränderungen innerhalb der Kapsel bestehen zunächst darin, dass zwischen der Kapsel, sowohl der vorderen wie der hinteren, und der Linse eine vorne 0,17 Mm., hinten 0,13 Mm. dicke Schichte homogener geronnener Flüssigkeit sich befindet. Durch dieselbe ist die Zunahme des polaren Durchmessers der Linse teilweise erklärt. Was noch fehlt, lässt sich ohne Zwang davon herleiten, dass die einzelnen Schichten der Linse bis in das Centrum hinein vielfach auseinandergewichen und ihre Spalten mit eiweisshaltiger Flüssigkeit erfüllt sind.

Die Fasern selbst sind bis in's Centrum hinein voller Vacuolen. Doch ist es oft schwer, sich darüber zu entscheiden, ob man Vacuolen in den Fasern oder Lücken zwischen den Fasern vor sich hat. Die Fasern lassen sich auch auf feinen Schnitten nur schwer isoliren und scheinen an vielen Stellen wie zu einer mehr gleichmässigen Masse zusammengebacken, oder von einer homogenen Flüssigkeit gleichmässig durchtränkt. Je nach der Lage, welche der einzelne Schnitt in der Linse gehabt hat, sind die dunkeln Spalten zwischen den getrühten Linsenschichten getroffen und erscheinen im Schnitte als verschieden breite, von geronnenen Eiweisskugeln erfüllte, die Linse in radiärer Richtung durchsetzende Spalten, welche mitunter bis in die Nähe des Centrums reichen.

Die Linsen-kapsel erscheint an einzelnen Stellen dicker, wie gequollen. Die Epithelzellen sind auffallenderweise platt, niedriger, als in normalen Linsen gleichen Alters. Vom Linsenwirbel ist nur eine Andeutung erhalten. Die Kerne des Kernbogens sind kaum erkennbar. Dagegen ist die ganze hintere Kapsel mit einem epithelartigen Ueberzug versehen. An verschiedenen Stellen beider Kapselhälften haben sich bereits durch eine Wucherung des Epithels Zell-

hügel gebildet, die als beginnende Kapselkatarakt angesehen werden müssen. Nicht unerwähnt will ich lassen, dass ich ziemlich genau im vorderen Pole zwischen der Kapsel und dem emporgehobenen und dort wuchernden Epithel eine Ansammlung amorpher, im Leben wohl flüssiger Substanz, von ganz eigenartigem, mir sonst unbekanntem Ansehen, gefunden habe.

Wir haben es in diesem Falle mit einer ausserordentlich rasch, in kaum 8 Tagen, zu Stande gekommenen Linsentrübung in dem Auge eines nicht mehr jungen Individuums zu thun, welche ganz das Aussehen einer weichen Totalkatarakt besass. Der Mangel jeder Kernbildung in dieser Linse trotz der 44 Jahre hat mich zu der Bemerkung auf Seite 62 veranlasst, dass unter gewissen Verhältnissen beim consecutiven Staar selbst der bereits sclerosirende Kern erweichen könne.

Bei der geringen Dauer der Veränderungen, welche die Linsentrübung bedingen, müsste der Epithelbelag der hinteren Kapsel in hohem Grade auffallend sein, wenn wir nicht aus anderen Beobachtungen wüssten, dass intracapsuläre Zellneubildung längere Zeit vorhanden sein kann, ohne sich durch Mangel an Durchsichtigkeit bemerkbar zu machen. So liegt die Annahme nahe, dass die Zellwucherung bereits mit oder kurze Zeit nach dem Auftreten der Netzhautablösung begonnen habe, die Trübung der Linse aber erst durch die Berührung mit der abgelösten Netzhaut eingeleitet sei.

5. *Cataracta capsulo-lenticularis complicata*. (Netzhautablösung). Fr. K., etwa 40 Jahre alt, aus Fr., wurde von Steffan behandelt, dem ich das Auge verdanke. Seinen Notizen entnehme ich folgendes: Am 1. Oktober 1873 Staphyloma post. progress. — Chorioiditis disseminata. Cat. polaris posterior. Innere Gesichtsfeldhälfte fehlt. Nach aussen werden Finger auf 1,5 Fuss gezählt. Am rechten Auge Iridoklyklochorioiditis c. cat. accreta. Ciliarreizung. Amaurosis. Am 7. Oktober 1873 wurde das Auge enucleirt. Zwei Jahre später, am 5. November 1875, wurde das Auge horizontal durchschnitten. Die Netzhaut ist total abgelöst, der ganze Raum zwischen ihr und der Aderhaut mit Cholesterinkristallen ausgefüllt. Die Netzhaut hüllt mit der kyllitischen Schwarte, mit der sie fest verwachsen ist, die Linse im hinteren Abschnitt ein. Vorne ist sie von der iridoklyklichen Neubildung, welche auch die Pupille überzieht, fest umschlossen. Die Iris ist durch die Schwarte in der Peripherie nach rückwärts gezogen, so dass die vordere Kammer ungewöhnlich tief ist. Besonderer Erwähnung verdient, dass der Pupillarrand der Iris mit dem Sphinkter nach rückwärts in die Neubildung hineingezogen ist. Ich habe damit zum ersten Mal das entgegengesetzte von dem Befunde, wie er bei Glaukom so häufig ist, beobachtet. Wie sich die Auswärtskehrung des Pupillarrandes bei Glaukom durch die Verwachsung der vorderen Irisfläche mit der Descemetischen Haut erklärt, findet die Einwärtskehrung ihre Lösung durch die an der Rückseite der Iris lagernde iridoklykliche Schwarte. Die Linse ist schon makroskopisch als aus zwei differenten Bestandtheilen zusammengesetzt erkennbar. Die ganze Innenfläche der vorderen und hinteren Kapsel ist von einer dicken Kapselkatarakt ausgekleidet. Auf feinen Schnitten lässt sich erkennen, dass sie streckenweise ganz wie alle anderen Kapselkatarakten gebaut ist. An anderen Stellen sind kleine und grössere Kalkpartikelchen, amorphe mikroskopische Körnchen eingelagert. Dies geschieht zuerst immer in den Gewebslücken, die dort liegenden Kerne allmählig umhüllend oder verdrängend. Je weiter nach einwärts, desto grösser und massiger sind die allmählig die Gestalt von Drusen annehmenden Kalkkoncretionen. Fast der ganze nicht in Kapselkatarakt umgewandelte Raum des Kapselsackes ist von Kalkmasse ausgefüllt, welche aus den Schnitten herausfällt und deshalb in der Zeichnung (Fig. 62) nicht wiedergegeben ist.

In diesem Falle ist die Verkalkung der Linse bei unverletzter

Kapsel eingetreten. Sonst hat er grosse Aehnlichkeit mit dem von mir auf Taf. XXIII und XXIV, Fig. 4 und 5 meines Atlas abgebildeten. Insbesondere der Beginn der Kalkablagerung in den Gewebslücken der Kapselkatarakt ist dort bereits durch Fig. 5 erläutert worden.

Verkalkung der Linse. Ich bespreche die Verkalkung, die Petrification, der Linse an dieser Stelle, weil Kalkablagerung innerhalb des Kapselsackes am häufigsten unter diesen Verhältnissen, d. h. wenn die Katarakt sich consecutiv zu Augenleiden hinzugesellt, welche dauernde, feste Verbindungen zwischen ihr und pathologischem gefässhaltigen Gewebe zur Folge haben, vorkommt.

Unter diesen Verhältnissen findet die Kalkablagerung zuerst immer in dem innerhalb der Kapsel durch Wucherung der intracapsulären Zellen neugebildeten Gewebe statt. Doch kommt eine Verkalkung der Linse nicht eben selten auch ohne solche feste Verbindungen oder doch bei Fixirung der Linse durch einfache Synechien vor, wenn das Individuum noch jung und tiefgehende Zerstörungen der tieferen Gebilde des Auges vorhanden sind, also unter Verhältnissen, welche sub c. besprochen werden. Dann pflegt der Kalkablagerung keine erhebliche Kapselkataraktbildung vorauszugehen. Die Ablagerung der amorphen Kalkkörnchen erfolgt dann zunächst an der Innenfläche des Epithels der vorderen und des Pseudoepithels der hinteren Kapsel und schreitet auffallenderweise von der Peripherie nach dem Centrum der Linse fort. Es ist dies daraus zu schliessen, dass unter solchen Verhältnissen mitunter der innerste Kern noch nicht verkalkt ist, sondern aus amorpher, schmieriger, mitunter wachsähnlicher Masse besteht. Auffallend ist dies, weil bei der von aussen nach innen fortschreitenden Petrification vorausgesetzt werden muss, dass durch die peripherie, schliesslich doch beträchtlich dicke Kalkkruste immer noch anorganische Bestandtheile führendes Nährmaterial eindringen kann.

Kalkablagerungen von geringer Mächtigkeit findet man gelegentlich auch in überreifen, senilen, nicht complicirten Staaren. Sie präsentiren sich immer als eine dünne Schichte stark lichtbrechender Körnchen nahe der Kapsel, die mitunter sehr das Aussehen von Krystallen haben. Doch ist es mir nicht gelungen mit Sicherheit charakteristische Krystallformen aufzufinden.

Eine totale Verkalkung der Linse braucht immer längere Zeit, Monate und selbst Jahre. Es ist dies erklärlich durch den geringen Gehalt des Glaskörpers an anorganischen Bestandtheilen überhaupt und den immerhin trägen Stoffwechsel in einer erkrankten Linse.

Die Petrification der Linse bleibt entweder ganz lokal, oder sie betrifft die ganze Linse. Den ersten Fall beobachten wir an dem überreifen senilen Staar, den zweiten bei consecutiven und complicirten Jungstaaren. Bei Kindern kann der Kapselinhalt dabei flüssig bleiben und allmählig eindicken (Cat. lactea), oder die Bildung ist von Anfang an eine solide, steinige (Cat. calcarea).

Ossification der Linse. An die *Cat. calcarea* schliesst sich naturgemäss die Erörterung der Frage über die Möglichkeit einer Verknöcherung der Linse. In dieselbe ist neuerdings durch Goldzieher (36a, pag. 331) wieder Verwirrung gebracht worden. Präcis gefasst handelt es sich nicht darum, ob an der Stelle, wo normaler Weise die Linse sich befindet, ein der Linse an Gestalt ähnlicher Körper aus wahrer Knochensubstanz gefunden wird, sondern ob die Linse selbst bei unverletzter Kapsel verknöchern könne. Das letztere wird von mir gelehrt, das erstere nicht bestritten. Immer setzt die Aehnlichkeit des knöchernen Körpers mit der Linse voraus, dass der Raum, den dieselbe ursprünglich eingenommen, durch umgebendes pathologisches Gewebe, wie die Form, in welche ein Guss stattfinden soll, abgegrenzt werde. In wie merkwürdiger und rascher Weise dies geschehen kann, dafür spricht folgender Fall:

Am 28. September 1882 stiess ein Vater seinen 8jährigen Knaben mit der Heugabel in das rechte Auge. Bei der Aufnahme am 29. September war die *Conj. bulbi* mässig ödematös, nach unten innen in der *Cornea* eine vom Rande bis in die Mitte reichende rechtwinklige Lappenwunde. Hinter der *Cornea* Blut. *Bulbus* weich. Lichtempfindung vorhanden. *Projection* falsch. Am 30. September um 12 Uhr, also 43 Stunden nach der Verletzung, wurde das Auge enucleirt und in Chromsäure gelegt. Am 14. December wurde es horizontal durchschnitten, dann eingebettet und mikrotomirt. Makroskopisch glaubten wir die Linse an der hinteren Hornhautfläche anliegen zu sehen. Unter dem Mikroskop zeigte sich, dass nur die Kapsel vorhanden, die Linse aber bei der Verletzung aus dem Auge entfernt worden war. Der Kapselsack war prall mit Blut erfüllt und hatte so die Anwesenheit der Linse vortäuscht. Ausserdem war eine sogen. *Iriseinsenkung* (*v. A m m o n*) vorhanden. Der Glaskörper stark infiltrirt, die *Pars ciliaris retinae* im Auswachsen zu einer kyklitischen Schwarte begriffen. — Es kann kaum bezweifelt werden, dass sich in dieser von Blut erfüllten Kapselhöhle mit der Zeit ein die Form der Linse beibehaltendes Gewebe neugebildet haben würde. Wäre dies dann später verknöchert, so wäre wieder ein knöchernes Gebilde von der Form der Linse und am Ort der Linse gefunden worden, das aber nichts weniger als eine Verknöcherung der Linse zu bedeuten gehabt hätte. (Siehe auch mein Referat im Jahresber. für Ophthalmologie über das Jahr 1880, pag. 367.)

6. Perforation der Linsenkapsel durch Glioma retinae. Bei der oben erwähnten Gelegenheit macht Iwanoff (48) die hübsche Bemerkung, dass die Berührung eines intraoculären Tumors geradezu als ein Trauma aufzufassen sei. Zunächst regt er die intracapsulären Zellen zur Wucherung an; bei längerem Bestehen zerstört das Neugebilde die Kapsel durch Usur, und nun steht nichts mehr im Wege, dass die zelligen Elemente der Neubildung sowohl, wie lymphoide Zellen, und endlich das Neugebilde mit seinem Stroma und seinen Gefässen sich in dem Kapselsack ausbreitet und schliesslich die ganze Linse ebenso in sich aufnimmt, wie irgend ein anderes Gewebe.

Mein früherer Assistent, Dr. Bettmann, untersuchte ein gliomatöses Auge, in welchem, wie die noch in meinen Händen

befindlichen Präparate erkennen lassen, die Usur der Linsenkapsel offenbar erst ganz kurze Zeit vor der Enucleation stattgefunden hatte. Die Linse selbst zeigt ausser Vacuolenbildung keine kataraktösen Erscheinungen. Das Epithel hat zu den wiederholt beschriebenen Wucherungen von Pseudoepithel und Bläschenzellen Veranlassung gegeben. Von der in der Gegend des Aequators, etwas mehr nach vorne gelegenen Usurstelle aus dringt ein breiter Streifen von Rundzellen direkt gegen das Centrum vor, während ein anderer sich an der Innenfläche des vorderen Epithels vorschiebt.

7. Perforation der Linsenkapsel durch Zug einer kyklitischen Schwarte. Ich kann diesen Abschnitt nicht beenden, ohne noch einmal auf ein Auge zurückzukommen, das schon mehrere Male in der Literatur vorkommt, und von dem Haab (39) eine genaue mikroskopische Analyse gegeben hat. Muralt führt es unter der Diagnose: Angeborene Bulbektasie nach intrauteriner Iridochorioiditis. Ich habe das Auge in meinen „Photographischen Abbildungen No. 20“ als „*Staphyloma corneae globosum*“ bezeichnet. Hätte ich gewusst, dass es sich um ein angeborenes Leiden handelte, würde ich das Wort „congenitum“ hinzugesetzt haben und noch heute meinen, damit das Rechte getroffen zu haben. Die Linsenanomalie beschrieb ich nach dem makroskopischen Aussehen kurz mit den Worten: „Auf der stark geschrumpften Linse sitzt ein Zapfen, durch welchen die Linse früher mit der Hornhautnarbe in Verbindung stand“. Haab konnte später, indem er sämtliche Schnitte durchmusterte, nachweisen, dass eine Perforation der Hornhaut nirgends stattgefunden habe. An keinem Schnitt war „eine Unterbrechung der *Membrana Descemeti*, das nothwendige Kennzeichen einer vorausgegangenen Perforation, zu constatiren“. Leider geht aus der Darstellung nicht hervor, ob beide Bulbushälften in Schnitte zerlegt wurden, oder ob nicht etwa überhaupt nur eine Hälfte zu Gebote stand. Für die Hauptsache ist dies jedoch ohne Bedeutung. Die Vorwölbung der getrübbten *Cornea* mit der Anlagerung und Verklebung der *Iris* in ihrer ganzen Ausdehnung mit der hinteren Hornhautfläche stempeln das Leiden auch ohnedies zu einem *Staphylom*. An der Linse konnte Haab den nach vorne ragenden Zapfen als eine enorme *Cat. pyramidalis congenita* deuten. Seine Beschreibung entspricht in allem und jedem dem constanten Befunde eines angeborenen Pyramidalstaars. Wir wissen seit Hulke, dass selbst im Extrauterinleben eine Pyramidalkatarakt oder ein vorderer Polarstaar entstehen kann, ohne dass eine Hornhautperforation vorhanden gewesen sein muss. Um wie viel näher liegt es für die fötale Wachstumsperiode, in der es einen nennenswerthen Abstand zwischen vorderer Linsenkapsel und hinterer Hornhautfläche nicht giebt, bei einer entzündlichen Infiltration und Schwellung der Hornhaut eine direkte Berührung der Linsenkapsel im Pupillargebiet als Ursache der Kapselkatarakt anzusehen! Haab erwähnt ferner, dass seine Schnitte im Bereiche der geschrumpften Linse die Kapsel

dreimal getroffen haben, und sieht sich dadurch zu einem Excurs über die Genese der Kapsel veranlasst. Wie mir scheint, ohne zwingende Veranlassung. Wer viele Linsenschnitte gesehen hat, weiss, dass beim Wund- und Nachstaar, überhaupt nach Kapseleröffnung, aber auch bei geschrumpftem Staar mit unverletzter Kapsel, diese sich leicht so falten und legen kann, dass sie bei gewissen Richtungen mehrfach durch ein und denselben Schnitt getroffen werden muss. Ich kann daher darin nichts Besonderes sehen. Auch würde ich überhaupt auf die Deutung dieses allerdings sehr interessanten Auges an dieser Stelle nicht eingegangen sein, wenn nicht Haab den an der Hinterfläche der geschrumpften Katarakt sitzenden 4,5 Mm. langen Faden, welcher an der von mir abgebildeten Bulbushälfte nicht vorhanden war, für das vordere Ende einer persistirenden Arteria hyaloidea erklärte. Haab selbst gibt an, dass sich die hintere Kapsel nicht hinter der ganzen rudimentären (?) Linse herumziehe, sondern das Gebiet hinter der Basis des Zapfens grösstentheils freilasse. Dort befindet sich ein faseriges Gewebe, das sich nach beiden Seiten bis zu den verdickten Fasern der Zonula Zinnii erstreckt und auf Schnitten zahlreiche Gefässdurchschnitte zeigt. Der als Art. hyaloidea gedeutete Faden, der vor seinem Eintritt in das faserige Gewebe eine kleine Biegung macht, enthält ein bluthaltiges Gefäss. Haab nimmt an, dass das hintere Ende der Arter. hyaloidea bei Herausnahme des Glaskörpers entfernt worden sei. Wegen ihres starken Blutgehaltes müsse sie nach hinten mit der Art. centralis retinae communicirt haben.

Gegen diese Auffassung spricht zunächst, dass der Sehnerv eine tiefe Excavation zeigt, und dass das ganze Auge, stark ausgedehnt, 29,6 Mm. lang ist. Ich meine, wenn eine Art. hyaloidea persistens vorhanden gewesen wäre, hätte sie bei der Ektasirung des Bulbus reissen müssen. Sind doch Fälle bekannt, dass in ektasirenden Augen die ganze abgelöste Netzhaut am Sehnerveneintritt abgerissen ist. Dann aber müsste doch in der excavirten Papille irgend eine Spur der spontan oder bei Herausnahme des Glaskörpers abgerissenen Centralarterie zu sehen gewesen sein. Auch gegen die Auffassung, dass die Linse als eine „rudimentäre“ zu bezeichnen sei, möchte ich anführen, dass die ganze Entwicklung des Auges dafür spricht, dass der intrauterin verlaufene Krankheitsprozess erst aufgetreten sein kann, nachdem das Auge und die Linse fertig gebildet war, also höchst wahrscheinlich erst am Ende der fötalen Wachstumsperiode. Allerdings würde mit dieser Kritik gar nichts gesehen sein, wenn ich nicht eine meines Erachtens besser begründete Auffassung des ganzen Befundes zu geben im Stande wäre.

In diese Lage bin ich durch die Freundlichkeit Hirschberg's gekommen, dem ich zwei Kaninchenaugen verdanke, an denen er partielle Katarakt wahrgenommen hatte. Weitere Details fehlen.

In beiden Augen waren die Linsen an der Vorderfläche ziemlich normal gewölbt. In der Gegend des hinteren Pols war aber die hintere Kapsel geborsten und traten die Linsenfaser in einer pilzförmigen Gestalt in den Glaskörper aus. Das vordere Epithel war wohl erhalten, der Linsenwirbel erkennbar, aber in der Form verändert. Die Linsenfaser hatten an verschiedenen Stellen sehr verschiedene Dicken- und Breitendurchmesser, zeigten aber die sechseckige Begrenzung in wunderbarer Regelmässigkeit und ebenso die von Henle (40, pag. 21) beschriebenen feinen Kanälchen an den Ecken der Hexagone. Die aus der Kapsel hervorquellenden Fasern lassen zum Theil ihren Inhalt in Tropfen austreten. Dadurch wird die im Leben sichtbare Trübung in der Gegend des hinteren Pols bedingt gewesen sein.

Als den Kapselriss bedingende Ursache fand sich in beiden Augen ein mit der Kapsel in Verbindung stehendes, faseriges, gefässhaltiges Gewebe, das mit dem Ciliarkörper der einen Seite in Verbindung stand. Diese kyklotische Neubildung, das Produkt einer umschriebenen Kyklotis, hat, nehme ich an, im Stadium des Schrumpfens die Kapsel gezerrt und schliesslich zerrissen. Auch hier waren die Gefässe bluthaltig und communicirten mit den Gefässen des Ciliarkörpers.

Verwenden wir diesen Befund zur Erklärung des Haab'schen Falles, so ist nun die Biegung des Glaskörpergefässes vor dem Eintritt in das faserige das Kapselloch verschliessende Gewebe sowohl, wie dass es Blut führte, erklärlich. Die kyklotische Schwarte mit ihren Gefässen ist als ein nothwendiger Bestandtheil der bestandenen fötalen Iridochoioiditis anzusehen, und die Zerrung, welche dieselbe bei der nachträglich eingetretenen Ektasirung des Auges an der hinteren Linsenkapsel ausgeübt hat, ist sowohl die Ursache des Platzens der hinteren Kapsel, wie der zu einem mächtigen Zapfen ausgezogenen Kapselkatarakt gewesen.

Nach dieser Deutung würde also die eigenthümliche Linsenanomalie in dem Haab'schen Falle nicht als Missbildung anzusehen und nicht mit dem Persistiren der Arteria hyaloidea in Beziehung zu bringen, sondern als eine allerdings im fötalen Leben durch eine tiefgreifende Bulbuserkrankung erworbene Kataraktbildung aufzufassen sein.

c. Die Linse wird in Folge eines einseitigen Augenleidens total getrübt, ohne abnorme Adhäsionen eingegangen zu sein.

Für diese Kataraktform kann ich zu meinem Bedauern einen anatomisch untersuchten Fall nicht beibringen. Ich muss mich daher damit begnügen auf die klinische Thatsache hinzuweisen, dass die Ursache der Kataraktbildung in einer Gefässerkrankung im Auge zu liegen pflegt.

1. Cataracta mollis ex chorioiditide. Schlechte Sehschärfe. Ich operirte im November 1880 einen 62jährigen Mann aus W. an Cataracta senilis (S 1/2). Während der Kur erhielt er Besuch von seiner 24jährigen Tochter, welche am linken Auge ebenfalls eine noch nicht ganz reife, vorzugsweise im Aequator und in der hinteren Corticalis ausgebildete Katarakt hatte. Ich beobachtete dieselbe nun bis Ende Februar 1881, liess wiederholt den ganzen Körperzustand und den Urin (auf Zucker und Eiweiss), stets mit negativem Erfolge, untersuchen und extrahirte die Katarakt, als das

Sehen bis auf Erkennen von Handbewegungen herabgesetzt war. Ausdrücklich ist in der Krankengeschichte bemerkt, dass vor der Operation die Projection überall richtig, also das Gesichtsfeld frei war und das Licht einer Kerzenflamme über Zimmerlänge wahrgenommen wurde. Operations- und Heilverlauf waren ohne Zufälle, aber die Patientin zählte nach vollendeter Heilung auch nur Finger, und zwar nur dann, wenn sie nach aussen gehalten wurden. Auch eine später vorgenommene *Discissio cataractae secundariae* besserte das Sehen nicht erheblich. Als Ursache des schlechten Sehens wurden mit dem Spiegel massenhafte bewegliche Glaskörpertrübungen wahrgenommen. Ob Netzhautablösung aufgetreten war, liess sich nicht bestimmen.

Es kann wohl keinem Zweifel unterliegen, dass während oder in Folge der Operation Chorioidealblutung eingetreten war, und ebenso, dass diese auch durch ein schon vorher bestandenes Aderhautleiden ihre Erklärung findet. Die einseitige Kataraktbildung ist also auf das einseitige Aderhautleiden zurückzuführen, denn das rechte Auge war und ist, wie ich annehmen darf, da die Patientin sonst wiedergekommen wäre, noch jetzt vollkommen gesund.

2. *Cataracta mollis ex chorioiditide*. Gute Sehschärfe. Einen ganz analogen Fall, aber mit besserem Scherfolg, habe ich gegenwärtig in Behandlung. K. Fr., eine stupide, ledige, ca. 40jährige Person, von hier gebürtig, wurde uns aus dem Armenhause zugeschickt. Am rechten Auge E mit $S \frac{9}{16}$. Linse frei. Spiegelbefund normal. Am linken Auge eine *Cat. capsulo-lenticularis*. Das Volumen der Katarakt anscheinend etwas reduziert. Die Katarakt soll erst 8 Tage alt (?) sein, was offenbar unrichtig ist. Es werden noch Handbewegungen erkannt; der Schein einer Kerze wird auf Zimmerlänge wahrgenommen. Am 6. März 1883 extrahierte ich die Linse mit dem hakenförmigen Cystotom ohne Glaskörperverlust. Die Kammer stellte sich erst am 5. Tage wieder her. Heilung vollkommen reizlos. Am 21. März hatte das Auge mit $+10D \ S \frac{9}{12}$. Der Glaskörper ist mit feinen, beweglichen, florähnlichen Membranen erfüllt, so dass der Augengrund trotz der guten Sehschärfe nicht hinreichend deutlich zu sehen war, um Details zu erkennen. Carotiden frei, ohne Atherom.

Auch hier muss die Ursache der Katarakt in dem erkrankten Glaskörper, welcher der Linse pathologisches Nährmaterial zugeführt hat, gesucht werden. Doch war die Erkrankung dem Grade nach offenbar viel geringer als im vorigen Falle, da die Sehschärfe trotz der Glaskörpertrübungen eine ungewöhnlich gute ist. Also nicht von der Intensität der Erkrankung allein hängt das Auftreten einer Linsentrübung ab, sondern möglicherweise von längerer Dauer bei milderer Erkrankung, oder von einer, allerdings unbekannteren Besonderheit des in den Glaskörper gesetzten Exsudates.

Von grossem Interesse war mir eine Bemerkung von Knapp (51^a, pag. 64). Ihm scheint auch die Bildung der senilen Katarakt viel häufiger mit Glaskörpertrübung in Verbindung zu stehen, als man gewöhnlich annimmt. Bei beginnendem Staar findet er dieselbe geringen Grades, aber deutlich diagnosticierbar, in sehr vielen Fällen.

BB. Constitutioneller Staar.

Die Linsen trüben sich gleichzeitig oder kurz nach einander in beiden Augen. Daraus lässt sich schliessen, dass das der Kataraktbildung zu Grunde liegende Leiden

ein constitutionelles ist. Im allgemeinen gewinnt es an Wahrscheinlichkeit, dass ein constitutionelles Leiden (Diathese) auf die Entstehung von Katarakt Einfluss nehmen könne, wenn noch andere Augenkrankheiten bekannt sind, die mit ihm in Zusammenhang stehen, wie dies bei Diabetes, der Albuminurie, der Syphilis u. a. der Fall ist. Doch soll damit nicht gesagt sein, dass jede constitutionelle Krankheit, welche andere Augenkrankheiten veranlasst, auch im Stande sei Katarakt hervorzurufen.

Auf Seite 224 meiner Pathologie und Therapie des Linsensystems habe ich mich bereits dahin ausgesprochen, dass es wahrscheinlich streng genommen eine primäre Katarakt gar nicht giebt, sondern dass mit der Bezeichnung „primär“ nur gesagt sein soll, die Ursache der Kataraktbildung sei vorläufig noch unbekannt. Wenn ich damals diese unbekanntere Ursache in das Auge selbst verlegen zu müssen glaubte, so liegt heute die Sache so, dass wir sie insofern auch noch im Auge suchen, als jede Beeinflussung der Ernährung der Linse nur mittelst des in seiner Zusammensetzung veränderten Glaskörpers geschehen kann. Die Ursache für diese Veränderung muss aber nicht immer im Auge selbst, etwa in einer Erkrankung der Aderhautgefässe, liegen, sondern kann constitutionell bedingt sein.

Von Bedeutung ist dabei, ob es im Typus der Kataraktform liegt, dass sie doppelseitig auftritt oder nicht. Im letzteren Falle liegt die Annahme nahe, dass ein lokales Augenleiden die Ursache der Linsentrübung ist, wie soeben ausgeführt wurde. Tritt die Kataraktform doppelseitig auf, so sind wir veranlasst, auch für den Fall, dass ein die Ernährung der Linse beeinflussendes Augenleiden nachweisbar ist, für dieses eine im Körper überhaupt gelegene Ursache anzunehmen. Ein prägnantes Beispiel dafür ist die Katarakt bei *Retinitis pigmentosa*, auf die ich gleich näher zu sprechen komme. Das mehrfache Auftreten dieses Leidens in derselben Familie allein schon spricht mit Entschiedenheit dafür, ohne dass wir uns eine Vorstellung davon machen können, worin diese Ursache besteht.

Unter solchen Umständen liegt nichts gezwungenes darin, wenn ich auch für die anderen doppelseitig und kurz hinter einander auftretenden Katarakten, welchen Alters immer, eine gemeinschaftliche, durch die besonderen Eigenthümlichkeiten des ganzen Organismus bedingte Ursache als nothwendig annehme.

Wie verbreitet diese Auffassung bereits, bewusst oder unbewusst, unter den Aerzten ist, dafür zeugt die Literatur des letzten Jahrzehnts. Während die einen, wie Sichel, Verneuil (101^a), Tesnier (75^a) u. a. sich darauf beschränken, in constitutionellen Eigenschaften des Körpers den Grund milder guter Heilungen nach Staaroperationen zu sehen, haben andere, man kann wohl sagen, nach Moorens (73^a) Vorgänge versucht, voraufgegangenen oder gleichzeitig bestehenden Allgemeinerkrankungen die Schuld der Kataraktbildung zuzuschreiben. Romice (85^a) zählt 44 Fälle von doppelseitiger Katarakt bei jugendlichen, durchschnittlich

30 Jahre alten Personen (31 Frauen und 13 Männern) auf, deren Auftreten Typhus (17 mal), Variola (7), Scarlatina (3), Chlorose und Blutverlust (7), Eiterung, Rhachitis, Herzkrankheiten (10mal) vorausgegangen war. Ein causaler Zusammenhang ist durch solche Zahlen allerdings nicht bewiesen. Auch fehlt in der Mehrzahl der Fälle eine Mittheilung darüber, ob nicht in Folge der genannten schweren, meist acuten Krankheiten eine andere Augenkrankheit aufgetreten ist, welche ihrerseits wieder die Staarbildung veranlasst hat. Die Form der Katarakt bezeichnet Romiée meist als *cat. pointillée*, einigemal als *demi molle*. Indem Romiée ausspricht, „qu'une maladie débilite l'organisme peut produire la cataracte“, geht er also noch einen Schritt weiter, als Förster, welcher schreibt (33^a, pag. 231): „Ist der Beginn einer Linsentrübung vorhanden, so kann jede schwere körperliche Erkrankung den Fortschritt der Trübung sehr beschleunigen“. Dor (25^b) erklärt geradezu alle (doppelseitigen?) Katarakten jugendlicher Individuen für diathetisch. In acht Fällen fand er siebenmal Phosphaturie. Da, soviel ich weiss, die Meinungen über den Werth dieses Symptoms einander sehr widersprechen, so führe ich dies nur als Zeugniß des bestehenden Bestrebens an, die Kataraktbildung auf constitutionelle Ursachen zurückzuführen.

Für die senile Katarakt sucht Deutschmann neuerdings einen ursächlichen Zusammenhang mit chronischer Nephritis nachzuweisen, worauf ich später zurückkomme.

Der Einfluss der constitutionellen Eigenschaften des Organismus äussert sich bezüglich der Linse entweder in der Weise, dass zunächst ein anderer Theil beider Augen erkrankt und die dadurch bedingte pathologische Veränderung des Glaskörpers die Kataraktbildung einleitet, oder in der Weise, dass die Lymphe des ganzen Organismus Veränderungen eingeht, durch welche es, ohne dass nachweisbar als Zwischenglied ein anderes Augenleiden veranlasst wird, zur Kataraktbildung kommt.

a. Das, wenn auch seiner Natur nach unbekannt, constitutionelle Leiden bedingt zunächst eine Aderhaut- oder Netzhaut-Krankheit und diese die Katarakt.

1. *Cataracta polaris posterior* bei *Retinitis pigmentosa*. Seit langer Zeit haben sich die Augenärzte gewöhnt, gewisse Kataraktformen, welche spontan in Individuen auftreten, welche noch nicht als Greise bezeichnet werden können, und die dadurch charakterisirt sind, dass sie als hintere Corticalstaare beginnen und dort bald längere Zeit stationär bleiben oder relativ rasch zum Totalstaar führen, als von Chorioidealleiden abhängig anzusehen. Diese Auffassung hat durch die Studien über den Ernährungsmodus der Linse eine glänzende experimentelle Bestätigung erhalten.

Die Gründe, welche die Kliniker bestimmt haben, liegen in dem häufigen Zusammentreffen von vor der Kataraktbildung vorhandenen oder nach der Exstruktion nachweisbaren Chorioiditiden mit dieser Staarform. Häufiger noch

findet man in diesen Fällen den Glaskörper erkrankt, und da man Gründe hat Glaskörpertrübungen auf Erkrankungen der Aderhaut zurückzuführen, so unterstützt auch dieser Befund die genannte Auffassung. Kaum eine klinisch festgestellte Thatsache fügt sich aber so genau dieser Betrachtungsweise, wie die bei längerem Bestehen fast immer zur *Retinitis pigmentosa* hinzutretende hintere Corticalkatarakt, deren anatomische Grundlage ich bereits vor längerer Zeit festgestellt habe (II, pag. 255).

Zu der hinteren Polarkatarakt bei *Retinitis pigmentosa* treten selten andere Staarformen hinzu. Dass sie selbst in Totalstaar übergeht, beobachtete Mooren (73^a, pag. 212) einmal. Ich selbst kann nur anführen, dass wir vor kurzem in der Linse eines Auges, dessen hinterer Abschnitt vor 20 Jahren von Czerny der pigmentirten Netzhaut wegen untersucht worden war, eine sehr entwickelte Kapselkatarakt mit starker Kapselbildung gefunden haben. Leider war die Linse so brüchig geworden, dass es nicht gelang in's Klare darüber zu kommen, ob auch eine hintere Polarkatarakt vorhanden gewesen war.

2. *Cataracta chorioidealis*. *Chorioidealstaar*. Zeichnet sich die hintere Corticalkatarakt, welche zur *Retinitis pigmentosa* hinzutreten pflegt, durch ein sehr langsames Fortschreiten aus, so scheidet sie dies von den häufiger vorkommenden Formen von Chorioidealkatarakt. Für diese ist es charakteristisch, dass sich die anfangs auf die hintere Rindensubstanz beschränkte Trübung verhältnissmässig rasch zu einer weichen Totalkatarakt umwandelt. Auch für diese Staare gilt, dass selbst in einem nicht mehr jugendlichen Alter sich der Kern noch zu trüben und zu erweichen pflegt.

In Ermanglung einer anatomischen Untersuchung, die aber voraussichtlich dasselbe Resultat, wie in dem Seite 137 beschriebenen Fall K. Kr. haben würde, füge ich eine klinische Beobachtung ein.

Im Herbst 1871 trat eine 29jährige Dame aus Str. in meine Behandlung. Sie hatte früher vollkommen gut gesehen, bemerkte aber nach einer unter grossem Schrecken, Sorge und Kummer während des Krieges verlebten Zeit eine Abnahme des Sehvermögens an beiden Augen. Dieselbe fand ihre Erklärung in beweglichen Glaskörpertrübungen und hinterem Rindenstaar. Ich machte an beiden Augen eine präparatorische Iridektomie und discindirte die später vollständig getrübten Linsen. Zu meiner grossen Ueberraschung fand ich nach vollendeter Resorption den Glaskörper klar und das Sehen vortrefflich. Ich erklärte mir die Sache so, dass die Iridektomie, abgesehen davon, dass sie die Reifung der Katarakt beschleunigt haben mochte, einen günstigen Einfluss auf das den Glaskörpertrübungen zu Grunde liegende Aderhautleiden genommen hatte.

Auf den Zusammenhang der hinteren Corticalkatarakt mit Erkrankungen der Aderhaut und Netzhaut (*Chorioiditis disseminata*, *Chorio-Retinitis*, *Retinitis pigmentosa* etc.) haben dann auch die Autoren, welche experimentell die Ernährungsvorgänge der Linse studirt haben, die Aufmerksamkeit gelenkt. So Knies (53^a, pag. 340) und Ulrich (100, pag. 43). Letzterer sagt: „Auf jeden Fall muss der hintere Linsenpol schon normal unter relativ ungünstigen Ernährungsbedingungen stehen, und wenn wir bedenken, dass die sogen. Chorioidealkatarakt sich namentlich dann

vorfundet, wenn anscheinend die Funktion der Chorioidea als Nahrungspenderin wesentlich gelitten (Chorio-Retinitis, Retin. pigment.), so dürfte diese Art Katarakt vielleicht, um einen kurzen Ausdruck zu gebrauchen, als Inanitions-Katarakt zu bezeichnen sein.⁴

b. Ein Zwischenglied zwischen constitutionellem Leiden und Linsen-Trübung ist nicht bekannt.

aa. Angeborene doppelseitige Totalstaare.

Cataracta congenita totalis oculi utriusque. Die anatomischen Verhältnisse des angeborenen Totalstaars waren bisher ganz unbekannt. Wir hatten Gelegenheit ausser extrahierten Staaren fünf Augen dreier mit Katarakt zur Welt gekommenen Kinder, die an intercurrenten Krankheiten starben, zu untersuchen. Es erscheint zweckmässig über sie etwas ausführlicher zu berichten, da wir in ihnen den Schlüssel zum Verständniss einer Anzahl angeborener Staare erhalten, die, nachdem sie extrahiert waren, untersucht werden konnten.

1. Cataracta capsulo-lenticularis congenita

oc. utr. Peter Buttmann, aus Oppau, wurde, 20 Wochen alt, am 29. Juni 1877 in die Klinik gebracht; ein blasses, anämisches, künstlich ernährtes Kind. Nach Angabe der Aeltern soll es bei der Geburt schwarze Pupillen gehabt haben. Am Ende des 2. Monats wurde in beiden Pupillen eine Trübung bemerkt. Aus dem Umstande, dass das Kind einem vorgehaltenen hellen Gegenstande nicht mehr mit den Augen folgte, wurde geschlossen, dass das Kind nicht mehr so gut sehe, wie früher, oder gar erblindet sei. Bei der Aufnahme wurden an beiden Augen die Hornhaut, die vordere Kammer und die Regenbogenhaut normal gefunden. Beide Pupillen waren gleichmässig grau, reagierten aber prompt auf Lichteinfall. Am 2. Juli starb das Kind an Marasmus, noch ehe eine Operation gemacht war. Die wenige Stunden nach dem Tode enucleierten Augen wurden in Müller'scher Flüssigkeit aufbewahrt, und das rechte Auge im Januar 1882 horizontal durchschnitten. Die Netzhaut lag gut an, der Glaskörper war hinten leicht abgelöst. Die Linse zeigte bei gut erhaltener Form und unverletzter Kapsel im Innern eine die Form der ganzen Linse ziemlich genau wiedergebende, gleichmässig graue Trübung, die der vorderen Kapsel breit anlag und von einer dunklen, homogenen Masse umgeben war (s. Fig. 15). Der Härte nach verhielten sich beide Theile ziemlich gleichmässig. Der frisch untersuchte Glaskörper zeigte zahlreiche Rund- und proliferierende Zellen.

Beide Hälften wurden erst im ganzen in Eglyceerinmasse eingebettet, dann im Aequator durchschnitten, und die vordere Hälfte noch einmal in derselben Masse eingebettet und am 30. Januar mit dem Mikrotom geschnitten. Es gelang leicht, ganze Schnittserien von nahezu 0,01 Mm. Dicke zu erhalten.

Der äquatoriale Durchmesser der ganzen Linse beträgt 7,77 Mm., der äquatoriale Durchmesser des makroskopisch getrübbten Theiles 6,3 Mm., die Axenlänge der ganzen Linse 4,5 Mm., die des getrübbten Theiles 4,13 Mm. Die mikroskopische Untersuchung ergibt nun, dass die Form des ganzen durch die unverletzte Kapsel gegeben ist. Die Dicke derselben variiert. Im vorderen Pol 0,01 Mm. dick, steigt ihre Dicke hinter dem Aequator auf 0,017 Mm. und beträgt am hinteren Pol kaum 0,0023 Mm. Der getrübbte Theil ist aber die eigentliche, aus Linsenfasern bestehende Linse; die sie umgebende dunklere Masse besteht aus geronnener amorpher Flüssigkeit, in der nur hier und da einzelne losgelöste Fasern eingebettet sind. Die Linse haftet vorn in einer Ausdehnung von 5,6 Mm. ver-

mittelt einer in der Entwicklung begriffenen Kapselkatarakt von mehr als 0,2 Mm. Dicke fest an der vorderen Kapsel (s. Fig. 18). Im Bereiche der Kapselkatarakt fehlt das Epithel. In den Lücken der faserigen Kapselkatarakt liegen zahlreiche Kerne, die besonders schön bei der Doppelfärbung mit Hämatoxylin und Eosin und mit Alaunkarmin hervortreten. In unmittelbarer Nachbarschaft der Kapselkatarakt sind die Kapselzellen sehr gut erhalten. Anfangs sind sie noch kubisch und haben bei einer Dicke der Kapsel von 0,01 Mm. gleiche Höhe und Breite. Der Kern besitzt einen Durchmesser von 0,005 Mm. und liegt in der Mitte der Zellen. Sehr bald nimmt die Höhe der Zellen bei geringer Ausdehnung in die Breite zu und erreicht eine Höhe von 0,027 Mm. Dabei behält der Kern seine Grösse bei, rückt aber in das obere Ende. Gleichzeitig wird die Kapsel dünner und misst nur 0,007 bis 0,008 Mm. In der Aequatorialgegend erreichen die Kapselzellen eine Höhe von 0,038 bis 0,04 Mm., während die Kapsel sich auf 0,004 Mm. verdünnt. Dabei ist zu bemerken, dass die Stelle, wo die Kapselzellen sich schief an einander zu lagern beginnen, weit hinter dem Aequator der an die Vorderkapsel angehefteten Linse belegen ist.

Nach innen von der Kapselzellenschichte findet sich in grosser Ausdehnung eine zweite Schichte ziemlich regelmässig angeordneter epithelartiger Zellen von viel grösserem Kaliber. Die Zellen erreichen eine Höhe von 0,05 und eine Breite von 0,02 bis 0,04 Mm. Der Kern hat denselben Durchmesser von 0,05 Mm. wie in dem eigentlichen Epithel. Dies an einer Stelle, wo die Kapsel nur eine Dicke von 0,009 und das Epithel eine Höhe von 0,025 Mm. besitzt (s. Fig. 16).

An einzelnen Orten liegt dem Epithel ein Haufen solcher epitheloider Zellen auf. Dass die beschriebenen Zellen ihren Ursprung den eigentlichen Kapselzellen verdanken, geht daraus hervor, dass einzelne von diesen selbst schon einen mehr blasenförmigen Charakter (Becherzellen) angenommen haben. In gleicher Weise dürften auch die Bildungen zu Stande gekommen sein, welche auf allen Schnitten in der Aequatorialgegend der daselbst stark verdickten Kapsel (0,017 Mm.) innen aufsitzen (s. Fig. 17). Sie bilden ungefähr ein rechtwinkliges Dreieck, dessen längere Kathete von 0,007 Mm. der Kapsel anliegt, während die kürzere, 0,36 Mm., nach hinten steht. Sie bestehen aus einem Gewebe, das einigermaassen an das Gewebe einer Kapselkatarakt erinnert, aber mehr zellige Elemente und weniger faserige Grundsubstanz, dagegen reichlich geronnene Morgagni'sche Flüssigkeit enthaltende Lücken einschliesst. Das Epithel fehlt, soweit diese Auflagerung reicht. Da die Configuration auf allen Querschnitten die gleiche bleibt, so ragt also innerhalb der Kapsel hinter dem Aequator ein ringförmiger, hinten dickerer Wulst gegen das Innere vor, in die geronnene Flüssigkeit hinein. Der innen liegende solide Körper zeigt auf den feinsten meridionalen Schnitten den Bau einer embryonalen Linse sehr schön. Schicht für Schicht lässt sich von der Peripherie nach innen zu verfolgen, vorne sich in einer schmalen streifenartigen Spalte begegnend, hinten in einem dreieckig klaffenden Spalt endigend. Beide Spalten streben auf einander zu, sind aber durch einen etwa 1 Mm. breiten soliden Kern, aus sagittal gestellten, bogenförmig sich zusammenschliessenden Fasern gebildet, von einander getrennt. In diesem lässt sich un schwer der Rest der Linsenfasern der zweiten Entwicklungsstufe erkennen, während, soweit die Spalten reichen, die Fasern der dritten Periode angehören. Nur in den äussersten Schichten sind noch Kerne in den Endstadien der regressiven Metamorphose zu erkennen. Dagegen zeigt das Gewebe auf seinen Quer- und Längsschnitten durch die Fasern ein sehr eigenthümliches Verhalten, das besonders deutlich bei Doppelfärbung hervortritt. Das ganze Gewebe ist von einer zahllosen Menge kleiner und kleinster Tröpfchen durchsetzt, die auf den ersten Anblick wie Zellkerne aussehen und dunkler gefärbt sind. In den Figg. 19 und 20 ist das Bild, das sie auf Längs- und Querschnitten hervorrufen, wiedergegeben. Die ungleiche Grösse, die Abwesenheit aller Struktur, die Lage wenigstens vieler derselben in den Zwischenräumen der Fasern, schliesst ihre Deutung als Kerne

aus. Sie erinnern durchaus an das von Henle neuerdings wieder betonte Vorkommen von Fettkügelchen in Linsen von embryonalen und neugeborenen Hühnchen, Katzen, Ziegen, Kälbern und Kaninchen, deren auch Michel erwähnt, und deren Bedeutung ich Seite 48 auseinandergesetzt habe. In die Flüssigkeit, welche den Linsenkörper umgiebt, ragen an vielen Stellen theilweise losgelöste periphere Linsenfasern hinein, welche deutliche Anzeichen von vorgeschrittener Zersetzung und Auflösung an sich tragen. Sie zeigen nicht die bekannte Form der Faserenden, haben benagte, wie angefressen aussehende Ränder u. s. w.

Versuchen wir eine Vorstellung über das Zustandekommen dieses Befundes zu gewinnen, so lässt sich zunächst mit ziemlicher Genauigkeit der Zeitpunkt des Auftretens der Krankheitsursache feststellen. Der concentrische Bau der Linse, der dreistrahlig Stern weisen mit Bestimmtheit darauf hin, dass die Entwicklung der Linse bis in die dritte Entwicklungsperiode hinein eine ganz ungestörte gewesen ist. Die Grössenverhältnisse des noch vorhandenen Linsenkörpers, welche nur wenig von denen einer neugeborenen Linse abweichen, versetzen den Beginn der Erkrankung nahe dem Zeitpunkt der Geburt. Es steht sogar nichts im Wege, den Angaben der Aeltern entsprechend, den Beginn des Leidens in die ersten Tage oder Wochen nach der Geburt hinauszurücken. Wenn ich trotzdem die Katarakt als congenitale auffasse und als solche bezeichne, so sehe ich mich dazu durch die Beobachtung von Knies (53, pag. 181) berechtigt, dass eine Kapselkatarakt eine Zeit lang vollständig durchsichtig sein kann. Wenn aber auch in diesem zur anatomischen Untersuchung gekommenen Falle die Möglichkeit zugegeben werden muss, dass der Beginn des Leidens erst in die Zeit nach der Geburt fällt, so liegt, da von einer irgend wie bemerkten äusseren oder inneren Augen- oder Allgemeinerkrankung in der Anamnese nichts enthalten ist, kein Grund vor, eine ganz analoge Entstehung derselben in den letzten Monaten des Intrauterinlebens für unmöglich zu halten. Unzweifelhaft angeborene Katarakten lassen sich aber auf den durch unser Auge aufgedeckten Entwicklungsmodus zurückführen.

Da auch die Untersuchung des ganzen Auges eine floride Erkrankung, welche als Ursache der Kataraktbildung angesehen werden könnte, nicht erkennen lässt, so spricht das andererseits wieder dafür, dass der Beginn der Kataraktbildung in's Fötalleben zurückzuführen und auf eine constitutionelle Erkrankung zurückzuführen ist, deren Spuren nicht mehr aufzufinden sind.

2. Cataracta Morgagniana congenita o. utr.

Max Merz, 7 Wochen alt, starb am 10. Januar 1883, 3 1/2 Uhr Morgens, an Cholera infantum, wurde Nachmittags 2 1/2 Uhr secirt. Dabei wurden die Augen enucleirt, gleich in Müller'sche Flüssigkeit gelegt, nach 6 Wochen in Celloidin eingebettet und geschnitten. Schon bei der Geburt war bemerkt worden, dass die Pupillen nicht schwarz, sondern grau seien. Einige Tage vor dem Tode wurde Atropin eingeträufelt. Die Pupillen erweiterten sich nur wenig. Das Aussehen der Katarakt war gleichmässig, milchig, ohne Zeichnungen. Das gleiche Aussehen boten die Linsen nach der Enucleation. Nachdem das eine Auge für die Einbettung (siehe Seite 14) präparirt war, konnte die ganze Linse im auffallenden und durchfallenden Lichte

mit Hartnack Obj. 2 und Oc. IV untersucht werden. Die im Volumen nicht sehr reduzierte Linse war in der Peripherie durchscheinend und liess im Aequator selbst die zelligen Elemente erkennen. In der durchscheinenden Kapselblase lag der verkleinerte, undurchsichtige Kern excentrisch, aber anscheinend fixirt. Durch die der Einbettung in Celloidin vorhergehende Behandlung mit absolutem Alkohol war die ganze Linse etwas geschrumpft, so dass auf Schnitten die natürliche Form der Linse etwas gelitten hatte. Mit der Beschreibung des mikroskopischen Befundes kann ich mich kurz fassen. Er entspricht im ganzen dem vorigen, in Fig. 15 abgebildeten. Nur ist die Kapselkatarakt im Pupillartheil der vorderen Kapsel weniger entwickelt und auf einzelne wuchernde Knöpfchen beschränkt. In Folge dessen ist der Kern vorne nicht fixirt, liegt schief im Kapselsack und ist rings von der homogenen, geronnenen Flüssigkeit umgeben. Er zeigt übrigens denselben zierlichen Bau, wie in Fig. 15. Dem vorderen Epithel sitzt nach innen ebenfalls eine Schichte gequollener grosser Zellen auf, die etwas hinter dem Aequator zu einer ähnlichen Bildung, wie in Fig. 17, Anlass gegeben hat. Doch hört damit die Zellbildung nicht auf, sondern überzieht noch den grössten Theil der hinteren Kapsel mit epithelartigen und Bläschenzellen. An der vorderen Kapsel sind ausserdem noch einige Drüsen in Entwicklung begriffen, so dass also diese auch in ganz jugendlichen Katarakten vorkommen.

3. Cataracta fluida congenita o. utr. Lina

Schaub, 4 Jahre alt, wurde am 1. November 1882 von der Mosbacher Anstalt für schwachsinnige Kinder der Augenklinik übergeben. Sie war so stumpfsinnig, dass sie nicht aus eigenem Antriebe zu schlucken vermochte, sondern künstlich ernährt werden musste. Am 7. November 1882 wurde der Staar des linken Auges operirt. An dem zweiten Auge kam es nicht zur Operation, da das Kind am 5. December 1882 an Durchfall, Fettleber und Schluckpneumonie starb. Das rechte Auge wurde, nachdem es bis dahin in Müller'scher Flüssigkeit gelegen hatte, präparirt, wie die vorigen Augen, in Celloidin eingebettet und geschnitten. Nach der Präparation im ganzen mit Hartnack Obj. 2 und Oc. IV betrachtet, liess sich ein nur wenig reduziertes Volumen erkennen. Im Leben hatten wir eine geschrumpfte, häutige Katarakt mit vorderer Kapselkatarakt diagnostieirt. Bei erweiterter Pupille hatten wir unterscheiden können, dass die Mitte der vorderen Kapsel, etwa in der Ausdehnung einer mittelweiten Pupille, weisses Licht reflektirte, während die Peripherie durchscheinend war. Wir glaubten eine Staarform vor uns zu haben, wie sie in Fig. 21 abgebildet ist, und die ich sogleich näher beschreiben werde. Mit dieser Auffassung stand nicht im Widerspruch, dass es bei der Operation des linken Auges nur gelang, die vordere Kapsel mit der daran hängenden Zellwucherung zu extrahiren. Diese Kapsel, die, in Alkohol gehärtet und gefärbt, in Damarlack eingeschlossen wurde, zeigt nichts als eine mässige Zellwucherung ohne Faserbildung.

Auf Durchschnitten durch die Linse zeigte sich nun zunächst wieder eine bedeutende Schrumpfung durch die Behandlung vor und während der Einbettung. Diese Schrumpfung hat hier einen noch höheren Grad erreicht, als im vorigen Fall, da sich zeigte, dass der Kern in dieser Katarakt, die sonst die grösste Aehnlichkeit mit der vorigen besitzt, bereits gänzlich resorbirt war. Hervorzuheben ist sonst nur, dass ebenfalls neben lokaler Zellwucherung (beginnende Kapselkatarakt) auch Drüsenbildung vorhanden ist, dass der Wirbel im Aequator noch einigermaassen zu erkennen ist, und dass in Folge dessen die hintere Kapsel des Epithelbelags ganz entbehrt. Der Kapselsack selbst ist theils von homogener geronnener Flüssigkeit, theils von Bläschenzellen ausgefüllt.

4. Cataracta membranacea congenita. Luise

Flesch, 12 Monate alt, aus Fischbach, wurde im März 1880 mit Totalstaar beider Augen aufgenommen. Die Augen haben leichten Nystagmus; Hornhäute rein, keine Synechien; beide Pupillen reagiren lebhaft.

Die Linsen sind ziemlich gleichmässig getrübt und reflektiren graues Licht. Das Auge folgt dem Licht. Nach vorausgeschickter Iridektomie wurden Discissionsversuche gemacht. Es wird die Kapsel anscheinend zerschnitten, aber es tritt keine Staarmasse aus. Das Kind wird darum nach Hause entlassen und wird dann erst am rechten, dann am linken Auge nach Einstich mit der Lanze ein grosser Theil der verdickten Kapsel mit der Pinzette extrahirt. In beiden Augen bleiben Reste der Kapsel und eine geringe Menge sich blühender Substanz zurück. — Die extrahirten Theile wurden in Alkohol aufbewahrt und im Frühjahr 1882 in Calberlamasse eingebettet und geschnitten (s. Fig. 21). Die Kapseldicke beträgt 0,008 Mm., die Höhe der Epithelzellen ein wenig mehr, 0,01 Mm. In der Mitte der vorderen Kapsel sitzt eine dicke Kapselkatarakt, während die seitlich gelegenen Theile frei davon sind. An der Grenze der Kapselkatarakt sieht man, wie sich eine feine dünne Lamelle der Kapsel von ihr abhebt und die Katarakt an der Innenfläche überzieht. Dass sie als eine zur Kapsel gehörige, feine Lamelle anzusehen ist, geht daraus hervor, dass sie eine ganze Strecke weit, auch da, wo keine Kapselkatarakt sich befindet, fein gefaltet und gerunzelt ist. Mit der innersten Lamelle überzieht das an ihr haftende und zu ihr gehörige Epithel in ziemlich regelmässiger Bildung die Innenfläche der Kapselkatarakt. Diese selbst besteht aus dicken, homogenen, stark lichtbrechenden Lamellen, auf dem Querschnitt das Ansehen von Fasern annehmend, zwischen denen Zellen mit deutlichen Kernen und wenig Protoplasma einzeln oder gruppenweise liegen. Hin und wieder liegen colloide Massen im Gewebe, die wahrscheinlich aus umgewandelten Zellen hervorgegangen sind. Einwärts von dem Kapselstaar liegen grosse blasige Zellen mit blassen Kernen, die offenbar der Auflösung in eine amorphe Masse nahe sind.

Die vier mitgetheilten Fälle, von denen ich wegen bereits erfolgten Abschlusses der Tafeln leider nur den ersten und letzten durch Abbildungen erläutern konnte, betreffen offenbar aufeinanderfolgende Stufen desselben Prozesses. Das Gemeinsame in allen diesen Fällen besteht darin, dass in einer bereits vollständig entwickelten Linse (fötale Wachstumsperiode) in die Kapsel Flüssigkeit in abnormer Menge aufgenommen wird, die sich zwischen dem Linsenkörper und der Kapsel ansammelt, den ersteren also hinten von der Kapsel, im Aequator und vorne von dem Epithel abdrängt. Dabei kommt es in allen Fällen zur Wucherung der intracapsulären Zellen. Im Falle Buttman ist dieselbe im Pupillargebiet der vorderen Kapsel so intensiv, dass sie den Linsenkörper durch eine in der Bildung begriffene Kapselkatarakt dort fixirt, im Falle Merz ist sie auch vorhanden, scheint aber erst, nachdem der Linsenkörper bereits von dem Epithel vollständig abgedrängt war, lebhafter aufgetreten zu sein. Der Linsenkörper ist in der Kapselblase zu Boden gesunken, liegt daher excentrisch und ist viel kleiner. Bei Lina Schaub ist der Kern vollständig resorbirt. Dabei ist zu beachten, dass dieselbe bereits 4 Jahre alt, die Katarakt also viel älteren Datums war. Im vierten Fall dürfen wir annehmen, dass der Linsenkörper ebenfalls bereits vollständig aufgesogen war. Die Kapselkatarakt ist stark entwickelt, an ihrer Innenfläche liegen noch Bläschenzellen. Obwohl nur die vordere Kapsel extrahirt wurde, findet sich doch in der Krankengeschichte unter dem Datum der Entlassung bemerkt, dass die Pupille des linken Auges

vollständig schwarz und keine Staarreste zu entdecken und am rechten Auge nur unten hinter der Iris geringe Reste vorhanden seien.

In den drei ersten Fällen, in denen die Linsen im Auge in situ beobachtet werden konnten, stellten sie sich als Blasen von der Form der normalen Linse dar. Die Linsen erschienen wohl etwas kleiner, als sie dem Alter entsprechend sein sollten, aber als Cataracta membranacea, wie nach dem Aussehen während des Lebens hätte erwartet werden sollen, präsentirten sie sich nicht.

Was die Aetiologie betrifft, so spricht die Doppelseitigkeit dieser Katarakt für eine im Organismus gelegene Ursache. Welcher Art, lässt sich, da die Ursache während des fötalen Lebens eingewirkt haben muss, nicht mehr feststellen. Dass aber die Ernährungsverhältnisse eine Rolle dabei spielen, scheint daraus hervorzugehen, dass in allen drei Fällen, in denen wir die Katarakten im Auge untersuchen konnten, der Glaskörper auffällige Veränderungen zeigte. Bei Buttman und Merz war er ganz durchsetzt von proliferirenden Zellen mit oft sehr langen, kolbig angeschwollenen Fortsätzen. Bei Lina Schaub waren die Zellen sparsamer, alle hatten aber zahlreiche, mit Anschwellungen versehene Fortsätze.

Dabei verdient es besonderer Erwähnung, dass die Augen ausserdem, soweit sie bisher untersucht sind, keine entzündlichen Erscheinungen darbieten. Um ganz sicher zu gehen, habe ich von einer Anzahl Augen neugeborener und ganz junger Kinder ebenfalls den Glaskörper untersucht und habe zwar, wie immer, in ihm mehr zellige Elemente gefunden, als im Glaskörper Erwachsener, in keinem Fall aber die Formen, die man berechtigt ist, als Zeugen einer entzündlichen Reizung des Glaskörpers anzusehen. Ich meine daraus schliessen zu können, dass, wenn der Glaskörper lebhaft proliferirende Zellen in grösserer Menge enthält, auch die Glaskörperflüssigkeit chemisch verändert sein und daher abnorm zusammengesetztes Nährmaterial für die Linse liefern muss.

Wenn der zweite und dritte Fall vollständig mit dem ersten übereinstimmen würde, liesse sich auch eine Vorstellung darüber gewinnen, an welcher Stelle der Linse bei dieser Staarform die ersten pathologischen Erscheinungen auftreten. Die Abwesenheit eines Epithelbelags an der hinteren Kapsel und die in Fig. 15 und 17 abgebildete eigenthümliche Wucherung an der Stelle des Wirbels, also da, wo normaler Weise der Säftestrom in die Linse eintritt, sprechen dafür, dass ebendort zunächst Veränderungen eintreten, welche die Bildung neuer Linsenfasern unmöglich machen und dem fortwuchernden Epithel das Weiterrücken in der Fläche verbieten, sodass die neugebildeten Zellen sich in mehreren Schichten übereinander lagern und schliesslich eine Kapselkatarakt bilden müssen. Die Unterschiede im Falle Merz würden sich dadurch erklären lassen, dass die Veränderungen im Wirbel weniger intensiv gewesen sind, so dass sie zwar die Bildung neuer Linsenfasern, nicht

aber das Weiterrücken des in seiner formativen Thätigkeit nicht gehemmten Epithels nach hinten verhindert haben. Auf Lina Schaub würde, da bei ihr der Wirbel keine wesentlichen Veränderungen erlitten hat, diese Erklärung nicht ohne weiteres passen.

Es hat den Anschein, dass in den gegebenen Beschreibungen die Genese aller derjenigen angeborenen oder in der ersten Jugend entstehenden doppelseitigen Totalstaare enthalten ist, bei denen weder Reste der Arteria hyaloidea und der gefässhaltigen Linsenkapsel, noch Ueberbleibsel fötaler Iritis vorhanden sind (siehe Seite 127). Und zwar gilt dies sowohl für die, in welchen noch Theile des Linsenkörpers erhalten sind, wie für die, welche nur aus Kapsel, Zellwucherung und Flüssigkeit bestehen, die man als geschrumpfte Staare zu bezeichnen gewohnt ist. Möglicherweise giebt es in der Reihe dieses Entwicklungsmodus geschrumpfte Staare, wie ich einen auf Seite 86 erwähnt habe, gar nicht. Doch soll immerhin zugegeben werden, dass, wenn ein solcher Staar bis in ein höheres Alter, ohne dass es zur Operation kommt, getragen wird, er auch im Auge schon durch Resorption der in der Kapsel enthaltenen Flüssigkeit als ein häutiger (Cataracta membranacea) erscheinen würde. (Siehe die Anmerkung II, pag. 249, welche sich auf das Präparat bezieht, nach dem Fig. 22 gezeichnet ist.)

Congenitaler harter Kernstaar (Gräfe). Noch einer anderen Gedankenreihe, welche die Untersuchung der unter 1—3 beschriebenen Staare in mir angeregt hat, möchte ich Ausdruck verleihen. Im Jahre 1879 machte Alfred Gräfe (37) auf eine bisher wenig beachtete, wohl aber bereits von Mooren (73^a, pag. 209) erwähnte, angeborene Staarform wieder aufmerksam, die sich durch eine, den Consistenzgrad der normalen Linse weit überbietende, besonders harte, wachsartige Beschaffenheit auszeichnet. Es sind wohl immer doppelseitige Totalstaare, deren Volumen dem der physiologischen Linse nahezu gleichkommt. Die Trübung ist völlig homogen oder nimmt nach dem Centrum hin zu. Die Farbe graulichweiss oder wirklich grau. Nach Gräfe geht ihnen die Tendenz zur Schrumpfung und das Gepräge einer Complication ab. Kapselkatarakt pflegt nicht hinzuzutreten. Da Discissionen nichts nützen, so muss extrahirt werden. Just (49) bestätigte diese Angaben unter Mittheilung von sieben eigenen Extraktionen an vier Kindern im Alter von 7 bis 15 Monaten. Nach Angabe der Aeltern soll sich die Linsentrübung bei allen vier Kindern erst nach der Geburt entwickelt haben. Bei zwei Katarakten wurde nachträglich die verdickte Kapsel noch mit der Pinzette geholt. Just weicht also darin von Gräfe ab, dass in seinen Fällen auch Kapselkatarakt vorhanden war.

Just hatte die Freundlichkeit, mir vier von diesen Katarakten und die beiden Kapseln zur Untersuchung zu überlassen. Letztere zeigten Kapselkatarakten ohne viel Zwischensubstanz. Die Kerne waren leider zu brüchig, um in feine Schnitte zerlegt zu werden.

Auf Zupfpräparaten liess sich nichts von dem normalen Bau abweichendes entdecken. Die Untersuchung hatte daher ein ziemlich negatives Resultat.

Die Gräfe-Just'schen congenitalen Kernstaare sind kaum etwas anderes, als Katarakten nach dem Typus Buttmann. Nimmt man an, dass die durch eine Kapselkatarakt an die vordere Kapsel angehefteten Linsen nicht resorbirt werden, sondern persistiren und sich, von der umgebenden, leicht gerinnbaren Flüssigkeit durchtränkt, in eine mehr homogene, wachsartige Masse (siehe die Fetttropfen in Fig. 19 und 20) umwandeln, so hat man den congenitalen harten Kernstaar. Ist dagegen der Kern nicht fixirt, so wird er lässt sich weiter annehmen, allmählig aufgelöst und resorbirt, und es entstehen die Formen Merz, Schaub, Fleisch. Wir hätten dann auch bei dem congenitalen Totalstaar eine der Cataracta hypermatura reducta und der Cataracta Morgagniana analoge Zwiefältigkeit des Endausgangs.

Cataracta Morgagniana bei Kindern. Die im Fall Buttmann und Merz erhaltenen anatomischen Befunde liefern schliesslich die Erklärung für eine Anzahl bisher fast unverständlicher klinischer Beobachtungen, welche in meiner Monographie pag. 265 und 266 zusammengestellt und als Cataracta Morgagniana bei Kindern gedeutet sind. Janin sowohl, wie Arlt haben Staare operirt, bei denen nach Abfluss einer trüben, milchigen oder bläulichen Flüssigkeit, ein durchsichtiger Kern zurückblieb, der sich später trübte. Eine Katarakt, wie im Falle Merz, könnte einen solchen Verlauf nehmen, wenn man annimmt, dass der gesenkte Kern, soweit er noch nicht aufgelöst ist, noch einigermaassen Licht durchlässt. Noch genauer passt hierher der von mir (II, pag. 250) als angeborener Schichtstaar beschriebene Fall.

Plötzlich entstehende Staare. In einem der Just'schen Fälle soll die Mutter das Entstehen der Katarakt unter ihren Augen während eines Krampfanfalles beobachtet haben. Auch fügt er noch eine andere Beobachtung hinzu, nach welcher die Linsen eines Schwöchentlichen (des sechsten) Kindes von Aeltern, die bereits zwei Kinder mit angeborener Katarakt besaßen, sich binnen wenigen Minuten ebenfalls unter den Augen der Mutter trübten. Nach 2 Stunden sah Just, der die Augen früher untersucht und ganz gesund gefunden hatte, das Kind und constatirte rechts eine reife, links eine beginnende Katarakt. Auch solche Vorgänge finden durch unsere anatomischen Befunde ihre Erklärung, wenn man annimmt, dass in dem Momente, in welchem die Mutter die Trübung auftreten sah, der Linsenkern in der Kapsel seine Lage verändert habe. Dass eine Lageveränderung allein hinreicht die Linse trübe erscheinen zu lassen, dafür habe ich bereits früher (II, pag. 280) den Beweis geliefert. Die Sache wäre dann so aufzufassen, dass die Linsenerkrankung (intracapsuläre Wucherung) bereits längere Zeit bestand, die Verschiebung des Linsenkörpers jedoch noch nicht.

bb. Erworbener doppelseitiger Totalstaar.

1. *Cataracta mollis juvenum*. (*Cataracta diabetica*.) Ueber die Veränderungen, welche die Gewebelemente der Linse bei der Bildung der weichen Totalstaare jugendlicher Individuen erleiden, ist bisher aus direkter Beobachtung an Menschaugen wenig bekannt. Autoren, welche sich mit der experimentellen Hervorbringung von Linsentrübungen, sei es durch Wasserentziehung, sei es durch hohe Kältegrade, beschäftigt haben, berichten von massenhafter Vacuolenbildung im Epithel und in den Linsenfasern. An den beiden spontan entstandenen, weichen menschlichen Katarakten, welche ich noch in ihrer normalen Lage im Auge untersuchen konnte, habe ich die Vacuolen in und zwischen den Fasern bestätigen können; in den Epithelzellen habe ich sie nicht gesehen.

Ausser der auf Seite 137 beschriebenen weichen, in Folge von Netzhautablösung rasch entstandenen, geblähten Katarakt einer 40jährigen Dame habe ich nur noch einen nicht operirten weichen, geblähten Staar einer 19jährigen Diabeteskranken zu untersuchen Gelegenheit gehabt. Da ohnehin die diabetische Katarakt als das Paradigma eines constitutionellen Staares gelten kann, so wird es gerechtfertigt erscheinen, die diabetische Katarakt überhaupt etwas eingehender zu behandeln. Eine unbefangene Beleuchtung der über die Genese der diabetischen Katarakt bestehenden Controversen wird dazu beitragen, die Vorstellungen über das Zustandekommen der constitutionellen Katarakt überhaupt zu präzisieren.

R. W., 19 Jahre alt, aus H., ein blondes, schlecht genährtes Mädchen mit trockener Haut, litt an Diabetes mellitus. Es starb 2 Tage, nachdem ich am linken Auge die Exstruktion und am rechten Auge eine vorbereitende Iridektomie gemacht hatte, an *Coma diabeticum*. Das 23 Stunden nach dem Tode herausgenommene Auge wurde, nachdem es 7 Jahre in Müller'scher Flüssigkeit gelegen hatte, in Calberla eingebettet und geschnitten. Die Figg. 24, 25 und 26 auf Taf. IV und V sind nach Präparaten von diesem Auge gezeichnet. — Das Epithel der Hornhaut ist vorzüglich erhalten und zeigt auffallenderweise trotz des langen Aufenthalts in Müller'scher Flüssigkeit deutliche Kern- und Kerntheilungsfiguren. In die Iridektomiewunde hat das Epithel bereits begonnen sich einzusenken. Die Hornhaut zeigte dieselben Veränderungen, welche ich bereits vom anderen extrahirten Auge (9, Taf. XXX, Fig. 1) als anatomische Grundlage der sogen. streifigen Keratitis beschrieben habe, ein starkes Auseinanderweichen der Hornhautlamellen, so dass sie auf feinen Schnitten grosse Lücken zeigt, in denen die Hornhautzellen mit ihren Fortsätzen von den Wänden isolirt und daher deutlich zu sehen sind. Der Zustand ist als Hornhautödem aufzufassen. Von der Iris ist auf Seite der Hornhautwunde nur ein Stumpf vorhanden, an dem deutliche Heilungsvorgänge noch nicht zu sehen sind. Dagegen zeigt der Stumpf sowohl, wie die Iris auf der anderen Seite eine ganz enorme Auflockerung und Quellung der Pigmentzellen der Hinterfläche. Dieselbe ist so gross, dass man in jeder einzelnen Zelle, was unter normalen Verhältnissen recht schwer ist, den schön gefärbten Kern deutlich sieht. Auch die Schichte der Iris, auf welcher die Pigmentzellen sitzen, ist ödematös gequollen. Nach der Peripherie zu ist auf einem fast um die ganze Regenbogenhaut herum laufenden Ring das Pigmentstratum durch amorphe Flüssigkeit zu einem circulären Wulst emporgehoben, der in der Zeichnung auf

dem Durchschnitt zu sehen ist. Auch im hinteren Abschnitt des Auges müssen pathologische Verhältnisse vor der Operation vorhanden gewesen sein, denn unmittelbar hinter der Linse lassen sich im Glaskörper Blutstreifen nachweisen. Aus welchen Gefässen dasselbe ausgetreten ist, habe ich nicht entscheiden können.

Am meisten interessirt das Verhalten der Linse. Dieselbe besitzt einen äquatorialen Durchmesser von 8,2 Mm. und einen sagittalen von 4,8 Mm. Diese der Kugelform mehr genäherte Gestalt verdankt sie einer beträchtlichen Aufnahme von Flüssigkeit in die Kapsel, die sich theils zwischen den Schichten und Fasern des Linsenkörpers, theils, und zwar in grösserer Menge, zwischen ihm und der vorderen und hinteren Kapsel angesammelt hat. Diese Schichte besitzt vorn eine Dicke von 0,53 Mm. und hinten eine solche von 0,65 Mm. Nur in der äquatorialen Zone befindet sich die Linse durch den Kernbogen und den Wirbel noch mit der Kapsel in Berührung. Hierdurch unterscheidet sich der Befund bei aller sonstigen Aehnlichkeit von der Form, die wir bei einer angeborenen Katarakt gefunden haben (Fig. 15).

Die in den Kapselsack aufgenommene Flüssigkeit ist fest geronnen, also meist stark eiweisshaltig und deshalb selbst aus den feinsten Schnitten nicht herausgefallen. Die Dicke der Kapsel beträgt im vorderen Pol 0,019 Mm., im hinteren 0,008 Mm.; eine besondere Verdickung hinter dem Aequator wie in Fig. 1 ist nicht vorhanden. Untersucht man mit starker Vergrösserung, so sieht man auf dünnen Schnitten das Epithel der vorderen Kapsel vorzugsweise in der Nähe des vorderen Pols gewuchert. Es ist noch nicht zu drusigen Verdickungen und grösseren Anhäufungen von Zellen gekommen, aber an vielen Stellen ist eine mehrfache Lage von Zellen nachweisbar. Nach innen vom Epithel liegt eine ziemlich regelmässige Schichte von kleinen Eiweisskugeln. Das Auge ist eben ein Leichenauge. Nach dem Aequator zu ist das Epithel schön und regelmässig erhalten und gelagert, der Wirbel von ausserordentlicher Zierlichkeit. Unmittelbar hinter demselben zeigen einzelne Schnitte ein ziemlich ausgedehntes Lager von Blasenellen. Die Fasern und Schichten der Linse sind bis gegen das Centrum hin auseinandergewichen und die dadurch entstandenen Spalträume mit geronnener Flüssigkeit erfüllt. Dieselbe hat die Neigung sich zu Kugeln zusammenzuballen, wie die Gewebsflüssigkeit der Linse überhaupt. Je nach der Breite der Lücken ist daher auf den Schnitten das Bild verschieden. Ganz in der Peripherie nach dem Aequator zu finden wir die fälschlich als Algenzellen bezeichneten Bilder, deren Entstehung und richtige Deutung durch die Figg. 29 und 30 gegeben ist (siehe Seite 59). Der geringste Querdurchmesser, den ich hier messen konnte, betrug 0,019 Mm., während die normale Linsenfasern eine Breite von 0,010 Mm. hat. Von der Zierlichkeit der Bilder, welche bei weiterem Klaffen der Schichten durch die geronnene Flüssigkeit und durch einzelne in geschwungenen Linien von Schichte zu Schichte streichende Fasern entstehen, giebt die Abbildung (Fig. 24) eine bessere Vorstellung, als eine weitläufige Beschreibung. Anzeichen eines secundären Zerfalls der Linsenfasern, Vacuolenbildung, punktförmige Trübung etc., wie Produkte eines solchen, habe ich nur in den peripheren Fasern gefunden. Flächenbilder des Epithels waren, da nur diese eine Linse zur Verfügung stand, nicht zu gewinnen. Dagegen kommen gerade in diesem Auge die eigenthümlichen spindelförmigen Lücken, welche ich als angeboren und nicht pathologisch betrachte, zahlreich vor.

Besonderes Interesse gewährt das Verhalten der Linse gegen Farbstoffe. Alaunkarmin, das sonst für Kernfärbung fast den Vorzug vor allen anderen Mitteln verdient, färbt das ganze Präparat gleichmässig, lässt die Kerne aber fast gar nicht hervortreten. Auch Hämatoxylin färbt fast gleichmässig Zell- und Kernsubstanz. Wirklich schöne und brauchbare Färbungen liefert die Doppelfärbung mit Hämatoxylin und Eosin. Aber auch damit nehmen die Kerne nur theilweise Farbstoff genug auf, um deutlich hervorzutreten. Auf

fallend zeigt sich dieser Unterschied auf allen Schnitten in der Weise, dass über die ganze vordere Kapsel zerstreut immer einzelne Kerne sehr intensiv gefärbt und zugleich etwas grösser erscheinen. Die Anzahl dieser dunkel gefärbten Kerne nimmt nach dem Aequator hin zu. Im eigentlichen Wirbel sind aber sämtliche Kerne vollständig blass, um in den jungen Linsenfasern wieder alle Epochen des Kerntodes bis zum gänzlichen Verschwinden der Kerne auf das Deutlichste erkennen zu lassen. Durch diese Doppelfärbung treten also chemische Unterschiede zu Tage, die mit anderen Mitteln sich nicht kund geben. So zeigen sich in allen peripher gelegenen Schichten, welche noch nicht ganz zerklüftet sind, dunkler blau gefärbte Punkte und Flecken, welche grosse Aehnlichkeit mit den Fetttropfchen in sehr jugendlichen Linsen (siehe Seite 48) haben. Auch die bereits erwähnten spindelförmigen Körperchen oder Lücken erscheinen bei der Doppelfärbung deutlich blau. Ob dieses abnorme Verhalten gegen Farbstoffe durch den Zuckergehalt des Gewebes bedingt ist, oder ob vielleicht nur die lange Einwirkung der Härtingsflüssigkeit daran schuld ist, muss experimenteller Prüfung vorbehalten bleiben.

Um das durch die Untersuchung gewonnene anatomische Bild mit der klinischen Beobachtung während des Lebens in Uebereinstimmung zu bringen, ist es nöthig, den Antheil festzustellen, den möglicherweise cadaveröse Vorgänge und das lange Liegen in Müller'scher Flüssigkeit an demselben haben. Der Tod des Mädchens erfolgte am 11. Januar 1874 um 1 Uhr 45 Minuten Mittags; die Section wurde um 12 Uhr des anderen Tages vorgenommen. Die Zeit ist trotz der niedrigen Temperatur des Januar lang genug, um die Bildung der Morgagni'schen Kugeln an der Innenfläche des Epithels zu erklären, aber doch wohl zu kurz, um für die Aufnahme einer so grossen Menge Flüssigkeit in den Kapselsack verwerthet zu werden. Dazu kommt, dass das Auge, dessen Linse das Präparat zu Fig. 15 geliefert hat, wenige Stunden nach dem Tode enucleirt worden ist, und dass bei einem von Dr. Schöler in Berlin im Leben enucleirten Auge mit erworbenem Pyramidalstaar, welches Goldzieher untersucht hat, und welches auf Taf. XI in Fig. 3 meines Atlas abgebildet ist, ganz dieselbe Flüssigkeitsaufnahme stattgefunden hatte. Auch der lange, 7jährige Aufenthalt in der Härtingsflüssigkeit kann nicht zur Erklärung herangezogen werden, weil hunderte in gleicher Weise aufbewahrte Augen meiner Sammlung kein solches Verhalten zeigen. Wir haben deshalb allen Grund anzunehmen, dass der Hydrops capsulae lentis während des Lebens bestanden hat. Auch findet sich das so sehr charakteristische Auseinanderweichen der Linsenschichten genau in derselben Weise beim traumatischen Staar wieder.

Was das Vorkommen von grauem Staar bei Personen, die an Diabetes mellitus leiden, anbetrifft, so sind die älteren historischen Notizen in der Dissertation von Ossowidzki (77) zusammengestellt und dort nachzulesen. Aus der neueren Literatur will ich nur einige, für das folgende wichtig scheinende Daten kurz hervorheben. 1. Ueber die Häufigkeit von Katarakt bei Diabetikern gehen die Angaben weit auseinander. Fauconneau-Dufresne (Leber 62, pag. 224) fand sie in 0,6%, J. Mayer (68) in 3%, Seegen (91*) in 4%; v. Gräfe schätzte die Häufigkeit auf 25% (Förster 33*, pag. 219). Ich selbst habe in 14,5 Jahren auf etwa 60,000 Augenranke an 6 Diabetikern 12 Staare gesehen und davon an 5 Personen auf 700 Extraktionen 7 operirt. 2. In allen Lebensaltern kommt bei Diabeteskranken grauer Staar vor, doch, finde ich angegeben, in jungen Jahren häufiger. Das jüngste diabetische Individuum, bei dem ich eine Katarakt notirt finde,

ist ein 12jähriges Mädchen (Seegen No. 23). Meine Kranken hatten ein Alter von 19, 27, 38, 40, 62, 63 Jahren. Horner schreibt mir: „Unter meinen letzten 13 Diabetes-Kataraktoperirten findet sich nur einer unter 30 Jahren, während ich mich erinnere, früher mehrere ganz junge Individuen zwischen 18 und 25 Jahren, und zum Theil Geschwister, operirt zu haben“. Seegen's sechs kataraktöse Diabetiker standen im Alter von 12, 39, 47, 53, 56, 64 Jahren. 3. Das weibliche Geschlecht soll überwiegen. Unter Seegen's Kranken waren vier Frauen und zwei Männer, bei mir waren beide Geschlechter gleich vertreten. 4. Die Katarakt tritt bei Diabetikern häufiger als sonst gleichzeitig oder nur ganz kurze Zeit hintereinander an beiden Augen auf. Seegen's 12jähriges Mädchen soll nur am linken Auge Katarakt gehabt haben, aber es scheint nur kurze Zeit in Beobachtung gewesen zu sein. 5. Die Zuckerausscheidung durch den Urin ist meistens sehr reichlich und der Ernährungszustand ein sehr herabgekommener. Die Fälle, in denen dies nicht der Fall ist, betreffen ältere Leute; Seegen 53, Förster 52, ich 62 und 63 Jahre. 6. Die Form, unter welcher die Katarakt bei Diabeteskranken auftritt, richtet sich im allgemeinen nach dem Lebensalter.

Ich schrieb (II, pag. 270): „Da die zu Grunde liegende Krankheit nicht an ein bestimmtes Alter gebunden ist, so tritt die Katarakt auch unter verschiedener Form auf. Bei jungen Leuten als weicher Totalstaar, bei alten als gemischter Staar. Aus dem äusseren Aussehen allein lässt sich daher eine diabetische Katarakt nicht erkennen. Nur beobachtet man allerdings häufig eine Tendenz zu raschem Auftreten der regressiven Metamorphose“. Förster giebt an, dass in den weitaus meisten Fällen bei bejahrten Diabetikern die Katarakt sich ganz ebenso entwickelt, wie die senile Katarakt überhaupt, wie ich sie oben (Seite 52) im Anschluss an Förster beschrieben habe. „Dagegen giebt es“, fährt er fort, „allerdings einzelne Fälle, in denen die Entwicklung des Staars in einer von der gewöhnlichen total verschiedenen Weise erfolgt. Diese Art der Cataracta diabetica lässt sich als solche erkennen und hat etwas durchaus Eigenthümliches. Es trübt sich in diesen Fällen zunächst die dicht unter der Kapsel liegende Corticalschicht; ein dünner, bläulich grauer Hauch erstreckt sich über die ganze vordere Linsenfläche, und seine Lage unmittelbar hinter dem Pupillarrande beweist, dass er sich in den äussersten Schichten des Cortex befindet. In seiner Färbung ist er bis auf die sectorenförmige Anordnung, welche die Trübung dieser superficiellen Schicht stets begleitet, durchaus homogen. Während aber sonst die sectorenförmige Facettirung der Linsenoberfläche einen der letzten Akte der Kataraktbildung bezeichnet, so zeigt sich dieselbe hier schon im Beginn. Der Linsenkern und die tieferen Schichten des Cortex sind hier noch ganz klar, wie sich bei seitlicher Beleuchtung und bei durchfallendem Licht deutlich erkennen lässt. Binnen wenigen Wochen pflanzt sich die Trübung dann in die tieferen Schichten der Linsensubstanz fort, und es entsteht schliess-

lich ein bläulicher, weicher, kernloser Staar, der sich von den Staaren jugendlicher Individuen überhaupt nicht mehr unterscheidet. Stets tritt diese Kataraktbildung ziemlich gleichartig an beiden Augen auf. Ich habe sie nur bei jugendlichen Diabetikern gesehen, etwa bis in die Mitte der zwanziger Jahre, und das Aussehen der Linsen im Beginne des Prozesses ist so charakteristisch, dass ich aus demselben mehrmals den Befund von Zucker im Harn voraussagen konnte.“

Da meine eigenen Erfahrungen mit dieser Schilderung nicht übereinstimmen, und, wie wir sehen werden, gerade dem Aussehen der diabetischen Katarakt auch von anderer Seite ein grosses Gewicht beigelegt wird, so führe ich meine Fälle sämmtlich an.

1. Das jüngste Individuum war das 19jährige Mädchen R. W. aus H., auf dessen nicht operirte Katarakt sich die Figg. 24, 25, 26 beziehen. Die am 8. Januar 1874 extrahirte Katarakt des linken Auges entsprach dem Aussehen nach einer rasch getrübt, geblähten, bläulichweiss schillernden, weichen Katarakt jugendlicher Individuen mit starkem Schlagschatten. Eine Untersuchung auf Zucker wurde nicht vorgenommen. Der Staar des rechten Auges wurde am 4. December 1873 als *Cat. corticalis posterior* notirt. Am 8. Januar 1874, als der Staar des linken Auges extrahirt wurde, war die Katarakt des rechten weiter vorgeschritten, doch wurden noch Finger in 5 bis 6 Fuss gezählt.

2. A. S., ein 27jähriger Bauer aus W., leidet längere Zeit an Diabetes und wurde auf der hiesigen med. Klinik behandelt. Zeitweise bis $8\frac{1}{2}\%$ Zucker im Urin. Bemerkte seit September 1882, dass das Sehen am rechten Auge schlechter wird. Am 16. December 1882 werden nur Handbewegungen erkannt; Projection gut. Die Katarakt von perlmutterartigem Aussehen, blätterig, tumescirend, Linsenstern dunkel, sich von den getrühten Fasern abhebend, deutlicher Schlagschatten vorhanden. Das linke Auge bei M 3 $S\frac{1}{2}$. Linse ungetrübt. Am 19. März, also 3 Monate später, konnte ich den Patienten wieder untersuchen. Am rechten Auge war aus der geblähten, perlmutterartig glänzenden, weichen Katarakt mit Schlagschatten eine geschrumpfte, überreife Katarakt geworden. Die vordere Kammer war tief, Iris fast in einer Ebene, die Linse dunkelgrau, so dass die Pupillartrübung nur bei genauem Zusehen und bei seitlicher Beleuchtung erkennbar war. In ihrer Substanz ist der Linsenstern durch lichtere radiäre Streifen angedeutet. Zwischen den Streifen einzelne weisse Pünktchen. Das Sehvermögen nicht wesentlich verändert. Am linken Auge ist die Kammer von normaler Tiefe; in der Ebene der Pupille sieht man bei seitlicher Beleuchtung eine dünne, florähnliche, bläulichgraue Trübung, wie hingehaucht. In ihr ist der Linsenstern durch eine etwas gesättigtere, weissgraue Farbe erkennbar. Der Kern ist durchsichtig. In der Gegend des hinteren Poles einzelne dunkle Punkte. Nach Erweiterung der Pupille durch Atropin lässt sich feststellen, dass die ganze Aequatorialgegend in einer breiten Zone intensiv getrübt ist. Das Sehvermögen war auf $S\frac{1}{4}$ vermindert.

3. H. E., ein 38jähriger Bauer, trat am 6. März 1873 in Beobachtung. Die linke Linse bot die Zeichen einer nicht reifen, weichen Katarakt. Die vordere Corticalis noch durchsichtig. Finger gezählt in 4 bis 5 Fuss. Für die rechte Linse wurde *Cat. incip.* notirt. H 2, $S\frac{1}{2}$. S. G. des Urins 1042. — Am 27. November 1873 wurden links nur Handbewegungen erkannt. S. G. 1033. Extraduktion der rechten Linse am 28. November. Weil eine leichte Iritis den Heilverlauf störte, wurde am linken Auge (5. Januar 1874) eine präparatorische Iridektomie gemacht und am 27. Februar 1874 die Extraduktion. Entlassen mit $S\frac{1}{2}$ o. d. und $S\frac{1}{4}$ o. s. — In beiden

Linsen wurde von Kühne das Vorhandensein von Zucker constatirt (II, pag. 271).

4. J. S., ein 40jähriger Tagelöhner aus J. Das Schlechtsehen hatte im August 1880 gleichzeitig an beiden Augen begonnen; seit Ende December werden nur Finger gezählt, bei der Aufnahme, 7. März 1881, nur Handbewegungen gesehen. Die Linsen vollständig getrübt, stark tumescirend, Kammer flach. *Cat. tumescens* o. u. Urin reag. sauer, S. G. 1030. Eine 24stündige Menge von 6720 Ccm. enthält 6,7% Zucker, also 450,2 Grm. Am 9. März wurde die rechte, am 29. März die linke Katarakt extrahirt. Verlauf beiderseits reizlos, $S\frac{1}{2}$ o. u. Die täglich ausgeschiedene Zuckermenge schwankte beträchtlich. Am Tage der Ankunft, wo also unzweckmässige Nahrung, die Anstrengung der Reise und die Aufregung vor der Operation zusammengewirkt haben mögen, war die Menge (450,2 Gr.) sehr gross und überstieg das gewöhnlich angegebene Mittel von 300 bis 300 Gr. beträchtlich. Am Tage vor der ersten Operation und am Operationstage wurde die Zuckerbestimmung versäumt. Die Urinmenge betrug 2780 und 1080 Ccm. In den nächsten Tagen sank das Zuckerquantum auf 80, 98 und 86 Gr., hob sich in den nächsten 9 Tagen auf eine mittlere Höhe von 161,3 Gr., sank noch einmal stark und stieg in den letzten Tagen vor der zweiten Operation wieder auf 173,3 Gr. Auch nach derselben trat eine, wenn auch nicht so starke Abnahme ein, wie nach der ersten. Diese Angaben haben zunächst das Interesse, dass sie genau mit der wechselnden Art der Ernährung auf der Reise, in den ersten Tagen nach der Operation, in den Tagen vor der zweiten Extraduktion, in denen dem Kranken, um ihn zu kräftigen, reichliche gemischte Kost gereicht wurde, übereinstimmen. In beiden Katarakten wurde Zucker nachgewiesen; siehe Seite 102 und 103.

5. Frau B. aus W., eine 62jährige wohlhabende Dame, leidet seit 3 Jahren an nicht sehr hochgradigem Diabetes, nie mehr als $0,9\%$ Zucker im Harn, hat wiederholt Karlsbad besucht. In beiden Augen bemerkt Patientin seit 1 Jahr eine Abnahme der Sehschärfe. Als ich sie am 1. November 1882 zuerst sah, bestand rechts *Cat. incipiens*, links *Cat. nondum matura*. In beiden Augen war vorwiegend die hintere Corticalis und die äquatoriale Zone getrübt, der Kern stark lichtreflektirend. Rechts Finger in 2 bis 3 Meter, links Finger in 1 Meter. Im März 1883 war links die Katarakt so weit vorgeschritten, dass die getrühten Speichen auch bei nicht erweiterter Pupille gegen den vorderen Pol zu vorgeschoben waren. Fingerzählen in 1 Meter, rechts in 2 bis 3 Meter. Am 7. März wurde die Extraduktion in Narkose vorgenommen. Heilverlauf reaktionslos. Das bei der Operation mit der Pipette aus dem Bindehautsack aufgesogene Kammerwasser und die Linse wurden von Kühne untersucht und zuckerfrei gefunden.

Die Harnmenge, das spezifische Gewicht und der Zuckergehalt waren, insbesondere letzterer, in diesen Tagen allerdings gering und waren auch wohl niemals sehr erheblich gewesen. Am 7. März Harnmenge 1110, S. G. 1020, Zucker in % 0,22; am 8. März 1860 1018 und 0,3; am 9. 1250, 1013, 0,1? Von da an war der Harn zuckerfrei (15. März), nur am 17. und 22. März zeigten sich Spuren von Zucker im Urin.

6. Eine der wohlhabenden Klasse angehörige Dame, J. D. aus Z., von 63 Jahren, die ich am 16. November 1871 am rechten Auge operirte. Dem Aussehen nach handelte es sich um eine *Cataracta senilis simplex*. Am linken Auge ist das Vorhandensein einer *Cat. incipiens* notirt. Der Diabetes bestand bereits mehrere Jahre. Der Zuckergehalt war gering, wurde nicht bestimmt. Die Heilung verlief ohne Zwischenfälle. Das Sehen liess zu wünschen übrig ($S\frac{1}{2}$). Als Grund wies der Spiegel eine diabetische Retinitis nach. Die von Kühne untersuchte Linse erwies sich zuckerfrei (II, pag. 271).

Aus der Literatur möchte ich die von Jany (47) sehr genau geschilderten vier Kataraktfälle hinzufügen. Er betont die starke Zerklüftung der Rindensubstanz, die den

Anschein hervorbringt, als sei bereits eine Discission gemacht, und erwähnt ausdrücklich, dass in den beiden Fällen, in welchen die vordere Corticalis sich nur ganz zart in der vordersten Schichte getrübt zeigte, in der hinteren bereits ein exquisiter Chorioidealstaar entwickelt war. „Der ganze hintere Cortex stellt sich gleichsam unter dem Bilde einer Fruchtschale dar“, an welcher der asbestartige Glanz besonders auffiel. Wegen der geringen Zahl eigener Beobachtungen und der Wichtigkeit, welche der Sache beigelegt wird, habe ich mich auch mit einigen Kollegen, die über ein grosses Material verfügen, in Korrespondenz gesetzt. Horner schreibt: „Ich finde *Cataracta punctata*, vorwiegend hintere Corticalkatarakt, äquatorialen Rindenstaar und vordere Corticalkatarakt vertreten. Das Alter der Individuen scheint mir von Einfluss zu sein, und bei jüngeren Diabetikern ein rascher Zerfall der vorderen Corticalis häufiger einzutreten, während bei älteren (und zwar sehr schwer diabetischen) sogar hintere Corticalis zuerst erkranken kann. Jedenfalls fehlt es in meinem Beobachtungsgebiet ganz an einem Gesetz“. Leber betont, dass ganz dasselbe Bild, welches bei der Katarakt jugendlicher Diabetischen vorkommt, auch sonst bei rascher Staarbildung bei jugendlichen Personen beobachtet wird. „Dass die Trübung hier ganz nahe der Kapsel beginnt, finde ich ebenfalls, und ich habe dabei auch immer starke Linsenquellung mit auffallend seichter vorderer Kammer gesehen. Ich finde aber nicht, dass immer die vordere Corticalis zuerst ergriffen wird.“ Die Katarakten einer gerade in Beobachtung stehenden jungen Frau mit hochgradigem Diabetes (ca. 4000 Ccm. Urin mit 10% Zucker) beschreibt Leber in folgender Weise: „Am rechten Auge findet sich ganz die Trübung, wie sie Förster geschildert hat, aus breiten, bläulich schillernden Sektoren bestehend, die, wenn nicht dicht, so doch ganz nahe unter der Kapsel liegen. Durch diese Trübung hindurch sieht man aber deutlich Trübungstreifen in der hinteren Corticalis. Am linken Auge ist die vordere Corticalis so gut wie ganz von Trübung frei, während die hintere wieder eine ähnliche schalenförmige, aus zarten, mässig breiten Streifen bestehende Trübung aufweist.“

Was das Vorkommen von Zucker in der Linse bei Diabetes mellitus überhaupt betrifft, so besitzen wir bisher für die nicht kataraktöse Linse nur eine darauf gerichtete Untersuchung. Bei einem 10jährigen an Diabetes verstorbenen Mädchen fand Deutschmann (22, I, pag. 143) im H. a. 0,5%, im H. v. 0,366%, in der Linse keinen Zucker. Aus dem folgenden wird hervorgehen, wie wichtig es wäre, eine grössere Anzahl Analysen über analoge Fälle zu besitzen.

Für die extrahierte kataraktöse Linse von Diabetischen habe ich die mir zugänglichen, hinlänglich genau beschriebenen Fälle, in denen die Linse auf Zucker untersucht wurde, in der auf Seite 165 stehenden Tabelle nach dem Alter der Individuen geordnet.

Aus derselben geht, vorausgesetzt, dass alle extrahierten diabetischen Katarakten, die auf Zucker untersucht wurden, veröffentlicht sind, und dass es mir gelungen ist, sie sämtlich aufzufinden, zunächst hervor, dass denn doch in der weit überwiegenden Anzahl von diabetischen Katarakten, die daraufhin untersucht wurden, Zucker vorhanden war. In den beiden Alterskatarakten, die ich selbst extrahirt habe (No. 30 und 31), war kein Zucker nachzuweisen. Da nun die negativen Resultate auf alle Altersstufen vertheilt sind, so wird die Annahme gerechtfertigt sein, dass die Anwesenheit von Zucker in der Katarakt mit dem Alter des Individuums nichts zu thun hat, und, da bei weichen, rasch getrühten und geblähten Katarakten bald Zucker vorhanden war, bald nicht, so kann auch die Form, unter welcher der Staar auftritt, nicht als Zeichen dafür angesehen werden, ob Zucker in der Linse gefunden werden wird oder nicht.

Dagegen entsprechen die positiven Befunde der Linsenuntersuchung ebenso ausnahmslos einem hohen Procentgehalt des Zuckers im Urin, wie die negativen Befunde einen geringen durch den Urin ausgeschiedenen Zuckergehalt begleiten.

Betrachtet man das Quantum Zucker, welches am Tage der Operation, oder richtiger noch in den letzten Tagen vor der Operation, durch den Urin ausgeschieden wird, als Maassstab des im Blute kreisenden und im Gewebssaft zur Zeit vorhandenen Zuckers, so liegt es sehr nahe, ebenso, wie es durch zahlreiche Beobachtungen constatirt ist, dass die Kataraktbildung überhaupt fast ausnahmslos bei hochgradigem Diabetes beobachtet wird, anzunehmen, dass auch nur in Katarakten, welche während hochgradiger Zuckerausscheidung, also auch während der Zuckergehalt im Gewebssaft ein hoher ist, extrahirt werden, Zucker gefunden werden kann. Daraus würde dann folgen, dass die Anwesenheit von Zucker in kataraktösen Linsen nichts constantes, sondern etwas wechselndes sein wird.

Der von mir mit besonderer Aufmerksamkeit verfolgte Fall 4 (25 und 26 der Tabelle) leiht dieser Auffassung eine wesentliche Stütze, indem die erste Katarakt, die zu einer Zeit operirt wurde, als der Urin 450,2 Gr. Zucker zeigte, einen grösseren Zuckergehalt besass, als die zweite, in deren Operationszeit der Urin nur 173,3 Gr. Zucker darbot.

Fasse ich alles zusammen, was ich selbst beobachtet, und was ich den Schilderungen anderer entnommen, so stellt sich die Entwicklung der Katarakt bei jugendlichen Diabetischen in folgender Weise dar. Zuerst trübt sich die äquatoriale Zone, dann tritt in den meisten Fällen erst eine Trübung der hinteren Rindensubstanz und, wenn diese ausgebildet ist, eine solche der vorderen Rindensubstanz hinzu. Diese betrifft, im Gegensatz zu der bei der senilen Katarakt zur Kernsclerose hinzutretenden Rindentrübung, aber in Uebereinstimmung mit den meisten sich rasch entwickelnden weichen Staaren, zunächst die peripher unmittel-

bar unter der Kapsel liegenden Schichten. Zu dieser Zeit ist weder eine Blähung, noch eine Schrumpfung des Linsensystems zu constatiren, aber es ist richtig, dass sich sehr frühzeitig die Figur des Linsensterns hervorhebt. Doch betrachte ich gerade dies auch bei allen anderen weichen Staaren vorkommende Symptom als erstes Zeichen der Wasseraufnahme. Die Blähung tritt dann rasch und gleichsam gewaltsam durch Wasseraufnahme in den Kapselsack

mit gleichzeitiger Zerklüftung und Spaltung der Linse in ihre Sectoren auf. Die geblähte Linse zeigt immer noch einen Schlagschatten, weil zwischen Linse und Kapsel reichlich Flüssigkeit angesammelt ist. Dieser Zustand kann 1 bis 2 Monate dauern. Nach Ablauf dieser Frist reduziert sich das Volumen, der Schlagschatten kann aber noch bleiben. Der Seidenglanz schwindet, die zierliche Sectorenzeichnung macht einem anderen Aussehen Platz, wie es

	Name des		Alter.	Geschlecht.	Beschaffenheit der Katarakt.	Urin		Resultat.		
	Operateurs.	Untersuchers.				S. G.	Zucker in Procent.	+	-	
1.	Schmidt	Zincke	15	W.	Cat. hypermatura reducta	Viel	Reichlich	1?	-	Im Glaskörper war Zucker vorhanden.
2.	Schmidt	Zincke	15	W.	Cat. hyp. red.	Urin.	Zucker.	1?	-	
3.	Viol.		16	—		1040	—	1	—	—
4.	Viol.		16	—		1041	—	1	—	—
5.	Jany	Buchwald	17	M.	Vordere Rinde zart, hint. Rinde dick getrübt. Kern klar.	—	0,7—5,61	—	1	—
6.	Jany	Müller	17	M.	Linse stark gebläht. Rinde dick getrübt.	—	In den Tagen der Oper. 2,0.	—	1	—
7.	Viol.		18	—		1042	—	1	—	—
8.	Viol.		20	—		1045	—	1	—	—
9.	Stöber	Hepp	21	W.	Weisse, wolkige, weiche, geblähte Katarakt.	1041	4,807	1	—	—
10.	Jany	Müller	22	W.	Linse gebläht, milchig.	1040	0,15—8,6	1	—	—
11.	Jany	Müller	22	W.	Vordere Rinde leicht getrübt, hintere Rinde fruchtschalenähnlich getrübt. Kern klar.	1034	0,15—8,6 3%	1	—	—
12.	Stöber	Hepp	23	W.		—	—	—	1	—
13.	Teillais		23	W.	Weich, von milchigem Ansehen	1052	8,8—9,7	1	—	—
14.	Teillais		23	W.	Weich, von milchigem Ansehen	1052	8,8—9,7	1	—	—
15.	Knapp	Carius	25	M.	Weissgrau schillernd, gebl., o. s.	—	8,9	1	—	—
16.	Knapp	Carius	25	M.	Cat. hypermat. reducta	—	8,9	1	—	—
17.	Viol.		28	—		—	—	1	—	—
18.	Berlin	Klinger	31	M.	Cat. nondum matura o. u.	—	7,8	1	—	—
19.	Berlin	Klinger	31	M.	Cat. nondum matura o. u.	—	7,8	1	—	—
20.	Schmidt	O.Liebreich	34	W.	Cat. mollis matura	1040	8,6	1	—	—
21.	Schmidt	O.Liebreich	34	W.	Cat. mollis matura	1040	8,6	1	—	—
22.	Nagel		35	M.		—	—	—	1	—
23.	Becker	Kühne	38	M.	Beiderseits weiche geblähte Katarakt	—	—	1	—	—
24.	Becker	Kühne	38	M.		—	—	1	—	—
25.	Becker	Kühne	40	M.	Beiderseits weiche geblähte Katarakt	—	6,7	1	—	—
26.	Becker	Kühne	40	M.		—	6,7	1	—	—
27.	Berlin	Fehling	c.40	—	Mässig weiche Katarakt mit hellem Kern	—	—	—	1	—
28.	Leber		53	W.	Doppelseit., rasch entstandene, nicht ganz reife Katarakt	—	4—7	1	—	—
29.	Leber		53	W.	Breite, perlmutterglänzende Streifen, Schlagschatten	—	4—7	1	—	—
30.	Becker	Kühne	62	W.	Cat. senilis matura	—	—	—	1	—
31.	Becker	Kühne	63	W.	Cat. senilis nondum matura	—	0,1—0,9	—	1	—
								24	7	

von der *Cat. hypermatura reducta* der senilen Katarakt zur Genüge bekannt ist. Das ganze Linsensystem ist verkleinert. Schmidt-Rimpler hat solche Linsen extrahirt und gemessen. Beide Linsen von No. 1 und 2 in der Tabelle hatten einen äquatorialen Durchmesser von 8,5 Mm. und die rechte einen sagittalen Durchmesser von 2,5, die linke von 2,0 Mm. (siehe meinen zweiten Fall).

Ob auch die Katarakt jugendlicher Diabetiker gelegentlich zu einer flüssigen werden, ob sich eine ausgebildete Kapselkatarakt hinzugesellen, ob sie verkalken kann, darüber kann ich aus eigener Erfahrung nichts sagen und habe ich in der Literatur nichts gefunden. Dagegen theilt mir Berlin brieflich mit, dass er bei einem 50jährigen Diabetiker, der allerdings in den Tagen der Operation zwar Albumin, aber keinen Zucker im Urin zeigte, eine *Cataracta Morgagniana* operirt habe.

In der ganzen Reihenfolge von Veränderungen, welche die diabetische Katarakt erleidet, kann ich nun nichts erkennen, was sie von anderen, in jugendlichen Individuen auftretenden, doppelseitigen weichen Katarakten unterscheidet. Deshalb muss ich es vorläufig noch als das Wahrscheinlichste hinstellen, dass sie durch den Eintritt von, durch die Beimischung von Zucker pathologisch verändertem, Nährmaterial an der normalen Stelle in der Äquatorialgegend verursacht wird. Der Unterschied von anderen in dieselbe Rubrik gehörenden Katarakten beruht nur darin, dass wir beim Diabetes mellitus die katarakterzeugende Ursache im Zuckergehalt des Glaskörpers zu kennen glauben, während ein anomaler Bestandtheil des Nährmaterials in den bei anderen constitutionellen Krankheiten vorkommenden Katarakten bisher nicht bekannt ist.

Aetiologie der sogen. diabetischen Katarakt. Gerade der Umstand, dass beim Diabetes in der Gewebsflüssigkeit des gesammten Organismus Zucker nachzuweisen ist, hat seit den berühmt gewordenen Versuchen von Kunde über die experimentelle Hervorbringung von Linsentrübung zu einer Reihe von Erklärungsversuchen der beim Diabetes gelegentlich vorkommenden Linsentrübung herausgefordert.

Nachdem Leber sich (62, pag. 332) dahin ausgesprochen hatte, dass die Möglichkeit eines weiteren Fortschrittes unserer Kenntnisse über die Entstehung der Katarakt bei Diabetes besonders von der Wiederaufnahme experimenteller Untersuchungen zu erwarten sei, sind solche von Deutschmann (22, 23 und 24) und Heubel (42, I, II, III) in ausgedehntem Maasse angestellt worden.

Bei aller Differenz und Ungleichwerthigkeit der angewandten Methoden, und abgesehen von der heftigen Polemik, welche sich zwischen Deutschmann und Heubel entsponnen hat, ist es von allgemeinem Interesse, dass beide Experimentatoren in dem Resultate übereinstimmen, dass die sogen. Salz- oder Zuckerkatarakt durch einen zwischen dem Salz- resp. zuckerhaltigen Kammerwasser (und Glas-

körper) einerseits und der Linse andererseits auftretenden Diffusionsprozess zu Stande kommt, in Folge dessen Wasser und Eiweiss in das Kammerwasser und ClNa , resp. Zucker, in den Kapselsack übergeht.

Wenn Deutschmann dagegen vornehmlich auf Grund der Thatsache, dass in einem herausgeschnittenen menschlichen Leichenaugen erst dann Linsentrübung auftritt, wenn eine 5%ige Zuckerlösung (14 Stunden lang) von der vorderen Kammer aus auf die Linse eingewirkt hat, während der Zuckergehalt der Augenflüssigkeiten eines hochgradig diabetischen Mädchens nicht höher als 0,5% gefunden wurde, ohne dass Linsentrübung eingetreten war, sich dagegen ausspricht, dass die Katarakt bei Diabetikern durch Wasserentziehung der Linse seitens stark zuckerhaltiger Augenflüssigkeiten entstehen könne, so beweist meines Erachtens dieser Versuch nichts. Auch wenn wir kein Gewicht darauf legen, dass an Leichen angestellte Versuche nicht ohne weiteres auf den lebenden Organismus übertragen werden dürfen, hat Heubel ohne Frage recht, wenn er entgegnet, dass kleine, aber relativ lange wirkende Zuckermengen, dieselben, ja selbst bedeutendere Veränderungen in der Linse bedingen können, als grössere, jedoch nur kurze Zeit einwirkende. Die geringe Quantität der wirkenden Substanz wird durch die lange Dauer der Wirkung compensirt.

Bei aller Achtung vor dem experimentellen und kritischen Talente Heubel's, sehe ich mich trotzdem veranlasst, von klinischem Standpunkte aus gegen die Uebertragung der experimentell gewonnenen Resultate auf die bei Diabetikern vorkommende Katarakt einige Einwendungen zu erheben.

In seiner ersten Entgegnung gegen Deutschmann resumirt Heubel (42, II, pag. 175) seine Ansicht dahin, „dass bei der Entstehung der ächten *Cataracta diabetica* der im Kammerwasser und Glaskörper enthaltene Zucker (sei es als solcher, sei es in Verbindung mit NaCl) die allerwesentlichste Bedeutung hat, und dass die erste und wichtigste Veränderung, welche hierbei die Linse erfährt, in einer durch den Zucker bedingten Wasserentziehung besteht.“ „Die ächte *Cataracta diabetica* entsteht (beim Menschen) in einer ganz eigenthümlichen, von der gewöhnlichen durchaus abweichenden Weise, und zwar weist diese Art der Entstehung mit Entschiedenheit auf einen trübenden Einfluss seitens des Kammerwassers hin.“ „Es besteht eine fast vollständige Uebereinstimmung in den Veränderungen, welche die Linse einerseits beim Entstehen der *Cataracta diabetica*, andererseits bei der künstlichen Erzeugung der Katarakt durch Zucker und andere wasserentziehende Stoffe erfährt: die Trübung betrifft immer zunächst die äussersten Corticalschichten, der Linsenkern bleibt zu Anfang stets klar, es zeigt sich im Beginn der Trübung sectorenförmige Facettirung der Linsenoberfläche etc.“ „Von zuverlässigen Beobachtern ist constatirt, dass die kataraktösen Linsen der Diabetiker, bei diätetischen und therapeutischen Maass-

nahmen, welche die Zuckerausscheidung bedeutend herabsetzen, sich fast vollständig wieder aufhellen können, ein Vorgang, der bei anderen spontan entstandenen Kataraktformen kaum jemals beobachtet worden ist. Auch hierin besteht eine überaus auffallende und nicht genug zu betonende Uebereinstimmung zwischen der Cataracta diabetica und den durch Zucker und andere wasserentziehende Stoffe künstlich erzeugten Katarakten.“

Hierauf ist zunächst zu bemerken, dass Heubel ausdrücklich und wiederholt Nachdruck auf den Ausdruck „ächte Cataracta diabetica“ legt. Damit kann von ihm nur die in der von Förster geschilderten Weise entstehende Katarakt bei jugendlichen Diabetikern gemeint sein. Heubel hat nun, vielleicht unbewusst, selbst schon die volle Uebereinstimmung mit Förster aufgegeben, indem er auch den im Glaskörper befindlichen Zucker mit zur Kataraktbildung heranzieht und in der Schilderung seines (42 I, pag. 187 unten) beschriebenen Versuches geradezu ausspricht, dass, wenn die vordere Kammer eröffnet ist, so dass das Kammerwasser abfließen kann, die Linsentrübung am hinteren Pol beginnt. Sehen wir davon ab, so glaube ich oben nachgewiesen zu haben, dass die von Förster aufgestellte, besondere und für die „ächte diabetische Katarakt“ charakteristische Form als solche nicht besteht, sondern in vollständiger Uebereinstimmung mit der Mehrzahl der bei jugendlichen Individuen auftretenden, sich rasch entwickelnden, weichen Katarakten sich befindet, sowohl was den Beginn, wie den Verlauf und den Ausgang des Leidens betrifft.

Auf noch schwächeren Füßen steht das Argument Heubel's, welches sich darauf gründet, dass die „ächte diabetische Katarakt“ ebenso wie die experimentelle Zuckerkatarakt einer Aufhellung fähig sei. Die Fälle, auf welche sich Heubel (42, I, pag. 176 und 42, II, pag. 176) beruft, sind dieselben beiden Fälle, auf die ich vor Jahren (II, pag. 272) aufmerksam gemacht habe. Wenn ich, ohne weiter auf die von Förster bereits ausgesprochenen Zweifel einzugehen, darauf aufmerksam mache, dass es sich bei dem einen von Seegen (91^a, pag. 212) mitgetheilten Fall um einen 39-jährigen Mann, in dem anderen mit Gerhardt behandelten (l. c. pag. 264) um eine 56-jährige Frau handelt, so folgt daraus unmittelbar, dass beide Staare keine „ächtigen diabetischen Katarakten“ gewesen sein können, denn diese kommen nach Förster jenseit Mitte der zwanziger Jahre überhaupt nicht vor. Von nicht diabetischen Staaren sagt aber Heubel selbst, eine Aufhellung sei „kaum jemals“ beobachtet worden. Wird man es nun Augenärzten verübeln können, wenn sie einfach die Thatsache für nicht bewiesen halten? Ich zweifle nicht daran, dass Gerhardt und Seegen als die ersten die Möglichkeit eines Irrthums zugeben werden. Dabei braucht an der Thatsache, dass das Sehen sich unter dem Gebrauch von Karlsbad gebessert habe, gar nicht gerüttelt zu werden. Unerwiesen ist nur, dass eine Abnahme der Linsentrübung die Ursache gewesen ist. Viel

wahrscheinlicher hat es sich um eine Aufhellung des Glaskörpers, eine Besserung einer etwa vorhandenen Retinitis etc., also um Dinge gehandelt, die nicht in Abrede gestellt werden sollen.

Auf zwei andere Bedenken hat Heubel bereits geantwortet. Ihm selber war die Bemerkung Zehender's, dass die bei Diabetes meist zu beobachtende weiche (geblähte) Beschaffenheit der Katarakt einer Wasserentziehung zu widersprechen scheine, nicht entgangen. Diesem später von Jany und mir wieder aufgenommenen Bedenken begegnet Heubel (42, I, pag. 177) mit dem Hinweis, „dass bei beginnender Trübung und in frischen Fällen die Wasserentziehung nur eine partielle ist, sich nur auf einen kleinen Theil der Linse beschränkt, während die übrige Linsensubstanz ihre normale oder selbst eine verminderte Konsistenz haben kann“. Auch hält Heubel es für „durchaus wahrscheinlich, dass die durch Wasserentziehung veränderten, getrüben (oder geschrumpften) Linsentrüben nach Verlauf längerer Zeit auch durch reichliche Wasserzufuhr nicht wieder aufgehellt werden und bei längerem Bestehen der diabetischen Katarakt in der Linse Ernährungsstörungen mannigfacher Art eintreten mögen, aus denen sehr wohl eine weiche und wasserreiche Beschaffenheit der getrüben Linsensubstanz resultiren kann“. In der That muss nach der von mir Seite 164 gegebenen Darstellung des mit dem Auge wahrnehmbaren Verlaufes der Linsentrübung bei jugendlichen Diabetikern zugegeben werden, dass das Stadium der Blähung bei der diabetischen Katarakt so wenig wie bei allen anderen spontan entstehenden Staaren dem Beginn der Linsenkrankung entspricht.

Deutschmann hatte schon in seiner ersten Arbeit (22, I, pag. 144) darauf hingewiesen, dass der mikroskopische Befund bei experimenteller Salz- und Zuckerkatarakt dem einer diabetischen Katarakt nicht entspreche. Allerdings stand ihm damals nur der kurze Bericht von Knapp (51) über das mikroskopische Verhalten einer extrahirten Cataracta diabetica zu Gebote. Nebenbei bemerkt, sind die grossen, schönen Epithelzellen mit grossen Kernen und granulirtem Inhalt, welche Knapp gesehen hat, wohl nichts anderes als Bläschenzellen, welche ich ebenfalls gefunden habe (Seite 158). Da Knapp die Linse nicht in geschlossener Kapsel operirt hat, so kann er kein eigentliches Epithel, das an der Kapsel haften bleibt, unter dem Mikroskop gehabt haben. Auch hier muss ich Heubel recht geben, wenn er (42, II, pag. 174) sagt: „Die mikroskopische Untersuchung der Linse in späteren Stadien der Cataracta diabetica verspricht über das Zustandekommen der Linsentrübung kaum einen Aufschluss“. Bei dem immer bestehen bleibenden Unterschiede, dass die experimentelle Zuckerkatarakt sich akut, die diabetische Katarakt chronisch entwickelt, erscheint es mir fraglich, ob selbst dann, wenn sich einmal Gelegenheit gäbe, die Linse und die Linsenkapsel in dem Stadium, wo die Cataracta diabetica eben im Entstehen ist, mikroskopisch zu untersuchen, ein Resultat erzielt werden könnte, das zu unanfechtbaren Schlüssen berechtigte.

Grossen Dank schuldet unsere Wissenschaft Heubel für die gründliche und objektive Kritik, mit welcher er die von Cl. Bernard aufgestellte Hypothese, welche für die Entstehung der Cat. diabetica einzig und allein die durch den gesteigerten Zuckergehalt erhöhte Concentration des Blutes verantwortlich macht, zurückgewiesen hat.

Da nun auch der Vermuthung Lohmeyer's (65, pag. 329), dass sich der Zucker im Humor vitreus und aqueus in Milchsäure umwandle, und deren Einwirkung auf die Linse dieselbe trübe; bereits durch Leber's Nachweis, dass die Augenflüssigkeiten beim Diabetes alkalisch reagiren,

der Boden entzogen ist, so sind wir, meines Erachtens, trotz aller Bemühungen, das Mittelglied zwischen dem pathologisch zusammengesetzten, d. h. zuckerhaltigen, Nährmaterial der Linse und der Linsentrübung aufzufinden, auch für die diabetische Katarakt nicht weiter, als für alle übrigen constitutionellen Katarakten.

Es giebt eine Anzahl constitutioneller Erkrankungen des Organismus, welche die Zusammensetzung des Blutes und der Lymphe verändern, und indem sie dadurch der Linse abnormes Ernährungsmaterial zuführen, in manchen Fällen, zur Kataraktbildung Veranlassung geben. Zu diesen gehört auch der Diabetes mellitus.

Prognose der Kataraktoperation bei Diabetes mellitus. Wenn ich in diesem, vorzugsweise theoretischen Erörterungen gewidmeten Buche, auf eine praktische Frage eingehe, so werde ich dazu durch den oben beschriebenen Befund an der Iris des an diabetischer Katarakt leidenden Auges, und durch die Glaskörperblutung in demselben präparatorisch iridektomirten Auge veranlasst.

Noch immer wird die Prognose der Staaroperation bei *Cataracta diabetica* von einzelnen für weniger günstig, als bei seniler Katarakt gehalten. Beweis dessen lesen wir alle Jahre Berichte über eine oder die andere „mit Glück“ operirte diabetische Katarakt. v. Gräfe sprach sich bekanntlich sehr reservirt (II, pag. 273) darüber aus, und obwohl von verschiedenen Seiten und auch von mir darauf aufmerksam gemacht worden ist, dass die diabetischen Katarakten selbst bei sehr heruntergekommenen Individuen vortrefflich heilen, schlägt Jany doch noch vor, die einfache periphere, mit der Lanze oder mit dem Staarmesser ausgeführte Extraktion durch Suction mit vorausgeschickter Discission zu ersetzen. Liest man aber Jany's Beschreibung der vier von ihm in dieser Weise an kataraktösen Diabetikern ausgeführten Operationen, so kann man wirklich sagen, dass Augen, welche solche Insulte aushalten, weniger vulnerabel sein müssen, als die gesündesten Augen, in denen je eine einfache senile Katarakt zur Operation gekommen ist. Aus einer grossen Anzahl privatim von erfahrenen Operateuren erhaltenen Berichten entnehme ich, dass bei Diabetes geradezu eine ungewöhnlich gute Wundheilung stattfindet. Möglicherweise bedingt die zuckerhaltige Lymphe eine besonders rasche primäre Wundverklebung. Das einzige, was bei correcter Operation mitunter den Heilverlauf stört, ist das Auftreten einer Iritis. Ich hatte sie einmal, ebenso Horner; Leber hat einen solchen Fall mitgetheilt. Snellen schreibt mir, „dabei finde ich öfters das Pigment der Iris sehr locker, wie in macerirten Bulbis“. Ich hatte früher schon (II, pag. 272) darauf hingewiesen, dass bei der geblähten diabetischen Katarakt der Pigmentsaum der Pupille, und, nachdem eine Iridektomie ausgeführt ist, auch der Saum der Colobomschenkel sehr breit erscheint. Die oben mitgetheilte Beschreibung der Iris in dem diabetischen Auge, hat die anatomische Grundlage dieses Befundes geliefert. Dies eigenthümliche Verhalten der Iris, und die, wenn auch

minimale, Blutung in den Glaskörper, sprechen nicht nur dafür, dass ein an diabetischer Katarakt leidendes Auge überhaupt ein krankes Auge ist, sondern liegen vielleicht auch dem gelegentlichen Auftreten von Iritis nach Extraktionen zu Grunde.

Noch auf einen anderen Umstand will ich aufmerksam machen. Unter den von mir in der Literatur aufgefundenen Fällen befinden sich vier, in denen Diabetiker wenige Tage nach der Kataraktoperation an *Coma diabeticum* gestorben sind. Den Angehörigen und den zur Operation gehenden Patienten dürfte unter Umständen nicht verschwiegen werden, dass die Aufregung und das durch die Operation nothwendig werdende Regime auch diese Folge haben kann.

b. *Cataracta senilis praematura*. Zwischen der weichen Katarakt jugendlicher Individuen und dem Greisenstaar der Zeit und dem Sitze nach in der Mitte stehend, kommen doppelseitige Staarformen vor, deren ätiologische Uebereinstimmung in einem stark herabgesetzten allgemeinen Ernährungszustande zu liegen scheint. Förster (33^a, pag. 231) hält die Thatsache aufrecht, dass ein *Marasmus praematurus* häufig die Ursache von Kataraktbildung sei. Er weist auf die Angabe von Hogg hin, der ebenfalls die häufige Coincidenz von Urethralstrikturen und Prostatahypertrophie (unter 56 Kranken 17 Fälle von Katarakt) auf den mit jenem Leiden häufig verbundenen *Marasmus praematurus* zurückführt. Doch ist damit eine irgendwie präzise Vorstellung über die Art dieses behaupteten Zusammenhangs nicht gewonnen. Es fehlt auch bisher eigentlich ganz an Symptomen, an denen der prämatüre *Marasmus*, das vorzeitige Greisenalter, mit Sicherheit zu erkennen wäre. Es ist bisher kaum möglich, über allgemeine Ausdrücke hinauszukommen. Trotzdem habe ich den Versuch gemacht, aus der Art des Auftretens solche Staare zu diagnosticiren.

1. *Cataracta (senilis praematura) nuclearis*. Unter diesem Namen habe ich (II, pag. 269) eine Staarform beschrieben, deren Charakteristikum darin besteht, dass in einem Alter (40—50 Jahre), in welchem die Sclerisirung des Linsenkerns bereits ziemlich weit vorgeschritten zu sein pflegt, sich zuerst der Kern trübt und sich in eine weisses Licht reflektirende, nach aussen allmähig in die durchsichtige Rinde übergehende Masse verwandelt. Daraus entwickelt sich dann höchst langsam eine totale Katarakt. Es sind marastische, durch Krankheit, übermässige körperliche Anstrengungen, vielfache oder schwere Geburten, materielle Noth, Kummer und Sorgen herabgekommene Leute, oft Frauen, welche wiederholt an (hysterischen) Krämpfen gelitten haben, die an dieser Staarform erkranken.

Ich habe bisher nur extrahirte Staare dieser Art in Zupfpräparaten untersuchen und nichts entdecken können, was die dort befindlichen Fasern von in der Blähung begriffenen kataraktösen Fasern peripherer Schichten anderer Staare unterscheidet. Doch muss ein definitives Urtheil

ausgesetzt bleiben, bis einmal die Gelegenheit gegeben sein wird, eine solche Katarakt, nicht operirt, mit dem ganzen Auge zu untersuchen.

2. *Cataracta senilis praematura punctata*. Mit diesem Namen möchte ich eine Kataraktform bezeichnen, welche zunächst die Eigenthümlichkeit hat, dass sie bereits in den dreissiger oder vierziger Jahren beginnt. Irgendwelche Allgemeinerkrankung, insbesondere Albuminurie und Diabetes mellitus, sind ausgeschlossen. Auf Phosphaturie habe ich nicht untersucht. Früher stattgehabte syphilitische Infection wurde meist nicht geleugnet. Das auffallende sind die umschriebenen punktförmigen Trübungen in der vorderen, seltener in der hintern, Rindensubstanz und das ausserordentlich langsame Wachstum.

Einen Fall, den ich als Typus dieser Kataraktform betrachte, habe ich selbst volle 13 Jahre in Beobachtung gehabt. Eine kleine punktförmige Trübung nahe der vorderen Kapsel machte den Beginn. Im Verlauf von 4—5 Jahren gesellten sich vereinzelt weitere Trübungen, über die ganze Corticalis, die vordere, die hintere, die äquatoriale vertheilt, hinzu. Erst im 10. Jahre bemerkte ich streifenförmige Trübungen, und endlich erhielt die Katarakt durch Trübung der ganzen vorderen Rindensubstanz das Aussehen einer senilen Katarakt mit weissgelblichem Kern und graublauer Rindensubstanz. Nur an der vorderen Kapsel schienen einige weisse Wucherungen des Epithels zu haften. Bei der Operation wurde die ganze Kapsel mit den scheinbaren Verdickungen nachträglich mit der Pinzette geholt. Unter dem Mikroskop — die Kapsel wurde eingebettet und konnte in Schnitte von 0,01 Mm. zerlegt werden — zeigten sich keine eigentliche Kapselkatarakt und keine Drusenbildung, sondern nur grosse Nester jener vielgenannten bläschenförmigen Zellen und eine fest an der Kapsel haftende Schichte peripherer Linsenfasern von eigenthümlichem Aussehen. Das Epithel, welches offenbar die Bläschenzellen geliefert hatte, erscheint auf Schnitten ziemlich intakt, ebenso der Linsenwirbel. Nur ist es auffallend, dass die jüngsten Linsenfasern alle wellige Contouren besitzen und die weiter nach einwärts gelegenen stark aufgebläht sind. An den Kernen der jungen Fasern und des Epithels ist etwas besonderes nicht wahrzunehmen. Eine Abbildung des Linsenwirbels und der peripheren Schichten giebt Fig. 23. Die betreffende Person war, als sie operirt wurde, 48 Jahre alt und zwar gesund, aber früh gealtert. Das rechte Auge zeigt ebenfalls unregelmässig vertheilte, weissliche, punktförmige Trübungen in der Rindensubstanz und seit 1 Jahre trübe Streifen in der Äquatorialgegend mit $8\frac{1}{12}$ bei der letzten Untersuchung. Das operirte linke Auge besitzt $8\frac{1}{6}$. Ich führe dies deshalb an, weil daraus hervorzugehen scheint, dass Netzhaut und Aderhaut, wenigstens im hinteren Bulbusabschnitt nicht wesentlich erkrankt sein können. Bei dem Operationsverlauf fiel auf, dass sich die Kapsel mit der ihr anlagernden, getrübten, aus Linsenfasern und Bläschenzellen bestehenden Masse mit der Pinzette fassen und herausholen liess, obwohl keine Kapselkatarakt, welche dies sonst ermöglicht, vorhanden war. Ich habe deshalb die Dicke der Kapsel gemessen und sie in der Gegend des vorderen Poles im Mittel 0,025 Mm. gefunden. Dies ist die grösste jemals von mir gemessene Dicke einer sonst anscheinend gesunden Kapsel. Es wäre daher möglich, dass eine solche abnorme Dicke und Resistenz der Kapsel zu dieser Kataraktform in näherer Beziehung steht.

Auf die Zeit, in welcher die prämatüre senile Katarakt auftritt, und ihre Beziehung zu der Zeit, in welcher der Grund zum Auftreten der senilen Katarakt gelegt wird, komme ich bei Gelegenheit derselben zurück.

c. *Cataracta senilis*. Greisenstaar. Im dritten Kapitel ist die Anatomie der häufigsten und wichtigsten Staarform, des Greisenstaars, bereits so eingehend behandelt worden, dass hier eine kurze Wiederholung der wichtigsten klinischen Daten genügt.

Das erste im Leben wahrnehmbare Zeichen einer beginnenden Alterskatarakt, sind feine, das Licht total reflektirende Spalten in den tieferen Rindenschichten. Nach diesen treten wirkliche, meist gabelförmig in die vordere und hintere Rindensubstanz sich erstreckende, Trübungen in der Äquatorialgegend auf. Dieselben entstehen dadurch, dass die in den Lücken sich ansammelnde, durch Diffusionsvorgänge mit dem Inhalt der Linsenfasern chemisch veränderte Flüssigkeit ein anderes Brechungsverhältniss annimmt, wie die benachbarten Linsenschichten. Die Ursache der Lückenbildung ist die die Staarbildung vorbereitende pathologische Schrumpfung des Kernes. Den Grund, dass diese Lücken in der Regel zuerst in den äquatorial gelegenen Rindenschichten auftreten, finden wir darin, dass die Kapsel und Rinde in polarer Richtung dem sich verkleinernden Durchmesser des Kernes leichter folgen kann, als in äquatorialer Richtung, wo die Zonula Zinnii einen Gegenzug ausübt. Durch die Diffusionsvorgänge zwischen Lücken- und Faserinhalt erleiden letztere Veränderungen, die zu molekulärem Zerfall führen.

Während dieser Vorgänge, vielleicht ihnen sogar vorangehend, treten ausnahmslos Wucherungsvorgänge im Kapselepithel auf, die zum grössten Theil unter den Begriff der sogen. atrophischen Wucherung fallen.

Mit dem molekulären Zerfall der Linsenfasern tritt eine Blähung oder Quellung der Linse durch Wasseraufnahme aus den sie umgebenden Augenflüssigkeiten ein, welche schneller oder langsamer verlaufen kann. In dem ersten Fall kann sie so bedeutend sein, dass der polare Durchmesser der Linse sich wahrnehmbar vergrössert, und die nach vorne gedrängte Iris die Tiefe der vorderen Kammer vermindert.

In diesem Stadium will Deutschmann (22, II, pag. 218) den Humor aqueus eiweisreicher als in der Norm gefunden haben. So wahrscheinlich dies ist, so kann es doch nach den von Deutschmann l. c. angegebenen Versuchen nicht als erwiesen betrachtet werden (siehe mein Ref. im Jahresbericht f. Ophthalm. 1879, pag. 330). Ebendasselbe müsste aber auch mit dem Glaskörper der Fall sein.

Der Wasseraufnahme folgt eine Wasserabgabe, der Blähung eine Reduktion des Volums. Ist aus der Tiefe der vorderen Kammer zu schliessen, dass das Volum einer gleichaltrigen, nicht getrübten Linse annähernd wieder erreicht ist, so nennt man die Katarakt reif, *C. matura*, ist das Volum unter die Norm gesunken, so nennt man sie überreif, *C. hypermatura*.

Diese Definition, welche bei langsam reifenden Greisenstaaren aus den oben angeführten Gründen mehr theoretische Bedeutung hat, besitzt für Staare mit deutlicher Tumescenz einen praktischen Werth, da es bisher im allgemeinen erst dann gerathen schien, zu extrahiren,

wenn das Stadium der Tumescenz vorüber und der Staar reif oder überreif geworden ist.

Die Vorgänge, welche im Stadium der Ueberreife im Innern der Linsenkapsel sich abspielen, betreffen sowohl die Linsenmasse selbst, wie die intracapsulären Zellen und deren Produkte. In ersterer sind sie sehr verschiedener Art. Entweder dickt sich die getrübe Corticalis zu einem mehr oder weniger zähen Brei ein, oder sie verflüssigt sich, sodass der an der Staarbildung nicht beteiligte Kern je nach der Haltung des Kopfes seine Lage ändern kann.

In mehrfacher Hinsicht sind wir in der Erkenntniss der Natur des Greisenstaars fortgeschritten. Den einen bedeutenden Fortschritt verdanken wir Priestley Smith, dem der Nachweis gelungen ist, dass der senilen Linsen-trübung eine Reduzierung des Volumens der Linse vorausgeht. Von dieser Schrumpfung des Kerns, welche ich als gleichmässig für alle gleichaltrigen Linsen angenommen und zur Erklärung des Auftretens der ersten Lücken und Spalten in der durch die Zonula Zinnii festgehaltenen Aequatorialzone der sich trübenden Linse herangezogen hatte, ist nun nachgewiesen, dass sie in höherem Maasse in jenen Linsen sich entwickelt, welche später kataraktös werden, als in denen, die klar bleiben.

Auf Seite 101 wurde auseinandergesetzt, dass der Kern der senilen Katarakt chemische Unterschiede im Vergleich zu dem Kern seniler, nicht getrübtter Linsen zeigt. Es liegt deshalb nahe, in diesem abweichenden chemischen Verhalten die Ursache der stärkeren Schrumpfung zu sehen. Da dies aber bisher nur für den grösseren Gehalt an Cholesterin zur Evidenz nachgewiesen, für die Eiweisskörper nur in hohem Grade wahrscheinlich gemacht worden ist (Cahn, Knies), so wird es sich nun darum handeln, auch nicht getrübe senile Linsen, zum Vergleich mit kataraktösen, in derselben Weise zu analysiren, wie es für die letzteren geschehen ist.

Sowohl für das Cholesterin, wie für die Modifikation der Eiweisssubstanzen dürfen wir nach Jacobsen und Cahn annehmen, dass sie nicht mit dem Nährstrom von aussen in die kataraktöse Linse eingeführt werden, sondern durch Umwandlung aus den normaler Weise in der Linse vorhandenen Eiweisssubstanzen innerhalb der Linse entstehen. Da nun diese Umwandlung innerhalb des Kerns, also in den ältesten und innersten Schichten der Linse, ihren Anfang nimmt und ohne Frage, wie die normale Sclerisirung der Linse, sehr langsam fortschreitet, so ergibt sich daraus der überraschende Schluss, dass die Bildung der senilen Katarakt von langer Hand vorbereitet wird. Das heisst: der Beginn der von der normalen Sclerisirung der alternden Linse abweichenden chemischen Vorgänge im Linsenkern, welche die senile Linsen-trübung veranlassen, fällt der Zeit nach nicht mit dem Auftreten der ersten Trübungen an der Grenze zwischen Kern und Rinde zusammen, sondern geht ihnen viele Jahre voraus. Ob ein Individuum mit

60 Jahren an Staar erkrankt, ist möglicherweise bereits in den vierziger Jahren entschieden worden.

Da, wie bereits betont wurde, an Greisenstaar immer, wenn auch nacheinander, beide Linsen eines Individuums erkranken, so müssen die Ursachen für die in der Linse auftretenden Veränderungen in den Säften des ganzen Organismus, in der Organisation des Individuums, begründet sein. Allerdings ist uns das besondere derselben vor der Hand ganz unbekannt. Vielleicht aber nur deshalb, weil man bisher nicht dort oder zu einer Zeit gesucht hat, wo die spätere Kataraktbildung vorbereitet wird. Es wäre nicht undenkbar, dass man in den Jahren der beginnenden Presbyopie funktionelle Symptome eines abweichenden Verhaltens der Linse bei Personen auffände, welche später an Katarakt erkranken, oder deren Linsen bis in's höchste Alter Aussicht haben klar zu bleiben. Mehr als ein bloß zufälliges Zusammentreffen ist es wohl auch, dass die Vorgänge im Kerne der prämaturnen senilen Katarakt, welche diese von der eigentlich senilen unterscheiden, in dieselben Jahre fallen, in denen, wie es scheint, die senile Katarakt vorbereitet wird.

Auch die Frage der erblichen Anlage zur Katarakt dürfte einiges Licht erhalten, wenn man den gemeinsamen constitutionellen Eigenthümlichkeiten der erblich belasteten Personen nachforscht. Wenn, wie ich eine solche Familie kenne, die Grossmutter mit 57 Jahren, der Vater mit 48 und der Sohn mit 26 Jahren an doppelseitiger Katarakt, ohne eine der bekannten Komplikationen, erkrankt, so kann man doch nicht umhin, an eine in der Familie sich fort-erbende, constitutionelle Ursache wenigstens zu denken.

Dass im weiteren Verlauf eine Wasseraufnahme in den Kapselsack eintritt, steht durchaus nicht mit der Angabe von Priestley Smith im Widerspruch. Die Wasseraufnahme, welche als ein Diffusionsvorgang zwischen den flüssigen Augenmedien und der bereits theilweise getrübt, also chemisch veränderten, Linse aufzufassen ist, wird zweckmässig als zweites Stadium der senilen Kataraktbildung bezeichnet.

Cataracta hypermatura. Ueber die nach zwei entgegengesetzten Richtungen auseinandergehenden, weiteren Veränderungen in der senilen Katarakt wissen wir wenig mehr als die Thatsache, dass sich in einer Reihe von Fällen das Volumen durch Wasserabgabe wieder verkleinert und sich die Staarmasse unter Bildung von Drusen und Kapselkatarakt etc. eindickt — *Cat. hypermatura reducta* —, während in einer anderen Reihe von Fällen die Staarmasse, die getrübe Rindensubstanz, sich verflüssigt und den Kern sich senken lässt, wobei es zur Bildung von Cholesterin und vielleicht Fett kommt, ohne erhebliche Bildung von Drusen und Kapselstaar — *Cat. Morgagniana*. — Es wird dies vielleicht durch eine massige Entwicklung der Bläschenzellen, die platzen und in einander fliessen, vermittelt.

Ich machte bereits darauf aufmerksam, dass ein ganz ähnlicher Gegensatz sich auch in den Endstadien aller



doppelseitigen angeborenen sowohl, wie erworbenen Totalstaars besteht.

1. *Cataracta hypermatura reducta*. Es scheint, dass in einer Anzahl von Katarakten, wenn das Stadium der Reife vorüber ist, die Wasserabgabe einfach fortschreitet und die aus den zerfallenden Linsenfasern sich bildende Staarmasse sich eindickt. Soweit das Mikroskop Aufschluss geben kann, finden sich Fetttropfen, sogen. Myelin, Cholesterinplättchen, Kalkkörnchen, Bruchstücke von Linsenfasern. Das gegenseitige Lageverhältniss dieser Theile während des Lebens ist unbekannt. Zwar hat die freundliche Gefälligkeit der Brüder Pagenstecher, uns in geschlossener Kapsel extrahirte überreife Katarakten zur Genüge zur Verfügung gestellt, die von ihnen erhaltenen Schnitte geben aber trotz ihrer Vorzüglichkeit nicht den gewünschten Aufschluss. Die Manipulationen, welche während und nach der Exstruktion mit den kataraktösen Linsen nothwendiger Weise vorgenommen werden, müssen offenbar eine hochgradige Verschiebung der Theile gegen einander zur Folge haben, so dass die Bilder nicht ohne weiteres auf den Zustand während des Lebens übertragen werden können. Nicht operirte reife oder überreife Katarakten ohne Complication und im Auge, die also in ihrer natürlichen Verbindung hätten geschnitten und untersucht werden können, haben uns nicht zur Verfügung gestanden.

In ersterer Beziehung ist unsere Fig. 35 auf Taf. VIII sehr belehrend. Eine solche Verbiegung und Verschiebung der Linsenschichten lässt sich ohne äussere Gewalt kaum entstanden denken. Diese wirkt aber bei jeder Exstruktion in sehr ausgiebiger Weise ein. Beim Abfluss des Kammerwassers rückt die Linse vor und erleidet dabei durch die Zerrung seitens der Zonula Zinnii eine bedeutende Gestaltsveränderung. Während sie dabei in ihrem äquatorialen Durchmesser gedrückt wird, muss sie beim Durchtritt durch die Hornhautwunde, auch wenn sie nicht mit dem Löffel geholt wird, eine Quetschung in axialer Richtung erleiden. Dann fällt sie womöglich auf die Wange oder das Bett, wird mit den Fingern aufgenommen, erst in ein Schälchen, dann in ein Gläschen mit Flüssigkeit gelegt und endlich beim Einbetten erst entwässert, dann gespiesst, dann zu rechtgelegt u. s. w. Doch soll damit nicht gesagt sein, dass alle Unregelmässigkeiten, welche auf Schnitten extrahirter Katarakten gefunden werden, Kunst- und Quetschprodukte sind. Fig. 34 auf Taf. VIII ist einer zugleich mit dem übrigen Auge geschnittenen, nicht vollständig reifen, kataraktösen Linse entnommen, und auch da zeigen sich nicht bloss Lücken, die durch Auseinanderweichen einzelner Schichten entstanden sind, sondern auch Brüche quer durch dünnere oder dickere Faserschichten. Der Einfluss, den mechanische Einwirkungen auf den Zusammenhang der Linsenschichten auszuüben vermögen, ist neuerdings von Förster zur Aufstellung einer neuen Methode künstlicher Reifung des grauen Staars benutzt worden (34, pag. 133). Unsere Fig. 35 illustriert gleichsam das von

Förster empfohlene Verfahren zur Reifung einer langsam vorschreitenden Katarakt.

Ich hatte mitgetheilt (II, pag. 311), dass Snellen nach Ausführung einer präparatorischen Iridektomie bisweilen ein rascheres Fortschreiten einer Linsentrübung beobachtet habe. Förster construirte sich den Vorgang in der Weise, „dass die Linse bei ihrem Vorrücken, nach Abfluss des Kammerwassers, die Gestalt etwas verändern muss, die hierbei eintretende Verschiebung ihrer Elemente innerhalb der geschlossenen Kapsel aber den Zerfall der bereits gelockerten Fasern vermehrt“. Diesen Zerfall hat er dann durch einen streichenden und reibenden Druck auf die Cornea, der kurz nach vollzogener Iridektomie ausgeübt ward, befördert und hat dies Verfahren namentlich beim langsam reifenden prämaturen Kernstaar bewährt gefunden. Ich kann dies durchaus rationelle Vorgehen aus eigener Erfahrung warm empfehlen. Nach Förster pflegt die Reife in solchen Fällen in durchschnittlich sechs bis acht Wochen einzutreten, in manchen Fällen auch früher. Es hängt dies wohl von der Beschaffenheit der Katarakt und von der Energie, mit welcher massirt wird, ab. Ich habe gegenwärtig einen Fall von Nuclearstaar in Behandlung, bei dem die Reifung des Staars nach Anwendung der Massage in wenigen Tagen eingetreten ist.

2. *Cataracta hypermatura fluida. Cataracta Morgagniana*. In einer anderen Reihe von Fällen reducirt sich zwar auch das Volumen der geblähten Katarakt unter das normale Volumen der senilen Linse, aber die zerfallene Rindensubstanz dickt sich nicht ein, sondern wird sogar flüssiger, als während der Blähung.

Ueber die Anatomie der *Cat. Morgagniana* besitzen wir eine ältere Beschreibung von H. Müller (74, pag. 263). Die Katarakt gehörte dem Auge einer 85 Jahre alten Pfründerin an, das 6 Jahre lang blind gewesen sein sollte. Die Linse zeigte eine beträchtliche Zunahme des Axendurchmessers und erschien ziemlich gleichmässig graugelb, mit weissen Flecken, welche an der Kapsel festsetzten. Eine veränderliche, braune, halbmondförmige Figur rührte von dem innerhalb der Kapsel in einer ziemlichen Menge von Flüssigkeit herumschwimmenden, gelbbraunen, festen, opaken Linsenkern her. Bei Eröffnung der Kapsel ergoss sich eine gelbliche, dünnere eiterähnliche Flüssigkeit, welche fast nur feine, ziemlich blasse Moleküle enthielt. Durch Essigsäure entstand eine starke Trübung, welche sich im Ueberschuss grösstentheils wieder löste. Doch blieben einzelne Flocken zurück. — In einer neueren Beschreibung von Knies (53, pag. 182), der eine von Horner bei einer 43jährigen Frau extrahirte *C. Morgagniana* untersuchte, heisst es: „Das Epithel der vorderen Kapsel war durchgängig wohl erhalten und normal, die Proliferationsvorgänge im Aequator dagegen nahmen über das Normale hinaus einen grösseren Maassstab an und traf man daselbst reichlich jene bekannten grossen, rundlichen, theils kernhaltigen, theils kernlosen Bildungen an, wie wir sie im sogen. Krystallwulst

nach Extraktionen zu finden pflegen. Ob wir in dieser verfrühten Krystallwulstbildung, etwa durch eine schleimige oder ähnliche Metamorphose der Produkte des Linsenepithels, die Ursache der Entwicklung einer Morgagni'schen Katarakt zu suchen haben, kann natürlich aus diesem einen Präparat noch nicht behauptet werden. „Der Kern zeigte von dem einer anderen Katarakt nichts abweichendes; die Flüssigkeit zwischen ihm und der Kapsel war in den Härtungsmitteln (M. Flüssigkeit und Alkohol) geronnen und bestand aus grossen und kleinen Myelinkugeln nebst Detritus, der keine Einzelheiten erkennen liess.“ Ich selbst habe durch die Liberalität der Brüder Pagenstecher eine ganze Anzahl Morgagni'scher Katarakten untersuchen können und war so in der Lage, die Angaben von H. Müller und Knies nicht nur zu bestätigen, sondern auch zu erweitern (Fig. 33 und 36).

Bezeichnet man jede Katarakt, deren Rindensubstanz verflüssigt ist, als Morgagni'sche, so begegnet man ihr in jedem Lebensalter und selbst angeboren. Nur haben flüssige Staare jugendlicher Personen keinen Kern. Dagegen findet sich bei ihnen häufig in der Flüssigkeit eine ungewöhnlich grosse Menge Kalk in feinen Körnchen und Krystallen vor. Wird das Auge ruhig gehalten, so senkt sich der Kalk zu Boden, und oben steht eine verhältnissmässig klare Flüssigkeitsschicht. Wird das Auge bewegt, so nimmt der Staar ein gleichmässig weisses, milchiges Aussehen an. In den wenigen Fällen von *Cataracta lactea*, die ich untersuchen konnte, war das Epithel der vorderen Kapsel, ähnlich wie bei der festen *C. calcarca*, so gut wie ganz verloren.

Bei älteren Individuen findet sich immer in der verflüssigten Rindensubstanz ein gesenkter Kern. Das Volumen desselben hängt im allgemeinen vom Alter des Individuums ab; je jünger das Individuum, einen desto kleineren Kern kann man erwarten. Doch scheint noch als zweites Moment das Alter der Katarakt in Betracht zu kommen. Man findet nämlich auch bei sehr betagten Leuten mitunter einen auffallend kleinen Kern, so dass angenommen werden muss, es erleide der Kern bei längerem Bestehen der Rindenverflüssigung eine nachträgliche Verkleinerung durch Maceration. Der kleinste Kern, den ich extrahirt habe, wog frisch 0,07 Gr. und stammte von einem 57jährigen Manne. Da das normale Gewicht der Linse in dem entsprechenden Alter etwa 0,24 Gr. beträgt und ein grosser Kern einer maturren Katarakt zu 0,13 Gr. gewogen wurde, so kann die supponirte nachträgliche Schmelzung des Kerns fast die Hälfte seines Gewichtes betragen haben. Bei Wägungen von Katarakten, die in Alkohol gelegen haben, fallen die Resultate geringer aus. Die Oberfläche der Kerne schien mir um so glatter zu sein, je länger die Katarakten bestanden hatten.

Den Rindenbrei habe ich häufig untersucht und muss mich wundern, dass weder H. Müller, noch Knies des fast constanten Vorkommens von Cholesterin und Fett-

tröpfchen Erwähnung thun. Instruktive Abbildungen einer in der Bildung begriffenen und einer ausgebildeten *Cat. Morgagniana* geben Figg. 33 und 36.

3. Verhalten der intracapsulären Zellen bei der überreifen Katarakt. — Bei der *Cataracta hypermatura reducta* ohne Ausnahme, seltener bei der *Cataracta Morgagni*, kommt es bei längerem Bestehen zur Bildung von Kapselkatarakt. Alle oben beschriebenen Stadien und Formen derselben entwickeln sich naturgemäss bei der ersteren. Die dort mitgetheilten Thatsachen sind eben der *Cataracta hypermatura reducta* entnommen.

Es wäre daher nur nöthig auf jene Schilderungen zu verweisen, wenn ich nicht auf einen dort vielleicht nicht genug betonten Umstand, der für die Genese der Kapselkatarakt von Bedeutung ist, zurückkommen müsste. Wenn bei der Reduzirung des Volumens der sich zur Kataraktbildung vorbereitenden Linse die Epithelzellen, welche ihre formative Thätigkeit nicht eingebüsst haben, zu neuer Produktion angeregt werden, könnte man fragen, weshalb nun nicht der früher bestandene Modus des Linsenwachstums vom Wirbel aus durch die Bildung neuer Linsenfäsern und Schichten wieder seinen Anfang nimmt. Offenbar muss inzwischen im Epithel selbst eine Veränderung vorgegangen sein, die dies verhindert. Das normale Wachstum wird, da die Bildung neuer Zellen an über die ganze Epithelfläche zerstreuten Stellen vor sich geht, nur dadurch möglich, dass die durch indirekte Kern- und Zelltheilung neugebildeten Zellen sich zwischen die bereits vorhandenen hineinschieben, und diese also durch Fortrücken nach dem Aequator zu Platz machen. Nimmt man nun an, dass diese Fähigkeit, an der Innenfläche der Kapsel fortzugleiten, für die der einfachen senilen Atrophie anheimgefallenen Epithelzellen erlischt, so sind die neugebildeten Zellen ebenfalls in ihrer Locomotion behindert und bilden an Ort und Stelle Zellhaufen, die durch die weiteren Veränderungen in Kapselstaar übergehen können. Die einem Theil der Epithelzellen verloren gegangene Fähigkeit der Locomotion ist also eine wesentliche Bedingung für die Bildung der Kapselkatarakt. Diese Auffassung wird unterstützt durch den Umstand, dass an der hinteren Kapsel, wo dieses Hinderniss nicht besteht, sich so häufig aus den im Aequator neugebildeten Zellen ein vollständiger epithelartiger Ueberzug bildet.

Wie schon die angeführten Angaben von Knies und H. Müller beweisen, findet man das eigentliche Epithel bei der Morgagni'schen Katarakt mitunter in ebenso gutem Zustande wie bei anderen überreifen Staaren. In allen von mir untersuchten und ebenso in den beiden Fällen von H. Müller und Knies fand sich dagegen eine ganz ungewöhnliche Entwicklung der sogen. Bläschenzellen. Während Knies ihr Vorkommen, wie es scheint, ausschliesslich in der Aequatorialgegend der Linse beobachtete, geht aus H. Müller's Beschreibung hervor, dass er dieselben, von ihm aber nicht in der bestimmten

Weise, wie es seit Wedl geschieht, von anderen Epithelwucherungen unterschiedenen, Bildungen an der vorderen wie an der hinteren Kapsel streckenweise in dichter, unregelmässiger, wuchernder Schichte gesehen hat.

Diese Bläschenzellen bilden zwar ein constantes Vorkommen sämtlicher Totalstaare. Trotzdem ist ein von Knies wohl zuerst ausgesprochener, oder richtiger gesagt in der Literatur zuerst niedergelegter, Gedanke der Beachtung werth. Bei der vollständigen Unkenntniss, in welcher wir uns bezüglich der Gründe befinden, warum die Corticalis bei der überreifen Katarakt das einermal sich eindickt, ein andermal trotz Stoffabgabe nach aussen flüssig bleibt, wäre immerhin zu erwägen, ob nicht in einer besonders ausgiebigen Bildung der bläschenförmigen Zellen, die später zusammenfliessen würden, die anatomische Grundlage der Morgagni'schen Katarakt gegeben ist.

Zur Aetiologie des Greisenstaars. Meine eigene Auffassung von den der Bildung der senilen Katarakt zu Grunde liegenden Vorgängen dürfte einer Wiederholung an dieser Stelle nicht bedürfen. Sie geht im Grossen und Ganzen von denselben Voraussetzungen aus, wie meine vor Jahren in der Pathologie und Therapie der Krankheiten des Linsensystems zuerst mitgetheilte Theorie. In einem allerdings wesentlichen Punkte habe ich sie jedoch ändern müssen. Die Identität der einfach senilen und der senil kataraktösen Kernsklerose besteht nicht, sondern muss einer chemischen und physikalischen Differenz Platz machen. In der durch die chemische Differenz bedingten, von Priestley Smith nachgewiesenen, stärkeren Schrumpfung des Kernes der Linsen, welche später an Katarakt erkranken sollen, ist aber andererseits der von mir vertretenen Auffassung eine gewichtige Stütze zu Theil geworden. Der anatomische Nachweis der ausnahmslos die senile Kataraktbildung begleitenden oder ihr vorausgehenden intracapsulären Zellwucherung steht ausserdem vollkommen mit der Schrumpfungstheorie im Einklang.

So dürfte es mir erlaubt sein, den Ausstellungen gegenüber, mit welchen Deutschmann (22, II) an mir Kritik zu üben versucht hat, um so eher an dieser Stelle zu schweigen, als ein Theil derselben offenbar nur durch ein prinzipielles Missverständniss seine Erklärung findet.

Albuminurie als Ursache des Greisenstaars. Deutschmann ist aber seitdem dem Umstande, dass er bei einer grösseren Anzahl von Personen, die an seniler Katarakt litten, Albuminausscheidung durch den Urin und selbst die Zeichen der chronischen Nephritis gefunden hatte, weiter nachgegangen und meint eine besondere Cataracta nephritica von der senilen abspalten zu sollen. Obwohl ich dem von ihm angeführten Prozentsatz (33%) nicht zustimmen vermag, so haben wir auch an meiner Klinik durch aufmerksame Untersuchung des Urins auf Eiweiss ebenfalls höhere Verhältnisszahlen erhalten, als früher. So konnten wir beispielsweise im Jahre 1881 bei 2% und im Jahre 1882 bei 18,8% aller wegen seniler Katarakt operirten Kranken

Eiweiss im Urin constatiren, im letzten Jahre aber allerdings nur einmal hyaline Cylinder. Bei der Häufigkeit, in welcher bei alten Leuten chronische Nephritis vorkommt, ist damit aber immer noch nicht bewiesen, dass ein causaler Zusammenhang zwischen beiden Leiden besteht. Wenn meine oben Seite 175 gegebene Auseinandersetzung über die Zeit, in welcher wahrscheinlicher Weise in der Linse der Grund zur späteren Staarbildung gelegt wird, nicht aus der Luft gegriffen ist, so würde schon aus der Gleichzeitigkeit beider Leiden ein Argument gegen ihren causalen Zusammenhang hergeleitet werden können.

Deutschmann gab zuerst auf sieben Extraktionen bei Albuminurikern 2, also 28,6%, Verluste an. Später heilten bei 8 operirten Nephritikern sämtliche Augen. Im Gegensatz dazu ist Siehel, für den jede Katarakt bei einem Albuminuriker ein *Noli me tangere* ist. Die Augen unserer zehn im Jahre 1882 an Albuminurikern ausgeführten Extraktionen heilten alle. Bei einem Individuum trat in der 2. Woche Iridokykklitis und Pupillensperre ein. Aber die Frau hatte das andere Auge früher durch ein Trauma verloren und hatte an dem extrahirten Auge Thränensackblennorrhoe. Die Frau starb vor der Entlassung an Pleuritis. Bei den anderen neun Extraktionen wurde vollkommen befriedigende, zum Theil vorzügliche, in einem Falle volle Sehschärfe (8%) erzielt, trotzdem noch bei einem zweiten Auge die Complication mit Thränensackleiden vorhanden war.

Obwohl die chronische Nephritis und die Albuminurie überhaupt zu den Seite 146 von mir aufgezählten constitutionellen Krankheiten gehört, von denen wir wissen, dass sie auch eine andere tiefer greifende und fast immer doppelseitig auftretende Augenkrankheit, welche wohl die Zusammensetzung des Glaskörpers beeinflussen könnte, mitunter zur Folge haben, muss vorläufig die ursächliche Beziehung zwischen chronischer Nephritis und Katarakt als nicht erbracht betrachtet werden.

Carotisatherom als Ursache des grauen Staars. Wenig begründet erscheint mir auch der neuerdings von Michel (70^b, pag. 47) aufgestellte Satz, welcher heisst: „Das Atherom der Carotis steht in einem innigen Zusammenhange mit Trübungen der Linse; die sogen. Cataracta senilis, sowie die einseitige Katarakt mit unbekannter Aetiologie finden hierdurch eine befriedigende Erklärung“. Auf Grund von aus der Literatur gesammelten und eigenen Versuchen, sowie von Krankheitsgeschichten ohne und mit Sectionsbefund, hält Michel es für erwiesen, dass bei ausgesprochenen Störungen der Circulation in der Carotis bedeutende Störungen am Auge der entsprechenden Seite zu erwarten sind, und hält es für möglich, dass, wenn die Circulation in einer oder in beiden Carotiden eine Aenderung erfährt, welche durch eine längere Dauer mit allmählig zunehmender Steigerung des pathologischen Processes charakterisirt ist, sich Ernährungsstörungen im Auge einstellen. Eine solche Krankheit sieht Michel in dem Atherom der Carotis, eine solche Ernährungsstörung in der Katarakt. Die

Erklärung dieser Einwirkung sucht er darin, „dass, da eine starre, rigide Arterienwand durch eine Pulswelle nicht hinreichend ausgedehnt werden kann, der ganze Antheil in Wegfall kommen muss, welcher durch die Elasticität der Arterienwand der Vorwärtsbewegung der Blutsäule zukommt. Es wird daher eine gewisse Langsamkeit der Blutbewegung eintreten und als deren Resultat sich eine veränderte Ernährung entwickeln“.

Es ist leicht ersichtlich, dass dieser Erklärungsversuch von einer nicht richtigen Voraussetzung ausgeht. In starren Röhren bewegt sich *ceteris paribus* die Flüssigkeit nicht langsamer, sondern rascher, dagegen bei periodisch wirkender Triebkraft nicht continuirlich, sondern stossweise fort. Wenn die Flüssigkeit nicht continuirlich, sondern periodisch in ein starres Rohr eingetrieben wird, so findet auch ein periodisches Ausfliessen statt, da dasselbe Quantum Flüssigkeit, welches unter einem bestimmten Druck in den Anfang der Röhre eingetrieben wird, aus dem Ende der Röhre herausgelangen muss (siehe Rollett, Physiologie der Blutbewegung in Hermann, Handbuch der Physiologie IV, 1, pag. 177).

Dagegen sind die Druckschwankungen in starren Röhren grösser, als in elastischen.

Anders liegt die Sache, wenn der Abfluss nicht frei ist. Treten diesem grössere Widerstände entgegen, so wird die Fortbewegung verlangsamt und das Blut im linken Herzen unter höheren Druck gesetzt werden. Beim Atherom sind aber durch Verengerung des Gefässlumens, insbesondere in den kleineren Arterien und Capillaren, die Widerstände grösser. Eine atheromatöse Entartung der Gefässe des Auges würde daher, allerdings sowohl bei gleichzeitig vorhandenem Carotisatherom, wie wenn es fehlt, die Ernährung des Auges und speciell der Linse beeinflussen können.

Da nun aber trotz nicht genügender Erklärung des Zusammenhangs immer noch die Thatsache eines häufigen Zusammentreffens von Carotisatherom und Katarakt zu Recht bestehen könnte, habe ich es mir angelegen sein lassen, an 53, der gleichen Zahl wie Michel, hintereinander in meiner Klinik zur Exstruktion aufgenommenen Personen mit spontan entstandener Katarakt Michel's Angaben prüfen zu lassen. Ich sah mich umso mehr dazu veranlasst, als mir ein Versuch bekannt war, der ganz direkt für das Vorhandensein eines causal Zusammenhangs zwischen einseitiger Carotis-erkrankung und gleichseitiger Katarakt herangezogen werden könnte, und der Michel, wie es scheint, entgangen ist. Heubel schreibt (42, I, pag. 164): „Dagegen gelingt es leicht, eine freilich erst nach dem Tode sich entwickelnde Linsentrübung am Kaninchen zu erzielen, wenn man eine concentrirte Zuckerlösung in das peripherische Ende einer Carotis communis injicirt. Meist erfolgt der Tod des Thieres fast unmittelbar nach beendeter Einspritzung, aber gleichzeitig oder nach wenigen Minuten beginnt, und zwar stets nur an der Linse der entsprechenden Seite, eine schwache, langsam und allmähig immer stärker werdende Trübung, und man hat so die Möglichkeit, auch an der Kaninchen-

linse die allmähige Ausbildung dieser Kataraktform zu verfolgen“.

Vielleicht würde ich mich aber doch nicht entschlossen haben, unsere negativen Resultate den positiven Michel's gegenüberzustellen, wenn nicht eine eben unter Michel's Leitung gearbeitete Dissertation von Marian von Karwat (49^a) dafür sprechen würde, dass Michel noch heute an der Richtigkeit seiner Auffassung festhält, und wenn derselben nicht durch eine Bemerkung Moorens der Charakter einer erwiesenen Thatsache beigelegt worden wäre. In seinen „Fünf Lustren ophthalmologischer Wirksamkeit“ heisst es pag. 197: „Die schönen Untersuchungen von J. Michel haben nunmehr den Zusammenhang zwischen Entstehung der Linsentrübungen und sclerotischer (atheromatöser) Veränderungen der Carotiswandungen zur vollsten Evidenz bewiesen“. Eine solche rückhaltslose Zustimmung ist um so auffallender, als Mooren (73^a, pag. 208) eine atheromatöse Degeneration der Gefässe in der Aderhaut als Ursache der senilen Katarakt bezeichnet hatte, Michel aber (pag. 45) sich ausdrücklich dagegen verwahrt, dass die Sache etwa so aufzufassen sei, als habe das Carotisatherom nicht einen direkten Zusammenhang mit der Linsentrübung, sondern wo ein Atherom der Carotis vorhanden, sei auch eine gleiche Veränderung an den Gefässen des Auges zu beobachten. „In keinem Falle, wo nach der Exstruktion der Linse eine ophthalmoskopische Untersuchung vorgenommen wurde, (konnte) irgend eine Veränderung an den arteriellen Gefässen der Retina wahrgenommen werden.“ Auch hebt Michel hervor, dass dann die Funktion nach der Exstruktion häufiger leiden müsste, als es der Fall ist.

Um nun ganz objektiv vorzugehen und der Untersuchung der Gefässe auf atheromatöse Entartung die grösstmögliche Zuverlässigkeit zu verleihen, ersuchte ich Professor Adolf Weil, dieselbe vorzunehmen. Er hatte die Güte, sich dieser Aufgabe mit grosser Gewissenhaftigkeit zu unterziehen und mir zu gestatten, folgende Auseinandersetzung mit Anführung seines Namens zu veröffentlichen.

„Die Auffassung Michel's hatte eine Anzahl aprioristischer Bedenken wachgerufen. Zunächst war es bei den Anastomosen der beiderseitigen Carotiden miteinander und mit den Vertebralarterien schwer verständlich, wie so atheromatöse Veränderungen einer Carotis bei normalem Verhalten der Gefässe des Auges selbst — und ein solches wird ausdrücklich hervorgehoben — Ernährungsstörungen der Linse herbeiführen sollten. Auffallend war ferner, dass immer nur von einem Zusammenhange zwischen Linsentrübung und Sclerose der Carotis die Rede ist, ohne nähere Bezeichnung, ob Carotis communis, interna oder externa gemeint sei. Die Carotis interna ist selbst bei mageren Menschen der Palpation unzugänglich; man muss also wohl annehmen, dass die Angaben Michel's auf Carotis communis oder externa sich beziehen. — Das relativ häufige Auftreten des Atheroms bei jugendlichen Individuen, das isolirte oder vorwiegende Ergriffensein der Carotiden, das halbseitige Vorkommen der Arteriosclerose, das Fehlen aller übrigen, auf Atherom der Carotis und ihrer Aeste zu beziehenden Erscheinungen (insbesondere seitens des Gehirns) — das Alles waren Punkte, die mit unseren seitherigen Kenntnissen und Erfahrungen über Arteriosclerose wenig überein-

stimmen. Wenn ferner der behauptete Connex zwischen Atherom der Carotis und Linsentrübung bestand, so war doch zu erwarten, dass in jenen Fällen, in denen die besonders hochgradige Erkrankung der Carotis in wirklicher Aneurysmenbildung ihren Ausdruck findet, auch die Linsentrübung mit besonderer Regelmässigkeit sich einstelle. Es ist aber nicht bekannt, dass die Aneurysmen der Carotis communis oder interna Katarakt bedingen. — Trotz dieser Erwägungen schien es geboten, durch erneute Untersuchungen festzustellen, ob thatsächlich, wenn auch nicht ein Zusammenhang, so doch das gleichzeitige Vorkommen von Carotisatherom und Linsentrübung sich nachweisen lässt. Es wurde zu diesem Zwecke bei 53 Kataraktösen der Circulationsapparat genau untersucht, ohne dass der Untersuchende von dem specielleren Verhalten der Katarakt (auf welcher Seite sie sich befand, ob sie ein- oder doppelseitig war etc.) Kenntniss hatte. Die Untersuchung erstreckte sich auf das Herz, die Brachial- und Radialarterien und die der Palpation zugänglichen Abschnitte der Carotis communis und externa. Zur Entscheidung, ob die Carotiden atheromatös sind oder nicht, ist man lediglich auf die Palpation dieser Gefässe hingewiesen. Diese Palpation ist aber schwierig, viel schwieriger z. B. als diejenige der Radial- oder Brachialarterien, welche man besser allseitig umgreifen und auf einer festen Unterlage comprimiren kann. Das Urtheil darüber, ob die Carotis weiter, als in der Norm, ob stärker geschlängelt und stärker pulsirend, ist ein recht unsicheres, wenn es sich nicht um höhere Grade der Veränderung handelt, oder eine bedeutende Differenz zwischen rechts und links die Entscheidung erleichtert. In letzterer Hinsicht ist aber der Umstand nicht zu vergessen, dass normaler Weise die rechte Carotis communis zuweilen dicker getroffen wird, als die linke. Auch eine mässige Erweiterung des oberen Endes der Carotis communis — eine Art Bulbus — darf den übereinstimmenden Angaben der Anatomen zufolge nicht als etwas Pathologisches aufgefasst werden. Jeder geübte Untersucher wird ferner damit übereinstimmen, dass Weite und Spannung des Arterienrohres, sowie Kraft und Höhe der Pulswelle nicht nur bei verschiedenen Individuen, sondern auch bei ein und demselben Menschen zu verschiedenen Zeiten grossen Schwankungen unterliegen. Man wird also nur dann, wenn die Anomalien der Weite und Spannung des Rohres, sowie der Pulswelle einen gewissen Grad überschreiten, sowie insbesondere dann, wenn Veränderungen der Arterienwand (Verdickung, Rigidität) sich nachweisen lassen, am Lebenden mit einiger Sicherheit Sclerose der Carotis diagnosticiren dürfen.

Die Ergebnisse von Weil's Untersuchungen sind in befolgender Tabelle kurz zusammengefasst.

Alter zwischen	Geschlecht		Summa.	Normaler Befund.	Atherom der Carotiden					Herzfehler ohne Carotis-Atherom.
	männlich.	weiblich.			ohne Herzfehler auf Seite der zuerst erkrankten Linse.	mit Herzfehler auf Seite der zuerst erkrankten Linse.	mit Struma.	ohne Struma.	mit Struma.	
1—10	1*	2*	3	3	—	—	—	—	—	—
11—20	2	—	2	2	—	—	—	—	—	—
21—30	1*	1*	2	2	—	—	—	—	—	—
31—40	1	—	1	1	—	—	—	—	—	—
41—50	2	3	5	3	—	1	—	—	—	1
51—60	6	8	14	11	2	1	—	—	—	—
61—70	8	9	17	8	2	4	—	1	—	2
71—80	1	7	8	2	2	—	—	1	1	2
81—90	—	1	1	—	—	1	—	—	—	—
Summa	22	31	53	32	6	7	—	2	1	5

Anm.: 1. Die vier Sternchen bezeichnen die vier einseitigen Staare, welche an den 53 Personen zur Beobachtung kamen.

- Die beiden zwischen 11 und 20 Jahre alten Knaben litten an Schichtstaar.
- Der 38jährige Mann war ein Albuminuriker.
- Von den 5 Kranken zwischen 40 und 50 Jahren hatten drei Nuclearstaar (Becker), (einer mit Albumen im Urin), einer eine rasch getrübe, geblähte Rindensubstanz ohne Eiweiss und Zucker.

Bei 53 Staarkranken war also nur bei 16 eine Erkrankung der Carotiden nachzuweisen, an 37 nicht. Von den 16 war bei 6 Personen das Atherom auf der Seite der zuerst getrüben Linse stärker entwickelt, in 10 Fällen nicht. Doch wurde es nur bei Individuen gefunden, welche das vierzigste Jahr überschritten hatten. Bei allen vier einseitigen Staaren war der Befund am Circulationsapparat überhaupt und speciell an den Carotiden normal.

Es dürfte kaum nöthig erscheinen, die Ergebnisse der kleinen Tabelle einer weiteren Betrachtung zu unterziehen. So viel geht wohl für alle unbefangenen Leser aus ihr hervor, dass sowohl Michel, wie Mooren zu weit gegangen sind, jener, indem er uns versichert, dass die sogen. Cataracta senilis, sowie die einseitige Katarakt mit unbekannter Aetiologie durch den innigen Zusammenhang, in dem das Atherom der Carotis mit Trübungen der Linse stehe, eine befriedigende Erklärung gefunden habe, dieser, indem er zustimmend sich dahin ausspricht, dass nunmehr der Zusammenhang zwischen Entstehung der Linsentrübungen und atheromatösen Veränderungen der Carotiswandungen zur vollsten Evidenz bewiesen sei.

So sehe ich mich in die eigenthümliche Lage versetzt, die im ganzen richtigen Anschauungen über die Aetiologie der Katarakt, welchen Mooren ziemlich zuerst schon vor Jahren (73^a, pag. 207 u. ff.) Ausdruck verliehen hat, gegen ihn selbst in Schutz zu nehmen.

Ich habe damit die Gründe angegeben, die mich verhindern den von Deutschmann und Michel vertretenen Gedanken über die Genese gewisser Kataraktformen zuzustimmen. Doch liegt beiden möglicherweise etwas wahres zu Grunde. Die chronische Nephritis pflegt von Erkrankung der Wände der kleineren Arterien und der Capillaren begleitet zu sein. Nach einigen ist diese Gefässerkrankung sogar die Ursache der Nephritis. Ebenso dürfen wir, wenn auch Michel sich davon nicht überzeugen konnte, annehmen, dass bei erheblichem Carotisatherom auch die kleineren Arterien, speciell die Verästelungen der Ophthalmica, erkrankt sein werden. In der pathologischen Beschaffenheit der Uvealgefässe wäre dann das bisher fehlende Mittelglied zwischen chronischer Nephritis und Carotisatherom einerseits und der Linsentrübung andererseits gefunden. Beide Erkrankungen lassen sich dann für die Entstehung der bei ihnen vorkommenden Staarformen, auch der einseitigen, in der von mir vorhin auseinandergesetzten Weise verwerthen, wenn grössere Statistiken sich günstig für ein häufigeres Zusammentreffen aussprechen werden. Auch hierdurch werden wir wieder auf die grosse Wichtig-

keit einer minutiösen mikroskopischen Untersuchung der Aderhautgefäße kataraktöser Augen hingewiesen.

Casuistische Mittheilungen. 1. Cataracta incipiens o. c. d. Am 4. März 1872 operirte Dr. Brettauer das linke Auge des 46jährigen Giuseppe Lenarduzzi an Cataracta capsulo-lenticularis (siehe mein Atlas Taf. VII, Fig. 1). Patient starb am 5. April 1872 an Variola. Am rechten Auge Cataracta incipiens. Ich erhielt das Auge mit der Diagnose Cat. capsularis incipiens. Das bis dahin in Müller'scher Flüssigkeit gelegene Auge wurde am 9. März 1882, also 10 Jahre später, senkrecht halbirt und der vordere Abschnitt der einen Hälfte in Calberla eingebettet und geschnitten. Eine Wucherung der Epithelzellen, die als beginnende Kapselkatarakt zu deuten wäre, fand sich nicht. Dagegen zeigte sich schon makroskopisch eine etwa 0,23 Mm. dicke Schichte zunächst der vorderen Kapsel heller gefärbt, als die übrige Linse. Auf feinen Schnitten lässt sich entscheiden, dass diese ganze Schichte aus Fasern gebildet wird, in denen die Seite 72 beschriebene Umwandlung in Bläschenzellen, wie sie auch in Fig. 30 und 31 aus der Aequatorialgegend abgebildet wird, stattfindet. Es folgt daraus, dass unter Umständen der Anschein einer Kapselkatarakt auch durch diesen Umwandlungsprozess hervorgebracht werden kann. In der Aequatorialgegend ist der Wirbel anscheinend unverändert. Nur besteht er im Vergleich mit Linsen gleichen Alters aus wenig Zellen. Der Kernbogen ist durch die Bildung von Bläschenzellen in den jungen Fasern, schon die achte Faser ist in dieser Umwandlung begriffen, unterbrochen. Weiter nach innen treten die von sich gegenseitig abplattenden Eiweisskugeln erfüllten Gewebslücken (Algenbilder) in grosser Anzahl hervor (Fig. 30). Im Kern sind die Seite 34 beschriebenen, spindelförmigen Gewebslücken zahlreich vorhanden.

2. Cataracta fere matura. Fig. 34 stellt einen Schnitt durch die Linse einer 80jährigen Pfründnerin dar, deren der Leiche entnommene Augen ich durch Dr. v. Reuss zur Untersuchung erhalten habe. Während des Lebens war Katarakt diagnosticirt worden.

Das Epithel und der Wirbel sind im allgemeinen gut erhalten. Vorne zeigt das Epithel stellenweise Wucherung und Drusenbildung, was in dem abgebildeten Schnitt nicht zu sehen, und in der Aequatorialgegend befindet sich ein dichtes Lager von Bläschenzellen. Zwischen den auseinandergewichenen und zum Theil auch quer zerbrochenen, peripheren Linsenschichten ist die angesammelte Flüssigkeit zu stark lichtbrechenden Kugeln geronnen. Der eigentliche Kern ist kompakt und scheinbar unverändert. In dem Befunde ist von Interesse, dass die Linsenschichten auch Querbrüche zeigen, obwohl der Staar mit dem Auge zugleich geschnitten, also mechanischen Insulten vor der Einbettung (in Celloidin) nicht ausgesetzt war.

3. Cataracta Morgagniana incipiens. Babette E., 59 Jahre alt, Pfründnerin aus M., wurde den 28. Juli 1878 am rechten Auge extrahirt (Cataracta Morgagniana). Sie starb am 27. August 1878 an Pneumonie. 8 Stunden nach dem Tode wurde das linke, nicht operirte Auge, in dem eine in der Blähung begriffene Cataracta maturescens diagnosticirt war, herausgenommen. Im November 1881 wurde das halbirt Auge in Calberla eingebettet und geschnitten.

Nur die Linse wurde gezeichnet (Fig. 33). Die im Leben vorhandene Blähung tritt in der Zeichnung nicht hervor, da ein etwas peripher gelegener Schnitt für die Abbildung gewählt wurde. Dadurch erklärt sich der geringe polare Durchmesser. Das vordere Epithel ist gut erhalten. Der Wirbel nicht in allen Schnitten kenntlich. Wo dies nicht der Fall ist, setzt sich ein epitheloider Belag weit nach rückwärts an der hinteren Kapsel fort. Während der Kern gross und kompakt erscheint und nur die äussersten Rindenschichten eine geringe Zerklüftung zeigen, liegt zwischen dem Epithel und dem

Wirbel einerseits und dem Kerne andererseits eine mächtige Schichte von Bläschenzellen, welche an einzelnen Stellen auch an der hinteren Kapsel auftreten. Die meisten kugligen Gebilde daselbst sind aber sogen. Morgagni'sche Kugeln.

Da das operirte rechte Auge eine Cataracta Morgagniana hatte, so spricht der Befund am linken Auge für die wiederholt betonte Beziehung der Bläschenzellen zur Morgagni'schen Katarakt.

4. Cataracta Morgagniana. Katharina Eckert, 75 Jahre alt, hatte graue, bis unter die Kapsel getrübte Katarakt. Die Trübung ist eine mehr gleichmässig wolkige, in der sich nur einzelne, unregelmässige, dichtere Streifen und Punkte nachweisen lassen. Bei Atropinmydriasis zeigte sich beginnende Erweichung und Herabsinken des Kernes in der verflüssigten Corticalis nach unten (Cat. Morgagniana). In Müller'scher Flüssigkeit am 4. März 1882 von H. Pagenstecher erhalten, der sie am 2. März 1882 in geschlossener Kapsel extrahirt hatte. Am 24. März 1882 eingebettet und dann geschnitten (Fig. 36).

Das Epithel ist schön erhalten, Kernfiguren sichtbar. Der sich aufbläthende Linsenkern ist nach unten und etwas zur Seite gesunken. In der Aequatorialgegend massige Lager von Bläschenzellen. Zwischen dem Linsenkern und der Kapsel Staarbrei mit Bruchstücken von Linsenfasern.

5. Cataracta capsulo-lenticularis hypermatura. Georg Ferkel, 53 Jahre alt, aus Mussbach, hatte am linken Auge Cat. incipiens mit $8 \frac{2}{3}$, am rechten Auge eine Cat. capsulo-lenticularis. Handbewegungen wurden wahrgenommen, Projection war gut. Am 20. Oktober 1880 wurde die Katarakt nach vollführter Iridectomie mit dem häkechenförmigen Cystotom in geschlossener Kapsel extrahirt. Heilung reizlos. $8 \frac{2}{3}$ mit +11 D. Müller'sche Flüssigkeit. Calberla. 1. December 1881 geschnitten. An der vorderen Kapsel liegt eine 1 Mm. dicke Kapselkatarakt, welche auf beiden Seiten fast bis zum Aequator reicht. Das Gewebe der Kapselkatarakt ist ziemlich gleichförmig, die faserige Beschaffenheit weniger ausgesprochen, als gewöhnlich der Fall ist. In dieser Masse finden sich zahlreiche Lücken und Spalten, in denen Kerne und kernähnliche Gebilde liegen. Mit Hämatoxylin färbt sich nur die Hauptschicht und sind die Kerne unsichtbar. Mit Alaunkarmin gefärbte Präparate lassen die Kerne deutlich hervortreten. Dieselben liegen, sehr vereinzelt, an der Innenfläche der Kapsel, reichlicher an der Innenseite der Kapselkatarakt, ohne dort einen continuirlichen Epithelüberzug zu bilden. Sodann zerstreut innerhalb der Grundsubstanz, theils in den spaltförmigen Gängen reihenweise angeordnet, theils in Nestern zu 10 bis 20. Die Kerne sind 0,006–7 Mm. gross, meist oval, seltener rund. Ausserdem finden sich viele kuglige homogene Einschlüsse, colloider (?) Natur. Diese, mitunter sehr klein, liegen haufenweise bei einander, färben sich sowohl mit Hämatoxylin, wie mit Alaunkarmin ziemlich intensiv und haben Aehnlichkeit mit den Seite 48 und Seite 149 beschriebenen Körperchen, die als Fett angesehen werden.

An der Innenfläche der Kapselkatarakt finden sich Nester von Bläschenzellen, ebenso an der hinteren Kapsel. Dieselbe ist stellenweise mit einem epithelartigen Belag versehen und zeigt in der Nähe des hinteren Pols eine drusenartige Bildung. Der Wirbel ist fast zerstört. Der Kern in Aufbläthung begriffen (Fig. 37).

6. Cataracta incipiens in lente cum iride accreta. Der Frau R., 29 Jahre alt, aus H., wurde am 29. Mai 1878 mit einem Orbitalsarkom das rechte Auge von Czerny herausgenommen. Aus Müller'scher Flüssigkeit im December 1881 nach vorhergehender Präparation (Seite 14) in Calberla eingebettet und geschnitten. Schon makroskopisch zeigte sich, dass eine ausgebreitete Auflagerung durch Irisverwachsung auf der vorderen Kapsel vorhanden war.

Die mittleren, nahe der Axe gelegenen Schnitte zeigen eine 0,5 Mm. dicke, von Kernen und Gefässen durchsetzte Auflagerung, welche die Iris mit der Kapsel verklebt und die Pupille verschliesst. Unter derselben ist die Kapsel wellig gefaltet. Trotzdem ist das Epithel dort, soweit sich auf Schnitten erkennen lässt, unverändert. Auch die nächsten, also oberflächlichen Linsenschichten scheinen unverändert. Nach dem Aequator zu werden die Epithelzellen höher als im vorderen Pol, wo sie eher etwas niedriger als unter normalen Verhältnissen sind. Der Kern rückt von der Kapsel ab und der Zelleib wölbt sich noch wie ein helles Dach gegen das Innere der Linse vor. Erst zeigen nur einzelne Zellen diese Veränderung, von der vorderen Insertion der Zonula an aber sämtliche Epithelzellen. Im Wirbel hat sich zwischen die eigenthümlich gequollenen Epithelzellen und die Kapsel an mehreren Stellen eine zu krümeliger Masse geronnene Flüssigkeitsausscheidung hineingelagert. Dabei ist die relative Lage dieser Zellen nicht wesentlich verändert (Fig. 27). Auch die peripheren, also jüngsten Fasern zeigen keine erheblichen Abweichungen vom Normalen. Auch findet sich in einem Präparat in der dritten Faserschicht eine in Bildung begriffene Bläschenzelle, wie in Fig. 31 abgebildet ist. Besonders auffallend ist im Vergleich zu dem Alter der Frau die geringe Anzahl der Zellen, welche den Wirbel und die Kernzone bilden. Die Veränderungen des Kerntodes sind bereits in der 16. Faser deutlich ausgesprochen. Der Glaskörper war von proliferierenden Zellen durchsetzt. Das andrängende Sarkom hatte also eine Iridochoiritis veranlasst, deren Dauer sich leider nicht feststellen liess. — Der Fall zeigt, dass selbst ausgebreitete Irisverwachsung und Pupillarverschluss vorhanden sein kann, ohne dass das Epithel sogleich in Wucherung gerathen muss. Die pathologischen Veränderungen beginnen hier offenbar in der Aequatorialgegend, also dort, wo der Nährstrom eintritt.

7. *Cataracta senilis accreta*. Frau Ritter, ca. 60 Jahre alt, kam am 8. Oktober 1875 zum erstenmale zur Untersuchung. Es wurden damals rechterseits circulare hintere Synechien mit consecutivem Glaukom (Gesichtsfeld-Beschränkung nach innen) und links hintere Synechien mit Auflagerungen auf der vorderen Kapsel im Pupillargebiet constatirt. Rechts wurden Finger auf 1' excentrisch und links Finger auf 4—5' gezählt und Jäger 20 gelesen. Noch an demselben Tage Iridektomie beiderseits nach oben. Während derselben beiderseits Entleerung einer grossen Menge Fluidum, das aus der hinteren Kammer hervorkam. Heilung reaktionlos. Am 27. Oktober werden rechts Finger auf 10—12' und links Finger auf 8—10' gezählt, beiderseits stark flottirende Glaskörper-, leichte Linsen-Trübungen — trotzdem Papillen noch zu sehen. — Am 7. April 1880 stellte Patientin sich wieder vor mit einer reifen Katarakt des linken und einer nahezu reifen des rechten Auges. Am 8. April wurde die Exstruktion der Katarakt links, nachdem vorher die vorhandenen Synechien mit dem stumpfen Häkchen getrennt waren, in geschlossener Kapsel vermittelst Löffel vorgenommen. Es erfolgte dabei kein Glaskörperverlust; wohl aber entleerte sich, gerade wie bei der Iridektomie, eine sehr grosse Menge wässriger Flüssigkeit, jedenfalls viel mehr, als unter normalen Verhältnissen in der vorderen und hinteren Kammer vorhanden ist. Die Heilung verlief glatt. Am 18. April wurde die Operation der rechten Katarakt ebenfalls in geschlossener Kapsel ohne Glaskörperverlust vorgenommen. Auch hier die Heilung ganz reaktionlos. Am 10. Mai war rechts $S = \frac{10}{50}$ und links $S = \frac{10}{100}$ und wurde mit Mühe Jäger No. 6 gelesen. — Pupillargebiet beiderseits ganz klar, beiderseits starke flottirende Glaskörpertrübungen. Bei der vor wenigen Wochen nochmals vorgenommenen Untersuchung schienen die Glaskörpertrübungen vermindert, das Sehvermögen um ein wenig gebessert; $S = \frac{10}{50-60}$ (H. Pagenstecher).

Aus Müller'scher Flüssigkeit in Paraffin eingebettet und mit dem Mikrotom geschnitten. December 1881. — Das Epithel der

vorderen Kapsel erscheint auf den Schnitten wenig verändert. An seiner Innenfläche liegt stellenweise eine geronnene krümelige Masse; nach dem Tode geronnener Staarbrei. In viel grösserer Ausdehnung ist es aber von einer homogenen, gleichmässig sich färbenden, im Leben wohl flüssigen, nach dem Erkalten oder erst in der Müller'schen Flüssigkeit geronnenen Masse bedeckt. In sie hinein ragen verschieden gestaltete Reste der zerfallenden Linsenfaser und -schichten, wovon die Abbildung eine gute Vorstellung giebt. Nur an wenigen Stellen stehen die Linsenmassen in direkter Berührung mit dem Epithel. Die Zellen des Linsenwirbels sind theilweise durch eine krümelige zerfallene Masse von dem Linsenkörper getrennt (Fig. 31). An der Innenfläche der vorderen Kapsel liegen nur einzelne Bläschenzellen; in grösserer Menge an dem epitheloiden Ueberzug der hinteren Kapsel (siehe Fig. 32). Dieser Epithelbelag überzieht die ganze hintere Kapsel; doch liegen die Kerne, wie Fig. 32 zeigt, ziemlich weit von einander. Am meisten fällt die Verbiegung und Verschlingung der peripheren Faserschichten in die Augen (Fig. 35). Um diese zu zeigen, ist die Abbildung aufgenommen. Ein Vergleich mit Fig. 34, welche die Lage der Linsenschichten in einer nicht operirten Katarakt wiedergiebt, lässt erkennen, dass die Schichten in Fig. 35 nur deshalb so eigenthümlich durcheinander geworfen sind, weil die Linse, abgesehen von der präparatorischen Iridektomie, während und nach der Exstruktion einer Reihe von Insulten ausgesetzt war, welche die relative Lage der Theile innerhalb der Kapsel beeinflussen müssen. Schnitte durch extrahirte Katarakten, auch wenn sie in der Kapsel extrahirt sind, vermögen daher nur unsichere Auskunft über die Topographie der Katarakt zu geben.

Cataracta nigra. Ich durfte dieselbe bisher als einen Zustand der Linse betrachten, bei welchem die senile Kernbildung bis an die Kapsel vorgedrungen ist, ohne dass an irgend einer Stelle der Prozess einen Stillstand erlitten hat, so dass sie eigentlich gar nicht unter den Begriff grauer Staar fällt (II, pag. 266). Seitdem nachgewiesen ist, dass die Kernbildung bei senil kataraktösen Linsen chemisch von der einfachen Alterssclerose verschieden ist, muss die *Cataracta nigra* als eine senile Katarakt betrachtet werden, in welcher es in Folge der gleichmässig bis zur Peripherie fortschreitenden pathologischen Sclerisirung nicht zur Lücken- und Spaltbildung in den peripheren Rindenschichten kommt.

Das Wesentliche der senilen Sclerose sowie der Seneszenz der Linse überhaupt, besteht darin, dass im Centrum der Linse die ältesten Fasern ihre, auch erst während des Wachsthums des Organismus erworbenen Zähne wieder verlieren, dass sie unter Zunahme des Brechungsvermögens und unter Annahme einer immer gesättigteren gelblichen Färbung zu einer homogenen, kaum oder gar nicht mehr in ihre Elemente zu zerlegenden Masse zusammenbacken, und dass dieser Vorgang mit zunehmendem Alter vom Centrum nach der Peripherie langsam, aber stetig fortschreitet. Gleichzeitig stockt die Anbildung neuer Fasern, der Wirbel, der Kernbogen, die Kernzone werden schwächer und bestehen nur mehr aus wenigen kernhaltigen Elementen. Die Epithelzellen werden flach, in vielen wird das Protoplasma und die chromatische Substanz der Kerne stark reduziert.

Die Kapsel wird dicker und spröder. Je weiter dieser Prozess fortschreitet, desto mehr Licht wird absorbirt, und

desto schlechter sieht das Auge bei mittlerer Beleuchtung. Darin liegt eine der Ursachen der Abnahme der Sehschärfe alter Augen.

Trotzdem kann es vorkommen, dass im höchsten Alter nicht einmal in den äquatorialen Rindenschichten Trübungen — Gerontoxon lentis — auftreten, und die Individuen erträglich sehen. Ich habe bei einem Manne von 94 Jahren die Linsen, welche unter seitlicher Beleuchtung nur einen kaum merklichen gelblichen Reflex zeigten, bei Durchleuchtung mit dem Augenspiegel vollkommen klar gesehen und konnte feststellen, dass mit einer Convexbrille von + 2D auf beiden Augen $S^{\frac{6}{12}} - \frac{6}{9}$ bestand.

Andererseits giebt es wieder Personen, welche in viel jüngeren Jahren, ich habe solche in den Fünfzigern gesehen, viel schlechter sehen, nicht mehr lesen können, nur Finger auf 1 bis 2 Meter zählen, ohne dass der Spiegel eine wirkliche Trübung in der Linse erkennen lässt, während mittelst focaler Beleuchtung ein tief dunkel braunrother Reflex aus der Linse hervorzurufen ist.

Der im Leben auffällige und nachweisbare Unterschied zwischen beiden Zuständen der Linse liegt also in der durch die pathologische Sclerose bedingten, gesättigteren Färbung des Kerns der Cataracta nigra.

Den anatomischen Befund dieser Staarform habe ich an zwei von Dr. Mittelstädt und Dr. Marckwort in Antwerpen erhaltenen, mit der Kapsel extrahirten Linsen, welche als *Cataractae fere nigrae* bezeichnet waren, neuerdings feststellen können. Feine Mikrotomschnitte durch die eine zeigen, dass die ganze Linse gleichmässig und ohne Unterbrechung bis zur Innenfläche der Kapsel in Kernmasse umgewandelt war. Der Wirbel und der Kernbogen setzen sich nur aus wenigen Zellen und Kernen zusammen, das Epithel zeigt auf Querschnitten eigentlich nur die an der Innenfläche der Kapsel vorspringenden Kerne, so sehr ist das Protoplasma der Zellen reduziert. Auf den Schnitten sind weder Lücken zwischen den Schichten, noch sogen. Algenbilder zu sehen. Besonderer Erwähnung verdient der Umstand, dass, weil keine Spur einer Corticalis vorhanden war, und die Kapsel die zu Kern gewordene Linse eng umschlossen hielt, kein Verwerfen der peripheren Schichten zu constatiren war. Das einzige, wodurch sich die Schnitte von solchen aus gleich alten, einfach senilen Linsen unterscheiden mochten, war eine sparsame und vielfach unterbrochene Schichte von Bläschenzellen in der Äquatorialgegend. Zupfpräparate aus der zweiten Linse derselben Person liessen nichts erkennen, was nicht in dem Kern seniler Linsen überhaupt vorkommt. Die intensivere Färbung trat auf dünnen Lamellen nicht auffallend hervor.

In einer anderen mit der Kapsel von Samelsohn extrahirten, als *Cataracta nigra* bezeichneten Linse fand ich

im allgemeinen dieselben Verhältnisse. Nur lagen in der Äquatorialgegend ganze Nester jener bläschenartigen Zellen, auf deren Vorkommen bei *Cataracta nigra* ich schon früher (II, pag. 175) aufmerksam gemacht habe.

In anderen, mit gleicher Diagnose von H. Pagenstecher erhaltenen Katarakten gab es dann ausser diesen Bläschenzellen eine mehr oder minder grosse, immer aber geringe Menge bröcklicher und verworfener, sowie staarig zerfallener Rindensubstanz.

So wird durch die mikroskopische Untersuchung bestätigt, was ich vor Jahren schrieb (II, pag. 266): „Exquisite Fälle (von *Cataracta nigra*), in welchen in der That gar keine Rindensubstanz mehr vorhanden ist, sind allerdings selten. Doch kommen alle Uebergänge von der gewöhnlichen harten senilen Katarakt bis zur *Cataracta nigra* vor“.

Die *Cataracta nigra* ist demnach nur eine specielle Form des Greisenstaars und unterscheidet sich von der gleichaltrigen senilen Linse durch die pathologische Kernsclerose, welche der Entstehung der senilen Katarakt, wie wir gesehen haben, zu Grunde liegt. Es gelten daher auch für sie die Erwägungen, welche für uns entscheidend waren, die *Cataracta senilis* den constitutionell bedingten Katarakten zuzuzählen.

Ann.: Eine vollständige Systematik der Linsenkrankheiten würde sich nun noch mit den unter folgende Ueberschriften fallenden pathologischen Zuständen der Linse zu beschäftigen haben:

B. Die Linse befindet sich nicht mehr in normaler Verbindung mit der Zonula Zinnii und hat in Folge dessen die tellerförmige Grube theilweise oder ganz verlassen.

Spontane Subluxation und Luxation. (Kapselkatarakt, *Synchysis corporis vitrei*, Staphylombildung etc.)

III. Pathologische Zustände der ursprünglich normal gebildeten Linse, welche durch von aussen einwirkende Gewalt veranlasst werden.

A. Durch stumpfe Gewalt.

1. Kataraktbildung durch Erschütterung. *Cataracta ex contusione*.
2. Traumatische Luxation.

B. Durch Stich und Schnitt.

1. Unabsichtlich. Verletzung. Wundstaar.
2. Absichtlich. Operative Eingriffe. Nachstaar.

LITERATUR-VERZEICHNISS.

1. v. Ammon, Klinische Darstellungen der Krankheiten des menschlichen Auges. Berlin 1838—1841. — **2.** Armaignac, Note sur la cataracte noire. Journ. de méd. de Bordeaux Bd. IX, pag. 357. — **3.** Friedr. Arnold, Icones anatomicae. Fasc. secundus. Turici. — **3^a.** Derselbe, Anatom. Untersuch. über das Auge des Menschen. 1831. — **4.** J. Arnold, Beiträge zur Entwicklungsgeschichte des Auges. Heidelberg 1874. — **5.** Derselbe, Ueber die Kittsubstanz der Endothelien. Virchow's Arch. Bd. LXVI, pag. 77. — **6.** Derselbe, Ueber feinere Structur der Zellen unter normalen und patholog. Bedingungen. Virchow's Arch. Bd. LXXVII, pag. 180. — **7.** van Bambeke, Contribution à l'histoire du développement de l'oeil humain. Gand 1879. — **8.** Babuchin, Die Linse. Stricker's Handbuch der Gewebelehre. Leipzig 1871. — **9.** Otto Becker, Atlas der patholog. Topographie des Auges. Wien. Lf. I, II, III. — **10.** Derselbe, Krystallwulst. Zehender's klin. Monatsblätter 1875, pag. 445. — **11.** Derselbe, Pathologie und Therapie des Linsensystems. Gräfe-Sämisch's Handbuch der Ophthalmologie Bd. V. — **11^a.** Derselbe, Ueber den Wirbel und den Kernbogen in der menschlichen Linse. Arch. f. Augenheilk. Bd. XII, 1, 1883. — **12.** v. Becker, Untersuchungen über den Bau der Linse bei dem Menschen und den Wirbelthieren. Arch. f. Ophth. Bd. IX, 1873. — **13.** Bence Jones, Proceedings of the Royal Institution of Great Britain Vol. IV, part. VI, No. 42, Oct. — **14.** Berger, Bemerkungen über die Linsenkapsel. Hirschberg's Centralblatt f. Augenheilk. 1882, pag. 2. — **15.** Berthold, Beiträge zur pathol. Anatomie des Auges. Gräfe's Arch. 1871, Bd. XVII, pag. 169. — **16.** Bowman, Lectures on the eye. London 1849. — **17.** Bresgen, Max, Ueber die Muskulatur der größeren Arterien, insbesondere ihrer Tunica adventitia. Virchow's Arch. Bd. LXV, pag. 251. — **18.** A. Cahn, Zur physiol. und pathol. Chemie des Auges. Strassburg 1881. — **19.** Calberla, Eine Einbettungsmasse. Morphol. Jahrbücher 1876, Bd. II, 3, pag. 445. — **20.** Czermak, Ueber das Wesen der von Dr. Thomas auf Linsenschliffen entdeckten Curvensysteme. Zeitschr. f. wiss. Zool. 1855, Bd. VII, pag. 185, und Gesammelte Schriften 1879, Bd. I, pag. 203. — **21.** Deutschmann, Zur Regeneration des Humor aqueus. Arch. f. Ophth. Bd. XXVI, pag. 99. — **22.** Derselbe, Untersuchungen zur Pathogenese der Katarakt. Arch. f. Ophth. Bd. XXIII, 3, I, pag. 112. — Derselbe, II. Cataracta senilis. 1879. Gräfe's Arch. Bd. XXV, 2, pag. 212. III. Catar. nephritica. Bd. XXV, 4, pag. 247—256. — IV. Die Veränderungen der Linse bei Eiterprocessen im Auge. Arch. f. Ophth. Bd. XXVI, 1, pag. 134. — **23.** Derselbe, Zur Wirkung wasserentziehender Stoffe auf die Krystalllinse. Arch. f. d. ges.

Phys. Bd. XX. — **24.** Derselbe, Entsteht die diabet. Katarakt beim Menschen in Folge von Wasserentziehung der Linse seitens zuckerhaltiger Augenflüssigkeit? Eine Entgegnung an Prof. Heubel in Kiew. Arch. f. d. ges. Phys. Bd. XXII. — **25.** Donders, Beiträge zur pathol. Anat. des Auges. Gräfe's Arch. Bd. I, 2. — **25^a.** Derselbe, Anomalien der Refraction und Accommodation. Wien 1866. — **25^b.** Dor, De la cataracte chez les diathésiques. Revue mensuelle de méd. et de chir. 1878, pag. 322. — **26.** Eberth, Ueber Kern- und Zelltheilung. Virchow's Arch. Bd. LXVII, pag. 523 (pag. 525). — **27.** Ewetzky, Beiträge zur Entwicklungsgeschichte des Auges. Knapp's Arch. 1879, Bd. VIII, pag. 305. — **28.** P. Fischer, Du Diabète consécutif aux traumatismes. Arch. gén. de Méd. Vol. II. 1862. — **29.** Fleischer R., Die Bunge'sche Einbettungsmasse. Virchow's Arch. Bd. LXV, pag. 546. — **29^a.** Fleischer, Neue Bestimmungen der Brechungsexponenten der durchsichtigen flüssigen Medien des Auges. Jena 1872. Dissertation. — **30.** Flemming, Ueber Veränderungen der Fettzelle bei Atrophie und Entzündung. Virchow's Arch. Bd. LII, pag. 268. — **31.** Derselbe, Weitere Mittheilungen zur Physiologie der Fettzelle. Arch. f. mikr. Anat. Bd. VII. — **32.** Derselbe, Zellschubstanz, Kern- und Zelltheilung. Leipzig 1882. — **33.** Förster, Zur pathol. Anatom. der Katarakt. Gräfe's Arch. Bd. III, pag. 187. — **33^a.** Derselbe, Beziehungen der Allgemein-Leiden und Organ-Erkrankungen zu Veränderungen und Krankheiten des Sehorgans. Gräfe-Sämisch Bd. VII, Kap. XIII. — **34.** Derselbe, Ueber künstliche Reifung des Staars. Zehender's klin. Monatsbl. 1881, Beilage, pag. 133. — **35.** Forlanini, Studio sperimentale sulla infiammazione del cristallino. Annali di Ottalmol. 1871, pag. 145—189. — **36.** Gayet, Sur un point d'histologie de la cataracte capsulaire. Lyon. Médic. XXXIII, pag. 15. — **36^a.** Goldzieher, Die Verknöcherungen im Auge. Arch. f. Augenheilk. 1880, Bd. IX, pag. 322. — **37.** A. Gräfe, Ueber congenitalen harten Kernstaar. Sitzungsber. d. Heidelb. ophth. Gesellsch. 1879, pag. 25. — **38.** Grünhagen, Veränderungen der Pupillenweite durch Temperaturen zwischen 0° und 37°. Berliner klin. Wochenschrift 1875, pag. 21. — **39.** Haab, Ueber angeborene Fehler des Auges. Arch. f. Ophth. Bd. XXIV, 2, pag. 272. — **40.** Henle, Zur Anatomie der Krystalllinse. Göttingen 1878. — **41.** Derselbe, Zur Entwicklungsgeschichte der Krystalllinse und zur Theilung des Zellkernes. Arch. f. mikr. Anat. Bd. XX, pag. 418. — **42.** Heubel, I. Ueber die Wirkung wasserentziehender Stoffe, insbesondere auf die Krystalllinse. Arch. f. d. ges. Physiol. Bd. XX, pag. 114 bis 188. — **43.** Derselbe, II. Bemerkungen zu Deutschmann's Aufsatz: Zur Wirkung wasserentziehender Stoffe auf die Krystalllinse. Arch. f. d. ges. Physiol. Bd. XXI, pag. 153—176.

- Derselbe, III. Antwort auf Dr. R. Deutschmann's Entgegnung. Arch. f. d. ges. Physiol. Bd. XXII, pag. 580—590. — **44.** Heyl, Coloboma lentis. Rep. of the fifth intern. ophth. Congr. 1877, pag. 16. Ann. d'Oculist. 1877, pag. 296. — **45.** His, Anatomie menschlicher Embryonen. Leipzig Bd. I mit Atlas 1880, Bd. II 1882. — **46.** Horner, Ueber entzündliche Kapseltrübung. Zehender's klin. Monatsbl. 1874, Beilageheft, pag. 463. — Becker, ebenda in der Discussion. — **47.** Jany, Zwei Fälle von beiderseitiger Cataracta diabetica. Arch. f. Augenheilk. Bd. VIII. — **48.** Iwanoff, Beitrag zur pathologischen Anatomie des Hornhaut- und Linsenepithels. Pagenstecher's klin. Beobachtungen Bd. III, pag. 126. — **49.** Just, Kernstaare im Kindesalter. Centralbl. f. Augenheilk., Jan. 1880. — **49^a.** Marian v. Karwat, Beiträge zur Erkrankung des Auges bei Carotisatherom. Würzburg 1883. — **50.** Knapp, Beiderseitige Linearextraktion eines diabetischen Staars. Klin. Monatsbl. Bd. I, 1863. — **51^a.** Derselbe, Bericht über ein siebentes Hundert Staarextraktionen. Arch. f. Ophth. Bd. XI, 1, pag. 49. — **52.** Knies, Zur Chemie der Altersveränderungen der Linse. Untersuch. a. d. phys. Institut d. Univ. Heidelberg Bd. I, 2, pag. 114. — **53.** Derselbe, Cataracta polaris anterior und Cataracta Morgagniana. Zehender's klin. Monatsbl. 1880, Bd. XVIII, pag. 181. — **53^a.** Derselbe, Ueber die Ernährung des Auges und die Abflusswege der intraoculären Flüssigkeiten. Arch. f. Augenheilk. Bd. VII, pag. 320. — **53^b.** Derselbe, Ueber den Spindelstaar und die Accommodation bei demselben. Arch. f. Ophth. Bd. XXIII, 1, pag. 211. — **54.** Kölliker, Mikroskopische Anatomie Bd. II, 2. Leipzig 1854. — **55.** Derselbe, Handbuch der Gewebelehre. Leipzig 1867. 5. Aufl. — **56.** Derselbe, Entwicklungsgeschichte des Menschen und der höheren Thiere. Leipzig 1879. 2. Aufl. — **57.** C. Krause, Fortsetzung der Untersuchungen über die Gestalt und die Dimensionen des Auges. Poggendorf's Ann. Bd. XXXIX, pag. 529. — **58.** Kühne, Physiologische Chemie. Leipzig 1868. — **58^a.** Derselbe und Ewald, Die Verdauung als histologische Methode. Verhandl. des naturhistor. medic. Vereins in Heidelberg Bd. I. — **59.** Van der Laan, Una nova anomalia de conformação de cristallino. Period. de Ophth. prat. No. 3, 1880. — **60.** M. Laptschinsky, Ein Beitrag zur Chemie des Linsengewebes. Pflüger's Arch. Bd. XIII, pag. 631. — **61.** Leber, Zur Pathologie der Linse. Zehender's klin. Monatsbl., Beilageheft, pag. 33. Verh. der Heidelb. ophth. Gesellsch. 1878, pag. 33. — **61^a.** Derselbe, Kernstaarartige Trübung der Linse nach Verletzung ihrer Kapsel, nebst Bemerkungen über die Entstehung des stationären Kern- und Schichtstaars überhaupt. Arch. f. Ophth. Bd. XXVI, 1, pag. 283. — **62.** Derselbe, Ueber die Erkrankungen der Augen bei Diabetes mellitus. Arch. f. Ophth. Bd. XXI, 3. — **63.** Leloir, H., Contribution à l'étude de la formation des pustules et des vésicules sur la peau et les muqueuses. Archives de Physiologie normale et pathologique; Douzième année, 1880, pag. 307. — **64.** R. Leuckart, Organologie des Auges. Gräfe-Sämisch Bd. II, pag. 145, 1876. — **65.** Lohmeyer, Beiträge zur Histologie und Aetiologie der erworbenen Linsenstaare. Zeitschr. f. rat. Medicin, N. F. Bd. V, pag. 99, 1854. — **66.** Manfredi, Discussion sur la cataracte capsulaire. Compte rendu du Congrès périodique internat. d'ophth. de Milan 1881. — **67.** Manz, Die Missbildungen des menschlichen Auges. Gräfe-Sämisch Bd. II, 2. Leipzig 1876. — **68.** Maier, Ueber die Wirksamkeit von Karlsbad bei Diabetes mellitus. Berl. klin. Wochenschr. 1879. — **69.** H. Meyer, Beitrag zu der Streitfrage über die Entstehung der Linsenfasern. Müller's Arch., Jahrg. 1851, pag. 202. — **70.** J. Michel, Ueber natürliche und künstliche Linsentrübung. Festschrift zur Feier des 300jährigen Bestehens d. Julius-Maximilians-Universität zu Würzburg 1882. — **70^a.** Derselbe, Jahresbericht für die Ophthalmologie für 1881. — **70^b.** Derselbe, Das Verhalten des Auges bei Störungen im Circulationsgebiet der Carotis in: Beiträge zur Ophthalmologie als Festgabe für Friedrich Horner. Wiesbaden 1881. — **71.** Mihalkovich, Ein Beitrag zur ersten Anlage der Augenlinse. Arch. f. mikr. Anat. 1875, Bd. XI, pag. 379. — **72.** Milliot, Ueber Regeneration der Krystalllinse bei einigen Säugethieren. Journal de l'Anatomie et de la Physiol. Bd. VIII, 1, pag. 1. — **73.** Morano, Intorno agli stomi dell' endotelio della capsula del cristallino. Atti dell' associaz. Ottalm. ital. Riunione di Napoli, Settembre 1879, pag. 61. — **73^a.** Mooren, Ophthalmiatr. Beobachtungen. Berlin 1867. — **73^b.** Derselbe, Fünf Lustren ophthalm. Wirksamkeit. Wiesbaden 1882. — **74.** H. Müller, Gesammelte und hinterlassene Schriften, herausgeg. von Otto Becker 1872. Bd. I. — **75.** Derselbe, Ueber die anatom. Verhältnisse des Kapselstaars. Würzburger Sitzungsberichte 1856, pag. 15 (Febr. 1856). — **76.** Oeller, Zur Aetiologie der Cataracta polaris posterior. Manger, Dissertation. München 1878. — **77.** Ossowitzki, Ueber die bei der Zuckerruhr vorkommenden Augenkrankheiten. Berlin 1869. — **78.** Hermann Pagenstecher, Die Operation des grauen Staars in geschlossener Kapsel. Wiesbaden 1877. — **79.** Perls, Lehrbuch der allgemeinen Pathologie. Stuttgart 1877. — **80.** Priestley Smith, Ueber Wachstum der Linse. Medical Times and Gazette 1883, Jan. 20. — **81.** Ad. Richard und Ch. Robin, Essai sur la nature de la cataracte capsulaire 1855. Paris, A. Masson. — **82.** Ritter, Zweiter Beitrag zur Histogenese des Auges. Arch. f. Ophth. Bd. X, 2, pag. 143. — **83.** Ritter, Anatomie du cristallin. Wecker, Traité des maladies des yeux 2. édit. II, pag. 1. — **84.** S. Robinsky, Augenlinsenstaare der Menschen und der Wirbelthiere. Centralbl. f. d. med. Wiss. 1877, No. 3 und 4. — **85.** Derselbe, Untersuchungen zur Kenntniss der Länge und Anordnung der Augenlinsenfasern. Centralbl. f. d. med. Wiss. 1882, No. 27. — **85^a.** Romiée, Cataractes consécutives à la fièvre typhoïde et à la variole. Recueil d'Ophth. 1879, pag. 586. — **86.** Samelsohn, Zur Flüssigkeitsströmung in der Linse. Zehender's Monatsbl. Bd. XIX, pag. 265, 1881. — **87.** Sappey, Traité d'anatomie descriptive. Paris 1871, Bd. III, 2. — **88.** Schifferdecker, His und Braune Arch. f. Anat. und Physiol. 1882, pag. 199. — **89.** Schmidt-Rimpler, Ueber Zuckergehalt bei Cataracta diabetica. Berl. klin. Wochenschr., 5. Jan. 1876. — **90.** H. Schmidt und Nagel, Zehender's klin. Monatsbl. Bd. XI, pag. 492. — **91.** Schöler und Uhthoff, Das Fluorescin in seiner Bedeutung für den Flüssigkeitswechsel des Auges. Jahresber. der Schöler'schen Augenklinik 1881. — **91^a.** Seegen, Der Diabetes mellitus. Leipzig 1870. — **92.** Sinclair, Experimentelle Untersuchungen zur Genese der erworbenen Kapselkatarakt. Inaug.-Dissert. Zürich 1876. — **93.** Sömmering, W., Beobachtungen über die organ. Veränderungen im Auge nach Staaroperationen. Frankfurt a. M. 1828. — **94.** Stoeber, Cataracte diabétique. Présence du Glycose dans le cristallin. Ann. d'Oculist. 1862, T. XLVIII, pag. 192. — **95.** Teillais, Cataracte diabétique,

Glycose dans le cristallin. Ann. d'Oculist. T. LXXVI, pag. 238. — **95^a**. Tesnier, De la phosphaturie à forme diabétique et de son influence sur le résultat de quelques opérations de cataracte. Thèse de Lyon. — **96**. Thiersch, Der Epithelialkrebs. Leipzig 1865. — **97**. K. Thomas und Brücke, Sitzungsber. der Wiener Akad. 1851. Bd. VI, pag. 286. — **98**. K. Thomas, Beiträge zur Kenntniss der Struktur der Krystalllinse in den Augen der Wirbelthiere. Prager Vierteljahrschrift 1854, XI. Jahrg., Bd. I, pag. 53. — **99**. Thomas, Cat. diabétique. Opération; mort le 8. jour après l'opération. Bull. et mém. de la soc. de chir. de Paris 1879, Bd. V. — **100**. Ulrich, Ueber die Ernährung des Auges. Gräfe's Arch. Bd. XXVI, 3, pag. 33—82. — **101**. Derselbe, Beitrag zu den Untersuchungen über den Flüssigkeitswechsel im Auge mittelst subcut. Fluorescineinjectionen. Arch. f. Augenheilk. Bd. XII, 2. — **101^a**. Verneuil, Note sur l'opération de la cataracte chez les diabétiques. Revue mens. de méd. et chir. 1877, No. 7. — **101^b**. Webster,

Ein Fall von Lenticonus. Arch. f. Augen- und Ohrenheilk. Bd. IV, 2, pag. 262. — **102**. Wedl, Atlas der pathol. Histol. des Auges. Leipzig 1861. — **103**. Wilde, Congenital diseases and malformations of the dioptr. med. Dublin's quarterly Journal No. 61, 1861. — **104**. Weinow, Ueber die Entstehung der bipolaren Anordnung der Linsenfasern. Wiener Sitzungsberichte 1869, Bd. LX, 2. Abth., pag. 151. — **105**. Würzburg, Zur Entwicklungsgeschichte des Säugethierauges. Knapp's Arch. 1876, Bd. V, 2, pag. 252. — **106**. Zehender, Mathiessen und Jacobsen, Ueber die Brechungscoefficienten kataraktöser Linsensubstanz. Zehender's klin. Monatsbl. Bd. XV, pag. 237 und 311. — **107**. Dieselben, Ueber die Brechungscoefficienten und über die chemische Beschaffenheit kataraktöser Linsensubstanz. Zehender's klin. Monatsblätter Bd. XVII, pag. 307. — **108**. Ziegler, Lehrbuch der allgemeinen und speciellen pathol. Anatomie und Pathogenese, 1882, 2. Aufl. I. Theil.

SACHREGISTER.

Abbe, Refractometer 105.
 Abdrücke Morgagnischer Kugeln 36, 37.
 Aetiologie des Greisenstaars 181.
 Albuminurie als Ursache von Greisenstaar 181.
 Algenbilder, Deutung der, 59.
 Alkohol 10.
 Altersveränderungen der Linsenfasern 47, 48; im Linsenepithel 49.
 Anlagerung der Faserenden 34, 57.
 Atrophie, Einfache, der Linsenfasern 116; der intracapsulären Zellen 117.
 Atrophische Neubildung 65.
 Atrophische Wucherung in der Linse 110.
 Bau der menschlichen Linse, Uebereinstimmung mit Säugethiere-linsen 2; verschiedener, der Linsen 21.
 Becherzellen 150.
 Beginnende senile Katarakt 52.
 Bildung neuer Fasern findet im Wirbel statt 37.
 Bildungszellen (v. Becker) 19, 38.
 Bläschenzellen 7, 70; im Epithel 51; doppelte Art der Entstehung der, 70, 71, 72; im Nachstaar 71; sind hydropische Zellen 72, 112; Entstehung der, in Linsenfasern 72.
 Breite, Ungleiche, der Linsenfasern 32.
 Calberlamasse 12.
 Cataracta capsularis anterior 133; capsulo-lenticularis congenita 149; hypermatura 187; chorioidealis 113, 148; centralis lentis 6, 120.

Cataracta complicata 134; bei Buphthalmus 134; bei Irisgranulom 134; bei Kyklitis und Coloboma iridis et chorioideae 136; mollis bei Netzhautablösung 137; capsulo-lenticularis (Netzhautablösung) 139.
 Cataracta congenita totalis o. u. 149; Glaskörper bei, 154; Genese der, 155; fluida 152.
 Cataracta diabetica 61, 112, 157; Verhalten der, gegen Farbstoffe 158; Anatomie der, 157; Vorkommen der, 159; Form und Verlauf der, 160, 164; Fälle von, 161; Vorkommen von Zucker in der, 165; Aetiologie der, 167; Prognose der Operation der, 171; Tod nach Operation der, 172.
 Cataracta ex diathesi 112; fusiformis 121; hypermatura 174, 176; reducta 177, fluida 178; Anatomie der, 177; Verhalten der intracaps. Zellen bei, 179; hypermatura fluida, Anatomie der, 178; Verhalten der intracaps. Zellen bei, 180; lactea 140; matura 174; membranacea congenita 86, 152; accreta 127; mollis 60; mollis ex chorioiditide 144; Morgagniana 54, 166; congenita 151; bei Kindern 156; incipiens 186; nigra 54, 189; Hämatoïdin in der, 103; Anatomie derselben, 190; nuclearis 172; polaris anterior acquisita 131; (pyramidalis) congenita 130; posterior vera 122; bei Retinitis pigmentosa 147; spuria 128; punctata 173.
 Cataracta senilis incipiens 52; Lückenbildung bei der, 56; Volumschwankungen der, 54; Stadium der Reife 54; Stadium der Ueberreife 54; Verhalten des Kerns bei der, 54; anfängliche Gewichtsabnahme der, 58, 94; Glaskörpertrübung bei, 145; Auftreten und Verlauf

- der, 174; Albumin im H. a. bei, 174; Erbliche Anlage 176; praematura 172; Albuminurie als Ursache von, 181; Carotisatherom als Ursache von, 182; fere matura 186; incipiens 186, 187; accreta 188.
- Cataracta traumatica 61; tumescens 60; zonularis 6, 122; Brechkraft der, 123.
- Carotisatherom als Ursache der Katarakt 182.
- Celloidin 13.
- Centralkapselstaar 133.
- Central planes (Bowman) 32, 33.
- Chorioidealblutung als Ursache von Katarakt 145.
- Chorioidealdrusen, Entstehung der, 64.
- Chorioidealstaar 113.
- Chromsäurelösung 10.
- Colloide Degeneration der Kapselepitheien 62, 63, 150.
- Coloboma lentis (Arlt) 128.
- Consecutiver Partialstaar 113; Linsenstaar 62, 130; Zellwucherung in dem, 112.
- Constitutionelle Katarakt 112, 145.
- Curvensysteme von Thomas 33.
- Distale(n) Zellen**, Auswachsen der, 18; Uebergang in der Linsenfasern, 18, 21.
- Dreistrahliger Linsenstern, Bildung des, 22.
- Einbettung**, Einbettungsmasse 9, 12; Präparation für die, 14.
- Einwanderung lymphoider Zellen durch die Kapsel 39, 81, 82, 85.
- Eiweissgehalt von Humor aqueus und vitreus 103.
- Ektopia lentis 129.
- Endothelhäutchen auf der Iris bei Iritis 77.
- Epithelbelag der hinteren Kapsel 66.
- Epithelzellen, Mehrfach geschichtete, im Aequator 37, 38.
- Färbemittel** 9.
- Faserenden, Mosaik der, 23; Form der, 36; Anlagerung der, 34, 35, 36, 37.
- Faserkerne, Unregelmässige Lagerung der, 30, 32.
- Fetttröpfchen im Kerne junger Linsen 48.
- Flächenpräparate 4, 7.
- Fütterungsversuche von Bence Jones 93.
- Geblähte Katarakt** 60.
- Gerontoxon lentis 189.
- Gewicht der Linse 26.
- Glaskörper bei Cataracta congenita 154.
- Glaskörpertrübung bei Cat. senilis 145.
- Greisenbogen der Linse 189.
- Härtungsmittel** 9, 10.
- Hintere Kapsel, Epithelbelag an der, 66, 67, 68; bei hinterer Corticalkatarakt 70.
- Hornhautepithel, Regeneration des, 41.
- Humor aqueus und vitreus, Analyse des, 104; Brechungsindex des, 105; Zucker im, 105; Eiweissvermehrung im, bei seniler Cat. 106.
- Hyaline Fortsätze der Epithelzellen 74.
- Hyperplasie des Kapselepitheils 111.
- Indirekte Kerntheilung** 11; im Kapselepitheil 39, 40.
- Interfibrilläre Gänge 33.
- Intracapsuläre Zellen, Hyperplasie der, 111; Verhalten der, bei Cat. hyperm. 179.
- Kapsel**, Beschränkung auf Linsen mit unverletzter, 6; Trennung der, von der Linse 8; Verhalten der, bei Eiterprozessen im Auge 83; Verhalten der, bei Kapselkatarakt 86; Poren oder Stomata in der, 92.
- Kapselepitheil**, Indirekte Kerntheilung im, 41; Regeneration des, 42; Altersveränderungen des, 49; Kittleisten des, 50; Kerntod im, 52; im Aequator 50; Lebensfähige Zellen im, 51, 109; Mosaikartige Abdrücke des, 51, 58; Blaszellen im, 51; Colloide Degeneration des, 62, 63; Proliferation des, 74; Indirekte Kerntheilung im, 65; Verhalten des, bei Eiterprozessen im Auge 83.
- Kapselkatarakt** 65, 73; Sogen. wahre Kapselkatarakt 73; Erster Typus der, 66; Zweiter Typus der, 73; Kalkablagerung in der, 77; Anastomosirende Zellnetze in der, 74; Aehnlichkeit des Gewebes der, mit Bindegewebe 76, 78; Epithelüberzug der, 76, 81; Fremdartige Einschlüsse in der, 77; Sogen. entzündliche, 79; Entstehung der, 80; Beobachtung von Knies über, 80; J. Sinclair über, 84; Sitz der, 89; Beginnende, 74, 150, 152.
- Kapselspaltung** 76, 153.
- Kapselstaar**, Entzündlicher und nicht entzündlicher, 114; Bindegewebige Natur des, 115; Begrenztes Wachstum des, 115.
- Kapselverdickung** hinter dem Aequator 93.
- Katarakt**, Zellneubildung in der, 107.
- Kataraktöse Linse**, Modification der Eiweisssubstanzen in der, 100; Cholesteringehalt der, 100; Lecithingehalt der, 101; Zuckergehalt der, 102.
- Kern**, Färbung des, 94.
- Kernbildung** 54.
- Kernbogen** 24, 31; im Alter 49.
- Kernsclerose**, Beginn der pathologischen, 175.
- Kernstaar**, Congenitaler harter, 155.
- Kerntod** der Linsenfasern 38, 46, 47; im Kapselepitheil 57.
- Kernzone** 24.
- Kittleisten** des Epithels 50.
- Kreisrunde Grenzlinie** zwischen Kern und Rinde 53.
- Kreosot** 11.
- Krystallokonus** 124.
- Lagerung**, Unregelmässige, der Faserkerne, 30, 31; Gesetz der 31.
- Lentikonus** 124.
- Linse**, die, ein epitheliales Gebilde, 1, 44; Nährstrom der, 89; die, mit dem Auge zu schneiden, 11; Entwicklung der, 15; Wachstum der, 25; Anlage der, 15; Volumszunahme der, 26; Spezifisches Gewicht der, 26; Volumen der, 26; Maasse der, 26; Physiologische Rückbildung der, 26; Gewicht der, 26; Complicirte Nahtfiguren der, 27; Zerklüftung der, 61; Eiterbildung in der, 82; Ossification der, 79, 141; Physikalische Veränderungen der, 94; Refraktion der, 95; Refraktion der kataraktösen, 96; Chemische Zusammen-

- setzung der, 97, 99; Wasserarmuth der senilen, 98; Regeneration der, 110; Petrification der, 118; Missbildungen der, 119; Gekerbte, 124; Die, bei Anophthalmus und Mikrophthalmus 126; Formanomalien der durchsichtigen 129; Verkalkung der, 140; Greisenbogen der, 189.
- Linsen** von menschlichen Leichen in beschränktem Maasse brauchbar 3; todtgeborener Kinder 3; Enucleirte, sind bestes Material 3.
- Linsenentwicklung**, Erste Periode der, 16; Zweite Periode der, 18; Abschluss der, 20; Dritte Periode der, 20; Dauer der, 23.
- Linsenfasern**, Ursprung der, vom Wirbel 21; Länge der, 29; Ungleiches Wachstum der, 30; Länge der, 23; Ungleiche Breite der, 32; Bildung neuer, 37; Kerntod in den, 38, 46, 47; Gequollene, 32, 55; Wellige Contouren der, 62.
- Linsenfasern**, Abnahme der, nach allen drei Richtungen 44, 45; Verschiedene Breite der, in verschiedenen Schichten der Linse 45; Zähne der, 45; Entstehung der, 46; Physik. Veränderungen der, 47.
- Linsenkapsel**, Entstehung der, 23; Wachstum der, 43; Altersveränderungen der, 52; Pathologische Befunde an der, 24, 43, 88; Perforation der, durch Glioma ret. 14; durch Zug einer kyklotischen Schwarte 142.
- Linsenschichten**, Mächtigkeit der, 31.
- Linsenstern**, Secundäre Strahlen des, 27; Abhängigkeit von den Veränderungen im Auge nach der Geburt, 28.
- Linsenstrahlen**, Zwischenmasse in den, 32.
- Linsentumor**, Es giebt keinen, 116.
- Linsenwirbel** 25, 49; im Alter 49.
- Lückenbildung** in der Corticalis bei Cat. incip. 56, 59.
- Maasse** der Linse 26.
- Mächtigkeit**, Ungleiche, der Linsenschichten, 31.
- Material**, Schwierigkeit das, zu gewinnen, 2; bestes, aus enucleirten Augen, 3; an Säugethierlinsen giebt Ersatz für die ersten Entwicklungsstufen der Menschenlinse 3.
- Metamorphose**, Colloide oder hyaline, 118.
- Mikrotom**, Das, von Thoma 16.
- Morgagni'sche Flüssigkeit** 33; Kugeln 35, 36; Abdrücke der, 36, 37; bei Katarakt 60.
- Müller'sche Flüssigkeit** 10, 11; die, hindert die Untersuchung auf indirekte Kerntheilung 11.
- Nährstrom**, Eintritt des, 57; der Linse 89.
- Nähte** der Linse 23.
- Nahtfiguren**, Complicirte, der Linse 27; Typen der, 27.
- Neugebildete Zellen**, Neigung der, zum Zerfall 67, 72.
- Ossifikation** der Linse 79, 141.
- Perforation** der Linsenkapsel durch Glioma retinae 141; durch Zug einer kyklotischen Schwarte 142.
- Petrification** der Linse 118.
- Physikalische Veränderungen** der Linsenfasern 47.
- Physiologische Rückbildung** der Linse 26, 44.
- Plötzliches Auftreten** von Staar 156.
- Präparation** für Einbettung 14.
- Priestley Smith**, Linsenwägungen von, 27, 58.
- Primärer Staar** 62.
- Proximale(n) Zellen**, Auswachsen der, 18; beim Huhn 18.
- Proximale Linsenfasern** bei Lacerta und Schaf 20.
- Querschnitte**, Optische, 8.
- Regeneration** der Linse 110.
- Regenerative Zellneubildung** 64, 84.
- Ring**, Der, faserartiger Zellen 18, 42.
- Schnittpräparate** 4, 8, 9.
- Schwierigkeit** Schnittpräparate anzufertigen; Ursachen der, 5, 9.
- Sclerosirung** der Linse 54.
- Selbsteinbettung** 4, 10, 135.
- Spezifisches Gewicht** der Linse 26.
- Spindelförmige Lücken** 34, 55, 186.
- Spindelstaar** 121.
- Staarreifung**, künstliche, 177.
- Stauungstheorie** von Ulrich 92.
- Stomata** in der Kapsel 92.
- Subcapsuläre Eiweisschichte** 57.
- Subepitheliale Eiweisschichte** 51.
- Theilungsvorgänge** in den Wirbelzellen 37.
- Thomas'sche Curvensysteme** 33.
- Vacuolen** und Tropfen 48, 62.
- Veränderungen** im Auge, Durch die Geburt bedingte, 28.
- Verkalkung** der Linse 140.
- Volumen** der Linse 26.
- Volumszunahme** der Linse 26.
- Volumschwankungen** bei der senilen Katarakt 54.
- Vorderer Polarstaar** 113.
- Vorläufige Mittheilung** 5.
- Wachstum** der Linse 25, 26; bei Säugethieren und Menschen, 42; bei Vögeln, 42, 43.
- Wachstumsperiode**, Fötale, der Linse 25.
- Wägungen** der Linse von Priestley-Smith 27.
- Weiche Katarakt** 60.
- Wundstaar** 61.
- Zellnetze**, Anastomosirende, in der Kapselkatarakt 74.
- Zellneubildung** in der Katarakt, Ursachen der 108; in der Cat. secundaria 110.
- Zellwucherung**, Nachweis der, innerhalb der Kapsel 65, 66; Regenerative, 114, 115.
- Zerklüftung** der Linse 61.
- Zucker**, Untersuchung der Linse auf, 102.
- Zupfpräparate** 7.
- Zwischenmasse** in den Linsenstrahlen 32.

FIGUREN-ERKLÄRUNG.

Vorbemerkung. Von den Zeichnungen ist ein Theil von F. Veith in Heidelberg, die Mehrzahl von O. Peters in Göttingen angefertigt. Ersterem stand ein Mikroskop von Hartnack, letzterem ein solches von Zeiss zur Verfügung. Da sich fast immer dieselben Maasse wiederholen, werde ich nur bei einzelnen Figuren die benutzten Systeme angeben. Eine grössere Uebereinstimmung unter den einzelnen Abbildungen hätte sich herbeiführen lassen, wenn allen derselbe Maassstab zu Grunde gelegt worden wäre. Ich habe davon Umgang genommen, um nicht auf die Unbefangenheit der Darstellung störend einzuwirken. Die Grössenverhältnisse der histologischen Elemente sind daher zwar in jeder einzelnen Figur durchaus richtig, für verschiedene Figuren aber direkt nicht mit einander vergleichbar. Für viele giebt die fast immer constante und bekannte Dicke der Kapsel ein Mittel, die eine Figur auf die andere zu reduzieren.

Tafel I.

Fig. 1. Meridionaler Schnitt durch den Linsen-äquator eines neugeborenen, während der Geburt gestorbenen Kindes, dessen von Dr. Kraillsheimer erhaltene Augen wenige Minuten nach dem Tode in Müller'sche Flüssigkeit gelegt wurden. (Bereits beschrieben in: „Ueber den Wirbel und den Kernbogen in der menschlichen Linse“. Arch. f. Augenheilk., Bd. XII.)

Die Linse hat einen äquatorialen Durchmesser von 5,9 Mm. und einen sagittalen Durchmesser von 4,24 Mm. Die Abbildung giebt ein 0,75 Mm. langes und 0,12 Mm. breites Stück eines Schnittes wieder, der wenig dicker als 0,01 Mm., also fast einzellig ist und so liegt, dass sämtliche Fasern in ihrer ganzen Länge in ihm enthalten, also nicht angeschnitten sind.

Die Kapsel, welche im vorderen Pol eine Dicke von 0,008—1 Mm. und im hintern Pol eine Dicke von 0,0018 Mm. besitzt, verdickt sich eine Strecke weit hinter dem Linsenwirbel an einer dem hintern Ansatz der Zonula entsprechenden Stelle (Seite 93) allmähig bis auf 0,024 Mm. Die Epithelzellen gleichen am vordern Pol kurzen sechsseitigen Säulen mit einem basalen Durchmesser von 0,01 Mm. und gleicher Höhe. Sie sind also so breit und dick, wie die Kapsel an gleicher Stelle. Der fast kuglige Kern von 0,005 Mm. Durchmesser sitzt in der Mitte der Zelle. Nach dem Aequator zu, da wo die Kapsel sich etwas verdünnt, werden die Zellen bei wenig abnehmendem basalem Durchmesser allmähig höher, bis zu 0,018 Mm. Gleichzeitig rückt der Kern in das obere der Linse zugekehrte Ende. Im Aequator verlängern sich die Zellen dann rasch, stellen sich mit dem äussern Ende nach hinten gewendet schräg und schräger zur Kapsel und bilden auf dem meridionalen Durchschnitt den zierlichen Wirbel, während die Kerne eine mehr elliptische Form annehmen.

Das Längenwachsthum der Zellen betrifft im Wirbel anfangs vornehmlich den basalen, der Kapsel zugewendeten Theil derselben, während der Kern zum obern Ende noch längere Zeit dieselbe Stellung beibehält. Die letzte Zelle, welche vor dem Kern noch kein deutliches Wachsthum zeigt, besitzt hinter demselben bereits eine mehr als neunfache Verlängerung. Die erste, welche, vor dem Kern auswachsend, sich über die beiden ihr zunächst liegenden Zellköpfe hinweglegt, zeigt hinten eine zwölfache Längenzunahme.

Zwischen diesen beiden Zellen befindet sich in der Zeichnung eine etwas kürzere, welche in ihrem Kopftheil scheinbar zwei Kerne enthält. Untersucht man bei starker Vergrößerung, so lässt sich erkennen, dass der mehr rechts gelegene Kern einer tiefer gelegenen

Zelle angehört, deren Kopf sich schief zwischen die Zellen der oberen Schichte hineingeschoben hat. Obwohl die Zeichnung ohne diese Erläuterung zu Missverständnissen Veranlassung geben könnte, habe ich den Künstler, um dessen volle Objectivität zu wahren, doch nicht veranlassen wollen, etwas zu zeichnen, was nicht bei der benutzten Vergrößerung (Zeiss Oc. 3, Ob. F) bei einer und derselben Einstellung zu sehen war. Sobald die Zellen des Wirbels auch in ihrem Kopfe zu wachsen beginnen, geschieht dies rascher als das bis dahin nach hinten stattgefundene Wachsthum. Schon in der sechsten, auch nach vorn wachsenden, Zelle liegt der Kern in der Mitte der nun zur Faser gewordenen Epithelzelle. Dies raschere Wachsthum des vordern Endes dauert noch eine Weile fort, bis allmähig das hintere Ende wieder das Uebergewicht bekommt und von nun an der Kern ungefähr am Ende des vordern Dritttheils der Faser zu liegen pflegt.

Hierdurch ist es begründet, dass die Kerne der Kernzone auf meridionalen Schnitten anfangs in einem nach hinten convexen Bogen (v. Becker) liegen, der dann, in unserer Zeichnung mit dem 35. Kerne, in einen nach vorn convexen mit der vordern Kapsel ziemlich parallelen Bogen übergeht. (Kernbogen.)

Dieser Kernbogen, welcher im Embryo ein geschlossener ist, indem der Bogen der einen Seite in der Gegend des vordern Pols dem der andern Seite begegnet, endet im Neugeborenen schon vor der Linsenaxe.

Die elliptische Form der Kerne nimmt je weiter nach innen, um so mehr zu. Die für den Kerntod sprechenden Bilder treten erst weiter einwärts, als unsere Zeichnung reicht, auf.

Da unsere Zeichnung sämtliche Fasern in ganzer Ausdehnung verfolgen lässt, so liefert sie den Beweis, dass jede Faser nur einen Kern besitzt. Da die Linsenfasern beiderseits mit breiteren Platten enden, so hängt es von der Krümmung der Fasern in der Mitte ab, an welche Zelle des Epithels sie sich vorne anlegen. In unserer Zeichnung deckt die erste und zweite übergreifende Zelle zwei, die dritte drei, die vierte sechs u. s. w. Epithelzellen.

Bei grosser Regelmässigkeit der Lagerung zeigen die Linsenfasern doch gewisse Unterschiede in der Breite, welche in unserer Zeichnung am auffallendsten an den am weitesten nach innen gelegenen Fasern hervortreten. — S. N. 1147. Präp. von Dr. Schäfer. Gez. von O. Peters. Siehe Seite 11, 31, 36, 47, 49, 93.

Fig. 2. Meridionaler Schnitt durch die Linse eines 4jährigen Knaben. Peter Georg, 4 Jahre alt aus Weinheim, wurde am 11. Sept. 1881 in comatösem Zustande

in meine Klinik gebracht. Soll 2 Wochen zuvor Masern gehabt haben, Tags zuvor noch umhergelaufen sein. Nachmittags bemerkten die Aeltern, dass das rechte Auge anschwellt, ohne dass eine Verletzung stattgefunden. Stat. praes.: Coma. Temp. 40°, Respir. 42, Puls 112. Das rechte Auge prominirt ziemlich stark, die Lider sind prall geschwollen, bläulich. Conj. bulbi chemotisch. Die Umgebung des Auges bei Berührung sehr empfindlich. Beweglichkeit des Auges ungestört, Hornhaut sensibel. Linkes Auge scheinbar normal. Weitere Untersuchung, spec. mit dem Spiegel, unmöglich. Abends lassen das Fieber und die Unruhe des Patienten nach. Coma bleibt. Am 12. geht der Exophthalmus rechts zurück, dagegen wird nun auch das linke Auge prominent. Um 3½ Uhr Nachmittags tritt der Tod ein. Die gleich nach dem Tode vorgenommene Spiegeluntersuchung ergibt: Durchsichtige Medien rein, beide Papillen blass, bläulich verfärbt, leichte peripapilläre Trübung der Netzhaut (Dr. Bettmann). Sofortige Enucleation beider Augen. Die Section ergab: Hämorrhagische Knotenbildungen im Unterhautzellgewebe der Stirne und Nasenwurzel. Eitrig fibrinöse Pleuritis, kleine Eiterherde in der Pleura pulmonalis und Stirne. Hämorrhagische Herde mit centraler Eiterbildung in beiden Lungen. Eitrige Basilar meningitis. Weitere Nachforschungen ergaben, dass der Vater syphilitisch, und von vier Geschwistern zwei hereditär afficirt sind. Von früher beobachteten Störungen des Kindes wurde nichts in Erfahrung gebracht.

Das horizontal von mir durchschnittene rechte Auge hatte eine äussere Axenlänge von 23 und ebenso einen äquatorialen Durchmesser von 23 Mm. Der Ort des vordern Linsenpols war 3,5 Mm., der des hintern 7,5 Mm. Das Auge hatte also eine beinahe kugelige Gestalt und war in allen Theilen vorzüglich erhalten. Die Hälfte, in welcher wir die grössere Linsenhälfte vermutheten, wurde in Calberlamasse eingebettet und konnte im Ganzen geschnitten werden, so dass Schnitte von genügender Feinheit für starke Vergrösserung durch das ganze Auge vorhanden sind. An diesem sind alle Membranen, Selera, Chorioidea mit Ciliarkörper und Iris, sowie Sehnerv und Retina vollkommen gut erhalten. Im Glaskörper, der gleich nach dem Durchschneiden untersucht wurde, nichts was auffällt. Die Schnitte für die Topographie des normalen Auges vorzüglich. Ausser Hyperämie sämtlicher Häute konnte nichts Pathologisches aufgefunden werden. Insbesondere der Grund für die bläuliche Färbung des Sehnervs, welche bei der nach dem Tode vorgenommenen Spiegeluntersuchung gesehen wurde, liess sich nicht erkennen. Es ist daher anzunehmen, dass es sich nur um die im Moment des Todes eintretende Leichenblässe gehandelt habe.

Die Linse hat einen äquatorialen Durchmesser von 6,4 Mm. und einen sagittalen von 3,6 Mm. Einzellige Meridianschnitte wurden nicht erhalten. Immerhin gelang es, solche von 0,025 Mm. zu gewinnen, welche über die Verhältnisse des Linsenwirbels und der angrenzenden Partien Aufschluss geben. Im vordern Pol beträgt die Dicke der Kapsel 0,011 Mm., die Höhe der Zellen 0,008 Mm., in der Nähe des Wirbels die der noch senkrecht zur Kapsel stehenden Zellen bei gleicher Kapseldicke 0,015 Mm.; die Kapsel verdickt sich hinter dem Aequator nicht mehr.

Im Linsenwirbel macht sich der Unterschied im Alter im Vergleich zum neugeborenen Kinde bereits geltend, indem hier nur auf manchen Schnitten acht, auf andern sechs Zellen mit dem untern Ende sich schief stellen und auswachsen, ehe das vordere Ende zu wachsen beginnt. Die erste vorn auswachsende Zelle greift schon bis zur vierten vorhergehenden, die zweite bis zur achten über u. s. w. An den Kernen fällt auf, dass sie in einzelnen Zellen des Epithels und des Wirbels fehlen, in andern sehr klein erscheinen, offenbar, weil sie vom Schnitt getroffen, also angeschnitten sind. In den jüngsten Fasern liegen sie erst sehr unregelmässig, dann zu sieben in einer schräg liegenden graden Linie. Die so schön geschwungene Linie des Kernbogens in der Linse Neugeborener (Fig. 1) ist nicht mehr vorhanden.

S. N. 1218. Präp. von Dr. Pinto. Gez. von O. Peters. Siehe Seite 31, 47, 49, 55, 124.

Fig. 3. Meridionaler Schnitt durch die Linse einer 44jährigen Frau. Katharina Riss, 44 Jahre alt, aus Ramsen, litt an einem tief in die Orbita eingedrungenen Orbitalcarcinom, so dass bei der am 2. Sept. 1881 auf der chirurgischen Klinik vorgenommenen Operation das Auge mit entfernt werden musste. Das Auge zeigte keine Compressionserscheinungen. Hornhautflecken. Sehen, nach Angabe der Patientin, unverändert. Das Auge wurde 3 Monate später (4. Dec. 1881) im Aequator halbirt und der vordere Abschnitt (Seite 14), zur Untersuchung der Linse präparirt, in Calberlamasse eingebettet. Kapsel im vordern Pol 0,014 Mm. dick bei Zellenhöhe 0,008 Mm., vor dem Aequator 0,011 Mm. mit Zellenhöhe 0,013 Mm. Im Wirbel macht sich geltend, dass nur etwa 6—7 Epithelzellen schief stehen, bevor sie vorne auswachsen. Die zweite übergreifende Zelle legt sich mit ihrem vordern Ende schon an die erste noch normal gerichtete Zelle an, und bereits die zehnte oder zwölfte Faser hat eine Convexität nach aussen. Der Bogen der Kernzone besteht daher auch nur aus etwa ebensoviel Kernen. Die Mächtigkeit der Schichte, in welcher die Kerne der Linsenfasern noch lebensfrisch zu sein scheinen, beträgt kaum 0,1 Mm. Auch an dieser Linse wechseln auf meridionalen Schnitten Schichten mit etwas breiteren Fasern mit solchen ab, die schmalere enthalten. Von besonderem Interesse sind die Schnitte, nach welchen Fig. 6, Taf. II gezeichnet ist. Sie zeigen, dass auch in peripheren Schichten gesunder Linsen Kerne einzelner Fasern in der Nähe des vordern Poles liegen können. Dasselbe kommt an der hintern Kapsel vor. An Fig. 6 sieht man, wie auch in alten Linsen nicht alle Fasern der äussersten Schichte bis zum Stern gehen, also sich noch dachziegelartig übereinander und mit den breiten Füssen an die Epithelzellen legen. S. N. 1215. Präp. von Dr. Pinto. Gez. von O. Peters. Siehe Seite 47, 49.

Fig. 4. Meridionaler Schnitt durch die Linse einer 58jährigen Frau. Therese Weiss aus Schmiedendorf, 58 Jahre alt. Das rechte, vollständig normale Auge wurde bei Operation eines Orbitaltumors am 14. Juni 1878 von Dr. Just mit herausgenommen. In Müller'scher Flüssigkeit übersandt. Am 14. November 1881 im Aequator durchgeschnitten, und der vordere Abschnitt in derselben Weise wie N. 1215 präparirt, eingebettet und geschnitten. Der sagittale Durchmesser der Linse beträgt 5,04 Mm., der äquatoriale 8,0 Mm.; Kapsel im vordern Pol 0,024 Mm., Zellenhöhe 0,0097 Mm., vor dem Aequator Kapsel 0,017, Zellhöhe 0,017 Mm., hintere Kapsel 0,006 Mm. Auch hier ist die Anzahl der schiefgestellten Epithelzellen im Wirbel gering, in manchen Schnitten nur 3 bis 4, in andern 6 bis 7. Die erste übergreifende Zelle legt sich an die vierte, die zweite an die achte vorhergehende Zelle an. Der Bogen der Kernzone besteht aus etwa zehn Kernen. Der abgebildete Schnitt dient ausserdem dazu, die Kerne der regressiven Kernmetamorphose zu veranschaulichen. S. N. 890. Präp. von Dr. Schäfer. Gez. von O. Peters. Siehe Seite 47, 49.

Fig. 5. Meridionaler Schnitt durch die Linse einer 75jährigen Frau. Frau Leib, 75 Jahre alt, aus Homburg. Der von Dr. Steffan mir mitgetheilten Krankengeschichte entnehme ich: 15. November 1876. Glaucoma inflamm. chronicum cum cat. incip. consec. Central Finger auf einige Fuss, innere Gesichtsfeldhälfte verloren. November 1876. Iridectomie ohne dauernden Erfolg. Im Februar 1878 Enucleation. — Am 9. Februar 1882 horizontal durchgeschnitten. Die eine Hälfte in Calberlamasse eingebettet und geschnitten.

Die senilen Veränderungen zeigen sich in diesem 75jährigen Auge in sehr charakteristischer Weise. Es ist ein Schnitt aus dieser Linse zur Illustration derselben gewählt, weil die Äquatorialgegend keine Abweichungen von andern senilen Augen bot, und daher die sonst in dem Auge festgestellten krankhaften Veränderungen darauf keinen Einfluss genommen haben können. Äquatorialer Durchmesser 8,16 Mm., sagittaler 4,8 Mm., Kapsel im vordern Pol 0,022 Mm., Zellenhöhe 0,0028 Mm., vor dem Wirbel 0,0014 Mm., Zellenhöhe 0,011 Mm. Im Wirbel schief gestellte Zellen 2-3; die erste übergreifende Zelle legt sich an die zweite, die zweite an die achte vorhergehende Zelle an. Ein Bogen besteht in der Kernzone kaum mehr, höchstens sechs bis sieben Zellen. In der neunten Faser ist der Kern bereits platt, die sechste oder siebte Faser ist bereits nach aussen nicht mehr concav. — In Fig. 31 ist aus der Nähe des Wirbels eine aus einer jüngeren Faser entstandene Bläschenzelle abgebildet. — S. N. 1162. Präp. von Dr. Pinto. Gez. von O. Peters. Siehe Seite 47, 49.

Tafel II.

Fig. 6. Dem horizontalen Meridian parallel laufender Schnitt aus der Gegend des vordern Pols derselben Linse, welche das Präparat zu Fig. 3 geliefert hat. Abnorme Lagerung von Faserkernen in einer sonst gesunden Linse. Siehe Erklärung von Fig. 3. S. N. 1215. Präp. von Dr. Pinto. Gez. von O. Peters. Siehe Seite 31.

Fig. 7. Indirekte Kerntheilung im Kapselepitel eines 54 Cm. langen Rindsfötus. Vom Schlachthausaufseher etwa 1 Stunde, nachdem die Kuh geschlagen war, in die Klinik gebracht. Nachdem das Auge einige Tage in schwacher Chromsäurelösung und dann in schwachem Alkohol gelegen hatte, wurde die vordere Kapsel abgezogen, mit Hämatoxylin gefärbt, entwässert, mit Nelkenöl durchsichtig gemacht und in Damarlack eingeschlossen. — Unregelmässig, scheinbar ohne bestimmtes Gesetz über die ganze vordere Kapsel vertheilt, finden sich zwischen Zellen mit ein und mehr kernkörperchenhaltigen Kernen von ca. 0,008 Mm. Durchmesser einzelne grössere von ausgesprochen elliptischer Gestalt, in denen sich die chromatische Substanz in ein Knäuel von stark gefärbten Fäden angeordnet hat. Ein solcher in voller Ausbildung begriffener Knäuel liegt in der Mittellinie unserer Zeichnung ziemlich unten. Links daneben liegt ein zweiter kleinerer, in welchem sich das gleiche Stadium erst herausbildet. Die Figuren entsprechen etwa den Figg. 31, 32, 34, 35 in Flemming: Zellsubstanz, Kern- und Zelltheilung 1882. In der Mittellinie weiter oben liegen zwei Zellen über einander, welche, wie die dunkel gefärbten, keine Struktur erkennen lassenden, gekrümmten, mehr linearen Kerne (Kernplatten) erkennen lassen, durch indirekte Kerntheilung vor kurzem aus einer Zelle hervorgegangen sind. Siehe Seite 31, 40, 42.

Fig. 8. Karyokinetische Figur aus dem Linsenepitel eines 7monatlichen jungen Schweines. Behandelt wie Präparat zu Fig. 7. — In der Nähe des Linsenäquators findet sich bei jungen Schweinen fast immer eine verschieden breite Zone, in welcher das Epithel der vordern Kapsel das Aussehen besitzt, wie es Fig. 8 wiedergibt. Zwischen grossen blassen Zellen mit länglichen, meist wenig gefärbten Kernen liegen, mit der Schraube nachweisbar, weiter nach dem Innern der Linse zu schmale, langgezogene, oft eckige Zellen mit sich dunkel färbenden, spitz-eckigen Kernen, die eine feinere Struktur nicht zu besitzen scheinen.

Die blassen Kerne der grossen Zellen lassen meist deutlich die ruhende Kernfigur erkennen, andere zeigen einen leichteren Streifen in der Mitte. Ob diese leichteren Streifen mit der indirekten Kerntheilung etwas zu thun haben, wage ich nicht zu entscheiden. Dafür spricht aber, dass in einer links unten gelegenen Zelle recht deutlich die Sternform in den Tochterkernen (Flemming, l. c. Fig. 45) zu erkennen ist. Siehe Seite 38, 40, 42.

Fig. 9. Karyokinetische Figur aus einer jungen Linsenfasern vom Menschen. Knäuelform in der Umbildung begriffen (Flemming, l. c. Fig. 34-38). — Das Präparat entstammt dem am 27. Juli durch Zündmasse verletzten und am 14. August enucleirten Auge eines 11jährigen Jungen. 14 Tage in Chromsäure und dann in Alkohol gehärtet. Die Linse war nicht verletzt, aber in eine dicke, eitrige, vom Ciliarkörper ausgehende Exsudatmasse eingehüllt. Die Kapsel liess sich nur schwer zugleich mit dem Epithel isoliren. Auch wird die Beobachtung dadurch erschwert, dass sich aussen an der Kapsel zahlreiche Eiterkörperchen angelegt haben. Die Kerne färben sich ungleichmässig, aber nicht etwa einzelne besser, als andere, sondern streckenweise haben die Kerne nur sehr wenig Farbstoff (Hämatoxylin) aufgenommen, während sie an andern Stellen dunkelblau gefärbt erscheinen. Irgend welche auf Kern- oder Zelltheilung deutende Bilder werden im Epithel nicht erhalten. Dagegen liess der Kern einer Wirbelzelle oder einer ganz jungen Linsenfasers, dies lässt sich an dem Flächenpräparat nicht genau entscheiden, ein besonders schönes Bild eines in Umbildung begriffenen Knäuels wahrnehmen, wie Fig. 9 zeigt. Es ist dies der einzige bisher in der Linse beobachtete Fall eines auf indirekte Kerntheilung hindeutenden Vorgangs in einem nicht dem Kapselepitel angehörigen Zellkern. Auf dieses Präparat bezieht sich die Bemerkung auf Seite 47, dass ich in den Faserkernen gesunder Linsen niemals Kerntheilungsbilder wahrgenommen habe. Es soll dadurch die Möglichkeit, dass unter pathologischen Verhältnissen in dem Kern einer noch im Wachsen begriffenen Linsenfasers der Vorgang der indirekten Kerntheilung gelegentlich zur Beobachtung komme, ausdrücklich offen gehalten werden.

Fig. 10. Kerntheilungsbilder (Knäuel) aus dem Epithel der vordern Kapsel einer Cataracta cystica vom Menschen. Am 15. August 1882, 10 Uhr Vormittags, extrahirte Frau Dr. Rosa Kerschbaumer bei einem 63jährigen Viehhalter aus Obersteiermark eine spontan entstandene und 3 Jahre bestandene Cat. Morgagniana in geschlossener Kapsel. Die in starkem Alkohol liegende Katarakt, welche am 18. August Vormittags in meine Hände gelangte, war stark geschrumpft und hatte eine runzelige, unebene Oberfläche. Durch Verdünnung des Alkohols mittelst destillirten Wassers quoll die Katarakt in einer halben Stunde auf, indem sich die Kapsel von der Katarakt abhob. Ich schnitt dieselbe nun ein und zog sie in toto ab, spülte die anhaftende Staar- und Linsenmasse in Wasser ab und half auch unter Wasser mit der Nadel nach. Durch Einschnneiden der Ränder gelang es, die ganze Kapsel eben auszubreiten. Nun wurde sie rasch in frisch filtrirter, starker Hämatoxylinlösung gefärbt, mit Alkohol und Nelkenöl behandelt und in Damarlack eingeschlossen. Ziemlich in der Mitte der vordern Kapsel befindet sich eine grosse, lückenlose Stelle, an welcher das ziemlich regelmässige Epithel scharfe Zellgrenzen und gleichmässig grosse, kreisrunde, blass blau gefärbte Kerne ohne deutliche Kernfigur besitzt. Hin und wieder liegen zwischen den gleichmässig blass gefärbten Kernen einzelne kleinere, sehr intensiv gefärbte Kerne. In dem grössten Theile der Vorderkapsel fehlt aber die sonst so auffallende Regelmässigkeit des Zellenmosaiks gänzlich.

An vielen Stellen fehlt das Epithel, sind die Zellen offenbar abgefallen, vielleicht durch die beschriebene Manipulation abgelöst. Nur die Kittleisten, oder wenn man will die Abdrücke der Zellen in der subcapsulären Schichte Deutschmann's, sind vorhanden. Wo die Zellen vorhanden sind, zeigen sie ganz ungleiche Grösse und unregelmässige Formen. Auch liegen sie nicht in einer Schichte nebeneinander der Kapsel gleichmässig an. Manche Zellen, und zwar grade die grösseren, liegen theilweise oder ganz nach innen von den andern, bilden also mehrfache Schichten. Die auffallendsten Verschiedenheiten zeigen die Kerne. Nur einzelne haben das vorhin beschriebene Aussehen der Kerne des unveränderten Epithels. Viele sind beträchtlich grösser, bis doppelt so gross, sind meistens blass gefärbt und zeigen nur Andeutungen der Kernfiguren. Andere sind in der Form verändert, elliptisch und ihr gefärbter Inhalt durch eine helle Linie in zwei Hälften getheilt. Dazwischen liegen längliche und kleine kreisrunde, sehr dunkel gefärbte Kerne ohne Zeichnung im Innern, mitunter zu zweit von einer Protoplasmahülle umgeben. Die grössten Kerne sind meist in eben so hohem Grade blass, wie die kleinsten dunkel gefärbt sind. In einer Anzahl mittelgrosser, elliptischer Kerne sind Andeutungen von karyokinetischen Figuren vorhanden, in einigen ausgezeichnete Knäuelformen zu sehen. Einer derselben ist in Fig. 10 abgebildet. Die scharfe Grenze, mit welcher in normalen Augen das Epithel im Aequator aufzuhören pflegt, fehlt. Ein eigenartiger Zellenbelag setzt sich noch weiter nach rückwärts fort. Die Kerne desselben sind ungleich gross, blass gefärbt, ohne Kernzeichnung, mit dunklen kleineren Kernen untermischt, nach innen von Blaszellen mit grossen Kernen überdeckt. In den dem Kapselpräparat anhaftenden Linsenfasern sind die Veränderungen, welche die Kerne beim sogen. Kerntod erleiden, besonders gut zu sehen. Siehe Seite 44, 60.

Tafel III.

Fig. 11. Spindelförmige Lücken zwischen den Linsenschichten; ein normales Vorkommen. Fig. 11^a von einem 20jährigen Manne, 11^b vom jungen Schweine, 11^c aus einer senilen Katarakt (N. 420). Siehe auch Fig. 24.

In vielen normalen Linsen von Menschen und Säugethieren finden sich auf Schnitten, welche parallel der Längsrichtung der Linsenfasern laufen, spindelförmige Lücken verschiedener Grösse, welche von einer feinkörnigen Masse ausgefüllt sind. Ich fand dieselben bei ganz jugendlichen Geschöpfen und auch mit verändertem Inhalt in Katarakten. Während sich der Inhalt bei jungen Individuen nach Härtung mit Müller'scher Flüssigkeit mit Hämatoxylin intensiv färbt, nimmt er in Linsen alter Leute keinen Farbstoff an, sondern behält, während die übrigen Theile des Präparats sich in gewohnter Weise verhalten, die gelbe Färbung des chromsauren Salzes bei. Siehe Seite 34, 53.

Fig. 12. Endigungen der Linsenfasern und ihr Ansatz an die hintere Kapsel. Die Präparate, nach denen die Zeichnungen angefertigt sind, stammen aus einer Kalbslinse. Fig. 12^b zeigt die verschiedenen, oft wunderlichen Formen, mit denen die Linsenfasern in den Strahlen des Sterns endigen, um sich an die von der entgegengesetzten Seite kommenden anzulegen. Fig. 12^a zeigt, wie sich die Linsenfasern mit breiten, verschieden gestalteten Enden in durch lichte Leisten abgegrenzte, zellenartige Bildungen an der Innenfläche der hintern Kapsel einpassen. Die lichten, leistenartigen Hervorragungen sind im Tode, vielleicht nur durch die Härtungsmittel; zu Stande gekommene Gerinnungsprodukte einer während des Lebens flüssigen oder höchstens zähflüssigen Zwischen- oder Kittsubstanz. Siehe Seite 35, 36, 57.

Becker, Anatomie der gesunden und kranken Linse.

Fig. 13 und 14. Gerinnungsbilder sogen. Morgagni'scher Flüssigkeit aus menschlichen Katarakten oder der Leiche entnommenen Linsen. Fig. 13 bildet solche cadaveröse Gerinnungsprodukte von der Innenfläche der hintern Kapsel ab. Die Vertiefungen haben im allgemeinen rundliche Begrenzungen hervorgerufen, dadurch, dass die Morgagni'sche Flüssigkeit (ein Gemisch von Gewebsflüssigkeit und ausgetretenem Faserinhalt) das Bestreben hat, sich in Kugeln zusammenzuballen. Dies zeigt sich nicht nur in cadaverösen Augen zwischen Linse und hinterer Kapsel einerseits und Linse und vorderem Epithel (siehe Fig. 14) andererseits, sondern auch in Katarakten (siehe Fig. 29, 30). Die leistenförmigen Erhebungen entstehen durch den Theil der Morgagni'schen Flüssigkeit, der bei dieser kugelförmigen Coagulation (Morgagni'sche Kugeln) an der Kapsel haften bleibt. Diese Abdrücke der Morgagni'schen Kugeln geben Veranlassung zu Verwechslung mit den in Fig. 12^a abgebildeten Zellen und Leisten. Siehe Seite 36.

Fig. 14. Analoge Abdrücke Morgagni'scher Kugeln an der Innenfläche des Epithels normaler, der Leiche entnommener Linsen. Analoge Bilder sind in Katarakten häufig zu beobachten. Siehe Seite 37.

Tafel IV.

Fig. 15—20. Cataracta capsulo-lenticularis congenita. Sämmtliche Figuren dieser Tafel beziehen sich auf die Seite 149 beschriebene Katarakt.

Fig. 15. Meridionaler Schnitt durch die ganze Linse; Fig. 16. Zellwucherung an der vordern Kapsel; Fig. 17. Pathologisch veränderter Wirbel; Fig. 18. In der Entwicklung begriffener Kapselstaar. Siehe Seite 57, 70, 80, 120, 131, 149, 152, 154.

Fig. 19 und 20 Quer- und Längsschnitt durch mehr peripher gelegene Schichten der Linse; Fetttröpfchen. Doppelfärbung. Siehe Seite 57, 149.

S. N. 705. Präp. (Calberlamasse) von Dr. Pinto. Gez. von O. Peters.

Tafel V.

Fig. 21. Cataracta capsularis congenita. Dieselbe stammt von einem 18monatlichen Kinde und wurde mit der Pinzette extrahirt. Die faserige Beschaffenheit der Zwischensubstanz ist noch wenig entwickelt. Die zelligen Elemente reichlich. An der Innenfläche findet sich ein ununterbrochener Ueberzug von Epithel. Die dünne (Cuticula) Membran, auf welcher es sitzt, geht am Beginn der Kapselkatarakt in die Kapsel über, hebt sich aber noch eine Strecke weit durch eine zierliche Faltung von ihr ab. Kapselspaltung. An der Kapselkatarakt haften Bläschenzellen. S. N. 1048. Präp. von Dr. Pinto. Gez. von O. Peters. Siehe Seite 70, 75, 76, 88, 152.

Fig. 22. Cataracta capsularis congenita. Dieselbe wurde aus dem Auge einer 36jährigen Frau mit der Pinzette extrahirt (II, pag. 249). Das Zwischengewebe herrscht vor, der faserige Charakter desselben ist sehr ausgesprochen. Die Ränder der Lücken färben sich lebhafter als der Inhalt, mit Ausnahme der Kerne. So entsteht eine gewisse Aehnlichkeit mit Knorpelzellen. Präp. (Paraffin) von Dr. Raab. Gez. von O. Peters. Siehe Seite 55, 75, 86, 155.

Fig. 23. Cataracta capsularis acquisita. Bei der Extraktion einer Cataracta capsulo-lenticularis wurde die Kapsel, von welcher das Präparat stammt, nachträglich von Dr. Just mit

der Pinzette geholt. Die Katarakt zeichnet sich dadurch aus, dass der Epithelüberzug keine zusammenhängende Membran bildet, und dass in ihre Substanz sehr reichliche colloide Massen eingeschlossen sind. Von einer Kapselspaltung ist nichts wahrzunehmen. Präp. (Calberlamasse) von Dr. Pinto. *Gez. von O. Peters.* Siehe Seite 75.

Fig. 24. Schnitt aus der Rindensubstanz einer diabetischen Katarakt. In den oberen, mehr peripheren Schichten finden sich die bei Fig. 11 erwähnten präformierten, mit körniger Masse gefüllten, spindelförmigen Lücken und ein eben angedeutetes Auseinanderweichen einzelner Schichten. Weiter unten präsentiert sich das äusserst zierliche Bild, welches durch die Wasseraufnahme zwischen die Schichten dadurch entsteht, dass immer einzelne Faserzüge noch die Verbindung zwischen höher und tiefer gelegenen Schichten vermitteln, und dass die Füllsubstanz zu Kugeln geronnen ist. S. N. 408. Präp. (Calberlamasse) von Dr. Pinto. *Gez. von O. Peters.* Siehe Seite 34, 57.

Tafel VI.

Fig. 25. Durchschnitt durch das rechte Auge eines 19jährigen, an hochgradigem Diabetes leidenden Mädchens, welches 2 Tage, nachdem es sich am linken Auge einer Extraktion, am rechten einer präparatorischen Iridektomie unterzogen hatte, an Coma diabeticum gestorben war. Das 23 Stunden nach dem Tode herausgenommene Auge wurde, nachdem es 7 Jahre in Müller'scher Flüssigkeit gelegen hatte, in Calberla eingebettet und geschnitten. In der ödematösen Hornhaut ist die Iridektomiewunde in der Mitte verklebt, die Kammer deshalb hergestellt; klafft innen und aussen; hier beginnende Epithelinsenkung. Die Pigmentschicht der Iris ist im äussern Drittheil durch Flüssigkeit abgehoben, überhaupt gequollen und gelockert. Die Linse zeigt bei geringerer Vergrößerung analoge Verhältnisse, wie in Fig. 24.

Fig. 26. Meridionaler Durchschnitt durch die Linse desselben Auges bei stärkerer Vergrößerung (Zeiss, Oc. 3, Obj. A). Das Epithel der vordern Kapsel und der Wirbel sind gut erhalten. Das Epithel, wie die hintere Kapsel, ist durch eine mächtige Schichte, im Präparat geronnener, Flüssigkeit von dem Linsenkörper getrennt, welcher nur mehr in einer äquatorialen Zone mit der Kapsel in unmittelbarer Berührung steht. Der Linsenkörper bietet ein Bild, das am kürzesten mit dem Worte Oedem zu bezeichnen ist. Auffallend ist, dass die periphersten Schichten der vordern und der im Aequator gelegenen Rindensubstanz in geringerem Maasse von der eingedrungenen Flüssigkeit auseinandergedrängt sind, als die etwas weiter nach innen liegenden Schichten, welche auf Schnitten die breitesten Lücken zeigen, und selbst als der Kern, welcher immer noch eine beträchtliche Aufblähung erkennen lässt. Das dadurch entstandene höchst eigenthümliche Bild geben die Figg. 24—26 in vortrefflicher Weise wieder. Präp. von Dr. Pinto. *Gez. von O. Peters.* Siehe Seite 60, 112, 157.

Tafel VII.

Fig. 27. Meridionaler Schnitt aus der Linse einer 29jährigen Frau, in welcher beginnende Katarakt bei hintern Synechien in Folge secundärer Iritis bei Orbitalsarkom bestand. Die Epithel- und Wirbelzellen sind eigenthümlich aufgebläht und zum Theil durch

eine geronnene krümelige Masse von der Kapsel getrennt. Der Wirbel im Verhältniss zum Alter sehr zellenarm. S. N. 891. Präp. von Dr. Schäfer. *Gez. von O. Peters.* Siehe ausführliche Beschreibung Seite 187; ausserdem Seite 60, 68.

Fig. 28. Wirbel aus der prämaturren senilen Katarakt eines 48jährigen Mannes. Die Epithelzellen zeigen normales Verhalten. Die Zellen des Wirbels und die jüngsten Linsenfaser haben ausgesprochen wellige Contouren. Die weiter nach einwärts gelegenen Fasern sind stark aufgequollen. Präp. von Dr. Pinto. *Gez. von O. Peters.* Siehe Seite 60, 68, 173.

Fig. 29. Wirbelgegend aus der Cataracta senilis accreta einer 60jährigen Frau. Die Epithelzellen ziemlich normal, die Zellen des Wirbels theilweise zerstört. Blasenförmige Auftreibung einiger jüngeren Fasern. Weiter nach innen Lücken mit geronnener Flüssigkeit (Algenbilder). Präp. (Paraffineinbettung) von Dr. Pinto. *Gez. von O. Peters.* Siehe Seite 59, 60, 68, 189.

Fig. 30. Meridionaler Schnitt aus der Cataracta incipiens eines 46jährigen Mannes. Die Epithelzellen sind anscheinend normal. Der Wirbel besteht aus wenigen Zellen. Von den jüngsten Fasern sind mehrere in der Seite 72 beschriebenen Umwandlung zu Bläschenzellen begriffen. Lücken mit geronnener Flüssigkeit (Algenbilder). S. N. 429. Präp. von Dr. Pinto. *Gez. von O. Peters.* Siehe Seite 59, 60, 68, 189.

Fig. 31. Umwandlung peripher gelegener Linsenfaser in Bläschenzellen. Das Präparat (Dr. Pinto) stammt aus demselben Auge, wie das, nach dem Fig. 5 gezeichnet (O. Peters) ist. Siehe Seite 60, 72, 188.

Fig. 32. Epithelartiger Belag der hintern Kapsel mit Bläschenzellen aus derselben Cataracta accreta einer 60jährigen Frau, welche die Präparate zu Fig. 29 und Fig. 35 geliefert hat. Präp. von Dr. Pinto. *Gez. von O. Peters.* Siehe Seite 69, 70, 189.

Tafel VIII.

Fig. 33. Meridionaler Schnitt durch die Cataracta Morgagniana incipiens einer 59jährigen Frau. Starke Entwicklung von Bläschenzellen, geringe Zerklüftung in den peripheren Rindenschichten. S. N. 900. Im Auge von Dr. Pinto geschnitten. *Gez. von O. Peters.* Siehe Seite 55, 60, 187.

Fig. 34. Meridionaler Schnitt durch die nicht vollständig reife senile Katarakt einer 80jährigen Pfründnerin. (Von Dr. v. Reuss erhalten.) Wirbel vorhanden, Bläschenzellen, Lücken mit geronnener, stark lichtbrechender Masse, Zerbrechen der Fasern und Schichten. S. N. 1309. Im Auge von Dr. Pinto geschnitten. *Gez. von O. Peters.* Siehe Seite 55, 60, 177, 186.

Fig. 35. Meridionaler Schnitt durch die Cataracta senilis accreta einer 60jährigen Frau. Von H. Pagenstecher in geschlossener Kapsel extrahirt. Hochgradige Verwerfung der peripheren Schichten. Präp. von Dr. Pinto. *Gez. von O. Peters.* Siehe Seite 34, 55, 60, 178, 189.

Fig. 36. Meridionaler Schnitt durch die *Cataracta Morgagniana* einer 75jährigen Frau. Von H. Pagenstecher in geschlossener Kapsel extrahirt. Das Epithel ist gut erhalten. Der sich aufblätternde Kern ist nach unten und etwas zur Seite gesunken und deshalb vom Schnitt in der oberen Hälfte getroffen. In der Aequatorialgegend ein mächtiges Lager von Bläschenzellen. Zwischen Kern und Kapsel Staarbrei und Bruchstücke von Linsenfasern. S. N. 1291. Präp. von Dr. Schäfer. Gez. von O. Peters. Siehe Seite 55, 60, 187.

Fig. 37. Meridionaler Schnitt durch die überreife *Cataracta capsulo-lenticularis* eines 53jährigen Mannes. Von mir in geschlossener Kapsel extrahirt. Eine ungewöhnlich dicke Kapselkatarakt liegt der gefalteten vordern Kapsel in ihrer ganzen Ausdehnung an. Der Wirbel ist fast gänzlich zerstört, die hintere Kapsel mit einer epithelartigen Auskleidung versehen, dort und im Aequator viele Bläschenzellen. Der Linsenkörper erhält durch eine sehr regelmässige Spaltbildung ein eigenthümliches Aussehen. S. N. 1102. Präp. von Dr. Pinto. Gez. von O. Peters. Siehe Seite 55, 60, 188.

Tafel IX.

Fig. 38. Zellgruppen und einzelne Zellen aus dem Epithel überreifer seniler Katarakten. 1. Eine Zellgruppe, ziemlich aus der Mitte der vordern Kapsel; die Zellcontouren zeigen eigenthümlich spitze Winkel (siehe auch Fig. 55). In 2^a und 2^b sind diese spitzen Fortsätze theils verlängert, theils vervielfacht. In je einer Zelle liegen zwei Kerne. 3. Eine Zellgruppe mit vielen haarförmigen Ausläufern. Zellen wie 2 und 3 kommen häufiger nach dem Aequator zu vor. Gez. von F. Veith. Siehe Seite 73.

Fig. 39. Atrophirende Epithelzellen und beginnende Kapselkatarakt aus überreifen senilen Staaren. 1 und 2 stellen Gruppen atrophirender Zellen dar. Die Kerne sind verhältnissmässig gut erhalten, das Protoplasma theils, wie in 1, gleichmässig von der Peripherie her auf den Kern zurückgezogen, theils, wie in 2^a und 2^b, an regelmässig gelegenen Stellen mit dem Protoplasma der Nachbarzellen in Berührung geblieben, verschmolzen, so dass es den Anschein hat, als anastomosirten die Zellen mit einander. Ob Bilder, wie 2^c, für Proliferation oder Atrophie derselben sprechen, muss dahingestellt bleiben. In 3 ist eine Zellgruppe abgebildet, wie ich sie in der Gegend des Wirbels häufiger gefunden habe. Nach hinten zu schieben die Zellen lange fadenförmige Fortsätze aus, nach vorne zu bilden sich im wuchernden Epithel mit rundlicher Basis aufsitzende Zellhaufen, die, wenn sie mechanisch entfernt werden, oft fast kreisrunde Lücken im Epithel zurücklassen. Eine weitere Organisation ist in 4 dargestellt. Die Contouren zwischen den an der Kapsel fest haftenden Zellen schwinden, das Protoplasma geht in eine homogene, stark lichtbrechende, chemisch offenbar veränderte Substanz über, in welcher die Kerne noch längere Zeit sichtbar bleiben können. Aus einer der runden Lücken ist der Haufen neugebildeter Zellen und Kerne noch nicht herausgefallen. Gez. von F. Veith. Siehe Seite 73, 75.

Fig. 40, 41 und 42. *Cataracta capsularis incipiens*. Alle drei Figuren sind nach Präparaten derselben Kapsel gezeichnet. Dieselbe stammt von der überreifen Katarakt einer 66jährigen Frau, welche mein verstorbener Kollege, Dr. Biermann, am 17. Mai 1867 auf der Arlt'schen Klinik sammt der Kapsel mit dem Löffel holte, weil gleich nach dem Schnitt mit einem stumpfen Messer Glaskörper kam. Die Frau hatte seit 5–6 Jahren trüb gesehen.

Die Linse war diffus getrübt, Kern gross, schimmerte röthlich durch, die vordere Kammer war tief.

Fig. 40 stellt einen Theil der Auflagerung dar, welche sich nahe dem Aequator an der Innenfläche befand. Nach oben rechts im Bilde sind die spindelförmigen Zellen, aus denen die Bildung ursprünglich zusammengesetzt war, zum Theil noch als solche zu sehen. Oben links und unten sind die Kerne, bis auf zwei ganz blass gewordene, bereits geschwunden. Die Bildung schliesst sich daher als weitere Entwicklungsstufe unmittelbar an Fig. 39³ an. Gez. von F. Veith. Siehe Seite 75, 182.

Fig. 41 illustriert die bisweilen unter dem Epithel, das dabei in verhältnissmässig normalem Zustande sein kann (siehe auch Fig. 54), weithin sich forterstreckenden Zellzüge. Es stellt gleichsam ein weitmaschiges Netz dar, in dessen Knotenpunkten Zell- und Kernhaufen liegen. Gez. von F. Veith. Siehe Seite 73, 74.

In Fig. 42 erscheint die Kapselkatarakt wieder in einem weiter vorgeschrittenen Stadium. Das Netzwerk ist dichter, die einzelnen Stränge sind breiter und dicker, die elliptischen Kerne lebensfrisch und granulirt (ruhende Kernfigur). Die Zellgrenzen, welche im frischen Präparat an vielen Stellen zwar zart, aber doch bestimmt angedeutet waren, waren nach der Carminfärbung weniger erkennbar. Ich habe sie deshalb auch nachträglich nicht hineinzeichnen lassen. Die Kapseldicke beträgt an dieser Stelle 0,02 Mm., die grösseren Kerne haben eine Länge von 0,0175 Mm. und eine Breite von 0,75 Mm. Die Dicke der Auflagerung geht aus der Umschlagsstelle am oberen Ende der Zeichnung deutlich hervor. Die von F. Veith gelieferten Zeichnungen zu sämtlichen Figuren dieser Tafel datiren aus dem Frühjahr 1872. Siehe Seite 74, 75, 182.

Tafel X.

Fig. 43. Entstehung der Bläschenzellen aus dem Kapselepithel einer reifen Katarakt. Nach einwärts von anscheinend normalem Kapselepithel liegen, einzeln oder zu zweit, Zellen von fast doppeltem Durchmesser und grossen runden Kernen. Mangelnde Verschiebbarkeit der Nachbarzellen ist die Veranlassung, dass sich die, durch Theilung neugebildeten Zellen nicht zwischen die alten schieben und diese zur Seite drängen, sondern dass sie sich dort hinlegen, wo sie den geringsten Widerstand finden, nämlich nach einwärts gegen die schrumpfende Linse hin. Gez. von F. Veith. Siehe Seite 51.

Fig. 44. Innere Fläche der vordern Kapsel einer überreifen Katarakt. Nachdem die von H. Pagenstecher in geschlossener Kapsel extrahirte Katarakt in 45% Alkohol gehärtet war, wurde die Kapsel abgezogen und in Wasser erst ein wenig macerirt und dann geschüttelt. Dabei sind die meisten Zellen des Epithels abgefallen und haben an vielen Stellen nur die Kittsubstanz (die subcapsuläre Schichte Deutschmann's) zurückgelassen. An andern Stellen haften die, durch colloide Metamorphose entstandenen, hyalinen Auflagerungen an der Kapsel fest. Sowohl diese, wie das aus Kittsubstanz bestehende Mosaik, nehmen etwas Anilinfarbstoff an und erscheinen deshalb dunkler. Gez. von O. Peters. Siehe Seite 51, 58.

Fig. 45. In Zellvermehrung begriffenes Kapselepithel aus einer von H. Pagenstecher in geschlossener Kapsel extrahirten Katarakt. Ich erhielt dieselbe in Müller'scher Flüssigkeit mit der Bezeichnung Flick. Obwohl Kerntheilungsbilder wegen der doppelchromsauren Kali

enthaltenden Härtungsflüssigkeit nicht erkennbar sind, beweisen doch die ungleiche Grösse der Kerne, die wunderlichen Formen der grössten Kerne, das Vorhandensein von zwei, selbst drei Kernen in einer Zelle, dass im Augenblick der Extraktion Wucherungsvorgänge im Epithel stattfanden. Gez. von F. Veith. Siehe Seite 66.

Fig. 46. a. Normales Epithel der vordern Kapsel; b. Bläschenzellen aus der Aequatorialgegend; c. Epithelartiger Ueberzug der hintern Kapsel einer von H. Pagenstecher mit der Kapsel extrahirten Morgagni'schen Katarakt. (Joh. Philipp Müller, extrahirt 26. December 1880. Aus Müller'scher Flüssigkeit in Alkohol.) Die drei derselben Katarakt entnommenen Bilder dienen vornehmlich dem Zweck, die constant verschiedenen Grössenverhältnisse der Kerne und Zellen der drei genannten Bildungen nebeneinander zur Anschauung zu bringen. Die bei der Flächenansicht kreisrunden Kerne des normalen Epithels haben einen Durchmesser von 0,005 Mm., die meist elliptischen Kerne der epithelartigen Zellen an der hintern Kapsel haben eine durchschnittliche Länge von 0,012 Mm. bei einer Breite von 0,002 bis 0,003 Mm. und die Kerne der äquatorialen Bläschenzellen erreichen eine Länge von 0,016 Mm. und eine Breite von 0,009 Mm. Die neugebildeten Zellen überschreiten die normalen Epithelzellen immer beträchtlich an Grösse; in c erreichen sie die Grösse von 0,013 Mm., in b eine solche von 0,02 Mm. und mehr. Sehr gut ist in der Zeichnung die geringe Neigung der neugebildeten Kerne Farbstoffe aufzunehmen wiedergegeben. Gez. von O. Peters. Siehe Seite 68, 69.

Tafel XI.

Fig. 47. Ein Lager von Bläschenzellen, welches dem wohl erhaltenen Epithel der vordern Kapsel einer senilen Katarakt aufliegt. Flächenpräparat. Gez. von F. Veith. Siehe Seite 70, 71.

Fig. 48. Ein Lager von Bläschenzellen aus der Aequatorialgegend einer von H. Pagenstecher erhaltenen, in geschlossener Kapsel extrahirten, senilen Katarakt. Das Lager ist sehr dick. Einzelne Zellen sind herausgefallen, andere haben ein etwas streifiges Aussehen angenommen. Dadurch erhält das Ganze fast das Aussehen eines areolären Gewebes. Flächenpräparat. Gez. von O. Peters. Siehe Seite 70, 71.

Fig. 49. Beginnende Kapselkatarakt, von der Fläche gesehen. An den Grenzen des Bildes liegt das normal aussehende Epithel der Kapsel unmittelbar an. In der Mitte unten ist eine Wucherung von grossen Zellen mit Kernen von mehr elliptischer Form. Die dunkler gehaltenen, kleineren und dichter neben einander liegenden Kerne deuten die Böschung des Zellbügels an. In der Mitte oben eine sich zur Theilung anschickende Zelle mit grossem Kern. Die karyokinetische Figur ist nicht erkennbar, da die Katarakt in Müller'scher Flüssigkeit conservirt wurde. Gez. von O. Peters. Siehe Seite 63, 65, 75.

Fig. 50. Beginnende Drusenbildung. Wo das Epithel der Kapsel in normaler Weise anliegt, sind die Zellen regelmässig und häufig sechseckig, die Kerne rund und ziemlich gleich gross. Das Präparat ist daselbst blass, weil die Kerne wenig Farbstoff aufnehmen. Wo es dunkler gefärbt ist, liegen die Zellen mit kleineren Kernen scheinbar dichter aneinander. Dies kommt daher, dass sie an der darunter liegenden, colloid entarteten Masse in die

Höhe steigen und daher mehr von der Kante gesehen werden. Auf der Höhe der Erhebung weichen die Epithelzellen auseinander und lassen die Colloidmasse sehen. Von H. Pagenstecher in geschlossener Kapsel extrahirte, in Müller'scher Flüssigkeit aufbewahrte Katarakt. Gez. von F. Veith. Siehe Seite 63, 68, 75.

Fig. 51. Ausläufer einer Kapselkatarakt, von der Fläche gesehen. Aus der Tiefe der faserigen Gewebe scheint ein Zellstrang durch. Das Epithel der Kapsel steigt von beiden Seiten an der Kapselkatarakt in die Höhe und endet mit einem scharfen Rand (siehe Fig. 58). Aus derselben Katarakt wie Fig. 45 und 50. Gez. von F. Veith. Siehe Seite 75.

Tafel XII.

Fig. 52. Die hintere Kapsel überziehender Epithelbelag. Das Präparat entstammt einer von Steffan erhaltenen *Cat. capsulo-lenticularis*. Die Kapsel wurde erst mit Hämatoxylin, später mit Eosin und Hämatoxylin gefärbt, in Damarlack eingeschlossen. Abgebildet ist das vom Aequator nach hinten wuchernde Epithel. Es wuchert nicht in einer einfachen Lage, wie in Fig. 46^c, sondern wie ein aus vielfach durch die Ausläufer mit einander anastomosirenden zelligen Gewebe. Die Weiterentwicklung zur Kapselkatarakt wäre gegeben, wenn sich der protoplasmatische Theil des Gewebes bis zu gegenseitiger Berührung verdicken würde. S. N. 1205. Gez. mit Zeiss (3 und F) von Otto Peters. Siehe Seite 75, 132.

Fig. 53. Colloide Degeneration des Kapsel-epithels einer überreifen Katarakt. Das Präparat ist einer am 5. September 1881 von H. Pagenstecher in geschlossener Kapsel extrahirten *Cat. hypermatura* entnommen, die mir in 45% Alkohol übersandt wurde. Die Kapsel nach 5 Wochen, mit Hämatoxylin gefärbt, in Glycerin gelegt, dann mit Eosin und Hämatoxylin nachgefärbt und in Damarlack eingeschlossen. Grosse Strecken zeigen wohl-erhaltenes Epithel mit ruhenden Kernen. An andern Stellen zeigen die Kerne alle Stufen einer allmähigen Umwandlung in eine stark lichtbrechende, glasige Substanz (hyaline oder colloide Umwandlung), welche kaum etwas von den Färbemitteln aufgenommen hat und die chromatische Substanz bis auf einen immer kleineren Rest bei Seite drängt. Durch Zusammenfliessen der sich vergrössernden, aus den Kernen hervorgegangenen, stark lichtbrechenden Kügelchen entstehen unter Verschwinden der Zellcontouren die Kapseldrusen. In der Sammlung bez. mit P. 20. Mit Zeiss (Oc. 3 und Obj. F) gez. von Otto Peters. Siehe Seite 63, 75.

Fig. 54. *Cataracta capsularis*. Das betreffende Präparat ist der Kapsel einer *Cat. hypermatura reducta* entnommen, welche ich am 26. Oktober 1882 vor der Entbindung der Linse mit der Förster'schen Pinzette extrahirte. Nach der Entbindung lag der Rest der Kapsel in der Wunde und wurde auch noch mit der Pinzette geholt. Einige Minuten in Müller'scher Flüssigkeit, dann einige Stunden in Alc. abs., am andern Tage entwässert, mit Hämatoxylin gefärbt und in Damarlack eingeschlossen. In der Nähe einer entwickelten Kapselkatarakt liegen zwischen dem im ganzen wohl-erhaltenen Epithel und der Kapsel Züge von mehr oder minder langgezogenen Zellen mit glänzender, stark lichtbrechender Zellsubstanz und etwas kleineren, länglichen, dunkel gefärbten Kernen. Diese Zellzüge hängen zum Theil mit der entwickelten Kapselkatarakt zusammen. Doch finden sich auch kleinere und grössere, ganz isolirte Zellhäufchen. Die Zeichnung ist so gedacht, dass das Epithel zu oberst liegt, und durch tiefere Einstellung die Zellzüge deutlich werden. Die Zellen des

Epithels erscheinen daher, obgleich sie thatsächlich gut gefärbt sind, blass und wie die Zellcontouren matt und verwischt. S. N. 1385. Mit Zeiss (Oc. 3 Obj. F) gez. von Otto Peters. Siehe Seite 74, 75.

Fig. 55. Beginnende Kapselkatarakt. Das Präparat ist einer von Dr. Just in geschlossener Kapsel extrahierten senilen Katarakt, die mir in Müller'scher Flüssigkeit übersandt wurde, entnommen. Das mit Hämatoxylin gefärbte Präparat wurde erst in Glycerin aufbewahrt und später mit Eosin und Hämatoxylin nachgefärbt und in Damarlack eingeschlossen. Das Präparat enthält eine ziemlich ausgebreitete Kapselkatarakt mit vielen hyalinen Ausläufern. Von letzteren ist ein Stück mit den benachbarten, haften gebliebenen Zellen, die zum Theil schon protoplasmatische Fortsätze besitzen, gezeichnet. Die Kerne dieser Zellen sind wohl erhalten, gut gefärbt und haben zum Theil schon ihre runde Form eingebüsst. In den hyalinen Ausläufern der Kapselkatarakt sind einzelne Kerne noch erkennbar, an einer Stelle auch noch eine Zellgrenze. Die doppelten Contouren rühren von totaler Reflexion her und sprechen dafür, dass den hyalinen Ausläufern ein stärkeres Lichtbrechungsvermögen zukommt, als den unveränderten Zellen. S. N. 1309a. Gez. mit Zeiss (Oc. 3 und Immersion L) von Dr. Benckiser. Siehe Seite 75.

Fig. 56 und 57. Durchschnitte durch zwei Zellhaufen, welche durch lokalisierte Wucherung aus dem Epithel der vordern Kapsel entstanden sind. Die Präparate stammen aus demselben Auge, wie die Figg. 58—60 der Taf. XIII. Siehe das Nähere dort.

Fig. 56. Die Wucherung besteht nur aus Zellen. Weder von Zunahme der Zwischensubstanz noch von dem Produkte einer regressiven Metamorphose der neugebildeten Zellen ist etwas wahrzunehmen. Kapselkatarakt oder Druse?

Fig. 57. In einer analogen Wucherung ist der grösste Theil der neugebildeten Zellen bereits colloid entartet. So entsteht der Anschein einer aus kleinen Zellen gebildeten hohlen Blase. Drusenbildung. Präp. von Dr. Schäfer. Gez. von F. Veith. Siehe Seite 64.

Tafel XIII.

Fig. 58, 59 und 60. Drusenbildung und Kapselkatarakt aus einer complicirten Katarakt. Kapselspaltung. Das Auge wurde wegen schmerzhaften Totalstaphyloms von Mooren enucleirt, von mir Ende September 1881 horizontal durchgeschnitten. Die Linse befand sich an Ort und Stelle, die Kapsel war intakt, der Canalis Petitii verbreitert, die Zonulafasern anscheinend verdickt und vermehrt. Die spröde, verdickte Kapsel liess sich mit den peripheren Fasern zusammen leicht abziehen, wurde in Calberla eingebettet und von Dr. Schäfer geschnitten. Der Linsenwirbel war vollständig intakt. An der vordern Kapsel fanden sich an mehreren Stellen Epithelwucherungen (Fig. 56 und 57) und ausserdem im Pupillargebiet eine ausgebreitete, vollständig entwickelte Kapselkatarakt (Fig. 58—60). Die letztere schloss nur wenig secundär metamorphosirte Masse ein und enthielt ziemlich regelmässig angeordnete Kerne in der faszigen Substanz. Die Innenfläche des Kapselstaars ist von den Rändern her, eine bald grössere, bald kleinere Strecke weit, mit regelmässigem Epithel überkleidet. In allen Schnitten hört es mit einem zugeschärften Rande auf (siehe Fig. 58, vergl. auch Fig. 51). In einzelnen Präparaten lässt sich erkennen, dass von dem Epithelbelag der Kapselkatarakt auch wieder eine Zellwucherung ihren Ausgang nimmt. Kapselspaltung (Fig. 59).

Das Epithel der Kapselkatarakt sitzt auf einem glashellen, dünnen (0,0065 Mm.) Häutchen (Basement membrane, Cuticula), welches am

Rande der Kapselkatarakt in die Kapsel übergehend, eine Strecke weit noch durch eine ganz feine Streifung als besondere Bildung zu unterscheiden ist, schliesslich aber mit der Kapsel zu einer homogenen Masse verschmilzt. Ueber der Kapselkatarakt ist die Kapsel im Mittel 0,0160 Mm. dick, eine Strecke weit von ihrem Ende entfernt aber 0,0225 Mm. Diese oft wiederholten Messungen sprechen dafür, dass das unter dem Epithel der Kapselkatarakt sitzende Häutchen durch Spaltung aus der normalen Kapsel hervorgegangen ist.

Fig. 60. Durch Druck auf das Deckglas ist die Verklebung zwischen der Kapselkatarakt und der Kapsel gelöst. Dadurch wird der Uebergang der Cuticula in die strukturlose Kapsel noch deutlicher sichtbar. Gez. von F. Veith. S. N. 744. Siehe Seite 76, 81, 88.

Fig. 61. Cataracta cum kyklytide complicata. Das mit Iris- und Aderhautcolobom behaftete Auge einer sonst gesunden und kräftigen Fabrikarbeiterin wurde, nachdem es durch Netzhautablösung erblindet war, wegen schmerzhafter Kyklytis von Hirschberg enucleirt (siehe Seite 136). Die subluxirte und deshalb mehr kuglig geformte Linse ist unten mit der kyklytischen Schwarte verlöthet. Von dort hat eine die ganze vordere Kapsel innen überziehende Kapselkatarakt ihren Ausgang genommen. In derselben finden sich unten Produkte secundärer Metamorphose, Kalk oder Colloid. An der Innenfläche der hintern Kapsel sitzt ein ausgebreitetes Lager von Bläschenzellen auf einem epithelartigen Belag auf. Ein regelmässig gebauter Wirbel ist nirgends mehr zu erkennen. Die Zerklüftung des Linsenkörpers tritt im Bilde klar hervor. Präp. von Dr. Pinto. Gez. von O. Peters. Siehe Seite 90, 136.

Fig. 62. Petrifikation der Linse. Cataracta capsulo-lenticularis complicata. Das von Steffan erhaltene Auge einer 40jährigen Frau ist auf Seite 130 beschrieben. In der iritischen Pseudomembran fällt die nach hinten gerichtete Umbiegung des Sphinkter auf. Die Linse zeigt eine mächtige die ganze Innenfläche der gefalteten Kapsel überziehende Kapselkatarakt, in welcher reichliche Kalkablagerung stattgefunden hat. Der ganz verkalkte Kern ist aus dem Präparat herausgefallen. S. N. 520. Präp. von Dr. Pinto. Gez. von O. Peters. Siehe Seite 75, 76, 136, 139.

Tafel XIV.

Cataracta complicata (Buphthalmus).

Fig. 63. Die Linse mit einem Theil der iritischen Pseudomembran. Die letztere ist nur angedeutet. Man sieht aber, dass das Pupillargebiet vollständig von ihr verschlossen ist. Der Pupillatheil der Kapsel ist in feine Falten gelegt und innen in ihrer ganzen Ausdehnung von einer mächtigen Kapselkatarakt von 0,75 Mm. Dicke belegt. Diese ist an ihrer inneren Oberfläche von einer continuirlichen Epithelschichte überzogen und zeigt eine grosse Anzahl amorpher Einschlüsse. Zu beiden Seiten sind kleinere Haufen gewucherter Zellen zu sehen, von denen eine in Fig. 65, stärker vergrössert, abgebildet ist. Nach innen vom Epithel, besonders mächtig in der Aequatorialgegend, aber auch an der Innenfläche der hintern Kapsel, findet sich eine continuirliche Schichte von Pseudoepithel und Bläschenzellen. Der Linsenwirbel ist vollständig verändert (siehe Fig. 66). Die Linsenmasse ist vielfach zerklüftet und in den Zwischenräumen der auseinandergewichenen Schichten mit homogener, geronnener Flüssigkeit erfüllt. Dieselbe ist in besonders grosser Menge zwischen der Kapselkatarakt und der aufgefaseren Linsensubstanz angesammelt. Dadurch ist theilweise die eigenthümliche Form der Linse bedingt. Dieselbe hat einen äquatorialen Durchmesser von 7,5 Mm. und einen polaren von

4,0 Mm. Dabei ist der äquatoriale Theil durch die straff gespannten Zonulafasern spitz ausgezogen. Die Form der Linse erinnert dadurch etwas an die auf Tafel XXII meines Atlas befindliche Figur.

Fig. 64. Ein Stück der Pupillarmembran sowie des Sphinkter iridis mit der Kapsel und dem Beginn der Kapselkatarakt, die letztere mit ihrem Epithelüberzug.

Fig. 65. Vordere Linsenkapsel: aussen mit Irispigment belegt, innen eine Epithelwucherung. Auch in dieser zeigt sich an einer Stelle schon die regressive Umwandlung der neugebildeten Zellen in Colloid.

Fig. 66. Pathologisch veränderter Linsenwirbel.

Auf den nahezu meridionalen, durch die Pupille gelegten Schnitten ist auf einer Seite der Wirbel vollständig verschwunden. Das Epithel der vordern Kapsel geht ohne Unterbrechung in den Epithelbelag der hintern Kapsel über. Auf der entgegengesetzten Seite zeigt sich mehr oder minder ausgeprägt das durch die Figur wiedergegebene Bild. Es sieht aus, wie wenn sich zwei in entgegengesetzter Richtung liegende Wirbel berührten.

Alle Figuren dieser Tafel gehören zu dem Seite 134 und 135 beschriebenen Auge mit der Diagnose *Cataracta complicata*. S. N. 884. Aus Müller'scher Flüssigkeit in Calberlamasse eingebettet. Präp. von Dr. Pinto. Gez. von O. Peters.

Fig. 2.

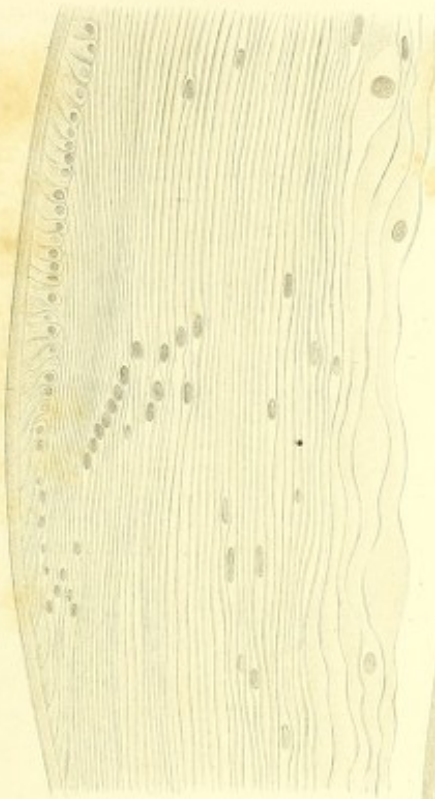


Fig. 1.




Fig. 3.

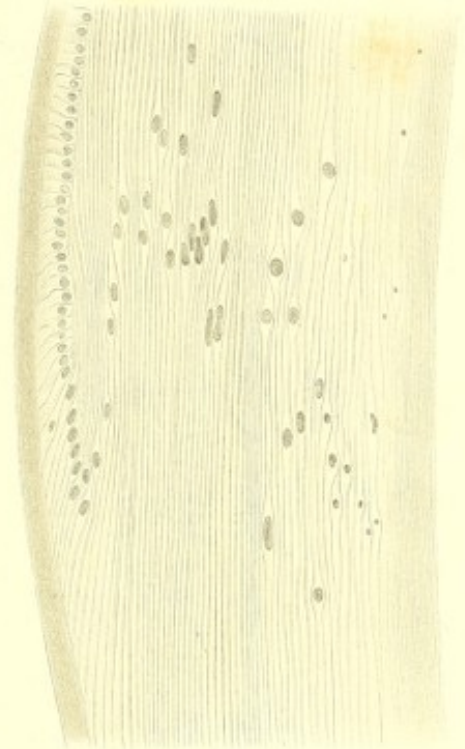


Fig. 5.



Fig. 5.

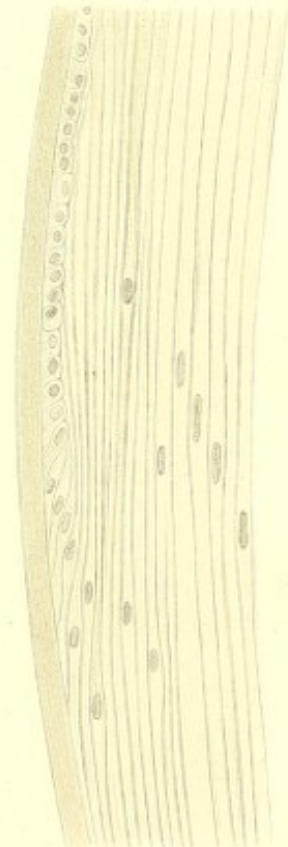


Fig. 7.

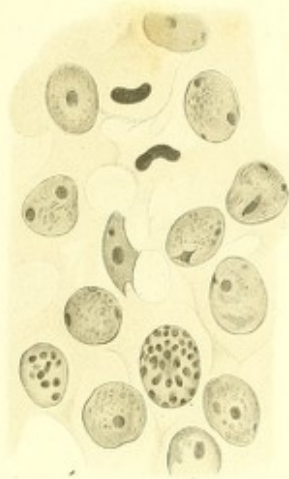

Fig. 8.

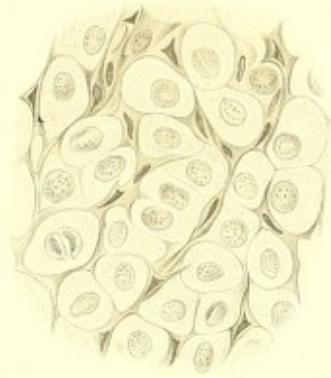


Fig. 6.



Fig. 9.

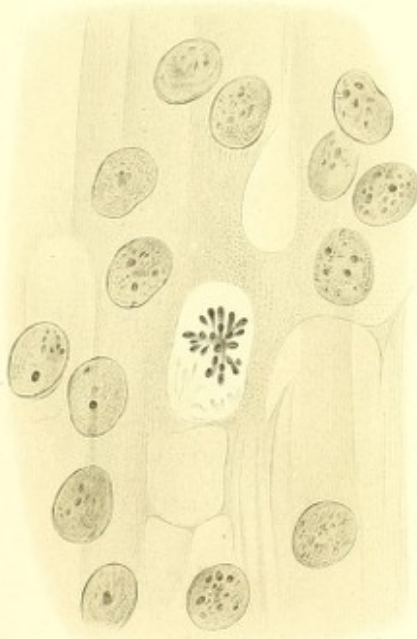
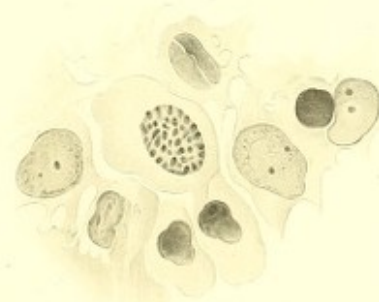


Fig. 10.



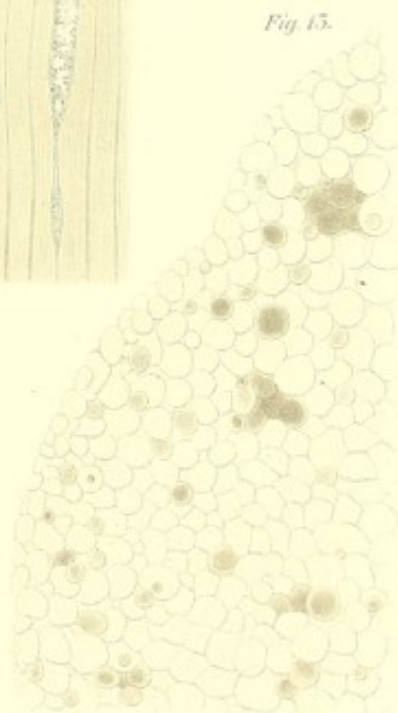
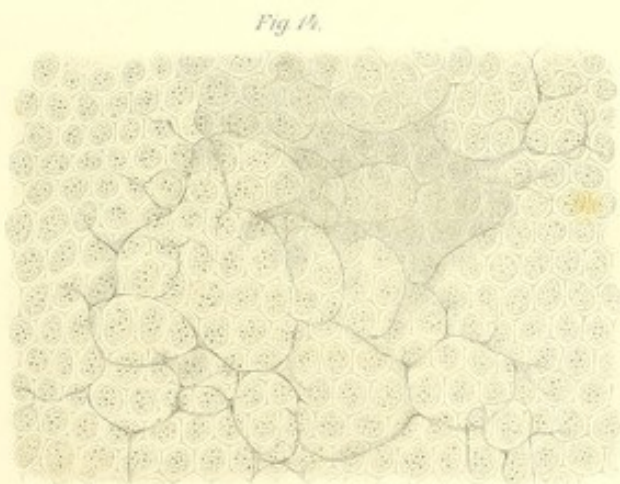
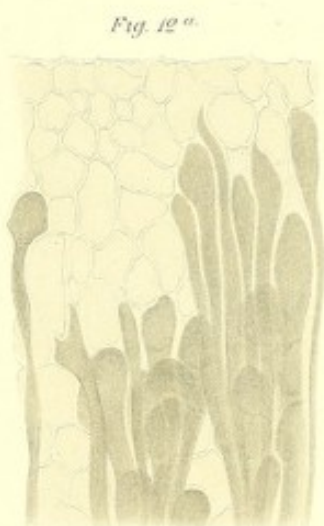
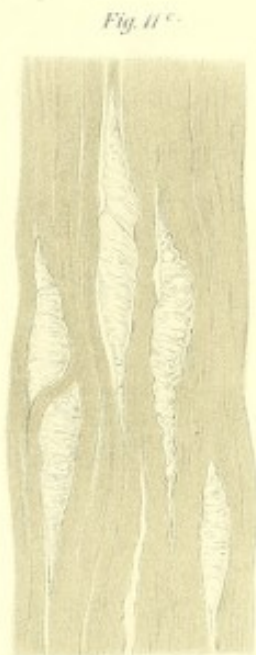
Fig. 16.

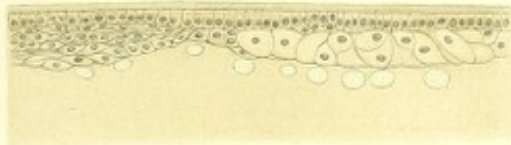


Fig. 18.

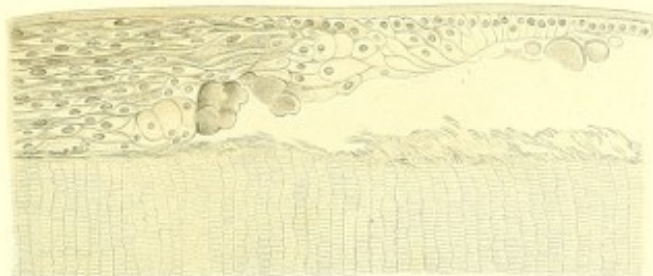


Fig. 15.




Fig. 17.

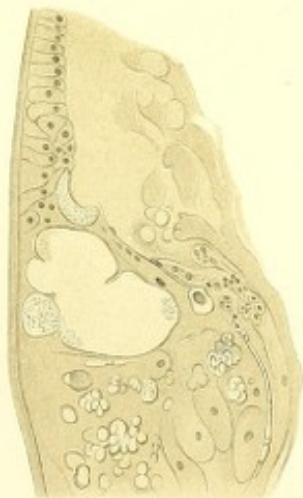

Fig. 20.

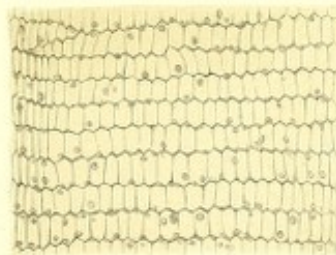


Fig. 19.




Fig. 22.



Fig. 21.

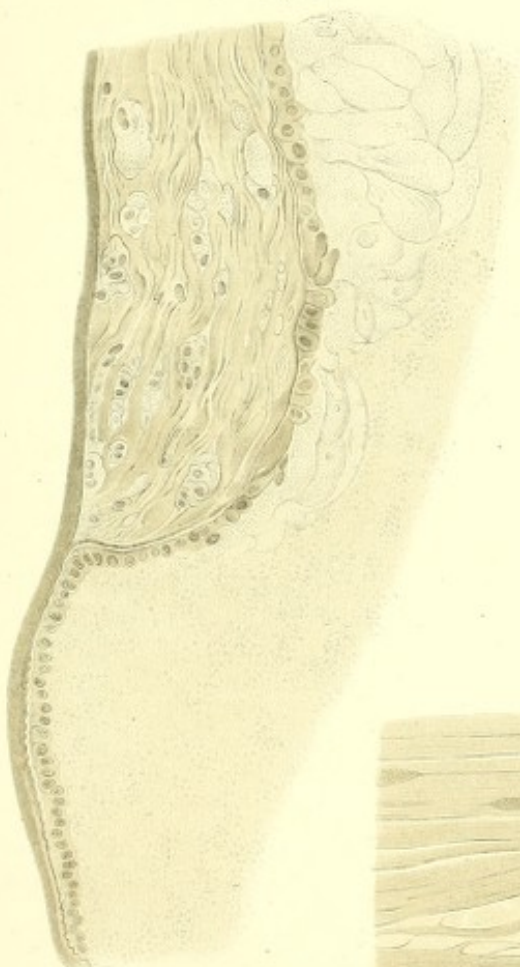

Fig. 23.

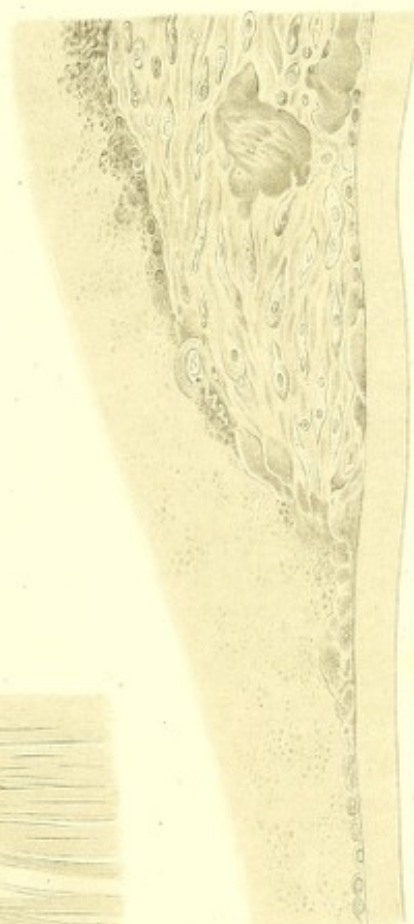

Fig. 24.



Fig. 25.

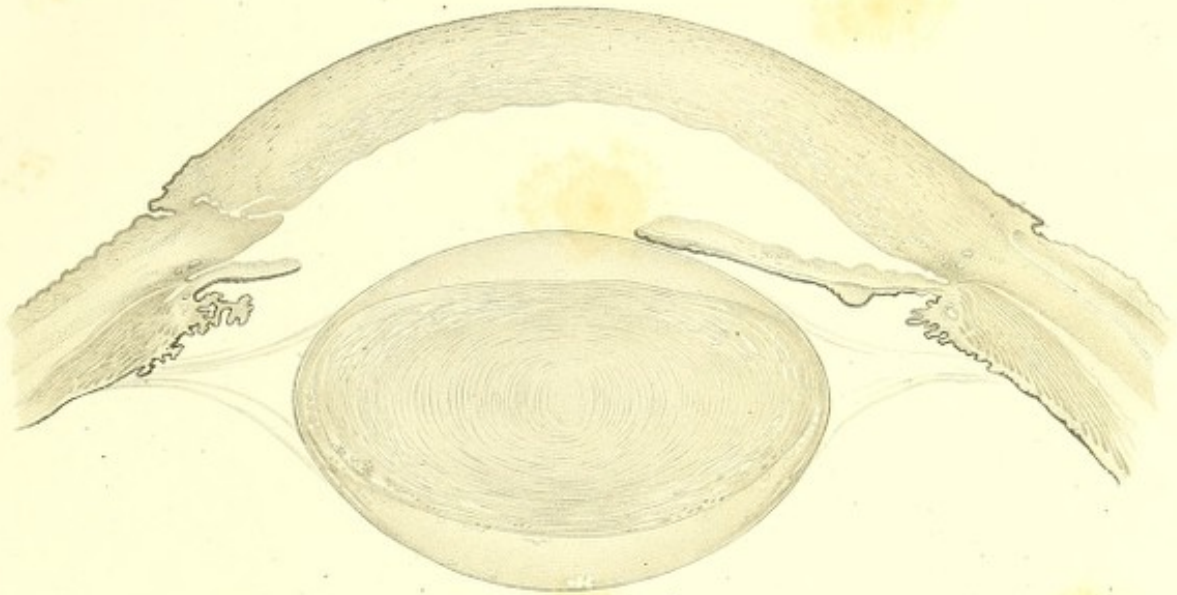


Fig. 26.

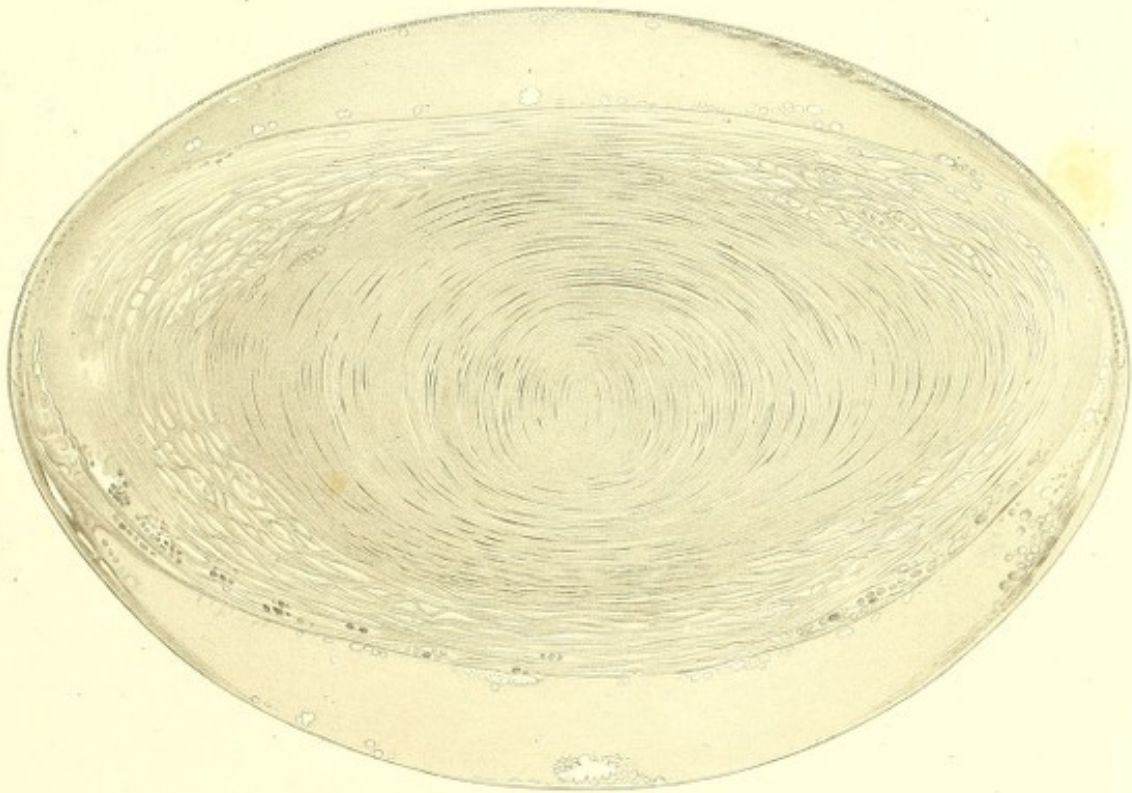

Fig. 29.

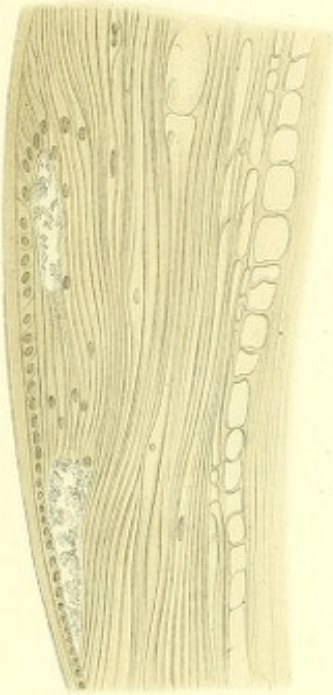


Fig. 32.

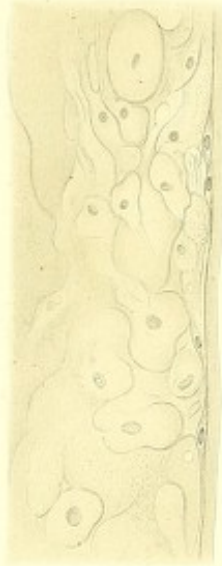

Fig. 28.

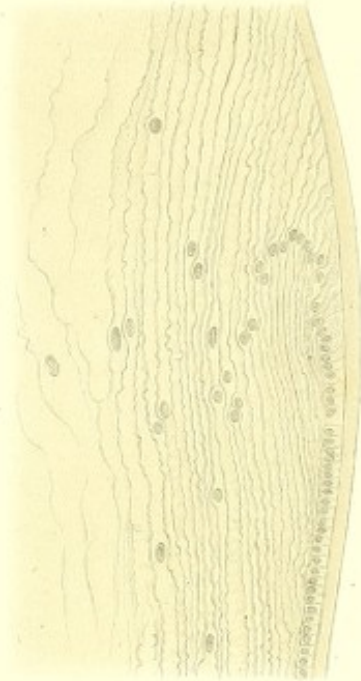

Fig. 31.

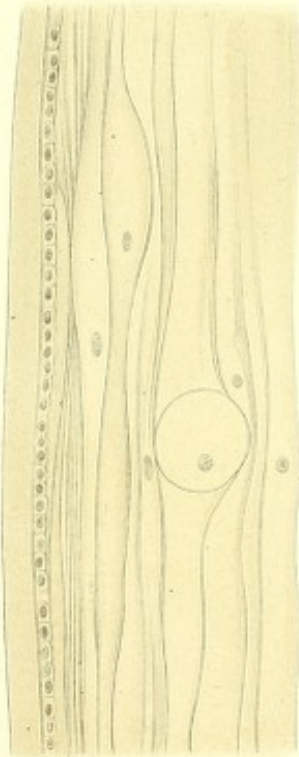


Fig. 27.

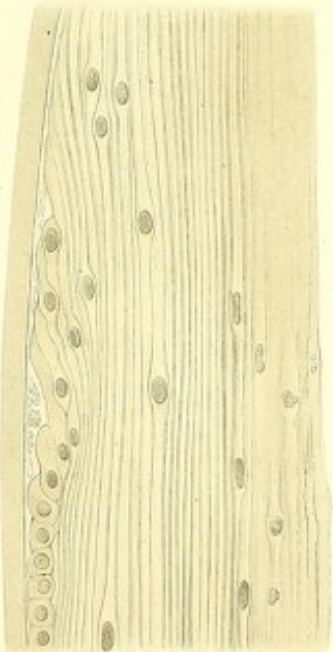


Fig. 30.

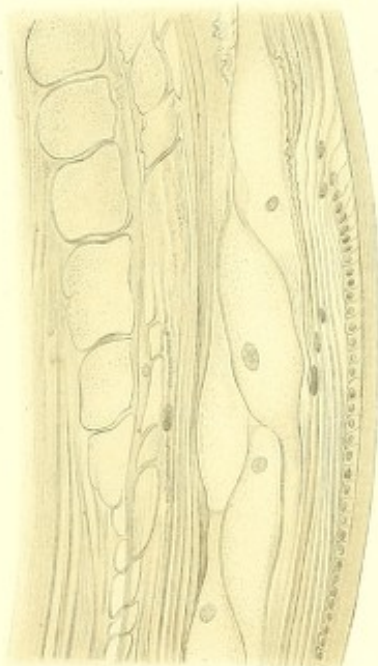


Fig. 53

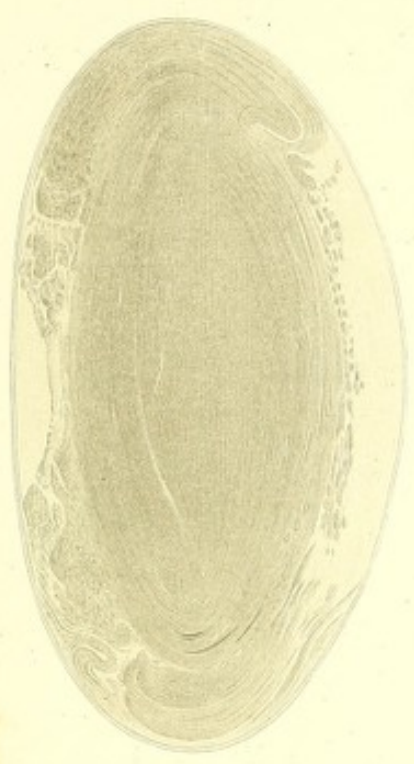

Fig. 54

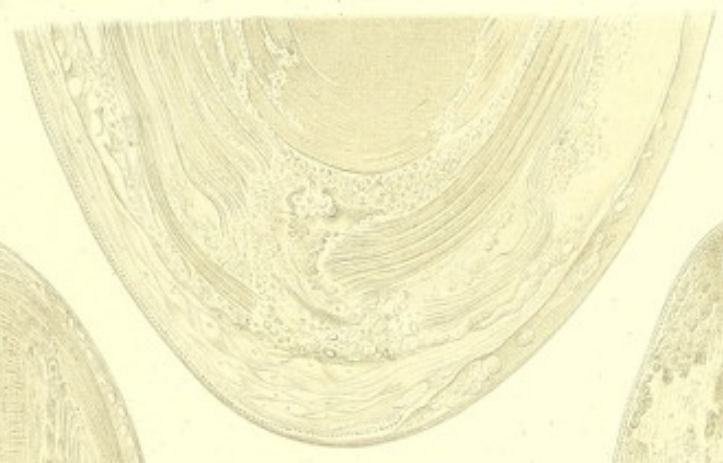


Fig. 57

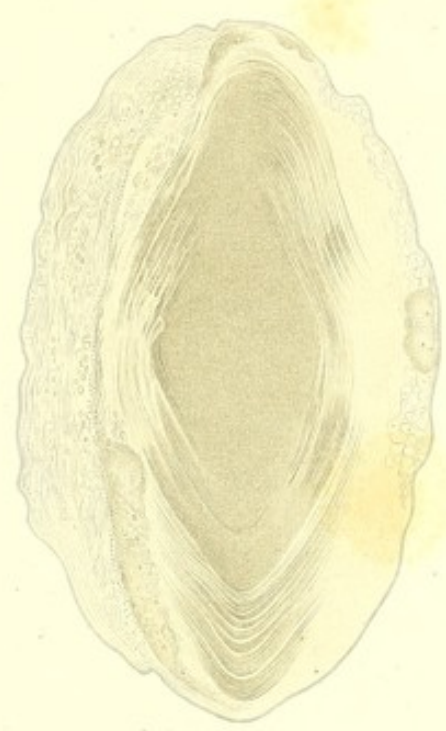

Fig. 55

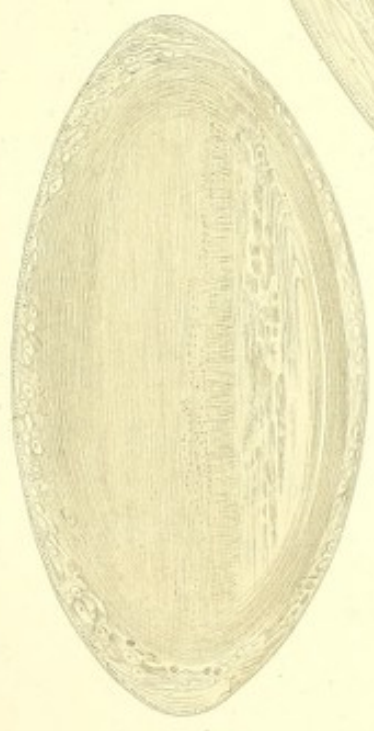

Fig. 56

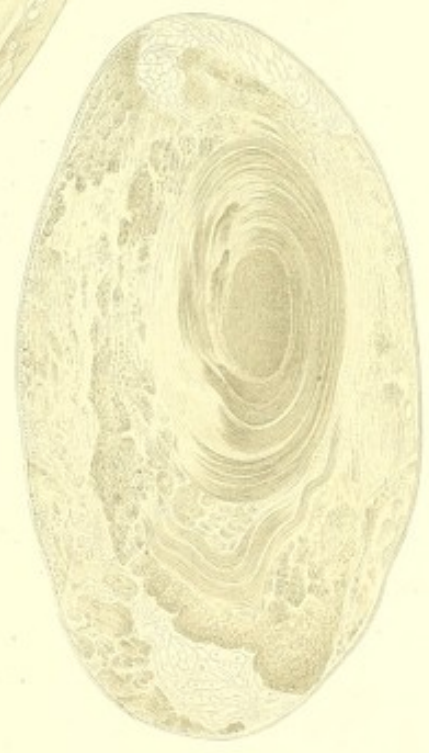

Fig 42.

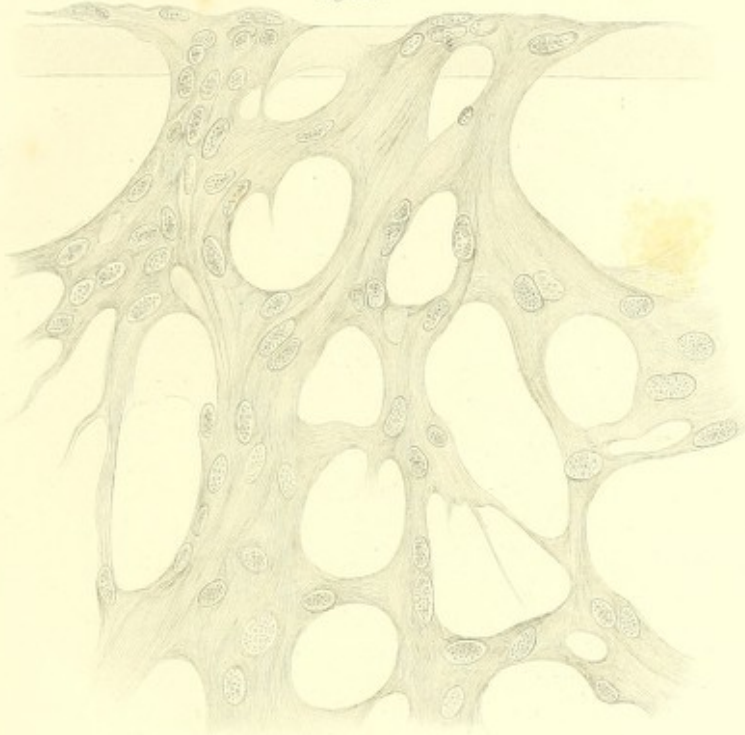


Fig 40

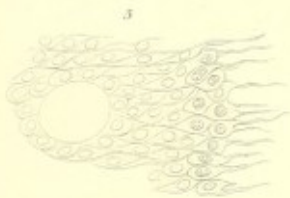
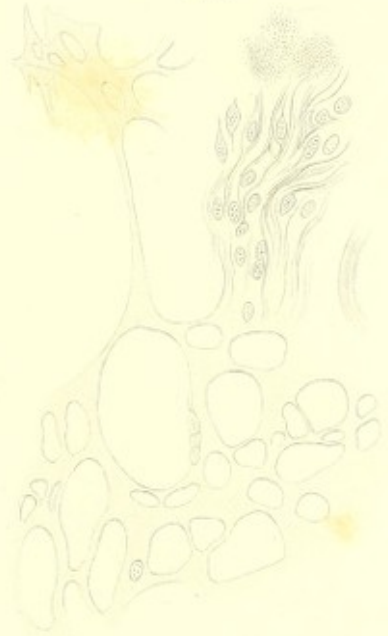

Fig 58

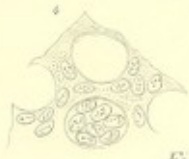

Fig 59

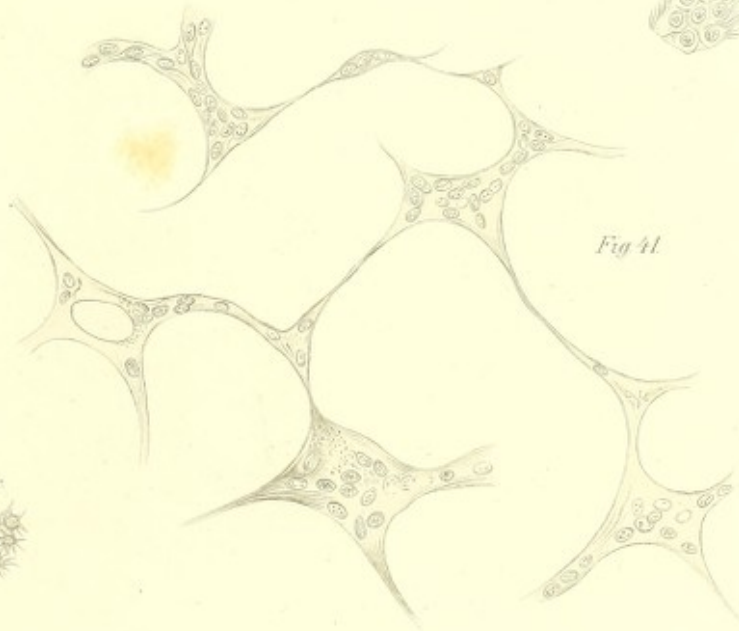
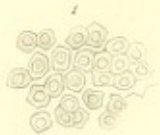
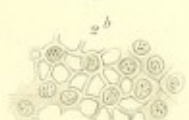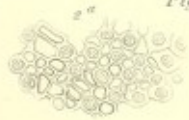Fig 41

Fig 44

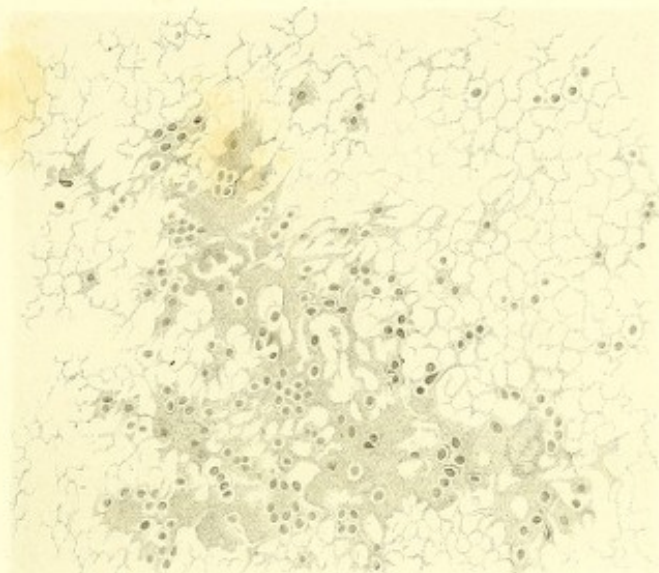


Fig 45




Fig 46^a



Fig 45

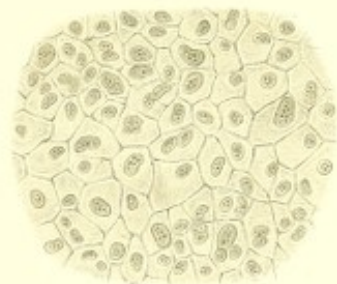


Fig 46^b

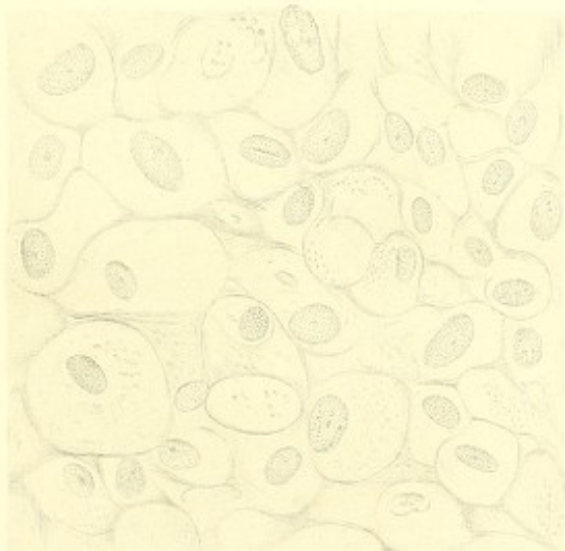


Fig 46^c



Fig. 52

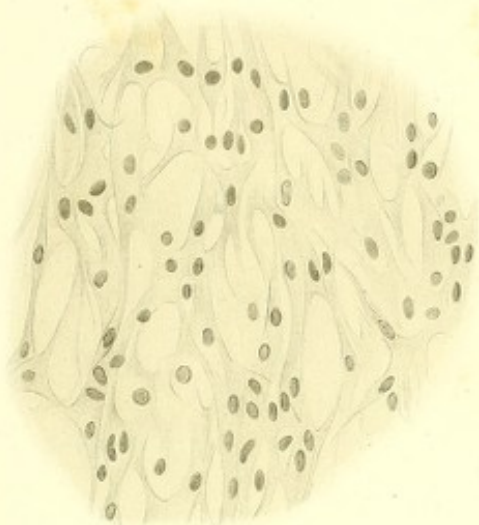


Fig. 53

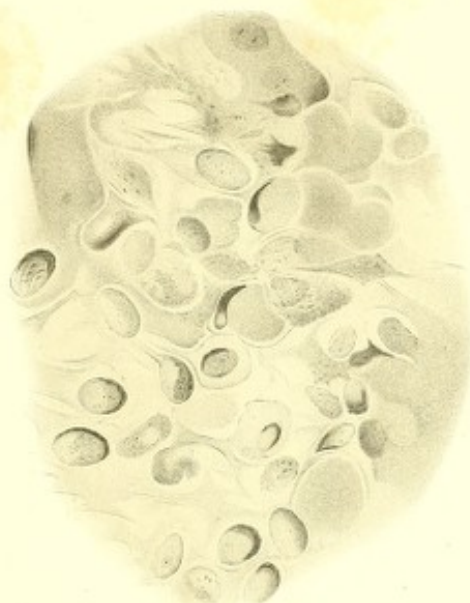


Fig. 56



Fig. 57

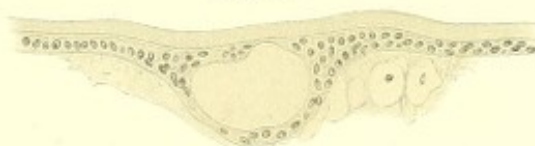

Fig. 54

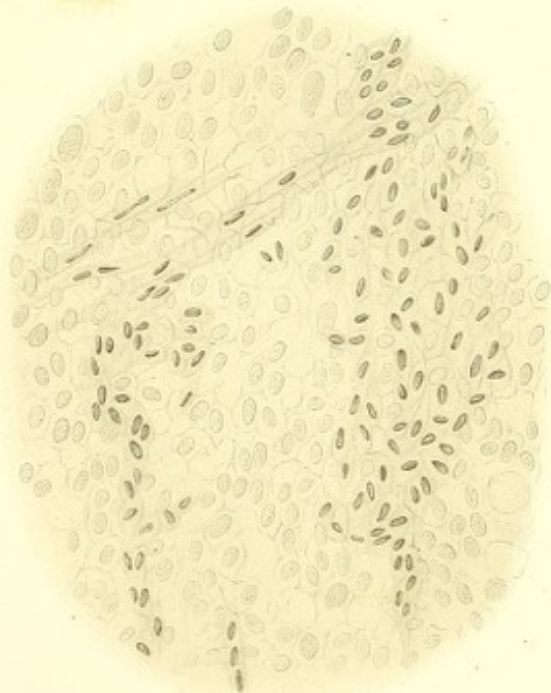


Fig. 55

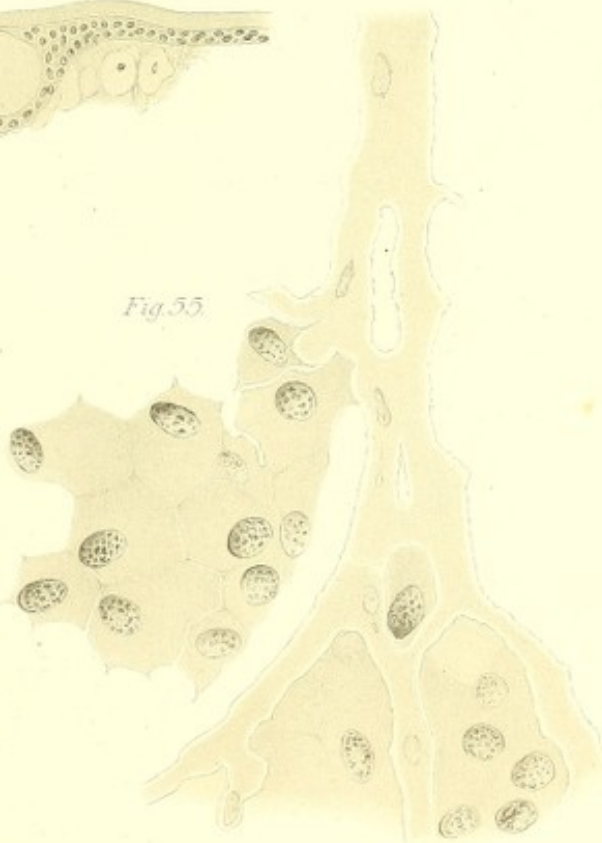

Fig. 61.

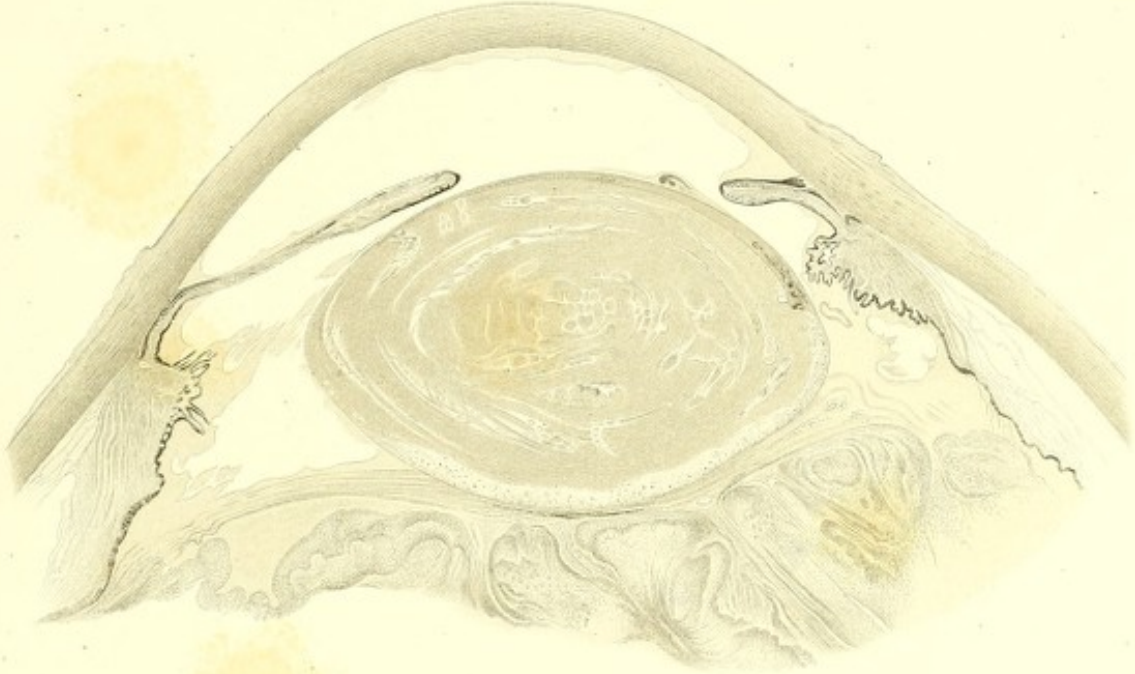


Fig. 58.

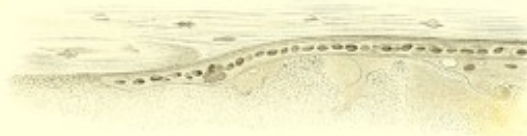

Fig. 59.

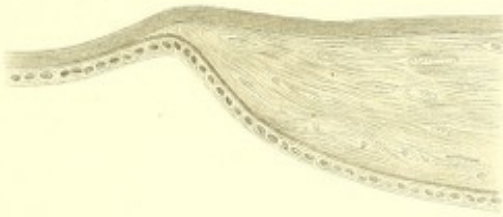
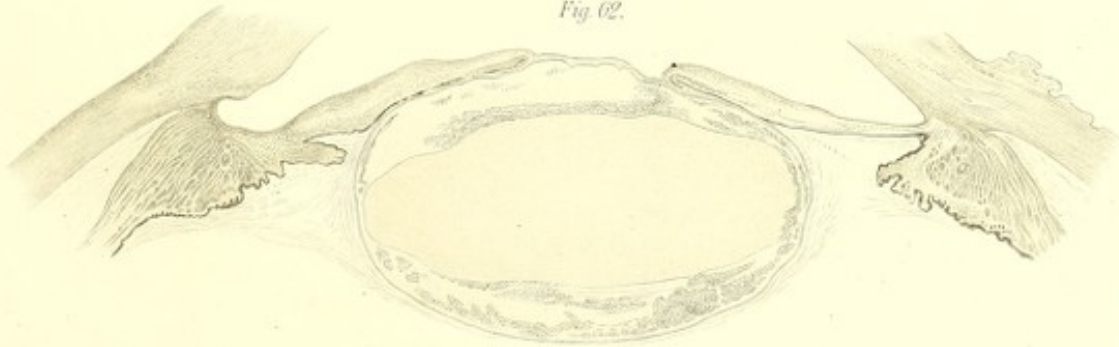
Fig. 60.



Fig. 62.



WIESBADEN. L. SCHELLENBERG'SCHE HOF-BUCHDRUCKEREI.

