

## **Chirurgie de l'oeil et de ses annexes / par F. Terrien.**

### **Contributors**

Terrien, Felix, 1872-1940.  
Parsons, John Herbert, Sir, 1868-1957  
University College, London. Library Services

### **Publication/Creation**

Paris : G. Steinheil, 1912.

### **Persistent URL**

<https://wellcomecollection.org/works/djxc4pjy>

### **Provider**

University College London

### **License and attribution**

This material has been provided by This material has been provided by UCL Library Services. The original may be consulted at UCL (University College London) where the originals may be consulted.

Conditions of use: it is possible this item is protected by copyright and/or related rights. You are free to use this item in any way that is permitted by the copyright and related rights legislation that applies to your use. For other uses you need to obtain permission from the rights-holder(s).



Wellcome Collection  
183 Euston Road  
London NW1 2BE UK  
T +44 (0)20 7611 8722  
E [library@wellcomecollection.org](mailto:library@wellcomecollection.org)  
<https://wellcomecollection.org>







2811634681

ROYAL LONDON  
OPHTHALMIC HOSPITAL,

No. 435

J. 44.

140




THE INSTITUTE  
OF  
OPHTHALMOLOGY  
LONDON

EX LIBRIS

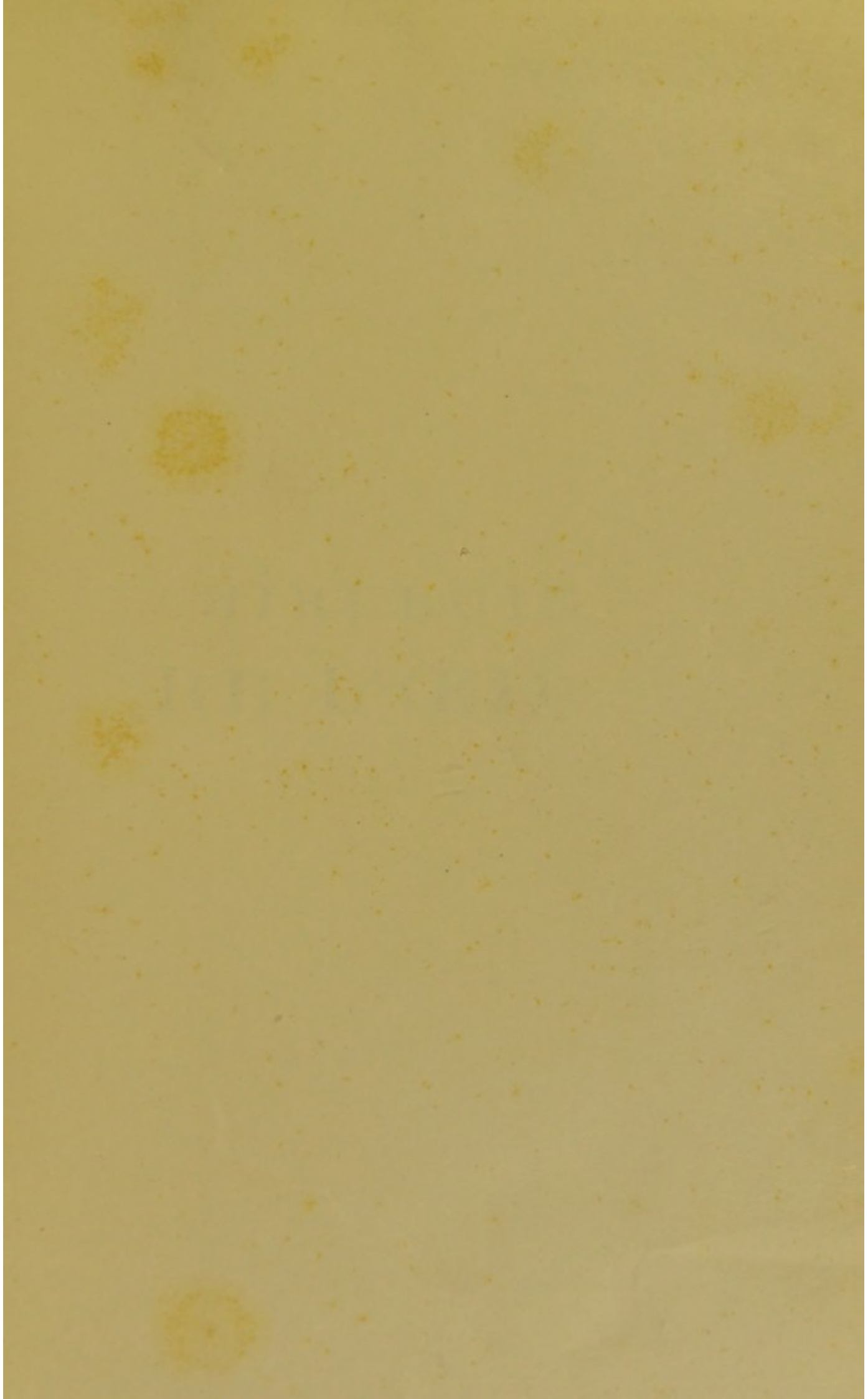
OPHTHALMOLOGY H6745 TERRIEN [3]

E 4  $\frac{1}{4}$

ROYAL LONDON  
OPHTHALMIC HOSPITAL.









ROYAL LONDON  
OPHTHALMIC HOSPITAL,

CHIRURGIE  
DE L'ŒIL



*La première édition de cet ouvrage a paru à la  
Librairie G. STEINHEIL, et faisait partie du TRAITÉ DE  
MÉDECINE OPÉRATOIRE ET DE THÉRAPEUTIQUE CHIRURGICALE  
publié sous la direction des Professeurs PAUL BERGER  
et HENRI HARTMANN.*



ROYAL LONDON  
OPHTHALMIC HOSPITAL,

# CHIRURGIE DE L'OEIL ET DE SES ANNEXES

PAR

F. TERRIEN

Professeur agrégé à la Faculté de Médecine de Paris.  
Ophtalmologiste de l'Hôpital Beaujon.

DEUXIÈME ÉDITION AUGMENTÉE  
ET ENTIÈREMENT REFONDUE

---

MASSON ET C<sup>ie</sup>, ÉDITEURS  
LIBRAIRES DE L'ACADÉMIE DE MÉDECINE  
120, BOULEVARD SAINT-GERMAIN, PARIS (VI<sup>e</sup>)

---

1921

---

---

---

*Tous droits de reproduction, de traduction  
et d'adaptation réservés pour tous pays.*

---

---

*Copyright 1921, by Masson et C<sup>ie</sup>.*

1815634



## PRÉFACE

### *DE LA DEUXIÈME ÉDITION*

---

La première édition de cet ouvrage, parue en 1902, était le résumé de l'enseignement dont nous avons été chargé par nos maîtres, les professeurs Panas et de Lapersonne, à la Clinique ophtalmologique de l'Hôtel-Dieu.

Faire voir et bien voir, tel était le but que nous avons essayé d'atteindre. Pensant que l'idéal d'un livre de chirurgie, comme d'un livre d'anatomie, est d'enseigner par les figures plutôt que par le texte, nous nous étions attaché à représenter dans tous leurs détails les différents temps de l'opération.

Mais la connaissance des indications opératoires et des soins à donner à l'opéré ne pouvait être négligée, non plus que l'étude des complications si fréquentes après beaucoup d'interventions.

Depuis cette époque de nouvelles découvertes ont agrandi encore notre champ d'action.

La sclérectomie, dont nous sommes redevables à Lagrange, a rendu moins sombre le pronostic du glaucome, déjà très amélioré par l'iridectomie. La technique de l'opération de cataracte a été rendue plus précise. La suture cornéenne et le pont conjonctival sont venus diminuer le danger de complications et rendre plus certain le résultat final. Sans doute celui-ci serait-il encore plus parfait si la lentille pouvait être extraite en totalité avec sa capsule, origine des cataractes secondaires. C'est l'extraction idéale et vraisemblable.



blement l'opération de demain. Mais elle expose à des complications telles, malgré la très ingénieuse technique de Barraquer, qu'elle ne peut encore être recommandée.

De même le pronostic de l'intervention dans les cataractes secondaires s'est amélioré par l'usage des pinces emporte-pièces. Le recouvrement conjonctival, avec ses différentes modalités, a rendu plus sûre la prophylaxie de l'infection dans les plaies du globe oculaire, traumatiques ou opératoires.

Enfin les interventions sur les paupières (ptosis), sur les muscles de l'œil, sur l'orbite, l'extraction des corps étrangers intra ou extra-oculaires ont été aussi perfectionnées.

Tout en réservant à ces techniques nouvelles la place qu'elles méritaient, nous sommes demeurés fidèles au plan primitif de la première édition.

Afin de faciliter la lecture de l'ouvrage, nous avons décrit tout d'abord et souvent à l'exclusion de toute autre les opérations courantes, avec le procédé qui nous a paru le plus simple et le plus pratique. Celles peu ou moins employées ont été écartées ou mentionnées en petit texte.

La division du livre est réglée par les dispositions anatomiques. Après avoir rappelé les précautions à prendre avant toute intervention et les notions anatomiques essentielles, nous avons exposé successivement les opérations pratiquées sur le globe, puis sur les annexes. Mais nous conseillons au débutant de commencer la lecture de l'ouvrage par l'opération de cataracte. C'est l'intervention la plus délicate et il y trouvera exposées dans tous leurs détails les règles à suivre pour la situation de l'opérateur et de son aide, la tenue du couteau, la fixation de l'œil, la technique des incisions, les précautions à prendre, etc...


Nous lui conseillons également, avant d'opérer sur le vivant, de répéter longtemps toutes ces opérations sur l'œil du porc ou, mieux, sur l'œil de cadavre, auquel on rendra sa tonicité par l'injection dans le corps vitré, à l'aide d'une seringue de Pravaz, d'eau mélangée de glycérine ou simplement d'eau pure.



La chirurgie de l'œil est à la fois très précise et très délicate. L'émotion du début, longue à disparaître, vient encore augmenter ses difficultés. Les exercices opératoires ne sauraient donc être trop répétés par l'élève s'il veut arriver à opérer avec le maximum de sécurité.

Qu'il me soit permis en terminant d'adresser mes bien vifs remerciements à MM. Masson et C<sup>ie</sup>, qui, malgré les difficultés actuelles, ont apporté à l'édition de ce volume le soin et la perfection qui leur sont habituels.

F. TERRIEN.





# TABLE DES MATIÈRES

## NOTIONS PRÉLIMINAIRES

|   | Pages. |
|---|--------|
| § 1. — TECHNIQUE PRÉ-OPÉRATOIRE . . . . .   | 1      |
| A. — Préparation des instruments et objets de pansement . . .   | 2      |
| Asepsie. Stérilisation par la chaleur sèche, par l'eau bouil-<br>lante, par les antiseptiques. Flambage. . . . .            | 2      |
| B. — Préparation de l'opéré, de l'opérateur et de ses aides . . .   | 6      |
| Anesthésie générale et locale . . . . .   | 9      |
| C. — Analgésie régionale . . . . .  | 14     |
| § 2. — ANATOMIE CHIRURGICALE DU GLOBE . . . . .   | 23     |
| 1° ENVELOPPES : Paroi externe (sclérotique et cornée); enve-<br>loppe moyenne (choroïde); couche interne (rétine) . . . . . | 23     |
| 2° CONTENU : Cristallin, zonule, espaces intra-oculaires . . . .  | 25     |

## PREMIÈRE PARTIE

### OPÉRATIONS SUR LE GLOBE OCULAIRE

#### CHAPITRE PREMIER. — OPÉRATIONS SUR LA CORNÉE

|  |    |
|--|----|
| 1° EXTRACTION DES CORPS ÉTRANGERS . . . . .  | 29 |
| 2° PLAIES ET BLESSURES DE LA CORNÉE . . . . .  | 32 |
| 3° PARACENTÈSE DE LA CORNÉE . . . . .  | 32 |
| <i>Indications</i> . . . . .   | 32 |
| A. — Diminuer la tension intra-oculaire . . . . .  | 32 |
| B. — Épanchements (exsudats, hypopion, hypohéma) ou corps<br>étrangers dans la chambre antérieure. . . . . | 34 |
| C. — Accélérer la résorption de certains exsudats . . . . .  | 34 |
| <i>Manuel opératoire</i> . . . . .   | 34 |
| <i>Complications et soins consécutifs</i> . . . . .  | 37 |
| 4° TRAITEMENT DES ULCÈRES DE LA CORNÉE.  |    |
| Kératotomie ou opération de Sœmisch . . . . .  | 38 |
| Cautérisation ignée . . . . .  | 40 |
| Chauflage . . . . .  | 43 |
| Diagnostic de l'intervention . . . . .   | 44 |
| Différentes variétés de kératites (Infiltration cornéenne; ulcères<br>de la cornée) . . . . .              | 46 |



|   | Pages. |
|---|--------|
| 5° TRAITEMENT DES TAIES DE LA CORNÉE (Tatouage; Abrasion; Transplantation cornéenne; Kératoplastie) . . . . . | 48     |

## CHAPITRE II. — OPÉRATIONS SUR LA SCLÉROTIQUE

|  |    |
|--|----|
| 1° PLAIES DE LA SCLÉROTIQUE ET PLAIES CORNÉO-SCLÉRALES . . . . . | 57 |
| Sutures de la cornée et recouvrement conjonctival. . . . .       | 59 |
| 2° PLAIES DE LA SCLÉROTIQUE . . . . .                            | 59 |
| 3° PLAIES CORNÉO-SCLÉRALES. . . . .                              | 61 |
| 4° TRAUMATISMES GRAVES DU GLOBE OCULAIRE. . . . .                | 61 |
| 5° FISTULES CORNÉO-SCLÉRALES . . . . .                           | 62 |

### I. — SCLÉROTOMIES.

|  |    |
|--|----|
| 1° <i>Sclérotomie antérieure</i> . . . . .   | 64 |
| <i>Autres variétés de sclérotomies antérieures</i> . . . . .   | 67 |
| A. — Sclérotomies réduites (à la ponction et contre-ponction; Incision de l'angle irien). . . . .  | 68 |
| B. — Sclérotomies larges : à pont conjonctival; Paracentèse sclérale . . . . .   | 69 |
| C. — Sclérotomies combinées (Irido-sclérotomie; Sclérotomie combinée à l'irido-dialyse; avec iridectomie périphérique; Sclérotomie et section ciliaire; Cyclo-dialyse) . . . . . | 74 |
| 2° <i>Sclérotomie postérieure</i> . . . . .  | 75 |

### II. — RÉSECTIONS SCLÉRALES. SCLÉRECTOMIES. . . . .

|  |     |
|--|-----|
| Notions anatomiques . . . . .  | 77  |
| 1° SCLÉRECTOMIE (MÉTHODE DE LAGRANGE). . . . .   | 79  |
| Manuel opératoire et résultats . . . . .   | 79  |
| <i>Indications</i> . Sclérectomie perforante simple; Sclérectomie avec iridectomie périphérique; Sclérectomie avec iridectomie totale. Complications . . . . . | 88  |
| 2° MODIFICATIONS A LA TECHNIQUE DE LAGRANGE . . . . .  | 89  |
| Sclérectomies au couteau; à l'emporte-pièce; au trépan (opération d'Elliot). . . . .   | 89  |
| Sclérectomies répétées; Trépanations géminées; Résection sclérale cunéiforme . . . . .   | 101 |
| 3° EXCISION DES STAPHYLOMES . . . . .  | 102 |

## CHAPITRE III. — OPÉRATIONS SUR L'IRIS . . . . .

|   |     |
|---|-----|
| I. — IRIDECTOMIE . . . . .  | 105 |
| A. — <i>Iridectomie optique</i> . . . . .   | 106 |
| <i>Indications</i> (Opacités; Exsudats; Cataractes congénitales) Manuel opératoire . . . . .  | 107 |
| B. — <i>Iridectomie antiglaucomateuse</i> . . . . .   | 114 |
| Manuel opératoire . . . . .   | 114 |
| <i>Indications</i> (Glaucome primitif; Glaucome secondaire; Scléro-choroïdites antérieures; Subluxation traumatique du cristallin; Corps étrangers ou petites tumeurs de l'iris; Staphylomes partiels de la cornée) . . . . . | 119 |
| C. — <i>Iridectomie préparatoire</i> et au cours de l'opération de la cataracte . . . . .   | 120 |
| Complications de l'iridectomie . . . . .  | 121 |
| A. — Pendant l'opération (Ponction entre les lames cor-   |     |



|   | Pages. |
|---|--------|
| néennes ; Section trop petite ; Blessures de l'iris et du cristallin ; Subluxation du cristallin ; Collapsus de la cornée ; Résistance de l'iris ; Hémorragies ; Irido-dialyse) . . . . . | 121    |
| B. — Après l'opération (Cicatrice vicieuse de la plaie sclérale ; Attaque de glaucome) . . . . .  | 122    |
| II. — IRIDOTOMIE . . . . .  | 123    |
| 1° Iridotomie après l'opération de cataracte . . . . .  | 124    |
| Irido-capsulotomie et iridecto-capsulectomie . . . . .  | 124    |
| III. — IRIDO-DIALYSE ET SYNÉCHOTOMIE . . . . .  | 130    |
| 1° Irido-dialyse . . . . .  | 131    |
| 2° Opérations dirigées contre les synéchies . . . . .   | 131    |
| A. — Synéchies antérieures (Réduction du prolapsus ; Co-rélysis ; Staphylotomie ; Sphinctérolyse antérieure) . . . . .  | 131    |
| B. — Synéchies postérieures . . . . .   | 133    |
| IV. — EXTRACTION DE CORPS ÉTRANGERS ET TUMEURS DE L'IRIS . . . . .  | 135    |
| V. — IRIDENCEISIS . . . . .   | 136    |
| VI. — OPÉRATIONS HYPOTONISANTES ET FISTULISANTES . . . . .  | 137    |
| VII. — DIAGNOSTIC ET TRAITEMENT DU GLAUCOME. TONOMÉTRIE. PRONOSTIC . . . . .  | 139    |

#### CHAPITRE IV. — OPÉRATION DE LA CATARACTE. . . . . 148

|                                  |     |
|----------------------------------|-----|
| 1° EXTRACTION SIMPLE . . . . .   | 149 |
| Indications . . . . .            | 149 |
| Manuel opératoire . . . . .      | 150 |
| 2° EXTRACTION COMBINÉE . . . . . | 168 |
| 3° CHOIX DU PROCÉDÉ . . . . .    | 171 |

#### CHAPITRE V. — COMPLICATIONS DE L'OPÉRATION DE CATARACTE. LEUR PROPHYLAXIE. SOINS AUX OPÉRÉS 176

|   |     |
|---|-----|
| § 1. — ACCIDENTS SURVENANT PENDANT L'OPÉRATION . . . . .  | 177 |
| Avant et pendant le premier temps ; Déchirure de la conjonctive ; Hématome sous-conjonctival . . . . .  | 177 |
| Ponction entre les lames cornéennes ; Blessure de l'iris ; Écoulement prématuré de l'humeur aqueuse ; Insuffisance du lambeau . . . . .                 | 180 |
| Pendant les deuxième et troisième temps . . . . .   | 181 |
| 1° Extraction difficile (Subluxation du cristallin ; Extraction du cristallin dans sa capsule ; Méthode de Barraquer ; Cataracte Morganienne) . . . . . | 184 |
| 2° Sortie incomplète du cristallin . . . . .  | 185 |
| 3° Expulsion rapide de la cataracte . . . . .   | 185 |
| 4° Issue du vitré ; Renversement du lambeau . . . . .   | 186 |
| 5° Collapsus de la cornée ou de la sclérotique . . . . .  | 187 |
| 6° Hémorragie expulsive . . . . .   | 187 |
| 7° Hypertonie passagère . . . . .   | 188 |
| § 2. — PROPHYLAXIE DE CERTAINS ACCIDENTS . . . . .  | 188 |
| 1° Suture de la cornée . . . . .  | 189 |
| Aspiration . . . . .  | 194 |
| 2° Lambeau à pont conjonctival . . . . .  | 197 |
| 3° Lavage de la chambre antérieure . . . . .  | 201 |
| 4° Paralysie temporaire des paupières . . . . .   | 203 |
| § 3. — SOINS À DONNER AUX OPÉRÉS ET ACCIDENTS POST-OPÉRATOIRES. RÉGIME DES OPÉRÉS . . . . .   | 209 |
| 1. Complications locales (Retard de cicatrisation ; Troubles de la cornée ; Prolapsus irien ; Enclavement de la capsule ;                               |     |



|  | Pages. |
|--|--------|
| Complications inflammatoires et infectieuses; Hyphéma; Hémorragie expulsive; Glaucome; Cataracte secondaire; Astigmatisme) . . . . . | 209    |
| II. <i>Complications générales</i> (Pneumonie; Vomissements; Ré-tention d'urine; Psychoses). . . . .                                 | 221    |
| § 4. — VISION DE L'OEIL APHAQUE. CORRECTION DE L'APHAKIE . . . . .   | 222    |

#### CHAPITRE VI. — VARIÉTÉS DE CATARACTE

|  |     |
|--|-----|
| § 1. — CATARACTES SECONDAIRES . . . . .  | 231 |
| 1° Variétés et indications opératoires . . . . .   | 231 |
| a) Rétention entre les deux feuillets capsulaires de masses opacifiées . . . . .   | 231 |
| b) Plissement capsulaire . . . . .   | 231 |
| c) Exsudats . . . . .  | 231 |
| d) Régénération du cristallin . . . . .  | 232 |
| 2° Traitement . . . . .  | 234 |
| Extraction . . . . .   | 235 |
| Discision . . . . .  | 240 |
| Section et résection (Capsulotomie; Irido-capsulotomie; Iridecto-capsulectomie). . . . .   | 243 |
| 3° Complications post-opératoires (Perte du vitré; Prolapsus irien; Réaction; Troubles vitréens; Hypertonie; Infection; Décollement de la rétine). . . . .   | 247 |
| § 2. — CATARACTES CONGÉNITALES . . . . .   | 248 |
| Iridectomie optique . . . . .  | 249 |
| Discision . . . . .  | 250 |
| Extraction linéaire . . . . .  | 252 |
| § 3. — CATARACTES COMPLIQUÉES . . . . .  | 255 |
| A. — <i>Cataractes traumatiques</i> (Valeur professionnelle de l'œil aphaque) . . . . .  | 256 |
| B. — <i>Cataractes pathologiques diverses</i> (Cataractes adhérentes; Cataractes compliquées de décollement rétinien; Cataractes myopiques ou subluxées; Extraction du cristallin dans la capsule; Cataractes sans chambre antérieure ou compliquées d'hypertonie) . . . . . | 262 |
| C. — <i>Résumé</i> . . . . .   | 266 |
| § 4. — EXTRACTION DU CRISTALLIN TRANSPARENT . . . . .  | 266 |
| <i>Luxations et subluxations du cristallin.</i> . . . .  | 267 |
| <i>Extraction du cristallin dans la myopie forte</i> . . . . .   | 271 |
| <i>Extraction dans le kératocone</i> . . . . .   | 274 |
| 5. — ABAISSEMENT DE LA CATARACTE ET RÉCLINAISON . . . . .  | 274 |
| § 6. — HISTORIQUE DE L'OPÉRATION DE CATARACTE . . . . .  | 279 |

#### CHAPITRE VII. — OPÉRATIONS SUR LA TOTALITÉ DU GLOBE OCULAIRE

|  |     |
|--|-----|
| § 1. — ÉNUCLÉATION . . . . .   | 283 |
| § 2. — OPÉRATIONS CONSERVATRICES . . . . .   | 292 |
| <i>Amputation du segment antérieur</i> [Opération de Critchett; Amputation du corps ciliaire; kératectomie combinée (Panas)]. . . . .                        | 292 |
| <i>Exentération du globe oculaire</i> (Exentération ignée; Exentération partielle; Exentération postérieure ou subénucléation; Évidement du globe) . . . . . | 297 |
| <i>Section optico-ciliaire</i> . . . . .   | 300 |



|  | Pages. |
|--|--------|
| 3. — PROTHÈSE OCULAIRE . . . . .   | 302    |
| 4. — AMÉLIORATION DE LA PROTHÈSE . . . . .   | 305    |
| 1 <sup>re</sup> Amélioration de la pièce prothétique (Moulage; Coques à double paroi) . . . . .  | 306    |
| 2 <sup>re</sup> Amélioration du moignon après l'énucléation. Opérations pseudo-plastiques [Substances exogènes; Injections de paraffine; Hétéroplastie orbitaire; Greffe cutanée et cartilagineuse (Homoplastie); Greffe orbitaire pédiculée (anaplérose)] | 308    |
| Moignons artificiels . . . . .   | 316    |
| Résection des culs-de-sac conjonctivaux rétrécis ou effacés. . . .   | 317    |

## DEUXIÈME PARTIE

## OPÉRATIONS SUR LES ANNEXES DU GLOBE OCULAIRE

## CHAPITRE PREMIER. — OPÉRATIONS PRATIQUÉES

## SUR LES MUSCLES. . . . . 319

|   |     |
|---|-----|
| 1. — NOTIONS ANATOMIQUES ET PHYSIOLOGIQUES . . . . .  | 320 |
| 2. — GÉNÉRALITÉS . . . . .  | 325 |
| 3. — REcul DU TENDON (TÉNOTOMIE) . . . . .  | 326 |
| I. Ténatomie du droit interne . . . . .   | 326 |
| II. Ténatomie du droit externe . . . . .  | 336 |
| III. Ténatomie des droits supérieur et inférieur. . . . .   | 336 |
| IV. Ténatomie des quatre droits . . . . .   | 337 |
| V. Ténatomie du petit oblique. . . . .  | 337 |
| 4. — AUTRES PROCÉDÉS DE REcul DU TENDON . . . . .   | 339 |
| Ténatomies tendineuses partielles . . . . .   | 339 |
| Débridement ou reculement capsulaire . . . . .  | 340 |
| Allongement musculaire . . . . .  | 341 |
| 5. — AVANCEMENT . . . . .   | 342 |
| I. Avancement ou plissement capsulo-musculaire. . . . .   | 342 |
| II. Avancement musculaire . . . . .   | 345 |
| III. Avancement secondaire . . . . .  | 353 |
| 6. — AUTRES PROCÉDÉS D'AVANCEMENT. . . . .  | 356 |
| Avancement après section. . . . .   | 356 |
| Raccourcissement musculaire, musculo-tendineux et tendineux .   | 357 |
| Plissement musculaire et tendineux . . . . .  | 358 |
| Déplacements symétriques des insertions tendineuses. . . . .  | 360 |
| 7. — INDICATIONS DE LA TÉNOTOMIE ET DE L'AVANCEMENT. . . . .  | 361 |
| I. Strabisme . . . . .  | 361 |
| Traitement orthoptique et chirurgical . . . . .   | 361 |
| Mesure du strabisme (Mensurations linéaire et angulaire)  | 364 |
| II. Paralysies musculaires (Procédés de compensation; de substitution; Ténatomie compensatrice) . . . . . | 369 |
| III. Insuffisances motrices. . . . .  | 370 |

## CHAPITRE II. — OPÉRATIONS SUR LA CONJONCTIVE. 372

|  |     |
|--|-----|
| NOTIONS ANATOMIQUES . . . . .                  | 373 |
| I. — CORPS ÉTRANGERS. EXTRACTION . . . . .     | 373 |
| II. — INJECTIONS SOUS-CONJONCTIVALES . . . . . | 375 |



|  | Pages |
|--|-------|
| III. — OPÉRATION DU PTÉRYGION: <i>Excision; Refoulement et ligature; Transplantation</i> (Procédés de Desmarres, de Knapp, de A. Terson).  | 376   |
| IV. — AUTOPLASTIE CONJONCTIVALE . . . . .  | 384   |
| 1 <sup>re</sup> Règles générales . . . . .   | 385   |
| 2 <sup>re</sup> Différents procédés (Recouvrement conjonctival, total ou partiel) . . . . .  | 387   |
| 3 <sup>re</sup> Indications. . . . .   | 393   |
| V. — TRAITEMENT CHIRURGICAL DES CONJONCTIVITES . . . . .   | 395   |
| <i>Conjonctivites aiguës</i> . . . . .   | 395   |
| <i>Conjonctivites chroniques. Trachome</i> . . . . .   | 396   |
| Massage des granulations; Jéquirity et Abrine; Brossage; Radiumthérapie et radiothérapie. . . . .  | 396   |
| Expression; Raclage; Excision; Cautérisation. Électrolyse; Abrasion conjonctivale . . . . .  | 396   |
| VI. — TUMEURS DE LA CONJONCTIVE . . . . .  | 404   |
| VII. — SYMBLÉPHARON ET MOYENS DE LE COMBATTRE . . . . .  | 406   |
| A. — <i>Symblépharon antérieur</i> . . . . .   | 407   |
| B. — <i>Symblépharon postérieur</i> (Réunion par glissement; Transplantation). . . . .   | 407   |
| C. — <i>Symblépharon complet. Autoplastie et greffes</i> (Greffes sans pédicules et à l'aide de lambeaux pédiculés; Conjonctivo-blépharoplastie; Sutures muco-cutanées . . . . . | 410   |
| <br>CHAPITRE III. — OPÉRATIONS SUR L'APPAREIL LACRYMAL.  | 417   |
| § 1. — NOTIONS ANATOMO-PHYSIOLOGIQUES . . . . .  | 418   |
| <i>Appareil sécréteur</i> . . . . .  | 418   |
| <i>Appareil excréteur</i> (Points et canalicules lacrymaux; Sac lacrymal et canal lacrymo-nasal) . . . . .   | 419   |
| Causes et traitement du larmolement . . . . .  | 427   |
| § 2. — OPÉRATIONS SUR L'APPAREIL EXCRÉTEUR . . . . .   | 428   |
| 1 <sup>re</sup> <i>Opérations tendant à rétablir la perméabilité des voies lacrymales</i> ( <i>Traitement conservateur</i> ). . . . .  | 428   |
| Dilatation et incision des points lacrymaux. . . . .   | 428   |
| Lavage et cathétérisme (Sondes à demeure; Drainage; Cathétérisme rétrograde) . . . . .   | 430   |
| 2 <sup>re</sup> <i>Traitement destructeur et opérations sur le sac</i> (Incision; Cautérisation, Curettage, Ablation du sac) . . . . .   | 444   |
| 3 <sup>re</sup> <i>Procédés de dérivation. Dacryocysto-rhinostomie</i> . . . . .   | 451   |
| Voie orbitaire (Procédé de Toti; Autres procédés) . . . . .  | 451   |
| Voie nasale (Dacryocysto-rhinostomie antérieure et postérieure). Voie sinusienne . . . . .   | 457   |
| § 3. — <i>Opérations sur l'appareil sécréteur</i> . . . . .  | 459   |
| Ablation de la glande lacrymale (portion palpébrale et portion orbitaire). . . . .   | 459   |
| Déplacement de la glande lacrymale . . . . .   | 463   |
| Fistule lacrymale . . . . .  | 463   |
| <br>CHAPITRE IV. — OPÉRATIONS SUR L'ORBITE . . . . .   | 464   |
| 1 <sup>re</sup> NOTIONS ANATOMIQUES . . . . .  | 464   |
| 2 <sup>re</sup> PONCTION EXPLORATRICE . . . . .  | 467   |
| 3 <sup>re</sup> INCISION . . . . .   | 468   |
| 4 <sup>re</sup> CORPS ÉTRANGERS DE L'OEIL ET DE L'ORBITE. . . . .  | 469   |
| <i>Diagnostic de la présence et du siège du corps étranger</i> . . . . .   | 470   |



|  | Pages |
|--|-------|
| A. — Symptômes de probabilité . . . . .  | 470   |
| B. — Symptômes de certitude (Procédé de l'aimant ; Examen radiographique ; Localisation géométrique) . . . . .   | 471   |
| <i>Corps étrangers intra-oculaires. Traitement</i> . . . . .   | 478   |
| <i>Corps étrangers de l'orbite</i> . . . . .   | 487   |
| 5° ABLATION DES TUMEURS DE L'ORBITE . . . . .  | 490   |
| 1. <i>Tumeurs bénignes</i> . . . . .   | 490   |
| 2. <i>Tumeurs osseuses. Osléotomie</i> . . . . .   | 490   |
| 3. <i>Tumeurs malignes</i> (Voie cutanée ou transpalpébrale ; Voies transconjonctivale, transpalpébro-conjonctivale ; Résection temporaire de la paroi externe de l'orbite ; Procédé de Jonnesco ; Résection temporaire du trépid orbitaire) . . . . . | 491   |
| 6° EXTIRPATION DU GANGLION CILIAIRE . . . . .  | 498   |
| 7° EXENTÉRATION OU CURETTAGE DE L'ORBITE . . . . .   | 499   |
| 8° COMPLICATIONS ORBITAIRES ; SINUSITES. Diagnostic et traitement . . . . .  | 502   |
| 9° DÉCOUVERTE ET ÉLONGATION DE QUELQUES NERFS DE L'ORBITE . . . . .  | 510   |
| I. <i>Première branche du trijumeau ou branche ophtalmique</i> (Élongation du nerf nasal interne ; du nasal externe ; du nerf frontal) . . . . .   | 510   |
| II. <i>Deuxième branche du trijumeau ou nerf maxillaire supérieur</i> . . . . .  | 513   |
| III. <i>Découverte et élongation du rameau du petit oblique</i> . . . . .  | 515   |

## CHAPITRE V. — OPÉRATIONS SUR LES PAUPIÈRES

|   |     |
|---|-----|
| NOTIONS ANATOMIQUES . . . . .   | 518 |
| 1° OPÉRATIONS SUR LE BORD LIBRE . . . . .   | 520 |
| <i>Agrandissement de la fente palpébrale. Canthoplastie</i> . . . . .   | 520 |
| <i>Rétrécissement ou fermeture de la fente palpébrale. Tarsorrhaphie</i> (totale ou partielle) . . . . .  | 524 |
| 2° OPÉRATIONS DESTINÉES À REDRESSER LES PAUPIÈRES INCURVÉES EN DE-DANS (ENTROPION) OU EN DEHORS (ECTROPION), À LES RELEVER (PTOSIS) OU À LES ABAISSER . . . . .   | 527 |
| 1° <i>Opérations dirigées contre l'entropion</i> . . . . .  | 527 |
| A. — Entropion organique ou cicatriciel (Trichiasis) ; Procédé de Panas ; Résection tarsale cunéiforme (Snellen) ; Section du tarse par la conjonctive après renversement ; Procédé de Lagleyze et Trantas ; Cautérisation linéaire ; Traitement électrolytique des cils déviés . . . . . | 527 |
| B. — Entropion non cicatriciel ou spasmodique (Sutures de Gaillard et de Snellen) . . . . .   | 534 |
| C. — Blépharospasme . . . . .   | 535 |
| Dilatation forcée des paupières ; Section des filets orbitaires du nerf facial . . . . .  | 535 |
| Élongation ; Section du facial et anastomose spino-faciale . . . . .  | 537 |
| <i>Autres opérations dirigées contre l'entropion</i> . . . . .  | 538 |
| I. Ablation du sol ciliaire . . . . .   | 538 |
| II. Renversement du sol ciliaire . . . . .  | 538 |
| III. Transplantation du sol ciliaire ou marginoplastie (Procédés de Graefe, de Wecker, de Hotz, de Landolt, de Spencer Watson, de Truc et Villard) . . . . .  | 539 |
| 2° <i>Opérations dirigées contre l'ectropion</i> . . . . .  | 544 |
| A. — Ectropion spasmodique et sénile ; Sutures de Snellen ou sutures en anse ; Résection tarsale cunéiforme ; Résection tarso-cutanée (Procédé de Duverger) ; Résection cutanée (Procédés de Szymanowski, de A. Terson, de Truc ; Procédé en vanne) . . . . .                             | 551 |
| B. — Ectropion cicatriciel (Procédés de Warthon Jones, d'A. Guérin, de Richet) . . . . .  | 552 |



|   | Pages. |
|---|--------|
| 3° <i>Ptosis</i> . . . . .  | 553    |
| <i>Variétés et indications opératoires</i> . . . . .  | 553    |
| 1° <i>Excision d'un lambeau cutané</i> (de Gillet de Grandmont) . . . . .   | 557    |
| 2° <i>Substitution au releveur du muscle occipito-frontal</i> (Sutures ;<br>Procédé de Panas ; Anastomose palpébro-frontale ; Anas-<br>tomoses par languettes latérales ; Procédé d'Angelucci ;<br>Anastomose du releveur et du frontal ; Procédé de Sour-<br>dille) . . . . .                              | 558    |
| 3° <i>Avancement du releveur</i> (Procédé de De Lapersonne) . . . . .   | 563    |
| 4° <i>Substitution au releveur du muscle droit supérieur</i> (Pro-<br>cédés de Motaïs et de Parinaud) . . . . .   | 565    |
| 4° <i>Abaissement de la paupière supérieure</i> (Section et allonge-<br>ment du releveur ; Procédés de Truc et de Chaillous) . . . . .  | 571    |
| 3° ABLATION DES TUMEURS DES PAUPIÈRES ET PROCÉDÉS D'AUTOPLASTIE<br>DESTINÉS A COMBLER LA PERTE DE SUBSTANCE . . . . .   | 572    |
| A. — <i>Tumeurs bénignes et de petit volume</i> . Chalazion . . . . .   | 572    |
| B. — <i>Tumeurs malignes</i> ( <i>Blépharoplastie</i> ) . . . . .   | 574    |
| 1° <i>Blépharoplastie à lambeau pédiculé</i> . . . . .  | 575    |
| Méthode par glissement ou méthode française de Celse<br>(Procédés de Dieffenbach, de Landolt, de Fricke et de De-<br>nonvilliers) . . . . .   | 576    |
| 2° <i>Blépharoplastie à double lambeau symétrique</i> . . . . .   | 580    |
| 3° <i>Blépharoplastie à lambeau cervical</i> . . . . .  | 581    |
| 4° <i>Blépharoplastie avec lambeau pédiculé pris à distance</i> (Mé-<br>thode italienne). Hétéroplastie ou greffe cutanée (Procédé<br>de Le Fort) ; Greffe épidermique (Procédé de Thiersch) ;<br>Sutures intra-dermiques ; Greffes combinées : chondro-der-<br>mique, ostéo-périostée, adipeuse) . . . . . | 583    |
| <i>Traitement radiothérapique</i> . . . . .   | 590    |
| 4° RÉFECTION DU SOURCIL . . . . .   | 593    |

## CHAPITRE VI. — APPENDICE

|   |     |
|---|-----|
| I. — LA PONCTION LOMBAIRE DANS LES AFFECTIONS OCULAIRES (Techni-<br>que ; Complications ; Valeur diagnostique et thérapeutique) . . . . . | 596 |
| II. — TRAITEMENT DES TROUBLES VISUELS PRODUITS PAR LES TUMEURS DE<br>L'HYPOPHYSE . . . . .  | 603 |



# CHIRURGIE DE L'ŒIL

## NOTIONS PRÉLIMINAIRES

§ 1. — **Technique pré-opératoire.** — A. *Asepsie des instruments et objets de pansement* : Stérilisation des instruments par la chaleur sèche (étuve de Poupinel), par l'eau bouillante et par les antiseptiques. Stérilisation des objets de pansement par la chaleur humide (autoclave). Flambage : ne convient que pour la stérilisation des instruments grossiers et des récipients car il altère les tranchants. Asepsie des tampons, liquides, collyres. — B. *Préparation de l'opéré, de l'opérateur et de ses aides.* Stérilisation par les antiseptiques : eau phéniquée, formol, chloroforme. Nécessité de l'antisepsie, l'épiderme, les conduits glandulaires et le cul-de-sac conjonctival n'étant pas susceptibles d'une désinfection absolue. Précautions à prendre avant, pendant et après l'opération. Table d'opération. Éclairage. Préparation du champ opératoire. Situation de l'opérateur et de ses aides. Fixation du globe oculaire. — Nécessité pour la main qui opère de prendre des points d'appui sur les surfaces osseuses voisines. Anesthésie générale et locale. Instillation et injection. Anesthésie régionale. Pansement occlusif. Ses avantages et ses inconvénients.

§ 2. — **Notions d'anatomie chirurgicale spéciale.** — **ENVELOPPES DU GLOBE.** Elles sont au nombre de trois : l'*externe* (sclérotique et cornée, délimitées par la limite scléro-cornéenne), en forme le squelette; la *moyenne*, vasculaire, la choroïde, en assure la nutrition et l'*interne*, nerveuse, est la rétine, préposée, à la vision. **CONTENU** : cristallin et zonule avec les espaces qu'ils délimitent : chambres antérieure et postérieure, vitré. Le limbe ne correspond pas à la racine de l'iris mais *est situé plus en avant*. Le cristallin et le vitré sont invasculaires, condition nécessaire de leur transparence, ce qui les rend très vulnérables à l'infection. **VAISSEAUX ET NERFS DU GLOBE.**

### § 1. — TECHNIQUE PRÉ-OPÉRATOIRE

Une intervention, sur le globe ou les paupières, exige toujours les mêmes précautions : asepsie des instruments et objets de pansement, du champ opératoire, des mains de l'opérateur et de ses aides.

Les instruments et objets de pansement : tampons, rondelles de



gaze, collyres, etc., seront stérilisés par la chaleur, sèche ou humide : c'est l'*asepsie*, facile à réaliser.

La désinfection de l'opéré, de l'opérateur et de ses aides sera toujours relative, l'épiderme n'étant pas susceptible d'une désinfection absolue. En dépit du brossage et de l'immersion dans les liquides antiseptiques, il persiste toujours dans les replis cutanés, dans les conduits glandulaires, dans le cul-de-sac conjonctival en particulier, des microorganismes divers, hôtes normaux de la peau et des muqueuses, qui rendent nécessaire l'emploi des antiseptiques.

A. — PRÉPARATION DES INSTRUMENTS ET OBJETS DE PANSEMENT.  
ASEPSIE

**Instruments.** — a) STÉRILISATION PAR LA CHALEUR SÈCHE. — C'est le procédé de choix. Les instruments, tous à manches métalliques, immobilisés dans une boîte

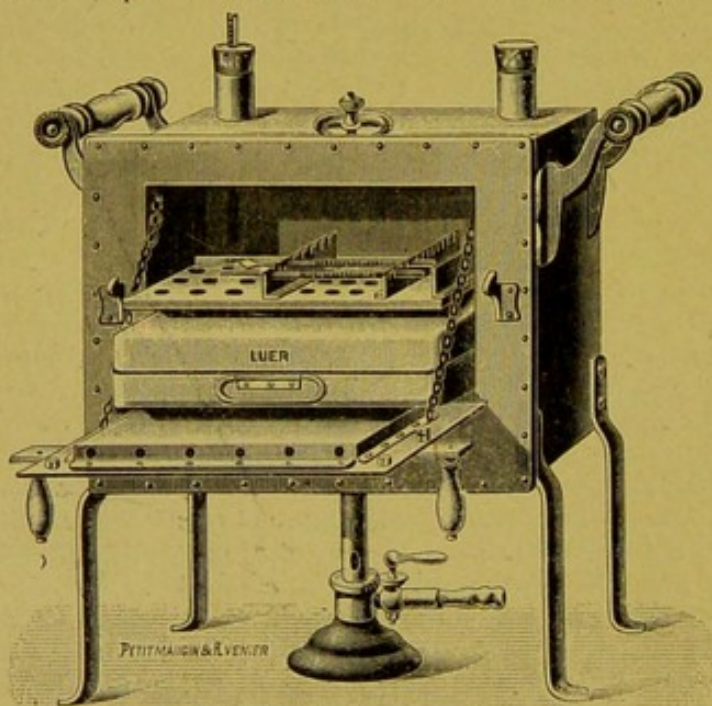


FIG. 1. — Etuve de Poupinel.

métallique, sont mis dans une étuve sèche (modèle Poupinel) chauffée à 160° pendant dix à quinze minutes (fig. 1). La température de l'étuve ne sera élevée que progressivement afin d'éviter une différence trop grande entre la température du centre et celle des parois. On emploiera de préférence les étuves

électriques qui donnent une température plus uniforme.

Une précaution importante, si l'air extérieur est humide ou la température basse, est de laisser s'échauffer un peu dans l'étuve la boîte avant de la fermer pour la stériliser. Sinon, la vapeur d'eau se condensant sur les instruments froids déterminerait l'oxydation des tranchants.

b) STÉRILISATION PAR L'EAU BOUILLANTE. — Les instruments sont plongés dix minutes environ dans l'eau bouillante qu'on peut addi-



tionner de carbonate de soude ou de borax (2 p. 100) afin d'élever le degré d'ébullition et de diminuer l'action oxydante. Mais l'altération des tranchants, qui survient très rapidement après l'immersion, rend cette méthode toujours moins sûre, très inférieure à la stérilisation sèche.

c) STÉRILISATION PAR LES ANTISEPTIQUES. — A côté de ces agents physiques, certains auteurs préconisent les agents chimiques (*solutions antiseptiques*), procédé moins sûr et moins rapide que la stérilisation par la chaleur. L'instrument doit rester plongé plus d'un quart d'heure dans le liquide, et si quelque particule grasseuse ou albuminoïde est demeurée adhérente à la surface du métal, la stérilisation en ce point est inefficace.

Parmi les substances employées, l'eau phéniquée et le formol doivent être rejetés comme trop irritants pour la conjonctive.

Le chloroforme donne de bons résultats. Les instruments sont plongés d'abord une demi-heure dans l'alcool absolu, puis dans le chloroforme où on les laisse séjourner. Ce moyen, très recommandable pour les instruments tranchants, que la stérilisation par la chaleur sèche ou humide abîme très vite, ne doit pas être généralisé car la stérilisation est moins parfaite.

d) FLAMBAGE. — C'est un moyen commode et rapide employé pour la stérilisation des instruments grossiers et des récipients : bols, cuvettes, etc... On verse dans une cuvette quelques gouttes d'alcool à 90° qu'on enflamme et on peut désinfecter avec la cuvette les ins-

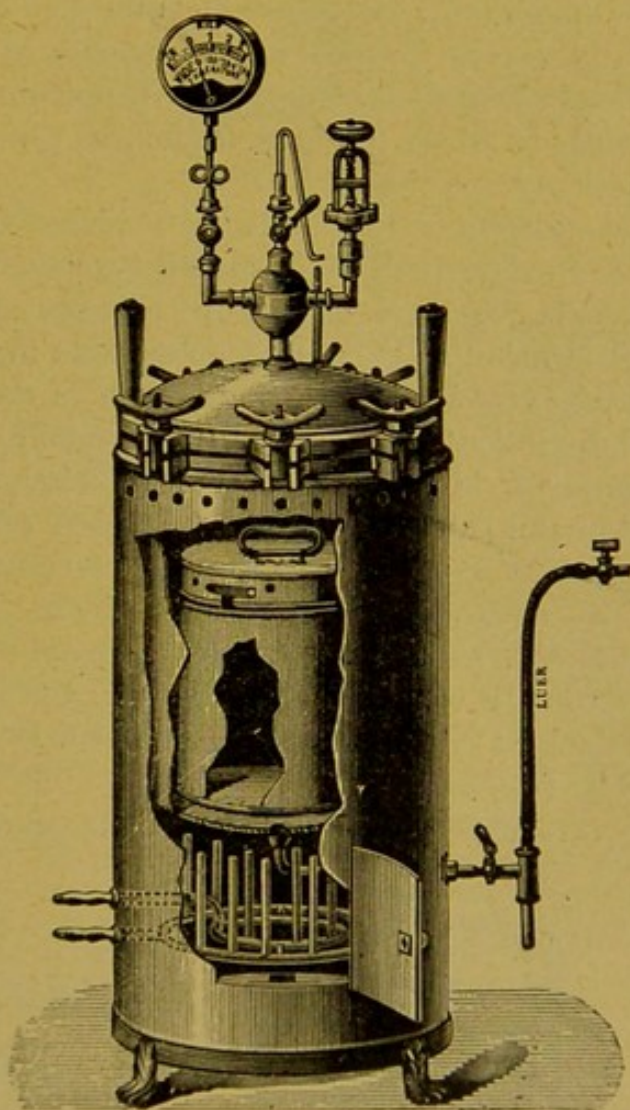


FIG. 2. — Autoclave.



truments qu'ils y trouvent. Mais les tranchants sont très vite altérés et le flambage sera réservé aux seuls récipients. Toutefois, une bonne précaution au cours de toute opération est d'avoir à portée une lampe à alcool. S'il existe le moindre doute sur la stérilité d'un instrument, s'il a touché la cornée ou doit être introduit une seconde fois dans l'œil, à défaut d'instruments de rechange, il sera flambé quelques secondes dans la flamme.

**Objets de pansement.** — Tous ces objets sont placés dans l'autoclave et stérilisés par la chaleur humide (fig. 2).

L'autoclave, modification de la marmite de Papin, est une chaudière à parois résistantes. Le couvercle, qui la ferme exactement, est maintenu par des boulons et muni d'un robinet pour l'échappement de la vapeur d'eau, d'un manomètre et d'une soupape de sûreté. Dans le fond de la chaudière se trouve un peu d'eau et au-dessus un panier en fil de fer dans lequel on place les tampons et objets à stériliser.

Le couvercle étant refermé et bien vissé, le robinet d'échappement est la voie ouverte et on chauffe jusqu'à ébullition de l'eau contenue dans la chaudière; la vapeur s'échappe alors par le robinet. Celui-ci est fermé et on surveille la montée du manomètre. Lorsque l'aiguille atteint 115° à 120° (soit 1 atmosphère et demi), on baisse le gaz et on maintient cette température pendant vingt minutes, temps suffisant pour la stérilisation. Puis on laisse la température redescendre et quand l'aiguille du manomètre est revenue à 0°, le couvercle est enlevé et les pièces de pansement retirées.

a) TAMPONS, COMPRESSES. — Ceux-ci, préalablement humectés, sont enfermés dans des boîtes en métal munies de trous latéralement par où la vapeur peut s'échapper. Un mouvement de rotation imprimé au couvercle suffit à oblitérer la boîte à sa sortie de l'autoclave (fig. 3).

On aura plusieurs boîtes, l'une pour les compresses humides,




FIG. 3. — Boîtes métalliques pour stérilisation à l'autoclave des tampons et objets de pansement.

l'autre pour les tampons et rondelles, une troisième contenant les pansements secs : rondelles de gaze et rondelles de coton hydrophile superposées. Ces

dernières seront stérilisées par la chaleur sèche. On prendra de préférence de petites boîtes plates, renfermant un ou deux panse-



ments au plus, de manière à se servir toujours de boîtes vierges à la fin de chaque opération.

b) LES LIQUIDES, les SOIES, les CRINS et tous autres objets seront stérilisés par le même procédé.

c) COLLYRES. — Il en est de même des collyres qui peuvent être employés en solution aqueuse ou en solution huileuse<sup>1</sup> (Panas, Scrini).

Ces collyres sont introduits dans des flacons ou mieux dans des ampoules (de Lapersonne) compte-gouttes (fig. 4 et 5). Les collyres aqueux peuvent être stérilisés à l'autoclave; il n'en est pas de même pour les collyres huileux<sup>2</sup>.

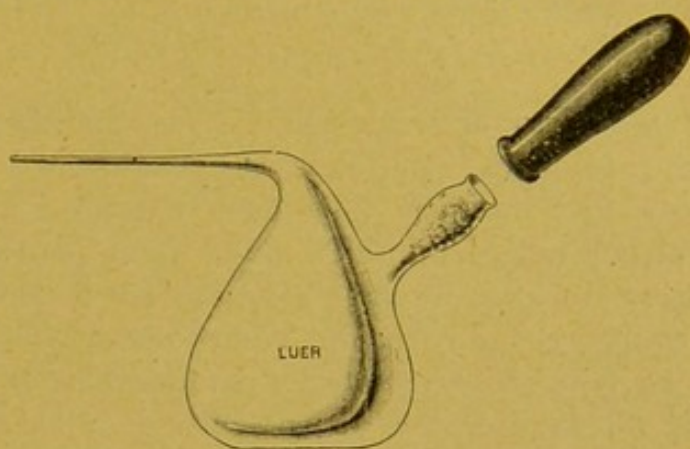


FIG. 4. — Flacons compte-gouttes.

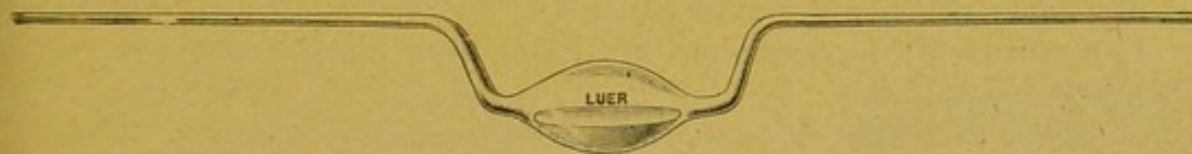


FIG. 5. — Ampoules compte-gouttes stérilisables.

d) RÉCIPIENTS, PLATEAUX, CUVETTES, CRISTAUX. — Ils seront également stérilisés à l'autoclave. La forme des boîtes d'instruments, dont les couvercles servent en même temps de récipients, rend inutile un grand nombre de plateaux. Néanmoins il sera impossible le plus souvent de stériliser à l'autoclave la plupart des objets nécessaire à

1. Le véhicule employé sera l'huile d'olives ou l'huile d'arachides, ces deux substances ayant la propriété de ne pas être irritantes et de dissoudre les alcaloïdes basiques. L'huile est lavée à l'alcool et stérilisée. Afin d'éviter toute irritation on fera usage d'une huile parfaitement pure. On formulera ainsi (1) :

|  |               |
|--|---------------|
| Huile d'olives fraîche bien lavée à l'alcool et stérilisée . . . . . | 10 c. c.      |
| Cocaïne . . . . .  | 0,20 centigr. |

Les collyres à l'huile ne peuvent être stérilisés à l'autoclave; l'huile est d'abord portée à 120° pendant un quart d'heure, puis on laisse refroidir à 60° et on ajoute l'alcaloïde. On ne dépassera pas 60° parce que les alcaloïdes, peu stables dans l'huile, se décomposent facilement par la chaleur; on chauffe à 60°, à dissolution complète.

La cocaïne est soluble jusqu'à 2 p. 100; les autres alcaloïdes (atropine, éserine), à 1 p. 100.

2. Pour la préparation de l'huile bi-iodurée consulter : J. DELACOUR, *Rev. gén. de clinique et de thérapeutique* (juin 1893.).



une intervention. On pourra se contenter de les flamber, puis ils seront recouverts avec des champs stérilisés et les instruments déposés directement sur ces champs. L'asepsie parfaite est ainsi assurée.

B. — PRÉPARATION DE L'OPÉRÉ, DE L'OPÉRATEUR ET DE SES AIDES.  
ANTISEPSIE

**Opérateur et ses aides.** — Les manches sont retroussées très haut, les mains sont savonnées et brossées à l'eau chaude, passées à l'eau bouillie tiède puis dans l'alcool à 90° ou dans la solution d'alcool iodé. L'humidité de la peau pouvant enlever de la précision si nécessaire aux opérations sur le globe, il est préférable de s'essuyer ensuite avec une compresse stérilisée.

La bouche sera protégée par une bavette de gaze stérilisée afin d'éviter la projection de particules de salive sur le champ opératoire au cours de l'intervention.

L'usage des gants est difficilement applicable ici, en raison de la délicatesse extrême de la plupart des interventions. Toutefois, pour toutes les choses septiques, il y aura aussi utilité à se servir soit des gants de Chaput, ou de gants très fins en caoutchouc mince, épousant la forme des doigts. Ils permettront d'éviter toute contamination.

**Opéré.** — 1° *Avant l'opération* : PRÉPARATION GÉNÉRALE. — Si l'opération est importante, si surtout elle doit porter sur le globe, on s'assurera, au préalable, de l'intégrité des différents appareils (poumon, tube digestif, rein). La toux, des troubles digestifs ou la présence d'albumine ou de sucre dans l'urine devront la faire ajourner. Un purgatif léger donné la veille est une sage précaution. On peut en dire autant du bain de propreté. A défaut de purgatif on aura recommandé au patient, surtout s'il s'agit d'une opération qui l'oblige à un séjour au lit de quelques jours, comme l'opération de cataracte, de vider son intestin au moyen d'un lavement le matin même de l'intervention.

PRÉPARATION LOCALE. — Les annexes du globe oculaire, la conjonctive, les voies lacrymales surtout seront soigneusement examinées et la moindre trace de suppuration fera retarder l'opération jusqu'à complète guérison. Une précaution importante est d'habituer le malade à regarder en bas et à fermer doucement les yeux sans serrer les paupières.

Panas a recommandé, avant les opérations sur le globe, un pansement aseptique appliqué la veille, après lavage des paupières, des sourcils et des bords ciliaires avec l'eau savonneuse, puis avec la solution de biiodure ou de cyanure d'Hg à 0,10 centigrammes p. 1.000.

Ce pansement, employé à l'Hôtel-Dieu, donne d'excellents résultats. Mais



certaines conjonctives réagissent très vite sous le bandeau, aussi l'emploi avant l'opération du mélange iodé que nous prescrivons suffira le plus souvent.

TABLE D'OPÉRATION. — Toute intervention (à l'exception du cathétérisme) sera faite sur le malade couché. La table d'opération sera étroite, à plan incliné, et placée à hauteur convenable. A son défaut, on peut se contenter d'une table rectangulaire massive en bois, disposée à hauteur convenable, qui fournira un excellent appui. Mais l'inconvénient de tous ces lits spéciaux, articulés ou non, est d'obliger le transport du malade du lit d'opération sur un brancard pour regagner sa chambre, ce qui peut être l'occasion d'ébranlements ou d'efforts capables d'entraîner des accidents après certaines interventions délicates, par exemple, à la suite de l'opération de cataracte. On aura donc quelquefois intérêt à opérer certains sujets difficilement transportables dans leur propre lit, roulé au préalable dans la salle d'opération ou dans leur chambre même, celle-ci ayant été préparée d'avance et débarrassée de toutes tentures, rideaux, tapis, etc...

ÉCLAIRAGE. — La table est placée en face ou parallèlement à la fenêtre. Le jour venant d'en haut ou de plusieurs fenêtres est mau-

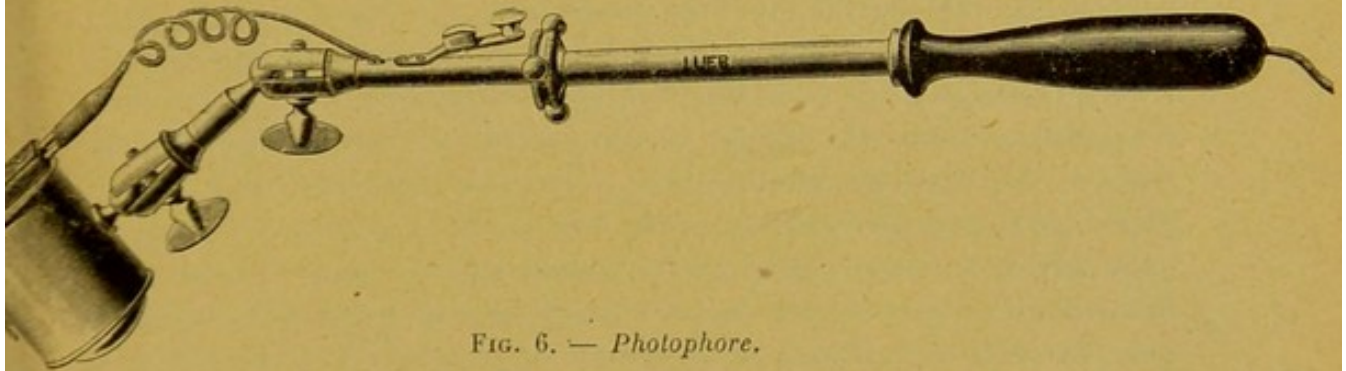


FIG. 6. — Photophore.

vais en raison des reflets qui se produisent sur la cornée. Les autres fenêtres seraient fermées à l'aide de rideaux. On évitera aussi la lumière directe du soleil ; la meilleure orientation est le nord ou le nord-est. Si l'éclairage est insuffisant et l'opération délicate (extraction de membranule par exemple), on aura toujours à sa disposition l'éclairage électrique, photophores, etc. (fig. 6). On veillera donc à ce que toute salle d'opérations soit munie d'une ou de plusieurs prises de courants : à défaut de photophore, une simple lampe électrique à la douille de laquelle est adapté un long fil, qui permet de la placer dans toutes les positions, et munie d'une demi-coquille opaque en guise de réflecteur, remplira parfaitement le but.

A côté de la table d'opération seront placées une ou plusieurs petites tables pour les tampons, les compresses, les liquides antiseptiques et



les instruments. Ceux-ci, bien à portée, auront été vérifiés et les *tranchants essayés* avant d'être stérilisés. Le rôle principal, presque unique, de l'assistant dans la plupart des interventions sur le globe est de placer les instruments dans la main même de l'opérateur à mesure de ses besoins, celui-ci ne devant jamais quitter des yeux le champ opératoire.

A défaut de deux salles d'opérations, l'une pour les malades aseptiques, l'autre pour les septiques, condition qui n'est pas toujours réalisable, on aura au moins deux séries d'instruments, réservés à chacun d'eux.

La salle de pansement sera séparée de la salle d'opérations ; si cela est possible, on aura également deux salles de pansement, septique et aseptique.

Enfin, l'aide chargé de la stérilisation n'aura d'autre fonction que la préparation des objets de pansements et ne devra jamais aider aux pansements. D'une séparation étanche entre les choses septiques et aseptiques, entre le personnel pansant et celui chargé de la stérilisation, dépend la sécurité et le succès des opérations.

**2<sup>e</sup> Au moment de l'opération.** — Le pansement de la veille, s'il existe, est enlevé et ce *pansement témoin*, suivant la présence ou l'absence de sécrétion conjonctivale, nous renseigne sur l'état des culs-de-sac et la sensibilité de la muqueuse.

**ANESTHÉSIE GÉNÉRALE.** — Le malade est couché et anesthésié. L'anesthésie générale sera très rarement employée, si ce n'est chez les jeunes enfants. On se servira pour le chloroforme de l'appareil de Ricard. Le masque dont il est pourvu a l'inconvénient d'empiéter très légèrement sur la partie interne de la région orbitaire et gêne assez souvent l'opérateur. Mais aussitôt le malade endormi, il est d'autant plus facile de lui substituer une compresse stérilisée que l'intervention dure peu de temps en général, et qu'il est aisé à l'opérateur, de par sa situation, de surveiller l'anesthésie au cours de l'opération. Bien entendu l'anesthésiste aura *toujours à portée une pince à langue*, pour les tractions rythmées de celle-ci en cas d'arrêt de la respiration.

L'anesthésie par l'éther, également employée en chirurgie générale, a cet avantage de se prolonger et de permettre de continuer l'opération pendant une dizaine de minutes après que le masque a été retiré, condition excellente pour les autoplasties. L'appareil de notre collègue Ombrédanne donne toute sécurité.

L'anesthésie par le chlorure d'éthyle convient aux opérations de courte durée, qui constituent la presque totalité de nos interventions (iridectomie dans le glaucome, sclérotomies, etc.). Et chez l'enfant, toute opération si minime soit-elle, réclamera l'anesthésie générale, en raison de l'indocilité du patient. On se trouvera



très bien du chlorure d'éthyle. Nous l'employons systématiquement pour presque toutes les opérations dans notre service de l'hôpital des Enfants-Malades, même pour l'énucléation. Nous nous servons du masque de Camus et suivant l'âge, nous employons une ampoule de 1 centimètre cube (2 centimètres cubes, pour les enfants âgés de trois ans et plus) qui est fixée dans le masque. L'anesthésie est immédiate, dure deux à trois minutes, et si l'enfant se réveille avant la fin de l'intervention, il suffit de briser dans le masque une nouvelle ampoule. On peut continuer, si besoin est, par l'anesthésie chloroformique et le chlorure d'éthyle a cet avantage de supprimer la période d'excitation. De plus, il n'offre aucun danger, contrairement au chloroforme, particulièrement à redouter chez l'enfant; le réveil est immédiat et n'est suivi d'aucun malaise.

**ANESTHÉSIE LOCALE.** — On emploiera le chlorhydrate de cocaïne en solution aqueuse à 5 p. 100.

**Instillations.** — Elles sont faites quelques minutes avant l'opération et répétées deux ou trois fois. Après 8 à 10 minutes l'anesthésie de la cornée est complète, à condition que l'œil ne soit pas enflammé. Dans le cas contraire, lors par exemple de glaucome aigu, d'irido-cyclite, d'iritis, etc., la cocaïne n'a aucune action. On a essayé alors les instillations préalables d'extrait de capsules surrénales dont l'action vaso-constrictive et hémostatique est très réelle. Au bout de quelques minutes, la rougeur de l'œil diminue ou disparaît l'action de la cocaïne instillée ensuite est rendue plus efficace. Mais l'anesthésie est toujours incomplète, la douleur persiste et mieux vaut y associer l'anesthésie régionale (voy. plus bas).

**Injections.** — Les injections, sous-cutanées ou sous-conjonctivales, seront faites avec la solution à 1 p. 100, ou mieux avec la novocaïne additionnée d'une goutte de la solution d'adrénaline au millième par centimètre cube. L'aiguille de la seringue de Pravaz est enfoncée dans le derme et pousse devant elle une petite quantité de liquide. Le tissu devient blanc en ce point; l'aiguille est alors retirée, enfoncée de nouveau en plein tissu anesthésié, et on injecte une nouvelle quantité de liquide. On répète ainsi l'opération autant de fois que le réclame la grandeur de la ligne d'incision; seule la première piqûre est douloureuse, puisque, pour les autres, l'aiguille pénètre chaque fois dans un tissu déjà anesthésié.

Bien entendu l'injection sera faite sur les malades *couchés*, quelle que soit la bénignité de l'intervention. La plupart des accidents observés après ces injections étaient dus presque toujours à ce qu'elles avaient été faites sur des sujets assis.

Pour les injections sous-conjonctivales, après avoir instillé au préalable la solution forte, on saisit un repli de la muqueuse avec la pince et on pénètre avec la pointe de l'aiguille, enfoncée d'un petit



coup sec et tangentiellement au globe. Il en résulte une boule d'œdème qui soulève la conjonctive bulbaire et gêne quelquefois beaucoup l'opérateur en masquant les différents plans.

ANESTHÉSIE RÉGIONALE. — Généralisée par le professeur de Laperonne elle tend de plus en plus à se substituer à l'anesthésie

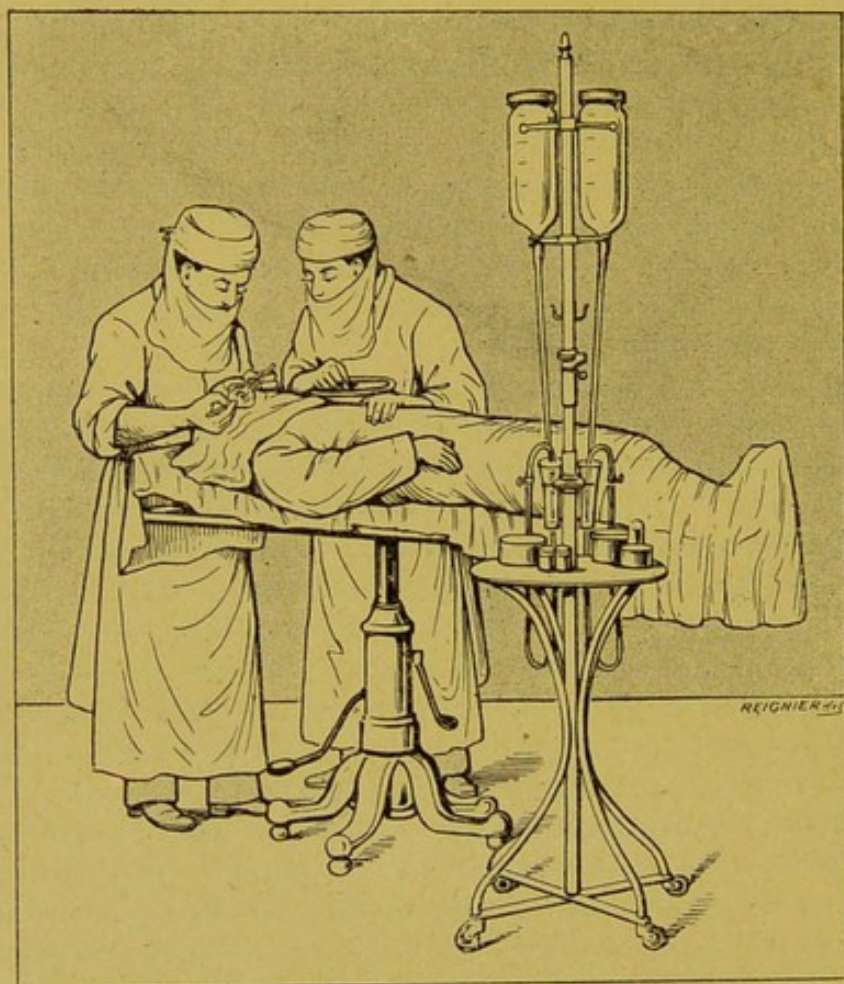


FIG. 7. — Opération de cataracte. O. D

L'opérateur se tient derrière la tête du malade. Le lit est placé parallèlement à la fenêtre et la lumière vient de droite.

générale qu'elle pourra remplacer dans la plupart des cas. Elle a l'avantage de n'offrir aucun danger, n'entraîne aucun shock et depuis quelques années elle est employée presque exclusivement à la Clinique ophtalmologique de l'Hôtel-Dieu. L'injection est faite à l'émergence du tronc nerveux sensitif et tout le territoire innervé par lui se trouve anesthésié, nous en donnons plus bas la technique (voy. p. 14).

PRÉPARATION DU CHAMP OPÉRATOIRE. — De même que les mains de l'opérateur, le globe et ses annexes, en particulier les culs-de-sac



conjonctivaux, auront été soigneusement désinfectés avec la région avoisinante : paupières, sourcil et région frontale<sup>1</sup> avant de pratiquer l'anesthésie. En raison de la délicatesse de l'organe, on ne peut se servir des antiseptiques habituels, trop irritants pour la cornée et la muqueuse conjonctivale. Nous leur préférons soit le biiodure de

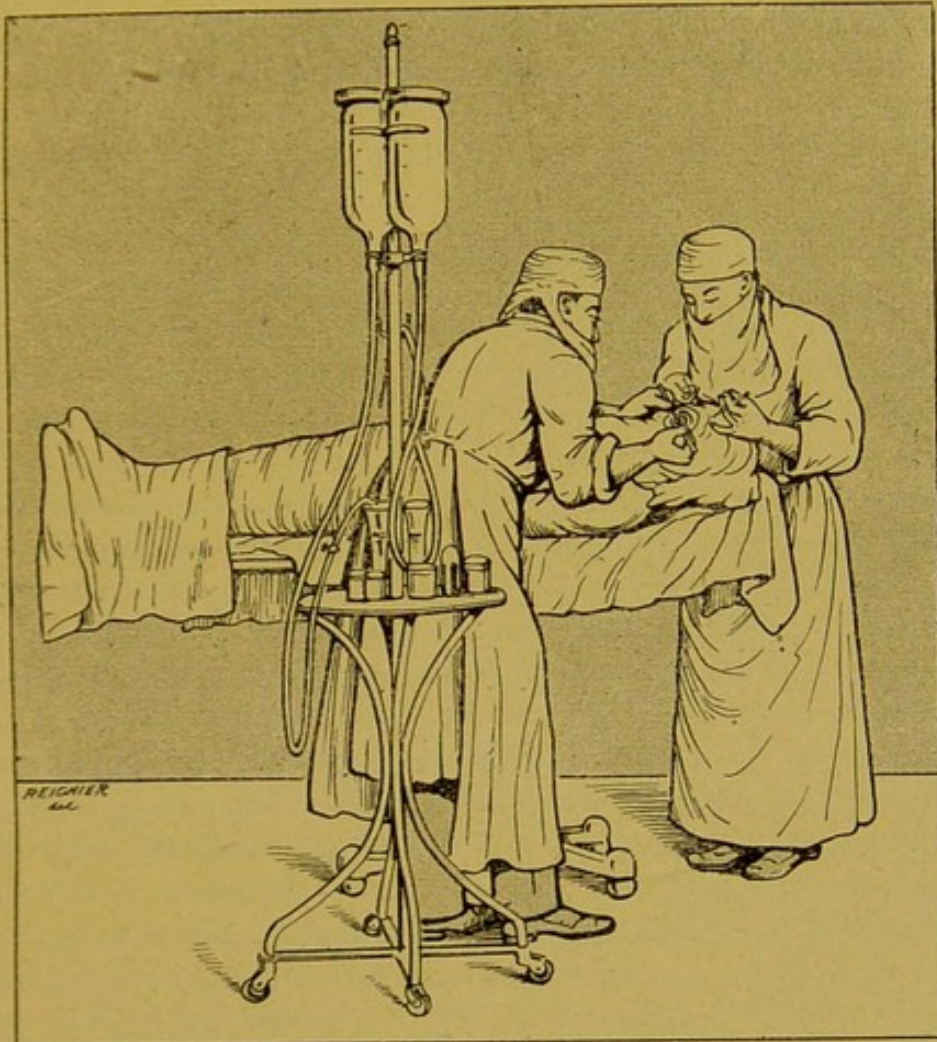


FIG. 8. — Opération de cataracte O. G.

L'opérateur, placé à la gauche du sujet, reçoit la lumière de droite. L'aide se tient en face, derrière la tête du malade.

mercure, adopté par Panas, ou le cyanure d'hydrargyre. On formulera :

|                              |               |
|------------------------------|---------------|
| Biiodure de mercure. . . . . | 0,03 centigr. |
| Alcool à 90° . . . . .       | 16 gr.        |
| Eau distillée . . . . .      | 1.000 gr.     |

ou :

|                                  |               |
|----------------------------------|---------------|
| Cyanure d'hydrargyre . . . . .   | 0,10 centigr. |
| Eau distillée bouillie . . . . . | 1 litre.      |

1. S'il existe une affection des voies lacrymales ou toute autre complication infectieuse, celle-ci, nous le répétons, devrait être traitée au préalable.



La solution, tiédie au préalable, est placée dans un flacon laveur, maintenu à 0,40 ou 0,50 centimètres au-dessus de la tête du malade. Toute la région péri-oculaire du côté à opérer est savonnée en évitant la pénétration du liquide dans le sac conjonctival. Le savon est enlevé et toute la région lavée avec la solution de cyanure, en ayant soin de bien frotter le bord ciliaire de la paupière.

Aussitôt après le lavage on passe sur toute la région péri-oculaire un tampon de coton hydrophile trempé dans un mélange à parties égales de :

Iode du Codex  
Alcool à 90°  
Glycérine neutre

en ayant soin d'en bien recouvrir les lèvres ciliaires. Nous l'avons employé systématiquement depuis 1914, dans toutes nos opérations et pendant tout le cours de la guerre chez tous nos blessés avec des résultats excellents.

On peut toucher le limbe scléro-cornéen avec ce mélange iodé sans déterminer de réaction appréciable. Dans les opérations sur le globe comportant une section cornéenne limbaire nous touchons quelquefois légèrement la région où doit porter la section avec un peu de coton hydrophile stérilisé enroulé au bout d'un stylet et imbibé de ce mélange s'il y a lieu de craindre l'infection.

L'écarteur est mis en place et les culs-de-sac irrigués, tandis qu'on recommande au malade de diriger le regard en bas, puis en haut, afin d'atteindre toute l'étendue de la conjonctive. Le lavage est fait à l'aide d'une canule stérilisée effilée qui glisse sous le cul-de-sac et est reliée à un bock par un tube de caoutchouc. A défaut d'irrigateur, on se servirait d'un entonnoir en verre auquel on adapte le tube et la canule.

Tout le champ opératoire est limité par des compresses stérilisées : une petite compresse de gaze est placée sur la bouche et le nez pour éviter le contact des moustaches et de la barbe.

SITUATION DE L'OPÉRATEUR ET DE SES AIDES. — En général l'opérateur se place derrière la tête s'il s'agit de l'œil droit, et à gauche s'il s'agit de l'œil gauche. Le malade est prié de regarder en bas si l'intervention porte sur le globe, presque toutes ces opérations nécessitant le regard en bas, et l'opérateur l'engage à respirer tranquillement en ouvrant la bouche, afin d'éviter la contraction de l'orbiculaire. Le globe est fixé avec la pince fixatrice tenue de la main gauche, à l'opposé du point où doit pénétrer l'instrument et tout près du limbe, de manière à rendre la fixation et l'immobilité de l'œil aussi complètes que possible et à diminuer sa rotation.

L'aide se place en face de l'opérateur et du même côté. La situation varie d'ailleurs avec la nature de l'intervention.



**NÉCESSITÉ POUR LA MAIN DE PRENDRE POINT D'APPUI.** — Une précaution importante, en raison de la précision extrême exigée par l'acte opératoire, est de prendre point d'appui sur les surfaces osseuses environnantes avant de commencer l'opération. C'est là un précepte de chirurgie générale qui prend ici une importance capitale ; à cette condition seulement on évitera le tremblement, si fréquent en chirurgie oculaire, et on acquerra la sûreté requise.

**FIXATION DU GLOBE.** — Elle est très importante et sera faite, toutes les fois que cela est possible, à l'opposé du point de pénétration de l'instrument ; en dedans, si le couteau doit pénétrer en dehors, en bas si la section est faite en haut. L'œil en effet, essentiellement mobile, roule et fuit sous le couteau. Seule la fixation, à l'opposé du point de ponction, contre-balance la pression exercée par l'instrument tranchant et donne au globe une certaine fixité.

### 3<sup>e</sup> Après l'opération.

**PANSEMENT.** — Il se compose d'une double rondelle de gaze stérilisée appliquée sur les paupières doucement fermées (on évitera les gazes bariolées, salolées, iodoformées qui donnent des érythèmes). Au-dessus on place en dedans une petite masse d'ouate pour remplir et égaliser l'angle interne, puis des rondelles

de coton hydrophile et, enfin, une plaque de coton plus large passant sur le dos du nez et rejoignant celles de l'autre côté si le pansement est binoculaire. Ce dernier convient aux opérations portant sur le cristallin et le vitré, ou même sur les muscles lorsqu'on veut obtenir l'immobilité des deux yeux.

La bande, large de 4 centimètres et longue de 3 à 5 mètres, est en crêpe ou en coton. Tandis qu'un aide soulève la tête du malade et lui recommande d'éviter tout effort, on fait un premier tour à la hauteur du front. La bande, à son retour de l'occiput, est conduite sous

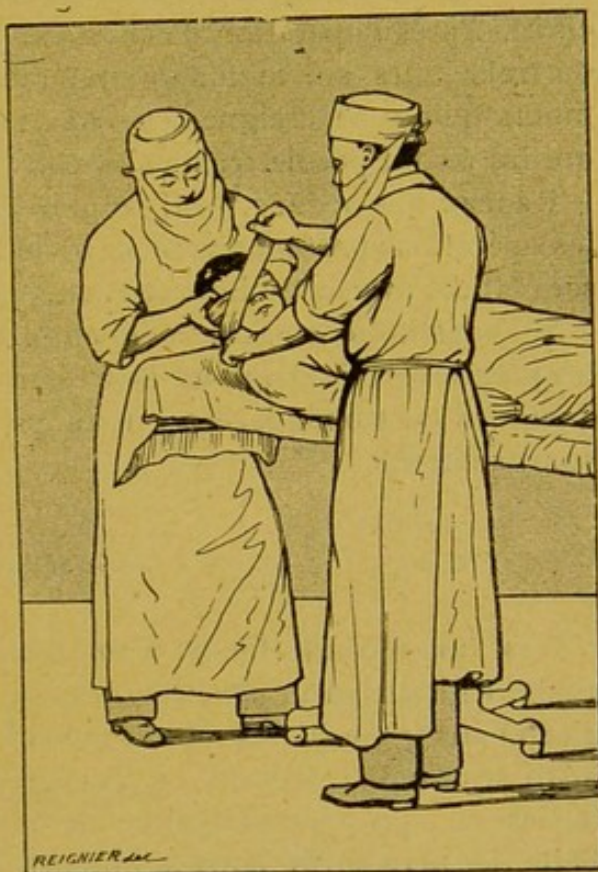

FIG. 9. — Application du pansement.

L'aide soutient la tête du sujet qui ne doit faire aucun effort, tandis que le chirurgien applique le pansement.



le lobule de l'oreille droite, passe obliquement sur l'œil droit, gagne la région frontale gauche (fig. 9), glisse au-dessus de l'oreille gauche, revient au-dessus de la droite après avoir contourné l'occiput, recouvre l'œil gauche qu'elle traverse en sautoir, passe sous l'oreille gauche et ainsi de suite, *en évitant de serrer*, car le pansement doit être seulement *contentif* et non *compressif*. Cinq à six épingles, jamais au-devant de l'œil opéré, retiennent les différents tours de bande.

Le pansement mis en place, le malade est assis sans secousse ; puis, il est conduit ou mieux transporté dans son lit en évitant tout effort. Après l'opération de cataracte le malade restera couché deux ou trois jours, sur le dos de préférence ou sur le côté non opéré, à moins qu'on ne craigne des complications pulmonaires ou autres qui lui feront permettre de s'asseoir.

RÉGIME DES OPÉRÉS. — Il ne présente rien de spécial, excepté pour les opérations portant sur le globe de l'œil (extraction de cataracte) et sera étudié avec cette intervention.

Si l'anesthésie générale a été employée, on recommandera la diète les premières vingt-quatre heures en se contentant de faire prendre quelques boissons glacées ou un peu de bouillon, afin d'éviter les vomissements.

#### C. — ANALGÉSIE RÉGIONALE

C'est une seconde forme d'analgésie locale. On pourrait l'appeler analgésie à distance, par opposition à l'analgésie locale proprement dite ou analgésie *in situ*, étudiée plus haut, et réalisée par les simples instillations du collyre à la cocaïne ou par les injections sous-cutanées ou sous-conjonctivales, au point où doit porter l'opération. Cette dernière suffit dans la plupart des cas. Toutefois elle présente certains inconvénients, les uns insignifiants, tel l'œdème local qui disparaît par un léger massage, un autre plus grave, celui d'insensibiliser très mal les tissus enflammés.

L'analgésie régionale porte non plus sur le champ opératoire mais sur le ou les troncs nerveux qui l'innervent. Elle détermine momentanément leur section fonctionnelle et l'insensibilisation du territoire innervé en aval du point injecté. Elle a été tout d'abord étudiée par Cantonnet et Chevrier<sup>1</sup> ; Duverger en a parfaitement résumé les indications dans un article auquel nous ferons de fréquents emprunts<sup>2</sup>. Comme on le verra, elle s'applique à la plupart des

1. CHEVRIER et CANTONNET, Analgésie régionale dans la chirurgie des paupières et de l'appareil lacrymal. *Archives d'ophtalmologie*, 1909, p. 755.

2. DUVERGER, Anesthésie locale en chirurgie orbito-oculaire. *Presse médicale*, 5 août 1918, p. 408.



opérations sur le globe et les annexes et tendra de plus en plus à se substituer à l'anesthésie générale. Les points à injecter varient naturellement avec l'intervention, mais la technique générale demeure toujours sensiblement identique. Aussi la décrivons-nous tout d'abord avant l'étude des différentes opérations portant sur le globe ou sur ses annexes puisqu'elle trouvera son indication dans ces deux variétés d'intervention.

**Outillage et solutions.** — La seringue de 2 centimètres cubes est préférable à tout autre.

Deux aiguilles sont nécessaires, de 3 centimètres et de 4 centimètres et demi. La première, suffisante pour toutes les injections superficielles, est préférable à la seconde parce que plus fine; la seconde est indispensable pour aller jusqu'au fond de l'orbite.

Les solutions seront : 1° la solution de chlorhydrate de cocaïne à 5 p. 100 pour les instillations ;

2° La novocaïne pour toutes les anesthésies à l'aiguille.

Le choix de ce dernier anesthésique est de la plus haute importance, car sa toxicité, pratiquement nulle pour les doses utilisées en ophtalmologie, permet de l'employer à une concentration qui serait impossible avec la cocaïne ou la stovaïne. On aura deux solutions : A 1 p. 100 pour les infiltrations sous-cutanées :

|                                 |                   |
|---------------------------------|-------------------|
| Novocaïne. . . . .              | 2 centigr.        |
| Adrénaline au millième. . . . . | 2 gouttes         |
| Eau distillée. . . . .          | 2 cm <sup>3</sup> |

Ampoule stérilisée.

|                                  |          |
|----------------------------------|----------|
| Chlorhydrate de cocaïne. . . . . | 0 gr. 50 |
| Eau distillée. . . . .           | 10 gr.   |

En ampoules compte-gouttes stérilisées.

A 4 p. 100 pour les infiltrations orbitaires profondes ou les anesthésies régionales tronculaires :

|                                  |                     |
|----------------------------------|---------------------|
| Novocaïne . . . . .              | 8 centigr.          |
| Adrénaline au millième . . . . . | 2 gouttes.          |
| Eau distillée . . . . .          | 2 cm <sup>3</sup> . |

En ampoule stérilisée.

L'adjonction d'une goutte par centimètre cube de la solution d'adrénaline à 1/1.000 diminue le sang pendant l'acte opératoire et semble augmenter l'effet analgésique.

La solution au centième nécessite une masse de liquide relativement considérable pour la région orbitaire; il en résulte des œdèmes, de l'exophtalmie parfois gênants.

La solution à 4 p. 100 exige beaucoup moins de liquide, d'où déformation moindre ou nulle de la région; son action est plus



sûre, plus complète et plus rapide; elle n'offre aucun danger, les anesthésies les plus complexes de la région orbitaire ne demandant pas plus de 4 à 5 centimètres cubes de la solution à 4 p. 100, soient 20 centigrammes de novocaïne au maximum. Et malgré le voisinage des centres et l'absorption rapide par les veines orbitaires jamais nous n'avons constaté le moindre accident.

ANATOMIE. — Les schémas ci-joints (Poirier) précisent les territoires cutanés des différentes branches du trijumeau.

1° Sur le vivant les limites sont moins nettes que dans les livres, les

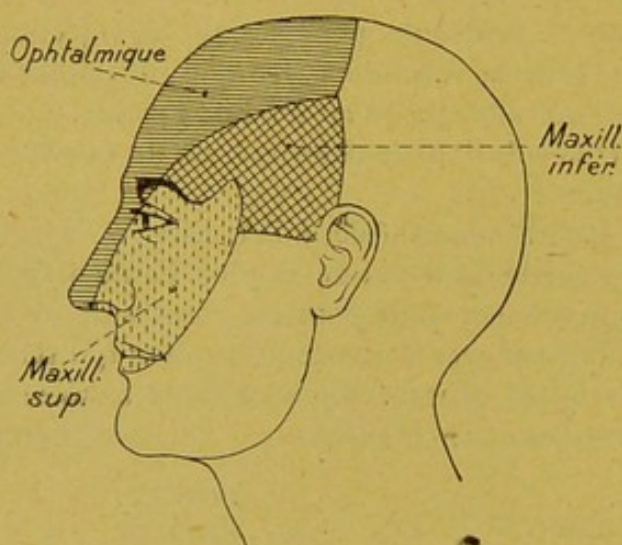


FIG. 10. — Territoires cutanés des différentes branches du trijumeau. (Duverger.)

territoires se pénètrent et l'anesthésie d'un seul tronc est presque toujours insuffisante pour une opération donnée.

2° La conjonctive palpébrale et bulbaire tire tous ses filets sensitifs des nerfs des paupières; seule une bande de 2 à 3 millimètres autour du limbe reçoit des filets sortis de la sclérotique et venus des nerfs ciliaires.

3° Les nerfs ciliaires sensitifs naissent du nasal après que ce der-

nier est entré dans l'orbite; il semblerait donc que l'anesthésie du nasal à la fente sphénoïdale doive entraîner l'analgésie complète du globe. Il n'en est pas toujours ainsi et pour les interventions limitées au globe il est préférable d'anesthésier directement les nerfs ciliaires avant leur entrée dans la sclérotique (Duverger).

**Indications et technique.** — Nous avons à notre disposition trois modes d'anesthésie locale :

- 1° Instillation ;
- 2° Infiltration locale des tissus ;
- 3° Anesthésie tronculaire à distance ou anesthésie régionale.

A. INSTILLATION. — Elle précédera toute manœuvre sur la région orbitaire, y compris l'aseptisation de la région par le savon ou les différents antiseptiques, tous irritants pour la conjonctive. Il est en effet très important de ne pas faire mal, surtout au début, pour conserver la confiance du malade et éviter les mouvements de défense dont le plus commun et le plus gênant est la fermeture énergique des paupières.



L'instillation de cocaïne sera répétée de deux en deux minutes à trois ou quatre reprises pour obtenir l'analgésie complète; il est généralement préférable de faire l'instillation dans les deux yeux.

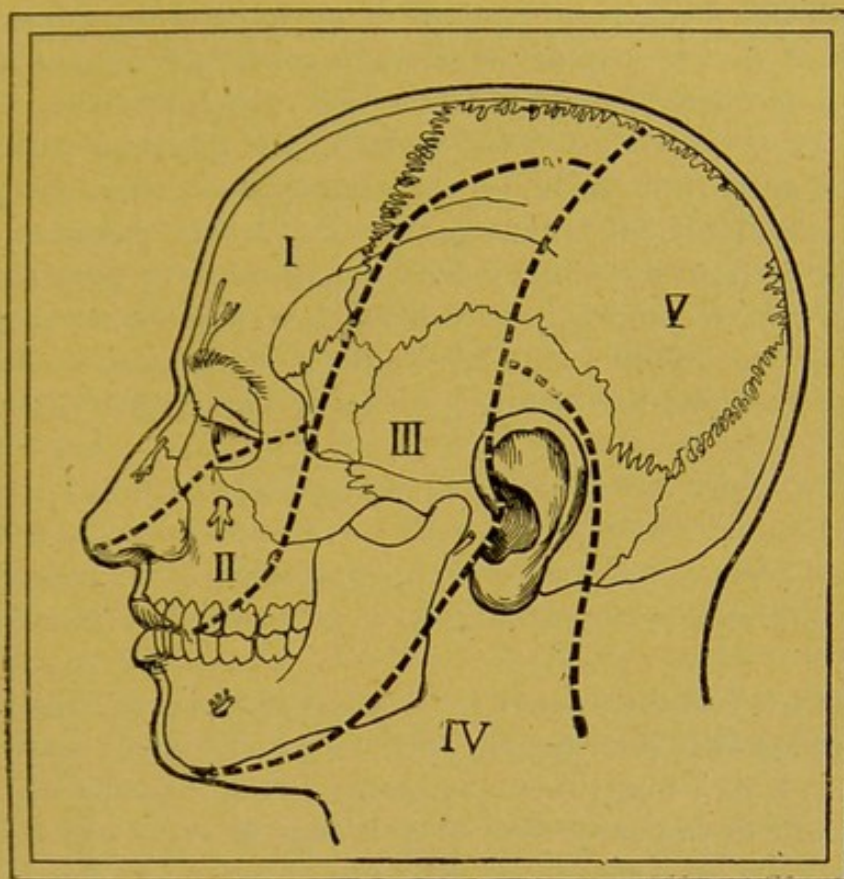


FIG. 11. — Innervation des territoires cutanés de la face. (Duverger.)

I, ophtalmique; — II, maxillaire supérieur; — III, maxillaire inférieur; — IV, plexus cervical superficiel; — V, nerfs sous-occipitaux.

Ce mode d'anesthésie est très suffisant pour toutes les interventions sur la cornée, l'iris, le cristallin et même le « vitré »; tatouage, ponction, cautérisation de la cornée, iridectomie, cataracte... à la condition que l'œil ne soit pas injecté. S'il existe des phénomènes réactionnels, dans le glaucome, par exemple, il est indispensable de la compléter par l'anesthésie totale du globe. Il en est de même pour les interventions sur les paupières et la conjonctive qui exigent toujours l'infiltration des tissus.

**B. INFILTRATION.** — Elle répond aux interventions bien limitées: paupières, conjonctive, globe, muscles. La solution faible peut suffire pour les paupières et la conjonctive, la forte est bien préférable pour le globe et les muscles.

**I. Paupières et conjonctive palpébrale.** — La seringue contenant 2 centimètres cubes de solution, on pique à 1 centimètre en dehors de la commissure externe sur le prolongement du grand axe de la fente palpébrale, en prenant soin de ne traverser que la peau. La



pointe est dirigée vers la base de la paupière à anesthésier en même temps que l'on pousse le piston ; elle chemine dans le tissu lâche du bord adhérent à égale distance de la peau et de la conjonctive et le parcourt jusqu'à l'extrémité interne de la paupière : on a injecté chemin faisant tout le contenu de la seringue. L'intervention doit-elle intéresser les deux paupières, on retire incomplètement l'aiguille dont la pointe est laissée dans l'épaisseur des tissus au voisinage de l'orifice d'entrée ; la seringue est rechargée et l'aiguille poussée comme précédemment dans la base de la deuxième paupière. L'anesthésie est parfaite au bout de deux à cinq minutes pour la totalité des paupières, y compris le bord libre et la conjonctive. Ce procédé permet toutes les interventions limitées aux paupières. L'œdème local, insignifiant, n'est jamais suffisant pour gêner l'acte opératoire.

La seule contre-indication est le phlegmon palpébral.

II. *Conjonctive bulbaire.* — Après instillations répétées de cocaïne et mise en place du blépharostat trois à quatre piqûres suffisent pour l'infiltration sous-conjonctivale totale avec 1 centimètre cube de solution.

Les deux précautions sont : 1° De toujours repiquer l'aiguille dans la zone œdématiée pour ne pas provoquer une douleur nouvelle ;

2° De se tenir à 1 centimètre au moins du limbe pour éviter l'adhérence étroite de la conjonctive au voisinage de la cornée.

L'anesthésie est complète en deux minutes.

L'analgésie conjonctivale ainsi obtenue est plus complète qu'avec l'instillation seule. Elle est indispensable dans les cas où l'on taille dans la conjonctive : taille de lambeau, recouvrement conjonctival, ptérygion. Elle doit toujours compléter l'anesthésie du globe dans les énucléations et les résections du segment antérieur.

Elle peut être limitée à un secteur : opération de Lagrange ou d'Elliot, par exemple.

III. *Globe.* — C'est l'infiltration du tissu orbitaire au voisinage du pôle postérieur de l'œil et l'anesthésie des filets ciliaires avant leur pénétration dans la sclérotique.

L'index gauche repère le bord inférieur de l'orbite et fixe sur lui la peau de la paupière inférieure.

A 1 centimètre et demi au-dessous de la commissure externe l'aiguille de 3 centimètres est enfoncée d'un coup brusque au ras de l'os, puis dirigée en haut, en arrière et en dedans en visant l'angle supéro-interne de l'orbite.

Elle passe entre l'os et le cul-de-sac conjonctival, entre le droit inférieur et le droit externe, glisse contre la paroi sclérale et croise au voisinage du pôle postérieur le nerf optique qu'elle dépasse quand elle est enfoncée en totalité. Pendant tout le trajet on a in-



jecté quelques gouttes de solution pour éviter la douleur de la pointe, mais la presque totalité des 2 centimètres cubes n'est poussée qu'à bout de course au voisinage du pôle postérieur.

On injecte le contenu de la seringue en trois ou quatre fois dans des directions différentes pour être bien certain d'infiltrer toute l'atmosphère celluleuse où cheminent les nerfs ciliaires.

Le résultat, assez rapide, est variable d'un sujet à l'autre ; il est prudent d'attendre un quart d'heure avant de commencer (Duverger).

Si la conjonctive doit être intéressée pendant l'acte opératoire, l'anesthésie est complétée par une infiltration sous-conjonctivale, mais cette dernière n'est pratiquée qu'au moment même de l'intervention. Et ce détail n'est pas indifférent. Par ce moyen on ne touche à la conjonctive et au globe qu'après l'effet de l'injection profonde et on évite ainsi toute douleur inutile, surtout si l'œil est enflammé.

Toutes les interventions sur le globe sont rendues indolores : ponction de la cornée dans les ulcères compliqués d'hypertonie aiguë, iridectomie du glaucome aigu, sclérectomie, ciliairotomie, résection du segment antérieur, énucléation avec ou sans greffe, toutes les interventions d'urgence pour les traumatismes de l'œil, etc.

L'action sur le nerf optique est nulle et la seule complication possible est une exophtalmie un peu gênante dans les cas où l'on a fait usage de la solution au centième.

La seule contre-indication paraît être le phlegmon de l'orbite (Duverger).

IV. *Muscles*. — L'anesthésie est faite en deux temps :

1° Anesthésie profonde du corps musculaire. Piqûre à travers la paupière inférieure près du rebord osseux de l'orbite dans son tiers interne ou externe suivant qu'il s'agit du droit interne ou externe. L'aiguille est dirigée en arrière et en haut dans la direction présumée du corps musculaire ; à 3 centimètres de profondeur on injecte 1 centimètre cube de solution forte ;

2° Anesthésie de la conjonctive et du tendon par piqûre sous-conjonctivale au voisinage de son insertion.

L'anesthésie profonde, à peu près inutile pour la ténotomie, est très utile pour l'avancement.

Les résultats de cette anesthésie sont très satisfaisants et bien supérieurs à ceux de l'injection sous-conjonctivale seule.

C. — ANESTHÉSIE RÉGIONALE. — 1. *Totale*. — Pour obtenir l'anesthésie de tout le contenu de l'orbite, de la conjonctive et des paupières, il faut porter la solution anesthésiante au point où les troncs sensitifs pénètrent dans la région. Ils sont au nombre de quatre : les trois branches de l'ophtalmique et le sous-orbitaire.

Les territoires cutanés et muqueux péri-orbitaires peuvent être groupés sous quatre chefs au point de vue de leur innervation : na-



sal (innervé par le nasal externe), frontal (innervé par les nerfs frontaux, interne et externe) et lacrymal (innervé par le nerf lacrymal) (fig. 12).

Le nasal externe, ou sous-trochléaire, après avoir longé la paroi interne de l'orbite, émerge de la profondeur au-dessous de la poulie de réflexion du grand oblique. Il innerve par ses rameaux internes

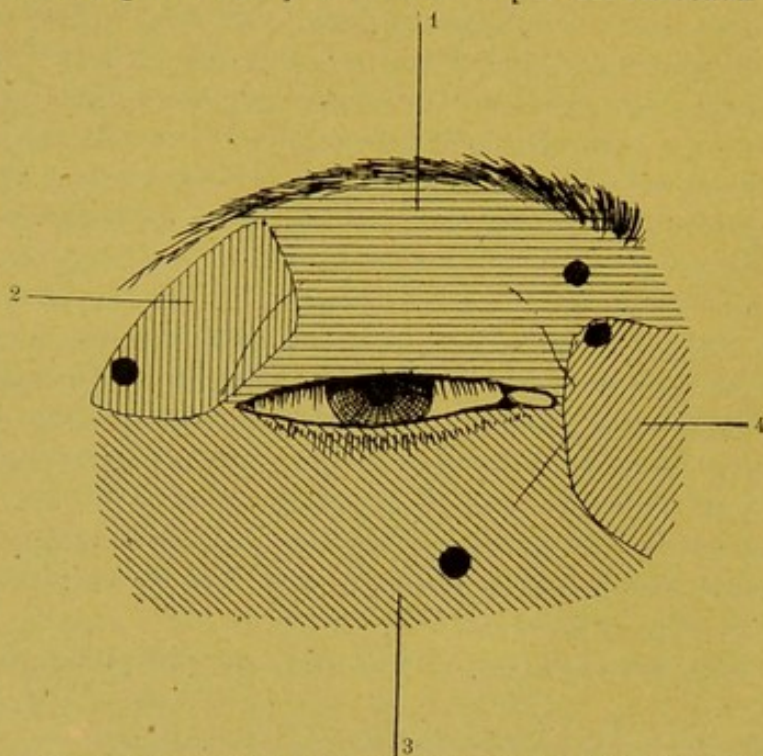


FIG. 12. — 1. Territoire analgésié par la piqûre sus-trochléaire (frontal externe et interne). — 2. Territoire analgésié par la piqûre externe (lacrymal). — 3. Territoire analgésié par la piqûre inférieure (sous-orbitaire). — 4. Territoire analgésié par la piqûre sous-trochléaire (nasal externe).

et supérieurs la peau de la partie interne de la paupière supérieure (en avant du sac lacrymal) et les téguments du nez ; par son rameau inférieur il donne la sensibilité au sac et à la partie supérieure du canal lacrymo-nasal ; la partie inférieure de ce dernier reçoit ses rameaux sensitifs du nerf dentaire antérieur, branche collatérale du nerf sous-orbitaire. Elle s'en détache un peu en *arrière de l'orifice superficiel du canal sous-orbitaire*.

L'analgésie du sac sera donc obtenue par deux injections, l'une supéro-interne ou sous-trochléaire, la seconde inférieure ou sous-orbitaire. L'injection externe ou lacrymale anesthésiera le nerf lacrymal et sera réservée aux opérations sur la glande lacrymale. L'injection sus-trochléaire est destinée à atteindre les nerfs frontaux externe et interne, et anesthésiera la plus grande partie de la paupière supérieure (fig. 12). Ces deux dernières injections nous intéressent moins ici.



Trois piqûres suffisent ayant un repère commun, le rebord osseux de l'orbite.

1° *Nasal*. — Du bout de l'index gauche on cherche dans l'angle supéro-interne la poulie du grand oblique, facile à sentir à 1 centimètre de profondeur environ en déprimant légèrement la paupière.

L'aiguille de 4 centimètres et demi est piquée sur le rebord orbitaire, immédiatement au-dessous de la poulie; on sent l'os avec la pointe et on va directement en arrière en gardant le contact de la paroi osseuse. A bout d'aiguille on injecte 2 centimètres cubes de la solution à 4 p. 100.

2° *Fronto-lacrymal*. — Ces deux nerfs sont atteints par la même injection.

On repère du doigt le bord orbitaire externe et le ligament palpébral externe. L'aiguille de 4 centimètres et demi est enfoncée contre l'os immédiatement au-dessus de ce dernier et non dans son épaisseur. Elle prend le contact de l'os et le suit en arrière et en dedans en restant dans le plan horizontal. Il ne faut pas oublier l'obliquité de cette paroi, beaucoup plus considérable que celle de la paroi interne; si l'on s'entête à pousser droit en arrière, l'on tord ou brise l'aiguille contre l'os (Duverger).

Comme précédemment on a injecté quelques gouttes le long du trajet; à bout d'aiguille on vide le contenu de la seringue.

Les deux nerfs frontal et lacrymal sortent par un tronc commun ou très

rapprochés dans la partie externe de la fente sphénoïdale; ils sont englobés tous les deux au milieu de la solution anesthésiante.

3° *Injection inférieure ou sous-orbitaire*, destinée à anesthésier le nerf dentaire antérieur et par là même la partie inférieure du canal lacrymo-nasal. On cherchera à pénétrer avec l'aiguille dans le trou et le canal sous-orbitaires sentis avec l'ongle. La pointe est enfoncée

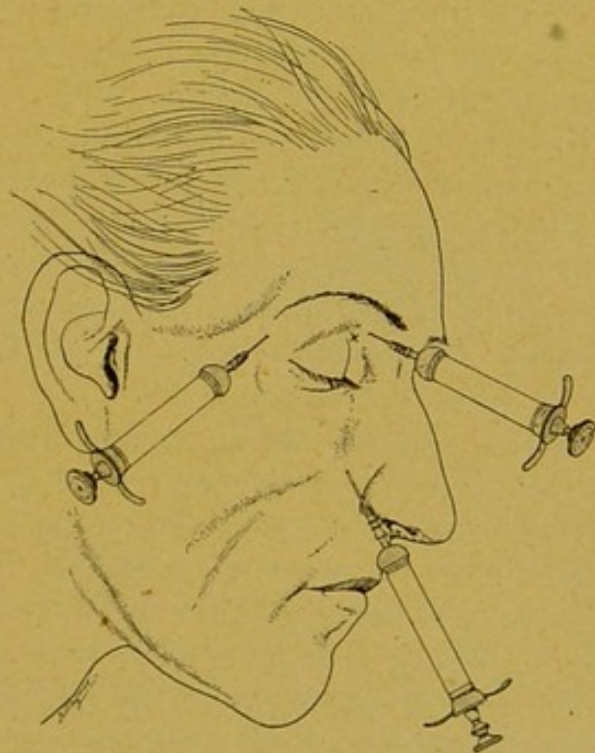

FIG. 13. — Les seringues répondent aux injections lacrymale, sous-trochléaire et sous-orbitaire. L'injection sous-trochléaire n'est représentée que par un point. La croix indique l'emplacement de la trochlée.



un peu en dedans du milieu d'une ligne, allant du sillon qui marque la limite supérieure de l'aile du nez à l'insertion antérieure du masseter sur la pommette [on sent celle-ci en priant le malade de serrer fortement les dents (fig. 13)].

L'injection limitée à ce trou (injection orificielle, Cantonnet) anesthésiera toute la paupière inférieure. Pour l'anesthésie du sac on poussera l'injection dans le canal (injection canaliculaire), 1 centimètre cube à 4 p. 100 suffit quand l'aiguille est bien à l'orifice du canal.

Il est nécessaire d'attendre dix minutes à un quart d'heure.

Cette anesthésie est employée depuis deux ans environ dans le service de M. le professeur de Lapersonne qui a pu faire l'exentération sous-périostée de l'orbite pour un gros épithélioma envahissant l'angle interne, et réséquer une partie de la paroi orbitaire interne, sans que le malade manifeste aucune sensation douloureuse.

Toutes les interventions orbitaires profondes paraissent relever de ce procédé qui donne aussi d'excellents résultats pour les autoplasties palpébro-conjonctivales.

II. *Sac lacrymal*. — L'ablation du sac lacrymal nécessite l'anesthésie du sous-orbitaire et du nasal externe.

1° *Sous-orbitaire*. — Nous venons de la décrire.

2° *Nasal-externe*. — Même repère que pour le nasal, mais on prend l'aiguille de 3 centimètres, car il n'est pas utile d'aller aussi profondément : 1 centimètre cube et demi de solution suffit pour l'anesthésie du nasal externe.

Elle est complète en cinq minutes. La région du sac n'est pas déformée; le seul inconvénient est celui déjà signalé, l'hématome de l'orbite. Ajoutons que ce procédé n'anesthésie pas l'extrémité inférieure du canal nasal qui reçoit un filet du dentaire antérieur. On s'en aperçoit lorsqu'à la fin de l'intervention on introduit la pointe fine du thermo dans le canal nasal.

III. *Glande lacrymale*. — On obtient une anesthésie parfaite de la région par une seule piqûre sur le fronto-lacrymal; elle permet facilement l'extirpation de l'une ou l'autre glande.

Les seules contre-indications à la méthode sont les infections aiguës et le très jeune âge du malade.

Chez les adultes agités ou pusillanimes, on se trouvera bien d'une injection de 2 centigrammes de morphine vingt minutes avant l'intervention (Duyverger).



## § 2. — ANATOMIE CHIRURGICALE DU GLOBE

## 1. ENVELOPPES

L'œil, kyste sensiblement sphérique, est limité par trois membranes concentriques qui en forment les parois. Ce sont, en allant de dehors en dedans : la sclérotique et la cornée, la choroïde, la rétine (fig. 14).

a) **La paroi externe (sclérotique et cornée, c. sc.)**, inextensible chez l'adulte, constitue l'enveloppe fibreuse, le squelette de l'œil.

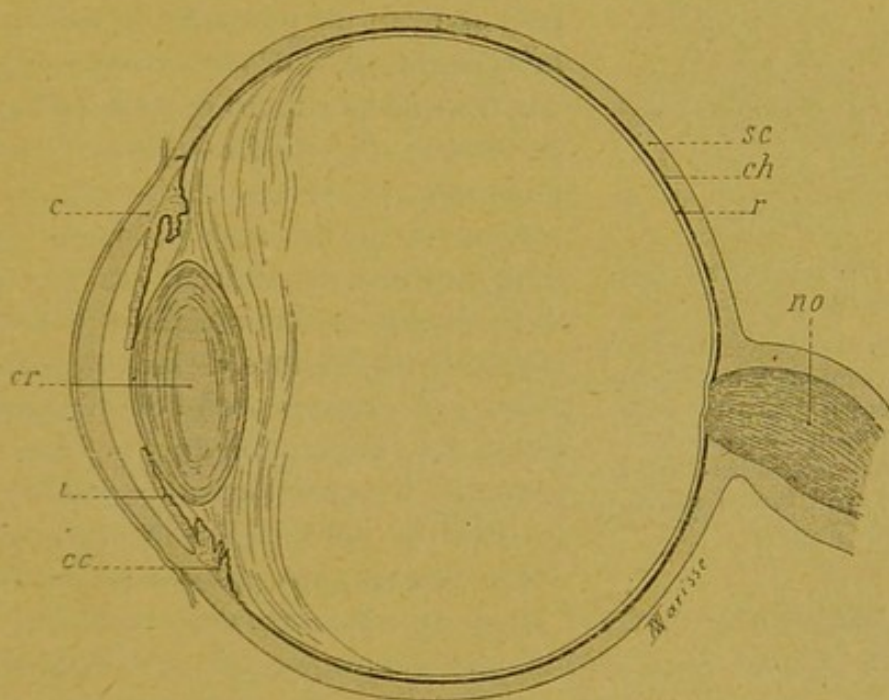


FIG. 14. — Œil normal. — Sujet adulte. — Coupe verticale. Gross. : 3 D.

Les trois enveloppes de l'œil et les espaces qu'elles délimitent. — *c.* Cornée et *sc.* sclérotique — *ch.* Choroïde ; *cc.* corps ciliaire ; *i.* iris. — *r.* Rétine avec *no.* nerf optique et papille. — *cr.* Cristallin. La forme du globe, on le voit, ne reproduit pas une courbe régulière comme on le décrit généralement ; il est légèrement aplati du côté temporal (moitié supérieure de la papille).

La SCLÉROTIQUE, de couleur blanche, se continue en avant avec la cornée qui ne s'en distingue que par sa convexité plus grande et sa transparence parfaite due à l'agencement des fibres conjonctives, disposées ici parallèlement alors qu'elles s'enchevêtrent dans la sclérotique.

Le LIMBE SCLÉRO-CORNÉEN, situé à la périphérie de la cornée, délimite les deux membranes (fig. 14). Cette limite, artificielle au point de vue anatomique (le tissu scléral se continuant sans transition avec le tissu propre de la cornée), est très importante au point de vue



chirurgical. Le limbe sert de point de repère et c'est à son niveau ou tout près de lui que porteront les incisions.

La CORNÉE est protégée en avant par un épithélium pavimenteux stratifié. Les blessures ou ulcères intéressant seulement l'épithélium guérissent sans laisser de trace, en l'absence de toute infection. Si la lésion est plus profonde et le tissu propre intéressé, le tissu conjonctif de nouvelle formation qui vient combler la perte de substance n'ayant plus la même disposition formera une tache opaque (*taie*).

La cornée n'est pas régulièrement circulaire mais légèrement aplatie de haut en bas; son diamètre vertical mesure un millimètre de

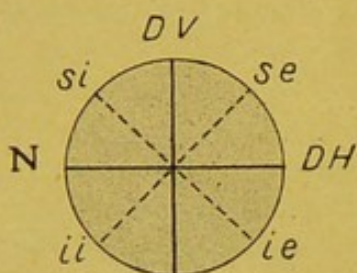


FIG. 15. — Diamètres principaux de la cornée.

- D. V. Diamètre vertical. —  
D. H. Diamètre horizontal.  
— *se*. Rayon supéro-externe.  
— *ii*. Rayon inféro-interne.  
— *si*. Rayon supéro-interne.  
— *ie*. Rayon inféro-externe.  
N. Côté nasal.

moins que l'horizontal. Il faut ajouter à ces deux diamètres principaux, qui serviront souvent de point de repère, les diamètres obliques, désignés respectivement par les rayons supéro-externe (*se*) et inféro-interne (*ii*), supéro-interne (*si*) et inféro-externe (*ie*) (fig. 15).

L'épaisseur de cette paroi externe est d'un millimètre environ, un peu moins dans la région avoisinant le limbe. On s'en souviendra lors d'extraction de corps étrangers cornéens profondément implantés ou dans l'opération du strabisme (avancement), lorsque l'aiguille pénètre dans les couches superficielles de la sclérotique.

b) *L'enveloppe moyenne* est formée par la **choroïde** (*c*). C'est la membrane vasculaire ou nourricière du globe. Partie de la papille, elle s'applique à la face interne de la sclérotique jusqu'en avant de l'équateur, puis s'épaissit pour former la *région ciliaire* (*cc*); enfin à deux millimètres du limbe elle s'écarte de la cornée avec laquelle elle forme un angle aigu et se termine au bord pupillaire, constituant dans cette dernière partie de son trajet la *membrane irienne* (*i*).

Elle nous offre ainsi trois parties à considérer, la CHOROÏDE PROPREMENT DITE, LA RÉGION CILIAIRE et L'IRIS.

Des deux premières peu de chose à dire au point de vue chirurgical. La RÉGION CILIAIRE est comprise entre le limbe et une ligne concentrique à lui et distante de 8 millimètres. Toute ponction portera donc toujours à 8 millimètres au moins en arrière du limbe, si on ne veut risquer d'intéresser le corps ciliaire<sup>1</sup>. La région ciliaire

1. Cette distance est variable; elle mesure en moyenne 7 mm. 5, en dehors et 6 mm. 5 en dedans. Mieux vaut donc ponctionner en dedans, afin d'éviter plus sûrement le corps ciliaire. F. TERRIEN, *Recherches sur la structure de la rétine ciliaire*. Th. de Paris, 1898.



est accessible à la palpation à travers la paupière supérieure et peut être interrogée par la pression digitale. Si celle-ci réveille de la douleur, ce sera l'indice d'une réaction ciliaire et on pourra craindre l'irido-cyclite.

L'IRIS, obliquement dirigé en avant, est sous-tendu par le cristallin qui lui donne sa fixité; il ferme avec lui la chambre antérieure en arrière. Si la lentille disparaît (opération de cataracte, luxation du cristallin), la chambre antérieure est rendue plus profonde; la membrane irienne devient verticale et tremble sous l'influence des mouvements de l'œil (iridodonésis).

c) La **couche interne** (rétine, *r*), formée par l'épanouissement du nerf optique à la papille, tapisse la choroïde sur toute son étendue. Notons que la papille, située un peu en dedans de l'axe antéro-postérieur de l'œil, est, par conséquent, plus rapprochée du limbe du côté nasal et plus accessible de ce côté. L'axe antéro-postérieur du globe mesure 24 millimètres en moyenne.

## 2. CONTENU

Ce contenu est presque entièrement liquide, à l'exception du cristallin qui, avec le diaphragme irien, délimite plusieurs espaces.

a) **Cristallin et zonule.**— Le cristallin (*cr*), situé derrière l'iris et maintenu vertical par les fibres de la zonule (*z*), concourt avec elle à séparer l'œil en deux régions bien distinctes, l'*antérieure* plus petite et la *postérieure* plus grande (fig. 16).

Le CRISTALLIN est une lentille biconvexe formée de fibres intimement accolées et contenues dans le sac capsulaire. Lors de l'opération de cataracte, on extrait seulement le contenu du sac après l'avoir ouvert (discision).

Chez l'enfant, toutes les parties du cristallin sont molles et la lentille est parfaitement élastique. A partir de vingt-cinq ans, on constate au centre la présence d'un noyau dû à la sclérose de ses fibres.

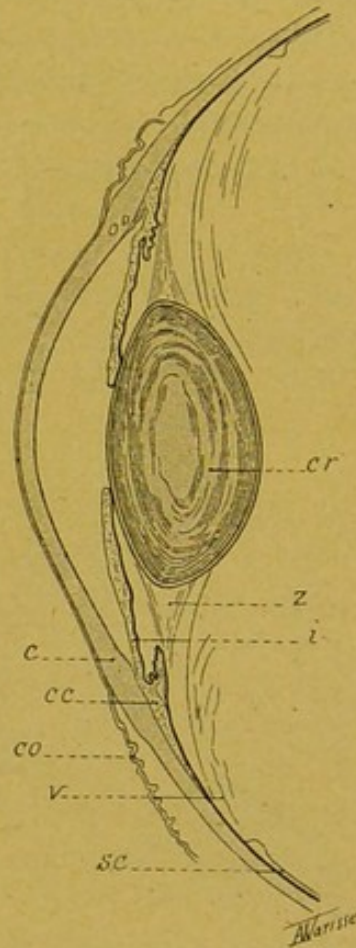


FIG. 16. — Segment antérieur de l'œil. — Coupe verticale. — Gross. : 6 D.

La figure montre les espaces limités par la cornée (*c*), l'iris (*i*) et le cristallin (*cr*) suspendu par les fibres de la zonule (*z*) : Chambres antérieure, postérieure et vitré (*v*), séparé de la chambre postérieure par la membrane hyaloïde. — *sc*. Sclérotique ; *co.*, Conjonctive. — *c. c.* Corps ciliaire.



Cette sclérose, en s'accroissant avec l'âge, s'étend jusqu'à la périphérie. A ce moment l'accommodation n'existe plus, le cristallin ayant perdu toute élasticité et la résorption totale, après la cataracte traumatique, ne peut être espérée.

La ZONULE (*z*) est constituée par un ensemble de fibrilles très délicates étendues de la région ciliaire aux faces antérieure et postérieure du cristallin (fig. 17). Ces fibrilles, très fragiles, peuvent se rompre, à l'occasion d'une dissection trop profonde (voy. opération de cataracte, complications du 2<sup>e</sup> temps),

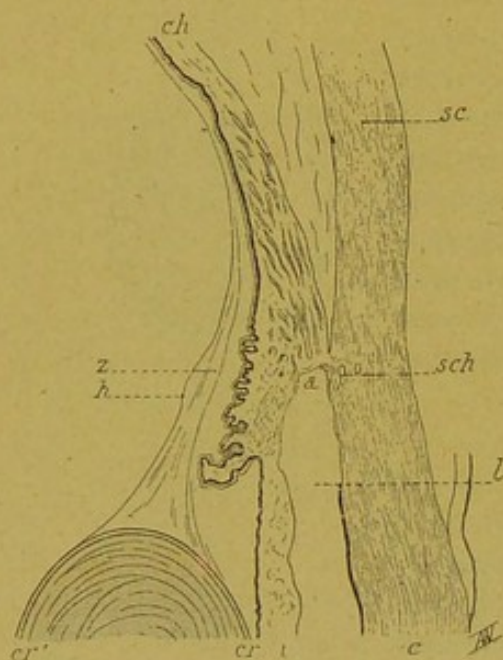


FIG. 17. — Segment antérieur de l'œil. — Coupe verticale. Gross. : 14 D.

Le limbe scléro-cornéen (*l*), qui coïncide anatomiquement avec la membrane de Descemet, figurée ici par une ligne noire à la face postérieure de la cornée (*c*), ne correspond pas à la racine de l'iris (*a*) mais est situé à deux millimètres en avant d'elle. — *sc*. Sclérotique avec (*sch*) canal de Schlemm. — *ch*. Choroïde, épaissie pour former le corps ciliaire, et plus bas l'iris (*i*). — *z*. Zonule, suspendant le cristallin et le sac capsulaire (*cr cr'*) et séparée du vitré en arrière par la membrane hyaloïde (*h*).

ou sous l'influence d'un traumatisme, chez les myopes en particulier, en raison des altérations choroïdiennes existant alors au niveau de leur insertion.

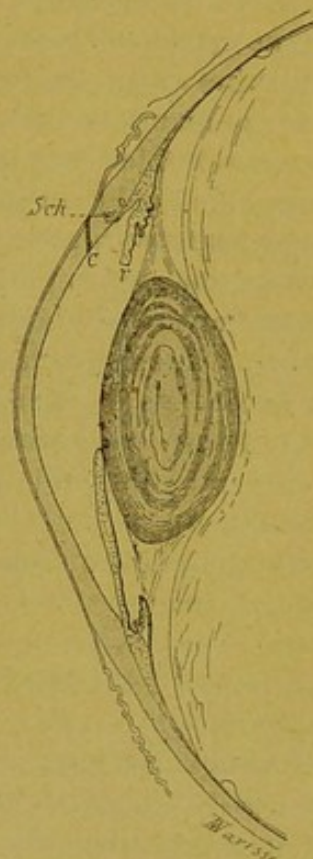

FIG. 18. — Segment antérieur de l'œil. — Coupe verticale. Gross. : 6 D.

La ligne noire *c* représente le trajet de l'incision faite au limbe. Elle est située, on le voit, non pas à la racine de l'iris mais à deux millimètres plus bas ; — *sch*. Canal de Schlemm. — *r*. Racine de l'iris demeurée en place après l'iridectomie. La section irienne est donc forcément incomplète avec une telle incision cornéenne au niveau du limbe (voy. Iridectomie).



La subluxation du cristallin qui en résulte rend l'extraction très difficile. On ne peut songer à disciser le sac qui n'est plus maintenu en place et il faut recourir à l'extraction dans la capsule.

b) *Espaces intra-oculaires.* — Ces trois parties, iris, cristallin et zonule, délimitent plusieurs espaces. Ce sont, en allant d'avant en arrière : la chambre antérieure, la chambre postérieure et le corps vitré.

1° CHAMBRE ANTÉRIEURE. — Elle est limitée en avant par la face postérieure de la cornée, en arrière par la face antérieure de l'iris doublé du cristallin au niveau de la pupille, et à la périphérie par la soudure de la racine de l'iris à la cornée (fig. 14). La réunion des deux membranes constitue l'*angle irien*. On se rappellera que la racine de l'iris ne correspond pas au limbe scléro-cornéen, mais est située à deux millimètres en *arrière*, au-dessus de l'extrémité supérieure du méridien vertical, siège habituel des incisions (fig. 18). Une incision, pour porter tout à fait sur la périphérie de la chambre antérieure, devra donc être faite non pas au limbe, mais à deux millimètres en arrière (fig. 18); nous reviendrons sur ce point à propos de l'iridectomie dans le glaucome.

2° CHAMBRE POSTÉRIEURE. — Elle est limitée en avant par la face postérieure de l'iris et des procès ciliaires, en arrière par le cristallin doublé de la membrane hyaloïde qui le sépare du corps vitré, et à la périphérie par la réunion de la membrane hyaloïde et des fibres zonulaires avec la rétine ciliaire. Cette réunion se fait un peu en avant de l'ora serrata (v. fig. 17). L'espace qui les sépare est virtuel; il peut devenir réel dans les cas pathologiques (hypertonie).

Les deux chambres sont remplies par l'humeur aqueuse. Celle-ci, sécrétée dans la région ciliaire, passe librement de la chambre postérieure dans l'antérieure par la fente capillaire séparant le bord pupillaire du sac capsulaire; de là, elle est reprise par le canal de Schlemm, lumière vasculaire *située en arrière du limbe* (fig. 18 *sch.*), puis emportée dans la circulation générale. Cette humeur aqueuse, sans cesse renouvelée, représente l'élément variable du contenu de l'œil et assure le réglage de la tension intra-oculaire. On peut donc ponctionner sans inconvénient la chambre antérieure (paracentèse); l'humeur aqueuse se reproduit aussitôt.

3° CORPS VITRÉ (v). — Enveloppé de la membrane hyaloïde, il remplit le troisième espace (fig. 14). C'est un liquide de consistance glaireuse, analogue à l'albumine de l'œuf, sorte de tissu conjonctif muqueux demeuré à l'état embryonnaire. Il a pour caractère essentiel, comme le cristallin et la cornée, d'être entièrement invasculaire, condition nécessaire de sa transparence. Cette absence de vaisseaux le rend, comme le cristallin, très vulnérable à l'infection<sup>1</sup>.

1. La cornée, bien que privée de vaisseaux, ne peut leur être comparée, car elle



Le vitré ne se reproduit pas ; sa perte au cours de l'opération de cataracte constitue donc une complication sérieuse. L'humeur aqueuse y supplée, si la perte est minime ; dans le cas contraire, elle peut être suivie de phtisie du globe.

### 3° VAISSEAUX ET NERFS DU GLOBE

Ils viennent des vaisseaux et des nerfs ciliaires postérieurs, les premiers fournis par les artères et veines lacrymales, les seconds par le ganglion ophtalmique (émanation du trijumeau). Ils pénètrent par la partie postérieure du globe tout autour du nerf optique.

Les uns, vaisseaux ciliaires courts, s'épuisent aussitôt dans le nerf optique, la choroïde et la rétine ; les autres (vaisseaux et nerfs ciliaires longs) après avoir cheminé entre la choroïde et la sclérotique, ressortent à quelques millimètres du limbe et s'anastomosent (vaisseaux ciliaires) avec les artères ciliaires antérieures.

Les nerfs ciliaires se terminent dans l'épaisseur de la cornée et de l'iris en formant de nombreux plexus qui donnent à ces deux membranes leur sensibilité exquise. Cette situation entre la choroïde et la sclérotique explique les douleurs atroces du glaucome lorsqu'ils sont comprimés sous l'influence de la pression intra-oculaire.

possède une circulation lymphatique et leucocytaire très active, accrue encore par un réseau vasculaire de nouvelle formation si une infiltration vient à se produire (lors de kératite parenchymateuse par exemple).



## PREMIÈRE PARTIE

# OPÉRATIONS SUR LE GLOBE OCULAIRE

## CHAPITRE PREMIER

### OPÉRATIONS SUR LA CORNÉE

#### SOMMAIRE,

**1° Extraction des corps étrangers.** — Technique différente suivant que le corps étranger est superficiel, profondément implanté ou a perforé la membrane et siège dans la chambre antérieure. — **2° Plaies et blessures de la cornée.** — **3° Paracentèse.** — *Indications.* — L'évacuation de l'humeur aqueuse peut remplir un triple but; diminuer le tonus, permettre l'extraction d'un corps étranger, donner issue à des exsudats (hypopyon, hypohéma, etc.), ou en accélérer la résorption. *Manuel opératoire*: ponction au limbe, en se gardant de blesser le cristallin, complication particulièrement à redouter. Les autres: ponction blanche, blessure ou prolapsus de l'iris, subluxation du cristallin sont moins à craindre. — **4° Traitement des ulcères de la cornée.** — **1° KÉRATOTOMIE.** — *Indications.* Ulcères serpiginieux étendus. Technique, complications et soins consécutifs. — **2° CAUTÉRISATION IGNÉE.** — Elle est indiquée dans les ulcères ayant peu de tendance à la cicatrisation, le pannus, le prolapsus de l'iris, les fistules de la cornée, le kératocone, etc... — **3° CHAUFFAGE.** — Il diminue la virulence de l'ulcère qu'il stérilise, sans altérer le tissu cornéen et sans présenter le moindre danger de perforation. On emploie la *chaleur irradiée* (thermo-cautère, galvano-cautère; cautère à vapeur ou l'air chaud). — **4° DIAGNOSTIC DE L'INTERVENTION.** — Différentes *variétés de kératites*: *kératites par infiltration* ou *parenchymateuses*, non justiciables du traitement chirurgical; *ulcères cornéens*, qui seront traités chirurgicalement si le traitement médical demeure insuffisant. — **5° Traitement des taies.** — Il est palliatif ou curatif. *Tatouage.* Technique et résultats. Le traitement curatif réside dans l'*abrasion* des opacités, et dans la *kératoplastie*, plus théorique que pratique. Suivant que l'excision intéresse les couches superficielles de la cornée ou toute son épaisseur la kératoplastie est *partielle* ou *totale*. Technique.

#### 1° EXTRACTION DES CORPS ÉTRANGERS

Les corps étrangers, suivant leur force de pénétration, siègent à la surface ou s'implantent profondément dans l'épaisseur de la cornée.



a) Si le corps est **superficiel**, l'extraction est simple. Le sujet est assis et l'œil *anesthésié* par deux ou trois instillations de la solution de chlorhydrate de cocaïne à 5 p. 100 répétées à quelques minutes d'intervalle. Après s'être assuré, à l'aide de l'éclairage oblique et de la loupe, du siège exact du corps étranger, l'opérateur se place en face du patient. Puis, la tête du malade étant bien appuyée, il écarte les paupières entre le pouce et l'index gauches, et, tenant de la main droite une aiguille dite « aiguille à corps étrangers » (fig. 19) dont il fait glisser la pointe derrière le fragment, il énuclée ce dernier de la petite loge qu'il s'était creusée à la surface de la cornée.



FIG. 19.  
Aiguille  
à corps  
étran-  
gers.

Il est souvent nécessaire de répéter l'opération lorsque le fragment s'émiette et ne peut être extrait d'un seul coup. S'il s'agit d'un éclat métallique, la zone brune limitrophe de tissu cornéen résultant de l'oxydation du fragment sera également enlevée.

b) Le fragment est-il **profondément implanté**, on fera coucher le malade et on fixe le globe après avoir mis l'écarteur.

On tenterait d'extraire le corps comme précédemment, à l'aide de l'aiguille introduite derrière lui en évitant, par des tentatives multipliées, de le faire pénétrer dans la chambre antérieure.

Si on a des raisons de craindre cette pénétration, on instillera des myotiques avant toute intervention. Le rétrécissement de la pupille diminue les chances de migration de la chambre antérieure dans la chambre postérieure.

c) S'il **fait saillie dans la chambre antérieure** ou menace de perforer la membrane de Descemet, on abandonnera l'aiguille, trop dangereuse en pareil cas. L'œil étant fixé par un aide, l'opérateur pénètre avec la pique tout près du corps étranger, perpendiculairement à la surface de la cornée, faisant là une paracentèse très étroite (voir plus loin cette opération) ; puis, abaissant le manche de l'instrument dès que la pointe apparaît dans la chambre antérieure, de manière à appliquer le plat de la lance contre le fragment, il fait saillir ce dernier en avant, en évitant de laisser écouler l'humeur aqueuse. De la main demeurée libre, il extrait alors le corps étranger, soit à l'aide d'un couteau étroit à cataracte, soit avec l'aiguille de Bowman ou avec une petite pince courbe.

Si le fragment n'a pas perforé la membrane de Descemet, on se contenterait de faire glisser la pique au-dessous de lui sans pénétrer dans la chambre antérieure. Mais il est rare qu'on puisse éviter la perforation de la cornée, et c'est là le danger du procédé, un faux mouvement pouvant alors entraîner la blessure du cristallin.



d) Le fragment a **pénétré dans la chambre antérieure**, conséquence fréquente de manœuvres maladroites ou trop prolongées.

α) Si l'accident est récent, après avoir instillé un collyre à l'ésérine en solution huileuse à 1 p. 100.

|   |            |
|---|------------|
| Esérine . . . . .                                   | 0 gr. 05   |
| Huile d'olives bien lavée à l'alcool et stérilisée. | 5 grammes. |

ou en solution aqueuse :

|                                  |            |
|----------------------------------|------------|
| Salicylate d'ésérine . . . . .   | 0 gr. 05   |
| Eau distillée bouillie . . . . . | 5 grammes. |

on fait avec le couteau lancéolaire une incision limbaire de 4 à 5 millimètres vers l'extrémité inférieure du diamètre vertical. L'instrument retiré, l'humeur aqueuse s'échappe brusquement et entraîne avec elle le corps étranger (voy. Paracentèse, p. 35).

En cas d'insuccès, on tenterait avec une spatule introduite dans la chambre antérieure de le faire glisser au dehors. S'il est profondément implanté dans la membrane irienne, on exciserait en même temps une portion de l'iris avec le fragment y attaché.

L'aimantation préalable de l'instrument à introduire (spatule ou pince à iris) simplifiera beaucoup l'opération lors de corps étranger magnétique et on commencera tout d'abord par l'application de l'électro-aimant (voy. corps étrangers intra-oculaires, 2<sup>e</sup> partie, chap. IV).

6) L'ACCIDENT EST ANCIEN. — Si le fragment est bien toléré, on s'abstiendra de toute intervention. L'extraction ne serait tentée que si des phénomènes réactionnels se produisaient <sup>1</sup>.

Après l'opération, on introduit dans le cul-de-sac conjonctival un peu de pommade iodoformée et on applique un pansement maintenu seulement vingt-quatre heures ou renouvelé les jours suivants. L'oc-

1. RENVERSEMENT TEMPORAIRE DE LA CORNÉE. — Lors de corps étrangers siégeant à la face postérieure de la cornée et faisant saillie dans la chambre antérieure (éclats de pierre, piquants de châtaigne), Gayet a préconisé la kératotomie avec renversement du lambeau.

1<sup>o</sup> Taille d'un lambeau cornéen, analogue à celui de l'opération de cataracte mais plus elliptique et dont le siège est réglé par le siège même du corps étranger (fig. 20).

2<sup>o</sup> Saisissant alors avec une pince le milieu du lambeau, celui-ci est renversé sur lui-même. La face postérieure de la cornée se présente et le corps étranger est extrait facilement.

3<sup>o</sup> Le lambeau est réappliqué.

Ce procédé a le grave inconvénient d'ouvrir largement la chambre antérieure et le contenu du globe peut être expulsé à l'occasion d'une contraction de la part du malade.

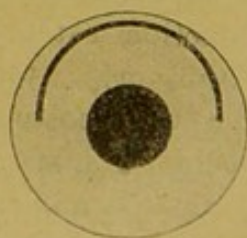


FIG. 20. — Incision pour le renversement du lambeau.



clusion, en favorisant la réparation épithéliale, concourt à empêcher l'infection de la plaie, si fréquente dans la classe ouvrière. Beaucoup d'ulcères à hypopyon et de panophtalmies n'ont d'autre origine qu'une érosion épithéliale d'origine traumatique, surtout s'il existe une infection lacrymale; celle-ci serait aussitôt traitée et jamais on ne renverra le sujet sans avoir *pressé sur le sac lacrymal* et s'être assuré qu'il n'existe pas de dacryocystite.

## 2° PLAIES ET BLESSURES DE LA CORNÉE

Elles sont superficielles ou pénétrantes. Les premières guérissent naturellement sans intervention et sans infection. En l'absence de dacryocystite (voy. kératite à hypopyon), on se bornera aux antiseptiques habituels (emploi de pommade iodoformée, instillations de collargol ou d'énésol) et au pansement occlusif.

Les plaies pénétrantes intéressent toute l'épaisseur de la membrane. Elles se limitent rarement à la cornée, empiètent en même temps sur la sclérotique, plaies cornéo-sclérales, se compliquent souvent de prolapsus irien ou de cataracte traumatique, et nous renvoyons pour la conduite à suivre à l'étude de ces dernières (voy. p. 57). Même remarque pour les fistules cornéo-sclérales.

## 3° PARACENTÈSE DE LA CORNÉE

### OBJET DE L'OPÉRATION

Permettre, par une section linéaire faite au limbe scléro-cornéen, l'évacuation de l'humeur aqueuse ou d'exsudats contenus dans la chambre antérieure.

### INDICATIONS

**A. Diminuer la tension intra-oculaire.** — L'issue de l'humeur aqueuse ayant pour résultat immédiat l'abaissement du tonus, la ponction est indiquée dans tous les cas où il est nécessaire de le diminuer.

*a) GLAUCOME INFLAMMATOIRE.* — L'intervention de choix est l'iridectomie; mais diverses circonstances peuvent la rendre impraticable (refus du malade, absence totale de chambre antérieure). La paracentèse, plus facilement acceptée comme opération d'attente et d'une exécution très simple, en diminuant le tonus, calmera les douleurs et pourra quelquefois permettre, la chambre antérieure étant devenue plus profonde, de pratiquer l'iridectomie quelques jours après.

*b) GLAUCOME CHRONIQUE SIMPLE.* — Le traitement médical suffit souvent (myotiques, etc.). Cependant, si la tension intra-oculaire



s'élève et s'accompagne d'une diminution de l'acuité visuelle, la paracentèse peut amener une amélioration passagère. De Græfe l'employait comme moyen de diagnostic : si l'intervention déterminait un abaissement marqué du tonus, il portait un pronostic moins sévère et concluait en faveur de l'iridectomie qui devait alors avoir un résultat durable. On donnera aujourd'hui la préférence à la sclérectomie.

c) GLAUCOME INFANTILE. — La règle est de recourir aux opérations minimales : une iridectomie sur un œil buphtalme, distendu et profondément désorganisé, peut amener un désastre. La paracentèse, comme opération palliative, faite avec prudence et plusieurs fois répétée sera, après la sclérotomie réduite (voir plus loin), l'intervention de choix. Plus tard, la tension étant diminuée et le globe accoutumé au changement de pression, une iridectomie pourrait être tentée. Toutefois la sclérotomie antérieure, qui a la même action et risque moins de déterminer l'enclavement de l'iris, sera toujours préférée. Et mieux encore la trépanation sclérale, si l'intervention peut être faite de très bonne heure, au début du processus hydrophtalme.

d) IRITIS ET IRIDO-CYCLITE AVEC HYPERTONIE. — L'affection s'accompagne en général d'une diminution du tonus et ne réclame qu'un traitement médical (mydriatiques, compresses chaudes, sangsues, etc.).

Si la tension s'élève, et le cas est fréquent les douleurs sont atroces et le sphincter résiste à l'action du mydriatique. On multipliera alors les applications de sangsues à la tempe ; la déplétion sanguine, par la détente intra-oculaire qu'elle entraîne, facilite souvent l'action du mydriatique.

Si ce moyen se montre inefficace, la paracentèse est indiquée : une fois la chambre antérieure reformée, la pupille se dilate sous l'influence de l'atropine.

e) CATARACTE TRAUMATIQUE. — Un des principaux dangers des blessures de la cristalloïde est l'élévation du tonus, déterminée par l'intumescence des masses cristalliniennes opacifiées. Pareille complication survient aussi après une discision trop profonde, lors de cataractes congénitales par exemple. Si l'ésérine, combinée au traitement médical, reste impuissante, il importe d'intervenir rapidement, car cette élévation brusque de tension est capable d'entraîner la perte du globe en quelques jours. Le mieux est de recourir à l'extraction linéaire (Voy. chap. v) ; dans le cas où elle se trouverait contre-indiquée, la paracentèse, comme la sclérotomie, peut suffire à enrayer les accidents. Elle agira tout au moins d'une façon temporaire et calmera momentanément les douleurs intolérables du malade.

f) MENACE DE PERFORATION DE LA CORNÉE. — Dans les ulcères à marche progressive et creusant profondément, dans les cas de kéra-



tocèle en particulier, bien que la pression intra-oculaire soit en général inférieur à la normale, il est urgent de recourir à la paracentèse pour prévenir la perforation<sup>1</sup>.

**B. Épanchements (exsudats, hypopyon, hypohéma) ou corps étrangers dans la chambre antérieure.** — *a)* Tout ÉPANCHEMENT de la chambre antérieure ne doit pas nécessairement être enlevé. Le sang qui s'y amasse, spontanément ou à la suite de blessure, se résorbe rapidement. S'il y a élévation du tonus, la résorption tarde ; mais une ponction pourrait exposer à une nouvelle hémorragie et il est inutile d'y recourir.

*b)* De même, l'HYPOPYON peut disparaître sans intervention et souvent, après l'opération, le pus se forme de nouveau. Mais si l'épanchement est abondant, la tension élevée ou les douleurs péri-orbitaires violentes, si surtout il s'accompagne d'un ulcère cornéen profond et menaçant de se perforer, l'opération devient nécessaire et la détente qu'elle détermine peut avoir une heureuse influence sur la marche de l'ulcère cornéen en modifiant les conditions de circulation lymphatique entre les lames cornéennes.

Le pus, toujours très consistant et emprisonné dans des mailles de fibrine, ne sort pas en général aussitôt la ponction. Le globe étant maintenu par la pince fixatrice, on ira avec une pince à caillot, introduite fermée entre les lèvres de la plaie, saisir l'exsudat fibrineux. L'introduction de la pince dans la chambre antérieure suffit le plus souvent et le caillot s'échappe avec l'humeur aqueuse plus ou moins trouble ; il est rare qu'on soit obligé de le saisir.

*c)* CORPS ÉTRANGERS. (Voy. chap. IV, 2<sup>e</sup> partie.)

**C. Accélérer la résorption de certains exsudats.** — La vasodilatation qui suit la ponction rend la circulation et la sécrétion plus actives. L'humeur aqueuse se reproduit très vite (quelques minutes après l'opération) ; mais elle est alors très riche en fibrine et en albumine, tandis qu'elle en contient à peine à l'état normal. Cette propriété a fait pratiquer la paracentèse dans nombre d'affections où elle n'a guère donné de résultats : choroïdites, rétinites, troubles du vitré, iritis torpides, chorio-rétinites, rétinites pigmentaires, etc. Elle demeure indiquée cependant après la discision chez les enfants et après la cataracte traumatique lorsque la résorption tarde à se faire.

#### MANUEL OPÉRATOIRE

**Instruments :** Écarteur, pince fixatrice, couteau lancéolaire coudé,

1. La ponction de la cornée a encore été pratiquée sans résultat dans l'embolie de l'artère centrale de la rétine dans le but, en diminuant le tonus, de permettre au courant sanguin d'entraîner l'embolus en un point plus éloigné ou de le fragmenter.



spatule et, en cas de besoin, une pince à iris et une pince-ciseaux pour l'iridectomie <sup>1</sup>.

**Technique.** — Le malade étant couché, la cornée est anesthésiée par l'instillation plusieurs fois répétée de quelques gouttes de la solution aqueuse de chlorhydrate de cocaïne à 4 p. 100 et l'écarteur mis en place. La ponction doit siéger exactement au limbe et mesurera 3, 4, 6 millimètres d'étendue, suivant le but poursuivi (issue de l'humeur aqueuse seule ou extraction de corps étrangers et d'exsudats purulents). Le lieu d'élection est l'extrémité inférieure du dia-

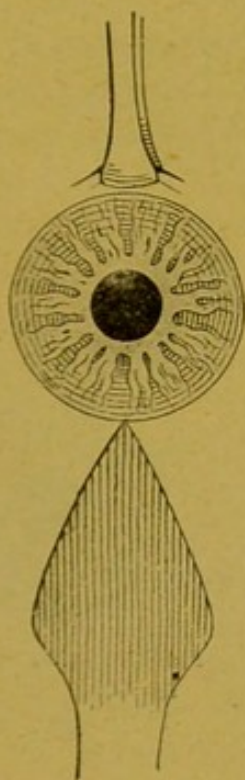


FIG. 21. — La pointe de la lance, perpendiculaire au limbe, va pénétrer, tandis que la pince appliquée en haut à l'opposé du point de ponction maintient le globe.

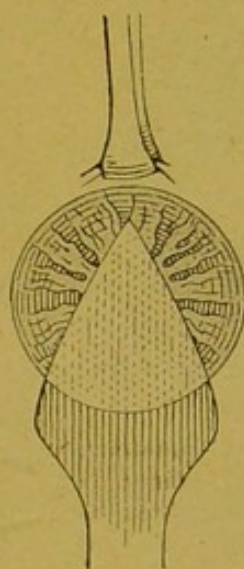


FIG. 22. — La lance a pénétré lentement, sans effectuer aucun mouvement de retrait, et la lame, oblitérant l'orifice de section, s'oppose à l'issue de l'humeur aqueuse.

mètre vertical, c'est-à-dire le point le plus déclive de la chambre antérieure.

La pointe de la lance, dirigée perpendiculairement au limbe, pénètre exactement en ce point, à moins de contre-indications spéciales<sup>2</sup>,

1. Nous renvoyons pour tout ce qui a trait au détail des instruments à l'opération de la cataracte et nous conseillons au débutant de commencer la lecture de l'ouvrage par ce chapitre. C'est la plus importante et la plus délicate de toutes les interventions oculaires ; aussi avons-nous insisté sur tous ses détails : choix des instruments, tenue du couteau, fixation du globe, etc.

2. Si la ponction n'est que le premier temps d'une opération plus complète (iridectomie optique par exemple), son siège est naturellement réglé par l'emplacement de l'iridectomie.



tandis que la pince fixatrice appliquée tout contre le limbe, à l'extrémité supérieure du méridien vertical, à l'opposé du point de pénétration, immobilise le globe et assure la contre-pression (fig. 21). Dès que la pointe apparaît dans la chambre antérieure, l'opérateur, abaissant le manche de l'instrument, continue à pousser lentement celui-ci, sans *jamais revenir en arrière* et maintient la lance bien parallèle à la face antérieure de l'iris (fig. 22).

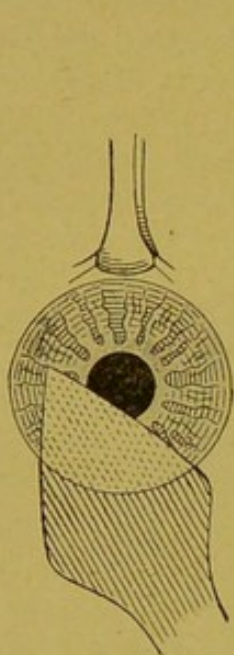


FIG. 23. — L'opérateur, avant de retirer la lance, l'a inclinée latéralement pour éviter la blessure du cristallin au moment de la disparition de la chambre antérieure.

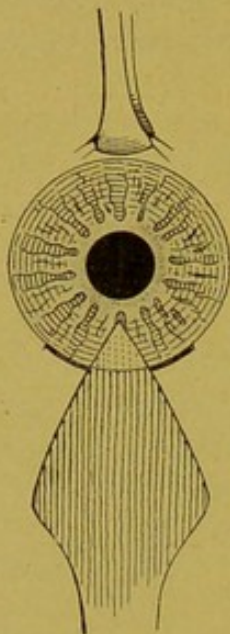


FIG. 24. — La lance est retirée lentement pour éviter l'écoulement brusque de l'humeur aqueuse.

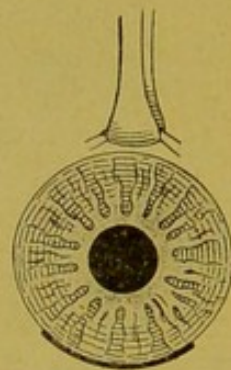


FIG. 25. — Résultats de la paracentèse. Étendue et siège de la section.

Le moindre mouvement de retrait aurait pour résultat l'issue de l'humeur aqueuse, la disparition de la chambre antérieure et la projection en avant du cristallin qui pourrait être intéressé si la pointe a franchi l'orifice pupillaire. L'étendue de la section jugée suffisante, l'instrument est retiré lentement en maintenant la lame toujours parallèle à la surface antérieure de l'iris.

Si la pointe a été enfoncée au delà du bord pupillaire, on imprime au manche de la pique, avant de la retirer, un mouvement de latéralité qui amènera la pointe en dedans ou en dehors de la pupille. Cette manœuvre permet d'éviter la blessure de la cristalloïde au moment de l'issue de l'humeur aqueuse, la pointe, pendant tout le temps de son retrait, demeurant séparée de la lentille par toute l'épaisseur de l'iris (voy. fig. 23). Elle permet, en outre, d'agrandir



l'une des extrémités de l'incision avec le tranchant latéral de la pique, si on le juge nécessaire.

Puis, l'instrument est retiré en déprimant légèrement la lèvre postérieure de l'incision pour entre-bâiller les lèvres de la plaie et permettre l'écoulement de l'humeur aqueuse. Jusque-là celle-ci reste retenue dans la chambre antérieure, grâce à l'obliquité de l'incision, à condition que l'opérateur n'ait imprimé au manche de la pique au cours de la section aucun mouvement de rotation sur son axe.

L'écoulement se fera lentement. Une détente brusque favoriserait le prolapsus de l'iris et prédispose aux hémorragies sur un œil hypertone; de la même manière qu'une thoracentèse trop complète peut amener l'expectoration albumineuse<sup>1</sup>.

#### COMPLICATIONS

a) PONCTION ENTRE LES LAMES CORNÉENNES ET BLESSURE DE L'IRIS (voy. Iridectomie).

b) LA BLESSURE DE LA CRISTALLOÏDE serait suivie d'une cataracte traumatique. Elle sera facilement évitée si on a soin de ne pas faire exécuter de mouvement de retrait à la lame et grâce à la petite manœuvre signalée plus haut effectuée avant de retirer l'instrument.

c) PROLAPSUS DE L'IRIS. — Les dimensions restreintes de la plaie faite à la pique prédisposent peu à l'enclavement. Néanmoins, sur un œil hypertone, surtout si l'humeur aqueuse est sortie rapidement, cet accident peut survenir. On tenterait de réduire l'iris à l'aide d'une spatule introduite entre les lèvres de la plaie, mais si le prolapsus se reproduit, il doit être excisé aussitôt.

d) SUBLUXATION DU CRISTALLIN (voy. Iridectomie).

e) LES COMPLICATIONS INFECTIEUSES, en dehors de toute infection concomitante, sont exceptionnelles et ne sont pas à craindre.

#### SOINS CONSÉCUTIFS

L'opération faite, de l'ésérine en solution huileuse est instillée s'il y a menace d'enclavement. On instillerait au contraire de l'atropine si l'opération est dirigée contre une iritis ou une irido-cyclite. Un pansement occlusif, sec ou humide, est appliqué suivant qu'il s'agit d'une ponction simple ou d'une infection du globe et le malade reste

1. La pique donne une plaie oblique dont les lèvres, très bien coaptées, se cicatrisent rapidement et expose moins que tout autre au prolapsus irien. Si la chambre antérieure n'existait pas, on se servirait d'un couteau très étroit: la ponction et la contre-ponction seraient faites au limbe et la partie intermédiaire sectionnée également au limbe. Cette section au couteau est rarement employée alors en tant que paracentèse, car le but principal de l'opération (écoulement de l'humeur aqueuse qui fait défaut ici) n'est pas obtenu. Elle n'est le plus souvent que le premier temps d'une opération plus complète (iridectomie, etc.).



au repos vingt-quatre heures. Le lendemain la chambre antérieure est reformée et le pansement est remplacé par un bandeau flottant.

#### 4° TRAITEMENT DES ULCÈRES DE LA CORNÉE

##### 1° KÉRATOTOMIE OU OPÉRATION DE SOEMISCH

Il est de notion courante qu'un ulcère à marche progressive s'arrête ou même régresse une fois la perforation de la cornée effectuée. Aussi Scemisch, en 1869, eut l'idée, dans le cas d'ulcère serpiginieux de la cornée, de fendre transversalement toute l'épaisseur de la membrane au niveau de l'ulcération, opération qui d'ailleurs avait été déjà pratiquée bien avant lui.

**Indications.** — L'opération peut être faite dans les ulcères serpiginieux à marche progressive, à bords blanchâtres, soulevés, lorsque tous les autres moyens ont échoué (chauffage, cautérisation) et que l'ulcère a envahi une grande partie de la membrane et menace de se terminer par perforation; de même dans les abcès étendus de la cornée. Néanmoins avant de recourir à cette éventualité on cherchera à évacuer le pus retenu entre les lamas de la cornée par des ponctions dans l'épaisseur de la cornée à la périphérie de l'ulcère, au moyen de la pique, véritables paracentèses intra-cornéennes.

**Manuel opératoire.** — INSTRUMENTS : Écarteur, pince fixatrice et couteau à cataracte à lame étroite.

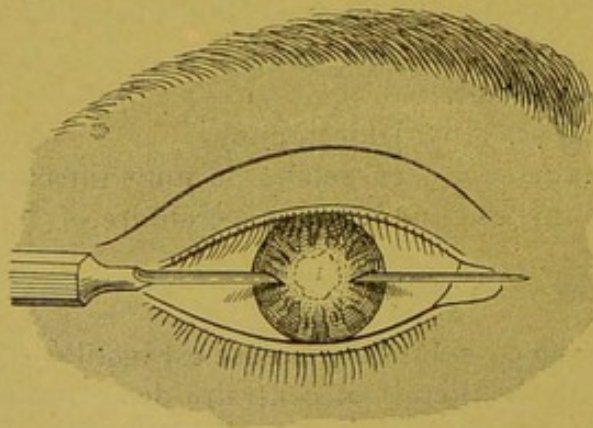


FIG. 26. — Kératotomie.

Le couteau, tenu le tranchant en avant, pénètre en dehors de l'ulcère, en plein tissu sain, glisse en arrière de lui dans la chambre antérieure et ressort également en plein tissu sain.

Le sujet couché et l'écarteur mis en place, l'œil est fixé tout contre le limbe, à l'extrémité interne du diamètre horizontal, à l'opposé du point de ponction. Le couteau, tenu *le tranchant en avant*, perpendiculairement à la face antérieure de la cornée, pénètre un peu en

**TECHNIQUE.** — A moins d'indocilité très grande du malade, l'anesthésie locale suffit, la majeure partie des fibres nerveuses de la cornée étant détruite. Elle pourra être complétée par une injection intra-orbitaire profonde de novocaïne suivant la technique décrite ailleurs (voy. iridectomie antiglaucomateuse, p. 14).



dehors du bord externe de l'ulcère, à 1 millimètre environ, en plein tissu sain. L'instrument, après avoir franchi la chambre antérieure, ressort à l'opposé du point de ponction, un peu en dedans du bord interne de l'ulcère, à 1 millimètre de lui, également en plein tissu sain (fig. 26). La section est donc faite de telle sorte que la *ponction* et la *contre-ponction* se trouvent situées dans le tissu sain, en dehors de l'ulcère (fig. 27).

Une fois la contre-ponction faite, la section est achevée très lentement d'arrière en avant, sans imprimer au couteau aucun mouvement de rotation, afin d'éviter la projection brusque au dehors de l'iris et du contenu de la chambre antérieure.

La pince fixatrice est enlevée. Si le contenu purulent reste entre les lèvres de la plaie, il serait retiré avec une petite pince courbe, de même que le tissu nécrosé qui peut se trouver à la surface de l'ulcère. On se gardera de chercher à évacuer, par des manœuvres répétées, les dernières traces du pus, des tentatives d'extraction prolongées pouvant généraliser l'infection.

**Traitement consécutif.** — Après l'opération, un pansement humide est appliqué et renouvelé fréquemment. On y ajoutera les collyres et pommades habituels (violet de méthyle, énésol, chloramine à 4 p. 100, pommade iodoformée, etc.).

On a conseillé de rouvrir les lèvres de la plaie à l'aide d'un stylet le lendemain et les jours suivants, si le pus s'est reformé, mais il faut prendre garde de déterminer des dilacérations trop profondes. Le mieux est de n'intervenir à nouveau que dans le cas de nécessité absolue.

**Complications.** — a) L'accident le plus fréquent est le PROLAPSUS DE L'IRIS. Il se montre aussitôt l'opération ou à la suite de nouvelles réouvertures de l'incision. L'excision immédiate du prolapsus est impossible et les synéchies antérieures qu'il entraîne peuvent être le point de départ d'hypertonie du globe. C'est un des gros reproches qu'on peut faire à l'opération; il est vrai que celle-ci étant réservée aux ulcères profonds à marche serpigineuse et aboutissant le plus souvent à la perforation de la cornée, l'objection a peu de valeur. Le prolapsus irien, s'il se produit, serait cautérisé les jours suivants.

b) L'ISSUE DU CRISTALLIN ET DU VITRÉ survient très rarement. Elle reconnaît pour cause une indocilité très grande du malade qui contracte fortement l'orbiculaire au moment de l'intervention. La panophtalmie est alors la règle, le vitré ayant été contaminé au contact des lèvres de la plaie.

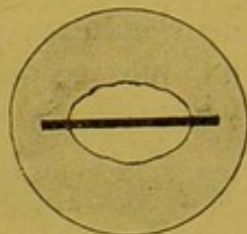


FIG. 27. — Kératoto-  
mie. Etendue à don-  
ner à l'incision.



## 2° CAUTÉRISATION IGNÉE

**Manuel opératoire.** — Cette méthode, que Gayet a eu le mérite de généraliser, est simple, inoffensive et rend les plus grands services.

**INSTRUMENTS.** — La cautérisation est faite à l'aide de la fine pointe courbe du thermo-cautère (fig. 28) ou mieux du galvano-cautère, qui a l'avantage de rougir sur place; il donne moins de chaleur irradiée

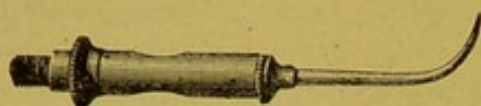

FIG. 28. — Pointe courbe fine de thermo-cautère.

et permet une limitation plus précise du foyer à détruire. Un simple crochet à strabisme, chauffé dans la flamme d'une lampe à alcool, pourra suffire à la rigueur. Il est alors nécessaire

de s'y prendre à plusieurs reprises, car le refroidissement survient très vite, mais c'est un inconvénient minime et on n'a pas à craindre de provoquer une destruction trop profonde.

Un écarteur et une pince fixatrice complètent l'instrumentation.

**TECHNIQUE.** — Après avoir instillé le collyre à la cocaïne, le malade est couché et l'écarteur mis en place. L'œil est fixé et toute la surface et les bords de l'ulcère sont détruits par le feu<sup>1</sup>. Il est prudent de ne pas dépasser le rouge sombre et de procéder très lentement. On fera plusieurs cautérisations successives très superficielles, en se rendant compte après chacune d'elles du résultat obtenu.

Le seul danger est la perforation de la membrane, d'où résulterait un enclavement irien avec ses dangereuses conséquences et quelquefois même une panophtalmie. Il est facile d'éviter cette complication à condition de ne pas aller trop profondément. La réaction post-opératoire est insignifiante.

**Indications.** — a) **ULCÈRES DE LA CORNÉE.** — Toute ulcération tardant à se cicatriser, revêtant un certain caractère de gravité et ayant résisté aux topiques habituels : attouchements avec la solution de sulfate de zinc en solution aqueuse au vingtième ou à la teinture d'iode (on se sert de fins stylets munis à leur extrémité d'un peu de coton hydrophile trempé dans la solution qu'on laisse légèrement évaporer, de manière à limiter exactement la cautérisation à la partie ulcérée), au chauffage (voy. plus bas), est justiciable de cette méthode. Les ulcères étendus à hypopyon, surtout ceux d'origine lacrymale, l'ulcère rongeur, l'ulcère serpiginieux ou consécutif à la

1. Pour mettre les lésions en évidence et ne pas risquer de faire trop ou trop peu, on instillera au préalable quelques gouttes d'une solution de fluorescéine à 2 p. 100. Toutes les parties malades dépourvues d'épithélium se laissent pénétrer et prennent une coloration verdâtre caractéristique qui tranche sur le tissu sain.



conjonctivite blennorrhagique, doivent être détruits par le feu qui constitue le moyen antiseptique le plus puissant dont nous disposions contre l'infection. Tout le tissu nécrosé sera cautérisé, avec les foyers purulents s'ils existent. On s'attachera surtout à détruire le bord de l'ulcère et la cautérisation peut être répétée après quelques jours si les lésions continuent à évoluer.

L'effet obtenu est très réel : on voit l'ulcère régresser après une ou plusieurs cautérisations. Sans doute toute la partie altérée est remplacée par un tissu de cicatrice opaque, mais ce processus de sclérose est la terminaison habituelle de tout ulcère arrivé à la période de cicatrisation, et la cautérisation ignée ne fait que hâter la réparation.

b) PANNUS. — Le pannus disparaît le plus souvent avec l'affection qui lui a donné naissance ; il est donc nécessaire de s'adresser à l'élément causal (conjonctivite granuleuse, par exemple). On a conseillé comme moyen éclaircissant, l'abrasion de tout le tissu conjonctival péricornéen. La cautérisation de tout le pourtour du limbe sur une profondeur d'un demi-millimètre environ remplira la même indication, mais ce traitement est généralement insuffisant.

c) PROLAPSUS IRIEN. — Le prolapsus qui suit la perforation traumatique de la cornée est plutôt justiciable de la résection avec la pince-ciseaux de Wecker que de la cautérisation. On aurait recours à cette dernière si la hernie survient à la suite d'un ulcère infectieux ou après l'opération de cataracte (enclavement). Elle sera ici toujours très légère et très superficielle, surtout les premières fois.

d) Dans les PETITS STAPHYLOMES de la sclérotique consécutifs à une sclérite ou à une blessure de cette membrane, l'iridectomie est préférable à la cautérisation. Elle diminue le tonus et entraîne la régression du staphylome.

e) FISTULES DE LA CORNÉE. — Si la fistule est étroite, on peut tenter la cautérisation qui doit être ici très superficielle afin de ne pas intéresser la cristalloïde antérieure située immédiatement derrière la cornée par suite de l'effacement de la chambre antérieure.

f) KÉRATOCONE. — La cautérisation ne sera pratiquée que dans les périodes avancées de l'affection, alors que l'acuité visuelle est très fortement diminuée et qu'on ne peut plus rien espérer du traitement médical. (Instillations quotidiennes de collyre à base de pilocarpine au centième et pansement compressif modérément serré.) De même avant la perforation on aura recours tout d'abord à la tarsorrhaphie médiane, conseillée par A. Terson. Elle donne quelquefois des résultats.

La cautérisation doit être faite au sommet du kératocone, et intéresse seulement les couches superficielles ou toute l'épaisseur de la cornée.



α) Dans le premier cas, on se contente de détruire les couches superficielles de la membrane au point le plus saillant de l'ectasie. Cette cautérisation superficielle ne nous a jamais donné de résultats satisfaisants.

6) Si on y ajoute la perforation, et c'est la meilleure conduite à tenir, il est nécessaire d'*instiller de l'atropine au préalable*. Après avoir cautérisé le sommet du cône sur une surface de 2 millimètres environ, avec la pointe fine du galvano-cautère tenue perpendiculairement à la surface de la membrane au point le plus saillant on perfore la cornée dans toute son épaisseur. On s'y prendra à plusieurs reprises et on redoublera de prudence à mesure qu'on s'approche des couches profondes, de manière à éviter la blessure du cristallin au moment où celui-ci viendra se projeter contre la face postérieure de la cornée après la disparition de la chambre antérieure.

La saillie conique fait place à une cicatrice plate, opaque, et l'acuité est très améliorée. Elle était remontée à  $1/2$  chez une de nos malades qui avait  $1/10$  avant l'intervention.

Le traitement consécutif est très simple : un pansement occlusif est appliqué et le collyre à l'atropine est instillé jusqu'à reformation de la chambre antérieure (deuxième ou troisième jour) afin de prévenir l'enclavement de l'iris entre les lèvres de la plaie; puis, on revient aux myotiques.

Plus tard le tatouage, auquel on ajoutera une iridectomie si la tache empiète sur le champ pupillaire et gêne la vision, compléteront l'opération.

g) A la suite d'ABLATIONS DE PETITES TUMEURS (dermoïde, épithéliome, etc.), de PTÉRYGIONS, la cautérisation superficielle de toute la surface d'implantation préviendra les récidives.

h) ECTASIE MARGINALE DE LA CORNÉE. — Dans cette variété de kératite qu'il nous a été donné deux fois d'observer, caractérisée par une altération symétrique de la périphérie des cornées et entraînant un astigmatisme considérable, la cautérisation prudente et en plusieurs séances de toute la partie malade a pu rendre une acuité visuelle suffisante à un œil amblyope depuis plus de dix ans. C'est, croyons-nous, la seule conduite à tenir.

i) ASTIGMATISME ÉNORME. — Lors d'astigmatisme direct ou inverse considérable, atteignant dix, douze dioptries, on serait également autorisé à pratiquer à l'extrémité du diamètre le moins réfringent quelques cautérisations très superficielles, afin de provoquer une rétraction cicatricielle et, par là même, la diminution de l'astigmatisme. Semblables astigmatismes inverses ne sont pas très rares

1. F. TERRIEN, Dystrophie marginale symétrique des deux cornées avec astigmatisme régulier consécutif et guérison par la cautérisation ignée. *Archives d'ophtalm.*, janvier 1900.



après l'opération de cataracte et entraînent une diminution considérable de l'acuité visuelle. Si le travail normal de cicatrisation ne suffit pas à les faire disparaître, on pourra, après plusieurs mois, tenter quelques cautérisations très prudentes appliquées sur le limbe.

### 3° CHAUFFAGE

Se basant sur la grande sensibilité à la chaleur des agents microbiens de l'ulcère serpigneux de la cornée, Bourgeois et Weekers ont cherché par le chauffage à diminuer leur virulence, à stériliser en quelque sorte l'ulcère, sans altérer le tissu cornéen et en provoquant par là même une opacification cicatricielle moins accusée<sup>1</sup>.

**Technique.** — On peut employer la chaleur irradiée ou l'air chaud.

A. CHALEUR IRRADIÉE. — On se servira de la petite pointe courbe mousse du thermo-cautère ou mieux du galvano-cautère.

L'œil anesthésié et le blépharostat mis en place, le globe est maintenu avec la pince et le fil de platine, porté à un degré moyen d'incandescence, est promené lentement sur la surface de l'ulcère, le plus près possible, particulièrement au niveau du bord progressif, sans toutefois le toucher. Le chauffage est maintenu une minute. Sous son influence, la surface humide de l'ulcère est soumise à une rapide évaporation et se dessèche. Il convient donc de l'interrompre pour humecter la cornée avec du sérum physiologique stérilisé ou plus simplement en fermant l'œil pendant quelques secondes. L'opération est répétée deux ou trois fois de suite, une minute chaque fois.

En l'absence d'amélioration, ou si l'ulcère continue à progresser, l'intervention est renouvelée le lendemain ou le surlendemain. On peut d'ailleurs, en rendant plus ou moins incandescent le fil de platine au moyen du rhéostat ou en changeant la distance du cautère à l'ulcère, faire varier la température suivant l'effet cherché.

Afin d'obtenir une chaleur constante (98° à 78°) et éviter l'action destructrice du galvano-cautère, dans le cas où il viendrait à toucher la cornée, on peut se servir aussi d'un cautère à vapeur formé d'un fin tube métallique dans lequel circule de la vapeur d'eau ou de l'alcool. Là encore on obtient dans les ulcères progressifs d'excellents résultats. Les attouchements faits avec cet appareil sont suivis d'une amélioration rapide : l'ulcère se déterge et l'hypopyon se résorbe.

B. EMPLOI DE L'AIR CHAUD. — On se sert de la poire des dentistes, munie d'un tube en platine à extrémité recourbée. Cette extrémité est chauffée dans la flamme d'une lampe à alcool tandis qu'on laisse revenir la poire, préalablement comprimée, à son état normal ;

<sup>1</sup> L. WEEKERS, *Thermothérapie des ulcères progressifs de la cornée. Archives d'ophtalm.*, 1913, p. 681.



cette décompression lente entraîne la pénétration de l'air chaud dans son intérieur. Lorsque la poire est revenue sur elle-même, la pointe courbe est approchée à deux ou trois millimètres de l'ulcère, et en comprimant lentement la poire, on projette l'air chaud sur l'ulcère; l'opération est renouvelée les jours suivants si l'ulcère continue à progresser.

On appréciera approximativement le degré de température obtenu en propulsant pendant quelques secondes de l'air chaud à 1 centimètre d'une feuille de papier blanc; celle-ci jaunit au niveau du point visé; à 2 millimètres le papier noircit et est carbonisé<sup>1</sup>.

Comme la précédente la méthode est excellente et moins effrayante pour le patient. Nous la recommandons vivement dans tous les ulcères infectieux ou dans tous les ulcères torpides qui tardent à se cicatriser. Les symptômes subjectifs s'amendent. L'ulcère se déterge et la cicatrisation survient. Ce mode de chauffage par l'air chaud nous a toujours donné des résultats excellents dans tous les cas où nous l'avons employé. On n'a pas à craindre, comme avec la cautérisation, la perforation de la cornée. L'intervention n'offre aucun danger et sera toujours pratiquée tout d'abord; la cautérisation sera réservée aux ulcères profondément infectés, avec infiltration purulente, ayant résisté au chauffage et aux autres moyens.

#### 4° DIAGNOSTIC DE L'INTERVENTION

**Différentes variétés de kératites.** — Toute affection de la cornée, superficielle ou profonde, reconnaît en général une origine infectieuse. L'infection est *primitive*, la kératite constituant alors toute la maladie, ou *secondaire* à une affection de la conjonctive. Le traitement de l'affection causale en pareil cas ne doit pas être négligé. Mais le plus souvent la kératite une fois constituée réclame un traitement identique.

On en distingue deux grandes variétés suivant que l'épithélium qui recouvre la cornée est ou non respecté. Dans le premier cas, il y a seulement *infiltration*; dans le second, *ulcère*.

L'infiltration est liée généralement à une infection endogène et le type classique nous est fourni par la kératite parenchymateuse ou kératite d'Hutchinson. L'ulcère, au contraire, reconnaît pour cause une infection d'origine ectogène: les germes pathogènes pénètrent dans la cornée à la faveur d'un traumatisme ayant déterminé une solution de continuité dans l'épithélium cornéen.

1. BOURGEOIS, Traitement des ulcères infectieux de la cornée. *Ann. d'oculistique*, 1899, t. CXXII, p. 55.



L'infiltration se reconnaît à son aspect blanc grisâtre, analogue à du verre pilé et à la *teinte mate* qu'elle présente, bien différente de la taie qui est brillante et miroite. L'ulcère, en plus de ces deux caractères, montre une différence de niveau.

Enfin, dans les deux cas, il y a une réaction ciliaire. Elle se traduit par une injection de toute la région environnant le limbe qui prend un aspect rouge bleuâtre et est parcourue par de gros vaisseaux (*injection péri-kératique*). Cette injection, due à la réplétion des vaisseaux ciliaires antérieurs, diminue d'intensité en s'éloignant du limbe et ne s'étend jamais à plus d'un centimètre et demi en dehors de lui. Elle est donc facile à distinguer de l'injection conjonctivale qui peut exister en même temps et se reconnaît à sa teinte rouge vif, les vaisseaux de la conjonctive étant superficiels; à l'absence de limitation, l'injection occupant toute l'étendue de la conjonctive; et à la possibilité, pour le chirurgien, de mobiliser les vaisseaux en imprimant de petits mouvements de latéralité à la muqueuse.

Dans les cas douteux et si l'ulcère est trop petit et peu visible, afin de mettre les lésions en évidence, on instille quelques gouttes d'une solution de fluorescéine.

|                             |            |
|-----------------------------|------------|
| Fluorescéine . . . . .      | 0 gr. 40   |
| Carbonate de soude. . . . . | 0 gr. 06   |
| Eau distillée . . . . .     | 20 grammes |

Les parties malades se laissent pénétrer et prennent une coloration verdâtre caractéristique qui tranche sur le tissu sain; sur les parties recouvertes de leur épithélium, il ne se produit aucune coloration.

Le traitement est différent s'il s'agit d'une infiltration ou d'un ulcère.

L'épithélium étant respecté dans le premier cas, il suffit de *favoriser la résorption* des leucocytes accumulés entre les lamelles cornéennes. Dans l'ulcère, au contraire, il y a perte de substance: l'épithélium et une partie du tissu cornéen ont disparu et il faut, avant tout, *favoriser la réparation* et éviter l'infection secondaire de l'ulcère. Or, suivant une loi générale, la cicatrisation d'une plaie est d'abord épithéliale avant d'être dermique. On le constate nettement dans les plaies de la cornée, où, très vite, l'épithélium comble la perte de substance; puis le tissu de cicatrice vient seulement plus tard remplacer le tissu cornéen absent. Le mécanisme est identique à celui qui se passe chez l'embryon où nous voyons la nature fournir tout d'abord à l'œuf un revêtement épithélial qui le protège contre les influences extérieures, assurant le développement des autres feuillet et des organes qui en dérivent.

**1° Infiltration cornéenne. Kératite parenchymateuse.** — La kératite parenchymateuse est caractérisée par l'accumulation de leuco-



cytes entre les lames cornéennes (période d'infiltration). Vers le début du deuxième mois apparaissent des vaisseaux de nouvelle formation. Partis du limbe, ils pénètrent dans la cornée, s'y ramifient, et constituent avec la circulation leucocytaire le principal agent de réparation. Peu à peu les leucocytes sont emportés dans la circulation, et, après un temps variable (trois, quatre, cinq mois), la cornée s'éclaircit.

Le traitement se bornera donc à favoriser le processus naturel de réparation.

TRAITEMENT LOCAL. — *Période d'infiltration.* — 1° *Compresse* *chaudes* appliquées sur les paupières fermées, et renouvelées toutes les minutes pendant un quart d'heure. On répétera les séances trois ou quatre fois par jour.

2° *Port de verres fumés*, Fieuzal (teinte n° 3) qui calmeront la photophobie.

3° *Instillations d'atropine*, répétées chaque jour ou tous les deux ou trois jours, jusqu'à dilatation suffisante de la pupille, de manière à prévenir l'infection des membranes profondes (iritis et irido-cyclite).

On surveillera le tonus. Il est généralement diminué. S'il s'élève, ce qui est rare, on cesserait le mydriatique pour le reprendre une fois la tension revenue à la normale.

A la période de régression, on aura recours aux moyens excitants comme le calomel, la pommade au précipité jaune, les pulvérisations, tous agents qui seront d'abord essayés prudemment, après s'être assuré que l'œil les supporte bien.

TRAITEMENT GÉNÉRAL. — Il sera dirigé contre la maladie causale. On prescrira le mercure sous toutes ses formes, de préférence en injections et les sels arsenicaux (arseno-benzol, etc.), alternant avec l'iodure de potassium. Lors de scrofule, de rachitisme ou de tuberculose, on aura recours au traitement habituel : huile de foie de morue, iodure de fer, eaux minérales iodées, bains salés, frictions sèches sur tout le corps.

2° *Ulcères de la cornée.* — Le principe est d'éviter l'infection et de favoriser la réparation épithéliale. Le traitement local consistera donc dans l'occlusion de l'œil, à laquelle on ajoutera l'emploi d'antiseptiques : collargol en solution au vingtième, pommade iodoformée à 2 ou 3 p. 100, optochin, etc..., et les instillations d'atropine pour prévenir la propagation de l'infection aux membranes profondes (iritis et irido-cyclite).

Les instillations d'énésol (A. Terson), les lavages avec les succédanés du liquide de Dakin, la chloramine à 4 p. 100 en instillations<sup>1</sup> sont également très recommandables.

1. F. DE LAPERSONNE, *Presse médicale*, 31 janvier 1918.



Le traitement général varie avec l'affection causale. Souvent la kératite est liée à un état purement local ; la kératite phlycténulaire coïncide presque toujours avec l'impétigo de la face et se développe surtout sur un terrain tuberculeux ou prétuberculeux. Les bains salés, les fortifiants, etc., compléteront alors le traitement. Elle peut aussi être déterminée par une affection des paupières concomitante (blépharite, entropion, trichiasis, etc.).

*Marche de l'ulcère.* — Dans les cas bénins, l'ulcère se cicatrise naturellement et la perte de substance se répare, laissant seulement par la suite une tache blanche opaque qui trouble la vision si elle siège près de la pupille (leucome).

Ailleurs, l'ulcère ne présente aucune tendance à la cicatrisation, soit que la cornée ait perdu toute sensibilité (*kératite neuro-paralytique*) ou que l'agent infectieux soit particulièrement nocif (*kératite à pneumocoques, à streptocoques*), ou que la lésion cornéenne coïncide avec une affection des voies lacrymales ou une blennorrhée du sac.

Dans le premier cas (*kératite neuro-paralytique*) le développement de l'ulcère est favorisé et souvent déterminé par la perte de sensibilité de la membrane, sensibilité qu'on doit toujours rechercher ; le clignement palpébral ne se fait plus et la cornée n'est plus protégée contre les poussières et autres agents irritants venus de l'extérieur. C'est un véritable ulcère trophique<sup>1</sup>. La première indication à remplir est l'occlusion palpébrale qui seule peut permettre la réparation en protégeant la cornée. La tarsorrhaphie médiane suffit (voy. chap. v. 2<sup>e</sup> partie). Par les parties interne ou externe de la fente palpébrale demeurées libres, on pourra introduire collyres et pommades et surveiller la marche de l'ulcère<sup>2</sup>. Les paupières sont ouvertes une fois la réparation effectuée.

Dans les autres cas (*ulcère serpiginieux*), on commencera par le traitement de l'affection lacrymale si elle existe et on n'hésiterait pas à pratiquer d'emblée l'ablation du sac. Ce traitement radical et définitif semble la méthode de choix. L'ulcère sera traité par le chauffage et la cautérisation ignée. La kératotomie ne serait faite que dans des cas exceptionnels. On peut ajouter à la cautérisation les injections sous-conjonctivales de sublimé ou de cyanure d'Hg au millième. On injecte quelques gouttes sous la conjonctive.

1. La paralysie faciale, par l'impotence fonctionnelle du muscle orbiculaire qu'elle entraîne, peut produire le même résultat (*kératite par lagophtalmie*).

2. On voit aussi cet ulcère trophique se développer sur des yeux anciennement glaucomateux. Il s'agit presque toujours d'une infection ectogène, l'agent pathogène pénétrant à la faveur d'une éraillure épithéliale. La cornée ayant perdu toute sensibilité sur les yeux hypertones n'offre plus une vitalité suffisante pour faire les frais d'une réparation ; l'ulcère creuse en profondeur, aboutit à la perforation et la panophtalmie est la règle.



Si l'ulcère creuse en profondeur au point que la cornée menace de se perforer ou s'il existe en même temps un épanchement purulent dans la chambre antérieure (hypopyon), dans les deux cas on ferait la paracentèse.

Enfin, en dépit du traitement institué, l'ulcère peut aboutir à la perforation et deux cas se présentent. Le plus souvent, après la perforation l'ulcère régresse et la cicatrisation se fait en englobant l'iris entre les lèvres de la plaie ; un leucome adhérent en est la conséquence. L'étendue de l'enclavement est en rapport avec la grandeur de l'ulcère ; s'il est minime, il permettra plus tard une iridectomie ; s'il est total et si le sujet est jeune, il peut être le point de départ d'une ectasie staphylomateuse du segment antérieur.

Aussitôt la perforation, si celle-ci est petite, on instillera l'atropine combinée à l'emploi du bandeau compressif. Si la chambre antérieure se reproduit rapidement, le mydriatique peut empêcher la formation d'une synéchie. Il y aura souvent intérêt à toucher la petite pointe de hernie avec le thermo ou mieux le galvano-cautère.

Dans les cas malheureux, après la perforation l'infection gagne les membranes profondes et détermine la phtisie du globe ou la panophtalmie. Celle-ci serait traitée par l'exentération.

### 5° TRAITEMENT DES TAIES DE LA CORNÉE

#### TRAITEMENT MÉDICAL

La taie (leucome) est la terminaison naturelle de l'ulcère. C'est un tissu de cicatrice formé de fibres conjonctives qui combleront la perte de substance et emprisonnent dans leurs mailles des leucocytes.

La taie est susceptible de s'éclaircir, surtout si elle est mince, récente, et si le sujet est jeune. L'âge a une très grande importance ; chez les nouveau-nés, on voit des opacités très épaisses consécutives à la blennorrhée disparaître presque complètement.

On aura recours, pour obtenir cet éclaircissement, aux moyens excitants. Ils seront employés dès que l'œil n'est plus enflammé et peut les supporter ; on commence par les plus faibles pour tâter la susceptibilité de l'organe.

Le plus répandu est la pommade au précipité jaune à 1, 2, 4, 5 p. 100 suivant la tolérance.

|  |          |
|--|----------|
| Protoxyde jaune d'hydrargyre . . . . . | 0 gr. 25 |
| Vaseline neutre . . . . .              | 10 —     |

dont on introduit, chaque jour, gros comme un petit pois dans le



sac conjonctival ; la pommade est répartie dans toute son étendue en frictionnant l'œil pendant quelques minutes par l'intermédiaire de la paupière supérieure (*massage cornéen*).

De même la pommade au calomel à la même dose, la poudre de calomel, les instillations d'un collyre à la dionine à 5 ou 10 p. 100, les pulvérisations d'eau chaude ou légèrement sulfureuse (eau de Saint-Christau) favoriseront l'éclaircissement. Elles seront employées alternativement, longtemps prolongées et on changera souvent la médication.

**Traitement électrique.** — *Electrolyse* (Pansier). Le pôle négatif est appliqué sur la paupière fermée sous forme d'une plaque d'étain recouverte d'une peau de chamois mouillée d'une solution salée tiède et le pôle positif à la nuque. L'intensité du courant variera de trois à cinq milliampères suivant la tolérance ; les séances, de cinq à vingt minutes de durée, seront répétées tous les deux ou trois jours.

Les injections sous-conjonctivales, fibrolysine, etc..., ne donnent guère de résultats.

#### TRAITEMENT CHIRURGICAL

Il est palliatif ou curatif. Le premier, le plus inoffensif, est surtout esthétique et se borne à noircir la taie blanche très visible au moyen du tatouage. Le second, quel que soit le procédé employé : traitement électrique, abrasion, kératoplastie et greffe cornéenne, est presque toujours impuissant et ne doit pas être tenté.

A. — **Traitement palliatif. Tatouage.** — INDICATIONS. — Le tatouage, pratiqué dans l'antiquité<sup>1</sup>, et remis en honneur par de Wecker et Abadie, consiste à incruster d'encre de Chine les couches superficielles de la cornée. Il remplit un double but : esthétique et optique.

a) Il est indiqué dans les *taies* très saturées : la tache, rendue moins visible, se confond avec la pupille et l'acuité peut être améliorée, le trouble visuel tenant autant à la diffusion des rayons lumineux déterminé par l'opacité qu'à l'obstacle apporté à leur pénétration dans le globe oculaire.

b) Si une *iridectomie optique* a été pratiquée (kératocone, par exemple), le tatouage, en regard du colobome artificiel, en diminuant son étendue peut augmenter l'acuité visuelle.

c) De même s'il existe une petite *irido-dialyse* périphérique entraînant de la diplopie monoculaire, le tatouage de




FIG. 29. — *Irido-dialyse*.

1. GALIEN touchait le leucome avec l'extrémité d'un stylet incandescent et y appliquait ensuite un mélange de noix de galle ou d'écorce de grenadier avec un sel de cuivre.



la cornée en regard de la déchirure irienne (fig. 29), supprimera la diplopie.

**CONTRE-INDICATIONS.** — La taie ne doit pas être trop récente ou trop riche en vaisseaux et l'œil ne doit présenter aucune trace de réaction. Les leucomes anciens non adhérents, si la tache est d'un blanc pur, bien brillante et ne s'accompagne d'aucune autre lésion du globe, conviennent parfaitement.

Il y a lieu d'être très circonspect lors de leucome adhérent. La moindre irritation sur ces yeux, toujours plus ou moins désorganisés, peut déterminer une cyclite avec ophtalmie sympathique consécutive. Mieux vaut, en pareil cas, s'abstenir de tenter l'intervention<sup>1</sup>.

**MANUEL OPÉRATOIRE.** — **INSTRUMENTS :** Blépharostat, faisceau d'aiguilles, encre de Chine, curette mousse, crochet à strabisme.

**Technique.** — Le malade est couché, l'œil lavé, anesthésié par l'instillation répétée de quelques gouttes de la solution de chlorhydrate de cocaïne à 5 p. 100, et l'écarteur mis en place.

Le chirurgien dépose à l'aide d'une curette mousse ou d'une spatule sur la taie une goutte d'une solution d'encre de Chine très épaisse préparée avant et stérilisée<sup>2</sup>.

L'encre de Chine employée doit être de première qualité.

Puis, avec le faisceau d'aiguilles (l'aiguille de Taylor est l'instrument qui convient le mieux, fig. 30), tenu perpendiculairement à la surface cornéenne, on fait une série de petites piqûres très rapprochées et très superficielles, intéressant seulement l'épithélium et les lames cornéennes sous-jacentes.

Mieux vaut ne pas fixer le globe afin d'éviter le tatouage de la conjonctive au niveau des mors de la pince par les particules d'encre de Chine entraînées. On a conseillé l'emploi de pinces à mors d'ivoire, de corne, de caoutchouc, mais la fixation est inutile, à moins d'indocilité du sujet. Un crochet à strabisme appliqué contre le limbe contribuerait alors à maintenir le globe.

1. Un malade atteint de leucome adhérent occupant toute l'épaisseur de la cornée, auquel nous avons refusé le tatouage, revenait huit jours après, avec une irido-cyclite violente déterminée par le tatouage, qui avait été fait dans une autre clinique.

2. **TATOUAGE AVEC LE PIGMENT CHOROÏDIEN.** — Afin de diminuer les phénomènes réactionnels et aussi d'obtenir un résultat plus durable, Rosselli s'est servi du pigment choroïdien pris directement dans l'œil de corbeau (ROSSELLI, *Annali di Ottalmologia*, 1907, vol. XXXVI, fasc. 12).

Certaines maisons fabriquent du pigment et des poudres de pigment choroïdien extraits de la choroïde par des procédés chimiques. On s'en servira avec avantage.



FIG. 30. —  
Aiguille à  
tatouage.



Un lavage entraîne l'encre de Chine et permet de se rendre compte du résultat obtenu ; puis on renouvelle l'opération cinq ou six fois de suite. Le tatouage étant jugé suffisant, après un dernier lavage, un pansement sec est appliqué.

L'opération sera répétée deux ou trois fois à douze ou quinze jours d'intervalle, s'il ne reste aucune trace d'inflammation ; il ne faut pas chercher à faire le tatouage en une seule séance. En agissant ainsi prudemment, on n'a pas à craindre d'irido-cyclite consécutive. On redoublera de prudence si la taie est très mince et se laisse facilement déprimer ; on se servirait au besoin d'une seule aiguille et on se bornerait pour la ou les premières séances à quelques piqûres en surveillant la réaction consécutive.

RÉSULTATS. — Après l'opération, les particules de charbon restent retenues au-dessous de l'épithélium dans l'épaisseur des lames superficielles de la cornée (fig. 31), mais la coloration noire ainsi obtenue n'est pas indélébile.

L'examen de la figure ci-contre permet de comprendre le mécanisme de ce processus. Les particules de charbon reposent directement au-dessous de l'épithélium, entre celui-ci et les lames superficielles de la cornée, la membrane de Bowman ayant disparu (fig. 31). Chaque particule de charbon, véritable corps étranger, se trouve entourée de nombreux leucocytes venus là par un phénomène de chimiotaxie positive. Nul doute que dans la suite les leucocytes, ici comme partout ailleurs, ne finissent par digérer les particules fragmentées au préalable et qui finalement se trouvent emportées dans la circulation. Aussi quelques années après sur une taie anciennement tatouée, on trouve que l'aspect est modifié. Les grains de charbon n'occupent plus la même position ; ils ont changé de place par rapport à la taie, sont plus excentriquement

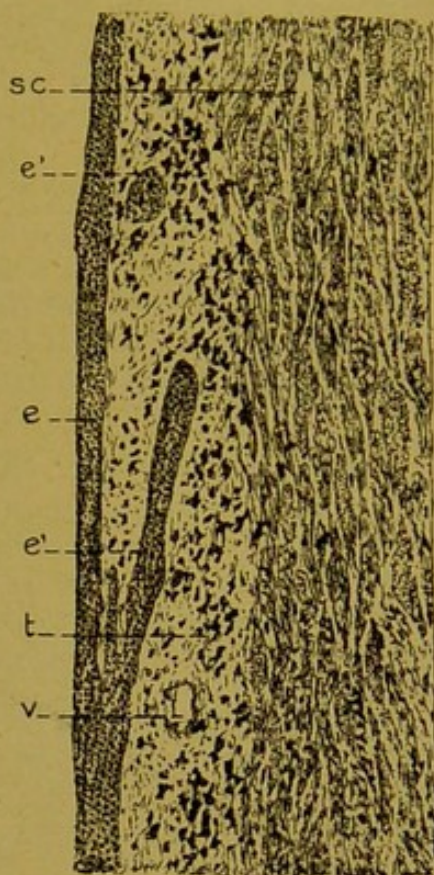


FIG. 31. — Taie de la cornée anciennement tatouée. Gross. : 18 D.

e. Épithélium cornéen ayant poussé dans la profondeur des boyaux épithéliaux (e'). — Entre le stroma cornéen (sc) et l'épithélium se trouve le tissu de cicatrice (t) formé de fibres conjonctives avec de rares vaisseaux (v), de nombreux leucocytes et les corpuscules de charbon qui tranchent par leur coloration noire sur le fond de la préparation.



placés et quelquefois même situés en plein tissu transparent. Si le tatouage est très ancien, ils peuvent même avoir tout à fait disparu.

**TATOUAGE POLYCHROME.** — Il a été recommandé par Vacher, par Holth<sup>1</sup> puis par Chevallereau et Polack.

On se servira de matières colorantes réduites en poudre impalpable et stérilisées. On délimite la cornée en faisant, au moyen d'un anneau de métal de 11 millimètres de diamètre un sillon, noirci avec le noir de fumée et la cornée est tatouée avec les couleurs se rapprochant le plus possible de celles de l'iris opposé. L'aire pupillaire aura été tatouée au préalable avec l'encre de Chine.

Mais les résultats sont incertains et la coloration se maintient moins qu'avec l'encre de Chine.

**B. — Traitement curatif.** — Il est plus théorique que pratique. L'abrasion des opacités, la kératoplastie et la transplantation cornéenne n'ont pas donné de résultats suffisamment encourageants.

**Abrasion.** — L'excision des opacités était déjà pratiquée autrefois par Saint-Yves. La perte de substance est remplacée par une nouvelle nappe de tissu cicatriciel également opaque, conséquence nécessaire du processus réparateur. L'opération est donc inutile, exception faite pour les dépôts métalliques ou calcaires incrustés dans l'épithélium ou développés à la surface de taies anciennes et pouvant être le point de départ de poussées inflammatoires.

L'exérèse cornéenne sera faite avec la lance, ou à l'aide d'un étroit couteau. Le tranchant pénètre au bord de l'opacité et glisse autour d'elle, parallèlement à la surface ; la taie est soulevée avec une petite pince courbe appliquée sur la partie détachée, puis complètement excisée.

On y ajoute le grattage à la curette tranchante si la surface cornéenne présente des inégalités ou des dépôts calcaires. Ce grattage suffira d'ailleurs le plus souvent sans qu'il soit besoin de recourir à l'exérèse. Il amène un soulagement immédiat et supprime les phénomènes réactionnels.

**Transplantation cornéenne. — Kératoplastie.** — L'idée séduisante de greffer aux lieu et place d'un leucome un fragment de cornée transparente empruntée à l'homme ou à l'animal n'est pas nouvelle. Le problème a été, depuis un demi-siècle, l'objet d'un grand nombre de travaux. Nous citerons parmi les plus récents ceux de Magitot<sup>3</sup>, Bonnefon et Lacoste<sup>4</sup>, mais un procédé satisfaisant est encore à trouver.

Tout d'abord il n'est pas établi que le lambeau transplanté conserve définitivement son autonomie, sa vitalité et sa personnalité cellulaire au sein du parenchyme de l'hôte. Cette conception, admise par Magitot, est combattue par Bonnefon et Lacoste. Pour ces derniers, le lambeau transplanté est progressivement résorbé et l'hôte lui substitue peu à peu des éléments dus à sa propre prolifération. La greffe serait une régénération déguisée et en même temps activée, les éléments du lambeau greffé se nécrosant, mais dévelop-

1. HOLTH, *La Clinica Oculistica*, novembre 1904.

2. CHEVALLEREAU et POLACK, *Soc. franç. d'ophtalm.*, mai 1906.

3. MAGITOT, *Soc. franç. d'ophtalm.*, mai 1911.

4. BONNEFON et LACOSTE, *Soc. franç. d'ophtalm.*, mai 1911, et *Archives d'ophtalm.*, 1911, p. 206, 267 et 326.



pant et multipliant par leur présence irritante l'activité kératoplastique de l'hôte. Seul l'épithélium transplanté garderait sa vitalité.

Quel que soit le mode de réparation, les rares succès de transparence obtenus autorisent, dans des cas tout à fait exceptionnels, à recourir à ce mode de traitement.

Toutefois, il ne faut pas se hâter de conclure de l'animal à l'homme, car les résultats ne sont pas superposables. Si on arrive assez régulièrement à obtenir chez le lapin des transplantations positives avec transparence définitive, c'est l'inverse en clinique où la greffe, semi-transparente au début, s'opacifie dans la suite.

Une première raison est qu'on a d'ordinaire recours à l'hétéroplastie chez l'homme et à l'autoplastie chez l'animal. Une seconde est que la cornée sur laquelle est effectuée la greffe, normale et transparente sur l'animal, est altérée en clinique, formée de tissu cicatriciel, c'est-à-dire d'éléments conjonctifs non différenciés, avec des leucocytes et des vaisseaux. Aussi se prêtent-ils mal au rôle capital du porte-greffe à qui, d'après Bonnefon, incomberait entièrement la production des éléments régénérateurs.

La première partie du problème se trouve assez bien résolue, depuis que Magitot est parvenu à conserver dix à douze jours, dans le sérum sanguin hémolysé, des yeux entiers avec la transparence des milieux. Le procédé permettra de recourir à l'homoplastie.

La transplantation est *partielle* ou *totale* suivant que l'excision intéresse les couches superficielles ou toute l'épaisseur de la cornée.

La transparence de la partie greffée ne persiste jamais avec la kératoplastie totale, exceptionnellement avec la kératoplastie partielle. La première ne sera pas employée.

2. KÉRATOPLASTIE PARTIELLE. — Quelle que soit l'épaisseur de la partie excisée, le propre de l'opération est de respecter la membrane de Descemet.

*Indications.* — On choisira des leucomes assez étendus, non adhérents, et n'occupant pas toute l'épaisseur de la cornée. L'éclairage oblique permet, dans une certaine mesure, de se rendre compte de la profondeur de l'opacité, mais celle-ci est quelquefois inégale et il y a là une cause d'erreur. Pour se renseigner sur l'épaisseur du leucome, on peut exercer sur le point à opérer une légère pression à l'aide de la spatule en caoutchouc : la résistance éprouvée par l'instrument est d'autant moindre que l'amincissement est plus considérable.

*Manuel opératoire.* — *Instruments* : Écarteur, pinces à disséquer et à fixer, spatule en caoutchouc, couteau étroit et trépan.

Le trépan peut être muni à sa partie supérieure d'un tambour renfermant un système d'horlogerie. Une simple pression de l'index sur le bouton du tambour imprime au trépan un mouvement de rotation très rapide et très régulier qui cesse si on vient à lever le doigt. Une disposition spéciale permet de régler l'épaisseur à donner à la couronne de trépan et d'éviter la perforation de la cornée (fig. 32). Plus simplement on se servira d'un trépan à main, semblable à celui d'Elliot. I

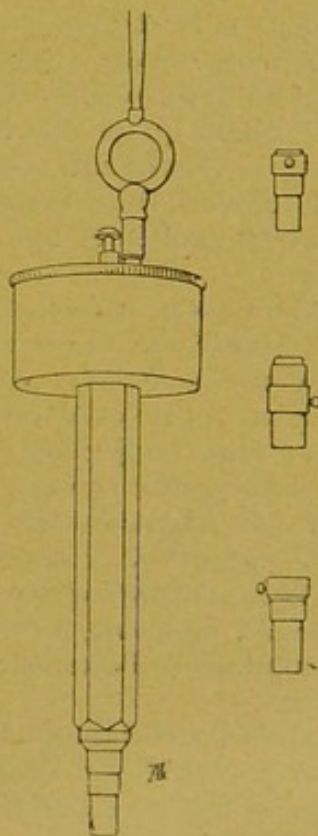


FIG. 32. — Trépan pour kératoplastie.



permettra, mieux encore que le trépan mécanique, d'éviter la perforation.

*Technique.* — L'anesthésie locale suffit. Le malade couché et l'écarteur mis en place, le globe est saisi par un aide entre deux pinces fixatrices afin d'obtenir une immobilité parfaite.

1° Le trépan est placé perpendiculairement à l'opacité à enlever qui ne dépassera guère 4 millimètres de diamètre. Un lambeau plus considérable a moins de chances de prendre. On a soin de n'exercer aucune pression sur la surface cornéenne, et on procède très lentement, en s'arrêtant lorsque l'incision est jugée suffisante.

2° L'opérateur saisit avec une pince un des bords de la rondelle cornéenne ainsi faite, tandis qu'avec le couteau introduit profondément au-dessous de l'opacité, il la détache lentement, à petits coups, cherchant à obtenir une surface de section bien unie et très régulière. Après l'excision, les bords de la plaie doivent être taillés à pic; son fond est formé par la membrane de Descemet, doublée de son endothélium et recouverte des couches les plus profondes du stratum cornéen.

Les quelques fragments de tissu opaque demeurés dans la profondeur sont excisés, puis l'écarteur est enlevé et une rondelle humide est appliquée.

3° Une couronne de trépan de mêmes dimensions est faite sur la cornée d'un jeune lapin. Afin que l'instrument ne dérape pas, on peut, au lieu de fixer le globe comme tout à l'heure, le luxer au préalable à l'aide d'un crochet à strabisme. La tension intra-oculaire est augmentée, l'immobilité est plus parfaite et l'opération plus facile. La rondelle cornéenne est enlevée dans toute son épaisseur; si un petit pont de substance cornéenne la retient au tissu voisin, cette bride est sectionnée avec les ciseaux.

4° Tandis qu'un aide écarte les paupières du malade, le petit lambeau est porté sur l'extrémité d'une spatule et vient glisser dans la cavité destinée à le recevoir. On évitera la pénétration de bulles d'air à la face profonde de la partie greffée et une pression modérée à sa surface assure la coaptation.

Après avoir projeté sur la plaie un peu de poudre d'iodoforme, la paupière supérieure, saisie au niveau des cils, est abaissée et un pansement binoculaire modérément serré est appliqué et laissé en place trois jours. Le 6<sup>e</sup>, l'œil non opéré est découvert. Le 9<sup>e</sup> ou 10<sup>e</sup> jour, l'œil opéré est laissé libre à son tour. L'injection ciliaire disparaît vers la fin de la première semaine, la partie greffée se vascularise, et vers la fin de la troisième semaine l'adhérence du fragment cornéen est définitive.

*Complications et résultats.* — Le trépan, mal placé, détermine une plaie oblique; l'opération serait alors abandonnée et reprise une fois la plaie cicatrisée. De même, si le trépan, pénétrant trop profondément, a perforé la membrane de Descemet, l'opération sera reprise cinq à six semaines plus tard.

Après l'excision du leucome, la cornée, très amincie et réduite à la membrane de Descemet doublée de quelques lamelles cornéennes, peut venir faire saillie, sous l'influence de la pression intra-oculaire. Une ponction de la chambre antérieure, en diminuant le tonus, ferait alors disparaître la hernie et permettrait l'inclusion de la greffe dans la cupule cornéenne.

Les complications septiques sont exceptionnelles; à moins de faute opératoire grave, on n'a jamais à craindre la perte du globe, comme avec la kératoplastie totale. Mais le plus souvent, la greffe se trouble ou même est résorbée en totalité et le résultat est nul. La résorption est un peu moins fatale si on a pu employer comme greffon une cornée humaine.

D'ailleurs la régénération transparente la plus parfaite laissera toujours



après elle un astigmatisme irrégulier, incompatible avec une vision même médiocre, et rebelle à toute correction optique. Elle ne sera appréciée que s'il y avait au préalable un leucome total entraînant une cécité complète.

β. KÉRATOPLASTIE TOTALE. — L'opération est identique, avec cette différence que l'excision comprend toute l'épaisseur de la cornée. La chambre antérieure est donc largement ouverte, le cristallin et le corps vitré peuvent faire issue au dehors et la panophtalmie ou une phtisie du globe terminent souvent la scène. La transparence de la partie greffée ne persiste jamais et le procédé n'est pas à recommander.

Afin d'éviter tout effort et d'obtenir une immobilité parfaite, l'anesthésie locale par instillations de chlorhydrate de cocaïne à 4 p. 100 sera complétée par une injection intra-orbitaire profonde de novocaïne à 4 p. 100 suivant la technique décrite avec l'iridectomie antiglaucomateuse (v. p. 114), mais il est difficile de prévenir l'issue du vitré.

Les jours qui suivent, le lambeau se gonfle, devient le siège d'une infiltration diffuse qui commence par la périphérie et l'aspect rappelle celui de la kératite interstitielle. Puis la partie greffée se vascularise vers le quinzième jour; dans les cas heureux, le trouble disparaît en partie et la cicatrisation se fait.



## CHAPITRE II

# OPÉRATIONS PRATIQUÉES SUR LA SCLÉROTIQUE

### SOMMAIRE

**I. Plaies cornéennes, sclérales et cornéo-sclérales.** — 1° **PLAIES CORNÉENNES.** — L'occlusion, combinée aux antiseptiques, suffit le plus souvent. Lors de mauvaise coaptation, on préférera aux *sutures* de la cornée le *recouvrement conjonctival*. — 2° **PLAIES DE LA SCLÉROTIQUE.** — Les *ruptures sous-conjonctivales* ne nécessitent aucune intervention. Les *plaies sclérales* seront traitées par la suture conjonctivale, ou scléro-conjonctivale pour les plaies larges et mal coaptées. — 3° **PLAIES CORNÉO-SCLÉRALES.** — La suture conjunctivo-sclérale seule pourra quelquefois suffire. Dans le cas contraire, on aura recours au recouvrement conjonctival. — 4° **TRAUMATISMES GRAVES.** — 5° **FISTULES CORNÉO-SCLÉRALES.** — Variétés : fistules spontanées et traumatiques. Elles siègent toujours à la périphérie de la cornée. Le traitement sera le râclage et la cautérisation combinés au recouvrement conjonctival. — **II. Sclérotomies.** — Leur but est d'évacuer une partie des liquides oculaires et de diminuer le tonus. — 1° **SCLÉROTOMIE ANTÉRIEURE.** — Technique et indications. — A) *Sclérotomies réduites*; B) *Sclérotomies larges* : sclérotomie à pont conjonctival et paracentèse sclérale, primitive (qui sera toujours rejetée), ou secondaire; C) *Sclérotomies combinées* : irido-sclérotomie de Panas, sclérotomie et irido-dialyse (de Wecker), sclérotomie et iridectomie périphérique; sclérotomies et sections ciliaires (opération de Hancock, ciliairotomie, cyclo-dialyse), aujourd'hui abandonnées. — 2° **SCLÉROTOMIE POSTÉRIEURE.** — Technique et indications. — **III. Résections sclérales. Sclérectomies.** — Rapports de l'angle irien. — 1° **SCLÉRECTOMIE** (méthode de Lagrange). — Sclérectomie simple ou combinée à l'iridectomie. La première s'appliquera surtout au glaucome secondaire et la seconde à presque toutes les variétés de glaucome chronique. — 2° **MODIFICATIONS A LA TECHNIQUE DE LAGRANGE.** — Destinées à diminuer le danger de subluxation du cristallin ou d'issue du vitré et à faciliter l'excision et la régularité du lambeau scléral, ce sont la **SCLÉRECTOMIE A L'EMPORTE-PIÈCE APRÈS INCISION A LA PIQUE** et surtout la **SCLÉRECTOMIE AU TRÉPAN** (Elliot). — *Sa technique.* — Elle sera très antérieure et toujours associée à l'excision de la racine de l'iris. *Ses complications* pendant l'opération : perforation de la base du lambeau conjonctival, issue du vitré, peu à craindre, et hémorragie intra-oculaire, exceptionnelle. Après l'opération :



prolapsus de l'iris, subluxation du cristallin, iritis, très fréquente sous la forme torpide, très rare sous la forme aiguë, et absence de normalisation du tonus; une complication très redoutable est l'infection tardive, due à une infection ectogène partie de la cicatrice. — *Résultats.* — 3° EXCISION DES STAPHYLOMES.

Les opérations sclérales se réduisent à la suture des plaies de cette membrane, à sa ponction et à sa section (sclérotomie) ou à l'excision d'un fragment de sclérotique (sclérectomie). Elles seront rarement limitées à la sclérotique. Presque toutes sont dirigées contre l'hypertonie, comme la plupart des opérations sur l'iris (iridectomie) et cette dernière leur est souvent associée. On pourrait donc les décrire dans un même chapitre. Il nous paraît préférable de les étudier séparément, sauf à réunir leurs indications respectives.

## I. — PLAIES DE LA SCLÉROTIQUE ET PLAIES CORNÉO-SCLÉRALES

Elles sont *pénétrantes* ou *non pénétrantes* et cette distinction est surtout de mise pour les plaies de la cornée, dont les couches superficielles seules peuvent être intéressées (éraillures, érosions).

A. — *Les plaies non pénétrantes* se cicatrisent naturellement. Toutefois les éraillures traumatiques de la cornée, faites par l'ongle ou un instrument sale, sont souvent longues à se cicatriser et peuvent être l'origine d'un ulcère infectieux grave, *surtout lors d'infection concomitante du sac lacrymal* ou d'ozène (A. Terson) et ces deux affections seront traitées en même temps. La kératite à hypopyon ne reconnaît presque jamais d'autre cause.

Ces cas mis à part, justiciables d'interventions variées: incision, cautérisation, chauffage (V. p. 43) on se bornera au pansement occlusif de l'un ou des deux yeux, afin d'immobiliser le globe et de calmer la douleur, après lavages soigneux des culs-de-sac conjonctivaux avec la solution de cyanure d'Hg à 1 p. 1000, instillations de collyre au collargol à 1 p. 20 et l'emploi de pommade iodoformée à 4 ou 5 p. 100. Des douleurs persistantes seront calmées par des instillations répétées d'une solution d'atropine à 0,50 ou 1 p. 100 et par la dionine en solution à 1 p. 20.

B. — *Les plaies pénétrantes* intéressent la sclérotique et la cornée dans toute leur épaisseur ou même les trois enveloppes à la fois. A moins de délabrement considérable et de destruction à peu près complète du globe, le traitement sera tout d'abord conservateur. Plu-



sieurs cas doivent être envisagés suivant que la plaie est limitée à la cornée, à la sclérotique, ou intéresse les deux à la fois<sup>1</sup>.

#### 1° PLAIES DE LA CORNÉE

La conséquence immédiate est la disparition de la chambre antérieure, avec hypotonie du globe et prolapsus de l'iris.

a) LA CORNÉE SEULE EST INTÉRESSÉE. — Si la blessure est centrale et le prolapsus irien léger, on instillera le collyre à l'atropine afin de tenter par la dilatation de la pupille de dégager le bord pupillaire enclavé. La blessure est-elle périphérique et la racine de l'iris vient-elle faire hernie entre les lèvres de la plaie, on tentera, si on est appelé aussitôt, de réduire le prolapsus à l'aide d'une spatule stérilisée introduite entre les lèvres de la plaie, anesthésiée au préalable. Plus tard, on instillera les myotiques dans le but, par la contraction de la pupille, de dégager la racine de l'iris. Mais ces moyens sont presque toujours impuissants et le prolapsus, s'il est volumineux, serait excisé ou cautérisé.

b) LA PLAIE EST COMPLIQUÉE de cataracte traumatique, ce qu'on reconnaîtra à l'aspect laiteux du champ pupillaire obstrué par les masses cristalliniennes opacifiées. C'est alors le traitement de la cataracte traumatique et de ses complications qui tient la première place (voy. chapitre v).

Dans tous les cas, que la plaie intéresse seulement la cornée ou aussi le cristallin, qu'elle soit périphérique ou centrale, qu'elle s'accompagne ou non d'enclavement irien, indépendamment de la médication inhérente à chaque variété, la conduite générale reste la même : repos au lit les premiers jours pour favoriser la cicatrisation et pansement antiseptique pour prévenir l'infection (pommade iodoformée et instillations de collargol ou mieux d'énésol ou de chloramine à 4 p. 100<sup>2</sup>). L'œil est maintenu fermé sous un pansement occlusif sec si la réaction est modérée, humide si la réaction est vive ; deux ou trois sangsues à la tempe complèteraient alors la médication.

On s'abstiendra, en principe, des lavages antiseptiques. Ils sont

1. Nous écartons les cas où, à la suite d'une perforation du globe un corps étranger, métallique ou non, est demeuré dans son intérieur. Ce serait alors la thérapeutique des corps étrangers intra-oculaires (voy. chap. iv, 2<sup>e</sup> partie). Et si on a la moindre raison d'en soupçonner l'existence en présence de toute plaie pénétrante d'origine mal déterminée, on fera immédiatement une radiographie. Celle-ci est prise de profil, le sujet regardant en haut, pendant la première moitié, puis en bas pendant la seconde moitié de la pose ; la présence d'un corps étranger intra-oculaire se révélera sur la plaque par deux opacités correspondantes aux deux positions successives du corps étranger.

2. DE LAPPERSONNE, *Presse médicale*, 1918.



généralement mal tolérés et, agissant mécaniquement, ils peuvent déterminer des désordres plus ou moins considérables.

**Sutures de la cornée.** — Elles ont été recommandées lors de mauvaise coaptation ou de chevauchement des lèvres de la plaie.

On se sert de très fines aiguilles courbes munies d'un fil de soie. La suture n'intéressera que les couches superficielles de la cornée. L'une des lèvres de la plaie étant saisie avec une pince à disséquer, l'aiguille pénètre à 3 ou 4 millimètres du bord, chemine obliquement entre les lames cornéennes et ressort à la partie moyenne, à égale distance des faces antérieures et postérieures. L'aiguille pénètre au même niveau dans la lèvre opposée et ressort à la face antérieure, également à 3 ou 4 millimètres du bord (fig. 33).

Cette suture n'est, croyons-nous, jamais nécessaire.

Le mieux, si la coaptation est mauvaise et si l'on craint l'infection, sera de recourir au recouvrement conjonctival.

**Recouvrement conjonctival.** — Il sera partiel ou total suivant le siège et l'étendue de la blessure (voy. 2<sup>e</sup> partie, chapitre II). Si la membrane irienne faisait hernie elle serait excisée au préalable.

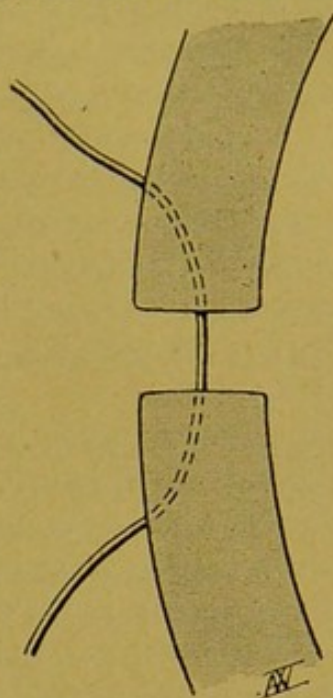


FIG. 33. — Suture de la cornée.

## 2<sup>e</sup> PLAIES DE LA SCLÉROTIQUE

Les blessures de la sclérotique, limitées à cette membrane ou intéressant en même temps la choroïde et la rétine, se présentent dans deux conditions bien différentes: la conjonctive a été divisée avec l'enveloppe sclérale ou a été respectée.

A. — **Ruptures sous-conjonctivales.** — A la suite de certains traumatismes, l'œil, refoulé le plus souvent en haut, et comprimé entre le corps contondant et la voûte de l'orbite, éclate, par suite de la rigidité de la sclérotique; la conjonctive, plus lâche, se laisse distendre et reste intacte. La muqueuse passe à la manière d'un pont au-dessus des lèvres de la plaie sclérale. Les désordres déterminés par l'accident peuvent être considérables (hémorragies, luxation du cristallin, etc.), mais la plaie étant sous-capsulaire et recouverte par la muqueuse demeure protégée contre l'apport de germes septiques.

Une intervention quelconque ne pourrait que favoriser leur pénétration. On se bornera à un pansement occlusif et au repos. Si le cristallin est entièrement luxé sous la conjonctive, il ne sera enlevé que plus tard, une fois la cicatrisation sclérale achevée, six semaines à deux mois après, pour ne pas risquer en ouvrant la conjonctive d'infecter le globe.



B. — *Plaies sclérales proprement dites.* — La conjonctive est également intéressée et une intervention immédiate s'impose : la suture conjonctivale, seule ou conjonctivo-sclérale.

a) SUTURE CONJONCTIVALE. — Elle convient aux plaies de peu ou de moyenne étendue. Le sujet est couché, l'œil anesthésié et l'écarteur est mis en place. Les paupières seront écartées doucement par un aide *en évitant toute pression afin de prévenir l'issue du vitré*. Les culs-de-sac sont lavés avec la solution de cyanure et on suture très exactement les lèvres de la plaie conjonctivale avec de fins catguts ou mieux des fils de soie, en prenant dans la suture le tissu conjonctif épiscléral. Si le corps vitré ou un fragment de choroïde se prolabaient, il serait excisé, puis la surface touchée avec notre mélange iodé.

La suture sera faite le plus tôt possible ; peu éloignée du moment de l'accident, elle suffit à empêcher l'infection du vitré et permet de conserver à des yeux perdus en apparence une acuité visuelle relativement bonne. Dans un cas de plaie pénétrante étendue du globe oculaire avec issue du vitré, la suture pratiquée par nous deux heures après l'accident permit la cicatrisation rapide et l'acuité était de deux tiers deux mois après l'intervention.

b) SUTURES CONJONCTIVO-SCLÉRALES. — Lors de plaie étendue, la sclérotique sera prise dans la suture ; chacune des lèvres est saisie avec la pince et l'aiguille enfoncée *de dedans en dehors*, c'est-à-dire des parties profondes vers la surface et non pas de dehors en dedans, afin de ne pas presser sur le globe. On évitera de traverser toute l'épaisseur de la membrane afin de ne pas irriter le corps ciliaire ou la choroïde.

Un pansement sec est appliqué et renouvelé jusqu'à cicatrisation. Celle-ci est très rapide lors de plaie méridienne ; si la plaie est transversale, les lèvres restent moins facilement coaptées et la réunion tarde. La suture n'en sera alors que plus utile pour prévenir l'infection.

C. — *Les trois enveloppes de l'œil sont divisées.* — Le vitré vient sourdre à l'extérieur et indépendamment des désordres consécutifs, le danger immédiat réside dans l'infection possible du corps vitré. L'intervention précoce est de toute importance.

Si la plaie est de peu d'étendue on ferait la suture conjonctivale comme tout à l'heure, ou scléro-conjonctivale dans le cas contraire. Elle ne suffit pas toujours à prévenir l'infection car le corps vulnérant peut lui-même être septique et avoir contaminé les milieux intra-oculaires, mais elle devra toujours être tentée.



## 3° PLAIES CORNÉO-SCLÉRALES

Le pronostic est moins favorable et la gravité de la blessure résulte ici de la région lésée, le corps ciliaire. La plaie intéressant à la fois la cornée et la sclérotique, la suture conjonctivale complète est impossible, au moins en totalité. On pourrait suturer la muqueuse au devant de la plaie sclérale, mais la conjonctive, plus adhérente au niveau du limbe, glisse difficilement sur les parties sous-jacentes et se déchire : une partie de la plaie demeure ouverte et laisse à nu le corps ciliaire. L'infection est donc très facile et, en outre des complications qui peuvent survenir, il est de notion courante que l'ophtalmie sympathique s'observe surtout après les plaies de la région ciliaire.

Le pronostic sera donc toujours réservé ; néanmoins l'énucléation immédiate doit être rejetée. Si la plaie cornéenne est très peu étendue et la sclérotique surtout intéressée, le rapprochement des lèvres de la plaie sclérale pourra suffire à obtenir une bonne coaptation et on pourra se borner à la suture conjunctivo-sclérale. Dans le cas contraire, mieux vaut recourir au recouvrement conjonctival.

L'œil sera surveillé attentivement. La plaie une fois cicatrisée, le malade sera mis en garde contre le danger possible de sympathie. Il n'est pas rare de voir ces yeux demeurés tranquilles pendant un grand nombre d'années, quelquefois dix, vingt, trente ans, devenir rouges et douloureux, tandis que l'acuité de l'œil sain diminue ou que celui-ci s'enflamme. L'énucléation s'impose alors ; aussi le sujet doit-il être prévenu et venir à la moindre menace d'irritation.

## 4° TRAUMATISMES GRAVES DU GLOBE OCULAIRE

Si le globe a été largement intéressé, l'œil est flasque, mou et la question de l'énucléation peut se poser. Mais, en règle générale, on ne se hâtera pas d'intervenir, et ceci pour deux raisons ; il est impossible de se rendre compte tout d'abord du degré d'étendue des lésions et on ne peut jamais affirmer que cet œil ne pourra conserver plus tard une certaine perception lumineuse ou même un degré quelconque d'acuité visuelle capable de rendre service en cas de perte de l'œil sain. De plus, l'œil fût-il irrémédiablement perdu, le moignon atrophique qui en résultera sera de beaucoup supérieur à celui fourni par l'énucléation et facilitera la prothèse. On se bornera donc au traitement conservateur (sutures ou même ablation du segment antérieur) en surveillant très attentivement le malade et en se réservant d'énucléer à la moindre menace d'irritation.

En résumé, quelles que soient l'étendue et l'importance des plaies



du globe, la conduite à tenir est simple; s'abstenir de l'énucléation en règle générale et calmer les phénomènes inflammatoires en surveillant la marche des accidents. Suture précoce de la conjonctive si la plaie siège dans la région sclérale; recouvrement conjonctival pour les plaies cornéo-sclérales ou cornéennes d'une certaine étendue et mal coaptées.

#### 5. FISTULES CORNÉO-SCLÉRALES

**Variétés et aspect clinique.** — Elles reconnaissent une origine spontanée ou traumatique. Leur traitement demeure essentiellement chirurgical. Leur caractère est d'être toujours périphérique et de siéger au limbe.

**FISTULES SPONTANÉES.** — Elles sont la conséquence d'un ulcère perforant. Elles siègent d'ordinaire au limbe et affectent alors la forme d'un croissant<sup>1</sup>. La perforation effectuée, il se fait une hernie de l'iris qui se recouvre d'un manteau conjonctival et qui se fistulise au-dessous de ce dernier.

**FISTULES TRAUMATIQUES.** — Le traumatisme, presque toujours chirurgical, plus rarement accidentel, devra porter à la périphérie de la cornée pour donner lieu à la fistule. Elles s'observent surtout après l'iridectomie antiglaucomateuse ou après la cataracte. La fistule entraînant une diminution permanente du tonus, sera le plus souvent recherchée dans le premier cas (voy. cicatrice ectatique, p. 83). La seconde, plus fréquente lorsque l'iridectomie a été faite au cours de l'extraction, est due à une petite hernie de l'iris ou de la capsule, qu'il y ait ou non retard de cicatrisation, car la fistule est quelquefois très tardive, apparaissant deux ou trois ans après l'opération.

Quelle que soit d'ailleurs sa cause, quatre éléments permettent de la reconnaître; ce sont la disparition de la chambre antérieure, la saillie vésiculeuse formée par la fistule, la déformation de la pupille et l'hypotonie du globe.

a) *La disparition de la chambre antérieure* est la conséquence immédiate de la fistule et ne manque jamais, tout au moins au début. Puis, lorsque la fistule se ferme momentanément, la chambre antérieure reparait pour disparaître à nouveau dès qu'elle se rouvre.

b) *La saillie vésiculeuse* transparente sous-conjonctivale, contenant du liquide, se voit à l'œil nu ou seulement à la loupe, qui montrera même quelquefois un petit orifice très net, arrondi, situé au sommet de la vésicule perlée et qui n'est autre que la fistule. Elle se montre

1. Lors d'ulcère central, la perforation est suivie d'un leucome adhérent pouvant entraîner un staphylome opaque, mais jamais de fistule.



encore sous forme d'un petit point noir constitué par la hernie de l'iris. Si la vésicule est incisée ou se rompt spontanément, la chambre antérieure se vide pour se reformer quelques heures plus tard.

c) *La déformation pupillaire* est variable suivant que l'iridectomie a ou n'a pas été faite. Dans ce dernier cas, la pupille est toujours déformée, d'aspect piriforme avec la petite extrémité dirigée vers la fistule.

d) *Le tonus* est très diminué, d'autant plus que l'humeur aqueuse suinte plus facilement à certains moments; cependant il peut être normal ou même élevé si la fistule est momentanément oblitérée.

e) Enfin, il n'est pas rare de noter un *astigmatisme* très considérable, conséquence de l'enclavement irien ou capsulaire.

**Complications et traitement chirurgical.** — Indépendamment des complications immédiates inhérentes à la fistule et caractérisées par l'absence de cicatrisation et l'effacement de la chambre antérieure, ne permettant pas le rétablissement de l'acuité visuelle si la fistule est consécutive à une opération de cataracte, il faut noter l'irido-cyclite. Elle se présente sous des formes multiples, purulente, plastique ou bénigne, et survient à tous les moments, précoce ou tardive, apparaissant quelques jours, quelques semaines ou même des années après. Elle est toujours consécutive à une infection exogène et la pénétration a lieu par la fistule même ou à la faveur de l'épithélium qui l'oblitére<sup>1</sup>.

Le traitement sera d'abord prophylactique et consistera dans une réduction soigneuse de l'iris après l'iridectomie ou l'extraction du cristallin et d'une manière générale après toutes les blessures périphériques de la cornée.

Le traitement curatif consistera dans le râclage et la cautérisation ignée de la fistule dont le siège exact aura été préalablement bien déterminé à l'aide de la loupe. L'orifice sera touché avec la pointe fine du galvano-cautère. Mais bien souvent la guérison est éphémère et la méthode de choix réside dans le recouvrement conjonctival.

La muqueuse est largement détachée du limbe au niveau de la fistule, la surface de celle-ci est soigneusement râclée à la curette, son orifice touché avec la pointe du galvano-cautère et la conjonctive est avancée au-devant d'elle (v. 2<sup>e</sup> partie, chapitre II). Les résultats sont excellents et la cicatrisation généralement définitive. La chambre antérieure reparaît et les phénomènes infectieux s'atténuent ou s'effacent, s'ils n'étaient pas trop intenses et si l'intervention a été précoce.

1. DUVERGER, *Des irido-cyclites tardives après l'opération de la cataracte*. Thèse de Paris, 1910.



## H. — SCLÉROTOMIES

Par la sclérotomie on ponctionne ou on incise la sclérotique dans le but d'évacuer une partie des liquides intra-oculaires et le plus souvent de diminuer en même temps le tonus. Suivant que la ponction porte en avant de l'iris, dans la chambre antérieure, ou très en arrière, en plein corps vitré, la sclérotomie est antérieure ou postérieure.

## 1° SCLÉROTOMIE ANTÉRIEURE

Imaginée par de Wecker en 1867, l'opération se réduit à une ponction et contre-ponction de la sclérotique tout près du limbe, *en avant* de la racine de l'iris.

## MANUEL OPÉRATOIRE

**Instruments.** — Pince fixatrice, écarteur et couteau à cataracte étroit (fig. 34).



FIG. 34. — Couteau à cataracte étroit.

**Technique.** — La pupille ayant été contractée par les myotiques (les instillations d'ésérine seront répétées plusieurs jours avant l'opération si la pupille a peu de tendance à se contracter) et l'œil anesthésié, le malade est couché et l'écarteur est mis en place.

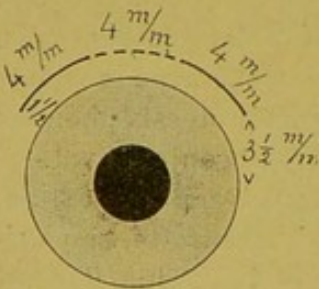


FIG. 35. — Siège et largeur des deux incisions sclérotiques (4 mm.) ; le pont médian de sclérotique respectée mesure également 4 millimètres.

L'opérateur se place à la gauche du sujet pour l'œil gauche, derrière sa tête pour l'œil droit<sup>1</sup>. Avec la pince fixatrice tenue de la main gauche, il fixe le globe tout contre le limbe scléro-cornéen, à deux millimètres environ au-dessus de l'extrémité interne du diamètre horizontal, à l'opposé du point de ponction, et avec le couteau tenu de la main droite, *le tranchant en haut*, il s'apprête à faire la ponction.

**a) PONCTION ET CONTRE-PONCTION.** — La pointe de l'instrument pénètre du côté temporal à 1 millimètre en arrière du limbe, à 3 millimètres envi-

1. Nous renvoyons, pour la tenue du couteau, la fixation du globe et les pré-



ron au-dessus de l'extrémité externe du diamètre horizontal, comme si l'on voulait tailler un lambeau cornéo-scléral de 2 millimètres de hauteur (fig. 36).

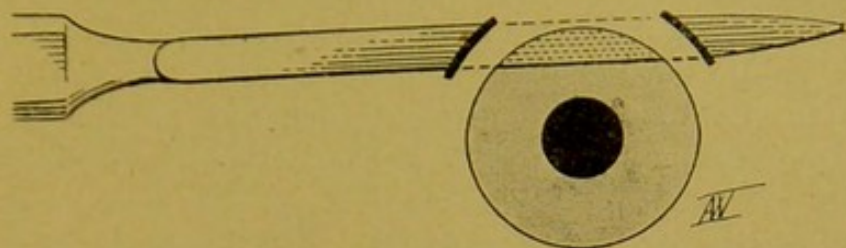


FIG. 36. — Ponction et contre-ponction à 1 mm. et demi en arrière du limbe scléro-cornéen.

Le couteau est alors poussé doucement dans la chambre antérieure, de dehors en dedans et sans faire exécuter à la lame aucun mouvement de retrait, vers le point opposé de contre-ponction qui doit se faire également à 1 millimètre en arrière du limbe. En raison de la déviation des rayons lumineux, arrivant à l'œil de l'opérateur après avoir traversé la cornée de l'opéré, il est nécessaire de sortir de la chambre antérieure dès que la pointe du couteau a atteint le limbe (fig. 36), car à ce moment elle est en réalité à 1 millimètre en arrière (voy. Opération de cataracte, fig. 124, p. 155).

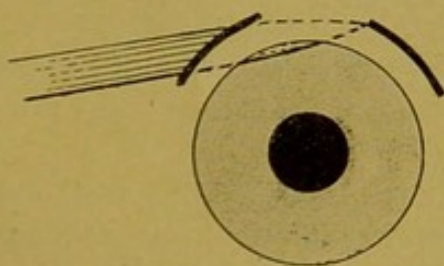


FIG. 37. — Le couteau a sectionné la sclérotique et va inciser la voûte de l'angle irien ; pour cela, le manche s'abaisse de plus en plus.

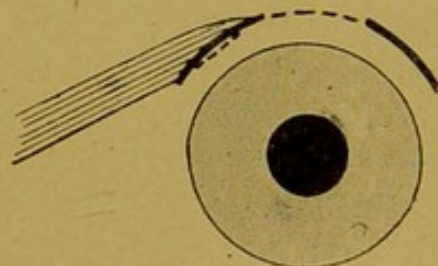


FIG. 38. — Sortie du couteau et tracé des incisions ; pont scléral médian.

*b) SECTION INCOMPLÈTE DE LA SCLÉROTIQUE.* — Imprimant au couteau des mouvements de scie extrêmement lents<sup>1</sup>, l'opérateur sectionne la sclérotique de bas en haut sans achever le lambeau, laissant entre les deux incisions un pont scléral de même étendue que chacune de celles-ci qui a pour but de prévenir le prolapsus de l'iris (fig. 38).

cautions à prendre aux détails très complets donnés à propos de l'opération de cataracte.

1. Ces mouvements de scie, très mauvais dans le premier temps de l'opération de cataracte, n'ont pas ici le même inconvénient. La cicatrisation sera d'autant plus lente que les lèvres de la plaie seront plus mal coaptées et c'est là le résultat que doit chercher l'opérateur.



c) DÉBRIDEMENT DE L'ANGLE IRIEN. — Après avoir laissé échapper l'humeur aqueuse dont l'écoulement serait au besoin facilité en inclinant un peu le tranchant du couteau, la pointe de celui-ci, par un léger mouvement de recul, est ramenée au point de contreponction. Abaisant alors le manche de l'instrument, le chirurgien engage la pointe dans la voûte même de l'angle irien qu'elle incise par un mouvement en arc de cercle, tranchant la soudure de Knies et le système trabéculaire (fig. 37 et 38). Cette sclérotomie interne, dont l'effet est peu réel le plus souvent, en raison de l'adhérence intime qui existe entre la racine de l'iris et la face postérieure de la cornée, sera toujours incomplète et ne doit jamais intéresser toute la sclérotique.

Après l'opération, de l'ésérine est instillée (on emploiera de préférence la solution huileuse dont l'action est plus énergique), un pansement appliqué et le malade garde le lit vingt-quatre heures.

Si la membrane irienne était attirée vers l'une des deux plaies sclérales, ce qu'on reconnaîtrait à l'aspect piriforme de la pupille, elle serait dépliée avec la spatule. Si le prolapsus se reproduit après la réduction, il serait excisé et il en serait de même si la hernie survient les jours suivants.

Mais cette excision n'est pas toujours possible et l'enclavement irien est une des complications les plus sérieuses qui puisse se produire. Il se traduit par deux petites élevures brunâtres situées aux extrémités de l'incision et le tonus demeure élevé, s'accompagnant ou non de douleurs péri-orbitaires. L'enclavement est d'autant plus à craindre que les incisions sont plus étendues.

La cicatrisation est quelquefois irrégulière : la conjonctive peut être soulevée par les deux lèvres sclérales mal coaptées et une cicatrice cystoïde se développer ; l'inconvénient est d'ailleurs minime.

#### INDICATIONS

D'une action moins efficace que l'iridectomie, car la diminution du tonus persiste rarement, la sclérotomie a l'avantage de respecter l'iris et de faire courir peu de dangers à l'œil opéré. L'opération tient le milieu comme efficacité entre une large iridectomie périphérique et les paracentèses répétées de la cornée (Panas). D'une action plus durable que la paracentèse et n'exposant pas autant au prolapsus irien, elle la remplacera avec avantage dans la plupart des cas où il est nécessaire de diminuer la tension.

Ses indications sont d'ailleurs très restreintes depuis l'apparition de la sclérectomie qui lui sera presque toujours préférée et dont l'action est beaucoup plus réelle et plus prolongée. La sclérotomie ne sera le plus souvent qu'un pis aller.



a) GLAUCOME CHRONIQUE simple, si l'acuité et le champ visuels diminuent en dépit des myotiques. En pareil cas, le peu de vision qui reste se perd souvent si on pratique l'iridectomie et l'opération de choix est à l'heure actuelle la sclérectomie, combinée ou non à l'iridectomie périphérique partielle (voy. p. 79), qui n'offre pas les mêmes dangers. Certaines complications peuvent cependant survenir qui ne se rencontrent pas avec la seule sclérotomie, si bien que celle-ci, comme opération d'attente, conserve encore une certaine valeur.

Dans le but d'en retirer un bénéfice plus considérable, on peut exercer sur le globe, le soir même, une série de pressions alternatives avec la pulpe des deux index, comme lorsqu'on interroge la pression intra-oculaire, afin de disjoindre les lèvres agglutinées des plaies et déterminer l'évacuation de l'humeur aqueuse.

Cette malaxation sera répétée les premiers jours. Une faible pression suffit pour faire sourdre le liquide de la chambre antérieure sous forme de deux bosselures latérales. On y joindra l'instillation quotidienne des myotiques.

b) GLAUCOME INFANTILE. — On se contentera ici de la *sclérotomie réduite* à la ponction et contre-ponction ; la lame est retirée *sans agrandir les lèvres de l'incision*. On agirait de même dans le *glaucome hémorragique* et dans tous les cas où une détente brusque pourrait faire craindre des accidents (hémorragie intra-oculaire, subluxation ou luxation du cristallin, etc.).

c) GLAUCOME INFLAMMATOIRE ancien ou récent, si une iridectomie a été pratiquée et que le tonus s'élève de nouveau.

d) GLAUCOME ABSOLU ou *glaucome hémorragique*, comme opération d'attente destinée à calmer momentanément les douleurs et à faire accepter l'énucléation (*sclérotomie réduite*).

e) GLAUCOME SECONDAIRE A UNE LUXATION DU CRISTALLIN.

## AUTRES VARIÉTÉS DE SCLÉROTOMIES ANTÉRIEURES

Les procédés imaginés dans le but de réduire ou d'augmenter l'action de la sclérotomie sont multiples. La plupart n'ont qu'un intérêt historique depuis la découverte de la sclérectomie. Certains pourront cependant trouver leur indication à côté de cette dernière. C'est en premier lieu la *sclérotomie réduite*. L'utilité des autres est plus discutable.

### A. — SCLÉROTOMIES RÉDUITES

a) *Sclérotomie réduite à la ponction et contre-ponction*. — Elle diffère de la sclérotomie classique par le peu d'étendue des incisions



sclérales, et par la suppression du dernier temps, l'incision de la voûte de l'angle iridien.

Elle convient à tous les cas où une détente trop brusque pourrait faire craindre des hémorragies intra-oculaires et la subluxation du cristallin, par exemple dans le glaucome hémorragique et dans l'hydrophtalmie.

Elle permettra dans le glaucome hémorragique de tâter la susceptibilité de l'œil et pourra même être pratiquée plusieurs fois, avant de tenter l'iridectomie.

C'est l'opération de choix dans l'hydrophtalmie constituée, à moins qu'on n'ait la bonne fortune de surprendre l'affection à ses débuts, avant la distension du globe et au moment où seules les déchirures de la membrane de Descemet permettent de la reconnaître. La sclérectomie (sous forme de trépanation d'Elliot, voy. p. 92), serait aussitôt pratiquée et pourrait enrayer l'évolution de l'affection. A son défaut des sclérotomies réduites, répétées à plusieurs mois d'intervalle, bien que d'une efficacité moins réelle, rendront cependant des services si elles sont faites de bonne heure.

La ponction et la contre-ponction seront d'autant plus réduites que le tonus est plus élevé. On se servira de couteaux très étroits et l'instrument est retiré aussitôt la contre-ponction.

b) *Incision de l'angle irien.* — Imaginée par de Vincentiis, elle a pour objet de rétablir les voies de filtration par l'incision, à l'aide d'une aiguille tranchante, de tout le tissu de l'angle de la chambre antérieure sur la moitié de la circonférence de la cornée. Elle n'est plus employée.

MANUEL OPÉRATOIRE. — L'œil à opérer aura été éseriné les jours précédents et le jour de l'intervention.

Le globe, anesthésié et le blépharostat mis en place, est fixé à l'extrémité interne du diamètre horizontal, à l'opposé du point de ponction. L'aiguille spéciale de Vincentiis<sup>1</sup> : fine tige d'acier légèrement recourbée, longue de 20 millimètres et terminée par une petite faux longue de 3 millimètres, à pointe bien effilée et coupante par sa convexité (fig. 39), pénètre à l'extrémité externe de ce même diamètre, à 4 millimètre et demi en arrière du limbe, en pleine sclérotique.



FIG. 39. —  
Aiguille  
de  
Vincentiis.

L'instrument est poussé doucement vers le côté nasal, un peu de bas en haut, en suivant la face profonde de la cornée, et la pointe de l'aiguille est engagée dans la voûte de l'angle iridien, à l'opposé du point de ponction. Tournant alors légèrement son axe de telle façon que le tranchant se trouve en haut vers la sclérotique, l'opérateur lui fait décrire un demi-cercle, en prenant l'orifice d'entrée comme pivot, et débride lentement avec la pointe le tissu scléro-cornéen. Dès que celle-ci approche du point d'entrée, le manche est redressé et on retire la tige de la chambre

1. DE VINCENTIIS, *Rendic. del XIII, Congr. della Assoc. oftalm. ital.*, 12 à 15 avril 1892, et *Annali di ottalm.*, XXII, p. 540, 1893.



antérieure en ayant soin de ne pas agrandir le point de pénétration (fig. 40).

Au cours de l'opération, le talon de l'aiguille obture l'orifice d'entrée pendant le travail de la pointe et aucune goutte d'humeur aqueuse ne doit s'écouler.

COMPLICATIONS. — a) *Section de la sclérotique.*

— L'aiguille, en pénétrant trop profondément, peut intéresser complètement la sclérotique, mais cette *sclérotomie sous-conjonctivale* sera presque toujours incomplète et le petit pont respecté s'oppose au prolapsus de l'iris.

b) *L'irido-dialyse* de la racine de l'iris, par l'hémorragie abondante qu'elle détermine, est une complication plus sérieuse.

c) *Petites déchirures autour de la pupille*, par arrachement avec la pointe de l'aiguille et par abrasion avec le tranchant de l'instrument. Elles gênent peu la vision.

RÉSULTATS ET INDICATIONS. — Le résultat anatomique est le débridement de l'angle irien, la section du muscle ciliaire, l'ouverture des sinus veineux et lymphatiques et de l'espace supra-choroïdien. L'aiguille peut obtenir tous ces résultats ou seulement quelques-uns. L'opération, comme l'iridectomie, semble augmenter le pouvoir d'excrétion. M. Duclos a constaté que les injections passaient plus facilement, après l'opération, dans la lame séreuse supra-choroïdienne pour se fixer dans le corps ciliaire et gagner les vaisseaux de l'épisclère<sup>1</sup>. Mais ces résultats s'appliquent à des yeux normaux; il n'en est plus de même sur les yeux glaucomateux, chez lesquels précisément l'angle irien est toujours profondément désorganisé et où existe une soudure plus ou moins étendue entre la racine de l'iris et la sclérotique.

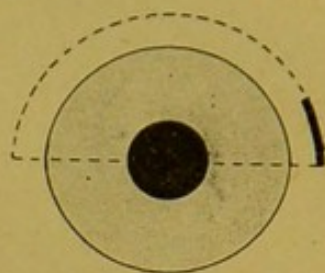


FIG. 40. — Débridement de l'angle irien.

L'aiguille a pénétré à l'extrémité externe du diamètre horizontal et incisé la voûte de l'angle irien. Son trajet est représenté par la ligne demi-circulaire pointillée.

## B. — SCLÉROTOMIES LARGES

Les incisions sclérales, variables suivant le degré du tonus, ne dépasseront jamais 3 à 4 millimètres, en raison du danger d'enclavement irien entre les lèvres d'une incision trop grande. Aussi la plupart des procédés destinés à augmenter l'effet de la sclérotomie par des incisions très étendues ne méritent-ils guère d'être retenus. Nous les mentionnons à titre de curiosité.

*Sclérotomie à pont conjonctival* (Bader)<sup>2</sup>. — On fait au couteau une large plaie sclérale intéressant le tiers de la circonférence cornéenne et on laisse la conjonctive intacte au-dessus du lambeau scléral (fig. 41). Mais celle-ci se laisse distendre et on a vu de volumineux prolapsus se développer dans la suite.

*Paracentèse sclérale.* — a) *Primitive* — Quaglino fait avec la pique, à 2 millimètres du limbe, en pleine sclérotique, une paracentèse large de 4 et 5 millimètres. Dès que la lame a pénétré dans la chambre antérieure et

1. DUCLOS, *Recherches sur le débridement de l'angle iridien*. Thèse de Paris, 1898.

2. BADER, *Opht. hosp. Rep.*, 3, p. 340.



atteint la pupille on renverse en arrière le manche de l'instrument afin de diriger, la pointe en avant pour éviter le cristallin. Puis on le retire très




FIG. 41. — Procédé de Bader.

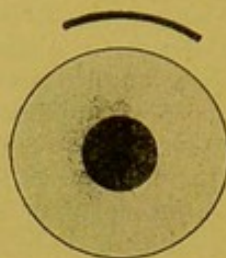

FIG. 42. — Procédé de Quaglino.

lentement en déprimant légèrement l'iris, pour maintenir cette membrane et éviter la hernie (fig. 42), qui survient presque toujours <sup>1</sup>.

b) *Secondaire*. — Décrite par Wecker sous le terme de *cicatriscotomie*<sup>2</sup>, d'*oulétomie* par Panas (réouverture de l'ancienne cicatrice)<sup>3</sup>, l'opération convient aux cas où une première iridectomie a donné un résultat insuffisant.

Elle se réduit à une simple paracentèse à la pique dans l'ancienne cicatrice. Elle donne souvent un excellent résultat immédiat, mais temporaire. Elle pourra toujours être faite en présence d'une hypertonie persistant après une première iridectomie, si l'on craint de recourir à la sclérectomie qui est ici l'opération de choix.

#### C. — SCLÉROTOMIES COMBINÉES

Afin d'augmenter l'action hypotonisante on a associé aux ponctions et sections sclérales la section, l'excision, la déchirure de l'iris ou la section du corps ciliaire. Ce sont les scléro-iridotomies, scléro-iridectomies et scléro-ciliairotomies. Toutes ces opérations doivent être abandonnées au profit de la sclérectomie, simple ou combinée (voy. p. 79), plus efficace et moins dangereuse. Exceptionnellement cependant, en l'absence de chambre antérieure, et lors de diminution considérable de la vision ou de cécité, certaines, comme la ciliairotomie, pourront quelquefois permettre d'éviter l'énucléation.

**Irido-sclérotomie** (PANAS)<sup>4</sup>. — 1° PONCTION ET CONTRE-PONCTION. — L'œil ayant été éseriné et anesthésié est fixé tout contre le limbe du côté nasal, un peu au-dessous de l'extrémité interne du diamètre horizontal, puis le couteau, le tranchant dirigé en bas, pénètre du côté temporal à 1 millimètre en arrière du limbe et à égale distance du centre et de la demi-circonférence inférieure de la cornée.

Dès que la pointe apparaît dans la chambre antérieure, elle perfore la membrane irienne d'avant en arrière et glisse en arrière sur une étendue

1. QUAGLINO, *Ann. di ottal.*, 1, 1871, p. 200.

2. DE WEAVER, *Revue gén. d'ophtalmologie*, 1882.

3. PANAS, *Soc. franç. d'ophtalm.*, janvier 1883.

4. PANAS, l'Irido-sclérotomie. *Arch. d'opht.*, 1884, p. 481.



de 7 à 8 millimètres. Après avoir perforé alors celle-ci de nouveau, d'arrière en avant, la pointe est ramenée dans la chambre antérieure pour ressortir définitivement à l'opposé du point de ponction, à 1 millimètre en arrière du limbe (fig. 43).

2° SECTION SCLÉRALE. — On imprime au couteau de petits mouvements de scie, de manière à donner à chacune des sections (ponction et contre-ponction) une étendue de 3 à 4 millimètres, ne laissant subsister entre les deux qu'un pont médian de 2 à 3 millimètres (fig. 43).

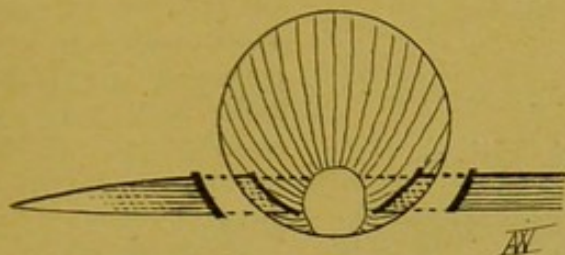


FIG. 43. — Irido-sclérotomie (PANAS).

1<sup>er</sup> temps. L'iris est perforé avec le couteau qui pénètre et ressort à 1 millim. en arrière du limbe.

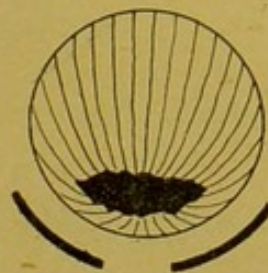


FIG. 44. — Irido-sclérotomie (PANAS).

Résultat de l'opération. Double section sclérale et brèche irienne ovale.

3° SECTION DE L'IRIS. — Retirant le couteau, le tranchant tourné en avant on sectionne le pont restant d'iris en appuyant la pointe contre la face postérieure de la cornée. On reconnaît que la section a été bien faite à la rétraction de la membrane irienne vers le centre de la pupille et à la boutonnière transversale marquant le passage de l'instrument (fig. 44).

De l'ésérine est instillée et un pansement sec appliqué vingt-quatre heures.

**Sclérotomie combinée à l'irido-dialyse (DE WECKER)<sup>1</sup>.** — L'œil aura été largement éseriné les jours précédents.

1° INCISION SCLÉRALE en haut avec le couteau lancéolaire à 4 millimètre en arrière du limbe, comme pour l'iridectomie. La pique est retirée dès que la section atteint 6 millimètres et l'humeur aqueuse doit s'écouler lentement afin d'éviter le prolapsus irien (fig. 45).

2° IRIDO-DIALYSE DE L'IRIS. — La pince à iris, introduite fermée, la concavité tournée en avant, saisit l'iris tout près de sa périphérie. Mais, au lieu de l'attirer au dehors pour l'exciser, l'opérateur, par une traction exercée de haut en bas et combinée à de petits mouvements de latéralité, l'entraîne vers le milieu de la cornée et produit une irido-dialyse supérieure sur une étendue de 6 à 8 millimètres (fig. 45).

Une goutte d'ésérine est instillée et un pansement appliqué.

Aussitôt après l'opération, la chambre antérieure se remplit de sang. Cette hémorragie, conséquence nécessaire de l'irido-dialyse, doit faire rejeter

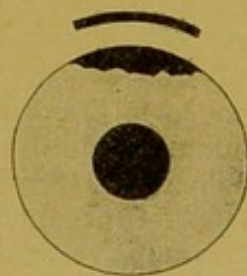


FIG. 45. — Sclérotomie et irido-dialyse (DE WECKER).

1. DE WECKER, Sclérotomie simple et combinée. *Ann. d'oculist.*, t. CXII, 1894, p. 261.



ter l'intervention car l'examen anatomique de ces yeux montre la chambre postérieure remplie de sang et la région ciliaire toujours intéressée.

**Sclérotomie et iridectomie périphérique.** — Ce procédé, imaginé par Pflüger<sup>1</sup> et Dianoux<sup>2</sup> est une scléro-iridectomie, comme le faisait Terson (père)<sup>3</sup>, avec cette différence que l'iridectomie, ici, est partielle au lieu d'être totale, ce qui permet de conserver une pupille ronde et capable de se contracter sous l'influence des myotiques.

MANUEL OPÉRA-TOIRE. — 1° La pupille étant fortement contractée par l'ésérine, la ponction et la contre-ponction sont faites avec le couteau à

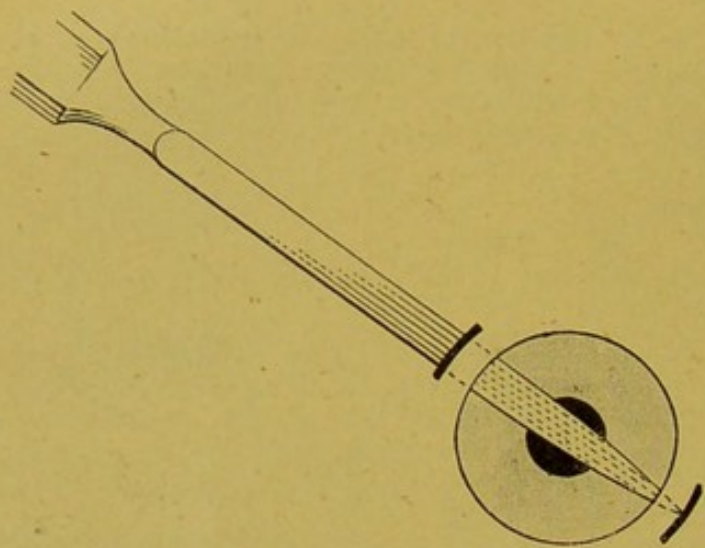


FIG. 46. — Irido-sclérotomie. Premier temps.

1 millimètre et demi en arrière du limbe, suivant un des grands diamètres obliques de l'œil (fig. 46).

2° Après avoir agrandi la contre-ponction, la pointe est légèrement retirée en arrière et engagée dans la voûte de l'angle irien qu'elle incise profondément de bas en haut, par un mouvement en arc de cercle, tandis qu'on abaisse le manche (fig. 47 et 48).

3° Le couteau étant tenu horizontalement, nouvelle contre-ponction de la sclérotique, toujours à 1 millimètre et demi en arrière du limbe, en un point exactement opposé au point de pénétration, et incision de l'enveloppe sclérale et de la conjonctive, de manière à obtenir une plaie scléroticale d'environ 6 millimètres de large (fig. 49).

Préhension très délicate de l'iris à l'union de son tiers périphérique avec

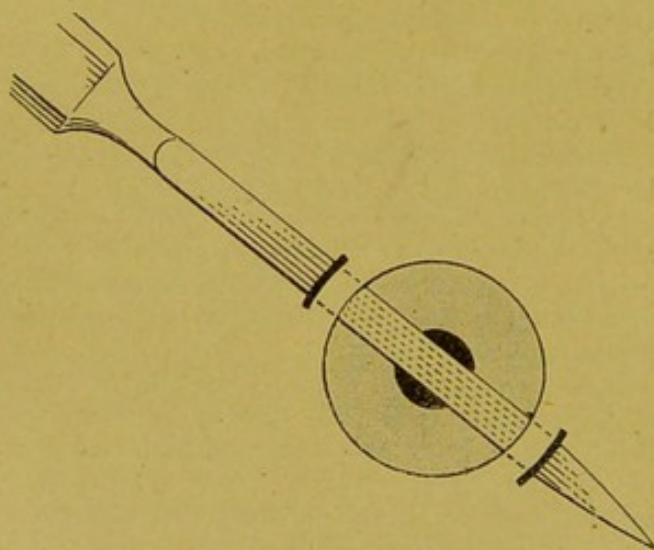


FIG. 47. — Scléro-iridectomie. Début du 2° temps.

1. PFLUGER, *Archiv. di ottalmol.*, ann. I, vol. I, fasc. 7, avril 1894.

2. DIANOUX, *Académie de médecine*, 1896.

3. Terson (père), *Congrès d'ophtalmologie*, janvier 1885.



son tiers moyen, à l'aide de la petite pince à iridectomie, et section verti-




FIG. 48. — Scléro-iridectomie. Fin du 2<sup>e</sup> temps.

ticale de la membrane irienne avec la pince-ciseaux au ras de la sclérotique.

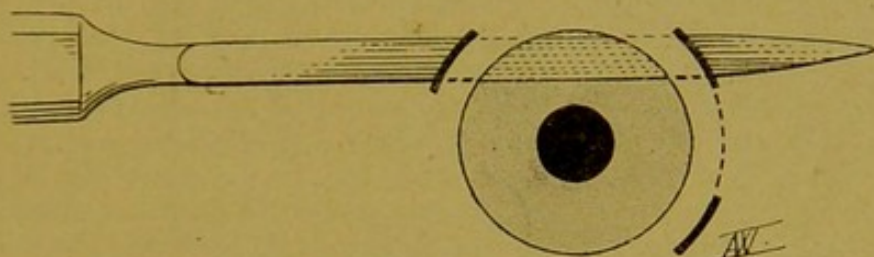


FIG. 49. — Scléro-iridectomie. Début du 3<sup>e</sup> temps.

RÉSULTATS. — Brèche irienne petite, périphérique (fig. 50) : cachée par la paupière supérieure et conservation d'une pupille ronde contractile par les myotiques. Le point délicat et difficile est de ne sectionner que la partie tout à fait périphérique de l'iris : la membrane pour cela doit être relativement saine.

**Sclérotomie et section ciliaire ou ciliairotomie.**

— SECTION DU MUSCLE CILIAIRE. OPÉRATION DE HANCOCK. — Elle consistait à sectionner la sclérotique à l'aide du couteau à cataracte : la pointe, appliquée au limbe, à la partie inféro-externe de la cornée était poussée obliquement d'avant en arrière et de haut en bas, de manière à diviser à la fois la sclérotique et le muscle ciliaire<sup>1</sup>.

Elle fut reprise par Abadie sous le terme de ciliairotomie<sup>2</sup>.

**Technique.** — CILIAIROTOMIE. — C'est la section méridienne du muscle ciliaire.

a) Après anesthésie locale, combinée à une injection intra-orbitaire de novocaïne à 4 p. 100 vers le ganglion ciliaire, car l'œil est le plus souvent distendu, rouge et douloureux, dans un *premier temps*, le globe étant attiré en bas et en dedans, la conjonctive est saisie, à 2 ou 3 millimètres du limbe, vers le milieu du quart supéro-externe de la cornée, suivant le méridien oblique du globe et sectionnée dans le sens de ce méridien sur une étendue de 1 centimètre et demi environ en partant du limbe.

Ses deux lèvres sont bien disséquées avec les ciseaux mousses, et libérées à petits coups de la sclérotique, en ayant soin de bien dégager leur attache




FIG. 50. — Scléro-iridectomie. Résultat.

1. HANCOCK, On the division of the ciliary in glaucoma. *Opht. Hosp. Rec.*, 1861, n° 12, p. 13.

2. ABADIE, *Soc. franç. d'ophtalm.*, 1909.



au limbe. Ainsi se trouve mise à nue une large surface sclérale de forme triangulaire, à base cornéenne.

Les deux lambeaux conjonctivaux sont alors traversés par deux fils qui serviront tout à l'heure à les rapprocher.

b) Le lambeau conjonctival avec le tissu épiscléral est solidement saisi avec la pince de manière à bien maintenir le globe en place et la pointe du couteau triangulaire (fig. 51), est enfoncée, juste à l'union de la sclérotique et de la cornée, immédiatement en arrière de l'insertion de la racine de l'iris. La pointe est dirigée doucement dans l'intérieur du globe vers le centre, la lame dans le sens du méridien correspondant, sur une profondeur de 1 cen-



FIG. 51. — Couteau triangulaire.

timètre à peine, tandis que le tranchant sectionne la zone ciliaire. Par un petit mouvement de va et vient du couteau, on agrandit cette section jusqu'à ce qu'elle atteigne 7 à 8 millimètres et l'instrument est retiré.

c) Les deux fils sont rapprochés, recouvrent la surface et l'incision sclérales. C'est à peine si quelques gouttelettes de vitré s'échappent.

*Résultats et indications.* — L'opération trouvera surtout son indication dans les cas de dégénérescence glaucomateuse, de glaucome absolu, compliqué ou non d'ectasies sclérales. L'absence de chambre antérieure et l'état de la sclérotique ne permettent pas la sclérectomie; l'iris atrophié, réduit à un mince filet, ne peut être saisi avec la pince et sectionné; le plus souvent, pour en finir avec les douleurs persistantes et une déformation de plus en plus marquée du globe oculaire, l'énucléation demeure la seule ressource. La ciliairotomie fera cesser les douleurs, diminuera le tonus, réduira le volume de l'œil et permettra quelquefois de le conserver.

*CYCLO-DIALYSE.* — On fait en pleine sclérotique, avec un couteau lancéolaire, une incision parallèle au limbe et distante de 5 à 6 millimètres de celui-ci. On évite de pénétrer jusqu'au tissu cornéen. Puis une fine spatule est poussée entre la sclérotique et le tractus uvéal, vers la chambre antérieure, et le ligament pectiné qu'elle déchire. Le résultat est obtenu quand survient l'écoulement de l'humeur aqueuse.

L'intervention est basée sur ce fait que le décollement de la choroïde, fréquent après l'opération de cataracte, entraîne un abaissement du tonus; à tel point qu'on a vu disparaître une excavation papillaire glaucomateuse au cours d'un décollement choroïdien. Son action, temporaire, pourra être prolongée par la réouverture de la plaie sclérale avec la spatule introduite à nouveau contre le corps ciliaire et la choroïde. On pourra par ce moyen défendre momentanément le globe quand l'énucléation demeure la seule ressource.

## 2° SCLÉROTOMIE POSTÉRIEURE

Pratiquée dès les temps anciens en Orient et en Europe, reprise par Woolhouse et Pellier de Quengsy, recommandée par Mackensie, elle se réduit à une simple ponction *en arrière* de la zone ciliaire. L'opération est encore dénommée ophtalmotomie, appellation assez heureuse, les membranes sous-jacentes et le vitré étant intéressés avec l'enveloppe sclérale. C'est la première opération qui fut pratiquée contre le glaucome.



**Manuel opératoire.** — L'anesthésie à la cocaïne suffit. Mieux vaudra cependant y associer l'injection intra-orbitaire de novocaïne à 4 p. 100 (voy. iridectomie antiglaucomateuse), afin d'obtenir une anesthésie absolue. Le malade étant couché et l'écarteur mis en place, l'opérateur lui recommande de regarder fortement en haut et en dedans. Il saisit la conjonctive en bas et en dehors et reporte l'œil en haut et en dedans. Puis avec un fin couteau il pénètre doucement en pleine sclérotique, à 8 ou 10 millimètres du limbe : la lame est enfoncée perpendiculairement à la surface sclérale entre le droit inférieur et le droit externe jusqu'à une profondeur de 1 centimètre environ en évitant, par un mouvement d'inclinaison du manche, de blesser le cristallin, le corps ciliaire ou les vasa vorticosa, les trois écueils à éviter (fig. 52).

Lorsque la pénétration est jugée suffisante on imprime à la lame un léger mouvement de rotation pour entre-bâiller les lèvres de la plaie, tandis qu'on retire lentement l'instrument. Le liquide intra-oculaire s'écoule sous la conjonctive, formant une boule d'œdème, de grosseur variable, et la tension est très diminuée. Pansement occlusif pendant 24 heures <sup>1</sup>.

**Indications.** — a) GLAUCOME ABSOLU OU HÉMORRAGIQUE avec douleurs intenses

et pour lesquelles l'énucléation demeure la seule ressource. L'opération, diminuant le tonus, supprime momentanément les douleurs. Mais l'amélioration dure peu et la ponction doit être répétée <sup>2</sup>.

Afin de retarder la réunion des lèvres de la plaie, après avoir fait une incision sclérale de quelques millimètres, on fait exécuter à la

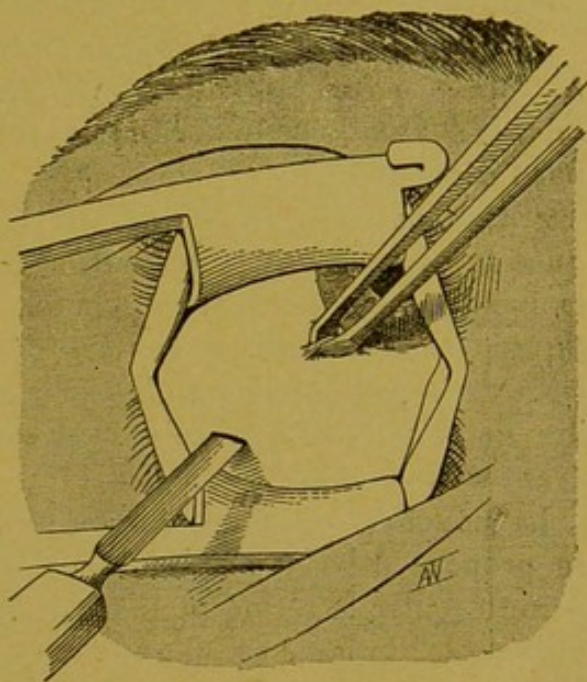


FIG. 52. — Sclérotomie postérieure.

L'œil est attiré en haut et en dedans ; le couteau pénètre perpendiculairement entre le droit inférieur et le droit externe, à peu près à l'équateur.

1. La ponction supéro-externe, moins facile, porterait entre le droit supérieur et le droit externe.

2. On ne peut attribuer seulement à l'étroitesse de la plaie le peu d'action de l'opération : dans un cas où la ponction sclérale n'avait donné qu'un résultat passager, l'examen de la région ponctionnée montra la perméabilité des enveloppes de l'œil. Le trajet créé par le couteau n'était nullement oblitéré et livrait passage au corps vitré (F. TERRIEN, Action de la sclérotomie postérieure dans le glaucome. Arch. d'ophtalm., déc. 1899).



lame un quart de tour et on pratique une seconde incision perpendiculaire à la première, de manière à obtenir une plaie angulaire ou en forme de T.

b) GLAUCOME AIGU, au moment de l'attaque, si le tonus est très élevé. Une iridectomie, en pareil cas, pourrait amener un désastre. On fera d'abord une ponction légère en plein corps vitré avec un couteau étroit et l'iridectomie sera pratiquée quelques jours plus tard.

c) GLAUCOME FOUDROYANT. — Une ponction vitréenne très minime, suivie immédiatement d'une sclérotomie antérieure, plus tard d'une iridectomie, a quelquefois donné de bons résultats.

d) GLAUCOME AIGU RÉCIDIVANT. — Après insuccès de l'iridectomie, A. Terson a vu l'ophtalmotomie équatoriale donner de bons résultats, le succès de cette dernière ayant été vraisemblablement préparé par l'iridectomie <sup>1</sup>.

e) DÉCOLLEMENT DE LA RÉTINE. — Par la ponction sclérale, pratiquée au niveau du décollement, et combinée avec le repos au lit et le bandeau compressif, on cherche à obtenir, par l'évacuation du liquide sous-rétinien, le contact de la rétine avec la choroïde. Le siège de la ponction est réglé par le siège du décollement ; on attendra de préférence que celui-ci se soit localisé à la partie inférieure avant d'intervenir.

La ponction est faite plus ou moins profondément suivant qu'on se propose d'évacuer le liquide sous-rétinien ou aussi le liquide accumulé entre la rétine et le corps vitré. Cette dernière pratique est préférable : la lame est alors enfoncée plus profondément et perfore la rétine décollée. Dès que la profondeur est jugée suffisante, on imprime à l'instrument un quart de tour pour entre-bâiller les lèvres de la plaie, et le liquide s'écoule sous la conjonctive.

L'opération convient aux cas récents et aux décollements d'origine traumatique ; mais la guérison persiste rarement.

La thérapeutique du décollement reste à trouver. La compression, les injections sous-conjonctivales, les sudorifiques, etc., ne donnent guère de résultats <sup>2</sup>. Bien souvent on se trouvera réduit au seul traitement palliatif : repos au lit le plus possible, pansement légèrement compressif pendant la nuit, injections sous-conjonctivales de teinture d'iode à 1 p. 500 (Dor) ou d'eau salée à 3 p. 100, de soufre colloïdal, et pointes de feu superficielles sur la conjonctive au niveau du décollement, tous moyens d'ordinaire insuffisants.

Mais la ponction peut fournir des indications précises sur la na-

1. A. Terson, *Annales d'occulistique*, 1919, p. 528.

2. On peut en dire autant du drainage imaginé autrefois par de Wecker et de l'iridectomie conseillée par M. Bettremieux (BETREMIEUX, *Congrès d'ophtalm.*, 1899).



ture du décollement si le diagnostic causal est hésitant. Lors de décollement simple, myopique ou traumatique, elle amène une diminution du tonus et l'écoulement d'un liquide brunâtre. Si le décollement est produit par une tumeur, il ne s'écoule qu'un peu de sang et le tonus ne diminue pas; en même temps le couteau éprouve une résistance anormale.

f) L'opération a été conseillée dans les STAPHYLOMES DE LA SCLÉROTIQUE. Elle est peu efficace; quelquefois l'ectasie se développe davantage. On pratiquera de préférence l'iridectomie (voy. indic. iridec.) ou l'ablation du staphylome.

g) Le débridement large de la sclérotique, pratiqué par Velpeau dans la PANOPHTALMIE pour donner issue au pus, demeure insuffisant et ne peut remplacer l'exentération.

h) OPHTALMIE SYMPATHIQUE. — L'ophtalmotomie postérieure, plusieurs fois répétée, calmera souvent les douleurs intolérables de l'ophtalmie sympathique. Mais mieux vaut en pareil cas ne pas perdre un temps précieux et recourir d'emblée à l'énucléation.

### III. — RÉSECTIONS SCLÉRALES. — SCLÉRECTOMIES

La sclérotomie de Wecker et tous les procédés qui en dérivent (sclérotomies réduites, larges ou combinées) n'ont qu'une action hypotonique temporaire. Elle disparaît avec la cicatrisation. Aussi a-t-on cherché à rendre la fistulisation durable.

Il appartenait à Lagrange de proposer en 1906, au lieu de la seule ponction, l'*excision* d'un fragment de sclérotique. Du coup la question fit un grand pas et le premier il obtint des cicatrices fistuleuses œdémateuses permanentes. Les nombreux procédés imaginés ensuite ne sont que des modifications de sa méthode.

#### NOTIONS ANATOMIQUES

Toutes ces opérations fistulisantes portent sur l'angle irido-cornéen et la région du limbe, l'une des plus importantes en chirurgie oculaire.

L'angle irido-cornéen est limité en avant par la région du limbe scléro-cornéen et en arrière par la face antérieure de la racine de l'iris; son sommet est représenté par le point où s'établit l'adhérence entre la racine de l'iris et la coque fibreuse de l'œil doublée du tendon du muscle ciliaire.

*Paroi antérieure.* — Elle peut être subdivisée en deux régions :

a) A la constitution de l'antérieure, *scléro-cornéenne*, prennent part à la fois la cornée et la sclérotique, qui s'unissent par deux biseaux, l'antérieur cornéen, le postérieur, *scléral* doublé à sa partie toute postérieure, par le tendon du muscle ciliaire (fig. 33).



Dans le *segment scléro-cornéen*, le biseau cornéen est découpé aux dépens de la lame externe, ce qui explique pourquoi lorsque nous disséquons la conjonctive bulbaire nous découvrons d'abord un tissu blanc opaque qui devient plus transparent à mesure qu'on se rapproche de la cornée.

Seul le segment scléro-cornéen est tapissé à sa face postérieure par l'endothélium de Descemet, qui s'arrête au limbe au point où la membrane de Descemet se dissocie, devient fibrillaire et forme là une sorte d'épaississement annulaire sur lequel viennent s'insérer les fibres radiaires du muscle ciliaire.

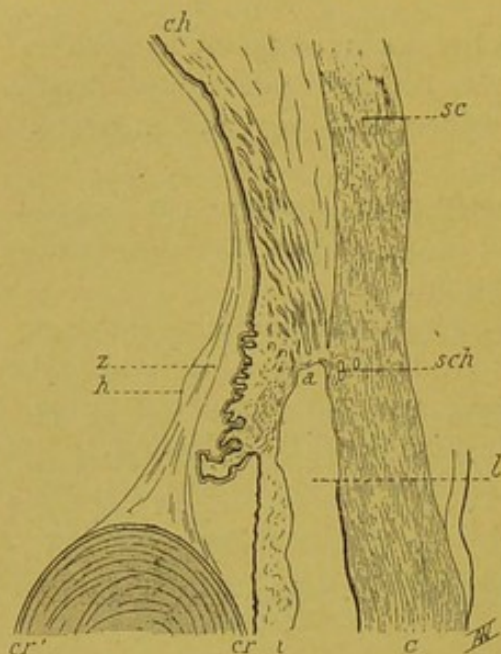


FIG. 53. — Segment antérieur de l'œil, et angle irido-cornéen (coupe méridienne.)

L'angle irien, ou irido-cornéen, est limité en avant par la face postérieure de la cornée (c), en arrière par la face antérieure de l'iris (i), et en haut par la réunion des deux.

breuse de l'œil par un tissu conjonctif à mailles lâches qui se réduit à mesure qu'on se rapproche du limbe; à la zone marginale péri-cornéenne, il se confond avec le tissu fibreux sur lequel repose directement le revêtement épithélial.

**Paroi postérieure.** — Elle est formée par la face antérieure de la racine de l'iris très amincie et partant très friable (c'est toujours en cet endroit que se fait une irido-dialyse), qui se continue avec le tissu conjonctif du muscle ciliaire, et se dirige un peu obliquement, en bas et en avant.

L'ANGLE IRIDO-CORNÉEN résulte de la rencontre de ces deux parois.

Le point capital est de se rappeler la profondeur de l'angle-irien ou, si l'on veut, la distance qui sépare la racine de l'iris du limbe. Tandis que la racine de l'iris demeure cachée derrière un épais manteau de sclérotique et marque la naissance du corps ciliaire, le limbe est toujours bien visible et constitue le seul point de repère dans les opérations sur cette région. Cette distance varie avec les sujets et pour un même sujet, suivant le point examiné, toujours plus grande aux extrémités du diamètre vertical de la cornée que du diamètre horizontal, à l'extrémité supérieure qu'à son extrémité inférieure. Elle oscille pour l'extrémité supérieure entre 2 mm. 5, à 4 mm. 75, en moyenne 2 millimètres. Aussi l'incision sclérale devra

b) Le segment postérieur, *sclérotical*, limite la périphérie de la chambre antérieure et se trouve creusé à sa partie antérieure, à l'union de la cornée avec la sclérotique, par le canal de Schlemm (sch.), séparé seulement de la chambre antérieure par le réticulum fibrillaire qui le fait communiquer avec cette dernière. A ce segment est dévolue l'importante fonction de laisser excréter les liquides intra-oculaires. Il est doublé à sa partie toute postérieure par le tendon du muscle ciliaire qui vient s'insérer en ce point (fig. 53).

Ces deux segments sont recouverts en avant par la conjonctive bulbaire, qui fait suite à l'épithélium antérieur de la cornée et adhère seulement au limbe. L'épithélium conjonctival et son chorioion sont séparés de la coque fi-



porter à 2 millimètres en arrière du limbe, lorsqu'on veut exciser l'iris jusqu'à sa racine, dans l'iridectomie antiglaucomateuse par exemple. De même la zone idéale pour la sclérotomie est réalisée par cette bande sclérale s'étendant depuis la pointe du biseau cornéen jusqu'à l'angle de la chambre antérieure. Enfin la zone de filtration ayant sa largeur maxima à l'extrémité supérieure du diamètre vertical, ce point constitue le lieu d'élection de la sclérectomie.

## 1. — SCLÉRECTOMIE (MÉTHODE DE LAGRANGE)

Elle sera presque toujours combinée à l'iridectomie.

### MANUEL OPÉRATOIRE

**Instruments.** — Blépharostat, pince fixatrice, couteau étroit, pince courbe à iris, ciseaux courbes bien aiguisés, pince-ciseaux de Wecker, pour pratiquer éventuellement l'iridectomie.

L'anesthésie locale suffit, puisque l'opération s'applique aux diverses variétés de glaucome chronique avec hypertension plus ou moins marquée, l'iridectomie étant réservée au glaucome aigu. L'œil n'est pas ou à peine injecté et la cocaïne agit parfaitement.

On aura soin d'instiller la veille et le jour même une solution d'ésérine, à 1 p. 100, en solution huileuse de préférence, d'une action plus efficace. Le myotique préviendra le prolapsus après la section et rendra plus facile la résection du lambeau scléral. De même l'ésérine sera de nouveau instillée aussitôt après l'opération, si l'iridectomie n'a pas été pratiquée ou si elle a été seulement périphérique.

**Technique.** — PREMIER TEMPS. — Il se réduit à une SCLÉROTOMIE complète; l'incision porte en pleine sclérotique: ponction et contre-ponction à 1 millimètre et demi en arrière du limbe, comme si l'on voulait tailler un lambeau scléral de 4 millimètres de hauteur, et la sclérotique est sectionnée en totalité.

*La sclérotomie doit être large et intéresser l'angle de filtration, sans cesser d'être conjonctivale. Le couteau rase la base de l'iris, de façon à sectionner le plus possible le tendon du muscle ciliaire et par là même à ouvrir les espaces supra-choroïdiens.*

A la fin de la section, on incline le tranchant un peu en arrière. La sclérotique se trouve ainsi taillée en biseau, en bec de flûte. Lorsque le couteau est arrivé sous la conjonctive, le tranchant est dirigé franchement en arrière et glisse quelques millimètres au-des-

1. LAGRANGE, Iridectomie et sclérectomie combinées dans le traitement du glaucome chronique. Procédé nouveau pour l'établissement de la cicatrice filtrante. *Soc. franç. d'Ophtalm.*, mai 1906.



sous d'elle avant de ressortir, de manière à détacher un grand lambeau de muqueuse qu'il faudra conserver aussi épaisse et aussi protectrice que possible (fig. 54 et 55).

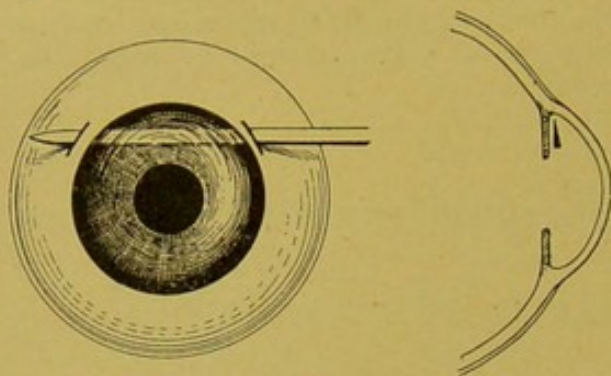


FIG. 54. — *Sclérectomie* (LAGRANGE).

Premier temps: Taille du lambeau cornéo-scléral.

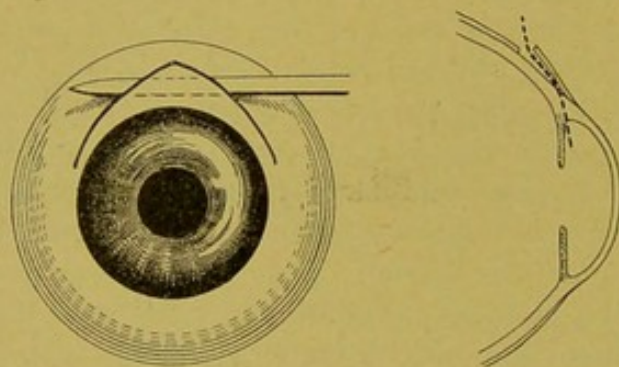


FIG. 55. — *Sclérectomie* (LAGRANGE).

Taille du lambeau cornéo-scléral, achèvement du premier temps.

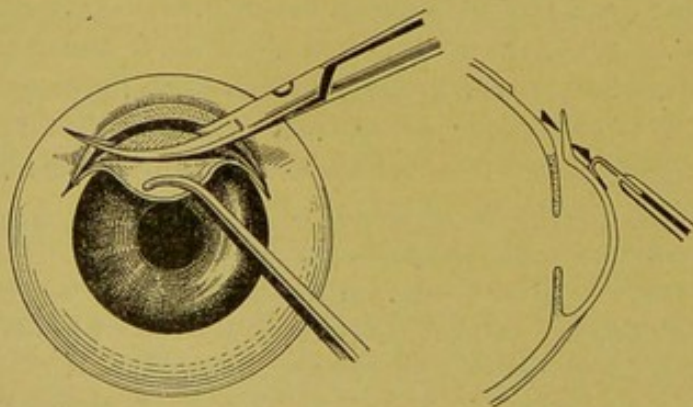


FIG. 56. — *Sclérectomie* (LAGRANGE).

Deuxième temps: Résection sclérale.

DEUXIÈME TEMPS. SCLÉRECTOMIE. — Avec la pince à iris ou avec une petite pince à griffes tenue de la main gauche, on récline le lambeau conjonctival de manière à entr'ouvrir les lèvres de la plaie sclérale. L'antérieure de celle-ci se présente alors, plus ou moins décollée du



lambeau conjonctival, et avec de fins ciseaux courbes bien aiguisés, tenus de la main droite, on résèque un fragment en demi-lune *le plus large possible* afin d'assurer la fistulisation (fig. 56).

Le lambeau scléral étant taillé en biseau et même en biseau très allongé, si on ne l'excise pas jusqu'à sa base, c'est-à-dire jusqu'au point où toute l'épaisseur de la sclérotique sera comprise dans l'excision, on aura seulement aminci celle-ci en taillant à ses dépens un copeau superficiel et l'effet obtenu sera nul, d'autant plus que le tissu de cicatrice sera quelquefois plus dense que la sclérotique elle-même.

Il faut donc rejeter la modification proposée par Bettremieux sous le terme de sclérotomie simple et consistant en une excision sclérale péri-cornéenne respectant les couches profondes de la paroi<sup>1</sup>. Cette opération, qui serait mieux dénommée *sclérectomie superficielle* ou incomplète est, certes, inoffensive, mais d'un effet absolument nul.

Ce second temps est délicat et n'est pas sans danger. Soit qu'on confie à un aide la pince qui abaisse le globe, ou que, l'abandonnant, on recommande au sujet de regarder fortement en bas, la réclinaison du lambeau conjonctivo-scléral expose à l'issue du vitré, si le malade contracte violemment l'orbiculaire.

Ce danger est encore accru, au moment où les ciseaux courbes dépriment légèrement le globe pour exciser un fragment de sclérotique. Sans doute le plan cristallo-zonulaire forme barrière, mais la fragilité de celle-ci est encore augmentée par le siège très postérieur de la section sclérale, au voisinage du corps ciliaire.

TROISIÈME TEMPS. IRIDECTOMIE. — En principe la seule sclérectomie suffit à assurer la filtration et à combattre l'hypertonie, mais l'iridectomie prévient l'enclavement irien.

Elle est pratiquée suivant la technique habituelle (voy. p. 106), ou bien on pourra quelquefois se contenter de l'excision d'un fragment de la racine de l'iris (iridectomie périphérique partielle), qui laissera à l'opéré le bénéfice d'une pupille régulière et la conservation du sphincter pupillaire, dont la contraction sera favorisée par les myotiques.

L'opérateur a donc le choix entre trois éventualités : s'abstenir de toute iridectomie ; pratiquer l'iridectomie classique, ou se contenter d'une iridectomie réduite et très périphérique.

a) SCLÉRECTOMIE SIMPLE. — Elle peut suffire dans le glaucome secondaire à une iritis, avec synéchies postérieures. Celles-ci préviendront nécessairement le prolapsus et une iridectomie peut être dangereuse si l'adhérence irienne s'étend à une grande partie du cristallin.

b) IRIDECTOMIE CLASSIQUE. — Elle sera large, faite en deux et même en trois temps, afin de bien réséquer les angles de la brèche irienne et d'éviter leur prolapsus (voy. p. 116, fig. 91 et 92).

c) BOUTONNIÈRE IRIENNE PÉRIPHÉRIQUE. — On se servira du couteau ou mieux de la pince-ciseaux.

1. BETTREMIEUX, la Sclérectomie simple. *Soc. franç. d'ophtalm.*, mai 1908.

F. TERRIEN. — *Chirurgie de l'œil*.



1° *Avec le couteau.* — Après la contre-ponction, au moment d'entamer la sclérotique avec le milieu de la lame, on tourne celle-ci en arrière; la racine de l'iris ou une partie très voisine se trouve sectionnée. Puis on redonne à la lame sa direction première, car en continuant en arrière on s'exposerait à intéresser la zonule, et le lambeau scléral est achevé (Lagrange).

2° *Avec les ciseaux ou la pince-ciseaux.* — La racine de l'iris est délicatement saisie avec la pince à iris, légèrement attirée et sectionnée sur une petite étendue. Si elle prolabe, il est même inutile de la saisir pour la sectionner.

La moindre fente suffit à empêcher l'accumulation de l'humeur aqueuse derrière l'iris et le prolapsus, mais il est cependant plus sûr de réséquer toujours un peu de la membrane irienne.

Nous verrons avec les indications les raisons qui doivent guider le choix entre ces trois éventualités. L'iridectomie périphérique peut être érigée en règle générale; l'iridectomie large et classique sera réservée à certains cas bien limités et la sclérectomie simple demeurera exceptionnelle.

QUATRIÈME TEMPS. TOILETTE DE LA PLAIE. — Après avoir donné issue au sang retenu dans la chambre antérieure et bien réduit les angles de la brèche irienne avec la spatule, le lambeau conjonctival est suturé.

De l'ésérine en solution huileuse à 1 p. 100 est instillée, les paupières sont doucement fermées (on s'assure que dans ce mouvement la muqueuse ne s'est pas enroulée et recouvre bien la plaie) et un pansement uni ou de préférence binoculaire est appliqué. Il est renouvelé pendant quatre ou cinq jours.

#### RÉSULTATS

Ils diffèrent avec l'étendue de l'exérèse sclérale et le degré d'hypertonie, tant au point de vue de l'aspect extérieur de la cicatrice que de sa structure intime. L'adjonction d'une iridectomie, totale ou périphérique, les influence naturellement et l'action de ces deux facteurs, exérèse sclérale et excision irienne, doit être envisagée successivement.

EXÉRÈSE SCLÉROTICALE. — Grâce à elle, on n'a pas à craindre, comme avec la simple ponction, une cicatrisation rapide. Il se forme une fistulette sous-conjonctivale, en un mot une *cicatrice filtrante* dont la réalité ne peut être contestée<sup>1</sup>.

Les liquides intra-oculaires s'épanchent dans les mailles du tissu

1. Cette cicatrice filtrante, dite encore cystoïde, en raison de l'aspect ampulliforme qu'elle présente assez souvent, en diffère toutefois par ce fait que la cicatrice cystoïde est toujours consécutive à un enclavement irien, alors que la cicatrice filtrante de la sclérectomie, combinée ou non à l'iridectomie, peut être libre de toute adhérence au tractus uvéal. Ce serait si l'on veut une cicatrice cystoïde sans enclavement, bien qu'il ne soit pas rare de rencontrer sur les coupes des fragments de tissu irien retenu entre les lèvres de la cicatrice.



sous-conjonctival au-dessous du lambeau muqueux recouvrant la brèche sclérale.

Elle se présente sous deux aspects : la fistule sous conjonctivale <sup>1</sup> simple ou avec soulèvement ampulliforme œdémateux de la conjonctive.

a) *Fistule sous-conjonctivale simple.* — On aperçoit sous la conjonctive transparente la perte de substance sclérale, linéaire, ou arrondie, par où l'humeur aqueuse s'écoule dans les mailles du tissu sous-conjonctival, formant là un très léger œdème sous-muqueux. Si l'ouverture est étroite, elle apparaît sous forme d'une petite tache noirâtre (coloration due à la réflexion totale de la lumière en ce point), qu'on ne confondra pas avec un fragment de tractus uvéal enclavé. L'éclairage oblique dans la chambre noire lèvera tous les doutes.

La muqueuse conjonctivale a pu conserver sa régularité et son épaisseur si le liquide sort sous une faible pression. Si la pression est plus forte, elle est soulevée, tomenteuse, irrégulièrement transparente et se rapproche du second type qui nous reste à décrire.

b) *Soulèvement ampulliforme œdémateux de la conjonctive.* — C'est la forme la plus commune. Elle est presque de règle lorsque la résection a été large, intéressant toute l'épaisseur de la sclérotique. Elle est caractérisée par une saillie irrégulière, boule d'œdème en tous points comparable à celle obtenue quand on pousse dans le tissu conjonctif le contenu d'une seringue de Pravaz (fig. 57), dont le volume, l'irrégularité et l'épaisseur varient avec le degré d'hypertension. Elle tend à s'effacer sur l'œil n'ayant pas été depuis longtemps le siège de poussées d'hypertonie. Ailleurs, à l'occasion d'une émotion, sous l'influence d'un trouble vaso-moteur, et d'une crise d'hypertension, l'hypersécrétion se produit, et la saillie s'accroît. Elle devient plus irrégu-

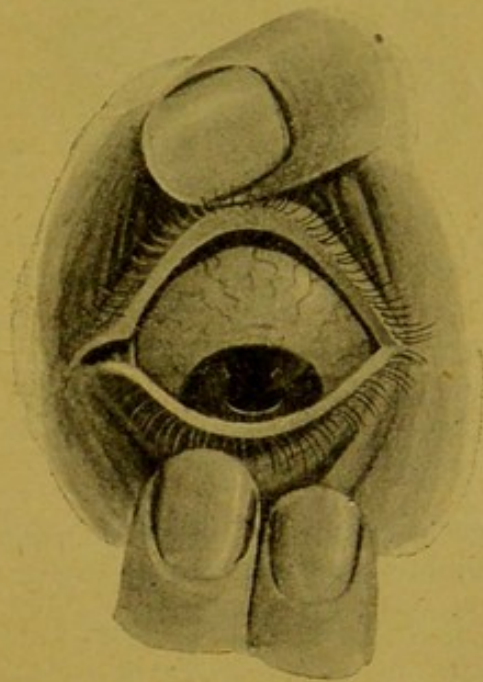


FIG. 57. — Sclérectomie (LAGRANGE.)  
Cicatrice filtrante.

1. Mieux vaut en effet abandonner ce terme de cicatrice filtrante, sur la réalité de laquelle on a si longtemps discuté et qui peut prêter à confusion, pour le remplacer par celui de fistule sous-conjonctivale. Une cicatrice en effet ne laisse rien filtrer ; la filtration est la conséquence d'une fistulette, si minime soit-elle, et nous avons vu que la sclérectomie, pour être efficace, devait être fistulisante.

Sans doute il y a bien, si l'on veut, cicatrisation, mais cicatrisation défectueuse, cicatrisation sous pression, incomplète, à mailles lâches, de largeurs inégales, au travers desquelles filtre le liquide comme au travers d'un vase très poreux. C'est en somme une cicatrice incomplète, avec une ou plusieurs véritables petites fistules, souvent de dimensions très différentes, quelquefois de moins de 1 dixième de millimètre et invisibles à l'œil nu.



lière, plus tomenteuse, témoignant à la fois de la réalité de cette cicatrice et de son efficacité.

Il s'agit vraisemblablement d'une variété d'œdème un peu particulière, plus dur et plus résistant que l'œdème du tissu cellulaire. Il se montre formé par une substance fondamentale fibrillaire, d'aspect vitreux et œdémateux, au milieu de laquelle on voit des cellules conjonctives avec un noyau tuméfié et un protoplasme fibrillaire et souvent granuleux. La consistance de cette ampoule sous-conjonctivale a pu lui faire contester par quelques-uns son carac-

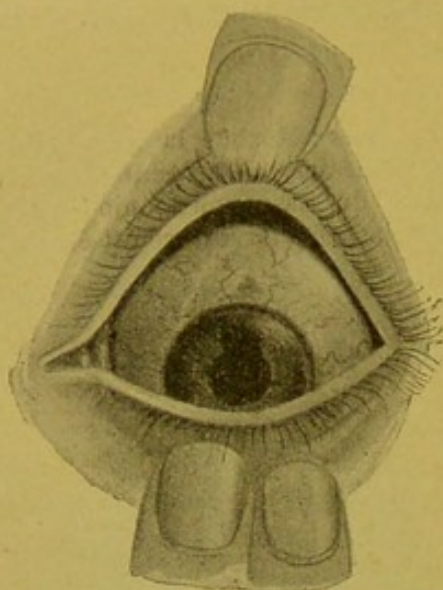


FIG. 58. — Cicatrice filtrante.

Fistule sous-conjonctivale et soulèvement ampulliforme, trente mois après l'opération (LAGRANGE).

tere filtrant. La filtration n'est pas douteuse; elle se fait au travers des mailles du tissu, plus serrées que celui de la boule d'œdème du tissu cellulaire, et par un mécanisme identique<sup>1</sup>.

La figure 59 montre le résultat obtenu chez l'animal. La coupe

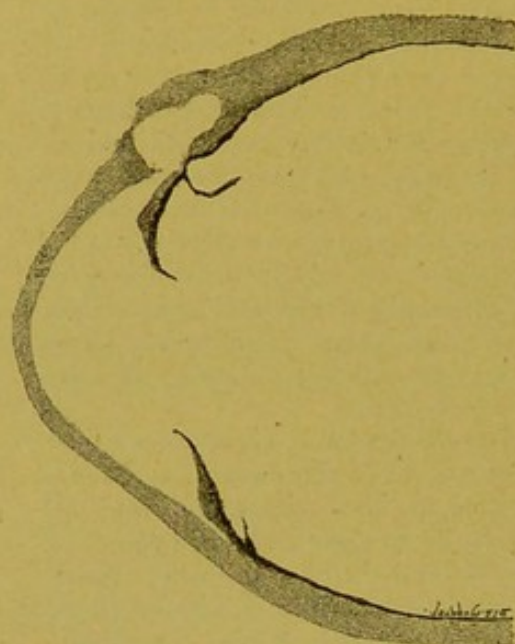


FIG. 59. — Œil de chien après sclérectomie (LAGRANGE).

1. A ces deux types, M. Lagrange ajoute l'amincissement scléral. Si bien qu'on pourrait, suivant leur puissance de filtration, distinguer trois variétés de cicatrice: l'amincissement de la sclérotique, la fistulette sous-conjonctivale et le soulèvement ampulliforme de la conjonctive. Dans la première la sclérotique est seulement amincie, les ciseaux n'ayant emporté que le sommet du bec de flûte taillé par le couteau. C'est en somme l'évidement scléral de Bettremieux. La paroi externe du canal de Schlemm a été emportée, mais la paroi interne restant intacte, il n'y a pas fistulisation.

Cet amincissement doit donc être rejeté. Dans les cas où il a pu donner un résultat c'est que la résection n'était pas partout d'égale profondeur: la sclérotique, ayant été en un point intéressée en totalité, a donné là un petit trajet fistuleux. Et c'est ainsi que des cicatrices sans fistule apparente peuvent être bonnes, sans doute parce qu'elles présentent en certains points un ou plusieurs orifices sous-conjonctivaux invisibles à l'œil nu.

L'ampoule sous-conjonctivale communique avec la chambre antérieure par un étroit goulot. L'iris est à sa place, bien que l'iridectomie ait été faite, mais celle-ci a été très réduite et la coupe passe en dehors d'elle, à l'endroit où a porté le maximum de résection sclérale et où s'est produit la fistulisation.



méridienne d'un globe énucléé démontre l'existence de la fistule sous-conjonctivale, reliant les espaces sous-conjonctivaux avec la chambre antérieure. Sur un œil humain qui, après opération sur le cadavre avait été fixé dans sa forme et coupé ensuite, le résultat était identique. Là encore les espaces supra-choroïdiens communiquaient avec la chambre antérieure.

**EXCISION IRIENNE.** — Elle a une double action. Tout d'abord l'iridectomie est à elle seule une opération hypotonisante, suivant la doctrine classique. De plus l'excision de la racine de l'iris l'empêche de prolaber dans l'orifice scléral et assure la perméabilité de celui-ci.

#### INDICATIONS

Le glaucome aigu guérit par la seule iridectomie qui constitue l'opération de choix (les glaucomes malins exceptés, bien que là aussi elle demeure souvent la seule ressource). Le mécanisme de son action hypotonisante est encore ignoré dans nombre de cas. Car toutes les fois que l'absence d'enclavement irien et de cicatrice cystoïde permet une cicatrisation complète de la plaie, la fistulisation est passagère. Néanmoins cette action hypotonisante est durable et souvent définitive, malgré l'imperméabilité absolue de la cicatrice, preuve de l'action très particulière de l'iridectomie dans cette variété de glaucome.

On peut ainsi résumer les indications opératoires du glaucome : iridectomie dans le glaucome aigu, à la période prodromique ou au moment de l'attaque ; sclérectomie pour le glaucome chronique simple avec hypertonie, à condition qu'il y ait pas de phénomènes inflammatoires, combinée ou non à l'iridectomie suivant les modalités propres à chaque cas particulier. Nous y reviendrons en étudiant les indications générales de l'intervention dans le glaucome.

**A. Sclérectomie perforante simple.** — L'exérèse sclérale sera aussi large que possible et occupera toute l'épaisseur de la sclérotique, condition essentielle du succès.

**1° GLAUCOMES SECONDAIRES.** — C'est l'indication principale, peut-être la seule de la sclérectomie simple. Dans ces variétés d'hypertonie, presque toujours consécutives à une iritis ou à une irido-choroïdite avec synéchies, les adhérences préviendront nécessairement le prolapsus. Elles le feront d'autant mieux si elles occupent le bord supérieur de la pupille, mais aussi quand elles sont situées en bas ; la membrane se trouvant retenue en ce point, sa racine sera difficilement attirée dans les lèvres de la plaie.

Suivant la remarque d'Albert Terson, c'est surtout dans les *uvéites anciennes*, avec pupille en trou d'épingle, synéchie cristallinienne en surface (iritis tranquille, quiet iritis), à hypertonie tardive, que la sclérectomie simple se trouve indiquée. On n'oubliera pas toutefois



que dans les cas de pupille en entonnoir avec iris en tomate, l'iridectomie fait merveille. Mais toutes les fois que l'adhérence de l'iris à toute l'étendue du cristallin transparent rend l'iridectomie dangereuse et souvent impraticable, et c'est le cas de la plupart des irido-choroïdites anciennes, la sclérectomie simple sera l'intervention idéale.

b) *Hypertonies rebelles* ayant résisté une première fois à l'iridectomie et pour lesquelles on avait proposé autrefois les sclérotomies répétées et les réouvertures de la cicatrice.

c) *Leucomes adhérents avec hypertonie* qui n'ont pas cédé à une première iridectomie à la fois optique et antiglaucomateuse.

d) *Ophthalmie sympathique avec hypertonie*. L'iris de l'œil sympathisé est souvent friable; l'iridectomie n'en retire que des filaments insignifiants et la sclérectomie simple est beaucoup plus indiquée.

e) *Hypertonies consécutives à l'extraction de cataracte*. — Cette variété de glaucome secondaire est presque toujours la conséquence d'un enclavement irido-capsulaire, et la première indication est l'excision ou la réduction de celui-ci. En cas d'insuccès ou d'impossibilité, car l'enclavement est souvent invisible, on ferait la sclérectomie.

f) Elle peut être tentée dans le *glaucome avec subluxation du cristallin*.

g) *Staphylomes scléraux* progressifs. L'iridectomie est quelquefois dangereuse par la perte de vitré suivie de phtisie du globe qu'elle peut entraîner, souvent impossible en raison de l'adhérence de l'iris à la cornée et de l'effacement de la chambre antérieure, et toujours à peu près inutile. Des ponctions équatoriales répétées n'ont qu'une action temporaire et peuvent donner lieu à une atrophie rapide. Avant de se résoudre à l'excision du staphylome ou à l'énucléation, on aura recours à la sclérectomie.

En résumé la sclérectomie est indiquée dans toutes les variétés de glaucome secondaire, bien souvent comme opération de choix, à titre d'intervention complémentaire après insuccès de l'iridectomie, ou enfin comme opération palliative, pour prévenir ou tout au moins retarder l'énucléation.

2° GLAUCOME CHRONIQUE PRIMITIF. — L'indication de la sclérectomie simple est discutable. Lagrange la recommande pour les glaucomes dont le tonus reste faible et la proscriit toutes les fois que l'hypertension sera assez développée pour faire redouter le prolapsus de l'iris; en un mot dans tous les glaucomes chroniques à tension constamment égale à  $+1$ . Mais la tension dans le glaucome est chose variable, faible à certains moments, beaucoup plus élevée à d'autres. Aussi est-il sage de compléter dans tous les cas l'opération par l'excision d'un fragment de la racine de l'iris, si minime soit-il.

Tout au plus réserverions-nous la sclérectomie simple au glau-



*come hémorragique*, dans lequel il convient de réduire les interventions au minimum et où l'iridectomie (dont le danger a cependant été exagéré) peut quelquefois entraîner des désastres. La pupille des yeux atteints de glaucome hémorragique est généralement bien contractée, par suite de la turgescence des vaisseaux. On aidera encore à sa contraction par des instillations répétées de myotiques (ésérine en solution huileuse) et ainsi préparée la sclérectomie restera certainement l'intervention la moins dangereuse et la plus utile. Elle rendra le chirurgien plus interventionniste et lui permettra de ne pas se retrancher dans une abstention funeste.

**B. Sclérectomie avec iridectomie périphérique.** — a) Elle convient à presque tous les cas de GLAUCOMES CHRONIQUES SIMPLES, quel que soit le degré d'hypertonie. L'excision irienne sera d'autant plus large que le tonus est plus élevé et expose par là même davantage au prolapsus. Pratiquée seule elle a pu donner des guérisons; combinée à la sclérectomie son action sera plus efficace encore et il semble qu'il y ait tout intérêt à associer les deux méthodes.

Il importe toutefois de ne pas confondre iridectomie périphérique et iridectomie totale. Si la première paraît inoffensive à peu près dans tous les cas, la seconde peut entraîner des désastres, en particulier si le champ visuel, très rétréci du côté nasal, avoisine le point de fixation, et le danger est encore accru chez les sujets très nerveux et dont l'acuité est très diminuée.

L'iridectomie chez ces derniers sera très périphérique : une simple petite boutonnière dans la racine de l'iris suffira à prévenir tout enclavement; elle assurera le libre écoulement de l'humeur aqueuse, la fistule sous-conjonctivale et réduira au minimum le choc opératoire et par là même les dangers des phénomènes d'inhibition sur l'appareil de la vision.

b) GLAUCOME HÉMORRAGIQUE avec tendance au prolapsus. Là encore une très petite boutonnière irienne périphérique n'entraînera qu'une hémorragie limitée et donnera des résultats excellents.

c) GLAUCOME INFANTILE. — L'iridectomie expose à l'issue du vitré et à la phtisie du globe et on se bornait, avant la sclérectomie, à des sclérotomies, réduites à la seule ponction et contre-ponction (et encore n'évitait-on pas toujours ainsi l'enclavement de la racine de l'iris). On arrivait ainsi à retarder quelquefois l'évolution de l'affection, jamais à l'enrayer. Peut-être la sclérectomie, pratiquée de très bonne heure, dès les premières années et même dès les premiers mois, aussitôt le diagnostic établi, le permettrait-elle.

Les dimensions anormales de la cornée jointes à l'existence de déchirures de la membrane de Descemet, appréciables à l'éclairage oblique et se traduisant par l'existence d'une double strie, permettent ce diagnostic précoce. L'opération sera faite aussitôt, en donnant la préfé-



rence à l'opération d'Elliot (voy. plus bas) et en se servant au besoin du petit trépan de 1 mm. 5 de diamètre. Elle pourrait être répétée, au même titre que les sclérectomies réduites, si la distension reparaît.

**C. Sclérectomie avec iridectomie totale.** — *a) HYPERTONIE.* — On tiendra compte à la fois du degré d'hypertonie, de l'absence de chambre antérieure et de la présence d'opacités cornéennes ou cristalliniennes. L'iridectomie totale est d'autant plus indiquée que l'œil est plus tendu, en raison du danger de prolapsus, à condition toutefois que la limite du champ visuel nasal ne soit pas trop rapprochée du point de fixation.

*b)* A côté du degré d'hypertension, il faut tenir compte aussi de l'ÉTAT DE LA CHAMBRE ANTÉRIEURE ; l'iridectomie est d'autant plus indiquée que la chambre est plus effacée. Si elle est assez profonde, ce qui n'est pas rare dans certaines formes de glaucome chronique, même avec tension relativement élevée, l'iridectomie périphérique suffit.

*c)* S'il existe une TAIE CENTRALE DE LA CORNÉE, une OPACITÉ DU CRISTALLIN à la face postérieure de la lentille, ou une CATARACTE en évolution, l'iridectomie totale, associée à la sclérectomie, pourra contribuer à améliorer la vision.

#### COMPLICATIONS

On les observe, quel que soit le genre de sclérectomie employée. Aussi les avons-nous étudiées, après la description des deux grands procédés qui méritent actuellement d'être retenus : l'exérèse sclérale de Lagrange et la trépanation d'Elliot. Nous insisterons seulement ici sur celles plus particulièrement propres à la sclérectomie au couteau.

**A. AU COURS DE L'OPÉRATION.** — Le gros danger est l'incision de la racine de l'iris avec le couteau et l'issue du vitré sous l'influence de la contraction de l'orbiculaire, au moment où on récline le lambeau pour réséquer la sclérotique. La proportion de pertes de vitré est de 4,50 p. 100 avec la trépanation et de 6,20 p. 100 avec la sclérectomie de Lagrange.

Notons aussi la *subluxation du cristallin* et l'*hémorragie expulsive* sur les yeux très hypertendus.

**B. COMPLICATIONS POST-OPÉRATOIRES.** — Ce sont celles étudiées plus loin à propos de la trépanation, mais moins fréquentes peut-être, tout au moins pour l'infection tardive, en raison de la plus grande épaisseur du lambeau scléro-conjonctival.

Par contre, l'astigmatisme, nul après la trépanation, est toujours assez accentué ici, comme après toutes les sections cornéennes ou sclérales.



## II. — MODIFICATIONS A LA TECHNIQUE DE LAGRANGE

Pour diminuer le danger de subluxation du cristallin ou d'issue du vitré, faciliter l'excision du lambeau scléral et en assurer la régularité, on a proposé diverses modifications, presque toutes basées sur l'emploi d'emporte-pièces ou de trépan.

### A. — SCLÉRECTOMIE AU COUTEAU

C'est la technique, croyons-nous, la plus simple, et à laquelle nous donnons la préférence, après la trépanation suivant la technique d'Elliot qui constitue l'intervention de choix.

Après dissection d'un lambeau conjonctival comme dans l'opération d'Elliot (voir p. 92) on résèque avec le couteau un segment scléral semi-lunaire concentrique au limbe; puis l'iridectomie est faite et le lambeau conjonctival suturé comme dans l'opération d'Elliot.

### B. — SCLÉRECTOMIE A L'EMPORTE-PIÈCE

L. Dor<sup>1</sup> pratique l'incision conjonctivo-sclérale avec le couteau suivant la technique de Lagrange et fait ensuite la section sclérale à l'emporte-pièce. De Lapersonne et Holth<sup>2</sup> se servent également de la pince emporte-pièces pour l'exérèse sclérale, mais ce dernier fait l'incision conjonctivo-sclérale avec la pique (fig. 60-63.)

Cette résection à l'emporte-pièces est une modification heureuse. L'instrument, à condition qu'il soit d'une rigidité suffisante, permet une abrasion de toute l'épaisseur de la paroi sclérale, et cela après incision à la pique, c'est-à-dire avec une plaie sclérale réduite, ce qui diminue beaucoup le danger de l'intervention. Nous ne saurions donc trop la recommander dans les cas où on préférerait revenir à l'opération de Lagrange plutôt qu'à la trépanation d'Elliot<sup>3</sup>.

1. L. DOR, la Sclérectomie à l'emporte-pièce. *Soc. franç d'ophtalm.*, mai 1909.

2. HOLTH, Sclérectomie avec la pince emporte-pièce, de préférence après incision à la pique. *Ann. d'oculistique*, 1909, t. CXLII, p. 1.

3. H. COPPEZ, Emploi du couteau lancéolaire dans l'opération de Lagrange. *Arch. d'ophtalm.*, 1911, p. 443.



TECHNIQUE DE LA SCLÉRECTOMIE A L'EMPORTE-PIÈCE,  
APRÈS INCISION A LA PIQUE

**Premier temps. Incision conjunctivo-sclérale.** — Au couteau ou à la pique.

a) **INCISION AU COUTEAU.** — La ponction et contre-ponction sont faites à 1 millimètre du limbe et on taille un lambeau scléral de 2 à 2 mm. 5 de hauteur et un lambeau conjonctival haut de 6 à 8 millimètres (fig. 60).

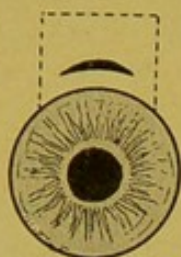


FIG. 60.

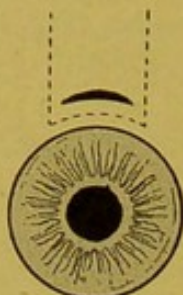


FIG. 61.

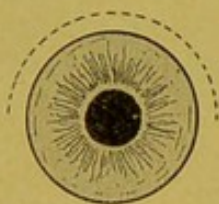

FIG. 62.

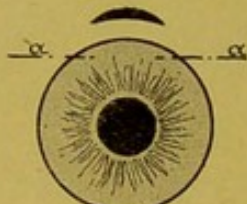


FIG. 63.

Modifications à la technique de Lagrange, destinées à mieux assurer le recouvrement conjonctival de la plaie sclérale.

Celui-ci est saisi avec une pince fine, récliné et soigneusement libéré aux ciseaux de la lèvre sclérale antérieure pour éviter qu'il soit pris dans l'emporte-pièce au moment de la section sclérale.

b) **L'INCISION A LA PIQUE** est plus recommandable, car elle expose à moins de dangers, mais la dissection du lambeau conjonctival est plus difficile.

La pointe pique la conjonctive à 10 millimètres au-dessus de la cornée. Elle la déprime en la plissant pour aborder la sclérotique à 2 mm. 5 du limbe et pénètre obliquement dans la chambre antérieure tandis que le globe

est fixé à l'opposé, à l'extrémité inférieure du diamètre vertical.

Le lambeau conjonctival est bien libéré avec les ciseaux mousses, entre la plaie sclérale et le limbe, jusqu'à ce dernier, afin de permettre la résection. On peut si l'on veut faire la totalité de l'incision conjonctivale avec les ciseaux : incision transversale de la muqueuse avec les ciseaux à 10 millimètres du limbe sur une largeur de 6 millimètres, puis la conjonctive est libérée jusqu'au limbe et ensuite l'incision sclérale est faite à la pique comme précédemment.

**Deuxième temps. Résection sclérale** — A défaut d'emporte-pièce, la résection peut se faire aux ciseaux courbes par deux incisions convergentes, mais il est plus rapide et plus sûr de se servir des pinces emporte-pièce construites pour l'irido-capsulotomie, mais plus fortes, avec mors de 3 millimètres de large, très tranchants et suffisamment résistants (fig. 64).

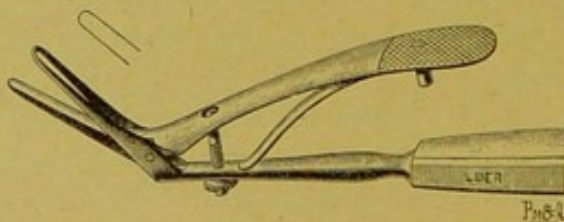


FIG. 64. — Pince emporte-pièce pour la sclérectomie (DE LAPERSONNE).




Au lieu de réséquer la lèvre antérieure de l'incision sclérale on peut exciser la lèvre postérieure, ce qui permet une exérèse plus large. Le lambeau conjonctival récliné, le mors inférieur de l'emporte-pièce déprime la lèvre antérieure de l'incision sclérale, glisse sous la lèvre postérieure, dans l'angle irien, bute contre le fond de cet angle et, d'un coup sec, la languette sclérale est sectionnée.

**Troisième temps. Iridectomie périphérique.** — Aussitôt la résection sclérale il se produit en général une petite hernie de la racine de l'iris. Elle sera aussitôt réséquée avec le talon de la pince-ciseaux, souvent même sans qu'il soit besoin de la saisir avec la pince.

Ces prolapsus immédiats de l'iris peuvent être prévenus le plus souvent par l'emploi de la pilocarpine ou de l'ésérine, largement instillées avant l'opération et par un retrait lent de la pique après l'incision sclérale. La résection de la racine de l'iris sera pratiquée après cocaïnisation suivant la technique habituelle.

**Quatrième temps. Toilette de la plaie.** — Après nettoyage de la chambre antérieure et réduction des angles de la brèche irienne, le lambeau conjonctival est rabattu, bien remis en place et suturé au besoin.

**Résultats.** — Ce sont ceux obtenus par l'opération de Lagrange, mais au moyen d'une technique plus facile et exposant à moins de dangers. 

### C. — SCLÉRECTOMIE AU TRÉPAN (OPÉRATION D'ELLIOT)

Dans le but de rendre la sclérectomie plus facile, sans danger, et constamment identique, deux auteurs anglais, Fergus et Elliot, eurent l'idée très simple de pratiquer l'exérèse sclérale au moyen d'un petit trépan<sup>1</sup>. La question de priorité entre les deux est encore mal résolue. On a coutume aujourd'hui, peut-être un peu injustement pour Fergus, d'associer seul le nom d'Elliot à la trépanation sclérale. Le procédé consiste, après dissection d'un lambeau conjonctival, rabattu sur la cornée, à trépaner la sclérotique, aussi près que possible du limbe, au moyen d'un petit trépan. En raison de sa simplicité, de son peu de danger, de sa précision et de la constance du résultat obtenu, tout au moins immédiat, quant à la forme et à l'étendue de l'excision sclérale, le procédé a été généralement adopté.

Il nous paraît devoir être la règle dans le glaucome chronique avec hypertension, en dehors d'indications très spéciales justifiant l'emploi d'autres techniques.

1. Fergus, *Ophthalmological section of the British Medical Association*, juillet 1909; *British Medical Journal*, 2 octobre 1909 et *The Ophthalmoscope*, février 1910.



## MANUEL OPÉRATOIRE

**Instruments.** — Blépharostat, fine pince à disséquer, paire de petits ciseaux courbes, pointus, bien coupants, pour la section conjonctivale, un petit bistouri et les instruments nécessaires pour l'iridectomie :

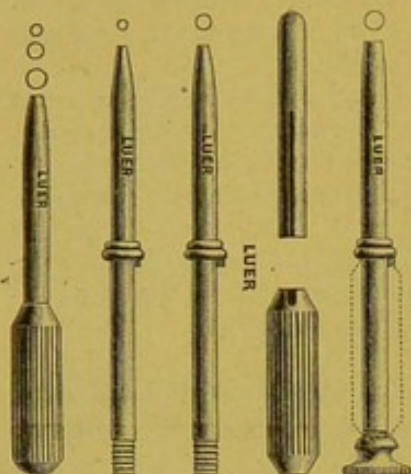


FIG. 65. — Trépan d'Elliot.

(pince-ciseaux de Wecker et pince courbe à iris), et enfin le trépan d'Elliot (fig. 65). Les modèles de trépan avec rotation mécanique, plus difficilement stérilisables, de maniement peu commode et d'emploi plus dangereux, seront rejetés.

Les dimensions des trépan varient de 3 à 4 millimètre. L'instrument de choix est la tréphine de 2 millimètres de diamètre.

**Technique.** — Les myotiques auront été largement instillés comme pour toute opération antiglaucomeuse et de préférence l'ésérine

en solution huileuse au centième. L'anesthésie locale suffit, mais si l'œil est injecté, on ajoutera à la solution de chlorhydrate de cocaïne à 4 p. 100 quelques gouttes de la solution d'adrénaline au millième. Une bonne précaution alors est de faire de suite une injection sous-conjonctivale de quelques gouttes de chlorhydrate de cocaïne ou mieux de novocaïne au centième, additionnée également de quelques gouttes de la solution d'adrénaline au millième.

**Siège de la trépanation.** — La trépanation sera faite à l'extrémité supérieure du méridien vertical de la cornée, dans cette région où l'on dispose du maximum d'espace entre la cornée et le corps ciliaire. A cette raison s'ajoute l'avantage d'une iridectomie supérieure bien placée, si l'iris est excisé, n'entraînant pas d'éblouissement. De plus, le lambeau conjonctival est maintenu en place par la paupière supérieure.

Exceptionnellement, si la partie supérieure est ectatique, la trépanation serait faite en bas ou en tout autre point du limbe.

**1<sup>er</sup> TEMPS.** — *Taille du lambeau conjonctival.* — Recommandant au malade de regarder en bas, la conjonctive est saisie très loin du limbe, à 10 millimètres au moins de l'extrémité supérieure du méridien vertical, sur une ligne le prolongeant<sup>1</sup>; on taille un lambeau de la forme et des dimensions représentées sur la figure (fig. 67). Il est

1. ELLIOT, *The Ophthalmoscope*, décembre 1909.



disséqué avec les petits ciseaux courbes, en *rasant le plus possible la sclérotique*, de manière à bien l'étoffer et à lui laisser toute son épaisseur. A mesure qu'on approche du limbe, la conjonctive devient plus adhérente ; continuant alors à attirer doucement le lambeau en bas, en ayant soin de *ne pas le déchirer*, on continue la dissection jusqu'à ce que la région limbaire apparaisse à la base du lambeau sous forme d'un mince croissant de couleur sombre. La sclérotique ayant été bien dénudée et l'emploi des ciseaux devenant impossible, on se servira d'un petit bistouri. Elliot recommande de pousser la dissection d'autant plus loin que le cas est plus ancien et plus chronique, car il faut craindre davantage alors l'effacement de la chambre antérieure. Il importe cependant de ne pas dépasser une certaine limite et de se garder de perforer la muqueuse, très mince au limbe. Comme le montre la figure 67, le lambeau conjonctival doit être large. Un

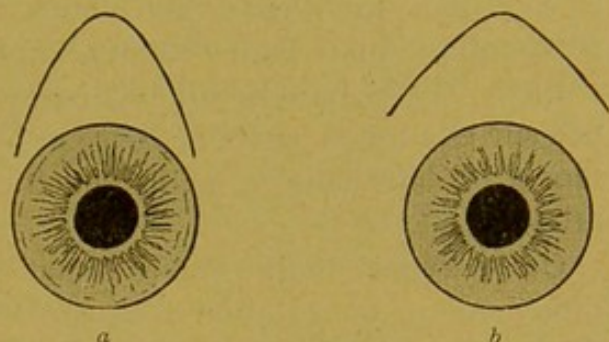


FIG. 66 et 67. — *Trépanation d'Elliot.*

1<sup>er</sup> Temps. Taille du lambeau conjonctival. —  
a. Lambeau primitivement préconisé ; b. Lambeau actuel.

lambeau petit s'enroule plus facilement, met moins à l'abri de l'infection et rend la filtration moins facile en provoquant autour de la boule d'œdème une cicatrice conjunctivo-sclérale solide qui la bride et empêche la filtration. C'était un des inconvénients du lambeau recommandé tout d'abord par Elliot (fig. 66). Pour l'éviter, il en modifia la forme ; l'incision conjonctivale ne se terminera pas au limbe, mais à 4 millimètres en dehors de lui.

2<sup>e</sup> TEMPS. — *Trépanation sclérale.* — L'aire opératoire est débarrassée des quelques caillots pouvant la recouvrir, en aidant au besoin à la disparition de la petite hémorragie en nappe qui a pu se produire par l'instillation de quelques gouttes de la solution d'adrénaline au millième.

Le patient continuant à regarder en bas, le globe est maintenu dans cette position par la pince qui tient récliné le lambeau conjonctival avec le minimum de traction afin de ne pas déchirer la muqueuse.

Le trépan, saisi entre le pouce et l'index, est appliqué perpendiculairement à l'extrémité supérieure du méridien vertical, tout contre le limbe, car la trépanation, pour aboutir à une cicatrice fistuleuse permanente, doit être aussi antérieure que possible. Plus en arrière elle rend moins certaine la communication avec la chambre antérieure et expose davantage à la blessure du corps ciliaire et à l'issue du



vitré. Et si l'angle irien est effacé et la racine de l'iris adhérente à la face postérieure de la cornée, c'est le cas dans beaucoup de glaucomes chroniques, on comprend combien il est indiqué de faire une trépanation très antérieure. On pourra même alors, avant d'appliquer le trépan, pousser davantage encore la dissection du lambeau conjonctival au delà du limbe, et disséquer avec la pointe du petit bistouri en pleines lamelles cornéennes, de telle sorte que le croissant noir ait au moins 1 millimètre de large. La pointe du couteau sera toujours dirigée vers le centre de l'œil, afin d'éviter la perforation de la base de la muqueuse. De même, on se gardera d'empiéter avec la tréphine sur la base d'implantation du lambeau conjonctival.

Puis, celle-ci étant maintenue perpendiculairement, on la fait tourner sur elle-même entre le pouce et l'index alternativement dans un sens puis dans l'autre, tandis qu'elle exerce sur le globe une légère pression.

On procédera toujours avec beaucoup de prudence. Après quelques mouvements de rotation l'instrument est retiré afin de se rendre compte du point où il a mordu, puis il est replacé au même point.

On procède ainsi à petits coups, en appuyant d'autant moins qu'on approche du but. Une douleur indique la perforation sclérale et le plus souvent l'humeur aqueuse s'écoule.

La rondelle scléro-cornéenne est rarement emportée en totalité. Elle demeure d'ordinaire en partie adhérente, et ceci a l'avantage d'éviter une pénétration trop profonde du trépan dans la chambre antérieure. Elle est alors saisie avec une petite pince courbe et excisée avec les ciseaux.

3<sup>e</sup> TEMPS. — *Excision de la racine de l'iris.* — Elle sera pratiquée dans tous les cas.

a) Si la racine de l'iris se prolabe, ce qui est la règle, le prolapsus est saisi avec une fine pince et excisé au ras de la sclérotique avec la pince-ciseaux, sans exercer aucune traction capable de favoriser l'enclavement.

Presque toujours l'iris se réduit aussitôt après la section sans qu'il soit besoin de recourir à la spatule. Si son emploi devient nécessaire on le fera prudemment, en se gardant de traumatiser le corps ciliaire.

b) En l'absence de prolapsus, ce qui est plus rare, et si la pupille est bien contractée malgré l'écoulement de l'humeur aqueuse et l'effacement de la chambre antérieure on peut être tenté de ne point réséquer l'iris.

Mais si le prolapsus n'est pas immédiat, il est souvent tardif : il se montre lors du premier pansement et nécessite l'iridectomie. Il nous paraît donc plus sage, même dans ces cas où Elliot considérait l'iris au début comme intangible, de pratiquer l'excision de sa racine, à



condition qu'elle puisse être attirée facilement au dehors avec la pince par une très légère traction.

c) Exceptionnellement il n'y a pas prolapsus et *l'humeur aqueuse ne s'écoule pas*. Trois hypothèses sont possibles.

α) La trépanation a été très oblique et une languette de tissu scléral forme soupape, complication facile à éviter si on a eu soin d'incliner la tréphine légèrement en avant, afin de mordre un peu plus du côté de la cornée.

β) L'orifice de trépanation est oblitéré par la racine de l'iris refoulé et formant bouchon; c'est la cause la plus habituelle.

γ) Enfin, en particulier lors de glaucome ancien avec soudure irido-cornéenne, la racine de l'iris, insuffisamment libérée, adhère encore à la sclérotique et empêche l'écoulement.

Dans tous ces cas le globe étant doucement attiré en bas, on glisse prudemment dans l'orifice scléral une spatule légèrement recourbée en avant, et dirigée toujours vers le centre de la cornée dont on s'efforcera de suivre la face postérieure.

L'humeur aqueuse s'écoule aussitôt; la racine de l'iris se prolabe et elle est excisée. Si cette manœuvre était insuffisante, on ferait l'iridectomie périphérique après avoir attiré la racine de l'iris avec la petite pince courbe. Enfin, en cas d'insuccès, on introduira à nouveau la tréphine.

4<sup>e</sup> TEMPS. — *Réapplication et suture du lambeau*. — Après s'être assuré que la pupille est bien contractée et qu'aucun fragment de l'iris n'est prolabé dans l'orifice scléral, auquel cas il serait à nouveau exisé, le lambeau conjonctival est réappliqué et un fil, placé à la partie moyenne, assure la coaptation.

Afin d'éviter toute manœuvre difficile à la fin de l'opération mieux vaut placer le fil de suture aussitôt après la taille du lambeau muqueux. En faisant une anse très large, on n'est pas gêné pour les temps suivants, et il suffit ensuite de serrer les deux chefs pour obtenir une bonne coaptation.

Après l'opération une goutte d'ésérine en solution huileuse au centième est instillée, puis un pansement mono, ou de préférence binoculaire, est appliqué et laissé en place vingt-quatre heures.

L'occlusion est continuée quelques jours sur l'œil opéré, à moins de tendance à la conjonctivite, ce qui la ferait supprimer aussitôt.

Le fil est enlevé le troisième ou quatrième jour, après instillation de quelques gouttes de cocaïne et sans qu'il soit besoin de recourir au blépharostat.

Dès le troisième ou même le deuxième jour on *instillera l'atropine*; car la fistulisation supprime le danger d'hypertonie mais elle favorise et même semble *provoquer la formation de synéchies postérieures* que seul préviendra un emploi précoce et prolongé du mydriatique.



**Complications.** — Elles sont rares, bénignes pour la plupart et faciles à éviter.

A. PENDANT L'OPÉRATION. — a) La *perforation de la base du lambeau conjonctival* peut survenir : pendant sa dissection, surtout si on exerce avec la pince une traction trop forte ; au moment de l'application du trépan ; au moment de l'excision de la rondelle sclérale, si les ciseaux emportent avec elle la muqueuse ; enfin au cours de l'iridectomie.

Si la conjonctive a été bien disséquée jusqu'au limbe, on n'a pas à craindre d'empiéter sur elle au moment de l'application du trépan et il est facile de la respecter au moment de la section de l'iris.

Si l'accident s'est produit au moment de la dissection du lambeau, il suffira de placer l'orifice de trépanation suffisamment en dehors ou en dedans de la perte de substance conjonctivale pour assurer un bon recouvrement de la fistule sclérale.

S'il se produit plus tard, au moment de l'application du trépan ou de l'excision de la racine de l'iris, on déplace un peu le lambeau à la fin de l'opération et on fait la suture en dehors ou en dedans, pour empêcher les deux orifices conjonctival et scléral de correspondre. Un point de suture sur les deux lèvres de la petite boutonnière conjonctivale complétera ce recouvrement<sup>1</sup>.

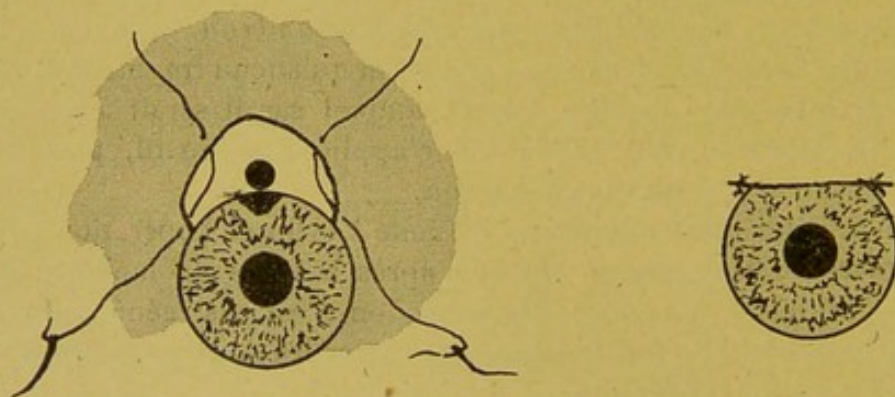


FIG. 68 et 69. — Taille du lambeau conjonctival et résultat. (DUPUY-DUTEMPS).

b) L'hémorragie du champ opératoire après dissection du lambeau conjonctival est facilement arrêtée, au besoin par des instillations d'adrénaline au millième.

Les complications au cours du deuxième temps sont plus en-

1. Il nous paraît donc inutile, par crainte d'un accident facile à éviter, de recourir à la technique conseillée par Dupuy-Dutemps : dissection de la conjonctive au ras du limbe sur une étendue du quart de la circonférence de la cornée, et libération sur une hauteur d'un centimètre. Deux fils externes sont laissés en place ; la trépanation et l'iridectomie faites, la suture des fils suffit à abaisser la muqueuse sur la cornée et à recouvrir le pertuis scléral (fig. 68 et 69).



nuyeuses. c) C'est d'abord l'issue de la rondelle sclérale dans la chambre antérieure, facilement évitable si, une fois les couches superficielles entamées, on s'y prend à plusieurs reprises, abandonnant le trépan pour les ciseaux et la pince aussitôt la rondelle presque libérée.

D'ordinaire, elle reste enclavée dans l'orifice, souvent adhérente encore par quelques filaments. Il suffit alors de la saisir et de l'exciser. En cas d'échec, on tentera, avec la seringue à double courant pour lavage de la chambre antérieure, d'injecter un peu de liquide dans l'orifice ; le petit disque, remontant à la surface, viendra s'accoler aux bords de la fistule où il sera saisi. En cas d'insuccès, mieux vaut ne pas prolonger les tentatives d'extraction afin de ne pas irriter l'œil et abandonner le disque. Etant aseptique, il ne semble guère pouvoir entraîner de dommages et dans quatre cas, semblable accident ne fut suivi d'aucun phénomène réactionnel.

d) L'issue du vitré ne sera pas à craindre si la trépanation a été placée à la limite du limbe, en avant de la racine de l'iris, à moins d'altérations oculaires : glaucomes anciens avec soudure irido-cornéenne, yeux ectatiques. Elle se rencontre à peine dans 3 p. 100 des cas et est toujours minime, l'écoulement ne se faisant que par un petit pertuis.

e) L'hémorragie intra-oculaire, exceptionnelle, sera toujours minime par suite de l'occlusion rapide de la fistule sclérale par le sang.

f) Beaucoup plus fréquente est l'obstruction de l'orifice scléral, qui met obstacle à l'issue de l'humeur aqueuse. Elle est due le plus souvent à l'enclavement du tissu uvéal dans la plaie. Si l'introduction de la spatule ne suffit pas pour remettre l'iris en bonne position, on cherchera avec la pince à iris et la pince-ciseaux à exciser ce qui peut rester de tissu enclavé. L'écoulement d'humeur aqueuse et l'effacement de la chambre antérieure montreront que le but a été atteint.

e) Bien plus désagréable est le prolapsus du cristallin ou du vitré. Aussitôt après l'excision de la racine de l'iris, l'orifice de trépanation est obstrué par une tache brunâtre qui, par l'illumination de la pupille à l'éclairage oblique, se révèle constituée par une substance translucide ou de coloration verdâtre. L'opération sera aussitôt terminée, l'ésérine instillée, un pansement occlusif appliqué et si les fibres zonulaires n'ont pas été rompues, tout peut rentrer dans l'ordre après quelques jours.

B. COMPLICATIONS POST-OPÉRATOIRES. — a) *Hyphéma*. — C'est moins une complication qu'un incident, excepté s'il résulte d'un choc involontaire et s'accompagne d'autres désordres. La résorption est d'ordinaire rapide.

b) Le prolapsus irien, si on a négligé l'excision de la racine de l'iris, se montre de bonne heure et se reconnaît à l'aspect piriforme de la pupille dont le sommet est déplacé vers la fistule sclérale.



La conjonctive est soulevée par l'iris hernié, qui forme une petite bosse brunâtre et le tonus est légèrement élevé, par suite de l'occlusion de l'orifice scléral.

On fera l'*excision immédiate* : après instillation de cocaïne et l'écarteur mis en place, le lambeau conjonctival est à nouveau disséqué, la cocaïne réinstillée sur la surface sclérale mise à nu, et le prolapsus est réséqué au ras de la sclérotique avec la pince-ciseaux. L'enclavement disparaît, la pupille reprend sa forme et sa position, la filtration est assurée et le tonus régularisé. Le seul traitement par l'ésérine sera réservé aux prolapsus très légers; mais on se gardera de perdre un temps précieux car des adhérences s'établissent très vite qui mettront obstacle à la réduction.

c) *Subluxation du cristallin*. — C'est la complication la plus grave mais la plus rare. Par suite de la déchirure de l'appareil suspenseur du cristallin au cours de l'opération, de sa distension antérieure à l'intervention, souvent à la suite d'une hémorragie intra-oculaire qui refoule la lentille, celle-ci vient obturer la brèche sclérale. L'accident se montre toujours de bonne heure, dès la fin de l'opération ou lors du premier pansement. On ne peut guère songer à libérer l'orifice en refoulant le cristallin avec une spatule. On se bornera aux myotiques.

d) *Complications infectieuses*. — *Iritis*. — La forme aiguë est exceptionnelle, mais les infections atténuées sont très fréquentes et très précoces. Elles se traduisent par de l'*iritis torpide*, la *quiet iritis* des auteurs anglais, qui s'établit sans réaction ni douleur et sans le moindre signe d'inflammation du tractus uvéal. Seul l'éclairage oblique révèle la présence de synéchies qui font peu à peu le tour de la pupille et conduisent à une occlusion totale.

Cette forme est presque la règle, aussi bien après la sclérectomie qu'après la trépanation et elle résulte bien moins croyons-nous, d'une infection, si atténuée soit-elle, que de la seule fistulisation. Cette dernière, conformément à une loi physiologique, entraîne l'augmentation du contenu fibrineux de l'humeur aqueuse, ce qui favorise la formation de synéchies. Il faut y ajouter l'enclavement de la racine de l'iris ou des angles du colobome après l'iridectomie.

Une excision irienne régulière, qui prévient cet enclavement et assure une bonne fistulisation et la normalisation du tonus, permettant par là même d'instiller l'atropine aussitôt après ou le lendemain de l'opération, sera encore la meilleure prophylaxie de ces adhérences<sup>1</sup>.

1. Une pupille tout à fait ronde, non piriforme, n'est pas une preuve absolue d'absence d'enclavement. On a vu de petits enclavements, confirmés anatomiquement, compatibles avec une pupille sensiblement ronde, mais toujours alors légèrement déplacée vers la brèche sclérale.



L'iritis aiguë ou subaiguë et l'irido-cyclite, exceptionnelles et rarement très intenses, sont la conséquence, à la fois de l'irritation du tractus uvéal, en partie pincé dans la cicatrice, et d'une infection ectogène.

L'infection tardive est la complication la plus redoutable, car elle entraîne rapidement la perte du globe. Elle apparaît plusieurs mois, quelquefois plusieurs années après l'opération, commence au niveau même de la fistule et de là l'infection gagne les parties profondes, s'accompagnant de phénomènes réactionnels et inflammatoires d'intensité variable; le vitré se trouble, la chambre antérieure devient le siège d'un hypopyon qui peut entraîner la phtisie du globe ou même la panophtalmie et nécessiter l'énucléation.

Elle se montre avec une fréquence sensiblement égale dans les deux modes de sclérectomie, celle de Lagrange et la trépanation d'Elliot (4 p. 100 des cas environ), et semble due à une infection ectogène partie de la cicatrice qui sert de porte d'entrée. On peut s'en étonner, le recouvrement conjonctival paraissant former une barrière suffisamment protectrice. Un lambeau bien épais et bien étoffé protégera d'autant mieux. Mais la pénétration des germes pathogènes est facilitée par l'ectasie sous-conjonctival et par la distension des mailles de ce tissu, par la boule ectatique, séparée en certains points de l'extérieur par une couche épithéliale d'une minceur extrême, qui peut céder au moindre traumatisme. Si quelques fragments iriens se trouvent enclavés dans la cicatrice, ils fourniront à l'infection une migration plus facile encore.

Si on a surpris l'accident à ses débuts, la cautérisation combinée à un large recouvrement conjonctival est le traitement de choix. La muqueuse sera bien libérée à partir du limbe et tout autour de la fistule sclérale puis suturée au-devant de lui après cautérisation de l'orifice infecté.

e) *Absence de normalisation du tonus.* — Dans plus des trois quarts des cas, quelle que soit la technique employée: sclérectomie de Lagrange ou trépanation d'Elliot, après une hypotonie de quelques jours, le tonus redevient et demeure normal. Ailleurs, au contraire, l'hypotonie persiste, s'exagère ou au contraire l'hypertonie reparait.

α) *Hypotonie excessive* — Dans 4 à 5 p. 100 des cas le tonus demeure très abaissé, en dépit des instillations d'atropine.

Bien entendu l'hypotonie sera favorisée par une résection sclérale très large et il convient (dans l'opération de Lagrange) de régler l'étendue de la résection sur le degré d'hypertonie. Mais elle dépend bien moins de la fistulisation et de l'excision irienne que de l'état du corps ciliaire, ce régulateur du tonus par excellence. Aussi s'observera-t-elle surtout après la blessure ou l'irritation de ce dernier.

Peut-être est-elle due quelquefois au décollement de la choroïde par du sang ou de la sérosité. En outre de la mollesse de l'œil, l'effa-



gement de la chambre antérieure et le reflet brunâtre donné par l'éclairage ophtalmoscopique permettront de le soupçonner.

Le pronostic est en raison du degré et surtout de la persistance de l'hypotonie. Si les compresses chaudes fréquemment renouvelées et les instillations d'atropine ne suffisent pas à l'enrayer, si surtout elle est associée à des douleurs névralgiques péri-oculaires, et si la pression sur le corps ciliaire est très vivement ressentie, indice de la participation de ce dernier, il faut craindre la phtisie du globe.

β) *Retour de l'hypertension* — Il est plus fréquent que l'hypotonie, sans qu'il soit possible non plus d'établir une proportion exacte. On le rencontrera plus souvent dans les glaucomes secondaires (suite de leucomes adhérents, de kératite parenchymateuse, d'irido-cyclite) que dans les glaucomes primitifs.

La cicatrice ampullaire se tend, devient plus ectatique et visible sous la paupière supérieure qu'elle soulève. La conjonctive est parfois réduite à une mince couche épithéliale, insuffisante à cacher l'aspect brillant, vitreux et lobulé de la cicatrice.

Dans les faibles poussées d'hypertonie, toujours possibles même après la fistulisation, celle-ci suffit à prévenir une hypertension excessive. L'œil est seulement un peu tendu, la petite ectasie plus grosse et plus résistante, et la vision un peu diminuée. Puis après quelques heures ou quelques jours tout rentre dans l'ordre.

Exceptionnellement le tonus demeure très élevé et la vision se perd peu à peu.

La cause de ce retour de l'hypertonie doit être cherchée à la fois dans l'état du globe et dans celui de la cicatrice.

Le plus souvent c'est en dépit d'une excellente fistulisation, avec cicatrice ampullaire régulière et parfaitement perméable (confirmée par l'examen anatomique ultérieur), que le tonus reparait. Ceci témoigne d'une forme particulièrement maligne.

Ailleurs l'hypertension est due à une fistulisation insuffisante, cette dernière un peu plus fréquente après la trépanation qu'après la sclérectomie de Lagrange.

L'absence ou l'insuffisance de fistulisation est la conséquence de l'oblitération de l'orifice scléral par le tissu uvéal, par du tissu conjonctif, par le cristallin subluxé ou par le vitré.

La première éventualité se rencontre surtout avec les glaucomes anciens, à chambre antérieure peu profonde, avec refoulement et adhérence de la racine de l'iris qui n'a pu être complètement excisée. Une intervention précoce et une iridectomie périphérique régulière l'éviteront le plus souvent. Peut être aussi l'oblitération est-elle favorisée, par l'inflammation chronique des tissus voisins, en particulier par celle du tissu sous-conjonctival, laquelle pourra être prévenue par une rigoureuse antiseptie.

Le traitement réside tout d'abord dans les instillations d'ésérine



combinées à de fréquents massages doucement exercés sur la cicatrice par l'intermédiaire de la paupière supérieure. Ces derniers suffisent contre les poussées légères, qui s'observent après les opérations les mieux conduites, et préviendront en même temps l'oblitération de la brèche sclérale.

Une hypertonie excessive et durable nécessite une seconde intervention : sclérotomie ou mieux trépanation.

**SCLÉRECTOMIES RÉPÉTÉES.** — On fait à côté de la première une nouvelle trépanation ; ou bien on agrandit l'exérèse primitive par l'excision au moyen des ciseaux, d'un petit triangle à sommet périphérique.

**TRÉPANATIONS GÉMINÉES,** pratiquées d'emblée côte à côte et séparées par un mince pont scléral. Afin de diminuer les difficultés de la seconde trépanation sur un œil rendu très hypotone du fait de la première elle sera faite en même temps que la première et celle-ci achevée seulement lorsque la seconde rondelle est profondément entamée.

Afin de prévenir la gêne résultant de l'hypotonie on pourra passer un fil de soie dans le tissu épiscléral, au centre de la rondelle à enlever. Les deux chefs du fil sont tordus et attirés jusqu'à ce que le trépan soit en contact avec la sclérotique, tandis qu'avec l'autre main on fait tourner la tréphine. Le fil maintient le contact et assure une bonne pénétration.

#### RÉSULTATS

L'hypotonie consécutive à l'opération persiste. Dès le lendemain, la conjonctive est légèrement soulevée et on devine au travers de la muqueuse, injectée et épaissie, une petite boule d'œdème qui s'accuse les jours suivants, avec la disparition de la rougeur conjonctivale : on aperçoit sous la muqueuse un soulèvement ampulliforme arrondi qui tranche par sa coloration blanchâtre sur le fond rosé voisin et demeure définitif.

En résumé les deux techniques, sclérectomie de Lagrange et trépanation, donnent des résultats sensiblement identiques<sup>1</sup>. La trépanation est d'une exécution plus facile ; elle expose moins à l'issue du vitré au cours de l'opération et nous paraît, à l'heure actuelle, le moyen le plus simple de réaliser l'exérèse sclérale imaginée par Lagrange et d'obtenir la fistulisation<sup>2</sup>.

1. DE LAPERSONNE, *Académie de médecine*, avril 1913.

2. **Résection sclérale cunéiforme.** — Proposée par Herbert en 1906 dans l'*Ophthalmoscope* sous le titre de *Wedge-isolation*, elle doit être abandonnée au profit de la sclérectomie. Elle consiste à tailler, au limbe, un fragment cornéo-scléral qui, sur une coupe méridienne, prendrait la forme d'un triangle à base conjonctivale et adhérente à la muqueuse, et dont la pointe serait dirigée vers la face postérieure de la cornée. Avec un couteau étroit on commence comme si l'on voulait tailler un lambeau cornéo-scléral très réduit : la ponction et la contre-ponction sont faites au niveau du limbe et après avoir incisé la presque totalité de la sclérotique, on n'achève pas la section. On respecte les extrêmes couches superficielles de manière à laisser un petit pont scléral intact (fig. 70).



## IV. — EXCISION DES STAPHYLOMES

**Indications.** — Les staphylomes antérieurs (staphylomes ciliaires intercalaires, peuvent acquérir un volume considérable. On aura recours aux myotiques, puis à la cautérisation prudente et surtout à l'*iridectomie* qui a une action très réelle sur leur diminution ; enfin, l'amputation du segment antérieur demeure la dernière ressource. Cependant, si le staphylome est bien limité, on peut en tenter l'ablation mais l'excision ne doit être faite qu'avec une extrême pru-

Puis l'instrument est légèrement retiré, le tranchant un peu incliné en avant et on fait partir de la première incision une seconde perpendiculaire à la surface sclérale, en ayant soin de ne pas inciser la conjonctive (fig. 70).

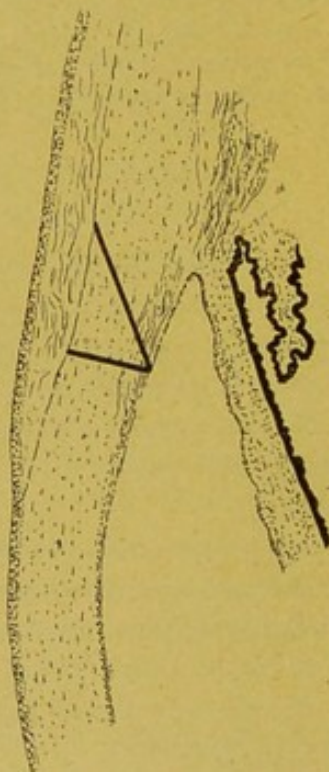


FIG. 70. — Résection sclérale cunéiforme.

Le couteau est alors replacé dans la première incision qui est complètement achevée de manière à sortir à un bon millimètre du limbe. Ainsi se trouve formé un coin scléral en forme de prisme, à section triangulaire, dont le grand axe est en arrière du limbe et tangent à celui-ci. L'humeur aqueuse soulève légèrement le prisme scléral et sa nutrition n'étant plus assurée que par la conjonctive, il diminuera suffisamment de volume pour qu'une filtration puisse s'établir entre la chambre antérieure et le tissu sous-conjonctival. L'opération peut être complétée par une petite iridectomie périphérique qui préviendrait le prolapsus de l'iris.



dence, car elle peut être le point de départ de cyclite qui rendrait l'énucléation nécessaire.

**Technique.** — Une anesthésie parfaite est nécessaire si on veut éviter une perte trop considérable de vitré. Aussi l'anesthésie par instillation de chlorhydrate de cocaïne à 4 p. 100 sera complétée par une injection intra-orbitaire profonde de novocaïne à 4 p. 100 (voy. iridectomie antiglaucomateuse, p. 115).

La conjonctive est incisée sur le staphylome qui est mis à nu et saisi avec une pince, car il s'affaisse aussitôt la paroi perforée ; puis sa base est traversée par 3 ou 4 aiguilles courbes munies de fin catgut qu'on laisse en place comme dans l'opération de Critchett (v. chap. IV). Le staphylome est excisé au-devant des aiguilles avec le couteau puis avec les ciseaux courbes ; les aiguilles sont rapidement retirées et les lèvres de la plaie suturées aussitôt. La perte du vitré est d'autant plus minime que les sutures sont plus rapidement achevées. La conjonctive est suturée par-dessus.



## CHAPITRE III

# OPÉRATIONS SUR L'IRIS

### SOMMAIRE

I. **Iridectomie.** — Indications : améliorer l'acuité, diminuer le tonus ou prévenir le prolapsus. I. De là trois variétés. — A. *Iridectomie optique* : dans les taies de la cornée, les exsudats épais de la pupille ou les cataractes zonulaires stationnaires. — Lieu d'élection : en bas et en dedans. Technique : 1° section à la pique au limbe ; 2° saisie et excision de l'iris qui sera petite (sphinctérectomie) ; 3° réduction de l'iris. — B. *Iridectomie antiglaucomateuse*. L'excision sera large et comprendra toute la hauteur de l'iris : ponction à 1 millimètre et demi en arrière du limbe et section irienne en trois temps. Elle est indiquée dans le glaucome aigu. Dans le glaucome chronique on aura recours au traitement médical (myotiques) ou à la sclérectomie combinée à l'iridectomie périphérique. Les autres indications sont les glaucomes secondaires, les corps étrangers et les tumeurs de l'iris. — C. *Iridectomie préparatoire ou au cours de l'opération de cataracte*. — II. **COMPLICATIONS.** — *Pendant l'opération* : ponction entre les lames cornéennes, section trop petite ; blessure de l'iris, du cristallin ; subluxation ; collapsus de la cornée ; hémorragie, irido-dialyse. *Après l'opération* : cicatrice vicieuse, infection, glaucome de l'œil congénère. — II. **Iridotomie.** — Peut être faite sur l'œil pourvu de cristallin ou après l'opération de cataracte : *irido-capsulotomie* et *iridecto-capsulectomie*. Technique. Résultats et indications. Complications. Avantage de la pince emporte-pièce. Autres procédés d'iridecto-capsulectomie avec la pince-ciseaux. — III. **Irido-dialyse et synéchetomie.** — L'irido-dialyse trouvera exceptionnellement son indication dans les très larges leucomes adhérents. Les opérations contre les synéchies, antérieures (coréylisis, staphylotomie, sphinctérolyse antérieure), ou postérieures, ne donnent guère de résultats. — IV. **Extraction des corps étrangers et tumeurs de l'iris.** — V. **Iridencléisis.** — C'est l'enclavement artificiel de l'iris entre les lèvres d'une plaie cornéenne dans un but hypotonisant, fistulisant ou optique, lors de kératocone pour obtenir une fente verticale ; abandonné aujourd'hui. — VI. **Revue des opérations fistulisantes et hypotonisantes.** — **OPÉRATIONS HYPOTONISANTES.** — Ce sont l'*iridectomie*, dont l'action est quelquefois définitive dans le glaucome aigu, la *paracentèse*, les *sclérotomies* et la *cyclo-dialyse*, d'action temporaire. **OPÉRATIONS FISTULISANTES** : la *sclérectomie*, et ses



variétés. — VII. **Diagnostic du glaucome : Choix du traitement et indications.** — *Glaucome aigu* : il impose l'iridectomie immédiate. *Glaucomes irritatif et chronique simple.* — L'iridectomie sera le plus souvent funeste ; myotiques ou sclérectomie. Éléments d'appréciation. *Glaucome absolu.*

Les opérations sur l'iris peuvent être ainsi groupées :

1° *Excision* d'un fragment de la membrane irienne. C'est l'iridectomie, avec ses différentes variétés suivant la grandeur de l'excision et le siège de la section, cornéenne ou sclérale. Nous rangerons dans ce groupe l'excision et la réduction des prolapsus iriens, qui nécessitent toujours une résection plus ou moins étendue.

2° Ou bien on se contente de *sectionner* la membrane, seule, c'est l'iridotomie, ou en même temps que la capsule du cristallin, par exemple à la suite de cataracte secondaire (irido-capsulotomie et iridecto-capsulectomie).

3° Ailleurs on rompt des adhérences iriennes ou on *arrache* l'iris, à sa racine (irido-dialyse) créant ainsi une pupille artificielle, ou en un point quelconque de sa surface, afin de rompre des adhérences de cette membrane à la cornée (corélyse).

4° L'*extraction des corps étrangers* de l'iris, toujours plus ou moins adhérents à la membrane, de tumeurs bien limitées (granulomes, tubercules, kystes, mélanomes), comportera presque toujours la résection du tissu irien en rapport avec la tumeur. L'opération se réduit le plus souvent à une iridectomie dont la technique variera suivant les cas.

5° Quelquefois enfin on *interpose* une partie de la membrane irido-ciliaire entre les lèvres d'une plaie opératoire sclérale, afin d'en empêcher la cicatrisation et de favoriser la filtration et l'écoulement des liquides oculaires. Les deux premières opérations sont classiques, les suivantes exceptionnelles. Nous les étudierons successivement :

## I. — IRIDECTOMIE

### DIFFÉRENTES VARIÉTÉS

L'excision d'un fragment d'iris répond à des indications multiples :

a) Permettre le passage des rayons lumineux lorsque la pupille est oblitérée par un exsudat ou masquée par une taie de la cornée (*iridectomie optique*) ;

b) Diminuer la pression oculaire (*iridectomie antiglaucomateuse*) ;



c) Éviter le prolapsus irien après l'extraction de la cataracte (*extraction combinée*), ou faciliter l'extraction ultérieure (*iridectomie préparatoire*).

De là trois variétés d'iridectomie pour lesquelles le manuel opératoire est sensiblement identique. Seuls le siège, les dimensions de la section et la grandeur du fragment excisé diffèrent.

d) Enfin l'iridectomie peut améliorer les conditions de nutrition ou de circulation du globe et répondre à des indications diverses (iritis à répétition, irido-cyclite torpide, voire même décollement de la rétine).

## A. — IRIDECTOMIE OPTIQUE

### INDICATIONS

a) OPACITÉS saturées de la cornée n'ayant aucune tendance à régresser. On s'assurera que le trouble visuel est dû à l'absence de pénétration des rayons lumineux et non à leur diffusion. L'iridectomie n'aurait alors d'autre résultat que d'augmenter l'éblouissement. Si l'acuité visuelle n'est pas améliorée après dilatation par l'atropine, mieux vaut ne pas intervenir. Même remarque pour les taies peu épaisses et très diffuses pour lesquelles une iridectomie optique, même très réduite, entraîne une augmentation de l'éblouissement.

b) EXSUDATS résultant d'inflammations anciennes du tractus uvéal et occupant tout le champ pupillaire. S'il y a des adhérences nombreuses entre le bord pupillaire et le cristallin, on ferait, au lieu d'une iridectomie optique, une large iridectomie antiglaucomateuse.

c) CATARACTES CONGÉNITALES incomplètes ou *cataractes zonulaires* à bords nettement limités et stationnaires.

L'iridectomie aura sur l'extraction l'avantage de conserver à l'opéré le bénéfice de l'accommodation, toujours minime en pareil cas, en lui permettant de voir avec la périphérie du cristallin demeurée transparente. Mais si la cataracte a tendance à se compléter, et c'est le cas le plus habituel (on le reconnaît à l'aspect dentelé et irrégulier des bords de l'opacité), mieux vaut ne pas intervenir ou pratiquer d'emblée l'extraction afin d'éviter l'éblouissement pouvant résulter de l'ablation ultérieure de la lentille. Si on hésitait à faire l'extraction immédiate, on pourrait dans tous les cas pratiquer l'iridectomie en haut. Le colobome, recouvert par la paupière supérieure, ne déterminerait pas d'éblouissement plus tard après l'extraction.

La règle suivante pourra faire pencher en faveur de l'une ou l'autre intervention : lorsque le diamètre de la cataracte zonulaire ne dépasse pas 5 mm. 5, elle ne doit pas être extraite et l'iridectomie est indiquée.



## MANUEL OPÉRATOIRE

**Instruments.** — Écarteur, pince fixatrice, couteau lancéolaire coudé, couteau étroit à cataracte, pince à iris, crochet mousse de Tyrrell, pince-ciseaux, spatule (fig. 71-74).




FIG. 71. — Pince-ciseaux de Wecker.



FIG. 72.  
Spatule.



FIG. 73. —  
Crochet  
de Tyrrell.




FIG. 74. — Pince à iris.

**Technique.** — Les myotiques seront instillés quelques heures avant l'opération : la pupille étant réduite au minimum et la membrane irienne dépliée, l'opérateur se rend mieux compte de la grandeur du fragment à exciser.

Le sujet couché, l'œil anesthésié et l'écarteur mis en place<sup>1</sup>, l'opérateur se tient à côté de lui ; mais tout dépend du siège de l'iridectomie qui est réglé par le siège même de la tache. Elle sera faite là où le tissu cornéen est demeuré transparent.

Le colobome artificiel se rapprochera le plus possible du centre de la pupille et la brèche irienne doit être minime, la netteté des images étant en raison inverse de la grandeur du diaphragme pupillaire. Il sera placé de préférence *en bas et en dedans*, suivant

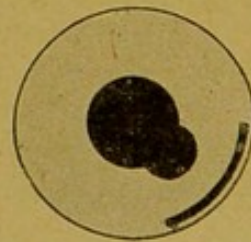


FIG. 75. — Iridectomie  
optique.

La section est faite au lieu d'élection, en bas et en dedans, et l'excision de l'iris, très minime, se réduit à une véritable sphinctérectomie.

1. La précision exigée par l'opération ne peut être obtenue chez les enfants avec l'anesthésie locale. Il faut recourir chez eux à l'anesthésie par le chlorure d'éthyle qui a une durée très suffisante (une à deux minutes).



le rayon inféro-interne de la cornée. C'est là le lieu d'élection : l'iridectomie faite en ce point permet d'obtenir la meilleure acuité visuelle et quelquefois même la conservation de la vision binoculaire (fig. 75).

La raison en est que l'axe antéro-postérieur de l'œil, qui vient se confondre avec la ligne visuelle, est toujours légèrement dévié en dedans. Toutes les fois que la transparence de la cornée le permet, le colobome sera donc placé exactement en ce point.

**Premier temps.** — SECTION DE LA CORNÉE. — a) Avec la pique :

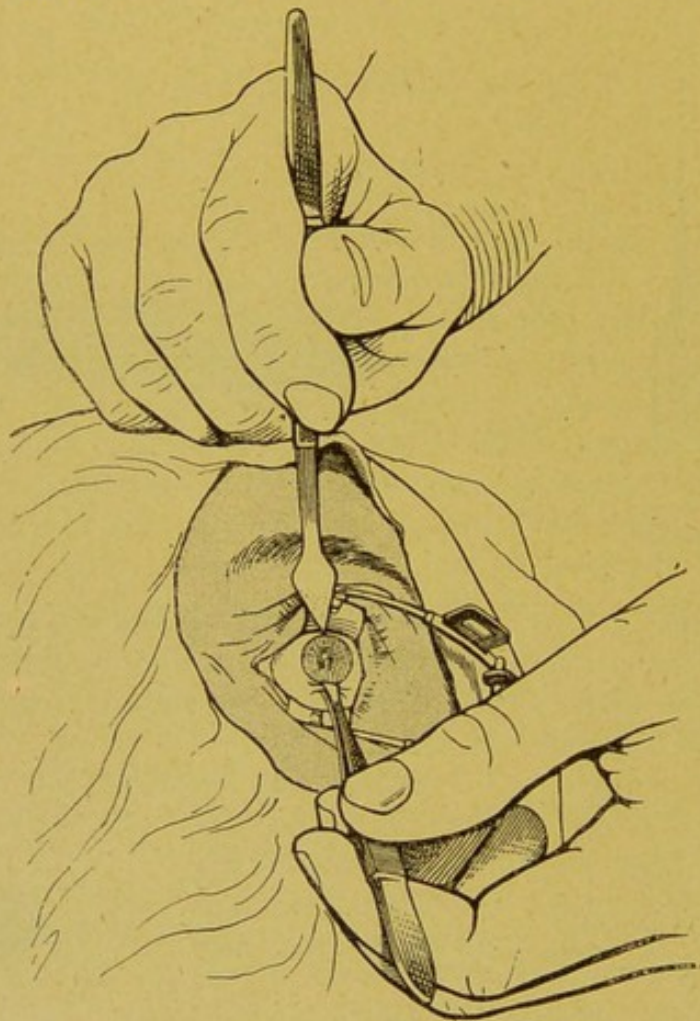


FIG. 76. — Premier temps de l'iridectomie. — Section de la cornée.

L'opérateur est placé derrière la tête du sujet. Avec la pince, tenue de la main gauche, le globe est fixé tout contre le limbe, à l'opposé du point de ponction. La main droite tient la pique légèrement inclinée en avant, normale au limbe, et s'apprête à faire la ponction. Les deux mains sont appuyées, la droite sur le front, la gauche sur la région malaire, et la pince ne presse nullement sur le globe. Dans cette figure et les suivantes l'iridectomie est faite en haut ; mais la technique est toujours identique, quel qu'en soit le siège.

Ce premier temps se réduit à une paracentèse et la technique est identique (voy. p. 35). Avec la pince, tenue de la main gauche, le



globe est fixé tout contre le limbe, exactement à l'opposé du point de pénétration, en haut et en dehors, et très fortement attiré en haut et en dehors, de manière à luxer l'œil en quelque sorte le plus possible sous le canthus externe et la paupière supérieure afin de permettre le jeu de la pique.

La ponction est faite avec le couteau lancéolaire coudé, au lieu d'élection si possible, c'est-à-dire en bas et en dedans, *exactement au limbe* ou immédiatement en avant. L'instrument, dès que l'incision

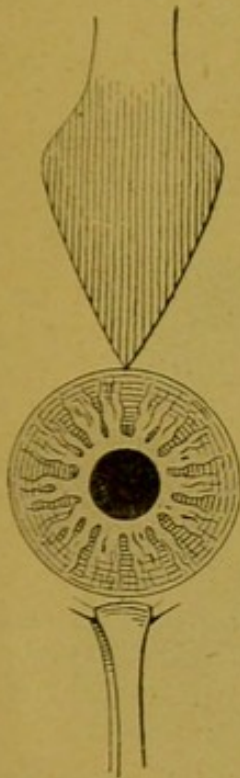

FIG. 77. — La lance va pénétrer; le globe est fixé exactement à l'opposé du point de ponction<sup>1</sup>.

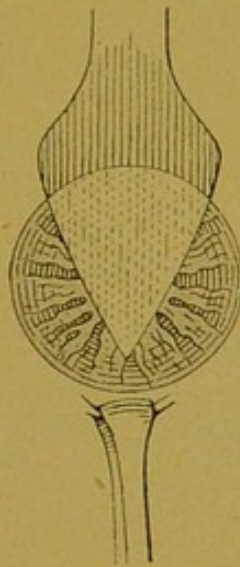


FIG. 78. — La pique a pénétré au limbe et est enfoncée sans jamais revenir en arrière, afin d'éviter l'issue de l'humeur aqueuse.

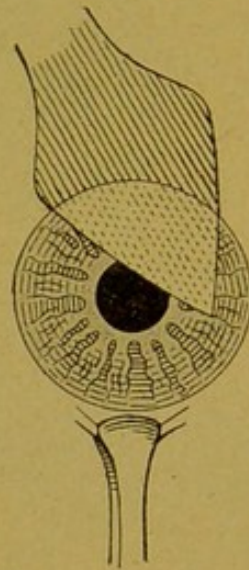


FIG. 79. — L'instrument est incliné en dedans ou en dehors avant d'être retiré, pour éviter la blessure du cristallin.

atteint 5 à 6 millimètres (fig. 77 à 78), est incliné, parallèlement à l'iris, pour éviter la blessure de la cristalloïde, et retiré lentement.

1. Ici et dans toutes les figures suivantes l'iridectomie, pour plus de clarté, a été placée en haut. La technique en est plus facile; l'œil pouvant être très fortement abaissé avec la pince, la pique peut être tenue plus facilement parallèle à la surface antérieure de l'iris et on risque moins de blesser le cristallin.

Si l'iridectomie doit être faite au lieu d'élection, en bas et en dedans, le dos du nez empêche de reporter le manche de la pique en arrière et par là même la pointe menace le cristallin. On y remédie, nous l'avons dit, en maintenant le globe avec la pince très fortement luxé en haut et en dehors; mais la technique est toujours assez délicate et nous conseillons de commencer par une iridectomie supérieure.



Plus en arrière, dans la sclérotique, la section entraîne une hémorragie et expose au prolapsus irien ; plus en avant, en plein tissu cornéen, elle détermine une cicatrice blanche, opaque ou même une large taie pouvant masquer la seule partie de la cornée restée transparente, s'il survient de l'infiltration des lèvres de la plaie.

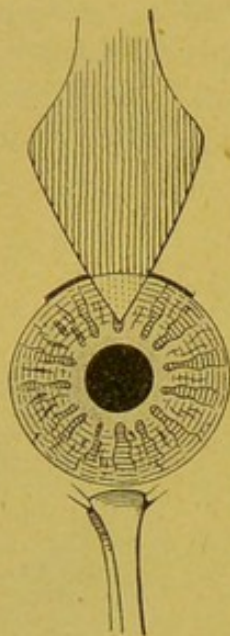


FIG. 80. — La pique est retirée lentement pour éviter l'écoulement brusque de l'humeur aqueuse.

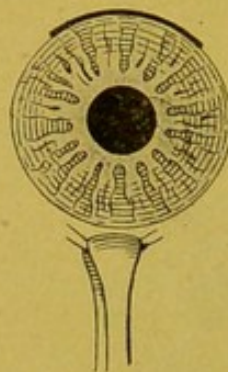


FIG. 81. — Paracentèse. Résultat étendue et siège de la section.

b) *Avec le couteau de Graefe.* — La pique donne une plaie régulière, mieux coaptée, se cicatrise rapidement, ce qui diminue les chances d'infection et de prolapsus irien. Si la chambre antérieure est absente ou peu profonde, on se servira d'un couteau très étroit et la section sera faite exactement au limbe comme précédemment<sup>1</sup>.

**Deuxième temps.** — SAISIE ET EXCISION DE L'IRIS. — L'opérateur a le choix entre deux procédés : abandonner la pince fixatrice à un aide tandis que lui-même, avec la pince à iris, va saisir l'iris qu'il attire et sectionne avec la pince-ciseaux ; ou bien, maintenant le globe en bonne position, avec la pince à iris tenue de la main droite il saisit l'iris et fait faire la section par son aide. L'avantage de ce dernier procédé est de ne nécessiter aucun changement de main et partant aucune pression sur le globe, mais il exige un aide exercé. En son absence, on peut retirer la pince fixatrice et pratiquer l'iridec-

1. Nous renvoyons pour les détails de section au couteau (tenue du couteau, ponction et contre-ponction, etc.) à ce qui a été dit à propos de l'opération de cataracte. La section est plus petite, mais la technique est identique.



tomie sans fixer le globe, recommandant au sujet de bien regarder en bas; mais la méthode est moins sûre.

L'iris est saisi avec la pince ou le crochet de Tyrrell.

a) Avec le crochet mousse de Tyrrell (fig. 73). — Il permet une iridectomie plus petite, but que l'on doit toujours rechercher, car le colobome s'agrandit par la suite en raison de la rétraction du tissu irien vers la périphérie. L'opérateur, maintenant l'œil fortement en haut et en dehors, s'il a fait la section en bas et en dedans au lieu d'élection, introduit le crochet à plat dans la chambre antérieure jus-

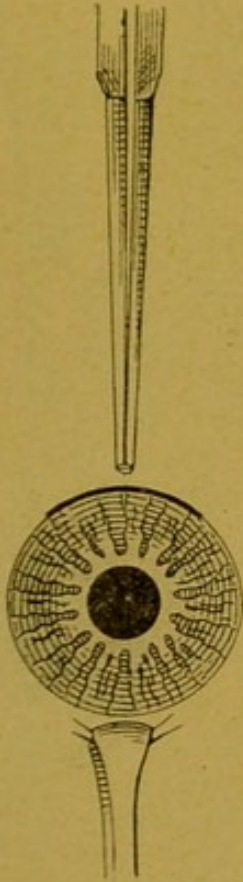


FIG. 82. — La pince à iris, maintenue fermée, la concavité en avant, va pénétrer dans la chambre antérieure.

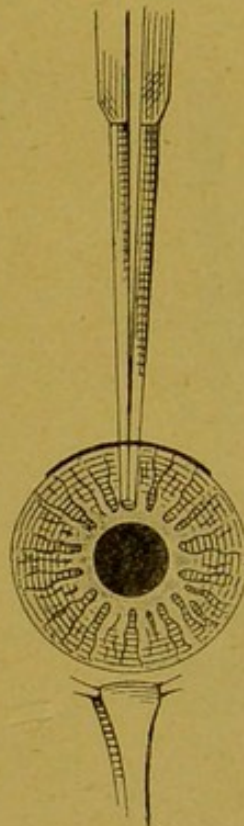


FIG. 83. — Elle est enfoncée, toujours maintenue fermée, jusqu'à un millimètre environ du bord pupillaire.

qu'au bord pupillaire qu'il accroche en faisant exécuter un quart de tour en arrière à l'instrument puis en lui imprimant un léger mouvement de retrait. Le crochet étant mousse ne peut blesser la cristalloïde; il importe cependant d'aller très lentement au moment où il vient coiffer le bord pupillaire. On aura eu soin au préalable, afin de faciliter l'introduction du crochet, d'en incliner l'extrémité sur son axe, suivant un angle très largement obtus de 30 à 35°. Il sera ainsi beaucoup plus facile d'en maintenir l'extrémité parallèle à la surface antérieure de l'iris.



b) *Avec la pince à iris.* — L'œil étant toujours dirigé en haut et en dedans, l'opérateur, tenant la pince entre le pouce et l'index, la concavité en avant, l'introduit *fermée* dans la chambre antérieure (fig. 82). Pour cela il déprime la lèvre postérieure de la plaie en faisant exécuter à l'instrument de petits mouvements de latéralité qui entr'ouvrent ses lèvres.

La pince glisse sur la face antérieure de l'iris et ne doit pas franchir le bord pupillaire (fig. 83). Un peu avant de l'atteindre (un mil-

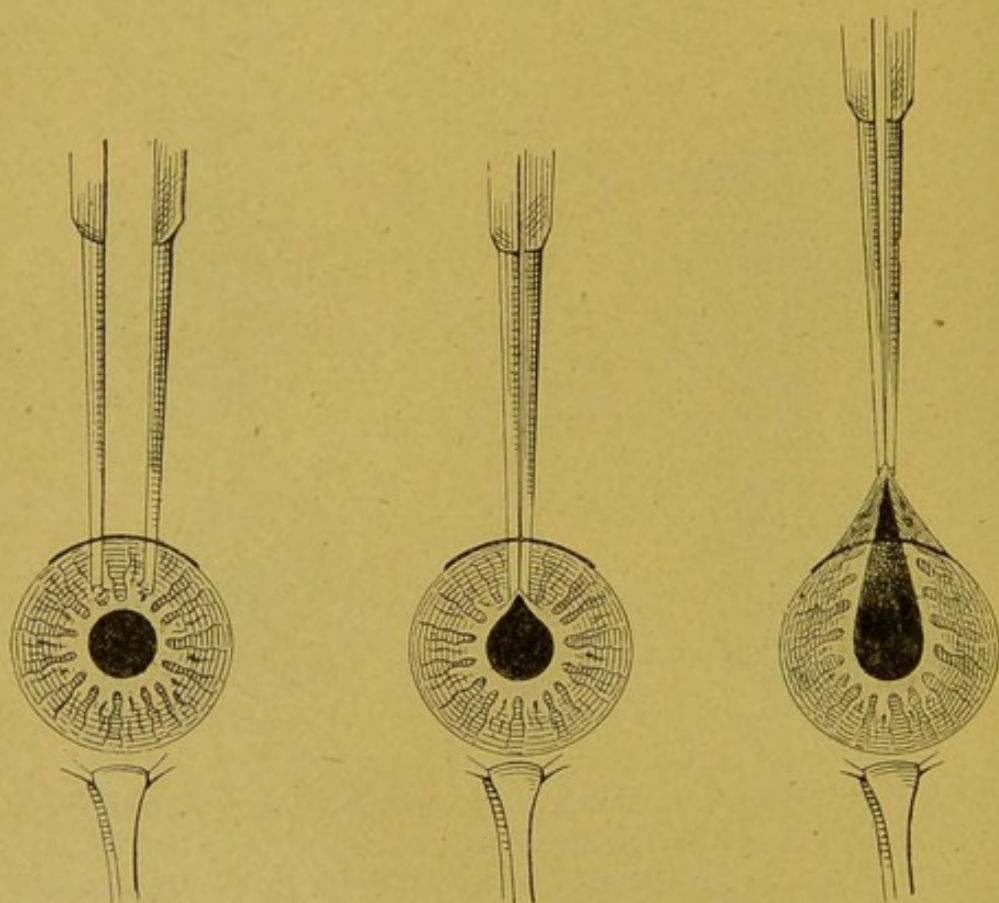


FIG. 84. — La pince est alors entr'ouverte, déprime légèrement l'iris, le saisit au bord pupillaire (fig. 85) et l'attire au dehors (fig. 86).

limètre environ), ses mors sont entr'ouverts, d'autant plus largement qu'on veut exciser un plus large fragment d'iris (fig. 84), et la pince est fermée doucement tandis que son extrémité déprime légèrement la membrane de manière à rendre la prise plus solide (fig. 85).

SECTION DE L'IRIS. — La membrane irienne est attirée sans secousse (fig. 86) et excisée, par l'opérateur, ou par l'assistant, dès qu'elle apparaît entre les lèvres de la plaie.

La section est faite avec la pince-ciseaux tenue entre le pouce et l'index, les deux branches perpendiculaires à la ligne d'incision



(fig. 87)<sup>1</sup>. Dès que l'iris apparaît la pince-ciseaux est entr'ouverte, déprime légèrement le plan sous-jacent et sectionne avec le talon le fragment irien emprisonné entre ses deux branches.

Il peut arriver, surtout si l'œil est hypertone, que l'iris se prolabe entre les lèvres de la plaie cornéo-sclérale aussitôt après la ponction. On a conseillé en pareil cas de le réduire avec la spatule avant de l'exciser, afin de le saisir plus exactement au point voulu. Mais cette manœuvre, qui allonge l'opération, expose à des complications septiques, l'iris s'étant trouvé en contact avec la conjonctive. Mieux

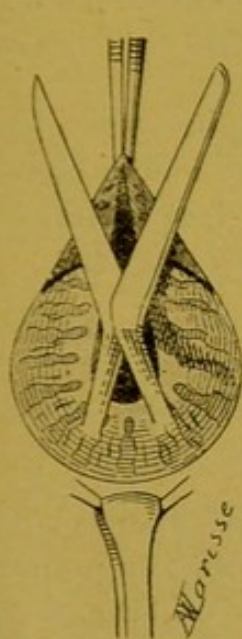


FIG. 87. — Iridectomie optique.

Section verticale de l'iris avec la pince-ciseaux, de manière à obtenir une pupille artificielle petite.

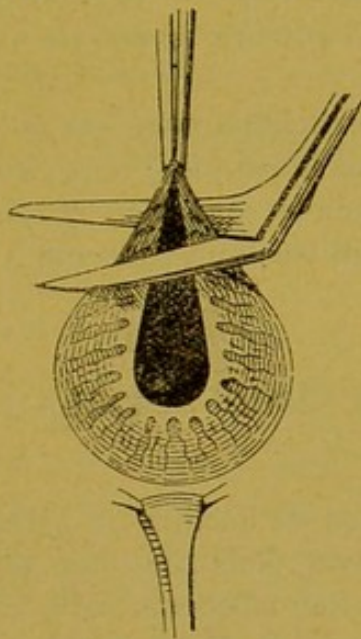


FIG. 88. — Iridectomie optique.

Section horizontale de l'iris avec la pince-ciseaux. Le colobome obtenu sera plus large.

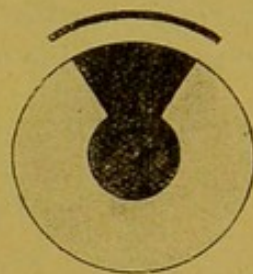


FIG. 89. — Iridectomie antiglaucomateuse.

Section sclérale à 1 mm. et demi en arrière du limbe, et excision très large (pupille en tron de serrure).

vaut donc ne pas réduire et s'efforcer de prendre peu de tissu. L'introduction de la pince détermine une réduction partielle très suffisante pour bien saisir la membrane.

**Troisième temps.** — RÉDUCTION DE L'IRIS. — Il est rare que les angles de la brèche irienne restent engagés entre les lèvres de la plaie, l'opération se réduisant à une petite sphinctérectomie. La ré-

1. Le fragment excisé dans ces conditions est toujours plus petit que lorsque les deux branches sont tenues parallèlement aux lèvres de la plaie (fig. 88).

La hauteur du colobome dépend aussi du siège de l'incision; il est d'autant plus grand qu'elle est plus périphérique. L'incision faite en pleine cornée permet d'obtenir un colobome très réduit, mais nous avons indiqué la raison qui doit faire rejeter une telle incision lorsqu'on se propose de faire une iridectomie optique.



duction est donc moins importante ici que dans les autres variétés d'iridectomie ; elle devra toujours être faite néanmoins.

Maintenant le globe en bonne position avec la pince fixatrice, l'opérateur introduit à plat entre les lèvres de la plaie l'extrémité d'une spatule légèrement coudée et déplisse la membrane irienne au niveau du colobome, de manière à se rendre compte de son étendue et de sa régularité.

On donnera issue au sang qui a pu s'amasser dans la chambre antérieure en déprimant un peu la lèvre postérieure de la plaie, tandis qu'avec la spatule on presse légèrement sur la face antérieure de la cornée. Le sang, d'ailleurs, se résorbe rapidement les jours qui suivent.

La réduction faite, le blépharostat est enlevé. Après s'être assuré en soulevant doucement la paupière supérieure avec l'index que les lèvres de la plaie cornéenne sont bien coaptées et bien nettes, une goutte d'ésérine est instillée et un pansement occlusif appliqué.

## B. — IRIDECTOMIE ANTIGLAUCOMATEUSE

Une bonne explication de l'action de l'iridectomie dans le glaucome est encore à trouver. Mais peu importe la théorie : en pratique dans certaines formes de glaucomes cette excision de l'iris, si elle est faite en temps utile, suffit à enrayer la marche des accidents.

Avant tout *l'excision doit être large* et comprendre toute la hauteur de la membrane, depuis le bord pupillaire jusqu'à la racine (fig. 89).

Aussi la section ici ne portera-t-elle plus sur le limbe ou en avant de lui mais bien *en arrière*, car le limbe ne correspond pas à la racine de l'iris mais est situé à 2 millimètres en avant. Avec une section cornéenne portant à son niveau l'excision de l'iris, même au ras de la plaie cornéenne, ne pourrait pas aller jusqu'à la racine qui demeurerait en place (fig. 90). Ce moignon adhérent, venant plus tard s'accoler à la cornée et oblitérant les voies de filtration, contribuerait à augmenter l'hypertonie.

## MANUEL OPÉRATOIRE

Les myotiques seront largement employés au préalable. De même on aura instillé à plusieurs reprises la solution aqueuse de chlorhydrate de cocaïne à 4 p. 100 qui suffit si l'œil n'est pas injecté (glaucome irritatif et glaucome chronique). Seule la préhension de l'iris avec la pince détermine une légère douleur qui pourra même être



évitée en injectant dans la chambre antérieure, immédiatement après la ponction cornéenne à la pique, avec la seringue de Pravaz munie d'une petite aiguille courbe et mousse la solution de chlorhydrate de cocaïne au centième.

Mais s'il s'agit d'un glaucome aigu, dans lequel l'œil est généralement très injecté et douloureux, l'instillation de cocaïne demeure insuffisante. Il serait téméraire de s'en contenter, car la douleur déterminée par la saisie de l'iris peut amener une irido-dialyse si le sujet résiste.

L'anesthésie générale est cependant inutile, sauf chez les sujets très pusillanimes (le chlorure d'éthyle suffirait alors en raison de la rapidité de l'intervention). Mais on fera toujours en pareil cas dans le tissu cellulaire de l'orbite une injection profonde de la solution de novocaïne à 4 p. 100. L'aiguille, longue de 4 centimètres, est enfoncée perpendiculairement dans la paupière inférieure immédiatement au-dessus du rebord orbitaire au niveau du trou sous-orbitaire, pénètre profondément de bas en haut vers le sommet de l'entonnoir orbitaire au voisinage du ganglion ciliaire et on injecte 2 à 3 centimètres cubes de la solution de novocaïne à 4 p. 100. L'anesthésie est parfaite et l'opération ne détermine le plus souvent aucune douleur, même sur les yeux très rouges et très injectés.

**Premier temps.** — SECTION DE LA CORNÉE. — L'iridectomie sera faite en haut : ainsi placé, le colobome, recouvert en totalité par la paupière supérieure, gêne peu la vision.

La section, faite à la pique ou au couteau suivant la profondeur de la chambre antérieure, doit être large (6 à 8 millim.) et très périphérique. La lance ou le couteau pénètrent à un millimètre et demi en arrière du limbe, en pleine sclérotique (fig. 89). Ici encore cette section à la pique est préférable, car elle donne une plaie très régulière, et la technique en est facile, à condition que la chambre antérieure ne soit pas complètement effacée, condition rarement remplie dans

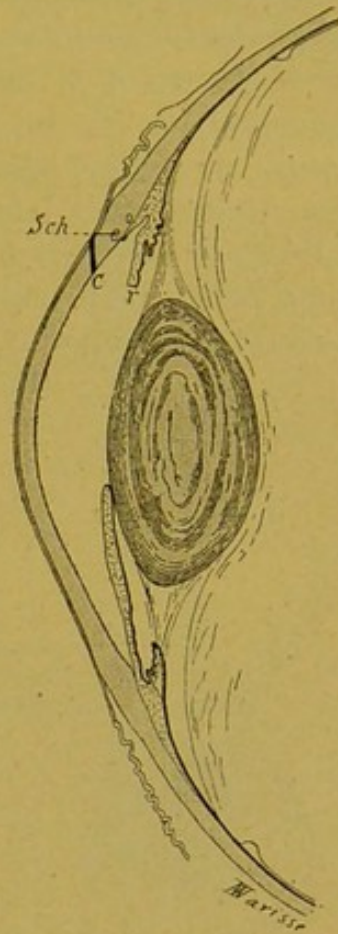


FIG. 90. — Segment antérieur de l'œil. Coupe verticale.

Iridectomie après section à la pique au niveau du limbe. L'incision est représentée par la ligne noire (c). Bien que l'iris ait été sectionné au ras de la plaie, sa racine est demeurée en place. L'opération, dirigée contre l'hypertonie, est donc mauvaise, car cette racine viendra s'accoler à la face postérieure de la cornée et augmentera l'hypertonie en oblitérant les voies de filtration.



l'attaque de glaucome aigu. Au contraire, à la période prodromique, dans le glaucome chronique irritatif et sans les glaucomes secondaires, la chambre antérieure est ordinairement bien conservée et permettra l'emploi de la pique.

a) *Section à la pique.* — Le globe est fixé au point opposé de ponction, en bas. Dès que la pointe a pénétré dans la chambre antérieure, on abaisse aussitôt le manche pour éviter le cristallin; la lame est enfoncée sans jamais revenir en arrière, après s'être bien assuré qu'elle est bien dans la chambre antérieure et non dans l'épaisseur même de la cornée. Puis l'instrument est retiré lentement, en suivant la manœuvre indiquée à propos de la paracentèse, pour évi-

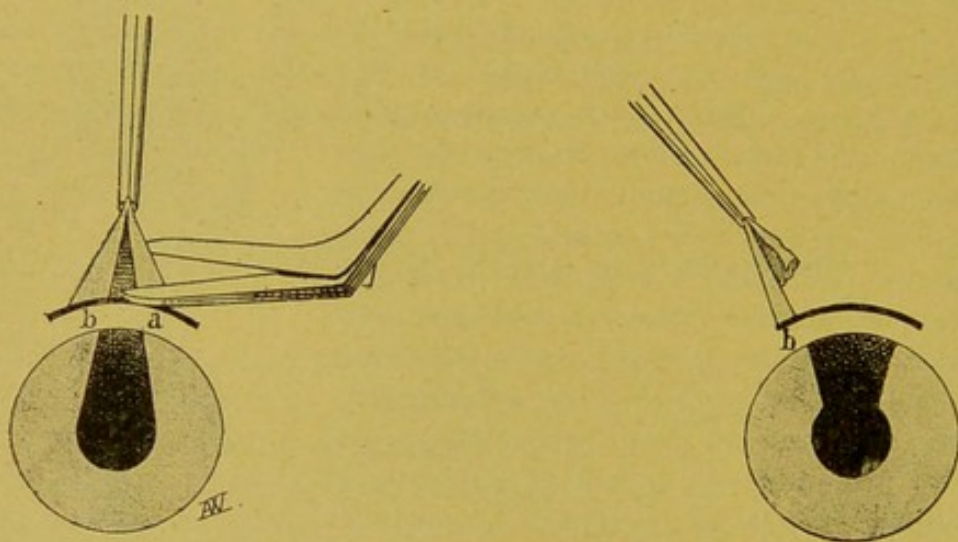


FIG. 91 et 92. — Iridectomie antiglaucomateuse.

Section de l'iris en trois temps : Section de l'angle externe (fig. 91, a), irido-dialyse et section de l'angle interne (fig. 92, b).

ter la blessure de la cristalloïde, en agrandissant si possible l'extrémité de l'incision avec le tranchant latéral de la pique.

b) *Section au couteau.* — Le globe sera fixé en dedans tout contre le limbe, un peu au-dessus du diamètre horizontal et la pointe pénétrera à 2 millimètres environ en dehors du limbe, comme pour le premier temps de la sclérotomie (voy. fig. 36). Elle ressortira au point opposé, également à 1 millimètre et demi ou 2 millimètres en arrière du limbe, et la seule différence d'avec la sclérotomie est que la section sclérale est ici complète.

Cette ponction en pleine sclérotique est de toute importance si on veut exciser l'iris jusqu'à son insertion ciliaire, condition nécessaire de succès.

La section limbique est mauvaise; la racine de l'iris se trouvant à 2 millimètres en arrière (fig. 90), celle-ci avec une pareille section demeure en place et viendra s'accoler plus tard à la face postérieure



de la cornée (*soudure de Knies*), oblitérant les voies d'excrétion et entraînant de l'hypertonie.

**Deuxième temps.** — SAISIE, EXCISION DE L'IRIS. — La pince courbe tenue très inclinée en avant, de manière à rendre son extrémité parallèle au plan irien, est introduite fermée, la concavité en avant, jusque près du bord pupillaire; puis l'opérateur en ouvre les mors, déprime légèrement la membrane sous-jacente, la saisit largement et l'attire au dehors.

La section est faite en trois temps. L'iris étant attiré au dehors, l'angle externe est sectionné avec l'extrémité de la pince-ciseaux (fig. 91). Le fragment ainsi libéré est arraché par une légère traction de dehors en dedans, de manière à produire une irido-dialyse à ce niveau, et l'angle interne (b) est sectionné à son tour avec le talon au ras de la sclérotique (fig. 92). Afin de faire la section la plus ras possible on aura soin de bien déprimer le plan sous-jacent avec la pince-ciseaux avant de couper. Si à la fin de l'opération un lambeau irien fait hernie, ce qui arrive lorsque le plan sous-jacent n'a pas été bien déprimé avec le talon de la pince-ciseaux, il serait également excisé.

On peut donc résumer ainsi le deuxième temps : saisie de l'iris, section de l'angle externe du fragment hernié, irido-dialyse et section de l'angle interne.

La section en trois temps donne une iridectomie très large. Si on la veut plus petite, on sectionnerait la membrane en un seul temps, les branches de la pince étant tenues parallèlement aux lèvres de l'incision (fig. 93).

**Troisième temps.** — RÉDUCTION DE L'IRIS. — Les deux angles du colobome seront réduits très exactement avec la spatule (v. fig. 89). L'incision doit être nette et aucune parcelle de tissu irien ne restera retenue entre les lèvres de la plaie si on veut éviter l'hypertonie consécutive. Le sang épanché dans la chambre antérieure sera évacué par de petites pressions douces exercées de bas en haut sur la cornée avec la spatule, car la résorption est beaucoup plus lente dans l'œil hypertone que dans l'œil normal.

On instille une ou deux gouttes d'ésérine en solution huileuse; un pansement occlusif est appliqué et renouvelé pendant quelques jours.

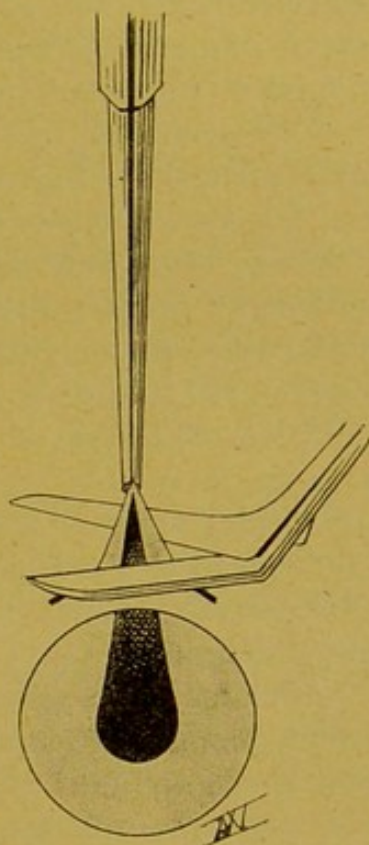


FIG. 93. — Iridectomie anti-glaucomeuse.

Excision de l'iris en un seul temps.



## INDICATIONS

***Glaucome primitif.*** — A. FORMES AIGÜES ET SUBAIGÜES.

C'est surtout et presque uniquement dans ces formes que l'iridectomie trouve son indication et donne les meilleurs résultats. Et nous pouvons conclure avec A. Terson que l'iridectomie sclérale demeure l'opération synthétique et légitime du glaucome, surtout quand ce glaucome à prédominance antérieure est le plus brusque et force à l'opération sans délai.

a) *Au moment de l'attaque* (glaucome aigu), l'iridectomie s'impose, car la perte de l'œil peut survenir en quelques jours. C'est une *opération d'urgence* et le succès dépend du moment de l'intervention.

Si cependant l'œil est très dur, il peut être nécessaire de faire un traitement préparatoire (myotiques, sangsues à la tempe, sclérotomies postérieure ou antérieure) avant l'iridectomie. (Voy. même chapitre, p. 140, traitement du glaucome.)

b) Dans la *période prodromique*, il est rare qu'on soit appelé à intervenir; le trouble visuel dure peu, l'acuité reste bonne dans l'intervalle des accès, en sorte que le malade refuse l'opération.

Et cependant l'iridectomie faite le plus tôt possible à froid, dans cette période des accès en prévient le retour et donnera souvent un succès définitif.

B. FORMES CHRONIQUES. — On peut en distinguer deux groupes : dans le premier, le glaucome évolue insidieusement ; l'acuité diminue, le champ visuel se rétrécit, la papille s'excave et s'atrophie, et tout cela sans inflammation ni hypertonie appréciable ; l'opération n'a guère d'action et peut être funeste, car on l'a vue suivie de la perte totale de la vision.

Dans le second, l'affection, sans entraîner de douleurs appréciables s'accompagne d'une certaine élévation du tonus. Les myotiques, instillés trois fois dans les vingt-quatre heures, peuvent maintenir très longtemps le champ visuel et l'acuité intacts. L'ésérine en solution huileuse à 1 p. 100 trouve ici son indication et donne des résultats favorables là où les collyres aqueux avaient échoué. Nous ne saurions trop en recommander l'usage si elle est bien supportée.

Si malgré leur emploi l'œil demeure dur, tendu et si l'acuité et le champ visuels diminuent, on peut tenter l'iridectomie. Mais là encore son action est moins efficace que dans la forme aiguë. Bien plus, dans certaines variétés (2 p. 100 environ) la tension s'élève après l'iridectomie et l'acuité visuelle se perd rapidement (*glaucome malin*).

L'opération de choix est la *sclérectomie combinée à l'iridectomie périphérique*, pratiquée suivant la technique de Lagrange ou mieux sous forme de *trépanation*.



Dans les formes malignes où l'on craint un insuccès, on pourrait tâter la susceptibilité de l'œil par une sclérotomie antérieure.

C. **RÉSULTATS.** — Le glaucome aigu est curable seulement dans la moitié ou les deux tiers des cas et nous ne possédons aucune règle précise nous permettant de reconnaître ceux appelés à bénéficier de l'opération. On a conseillé d'instiller de l'ésérine au préalable : si la pupille se contracte, on peut intervenir utilement. Sans doute les myotiques seront instillés tout d'abord, mais on ne peut guère attendre de renseignements de leur mode d'action, car la pupille, généralement dilatée au moment de l'attaque, réagit peu après l'ins-tillation.

2° **Glaucomes secondaires.** — Que l'augmentation de pression résulte de synéchies antérieures ou postérieures, l'iridectomie sera faite de bonne heure pour combattre l'hypertonie et rétablir la perméabilité entre les deux chambres. Elle peut avoir en même temps un résultat optique, s'il y a occlusion totale de la pupille. La sclérectomie aujourd'hui la remplacera très souvent.

3° **Scléro-choroïdites antérieures ou irido-cyclites avec hypertonie.** — On s'abstiendra d'intervenir sur les yeux très enflammés. Plus tard, l'iridectomie peut prévenir la formation de staphylomes scléroticaux.

L'opération a encore été conseillée dans les iritis avec synéchies mais elle n'empêche pas toujours les récives (*Iridectomie anti-phlogistique*). On attendra que l'inflammation ait tout à fait disparu.

4° **Subluxation traumatique du cristallin,** pour éviter ou supprimer l'élévation du tonus qui survient généralement, mais la sclérotomie antérieure est alors préférable.

5° **Corps étrangers ou petites tumeurs de l'iris** (tubercules, kystes, mélanomes). L'iris sera excisé avec la tumeur.

6° **Staphylomes partiels de la cornée ou de la sclérotique.** — L'iridectomie a une action à la fois réductrice et hypotonisante : le staphylome diminue ou disparaît et le tonus, généralement élevé, s'abaisse <sup>1</sup>.

1. L'iridectomie a encore été conseillée dans le décollement de la rétine (BERTHEMIEUX). Le résultat est nul. Si le décollement s'accompagne d'hypertonie permettant de penser à une tumeur du globe, l'excision de l'iris, en diminuant la pression, amènera une amélioration passagère et surtout permettra une exploration plus complète (*iridectomie exploratrice*). Mais l'ouverture d'un globe atteint de tumeur intra-oculaire n'est pas sans inconvénient. Mieux vaut tâcher de préciser le diagnostic et de recourir ensuite d'emblée à l'énucléation.



### C. — IRIDECTOMIE PRÉPARATOIRE ET IRIDECTOMIE AU COURS DE L'OPÉRATION DE LA CATARACTE

L'iridectomie au cours de l'extraction a été décrite avec cette opération; l'iridectomie préparatoire est identique.

#### TECHNIQUE

La section sclérale, large de 5 à 6 millimètres, est faite à la pique, exactement au limbe et en haut, pour ne pas gêner la vision (fig. 94).

L'iris est saisi à 1 millimètre du bord pupillaire, attiré au de-




FIG. 94. — Iridectomie préparatoire.

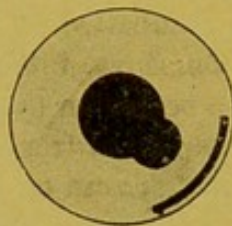


FIG. 95. — Iridectomie optique.

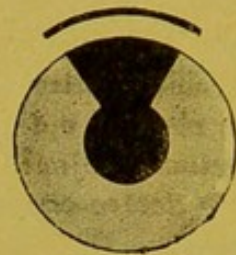


FIG. 96. — Iridectomie antiglaucomateuse.

Dans la figure 94 la section est faite au limbe et la pupille artificielle n'atteint pas tout à fait la racine de l'iris. Les deux autres types d'iridectomie (fig. 95 et fig. 96) montrent les différences dans le siège de la section et l'étendue du colobome.

hors, et la section est faite en un seul temps, les branches de la pince étant tenues parallèlement ou perpendiculairement aux lèvres de l'incision suivant qu'on veut obtenir une iridectomie plus ou moins large. Une petite iridectomie suffit, en général, et la section perpendiculaire est préférable (fig. 87). Son but est de prévenir l'enclavement après l'extraction et une excision d'étendue moyenne réussit à l'empêcher.

La réduction des angles du colobome est faite avec la spatule comme précédemment et de l'ésérine en solution huileuse est instillée. Pansement occlusif les premiers jours.

#### INDICATIONS

a) L'iridectomie préparatoire à L'OPÉRATION DE CATARACTE donne une sécurité plus grande mais a l'inconvénient de retarder l'intervention. Elle sera réservée seulement aux cataractes compliquées (traumatiques, adhérentes, etc.). Dans toutes les autres, l'iridectomie sera faite au cours de l'opération et ses indications ont été étudiées ailleurs).



b) CATARACTES INCOMPLÈTES. — L'opération a été conseillée afin d'accélérer la maturation lors de cataractes stationnaires qui désespèrent le malade. On fait aussitôt après l'iridectomie le massage de la lentille à travers la paupière supérieure (De Lapersonne). Cette maturation ne donne guère de résultats; le mieux, si le sujet est suffisamment âgé, est de pratiquer l'extraction sans attendre la maturité.

## II. — COMPLICATIONS DE L'IRIDECTOMIE

### A. — PENDANT L'OPÉRATION

#### 1. — AU COURS DU PREMIER TEMPS

a) *Ponction entre les lames cornéennes*. — Il en résulte une incision à trajet très oblique, en cul-de-sac, si l'instrument n'a pas pénétré dans la chambre antérieure, et l'humeur aqueuse ne sort pas. Si la perforation a été faite, la plaie interne est très loin de l'externe, près du centre de la cornée, et l'incision est trop petite. La conséquence, dans tous les cas, est une cicatrice blanche, opaque.

b) *Section trop petite*. — Sans inconvénient dans l'iridectomie optique, surtout si on emploie le crochet de Tyrrell. Dans l'iridectomie antiglaucomateuse, au contraire, où le colobome n'est jamais trop large, la section devra être agrandie avec les ciseaux.

c) *Blessure de l'iris*. — La pointe de la pique, dirigée trop en arrière, s'engage dans l'épaisseur de la membrane irienne. On la dégagera par un léger mouvement de retrait, en évitant l'issue de l'humeur aqueuse; si on échoue, on continuerait la section en maintenant la pique bien parallèle à l'iris: la membrane, un moment entraînée, se dégage souvent d'elle-même.

d) *Blessure du cristallin*. — Elle sera évitée par la petite manœuvre indiquée plus haut (voy. Paracentèse).

e) *Subluxation du cristallin*. — Provoquée par la détente brusque de la pression elle peut être accompagnée de rupture de la zonule et même de l'hyaloïde. La lentille est généralement déplacée en haut et la subluxation se révèle les jours suivants par l'absence complète de chambre antérieure, par la déviation de la pupille en haut, l'hypertonie et par des douleurs intenses.

Les essais de réduction de Weber et de Wecker donnent peu de résultats. On pourrait tout au plus tenter une sclérotomie, afin de calmer les douleurs, ou pratiquer l'extraction du cristallin subluxé.

f) *Collapsus de la cornée*. — S'observe dans les cas d'occlusion



étendue de la pupille et témoigne d'une désorganisation profonde du corps vitré. Le mieux est de s'abstenir alors de toute iridectomie.

## II. — PENDANT LE DEUXIÈME TEMPS

a) **Résistance de l'iris**, qui ne se laisse pas attirer s'il y a des synéchies postérieures nombreuses. On tentera de le saisir plus largement, à l'aide de petites pinces courbes munies sur leur convexité de griffes solides (*pince de A. Terson*) et de le détacher (*iridorrhexis*). Souvent le procédé échoue, ou bien le stroma seul est enlevé et la couche pigmentée reste adhérente.

b) **Hémorragies**. — L'accident est surtout à craindre dans les glaucomes malins ou hémorragiques, pour lesquels l'iridectomie ne doit pas être tentée.

1° S'il apparaît AUSSITÔT APRÈS LA SECTION, le sang remplit la chambre antérieure et s'écoule au dehors : le cristallin même peut être expulsé lors d'hémorragie abondante.

2° APRÈS L'EXCISION DE L'IRIS, l'hémorragie est généralement minime et le sang sera évacué avec la spatule. Dans les cas sévères on aura recours aux compresses glacées et aux instillations répétées d'ésérine (le myotique en contractant les vaisseaux peut empêcher le retour de l'hémorragie), et au pansement compressif.

3° LES HÉMORRAGIES DE LA RÉTINE s'observent quelquefois. Elles résultent de la détente brusque des vaisseaux et ont peu de gravité, exception faite pour celles qui siègent dans la région maculaire. Elles disparaissent rapidement.

c) **Irido-dialyse**. — La déchirure de la racine de l'iris survient lorsque la pointe de la pique, intéressant la membrane pendant la section, l'a entraînée et détachée de son insertion périphérique.

Mais elle s'observe surtout chez les sujets nerveux au moment du deuxième temps.

Aussi on ne saurait-on procéder avec trop de douceur, surtout si l'iridectomie est faite au cours de l'extraction de cataracte, car la saisie de l'iris peut déterminer une contraction violente de l'orbiculaire qui suffit à expulser le cristallin et une partie du vitré.

## B. — APRÈS L'OPÉRATION

1° **Cicatrice vicieuse de la plaie sclérale**. — Les lèvres de l'incision sont mal coaptées et la cicatrice distendue forme bourrelet sous la conjonctive. C'est la **cicatrice cystoïde**. Elle se rencontre dans 5 à 6 p. 100 des cas et gêne peu le malade si elle n'est pas trop



marquée ; elle serait réduite, dans le cas contraire, à l'aide de quelques pointes de feu. Ses causes sont multiples. Ce sont :

a) ENCLAVEMENT DES ANGLES DU COLOBOME, qu'on tâchera d'éviter par leur réduction très exacte après la section.

b) ISSUE DU CORPS VITRÉ, accident exceptionnel au cours de l'iridectomie et qui ne s'observe que si le cristallin est déjà subluxé et le vitré altéré.

c) FORMES SÉVÈRES DE GLAUCOME. — L'hypertonie persiste après l'opération, surtout s'il y a subluxation du cristallin. La chambre antérieure ne se reforme pas, l'œil reste rouge et douloureux ; la cicatrisation est irrégulière et une sclérotomie peut être nécessaire.

d) INTERPOSITION D'UN LAMBEAU CONJONCTIVAL entre les lèvres de la plaie. Très rare, il se rencontre surtout si la section a été faite au couteau.

2° *Inflammation de l'œil opéré.* — Elle se traduit par une poussée d'iritis ou d'irido-cyclite ; dans les cas sévères, on peut voir survenir l'atrophie du globe. Elle doit être rapportée à une infection, et ne se montre que sur un œil antérieurement atteint (occlusion totale de la pupille).

3° *L'infection du globe* et la *panophtalmie* ne s'observent pas, car l'opération respecte le cristallin et le corps vitré, milieux particulièrement favorables à l'infection.

4° *Attaque de glaucome* sur l'œil congénère sain en apparence. La douleur et l'excitation nerveuse déterminées par l'opération peuvent suffire à aggraver ou à provoquer le glaucome de l'œil congénère. En instillant dans l'œil sain un myotique avant l'intervention on évitera, dans la grande majorité des cas, toute manifestation prodromique.

La proposition inverse est d'ailleurs également vraie et l'iridectomie pratiquée sur un œil glaucomateux a suffi quelquefois à ramener le rétablissement du congénère atteint de glaucome prodromique.

## II. — IRIDOTOMIE

La section de la membrane irienne, pratiquée d'abord par Cheselden en 1728, peut être faite sur l'œil pourvu de cristallin ou sur l'œil aphaque : de là deux variétés d'opération bien différentes. La première a beaucoup perdu de son intérêt depuis l'iridectomie ; la seconde est indiquée dans la cataracte secondaire, lorsque des complications inflammatoires ont déterminé une adhérence totale du sac capsulaire épaissi avec la membrane irienne, ce qui rend l'iridectomie impossible (voy. cataractes secondaires). Nous décrivons



d'abord cette seconde variété, la première ne trouvant son indication que dans les cas tout à fait exceptionnels.

### 1<sup>o</sup> IRIDOTOMIE APRÈS L'OPÉRATION DE CATARACTE. IRIDO-CAPSULOTOMIE ET IRIDECTO-CAPSULECTOMIE

Elle a pour objet la création d'une pupille artificielle, par une simple section verticale ou transversale de la membrane irienne ou par résection de celle-ci. Le sac capsulaire, adhérent à l'iris, sera nécessairement intéressé dans la section et l'opération devient une *irido-capsulotomie* ou une *iridecto-capsulectomie* si on a réséqué la membrane <sup>1</sup>.

#### A. — IRIDO-CAPSULOTOMIE

**Technique. — Instruments.** — Écarteur, pince fixatrice, pique ou couteau étroit, pince-ciseaux de Wecker, dont une branche est mousse et l'autre pointue.

**Premier temps.** — PARACENTÈSE DE LA CORNÉE. — Elle est faite à la pique si la profondeur de la chambre antérieure le permet, à l'extrémité externe du diamètre horizontal de la cornée, tandis que la pince fixatrice, appliquée à l'extrémité interne, maintient l'œil en dedans. L'incision siège au limbe ou à 1 millimètre en avant et mesure 5 à 6 millimètres (fig. 97) <sup>2</sup>.

La section achevée, la pique est retirée d'un seul coup de manière à éviter l'issue de l'humeur aqueuse et la disparition de la chambre antérieure. L'introduction de la pince-ciseaux est ainsi rendue plus facile.

**Deuxième temps.** — SECTION DU DIAPHRAGME IRIDO-CAPSULAIRE. — L'œil maintenu en dedans, l'opérateur introduit la pince-ciseaux fermée dans la chambre antérieure, parallèlement à l'iris et suivant le méridien horizontal; il l'entr'ouvre dès que la pointe a franchi le limbe après avoir imprimé un quart de tour à l'instrument, de manière à ce que la branche pointue soit située en arrière.

Celle-ci perfore d'avant en arrière le diaphragme irien à 2 ou 3 millimètres en dedans du limbe, glisse derrière lui, et, un peu

1. L'opération est indiquée dans certaines formes de cataractes secondaires; aussi conseillons-nous de lire tout d'abord le chapitre ayant trait à cette affection.

2. La membrane irienne étant le plus souvent attirée vers le bord supérieur de la cornée (résultat habituel de l'enclavement après la cataracte) l'incision de l'iris est faite à l'extrémité externe du méridien horizontal, c'est-à-dire perpendiculairement au méridien représentant le maximum de traction. Le méridien horizontal, au contraire, est-il plus fortement distendu, l'iris sera sectionné suivant le méridien vertical et la paracentèse faite en haut, au niveau ou un peu en avant de l'ancienne cicatrice.



avant que la pointe atteigne le limbe du côté nasal, les deux branches sont rapprochées d'un coup sec et sectionnent la partie moyenne du diaphragme suivant le diamètre horizontal (fig. 98). Si le tissu est suffisamment élastique, les deux lèvres de la plaie s'écartent et on obtient une pupille plus ou moins ovale (fig. 99).

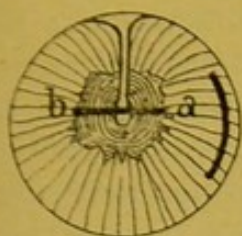


FIG. 97. — L'incision cornéenne est faite à la pique à l'extrémité externe du diamètre horizontal, un peu en avant du limbe. Le diaphragme irido-capsulaire sera sectionné suivant *a b*.

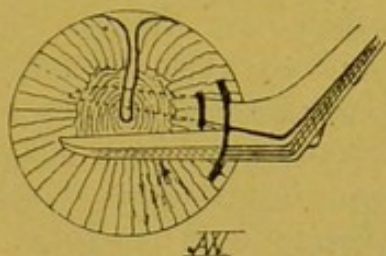


FIG. 98. — *Irido-capsulotomie.*  
La pince-ciseaux est introduite horizontalement, la branche pointue en arrière; celle-ci a perforé la membrane à quelques millimètres du limbe et glisse en arrière d'elle.

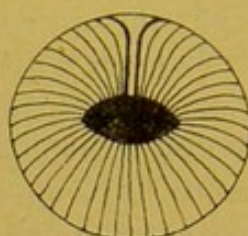


FIG. 99. — Pupille artificielle ovale obtenue après rapprochement des deux branches de la pince-ciseaux, à la suite de la rétraction du tissu irido-capsulaire.

Les ciseaux sont retirés rapidement, l'écarteur enlevé, une rondelle mouillée appliquée et la perte de vitré est nulle ou insignifiante. Pansement sec. Le malade garde le lit les premières vingt-quatre heures.

**Résultats et indications.** — En raison des altérations concomitantes (troubles du vitré, choroïdites, etc.), l'acuité visuelle, ne peut être comparable à celle obtenue après la section ou l'extraction de la membranule (voy. chap. V.) Elle est cependant très bonne quelquefois.

a) L'opération est donc indiquée lors de capsule très épaisse avec synéchie totale, la discision ou l'extraction pouvant alors entraîner une irido-dialyse étendue.

b) On attendra toujours avant d'intervenir que toute trace d'inflammation consécutive à la première opération ait disparu depuis longtemps.

c) L'opération est encore indiquée lors de la cataracte traumatique réduite à une membranule très adhérente et n'étant pas susceptible d'être extraite sans tiraillement violent.

**Complications.** — La perte profuse du vitré au cours de l'opération ne s'observe que sur des yeux profondément désorganisés et où le vitré est très altéré.

L'accident le plus redoutable est le réveil d'une irido-cyclite grave, sur ces yeux ayant déjà subi une ou plusieurs iritis et plus enclins à s'enflammer. On a même observé l'irritation sympathique de l'œil



congénère après l'opération, d'où ce précepte d'attendre très longtemps avant d'intervenir que l'œil ne présente plus aucune trace d'inflammation.

Le tonus aussi est à considérer et l'*hypotonie* constitue une condition très défavorable.

D'ailleurs, l'opération doit être abandonnée de plus en plus au profit de l'iridecto-capsulectomie avec la pince emporte-pièce de Vacher qui nous reste à décrire. Elle répond aux mêmes indications (cataractes secondaires épaisses avec adhérences iriennes, compliquée ou non d'exsudats), n'expose pas à plus de dangers, entraîne plutôt moins de réaction et donne des résultats visuels beaucoup meilleurs, laissant une brèche irido-pupillaire très noire. De plus, le résultat est constant, même dans les cas où le diaphragme irido-capsulaire chargé d'exsudats anciens a perdu toute élasticité, et qui ne sont suivis d'aucune amélioration avec la simple irido-capsulotomie.

#### B. — IRIDECTO-CAPSULECTOMIE

C'est l'opération idéale, lors de cataractes secondaires épaisses justiciables de l'irido-capsulotomie et seule la difficulté de réséquer un fragment de membrane irido-capsulaire l'avait fait rejeter, en

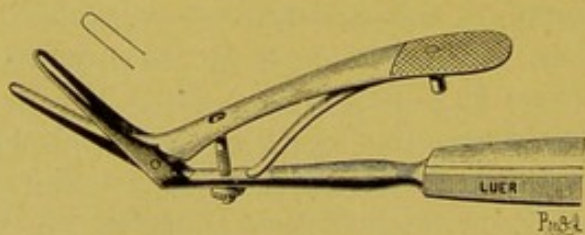


FIG. 100. — Pince emporte-pièce.

raison de l'imperfection de la plupart des pinces emporte-pièces imaginées jusqu'ici. Celle de Vacher est excellente et donne sans traction une ouverture pupillaire régulière et définitive (fig. 100).

**Technique.** — INCISION LIMBAIRE A LA PIQUE, à l'extrémité supérieure du méridien vertical sur une étendue de 5 à 6 millimètres (fig. 101). Avant de retirer l'instrument, la pointe est enfoncée à la racine de ce diaphragme irido-capsulaire, glisse le long de la face postérieure et l'incise sur une largeur de 3 millimètres environ.

2° La pince emporte-pièce est introduite fermée, ses mors tenus parallèlement à l'iris. Elle est alors légèrement entr'ouverte et la branche postérieure glisse en arrière du diaphragme irido-capsulaire (fig. 102).

EXCISION IRIENNE. — Les deux branches sont rapprochées d'un coup sec, une rondelle de diaphragme se trouve emportée, l'instru-



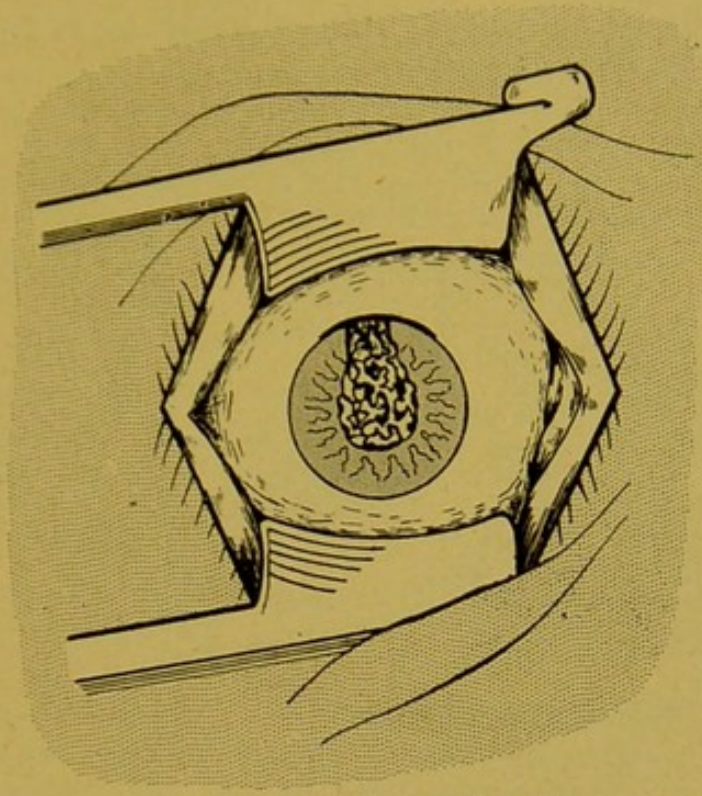


FIG. 101. — *Iridecto-capsulectomie.*

*Premier temps* : Paracentèse à la pique. Étendue et siège de la section cornéenne.

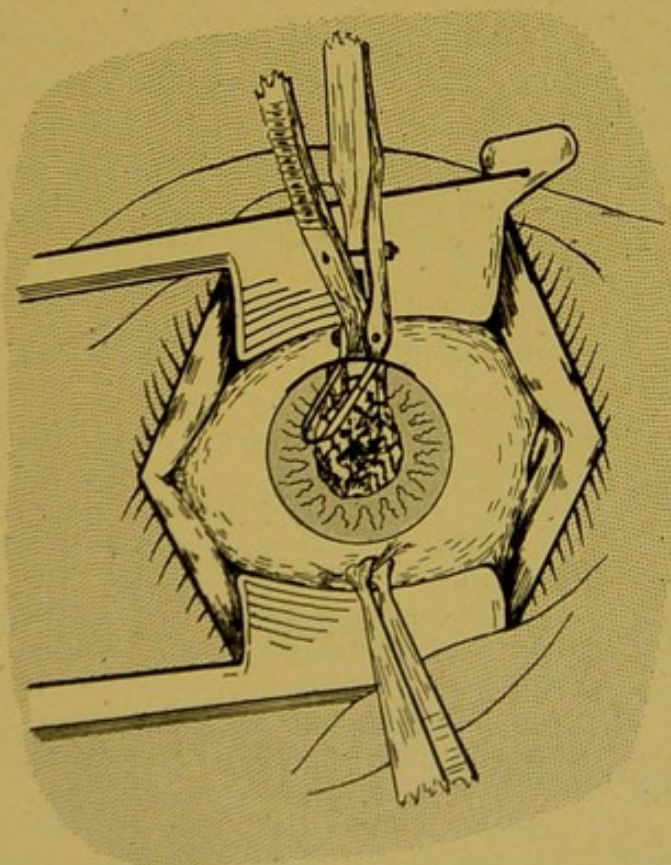


FIG. 102. — *Irido-capsulectomie.*

*Second temps* : La pince est introduite, la branche postérieure en arrière de la membrane, qu'elle va réséquer.



ment est retiré et on a une ouverture pupillaire de forme allongée d'une pureté parfaite (fig. 103).

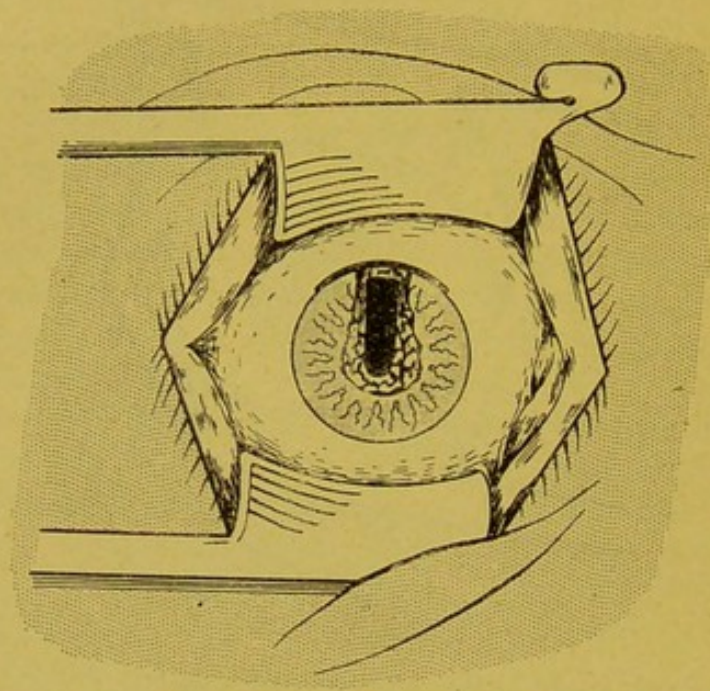


FIG. 103. — Iridecto-capsulectomie. Résultat.

**Résultats.** — Le traumatisme est réduit au minimum et on n'a pas à craindre, comme avec la simple incision avec la pince-ciseaux, l'absence d'écartement des lèvres de la plaie, en raison de l'inextensibilité de la membrane ou de son obstruction par des exsudats. Le résultat est excellent et nous citons seulement ci-dessous pour mémoire les autres opérations autrefois conseillées.

#### IRIDECTO-CAPSULECTOMIE AVEC LA PINCE-CISEAUX

L'incision sera faite à la pique, ou, en l'absence de chambre antérieure, avec le couteau étroit à cataracte.

**A. Incision à la pique.** — a) RÉSECTION TRIANGULAIRE. — 1° On fait à l'extrémité supérieure ou inférieure du méridien vertical, une *incision limbaire* (fig. 104). La section jugée suffisante (6 à 7 mm.), l'instrument est retiré en partie; l'humeur aqueuse s'écoule. La pique est enfoncée de nouveau et perfore l'iris à la périphérie, faisant là une section parallèle à la précédente et à peu près de même étendue (c, d).

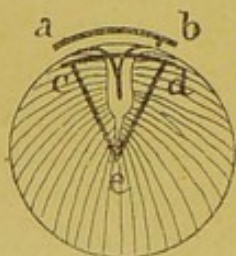


FIG. 104. — Lambeau triangulaire.

2° Avec la pince-ciseaux introduite, une branche en arrière de l'iris, l'autre en avant, on fait partir de chaque extrémité de l'incision irienne (cd) deux nouvelles incisions, c e, d e, obliquement dirigées, et se rejoignant à angle aigu (fig. 104).

3° Excision avec la pince à iris du lambeau triangulaire ainsi limité.



b) RÉSECTION TRAPÉZOÏDALE. — Afin d'obtenir un effet plus considérable, après section cornéenne et irienne à la pique (fig. 105 *a b*); de chaque extrémité de la boutonnière irienne on fait partir avec la pince-ciseaux introduite entre les lèvres de la plaie une nouvelle incision, la première oblique en bas et en dehors (fig. 105, *a c*), la seconde en bas et en dedans *b d*, circonscrivant ainsi un lambeau trapézoïde à sommet supérieur qui est ensuite réséqué (fig. 106.).

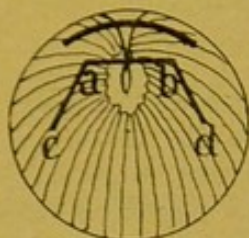

FIG. 105. — Lambeau trapézoïdal.  
Tracé des incisions.

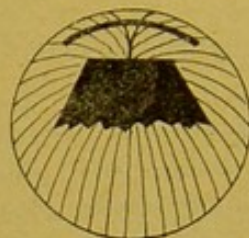

FIG. 106. — Lambeau trapézoïdal.  
Résultat.

B. *Incision au couteau.* — Elle donne une ouverture pupillaire plus large. 1° La section est faite comme si l'on voulait pratiquer une section inférieure à lambeau périphérique. Dès que la pointe apparaît dans la chambre antérieure, on laisse écouler le peu d'humeur aqueuse qu'elle peut renfermer; puis, perforant la membrane irienne et le sac capsulaire qui la double, la lame glisse le long de sa face postérieure et ressort à l'opposé du point de ponction après avoir de nouveau perforé l'iris. Tournant alors le tranchant fortement en avant (à 45° environ) on sectionne à la fois l'iris et la cornée à 1 millimètre et demi ou 2 millimètres au-dessus du bord cornéen (fig. 107, *ab*).

2° Comme tout à l'heure, on fait partir avec la pince-ciseaux de chaque extrémité de la section irienne deux nouvelles incisions (*ac*; *bc*) très obliquement dirigées.

3° Le large lambeau triangulaire à sommet supérieur ainsi obtenu est ensuite enlevé avec la pince à iris.

**Résultats.** — Déjà l'irido-capsulotomie avec la pince-ciseaux est peu satisfaisante; mais ici, à supposer même que l'opération ait été bien conduite, la perte de vitré est abondante, et le résultat optique souvent nul.

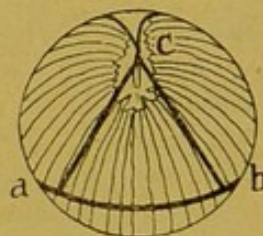


FIG. 107. — Iridecto-capsulotomie au couteau.

## 2° IRIDOTOMIE

Elle était pratiquée sur l'œil pourvu de cristallin dans un but optique et n'a plus guère qu'un intérêt historique depuis la découverte de l'iridectomie.

1° PARACENTÈSE à la pique, à 2 millimètres en avant du limbe, à l'opposé du point où on veut faire l'iridotomie et dans le même méridien. Veut-on sectionner la partie nasale du diaphragme irien, la section se fait en dehors (fig. 108).



2<sup>o</sup> SECTION DE L'IRIS. — L'œil maintenu fixé, la pince-ciseaux à branches (mousses ici, afin d'éviter la blessure du cristallin), est introduite fermée. Elle glisse devant l'iris, franchit la pupille et atteint le bord pupillaire opposé.

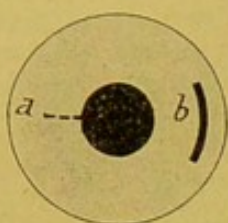


FIG 108. — Iridotomie optique.

La pince-ciseaux, introduite par l'incision cornéenne *b*, sectionne l'iris suivant la ligne pointillée *a*.

L'opérateur entr'ouvre ses branches et y engage le bord pupillaire, d'autant plus avant qu'il veut obtenir une incision plus étendue, et le sectionne d'un coup sec.

Les lèvres s'écartent, de l'atropine est instillée, et un pansement sec est maintenu vingt-quatre ou quarante-huit heures.

**Résultats et indications.** — L'opération serait indiquée dans les opacités larges de la cornée. On obtient une brèche irienne étroite, là où la cornée a conservé le plus de transparence, et on ne court pas le risque d'y déterminer une opacité, l'incision cornéenne siégeant à l'opposé du colobome.

Mais le danger très grand de blessure du cristallin l'a fait abandonner<sup>1</sup>.

Elle ne pourrait être employée que lors de subluxations congénitales ou traumatiques, si on veut ouvrir une pupille artificielle en dehors du cristallin cataracté. — L'iridectomie est difficile en pareil cas : le vitré, altéré, s'échappe après l'incision cornéenne et l'iris, ne reposant plus sur un plan résistant, fuit sous la pince et ne se laisse pas saisir.

### III. — IRIDO-DIALYSE ET SYNÉCHOTOMIE

#### 1<sup>o</sup> IRIDO-DIALYSE

**Indication.** — C'est la désinsertion de l'iris de sa racine sur une étendue variable. Très en faveur autrefois, l'opération est abandonnée, si ce n'est dans les leucomes n'ayant laissé intacte à la périphérie qu'une étroite bandelette de tissu transparent. Une iridectomie, par l'incision cornéenne qu'elle nécessite, exposerait à l'opacification de cette bandelette.

**Manuel opératoire.** — 1<sup>o</sup> SECTION CORNÉENNE à la pique en plein tissu opaque, à 2 millimètres du bord transparent. Dès que la pointe a pénétré, l'instrument est enfoncé parallèlement au plan de l'iris le plus loin possible de manière à obtenir le maximum de section, laquelle est agrandie au besoin avec le tranchant latéral de la pique au moment de son retrait (fig. 109, *a b*).

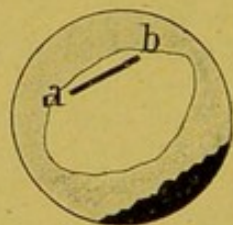


FIG. 109. — Iridodialyse.

1. **Iridotomie à ciel ouvert.** — Pour éviter la blessure de la cristalloïde, on a proposé après incision à la pique de 3 à 4 millimètres au limbe, de laisser l'iris se prolaber entre les lèvres de la plaie. Confiant la pince fixatrice à un aide, la membrane irienne est alors saisie à ses deux extrémités à l'aide de deux pinces et incisée radiairement avec de fins ciseaux entre les deux pinces. Puis la membrane est réduite avec la spatule, et de l'ésérine instillée.

L'opération, d'une exécution difficile, a un triple inconvénient et doit être rejetée. Elle entraîne, comme l'iridectomie, l'opacité du tissu cornéen au niveau du colobome, favorise le prolapsus de l'iris par la section de son sphincter et expose davantage à l'infection, du fait du contact de l'iris avec la muqueuse conjonctivale.



2° IRIDO-DIALYSE DE L'IRIS. — Une pince à iris, munie de griffes sur sa partie convexe pour rendre la prise plus solide, est introduite fermée et dirigée vers le limbe en regard de la portion de cornée demeurée transparente.

L'opérateur entr'ouvre ses mors, saisit largement la racine de l'iris et, imprimant à l'instrument de petits mouvements de latéralité, il l'arrache par dialyse de son insertion périphérique.

**Résultats.** — Le résultat optique est toujours très insuffisant; l'opération est difficile, expose à la blessure du cristallin, si celui-ci existe encore, et l'hémorragie intra-oculaire qu'elle détermine devra la faire rejeter dans la plupart des cas.

## 2° OPÉRATIONS DIRIGÉES CONTRE LES SYNÉCHIES

Toutes les opérations contre les synéchies, antérieures ou postérieures, ne donnent guère de résultats et sont tombées en désuétude, surtout les premières. La rupture des synéchies postérieures est quelquefois indiquée.

### A. — SYNÉCHIES ANTÉRIEURES

Il faut distinguer les synéchies récentes et les synéchies anciennes.

**Synéchies récentes.** — Elles sont consécutives à une plaie cornéenne et sont tout d'abord précédées du prolapsus de l'iris (la thérapeutique de l'enclavement qui suit l'opération de cataracte a été étudiée ailleurs) (chap. V).

L'iris prolapsé ne tarde pas à contracter là des adhérences qui bientôt deviendront définitives et formeront plus tard un leucome adhérent. Le mieux sera d'exciser la partie herniée et de cautériser la surface de section pour éviter l'infection. On a cependant tenté de réduire la membrane.

**RÉDUCTION DU PROLAPSUS.** — Toujours mauvaise, elle ne serait essayée que tout à fait au début, alors que les adhérences sont fibrineuses et non encore organisées. Elle doit être absolument rejetée si le prolapsus résulte d'un ulcère cornéen perforé, en raison du danger d'infection après la réduction. En voici la technique.

1° *Rupture des adhérences.* — L'écarteur mis en place, l'œil anesthésié et bien fixé par un aide, l'opérateur saisit délicatement avec la pince à iris tenue de la main gauche le sommet du prolapsus, tandis qu'avec un stylet conique moussé il cherche à rompre les adhérences fibrineuses qui l'entourent et le rattachent à l'orifice externe du trajet cornéen. Cette dissection sera très prudente : les adhérences sont détachées à petits coups et, si le prolapsus est récent, on peut arriver à le libérer complètement.

Il est alors légèrement attiré en avant avec la pince à iris et on continue à rompre les adhérences qui le retiennent à la paroi du trajet cornéen résultant de la perforation.

2° *Excision du prolapsus.* — Le prolapsus, complètement détaché, est attiré avec la pince et sectionné au ras de l'ouverture cornéenne avec la pince-ciseaux.

3° *Réduction de l'iris.* — Une spatule étroite et légèrement recourbée est introduite dans le trajet cornéen de manière à bien réduire l'iris et évi-



ter toute récidence. De l'atropine est instillée et le pansement occlusif est renouvelé les jours suivants.

**Synéchies anciennes.** — Bien que les adhérences de l'iris à la face postérieure de la cornée puissent s'accompagner d'hypertonie, d'injection péri-kératique et, de douleurs ciliaires, on a cependant exagéré les inconvénients pouvant en résulter. Aussi les opérations ayant pour but de les rompre (corelysis) sont-elles abandonnées car elles sont peu efficaces.

1° **CORÉLYSIS.** — Après paracentèse limbaire, à la pique ou au couteau suivant les cas, en regard de la synéchie, la bride-irienne est chargée avec un crochet mousse recourbé ou saisie avec une pince-courbe à iris et on cherche à la dégager. De l'atropine est instillée et un pansement occlusif appliqué vingt-quatre heures. Souvent le résultat est nul et l'adhérence se reproduit. Le plus simple après avoir rompu l'adhérence est de faire l'iridectomie.

2° **STAPHYLOTOMIE,** dans les cas où l'iris adhère à la cornée sur une assez large étendue.

On ponctionne la cornée avec le couteau vers la limite du staphylome, du côté où cette membrane est encore conservée. Le couteau glisse entre

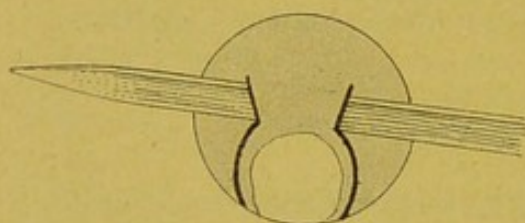


FIG. 110. — Staphylotomie.

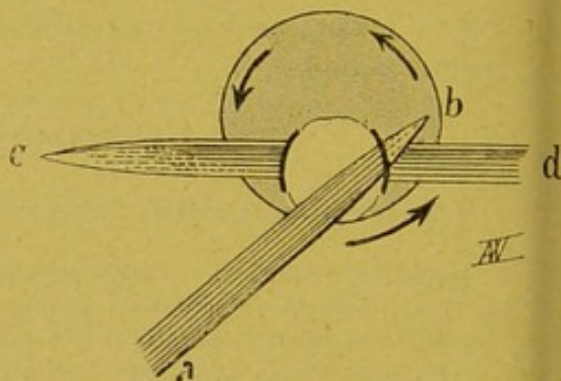


FIG. 111. — Sphinctérolyse antérieure.

l'iris et la cornée et ressort un peu en dehors des limites du staphylome, dont toute la base est alors sectionnée de haut en bas par des mouvements de scie, en respectant seulement un pont très mince, presque conjonctival (fig. 110).

Si le sphincter est complètement enclavé dans la cicatrice, il n'est pas possible de passer avec le couteau entre l'iris et la cornée. La section irienne est alors incomplète et on est obligé de faire plus tard une iridectomie supérieure<sup>1</sup>.

3° **SPHINCTÉROLYSE ANTÉRIEURE.** — L'opération, comme la précédente, est réservée aux staphylomes partiels et aux leucomes adhérents étendus.

Avec un couteau étroit, on pénètre presque verticalement, de bas en haut, à la limite de la cicatrice. Le couteau est enfoncé dans la chambre antérieure parallèlement à l'iris jusqu'au voisinage du limbe (fig. 111, *ab*).

Puis imprimant au manche un mouvement de rotation de 100 à 120° environ dans le sens indiqué par les flèches, on sectionne tout le tissu irien adhérent à la cornée, tandis que le couteau vient prendre la position horizontale (*cd*). La section est incomplètement achevée par de petits mouvements de scie dirigés de haut en bas.

1. ABADIE, *Ann. d'oculistique*, t. XCIII, 1885, p. 5.



## B. — SYNÉCHIES POSTÉRIEURES

Elles sont la conséquence de poussées répétées d'iritis et toutes les opérations dirigées contre elles sont le plus souvent insuffisantes.

**Traitement prophylactique.** — C'est le meilleur. Il réside dans les instillations répétées d'une solution d'atropine au centième aussitôt l'iritis reconnue.

Ce *diagnostic de l'iritis* est généralement facile. Le sujet accuse des douleurs vives dans le globe oculaire, au pourtour de l'orbite et dans la moitié correspondante de la tête, à moins qu'il ne s'agisse d'une iritis torpide.

L'œil présente une rougeur modérée et l'*injection périkeratique*, déjà signalée dans les kératites, est encore plus nette ici. La membrane irienne, les vaisseaux étant dilatés, semble *plus épaisse* et la *pupille est petite*. La surface de l'iris a perdu son brillant et, si l'inflammation est intense, par suite des exsudats et du trouble de l'humeur aqueuse, elle prend une teinte grisâtre qui contraste avec l'éclat de la membrane congénère. Pour la même raison la pupille est moins noire et prend une teinte grise sale.

Elle réagit peu ou pas à la lumière et l'instillation d'atropine au centième pourra la dilater irrégulièrement, preuve que des adhérences se sont déjà formées entre le bord pupillaire et la face antérieure du cristallin (synéchies postérieures).

Pour terminer l'examen, recommandant au malade de regarder en bas, avec les deux index appuyés très légèrement sur la paupière supérieure, on interroge la tension par de petits mouvements alternatifs de pression digitale, comme lorsqu'on veut rechercher la fluctuation dans un abcès. Cette recherche, qui sera faite avec la plus grande douceur, renseigne à la fois sur le tonus, généralement diminué dans l'iritis, et sur l'état du corps ciliaire. Si la pression est douloureuse, c'est une preuve que le corps ciliaire participe à l'inflammation; l'iritis est compliquée de cyclite et le pronostic est assombri<sup>1</sup>.

Dans le *glaucomé*, au contraire, l'iris, plus ou moins atrophié, est aminci et refoulé en avant; la chambre antérieure est peu profonde, ou même a disparu et, chose capitale, *la pupille est dilatée*. Le petit cercle noir qui la limite, formé par la couche pigmentée de l'uvée, à peine visible à l'état normal, devient plus apparent.

Mais il est des cas hybrides dans lesquels l'iritis se complique

1. Le corps ciliaire se continuant avec l'iris participe toujours un peu à l'inflammation de cette dernière membrane. Si la réaction est légère, les symptômes de cyclite passent inaperçus et on dit qu'il y a seulement iritis. Si le globe est douloureux à la pression, s'il y a des exsudats dans la chambre antérieure, si les symptômes inflammatoires sont très accentués, on dit qu'il y a *irido-cyclite*.



d'hypertonie (iritis glaucomateuse), et le diagnostic devient hésitant. Le danger réside alors dans l'emploi de l'atropine, véritable médicament spécifique de l'iritis, mais qui dans le glaucome peut entraîner la perte de l'œil.

Deux cas sont à considérer : a) L'ŒIL A SA TENSION NORMALE OU MÊME EST LÉGÈREMENT HYPOTONE. — C'est le cas le plus habituel. On instillera deux, trois et quatre fois par jour, suivant l'intensité de l'affection, une solution d'atropine au centième. L'atropine remplit un triple but : elle supprime ces alternatives continuelles de contraction et de dilatation de la pupille sous l'influence des variations de lumière et met l'iris au repos, condition première à réaliser dans toute inflammation. En second lieu, la dilatation pupillaire a pour conséquence le rétrécissement des vaisseaux iriens et par là même la diminution de l'afflux sanguin. Enfin l'atropine, en supprimant le contact de l'iris avec le cristallin, empêchera la formation d'adhérences entre les deux surfaces, ou rompra des synéchies récentes.

On appliquera sur la tempe du côté malade deux ou trois sangsues. La rougeur de l'œil diminue, les douleurs disparaissent et le malade recouvre le sommeil. De plus, cette saignée locale, en décongestionnant l'iris, rend l'action du mydriatique plus efficace. Des applications de compresses chaudes, le port de verres fumés, des frictions péri-orbitaires avec l'onguent mercuriel belladonné, des purgatifs légers, des bains de pied sinapisés et, dans les cas sévères, une injection de morphine à la tempe, compléteront la médication.

b) L'ŒIL EST HYPERTONE. — Le mydriatique devient inutile et dangereux ; il n'agit plus en présence de l'hypertonie et n'aurait d'autre résultat que d'élever encore la tension. On multipliera les émissions sanguines, les compresses chaudes, et l'atropine sera remplacée par les myotiques. Dans les cas rebelles, une paracentèse en diminuant le tonus permettra au mydriatique d'agir. L'iridectomie ne serait pratiquée qu'exceptionnellement au cours de l'attaque.

Le traitement général ne sera pas négligé. La cause de l'affection reconnue, un traitement intensif sera institué, surtout si la syphilis doit être incriminée.

**Traitement curatif.** — Les synéchies postérieures, par les tiraillements iriens qu'elles déterminent sous l'influence des alternatives de contraction et de dilatation de la pupille, favorisent les récidives et entraînent secondairement de l'hypotonie, surtout lorsqu'elles arrivent à entourer complètement la pupille, séparant la chambre antérieure de la postérieure (iris en tomate).

Elles pourront quelquefois être rompues au début par des instillations de collyre à l'atropine au centième longtemps prolongées.

Plus tard le traitement réside dans la libération des synéchies par



la synéchotomie ou mieux par l'iridectomie qui constitue le traitement de choix.

**IRIDECTOMIE.** — Elle sera large, après paracentèse rétro-limbaire, comme pour l'iridectomie anti-glaucomeuse, de manière à faire porter l'exérèse de l'iris jusqu'à sa racine, afin de bien libérer l'angle irien en même temps qu'on rétablit la communication entre les chambres antérieure et postérieure. L'opération assure une nutrition meilleure du globe, prévient ou atténue les récives, empêche ou combat le glaucome secondaire et permettra l'extraction du cristallin s'il devient cataracté. Comme les synéchies sont presque toujours plus abondantes à la partie inférieure de la pupille, une première iridectomie supérieure suffira rarement à dégager le champ pupillaire. On a conseillé alors une seconde iridectomie préparatoire inférieure, pratiquée quelques semaines après la première, alors que toute réaction a disparu. Lors de séclusion totale c'est la seule conduite à suivre. Mais elle a l'inconvénient de supprimer la presque totalité de la membrane irienne et par là même de compromettre beaucoup l'acuité par la diffusion qu'elle entraîne. Aussi, si les synéchies sont peu nombreuses on peut tenter de les rompre.

**SYNÉCHOTOMIE.** — L'instrument de choix est la petite aiguille serpette du professeur de Lapersonne. Après paracentèse étroite à la pique, faite au limbe, l'aiguille est enfoncée dans la chambre antérieure, glisse à l'endroit de la synéchie derrière le bord pupillaire, entre celui-ci et la cristalloïde, et la sectionne avec son tranchant. De l'atropine est instillée, un pansement est appliqué et les instillations du mydriatique sont répétées plusieurs fois le jour même de l'opération et les jours suivants. L'atropine peut quelquefois suffire à prévenir la réapparition de l'adhérence. La pupille se dilate en ce point et si d'autres synéchies existent en d'autres points, l'opération peut être renouvelée quelques semaines plus tard. En surveillant soigneusement les malades et avec beaucoup de patience on arrive ainsi à libérer des adhérences pas trop étendues et à permettre l'extraction ultérieure d'une cataracte adhérente sans trop mutiler l'iris et après une seule iridectomie supérieure.

#### IV. — EXTRACTION DE CORPS ÉTRANGERS ET TUMEURS DE L'IRIS

##### *CORPS ÉTRANGERS*

Ce sont des éclats de capsule, de limaille de fer, d'acier ou des fragments de silex. Assez souvent si la plaie cornéenne est minime, elle se cicatrise sans leucome adhérent et on peut voir à l'œil nu ou



mieux à l'éclairage oblique l'éclat ou le fragment de silex à la surface de l'iris. Nous avons pu, au cours de la guerre, en extraire un assez grand nombre provenant d'explosion de grenades sans être obligés de pratiquer l'iridectomie. Bien souvent, en effet, le fragment de silex n'est pas très profondément implanté, et peut être saisi avec une petite pince courbe après paracentèse à la pique. De l'ésérine en solution huileuse est aussitôt instillée et un pansement appliqué. Le jour même de l'opération et les jours suivants on instillera quelques gouttes d'une solution d'atropine au centième, afin de prévenir une réaction irienne. Si le fragment est très adhérent à l'iris celui-ci sera emporté en même temps.

Lors de fragments métalliques, il est indiqué de se servir d'une pince à iris aimantée au préalable.

#### TUMEURS DE L'IRIS

Ce sont des kystes (séreux ou perlés), des angiomes, de petites tumeurs mélaniques, des tubercules. Certains seront facilement enlevés (kystes séreux, kystes perlés et granulomes). Mais leur excision entraîne nécessairement l'ablation de la portion de la membrane irienne à laquelle ils adhèrent ou aux dépens de laquelle ils se sont développés<sup>1</sup>.

L'ablation des tumeurs malignes, tumeurs mélaniques, sarcomes, ou tubercules, est fréquemment suivie de récurrence. L'excision sera donc toujours très large. S'il s'agit de tubercules il faut craindre la généralisation à la totalité du segment antérieur.

### V. — IRIDENCLEISIS

C'est l'enclavement artificiel de l'iris dans une plaie cornéenne. Recommandé autrefois par Bowmann et Critchett, il a été repris à nouveau par Holth, de Christiania<sup>2</sup>, et pourrait répondre à deux indications principales : comme opération hypotonisante ou dans un but optique.

#### INDICATIONS

**Opération hypotonisante.** — L'iridencléisis pouvait trouver son indication avant la sclérectomie, dans le but d'obtenir, par l'enclavement d'un fragment de l'iris entre les lèvres de la plaie cornéo-sclérale, après la paracentèse, une cicatrice fistuleuse. Mais elle entraîne un astigmatisme considé-

1. F. TERRIEN, Etude sur les kystes de l'iris. *Arch. d'ophtalm.*, 1901, p. 651.

2. HOLTH, Iridencleisis antiglaucomatosa. *Ann. d'ocul.*, 1907, p. 345.



nable et si la cicatrisation se fait sans fistule, elle a souvent un résultat inverse de celui cherché et détermine une hypertonie persistante.

**Opération optique.** — Elle a été appliquée par Bowman au kératocone, car la vision dans cette affection s'améliore par le rétrécissement de la pupille et davantage encore par l'emploi d'une fente sténopéique. On pratique aux deux extrémités d'un des diamètres principaux de la cornée, horizontal ou mieux vertical, l'iridencléisis double. La fente verticale est moins disgracieuse et donne une vision meilleure car ses extrémités sont recouvertes par les paupières.

#### TECHNIQUE

L'opération se fait en une ou deux fois, à deux ou trois semaines de distance si l'on pratique une iridencléisis double.

On fait d'abord une *incision conjunctivo-sclérale* au couteau ou mieux à la pique.

a) *Avec le couteau.* — L'instrument est enfoncé comme si l'on voulait tailler le lambeau scléral d'une iridectomie ordinaire. Mais afin de bien assurer le recouvrement des lèvres de l'incision, la conjonctive est piquée tout d'abord à 5 millimètres du limbe et la pointe, sans la perforer tout à fait, la refoule vers le limbe, de façon à pénétrer à 1 millimètre à peine du bord cornéen. On opère de même pour la contre-ponction en ayant soin de ne ressortir dans la conjonctive qu'à 5 millimètres du limbe (la conjonctive au besoin est ramenée avec la pince au-devant de la pointe du couteau afin de faciliter cette sortie très excentrique). Un peu avant d'achever la section sclérale, la tranchant du couteau est incliné en arrière afin de conserver un lambeau scléral.

La racine de l'iris est attirée dans la plaie avec une petite pince courbe et la hernie irienne est touchée avec la pointe fine du galvano-cautère. Deux à trois semaines plus tard l'opération est répétée à l'autre extrémité du diamètre vertical.

b) *Avec la pique.* — Ponction limbaire réduite de 3 à 4 millimètres, ménageant un petit lambeau conjonctival, puis enclavement de l'iris.

## VI. — OPÉRATIONS HYPOTONISANTES ET FISTULISANTES

Étudiées avec les opérations sur la sclérotique et sur l'iris, il convient de rechercher ici leur valeur suivant la forme de glaucome considéré. Le type des opérations hypotonisantes est réalisé par l'iridectomie, et celui des opérations fistulisantes par la sclérectomie, qui assure en même temps la persistance de l'hypotonie. Les deux seront le plus souvent combinées.

#### OPÉRATIONS HYPOTONISANTES

Ce sont, avec l'iridectomie, la paracentèse, les sclérotomies (antérieure, à pont et postérieure), la cyclo-dialyse, etc.



A l'exception de l'iridectomie, dont l'action est assez souvent définitive dans les formes aiguës, toutes ont un effet temporaire et ne peuvent être considérées que comme des opérations palliatives, si on hésite à tenter une intervention radicale qu'elles pourront permettre de retarder.

#### OPÉRATIONS FISTULISANTES

Elles s'appliquent au *glaucome chronique* (jamais au *glaucome aigu* ou *subaigu*). L'iridectomie dans la forme chronique donne peu de succès et dans les cas où le résultat est favorable, la région cicatricielle présente souvent un aspect spécial. La conjonctive bulbaire forme en un point, quelquefois aux deux extrémités de la ligne d'incision, une petite bulle, plus rarement une petite boule œdémateuse. Ces formations, auxquelles on a donné le nom de cicatrice cystoïde, ou cicatrice filtrante, qui serait mieux dénommée fistulaire, sont toujours la conséquence d'un léger enclavement de l'iris, créant dans le tissu cicatriciel un véritable trajet fistuleux.

Déjà de Græfe avait compris l'utilité de la cicatrice filtrante et lui rapportait les succès obtenus souvent. Wecker a cherché pendant trente années sans y réussir à l'obtenir en dehors de l'iridectomie, rapportant l'action antiglaucomateuse de celle-ci à une filtration dans la cicatrice de l'incision sclérale. A tel point qu'il se serait toujours limité à cette seule incision s'il avait cru pouvoir éviter l'enclavement. Et les examens anatomiques, montrant l'absence de filtration, sans modifier sa conviction lui faisait conclure simplement qu'une cicatrice pouvait être filtrante avec un aspect normal. Aussi propose-t-il la sclérotomie, la supposant capable de remplacer l'iridectomie.

En présence de la faillite de la ponction sclérale simple, on chercha à rendre la fistulisation durable en ajoutant à la ponction l'enclavement entre les lèvres de la plaie, soit de l'iris (*iridencleisis*), soit de la conjonctive (Walter, Hubert) ou même de corps étrangers.

On peut donc, suivant l'ordre chronologique, répartir en trois groupes les opérations fistulisantes :

1° Fistulisation par enclavement entre les lèvres de la plaie sclérale de tissus irien, conjonctival, ou même de corps étrangers (fils, etc...).

2° Fistulisation par modification dans la forme de la plaie sclérale afin d'en prévenir la cicatrisation.

3° Fistulisation par résection d'un fragment scléral au moyen des ciseaux, emporte-pièce ou trépan. C'est la sclérectomie ou méthode de Lagrange, qui a supplanté tous les autres procédés.



## VII. — DIAGNOSTIC DU GLAUCOME INDICATIONS DU TRAITEMENT

### DIAGNOSTIC DU GLAUCOME

Ce diagnostic, de toute importance avant l'intervention, repose sur la présence de l'hypertonie, symptôme commun à toutes les affections glaucomateuses. Suivant qu'elle apparaît brusquement sur un œil jusque-là indemne ou lentement, progressivement, laissant à l'œil le temps de s'accoutumer au changement de pression, on a le *glaucome aigu* ou le *glaucome chronique*. Ce dernier est *simple*, si la tension demeure toujours légèrement élevée sans présenter de modifications appréciables, *irritatif* dans le cas contraire.

a) *Glaucome aigu*. — Il procède par poussées réactionnelles très vives séparées par des rémissions franches et débute par de petits *accès prodromiques*, à l'occasion d'une fatigue, d'un repas copieux ou sans cause appréciable. La vision se trouble, le malade voit les objets comme à travers une fumée, les flammes entourées d'un arc-en-ciel et l'œil atteint présente les trois signes suivants qui imposent le diagnostic :

1° La pupille est dilatée et réagit mal à la lumière.

2° La surface de la cornée est légèrement trouble, donnant l'impression d'une glace sur laquelle on aurait respiré et cette matité, occasionnée par l'hypertonie, est le principal facteur de la vision trouble.

3° La tension est supérieure à la normale.

L'accès dure peu, quelques minutes ou quelques heures, puis tout rentre dans l'ordre. Mais, après un temps variable (plusieurs jours ou plusieurs semaines), un second survient, puis les accès deviennent plus rapprochés et l'affection peut rester longtemps à cette période jusqu'au moment où apparaît l'*attaque aiguë*.

C'est un accès prodromique beaucoup plus accentué et il n'y a entre les deux qu'une différence de degré. Lorsque l'attaque est franche, on a l'aspect typique du glaucome aigu (injection ciliaire vive, douleurs péri-orbitaire atroces, dilatation pupillaire, tension très élevée, fond d'œil inéclairable, vision nulle). Après un temps variable, trois, huit, dix jours, les douleurs cessent, la tension diminue, la cornée recouvre sa transparence et la vision reparaît, quoique diminuée, tandis que persiste une légère dilatation de la pupille.

Mais, comme les accès du début, les attaques deviennent plus fréquentes, les rémissions sont incomplètes, la pupille reste dilatée dans l'intervalle et l'œil hypertone. Le glaucome évolue vers l'état chronique après avoir passé de la période des rémissions franches à



celle des rémissions incomplètes, pour aboutir finalement à la cécité définitive.

b) *Glaucome chronique irritatif*. — Le début rappelle les accès prodromiques du glaucome aigu et se manifeste par des obnubilations passagères de la vue avec hypertonie légère. Mais les accès sont moins marqués, les rémissions également moins franches et dans l'intervalle des accès la tension demeure un peu supérieure à la normale. Ainsi s'établit une certaine tolérance de l'organe. A part une légère injection ciliaire qui peut passer inaperçue, l'hypertonie ne se manifeste que par des modifications du fond de l'œil (veines volumineuses, poulx artériel, début d'excavation de la papille, etc...). Elle aboutit néanmoins à la cécité.

c) *Glaucome chronique simple*. — Il s'établit insidieusement. L'hypertonie est peu marquée ou nulle et ne se révèle par aucun symptôme extérieur. Elle se traduit seulement par des modifications du fond de l'œil, par des troubles fonctionnels (diminution de l'acuité et avant celle-ci rétrécissement du champ visuel, en particulier du côté nasal). Elles peuvent aboutir à une excavation totale de la papille et à une cécité complète, quelquefois même sans que le malade s'en aperçoive si le second œil est demeuré indemne. Le diagnostic se fait alors par hasard, à l'occasion d'un examen qui révèle une excavation totale de la papille. Si on interroge la tension, on constate un léger degré d'hypertonie.

#### CHOIX DU TRAITEMENT ET INDICATIONS

Le traitement est à la fois médical et surtout chirurgical ; les deux seront le plus souvent combinés.

Le traitement médical réside tout entier dans l'emploi des myotiques, associés ou non aux antiphlogistiques dont nous disposons (sangsues à la tempe, compresses chaudes, purgatifs, etc.). L'ésérine, employée d'abord par Laqueur en 1877, peut être utilisée en solution aqueuse ou, mieux, en solution huileuse, plus active. On ne dépassera jamais le titre de 1 p. 100, quel que soit le véhicule adopté. La pilocarpine, prescrite sous forme de nitrate ou de salicylate, a une action moins énergique, mais n'occasionne pas de douleurs névralgiques ; elle sera réservée aux cas légers.

Les myotiques, en rétrécissant la pupille, diminuent la tension et leur action, dont le mécanisme est peu connu, est très réelle ; mais elle n'est que suspensive, jamais curative, et quelquefois nulle. Il faut alors recourir aux moyens chirurgicaux : paracentèse, sclérotomie, iridectomie, etc. (v. opérations dirigées contre l'hypertonie).

D'une manière générale on intervient presque toujours trop tard. On pourrait poser en principe que le diagnostic du glaucome une



fois posé commande l'intervention, sinon immédiate, du moins à une époque pas trop éloignée, intervention qui sera alors préparée par un traitement médical plus ou moins longtemps prolongé.

a) **Glaucome aigu.** — C'est dans cette forme qu'elle donne les meilleurs résultats, à condition d'être précoce. Elle sera d'autant plus efficace qu'elle aura été faite plus tôt. On cherchera le moment le plus favorable et on interviendra de préférence dans l'intervalle des accès, alors que l'acuité est encore normale ou à peine diminuée. Mais le malade, ne souffrant pas, accepte difficilement une intervention qui implique toujours un certain risque, l'excision de l'iris pouvant entraîner de l'éblouissement et quelquefois une légère diminution de l'acuité. Souvent aussi le chirurgien hésite à l'imposer, les myotiques suffisant à enrayer momentanément les accès et à maintenir l'acuité visuelle. On n'oubliera pas cependant que cette timidité comporte toujours une certaine lâcheté puisque les myotiques rendront le résultat de l'iridectomie d'autant plus précaire qu'ils l'auront reculée davantage.

1° Au début, AU MOMENT DES ACCÈS PRODROMIQUES, les myotiques, combinés au traitement antiphlogistique habituel (compresses chaudes, sangsues à la tempe, bains de pied sinapisés, purgatifs, etc.), suffisent à faire cesser l'accès. Ils seront employés en solution forte et souvent répétés.

Après l'accès, on pourra se contenter de deux instillations par jour, matin et soir, en diminuant peu à peu la dose de l'alcaloïde; l'ésérine sera remplacée par la pilocarpine, à 2 p. 100 d'abord, puis à 1 p. 100 et le myotique ne sera jamais abandonné tout à fait car un œil ayant subi une première poussée est très exposé à une nouvelle. Si la pupille se contracte mal sous l'influence du myotique et si l'accès persiste on ferait l'iridectomie.

2° ATTAQUE DE GLAUCOME. — L'iridectomie s'impose. C'est une opération d'urgence au premier chef et c'est l'intervention de choix. Elle doit être très large, en trou de serrure (v. fig. 89) et sera pratiquée après anesthésie locale et régionale; à défaut de celle-ci l'opération très douloureuse, ne pourrait être faite complètement et exposerait à de graves complications (blessure de la cristalloïde, etc.) par suite des mouvements du malade.

Mieux vaut ne pas intervenir en pleine attaque sur un œil dur, fortement injecté et si les douleurs sont excessives; on chercherait tout d'abord à le détendre pendant vingt-quatre heures par les instillations répétées de myotiques (ésérine en solution huileuse au centième). Si la tension restait très élevée on ferait tout d'abord une sclérotomie réduite, ou mieux, une ponction du vitré avec le couteau et l'iridectomie serait remise au lendemain ou surlendemain une fois la chambre antérieure rétablie.



De même dans le glaucome absolu l'iridectomie, qui là aussi peut donner de bons résultats, ne serait faite qu'avec une extrême prudence. On recherchera si le glaucome est hémorragique ou n'est pas dû à une tumeur.

On n'oubliera pas que l'iridectomie peut faire éclater une attaque de glaucome sur l'œil congénère et on instillera toujours dans ce dernier les myotiques, au moment de l'opération et dans les jours qui précèdent. L'état de la pupille, en effet, paraît exercer une influence directe sur l'attaque de glaucome. L'action bienfaisante du sommeil sur celle-ci est due vraisemblablement au myosis.

Pour la même raison, les glaucomateux se trouvent mieux à une lumière relativement vive (la pupille ayant tendance à se contracter) qu'à l'obscurité. Quelquefois aussi le travail de près, par la contraction de la pupille qui accompagne la convergence, détermine une amélioration.

Peut-être l'accès apparaissant à l'occasion d'une opération est-il dû seulement à l'émotion morale, provoquant à la fois un trouble de circulation et la dilatation réflexe de la pupille. On sait aussi que l'instillation d'un mydriatique (atropine ou même holocaïne ou cocaïne) peut déterminer une attaque sur un œil prédisposé.

Faite ainsi avec prudence l'iridectomie peut donner des résultats excellents, enrayant définitivement l'attaque et prévenant le retour de nouveaux accès. La tension revient peu à peu à la normale, les phénomènes congestifs et les douleurs cèdent et la vision redevient ce qu'elle était avant l'attaque.

Mais ce résultat idéal n'est pas toujours obtenu : quelquefois le bénéfice retiré est minime ; ailleurs, l'affection continue à évoluer, ou même l'iridectomie ne fait que hâter le processus fatal. Toutefois cette complication fâcheuse, assez fréquente avec le glaucome chronique, est très rare dans le glaucome aigu.

On ne peut prévoir avec certitude avant l'intervention l'effet de l'iridectomie, mais il y a néanmoins quelques éléments dont il faut tenir compte.

L'opération, si elle est efficace, peut amener avec la diminution du tonus la suppression des douleurs et le rétablissement de la vision telle qu'elle était avant l'attaque.

C'est d'abord la durée de l'attaque, qui prend une importance capitale. Si l'iridectomie est faite de bonne heure, le lendemain ou le surlendemain du début de l'accès, alors que la rétine et la papille n'ont pas été soumises assez longtemps à cette pression exagérée pour être définitivement altérées, on peut espérer à la fois la diminution du tonus, la suppression des douleurs et le rétablissement de la vision. Dans le cas contraire, lorsque l'accès dure déjà depuis plusieurs jours, lorsque surtout la sensibilité lumineuse existe à



peine ou fait défaut, le pronostic sera très réservé. L'opération diminuera le tonus et supprimera les douleurs qui en sont la conséquence, mais la vision demeure compromise. On tiendra compte aussi de l'âge ; le glaucome est d'autant plus grave que le malade est plus âgé.

Si l'iridectomie échoue, on n'aurait alors d'autre ressource que la ponction au niveau de l'ancienne cicatrice, *en pleine sclérotique* (ouléctomie), moyen qui peut donner d'excellents résultats, ou mieux la *sclérectomie* (trépanation d'Elliot de préférence).

Les myotiques seront longtemps continués après l'opération et abandonnés seulement après s'être assuré que l'affection n'a aucune tendance à reparaitre. Cette action du myotique après l'iridectomie peut paraître douteuse, le sphincter n'existant plus. Elle est néanmoins très réelle et suffit à faire disparaître les petites poussées d'hypertonie passagères qui peuvent apparaître, preuve que les myotiques n'agissent pas seulement par la contraction de la pupille qu'ils déterminent.

b) **Glaucome chronique irritatif.** — Cette variété tient le milieu entre le glaucome aigu et le glaucome chronique simple. L'iridectomie peut être faite au moment des accès ou dans leur intervalle, surtout s'ils se renouvellent fréquemment ; mais elle donne des résultats moins certains, n'est jamais aussi urgente et peut être remplacée momentanément par des sclérotomies ou mieux par la sclérectomie, combinée ou non à l'iridectomie. Dans tous les cas, le traitement par les myotiques ne sera pas négligé et sera combiné au traitement chirurgical.

c) **Glaucome chronique simple.** — Avant la découverte de la sclérectomie on se contentait ici des myotiques, car l'iridectomie peut être suivie d'une diminution rapide de la vision, surtout si le champ visuel est très rétréci du côté nasal et si ce rétrécissement avoisine le point de fixation. On a vu la cécité survenir aussitôt après l'opération.

Les myotiques, *indéfiniment continués*, peuvent maintenir longtemps l'acuité et le champ visuels. D'ordinaire, au moment où l'on commence le traitement, on obtient les premiers jours une amélioration assez sensible ; puis, dans les cas les plus favorables, la vision demeure stationnaire.

Ailleurs le champ visuel se rétrécit, l'acuité diminue. La question de l'intervention se pose et deux cas sont à envisager : l'hypertonie est appréciable et l'opération aura une action favorable, rarement sous forme d'iridectomie, ou mieux de sclérectomie ; ou bien l'élévation du tonus est insensible. L'iridectomie peut alors être funeste (la sclérectomie moins) et on peut être tenté de se borner à des sclérotomies réduites ou même aux seuls myotiques. Certains éléments



permettent dans une certaine mesure de prévoir l'évolution de l'affection et le résultat de la sclérectomie<sup>1</sup>.

PRONOSTIC DU GLAUCOME CHRONIQUE. — Les signes pouvant permettre de présager l'avenir d'un glaucomateux se rapportent à l'état général, à l'examen objectif et subjectif du globe oculaire et aux résultats du traitement, médical ou chirurgical.

a) *L'état général* sera soigneusement examiné car le nervosisme joue un rôle dans la pathogénie du glaucome. Les névropathes, dont le système sympathique vaso-moteur détermine des poussées congestives à l'occasion de la moindre excitation, les hypertendus dont le système vasculaire, y compris les vaisseaux de l'œil est sclérosé, surtout s'ils sont en même temps névropathes peuvent, sous l'influence d'une émotion un peu vive, présenter brusquement une tension très considérable, et semblable terrain assombrit le pronostic.

b) *Signes tirés de l'état objectif.* — La *tonométrie* fournit de très utiles indications. Les variations brusques du tonus paraissent comporter un élément de malignité.

TONOMÉTRIE. — La palpation ne permet d'apprécier que des différences très accusées.

Le *tonomètre de Schiötz* donne des résultats plus précis. Il repose sur ce principe que la force nécessaire pour déprimer la cornée d'une même quantité varie avec la tension du globe.

Il se compose de deux parties : un système dépresseur, chargé de provoquer une déformation de la cornée, et un système mesurateur qui évalue en millimètres la profondeur de la dépression produite (fig. 412).

Le premier est formé d'une tige cylindrique, chargée, suivant la dureté du globe à examiner, de poids différents : 5 gr., 5; 7 gr., 5; 10 et 15 grammes.

Le système mesurateur est constitué par un levier que soulève la tige précédente ; chaque déplacement de 1 millimètre du petit bras du levier par celle-ci détermine un déplacement de 20 millimètres de l'extrémité du grand bras du levier (fig. 412 et fig. 413).

La pression normale, qui paraît toujours un peu plus considérable chez les jeunes sujets que chez les sujets âgés, oscille entre 12 et 27 millimètres ; elle est de 20 à 24, et au-dessus de 27 on peut affirmer que la tension cesse d'être physiologique. Dans le glaucome elle atteint 40, 60, 80 millimètres et plus.

Cette mesure du tonus fournira des renseignements précis sur l'évolution de l'affection, les indications opératoires et les résultats de l'intervention.

Il en est de même de *l'effacement de la chambre antérieure*, et de la *paralysie de l'accommodation* chez les sujets jeunes, indice d'une compression très accusée du muscle ciliaire.

1. LAGRANGE, Pronostic du glaucome chronique. *Soc. franç. d'ophtalm.*, mai 1913, et *Arch. d'ophtalm.*, 1913, p. 401.



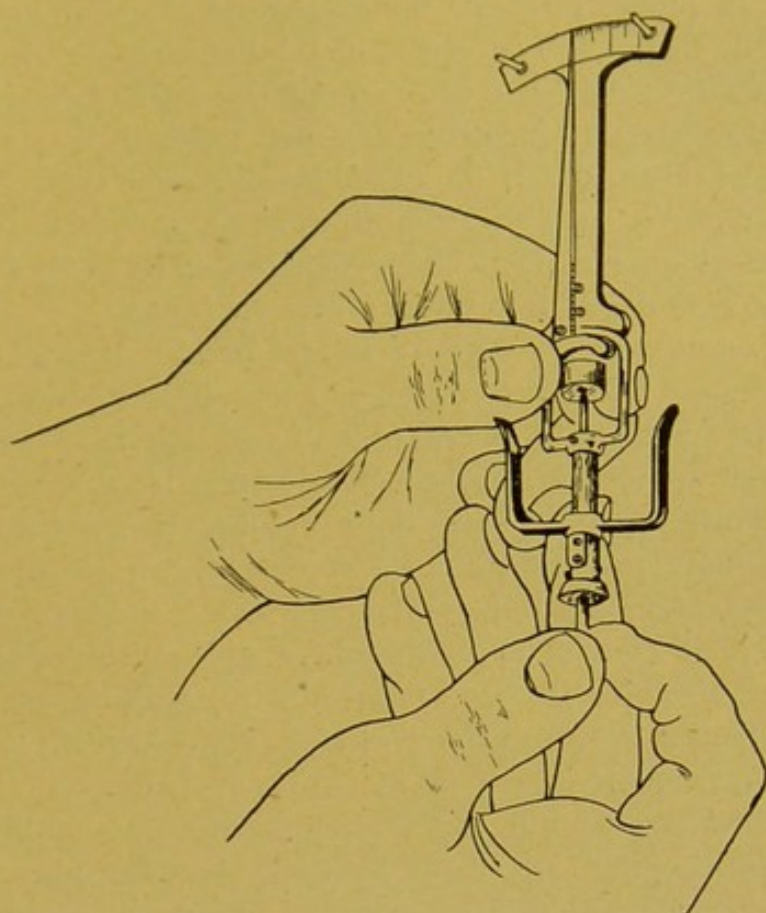


FIG. 112. — Tonomètre de Schiötz. Préparation du tonomètre.

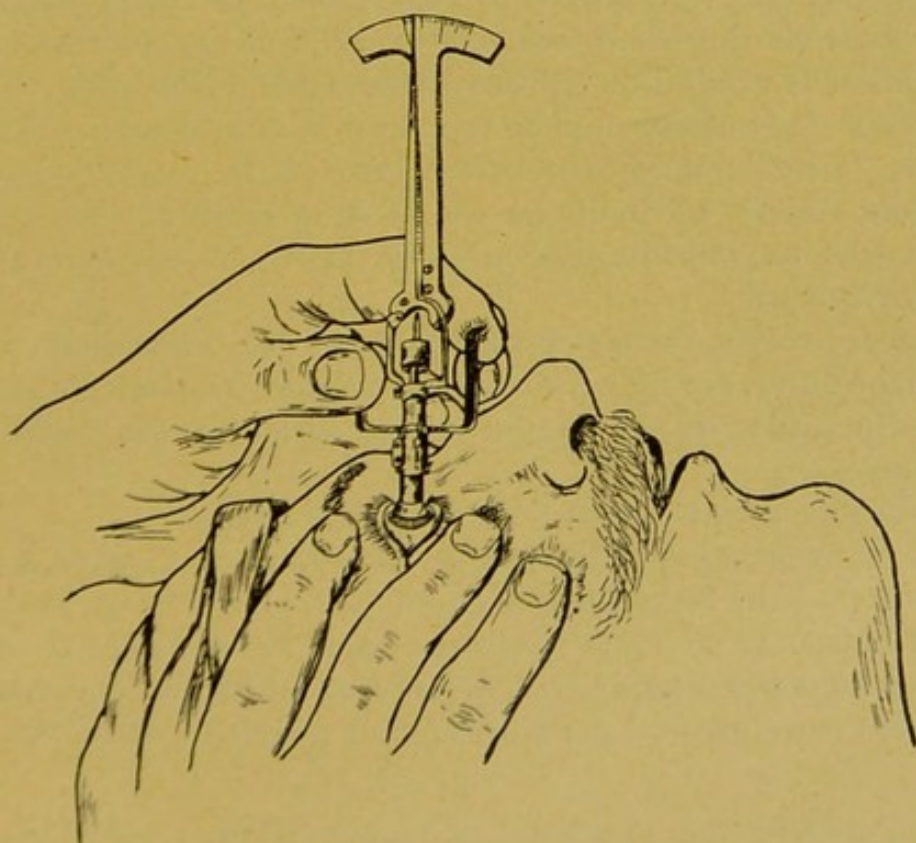


FIG. 113. — Emploi du tonomètre.



*L'état de la région limbaire* donne peu de renseignement sur la profondeur de l'angle irien et sur le degré d'adhérences de la racine de l'iris à la face postérieure de la cornée. Toutefois l'examen direct et la transillumination fourniront quelques indications.

α) *L'examen direct* se fait ou à l'œil nu au moyen de la loupe binoculaire, ou mieux encore à l'aide du microscope cornéen. Il semble exister une certaine relation entre l'épaisseur, la densité du tissu périlimbaire et le degré de soudure irido-cornéenne.

β) *Transillumination*. — Déjà l'éclairage oblique permet dans une certaine mesure d'éclairer le limbe par transillumination. Il suffit, recommandant au patient de regarder très en dehors ou très en dedans, de faire tomber le faisceau lumineux à la périphérie de la cornée; la moitié opposée reste dans l'ombre tandis que la région limbaire s'éclaire par transparence et devient translucide sur une étendue de quelques millimètres. Le phénomène est plus net avec un petit éclaireur de contact appliqué sur le globe près du limbe. Le point opposé s'éclaire sur une largeur de 2 millimètres environ et sur une étendue de 1 centimètre et plus. En changeant la position de la lampe on explore ainsi toute la région limbaire.

La bande translucide qui lui correspond mesure 1 millimètre et demi à 2 millimètres sur l'œil normal, d'autant plus transparente et plus large que le sujet est plus jeune et la chambre antérieure plus profonde. Elle diminue avec l'âge et surtout à l'état pathologique, lors de soudure de l'angle irien. Ce symptôme fournira quelquefois des renseignements sur l'état de l'angle irien et par là même sur le résultat qu'on peut attendre de l'intervention.

La *pâleur de la papille*, non en rapport avec la profondeur de l'excavation, le *petit calibre des artères*, l'*état de la conjonctive* péri-cornéenne, friable, adhérente au limbe et se déchirant facilement chez les scléreux, la petite dimension de la cornée sont encore des éléments fâcheux.

γ) *Signes tirés des symptômes subjectifs*. — Des obnubilations de très longue durée, sur un terrain névropathique, l'héméralopie et une grande diminution du sens lumineux sont également des conditions défavorables.

Mais l'élément essentiel est l'*état du champ visuel*.

Nous avons insisté sur l'*importance du rétrécissement nasal*, à peu près constant dans les glaucomes chroniques, et qui existe aussi en haut et en bas. *Le pronostic est d'autant plus favorable que le rétrécissement est moins marqué*. S'il affleure le point de fixation, l'iridectomie peut entraîner une perte brusque et définitive de la vision<sup>1</sup>.

1. Il serait toutefois trop schématique de conclure à la valeur comparative de l'iridectomie et de la sclérectomie par ce fait qu'un malade, aveuglé par une



A côté du rétrécissement nasal il faut mentionner les *scotomes paracentraux*, petits et grands. Le petit scotome paracentral semi-lunaire du début est dans les cas douteux un signe de diagnostic excellent. Le grand scotome, scotome annulaire surtout, est un élément précis du pronostic. Tous témoignent vraisemblablement de lacunes dans le nerf optique et le grand scotome annulaire indique que la dégénérescence trophique du nerf optique menace d'éteindre les fonctions de la macula.

Même remarque pour la *diminution du sens des couleurs*. Le sens chromatique du glaucomateux est relativement conservé et cette conservation est souvent un moyen de diagnostic d'avec une atrophie optique non glaucomateuse. Sa disparition brusque indique une aggravation considérable dans la marche des lésions.

δ) *Influence du traitement médical ou chirurgical*. — Les glaucomes réagissant bien aux myotiques ou à la sclérectomie et dont le tonus s'abaisse comportent un pronostic plus favorable.

d) *Glaucome absolu*. — C'est presque toujours à l'énucléation qu'il faudra recourir. Toutefois la sclérotomie postérieure, ou mieux la section méridienne de la sclérotique et du muscle ciliaire (opération de Hancock), pourront quelquefois la retarder. Cette dernière suffira souvent à enrayer les douleurs et l'hypertonie pour un temps assez long.

iridectomie classique, a pu conserver son acuité de l'autre œil après une sclérectomie. Nous avons obtenu de bons résultats avec l'iridectomie alors que le premier œil avait été perdu par la même opération. F. TERRIEN, *Arch. d'ophtalm.*, 1912, p. 623.



## CHAPITRE IV

# OPÉRATION DE LA CATARACTE

### SOMMAIRE

Un seul procédé, l'extraction, simple ou combinée.

- § 1. — **Extraction simple.** — INDICATIONS : cataracte mûre, normale. — MANUEL OPÉRATOIRE : Instruments. Nécessité de bien fixer le globe contre le limbe, en dedans, à l'opposé du point de ponction. — *Premier temps* : Section de la cornée. Elle est faite en haut, exactement au limbe, et intéresse presque toute la moitié supérieure. Moments successifs de ce premier temps : ponction et contre-ponction, celle-ci un peu en avant du limbe en raison de l'illusion d'optique due à la réfringence de la cornée ; section ; achèvement lent de la section. — *Deuxième temps* : Discision. Ne jamais quitter des yeux le champ opératoire au moment où on change d'instrument. Arrachement partiel de la cristalloïde. — *Troisième temps* : Extraction. — On n'hésiterait pas à enlever le blépharostat aussitôt après la discision ou même avant si le malade a tendance à contracter les paupières. Technique de l'extraction sans blépharostat. Réduction de l'iris après l'extraction ; pansement occlusif binoculaire. — § 2. — **Extraction combinée.** — MANUEL OPÉRATOIRE : Ne diffère du précédent que par l'adjonction d'un temps nouveau, l'iridectomie, qui sera faite aussitôt après le premier temps. — § 3. — **Choix du procédé.** — L'extraction simple demeure à la fois l'opération idéale et l'opération d'exception, car elle expose au prolapsus de l'iris. Pour l'éviter elle sera toujours associée à la suture de la cornée. L'extraction combinée demeure l'opération de choix dans les cas normaux et sera de préférence associée à la suture cornéenne ou au pont conjonctival qui assurent une meilleure coaptation, diminuent les dangers d'infection et d'issue du vitré ou en limitent la perte. *Moment de l'intervention et traitement médical.*

Les procédés d'extraction de la cataracte, les cataractes compliquées exceptées, peuvent se réduire à deux : la membrane irienne est respectée et l'extraction est dite *simple* ; ou bien on excise un segment de l'iris avant l'extraction et l'opération est dite *combinée*. Chacune de ces deux méthodes a ses avantages et ses inconvénients.



Ces derniers seront évités, pour les plus graves, par un certain nombre de moyens excellents : suture cornéenne, pont conjonctival, que nous recommandons vivement mais dont nous renvoyons l'étude, pour plus de clarté, après celle des complications.

## § 1. — EXTRACTION SIMPLE

### INDICATIONS

Encore appelée *extraction à grand lambeau*, pratiquée pour la première fois par Jacques Daviel vers 1748, pour remplacer l'abaissement, elle a été presque universellement adoptée depuis avec certaines différences de détail. Nous décrirons l'opération courante, sans nous arrêter aux modifications multiples apportées à la forme et aux dimensions du lambeau.

La consistance du noyau importe peu : une cataracte molle réclame un lambeau moins grand, mais certaines cataractes dures peuvent en imposer pour une cataracte molle, et comme le résultat est d'autant plus satisfaisant et la guérison d'autant plus rapide que le cristallin sort plus aisément, on ne craindra pas de donner toujours la même dimension au lambeau sans s'inquiéter de la nature de la cataracte. A condition, bien entendu, que celle-ci soit *normale*, non compliquée, c'est-à-dire une cataracte sénile, mûre, sans adhérences avec la membrane irienne et sans trace d'affection oculaire antérieure. *La sensibilité rétinienne et le réflexe pupillaire doivent être conservés* et le sujet ne doit présenter ni sucre, ni albumine, ni affection broncho-pulmonaire capable de compromettre le succès de l'opération. La présence du sucre, si elle ne constitue pas une contre-indication absolue, mérite d'être prise en considération.

Le tonus de l'œil aura été mesuré avec le tonomètre et si on constate de l'hypertonie, mieux vaut faire une iridectomie préparatoire.

La cataracte doit être *mûre* ; on le reconnaît à l'absence complète de vision et à la disparition, par l'éclairage oblique, de l'ombre portée par le bord pupillaire sur le cristallin. Ceci montre que la totalité de ses fibres est opacifiée et les chances de cataracte secondaire seront moins grandes. Une cataracte incomplète peut néanmoins être opérée, car certaines variétés demeurent presque indéfiniment stationnaires et se complètent très lentement (cataracte des myopes).

La cataracte, une fois arrivée à maturité, demeure longtemps stationnaire et l'opération n'est jamais urgente, surtout pour les cataractes dures. Lors de cataractes molles avec disparition de la chambre



antérieure, le tonus doit être surveillé. L'intumescence de la lentille peut déterminer de l'hypertonie et l'opération ne sera pas trop retardée. Si elle est différée, on reverra le malade plusieurs fois dans l'année afin de ne pas dépasser la période de maturité après laquelle la cataracte se rétracte, devient crayeuse, se subluxe même, ce qui rend l'opération plus difficile et incertaine.

Si l'autre œil est normal, on attendra le plus longtemps possible, car l'anisométrie considérable résultant de l'intervention gêne beaucoup la vision et oblige quelquefois le sujet à placer devant l'œil opéré un verre opaque afin d'éviter la diplopie.

On n'opérera jamais les deux yeux en même temps, une infection pouvant toujours survenir et se propager à l'autre œil; d'autant plus que les suites opératoires de la première intervention règlent la conduite à tenir pour le second : si un enclavement est survenu, on ferait nécessairement l'extraction combinée sur le second œil et si, chose exceptionnelle, une hémorragie expulsive était apparue après l'opération, on serait autorisé à recourir à l'abaissement ou mieux à l'extraction simple avec suture de la cornée.

#### MANUEL OPÉRATOIRE

**Instruments.** — Blépharostat, pince fixatrice sans verrou, couteau à cataracte, kystitome, curette mousse et spatule<sup>1</sup>.

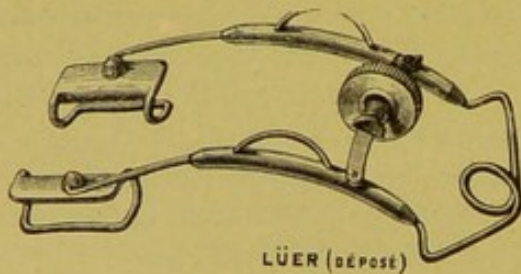


FIG. 114. — Blépharostat de A. TERSON.

Le blépharostat doit écarter les paupières sans presser sur le globe, tout en offrant une résistance assez grande pour s'opposer à leur contraction. Il ne sera pas trop rigide et pourra être enlevé à tout instant par

le rapprochement des deux branches entre le pouce et l'index, sans l'intermédiaire d'aucune vis de pression.

Ce point est d'une importance capitale. Nous nous servons de l'écarteur de A. Terson ou de Pley. Tous deux, très légers, ont l'avantage de se mouler exactement sur

le globe et de pouvoir être enlevés sans effort à tout moment (fig. 114).

On emploiera une pince fixatrice sans écrou, et ses mors seront



FIG. 115. — Kystitome.

1. On aura, bien entendu, à portée les instruments nécessaires pour l'iridectomie, un petit crochet harpon et l'anse de Snellen, des complications pouvant se présenter au cours de l'intervention.



un peu convexes, arrondis à leur extrémité pour éviter de déchirer la conjonctive (fig. 117).

Le kystitome (fig. 115), doit être piquant et tranchant à la fois et aura été, comme les couteaux, soigneusement essayé avant la stérilisation sur un petit tambour en peau *ad hoc*. Enfin, on proscrira




FIG. 116. — Pince à mors concaves avec angles aigus déchirant les tissus (à rejeter).

FIG. 117. — Pince fixatrice à mors convexes arrondis ne déchirant pas.

absolument l'emploi de deux instruments (curette et kystitome) montés sur un seul manche, car l'extrémité qui ne sert pas peut être facilement contaminée.

#### OPÉRATION

**Préparation.** — L'œil est anesthésié avec la solution de cocaïne (collyre à 5 p. 100 en solution aqueuse instillé à 3 ou 4 reprises à trois minutes d'intervalle). Le sujet est couché sur la table placée parallèlement à une fenêtre bien éclairée et l'opérateur se tient derrière la tête s'il s'agit de l'œil droit, ou à sa gauche s'il s'agit de l'œil gauche. L'œil à opérer est de nouveau légèrement savonné et lavé avec la solution de biiodure ainsi que les bords ciliaires, bien essuyés, puis la peau est touchée avec la gaze imbibée du mélange à parties égales de teinture d'iode, d'alcool à 90° et de glycérine sur lequel nous avons déjà insisté (voy. p. 12). Il n'est pas irritant et met à l'abri de l'infection. On aura soin d'en bien recouvrir les bords ciliaires et on peut même toucher également le limbe à l'endroit où va porter l'incision.

Une rondelle mouillée est appliquée sur l'autre œil, les champs stérilisés sont disposés autour de la région à opérer et l'écarteur est mis en place. L'écartement, variable suivant la largeur de la fente palpébrale, le volume et la saillie du globe, la profondeur des culs-de-sac, sera modéré, car la commissure externe, trop fortement tendue, risquerait de se déchirer.

Les culs-de-sac conjonctivaux sont irrigués avec la solution de biiodure ou d'oxycyanure d'Hg à 1. p. 10.000 *tiédie au préalable*, afin d'éviter le spasme de l'orbiculaire, tandis que le malade est engagé à regarder successivement en haut, en bas, à droite et à gauche, afin



de permettre au liquide d'atteindre les différents replis de la muqueuse, en particulier la région de la caroncule où le lavage doit porter de préférence.

**Fixation du globe.** — Le point de fixation n'est pas indifférent :

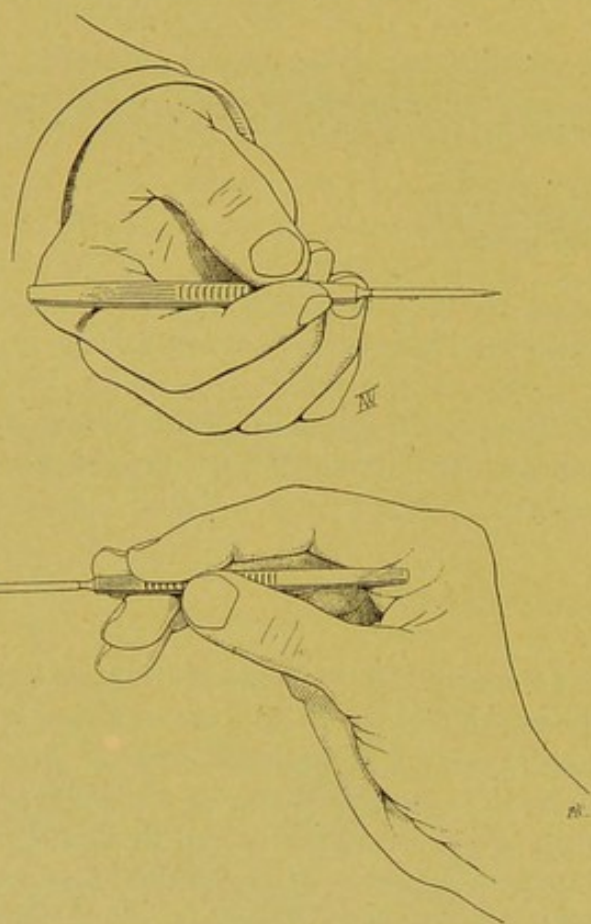


FIG. 118 et 119. — Tenue du couteau.  
Opération sur l'œil droit. Opération sur l'œil gauche.

L'instrument est tenu le tranchant en haut entre le pouce et l'index, à peine serré, et le dos du couteau repose en arrière sur la racine de l'index.

d'une mauvaise fixation dépend souvent une mauvaise section. La conjonctive doit être saisie à l'extrémité nasale du diamètre horizontal de la cornée, tout contre le limbe et on prendra avec la muqueuse le tissu épiscléral sous-jacent afin de rendre la prise plus solide. Les mors de la pince, modérément écartés, dépriment la paroi du globe en faisant saillir la muqueuse dans leur intervalle et sont rapidement rapprochés. Ainsi fixé, exactement à l'opposé du point où le couteau va pénétrer, l'œil garde une immobilité relative pendant la section ; au con-

traire, si la conjonctive est prise en tout autre point, l'œil roule et n'a aucune fixité.

La fixation en bas est mauvaise et ne trouve son indication que si la conjonctive, déchirée après une première prise infructueuse, ne peut plus être saisie à nouveau.

Le couteau est tenu de la main droite, entre le pouce et l'index, le tranchant en haut, le dos reposant à la fois sur la racine de l'index en arrière et la gouttière formée par l'index et le médius en avant, les doigts pas trop rapprochés de la lame et modérément serrés afin de ne pas gêner le jeu du couteau (fig. 118 et 119).



Comme on le voit dans la figure 121, les deux mains doivent être appuyées afin de ne pas presser sur le globe et de donner plus de sûreté dans l'exécution de l'acte opératoire. La gauche, qui maintient la pince, est appuyée sur le front du côté de la joue du côté gauche tandis que la pince repose par sa partie moyenne sur le dos de la racine du nez *sans presser sur le globe*. La main qui tient le couteau prend point d'appui avec le petit doigt sur la région malaire droite (fig. 121).

**Premier temps. Section de la cornée**<sup>1</sup>. — C'est un des points les plus importants et les plus délicats de l'intervention. Le lambeau cornéen aura une dimension suffisante pour permettre aux cataractes, même volumineuses, de sortir sans difficulté. Il sera taillé de telle manière que la coaptation soit parfaite et la cicatrisation rapide.

La section sera faite en haut, car la paupière supérieure, tenant lieu de premier pansement, rend la coaptation des lèvres de la plaie plus facile. Elle intéressera presque toute la moitié supérieure de la cornée (les deux cinquièmes exactement, Panas). Le couteau pénètre en dehors, à 1 millimètre au-dessus du diamètre horizontal, exactement au limbe, ressort à l'opposé de ce diamètre en un point exactement symétrique, et sectionne toute la moitié supérieure de la cornée, cheminant entre celle-ci et la sclérotique sans empiéter sur l'une ou sur l'autre ; la ligne d'incision se confond avec le limbe (fig. 120).

a) PONCTION ET CONTRE-PONCTION. — Avec le couteau tenu de la main droite, la pointe appliquée tout contre le limbe, à 1 millimètre environ au-dessus du diamètre horizontal et le *tranchant en haut*, l'opérateur s'apprête à faire la ponction. Recommandant au malade de bien regarder en bas, la pointe est poussée doucement et en retenant un peu l'instrument, pour éviter tout ressaut lorsque celle-ci ayant perforé la cornée et n'éprouvant plus de résistance pénétrera dans la chambre antérieure. Avant d'achever la ponction, assurez-vous que l'instrument ne chemine pas entre les lames de la cornée. C'est que le couteau, au lieu d'être normal au limbe, est oblique. Si vous poursuivez l'opération, la pointe sortira très en dedans du point de pénétration et vous aurez un lambeau défectueux, taillé en pleine cornée et beaucoup trop petit. Retirez donc franchement le couteau, à con-

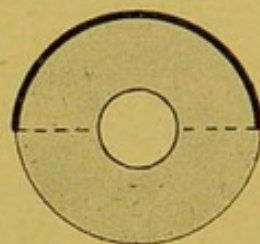


FIG. 120. — Schéma de la section.

La ligne pointillée représente le diamètre horizontal de la cornée.

1. Pour plus de clarté, nous avons subdivisé chacun des temps principaux en temps secondaires, mais nous ferons remarquer que ce sont plutôt des moments de l'opération que des temps à proprement parler. Ils n'impliquent aucun arrêt et sont destinés seulement à montrer l'enchaînement des mouvements et à en assurer l'exécution parfaite.



dition bien entendu que la pointe n'ait pas encore pénétré dans la chambre antérieure, et recommencez la ponction (fig. 122 et 123).

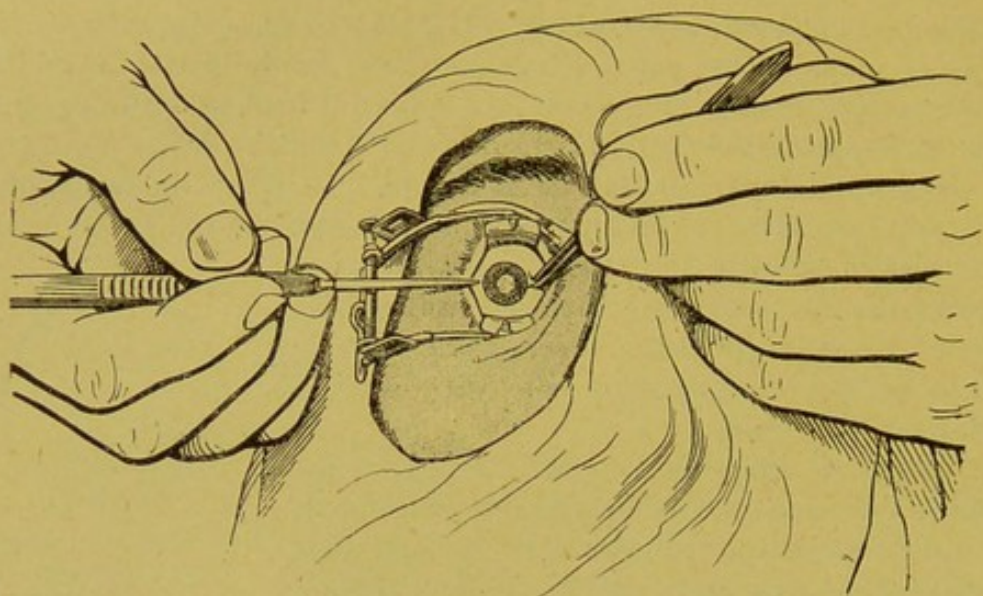


FIG. 121. — Opération de la cataracte. Œil droit. Premier temps.

L'opérateur est placé derrière la tête du sujet. Le couteau, tenu horizontalement de la main droite, va pénétrer exactement au limbe. La pince fixatrice, appliquée au point opposé, maintient le globe. Elle repose par sa partie moyenne sur la racine du nez. Les deux mains prennent point d'appui sur un plan résistant à droite et à gauche.

La ponction faite, *poussez lentement* l'instrument parallèlement à la face antérieure de l'iris *sans jamais revenir en arrière*, en dirigeant la pointe vers l'extrémité nasale du diamètre horizontal de la cornée. A mesure qu'elle avance, la lame, de plus en plus large, obture le point de pénétration et s'oppose à la sortie de l'humeur aqueuse.

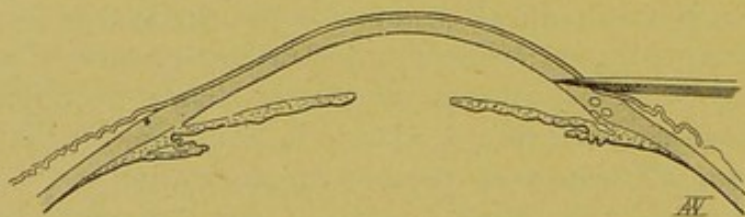


FIG. 122. — Couteau bien tenu.

La pointe a pénétré normalement au limbe et ressort dans la chambre antérieure exactement au même niveau.

Mais si vous faites exécuter au couteau un mouvement de retrait, la plaie bâille, l'humeur aqueuse s'échappe, la chambre antérieure disparaît et vous ne pouvez plus achever la section sans embrocher l'iris qui vient se jeter sur le tranchant de l'instrument.



La *contre-ponction* est faite, tout comme la ponction, exactement au limbe, à 1 millimètre au-dessus de l'extrémité nasale du diamètre

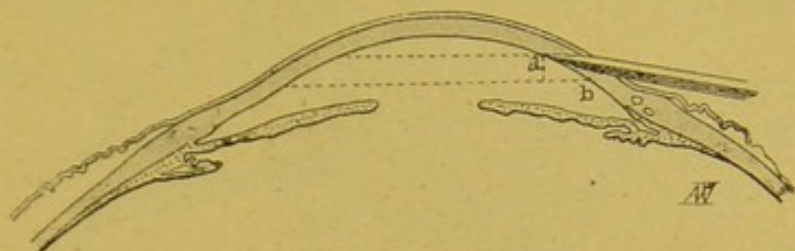


FIG. 123. — Couteau mal tenu.

La pointe après avoir pénétré au niveau du limbe, a cheminé obliquement entre les lames de la cornée et ressort en *a*, bien en dedans du point de pénétration *b*. Le résultat est le même que si le couteau avait pénétré directement en avant du limbe, en *a*, et le lambeau sera trop petit.

horizontal. Par suite de la très grande réfringence de la cornée, nous voyons la pointe du couteau un peu en avant du point où elle se

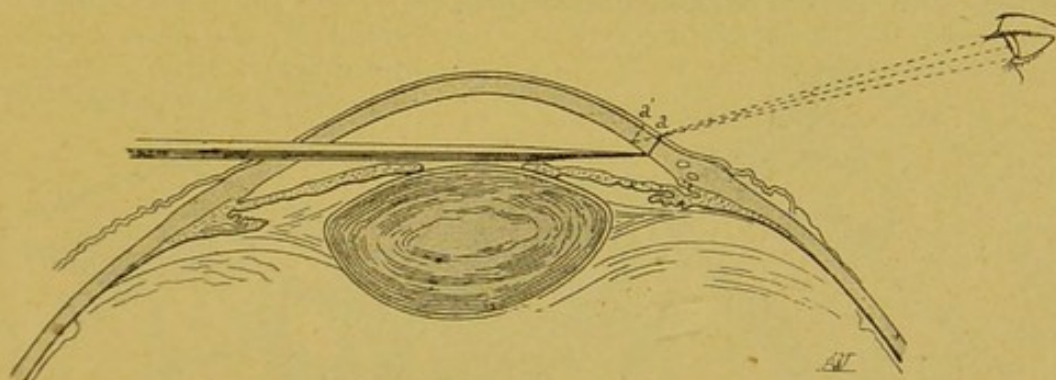


FIG. 124. — La pointe est exactement au limbe en *a*, prête à sortir de la chambre antérieure, et l'œil la voit en *a'* à environ 1 millim. en avant.

trouve (fig. 124). Il en résulte que pour sortir au limbe, nous devons diriger celle-ci à 1 millimètre environ en avant de lui, sinon nous sortirions dans la sclérotique.

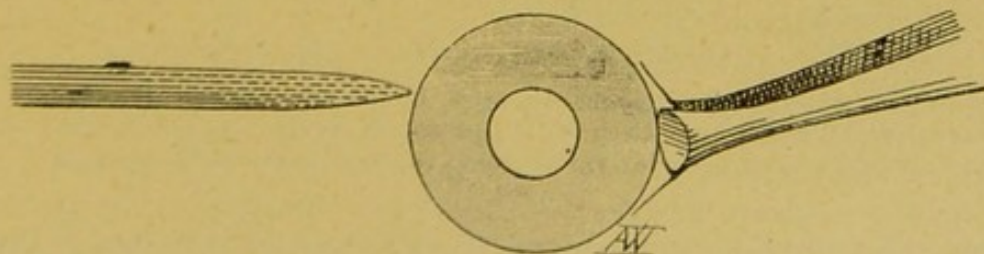


FIG. 125. — Le couteau, bien horizontal, va faire la ponction exactement au limbe, à 1 millim. au-dessus du diamètre horizontal.

Enfin, avant d'exécuter la contre-ponction, la main gauche abaisse la pince fixatrice (fig. 129 et 130) afin de ne pas gêner la sortie du couteau.



Ce mouvement d'abaissement de la pince, qui doit marcher de pair avec le mouvement du couteau, est difficile à acquérir au début, alors que l'élève porte toute son attention sur la pointe de la lame et

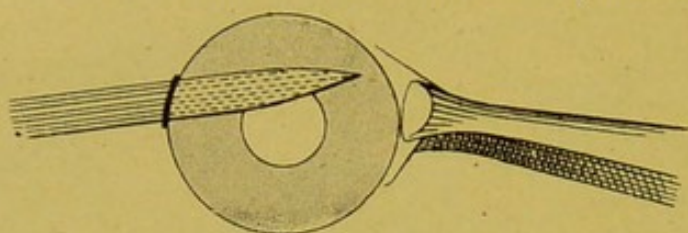


FIG. 126. — La pointe, arrivée à 1 millimètre en avant du limbe, va faire la contre-ponction tandis que la pince s'abaisse de manière à ne pas gêner le jeu du couteau.

néglige la pince avec laquelle il presse toujours trop fortement sur le globe et souvent déchire la conjonctive. Il est cependant indispensable ; sinon la pointe du couteau risque d'être arrêtée, après sa sortie, par l'extrémité des mors de la pince sur laquelle elle viendrait buter, et la section serait compromise.

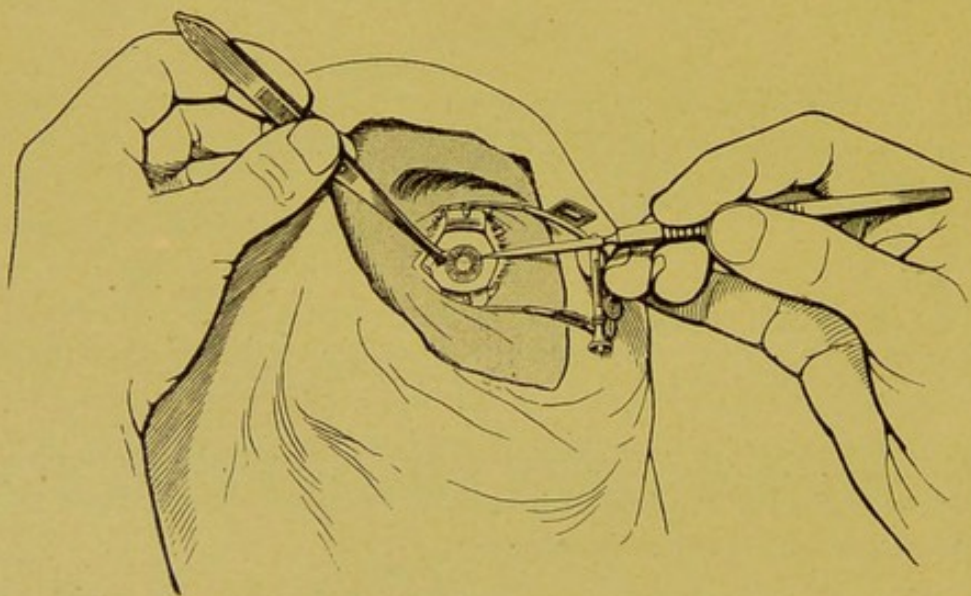


FIG. 127. — Opération de cataracte. Œil gauche. Premier temps.

Le chirurgien est placé à la gauche du sujet. La main droite, qui tient le couteau, prend point d'appui avec le petit doigt sur la tempe. La pince, tenue de la main gauche qui est appuyée sur le front, repose sur la racine du nez.

Pour résumer cette première partie du temps, nous dirons : « Ponction de la cornée au limbe scléro-cornéen, à 1 millimètre au-dessus du diamètre horizontal de la cornée ; pousser lentement le couteau et effectuer la contre-ponction lorsque la pointe est arrivée au point opposé, à 1 millimètre en dedans du limbe.

CONDITION ESSENTIELLE. — *Ne jamais revenir en arrière*, afin d'éviter l'issue de l'humeur aqueuse.



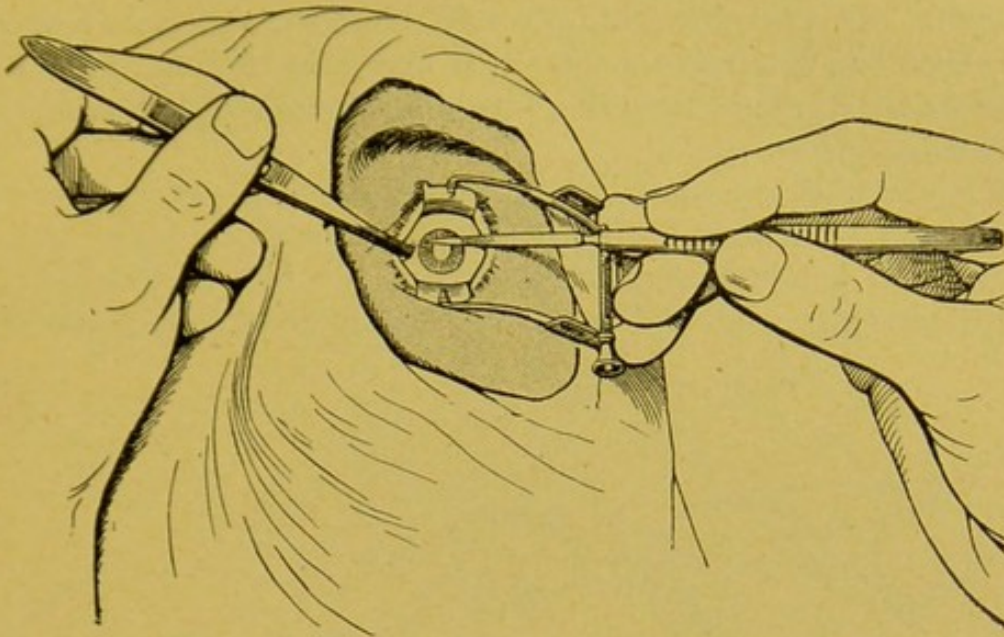


FIG. 128. — Opération de cataracte. Œil gauche. Premier temps. Contre-ponction.

Le couteau est poussé vers le point de contre-ponction, lentement, sans jamais revenir en arrière. Il va effectuer la contre-ponction et sortir au limbe, bien qu'à ce moment la pointe soit vue à 1 millimètre en avant, en raison de la réfringence de la cornée.

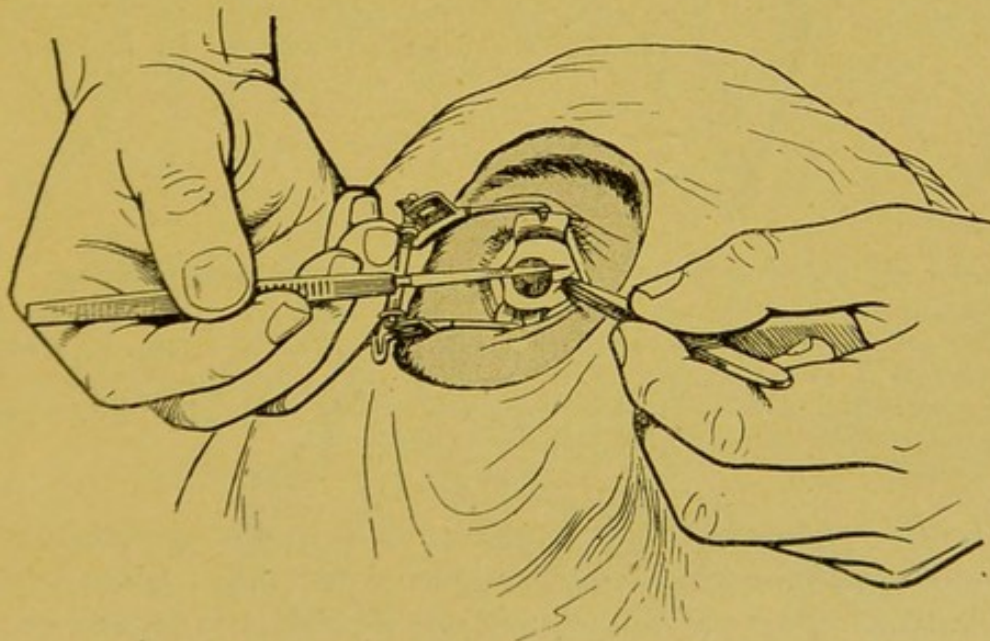


FIG. 129. — Opération de cataracte. Œil droit. Premier temps. Section.

Tandis que la main gauche, toujours appuyée sur la joue, abaisse la pince fixatrice pour ne pas gêner la sortie du couteau, celui-ci exécute la contre-ponction. Pour cela la main droite relève la lame qui tranche tout le quadrant supéro-interne de la cornée tandis que le manche s'abaisse. Dans ce mouvement, la main conserve sa position ; seuls les doigts se relèvent de manière à faire basculer le couteau (comparez avec la fig. 121).

b) SECTION DE LA CORNÉE — A l'inverse du précédent, ce deuxième moment doit être très rapide et suivre immédiatement la contre-



ponction, car celle-ci à peine effectuée, l'humeur aqueuse s'échappe et la chambre antérieure disparaît. Il faut donc de toute nécessité, pour éviter d'embrocher l'iris, franchir la pupille avant l'issue de l'humeur aqueuse.

Pour cela, au moment d'exécuter la contre-ponction, abaissez légèrement le manche de l'instrument et sortez de la cornée en poussant la pointe en haut et en dedans vers la racine du nez. La contre-ponction achevée, le manche s'abaisse de plus en plus tandis

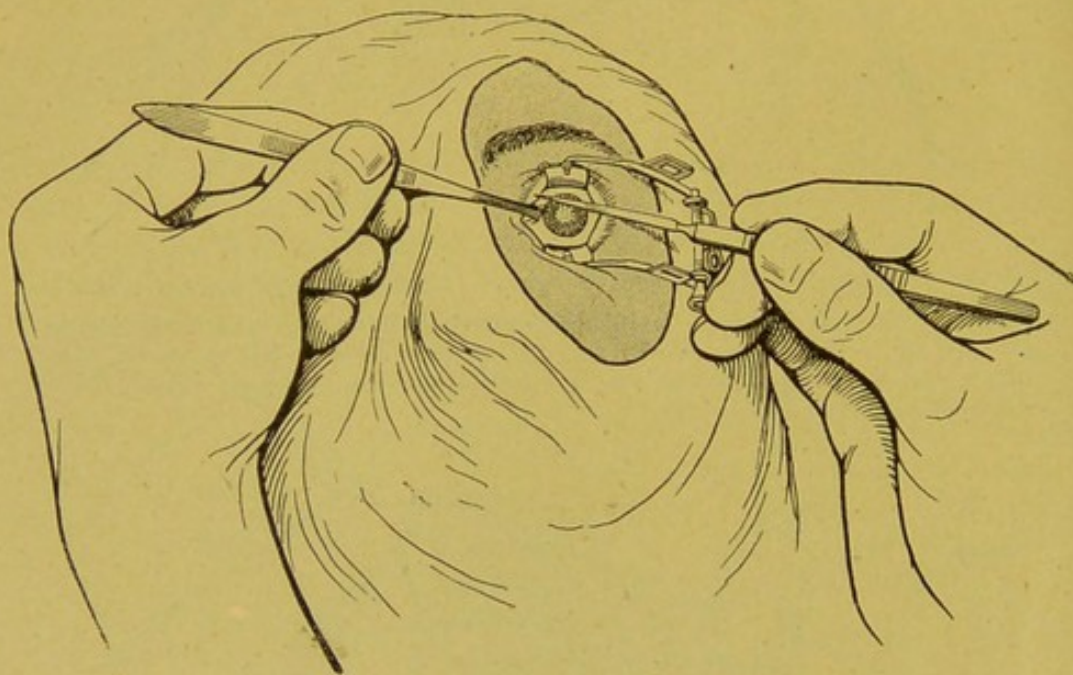


FIG. 130. — Opération de cataracte. Œil gauche. Premier temps. Section.

Le mouvement est identique. La main gauche, toujours appuyée, abaisse la pince qui repose sur la racine du nez sans presser sur le globe. Le couteau a effectué la contre-ponction et sectionne tout le quadrant supéro-interne de la cornée. Dans ce mouvement, la main droite se déplace à peine ; tout se passe au niveau des doigts (comparez avec la fig. 127).

que la lame franchit l'orifice pupillaire et sectionne presque tout le quadrant supéro-interne. L'humeur aqueuse peut maintenant s'échapper, la lame repose sur la face antérieure de l'iris et s'oppose au prolapsus de cette membrane (fig. 130, 131 et 132).

En même temps, relevant alors la main, sectionnez avec le talon de la lame la plus grande partie du quadrant supéro-externe. La kératotomie est pour ainsi dire achevée ; le couteau a franchi la zone dangereuse et il ne reste plus qu'à terminer la section (fig. 131).

Donc la section doit être rapide ; elle suit immédiatement la contre-ponction et se fait en deux coups de couteau : le quadrant supéro-interne est tranché avec la pointe et le quadrant supéro-externe avec le talon.



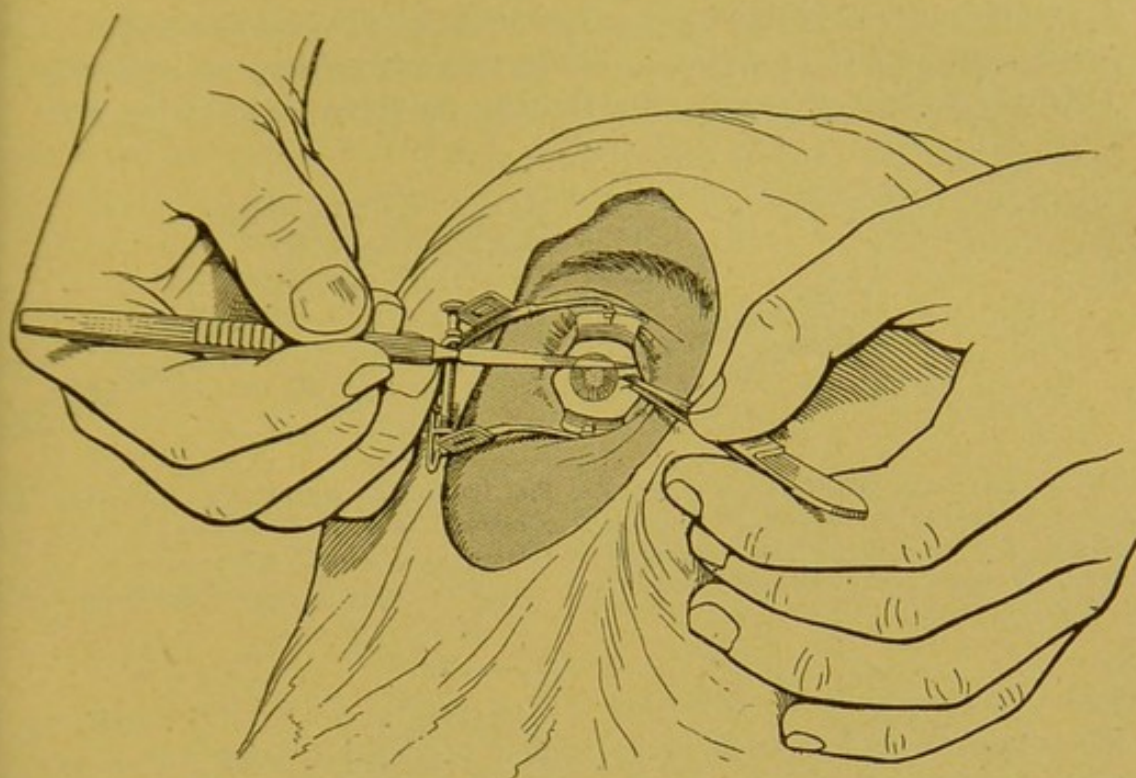


FIG. 131. — *Opération de cataracte. Œil droit. Deuxième temps. Section.*

Relevant la main en totalité (comparez situation de la main, fig. 121 et fig. 129), l'opérateur a sectionné presque tout le quadrant supéro-externe de la cornée avec le talon de l'instrument et va achever la section.

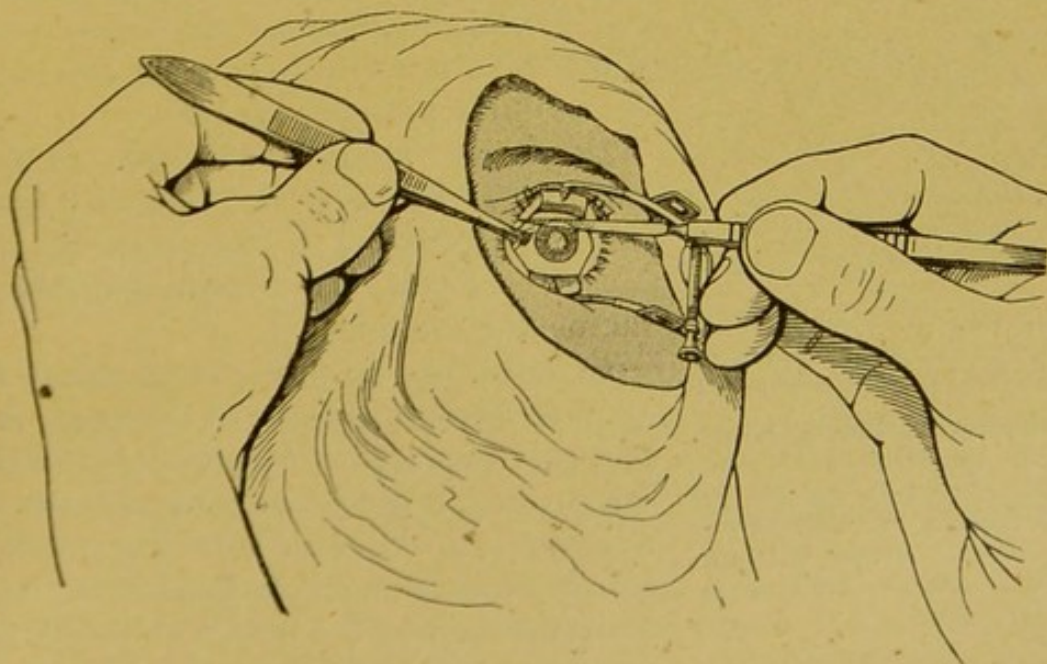


FIG. 132. — *Opération de cataracte. Œil gauche. Deuxième temps. Section.*

L'opérateur, relevant la main, a sectionné avec le talon de la lame presque tout le quadrant supéro-externe de la cornée et va achever la section (comparez la situation de la main droite, fig. 130).



REMARQUE. — Éviter tout mouvement de scie. Ce mouvement de va-et-vient facilite la sortie de l'humeur aqueuse et gêne beaucoup l'opération ; la section est moins franche, les lèvres de la plaie moins

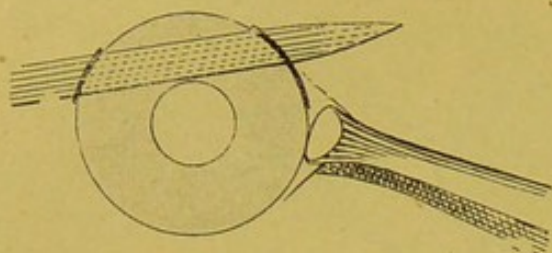


FIG. 133. — La contre-ponction a été faite ; abaissant le manche du couteau et poussant la pointe en haut et en dedans, l'opérateur sectionne presque tout le quadrant supéro-interne.

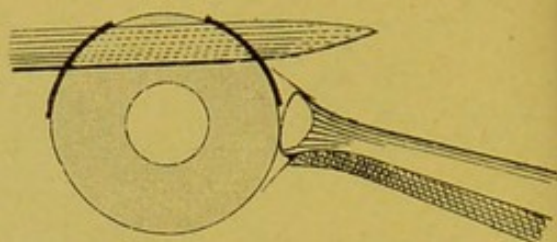


FIG. 134. -- Le manche de l'instrument étant relevé, on a sectionné avec le talon de la lame le quadrant supéro-externe et il ne reste plus qu'à terminer lentement la section.

bien coaptées et la cicatrisation moins rapide. En outre, il expose davantage au prolapsus de l'iris : plus la section est nette et franche, moins sont grandes les chances de prolapsus.

c) ACHÈVEMENT DE LA SECTION. — Il ne reste plus pour terminer le lambeau cornéen qu'à sectionner le petit pont supérieur demeuré

intact. La section sera achevée très lentement ; on sortira ainsi exactement où l'on veut, sans empiéter sur la cornée ou la sclérotique et surtout sans déterminer aucun à-coup, précaution très importante afin d'éviter la sortie brusque du couteau et avec lui le prolapsus de l'iris.

**Deuxième temps. Discision de la capsule.** — Déposant le couteau, l'opérateur va procéder à l'ouverture de la capsule à l'aide du kystitome que l'aide lui met dans la main.

Le chirurgien ne doit pas quitter des yeux le champ opératoire et détourner la tête pour prendre un instrument car l'œil est ouvert et son contenu peut facilement s'échapper. L'aide n'a d'autre rôle que de placer dans la main de l'opérateur les instruments dont il a besoin et d'enlever ceux devenus inutiles.

a) AVEC LE KYSTITOME. — L'œil maintenu ou non par la pince, et le sujet continuant à regarder en bas, le kystitome, légèrement recourbé à angle obtus ouvert en avant et tenu de la main droite, est

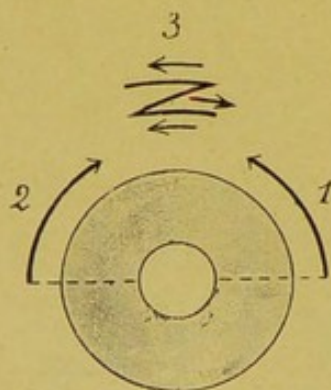


FIG. 135. — Schéma de la section montrant les mouvements d'archet du couteau.

1. Contre-ponction et section du quadrant supéro-interne avec la pointe. —
2. Section du quadrant supéro-externe avec le talon. —
3. Achèvement lent de la section.



introduit à plat entre les lèvres de la plaie (fig. 136 et 137). Puis, l'instrument étant arrivé un peu au-dessous du milieu de la pupille, le chirurgien lui imprime un mouvement de rotation en arrière de  $90^{\circ}$ , qui amène sa pointe contre la capsule, et fait à la surface de celle-ci deux ou trois incisions très superficielles, une discision trop pro-

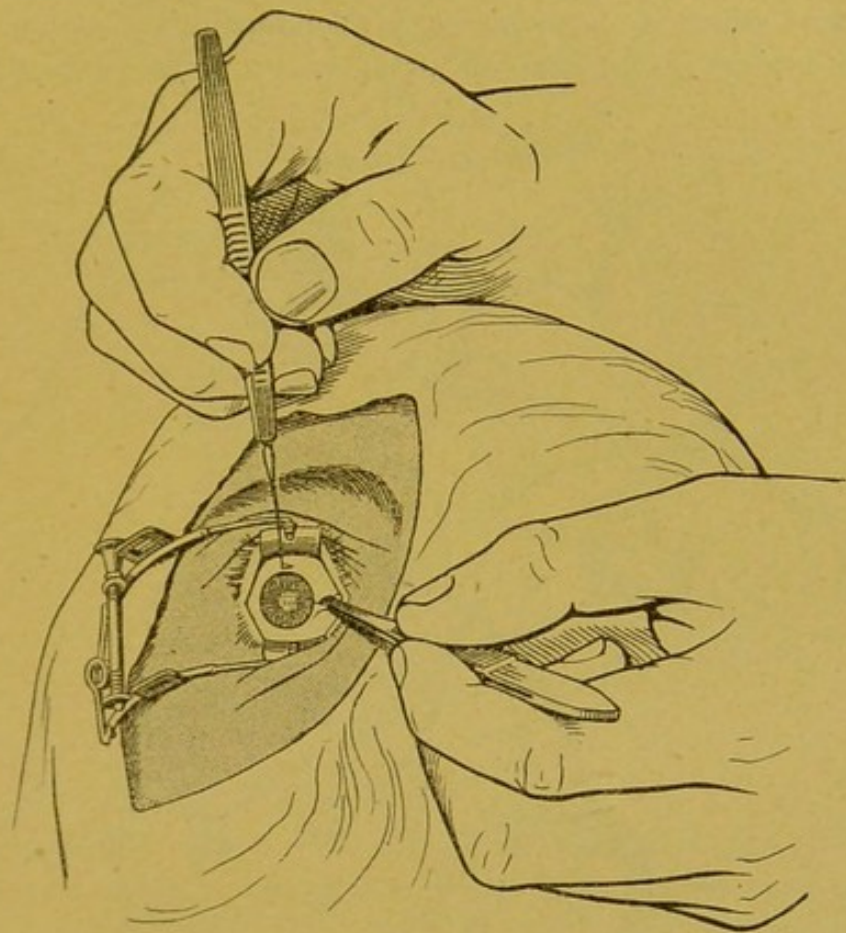


FIG. 135. — Opération de cataracte. Œil droit. Deuxième temps. Discision.

Le kystitome est introduit à plat, tandis que le malade est engagé à respirer sans effort, la bouche ouverte, afin d'éviter toute contraction. La main droite, qui tient le kystitome, est appuyée sur le front, tandis que la gauche maintient le globe avec la pince.

fonde pouvant entraîner une subluxation du cristallin (fig. 138). On imprime à l'aiguille un nouveau mouvement de rotation de  $90^{\circ}$  et le kystitome est enlevé avec précaution <sup>1</sup>.

On ne peut fixer de règle précise au sujet de l'effort à développer

1. **Kystitomie au couteau.** — La kystitomie anticipée faite avec le couteau au moment où il traverse la chambre antérieure, selon l'ancien procédé de Pellier de Quengsy, doit être proscrite. Ce procédé, brillant en apparence, n'offre aucun avantage ; il expose à la subluxation du cristallin et favorise l'issue du vitré, la cristalloïde étant ouverte alors que la section n'est pas achevée et que le couteau exerce encore sur l'œil une certaine pression. Le seul mérite qu'on lui reconnaissait autrefois, introduire dans l'œil un seul instrument, n'a aujourd'hui aucune valeur avec l'asepsie instrumentale et l'anesthésie parfaites que nous obtenons.



pour déchirer la capsule. On se rappellera que l'instrument ne doit pas presser sur le cristallin et le tranchant ne doit éprouver aucune résistance. Si la petite lame est bien tranchante, et c'est là une condition essentielle, elle incise la cristalloïde sans que l'opérateur s'en doute.

Lors de cataracte supra-mûre ou très molle, aussitôt après la discision, les couches périphériques s'échappent et emplissent la chambre antérieure, ne laissant aucun doute sur la réalité de la dis-

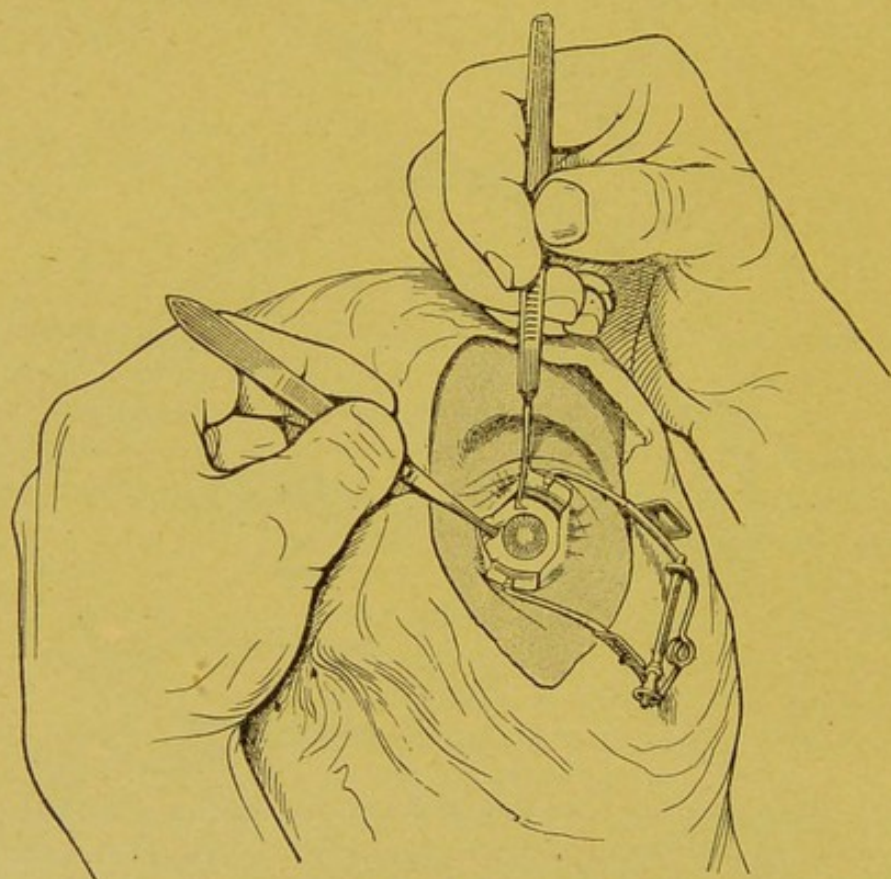


FIG. 137. — Opération de cataracte. Œil gauche. Deuxième temps. Discision.

La pince repose sur la racine du nez sans presser sur le globe, tandis que le kystitome s'apprête à faire la discision.

cision. Lors de cataracte dure, au contraire, rien ne prouve à l'opérateur que la cristalloïde a été intéressée. Mais le fait seul d'avoir promené le kystitome sur la cristalloïde, le tranchant en arrière, suffit pour ouvrir celle-ci sans qu'il soit besoin d'exercer aucune pression. Si, au moment de l'extraction, le cristallin ne sort pas, on s'assurera par une nouvelle discision, que celle-ci a été bien faite (v. page 181).

Si la pince avait été enlevée avant la discision, et nous préférons cette technique, le malade serait engagé à regarder en bas et celle-ci serait faite comme précédemment.



On tâcherait alors d'aller vite et de ne pas laisser l'instrument séjourner longtemps dans l'intérieur de l'œil, afin d'éviter une discision trop profonde ou la blessure des parties voisines à l'occasion d'un mouvement involontaire. Et si le blépharostat a dû aussi être

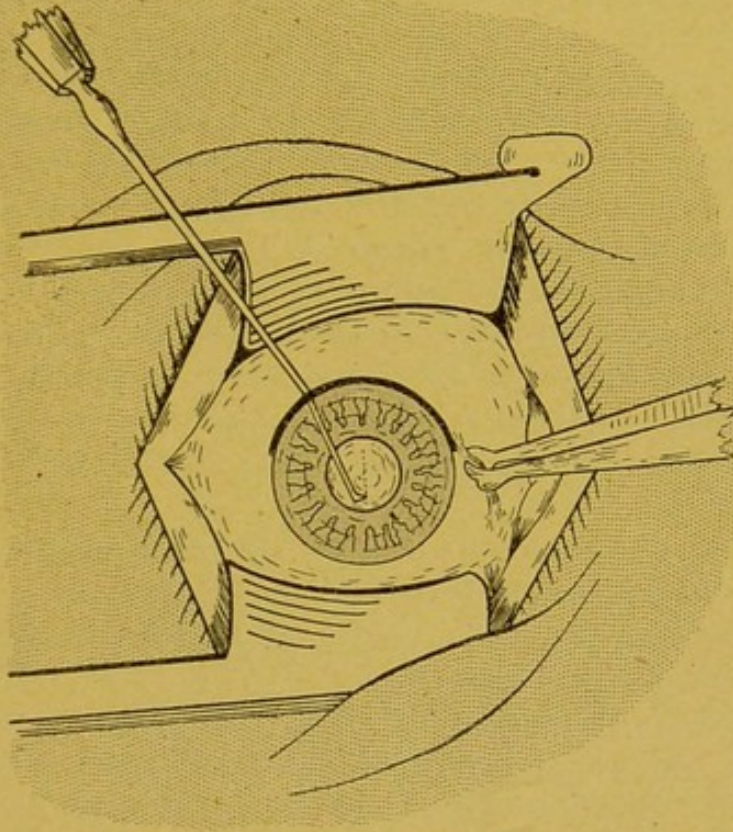


FIG. 138. — *Opération de cataracte. Deuxième temps. Discision.*

Le kystitome, auquel on a imprimé un mouvement de rotation de 90°, va dilacérer superficiellement la cristalloïde suivant le trait pointillé.

enlevé on soulèverait la paupière supérieure avec l'index gauche suivant la technique indiquée page 167 et la discision serait faite comme précédemment *avec la pince capsulaire*.

*b) ARRACHEMENT PARTIEL DE LA CRISTALLOÏDE.* — On se servira de la petite pince capsulaire (fig. 139).



FIG. 139. — *Pince kystitome de A. TERSON.*

*Technique.* — Les modèles préconisés sont nombreux. Tous ont ce caractère d'être munis à la face postérieure de leur extrémité terminale de petites griffes, s'emboîtant les unes dans les autres et qui saisissent solidement la cristalloïde. Afin de rendre la prise plus



certaine on a multiplié leur nombre. Mais des griffes trop nombreuses exposent davantage à prendre l'iris en même temps que la cristalloïde et elles ne permettent pas de saisir celle-ci exactement au point désiré. Aussi donnons-nous la préférence à la pince-capsulaire de A. Terson, munie seulement à son extrémité terminale de deux petites griffes.

La pince est introduite fermée dans la chambre antérieure, la concavité en avant et l'extrémité supérieure assez fortement inclinée en avant, de manière à ce que les mors reposent par leur face dorsale sur la face antérieure du cristallin. Les branches sont alors légèrement écartées de toute la largeur de l'orifice pupillaire, en même temps qu'on exerce sur la lentille une très légère pression, puis rapprochées; la pince est retirée et entraîne le plus souvent un fragment de cristalloïde. En cas d'insuccès, la pince est introduite à nouveau. Mais on n'insisterait pas trop longtemps et abandonnant la pince, on reprendrait alors le kystitome pour faire la discision pure et simple.

On peut se rendre compte à la fin de l'opération de l'étendue du fragment enlevé en secouant l'extrémité de la pince avec le fragment adhérent dans un peu d'eau. Celui-ci se détache, se déplisse et peut être étalé sur une petite lamelle.

*Indications.* — L'arrachement de la cristalloïde, en ouvrant largement le sac capsulaire, favorise l'issue des masses molles, la résorption de celles retenues après l'opération et diminue les chances de cataracte secondaire. Il est donc particulièrement indiqué dans les cataractes incomplètes et encore plus dans les cataractes capsulo-lenticulaires, lorsque la capsule est épaissie et opacifiée par places en même temps que le contenu de la lentille.

Aussi, sans vouloir l'ériger en principe, car il expose davantage à la subluxation du cristallin et à la perte du vitré, en raison des pressions involontaires exercées sur la lentille, il devra être tenté dans la plupart des cas, à condition de faire précéder l'opération d'une iridectomie, afin de ne pas risquer de pincer l'iris en même temps que la capsule. L'iridectomie qui, nous le verrons, sera le plus souvent combinée à l'extraction de la cataracte, aura ici cet autre avantage de permettre une excision capsulaire plus large, le champ pupillaire étant plus grand.

*Troisième temps. Extraction du cristallin.* — Il est quelquefois prudent pour ce dernier temps d'enlever le blépharostat chez les sujets indociles, car l'œil est maintenant ouvert et il faut craindre l'issue du vitré. Nous décrirons successivement les deux techniques : l'extraction avec et sans blépharostat.

a) EXTRACTION, LE BLÉPHAROSTAT ÉTANT LAISSÉ EN PLACE. — Recommandant au malade de regarder en bas et de respirer naturel-



lement, la bouche ouverte afin d'éviter tout effort, l'opérateur, avec la spatule tenue de la main droite et appliquée à *plat* sur le tiers inférieur de la cornée, exerce de bas en haut de petites pressions douces tandis qu'avec la curette tenue de la main gauche il déprime légèrement la lèvre supérieure de la plaie. Celle-ci s'entre-bâille, le cristallin bascule de haut en bas et d'arrière en avant, franchit la pupille, passe dans la chambre antérieure et s'échappe au dehors ; l'extraction est terminée.

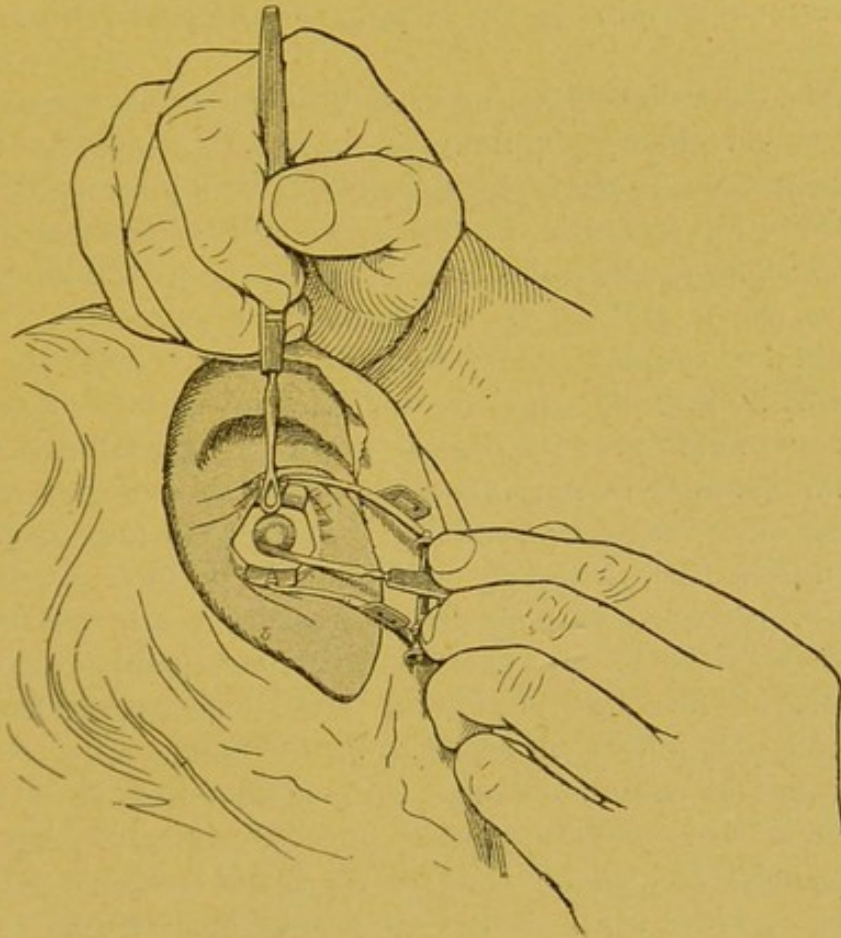


FIG. 140. — *Opération de cataracte. Œil gauche. Troisième temps. Extraction.*

La main gauche, appuyée sur la région malaire, presse légèrement avec la spatule à plat sur le tiers inférieur de la cornée, afin d'entre-bailler les lèvres de l'incision ; la droite, appuyée sur le front, déprime avec la curette mousse la lèvre supérieure.

Lorsque la cataracte est molle, après la sortie du noyau le champ pupillaire et la chambre antérieure restent obstrués par les masses opacifiées. Elles seront extraites comme précédemment par de petites pressions douces de la spatule sur la partie inférieure de la cornée, et si cette manœuvre ne suffisait pas, on irait les chercher avec la curette mousse introduite au besoin à plusieurs reprises dans la chambre antérieure jusqu'à ce que le champ pupillaire soit pur.



On agira avec une prudence extrême et l'instrument ne doit pas séjourner dans la plaie, car un mouvement involontaire du malade peut occasionner la perte du vitré. La curette, avant d'être introduite de nouveau, est débarrassée des masses molles qu'elle a pu ramener en la frottant sur l'extrémité d'un tampon de coton fusiforme humide *parfaitement stérile* présenté par un aide et cette manœuvre doit être particulièrement surveillée. La curette serait passée dans la flamme d'une lampe à alcool avant d'être réintroduite si on n'est pas absolument certain de son asepsie, car elle peut être une source d'infection.

En raison des reflets donnés par la lumière diffuse, on s'assurera de la pureté du champ pupillaire au moyen de l'éclairage focal ou mieux encore avec le photophore électrique tenu par un aide.

L'opération est terminée. Le chirurgien enlève l'écarteur avec précaution en rapprochant les branches et *en les tirant à lui* afin de ne pas presser sur le globe. Puis, recommandant au malade de fermer doucement les paupières, sans se contracter et comme s'il voulait s'endormir, il applique sur l'œil une rondelle mouillée qu'il maintient par une faible pression digitale contre l'angle interne des paupières afin d'assurer leur fermeture. Au bout de quelques secondes, après avoir enlevé la petite rondelle, il exécute sur la paupière supérieure un très léger massage du globe afin de bien réduire l'iris. Soulevant *légèrement* la paupière, il s'assure que la réduction est bien faite et, dans le cas contraire, avec une spatule vierge introduite entre les lèvres de la plaie, il déplisse la membrane irienne jusqu'à ce que la pupille ait repris sa forme ronde.

b) EXTRACTION SANS BLÉPHAROSTAT. — L'ablation de l'écarteur à la fin seulement de l'opération permet un nettoyage plus parfait de la chambre antérieure. On pourrait lui reprocher d'exposer davantage à la perte du vitré, aussi ne doit-on pas l'ériger en règle absolue. Toutes les fois que pour une raison quelconque on peut craindre l'issue de ce dernier (indocilité du sujet, *entre-bâillement des lèvres de la plaie sous l'influence de petites contractions de l'orbiculaire*, légère hypertonie de l'œil, etc.), aussitôt la discision et quelquefois même avant on enlèvera le blépharostat.

Si la discision n'a pas encore été faite, recommandant au malade de regarder en bas, l'index gauche soulève doucement la paupière supérieure sans exercer aucune pression et sans chercher à lutter contre les contractions de l'orbiculaire, tandis qu'avec le kystitome tenu de la main droite on pratique la discision. Souvent aussi, chez les malades indociles, on est obligé de faire l'iridectomie dans ces conditions : tandis que l'index gauche relève doucement la paupière, l'iris est saisi avec la pince tenue de la main droite et l'excision de la membrane faite par l'assistant (voy. Extraction combinée).



Le patient regardera toujours en bas et l'opérateur, se déplaçant vers la droite s'il s'agit de l'œil droit, soulève la paupière supérieure avec le pouce gauche appliqué parallèlement au bord libre *sans presser* sur le globe, de manière à permettre à la paupière de glisser sans résistance et de reprendre sa position première s'il se produit une contraction de l'orbiculaire. Puis, avec le pouce droit appliqué de même sur la paupière inférieure parallèlement au bord libre, il la déprime légèrement et exécute à

sa surface de petits massages de manière à entr'ouvrir les lèvres de la plaie cornéenne et à donner issue au cristallin qui s'échappe aisément (fig. 141). Pour l'œil gauche la technique est identique : l'opérateur se porte sur la gauche, soulève la paupière supérieure avec le pouce ou l'index droits et presse sur l'inférieure avec le pouce gauche.

Si des masses cristalliniennes

restent retenues dans le champ pupillaire, elles sont extraites par le même procédé ou, au besoin, avec la curette mousse. Cette manœuvre peut favoriser l'infection, par le contact de la lèvre ciliaire avec l'iris hernié entre les lèvres de la plaie ; mais il est quelquefois nécessaire d'y recourir et le danger sera d'autant moindre que le nettoyage avant l'opération aura été bien fait.

A condition d'enlever l'écarteur aussitôt après la discision, ou même après la section toutes les fois que le malade ne présente pas une docilité absolue, on n'aura jamais à se reprocher une perte accidentelle de vitré<sup>1</sup>.

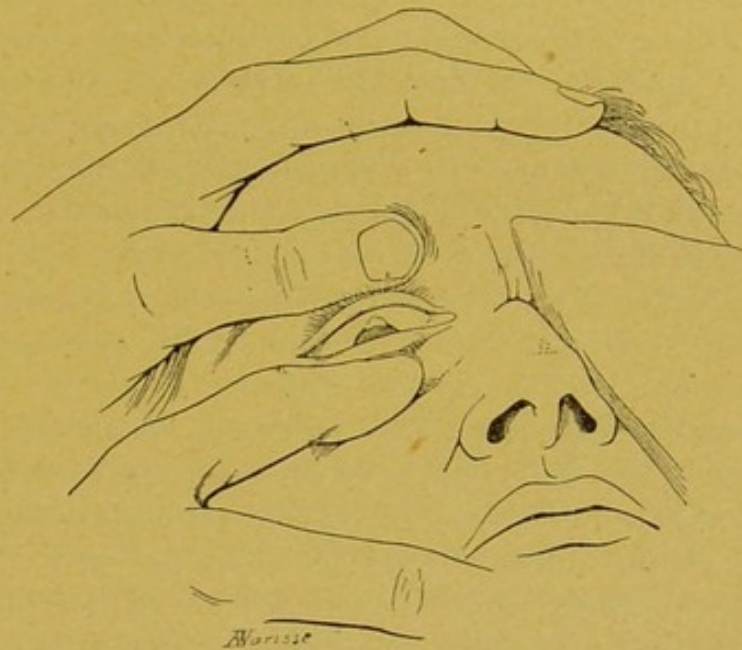

FIG. 141. — Opération de cataracte. Œil droit. Troisième temps. Extraction du cristallin sans blépharostat.

L'opérateur se place à droite ; tandis que le pouce gauche soulève doucement la paupière supérieure sans presser sur le globe, le pouce droit, appliqué le long de la paupière inférieure qu'il déprime, appuie légèrement sur la moitié inférieure de la cornée de manière à entre-bâiller les lèvres de la plaie et expulser les masses opacifiées.

1. C'est pourquoi nous rejetons absolument la pratique de certains opérateurs consistant à opérer sans blépharostat. Comme la fixation du globe, il assure la régularité et la parfaite exécution de la section et ne fait courir aucun danger



L'extraction est terminée. La pupille ayant repris une forme bien ronde, la paupière inférieure est légèrement abaissée et une goutte d'ésérine en solution huileuse à 1 p. 100 est instillée. La solution huileuse est ici de beaucoup préférable : elle ne détermine aucun spasme ; son action est plus efficace et plus prolongée ; les chances d'enclavement seront donc moindres.

Un pansement binoculaire, composé d'une ou de deux rondelles de gaze stérilisée et de plusieurs rondelles d'ouate hydrophile reliées par une petite plaquette de coton passant à cheval sur le dos du nez, est appliqué modérément serré (voy. page 12), tandis qu'un aide soutient la tête du malade en l'engageant à ne faire aucun effort qui pourrait amener une contraction de l'orbiculaire. L'opéré est descendu de la table d'opération sans secousse et regagne son lit, transporté sur un brancard, ou même à pied.

Assez souvent, l'extraction faite et le champ pupillaire bien nettoyé, l'opéré constate avec joie qu'il aperçoit les objets qui l'entourent. Ceci lui rendra confiance et l'aidera à supporter l'occlusion des deux yeux. Mais jamais on ne cherchera à provoquer cette révélation, par exemple en lui montrant les doigts avant d'appliquer le bandeau. Car même après l'extraction la mieux réussie et alors que le champ pupillaire est très pur, par suite de l'effacement de la chambre antérieure et des modifications profondes imprimées à l'œil par l'acte opératoire, le sujet ne voit rien ou à peu près rien. Cette constatation, qui ne doit pas faire douter du succès, serait vivement ressentie par l'opéré et le troublerait pendant les premiers jours.

**Cyanopsie.** — Très fréquente, elle apparaît aussitôt après l'extraction, souvent avec une intensité telle que le sujet la signale spontanément en s'écriant qu'il voit bleu.

Cette vision bleue, qui diminue peu à peu et s'efface en quelques jours, est la conséquence d'un phénomène de contraste. Le cristallin cataracté, d'ordinaire de teinte jaunâtre, intercepte les rayons bleus. Et la rétine, ayant été soustraite pendant des années à l'action de ces rayons, les perçoit davantage. On observe le même phénomène, mais seulement pendant quelques secondes, avec le port de verres jaunes.

## § 2. — EXTRACTION COMBINÉE

L'opération précédente laissant l'iris intact, la pupille reste ronde et conserve sa contractilité. La cicatrisation achevée, un œil

pendant le premier temps. Le chirurgien, s'il le juge nécessaire, peut l'enlever après le deuxième ou même après le premier temps. C'est donc se priver d'une garantie de succès que de ne pas l'employer, à condition, en ne saurait trop le répéter, de se servir d'un écarteur très souple, n'étant maintenu par aucune vis et pouvant être enlevé à tout moment par le simple rapprochement des branches.



exercé ne peut reconnaître l'aphakie qu'à la profondeur plus grande de la chambre antérieure, au tremblement de l'iris qui n'est plus soutenu par la lentille (*iridodonésis*), et à une légère strie blanche cicatricielle à peine visible au point où a porté la section.

Le résultat optique et esthétique est donc parfait et il semble que ce procédé doive remplacer tous les autres.

Mais, pendant les premiers jours après l'opération, alors que les lèvres de la plaie sont seulement coaptées et non encore cicatrisées, la membrane irienne peut, sous l'influence de causes encore mal déterminées, venir se prolaber au niveau de la section et s'enclaver entre les lèvres de la plaie (fig. 162).

Cet enclavement, dont les conséquences seront d'autant plus désastreuses qu'il est plus accentué (astigmatisme considérable, douleurs ciliaires, rétraction de la pupille attirée entre les lèvres de la plaie et réduite ou même supprimée en totalité, infection, etc.), doit être évité par tous les moyens. Le plus sûr réside dans l'exécution régulière des différents temps de l'opération et surtout dans la section franche et rapide du lambeau. Mais il ne suffit pas toujours et on a proposé pour l'éviter différents procédés : suture de la cornée, lambeau conjonctival, pont conjonctival, recouvrement, etc...

Nous les étudierons (voy. p. 188) avec leur valeur respective. La plupart en diminuent seulement le danger. L'iridectomie au contraire, si elle ne le supprime pas absolument, l'atténue tout au moins dans une forte proportion. Et s'il se produit, le prolapsus est toujours minime. Aussi cette méthode tend de plus en plus à remplacer l'extraction simple.

#### MANUEL OPÉRATOIRE

L'opération est sensiblement identique à la précédente : elle ne diffère que par l'adjonction d'un temps nouveau, l'iridectomie, qui suit immédiatement le premier temps.

La section faite, le chirurgien, maintenant le globe avec la pince fixatrice, introduit la pince courbe à iris fermée, la concavité en avant, entre les lèvres de la plaie jusque près du bord pupillaire ; les mors sont entr'ouverts, dépriment légèrement la membrane irienne, la saisissent et l'attirent au dehors. Elle est sectionnée au ras de la cornée, avec la pince-ciseaux tenue verticalement, les branches perpendiculaires à la ligne d'incision, soit par l'assistant, soit par le chirurgien lui-même qui aura renoncé à fixer l'œil et recommandé seulement au sujet de regarder en bas.

Il n'est pas nécessaire de faire une iridectomie large ; une résection d'étendue moyenne est suffisante et le colobome n'atteindra pas tout à fait la racine de l'iris (fig. 142).



L'iridectomie est suivie du troisième temps (discision de la capsule) et du quatrième (extraction) qui s'exécutent comme tout à l'heure<sup>1</sup>.

On le voit, l'extraction combinée ne diffère pas de la précédente et comprend seulement un temps de plus : premier temps, section ; deuxième temps, iridectomie ; troisième temps, discision ; quatrième temps, extraction.

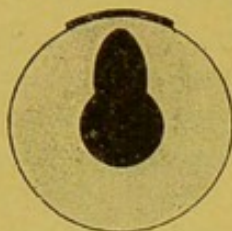


FIG. 142. — Iridectomie au cours de l'extraction.

Le colobome n'atteint pas la racine de l'iris et l'opération se réduit à une sphinctérectomie. La ligne noire supérieure représente le tracé de la section à la pique, si l'iridectomie, est seulement préparatoire.

L'extraction terminée, on réduira très exactement les coins du colobome avec la spatule, les angles de la brèche irienne ayant tendance à s'enclaver. L'ésérine en solution huileuse à 1 p. 100 peut être instillée et un pansement binoculaire est appliqué.

#### INDICATIONS ET RÉSULTATS

L'iridectomie ayant pour but de restreindre au minimum les chances d'enclavement après l'extraction par l'excision d'un fragment de la membrane irienne au niveau de la plaie sera faite toutes les fois qu'on a des raisons de craindre cet enclavement.

C'est une mesure de prudence, une soupape de sûreté, et quand on songe qu'un enclavement irien peut compromettre l'opération la mieux conduite, mieux vaut faire une iridectomie inutile que de courir le risque d'une telle complication. Le lavage des culs-de-sac conjonctivaux nous montrera si l'individu contracte violemment les paupières au moment de l'irrigation ; certains sujets clignent à tout instant et à peine l'écarteur est-il en place qu'on voit se dessiner sur le front des rides multiples. On n'hésitera pas dans tous ces cas, en particulier chez les *malades à front plissé*, à faire l'iridectomie. Lors de cataractes molles, l'excision de l'iris permettra un nettoyage plus complet du champ pupillaire.

On aura tendance en somme à pratiquer l'iridectomie dans tous les cas.

1. L'iridectomie doit suivre la section. Cependant, lors de complications au cours de l'opération (section trop petite, rigidité de l'iris, subluxation du cristallin, prolapsus irien, etc.), on peut être amené à la faire après la discision ou même au cours de l'extraction. On agira avec une prudence extrême, car l'œil, largement ouvert, risque de se vider à l'occasion du moindre effort. La pince fixatrice et l'écarteur sont enlevés ; la paupière étant légèrement soulevée avec l'index gauche, la pince à iris est introduite comme tout à l'heure et saisit la membrane qui est sectionnée avec la pince-ciseaux. Pendant tout ce temps, le malade est rassuré et engagé à ouvrir la bouche et à respirer sans effort.



Toutefois la mutilation de l'iris qui en résulte, l'hémorragie qui l'accompagne, le retard apporté à l'exécution de l'opération par l'adjonction d'un temps nouveau, et surtout l'accolement et l'enclavement des angles de la brèche irienne, ou l'enclavement capsulaire, beaucoup plus fréquent avec l'extraction combinée, constituent certains désavantages.

### § 3. — CHOIX DU PROCÉDÉ

#### EXTRACTION SIMPLE

Elle demeure l'opération idéale, en conservant à l'opéré le bénéfice d'une pupille ronde avec tous les avantages qui en découlent. Mais elle expose au prolapsus irien ; lors de cataractes molles, il est plus difficile de débarrasser complètement le champ pupillaire des masses retenues derrière l'iris et le danger de cataracte secondaire se trouve accru.

L'extraction simple sera donc réservée aux *cataractes dures*, avec chambre antérieure assez profonde, pupille bien contractée, ou aux cataractes supra mûres, *morgagniennes*, où on n'a pas à s'occuper de nettoyer le champ pupillaire, en raison de la liquéfaction de la plus grande partie de la cataracte, réduite à un petit noyau sclérosé nageant au milieu de l'émulsion cristallinienne. Elle est encore indiquée pour les cataractes des *jeunes sujets* ; sans doute, celles-ci sont le plus souvent molles et se compliquent d'ordinaire de cataractes secondaires, si la résorption post-opératoire demeure incomplète. Mais ne possédant pas ou peu de noyau, elles n'exigent qu'un petit lambeau cornéen ; la section pourra être faite à la pique, comme pour l'iridectomie, et le danger de prolapsus se trouve très diminué du fait du peu d'étendue de la plaie et de sa parfaite coaptation.

Enfin l'extraction simple trouve son indication dans tous les cas où on craint de ne pouvoir pratiquer l'iridectomie, en raison de l'indocilité du sujet, ou de la nature de la cataracte (hypertonie légère, subluxation du cristallin).

Dans le premier cas la seule saisie de l'iris exposera à une iridodialyse totale ; dans le second, l'issue du vitré peut suivre la section et mieux vaudra terminer l'extraction le plus rapidement possible, quelquefois même pratiquer l'extraction dans la capsule, sans tenter

1. L'enclavement des angles du colobome est en effet très fréquent après l'iridectomie, pour ne pas dire constant, si on pouvait examiner anatomiquement tous ces yeux. Cet enclavement irien, joint à l'enclavement capsulaire qui l'accompagne souvent, constitue dans la suite une menace de glaucome, plus fréquent sur les yeux iridectomisés qu'après l'extraction simple.



l'iridectomie. Si bien que l'excision de l'iris demeure impossible précisément dans les cas où elle serait le plus indiquée. Sans doute l'opération de choix, toutes les fois que la cataracte n'est pas absolument normale, est l'opération en deux temps: iridectomie préparatoire et extraction du cristallin quelques semaines plus tard. Nous reviendrons sur ce point. Mais si on n'a pas soin dans ces cas de pratiquer le lambeau conjonctival ou mieux encore la suture de la cornée (p. 189), on peut et mieux vaut s'abstenir d'exciser l'iris, chez les sujets indociles.

En résumé, l'extraction simple convient aux cataractes normales dures, avec chambre antérieure assez profonde, pupilles bien contractiles, aux cataractes supra-mûres ou chez les très jeunes sujets. Elle sera réservée plutôt à la clientèle aisée et le malade sera de préférence opéré dans son lit, afin d'éviter tout mouvement et toute contraction après l'opération. Elle est particulièrement indiquée chez les nerveux ou dans les cataractes pathologiques, où on craint de ne pouvoir exciser facilement l'iris, si on n'a pu faire l'iridectomie préparatoire. *Elle sera toujours précédée de la suture de la cornée.* Si l'anse de fil est coupée au moment de la section, on renoncera à l'extraction simple et on pratiquera l'iridectomie.

Si la tension est absolument normale on se trouvera bien d'instiller une ou deux gouttes de la solution aqueuse de sulfate d'atropine au centième avant de pratiquer l'extraction simple. La mydriase permet un arrachement plus large de la cristalloïde antérieure et un nettoyage plus parfait du champ pupillaire. Elle diminue la réaction post-opératoire et la tendance aux synéchies postérieures, la pupille demeurant dilatée aussitôt la reformation de la chambre antérieure.

#### EXTRACTION COMBINÉE

Elle s'applique à tous les cas non justiciables de l'extraction simple: cataractes molles ou demi molles, avec chambre antérieure peu profonde, cataractes intumescents, en particulier chez les sujets gras ou obèses, qui gardent difficilement l'immobilité. Enfin toutes les fois que la cataracte n'est pas tout à fait normale et présente une complication quelconque, soit du côté de l'œil (synéchies postérieures, cataractes traumatiques, myopiques, subluxation du cristallin (voy. cataractes compliquées), soit du côté du patient (affection broncho-pulmonaire, nervosité, sujets âgés supportant difficilement le séjour au lit, spasme de l'orbiculaire au cours de l'opération, etc.), on fera l'extraction combinée et de préférence en deux temps, l'iridectomie préparatoire précédant de quelques semaines l'extraction définitive.



*L'extraction combinée sera souvent associée au lambeau à pont conjonctival, la suture de la cornée étant plutôt réservée à l'extraction simple. Le pont conjonctival, étudié plus loin, donne une très grande sécurité. Insuffisant pour prévenir le prolapsus irien, il ne gêne pas sensiblement l'opérateur pour pratiquer l'excision de l'iris et assure une meilleure coaptation en même temps qu'il diminue les dangers d'issue du vitré. Il en limitera la perte si elle se produit et s'opposera au renversement du lambeau.*

#### MOMENT DE L'INTERVENTION

On connaît la règle classique : la cataracte doit être mûre et la sensibilité lumineuse conservée.

Si la seconde proposition demeure intangible (exception faite pour les cas où l'opération n'a qu'un but esthétique, lors de décollement de la rétine par exemple), on peut apporter à la première quelques tempéraments. Sans doute on attendra de préférence la maturité, et on se départira d'autant moins de cette règle que le sujet est plus jeune et que la cataracte appartient au groupe des cataractes molles. Mais si les deux yeux sont intéressés à peu près au même degré, une attente prolongée est très pénible au patient et on peut intervenir d'autant mieux que le sujet est plus âgé et la cataracte plus dure. Autour de 70 ans, le cristallin, même transparent, est à peu près entièrement sclérosé. Si donc les couches périphériques ne sont pas encore opacifiées, elles ont chance cependant d'être extraites en même temps que les parties centrales et on est moins exposé à la cataracte secondaire. Le fait est d'autant plus intéressant que ces cataractes dures ont une marche particulièrement lente et qu'il serait souvent impossible d'attendre leur complète maturité.

Le diagnostic de la cataracte est toujours facile, sauf au début dans les formes dures, scléreuses, car l'ophtalmoscope ne révèle alors aucune opacité et la diminution d'acuité, conséquence de la sclérose et de la rétraction des fibres cristalliniennes non encore opacifiées, est souvent rapportée à une tout autre cause.

La cataracte sera seulement soupçonnée par la difficulté de voir nettement la papille qui paraît un peu voilée. Puis, peu à peu la sclérose en s'accroissant devient appréciable à l'éclairage oblique, plus encore qu'à l'éclairage ophtalmoscopique, en même temps que l'acuité visuelle diminue de plus en plus. Enfin l'éclairage ophtalmoscopique montre à son tour un trouble diffus de la lentille, localisé de préférence aux couches centrales et si l'acuité visuelle est déjà très diminuée, on peut alors intervenir.



## TRAITEMENT MÉDICAL

Au début, on tentera d'arrêter ou tout au moins de retarder l'évolution de la cataracte par l'usage de l'iodure de potassium en applications locales et à l'intérieur.

|   |            |
|---|------------|
| Iodure de potassium ou mieux de sodium. . . . . | 0 gr. 50   |
| Eau distillée . . . . .                         | 10 grammes |

dont on instille une goutte matin et soir. La dose d'iodure est progressivement élevée à 60, 70 ou 80 centigrammes.

Le collyre sera avantageusement remplacé par les bains iodurés.

|                               |       |                 |
|-------------------------------|-------|-----------------|
| Iodure de sodium . . . . .    | } à à | 2 ou 3 grammes. |
| Iodure de potassium . . . . . |       |                 |
| Eau distillée . . . . .       |       |                 |
|                               |       | 500 —           |

Pour bains d'œil tièdes, d'une durée de 5 à 6 minutes matin et soir.

L. Dor, pour rendre la solution plus active, conseille l'iodure de calcium naissant, c'est-à-dire de l'iodure de sodium mélangé au carbure de calcium, de façon à faire produire dans la solution de l'iodure de calcium naissant et du chlorure de sodium :

|  |       |             |
|--|-------|-------------|
| Iodure de sodium desséché . . . . .      | } à à | 4 grammes   |
| Chlorure de calcium cristallisé. . . . . |       |             |
| Dionine. . . . .                         |       | 0 gr. 20    |
| Eau distillée . . . . .                  |       | 400 grammes |

La solution sera tiédie et les bains prolongés dix à quinze minutes matin et soir ; la pénétration du sel dans la chambre antérieure est favorisée par l'action de la dionine. On se servira avec avantage des œillères à bords caoutchoutés.



FIG. 143. — Œillères à bords caoutchoutés pour bains oculaires.

Sans doute il est difficile d'apprécier la valeur thérapeutique de cette méthode ; du fait qu'une cataracte au début n'a pas évolué pendant plusieurs années, après un traitement rigoureusement suivi, on ne peut conclure à l'efficacité de ce traitement. Car on sait combien est variable la marche de certaines cataractes qui demeurent très longtemps stationnaires, au moins au début. Comme la plupart de nos confrères nous avons conseillé depuis une vingtaine d'années les bains iodurés à tous nos malades. Et sur le nombre relativement élevé que nous avons pu suivre, un tiers au moins



n'avait présenté aucune modification pendant plusieurs années. Ces bains sont donc peut être capables de retarder l'évolution de certaines formes, surtout les cataractes molles et demi molles, à condition d'être prescrits tout à fait au début et alors que l'acuité est peu diminuée. Ils ne présentent aucun inconvénient et n'entraînent aucune irritation.



## CHAPITRE V

# COMPLICATIONS DE L'OPÉRATION DE CATARACTE. LEUR PROPHYLAXIE. SOINS AUX OPÉRÉS

### SOMMAIRE

§ 1. — **Accidents au cours de l'opération.** — *Avant le premier temps :* Déchirure de la conjonctive après la fixation ; hématome. — *Pendant le premier temps :* Ponction entre les lames cornéennes ; blessure de l'iris, contre-ponction dans la cornée ou dans la sclérotique. Écoulement de l'humeur aqueuse et effacement de la chambre antérieure. Insuffisance du lambeau. — *Pendant le deuxième temps :* Subluxation du cristallin. — *Pendant le troisième temps :* le cristallin ne sort pas (discision incomplète, insuffisance du lambeau, rigidité de l'iris, subluxation du cristallin, cataracte morgagnienne). Sortie incomplète ou trop rapide. Issue du vitré. Renversement du lambeau. Collapsus de la cornée et de la sclérotique. Hypertonie passagère. — § 2. — **Prophylaxie de certains accidents.** — I. SUTURE DE LA CORNÉE. — *Technique. Résultats et indications.* — Elle forme le complément nécessaire de l'extraction simple et trouvera son indication dans l'extraction combinée si on craint l'issue du vitré. — II. LAMBEAU A PONT CONJONCTIVAL. *Technique. Résultats et indications.* — Il ne met pas à l'abri du prolapsus mais assure une meilleure coaptation, une cicatrisation plus rapide et s'oppose au renversement du lambeau en cas d'issue du vitré. — III. LAVAGE DE LA CHAMBRE ANTÉRIEURE. — Avantages lors de cataractes molles. Seringue à double courant. — IV. PARALYSIE TEMPORAIRE DES PAUPIÈRES. — § 3. — **Soins aux opérés et accidents post-opératoires.** RÉGIME DES OPÉRÉS. COMPLICATIONS POST-OPÉRATOIRES. — Locales : Retard de cicatrisation ; moyens d'y remédier : cautérisation et recouvrement conjonctival ; trouble de la cornée (kératites marginales, striées ; opacité totale). Prolapsus de l'iris. Inconvénients et traitement. Enclavement capsulaire. Complications inflammatoires : conjonctivites, iritis, infection. Irido-cyclite tardive ; due souvent à une fistulette. Elle sera traitée par le recouvrement conjonctival. Hyphéma. Hémorragie expulsive. Glaucome. Cataractes secondaires. Astigmatisme post-opératoire. Ses causes. COMPLICATIONS GÉNÉRALES : pneumonie, vomissements, rétention d'urine, psychose. — § 4. — **Vision de l'œil aphaque. Correction de l'aphakie.** — Astigmatisme et sa correction. Accommodation et pseudo-accommodation ; ses causes : partie utilisée du verre correcteur, état de la pupille et du champ pupillaire, grandeur des images rétinien-nes, cercles de diffusion, variations de position du verre correcteur.



Vision des opérés. Causes d'une mauvaise acuité: Inflammation post-opératoire, état de la cicatrice (astigmatisme), état de l'iris (enclavement de l'iris et de la capsule), état du champ pupillaire, altération du segment postérieur, décollement de la rétine ou hémorragie maculaire.

## § 1. — ACCIDENTS SURVENANT PENDANT L'OPÉRATION

### AVANT LE PREMIER TEMPS

**Déchirure de la conjonctive.** — La conjonctive, après avoir été saisie se déchire, par suite d'une friabilité trop grande, ou parce que l'opérateur s'y est pris à plusieurs reprises avant de la bien fixer, ou enfin parce que les mors de la pince sont trop coupants. Une déchirure étendue obligera le chirurgien à saisir le globe en un autre point, à l'extrémité inférieure du diamètre vertical par exemple, condition moins favorable au point de vue de la section.

**Hématome sous-conjonctival.** — Il est dû au pincement d'un vaisseau. Il n'a d'autre inconvénient que de favoriser la déchirure de la muqueuse ou de gêner quelquefois la sortie du couteau si l'hématome est considérable.

### PENDANT LE PREMIER TEMPS

a) **Ponction.** — 1° COUTEAU TENU A L'ENVERS. — On s'assurera, avant de faire la ponction, que le tranchant regarde bien en haut. Si par inadvertance la ponction était faite avec le couteau tenu à l'en-

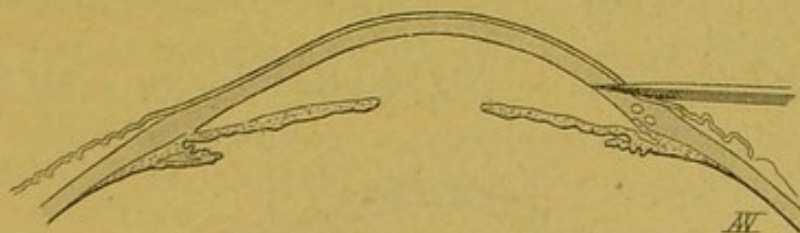


FIG. 144. — Couteau bien tenu.

La pointe a pénétré normalement au limbe et ressort dans la chambre antérieure exactement en ce point.

vers, il serait retiré et l'opération remise au lendemain; ou bien on retourne le couteau sur place et on continuera la section en évitant l'écoulement de l'humeur aqueuse. Si la chambre antérieure disparaît et si l'iris se prolabe sur le tranchant, il est difficile de ne pas en emporter une partie. L'inconvénient d'ailleurs est minime et la conséquence en est une iridectomie au couteau (voir plus bas).



2° PONCTION ENTRE LES LAMES CORNÉENNES. — Nous ne reviendrons pas sur la pénétration de la pointe entre les lames de la cornée : il suffit de retirer l'instrument et de recommencer en relevant la main, à condition que la ponction ne soit pas achevée. En pareil cas on poursuivrait l'opération, au risque de faire un lambeau trop petit, si la lame a cheminé quelque temps dans l'épaisseur de la cornée avant de ressortir dans la chambre antérieure (fig. 145).

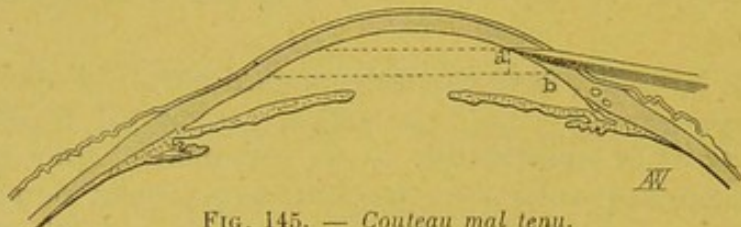


FIG. 145. — Couteau mal tenu.

La pointe, après avoir pénétré au limbe en *b* et cheminé obliquement entre les lames de la cornée, ressort en *a*, bien en dedans par conséquent du point de pénétration *b*. Le résultat est le même que si le couteau avait pénétré directement en avant du limbe, en *a*, et le lambeau sera trop petit.

3° BLESSURE DE L'IRIS. — La pointe du couteau, dans son trajet, peut accrocher l'iris, ce qui tient généralement à ce que la lame est dirigée obliquement en arrière. On cherchera, en abaissant un peu la main, à en dégager l'extrémité, mais ce petit mouvement ne suffit pas toujours. Le point important est de ne pas revenir en arrière : l'issue de l'humeur aqueuse et l'effacement de la chambre antérieure en seraient la conséquence.

L'opérateur continuera donc à pousser lentement l'instrument vers l'extrémité nasale du diamètre horizontal, et souvent l'iris se dégage. Dans le cas contraire, on continuera la section sans s'inquiéter de l'iris et si un fragment est emporté, ceci revient à faire une iridectomie au couteau.

b) *Contre-ponction*. — Elle peut être faite en avant du limbe,

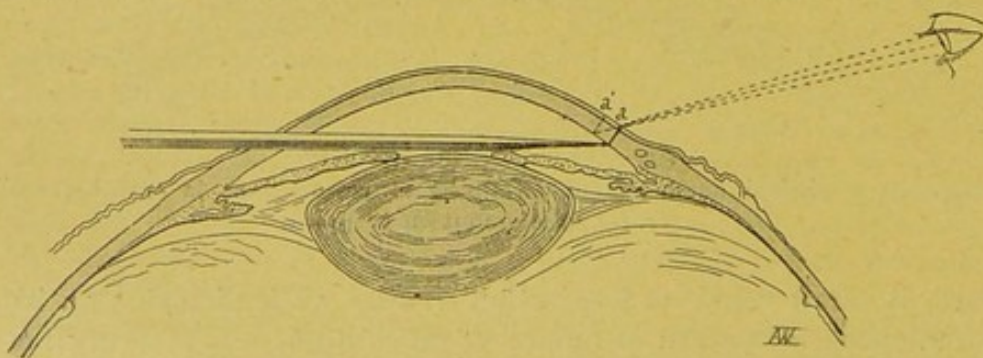


FIG. 146. — La pointe est exactement au limbe en *a*, prête à sortir de la chambre antérieure, et l'œil la voit en *a'* à environ 1 millim. en avant.

(fig. 146) si l'opérateur n'a pas pris soin de faire cheminer lentement



la lame parallèlement à la face antérieure de l'iris, et la section sera trop petite, ou *en arrière* dans la sclérotique. Une telle plaie cornéo-sclérale gêne l'opération par l'hémorragie qu'elle occasionne, rend la section moins facile en raison de la densité plus grande du tissu scléral et prédispose au prolapsus de l'iris.

En dirigeant la pointe exactement à 1 millimètre en avant du limbe, elle ressortira à son niveau. Ceci, nous l'avons vu, est dû à la déviation des rayons lumineux qui arrivent à l'œil de l'observateur après avoir traversé la cornée (fig. 146)<sup>1</sup>.

c) **Section.** — ÉCOULEMENT PRÉMATURÉ DE L'HUMEUR AQUEUSE ET BLESSURE DE L'IRIS. — Le point délicat de la section est d'éviter l'issue de l'humeur aqueuse aussitôt la contre-ponction achevée. Cette issue est due toujours à un mouvement de retraite de la lame ou à un retard apporté à l'exécution du lambeau après la contre-ponction. La chambre antérieure disparaît, l'iris se prolabe sur le tranchant du couteau et un fragment de cette membrane est emporté dans la taille du lambeau. L'inconvénient est minime; cette petite faute n'a d'autre résultat que de transformer l'extraction simple en extraction combinée; seulement l'iridectomie, faite ici avec le couteau, est souvent irrégulière.

Quelquefois, lorsque la chambre antérieure est très peu profonde, lors de cataractes molles, il peut être difficile d'exécuter la section sans blesser l'iris. Mieux vaut, en pareil cas, ne pas hésiter à en emporter une partie avec le tranchant de l'instrument plutôt que de faire un lambeau trop petit.

Si cette iridectomie involontaire était incomplète elle serait faite après la section. Il peut même arriver que le couteau n'intéresse que les couches les plus superficielles de la membrane dont une mince lamelle se trouve emportée. Il faudrait toujours achever alors l'iridectomie, car cette portion d'iris amincie gênerait l'extraction et serait, par la suite, une menace d'enclavement.

d) **Achèvement de la section.** — Ce dernier moment du premier temps n'offre guère de difficulté, puisque l'instrument a franchi la

1. RUPTURE DU COUTEAU. — Cet accident nous est arrivé. Au moment de la contre-ponction, l'extrémité de la pointe se brisa, ce qui rendit sa sortie laborieuse. Recherchant après la section la raison de la difficulté éprouvée nous trouvâmes la pointe du couteau émoussée; le fragment détaché était visible dans la chambre antérieure sous forme d'un petit point brillant à la surface de l'iris. Ayant cherché en vain à le saisir avec une petite pince, l'extraction fut achevée; puis, l'écarteur ayant été enlevé, avec la spatule prudemment introduite entre les lèvres de la plaie nous réussîmes à le faire glisser au dehors sous la conjonctive où il fut excisé plus tard, après la cicatrisation; le résultat optique fut d'ailleurs excellent.

L'accident se rencontrera surtout lors de cataractes molles avec chambre antérieure peu profonde: la lame, pour atteindre le limbe opposé, décrit une légère courbe à convexité antérieure et la pointe, rencontrant obliquement le tissu cornéen très dense, peut se briser son extrémité si le couteau est très étroit.



zone dangereuse de la pupille et ne risque plus d'embrocher l'iris. Il doit être exécuté avec lenteur, afin d'éviter toute secousse. En ayant soin de maintenir la lame parallèle à la surface antérieure de l'iris, on sortira facilement au limbe. Dans le cas contraire la sortie a lieu :

EN AVANT. — Si l'opérateur incline en avant le tranchant de l'instrument et achève la section en pleine cornée, s'éloignant plus ou moins du limbe. Il en résulte un lambeau cornéen qui peut être trop petit et l'extraction est rendue plus difficile, car le cristallin a peu de tendance à s'engager à travers une pareille plaie. De plus, la coaptation des lèvres de celle-ci est moins parfaite, la cicatrisation moins rapide et la cicatrice blanche qui en résulte est plus visible, car elle ne se confond pas avec le limbe. Aussi cette méthode, employée autrefois par quelques opérateurs (Critchett, Bowman, Liebreich), doit être rejetée.

EN ARRIÈRE. — L'inclinaison de la lame en arrière produit le résultat inverse : la section est achevée dans la sclérotique et on obtient un *lambeau cornéo-scléro-conjonctival*, car la muqueuse elle-même est intéressée. Par suite de la laxité de celle-ci, la plaie conjonctivale n'est pas au même niveau que la plaie cornéenne, mais plus en arrière ; cette dernière est recouverte par la muqueuse, et ce défaut de parallélisme est une garantie contre l'infection secondaire, surtout si on a pris soin de faire cheminer un peu la lame du couteau sous la conjonctive avant d'achever la section.

La coaptation est excellente et la cicatrisation rapide ; mais le sang, qui ne manque jamais en pareil cas, gêne un peu l'opérateur et une plaie aussi périphérique expose davantage à l'enclavement.

e) **Insuffisance du lambeau.** — Si, pour une des raisons énumérées, le lambeau était insuffisant, on ferait tout d'abord une iridec-tomie, si celle-ci n'a pas été déjà faite, afin de faciliter la sortie du noyau cataracté. Mais elle peut ne pas suffire, en cas de cataracte dure, par exemple. Le lambeau serait alors agrandi avec les ciseaux courbes, introduite à l'une des extrémités de la plaie soit aussitôt après la section, avant la discision, si on prévoit que le cristallin ne pourra pas sortir, soit au moment de l'extraction (voir plus loin).

#### PENDANT LE DEUXIÈME TEMPS

**Subluxation du cristallin.** — Il est important de dilacérer très exactement la capsule : une ouverture trop petite ou une discision trop profonde exposent toutes deux à l'issue du vitré, la première en empêchant la sortie du noyau, la seconde en risquant de déterminer une subluxation du cristallin.

Le degré de résistance éprouvée par l'opérateur donne peu de ren-



seignements, car il varie avec la consistance de la cataracte et de la capsule : lors de cataractes capsulo-lenticulaires, l'instrument rencontre une résistance considérable et une discision même très superficielle peut entraîner la subluxation de la lentille. L'issue du vitré peut alors précéder la sortie du cristallin, et si celui-ci a tendance au moment de l'extraction à basculer en arrière au lieu de présenter son bord supérieur en avant, on n'aurait d'autre ressource que de terminer rapidement l'opération en faisant l'extraction du cristallin dans sa capsule (voy. p. 187).

#### PENDANT LE TROISIÈME TEMPS

1° *Extraction difficile.* — La sortie du cristallin doit se faire sans difficultés lorsque par de très légères pressions le chirurgien déprime doucement avec la spatule le tiers inférieur de la cornée.

Quelquefois cependant, l'extraction est pénible : la plaie bâille, la partie supérieure de l'iris, soulevée par la lentille, bombe entre les lèvres de la plaie et le cristallin ne sort pas.

On se gardera de hâter la sortie du noyau par des pressions trop considérables. Il est difficile d'indiquer une limite précise que seule l'expérience peut donner, mais en règle générale, toutes les fois que la sortie ne s'effectue pas naturellement à l'aide de douces pressions sur la cornée, *ne cherchez pas à vaincre la résistance éprouvée.* Déposez aussitôt la spatule, car une cause quelconque retarde ou empêche la sortie du noyau.

a) DISCISION INCOMPLÈTE. — Assurez-vous tout d'abord que la discision a été faite et bien faite, en introduisant de nouveau le kystitome et en recommençant ce deuxième temps de l'opération. C'est la première chose à faire, quand même la cause serait ailleurs.

b) INSUFFISANCE DU LAMBEAU. — Ou bien c'est le lambeau qui est trop petit, pour une des raisons indiquées plus haut. L'iridectomie, si elle n'a pas déjà été faite après la section pour remédier à cette insuffisance, serait pratiquée aussitôt. Elle ne suffit d'ailleurs pas, pour peu que le noyau soit volumineux et le lambeau très petit. Celui-ci est alors agrandi avec les ciseaux courbes : la branche mousse est introduite dans l'un des angles de la plaie sur une étendue de 3 à 4 millimètres, puis les deux branches sont rapidement rapprochées et on répète la même opération sur l'angle opposé.

Le procédé est peu élégant, la section est moins franche et la cicatrisation moins rapide, mais le noyau sort facilement ensuite et le résultat final est satisfaisant.

On n'exécutera donc jamais de pressions violentes qui risqueraient d'entraîner l'issue du vitré avec ou même sans le cristallin, qui tombe alors dans l'intérieur du globe, tandis que le vitré s'échappe



au dehors. On ne cherchera pas non plus à extraire le cristallin en introduisant directement la curette en arrière de lui : cette manœuvre, qu'il peut être nécessaire d'employer dans des cas bien limités, compromet toujours le succès de l'opération et ne doit être tentée qu'après avoir essayé d'agrandir le lambeau. Car elle n'aurait d'autre effet que de rendre la sortie du cristallin plus difficile encore, son volume se trouvant augmenté de toute l'épaisseur de la curette.

c) RIGIDITÉ DE L'IRIS. — Elle n'est gênante que si l'iridectomie n'a pas été faite, le cristallin, pour effectuer sa sortie, devant traverser la pupille. Celle-ci, dont le diamètre est très inférieur à celui de la lentille, doit donc se laisser dilater. Le cristallin, dans son mouvement de bascule en bas et en avant, se coiffe de la moitié supérieure de la membrane irienne, la refoule en avant, la distend peu à peu et finalement franchit l'orifice pupillaire.

Le mécanisme est entièrement comparable à celui de l'accouchement, au moment où la tête fœtale distend peu à peu le périnée avant de sortir et d'exécuter sa rotation. Mais ici l'iris, très mince, cède facilement et cette *période de travail* n'existe pas. Quelquefois cependant la pupille ne se laisse pas dilater ; la membrane irienne, rigide, coiffe la lentille sans se laisser distendre et s'oppose à la sortie du noyau ; il y a rigidité de l'iris<sup>1</sup>.

Attendez alors patiemment en pressant doucement avec la spatule appliquée à plat sur le tiers inférieur de la cornée. Si après quelques secondes l'iris résiste encore, faites une iridectomie qui supprimera toute résistance et permettra l'extraction.

D'ailleurs, si on a pris soin, comme nous l'avons conseillé, d'instiller l'atropine avant l'extraction simple, celle-ci toujours associée, on ne saurait trop y insister, à la suture de la cornée, la mydriase obtenue permettra toujours une sortie facile du noyau.

d) BLESSURE DE L'IRIS. — Un fragment de tissu irien peut être emporté pendant la section. Cette petite complication, nous l'avons vu, nécessite toujours l'excision de l'iris. Mais si la brèche irienne est superficielle, elle peut échapper à l'opérateur qui néglige alors de faire l'iridectomie. Le cristallin, au lieu de franchir l'orifice pupillaire, refoule devant lui la périphérie de l'iris, moins résistante en cet endroit ; suivant que le couteau n'a intéressé qu'une lame super-

1. Pour éviter cet inconvénient on a conseillé l'instillation d'atropine avant l'opération. L'emploi du mydriatique, en l'absence de suture, est inutile : la dilatation ne persiste pas, la pupille se contracte de nouveau après l'écoulement de l'humeur aqueuse, et l'atropine semble favoriser l'enclavement, car la mydriase reparait avec la reproduction de l'humeur aqueuse et la formation de la chambre antérieure. Ajoutons que les chances de blesser l'iris pendant la section ne sont pas diminuées, comme on pourrait le croire ; la membrane irienne, gagnant en épaisseur ce qu'elle perd en largeur, peut être plus facilement intéressée par le couteau.



ficielle ou au contraire toute l'épaisseur de la membrane il demeure coiffé par celle-ci ou bien s'engage dans cette nouvelle pupille artificielle et y reste retenu.

Dans le premier cas, l'opérateur fera l'iridectomie. Dans le second, il saisit avec le crochet de Tyrrell ou la pince à iris le petit pont de tissu irien séparant les deux pupilles, l'attire au dehors et le sectionne. La sortie du noyau s'effectue sans difficultés.

e) *SUBLUXATION DU CRISTALLIN.* — Elle compliquait déjà la cataracte, ou bien elle est la conséquence d'une discision trop profonde, surtout si la capsule est épaissie, très résistante et se laisse difficilement déchirer.

Lorsqu'on déprime alors la moitié inférieure de la cornée avec la spatule, le cristallin, loin de franchir l'orifice pupillaire et de se présenter au dehors, se renverse en arrière; il bascule autour de son diamètre horizontal et son bord inférieur se présente en avant. Quelquefois même, on voit sourdre entre les lèvres de la plaie, au lieu du noyau cataracté, quelques gouttes de vitré.

*Extraction du cristallin dans sa capsule.* — Renonçant à des pressions répétées qui n'auraient d'autre effet que de luxer plus complètement la lentille dans le corps vitré, on fait aussitôt l'iridectomie, si elle n'a pas encore été faite, puis on pratique l'extraction du cristallin dans sa capsule.

La curette, ou mieux l'anse de Snellen, est introduite rapidement dans la plaie le long de la face postérieure de la lentille. Elle la refoule d'arrière en avant et de bas en haut, tandis que la spatule déprime la moitié inférieure de la cornée, et la cataracte est extraite en totalité, en même temps, que s'écoule toujours, un peu de vitré. L'écarteur est enlevé rapidement et une rondelle de coton mouillée appliquée.

Si la suture a été placée au début de l'opération, ou si on a fait un lambeau à pont conjonctival, la perte sera toujours réduite au minimum et surtout on évitera le renversement du lambeau qui vient encore singulièrement assombrir le pronostic des pertes vitréennes (voy. plus bas, p. 186).

Un autre danger de l'extraction dans la capsule est de refouler le cristallin en arrière dans le vitré sans réussir à l'extraire. L'accident est toujours la conséquence d'une manœuvre trop timide ou d'une mauvaise introduction de l'anse de Snellen ou de la curette. Celle-ci sera tout d'abord introduite très obliquement, le manche incliné très en avant, suivant un angle de  $45^{\circ}$  au moins avec la verticale, afin de bien contourner la face postérieure de la cataracte : l'anse est enfoncée délibérément en plein vitré, puis redressée sur la face postérieure du cristallin dont elle épouse la forme, et le manche est alors incliné de plus en plus en arrière, tandis que l'anse pousse la



cataracte en avant contre la face postérieure de la cornée et l'amène au dehors.

GÉNÉRALISATION DU PROCÉDÉ. — Henry Smith a généralisé la méthode : il fait systématiquement et d'emblée l'extraction dans la capsule pour toutes les cataractes non compliquées.

Après avoir taillé un lambeau cornéen, assez étendu pour permettre l'issue de la cataracte la plus volumineuse, et pratiqué l'iridectomie, on enlève l'écarteur et un aide soulève en avant la paupière supérieure au moyen d'un crochet à strabisme, de telle façon que l'opérateur ait l'impression d'opérer au fond d'une cavité, condition essentielle sur laquelle insiste l'auteur. Puis on commence par rompre l'appareil suspenseur avant de faire sortir le cristallin par une simple pression avec un crochet à strabisme sur le tiers inférieur de la cornée, tandis qu'avec une curette on déprime la sclérotique au-dessus du sommet du lambeau. Peu à peu le cristallin, déchirant la zonule, bascule tout seul, et à mesure qu'il s'engage plus avant dans la plaie, on remonte le crochet à strabisme pour le refouler.

L'extraction se ferait sans perte de vitré à condition de savoir doser la force nécessaire pour obtenir la rupture spontanée de la zonule et l'engagement de la lentille dans la plaie cornéenne. Henry Smith l'aurait pratiquée plus de 12.000 fois et s'en déclare satisfait.

Toutefois, même associée à la suture de la cornée, ou tout au moins au pont conjonctival, le procédé ne nous paraît pas sans danger et nous ne conseillons pas d'y recourir, car il expose particulièrement à l'issue du vitré.

Nous en dirons autant de la *méthode de Barraquer* peut-être moins dangereuse. Après la taille du lambeau cornéen, Barraquer se sert d'un aspirateur pour extraire le cristallin dans sa capsule. Le pont conjonctival nous semble ici particulièrement indiqué.

CATARACTE MORGAGNIENNE. — C'est moins une complication qu'un état particulier de la cataracte, qui est trop mûre.

Toutes les parties périphériques du cristallin étant liquéfiées, le noyau central seul est sclérosé et occupe la partie inférieure. Il peut exister en même temps des altérations du vitré, ce qui expose à la subluxation de la lentille.

Aussitôt la discision faite, on voit alors les parties ramollies s'échapper au dehors, tandis que le noyau, trop petit pour le sac qui le contient, bascule sur lui-même et peut même se retourner complètement. Si on cherche, en déprimant la cornée avec la spatule, à entre-bâiller les lèvres de la plaie, le noyau peut très bien se luxer dans le vitré.

L'extraction à la curette, introduite aussitôt dans l'œil, serait indiquée en pareil cas ; mais le plus souvent la sortie se fait naturellement, grâce à la petitesse du noyau. Nous l'avons vu se retourner en totalité et venir se présenter par son bord supérieur.

Un des avantages de la cataracte morgagnienne est d'exposer moins que tout autre à la cataracte secondaire. Il n'est pas rare de la voir s'évanouir aussitôt après la discision. Le contenu du sac, en-



tièrement liquide, s'échappe après l'ouverture de la cristalloïde, avec l'humeur aqueuse, et la pupille apparaît d'un beau noir. Ce n'est que par des pressions douces de la stapule sur la moitié inférieure de la cornée que l'on parvient à ramener au dehors le noyau ovalaire très réduit.

2° *Sortie incomplète du cristallin.* — Le cristallin peut rester retenu entre les lèvres de la plaie si la section est insuffisante. Tandis que l'opérateur le maintient alors dans cette position par des pressions combinées en haut et en bas de la spatule et de la curette, l'aide harponne avec le crochet coudé le bord émergent du cristallin.

3° *Expulsion rapide de la cataracte.* — Pour des raisons multiples : hypertonie, spasme de l'orbiculaire d'origine réflexe, indocilité du malade, etc., le cristallin est expulsé de lui-même aussitôt la dissection, quelquefois même avant ce deuxième temps, et cette expulsion est souvent suivie de l'issue d'une certaine quantité de vitré.

L'opérateur, enlevant aussitôt la pince et l'écarteur, applique sur l'œil une rondelle mouillée en recommandant au malade de fermer doucement les paupières. Si le cristallin seul est sorti, celles-ci sont entr'ouvertes quelques minutes après avec précaution et on termine le nettoyage du champ pupillaire dont on fait sortir les masses par de douces pressions sur la paupière inférieure.

Le plus souvent l'expulsion rapide peut être prévue à l'avance, soit avant la section, soit aussitôt après si on voit les lèvres de la plaie s'entre-baïller et le cristallin refoulé en avant. On enlèverait aussitôt le blépharostat et on aura rarement alors à déplorer une perte accidentelle de vitré. Dans tous les cas, si on a fait le lambeau à pont conjonctival ou la suture, les lèvres de la plaie demeurent coaptées et les inconvénients en sont réduits au minimum<sup>1</sup>.

4° *Issue du vitré.* — Elle peut précéder ou suivre l'extraction.

(a) *AVANT L'EXTRACTION.* — Elle n'est presque jamais imputable à l'opérateur et reconnaît généralement pour cause une altération du fond de l'œil (myopie forte, choroïdite, subluxation du cristallin, état particulier du vitré); il s'agit, en un mot, d'une cataracte compliquée. Il faut toutefois se méfier de presser trop fortement sur le globe avec la pince au moment de la section. Une telle pression

1. Si un fragment de capsule opacifiée persiste après l'ablation des masses, on peut essayer de l'extraire avec la pince à iris, ou mieux avec la pince capsulaire; mais cette petite manœuvre, très séduisante, n'est pas sans danger, car elle est souvent suivie de l'issue d'une certaine quantité de vitré. Elle ne devrait d'ailleurs être faite qu'après avoir enlevé le blépharostat; l'index gauche soulève la paupière avec précaution, tandis que le fragment capsulaire est saisi avec la pince et attiré au dehors par de petites tractions lentes. Elle devrait toujours être précédée de l'iridectomie, lorsque celle-ci n'a pas été faite après le premier temps, si on veut éviter le prolapsus ultérieur de l'iris.



suffit, sur certains yeux, à déterminer une subluxation du cristallin, accompagnée ou non d'issue du vitré.

Elle peut même alors se produire avant la discision. On n'aurait d'autre ressource que de faire aussitôt l'extraction du cristallin dans la capsule comme après la subluxation de cet organe.

b) APRÈS L'EXTRACTION. — L'issue du vitré survient à l'occasion d'une contraction de l'orbiculaire, des muscles droits, ou de l'indocilité du malade, etc.. Elle est due souvent alors à une faute de technique, à un retard apporté à l'enlèvement du blépharostat, à moins qu'il ne s'agisse de cataractes compliquées dans lesquelles la perte de vitré est presque inévitable.

Elle apparaît d'ordinaire pendant le nettoyage des masses ou au moment de la réduction de l'iris, à l'occasion d'un clignement. Il importe donc d'aller vite et de *ne pas laisser inutilement l'écarteur* qui constitue un danger permanent. Pour peu que le malade soit indocile, on ne saurait trop le répéter, le blépharostat doit être enlevé aussitôt la discision faite et même quelquefois avant.

Dès que l'écoulement se produit, l'écarteur est enlevé rapidement et une rondelle mouillée est appliquée sur les paupières. On attend, quelques minutes avant de faire le pansement et, si la perte est minime, le prolapsus se réduit. Après s'être assuré, en soulevant doucement la paupière, que le lambeau est bien coapté, le pansement binoculaire est mis en place. On ne cherchera jamais à exciser avec la pince-ciseaux le prolapsus vitréen, manœuvre qui n'a souvent d'autre effet que de provoquer une large irruption de vitré.

L'accident est toujours inquiétant et compromet le succès de l'opération. Une perte légère est compatible avec une bonne vision, soit que le vitré se reforme en partie, ou que l'humeur aqueuse, sécrétée en plus grande abondance, supplée à l'absence de vitré et rétablisse l'équilibre. Si la perte est considérable, le décollement de la rétine et la phtisie du globe peuvent en être la conséquence.

Mais, alors même que la perte est minime, la cicatrisation se fait lentement, la guérison traîne ; l'astigmatisme, toujours plus marqué en pareil cas, diminue l'acuité visuelle et enfin le danger d'infection (irido-cyclite) ou de glaucome constituent des complications assez redoutables pour faire regarder cet accident comme un des plus fâcheux qui puissent survenir. D'autant plus que le renversement du lambeau, qui nous reste à étudier, ne se produit ou tout au moins ne persiste qu'à la suite de l'issue du vitré, dont il aggrave encore le pronostic.

La seule compensation est qu'on n'observe presque jamais ensuite de cataractes secondaires, le champ pupillaire se trouvant largement nettoyé par l'irruption du vitré, à moins que la capsule elle-même ne soit opacifiée.

c) RENVERSEMENT DU LAMBEAU. — Il se produit à l'occasion d'un



clignement. Il suffit, pour le faire disparaître, de saisir aussitôt entre le pouce et l'index la lèvre ciliaire de la paupière supérieure qui est attirée en avant et réappliquée au-devant du lambeau.

Le renversement n'a d'inconvénient que s'il accompagne l'issue du corps vitré, et c'est le cas le plus fréquent. Il est alors d'autant plus redoutable qu'il en facilite l'écoulement, et la petite manœuvre que nous venons d'indiquer, nécessaire pour réappliquer le lambeau, augmente encore cet écoulement et ne réussit pas toujours à le maintenir en place.

En cas d'échec, une rondelle mouillée est appliquée sur les paupières et on attendra quelques minutes ; le lambeau se remet souvent de lui-même en bonne position. Sinon, on cherche à le réappliquer et il est important de s'assurer, avant de faire le pansement, qu'il ne demeure pas renversé. Sans doute, la coaptation se fait d'ordinaire sous le pansement, mais il n'en est pas toujours ainsi : une inflammation adhésive peut se développer entre les deux surfaces épithéliales de la cornée mises en contact, la plaie est largement ouverte et l'infection très facile, la lèvre cornéenne de l'incision venant se mettre en rapport avec le bord ciliaire de la paupière supérieure et avec la conjonctive palpébrale.

Elle est cependant rare. Peu à peu le lambeau revient sur lui-même, mais il persiste un enclavement énorme et le résultat optique est toujours très défectueux, presque nul le plus souvent. Ce renversement du lambeau, qui est un des principaux dangers de la perte du vitré, ne persistera jamais si on a fait la suture de la cornée ou le lambeau à pont conjonctival.

5° *Collapsus de la cornée*. — Il s'observe chez les sujets très âgés et sur les yeux d'une tension inférieure à la normale ou lorsque la cocaïnisation a été très marquée et faite longtemps à l'avance. Souvent aussi on ne trouve aucune cause pour l'expliquer. Aussitôt après la section, la cornée se déprime en cupule, formant avec l'iris un véritable entonnoir ; le corps vitré semble quelquefois participer à ce trouble. L'accident n'a aucune importance et ne gêne pas la cicatrisation. Il favorise seulement l'introduction de bulles d'air au cours des manœuvres d'extraction. Celle-ci, qu'on avait accusées autrefois de déterminer l'infection, ne présentent aucun inconvénient. On peut le plus souvent les refouler par des pressions douces avec la spatule sur la cornée. Et s'il reste quelques bulles dans la chambre antérieure, elles se résorbent d'elles-mêmes.

6° *Hémorragie expulsive*. — Cet accident, signalé pour la première fois par Wenzel, est très rare (0,2 p. 100 environ). Il peut suivre immédiatement l'opération ou apparaît quelques heures après. Nous l'étudierons plus bas avec les complications post-opératoires. L'hypertonie pré-opératoire doit le faire craindre.



7° *Collapsus scléral* (Ophtalmomalacie). — Le collapsus, au lieu de se limiter à la cornée, ce qui est fréquent, s'étend à la totalité du globe, qui devient brusquement très hypotone. La plaie demeure béante sans que le cristallin ait tendance à s'échapper; il faut faire l'extraction avec la curette mousse, l'anse de Snellen, quelquefois même avec le crochet harpon, le cristallin ne pouvant être mobilisé par manque de point d'appui postérieur. On en connaît une quarantaine d'observations (Cantonnet, Le Roux, A. Terson, Santos Fernandez, etc.).

Les suites opératoires sont généralement bonnes; quarante-huit heures après, la chambre antérieure est reformée et l'œil a repris son aspect normal. Comme le collapsus de la cornée, la cause en demeure mal connue; sans doute s'agit-il d'une déshydratation brusque du vitré entraînant sa rétraction momentanée.

8° *Hypertonie passagère*. — Comme le collapsus, elle paraît la conséquence d'une variation brusque de l'équilibre hydrostatique du vitré, d'origine réflexe, mais en sens inverse. Il n'est pas rare de voir après l'extraction, en dehors de toute pression sur la coque oculaire, le vitré gonfler légèrement et venir entr'ouvrir les lèvres de la plaie. L'occlusion de l'œil pendant quelques minutes suffit pour tout faire rentrer dans l'ordre<sup>1</sup>.

Cet œdème essentiellement fugace, d'origine réflexe, occasionné sans doute par les modifications brusques imprimées aux conditions d'équilibre de l'œil, pourrait expliquer les poussées de glaucome qui peuvent survenir toutes les fois que le vitré est intéressé (après la discision des cataractes secondaires par exemple).

## § 2. — PROPHYLAXIE DE CERTAINS ACCIDENTS

### *SUTURE DE LA CORNÉE. LAMBEAU A PONT CONJONCTIVAL. LAVAGE DE LA CHAMBRE ANTÉRIEURE. PARALYSIE DE L'ORBICULAIRE.*

Pour éviter les complications les plus graves de l'opération de cataracte, en particulier le prolapsus de l'iris (total avec l'extraction

1. Une fois même l'œdème vitréen était tel que nous vîmes, au moment de faire le pansement, la paupière supérieure soulevée par le vitré largement prolabé entre les lèvres de la plaie cornéenne. Ayant cherché en vain, en attirant la paupière supérieure en bas et en avant, à réappliquer le lambeau, une rondelle mouillée fut posée, et quel ne fut pas notre étonnement de sentir le globe se durcir fortement sous le doigt qui maintenait doucement les paupières fermées. Comme le pansement allait être mis nous sentîmes le globe s'affaisser sous le doigt et la tension redevenir normale. En relevant la paupière on



simple, partiel et réduit aux angles du colobome après l'iridectomie, on a modifié la forme, les dimensions et la nature du lambeau : lambeau cornéen avec suture, lambeau cornéo-conjonctival, etc.).

Deux modifications doivent être retenues : la suture de la cornée et le lambeau à pont conjonctival. Les autres moyens ont pour but d'éviter la rétention des masses opacifiées et la formation des cataractes secondaires. Nous avons indiqué déjà l'arrachement partiel de la cristalloïde antérieure avec la pince capsulaire. Certains auteurs pratiquent le lavage de la chambre antérieure. La méthode, si elle ne doit pas être généralisée, répond à certaines indications.

### I. — SUTURE DE LA CORNÉE

Proposée par Williams, de Boston, en 1867, la suture de la cornée au cours de l'opération de cataracte est longtemps demeurée une méthode d'exception, sans doute à cause de sa difficulté et des quelques inconvénients qu'elle comporte. Elle présente cependant les avantages de mettre à l'abri du prolapsus irien. Reprise par Kalt en 1890 elle forme le complément obligé de l'extraction simple et est quelquefois employée systématiquement dans tous les cas (de Lapersonne).

#### MANUEL OPÉRATOIRE

**Instruments.** — On ajoutera à ceux nécessaires à l'extraction simple ce qu'il faut pour l'iridectomie, celle-ci pouvant devenir nécessaire, et les aiguilles dites à *suture* de la cornée, très fines et très piquantes, avec un porte-aiguille, celui de Wecker ou de Landolt. Le fil, long de 25 à 30 centimètres, en coton *très fin*, est enfilé au préalable, car on ne peut se servir ici d'aiguilles à chas, en raison de leur finesse. Aiguilles et fil sont renfermés dans une petite boîte en métal ou dans une enveloppe de papier et stérilisés à sec.

**Technique.** — L'œil anesthésié, lavé et le blépharostat mis en place on commence, *avant de faire la section*, par placer le fil. La technique est un peu différente suivant qu'il est placé verticalement ou horizontalement.

1° **PLACEMENT DU FIL.** — *a) Fil vertical.* — Le sujet regarde en bas; l'opérateur, placé derrière lui, s'il s'agit de l'œil droit, à gauche, pour l'œil gauche, fixe le globe tout près du limbe, à la partie supérieure du méridien vertical de la cornée. Puis avec le porte-aiguille, l'ai-

voyait la plaie bien coaptée, sans prolapsus, et la pupille bien ronde. Les suites furent normales et l'acuité excellente.



guille étant saisie à l'union de son tiers postérieur avec ses deux tiers antérieurs, il pénètre de bas en haut, dans les couches superficielles de la cornée, à environ 2 millimètres du limbe, à l'extrémité supérieure du diamètre vertical, suivant ce diamètre, et ressort un peu en avant du limbe, ou exactement à son niveau, la longueur du tunnel cornéen ne devant guère dépasser un millimètre (fig. 147). Le point délicat est de prendre une épaisseur de cornée suffisante pour avoir une prise solide sans perforer la membrane.

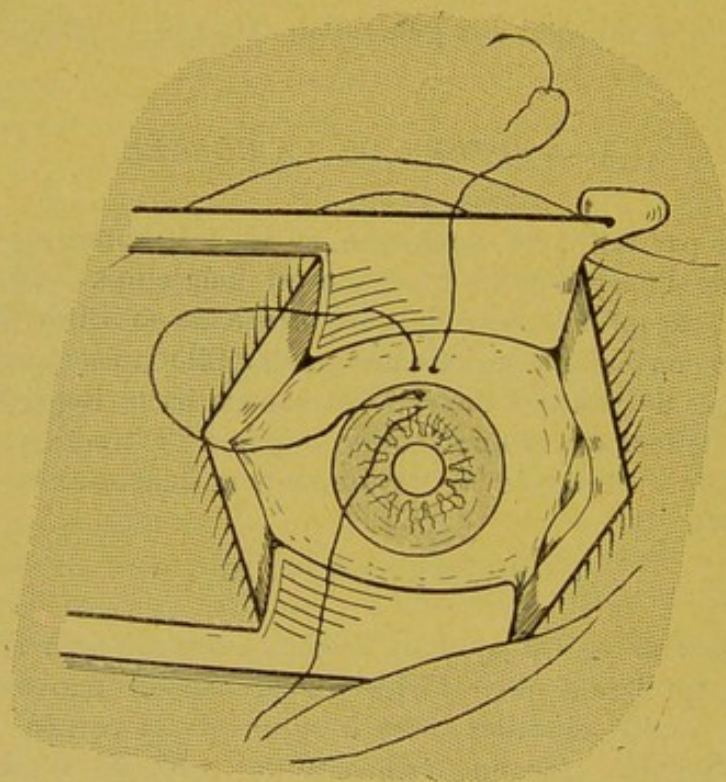


FIG. 147. — Suture de la cornée. (Fil vertical.)

Après ce premier point de suture vertical *cornéen*, on place le point *épiscléral*. Le globe, toujours dirigé en bas et fixé tout contre le limbe, à l'extrémité supérieure du méridien vertical et un peu en dehors, le fil est attiré sur sa plus grande longueur, et on pénètre *transversalement* sous la conjonctive et dans les couches superficielles de la sclérotique, suivant la technique indiquée tout à l'heure, très près du limbe et aussi sur une largeur de 1 millimètre; de telle manière que l'ensemble figure un T, avec, à la jonction des branches horizontale et verticale, un intervalle de 1 millimètre environ, qui permettra le passage du couteau (fig. 147).

Les chefs du fil sont soigneusement disposés en haut et en bas sur les compresses stériles recouvrant le front, et la joue, précaution très importante pour ne pas les confondre au moment de la coapta-



tion des lèvres de la plaie, après l'issue de la cataracte, et placés de telle manière qu'ils ne se prennent pas dans les branches du blépharostat. On laisse entre les deux points de suture une anse très large, bien étalée, afin qu'elle ne gêne pas les différents temps.

*b) Points horizontaux.* — Cette technique, plus facile, est préférable (Liégard, de Lapersonne).

Avec un fil, armé d'une aiguille à chaque extrémité, la suture est faite en creusant dans la cornée comme dans l'épiscière deux tunnels parallèles, horizontaux et distants d'environ 1 millimètre et demi. On évite ainsi les saillies gênantes du nez et du rebord orbitaire et on peut prendre sur la joue un point d'appui solide. En

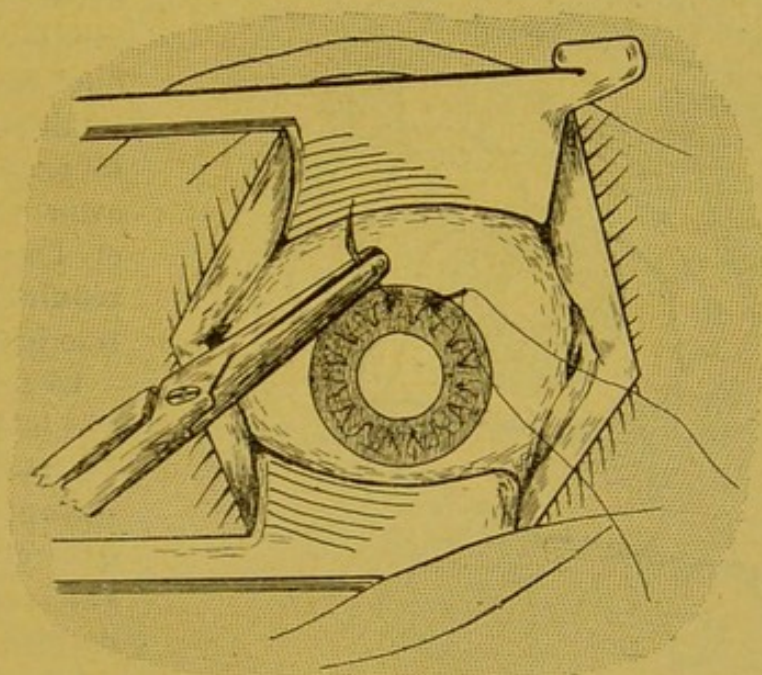


FIG. 148. — Suture de la cornée dans l'opération de cataracte.

Fil horizontal (Œil droit). Placement du chef inférieur.

même temps la fixation se fait pour les deux temps au même point et sans que le petit traumatisme occasionné par la pince puisse gêner la suite de l'opération.

Se plaçant à droite du malade pour l'œil droit, la conjonctive et l'épiscière sont saisis avec la pince tout près du limbe, en haut et en dehors, au méridien correspondant à onze heures. L'aiguille est enfoncée dans la cornée un peu en dedans du méridien vertical, creuse très près du limbe dans les couches superficielles un petit tunnel horizontal cornéen et vient ressortir un peu en dehors du diamètre vertical (fig. 148). Puis, sans changer de place et la pince demeurant toujours au même point, avec la deuxième aiguille on pénètre également de dedans en dehors et on pratique près du limbe un second tunnel épiscéral, avec les orifices d'entrée et de sortie



autant que possible au même niveau que ceux de la cornée, et bien horizontal.

Pour l'œil gauche, l'opérateur se place derrière la tête ; le globe est fixé vers onze heures et les aiguilles sont enfoncées horizontalement de dedans en dehors. Une bonne précaution est de préparer un premier nœud avant de commencer la section (de Lapersonne).

2° EXTRACTION DE LA CATARACTE. — L'extraction est alors pratiquée suivant la technique habituelle.

a) *Section.* — On redoublera de prudence au moment de la sortie du couteau afin de

passer entre les deux chefs du fil sans le couper, auquel cas l'iridectomie serait aussitôt pratiquée après avoir retiré le fil et l'opération se réduirait à une extraction combinée.

La section achevée, la discision et l'extraction se font suivant la technique classique et sans s'inquiéter du fil ; tout au plus pourra-t-on ne pas trop rechercher autant la pureté du champ pupillaire et l'ablation

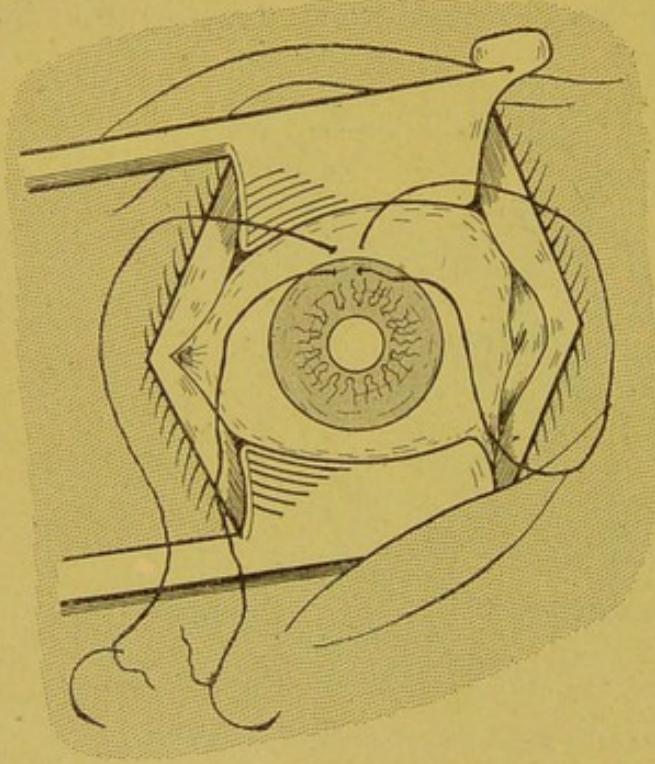


FIG. 149. — Suture de la cornée dans l'opération de cataracte. Les deux chefs du fil sont placés horizontalement.

des masses molles qui ont pu rester après l'issue de la lentille, car on y reviendra facilement, une fois la suture achevée.

Une précaution importante, au moment de l'issue de la cataracte, alors qu'on presse doucement pour entr'ouvrir les lèvres de la plaie cornéenne, est de ne pas tirer sur le chef inférieur du fil, et de maintenir toujours bien lâche l'anse de ce dernier, afin qu'elle ne gêne pas la sortie de la lentille.

b) *Discision et extraction.* — L'iridectomie n'est plus nécessaire ici, puisque la suture suffit à prévenir l'enclavement.

c) *Suture.* — L'extraction achevée, soulevant légèrement la paupière avec l'index, si le blépharostat a été enlevé, on attire le chef supérieur du fil, jusqu'à coaptation des lèvres de la plaie cornéenne.



Les deux chefs sont noués sans trop serrer en ayant soin que la striction ne se relâche avant l'achèvement du nœud.

Si l'iris était légèrement prolabé, par suite de l'expulsion de la cataracte, sa réduction sera facilitée au moment où on fait le nœud par de petites tractions exercées sur les deux chefs du fil tenus verticalement.

En cas d'issue du vitré, le blépharostat serait enlevé aussitôt et la plaie coaptée en tirant sur le chef supérieur du fil. On ferait de même, si le cristallin se subluxe et tend à se renverser en arrière, après avoir prati-

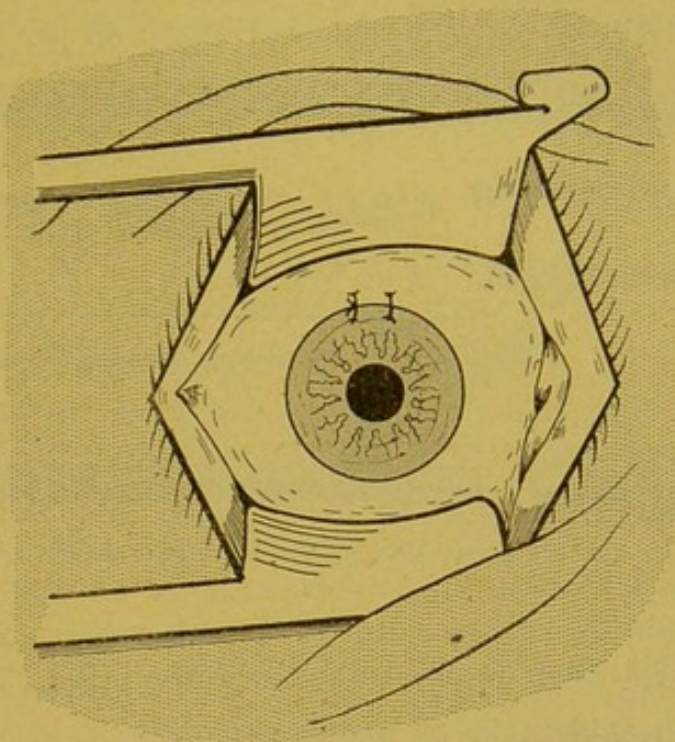


FIG. 150. — Suture de la cornée. Résultat.

qué aussitôt l'extraction dans la capsule.

Il suffit de tirer sur les deux chefs du fil, sur le supérieur d'abord, pour voir les bords de la plaie se rapprocher et une partie du vitré rentrer dans le globe avec l'iris à sa suite.

En l'absence de complications et si la suture peut être achevée correctement, mieux vaut faire un nœud chirurgical, c'est-à-dire la double boucle suivie d'une boucle simple, la pre-

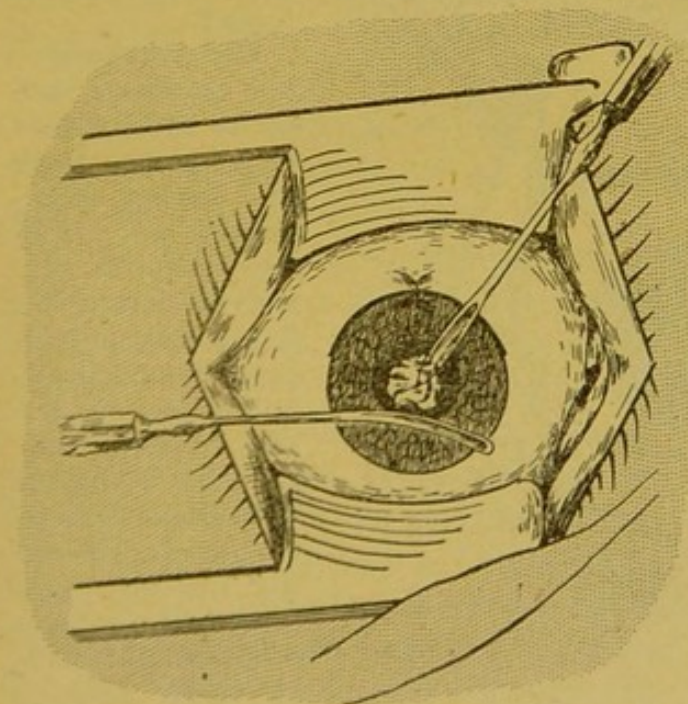


FIG. 151. — Nettoyage du champ pupillaire, après achèvement de la suture cornéenne.

mière ayant l'avantage de ne pas se relâcher au moment où on exécute la boucle d'arrêt. On aura soin de ne pas trop serrer (fig. 150).



d) *Toilette du champ pupillaire.* — Une fois la plaie suturée, on fera, s'il s'agit de cataractes molles, la toilette du champ pupillaire au moyen de la curette mousse introduite par les parties latérales de la

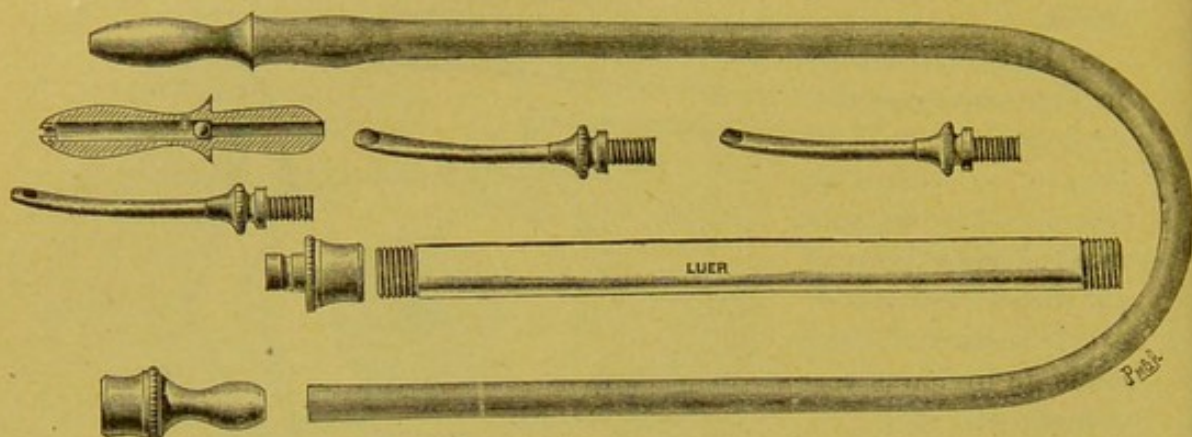


FIG. 152. — Aspirateur de de Lapersonne.

plaie de chaque côté de la suture (fig. 151), ou si l'on veut par l'aspiration au moyen de l'aspirateur (fig. 152).

**Aspiration.** — La succion et l'aspiration, déjà employées chez les Arabes (Antyllus), puis au moyen âge (Guido), fut reprise en 1829 par Pecchioli, plus tard par Bowman, et de nos jours par Laugier, Teale et Coppez.

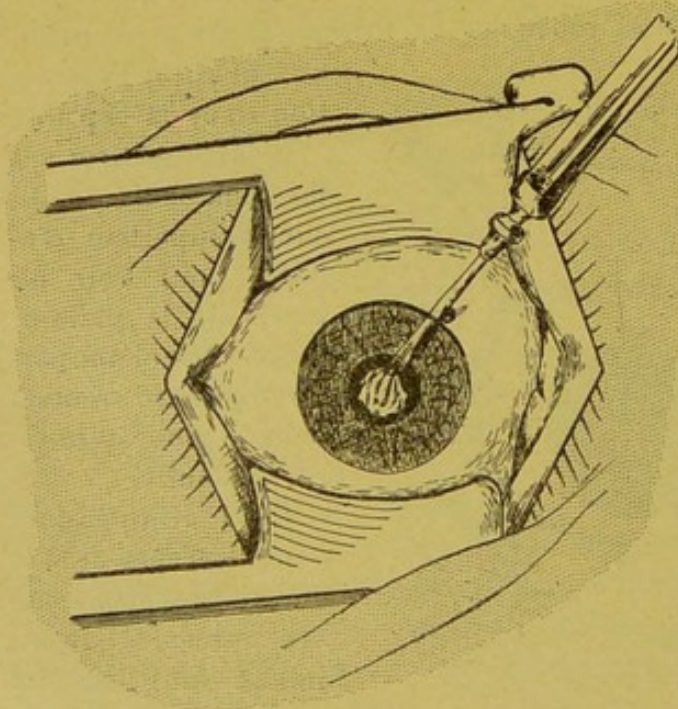


FIG. 153. — Aspiration des masses molles après achèvement de la suture de la cornée.

Elle s'applique aux cataractes molles ou traumatiques et consiste, après une section cornéenne de peu d'étendue et qui le plus souvent pourra être faite à la pique, à aspirer l'émulsion cristallinienne au moyen d'instruments spéciaux (aspirateur de Teale, de Redard, de de Lapersonne (fig. 152). Ce dernier est constitué par une canule mousse, taillée en bec de flûte, suivant un angle de  $45^{\circ}$  et adaptée à un petit tube de

caoutchouc. La canule à œillette latérale est mauvaise.

L'écarteur étant remis en place (on n'a plus rien à craindre, une fois la suture achevée), l'extrémité de la canule est introduite par la partie latérale



de la plaie et maintenue parallèle à la face postérieure de la cornée. Avec l'extrémité libre du tube de caoutchouc tenue dans la bouche, on aspire par une succion modérée, dans la canule, qui va fouiller tous les recoins derrière l'iris, les masses molles retenues dans le champ pupillaire. On procédera avec douceur et en se gardant d'aspirations trop fortes afin d'éviter une brusque détente intra-oculaire et les accidents qu'elle peut entraîner (fig. 153).

**Kystitomie postérieure.** — Se basant sur les bons résultats obtenus quelquefois, malgré l'issue d'une petite quantité de vitré, et sur la pureté du champ pupillaire en pareil cas, Rivaud-Landrau, à la fin de l'opération, discisait systématiquement la cristalloïde postérieure et avait même imaginé pour cela notre kystitome actuel.

Cette pratique, reprise par Chibret, ne nous semble pas devoir être généralisée, car le glaucome post-opératoire semble plus fréquent si l'opération s'est compliquée de l'issue de vitré, et cette discision postérieure entraîne toujours une réaction plus prolongée.

Toutefois, si après expulsion des masses molles, le champ pupillaire demeure obstrué et lors de capsules épaisses, en particulier dans les cataractes traumatiques, l'extraction peut être complétée par une kystitomie postérieure.

Suivant la pratique de Valude, le kystitome, très tranchant, est introduit par la plaie jusqu'au bord opposé de la pupille. Puis tournant sa pointe en arrière dans la profondeur, on incisera doucement la cristalloïde postérieure sur toute l'étendue du champ pupillaire en retirant le kystitome. Le vitré remplit la chambre antérieure, en même temps que la pupille devient très noire, et si une partie se présente au dehors elle serait réséquée au ras de la plaie avec la pince-ciseaux. Si la suture a été faite, condition indispensable ici, on n'a pas à craindre l'écartement des lèvres de la plaie et la perte sera toujours insignifiante.

Puis l'iris est réduit avec la spatule, une goutte d'ésérine en solution huileuse est instillée et un pansement, mono ou de préférence binoculaire, appliqué.

**3° ABLATION DU FIL.** — Elle est faite vers le cinquième ou sixième jour, plus tôt même s'il se produit des phénomènes d'irritation, de conjonctivite, ou de réaction irienne, de crainte d'infection cornéenne.

Après avoir anesthésié à *plusieurs reprises* la surface cornéo-conjonctivale au moyen de la solution de chlorhydrate de cocaïne à 3 p. 100, la paupière supérieure est légèrement relevée tandis que le malade regarde bien en bas. Avec la pointe des petits ciseaux courbes tenus de la main droite, qui prend point d'appui avec l'auriculaire sur la région malaire, on sectionne le fil; puis, soulevant de nouveau la paupière tandis que le sujet regarde en bas, celui-ci est retiré avec une pince fine qui saisit de préférence le chef conjonctival, afin de ne pas risquer, en tirant sur la cornée, de rouvrir les lèvres de la plaie incomplètement consolidée.

On n'éprouve jamais de difficulté, à condition, chez les sujets nerveux, de procéder avec patience et douceur. Chez les enfants on



n'hésiterait pas à recourir à l'anesthésie générale par le chlorure d'éthyle, plutôt que de risquer par une pression sur le globe de provoquer des contractions et la réouverture de la cicatrice, mais la suture sera chez eux rarement nécessaire.

#### RÉSULTATS ET INDICATIONS

Si les orifices d'entrée et de sortie ont été bien placés, le plissement cornéen est nul, à condition de n'avoir pas trop serré le nœud. Dans le cas contraire il n'y a pas lieu de s'en préoccuper ; il disparaît après l'ablation du fil et l'astigmatisme post-opératoire ne subit guère de variations du fait de la suture ; il est plutôt moins accentué par suite d'une meilleure coaptation des lèvres de la plaie.

La difficulté du procédé est un reproche peu fondé. Sans doute, le placement du fil allonge un peu l'opération et sa technique est délicate, mais on y réussit facilement avec un peu d'habitude et si par inadvertance on coupe le fil pendant la section, il suffit de faire l'iridectomie après l'avoir retiré<sup>1</sup>.

La crainte d'infection à la faveur du fil jouant le rôle de corps étranger est peu fondée ; sur plus de cinq cents extractions avec suture, nous ne l'avons jamais observée. La réaction déterminée par le fil est nulle.

Par contre la suture réalise certains avantages :

a) Elle facilite un *nettoyage complet du sac cristallinien*, avec la curette introduite au besoin à plusieurs reprises par les parties latérales de la plaie, ou au moyen de l'aspirateur, sans risquer de perte de vitré.

b) Elle exige un décubitus moins prolongé et permet un *lever précoce*, dès le lendemain ou le jour même de l'opération, avantage appréciable chez les sujets âgés, bronchitiques ou emphysémateux, toutes les fois en un mot qu'il y a intérêt à ne pas garder les malades au lit.

c) Mais surtout elle *met à l'abri* du prolapsus irien. Sans doute la hernie irienne peut survenir, mais elle se borne alors à un pincement latéral et n'atteint jamais les proportions observées après l'extraction simple dont elle constitue le gros danger. Aussi la suture est-elle toujours indiquée dans tous les cas où, pour des raisons esthétiques ou tenant à la nature de la cataracte, on pratique l'extraction simple ; celle-ci sans la suture n'est plus permise à l'heure actuelle. Même associée à l'extraction combinée elle donnera une sécurité plus grande

1. La suture peut d'ailleurs être placée à nouveau, soit après la section ou à la fin de l'extraction ; on redoublera seulement de prudence afin d'éviter l'issue du vitré.



et c'est le procédé adopté à la clinique ophtalmologique de l'Hôtel-Dieu par le professeur de Lapersonne.

d) Elle constitue une mesure de prudence, une perte de vitré pouvant toujours survenir, et sera toujours faite, tout au moins dans les cas où on a quelque raison de craindre cette dernière éventualité (cataractes volumineuses, intumescences, subluxation du cristallin, malades émotifs, nerveux). D'autant plus que l'iridectomie est souvent impossible alors, en raison de l'indocilité du sujet, précisément dans ces cas où elle serait le plus indiquée, la moindre traction sur l'iris exposant chez ces derniers à une large irido-dialyse.

e) Enfin la suture est formellement indiquée chez les *très jeunes enfants* dans toutes les opérations portant sur l'iris et la cornée.

A défaut de suture il nous paraît sage de faire systématiquement un lambeau à pont conjonctival. Comme la suture il préviendra la plupart des complications, même l'issue du vitré, dont il atténue tout au moins la gravité. Si bien que les deux opérations de choix nous semblent à l'heure actuelle l'extraction avec suture, celle-ci indispensable si on ne fait pas l'iridectomie, et l'extraction avec lambeau à pont conjonctival qui nous reste à étudier.

## 2. — LAMBEAU A PONT CONJONCTIVAL

Toujours afin d'obtenir une meilleure coaptation on a préconisé les lambeaux cornéo-scléral, cornéo-scléro-conjonctival. Il suffit, avant de sortir de la chambre antérieure, d'incliner légèrement en arrière le tranchant du couteau qui ressort ainsi à 1 ou 2 millimètres du limbe. Mais semblable lambeau entraînera souvent une hémorragie gênante et surtout le fragment de muqueuse adhérent à la lèvre cornéo-sclérale gêne l'iridectomie, soit qu'on le laisse en place, ou qu'on le renverse en avant sur la cornée avant de pratiquer l'excision de l'iris qu'il cache.

Le pont conjonctival n'a pas cet inconvénient. Il assure une coaptation plus parfaite encore et limite la perte éventuelle du vitré.

Déjà pratiqué par Desmarres, remis en honneur par Vacher et Pansier, il consiste à respecter la conjonctive à la partie médiane de la section.

### TECHNIQUE

La section cornéenne est commencée suivant la technique ordinaire: ponction et contre-ponction, section du quadrant supéro-interne avec la pointe, section du quadrant supéro-externe avec le talon; mais au lieu de l'achever et de sortir au limbe, on laisse un pont cornéen de même dimension que les quadrants internes



et externes sectionnés (fig. 154) ; inclinant alors le tranchant un peu en arrière, on sectionne à *petits coups* le lambeau cornéo-scléral. Au moment où on ne sent presque plus de résistance et où la lame transparaît sous la conjonctive, celle-ci est inclinée de plus en plus en arrière et on achève la section scléro-cornéenne, en ayant soin de ne pas couper la muqueuse. On y réussit facilement en raison de l'élasticité de cette dernière ; elle est soulevée par le tranchant de l'instrument qui glisse au-dessous d'elle. La lame est inclinée de plus en plus en arrière et tandis que le globe est abaissé avec la pince, le couteau sectionne un pont conjonctival

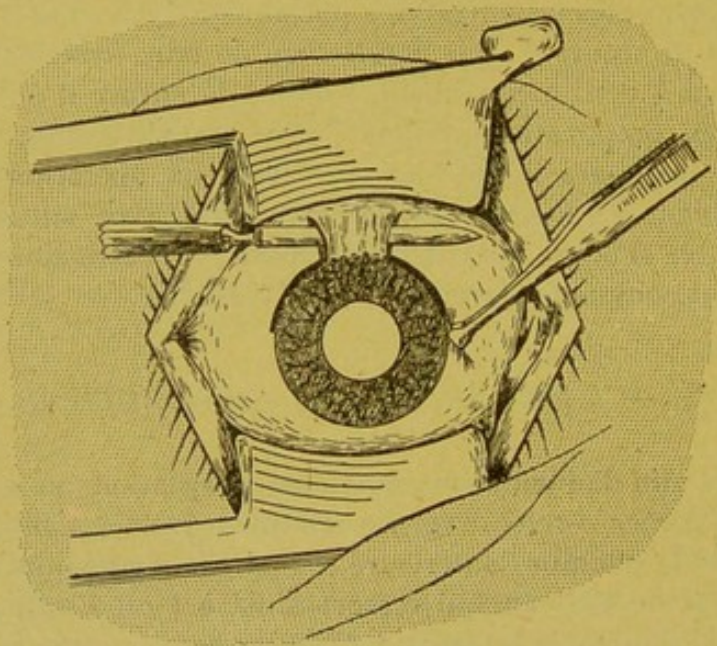


FIG. 154. — Lambeau à pont conjonctival. Section.

prolongé le plus haut possible, jusqu'au voisinage de l'insertion du droit supérieur, à 8 ou 10 millimètres du limbe (fig. 154).

Jamais le pont ne sera trop haut ou trop large. Plus il est haut, plus l'expulsion de la lentille et les manœuvres opératoires sont facilitées ; plus il est large et meilleure sera la coaptation et réduits les dangers d'infection, la conjonctive contractant très rapidement, en quelques heures, des adhérences suffisantes pour s'opposer à tout écartement.

Puis l'opération est conduite suivant la technique habituelle : iridectomie, discision au kystitome ou arrachement d'un fragment de la cristalloïde antérieure avec la pince capsulaire et extraction de la cataracte. La présence du pont ne gêne en rien ces différentes manœuvres. L'iridectomie sera seulement placée un peu en dedans et la pince et le kystitome sont très facilement introduits au-dessous



du pont conjonctival. De même la cataracte est expulsée facilement par une simple pression à la partie inférieure de la cornée, soit qu'on ait enlevé le blépharostat ou qu'il ait été laissé en place, sans s'inquiéter de la présence du pont muqueux. Elle glisse sous lui et s'échappe finalement au dehors (fig. 155). Il faudra seulement, après la section et avant de procéder à l'extraction, bien éponger le sang qui s'écoule en nappe en quantité variable, au dehors et dans la chambre antérieure. C'est un des légers inconvénients du procédé. Si les

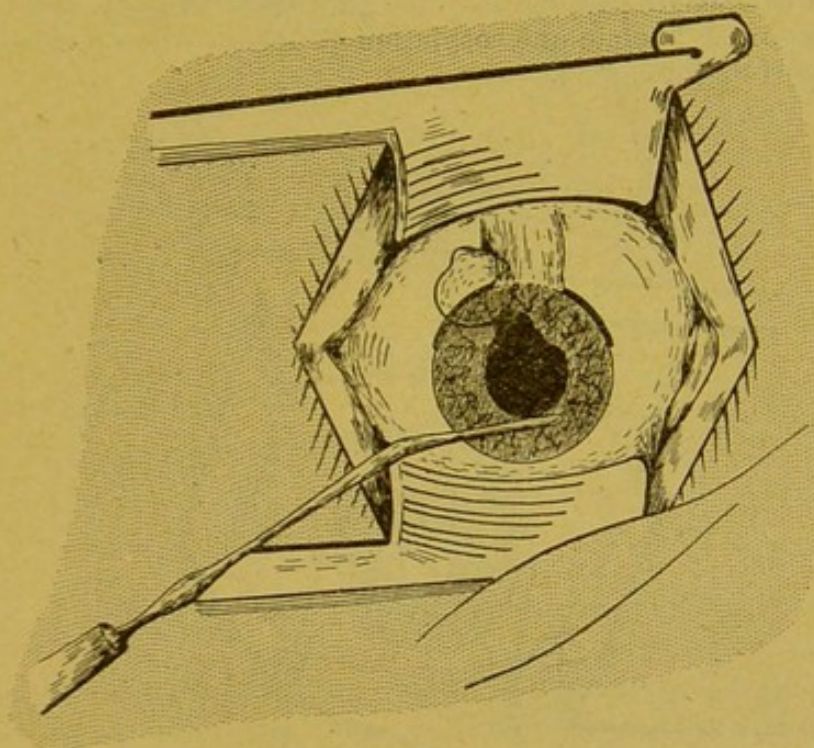


FIG. 155. — *Lambeau à pont conjonctival. Extraction de la cataracte.*

lèvres de la plaie s'écartaient mal, c'est qu'un coagulum fibrineux et de légères adhérences se sont déjà formées. Elles seront rompues au moyen d'une spatule introduite à plat sous le pont conjonctival et l'extraction se fait ensuite sans difficulté.

Si d'ailleurs le cristallin sortait mal, on n'hésiterait pas à sectionner le pont muqueux au ras du limbe et à libérer complètement le lambeau cornéen, l'opération se réduisant alors à la simple extraction combinée.

#### RÉSULTATS ET INDICATIONS

Tous les accidents observés au cours de l'opération de cataracte peuvent se produire également avec le pont conjonctival. Il ne met pas à l'abri du prolapsus irien et il serait téméraire de s'abstenir d'exciser l'iris. Mieux vaut, si on a décidé l'extraction simple, pratiquer tout d'abord la suture de la cornée. Mais, associé à l'extraction



combinée, le procédé est excellent et mérite d'être généralisé. Il assure au lambeau une coaptation meilleure et plus rapide, sa nutrition étant plus parfaite, assurée par la conjonctive adhérente, diminue le danger d'infection et surtout s'oppose à son renversement en cas d'issu du vitré dont il limite la perte.

#### RECouvreMENT CONJONCTIVAL

Il a été recommandé par Van Lint de préférence au pont, toujours dans le but d'assurer à la plaie une coaptation et une nutrition meilleures et de mettre à l'abri de l'infection.

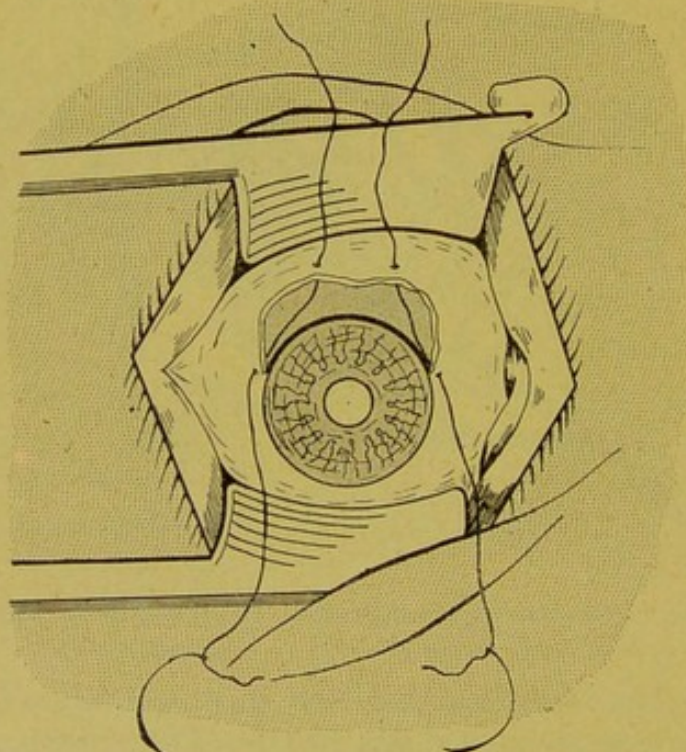


FIG. 156. — Recouvrement conjonctival. Placement des fils.

La muqueuse est détachée du limbe sur toute l'étendue où portera la section, disséquée suffisamment loin vers les muscles droits (fig. 156) et deux fils passés à chaque extrémité du lambeau, traversent en bas, pour y prendre point d'appui, la conjonctive adhérente au voisinage du limbe aux extrémités du diamètre horizontal de la cornée. L'extraction de la cataracte est faite suivant la technique habituelle et celle-ci terminée, les fils sont noués; la surface de section se trouve recouverte par la conjonctive (fig. 157).

Les fils sont enlevés le 5<sup>e</sup> ou 6<sup>e</sup> jour et la muqueuse reprend sa situation primitive.

Le procédé a été recommandé chez les emphysémateux, les bronchitiques, les sujets âgés, toutes les fois qu'une cause quelconque peut obliger au lever précoce; chez les sujets atteints d'ozène, de rhinite chronique avec



épiphora ou de lésions des voies lacrymales, toutes les fois (mieux vaut alors enlever le sac avant l'opération), où on peut craindre une infection secondaire de la plaie; enfin dans tous les cas où il y a menace d'une issue de vitré, lors de subluxation du cristallin ou de cataracte compliquée. Mais

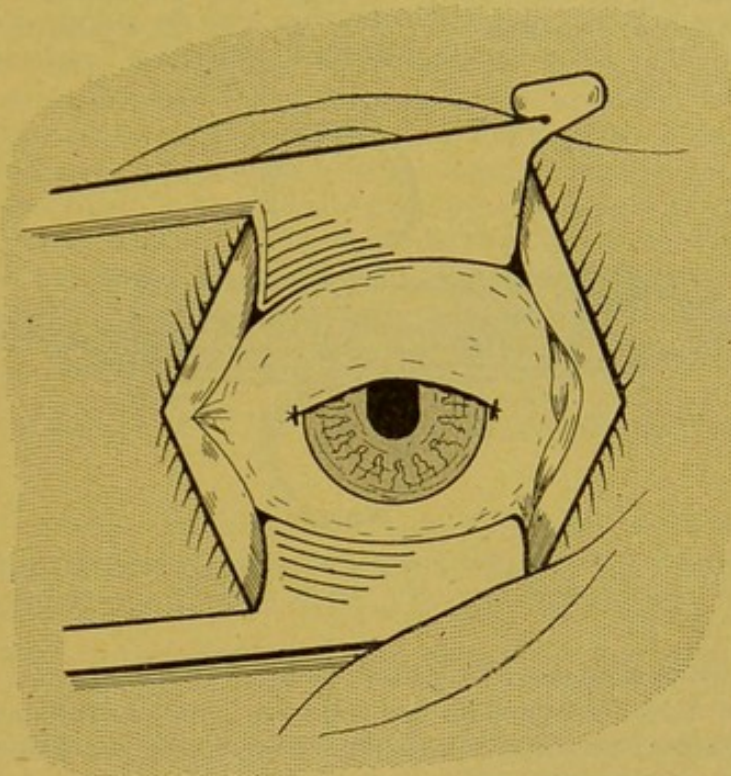


FIG. 157. — *Recouvrement conjonctival. Résultat.*

le pont conjonctival, d'une exécution plus simple, suffit à toutes ces indications et a cet autre avantage de prévenir dans une certaine mesure l'issue du vitré et surtout d'en limiter les inconvénients en maintenant une bonne coaptation et en s'opposant au renversement du lambeau.

### 3. — LAVAGE DE LA CHAMBRE ANTÉRIEURE

Pratiqué déjà par Saint-Yves, qui s'en servait dès 1730 pour évacuer les collections purulentes intra-oculaires, le lavage de la chambre antérieure, fut remis en honneur à la fin du siècle dernier par Vacher et Panas et tout récemment par Lagrange et Aubaret<sup>1</sup>.

On injecte dans la chambre antérieure, à la fin de l'extraction, un liquide antiseptique ou mieux aseptique, afin d'expulser mécaniquement les masses qui ont pu demeurer dans le champ pupillaire. Cette manœuvre est facilitée par la suture de la cornée ou la présence du pont conjonctival.

**Technique.** — INSTRUMENTS. — Le point capital est de se servir d'une se-

1. LAGRANGE et AUBARET, Lavage intra-oculaire dans l'opération de la cataracte. *Arch. d'ophtalm.*, 1905, p. 73.



ringue à double courant, permettant l'injection et l'aspiration simultanées, et dont l'idée première revient à Chibret. Avec la seringue ordinaire, le liquide injecté dans la chambre antérieure forme tampon et s'oppose à l'entrée et à la sortie de tout autre liquide. Il faut pour y réussir exercer une pression assez forte qui peut amener des résultats détestables.

On se servira de la seringue d'Aubaret (fig. 158), de la dimension d'une seringue d'Anel. Elle a l'avantage de réaliser l'injection et l'aspiration avec un seul corps de pompe.

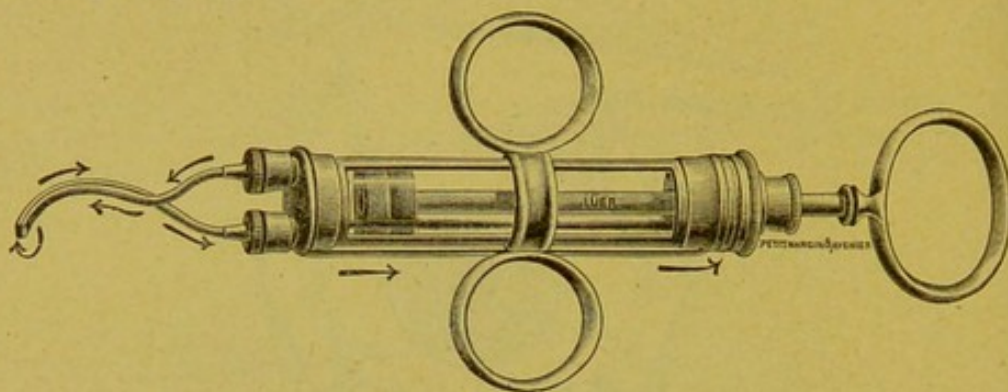


FIG. 158. — Seringue à double effet pour l'aspiration des liquides et le lavage simultané de la chambre antérieure, avec canule à double courant (AUBARET).

Le liquide, situé au-dessus du piston lorsque la seringue est chargée, se trouve refoulé dans l'œil par l'un des conduits, puis immédiatement aspiré et conduit par une tubulure latérale dans l'extrémité supérieure du corps de pompe où il s'accumule.

**LIQUIDE A INJECTER.** — La seringue, stérilisée, est remplie avec une solution de chlorure de sodium à 7 p. 1.000, liquide se rapprochant de la constitution physiologique de l'humeur aqueuse et incapable d'altérer les éléments anatomiques, en particulier l'endothélium de Descemet.

Lagrange et Aubaret injectent le liquide suivant qui s'en rapproche encore davantage.

|                               |               |
|-------------------------------|---------------|
| Chlorure de sodium . . . . .  | 7 grammes.    |
| Chlorure de calcium . . . . . | 0 gr. 10      |
| Sulfate de potasse . . . . .  | 0 gr. 20      |
| Eau distillée . . . . .       | 1000 grammes. |

La solution est placée dans des flacons de 100 grammes stérilisés à l'autoclave et réchauffés au bain-marie jusqu'à 37°.

La seringue est chargée lentement, purgée de la moindre bulle d'air, et le piston est poussé doucement après que le bec de la canule a été enfoncé de quelques millimètres dans la chambre antérieure, parallèlement à la face postérieure de la cornée, tandis que le sujet regarde en bas. Si la suture a été faite le blépharostat peut être laissé en place et le globe maintenu avec la pince. Dans le cas contraire, on se contenterait de soulever doucement la paupière avec le doigt tandis que le sujet regarde en bas, et l'instrument serait enlevé au moindre mouvement de l'œil.

**Indications.** — Cataractes molles, avec hypotonie, ou intumescences, lorsque la déhiscence des masses centrales se fait mal, en particulier chez les sujets encore jeunes, lors de cataractes incomplètes, ou chez les sujets âgés dans les cataractes choroïdiennes; souvent malgré un nettoyage apparent parfait on observe des cataractes secondaires épaisses et le lavage



peut rendre de grands services; de même encore dans les cataractes traumatiques.

Il est inutile dans les cataractes dures, où le simple arrachement partiel de la capsule donne une pupille bien noire.

Il est contre-indiqué chez les sujets très indociles, ne permettant pas à l'opérateur d'introduire en toute sécurité la canule dans la chambre antérieure; de même dans tous les cas d'hypertonie du globe qui tous commandent de terminer rapidement l'opération, en raison du danger de perte du vitré si on n'a pas fait la suture de la cornée. D'une manière générale, toutes les fois que les lèvres de la plaie ne sont pas régulièrement coaptées et bائلent, indice d'hypertonie et de tendance à un prolapsus du vitré qu'on aperçoit souvent entre les lèvres de celle-ci, mieux vaut se garder d'introduire à nouveau aucun instrument dans la chambre antérieure et appliquer aussitôt le pansement, même si le champ pupillaire n'est pas tout à fait net.

#### 4. — PARALYSIE TEMPORAIRE DES PAUPIÈRES

Le blépharospasme, ou, chez les sujets très nerveux, des contractions constantes et involontaires de l'orbiculaire des paupières, exposant sans cesse à l'issue du vitré, pourront être évitées par la paralysie temporaire de l'orbiculaire, recommandée par Van Lint et Villard <sup>1</sup>.

Cette paralysie sera facilement obtenue, soit par une anesthésie tronculaire du facial, ou plus simplement par un barrage à l'endroit des filets nerveux qui, du facial, gagnent l'orbiculaire.

On se servira de la solution de novocaïne au centième, dont on injecte 5 centimètres cubes environ en deux injections. La première pénètre un peu au-dessus et en dehors de la queue du sourcil, en A (fig. 159); l'aiguille est enfoncée assez profondément, et non pas seulement dans les couches superficielles du tissu cellulaire sous-cutané, jusque vers la limite inférieure de la paupière inférieure et on injecte environ 2 centimètres cubes de liquide. L'aiguille est retirée, puis introduite à nouveau à la limite extrême de la région injectée, et elle est dirigée en dedans vers la partie supérieure de l'aile du nez, suivant un trajet BC qui doit se tenir à peu près parallèlement et à 1 centimètre environ au-dessous du rebord inférieur de l'orbite, tandis qu'on injecte à nouveau 2 centimètres cubes, encerclant par ces deux injections environ la moitié du pourtour orbitaire. Il est important de ne pas pratiquer les injections trop près des paupières ou à leur niveau afin d'éviter l'œdème considérable qui en résulterait et qui gênerait l'opération de cataracte.

Pour augmenter l'action paralysante, on peut ajouter une troisième injection, cette dernière nullement indispensable d'ailleurs.

1. VILLARD, Paralysie temporaire des paupières dans l'opération de cataracte, *Ann. d'oculistique*, 1919, p. 352.



L'aiguille est introduite à 1 ou 2 centimètres de la commissure externe en D, dirigée vers la région parotidienne et poussée successivement dans trois directions un peu divergentes DE, DE', DE'', de façon à injecter le reliquat du liquide, c'est-à-dire un centimètre cube environ, en éventail autour du point d'entrée.

La parésie temporaire des paupières qui résulte de ces injections est parfaite. On peut opérer ensuite en toute sécurité, sans craindre la contraction de l'orbiculaire et l'issue du vitré qui peut en résulter.

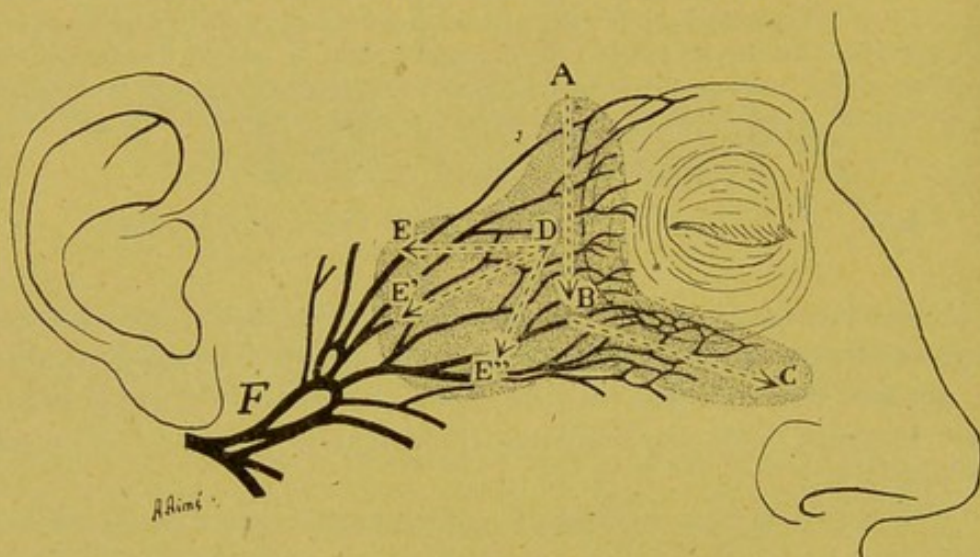


FIG 159. — *Tracé des injections pour la paralysie temporaire de l'orbiculaire (VILLARD).*  
F. Nerf facial. La zone grisée indique l'étendue de la région analgésée.

La méthode est donc particulièrement recommandable chez les sujets nerveux, indociles, en particulier si l'on doit pratiquer l'extraction du cristallin dans sa capsule. L'issue large du vitré, si facile ici, aura beaucoup moins de chance de se produire, les paupières de l'opéré étant largement paralysées et incapables par conséquent d'exercer sur le globe largement ouvert une pression dangereuse.

Le seul danger après l'opération est le manque de coaptation des paupières parésiées. On aura soin au moment de l'application du pansement que celles-ci soient bien en contact et maintenues dans cette position par la pression douce du pansement binoculaire,

### § 3. — SOINS A DONNER AUX OPÉRÉS ET ACCIDENTS POST-OPÉRATOIRES

#### I. — RÉGIME DES OPÉRÉS

« Repos, silence et obscurité » recommandés par Guy de Chauliac, telle est la conduite aussitôt après l'opération. On pourra s'y



conformer, tout en tempérant plus ou moins la rigueur de ces préceptes. Le malade demeure couché, sur le dos de préférence ou sur le côté non opéré, dans une chambre sombre, en évitant les mouvements, surtout les premières vingt-quatre heures.

L'obscurité de la chambre n'est pas indispensable : on se contentera de tirer les rideaux et de recouvrir les lampes d'abat-jour suffisamment épais pour que la lumière n'arrive pas sur la face de l'opéré, car elle pénètre à travers le pansement et incommode.

Il parlera peu, évitant de se coucher sur le côté (jamais du côté opéré), et ne prendra que des aliments liquides ou demi-liquides, afin de supprimer tout effort de mastication. De même toute envie d'éternuer et de tousser sera réprimée dans la mesure du possible, et tout au moins le sujet éternuera en ouvrant la bouche, afin d'éviter tout effort; il se mouchera doucement.

Le malade est revu le soir même. On prescrira 1 gramme de chloral ou tout autre calmant s'il craint de ne pouvoir dormir; il aura à portée une sonnette pour appeler. S'il ne semble pas très calme, on peut attacher un peu les mains au bord du lit, de façon à éviter tout mouvement involontaire vers le globe oculaire. Quelquefois cependant, chez les sujets nerveux, le seul fait de se sentir attaché augmente leur indocilité et mieux vaut alors placer auprès d'eux une garde.

Le pansement binoculaire est laissé deux jours en place, à condition que l'opéré ne souffre pas. L'occlusion des deux yeux n'est pas indispensable. Elle sera maintenue cependant les vingt-quatre ou quarante-huit premières heures, si le sujet la supporte; car en raison de la synergie d'action des deux globes, seule elle assure une parfaite immobilité et hâtera la cicatrisation.

Le pansement ne sera *pas trop serré* et ne comprimera pas le globe. Les bandes de flanelle sont trop échauffantes et le coton tissé rarement assez souple. On donnera la préférence aux bandes de crépon Velpeau, larges de 4 à 5 centimètres. Le professeur de Laperrière, pour plus de sûreté contre l'infection, emploie à la clinique de l'Hôtel-Dieu le pansement collodionné.

On a cherché à remplacer les bandes par de petites bandelettes agglutinatives, disposées en croix au-dessus de rondelles de coton et rattachées au nez, au front et à la joue.

Ce moyen de protection est insuffisant, car les bandelettes se décollent. Certains opérateurs ont proposé de renforcer le pansement au moyen de coques grillagées solides (fig. 160). Celles-ci en se déplaçant, peuvent traumatiser le globe. La bande suffit. Si elle est mal tolérée, elle pourrait être rapidement remplacée par un monocle triangulaire en taffetas noir.

Les douleurs qui suivent l'opération durent huit à dix heures et



se traduisent par une sensation de cuisson au niveau de la plaie cornéenne, accompagnée ou non de petits élancements. Elles vont en diminuant et disparaissent d'ordinaire dans la soirée. Elles ne doivent donc éveiller aucune crainte, et pourraient être calmées, si elles persistent, par deux ou trois pilules d'opium prises à une heure d'intervalle (2 centigr. par pilule).

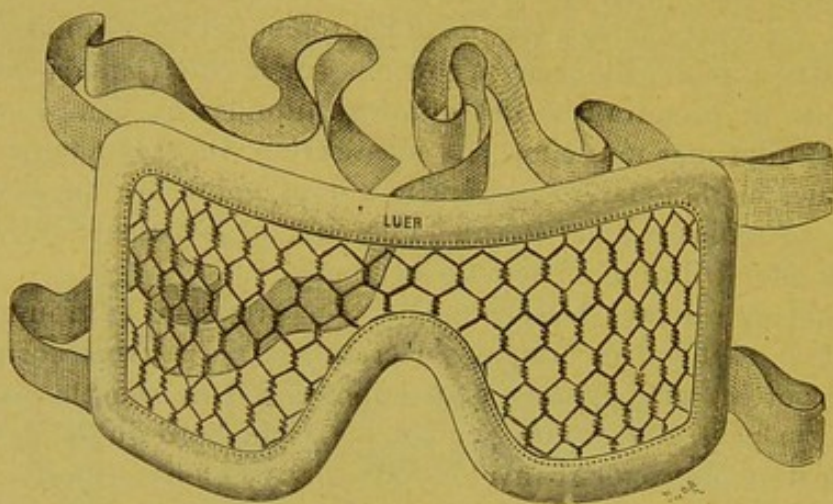


FIG. 160. — Masque grillagé pour opérés de cataracte.

Si le sujet accusait, le lendemain, une douleur vive de forme lancinante, alors que celle occasionnée par l'opération avait cessé, on n'hésiterait pas à lever le pansement et à en rechercher la cause.

*En l'absence de toute douleur*, le pansement est donc laissé en place un ou deux jours, suivant que le sujet est plus ou moins patient, puis renouvelé.

Sa levée exige une extrême délicatesse. Le lit est éclairé par une bougie ou une petite lampe électrique placée derrière la tête du malade. Recommandant à celui-ci de ne faire aucun effort et de ne pas soulever la tête, la bande est enlevée. On commencera par laver le front et toute la région péri-orbitaire, ce qui procurera au patient une sensation très agréable, puis l'œil sain, dont les paupières sont quelquefois légèrement agglutinées. Ensuite on lave *très doucement* le bord des paupières du côté opéré, en ayant soin de ne pas presser sur le globe et en exécutant de petites tractions *sur la paupière inférieure*, de manière à ouvrir la fente palpébrale, tandis que l'opéré regarde en haut.

Le malade est engagé alors à regarder en bas et à ouvrir doucement les yeux sans cligner. Le chirurgien soulève avec le pouce la paupière supérieure de l'œil opéré, avec autant de précaution qu'à la fin de l'extraction. Il a soin de ne pas presser sur le globe et appuie à peine, de manière à n'opposer aucune résistance si le malade vient à contracter l'orbiculaire.



Le sujet regarde en bas et l'aide approche de l'œil opéré la flamme d'une bougie maintenue d'abord derrière la tête du malade et portée graduellement à environ 50 centimètres en avant pour habituer l'œil peu à peu à la lumière.

Le chirurgien s'assure que la chambre antérieure est reformée ; qu'il n'y a ni inflammation, ni enclavement, ni aucune autre complication.

Recommandant alors au malade de regarder en haut et abaissant légèrement la paupière inférieure avec l'index, une goutte d'atropine en solution aqueuse à 1 p. 100, tiédie au préalable, est instillée, la chaleur diminuant le spasme de l'orbiculaire causé par l'instillation. Le malade ferme doucement les yeux et un pansement monoculaire est appliqué ; l'œil sain est protégé par une petite rondelle de taffetas noir flottante.

Si la chambre antérieure n'était pas reformée on pourrait cependant laisser libre l'œil non opéré. On recommanderait seulement de continuer les mêmes précautions, d'éviter les mouvements, et on remettrait l'instillation d'atropine au prochain pansement.

Les jours suivants le pansement est renouvelé et il est inutile d'instiller de nouveau de l'atropine lorsque la dilatation pupillaire est jugée suffisante. Le mydriatique n'a d'autre but que d'empêcher la formation de synéchies qui résulteraient d'une immobilité pupillaire prolongée, de la même façon que l'ankylose se développe dans une articulation longtemps immobilisée.

En l'absence de toute complication le malade se lève en évitant toute secousse. Il peut faire quelques pas et prendre une nourriture plus substantielle, en se gardant cependant de tout effort de mastication, car la cicatrice, encore très faible, purement épithéliale, se rouvrirait facilement (fig. 161).

Si on a fait la suture de la cornée, le malade pourra se lever plus tôt, le surlendemain ou même le lendemain. De même, le lambeau à pont conjonctival, en favorisant la cicatrisation, permet un lever plus précoce.

Vers le huitième jour, le pansement est remplacé, au moins pendant le jour, par des coquilles fumées ou de teinte Fieuzal n° 3, munies latéralement de taffetas noir, et réappliqué la nuit. Vers le douzième jour, surtout si le malade a un sommeil calme et tranquille, le pansement est définitivement supprimé.

Toutefois il sera sage de prolonger assez longtemps son application pendant la nuit, afin d'éviter pendant le sommeil un choc involontaire qui rouvrirait la cicatrice et pourrait amener une hémorragie intra-oculaire. Mais l'occlusion prolongée entraîne rapidement des phénomènes de conjunctivite ; aussi à la moindre menace d'appari-



tion de celle-ci, au besoin même dès les premiers jours, le pansement serait enlevé.

La rougeur de l'œil disparaît rapidement, mais ce n'est guère que

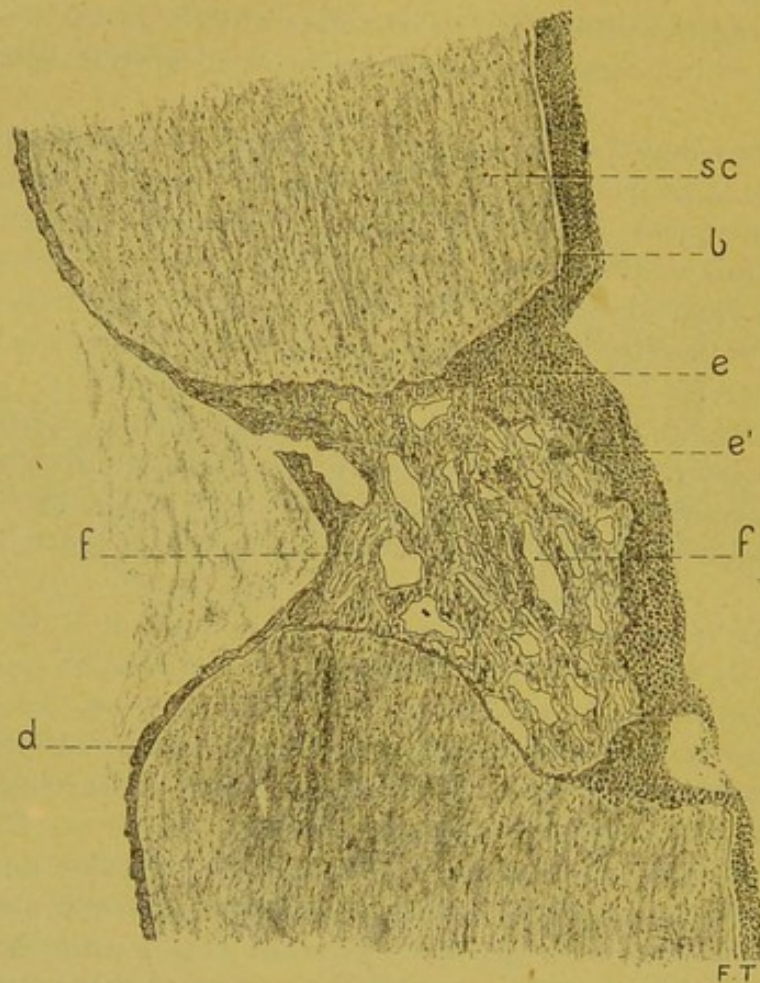


FIG. 161. — Opération de cataracte. Coupe méridienne. Quatrième jour. Gross. : 18 D.

La cicatrisation épithéliale seule est achevée. L'épithélium cornéen (*e*) relie à la manière d'un pont les deux lèvres de la plaie qu'il ferme en avant et protège contre la pénétration de germes septiques. — Au-dessous l'espace intermarginal est comblé par un tissu fibrinoïde aréolaire (*f*), fourni en partie par l'humeur aqueuse condensée et contenant quelques noyaux épithéliaux (*e'*) et une grande quantité de leucocytes. — En arrière, la membrane de Descemet (*d*) n'est pas encore reformée ; la cicatrice est seulement fermée par ce tissu fibrinoïde condensé (*f'*) doublé de l'endothélium. — *s. c.* Stroma de la cornée. — *b.* Membrane de Bowman.

Les lèvres de la plaie sont très écartées et l'astigmatisme considérable ; elles se rapprochent avec les progrès de la cicatrisation et l'astigmatisme diminue.

trois semaines ou un mois après l'opération que le globe a repris son aspect habituel.

Le malade peut quitter l'hôpital le dixième ou douzième jour, à condition de prendre de grandes précautions, la cicatrice étant encore très faible.



## II. — COMPLICATIONS POST-OPÉRATOIRES

Telles sont les suites normales de l'opération de cataracte ; mais diverses complications peuvent survenir les jours qui suivent, les unes bénignes, les autres graves, qui modifient la conduite à tenir.

## I. — COMPLICATIONS LOCALES

**1° Retard de cicatrisation.** — La chambre antérieure n'est pas reformée lors du premier pansement.

L'accident ne présente aucune gravité : le pansement est réappliqué et on s'abstient seulement d'instiller de l'atropine qui pourrait prédisposer au prolapsus de l'iris. La cicatrisation s'effectue les jours suivants. Quelquefois et sans cause appréciable elle tarde huit, dix, quinze jusqu'à vingt jours après l'opération et même davantage.

Les causes de ce retard sont peu connues. On a incriminé une mauvaise section, la présence de masses retenues entre les lèvres de la plaie, la coexistence d'un entropion sénile de la paupière inférieure comprimant en bas la cornée et empêchant la coaptation ou, enfin, des troubles de nutrition (diabète, cachexie, etc.).

Il s'agit le plus souvent d'une cause locale, mécanique, due à des débris de capsule retenues entre les lèvres de la plaie. Une mauvaise section favorisera ce retard de cicatrisation, qui s'accompagne souvent d'une fistulette sous-conjonctivale.

Un point à retenir est la rareté de l'infection. Ce fait tient sans doute à la rapidité de la cicatrisation épithéliale ; seule la cicatrisation dermique tarde et permet ainsi la filtration de l'humeur aqueuse. Notons que ce retard n'expose pas davantage à l'enclavement irien.

Le pansement est renouvelé quodidiennement et vers le cinquième ou sixième jour, si la chambre antérieure n'est pas reformée, on instillera l'atropine pour faciliter la guérison.

S'il y a entropion de la paupière inférieure, il serait réduit à l'aide de bandelettes agglutinatives, ou d'une petite serre-fine ; toutefois, passé un certain délai, vers le huitième jour, mieux vaut chercher à provoquer la fermeture de la plaie.

a) On commencerait par appliquer sur elle des *pointes de feu* très légères. Après anesthésie locale, et sans mettre de blépharostat, le malade regardant bien en bas, avec la fine pointe courbe du galvanocautère, ou mieux d'un petit cautère à main chauffé dans la flamme, on applique sur la plaie quelques pointes de feu très superficielles, de préférence au point où l'humeur aqueuse paraît suinter, indice d'une fistulette sous-conjonctivale. Puis on instille l'atropine et on applique un pansement occlusif.



Très souvent cette petite intervention suffit à amener le rétablissement de la chambre antérieure. Les pointes de feu ont une action stimulante sur la nutrition de la cornée; elles peuvent en même temps oblitérer une fistulette sous-conjontivale et en provoquer la cicatrisation.

b) En cas d'insuccès, on aura recours à *l'autoplastie conjonctivale* par glissement, sans chercher au moyen de la loupe les débris de capsule ou de masses qui peuvent être retenues entre les lèvres de la plaie, car cet examen ne fournit généralement pas de renseignements.

Après anesthésie locale, la plaie cornéenne est raclée avec une petite curette gouge, puis on procède au recouvrement (voy. p. 214).

La réaction est insignifiante. Le lendemain la chambre antérieure est reformée et la cicatrisation suffisamment avancée pour que le malade puisse se lever et quelquefois même être congédié avec le seul port d'un monocle<sup>1</sup>.

c) *L'iridectomie* a aussi été pratiquée avec succès. De même une spatule passée à plat entre les lèvres de la plaie peut favoriser la cicatrisation, ce qui semblerait indiquer que l'iridectomie agit surtout par l'avivement de la section cornéenne avec le couteau lancéolaire au moment de la paraçantèse.

**2° Trouble de la cornée.** — Cette complication, assez rare, se présente sous trois aspects.

a) Tantôt la plaie est le siège d'une infiltration blanchâtre qui se montre lors du premier pansement et disparaît les jours suivants. Décrite sous le nom de *kératite marginale*, elle est la conséquence du trauma opératoire et résulte à la fois d'une imbibition des lèvres de la plaie par l'humeur aqueuse et d'une infiltration de leucocytes.

De largeur variable, l'infiltration est limitée aux bords de l'incision et empiète peu sur le tissu voisin. Quelquefois elle s'étend vers le milieu de la cornée, surtout si la section n'a pas été franche et si la cicatrisation tarde. Mais le pronostic est favorable : la résorption se fait et le tissu recouvre sa transparence, laissant seulement une cicatrice un peu plus visible. Les compresses chaudes, appliquées sur les paupières fermées et fréquemment renouvelées, pourront activer la régression des leucocytes.

On ne confondra pas cet aspect avec un début d'infection de la plaie : l'absence de douleurs, le peu de réaction du tissu environnant et la coloration blanche de l'infiltration écartent ce dernier diagnostic.

1. Chez un de nos opérés avec bonne acuité et chez qui un peu plus tard subitement et sans aucune cause la chambre antérieure s'était rouverte, le recouvrement conjonctival seul amena une guérison rapide, tous les autres moyens ayant échoué.



b) Plus rarement, on voit partir de la lèvre inférieure de la plaie infiltrée des stries verticales divergentes reliées par quelques stries horizontales.

Décrit à tort sous le nom de *kératite striée*, ce *plissement vertical de la cornée* serait dû au plissement des couches profondes et de la membrane de Descemet, l'infiltration et le gonflement du stroma n'ayant aucune part dans sa production. La différence de tension entre le méridien vertical et horizontal, qui résulte de l'ouverture de la chambre antérieure, jouerait le principal rôle, la cornée se trouvant comprimée suivant le méridien horizontal. <sup>1</sup>

C'est l'explication la plus plausible. Elle se trouve vérifiée par l'expérimentation qui permet de reproduire artificiellement le plissement cornéen sur des lapins opérés de cataracte.

Un autre facteur intervient cependant, car cet aspect ne s'observe pas chez tous les opérés ; on le rencontre surtout avec les lambeaux trop petits, lorsque le cristallin n'a pu sortir que difficilement et en écartant fortement les lèvres de la plaie.

Ce plissement comporte un pronostic bénin s'il est peu étendu. Dans le cas contraire, il persiste en partie et entraîne des troubles visuels, mais on en a exagéré la gravité. Nous l'avons observé une fois après une opération de cataracte normale où l'extraction combinée avait été très régulière. Les plis verticaux s'irradiaient depuis l'incision jusqu'au-dessous de la pupille, presque jusque vers l'extrémité inférieure de la cornée à sa partie moyenne, rendant très difficile l'examen du champ pupillaire lors du premier pansement. Sous l'influence des applications chaudes le plissement disparut et au moment du choix des lunettes l'acuité était de 2/3.

c) *Opacité totale*. — Exceptionnellement l'opacité occupe toute l'étendue de la cornée. Elle peut être la conséquence d'un pansement trop serré et disparaît rapidement.

Dans d'autres cas la cornée prend un aspect porcelainique et le trouble occupe toute son épaisseur. Bien qu'il puisse se résorber, ces cas ne laissent pas d'être inquiétants. On a rapporté des observations dans lesquelles le trouble ne disparut pas ou disparut incomplètement, entraînant une diminution considérable de l'acuité (1/20 dans un cas, 1/30 dans un autre). Les antiseptiques comme le sublimé, employés seuls ou avec la cocaïne, en constituent le principal facteur, même lorsque la solution est très faible 1/10.000, 1/15.000.

On multipliera les compresses chaudes afin d'activer la résorption, mais le mieux est de ne jamais employer le sublimé pour le net-

1. DE WECKER, Du plissement cornéen et sa valeur clinique. *La Clinique ophtalmologique*, 1897.



toyage des culs-de-sac, et de se garder de l'emploi de toute solution irridente ou antiseptique, dans les cas rares où on serait amené à pratiquer le lavage de la chambre antérieure après l'extraction.

d) *Opacité centrale.* — On voit quelquefois, vers le quinzième ou dix-huitième jour, une infiltration blanchâtre, plus ou moins centrale, qui s'étend peu à peu, devient plus opaque à son centre et peut finir par recouvrir tout le champ pupillaire.

Cette opacification, qui commence par les couches profondes, est souvent consécutive à un retard de formation de la chambre antérieure et à une synéchie antérieure. Le meilleur traitement est de provoquer le rétablissement rapide de la chambre tout d'abord au moyen de pointes de feu très légères appliquées sur la plaie et en cas d'insuccès par le recouvrement conjonctival.

3° *Prolapsus irien.* — C'est une des complications les plus fâcheuses. L'interposition de la membrane irienne entre les lèvres de la plaie est devenue plus rare à mesure que l'opération combinée a remplacé l'extraction simple et que cette dernière est associée à la suture de la cornée, ou tout au moins au pont conjonctival.

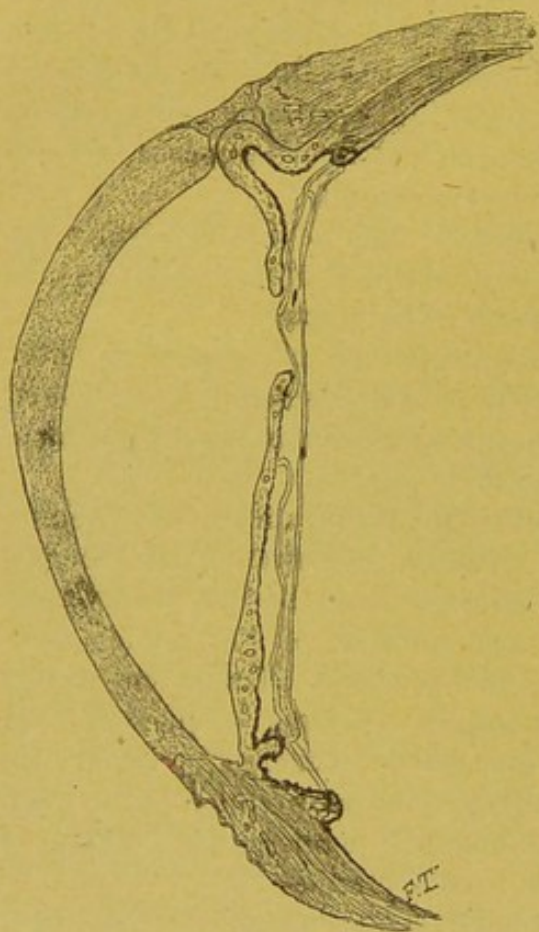


FIG. 162. — Enclavement irien. Coupe verticale du segment antérieur. Quatrième jour après l'extraction. Gross. : 5 D.

Racine de l'iris enclavée entre les lèvres de la plaie très écartées ; la pupille est attirée vers elles, et l'astigmatisme post-opératoire considérable. Le vitré n'a probablement joué aucun rôle dans la pathogénie de l'enclavement car le sac capsulaire est en place.

Mais si l'on n'observe plus ces énormes prolapsus dans lesquels disparaissait la pupille, on voit souvent de petits enclavements des angles de la brèche irienne, sources de complications multiples :

a) C'est d'abord l'*astigmatisme*, quelquefois considérable (fig. 162).

b) Ce sont des *phénomènes irritatifs* caractérisés par un peu de photophobie, du larmolement, un léger degré d'injection périkeratique, une gêne dans la fixation ou le travail de près.



c) Tout enclavement, si minime soit-il, expose à l'*hypertonie*, au glaucome.

d) Enfin il est une menace d'*infection*.

ASPECT. — Il existe dès la levée du premier pansement (*enclavement primitif*), ou se produit à l'occasion d'une réouverture de la plaie (*enclavement secondaire*).

La douleur, nulle au début, apparaît plus tard : le globe est injecté et souvent il y a de l'iritis.

On agira avec une extrême prudence lors du premier pansement pour ne pas augmenter le prolapsus : on se contentera d'entr'ouvrir les paupières en recommandant au malade de regarder en bas. L'aspect piriforme de la pupille, plus ou moins marqué suivant le degré du prolapsus, la distension de toute la moitié inférieure de la membrane irienne consécutive à la traction en haut de la pupille et la déformation de la cornée ne laissent aucun doute sur la présence du prolapsus, sans qu'il soit besoin de chercher à se rendre compte de son degré.

PATHOGÉNIE. — Sa cause n'est pas univoque : il peut être dû à la rupture de la cristalloïde et à la hernie du vitré qui refoule l'iris en avant (Panas), à l'indocilité du malade, à un effort expulsif ou à une contraction violente de l'orbiculaire.

La pathogénie est essentiellement variable et peu connue. Sans doute il sera évité par l'iridectomie combinée à l'extraction, mais celle-ci ne prévient pas l'enclavement des angles du colobome et de la capsule qu'elle favorise, ce qui constitue pour plus tard une menace de glaucome.

TRAITEMENT. — 1° *Le traitement prophylactique* réside dans la suture de la cornée si on a pratiqué l'extraction simple, combinée à l'instillation d'ésérine en solution huileuse au centième à la fin de l'extraction, ou dans l'extraction combinée associée à la suture cornéenne ou au pont conjonctival.

La section cornéenne, rapide et franche, est aussi un des meilleurs éléments de prophylaxie.

2° *Traitement curatif*. — On se bornera au début aux instillations d'ésérine en solution huileuse. Des instillations répétées, longtemps prolongées, arriveront à diminuer des prolapsus qui semblaient devoir résister à tout traitement médical.

Si l'enclavement est assez accentué, on peut tenter de le réduire par deux procédés différents, la *cautérisation ignée* ou l'*excision*.

α *L'excision du prolapsus, combinée au recouvrement conjonctival*, est préférable toutes les fois qu'elle peut être tentée et cela le plus tôt possible, dès la constatation de la hernie irienne. L'excision précoce permet de saisir facilement le prolapsus et de l'enlever d'une façon radicale sans traction exagérée ni sans déchirures des parties



voisines. Si on attend plusieurs semaines ou plusieurs mois, on a à lutter contre les adhérences avec les lèvres de la plaie, qu'il faut détruire avec le couteau ou les ciseaux et mieux vaut alors se contenter de la cautérisation.

Le gros reproche fait à l'excision : danger d'infection par le contact du corps ciliaire et du corps vitré avec les lèvres de la plaie, qui a fait conseiller la temporisation malgré tous les avantages de cette excision précoce, ne tient pas si l'on fait suivre celle-ci du recouvrement conjonctival.

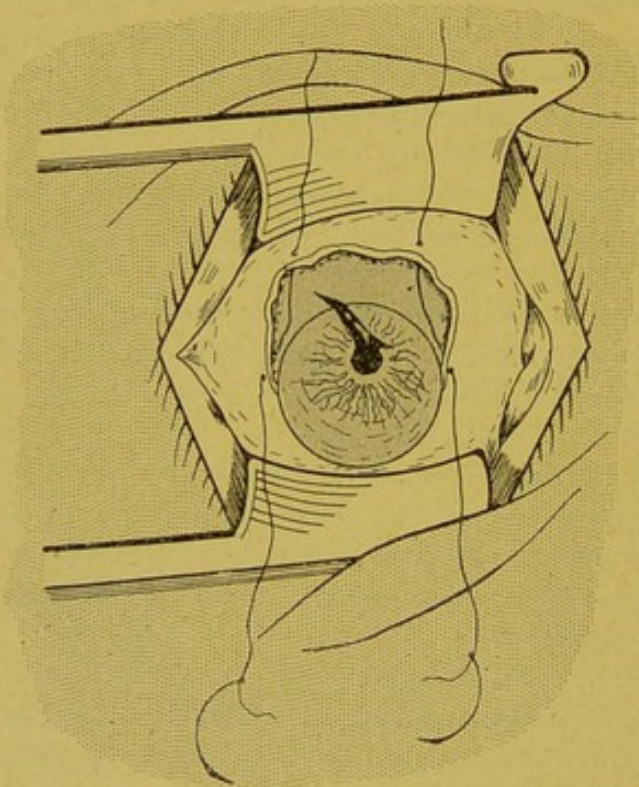


FIG. 163. — *Recouvrement conjonctival.*  
Dissection de la conjonctive et placement des fils.

L'œil ayant été très soigneusement anesthésié, le blépharostat est mis en place. Dans un premier temps, la conjonctive est détachée du limbe, sur toute la largeur du prolapsus et au delà, et sur une profondeur de 7 ou 8 millimètres, afin de bien mobiliser la muqueuse. On ne craindra pas d'aplanir et d'aviver un peu les parties voisines du prolapsus afin de favoriser les adhérences entre la conjonctive et la surface cornéo-sclérale, surtout s'il s'agit de prolapsus anciens. Les fils sont mis en place (fig. 163).

Puis la hernie est saisie et excisée au ras de la sclérotique avec la pince-ciseaux.

Les fils sont rapidement noués et la conjonctive recouvre la plaie



dont elle assure la coaptation en même temps qu'elle s'oppose à l'issue du vitré et prévient l'infection (fig. 164). Les fils sont enlevés

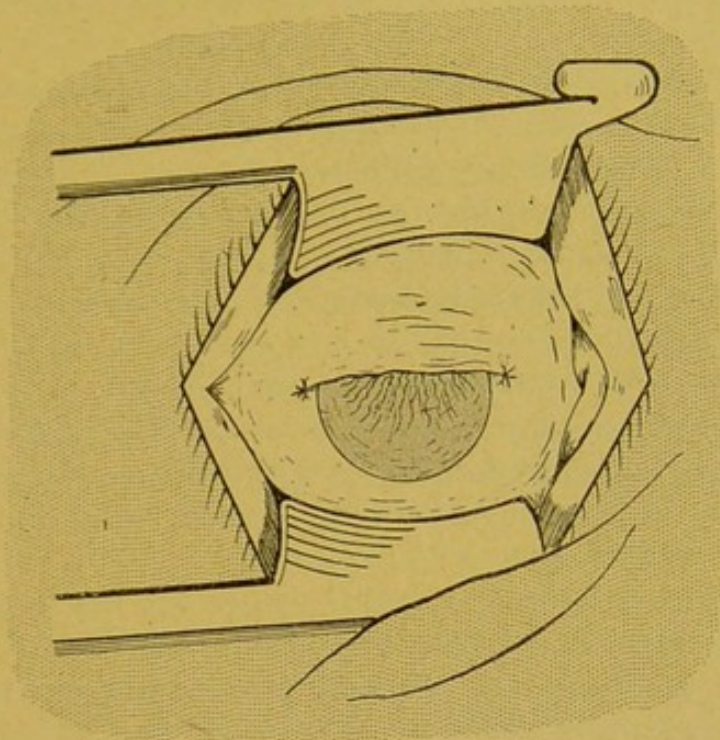


FIG. 164. — *Recouvrement conjonctival.*

Achèvement des sutures et résultat après l'excision du prolapsus.

vers le cinquième jour après anesthésie locale et de préférence sans employer le blépharostat.

β) *Cautérisation ignée.* — Elle sera réservée aux enclavements très limités et de peu d'étendue. Elle se fait avec la pointe courbe fine du thermo-cautère (fig. 165), ou mieux du galvano-cautère. L'écarteur étant mis en place, le globe, anesthésié, est maintenu avec la pince tandis qu'on applique sur la portion herniée une série de pointes de feu très légères. On peut, à la rigueur, supprimer le blépharostat et la pince fixatrice. Dès la première cautérisation, l'humeur aqueuse s'échappe et la hernie s'affaisse. On fait ainsi quelques pointes de feu, cinq à six, sur toute la partie herniée. De l'ésérine en solution huileuse est instillée et un pansement sec appliqué.

On ne cherchera jamais à réduire le prolapsus en une seule séance. Les accidents inflammatoires signalés (on a relaté des cas d'ophtalmie sympathique) doivent être rapportés à des cautérisations trop profondes. Les séances seront répétées à dix ou douze jours d'intervalle jusqu'à réduction complète.



FIG. 165. — *Pointe fine du thermo-cautère.*



Le résultat optique est loin d'être parfait; mais si le prolapsus n'est pas trop accentué, on peut par ce procédé en empêcher la progression, diminuer l'astigmatisme et obtenir une cicatrice assez régulière.

4° *L'enclavement de la capsule* s'observe davantage après l'extraction combinée, surtout si les angles du colobome, mal réduits et légèrement enclavés, ont favorisé l'écartement des lèvres de la plaie. Comme le précédent, bien qu'à un moindre degré, il compromet le résultat optique et est une menace de glaucôme pour l'avenir.

5° *Complications inflammatoires et infectieuses.* — CONJONCTIVITE. — Chez certains sujets on peut voir se développer les premiers jours une conjonctivite avec sécrétion légère.

Le pansement sera *supprimé* aussitôt et remplacé par un bandeau flottant ou des coquilles fumées. Si la cicatrice est encore faible (quatrième ou cinquième jour) il sera remis la nuit. La suppression du pansement suffit à tarir la sécrétion.

On se contentera d'instiller deux ou trois fois par jour quelques gouttes d'un collyre au collargol à 5 ou 10 p. 100.

INFECTION. — L'infection reconnaît presque toujours une *origine ectogène*. Elle résulte d'une faute de technique ou d'un mauvais état des voies lacrymales ou des annexes. Le traitement prophylactique repose donc tout entier sur une rigoureuse asepsie et sur la préparation soigneuse du sujet<sup>1</sup>.

Bien que rare aujourd'hui elle se rencontre alors que les précautions les plus minutieuses ont été prises et se présente dans trois conditions : dans les vingt-quatre ou quarante-huit premières heures ; plus tard à partir du cinquième ou sixième jour, ou enfin plusieurs semaines après.

a) La première variété, infection précoce, toujours d'origine ectogène, se localise aux *lèvres de la plaie cornéenne*. Elles se boursouflent, présentent une infiltration jaunâtre et secondairement, souvent très vite, la suppuration s'étend à toute la cornée et à l'ensemble du tractus uvéal, aboutissant à la panophtalmie.

Elle se révèle par des douleurs plus ou moins violentes survenant vers la fin du premier ou au début du deuxième ou troisième jour, tandis que la douleur toujours très minime qui suit l'extraction et qu'on pourrait appeler physiologique cesse huit à dix heures après. Cette *douleur tardive* doit donc éveiller l'attention, surtout si elle

1. Il faut cependant admettre une origine endogène possible, favorisée par le terrain (diabète, albuminurie, etc.). On surveillera attentivement le tube digestif. Une vieille dame, qui nous avait par coquetterie caché une constipation très opiniâtre, fit le cinquième jour de l'extraction une irido-cyclite intense qui céda au traitement local, combiné aux purgatifs, mais laissa une obstruction très accusée de la pupille.



apparaît après une période de calme. Elle n'est d'ailleurs pas continue et subit des exacerbations comme toute douleur de suppuration.

Le pansement doit être enlevé sans retard. Les paupières légèrement infiltrées, œdématisées, montrent un chémosis rougeâtre, surtout marqué vers le cul-de-sac inférieur, mais pouvant occuper toute l'étendue de la conjonctive. Les lèvres de la plaie sont le siège d'une *infiltration jaunâtre*, bien différente du trouble cornéen signalé plus haut, et s'étendant plus ou moins loin dans l'épaisseur de la cornée. L'humeur aqueuse est trouble, ou bien même il existe un léger degré d'hypopyon et la pupille est obstruée par des exsudats purulents.

Dans d'autres cas les symptômes sont moins alarmants; il y a seulement hypo-infection. Les lèvres de la plaie sont peu infiltrées, l'humeur aqueuse est trouble et l'iris a perdu son brillant.

b) Dans une seconde variété l'infection n'est plus immédiate; elle apparaît au plus tôt le cinquième ou le sixième jour, alors que les lèvres de la plaie sont bien coaptées, et se localise au *tractus uvéal*. Il s'agit alors d'une iritis ou d'une *irido-cyclite tardive*, quelquefois très intense, le plus souvent atténuée.

Dans les deux cas, mais surtout dans la seconde variété, le recouvrement conjonctival peut trouver son indication.

Les conséquences de cette infection sont toujours désastreuses: l'infection aiguë se termine d'ordinaire par le phlegmon de l'œil. Dans les formes subaiguës ou torpides, l'irido-choroïdite avec les troubles du vitré, l'occlusion pupillaire et quelquefois l'atrophie du globe qu'elle entraîne ne permettent pas toujours d'espérer le retour d'un léger degré d'acuité visuelle.

Le TRAITEMENT est très différent suivant que l'infection porte sur les lèvres de la plaie cornéenne ou sur l'iris.

a) *Infection de la plaie cornéenne*. — Aussitôt celle-ci reconnue et sans perdre un instant, car il s'agit d'une opération d'urgence au premier chef, on pratiquera, après lavage des culs-de-sac conjonctivaux avec la solution d'oxycyanure d'hydrargyre à 1 p. 5.000 et même pour 4.000, l'abrasion des parties purulentes et infiltrées des lèvres de la plaie, ou bien celles-ci seront cautérisées avec le galvanocautère. L'inflammation très vive du globe et la résistance opposée par le malade rendent l'intervention difficile et peuvent nécessiter l'anesthésie générale. On se gardera d'employer le blépharostat; le doigt soulève doucement la paupière supérieure, l'opérateur maintient le globe avec la pince fixatrice et s'efforce de cautériser largement toute la partie infiltrée, tandis que l'œil est dirigé en bas.

On ajoutera des instillations fréquentes d'énésol combinées à l'emploi des compresses chaudes, les attouchements des lèvres de la plaie avec le mélange iodé.



Les sangsues à la tempe, l'administration de calomel à l'intérieur et des purgatifs légers, les pansements humides fréquemment renouvelés, l'injection sous-conjonctivale de quelques gouttes d'une solution de cyanure d'hydrargyre au centième, compléteront la médication.

La marche de l'infection est surtout réglée par la virulence des microbes et le degré de résistance des tissus. L'infection des membranes profondes et du vitré semble plus facile si l'iridectomie a été faite, mais la barrière opposée par l'iris est loin d'être infranchissable.

Si la panophtalmie se déclare, on pratiquera l'exentération du globe (voy. p. 297) en se gardant de différer trop longtemps l'intervention afin d'éviter le sphacèle de la sclérotique. Si l'infection demeure subaiguë, on pourra tenter plus tard une irido-capsulectomie, *longtemps après*, alors que toute trace d'inflammation et de rougeur aura disparu.

On n'hésiterait pas, si un œil a été perdu par infection, à énucléer le moignon douloureux ou irritable avant d'opérer l'autre.

b) L'infection tardive (iritis ou irido-cyclite aiguës ou subaiguës), reconnaissable à ses symptômes habituels (infiltration de l'iris, changement de couleur, réaction et douleurs ciliaires) sera traitée par les moyens habituels : atropine, compresses chaudes, sangsues à la tempe, en surveillant le tonus.

c) L'Irido-cyclite tardive, torpide, plus fréquente que la première et bien que d'allure plus lente et moins dramatique, n'en est pas moins capable d'entraîner la perte de l'œil, et même celle du second par ophtalmie sympathique.

Là encore il s'agit d'une infection, quelquefois contemporaine de l'opération, généralement plus tardive, et reconnaissant alors ou bien une origine endogène, une infection générale se localisant sur l'œil à la faveur du traumatisme opératoire, plus souvent une origine ectogène, à la faveur d'une cicatrice fistuleuse ou mieux *fistulisante*. Elle résulte de l'interposition entre les lèvres de la plaie d'un fragment de capsule, d'iris ou de vitré, qui empêche la coaptation régulière et crée là non pas sans doute une véritable fistule au sens étroit du mot, mais un trajet formé par des éléments anormaux et perméable aux micro-organismes.

L'examen microscopique montre une vive réaction inflammatoire du tissu sous-conjonctival au voisinage du pertuis et dans le trajet cicatriciel, où on peut même trouver le microbe cause de l'infection. Ces données sont confirmées par les résultats thérapeutiques excellents obtenus par le recouvrement conjonctival<sup>1</sup>.

1. ROHMER, De la suture conjonctivale en bourse contre les solutions de continuité de la cornée. *Ann. d'oculistique*, nov. 1897.



Il sera précédé de la cautérisation du trajet fistuleux infecté avec le galvano-cautère<sup>1</sup>.

Pour trouver l'existence d'une fistule ou d'un trajet infectieux on s'aidera de la loupe et de l'éclairage oblique et on recherchera l'existence d'une érosion, d'une solution de continuité de l'épithélium sur la ligne de cicatrice, avec ou sans dépression visible. Les autres signes sont fournis par la présence d'un filament flottant partant de la cicatrice, par l'existence de fins vaisseaux superficiels du limbe plongeant dans la cicatrice qu'ils traversent pour pénétrer dans la chambre antérieure où ils disparaissent, cachés par le limbe, ou bien pouvant même être poursuivis dans l'iris ou les exsudats.

Mentionnons encore : le maximum de vascularisation conjonctivale et épisclérale à l'endroit du trajet fistuleux, révélant là un foyer inflammatoire ; la douleur au contact, plus vive en ce point ; une très légère infiltration cornéenne exclusivement localisée ou plus intense au pourtour du pertuis présumé.

Enfin le diagnostic de prolapsus irien, si minime soit-il, sera facilité par la déformation pupillaire qui en est la conséquence et par la présence sur la ligne cicatricielle d'un petit point pigmenté brunâtre.

6° *Hyphéma*. — Le sang qui a pu s'amasser dans la chambre antérieure après l'iridectomie disparaît les jours suivants. Une résorption lente doit faire présumer un peu d'hypertonie, le sang se résorbant d'autant plus lentement que la tension intra-oculaire est plus considérable.

L'hémorragie intra-oculaire d'origine traumatique résulte d'un coup sur le globe de l'œil, souvent pendant le sommeil. La gravité varie avec l'abondance et surtout le siège de l'hémorragie. Le sang dans la chambre antérieure disparaît sans laisser de traces ; celui épanché dans le vitré ne se résorbe jamais complètement et constitue une menace de décollement rétinien pour l'avenir. Le pronostic sera donc réservé. On se bornera aux déplétions sanguines, aux dérivatifs, aux instillations de pilocarpine s'il existe un peu de tonus.

7° *Hémorragie expulsive*. — L'accident suit l'extraction ou apparaît quelques heures après ou même le lendemain. White Cooper en rapporte un cas où elle ne survint que le dixième jour, mais ceci est exceptionnel.

a) Aussitôt après l'extraction, l'accident se caractérise par l'issue brusque du vitré qui accompagne le cristallin et par une hémorragie abondante, suivie d'une *douleur très vive* et de *vomissements* qui souvent même précèdent l'hémorragie ; la choroïde, décollée, vient faire hernie entre les lèvres de la plaie.

1. DUPUY-DUTEMPS, *Bulletins et Mémoires de la soc. franç. d'ophtalmologie*, 1910, t. XXVII, p. 139.



b) Plus tard, l'hémorragie se révèle par une *douleur vive* ; le pansement est rapidement rougi et la choroïde largement herniée.

Le traitement, identique dans les deux cas : compression, compresses glacées, injections d'ergotine à la tempe, compression de la carotide du même côté, émissions sanguines, reste le plus souvent impuissant et on en est réduit à l'exentération du globe.

Le traitement prophylactique est nul, car cette hémorragie rétro-choroïdienne est impossible à prévoir. Heureusement très rare (une sur quatre ou cinq cents extractions), elle s'observe surtout dans les cas de myopie forte ou sur les yeux menacés de glaucome. L'iridectomie sera rejetée toutes les fois qu'une raison quelconque (hémophilie, athérome, etc.) peut faire craindre pareil accident. On ferait alors une ou deux injections d'ergotine et on instillerait de l'atropine avant l'opération. Il sera prudent de faire l'iridectomie préparatoire plusieurs semaines avant l'extraction ou mieux l'extraction simple avec suture de la cornée.

Enfin, si l'hémorragie a déjà déterminé la perte d'un œil, il est permis de se demander s'il n'est pas préférable de recourir à l'abaissement pour l'autre (voy. 214).

Il nous semble cependant plus sage en pareil cas de préférer à l'abaissement l'extraction simple avec suture de la cornée, ou mieux encore l'extraction combinée *en deux temps* : iridectomie préparatoire, puis extraction de cataracte, *toujours avec suture de la cornée*. La diète lactée et les purgatifs auront été recommandés au préalable et il nous paraît prudent de faire précéder immédiatement l'opération d'une large émission sanguine à la tempe (au moyen de la ventouse de Heurteloup ou mieux encore par la section d'une veine temporale du côté à opérer), émission qui sera complétée par l'incision des veines épisclérales inférieures. La tendance à l'hyperhémie de l'œil est de ce fait très diminuée et ces émissions préviendront l'hémorragie explosive.

On s'abstiendra dans tous les cas des instillations d'adrénaline au cours de l'intervention afin d'éviter les hémorragies secondaires auxquelles elles prédisposent.

8° **Glaucome.** — Il peut être précoce et apparaître dans les mois qui suivent l'opération. Il est dû le plus souvent à l'enclavement de la capsule du cristallin ou des angles du colobome, lorsque l'iridectomie a été faite. Il s'observe surtout après l'extraction combinée, bien plus rarement si l'iridectomie n'a pas été faite et si la pupille est ronde et bien contractile. Il apparaît alors tardivement et revêt la forme chronique simple avec excavation et atrophie progressives de la papille sans aucune réaction.

La pathogénie de ces cas demeure mal expliquée. Sans doute l'enclavement doit-il être toujours incriminé comme le principal facteur



de l'hypertonie, bien que celui-ci ne soit pas visible et la pupille nullement déformée <sup>1</sup>.

Enfin, à côté des causes locales, il faut tenir compte aussi de l'état général et rechercher l'état de la perméabilité rénale qui pourra quelquefois être incriminée <sup>2</sup>.

9° **Cataractes secondaires**. — Elles sont la conséquence de la rétention entre les deux feuillets capsulaires de masses opacifiées et s'observent surtout après l'extraction de cataractes molles ou incomplètes. La meilleure prophylaxie réside dans un nettoyage soigneux du champ pupillaire au moment de l'extraction. Mais souvent, alors que le champ pupillaire semblait pur, il apparaît plus ou moins complètement obstrué après la levée du premier pansement.

On multipliera les intillations d'atropine et les applications chaudes et bien souvent une grande partie de ces masses se résorbe, quelquefois en quantité suffisante pour permettre une très bonne acuité, surtout si on a fait l'arrachement partiel de la capsule. Il suffit alors d'un très petit point demeuré transparent pour donner une acuité excellente. Dans le cas contraire on pourrait intervenir plus tard (voy. p. 234).

10° **Astigmatisme**. — L'astigmatisme inverse observé après l'opération est moins une complication que sa conséquence nécessaire, le méridien vertical de la cornée étant reporté en avant et moins réfringent. Très accentué au début, il diminue avec les progrès de la cicatrisation et peut même disparaître. Nous y reviendrons en étudiant le choix des verres. S'il demeure considérable il devient une véritable complication par la diminution d'acuité qu'il entraîne.

## II. — COMPLICATIONS GÉNÉRALES

**Pneumonie**. — Elle s'observe chez les vieillards et résulte du décubitus dorsal longtemps prolongé (pneumonie hypostatique). On permettra donc la position assise, et même on les ferait lever le deuxième jour pour éviter cette complication souvent fatale.

Les **vomissements**, exceptionnels, seraient combattus par des lavements opiacés ou en faisant prendre au malade de petits morceaux de glace ou de faibles doses de morphine.

1. Nous avons pu examiner deux yeux de sujets morts de maladie intercurrente quelques jours après une extraction simple très régulière. Dans les deux cas nous avons constaté sur la plupart des coupes l'accrolement de la racine de l'iris à la face postérieure de la cicatrice cornéenne, accrolement que rien ne pouvait faire supposer, car la pupille était bien ronde et l'aspect normal. Cet accrolement, impossible à reconnaître sur le vivant lorsqu'il est peu étendu, doit donc être sinon constant, du moins très fréquent, et jouer un rôle important dans la pathogénie du glaucome après l'extraction.

2. DE LAPÉROUSSE, Glaucomie et cataracte, *Arch. d'ophtalm.*, 1904, p. 341.



La **réten-tion d'urine**, possible chez les vieillards ou les prostatiques, à la suite de l'émotion résultant de l'opération, nécessitera le cathétérisme.

**Psychoses.** — Plus rarement on peut voir survenir, les premiers jours qui suivent l'intervention, des accès de délire : le grand âge, le nervosisme, l'alcoolisme, les instillations d'atropine même ont été incriminés. Le principal facteur semble être l'obscurité prolongée à laquelle est condamné le malade, jointe à l'émotion ressentie au moment de l'opération.

Le délire revêt le plus souvent une forme douce, quelquefois simule l'accès de manie aiguë : le malade se lève, cherche à enlever le pansement et peut être pris d'hallucinations.

Le pronostic est favorable. L'œil non opéré sera aussitôt laissé libre et le malade, rendu à la lumière, reprend un peu de calme. Il se tient dans un fauteuil plutôt qu'au lit.

#### § 4. — VISION DE L'ŒIL APHAQUE. CORRECTION DE L'APHAKIE

Du fait de l'ablation de la cataracte la réfraction est profondément modifiée. Il faut maintenant suppléer à l'absence de cristallin par l'emploi de lunettes de 10 à 11 dioptries pour la vision de loin et de 15 dioptries pour la vision de près. Mais divers facteurs interviennent dont il faut tenir compte ; se sont l'état de réfraction antérieure, le degré d'astigmatisme, qui ne manque jamais, et aussi les variations de réfraction du fait de l'ablation de la lentille.

**Réfraction de l'œil aphaque et correction de l'aphakie.** — Elle varie nécessairement suivant l'état de réfraction qui existait avant l'opération.

a) Pour l'œil *emmétrope*, il faut en moyenne prescrire pour la vision de loin un verre sphérique convexe de 10 à 11 dioptries (dans 35 à 40 p. 100 des cas environ), un peu moins fréquemment un verre de + 12 dioptries, dans 20 à 25 p. 100, et exceptionnellement des verres de + 13 et même de + 14 dioptries.

b) Si l'œil était *amétrope*, il semble qu'il suffirait de retrancher (lors de myopie) ou d'ajouter (lors d'hypermétropie) le numéro du verre correcteur porté avant l'opération pour obtenir celui du verre corrigeant l'aphakie. Un myope de - 6 dioptries devenu aphaque serait corrigé de loin par un verre sphérique de + 5 à + 6 dioptries (11 ou 12 - 6 D) ; un hypermétrope de + 6 par un verre de + 17 à + 18 (11 ou 12 + 6).

Mais le système optique de l'œil aphaque présente certaines particularités qui découlent de sa diminution de réfringence. Sur l'œil



pourvu de cristallin, tout allongement ou toute diminution de l'axe antéro-postérieur de 1 millimètre correspond à une augmentation ou à une diminution de réfraction de 3 dioptries, soit en moyenne une dioptrie par variation de l'axe antéro-postérieur de 0 mm. 33. Ce principe bien connu permet de mesurer à l'image droite la profondeur d'une excavation.

Il n'en est plus de même sur l'œil aphaque. En raison de la diminution de réfraction consécutive à l'extraction de la lentille, on peut admettre que toute variation de longueur de l'axe antéro-postérieur de 1 millimètre correspond seulement à une variation de réfraction de 1 dioptrie 50.

Pour obtenir le numéro du verre correcteur de l'œil aphaque, antérieurement amétrope (myope ou hypermétrope), on pourra donc ajouter ou retrancher au chiffre 11 (ce chiffre 11 représentant le numéro du verre convexe correcteur de l'aphakie pour la distance) la moitié du degré d'amétropie antérieure.

Un myope de 12 dioptries, devenu aphaque, sera corrigé par un verre convexe de  $+ 11 - 6 = + 5$  dioptries et non pas par un verre de  $+ 1$  dioptrie comme on aurait pu le supposer, du fait de son degré de myopie. Inversement un hypermétrope de 8 dioptries devenu aphaque sera corrigé par un verre convexe de  $+ 15$  dioptries ( $+ 11 + 4$ ) et non par un verre de  $+ 19$  ( $11 + 8$ ), comme on l'aurait cru tout d'abord.

La formule suivante  $R = \left( + 11 - \frac{M}{2} \right)$  ou  $R = \left( + 11 + \frac{H}{2} \right)$ , donnera de suite le numéro approximatif du verre correcteur de l'aphakie, R représentant la réfraction de l'œil aphaque, M et H le degré de myopie ou d'hypermétropie antérieures. Mais on se basera surtout sur le chiffre d'acuité visuelle obtenu et on prescrira le verre qui donne la meilleure acuité.

c) *Réfraction dynamique.* — Du fait de la suppression du cristallin, l'accommodation n'existe plus et on prescrira pour la vision rapprochée un verre supérieur de 4 dioptries environ à celui prescrit pour la vision de loin :  $+ 15$  ou  $+ 16$  dioptries si l'œil était supposé emmétrope. Souvent même, on est amené à prescrire également un troisième verre pour la vision intermédiaire, à 50 ou 60 centimètres par exemple, qu'exigent un grand nombre d'occupations en dehors du travail appliqué. Ce sera le plus souvent un verre supérieur de 2 dioptries au verre prescrit pour la vision de loin.

D'ailleurs la puissance d'une lentille variant avec sa position par rapport à la cornée, on peut se contenter de deux verres correcteurs, l'un pour la vision éloignée, l'autre de 4 dioptries plus fort permettant la vision distincte à une distance moyenne de 25 centimètres. Les objets, en deçà ou au delà, seront vus également nets en éloignant ou en approchant le verre de l'œil (voy. plus bas, variations de position du verre correcteur, p. 226).



Si un seul œil a été opéré et que l'autre, déjà très cataracté ou perdu antérieurement, ne puisse être utilisé, on pourra se servir de lunettes avec pont en X. Le verre pour la vision éloignée est placé d'un côté, celui pour la vision rapprochée de l'autre et le sujet n'a qu'à inverser les lunettes.

**Astigmatisme et sa correction.** — L'astigmatisme ici est toujours inverse et reconnaît une cause mécanique ; le méridien vertical est reporté en avant du fait de l'écartement des lèvres de la plaie et devient moins réfringent. La réfringence du méridien horizontal au contraire augmente ; plus rarement elle ne se modifie pas ou même diminue.

Très accentué au début, il diminue avec les progrès de la cicatrisation, d'abord très rapidement, puis plus lentement à mesure qu'on s'éloigne du moment de l'opération, et peut finir par disparaître. De 3, 4, 6 dioptries et davantage les premières semaines, il est de 2 à 3 dioptries au moment du choix des lunettes, vers la 5<sup>e</sup> ou 6<sup>e</sup> semaine. Il continue à se modifier, quelquefois même encore 4 et 5 mois après l'opération, surtout quand il était très accentué au début, par exemple à la suite de prolapsus irien (fig. 162, p. 212) ou d'enclavement capsulaire. Il peut atteindre alors 8, 10 dioptries, et davantage et l'acuité obtenue au moment du choix des lunettes est détestable, alors même qu'on associe au verre sphérique un cylindre correcteur très fort. On remettra en pareil cas le choix des verres à quelques semaines ou même à quelques mois et bien souvent le résultat obtenu devient excellent<sup>1</sup>.

Quelquefois, alors que la plaie semble régulière et ne montre aucune trace d'enclavement, l'ophtalmométrie révèle cependant les premières semaines un astigmatisme inverse de 7 et 8 dioptries. Si après plusieurs mois, l'astigmatisme ne s'est pas améliorée, on pourra intervenir et appliquer de fines pointes de feu sur toute l'étendue de la cicatrice. On commencera par quelques applications très prudentes et très espacées.

Car à côté de la rétention de masses cristalliniennes, de débris de capsule ou de prolapsus irien, la grandeur, le siège et surtout la régularité de la section ont une influence manifeste sur la production de l'astigmatisme. Plus la section se rapproche des parties centrales de la cornée, plus elle expose à l'astigmatisme secondaire. Plus elle est nette et franche, meilleure sera la coaptation et moindre l'astigmatisme ; aussi les sections avec la pique entraînent-elles beaucoup moins et mieux vaut pour cette raison y recourir toutes les fois que la chose est possible (iridectomie, iridectomie préparatoire, etc.). La grandeur de l'incision cornéenne ne permet pas ici la section à la pique. On cherchera tout au moins à obtenir les mêmes avantages par une section très franche et très nette<sup>2</sup>. La suture de la cornée, et le lam-

1. Une seconde cause de l'astigmatisme, très accessoire, résulte de l'ablation même du cristallin qui, normalement incliné sur son axe, compense et neutralise l'astigmatisme cornéen physiologique.

2. **Opération de cataracte avec la pique.** — Ce procédé est très ancien puisque déjà à la fin du dix-huitième siècle Santerelli l'avait préconisé. En se servant d'une pique très large, de 10 à 11 millimètres à sa base, et en ayant soin d'agrandir encore la section à sa sortie, en coupant latéralement l'un des angles de la plaie, on peut arriver à donner à celle-ci une étendue suffisante pour permettre l'issue de la cataracte. Mais l'avantage d'une plaie plus franche et plus facile-



beau à pont conjonctival, que nous avons recommandés, diminueront aussi l'astigmatisme en assurant une meilleure coaptation.

La constance de l'astigmatisme après l'opération rend nécessaire, tout au moins les premiers mois, l'adjonction au verre sphérique d'un cylindre convexe axe horizontal, de degré correspondant à celui de l'astigmatisme constaté avec l'ophtalmomètre, en restant bien entendu toujours au-dessous et en se basant sur la tolérance individuelle et sur l'amélioration apportée par le cylindre.

Assez souvent le verre délivré par l'opticien ne donne pas une aussi bonne acuité que la combinaison à laquelle on s'était arrêté. La raison en est que dans les montures d'essai on met d'abord la lentille sphérique biconvexe et au-devant d'elle les cylindres convexes axe horizontal, en s'arrêtant à celui qui donne la meilleure acuité. L'opticien, au contraire, place sur la surface antérieure de son verre combiné la double courbure du verre biconvexe et à la face postérieure la courbure cylindrique. La diminution de l'acuité est alors la conséquence d'un déplacement dans les points cardinaux du système combiné; le verre délivré est trop puissant pour des composants sphériques, trop faible pour des composants cylindriques.

Pour éviter cette cause d'erreur il est bon de se servir pour l'œil aphaque astigmatique de verres plan convexes, la convexité étant dirigée en avant, et de placer tout d'abord le cylindre. De plus le verre d'essai ne sera pas mis plus loin de l'œil que ne le sera le verre définitif.

**Accommodation de l'œil aphaque.** — L'absence de cristallin entraîne nécessairement la perte du pouvoir accommodateur. Toutefois ce fait, depuis longtemps observé, qu'un opéré était capable de voir assez nettement avec un seul et même verre à des distances différentes, permettait de supposer que l'accommodation est possible après l'extraction du cristallin. Elle serait différente suivant l'âge : l'aphaque jeune aurait encore un certain degré d'accommodation tandis qu'on n'en retrouverait presque plus de traces chez les sujets âgés.

**A. PSEUDO-ACCOMMODATION.** — Il s'agit en réalité, non d'une accommodation véritable, mais d'une pseudo-accommodation que différents facteurs concourent à réaliser.

a) C'est en premier lieu la *partie utilisée du verre correcteur*, différente dans la vision de loin et dans la vision de près. L'abaissement

ment coaptée n'est pas compensé par le danger d'une incision trop petite. L'usage de la pique trouve son indication pour des cataractes tout à fait molles, presque complètement liquéfiées et réduites à un noyau minuscule ou dans les cataractes traumatiques.

Tout récemment Weill, de Strasbourg, a repris ce procédé. WEILL, *Soc. franç. d'ophtalm.*, 5 mai 1919.



du regard permet au sujet de regarder obliquement par la périphérie de la lentille, tandis qu'il regarde par les parties centrales pour la vision de loin, réalisant ainsi des conditions optiques très différentes.

b) Les *dimensions de la pupille* sont aussi à considérer. Le clignement, en diminuant l'ouverture de l'orifice pupillaire, diminue les cercles de diffusion et peut permettre la lecture de certains caractères, bien que l'œil ne soit pas accommodé pour eux. Or, c'est précisément dans la vision de près que la pupille se trouve facilement recouverte, même involontairement, par la paupière supérieure, ce qui limite la gêne apportée à la vision par l'iridectomie.

L'extraction simple, en conservant à l'opéré l'intégrité du *sphincter pupillaire*, capable de se rétrécir sous l'influence de la lumière et de la convergence, donnant aux images une plus grande netteté, favorisera la *pseudo-accommodation*.

c) L'état du *champ pupillaire* exerce aussi une influence manifeste sur la netteté des images. Une cataracte secondaire, avec une étroite ouverture faisant office de trou sténopéique, pourra permettre la lecture de caractères pour lesquels l'œil est loin d'être accommodé.

d) La *grandeur des images rétinienne*s, sensiblement augmentée dans l'œil aphaque (une fois et demie environ plus grandes que dans l'œil normal), vient encore faciliter la lecture alors même que l'œil n'est pas adapté.

e) Les *cercles de diffusion* se comportent différemment sur l'œil aphaque non adapté et sur l'œil normal non accommodé. La polyopie, dépendant du cristallin, fait défaut dans l'œil aphaque et l'image présente seulement un trouble uniforme.

f) Enfin les *variations de position du verre correcteur* jouent un rôle important. L'éloignement du verre de la cornée équivaut à une augmentation de sa force réfringente et son rapprochement à une diminution. Soit un verre de 10 dioptries représentant la correction d'un œil emmétrope aphaque lorsqu'il est placé contre la cornée. Son foyer se trouvera à 100 millimètres en arrière du pôle antérieur de celle-ci. Si la lentille est reportée en avant, le foyer est également reporté en avant de la rétine et tout déplacement de 1 centimètre correspond pour l'œil à une augmentation de réfraction d'une dioptrie.

B. ACCOMMODATION. — Y a-t-il autre chose et peut-on accorder à l'œil aphaque un certain pouvoir d'accommodation capable d'atteindre jusqu'à 4 et 5 dioptries ? Les expériences sur ce sujet semblent établir que l'œil aphaque n'est pas susceptible d'accommodation véritable, en dehors des phénomènes de pseudo-accommodation que nous avons rapportés.

a) Home et Ramsden crurent pouvoir rapporter l'accommodation de



l'œil aphaque à une *augmentation de courbure de la cornée*; mais celle-ci ne subit aucune modification lorsque l'œil est accommodé pour la vision de près. De même l'optomètre ne révèle aucune trace d'accommodation dans l'œil aphaque (Th. Young).

b) D'après Ramsden, Henle, Listing et Bonnet, la *pression des muscles extrinsèques*, en particulier des muscles obliques, serait capable de déterminer un allongement de l'axe antéro-postérieur de l'œil. Aussi Bonnet cherchait-il à cette époque à guérir la myopie par la ténotomie du petit oblique.

Pour Donders au contraire on ne pouvait plus retrouver dans l'œil aphaque la moindre trace d'accommodation et la contraction des muscles extrinsèques n'exerce aucune influence appréciable sur la forme du globe, opinion généralement adoptée.

Certains cependant, voyant l'accommodation facilitée par l'abaissement du regard et la convergence, qui entraîne quelquefois chez les jeunes myopes une augmentation de réfraction, continuaient à rapporter l'accommodation de l'œil aphaque à ce double mouvement. Il déterminerait un allongement de l'axe antéro-postérieur par la pression des muscles extrinsèques. Mais, toute cause d'erreur mise à part, chez aucun sujet on ne constate d'élévation du pouvoir réfringent de l'œil sous l'influence de la convergence et de l'abaissement du regard, lorsque l'accommodation interne est complètement exclue.

c) Walter ayant observé un myope devenu aphaque, qui avait avec le même cylindre une acuité de 0,4 pour la vision éloignée, et de 0,5 pour la vision rapprochée, crut pouvoir rapporter cette accommodation à une *propulsion du corps vitré* dans le champ pupillaire sous l'influence de la contraction du muscle ciliaire.

Tandis que la surface antérieure du vitré en rapport avec l'orifice pupillaire serait sensiblement plane dans la réfraction statique, elle deviendrait beaucoup plus convexe sous l'influence de l'accommodation. Mais cette augmentation de courbure suppose une différence de pression entre l'humeur aqueuse et le corps vitré pendant l'accommodation, ce qui n'a pas lieu chez l'homme, à l'état normal. Il n'est donc guère probable qu'elle existe sur l'œil aphaque. Et alors même que l'hypothèse serait exacte, le calcul est erroné. Il se base en effet sur les données de Krause, pour qui l'indice de réfraction du corps vitré serait 0,0065 fois plus élevé que celui de l'humeur aqueuse. Il suffirait ainsi, pour expliquer l'accommodation de l'aphaque, que la courbure du vitré dans le champ pupillaire atteigne un rayon de 1 mm. 3. Or la différence entre les deux milieux réfringents est beaucoup moindre. Pour Helmholtz elle ne serait que de 0,0017 en faveur du vitré et on a même trouvé pour ce milieu un indice plus petit que pour l'humeur aqueuse.

Dans ces conditions l'augmentation de courbure du vitré ne peut avoir d'influence sensible sur la réfraction de l'œil. Et à supposer que l'hypothèse fût exacte, l'aberration de sphéricité entraînée par cette augmentation de courbure vitréenne serait beaucoup trop considérable pour donner des images rétinienne distinctes.

*Vision des opérés de cataracte.* — On a cherché à préciser le degré de vision des opérés en se basant sur les modifications de grandeur des images rétinienne qu'entraîne l'ablation du cristallin. Sans doute celles-ci sont agrandies mais ces modifications n'ont qu'une importance minime et ne méritent guère d'être retenues,



rapprochées des troubles considérables entraînés par l'opération elle-même dans le champ pupillaire et dans la réfraction de l'œil.

Dans les cas les plus favorables, lorsque le champ pupillaire est très pur et l'astigmatisme peu accentué, l'acuité visuelle après correction peut atteindre 0,7, 0,8, 0,9, voire même la normale. En moyenne, elle oscille entre 0,5 et 0,7 et on peut s'estimer satisfait.

D'autant mieux que la vision rapprochée après correction est supérieure encore à celle obtenue pour la distance. Dans les cas moins heureux, l'acuité n'atteint guère que 0,3, 0,2 ou moins.

Exception faite pour les cas où une inflammation post-opératoire est survenue, entraînant des phénomènes d'irido-cyclite avec troubles du vitré et obstruction plus ou moins complète du champ pupillaire, la mauvaise acuité reconnaît une triple cause qui doit être recherchée successivement dans la cicatrice cornéenne, dans l'iris ou dans la pupille. Et si on ne trouve aucune lésion, elle sera due alors à des altérations du segment postérieur.

a) DANS LA CICATRICE. — L'astigmatisme post-opératoire est la règle, nous l'avons vu. Mais il diminue très vite et ne dépasse guère 2 à 3 dioptries la cinquième ou sixième semaine. Si bien que le cylindre convexe axe horizontal de + 1 à + 1 D 50, ajouté au verre sphérique, suffit à l'améliorer. Mais à la suite d'enclavement irien ou capsulaire, visible ou non, il atteint 6, 8 dioptries et davantage et l'adjonction des cylindres ne donne qu'une amélioration insignifiante. Il se modifie avec le temps; s'il demeure trop considérable on pourrait le réduire par l'application de quelques pointes de feu très prudentes sur la cicatrice.

b) ÉTAT DE L'IRIS. — Le *prolapsus irien*, par l'astigmatisme très accentué et la déformation de la pupille qu'il entraîne (celle-ci étant attirée dans la cicatrice), concourt à rendre les images rétinienne moins précises, car elles sont reportées en dehors de la région maculaire.

De même une *iridectomie trop large* donne de l'éblouissement et diminue l'acuité. L'extraction simple, en laissant à l'opéré le bénéfice d'un diaphragme irien, avec la possibilité d'en régler l'ouverture suivant le degré de lumière, et en supprimant de ce chef les cercles de diffusion, donne toujours, à pureté égale du champ pupillaire, une acuité un peu supérieure à celle obtenue après l'extraction combinée. Nous avons indiqué les cas où elle pouvait être faite et les précautions qu'elle exige (suture de la cornée pour éviter le prolapsus).

c) ÉTAT DU CHAMP PUPILLAIRE. — C'est lui qui exerce l'influence la plus manifeste sur le degré d'acuité. Si le champ est très pur et l'astigmatisme modéré, en l'absence de prolapsus, la vision sera excellente. La présence de masses opacifiées peut arriver à



supprimer presque toute vision et l'avantage de l'extraction simple à ce point de vue est souvent contrebalancé par l'obstruction plus facile du champ pupillaire.

Assez fréquentes après les cataractes molles, ces masses peuvent se résorber suffisamment pour libérer certaines parties du champ. Dans le cas contraire, il faut intervenir (voyez cat. secondaires, p. 234).

d) **ALTÉRATIONS DU SEGMENT POSTÉRIEUR.** --- L'état de la cicatrice (astigmatisme), de l'iris (prolapsus) et du champ pupillaire (cataracte secondaire), telles sont les trois grandes causes qui, isolées ou associées, influent le plus sur l'acuité visuelle ; c'est là qu'il faut toujours rechercher la raison d'une vision mauvaise et impossible à améliorer par les verres.

A côté de celles-ci, il en est d'autres non imputables à l'opération et auxquelles il faut penser en l'absence des précédentes. Ce sont les aliérations du segment postérieur : décollement de la rétine ou hémorragies maculaires.

Le décollement, quand il existe avant l'opération, peut être reconnu par l'absence ou la diminution de sensibilité lumineuse dans toute une partie du champ de projection (voy. cataractes compliquées, p. 263). Mais il peut aussi survenir après.

Les hémorragies ou l'atrophie sénile de la macula ne peuvent être soupçonnées avant l'intervention.

Elles s'observent chez les sujets âgés, artério-scléreux ou diabétiques et seront reconnues, après l'extraction, par l'examen ophtalmoscopique. Il faut penser à cette possibilité quand on ne trouve aucune cause capable d'expliquer la mauvaise acuité obtenue et examiner soigneusement la région maculaire.



## CHAPITRE VI

# VARIÉTÉS DE CATARACTE

### SOMMAIRE

**1° Cataractes secondaires.** — Trois variétés : Rétention entre les deux feuillets capsulaires de masses opacifiées ; plissement de la membranule ; exsudats pupillaires et inflammation adhésive. Régénération du cristallin ; toujours partielle chez l'homme ; totale chez les urodèles. *Indications.* — Se montrer sobre d'opérations. *Traitement :* *Extraction* totale ou partielle ; indications et manuel opératoire. Ses avantages : *Discision* avec le kystitome ou à l'aiguille. *Discision* antérieure et postérieure. *Irido-capsulotomie.* Irido-capsulectomie avec l'emporte-pièce. C'est la méthode de choix. *Complications :* Perte de vitré, réaction consécutive, troubles du vitré ; hypertonie ; décollement de la rétine. — **2° Cataractes congénitales.** — L'opération varie avec la nature et l'aspect de la cataracte. *IRIDECTOMIE OPTIQUE.* — *DISCISION*, technique. Ses indications. *EXTRACTION LINÉAIRE.* — *Technique.* *Complications :* prolapsus irien, issue du vitré, rétention des masses opacifiées ou du noyau. *Indications.* — **3° Cataractes compliquées.** — A. CATARACTES TRAUMATIQUES. — Leur marche : *Complications :* Inflammatoires ou glaucomateuses. *Traitement :* médical au début, chirurgical à la fin, une fois l'inflammation disparue, sauf le cas d'hypertonie. Paracentèses, sclérotomies antérieures, iridectomie, extraction linéaire. Valeur professionnelle de l'œil aphaque. — B. CATARACTES PATHOLOGIQUES DIVERSES. C. adhérentes avec hypotonie, myopiques ou subluxées. Nécessité d'une iridectomie, préparatoire le plus souvent, et extraction du cristallin dans sa capsule. Cataractes compliquées d'hypertonie. — **4° Extraction du cristallin transparent.** — Indications très rares : luxations ou subluxations, myopie forte et kératocone, ces deux dernières indications discutables. *DIFFÉRENTES VARIÉTÉS DE LUXATIONS :* sous-conjonctivale, dans le vitré, dans la chambre antérieure ; mode d'extraction du cristallin. — *EXTRACTION DU CRISTALLIN DANS LA MYOPIE FORTE :* Indications et précautions à prendre : *Technique :* Extraction simple ou combinée, toujours précédée de suture de la cornée ; extraction linéaire ; discision. *Complications :* décollement rétinien, hémorragies intra-oculaires, glaucome, progression de la myopie. *EXTRACTION DANS LE KÉRATOCON.* — **5° Abaissement de la cataracte.** — Il expose à des complications multiples : abaissement proprement dit et réclinaison. Leur technique. — **6° Historique de l'opération de cataracte.**



## 1° CATARACTES SECONDAIRES

## 1. — VARIÉTÉS ET INDICATIONS OPÉRATOIRES

Après l'opération, le champ pupillaire doit être d'un noir pur et permettre le passage des rayons lumineux. Dans le cas contraire, il y a cataracte secondaire et cette complication reconnaît des causes multiples.

a) *Rétention entre les deux feuillets capsulaires de masses opacifiées.* — Elle s'observe surtout après l'extraction des cataractes molles ou incomplètes et est presque la règle les premiers jours après. Alors qu'à la fin de l'opération le champ pupillaire semblait pur, les jours suivants les parties restées transparentes s'opacifient. Souvent, heureusement, ces masses se résorbent assez sous l'influence d'un traitement convenable pour libérer certains points du champ pupillaire et donner une bonne acuité. Dans le cas contraire, on peut être amené à intervenir.

Si la capsule elle-même est envahie (cataractes capsulo-lenticulaires), l'extraction de la cataracte, à moins qu'on n'ait enlevé la capsule en même temps, est nécessairement suivie de cataracte secondaire.

b) *Plissement capsulaire.* — Dans d'autres cas, la pupille est d'un beau noir et le résultat est satisfaisant. Les feuillets antérieur et postérieur du sac capsulaire, demeurés transparents, s'accolent l'un à l'autre, formant une membrane invisible qui ne gêne pas la vision. Mais après quelques mois il n'est pas rare de voir la vision s'obscurcir peu à peu, l'acuité visuelle diminuer, et si on examine le champ pupillaire à l'éclairage oblique, ou mieux, à l'éclairage ophtalmoscopique, on le voit parcouru de fines stries opaques. La membranule (on désigne ainsi les deux cristalloïdes antérieure et postérieure accolées) qui, jusque-là, était demeurée transparente, s'est plissée et gêne la vision; de la même façon qu'une vitre transparente, mais qui présente des cannelures parallèles à sa surface, ne permet pas de voir au travers.

Presque toujours l'épithélium sous-capsulaire qui tapisse la cristalloïde antérieure prolifère à son tour. Les fibres cristalliniennes demeurées adhérentes au sac capsulaire dégénèrent; il y a néoformation et petits dépôts de substance vitreuse à la surface interne de la cristalloïde et ce processus, qui existe aussi dans la première variété de cataracte secondaire, vient encore augmenter l'opacité.

c) *Exsudats.* — Enfin, si la première extraction de cataracte a été suivie d'inflammation de l'iris ou du corps ciliaire, des adhérences



se sont formées entre la membrane irienne et le sac capsulaire ; des exsudats ont pu apparaître dans la chambre antérieure, adhérant à la fois à l'iris et à la membranule. Ainsi se trouve constituée une troisième variété de cataracte secondaire, la moins favorable de toutes, dans laquelle l'iris, le sac capsulaire et les exsudats pupillaires ne forment qu'une seule et même membrane épaisse, résistante, qui s'oppose au passage des rayons lumineux et, le plus souvent, supprime toute vision.

d) **Régénération du cristallin.** — On peut se demander s'il n'existe pas une quatrième variété de cataracte secondaire provenant de la régénération du cristallin. En réalité, après l'ablation de la cataracte, le cristallin ne se régénère pas. Les cataractes secondaires sont toujours la conséquence de la rétention de masses cristalliniennes, en quantité variable, entre les deux feuillets du sac capsulaire. Elles peuvent être assez considérables pour don-



FIG. 166. — Régénération du cristallin (5<sup>e</sup> jour).

Clivage des deux feuillets pigmentés de l'iris (antérieur A et postérieur P) et début de dépigmentation.

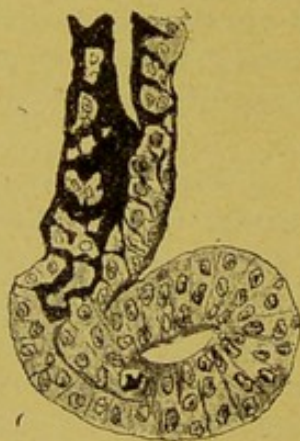

FIG. 167. — Régénération du cristallin (9<sup>e</sup> jour).

Formation de la vésicule cristalliniennne.

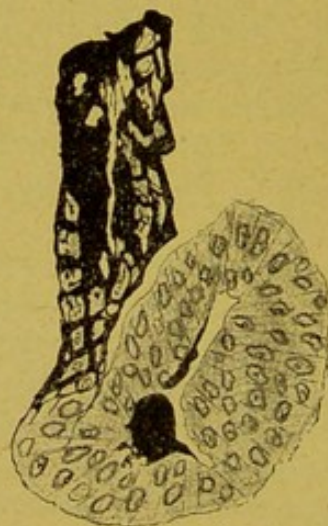

FIG. 168. — Régénération du cristallin.

Achèvement et séparation de la vésicule (12<sup>e</sup> jour).

ner l'illusion d'une seconde cataracte, mais il ne s'agit pas d'une régénération véritable, comme est celle observée chez les animaux inférieurs. Il y a cependant quelquefois une prolifération assez accusée capable d'en imposer pour une véritable régénération.

**Régénération totale.** — Elle s'observe chez les amphibiens et les urodèles ; le cristallin enlevé se reproduit chez eux en totalité<sup>1</sup>.

1. COLUCCI, Sulla rigenerazione parziale dell'occhio nei Tritoni (*Memor. R. Acad. de Scienze, Bologne, 1891*).



La régénération se fait aux dépens de la partie supérieure de l'iris<sup>1</sup>. Si après incision cornéenne on expulse le cristallin en exerçant une légère pression sur le globe, on constate sur le bord pupillaire supérieur des modifications profondes qu'on peut ramener à quatre stades successifs représentés dans les schémas et les figures suivantes :

a) Dès les premiers jours les deux feuillets pigmentaires de l'iris (qui représentent la partie irienne de la rétine), indistincts à l'état normal, se clivent et s'épaississent, surtout le postérieur, en même temps que tous deux se dépigmentent (fig. 166).

b) La dépigmentation devient complète et la fente se transforme en une petite vésicule, saillante en arrière (fig. 167).

c) Le feuillet postérieur s'invagine de plus en plus tandis que ses cellules s'allongent et remplissent la cavité, rappelant absolument le développement du cristallin normal (fig. 168).

d) Enfin, le nouveau cristallin se sépare complètement de l'iris ; il vient prendre la place de l'ancien, en continuant à s'accroître aux dépens du feuillet postérieur. En même temps il se fait une *restitutio in integrum* des deux feuillets iriens et la pigmentation reparaît.

Le premier stade en effet est caractérisé par un retour des cellules épithéliales à l'état embryonnaire. Elles se préparent à une évolution nouvelle, par l'expulsion de leur pigment qui représente un produit de différenciation développé par le fait de leur activité propre ; et ce retour à un état embryonnaire de cellules déjà différenciées se fera d'autant plus facilement et plus complètement que le degré de différenciation en sera moins élevé. Aussi l'aptitude à la régénération est-elle plus active chez les sujets jeunes et plus grande chez les animaux inférieurs que chez les animaux à organisation complexe ; et on comprend que le feuillet postérieur, moins anciennement et moins complètement différencié que l'antérieur, constitue un




FIG. 169. — Régénération du cristallin.

Schéma des quatre stades principaux (Brachet et Benoit). — a. Clivage de l'iris. b et c. Formation de la vésicule cristallinienne aux dépens du feuillet postérieur. — d. Séparation de la vésicule et achèvement de son développement.

1. BRACHET et BENOIT, Sur la régénération du cristallin chez les amphibiens urodèles (*Bibliographie anatomique*, 1899, fasc. 6).



élément de prédilection pour la régénération. La pigmentation est, en effet l'attribut de tout le feuillet externe. Le feuillet postérieur de l'épithélium irien, au contraire, prolonge le feuillet visuel de la rétine. Il n'est qu'une portion de ce feuillet arrêtée dans son développement et dont les cellules, après une période plus ou moins longue de passivité, ont subi les mêmes transformations que celles du feuillet antérieur, par une sorte d'adaptation ou d'influence de voisinage.

L'expulsion du cristallin ou une irritation des cellules de l'épithélium irien amène une réaction de ces cellules, un réveil de leurs propriétés ectodermiques générales. Éliminant alors les produits dus à leur activité, à leur rôle spécial, les pigments, elles redeviennent cellules ectodermiques quelconques capables de donner naissance à n'importe quel dérivé de l'ectoderme.

**Régénération partielle.** — Connue avant la précédente, puisque déjà Leroy d'Etiolles en 1825 l'avait observée chez de jeunes mammifères, son étude a été reprise par Gonin.

Un point demeure acquis : la régénération ici ne se produit pas lorsque le cristallin a été enlevé en totalité avec la capsule et l'iris ne présente aucune modification. Il ne s'agit donc pas d'une véritable régénération analogue à celle observée chez les urodèles mais d'une accommodation, d'un mode de défense du cristallin.

On peut le ramener à deux stades successifs. Le premier est caractérisé par la dégénérescence des fibres superficielles, peu à peu entraînées dans la circulation avec l'humeur aqueuse, et par la prolifération de l'épithélium sous capsulaire au niveau de la plaie, jusqu'à fermeture de celle-ci. Puis vient le second stade : hypertrophie des éléments laissés en place et croissance normale de ces mêmes éléments au niveau de l'arc des noyaux, donnant lieu à la formation d'un cristallin. Ainsi se trouve constitué un appareil dioptrique défectueux en raison de l'irrégularité de sa forme et de sa structure, mais capable néanmoins de fonctionner comme tel<sup>1</sup>.

## II. — TRAITEMENT

En principe on se montrera sobre d'opérations secondaires, car elles donnent quelquefois plus d'ennuis que la première, le vitré étant toujours intéressé.

On se basera sur le degré d'acuité, la nature de la profession et les exigences visuelles du sujet. Si des phénomènes réactionnels ont suivi la première intervention, on n'interviendrait que *longtemps après* leur disparition et le résultat est toujours plus incertain. Enfin mieux vaut opérer tout d'abord le second œil s'il est cataracté. Un échec sur celui-ci rendrait d'autant plus circonspect.

1. En étudiant la cicatrisation de la plaie après l'extraction du cristallin chez le chien, nous avons constaté souvent sur les coupes, trois semaines après l'extraction, un cristallin de volume sensiblement normal à celui de l'œil sain, alors que l'éclairage oblique et l'examen ophtalmoscopique faisaient croire à l'existence d'une mince membranule parfaitement transparente.

Le mécanisme de la réparation avait été celui que nous venons d'étudier. F. TERRIEN, *Arch. d'optalm.*, 1902.



Suivant la nature de la cataracte on a le choix entre trois procédés : l'extraction, la discision et la section de la membranule (capsulotomie ou irido-capsulotomie).

Quel que soit celui employé, on remplira toujours avant son exécution les trois conditions suivantes : 1° l'œil sera bien atropinisé. En l'absence d'adhérences la mydriase permet de saisir la membrane plus largement et surtout très bas ; et si la pince n'en emporte qu'un fragment, la brèche capsulaire ne sera pas placée trop haut.

2° L'opérateur aura soigneusement corrigé sa presbyopie ou son amétropie, au point même de se rendre un peu myope. Et ce conseil, valable pour toute opération tant soit peu délicate, devient ici de première importance.

3° On opérera sous un éclairage homocentrique non diffus. A la rigueur, celui d'une fenêtre, rendu convergent par une loupe tenue à la main, pourrait suffire et serait dans tous les cas préférable au meilleur éclairage diffus, mais le mieux est de se servir du photophore électrique à manche (fig. 6). Là encore le photophore convient à la plupart des opérations oculaires et sera toujours à portée de l'opérateur, par exemple lorsqu'il s'agit de s'assurer de la pureté du champ pupillaire à la fin de l'extraction et de la non-rétention de masses molles.

#### I. — EXTRACTION

Totale ou partielle, elle a l'avantage de débarrasser le champ pupillaire en une seule séance sans exposer aux récidives comme la discision qu'il faut souvent répéter. Très employée autrefois (Pellier de Quengsy, Daviel, Desmarres), elle fut abandonnée pour la discision et a repris une grande faveur depuis les efforts de Panas et de Wecker.

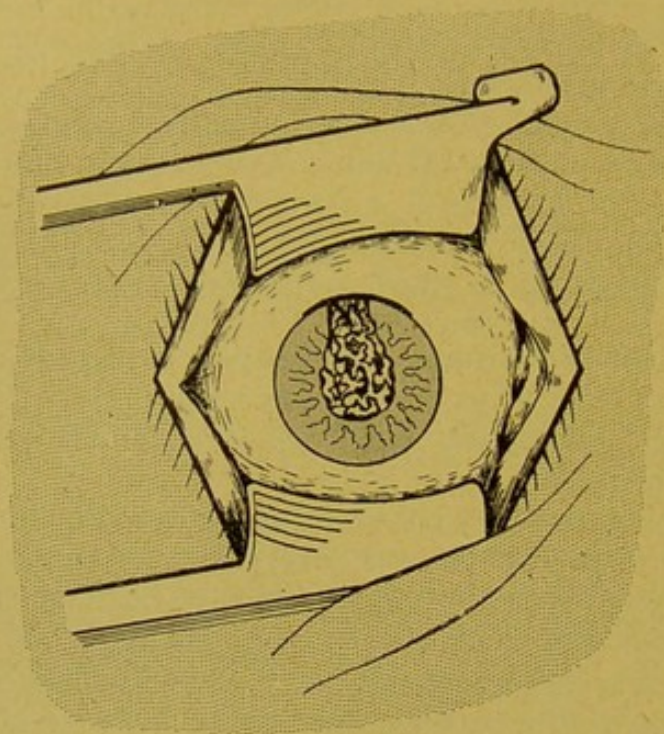
**Extraction totale.** — Elle était conseillée par Panas dans le cas de cataractes secondaires suffisamment épaisses et résistantes pour ne pas se laisser déchirer par la pince.

*Des adhérences très accentuées entre l'iris et la membranule constituent une contre-indication formelle* de l'extraction totale, celle-ci pouvant entraîner une irido-dialyse étendue de l'iris.

L'œil est préparé avec autant de soin que pour l'opération de la cataracte. La cornée anesthésiée et le blépharostat mis en place, le globe est fixé contre le limbe à l'extrémité inférieure du méridien vertical, tandis que le photophore tenu par un aide et obliquement dirigé vers le champ pupillaire en montre tous les détails.

1° **PARACENTÈSE** : dans l'ancienne cicatrice ou un peu en avant, large de 5 millimètres environ (fig. 170). La pique est retirée rapidement afin de s'opposer à l'écoulement de l'humeur aqueuse.



FIG. 170. — *Extraction de la cataracte secondaire.*

Premier temps. Paracentèse. Etendue de la section cornéenne.

2<sup>o</sup> SAISIE DE LA MEMBRANULE. — On a le choix entre deux procédés : saisir la membranule par ses deux faces, antérieure et postérieure, ou uniquement par sa face antérieure. Le premier expose davantage à traumatiser le vitré.

FIG. 171. — *Pince de Panas pour l'extraction de la membranule.*

a) *Saisie antérieure et postérieure.* — On se sert de la pince de Liebreich modifiée par Panas. De ses deux branches, l'antérieure est mousse, la postérieure pointue pour perforer la membrane, et

toutes deux sont cannelées à leur surface interne afin de rendre la prise plus solide (fig. 171). La pince est introduite fermée, la branche pointue en arrière. L'opérateur, arrivé au milieu de la pupille, ouvre les branches et perfore la capsule obliquement, de façon à ne pas pénétrer dans le vitré et à glisser sur sa face antérieure. La membranule est saisie entre les deux branches dans sa partie la plus épaisse, c'est-à-dire à la partie inférieure (fig. 172).

b) *Saisie antérieure.* — Elle se fait avec une pince capsulaire. La pince est introduite fermée, le plus près possible du bord inférieur de la pupille préalablement dilatée par l'atropine. Les mors en sont alors largement ouverts en même temps qu'on déprime légèrement



le plan sous-jacent de manière à bien saisir la membranule sur la

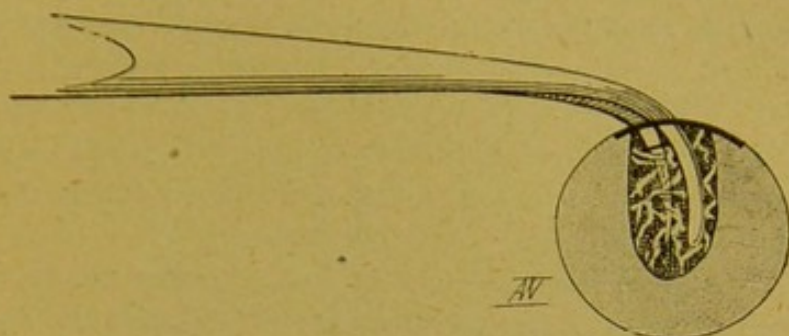


FIG. 172. — *Extraction totale de la cataracte secondaire. Deuxième temps.*

La branche postérieure de la pince, pointue, a perforé la membranule, glissant en avant du vitré. L'opérateur, rapprochant les deux branches, va l'extraire par de petites tractions lentes.

plus grande étendue possible, puis rapprochés (fig. 173). Afin d'obtenir une prise plus large, on a multiplié les modèles de pinces cap-

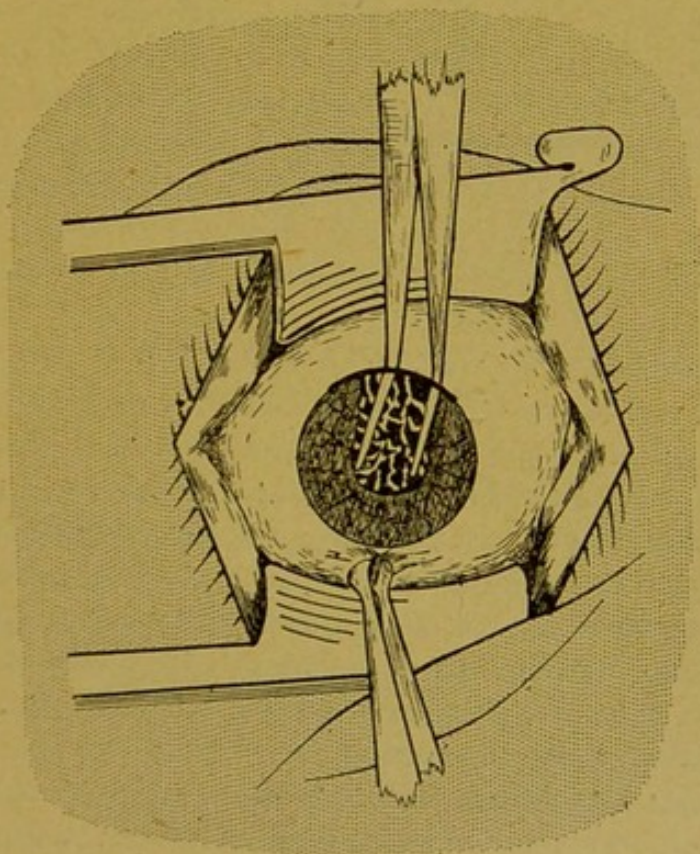


FIG. 173. — *Extraction des cataractes secondaires par la face antérieure.*

Introduction de la pince capsulaire et saisie de la membranule.

sulaires. Les différences résident surtout dans le nombre de dents postérieures. Celle de A. Terson nous paraît convenir à tous les cas.



3<sup>e</sup> EXTRACTION. — Quel que soit le mode de saisie, après s'être assuré que la prise est solide, on exécute de petites tractions lentes, en imprimant à la pince de faibles mouvements de va-et-vient qui

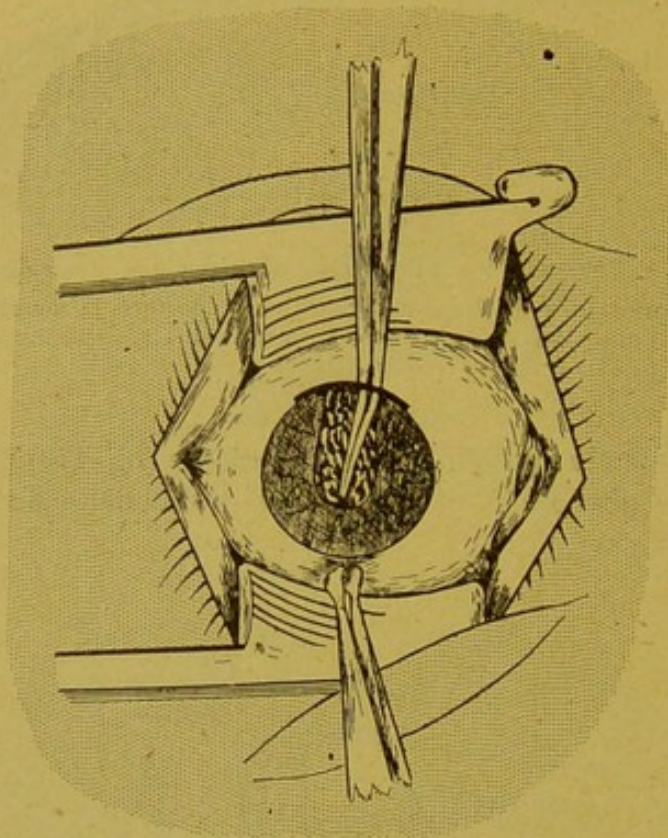


FIG. 174. — *Extraction des cataractes secondaires par la face antérieure.*  
*Saisie de la membranule.*

détachent les adhérences à la zonule et à l'iris et entraînent au dehors la totalité du sac capsulaire avec les masses qu'il renferme.

Si la membrane est adhérente à l'iris, on ferait une petite sphinctérectomie supérieure avant de pratiquer l'extraction ; elle permettra de la saisir plus largement et rendra la prise plus solide. En outre, l'iridectomie constitue ici une mesure de prudence et préviendra le prolapsus irien après l'opération. Sans doute un enclavement sérieux n'est pas à craindre, étant donnée la petitesse de la plaie cornéenne ; mais un petit pincement de la membrane est fréquent si on néglige l'excision de l'iris.

Le champ pupillaire se montre d'un noir très pur et la perte de vitré est nulle ou insignifiante.

Souvent si on ne réussit à extraire qu'un lambeau il sera suffisamment large pour permettre la pénétration des rayons lumineux, et mieux vaut laisser les choses en état que de chercher à saisir de nouveau



la cataracte secondaire. Car sa recherche au milieu du vitré est très difficile et donne peu de résultats.

Si la membranule est plus mince qu'on ne l'avait supposé et se déchire à la moindre traction, on se contenterait alors d'un arrachement partiel ou même d'une simple discision, malgré l'inconvénient qu'elle présente de ne pas donner de résultats définitifs. Les lambeaux capsulaires, écartés momentanément, ne tardent pas à se mettre de nouveau en contact quelques jours après.

Il peut arriver que le sac capsulaire renferme encore des masses molles qui s'échappent aussitôt l'ouverture de celui-ci. En pareil cas, la curette mousse est introduite et on procède au nettoyage du champ pupillaire comme après l'extraction de la cataracte. Puis le sac, débarrassé des masses qu'il contenait, serait extrait à son tour avec la pince.

Un pansement sec est appliqué et renouvelé le lendemain. On peut à ce moment instiller une goutte de collyre à l'atropine, à condition d'en surveiller l'effet, car les complications glaucomateuses sont plus fréquentes après les opérations de cataracte secondaire qu'après celle de cataracte primitive. Si la pupille est suffisamment dilatée, l'emploi du mydriatique est inutile, surtout si on a pris soin de faire précéder l'extraction d'une petite sphintérectomie.

**Extraction partielle.** — Déjà pratiquée par Daviel pour l'extraction de la cristalloïde avant l'opération de la cataracte, la méthode fut généralisée par de Wecker.

Le procédé est sensiblement identique au précédent : ponction cornéenne à la pique, au niveau de l'ancienne cicatrice. La pince kystectome est introduite fermée de façon à atteindre le bord opposé de la pupille. Au moment où l'humeur aqueuse s'écoule la cataracte secondaire se jette sur la pince. Celle-ci est alors ouverte et la saisit aussi largement que l'écartement des branches le permet, le plus bas possible, à la partie inférieure du bord pupillaire, la pupille ayant été largement dilatée par l'atropine, et en détache un lambeau ; quelquefois d'ailleurs la membranule vient en totalité.

**Résultats et choix du procédé.** — Après l'extraction, totale ou partielle, le champ pupillaire est débarrassé, en totalité ou en partie, des débris de capsule opacifiée et on n'a pas à craindre, comme après la discision, le rapprochement des lèvres de la plaie capsulaire et la reproduction de la cataracte secondaire.

L'extraction totale a l'avantage de nettoyer complètement le champ pupillaire, et l'amélioration de l'acuité visuelle est peut-être plus sensible encore qu'après l'extraction partielle<sup>1</sup>.

1. F. TERRIEN, Opération de la cataracte secondaire par extraction. XIII<sup>e</sup> Cong. internat. de méd. et de chir. Sect. d'ophtalm., août 1900.



Par contre elle expose à des tiraillements de la zonule et du corps ciliaire, capables d'entraîner des poussées d'irido-cyclite ou d'hyper-tonie. Aussi sera-t-elle toujours réservée aux membranules peu adhérentes, non compliquées de synéchies, et dans lesquelles la mydriase, après atropinisation préalable, est complète ou à peu près. La traction exercée sur la membrane n'aura d'autre but que de désinsérer les fibres zonulaires et n'a pas à rompre en même temps les synéchies.

A condition d'être très prudent, d'exercer de petites tractions douces, et surtout de *se contenter de l'extraction partielle* s'il y a quelques adhérences iriennes, on n'aura pas de phénomènes réactionnels appréciables. C'est une des raisons pour lesquelles l'emploi de la pince capsulaire de Terson combiné à la saisie de la membranule par la face antérieure nous paraît préférable à la saisie antérieure et postérieure avec la pince de Panas.

## II. — DISCISION

L'opération consiste à dilacérer la membranule avec une petite aiguille tranchante. Elle était déjà pratiquée par A. Paré, qui pénétrait par la sclérotique, puis par Conradi qui introduisit l'aiguille par la cornée.

Elle est applicable aux cataractes secondaires *très minces*, peu résistantes, qui se laissent facilement déchirer et ne peuvent par conséquent être extraites en totalité. Elle convient donc surtout à la seconde variété, et l'intervention peut être faite de bonne heure, le résultat étant d'autant plus favorable que la membranule est plus mince et cède plus facilement.

Après ponction à la pique, l'ouverture de la chambre antérieure donne toute liberté et permet de modifier la conduite à tenir suivant les cas qui peuvent se présenter et suivant l'impression du moment.

Certaines membranes sont vues sous un tout autre aspect lorsque, après l'écoulement de l'humeur aqueuse, le sac capsulaire vient s'appliquer à la face postérieure de la cornée. On pourra quelquefois tenter l'extraction alors qu'on s'apprêtait à faire la discision. L'ouverture à la pique le permettra, aussi la conseillons-nous de préférence à la ponction à l'aiguille,

a) **Discision avec le kystitome.** — L'œil préparé au préalable et anesthésié; on fait dans un premier temps avec le couteau lancéolaire au niveau de l'ancienne cicatrice une ponction cornéenne très étroite, de 4 à 5 millimètres. L'humeur aqueuse s'écoule lentement.

Puis le kystitome est introduit à plat entre les lèvres de la plaie cornéenne jusqu'au bord inférieur de la pupille préalablement bien dilatée par l'atropine. Faisant exécuter un quart de tour à l'instrument de manière à diriger le tranchant en arrière, on incise alors



en croix la membranule sur toute l'étendue de la pupille dilatée (fig. 175). Il peut arriver que la membranule fuie sous le tranchant et se laisse déprimer ; le point délicat est alors de réussir à l'atteindre sans trop léser le vitré.

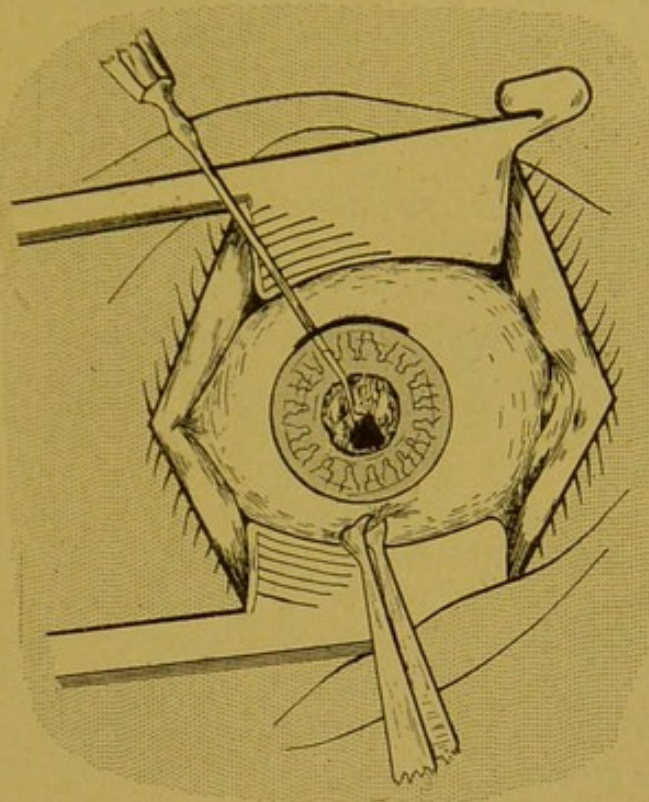


FIG. 175. — Discision avec le kystitome.

Aussitôt celle-ci déchirée, le vitré pénètre dans la chambre antérieure ; l'instrument est retiré et un pansement sec est appliqué et laissé en place vingt-quatre ou quarante-huit heures.

b) **Discision à l'aiguille.** — Elle se fait avec une ou deux aiguilles suivant la méthode de Bowman.

a) **AVEC UNE SEULE AIGUILLE.** — L'opération ne diffère pas de la discision pratiquée pour les cataractes molles ou congénitales des jeunes sujets.

La pupille ayant été dilatée et l'œil anesthésié, l'aiguille est introduite suivant le rayon supéro-externe de la cornée, à 2 millimètres environ du limbe, en un point correspondant au bord de la pupille dilatée. La pointe, après avoir traversé la cornée, est conduite jusque vers la partie inférieure de la membranule et l'opérateur, abaissant un peu le manche de l'instrument, dilacère par un mouvement en arc de cercle, de bas en haut, toute la surface de la cataracte secondaire. L'ouverture jugée suffisante, l'aiguille est retirée et un pansement sec appliqué.

b) **AVEC DEUX AIGUILLES (BOWMAN).** — La discision avec une



seule aiguille, comme la discision au kystitome, ne permet pas d'éviter la blessure du corps vitré. La méthode des deux aiguilles s'efforce d'y réussir<sup>1</sup>.

La pupille ayant été dilatée au préalable, le malade est couché et l'écarteur est mis en place. L'opérateur se tient derrière la tête; il fixe

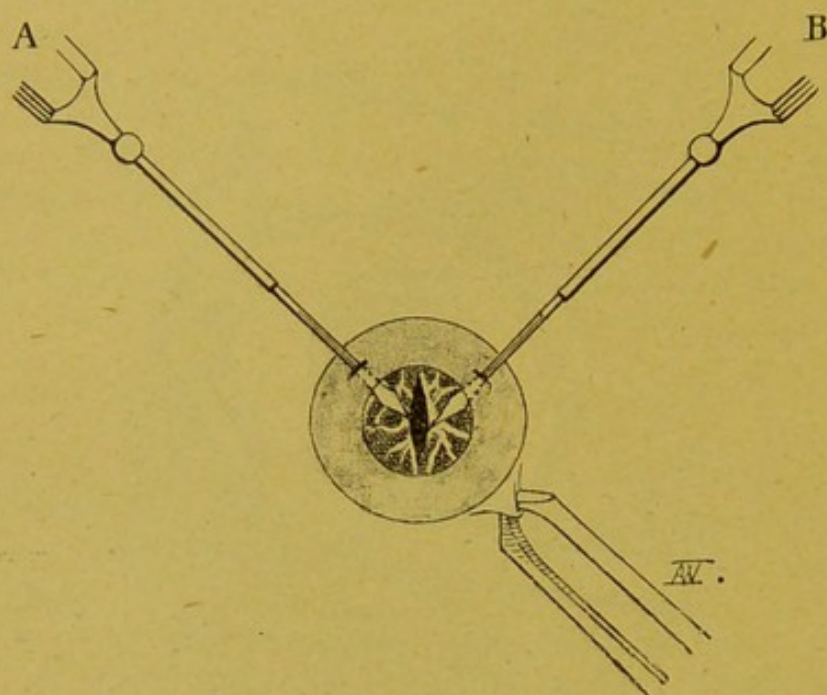


FIG. 176. — Discision avec deux aiguilles.

Chacune des aiguilles, introduite suivant le milieu des rayons supéro-externe et supéro-interne de la cornée, atteint très obliquement la membranule et la refoule vers le bord pupillaire.

le globe en bas et en dedans et introduit par le milieu du rayon supéro-externe de la cornée une première aiguille à discision dont il dirige la pointe vers le milieu de la pupille (fig. 176, A). La seconde pénètre de la même manière, suivant le milieu du rayon supéro-interne (B) tandis que la pince fixatrice est confiée à un aide. Les deux pointes sont maintenues appliquées à la surface de l'opacité, puis le chirurgien, les écartant simultanément, déchire et refoule vers les bords interne et externe de la pupille les lambeaux du feuillet dilacérés. Les deux aiguilles sont ensuite ramenées au centre de la pupille et si les lambeaux capsulaires ont tendance à revenir sur eux-mêmes et à fermer l'ouverture obtenue, on recommence l'opération.

Pendant tout ce temps, elles sont tenues très obliquement, presque parallèlement à la surface de la membrane irienne, de manière à éviter la blessure du corps vitré.

1. BOWMAN, Two needles operation. *Medical Times and Gazette*, 30 octobre 1852.



## III. — SECTION ET RÉSECTION

La cataracte secondaire, au lieu d'être arrachée avec la pince ou dilacérée avec l'aiguille, est simplement sectionnée (capsulotomie ou irido-capsulotomie si l'iris est compris dans la section) ou réséquée (iridecto-capsulectomie).

**Capsulotomie.** — C'est le procédé qui semble donner le minimum de réaction.

**TECHNIQUE.** — On se sert de l'aiguille serpette du professeur de Lapersonne ou plus simplement d'un couteau à cataracte très étroit et naturellement très tranchant.

La pupille ayant été bien dilatée par l'atropine, le malade couché et l'œil anesthésié, le globe est dirigé en haut et bien fixé avec la pince, du côté temporal pour l'œil droit, nasal pour le gauche. L'opérateur, se tenant toujours à la droite du sujet, pénètre obliquement avec le couteau à cataracte, le tranchant en *arrière*, à 3 ou 4 millimètres au-dessus de l'extrémité inférieure du méridien vertical et dirige la pointe toujours obliquement dans la chambre antérieure vers la partie supérieure de la membranule, à 2 ou 3 millimètres de l'extrémité supérieure du méridien vertical.

A ce moment, la pointe perfore la membranule d'un petit coup sec (car celle-ci, très mince, fuit sous le couteau) et pénètre dans le vitré sur une profondeur de quelques millimètres. La pointe est alors abaissée tandis qu'on relève de plus en plus le manche de l'instrument de bas en haut, de manière à inciser la membranule verticalement sur toute sa hauteur jusqu'au bord inférieur de la pupille. Aussitôt les deux lèvres de la membranule fendues verticalement s'écartent tandis que le vitré remplit la chambre antérieure et on voit un orifice angulaire à sommet supérieur d'un noir très pur.

Le couteau est retiré, de l'atropine instillée, un pansement occlusif appliqué vingt-quatre heures et la réaction est nulle. Dès les premiers jours l'acuité visuelle est très remontée, passant souvent de 0,2 à 0,5 à 0,8 ou 0,9. Les complications, qui s'observent assez souvent à la suite des opérations de cataractes secondaires et que nous étudierons plus bas, semblent ici réduites au minimum.

Bien entendu, le champ pupillaire sera très bien éclairé pendant l'opération avec le photophore ou mieux encore avec le miroir frontal de Clarke, muni d'une petite lampe électrique, appliqué sur le front même de l'opérateur. Un peu d'habitude suffit pour bien éclairer le champ opératoire.

**INDICATIONS.** — C'est le procédé de choix dans tous les cas où la membranule est assez mince, lorsqu'il n'existe pas de synéchies et



que la pupille se laisse bien dilater par l'atropine. Un autre avantage est la possibilité d'intervenir peu de temps après la première intervention, en raison du peu de réaction qu'il entraîne.

**Irido-capsulotomie.** — **TECHNIQUE.** — C'est celle indiquée p. 124. Après paracentèse de la cornée à la pique à l'extrémité du diamètre horizontal (fig. 177-178), on introduit la pince-ciseaux, la branche pointue en arrière. Celle-ci perfore le diaphragme irien et par le rap-

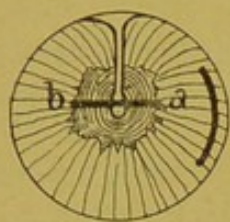
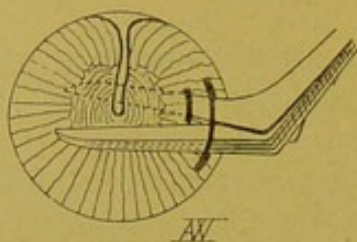


FIG. 177. — Étendue et siège des incisions cornéenne et irido-capsulaire.



*Irido-capsulotomie.*

FIG. 178. — Section du diaphragme irido-capsulaire.



FIG. 179. — Résultat.

prochement des deux branches, on le sectionne à sa partie moyenne. La rétraction des lèvres de la plaie donne une ouverture suffisante pour le passage des rayons lumineux (fig. 179).

**INDICATIONS.** — Le procédé s'applique aux cataractes secondaires très épaisses et très adhérentes, consécutives à des iritis ou des iridocyclites post-opératoires. Il n'est d'ailleurs applicable que si l'iris a conservé un certain degré d'élasticité. Lorsque l'iris et le sac capsulaire forment une membrane rigide, fibreuse et inextensible, les lèvres de la plaie ne s'écartent pas après la section et l'intervention devient inutile. D'autant plus qu'elle est souvent suivie d'inflammation et de la formation d'exsudats qui obstruent la nouvelle brèche capsulaire. Toutefois, après plusieurs semaines ou plusieurs mois, sous l'influence d'un traitement longtemps prolongé (applications chaudes fréquemment renouvelées) on peut voir ceux-ci se résorber assez pour donner lieu à la formation d'une petite ouverture, suffisante pour permettre le passage des rayons lumineux et donner une très bonne vision. Il suffit d'un pertuis très minime pour procurer une vision excellente, à condition qu'il soit très pur.

Ce procédé est donc souvent insuffisant en raison du peu d'écartement des lèvres de la plaie capsulo-irienne. S'il a pu rendre de grands services avant l'emploi de la pince emporte-pièce, il nous paraît devoir être abandonné aujourd'hui au profit de l'iridecto-capsulectomie.

**Iridecto-capsulectomie.** — Elle sera faite avec la pince emporte-



pièce de Vacher, suivant la technique indiquée plus haut, après paracentèse à la pique (fig. 180 et 181).

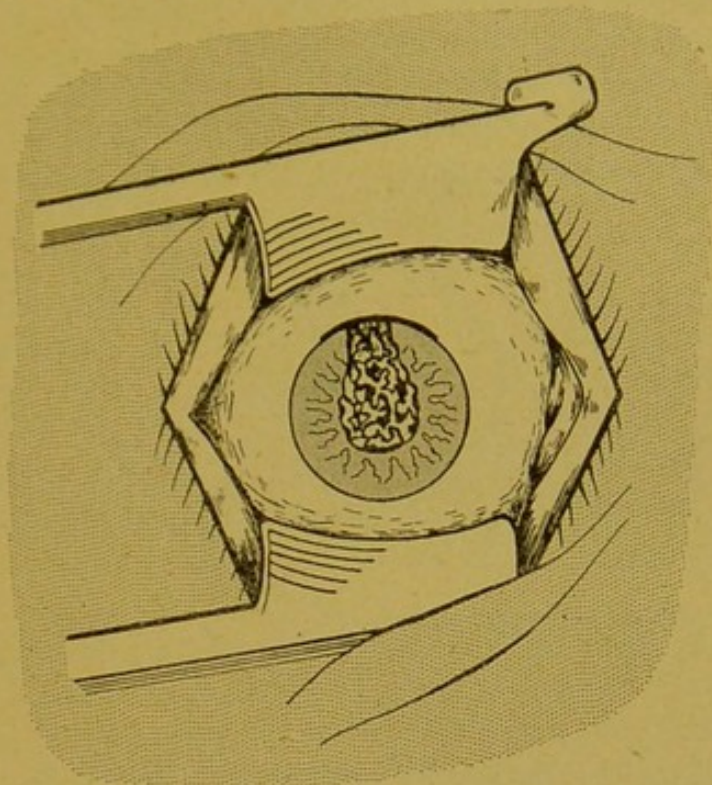


FIG. 180. — Iridecto-capsulectomie. Siège et étendue de la section.

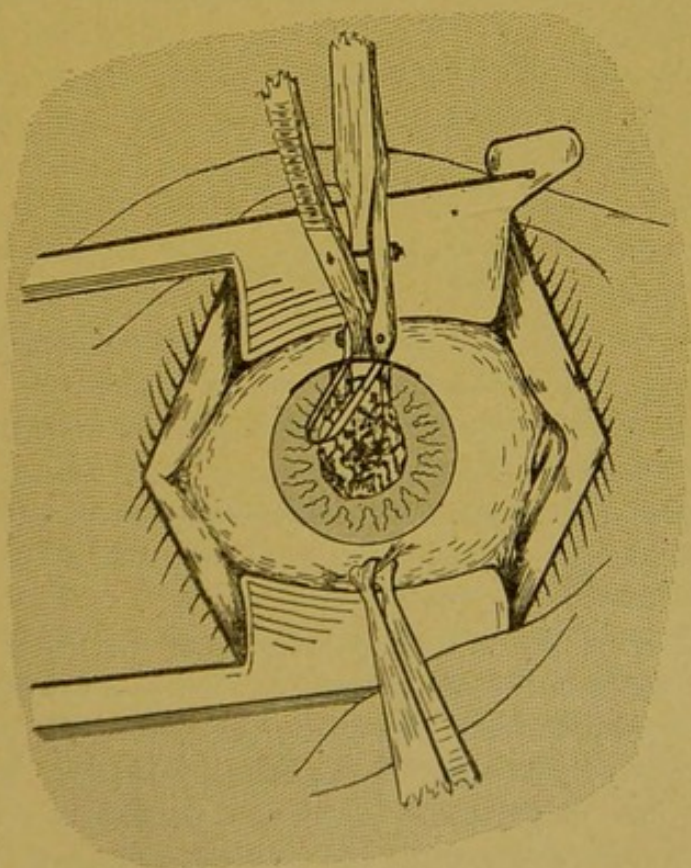


FIG. 181. — Iridecto-capsulectomie avec la pince emporte-pièce de Vacher.



Elle donne sans traction une ouverture pupillaire régulière et définitive avec le minimum de traumatisme et c'est le procédé de

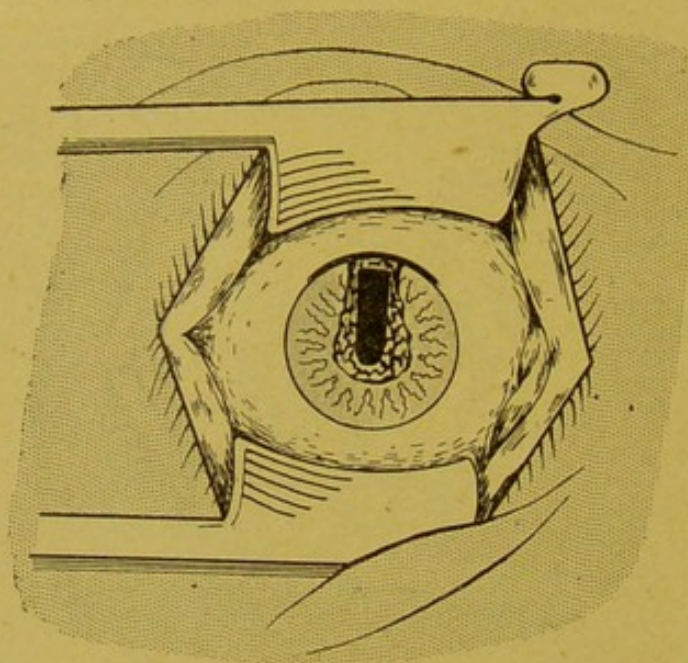


FIG. 182. — Iridecto-capsulectomie. Résultat.

choix lors de cataracte secondaire très épaisse avec synéchies et exsudats (fig. 182).

### III. — CHOIX DU PROCÉDÉ ET COMPLICATIONS POST-OPÉRATOIRES

#### CHOIX DU PROCÉDÉ

Nous avons indiqué déjà, peut-être un peu schématiquement, le procédé à employer suivant la variété de cataractes secondaires : la discision, pour les membranules très minces ; l'extraction partielle ou totale, ou mieux, la section pour celles plus épaisses, la section convenant également aux membranules très minces ; l'irido-capsulectomie pour les membranes très épaisses avec adhérences iriennes.

En pratique la discision nous paraît devoir être rejetée, exception faite pour les membranules extrêmement minces, trop friables pour se laisser saisir avec la pince. Et encore pourra-t-on le plus souvent les sectionner ou les arracher. La section s'applique aux membranules minces ou d'épaisseur moyenne. Certaines membranules, minces et peu adhérentes et qu'une traction modérée suffit à arracher, seront justiciables de l'arrachement, à condition de ne pas



chercher à les enlever en totalité et de se contenter de l'arrachement partiel.

Mais si la membranule est suffisamment épaisse pour faire craindre une résistance capable d'entraîner des tiraillements et des phénomènes réactionnels intenses, mieux vaut ne pas tenter l'extraction et recourir d'emblée à l'irido-capsulectomie avec la pince emporte-pièce. Elle donne un traumatisme moindre et des résultats excellents.

#### COMPLICATIONS POST-OPÉRATOIRES

Elles s'observent avec tous les procédés, mais seront moins à craindre si les indications ont été bien posées et si on a opéré avec prudence.

a) **Perte de vitré.** — Elle fait défaut avec la discision à l'aiguille ou la section au couteau ; le vitré se borne à remplir la chambre antérieure. Celle-ci étant ouverte dans les autres procédés, il s'écoule toujours un peu de vitré.

Il suffit de laisser les paupières fermées quelques minutes avant d'appliquer le pansement pour voir la hernie vitréenne rentrer d'elle-même. Dans le cas contraire, elle serait excisée avec la pince-ciseaux au ras de l'incision cornéenne. Elle est toujours insignifiante.

b) **Prolapsus irien.** — Comme l'issue de vitré il ne se rencontre ni avec la section, ni avec la discision, mais seulement après l'extraction de la membranule.

Il sera toujours minime étant donnée l'étroitesse de la plaie cornéenne. Toutefois, en l'absence d'iridectomie, il est d'autant plus facile que souvent la partie supérieure de la membrane irienne a été entraînée à la suite de la membranule et l'issue légère du vitré qui la suit ne permet pas de réduire le prolapsus avec la spatule. Il sera donc prudent pour l'éviter de faire précéder l'intervention d'une petite sphinctérectomie, si l'iridectomie n'a pas été déjà faite au cours de l'extraction de la cataracte primitive.

c) **La réaction** qui suit l'intervention est très légère. Les phénomènes d'irido-cyclite qui peuvent survenir sont imputables à des discisions trop réitérées ou à des tentatives d'extraction de membranules très adhérentes.

Il est évident qu'il ne faut pas chercher avec l'aiguille à dilacérer la membranule sur une trop grande étendue, surtout si après la première déchirure le vitré fait irruption dans la chambre antérieure comme cela est la règle. La pointe de l'instrument plonge alors au milieu du vitré et mieux vaut le retirer aussitôt. En cherchant par de nouvelles tentatives à obtenir une plus grande ouverture, on risque de léser fortement cet organe si peu tolérant qu'est le vitré et qui réagit toujours très vivement au moindre traumatisme.



De même, si le lambeau de capsule arraché est suffisant, il est inutile d'introduire de nouveau la pince pour extraire la membranule demeurée en place. Celle-ci se laisse très difficilement saisir au milieu du vitré; elle fuit sous les mors de la pince et cette recherche, rarement suivie de succès, ne peut qu'augmenter les chances d'irritation post-opératoire.

D'ailleurs, si on a eu recours à la section la réaction est insignifiante.

d) **Troubles vitréens.** — Après l'opération, il y a fréquemment un léger trouble vitréen d'origine réactionnelle qui disparaît ensuite assez rapidement; de petits flocons même peuvent persister sans gêner notablement la vision. Ces troubles vitréens surviennent assez souvent *plusieurs mois après l'intervention* et c'est là un des *gros inconvénients des opérations de cataractes secondaires*, car la vision peut être très diminuée. La section sous ce rapport donne le minimum de réaction et c'est après elle qu'ils sont le moins à craindre.

e) **Hypertonie.** — Ces poussées s'observent dans 2 p. 100 des cas environ. Elles doivent être rapportées à la blessure du corps vitré. Elles sont fugaces et cèdent aux myotiques; si elles persistent, on aurait recours à l'iridectomie ou, si elle a déjà été faite, à la ponction au niveau de l'ancienne cicatrice (oulétomie de Panas) ou à la trépanation sclérale.

f) **L'infection**, exceptionnelle, est la conséquence d'une faute de technique.

g) **Décollement de la rétine.** — C'est une complication relativement rare. Les tiraillements exercés sur la membranule et les phénomènes réactionnels qu'ils entraînent y exposent particulièrement; c'est une raison nouvelle de préférer l'irido-capsulectomie à l'extraction, toutes les fois que la membranule présente une certaine épaisseur ou des adhérences iriennes.

## 2° CATARACTES CONGÉNITALES

La cataracte congénitale se présente sous plusieurs aspects. Limitée quelquefois à un point du cristallin (cataractes polaires antérieure ou postérieure, centrale, ponctuée, etc.), elle reste indéfiniment stationnaire, gêne peu la vision et ne réclame aucune intervention. Ailleurs, elle envahit toute ou presque toute l'étendue de la lentille (cataracte molle des jeunes sujets, cataracte zonulaire), et une opération devient nécessaire.

L'opérateur a le choix entre plusieurs procédés. Suivant l'âge du sujet, la nature de la cataracte, sa consistance, il aura recours à l'iridectomie, à la discision ou à l'extraction linéaire.



## A. — IRIDECTOMIE OPTIQUE

**Indications :** cataractes zonulaires, toutes les fois que l'opacité n'occupe pas et n'a pas de tendance à envahir la totalité de la lentille. On s'en assurera par l'instillation préalable d'atropine : la pupille dilatée laisse voir la partie centrale du cristallin opaque, la périphérie transparente et la limite de séparation entre ces deux parties nette et sans dentelures. Si avec cela l'acuité est améliorée par l'emploi du mydriatique, l'iridectomie optique est indiquée. L'excision sera petite et la pupille artificielle placée en bas et en dedans, au lieu d'élection (fig. 183).

Le colobome utilise pour le passage des rayons lumineux la périphérie du cristallin demeurée transparente, laissant à l'opéré le bénéfice de l'accommodation, toujours minime en pareil cas, sans lui faire courir le risque d'une intervention sur le cristallin.

Celle-ci ne serait tentée que si la limite de l'opacité est dentelée, irrégulière, preuve que la cataracte a peu de tendance à rester stationnaire. L'iridectomie ne ferait alors que retarder l'opération et un colobome ainsi placé en bas et en dedans pourrait déterminer plus tard de l'éblouissement après l'extraction de la lentille devenue nécessaire.

Quand on hésite entre l'iridectomie ou l'extraction, on se rappellera la règle établie par de Græfe, toujours applicable ici : lorsque le diamètre de la cataracte zonulaire ne dépasse pas 5 mm. 5, il faut se contenter d'une iridectomie.

Mieux vaut, en cas de doute, faire l'iridectomie en haut. Le colobome, bien que masqué par la paupière supérieure, améliorera néanmoins la vision et ne déterminera aucune gêne après l'extraction de la cataracte si celle-ci devient plus tard nécessaire.

**Technique.** — Nous renvoyons pour le manuel opératoire au chapitre II ; la technique est identique. Rappelons qu'il est nécessaire d'opérer sur une pupille énergiquement contractée par l'ésérine afin de pouvoir faire l'iridectomie aussi petite que possible, condition nécessaire de succès. On attendra donc que l'action du mydriatique, instillé pour poser le diagnostic de l'intervention, ait cessé de se faire sentir.

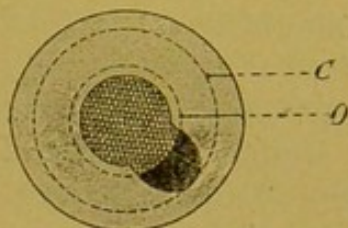


FIG. 183. — Cataracte zonulaire. Résultat de l'iridectomie.

C limite du cristallin vue par transparence à travers l'iris ; O limite de l'opacité. La pupille artificielle découvrira la périphérie de la lentille demeurée transparente et permettra ainsi le passage des rayons lumineux.



## B. — DISCISION

**Objet.** — L'opération consiste à ouvrir artificiellement la cristalloïde antérieure afin de permettre à l'humeur aqueuse de pénétrer entre les fibres cristalliniennes. Celles-ci se désagrègent, se fragmentent, tombent dans la chambre antérieure et sont peu à peu entraînées dans le canal de Schlemm, puis dans la circulation générale par l'intermédiaire des veines ciliaires antérieures.

Ce procédé permet d'obtenir chez les très jeunes sujets une résorption totale de la lentille si la cataracte est molle. Passé l'âge de vingt ans il n'est plus applicable, car la partie centrale du cristallin est déjà sclérosée, et non susceptible d'une résorption totale.

**Manuel opératoire.** — **INSTRUMENTS :** Blépharostat, pince fixatrice et aiguille de Bowman (fig. 184). L'extrémité de celle-ci a la forme d'un petit fer de lance à pointe acérée et tranchant des deux côtés. La partie moyenne est munie d'un collet pour l'empêcher de pénétrer trop profondément.

**TECHNIQUE.** — La pupille ayant été largement dilatée par l'atropine la veille de l'opération, l'œil est anesthésié, ou mieux le sujet est endormi en raison du jeune âge et de l'indocilité habituelle du malade. Le chlorure d'éthyle s'accorde parfaitement avec la rapidité de l'intervention.

L'écarteur mis en place, la conjonctive est saisie tout contre le limbe, en bas et en dedans s'il s'agit de l'œil droit, avec la pince tenue de la main gauche, tandis que l'aiguille est enfoncée au milieu du rayon supéro-externe de la cornée (v. fig. 176, A). Si la discision est faite sur l'œil gauche, la situation de l'opérateur reste la même, mais le globe serait fixé en bas et en dehors, tandis que l'aiguille serait enfoncée en haut et en dedans, au milieu du rayon supéro-interne.



FIG. 184.  
— Aiguille  
de Bowman.

Dès que l'aiguille a pénétré, l'instrument est poussé obliquement dans la chambre antérieure vers le bord inférieur de la pupille sans jamais revenir en arrière. Dans ces conditions, le point de pénétration est oblitéré par le corps de l'aiguille et l'humeur aqueuse ne peut s'échapper. Abaisant alors le manche de manière à faire exécuter à la pointe un mouvement en sens inverse, de bas en haut, l'opérateur fait avec celle-ci sur la cristalloïde antérieure une incision superficielle de 3 millimètres d'étendue environ. L'aiguille est retirée avec précaution en évitant la perte de l'humeur aqueuse qui doit être insignifiante. Une goutte d'atropine est instillée, un pansement occlusif appliqué et le sujet garde le lit pendant vingt-quatre heures.

**Suites et complications.** — La discision, simple piqure à l'ai-



guille, a l'avantage, en respectant la cornée, de ne pas exposer le sujet aux accidents pouvant résulter de la section de cette membrane, surtout chez un sujet jeune et naturellement indocile.

a) Mais une seule discision suffit rarement à amener une résorption totale. Après quelques semaines les lèvres de la cristalloïde antérieure se rapprochent, s'accolent et s'opposent à la sortie de nouvelles masses cristalliniennes ; la *résorption s'arrête*<sup>1</sup>.

Il faut intervenir de nouveau. On attendra que l'œil ne présente plus aucune trace d'injection ciliaire ou d'irritation résultant de la première opération, c'est-à-dire au moins cinq à six semaines. Plusieurs discisions peuvent même être nécessaires pour obtenir une résorption complète. C'est là un des grands inconvénients de l'opération, qui en outre n'est pas sans danger.

b) On ne saurait donc recommander d'être trop prudent, surtout lors de la première intervention. On fera une *discision exploratrice*, l'incision de la cristalloïde devant toujours être superficielle, et ceci pour deux raisons. Une pression trop forte de l'aiguille sur un cristallin trop consistant peut entraîner une *subluxation de la lentille* avec ses dangereuses conséquences (*hypertonie*, attaques de *glaucome*, etc).

c) De plus, une ouverture capsulaire trop grande, en favorisant l'imbibition des masses molles, détermine un gonflement considérable de la lentille. La membrane irienne, irritée au contact des masses opacifiées, s'enflamme et une *irido-cyclite* peut survenir ou même une attaque de glaucome due à l'intumescence du cristallin.

d) Enfin une cataracte, qui semble tout à fait molle au premier abord, peut toujours renfermer un noyau dur central, même si le sujet est très jeune (Panas). En pareil cas, la discision est inutile et dangereuse ; elle expose à la *subluxation du cristallin* ; la résorption n'a pas lieu et c'est là le gros reproche qu'on peut faire à l'opération.

L'œil sera donc attentivement surveillé après l'opération : l'emploi de l'atropine, nécessaire pour prévenir le contact de l'iris avec les masses opacifiées et l'irritation qui peut en résulter, sera suspendu à la moindre menace d'hypertonie.

La discision entraîne une rougeur modérée de l'œil et des douleurs péri-orbitaires légères, dues probablement à l'irritation mécanique de la membrane irienne par les masses cristalliniennes opacifiées. Elles cèdent en général à l'atropine. Si elles persistent, si

1. La plaie capsulaire ne se cicatrise pas au sens étroit du mot et jamais on ne constate de réparation. Mais ce que l'on observe toujours, c'est l'accolement des deux lambeaux de la cristalloïde qui chevauchent et sont maintenus en contact par la prolifération de l'épithélium sous-capsulaire. C'est en quelque sorte une cicatrisation d'emprunt, la plaie pouvant être fermée en arrière par la prolifération de l'épithélium qui passe d'un feuillet à l'autre et en avant par l'adossement de la face postérieure de l'iris à la capsule au niveau de la solution de continuité. F. TERRIEN, *Soc. de biologie et Arch. d'ophtalm.*, 1902.



surtout elles s'accompagnent les jours qui suivent d'une élévation de tension du globe avec injection ciliaire et de tous les symptômes de l'attaque de glaucome, après avoir essayé en vain les moyens habituels (compresses chaudes, purgatifs, bains de pieds sinapisés, sangsues à la tempe, myotiques), on ferait sans tarder l'extraction linéaire.

**Indications.** — L'opération convient aux cataractes tout à fait molles (ordinairement congénitales), à condition que le sujet n'ait pas dépassé l'âge de vingt ans. Mais en raison de la marche lente de la résorption qui demeure le plus souvent partielle, des accidents qui peuvent survenir et de l'impossibilité pour le chirurgien de diagnostiquer avec certitude une cataracte complètement molle, celle-ci pouvant toujours renfermer au noyau dur au centre, nous ne conseillons pas d'y recourir. La discision doit être abandonnée au profit de l'extraction linéaire.

Elle a été aussi conseillée dans les cataractes incomplètes pour en hâter la maturation ou dans la myopie forte des jeunes sujets pour obtenir la disparition du cristallin transparent. Elle doit être rejetée dans le premier cas, car elle expose toujours à la subluxation du cristallin ; nous verrons ce qu'il faut en penser dans le second (v. p. 271).

#### C. — EXTRACTION LINÉAIRE

**Manuel opératoire.** — INSTRUMENTS : Blépharostat, pince fixatrice, couteau lancéolaire, kystitome, curette mousse, spatule. On préparera aussi la pince à iris et la pince-ciseaux, une iridectomie pouvant toujours être nécessaire.

La pupille aura été dilatée la veille par l'atropine. Le sujet est couché ; l'œil est anesthésié et l'écarteur mis en place. L'opérateur se place derrière la tête s'il s'agit de l'œil droit, à gauche s'il s'agit de l'œil gauche.

PREMIER TEMPS. PONCTION DE LA CORNÉE. — Avec la pince fixatrice tenue de la main gauche il saisit la conjonctive tout contre le limbe à l'extrémité inférieure du diamètre vertical. Puis avec le couteau lancéolaire il pénètre à l'extrémité supérieure de ce méridien, à 1 millimètre environ en avant du limbe, faisant là une ponction large de 7 à 8 millimètres (fig. 185). Dans ces conditions, la plaie interne, en raison de l'obliquité de la ponction, mesurera environ 6 millimètres, soit une ouverture largement suffisante pour permettre la sortie facile des masses molles<sup>1</sup>.

1. Nous plaçons, on le voit, la section cornéenne à la partie supérieure et non pas en dehors avec la plupart des auteurs. Cette section externe, dont le seul avantage semble être la facilité d'exécution, l'œil étant plus accessible en dehors,



Les dimensions à donner à l'incision varient avec la consistance de la cataracte ; il n'y a pas là de règle fixe et on ne craindra jamais de la faire trop large.

Ce premier temps se réduit à une simple paracentèse à la pique. Celle-ci est enfoncée sans aucun mouvement de retrait et retirée avec les précautions habituelles, en évitant l'issue trop rapide de l'humeur aqueuse qui pourrait entraîner un prolapsus de l'iris. La section, si elle est jugée insuffisante, serait agrandie au moment du retrait de l'instrument avec son tranchant latéral.

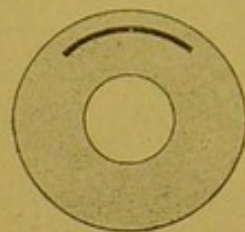


FIG. 185. — *Extraction linéaire. Siège de l'incision.*

**DEUXIÈME TEMPS. DISCISION DE LA CAPSULE.** — Ce deuxième temps ne diffère pas de celui de l'extraction simple. Le kystitome est introduit à plat ; avant que la pointe ait atteint le bord inférieur de la pupille, l'opérateur lui imprime un quart de tour en arrière et incise très superficiellement la capsule dans toute l'étendue de la pupille. Le kystitome est ensuite retiré à plat, puis la pince fixatrice, sans presser sur le globe.

**TROISIÈME TEMPS. EXTRACTION.** — Aussitôt la discision, les masses cristalliniennes ramollies s'échappent. On en facilite la sortie en pressant légèrement avec la spatule sur la moitié inférieure de la cornée tandis que la curette déprime la lèvre postérieure de la plaie (v. fig. 140). Si quelques masses restaient retenues, elles seraient évacuées avec la curette. Mais cette manœuvre, généralement inutile en raison de la consistance molle de la cataracte, est dangereuse chez les enfants indociles, si on a pas eu recours à l'anesthésie générale.

La réduction de l'iris se fait naturellement après la sortie des masses opaques. Elle sera facilitée par un massage léger du globe à travers la paupière supérieure, ou même par l'introduction de la spatule à plat entre les lèvres de la plaie. Cette dernière manœuvre permettra de s'assurer qu'aucune masse cristallinienne ne demeure retenue dans l'incision. Si l'iris a tendance à se prolaber, on n'hésiterait pas à exciser la partie herniée aussitôt après la ponction de la cornée ou même au cours ou à la fin de l'extraction.

Une goutte d'ésérine en solution huileuse est instillée, puis un pansement occlusif binoculaire est appliqué, laissé en place vingt-quatre heures et renouvelé les jours suivants sur l'œil opéré.

**Complications.** — a) **PROLAPSUS DE L'IRIS.** — Il est provoqué

à le gros inconvénient d'exposer plus tard à l'éblouissement si une iridectomie devient nécessaire au cours de l'opération. Au contraire, avec la section placée en haut, on n'hésitera jamais à la faire si l'iris vient se prolaber, car le colobome irien, recouvert par la paupière, ne gênera pas la vision.



par l'indocilité et les efforts du sujet et s'observe surtout avec les incisions trop rapprochées du limbe ou à son niveau. Il est peu à craindre avec la section faite un peu en avant du limbe, surtout si on a soin d'exciser toute hernie qui se réduit mal. L'enclavement une fois produit serait traité par les moyens habituels.

*b) ISSUE DU VITRÉ.* — L'accident dépend de l'opérateur ou de l'opéré.

Il est dû dans le premier cas à une discision trop profonde intéressant aussi la cristalloïde postérieure. On ne saurait donc disciser trop prudemment. On fait une discision légère, très superficielle et on imprime à l'instrument un quart de tour aussitôt la discision, afin d'éviter que la cristalloïde postérieure ne vienne se jeter sur la pointe du kystitome, ce qui peut arriver lors de cataractes déliquescentes.

On peut l'observer dans le second cas à la suite de l'introduction de la curette dans la chambre antérieure si le sujet est indocile.

*c) RÉTENTION DES MASSES OPACIFIÉES DANS LA CHAMBRE ANTÉRIEURE.* — Elles se résorbent naturellement et ne nécessitent aucune intervention.

*d) RÉTENTION DU NOYAU.* — Cette complication, très désagréable, est due à une section trop petite ou surtout au volume trop considérable du noyau, lorsque l'opérateur s'est trompé sur la consistance de la cataracte qu'il supposait tout à fait molle. Ce diagnostic est souvent fort difficile, la cataracte des jeunes sujets pouvant quelquefois renfermer un noyau dur et volumineux. On ne craindra donc pas de faire une incision cornéenne un peu large ; elle serait agrandie avec les ciseaux si pareille complication se présentait.

*e) INFECTION.* — Elle est peu à craindre si les précautions antiseptiques habituelles ont été prises. Une plaie à la pique se cicatrise très rapidement et risque moins de s'infecter que la plaie au couteau de l'extraction simple. Nous renvoyons, pour la conduite à tenir en présence de cette complication et de toutes celles qui peuvent se présenter, à ce qui a été dit au chapitre V page 246.

**Indications.** — Comme la discision qu'elle peut remplacer ou compléter, l'extraction linéaire est réservée aux cataractes molles et sera rejetée si le sujet a dépassé 25 ou 30 ans.

*a)* Elle doit être faite dans toutes les cataractes molles, de préférence à la discision, en raison des inconvénients de cette dernière.

*b)* Elle peut la compléter si, à la suite d'une ou plusieurs discisions, la résorption des masses cristalliniennes s'arrête.

*c)* Enfin elle devient une opération d'urgence lorsque, à la suite de discisions trop profondes et trop larges, ou de cataractes traumatiques, l'intumescence considérable de la lentille détermine de violentes poussées d'irido-cyclite ou des attaques de glaucome qui ne cèdent pas au traitement médical.



La règle, lors de cataractes traumatiques, est de ne pas se hâter d'intervenir, celles-ci pouvant se résorber naturellement ou devant être opérées à froid après que toute trace de réaction a disparu, si la résorption est incomplète. Mais si une poussée d'hypertonie survient qui ne cède pas aux myotiques, l'extraction immédiate des masses opacifiées combinée à l'iridectomie reste la seule chance de sauver le globe.

L'iridectomie sera donc faite aussitôt avec la pique, ou au couteau en l'absence de chambre antérieure, et sera suivie de l'extraction des masses molles.

d) L'extraction linéaire est encore indiquée dans la cataracte membraneuse consécutive à la résorption incomplète de cataractes molles ou traumatiques. La membranule, si elle est peu adhérente à l'iris, serait extraite avec la pince spéciale après ponction cornéenne à la pique.

### 5° CATARACTES COMPLIQUÉES

Nous rangeons dans cette catégorie toutes les cataractes qui ne se présentent pas dans des conditions absolument normales, soit que la complication provienne d'un état général (diabète, albuminurie, goitre exophtalmique, affection pulmonaire, maladie de cœur, affection prostatique, etc.), ou locale (cataracte traumatique, myopie forte, subluxation du cristallin, synéchies postérieures, altérations du vitré, décollement de la rétine, glaucome, etc...).

Dans le premier cas, l'affection générale sera traitée tout d'abord. On s'assurera que la quantité de sucre n'est pas trop élevée, ou sujette à de trop grandes variations<sup>1</sup>. L'intervention une fois décidée, on fera toujours l'extraction combinée, complétée par la suture ou tout au moins par le pont conjonctival, l'enclavement étant particulièrement à craindre. Souvent même *on se trouvera bien de l'iridectomie préparatoire*, qui aura le double avantage de faciliter l'extraction ultérieure et de renseigner sur le degré de résistance du malade et sur la manière dont il se comporte.

Parmi les complications locales nous laissons de côté les inflammations des annexes, conjonctivites, blépharites, dacryocystites et autres. Elles nécessitent un traitement spécial longtemps prolongé et l'extraction ne serait faite qu'après disparition complète de l'infection de voisinage. La dacryocystite sera traitée par l'ablation du sac lacrymal. Nous ne nous occuperons ici que des complications tenant à une lésion préexistante du globe. Elles impriment à la cataracte un cachet particulier qui la distingue de la cataracte sénile,

1. VINSONNEAU, *la Cataracte diabétique*. Thèse de Paris, 1904.



qu'on pourrait appeler *physiologique* par opposition à celles qui nous restent à étudier et qui sont véritablement *pathologiques*.

Parmi celles-ci la cataracte traumatique, en raison de son importance, de son aspect spécial et des traitements différents qu'elle peut réclamer suivant le moment de l'intervention, mérite d'être envisagée séparément.

#### A. — CATARACTES TRAUMATIQUES

**Définition.** — On dit qu'il y a cataracte traumatique lorsque, à la suite d'une blessure de l'œil, le cristallin s'opacifie. Le mécanisme en est simple : elle s'observe après une plaie pénétrante de la cornée ou de la sclérotique, lorsque le sac capsulaire est en même temps intéressé<sup>1</sup>.

**Marche.** — Le processus est bien différent suivant que l'accident apparaît chez un sujet jeune n'ayant pas dépassé 30 à 40 ans ou chez un sujet âgé.

Dans le premier cas, l'humeur aqueuse pénètre par la brèche capsulaire entre les fibres cristalliniennes qui se gonflent, se désagrègent et tombent dans la chambre antérieure. Elles sont peu à peu emportées dans la circulation par l'intermédiaire des veines ciliaires antérieures et du canal de Schlemm, tandis que de nouvelles fibres situées plus profondément se désagrègent à leur tour et suivent le même chemin. On peut ainsi observer une résorption totale de la lentille ; mais elle est d'ordinaire entravée par diverses complications.

Chez les sujets âgés, la résorption est forcément incomplète et peut même faire défaut lorsque le cristallin est entièrement sclérosé. La blessure se traduit seulement par un trouble limité à la région intéressée, mais il n'est pas rare d'observer en même temps une subluxation de la lentille. Elle est due à la résistance rencontrée par le corps vulnérant qui refoule le cristallin au lieu de le pénétrer.

Cette subluxation se rencontre aussi, quoique plus rarement, dans les cataractes traumatiques des jeunes sujets et vient assombrir le pronostic.

**Complications.** — Elles sont identiques à celles qui peuvent suivre la discision, cette dernière opération n'étant autre chose qu'une cataracte traumatique faite avec intention et dans des conditions déterminées.

1. Toutefois le traumatisme est capable, contrairement à ce qu'on croyait autrefois, de produire une cataracte, *alors même que la capsule est intacte*. Le mécanisme est peu connu. Tantôt c'est un trouble léger caractérisé par une striation fibrillaire visible à l'ophtalmoscope dans le champ pupillaire ; il apparaît rapidement et disparaît dans les jours qui suivent. Le plus souvent l'opacité apparaît tardivement ; elle peut rester stationnaire ou se compléter et procède alors comme une cataracte ordinaire. Les cataractes traumatiques sans ouverture de la cristalloïde semblent toujours la conséquence de lésions de l'épithélium sous-capsulaire.



a) La plaie capsulaire se ferme et la RÉSORPTION S'ARRÊTE, soit par suite du rapprochement des deux lèvres de la cristalloïde et de la prolifération de l'épithélium sous-capsulaire ou par l'accolement de la face postérieure de la membrane irienne à la capsule au niveau de la solution de continuité.

Si la plaie intéresse en même temps le voisinage de la racine de l'iris et la périphérie du cristallin, l'accolement immédiat des deux surfaces (uvée et cristalloïde) suffit à empêcher la formation de la cataracte, l'humeur aqueuse ne pouvant plus pénétrer à travers la brèche capsulaire oblitérée. Tout se réduit alors à une cataracte partielle, localisée au niveau de cette synéchie postérieure périphérique, et qui reste stationnaire. L'opacité, cachée par la membrane irienne, ne gêne pas la vision. Ce dernier processus est en somme un processus de guérison, à condition qu'il ne se produise pas trop tôt, au moment où des masses nombreuses et opaques se trouvent retenues dans le sac capsulaire.

b) INFLAMMATION. — Elle ne manque presque jamais, à moins qu'il ne s'agisse de simples piqûres du cristallin faites avec un instrument aseptique.

Elle résulte à la fois de l'intumescence de la lentille, de l'irritation mécanique de l'iris au contact des masses opacifiées et de l'infection concomitante déterminée par le corps vulnérant.

De degré variable, elle va jusqu'à la panophtalmie si la blessure cornéenne ou sclérale est large, compliquée de prolapsus étendu, et si l'instrument piquant est septique. Ce peut être un corps étranger qui, après avoir traversé le cristallin et déterminé une cataracte traumatique, s'implante dans les membranes profondes du globe ; il s'y enkyste sans donner de troubles appréciables ou deviendra le point de départ d'irido-choroïdites et de décollements rétiens. Ailleurs le fragment, métallique ou non, reste retenu dans le cristallin, s'y enkyste ; puis la cataracte se complète et masque le corps étranger. Celui-ci plus tard ne peut être soupçonné que par la teinte rouillée de l'opacité et par la participation de la capsule, ou par une petite synéchie postérieure en regard du point de pénétration.

L'inflammation est généralement modérée. Elle se traduit par une injection ciliaire assez vive, des douleurs péri-orbitaires et quelquefois un chémosis assez marqué de la conjonctive ; en même temps la membrane irienne a perdu son brillant et se montre épaissie. Au début, on peut la confondre avec la simple irritation résultant de l'accident, dont elle se distingue seulement par l'intensité des phénomènes réactionnels. Plus tard, la persistance de l'injection ciliaire, des douleurs péri-orbitaires, ou même la présence de quelques synéchies postérieures ne permettront pas d'en méconnaître l'existence et feront réserver le pronostic, toujours assombri en pareil cas.



Dans les formes légères, l'infection se traduit seulement par des adhérences de l'iris à la capsule ou par des troubles du vitré qui rendent l'opération plus difficile, gêneront la vision et constituent une menace pour l'avenir. Un œil une première fois infecté est toujours susceptible de s'enflammer de nouveau et même de devenir le point de départ d'une ophtalmie sympathique. Dans les cas graves, l'inflammation se complique d'irido-cyclite avec hypotonie et peut aboutir à la phtisie du globe.

c) GLAUCOME. — L'hypertonie résulte de l'intumescence rapide de la lentille lorsque la cristalloïde a été largement ouverte. Elle s'observe surtout chez les jeunes sujets, alors que le cristallin est encore entièrement mou et que le gonflement s'étend à tout le contenu du sac capsulaire. En général, la sclérotique, plus extensible que chez l'adulte, se laisse un peu distendre et limite les troubles pouvant résulter de l'élévation du tonus. Celle-ci, lorsqu'elle persiste, peut entraîner une perte définitive de la vision, la rétine et la papille ne pouvant supporter longtemps sans dommage une pression exagérée.

**Traitement.** — Il varie avec le moment de l'intervention, suivant que l'accident est récent ou ancien, la présence ou l'absence de complications. Médical au début, il devient chirurgical à la fin, une fois l'inflammation disparue.

a) TRAITEMENT MÉDICAL. — Comme tout traitement médical intelligent, il se bornera, se basant sur la marche de l'affection, à aider la guérison naturelle, en évitant les complications.

*Aussitôt après l'accident*, on combattra l'inflammation par les moyens antiphlogistiques habituels : compresses chaudes fréquemment renouvelées, sangsues à la tempe, purgatifs légers et surtout par l'emploi de l'*atropine*. Le mydriatique en dilatant la pupille, empêche l'irritation mécanique de la membrane irienne au contact des masses cristalliniennes et favorise la pénétration de l'humeur aqueuse dans le sac capsulaire et par là même la résorption. Les instillations seront répétées chaque jour et longtemps continuées.

Il est important de *surveiller fréquemment le tonus* au cours de la cataracte traumatique. Il est généralement diminué et l'*atropine*, outre son action antiphlogistique, préviendra une hypotonie excessive d'où pourrait résulter la phtisie du globe. Si le tonus est très faible, on multiplierait les instillations du mydriatique (deux ou trois par jour) et les compresses chaudes afin de le relever.

Mais on n'oubliera pas que l'intumescence de la lentille et le gonflement des masses cristalliniennes, joints à l'irritation mécanique de la membrane irienne, peuvent déterminer des poussées d'hypertonie. L'*atropine* elle-même, qui, on le sait, élève la tension intra-oculaire, est capable de les provoquer sur un œil prédisposé. Elle serait donc



abandonnée toutes les fois que le tonus semble supérieur à la normale.

En résumé on se bornera, au début, à combattre l'inflammation en surveillant le tonus qui peut être diminué ou exagéré; l'atropine, nécessaire dans le premier cas, serait funeste dans le second. Le malade sera donc suivi de près les premiers jours et l'action du mydriatique exactement contrôlée.

*Plus tard*, lorsque les phénomènes inflammatoires ont cédé et que l'œil a une tension suffisante, on se borne à maintenir la pupille suffisamment dilatée afin de favoriser la résorption des masses qui peut être totale chez les sujets très jeunes, surtout si l'inflammation du début a été peu accentuée. Elles sont peu à peu emportées et il ne reste plus que le sac capsulaire transparent, comme après l'extraction simple de la cataracte. Mais le plus souvent, après plusieurs semaines ou plusieurs mois, la résorption s'arrête et une intervention devient nécessaire<sup>1</sup>.

b) TRAITEMENT CHIRURGICAL. — La conduite à tenir est très différente suivant que l'évolution de la cataracte se fait d'une façon normale ou, au contraire, est interrompue par des complications inflammatoires ou glaucomateuses qui peuvent réclamer une opération immédiate.

1° *Dans le premier cas* on attendra, pour intervenir, que toute trace d'inflammation ait disparu. Sans établir ici une règle fixe, nous croyons prudent de n'opérer que cinq à six mois après le début de l'accident, après s'être assuré que la résorption demeure stationnaire et ne semble pas devoir continuer. Le pansement témoin, appliqué la veille de l'opération, renseignera sur la tolérance de l'organe; si l'œil s'irrite et s'enflamme sous le bandeau, l'opération serait remise. De même s'il réagit et rougit quand la conjonctive est saisie avec une pince.

La tension intra-oculaire est le meilleur guide de la conduite à tenir : augmentée, elle impose l'intervention immédiate; diminuée, elle contre-indique toute intervention; normale elle permet d'attendre et d'agir plus tard dans de bien meilleures conditions.

Le chirurgien a le choix entre plusieurs procédés : paracentèse, discision, extraction linéaire ou extraction totale.

La *paracentèse* sera réservée aux cas où des masses molles restent retenues dans la chambre antérieure, surtout s'il y a en même temps une légère hypertonie. La ponction de la cornée, en donnant issue à ces masses et en diminuant la tension, favorisera la résorption. Elle peut être répétée plusieurs fois à quelques jours d'intervalle.

1. F. DE LAPERSONNE, De l'opportunité de l'intervention dans la cataracte traumatique. *Bull. de la soc. franç. d'ophtalm.*, 1892.



*La dissection* avec l'aiguille a aussi été conseillée lorsque la résorption demeure stationnaire. En raison des dangers auxquels elle expose, mieux vaut recourir à l'extraction linéaire.

*Extraction linéaire.* — Elle sera faite suivant le procédé indiqué plus haut, avec ou sans iridectomie.

La cataracte se trouve ensuite réduite au sac capsulaire avec ou sans débris cristalliniens dans son intérieur et celui-ci peut être enlevé quelques mois après avec la pince spéciale après ponction à la pique comme une cataracte secondaire.

Si la cataracte résulte de la pénétration d'un corps étranger, retenu dans la lentille ou dans l'intérieur du globe, on ne se hâterait pas d'intervenir. Si le fragment est dans le cristallin, la cataracte serait enlevée plus tard comme une cataracte ordinaire après iridectomie préalable, lorsque toute trace d'inflammation aura disparu. Le pronostic est moins favorable en raison des altérations du vitré qui peuvent exister. Si le corps étranger, dans l'intérieur du globe, est bien toléré, mieux vaut s'abstenir de toute intervention.

*Extraction totale dans la capsule.* — L'opération, étudiée plus loin, ne serait faite que si la cataracte est subluxée, ce qui arrive surtout chez les sujets âgés, et détermine des phénomènes inflammatoires ou des poussées d'hypertonie. Elle se présente toujours dans de mauvaises conditions ; c'est, en somme, le traitement des subluxations du cristallin (v. p. 268) avec toutes ses incertitudes et il sera prudent de faire au préalable une ou plusieurs sclérotomies antérieures afin de diminuer le tonus.

*2<sup>e</sup> Intervention d'urgence.* — Le temps, dans la cataracte traumatique, est un des principaux agents de réparation, nous l'avons vu. Une intervention immédiate ne serait indiquée qu'en présence de complications glaucomateuses qui ne céderaient pas rapidement aux myotiques.

Suivant l'intensité des phénomènes réactionnels, on se contentera de paracentèses ou de sclérotomies antérieures ou on aura recours à l'iridectomie et même à l'extraction totale.

Les paracentèses et les sclérotomies antérieures conviennent aux poussées légères d'hypertonie susceptibles de céder à l'évacuation de l'humeur aqueuse ; elles peuvent être répétées à quelques jours d'intervalle.

Si le gonflement de la cataracte est considérable et l'élévation du tonus très marqué, on pratiquera aussitôt l'iridectomie et l'extraction des masses molles. Cette extraction linéaire avec excision large de l'iris suffit le plus souvent à faire disparaître les phénomènes glaucomateux.

*Valeur professionnelle de l'œil aphaque.* — Le grand nombre de cataractes traumatiques consécutives à des accidents de travail



ou à des blessures de guerre soulève la question de la valeur professionnelle de l'œil aphaque. Elle dépend en partie du résultat de l'intervention, mais est également influencée par d'autres facteurs : perte d'accommodation, éblouissement, nécessité du port de lunettes, etc., dont il y a lieu de tenir compte dans l'appréciation du dommage.

On prendra pour base le chiffre de  $1/6$  à  $1/4$  d'acuité, celle de l'autre œil étant supposée égale à l'unité. Dans ces conditions, si la fixation est bonne, le champ visuel normal, l'appréciation du relief conservée, il semble légitime de limiter la réduction de capacité à 15 p. 100.

L'acuité s'abaisse-t-elle au-dessous de  $1/4$  à  $1/6$ , depuis ce chiffre jusqu'à  $1/10$ , la réduction tombe brusquement et oscille suivant l'âge entre 20 et 25 p. 100. Mais aussi elle est capable de s'améliorer beaucoup chez les sujets jeunes et adroits qui, après un ou deux ans peuvent ne plus ressentir aucune gêne de leur infirmité.

Enfin l'acuité est-elle moindre de  $1/10$ , l'œil peut être considéré comme atteint de cécité et la réduction pourra alors être estimée à 30 p. 100, à moins que le champ visuel binoculaire demeure intact.

Si à la diminution de vision centrale viennent s'ajouter d'autres altérations, la réduction de capacité se trouvera naturellement augmentée.

Les taies de la cornée, les déformations de l'orifice pupillaire, le colobome, etc., déterminent des troubles beaucoup plus gênants que la seule diminution de l'acuité monoculaire, qui n'influence guère la plupart des professions manuelles.

ÉLÉMENTS D'APPRÉCIATION. — Sans correction l'acuité visuelle d'un œil aphaque, normal auparavant, est toujours inférieure à  $1/10$ . Celui-ci ne supportera pas d'ordinaire le port du verre correcteur, si le congénère est doué d'une bonne vision, en raison de l'*anisométrie* considérable qu'il entraîne. Par contre le champ visuel demeure sensiblement normal et le champ binoculaire n'est nullement rétréci.

a) La perte de la vision binoculaire acquiert une importance primordiale dans certaines professions, ce qui est l'exception. L'âge est aussi un facteur important. Les sujets jeunes arrivent assez facilement, d'autant mieux qu'ils sont plus jeunes et plus intelligents, à une appréciation monoculaire des distances.

Parfois les aphaques se plaignent d'une sensation d'éblouissement, d'un trouble vague dans la vision des objets dont l'image est indistincte, surtout si la pupille est large, au point d'être obligés de cacher l'œil opéré. Enfin il se développe quelquefois du strabisme avec secondarment de la diplopie.

b) Le dommage le plus considérable résulte de la diminution de la vision centrale. Toutefois un affaiblissement marqué, l'acuité n'atteignant guère que  $1/10$ , est compatible encore avec la vision stéréoscopique et la vision binoculaire de profondeur, si les deux yeux ont une réfraction sensiblement identique et sont en situation normale (ce qui exclut le strabisme). Il n'en



est plus de même si la réfraction est très inégale : l'anisométrie considérable résultant de l'aphakie unilatérale, au même titre que le strabisme, empêche l'appréciation binoculaire exacte du relief.

c) Enfin les lésions concomitantes (*taies cornéennes, leucomes adhérents, etc.*), viennent augmenter encore la réduction de capacité. Le dommage sera donc évalué pour chaque cas individuel.

Mais d'une manière générale, la perte d'un œil entraîne le plus souvent peu de dommage pour l'ouvrier, surtout s'il continue le même métier, et l'indemnité qu'il en retirera sera presque toujours supérieure à la réduction de capacité professionnelle subie.

#### B. — CATARACTES PATHOLOGIQUES DIVERSES

a) *Cataractes adhérentes.* — Le pronostic de cette variété, comme de toutes celles qui suivent, sera toujours réservé. Il est d'autant moins favorable que les adhérences entre le bord pupillaire et la cristalloïde antérieure sont plus nombreuses et les membranes profondes plus altérées. La présence de synéchies témoigne d'une inflammation antérieure du tractus uvéal et coïncide en général avec des troubles du vitré et des foyers de chorio-rétinite disséminés. L'examen ophtalmoscopique n'est d'aucun secours ; on se basera pour intervenir sur l'état de la sensibilité lumineuse et sur la projection de l'œil qui doivent être conservées en partie.

L'extraction sera précédée d'une ou plusieurs iridectomies préparatoires. La première serait d'abord faite en haut ; la seconde en bas, quelques semaines après, sans craindre l'éblouissement qui peut en résulter. Le point important est de bien dégager la capsule afin de faciliter l'extraction ultérieure de la cataracte. Un examen attentif après la première iridectomie montrera si une deuxième est nécessaire avant l'opération définitive.

Au moment de l'extraction, après avoir donné au lambeau une hauteur suffisante, on fera une discision très large et il peut arriver que le cristallin sorte facilement. S'il reste retenu entre les lèvres de la plaie cornéenne, il sera harponné avec le crochet coudé ou même extrait dans sa capsule.

Souvent aussi on se trouvera bien, lors de synéchies nombreuses, occupant les bords inférieurs ou latéraux de la pupille, de rompre ces adhérences, après la première iridectomie supérieure préparatoire, au moyen du synéchetome ou mieux encore de la petite aiguille serpette du professeur de Lapersonne (fig. 186). Cela vaut mieux que la double iridectomie, supérieure et inférieure, qui a l'inconvénient d'entraîner de l'éblouissement, moins à craindre ici,



FIG. 186. —  
Aiguille  
serpette  
de de La-  
personne.



il est vrai, en raison des altérations chorio-rétiniennes profondes et du peu de vision qu'on peut espérer retirer de l'opération.

Après une première iridectomie, on fait quelques semaines plus tard, après anesthésie locale, une paracentèse à la pique. Puis, le globe étant toujours maintenu avec la pince appliquée à l'opposé du point de ponction, on libère, avec l'aiguille serpette introduite prudemment entre le bord pupillaire et la cristalloïde, quelques adhérences. L'atropine est instillée aussitôt et les jours suivants.

Quelques semaines plus tard, après que toute réaction a disparu, on libère quelques adhérences nouvelles. A condition d'être prudent et d'espacer suffisamment les interventions pour éviter toute réaction et la reproduction des adhérences, on peut arriver à détruire celles-ci et à libérer suffisamment l'iris pour permettre l'extraction. Mais à condition, on ne saurait trop le répéter, de se montrer très prudent, d'y mettre le temps et d'attendre longtemps, plusieurs mois, quelquefois plusieurs années, avant l'extraction définitive.

b) *Cataractes compliquées de décollement rétinien.* — L'aspect même de la cataracte, d'apparence crayeuse, tout à fait blanche ou jaune-roussâtre, adhérente ou non à l'iris, quelquefois subluxée, permet le diagnostic. L'interrogatoire apprendra que la perte de la vision a été rapide et que plus tard seulement est apparue la teinte blanche de la pupille, preuve que l'altération des membranes profondes a précédé la cataracte. Si, de plus, le tonus est très diminué, le décollement est évident.

La sensibilité lumineuse et la projection seront soigneusement examinées. Elles peuvent être abolies ou seulement diminuées. Dans le premier cas l'intervention est inutile. Dans le second elle est permise à condition que l'autre œil soit déjà perdu, le traumatisme opératoire pouvant déterminer la perte de l'œil et même celle du congénère. Elle sera rarement suivie de succès et ne peut amener qu'une très légère amélioration.

On fera tout d'abord une large iridectomie préparatoire.

S'il existe des synéchies inférieures ou latérales, là encore on pourra tenter, comme tout à l'heure, de les rompre en plusieurs séances avant l'intervention définitive.

Puis le cristallin sera extrait quelques semaines plus tard, soit par le procédé habituel, rarement applicable ici, ou mieux dans sa capsule. Car la cristalloïde, souvent très épaisse et adhérente, ne se laisse pas déchirer, crie sous le kystitome et l'extraction d'un fragment avec la pince kystectome n'est pas toujours possible.

Quelle que soit la méthode employée, le vitré, plus ou moins altéré, souvent complètement liquide, s'échappe avec le cristallin en dépit des précautions prises et il est prudent d'enlever le blépharos-



tat aussitôt ou même avant la discision afin de réduire sa perte au minimum.

Bien entendu, ici comme dans les cataractes adhérentes, on aura fait la suture de la cornée ou le lambeau avec pont conjonctival, que nous conseillons d'ailleurs dans tous les cas. Lors de perte de vitré, il limite cette perte, s'oppose au renversement du lambeau et assure sa coaptation.

Si la cataracte est réduite à une mince membrane opaque et si les adhérences à l'iris sont peu nombreuses, elle serait extraite avec la pince, après ponction à la pique.

c) **Cataractes myopiques ou subluxées.** — On observe souvent les deux en même temps, en raison des altérations concomitantes de la zonule qui accompagnent la myopie forte. Ces cataractes myopiques se présentent dans des conditions spéciales : elles sont généralement incomplètes et marchent avec une lenteur désespérante, restant presque indéfiniment stationnaires.

Le trouble apporté à la vision est néanmoins suffisant pour nécessiter une intervention, toujours vivement réclamée par le malade. Elle peut être faite si le sujet est assez âgé pour avoir un cristallin sclérosé et dur et le pronostic dépend du degré de myopie, de l'étendue des lésions choroïdiennes et de la présence ou l'absence d'une subluxation de la lentille. L'œil le moins bon ou sur lequel la cataracte est plus avancée serait opéré le premier.

On peut tenter tout d'abord l'extraction par la méthode habituelle, à condition que la lentille ne soit pas subluxée, mais il est prudent de faire une iridectomie préparatoire. La discision sera *très superficielle* et si, après des pressions très légères, le noyau ne sort pas facilement on ferait aussitôt l'extraction à la curette. Là encore le pont conjonctival serait fait systématiquement, et, mieux encore, la suture de la cornée.

**EXTRACTION DU CRISTALLIN DANS SA CAPSULE.** — Elle est indiquée, ici, comme partout ailleurs, lorsque le cristallin, loin de sortir après la discision, bascule en arrière et semble devoir se luxer dans le vitré. Elle serait pratiquée d'emblée toutes les fois que la lentille est subluxée (cataractes trémulantes) ou lorsque le vitré s'échappe aussitôt la section. Cet accident n'est pas rare dans les cataractes myopiques, qu'il y ait ou non subluxation du cristallin.

Bien entendu l'iridectomie aura été faite aussitôt après la section. Elle facilitera l'introduction de la curette et la sortie du noyau et préviendra l'enclavement de l'iris, très fréquent en pareil cas.

Puis, une curette mince, le crochet-hameçon de Rollet ou l'anse de



FIG. 187. —  
Anse de  
Snellen.



Snellen (fig. 187) est introduite presque horizontalement au-dessus du bord supérieur du cristallin. Le manche de l'instrument est relevé et ramené vers la verticale, tandis que la concavité de la curette glisse le long de la face postérieure de la lentille qu'elle embrasse et refoule contre la cornée. En même temps la spatule, appliquée à plat sur la moitié inférieure de cette membrane, la déprime, et le noyau s'échappe aisément.

L'issue du vitré est fatale ; la quantité perdue varie avec la consistance de ce dernier, plus ou moins altéré, et la rapidité d'exécution. Si elle survient aussitôt après la section, avant l'iridectomie, on ferait d'emblée l'extraction du cristallin avec l'anse de Snellen, suivant la technique indiquée, sans chercher à sectionner l'iris. L'iridectomie est alors impossible et n'aurait d'autre résultat que d'augmenter la perte de vitré. L'écarteur sera enlevé rapidement, souvent même aussitôt après la section, et le procédé ne sera employé que lors de nécessité absolue, car le résultat optique est toujours moins favorable.

La même opération est aussi indiquée dans les subluxations du cristallin d'origine non myopique.

Dans tous ces cas, bien entendu, la suture de la cornée sera pratiquée de préférence au lambeau à pont conjonctival. L'introduction de la curette mousse ou de l'anse de Snellen est plus facile et la suture prévient, mieux encore que le lambeau à pont, une perte de vitré abondante et le renversement du lambeau.

d) *Cataractes sans chambre antérieure ou compliquées d'hypertonie.* — La disparition de la chambre antérieure s'observe lors de cataractes molles, intumescents et peut s'accompagner d'un léger degré d'hypertonie. Il est alors prudent de ne pas trop attendre pour intervenir.

On se trouvera bien d'une petite iridectomie préparatoire, et si, au moment de l'extraction, le peu de profondeur de la chambre antérieure ne permet pas de donner au lambeau une étendue suffisante, la section serait agrandie avec les ciseaux. Un fragment d'iris peut même être emporté dans la section, mais la crainte de cette petite complication ne doit pas faire diminuer la hauteur du lambeau. Sans doute la cataracte, presque toujours molle en pareil cas, exige une incision moins large, mais elle peut renfermer un noyau central dur et nous avons vu les inconvénients d'un lambeau trop petit.

L'hypertonie peut encore être le résultat d'un glaucome antérieur à la cataracte (cataracte glaucomateuse). L'opacité apparaît là comme épiphénomène, alors que la sensibilité lumineuse est déjà abolie et l'opération est inutile et dangereuse, l'extraction de la lentille et la section cornéenne qu'elle nécessite pouvant être suivies d'hémorragie intense avec expulsion totale du contenu du globe oculaire.



Dans les cas exceptionnels où un reste de sensibilité lumineuse permet de la tenter, elle devrait être précédée d'une ou plusieurs sclérotomies, afin de diminuer le tonus, et d'une iridectomie préparatoire.

#### C. — RÉSUMÉ

Toutes ces cataractes compliquées nécessitent une thérapeutique spéciale et comportent un pronostic réservé.

a) LES UNES NE DOIVENT JAMAIS ÊTRE OPÉRÉES. — Ce sont les cataractes avec irido-cyclite ancienne, hypotonie due à un décollement de la rétine, ou les cataractes glaucomateuses, lorsque la sensibilité rétinienne n'existe plus. L'opération ne donnerait aucun résultat et expose à des complications inflammatoires de l'œil opéré ou même de l'œil congénère. Elle ne serait donc jamais tentée, à moins que le second œil ne soit perdu et qu'une apparence de sensibilité lumineuse persiste du côté cataracté. On risque seulement alors une opération inutile et le malade sera prévenu de son inefficacité probable.

b) D'AUTRES PEUVENT ÊTRE OPÉRÉES. — Ce sont les cataractes adhérentes compliquées de synéchies postérieures ou les cataractes traumatiques non compliquées d'hypertonie et dont la résorption est incomplète, à condition qu'il persiste un certain degré de sensibilité lumineuse. On ferait dans le premier cas une iridectomie préparatoire et plusieurs petites interventions avant l'extraction, pour libérer les adhérences. On attendra dans le second que les phénomènes inflammatoires aient tout à fait disparu. De même les cataractes myopiques ou subluxées peuvent être opérées en prenant les précautions indiquées (extraction dans la capsule, etc...).

c) D'AUTRES DOIVENT ÊTRE OPÉRÉES SANS RETARD. — Ce sont les cataractes traumatiques avec hypertonie, lorsque le glaucome ne cède pas aux moyens habituels; les luxations du cristallin dans la chambre antérieure; et enfin les cataractes molles, intumescents, avec effacement de la chambre antérieure et hypertonie légère, bien qu'ici l'opération soit moins urgente et puisse être différée.

#### 4° EXTRACTION DU CRISTALLIN TRANSPARENT

Les indications en sont très rares. La première est la luxation ou la subluxation et l'ectopie de cette lentille. On l'a conseillée aussi dans la myopie forte et le kératocone; l'opération dans ces deux derniers cas est beaucoup plus discutable et ne sera pratiquée que tout à fait exceptionnellement, à supposer même qu'elle puisse être tentée, ce que nous n'avons jamais fait.



Elle sera d'ailleurs très différente dans ces deux cas. Lors de subluxation, de luxation ou d'ectopie, il faut faire l'extraction dans la capsule sans jamais tenter d'ouvrir le sac capsulaire; au contraire l'extraction dans la myopie forte ou le kératocone ne sera jamais faite en totalité et le sac capsulaire sera laissé en place.

#### LUXATIONS ET SUBLUXATIONS DU CRISTALLIN

Nous avons étudié déjà les cataractes myopiques ou subluxées. La subluxation en pareil cas était la conséquence de l'hypermaturité de la lentille ou de la myopie forte et nous avons indiqué la conduite à suivre.

Ici la question de l'extraction, si elle se pose, s'adressera non plus à un cristallin cataracté mais à une lentille semi-transparente.

Suivant qu'elle est seulement déplacée ou au contraire a quitté complètement sa place normale, on dit qu'il y a subluxation ou luxation. L'ectopie diffère de la luxation ou de la subluxation par le caractère congénital du déplacement, le cristallin n'ayant jamais occupé sa situation normale, mais s'étant développé en un point excentrique. Les dernières ne nécessitent d'ordinaire aucune intervention.

**Subluxations.** — Elles sont spontanées, traumatiques ou post-opératoires; les premières sont la conséquence d'altérations du tractus uvéal à sa partie antérieure ou d'altérations du vitré.

Les subluxations seront reconnues à leurs symptômes habituels: tremblement partie de l'iris, profondeur inégale de la chambre antérieure, pupille déformée et de coloration inégale, plus noire au point où le cristallin fait défaut, bord de la lentille visible sous forme de croissant, diplopie monoculaire possible, etc.

Elles seront traitées tout d'abord par les myotiques afin d'éviter l'hypertonie qui manque rarement. L'intervention chirurgicale sera déconseillée en principe. Elle peut avoir un but optique ou être dirigée contre l'hypertonie.

a) CONTRE L'HYPERTONIE. — La réduction, tentée par Weber et de Wecker, est infidèle et très problématique. Si l'hypertonie persiste on pratiquera l'iridectomie, toujours difficile en pareil cas, ou des sclérotomies antérieures dans la partie la plus profonde de la chambre antérieure, afin d'éviter l'iris et le cristallin.

Si ces moyens demeurent insuffisants et en présence d'accidents glaucomateux ou même sympathiques, l'extraction s'impose. Elle sera toujours faite dans la capsule. Il y aura souvent intérêt, si l'iridectomie n'a pu être faite antérieurement, à ne pas la tenter, en raison même de la subluxation et du danger d'issue de vitré. Aussitôt la section, l'anse de Snellen sera plongée délibérément dans le vitré en arrière de la lentille, si par une très légère pression celle-ci ne semble



pas devoir sortir spontanément. On aura eu soin au préalable de placer l'anse de fil destinée à la suture de la cornée.

b) POUR AMÉLIORER LA VISION. — Une intervention est rarement indiquée; ou bien la subluxation est très minime et la lentille occupe encore la totalité du champ pupillaire, ou, dans le cas contraire, la périphérie de celui-ci se trouve libre de cristallin. Le premier cas entraîne souvent un astigmatisme, de degré variable, mais compatible encore avec une vision assez bonne, supérieure toujours à celle laissée par l'extraction. Le second cas s'accompagne nécessairement de diplopie monoculaire; mais comme il s'agit le plus souvent de sujets assez fortement myopes, ceux-ci en renversant la tête en arrière utilisent pour la vision de loin le croissant du champ pupillaire périphérique libre de cristallin; au contraire pour la vision de près l'inclinaison de la tête en avant entraîne le renversement de la lentille devant le champ pupillaire et permet son utilisation. Une intervention est donc inutile<sup>1</sup>.

Mais souvent aussi à la longue le cristallin s'opacifie et cette opacité justifie l'intervention. On fera de préférence à l'extraction une iridectomie ou même l'iridotomie (p. 129).

**Luxations.** — La luxation se fait en dehors du globe (luxation sous-conjonctivale), en avant, dans la chambre antérieure, ou en arrière, dans le corps vitré.

a) LUXATION SOUS-CONJONCTIVALE. — C'est une complication des ruptures de la sclérotique, plus fréquente chez le vieillard et chez l'adulte que chez l'enfant, par suite de la diminution d'élasticité de la coque oculaire. La rupture se fait en général en avant de l'insertion des muscles droits, à la partie supéro-interne de la cornée, et le cristallin fait saillie sous la conjonctive. Il y a souvent en outre une irido-dialyse étendue et des hémorragies intra-oculaires.

Malgré l'étendue de ces dernières, on peut espérer la guérison; les

1. **Réduction du cristallin subluxé.** — On ne peut assimiler la lentille subluxée à des surfaces articulaires disjointes car celles-ci sont reliées par des ligaments solides, quoique distendus, qui les maintiendront en bonne position, une fois la réduction effectuée et complétée par un appareil contentif.

Rien de semblable ici. Aussi la réduction ne donnera aucun résultat et nous ne conseillons pas d'y recourir.

**PROCÉDÉ DE WEBER.** — La sclérotique est ponctionnée suivant le diamètre horizontal, à 8 ou 10 millimètres du limbe, avec une large aiguille, de manière à détendre l'œil, tandis qu'on exerce sur la cornée à travers la paupière supérieure une pression dirigée du côté du cristallin déplacé, de haut en bas, faible d'abord, graduellement augmentée et maintenue une à deux minutes. Puis un pansement modérément compressif est appliqué vingt-quatre heures, pendant lesquelles le malade garde le lit.

**PROCÉDÉ DE DE WEEKER.** — Sclérotomie du côté opposé à l'iridectomie, c'est-à-dire en bas. Après la ponction et contre-ponction le couteau est laissé en place et maintient l'œil en bas, tandis qu'on procède à la réduction du cristallin par une pression continue à travers la paupière supérieure.



hémorragies intra-oculaires disparaissent, le vitré s'éclaircit et la vision reste quelquefois assez bonne.

Si la conjonctive est intacte, on attendra pour extraire la lentille, que toute trace d'inflammation ait disparu et que la plaie sclérale soit cicatrisée (six semaines environ) afin de ne pas risquer, par une ouverture intempestive, l'infection du vitré et la panophtalmie. Passé ce laps de temps, la conjonctive est incisée sur la lentille, et celle-ci enlevée par la boutonnière conjonctivale qui est ensuite suturée.

Souvent, sous l'influence des mouvements du globe et des contractions des muscles de l'œil, le cristallin luxé se déplace peu à peu et il n'est pas rare, après un certain temps, de le trouver en un point très éloigné de son siège primitif au niveau de la plaie sclérale<sup>1</sup>.

b) LUXATION DANS LE CORPS VITRÉ. — On ne peut songer à aller chercher le cristallin qui nage en quelque sorte au milieu du vitré ; on risquerait d'évacuer tout le contenu du globe, excepté le cristallin. Deux cas peuvent se présenter : la lentille est bien tolérée et ne détermine pas d'accidents ; ou bien on voit survenir des complications analogues à celles qui suivent quelquefois l'abaissement ou la réclinaison (douleurs, glaucome, irido-cyclite, etc.). Elles seront traitées par les moyens habituels et souvent l'exentération ou l'énucléation terminent la scène.

c) LUXATION DANS LA CHAMBRE ANTÉRIEURE. — Il faut distinguer entre la luxation traumatique et la luxation spontanée, qu'on rencontre quelquefois lorsque le cristallin est très réduit de volume, lors de cataractes très anciennes et régressives. On le voit alors apparaître de temps en temps dans la chambre antérieure, puis repasser dans le vitré.

1° *Luxation traumatique.* — Elle apparaît après un choc violent qui comprime le globe d'avant en arrière. L'apparition subite de la lentille dans la chambre antérieure s'accompagne d'une élévation de tension considérable et de phénomènes réactionnels violents. L'extraction immédiate s'impose.

Afin d'éviter tout effort expulsif au moment de l'extraction on complétera l'instillation de cocaïne par l'injection intra-orbitaire de novocaïne à 4 p. 100 et l'ésérine aura été largement instillée.

La suture de la cornée sera toujours placée au préalable. Elle limitera la perte du vitré, inévitable en pareil cas, et assurera la coaptation du lambeau. Puis dans un *premier temps* on fait au couteau une incision limbaire, le plus souvent en haut, quelquefois en bas, de manière à tailler un lambeau de même étendue à peu près que

1. CANTONNET, Les migrations secondaires du cristallin luxé sous la conjonctive. *Arch. d'ophtalm.*, 1906, p. 761.



pour l'extraction simple. Le couteau, après la ponction, embroche forcément la lentille, mais il n'y a pas à s'en inquiéter.

Au moment du *second temps*, le cristallin sort de lui-même après la section. Dans le cas contraire, la curette mousse, ou mieux l'anse de Snellen, est introduite franchement dans la chambre antérieure, en arrière de la lentille, tandis qu'une légère pression est faite avec la spatule appliquée sur la cornée au point opposé de l'incision.

Si le cristallin se présente entre les lèvres de la plaie aussitôt la section on s'abstiendra d'introduire la curette et la lentille sera harponnée avec le crochet coudé (voy. complicité de l'opération de la cataracte).

Le chef scléral du fil est aussitôt attiré, les lèvres de la plaie sont rapprochées et la suture est achevée. Une rondelle humide est appliquée et, après s'être assuré que le lambeau est bien en place, de l'ésérine est instillée et un pansement binoculaire appliqué.

Pour diminuer l'hypertonie on peut avant l'extraction faire une ponction sclérale équatoriale avec un couteau étroit enfoncé en plein corps vitré sur une profondeur de 7 à 8 millimètres. Le tonus diminue et l'extraction de la lentille est rendue plus facile.

Les complications sont fréquentes et le résultat optique est toujours très médiocre, quelquefois nul, en raison des lésions concomitantes qui ont favorisé la luxation (myopie forte, choroïdite étendue, etc.).

2° *Luxation spontanée*. — L'anesthésie locale suffit. L'extraction est faite à la pique, si le noyau est très petit ou peu consistant, ou

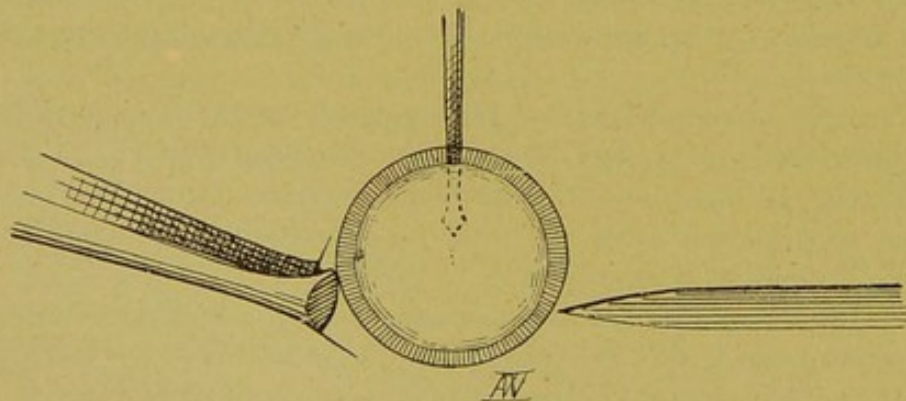


FIG. 188. — Extraction du cristallin luxé dans la chambre antérieure.

au couteau. On se rappellera qu'il est très difficile d'apprécier par l'éclairage oblique le degré de consistance du cristallin et, en cas de doute, mieux vaut faire la section au couteau plutôt que de risquer une incision trop petite.

Le malade a le tronc et la tête suffisamment relevés pour que le cristallin occupe la partie la plus déclive de la chambre antérieure et



ne risque pas, aussitôt la section, de franchir l'orifice pupillaire et de se perdre dans le corps vitré. Quelquefois même on peut être obligé d'opérer le malade assis. Les instillations d'*ésérine* seront multipliées la veille et le jour de l'opération.

L'incision est faite en haut; aussitôt après l'anse de Snellen est introduite derrière la lentille et l'extrait tandis que la spatule déprime doucement la moitié inférieure de la cornée. Quelquefois, à l'occasion du moindre mouvement du malade, le noyau s'enfonce dans le corps vitré et devient inaccessible.

L'opération serait alors remise et il n'est pas rare de voir quelques jours plus tard le cristallin reprendre sa position première dans la chambre antérieure. Il est prudent, en pareil cas, de fixer le noyau par une aiguille très fine, directement enfoncée à travers la partie supérieure de la cornée et maintenue par l'aide, tandis que l'opérateur exécute une section inférieure ou oblique et va ensuite rapidement saisir avec la curette le cristallin harponné (fig. 188).

#### EXTRACTION DU CRISTALLIN DANS LA MYOPIE FORTE

Contrairement aux opérations précédentes dans lesquelles, lors de luxation, le cristallin est toujours extrait en totalité, avec la capsule, ici l'opération ne sera jamais absolument totale. Comme pour l'opération de la cataracte ordinaire, le sac capsulaire sera laissé en place.

L'idée de guérir la myopie forte par la suppression du cristallin transparent n'est pas nouvelle. Elle remonte à l'abbé Desmonceaux<sup>1</sup> et l'opération aurait été exécutée par Wenzel, qui probablement n'en a pas été satisfait, car il n'en parle pas dans son traité<sup>2</sup>. Qualifiée depuis par Donders de « téméraire et criminelle », elle fut reprise par Vacher<sup>3</sup>. Excellente en théorie, puisqu'elle diminue la réfringence de l'œil, qu'elle peut rendre emmétrope, elle comporte de graves dangers et ne sera tentée que dans des circonstances exceptionnelles.

**Indications.** — Ce sont moins des indications que des règles capables de réduire un peu les dangers de l'intervention.

1° On n'opérera que des *myopies fortes*, d'au moins 16 à 18 dioptries. La mensuration du vice de réfraction sera faite sous atropine, afin d'éviter les erreurs parfois très grandes dues à l'accommodation du sujet.

2° On opérera de préférence des *sujets jeunes* et mieux vaut ne pas intervenir au delà de 30 ans, en raison des altérations vitréennes, chorio-rétiniennes et zonulaires plus fréquentes à partir de ce moment.

1. DESMONCEAUX, *Traité des maladies des yeux et des oreilles*. Paris, 1176, t. II, p. 140.

2. WENZEL, *la Cataracte*. Paris, 1876.

3. VACHER, *Soc. franç. d'ophtalm.*, 7 mai 1890.



Chez l'enfant l'opération serait indiquée toutes les fois que le nombre de dioptries égale le nombre d'années plus une. Sans s'attacher à une règle aussi impérative, on peut intervenir quand le degré de myopie est sensiblement supérieur à l'âge de l'enfant. Une myopie très forte, de 30 à 35 dioptries, n'est pas une contre-indication et le bénéfice retiré, quant à la diminution de réfringence, peut être appréciable. Car celle-ci n'est pas toujours identique, même en supposant la myopie purement axiale et ceci tient à la différence existant entre l'œil pourvu de cristallin et l'œil aphaque. Un allongement de l'axe optique de 1 millimètre détermine sur le premier une augmentation de réfraction de 3 dioptries et sur le second, nous l'avons vu, une augmentation de 4,5 dioptrie seulement.

L'effet obtenu est d'autant plus considérable que la myopie est plus forte. Une myopie de 18 à 20 dioptries est convertie en emmétropie : une myopie de 16 dioptries devient plus tard une hypermétropie de 2 dioptries et ainsi de suite.

3° Les milieux doivent être *suffisamment transparents* et l'œil indemne de lésions maculaires. Il est clair que la présence d'un scotome central contre-indique l'opération.

Des lésions choroïdiennes étendues sont aussi une mauvaise condition de succès car elles s'accompagnent souvent de subluxation du cristallin.

4° *Acuité visuelle.* — Certains auteurs exigent une acuité d'au moins 1/10. Nous croyons, au contraire, qu'une acuité suffisante constitue une contre-indication formelle en raison de la gravité de l'intervention.

5° Celle-ci ne sera jamais pratiquée que sur l'œil le plus mauvais. Même en cas de réussite le résultat optique est insuffisant : l'accommodation n'existe plus et le malade est très gêné par l'anisométrie énorme résultant de l'opération. Aussi le second œil ne serait opéré que plusieurs mois après le premier, alors qu'on peut être certain du résultat définitif.

6° Lors de *myopie progressive*, et devant l'insuffisance du traitement médical (hygiène oculaire sévère, suppression du travail appliqué, instillations d'atropine, pansement modérément compressif pendant la nuit, fortifiants, etc.), on peut se résoudre à intervenir et d'autant plus facilement que le sujet sera plus jeune. Car chez l'enfant, on peut obtenir par une ou deux discisions une résorption à peu près totale et les dangers de l'intervention sont moindres.

7° On n'opérera jamais un œil qui est seul utilisé pour la vision, si mauvaise soit-elle, lorsque l'autre est inutilisable en raison des lésions profondes dont il est le siège.

**Manuel opératoire.** — a) EXTRACTION A LARGE LAMBEAU. — Elle convient aux sujets âgés, et ne diffère pas de l'opération de cataracte. L'extraction sera simple ou combinée. Il est rare qu'on puisse enlever la totalité des masses corticales en une seule séance et les parties non extraites sont souvent le point de départ de cataractes secondaires, qui seront opérées plus tard.

Il sera prudent dans tous les cas de placer une suture sur la cornée ; car l'iridectomie peut être difficile, impossible quelquefois si la lentille est subluxée et si le vitré apparaît. L'opération doit être terminée alors par l'extraction dans la capsule et la suture conserve tous ses avantages.

b) EXTRACTION LINÉAIRE. — Elle sera souvent indiquée, en raison de l'âge du sujet qui aura très rarement dépassé l'âge moyen de la vie. Audessous de 40 ans elle pourra toujours être tentée. On fera une large incision à la pique, puis après iridectomie la cristalloïde est discisée et on extrait le plus de masses cristalliniennes possible.



La cataracte secondaire est la règle. Elle sera extraite plus tard par l'arrachement partiel si elle gêne la vision.

Chez les sujets très jeunes, il y aura intérêt à faire précéder l'extraction linéaire d'une discision pratiquée 3 à 6 semaines auparavant; l'atropine sera instillée largement avant et après la discision.

c) DISCISION. — Elle est faite à l'aiguille ou avec le kystitome.

La discision à l'aiguille sera réservée aux très jeunes sujets. La résorption des masses est d'autant plus facile que le sujet est plus jeune et l'élasticité de la sclérotique écarte tout danger d'hypertonie du fait du gonflement de celles-ci. On a vu quelquefois une résorption totale après une seule intervention et on a moins à craindre d'intervenir avec une opération où le traumatisme est si minime.

La discision au kystitome nécessitant une ponction cornéenne à la pique, très réduite bien entendu, on pourra toujours essayer d'évacuer les couches molles superficielles de la lentille, après l'ouverture de la cristalloïde, et l'opération se réduit en somme à une extraction linéaire très limitée.

Dans les deux cas il est rare qu'une seule intervention suffise. Si l'enfant est très jeune, on peut se contenter de répéter les discisions à l'aiguille, surtout si la résorption semble s'effectuer assez facilement. Mais souvent, afin d'activer sa marche et d'éviter une ou deux nouvelles interventions, il y aura intérêt à faire suivre la première discision, à cinq ou six semaines d'intervalle, d'une extraction linéaire réduite.

**Complications.** — Indépendamment de celles observées après toute opération de cataracte, plus fréquentes ici que partout ailleurs, il faut compter avec une série d'autres tenant à la nature même de l'œil opéré, fortement myope et par là même essentiellement pathologique. Ce sont :

1° DÉCOLLEMENT DE LA RÉTINE. — L'accident, particulièrement à craindre, survient pendant l'opération ou plusieurs mois après. Nous le trouvons noté 27 fois dans la statistique de Mandelstamm, d'Amsterdam, portant sur 891 cas.

2° HÉMORRAGIES INTRA-OCULAIRES. — La myopie prédispose aux hémorragies de la choroïde. Elles apparaissent sans cause appréciable et on comprend que le traumatisme opératoire puisse les déterminer. Elles ont été observées deux fois sur 85 cas. Leur gravité varie avec leur abondance et surtout leur siège. Une hémorragie maculaire entraîne nécessairement la perte de la vision centrale.

3° GLAUCOME. — L'hypertonie, qui peut être la conséquence de la discision et du gonflement des masses, est souvent déterminée aussi par la subluxation du cristallin à la suite de la discision.

4° PROGRESSION DE LA MYOPIE. — L'extraction du cristallin transparent arrêterait la marche progressive de la myopie et par là même pourrait prévenir le décollement. Cet arrêt serait dû à la diminution du tonus et à la suppression de l'accommodation, qu'on accuse de favoriser les congestions du globe et, par suite, l'augmentation de la myopie et la progression des lésions choroïdiennes. Mais les faits cliniques sont peu probants : chez un opéré, revu 4 ans plus tard, l'acuité était restée la même et les lésions choroïdiennes avaient progressé (Panás). Depuis nous avons observé plusieurs cas semblables et il semble bien que l'opération ne modifie nullement l'évolution des lésions chorio-rétiniennes.

**Résultats.** — L'acuité visuelle est souvent très améliorée du fait de la diminution de la réfraction. Une myopie très forte devient insignifiante ou fait place à l'emmétropie ou à une hypermétropie faible et le bénéfice retiré est réel et rapide. Mais il n'est pas certain que les résultats soient durables.



## EXTRACTION DANS LE KÉRATOCONE

On sait combien la guérison de cette affection est difficile, pour ne pas dire impossible. Mais elle peut être très améliorée par le traitement médical, à la fois local (myotiques, bandeau compressif) et général (extraits glandulaires de capsule surrénale, etc.), et surtout par le traitement chirurgical : perforation ignée du cône, combinée ou non à l'iridectomie. Souvent on arrivera ainsi à permettre au sujet, grâce au port de verres sphéro cylindriques convenables, certaines occupations.

Dans le cas contraire, l'extraction de la lentille, en diminuant la réfringence de l'œil, peut donner des résultats appréciables. Sans doute la déformation cornéenne persiste et avec elle l'astigmatisme irrégulier, mais la réfraction myopique est supprimée ou très diminuée et de ce chef les verres correcteurs auront quelquefois une action plus efficace.

Comme pour l'ablation du cristallin dans la myopie, on aura le choix entre l'extraction ordinaire, l'extraction linéaire ou la discision. Le sujet étant le plus souvent d'un certain âge, cette discision sera rarement de mise. L'extraction linéaire sera réservée aux individus jeunes, et l'extraction à grand lambeau, aux sujets plus âgés.

Les complications sont beaucoup moins à craindre ici que dans la myopie forte, en raison de l'absence de lésions chorio-rétiniennes et de la non-distension antéro-postérieure du globe. A tel point que l'opération de cataracte compliquée de kératocone se passe très régulièrement. On pourra donc intervenir avec beaucoup moins d'hésitation lorsque tous les autres moyens thérapeutiques auront échoué.

## 5° ABAISSEMENT DE LA CATARACTE

L'opération, pratiquée dès la plus haute antiquité, consiste à refouler le cristallin dans le vitré. Elle expose à des complications multiples :

iritis, irido-cyclite, glaucome, rétraction du vitré avec atrophie du globe, etc... et est complètement abandonnée aujourd'hui.

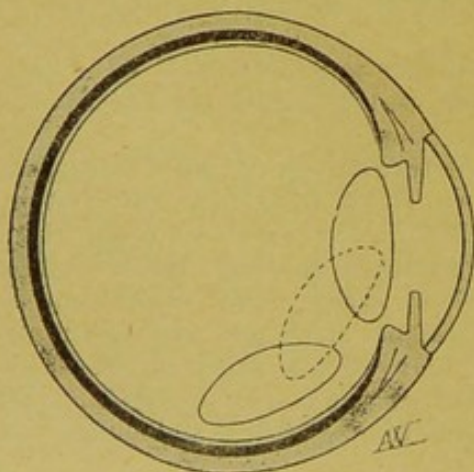


FIG. 189. — Abaissement.

Il en existe deux procédés : l'abaissement proprement dit et la réclinaison. Dans le premier le cristallin, après avoir été déplacé, présente la face antérieure tournée en bas et en avant, la face postérieure en haut et en arrière, le bord supérieur étant dirigé en haut et en avant et le bord inférieur en bas et en arrière (fig. 189). Dans le second le cristallin, en même temps qu'il est abaissé, est renversé en arrière, sa face antérieure devenant supérieure et la face postérieure regardant en bas (fig. 190).

La réclinaison est préférable à l'abaissement car elle expose moins que



lui à la réascension de la cataracte. La technique est d'ailleurs sensiblement identique ; le dernier temps seul est différent.

**Instruments.** — On se sert de l'aiguille avec arrêt, dite à cataracte, en fer de lance, droite ou courbe (aiguilles de Scarpa, de Beer, de Dupuytren).

**Technique.** — L'abaissement et la réclinaison peuvent s'effectuer en introduisant l'aiguille à travers la sclérotique (*slérotomyxis*) ou à travers la cornée (*keratomyxis*). Nous décrirons seulement la première méthode, la seule à employer dans les cas exceptionnels où on aura recours à la réclinaison.

La pupille aura été largement dilatée, la veille et le jour même de l'opération, au moyen de l'atropine.

**PREMIER TEMPS.** — *Ponction* après l'asepsie et l'anesthésie habituelles. — L'écarteur mis en place et l'œil fixé à l'extrémité nasale du diamètre horizontal de la cornée, tout contre le limbe, l'opérateur pénètre avec l'aiguille à 4 millimètres du bord temporal de la cornée, au niveau de son diamètre transverse (fig. 191). Si on se sert

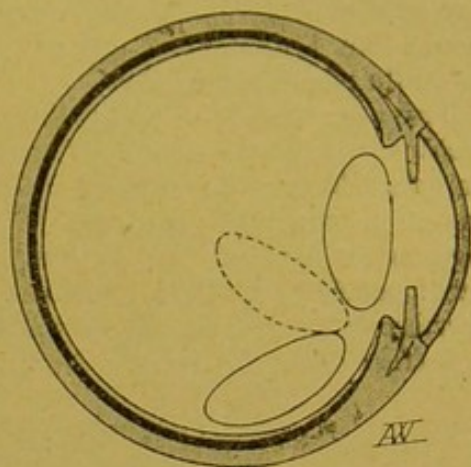


FIG. 190. — Réclinaison.

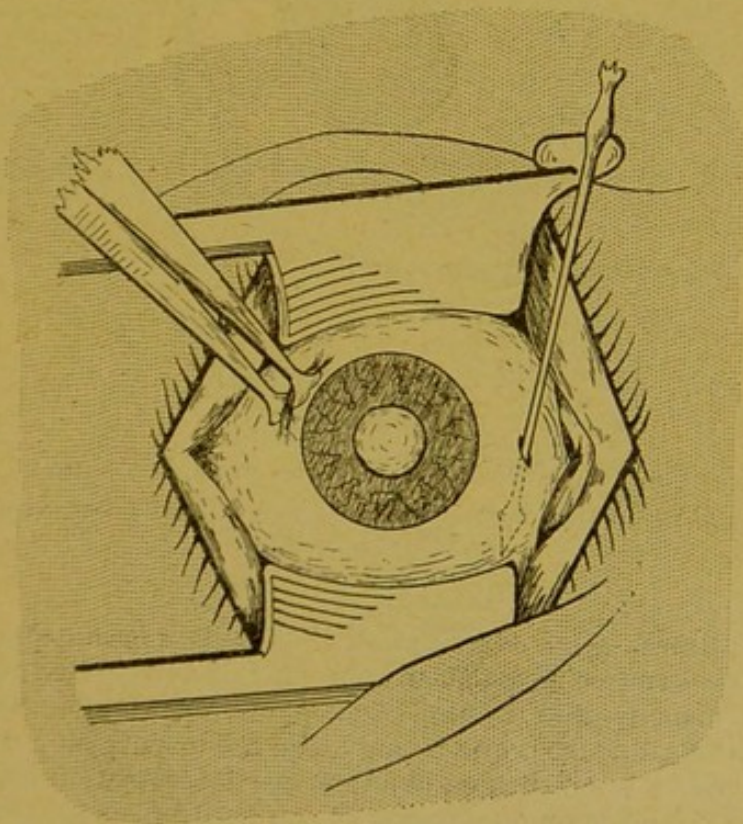


FIG. 191. — Réclinaison de la cataracte. 1<sup>er</sup> Temps.

d'une aiguille droite, la pointe avec les bords tranchants dirigés en avant et en arrière et les faces en haut et en bas, est tenue perpendiculairement à la surface du globe et enfoncée vers le centre de l'œil jusqu'à ce que le



fer de lance disparaisse. Si on se sert d'une aiguille courbe, sa convexité doit regarder en haut et sa concavité en bas et, afin que sa pointe puisse être appliquée perpendiculairement au lieu de la ponction, on abaisse le manche de l'instrument qui est ramené vers l'horizontale à mesure que l'aiguille pénètre dans l'œil.

DEUXIÈME TEMPS. — *Lacération de la paroi postérieure de la capsule et déchirure du corps vitré pour recevoir le cristallin.* — Imprimant à l'aiguille un quart de tour de manière à diriger les bords tranchants en haut et en bas et la concavité en avant si c'est une aiguille courbe, le manche est légèrement ramené vers la tempe tandis que l'aiguille est portée vers la paroi postérieure de la capsule pour la déchirer et lacérer le corps vitré derrière et au-dessous du cristallin dans l'étendue nécessaire pour le recevoir (fig. 192).

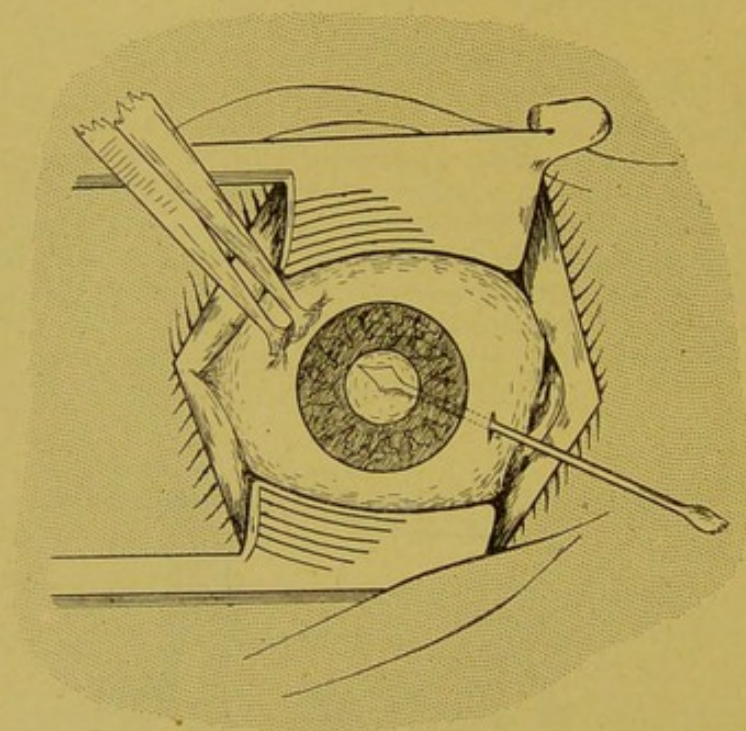


FIG. 192. — *Réclinaison de la cataracte. 3<sup>e</sup> Temps.*

L'aiguille a été ramenée dans la chambre postérieure en avant du cristallin qu'elle va récliner.

TROISIÈME TEMPS. — *Introduction de l'aiguille dans la chambre postérieure.* — L'aiguille est retirée jusqu'au niveau du col; après s'être assuré, par les marques du manche, que les bords tranchants regardent en haut et en bas et, si l'aiguille est courbe, que la convexité est tournée en avant et la concavité en arrière, le chirurgien la fait passer lentement au-dessus du bord supérieur du cristallin ou au-dessous de son bord inférieur, et l'amène dans la chambre postérieure. L'aiguille est alors visible dans la pupille au-devant de la cataracte, et, par des mouvements alternatifs d'élévation et d'abaissement, l'opérateur divise la capsule antérieure dans toute son étendue (fig. 192).

QUATRIÈME TEMPS. — *Réclinaison ou abaissement.* — Le reste de l'opération diffère suivant qu'on abaisse ou qu'on récline la cataracte.



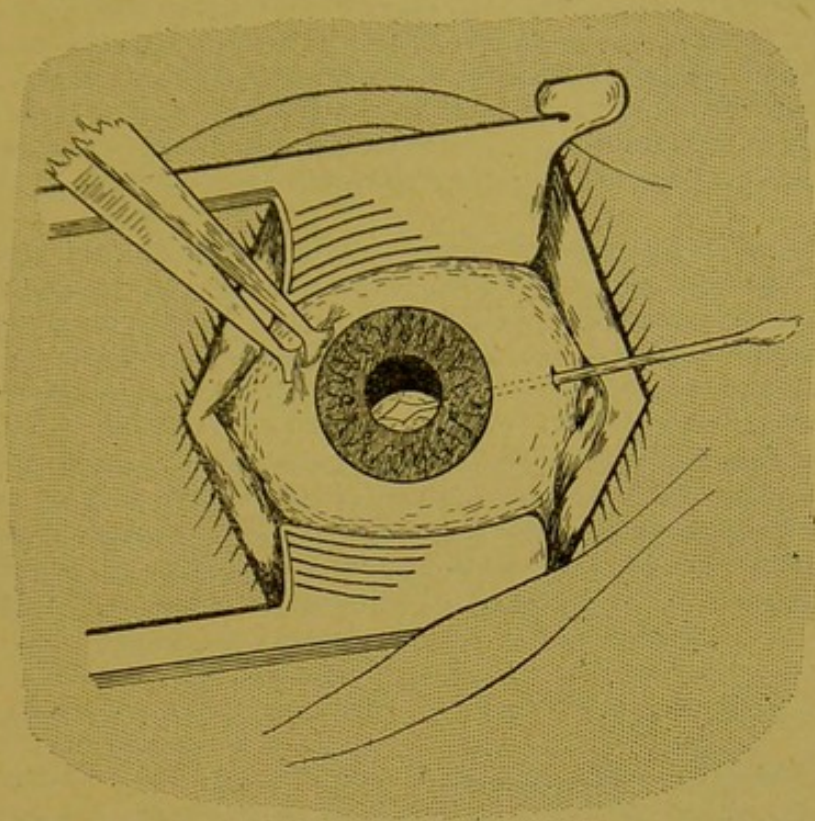


FIG. 193.

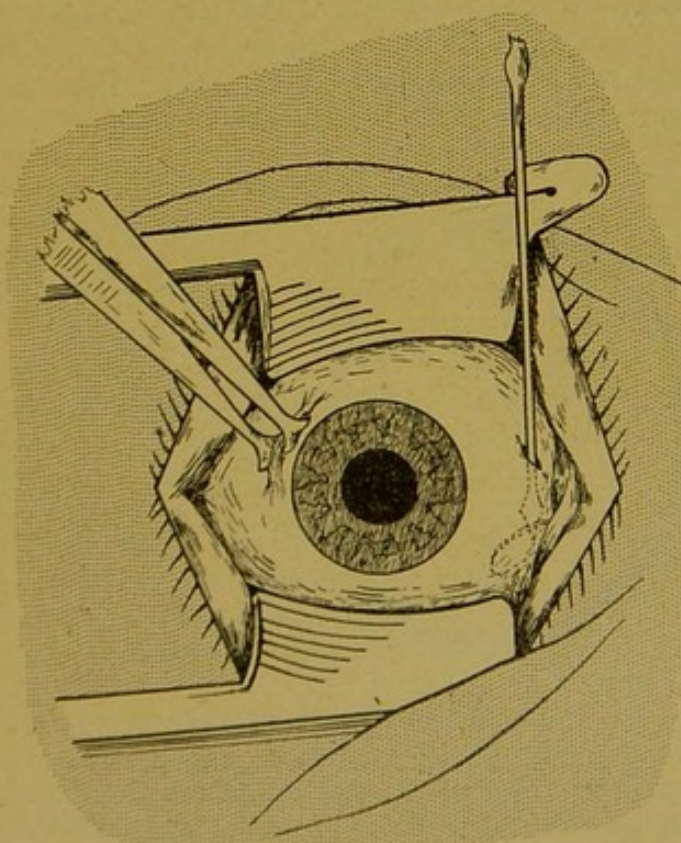


FIG. 193 et 194. — Réclinaison de la cataracte. 4<sup>e</sup> Temps avec ses deux stades successifs.



a) *Abaissement*. — Le chirurgien élève la pointe de l'aiguille en abaissant le manche jusqu'à ce qu'il ait atteint le bord supérieur du cristallin. (fig. 192). Puis, appliquant la face concave sur le sommet de la cataracte, il en élève de nouveau graduellement le manche, ce qui en abaisse la pointe, et il refoule la cataracte en bas et en arrière jusqu'à ce qu'on ne la voie plus (fig. 193). Le manche, à ce moment, doit avoir dépassé la ligne horizontale.

L'aiguille est maintenue pendant une ou deux minutes en contact avec la cataracte abaissée (fig. 194), puis le chirurgien l'en éloigne lentement en abaissant le manche. Si la lentille ne remonte pas, la pointe est ramenée dans la chambre postérieure. Elle y est laissée une demi-minute et si la cataracte demeure abaissée, on retire l'aiguille par une série de mouvements exactement inverses de ceux qui ont servi à l'introduire. Lorsque l'extrémité arrive au niveau des enveloppes de l'œil, les faces doivent être tournées en haut et en bas, dans la même position que lors de leur introduction et l'aiguille doit sortir à angle droit de la sclérotique; on devra donc, si elle est courbe, abaisser le manche à mesure qu'on la retire.

b) *Réclinaison*. — La pointe de l'aiguille est ramenée à 3 millimètres environ au-dessus du diamètre transverse du cristallin, la face concave tournée vers la lentille si l'instrument est courbe, et bien appuyée sur elle (fig. 195). Portant alors le manche en haut et en avant, ce qui en dirige la pointe en bas et en arrière, la cataracte est refoulée dans le vitré en bas, en arrière et un peu en dehors et maintenue quelques instants dans cette position (le

temps de dire un *Pater* enseignaient les anciens opérateurs); 10 à 15 secondes suffisent. Puis, l'aiguille est enlevée avec précaution comme après l'abaissement.

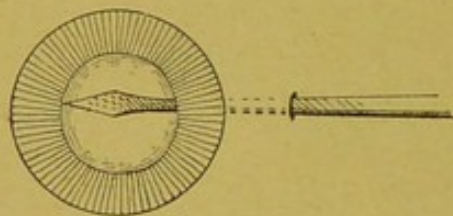


FIG. 195. — Réclinaison de la cataracte.

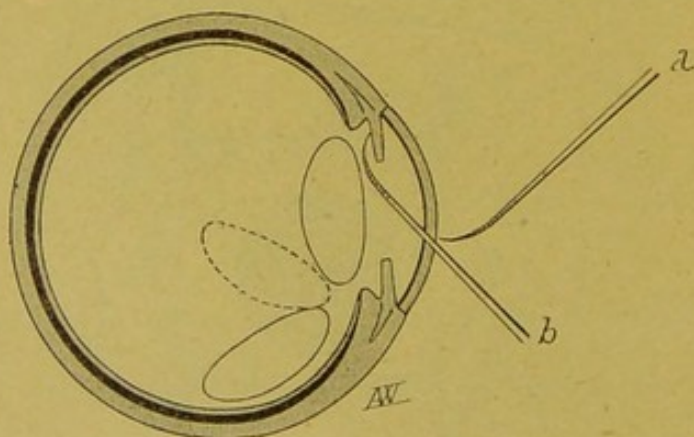


FIG. 196. — Réclinaison par la cornée.

a. Position de l'aiguille prête à ponctionner la cornée : sa convexité est dirigée en bas, de manière à pénétrer perpendiculairement. — b. Après la ponction, le manche est graduellement abaissé vers la joue et l'aiguille dirigée vers le sommet de la lentille s'apprête à faire la réclinaison. Le manche va être alors doucement relevé de manière à venir reprendre la position première tandis que le cristallin sera refoulé en arrière; puis l'aiguille est retirée.



La position de l'aiguille à la fin de la réclinaison est différente, on le voit, de celle occupée à la fin de l'abaissement : dans celui-ci elle est presque horizontale, dans l'autre le manche est dirigé en haut, en dehors et en avant.

La réclinaison par la cornée, comme le montre la figure 196 (keratonyxis), se fait d'une manière sensiblement identique. Elle ne sera d'ailleurs jamais employée.

Un pansement binoculaire est appliqué et les soins sont les mêmes qu'après l'opération de la cataracte (repos au lit, aliments liquides au début, etc.)

**Résultats.** — L'opération, d'une exécution difficile, expose à des échecs (souvent le cristallin reprend sa place) et de nombreuses complications peuvent survenir ; douleurs atroces dans le globe et dans tout le côté de la tête correspondant, vomissements biliaires, dus peut-être à la blessure des nerfs ciliaires, glaucome, irido-cyclite et atrophie du globe, conséquence de la blessure du corps ciliaire et du vitré. Il faut craindre en outre l'ophtalmie sympathique. Les statistiques les plus favorables donnent 60 p. 100 de succès immédiats, desquels il faut défalquer les cas qui deviennent défavorables du fait des complications secondaires.

Aussi cette méthode est-elle aujourd'hui définitivement condamnée. Elle ne pourrait être employée que dans le cas d'hémorragie expulsive apparue après l'opération du premier œil. Nous n'y avons jamais eu recours.

## 6<sup>e</sup> HISTORIQUE DE L'OPÉRATION DE CATARACTE

Les anciens ne connaissaient pas l'extraction et se contentaient de refouler la cataracte dans le corps vitré (*abaissement*). Les tentatives d'ablation faites dans l'antiquité (Pline, Antyllus), à part la discision et l'aspiration, restent problématiques. Saint-Yves et Pourfour du Petit (1708) tentèrent l'extraction de cristallins autrefois abaissés et remontés dans la chambre antérieure, mais l'honneur de l'extraction érigée en méthode régulière revient tout entier au français Jacques Daviel (1748).

Il faudrait un volume pour retracer les phases traversées et décrire les sections multiples successivement proposées depuis J. Daviel : lambeau scléral, ogival, elliptique, trapézoïde et même transversal ! (Küchler). Leur étude n'offre aucun intérêt pratique : après les tâtonnements multiples qui ont marqué l'évolution de l'opération, il ne semble pas qu'elle puisse être modifiée.

Nous ne ferons donc pas l'historique de l'extraction. Deux points seulement en sont à retenir : la forme du lambeau, se rapprochant de plus en plus de celui de Daviel, la possibilité de combiner à l'extraction l'excision de l'iris.

Il faut y ajouter les perfectionnements modernes destinés à assurer une meilleure adaptation du lambeau au moyen du pont conjonctival ou de la suture de la cornée.

Un coup d'œil rapide jeté en arrière montrera les principaux procédés qui ont marqué les étapes successives de l'opération.

La section de Daviel siégeait au limbe et intéressait toute la moitié inférieure de la cornée, peut-être même les deux tiers (fig. 198). Elle était faite d'abord avec la lance, puis agrandie de chaque côté avec les ciseaux sur une étendue d'autant plus considérable que le noyau était plus volumineux



FIG. 197. —  
Couteau  
de Beer.



Puis la discision était faite avec la lance même qui avait servi à inciser la cornée, la pique pénétrant à la partie inférieure de la pupille et traçant là une incision circulaire. Le cristallin sortait de lui-même ou était expulsé par une légère pression sur la cornée. Beer (1817), en imaginant le couteau qui porte son nom (fig. 197), obtint une section plus franche, et, partant, une meilleure cicatrisation : l'incision portait un peu en avant du limbe et occupait presque toute la moitié inférieure de la cornée (fig. 199). Celle de Jacobson (1863), sensiblement identique, empiétait un peu sur la sclérotique (fig. 200).

*Schéma des différentes sections successivement employées<sup>1</sup>.*

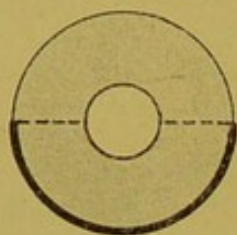


FIG. 198. — DAVIEL.

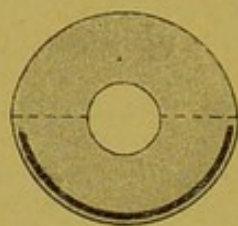


FIG. 199. — BEER.

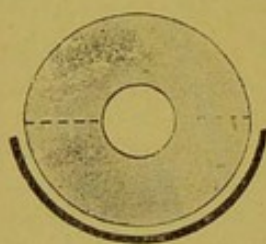


FIG. 200. — JACOBSON.

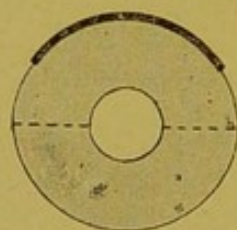


FIG. 201. — CRITCHETT.

Critchett (fig. 201), Waldau et Bowman placent la section en haut et cherchent à la réduire au minimum. Aussi, le cristallin n'ayant aucune tendance à sortir à travers une pareille incision, il faut aller le chercher avec la curette ou le crochet et quelquefois même le broyer au préalable contre la face postérieure de la cornée (Desmarres) ; le procédé est essentiellement mauvais. De Graefe (1887), recherchant très à tort le maximum de linéarité, reporte la section en pleine sclérotique, mais y adjoint l'iridec-tomie (fig. 202). Puis viennent les sections mauvaises de Küchler (fig. 203) Lebrun et Liebreich.

Weber, en 1867, revient aux petits lambeaux et se sert de la lance, procédé repris aujourd'hui par Weill, mais en se rapprochant de la section de Daviel, à laquelle on est revenu à l'instigation de Wecker (fig. 204), et surtout de Panas (fig. 205).

L'incision de la cornée, nous l'avons vu, sera faite toujours d'une manière identique, exactement au limbe, en haut, et presque toujours de même étendue, à moins que l'absence de chambre antérieure, lors de cataractes

1. La ligne pointillée horizontale indique le méridien horizontal de la cornée.



molles, ne permette pas de tailler un aussi grand lambeau. L'inconvénient serait d'ailleurs minime, le noyau central étant très petit et entouré de masses molles qui s'échappent facilement.

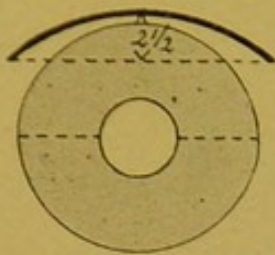


FIG. 202. — DE GRAEFE.

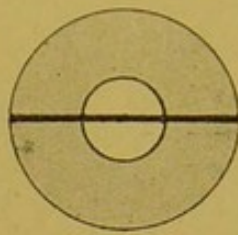


FIG. 203. — KÜCHLER.

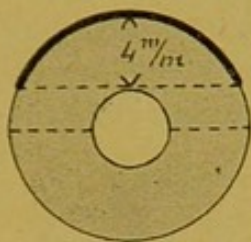


FIG. 204. — DE WECKER.

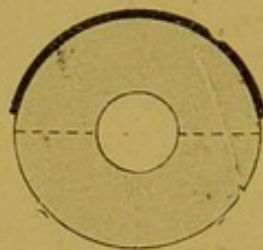


FIG. 205. — PANAS.

*Section typique.*

L'extraction de la cataracte se réduit donc à un seul procédé, celui que nous avons décrit. Exceptionnellement l'abaissement pourra trouver son indication.



## CHAPITRE VII

# OPÉRATIONS SUR LA TOTALITÉ DU GLOBE OCULAIRE

### SOMMAIRE

§ 1. — **Énucléation.** — MANUEL OPÉRATOIRE — 1° Incision de la conjonctive tout contre le limbe, afin de ménager la muqueuse. — 2° Section des muscles droits. — 3° Section du nerf optique et ablation du globe. — COMPLICATIONS. — 4° *Pendant l'opération* : perforation de la coque oculaire, facile à éviter; hémorragie post-opératoire, généralement minime. 2° *Après* : hémorragie secondaire, hématome de l'orbite, infection, conjonctivite, bourgeons charnus et brides conjonctives. — INDICATIONS. — Plus restreintes aujourd'hui qu'autrefois : a) Tumeurs malignes intra-oculaires. b) Ophthalmie sympathique déclarée ou menaçante. Irritation sympathique. c) Tumeurs malignes de l'orbite, lorsque le globe ne peut pas être conservé. Traumatismes très graves du globe oculaire. — RÉSULTATS. — *Énucléation avec anesthésie locale* — § 2. — **Opérations conservatrices.** — AMPUTATIONS PARTIELLES. — 1° OPÉRATION DE CRITCHETT. — 2° AMPUTATION DU SEGMENT ANTÉRIEUR. — 3° KÉRATECTOMIE COMBINÉE. *Technique* : 1° Ponction et contre-ponction avec l'aiguille courbe de Reverdin. 2° Excision de la cornée. 3° Irido-dialyse et ablation du cristallin. 4° Sutures. — *Indications et résultats.* — 4° EXENTÉRATION. — *Manuel opératoire.* — Variétés d'exentération : ignée, partielle, postérieure ou subénucléation. — *Indications et résultats.* L'opération sera réservée à la panophtalmie. — 5° SECTION OPTICO-CILIAIRE. — Manuel opératoire. Résultats et indications. — § 3. — **Prothèse oculaire.** — Moment de la prothèse. Introduction et extraction de l'œil artificiel. Résultats et utilité. — § 4. — **Amélioration de la prothèse.** — Elle portera sur l'œil artificiel, sur le moignon ou sur les deux à la fois. — 1° AMÉLIORATION DE LA PIÈCE PROTHÉTIQUE. — Moulage de la cavité à la paraffine. Coques à double paroi, yeux réformés. Avantages et inconvénients. — 2° AMÉLIORATION DU MOIGNON. — Suture des muscles à la conjonctive. — *Opérations pseudo-plastiques.* Insertion de billes de verres, de greffes d'éponges dans la coque exentérée (opération de Mules) ou dans la capsule de Tenon (opération de Frost-Lang). Résultats : nuls le plus souvent. Injection de vaseline et de paraffine; technique et complications : intoxication, embolies, troubles trophiques et vasculaires, paraffinomes. *Hétéroplastie orbitaire* : greffe cutanée (méthode de Rollet); greffe oculaire (Lagrange); cartilagineuse (Carlotti et Bailleul); anaplérose oculaire (Lagrange). — 3° RÉFECTION DES CULS-DE-



SAC CONJONCTIVAUX. — Confection de l'œil artificiel après moulage. Réfection de la cavité oculaire : Restaurations palpébrales : indiquées lors de déchirures des paupières ou d'ectropion par rétraction cicatricielle.

## § 1. — ÉNUCLÉATION

### MANUEL OPÉRATOIRE

**Instruments.** — Blépharostat, pince à disséquer, deux paires de ciseaux courbes : l'une pointue, de dimensions moyennes, l'autre mousse, plus grande, pour le nerf optique; un crochet à strabisme (fig. 206), une ou deux aiguilles courbes munies de catgut et une pince porte-aiguille ordinaire, le plus souvent inutile, car on peut se passer de sutures.

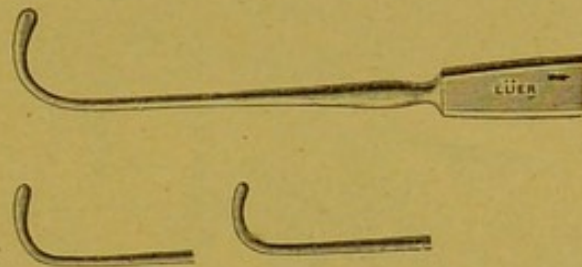


FIG. 206. — Crochets à strabisme.

#### **Mode d'anesthésie.** —

L'anesthésie générale n'est pas indispensable. De plus en plus l'anesthésie locale et régionale, déjà préconisée par nous en 1906, tend à remplacer l'anesthésie générale. Elle est à peu près exclusivement employée à la Clinique ophtalmologique de l'Hôtel-Dieu, hormis les cas où les yeux sont très enflammés, et c'est celle que nous décrivons<sup>1</sup>.

Après toilette habituelle de la région, lavages des paupières avec l'eau et le savon, puis badigeonnage avec notre mélange de teinture d'iode, d'alcool et de glycérine à parties égales, et après instillations plusieurs fois répétées de la solution de chlorhydrate de cocaïne à 5 p. 100, on fait une injection intra-orbitaire profonde de 2 à 3 centimètres cubes de la solution de novocaïne à 4 p. 100. L'aiguille, longue de 4 centimètres, est enfoncée immédiatement au-dessus du trou sous-orbitaire le long du plancher de l'orbite, vers le ganglion ophtalmique.

On attend ensuite quelques minutes et on injecte tout autour du limbe, et à quelques millimètres de lui, un peu de la même solution, de manière à bien anesthésier toute la région péricornéenne. L'écarteur est alors mis en place et l'opération va être faite sans douleur.

**Technique.** — PREMIER TEMPS. — *Incision et dissection de la conjonctive.* — La muqueuse, saisie avec la pince à disséquer tout près de la

1. F. TERRIEN, Énucléation avec anesthésie locale. *Arch. d'ophtalm.*, 1906, p. 85.



cornée, est détachée avec des ciseaux pointus tout contre le limbe. Introduisant alors l'une des branches de l'instrument dans la boutonnière ainsi faite, on détache la conjonctive de tout le pourtour du limbe scléro-cornéen. Il est important de se tenir *très près du limbe* afin de bien ménager la conjonctive et de laisser très peu de muqueuse attachant à la cornée : le futur cul-de-sac conjonctival en sera augmenté d'autant et le port de l'œil artificiel rendu plus facile.

La muqueuse, une fois détachée, est soulevée avec la pince; les

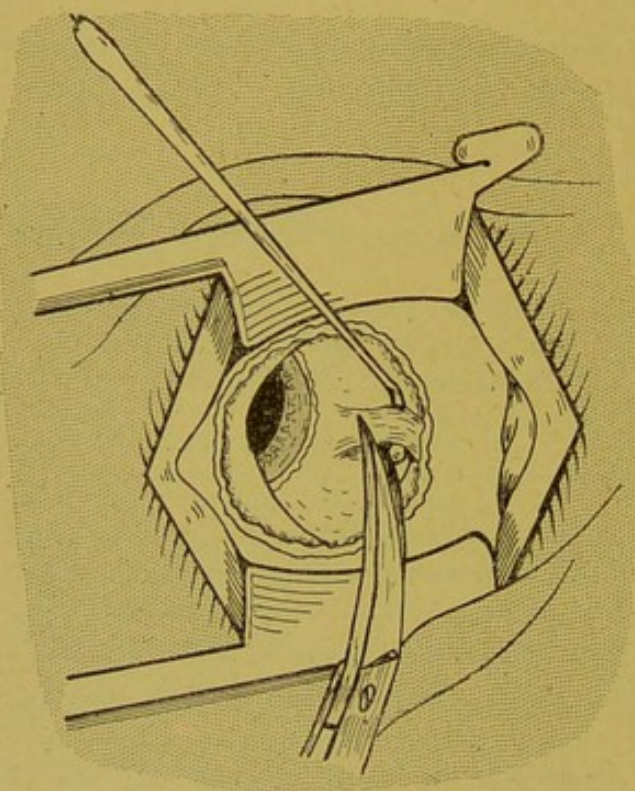


FIG. 207. — *Enucléation. 2<sup>e</sup> temps.*  
Section des muscles droits.

ciseaux, introduits fermés entre elle et la sclérotique, libèrent par de petites sections tout autour du globe la conjonctive bulbaire de ses adhérences sous-jacentes.

Ce premier temps est quelquefois délicat sur les yeux ayant subi de nombreuses poussées inflammatoires: la muqueuse, alors très adhérente, se laisse difficilement disséquer.

On ne commencera pas la section des muscles avant que la conjonctive ait été bien détachée sur tout son pourtour sur

une largeur de 10 à 12 millimètres, quelque difficulté qu'on trouve à le faire et sans craindre d'allonger un peu l'opération. L'enucléation est d'autant plus facile et la prothèse d'autant meilleure que la dissection a été bien faite.

**DISSECTION DE LA MUQUEUSE.** — On ne craindra jamais de dégager la muqueuse sur une trop grande étendue; et tout au moins les insertions musculaires seront toujours bien découvertes. L'enucléation est d'autant plus facile que la muqueuse a été bien libérée.

Il est quelquefois assez difficile, avec les petits ciseaux courbes, de détacher la conjonctive tout autour du limbe sans changer de position. Les ciseaux courbes de Landolt permettent d'éviter cet inconvénient. Ils sont courbés dans les deux sens, d'une part sur le plat, de l'autre sur le tranchant; cette dernière courbure permet leur glissement facile le long



du bord cornéen. Grâce à leur courbure sur le plat ils s'appliquent au globe pour le dégager de toutes ses adhérences et peuvent sectionner même le nerf optique. Il est bon d'avoir deux paires de ces ciseaux, dont les courbures sur le plat sont dirigées en sens inverse, suivant l'œil à opérer.

DEUXIÈME TEMPS. — *Section des muscles droits.* — Chargeant avec le crochet l'un des droits, le droit interne par exemple, on coupe le tendon au ras de la sclérotique comme s'il s'agissait d'une ténotomie; les trois autres droits sont de même chargés et sectionnés au ras du globe (fig. 207).

TROISIÈME TEMPS. — *Section du nerf optique et ablation du globe.* — Le globe, ainsi bien libéré de toutes ses adhérences, est saisi entre

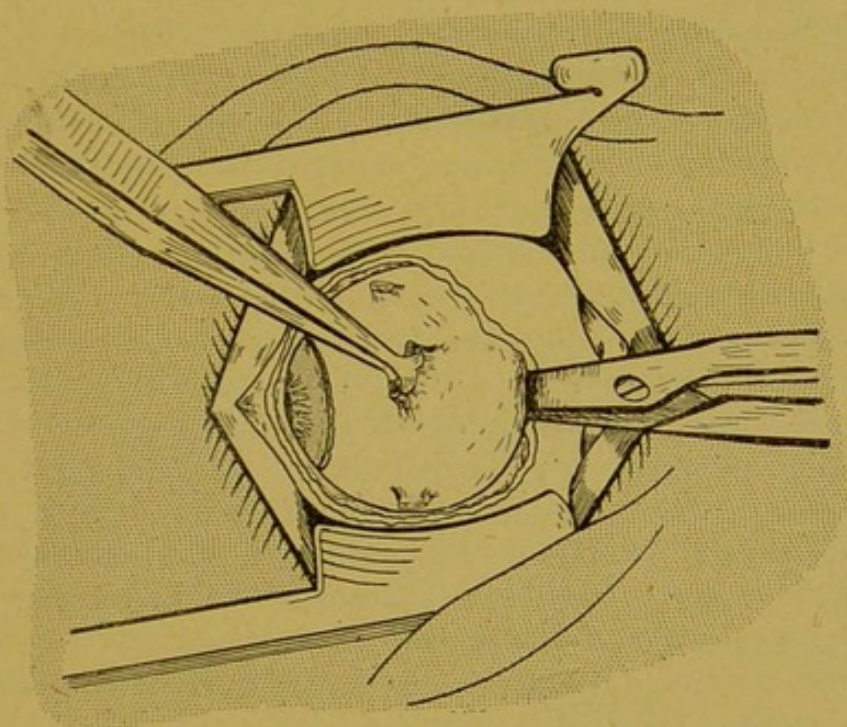


FIG. 208. — *Enucléation du globe oculaire. 3<sup>e</sup> temps.*  
Section du nerf optique

les mors d'une forte pince en arrière de la ligne d'insertion du tendon du droit externe et fortement luxé en haut et en dedans. Puis, avec une paire de forts ciseaux mousses introduits fermés, on pénètre du côté externe et on glisse le long de la paroi externe, jusqu'à ce qu'on ait senti le nerf optique qui se présente comme un cordonnet dur; les ciseaux sont entr'ouverts et le nerf sectionné (fig. 208).

QUATRIÈME TEMPS. — L'œil est attiré, libéré de ses adhérences avec les deux muscles obliques ou avec d'autres brides aponévrotiques, lesquelles sont coupées tout contre la paroi, et l'enucléation est terminée. Ce dernier temps de l'opération sera fait très soigneusement, de telle manière que la paroi du globe soit tout à fait nette et qu'aucune parcelle de tissu ne demeure retenue après la sclérotique.



Lors d'énucléation pour une tumeur intra-oculaire, pour un gliome de la rétine par exemple, la section du nerf optique sera placée le plus loin possible, la propagation du néoplasme se faisant d'ordinaire par les gaines. Le globe sera donc très fortement attiré en avant. L'œil énucléé est examiné aussitôt et pour peu que sa surface de section présente cet aspect grisâtre, gélatiniforme, rappelant celui du frais de grenouille et caractéristique de l'envahissement des fibres nerveuses par les cellules gliomateuses, la portion orbitaire du nerf demeurée en place doit être extirpée en totalité <sup>1</sup>.

Si le globe est hypotone ou en partie atrophique, la fixation est facile. Dans le cas contraire, lorsqu'il est nécessaire d'attirer fortement l'œil en avant, si on craint des difficultés dans la fixation, mieux vaut, au lieu de recourir à l'anse de fil passée dans la cornée et qui doit être rejetée, sectionner l'un des tendons des droits, celui du droit externe, à 2 ou 3 millimètres de son insertion sclérale, laissant adhérent à la sclérotique un fragment tendineux solide qui sera saisi solidement par la pince et servira à attirer le globe en avant.

Après l'opération, un tampon bien exprimé introduit aussitôt dans la cavité orbitaire arrête l'hémorragie, d'ordinaire peu abondante. Une ou deux sutures verticales, à la soie ou au catgut, rapprochent les deux lèvres de la boutonnière conjonctivale et ferment le cul-de-sac qu'elles isolent de la cavité orbitaire.

Mais elles ne sont point indispensables. On peut laisser la plaie se cicatriser par bourgeonnement et cette dernière pratique, très simple, nous paraît préférable. Elle fournit à la prothèse un moignon fort bon, presque toujours supérieur à celui obtenu après les sutures.

Quelques rondelles de gaze stérilisées sont appliquées sur la plaie et maintenues par un pansement compressif qui est laissé en place un ou deux jours et renouvelé ensuite.

Le malade garde le lit le premier jour et peut être congédié cinq à six jours après l'opération. Si des sutures ont été faites, les fils sont retirés le quatrième jour.

#### COMPLICATIONS

**1° Au cours de l'opération.** — a) LA PERFORATION DE LA COQUE OCULAIRE, due à une manœuvre maladroite, est quelquefois difficile

1. La recherche en est difficile au milieu des parties molles de l'orbite. Avec l'index gauche enfoncé dans la cavité on ira sentir sa portion terminale; une pince de Museux glisse le long du doigt indicateur et va saisir le nerf, qu'elle attire fortement en haut tandis qu'avec les ciseaux courbes on le sectionne le plus près possible du trou orbitaire. D'ailleurs si l'on veut avoir quelques chances d'éviter la récurrence du gliome mieux vaut en pareil cas recourir d'emblée à l'exentération de l'orbite, malgré la difformité qu'elle entraîne (voyez p. 499).



à éviter sur les yeux staphylomateux, à paroi très amincie, ou déjà perforés (traumatismes, etc...). La diminution du tonus qui l'accompagne n'a d'autre inconvénient que de rendre l'opération plus laborieuse, à moins qu'il ne s'agisse de tumeurs intra-oculaires, d'irido-choroïdites septiques ou de panophtalmie ; une infection généralisée peut alors en être la conséquence.

b) L'HÉMORRAGIE POST-OPÉRATOIRE est généralement minime. Dans le cas contraire (hémophilie, dyscrasies, etc...) le tamponnement soigneux de la cavité combiné à une compression énergique sera le plus sûr moyen d'assurer l'hémostase.

2° *Après l'opération.* — a) HÉMORRAGIE SECONDAIRE. — Cet accident est très rare, plus encore que le précédent. Il suffirait, pour arrêter l'écoulement, d'enlever aussitôt le pansement et de tamponner fortement la cavité.

b) HÉMATOME DE L'ORBITE. — Il survient sans douleur et se révèle quelquefois dès la fin de l'opération, le plus souvent au moment du premier pansement. Les paupières sont le siège d'une large ecchymose. Le cul-de-sac conjonctival, de teinte violacée, est refoulé en avant, soulevé par une masse de sang épanché et coagulé qui remplit la cavité de l'orbite. Le sang disparaît les jours suivants et le pronostic n'a aucune gravité.

c) INFECTION. — Les complications septiques (phlegmon de l'orbite, thrombo-phlébite orbitaire), exceptionnelles, ne s'observent que dans la panophtalmie. On a vu, en pareil cas, des méningites mortelles, l'infection s'étant propagée aux méninges par l'intermédiaire des gaines lymphatiques du nerf optique : c'est une des raisons pour lesquelles l'énucléation sera rejetée dans la panophtalmie (v. Exentération p. 300).

d) CONJONCTIVITE. — Elle est assez fréquente, surtout à la suite des blessures du globe. Le pansement occlusif contribue à l'exagérer. Il sera donc remplacé par un bandeau flottant et la conjonctivite traitée par les moyens habituels (collyre à base de sulfate de zinc à 1 p. 100, au collargol, etc.); elle disparaît après quelques jours.

e) BOURGEONS CHARNUS ET BRIDES CONJONCTIVES. — Ils ne s'observent pas après une énucléation régulière. Les bourgeons charnus seront excisés et cautérisés : de même les brides fibreuses qui peuvent gêner le port de l'œil artificiel seront sectionnées, mais souvent elles se reproduisent et rendent la prothèse très difficile. On se montrera donc sobre d'interventions et le sujet veillera à l'entretien soigneux de l'œil artificiel afin d'éviter qu'il irrite les tissus (voy. p. 304).

Tout au plus on pourrait exciser après instillation de quelques gouttes d'une solution de cocaïne à 5 p. 100, le petit bourgeon charnu pédiculé qui se montre quelquefois dans la cicatrice.



Les brides conjonctives et les rétractions cicatricielles avec diminution des culs-de-sac se rencontrent surtout à la suite de lésions des paupières ou de la conjonctive antérieures à l'énucléation : plaies, brûlures, conjonctivites chroniques, granuleuses ou autres ; ou bien elles sont la conséquence du port d'un œil artificiel mal entretenu et pas assez fréquemment renouvelé.

#### INDICATIONS

Pratiquée autrefois avec une trop grande facilité, l'énucléation doit être réservée à un petit nombre de cas. Ses indications sont les suivantes :

a) TUMEURS MALIGNES INTRA-OCULAIRES. — Elle s'impose et sera faite de bonne heure si on veut éviter la généralisation du néoplasme.

Lorsque la tumeur est petite et la vue en partie conservée, le diagnostic est rarement fait avec certitude, car il peut n'y avoir qu'un seul symptôme appréciable, le *décollement de la rétine*. Aussi, en présence de tout décollement une triple question se pose ; l'affection est-elle d'origine myopique, traumatique ou due à une tumeur ?

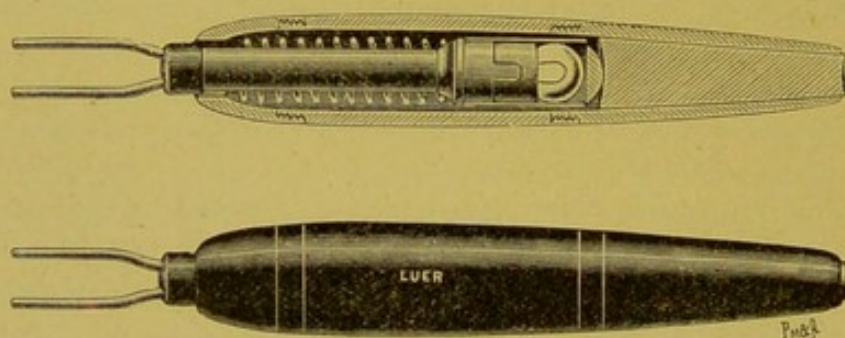


FIG. 209. — Eclaireur de contact de ROCHON-DUVIGNEAUD.

Le décollement myopique apparaît d'ordinaire brusquement ; il est facile de constater en même temps des lésions de myopie et d'atrophie choroïdienne dans l'œil atteint ou dans l'œil congénère. Le décollement traumatique aura pour lui les commémoratifs. Enfin le décollement déterminé par une tumeur apparaît peu à peu sur un œil jusque-là normal et augmente avec les progrès du néoplasme. Mais on n'oubliera pas qu'il existe des décollements spontanés survenant sur des yeux emmétropes et que rien ne peut expliquer.

L'âge du malade (les néoplasmes intra-oculaires, exception faite pour le gliome, n'apparaissent que chez les sujets ayant dépassé l'âge moyen de la vie), la fixité du décollement, l'absence d'hypotonie ou même la présence d'un certain degré d'hypertonie sont des signes importants de présomption en faveur de la tumeur. On s'aidera, pour le diagnostic, de l'éclairage de contact et de la ponction exploratrice.



L'éclaireur de contact (fig. 209), est posé sur la sclérotique, à l'endroit du décollement, après avoir instillé de la cocaïne. Si la pupille au moment où le courant passe montre un reflet rouge caractéristique, s'éclaire aussi vivement que lorsque l'instrument est appliqué en tout autre point du globe, et si la paroi se laisse traverser, très probablement il n'y a pas de néoplasme. Mais la proposition inverse n'est pas vraie, et on ne peut conclure à la présence d'une tumeur si l'éclairement ne se produit pas, car les rayons peuvent être arrêtés par un épanchement de sang.

PONCTION EXPLORATRICE. — La ponction du décollement avec le couteau de Graefe fournit les meilleurs renseignements. Elle donne issue à un liquide brunâtre dans le cas de décollement simple, myopique ou traumatique, et détermine une diminution du tonus. Lors de néoplasme le couteau éprouve une résistance anormale, laisse écouler seulement un peu de sang, et le tonus ne diminue pas.

EXAMEN DU LIQUIDE SOUS-RÉTINIEN. — On a recommandé comme moyen de diagnostic l'examen microscopique du liquide retiré au moyen de la seringue de Pravaz, capable de déceler quelquefois la présence de cellules carcinomateuses. Comme la ponction le procédé a l'inconvénient, en cas de néoplasme, de créer une porte d'entrée et de favoriser la propagation de la tumeur aux tissus voisins. Il ne serait donc que le premier temps d'une opération plus complète; si le résultat est positif l'énucléation serait immédiatement pratiquée. Mieux vaut en cas de doute y renoncer systématiquement.

b) OPHTALMIE SYMPATHIQUE DÉCLARÉE OU MENAÇANTE. — Cette affection, plus rare qu'on le croyait autrefois, s'observe surtout à la suite de corps étrangers intra-oculaires ou avec les yeux devenus atrophiques à la suite d'une irido-cyclite ancienne. On voit des moignons, résultant d'un traumatisme remontant à vingt ou trente ans, qui n'avaient jamais été le siège d'aucune douleur ni d'aucune gêne, devenir rouges, douloureux à la pression et menacer l'œil congénère. Cette *douleur à la pression* est caractéristique et commande l'énucléation immédiate si la vision est définitivement perdue du côté lésé; mais le plus souvent l'opération est impuissante à enrayer la marche de l'ophtalmie sympathique. Aussi sera-t-elle faite que si la vision est entièrement abolie.

C'est là une différence essentielle entre l'*inflammation* et l'*irritation sympathiques*. La première étant toujours infectieuse, quelle que soit l'origine de l'infection (œil sympathisé ou endo-infection générale), on comprend que l'énucléation de l'œil sympathisé ne puisse pas enrayer la marche de l'infection. La seconde, au contraire, étant déterminée par une irritation des nerfs ciliaires venue de l'œil congénère, est toujours définitivement arrêtée par l'énucléation de ce dernier. Elle sera donc faite dans tous les cas, où la vision de l'œil irritant est perdue, lorsque les phénomènes irritatifs ne cèdent pas



promptement. La guérison immédiate est la règle et tous les phénomènes irritatifs, quelle que soit leur intensité, disparaissent dans les heures qui suivent l'opération.

Du côté de l'œil sympathisé, on multipliera les instillations d'atropine. Si l'atropine est mal tolérée, elle serait remplacée par la duboisine ou le bromhydrate de scopolamine. On y ajoutera les compresses chaudes fréquemment renouvelées et le séjour dans une chambre obscure tant que durent les symptômes réactionnels. Enfin les injections sous-conjonctivales de cyanure d'Hg, à 1 p. 1.000 et même les injections intraveineuses d'arséno-benzol pourront compléter la médication.

*Prophylaxie de l'ophtalmie sympathique.* — Le plus sûr moyen d'éviter l'affection est de connaître les accidents capables de la provoquer.

Les éléments nous permettant de prévoir l'ophtalmie sympathique peuvent être groupés sous trois chefs.

Les premiers, *symptômes de possibilité*, sont réalisés par les blessures du globe, de la région ciliaire en particulier, surtout si elles se compliquent d'infection et de la présence d'un corps étranger.

Les *signes de probabilité* sont fournis par les symptômes réactionnels : mollesse, rougeur et douleur de l'œil blessé, douleur spontanée et avant tout la douleur à la pression sur le corps ciliaire. Cette recherche sera toujours faite avec une grande délicatesse, car la pression la plus légère suffit souvent à réveiller une douleur extrême. Ailleurs, au contraire, probablement quand il existe un décollement du corps ciliaire, il faut une pression plus profonde. On s'assurera donc, en l'absence de réaction à une pression légère, qu'une pression plus profonde ne réveille aucune douleur avant de conclure à l'absence possible de sympathie.

Ces signes commandent l'énucléation immédiate.

Les *signes de certitude*, dont on n'attendra pas l'apparition pour intervenir, sont réalisés par les phénomènes réactionnels et surtout inflammatoires (iritis, irido-cyclite), survenant sur l'œil sain (œil sympathisé).

c) TRAUMATISMES TRÈS GRAVES DU GLOBE. — L'énucléation ne sera réservée qu'aux traumatismes très graves, dans lesquels l'œil est complètement détruit, souvent même déchiqueté, tout ou partie ayant été emporté, et où le traitement conservateur ne permet pas d'espérer le maintien d'un œil utile, même au seul point de vue de la prothèse. La dernière guerre européenne nous en a fourni malheureusement de nombreux exemples où l'énucléation immédiate est demeurée la seule et la meilleure ressource de traitement<sup>1</sup>.

1. F. TERRIEN, Les blessures de guerre orbito-oculaires. *Paris médical*, 1915.



Toutefois si le délabrement n'est pas trop considérable, lors d'éclatement du globe par exemple, alors même que celui-ci est le siège d'une hémorragie profuse et que toute vision est abolie, on pourra tenter la conservation par le recouvrement conjonctival (suture en bourse, recouvrement, etc.). Plus tard, si des phénomènes inflammatoires surviennent, l'énucléation serait aussitôt pratiquée. Mais souvent, bien des yeux qui au premier abord semblaient perdus se réparent beaucoup mieux qu'on ne l'avait espéré, quelquefois même avec un certain degré de vision <sup>1</sup>.

Enfin dans ces traumatismes graves on préférera à l'énucléation l'ablation du segment antérieur qui, à condition d'être précoce et de suivre de très près le traumatisme, n'entraîne pas de phénomènes réactionnels (2).

d) SI L'UN DES YEUX DOIT ÊTRE OPÉRÉ DE CATARACTE, l'autre étant atrophié, l'énucléation préalable de ce moignon sera une mesure de prudence. L'opération de l'œil cataracté pourrait réveiller le processus inflammatoire dans l'œil atrophié, lequel réagit à son tour sur l'œil opéré.

e) Enfin, DANS LES TUMEURS MALIGNES de l'orbite, l'énucléation du globe oculaire constitue le premier terme de l'intervention. Lorsque la vision n'est pas complètement abolie, on tentera de respecter le globe (voy. p. 494 opération de Krönlein). Mais il est permis de se demander si cette conduite n'est pas quelquefois plus nuisible qu'utile : car, l'opération, de ce fait, est généralement incomplète et les récurrences plus fréquentes.

Dans tous les autres cas : ectasies du globe, staphylomes de la cornée, glaucome absolu même, l'énucléation doit céder la place aux opérations conservatrices qui laisseront à l'opéré le bénéfice d'un excellent moignon.

On ne peut, d'ailleurs, donner ici de règles précises. Nous avons énuméré les cas dans lesquels l'énucléation est formellement indiquée et où l'opération ne peut être différée. Dans tous les autres, elle peut quelquefois s'imposer ; mais les indications sont toujours relatives et l'opération ne devra être faite qu'après avoir essayé tous les moyens de conserver l'œil.

C'est ainsi que pour les tumeurs conjonctivales épibulbaires malignes on ne devra, pour ainsi dire, jamais énucléer. Quels que

1. Un de nos malades atteint d'une hémorragie profuse traumatique du vitré avec irido-dialyse étendue, présentait deux mois après des signes de papillo-rétinite diffuse sympathique de l'autre. V. = 1/6. L'œil blessé, non douloureux, montrait de larges flocons du vitré et pouvait compter les doigts à 50 centimètres. Je ne pus me résoudre à l'énucléation et me contentai du traitement médical. La guérison se fit avec 1/6 d'acuité du côté sain et la vision de l'œil blessé s'améliora encore par la suite.

2. DUVERGER, *Arch. d'ophtalm.*, 1917, p. 705.



soient le volume et l'ancienneté de la tumeur, le globe est généralement respecté. Cette idée, déjà soutenue par Panas en 1879<sup>1</sup>, n'a fait que se confirmer depuis. Dans presque tous les cas où l'énucléation a été faite, l'œil a été trouvé intact (observations de Desmarres, Badal, Lagrange, etc.). L'opération ne serait donc tentée que si l'ablation, complète, avec large cautérisation de toute la surface d'implantation, terminée au besoin par une séance de radiothérapie avec des rayons très pénétrants, était suivie de repullulation ou laissait voir la propagation vers l'intérieur de l'œil.

**Résultats.** — L'œil artificiel ne sera pas appliqué avant 4 ou 5 semaines après l'opération et nous donnerons plus loin les indications sur son entretien et les précautions à prendre.

L'absence de globe oculaire amène un enfoncement très marqué de la pièce prothétique et le retrait de celle-ci est encore rendu plus net par la persistance d'un sillon transversal au-dessous du rebord orbitaire supérieur. Cette dépression est causée par le releveur de la paupière qui, privé du globe sur lequel il se réfléchit, agit alors directement d'avant en arrière. De plus, la pièce n'a que des mouvements d'emprunt très limités, ce qui rend la difformité visible pour l'œil le moins exercé, malgré le port de verres légèrement foncés (un peu plus du côté de l'œil énucléé que de l'autre).

En outre, elle entraîne quelquefois un peu d'irritation conjonctivale, du larmolement, une légère sécrétion muco-purulente.

Ses inconvénients découlent de l'insuffisance du moignon. La coque de verre, demi-sphère concave, est reçue dans le cul-de-sac conjonctival, également concave, et ne repose sur lui que sur ses bords. Les deux surfaces ne peuvent se correspondre et il n'y a aucune adaptation. Aussi a-t-on cherché à restreindre le domaine de l'énucléation et à lui substituer des opérations moins radicales, capables de fournir à la prothèse un moignon mobile et d'un certain volume. Ce sont les amputations partielles, la greffe oculaire, et les moignons artificiels dans les cas où on n'a pu éviter l'énucléation.

## § 2. — OPÉRATIONS CONSERVATRICES

### AMPUTATION DU SEGMENT ANTÉRIEUR

Divers procédés ont été préconisés. Ils ne diffèrent que par l'étendue donnée à l'amputation qui peut être limitée à la seule cornée ou comprendre en même temps le corps ciliaire. Elle ne le dépassera d'ailleurs jamais. Aussi l'opération sera surtout réservée aux altérations du segment antérieur, staphylomes, scléro-kératite antérieure, etc.

1. PANAS et RÉMY, *Anal. pathol. de l'œil*, 1879, p. 6.



1<sup>re</sup> OPÉRATION DE CRITCHETT

L'opération est applicable au staphylome total de la cornée. Son ablation était déjà pratiquée depuis longtemps avant Critchett ; la portion ectatique était enlevée à l'aide d'un couteau spécial dit *couteau à staphylome* ; un pansement était appliqué sur la plaie largement béante qui se cicatrisait peu à peu. A Critchett revient le mérite d'avoir fait le premier la suture des lèvres de la plaie après l'ablation<sup>1</sup>.

**Manuel opératoire.** — Les paupières écartées par le blépharostat et l'œil anesthésié comme pour une énucléation (injection intra-orbitaire de novocaïne à 4 p. 100), la base du staphylome est traversée par quatre ou cinq aiguilles munies de soie fine. Elles sont laissées en place, le staphylome est enlevé en totalité jusqu'à 2 millimètres au-delà du bord cornéen et l'œil est fermé par le rapprochement des fils.

Afin d'obtenir une fermeture plus complète, mieux vaut, après avoir dégagé la conjonctive, faire deux plans de suture, l'un profond, sclérotical, avec de fins catguts, et l'autre superficiel, conjonctival, avec des fils de soie.

Un pansement est appliqué et les fils sont enlevés le sixième ou le septième jour.

**Résultats.** — Le moignon fourni à la prothèse est excellent. Mais le principal inconvénient de la méthode est la perforation de la zone ciliaire : une partie est emportée avec le staphylome tandis que l'autre, demeurée en place et chroniquement irritée par les sutures, peut être point de départ de douleurs très vives, capables de déterminer une irritation sympathique de l'œil congénère. De plus, les deux angles saillants résultant de la fermeture de la plaie rendent le port de la coque oculaire très pénible.

2<sup>re</sup> AMPUTATION DU CORPS CILIAIRE

C'est l'opération de choix.

**Manuel opératoire.** — INSTRUMENTS : Blépharostat, pinces fixatrices, cinq ou six grandes aiguilles courbes munies de fil, de fin catgut ou de tendon de renne, pince porte-aiguille, couteau, ciseaux.

**TECHNIQUE.** — Dans un *premier temps*, après dissection de la conjonctive, détachée sur tout le pourtour du limbe et bien disséquée sur une étendue de 10 à 12 millimètres, les aiguilles courbes, très grandes puisqu'elles auront à traverser toute l'épaisseur du globe au voisinage de l'équateur, pénètrent dans la sclérotique très en ar-

1. CRITCHETT, *Ophthalmic Hosp. Rep.*, t. IV, 1863.



rière du limbe, à 7 ou 8 millimètres, et ressortent du côté opposé à la même distance (fig. 210).

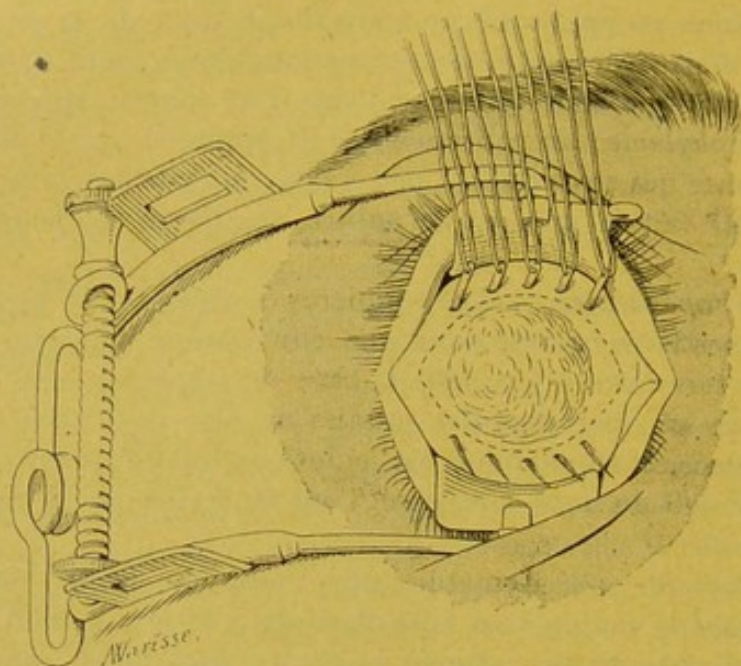


FIG. 210. — Amputation du segment antérieur. Œil droit. Premier temps.

La ligne d'incision, représentée par la ligne pointillée, est un peu plus éloignée du limbe aux deux extrémités du diamètre horizontal, afin que les angles de la plaie se trouvent arrondis après le rapprochement des lèvres de celle-ci.

*Deuxième temps.* — Elles sont laissées en place et tout le segment antérieur, à l'exception de la conjonctive qu'on a soin de bien res-

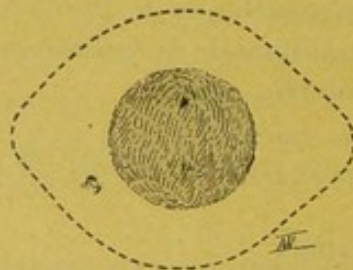


FIG. 211. — Ligne d'incision pour l'amputation du segment antérieur avec la totalité du corps ciliaire.

pecter, est enlevé avec le couteau. Aux deux extrémités du diamètre horizontal la section sera placée encore un peu plus loin du limbe (fig. 211).

*Troisième temps.* — La plaie sclérale est rapidement suturée afin de s'opposer à l'écoulement du vitré et on obtient une cicatrice linéaire dont les deux angles sont peu saillants, grâce au mode de



section indiqué (fig. 212). Ils seraient d'ailleurs réséqués dans le cas contraire.

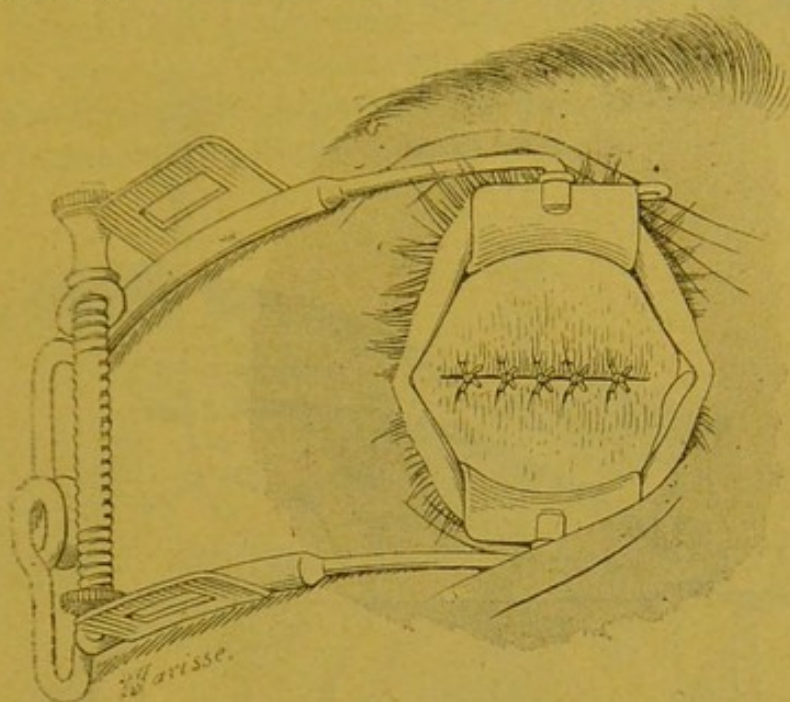


FIG. 212. — Amputation du segment antérieur. Œil droit. Résultat.

*Quatrième temps.* — La muqueuse conjonctivale est fermée à son tour au-devant de la plaie sclérale, à l'aide de 3 ou 4 sutures à la soie et en ayant soin que le plan de suture conjonctival ne porte pas en regard du plan de suture profond, afin d'assurer une exacte fermeture et d'éviter l'infection.

### 3<sup>e</sup> KÉRATECTOMIE COMBINÉE (PANAS)<sup>1</sup>

*Manuel opératoire.* — INSTRUMENTS : Une aiguille courbe de Reverdin, un couteau, une paire de ciseaux courbes, une pince fixatrice, une pince porte-aiguille et deux ou trois aiguilles courbes munies de soie n° 00.

*TECHNIQUE.* — L'œil est anesthésié, l'écarteur mis en place et le globe fixé avec la pince.

*Premier temps.* — *Perforation du globe.* — L'opérateur embroche de part en part le limbe scléro-cornéen suivant le diamètre vertical avec l'aiguille demi-courbe de Reverdin qu'on fait cheminer derrière l'iris et le cristallin. Au chas de l'aiguille laissée en place on passe un fil de soie qui servira, par la suite, de premier point de suture médian (fig. 213).

*Deuxième temps.* — *Excision de la cornée.* — Le couteau, intro-

1. PANAS, Kératetectomie combinée. *Bull. de l'Acad. de méd.*, 23 août 1898, p. 108.



duit à plat, pénètre et ressort au limbe et détache par de petits mouvements de scie les trois cinquièmes supérieurs du staphylome;

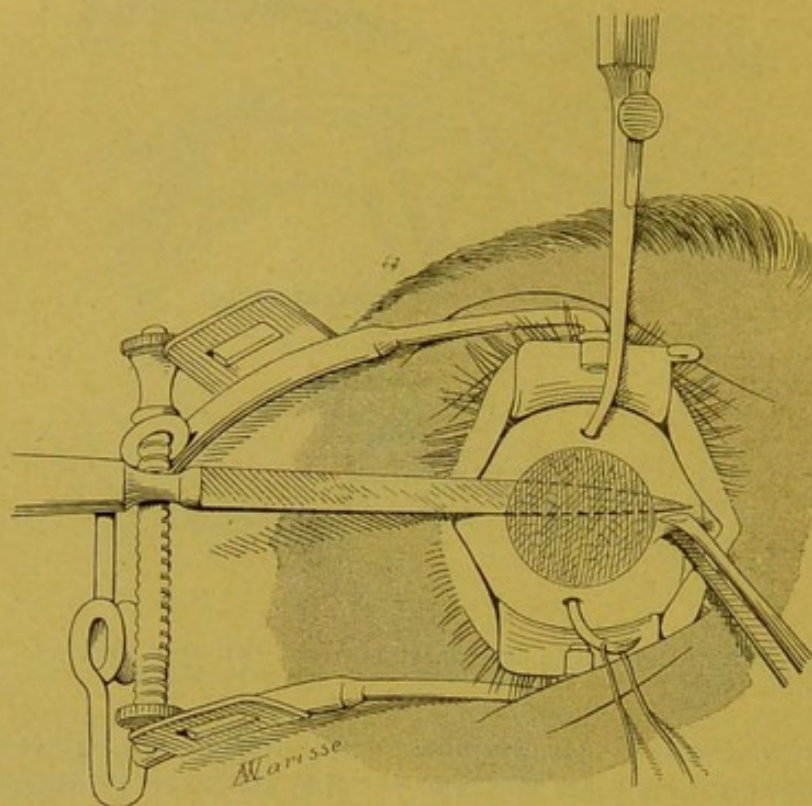


FIG. 213. — Kératectomie combinée. Œil droit. Premier et deuxième temps.

L'aiguille courbe, laissée en place et munie de son fil, est maintenue par un aide tandis que le chirurgien va procéder à l'excision du staphylome avec le couteau.

celui-ci est alors saisi entre les mors de la pince et les deux derniers cinquièmes sont coupés avec les ciseaux (fig. 214).

*Troisième temps. — Irido-dialyse totale et ablation du cristallin.* — L'iris, en général adhérent à la cornée, est emporté par elle. Dans le cas contraire, il sera arraché en totalité avec la pince, de façon à libérer l'angle iridien de filtration dans la plus grande étendue possible.

Le cristallin, cataracté ou non, est enlevé tandis qu'un aide soulève un peu l'écarteur afin de ne pas perdre de vitré, ou le moins possible.

*Quatrième temps. — Sutures.* — L'aiguille de Reverdin armée de son fil est retirée; la suture est achevée aussitôt, et la plaie sclérale se trouve affrontée. Une nouvelle suture est faite de chaque côté avec les deux aiguilles courbes enfilées. Puis, afin que le moignon revête une forme régulièrement ronde, on abrase avec les ciseaux les deux angles latéraux.



On aura toujours intérêt d'ailleurs, pour les raisons indiquées plus haut, à faire deux plans de sutures, l'un profond au catgut suivant la technique mentionnée, l'autre complémentaire, conjonctival à la soie. On aura donc soin, avant de placer l'aiguille de Reverdin et d'enlever le staphylome, de bien disséquer la conjonctive sur tout le pourtour du limbe et de la bien ménager.

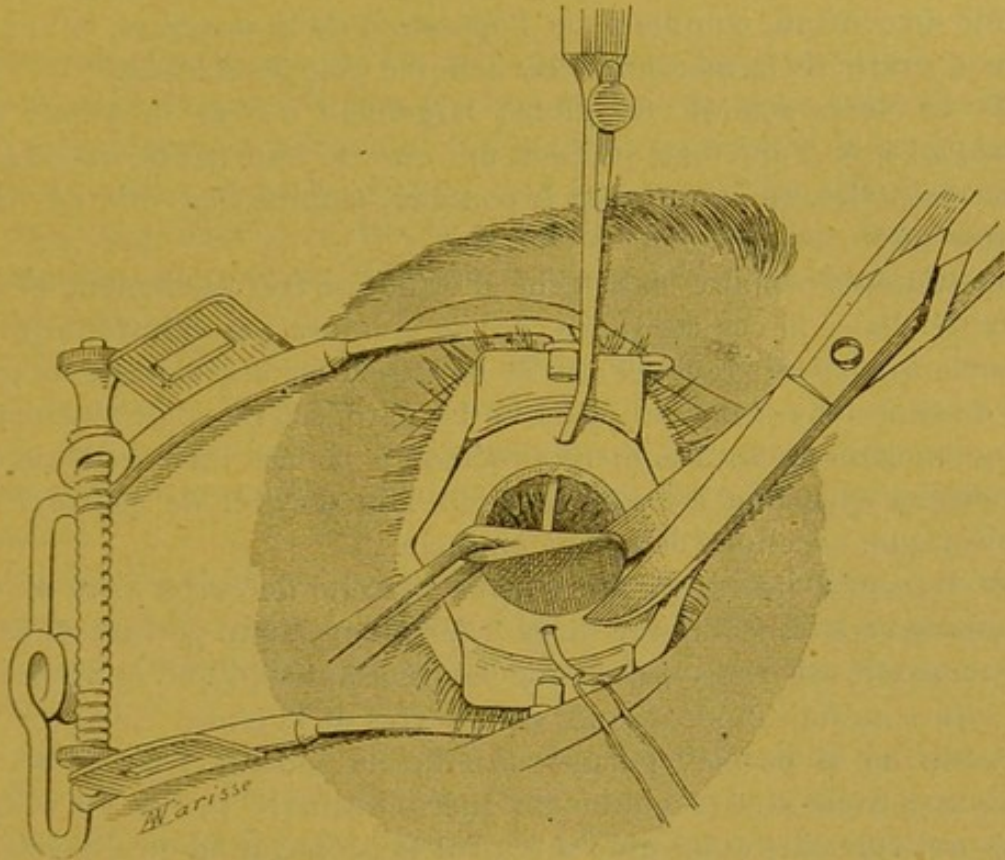


FIG. 214. — Kératectomie combinée. Œil droit. Achèvement du second temps.

Un pansement sec est appliqué ; les fils sont enlevés le septième jour et la cicatrisation se fait sans réaction.

**Indications et résultats.** — L'opération est particulièrement indiquée dans les staphylomes, à condition qu'ils soient limités à la cornée.

Le moignon qu'elle fournit est parfait, souvent même un peu volumineux.

#### EXENTÉRATION DU GLOBE OCULAIRE

Encore appelée éviscération, curage de l'œil, l'exentération est réservée à la panophtalmie. Elle consiste à vider le globe de son contenu purulent ou infecté. Suivant que celui-ci est enlevé en totalité ou en partie l'exentération est totale ou partielle (cette dernière à rejeter), et suivant qu'on pénètre en avant ou en arrière du globe, elle est dite antérieure ou postérieure, celle-ci également à rejeter.



**Exentération simple.** — INSTRUMENTS : Blépharostat, pince fixatrice, couteau, une paire de ciseaux courbes, une curette tranchante, une aiguille courbe munie de soie et une pince porte-aiguille.

TECHNIQUE. — 1° Le malade étant chloroformé (le chlorure d'éthyle peut suffire en raison de la rapidité de l'intervention), dans un PREMIER TEMPS la moitié supérieure de la cornée est emportée à l'aide du couteau, comme pour l'opération de la cataracte, et l'excision du reste de la membrane est achevée avec les ciseaux.

2° La lèvre sclérale du globe, largement ouvert en avant, est saisie à l'aide d'une forte pince et une curette tranchante, introduite dans sa cavité, en extrait tout le contenu, comme l'on vide un œuf demi-cuit.

Le contenu oculaire se détache d'ordinaire très facilement et en totalité. Dans le cas contraire, on ne craindra pas d'introduire la curette à plusieurs reprises afin de ne laisser aucune parcelle de pus ou de choroïde infectée et épaissie. La paroi sclérale doit être nette et ne montrer aucun fragment adhérent à la face interne. Mais on procédera avec une certaine douceur afin d'éviter de perforer la sclérotique, si celle-ci était déjà amincie.

3° Lorsqu'il ne reste plus aucune parcelle de corps vitré ni de choroïde et la face interne de la sclérotique étant partout mise à nu, la cavité est irriguée avec une solution antiseptique et un *point de suture médian* rapproche les deux lèvres de la plaie.

Avant de la fermer, Panas conseille de toucher légèrement le disque optique avec la pointe du thermo-cautère portée au rouge sombre. On évite ainsi plus sûrement la propagation de l'infection par les gaines lymphatiques du nerf. Mais la recherche du disque est quelquefois difficile dans le fond de la cavité où il est plus ou moins masqué par le sang et cette cautérisation n'est pas indispensable.

Nous conseillons de ne prendre dans la suture (surtout s'il s'agit d'une panophtalmie) que la conjonctive, généralement épaissie, et quelques fibrilles du tissu épiscléral sous-jacent. Le drainage de la plaie se trouve facilité et la réaction consécutive est moins vive.

L'hémorragie au cours de l'opération, nulle dans les cas de panophtalmie, est insignifiante dans les autres cas; elle serait d'ailleurs arrêtée facilement avec un peu de compression ou en touchant l'endroit qui donne avec la pointe du thermo-cautère.

Un pansement humide est appliqué et les compresses sont fréquemment renouvelées afin de calmer la douleur et de diminuer les symptômes réactionnels qui manquent rarement.

On observe une tuméfaction marquée de tout le contenu orbitaire avec œdème des paupières, chémosis conjonctival et protrusion du



moignon. Les douleurs ont disparu vers le troisième ou quatrième jour et les autres symptômes diminuent rapidement d'intensité. Elles seraient calmées au besoin par une injection de morphine.

L'exfoliation nécrotique de la sclérotique n'est pas à craindre si on intervient avant que le pus ait envahi le tissu scléral.

L'opération sera toujours faite aussi complète que possible, en ayant soin de ne rien laisser dans la cavité.

**Exentération ignée** (de Lapersonne). — 1° Toujours après anesthésie générale, on fait avec le couteau une incision transversale, suivant le diamètre horizontal et dépassant les limites de la cornée, le plus souvent en partie détruite par la suppuration. Deux coups de ciseaux en haut et en bas, à la partie médiane des deux lèvres cornéennes, complètent une incision cruciale avec formation de quatre volets.

2° Un gros thermo-cautère recourbé, chauffé à blanc, qui remplace la curette tranchante de tout à l'heure, est introduit dans la cavité, qui est cautérisée énergiquement et à plusieurs reprises, en particulier au niveau de la région papillaire, détruisant tout le tissu purulent.

3° L'intervention est terminée, comme la précédente, par un lavage avec la solution de cynure d'Hg. à 1 p. 5.000, afin d'entraîner les parties carbonisées restées dans la coque oculaire. Pansement occlusif.

L'opération détermine une cessation immédiate de la douleur. Il semble que le thermo-cautère agisse par rayonnement sur les germes infectieux qui ont dépassé la sclérotique et la réaction est minime. Le résultat prothétique est supérieur encore à celui de l'exentération simple.

**Exentération partielle.** — Dans le but d'obtenir un moignon plus volumineux et meilleur pour la prothèse, on a conseillé des ablations limitées à la partie antérieure du vitré avec cautérisation espacée dans le reste du corps vitré (Truc.)

Ces curages partiels doivent être rejetés, car les éléments laissés dans la cavité sont un danger pour l'avenir. Ils peuvent être le point de départ d'ophtalmie sympathique ou d'ossification intra-oculaire.

**Exentération postérieure ou subénucléation.** — Conseillée par Nicati, c'est une sorte d'énucléation à rebours.

Le droit interne ayant été détaché, le nerf optique est sectionné, les muscles obliques détachés, et on harponne le globe de manière à luxer sa face postérieure en dehors.

Le pôle postérieur ainsi bien visible, on résèque toute la moitié posté-



rière de l'œil jusqu'aux insertions des muscles droits et on enlève du segment antérieur restant les parties molles et vasculaires. Puis le tout est remis en place et le droit interne suturé.

Cette opération, dont le but est de conserver la charpente antérieure du globe pour servir à la prothèse, ouvrant largement toute sa moitié postérieure, expose à l'infection du tissu orbitaire et au plegmon de l'orbite. Elle doit être rejetée.

**Evidement du globe.** — Afin de faciliter l'évacuation du contenu du globe Poulard fait une large incision qui contourne la moitié supérieure de la cornée en passant au delà du limbe et se continue en dedans et en dehors aux extrémités du diamètre transversal de la cornée.

Le large lambeau cornéo-scléral supérieur est récliné et à travers la large brèche ainsi formée on peut enlever facilement le contenu du globe. Puis la plaie est fermée par une suture<sup>1</sup>.

Le procédé aurait l'avantage de conserver la totalité de la tunique fibreuse (sclérotique et cornée) et d'augmenter le volume du moignon, mais il sera presque toujours inapplicable la cornée étant d'ordinaire sphacélée et détruite par le pus au moment où on intervient.

**Indications et résultats de l'exentération.** — L'opération est indiquée surtout dans la panophtalmie. L'énucléation qui, alors, n'est pas sans danger (voy. p. 287) ne sera faite que si le pus avait déjà perforé les parois du globe. L'exentération s'applique également aux cas de glaucome hémorragique ou de corps étranger intra-oculaire si celui-ci n'a pu être extrait et détermine de l'hyalite, à condition de surveiller attentivement le malade et d'énucléer le moignon devenu douloureux à la moindre menace d'ophtalmie sympathique.

D'une manière générale, l'opération est indiquée dans tous les cas où l'énucléation ne s'impose pas d'une manière absolue et où on ne peut songer à la résection seule du segment antérieur.

La prothèse peut être faite vers la fin du premier mois après l'intervention. Le moignon qui en résulte est petit, irrégulier, par suite de la rétraction des muscles droits et de la sclérotique, mais préférable cependant à celui fourni par l'énucléation. L'œil artificiel, moins enfoncé, jouit d'une mobilité plus grande. Les chiffres ci-dessous indiquent le degré de mobilité de la coque oculaire dans les deux cas<sup>2</sup>.

|                    | En dehors. | En dedans. | En haut. | En bas. |
|--------------------|------------|------------|----------|---------|
| Énucléation . . .  | 15°        | 23°        | 15°      | 25°     |
| Éviscération . . . | 20°        | 25°        | 20°      | 40°     |

1. POULARD, *Annales d'oculistique*, 1918, p. 233.

2. TRUC, *Eviscération et énucléation dans la panophtalmie*. Montpellier, 1888.



## SECTION OPTICO-CILIAIRE

L'opération a été conseillée lors de globes atrophiques, douloureux à la pression (Boucheron, Golovine) et capables de déterminer une ophtalmie sympathique. S'appuyant sur la théorie migratrice de l'ophtalmie sympathique, elle se propose, par la section du nerf optique et des nerfs ciliaires de l'œil perdu, d'interrompre la communication de ce dernier avec le congénère et de prévenir cette ophtalmie.

**Manuel opératoire.** — Après l'antisepsie habituelle (nettoyage des paupières et lavage des culs-de-sac) l'œil est anesthésié comme pour une énucléation (instillations du collyre au chlorhydrate de cocaïne à 5 p. 100 et injection profonde de 3 ou 4 centimètres cubes de la solution de novocaïne à 4 p. 100).

L'écarteur mis en place, l'œil étant fortement attiré en avant et en dedans, une paire de ciseaux courbes est introduite, le plat tourné contre l'œil, et enfoncée jusque vers le nerf optique. Les ciseaux sont entrouverts de manière à saisir le nerf qui est sectionné d'un seul coup.

L'écarteur est enlevé rapidement et un tampon compressif est appliqué sur les paupières afin de s'opposer à la propulsion de l'œil déterminée par l'hémorragie rétro-oculaire, généralement assez marquée. L'exophtalmie considérable qu'elle entraîne parfois a pu contraindre à l'énucléation les jours suivants. Elle sera facilement évitée en plaçant dans la cavité orbitaire aussitôt la section un petit drain qui est enlevé le lendemain.

La conjonctive est suturée, un pansement modérément compressif appliqué et le malade garde le lit 24 heures.

La section préalable du muscle droit externe, on le voit, n'est pas indispensable. On peut, en pénétrant entre le droit inférieur et le droit externe ou entre ce muscle et le droit supérieur, après ouverture de la conjonctive et de la capsule de Tenon, sectionner facilement le nerf. D'ailleurs la section du muscle droit externe est sans inconvénient ; elle pourra même éviter la déviation de l'œil en dehors, conséquence habituelle de l'amblyopie.

**Résultats et indications.** — L'exophtalmie, grâce à la présence du drain, est insignifiante et les résultats obtenus sont excellents. Les douleurs disparaissent dès le lendemain de la section, la mobilité du globe est parfaite et l'opération mérite d'être recommandée<sup>1</sup>.

Elle ne met pas absolument à l'abri de l'ophtalmie sympathique, car on a vu celle-ci se déclarer dans l'autre œil deux ans et demi après la section du nerf optique et des nerfs ciliaires de l'œil malade. Toutefois elle est indiquée dans l'*irritation sympathique*, conséquence de l'irritation des nerfs ciliaires de l'œil sympathisant (c'est la théorie la plus vraisemblable). La section optico-ciliaire en pareil cas amène un soulagement immédiat, au même titre que l'énucléation. Sans doute le résultat n'est pas toujours durable. On a dit que le bout central des nerfs ciliaires sectionnés proliférait et poussait de nombreux prolongements qui pénétraient dans le globe, les uns par l'intermédiaire des anciens tubes nerveux, les autres par des voies nouvelles qui redonnent à l'œil une sensibilité, pouvant être le point de départ d'une nouvelle irritation sympathique et nécessiter l'énucléation (Redard). La chose mériterait d'être prouvée ; elle paraît peu probable et cette étude devrait être reprise<sup>2</sup>.

1. F. TERRIEN, *Arch. d'ophtalm.*, 1916, p. 529.

2. Si la section a porté très en arrière du globe, une portion du nerf optique y attenante peut être réséquée et l'opération devient la neurectomie optico-ciliaire.



L'opération est également indiquée dans tous les cas où l'œil blessé est douloureux à la pression, alors que l'on hésite à pratiquer l'énucléation, à condition, bien entendu, que la vision soit définitivement abolie. Sans doute elle ne prévient pas toujours la sympathie; mais si on attribue, etc'est l'hypothèse la plus vraisemblable, l'ophtalmie sympathique à une infection par des cyto-toxines amenés de l'œil sympathisant à l'œil sympathisé par la circulation générale, leur localisation sur celui-ci est vraisemblablement favorisée par l'irritation de l'œil sympathisant. La section optico-ciliaire, en supprimant ce facteur irritatif, diminuera beaucoup les chances d'ophtalmie sympathique.

Et puis la section des vaisseaux ciliaires postérieurs qu'elle entraîne nécessairement a pour résultat la suppression d'une importante voie d'apport pour les cytotoxines provenant de l'œil sympathisant.

Enfin l'opération est encore indiquée dans le glaucome absolu douloureux.

### § 3. — PROTHÈSE OCULAIRE

Après l'énucléation comme après les opérations conservatrices, les culs-de-sac conjonctivaux sont capables de recevoir un œil artificiel, coque d'émail à convexité antérieure, dont la forme et les dimensions varient avec la grandeur de la fente palpébrale, de l'orbite et le volume du moignon.

Sa forme rappelle celle d'un segment de sphère ou d'ellipsoïde, (fig. 215 et 216).

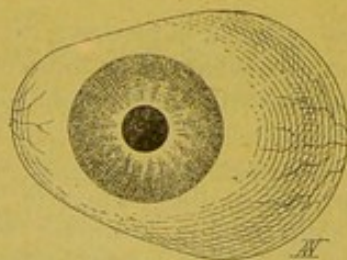


FIG. 215. — Œil artificiel  
vu de face.

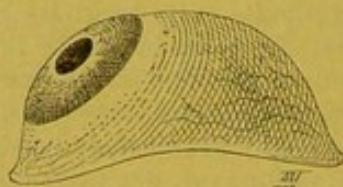


FIG. 216. — Œil artificiel  
vu de profil.

L'œil artificiel ne doit pas être appliqué trop tôt après l'énucléation (deux à trois semaines environ). Si celle-ci a été pratiquée pour une ophtalmie sympathique, il est prudent d'attendre plus longtemps, de peur que le frottement de la pièce sur la conjonctive ne l'irrite.

Le jeune âge n'est pas une contre-indication et la prothèse peut être faite chez les très jeunes sujets (quinze à 18 mois); elle s'opposera en partie à l'atrophie de l'orbite, beaucoup plus rare, d'ailleurs, qu'on ne le croit généralement.



**Introduction et extraction de la pièce prothétique.** — Le cul-de-sac conjonctival, soigneusement lavé, est anesthésié les premières fois avec le collyre à la cocaïne et la coque elle-même est humectée.

Sa face postérieure s'appuiera par ses bords sur les culs-de-sac conjonctivaux, renforcés ou non si une partie du globe est demeurée en place.

Les paupières s'appliquent sur la face antérieure et maintiennent solidement la pièce.

Le segment qui se place derrière la paupière inférieure décrit une courbe régulière. Celui qui se loge sous la supérieure est d'ordinaire échancré dans sa portion interne. Cette encoche, qui permettra de reconnaître un œil droit d'un œil gauche, évite le frottement de la pièce à la partie interne sur le tendon direct du grand oblique, frottement qui provoque des phénomènes douloureux.

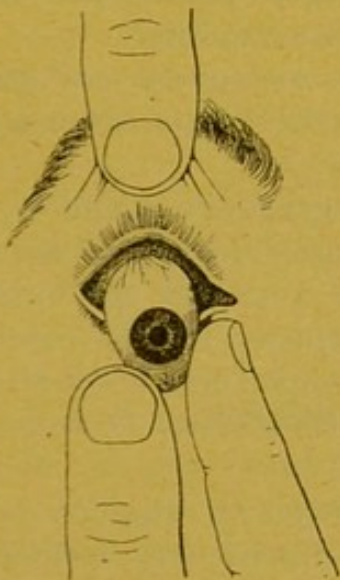


FIG. 217. — Introduction de la pièce. Œil droit. Premier temps.

Un doigt soulève la paupière supérieure tandis que la pièce est introduite verticalement, la grosse extrémité dirigée en haut.

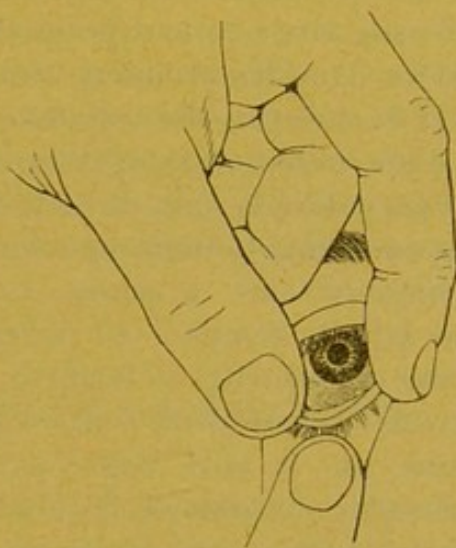


FIG. 218. — Introduction de la pièce. Œil droit. Second temps.

L'œil artificiel est maintenu avec le pouce et l'index gauches tandis qu'un doigt de la main droite abaisse la paupière inférieure.

Soulevant la paupière supérieure avec le pouce gauche, on introduit au-dessous d'elle la coque tenue entre le pouce et l'index de la main droite, la grosse extrémité tournée en haut (fig. 217); puis on la dirige obliquement en haut et en dehors, de manière à faire glisser toute sa moitié supérieure au-dessous de la paupière qu'on laisse ensuite retomber. L'œil artificiel étant maintenu le chirurgien abaisse la paupière inférieure qu'il ectropionne



légèrement et l'œil s'engage dans le cul-de-sac inférieur (fig. 218).

Pour l'œil gauche, la technique est identique, avec cette différence que la pièce est saisie de la main gauche et la paupière soulevée de la main droite.

Pour retirer la pièce, le malade regarde en haut tandis qu'on abaisse fortement la paupière inférieure, de manière à l'ectropionner; l'œil tombe de lui-même. Dans le cas contraire, il est facilement enlevé avec la tête d'une épingle ou, mieux, avec un crochet introduit sous son rebord inférieur<sup>1</sup>.

**Résultat et utilité.** — La prothèse, à côté du résultat esthétique, a certains avantages immédiats. Elle facilite l'écoulement des larmes qui, sans elle, s'amassent dans le cul-de-sac inférieur; elle s'oppose à l'entropion de la paupière et, chez les enfants, assure le développement régulier de la face. Enfin elle remédie, en partie tout au moins, à une difformité choquante et constitue pour certains une nécessité vitale en leur permettant de s'employer.

La pièce dans les premiers temps ne sera portée que quelques heures et ne doit pas être volumineuse, car elle peut être le point de départ d'une irritation sympathique.

L'œil est enlevé la nuit; il est soigneusement entretenu et renouvelé dès que l'émail, altéré sous l'influence des larmes et des mucosités conjonctivales, a perdu son poli (tous les ans environ)<sup>1</sup>. Passé ce laps de temps, l'œil devenu rugueux irrite la conjonctive, des brides cicatricielles se forment, qui rétrécissent le cul-de-sac, et nous avons observé deux fois un petit épithélioma de la paupière déterminé par le port d'une pièce. D'autres fois la muqueuse s'hypertrophie au contact de l'œil artificiel ou suppure.

Dans le premier cas la coque, d'ordinaire trop volumineuse, sera changée et les bourgeons charnus excisés ou cautérisés au crayon de nitrate d'argent. La conjonctivite sera traitée par les moyens habituels et le port de l'œil supprimé pendant ce temps.

L'entretien de la pièce sera donc attentivement surveillé. Cette limite d'une année n'est d'ailleurs pas absolue, car l'émail s'altère plus ou moins vite. On évitera de laisser la pièce séjourner dans l'eau pendant la nuit, car elle se charge de concrétions, les eaux étant toujours plus ou moins calcaires, qui en altèrent le poli et abrègent sa durée.

En cas d'altération l'œil serait changé aussitôt; si elle est peu manifeste extérieurement, en dépit des symptômes fonctionnels qu'elle provoque (larmolement, picotement des paupières) le moyen suivant

1. Pour plus de détails sur l'œil artificiel nous renvoyons au livre de Pansier, Paris, 1896, et au travail très complet de Coulomb, édité chez Baillière, Paris, 1905.



permet de la mettre en évidence. On promène à sa surface un crayon de graphite tendre : sur une pièce en bon état il ne laisse aucune trace; sur un œil trop porté il noircit tous les endroits dépolis. On peut donner à l'œil un poli factice en le recouvrant d'une mince couche d'huile ou de vaseline, et ce moyen, nuisible pour une pièce neuve qu'il altère plus vite, aidera à supporter une pièce usée.

Bien entendu on se lavera soigneusement les mains avant de remettre ou d'enlever la pièce et l'instrument dont on se servira sera tenu propre pour éviter l'infection de la conjonctive. Afin de cacher la difformité les sujets attentifs arriveront à régler les mouvements de l'œil normal de manière à ce qu'ils dépassent peu dans les différentes directions ceux de la coque et ils suppléent à cette insuffisance par la rotation de la tête.

En outre le port d'un binocle armé de verres légèrement fumés et un peu moins réfringents du côté anophtalme de — 1 ou 2 dioptries, si l'autre œil est emmétrope par exemple et réclame un verre plan, aidera encore à l'illusion. Dans les cas où on a pu pratiquer l'amputation partielle et laisser en place une partie du globe l'illusion est le plus souvent complète. Dans le cas contraire, lorsque l'œil a été enlevé en totalité, la difformité est toujours très visible. Aussi a-t-on cherché à améliorer la prothèse et à renforcer le moignon par l'hétéroplastie orbitaire et les opérations pseudo-plastiques qui nous restent à étudier.

#### § 4. -- AMÉLIORATION DE LA PROTHÈSE

L'illusion donnée par l'œil artificiel n'est vraiment parfaite que lorsque celui-ci repose sur un moignon résistant et mobile, tels que ceux fournis par les opérations conservatrices : kératectomie combinée, amputation rétro-ciliaire, etc... Dans tous les autres cas, l'enfoncement de la pièce et l'absence de mobilité rendent la difformité très visible et on a cherché à remédier à ces inconvénients par l'amélioration de la coque, par celle du moignon lui-même ou par les deux à la fois. Enfin si les paupières ont été lésées, les culs-de-sac déchirés, s'il existe des adhérences la prothèse devient tout à fait anormale, souvent impossible et il faut détruire les adhérences ou refaire le cul-de-sac en totalité. Même dans les cas les plus favorables et après réfection des culs-de-sac et des paupières on ne pourra se contenter de placer une coque ordinaire. Elle sera adaptée après moulage, revêtant souvent des formes très particulières.



1<sup>re</sup> AMÉLIORATION DE LA PIÈCE PROTHÉTIQUE

La coloration de l'œil artificiel et les dimensions de la pupille se rapprocheront le plus possible de celles de l'œil sain. Il sera mince et léger afin d'avoir une plus grande mobilité et son volume est commandé par les raisons esthétiques et aussi par la tolérance du sujet. Car il doit respecter l'occlusion palpébrale. Or, si l'extension de la peau le permet le plus souvent, la conjonctive, parfois plus ou moins rétractée sur la pièce, donne une sorte de lagophthalmie. Pour éviter cet inconvénient et augmenter en même temps la mobilité de l'œil, il n'occupera pas toute la place disponible dans la cavité, surtout au début et il est nécessaire de procéder par tâtonnements.

**Adaptation de l'œil artificiel. Moulage.** — La pièce doit être assez volumineuse pour envelopper le moignon et ne jamais reposer sur lui par ses bords, ce qui entraînerait de la gêne et de l'intolérance (fig. 220 et 221).

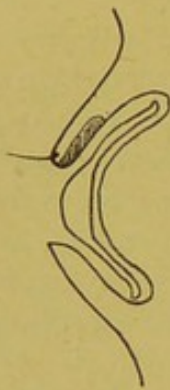

FIG. 219. — *Adaptation normale* (COULOMB).

Toutes les fois que la chose est possible, mieux vaut envoyer le malade à l'oculariste. Dans le cas contraire, en même temps que les indications données à ce dernier sur la couleur de l'iris et sur la forme de la cavité qui doit recevoir la pièce, il sera bon de prendre le moulage de l'orbite à la paraffine (fig. 222). Ce procédé, indispensable dans tous les cas de prothèse anormale, du fait de rétrécissement des culs-de-sac et d'altérations palpébrales, est également le procédé de choix pour la prothèse normale.

Lorsque le segment postérieur du globe a pu être respecté, quel que soit son volume, la prothèse est excellente et l'illusion parfaite. Un moignon atrophique fournira également un excellent support à condition, si la cornée est conservée, que la partie postérieure de la coque ne soit pas en contact avec elle. Dans tous les cas la coque mince ordinaire (fig. 219) donne des résultats excellents.

Il n'en est plus de même lorsque l'œil a été enlevé en totalité et la difformité est

d'autant plus visible que les paupières sont maigres. Cet état des pau-

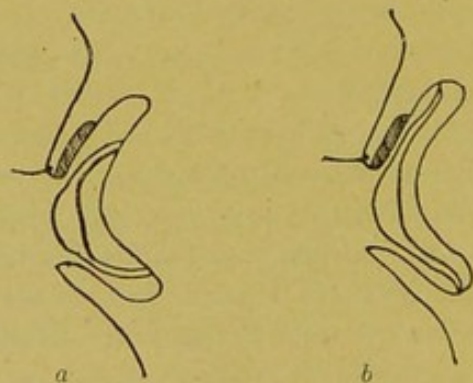


FIG. 220 et 221. — *Adaptation déficiente.*

a) Les bords de la pièce reposent sur le moignon. — b. L'œil, trop grand, n'est pas mobilisé par le moignon.



pières permet dans une certaine mesure de préjuger de l'esthétique après l'opération. Si la supérieure est grasse, continuant à peu près la direction verticale de la région sourcilière quand elle est fermée, montrant quand elle est ouverte une sorte de pli en tablier produit par la chute de la moitié supérieure de la paupière sur la moitié inférieure, la pièce paraîtra moins enfoncée.

Afin d'améliorer la prothèse des orbites anophtalmes on a proposé l'emploi de petites sphères de verre de 10 à 15 millimètres de diamètre, placées derrière l'œil artificiel et destinées à refouler un peu celui-ci et les graisses orbitaires qui viendraient combler en partie le sillon palpébral. Les résultats sont peu encourageants.

**Coques à double paroi.** — De même on a fait construire des coques à double paroi, la paroi postérieure étant moins concave que l'antérieure (fig. 223). Elles auraient le triple avantage d'être plus mobiles, plus saillantes que les yeux à simple coque et de n'amener aucune mucosité. Mais très vite l'augmentation du diamètre antéro-postérieur, en contact avec le centre du moignon conjonctival, souvent sensible après l'énucléation, entraîne des migraines et favorise l'ectropion. Il faut pour éviter d'irriter le fond de l'orbite donner très peu d'épaisseur à la coque et on perd alors le bénéfice du relief et de la mobilité. Enfin ces yeux à double paroi éclatent quelquefois spontanément, si la différence de température entre l'air ambiant et l'air contenu dans la coque est trop grande. Aussi leur emploi ne s'est-il pas généralisé. Le mieux sera de modifier le diamètre et les bords de la pièce qui peuvent être légèrement épaissis et évasés, suivant la forme des culs-de-sac.

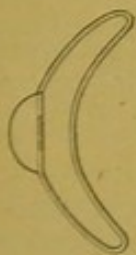

FIG. 223. — Œil artificiel à double paroi.

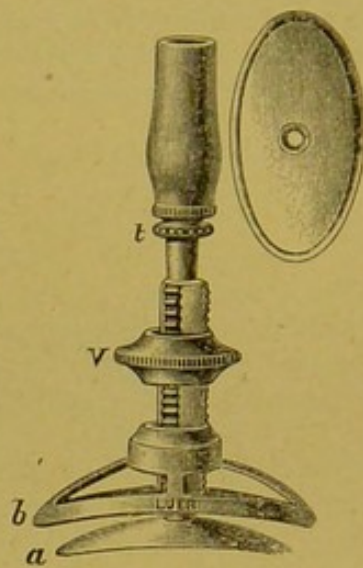


FIG. 222. — Appareil à moulage à la paraffine, pour prendre l'empreinte du fond de l'orbite (COULOMB).

## 2° AMÉLIORATION DU MOIGNON APRÈS L'ÉNUCLÉATION

Trois moyens ont été proposés pour remplacer le moignon déficient : l'implantation dans la capsule de Tenon de substances exogènes, inorganiques ; les greffes de tissus (yeux de lapin, peau, cartilage) ; accessoirement l'adaptation à l'œil artificiel de billes de caoutchouc (Teulières et Valois).



**Opérations pseudo-plastiques.** — SUTURES DES MUSCLES A LA CONJONCTIVE<sup>1</sup>. — On fixe à la conjonctive chacun des droits dans leur position respective (fig. 224) puis, l'énucléation faite, on ferme la cavité par une suture en croix (droit interne à droit externe) ou oblique (droit interne à droit inférieur, droit externe à droit supérieur), et on suture par-dessus la conjonctive, en bourse ou par des points séparés.

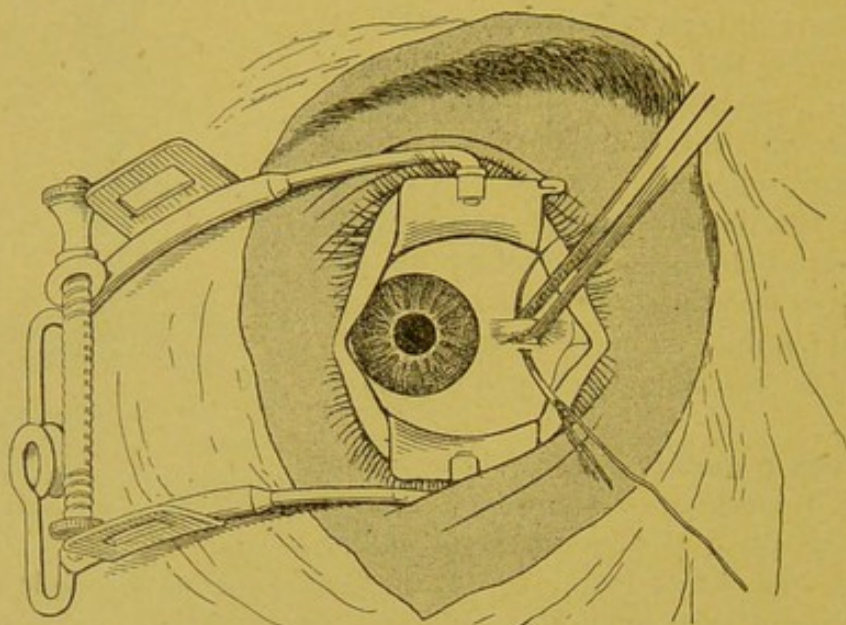


FIG. 224. — Énucléation. Suture des muscles à la conjonctive.

Avant de détacher la conjonctive tout autour du limbe, l'opérateur commence par suturer les muscles à celle-ci. La pince a saisi le tendon du droit interne avec la muqueuse et l'aiguille est passée dans son épaisseur.

D'une manière générale, la simple énucléation sans suture, avec cicatrisation conjonctivale par bourgeonnement, nous a toujours paru préférable à tous les procédés de sutures. Le cul-de-sac est moins enfoncé et les mouvements de la coque moins limités.

a) SUBSTANCES EXOGÈNES. — Ce sont les procédés d'insertion dans la cavité sclérale (opération de Mules) ou dans la cavité de Tenon de billes de verre<sup>2</sup>, d'éponges<sup>3</sup>, de pelotes de soie (Bourgeois), de vaseline paraffine<sup>4</sup>, de paraffine pure (Lagleyze), tous procédés abandonnés.

Sans doute, on a vu des billes de verre conservées un très long temps et nous-même avons rapporté un cas où la bille demeurait depuis 4 ans. Coulomb en a cité une tolérée depuis 13 ans. Mais en règle les sphères sont expulsées, alors que les tendons des muscles droits ont été suturés au-

1. PRIESTLY-SMITH, *The Ophthalmic Review*, mai 1889.

2. LANG, Insertion of artificial globes into Tenon's capsule after excision of the eye. *Opht. Soc. of the Unit. Kingdom in Opht. Rev.*, juin 1887.

3. BELT, Greffes d'éponge dans l'orbite comme soutien de l'œil artificiel. *Medical News*, juin 1886.

4. ROHMER, Nouveau procédé pour constituer un moignon artificiel après l'énucléation. *La Clin. ophtalm.*, février 1901, n° 4.



devant. Il en est de même des morceaux d'éponge (dont les fragments s'éliminent à travers un pertuis fistuleux), des pelotes de soie, et des boules de paraffine solide.

En outre l'opération de Mules détermine une réaction très vive, des douleurs toujours considérables et expose à l'ophtalmie sympathique.

*Injection de paraffine.* — Rohmer, de Nancy, le premier en 1904, introduisit en prothèse oculaire la méthode de Gersuny.

Il se sert d'un mélange à parties égales de vaseline et de paraffine (vaseline fondant à 38° et paraffine à 44°). Une fois le moignon cicatrisé, c'est-à-dire 15 jours à 3 semaines après l'énucléation, enfonçant l'aiguille d'environ un centimètre sous la conjonctive il injecte 1 à 3 centimètres cubes.

Les dangers d'embolie et les troubles trophiques et vasculaires, conséquence de la réaction défensive des tissus, doivent faire rejeter ces injections. Cette réaction va quelquefois jusqu'à la formation de tumeurs (paraffinomes), la masse de paraffine étant enveloppée d'une véritable gangue néoplasique.

b) HÉTÉROPLASTIE ORBITAIRE. — 1° *Yeux de lapin.* — Après les tentatives de Chibret (1885), de Terrier (1886), et de Rohmer, de Nancy, Lagrange reprit la question, précisa la technique de l'opération et obtint des succès avec l'œil de lapin fraîchement énucléé<sup>1</sup>.

Après l'énucléation suivant la technique habituelle, un fil ayant été placé dans chacun des tendons des droits, le globe de lapin est introduit dans la cavité de Tenon, la cornée en arrière et le pôle postérieur en avant. Les quatre droits sont suturés l'un à l'autre au-devant du globe qu'ils maintiennent, puis la conjonctive.

Chez l'enfant et avec des capsules de Tenon et des conjonctives non infectées, l'atrophie de l'œil inséré, qui ne manque jamais, s'arrête quelquefois suffisamment pour laisser un moignon mobile excellent. Mais, en règle, la résorption ultérieure est telle que le bénéfice retiré demeure insignifiant.

2° *Grefte cutanée.* — Elle a été conseillée par le professeur Rollet<sup>2</sup>. Il prélève dans la région deltoïdienne une rondelle de peau et de tissu cellulo-adipeux, qu'il place dans la cavité de Tenon. Puis, suturant à la peau chacun des droits, il rétablit ainsi l'équilibre et la fonction musculaires.

L'opération a été reprise par Sourdille sous le terme d'« énucléation plastique<sup>3</sup> », avec cette seule différence que la peau est prise à la fesse, en arrière du grand trochanter. On en détache une rondelle de 28 à 30 millimètres de diamètre (réduite à 15 ou 16 après rétraction). La nutrition de la graisse se faisant difficilement et ayant entraîné à plusieurs reprises l'élimination partielle ou totale du greffon, l'auteur conseille de réduire l'épaisseur de la couche graisseuse à 2 ou 3 millimètres. Le moignon obtenu, saillant et mobile, communique à l'œil artificiel des mouvements d'une notable amplitude et les résultats immédiats sont satisfaisants ; mais ils ne sont pas définitifs et la résorption doit se reproduire dans la suite.

3° *Grefte cartilagineuse (homoplastie).* — Le cartilage costal, qui, de tous les tissus, a l'avantage d'être parmi les moins différenciés, a été employé par Carloti et Bailleul<sup>4</sup>. Après l'énucléation, un fil ayant été placé sur cha-

1. LAGRANGE, *Annales d'oculistique*, mai 1901, *Archives d'ophtalmologie*, 1905, p. 421.

2. ROLLET, *Soc. de méd. de Lyon*, 31 octobre 1904.

3. SOURDILLE, *Société d'ophtalmologie*, juillet 1916, et *Archives d'ophtalmologie*, 1916, p. 356.

4. CARLOTTI et BAILLEUL, *Annales d'oculistique*, 20 novembre 1915, p. 401 ; CARLOTTI, *Annales d'oculistique*, 1916, p. 178.



un des droits, préalablement détachés comme dans tous les procédés de greffe, on fait une incision cutanée de 10 centimètres, sur le cartilage costal libéré du périoste sur ses deux faces. On en résèque un fragment long d'un centimètre et demi qui est régularisé au bistouri et enfermé dans une compresse stérilisée. Chacun des tendons des droits, dans lequel on avait pris soin de passer un fil doublement armé, est amarré sur le bloc cartilagineux en un point correspondant à son implantation normale sur le globe.

La technique la plus simple est de pénétrer, avec chacune des aiguilles du fil, sur les parties latérales et antérieures du bloc cartilagineux à petits coups (comme dans l'opération du strabisme lorsque l'aiguille chemine dans la sclérotique), et de ressortir dans le cartilage à 7 ou 8 millimètres du bord libre. On fait ainsi à chacune des extrémités des 2 diamètres principaux du cartilage une suture en U et les lèvres de la muqueuse sont réunies. Aucun point n'étant enfoui on n'a pas à employer de catgut ou autre substance résorbable, plus capable de s'infecter. Une précaution importante est de comprendre dans l'aiguille peu de cartilage (car il est difficile d'enlever, les jours suivants, les fils trop profonds), et de bien fermer la conjonctive.

L'emploi d'un lambeau porte-greffe, conseillé tout d'abord et ensuite abandonné, nous a semblé inutile. Ce lambeau, linguiforme, était pris le long de la paupière supérieure et parallèlement à elle. Après l'avoir fait glisser sous un tunnel taillé au-dessous du canthus externe, il était introduit dans l'orbite et fixé par sa face profonde au greffon cartilagineux pour assurer sa nutrition les premiers jours.

Avec notre collègue et ami Ombrédanne, chef du secteur chirurgical de la IX<sup>e</sup> région, nous avons pratiqué au Centre ophtalmologique de la région la greffe cartilagineuse avec des résultats immédiats excellents. Le moignon est aussi mobile et aussi saillant que celui résultant de l'ablation du segment antérieur; la prothèse est parfaite et l'illusion absolue.

Des observations prolongées nous renseigneront sur la valeur du procédé. Mais déjà, les résultats des greffes cartilagineuses en d'autres points du corps et la manière dont se comporte le cartilage, qui ne se résorbe pas dans la suite, nous permettent de supposer qu'il doit en être de même dans la cavité de Tenon.

Le seul inconvénient du procédé est de faire subir au blessé une opération supplémentaire de prélèvement et surtout de n'être utilisable que si la cavité résultant de l'énucléation est aseptique.

Pour remédier à ces deux inconvénients, Magitot a conseillé l'inclusion dans la cavité orbitaire d'un cartilage formolé auquel on suture les deux muscles droits, externe et interne, puis la conjonctive au-devant de lui.

Magitot se sert du cartilage costal de veau fraîchement abattu, immergé pendant trois semaines dans le formol à 20 p. 100, puis bien lavé. Quelques mois plus tard, le fragment est enlevé et remplacé par un cartilage vivant prélevé sur le sujet lui-même<sup>1</sup>.

Dans le cas cité par l'auteur, les muscles adhéraient au cartilage animal et son remplacement ultérieur par du cartilage humain nous semble inutile.

Nous avons essayé à la Clinique ophtalmologique de l'Hôtel-Dieu, partant des résultats obtenus par Nageotte et Sencert avec le tissu conjonctif, de remplacer le cartilage par des fragments de tendon d'Achille de veau conservés dans l'alcool. Les résultats immédiats

1. MAGITOT, *Soc. d'ophtalm. de Paris*, février 1917.



sont très satisfaisants, mais souvent le fragment s'élimine secondairement. Dans un cas cependant suivi depuis plus d'une année, le résultat se maintient excellent et l'illusion après la prothèse est absolue. La condition essentielle de succès est de bien étoffer la conjonctive et d'éviter ensuite l'irritation de celle-ci par les bords de la pièce artificielle.

**GREFFE ORBITAIRE PÉDICULÉE. — A. AU COURS DE L'ÉNUCLÉATION.** — Proposée par Lagrange sous le terme d'anaplérose, qu'il emploie pour désigner tous les procédés de greffe orbitaire (ανναπλεροσις remplissage), l'opération consiste à remplir l'orbite par un lambeau pédiculé sous-cutané pris à la tempe.

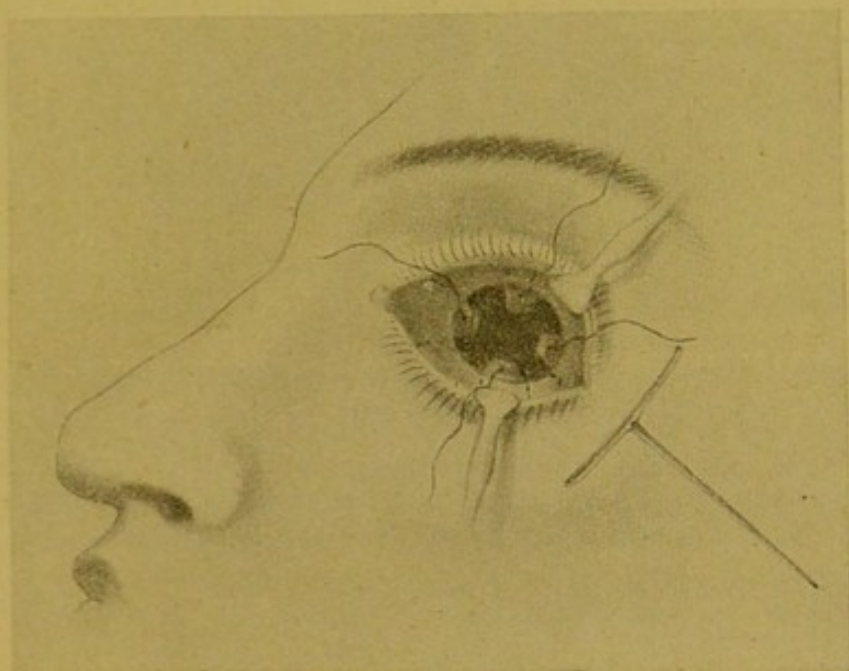


FIG. 225. — *Anaplérose orbitaire* (LAGRANGE). 1<sup>er</sup> temps.

*1<sup>er</sup> temps.* — L'œil est énucléé et les quatre muscles droits sont, au moment de l'énucléation, attachés par un fil; une incision en T est faite comme l'indique la figure 225.

*2<sup>e</sup> temps.* — Sous la peau de la tempe un lambeau ovalaire en raquette est détaché (ce lambeau doit être large et assez mince, de façon que la région temporale ne paraisse pas creuse après l'intervention); une épaisseur de 2 millimètres, sur une longueur de 7 à 8 centimètres et une largeur de 6 à 7 centimètres, suffit à constituer un bon greffon qui, retourné et rétracté sur lui-même, aura dans la capsule de Tenon une épaisseur de 7 millimètres environ; on pourra d'ailleurs faire varier un peu l'épaisseur du lambeau selon les cas. Le pédicule du lambeau est attaché à la peau et à toutes les parties molles de l'angle externe de l'orbite. Avec des ciseaux mousses, aidés ou non par une sonde cannelée, on rentre dans l'orbite et on pénètre jusque dans la capsule de Tenon dans laquelle, à la place de l'œil énucléé, va être introduit le lambeau temporal (fig. 226).

*3<sup>e</sup> temps.* — Par la brèche sous-conjonctivale, faite à l'angle externe de l'orbite, pénètre le lambeau qu'une pince va saisir et amener dans la capsule de Tenon, au milieu et au-devant des quatre muscles droits (fig. 227).



4<sup>e</sup> temps. — Quand le lambeau est dans la capsule de Tenon, à la place de l'œil énucléé, il convient de l'attacher aux quatre muscles droits de la

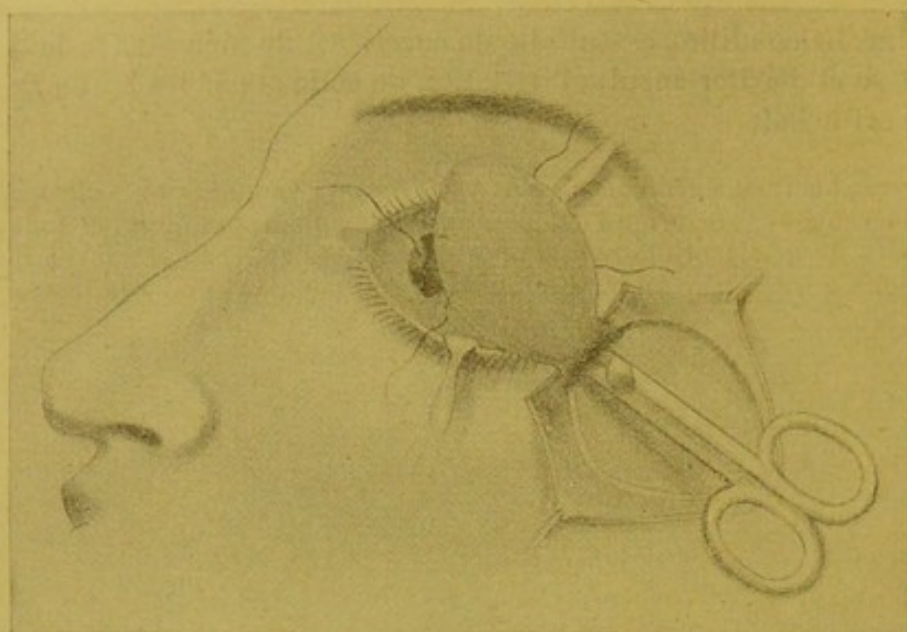


FIG. 226. — 2<sup>e</sup> Temps (LAGRANGE). Taille du lambeau temporal et dissection de son trajet.

façon suivante : Avec un petit bistouri le lambeau est ponctionné dans son milieu de façon à en laisser au moins la moitié au-dessus de ce petit ori-

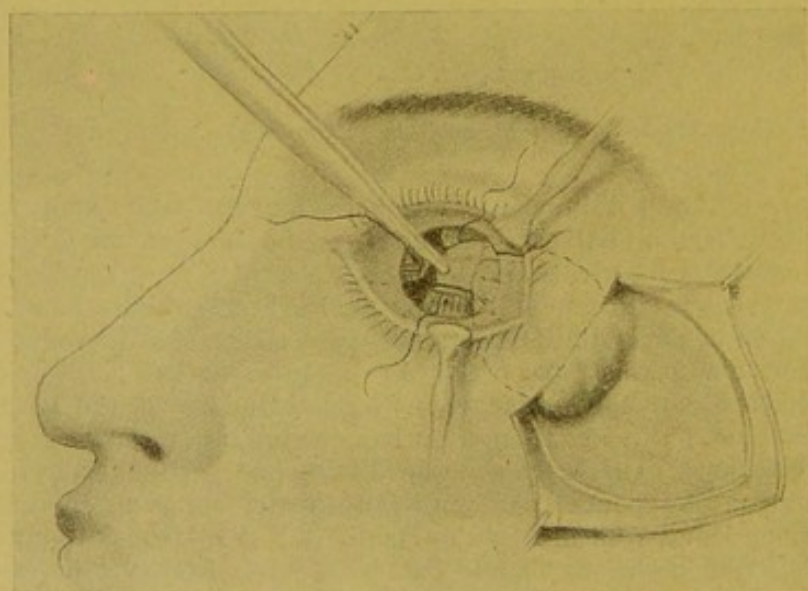


FIG. 227. — 3<sup>e</sup> Temps (LAGRANGE). Enfouissement du lambeau.

fice, par lequel avec une pince on va chercher le fil attaché au droit supérieur; à l'aide de ce fil on ramène le droit supérieur à travers le lambeau.



De même on fait un trou dans la région externe du lambeau et par ce trou, on va chercher le droit interne; par un autre trou pratiqué vers le sommet du lambeau on va chercher le droit interne. Ces trois muscles, droit

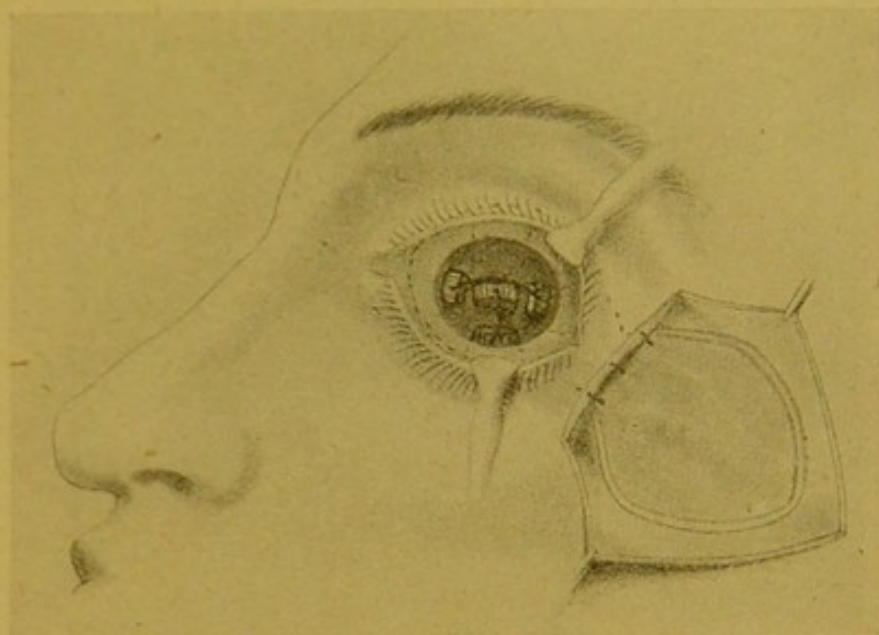


Fig. 228. — 4<sup>e</sup> Temps. Suture du lambeau aux quatre droits (LAGRANGE).

supérieur, droit externe, droit interne traversent ainsi le lambeau de façon à en laisser la plus grande partie au-dessus d'eux; il convient, en effet, de

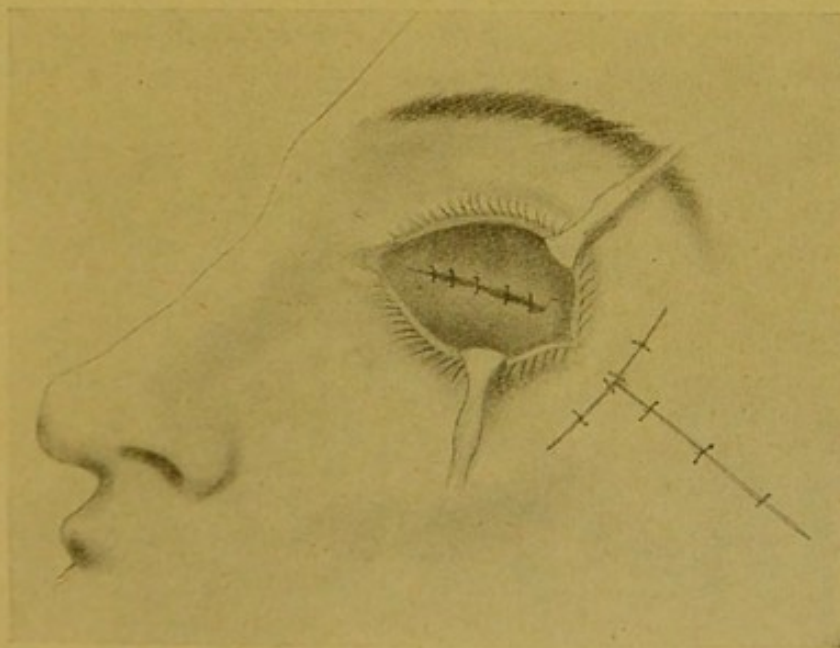


Fig. 229. — 5<sup>e</sup> Temps. Anaplérose orbitaire (LAGRANGE).  
Suture conjonctivale. Résultat.

bien remplir l'espace placé derrière la paupière supérieure pour éviter la salière, l'enfoncement sous-orbitaire; le droit inférieur passe au-dessous



du lambeau, comme pour le ramener en haut au moment où on l'attachera au droit supérieur (fig. 228).

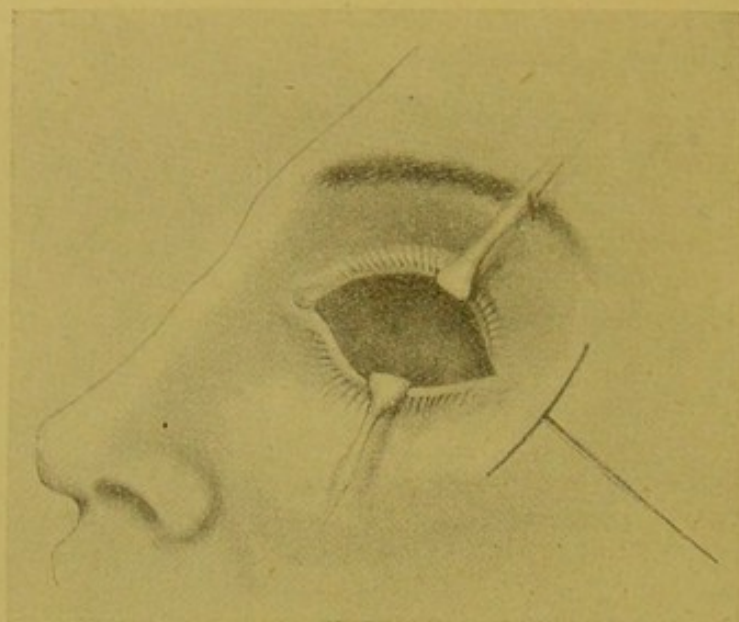


FIG. 230. — *Anaplérose sur orbite anophtalme* (LAGRANGE). 1<sup>er</sup> temps.  
Incision en T à la tempe.

Les muscles ainsi disposés sont attachés deux à deux, le droit supérieur

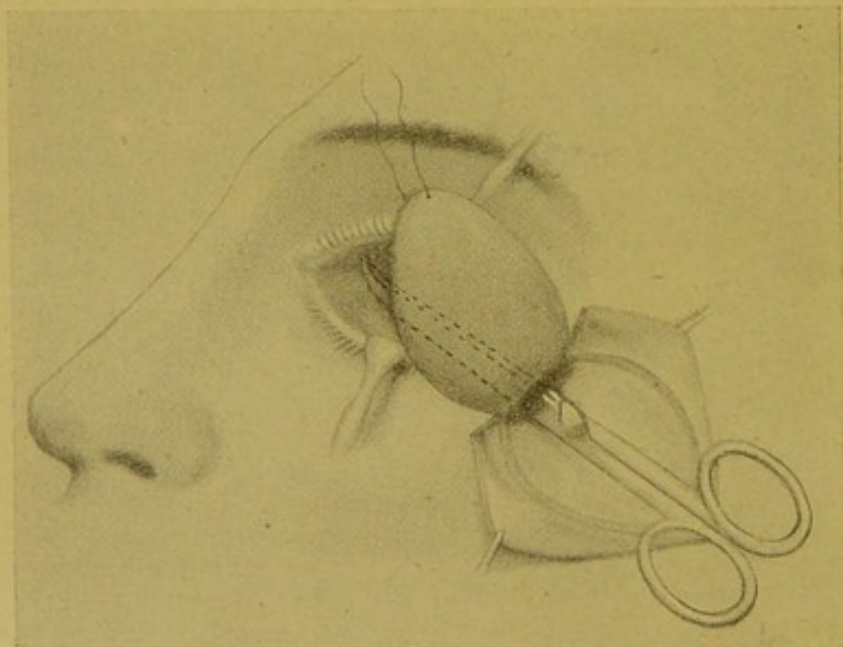


FIG. 231. — *Anaplérose sur orbite anophtalme* (LAGRANGE).  
2<sup>e</sup> temps. Lit du lambeau.

et le droit inférieur ensemble, ensemble aussi le droit interne et le droit



externe ; ceci fait, on applique, au catgut, trois points de suture pour fermer l'orifice de la cavité orbitaire et l'isoler de la plaie temporale.

5<sup>e</sup> temps. — Une suture conjonctivale à points séparés est placée au-

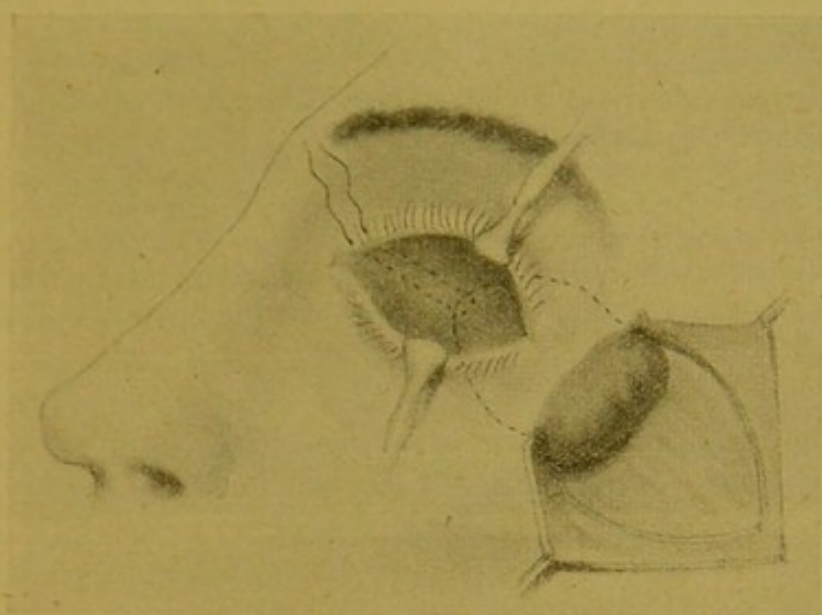


FIG. 232. — *Anaplérose sur orbite anophtalme* (LAGRANGE).  
3<sup>e</sup> Temps. Introduction du lambeau.

devant du lambeau et des muscles oculaires qui lui sont unis. L'incision temporale est minutieusement suturée (fig. 229).

L'anesthésie régionale avec la novocaïne à 4 p. 100 suffit parfaitement et point n'est besoin de recourir à l'anesthésie générale.

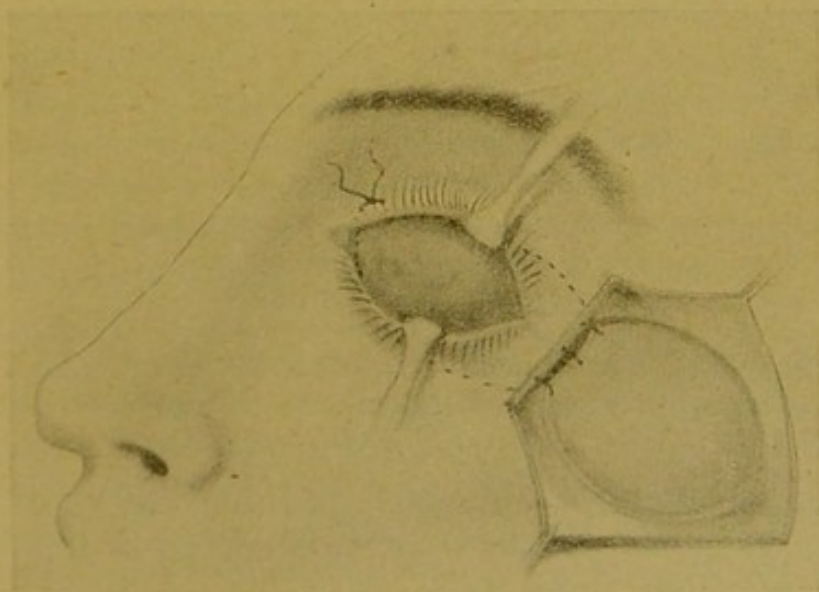


FIG. 233. — *Anaplérose sur orbite anophtalme* (LAGRANGE). Fixation du lambeau.

B. ANAPLÉROSE SUR L'ORBITE ANOPHTALME. — Si l'œil a déjà été énucléé l'opération est la même, mais on ne touche pas à la cavité conjonctivale.

L'incision en T est faite à la tempe (fig. 230).



Le lambeau est disséqué, pédiculisé au niveau de l'angle externe, et, avec des ciseaux mousses on va, sous la conjonctive qu'il ne faut pas ouvrir, et derrière elle, faire le lit du lambeau à greffer. On creuse surtout ce lit en haut, dans la région placée derrière la paupière supérieure ; les ciseaux mousses, fermés pour dilacérer ou ouverts pour sectionner les brides qui résistent, et la sonde cannelée peuvent être utiles alternativement pour faire derrière la conjonctive une place convenable au lambeau qu'il s'agit d'introduire dans la cavité orbitaire (fig. 231).

Pour introduire commodément ce lambeau, on l'attache avec un fil en U qui permet de le faire basculer aisément à l'aide de deux aiguilles comme dans une anse de Snellen ; ces deux aiguilles vont sortir aux deux points représentés sur la figure, à la partie interne de la paupière supérieure. Ainsi le lambeau, en serrant les fils, est attiré en dedans et un peu en haut (fig. 232).

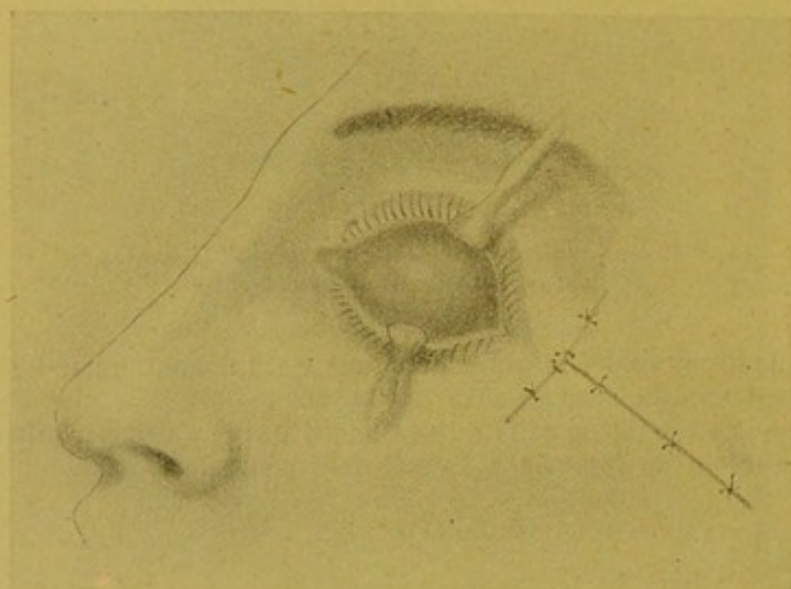


FIG. 234. — Anaplérose sur orbite anophtalme (LAGRANGE). Sutures.

Quand le lambeau a pris sa place on applique trois points de catgut pour fermer la cavité orbitaire et l'isoler de la plaie temporale.

Enfin la plaie temporale est exactement suturée (fig. 234).

L'opération sera conduite bien entendu selon les règles d'une minutieuse asepsie et, si l'énucléation est faite en même temps que la greffe du lambeau, il convient que la capsule de Tenon et le sac conjonctival ne soient pas infectés<sup>1</sup>.

**Moignons artificiels.** — A défaut des moignons organiques, il semble qu'on puisse améliorer encore beaucoup la prothèse. Les moulages préalables de la cavité ont montré combien celle-ci se transforme sur certains points sous l'influence des mouvements du fond de l'orbite et combien ses surfaces se modifient.

Afin que la coque artificielle épouse les modifications de ces sur-

1. LAGRANGE, De l'anaplérose orbitaire. *Arch. d'ophtal.*, 1919, p. 449.



faces, Teulières et Valojs ont fait construire des coques rigides en ébonite, maintenues par un appareil pneumatique constitué par une enveloppe de caoutchouc souple qui forme le segment postérieur de la pièce artificielle et se moule sur le fond de la cavité dont il épouse toutes les déformations. L'idée est intéressante et l'emploi de ces pièces se généralisera certainement.

Déjà et plus grossièrement nous étions arrivés à remédier à l'enfoncement et à l'absence de motilité de la coque en introduisant derrière elle des boules de paraffine ou de la pâte, rouge ou blanche, dont se servent les dentistes pour la prise des empreintes. Nous nous sommes servi de la paraffine à 55° qui, suffisamment consistante, se ramollit cependant assez à la température de la cavité orbitaire pour se mouler sur elle et ne déterminer aucune gêne. Ces boules sont très bien tolérées et le résultat est identique, au point de vue de la motilité et surtout de l'absence d'enfoncement du globe, à celui que donnent les moignons naturels ou les implantations de cartilage. L'illusion devient parfaite et le contraste est d'autant plus saisissant que la difformité, très choquante du fait du retrait de la pièce prothétique, passe aussitôt inaperçue après l'introduction de la boule de paraffine ou mieux de pâte molle. La motilité elle-même se trouve améliorée par le jeu des paupières, qui, prenant un point d'appui meilleur et plus résistant sur la coque reportée en avant, lui communiquent des mouvements d'emprunt.

Ce n'est bien entendu qu'un pis aller, mais à défaut de tout autre moyen, il rendra des services. On peut s'étonner qu'il ne soit pas généralement employé par les énucléés et la prothèse pourrait être perfectionnée dans ce sens.

**Réfection des culs-de-sac conjonctivaux rétrécis ou effacés.** —

Les plaies du globe se compliquent souvent de plaies des paupières, de la conjonctive, ou des deux à la fois. Ces lésions, aggravées par l'infection, entraînent la formation de cavités irrégulières, très insuffisantes, traversées par des brides conjonctivales qui rendent la prothèse impossible.

Avant de recourir à des opérations qui demeurent trop souvent inefficaces, surtout si la muqueuse n'existe plus, il y aura toujours intérêt à introduire le plus tôt possible dans ce qui reste de cavité une pièce provisoire destinée à la dilater. On se sert d'olives de verre, de volume progressivement croissant (Coulomb), d'ébonite, ou plus simplement de paraffine, ou de la pâte molle des dentistes. Teulières, Valois, Poulard emploient des olives en ébonite très polie, coupées en deux, à bords émoussés et de volume croissant, maintenues par une pelote de caoutchouc qui s'applique contre le fond de la cavité et par un pansement légèrement compressif. Si les efforts doivent porter sur les culs-de-sac, les auteurs se servent de dilata-



teurs en série progressive, petits ressorts en forme de blépharostats, dont les surfaces sont garnies d'ébonite.

Les culs-de-sac se modifient rapidement et très vite la pièce devient trop petite. En augmentant progressivement son volume on peut obtenir des culs-de-sac qui, tout d'abord déficients, deviendront capables de recevoir un œil artificiel. Le tissu fibreux lui-même, grâce à son élasticité, se prête facilement à l'agrandissement de la cavité.

Ces procédés de dilatation progressive sont la méthode la plus simple et peut-être la plus sûre, à condition de ne jamais laisser vide la cavité orbitaire jusqu'au moment de la prothèse définitive.

**Conclusions.** — 1° Les meilleurs moignons en vue de la prothèse sont les moignons naturels (globes atrophiques régularisés et non douloureux, segments postérieurs, enveloppe sclérale rétractée après l'exentération). Mais ils ne mettent pas à l'abri de l'ophtalmie sympathique, même après la névrotomie optico-ciliaire. Leur obtention ne peut donc être systématique.

2° L'énucléation, devenue nécessaire, sera toujours économique et utilement complétée par la greffe dans la capsule de Tenon soit d'un fragment de cartilage costal, auquel on suture chacun des droits préalablement détachés, ou d'un lambeau sous-cutané pédiculé (Lagrange). La motilité est parfaite, l'enfoncement de la coque disparaît et le résultat est excellent, aussi bon que celui obtenu avec les moignons naturels. Il est, de plus, moins dangereux puisque tout danger de sympathie se trouve écarté. Ce paraît être à l'heure actuelle le procédé de choix.

3° A défaut de greffe et après l'énucléation simple, la prothèse, toujours précédée bien entendu du moulage de la cavité, sera très améliorée par l'emploi de pièces artificielles munies de coques en caoutchouc, ou au besoin et temporairement par le port de moulages en cire molle placés derrière la coque.

C'est là un moyen palliatif excellent de remédier à l'enfoncement si disgracieux de la pièce et de lui fournir en même temps un certain degré de motilité. Il n'entraîne aucune gêne et est admirablement supporté.

4° Enfin, si les culs-de-sac sont rétrécis ou irréguliers la dilatation progressive par des olives de volume croissant est un procédé simple et efficace dans les degrés peu marqués. Dans le cas contraire on aura recours aux procédés d'autoplastie décrits plus loin (v. p. 576 et suiv.)<sup>1</sup>.

1. F. TERRIEN, Amélioration des moignons oculaires en vue de la prothèse. Rapport présenté à la société d'ophtalmologie de Paris (Séance d'ophtalm. de guerre du 7 mai 1917, sous la présidence du sous-secrétaire d'Etat).



## DEUXIÈME PARTIE

# OPÉRATIONS SUR LES ANNEXES DU GLOBE OCULAIRE

---

## CHAPITRE PREMIER

### OPÉRATIONS PRATIQUÉES SUR LES MUSCLES

#### SOMMAIRE

§ 1. — *Notions anatomiques et physiologiques.* — § 2. — *Généralités.* — Le strabisme est une affection d'ordre cérébral (trouble du réflexe de la convergence), et les muscles n'y ont aucune part. Néanmoins la seule ressource, lorsque le traitement optique ou fonctionnel est demeuré sans résultat, est de s'adresser au muscle dont on reculera (*ténotomie*) ou avancera l'insertion (*avancement*). — § 2. — **Recul du tendon (ténotomie).** I. **TÉNOTOMIE DU DROIT INTERNE. MANUEL OPÉRATOIRE.** — 1° Section de la conjonctive à 2 millimètres du limbe et parallèlement à lui. 2° Saisie du tendon. 3° Section au ras de la sclérotique. 4° Suture. — **COMPLICATIONS.** Exceptionnelles au cours de l'opération : hémorragie et perforation de la sclérotique. — *Après l'opération* : enfoncement de la caroncule, dû à une ténotomie trop large ; agrandissement de la fente palpébrale ; exophthalmie légère ; formation de bourgeons charnus ; insuffisance de convergence (mesure des excursions du globe) ; déviation de l'œil opéré en sens inverse ; strabisme secondaire ; diplopie consécutive, elle permet d'espérer le retour de la vision binoculaire. — II. **INDICATIONS.** — **RÉSULTATS.** — Le tendon reculé contracte en arrière de nouvelles adhérences. La correction obtenue est, en général, de 4 millimètres après la ténotomie du droit interne et de 2 millimètres après celle du droit externe. **TRAITEMENT CONSÉCUTIF.** — Correction de la réfraction et moyens orthoptiques. — III. **TÉNOTOMIE DES DROITS SUPÉRIEUR ET INFÉRIEUR.** — IV. **TÉNOTOMIE DES QUATRE DROITS.** — V. **TÉNOTOMIE DU PETIT OBLIQUE.** — On préférera l'avancement à la ténotomie, en raison de l'affaiblissement du muscle entraîné par celle-ci. — § 4. — **Autres procédés de recul du tendon.** — Ténotomies partielles et incomplètes, débridement capsulaire, allongement et élon-



gation musculaires. — § 5. — **Avancement.** — I. AVANCEMENT OU PLISSEMENT CAPSULO-MUSCULAIRE. — MANUEL OPÉRATOIRE. 1° Boutonnière conjonctivale et excision d'un lambeau de muqueuse. 2° Saisie du tendon avec sa gaine. 3° Placement des fils. 4° Sutures. — II. AVANCEMENT MUSCULAIRE. — Avancement après résection de tendon. COMPLICATIONS ET RÉSULTATS. SUTURE DE COMPLÉMENT. Le degré de correction est un peu inférieur à celui de la ténotomie, mais on n'a pas à craindre l'hypercorrection et celle-ci sera toujours recherchée. — III. AVANCEMENT SECONDAIRE. (Après une ténotomie malheureuse ou un avancement insuffisant). Indications et technique. — § 6. — **Autres procédés d'avancement.** — Avancement après section. Raccourcissement musculaire après résection musculo-tendineuse. Plissement musculaire et tendineux. Déplacements symétriques des insertions tendineuses. — § 7. — **Indications de la ténotomie et de l'avancement.** — I. STRABISME. **Traitement orthoptique.** Le premier à instituer et à continuer longtemps, surtout pour le strabisme divergent qui guérit souvent sans opération, contrairement au strabisme convergent. Et si l'intervention devient nécessaire, il la prépare et la complète. Moyens employés. — **Traitement chirurgical.** *Strabisme convergent.* Ne pas intervenir avant l'âge de 8 ou 9 ans, car cette variété a tendance à disparaître avec l'âge. Choix du procédé. On tiendra compte de l'âge, du degré de strabisme et de l'acuité. — *Strabisme divergent*, primitif et secondaire. Importance du traitement dioptrique. Traitement chirurgical : ténotomie des droits externes ou mieux avancement des droits internes. Traitement dioptrique consécutif et exercices orthoptiques en vue de rétablir la vision binoculaire. *Strabismes verticaux.* Ténotomie du muscle droit correspondant à la déviation ou avancement de l'antagoniste. — II. PARALYSIES MUSCULAIRES. Se montrer très sobre d'interventions : procédés de compensation, de substitution, ténotomie de l'antagoniste. — *Choix du procédé.* III. INSUFFISANCE MOTRICE. ASTHÉNOPIE MUSCULAIRE. — Traitement médical et dioptrique ; traitement chirurgical, exceptionnel.

## § 1. — NOTIONS ANATOMIQUES ET PHYSIOLOGIQUES

**Insertion antérieure des muscles droits et obliques.** — Six muscles se répartissent la motilité du globe : les quatre droits et les deux obliques.

Chaque muscle, avant son insertion sclérale, la seule qui nous intéresse au point de vue chirurgical, est enveloppé d'une capsule, dépendance de l'aponévrose de Tenon, beaucoup plus épaisse sur le tendon du muscle que sur le corps charnu et se confondant en avant avec la capsule qui enveloppe la sclérotique. A quelque distance de celle-ci, elle envoie une expansion aponévrotique qui la relie au bord orbitaire correspondant et limite le mouvement de retrait du muscle après la section du tendon. Cette capsule du muscle sera donc respectée dans la ténotomie.

La figure 235 montre le niveau d'insertion des quatre droits autour de la cornée : le droit interne est le plus rapproché du limbe et s'attache à 5 mm. 5 du limbe, soit en moyenne à 6 millimètres, et le droit externe à 7 ; le droit supérieur est le plus éloigné. On a, d'ailleurs, rarement à intervenir sur ce dernier ou sur le droit inférieur.

La ligne d'insertion sclérale de chacun des muscles droits n'est pas



rigoureusement parallèle au limbe. Elle est plus ou moins oblique, par rapport à ce dernier, et on le constate nettement après la ténotomie. Cela

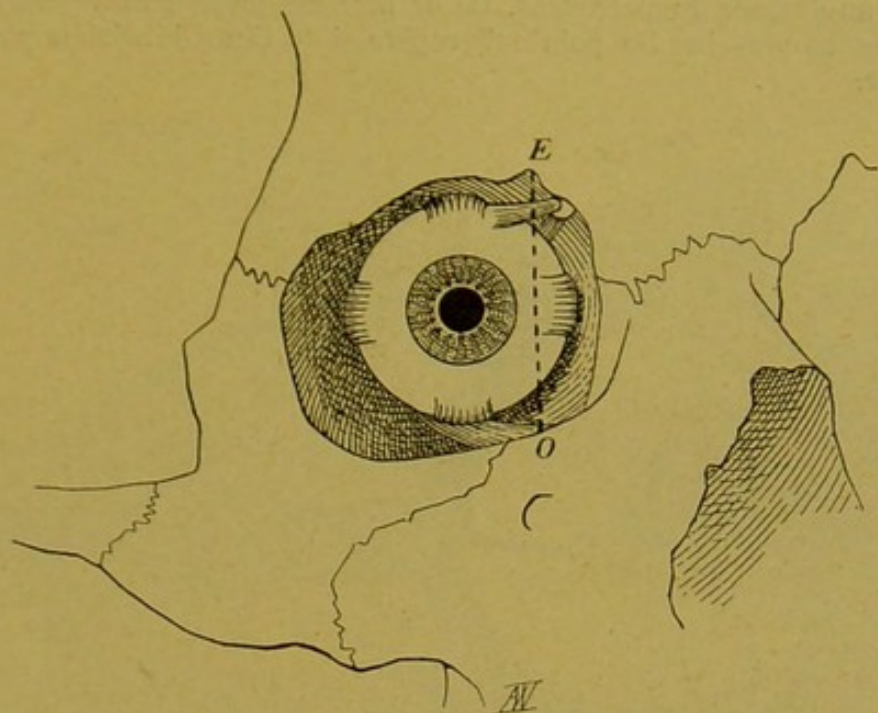


FIG. 235. — Insertion antérieure des muscles sur le globe.

On voit en haut la terminaison de la portion réfléchie du muscle grand oblique et en bas le muscle petit oblique dont l'insertion osseuse correspond à la perpendiculaire E, O abaissée de l'échancrure sus-orbitaire sur le rebord orbitaire inférieur.

n'a d'ailleurs aucune importance pratique. Il suffit, nous le verrons à propos de la ténotomie, de sectionner le tendon au ras de la sclérotique, sans s'inquiéter de la direction suivant laquelle s'insère le tendon sur la paroi.

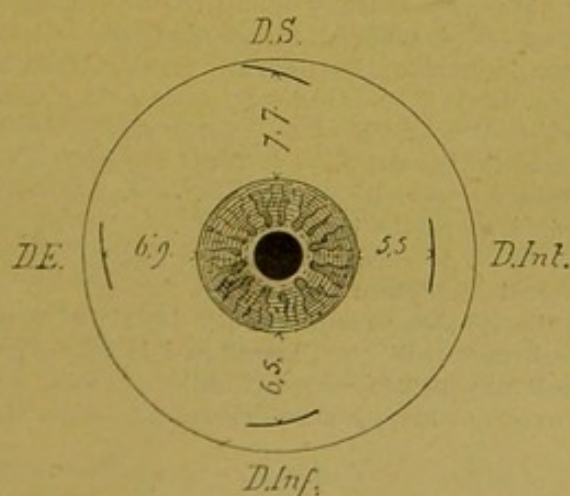


FIG. 236. — Schéma de la ligne d'insertion des muscles droits sur la sclérotique avec leur distance du limbe.

Le grand et le petit obliques partis, le premier de la partie supéro-interne du rebord orbitaire, le second de la partie inféro-interne, enserrant le



globe et viennent s'attacher respectivement, le grand oblique sur le segment postéro-externe de la sclérotique et le petit oblique sur le segment inféro-externe, au-dessous du précédent. Ce dernier est facilement accessible et nous donnons plus bas les points de repère et la ligne d'incision pour le découvrir.

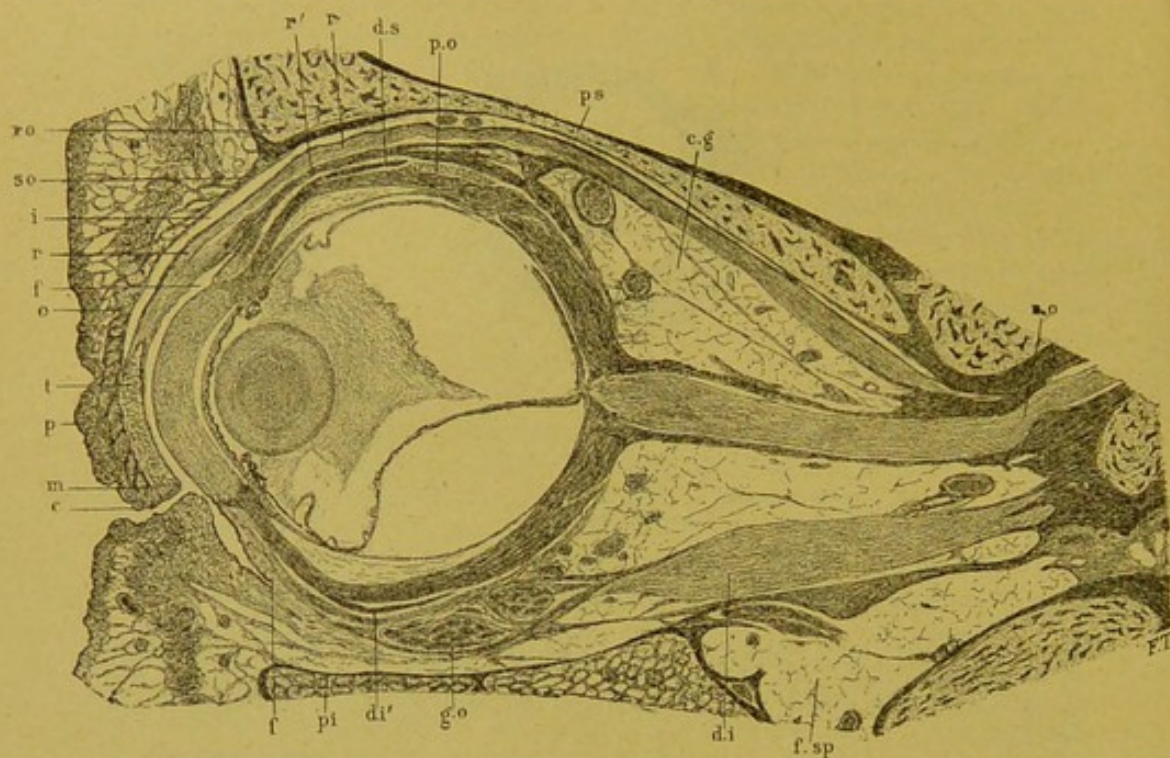


FIG. 237. — Coupe verticale et antéro-postérieure de l'orbite et de son contenu.  
(ROCHON-DUVIGNEAUD.)

La cavité de l'orbite est limitée en haut par la paroi supérieure (*p. s.*), en bas par la paroi inférieure (*p. i.*), laissant voir la fente sphéno-maxillaire (*f. sp.*). Elle est remplie par le globe, les muscles et du tissu cellulo-grasieux (*c. g.*) renfermant des vaisseaux et des nerfs. En arrière, elle est fermée par le trou optique, traversé par le nerf optique (*n. o.*), en avant par les paupières et le septum orbitale (*s. o.*). De la face antérieure partent de nombreux faisceaux qui cloisonnent la paupière et renferment le muscle orbiculaire (*o.*). — *p.* Peau de la paupière doublée de l'orbiculaire. — *t.* Tarse avec les glandes de Meibomius. — *m.* Lèvre meibomienne. — *c.* Lèvre ciliaire. — *r.* Releveur, enveloppé de sa capsule, très épaissie à sa partie inférieure (*r'*). — Les fibres de cette capsule vont s'insérer en avant sur le cul-de-sac conjonctival (*f*) qu'elles maintiennent. — *i.* Interstice séparant le septum orbitale de l'aponévrose du releveur et qui n'est, en somme, qu'un prolongement virtuel de la cavité de l'orbite. — *d. s.* Droit supérieur, dont on ne voit que l'insertion à la sclérotique et qui, s'il était entier, passerait au-dessus du muscle petit oblique coupé en travers (*p. o.*). — *di.* Droit inférieur avec son insertion antérieure *di'*. — *go.* Grand oblique.

**Physiologie.** — Ces six muscles sont répartis en trois paires respectivement antagonistes, abducteur et adducteur, éleveurs et abaisseurs.

**PREMIÈRE PAIRE.** — Le droit externe (abducteur) attire l'œil en dehors, le droit interne (adducteur) en dedans, et dans cette double excursion le méridien vertical de l'œil demeure vertical (fig. 239).

**DEUXIÈME PAIRE.** — Elle est formée par les éleveurs, au nombre de







en bas et en dedans. Le grand oblique, abaisseur et abducteur, attire l'œil en bas et en dehors (fig. 241).

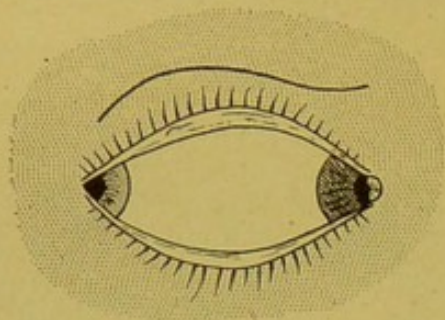


FIG. 239. — Action des muscles droit interne et droit externe.

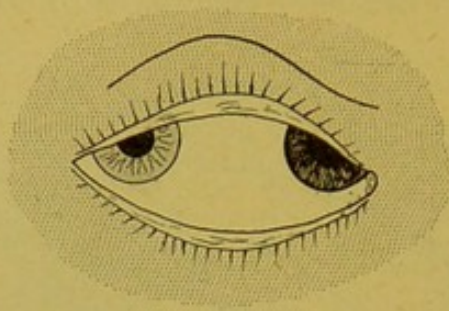


FIG. 240. — Action des muscles droit supérieur et petit oblique.

Plus simplement encore on peut répartir ces six muscles en deux grands groupes suivant qu'ils attirent l'œil en dedans (adducteurs) ou en dehors

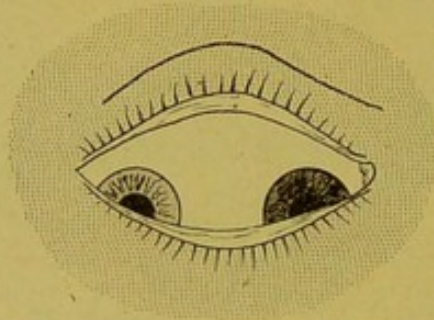


FIG. 241. — Action des muscles droit inférieur et grand oblique.

(abducteurs). Trois sont adducteurs : les droits supérieur, interne et inférieur ; les trois autres sont abducteurs. (fig. 242.)

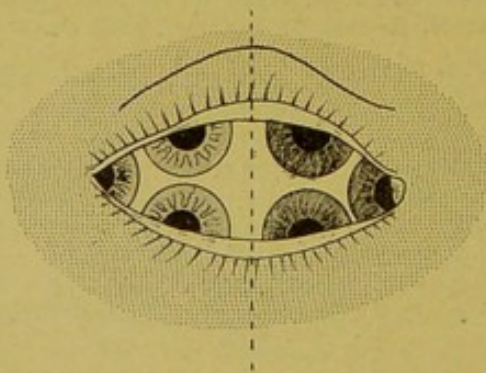


FIG. 242. — Action des muscles de l'œil.

Trois adducteurs (droit interne, droit supérieur et droit inférieur) et trois abducteurs (droit externe, petit oblique et grand oblique).

Enfin, tandis que les quatre droits, attirant le globe en arrière, forment le groupe des muscles rétracteurs du globe, ils ont pour antagonistes les deux obliques qui sont protracteurs et attirent le globe en avant.



## § 2. — GÉNÉRALITÉS

Toutes ces opérations ont pour objet le redressement de l'un des deux ou des deux yeux à la fois, lorsque les axes visuels ne viennent plus converger vers le point fixé (strabisme).

Le strabisme paralytique, souvent transitoire et généralement causé par des lésions nucléaires, réclame tout d'abord un traitement médical s'adressant à l'affection causale (tabes, syphilis, intoxications, etc.). Le traitement chirurgical n'intervient que lorsque la paralysie est devenue définitive et on se montrera sobre d'opérations en pareil cas.

Au contraire, lors de strabisme non paralytique ou concomitant, trouble purement fonctionnel et ayant son siège dans les centres coordinateurs, une intervention est le plus souvent nécessaire.

La théorie musculaire du strabisme est aujourd'hui condamnée depuis que l'on a appris à considérer ce dernier comme une affection d'ordre cérébral consistant en un trouble du réflexe de la convergence, que celui-ci soit exagéré (strabisme convergent), ou diminué (strabisme divergent). Mais divers facteurs interviennent à titre de cause occasionnelle, parmi lesquels les vices de réfraction, que Donders regardait à tort comme la cause déterminante de l'affection, tiennent la première place.

Le traitement optique ou fonctionnel est donc le seul à instituer d'abord (atropine, correction des vices de réfraction, exercices orthoptiques). Lorsque le sujet est arrivé à un certain âge (huit à dix ans) et que l'affection ne montre aucune tendance à disparaître d'elle-même (ce qui arrive quelquefois pour le strabisme convergent, jamais pour le strabisme divergent), une intervention s'impose et il devient nécessaire de recourir au traitement chirurgical.

Bien qu'il ne puisse être question d'altérations musculaires, l'affection étant purement nerveuse et d'origine centrale, il doit nécessairement porter sur les muscles, seul élément sur lequel nous ayons prise. Il consistera soit à *reculer* l'insertion du tendon musculaire (*ténotomie*), soit à l'*avancer* (*avancement*), souvent, afin d'obtenir un effet plus considérable, à combiner les deux procédés : reculement d'un muscle et avancement de l'antagoniste.

Enfin, puisque le centre de la convergence est unique, le strabisme, étant une maladie de convergence, est une affection bilatérale et cette notion doit retentir sur le traitement.

Il ne suffit plus d'opérer l'œil soi-disant incorrect, mais il faut agir le plus souvent sur les deux yeux par une intervention



bilatérale, car à tout déséquilibre bilatéral il convient d'appliquer une action correctrice également bilatérale (Panas)<sup>1</sup>.

### § 3. — REcul DU TENDON (TÉNOTOMIE)

L'opération fut tentée pour la première fois sur le cadavre par Stromeyer (1838), puis sur le vivant par Cunier et par Dieffenbach.

Elle consistait à sectionner le corps charnu du muscle loin de son attache sclérale, et cette *myotomie* n'avait le plus souvent pour effet que de convertir un strabisme convergent modéré en strabisme divergent, rendant ainsi la difformité beaucoup plus pénible. Après les travaux de Bonnet, Boyer, etc., on s'attacha à couper exclusivement le tendon en respectant le muscle. Depuis, l'opération a subi peu de modifications.

#### I. — TÉNOTOMIE DU DROIT INTERNE

C'est la plus généralement pratiquée. La section des autres muscles est identique : seul le siège de l'incision conjonctivale diffère. On se rappellera que le droit interne vient s'insérer à 5 millimètres et demi, soit 6 millimètres environ, du limbe, et le droit externe à 7 millimètres (fig. 236).

L'opération est peu douloureuse et l'anesthésie locale suffit. L'anesthésie générale, nécessaire seulement chez les sujets très jeunes ou trop pusillanimes, est inutile chez les autres et même nuisible, l'extrême divergence post-chloroformique ne permettant pas de se rendre compte aussitôt du degré de correction obtenue.

Après avoir instillé la cocaïne à plusieurs reprises et le blépharostat mis en place, on injecte sous la conjonctive, au niveau du tendon à sectionner, quelques gouttes d'une solution de novocaïne à 4 p. 100 additionnée de la solution d'adrénaline à 1 p. 1.000.

L'inconvénient est l'œdème sous-conjonctival qui en résulte, mais à condition d'attendre sept à huit minutes après l'injection et de faire un léger massage à l'endroit injecté, après avoir retiré le blépharostat, l'œdème disparaît presque complètement et ne gêne pas la suite des opérations. Si on a soin de ne pas tirer le muscle au moment où il est chargé avec le crochet l'intervention n'est pas douloureuse.

**Manuel opératoire.** — INSTRUMENTS : Blépharostat, une pince fixatrice et une pince à disséquer, une paire de ciseaux courbes à

1. PANAS, Pathogénie et traitement du strabisme fonctionnel dit concomitant. *Bulletin de l'Académie de médecine*, juillet 1898.



pointes mousses, deux crochets à strabisme (fig. 243), une fine

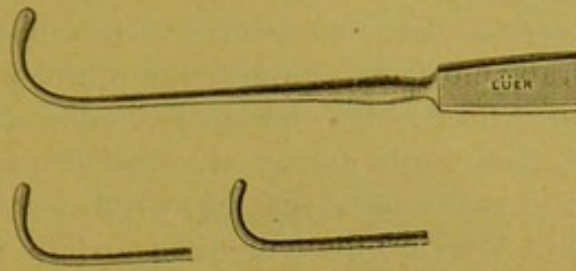


FIG. 243. — Crochets à strabisme.

aiguille courbe munie de fil et une pince porte-aiguille (fig. 244).




FIG. 244. — Pince porte-aiguille à verrou.

PREMIER TEMPS. — *Section de la conjonctive.* — L'opérateur se place à droite du sujet s'il s'agit de l'œil droit, à gauche s'il s'agit de l'œil gauche.

Recommandant au patient de regarder très fortement en dehors, avec une pince fixatrice tenue de la main gauche il saisit la conjonctive tout près du limbe, à l'extrémité interne du méridien horizontal et amène le globe en rotation externe. Avec les ciseaux tenus de la main droite, dont il dirige la concavité du côté du globe, il sectionne la muqueuse tout contre la pince et au-devant d'elle, à 3 millimètres environ du

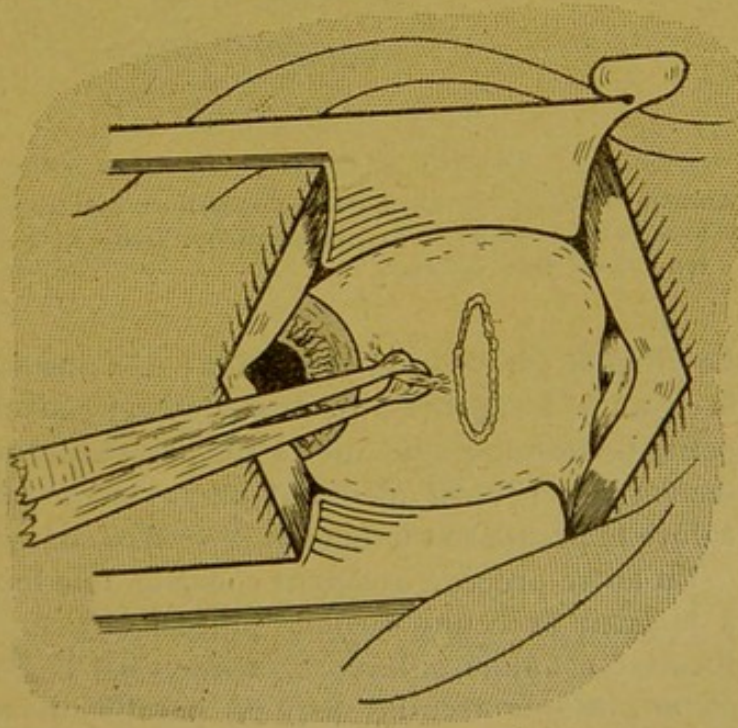


FIG. 245. — Ténatomie. Premier temps. Œil droit.  
Section de la conjonctive à trois millimètres du limbe.

limbe scléro-cornéen. Cette incision conjonctivale est faite parallèlement au limbe et mesure à peu près 4 millimètres. Mieux vaut ne pas



pousser la dissection de la muqueuse et se borner à la seule section, afin de ne pas augmenter encore l'effet de la ténotomie (fig. 245).

DEUXIÈME TEMPS. — *Saisie du tendon.* — Le tendon est chargé avec le crochet à strabisme tenu comme une plume à écrire et introduit à son niveau. Afin de bien charger le tendon et de ne pas glisser au-dessus de lui, l'extrémité mousse du crochet sera maintenue bien appliquée contre la sclérotique qu'elle ne doit pas quitter. L'instrument est introduit assez profondément en arrière, glisse le long de la paroi externe du globe et est ramené en avant sous le muscle <sup>1</sup>.

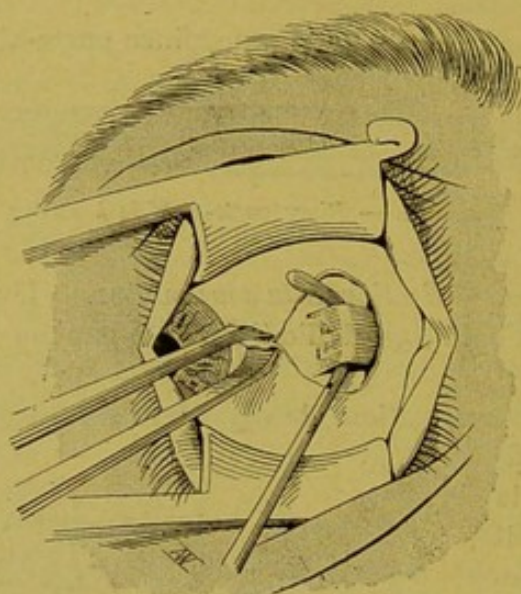


FIG. 246. — Ténotomie. Deuxième temps. Œil droit.

Après avoir incisé la conjonctive l'opérateur maintient l'œil en rotation externe avec la pince tenue de la main gauche, tandis qu'il a chargé avec le crochet le tendon du droit interne.

Le crochet glisse sous le tendon; dès que la pointe apparaît sous la capsule, à l'autre bord, on fait, en cet endroit, avec les ciseaux, une petite boutonnière qui met à nu l'extrémité mousse du crochet. Un second crochet est introduit de la même manière, tandis qu'on enlève le premier et le tendon se trouve chargé en totalité (fig. 246).

Un autre procédé excellent consiste, une fois le tendon découvert, à le saisir avec une seconde pince fixatrice. Celle qui tient la conjonctive est alors enlevée; le tendon est légèrement attiré en avant et on pratique avec les ciseaux, parallèlement à l'un de ses bords,

1. La direction de l'incision conjonctivale a peu d'importance. La plaie horizontale, sans diminuer l'effet de la ténotomie, expose moins à l'enfoncement de la caroncule. Nous préférons l'incision verticale qui donne plus de jour et permet, lorsque la suture est faite horizontalement, de modérer un peu l'effet de la ténotomie s'il est trop marqué.



une petite boutonnière. Le crochet est introduit par cet orifice et charge le tendon.

TROISIÈME TEMPS. — *Ténatomie*. — Tandis que le crochet tenu de la main gauche soulève fortement le tendon, on sectionne celui-ci à petits coups au ras de la sclérotique (fig. 247). On s'assure, en pro-

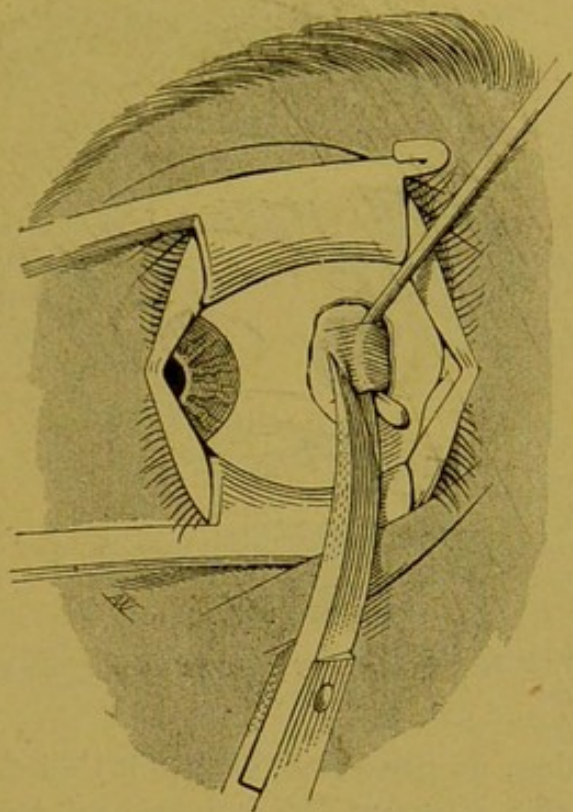


FIG. 247. — *Ténatomie. Troisième temps. Œil droit.*

La pince abandonnée, un second crochet a été introduit de manière à bien charger le tendon en totalité. Ce crochet, tenu de la main gauche, est renversé en dedans et fait saillir le tendon qui est sectionné avec les ciseaux à petits coups en commençant par le bord inférieur.

menant le crochet à la surface de la sclérotique, que la section est complète et qu'il ne reste aucune fibre adhérente à la paroi<sup>1</sup>.

QUATRIÈME TEMPS. — *Suture*. — Après s'être rendu compte de l'effet obtenu, les lèvres de la plaie conjonctivale sont rapprochées par un point de suture médian à la soie placé verticalement (fig. 248).

1. TROISIÈME TEMPS. — Si la déviation est très marquée, assez ancienne et le muscle rétracté, ce qui s'observe chez les sujets âgés, on peut, avant la section faire l'*élongation du muscle*. Pour cela, tenant le crochet à plat on exerce des tractions lentement progressives jusqu'à ce que le bord interne de la cornée se rapproche de la commissure externe des paupières.

Cette élongation tend à lutter contre la rétraction du muscle ; en même temps elle en affaiblit la tonicité et diminue l'influx nerveux qui le met en action. Elle sera indiquée exceptionnellement dans les très forts degrés de strabisme, pour augmenter l'effet du recul musculaire. L'arrachement tendineux, dû à une traction considérable, n'est pas à craindre ; la seule précaution consiste à éviter les à-coups. PANAS, *Arch. d'ophtalm.*, janvier 1896.



La suture horizontale restreint un peu l'action de la ténotomie et ne serait employée que si l'effet semblait trop considérable. Elle détermine quelquefois un plissement de la muqueuse qui vient recouvrir les parties supérieure et inférieure de la cornée; il disparaît les jours suivants.

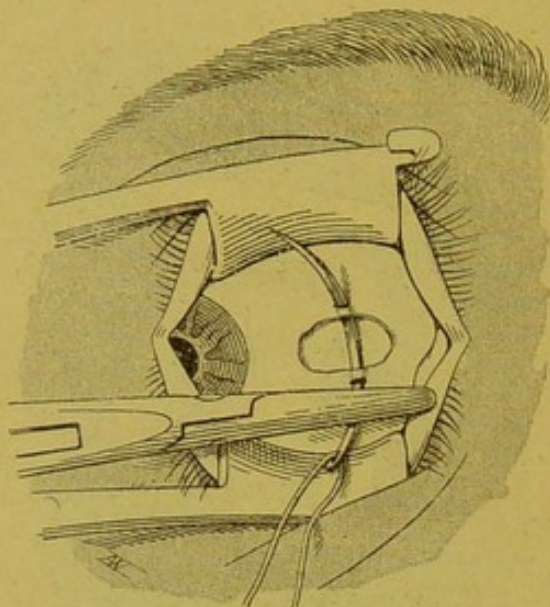


FIG. 248. — Ténotomie. Quatrième temps. Suture conjonctivale. Œil droit.

Après l'opération, un pansement sec, qu'il y a intérêt à mettre sur les deux yeux afin d'assurer l'immobilité, est appliqué quarante-huit heures, puis remplacé par un bandeau flottant. L'ecchymose sous-conjonctivale consécutive disparaît vers la fin de la deuxième semaine.

La suture conjonctivale est enlevée le troisième ou quatrième jour. Si la correction obtenue paraît insuffisante, le pansement occlusif, qui s'oppose à la convergence, pourra être maintenu quelques jours.

**Complications.** — AU COURS DE L'OPÉRATION. — Elles sont exceptionnelles.

a) *Hémorragie.* — L'écoulement de sang est d'ordinaire insignifiant et une hémorragie abondante, accident très rare, serait facilement arrêtée.

b) *Perforation de la sclérotique* au moment de la ténotomie. Elle n'est pas à craindre avec l'emploi des ciseaux mousses, si on procède à petits coups.

APRÈS L'OPÉRATION. — Les complications septiques ne doivent pas exister et seront toujours le résultat d'une faute d'antisepsie. Mais on peut en observer d'autres; certaines même sont moins des complications que la conséquence nécessaire de la ténotomie.

a) *Insuffisance de convergence.* — C'est un des gros inconvénients



de la ténotomie, inhérent à la défectuosité de la nouvelle insertion. L'intervention altère l'harmonie des mouvements associés et modifie profondément la convergence qu'elle affaiblit beaucoup.

En séparant le muscle de son insertion, elle équivaut à l'effet d'une parésie et l'adduction est toujours très diminuée.

*Mesure de l'insuffisance de convergence.* — Le degré de convergence sera évalué par la mesure des excursions de l'œil qui doit toujours être faite avant et après l'intervention si l'on veut se rendre compte de son effet. Le champ d'excursion normale mesure une moyenne de 95 à 98° (45° à 48° en dedans, 48° à 50° en dehors)<sup>1</sup>. S'il tombe au-dessous de 45° de chaque côté il peut être considéré comme pathologique (Landolt).

Or, la ténotomie a nécessairement pour résultat d'abaisser la limite d'excursion au-dessous de ces chiffres. Sans doute si elle a été faite avec ménagement et prudence le rendement musculaire




FIG. 249. — Champ d'excursion normal.

et la diminution d'excursion seront minimales et n'entraîneront nul dommage, au contraire, la limite d'excursion dans le strabisme étant toujours un peu augmentée du côté dévié (d'autant plus que le strabisme est plus marqué) et diminuée du côté opposé à la déviation. Par contre une ténotomie très large affaiblira l'excursion, quelquefois d'une manière considérable et celle-ci peut tomber du côté opéré à 35°, 30° et moins encore. En même temps, malgré l'augmentation de la divergence (nous supposons que la ténotomie a porté sur le droit interne, lors de strabisme convergent, c'est le cas le plus habituel), l'excursion temporale de l'œil opéré est d'ordinaire aussi un peu diminuée (fig. 250).




FIG. 250. — Limitation du champ d'excursion du côté opéré après la ténotomie du droit interne gauche.

Cette diminution entraînera facilement une *insuffisance de convergence*, particulièrement pénible si la vision binoculaire a pu être rétablie, et contre laquelle il faudra lutter par des exercices orthoptiques, car elle détermine nécessairement une diplopie croisée. Elle se reconnaîtra facilement au moyen du diploscope ou de l'ophtalmo-dynamomètre de Landolt. La limite à laquelle le sujet commence à voir double la fente lumineuse progressive-

*Mesure de l'excursion du globe.* — Le procédé courant consiste à faire fixer par l'œil examiné une lettre très visible qu'on déplace en dedans et en dehors le long du périmètre jusqu'aux limites extrêmes de lisibilité. Celles-ci indiquent la limite d'excursion des muscles correspondants.

Dans la méthode objective, l'index ou la lettre sont remplacés par la flamme d'une bougie ou une petite lampe électrique qu'on promène le long de l'arc du périmètre, en demandant à l'observé de la suivre. La limite à laquelle la flamme cesse de se réfléchir au centre de la cornée indique la limite du champ d'excursion.



ment rapprochée indique le punctum proximum de convergence et le maximum de celle-ci. Nous savons qu'à l'état normal le maximum est de neuf à dix angles métriques, l'angle métrique (a. m.) désignant l'effort de convergence binoculaire nécessaire nous permettant de fixer un objet placé sur la ligne médiane à un mètre de distance. Le punctum proximum de convergence est donc représenté par 10 a. m. et le minimum, punctum remotum de divergence, par l'infini, c'est-à-dire par 0 ou même par  $-1$  a. m. Car les yeux normaux pouvant diverger légèrement, le punctum remotum se trouve non plus devant eux mais en arrière, à l'intersection des lignes de fixation prolongées en arrière.

Si donc la diplopie apparaît avant que l'objet soit à 10 ou 12 centimètres de l'œil, nous dirons qu'il y a insuffisance de convergence. Elle est quel-

quefois considérable, la convergence atteignant à peine 4 ou 5 angles métriques (fig. 251).

Et alors même que la diplopie n'est pas accusée par le sujet et est mise en évidence seulement après examen spécial, elle est toujours vivement ressentie, car il faut pour un travail prolongé conserver en réserve environ deux fois autant de convergence positive que celle répondant à la distance où l'on travaille. Une lecture à 33 centimètres, qui au premier abord semble ne réclamer que 3 a. m. de convergence, exige en réalité une réserve de  $2 \times 3 = 6$  a. m., soit une convergence positive de 9 a. m.

Lors d'insuffisance on essaiera de remédier à celle-ci par le port de prismes à base interne (prismes abducteurs) en même temps qu'on éloigne le livre. Mais il y a des limites assez étroites à l'éloi-

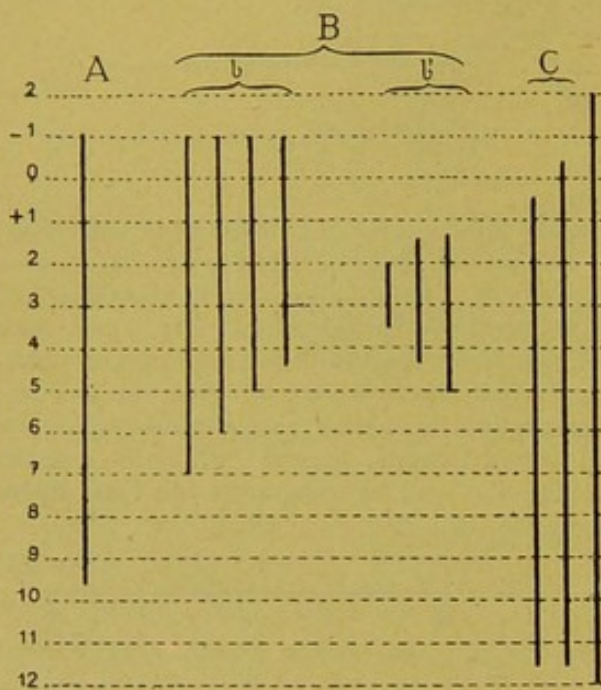


FIG. 251. — Amplitude de convergence, normale et pathologique (LANDOLT).

(A) normale; B à la suite de ténotomies trop larges, portant sur le droit externe (b) ou sur les droits internes b'; après l'avancement des droits externes (C) (Landolt).

gnement du texte aussi bien qu'à l'usage des prismes, car les plus puissants capables d'être employés comme verres de lunettes n'augmentent guère la convergence que d'un angle métrique. Et si l'insuffisance est plus grande, ce qui est le cas habituel, on interviendra par la ténotomie prudente des droits externes, admissible s'il y a un grand excès de divergence, de plus d'un angle métrique, ou mieux par l'avancement du ou des muscles primitivement reculés (voyez plus bas p. 334).

Comme la ténotomie des droits internes, celle des droits externes peut entraîner aussi une insuffisance de convergence, en même temps qu'un léger strabisme convergent. La diplopie est alors croisée en deçà du maximum de convergence et homonyme au delà du minimum de convergence (fig 251 b'). Là encore le traitement résidera tout d'abord dans le port de



prismes à sommet nasal, prismes adducteurs, presque toujours insuffisants, et surtout dans l'avancement des muscles reculés.

Remarquons d'ailleurs que si la ténotomie a été très prudente, les relations anatomiques intimes du muscle et de sa capsule sont suffisantes pour que le muscle conserve après la ténotomie ses dimensions antérieures et ne soit pas affaibli, demeurant même capable de conserver toute la capacité contractile qu'il possédait avant l'opération<sup>1</sup>.

b) *Déviatio*n de l'œil opéré du côté opposé. *Strabisme secondaire*. — C'est encore un degré de plus. La déviation de l'œil en sens inverse survenait toujours avec l'opération de Dieffenbach, qui coupait le muscle à 7 ou 8 millimètres de son insertion. Elle est encore à craindre aujourd'hui. Aussi on se bornera à la section du seul tendon sans débrider la capsule. En raison des adhérences de la capsule de Ténon et des expansions fibreuses de celle-ci, le recul du muscle est forcément limité. Leur section entraînerait une déviation inverse post-opératoire et il ne resterait, pour y remédier, qu'à faire l'avancement du même côté ou même des deux suivant la technique indiquée à propos de la cure chirurgicale du strabisme secondaire (voy. p. 354).

c) *Diplopie consécutive*. — Elle se montre aussitôt l'opération et disparaît rapidement. Elle ne s'observe que lorsque l'œil le plus fortement dévié n'est pas complètement amblyope. Loin d'être une complication elle constitue un bon élément de pronostic, car elle permet d'espérer le rétablissement de la vision binoculaire.

d) *Enfoncement de la caroncule*. — Il s'observe surtout lors de reculement considérable ; il est dû à la section des expansions fibreuses pré musculaires qui relient la caroncule à la face externe du muscle. Pour l'éviter, on a conseillé de détacher ces expansions avant de procéder à la ténotomie. La conjonctive est alors attirée en avant au moment de la ligature conjonctivale, mais elle devient par là même incapable alors de remédier à un reculement trop accentué et mieux vaut, nous l'avons vu, afin de limiter les effets du reculement, se borner à la section seule du tendon et ne jamais disséquer la muqueuse, surtout à la face externe du tendon.

e) *Agrandissement de la fente palpébrale et exophtalmie légère*. — Elle manque rarement, mais passe d'ordinaire inaperçue. Elle est déterminée, lorsqu'elle est très marquée, par des ouvertures très larges de la capsule. On peut alors y remédier par la tarsorrhaphie externe des paupières du même côté, ou par une canthoplastie faite à l'œil sain, afin d'égaliser les deux ouvertures palpébrales. Le rétrécissement de la fente palpébrale du même côté, par l'effet réducteur qu'elle exerce sur l'exophtalmie, est préférable à l'agrandissement du côté opposé. Mais il est rare qu'une intervention s'impose.

1. LAGLETZE, *Du strabisme*. Steinheil, éditeur, Paris, 1913.



f) *Formation de bourgeons charnus.* — Ils se montrent au cours de la cicatrisation et doivent être excisés lorsqu'ils sont volumineux. Il est assez rare de les observer lorsque la suture conjonctivale a été soigneusement faite<sup>1</sup>.

**Résultats.** — EFFETS ANATOMIQUES. — L'opération, supprimant l'insertion directe tendineuse du muscle mais respectant ses expansions latérales qui relient le tendon à la capsule de Tenon, produit non pas un détachement mais un reculement du tendon. Le tendon se trouve reporté en arrière et les ailerons capsulaires respectés limitent son recul.

Aussitôt après la ténotomie l'œil se redresse, car l'antagoniste, délivré de la contracture du muscle ténotomisé, diminue de longueur par sa propre tonicité.

Le tendon, reculé à quelques millimètres en arrière de son insertion primitive, contracte là de nouvelles adhérences avec la sclérotique, par l'intermédiaire d'une sorte de gangue inflammatoire intéressant les parties voisines. Cette nouvelle insertion n'est nullement comparable à la première et les principales connexions du muscle avec la sclérotique s'établissent par des adhérences latérales à la capsule. Cependant on est quelquefois étonné, lorsqu'on pratique l'avancement d'un muscle déjà sectionné antérieurement, de la solidité de la nouvelle adhérence.

L'EFFET PHYSIOLOGIQUE est le suivant :

La correction obtenue après la section est en général de 4 millimètres ou de 12° à 15° ; elle est seulement de 2 millimètres après la ténotomie du droit externe.

Ceci, d'ailleurs, est loin d'être absolu et le dosage de l'opération est pratiquement irréalisable. Elle sera combinée ensuite à l'avancement de l'antagoniste si la correction obtenue n'est pas suffisante. Une ténotomie large ne serait permise que lors de strabisme interne très accentué, lorsque la déviation est considérable et le sujet âgé, en raison de la rétraction capsulaire qui existe presque toujours dans les strabismes anciens et qui limite le recul du muscle.

D'ailleurs, même s'il persiste un certain degré d'hypocorrection, cette partie de strabisme non corrigée ne doit pas inquiéter : elle disparaît avec le rétablissement de la vision binoculaire, lorsque celle-ci est obtenue, ou avec les progrès de l'âge à mesure que la guérison

1. Mentionnons encore la présence de petits kystes transparents sur la sclérotique à l'endroit où a porté la section du tendon. Cette complication, très rare, ne gêne l'opéré que si le kyste est volumineux, ce qui est exceptionnel. Nous l'avons observée chez une jeune fille qui avait subi douze ans auparavant la ténotomie du droit interne et chez laquelle nous pratiquions l'avancement du même muscle pour remédier à la déviation en sens inverse qui était survenue. L'incision de la conjonctive montra, sur la nouvelle insertion du muscle reculé, la présence d'un kyste transparent de la grosseur d'un pois.



spontanée tend à se produire. Et *mieux vaut toujours obtenir l'hypo-correction*, car le reculement, nous l'avons vu, et c'est là un point sur lequel a bien insisté Landolt, entraîne un affaiblissement du muscle, facile à vérifier par l'étendue du champ d'excursion de l'œil opéré. L'adduction, à supposer que la ténotomie ait porté sur le droit interne, est diminuée de  $15^{\circ}$  à  $20^{\circ}$ , sans que l'abduction soit sensiblement augmentée. L'opération entraînera donc souvent une insuffisance de convergence qui mettra obstacle au rétablissement de la vision binoculaire.

**Indications.** — Aucune méthode ne peut prétendre à la guérison dans une affection aussi complexe que le strabisme, de forme très variable, dont les facteurs sont multiples et dont la cause est avant tout d'ordre central. Le traitement rationnel est donc tout d'abord l'éducation du centre de convergence; c'est la base du traitement orthoptique. Mais, celui-ci étant demeuré insuffisant, nous n'avons d'autre ressource qu'une intervention.

La ténotomie, seule préconisée autrefois, est aujourd'hui très combattue.

Elle a pour elle sa simplicité d'exécution; les suites opératoires sont insignifiantes et le résultat immédiat excellent, la correction obtenue étant de  $12^{\circ}$  à  $15^{\circ}$ .

A condition d'être toujours *tardive* (car le strabisme convergent tend à s'atténuer avec l'âge, et plus tard la déviation s'accompagne de rétraction tendineuse qui limite le recul du tendon), *prudente* (limitée à un seul tendon, en respectant les ailerons et sans disséquer la conjonctive à la surface du tendon), et en principe *unilatérale*, la ténotomie pourra être quelquefois pratiquée dans le strabisme convergent avec absence de vision binoculaire, seule si la déviation dépasse  $15^{\circ}$  à  $20^{\circ}$ , combinée à l'avancement de l'antagoniste si la déviation est très accentuée.

Et alors même que l'on peut espérer le rétablissement de la vision binoculaire, la ténotomie pourra néanmoins être faite si le strabisme est très accentué, si le sujet a au moins huit à dix ans, *si la convergence est puissante*, à condition de ne pas chercher une correction immédiate et de rester toujours un peu au-dessous de celle-ci.

**Traitement consécutif.** — L'amétropie ou l'astigmatisme seront très exactement corrigés et on y ajoutera des exercices stéréoscopiques et autres moyens orthoptiques en vue de rétablir la vision binoculaire.

Ces exercices seront continués longtemps et progressivement gradués. Ils sont d'autant plus importants que le sujet est moins âgé et que l'œil qui semblait le plus dévié est moins amblyope. Il s'applique à toutes les variétés de strabisme et doit être fait quel que soit le procédé opératoire employé, ténotomie ou avancement.



Il constitue l'adjuvant nécessaire et essentiel du traitement chirurgical. Celui-ci est avant tout *esthétique* et se propose de rétablir l'harmonie entre les axes visuels. Le traitement orthoptique s'adresse à la fonction de l'organe. Fait en temps utile, il peut en rétablir l'intégrité et restituer la vision binoculaire.

## II. — TÉNOTOMIE DU DROIT EXTERNE

L'opération est identique, avec cette différence que l'incision de la conjonctive sera faite à 3 ou 4 millimètres en dehors du limbe scléro-cornéen, en raison de l'insertion plus reculée du tendon (7 millimètres du limbe). La correction obtenue est toujours moins grande : elle est de 2 millimètres en moyenne.

La ténotomie du droit ou des droits externes a été conseillée dans le strabisme divergent, lorsqu'il existe un grand excès de divergence. Mais là encore, l'avancement des antagonistes est préférable (voy. plus bas p. 342) en raison des inconvénients inhérents à la ténotomie.

## III. — TÉNOTOMIE DES DROITS SUPÉRIEUR ET INFÉRIEUR

Les opérations pratiquées sur les muscles moteurs verticaux ont une influence sensiblement moins puissante sur la direction relative et les excursions oculaires que celles sur les muscles moteurs horizontaux, droits interne ou externe (Landolt). La ténotomie du droit supérieur par exemple ne diminue guère l'excursion de l'œil dans le sens vertical en haut que de 5° à 6°.

Lors de strabisme vertical avec déviation du globe en haut une ténotomie modérée du droit supérieur offrira d'autant moins d'inconvénients que si elle entraîne une légère parésie, celle-ci ne se manifesterait que dans l'élévation, c'est-à-dire dans une partie du champ du regard rarement utilisée. De plus le défaut d'excursion de l'œil se corrigera facilement par une légère élévation de la tête.

Le strabisme vertical est concomitant ou paralytique. Ce dernier est toujours plus marqué et si la ténotomie demeure insuffisante elle serait associée à l'avancement de l'antagoniste, le droit inférieur (de préférence au petit oblique, dont l'avancement présente des difficultés très grandes), combiné au besoin à une résection tendineuse de quelques millimètres.

Par contre, lors de strabisme inférieur, on fera l'avancement de l'antagoniste, le droit supérieur, de préférence à la ténotomie de l'inférieur, car les conséquences fâcheuses du reculement se produiraient surtout dans l'abaissement du regard, c'est-à-dire dans la direction la plus importante.

Dans tous les cas on se rappellera que les muscles moteurs verticaux ont tendance plus encore que les horizontaux, à se rétracter et à se retirer du point où on les a fixés par des sutures, comme si des forces considérables, comparables au spasme de la convergence des hypermétropes, s'opposaient au muscle avancé. Et si nous pouvons rompre le spasme des adducteurs en paralysant l'accommodation et en supprimant par le pansement binoculaire l'impulsion à la convergence, nous ne possédons aucun moyen de rompre cette espèce de spasme des muscles moteurs verticaux. Aussi devra-t-on



chercher après l'avancement de ces derniers une surcorrection immédiate plus grande encore qu'après l'avancement des muscles horizontaux (v. plus loin).

L'opération réussit à corriger la déviation et en même temps l'attitude vicieuse (torticolis oculaire) qui accompagne fréquemment cette variété de strabisme sursumvergent. Le torticolis est au début la conséquence de la diplopie résultant de ces insuffisances musculaires, et c'est un phénomène compensateur permettant de l'éviter. Mais il persiste souvent chez les enfants prédisposés par des antécédents nerveux, alors que la diplopie a disparu. La ténotomie du muscle raccourci, ou mieux l'avancement de l'antagoniste, suffit à le faire disparaître<sup>1</sup>.

La ténotomie du droit supérieur peut être faite encore dans un but optique, si par exemple, l'un des yeux étant perdu et l'autre atteint de taie cornéenne inférieure ou d'occlusion pupillaire, on est amené à pratiquer sur ce dernier une iridectomie supérieure. La ténotomie du droit supérieur de l'œil iridectomisé, en déplaçant le colobome en bas, en regard de la fente palpébrale, améliorera la vision.

#### IV. — TÉNOTOMIE DES QUATRE DROITS

Les quatre droits sont essentiellement des muscles *rétracteurs* du globe, par opposition aux deux obliques qui sont *protracteurs*. De l'antagonisme de ces deux groupes résulte l'équilibre statique de l'œil. Se basant sur cette notion physiologique, on a conseillé la ténotomie des quatre droits pour remédier à l'énophtalmie d'origine traumatique. L'opération est inoffensive, mais le résultat est médiocre et souvent nul.

#### V. — TÉNOTOMIE DU PETIT OBLIQUE

Exécutée pour la première fois par Bonnet (de Lyon) dans la myopie forte, elle peut trouver son indication dans les paralysies incurables du grand oblique et du droit inférieur, bien qu'il faille lui préférer de beaucoup l'avancement de l'antagoniste, le droit supérieur.

TECHNIQUE. — En raison de son insertion très postérieure sur le globe, on s'attaquera à son tendon orbitaire, plus facilement accessible, qui s'implante à la partie antérieure et interne du plancher de l'orbite, non loin du sac lacrymal.

Après avoir reconnu l'échancrure sus-orbitaire, facile à sentir avec l'ongle, on abaisse de ce point une perpendiculaire; elle rencontre le plancher de l'orbite exactement à l'insertion squelettique du muscle et sert de point de repère (fig. 252)<sup>1</sup>.

La peau étant bien tendue, on pratique le long du rebord orbitaire inférieur une incision courbe à concavité supérieure et dont le milieu correspond à la perpendiculaire abaissée de l'échancrure sus-orbitaire. La peau et l'orbiculaire sont divisés jusqu'au périoste, les lèvres de la boutonnière écartées et, à l'aide de quelques coups de sonde cannelée, on arrive directement sur le tendon<sup>2</sup>. Il est chargé sur le crochet à strabisme et sectionné au

1. DE LAPERSONNE, Torticolis oculaire et strabisme sursumvergent. *Archives d'ophtalm.*, 1905, p. 584.

2. LANDOLT, La ténotomie de l'oblique inférieur. *Archives d'ophtalmologie*, 1885, p. 403.



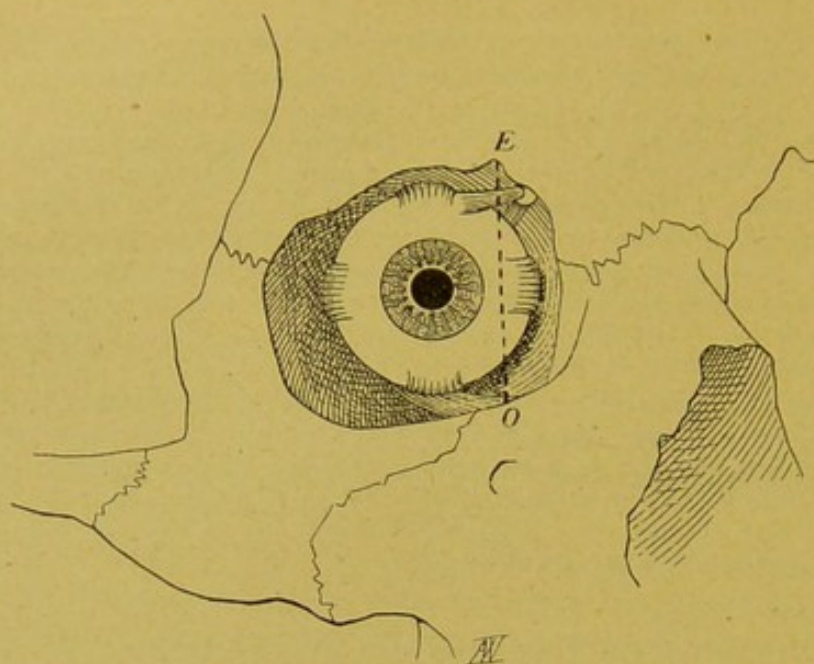


FIG. 252. — Insertion antérieure des muscles sur le globe.

On voit en haut la terminaison de la portion réfléchie du muscle grand oblique et en bas le muscle petit oblique dont l'insertion osseuse correspond à la perpendiculaire EO, abaissée de l'échancrure sus-orbitaire sur le rebord orbitaire inférieur.

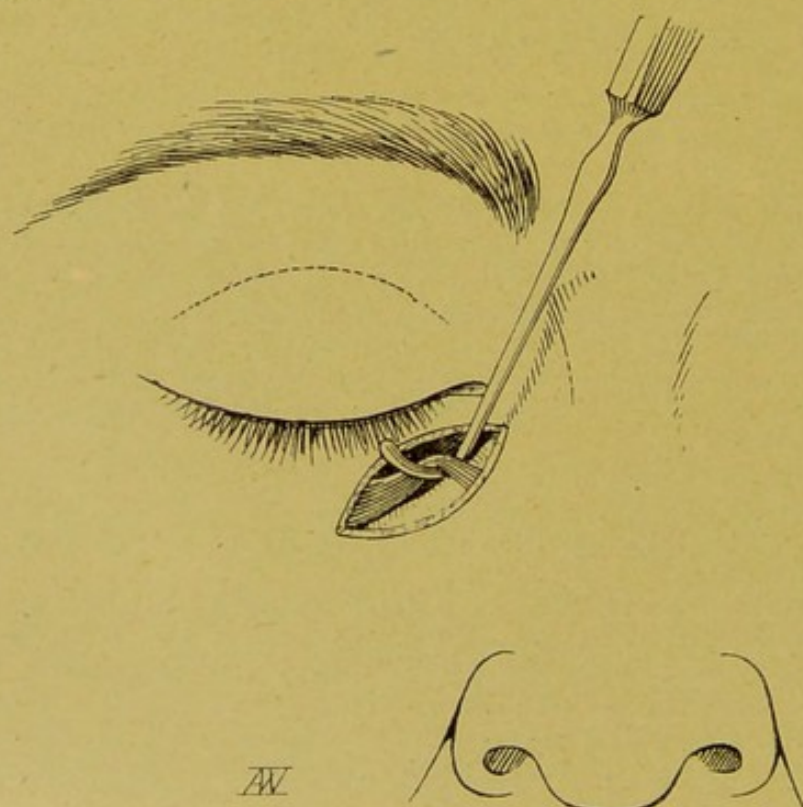

FIG. 253. — Ténatomie du muscle petit oblique.

La peau a été incisée à la partie interne du rebord orbitaire inférieur suivant le point de repère indiqué plus haut et le tendon du petit oblique est chargé sur le crochet.



ras de l'os avec les ciseaux mousses ou le bistouri boutonné; puis, la plaie cutanée est suturée<sup>1</sup> (fig. 253).

#### § 4. — AUTRES PROCÉDÉS DE REcul DU TENDON

Afin d'éviter les inconvénients inhérents à la ténotomie et caractérisés avant tout par l'affaiblissement musculaire qu'elle entraîne, on a imaginé divers procédés destinés à la remplacer, soit en coupant incomplètement le tendon (ténotomie partielle), ou seulement sa capsule (débridement capsulaire), ou en l'allongeant. Presque tous ces moyens sont des procédés d'exception.

##### TÉNOTOMIE TENDINEUSE PARTIELLE

Elle sera réalisée par une section incomplète du tendon à son insertion sclérale, ou par des sections incomplètes en arrière de cette insertion.

a) **Section incomplète de l'insertion tendineuse.** — Le tendon, au lieu d'être sectionné en totalité à son insertion, est coupé incomplètement et on a le choix entre deux procédés :

**CONSERVATION D'UNE LANGUETTE MÉDIANE.** — Le tendon est attaqué sur chaque bord avec des ciseaux très pointus et très coupants et on respecte une petite languette médiane qui limite son recul. Afin de ne pas risquer de la couper, on procédera à très petits coups et on laissera d'autant moins de fibrilles médianes adhérents qu'on veut obtenir un résultat plus accentué (fig. 254).

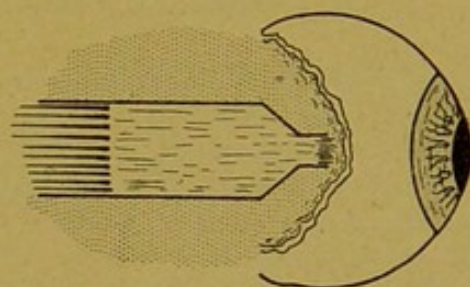


FIG. 254. — Ténotomie partielle.  
Conservation d'une languette médiane.

Mais, si minime que soit la partie tendineuse demeurée adhérente elle limite le recul du tendon et l'effet

obtenu est minime. Par contre, le procédé nous a donné de bons résultats si, quelques semaines plus tard on sectionne, dans une seconde opération, le petit secteur tendineux médian respecté. Car des adhérences ont eu le temps de se produire qui limiteront le recul du tendon et atténueront les effets de la ténotomie. Cela revient en somme à faire une ténotomie en deux temps, le premier réalisé par la section incomplète du tendon, et le second par la section de la partie médiane, respectée dans la première opération.

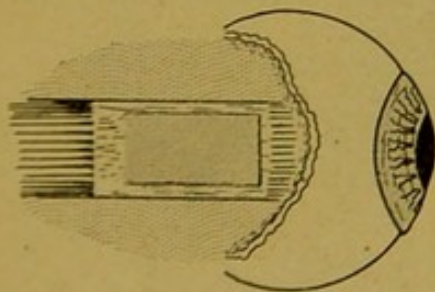


FIG. 255. — Ténotomie partielle.  
Excision d'une languette médiane.

**EXCISION D'UNE LANGUETTE MÉDIANE.** — On incise la conjonctive au-devant du tendon sur une très minime étendue. Une fine pince, introduite par cette petite incision, saisit la partie médiane du tendon qui est réséquée sur une étendue plus ou moins grande suivant l'effet à obtenir, ne laissant



aux bords que le nombre de fibres destiné à assurer l'effet d'une ténotomie incomplète (fig. 255).

Inférieure à la précédente, cette variété de ténotomie partielle ne donne guère de résultats, au moins dans le strabisme. Tout au plus ces ténotomies réduites peuvent trouver leur indication dans certaines variétés de spasme de la convergence résistant aux moyens orthoptiques et surtout

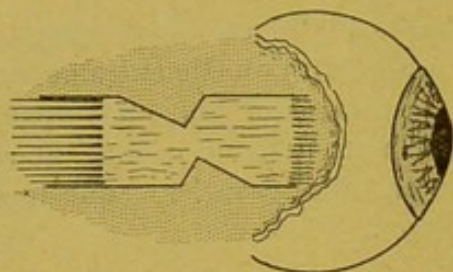


FIG. 256. — Ténotomies incomplètes.

Après avoir bien mis à nu le tendon chargé sur un crochet, on pratique latéralement une ou mieux plusieurs incisions, qui ont naturellement pour effet de l'allonger un peu (fig. 256).

combinées à l'avancement lorsque le résultat de ce dernier semble insuffisant. Nous n'hésitons jamais en pareil cas à pratiquer dans la même séance la ténotomie partielle de l'antagoniste, aussitôt après l'avancement ou mieux avant de serrer les fils, si la déviation strabique était très accentuée.

**b) Sections incomplètes en arrière de l'insertion tendineuse.** —

Elles ont une action plus efficace.

#### DÉBRIDEMENT OU RECULEMENT CAPSULAIRE

Le débridement de la capsule, proposé par Parinaud pour remplacer dans certains cas la ténotomie, sera combiné avec l'avancement capsulo-musculaire de l'antagoniste.

**Manuel opératoire.** — L'opération est généralement pratiquée sur le droit interne. L'œil étant attiré en dehors, on incise verticalement la conjonctive entre l'insertion du tendon et la caroncule sur une longueur de 12 à 15 millimètres. Sa lèvre interne est disséquée en détachant les adhérences pré musculaires jusqu'au voisinage de la caroncule.

Le tendon mis à nu, on saisit avec la pince la capsule, au ras de chacun de ses bords, et l'on y fait deux boutonnières. Une branche des ciseaux courbes est introduite dans chaque boutonnière et on pratique, en rasant la sclérotique, deux sections de la capsule dirigées respectivement en haut et en bas, un peu en arrière. Chaque section mesurera 8 à 10 millimètres suivant l'effet à obtenir. Puis la conjonctive est suturée. Les fils sont enlevés le deuxième ou le troisième jour.

Après le débridement, on fait aussitôt sur le muscle antagoniste l'avancement capsulo-musculaire.

**Résultats.** — L'effet obtenu est en raison de l'étendue et de la situation

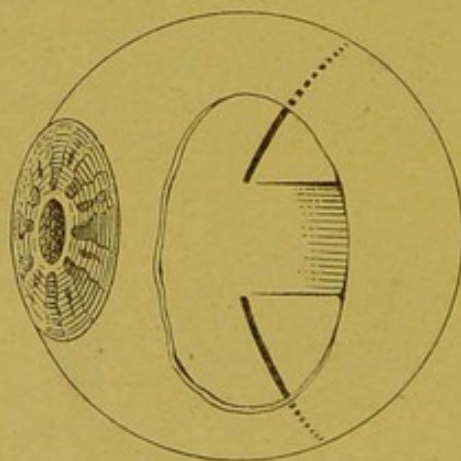


FIG. 257. — Débridement capsulaire (PARINAUD).



du débridement qui doit être assez éloigné de la cornée, de la section plus ou moins complète des adhérences pré musculaires, et d'une manière générale, de l'isolement plus ou moins parfait du muscle des parties fibreuses qui l'entourent.

L'avantage de l'opération serait de donner un effet égal à celui obtenu par la ténotomie sans avoir à craindre d'insuffisance musculaire.

#### ALLONGEMENT MUSCULAIRE

Le procédé, comme les sections tendineuses incomplètes, respecte l'insertion sclérale du tendon et conserve au muscle son étendue d'enroulement sur le globe alors que la ténotomie la diminue (Landolt). Nous ne conseillons pas d'y recourir.

**Technique.** — Le tendon et le muscle sont mis à découvert par une incision longitudinale de la conjonctive passant en son milieu. Le tendon est chargé sur un crochet, bien libéré, étalé à plat sur le crochet et sectionné par un trait en marche d'escalier, qui intéresse à la fois le tendon

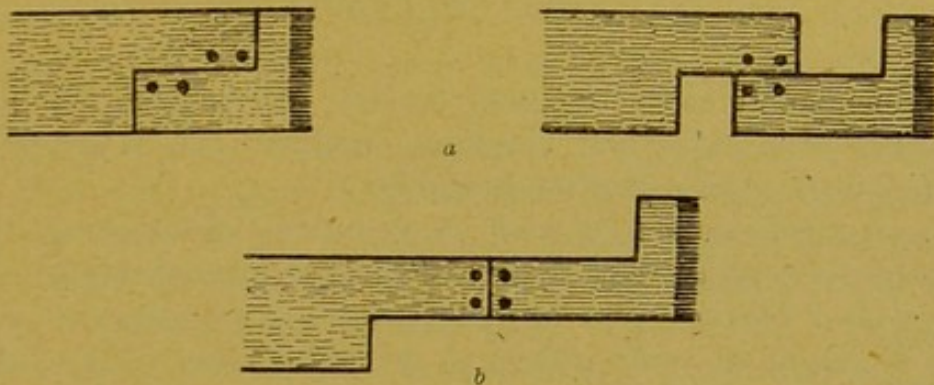


FIG. 258. — Allongement musculaire. Section en marche d'escalier (LANDOLT).

et le corps charnu. La section horizontale sera d'autant plus étendue qu'on veut obtenir un effet plus considérable (fig. 258 a). Puis les chefs musculaires ainsi obtenus sont réunis par des sutures (fig. 258 b.)

On peut, au lieu du trait en escalier, sectionner obliquement la partie




FIG. 259. — Allongement musculaire. Section oblique (LANDOLT).

musculo-tendineuse du muscle droit, puis les deux extrémités sont dénervées et réunies par deux points de suture (fig. 259).

Dans les deux cas, les fils auront été placés tout d'abord dans la partie postérieure du muscle avant sa section afin qu'il ne puisse se rétracter et échapper ainsi à l'opérateur.



**Indications.** — L'opération d'après son auteur serait applicable à tous les cas où la ténotomie trouve son indication, par exemple dans les formes invétérées de strabisme convergent, concomitant ou paralytique, dans lesquels la contracture très marquée d'un droit interne s'accompagne de rétraction et de perte d'élasticité musculaire. La ténotomie alors est particulièrement indiquée. Mais afin d'éviter les inconvénients du reculement, Landolt préfère l'allongement du muscle, l'opération conservant à celui-ci son étendue d'enroulement sur le globe alors que la ténotomie la diminue.

**Élongation musculaire.** — C'est si l'on veut un allongement musculaire atténué ou momentané. Panas le conseillait, avant la ténotomie, pour diminuer l'influx nerveux et en augmenter l'effet. Elle pourrait être pratiquée seule dans les faibles degrés de strabisme convergent à prédominance spasmodique et caractérisés surtout par un spasme de la convergence.

Après boutonnière conjonctivale, le muscle est chargé sur un crochet et le globe attiré vers le canthus opposé par une traction lente et progressive, d'autant plus forte et plus prolongée qu'on veut obtenir une action plus marquée.

### § 5. — AVANCEMENT

Imaginé par Jules Guérin pour corriger le strabisme divergent secondaire résultant d'une ténotomie malheureuse, le procédé a subi depuis de nombreuses modifications.

Nous décrirons seulement les deux opérations les plus employées : l'avancement musculaire et l'avancement capsulo-musculaire.

Le résultat dans les deux cas est identique ; on se propose de reporter le muscle en avant, plus près du limbe scléro-cornéen. Mais dans le premier procédé (avancement musculaire), on pratique d'abord la ténotomie du tendon à son insertion sclérale pour l'avancer ensuite et le suturer plus près du limbe. Dans le second (avancement capsulo-musculaire), on se borne à plisser le muscle de manière à en diminuer la longueur sans être obligé de le couper, et l'opération serait mieux dénommée *plissement capsulo-musculaire*, car il s'agit moins d'un avancement que d'un raccourcissement du tendon. Ce dernier procédé, d'une action moins efficace que l'avancement, est dû à de Wecker.

#### 1. — AVANCEMENT OU PLISSEMENT CAPSULO-MUSCULAIRE

**Manuel opératoire.** — INSTRUMENTS. — Blépharostat, ciseaux courbes et crochets à strabisme, pince à disséquer, pince fixatrice, deux aiguilles armées de fil de soie assez fort.

**TECHNIQUE.** — Le blépharostat est mis en place et l'œil anesthésié par l'instillation répétée de collyre à la cocaïne et par l'injection sous-conjonctivale de quelques gouttes de la solution de novocaïne-adréaline à 1 p. 100 sous et autour du muscle à avancer. On attendra sept à huit minutes et un léger massage supprimera l'œdème



sous-conjonctival résultant de l'injection. Chez les enfants pusillanimes, il est nécessaire de recourir à l'anesthésie générale en raison de la délicatesse de l'opération.

Le globe est attiré en dedans avec la pince fixatrice appliquée tout contre le limbe, à l'extrémité externe du diamètre horizontal de la cornée de manière à mettre à nu la région où vient s'insérer le muscle droit externe, sur lequel se pratique le plus souvent l'opération.

PREMIER TEMPS. — *Boutonnière conjonctivale*. La conjonctive est incisée à 2 millimètres environ du limbe et la lèvre externe de la plaie est disséquée jusqu'à l'origine du tendon qui est mis à nu.

Afin d'obtenir une correction plus énergique, il est préférable d'exciser un lambeau semi-lunaire de la muqueuse : celle-ci est saisie à 2 millimètres du limbe avec la pince et on excise avec les ciseaux courbes le pli ainsi formé. Le lambeau excisé sera d'autant plus grand que l'effet à obtenir est plus considérable. Il ne doit pas dépasser 4 à 5 millimètres de large sur 7 à 8 millimètres de hauteur. La face externe du tendon recouvert de sa capsule se trouve mise à nu.

DEUXIÈME TEMPS. — *Saisie du tendon*. Le tendon est chargé avec le crochet comme pour la ténotomie. On a soin de bien prendre dans l'instrument sa totalité avec sa gaine ténonienne. Le crochet est confié à l'aide qui attire le muscle et le globe en dedans afin de faciliter le placement des fils (fig. 260).

TROISIÈME TEMPS. — *Placement des fils*. Soulevant avec la pince à disséquer la lèvre externe de la boutonnière conjonctivale, l'opérateur avec un premier fil traverse de dehors en dedans la conjonctive, puis toute l'épaisseur du tendon doublé de sa gaine ténonienne près de son bord inférieur. L'aiguille glisse au-dessous du tendon et du crochet qui le soulève, puis perfore de nouveau le tendon et sa gaine, cette fois de dedans en dehors (fig. 260).

L'aiguille est enlevée de la pince, légèrement attirée de manière à entraîner le fil sur une longueur de quelques centimètres, puis montée de nouveau sur la pince porte-aiguille.

Le chirurgien saisit la lèvre interne de la boutonnière conjonctivale contiguë à la cornée et l'attire en dehors de manière à entraîner le globe, tandis que l'aide avec le crochet attire l'œil également en dehors. Il chemine avec l'aiguille sous la conjonctive en plein épisclère et vient ressortir à quelques millimètres en dehors de l'extrémité inférieure du méridien vertical, à 2 ou 3 millimètres du limbe.

Il est nécessaire, si l'on veut avoir une prise solide, de pénétrer dans l'épaisseur même des couches superficielles de la sclérotique sur une étendue de 4 à 5 millimètres. Le danger est la perforation de la membrane ; on avancera prudemment en se rappelant que son épaisseur atteint là à peine 1 millimètre.



On ne peut donner de règles précises pour éviter cette complication ; en règle générale, l'aiguille ne doit pas être perdue de vue tandis qu'elle chemine dans l'épisclère au-dessous de la conjonctive

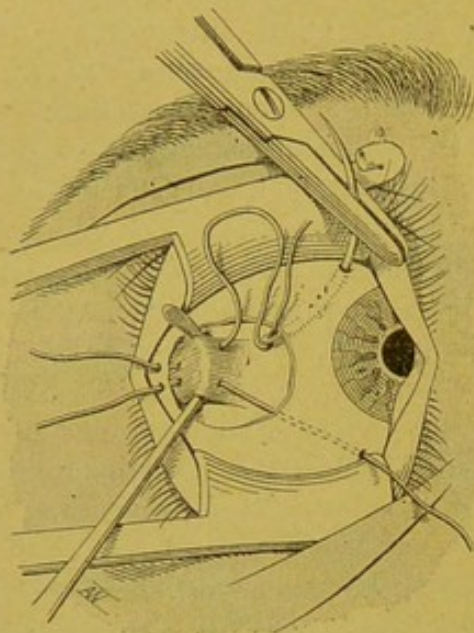


FIG. 260. — Avancement du muscle droit externe. Œil droit.

L'opération est presque terminée. L'opérateur a enlevé un lambeau de conjonctive ovalaire jusqu'à 2 millim. du limbe, de manière à mettre à nu le tendon soulevé par un aide avec le crochet. Le fil inférieur est placé ; il a traversé successivement la lèvre externe de la boutonnière conjonctivale, le bord inférieur du muscle, en passant en sautoir au-dessous du crochet, puis glissant sous la muqueuse en plein tissu épiscléral, il est venu ressortir à quelques millimètres de l'extrémité inférieure du méridien vertical. Le fil supérieur suit le même trajet. A sa sortie du muscle, l'opérateur a repris l'aiguille avec la pince et l'a fait cheminer sous la muqueuse en plein épisclère pour ressortir également à quelques millimètres en dehors de l'extrémité supérieure du méridien vertical.

y ajoutera l'instillation d'atropine dans les deux yeux qui a une action identique.

Les fils sont enlevés vers le cinquième ou sixième jour, plus tôt ou plus tard suivant que l'on constate une surcorrection ou une hypocorrection, la première rarement à craindre.

et son trajet peut être suivi par l'opérateur. On se basera sur la résistance éprouvée et il y a là une sensation spéciale que seule l'habitude peut donner.

Le second fil est placé de la même manière au bord supérieur du muscle (fig. 260).

QUATRIÈME TEMPS. — *Sutures.* Il ne reste plus qu'à nouer les chefs respectifs ; on procède lentement, sans à-coups, afin d'éviter la rupture du fil. On fait un double nœud pour empêcher toute rétraction et un dernier est noué par-dessus.

Il est important de serrer également les deux fils ; une traction inégale risquerait d'imprimer au globe une inclinaison anormale qui plus tard, détruisant l'équilibre du système musculaire, pourrait gêner la vision binoculaire. Les deux chefs sont coupés à quelques millimètres du nœud et un pansement binoculaire est laissé en place au moins quarante-huit heures.

L'opération sera généralement pratiquée sur les deux yeux (voir plus haut). Si l'intervention est unilatérale, le binocle assure l'immobilité absolue des globes, nécessaire ici, en même temps qu'il favorise la divergence. On



**Complications.** — Elles sont exceptionnelles. Les douleurs, dues à la striction par les fils, disparaissent après vingt-quatre heures.

La perforation de la sclérotique au cours de l'opération sera facilement évitée en prenant les précautions indiquées plus haut. Si elle se produisait, les fils seraient aussitôt retirés.

Les complications septiques (iritis, irido-cyclite, panophtalmie), ne s'observent guère aujourd'hui, à condition de surveiller la stérilisation des fils employés. La moindre faute peut entraîner une suppuration au niveau du fil et faire échouer l'opération. De même s'il existe une affection des voies lacrymales ou de la conjonctive, l'opération serait remise.

Le *bourrelet* conjonctival résultant du plissement du muscle, très marqué les premiers jours, diminue peu à peu.

**Résultats.** — L'œil reste rouge plus longtemps et la correction est bien inférieure à celle obtenue après la ténotomie ou même après l'avancement musculaire. Aussi l'opération n'est-elle employée qu'à titre d'opération complémentaire, comme adjuvant de la ténotomie ou pour remplacer cette dernière, dans les cas où on peut craindre une surcorrection et un strabisme secondaire.

Son action est peu marquée. Elle n'est guère que de 4° à 6° (10° à 12° si le plissement a été bilatéral). Il ne corrigera donc que les faibles déviations, d'autant plus que l'effet ne persiste pas toujours.

Remarquons que là encore il est impossible de doser exactement l'action de l'opération en raison de l'extensibilité du muscle et de la capsule qui cèdent peu à peu et tendent à reprendre leur position première.

## II. — AVANCEMENT MUSCULAIRE

**Manuel opératoire.** — INSTRUMENTS. — Les mêmes que tout à l'heure, avec en plus, le double crochet de Wecker (fig. 261) très utile pour la fixation du tendon, mais dont on peut se passer. Comme



FIG. 261. — Crochet double de Wecker.

pour le plissement capsulo-musculaire, la narcose n'est indispensable que chez les enfants.

**TECHNIQUE.** — L'opération est sensiblement identique à la précédente; après avoir fait une boutonnière conjonctivale et chargé le tendon, celui-ci est saisi dans toute sa largeur entre les mors du double crochet. L'insertion tendineuse est détachée à petits coups



avec les ciseaux au ras de la sclérotique, tandis que le crochet est maintenu bien fermé afin d'éviter le retrait du muscle.

Les fils sont conduits, comme pour l'avancement musculaire, l'un au bord supérieur, l'autre au bord inférieur du tendon, et le crochet est retiré. Il ne reste plus qu'à faire cheminer les aiguilles sous la conjonctive, en plein épisclère, comme précédemment ; les chefs respectifs de chaque fil sont noués ensemble par un double nœud.

**Avancement après résection du tendon. Méthode de Landolt.** Lorsqu'on a soin de bien avancer le muscle très près du limbe, au besoin même en y ajoutant la résection d'une partie de son tendon et si on répartit l'opération sur les deux yeux, on peut obtenir un résultat égal ou même supérieur à celui de la ténotomie. Cette résection, proposée pour la première fois par Agnew, doit être pratiquée systématiquement et sera d'autant plus accentuée que l'on veut obtenir un effet plus considérable.

Nous supposons l'avancement pratiqué sur l'un des droits externes, ou sur les deux, ce qui est le cas le plus habituel.

PREMIER TEMPS. — *Incision et excision de la conjonctive.* — Après anesthésie superficielle et profonde, par injection sous-conjonctivale,

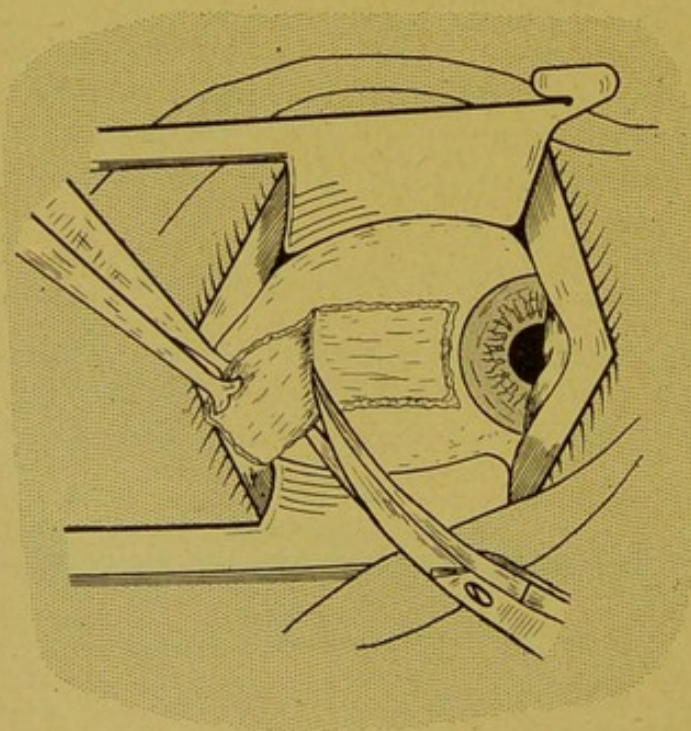


FIG. 262. — *Avancement après résection du tendon. Premier temps.*  
Excision d'un lambeau conjonctival.

la muqueuse est saisie avec la pince, tout près du limbe, et incisée sur le bord même de la cornée et parallèlement à lui. De chacune



des extrémités de cette première incision verticale on fait partir une nouvelle incision horizontale longue de 3 ou 4 millimètres et le lambeau rectangulaire ainsi libéré est réséqué à la base (fig. 262).

DEUXIÈME TEMPS. — *Saisie du tendon.* — Le tendon étant bien mis à nu, on fait sur l'un de ses bords, avec les ciseaux courbes, une ouverture juste suffisante pour permettre l'introduction du crochet qui le charge en totalité. La conjonctive est repoussée et le muscle

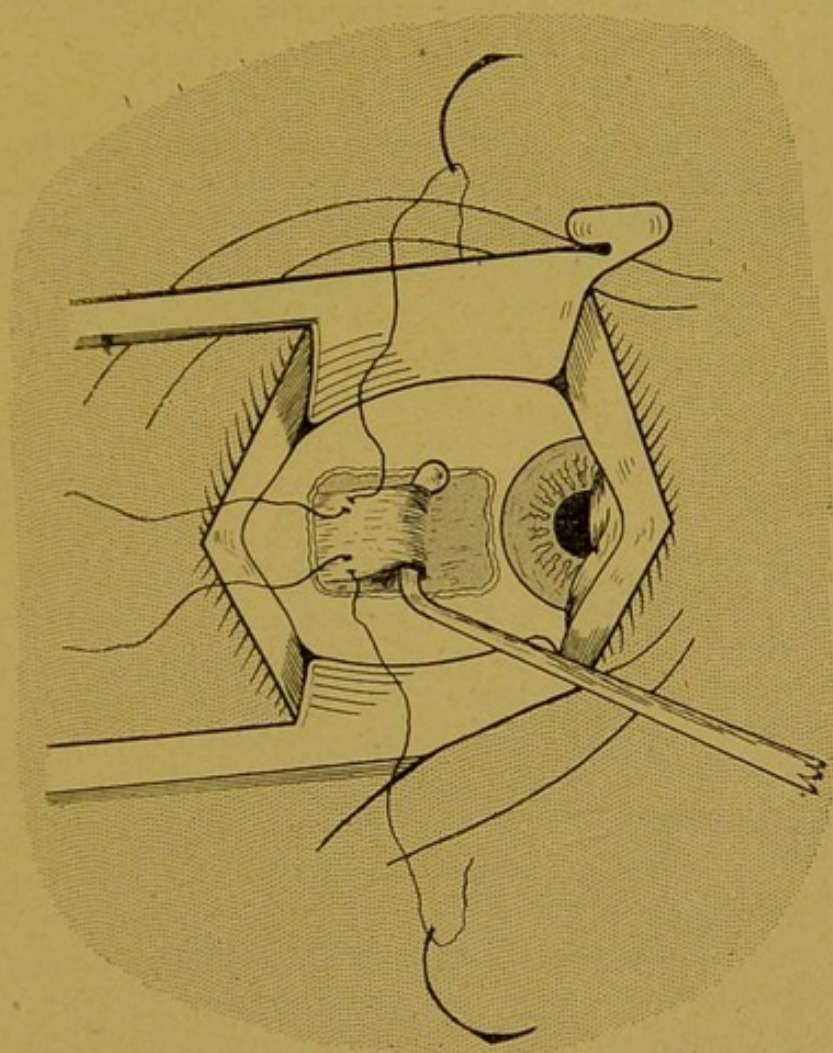


FIG. 263. — *Avancement après résection du tendon. Deuxième temps.*  
Saisie du tendon et placement des fils.

est bien étalé, ce qui est important, car les droits externes, dans le strabisme convergent, sont parfois tellement pâles, minces et flasques, qu'on les distingue mal du tissu environnant. Un second crochet serait introduit, au besoin après avoir pratiqué une nouvelle boutonnière au bord opposé du tendon. Mais il est utile de ne pas trop libérer celui-ci de ses adhérences à la capsule et aux parties voisines afin de respecter le plus possible l'intégrité de l'appareil anatomique. Le crochet est confié à l'assistant qui le tient sans tirer sur l'œil, mais en tendant cependant légèrement le muscle.



TROISIÈME TEMPS. — *Placement des fils et section du tendon.* — On saisit avec la pince le tiers de la largeur du tendon et on passe deux aiguilles dans ce tendon, l'une au-dessus, l'autre à la même distance au-dessous de son axe. On prend dans la suture avec le tissu fibreux du tendon la capsule de Tenon et le tissu ambiant afin de rendre la prise plus solide. Et mieux encore, pour éviter que les fils ne coupent, on passe deux fois le fil dans chacun des bords, de façon à saisir de chaque côté une petite languette latérale (fig. 263). Pour

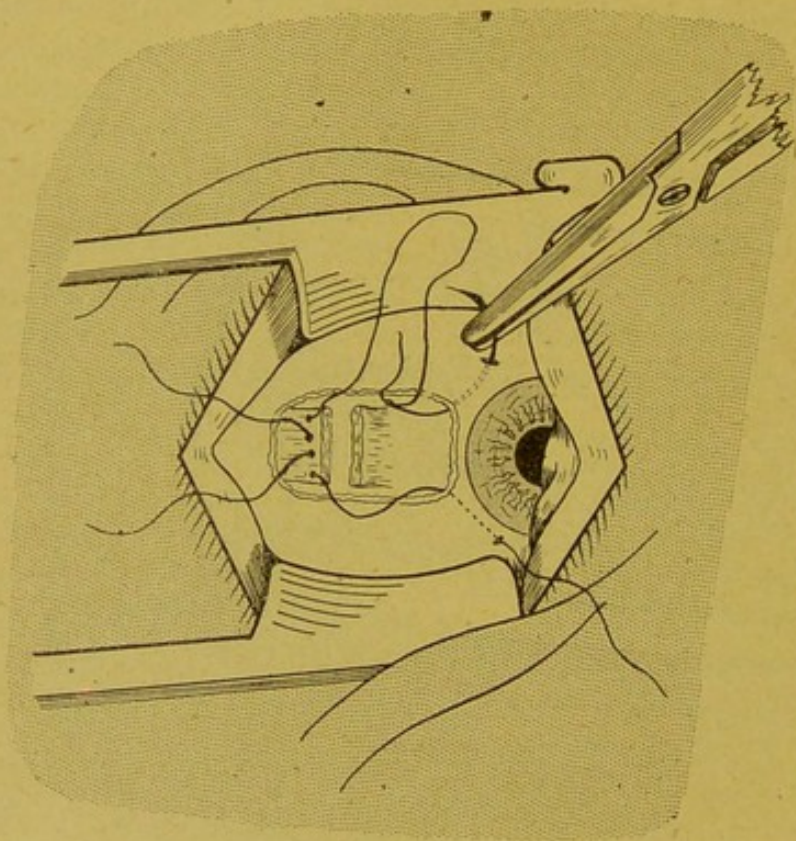


FIG. 264. — *Avancement après résection du tendon.* Troisième et quatrième temps. Section du tendon et suture.

rendre l'opération plus facile, on peut même se servir d'un fil doublement armé et pénétrer ainsi de haut en bas pour le bord supérieur du tendon si on intervient sur l'œil gauche, et de bas en haut si on intervient sur l'œil droit (De Lapersonne).

Prenant alors les quatre chefs de fil dans la main gauche, tandis que l'assistant au moyen du crochet, soulève le tendon, celui-ci est sectionné en arrière de son insertion, plus ou moins loin suivant qu'on veut augmenter l'effet de l'avancement. Le fragment tendineux demeuré adhérent à la sclérotique est laissé en place et ne sera réséqué qu'à la fin de l'opération, avant de nouer les sutures, car il sera



tout à l'heure d'un précieux secours pour fixer le globe au moment où les aiguilles pénétreront dans la sclérotique.

Soulevant le muscle au moyen des fils, on s'assure qu'il est entièrement détaché et mobile et que les sutures ont passé assez profondément pour ne pas déchirer le tissu.

QUATRIÈME TEMPS. — *Sutures*. — C'est le temps le plus délicat. Le globe est saisi par le fragment de tendon demeuré adhérent à la sclérotique, qui fournit ici un point d'appui solide, et chacune des aiguilles est passée respectivement en haut et en bas *en plein épiscière* pour venir ressortir à quelques millimètres du limbe, tout près des extrémités supérieure et inférieure du diamètre vertical (fig. 264) suivant la technique indiquée, p. 343.

Si l'on désire combiner à l'avancement du tendon la ténotomie de l'antagoniste, c'est à ce moment seulement, qu'elle sera faite, quand il ne reste plus qu'à nouer les fils. Pratiquée plus tôt la ténotomie, en donnant à l'œil une mobilité plus grande, rend moins facile la fixation et le passage des fils dans la sclérotique.

On excise alors le fragment tendineux demeuré adhérent à la sclérotique, puis les chefs de chaque fil sont suturés en évitant les à-coups et surtout la rupture du fil. Il est bon de ne faire d'abord qu'un simple nœud de soutien en passant deux fois le fil autour de lui-même. Ces premiers nœuds sont serrés, tandis que le globe, saisi par l'assistant avec la pince, est tourné du côté à avancer. Les nœuds étant également serrés, en évitant de donner plus de puissance à la première suture qu'à la seconde, les chefs du fil sont coupés courts, afin qu'ils n'irritent pas la cornée.

Pour éviter toute confusion au moment des sutures, on peut se servir de fils diversement colorés : l'un noir, l'autre blanc.

Un pansement binoculaire est appliqué, même si l'opération n'a porté que sur un œil, afin d'assurer l'immobilité. L'occlusion est maintenue six à huit jours s'il s'agit d'un *strabisme convergent*. Elle supprime la tendance à converger et l'atropine a une action identique. Les sutures sont enlevées le sixième ou le septième jour.

Dans le *strabisme divergent*, l'accommodation et la convergence agissent dans le même sens que l'opération. Le pansement sera donc enlevé assez rapidement. Après huit à dix jours on peut commencer des exercices méthodiques de convergence tendant à rétablir la vision binoculaire.

**Complications et résultats.** — Comme pour la ténotomie les complications AU COURS DE L'OPÉRATION sont très rares.

L'hémorragie, insignifiante, serait facilement arrêtée.

La *perforation de la sclérotique*, inadmissible au cours de la ténotomie, peut se comprendre ici, au moment du passage des aiguilles. La membrane étant toujours très mince en cet endroit, on l'évitera



facilement si on a soin de se servir de petites aiguilles moyennement courbes, assez plates, très piquantes.

La perforation a d'ailleurs peu d'importance, à condition de retirer l'aiguille et de lui faire suivre un trajet plus superficiel.

APRÈS L'OPÉRATION. — *Enophtalmie légère*. — Elle passe inaperçue et ne mérite pas de nous arrêter.

*Hypercorrection*. — Elle n'est pas à craindre, contrairement à celle observée après la ténotomie et doit être, au contraire, recherchée. On l'obtiendra par l'avancement bilatéral des deux droits opposés à la déviation, combiné à la résection plus ou moins étendue des tendons avancés, et on cherchera à obtenir un degré d'hypercorrection correspondant au degré du strabisme. D'autant plus qu'elle s'atténue assez vite après la suppression du pansement et l'ablation des fils. Aussi les fils seront laissés assez longtemps. On tâchera de prévenir la disparition de l'hypercorrection : pour le strabisme convergent par l'instillation de mydriatiques et le port de verres convexes, qui diminueront la tendance à l'accommodation et à la convergence, ou pour le strabisme divergent par le port de verres concaves qui ont un effet inverse. Enfin si elle paraît trop accentuée, elle sera toujours facilement réduite, au début par l'ablation précoce des fils et plus tard par des exercices orthoptiques.

*Hypocorrection et relâchement des fils*. — Là encore, si l'effet obtenu est insuffisant, on favorisera le relâchement de la convergence (si l'opération a été faite pour un strabisme convergent) en maintenant longtemps les fils et l'occlusion des deux yeux, huit à dix jours, en recommandant les instillations d'atropine, le port de verres convexes et l'absence de tout travail appliqué.

Si l'adhérence du tendon à la sclérotique est suffisamment solide, une hypocorrection légère n'entraîne guère de dommages et on y remédiera facilement par le port de verres convenables. Dans le cas contraire, si les fils cèdent et si l'adhérence s'établit mal (si on n'a pas eu soin de saisir suffisamment de tendon et de sclérotique) l'opération n'a d'autre résultat que d'augmenter la déviation primitive. On n'y saurait remédier alors que par un nouvel avancement.

**Avancement avec suture de complément** (F. TERRIEN). — Il est destiné à remédier au danger de striction du tendon par le fil et à la déviation en sens inverse considérable qui peut en résulter<sup>1</sup>. Comme pour l'avancement simple l'anesthésie locale suffit.

1° INCISION CONJONCTIVALE, DÉCOUVERTE ET CHARGEMENT DE TENDON. — Avec les ciseaux on fait une incision longitudinale, longue de 12 à 15 millimètres et distante du limbe de 2 millimètres.

L'écartement des lèvres de la conjonctive, après quelques coups de ciseaux

1. F. TERRIEN, Avancement musculaire avec suture de complément. *Arch. d'ophtalm.*, 1918, p. 13.



sous-muqueux, découvre le tendon. Il est chargé et le crochet est confié à un aide.

2° **PLACEMENT DES FILS ET SECTION TENDINEUSE.** — Les fils, doublement armés, sont placés transversalement, comme le conseille le professeur de Laperrière, le long des bords du tendon, puis celui-ci est sectionné, à une distance variable de son insertion sclérale suivant le degré de correction recherché. Les aiguilles des chefs internes des deux fils sont alors conduites près du limbe en plein tissu scléral, suivant la technique habituelle.

3° **SUTURE DE COMPLÉMENT.** — Avant de réséquer le fragment tendineux demeuré adhérent à la sclérotique, qui fournit une prise solide, on place la suture de complément. On se servira d'un fil doublement armé, blanc si les

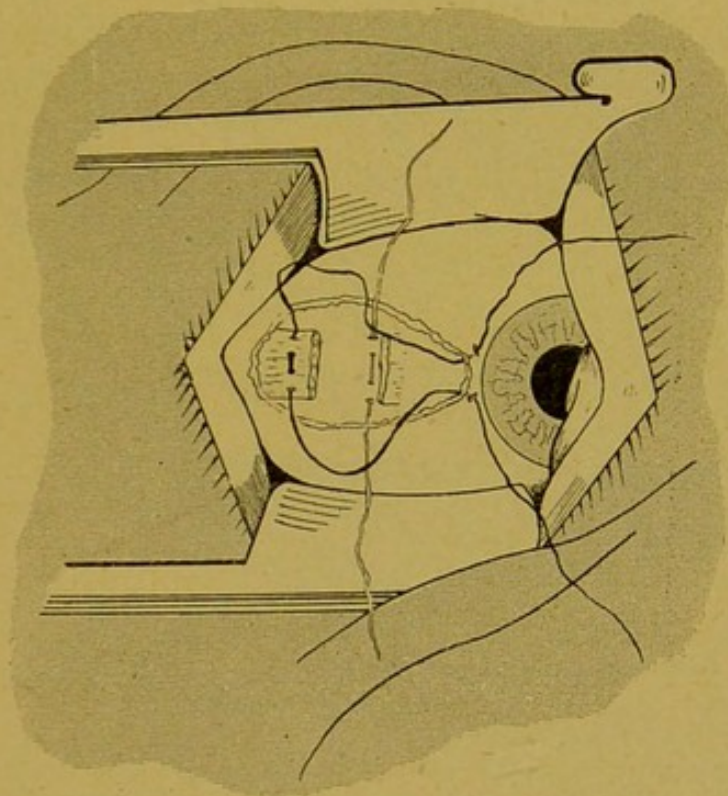


FIG. 265. — *Avancement musculaire. Suture de complément (1<sup>er</sup>, 2<sup>e</sup> et 3<sup>e</sup> temps).*  
(F. TERRIEN).

Après avoir écarté les deux lèvres de l'incision conjonctivale, le tendon, après placement du fil, a été sectionné à quelques millimètres de son insertion, et les chefs internes ont été conduits dans la sclérotique. Avant de réséquer le fragment adhérent qui fournit une prise solide on a mis la suture d'appoint, immédiatement en avant de lui.

deux précédents étaient noirs, afin d'éviter toute confusion. On pénètre tout contre l'insertion tendineuse et un peu en dehors, en pleine sclérotique, en ayant soin de prendre une prise solide, comme pour les chefs juxta-limbaires (fig. 265).

L'aiguille ressort après un trajet scléral de 2 millimètres, puis, après avoir attiré un peu le fil, on fait une nouvelle prise sclérale avant d'atteindre le bord inférieur de l'insertion tendineuse et on ressort un peu en dehors de ce bord. Cette prise de la sclérotique en deux temps, aux extrémités de la surface d'implantation du tendon, est aussi solide que si la prise occupait toute la largeur de celui-ci et l'ablation ultérieure du fil est plus aisée.



4° **AVANCEMENT PROPREMENT DIT ET ACHÈVEMENT DES SUTURES.** — L'avancement est tout d'abord terminé suivant la technique habituelle : le fragment tendineux, demeuré adhérent à la sclérotique, est réséqué et les deux chefs respectifs du fil noir sont progressivement serrés, amarrant le tendon près du limbe.

Puis chacune des aiguilles de la suture de complément est conduite en regard de la lèvre conjonctivale correspondante (fig. 265), à 4 millimètres environ de son bord libre, et les deux chefs sont noués, modérément serrés.

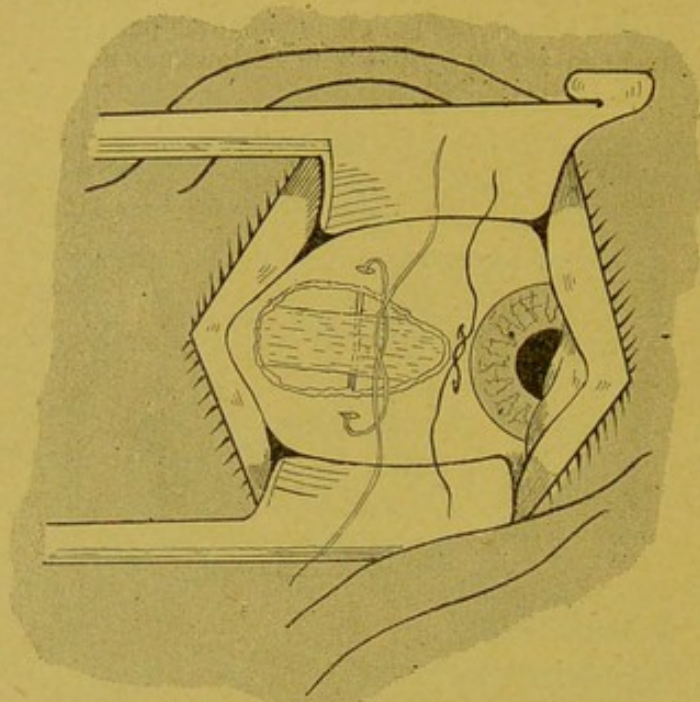


Fig. 266. — *Avancement musculaire. Suture de complément (4<sup>e</sup> temps, achèvement des sutures).* (F. TERRIEN.)

L'avancement est terminé et le tendon est amarré près du limbe. Les chefs du fil de complément ressortent à 4 ou 5 millimètres de la lèvre conjonctivale correspondante. Il suffit de terminer la suture pour affronter la muqueuse et bien appliquer en même temps le tendon contre la sclérotique.

Du même coup, la muqueuse se trouve affrontée et le tendon bien appliqué contre la sclérotique.

Les fils sont enlevés sans difficulté vers le septième ou huitième jour.

Nous avons opéré par ce procédé un assez grand nombre de strabiques et n'avons jamais eu à déplorer d'insuffisance musculaire par relâchement des fils. La motilité est parfaite et le degré d'excursion, qui après l'opération atteignait 45 à 50°, s'était maintenu tel trois mois plus tard. La suture sclérale de complément nous paraît donc prévenir la seule complication possible de l'avancement.

**Résultats** — L'avancement a une action moins étendue que la ténotomie et la correction obtenue est de 8° à 10°. Mais si on y ajoute la résection tendineuse, l'effet est beaucoup plus considérable et dépend de l'étendue de cette résection qui peut atteindre 4 à 5 millimètres ; il est alors de 25° à 30°.



L'opération, d'une technique plus délicate, a cet avantage qu'elle *renforce le muscle avancé sans affaiblir l'antagoniste*; elle ajoute sans rien enlever et permet un dosage, bien qu'en matière de strabisme ce ne soit pas, comme on l'a dit, l'opérateur qui fait le dosage, mais le malade, à condition que la vision binoculaire soit conservée.

Avec un *avancement bilatéral* correctement effectué et combiné à une résection suffisante on n'observe aucune diminution du champ

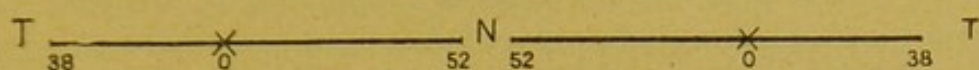


FIG. 267. — *Strabisme convergent concomitant de 18°.*

Limitation des deux champs d'excursion temporale.

d'excursion musculaire ; au contraire on augmente beaucoup les excursions temporales, sans guère diminuer le champ d'excursion nasale (nous supposons le cas le plus habituel d'un strabisme convergent, le strabisme divergent étant le plus souvent justiciable du

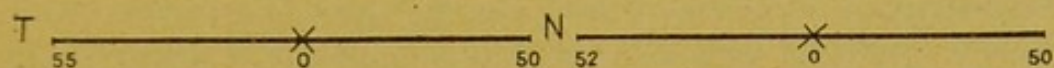


FIG. 268. — *Action de l'avancement musculaire bilatéral.*

Aucune diminution du champ d'excursion nasale et augmentation du champ d'excursion temporale.

seul traitement orthoptique) et on obtient en même temps une amplitude de convergence normale (fig. 267 et 268).

**Indications.** — L'avancement sera pratiqué de préférence à la ténotomie chez les sujets jeunes et dans tous les cas où la vision binoculaire est conservée. Il sera presque toujours bilatéral et on n'aura pas à craindre ici la surcorrection; elle sera même recherchée et favorisée les premiers jours par la prolongation du pansement, le maintien des fils et les instillations d'atropine.

Dans tous les cas, là encore le traitement chirurgical sera suivi du traitement orthoptique. On cherchera, par des exercices bien dirigés et longtemps suivis, à obtenir le rétablissement ou le maintien de la vision binoculaire; seuls ils assureront à l'opération son plein effet.

### III. — AVANCEMENT SECONDAIRE

**Indications.** — C'est l'avancement pratiqué après un premier demeuré insuffisant ou pour remédier aux conséquences d'une ténotomie trop large et ayant entraîné secondairement une déviation de l'œil en sens inverse.

L'intervention dans le premier cas portera sur le muscle avancé



une première fois et il s'agit vraiment d'un avancement secondaire. Dans le second, beaucoup plus fréquent, l'avancement porte sur le muscle déjà ténotomisé et c'est l'intervention qui est secondaire, bien plutôt que l'avancement. Elle se réduit dans les deux cas à avancer un tendon reculé soit volontairement, soit par suite du relâchement des sutures (avancement).

Nous aurons surtout en vue l'avancement destiné à remédier à la déviation inverse post-opératoire après une ténotomie malheureuse.

Une différence très grande sépare l'opération secondaire de l'opération primaire, en raison de la diversité dans l'état, la forme, la force, le siège et l'étendue de la néo-insertion et de ses adhérences cicatricielles<sup>1</sup>.

Si la divergence est sensiblement égale sur les deux yeux, ce qui arrive après une double ténotomie, on fera le même avancement de chaque côté, avec ou sans ténotomie externe. Dans le cas contraire, on agira naturellement davantage du côté où la divergence est plus accentuée.

**Technique.** — Plus encore peut-être que pour la première intervention l'anesthésie sera faite avec soin. On pourra se contenter de l'anesthésie locale, d'autant plus qu'il s'agira le plus souvent de sujets d'un certain âge, capables de raison. Après trois ou quatre instillations espacées de la solution de chlorhydrate de cocaïne au vingtième, on injecte sous la muqueuse un demi ou un centimètre cube de la solution de novocaïne à 2 p. 100 additionnée de deux gouttes d'adrénaline à 1 p. 100 par centimètre cube. Il sera bon de reconnaître à la pince le degré de laxité ou d'adhérence des parties profondes et c'est au niveau de la partie *lâche*, dans la profondeur, sous le muscle, que l'injection sera poussée. On évitera de la faire autour de la cornée et jamais sous la conjonctive qui recouvre l'insertion tendineuse (A. Terson). On attendra une dizaine de minutes pour laisser agir l'anesthésique et on peut, au moyen d'un léger massage, faire disparaître l'œdème sous-conjonctival résultant de l'injection.

**PREMIER TEMPS.** — *Excision conjonctivale et avivement scléral.* — Le premier temps sera *précédé* le plus souvent, si la déviation en sens inverse est très accentuée, d'une petite ténotomie de l'antagoniste, le droit externe, sans échappée ténonienne.

L'excision conjonctivale comprendra un lambeau semi-lunaire juxta-cornéen, en laissant le moins possible de conjonctive au limbe. Puis, d'abord avec la pince et les ciseaux, et ensuite avec une curette tranchante, on excisera tous les débris cellulaires ou tendineux adhérents à la sclérotique, râclant et décortiquant cet

1. A. TERTON, Cure chirurgicale du strabisme secondaire. *Archives d'ophtalmologie*, 1910, p. 413.



emplacement pour bien faire le lit du tendon qui doit y prendre racine (A. Terson).

DEUXIÈME TEMPS. — *Saisie du tendon et placement d'un fil médian.*

— Le tendon est saisi avec le crochet glissé au-dessous de lui suivant la technique déjà indiquée et la recherche en est quelquefois très difficile. Il est souvent très enfoncé et il faut se garder, par une traction trop brusque, de rompre les adhérences existantes, ce qui entraînerait une rétraction du muscle et des difficultés très grandes pour aller le chercher à nouveau. On procédera donc avec douceur.

Le tendon une fois chargé peut se présenter sous trois aspects : rarement il est peu altéré, presque normal ; d'ordinaire il est encore reconnaissable, quoique affaibli et un peu dissocié ; souvent enfin le tendon est à peine discernable, transformé en digitations éparpillées et effilochées en mèches de fouet, noyées dans la conjonctive (A. Terson).

Afin de mieux l'étaler, on se servira avec avantage du crochet *rectangulaire* de Terson, à tige oblique, en coudure de pelle (fig. 269) qui lui permet de ne jamais lâcher ce qu'il a pris et d'y charger à mesure tout ce qu'on pourra de tissu aponevrotique à la suite du tendon qu'on cherche à isoler *totale-ment* de la sclérotique.

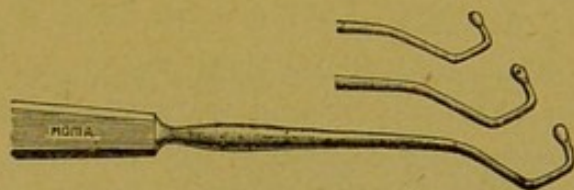


FIG. 269. — Crochet rectangulaire de A. Terson.

Mais surtout on se gardera de vouloir trop isoler ce néo-tendon des adhérences à la conjonctive et à la capsule, véritables adhérences providentielles (A. Terson) faisant corps avec les débris du tendon qu'elles viennent renforcer. En résumé, libérer le plus possible *sous le muscle*, le moins possible *sur lui* (A. Terson).

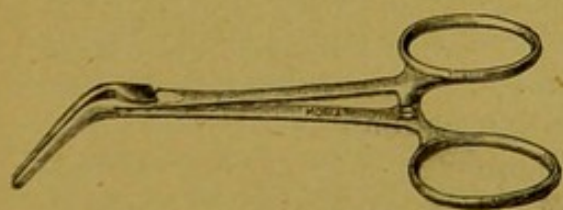

FIG. 270. — Pince coudée de A. Terson.

Le tendon, plus ou moins dissocié, étant bien chargé, son extrémité est saisie solidement avec une petite pince à forci-pression, de préférence la petite pince coudée qui ne déchire ni ne lâche et repose ensuite sans gêner sur le front, la joue ou le nez (fig. 270).

TROISIÈME TEMPS. — *Section et résection tendineuses.* — Le tendon est sectionné au ras de la sclérotique et le muscle demeure pendu à la pince. Sa face bulbaire est bien libérée et sa région sclérale, sur laquelle glissera tout à l'heure le muscle, entièrement dénudée.

Avant de pratiquer la résection, on passera dans le muscle le fil



médian qui va l'amarrer, puis la ténectomie est effectuée. Suivant l'effet à produire et l'état des parties elle s'avancera plus ou moins loin sur la ligne cornéo-caronculaire ; parfois simplement rectangulaire ou concave, elle sera le plus souvent cunéiforme. On saisit avec la pince le milieu du bord du tendon à réséquer, et on n'a qu'à découper le long de la pince ce qu'elle a pris. Le tendon sera transporté ensuite le long de la cornée qu'il embrassera à la manière d'un V.

QUATRIÈME TEMPS. — *Sutures.* — On place trois sutures : deux latérales, comme pour l'avancement primaire, une troisième médiane, très utile ici comme dans le strabisme traumatique et le strabisme paralytique. On se servira de fines aiguilles courbes, presque plates, et de soies, noires ou bleues, tressées plates (n° 0) presque incassables. Les aiguilles sont passées dans la sclérotique, en haut et en bas, jusque près du diamètre vertical, à la partie moyenne tout contre le limbe. On peut si l'on veut commencer par la prise sclérale qui est le point délicat et qui doit être profonde, tout en restant prudente. (A. Terson.)

Puis l'œil, saisi dans la région externe avec la pince, étant repoussé par l'assistant vers la caroncule, les fils sont serrés en commençant par les fils supérieur et inférieur qui sont noués tout d'abord à fond, et en dernier lieu seulement le fil médian, fil de sûreté, qui constitue la fixation d'arrêt mais qui, noué le premier, s'il est trop serré, peut diminuer l'avancement résultant de la suture des fils supra et infra-cornéens.

On cherchera toujours à obtenir une légère surcorrection et l'opération sera souvent bilatérale. Un pansement sec binoculaire est appliqué, alors même qu'un seul œil a été opéré et les fils sont enlevés le septième ou le huitième jour, plus tôt même en cas de surcorrection très accentuée, bien qu'elle ne soit jamais à craindre. Ici comme pour l'opération primaire, le résultat esthétique et fonctionnel sera efficacement aidé par les associations fonctionnelles entre les mouvements des yeux, par l'accommodation et par des exercices appropriés. Dès la cicatrisation on prescrira utilement, si l'opération était dirigée contre un strabisme divergent, c'est le cas le plus habituel, des exercices de convergence et le travail de près sera soigneusement surveillé.

## § 6. — AUTRES PROCÉDÉS D'AVANCEMENT

1° *Avancement après section.* — SECTION EN V OU EN H. PROCÉDÉ DE VALUDE. Pour augmenter l'effet de l'avancement et pour éviter en même temps la traction inégale ou l'arrachement des fils, Valude, après avoir mis



les fils en place, divise le tendon par une incision médiane à sa partie antérieure en deux languettes. L'incision est d'autant plus grande qu'on veut

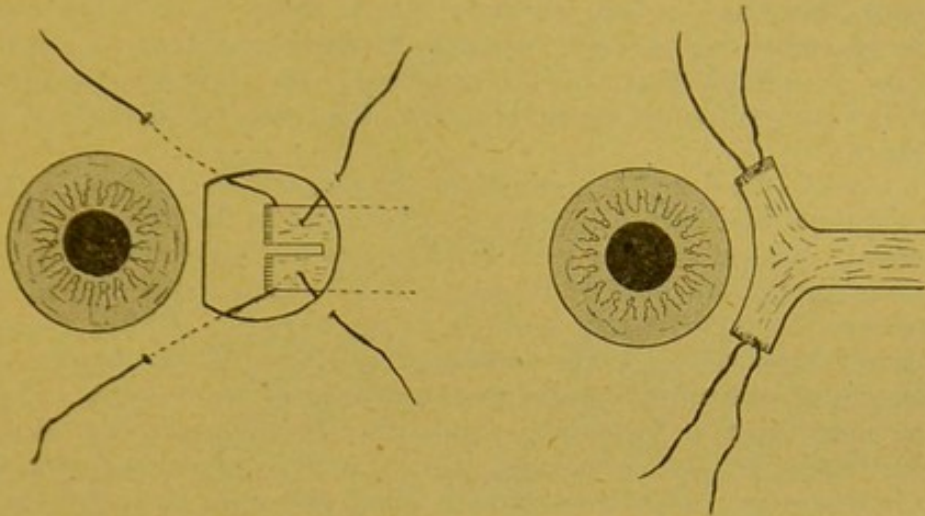


FIG. 271 et 272. — Avancement musculaire en V ou en H (VALUDE).

obtenir un effet plus considérable. Puis les fils sont noués suivant la technique habituelle (fig. 271 et 272).

L'opération a l'inconvénient de réduire la surface de coaptation du tendon, résultant de l'enroulement possible des languettes.

**2° Raccourcissement musculaire après résection musculo-tendineuse** (Noyes)<sup>1</sup>.

**MANUEL OPÉRATOIRE.** — Après ténotomie de l'antagoniste, le droit interne par exemple s'il s'agit d'un strabisme convergent, on incise la conjonctive loin du limbe, au niveau du tendon du droit externe, qui est libéré et chargé sur un crochet.

Deux fils de catgut sont alors placés loin du tendon, en plein muscle, près des bords inférieur et supérieur, puis suturés à ce niveau, et le muscle est sectionné immédiatement en avant (fig. 273 a, b).

Les quatre chefs sont confiés à un aide et la partie du muscle demeurée adhérente au globe est réséquée sur une longueur de 5 à 7 millimètres suivant le degré de correction désiré.

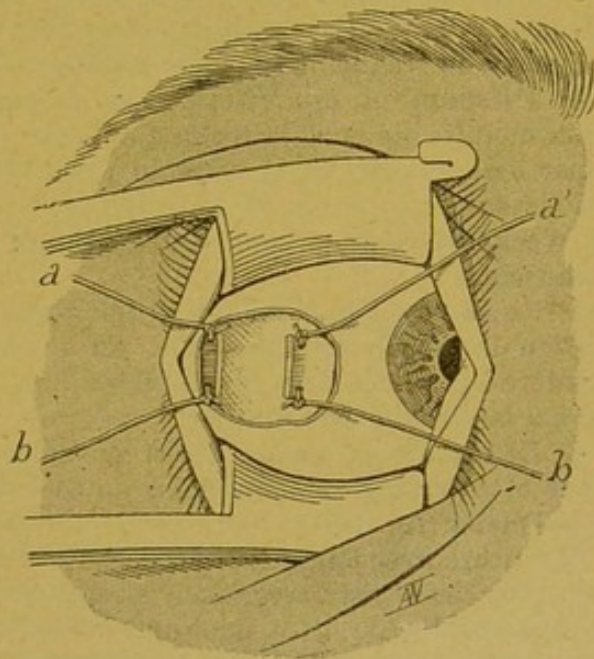


FIG. 273. — Myectomie du droit externe.

Une portion du muscle a été réséquée et une suture a été placée aux extrémités des deux fragments qui vont être réunis l'un à l'autre.

1. NOYES, *Transac. amer. ophtalm. soc.*, 1874, p. 273.



Sur le fragment de tendon large de 2 à 3 millimètres qui demeure adhérent à la sclérotique on place également deux sutures, aux bords supérieur et inférieur (*a' b'*).

Coupant alors l'un des deux chefs de chaque suture tout contre le nœud, on noue ensemble les fils qui restent, le supérieur avec le supérieur, l'inférieur avec l'inférieur, et les fragments se trouvent affrontés. La conjonctive est suturée par-dessus (fig. 273). Pansement binoculaire les premiers jours.

RÉSULTATS. — Le degré de correction obtenue, en y ajoutant la ténotomie de l'antagoniste, est à peu près égal à la longueur du fragment de muscle réséqué. Mais le procédé est à rejeter; les fils situés en plein corps charnu, tout au moins pour le fragment de muscle non adhérent au globe, ont tendance à couper. L'œil se dévie en sens inverse et l'hypocorrection rappelle celle observée au temps de Dieffenbach, avec la myotomie.

3° **Raccourcissement musculaire tendineux** (DUVERGER). — Le procédé est beaucoup plus rationnel. Après résection conjonctivale et découverte du tendon, celui-ci est chargé, fixé à 6 ou 8 millimètres de son insertion avec le double crochet et sectionné au ras des mors de ce dernier, laissant adhérent à la sclérotique un fragment tendineux de 6 à 8 millimètres.

Les deux aiguilles du fil doublement armé pénètrent respectivement d'abord dans les bords supérieur et inférieur de l'extrémité tendineuse retenue entre les mors du double crochet qui est alors abandonné, puis dans le fragment tendineux demeuré adhérent à la sclérotique. Il suffit de nouer le fil pour rapprocher les deux fragments l'un au-dessus de l'autre, ce qui donne une adhérence solide, ces deux fragments étant coaptés en surface. En raison de la superposition le degré de la correction est le double de la longueur du fragment demeuré adhérent à la sclérotique.

4° **Plissement musculaire et plissement tendineux**. — Ce sont deux modifications à la technique habituellement employée. La première appartient à Lagleyze, la seconde à Isambert.

PLISSEMENT MUSCULAIRE. PROCÉDÉ DE LAGLEYZE<sup>1</sup>. — Il diffère du procédé de Wecker dans le placement des fils qui sont passés plus en arrière dans le muscle.

1° Faisant avec la pince un pli horizontal sur la conjonctive, devant l'insertion du muscle droit à opérer, on sectionne ce pli avec les ciseaux, de manière à produire une boutonnière d'un centimètre environ, perpendiculaire à la direction du muscle.

2° Le tendon est chargé après incision de la capsule sur les bords supérieur et inférieur, puis on glisse un second crochet en sens inverse afin de bien l'étaler (fig. 274).

3° Suture avec l'aiguille doublement armée d'un fil de soie; le bord supérieur du muscle est traversé de sa face profonde à sa face superficielle, en faisant une double prise, pour que celle-ci soit solide, comme pour l'avancement musculaire. Puis à la même hauteur et de même de dedans en dehors on traverse la lèvre supérieure de l'incision conjonctivale. L'autre aiguille suit une marche identique sur le bord inférieur du muscle et sur le point correspondant de la lèvre inférieure de la muqueuse: les deux chefs du fil ressortent ainsi à la surface conjonctivale (fig. 274).

Exécutant alors de légères tractions sur ces deux chefs pour s'assurer que le muscle se trouve bien amarré, on abandonne les crochets et les deux aiguilles viennent passer sous la lèvre antérieure de l'incision conjoncti-

1. LAGLEYZE, *Arch. d'ophtalm.*, 1892, p. 668.



vale, la supérieure près du bord externe et supérieur de la cornée, l'inférieure près du bord inféro-externe, les deux aiguilles étant distantes l'une de l'autre de 4 à 5 millimètres.

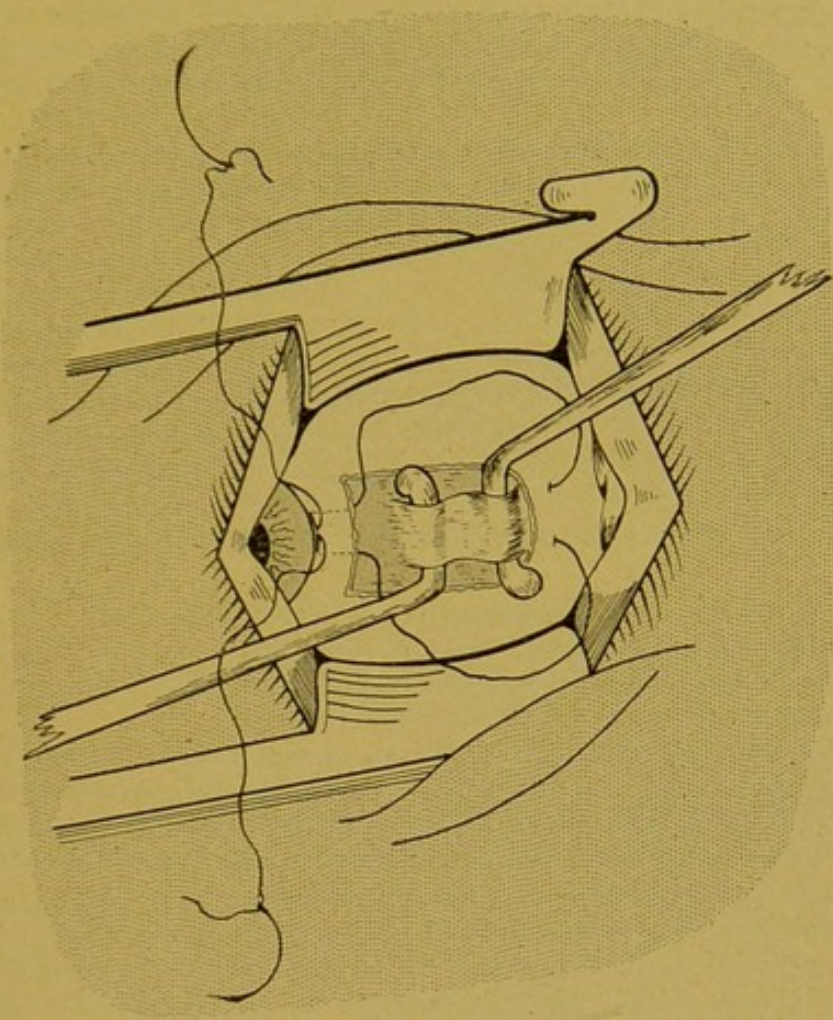


FIG. 274. — *Avancement musculaire (Procédé de LAGLEYZE).*

On aura soin de prendre en même temps que la conjonctive le tissu épiscléral et les couches superficielles de la sclérotique.

Les fils sont serrés jusqu'à correction suffisante et de manière que la suture ne repose pas sur la cornée pour ne pas exposer celle-ci à des ulcérations. Ils sont laissés en place huit à dix jours, afin d'assurer une cicatrisation solide et le pansement binoculaire est maintenu cinq à six jours. Lors de correction exagérée, les fils seraient retirés plus tôt, mais là encore, comme dans toutes les opérations d'avancement ou de plissement, on recherchera toujours une légère surcorrection. Elle sera d'autant plus marquée que le fil sera passé dans le muscle plus loin de l'insertion tendineuse, d'autant plus grande que la déviation est plus accentuée. Toutefois, comme avec le plissement de Wecker, la correction obtenue n'est jamais très considérable et les deux opérations, assez semblables au point de vue technique et dont le principal avantage est de ne pas modifier l'insertion scléroticale du tendon, donnent des résultats sensiblement identiques.

**PLISSEMENT TENDINEUX. PROCÉDÉ D'ISAMBERT** <sup>1</sup>. — Là encore le muscle est

1. ISAMBERT, *Soc. d'ophtalm. de Paris*, 1<sup>er</sup> mars 1910.



raccourci, non plus comme dans l'opération de Lagleyze, à la fois aux dépens de la partie charnue et de la partie tendineuse, mais seulement aux dépens de cette dernière. Les indications du procédé sont celles du plissement et de l'avancement musculaires. L'avantage serait de permettre d'obtenir, avec précision, le degré de raccourcissement voulu et le résultat acquis se maintiendrait intégralement après l'entière cicatrisation de la plaie opératoire.

La technique en est facile. Après incision de la conjonctive sur le tendon à raccourcir, celui-ci est mis à nu, libéré de ses adhérences profondes sur une étendue à peu près égale à l'importance du raccourcissement que l'on

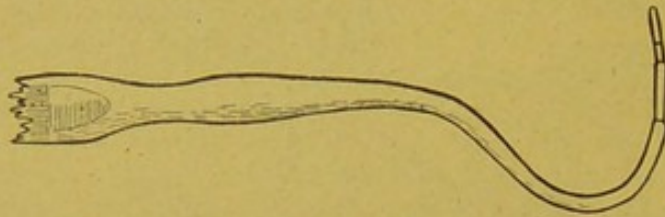

Fig. 275. — Crochet d'Isambert.

veut obtenir et chargé sur un crochet. On se servira de préférence du crochet d'Isambert, dont l'extrémité se compose de plusieurs segments, exactement calibrés, et dont la grosseur

augmente à mesure qu'on s'éloigne de la pointe (fig. 275).

On a soin de mettre en regard de la portion dénudée du tendon celui des segments du crochet dont le diamètre représente le tiers du raccourcissement recherché.

Le crochet est confié à un aide ; puis, au moyen d'un fil de soie résistant et fin passé au-dessous on détermine autour de lui, en serrant à fond, l'enroulement de la partie tendineuse soulevée. La boucle ainsi obtenue représente exactement la circonférence du segment de crochet sur lequel elle est enroulée, c'est-à-dire trois fois son diamètre.

Après avoir assuré la striction du fil par un point solide abandonné dans la plaie on retire le crochet. Celle-ci est suturée ensuite et chacune de ces sutures, à la soie ou au catgut, comprend la conjonctive, la capsule de Tenon et le bord du muscle raccourci saisi à la fois en avant et en arrière de la boucle.

Le nœud constricteur tombe du 6<sup>e</sup> au 8<sup>e</sup> jour avec l'anneau tendineux sphacélé. Grâce aux cicatrices fibreuses entre les deux portions tendineuses situées de part et d'autre du segment supprimé, la continuité du muscle se rétablirait solidement.

Nous avons essayé le procédé avec succès. Mais on peut se demander si la cicatrice des deux fragments tendineux affrontés est aussi solide qu'après le plissement classique où la surface de coaptation est plus étendue.

**5. Déplacements symétriques des insertions tendineuses** (DANTRELLE)<sup>1</sup>. — Ce procédé est une sorte de reculement et d'avancement combinés, avec cette différence que l'un est nécessairement solidaire de l'autre. Les deux droits externe et interne de l'œil dévié sont associés en liant l'un à l'autre leurs tendons antérieurs, puis désinsérés ; faisant alors tourner le globe devenu indépendant des muscles horizontaux, celui-ci est fixé dans cette position.

L'effet est celui d'un avancement et reculement simultanés ; les muscles conservent leur disposition primitive, ce qui, théoriquement tout au moins, rétablit le parallélisme des axes visuels.

1. A. DANTRELLE, *Soc. d'ophthalm. de Paris*, 3 février 1914.



Dans un premier temps après avoir fait deux boutonnières conjonctivales l'une au niveau du tendon du droit externe, l'autre sur celui du droit interne, les deux tendons sont chargés, disséqués de leurs adhérences et liés deux à deux par une anse circulaire qui les réunit en passant sous la conjonctive bulbaire, près du limbe, en haut et en bas. Ils sont alors sectionnés au ras de la sclérotique et ne peuvent se rétracter étant maintenus par l'anse circulaire.

Le globe est ensuite déplacé avec la pince, en dedans ou en dehors suivant la variété de strabisme, jusqu'à ce que les axes visuels soient parallèles, et fixé dans sa nouvelle position par deux sutures latérales, l'une en dedans l'autre en dehors. L'aiguille est enfoncée dans le tissu épisccléral à 1 millimètre de l'extrémité d'un tendon et vient ressortir à 1 millimètre en arrière de cette extrémité qu'elle traverse. Les fils sont noués et maintenus en place douze jours.

L'idée est ingénieuse mais ce procédé, qui n'a pas encore été réalisé sur le vivant, semble plus théorique que pratique. Car la section du tendon entraîne nécessairement le raccourcissement du muscle et il faudrait pour juger de la valeur de l'opération pouvoir comparer les résultats des excursions musculaires post-opératoires. Elles nous semblent devoir être affaiblies.

## § 7. — INDICATIONS DE LA TËNOTOMIE ET DE L'AVANCEMENT

Toutes ces opérations sur les muscles trouvent naturellement leur indication surtout dans le strabisme, plus rarement dans les paralysies des muscles de l'œil et exceptionnellement dans l'asthénopie musculaire.

### I. — STRABISME

Nous avons indiqué en étudiant la ténatomie et l'avancement leurs avantages et leurs inconvénients. Nous devons préciser leurs indications, le moment où il convient d'intervenir, et les cas justiciables de l'une ou de l'autre méthode ou des deux combinées. Le traitement dioptrique, par correction de l'amétropie, et orthoptique, avec les exercices de vision simultanée puis binoculaire, sera toujours essayé tout d'abord et longtemps continué. Il s'applique au strabisme divergent comme au convergent et surtout au premier, pour lequel il sera presque toujours suffisant à lui seul.

**Traitement orthoptique.** — La thérapeutique du strabisme commence avec lui, au moment où il apparaît, dans les premiers mois qui suivent la naissance, et se termine à l'intervention, qu'il est préférable de ne jamais pratiquer avant l'âge de sept à huit ans. Elle ne donnera son plein effet que si elle a été préparée de longtemps par une série d'exercices convenablement dosés, soigneusement surveillés et commencés très tôt.

Ce traitement orthoptique ou fonctionnel consistera tout d'abord



à réapprendre l'œil dévié à *voir seul*, puis *en même temps* que l'autre, et enfin à rétablir la vision binoculaire<sup>1</sup>.

CORRECTION DE L'AMBLYOPIE. — a) *Louchettes*. — Si l'œil dévié a perdu l'habitude de voir, on cherchera à relever sa vision en le faisant travailler seul, le bon étant caché par une coque opaque (louchette), maintenue *constamment* pendant trois semaines à un mois.

b) *Emploi de l'atropine*. — Chez le tout jeune enfant, on évitera les efforts de convergence par des instillations d'atropine, combinées au port de verres fumés.

L'accommodation se trouve paralysée, le spasme de convergence lié au spasme accommodatif disparaît, et avec lui le strabisme. Mais le strabisme reparait lorsque l'action du mydriatique a cessé. Comme on ne peut l'instiller d'une façon permanente dans les deux yeux, on l'instillera alternativement dans l'un, puis dans l'autre. On fait deux ou trois instillations quotidiennes d'un collyre à un demi p. 100 dans l'œil fixateur : la vision se trouble; l'œil se dévie en dedans, tandis que l'autre se redresse et fixe à son tour. L'action de l'alcaloïde cessant, l'œil atropiné se redresse et le congénère reprend sa déviation primitive. Après huit à quinze jours de repos, on reprend les instillations dans l'œil fixateur et ainsi de suite.

CORRECTION DE LA RÉFRACTION. — Aussitôt que l'enfant est capable de reconnaître les caractères des échelles d'acuité, on prescrira le port continu de lunettes corrigeant plus ou moins complètement l'amétropie et l'astigmatisme.

TRAITEMENT DE LA NEUTRALISATION ET RÉTABLISSEMENT DE LA VISION SIMULTANÉE. — Une fois l'amblyopie disparue ou si celle-ci ne s'est pas développée, il faudra combattre la neutralisation qu'il ne faut pas confondre avec l'amblyopie. Tandis que cette dernière, qui est la perte de vision de l'œil dévié, peut faire défaut, la neutralisation ne manque jamais, puisque le strabique n'a pas la vision binoculaire. Alors même que la vision des deux yeux est bonne, le sujet ne fixe qu'avec un œil; l'autre neutralise, c'est-à-dire fait abstraction de l'image qu'il reçoit et ne la perçoit pas momentanément.

Cette question de la neutralisation est capitale, elle domine toute la thérapeutique. La deuxième étape du traitement, après la correction des vices de réfraction, consistera à la combattre.

On a imaginé de nombreux appareils (stéréoscopes, diploscope, (Rémy), synoscope (Terrien), qui tous permettent assez rapidement de

1. **Vision des strabiques.** — Le strabisme, on le sait, est essentiellement un trouble de la vision binoculaire : l'objet fixé n'est plus vu *en même temps* par les deux yeux. L'œil dévié ne le voit pas, soit qu'il ne le puisse pas (lorsque sa vision est mauvaise et qu'il est amblyope, c'est le cas le plus habituel), soit qu'il ne le veuille pas (lorsque sa vision est normale et se montre excellente lorsque cet œil dévié regarde seul). C'est alors la neutralisation.



supprimer la neutralisation, c'est-à-dire de réapprendre à l'œil dévié à voir *en même temps* que l'autre. Tous reposent sur la séparation des images vues par chacun des yeux ; en obstruant momentanément le bon œil, l'image est perçue par celui qui neutralise. Elle disparaît si on découvre le bon, mais à force de répéter l'expérience, elle demeure perçue en même temps, d'abord pendant un fragment de seconde, puis un peu plus longtemps et enfin définitivement.

La neutralisation est vaincue plus rapidement encore si on se sert de couleurs au lieu de lettres.

En cas d'insuccès, on arriverait à vaincre la torpeur de la rétine en variant les intensités lumineuses de chaque œil, en éblouissant l'œil qui fixe au moyen d'un miroir faiblement éclairant ou en plaçant des verres défectueux devant l'œil le meilleur<sup>1</sup>.

RÉTABLISSEMENT DE LA VISION BINOCULAIRE, c'est-à-dire fusion en une seule des deux images perçues<sup>2</sup>. C'est la dernière étape du traitement orthoptique et de beaucoup la plus difficile.

Car une fois l'amblyopie ou la neutralisation disparues et la vision rétablie du côté dévié, l'image est faussement projetée par suite de la déviation et le sujet voit double : en diplopie homonyme dans le strabisme convergent, croisée dans le strabisme divergent.

On combattrait la fausse projection et on chercherait à rétablir la vision binoculaire en faisant fusionner les deux images. Pour cela celles-ci sont graduellement rapprochées au moyen d'exercices progressivement dosés, soit en mobilisant les test-objets eux-mêmes, ou au moyen de prismes, comme avec le stéréoscope ou le diploscope de Rémy.

On placera devant les yeux des prismes de degrés variables, avec l'arête dirigée du côté nasal pour le strabisme convergent (prismes adducteurs qui corrigeront la diplopie homonyme) et du côté temporal pour le strabisme divergent (prismes abducteurs), l'image étant toujours déviée du côté de l'arête.

La vision binoculaire, rétablie, sera maintenue par des exercices de *lecture contrôlée*. Le procédé le plus simple est l'interposition d'une règle à égale distance des yeux et de la page d'impression. Mais il comporte quelques causes d'erreur : l'enfant, au lieu de lire

1. F. TERRIEN et HUBERT, *le Traitement adjuvant du strabisme*. Paris, 1911. Steinheil, éditeur. — F. TERRIEN, *Le traitement orthoptique du strabisme sans instruments ni prismes*. *Soc. d'ophtalmologie de Paris*, 17 janvier 1920 et *Archives d'ophtalm.*, 1920, p. 37.

2. Le strabisme, en effet, est avant tout un trouble de vision binoculaire qui fait que les deux yeux ne viennent plus converger simultanément sur le point fixé. L'appareil de vision simultanée n'est que secondairement et indirectement intéressé, à la suite des modifications secondaires entraînées par la déviation. Sa disparition est en somme une mesure de défense et a précisément pour objet d'empêcher la diplopie.



binoculairement, devine, au moyen d'une légère inclinaison de la tête, les lettres cachées par la règle. On les évitera par l'emploi du contrôleur multiple ou gril de Javal, gril métallique qu'on pose sur la page à lire et dont les vides sont cinq fois plus larges que les pleins; si bien que pour chaque œil un cinquième de l'impression est caché et trois cinquièmes sont vus binoculairement. Plus simplement une règle assez large interposée à égale distance des yeux et de la page de lecture remplit le même but.

Ce traitement orthoptique, qui exige une très grande patience et beaucoup d'attention de la part des parents et du médecin, donne des *résultats excellents dans le strabisme divergent*. Ici, la fusion correcte une fois obtenue, on arrive, par l'emploi de prismes à sommet nasal (en exagérant, par là, la divergence) à forcer de plus en plus la convergence. Et chez un sujet suffisamment intelligent et doué de la volonté nécessaire, il est bien rare que la correction ne se maintienne pas. Car la convergence est sous la dépendance de la volonté.

Il n'en va plus de même pour le strabique convergent. Il est toujours difficile de relâcher la convergence, et ce relâchement, qui déjà chez le sujet normal exige un certain entraînement, devient à peu près impossible au strabique convergent d'un certain degré. Le traitement orthoptique ne conviendra donc qu'aux strabismes convergents de faible degré. En cas d'insuccès, et sans s'épuiser en efforts inutiles, on aura recours au traitement chirurgical.

**Traitement chirurgical.** — Le traitement dioptrique devant être essayé tout d'abord, on n'interviendra pas avant sept ou huit ans.

On se rappellera que le redressement opératoire, suffisant pour donner une guérison apparente et une correction esthétique, sera toujours l'auxiliaire des moyens orthoptiques qui le préparent et le complètent.

D'une manière générale on opérera d'autant plus volontiers un strabique qu'il est plus âgé et, quelle que soit la variété, on mesurera tout d'abord le degré de strabisme et l'excursion des yeux<sup>1</sup>.

1. **Mesure du strabisme.** — Nous avons rappelé la technique de la mesure de l'excursion des globes (p. 331). Pour celle du strabisme, on peut recourir à la



FIG. 276. — Strabomètre.

mensuration linéaire ou mieux à la mensuration angulaire.

**MENSURATION LINÉAIRE.** — On applique sur le bord de la paupière inférieure une petite plaque de corne ou d'ivoire graduée en millimètres et dont le zéro correspond au milieu de la fente palpébrale. Le nombre de millimètres en dehors ou en dedans où se trouve le centre de la

pupille indique le degré de la déviation (fig. 276).

**MENSURATION ANGULAIRE.** — Elle peut être évaluée approximativement en se rappelant qu'à 1 millimètre de déviation linéaire correspond un angle de 5°.



**STRABISME CONVERGENT.** — La correction cherchée sera d'autant moindre que l'enfant est plus jeune, cette variété ayant tendance à s'atténuer et même à disparaître avec l'âge. L'intervention décidée, une double question se pose ; faut-il avancer ou reculer le muscle, faut-il n'opérer qu'un œil ou les deux en même temps.

En principe, lorsque l'œil dévié n'est pas amblyope et a conservé une bonne vision, l'intervention sera binoculaire ; car le strabisme intéresse les deux yeux (si on fait fixer avec l'œil dévié en cachant l'autre, ce dernier se dévie à son tour tandis que l'œil primitivement dévié se redresse). Il convient donc d'appliquer une action correctrice également bilatérale (Panas). Notre maître pratiquait la ténotomie bilatérale. Landolt, de Lapersonne, qui opèrent aussi les deux yeux à la fois, donnent avec raison la préférence à l'avancement. Il faut être éclectique. On tiendra compte de l'âge, du degré de strabisme et aussi de l'acuité de l'œil dévié.

a) *Strabisme peu accentué.* — On fera l'avancement du ou des droits externes, de préférence à la ténotomie, en raison de l'affaiblissement musculaire et de l'insuffisance de convergence que peut provoquer cette dernière.

Si le strabisme ne dépasse pas  $10^{\circ}$  à  $15^{\circ}$ , l'avancement du droit externe du côté où est fixé le strabisme peut suffire.

Si la déviation dépasse  $15^{\circ}$ , il faut pratiquer l'avancement simultané des deux droits externes, à condition que le sujet soit jeune. Et c'est encore un des avantages de l'avancement sur la ténotomie de pouvoir être fait sur des sujets très jeunes, ce qui permet d'obtenir plus facilement le rétablissement de la vision binoculaire.

b) *Si le strabisme est plus accentué*, dépassant  $30^{\circ}$  à  $35^{\circ}$ , et *le sujet plus âgé* ( $15$  à  $18$  ans), la ténotomie est moins à craindre. Car la rétraction cicatricielle ne manque pour ainsi dire jamais dans les vieux strabismes avec forte déviation et les inconvénients de la ténotomie s'y feront par conséquent bien moins sentir.

L'avancement bilatéral, même avec résection, risquerait de demeurer insuffisant, souvent immédiatement, et davantage encore dans la suite. A condition, on ne saurait trop le répéter, de limiter la

Mieux vaut pour l'apprécier exactement recourir au périmètre. Le sujet fixe avec l'œil non dévié le centre de l'instrument, tandis qu'on promène une bougie allumée sur le demi-cercle. Au moment où l'image de la flamme se reflète sur le centre de la pupille de l'œil non dévié, la distance de la bougie au centre, marqué par le numéro zéro, évaluée en degrés, donne le degré du strabisme.

Cette mensuration n'a pas l'importance qu'on y attachait autrefois, car nous avons vu que le dosage dans l'opération du strabisme était illusoire. Mais elle renseignera sur l'effet de l'intervention. Après une première mensuration, on aura soin d'atropiniser les deux yeux pendant plusieurs jours afin de comparer les résultats et pour délimiter la partie fixe et la partie variable de la déviation, cette dernière plus susceptible de se modifier que la précédente par le traitement orthoptique.



ténotomie à la seule section du tendon, ou mieux encore à la section partielle de celui-ci (*ténotomie partielle*) et en ayant soin de bien respecter la capsule la ténotomie peut être indiquée ici.

Dans le cas contraire, mieux vaut donner la préférence à l'avancement des deux droits externes, avec résection du tendon, d'autant plus considérable que la correction à obtenir sera plus grande.

c) Enfin, si *l'œil dévié est amblyope* et la vision binoculaire définitivement perdue, on peut se borner à intervenir sur le seul œil dévié et pratiquer la ténotomie partielle du droit interne, combinée, à l'avancement du droit externe.

Mais on se rappellera que le dosage chirurgical est toujours très approximatif et qu'en matière de strabisme ce dosage sera surtout physiologique, la correction parfaite étant obtenue et surtout maintenue par les exercices de fusionnement et le retour de la vision binoculaire. Celle-ci faisant défaut et l'œil amblyope n'étant nullement sollicité à converger, une hypercorrection opératoire, si faible soit-elle, pourrait à la longue entraîner une déviation en sens inverse considérable. Aussi on cherchera ici un léger degré d'hypocorrection.

Et ce principe doit être appliqué dans tous les cas où on a recours à la ténotomie, qui ne doit être conservée que comme opération d'exception, tout ou moins pour la ténotomie totale. Si au contraire on donne la préférence à l'avancement, uni ou mieux bilatéral (quand le strabisme convergent est marqué), on n'a pas à craindre l'hypercorrection. Elle sera même toujours recherchée, le sujet pouvant facilement la combattre par des efforts de convergence. Si elle n'est pas très accentuée, elle sera favorisée par le relâchement de la convergence obtenue par le pansement binoculaire prolongé, l'atropinisation, le port de verres convexes destinés à soulager l'accommodation, et la suppression de tout travail appliqué pendant quelques semaines.

**STRABISME DIVERGENT.** — On en distingue deux grandes formes. La première, la plus habituelle, qu'on pourrait appeler strabisme essentiel ou primitif, s'observe presque toujours chez les myopes. Dans la seconde, strabisme divergent secondaire, la déviation est secondaire à une amblyopie ou à la cécité survenue sur un œil (taie cornéenne, cataracte, choroïdite, atrophie optique, etc.), ou bien elle est la conséquence d'une hypercorrection opératoire, par exemple à la suite d'une ténotomie.

*Strabisme divergent primitif.* — C'est la forme la plus intéressante, le strabisme étant, sinon la conséquence de la myopie, tout au moins grandement favorisé par elle.

La première et majeure indication sera le traitement orthoptique. Il pourra souvent suffire.



L'intervention décidée, là encore on tiendra compte de l'âge et surtout du degré du strabisme et de l'acuité de l'œil dévié.

a) *S'il y a conservation de la vision binoculaire*, ou tout au moins simultanée, ce qui permet d'espérer le retour de la vision binoculaire, on donnera la préférence à l'avancement des droits internes<sup>1</sup>.

La ténotomie du ou des droits externes sera presque toujours insuffisante au seul point de vue esthétique, et très souvent gênante; même limitée au côté dévié. Car si elle entraîne un redressement du globe, de 8° à 10° environ, la limite d'abduction est diminuée, 30° à 40° au lieu de 40° à 50° et elle peut être suivie de troubles fonctionnels. Ce sont dans le regard rapproché de la diplopie croisée (la divergence persistant) et dans le regard au loin de la diplopie homonyme (par insuffisance de divergence), qui obligeront ensuite à pratiquer l'avancement des droits internes avec très large résection tendineuse.

Plus rationnel que le reculement, puisqu'il agit directement sur le muscle dont il faut augmenter l'action, l'avancement donnera un heureux effet esthétique, et un excellent résultat physiologique, augmentant beaucoup le champ d'excursion en dedans sans diminuer sensiblement celui de l'abduction. Le punctum proximum de convergence se trouve rapproché et on n'a pas à craindre, comme avec la ténotomie des droits externes, la surcorrection à distance et la diplopie homonyme qui en est la conséquence.

On pourrait d'ailleurs y remédier par l'ablation précoce des fils et par des exercices de convergence rapidement institués. Le début de ceux-ci sera réglé par le résultat opératoire. Si l'hypercorrection est légère, mieux vaut la favoriser longtemps par les instillations d'atropine et le relâchement de la convergence et commencer les exercices seulement trois ou quatre semaines après l'intervention, alors que les adhérences sont assez solides pour ne pas se relâcher.

b) *Si la vision binoculaire est perdue* définitivement, l'intervention bilatérale sera souvent inutile et on rentre dans le cas du strabisme divergent secondaire qui nous reste à étudier.

*Strabisme divergent secondaire.* — Il faut faire une distinction entre la déviation secondaire à l'amblyopie ou à la cécité (taie, cataracte, atrophie optique) et la déviation en sens inverse résultant d'une ténotomie malheureuse.

Dans la première variété, l'acuité étant perdue en tout ou en partie, le réflexe de convergence, fonction essentiellement instable, n'existe plus : l'œil, exclu de la vision binoculaire, tend à prendre la

1. DE LAPERSONNE, Les indications dans le traitement du strabisme. *Presse médicale*, n° 61, 30 juillet 1902.



position de repos et se dévie en dehors. L'intervention ne cherchera qu'un résultat esthétique et non fonctionnel.

Il en est souvent de même dans la seconde variété en raison de l'ancienneté de la première intervention.

Il est inutile d'opérer l'œil sain et l'intervention demeurera unilatérale : ténotomie du droit externe de l'œil dévié dans les faibles degrés de déviation ou associée à l'avancement du droit interne. Mais la correction ne pouvant être dosée et maintenue par la vision binoculaire et la fixation normale, à laquelle est dévolue la part la plus importante, on craindra toujours une hypercorrection et on restera *au-dessous* de la convergence normale.

Si au contraire la vision de l'œil dévié est conservée (si par exemple la divergence est le résultat d'une ténotomie malheureuse, uni ou bilatérale), on fera l'avancement de l'un, le plus souvent des deux droits externes, suivant la technique donnée plus haut, et qu'il faudra presque toujours combiner à la ténotomie des droits externes.

Là encore, et si on peut espérer le retour de la vision binoculaire, l'intervention sera suivie des exercices de convergence et de fusionnement appropriés.

STRABISMES VERTICAUX. — On ne confondra pas avec les déviations franchement verticales les déviations légèrement obliques, accompagnant assez souvent le strabisme convergent ou divergent et dues sans doute à des insertions musculaires anormales, qui disparaissent avec le traitement, médical ou chirurgical, par le rétablissement de la vision binoculaire. Les premières (strabisme vertical essentiel) s'accompagnent souvent de torticollis et il est quelquefois difficile de séparer les strabismes verticaux essentiels des strabismes paralytiques. On le fera par l'étude du champ d'excursion, normal dans le strabisme, rétréci au contraire du côté correspondant au muscle paralysé.

Le traitement médical et orthoptique demeure presque toujours impuissant en raison de la dénivellation des axes visuels et de l'inaptitude du strabique à la fusion des images. Reste le traitement chirurgical : ténotomie du droit correspondant à la déviation ou avancement de l'antagoniste. Le résultat cherché étant souvent purement esthétique, les inconvénients d'une ténotomie prudente sont moins à craindre, surtout s'il s'agit de la ténotomie du droit supérieur, lors de strabisme sursumvergent. Mieux vaut cependant recourir à l'avancement de l'antagoniste, quelquefois aux deux opérations combinées si la déviation est très accentuée.



## II. — PARALYSIES MUSCULAIRES

Le traitement du strabisme paralytique est d'ordre essentiellement médical (Panas). Mais lorsque celui-ci, longtemps prolongé, n'a produit aucun effet, lorsque la diplopie est la source d'une gêne constante, on peut être amené à intervenir et divers procédés ont été proposés<sup>1</sup>.

a) **Procédé de compensation.** — On pratique sur l'œil sain la ténotomie de l'antagoniste. S'agit-il d'une paralysie du droit externe on reculera le droit interne gauche afin de rétablir l'harmonie des mouvements et de supprimer la diplopie dans le regard à droite.

L'opération expose à l'insuffisance du muscle coupé avec surcorrection considérable. Elle ne sera jamais pratiquée, surtout sur le droit inférieur, en raison de l'insuffisance opératoire qui en résulte.

b) **Procédé de substitution.** — Aussi Éperon, avec Landolt, donnent la préférence à l'avancement, encore appelé *procédé de substitution*, soit qu'on avance le muscle paralysé avec ou sans excision d'un fragment, soit qu'on pratique sur l'œil malade l'avancement du muscle synergique ou l'avancement de l'antagoniste sur l'œil sain.

L'avancement du muscle paralysé se comprend sans commentaire et a pour but de renforcer son action<sup>2</sup>.

Il suffira dans les faibles degrés de paralysie. Dans les degrés plus accentués, on trouvera bien de l'avancement combiné à la suppléance des droits supérieur et inférieur.

Après section du tendon de droit externe celui-ci est fendu hori-

1. Il semble que la diplopie, conséquence nécessaire de la déviation et qui incommoder si fortement les malades, devrait rapidement disparaître par neutralisation de l'image vue par l'œil paralysé. Or, cette neutralisation, qui se fait si vite dans le strabisme, dans les quelques semaines ou même les quelques jours qui suivent son apparition, se montre très tard dans les paralysies, plusieurs mois ou même plusieurs années après, et n'est jamais aussi complète.

Nous proposons cette explication : si à un strabique nous faisons fixer notre doigt, en le déplaçant latéralement, ses yeux suivent un mouvement parallèle. C'est pourquoi le strabisme est dit encore *concomitant*, par opposition au strabisme paralytique. La déviation de l'œil qui louche est constante et demeure telle dans toutes les positions. Lors de paralysie, au contraire, il y a limitation des mouvements uniquement du côté du muscle paralysé ; dans toutes les autres directions, les mouvements sont normaux. Si bien que ce n'est pas toujours un même point de la rétine de l'œil dévié qui reçoit l'image de l'objet, comme dans le strabisme. Et si nous arrivons à neutraliser assez facilement l'impression qui nous est donnée par un point toujours le même, il en est autrement lorsque l'excitation part de points très différents et impressionne alors des régions du cerveau très différentes.

2. ÉPERON, De la correction opératoire des déviations oculaires verticales d'origine paralytique. *Arch. d'ophtalm.*, t. IX, p. 115 et 242.



zontalement par le milieu et chaque languette est suturée à une languette détachée du tiers externe des droits supérieur et inférieur.

Un exemple fera saisir les deux autres variétés. Soit une paralysie du muscle grand oblique, dont l'action porte l'œil en bas et en dehors et qui, avec le droit inférieur, concourt à l'abaissement du globe. Ce muscle étant paralysé, les élévateurs (droit supérieur et petit oblique) l'emportent, puisque le droit inférieur reste seul. On peut donc, pour renforcer l'action de ce dernier, ou l'avancer (c'est l'avancement du muscle synergique sur l'œil malade) ou avancer le droit supérieur de l'œil sain (avancement de l'antagoniste du côté sain) afin de renforcer aussi de ce côté l'élévation du globe au détriment des deux muscles abaisseurs, grand oblique et droit inférieur.

c) *Ténotomie compensatrice*. — Un dernier procédé destiné à rétablir l'équilibre est la *ténotomie de l'antagoniste* du côté paralysé. Elle est indiquée surtout lors de rétraction secondaire de l'antagoniste consécutive à une paralysie déjà ancienne, et peut être pratiquée seule ou combinée à l'avancement du muscle paralysé.

d) *Choix du procédé*. — En règle générale on s'abstiendra d'opération. On donnera la préférence à l'avancement du muscle paralysé, qu'il sera quelquefois nécessaire de combiner à la ténotomie de l'antagoniste dans les formes très anciennes. Car en pareil cas, même après une très forte résection du tendon, l'avancement seul donne souvent une correction insuffisante et surtout éphémère, par exemple dans la paralysie du droit externe consécutive aux fractures de la base du crâne (Panas)<sup>1</sup>.

L'intervention sera presque toujours unilatérale — exceptionnellement bilatérale. — Cette dernière sera réservée aux strabismes paralytiques anciens transformés en strabismes concomitants, ce qui n'est pas très rare chez l'enfant.

### III. — INSUFFISANCES MOTRICES

On désigne sous ce terme, on le sait, l'insuffisance des mouvements symétriques des yeux, de la faculté de converger ou de diverger. La première, beaucoup plus fréquente, donnera lieu si la vision binoculaire est conservée, aux troubles visuels connus sous le nom d'asthénopie musculaire.

On se montrera très sobre d'opérations. S'il est nécessaire d'y

1. Chez un de nos malades atteint de paralysie bilatérale des deux droits externes, à la suite de fracture de la base du crâne, seule la ténotomie des deux droits internes combinée à l'avancement des antagonistes parvint à corriger le strabisme convergent considérable résultant de la paralysie et à permettre au sujet de travailler.



recourir, devant l'insuffisance du port de verres décentrés ou de l'emploi des prismes, on fera de préférence à la ténotomie des droits externes, l'avancement des droits internes, en ayant soin d'avancer avec le muscle tous les tissus qui l'entourent.

La ténotomie ne serait admise que dans les cas exceptionnels à faible insuffisance de convergence accompagnés d'un grand excès de divergence, supérieur à un angle métrique. On se basera sur les caractères du symptôme capital de l'insuffisance, la diplopie, qui apparaît beaucoup plus tôt que normalement si on rapproche ou on éloigne l'objet.



## CHAPITRE II

# OPÉRATIONS SUR LA CONJONCTIVE

### SOMMAIRE

NOTIONS ANATOMIQUES. — 1° CORPS ÉTRANGERS, EXTRACTION. — 2° INJECTIONS SOUS-CONJONCTIVALES. — Manuel opératoire. — Indications et résultats. Valeur thérapeutique. — Substances employées : cyanure d'Hg., eau salée, sels colloïdaux. — 3° PTÉRYGION. — A. *Excision*. Elle sera combinée à la cautérisation de toute la surface d'implantation sur la cornée, si on veut éviter les récidives. — B. *Refoulement et ligature*. — C. *Transplantation*. — Procédé de Desmarres. — Procédé de A. Terson : excision et autoplastie combinées. — Préviend davantage les récidives. Autokératoplastie. — *Indications et choix du procédé*. — 4° AUTOPLASTIE CONJONCTIVALE : destinée à protéger temporairement ou définitivement ou à favoriser la réparation de pertes de substance cornéenne. — 1° Précautions générales — 2° Différents procédés. — A. *Recouvrement conjonctival total* ; enfouissement du globe. — Suture en bourse ; convient aux plaies très étendues. — B. *Recouvrement partiel* : a) enfouissement partiel ; b) autoplastie par glissement. Elle convient à toutes les plaies cornéo-sclérales, compliquées ou non de prolapsus irien ; c) autoplastie à pédicule, d'une utilité moins immédiate : lambeau uni, bi-pédiculé, double lambeau, etc... — C. *Recouvrement kératoplastique*, conseillé dans les ulcères et les fistules de la cornée et dans la kératocèle. — 5° TRAITEMENT CHIRURGICAL DES CONJONCTIVITES. — Conjonctivites aiguës. — Conjonctivites chroniques. — Trachome. — Diagnostic. — Traitement : demeure essentiellement chirurgical et se résume dans les trois méthodes suivantes : massage et brossage, cautérisation, excision des granulations ; cette dernière sera toujours rejetée. — Abrasion conjonctivale. — 6° TUMEURS DE LA CONJONCTIVE. — *Tumeurs bénignes*. — Dermo-lipomes sous-conjonctivaux, kystes, polypes, granulomes, papillomes. — *Tumeurs malignes*, presque toujours relativement bénignes et qui pourront le plus souvent être enlevées en respectant le globe. — 7° SYMBLÉPHARON ET MOYENS DE LE COMBATTRE. — A. *Symblépharon antérieur*. — B. *Symblépharon postérieur*. — 1° Réunion par glissement. — 2° Transplantation. — Procédé de Teale. — Symblépharon complet. Autoplastie et greffes. On aura recours à la greffe cutanée ou à des lambeaux pédiculés, pris à la tempe, à la paupière même (procédé de Samelsohn), et appliqués sur la paupière après fenêtre pratiquée dans le canthus externe.



## NOTIONS ANATOMIQUES

La muqueuse conjonctivale isole complètement le globe oculaire et la cavité de l'orbite de l'extérieur. Partie de la lèvre meibomienne, elle tapisse la face postérieure du tarse et de la paupière (conjonctive palpébrale), se réfléchit sur la sclérotique à 8 à 10 millimètres du limbe après avoir formé plusieurs replis (culs-de-sac supérieur et inférieur ou fornix) et vient se terminer au limbe où elle se confond avec l'épithélium antérieur de la cornée. Celui-ci, au point de vue embryologique, peut en être regardé comme la continuation directe. La conjonctive forme donc un cul-de-sac ouvert en avant. Il est fixé au haut par des expansions fibreuses, dépendances de l'aponévrose d'enveloppe du releveur de la paupière supérieure, qui le maintiennent et empêchent l'inversion de la muqueuse (fig. 277).

### I. — CORPS ÉTRANGERS. EXTRACTION

**Diagnostic.** — Les corps étrangers de la conjonctive s'observent fréquemment. Ce sont des grains de sable, des particules de charbon, des poussières, des ailes de petits insectes, des barbes d'épi, etc...

La douleur qu'ils déterminent est toujours très vive en raison des frottements qu'ils exercent sur la cornée. Très rapidement surviennent de l'hyperhémie de la conjonctive, souvent même avec injection périkeratique, de la photophobie et du blépharospasme plus ou moins intenses. Quelquefois l'épithélium de la cornée est éraillé par le corps étranger entraîné dans les mouvements de la paupière. Après quelques jours, une conjonctivite avec sécrétion peut survenir qui fera méconnaître la présence du corps étranger. Il faut donc toujours le rechercher systématiquement. On se rappellera que le lieu d'élection est la partie moyenne de la face interne de la paupière supérieure, à quelques millimètres du bord palpébral, à

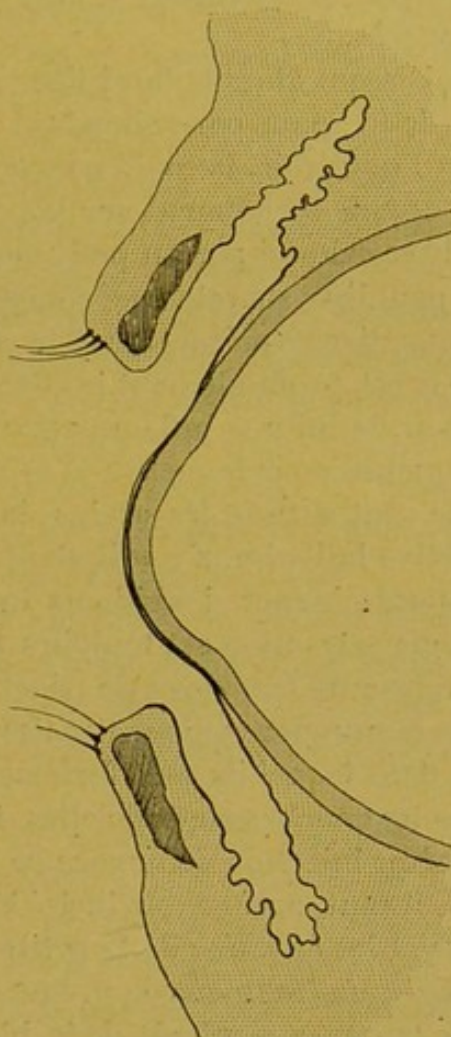

FIG. 277. — Paupières et segment antérieur du globe de l'œil.

Coupe méridienne montrant la disposition des culs-de-sac conjonctivaux et leurs rapports avec les paupières et le globe.



l'endroit du sillon sub-tarsal, sillon peu profond parallèle au bord palpébral.

**Traitement.** — Il suffit de retourner la paupière supérieure pour découvrir le corps étranger. La manœuvre est des plus simples : l'œil ayant été cocaïnisé au préalable, le chirurgien se place en face du sujet qui est engagé à *bien regarder en bas*, condition essentielle de succès.

Saisissant alors le bord libre de la paupière entre le pouce et l'index de la main correspondant au côté examiné, la main droite si c'est l'œil droit, la main gauche si c'est l'œil gauche, tandis que l'index appuie légèrement sur le bord supérieur du tarse qu'il déprime, on luxe celui-ci par un petit mouvement de bascule de bas en haut. La paupière se retourne complètement et la face palpébrale de la conjonctive se présente avec le corps étranger à sa surface <sup>1</sup>.

S'il est profondément implanté il peut s'enkyster en provoquant autour de lui une inflammation chronique. Il faut alors inciser la muqueuse pour le mettre à découvert et en pratiquer l'extraction.

Ce sont surtout les grains de poudre qui pénètrent dans la conjonctive bulbaire, s'y enkystent et peuvent y séjourner indéfiniment sans occasionner d'accidents inflammatoires ultérieurs.

Leur extraction est toujours difficile : les fragments de poudre, en raison de leur force de pénétration, sont généralement implantés sous la muqueuse, dans l'épaisseur même du tissu conjonctif épiscléral, dans lequel ils sont fortement enchâssés, et quelquefois jusque dans les couches superficielles de la sclérotique. Après instillations et même injection de novocaïne au centième, additionnée d'adrénaline, il faut, après avoir incisé la conjonctive, les sculpter en quelque sorte et les énucléer de la petite loge dans laquelle ils sont incrustés. Souvent un fragment de muqueuse doit être enlevé en même temps. Si le tatouage résultant de la blessure est très étendu on ne cherchera pas à tout enlever et on craindra le symblépharon consécutif.

Après l'opération, la conjonctive est suturée s'il y a lieu et un pansement sec est appliqué après avoir au préalable introduit dans le cul-de-sac un peu de pommade iodoformée.

1. Il est inutile de déprimer en même temps la paupière supérieure avec un stylet ou une sonde quelconque tenue de la main gauche et appliquée au bord supérieur du tarse. La vue de l'instrument effraye le malade qui résiste davantage et se prête mal à l'examen.



## II. — INJECTIONS SOUS-CONJONCTIVALES

**Manuel opératoire.** — L'œil anesthésié, l'écarteur mis en place, on soulève avec la pince un pli de la muqueuse, tandis que l'aiguille de Pravaz pénètre à quelques millimètres au-dessous d'elle, parallèlement à la sclérotique. On injecte de quelques gouttes à un centimètre cube suivant la nature de la solution, et l'injection est poussée très lentement afin de ne pas distendre brusquement le tissu. La boule d'œdème qui en résulte disparaît rapidement. Un pansement occlusif destiné à calmer la douleur, d'intensité variable suivant la nature du liquide injecté, est appliqué pendant quelques heures. Lorsqu'on ne cherche pas à porter le liquide de l'injection en un point précis de la conjonctive, mais seulement à le faire pénétrer au niveau du cul-de-sac, il est inutile de fixer le globe et de mettre l'écarteur. On abaisse la paupière inférieure avec l'index gauche tandis que le malade est prié de regarder en haut, de manière à bien déplisser le cul-de-sac inférieur, et l'aiguille est enfoncée parallèlement à lui.

On a souvent intérêt à bien localiser l'injection ou même à la faire le plus près possible du globe, dans la capsule de Tenon. Il suffit de pénétrer assez profondément avec l'aiguille enfoncée tout contre la sclérotique et parallèlement à elle, sur une profondeur de deux centimètres environ.

Suivant la nature du liquide injecté cette petite opération est quelquefois très douloureuse. Les douleurs, péri-oculaires et péri-orbitaires, persistent plusieurs heures. Un bon moyen de les atténuer est de recourir aussitôt après l'injection à des applications de rondelles de coton hydrophile mouillées très chaudes, renouvelées pendant quelques minutes, ou plus simplement au pansement *bino-culaire* modérément compressif afin d'immobiliser complètement l'œil opéré et de supprimer une partie des douleurs réveillées par le moindre mouvement du globe.

**Indications et résultats.** — Il n'est guère d'affection du globe qui n'ait été traitée par cette méthode dont on a exagéré la valeur thérapeutique. On a employé le sublimé, qui donne quelquefois de bons résultats dans les ulcères de la cornée et dans certaines formes d'irido-cyclite (on injecte tous les trois ou quatre jours deux ou trois gouttes d'une solution au millième), la gélatine à 5 p. 100, l'eau salée en solution physiologique, le cyanure d'Hg. à 1 p. 100, très irritant. Ces dernières ont été recommandées dans les choroïdites maculaires ou disséminées, dans la rétinite pigmentaire, le décollement de la rétine, les irido-cyclites et les troubles du vitré, les sclérites et épisclérites, les choroïdites, les kératites parenchymateuses.



Les effets obtenus sont variables. Dans certaines formes de chorio-rétinites diffuses avec troubles du vitré les bénéfices sont quelquefois très réels. Si le liquide injecté est irritant, on atténuera la douleur résultant de l'injection par l'adjonction à ce dernier d'une solution de cocaïne ou de novocaïne au centième.

Dor a préconisé les injections sous-conjonctivales de teinture d'iode très diluée (1 gr. d'iode pour 500 gr. d'eau) contre le décollement de la rétine, en y ajoutant le repos au lit et la compression de l'œil malade. Cette méthode, comme les injections de chlorure de sodium à 4 ou 5 p. 100, donne quelquefois une amélioration, mais ne saurait amener une guérison définitive. Elle a tout au moins l'avantage d'être inoffensive et peut toujours être tentée : elle active la circulation intra-oculaire et facilite les échanges et les phénomènes d'osmose.

### III. — OPÉRATION DU PTÉRYGION

L'affection est ordinairement liée à une irritation constante, mais il faut en outre invoquer la prédisposition, comme pour cette sclérose fibreuse curieuse connue sous le nom de rétraction de l'aponévrose palmaire que Terson en rapproche assez justement.

La tendance récidivante post-opératoire est un des caractères de l'affection et c'est un point à ne pas oublier dans toutes les opérations dirigées contre elle. Elle explique la multiplicité des moyens proposés.

Les nombreux procédés imaginés se ramènent à deux : l'excision et la transplantation, cette dernière étant toujours précédée de l'excision.

#### A. — EXCISION DU PTÉRYGION

L'œil aseptisé et anesthésié, on injecte sous la muqueuse au niveau du ptérygion et en dehors de lui un demi-centimètre cube environ de la solution de novocaïne au centième additionnée d'adrénaline. Après une attente suffisante pour une bonne anesthésie, l'écarteur est mis en place.

L'opérateur saisit largement avec la pince à dents de souris la tête du ptérygion qu'il détache du tissu cornéen à petits coups avec le bistouri. On ira *très lentement*, en ayant soin de bien enlever tout le tissu membraneux sans intéresser trop profondément la cornée. Le ptérygion est disséqué jusqu'à sa base, toujours à petits coups ; deux incisions obliquement dirigées vers la caroncule sont faites avec les ciseaux et achèvent l'excision. Ces incisions ne doivent pas dépasser les limites du ptérygion.

Puis avec la fine pointe du thermo ou mieux avec le galvano-cau-



tère on touche le fond et les bords légèrement opalescents de la cupule cornéenne (Panas). La cautérisation portera de préférence sur la région du limbe et on évitera surtout la partie épisclérale de la plaie.

Les lèvres de la plaie conjonctivale sont réunies par un ou deux points de suture (fig. 278). Afin d'obtenir une réunion plus exacte, précaution importante si on veut éviter les récives, on peut comprendre dans l'anse du fil située tout contre le limbe les couches les plus superficielles de l'épisclère. Deux incisions conjonctivales libératrices, pratiquées parallèlement au limbe, permettraient le rapprochement des lèvres de la plaie lors de perte de substance étendue.

Un pansement sec est appliqué et laissé en place deux ou trois jours.

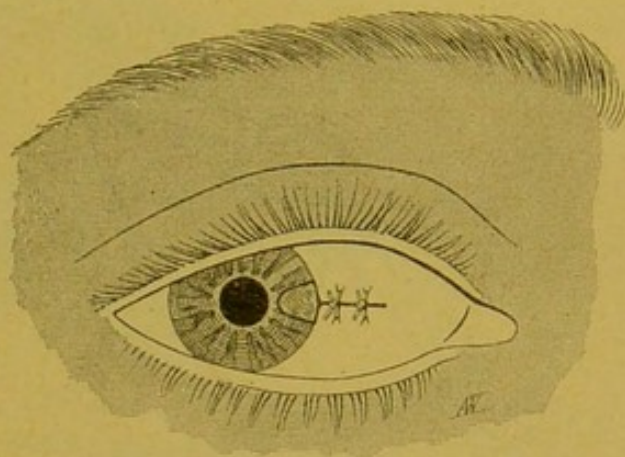


FIG. 278. — *Excision du pterygion.*

Suture des lèvres de la plaie conjonctivale après l'excision. — La surface d'implantation sur la cornée a été cautérisée.

La marche envahissante du pterygion se trouve arrêtée ; mais le procédé ne met pas à l'abri des récives. Sans doute on ne peut parler ici de récive au sens exact du mot, puisque le pterygion semble provenir de la pinguecula et que celle-ci est enlevée avec lui ; mais un tissu cicatriciel de nouvelle formation peut survenir, déterminant un pseudo-ptyerygion aussi gênant que l'ancien. Un point important est de bien cautériser avec le thermo-cautère la surface d'implantation, et surtout la région du limbe, afin d'éviter la formation d'un nouveau tissu pterygoïde.

#### B. — REFOULEMENT ET LIGATURE DU PTÉRYGION

**Refolement.** — Le pterygion est soigneusement disséqué jusqu'à la base, rabattu en dehors et laissé en place : puis on suture la conjonctive comme précédemment. Si plus tard il survient un gonflement gênant, il est excisé par un simple coup de ciseaux. Ce procédé, conseillé pour éviter plus sûrement les récives, n'est guère employé.

**Ligature.** — Nous en dirons autant de la *ligature*. Un fil de soie muni de deux aiguilles courbes est passé sous le pterygion, l'une tout contre le limbe au-dessous du col, l'autre sous la base. Le fil étant coupé en son milieu, on obtient ainsi trois ligatures qui étranglent le pterygion, l'externe à sa base, l'interne à son sommet et celle du milieu à la partie moyenne.



Les fils sont laissés trois jours en place et le ptérygion s'atrophie. Mais le procédé est mauvais, car il augmente la rétraction de la muqueuse (fig. 279).

De plus il laisse intacte la tête du ptérygion, qui constitue pour la cornée un danger permanent et forme un bourrelet disgracieux. Aussi cette méthode est aujourd'hui abandonnée.

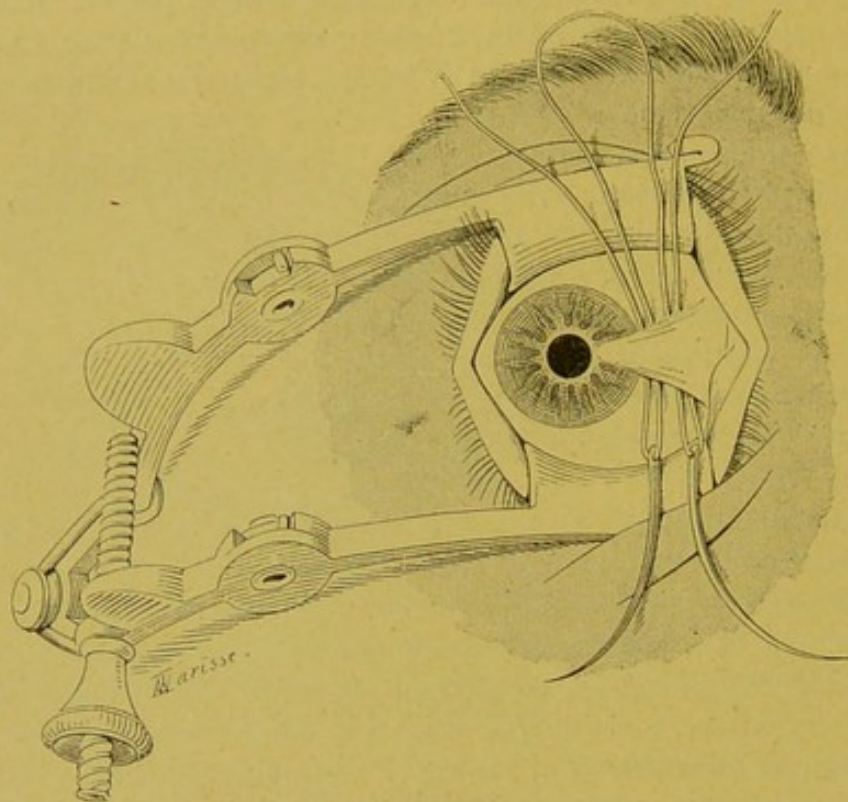


FIG. 279. — *Ligature du ptérygion.*

C'est pour éviter cette rétraction qu'on avait proposé de compléter l'excision par la greffe conjonctivale, procédé très rationnel, mais qui a l'inconvénient de compliquer l'opération.

#### C. — TRANSPLANTATION DU PTÉRYGION

On peut aussi, si le ptérygion est volumineux, recourir au procédé de *dévi*ation ou de *transplantation* imaginé par Desmarres père <sup>1</sup>. Nous le décrirons tout d'abord avec ceux qui en dérivent.

**Procédé de Desmarres.** — Le ptérygion est détaché jusqu'à la base comme précédemment, puis, de l'extrémité inférieure de celle-ci on fait, avec les ciseaux courbes, une incision conjonctivale située à environ 4 millimètres du limbe et continuée parallèlement à lui sur une étendue de 10 à 15 millimètres (fig. 280).

Les lèvres de la plaie sont disséquées ; la tête du ptérygion est

1. DESMARRS père, *Traité des maladies des yeux*, t. II, p. 168, 1855.



fixée par un point de suture au catgut au sommet de l'incision inférieure, et les deux lèvres de la muqueuse suturées au-devant par un ou deux points.

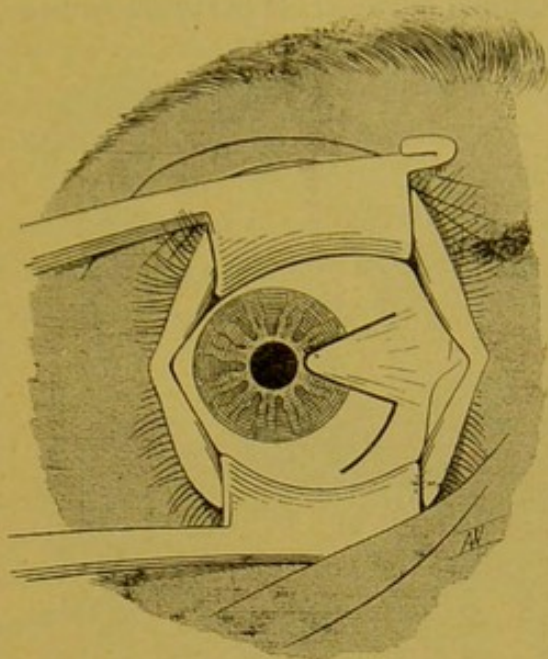


FIG. 280. — *Transplantation du ptérygion (DESMARRES). Premier temps.*  
Tracé des incisions.

rieure, et les deux lèvres de la muqueuse suturées au-devant par un ou deux points.

La perte de substance résultant de l'ablation est également com-

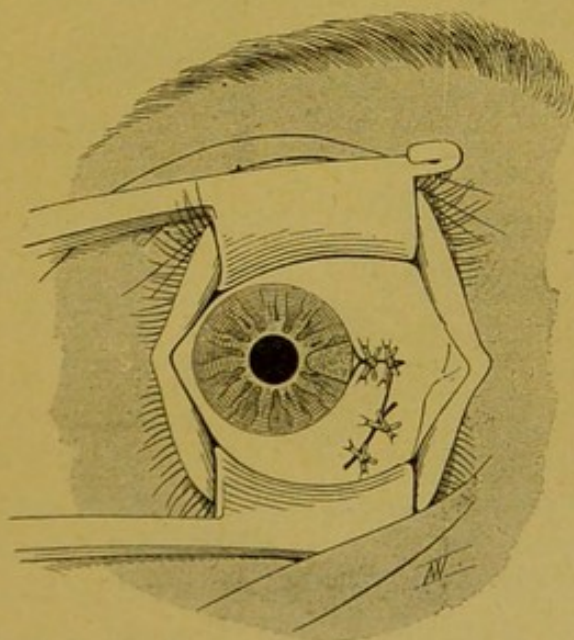


FIG. 281. — *Transplantation du ptérygion (DESMARRES). Deuxième temps.*  
Le ptérygion, disséqué, a été enfoui sous la conjonctive et la muqueuse suturée par-dessus.

blée par une ou deux sutures qui rapprochent les deux lèvres de la conjonctive voisine (fig. 281).



**Procédé de Knapp.** — Afin de faciliter le rapprochement de la conjonctive vers le bord cornéen, le ptérygion, une fois disséqué, est

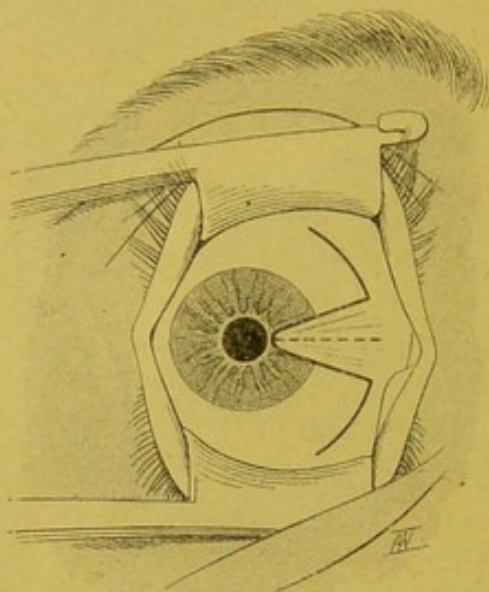


FIG. 282. — Transplantation du ptérygion (KNAPP). Premier temps.  
Tracé des incisions. — Le ptérygion est fendu longitudinalement.

divisé longitudinalement et on pratique en haut et en bas une incision parallèle au limbe scléro-cornéen (fig. 282).

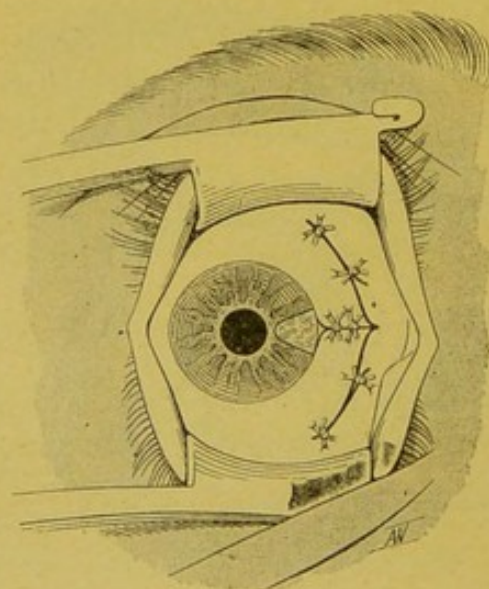


FIG. 283. — Transplantation du ptérygion (KNAPP). Deuxième temps.  
Chacune des deux moitiés du ptérygion a été enfouie sous la muqueuse en haut et en bas et la conjonctive suturée par dessus.

Chaque moitié est alors fixée en haut et en bas au-dessous de la muqueuse et les lèvres de celle-ci suturées (fig. 283).



**Procédé de A. Terson.** — Comme dans les procédés de transplantation précédemment décrits, Terson cherche à éviter la cicatrice post-opératoire, qui favorise et localise la récurrence sur place, en substituant à la conjonctive malade une conjonctive absolument saine.

**1<sup>er</sup> TEMPS.** — *Excision rectangulaire du ptérygion.* — Après l'antisepsie habituelle, la région est anesthésiée par instillation et aussi par injection, comme pour l'excision simple. Afin de marquer d'emblée la limite de l'excision de la base du ptérygion, point délicat de l'intervention, on saisit ce point avec une pince à distance

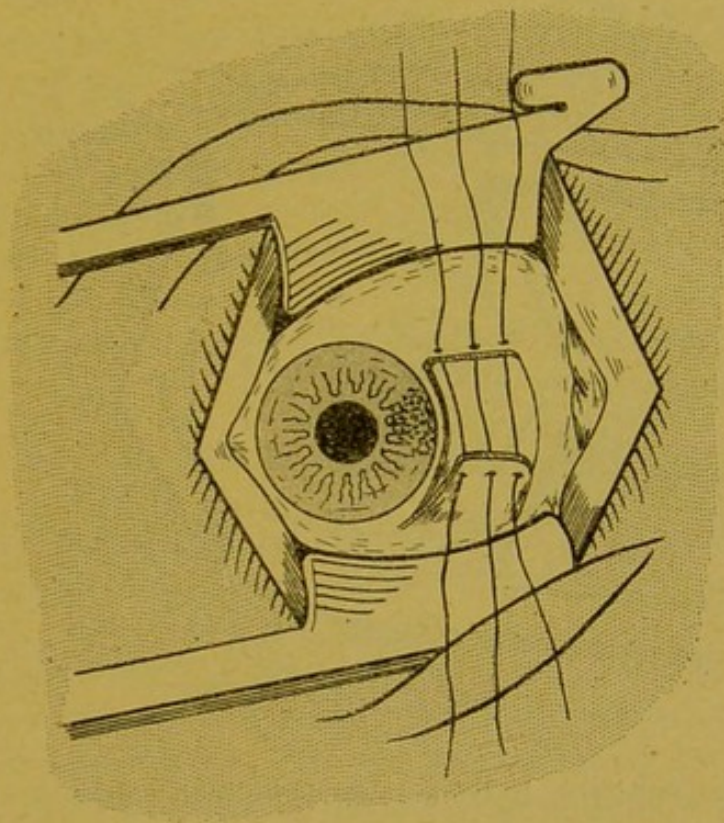


FIG. 284. — *Procédé de A. Terson.* Premier et second temps.

raisonnable de la caroncule. Incision avec les ciseaux droits du pli vertical ainsi formé.

Aux extrémités supérieure et inférieure de la ligne verticale d'incision, les ciseaux dessinent deux lignes horizontales représentant un rectangle. Le tracé de la ligne supérieure sera toujours dans la région continuant le tiers supérieur de la cornée. Celui de la ligne inférieure varie avec l'étendue du mal (fig. 284).

La tête du ptérygion est saisie avec la pince et soigneusement disséquée avec le bistouri afin de faire place entièrement nette; avec les ciseaux droits on termine l'excision rectangulaire.

**2<sup>e</sup> TEMPS.** — *Raclage et cautérisation.* — La surface d'implantation est méthodiquement raclée avec une petite curette très tranchante, en s'aidant de la loupe binoculaire et même du photophore afin de ne



laisser aucune saillie. Enfin on détruit, si besoin est, avec la fine pointe du galvano-cautère les parties opaques et tendineuses qu'il a pu être impossible d'enlever. Mais surtout on se gardera de cautériser en masse ; on évitera scrupuleusement les parties que le grattage a rendues transparentes et dont la cautérisation pourrait favoriser la sclérose et prédisposer à la récurrence.

3<sup>e</sup> TEMPS. — *Autoplastie conjonctivale*. — Toujours avec les ciseaux droits et très pointus, on fait partir de la ligne inférieure de l'incision conjonctivale deux incisions libératrices obliques, l'une

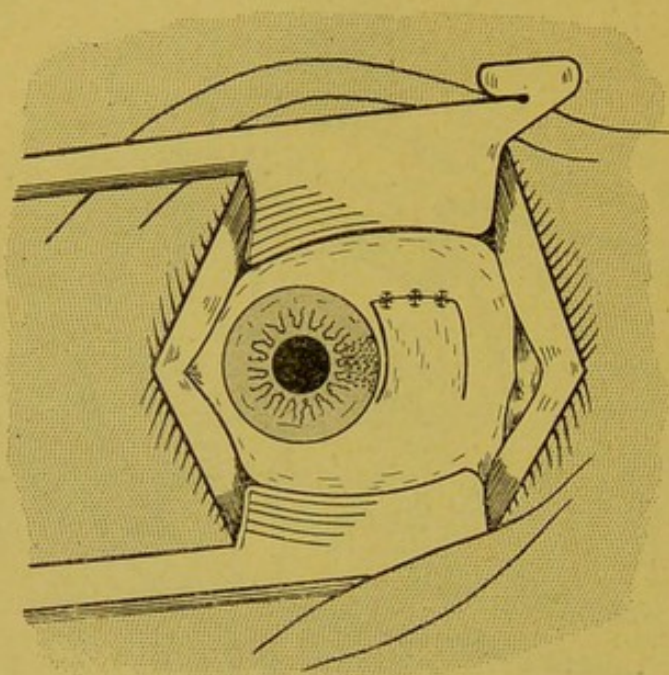


FIG. 285. — *Procédé de A. Terson. Autoplastie conjonctivale et sutures.*

concentrique au limbe, l'autre prolongeant le côté interne du quadrilatère ; elles vont créer et libérer le volet conjonctival inférieur qui doit recouvrir la plaie (fig. 284).

Après avoir instillé à nouveau la cocaïne à 4 ou 5 p. 100 et l'adrénaline au millième, on place deux ou trois sutures. On aura soin, pour celles intéressant la lèvre supérieure, de prendre les *couches superficielles de la sclérotique* aussi fortement que dans un avancement capsulo-musculaire, car à aucun prix la lèvre supérieure de la plaie ne doit pouvoir s'abaisser, et, en raison de la mobilité des plans conjonctivaux, seules des *sutures épiscclérales* peuvent assurer la réalisation du problème. A. Terson conseille le tendon de renne le plus fin (000 de Carrion). Les soies très fines, 00 et 000 conviennent également.

Les soies seront solidement serrées et le volet conjonctival se trouve alors en partie caché par la paupière supérieure, preuve que la prise est solide (fig. 285).



Un pansement binoculaire est appliqué 48 heures et renouvelé, à moins qu'il ne survienne de la conjonctivite, ce qui arrive fréquemment. Les fils sont enlevés vers le 6<sup>e</sup> jour.

RÉSULTATS. — Le résultat immédiat est excellent : la cicatrice demeure cachée sous la paupière supérieure (fig. 286), exception faite pour les yeux saillants, trop ouverts, et les résultats tardifs semblent supérieurs à ceux donnés par d'autres procédés <sup>1</sup>.

Si des adhérences ou une sclérose de la muqueuse ne permettent pas la taille d'un lambeau inférieur on pourrait inverser le procédé et placer le lambeau conjonctival en haut et en dedans, le volet muqueux étant alors abaissé et suturé sur la sclérotique en bas au lieu d'être suturé en haut. Le résultat serait identique mais la cicatrice un peu plus visible.

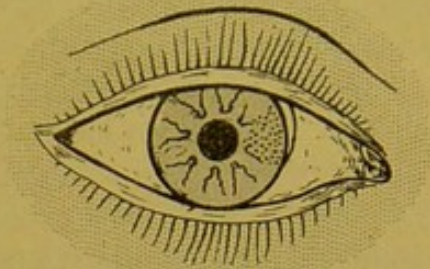


FIG. 286. — Ablation du ptérygion.  
Procédé de A. Terson. Résultat.

#### D. — INDICATIONS ET CHOIX DU PROCÉDÉ

Le ptérygion stationnaire, membraneux, qui ne détermine aucune gêne et n'a aucune tendance à envahir le centre de la cornée ne doit pas être opéré. Lors de ptérygion étendu, progressif, s'accompagnant de phénomènes irritatifs et de diminution de motilité du globe, il est nécessaire d'intervenir. L'opération la plus simple est l'excision combinée à la cautérisation. Elle sera très utilement associée dans la plupart des cas à l'autoplastie conjonctivale suivant le procédé de Terson, avec suture remontée et amarrée solidement sur la sclérotique, très au-dessus du lit du ptérygion. C'est le procédé de choix.

L'intervention est indiquée dans tous les ptérygions progressifs,

1. **Autokératoplastie.** — Terson, s'inspirant des recherches modernes sur la greffe cornéenne, a proposé dans les ptérygions bien limités de compléter l'opération par une hétéroplastie cornéenne, cherchant à obtenir ainsi une reconstitution absolue du terrain cornéen et conjonctival par des éléments normaux et personnels au sujet. Pour cela l'opération précédente est ainsi complétée : après avoir enlevé par transfixion avec le couteau, ou au moyen du trépan, la tête du ptérygion laissée volontairement en place, on excise avec le trépan à la partie supérieure de la cornée, près du limbe une rondelle cornéenne de même dimension et les deux rondelles sont inversées. Dans les cas très favorables on pourra obtenir la substitution au tissu cornéen opaque d'un tissu transparent. Dans le cas contraire on aura deux taies au lieu d'une, la supérieure d'ailleurs sans inconvénient, puisqu'elle sera recouverte par la paupière supérieure.

L'opération pourrait surtout être essayée dans les ptérygions anciens, à insertion cornéenne blanche, solide et bien limitée (A. Terson.)



même peu étendus, car ils sont toujours susceptibles d'envahir le champ pupillaire.

Le traitement prophylactique ne sera pas négligé et on recommandera d'éviter toutes les causes capables de favoriser la reproduction du ptérygion (soleil, poussières, vent, alcoolisme, etc...). S'il survient de la conjonctivite, elle sera traitée aussitôt par les moyens habituels (collyre à l'argyrol, ou sulfate de zinc). Si le canal lacrymal est rétréci on fera le cathétérisme.

Cousin a préconisé les cautérisations prudentes du ptérygion tout à fait au début<sup>1</sup>. Elles nous ont donné de bons résultats.

Les récidives se font du côté de la cornée, du côté de la conjonctive, le plus souvent des deux à la fois.

Lors de récidive purement cornéenne, si la pommade jaune ou la lanoline hydrargyrique demeurent sans effet, on fera de petits grattages très prudents répétés à de longs intervalles et sans toucher au ptérygion minuscule qui les suit. Ils peuvent suffire à enrayer l'évolution du processus.

Dans le cas contraire, si la récidive conjonctivale est peu considérable, on peut en tenter de nouveau l'excision combinée à l'autoplastie. Mais il faut savoir s'arrêter et se contenter de moyens palliatifs comme l'électrolyse, la fibrolysine. En cas d'insuccès, on pourrait tenter la radiothérapie et surtout le radium, comme cela a été fait pour certaines inflammations végétantes de la conjonctive (A. Terson).

Les pseudo-ptérygions ou *ptérygoïdes*, qui résultent d'une ulcération cornéenne et sont caractérisés par leur siège excentrique et leur état indéfiniment stationnaire, nécessitent rarement une intervention. Elle serait identique à celle du vrai ptérygion, s'ils ne sont pas très étendus. Dans le cas contraire on se contenterait des moyens palliatifs précédemment indiqués.

#### IV. — AUTOPLASTIE CONJONCTIVALE

L'utilisation de la muqueuse conjonctivale, faite avec soin et dans de bonnes conditions, est un moyen thérapeutique précieux.

Le recouvrement conjonctival répond à trois indications principales :

1° *Protection temporaire* à la suite de plaies pénétrantes, accidentelles ou chirurgicales, intéressant la cornée, la sclérotique ou les deux à la fois ;

2° *Protéger ou renforcer* une partie du globe, lors de prolapsus

1. COUSIN, *Arch. d'ophtalm.*, 1917, p. 175



irien, de fistulettes sous-conjonctivales, afin d'éviter l'infection ou pour limiter l'extension de staphylomes. Le recouvrement dans cette seconde variété d'indications n'est plus temporaire mais définitif;

3° Favoriser la réparation de pertes de substance cornéennes ou sclérales qui tardent à se cicatrizer. La *kératoplastie* ou la *scléroplastie* (souvent il s'agira d'une kérato-scléroplastie) s'appliquera ici aussi bien aux ulcères infectieux qu'aux pertes de substances non infectées.

#### 1° RÈGLES GÉNÉRALES

L'autoplastie sera toujours contre-indiquée ou tout au moins remise en présence d'une infection de la muqueuse, d'une conjonctivite par exemple.

On commencera dans tous les cas par une asepsie soigneuse de la région en évitant les solutions trop irritantes.

S'il n'existe ni conjonctivite, ni réaction de la muqueuse, on se contentera d'un grand lavage avec la solution de chlorure de sodium à 4 p. 1.000. Dans le cas contraire, on se servira de la solution aqueuse d'oxycyanure d'hydrargyre : 5 ou 10 centigrammes p. 1.000.

A. Terson préconise l'énésol (salicylarsinate de mercure), moins irritant que le sublimé et plus efficace que les sels organiques d'argent. Il l'emploie en applications locales, tel qu'il sort des ampoules Clin, dans les ulcères cornéens, les plaies infectées ou l'infection précoce d'un lambeau cornéen.

Le collargol, en solution au vingtième, est aussi très recommandable.

En l'absence de réaction, l'anesthésie locale avec les instillations de chlorhydrate de cocaïne à 4 p. 100 peut suffire. Mieux vaut y ajouter l'injection au point à inciser de quelques gouttes d'une solution de chlorhydrate de cocaïne ou de novocaïne au centième. Si l'on craint l'indocilité du malade, chez les enfants, on aura recours à l'anesthésie générale.

On évitera une traction trop grande et la muqueuse sera disséquée suffisamment loin pour l'éviter.

Le lambeau sera pris en plein tissu sain et de dimensions doubles environ de la surface à recouvrir en raison de la rétraction consécutive à la section.

Toutes les fois que la chose sera possible, sa base répondra à la partie supérieure du limbe. Un lambeau à pédicule inférieur ou voisin de l'extrémité inférieure du méridien vertical de la cornée a tendance à bâiller à l'occasion du mouvement des paupières. Au contraire, un lambeau à pédicule supérieur est naturellement appliqué sur la paupière supérieure qui le protège et forme un pan-



sement naturel, empêchant tout chevauchement et favorisant par là-même la guérison.

Le lambeau ne sera pas trop épais et on aura soin de ne pas trop enlever de tissu fibreux avec le tissu sous-conjonctival. Après une bonne hémostase, il est étalé sur la perte de substance à combler en évitant l'enroulement de ses lèvres, de telle manière que la surface cruentée repose-partout sur la plaie ou l'ulcère à recouvrir.

Puis la coaptation étant bien maintenue, on place quelques sutures (le moins possible). La paupière supérieure est soigneusement abaissée au-devant du globe et un pansement binoculaire en assure l'immobilité.

La cicatrisation de la perte de substance conjonctivale se fait sans réaction ni rétraction cicatricielles. Lors du premier pansement elle montre un léger exsudat blanc-grisâtre, d'aspect diphtéroïde, qui se laisse incomplètement détacher avec la pince, mais il disparaît en quelques jours et il n'est pas nécessaire de recourir, pour l'éviter, à la suture de la plaie conjonctivale.

De même il ne se produit jamais d'adhérences entre les parties saines de la cornée éventuellement recouvertes par la conjonctive, mais seulement entre la muqueuse conjonctivale et la perte de substance cornéenne.

On se servira de petites aiguilles courbes, à chas fermé, de préférence au chas ouvert, capable de se désenfiler au moment opportun, et de soies noires 00 et 000 stérilisées en tubes dans la vapeur d'alcool plutôt qu'à l'ébullition qui les ramollit et les gonfle. Si l'on veut mettre des sutures inamovibles, toujours précieuses ici, car leur ablation peut, sous l'influence de la contraction de l'orbiculaire, rouvrir une plaie incomplètement cicatrisée, on se servira du tendon de renne 00, de préférence au catgut, suivant la technique préconisée par A. Terson.

Les fils sont passés sans nœuds dans l'aiguille prise dans le porte-aiguille de Landolt, préférable ici à celui de Sands, utilisé dans les opérations musculaires et palpébrales, mais dont le ressort à déclanchement brusque donnerait des secousses fâcheuses.

Les lèvres de la muqueuse seront prises avec une petite pince à griffes en U qui, saisissant à plat et étendant le lambeau, permet à l'aiguille de passer entre les branches sans aucune pression sur les parties profondes.

Pour la même raison on sera quelquefois obligé de recourir aux doigts d'un aide exercé, ou mieux à de petits releveurs de Desmarres plutôt qu'au blépharostat, capable de déterminer une hernie des membranes profondes et du vitré, accident peu à craindre cependant avec le blépharostat de A. Terson, souple, léger et pouvant être enlevé à tout instant.



## 2° DIFFÉRENTS PROCÉDÉS D'AUTOPLASTIE. TECHNIQUE

Le recouvrement conjonctival trouve sa principale indication dans les plaies cornéo-sclérales, accidentelles ou chirurgicales. La conduite à suivre varie avec le siège, l'étendue, le degré et la cause des lésions. On peut, en schématisant un peu, ramener celles-ci à deux types.

a) Tantôt (coup de poing, de marteau, coup de corne) le globe est largement perforé, il y a éclatement de la partie antérieure de l'œil. Une hémorragie profuse remplit la chambre antérieure, effacée ou détruite, infiltre les lèvres de la plaie cornéenne, linéaire, en Y, en H et le tissu cellulaire sous-conjonctival et on peut voir sourdre des débris d'iris, de choroïde et de vitré.

b) Ailleurs la plaie est de peu d'étendue, limitée à une partie de la cornée ou de la sclérotique, siégeant souvent sur les deux à la fois, et les désordres sont beaucoup moindres. A ces deux types répondent deux indications très nettes d'autoplastie conjonctivale.

Au premier convient le recouvrement total ou enfouissement du globe oculaire; au second le recouvrement partiel.

**A. Recouvrement conjonctival total; enfouissement du globe; suture en bourse.** —

Comme le nom l'indique, l'opération consiste à détacher la conjonctive tout autour du limbe et à la suturer en bourse au-devant du globe.

TECHNIQUE. — On associera aux instillations l'injection sous la muqueuse, tout autour du limbe, d'un centimètre cube de novocaïne au centième. Après attente suffisante et résections, il y a lieu des parties de tractus uvéal ou de vitré herniées, la conjonctive

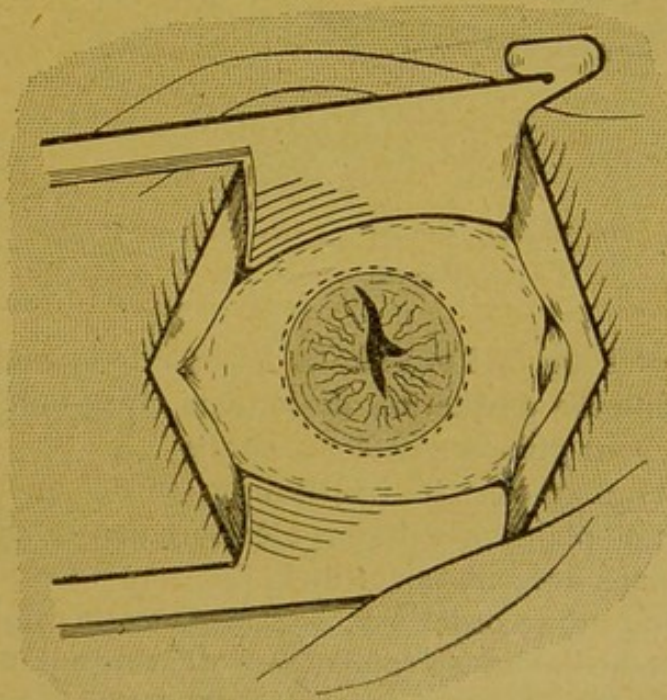


FIG. 287. — Suture en bourse. Premier temps.  
Section de la conjonctive.

est détachée tout autour du limbe et disséquée jusqu'à l'insertion des muscles droits (fig. 287). On a soin de comprendre dans la dissection le tissu cellulaire sous-conjonctival, qui formera avec la



muqueuse une sorte de calotte. Celle-ci est mobilisée et suturée en bourse par cinq ou six points au-devant de la cornée. Elle contracte avec la ou les plaies cornéennes des adhérences par sa face profonde.

On comprendra dans la suture le tissu cellulaire sous-conjonctival et on placera les fils assez loin des lèvres de la plaie afin d'éviter

une striction prématurée (fig. 288). Quelques gouttes de la solution de collargol à 1 p. 20 ou d'énésol sont instillées et un pansement occlusif est appliqué<sup>1</sup>.

Les fils sont enlevés cinq à six jours après et la conjonctive libérée reprend sa situation première, restant seulement adhérente avec les seules parties lésées de la cornée.

On tiendra compte du lieu et de la direction de la plaie pour le siège des sutures. Celle-ci est-elle verticale, on place trois ou quatre sutures ver-

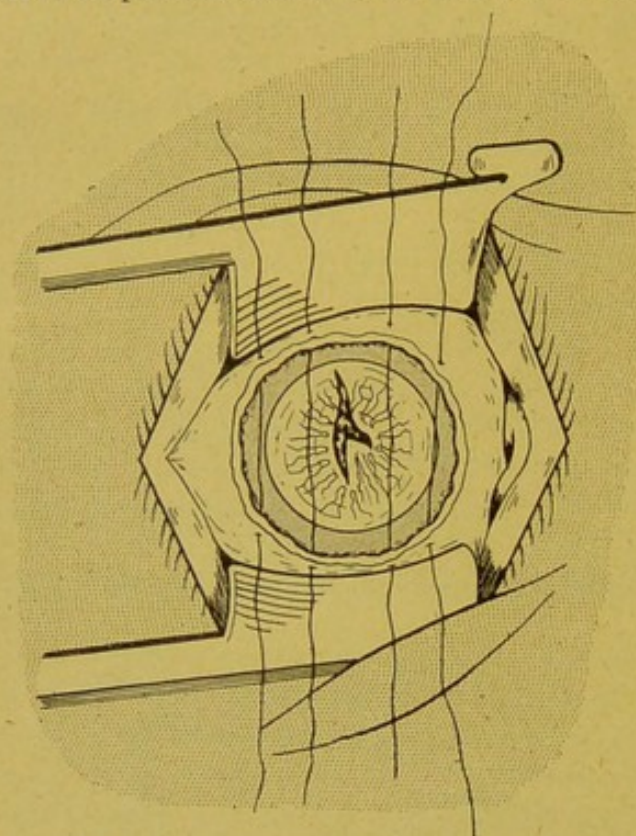


FIG. 288. — Suture en bourse. Second temps.  
Placement des fils.

ticales (fig. 288 et 289). La tension de la conjonctive assure ainsi une meilleure coaptation de la plaie cornéenne et les points de suture ne sont plus en contact avec elle.

INDICATIONS. — L'opération trouve son indication dans tous les cas de plaies pénétrantes étendues peu ou pas infectées, avec ou sans lésions des parties voisines. Elle sera *aussi précoce que possible*. Et si l'on peut accorder à A. Terson que cette calotte conjonctivale soit une « toile d'araignée éphémère » elle est tout au moins suffisante pendant les cinq à six jours qu'elle persiste pour assurer la coaptation et mettre obstacle à l'infection, moins à craindre ensuite une fois la cicatrisation en bonne voie.

Par elle on sauvera bien des yeux paraissant voués à une perte

1. Si la tension de la muqueuse paraissait exagérée on y remédierait par quelques incisions pratiquées toujours à au moins 1 centimètre du limbe, ou mieux par une dissection plus étendue au delà des muscles droits.



certaine et souvent même à leur conserver un certain degré de vision <sup>1</sup>.

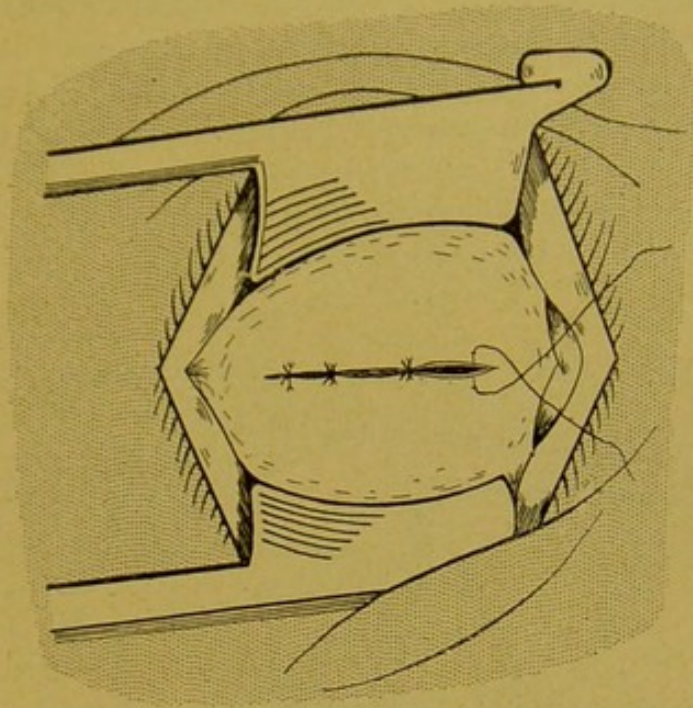


FIG. 289. — Suture en bourse. Résultat.

**B. Recouvrement partiel.** — Il s'applique aux plaies cornéo-sclérales, compliquées ou non de prolapsus, mais ne s'étendant pas à la totalité de la cornée. Suivant le siège, l'étendue et l'aspect de la solution de continuité, on a le choix entre différents procédés : l'enfouissement partiel, l'autoplastie par glissement et l'autoplastie à pédicule.

a) ENFOUISSEMENT PARTIEL. — Soit une plaie temporale (fig. 290). La conjonctive est détachée du limbe sur tout son pourtour, sauf dans son quart ou son cinquième supérieur et suturée sur la ligne médiane, laissant libre seu-

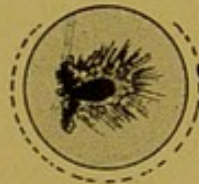

FIG. 290. — Enfouissement partiel. Premier temps.

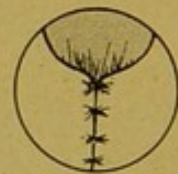

FIG. 291. — Enfouissement partiel. Second temps.

1. Ce fut le cas d'un jeune homme de 22 ans amené à l'hôpital des Enfants-Malades par notre confrère le docteur Lucet, pour une plaie pénétrante contuse de la cornée par un coup de marteau. Il y avait une large perforation en Y de tout le segment antérieur, avec issue de la choroïde et hémorragie profuse dans la chambre antérieure. V = 0. Hypotonie très considérable.

Après résection des parties herniées, et sous l'anesthésie locale nous fîmes aussitôt l'enfouissement conjonctival. Suites régulières. 3 mois plus tard, le tonus était redevenu normal ; la résorption du sang laissait voir une irido-dialyse totale, l'iris avait tout à fait disparu et le sujet distinguait, avec cet œil, de gros caractères d'imprimerie.

Depuis, au cours de la guerre, nous avons observé plusieurs cas semblables.



lement la partie supérieure de la cornée (fig. 290 et 291) et de telle sorte que les points de suture ne soient pas en regard de la plaie cornéenne mais à quelques millimètres.

b) AUTOPLASTIE PAR GLISSEMENT. — *Technique.* — La conjonctive est détachée du limbe en regard de la plaie cornéenne, sur une étendue au moins double de celle-ci, avec le tissu cellulaire sous-jacent, et attirée au-devant d'elle après s'être assuré qu'elle la recouvre en totalité et empiète sur le tissu sain (fig. 292).

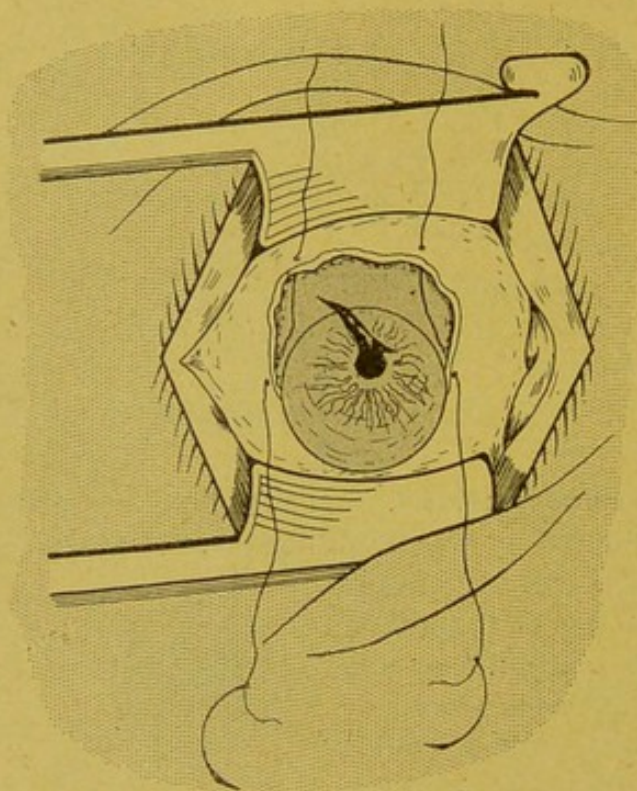


FIG. 292. — Autoplastie conjonctivale par glissement.

Dissection du lambeau conjonctival, et placement des fils.

L'hémostase faite, on place aux extrémités du lambeau conjonctival deux fils de soie : le chef supérieur pénètre dans la muqueuse à 10 ou 12 millimètres au-dessus du point où ressortira le chef inférieur, à l'extrémité du lambeau (fig. 292). Par la simple striction des fils le lambeau conjonctival glisse au-devant de la plaie qu'il recouvre avec environ le quart de la cornée (fig. 293).

Les fils sont coupés très près des nœuds afin d'éviter toute ulcération de la cornée et enlevés le quatrième ou le cinquième jour.

*Indications.* — L'opération s'applique à toutes les plaies pénétrantes de la cornée, juxta-limbaires ou cornéo-sclérales, compliquées ou non de prolapsus des membranes profondes ou du vitré.



Elle remplit un triple but : elle protège contre l'apport des germes septiques et met la plaie et le globe oculaire à l'abri de l'infection ; elle maintient rapprochées les lèvres de la solution de continuité ; enfin elle a par là-même un rôle optique, diminuant l'astigmatisme pouvant résulter de leur écartement et de leur chevauchement.

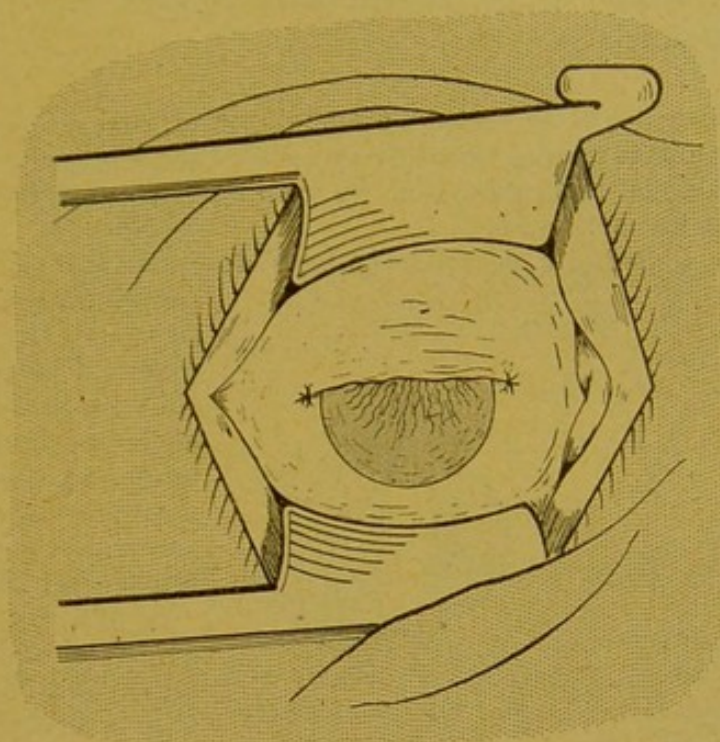


FIG. 293. — Autoplastie conjonctivale par glissement. Résultat.

Elle sera pratiquée le plus tôt possible et rentre dans le groupe des opérations d'urgence. Toutefois si la section cornéenne est très nette, bien coaptée, sans aucune tendance à bâiller, si l'iris est adossé à la face profonde de la perte de substance ou légèrement enclavé, un pansement sec modérément compressif et des instillations d'une solution d'ésérine ou de pilocarpine associées aux instillations d'énésol suffiront.

Le prolapsus irien s'il existe sera réséqué avec la pince-ciseaux au ras de la plaie. Car il favorise l'infection, constitue toujours une source d'irritation du tractus uvéal, entraîne nécessairement une cicatrice vicieuse et dans la suite un astigmatisme considérable.

c) AUTOPLASTIE A PÉDICULE. — On taille au voisinage de la plaie un lambeau retenu au reste de la muqueuse par un large pédicule. On évitera une torsion et une tension trop considérables, en se rappelant que par suite de la rétraction qui suit la section, le lambeau doit mesurer un peu plus de la moitié de la perte de substance à combler.

Cette variété d'autoplastie a été conseillée pour les plaies de peu



d'étendue et trop éloignées du limbe pour se prêter facilement à une autoplastie par glissement. En réalité, cette dernière convient à peu près à tous les cas non justiciables du recouvrement total. Les lambeaux pédiculés ont l'inconvénient d'exposer davantage que le recouvrement au rétrécissement du cul-de-sac conjonctival, dont ils diminuent l'étendue et ne seraient employés que dans des cas tout à fait exceptionnels.

D'une manière peut-être un peu schématique et suivant la forme, et le nombre des lambeaux, on a décrit divers procédés : lambeaux unipédiculé, bipédiculé, doubles lambeaux, etc. Ici comme partout ailleurs, les plus simples seront les meilleurs.

a) *Lambeau unipédiculé.* — Soit une perte de substance située à la partie latérale de la cornée (fig. 294). Le lambeau conjonctival détaché est bien étalé et suturé au-devant d'elle et à la muqueuse du limbe. La paupière supérieure est abaissée et un pansement binoculaire appliqué (fig. 295).

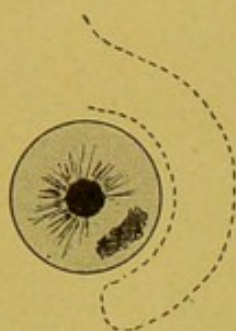


FIG. 294. — Autoplastie conjonctivale à lambeau pédiculé (Premier temps).

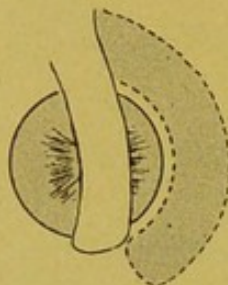


FIG. 295. — Autoplastie conjonctivale à lambeau pédiculé (Second temps).

Le lambeau, tout d'abord gonflé et œdématié, s'amincit le 2<sup>e</sup> jour et le 3<sup>e</sup> ou 4<sup>e</sup> jour la suture est parfaite. Les jours suivants le lambeau s'atrophie et devient à peine reconnaissable sous forme d'une

fine pellicule ou d'un réticulum conjonctif. Parallèlement la perte de substance cornéenne se comble et l'infiltration des lèvres de la plaie disparaît.

b) *Lambeau conjonctival bipédiculé ou à pont.* — Il peut trouver son indication lors de lésion cornéenne centrale ou paracentrale. Les figures 296 et 297 tiennent lieu de toute description.

On donnera la préférence au lambeau vertical, moins sujet à bâiller et à se déplacer sous l'influence des mouvements du globe et des paupières, qui le maintiennent en bonne position.

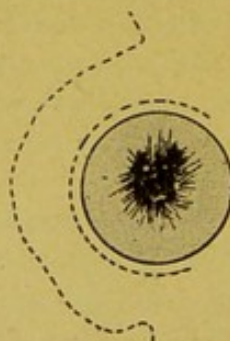


FIG. 296. — (Premier temps).

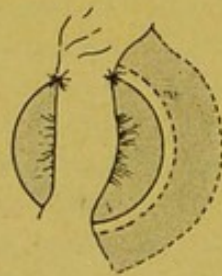


FIG. 297. — Lambeau à pont. (Second temps).

c) *Double lambeau pédiculé.* — Il a été conseillé pour les pertes de substances où les ulcères cornéens très profonds, capables de s'ectasier, sous l'influence de la pression intra-oculaire. Il assure une meilleure coaptation et peut lutter d'une façon plus efficace contre la tension (fig. 298).

Les lambeaux a et b sont successivement disséqués, la base du premier



étant au moins de la même hauteur que la perte de substance à combler. Le lambeau *b* est infléchi au-devant de la plaie cornéenne et suturé à l'extrémité du diamètre horizontal du limbe; l'autre est placé verticalement au

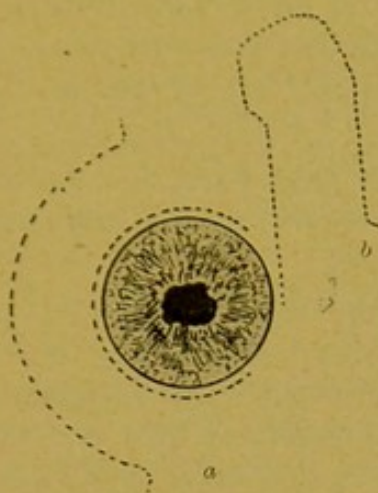


FIG. 298. — Double lambeau pédiculé (Premier temps).

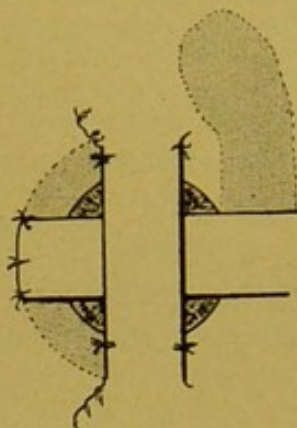


FIG. 299. — Second temps.

devant de lui et suturé à ses extrémités, légèrement tendu pour rendre son application plus parfaite (fig. 299).

d) *Lambeau pédiculé et enfouissement conjonctival partiel.* — Si les lèvres de la plaie, mâchées ou infiltrées, ont dû être réséquées, le procédé peut s'opposer à une destruction plus grande des tissus et fournir un excellent lambeau kératoplastique.

Après résection, nettoyage et ablation des parties herniées, un lambeau conjonctival est détaché tout contre le limbe, immédiatement contigu à la blessure et dans le prolongement de celle-ci, suffisamment long pour la recouvrir assez facilement sans trop de traction (fig. 300).

Il est infléchi dans la plaie et fixé au limbe et à l'extrémité inférieure du diamètre vertical.

Puis la muqueuse est détachée sur tout le pourtour du limbe, sauf en haut au niveau du pédicule et en bas sur le cinquième inférieur, disséquée sur une profondeur de 10 à 12 millimètres, et suturée au-devant du lambeau conjonctival qu'elle maintient en bonne position (fig. 301).

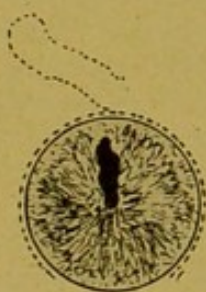


FIG. 300. — Lambeau pédiculé et enfouissement conjonctival (Premier temps).

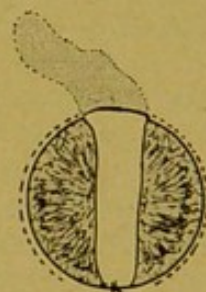


FIG. 301. — Lambeau pédiculé et enfouissement conjonctival (Second temps).

### 3° INDICATIONS.

Le recouvrement conjonctival, total ou partiel, répond à des indications multiples.

A. DANS LA PLUPART DES PLAIES DE LA CORNÉE. — Pratiqué de



bonne heure il préviendra souvent l'infection et diminuera l'astigmatisme en assurant une prompte coaptation.

Pour les mêmes raisons, si on craint, après l'*opération de cataracte*, une infection secondaire chez les sujets atteints d'ozène, de rhinite atrophique avec épiphora, de catarrhe des voies lacrymales, le recouvrement, à défaut du pont conjonctival pourra prévenir ces complications.

Il est particulièrement indiqué après l'*opération de cataracte*, lors de retard de cicatrisation, de prolapsus irien ou d'infection, précoce et surtout tardive.

**B. RECOUVREMENT DES PROLAPSUS IRIENS ET DES STAPHYLOMES.** — L'autoplastie conjonctivale remplit ici un triple but : renforcer la mince paroi conjonctive qui recouvre le prolapsus, s'opposer à son extension et souvent aussi prévenir l'infection. Elle sera précédée, toutes les fois que la chose est possible, de l'excision du prolapsus.

**C. RECOUVREMENT KÉRATOPLASTIQUE.** — Il répond à des indications diverses : ulcères, fistules de la cornée et kératocèle. Pour les premiers il importe de faire une distinction entre les ulcères très infectés, avec infiltration des bords, qui gagnent rapidement sur les parties saines, souvent compliqués d'hypopyon, et les ulcères torpides avec infiltration et phénomènes réactionnels de peu d'intensité.

a) *Ulcères torpides.* — L'infection est ici très minime, mais la cicatrisation ne se produit pas ; l'injection périkeratique demeure assez vive, l'iris est hypérémié et la pupille se laisse mal dilater par les mydriatiques. Ce retard de cicatrisation est fréquemment la conséquence d'un état local voisin défectueux, d'une rhinite ou d'un mauvais état général : scrofule, tuberculose. La perforation peut alors se produire avec tous ses dangers.

Les cautérisations, les instillations d'énésol et les attouchements avec la solution aqueuse de sulfate de zinc au dixième ou mieux avec la teinture d'iode, enfin et surtout le chauffage, suffiront presque toujours et ont rendu à peu près inutile ici l'utilisation du lambeau conjonctival, si ce n'est lors de perforation menaçante et si les cautérisations sont demeurées insuffisantes.

*Technique.* — Au moyen d'une sorte de petit scarificateur rappelant ceux de Desmarres on commence par abraser le fond et les bords de l'ulcère afin de bien le débarrasser des parties nécrosées. On agira avec une très grande douceur afin de se rendre compte du degré de résistance des tissus et si la perforation est très menaçante on se contenterait d'un léger brossage de la surface de l'ulcère au moyen d'un pinceau fin, ou même d'un simple lavage. Bien souvent cette violente irritation suffit à provoquer les phénomènes de migration cellulaire et de prolifération : très vite il se forme une riche vascularisation panneuse, et l'ulcère se comble. Dans le cas contraire on fait suivre cette abrasion du recouvrement conjonctival avec un lambeau pris en un des points les plus proches de l'ulcère. On pourra se contenter des autoplasties par glissement, ou du lambeau pédiculé simple (fig. 296) pour les ulcères marginaux, réservant le lambeau bi-pédiculé (fig. 298) aux ulcères centraux ou paracentraux.

b) *Ulcère phlycténulaire.* — Ce recouvrement pourrait aussi être appliqué



aux ulcères de la kératite phlycténulaire dans les cas tout à fait exceptionnels où ils menacent de se compliquer de perforation. Il suffira à amener une guérison rapide et souvent même à conserver un certain degré d'acuité visuelle. Nous en avons eu la confirmation dans quatre cas dans notre ancien service de l'Hôpital des Enfants-Malades.

c) *Ulcère catarrhal*. — On en connaît les caractères. Il se développe au cours d'une conjonctivite aiguë ou chronique, presque toujours compliquée de rhinite hypertrophique, et siège au limbe, concentrique à lui, mesurant 4, 6, 8 millimètres d'étendue, quelquefois davantage (ulcère en coup d'angle, en demi-lune). Il débute par un semis d'infiltration formé de petits points blancs jaunâtres, disposés parallèlement à environ un demi-millimètre du limbe, qui très vite se réunissent, s'ulcèrent et en même temps creusent en profondeur, quelquefois jusqu'à la membrane de Descemet.

Le traitement local (lavages, instillations de collyre au sulfate de zinc à 1 et 2 p. 100, et cautérisations directes avec la solution de sulfate de zinc au dixième, chauffage, combiné au traitement de la rhinite hypertrophique qui ne manque pour ainsi dire jamais (lavages du nez avec l'eau salée et injections lacrymo-nasales) nous a toujours suffi. L'autoplastie conjonctivale par glissement pourrait être indiquée en présence de perforation imminente bien qu'elle offre l'inconvénient d'enfermer les surfaces infectées et de se priver du bénéfice de cautérisations répétées.

d) *Ulcère infectieux*. — Le type en est fourni par la kératite à hypopyon; l'ulcus serpens, tantôt relativement bénin lorsque l'ulcère ne présente pas de tendance à creuser, malin dans le cas contraire.

Le traitement primordial s'adresse tout à la fois à l'ulcère et aux voies lacrymales. On commencera par bien déterger la surface et par la cautériser avec la teinture d'iode ou même avec le galvano-cautère, directement ou à distance (chauffage de l'ulcère), surtout à l'endroit du bord progressif et infiltré. Le traitement des voies lacrymales, presque toujours infectées, sera mené parallèlement. Là est la condition du succès.

On a conseillé de compléter ce traitement dans la forme bénigne par la kératoplastie au moyen du lambeau bipédonculé, qui réduira les dangers de cicatrice ectatique. Malgré les heureux résultats rapportés nous préférons au recouvrement et à l'isolement de l'extérieur des surfaces infectées le chauffage et les cautérisations. Par contre, si la perforation est menaçante ou s'est déjà produite, après désinfection soignée de la région on ferait aussitôt le recouvrement ou plus simplement la tarsorrhaphie médiane (voy. p. 525).

e) *Abscès de la cornée*. — Là encore on a conseillé d'inciser très vite la paroi antérieure, qui est curettée et recouverte d'un lambeau conjonctival. Ce recouvrement soulagerait immédiatement les douleurs, diminuerait l'irido-choroïdite antérieure, favoriserait la disparition de l'hypopyon et hâterait la guérison et l'éclaircissement de la cornée. Il nous paraît inutile.

## V. — TRAITEMENT CHIRURGICAL DES CONJONCTIVITES

### CONJONCTIVITES AIGÜES

Exceptionnellement dans les conjonctivites purulentes au début, si le gonflement des paupières ne permet pas de les écarter, on pratiquera une canthotomie temporaire en sectionnant d'un coup de ciseaux le canthus externe (voy. p. 522). L'opération détermine une



saignée locale et diminue la pression exercée sur le globe par les paupières tuméfiées.

Mais partout ailleurs on se contentera du seul traitement médical. Le traitement chirurgical n'interviendra qu'en présence de complications : ulcères et taies de la cornée.

#### CONJONCTIVITES CHRONIQUES. TRACHOME

Les symptômes subjectifs, généralement modérés, en raison de la marche chronique de l'affection, peuvent passer inaperçus. La sécrétion est peu abondante.

La conjonctive du tarse est épaissie, rouge, rugueuse et hypertrophiée. Cette hypertrophie se présente sous deux formes : dans la première (*forme papillaire*), qu'on rencontre exclusivement à la conjonctive du tarse, sa surface présente un aspect velouté, comme framboisé. Dans la seconde (*forme granuleuse*), on observe des granulations grises, translucides, d'aspect gélatineux, de grosseur variable, comparables aux œufs du frai de grenouille. Elles siègent surtout dans le cul-de-sac supérieur, où elles sont quelquefois disposées en rangées concentriques (il faut retourner fortement la paupière pour les apercevoir), puis secondairement sur le limbe, là où se formera le pannus (fig. 302). Les parties intermédiaires sont longtemps respectées. Généralement les deux formes se trouvent réunies sur le même œil.

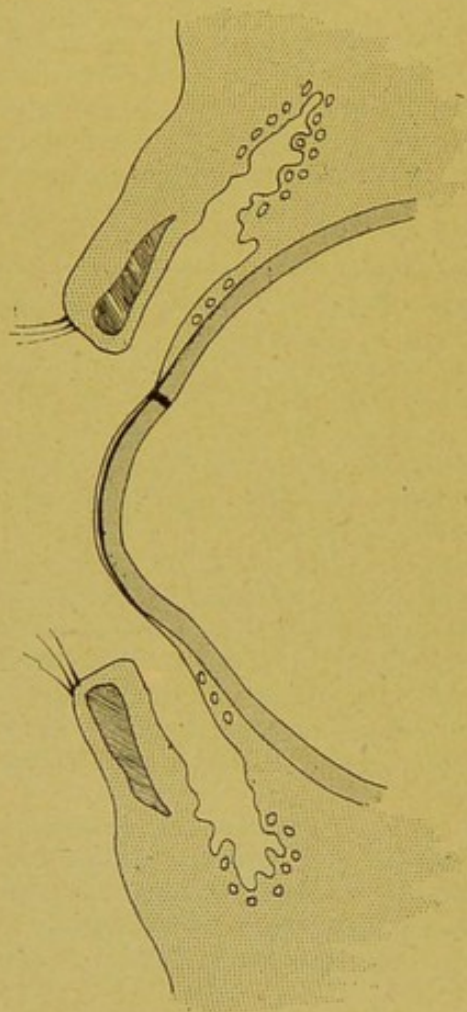


FIG. 302. — Coupe schématique d'un œil trachomateux.

On voit la localisation des lésions au limbe et dans le cul-de-sac.

Abandonnée à elle-même, cette conjonctivite, souvent entrecoupée de périodes inflammatoires intenses avec sécrétion abondante,

aboutit à l'atrophie de la muqueuse et le pronostic est toujours grave en raison des complications qu'elle entraîne, soit pendant la période floride, soit pendant le stade cicatriciel.



Pendant la première, l'apparition du *pannus* est la règle. Son siège à la *moitié supérieure de la cornée*, la conjonctivite granuleuse étant toujours plus marquée à la paupière supérieure, est caractéristique et suffit presque à lui seul pour faire le diagnostic. Il peut envahir la totalité de la membrane, avec perte plus ou moins complète de la vision, et l'iritis à cette période coexiste souvent avec lui. Il n'est pas rare de voir survenir aussi des *ulcères de la cornée* revêtant une forme grave et pouvant aboutir à la perforation.

Plus tard, au moment de la période de cicatrisation, reconnaissable à de fines traînées blanches cicatricielles qui apparaissent sur la conjonctive tarsienne, disposées parallèlement au bord libre de la paupière, les complications nombreuses qui sont la règle reconnaissent pour cause l'incurvation du tarse. Elle est la conséquence de la rétraction cicatricielle : le tarse se recourbe, devient convexe et l'incurvation se manifeste à la simple inspection des paupières dont la voussure est plus prononcée. La direction des cils est modifiée; ils viennent frotter sur la cornée (*trichiasis*), l'irritent et peuvent être le point de départ d'ulcères de cette membrane (fig. 303).

Puis le cul-de-sac s'efface et peut disparaître complètement (symblépharon postérieur). Enfin, si la conjonctive, profondément altérée, ne fournit plus de sécrétion, le globe n'est plus lubrifié, le malade éprouve une sensation de sécheresse, la cornée se recouvre d'un épithélium sec, opaque, se transforme elle-même en tissu cicatriciel (*xérosis conjonctival*) et la cécité est définitive.

Le traitement sera commencé le plus tôt possible et consistera tout d'abord en cautérisations avec le nitrate d'argent en solution au centième et avec le glycérolé de sulfate de cuivre à 10 p. 100 environ. Les cautérisations sont répétées chaque jour ou tous les deux jours, à moins de phénomènes inflammatoires, en particulier s'il y a des ulcères de la cornée.

Dans les formes sévères, lorsque le cul-de-sac est envahi, on

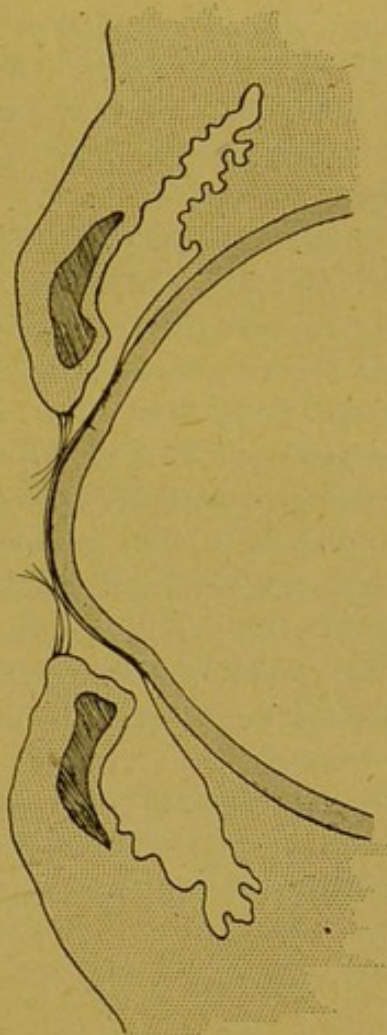


FIG. 303. — Coupe schématique d'un œil trachomateux (stage cicatriciel).



aurait recours au traitement chirurgical, massage ou brossage. Entre temps on pourra faire aussi l'expression des granulations. L'excision des culs-de-sac doit être rejetée à cause de la forte rétraction de la conjonctive qu'elle entraîne.

Le traitement sera continué longtemps, jusqu'à disparition de l'hypertrophie de la conjonctive et jusqu'à ce que la muqueuse ait repris son aspect lisse. A cette condition et s'il a été institué en temps utile la guérison est à peu près certaine.

Si, au contraire, des complications se produisent, soit parce qu'on est intervenu trop tard ou parce que le traitement a été interrompu, on ferait le traitement qu'elles peuvent réclamer et le pronostic serait réservé<sup>1</sup>.

Enfin la prophylaxie ne sera pas négligée si on veut éviter la dissémination de l'affection.

Le traitement chirurgical du trachome est essentiellement mécanique et n'a guère changé depuis Hippocrate qui déjà préconisait le raclage des granulations. Il demande beaucoup de tact et doit être complété par une bonne hygiène; il ne sera institué qu'après avoir essayé les caustiques (glycérolé de cuivre ou pommade au sulfate de cuivre à 10 p. 100, attouchements avec un tampon d'ouate trempé dans une solution de sublimé à 1 p. 1.000, nitratisation à 1 p. 100 si la sécrétion conjonctivale est abondante<sup>2</sup>).

Les procédés mécaniques, multipliés à l'infini, se résument dans les trois méthodes suivantes : massage et brossage, cautérisation, excision des granulations.

A. — **Massage des granulations.** — La méthode n'est pas nouvelle; déjà Dioscoride frottait durement la conjonctive avec la feuille de figuier ou avec l'os de seiche jusqu'à apparition du sang.

TECHNIQUE. — On se sert de poudre d'acide borique finement

1. JÉQUIRITY et ABRINE. — Le jéquirity a été recommandé, spécialement dans les vieux pannus dont il peut provoquer la résorption par l'inflammation violente qu'il détermine. On emploie une macération à 3 ou 5 p. 100, fraîchement préparée, avec laquelle on touche chaque jour la surface de la muqueuse. Il en résulte une inflammation violente avec sécrétion abondante et souvent formation de fausses membranes. Lorsque celles-ci ont disparu, la cornée redevient plus transparente et l'amélioration est souvent très sensible.

Dans les cas rares aujourd'hui où le jéquirity est indiqué (pannus cornéen), il est préférable d'employer son principe actif, l'abrine, plus facile à manier. On agirait dans tous les cas très prudemment, car la méthode n'est pas sans danger. DE LAPPERSONNE, *Congrès international*, 1900.

2. Le titre des solutions et pommades varie avec l'intensité des phénomènes inflammatoires et la présence de complications cornéennes. Dans ce dernier cas, nous nous sommes quelquefois bien trouvé de :

|                           |               |
|---------------------------|---------------|
| Protargol . . . . .       | 2 gr. 50      |
| Vaseline blonde . . . . . | } à 5 grammes |
| Lanoline . . . . .        |               |



pulvérisée, pure ou mélangée à la poudre de sulfate de cuivre <sup>1</sup>.

Après avoir instillé de la cocaïne, la paupière supérieure est retournée et maintenue avec l'index tandis que le pouce du même côté abaisse l'inférieure pour bien déplisser le cul-de-sac. Puis avec un petit coton largement saupoudré on frotte la conjonctive pendant quelques secondes, jusqu'à ce que le sang apparaisse. Les culs-de-sac sont lavés avec la solution de biiodure et l'opération est répétée tous les trois ou quatre jours.

On fait généralement précéder le massage de scarifications superficielles de la muqueuse afin d'obtenir une action plus énergique.

INDICATIONS ET RÉSULTATS. — La méthode est indiquée surtout dans la période floride de l'affection lorsque les culs-de-sac, principalement le supérieur, sont largement infiltrés et montrent des granulations saillantes. Les malades se trouvent améliorés, mais finissent par se lasser de la longue durée du traitement, car les séances doivent être répétées une ou deux fois par semaine pendant très longtemps.

De plus, les granulations logées dans le cul-de-sac supérieur, toujours très abondantes, ne peuvent être mises à nu en retournant la paupière et la guérison tarde indéfiniment. Néanmoins, en raison de sa simplicité, le massage sera exécuté tout d'abord, et ce n'est qu'après s'être convaincu de son inefficacité qu'on aura recours aux opérations suivantes <sup>2</sup>.

B. — **Brossage.** — MANUEL OPÉRATOIRE. — L'opération, reprise par Woolhouse, a été remise en honneur en France par Abadie et Darier.

*Premier temps.* — On peut se contenter de l'anesthésie locale : instillations de cocaïne à 4 p. 100 combinées aux injections sous-muqueuses de novocaïne à 3 p. 100. L'opérateur saisit entre les mors d'une pince, sans l'écraser, la paupière supérieure qu'il ectropionne fortement de manière à bien déplisser tout le cul-de-sac <sup>3</sup>.

1. Cette dernière, très irritante, ne sera d'abord employée qu'au dixième (1 de sulfate de cuivre pour 9 d'acide borique), sauf à augmenter la dose si le sujet le supporte.

2. RADIUMTHÉRAPIE et RADIOTHÉRAPIE. — Les deux méthodes ont été préconisées dans le traitement des granulations. Elles s'appliquent à la période floride et nous avons obtenu des résultats intéressants sur des malades traités par le radium avec le docteur Dominici dans notre service de l'hôpital Beaujon, mais la guérison n'est que passagère. On applique de petits tubes de sulfate de radium, ou des plaques radifères, pendant un quart d'heure à une demi-heure sur les paupières retournées.

Il en est de même pour les rayons X. Leur action sur les follicules est manifeste et très rapide, comme sur tous les organes lymphoïdes en général, mais elle n'est pas définitive et les récidives sont la règle. Il n'y a pas lieu d'y recourir.

F. TERRIEN, Le radium et les rayons X en ophtalmologie. Rapport à la Soc. franç. d'ophtalm., 5 mai 1912. (En collaboration avec le docteur Ledoux-Lebard pour la partie technique.)

3. Lors de blépharospasme prononcé on commence par débrider la commissure externe afin de bien mettre les culs-de-sac à découvert.



*Deuxième temps.* — La pince étant maintenue ainsi de la main gauche, avec le scarificateur ou le bistouri, on pratique parallèlement au fornix une série de scarifications plus ou moins profondes : elles intéressent en général toute l'épaisseur de la muqueuse (fig. 304).

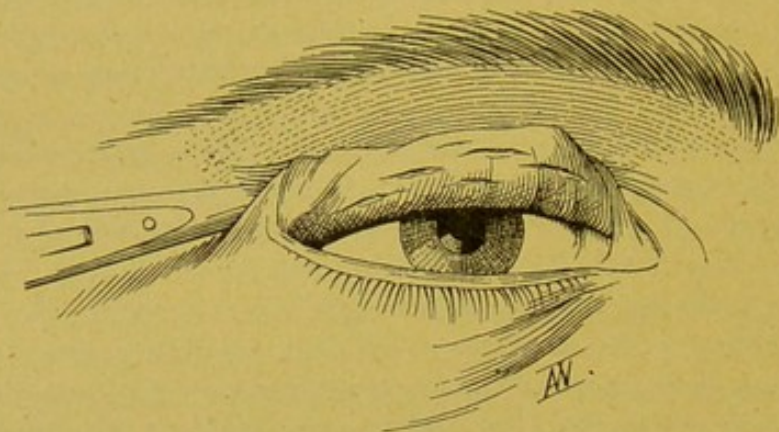


FIG. 304. — *Brossage.*

La paupière supérieure est retournée avec la pince, de manière à bien déplier toute l'étendue du cul-de-sac, et la muqueuse a été scarifiée.

*Troisième temps.* — Avec une brosse à dents très molle, aseptisée et trempée dans une solution de sublimé à 1 p. 500, on brosse toute la surface scarifiée, sans toutefois déchirer les ponts de conjonctive qui séparent les incisions<sup>1</sup>. A mesure que la brosse s'imprègne de sang, elle est nettoyée, dans la solution mercurique à 1 p. 500. La paupière inférieure est traitée d'une manière identique. Les scarifications et le brossage seront pratiqués sur toute l'étendue de la muqueuse et on a soin de ne laisser aucun repli inexploré.

Les culs-de-sac sont débarrassés du sang coagulé ; un pansement humide est appliqué et fréquemment renouvelé afin de diminuer la réaction toujours très vive et se traduisant par une tuméfaction des paupières.

Les jours suivants, les culs-de-sac seront lavés avec la solution de biiodure ou de cyanure d'Hg. à 1 p. 10.000 afin d'éviter le symblépharon post-opératoire : on déchirerait au besoin les adhérences de nouvelle formation. L'exsudation fibrineuse qui survient quelquefois disparaît sans laisser de traces<sup>2</sup>.

1. On évitera la projection dans les yeux de l'entourage ou de l'opérateur, au moment du brossage, des particules liquides provenant de la conjonctive opérée, en raison du danger de contagion. Le port de lunettes est une bonne précaution.

2. Le gonflement considérable de la conjonctive avec accroissement du pannus cornéen qu'on peut voir survenir cédera rapidement par l'emploi de compresses froides.



Quelques jours après, il est nécessaire de reprendre le traitement médical si on veut éviter une nouvelle intervention.

**INDICATIONS ET RÉSULTATS.** — L'opération, toujours brutale, n'est justifiée que lors de granulations volumineuses, occupant tout le cul-de-sac et s'accompagnant ou non de phénomènes inflammatoires, ou lorsque la conjonctive est très infiltrée et convertie en un tissu lardacé blanchâtre. En dehors de ces cas le brossage doit être rejeté.

Son action, très énergique, s'étend à toutes les parties malades, car la muqueuse est entièrement dépliée et la majeure partie des granulations ne reste pas cachée en arrière du tarse, comme avec le massage. Néanmoins l'amélioration, toujours très réelle, n'est généralement pas définitive et il faut de nouveau intervenir quelques mois plus tard.

L'entropion rencontré quelquefois semble dû à un brossage trop énergique et nous ne l'avons jamais observé.

**C. — Expression des granulations.** — Après instillation du collyre à base de cocaïne à 4 p. 100 et injection, à la base des paupières, de la solution de novocaïne à 3 p. 100, la paupière supérieure est retournée, de manière à bien déplier le cul-de-sac.



FIG. 305. — Pince à rouleaux de Knapp, pour l'expression des granulations.

On pratique sur la conjonctive des scarifications en série.

Puis, saisissant entre les deux rouleaux de la pince toutes les parties intéressées (fig. 305), on exprime le plus possible le tissu mou des granulations.

Si la tarse est infiltrée, on applique la pince à cheval sur la paupière, l'une des branches du côté de la peau, l'autre sur la conjonctive. La paupière inférieure est traitée de même et aussi la conjonctive du repli semi-lunaire si elle est envahie.

La conjonctive est lavée avec la solution de cyanure d'Hg à 1 p. 10.000, et le lavage est répété les jours suivants. La tuméfaction des paupières disparaît rapidement et les précautions à prendre pour éviter le symblépharon sont les mêmes qu'après le brossage.

Le procédé s'applique aux trachomes folliculaires ou diffus avec ou sans complications cornéennes. On évitera de détruire la conjonctive et on agira prudemment, en se gardant de serrer trop violemment les rouleaux de la pince. On peut à la rigueur se servir d'un petit épilateur pour exprimer les granulations si elles ne sont pas trop nombreuses.

**D. — Raclage des granulations.** — L'emploi de la curette tranchante, très en faveur chez les Arabes, a été aussi préconisé. La paupière étant ectropionnée et le cul-de-sac mis à nu, on déchire avec



une aiguille la surface du follicule granuleux, puis une curette tranchante de 1 à 2 millimètres de diamètre est introduite par l'ouverture et l'extirpe en totalité.

Le cul-de-sac est lavé et un pansement humide appliqué.

L'opération est indiquée lors de granulations isolées et peu nombreuses.

**E. Excision des granulations.** — L'opération est totale ou partielle suivant qu'on excise tout le cul-de-sac ou seulement les granulations les plus saillantes. L'excision totale sera toujours rejetée par crainte de symblépharon consécutif.

**Excision partielle.** — L'anesthésie locale suffit. Le malade étant couché et la conjonctive aseptisée, après instillation du collyre on fait une injection sous-conjonctivale d'une solution de novocaïne à 4 p. 100 tout le long du fornix, parallèlement au bord supérieur du cartilage tarse. Le bourrelet œdémateux qui en résulte met nettement en évidence le tissu de granulations.

Après avoir fortement ectropionné la paupière, on saisit avec la pince l'une des extrémités du bourrelet et on excise à petits coups avec les ciseaux courbes les parties infiltrées du tissu conjonctif sous-jacent.

Quelques points de suture terminent l'opération.

**RÉSULTATS.** — Le procédé ne met pas à l'abri des récidives et expose au symblépharon consécutif, si l'excision est trop considérable.

**F. — Cautérisation. Électrolyse.** — La cautérisation, employée déjà dans l'antiquité à la fois contre les granulations et aussi contre la déviation des cils qu'elle entraîne (voir plus loin), est aujourd'hui remplacée par l'électrolyse.

**TECHNIQUE.** — Tentée par Ombini<sup>1</sup>, elle fut de nouveau préconisée par Malgat<sup>2</sup>. Après cocaïnisation et la paupière supérieure étant renversée, on applique successivement pendant quelques secondes la pointe de l'aiguille (pôle négatif) sur chaque granulation, tandis que le pôle positif est maintenu sur le bras du sujet. L'intensité du courant ne doit pas dépasser 4 à 5 milliampères et le nombre des piqûres varie de 20 à 30 suivant la sensibilité du malade. Le larmoiement est intense au moment de l'opération et l'œil se congestionne légèrement, mais tous ces phénomènes durent peu.

**RÉSULTATS.** — La conjonctive au bout de quelques semaines redevient souple et lisse sans jamais présenter de cicatrices et ce résultat serait dû à l'action à la fois chimique, antiseptique et modificatrice de l'électrolyse.

Pansier<sup>3</sup>, qui a essayé la méthode, a obtenu des améliorations, mais jamais de guérisons, et c'est là la conclusion qui se dégage des

1. OMBINI, La galvano-caustique chimique dans le traitement de la conjonctivite granuleuse. *Gazetta medica italiana*, 1877.

2. MALGAT, Traitement des granulations par l'électrolyse. *Recueil d'ophtalmologie*, fév. 1895.

3. P. PANSIER, *Traité d'électrothérapie oculaire*, 1896.



divers procédés : la thérapeutique du trachome n'est pas univoque ; quel que soit le mode de traitement employé, l'amélioration n'est que passagère et le malade doit être suivi et traité à chaque nouvelle poussée.

G. — **Abrasion conjonctivale.** — Lors de pannus on a conseillé, dans le but de diminuer la vascularisation de la cornée, l'abrasion conjonctivale, encore appelée *circuncision*, *péridectomie*, *péritomie*, *syndectomie*<sup>1</sup>.

L'écarteur mis en place et l'œil anesthésié, on saisit tout près du limbe avec la pince un pli de la muqueuse et on excise tout autour de la cornée une bandelette conjonctivale large de 2 à 3 millimètres environ.

Pour diminuer la douleur on injectera au préalable sous la conjonctive, tout autour du limbe, quelques gouttes d'une solution de novocaïne à 1 p. 100.

Si on veut éviter le décoiffement trop complet pouvant résulter de l'ablation d'une bande circulaire de conjonctive tout autour de la cornée (*péridectomie* ou *syndectomie*), on détache simplement la muqueuse du limbe (*péritomie*). En se rétractant elle laisse à nu la sclérotique. A. Terson conseille, pour limiter le recul de la conjonctive sectionnée, de respecter en un ou deux endroits un petit pont de muqueuse intact.

Mais, dans les deux cas, il est nécessaire d'arriver jusqu'à la sclérotique afin d'atteindre la double vascularisation dont le limbe est pourvu.

La cicatrisation se fait après quelques semaines et laisse une cicatrice blanchâtre privée de vaisseaux.

La guérison est rarement définitive, mais l'opération, par la saignée locale qu'elle détermine, amène un soulagement réel et peut toujours être faite dans les pannus anciens, très épais et stationnaires. Afin d'éviter le symblépharon, toujours à craindre sur ces yeux prédisposés du fait des granulations, il est prudent de réduire l'intervention au minimum, c'est-à-dire à l'incision seule de la conjonctive (*péritomie*).

Dans le même but on peut aussi se contenter de cautériser les vaisseaux sur tout le pourtour du limbe avec la fine pointe du galvano ou du thermo-cautère ou même avec un simple crochet à strabisme rougi au préalable dans la flamme d'une lampe à alcool.

1. Cette opération, très ancienne, se trouve déjà dans Guy de Chauliac. Il la tenait des Arabes. On l'employait aussi au dix-septième siècle. On ne sait pourquoi elle est continuellement attribuée à Furnari qui, vers le milieu du dix-neuvième siècle, l'a de nouveau vantée (A. Terson).

Furnari après l'excision conjonctivale cautérisait avec le nitrate d'argent la surface sclérale mise à nu, mais cette pratique peut déterminer une escarre sclérale grave.



## VI. — TUMEURS DE LA CONJONCTIVE

**Tumeurs bénignes.** — **DERMO-LIPOMES SOUS-CONJONCTIVAUX.** — Leur siège de prédilection est la partie externe du cul-de-sac conjonctival supérieur.

L'expectation est de règle, à moins que la tumeur ne gêne le malade en refoulant la paupière en avant (fig. 306 et 307).

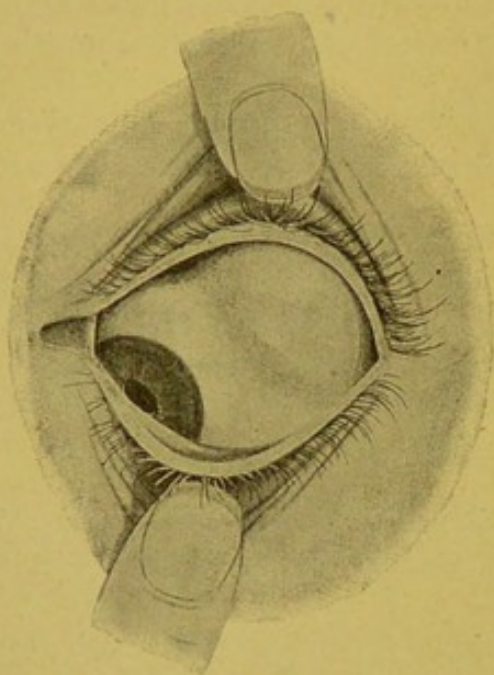


FIG. 306. — *Dermo-lipome sous-conjonctival* (LAGRANGE).

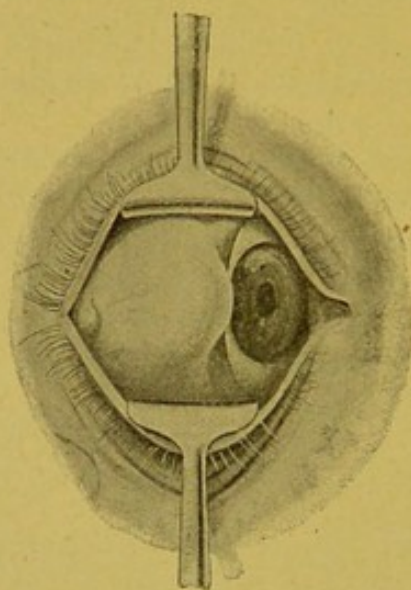


FIG. 307. — *Dermo-lipome sous-conjonctival* (LAGRANGE).

L'extirpation est très simple ; la conjonctive est incisée sur la tumeur parallèlement au fornix et celle-ci disséquée à petits coups avec les ciseaux pointus courbes. On se gardera de toucher au tissu cellulo-graisseux de l'orbite qui se continue souvent sans transition avec celui de la tumeur. Après l'ablation, la conjonctive est suturée.

**KYSTES DE LA CONJONCTIVE.** — On observe des kystes séreux, lymphatiques ou même des cysticerques.

Les kystes lymphatiques se développent aux dépens des espaces lymphatiques de la muqueuse. Le lieu d'élection est la conjonctive bulbaire, dans le voisinage de la cornée (fig. 308). L'extirpation est le seul traitement et la muqueuse est ensuite suturée.

**LES AUTRES TUMEURS BÉNIGNES** (polypes, granulomes, papillomes, dermoïdes) seront enlevées et leur surface d'implantation soigneusement cautérisée à l'aide du thermo-cautère.



Les kystes dermoïdes en particulier, de volume variable, empiètent à la fois sur la cornée et sur la sclérotique, à cheval en quel-

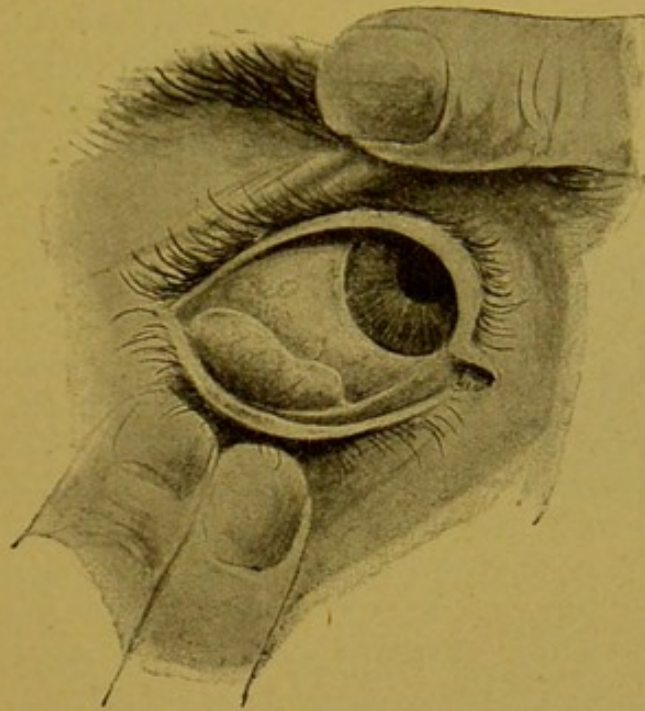


FIG. 308. — Kyste séreux glandulaire du cul-de-sac inférieur (LAGRANGE).

que sorte sur le limbe, et sont souvent très adhérents à cette dernière membrane (fig. 309). On les détachera à petits coups du tissu sous-jacent en tenant le bistouri presque à plat de manière à bien raser la surface et éviter la perforation de la cornée dont l'épaisseur est d'un millimètre en moyenne.

**Tumeurs malignes.** — La nature des tumeurs épibulbaires malignes a donné lieu à bien des discussions. Rangées autrefois dans le groupe des sarcomes mélaniques, on tend aujourd'hui à les classer parmi les épithéliomes. Les éléments qui les constituent sont souvent très hétéroclites : cellules épithéliales, cellules sarcomateuses rondes ou fusiformes disséminées, pigment mélanique, etc., d'où le nom d'épithélio-sarcomes qui leur a été donné (Panas).

Au point de vue clinique, un point seul nous intéresse, leur bé-

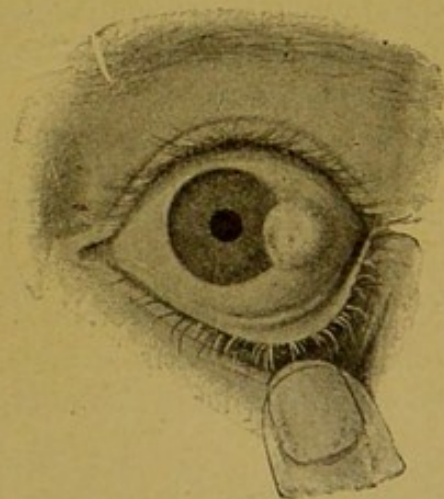


FIG. 309. — Tumeur dermoïde chez un enfant (LAGRANGE).



nignité relative <sup>1</sup>. Aussi l'énucléation, conseillée par les anciens chirurgiens, doit être rejetée. La cornée et la sclérotique se laissent

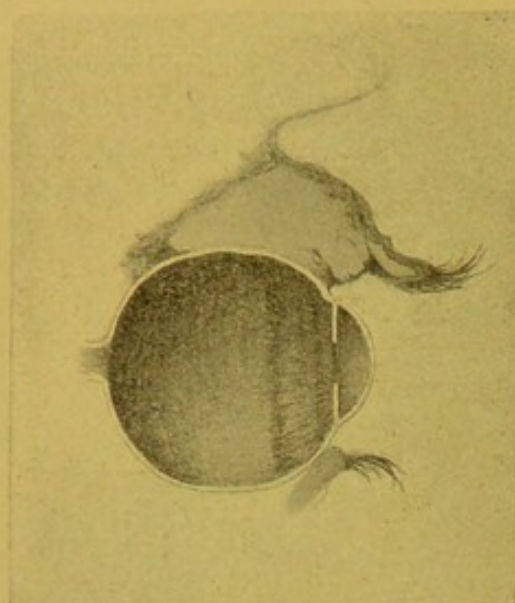


FIG. 310. — Tumeur épibulbaire (LAGRANGE).  
La tumeur n'a pas pénétré dans le globe.

très difficilement envahir par les néoplasmes, même en cas de récurrence après une première ablation incomplète. L'extirpation seule de la tumeur avec conservation du globe peut et doit être tentée, à condition qu'il n'y ait aucun signe de propagation vers l'intérieur du globe (décollement de la rétine, etc.) <sup>2</sup>.

Après incision de la muqueuse, la tumeur est mise à nu et détachée à petits coups du tissu scléral sous-jacent en ayant soin de ne laisser aucune parcelle de tissu mélanique adhérente à la sclérotique. On fait suivre l'ablation

du raclage à la curette tranchante de toute la surface d'implantation ; puis celle-ci est cautérisée au thermo-cautère, spécialement au niveau du limbe et des parties voisines, point d'origine de la tumeur.

Cette cautérisation profonde et soigneuse du tissu cornéen envahi et de toute la surface d'implantation sclérale peut seule éviter les récurrences qui seront d'autant plus fréquentes que l'opération aura été plus incomplète.

## VII. — SYMBLÉPHARON ET MOYENS DE LE COMBATTRE

L'adhérence cicatricielle de la conjonctive palpébrale avec celle du globe, désignée sous le nom de symblépharon, est l'aboutissant de lésions multiples : excision de tumeurs, conjonctivites chroniques,

1. PANAS et REMY, *Anat. pathol. de l'œil*, p. 6, 1879.

2. Nous avons observé à la clinique de l'Hôtel-Dieu une malade atteinte d'une tumeur mélanique du volume d'une noix, située à la partie inféro-interne du globe, qui empiétait sur la cornée et se prolongeait très loin sur la sclérotique du côté du fornix. Une première tumeur siégeant au même endroit avait déjà été enlevée vingt ans auparavant.

Il s'agissait donc d'une récurrence et on pouvait penser à une propagation aux membranes profondes. Néanmoins l'œil ayant été trouvé intact, nous procédâmes à l'ablation seule de la tumeur après anesthésie avec la cocaïne. La sclérotique à laquelle elle adhérait fortement était parfaitement saine et l'œil put être conservé.



brûlures le plus souvent, plaies du globe et des paupières. Elle est *totale* ou *partielle*. La première variété (ankyloblépharon) s'accompagne d'ordinaire de lésions cornéennes profondes et demeure incurable.

A la seconde s'applique une série d'opérations qui varient suivant l'étendue et le siège du symblépharon. Celui-ci peut être *antérieur* (lorsque les adhérences entre les deux surfaces conjonctivales ne s'étendent pas jusqu'au cul-de-sac et permettent le passage d'une sonde au-dessous d'elle); *postérieur* (si les adhérences se trouvent vers la périphérie, au niveau du cul-de-sac), ou occuper toute la hauteur du cul-de-sac, depuis le limbe scléro-cornéen jusqu'au fornix.

Les chances de réussite sont en raison inverse de l'étendue du symblépharon. L'antérieur est le plus simple : la section seule ou suivie de suture peut suffire. Le postérieur nécessite des procédés plus compliqués qui tous ont pour but d'éviter la reproduction des adhérences : réunion de la muqueuse par attraction, transplantation des lambeaux par torsion.

Si l'adhérence est large et occupe toute la hauteur du cul-de-sac, ou si le globe a été détruit et les culs-de-sac également, on sera obligé de recourir aux greffes ou à différents procédés d'autoplastie.

#### A. — SYMBLÉPHARON ANTÉRIEUR

La section simple suffit si la bride est étroite. On s'opposera à la formation de nouvelles adhérences à l'aide de pommade iodoformée introduite fréquemment entre les paupières pendant les premières vingt-quatre heures.

Si la perte de substance est suffisamment étendue, on suturera respectivement les lèvres des deux plaies palpébrale et bulbaire.

#### B. — SYMBLÉPHARON POSTÉRIEUR

##### 1. RÉUNION PAR GLISSEMENT

**Manuel opératoire.** — La paupière inférieure étant fortement abaissée, un fil doublement armé est passé au sommet du symblépharon qui est soigneusement disséqué du sommet à la base, jusqu'au cul-de-sac conjonctival, et libéré de ses adhérences avec la cornée et la sclérotique.

L'hémostase faite, les deux aiguilles traversent toute l'épaisseur de la paupière au niveau du cul-de-sac, de dedans en dehors, et viennent ressortir sur la peau où les deux chefs du fil sont noués sur un petit



rouleau de gaze stérilisée. Le sommet de la bride cicatricielle se trouve ainsi fixé dans le cul-de-sac : sa face antérieure épithéliale devient postérieure et se trouve en contact avec la plaie conjonctivale (fig. 311).

Cette dernière est réunie par deux ou trois points de fines sutures

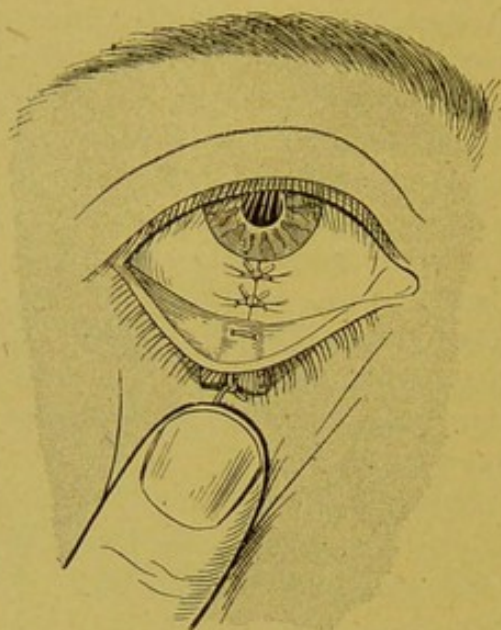


FIG. 311. — Symblépharon. Réunion par glissement.

qu'on laisse tomber d'elles-mêmes. Dès qu'elle est cicatrisée, on excise le lambeau palpébral<sup>1</sup>.

**Résultats.** — Le résultat immédiat est satisfaisant, mais à la longue les adhérences se reproduisent. Le procédé n'est pas applicable aux symblépharons un peu étendus et il est d'une exécution difficile : la languette fibreuse une fois libérée est friable et se déchire à la moindre traction.

## 2° TRANSPLANTATION. — PROCÉDÉ DE TEALE

**Manuel opératoire.** — On sectionne, par une incision transversale pratiquée au bord inférieur de la cornée, le triangle cicatriciel adhérent dont le sommet abandonné à lui-même s'atrophiera plus tard (fig. 312, a).

Le triangle et toutes les parties adhérentes sont disséqués jusqu'au cul-de-sac et la perte de substance qui en résulte est comblée par deux lambeaux *b* et *c* empruntés aux parties internes de la conjonctive (fig. 313).

1. Dans un procédé plus simple et pouvant donner le même résultat on sectionnera le symblépharon dans toute sa hauteur. La paupière étant ainsi libérée de ses adhérences au globe, le tissu cicatriciel qui peut exister est excisé et les deux lèvres conjonctivales soigneusement suturées.



Ces deux lambeaux sont rabattus, suturés l'un à l'autre et à la muqueuse

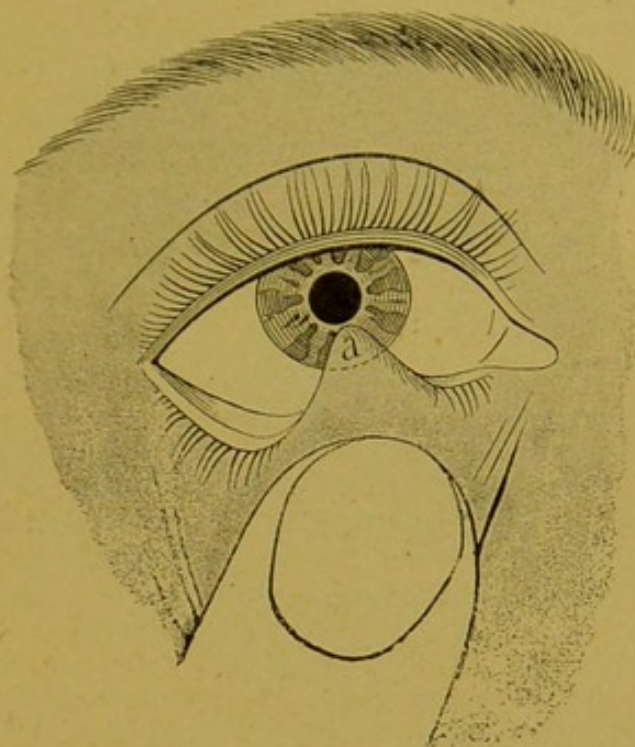


FIG. 312. — Symblépharon. Dissection du symblépharon.

voisine dans leur nouvelle position et les plaies déterminées par leur excision également suturées (fig. 314).

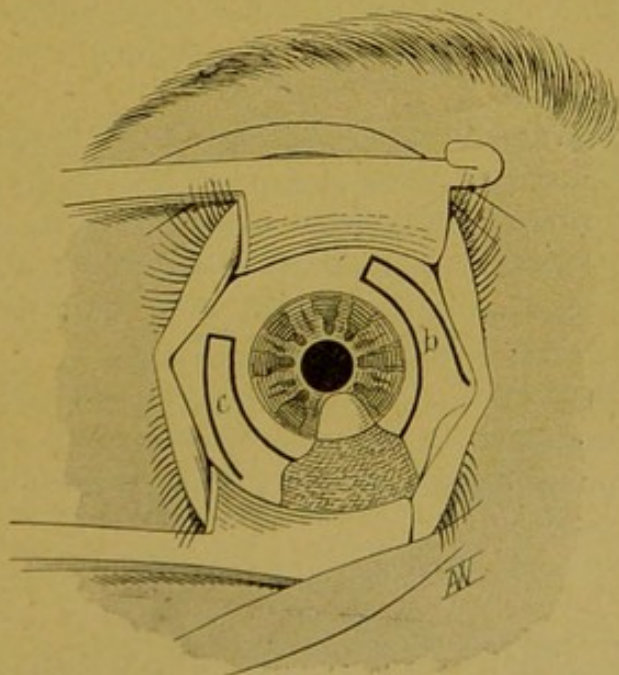


FIG. 313. — Symblépharon. Taille des deux lambeaux conjonctivaux.

**Résultats.** — Le procédé est ingénieux, mais plus simple en théorie qu'en pratique: la muqueuse se rétracte, s'enroule sur elle-même, souvent



même se laisse déchirer, toutes circonstances qui rendent difficile le placement des sutures.

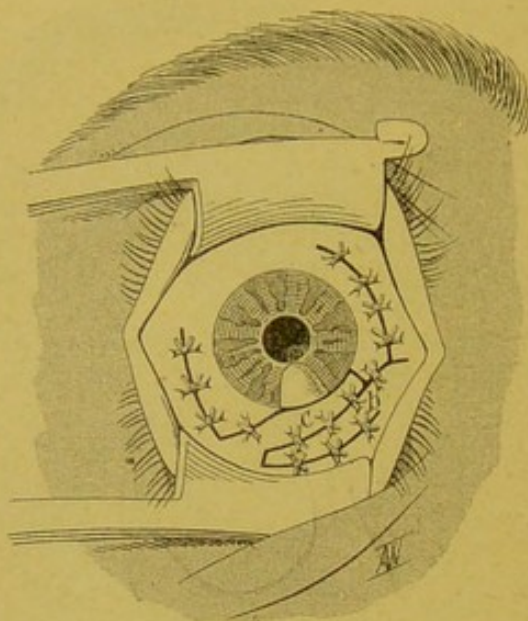


FIG. 314. — *Symblépharon. Résultat.*

Plus simplement on peut détacher deux lambeaux conjonctivaux longeant les bords interne et externe de la cornée et recouvrir la plaie par simple glissement.

### C. — SYMBLÉPHARON COMPLET AUTOPLASTIE ET GREFFES

Si l'adhérence occupe toute la hauteur du cul-de-sac, ou si ceux-ci ont disparu à la suite de plaies des paupières et du globe oculaire suivies d'énucléation, il est souvent très difficile de les restaurer de manière à permettre le port d'un œil artificiel. Le nombre des procédés imaginés témoigne de leur inefficacité. Nous retiendrons seulement ceux capables de donner des résultats.

On peut les grouper sous trois chefs : greffe sans pédicules, à l'aide de lambeaux muqueux ou cutanés; greffes de lambeaux cutanés pédiculés et blépharoplastie, ou mieux : conjonctivo-blépharoplastie.

#### A. — GREFFES SANS PÉDICULES

On emploie des fragments de muqueuse ou de peau.

a) **Grefte muqueuse.** — On a successivement recommandé la conjonctive du lapin, la muqueuse du vagin, de la lèvre, mais ces fragments se résorbent et le résultat est nul.

b) **Grefte cutanée.** — Elle comprend toute l'épaisseur de la peau (Lefort) ou seulement les couches les plus superficielles de celle-ci (greffes de Thiersch).



1. GREFFE DERMO-ÉPIDERMIQUE. — Le lambeau greffé comprend toute l'épaisseur de la peau et le point capital pour assurer le succès est d'obtenir une bonne coaptation. Le lambeau doit épouser la forme du cul-de-sac et lui être intimement appliqué<sup>1</sup>.

1° La paupière est détachée sur toute sa hauteur et sa largeur de ses adhérences avec la cavité orbitaire, en allant jusqu'au voisinage du périoste recouvrant le rebord orbitaire inférieur (nous supposons l'opération pratiquée à la paupière inférieure). Pour la supérieure on aurait soin de respecter à la partie moyenne le tendon du releveur.

Le cul-de-sac artificiel ainsi formé est approfondi, et on peut mouler exactement sa cavité avec un petit tampon de coton hydrophile ou avec un peu de la cire molle employée par les dentistes et chauffée au préalable<sup>2</sup>. La petite pièce de cire est retirée, le pseudo-cul-de-sac comblé avec un peu de coton trempé dans la solution de sérum physiologique et la paupière recouverte avec un tampon mouillé.

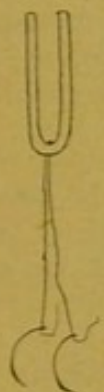

FIG. 316. — Lambeau cutané vu de profil avec le fil médian.

2° Le lambeau cutané est pris en un point où la peau est mince et dépourvue de poils, à la face interne du bras par exemple. Suivant les principes généraux de toute autoplastie et en raison de la rétraction qui suit toujours l'excision. Il mesurera un tiers de plus que la surface à combler. On se limitera à l'excision de l'épiderme et du derme avec le moins possible de tissu cellulaire; celui demeuré adhérent serait au besoin enlevé.

Le lambeau est alors traversé en son milieu par un fil armé de deux aiguilles, dont les deux pointes sont distantes de 3 à 4 millimètres (fig. 315 et 316).

3° Le lambeau est mis en place et les deux aiguilles de l'anse de fil qui le traverse en son milieu viennent ressortir à la face externe de la paupière, au niveau du rebord orbitaire inférieur; les chefs en sont modérément serrés afin de bien appliquer la face cruentée du lambeau contre le cul-de-sac. Ses bords sont suturés à la marge palpébrale et à la marge conjonctivale. Un petit coton hydrophile mouillé vient combler exactement le nouveau cul-de-sac ainsi formé et assure la coaptation (fig. 317).

Un pansement sec est appliqué et laissé deux ou trois jours. Il est renou-

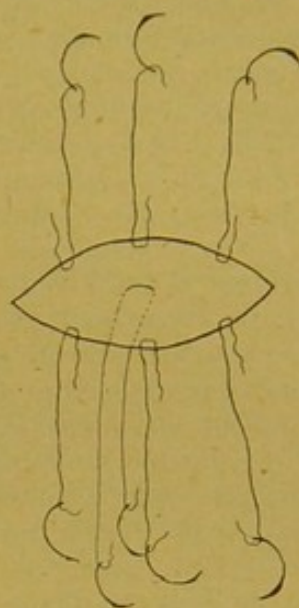


FIG. 315. — Lambeau cutané avec les fils mis en place.

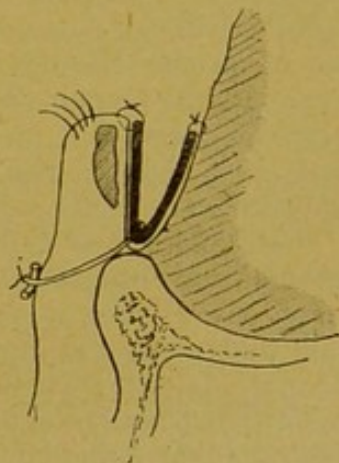


FIG. 317. — Réfection du cul-de-sac par greffe cutanée. Résultat.

1. F. TERRIEN, Les blessures de guerre orbito-oculaires. *Paris médical*, septembre 1915.

2. J. E. WEEKS, *Congrès de Londres 1913. Section d'ophtalmologie*, p. 37.



velé les sept ou huit premiers jours. Les sutures sont enlevées du sixième au huitième.

La guérison s'accompagne d'une légère rétraction du greffon qui commence environ quinze jours après l'opération et se continue pendant deux à trois mois. Aussi il sera bon de placer l'œil artificiel dès la troisième semaine afin de s'opposer en partie à cette rétraction.

Mais il faut craindre la résorption du lambeau dans les années qui suivent.

2° GREFFE ÉPIDERMIQUE. — Le point important est d'obtenir une bonne adhérence afin d'assurer la nutrition du lambeau.

a) *Grefte simple.* — Le lambeau dermo-épidermique ayant été détaché suivant la méthode de Thiersch (section avec le rasoir de l'épiderme avec la moitié superficielle du derme seulement) on coiffe avec ce lambeau une coque artificielle en mettant la surface cruentée à l'extérieur. Introduisant alors la coque dans l'interstice avivé des paupières, on applique ainsi le lambeau en bonne place et celui-ci est maintenu bien en contact avec la surface cruentée du symblépharon par la coque de verre. Les paupières seront suturées pendant cinq à six jours afin d'assurer l'immobilisation du lambeau et on évitera tout antiseptique. L'opération sera très aseptique et on se servira seulement de la solution salée physiologique, tant pour recueillir le lambeau muqueux ou dermique que pour laver la surface à recouvrir.

Il est rare que le résultat soit durable, en raison de la résorption consécutive. Au contraire, l'éversion des paupières après leur libération, préalablement à la greffe cutanée, conseillée par Morax, fournit à celle-ci une nutrition excellente et le procédé est très recommandable dans les cas où les culs-de-sac ont entièrement disparu. Aussi le décrirons-nous avec détails.

b) *Greffes épidermiques après éversion et libération palpébrales (Morax).* — Le principe est le suivant : on crée deux larges volets dont la surface cruentée est renversée au dehors et dont les bords sont fixés à la peau après avivement de celle-ci. De larges greffes épidermiques sont appliquées sur la surface cruentée. Après trois semaines les volets sont remis en place et soudés par leurs bords avivés ; une coque en étain ou en émail est laissée entre les volets et le fond de la cavité tapissé de la greffe. Six semaines à trois mois après ce deuxième temps les bords palpébraux sont désunis et la prothèse devient possible.

On attendra bien entendu, comme pour toutes les autoplasties, que les phénomènes infectieux aient complètement disparu et on veillera à une rigoureuse asepsie, non seulement à l'aide de gants stériles mais en évitant tout contact septique, d'autant plus facile que la greffe est prélevée à distance. Le facteur temps en matière d'autoplastie est, on le sait, un élément indispensable dont il faut tenir compte et l'opération comporte trois interventions faites dans le cours de trois mois.

L'anesthésie locale, combinée à l'anesthésie régionale, suffit.

La toilette de la région à opérer aura été soigneusement faite et la peau badigeonnée avec notre mélange à parties égales de la solution de teinture d'iode, de glycérine et d'alcool à 90°.

TECHNIQUE. — PREMIÈRE INTERVENTION. — Incision cutanée horizontale, longue de 4 à 6 centimètres, profonde de 4 à 5 millimètres, à travers la peau et le tissu cellulaire sous-jacent et correspon-

1. MORAX, Technique nouvelle pour le traitement du symblépharon total. *Ann. d'oculistique*, 1917, p. 321, et 1918, p. 223.



dant autant que possible avec la fente palpébrale (fig. 318, *a a'*). A chacune des extrémités de cette incision on fait une incision verticale, perpendiculaire à la première, de même profondeur, et dont les extrémités s'étendent en haut vers le sourcil, en bas jusqu'au-dessous de la limite supérieure de la paupière inférieure (jusqu'à 1 centimètre au-dessus du rebord orbitaire inférieur). Ces trois incisions figurent ainsi un H (fig. 318).

Avec le bistouri, on détache ces volets cutanés de leur plan sous-jacent en les disséquant soigneusement et en ayant soin de bien comprendre les fibres de l'orbiculaire dans le volet.

Ces deux volets, rabattus en haut et en bas, découvrent une surface rectangulaire qui représentera le fond de la cavité à reconstituer.

Sitôt les lambeaux cutanés disséqués et rabattus, on fait au niveau de la peau du sourcil et de la joue, au point correspondant au bord libre des volets, une incision horizontale de 2 à 3 millimètres de profondeur, puis on coapte la face cruentée des bords libres aux lèvres supérieure et inférieure de l'incision (fig. 318); 4 à 5 anses en U fixent solidement le bord libre.

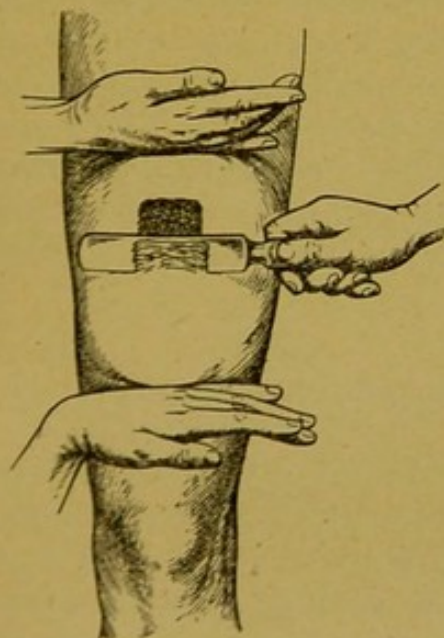


FIG. 319. — Taille des grands lambeaux épidermiques.

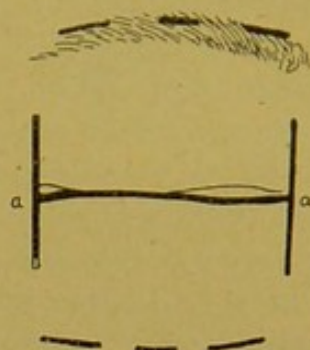


FIG. 318. — Traitement du symblépharon total. Taille des lambeaux cutanés (MORAX).

On passe alors au recouvrement autoplastique des lambeaux en prélevant les lambeaux épidermiques sur le bras, la cuisse ou la paroi abdominale. On se servira de grands rasoirs de Magitot à lame souple et les lambeaux sont taillés aussi grands que possible (fig. 319).

Dans l'étalement du lambeau on aura soin de bien dérouler les bords pour que partout la face dermique de la greffe soit en rapport avec la face cruentée du volet. Ces greffes seront fixées par quelques points de suture.

Pour éviter l'adhérence au pansement on se servira avec avantage de tulle huilé stérilisé (tulle gras Lumière) qui, par ses orifices, laisse mieux passer la sérosité dans le pansement tout en évitant son contact avec la surface épidermique.

Le pansement superficiel peut être renouvelé après deux ou trois



jours. Si l'opération a été conduite aseptiquement, la greffe prendra complètement et, au bout de dix jours, tout pansement sera supprimé. Du 4 au 5<sup>e</sup> les sutures seront enlevées.

A partir du 15<sup>e</sup>, si toute exsudation a pris fin, on pourra procéder à la deuxième intervention.

**DEUXIÈME INTERVENTION.** — Après injection sous-cutanée de novocaïne au niveau de l'adhérence des volets cutanés, on sectionne cette adhérence et on remet le volet en place après avoir placé entre le fond de la cavité créée et les volets une coque de verre ou mieux d'étain. Les bords des volets se trouvent avivés du fait de leur libération. Il est néanmoins toujours utile de compléter cet avivement. Les bords libres sont alors mis en contact et l'on applique trois ou quatre sutures en U comme s'il s'agissait de faire une blépharorrhaphie régulière. S'il y a lieu, les bords des volets seront eux aussi réunis en contact avec les surfaces avivées afin que la cicatrice latérale soit aussi peu accusée que possible.

Les paupières restent dans cet état deux ou trois mois au moins. Après trois mois les chances de réduction de dimensions de la cavité se trouveront très diminuées.

**TROISIÈME INTERVENTION.** — Après l'anesthésie locale, on incisera horizontalement, directement sur la coquille maintenue dans la cavité, puis la coquille sera enlevée et remplacée par une pièce prothétique.

Si les tissus palpébraux sont trop peu résistants, on pourra leur donner une certaine rigidité en insérant, dans la paupière inférieure notamment, une petite lame cartilagineuse : l'excision d'une lame de cartilage de la cénque de l'oreille (par incision rétro-auriculaire) permettra de réaliser d'une manière élégante et rapide cette petite greffe cartilagineuse (Morax).

#### B. — GREFFE A L'AIDE DE LAMBEAUX PÉDICULÉS

C'est la méthode de choix avec la précédente, cette dernière réservée aux cas où le symblépharon est absolu et les culs-de-sac absolument déficients, tandis que la greffe à pédicule convient aux cas où les culs-de-sac sont en partie conservés. Suivant que le cul-de-sac fait défaut en dehors ou en dedans, le lambeau est pris à la tempe ou à la racine du nez. Il est disséqué en évitant le pannicule adipeux, et insinué à travers une boutonnière pratiquée dans le sillon orbito-palpébral, la face cutanée dirigée du côté de la conjonctive.

**Lambeau pédiculé temporal.** — *Premier temps* : le cul-de-sac conjonctival est libéré et les lèvres de la muqueuse bien disséquées. — *Deuxième temps* : incision verticale de 2 centimètres de hauteur, faite à 1 centimètre en dehors du canthus externe et parallèlement à



lui. Puis le bistouri est enfoncé parallèlement au-dessous du petit pont cutané ainsi formé, de manière à obtenir un trajet sous-cutané rejoignant le cul-de-sac. — *Troisième temps*: taille d'un petit lambeau en raquette pris à la tempe et dont le pédicule vient aboutir à l'extrémité inférieure de l'incision précédente. — *Quatrième temps*: le lambeau, préalablement disséqué, est alors glissé sous le pont

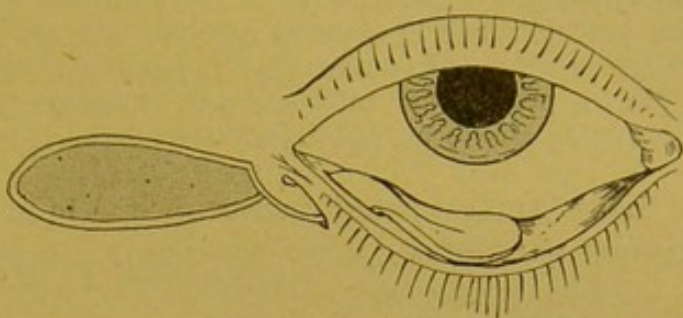


FIG. 320. — Symblépharon. Lambeau pédiculé temporal.

sous-cutané, appliqué la face cruentée en arrière dans la profondeur du cul-de-sac conjonctival et ses bords exactement suturés aux lèvres de la conjonctive (fig. 320).

Quelques semaines plus tard, une fois la prise assurée, on sectionne le pédicule du lambeau et les lèvres de la boutonnière sont suturées.

**Lambeau pédiculé nasal.** — La technique est identique, avec cette différence que le symblépharon siégeant en dedans, le lambeau est pris du côté nasal et infléchi dans le cul-de-sac après un trajet sous-cutané au niveau du canthus interne.

**Lambeau palpébral.** — Il a été conseillé dans les cas où l'un des culs-de-sac est déficient sur toute sa hauteur et sur toute sa largeur.

**TECHNIQUE.** — La paupière supérieure est libérée de ses adhérences au

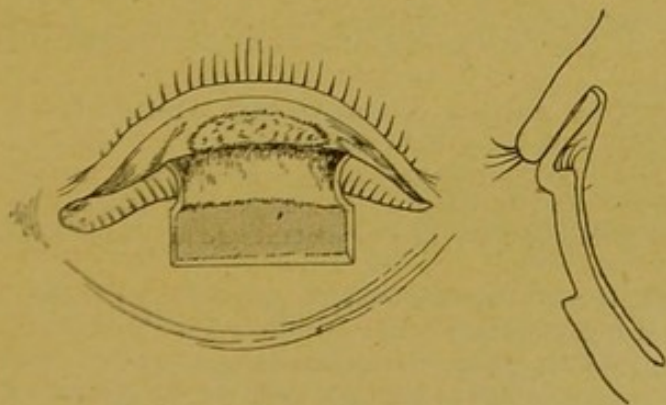


FIG. 321. — Symblépharon de la paupière supérieure. Lambeau pédiculé palpébral.

globe et tout le tissu cicatriciel excisé. On taille ensuite sur la peau de la paupière inférieure, par deux incisions perpendiculaires au bord libre et par une parallèle à ce dernier et éloignée de lui de 6 à 7 millimètres, un lambeau rectangulaire. Ce lambeau musculo-cutané est disséqué, traversé à ses extrémités par deux fils, complètement retourné, et appliqué par sa face cruentée à la face

profonde de la paupière supérieure à laquelle il est exactement suturé (fig. 321). La perte de substance de la paupière inférieure est en partie comblée par le rapprochement des lèvres de la plaie,

Le huitième ou dixième jour, la nutrition du lambeau étant assurée, il



est sectionné de ses adhérences au bord libre de la paupière inférieure ; les fils sont enlevés et la paupière supérieure se trouve maintenant doublée d'un mince feuillet cutané qui remplace la conjonctive absente.

S'il y a également disparition du cul-de-sac inférieur, on peut, quelques mois plus tard, répéter la même opération à la paupière inférieure, qui est à son tour détachée du globe et revêtue, sur sa face profonde, d'un lambeau cutané rectangulaire emprunté à la paupière supérieure.

Mais le procédé est inférieur aux lambeaux pédiculés pris à la tempe ou à la région nasale en raison de la rétraction cicatricielle qu'il entraîne.

Mieux vaut en pareil cas recourir à la greffe épidermique recommandée par Morax après libération et éversion palpébrale <sup>1</sup>.

#### C. — CONJUNCTIVO-BLÉPHAROPLASTIE

On peut ranger sous cette rubrique les opérations utilisant à la fois la peau péri-orbitaire lorsque celle-ci est très adhérente et des lambeaux cutanés pédiculés voisins, par exemple lors de destruction d'une partie ou de la totalité de la paupière.

Soit une destruction de la totalité de la paupière inférieure, la peau venant se confondre au niveau du rebord orbitaire avec la conjonctive et très adhérente en ce point.

Le procédé suivant nous a souvent donné d'excellents résultats. Dans un premier temps, on libère la partie cutanée adhérente par une incision rectangulaire. Le volet ainsi mobilisé, demeuré adhérent seulement à l'union de la muqueuse conjonctivale avec la peau, est rabattu, la face cutanée vers la conjonctive dont il formera la portion palpébrale. Il est fixé dans cette position puis maintenu doublé par un lambeau cutané pédiculé pris à la région voisine, nasale ou temporale.

Le procédé convient à la réfection de tout ou partie des paupières.

**1. Sutures muco-cutanées.** — Elles ont été conseillées par Weekers lors de brides multiples et épaisses effaçant l'un des culs-de-sac.

Supposons le cul-de-sac conjonctival inférieur effacé. Les brides sont incisées profondément avec le bistouri par une incision de la conjonctive portant sur toute la largeur de la paupière, parallèle au bord libre et distante de lui de un demi-centimètre environ.

De même on fait sur la peau de la paupière une incision parallèle au bord libre et à la même distance de ce bord que l'incision conjonctivale.

Puis, toujours avec le bistouri, on incise les tissus interposés entre ces deux incisions de manière à libérer un pont cutané-muqueux large de un demi-centimètre et reliant l'angle externe à l'angle interne de la fente palpébrale.

Deux ou trois sutures placées au bord inférieur du lambeau produisent un accolement intime entre les feuillets conjonctival et cutané du lambeau et creusent profondément le cul-de-sac. Elles sont enlevées le quatrième ou le cinquième jour.

L'opération serait conduite de la même manière à la paupière supérieure et elle peut permettre le port d'un œil artificiel. WEEKERS, Brides cicatricielles et prothèse oculaire. *La Clin. ophtalm.*, 10 avril 1912.



## CHAPITRE III

# OPÉRATIONS SUR L'APPAREIL LACRYMAL

### SOMMAIRE

§ 1. **Notions anatomo-physiologiques.** — L'APPAREIL SÉCRÉTEUR est constitué par les glandes lacrymales réparties en trois groupes : glandes orbitaire, palpébrale et sous-conjonctivales, ces dernières suffisantes pour assurer la lubrification de la cornée. — L'APPAREIL EXCRÉTEUR est représenté par les points lacrymaux, les canalicules, le sac et le canal lacrymo-nasal. — Rapports du sac et du canal lacrymo-nasal, très importants au point de vue chirurgical. — **PHYSIOLOGIE DE L'APPAREIL LACRYMAL.** — Epiphora et larmolement. Ses causes. — § 2. **Opérations sur l'appareil excréteur.** — 1° **TRAITEMENT CONSERVATEUR.** — OPÉRATIONS TENDANT À RÉTABLIR LA PERMÉABILITÉ DES VOIES LACRYMALES. — DILATATION ET INCISION DES POINTS LACRYMAUX. — Technique : Indications. Éversion ou inversion des points lacrymaux ; oblitération. — *Lavages* : Technique. — Indications. — Injections modificatrices. — *Cathétérisme*. Technique. — Cathétérisme d'épreuve ou réduit au premier temps. — Précautions à prendre pour éviter les fausses routes. — Complications. — Arrêt de la sonde ; rétrécissements des voies lacrymales avec larmolement consécutif, mais sans altérations osseuses. — Sondes creuses pour injections de liquides caustiques. — *Autres procédés de cathétérisme.* — *Électrolyse.* — Technique et résultats. — Indications et précautions à prendre. — Sondes à demeure et cathétérisme. — 2° **OPÉRATIONS SUR LE SAC.** — *Incision du sac.* — Ses indications. — Section du ligament palpébral interne. — Incision du sac par l'extérieur. — *Cautérisations du sac.* Manuel opératoire, résultats. — *Curettage du sac.* — *Ablation du sac,* totale ou partielle. — Différents temps : incision, dissection, extirpation et sutures. — Suites. — 3° **PROCÉDÉS DE DÉRIVATION.** — Ils consistent tous dans la perforation de l'unguis et dans l'abouchement du sac lacrymal avec l'orifice artificiel ainsi obtenu. Deux voies peuvent être utilisées, la *voie orbitaire* (technique de Toti, de Reybard, de Valude, de Van Lint, de Dupuy-Dutemps et Bourguet) et la *voie nasale*. Quelle que soit la voie employée, la méthode demeure un procédé d'exception. — § 3. **Opérations sur l'appareil sécréteur.** **ABLATION DE LA GLANDE LACRYMALE.** — Indiquée lorsque le traitement dirigé contre le rétrécissement ou l'oblitération des voies lacrymales est demeuré sans résultat. — 1° *Ablation de la portion palpébrale.* — Différents temps : incision de la conjonctive, dissection soigneuse de la glande et suture. —



2<sup>o</sup> Ablation de la portion orbitaire. — Procédé de Laurence. — Résultats et indications. — FISTULE LACRYMALE. — Différentes variétés ; traitement. — DÉPLACEMENTS DE LA GLANDE LACRYMALE. — Leur traitement.

### § 1. — NOTIONS ANATOMO-PHYSIOLOGIQUES

Elles doivent être bien présentes à l'esprit quand on aborde la chirurgie de cette région.

L'appareil lacrymal se compose de deux parties : l'une *sécrétante*, l'autre *excrétante*.

#### APPAREIL SÉCRÉTEUR

Il est représenté par les glandes lacrymales, glandes acineuses réparties en trois groupes : la glande lacrymale orbitaire, la glande palpébrale et les glandes sous-conjonctivales de Krause et A. Terson.

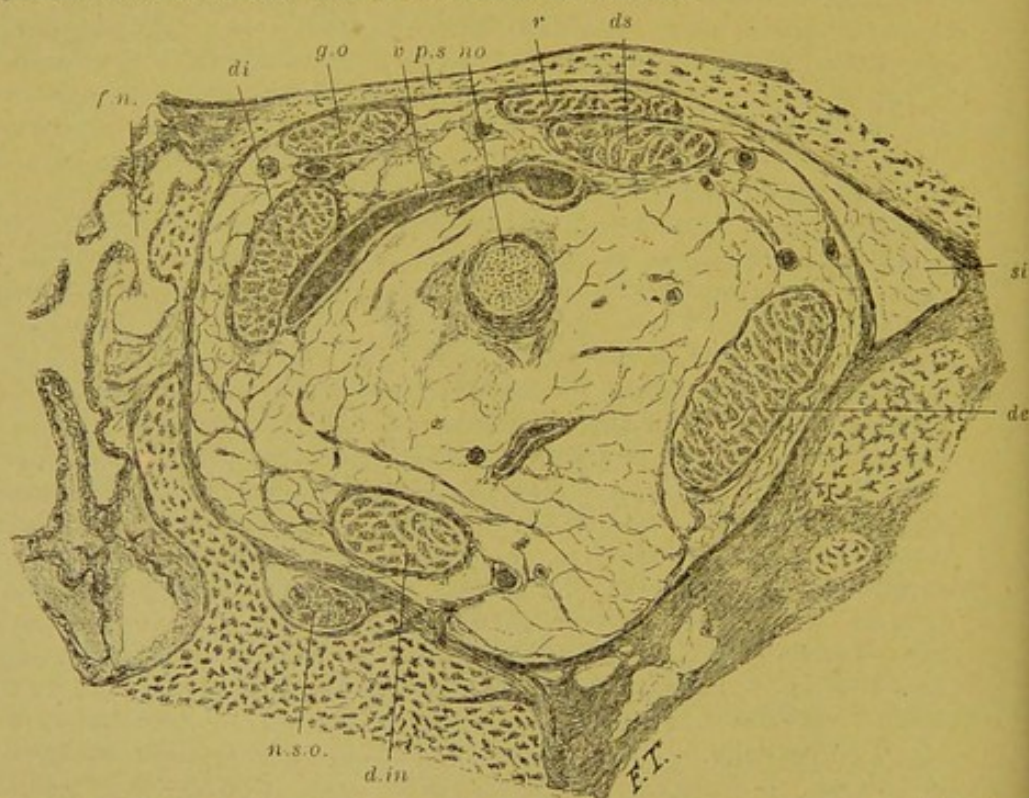


FIG. 322. — Coupe transversale de l'orbite (sujet adulte) passant très en arrière du globe oculaire. — Œil gauche (Préparation de M. ROCHON-DUVIGNEAUD).

La coupe passe en arrière du globe et la cavité de l'orbite n'est plus remplie que par les muscles droits sup. int. inf. ext. (*ds*, *di*, *d.in*, *de*), obliques, *g.o.*, et releveur *r*, le nerf optique (*n.o.*), le tissu cellulo-graisseux et des vaisseaux. — On voit en *v*, une veine très volumineuse remplie de sang. La paroi inférieure n'est plus interrompue par la fente sphéno-maxillaire, la coupe passant en arrière de celle-ci. — *f.n.* fosses nasales, *ci* cavité innommée. Cette loge accessoire, dite fossette lacrymale, ne contient pas en réalité la glande lacrymale comme on l'admet généralement. Le bord supérieur de celle-ci ne remonte jamais aussi haut.



α) La **portion orbitaire** est située à la partie supéro-externe de l'orbite, au niveau de l'apophyse externe du frontal. Aplatie et ovalaire, elle répond au globe en dedans, au périoste en dehors, auquel elle est rattachée par quelques tractus fibreux (ligament suspenseur de Sæmmering).

β) La **portion palpébrale**, aplatie et allongée transversalement, est logée sous la conjonctive du cul-de-sac supérieur. En dehors, elle est en rapport avec le ligament palpébral externe qui la recouvre et, en dedans, avec le tendon du releveur. Il suffit, pour la faire saillir, de soulever fortement la paupière supérieure en haut et en dehors tandis que le sujet *regarde en bas*. Ses conduits excréteurs viennent déboucher à la partie supéro-externe du fornix. Une incision sur le bord supérieur du tarse en haut et en dehors la met à découvert (Voy. Ablation de la glande palpébrale).

γ) **Glandes du cul-de-sac**. — En outre de ces deux glandes, on trouve disséminées sous la conjonctive, entre le bord adhérent du tarse et le fornix, de nombreuses petites glandes acino-tubuleuses bien étudiées par A. Terson. Elles sont disposées parallèlement au cul-de-sac conjonctival en séries horizontales (glandes lacrymales accessoires) ; on en trouve aussi souvent dans l'épaisseur même du tarse, au-dessus des glandes de Meibomius.

En nombre variable, plus nombreuses à la paupière supérieure qu'à la paupière inférieure, elles sont toujours suffisantes pour assurer la lubrification de la cornée après l'ablation de l'une ou des deux glandes principales (orbitaire et palpébrale).

#### APPAREIL EXCRÉTEUR

Les larmes viennent se déverser à la partie inférieure des fosses nasales par le canal lacrymo-nasal, étendu de l'angle interne des paupières où il prend naissance par les points lacrymaux, au méat inférieur des fosses nasales.

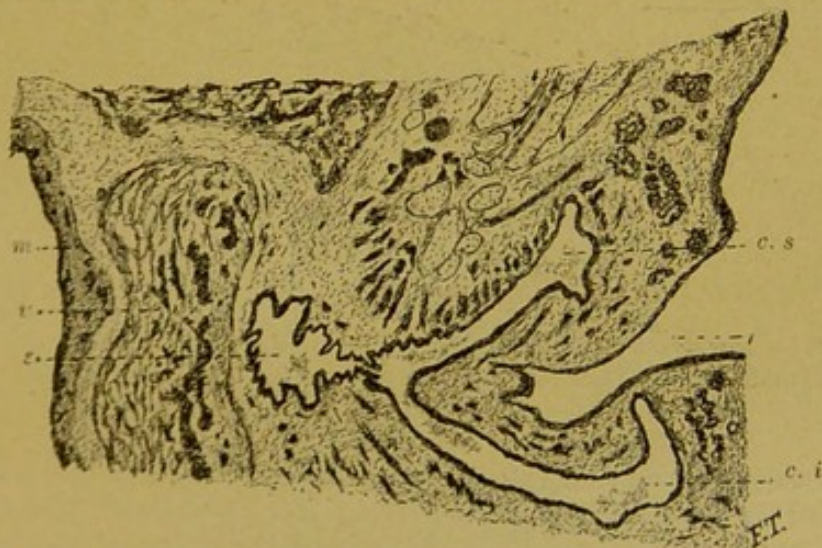

Fig. 323. — Canalicules lacrymaux et sac lacrymal. — Gross. : 6 à 7 D.

La coupe, verticale et transversale, intéresse à la fois les deux canalicules lacrymaux, supérieur (c. s.) et inférieur (c. i.), au moment où ils viennent s'ouvrir dans le sac (s.) par un orifice commun. Le sac est en rapport en dedans avec la paroi osseuse de l'unguis (u.), qui le sépare de la muqueuse des fosses nasales (m.). — f. Fente palpébrale.

α) **Points lacrymaux**. — Ils débouchent au sommet de la papille lacrymale, saillie conique située à la partie interne du bord libre des paupières



vers le repli semi-lunaire. Leur sommet est légèrement dirigé en arrière et le diamètre de leur orifice est d'un quart de millimètre pour le supérieur, un peu plus pour l'inférieur.

β) **Canalicules lacrymaux.** — Ils font suite aux points lacrymaux ; leur première portion, sensiblement verticale, de deux millimètres et demi de haut, se continue presque à angle droit avec une deuxième portion obliquement dirigée de bas en haut pour la paupière inférieure, de haut en bas pour la supérieure. Les deux canalicules, après s'être réunis en un seul conduit long de 1 à 2 millimètres, débouchent par un orifice commun dans la paroi externe du sac (fig. 323, s), à 2 ou 4 millimètres au-dessous du fornix.

γ) **Sac lacrymal.** — Aplati latéralement comme le canal lacrymal dont il n'est, en somme, que la partie supérieure prolongée, le sac occupe une petite loge osseuse, la gouttière lacrymale.

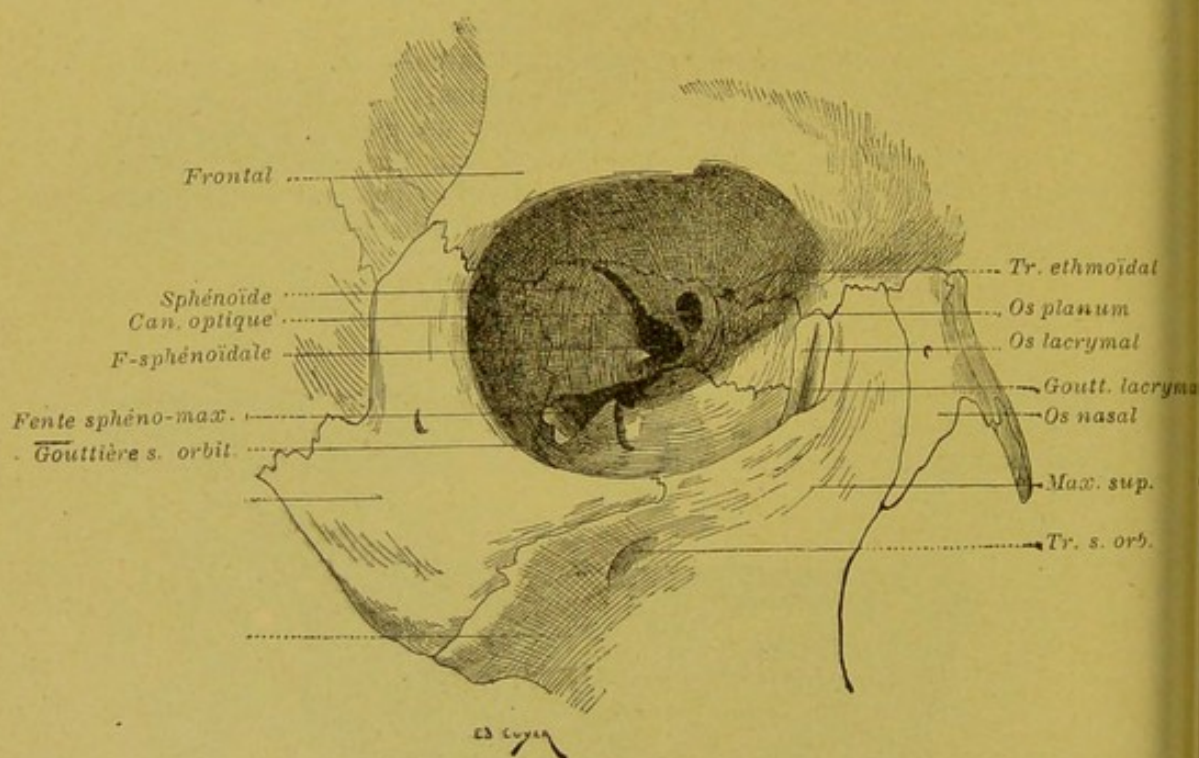


FIG. 324. — Parois osseuses de l'orbite droite montrant les détails de la gouttière lacrymale et les limites de la résection osseuse dans l'opération de Toti.

Sa moitié antérieure est formée par l'apophyse montante du maxillaire supérieur et limitée par la crête lacrymale antérieure, qui continue le rebord orbitaire inférieur. Sa moitié postérieure est constituée par l'unguis et limitée par la crête lacrymale postérieure, qui appartient à ce dernier os.

Entre ces deux crêtes, la gouttière lacrymale est ouverte latéralement et se continue en bas avec la partie osseuse du canal lacrymo-nasal.

Enfin le canal lacrymal osseux est complété par le cornet inférieur et se trouve ainsi constitué par 3 os ; l'unguis ou os lacrymal (fig. 324), l'apophyse montante du maxillaire supérieur et le cornet inférieur.

Vue par sa face interne la gouttière lacrymale se montre limitée également en avant et en arrière par deux saillies osseuses qui la ferment incomplètement : la proéminence lacrymale en avant, prolongement de l'apophyse



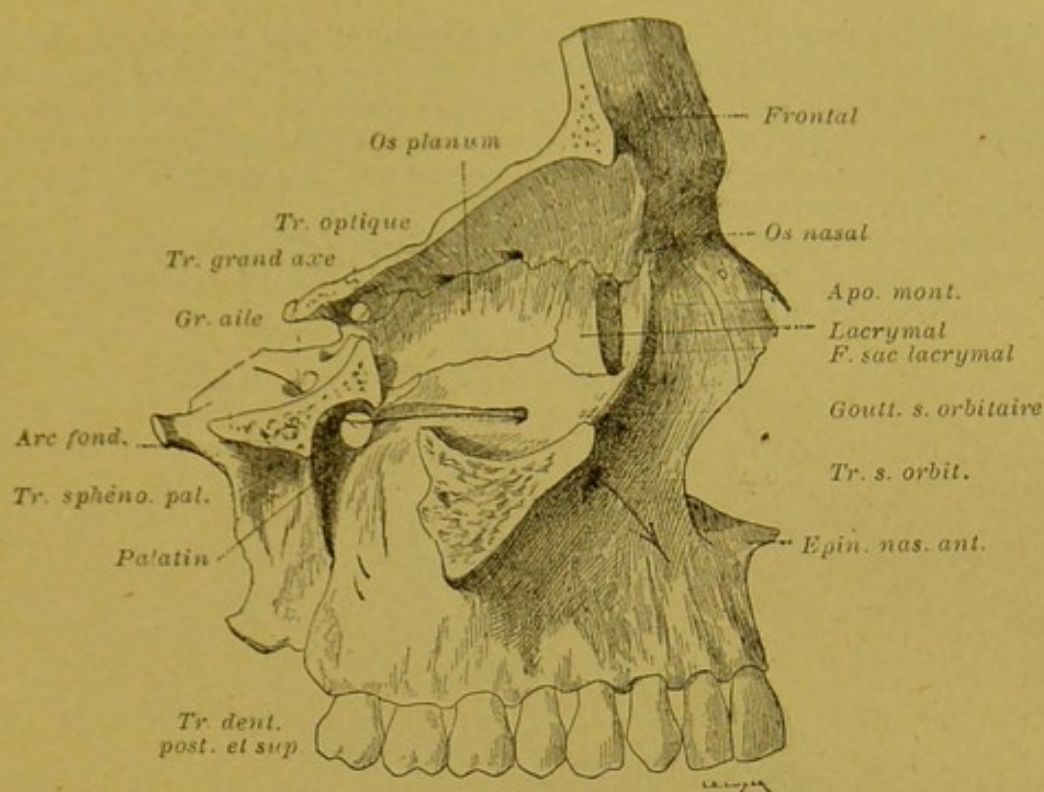


FIG. 325. — Paroi interne de l'orbite et fosse ptérygo-maxillaire. On voit en haut, au niveau du processus lacrymal, l'origine du canal osseux lacrymo-nasal.

montante, la lunule lacrymale en arrière, prolongement du bord antérieur du sinus maxillaire (fig. 326).

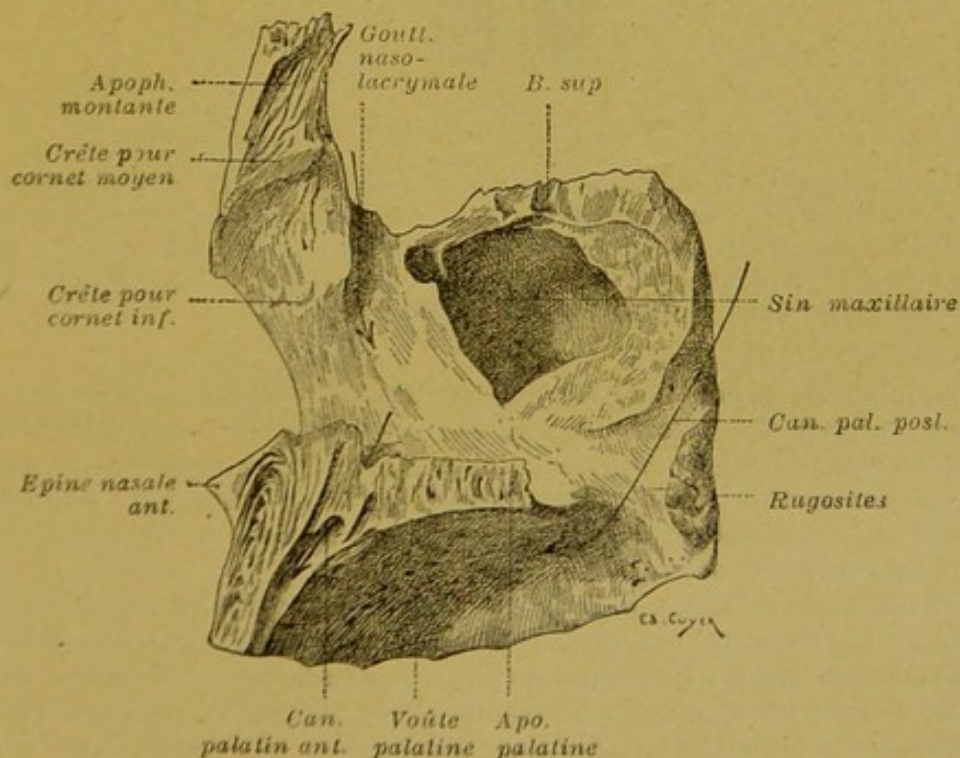


FIG. 326. — Face interne du maxillaire gauche. — Le cornet inférieur a été enlevé et montre la totalité de la gouttière lacrymale. On voit les rapports de la paroi interne ou nasale du sinus maxillaire avec le canal lacrymo-nasal.



La partie inférieure de la gouttière lacrymale est transformée en canal par l'insertion sur la face interne du maxillaire du cornet inférieur avec son processus lacrymal (fig. 326) et ceci marque la naissance du canal lacrymo-nasal osseux, qui parfois fait une saillie très appréciable sur la face interne de l'os, surtout à la suite de dacryocystite suppurée entraînant une périostite chronique hyperplastique.

Le conduit lacrymal forme sur la partie nasale du sinus maxillaire le *bourrelet lacrymal*, dont la disposition est variable suivant qu'il est plus ou moins saillant sur la paroi du sinus.

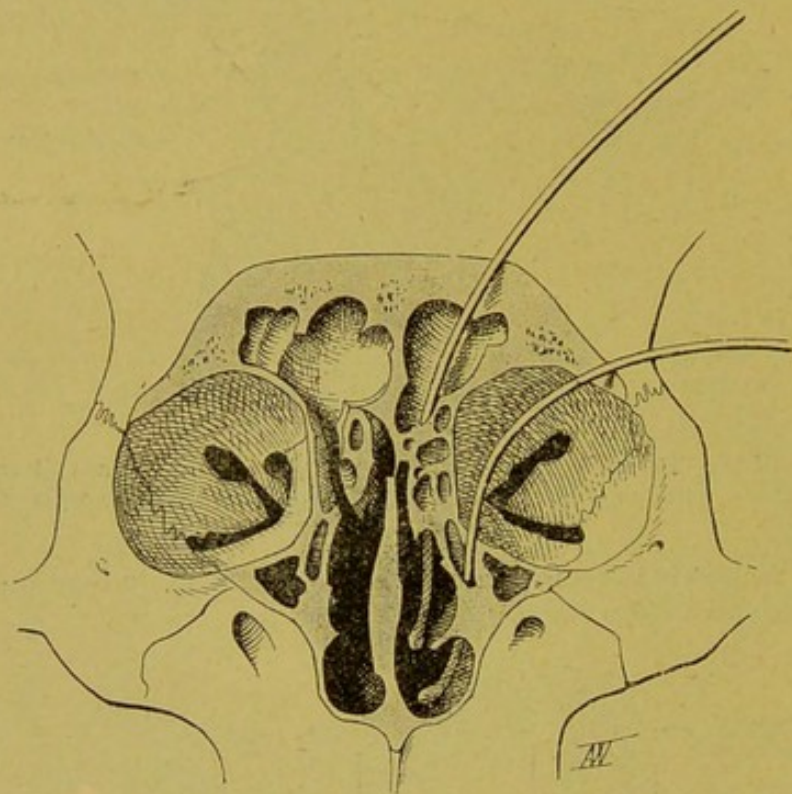


FIG. 327. — Coupe frontale de l'orbite montrant les rapports du canal lacrymo-nasal avec le cornet inférieur, le sinus maxillaire et les cellules ethmoïdales antérieures. Le cathéter supérieur, introduit dans le sinus frontal, a pénétré dans le canal fronto-nasal et vient ressortir dans le méat moyen. L'inférieur a pénétré dans le canal lacrymo-nasal et ressort dans le méat inférieur.

Les rapports de la gouttière lacrymale sont particulièrement intéressants. La paroi externe des fosses nasales, qui correspond au conduit lacrymal, occupe la partie antérieure du méat moyen. Cette région comprend dans son voisinage une série de cavités annexes constituant le labyrinthe ethmoïdal antérieur et la disposition des cellules de cette région de l'ethmoïde, qui confine au sinus frontal, varie suivant les sujets.

Parmi ces cellules l'une, la bulle ethmoïdale, concourt à former la gouttière de l'infundibulum, qui affecte un siège assez constant et une disposition anatomique assez uniforme. Elle limite en avant la gouttière unciformo-bullaïre, disposée entre la saillie plus ou moins accusée de la paroi externe du méat moyen, constitué par la bulle ethmoïdale, et en arrière par l'apophyse unciforme de l'ethmoïde qui soulève la muqueuse des fosses nasales.

Le point intéressant est le rapport de ces diverses cellules avec l'extrémité supérieure du conduit lacrymo-nasal.



Ces rapports varient suivant que le canal lacrymo-nasal est étroit ou distendu (Aubaret et Bonnefon).

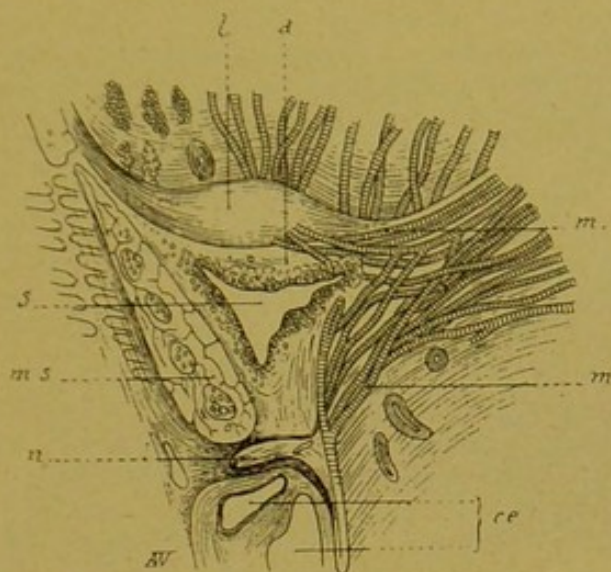


FIG. 328. — Rapports du sac lacrymal. — Coupe transversale schématique au niveau du ligament palpébral interne.

Le sac (s.) est en rapport en dedans avec la gouttière lacrymale, formée par la branche montante du maxillaire supérieur (m. s.) et la crête de l'unguis (u.); en avant avec le ligament palpébral interne (l.), qui lui adhère par sa face antérieure (a); en arrière avec les fibres du muscle lacrymal postérieur (m'). — m. Fibres du muscle lacrymal antérieur. — c. e. Cellules ethmoïdales.

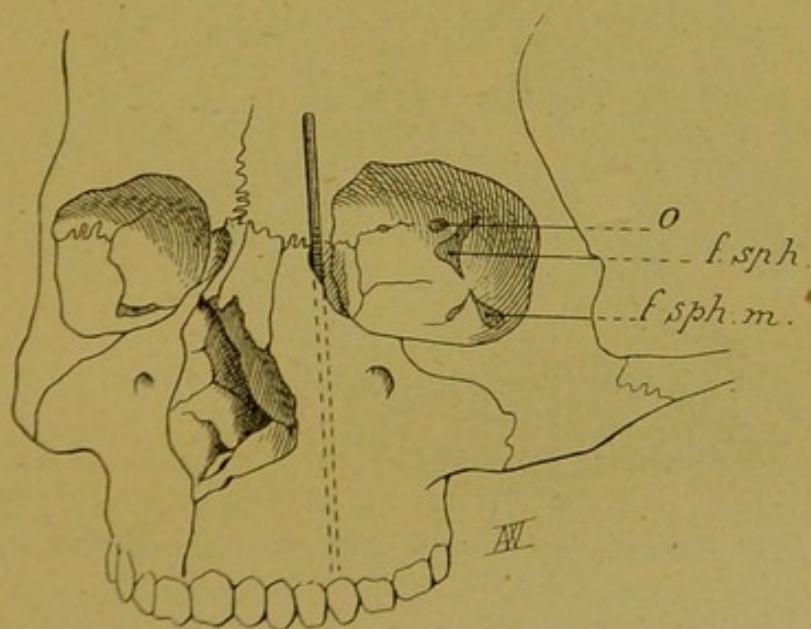


FIG. 329. — Direction du canal lacrymo-nasal.

Elle est représentée par une sonde introduite dans la gouttière lacrymale. — o. Trou optique. — f. sph. Fente sphénoïdale. — f. sph. m. Fente sphéno-maxillaire.

Dans les cas de canaux lacrymaux étroits, la bulle ethmoïdale et le méat semi-lunaire suivent un trajet toujours plus ou moins éloigné du conduit lacrymo-nasal. Il n'existe de rapports intimes que si l'unguis est saillant.



Au contraire dans les cas de canaux distendus, le sac lacrymal peut être

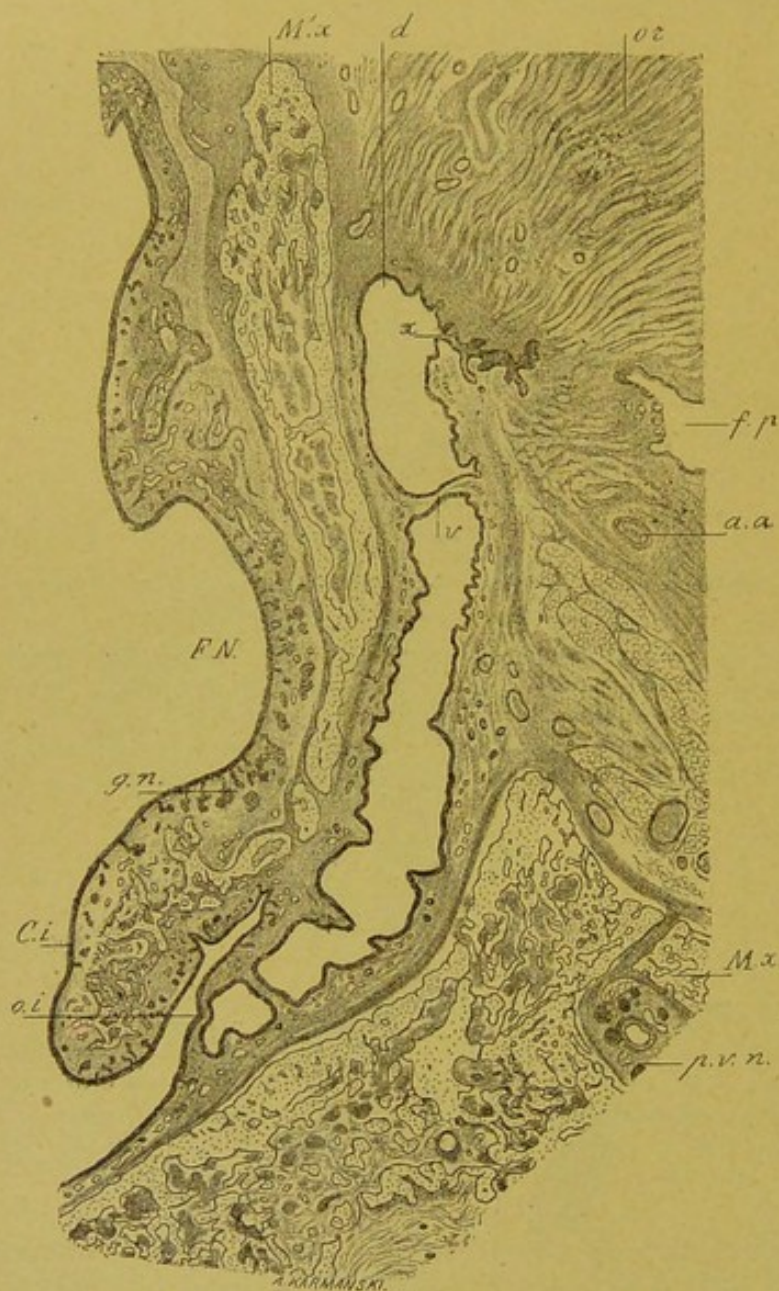

FIG. 330. — Coupe longitudinale du canal lacrymo-nasal d'un enfant de quatre mois (ROCHON-DUVIGNEAUD).

On voit tout à fait à la partie supérieure du canal le sommet du sac lacrymal (d.) avec l'orifice commun d'abouchement des deux canalicules (x). — *f. p.* Fente palpébrale. — *M. x.* Corps du maxillaire avec le paquet vasculo-nerveux sous-orbitaire (*p. v. n.*). — *M'x.* Apophyse montante du maxillaire. — *F. n.* Fosses nasales (méat moyen). — *C. i.* Cornet inférieur. — L'orifice inférieur du canal est encore oblitéré (*o. i.*). — *g. n.* Glandes de la muqueuse nasale. — *or.* Muscle orbiculaire.

presque complètement enveloppé par les cellules ethmoïdales, tout au moins au niveau de sa paroi interne et de son bord postérieur. Les radiographies



des conduits lacrymaux injectés avec une pâte bismuthée le montrent nettement <sup>1</sup>.

Plus bas, la gouttière lacrymale répond au méat moyen des fosses nasales. D'où cette déduction opératoire de s'adresser à la partie inférieure de la paroi interne du sac, et non à sa partie supérieure, si on veut établir une communication artificielle entre le sac et les fosses nasales, opération sur laquelle nous reviendrons.

En avant, il est en rapport avec le ligament palpébral interne (l.) (tendon direct de l'orbiculaire) qui le croise horizontalement à la jonction du tiers supérieur et des deux tiers inférieurs, lui adhère en ce point et divise ainsi le sac en deux régions, l'une sus-ligamenteuse plus petite, l'autre sous-ligamenteuse plus grande. Lors de dacryocystite, cette dernière seule se distend et constitue la tumeur lacrymale.

En arrière, il répond au tendon réfléchi de l'orbiculaire doublé du muscle de Horner; mais celui-ci, entièrement appliqué contre les canalicules, véritable muscle canaliculaire, n'a aucun rapport direct avec le sac.

δ) **Canal lacrymo-nasal.** — Étendu du rebord orbitaire au méat inférieur des fosses nasales dans lequel il vient déboucher, il est obliquement dirigé de haut en bas, de dedans en dehors et d'avant en arrière, présentant ainsi une double inclinaison, l'une transversale, l'autre antéro-postérieure. Son axe, prolongé en haut du côté du front, en bas vers l'arcade dentaire supérieure, passe à 2 centimètres en dehors de la ligne inter-sourcilière médiane et au niveau de la séparation de la première avec la seconde molaire (fig. 329).

Son orifice inférieur est distant de l'extrémité postérieure de la narine de 27 millimètres environ. Ses dimensions sont variables: il mesure 1 millimètre et demi à 2 millimètres de diamètre et 22 à 25 millimètres de longueur.

Il répond en avant à l'apophyse montante du maxillaire supérieur, en dehors au sinus maxillaire, dont il n'est séparé que par une mince lamelle osseuse facile à traverser, en dedans au méat moyen et plus bas au cornet inférieur (fig. 331).

Sa muqueuse offre de nombreux replis pouvant aller jusqu'à former des valvules; celles-ci, constantes chez l'enfant (fig. 330), ont disparu chez l'adulte.

#### PHYSIOLOGIE DE L'APPAREIL LACRYMAL

A l'état normal, abstraction faite du larmolement psychique où la sécrétion des larmes devient considérable, il y a équilibre parfait entre la sécrétion et l'excrétion. Le liquide, sécrété en petite quantité par les glandes lacrymales, après avoir lubrifié la conjonctive et la cornée, s'amasse au canthus interne dans le sac lacrymal; il pénètre dans les voies lacrymales, arrive à la partie inférieure des fosses nasales et s'évapore sous l'influence du courant respiratoire. Mais, que l'afflux devienne trop considérable ou l'excrétion insuffisante, l'équilibre est rompu; les larmes s'accumulent dans le cul-de-sac conjoncti-

1. AUBREY et BONNEFON, Rapports [du conduit lacrymo-nasal avec le méat moyen et la gouttière de l'infundibulum. *Arch. d'ophtalm.*, 1910, p. 469.



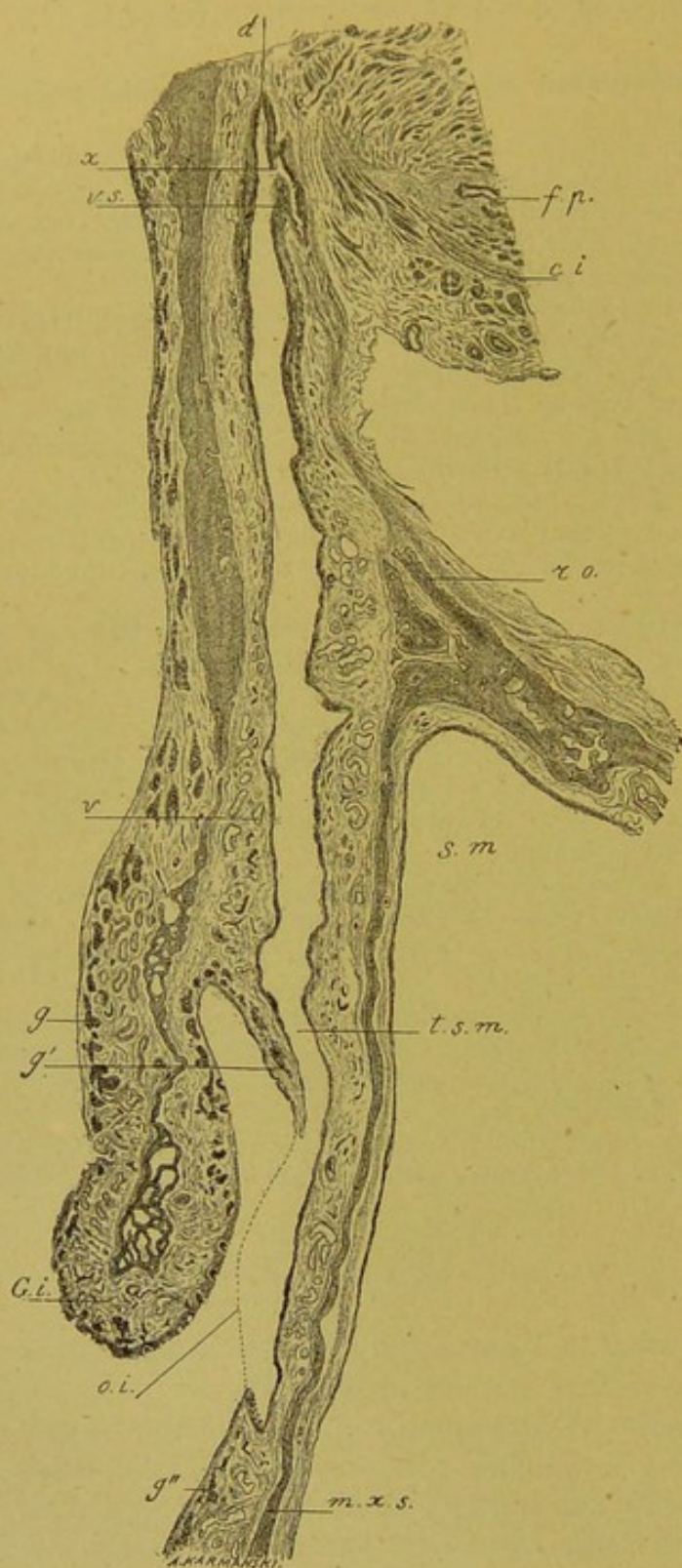


FIG. 331. — Canal lacrymo-nasal. Coupe longitudinale. Homme adulte (ROCHON-DUVIGNEAUD).

*C. i.* Canalicule lacrymal inférieur. — *r. o.* Rebord orbitaire inférieur. — *s. m.* Sinus maxillaire. — *g. g' g''* Glandes de la muqueuse nasale. La muqueuse lacrymale en est toujours dépourvue. — *v.* Veines. — La signification des autres lettres est la même que dans la fig. 330.



val puis s'écoulent le long de la joue, il y a *épiphora* ou *larmolement*.

**Causes du larmolement.** — Elles sont multiples. Ce peut être une hypersécrétion causée par une névrose (hystérie, tabes), une hypertrophie de la glande, d'origine réflexe et en rapport avec une affection des voies lacrymales; il s'agit le plus souvent d'un défaut d'excrétion, d'origine mécanique ou inflammatoire.

**CAUSES MÉCANIQUES.** — Elles siègent à l'origine des voies lacrymales (atrésie, oblitération, éversion des points lacrymaux, concrétions lacrymales), à leur terminaison: imperforation chez le nouveau-né donnant lieu à la dacryocystite congénitale, ou même chez l'adulte, lors de voussure externe trop considérable du cornet inférieur. La déviation de la cloison, les polypes, les synéchies du cornet avec le plancher des fosses nasales agissent dans le même sens, oblitérant ou rétrécissant l'orifice inférieur ou le canal en un point quelconque de son trajet.

**CAUSES INFLAMMATOIRES.** — Ce sont toutes les affections, le plus souvent infectieuses, capables de déterminer de l'inflammation de la muqueuse et de la rhinite. Elles se combinent souvent aux causes mécaniques.

**CAUSES EXTRA-NASALES.** — Ce sont l'atrésie, la sténose ou l'oblitération des canalicules lacrymaux par des concrétions, l'éversion de la paupière inférieure avec situation vicieuse du point lacrymal.

**LARMOIEMENT RÉFLEXE.** — Chez les enfants des troubles de dentition, en particulier au maxillaire supérieur, peuvent provoquer des phénomènes réactionnels et inflammatoires du côté de l'œil et du nez. Des caries dentaires et périostiques entraînent des troubles vaso-moteurs et sécrétoires par irritation du ganglion sphéno-palatin et du nerf maxillaire supérieur et des phénomènes réflexes; ils se traduisent par du larmolement et par l'irritation des nerfs sensitifs des cavités nasales. Aussi une rhinite s'annonce-t-elle souvent par du larmolement.

Les lésions traumatiques portant sur la racine du nez et la paroi externe de l'orbite (fractures directes par balles, ou indirectes), déterminent naturellement l'oblitération des canalicules lacrymaux; elles peuvent être le point de départ d'une dacryocystite.

La conséquence de l'épiphora, indépendamment de l'ectropion de la paupière inférieure qui vient souvent le compliquer, est la stagnation des larmes dans le canal lacrymo-nasal. La muqueuse du canal se congestionne, se tuméfie et bientôt on peut, par la pression sur le sac, faire refluer par les points lacrymaux un liquide louche, glaireux. La blennorrhée est constituée et une dacryocystite aiguë peut maintenant survenir avec ses diverses complications (fistule, carie, nécrose, etc.).

**Traitement.** — Le traitement local, auquel on ajoutera s'il y a



lieu le traitement de l'affection causale (carie osseuse d'origine syphilitique ou tuberculeuse, altération des fosses nasales, tumeurs, etc.), consistera tout d'abord à rétablir les voies d'excrétion. Puis, celui-ci étant demeuré sans effet ou insuffisant, ou s'il s'agit d'un larmolement nettement hypersécrétoire, on s'adressera à l'appareil sécréteur.

## § 2. — OPÉRATIONS SUR L'APPAREIL EXCRÉTEUR

La première indication à remplir est de rétablir la perméabilité du canal lacrymo-nasal par les *injections modificatrices* ou le *cathétérisme*, après avoir *dilaté et incisé* les points lacrymaux. Si ces moyens échouent et lors de suppuration, on s'adressera au sac qui sera incisé soit par l'extérieur, soit par l'intérieur, ou même détruit (cautérisation, extirpation du sac).

### 1<sup>o</sup> OPÉRATIONS TENDANT A RÉTABLIR LA PERMÉABILITÉ DES VOIES LACRYMALES (TRAITEMENT CONSERVATEUR)

#### DILATATION ET INCISION DES POINTS LACRYMAUX

**Dilatation.** — A Bowman revient le mérite d'avoir préconisé en 1857 la dilatation graduelle des canalicules lacrymaux et du canal nasal par les voies naturelles pour le traitement du larmolement simple. La thérapeutique rationnelle des affections lacrymales date de cette époque et de la vulgarisation de la méthode de Bowman.

Le sujet est assis en face du chirurgien et une goutte d'une solution de cocaïne à 5 p. 100 instillée au préalable. Le malade regardant en haut, l'opérateur, avec l'index gauche, abaisse la paupière inférieure en bas et en dehors, de manière à tendre le bord palpébral, tandis qu'avec le stylet conique tenu de la main droite il cherche à pénétrer dans le point lacrymal inférieur. Celui-ci est quelquefois si étroit qu'on ne peut l'apercevoir qu'à la loupe, ou même il est complètement oblitéré. S'il est invisible, on enfonce perpendiculairement le stylet au sommet de la papille lacrymale, là où doit être l'orifice lacrymal, et il est rare que l'instrument ne tombe pas dans le conduit. Dès qu'il a pénétré à 1 ou 2 millimètres de profondeur, on abaisse la main, faisant exécuter au stylet un mouvement de rotation de 90° environ, et celui-ci est alors poussé doucement de bas en haut et de dehors en dedans, parallèlement au bord libre de la paupière inférieure, vers la paroi interne du sac lacrymal. Il est



laissé quelques minutes en place et retiré dès que la dilatation est jugée suffisante.

**Incision.** — **TECHNIQUE.** — On peut se borner à la dilatation simple avant de procéder au lavage ou au cathétérisme des voies lacrymales, mais l'orifice primitivement élargi revient sur lui-même et il est préférable de faire suivre cette première manœuvre de l'incision des points lacrymaux.



FIG. 332. — Couteau boutonné de Weber.

Déposant alors le stylet conique et la paupière étant toujours attirée en bas et en dehors avec l'index gauche, on pénètre dans le canal avec le couteau boutonné de Weber (fig. 332) : l'instrument, introduit le tranchant en haut et un peu en dedans, est poussé obliquement et on relève légèrement le manche de manière à sectionner la partie interne de l'orifice palpébral. Le tranchant est d'autant plus relevé que l'on veut donner à la section une étendue plus considérable.

Elle sera dirigée un peu en dedans du bord libre. On se basera d'ailleurs sur la situation du point lacrymal, qui peut être éversé ou inversé : la section sera dirigée un peu en dedans dans le premier cas, en dehors dans le second.

La section doit être petite : 1 à 2 millimètres suffisent. Les sections trop larges, autrefois conseillées par Bowman et étendues jusqu'à l'angle interne, n'ont souvent d'autre effet que d'augmenter le larmolement.

L'hémorragie est insignifiante et un pansement est inutile. On introduira de nouveau le stylet le lendemain, afin d'éviter l'accolement des lèvres de la plaie.

La dilatation de l'orifice supérieur est identique. Tandis que le malade regarde en bas, l'opérateur attire fortement en haut et en dehors la paupière supérieure ectropionnée, de manière à tendre le bord palpébral, et pénètre dans le canalicule avec la sonde conique obliquement dirigée en haut et en dedans. puis en bas et en dedans. Le couteau suit ensuite le même trajet ; il faut alors bien relever la paupière afin de ne pas inciser le tégument qui forme bourrelet au-devant de la lame.

**INDICATIONS.** — 1<sup>o</sup> L'opération sera pratiquée tout d'abord avant de procéder au lavage et au cathétérisme méthodique des voies lacrymales ;

2<sup>o</sup> Dans tous les cas d'éversion, d'inversion ou d'oblitération des points lacrymaux, indépendamment des opérations plus complètes qui peuvent être dirigées ensuite contre l'affection causale ;



3° Dans les rétrécissements des canalicules, quelle qu'en soit la nature<sup>1</sup>.

#### LAVAGE ET CATHÉTÉRISME DES VOIES LACRYMALES

Les deux méthodes marchent de pair et se complètent. La première a pour but de modifier la muqueuse et d'éliminer les germes infectieux contenus dans la sécrétion pathologique ; la seconde est dirigée contre le rétrécissement du canal.

##### A. — *Lavage.*

MANUEL OPÉRATOIRE. — Après avoir dilaté et incisé les points lacrymaux, l'opérateur, placé en face du sujet, pénètre avec la petite aiguille courbe de la seringue en verre stérilisable dans le canalicule inférieur (fig. 333).

L'aiguille est enfoncée assez profondément jusque dans la région du sac, tandis que l'index attire la paupière inférieure en bas et en dehors. Prenant point d'appui sur la joue avec le petit doigt (fig. 333), l'opérateur pousse *très lentement* le piston de la seringue en recommandant au malade de pencher la tête en avant au-dessus du petit bassin qu'il tient sous le menton.

Plusieurs cas peuvent se présenter :

a) Le liquide s'écoule par la narine correspondante, d'autant plus facilement que le canal est peu ou pas rétréci.

b) L'injection ne passe pas et l'opérateur éprouve une résistance anormale. Redoubler alors de prudence et pousser *très doucement* pour essayer de vaincre l'obstacle, mais en évitant surtout, par une pression trop brusque, d'injecter le liquide dans le tissu cellulaire de la paupière. L'accident se révèle aussitôt par l'œdème et l'infiltration du tissu et par une douleur très vive, d'autant plus intense que le liquide injecté est plus irritant<sup>2</sup>.

1. — *Oblitération des canalicules lacrymaux.* — Elle est obtenue par la ligature du canalicule. On traverse, avec une fine aiguille munie de soie, la paupière à 2 millimètres du bord libre et un peu en dedans du point lacrymal ; les deux chefs du fil sont noués solidement au-dessus du bord libre et le canalicule se trouve oblitéré. Le fil est enlevé le quatrième jour.

La cautérisation du canalicule au thermo-cautère ou au galvano-cautère donne le même résultat. L'aiguille rougie est enfoncée dans le canalicule à une profondeur de 4 millimètres environ. L'opération supprime momentanément la communication entre les voies lacrymales et le cul-de-sac conjonctival et peut être indiquée lors de blennorrhée légère du sac, si une opération sur le globe est nécessaire ou comme traitement de la fistule lacrymale (Velpeau). Elle est peu employée.

2. On ne saurait pousser le piston trop doucement, tant que les premières gouttes ne viennent pas ressortir par la narine. L'injection dans le tissu cellulaire à travers une éraillure de la paroi peut alors survenir ; mais elle se réduit à



c) Le liquide ressort par le point lacrymal supérieur, preuve que l'obstacle siège dans le sac ou au-dessous de lui et que les canalicules lacrymaux sont respectés.

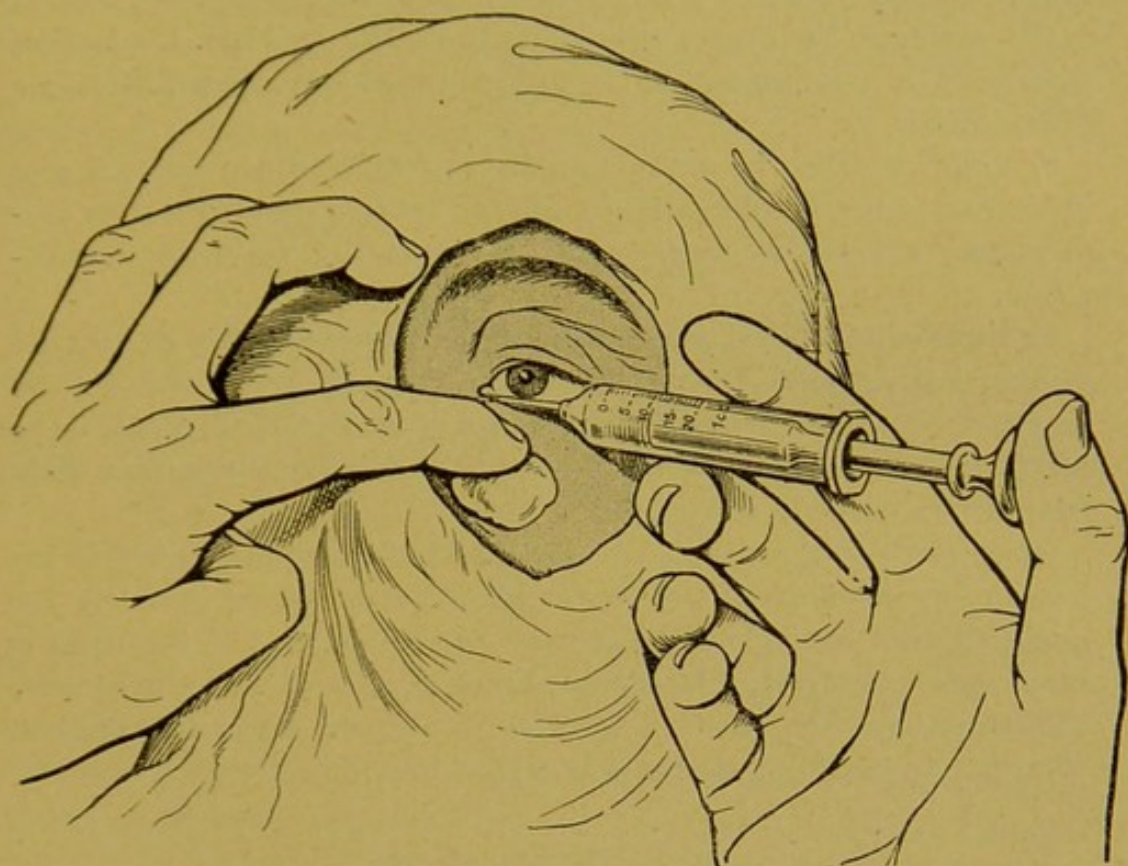


FIG. 333. — *Lavage des voies lacrymales.*

L'injection est poussée lentement tandis que l'index gauche presse sur la région du sac pour empêcher le liquide de pénétrer dans le tissu cellulaire de la paupière.

INDICATIONS. — a) Le lavage est indiqué comme opération préliminaire avant toute intervention sur les voies lacrymales. Ce lavage *explorateur* nous renseigne sur la présence ou l'absence d'un rétrécissement, sur son siège et même sur son degré. Cette conduite n'est pas généralement adoptée ; mais elle nous paraît préférable au cathétérisme d'emblée, toujours brutal et capable d'amener des désordres.

Le liquide injecté sera peu irritant ; on se servira d'une solution de

quelques gouttes : si, en effet, le piston descendant lentement, le liquide injecté ne ressort ni par la narine ni par le canalicule supérieur, il doit nécessairement pénétrer hors des voies lacrymales et il est bon de s'arrêter aussitôt.

L'injection de tout ou partie du contenu de la seringue dans ce tissu, toujours due à une maladresse du chirurgien, est vivement ressentie par le malade.

Cette petite complication ne nécessite d'ailleurs aucun traitement spécial ; l'œdème disparaît dans les deux ou trois jours qui suivent à moins que le liquide injecté ne soit très irritant (solution de nitrate d'argent par exemple). Elle entraîne alors des douleurs atroces pendant plusieurs heures et un œdème réactionnel qui persiste assez longtemps.



sulfate de zinc à 1 p. 300 ou 500 ou d'eau salée (sérum physiologique).

b) Dans le but d'anesthésier le canal avant le cathétérisme. On injecte quelques gouttes d'une solution de cocaïne à 3 p. 100 avec la petite seringue de Pravaz munie d'une canule spéciale. L'injection détermine le gonflement de la muqueuse et rend le cathétérisme plus difficile.

c) Pour modifier la muqueuse. La méthode trouve surtout son indication dans la blennorrhée du sac lorsque les voies sont perméables ; s'il y a rétrécissement, elle sera combinée au cathétérisme.

Le liquide injecté est plus ou moins caustique : sulfate de zinc à 1 ou 2 p. 100, argyrol à 1 p. 100, nitrate d'argent à 1 p. 100, 1 p. 50 ou à 1 p. 40. Il est prudent, si on emploie le nitrate d'argent, de se servir des sondes creuses de Wecker afin d'éviter l'irritation de la conjonctive ou de la cornée.

On laissera toujours un intervalle de quelques jours entre les injections si elles doivent être répétées, et elles ne seront jamais pratiquées aussitôt après le cathétérisme. Le liquide, injecté immédiatement après, pourrait, à la faveur d'une déchirure de la muqueuse s'infiltrer dans les tissus voisins et provoquer, avec une douleur vive, une tuméfaction de toute la région maxillaire.

### B. — Cathétérisme.

On emploie les sondes métalliques de Bowman numérotées de 1 à 6, 8, 10 et 12 (fig. 334). On se servira de préférence du n° 3 pour le cathétérisme explorateur. Ce numéro passe facilement dans un canal normal. De plus il franchit un point rétréci souvent avec plus de



FIG. 334. — Sonde métallique de Bowman.

facilité qu'une sonde d'un calibre inférieur et risque moins de blesser la muqueuse ou de faire fausse route.

TECHNIQUE. — Le sondage est pratiqué par le canalicule inférieur ou par le supérieur.

Nous décrirons tout d'abord la première méthode ; la seconde est sensiblement identique. Nous supposons le cathétérisme pratiqué sur l'œil gauche, l'opération étant un peu plus facile de ce côté.

Premier temps. — Le point lacrymal inférieur est dilaté et incisé, le canal est anesthésié ou non, et la commissure externe est attirée



en bas et en dehors de manière à tendre le bord palpébral. L'opérateur, assis en face du patient, pénètre avec la sonde, préalablement recourbée en avant, stérilisée et enduite de vaseline, dans le point lacrymal. La sonde est poussée doucement dans le canalicule, d'abord à peu près verticalement de haut en bas, puis obliquement en haut et en dedans jusqu'à la paroi interne du sac, comme pour la dilatation simple des points lacrymaux (fig. 335).

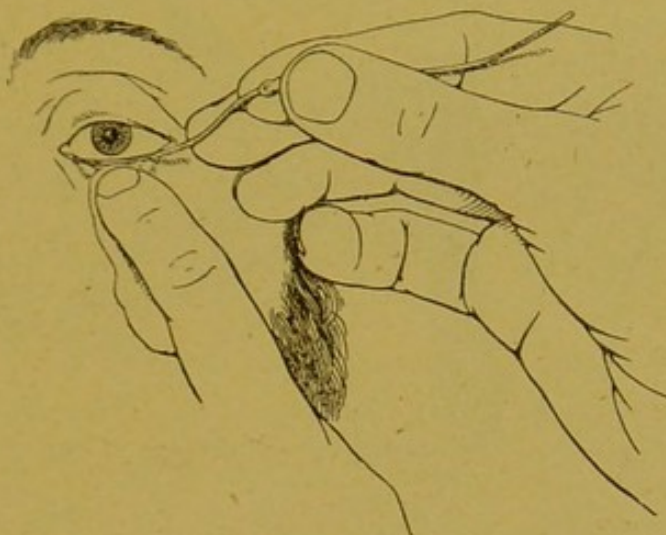


FIG. 335. — Cathétérisme. Introduction de la sonde. Œil gauche. Premier temps.

L'index gauche abaisse la paupière inférieure en bas et en dehors avec un petit tampon de coton hydrophile. La sonde est enfoncée obliquement de bas en haut et de dehors en dedans.

Son extrémité doit venir buter contre cette paroi qui donne une sensation osseuse et *l'instrument ne doit pas être redressé auparavant*. Dans le cas contraire on sent, en cherchant à pousser la sonde, qu'elle bute contre un obstacle élastique; si on veut à forcer l'obstacle on voit se former des plis de la peau au-dessus du canalicule.

On tenterait alors de pousser doucement l'instrument en dirigeant la pointe alternativement le long de l'une ou de l'autre de ses parois; mais on ne doit relever la sonde que lorsque son extrémité vient buter contre la paroi interne du sac, contre l'os unguis; ceci est de toute importance.

*Deuxième temps.* — L'instrument est alors redressé de 90° environ (fig. 336), et enfoncé obliquement de *haut en bas*, de *dedans en dehors* et *d'avant en arrière* suivant la direction du canal, dont l'obliquité est assez bien indiquée par le sillon naso-labial, auquel la sonde doit rester parallèle. Le moment délicat consiste dans le passage du sac dans le canal nasal, d'ordinaire rétréci. Souvent alors la partie rétrécie est précédée d'une excavation en cul-de-sac dans laquelle la sonde peut pénétrer, ce qu'on reconnaîtra à la résistance



élastique éprouvée. C'est là une affaire de tâtonnement ; on avancera prudemment en ayant soin de ne jamais forcer.

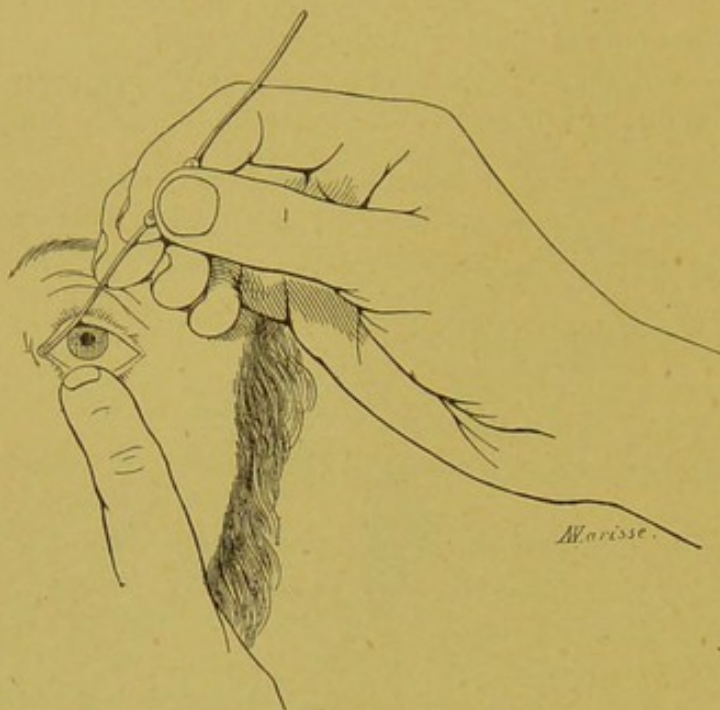


FIG. 336. — Cathétérisme. Œil gauche. Début du deuxième temps.

La sonde, après avoir buté contre la paroi interne du sac lacrymal, est redressée.

*Troisième temps.* — Ce point franchi, la paupière inférieure est relâchée et on enfonce doucement la sonde dans la direction du canal, en suivant autant que possible la paroi postérieure (fig. 338). On se rappellera que l'axe de ce dernier coupe en haut la tête du sourcil à 2 centimètres en dehors de la ligne médiane et se termine en bas entre la première et la seconde molaire (fig. 337)<sup>1</sup>. L'instrument est enfoncé lentement jusqu'à ce que l'on éprouve une résistance assez considérable, quelque peu osseuse, qui indique que l'extrémité de la sonde a franchi l'orifice inférieur. A ce moment sa partie plate et ovale, située à la partie médiane, correspond d'ordinaire chez les adultes à la tête du sourcil ; l'autre extrémité courbée demeurée libre regarde en avant et un peu en dehors (fig. 339).

L'instrument est laissé en place *un quart d'heure environ*, car la sonde a une triple action : elle dilate mécaniquement le conduit, facilite le courant lacrymal de la conjonctive vers le nez et surtout modifie la muqueuse. Celle-ci étant légèrement comprimée, le tissu

1. Cette direction du canal présente de nombreuses variations individuelles. En haut il peut se rapprocher davantage de la ligne médiane et s'en écarter en bas ; il vient alors aboutir à l'intervalle qui sépare la 2<sup>e</sup> de la 3<sup>e</sup> molaire. Cette disposition s'observe chez les très jeunes sujets et chez les vieillards.



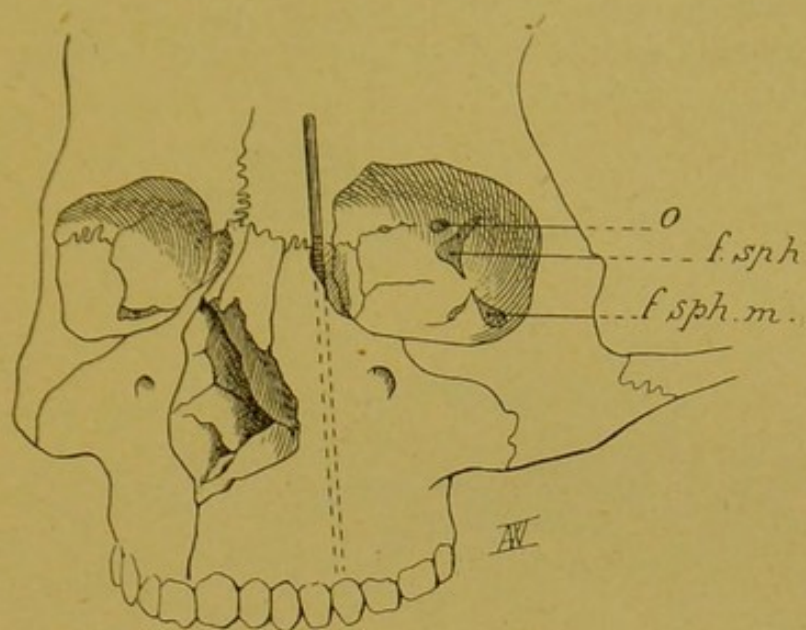


FIG. 337. — Direction du canal lacrymo-nasal.

Elle est représentée par une sonde introduite dans la gouttière lacrymale. — O. Trou optique. — f. sph. Fente sphénoïdale. — f. sph. m. Fente sphéno-maxillaire.

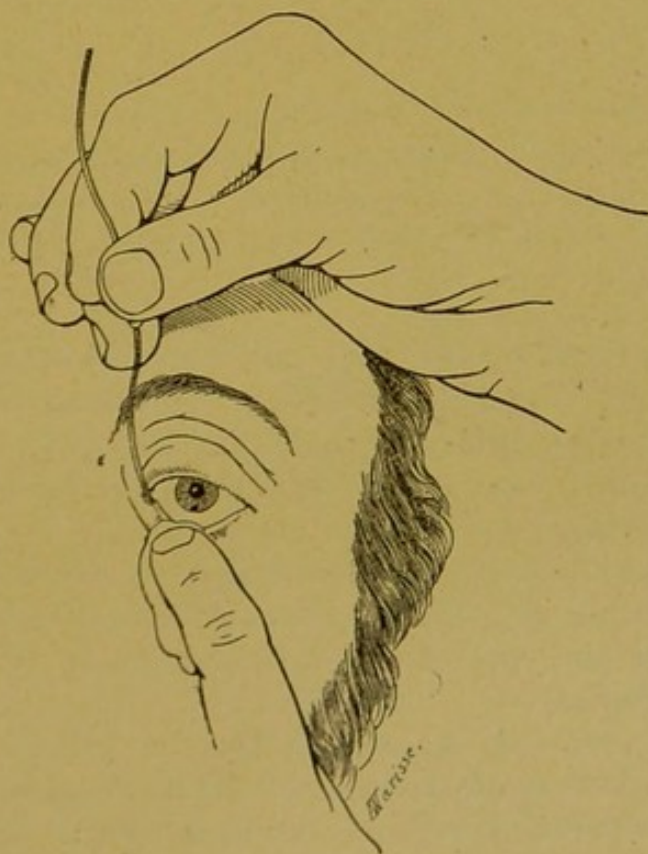

FIG. 338. — Cathétérisme. Œil gauche. Deuxième et troisième temps.

La sonde est enfoncée lentement dans la direction du canal lacrymo-nasal, de haut en bas, d'avant en arrière et de dedans en dehors.



caverneux sous-muqueux se vide en partie; puis la sonde une fois retirée, le courant artériel devient plus intense et la résorption des exsudats se trouve activée<sup>1</sup>.

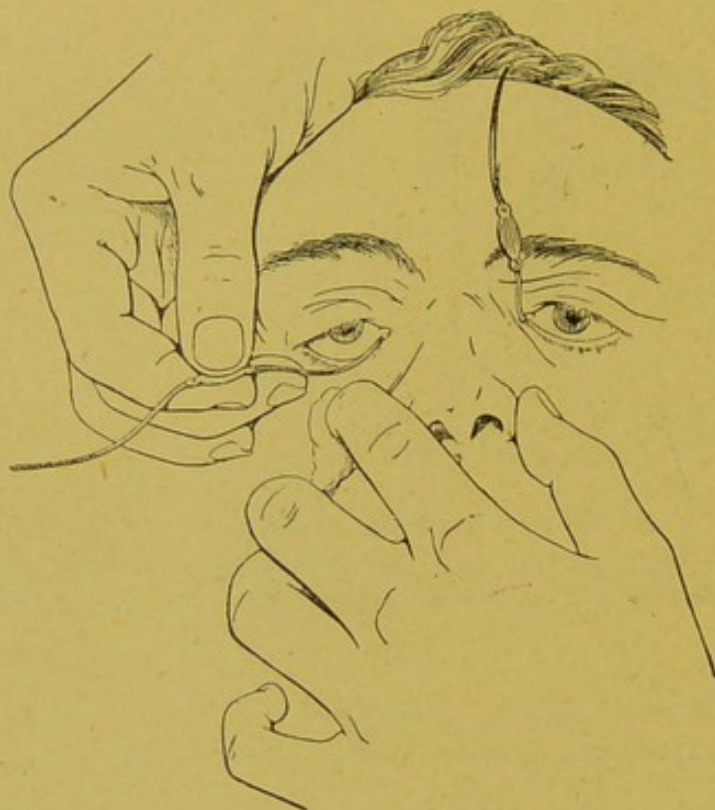

FIG. 339. — Cathétérisme. Œil droit. Premier temps.

La sonde est en place à gauche. A droite, la sonde est introduite et poussée obliquement de bas en haut et de dehors en dedans vers la paroi interne du sac.

Pour enlever l'instrument, tandis que la main gauche appuyée en arrière sur la tête du malade s'oppose au recul de ce dernier, avec la droite on saisit l'extrémité de la sonde entre le pouce et l'index et on la retire *lentement*, sans aucune secousse. L'extraction rapide est douloureuse et risque de blesser la muqueuse.

Il est bon dans tous les cas, pour éviter cet accident, de recommander au malade de ne pas se moucher aussitôt après le cathétérisme, d'autant plus que la démangeaison nasale qu'il ressent l'y pousse généralement.

Les séances sont répétées tous les deux ou trois jours; à mesure que le passage de la sonde devient plus facile, on passe à un numéro plus fort, en évitant de jamais forcer afin d'éviter les déchirures de la

1. La dilatation forcée, préconisée autrefois, est à rejeter. Elle se faisait avec la sonde biconique de Weber ou à l'aide de tiges de laminaire qui, introduites dans le canal, se gonflaient sous l'influence de l'humidité (Critchett père).



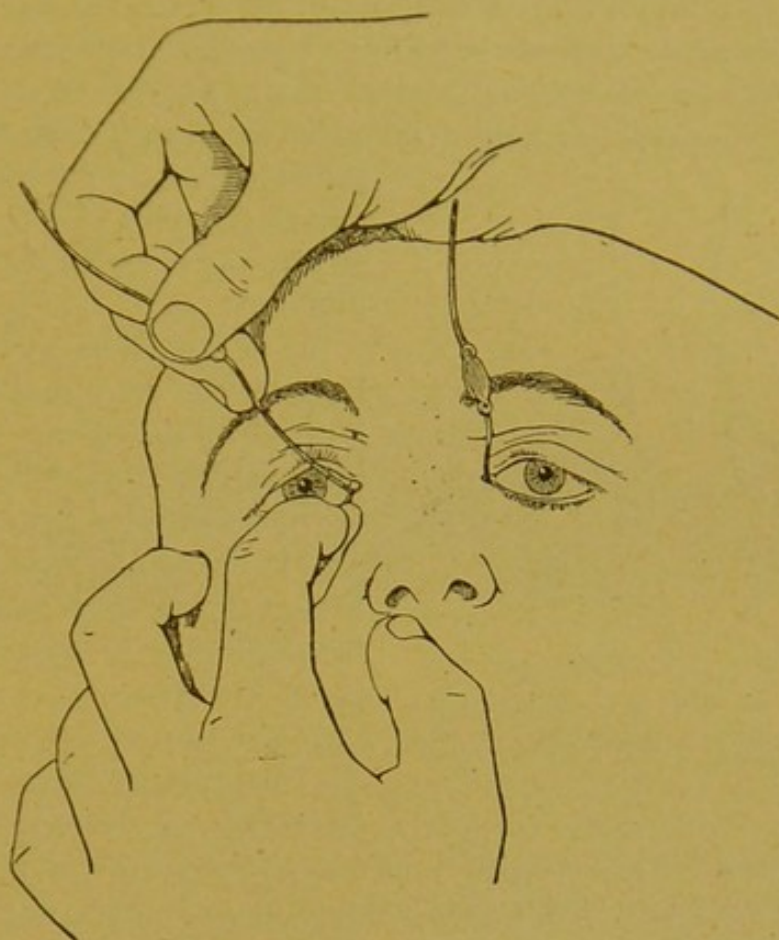

FIG. 340. — Cathétérisme. Œil droit. Début du deuxième temps.  
La sonde, après avoir buté contre la paroi osseuse, est redressée.

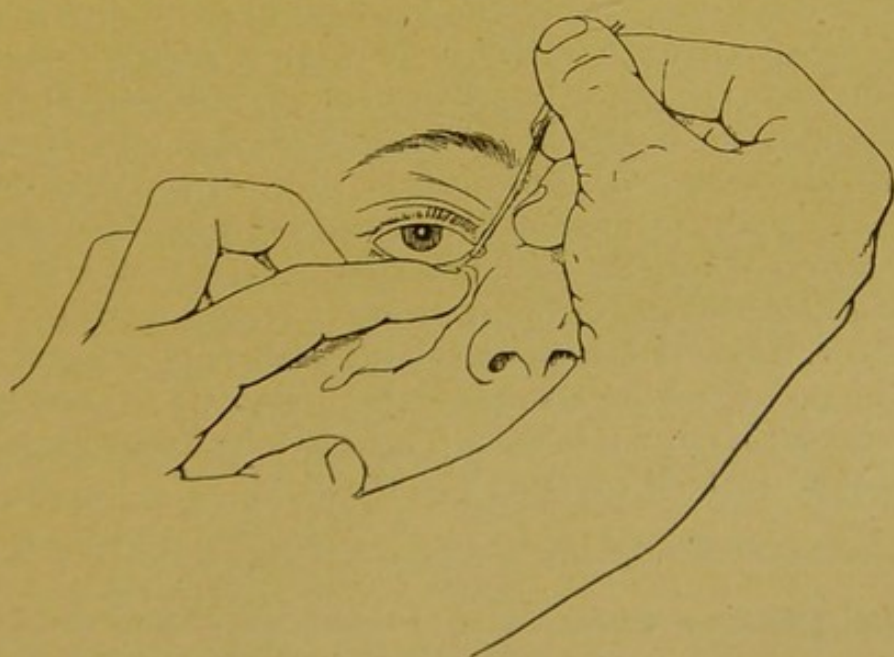


FIG. 341. — Cathétérisme. Œil droit. Deuxième et troisième temps.  
La sonde est enfoncée dans le canal lacrymo-nasal.



muqueuse. L'emploi de gros calibres, 8, 10 et 12, recommandé par Poulard, donne d'excellents résultats. L'amélioration survient rapidement. Mais le patient sera prévenu que la guérison n'est pas définitive, car le rétrécissement tend à se reproduire. Comme pour le

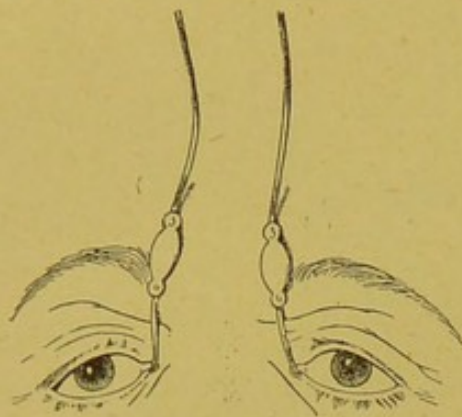

FIG. 342. — Cathétérisme.

Les sondes sont en place. Leur partie renflée médiane repose sur la tête du sourcil.

cathétérisme de l'urèthre on espacera donc les séances de plus en plus sans les abandonner complètement.

On se rappellera que le cathétérisme est une méthode toujours brutale, d'une technique assez difficile et qu'il expose à des fausses routes (voy. plus bas). Aussi devra-t-on se contenter tout d'abord d'un cathétérisme incomplet, *cathétérisme d'épreuve* en quelque sorte, dans lequel on se borne au premier temps. La sonde est enfoncée jusqu'à la paroi interne du sac mais n'est

pas redressée. On est certain, dans ces conditions, de ne pas faire de fausse route ; on ne détermine aucune douleur et le plus souvent l'opération suffit, le rétrécissement, dans la majorité des cas, se trouvant à l'abouchement du canalicule dans le sac.

COMPLICATIONS. — 1° La sonde est arrêtée en un point de son trajet, soit par un rétrécissement véritable, soit souvent par un simple repli de la muqueuse. On cherche alors par de *petites pressions douces*, en suivant la paroi postérieure du canal, à dégager l'extrémité, mais sans jamais appuyer trop fortement. Il suffit souvent de quelques minutes pour vaincre la résistance. Si la sonde reste arrêtée, on essaiera un calibre inférieur, mais on se gardera d'employer des numéros trop fins, qui blessent la muqueuse et passent plus difficilement. En cas d'insuccès et si l'obstacle siège au niveau du sac, on tentera le cathétérisme par le canalicule lacrymal supérieur.

La sonde, même arrêtée en un point, est laissée en place un quart d'heure sans chercher à aller plus loin. Puis les jours suivants on pratique un nouveau cathétérisme et on arrive finalement à introduire dans tout le canal une sonde n° 3 ou 4<sup>e</sup>.

1. Ce procédé de douceur est bien supérieur à la *stricturotomie* de Stilling, employée lors de rétrécissement prononcé. Le couteau spécial (fig. 343) est introduit dans le sac le tranchant en avant, puis en arrière, et exécute trois ou quatre sections longitudinales dans différents sens. L'incision intéressant à la fois la muqueuse et le tissu caverneux sous-jacent, une hémorragie



FIG. 343. — Couteau de Stilling.



Le cathétérisme par le point lacrymal supérieur est identique. La paupière supérieure est fortement attirée en haut et en dehors, la sonde est introduite d'abord obliquement de haut en bas et de dehors en dedans, jusqu'à la paroi interne du sac, puis redressée (fig. 344).

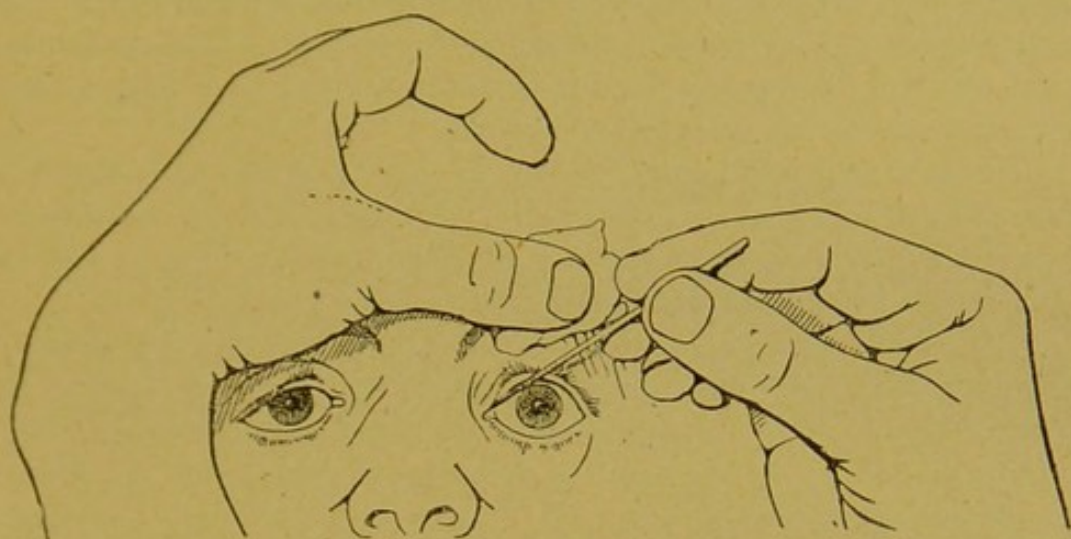


FIG. 344. — Dilatation du point lacrymal supérieur. Œil gauche.

L'index gauche attire fortement la paupière en haut et en dehors, tandis que le stylet dilateur, tenu de la main droite, est poussé obliquement vers le sac.

L'angle formé ici par le canalicule avec le sac étant beaucoup moins aigu, il n'est pas nécessaire d'imprimer à la sonde un mouvement de rotation aussi accentué que tout à l'heure et son passage du sac dans le canal nasal est plus facile.

L'orifice d'entrée du canalicule dans le sac se trouve donc moins tiraillé au moment du redressement. Mais l'introduction de la sonde par le point lacrymal inférieur est un peu plus aisée : le canalicule inférieur, plus large, permet l'emploi d'un plus fort calibre et on commencera par lui le cathétérisme, sauf en cas d'obstacle à l'essayer par le point supérieur.

2° La sonde, même de très fin calibre, ne passe qu'avec beaucoup de peine et est très difficile à retirer. Mieux vaut, en pareil cas, renoncer aux sondages ultérieurs, souvent impossibles et qui ne donnent aucune guérison durable.

3° *Déchirures de la muqueuse.* — Elles sont déterminées par un cathétérisme trop brutal, par l'emploi de sondes trop volumineuses ou trop fines, ou par le retrait brusque de la sonde. Elles se font surtout aux points rétrécis, se révèlent par une douleur vive, s'ac-

abondante en est la conséquence et la paupière inférieure s'infiltre de sang.

Aussitôt après, il est possible d'introduire une sonde n° 6 et d'obtenir la guérison après quelques séances. Mais le cathétérisme ultérieur est nécessaire si on veut éviter la formation de nouveaux rétrécissements déterminés par ces incisions multiples (Panas).



compagnent d'hémorragies et peuvent être le point de départ de nouveaux rétrécissements. On ne saurait donc procéder avec trop de douceur.

4° *Fausses routes.* — La sonde, mal dirigée, perfore le canalicule et pénètre dans l'épaisseur de la paupière ou glisse entre la muqueuse et le périoste si l'instrument est redressé avant qu'il ait atteint la paroi interne du sac. On l'a vue perforer l'unguis et pénétrer dans les fosses nasales ou même dans l'orbite.

L'accident se produit souvent lors de carie osseuse et le cathétérisme doit être rejeté en pareil cas. Outre les accidents inflammatoires et infectieux qui peuvent survenir, de nouveaux rétrécissements se forment et une première fausse route expose à de nouvelles.

5° *Accidents nerveux.* — Il n'est pas rare de voir le cathétérisme entraîner une légère perte de connaissance pouvant aller jusqu'à la syncope chez les sujets impressionnables. On a signalé la mydriase.

INDICATIONS. — Rétrécissement des voies lacrymales, à condition qu'elles soient perméables et qu'il n'y ait pas d'altérations osseuses. Si le canal est très rétréci au point de laisser difficilement passer une sonde très fine, mieux vaut ne pas insister.

Même dans les cas favorables, le traitement est toujours très long : chez certains sujets le larmolement persiste, bien que l'on réussisse à passer facilement une sonde n° 4.

On pourra tenter l'électrolyse, le cathétérisme à demeure, au moyen d'une sonde ou d'un fil (voy. plus bas), qui donnent quelquefois des résultats, ou l'ablation du sac lors de suppuration persistante. Exceptionnellement on cherchera à tarir la source du larmolement en s'adressant à l'appareil excréteur et on excisera la portion lacrymale de la glande palpébrale. Mais il convient de se montrer très prudent en raison des inconvénients ultérieurs qui peuvent en résulter.

Le traitement des altérations nasales concomitantes ne sera pas négligé et s'il y a sécrétion abondante, on y ajoutera les lavages.



FIG. 345. — Sonde creuse de Wecker.

Si le liquide injecté est caustique (nitrate d'argent), afin d'éviter toute irritation de la conjonctive ou de la cornée on se servira des sondes creuses de Wecker (fig. 345).

On introduit dans le cul-de-sac conjonctival un peu de vaseline boriquée, puis la sonde est enfoncée avec son mandrin jusque dans



la narine correspondante comme une sonde ordinaire. Le mandrin est enlevé et on s'assure, par une injection d'eau boriquée, de la perméabilité. La seringue chargée de la solution de nitrate d'argent est alors fixée à l'ajutage de la sonde et celle-ci est retirée doucement tandis qu'on continue à pousser l'injection. Le liquide ne peut donc refluer dans le sac conjonctival qu'à la fin de l'injection et la vaseline protège la muqueuse contre son action irritante.

#### *Autres procédés de cathétérisme.*

**Électrolyse.** — L'emploi d'une sonde spéciale présentant à sa partie supérieure une armature destinée à recevoir le fil négatif est inutile (fig. 346). Cette sonde est lourde, plus difficile à introduire, et mieux vaut prendre la sonde ordinaire dont on relie l'extrémité au moyen d'une serre-fine avec le fil aboutissant au pôle négatif d'une pile munie d'un galvanomètre. Le pôle positif, constitué par l'extrémité du fil entouré d'un tampon d'ouate imbibé d'eau salée, est introduit dans la narine du même côté, tandis que le pôle négatif sera, comme nous venons de le dire, toujours placé dans le canal nasal (électrolyse négative).

On fait passer le courant en procédant très doucement et en graduant progressivement l'intensité de 0 à 5 milliampères afin d'éviter toute douleur. La séance dure cinq minutes environ et on diminue graduellement l'intensité pour la ramener au 0 avant de retirer le fil. On ne doit pas dépasser 5 à 6 milliampères. Des courants plus forts entraînent des escarres et produisent plus tard des rétrécissements incoercibles.

L'électrolyse a une action à la fois mécanique et antiseptique (Lagrange). Elle ramollit la muqueuse et favorise la dilatation du canal.




FIG. 346. — Sonde pour l'électrolyse.

La sonde, qui était fortement serrée au début, peut être retirée très facilement à la fin de l'opération; la dilatation du canal est telle qu'on peut, dans la plupart des cas, introduire aussitôt après une sonde n° 5 ou 6. La méthode réussit surtout dans les rétrécissements fibreux. Elle a été employée avec succès à la clinique de l'Hôtel-Dieu et donne des résultats immédiats satisfaisants, mais pas toujours définitifs; bien souvent le rétrécissement se reproduit.

**Cathétérisme permanent.** — Peu employé. Il peut trouver son



indication dans les formes rebelles où, en dépit du passage assez facile de la sonde, le larmolement persiste du fait d'une suppuration chronique ou d'une vascularisation très intense des parois du canal entourées de tissu érectile; sa lumière s'obstrue à nouveau aussitôt la sonde retirée.

Recommandée dans ces derniers temps en Allemagne, la méthode est très ancienne et purement française. Elle était pratiquée déjà à la fin du dix-huitième siècle et au début du dix-neuvième<sup>1</sup>.

Elle est réalisée par l'emploi de sondes à demeure ou par le drainage des voies lacrymales au moyen d'un fil.

1° **SONDES A DEMEURE.** — Très en faveur autrefois (Woolhouse, Critchett, etc.), peut-être ont-elles été un peu trop abandonnées, car elles donnent d'excellents résultats dans les formes de larmolement rebelle. Elles ont l'avantage de ne pas obliger à répéter souvent le cathétérisme avec tous les inconvénients qui en résultent et en particulier les traumatismes répétés du cul-de-sac. Elles déterminent quelquefois des phénomènes d'irritation mais souvent aussi elles sont bien supportées.

On se sert de petites sondes creuses en or avec un orifice légèrement évasé au niveau du point lacrymal, qui empêche la sonde, une fois introduite, de pénétrer plus avant dans le conduit lacrymo-nasal. Elle est maintenue deux et plusieurs mois.

2° **DRAINAGE DES VOIES LACRYMALES.** — Il est réalisé par un fil passé dans le canal lacrymo-nasal, par en haut ou par en bas.

α) La *voie inférieure*, cathétérisme rétrograde de Laforest, doit être rejetée. Elle ne pourrait d'ailleurs être employée que lors de fistule lacrymale. Une sonde à courbure appropriée est introduite dans le méat inférieur; on l'engage dans l'orifice nasal du conduit lacrymo-nasal, puis elle remonte dans le sac lacrymal et sort par la fistule lacrymale<sup>2</sup>.

1. DESAULT, *Œuvres chirurgicales*, par XAVIER BICHAT. Paris, 1801, t. II, p. 319.

2. **Cathétérisme rétrograde.** — Le cathéter de Laforest fut perfectionné par Gensoul, puis par Serres (d'Uzès) qui, en lui donnant une double courbure, facilita le temps le plus délicat de l'opération, l'introduction de l'extrémité de l'instrument dans l'orifice inférieur du canal. Néanmoins le procédé demeure peu pratique. Il est impossible d'introduire régulièrement un cathéter quelconque dans la petite fente minuscule qui représente l'orifice du canal. L'opération ne peut être généralisée qu'en la faisant précéder de résections partielles du cornet inférieur (Rochon-Duvigneaud, *Archives d'ophtalm.*, mai 1900).

Il faut d'abord éclairer la fosse nasale à l'aide du miroir frontal en maintenant son orifice dilaté à l'aide d'un écarteur bivalve. Muni de ciseaux courbes à branches coudées, ou d'un ciseau droit (ostéotome), on incise le plus près possible de son insertion au maxillaire le tiers antérieur du cornet; puis, avec des pinces coupantes on sectionne à sa base le lambeau ainsi détaché. La région où s'ouvre le canal nasal est alors découverte. Cependant, il est très difficile ou même impossible d'en apercevoir l'orifice. Mais il suffit d'introduire un stylet par l'un des points lacrymaux et de le faire descendre dans le canal pour le voir apparaître au-dessous de l'insertion du cornet réséqué, après avoir franchi un trajet sous-muqueux plus ou moins long. A l'aide d'une curette tranchante (sur le vivant, l'instrument de choix serait le galvano-cautère) on détruit sur le stylet la languette muqueuse qui le recouvre.

On obtient ainsi un orifice bien visible, situé immédiatement sous le bord réséqué du cornet, qui correspond à l'orifice du canal osseux et assez large pour y introduire un cathéter. Le meilleur est le stylet de trousse en argent fin, auquel



§) La *voie supérieure*, déjà employée par Desault, est la seule à recommander. On introduit par le canalicule supérieur, le sac et le conduit nasal une sonde creuse de Wecker dans laquelle on a passé un fil-mandrin en argent, mince et flexible, terminé en bas par une boule d'argent poli de même diamètre que la sonde. Le fil est attiré de manière à bien maintenir la boule d'argent contre l'extrémité de la sonde pendant son passage. On peut se servir de la sonde creuse d'Oswalt, munie à son extrémité supérieure d'une vis de serrage qui fixe la boule d'argent bien appliquée contre son extrémité inférieure (fig. 347).



FIG. 347. — Sonde creuse avec fil-mandrin et son bout d'argent pour le drainage des voies lacrymales (Oswalt).

*Technique.* — Après instillation de la solution de chlorhydrate de cocaïne à 4 ou 5 p. 100, on fait avec le couteau de Weber un léger débridement du point lacrymal supérieur et on injecte dans le sac avec la petite canule courbe mousse un peu de la solution de chlorhydrate de cocaïne à 1 p. 100, additionnée de quelques gouttes d'adrénaline. On place une mèche de coton imbibée de cocaïne à 5 p. 100 additionnée de quelques gouttes d'adrénaline dans le méat nasal inférieur et une autre dans le méat moyen, entre le cornet inférieur et la cloison, où elle reste une dizaine de minutes<sup>1</sup>. La sonde creuse avec un fil-mandrin muni de la boule d'argent bien appliquée à son extrémité terminale est alors introduite et laissée en place.

Dans un second temps, un speculum nasi, introduit dans la narine du même côté, est dirigé vers le milieu de la paroi latérale du méat inférieur, c'est-à-dire vers l'endroit où se trouve l'orifice nasal du conduit nasolacrymal. Les mèches de cocaïne-adrénaline sont enlevées et à l'aide d'un miroir frontal puissant, on cherche la boule d'argent de la sonde passe-drain qui apparaît comme un petit point brillant. De petits mouvements de rotation ou d'ascension de la boule ou des attouchements de la région de l'orifice nasal du canal avec un tampon imbibé d'une solution d'adrénaline et monté sur un porte-coton nasal aideront sa recherche. Elle est saisie avec une pince coudée, attirée au dehors de la narine et on y attache l'anse de fil du drain destiné à rester à demeure. Oswalt se sert du fil d'Alsace enroulé plusieurs fois sur lui-même. La boule est de nouveau ramenée avec le fil d'argent tout contre l'extrémité inférieure de la sonde qui est retirée, entraînant avec elle le fil d'Alsace qui vient ressortir par le canalicule supérieur.

Plus simplement on peut se contenter d'introduire dans le canal lacrymo-nasal par le canalicule supérieur un crin de Florence plié par le milieu. Le sommet de l'anse est dirigé en bas et vient ressortir par l'orifice inférieur du canal au-dessous du cornet inférieur. On y attache l'anse de fil et il suffit d'attirer le chef supérieur pour faire remonter le long de toute l'étendue du canal lacrymo-nasal le fil d'Alsace qui est ensuite laissé en place. Là encore on peut se servir comme conducteur d'une sonde creuse

on donne toutes les courbures voulues. On peut aussi se servir du cathéter de Laforest et surtout de la sonde de Gensoul, dont la courbure est beaucoup meilleure.

1. OSTWALT, Drainage des voies lacrymales. *Archives d'ophtalmologie*, 1911, p. 204.



avec crin de Florence introduit au préalable dans son intérieur comme passé drain.

Ostwalt se sert de fil d'Alsace imprégné d'iodoforme (par immersion dans l'éther iodoformé saturé) ou imbibé d'une solution désinfectante, et introduit un écheveau de 6, ou 8 brins. Quelques jours plus tard on le remplace par un drain de 10 ou 12 fils auxquels on pourra substituer ensuite des drains formés de 16, 20 et davantage afin de dilater progressivement le canal.

L'anse supérieure est collée au front à l'aide de taffetas ou de collodion, en ayant soin qu'elle ne soit pas trop tendue pour ne pas couper le canalicule, et l'anse inférieure est repoussée dans la narine. Chaque jour elle est lavée; pour changer le drain il suffit d'en attacher un nouveau à son extrémité inférieure et de tirer sur son chef supérieur.

Il y aura souvent intérêt à combiner à ce drainage permanent des injections antiseptiques (nitrate d'argent à 1 p. 100) le long du drain et répétées tous les deux ou trois jours.

Ce drainage, qui peut être maintenu six semaines, donnera quelquefois des résultats dans les cas de larmolement ou de dacryocystite qui n'ont pas cédé au traitement classique par les sondes ou les injections, en particulier dans les rétrécissements fibreux avec ou sans altération de la paroi osseuse.

3° CRÉATION D'UNE VOIE ARTIFICIELLE, destinée à donner cours à la sécrétion lacrymale lors de rétrécissement infranchissable ou d'oblitération du sac.

La méthode date de loin. Celse et Paul d'Egine perforaient l'unguis, opération reprise par Woolhouse; Saint-Yves créait un nouveau canal à travers la branche montante du maxillaire supérieur. Enfin Laugier proposa la perforation du sinus maxillaire. La trépanation orbitaire du sinus permet le drainage des larmes lors d'obstruction invétérée des voies lacrymales et partant la guérison de l'épiphora. Elle amènerait en outre la guérison de dacryocystites anciennes ou de trajets fistuleux convertis ainsi en abcès ordinaires. La difficulté est de rendre permanent l'orifice néoformé. La méthode, reprise récemment, peut trouver son indication dans quelques cas; nous la décrivons plus bas.

## 2° TRAITEMENT DESTRUCTEUR. OPÉRATIONS SUR LE SAC

Presque toutes, l'incision du sac exceptée, tendent à l'oblitération des voies lacrymales.

### INCISION DU SAC

Lorsque l'affection, déjà ancienne, est arrivée au stade de suppuration, que celle-ci soit limitée au sac plus ou moins distendu (*mucocèle*) ou ait envahi les parties voisines (*dacryocystite phlegmoneuse*), il devient nécessaire de donner issue au pus. On le fera par une inci-



sion interne, si les voies lacrymales sont perméables, ou par une incision cutanée dans le cas contraire.

A. — *Section du ligament palpébral interne.* — Elle s'effectue à l'aide du couteau de Weber introduit dans le sac par le conduit lacrymal supérieur, comme pour le cathétérisme. Lorsque l'extrémité boutonnée vient buter contre la paroi interne du sac, le couteau est redressé et enfoncé de haut en bas et de dedans en dehors, le tranchant en avant (fig. 348), tandis que la commissure externe est atti-

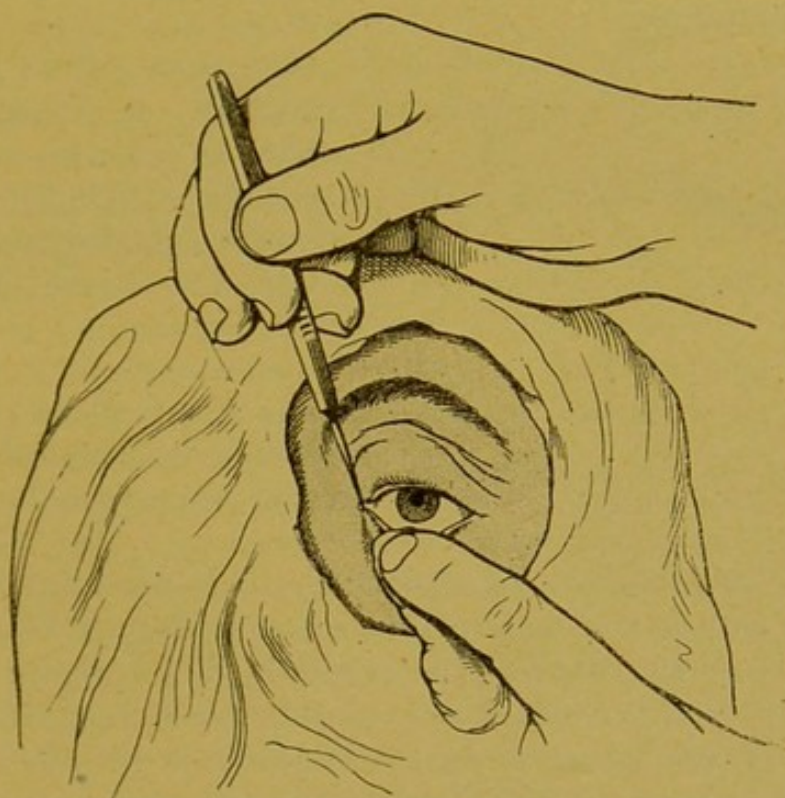


FIG. 348. — *Section du ligament palpébral interne.*

Le couteau de Weber est introduit dans le canal lacrymo-nasal comme une sonde ordinaire le tranchant en avant, et sectionne le ligament d'arrière en avant.

rée en haut et en dehors. Le ligament palpébral étant ainsi fortement tendu, on porte le tranchant en avant par un mouvement de bascule et on sectionne ce ligament. Un craquement léger se produit tandis qu'on éprouve la sensation d'une résistance vaincue et le plus souvent le pus vient sourdre par l'orifice lacrymal.

On fait suivre l'opération de lavages antiseptiques et le malade est invité à presser souvent sur le sac pour éviter la reproduction du pus.

B. — *Incision du sac par l'extérieur.* — La commissure externe étant fortement tendue en dehors de manière à faire saillir le tendon direct du muscle orbiculaire, le chirurgien explore avec l'ongle de



l'index gauche l'espace compris entre le tendon et le rebord orbitaire et pénètre dans cet espace avec la pointe d'un bistouri à lame étroite. L'instrument, dont le dos regarde en haut et en arrière, est enfoncé directement au-dessous du tendon, le tranchant en avant; il fait une incision légèrement oblique en bas et en dehors, longue de 8 à 10 millimètres et profonde de 4 à 5 millimètres, de manière à respecter la paroi postérieure du sac. La diminution de résistance perçue à ce moment, et souvent aussi l'issue du pus au dehors, indiquent qu'on a pénétré dans l'intérieur du sac.

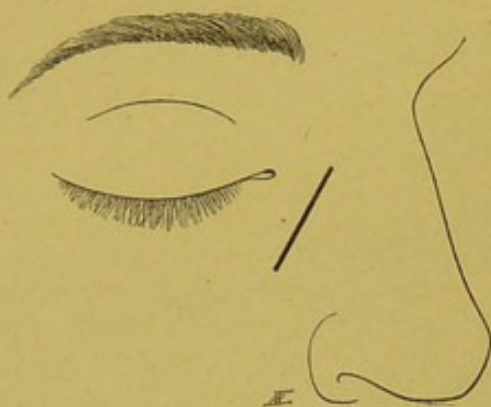


FIG. 349. — Incision du sac par l'extérieur.  
Ligne d'incision.

L'incision est-elle jugée insuffisante, le tranchant est dirigé en haut et en dedans et coupe le tendon dont la section est sans inconvénient.

Une mèche est introduite dans la plaie, un pansement humide appliqué et, quelques jours plus tard, on cherche à rétablir la perméabilité du canal au moyen du cathétérisme.

Si le sac enflammé est très distendu et la région voisine infiltrée (phlegmon du sac), on ne peut sentir avec le doigt le rebord orbitaire et le ligament palpébral. On prendra le point de repère suivant : la ligne d'incision se confond avec la bissectrice de l'angle formé par la pointe du nez, la racine du nez et le rebord supéro-externe de l'orbite. Le bistouri, enfoncé directement au-dessous du grand angle de l'œil et mené dans cette direction, tombe dans le sac.

Ou plus simplement, si on veut être sûr de pénétrer directement dans le sac, on tend le tendon de l'orbiculaire et on incise à 3 millimètres et demi de la commissure interne, sur une ligne horizontale partant directement de cette commissure (A. Terson).

L'incision sera maintenue voisine de la verticale, une incision trop oblique prédisposant à l'ectropion, surtout si la réunion est retardée par la suppuration et par des cautérisations répétées.

#### CAUTÉRISATION DU SAC

Lors de suppuration chronique ou de fistule lacrymale, la destruction ou l'ablation du sac demeurent la seule ressource<sup>1</sup>.

1. **Curettage du sac.** — Après avoir fendu le canalicule lacrymal supérieur et pratiqué la section sous-cutanée du ligament palpébral interne avec le couteau boutonné de Weber, on introduit une petite curette à bords tranchants, de



Le diagnostic différentiel entre une fistule du sac et une fistule dentaire, par exemple à la suite d'ostéo-myélite, de carie dentaire, de nécrose phosphorée portant sur la canine où le maxillaire supérieur, est quelquefois difficile. On se basera sur les caractères suivants :

1° La fistule lacrymale siège *au-dessus du tendon* direct de l'orbiculaire ; ou bien, après un trajet sous-cutané, elle vient s'ouvrir en un point de la peau correspondant à la moitié interne du rebord orbitaire inférieur par un petit bourrelet cutané rouge sombre. La fistule dentaire siège toujours à un demi-centimètre au-dessous du rebord orbitaire inférieur ;

2° Le *cathétérisme* combiné de la fistule et du canal lacrymo-nasal montrera un trajet unique lors de fistule lacrymale, différent lors de fistule dentaire ;

3° De même l'*injection* de liquide coloré dans la fistule donnera des renseignements précis.

La destruction au thermo-cautère, suivant la méthode de Desmarres, a remplacé les caustiques autrefois employés : beurre d'antimoine (procédé de Magne), pâte de Canquoin (procédé de Deval), potasse caustique, pâte de Vienne (Maisonneuve), chlorure de zinc, etc... Elle constitue une pratique excellente (Panas).

MANUEL OPÉRATOIRE. — *Premier temps. — Incision.* — L'anesthésie régionale peut suffire. Le bistouri est enfoncé à 1 centimètre au-dessus du tendon direct, profondément, jusqu'à l'os, incisant à la fois la peau, le tendon de l'orbiculaire et le sac, sur une longueur de 2 centimètres environ, en suivant exactement le contour de l'orbite.

*Deuxième temps. — Cautérisation.* — Un aide écarte fortement les lèvres de la plaie au moyen d'ériges en forme de râteau et protège la région environnante ; puis le chirurgien introduit dans la cavité le thermo-cautère à boule olivaire (fig. 350) chauffé au rouge sombre et cautérise avec soin toute la surface, en descendant jusqu'à l'entrée du canal nasal.

Quelques minutes de compression suffisent pour assurer l'hémostase et pour bien découvrir le fond de la plaie et le point où doit porter la cautérisation.

manière à détruire toutes les fongosités. L'hémorragie, qui ne manque jamais, est arrêtée par une injection de sublimé à 1 p. 1.000. On peut, quelques jours plus tard, pratiquer le cathétérisme si le sac n'est pas oblitéré.

L'opération amène une amélioration seulement passagère. Aussi certains préfèrent à ce curettage par les voies naturelles l'incision cutanée combinée au raclage de la muqueuse.



FIG. 350. — Cautère à boule olivaire pour la destruction du sac lacrymal.



Une mèche de gaze est introduite ensuite, laissée deux jours et renouvelée les jours suivants.

INDICATIONS. — Dacryocystites suppurées compliquées de fongosités.

RÉSULTATS. — La suppuration se tarit peu à peu et il est rare qu'on soit obligé d'intervenir à nouveau. La cellulite orbitaire et l'érysipèle de la face à la suite de l'opération sont exceptionnels et doivent être rapportés à d'autres causes. Les récidives (formation de nouveaux abcès, fistule, etc.) peuvent nécessiter une nouvelle cautérisation qu'il ne faut jamais hésiter à faire. La cicatrice consécutive est insignifiante.

#### ABLATION DU SAC

L'extirpation du sac, totale ou partielle, est maintenant généralisée depuis les travaux de Rollet. Nous décrirons seulement l'ablation totale ; l'extirpation partielle est identique, avec cette différence que la paroi antérieure du sac seule est réséquée.

Mais l'opération est moins complète, et seule l'ablation totale est capable d'assurer l'imperméabilité des voies lacrymales. L'opération est excellente et particulièrement indiquée lors de dilatation simple du sac et de mucocèle.

MANUEL OPÉRATOIRE. — On peut se contenter de l'anesthésie régionale. On fait, au niveau de la ligne d'incision, une injection sous-cuta-

née de novocaïne au centième additionnée d'adrénaline et deux autres injections aux points *sous-trochléaire* et *sous-orbitaire* (voy. p. 20). Ces deux dernières suffiront le plus souvent.

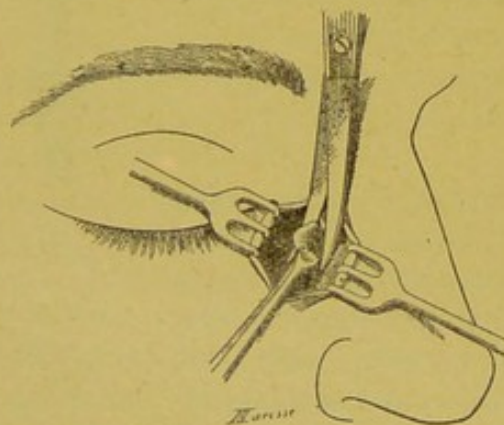


FIG. 351. — Ablation du sac.

Après lavage de la région et attouchement de celle-ci avec la solution iodée les paupières du côté à opérer sont recouvertes d'une rondelle mouillée stérile, afin de protéger la cornée au cours de l'opération.

Cette précaution est importante, une érosion de l'épithélium cornéen pouvant être le point de départ d'un ulcère grave de la cornée, contaminée par des matières septiques venues du sac.

Un éclairage parfait est indispensable et on se servira du miroir frontal électrique ou du photophore à main tenu par un aide.

PREMIER TEMPS. — *Incision.* — La veine angulaire est la veine dangereuse qu'il faut respecter à tout prix. Elle est superficielle et voi-



sine du point d'insertion osseuse du tendon direct de l'orbiculaire.

Le plus sûr moyen de l'éviter et de ne pas inciser à plus de trois millimètres en dedans de la commissure interne. On fera donc une incision sensiblement verticale, longue de 12 à 15 millimètres, à 3 millimètres au maximum en dedans de la commissure interne et ne s'étendant guère en haut à plus de 2 millimètres au-dessus du tendon de l'orbiculaire.

On incise la peau et le muscle sous-jacent dans une étendue de 12 à 15 millimètres et suivant la direction indiquée pour l'incision du sac. Afin d'avoir un jour plus facile on peut faire l'incision recommandée par le professeur Rollet, de Lyon. La peau et le tissu cellulaire sous-cutané sont incisés sur une ligne de 12 millimètres, qui part du milieu du bord inférieur du ligament palpébral interne, descend d'abord perpendiculairement puis se dirige vers le côté externe en décrivant une courbe sensiblement parallèle à celle formée par la crête de l'apophyse montante du maxillaire supérieur que l'on sent facilement avec le doigt. On évite de dépasser en haut le canthus interne, afin de respecter les gros vaisseaux. Cette incision, *le long de la crête de l'apophyse montante du maxillaire supérieur et jusqu'à l'os*, permet d'éviter ou de limiter l'hémorragie, toujours très gênante, produite par les branches de l'artère et surtout de la veine angulaires et qui sera arrêtée par la torsion<sup>1</sup>.

Elle ne nous paraît pas présenter d'avantage sur l'incision verticale. Le point important est de ne pas disséquer la peau à droite et à gauche, mais de gagner de suite en profondeur et de *chercher le tendon de l'orbiculaire* qui est sectionné. On évitera par ce moyen la blessure de la veine angulaire. La section du tendon de l'orbiculaire conduit directement sur le sac.

DEUXIÈME TEMPS. —  
*Extirpation du sac.* —  
Les lèvres de la plaie

sont écartées à l'aide de deux égrignes, ou de l'écarteur à griffes à branches courbes (fig. 352).

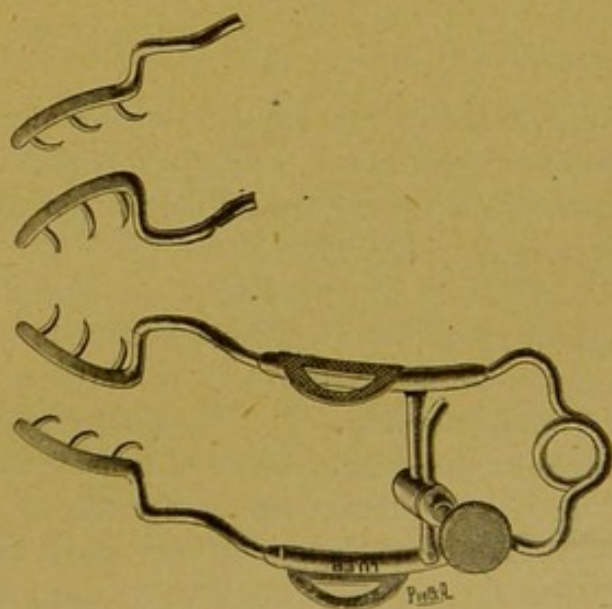


FIG. 352. — Écarteur à griffes, à branches courbes, pour l'ablation du sac. (TERRIEN.)

1. ROLLET, *Lyon médical*, mai 1897.

F. TERRIEN. — *Chirurgie de l'œil*.



Tandis qu'un aide tamponne constamment la région, l'opérateur cherche le sac en *arrière et au-dessous du tendon*. En cas de doute une sonde de Bowman introduite dans les voies lacrymales permet d'éviter toute erreur<sup>1</sup>. Mais cette manœuvre est presque toujours inutile.

La sonde étant retirée et la paroi antérieure du sac mise à nu, le meilleur moyen de disséquer le sac en totalité sans l'ouvrir est de l'aborder par sa face interne. Pour cela le mieux est de sectionner le périoste le long de la crête de la branche montante du maxillaire supérieur, qui se trouve à 2 millimètres environ en dessous de l'insertion osseuse du tendon direct de l'orbiculaire. On aborde alors le sac par la face interne et à l'aide de la rugine de Rollet, qui est excellente (fig. 353) on décolle le périoste ; puis on libère le sac



FIG. 353. — *Rugine de Rollet.*

de ses adhérences sur la peau externe, sectionnant les canalicules lacrymaux. L'extrémité supérieure est saisie, attirée en bas, disséquée avec les ciseaux courbes et coupée. Avec la petite rugine courbe (fig. 354) on continue la dissection du sac aussi loin que pos-



FIG. 354. — *Rugine courbe.*

sible dans la gouttière lacrymo-nasale (fig. 351) et celui-ci est sectionné le plus bas possible avec la pointe du bistouri. L'opération est terminée et complétée au besoin par un coup de curette tranchante dans la gouttière lacrymale mise à nu.

Souvent le sac, plus ou moins rempli de fongosités, se laisse déchirer. Il est alors enlevé à la curette et celle-ci, introduite dans le canal nasal, en extirpe tout le contenu.

TROISIÈME TEMPS. — *Tamponnement et sutures.* — La cavité est soigneusement tamponnée et trois points de suture rapprochent les lèvres de la plaie. Celle-ci est recouverte d'un peu de tulle gras. Pour assurer l'accolement des deux surfaces et éviter la formation de fistules, un petit rouleau de gaze aseptique est appliqué sur la fossette correspondant à la région du sac et un pansement bien compressif maintient le tout.

SUITES. — Le pansement est renouvelé les jours suivants; en

1. On peut injecter au préalable dans le sac de la paraffine à 25° stérilisée, de manière à le distendre et à faciliter la dissection.



même temps la pression sur la région du sac fait sourdre au dehors la sécrétion muco-purulente amassée dans le canal. Si celle-ci est abondante, un petit tampon de gaze aseptique est appliqué dans le but d'obtenir l'accolement des deux surfaces.

Quelquefois la sécrétion purulente persiste, conséquence d'une opération incomplète et de fragments de muqueuse demeurés adhérents au périoste. Il faut, en pareil cas, ouvrir de nouveau la plaie et curetter.

Le résultat de l'opération est l'oblitération complète des voies lacrymales. L'ablation, comme la cautérisation, n'est donc indiquée que lorsque les autres modes de traitement ont échoué<sup>1</sup>.

INDICATIONS. — 1° C'est d'abord la *mucocèle*, véritable transformation kystique du sac. L'extirpation est généralement facile et donne ici les plus beaux résultats.

2° Les dacryocystites accompagnant certains lupus des narines et les cas de sténose fibreuse totale du canal lacrymal.

3° Dans certains cas même où les méthodes conservatrices pourraient suffire si le sujet n'a pas le temps de s'y soumettre et chez les malades atteints de dacryocystite et devant subir une opération sur le globe oculaire, comme l'opération de cataracte par exemple<sup>2</sup>.

### 3° PROCÉDÉS DE DÉRIVATION. DACRYOCYSTO-RHINOSTOMIE.

L'inconvénient des méthodes destructives (destruction et ablation du sac) est de supprimer définitivement l'écoulement des larmes par le nez. Sans doute l'épiphora est souvent moindre après l'extirpation du fait de la suppression de l'irritation réflexe entretenue par le catarrhe lacrymal. Parfois cependant sa persistance est assez pénible pour justifier l'ablation de la portion palpébrale de la glande lacrymale. Pour éviter d'y recourir on a cherché la création d'une voie artificielle.

La plus simple est celle conduisant aux narines à travers l'unguis perforé. Elle était déjà recommandée par Albucasis, Galien, Aëtius et Paul d'Egine, qui, après avoir détruit le sac au fer rouge, perforaient avec ce même cautère l'unguis perpendiculairement à sa surface.

1. On se rappellera toutefois que la compression ou le massage fréquent du sac, déjà préconisés par Dionis et conseillés par Pellier de Quengsy, combinés à l'inspiration forcée, peuvent donner de bons résultats (PELLIER DE QUENGSY, *Cours d'opérations sur la chirurgie des yeux*, t. II, p. 270, Paris, 1790). Mackenzie rapporte le cas d'un enfant qui fut guéri d'un larmolement par sa nourrice qui lui suçait le nez.

2. DE LAPERSONNE et ROCHON-DUVIGNEAUD, Traitement chirurgical des affections des voies lacrymales. *Archives d'ophtalmologie*, 1903, p. 262.



Reprise par Woolhouse, qui se servait d'un fin trocart, cette voie nasale a été étudiée à nouveau dans ces dernières années.

Les moyens proposés, les uns relativement simples, d'autres plus compliqués, se ramènent à peu près tous à la perforation de l'unguis et à l'abouchement du sac lacrymal avec l'orifice artificiel ainsi obtenu. Deux voies peuvent être utilisées, la voie orbitaire ou voie des ophtalmologistes et la voie nasale ou voie des rhinologistes<sup>1</sup>.

#### A. VOIE ORBITAIRE

C'est la plus ancienne. L'opération est toujours assez délicate. Cependant l'anesthésie locale associée à l'anesthésie régionale peut suffire; on fera deux injections, l'une sous-trochléaire, l'autre sous-orbitaire, en outre de l'injection sous-cutanée au niveau du sac (fig. 355).

**Technique. Procédé de Toti<sup>2</sup>.** — Après antisepsie, attouchement de la région à opérer avec notre solution iodée, la muqueuse nasale est tamponnée avec un coton imbibé de la solution de cocaïne à 2 p. 100 et d'adrénaline au millième. La partie à anesthésier est celle du méat moyen, les alentours de l'*agger nasi*, les deux faces et la tête du cornet moyen si celui-ci doit être réséqué. Le tampon est laissé en place.

La partie à anesthésier est celle du méat moyen, les alentours de l'*agger nasi*, les deux faces et la tête du cornet moyen si celui-ci doit être réséqué. Le tampon est laissé en place.

**INCISION DE LA PEAU.** — Elle revêt la forme d'un segment d'ellipse embrassant dans sa concavité dirigée en dehors l'angle interne de l'œil, concentrique au rebord orbitaire et à quelques millimètres en dedans. Le milieu de l'incision correspond à un point situé à 3 millimètres au-devant de l'extrémité antérieure de l'insertion du tendon, appréciable à la palpation (fig. 355). On incise successivement les

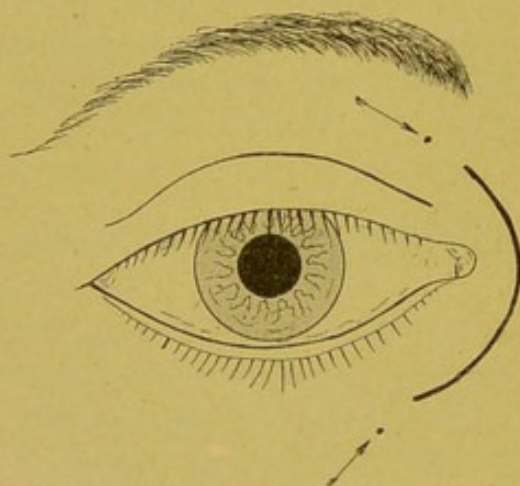


FIG. 355. — Dacryocysto-rhinostomie.  
Ligne d'incision et points d'injection.

parties molles sous-jacentes, tissu cellulaire, muscles et périoste. La moitié inférieure de l'incision périostale se recourbe en bas et en dehors sur l'apophyse montante du maxillaire supérieur, se rapprochant du bord orbitaire interne (crête lacrymale antérieure) puis du bord orbitaire inférieur et s'arrête sur ce bord même.

**2° DÉCOLLEMENT DU PÉRIOSTE.** — Le périoste est séparé, au moyen de la rugine, de l'apophyse montante et de la crête antérieure de la gouttière lacrymale : en haut jusqu'à la suture osseuse qui unit l'apophyse orbitaire

**1. Voie sinusienne.** — Une troisième voie est constituée par le sinus maxillaire. Elle sera exceptionnellement utilisée pour aller à la recherche du canal lacrymo-nasal et pratiquer la résection osseuse et la communication de ce dernier avec le nez (voy. plus bas).

**2. Toti,** Technique de la dacryocysto-rhinostomie. *Annales d'oculistique*, 1910, t. CXLIII, p. 417.



interne du frontal à l'extrémité postéro-supérieure de l'apophyse montante du maxillaire et antéro-supérieure de l'unguis, en bas jusqu'au pourtour de l'orifice du canal nasal.

On écarte en dehors et en arrière le lambeau externe, renfermant le tendon de l'orbiculaire avec l'appareil lacrymal et on poursuit le décollement un peu au delà de la gouttière lacrymale, de manière à bien détacher le périoste de toute la fosse lacrymale jusqu'à la base de la crête lacrymale postérieure.

On tamponne le fond de la fosse lacrymale avec un petit bout de gaze ou de coton imbibé de la solution d'adrénaline à 1 p. 1.000 pour assurer l'hémostase.

3° RÉSECTION OSSEUSE. — Le contour de l'os à réséquer répond à l'étendue du décollement périostal. La gouge courbe entame par une série de coups superficiels toute sa périphérie antérieure, inférieure et supérieure; puis on résèque obliquement, de haut en bas, d'avant en arrière et de dehors en dedans l'apophyse montante du maxillaire supérieur avec la partie du rebord orbitaire interne qui forme la crête antérieure, puis le fond de la gouttière et la crête postérieure, jusqu'à découvrir, mais sans la perforer, la face profonde de la muqueuse nasale dans toute l'étendue de la résection osseuse (fig. 356).

4° RÉSECTION DE LA PAROI INTERNE DU SAC. — La muqueuse nasale ayant




FIG. 356. —  
*Dacryocysto-rhinostomie. Contours de la résection osseuse.*

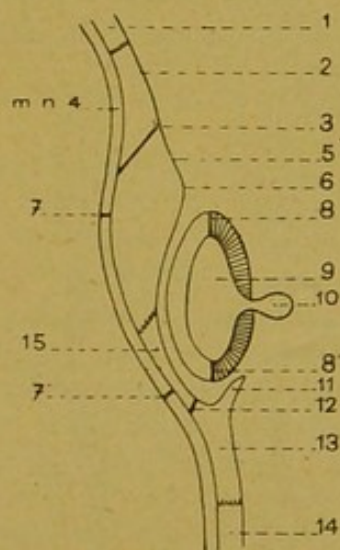


FIG. 357. — *Coupe horizontale schématique de la région naso-lacrymale à la hauteur de l'insertion du tendon de l'orbiculaire. Étendue de la résection. (TORT.)*

1. Coupe de l'os nasal. — 2. Section de la portion d'apophyse montante qui reste au-devant de la ligne de résection osseuse. — 3. Lignes d'incision des parties molles, du périoste, de l'os à 2 ou 3 millimètres en avant de l'insertion du tendon de l'orbiculaire; muqueuse nasale tapissant la face interne de la branche montante. — 3-4. Extrémités superficielle (faciale) et profonde (nasale) de la ligne de résection de la branche montante. — 5. Extrémité antérieure d'insertion du tendon de l'orbiculaire. — 6. Crête lacrymale antérieure ou bord orbitaire interne. — 7, 7'. Bords antérieur et postérieur de la résection de la muqueuse. — 8. Bords antérieur et postérieur de la résection de la paroi interne du sac. — 9. Cavity du sac, avec ouverture commune des canalicules. — 11. Crête lacrymale postérieure. — 12. Ligne de résection de l'unguis au-devant de la base de la crête lacrymale postérieure. — 13. Unguis. — 14. Os planum. — 15. Partie antérieure de l'unguis qui doit être réséquée. — 15'. Bords antérieur et postérieur de la résection de la muqueuse nasale.



été bien mise à nu le plus avant et le plus bas possible, et en prenant bien garde de ne pas la perforer, la paroi interne du sac est réséquée. Elle est enlevée en entier dans les deux sens : d'avant en arrière et du haut de la coupole à l'orifice du canal nasal. Le point de repère le plus important pour reconnaître la paroi est le canal nasal membraneux qu'on voit nettement entrer dans le canal osseux, si la résection osseuse a été faite régulièrement, et dont la paroi postérieure se continue en haut avec celle du sac. On pourra s'aider en outre du sondage par un canalicule ou par la fistule si elle existe.

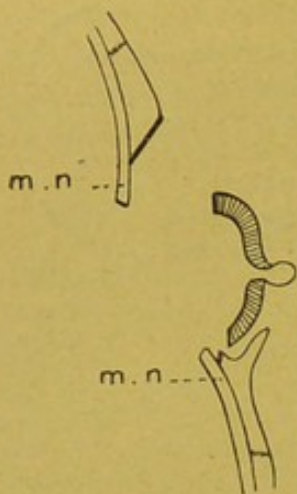


FIG. 358. — Coupe horizontale de la région lacrymo-nasale après la résection de l'os, de la paroi interne du sac et de la muqueuse nasale.

Pour faire une bonne prise sur la paroi interne et postérieure du sac on peut saisir sa partie centrale à l'aide d'un petit crochet, ou plus simplement la refouler vers le nez au moyen d'une sonde de Bowman, introduite dans le sac par le canalicule ou par la fistule, et on incisera la paroi du sac sur la sonde.

5° RÉSECTION DE LA MUQUEUSE NASALE. — Celle-ci doit être de dimensions égales ou même un peu supérieures à celles de la paroi

interne du sac, et dans une situation exactement correspondante.

Pour faciliter la résection et bien tendre la muqueuse nasale au ras et contre l'orifice osseux, le petit doigt ou un petit tampon monté sur une grosse sonde courbe est introduit dans la narine jusqu'à la hauteur du méat moyen et refoule en dehors la muqueuse nasale à réséquer. La résection est commencée avec le bistouri et achevée avec les ciseaux.

6° SUTURES. — La plaie cutanée est suturée avec des fils de soie et un pansement sec occlusif est appliqué. Le tampon provisoire est retiré par la narine. Si les tissus mous préacrymaux sont infiltrés et mal nourris, on ne fera pas de sutures, tout au moins dans la partie la plus altérée du champ opératoire.

7° TAMPONNEMENT NASAL. — Il a pour but de maintenir le contact entre les surfaces saignantes du trou de la muqueuse nasale et de la paroi antérieure du sac (fig. 360) et aussi de s'opposer à une hémorragie nasale. Il sera fait soigneusement, à l'aide du miroir frontal, du speculum nasi et de la pince nasale coudée.

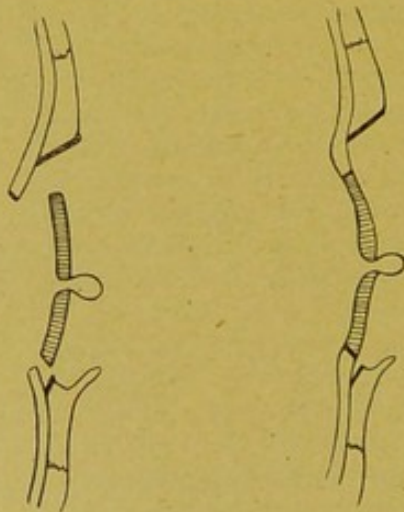


FIG. 359. — Application du lambeau postérieur de la plaie, avec la paroi antérieure du sac à nu, aux bords de la résection osseuse.

FIG. 360. — Rapprochement des bords de la résection de la muqueuse nasale à ceux de la paroi externe du sac.

Celle-ci a pris la place de la muqueuse nasale (m. n.) réséquée.



On applique dans le méat moyen de petits tampons de gaze iodoformée de manière à bien remplir l'espace limité par la cloison et l'extrémité antérieure du méat moyen.

Ils sont enlevés le troisième ou quatrième jour et on recommandera au sujet de se moucher très doucement les premiers jours.

**Autres procédés.** — On a cherché à simplifier la technique de Toti.

*Reybard*, après avoir ouvert le sac à sa partie externe, y introduit la canule tranchante de son emporte-pièce, puis fait pénétrer la branche en vrille de l'instrument dans la cavité nasale. Dans un quatrième temps enfin il résèque largement l'unguis. Pansement occlusif. L'ouverture osseuse demeure permanente.

*Valude*, après incision du sac, perfore l'unguis avec une tréphine ou un perforateur de moyenne dimension. La direction à donner à l'instrument sera plongeante de haut en bas, de dehors en dedans et légèrement d'avant en arrière, de façon que celui-ci fasse avec la ligne du nez un angle de 45 degrés environ. Après la perforation le sang s'écoule par la narine et la dimension de l'orifice peut être agrandie avec une curette tranchante ou au moyen de pinces coupantes.

Un petit drain est placé dans la plaie, de manière qu'il pénètre dans les fosses nasales et se loge en dehors dans la gouttière lacrymale incisée. La plaie cutanée est suturée et un pansement appliqué.

*Van Lint*, comme Valude, conseille de placer un drain en caoutchouc après trépanation de l'unguis. Le drain est laissé en place une dizaine de jours et ceci est indispensable si l'on veut éviter que la voie artificielle ainsi formée ne se referme dans la suite<sup>1</sup>.

Voici sa technique : Après anesthésie locale et régionale de la région du sac et de la muqueuse du nez, bourrer le méat moyen d'une mèche de gaze, pour empêcher que l'instrument qui trépane l'unguis ne blesse la cloison.

Inciser la peau comme dans l'extirpation du sac lacrymal. Placer l'écarteur à griffes. Couper le tendon de l'orbiculaire et mettre à nu la paroi antérieure du sac lacrymal. Au moyen du bistouri, inciser cette paroi de haut en bas vers sa partie externe. Le sac est ainsi largement ouvert. Exciser sa paroi antérieure et interne. Enlever l'écarteur. Introduire le trépan dans la partie inférieure de la cavité du sac et le placer de manière à ce que le manche soit appuyé contre le milieu de l'arcade orbitaire supérieure (fig. 361). Par un mouvement de rotation du trépan maintenu dans cette

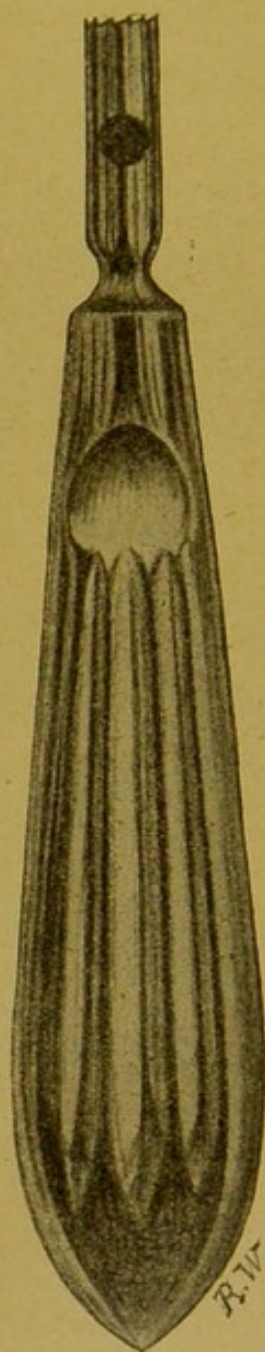

FIG. 361. — Trépan.

1. VAN LINT, *Archives d'ophtalmologie*, 1920, p. 42.



position, perforer l'unguis. Retirer la mèche de gaze qui se trouve dans le nez. Il se produit une hémorragie nasale. L'arrêter au moyen de la bande de gaze montée sur la pince de Péan. On introduit d'une main une pince à dissection par l'ouverture que l'on vient de faire dans l'unguis, de l'autre une pince de Péan par la narine. Quand les deux instruments entrent en contact — ce dont on se rend facilement compte — la pince de Péan est arrêtée à un endroit où on la maintient ouverte. Retirer la pince à dissection et s'en servir pour introduire la bande de gaze à travers l'ouverture de l'unguis. La pince de Péan saisit alors la bande et l'attire par la narine. L'hémorragie s'arrête. A ce moment la bande sert à placer le drain en caoutchouc. Au moyen du fil de soie, passé dans le drain, nouer celui-ci à la bande de gaze qui sert de guide. L'opérateur saisit dans la pince à dissection l'extrémité du drain à son point d'attache à la bande et l'introduit dans l'ouverture de l'unguis pendant que l'assistant attire la bande par le nez. Le drain est en place lorsque son extrémité affleure l'ouverture de la narine. Couper le fil qui attache le drain à la bande ; sectionner la bande avant son entrée dans le sac et l'enlever en la retirant par le nez. Tamponner le nez par une bande de gaze, afin d'éviter toute hémorragie consécutive. Sectionner le drain dans le sac. Enlever l'écarteur, refermer la plaie cutanée par une suture endermique et placer un pansement compressif.

Le lendemain on retire du nez le tampon de gaze. Recommander au malade de ne pas toucher au drain. Au bout du quatrième jour, supprimer le pansement. Le huitième jour, injecter du sérum physiologique par le point lacrymal. Retirer le drain du dixième au quinzième jour.

*Dupuy-Dutemps et Bourguet*, afin d'empêcher la fermeture plus ou moins tardive de l'orifice par bourgeonnement et cicatrisation, suturent bord à bord les deux muqueuses, de façon à assurer leur continuité et d'en revêtir les bords de la brèche osseuse.

Voici leur technique : 1° Analgésie locale par injection de novocaïne-adréraline le long de la ligne d'incision. Un tampon de coton imbibé d'une solution forte de cocaïne-adréraline est placé dans le méat moyen ;

2° L'incision cutanée est celle de l'extirpation du sac prolongée un peu au-dessous du bord inférieur de l'orbite.

Le sac découvert est détaché de la gouttière et récliné en dehors ;

3° Après rugination du périoste, la crête lacrymale antérieure est abrasée au ciseau (comme l'a très bien indiqué Toti), pour découvrir la gouttière qu'elle surplombe et y donner accès ;

4° La gouttière osseuse est largement réséquée (au ciseau ou à l'emporte-pièce après perforation à la fraise), surtout en avant et en bas. La muqueuse nasale *intacte* est mise à nu ;

5° Ouverture de la muqueuse nasale par une incision longitudinale sur laquelle tombe à chacune de ses extrémités une incision perpendiculaire de façon à former deux volets muqueux, l'antérieur le plus large ;

6° Ouverture du sac par incision longitudinale de la face répondant à la gouttière, avec résection d'une partie de la paroi s'il est fortement dilaté ;

7° Sutures bord à bord au catgut des volets de la muqueuse nasale aux lèvres correspondantes de la muqueuse du sac. Les sutures des lèvres antérieures doivent prendre, en outre, le périoste de la branche montante pour amarrer solidement la muqueuse contre l'os. L'orifice osseux est ainsi bordé par la muqueuse nasale qui s'applique sur son contour ;

(1) DUPUY-DUTEMPS et BOURGUET, *Soc. d'ophthalm. de Paris*, 19 juin 1920.



8° Sutures de la peau à la soie. Pansement. Pas de pansement intranasal. Le 5° jour, les fils cutanés sont enlevés, le 7° l'œil peut être laissé libre.

#### B. VOIE NASALE

Après anesthésie locale de la muqueuse nasale au moyen de poudre de cocaïne répandue à sa surface, on excise un fragment de cette muqueuse en regard de la région du sac lacrymal et on fait une résection fenêtrée à la partie moyenne du vestibule nasal au niveau du sac ou du canal. Suivant le siège de cette résection la dacryocysto-rhinostomie par voie haute est dite antérieure ou postérieure.

**Dacryocysto-rhinostomie antérieure.** — Une sonde de Bowman est introduite dans le canal nasal et enfoncée jusqu'à l'endroit de la sténose. Puis après avoir placé le speculum nasi on excise un lambeau rectangulaire de muqueuse sur la paroi nasale externe, en avant de l'insertion du cornet moyen, au niveau de l'agger nasi. On forme ainsi un lambeau muqueux dont la base demeure adhérente et dont la limite antérieure répond à l'ouverture piriforme.

Le lambeau est rabattu afin de bien découvrir le champ opératoire, et l'apophyse frontale du maxillaire supérieur ainsi mise à nu, avec une gouge creuse et courbe on excise un fragment correspondant à la partie située en avant du sac lacrymal. La partie voisine de l'os lacrymal est enlevée en même temps et le sac se trouve découvert. Il est attiré vers le nez avec une pince et sa paroi externe excisée avec un étroit couteau. Puis le lambeau de la muqueuse nasale est réappliqué et ferme l'orifice.

Le traitement consécutif se bornera à des injections d'une solution boricuée à 3 p. 100 ou de cyanure d'Hg. à 1 p. 1.000 dans les canalicules lacrymaux.

L'inconvénient est l'expulsion de l'air et quelquefois même de sécrétion nasale à l'occasion d'un éternuement, en particulier chez les sujets dont le canal est très large. En pareil cas on fera une excision limitée. L'opération serait rejetée s'il existe en même temps une infection nasale, cause fréquente de l'affection lacrymale.

Pour éviter cet inconvénient on peut respecter la muqueuse nasale et tailler un lambeau à base postérieure, sensiblement plus large que la résection osseuse qu'on se propose de faire. Le lambeau muqueux est disséqué et rabattu, la paroi osseuse excisée au-dessous puis le lambeau est remis en place et recouvre la fenêtre osseuse qu'il empêche de communiquer avec la cavité nasale. Par contre un des inconvénients du procédé, s'il s'oppose à l'infection, est aussi d'être insuffisant si le feuillet muqueux vient à contracter des adhérences avec le pourtour de la fenêtre osseuse ainsi formée et l'oblitére.

**Dacryocysto-rhinostomie postérieure.** — Elle est préférable à l'antérieure, car la résection est faite au niveau même du sac lacrymal. Après anesthésie locale et régionale au moyen de la cocaïne adrénaline et introduction du speculum nasi, avec une gouge on pénètre dans le conduit nasal à 8 ou 10 millimètres en avant du bord antérieur du cornet moyen, ce qui correspond à son tiers supérieur et on excise une lamelle osseuse qui est agrandie avec la gouge ou la fraise. La partie supérieure du canal est alors sectionnée obliquement et par la lumière de l'orifice on introduit une sonde de Bowman; elle pénètre jusqu'à l'extrémité supérieure du sac et renseigne sur la situation de celui-ci et sur ses rapports avec la paroi osseuse. La paroi médiane du sac est alors réséquée et divers instruments ont été ima-



ginés : ce sont de petites pinces emporte-pièce. Une branche est introduite en dehors de la paroi, une autre en dedans (pinces spéciales de Polyak, etc.), et leur rapprochement emporte une rondelle osseuse. Pour faciliter l'opération on doit refouler le sac de dehors en dedans vers le nez.

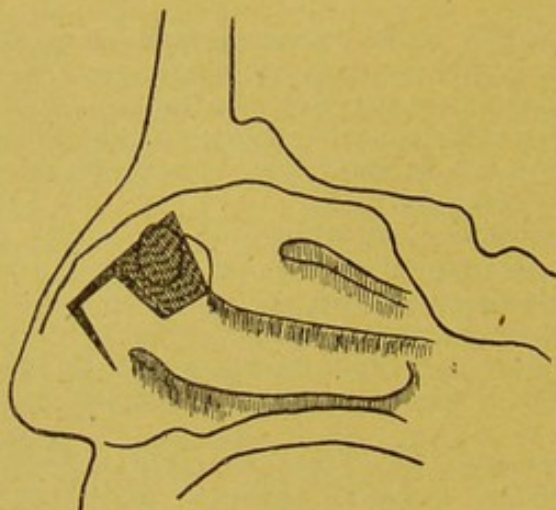


FIG. 362. — Dacryocysto-rhinostomie intra-nasale : antérieure et postérieure.

Il est inutile de tamponner les fosses nasales. Un peu de gaze aseptique est introduite dans la narine et le malade garde le lit 48 heures<sup>1</sup>.

#### CHOIX DU PROCÉDÉ

Il s'agit dans tous les cas d'une méthode d'exception qui ne peut être tentée que dans les cas d'ectasie du sac, de dacryocysto-blennorrhée et de fistules lacrymales. Elle est contre-indiquée chez les petits enfants, chez les sujets très âgés et dans les rétrécissements cicatriciels, avec oblitération des canalicules lacrymaux ou du canal lacrymo-nasal à son origine.

La voie à choisir, orbitaire ou nasale, discutée et discutable, est variable suivant la nature de l'ectasie et avec l'opérateur, plus familiarisé avec l'une ou l'autre technique. Peut-être la voie orbitaire est-elle plus simple et plus abordable.

Les avantages de la méthode, quel que soit le procédé employé, sont le rétablissement du cours des larmes et par-là même la guérison de l'inflammation sacculaire. Il faut y ajouter la suppression de l'épiphora et de la pos-

1. **Voie sinusienne.** — A côté de la voie orbitaire et de la voie nasale une troisième voie a été recommandée : celle du sinus maxillaire. Après ouverture large de la paroi antérieure du sinus maxillaire, la paroi osseuse du canal lacrymal est mise à nu et ouverte. Celui-ci est-il en rapport avec le sinus seulement dans sa partie inférieure, on réséquait une partie du processus frontal du maxillaire supérieur afin de pouvoir suivre le canal lacrymo-nasal en haut jusqu'au sac. Le canal est alors réséqué obliquement le plus haut possible et ouvert largement à sa partie moyenne et inférieure afin d'assurer une bonne dérivation de la sécrétion lacrymale et d'éviter l'infection par celle du sinus maxillaire.

Le procédé ne trouverait son indication que dans les infections concomitantes du sac lacrymal et du sinus maxillaire, en particulier lors de tuberculose. Bien qu'on en ait obtenu quelques succès, il nous semble peu recommandable.



sibilité d'avoir à intervenir sur la glande lacrymale (éventualités assez fréquentes après l'ablation du sac) et enfin l'absence de toute cicatrice si on est intervenu par la voie nasale. Peut-être avec une technique plus précise et rendue plus facile pourra-t-elle devenir l'opération de choix. Mais l'occlusion ultérieure de la voie artificielle ainsi obtenue est l'écueil de tous ces procédés.

### § 3. — OPÉRATIONS SUR L'APPAREIL SÉCRÉTEUR

#### ABLATION DE LA GLANDE LACRYMALE

Si, en dépit du traitement institué précédemment, le larmolement persiste, ce qui n'est pas rare en dépit de la perméabilité des voies lacrymales, la glande lacrymale étant toujours altérée dans le larmolement chronique et souvent hypertrophiée, il devient nécessaire de l'enlever. L'ablation de cette glande fut pratiquée tout d'abord par Velpeau et P. Bernard<sup>1</sup>, qui enlevaient la portion orbitaire. Wecker, en s'adressant à la portion palpébrale, simplifia beaucoup l'opération.

On se bornera à l'ablation de la *portion palpébrale*, opération très simple, ne laissant aucune trace et plus efficace que l'extirpation de la glande orbitaire, car elle supprime à la fois la sécrétion palpébrale et la sécrétion orbitaire par oblitération des canaux excréteurs de cette dernière<sup>2</sup>.

#### 1<sup>o</sup> ABLATION DE LA PORTION PALPÉBRALE

**Manuel opératoire.** — Après l'anesthésie à la cocaïne, associée à l'anesthésie locale et à l'analgésie régionale, la paupière supérieure est renversée en haut à l'aide d'un crochet érigne, tandis que la plaque de métal, introduite profondément dans le sillon oculo-palpébral supérieur, fait saillir la glande sous le fornix (fig. 363). Si la fente palpébrale est rétrécie, chez les trachomateux par exemple, on peut inciser le canthus externe au préalable (canthoplastie).

**PREMIER TEMPS.** — *Incision de la conjonctive.* — Elle est faite suivant le grand axe de la glande, au-dessous du bord supérieur du tarse, depuis la commissure externe jusqu'à l'union du tiers externe avec le tiers moyen du cul-de-sac conjonctival.

**DEUXIÈME TEMPS.** — *Dissection de la glande.* — Les deux lèvres de l'incision sont renversées en haut et en bas à l'aide de deux pinces

1. BERNARD (P.), *Cautérisation avec ablation de la glande lacrymale*. Paris, in-8°, 1845, p. 44.

2. Le reproche adressé à l'opération de pouvoir entraîner le dessèchement de la conjonctive et de la cornée n'existe pas, car les glandes lacrymales accessoires de Krause et A. Terson sont suffisantes pour lubrifier la cornée.



fixatrices et la glande apparaît sous forme d'un petit pancréas (fig. 363).

Son extrémité interne est saisie avec une pince, renversée en dehors et détachée à petits coups avec les ciseaux courbes pointus, en allant de dedans en dehors, vers l'extrémité externe qui s'enfonce latéralement jusque sous la commissure externe, derrière le ligament palpébral.

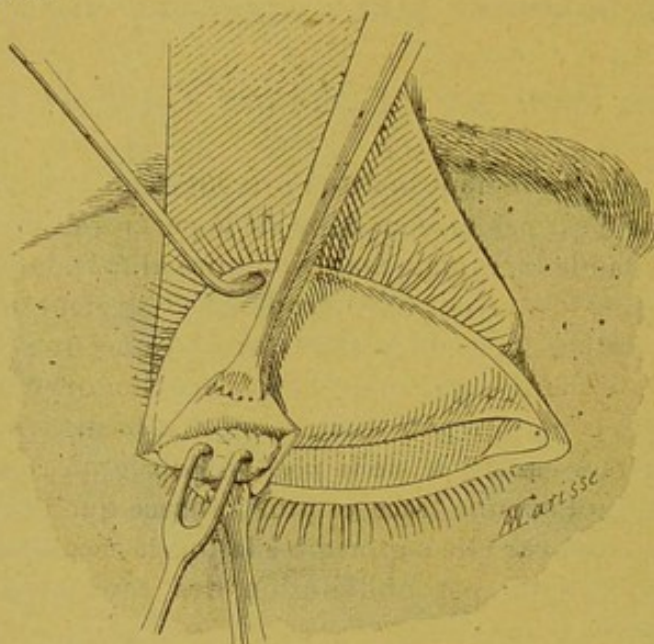


FIG. 363. — Ablation de la glande palpébrale.

La paupière ayant été fortement érignée, la conjonctive a été incisée suivant le grand axe de la glande; ses deux lèvres sont rabattues et la glande est saisie et attirée en avant.

L'hémorragie apparaît surtout à la fin, au moment de la section de l'extrémité externe de la glande qui entraîne l'ouverture de deux petites artères; des pinces hémostatiques sont rarement nécessaires, la compression suffit.

TROISIÈME TEMPS. — *Suture des lèvres de la plaie*, qui n'est pas indispensable, par un ou deux points de catgut. Un pansement sec est appliqué dès que l'hémorragie cesse et le malade peut être congédié. L'ecchymose qui survient d'ordinaire disparaît les jours suivants<sup>1</sup>.

**Résultats.** — L'amélioration est toujours très réelle et souvent le

1. Bettremieux préconise, au lieu de l'ablation, la destruction à l'aide du galvano-cautère des conduits excréteurs de la glande qui viennent déboucher dans le cul-de-sac. Il pratique à sa surface des cautérisations superficielles, répétées à quelques jours d'intervalle. La rétraction cicatricielle aurait pour résultat l'oblitération des canaux excréteurs avec atrophie secondaire de la glande, comme cela s'observe après les rétractions consécutives aux brûlures, au trachome ou à la conjonctivite diphtérique (BETTREMEUX, *Journ. d'ocul. du Nord de la France*, 1893).



larmolement disparaît. L'opération, exempte de dangers, peut être pratiquée non seulement dans les affections propres de la glande (dacryops, fistules, tuberculose, etc...), mais dans tous les cas de larmolement incoercible, que les voies lacrymales soient perméables ou non. Le succès est un peu moins certain dans ce dernier cas (A. Terson).

Les complications sont insignifiantes. La blessure du releveur n'est pas à craindre si on évite de prolonger l'incision et la dissection du côté interne. De même la blessure du droit externe, avec diplopie homonyme consécutive, ne pourrait résulter que d'une manœuvre maladroite en dehors. On a signalé à la suite de l'opération un léger catarrhe de la conjonctive (Panas, Terson); il cède rapidement sous l'influence du traitement.

Un inconvénient qui survient quelquefois est l'apparition, sous une influence psychique, d'une conjonctivite hyperhémique fugace, avec injection et vascularisation abondante, sans aucune sécrétion.

Cette petite complication, due sans doute à un défaut d'équilibre dans le fonctionnement de la glande (la vaso-dilatation périglandulaire continuant à se faire et n'étant plus suivie de sécrétion), est insignifiante chez les adultes; mais elle mérite de retenir l'attention chez les enfants, très enclins au larmolement psychique<sup>1</sup>.

## 2° ABLATION DE LA PORTION ORBITAIRE

**Manuel opératoire.** — PREMIER TEMPS. — Après anesthésie régionale et la région aseptisée, on fait une incision sur la queue du sourcil, rasé au préalable, immédiatement au-dessous du rebord orbitaire et dans son tiers externe.

Cette incision, à concavité inféro-interne, longue de 2 centimètres environ, intéresse successivement la peau, l'orbiculaire et le tissu cellulaire sous-jacent (fig. 364).

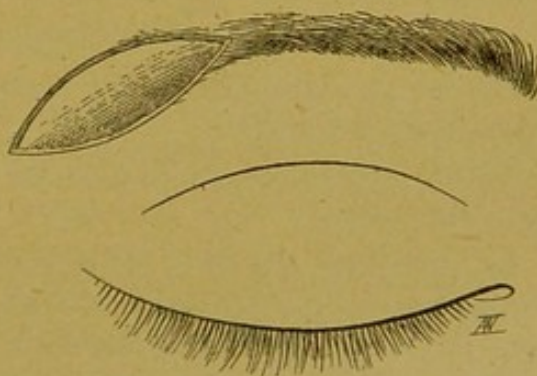


FIG. 364. — Ablation de la glande orbitaire. Premier temps.

Les deux lèvres de la plaie écartée laissent voir le fascia tarso-orbitaire.

1. Nous l'avons observée chez une fillette atteinte de larmolement incoercible à droite, malgré la perméabilité des voies lacrymales. L'ablation de la glande palpébrale fit cesser l'épiphora. Mais après l'opération, tandis que les larmes s'écoulaient abondamment à gauche à l'occasion du larmolement psychique, l'œil droit restait entièrement sec; en même temps la conjonctive s'injectait, et l'enfant se plaignait de brûlures et de démangeaisons pendant plusieurs heures.

Cette observation viendrait à l'appui de l'opinion qui place le larmolement



Ses lèvres sont écartées ; le fascia tarso-orbitaire mis à nu est détaché à petits coups du rebord orbitaire, récliné et la glande se présente. On évitera de prolonger l'incision en dedans, de peur d'intéresser le releveur de la paupière.

DEUXIÈME TEMPS. — La glande est solidement saisie avec une pince de Museux, attirée au dehors et libérée de ses adhérences à l'aide des ciseaux courbes et mousses (fig. 365).

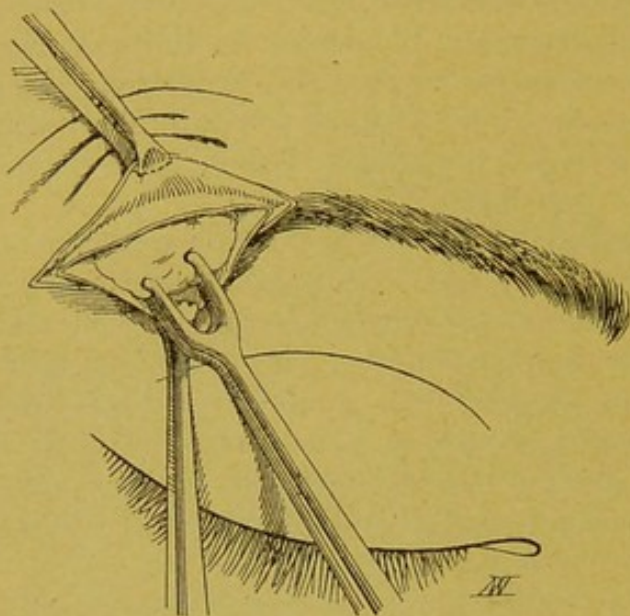


FIG. 365. — Ablation de la glande orbitaire. Deuxième temps.

Le fascia tarso-orbitaire a été incisé au-dessous du rebord orbitaire. Ses lèvres sont réclinées et la glande est attirée au dehors.

La section de l'artère lacrymale à ce moment détermine une petite hémorragie, facilement arrêtée par la compression digitale ou à l'aide d'une pince<sup>1</sup>.

TROISIÈME TEMPS. — Les lèvres de la plaie sont réunies par deux ou trois points.

La guérison survient sans complications. L'infection avec ses dangereuses conséquences (cellulite orbitaire, phlegmon de l'orbite, etc.), et le ptosis, consécutif à la blessure du releveur, seront facilement évités. L'infiltration sanguine considérable de la paupière, mentionnée quelquefois, ne s'observe pas si l'hémostase a été bien faite avant de réunir les lèvres de la plaie.

psychique sous la dépendance de la glande palpébrale ; à moins que l'absence de larmes après l'ablation de celle-ci ne résulte de l'oblitération des canaux de la portion orbitaire.

1. La section de la glande, après l'ablation, montre une surface dense, brunâtre, avec la structure lobuleuse des glandes en grappe, ce qui empêche de la confondre avec un peloton graisseux.



**Résultats et indications.** — Le larmolement disparaît habituellement. Mais, l'ablation de la portion palpébrale donne un résultat plus efficace encore et l'extirpation de la portion orbitaire ne serait faite, hormis le cas d'affections propres de la glande (abcès, fistules<sup>1</sup>, tumeurs, dacryops, etc.), que si la précédente opération a échoué, l'insuccès provenant le plus souvent d'une ablation incomplète.

**Déplacement de la glande lacrymale.** — On en a signalé quelques cas et on a conseillé pour y remédier la compression prolongée (Snell), l'extirpation (Noyes) ou la fixation (Golowine), véritable *dacryo-adénopexie* (A. Terson).

La technique de cette fixation est la suivante. Le sourcil ayant été rasé au préalable, la glande, mise à nu, comme tout à l'heure, est saisie avec une anse de soie doublement armée par le milieu de son bord inférieur. Puis, chacune des aiguilles de l'extrémité de l'anse chemine dans le tissu cellulaire sous-cutané et vient ressortir en haut vers le tiers externe du sourcil. Les deux chefs du fil sont noués et la glande attirée en haut. On peut, pour rendre la fixation plus parfaite, réséquer une partie du fascia tarso-orbitaire distendu, de la même manière qu'un sac herniaire, et même un peu de peau, et suturer ensuite<sup>2</sup>.

L'extirpation, beaucoup plus simple et qui peut être pratiquée sans danger, puisque la lubrification de la cornée est assurée par les glandes lacrymales accessoires, nous paraît devoir être préférée.

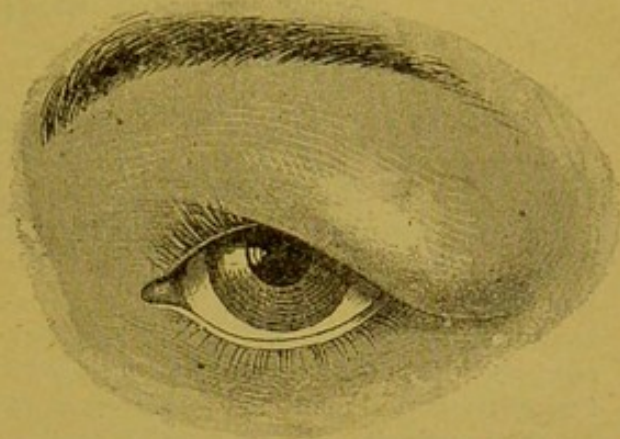


FIG. 366. — *Inflexion de la glande lacrymale.*

**1. Fistule lacrymale.** — La fistule lacrymale, complication fréquente de la dacryoadénite chronique, se ferme souvent d'elle-même, une fois le cours des larmes rétabli. On peut, si on veut intervenir, cautériser l'orifice avec la pointe fine du thermo-cautère ou en aviver obliquement les bords et les réunir par un point de suture profond.

Les injections irritantes par l'orifice de la fistule ne sont plus de mise, mais le procédé de Bowman mérite d'être rappelé : il consiste, comme le faisait déjà Rognetta, à convertir la fistule *borgne externe* en fistule *borgne interne*. La première aiguille d'un fil doublement armé pénètre, par l'orifice de la fistule, au-dessus du bord supérieur du tarse et vient ressortir, à travers la conjonctive dans le cul-de-sac. La seconde aiguille suit d'abord le même trajet et ressort aussi par la conjonctive dans le cul-de-sac à 4 ou 5 millimètres de distance de la première. Les deux chefs sont noués et le fil est laissé en place douze à quinze jours jusqu'à obtention d'une nouvelle fistule du côté du canal et venant déboucher dans le fornix. La première est alors fermée par avivement des bords et suturée.

Si la guérison ne peut être obtenue, on pratiquera l'ablation du sac.

**2. GOLOWINE.** Déplacement des glandes lacrymales. Pathologie et traitement. *Arch. d'ophtalm.*, 1896, p. 104.



## CHAPITRE IV

# OPÉRATIONS SUR L'ORBITE

### SOMMAIRE

§ 1. **Notions anatomiques.** — § 2. **Ponction exploratrice.** — § 3. **Incision.** — Indications. — Manuel opératoire : l'incision peut être faite par la conjonctive ou par la peau. Se rappeler pour la direction à donner au bistouri la profondeur de la cavité orbitaire (4 cent. et demi d'avant en arrière chez l'adulte) et la direction de ses parois. — Lieu d'élection : partie inféro-externe de l'orbite. — § 4. **Corps étrangers de l'œil et de l'orbite.** — *Diagnostic de présence et de siège.* — Symptômes de probabilité et de certitude (examen ophtalmoscopique, aiguille aimantée, aimant, radiographie (radiographie d'exploration, localisation géométrique)). — *Traitement.* — **PLAIES RÉCENTES.** — Plaies du segment antérieur : extraction à l'aimant. — Plaies du segment postérieur (extraction par les voies antérieure ou postérieure). — Corps étrangers non magnétiques. — **PLAIES ANCIENNES COMPLIQUÉES DE CORPS ÉTRANGERS.** — Extraction des corps étrangers sous le contrôle de l'écran. — § 5. **Ablation des tumeurs de l'orbite.** — Tumeurs bénignes (kystes dermoïdes). — Tumeurs osseuses (ostéotomie). — Tumeurs malignes (voies cutanée ou trans-palpébrale, trans-conjonctivale, trans-palpébro-conjonctivale. — Opération de Krönlein. — Résection temporaire du trépied orbitaire. — § 6. **Extirpation du ganglion ciliaire.** — § 7. **Exentération ou curage de l'orbite.** — Exentération sous-conjonctivale. — § 8. **Complications orbitaires dues à des inflammations de voisinage.** — Sinusites. — Diagnostic et traitement. — § 9. **Découverte et élongation de quelques nerfs de l'orbite.** — *Première branche du trijumeau* (élongation du nasal interne; arrachement du nasal externe; élongation et arrachement du frontal). — *Nerf maxillaire supérieur.* — Découverte et élongation du rameau du petit oblique. — Injections profondes d'alcool. Nerf facial.

### § 1. — NOTIONS ANATOMIQUES

Le globe est logé dans la cavité de l'orbite maintenu là par les quatre muscles droits et les deux obliques. Il est matelassé par le tissu cellulo-grasieux qui remplit toute la cavité et contient les vaisseaux et nerfs du globe et de ses annexes.



En avant il est protégé par les paupières et le septum orbitale et se trouve relié à la face profonde de celles-ci par la muqueuse conjonctivale.

L'orbite peut être comparée par sa forme à une pyramide à quatre parois, à sommet postérieur et à base ouverte en avant, beaucoup plus accessible en dehors.

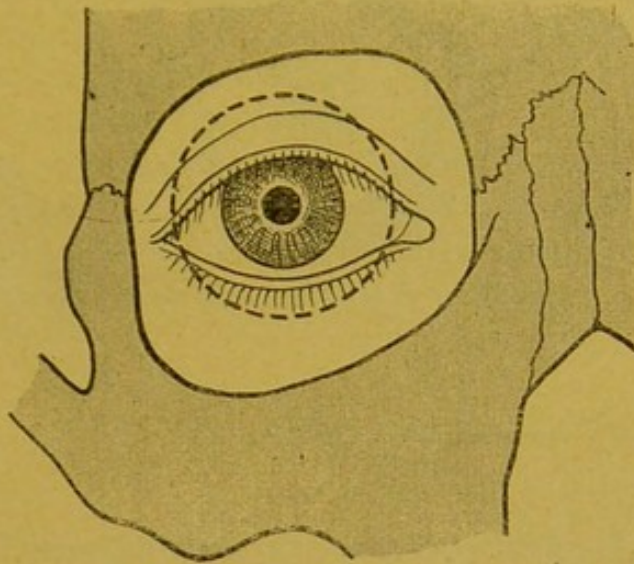


FIG. 367. — *Situation du globe dans l'orbite.*

La ligne pointillée indique la limite de l'œil vue par transparence à travers les paupières.

Comme le montre la figure 367, le globe oculaire occupe, par rapport au centre de l'orbite, une situation un peu excentrique ; il est déplacé en haut et en dehors, plus rapproché des parois supérieure et externe que des deux autres. On devra en tenir compte dans les interventions sur cette cavité et faire porter les incisions de préférence en bas et en dedans. Cette situation, jointe au peu de saillie formée par le rebord orbitaire inféro-externe, le rend plus accessible à la palpation en bas et en dehors dans les tumeurs ou dans les collections de l'orbite.

Les quatre parois s'épaississent en avant pour former le *pourtour orbitaire*, tranchant, excepté à la partie supéro-interne qui est mousse.

Il présente en haut, à 25 millimètres de la ligne médiane, l'*échancrure* et le *trou sous-orbitaires*, qui livrent passage aux nerfs et vaisseaux de même nom. La perpendiculaire abaissée de l'échancrure sus-orbitaire au rebord inférieur se trouve exactement en regard de l'insertion du petit oblique (fig. 368, E, O).

En avant et en dehors on trouve la *fossette lacrymale* où est logée la glande orbitaire du même nom.

Le trou optique, situé à l'extrémité postérieure des parois supérieure et interne, est tout entier creusé dans le sphénoïde. Il laisse



passer le nerf optique (o., fig. 369) de l'orbite dans la cavité crânienne. Le périoste y est très adhérent d'une part à la gaine du nerf

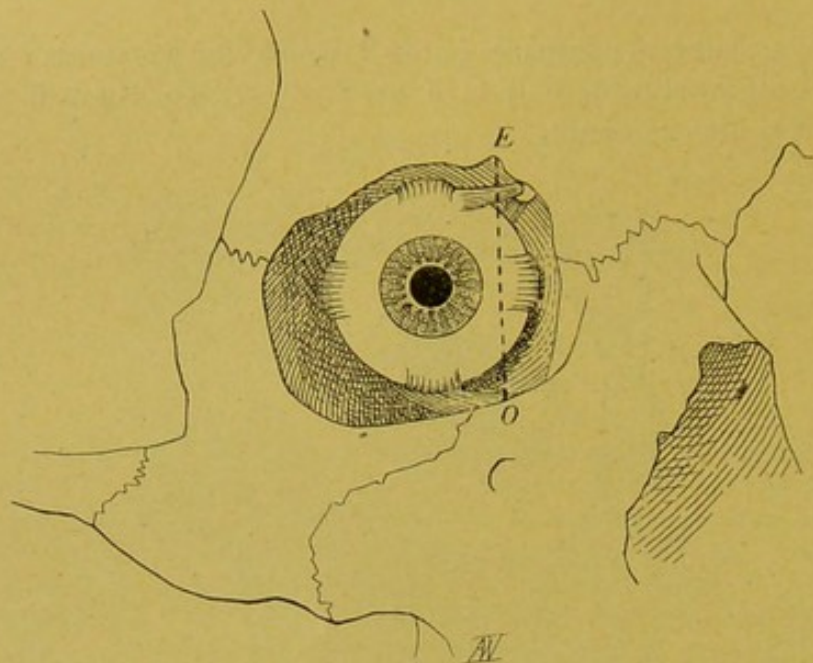

FIG. 368. — Échancrure et trou sous-orbitaires.

et de l'autre à la paroi osseuse. Cet orifice postérieur se trouve ainsi très exactement fermé et une collection purulente peut difficilement se propager de l'orbite dans la cavité crânienne.

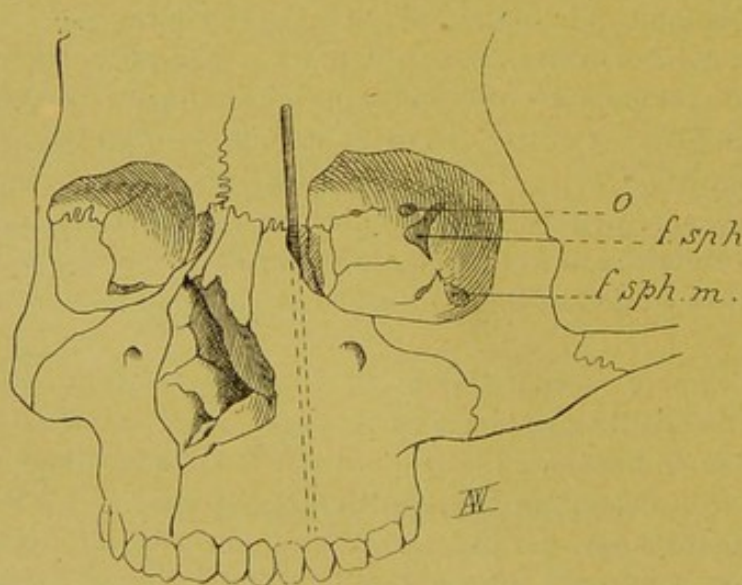


FIG. 369. — Cavité de l'orbite.

o, trou optique. — f. sph., fente sphénoïdale. — f. sph. m., fente sphéno-maxillaire.

Il en est de même au niveau des fentes sphénoïdale et sphéno-maxillaire. La première, située en dehors et en bas du trou optique,



entre les parois supérieure et externe, laisse passer tous les vaisseaux et nerfs de l'orbite (*f. sph.*, fig. 369); la seconde, entre les parois externe et inférieure, est traversée par des anastomoses veineuses reliant le système veineux de l'orbite au plexus ptérygoïdien et masséterin (*f. sph. m.*). Ce ne sont d'ailleurs pas les seules. Ces nombreuses voies dérivatives du système veineux de l'orbite expliquent la possibilité de phlébite orbitaire ou de sinusite à la suite de foyers infectieux des fosses nasales, de l'amygdale, dans le domaine des veines faciales antérieure et postérieure et même des sinus maxillaires, sphénoïdaux et frontaux.

Le périoste, qui tapisse l'orbite dans toute son étendue, est assez mince et l'adhérence à l'os assez faible, excepté au niveau des sutures; aussi il peut être décollé par des collections purulentes ou hématiques développées entre l'os et le périoste.

## § 2. — PONCTION EXPLORATRICE

Elle sera faite dans tous les cas de tumeur ou d'abcès de l'orbite lorsque le diagnostic est hésitant et après que tous les moyens dont le chirurgien peut disposer pour s'éclairer auront été essayés (orbitoscopie, radiographie, etc.). Dans un cas où le diagnostic de sarcome de l'orbite avait été porté chez une jeune fille de 18 ans, nous fûmes étonné de trouver au cours de l'opération un kyste hydatique volumineux qui avait passé par les phases de l'inflammation; le diagnostic était impossible autrement que par la ponction. Faite avec la petite aiguille de Pravaz et avec une asepsie rigoureuse, elle est exempte de danger et donnera des indications précieuses.

Elle sera pratiquée de préférence au moment de l'opération, afin d'éviter l'inflammation si le liquide retiré est toxique (kyste hydatique, par exemple) et s'infiltre dans les mailles du tissu voisin. Son examen chimique et histologique (sang, pus ou liquide transparent) fournira d'utiles renseignements. Le liquide *hydatique*, transparent comme de l'eau de roche, contient souvent des crochets d'échinocoques visibles au microscope. Il ne se laisse pas coaguler par les acides et ne renferme pas d'albumine, excepté lorsque les hydatides sont mortes. On pourra donc le différencier du liquide céphalo-rachidien (méningocèle ou encéphalocèle). Cette dernière affection est rare et a son siège de prédilection à la partie supéro-interne de l'orbite, au niveau de la suture fronto-ethmoïdale.



## § 3. — INCISION

**Indications.** — L'incision des parties molles de l'orbite est généralement faite dans l'abcès ou le phlegmon de l'orbite et dans l'ostéopériostite phlegmoneuse. Elle peut être indiquée à la suite de fractures des parois orbitaires, pour extraire des esquilles osseuses ou un corps étranger. Elle est inutile dans les hématomes de l'orbite, car la collection sanguine se résorbe facilement: elle ne serait pratiquée que lorsque le globe, fortement refoulé en avant et comprimé, est lui-même menacé. Faite à titre d'incision exploratrice, de préférence en bas et en dehors, au lieu d'élection (voy. plus bas), au niveau du rebord inféro-externe de l'orbite, elle permettra l'introduction d'un stylet à bout olivaire, d'une sonde cannelée ou même d'un explorateur électrique de Trouvé, et peut éclairer le diagnostic. Enfin elle constitue le premier temps d'une opération plus complète lorsqu'il s'agit d'extirper une tumeur intra-orbitaire.

**Manuel opératoire.** — L'incision est faite par la conjonctive ou par la peau.

a) *Incision par la conjonctive.* — Elle convient surtout aux abcès fluctuants, qui viennent faire saillie directement sous la muqueuse. Le bistouri est enfoncé dans le fornix, au point le plus saillant et parallèlement à lui. Mieux vaut, dans les autres cas, pénétrer directement par la peau.

b) *Incision par la peau.* — Le point de pénétration est alors réglé par le siège de la collection. On tiendra compte, pour ce diagnostic de siège, du degré de rénitence des parties molles, de la situation du globe et surtout de la limitation des mouvements de ce dernier, plus marquée au niveau de l'abcès. Enfin l'examen ophtalmoscopique peut quelquefois révéler là un enfoncement de la paroi oculaire, refoulée par la tumeur vers le corps vitré.

On se rappellera, pour la direction à donner au bistouri, la profondeur de la cavité orbitaire (4 centimètres et demi environ chez l'adulte dans l'axe antéro-postérieur) et l'inclinaison de ses parois d'avant en arrière: la supérieure, très mince, obliquement dirigée de haut en bas et quelquefois perforée chez les sujets âgés; l'interne, la plus mince de toutes, à peu près parallèle au plan médian et légèrement saillante du côté de l'orbite; la paroi inférieure, plus épaisse et un peu oblique de bas en haut; la paroi externe, très résistante et très oblique de dehors en dedans. Enfin, le globe oculaire n'occupe pas le milieu de la cavité; il est plus rapproché des parois supérieure et externe (fig. 367).

Il résulte de tout ceci que le lieu d'élection est la *partie inféro-externe de l'orbite*. Le bistouri est plongé profondément à travers la



paupière préalablement tendue au voisinage de l'arcade orbitaire. On donne à la lame une direction horizontale en se rapprochant le plus possible de la paroi osseuse afin de ne pas léser le globe. L'incision faite, la sonde cannelée est introduite à la place du bistouri pour ne pas blesser les gros vaisseaux ; si le siège de l'abcès est profond, l'instrument renseignera en même temps sur l'état du périoste et de l'os, ou même sur la présence d'une esquille osseuse qui serait alors extraite après agrandissement de l'incision. Celle-ci, lors de suppuration, sera faite de bonne heure ; si le pus ne sort pas le débridement du tissu enflammé et la déplétion sanguine qui en résulte amènent toujours un soulagement immédiat.

L'incision peut être pratiquée en tout autre point si le siège de l'affection l'exige, à condition d'être très prudent, en raison des rapports dangereux que nous venons de signaler. On se gardera de blesser en haut et en dedans les gros vaisseaux et la poulie du grand oblique, en bas et en dedans le petit oblique, directement en haut le releveur de la paupière.

Si l'incision est dirigée le long de la paroi supérieure, on redoublera de prudence afin d'éviter de perforer soit le globe lui-même, soit la paroi osseuse très mince, et de pénétrer dans le cerveau. Mieux vaut, en pareil cas, faire une incision très peu profonde et se servir ensuite de la sonde cannelée.

Un drain est introduit et renouvelé les jours suivants. Un pansement humide est appliqué. Les injections seront toujours très prudentes afin d'éviter que le liquide vienne se répandre dans le tissu cellulaire de l'orbite. Mieux vaut s'en abstenir.

#### § 4. — CORPS ÉTRANGERS DE L'ŒIL ET DE L'ORBITE

Nous réunissons dans un même chapitre les corps étrangers du globe oculaire et de l'orbite, car il est souvent difficile d'affirmer, sinon la présence du corps étranger, tout au moins sa situation dans l'œil ou en dehors de lui.

La question a un intérêt d'autant plus grand que la présence de corps étrangers dans l'intérieur du globe constitue toujours pour l'avenir une menace d'ophtalmie sympathique.

Sans doute certains sont bien tolérés et compatibles avec une vision excellente<sup>1</sup>, mais ceci est exceptionnel et on ne peut affirmer que la tolérance persistera. Tôt ou tard des phénomènes réactionnels

<sup>1</sup> L. F. TERRIEN, Des corps étrangers oculaires bien tolérés. *Arch. d'ophtalm.*, 1917, p. 397.



peuvent se produire. Aussi convient-il de tenter l'extraction le plus tôt possible, dans les premières heures qui suivent le traumatisme.

#### DIAGNOSTIC DE LA PRÉSENCE ET DU SIÈGE DU CORPS ÉTRANGER

Les signes permettant de reconnaître la présence d'un corps étranger dans le globe ou dans la cavité de l'orbite peuvent être divisés en deux groupes suivant qu'ils nous donnent la probabilité ou la certitude.

**A. Symptômes de probabilité.** — Ils sont fournis par les commémoratifs (circonstances de l'accident, direction et nature de l'agent vulnérant, volume, puissance de pénétration, etc.), l'examen de la plaie et les phénomènes réactionnels.

En présence d'une plaie pénétrante du globe facilement visible, consécutive à un traumatisme déterminé par un corps étranger de petit ou de moyen volume, doué d'une grande puissance de pénétration, aucun doute n'est possible et les recherches cliniques ultérieures, en particulier au moyen de la radiographie, serviront seulement à en préciser le siège, intra ou extra-oculaire.

Au contraire, si la plaie est très réduite, à peine visible, bien coaptée, le diagnostic est souvent difficile, et deux cas doivent être envisagés : la plaie est accessible à l'examen direct, occupant le segment antérieur, ou au contraire elle siège sur le segment postérieur.

Une plaie de la cornée ou de la sclérotique, si minime soit-elle, éveillera aussitôt l'idée de corps étranger intra-oculaire. Et à moins qu'elle ait été déterminée par un instrument (aiguille, pointe de ciseaux, etc.), le diagnostic est certain.

Toutefois, si la plaie est très petite et ses lèvres bien coaptées, elle peut être invisible et le diagnostic devient impossible, à moins de lésions iriennes concomitantes. Elles seront révélées par un examen très attentif à l'éclairage oblique. La loupe binoculaire, associée à un éclairage excellent, pourra déceler des corps étrangers minuscules sur l'iris ou même dans les couches antérieures du cristallin, qui ont perforé la cornée sans laisser trace de leur passage.

Beaucoup plus difficile encore est le diagnostic immédiat de plaie pénétrante du segment postérieur et *a fortiori* de corps étranger intra-oculaire, lorsque le corps vulnérant, dans un trajet très oblique, a pénétré très loin du limbe. La plaie est alors recouverte par la conjonctive qui paraît intacte et est souvent le siège d'un œdème ou d'une ecchymose gênant l'examen.

Duverger a insisté sur les symptômes qui permettent de soupçonner la perforation : ecchymose palpébrale ou conjonctivale, disproportionnée avec le traumatisme ; chémosis précoce, pâle, diffus, sans



rapports avec une infection commençante, mais indice de filtration des liquides de l'œil sous la conjonctive ; profondeur anormale de la chambre antérieure, parfois considérable, pouvant en imposer pour une subluxation du cristallin ; disposition particulière de l'iris dont la portion pupillaire garde sa situation frontale et est refoulée parallèlement à elle-même tandis que son tiers périphérique tourne de 90° autour de son insertion pour se diriger directement en arrière, et présente un ou deux plis (iris en accordéon) <sup>1</sup>.

L'iridodonésis fait toujours défaut. Ce fait, joint à la disposition particulière de l'iris, distingue facilement cet ensemble de symptômes de la subluxation vraie de la lentille. Le *tonus est très diminué*.

Ces symptômes résultent de la différence de pression entre les deux cavités de l'œil, vitréenne et chambre antérieure. Mais très vite ces troubles disparaissent : en quelques jours la chambre antérieure reprend sa profondeur normale, l'iris sa disposition habituelle et il ne reste aucune trace de ces modifications transitoires.

Souvent s'ajouteront à ces symptômes des taches hémorragiques localisées sur l'iris, des hémorragies intra-oculaires, des corps flottants du vitré, un trouble visuel très accentué, nullement en rapport avec les lésions apparentes, des douleurs profondes, tous éléments qui devront faire craindre la présence d'un corps étranger. Enfin quelques jours plus tard peuvent apparaître une petite synéchie ou même une opacité cristallinienne qui devient alors pour ainsi dire un signe de certitude.

**B. Symptômes de certitude.** — a) C'est tout d'abord l'EXAMEN DIRECT au moyen de l'éclairage oblique, qui montrera le corps étranger sur l'iris ou dans les couches superficielles du cristallin (on se gardera de prendre pour un fragment métallique de petites plaies linéaires de l'iris et de petits dépôts hémorragiques) et l'EXAMEN OPHTALMOSCOPIQUE, dans les cas plus rares encore (4 à 5 p. 100 environ) où il permet de voir le fragment dans le vitré ou sur la rétine.

L'ophtalmoscope, dans ces cas très rares, peut également permettre la localisation. On se rappellera que la distance du bord papillaire au limbe est de 23 millimètres environ pour le côté temporal et 20 pour le côté nasal. Le diamètre de la papille mesurant 4 mm. 5, si le point lésé est séparé du bord de la papille par une distance mesurant 6 fois la largeur du disque optique le corps étranger siégera à 9 millimètres en avant de celui-ci, soit à 14 millimètres du limbe pour le côté temporal et à 11 pour le côté nasal.

Si la vision est assez bien conservée, la lésion choro-rétinienne entraîne un scotome dont la grandeur est en raison directe de l'étendue de celle-ci.

En se reportant aux tableaux de Donders, qui donnent la relation entre la distance d'un point de la rétine au limbe (côté nasal ou temporal) et le

1. DUVERGER, De quelques symptômes des plaies du segment postérieur. *Arch. d'ophtalm.*, 1918, p. 133.



point du champ visuel correspondant, on pourra déterminer approximativement la situation du corps étranger.

| SITUATION DU SCOTOME<br>DANS LE CHAMP VISUEL. | DISTANCE DU POINT CORRESPONDANT<br>DE LA RÉTINE AU LIMBE. |
|---|---|
| CÔTÉ TEMPORAL.                                | CÔTÉ NASAL.   |
| 80°   | 9 mill. 3   |
| 60°   | 13 — 2  |
| 40°   | 16 — 2  |
| 20°   | 19 —  |
| CÔTÉ NASAL.                                   | CÔTÉ TEMPORAL.  |
| 70°   | 11 mm. 6  |
| 50°   | 15 — 7  |
| 40°   | 17 — 2  |
| 20°   | 18 — 2  |

b) LOCALISATION A L'AIDE DE L'AIGUILLE AIMANTÉE (SIDÉROSCOPE). — Après s'être débarrassé de tout objet métallique magnétique, on approche de l'œil une aiguille aimantée suspendue à l'extrémité d'un fil de soie très fin et renfermée dans un tube de verre. La déviation de l'aiguille indique la présence d'un corps étranger intra-oculaire; elle est d'autant plus manifeste que la masse est plus rapprochée de l'aiguille.

c) PROCÉDÉ DE L'AIMANT. — Le gros électro-aimant, dont nous indiquerons plus loin le mode d'emploi pour l'extraction des corps étrangers intra-oculaires, donne également des indications.

Le sujet étant couché et l'œil cocaïné, on en approche la pointe tout contre le globe. Le passage du courant détermine assez souvent une légère douleur, quelquefois assez vive, suivie même d'une petite hémorragie, si le pôle magnétique est voisin du siège du corps étranger. Elle est la conséquence du déplacement de celui-ci et elle peut être nulle si le fragment est enkysté.

S'il est voisin de la face postérieure de l'iris, on verra quelquefois le plan irien se soulever et tendre à se rapprocher de la cornée à chaque passage du courant.

d) EXAMEN RADIOGRAPHIQUE. — C'est le procédé de choix et il s'impose en présence de toute plaie pénétrante du globe oculaire. Nous renvoyons pour les détails de technique à notre rapport sur ce sujet. Rappelons que le corps étranger est d'autant plus visible qu'il est constitué par un corps de poids atomique plus lourd et que l'absence de constatation positive ne suffit pas à exclure la possibilité de son existence<sup>1</sup>. Elle constitue seulement une présomption d'autant plus forte que la technique employée est plus parfaite. Il est rare que l'on puisse déceler des fragments d'un diamètre inférieur à 1 millimètre, et ceux-ci ne sont cependant pas très rares dans le globe.

La nature du corps étranger a naturellement une importance très

1. F. TERRIEN, *Soc. franç. d'ophtalm.*, 6 mai 1919.



grande. Tandis que les éclats de bois ne sont jamais perceptibles, on pourra déceler des fragments de verre assez minuscules s'ils sont à base de plomb.

L'examen méthodique comportera deux temps :

1° Recherche de la présence du corps étranger par examen radioscopique préliminaire et radiographie d'exploration ;

2° En cas de constatation positive, localisation aussi précise que possible de son siège au moyen de la radiographie.

A. *Radiographie d'exploration.* — La radioscopie, d'une précision moins grande que la radiographie, pourra néanmoins fournir d'utiles renseignements. Elle se fera toujours, bien entendu, dans des conditions parfaites d'adaptation.

Le blessé étant assis de préférence, plutôt que couché, la tête de profil, le côté atteint contre l'écran, on explore avec toute la précision possible la région orbitaire. S'il existe un éclat un peu volumineux (plus de 3 à 4 mm. de diamètre), sa situation sera vite déterminée, mais on arrive généralement à voir des fragments beaucoup plus petits et lorsqu'il s'agit de métaux opaques (grains de plomb), la visibilité peut rester encore très bonne.

Une fois établie la présence du corps étranger et sa situation intra-orbitaire vérifiée dans les divers déplacements de la tête, on cherchera s'il est ou non oculaire. Le blessé regarde d'abord en haut puis en bas : si l'ombre reste immobile, c'est que le fragment est en dehors du globe. (On éliminera bien entendu très rapidement la possibilité d'un corps intra-palpébral.) S'il bouge, on pourra contrôler son siège en imprimant des mouvements au globe par la palpation sous l'écran<sup>1</sup>.

Mais on peut chercher à préciser davantage encore la localisation anatomique. L'ombre se déplace-t-elle dans le même sens que l'œil, le projectile est dans l'hémisphère antérieur ; dans le cas inverse, il est dans l'hémisphère postérieur (fig. 370). Quand l'ombre se porte en avant ou en arrière, suivant que l'œil regarde en haut ou en bas, il est dans l'hémisphère inférieur ; en cas contraire dans l'hémisphère supérieur. On a donc ainsi localisé le fragment dans un quadrant du globe et ces indications seront complétées par un examen attentif dans le sens postéro-antérieur qui permettra de voir en outre s'il est plus près de l'angle interne ou de l'angle externe.

Mais il arrivera que les projectiles inclus soient trop petits pour être vus ou, s'ils sont aperçus, pour être localisés radioscopiquement avec précision. De plus, il peut exister, à côté des projectiles visibles, des fragments plus petits. Il y aura donc *toujours* lieu, lorsque

1. F. TERRIEN et BÉCLÈRE, Valeur comparée de la radioscopie et de la radiographie pour la détermination du siège des corps étrangers de l'œil et de l'orbite. *Soc. d'ophtalm., de Paris*, 1901.



l'examen clinique conduit au moindre soupçon de possibilité de la présence d'un corps étranger intra-oculaire, de procéder à une *radiographie d'exploration* dans les deux sens (face et profil). C'est seulement lorsqu'il existe, avec intégrité certaine du globe, un corps étranger orbitaire visible à l'écran et dont l'extraction est décidée que l'on pourra pratiquer en outre son repérage radioscopique en profondeur en vue de l'extraction à l'aide du contrôle intermittent de l'écran. Mais, même dans ces cas, il sera toujours préférable de prendre des clichés.

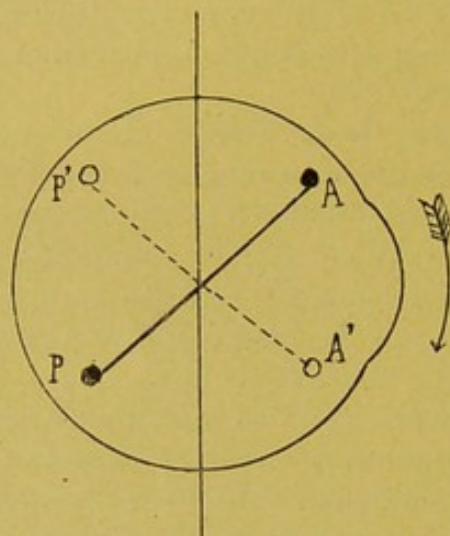


Fig. 370. — L'ombre d'un projectile intra-oculaire se déplace dans le sens des mouvements de l'œil, de A en A' s'il est dans le segment antérieur, en sens inverse, de P en P', s'il est dans le segment postérieur.

Elle se pratiquera suivant les deux incidences classiques, face et profil, en évitant l'emploi d'un écran renforceur, dont les grains et les taches peuvent donner naissance à des erreurs de diagnostic en simulant un corps étranger. Elle sera donc faite avec des installations puissantes et en quelques secondes seulement, pour rendre plus facile l'immobilisation du blessé, surtout dans les lésions douloureuses et dans l'examen postéro-antérieur, dans lesquels la région orbitaire se trouve appliquée contre la plaque.

On pourra ainsi obtenir, sur les clichés de profil tout au moins, l'image de corps étrangers métalliques, même très peu volumineux, de moins d'un millimètre.

Si on soupçonne la présence d'éclat non métallique, il sera utile de faire une radiographie oblique donnant, presque sans superposition des parties osseuses, l'image de la plus grande partie du globe et permettant de déceler de très fines particules.

Lorsque la radiographie aura montré la présence d'un corps étranger dont le siège intra-oculaire peut être soupçonné, on reproduira la manœuvre exposée à propos de l'examen radioscopique. Elle con-



sistera à prendre des deux expositions successives sur une même plaque deux images de profil : pour la première le malade regardant en haut, en bas pour la seconde, sans que la tête ait bougé dans l'intervalle. L'immobilisation sera assurée au moyen d'un coussin pneumatique.

Si l'ombre du projectile s'est déplacée, celui-ci est situé dans le globe, à moins qu'il ne se trouve exactement à son centre géométrique, condition exceptionnellement réalisée et réalisable.

Il existe cependant quelques situations au voisinage du globe ou dans le nerf optique, dans les insertions musculaires, par exemple, pour lesquelles le corps étranger peut présenter une légère mobilité.

Dans un grand nombre de cas, cette première approximation, associée à l'examen clinique, sera suffisante.

*Localisation géométrique.* — Nous avons exposé en détail dans notre rapport précité la technique de la localisation géométrique. Elle se fera par la méthode de Belot et Fraudet<sup>1</sup> ou par celle de Mackenzie Davidson<sup>2</sup>, toutes deux compliquées et nécessitant plusieurs examens successifs, surtout la première. Aussi sera-t-elle rarement employée, d'autant plus qu'elle suppose une blessure consolidée, un œil mobile, un blessé docile et une conservation suffisante de la vision pour obtenir une fixation convenable du regard.

On se contentera, dans l'immense majorité des cas, des radiographies d'exploration postéro-antérieures et de la radiographie latérale avec simple déplacement du globe, complétées par de petits artifices qui aideront à la localisation.

Béclère et Morax ont préconisé l'application sur le globe d'un petit anneau métallique encadrant exactement la cornée et muni d'un certain nombre de repères en saillie, deux au moins, l'un correspondant au méridien vertical et l'autre au méridien horizontal. Cet anneau est relié par une tige fine et flexible à un blépharostat qui immobilise les paupières. Il peut coulisser sur l'une des branches du blépharostat par un petit ressort supportant une bague de plomb et appliqué doucement sur la périphérie de la cornée, cocaïnisée au préalable<sup>3</sup>.

Si l'on a fait une stéréo-radiographie, les deux images, examinées au stéréoscope, donnent l'illusion du relief et de la profondeur ; elles révèlent les rapports du corps étranger intra-oculaire et de l'anneau métallique avec ses repères encadrant la cornée.

On a imaginé aussi des coques de celluloid, de la forme d'un œil

1. BELOT et FRAUDET, *Journal de radiologie*, p. 191.

2. MACKENZIE-DAVIDSON, *Localisation by X rays and Stereoscopia*. Lewis and Co, London, 1916.

3. MORAX et BÉCLÈRE. Localisation des corps étrangers de l'œil. *Société de radiologie*, 1909.



artificiel, avec incrustée au centre une petite croix en platine formée de deux branches respectivement perpendiculaires, l'une verticale, l'autre horizontale.

On peut se servir de coques de verre, sorte d'yeux artificiels, placées à la surface du globe et sur lesquelles la cornée est figurée par un cercle découpé dans une feuille d'étain, ou mieux, dans lesquelles le verre est plus riche en plomb en ce point (Wessely). Elles se profilent sur l'écran ou sur la plaque sous forme d'une ombre très fine mais toujours bien visible et jamais assez opaque pour masquer celle du corps étranger, contrairement à ce qu'on aurait pu craindre au premier abord pour les très petits fragments, en particulier dans l'exa-

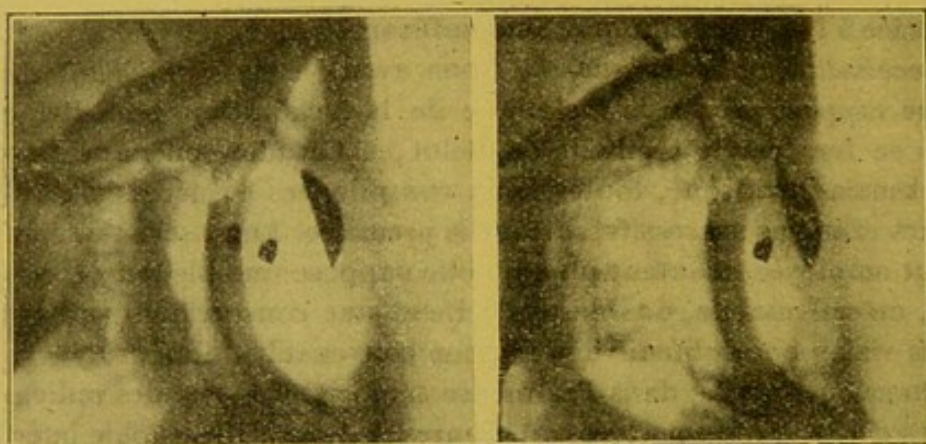


FIG. 371 et 372. — Radiographie stéréoscopique d'un œil blessé renfermant deux corps étrangers et sur la cornée duquel a été disposée une capsule en verre à base de plomb.

men fronto-occipital. Mais en pareil cas ils seraient tout d'abord cachés par le massif cranien.

Lorsque la prothèse est convenablement faite, la coque se meut avec le globe auquel elle adhère et n'entraîne aucune gêne, l'œil ayant été cocaïné au préalable. Deux examens ou deux épreuves, l'une de profil, l'autre de face, suffiront à localiser le corps étranger; la première donnera sa distance au pôle antérieur de l'œil en hauteur ou en profondeur, la seconde en hauteur et en largeur. On s'assurera bien entendu tout d'abord que la coque oculaire suit les mouvements du globe.

Enfin, plus simplement encore on se servira de montures de lunettes ordinaires. Elles ont l'avantage de ne point nécessiter l'introduction de corps étrangers dans les culs-de-sac conjonctivaux, ce qui n'est pas sans intérêt si l'œil est ouvert, enflammé ou douloureux. Les résultats nous ont toujours paru suffisants, surtout si l'on se sert d'une paire de lunettes ordinaire, dont les verres ont été enlevés et remplacés par deux fils métalliques tendus perpendiculairement l'un



à l'autre, l'un du milieu du bord supérieur au bord inférieur, l'autre du côté interne à l'extrémité externe de l'ovale qui enchâssait le verre. On peut même se servir de fils de plomb, facilement malléables et qui se laissent mouler sur le globe. Les lunettes sont appliquées sur les paupières fermées ou légèrement entrouvertes afin d'éviter la rotation supérieure et externe du globe consécutive à une occlusion violente.

Velter a préconisé l'emploi de grains de plomb très petits, n° 12 (plomb de Paris), montés par simple pincement sur un fil et qui sont fixés sur le globe aux deux extrémités du diamètre vertical de la cornée, en faisant une prise superficielle comme pour une suture de la cornée. Deux radiographies, de face et de profil, deux calques avec schéma très simple, permettent une localisation d'une grande précision<sup>1</sup>.

Chéron schématise le globe oculaire dans l'espace au moyen de deux dessins inspirés des anaglyphes et formés de cercles entrecroisés, représentant l'aspect droit et gauche d'un œil vu de profil, puis superpose ces schémas établis une fois pour toutes à deux radiographies stéréoscopiques de l'œil blessé. Le globe oculaire est rendu visible sur les clichés et il suffit d'examiner ceux-ci au stéréoscope pour se rendre compte, par le simple effet du relief et de la perspective, de la situation exacte du projectile par rapport au globe<sup>2</sup>.

Toutefois, les contours de l'œil ne laissant aucune trace sur la gélatine des clichés, la cornée aura été recouverte d'une petite cupule de verre au plomb (fig. 371 et 372) ou bien on aura fixé aux extrémités de son diamètre vertical un grain de plomb.

Tous ces procédés de détermination n'ont d'ailleurs qu'une valeur très relative, hormis les cas très rares où l'on peut tenter l'extraction au travers de la sclérotique au moyen du petit aimant introduit dans l'intérieur de l'œil ou à l'aide d'un instrument aimanté.

Une seule chose importe : le corps étranger est ou n'est pas dans l'intérieur du globe. La radiographie de l'œil dans deux positions successives nous renseigne exactement sur ce point. Celui-ci tranché, le reste n'a guère d'intérêt clinique. Si le fragment est extra-oculaire, sa localisation exacte dans l'orbite n'a qu'un intérêt minime, puisque hormis les corps étrangers volumineux, l'abstention est la règle.

Si l'ablation est décidée, après la détermination approximative du siège du corps étranger au moyen de deux radiographies, l'une de face, l'autre de profil, le contrôle intermittent de l'écran au cours de l'opération nous paraît la technique la plus recommandable.

Si le corps étranger est dans l'œil, et s'il s'agit d'un fragment ma-

1. VELTER, *Soc. d'ophtalm. de Paris*, 8 juillet 1919.

2. A. CHÉRON, *Archives d'ophtalmologie*, 1919, p. 736.



gnétique, on n'aura pas attendu les résultats fournis par la radiographie pour appliquer l'aimant.

#### CORPS ÉTRANGER INTRA-OCULAIRES. TRAITEMENT

La conduite à tenir est très différente suivant que l'accident est récent, remontant à quelques heures, les lèvres de la plaie encore insuffisamment coaptées, ou au contraire ancien.

**Traitement des plaies récentes.** — C'est à dessein que nous employons le terme de plaie du globe oculaire, de préférence à celui de corps étrangers, parce que la première se voit et sa réalité est évidente, alors que la présence d'un corps étranger demeure souvent plus ou moins hypothétique. Et alors même que les commémoratifs ne laissent aucun doute sur sa pénétration, la simple inspection ne permet pas de dire s'il est resté dans le globe.

Mieux vaut donc considérer toute plaie pénétrante du globe oculaire comme susceptible d'être compliquée d'un corps étranger (les cas mis à part où la nature bien définie du traumatisme, coup de couteau, de ciseaux, piquûres, etc..., permet de rejeter cette hypothèse) et la conduite sera toujours identique.

*Sans attendre les résultats* de la radiographie (nous supposons l'accident récent) et si la radioscopie n'a pu nous fournir de précisions, on supposera le corps étranger magnétique et on tentera l'extraction au moyen de l'électro-aimant.

**Choix de l'instrument.** — Les deux types d'électro-aimants, le gros et le petit, dont il existe différents modèles (ceux de Haab, de Rollet, pour le grand; de Dor, etc..., pour le petit) ont chacun leurs avantages et leurs inconvénients.

Les gros aimants, capables de soulever jusqu'à 30 kilogrammes, nécessitent un courant électrique très puissant fourni par des accumulateurs ou par des dynamos. Ils ont l'inconvénient d'être moins maniables que le petit électro-aimant, mais ils sont doués d'un pouvoir d'attraction suffisant pour attirer une parcelle magnétique minime à distance, sans qu'il faille introduire leur extrémité dans l'intérieur du globe oculaire (fig. 373).

Les petits électro-aimants, facilement maniables et tenus d'une seule main tandis que l'autre fixera le globe, ont un pouvoir d'attraction beaucoup moindre. Ils n'agissent qu'au contact ou à une très faible distance (1 ou 2 millimètres). Aussi la pointe de l'aimant devra-t-elle être *introduite dans l'intérieur de l'œil* (fig. 374).

A part les cas où le corps étranger a été très exactement localisé et où on pourra, suivant son siège, se servir uniquement de l'un ou de l'autre aimant, les deux seront presque toujours employés simultanément, car ils se complètent l'un l'autre.



C'est le gros électro-aimant qui sera employé tout d'abord dans tous les cas de plaie pénétrante du globe oculaire, alors même que la radiographie, si elle a pu être faite, est demeurée négative.

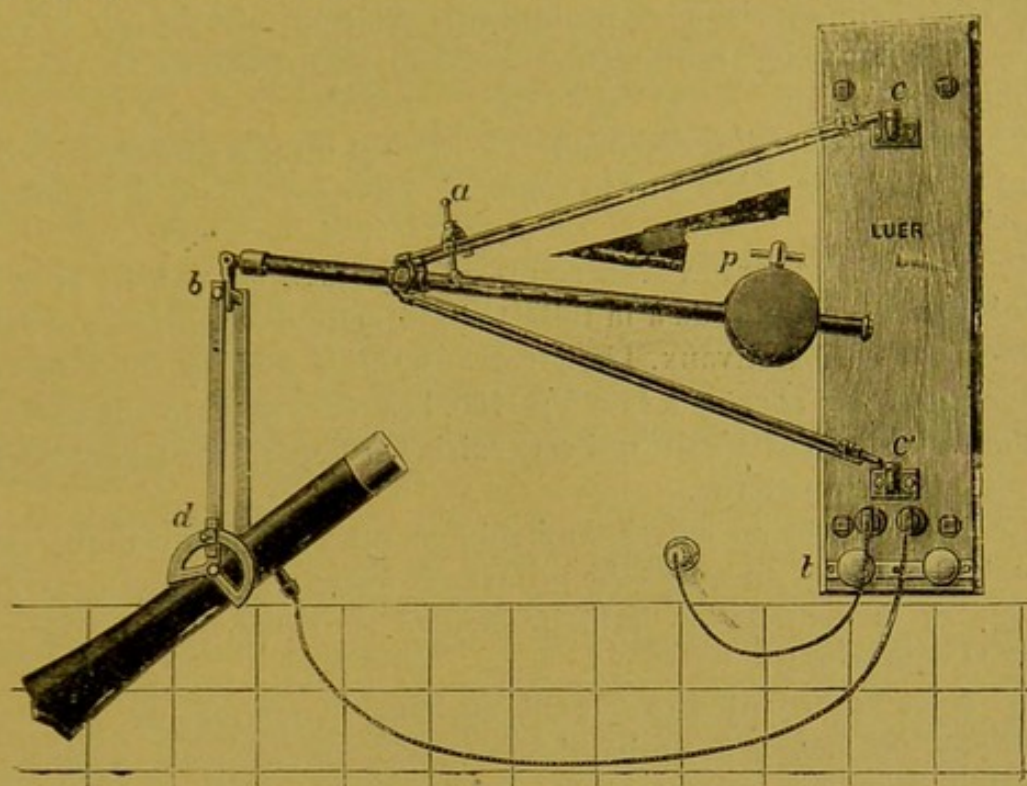


FIG. 373. — Gros électro-aimant (d'une force portante de 30 kg. environ).

Il fournit au diagnostic des renseignements très intéressants, nous l'avons vu, et vient affirmer la présence du corps étranger intra-

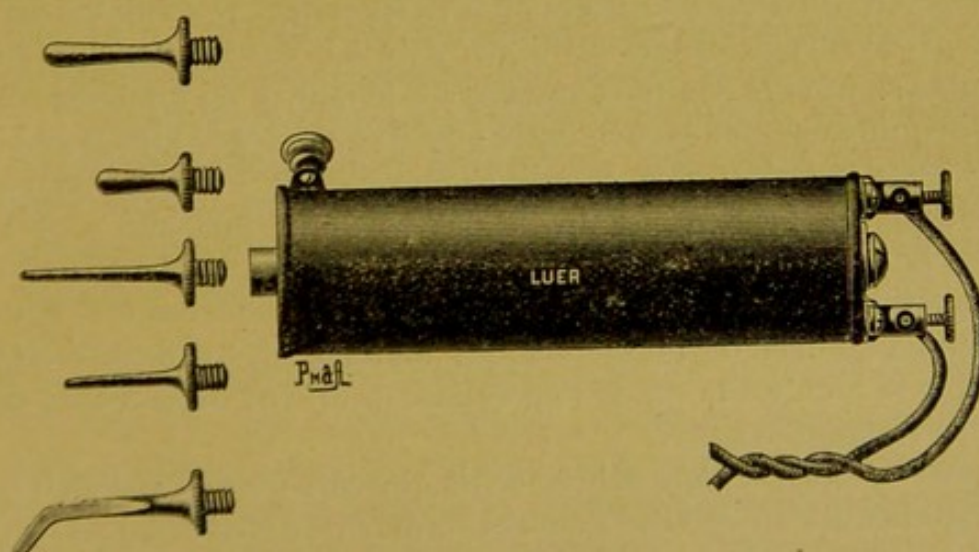


FIG. 374. — Petit électro-aimant à main (d'une force de 1 kg. environ).

oculaire par la douleur et les soulèvements caractéristiques de l'iris qu'il peut provoquer par le passage du courant.



Bien entendu, cette recherche diagnostique ne sera faite qu'au moment de l'intervention, alors qu'on sera prêt à extraire immédiatement le corps étranger si sa présence est reconnue. Appliqué au préalable l'aimant risque de mobiliser le projectile et d'infliger à l'œil blessé un nouveau traumatisme qui peut être le point de départ d'une irido-cyclite.

**Technique de l'intervention.** — Elle est un peu différente, suivant que la plaie siège sur le segment antérieur ou sur le segment postérieur.

**PLAIES DU SEGMENT ANTÉRIEUR.** — Le malade est couché et très prudemment on procède à la toilette habituelle des paupières et des culs-de-sac conjonctivaux. L'œil est anesthésié avec la solution de chlorhydrate de cocaïne à 4 ou 5 p. 100. Les pôles de l'aimant auront été stérilisés et l'extrémité qui sera saisie par l'opérateur est entourée d'une compresse stérile.

Le blépharostat en *cuivre doré* mis en place, le pôle conique est adapté, flambé et on approche progressivement et prudemment sa pointe de la conjonctive bulbaire jusqu'à ce qu'elle effleure celle-ci sans la comprimer.

Le sujet regardant directement en haut, le sommet du pôle est appliqué tout contre le limbe, de préférence du côté où les examens ophtalmoscopique ou radiographique ont pu déceler la présence du corps étranger, de manière à l'amener derrière la périphérie de l'iris (fig. 375).

Tandis qu'un aide éclaire le champ opératoire, le courant est ouvert puis fermé au commandement et on cherche à surprendre pendant le passage du courant (qui durera 10 à 12 secondes), le soulèvement de l'iris par le corps étranger attiré du vitré à la face postérieure de la membrane irienne. On recommence s'il le faut 4 ou 5 fois de suite et, dès que le résultat est démontré positif, on procède à l'extraction<sup>1</sup>.

**1<sup>er</sup> Temps: Préparation et toilette de la plaie.** — Après lavage et attouchement prudent de la plaie avec notre mélange à parties égales de teinture d'iode, de glycérine et d'alcool à 90°, on en prépare le recouvrement conjonctival en disséquant la muqueuse tout autour du limbe au delà de l'insertion des muscles droits, de manière à pouvoir la réunir à la fin de l'opération au-devant de la cornée sans aucune traction des fils.

Après hémostase, les débris d'iris, de corps ciliaire, de masses cristalliniennes ou de vitré pouvant faire hernie sont réséqués au ras de la plaie, de même que les débris conjonctivaux. On ne cherchera jamais à réduire ces parcelles toujours plus ou moins infectées par

1. L'opérateur et ses assistants se seront débarrassés de leurs montres, facilement dérégées au contact de l'aimant.



les contacts extérieurs) et après régularisation si besoin est des lèvres de la plaie sclérale, sa surface est touchée avec notre mélange iodé ou même avec la pointe du galvano-cautère s'il existe un début d'infection.

*Deuxième temps : Extraction de l'éclat intra-oculaire.* — A. Avec le gros aimant. — Si l'éclat n'est pas déjà apparu entre les lèvres de la plaie cornéenne ou cornéo-sclérale au moment de l'application diagnostique du gros électro-aimant, ce qui est exceptionnel, ce dernier est approché à nouveau.

Bien entendu, comme pour l'épreuve diagnostique, il ne sera de mise que s'il s'agit d'un corps étranger de très petites dimensions. Dans le cas contraire, mieux vaut ne pas se servir du gros aimant, à moins que le fragment ne soit très antérieur et très superficiel, en raison des désordres que pourrait provoquer sa migration des parties profondes vers la périphérie.

L'extrémité conique est amenée et appliquée tout d'abord sur le limbe, de préférence du côté où l'examen ophtalmoscopique et radiographique auront pu révéler la présence du corps étranger, de manière à l'attirer à la périphérie de l'iris en déterminant le minimum de désordres. On provoque alors des alternatives de courant et de repos, tandis qu'on surveille les mouvements de soulèvement de la racine de l'iris et la douleur caractéristique accusée au moment du passage du courant. Si besoin est, ces tentatives sont répétées et le sommet du pôle de l'aimant est arrêté successivement aux différents points de la cornée et du limbe, tandis qu'on continue les alternatives de courant et de repos (fig. 375).

Il est important de noter le moment et le siège exacts de la saillie irienne. Le courant sera coupé aussitôt son apparition si on veut éviter l'enclavement du fragment dans le tissu irien.

La pointe du gros aimant sera toujours appliquée tout contre la cornée (un écart de quelques millimètres seulement entre les deux diminue la puissance de traction dans une proportion considérable) et on donne alors tout le courant, afin par cette application brusque de dégager le corps étranger s'il est enclavé dans la rétine ou la choroïde.

Si on a réussi à mobiliser le corps étranger, il est amené au contact de la face postérieure de l'iris soulevée, et par des déplacements correspondants de la pointe, on cherche à le faire passer, par la pupille ou par une déchirure de l'iris, de la chambre postérieure dans l'antérieure. Pour ce second temps, souvent on se trouvera bien, changeant le pôle aimanté de place, de le porter du côté opposé de la cornée, entre le limbe et la pupille. Puis, tandis qu'on fait passer le courant, l'aimant attire l'éclat magnétique dans le champ pupillaire en le faisant glisser entre la face antérieure du cristallin et la face



postérieure de l'iris. Il tombe alors dans la chambre antérieure et ce second temps est en général beaucoup plus rapide que le premier, le fragment ayant été mobilisé et obéissant facilement à l'aimant.

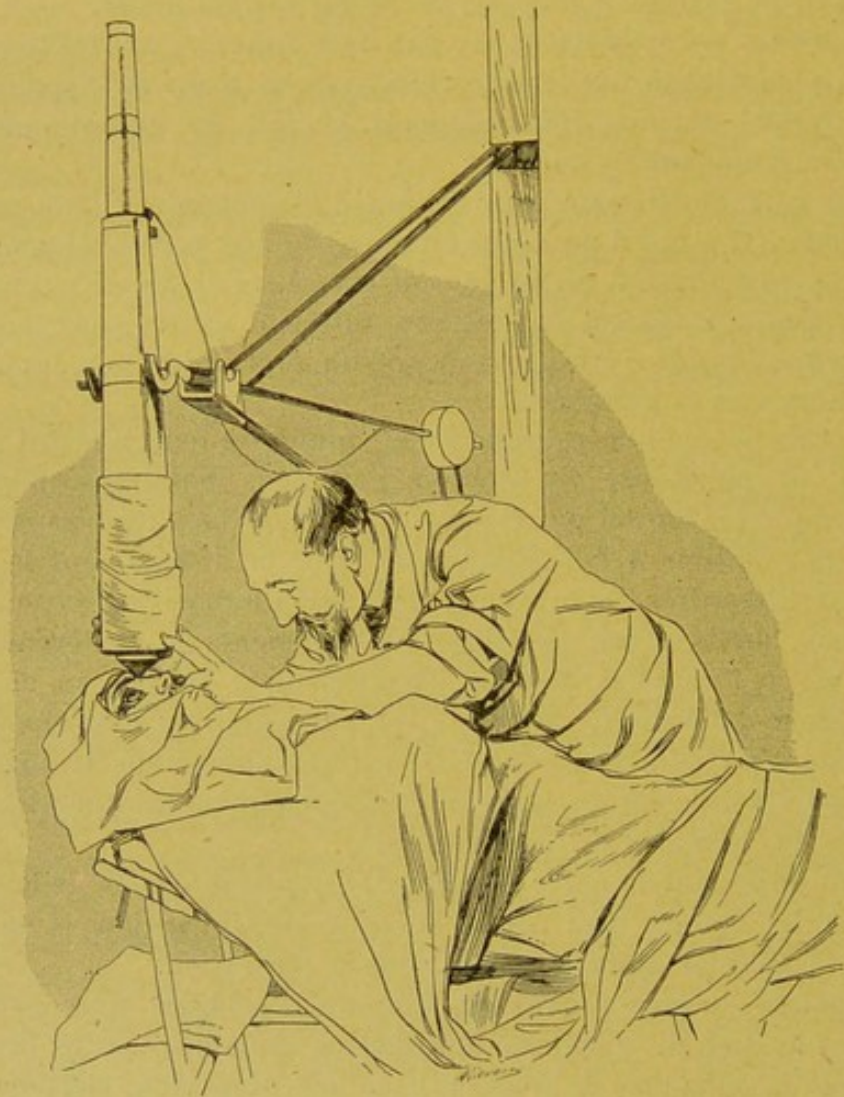

FIG. 375. — Gros électro-aimant disposé pour l'extraction d'un corps étranger intra-oculaire. (Précis de Morax.)

B. Avec le petit aimant. — Le gros aimant est abandonné et on procède à l'extraction définitive de l'éclat au moyen du petit électro-aimant à main. On choisira une pointe de coudre et de forme appropriées à la situation de l'éclat et aux dimensions de la plaie. Le courant passe et la pointe est introduite au contact du corps étranger, soit au travers de la plaie cornéenne ou cornéo-sclérale si elle est suffisamment large (elle serait agrandie au besoin en la continuant vers le limbe), ou après incision limbaire classique à la pique au point le plus convenable si la plaie est trop étroite.



On aura soin, pour ce dernier moment du deuxième temps, que l'anesthésie soit parfaite. L'œil étant souvent injecté et irritable il sera prudent de faire toujours précéder l'extraction d'une injection profonde de novocaïne à 4 p. 100 comme pour la technique de l'énucléation.

Afin d'éviter après la ponction limbaire la migration du fragment derrière l'iris la tête aura été relevée par un coussin et il sera quelquefois utile de pratiquer la section un peu en avant du limbe.

Pour prévenir toute pression sur le globe le blépharostat est soulevé à ce moment par l'assistant et la pointe du petit électro-aimant est appliquée aussitôt contre la plaie cornéenne ou même introduite dans la chambre antérieure.

Ce deuxième temps, le plus délicat et le plus important, se subdivise, on le voit, en trois temps secondaires : le premier est constitué par la libération du fragment, enclavé en un point quelconque des membranes profondes ou du vitré et attiré à la face postérieure de l'iris à l'aide du *gros* électro-aimant ; puis attraction du fragment de la chambre postérieure dans l'antérieure au travers d'une brèche irienne ou par la pupille, après avoir glissé entre l'iris et le cristallin ; enfin extraction à l'aide du *petit* électro-aimant introduit par la plaie ou après ponction limbaire.

*Troisième temps.* — Après réduction soigneuse avec la spatule ou excision de l'iris hernié, les lèvres de la plaie sont fermées avec de très fins catguts : on prend seulement les couches superficielles de la sclérotique et les aiguilles pénètrent pour chacune des lèvres de dedans en dehors. Si elles ne sont pas trop écartées, le recouvrement conjonctival, préparé au début de l'opération par la dissection de la conjonctive, suffit à assurer la coaptation et à prévenir l'infection, même s'il persiste seulement les quatre ou cinq premiers jours. Le plus souvent d'ailleurs il est définitif et sera sectionné vers le 12<sup>e</sup> ou 15<sup>e</sup> jour après complète cicatrisation. L'occlusion est maintenue les premiers jours.

**PLAIES DU SEGMENT POSTÉRIEUR.** — Tandis que, pour les plaies du segment antérieur seule la voie antérieure trouve son indication dans l'extraction de l'éclat magnétique, certains auteurs ici, ce sont les plus nombreux, adoptent la voie antérieure, d'autres donnant la préférence à la voie postérieure. En réalité là encore on tiendra compte du siège et surtout du volume, approximativement évalué, du corps étranger.

Sans doute en principe il est assez séduisant de profiter de l'ouverture de la plaie sclérale postérieure pour y introduire la pointe du petit électro-aimant et tenter l'extraction du corps étranger. On évite ainsi de toucher au segment antérieur, réagissant plus que le postérieur à l'irritation et à la blessure duquel il faut souvent impu-



ter les complications douloureuses d'irido-cyclite qui peuvent survenir après l'extraction antérieure. Par contre, il faut craindre, sinon la réaction immédiate des membranes profondes, plus tolérantes, tout au moins les complications tardives, telles que le décollement de la rétine.\*

En présence des inconvénients respectifs des deux méthodes, il semble qu'il faille réserver la voie antérieure à l'extraction au moyen du gros électro-aimant des corps étrangers de petit volume, n'ayant déterminé qu'une plaie sclérale très minime ne permettant pas l'introduction d'une pointe aimantée même très fine. La voie postérieure sera réservée aux corps étrangers plus volumineux, qui ne pourraient être attirés sans de graves dommages à la face postérieure de l'iris, et ayant déterminé une ouverture sclérale assez large où l'aimant pourra être facilement appliqué.

*Extraction par la voie postérieure. — Premier temps : Toilette de la plaie et préparation du lambeau conjonctival.* — La conjonctive est soigneusement disséquée et libérée tout autour de la plaie sur une étendue suffisante pour pouvoir la recouvrir facilement tout à l'heure. Les lèvres de celle-ci sont régularisées, les portions du tissu uvéal ou vitréen excisées et leur surface touchée avec le mélange à parties égales de teinture d'iode, d'alcool à 90° et de glycérine, ou même avec la pointe du galvano-cautère s'il existe un début d'infection. Les fils sont placés, prêts à être noués.

*Deuxième temps : Extraction de l'éclat métallique.* — La pointe du gros aimant est amenée au contact de la plaie. Si un premier passage du courant donne un résultat négatif, elle est appliquée aux autres quadrants du globe, mais jamais au limbe ou sur la cornée, afin d'éviter de graves désordres.

Si, au cours de ces tentatives, le sujet accuse une douleur, indice certain de la présence d'un éclat magnétique, on recommence à nouveau l'application au voisinage de la plaie. Puis on substitue au gros aimant le petit dont la pointe est introduite en plein vitré par la plaie sclérale, agrandie si besoin est par une incision méridienne.

Quelquefois le corps étranger est attiré aussitôt et on peut même en être averti par une sensation de choc, très inconstante d'ailleurs ; la pointe est alors retirée lentement et avec précaution pour éviter que le petit éclat ne reste retenu entre les lèvres de la plaie. La pointe est soigneusement examinée pour voir si celui-ci adhère à sa surface. Dans le cas contraire, elle est introduite à nouveau à plusieurs reprises et il est rare que le résultat ne soit pas positif.\*

*Troisième temps : Suture des lèvres des plaies sclérale et conjonctivale.* Il suffit de serrer les fils placés au moment du premier temps avant l'introduction de l'aimant. Un pansement occlusif est appliqué et le malade attentivement surveillé les jours suivants.



Les résultats sont parfois excellents, avec la voie antérieure, ou même avec la voie postérieure, qui cependant expose davantage au décollement ultérieur de la rétine. La première entraîne souvent des phénomènes réactionnels intenses et des poussées d'irido-cyclite; elles cèdent les jours suivants. Les chances de succès sont en raison directe des dimensions du corps étranger. S'il est de petit volume, son extraction permet presque toujours la conservation du globe oculaire et assez souvent un certain degré d'acuité visuelle. En outre, elle met l'œil à l'abri des complications inhérentes à la présence d'un corps étranger: irido-cyclite, sidérose, phénomènes sympathiques, et sera toujours tentée.

**CORPS ÉTRANGERS NON MAGNÉTIQUES.** — La distinction ici entre les corps étrangers du segment antérieur et ceux du segment postérieur prend une importance plus grande encore que pour les éclats magnétiques.

Autant il est justifié de tenter l'extraction des premiers s'ils sont facilement visibles, autant il est sage de s'abstenir le plus souvent pour les seconds. Leur recherche à l'aveugle avec une pince au milieu du vitré est presque toujours vouée à l'insuccès et n'a d'autre résultat que d'entraîner souvent un large décollement de la rétine ou même la phtisie du globe.

Les corps étrangers du segment antérieur, facilement visibles sur la face antérieure de l'iris ou à la partie déclive de la chambre antérieure, seront enlevés suivant la technique habituelle. Après les précautions antiseptiques et quelques instillations de cocaïne, complétées au besoin par une injection intra-orbitaire profonde de novocaïne à 4 p. 100 comme pour l'énucléation, l'œil étant le plus souvent injecté et sensible, on fait une ponction limbaire ou prélimbaire à la pique en regard du siège du corps étranger. Le globe étant toujours bien fixé, avec la petite pince à iris ou à caillot, cette dernière inférieure à la précédente, introduite tout d'abord fermée dans la chambre antérieure, puis entr'ouverte, on va saisir le corps étranger. Souvent on devra emporter en même temps au moyen d'une iridectomie le fragment d'iris auquel il adhère.

Si au contraire il est dans le segment postérieur, on se montrera beaucoup plus réservé et la conduite à tenir est très différente suivant le volume du fragment.

S'il est très petit, d'un volume égal ou inférieur à un grain de plomb de chasse et bien toléré, il est préférable de s'abstenir. Dans le cas contraire et si son siège a pu être précisé, par l'ophtalmoscope lorsque les milieux sont transparents, ou par la radiographie, on peut tenter, après anesthésie régionale parfaite, d'aller l'extraire à l'aide de la pince-curette après incision de la paroi sclérale. L'ophtalmoscope pourra même aider ou diriger la pince si les milieux sont



suffisamment transparents. On se gardera de manœuvres longtemps prolongées et en cas d'insuccès la paroi sclérale sera aussitôt refermée.

Si le fragment est très volumineux, atteignant ou dépassant la grosseur d'un pois, la tolérance, très rare, ne peut persister et l'intervention demeure l'unique et faible chance d'éviter l'énucléation. L'ophtalmoscope ne pourra préciser le siège du fragment où guider la pince, le vitré étant toujours très opaque. Mais la radiographie, si infidèle pour les corps étrangers minuscules, sera ici très utile, tant pour la localisation que pour l'extraction, qui pourra être faite au besoin sous l'écran, suivant la technique indiquée à propos des corps étrangers intra-orbitaires (voy. p. 488).

Souvent d'ailleurs les désordres entraînés par la blessure elle-même puis par l'extraction, permettront rarement de conserver un œil utile ; celui-ci s'atrophie dans la suite et l'énucléation sera la terminaison habituelle.

**Traitement des plaies anciennes compliquées de corps étrangers.** — Si l'accident est ancien, la plaie cicatrisée, si les accidents immédiats ont pu être évités et si l'œil semble relativement accommodé à la présence du corps étranger, on se montrera très prudent dans le choix de l'intervention.

Comme avec les plaies récentes la conduite est très différente pour les corps étrangers du segment antérieur ou pour ceux du segment postérieur.

S'il s'agit d'un fragment magnétique siégeant dans le segment antérieur et facilement visible, mieux vaut l'extraire alors même qu'il n'entraîne pas de phénomènes réactionnels. On le fera après ponction limbaire à la pique et introduction non plus de la pointe du petit électro-aimant, insuffisant ici en raison des adhérences déjà anciennes contractées par l'éclat, mais avec la petite pince courbe aimantée au préalable. Il y aura lieu presque toujours d'exciser en même temps la portion d'iris attenant au corps étranger. Un éclat non magnétique serait extrait de la même manière.

S'il siége dans le segment postérieur, deux alternatives sont possibles : a) le fragment est bien toléré (ces cas ne sont pas très rares<sup>1</sup>), et on s'abstiendra bien entendu de toute intervention ; on se bornera à surveiller les phénomènes réactionnels, consécutifs à la sidérose, en mettant le sujet en garde contre le danger de sympathie. S'ils surviennent, mieux vaut recourir à l'énucléation, l'extraction échouant presque toujours alors et entraînant souvent une poussée d'iridocyclite, suivie de phtisie du globe.

1. F. TERRIEN, Des corps étrangers oculaires bien tolérés, *Arch. d'ophtalm.*, 1917, p. 397.



b) Si le fragment détermine des phénomènes réactionnels, on pourra cependant, s'il est *très minime et magnétique*, tenter l'extraction au moyen de la méthode mixte précédemment indiquée. Le pôle du gros électro-aimant est appliqué tout d'abord sur le limbe du côté du siège présumé du corps étranger (voie postérieure), et si celui-ci se mobilise, l'extraction serait terminée par les voies antérieures avec le petit électro-aimant après ponction limbaire à la pique. Mais l'insuccès est la règle, en raison des adhérences anciennes qui s'opposent à tout déplacement du fragment et mieux vaut alors recourir à l'énucléation. Celle-ci demeure davantage encore la seule ressource si le fragment est volumineux.

#### CORPS ÉTRANGERS DE L'ORBITE

Les plaies de l'orbite se divisent naturellement en trois groupes : plaies simples, plaies compliquées de la présence d'un corps étranger ou enfin plaies associées à une fracture des parois, celle-ci donnant lieu souvent alors à une lésion des cavités voisines, sinus ou cavité du crâne. Le traitement de ces plaies orbito-sinusiennes ou orbito-craniennes sera étudiée avec les sinusites (voy. p. 503) et nous retiendrons seulement ici les plaies compliquées de la présence d'un corps étranger.

Là encore, comme pour les plaies pénétrantes du globe oculaire, l'intervention immédiate s'impose et aussi l'examen radiographique, qui nous renseignera sur le siège du corps étranger, dans l'œil ou dans l'orbite.

On se gardera d'une exploration méthodique trop profonde à l'aide de la sonde. Après anesthésie locale et régionale on commencera par l'excision des tissus mortifiés et l'ablation des corps étrangers pouvant siéger dans les paupières ou la conjonctive.

Un lavage abondant avec le sérum artificiel très chaud assure une hémostase rapide et déterge les tissus souillés de particules de terre. Toutes les surfaces cruentées seront touchées avec notre mélange à parties égales de teinture d'iode, d'alcool à 90° et de glycérine et les plaies orbito-palpébro-conjonctivales ou oculaires soigneusement coaptées. Un petit drain, introduit au point le plus déclive de la plaie ou par une orbitotomie infero-externe et laissé en place quarante-huit heures, évitera l'infection. Pansement occlusif sec. Si vingt-quatre heures plus tard l'infection semble apparaître et si un liquide trouble s'écoule par la plaie on pourrait faire l'irrigation continue de celle-ci avec le liquide de Dakin.

Si la radioscopie, qui donne ici des renseignements parfaits, a montré l'existence d'un projectile dont le siège aura été déterminé au moyen de deux radiographies (face et profil), la possibilité de son



extraction doit être envisagée. Son volume et l'état de la vision prendront une importance capitale.

Le corps étranger est-il de petit volume, inférieur à un petit pois, irrégulier, profondément situé, la vision du côté lésé normale ou peu diminuée et s'il n'existe pas de diplopie, l'abstention nous semble la conduite la plus sage. Le fragment, s'il n'est pas infecté, est d'ordinaire toléré sans dommage. Car la certitude matérielle de l'extraction, assurée par la technique que nous préconisons, ne doit pas faire perdre de vue les inconvénients des délabrements nécessités par l'accès chirurgical jusqu'au projectile, en particulier le danger des blessures des nerfs intra-orbitaires et les paralysies consécutives.

Si au contraire il est volumineux, son extraction s'impose; elle est d'ordinaire facile. Car le corps étranger détermine souvent des névralgies péri-orbitaires très intenses, dues à la compression des filets du trijumeau et de la diplopie par compression des filets moteurs.

La voie d'accès la meilleure est l'orbitotomie externe, dans tous les cas où le permet le siège présumé du projectile. La voie conjonctivale donne moins de jour, expose aux lésions de l'appareil moteur et à des rétractions cicatricielles du cul-de-sac.

Il sera bon dans tous les cas de revenir à la technique préconisée par nous. Le malade, anesthésié par la narcose générale ou plus simplement par l'anesthésie régionale, est placé sur la table d'opération spéciale, recouverte d'aluminium, et c'est au-dessous d'elle qu'est placée l'ampoule de Crookes mobilisable dans tous les sens. Celle-ci sera, bien entendu, montée dans une cupule protectrice munie d'un diaphragme-iris, et l'opacité de tous les objets concourant à la protection des opérateurs aura été soigneusement vérifiée.

La zone opératoire ayant été désinfectée et entourée par les champs stérilisés suivant la technique habituelle, un champ est placé au-dessus d'elle et tandis que l'opérateur et son assistant se préparent à intervenir, le radiologiste repère à nouveau le corps étranger au moyen de la bonnette. Il cherche le projectile, le centre, puis ferme son diaphragme de façon à ne laisser s'éclairer sur son écran qu'une plage grande comme une pièce de 5 francs, avec le projectile au milieu. Ce point est capital pour assurer la protection de l'opérateur dont les mains ne doivent pas pénétrer dans le cône de rayons émis par l'ampoule.

Après avoir déterminé le siège du corps étranger au moyen d'une aiguille mousse stérilisée, le champ qui recouvre la région à opérer est enlevé tandis que le courant est coupé et la lumière artificielle est disposée au mieux, si l'intervention ne se fait pas à la lumière du jour.

L'opération est alors commencée. L'incision est faite *le long du rebord orbitaire* à l'endroit le plus proche du siège présumé du corps



étranger et sur une longueur de 2 ou 3 centimètres. Puis une sonde cannelée étroite est enfoncée à la profondeur voulue pour arriver sur le corps étranger et chercher à le sentir. Si le corps étranger est volumineux il est rare qu'on soit obligé de s'y prendre à plusieurs reprises. Après l'avoir senti avec la sonde cannelée une pince est introduite et l'extrait facilement.

Dans le cas contraire un champ est à nouveau jeté sur la région opérée tandis que la sonde cannelée est laissée en place. Le radiologiste, s'approchant avec sa bonnette, retrouve le projectile au centre de la plage lumineuse et indique à quelle distance approximative il se trouve de la sonde cannelée; celle-ci, sur les conseils du radiologiste, est enfoncée, reculée ou déplacée latéralement jusqu'à ce qu'elle soit vue sous l'écran en contact avec le projectile. L'ampoule de Crookes est alors éteinte, le champ enlevé, et la sonde étant maintenue dans la même position, l'opérateur va saisir avec la pince le projectile au fond de la plaie. En cas d'échec on redemanderait un second, au besoin un troisième contrôle, et il ne semble pas qu'un insuccès soit possible, l'opérateur pouvant se renseigner et redemander la bonne voie dès qu'il l'a perdue. La confiance morale que donne la certitude d'extraire le projectile n'est pas non plus négligeable (Ombrédanne).

Bien entendu, surtout dans les cas particulièrement difficiles, il y aura intérêt à faire la manœuvre que nous venons de décrire dans une position différente de la position opératoire, en plaçant la tête de profil, si elle était de face, ou inversement. On aura ainsi des données complètes et certaines sur l'orientation relative, dans l'espace, de l'instrument et du projectile.

Dans trois de nos observations, l'ablation de corps étrangers intra-orbitaires relativement minuscules fut faite sans difficulté ni tâtonnement, alors que l'extraction avait été tentée sans succès par d'autres. Cette méthode permet d'arriver sur le fragment cherché avec le maximum de certitude et en faisant le minimum de délabrements. Elle est d'autant plus intéressante qu'elle s'applique à une région où la localisation des corps étrangers est difficile du fait de sa conformation anatomique, où leur recherche ne l'est pas moins et comporte des dangers en raison des éléments qui y sont contenus ou la traversent, où enfin l'examen radioscopique passe en général et bien à tort, comme nous l'avons démontré, pour impraticable même auprès d'un certain nombre de radiologistes de carrière, par suite simplement d'une technique imparfaite et du manque d'expérience. Il importe d'occasionner dans l'orbite le minimum de dégâts; seule la méthode que nous décrivons le permettra, lorsque l'extraction d'un corps étranger intra-orbitaire de petit volume a été décidée. La technique que nous indiquons a sur les autres modes



d'extraction sous le contrôle de l'écran l'avantage de rester rigoureusement chirurgicale. Elle supprime, si elle est bien suivie, les risques de radiodermite pour l'opérateur, qui n'a pas à recevoir la moindre quantité de rayonnement X; elle les supprime aussi pour le radiologiste, en raison des moyens de protection qu'il peut et doit employer et de la brièveté des temps d'exposition<sup>1</sup>.

### 5. — ABLATION DES TUMEURS DE L'ORBITE

#### 1. — TUMEURS BÉNIGNES

**Kystes dermoïdes.** — Le lieu d'élection des kystes dermoïdes est la queue du sourcil.

La tumeur est mise à nu par une incision cutanée suivant son grand axe et soigneusement disséquée, tandis que les lèvres de la plaie sont écartées au moyen de crochets érignes. L'hémostase bien faite, on évite de perforer le kyste qui est largement saisi avec une pince de Museux. On termine l'opération par le raclage de l'os avec la curette tranchante, car le kyste adhère fortement à la paroi osseuse, souvent déprimée en cupule à son niveau. Les lèvres de la plaie sont réunies et la guérison se fait sans réaction.

Les autres tumeurs, fibromes, névromes, seraient enlevés d'une manière identique.

#### 2. — TUMEURS OSSEUSES. OSTÉOTOMIE

L'ostéotomie peut devenir nécessaire à la suite de fractures du rebord orbitaire ayant entraîné un cal vicieux, soit qu'il s'agisse d'exciser un fragment du cal ou de dégager un nerf sensitif enclavé dans la cicatrice. L'opération se fait avec le maillet et le ciseau ou la gouge et ne comporte pas de règles spéciales.

De même, la résection partielle d'une des parois de l'orbite peut précéder l'ablation de tumeurs osseuses (exostoses ou ostéomes) provenant de celles-ci et faisant saillie dans la cavité.

L'opération offre peu de dangers, exception faite pour les ostéomes de la paroi supéro-interne et du sinus frontal, qui ne sont pas toujours pédiculés comme on le croyait autrefois et ont assez souvent des prolongements dans le crâne (Panas). L'intervention peut alors avoir une issue fatale et ne doit pas être tentée.

L'examen radiographique, *toujours pratiqué au préalable*, rensei-

1. F. TERRIEN et R. LEDOUX-LEBARD, L'extraction de corps étrangers intra-orbitaires sous le contrôle intermittent de l'écran. *Arch. d'ophtalm.*, 1916, p. 35.



gnera sur la forme et le volume de la tumeur, la présence ou l'absence de pédicule, de prolongements intra-craniens, etc.

Si celle-ci est rattachée à l'os par un collet étroit, une incision péri-orbitaire la met à découvert et elle est sectionnée au niveau du pédicule avec une petite scie à main ou avec la scie à chaîne. Lors de tumeurs éburnées très dures, il peut être nécessaire d'employer la gouge et le maillet, procédé lent et plus dangereux, car il expose à des ébranlements et à des fissures. On évitera dans tous les cas l'arrachement du pédicule qui peut mettre à nu la dure-mère et favorise l'infection.

Le globe, s'il est intact, sera respecté et le procédé des larges incisions curvilignes orbitaires pourra permettre l'extirpation de la tumeur seule.

### 3. — TUMEURS MALIGNES

L'ablation du néoplasme avec conservation de l'œil est, bien entendu, le but qu'on se propose tout d'abord. On se contentera comme voie d'accès tantôt des seules parties molles (voie cutanée, conjonctivale, ou les deux à la fois), tantôt l'incision des parties molles combinée à la résection temporaire de la paroi osseuse de l'orbite. Si l'œil ne peut être conservé, on fera l'exentération de l'orbite, qui demeure l'opération la plus sûre. On tiendra compte d'ailleurs pour établir le pronostic de divers facteurs et en particulier de l'âge. Tandis que chez les enfants la récurrence est la règle, chez les sujets âgés la marche est plus lente et les récurrences moins fréquentes<sup>1</sup>.

Nous étudierons successivement ces différentes opérations avec leurs indications, bien précisées dans le rapport du professeur Lagrange<sup>2</sup>.

**Voie cutanée ou transpalpébrale. Incision curviligne sur le rebord orbitaire.** — C'est la voie d'accès dans l'orbite la plus anciennement connue et la plus naturelle. Abandonnée au profit de la résection osseuse, elle a été remise en honneur par le professeur Rollet (de Lyon). Il a bien insisté sur le jour considérable donné par les grandes incisions curvilignes, permettant d'explorer très facilement les profondeurs du sommet orbitaire, sur la simplicité de la technique opératoire et sur l'insignifiance des désordres qu'elle entraîne<sup>3</sup>.

**TECHNIQUE.** — On pratique sous l'anesthésie générale, sur le rebord orbitaire, à l'endroit de la tumeur, si on le peut en plein sourcil

1. DE LAPERSONNE, Pronostic des sarcomes de l'orbite. *Thèse de Baroyer*, Lille, 1900.

2. LAGRANGE, Diagnostic et traitement des tumeurs de l'orbite ; rapport à la Soc. franç. d'ophtalm., 1903.

3. ROLLET, Extirpation des tumeurs orbitaires avec conservation de l'œil par les incisions cutanées curvilignes. *Arch. d'ophtalm.*, 1907, p. 273.



préalablement rasé, une incision cutanée curviligne qui est menée jusqu'à l'os. L'orbite est explorée avec l'index et on arrive rapidement sur le néoplasme.

Deux écarteurs orbitaires profonds laissent bien voir la tumeur qui est saisie avec une pince érigne, et aisément attirée au dehors, s'il est besoin après avoir été libérée avec la sonde cannelée tandis que l'œil est récliné.

Si le jour est insuffisant, on sectionne le canthus externe. Nous avons enlevé en totalité par ce moyen un sarcome encapsulé du volume d'un œuf de poule<sup>1</sup>.

La dissection se fera avec le doigt et la sonde cannelée. En procédant avec circonspection, on arrivera à libérer tous les prolongements de la tumeur avec ses adhérences au globe et aux parois orbitaires. Le nerf optique est contourné avec le doigt et si on a opéré délicatement l'acuité n'est pas diminuée après l'intervention.

On n'oubliera pas qu'il existe à la base de l'orbite des parties particulièrement à ménager : en haut le releveur de la paupière ; en haut et en dedans le tendon du grand oblique ; en haut et en dehors l'appareil sécréteur des larmes ; dans l'angle interne le sac lacrymal ; en bas le tendon du petit oblique.

Lors d'exophtalmie appréciable on peut tout d'abord suturer les paupières. Le tarsorrhaphie évitera tout ulcère cornéen consécutif et facilite l'examen de l'orbite profonde.

INDICATIONS. — Qu'il s'agisse d'une exophtalmie sans tumeur appréciable ou lors de tumeur confirmée, on fera une orbitotomie par incision curviligne, *exploratrice* dans le premier cas, *curative* dans le second. Et si celle-ci demeurerait insuffisante on aurait recours à des opérations plus complètes. Mais elles seront rarement nécessaires, à moins de tumeurs malignes et diffuses nécessitant l'exentération de l'orbite. L'incision curviligne, à condition d'avoir une étendue suffisante, permettra l'ablation de tumeurs très volumineuses, rétro-oculaires même, en conservant le globe.

Les procédés suivants s'appliquent aux tumeurs rétro-oculaires et seront moins souvent employés.

**Voie trans-conjonctivale** (ROHMER). — Une large incision conjonctivale courbe est faite au côté externe de la cornée de haut en bas. Le droit externe, chargé sur un crochet puis sur un fil d'attente, est détaché ; le globe est luxé et le doigt, introduit derrière, permet de saisir le néoplasme qui est enlevé. Le muscle droit est suturé et enfin la conjonctive<sup>2</sup>.

1. F. TERRIEN, Ablation du sarcome encapsulé de l'orbite avec conservation du globe au moyen des incisions curvilignes du rebord orbitaire. *Arch. d'ophtalm.*, 1913, p. 553.

2. ROHMER, Thèse de Thiery, Nancy, 1892.



**Voie trans-palpébro-conjonctivale** (LAGRANGE). — C'est une combinaison des deux procédés précédents applicable aux tumeurs du nerf optique. Elle permet de sectionner le nerf au sommet de l'orbite.

**PREMIER TEMPS. SECTION DE L'ANGLE EXTERNE DES PAUPIÈRES.** — Après cette section un fil, passé dans chaque paupière, permettra de les écarter.

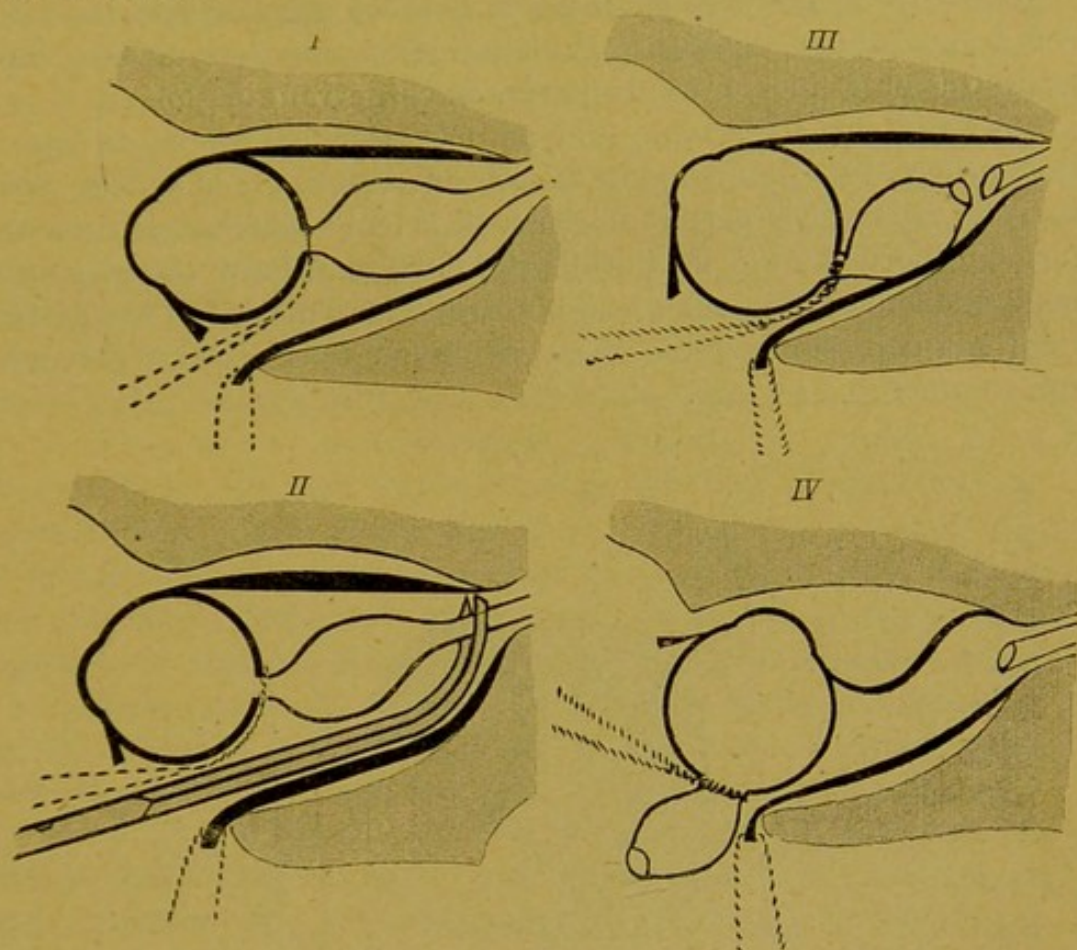


FIG. 376-379. — Résection d'une tumeur du nerf optique, voie transpalpébro-conjonctivale (LAGRANGE). — I. Section du muscle droit externe et placement du fil sur le collet de la tumeur. — II et III. Section du pédicule. — IV. Ablation de la tumeur.

**DEUXIÈME TEMPS. SECTION DU DROIT EXTERNE** à son insertion après dissection de la conjonctive bulbaire dans son tiers externe. Un fil est passé dans le tendon du muscle afin de ne pas le perdre de vue.

**TROISIÈME TEMPS. DÉNUDATION ET ABLATION DE LA TUMEUR.** — L'œil étant récliné en dedans au moyen d'un releveur afin de bien dégager la partie externe de l'orbite, le doigt, aidé de la sonde cannelée, sent la tumeur et l'isole des tissus voisins.

Une aiguille de Cooper armée d'un long fil de soie est passée sous la tumeur, puis le néoplasme est enserré dans l'anse de fil, tandis qu'avec de forts ciseaux courbes, guidés par l'index, on cherche l'entrée du nerf optique qu'on sectionne (fig. 376-379).



Il suffit de tirer sur l'anse de fil pour faire basculer l'œil, la tumeur et le nerf qui est détaché au ras de l'œil (fig. 379, IV).

L'hémostase faite, l'œil est replacé dans sa position et le droit externe suturé à son point d'insertion, puis la conjonctive et la peau de l'angle externe. Un petit drain les premiers jours assurera l'écoulement des liquides et évitera l'exophtalmie.

**Résection temporaire de la paroi externe de l'orbite.** — Cette voie trans-osseuse permettra l'ablation de certaines tumeurs orbitaires très profondes, rétro-oculaires, en conservant le globe.

**ANATOMIE DE LA RÉGION.** — La paroi externe de l'orbite, de forme triangulaire, est obliquement dirigée en dedans et en arrière. Son sommet répond à la partie inférieure de la fente sphénoïdale; sa base forme le bord externe de l'orbite (fig. 380). Son bord supérieur répond à la fente sphénoïdale et à la fossette lacrymale, son bord inférieur à la fente sphéno-maxillaire. Mince au centre, elle s'épaissit à son sommet et à sa base.

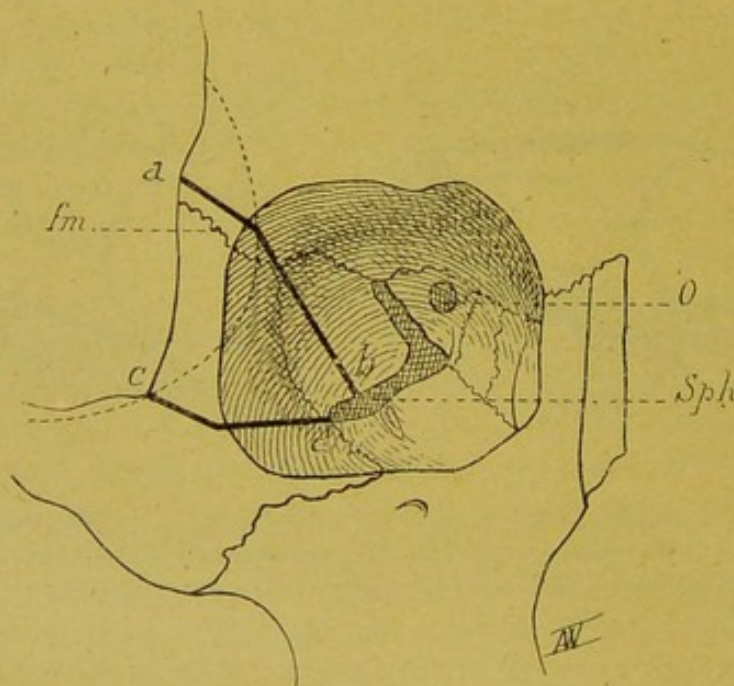


FIG. 380. — Résection temporaire de la paroi externe de l'orbite (KRÖNLEIN).

La ligne courbe pointillée montre le trajet de l'incision cutanée. — *fm*. Suture fronto-malaire. — *O*. Trou optique. — *Sph*. Partie antérieure de la fente sphéno-maxillaire à laquelle viennent aboutir les deux incisions obliques *a b*, *c, d*, qui limitent le volet osseux.

Celle-ci, de forme le plus souvent triangulaire, s'amincit vers l'apophyse orbitaire externe du frontal, un peu moins large qu'à sa partie inférieure (fig. 380). Toute la partie postérieure de la paroi externe, qui appartient à la grande aile du sphénoïde, n'est pas comprise dans la section osseuse.



Le volet à réséquer répond en dehors à la fosse temporale, au muscle et au tendon de même nom. Ce tendon limite en arrière les mouvements du volet réséqué. On peut, pour donner au fragment osseux une mobilité plus grande, abaisser le maxillaire inférieur pendant l'opération, afin de relâcher le muscle temporal.

MANUEL OPÉRATOIRE. — *Premier temps.* — *Section des parties molles* par une incision courbe, à convexité antérieure. Elle commence en haut, un peu au-dessus du plan du sourcil et à 2 centimètres environ en arrière de l'apophyse orbitaire supéro-externe; elle atteint à sa partie moyenne le rebord orbitaire qu'elle déborde même en avant, se dirige légèrement en bas et en dehors et vient se terminer au bord supérieur de l'arcade zygomatique, à 2 centimètres en arrière de l'apophyse orbitaire inféro-externe (fig. 380).

L'incision, longue de 6 à 8 centimètres, intéresse la peau et le périoste; une forte rugine plate est insinuée sous ce dernier dont on détache le feuillet externe jusque dans la fente sphéno-maxillaire.

2° *Résection de l'os.* — Les pinces hémostatiques appliquées au cours de la section sont enlevées et un écarteur confié à un aide récline fortement la peau et le périoste.

L'os étant bien mis à nu, on résèque un volet triangulaire de cette paroi externe par deux incisions obliques faites avec le ciseau et le maillet. La première, obliquement dirigée de haut en bas, commence un peu au-dessus de la suture fronto-malaire, facile à reconnaître (fig. 380, *a, b*); la seconde, beaucoup moins oblique, dirigée presque horizontalement de bas en haut, commence à la base de l'apophyse orbitaire de l'os malaire (*c. d.*). Toutes deux aboutissent à la partie la plus antérieure de la fente sphéno-maxillaire. Pendant ce temps le contenu de l'orbite est repoussé vers le nez et protégé par un écarteur.

EMPLOI DE LA SCIE. — Mieux vaut remplacer le ciseau et le maillet par la scie ou le fil-scie de Gigli pour la section de la base de l'apophyse orbitaire du malaire. Après décollement du périoste orbitaire on incise verticalement l'aponévrose temporale; puis à l'aide de la sonde cannelée on dilate le tissu recouvrant la face postérieure de l'os jugal, de manière à faire pénétrer la sonde dans l'orbite par la grosse extrémité de la fente sphéno-maxillaire.

La sonde apparue dans l'orbite, on s'en sert comme conducteur pour passer la scie.

Ce procédé permet d'éviter les chocs assez violents nécessités par l'emploi du maillet et du ciseau pour inciser un os aussi résistant que le rebord orbitaire, et aussi les esquilles inévitables avec l'emploi du maillet<sup>1</sup>.

3° *Extirpation du néoplasme.* — Le volet osseux, mesurant environ 3 centimètres de hauteur sur 3 centimètres de profondeur, est

1. MAGITOT, *Soc. d'ophthalm. de Paris*, 1912.



récliné en dehors (fig. 381), et tout le côté externe de la cavité de l'orbite se trouve mis à nu. Le globe est fortement attiré en bas et en avant et on extirpe le néoplasme.

Si la tumeur siège dans l'entonnoir musculaire et qu'il soit néces-

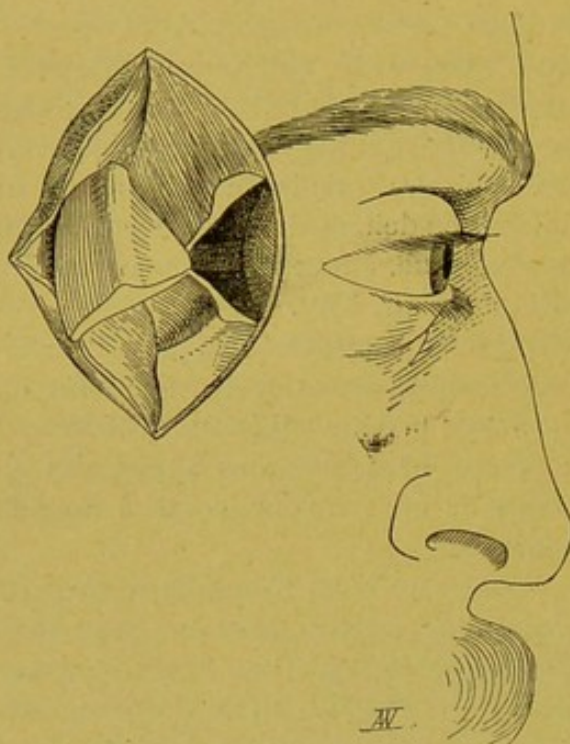


FIG. 381. — Résection temporaire de la paroi externe de l'orbite. Troisième temps.

Le volet externe ostéo-périostique est récliné en dehors et laisse voir la profondeur de la cavité orbitaire.

saire de sectionner le droit externe pour l'atteindre, on place une anse de fil à chaque extrémité du fragment sectionné et après l'extirpation les deux bouts du muscle sont exactement suturés.

La brèche osseuse donne un jour très suffisant et laisse voir la moitié postérieure du globe, l'entonnoir musculaire et les deux tiers antérieurs du nerf optique. Le tiers postérieur demeure caché par le reste de la paroi externe, mais il peut être atteint par le doigt ou par l'instrument.

4<sup>e</sup> Sutures. — A la fin de l'opération, le volet osseux est remis en place et le lambeau périostocutané est suturé. Un pan-

sement sec est appliqué. La guérison est la règle.

Les fils sont enlevés le sixième ou septième jour, à moins que des signes d'infection de la plaie (rougeur, gonflement, élévation de la température) nécessitent l'enlèvement immédiat des points de suture et le drainage de la cavité<sup>1</sup>.

RÉSULTATS. — Cette résection temporaire, qui rend accessible les parties profondes de l'orbite, est d'une exécution assez facile. La réparation se fait sans difficultés et le danger de pénétrer dans le crâne au moment de la section de l'os n'est pas à redouter, en raison de

1. PROCÉDÉ DE JONNESCO. Afin d'obtenir un jour plus considérable dans les cas de tumeurs du nerf optique, on peut, au lieu d'une incision courbe, faire une incision rectangulaire. La première incision, verticale, est située un peu en dedans du rebord orbitaire externe et correspond à toute la hauteur de l'orbite; les deux incisions latérales partent de chacune des deux extrémités de celle-ci et se dirigent horizontalement vers l'oreille, mesurant environ 6 centim. de long. Le reste de l'opération est identique.



l'obliquité de la ligne d'incision supérieure et de l'épaisseur de la paroi osseuse à ce niveau ; on devra seulement récliner fortement la glande lacrymale pour éviter de la blesser au cours de l'opération.

Mais celle-ci a l'inconvénient de détruire les nerfs ciliaires et le ganglion ophtalmique, d'entraîner du strabisme, du ptosis, de l'immobilité du globe et quelquefois secondairement des troubles trophiques de l'œil.

**INDICATIONS.** — L'opération peut être faite dans tous les cas de tumeur de l'orbite où il semble possible de conserver le globe.

Elle peut faciliter l'extraction de corps étrangers (esquilles osseuses, balles de revolver, etc.) implantés profondément dans la cavité et dont l'ablation est devenue nécessaire. Mais on n'oubliera pas que l'élimination du fragment survient souvent naturellement par la suite, ce qui rend généralement inutile une intervention immédiate. Et dans tous ces cas l'incision curviligne sur le rebord orbitaire suffit.

Elle est surtout indiquée dans les tumeurs du nerf optique ou les kystes hydatiques de l'orbite, si la ponction, suivie d'une injection de sublimé à 1 p. 1.000, ne fait pas disparaître les symptômes.

**Résection temporaire du trépied orbitaire.** — Elle donne un jour plus considérable encore.

L'incision cutanée affecte la forme d'un Y couché transversalement, dont la queue se dirige de l'oreille à l'orbite et dont les deux branches, obliques en haut et en bas, encadrent tout le rebord orbitaire externe.

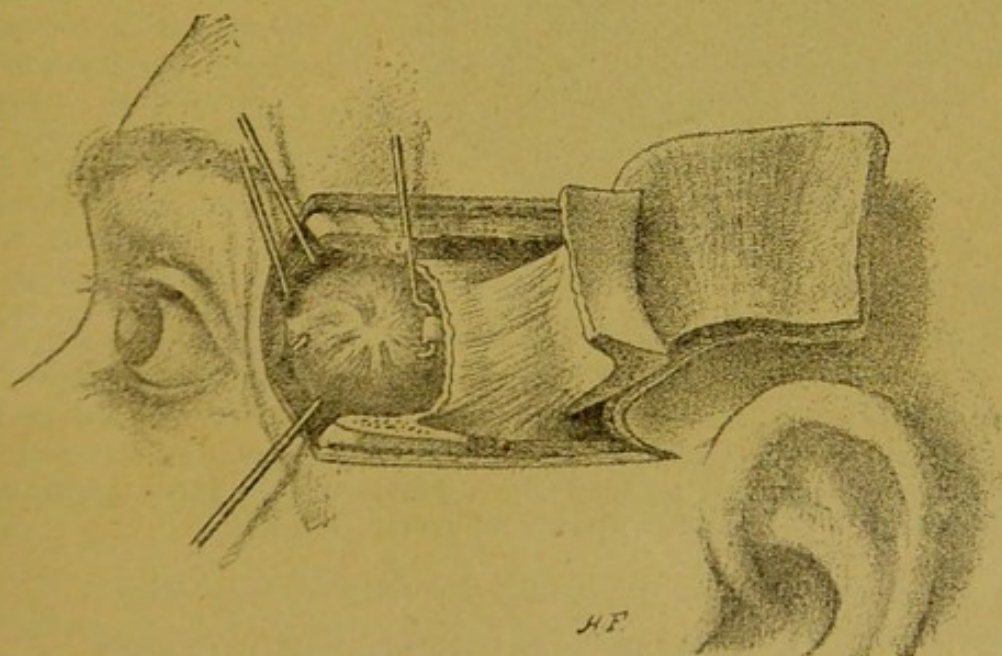


FIG. 382. — Résection du trépied orbitaire.

Lignes de résection et extirpation du néoplasme rétro-oculaire.

Les lambeaux cutanés sont disséqués, le périoste décollé, le long de l'apophyse zgomatique, puis le long de la branche montante du malaire jusqu'à



2 ou 3 millimètres au-dessus de la suture fronto-malaire, et enfin sur le corps du malaire (fig. 382).

Il est également décollé le long de la paroi externe de l'orbite, jusqu'à ce qu'on aperçoive la suture sphénoïdo-malaire, et dans la fosse temporale on détache le muscle temporal. On fait alors trois sections osseuses, deux antérieures, la troisième postérieure.

1<sup>o</sup> SECTION ANTÉRIEURE OU FRONTALE, un peu au-dessus de la suture frontale, la gouge bien perpendiculaire au plan osseux, afin d'éviter tout dérapage, et dirigée obliquement jusqu'à la fente sphéno-maxillaire (fig. 382).

2<sup>o</sup> SECTION ANTÉRO-INFÉRIEURE, avec la scie à chaîne introduite à l'aide d'un stylet coudé dans la fente ptérygo-maxillaire. On se tiendra assez en dehors pour ne pas ouvrir le sinus maxillaire; pour cela le tubercule malaire sera laissé à environ 2 millimètres en dedans de la section.

3<sup>o</sup> SECTION DE L'APOPHYSE ZYGOMATIQUE d'un simple coup de cisailles de Liston, immédiatement en arrière de la suture.

Le trépied orbitaire est alors détaché sans effort avec un davier et l'entonnoir orbitaire se trouve largement ouvert en dehors.

Le néoplasme une fois enlevé, le volet osseux, qui avait été rabattu en bas et en dehors, est remis en place et maintenu par quelques sutures périostiques. Puis la peau est suturée à son tour. Exceptionnellement la résection sera définitive.

Cette résection du trépied orbitaire donne un jour plus large que la résection de la paroi externe; mais elle est passible des mêmes reproches, plus encore même, en raison des délabrements qu'elle entraîne. Elle ne sera pratiquée que tout à fait exceptionnellement.

Si la tumeur est placée en dedans du nerf optique il y aura intérêt à mobiliser le volet de Krönlein afin de pouvoir rejeter l'œil en dehors vers la paroi externe de l'orbite agrandie et se donner du jour en dedans (fig. 383).

## § 6. — EXTIRPATION DU GANGLION CILIAIRE

**Indication.** — Elle a été conseillée par nous et par Rohmer lors de glaucome absolu douloureux, afin de faire cesser les douleurs et de permettre de conserver le globe. Mais elle est d'une exécution difficile et mieux vaut se contenter de la résection optico-ciliaire.

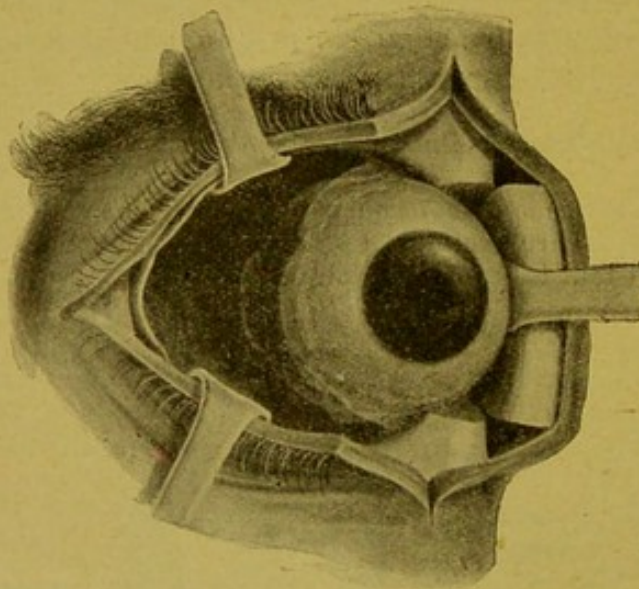


Fig. 383. — Ablation d'une tumeur rétro-oculaire par la partie interne (LAGRANGE).



**Technique.** — Deux procédés permettent de réussir, le second préférable au premier.

1<sup>o</sup> VOIE INDIRECTE PAR LE RAMEAU DU PETIT OBLIQUE. — Nous basant sur le trajet du rameau nerveux du petit oblique qui, avant de s'épuiser dans la face postéro-externe du muscle petit oblique, fournit la racine motrice du ganglion ophtalmique, très courte et très résistante, nous avons proposé de se servir comme conducteur de ce rameau préalablement découvert. Celui-ci, mis à nu suivant la technique indiquée (p. 337), est coiffé d'un petit anneau ouvert à sa partie inférieure qui forme l'extrémité terminale d'une tige métallique sur laquelle s'adapte secondairement une pince qui glisse sur elle, lorsqu'elle est venue buter sur le nerf. Celle-ci saisit le ganglion et l'arrache.

2<sup>o</sup> VOIE DIRECTE. — Après résection temporaire du volet ostéo-périostique de la paroi orbitaire externe suivant la technique précédemment indiquée, la commissure externe est sectionnée, le droit externe et le petit oblique mis à nu sont également coupés, puis on attire fortement le globe en dedans et on incise la capsule de Tenon du côté externe.

Le nerf optique est dénudé avec la sonde cannelée, les nerfs ciliaires sont découverts et on aperçoit à leur extrémité postérieure le ganglion ciliaire qui est arraché avec une pince à forcipressure. On aura soin d'assurer au préalable l'hémostase.

## § 7. — EXENTÉRATION OU CURAGE DE L'ORBITE

**Indications.** — Lors de tumeurs de l'orbite de petit volume, bien limitées et siégeant en dehors de l'entonnoir musculaire (kystes, angiomes, etc.) on se borne à l'extirpation de la tumeur seule en respectant le globe. La voie de choix, nous l'avons vu, est la partie inféro-externe de l'orbite. L'incision curviligne sur le rebord orbitaire donne presque toujours un jour suffisant et le curage sera le plus souvent inutile.

Mais pour les tumeurs malignes, volumineuses et diffuses, ayant perforé le globe après avoir été primitivement intra-oculaires, l'œil ne peut être conservé et l'exentération est indiquée si on veut éviter les récidives. D'autant plus que cette conservation du globe est généralement illusoire : elle empêche l'ablation totale de la tumeur et l'œil, laissé en place, ne tarde pas à s'atrophier et doit être enlevé ensuite.

Il faut distinguer ici entre les tumeurs de la choroïde (sarcomes en général) qui s'observent chez les adultes, et le gliome de la rétine qui ne s'observe guère après l'âge de 4 ou 5 ans.

Contrairement à l'opinion qui avait cours jusqu'ici, le pronostic du gliome n'est pas toujours fatal. Il s'est amélioré dans ces der-

1. F. TERRIEN, *Bull. et mém. de la Soc. de chirurgie*, avril 1902.

2. ROHMER, *Soc. franç. d'ophtalm.*, mai 1902.



nières années et le nombre des cas de guérison serait supérieur à 13,7 p. 100.

Tandis que pour le sarcome choroïdien l'exentération n'est indiquée que s'il existe des nodules épisléaux qui montrent que la tumeur a envahi l'orbite, dans le gliome au contraire il est prudent de vider l'orbite et de n'en laisser que la paroi osseuse dans tous les cas où la tumeur est arrivée à la période glaucomateuse.

Le gliome a une tendance excessive à fuser hors de l'œil, soit par le nerf optique, soit à travers les nombreux pertuis de la sclérotique. De très bonne heure le tissu orbitaire peut être infecté, et cela à *un degré cliniquement inappréciable*. Il faut donc avec lui lutter de vitesse, car les métastases sont rares et le gliome se propage de proche en proche, envahissant surtout les parties contiguës à la tumeur oculaire ou orbitaire (tissu orbitaire, cerveau, méninges, os du crâne).

On fera l'énucléation avec extirpation du nerf optique si on a chance d'intervenir avant la période glaucomateuse; celle-ci établie on pratiquera d'emblée l'exentération de l'orbite.

Dans tous les cas le nerf optique sera réséqué le plus loin possible, jusqu'au fond de l'orbite, et la surface de section cautérisée avec le thermo-cautère toutes les fois que cela est possible.

**Manuel opératoire.** — PREMIER TEMPS. — Le sujet anesthésié et la région aseptisée, on fend d'un coup de ciseaux la commissure externe jusqu'au rebord orbitaire.

Puis le globe, fortement attiré en avant avec une pince de Museux, est libéré de ses adhérences à la conjonctive par deux incisions semi-circulaires très profondes, allant jusqu'au rebord osseux : l'une inférieure, le long du cul-de-sac inférieur, étendue du canthus interne au canthus externe; l'autre supérieure, le long du cul-de-sac supérieur, allant également du canthus interne au canthus externe et rejoignant la précédente à ses deux extrémités.

DEUXIÈME TEMPS. — Le globe est attiré en dedans et on détache à petits coups tout le tissu orbitaire de la paroi externe de l'orbite en allant d'avant en arrière; la masse, fortement relevée en haut, est ensuite libérée de ses adhérences avec la paroi inférieure, puis avec la paroi interne et, enfin, avec la paroi supérieure. On procède très lentement, à petits coups, afin de ne pas perforer la paroi osseuse, surtout en haut où cette complication pourrait entraîner une méningite mortelle.

TROISIÈME TEMPS. — Toute la masse, qui n'est plus retenue au fond de l'orbite que par un large pédicule formé par le nerf optique

1. PANAS et ROCHON-DUVIGNEAUD, *Recherches anatomiques et cliniques sur le glaucome et les néoplasmes intra-oculaires*, 1898.



et les muscles, est fortement attirée en avant avec la pince et sectionnée aussi loin que possible en arrière avec les ciseaux courbes. Un tampon bien exprimé est aussitôt introduit pour arrêter l'hémorragie.

Après quelques minutes on s'assure, avec le doigt promené le long de la cavité, qu'aucune parcelle de tissu n'est restée adhérente ; dans le cas contraire elle serait excisée jusqu'à l'os, au besoin même avec le périoste qui serait détaché avec la rugine.

Le pédicule, s'il s'agit d'un gliome, sera touché légèrement avec la pointe du thermo-cautère portée au rouge sombre. La cavité de l'orbite est soigneusement tamponnée avec une bande de gaze stérilisée, et deux points de suture rapprochent les lèvres de l'incision cutanée au niveau du canthus externe.

Le pansement est renouvelé seulement à partir du troisième jour, à moins de complications qui sont exceptionnelles. L'infection sera évitée avec une rigoureuse antisepsie et aussi la perforation de la paroi supérieure de l'orbite, si on a soin de procéder avec lenteur.

**Résultats.** — Ils sont peu encourageants ; les récidives sont toujours à craindre, surtout lors de gliome, même après une opération tout à fait complète. De nouvelles interventions deviennent nécessaires et la tumeur se reproduit d'autant plus vite qu'elles sont plus rapprochées.

Peu à peu la cavité se remplit de bourgeons charnus qui attirent les paupières vers la profondeur ; celles-ci s'enfoncent dans l'orbite, rendent le port de la pièce prothétique impossible et constituent une difformité des plus choquantes.

On a cherché à y remédier par l'emploi de greffes de Thiersch afin de modérer l'entropion et de permettre la prothèse ; mais les résultats obtenus ne sont guère satisfaisants. Dans tous les cas l'autoplastie ou la greffe ne seraient faites que dans les tumeurs du globe ou de l'orbite (sarcome) n'ayant pas envahi la paroi périostique de cette cavité. Elles sont absolument contre-indiquées dans le gliome. L'avantage esthétique est minime, en effet ; elles peuvent créer des cicatrices faciales nouvelles et surtout masquer les repullulations qui peuvent se produire au-dessous du lambeau rapporté. Le simple curage, au contraire, permet de surveiller le bourgeonnement de la cavité et les proliférations, souvent bénignes et sans aucun rapport avec la tumeur, qui peuvent survenir. Elles seraient traitées par la cautérisation (A. Terson).

#### EXENTÉRATION SOUS-CONJONCTIVALE

Le procédé diffère de l'exentération classique en ce que la conjonctive oculaire est conservée tout entière. On commence l'opération comme pour enlever le globe. La conjonctive, une fois libérée, est fendue en dehors et



en dedans de façon à pouvoir former deux lambeaux correspondants, l'un à la paupière supérieure, l'autre à l'inférieure. Chacun de ces lambeaux est alors relevé avec la paupière correspondante et l'exentération est faite comme tout à l'heure.

La conservation de la conjonctive joue le rôle des greffes et de la clôture plastique, mais l'opération ne peut convenir que pour les tumeurs rétro-oculaires profondément situées.

### § 8. — COMPLICATIONS ORBITAIRES DUES A DES INFLAMMATIONS DU VOISINAGE. SINUSITES. DIAGNOSTIC ET TRAITEMENT.

Comme le montre la figure schématique ci-contre, l'orbite est entourée sur presque tout son pourtour, sauf à sa partie externe, de cavités pneumatiques, les sinus cranio-faciaux (fig. 384). Ils commu-

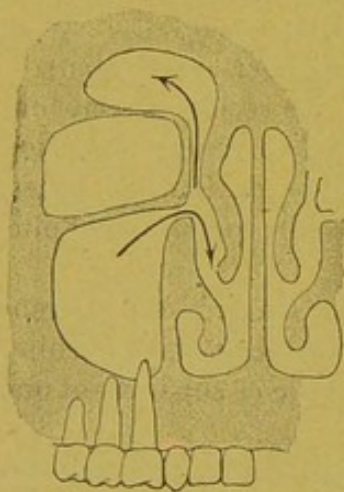


FIG. 384. — Rapports de l'orbite avec les cavités pneumatiques de la face.

Marche du pus dans les sinusites maxillaires d'origine dentaire (LAURENS).

niquent tous entre eux et avec les fosses nasales. Aussi la plupart des sinusites reconnaissent-elles une origine nasale, assez souvent aussi une origine dentaire pour les sinusites maxillaires, trois molaires (la deuxième petite, la première et la deuxième grosses) ayant leurs racines contiguës à la cavité du sinus et quelquefois même plongeant dans cette cavité (fig. 384).

On connaît le rôle joué par les sinusites dans l'étiologie du phlegmon de l'orbite. Dans 50 à 60 p. 100 des cas, celui-ci reconnaît une origine sinusienne. L'infection se fait directement à la faveur de pertuis osseux, ou le plus ordinairement par la voie veineuse, en raison des nombreuses anastomoses des voies orbitaires avec les veines de la face, souvent aussi par la voie lymphatique.

A côté du phlegmon orbitaire, d'autres complications oculaires, iritis, irido-choroïdites et surtout névrites optiques (dans les sinusites sphénoïdales) reconnaissent une origine sinusienne dans 20 p. 100 des cas (de Lapersonne)<sup>1</sup>.

Le meilleur moyen de les prévenir sera de reconnaître à temps la cause qui les a déterminées. Ce sera presque toujours une sinusite et celle-ci devra être traitée aussitôt. L'opération est du domaine du laryngologiste. Nous rappelons cependant la technique à suivre dans les cas où il ne pourrait être utilement consulté.

1. DE LAPERSONNE, *Rapport à la Soc. franç. d'ophtalm.*, mai 1902.



## DIAGNOSTIC DES SINUSITES

La sinusite est aiguë ou chronique et se localise à l'un quelconque des quatre sinus cranio-faciaux : frontal, maxillaire, ethmoïdal ou sphénoïdal ; ces deux derniers, surtout le sphénoïdal, beaucoup plus rarement intéressé que les deux premiers.

**Sinusites aiguës.** — Elles reconnaissent une origine dentaire, plus souvent une origine nasale. Elles se caractérisent par des douleurs faciales violentes, quelquefois atroces, périodiques, siégeant sur le front ou la joue et s'accompagnant d'obstruction nasale avec rhinorrhée purulente intense.

Quel que soit le siège de la sinusite, le traitement demeure identique et sera purement médical. Toutefois une exploration minutieuse peut fournir un diagnostic de présomption.

Lors de *sinusite frontale*, exceptionnellement on constate un œdème rouge à l'angle supéro-interne de l'orbite, mais la palpation du sinus frontal en deux points, à sa paroi antérieure et dans l'angle supéro-interne de l'orbite, provoque quelquefois une douleur vive. En outre, si l'examen rhinoscopique au premier abord peut ne révéler d'autre lésion qu'une occlusion de la fosse nasale correspondante par tuméfaction de la muqueuse des cornets, il suffira de faire renifler quelques gouttes d'une solution de cocaïne à 1 p. 100 additionnée de deux gouttes d'adrénaline au millième pour apercevoir quelques minutes après le méat moyen rempli de pus épais et crémeux qui s'écoule.

Lors de *sinusite maxillaire*, en outre de la localisation des douleurs on trouvera des lésions dentaires.

S'agit-il d'une *sinusite sphénoïdale*, les douleurs sont localisées à la région occipitale, souvent aussi rétro-oculaires ; le pus s'écoule dans la gorge et la rhinoscopie postérieure montre sur la voûte du pharynx une nappe purulente.

**Sinusites chroniques.** — Le symptôme capital qui mettra sur la voie d'une sinusite chronique, méconnue quelquefois depuis longtemps, sera la présence de *pus dans le méat moyen*. Autour de ce signe se groupent d'autres symptômes de présomption.

## TRAITEMENT DES SINUSITES

On interviendra surtout dans les formes chroniques, les formes aiguës ayant une tendance naturelle à guérir spontanément. Le traitement de l'empyème aigu reste exclusivement médical, à moins qu'il ne survienne des signes certains de rétention purulente : douleur frontale violente, gonflement sus-orbitaire, diminution ou suppression de l'écoulement de pus par la narine correspondante.

**Formes aiguës.** — a) Ou bien la sinusite reconnaît une *origine dentaire*,



maxillaire par conséquent. Elle relève alors des soins du dentiste et il suffit de supprimer la cause (extraction de la dent cariée, traitement de l'abcès de la racine) pour tarir la suppuration.

b) En même temps et davantage encore pour les sinusites d'origine nasale ou grippale, qui affectent indifféremment le sinus maxillaire ou le sinus frontal, on favorisera l'écoulement de pus : la rétention cesse et la douleur se calme.

Le seul procédé réside dans l'usage fréquent d'inhalations très chaudes d'alcool mentholé (10 à 12 par jour).

|                        |             |
|------------------------|-------------|
| Alcool à 90° . . . . . | 200 grammes |
| Menthol . . . . .      | 8 —         |

Une cuillerée à café dans l'eau de l'inhalation.

Si l'obstruction nasale ne permet pas la pénétration des vapeurs mentholées on aspirerait par les narines quelques minutes avant quelques gouttes de la solution suivante répandues sur un tampon d'ouate hydrophile.

|  |              |
|--|--------------|
| Chlorhydrate de cocaïne . . . . .                      | 0,23 centig. |
| Chlorhydrate d'adrénaline au millième . . . . .        | 2 grammes    |
| Solution de sérum physiologique à 7,5 p. 100 . . . . . | 50 —         |

Ces inhalations, répétées assez fréquemment, entraînent la rétraction de la muqueuse, par suite de l'action vaso-constrictive de l'adrénaline, dégagent l'orifice du sinus et facilitent l'écoulement du pus.

On y ajoutera les calmants habituels et l'application de compresses humides chaudes sur la joue et le front pour atténuer la douleur.

**Formes chroniques.** — L'opération s'impose. Non content de donner issue au pus, on devra s'attacher à exciser les fongosités revêtant la cavité et surtout à rétablir la perméabilité du sinus frontal avec la fosse nasale correspondante. Les limites de l'incision des parties molles ne peuvent être fixées à l'avance ; elles dépendent des dimensions du sinus et de l'étendue des lésions. S'il s'agit d'une forme chronique, il faut non seulement pratiquer sur la paroi antérieure du sinus une ouverture suffisante pour évacuer le pus, mais il faut que la brèche osseuse permette à la curette d'atteindre les limites extrêmes de la cavité. La paroi antérieure du sinus devra donc être dénudée sur une plus grande étendue.

**Sinusites frontales.** — NOTIONS ANATOMIQUES. — Les sinus frontaux, au nombre de deux, résultent de l'écartement des deux lames de l'os frontal à la partie inférieure du front. Chaque sinus mesure en moyenne 3 centimètres chez l'homme, aussi bien dans le sens vertical que dans le sens horizontal ; leur capacité est d'ailleurs essentiellement variable et peut manquer tout à fait. Des trois parois, l'antérieure, épaisse, mesure 5 à 6 millimètres et contient une couche de diploé, d'où hémorragie quand elle est intéressée ; les deux autres, postéro-supérieure ou crânienne et postéro-inférieure, sont très minces. Les deux sinus sont séparés par une mince cloison, souvent irrégulière et correspondant rarement au plan médian.

Chaque sinus va s'ouvrir en bas dans les fosses nasales, au niveau du méat moyen, par l'intermédiaire d'un canal creusé dans les cellules antérieures de l'ethmoïde, le canal fronto-nasal (fig. 385 et fig. 386, C. f.).

Ce canal, large de 2 à 3 millimètres, part de la partie la plus déclive, immédiatement en dehors de la cloison médiane, se dirige obliquement en bas, en dedans et en arrière, et aboutit après un trajet de 15 millimètres à la partie antérieure du méat moyen. Dans ce trajet, il est en rapport en arrière



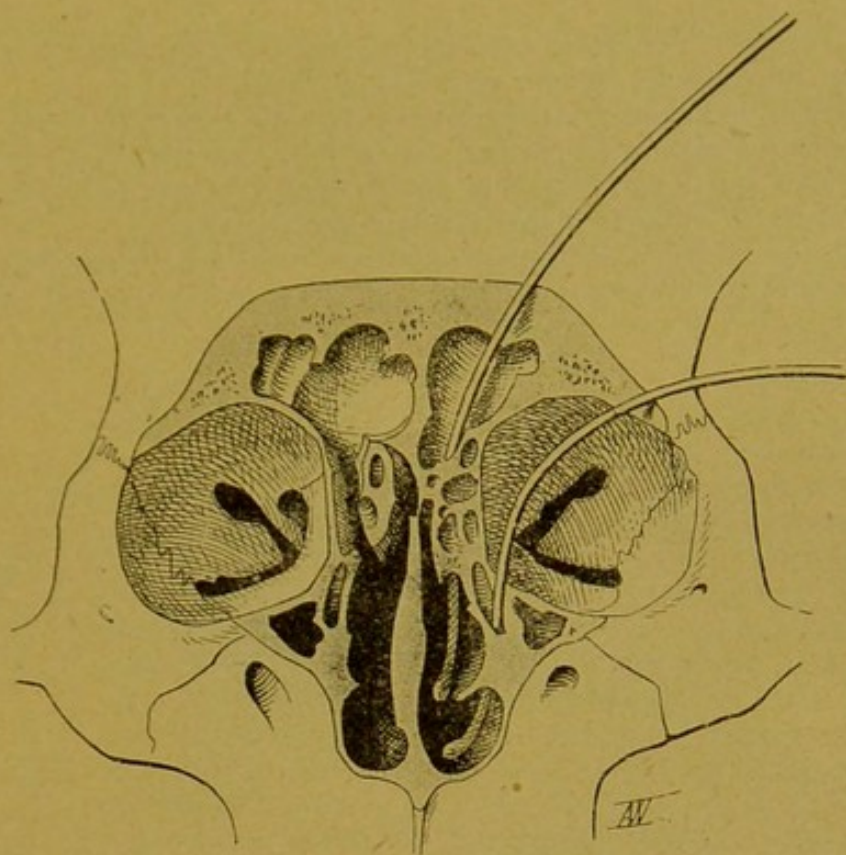


FIG. 385. — Coupe frontale des deux sinus frontaux.

Rapports des deux sinus entre eux, avec la cavité de l'orbite et avec les fosses nasales. Le cathéter supérieur, introduit dans le sinus frontal, a pénétré dans le canal fronto-nasal et ressort dans le méat moyen. L'inférieur pénètre dans le canal lacrymo-nasal et vient ressortir dans le méat inférieur.

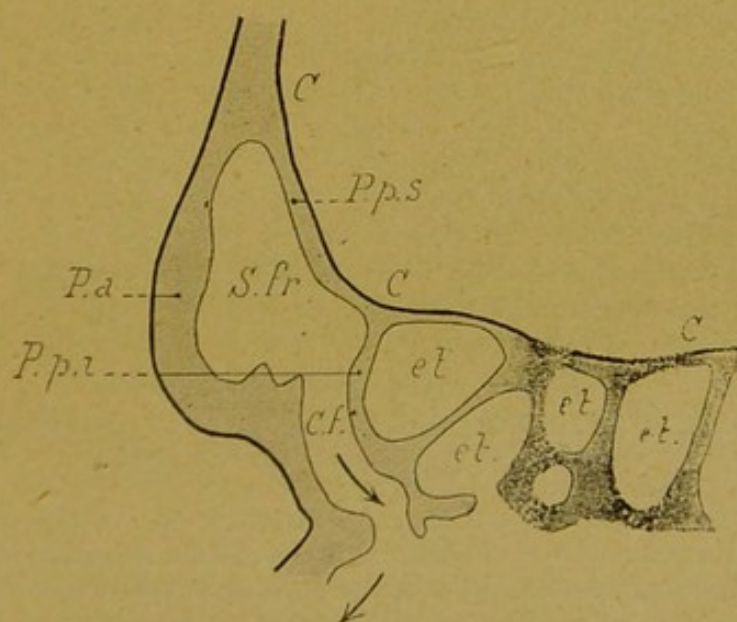


FIG. 386. — Coupe antéro-postérieure du sinus frontal.

*S. fr.* Sinus frontal avec ses 3 parois : l'antérieure (*P. a.*) ; la postéro-supérieure (*P. p. s.*) en rapport avec la cavité crânienne *C.* ; la postéro-inférieure en rapport avec les cellules ethmoïdales (*et.*) et se continuant en bas avec le canal fronto-nasal (*C. f.*).



avec les cellules ethmoïdales antérieures. Depuis sa terminaison jusqu'à la narine, sa direction est oblique en bas et en avant.

Ces deux directions représentent donc un angle ouvert en avant, ou une ligne courbe à concavité antérieure. Un cathéter, introduit par le sinus, ne peut ressortir par la narine qu'à la condition de décrire une courbe correspondant à un peu plus de la moitié d'une circonférence.

MANUEL OPÉRATOIRE. — Tout d'abord, quelques jours avant l'opération, on aura pratiqué la résection de la tête du cornet moyen du côté correspon-

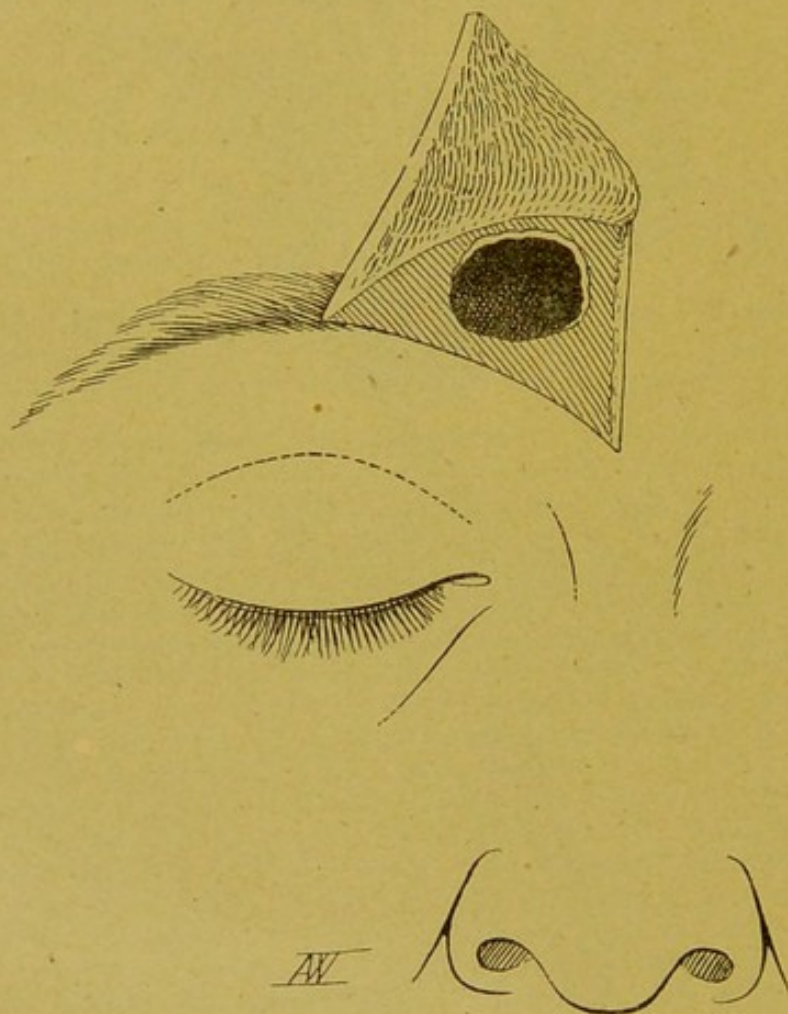


FIG. 387. — Trépanation du sinus frontal.

Le triangle cutané est rabattu et une rondelle de la paroi antérieure du sinus a été enlevée pour mettre à nu la cavité.

dant. Celle-ci a pour but de faciliter le drainage au moment de l'intervention définitive et après pour les opérateurs qui avec Vacher font des lavages du sinus frontal par voie endonasale les jours qui suivent l'opération.

Le malade est chloroformé, le sourcil préalablement rasé et la région frontale antiseptisée.

PREMIER TEMPS. — *Incision cutanée.* — On fait le long de la partie interne de l'arcade orbitaire et immédiatement au-dessous d'elle une incision courbe à concavité inférieure longue de 35 millimètres environ. L'incision



intéresse toutes les parties molles, y compris le périoste; les petites artérioles qui donnent sont pincées et liées.

DEUXIÈME TEMPS. — *Ouverture du sinus.* — Les lèvres de la plaie étant fortement écartées, l'os est attaqué avec la gouge et le maillet. On pratique une couronne de trépan large de 2 centimètres en moyenne et éloignée à la fois du rebord orbitaire et de la ligne médiane de 5 millimètres environ. Plus en dedans, l'os est très épais et on risquerait d'ouvrir le sinus

opposé, la cloison intersinusienne ne correspondant pas toujours à la ligne médiane. Le copeau osseux bien circonscrit est mobilisé par des coups de gouge

plus profonds, le maillet étant manié avec prudence afin d'éviter la lésion de la paroi profonde du sinus ou *paroi dangereuse*, puis excisé par des mouvements de levier exécutés avec la gouge ou à l'aide du davier. La muqueuse mise à nu, généralement épaissie, est à son tour excisée et le pus s'écoule (fig. 387).

TROISIÈME TEMPS. — *Curettage du foyer.* — La cavité est irriguée avec une solution de sublimé ou d'eau oxygénée et toute la muqueuse est enlevée avec les fongosités à l'aide de la curette tranchante conduite dans tous les prolongements du sinus. Puis sa cavité est explorée avec un stylet recourbé; si celle-ci est étendue et les fongosités abondantes l'ouverture osseuse initiale est agrandie au moyen d'une forte pince coupante. La curette peut alors atteindre facilement les limites extrêmes du sinus. Cette incision courbe, prolongée en bas et en dedans du côté du nez, donne un jour suffisant; elle laisse une cicatrice moins apparente et permet d'éviter l'incision verticale.

En bas, la curette est poussée dans le canal fronto-nasal afin de lui rendre sa perméabilité et d'en extraire les fongosités qui s'étendent habituellement jusque dans le méat moyen. Si le canal est très étroit, on se servira de curettes de plus en plus larges introduites dans son intérieur et auxquelles on imprime un mouvement de rotation énergique pour en élargir le calibre.

QUATRIÈME TEMPS. — *Cautérisation et drainage.* — Toute la surface du sinus et du canal fronto-nasal est touchée avec une solution de chlorure de zinc au 10<sup>e</sup>, puis saupoudrée d'iodoforme et s'il s'agit de suppuration chronique, ce qui est le cas le plus habituel, on procède au drainage de la cavité.

Suivant l'importance des lésions et des fongosités on peut soit fermer la plaie cutanée et se contenter du drainage nasal (Luc et Vacher) ou drainer par la partie inférieure de la plaie.

a) *Drainage nasal.* — Il convient aux suppurations franches avec fongosités peu abondantes.

Un drain est introduit facilement dans le canal fronto-nasal qui a été bien agrandi et ce drainage est facilité par la résection de la tête du cornet

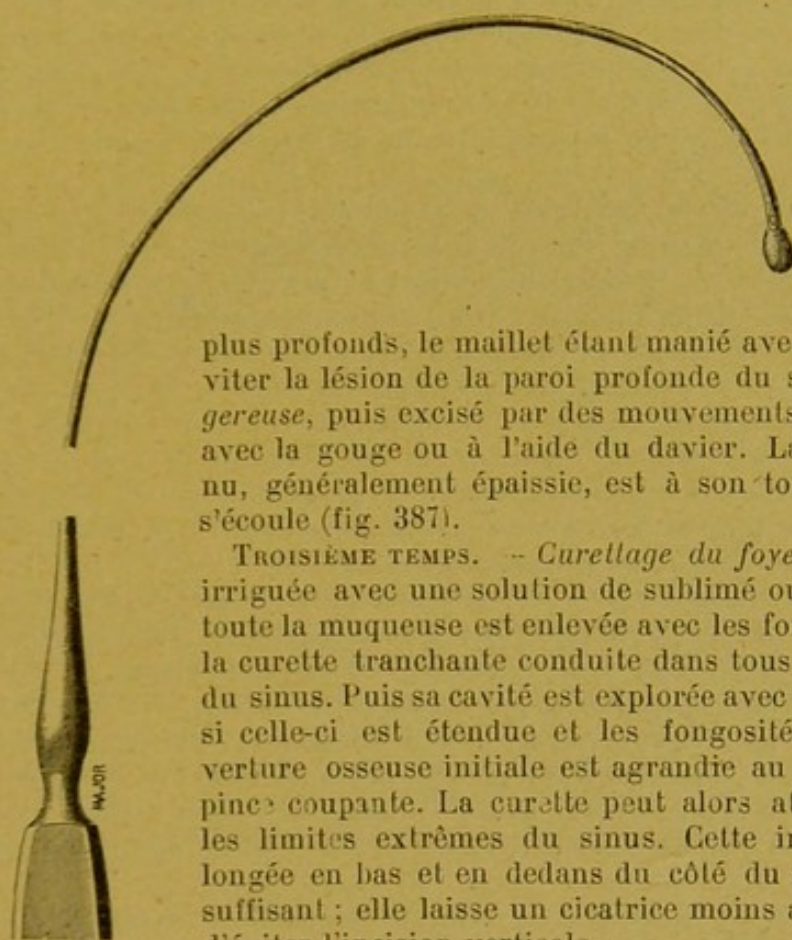


FIG. 388. —  
Cathéter  
pour lesi-  
nus fron-  
tal (PA-  
NAS).



moyen qui a dû être pratiquée quelques jours avant l'opération. Le drain ressort par la narine correspondante, tandis que son extrémité supérieure effleure la partie inférieure du sinus et la plaie cutanée est suturée. Suivant l'importance de la suppuration, le drain est enlevé trois ou quatre jours après et des lavages consécutifs sont faits quotidiennement par le nez.

Luc, au lieu du drain, se contente d'une mèche de gaze iodoformée très longue dont l'extrémité inférieure ressort par la narine correspondante tandis que le chef supérieur sert à bourrer la cavité. Mais le drain assure un meilleur drainage et il est plus facile de l'enlever, contrairement à la mèche de gaze qui contracte rapidement des adhérences. Son ablation est douloureuse et parfois incomplète; des fragments de gaze restent quelquefois retenus dans la cavité et sont le point de départ de suppurations interminables.

b) *Drainage par la partie inférieure de la plaie.* — Il sera réservé aux suppurations très abondantes compliquées de fongosités, avec lésions osseuses de voisinage ou symptômes cérébraux graves. Il a l'avantage d'éviter la rétention pouvant résulter d'une réunion immédiate et facilite la surveillance de la cavité. Un drain, de préférence à une mèche, est placé à la partie inférieure et la plaie est suturée, sauf au niveau du drain par lequel des injections antiseptiques peuvent être faites les jours suivants. Si on a mis seulement une mèche, le pansement, en l'absence de tout symptôme inquiétant, est laissé en place quatre à cinq jours; puis les fils sont enlevés et un nouveau pansement compressif est appliqué et renouvelé deux ou trois fois pendant deux à trois semaines (Luc).

COMPLICATIONS. — *Pneumo-sinus.* — Cette compression prolongée a pour but de suppléer à l'absence de la paroi osseuse antérieure et de prévenir la distension brusque des parties molles, à la suite d'un éternuement ou d'un effort dans l'action de se moucher (pneumo-sinus de Lermoyez). Une compression énergique maintenue quelques jours suffirait à le faire disparaître.

*Phlegmon frontal.* — Peut survenir par le même mécanisme si du pus provenant de la cavité nasale s'est trouvé projeté en même temps dans les mailles du tissu cellulaire sous-cutané. Il sera ouvert au bistouri et drainé.

*Empyème récidivé.* — Si le pus se reforme, la cavité sera ouverte et drainée de nouveau. Dans les cas rebelles où plusieurs ouvertures du sinus suivies de curettage sont demeurées sans résultat on peut obtenir la guérison par la suppression de la cavité sinusienne. On résèque toute la paroi antérieure du sinus et on applique le tégument sur la paroi osseuse profonde respectée. L'opération est excellente mais entraîne une déformation disgracieuse de la face, surtout visible si la résection est limitée à un seul sinus: aussi est-elle surtout applicable aux cas de double sinusite frontale rebelles. D'ailleurs cette dépression progressive des téguments, conséquence de l'adhésion de ceux-ci à la paroi osseuse profonde, est un excellent élément de pronostic, car la disparition de la cavité sinusienne coïncide avec la disparition progressive de la suppuration nasale.

*Suppuration des cellules ethmoïdales.* — En raison des rapports intimes du labyrinthe ethmoïdal avec tous les sinus (fig. 389), on comprend que la suppuration de ces derniers puisse se propager aux cellules ethmoïdales et, de fait, l'empyème ethmoïdal est rarement primitif. Une fois celui-ci constitué, les cellules minces et peu résistantes sont rapidement détruites (ostéite fongueuse raréfiante), et souvent le pus vient fuser dans l'orbite en raison de la grande minceur de la paroi externe ou orbitaire du labyrinthe ethmoïdal, surtout au niveau de l'unguis. Le pus, arrêté par la capsule orbitaire qui lui oppose une barrière efficace, s'amasse sous l'angle orbi-



taire interne et vient former collection sous le tégument de la paupière supérieure.

L'affection, à ce titre, nous intéresse et le traitement ne saurait être que chirurgical. On se basera, pour faire le diagnostic, sur le siège de la saillie fluctuante située sous l'angle orbitaire interne, dépliant et abaissant la paupière et rétrécissant d'autant l'ouverture palpébrale. L'examen rhinoscopique, ou même l'exploration avec le stylet s'il y a déjà un trajet fistuleux, compléteront le diagnostic.

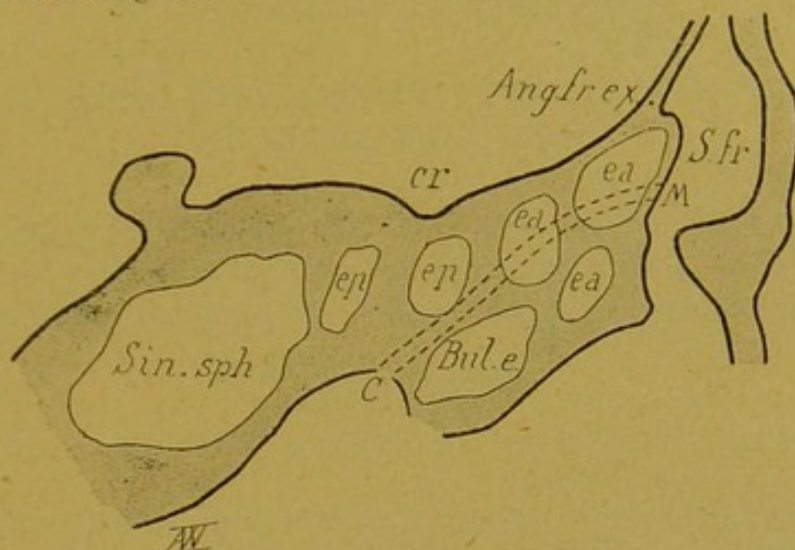


FIG. 389. — Coupe antéro-postérieure schématique du labyrinthe ethmoïdal (Luc).

Cr. Étage moyen du crâne. — Sin. fr. Sinus frontal. — Sin. sph. Sinus sphénoïdal. — C. M. Ligne d'insertion du cornet moyen avec (ep) cellules ethmoïdales postérieures qui s'ouvrent au-dessus et (ea) cellules ethmoïdales antérieures qui s'ouvrent au-dessous. Ces dernières surtout sont envahies dans les suppurations des sinus maxillaire ou frontal et, en raison de leurs rapports intimes avec l'ethmoïde et l'unguis en dehors, l'inflammation se propage facilement à l'orbite. — Ang. fr. ex. Angle fronto-ethmoïdal. Bull. e. Bulle ethmoïdale.

**MANUEL OPÉRATOIRE.** — Le curettage par la voie nasale ne peut suffire puisque nous envisageons seulement le cas où l'empyème, non content de se limiter aux cellules ethmoïdales, se complique de phlegmon orbito-palpébral, qu'il coexiste ou non avec un empyème frontal. Il faut ouvrir le foyer par la voie orbitaire antérieure.

*Premier temps. — Incision.* — Courbe à concavité inférieure et externe, immédiatement au-dessous de l'angle nasal. L'incision intéresse toutes les parties molles, y compris le périoste; puis la partie antérieure et supérieure de la paroi interne de l'orbite est dénudée avec la rugine. Le périoste orbitaire est décollé, le contenu de l'orbite est abaissé au moyen d'un écarteur mousse et on découvre la totalité de la surface osseuse intra-orbitaire correspondant au plancher du sinus frontal et à la paroi externe du labyrinthe ethmoïdal.

*Deuxième temps. — Curettage.* — La perforation osseuse une fois découverte est agrandie avec la pince coupante et on nettoie à la curette toutes les parties envahies du labyrinthe; on peut, pour ouvrir plus largement le foyer ethmoïdal, réséquer la tête du cornet moyen. Si le sinus frontal est aussi envahi, après avoir prolongé l'incision cutanée un peu en dehors, on agrandit la brèche osseuse qui doit alors intéresser à la fois le plancher du



sinus frontal et la paroi externe des cellules ethmoïdales, et les deux cavités sont soigneusement curetées.

*Troisième temps. — Drainage et sutures.* — Le foyer, désinfecté, est cautérisé avec la solution de chlorure de zinc à 1 p. 100 puis les lèvres de la plaie cutanée sont suturées et on laisse le drainage consécutif se faire spontanément et exclusivement par la voie nasale (Luc). Les points de suture sont enlevés le huitième ou neuvième jour et le pansement définitivement supprimé quelques jours après.

## § 9. — DÉCOUVERTE ET ÉLONGATION DE QUELQUES NERFS DE L'ORBITE

Toutes ces opérations, dirigées contre certaines névralgies rebelles ou contre des contractures des muscles innervés par les nerfs de l'orbite, seront rarement pratiquées, car les résultats en sont infidèles.

### I. — PREMIÈRE BRANCHE DU TRIJUMEAU OU BRANCHE OPHTALMIQUE

La branche ophtalmique, après avoir suivi la paroi externe du sinus caverneux, pénètre dans l'orbite par la fente sphénoïdale et se divise en trois nerfs : interne ou nasal, moyen ou frontal, externe ou lacrymal. Les deux premiers seuls nous intéressent ici.

#### 1<sup>o</sup> *Élongation du nerf nasal interne.*

NOTIONS ANATOMIQUES. — Ce nerf suit la paroi interne de la cavité de l'orbite, fournit dans ce trajet la racine sensitive du ganglion ophtalmique et plusieurs nerfs ciliaires et se divise en deux rameaux : rameau nasal interne et rameau nasal externe.

a) *Le rameau nasal interne* pénètre dans le trou orbitaire interne et antérieur, pour arriver sur la lame criblée de l'ethmoïde qu'il traverse et descendre dans la fosse nasale correspondante, fournissant des rameaux internes pour la cloison et des rameaux externes pour la muqueuse des cornets et la peau du lobule du nez (nerf naso-lobaire).

b) *Le rameau nasal externe*, après s'être séparé du nasal interne, suit la paroi interne de l'orbite, le long du bord inférieur du muscle grand oblique, puis se bifurque avant de sortir de l'orbite en deux et souvent trois branches situées à la partie supéro-interne de l'orbite.

TECHNIQUE. — a) *Incision verticale*. — On arrivera facilement jusqu'au nerf avant son entrée dans le trou orbitaire interne antérieur, par une incision qui part de l'angle interne de la paupière supérieure, à 3 millimètres au-dessus de son bord libre et remonte verticalement vers le bord interne de l'arcade orbitaire (Létiévant) (fig. 390, aa').

Le bistouri, tenu perpendiculairement à la surface de l'apophyse orbitaire interne du frontal, doit diviser d'un seul coup tous les tissus jusqu'à la surface osseuse elle-même de cette apophyse.

On décolle alors le périoste de la surface osseuse d'avant en arrière sur une étendue de 2 centimètres. Au fond de la plaie on aperçoit le rameau nasal interne sous la forme d'un petit cordon blanc, tendu entre le trou



orbitaire interne et le périoste refoulé par la sonde cannelée. On charge le nerf sur un crochet et on le divise d'un coup de ciseaux.

b) *Incision courbe.* — On fait, en dedans du trou sus-orbitaire, une incision semi-lunaire qui se prolonge, en suivant le bord interne de l'orbite, jusqu'au trou sous-orbitaire (fig. 390, *bb'*). On refoule le globe oculaire et on

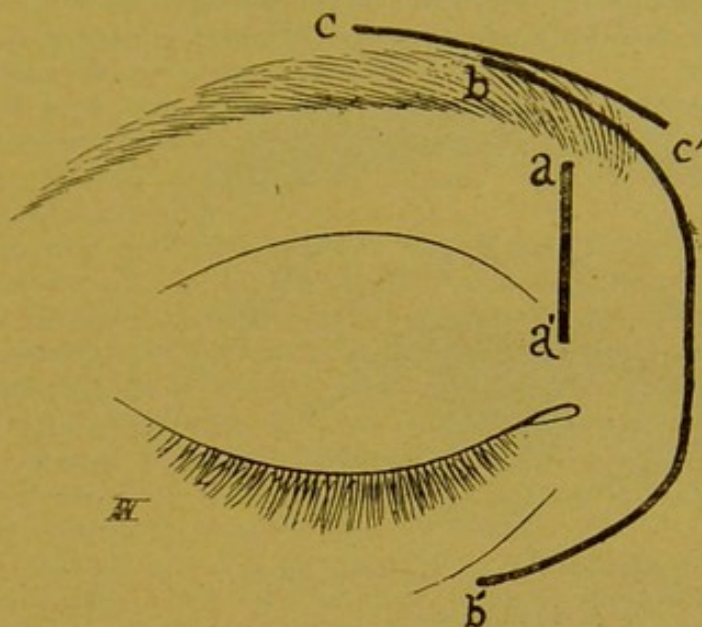


FIG. 390. — Tracé des incisions pour la découverte des rameaux de la branche ophtalmique.

*a a'*. Incision de Letiévant pour la découverte du nasal interne. — L'incision part de l'angle interne de la paupière, à 3 millimètres au-dessus de son bord libre, et remonte verticalement vers le bord interne de l'arcade orbitaire. — *b b'*. Incision courbe pour le même nerf, étendue du trou sus-orbitaire au trou sous-orbitaire en suivant le bord interne de l'orbite. — *c c'*. Incision de Villar pour la résection du nerf sus-orbitaire à la fente sphénoïdale.

dissèque les parties molles, en ménageant le sac lacrymal. On arrive ainsi sur le rameau nasal interne qu'on sectionne au ciseau et dont on cautérise au thermo-cautère le bout central, précaution qui arrête, en outre, l'hémorragie pouvant résulter de la section de l'artère satellite du nerf.

Ce dernier procédé donne plus de jour mais crée des délabrements plus considérables. Mieux vaut se contenter de l'incision de Letiévant.

## 2° Arrachement du nerf nasal externe.

INDICATIONS. — Cette opération a été proposée par Badal, dans les douleurs ciliaires, dans la névralgie du trijumeau et dans quelques cas de glaucome. Son action pourrait s'expliquer par les relations du nerf nasal externe avec le ganglion ophtalmique d'où partent les nerfs sensibles du globe. L'arrachement agirait par action réflexe, ou par une véritable solution de continuité produite, au moment de l'effort opératoire, entre le tronc du nerf nasal et la racine sensitive de l'ophtalmique<sup>1</sup>.

1. BADAL, L'élongation des nerfs et ses applications au traitement des névralgies du trijumeau. *Gaz. hebdomadaire des sciences médicales de Bordeaux*, 1880-81, t. I, p. 974, 994, 1019.



MANUEL OPÉRATOIRE. — Voici le point de repère donné par Badal : le doigt indicateur est appliqué sur le globe, immédiatement au-dessous du rebord orbitaire supérieur, la face palmaire en avant, et l'extrémité du doigt reposant sur le côté du nez. Le point d'émergence du nerf se trouve assez exactement sur le milieu de l'ongle.

Premier temps. — On fait, guidé par l'extrémité du doigt, une incision courbe, longue de 2 centimètres environ, étendue de l'angle interne de l'œil

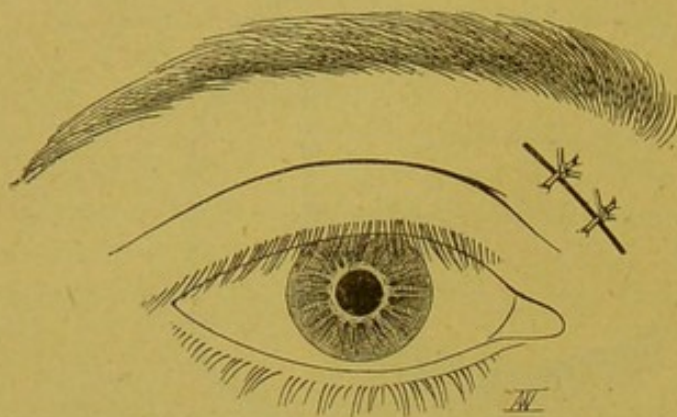


FIG. 391. — Arrachement du nerf nasal externe.  
Siège de l'incision.

à la poulie de réflexion du grand oblique et correspondant à la partie supérieure et interne du rebord orbitaire (fig. 391).

Deuxième temps.

— On divise les fibres musculaires situées immédiatement sous la peau. On se trouve à ce moment dans le plan même des filets nerveux, c'est-à-dire dans le tissu cellulaire recouvrant le périoste de la région et les

deux ou trois branches du nasal externe apparaissent au milieu des vaisseaux (veines et artères venues des nasales ou des frontales), faciles à reconnaître à leur volume et à leur couleur. Il ne reste plus qu'à isoler les filets.

Troisième temps. — Les vaisseaux et nerfs sont chargés sur le crochet et isolés. Si un seul rameau a été chargé, il faut, après l'avoir arraché, charger de nouveau les autres, noyés dans le tissu cellulaire. On doit en trouver deux au moins, d'habitude trois, rarement davantage (Lagrange).

Quatrième temps. — L'hémostase faite, la plaie est suturée et un pansement appliqué.

COMPLICATIONS ET RÉSULTATS. — L'opération est inoffensive ; on n'a pas à craindre d'ébranlement nerveux dû à un retentissement du traumatisme sur les centres, comme cela s'observe à la suite de l'élongation des gros nerfs, car les filets nerveux, toujours très grêles ici, cèdent facilement.

La présence de petits abcès phlegmoneux au niveau de la plaie, quelquefois signalée après l'élongation des troncs nerveux du nerf sous orbitaire, sera évitée avec une rigoureuse asepsie.

L'opération dans les douleurs ciliaires aiguës et chroniques, dues à une inflammation des membranes ou à un état pathologique (irido-cyclite, choroïdite, décollement de la rétine), a souvent donné de bons résultats. Elle s'est montrée moins efficace dans le glaucome et dans les névralgies du trijumeau.

### 3° Élongation et arrachement du nerf frontal.

NOTIONS ANATOMIQUES. — Second nerf de la branche ophtalmique du trijumeau, il pénètre dans l'orbite par la fente sphénoïdale en dehors du nerf nasal et se porte directement en avant, entre le périoste et le releveur de la paupière supérieure. Après un trajet d'étendue variable, il se divise en trois



rameaux : l'interne, inconstant, rameau sus-trochléaire d'Arnold, passe au-dessus de la poulie du grand oblique et va s'anastomoser avec les filets les plus externes du nasal externe ; le moyen sort de l'orbite entre le trou sus-orbitaire et la poulie du grand oblique, pour donner des filets ascendants, des filets descendants et des nerfs nasaux, pour la peau de la région intersourcilière ; enfin, le rameau externe sort par le trou ou l'échancrure sus-orbitaire, puis se divise en filets ascendants pour le front, descendants pour la paupière et filets osseux.

Ce dernier, siège le plus habituel des névralgies de la première branche du trijumeau, nous intéresse surtout ; on pourrait, pour les deux autres se contenter de l'incision de Badal pour le nasal externe prolongée un peu en dehors (De Lapersonne).

Deux procédés méritent d'être retenus, ceux de Letiévant et de Villar.

PROCÉDÉ DE LETIÉVANT. — Le sourcil étant relevé tandis que la paupière est abaissée, on fait une incision longue de 3 centimètres, partant de l'apophyse orbitaire interne et suivant la direction du bord de l'arcade à 3 ou 4 millimètres au-dessous de ce bord. L'incision intéresse la peau et le muscle orbiculaire et s'arrête dans le tissu cellulaire sous-jacent où le doigt indicateur gauche va reconnaître l'échancrure sus-orbitaire. Une petite incision du ligament palpébral au-dessous de cette échancrure met à nu le nerf lui-même au moment où il s'engage dans son canal.

Le nerf est disséqué sur une longueur d'un centimètre, dissection qui met à nu la branche frontale interne et la branche sus-trochléaire quand elle existe et permet d'atteindre toutes les branches frontales qui entretiennent la sensibilité de la région frontale du côté où l'on opère.

PROCÉDÉ DE VILLAR. — Plus sûr et plus complet, il permet de réséquer avec certitude le nerf frontal lui-même au niveau de la fente sphénoïdale.

*Incision* longue de 2 centimètres et demi immédiatement au-dessus de la ligne des poils du sourcil et dont la partie moyenne répond à l'échancrure sus-orbitaire (fig. 390, cc').

Après avoir découvert le frontal externe, on pratique avec une spatule le décollement du globe oculaire d'avec la voûte et l'œil est fortement abaissé. Le rameau frontal externe étant saisi, on le suit en s'efforçant, avec les plus grandes précautions, de séparer avec la pince et la sonde cannelée l'artère accompagnant le rameau frontal externe d'abord, puis le nerf frontal dans tout son trajet intra-orbitaire. Ce dernier bien mis à nu, on sectionne avec de fins ciseaux courbes le nerf frontal au fond de l'orbite, au niveau de la fente sphénoïdale.

## II. — DEUXIÈME BRANCHE DU TRIJUMEAU OU NERF MAXILLAIRE SUPÉRIEUR

NOTIONS ANATOMIQUES. — La deuxième branche du trijumeau, siège beaucoup plus fréquent de névralgies que la première, sort du crâne par le trou grand rond, traverse d'arrière en avant la fosse ptérygo-maxillaire, s'engage dans la gouttière puis dans le canal sous-orbitaires, passe sous le rebord de l'orbite et vient, par le trou sous-orbitaire, s'épanouir dans la joue. Elle fournit dans ce trajet des rameaux inférieurs dentaires, un rameau supérieur orbitaire qui donne quelques filets sensitifs à la glande lacrymale et à la paupière supérieure, et le bouquet terminal des rameaux ascendants qui s'épanouissent dans la peau et la muqueuse de la paupière inférieure en donnant des filets ascendants et des filets nasaux internes.

Le nerf peut donc être attaqué à son bouquet terminal si la névralgie est limitée à ces filets ou plus loin, peu après son origine.



a) **AU BOUQUET TERMINAL.** — Le trou sous-orbitaire, qui sert de point de repère, est souvent appréciable au palper à travers les parties molles. On se rappellera qu'il est placé à l'union du tiers interne et des deux tiers externes du rebord orbitaire inférieur, à un demi-centimètre au-dessous de lui.

1° Incision commençant à 1 centimètre au-dessous du rebord orbitaire, à 1 centimètre et demi en dedans du trou sous-orbitaire et s'étendant obliquement en bas et en dehors. L'incision, longue de 2 à 3 centimètres, intéresse la peau et le tissu cellulaire.

2° Les lèvres de la plaie sont écartées, l'hémostase faite et on se dirige à petits coups de bistouri dans la profondeur jusqu'au bord supérieur du trou sous-orbitaire. On évitera de blesser la veine faciale qui se trouve à la limite de l'extrémité interne de l'incision.

3° On arrive sur le faisceau nerveux sortant du trou ; il est soigneusement disséqué et soulevé sur un crochet. Une pince l'attire hors du trou pour le couper de ce côté le plus loin possible et on fait de même du côté des parties molles, ce qui revient à exciser environ 1 centimètre du nerf.

b) **AU NIVEAU DU TRONC.** — On peut atteindre le tronc du nerf par la voie orbitaire, par la voie du sinus maxillaire ou par la voie rétro-orbitaire. La première voie, bien qu'elle l'atteigne moins loin que les deux autres, est la plus simple et c'est elle que nous décrirons. Ici encore la méthode sous-cutanée, proposée par Malgaigne, doit être rejetée. La méthode à ciel ouvert seule est admissible.

*Instruments.* — Une cuiller de métal, excavée assez profondément pour que dans sa concavité on puisse loger le globe et les parties molles qui le recouvrent ; un crochet petit, mousse, large de 2 millimètres, modérément recourbé, destiné à glisser au-dessous du nerf pour le soulever et l'attirer hors de la gouttière sous-orbitaire ; un bistouri, des ciseaux et deux pinces à mors plats.

*Technique.* — *Premier temps.* — Incision sur le bord antérieur du plancher de l'orbite. Cette incision, à concavité supérieure, longue de 25 millimètres, commence à 15 millimètres de l'angle interne de la paupière et de la racine du nez, afin d'éviter la veine angulaire, et suit le rebord orbitaire inférieur. Le bistouri est enfoncé jusqu'à l'os, de manière à intéresser en même temps le périoste du rebord orbitaire.

Les lèvres de la plaie sont écartées et on décolle facilement avec la rugine le périoste du plancher de l'orbite. La cuiller, glissée entre le périoste et la surface osseuse dénudée, reçoit dans sa concavité tournée en haut les parties molles de l'orbite et soulève le globe sans le comprimer, laissant voir le plancher de l'orbite avec la paroi supérieure du canal sous-orbitaire, oblique d'arrière en avant et de dehors en dedans.

*Deuxième temps.* — Cette paroi du canal est enlevée à petits coups avec une petite gouge ou avec le bec d'une sonde cannelée et le nerf est mis à nu.

*Troisième temps.* — Il est chargé avec le crochet et soulevé ; si l'artère est chargée en même temps, elle serait dégagée. Puis le nerf est sectionné le plus loin possible.

La perforation de la paroi inférieure du canal et l'ouverture du sinus maxillaire a peu d'importance. La blessure de l'artère sous orbitaire entraîne une hémorragie facile à arrêter, mais qui gêne la recherche du nerf.



## III. — DÉCOUVERTE ET ÉLONGATION DU RAMEAU DU PETIT OBLIQUE

NOTIONS ANATOMIQUES ET POINTS DE REPÈRE. — Le rameau nerveux destiné au petit oblique, branche de la troisième paire, après s'être détaché du tronc commun du moteur oculaire commun au niveau de la fente sphénoïdale, se dirige obliquement en bas et en dehors, le long de la paroi inférieure de l'orbite. Dans ce trajet, il abandonne un rameau ascendant au ganglion ophtalmique, fournissant la racine motrice de ce ganglion, poursuit son trajet accolé au bord externe du droit inférieur et vient s'épuiser à la face postéro-externe du petit oblique, près de son bord postérieur, à 15 millimètres environ du rebord orbitaire inférieur.

DÉCOUVERTE. — On commence par inciser la peau et le tissu cellulaire sous-cutané jusqu'à l'os, à la partie moyenne du rebord orbitaire inférieur et sur une étendue de 2 centimètres.

Les lèvres de l'incision sont écartées et, après avoir décollé les parties molles du plancher de l'orbite, une rugine mousse et courbe est glissée au-dessous de ces parties molles qu'elle récline en haut.

Cette manœuvre met à découvert le plancher de l'orbite et la paroi supérieure du canal sous-orbitaire qui apparaît comme une ligne grisâtre, oblique d'arrière en avant et de dehors en dedans, plus rapprochée du côté externe que du côté interne du plancher.

On se rappellera que le rameau nerveux du petit oblique vient se terminer à 15 millimètres du rebord orbitaire et se trouve un peu en dehors et à 2 millimètres au-dessus du canal sous-orbitaire. Un autre point de repère important nous est fourni par la ligne verticale passant à l'union du tiers externe avec les deux tiers internes de la cornée et tombant sur le rebord orbitaire inférieur. Le nerf se trouve sur le même plan, en regard de cette ligne.

Après avoir fait avec les ciseaux une boutonnière dans les parties molles de l'orbite, on va avec l'extrémité des ciseaux mousses et une pince à disséquer à la recherche du nerf, dans cette direction, en ayant soin de ne pas s'écarter et de rester toujours près du plancher de l'orbite. Le nerf, qui apparaît sous forme d'un cordonnet blanc, qui tranche sur la coloration jaunâtre du tissu graisseux environnant, est mis à nu et chargé sur le crochet.

INDICATIONS. — L'opération peut remplacer la ténotomie du muscle petit oblique et surtout constituer le premier temps de la résection du ganglion ophtalmique (voy. p. 498).

## INJECTIONS PROFONDES D'ALCOOL

Elles ont été conseillées dans les névralgies du trijumeau et dans le blépharospasme. Pour les premières, l'injection est faite sur le ou les troncs nerveux correspondant au territoire cutané intéressé. Pour le blépharospasme, elle est faite sur le tronc même du facial, à sa sortie du trou stylo-mastoldien.

**Nerf facial. Injections d'alcool.** — INDICATIONS. — Blépharospasme intense, clonique ou tonique, ayant résisté au traitement médical et à la suggestion. Les résultats sont souvent très satisfaisants et la paralysie faciale qui en résulte diminue après trois à quatre semaines pour disparaître ensuite complètement.

TECHNIQUE. — Après avoir attiré le pavillon de l'oreille en avant et en haut, l'aiguille de la seringue de Pravaz est piquée en un point situé au



sommet de l'angle que forment le bord antérieur de l'apophyse mastoïde et le cartilage du conduit auditif. L'aiguille est enfoncée perpendiculairement et très légèrement dirigée en avant à une profondeur de 2 centimètres ; on la sent buter contre la résistance osseuse de l'apophyse styloïde. La pointe est alors dirigée un peu en arrière et tombe sur le facial à son émergence du trou stylo-mastoïdien. A ce moment on pousse lentement une injection de 1 centimètre cube d'alcool rectifié à 80° contenant 1 p. 100 de novocaïne.

Aussitôt après l'injection le malade accuse une douleur vive mais de courte durée ; quelques secondes après apparaît une paralysie faciale complète qui s'atténue les jours suivants. Elle disparaît après quelques semaines.



## CHAPITRE V

# OPÉRATIONS SUR LES PAUPIÈRES

### SOMMAIRE

**Notions anatomiques.** — § 1. — **Opérations sur le bord libre destinées à agrandir, à rétrécir, ou à fermer la fente palpébrale.** — AGRANDISSEMENT; CANTHOPLASTIE. *Technique* : définitive, temporaire (canthotomie), combinée (Procédés d'Agnew, de Valude). — *Indications.* — RÉTRÉCISSEMENT OU FERMETURE: TARSORRHAPHIE. — *Objet et indications.* Deux variétés : partielle ou totale. — *Technique* : la lèvre meibomienne seule est avivée et la lèvre ciliaire respectée. — *Résultats.* — Tarsorrhaphie angulaire. — § 2. — **Opérations destinées à redresser les paupières incurvées en dedans (entropion) ou en dehors (ectropion), à les relever (Ptosis) ou à les abaisser.** — 1° **Entropion.** — A. ENTROPION ORGANIQUE OU CICATRICIEL. — TRICHIASIS. — Traitement électrolytique des cils déviés. — Opération du trichiasis. — *Procédé de Panas.* — Surtout applicable à la paupière supérieure où il donne des résultats excellents. Différents temps; nécessité de fendre le tarse. — Résection cunéiforme. Procédés de Lagleyze et Trantas, de Snellen. — CAUTÉRISATION LINÉAIRE. C'est la méthode de choix dans l'entropion cicatriciel de la paupière inférieure et elle convient également à l'entropion spasmodique et sénile. — B. ENTROPION NON CICATRICIEL OU SPASMODIQUE. Sutures de Gaillard et de Snellen. *Technique et résultats.* — **Autres opérations dirigées contre l'entropion.** — I. ABLATION DU SOL CILIAIRE (Flapér). Abandonnée aujourd'hui. — II. RENVERSEMENT DU SOL CILIAIRE. — III. TRANSPLANTATION DU SOL CILIAIRE ou marginoplastie : modifications (procédés de Græfe, Wecker, de Hotz, de Landolt, de Spencer Watson, de Truc et Villard). — 2° **Ectropion.** — A. ECTROPION SPASMODIQUE ET SÉNILE. — Sutures de Snellen. Résection tarsale cunéiforme. Procédés d'Adam, de Dimmer. Résection après dédoublement intermaginal partiel ou total, procédés de Kuhnt, de Müller, de Szymanowski, de A. Terson, de Truc (Procédé en vanne), etc. — B. ECTROPION CICATRICIEL. — Autoplastie par glissement : procédés de Wharton Jones, d'Alphonse Guérin, de Dieffenbach, de Richet. — 3° **Ptosis.** — Manière d'y remédier. — *Excision d'un lambeau cutané* (Gillet de Grandmont), presque toujours insuffisant. — *Substitution au releveur du muscle occipito-frontal* : sutures après incision ou résection cutanée; anastomose palpébro-frontale (Panas). Anastomose par languettes latérales; anastomose du releveur au frontal (Poulard, Angelucci, Sourdille). — 2° *Avancement du releveur* (de



La personne) : convient lorsque le releveur a conservé son action. — *Substitution au releveur du muscle droit supérieur* (Procédés de Molais et de Parinaud). — 4° **Abaissement de la paupière** par section (True) ou allongement du releveur (Chaillous). — § 3. — **Ablation des tumeurs des paupières ou de voisinage et autoplasties destinées à combler la perte de substance.** — A. TUMEURS BÉNIGNES. *Chalazion*, papillomes, verrues, molluscum contagiosum, kystes transparents. — B. TUMEURS MALIGNES. BLÉPHAROPLASTIE : 1° Méthode par glissement ou méthode française (procédés de Dieffenbach, de Knapp, de Burrow, de Landolt). — 2° Méthode par pivotement (procédés de Fricke et de Denonvilliers; blépharoplastie à double lambeau symétrique; procédé de Rollet). — 3° Blépharoplastie avec lambeau pris à distance, méthode italienne; blépharoplastie à lambeau cervical, méthode de Snyderacker. — *Hérétoplastie ou greffe cutanée*; inférieure à la précédente. — *Procédé de Le Fort*. Technique et résultats. Greffe en mosaïque. — *Procédé de Thiersch*. Greffe chondrodermique. Greffe ostéo-périostée. Greffes adipeuses. Prothèse métallique. — Traitement radiothérapique des tumeurs malignes. — § 4. — **Réfection du sourcil.**

## NOTIONS ANATOMIQUES

Les paupières ferment, avec le septum orbitale, la cavité de l'orbite en avant. Elles peuvent être regardées, au point de vue chirurgical, comme formées de deux couches : l'*antérieure*, *musculo-cutanée*, constituée par la peau en avant et le muscle orbiculaire en arrière; la *postérieure*, *fibro-muqueuse*, constituée par le tarse doublé de la conjonctive (fig. 392, p. t.). Ces deux feuillets, séparés par un tissu cellulaire lâche, se laissent facilement séparer par la dissection. Au bord libre, le feuillet antérieur donne insertion aux cils et forme la *lèvre ciliaire* (c); le feuillet postérieur, qui se termine à angle droit, forme la *lèvre meibomienne* (m), ainsi appelée parce qu'à ce niveau viennent déboucher les glandes de Meibomius, contenues dans l'épaisseur du tarse.

Le septum orbitale concourt avec le tarse à former le squelette de la paupière : il s'étend du rebord orbitaire à la partie supérieure du tarse et se confond avec les fibres du releveur. De sa face antérieure s'échappent de nombreux faisceaux qui cloisonnent la paupière dans toute son épaisseur pour s'attacher à la face profonde du derme; ils enveloppent les fibres de l'orbiculaire (fig. 392, s. o.).

Le muscle orbiculaire (o.), disposé en faisceaux concentriques autour de la fente palpébrale, détermine par sa contraction la fermeture des paupières. Il a pour antagoniste le muscle releveur (r.). Celui-ci parti du fond de l'orbite, glisse le long de la paroi supérieure de l'orbite, puis à la face profonde du septum orbitale, dont il est séparé comme de la paroi supérieure de l'orbite par un tissu cellulaire lâche. Il vient s'attacher au bord supérieur et à la



face antérieure du tarse. La cavité de l'orbite se poursuit donc en réalité jusqu'au bord supérieur du tarse et, bien que virtuelle, elle est représentée là par le tissu cellulaire séparant le septum orbitale

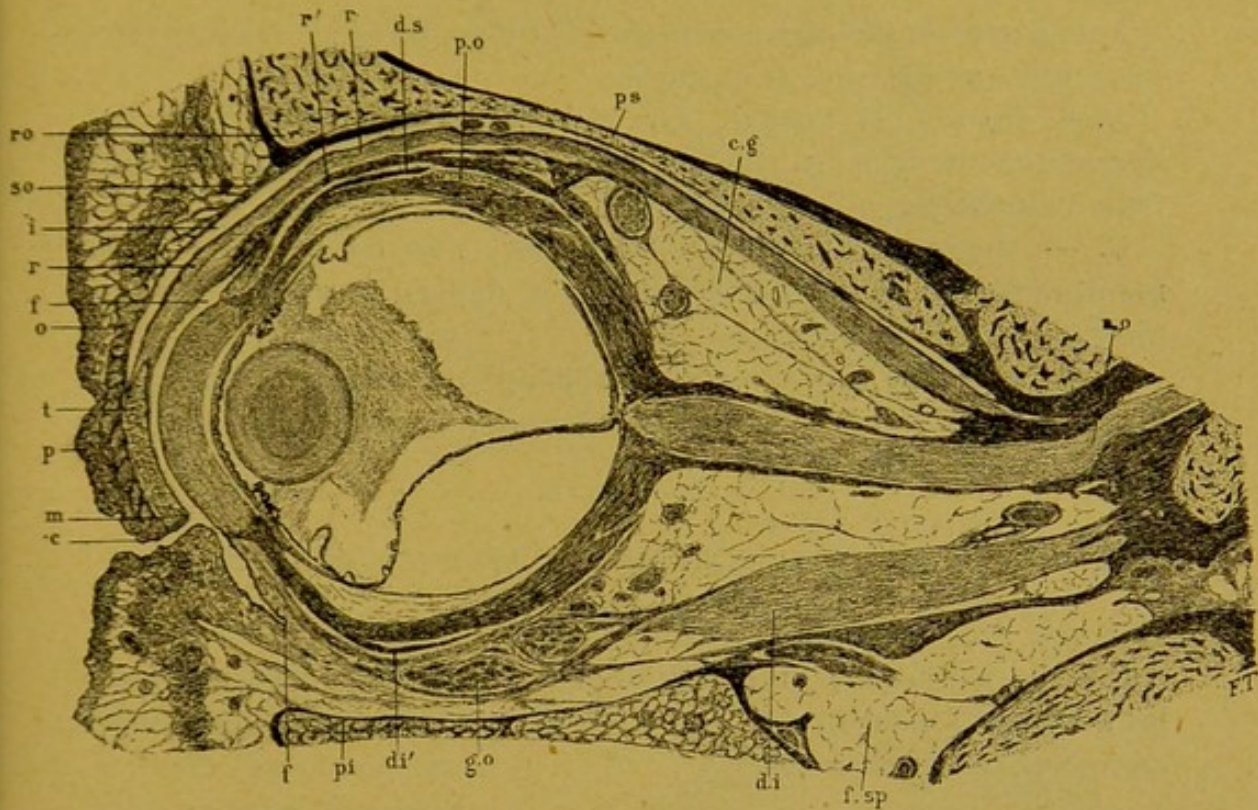


FIG. 392. — Coupe verticale et antéro-postérieure de l'orbite et de son contenu (ROCHON-DUVIGNEAUD).

Cavité de l'orbite, limitée en haut par la paroi supérieure (*p. s.*), en bas par la paroi inférieure (*p. i.*), laissant voir la fente sphéno-maxillaire (*f. sp.*). Elle est remplie par le globe, les muscles, du tissu cellulo-grasieux (*c. g.*), des vaisseaux et des nerfs. En arrière, elle est fermée par le trou optique, traversé par le nerf optique (*n. o.*), en avant par les paupières et le septum orbitale (*s. o.*). De la face antérieure du septum orbitale partent de nombreux faisceaux qui croisent la paupière et renferment le muscle orbiculaire (*o.*). — *p.* Peau doublée de l'orbiculaire. — *t.* Tarse avec les glandes de Meibomius. — *m.* Lèvre meibomienne. — *c.* Lèvre ciliaire. — *r.* Releveur, enveloppé de sa capsule, très épaissie à sa partie inférieure (*r'*). — Les fibres de cette capsule vont s'insérer en avant sur le cul-de-sac conjonctival (*f*) qu'elles maintiennent. — *i.* Interstice séparant le septum orbitale de l'aponévrose du releveur. — *d. s.* Droit supérieur; petit oblique coupé en travers (*p. o.*). — *di.* Droit inférieur avec son insertion antérieure *di'*. — *g.o.* Grand oblique.

du releveur (*i.*). Quelquefois même on voit le tissu cellulo-grasieux de l'orbite se prolonger jusqu'au bord supérieur du tarse, entre le septum orbitale en avant et le muscle releveur en arrière.



**§ 1. — OPERATIONS SUR LE BORD LIBRE  
DESTINÉES A AGRANDIR, RÉTRÉCIR OU FERMER  
LA FENTE PALPÉBRALE.**

Les opérations dirigées contre les multiples affections des paupières peuvent se ranger sous trois chefs :

A. — Opérations portant sur le bord libre et ayant pour but l'agrandissement ou le rétrécissement et même la fermeture de la fente palpébrale.

B. — Opérations destinées à redresser l'un ou les deux voiles membraneux incurvés en dedans ou en dehors (entropion et ectropion), ou à les relever (ptosis).

C. — Ablation des tumeurs des paupières ou de voisinage, et procédés d'autoplastie destinés à combler la perte de substance résultant de l'ablation.

**I. — AGRANDISSEMENT DE LA FENTE PALPÉBRALE.  
CANTHOPLASTIE.**

Elle est temporaire ou définitive. La technique est identique dans les deux cas, avec cette différence que la canthoplastie temporaire ne comporte pas de sutures.

**A. — CANTHOPLASTIE DÉFINITIVE**

**Manuel opératoire.** — INSTRUMENTS. — Ciseaux droits à pointe mousse, pince porte-aiguille et trois aiguilles courbes enfilées, pince à disséquer, une ou deux pinces à forcipressure.

PREMIER TEMPS. — *Section du canthus externe.* — L'opérateur écarte les paupières entre le pouce et l'index gauches de manière à tendre fortement la commissure externe, et fait dans l'épaisseur de celle-ci une injection de quelques gouttes d'une solution de novocaïne à 2 p. 100. Puis, après avoir attendu quatre à cinq minutes pour l'anesthésie, engageant les deux branches des ciseaux profondément dans la commissure, il sectionne d'un seul coup et bien perpendiculairement toute l'épaisseur de la commissure (peau, orbiculaire et conjonctive) jusqu'au voisinage du rebord orbitaire (fig. 393). Un tampon appliqué aussitôt s'oppose à l'hémorragie, toujours assez abondante, due à la section de la petite artère commissurale et des veinules du voisinage<sup>1</sup>.

1. Le rétrécissement de la fente se faisant toujours en dehors la canthoplastie ne s'exécute pour ainsi dire jamais du côté interne, si ce n'est dans certains cas d'épicanthus n'ayant pas disparu avec la croissance ou dans certaines variétés congénitales d'ankyloblépharon interne.



DEUXIÈME TEMPS. — Suture muco-cutanée. — Tandis que l'aide

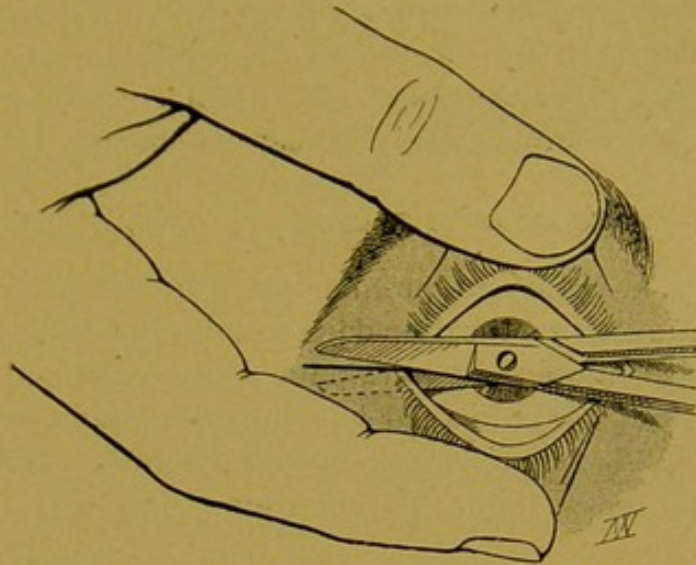


FIG. 393. — Canthoplastie. Premier temps. Œil droit.

L'opérateur écarte les paupières entre le pouce et l'index gauches, tandis qu'avec les ciseaux tenus de la main droite il va sectionner le canthus externe. La ligne d'incision est représentée par le trait noir horizontal.

écarte fortement les paupières, l'opérateur, saisissant avec une pince la lèvre conjonctivale, libère soigneusement le feuillet muqueux des adhérences sous-jacentes en donnant horizontalement un ou deux coups de ciseaux. Puis, il place trois points de suture, l'un médian, les deux autres en haut et en bas (fig. 394), et suture très exactement la conjonctive à la peau.

Mais, bien que la conjonctive ait été libérée comme nous venons de le dire, il n'est pas rare de voir celle-ci lâcher prise, surtout lorsqu'elle a été rendue friable à la suite d'une inflammation prolongée.

Un pansement sec est appliqué. Les points de suture sont enlevés le troisième ou quatrième jour.

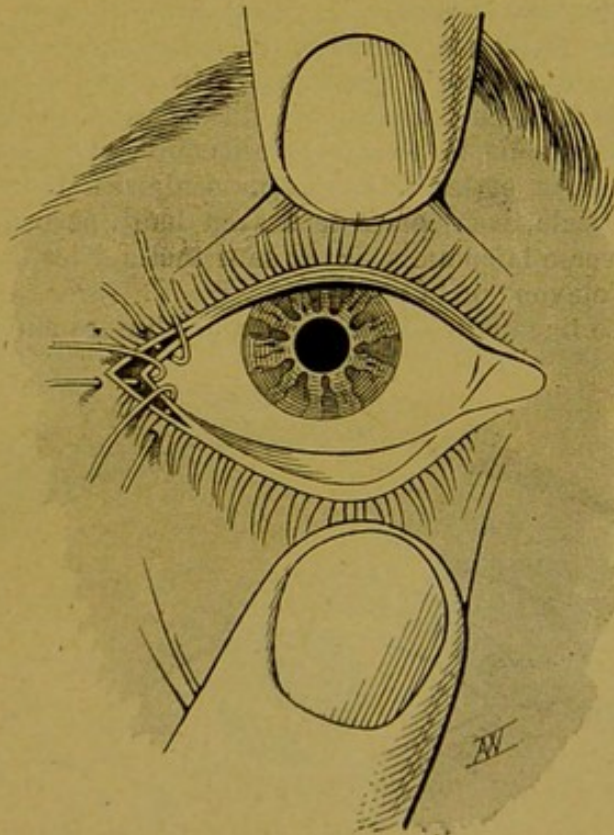


FIG. 394. — Canthoplastie. Deuxième temps. Sutures.



**Indications.** — L'opération est indiquée dans tous les cas de blépharospasme sévère (à la suite de kératites superficielles par exemple), ou lors d'inflammations chroniques de la conjonctive et des paupières (conjonctivite granuleuse, etc.) ayant entraîné un rétrécissement de la commissure externe (blépharophymosis).

#### B. — CANTHOPLASTIE TEMPORAIRE OU CANTHOTOMIE

L'opération se réduit au premier temps (section du canthus externe). Elle trouve son indication dans certains cas de blépharospasme excessif, ou de conjonctivite purulente avec gonflement énorme des paupières. Elle agit à la fois par la suppression de la contracture des paupières et par la saignée locale qu'elle détermine. Enfin elle peut être le premier temps d'une opération plus complète.

#### C. — CANTHOPLASTIES COMBINÉES

Pour augmenter l'élargissement de la fente palpébrale, lors de blépharophymosis avec rétraction cicatricielle très accentuée de la conjonctive, on peut faire des débridements sous-cutanés de l'aponévrose orbito-tarsale et du muscle orbiculaire.

**Procédé d'Agnew.** — Après la section du canthus jusqu'au rebord orbitaire, la paupière supérieure, saisie entre le pouce et l'index ou entre les mors d'une forte pince, est attirée en dedans et en bas. Puis l'opérateur introduit les branches de fins ciseaux pointus, l'une sous la conjonctive, l'autre sous la peau et d'un coup sec sectionne verticalement le septum orbitaire et les faisceaux musculaires. Il importe de faire la section bien verticale, exactement de bas en haut, perpendiculairement à l'incision qui traverse la commissure et sans incliner les ciseaux en dedans, afin d'éviter le releveur de la paupière.

Le ligament palpébral externe s'insère sur le bord temporal orbitaire. Il est sectionné au voisinage de la crête orbitaire, à 4 ou 5 millimètres de son insertion. Le point important est de bien tendre la paupière pendant la section. On sent alors celle-ci céder au moment de l'incision du ligament.

La section du ligament tarsal inférieur est inutile et dangereuse car elle exposerait au renversement de la paupière inférieure, complication qui n'est pas à craindre pour la supérieure.

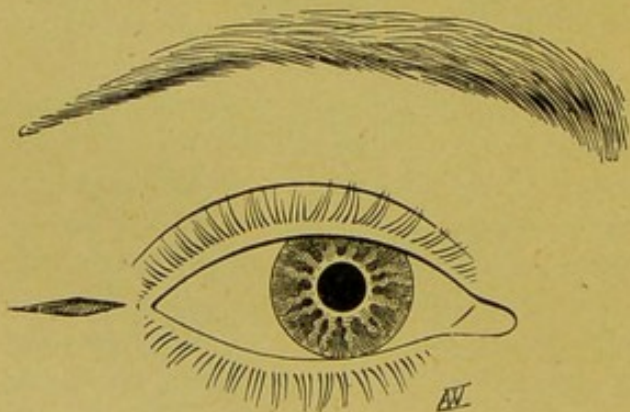


FIG. 395. — Canthoplastie. Procédé de Valude.  
Premier temps.

Puis les sutures sont placées comme précédemment et la muqueuse est affrontée à la peau.



**Procédé de Valude<sup>1</sup>.** — INDICATIONS. — Il est applicable aux ankyloblépharons avec rétraction cicatricielle de la conjonctive, qu'on observe à la période ultime du trachome. L'approche de la conjonctive et de l'angle cutané de l'incision est difficile, parfois impossible et on peut remarquer dans ces cas une déformation fréquente du canthus externe caractérisée par un pli cutané vertical rappelant l'épicanthus interne, conséquence de la rétraction conjonctivale.

**TECHNIQUE.** — 1<sup>o</sup> *Incision.* Le chirurgien, dépliant l'angle externe, incise la peau, sur une étendue d'un centimètre et demi suivant une ligne horizontale et dans le prolongement du canthus, mais sans fendre celui-ci (fig. 395).

2<sup>o</sup> Saisissant les deux lèvres de l'angle palpébral, il débride en deux coups de ciseaux, d'abord du côté de la conjonctive bulbaire, puis dans l'épaisseur de la paupière. On dirigera les ciseaux comme dans le procédé d'Agnew, qui opère le débridement sous-cutané d'une partie du sphincter palpébral, mais en allant moins profondément; les ciseaux ne seront pas enfoncés de plus d'un centimètre (fig. 396).

3<sup>o</sup> Ce débridement palpébro-conjonctival exécuté, on renverse en dehors chacune des deux pointes de ces triangles, de façon à replier la lèvre cutanée sur elle-même en dehors et en arrière, et à coapler les bords de la peau

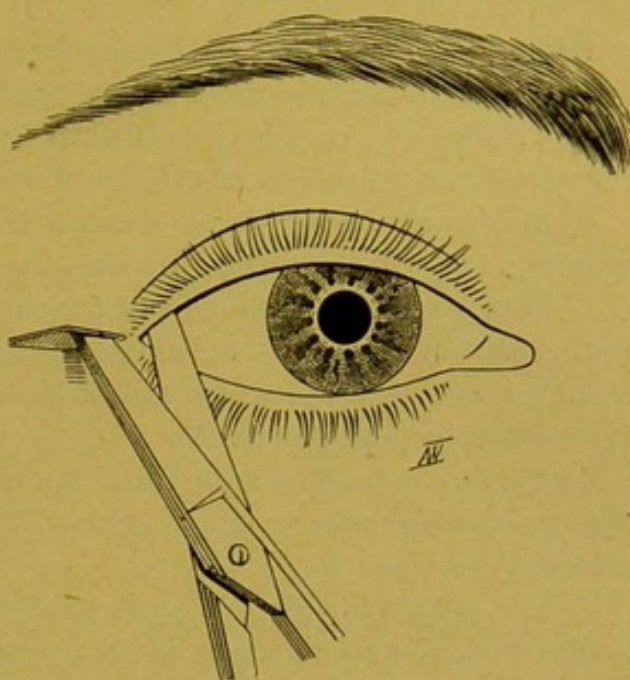


FIG. 396. — Canthoplastie. Deuxième temps.

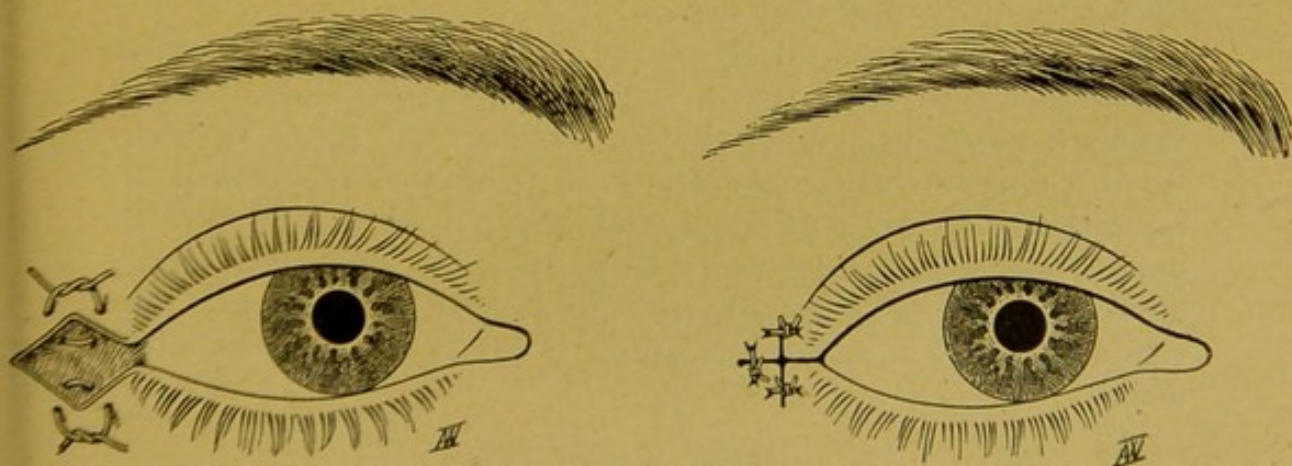


FIG. 397 et 398. — Canthoplastie. Troisième temps. Sutures.

ainsi repliée. Puis, les sutures sont appliquées (fig. 397 et 398).

Il est inutile de fixer la muqueuse à la peau et c'est l'avantage du procédé. Le recul de l'angle palpébral en arrière suffit à l'élargissement de la fente palpébrale.

1. VALUDE, Soc. franç. d'ophtalm., 6 au 9 mai 1901.



## II. — RÉTRÉCISSEMENT OU FERMETURE DE LA FENTE PALPÉBRALE. TARSORRHAPHIE.

**Objet et indications.** — La suture des paupières (tarsorrhaphie), partielle ou totale, répond à des indications multiples :

a) Protéger la cornée insuffisamment recouverte à la suite de lagophthalmos (paralysie faciale ou maladie de Basedow).

b) Si la cornée a perdu sa sensibilité (kératite neuro-paralytique) et lorsque le réflexe palpébral a disparu.

c) Pour remédier à un ectropion sénile ou paralytique peu accentué, exceptionnellement à l'agrandissement de la fente palpébrale résultant de la ténotomie du droit interne, ou enfin à une exophtalmie (tarsorrhaphie angulaire).

d) La tarsorrhaphie sera faite avant toutes les opérations plastiques (blépharoplastie, etc.), afin d'éviter la rétraction cicatricielle post-opératoire.

e) Elle peut être indiquée après l'énucléation lorsque, en raison de brides fibreuses étendues, la coque artificielle ne peut être supportée.

f) Monthus l'a recommandée dans les traumatismes graves du globe pour prévenir l'infection et protéger l'œil au même titre que l'enfouissement du globe oculaire et la suture en bourse.

g) Dans le kératocone elle peut remplacer la compression et a sur celle-ci l'avantage de ne pas irriter l'œil et de ne pas favoriser la production d'une taie.

Totale dans les cas *d*, *e*, l'opération sera le plus souvent partielle. On ne peut donner ici de règles précises, mais la suture médiane suffirait presque toujours.

h) Enfin, lorsqu'un ulcère de la cornée tarde à se cicatriser on n'hésitera pas à recourir à la tarsorrhaphie médiane. Celle-ci, le plus souvent, calmera aussitôt les douleurs qui, jusque-là, résistaient à tous les traitements et l'ulcère se cicatrise rapidement. Le traitement ultérieur n'est nullement gêné ; il est possible, par les parties interne et externe de la fente palpébrale demeurées libres, d'introduire les différents collyres et pommades. On hésite trop souvent à recourir à ce moyen très simple et qui n'entraîne aucun dommage.

### A. — TARSORRHAPHIE TOTALE

**Manuel opératoire.** — INSTRUMENTS. — Pince à disséquer, ciseaux courbes pointus, aiguilles courbes enfilées et pince porte-aiguille.

**Technique.** — PREMIER TEMPS. — *Avivement des lèvres meibomiennes* — L'anesthésie locale suffit ; on fait une injection de novocaïne tout le long des lèvres meibomiennes. Se plaçant à droite ou



à gauche du sujet suivant qu'il s'agit de l'œil droit ou de l'œil gauche, l'opérateur saisit, avec la pince à dents de souris tenue de la main gauche, la lèvre meibomienne de la paupière inférieure à l'une de ses extrémités, tandis que l'aide tend la commissure externe en dehors. Il en excise sur le plat avec les ciseaux une lanière large de 1 ou 2 millimètres et de la longueur du bord libre, à l'exception du point lacrymal et de la commissure interne, puis il répète le même avivement à la paupière supérieure.

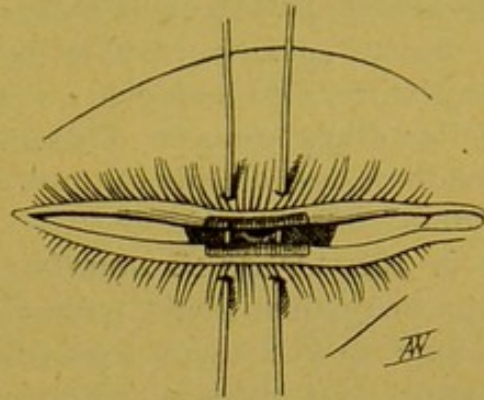


FIG. 399. — Tarsorrhaphie médiane.

DEUXIÈME TEMPS. — *Suture des deux voiles membraneux.* —

Trois à quatre points suffisent. La suture est placée directement en arrière de la surface cruentée et comprendra toute l'épaisseur de la paupière, si on ne veut pas s'exposer à voir les fils lâcher sous l'influence de la traction (fig. 399).

Les lèvres meibomiennes ont été excisées à la partie médiane et les fils, qui vont rapprocher les surfaces cruentées, traversent toute l'épaisseur de la paupière.

Un pansement est appliqué et les fils enlevés le quatrième ou cinquième jour.

**Résultats.** — La difformité est nulle ; un simple coup de ciseaux transversal suffit à désunir plus tard les paupières dont les bords libres reprennent leur aspect normal, la lèvre ciliaire ayant été respectée.

Les indications de l'opération sont multiples, mais on peut les ramener, nous l'avons dit, à deux principales : protéger la cornée ou prévenir la rétraction cicatricielle des paupières. La tarsorrhaphie partielle médiane ou latérale, qu'il nous reste à étudier, répondra le plus souvent à ce premier besoin. La tarsorrhaphie totale sera surtout destinée à prévenir la rétraction cicatricielle et formera le premier temps des opérations dirigées contre l'ectropion cicatriciel (voy. p. 554). Elle sera alors maintenue plusieurs mois, et les paupières ne seront désunies que lorsque toute tendance à l'ectropion aura disparu.

#### B. — TARSORRHAPHIE PARTIELLE

La précédente opération supprime complètement l'usage de l'œil opéré. Pour éviter cet inconvénient on aura recours, si le cas le permet, à la tarsorrhaphie partielle. Elle peut être *médiane* ou *angulaire*.

1° *Tarsorrhaphie partielle médiane* (Panas). — L'opération



consistait à former un pont jeté d'une paupière à l'autre au milieu de la fente palpébrale.

Le manuel opératoire est identique au précédent, mais l'avivement des deux lèvres meibomiennes reste limité à la partie moyenne de la fente palpébrale et mesure 4 à 5 millimètres (fig. 399).

Après l'opération, le sujet peut voir par les deux lucarnes latérales et le chirurgien inspecter à volonté l'état de l'œil et y appliquer des collyres ou pommades. Plus tard, un simple coup de ciseaux suffit à fendre la petite bride centrale et il ne persiste aucune trace de l'opération.

**2° Tarsorrhaphie angulaire ou latérale.** — Ce raccourcissement en dehors de la fente palpébrale peut suffire lorsque l'exophthalmie ou l'ectropion sont peu prononcés. Il a l'avantage de ne pas cacher l'œil, mais la tarsorrhaphie médiane, qui protège mieux le globe, devra lui être préférée dans la majorité des cas : kératite neuro-paralytique, ulcères graves ou torpides de la cornée, kératocône. L'avivement des bords palpébraux se fait au niveau de l'angle externe et l'opération est identique.

On se contentera d'exciser la lèvre meibomienne en partant du canthus externe sur une étendue variable suivant le résultat cherché. Si l'avivement a été bien fait, la cicatrice est toujours suffisamment solide et il nous paraît inutile de recourir à une opération plus complète comme celle de Fuchs que nous décrivons ci-dessous. Elle a l'inconvénient de modifier d'une manière définitive l'aspect et la grandeur de la fente palpébrale et ne sera jamais faite lorsque la tarsorrhaphie n'a qu'un but temporaire.

**PROCÉDÉ DE WALTHER.** — Cet ancien procédé, qui remonte à 1826, est peu employé. Il consistait dans l'excision, au niveau de l'angle externe,

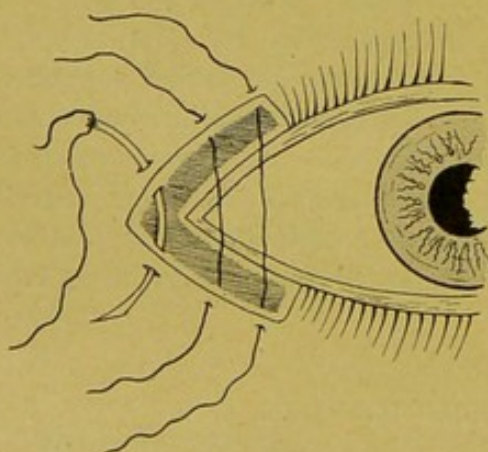


FIG. 400. — Tarsorrhaphie angulaire.  
Procédé de Walther.

du bord ciliaire des paupières supérieure et inférieure (fig. 400), et suture de ces bords dans l'étendue de l'avivement. Mais la cicatrice était peu solide et pouvait se rompre. La technique de Fuchs plus recommandable, en est une modification.

**PROCÉDÉ DE FUCHS.** — La paupière inférieure étant soulevée à l'aide de la plaque est divisée par une incision intermarginale en deux feuillets dans sa partie externe (fig. 401). A l'extrémité interne de l'incision, on en pratique une autre très courte, perpendiculaire à la première et n'intéressant que la peau. On répète la même opération à la paupière supérieure. On excise le lambeau cutané triangulaire ainsi formé et sur

périeure. On excise le lambeau cutané triangulaire ainsi formé et sur



cette surface avivée viendra s'adapter par sa face postérieure le lambeau cutané de la paupière inférieure.

Pour obtenir une réunion exacte des surfaces et non de leurs bords seuls, on applique ainsi les sutures : avec un fil armé de deux aiguilles on traverse, d'arrière en avant, la surface cruentée de la paupière supérieure près de son bord libre, de telle manière que l'anse du fil repose sur la conjonc-

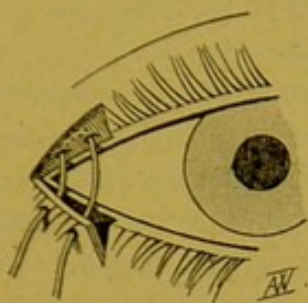


FIG. 401. — Tarsorrhaphie angulaire.  
Procédé de Fuchs. Avivement et placement des fils.

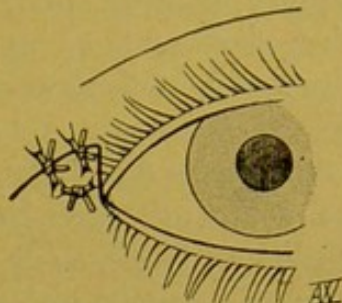


FIG. 402. — Tarsorrhaphie angulaire.  
Procédé de Fuchs. Sutures.

tive (fig. 401). Puis chacun des fils traverse la base du lambeau cutané inférieur et les deux chefs sont noués à sa face antérieure (fig. 402). La face cruentée du lambeau inférieur se trouve ainsi appliquée sur le tarse avivé de la paupière supérieure et quelques fines sutures achèvent la coaptation des bords. L'adhérence est très solide.

## § 2. — OPÉRATIONS DESTINÉES A REDRESSER LES PAUPIÈRES INCURVÉES EN DEDANS (ENTROPION) OU EN DEHORS (ECTROPION), A LES RELEVER (PTOSIS) OU A LES ABAISSER.

### 1° OPÉRATIONS DIRIGÉES CONTRE L'ENTROPION

L'entropion siège aux paupières supérieure ou inférieure. En bas il est souvent *spasmodique*, l'enroulement du tarse résultant de la contraction de l'orbiculaire. En haut, il est généralement *organique* et résulte de la transformation du tarse en tissu cicatriciel.

A ces deux variétés répondent deux modes opératoires différents.

#### A. — ENTROPION ORGANIQUE OU CICATRICIEL (TRICHIASIS)

Tous les procédés de transplantation du sol ciliaire dirigés contre l'entropion (opérations de Flarer, de Spencer Watson, etc.) donnent des résultats insuffisants.

Leur imperfection résulte de ce fait qu'ils laissent intact le squelette même de la paupière, le tarse, vicieusement incurvé et auquel Snellen, le premier, eut l'idée de toucher. Tout procédé dirigé contre l'entropion cicatriciel ne saurait être jugé parfait que s'il réunit les



trois conditions suivantes; redressement par section du tarse, fixation des sutures sur le squelette même de la paupière, production d'une nappe cicatricielle préatarsienne. Le procédé de Panas répond à ces trois desiderata et c'est celui que nous conseillons.

**Procédé de Panas.** — INSTRUMENTS. — Plaque en métal, pince à disséquer, bistouri, pince porte-aiguille et cinq aiguilles courbes enfilées, deux ou trois pinces hémostatiques.

TECHNIQUE. — Nous supposons l'opération faite à la *paupière supérieure*. On a recours à l'analgésie locale qui suffit (on injecte le long de la ligne d'incision, sous la peau de la paupière, au niveau du tarse 1 ou 2 centimètres cubes de la solution de novocaïne-adréraline au centième). L'opérateur se place derrière la tête, et l'aide se tient à droite ou à gauche du patient, suivant qu'il s'agit de l'œil droit ou

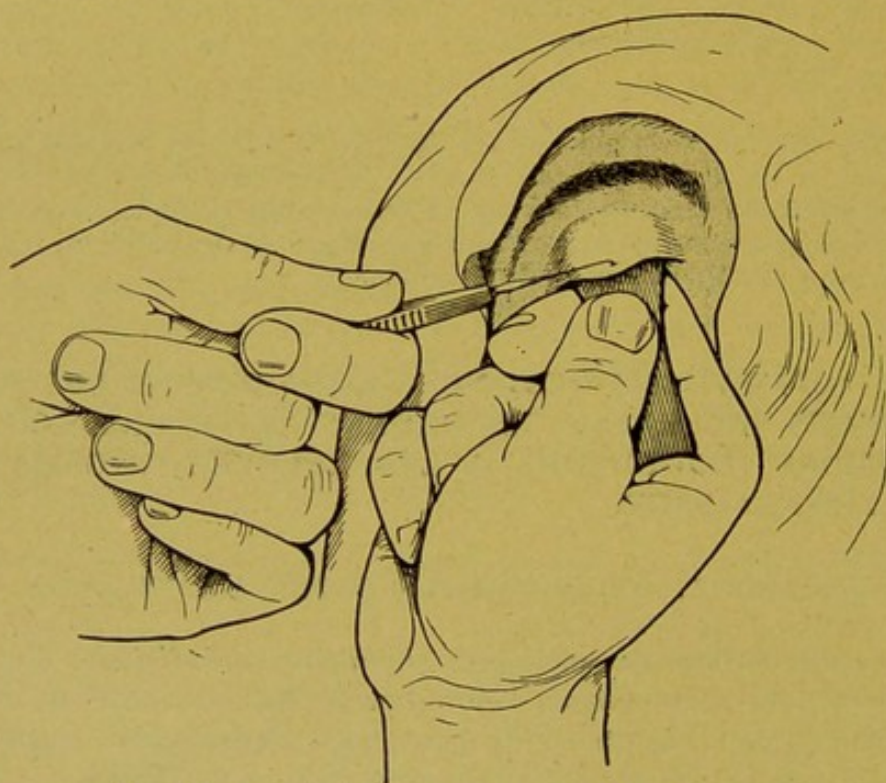


FIG. 403. — *Opération du trichiasis (PANAS). Œil droit.*

L'aide, placé à la droite du sujet, soulève fortement la paupière avec la plaque métallique, l'index droit glissé au-dessous d'elle, tandis que la main gauche qui tient l'érigne la déplisse. L'opérateur se placera derrière la tête.

de l'œil gauche. La plaque de métal est placée profondément dans le cul-de-sac et confiée à un aide. Le rôle de ce dernier, très important et quelque peu pénible, est de maintenir la plaque fortement appliquée contre la face profonde de la paupière qu'elle soulève pour

1. PANAS, D'une modification apportée au procédé dit de transplantation ciliaire. *Arch. d'ophtalm.*, 1882, p. 208.



assurer l'hémostase. De la main demeurée libre il épongera le sang, mais l'écoulement de ce dernier est très faible lorsque la plaque est bien tenue. Un crochet pointu est enfoncé près du bord libre du tarse et sert à développer la paupière verticalement (fig. 403),

PREMIER TEMPS. — *Incision du plan musculo-cutané et dissection des deux feuillets.* — On fait, à 3 millimètres au-dessus de la ligne des cils et parallèlement à elle, une incision occupant toute la largeur de la paupière, intéressant la peau et le muscle orbiculaire et mettant à nu la face antérieure du tarse, reconnaissable à sa couleur blanc jaunâtre et le plus souvent recroquevillé et épaissi.

La lèvre inférieure de l'incision est disséquée *jusqu'à ce qu'on aperçoive nettement les racines des cils* et en se gardant d'aller plus loin pour ne pas dédoubler le bord libre. Puis, on dissèque de même la lèvre supérieure jusqu'au bord supérieur du tarse afin de bien mettre à nu le cartilage.

Cette dissection, très importante, est destinée à produire un *plastron cicatriciel sous-cutané* qui, en comprimant sans cesse la voussure anormale du tarse, assurera le résultat définitif.

DEUXIÈME TEMPS. — *Section du tarse.* — Tandis que l'aide maintient la plaque bien appliquée, le tarse est fendu horizontalement d'une extrémité à l'autre, **dans toute son épaisseur**, y compris la conjonctive. La section est faite bien perpendiculairement à ses deux faces, un peu plus rapprochée du bord inférieur.

Lorsque le tarse est très épaissi, on excisera quelques lamelles superficielles par de petites incisions parallèles à sa surface avant de faire la section. On évite ainsi plus sûrement l'épaississement pouvant résulter de l'opération. On peut même faire une résection tarsale cunéiforme, suivant le procédé de Snellen décrit plus loin.

TROISIÈME TEMPS. — *Sutures.* — La lèvre inférieure de l'incision est saisie avec la pince et l'aiguille pénètre directement en arrière des cils; elle ressort à la face

antérieure du tarse. Le porte-aiguille est enlevé, l'aiguille est attirée

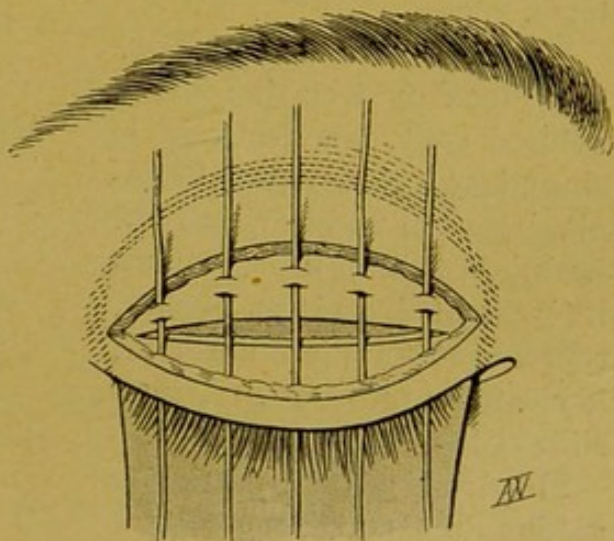


FIG. 404. — *Opération du trichiasis. Œil droit.*

La peau a été incisée parallèlement au bord libre, à 3 millimètres au-dessus, et les lèvres de la plaie bien disséquées. Le tarse est fendu complètement, laissant voir la plaque métallique au-dessous de lui, et les fils sont mis en place.



de quelques centimètres, montée de nouveau sur le porte-aiguille, et tandis que l'aide récline en haut la lèvre supérieure de l'incision cutanée, l'opérateur saisit avec la pince le lambeau supérieur du tarse qu'il attire en bas; il pénètre avec l'aiguille dans sa partie supérieure et dans le ligament suspenseur. On place quatre ou cinq points de suture, l'un médian, les autres latéraux (fig. 404).

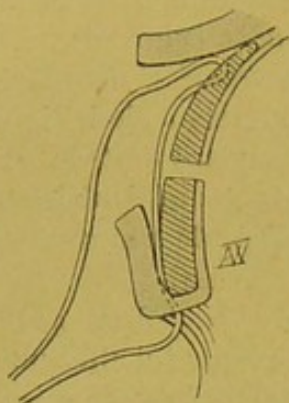


FIG. 405. — Opération du trichiasis.

Trajet suivi par le fil.

La figure 405 montre le trajet suivi par le fil. L'aiguille pénètre immédiatement en arrière des cils, ressort à la face antérieure du tarse, glisse au-devant de lui et de la boutonnière tarsienne et pénètre de nouveau dans la partie supérieure du tarse et du releveur. Il suffit de suturer les deux chefs pour redresser le tarse et même lui faire décrire

une courbe en sens inverse, à concavité antérieure.

La plaque est enlevée et il ne reste plus qu'à nouer les chefs respectifs de chaque fil, sans trop serrer. Le redressement est d'autant plus marqué que la striction est plus intense (fig. 406). La lèvre supérieure de l'incision cutanée, laissée libre, se coapte d'elle-même à l'inférieure suturée au tarse.

Un pansement sec est maintenu deux ou trois jours. Les sutures sont enlevées vers le cinquième et le pansement remplacé par un bandeau flottant. Les cils et le bord libre, d'abord légèrement éversés et gonflés, reprennent leur place normale; la cicatrice, plus tard, est invisible et le résultat parfait.

Si le trichiasis est partiel, la section du tarse sera également partielle, bien que complète, et l'application des sutures se fait comme précédemment, mais en pareil cas on peut se contenter de détruire les cils déviés à l'électrolyse (voy. p. 533).

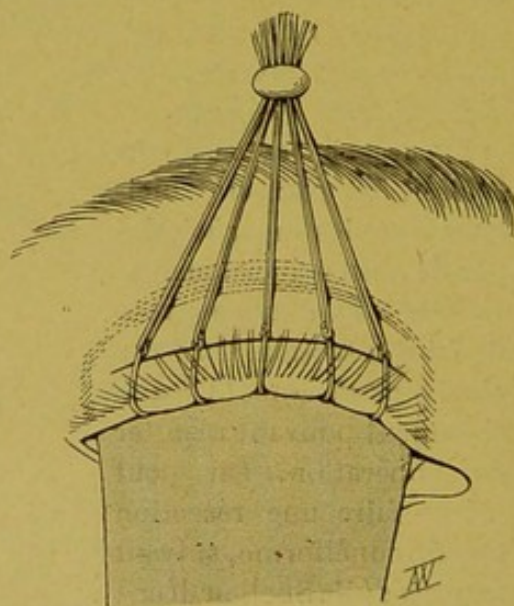


FIG. 406. — Opération du trichiasis.  
Œil droit. Résultat.

**Opération à la paupière inférieure.** — RÉSECTION CUTANÉE ET TARROTOMIE (Panas). — Le tarse et l'aponévrose peu développés ne pouvant fournir ici au lambeau transplanté une prise suffisante,



Panas conseille le procédé suivant : « Deux incisions verticales comprenant la peau et le muscle orbiculaire sont pratiquées en dehors et en dedans, et reliées par une troisième horizontale intéressant seulement la peau, de façon à constituer une H. Les deux lambeaux carrés sont disséqués, le *supérieur* jusqu'aux bulbes des cils, l'*inférieur* vers la base de la paupière. La portion pré-marginale de l'orbiculaire est alors excisée de façon à mettre à nu la face antérieure du tarse qu'on sectionne, s'il le faut, sur la plaque. Après s'être rendu compte de combien la paupière mérite d'être raccourcie, on retranche avec les ciseaux une partie du lambeau inférieur ou jugal, et l'on réunit horizontalement par quatre à cinq points de suture les deux lèvres cutanées en ayant soin de faire sortir les aiguilles en arrière de la rangée des cils (fig. 407).

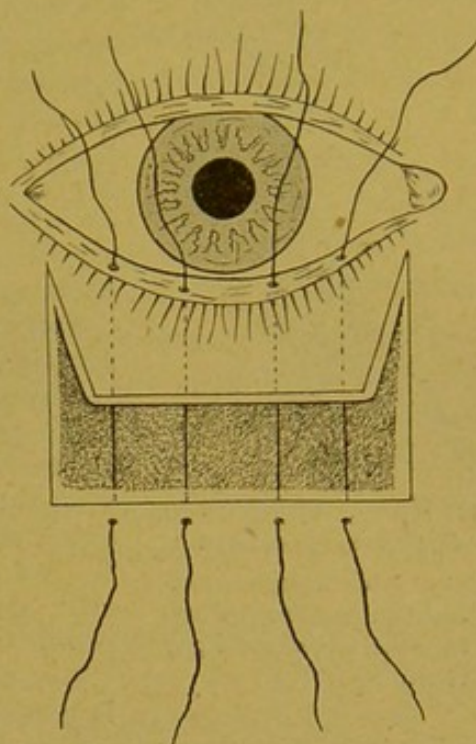


FIG. 407. — Trichiasis de la paupière inférieure (Procédé de Panas).

Le résultat est bien inférieur à celui obtenu à la paupière supérieure. En pareil cas, l'opération la meilleure nous paraît être la cautérisation linéaire.

**Résection tarsale cunéiforme (Snellen).** — La méthode est sensiblement identique à celle de Panas, avec cette différence que le tarse est seulement en partie réséqué et non pas fendu en totalité. Aussi la correction est-elle moins parfaite. Le procédé convient surtout aux cas où le trichiasis est peu marqué; dans les autres, mieux vaut combiner la résection (si le tarse est en même temps épaissi), à la tarsotomie.

**TECHNIQUE.** — La paupière supérieure étant saisie dans la pince de Snellen et la peau bien tendue, dans un **PREMIER TEMPS**, à 2 ou 3 millimètres du bord libre et parallèlement à lui on lui fait une *incision linéaire* intéressant la peau et l'orbiculaire. Ses deux lèvres sont disséquées et la face antérieure du tarse mise à nu.

**DEUXIÈME TEMPS.** — *Excision du tarse.* — Par deux incisions linéaires pratiquées dans l'épaisseur du tarse et obliquement dirigées, l'une de haut en bas, l'autre de bas en haut, le chirurgien *excise une portion prismatique du tarse* dont l'arête tranchante est dirigée vers la conjonctive. Ces deux incisions doivent être faites à petits coups et le tarse sera sectionné en plusieurs temps (fig. 408).

**TROISIÈME TEMPS.** — *Sutures.* — Chacune est faite avec un fil armé de deux aiguilles. L'aiguille pénètre dans l'épaisseur du releveur et du bord supérieur du tarse et ressort immédiatement au-dessous de la lèvre supérieure de l'incision tarsienne; puis elle glisse devant la face antérieure du



cartilage, traverse d'arrière en avant la lèvre inférieure de l'incision cutanée et vient ressortir un peu au-dessus des cils.

La seconde aiguille du même fil est enfoncée à 3 millimètres de la première et la suture est identiquement placée (fig. 408). On fait de même pour les deux autres sutures en anse. Une perle est passée dans chaque fil pour empêcher celui-ci de couper la peau, puis les deux chefs de chaque anse de fil sont noués ensemble et les fils sont ramenés sur le front comme dans le procédé de Panas. Les sutures sont enlevées le troisième jour.

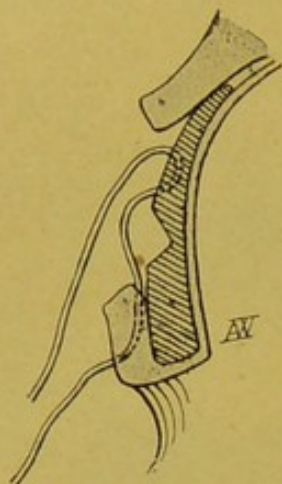


FIG. 408. — Opération du trichiasis. (SNELLEN).

Coupe schématique montrant la section du tarse et le trajet suivi par le fil.

**Section du tarse par la conjonctive après renversement. — Procédé de Lagleyze et Trantas.**

— Ces auteurs fendent le tarse par la conjonctive. Lagleyze, après avoir retourné la paupière supérieure fait pénétrer dans la conjonctive, au niveau du bord supérieur du tarse quatre ou cinq aiguilles légèrement courbes qui viennent ressortir par la peau, sur la ligne d'implantation des cils, après avoir passé entre le cartilage et la peau.

Les aiguilles, laissées en place, maintiennent la paupière retournée et on fait alors au voisinage du bord ciliaire et parallèlement à lui une incision intéressant la conjonctive et le tarse. Bien que les aiguilles retiennent le bistouri et ne lui permettent pas de franchir son champ d'action, on se montrera très prudent dans l'intervalle de celles-ci, afin de ne pas perforer le globe (fig. 409). Mieux vaut même glisser la plaque de métal sous la paupière avant de faire l'incision.

La section faite, les aiguilles sont retirées, la paupière reprend sa place et les fils sont noués, celui du milieu d'abord, puis les fils latéraux de manière à provoquer un ectropion suffisamment accentué.

On peut obtenir un effet plus considérable en réséquant une portion du tarse, après l'avoir fendu.

C'est en somme la méthode de Panas mais en abordant le tarse par sa face interne. Toutefois elle lui est inférieure. Sans doute elle ne laisse aucune cicatrice (celle résultant de l'incision cutanée n'est guère visible), mais la correction est moins parfaite car il manque la nappe de tissu cicatriciel résultant de la dissection du tarse par la peau et destinée à assurer le redressement.

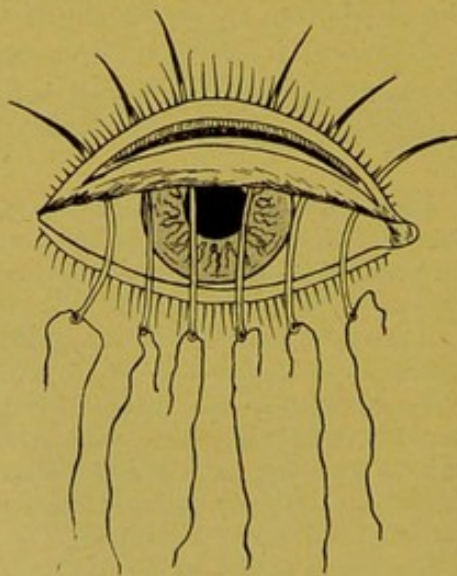


FIG. 409. — Procédé de Lagleyze.

Placement des aiguilles et incision du tarse.



### *Cautérisation linéaire.*

La cautérisation linéaire, déjà pratiquée par Abulcasis<sup>1</sup>, convient à l'entropion spasmodique et à l'entropion cicatriciel de la paupière inférieure. Elle donne dans les deux des résultats excellents et se montre supérieure à tous les autres procédés.

MANUEL OPÉRATOIRE. — Une goutte de collyre à la cocaïne ayant été instillée, l'opérateur de l'index gauche attire la paupière en bas, de manière à bien tendre la peau, et pratique une injection sous-cutanée d'une solution de novococaïne à 2 p. 100 parallèlement au bord ciliaire.

Après sept à huit minutes la plaque de métal est introduite sous la paupière. Avec le petit couteau plat et droit du thermocautère chauffé au rouge sombre, on fait une cautérisation à 4 millimètres de distance environ du bord ciliaire et parallèlement à lui. L'instrument intéresse successivement la peau, le muscle orbiculaire, la surface antérieure du tarse, et tranche à petits coups afin de ne pas aller trop profondément.

Cette cautérisation du tarse, nécessaire lors d'entropion cicatriciel, sera d'autant plus profonde que l'incurvation du cartilage est plus marquée. Elle ne doit jamais, cependant, intéresser toute son épaisseur, mais seulement les couches superficielles. Dans l'entropion spasmodique la destruction du plan musculo-cutané suffit.

On se tiendra toujours à 4 millimètres de distance environ du bord palpébral afin de ménager les bulbes des cils et pour en éviter la chute.

RÉSULTATS. — La correction est immédiate. Un pansement humide est appliqué, et, vers le troisième jour, l'escarre tend à s'éliminer. La cicatrisation se fait sans laisser de trace visible. L'opération très simple, peu douloureuse, donne des résultats durables.

*Traitement électrolytique des cils déviés.* — Lors de trichiasis partiel si le nombre des cils déviés est peu considérable on peut tout d'abord recourir à l'électrolyse qui a remplacé l'aiguille rougie à blanc introduite dans le bulbe du poil. On se sert d'aiguilles en platine longues de 1 à 2 centimètres et reliées au pôle négatif de la pile, tandis que le rôle positif est placé dans la main du malade.

Le bord ciliaire anesthésié, on fait passer le courant (4 à 5 milliampères) et on pénètre le long du poil dans la logette du derme où il est enchâssé, en faisant en quelque sorte le cathétérisme du follicule pileux. L'aiguille est enfoncée jusqu'à une profondeur de 3 millimètres environ afin de détruire le bulbe pileux et on augmente progressivement la force du courant jusqu'à 10 à 12 milliampères pendant une vingtaine de secondes. Au moment de retirer l'aiguille on diminue graduellement d'intensité afin d'éviter toute secousse. On se bornera à détruire quatre ou cinq cils par séance. On voit

1. *La chirurgie d'Abulcasis* (trad. L. LE CLERCQ). Chap. xv et xvi. Paris, 1861.



tout autour de la piqûre une petite tache brunâtre entourée d'une auréole érythémateuse périphérique et il persiste après l'opération une sensation de cuisson assez vive qui disparaît rapidement.

B. — ENTROPION NON CICATRICIEL OU SPASMODIQUE

L'opération de choix est la cautérisation linéaire, limitée à la peau et à l'orbiculaire ou intéressant les couches superficielles du tarse. Les autres procédés dirigés contre cette variété d'entropion, dont le siège habituel est la paupière inférieure, ne s'adressent qu'au plan musculo-cutané et, de ce fait, leur action est passagère.

*Sutures de Gaillard*<sup>1</sup>.

MANUEL OPÉRATOIRE. — Les fils sont armés d'une aiguille à chaque extrémité. Celle-ci est enfoncée au niveau du tiers externe de la paupière, à 3 ou 4 millimètres du bord libre, chemine sous la peau et l'orbiculaire et ressort à 1 centimètre et demi plus bas environ dans la joue. La seconde aiguille du même fil pénètre près de la première

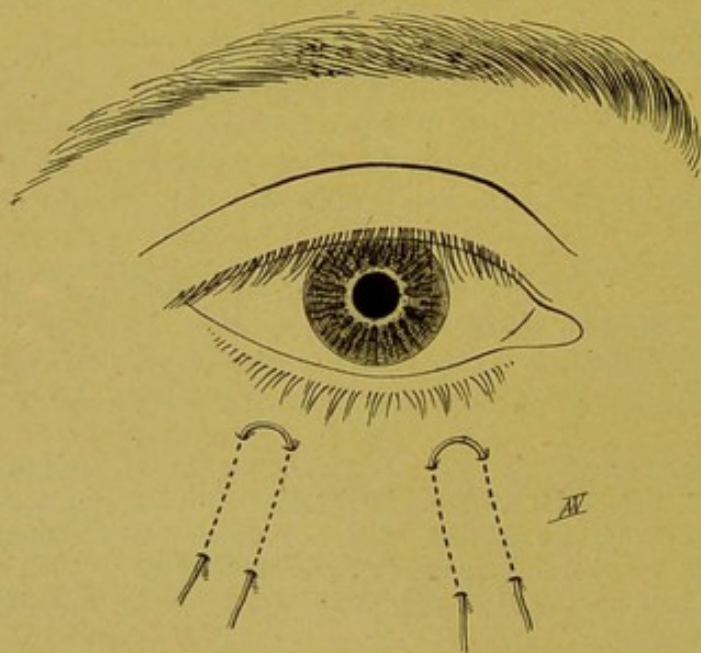


FIG. 410. — Sutures de Gaillard.

à 4 millimètres de distance et suit un trajet identique, venant ressortir plus bas à côté de la première (fig. 410). On fait de même au tiers interne de la paupière, plaçant au besoin une troisième suture à la partie moyenne. Les chefs de chaque anse de fil sont noués sur un

1. GAILLARD, *Bulletin de la Soc. méd. de Poitiers*, 1844.



petit rouleau de gaze et la striction, en étranglant un pli horizontal

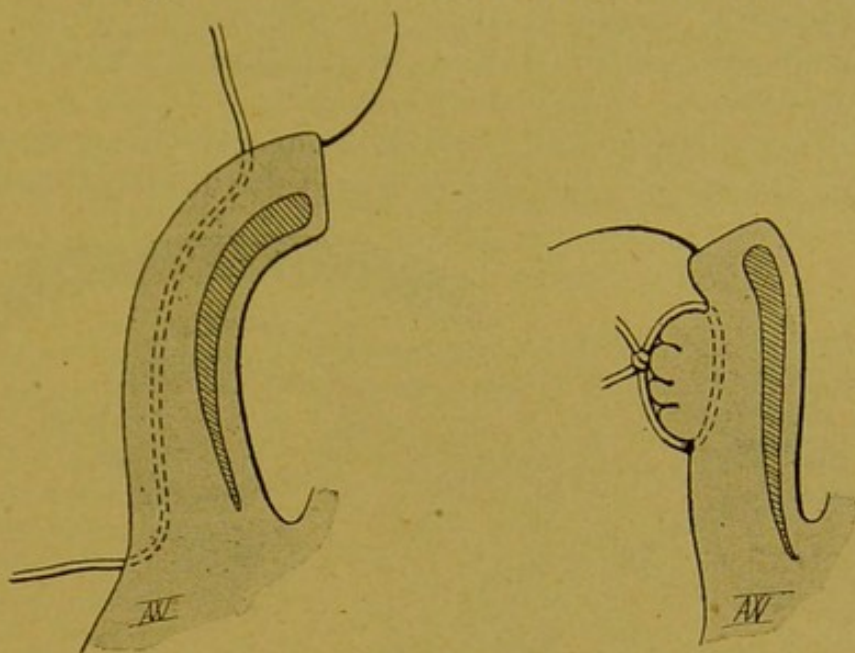


FIG. 411 et 412. — Sutures de Gaillard.

Trajet suivi par le fil et résultat obtenu après la striction.

de la paupière, fait disparaître l'entropion (fig. 411 et 412); mais le résultat est de courte durée.

### *Sutures de Snellen*<sup>1</sup>.

Le procédé est sensiblement identique au précédent. Les deux aiguilles de chaque fil sont enfoncées à 3 millimètres d'écartement au point le plus profond du cul-de-sac conjonctival (fig. 413, *a*) et perforent toute l'épaisseur de la paupière pour ressortir à la face antérieure. Puis chaque aiguille est introduite de nouveau dans l'orifice de sortie (*b*), glisse sous la peau de l'orbiculaire au-devant du tarse et ressort à quelques millimètres du bord palpébral (*c*). Les deux chefs sont noués et serrés sur un petit rouleau de gaze. On place ainsi deux ou trois doubles sutures.

Bien que l'anse du fil prenne ici point d'appui sur le *septum orbitale*, le résultat opératoire n'est guère plus durable; la peau se relâche à la longue et l'entropion reparaît, même si on fait une canthoplastie avant de placer les sutures.

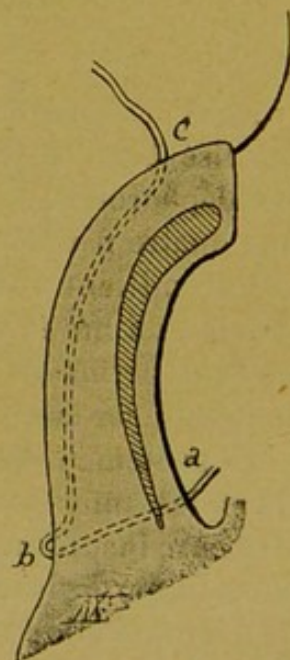


FIG. 413. — Sutures de Snellen.

Trajet suivi par le fil.

1. SNELLEN, Congrès Internat. d'ophtalm., Paris, 1869.



Toutes ces sutures d'ailleurs ne sont que des modifications de l'ancien procédé imaginé par Celse et consistant dans l'excision d'un lambeau de peau ovale à 4 ou 5 millimètres du bord libre de la paupière.

Carron du Villards, au lieu de faire une plaie horizontale, enlevait deux ou trois plis verticaux et rapprochait les lèvres de la plaie;

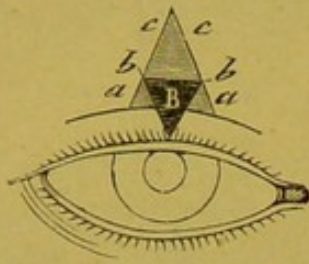


FIG. 414. — Opération de l'entropion. Procédé de DE GRAEFE.

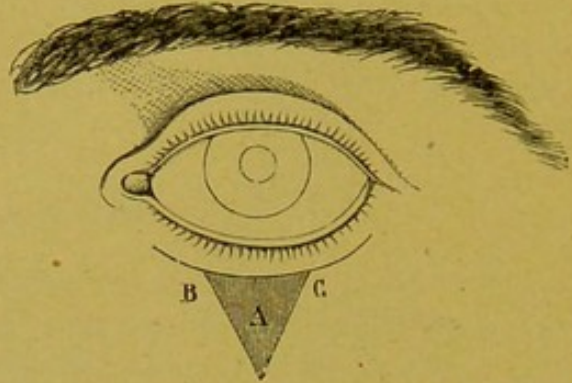


FIG. 415. — Opération de l'entropion spasmodique avec excision partielle du tarse (DE GRAEFE).

de Graefe excisait un lambeau triangulaire à base supérieure (fig. 414 et 415). Ces procédés sont abandonnés.

#### C. — BLÉPHAROSPASME

Nous n'avons eu en vue jusqu'ici que l'entropion spasmodique localisé à la paupière inférieure, d'origine sénile le plus souvent. Le blépharospasme est également un entropion spasmodique, étendu aux quatre paupières et qu'on pourrait dénommer exorbitant.

Intermittent au début et cédant à l'électrisation du muscle orbiculaire, au bromure de potassium et aux préparations arsenicales, il devient permanent chez certains sujets, constituant une véritable infirmité par la quasi-cécité qu'il détermine.

Le traitement le plus recommandable s'adresse à la cause et réside dans les moyens psychiques et dans l'éducation du malade. S'il demeure insuffisant diverses interventions pourront être proposées. Ce sont par ordre de gravité croissante : la dilatation forcée des paupières, la section sous-cutanée des filets du facial à leur pénétration à la partie inféro-externe de l'orbiculaire, l'élongation et enfin la section du facial, suivie de l'anastomose spino-faciale. Toutes, à l'exception de la première, demeurent des opérations d'exception.

**1° Dilatation forcée des paupières.** — Elle sera pratiquée, après anesthésie régionale, au moyen des releveurs de Desmarres et est comparable à la dilatation anale. Elle suffit dans les cas de moyenne intensité à faire cesser le spasme de l'orbiculaire.



2° *Section des filets orbiculaires du nerf facial.* — Elle est faite au moment où les filets terminaux du facial abordent la partie inféro-externe du muscle orbiculaire et sera combinée à la résection de fragments de ce muscle. Elle réussit également dans des cas de moyenne intensité et a l'avantage de ne pas entraîner de désordres graves. La paralysie de l'orbiculaire et la lagophthalmie momentanée qui en résulte ne sont pas définitifs car il persiste suffisamment de fibres indemnes pour assurer la mobilité, mais souvent aussi pour permettre au blépharospasme de se reproduire.

3° *Élongation du facial.* — Le facial est mis à nu, chargé sur un crochet et attiré assez fortement en dehors. L'élongation retentit sur les centres bulbaires mais n'a qu'une action temporaire.

4° *Section du facial suivie de l'anastomose spino-faciale.* — **TECHNIQUE.** — Après incision des téguments du tragus jusqu'à la hauteur de l'os hyoïde en suivant le bord antérieur du sterno-cléido-mastoïdien, on décolle la parotide de la paroi postérieure de sa loge et on découvre le facial dans l'angle dièdre limité en arrière par le digastrique, l'apophyse styloïde et les muscles styliens. Entre ceux-ci émerge le facial qui est dégagé et sectionné au ras du trou stylo-mastoïdien (fig. 416).

Le spinal est découvert à son tour sous le sterno-mastoïdien et anastomosé avec le facial. Pour cela, après section du muscle digastrique, on fait une fente au milieu du spinal, laquelle est écartée et on amène dans la partie supérieure de la fente le bout périphérique du facial qui y est fixé par deux points de suture névrilemmatique.<sup>1</sup>

**RÉSULTAT.** — Le résultat immédiat est la disparition du blépharospasme, compliquée naturellement de la paralysie du nerf facial. Mais deux mois

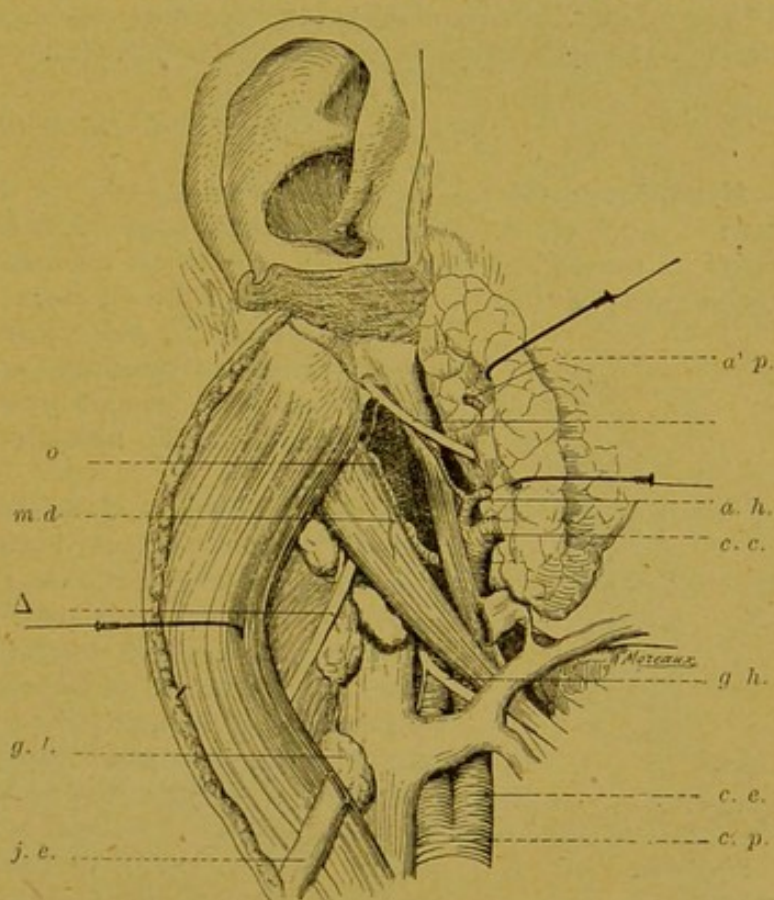


FIG. 416. — Anastomose spino-faciale.

a' p. artère auriculaire postérieure. — f. facial. — c. c. artère carotide externe. — g. h. grand hypoglosse. — c. p. carotide primitive. — o. artère occipitale. — m. d. digastrique. — d. spinal. — g. l. ganglion lymphatique. — j. e. veine jugulaire externe.

1. ABADIE et CUNEO, Traitement du blépharospasme grave par l'anastomose spino-faciale. *Arch. d'ophtalm.*, 1905, p. 201.



après la tonicité des muscles paralysés reparait peu à peu et l'occlusion de l'œil pendant le sommeil est recouvrée assez vite. Toutefois la paralysie faciale persiste toujours en partie et c'est un des gros inconvénients de la méthode.

### AUTRES OPÉRATIONS DIRIGÉES CONTRE L'ENTROPION

Toutes ces opérations se rapportent à l'entropion cicatriciel et seront assez rarement employées.

Nous décrirons sous cette rubrique les différents procédés de transplantation du sol ciliaire, et l'ablation du sol ciliaire. Imaginée par Flarer<sup>1</sup> et très en faveur autrefois, elle est aujourd'hui abandonnée en raison de la difformité qu'elle entraîne. Nous la décrirons cependant, car les autres procédés de transplantation du sol ciliaire en dérivent.

#### I. — ABLATION DU SOL CILIAIRE

**Manuel opératoire.** — PREMIER TEMPS. — Après avoir placé la plaque sous la paupière, on enfonce un couteau lancéolaire ou un bistouri dans le liséré intermarginal séparant les orifices des glandes de Meibomius de la racine des cils et la paupière est dédoublée en deux feuillets : l'antérieur musculo-cutané, le postérieur fibro-muqueux. Le dédoublement est pratiqué sur toute la longueur du bord palpébral et jusqu'à une profondeur de 3 millimètres environ, de manière à dépasser la racine des cils.

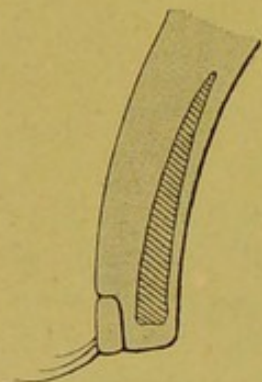


FIG. 417. — Procédé de Flarer. Schéma de l'incision.

DEUXIÈME TEMPS. — A 3 millimètres du bord libre incision linéaire occupant toute la largeur de la paupière et allant jusqu'au tarse. Le sol ciliaire n'adhère plus à ce moment à la paupière que par ses deux extrémités qu'il suffit de sectionner pour détacher entièrement le lambeau. Le tarse se trouve mis à nu ; un pansement est appliqué et, après quelques jours, la plaie se cicatrise par bourgeonnement (fig. 417).

**Résultats.** — En raison de la difformité résultant de la disparition des cils l'opération n'est plus employée. Dans les cas très rares où elle sera pratiquée (trichiasis partiel où il suffit d'enlever un court lambeau), elle ne serait faite qu'à la paupière inférieure. Les cils, moins nombreux et moins forts, ont là un rôle protecteur moins immédiat.

#### II. — RENVERSEMENT DU SOL CILIAIRE

Stellwag a eu idée de réappliquer le lambeau cutané excisé. Après avoir enlevé le champ d'implantation des bulbes pileux, il retourne complètement le lambeau, de manière que le bord qui porte les cils soit dirigé en haut, le bord incisé en bas, et applique l'une contre l'autre les deux surfaces cruentées. Pansement occlusif.

La greffe cutanée, si elle réussit, rend la cicatrice moins apparente ; les cils, anormalement dirigés, tombent généralement d'eux-mêmes.

1. FLARER, *Riflexioni sulla trichesi*. Milan, 1828.



## III. — TRANSPLANTATION DU SOL CILIAIRE OU MARGINOPLASTIE

**Manuel opératoire.** — L'opération, déjà pratiquée par Aétius et Paul d'Égine, s'exécute de la manière suivante :

**PREMIER TEMPS.** — *Section intermarginale* comme pour l'opération précédente (fig. 418).

**DEUXIÈME TEMPS.** — *Excision d'un lambeau cutané semi-lunaire.* — La paupière étant soulevée par la plaque, l'opérateur pratique à 3 millimètres du bord palpébral une incision parallèle à ce bord et intéressant seulement la peau. Puis, la peau étant bien tendue, il pratique une nouvelle incision semi-lunaire à 4 ou 5 millimètres de la première et allant la rejoindre à chaque extrémité. Le lambeau cutané ainsi formé est excisé en ayant soin de ne pas comprendre les fibres de l'orbiculaire dans la section (fig. 418).

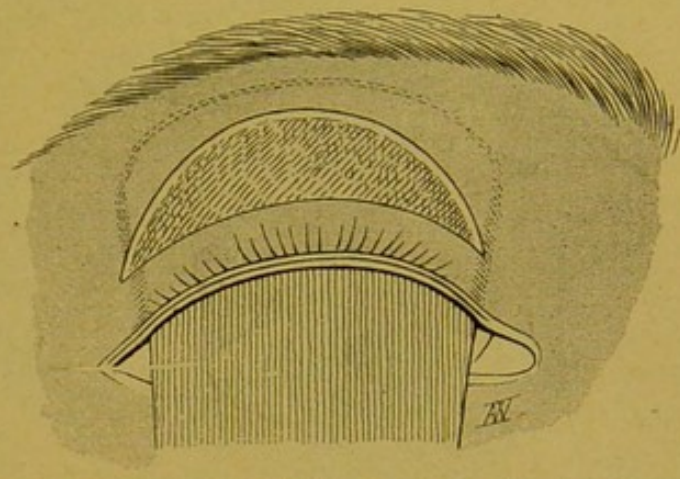


FIG. 418. — *Marginoplastie, Premier et deuxième temps.*  
Section inter-marginale et excision d'un lambeau cutané semi-lunaire.

**TROISIÈME TEMPS.** — *Sutures.* — Cinq à six sutures rapprochent les lèvres de la plaie. La lèvre ciliaire est ainsi fortement remontée et une partie du tarse se trouve à nu.

**QUATRIÈME TEMPS.** — *Grefte du lambeau cutané.* — Afin de rendre la cic-

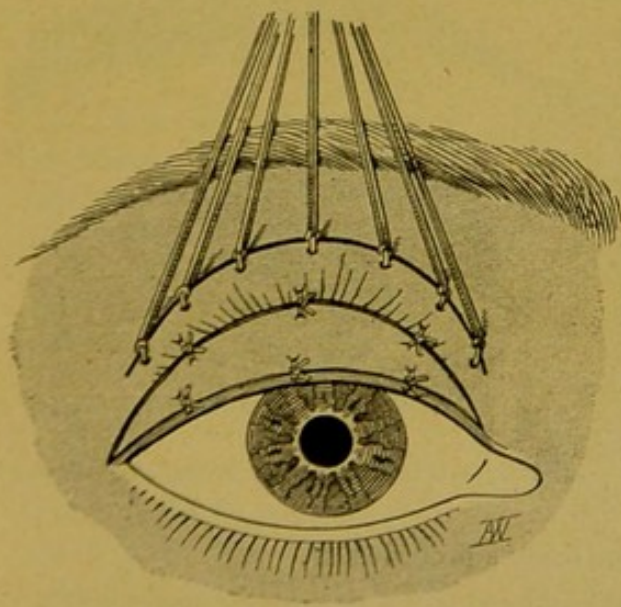


FIG. 419. — *Marginoplastie. Résultat.*

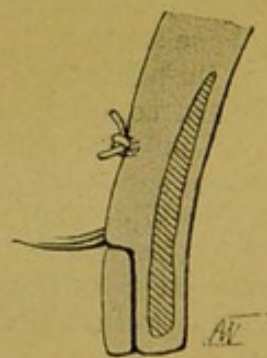


FIG. 420. — *Marginoplastie.*  
*Coupe schématique.*

trice moins apparente et le résultat plus parfait, on peut compléter l'opération en transplantant sur la plaie le lambeau semi-lunaire excisé. Celui-ci



est étalé à l'aide d'une spatule, de manière que les bords soient bien coaptés, et fixé par une ou deux sutures (fig. 419).

Mais souvent le lambeau se nécrose ou, dans tous les cas, se rétracte fortement et l'avantage est peu considérable. Il en est de même des lambeaux de muqueuse empruntés à la lèvre du sujet lui-même ou à la conjonctive d'un lapin. Le procédé de Spencer Watson a pour but de remédier à cet inconvénient (voir plus bas).

**Modifications de la méthode.** — **PROCÉDÉ DE GRAEFE.** — La transplantation a quelquefois peu d'effet sur les cils situés aux angles des paupières. Afin d'agir en même temps sur eux, on pratique deux incisions verticales longues de 9 millimètres. Elles partent du bord libre, intéressent la peau et l'orbiculaire et délimitent latéralement la partie destinée à être découverte (fig. 421).

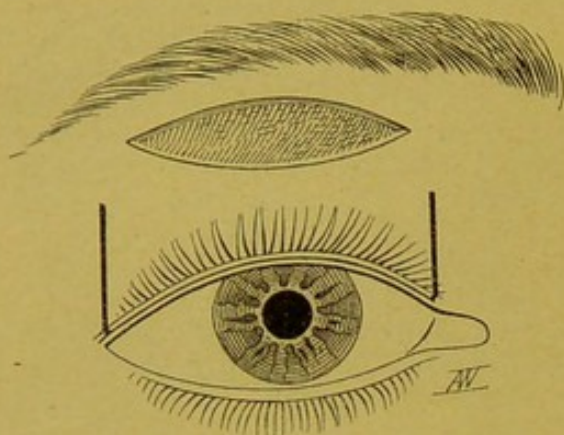


FIG. 421. — *Marginoplastie. Procédé de Græfe.*

La section intermarginale est identique ; puis le feuillet cutané médian, ainsi libéré, est suturé latéralement de manière à remonter le bord ciliaire de 2 millimètres environ.

On peut même, pour augmenter l'effet de l'opération, exciser un pli ovale de la peau ou comprendre, sans excision préalable, un pli de la peau entre deux ou trois sutures.

**PROCÉDÉ DE WECKER.** — Wecker, au lieu d'exciser un pli de peau, étrangle celle-ci dans des sutures.

1° Canthoplastie allant du canthus externe au rebord orbitaire et destinée à donner du jeu à la paupière.

2° Dédoublement de celle-ci par une section intermarginale profonde et occupant toute sa largeur.

3° On place trois sutures de Gaillard comprenant la peau et le muscle orbiculaire et glissant sur la face antérieure du tarse (fig. 422).

Le relèvement du sol ciliaire est beaucoup plus accusé que celui obtenu avec les opérations précédentes.

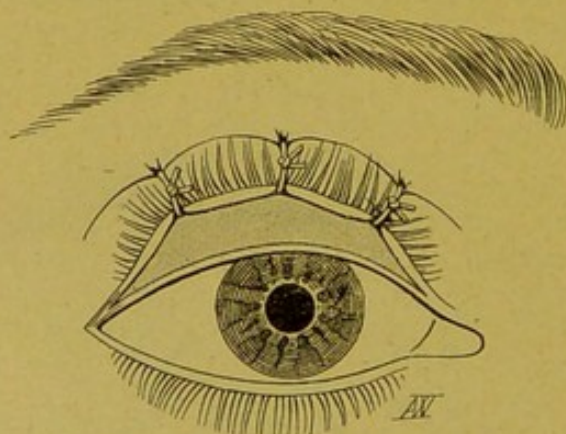


FIG. 422. — *Marginoplastie. Procédé de Wecker.*

**PROCÉDÉ DE HOTZ.** — Il est sensiblement identique ; mais, après avoir relevé le sol ciliaire, celui-ci est fixé au tarse, et le résultat est plus durable en raison du point d'appui solide formé par celui-ci.

Après incision intermarginale la paupière étant soulevée à l'aide de la plaque, on pratique une incision linéaire à 4 millimètres du bord libre, intéressant la peau et le muscle orbiculaire et occupant toute la largeur du



tarse. Celui-ci est mis à nu et les faisceaux de l'orbiculaire qui le recouvrent sont excisés, afin de diminuer la puissance du muscle qui favorise l'entropion.

On place trois ou quatre sutures. L'aiguille traverse d'abord le bord supérieur de la plaie cutanée, puis la partie terminale du releveur et le bord

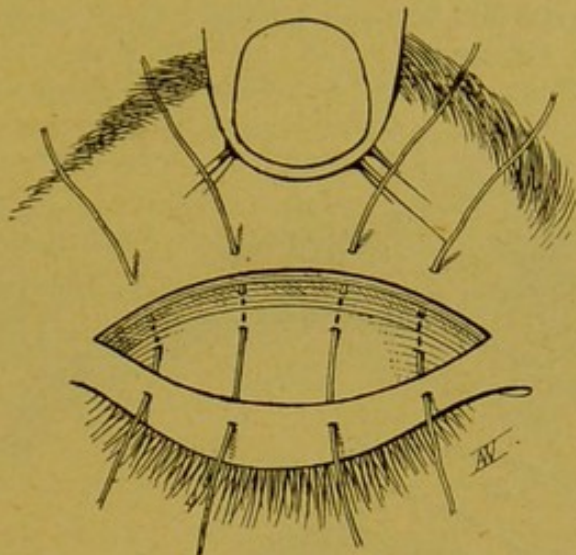


FIG. 423. — *Procédé de Hotz. Fixation du sol ciliaire au cartilage tarse.*

supérieur du tarse, enfin le bord inférieur de la plaie cutanée (fig. 423). Les deux chefs de chaque fil sont noués et les fils enlevés le troisième jour.

L'opération sera surtout pratiquée à la paupière supérieure.

Elle convient à l'entropion spasmodique et même à l'entropion cicatriciel si le trichiasis est léger.

**PROCÉDÉ DE LANDOLT.** — Comme de Wecker Landolt supprime dans la transplantation du sol ciliaire l'excision d'une partie de la peau.

1<sup>o</sup> Section intermarginale identique à la précédente et occupant toute la hauteur de la paupière.

2<sup>o</sup> Incision linéaire du feuillet cutané parallèle au bord libre, située à 3 millimètres de celui-ci et allant de l'angle externe à l'angle interne (a b. fig. 424).

3<sup>o</sup> Les cils ayant été coupés ras, le lambeau ciliaire est traversé par deux fils munis chacun de deux aiguilles et placés en anse, l'un en dehors, l'autre en dedans. Chaque fil pénètre à 1 millimètre du bord libre et est conduit dans le dédoublement des deux feuillets cutanés jusqu'au sourcil (f f', f' f').

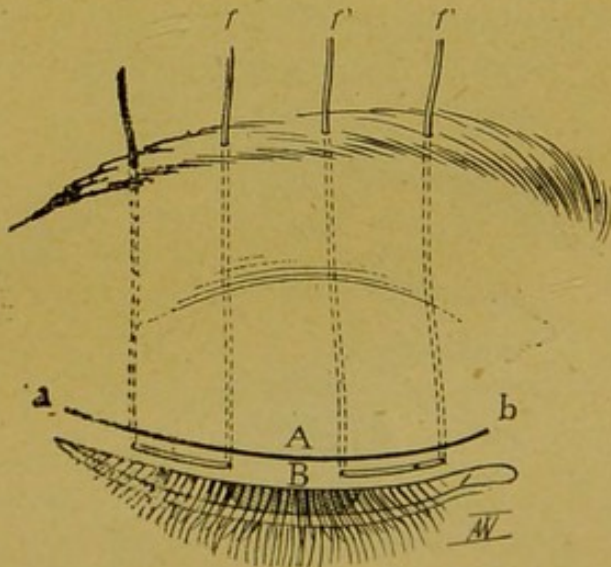


FIG. 424. — *Marginoplastie. Procédé de Landolt.*



En serrant les fils, sur une petite rondelle de gaze, on fait glisser le lambeau inférieur B derrière le supérieur A et on le fixe dans cette position. Le lambeau supérieur recouvre alors le lambeau ciliaire et son bord A devient le nouveau bord palpébral.

4° Au bout de quelques jours, une fois la coaptation entre les deux feuillets effectuée, on fait, à 1 millimètre environ du nouveau bord palpébral, une incision qui met à nu les cils cachés derrière le feuillet antérieur et leur permet de pousser librement.

Il se forme ainsi une nouvelle rangée de cils régulièrement implantés, parallèle au bord palpébral et séparée de ce dernier par une mince bandelette d'épiderme. Le procédé, assez complexe, s'applique au districhiasis total.

PROCÉDÉ DE SPENCER WATSON. — Cette opération, comme les suivantes, n'est qu'une variété de marginoplastie, mais d'une perfection plus grande

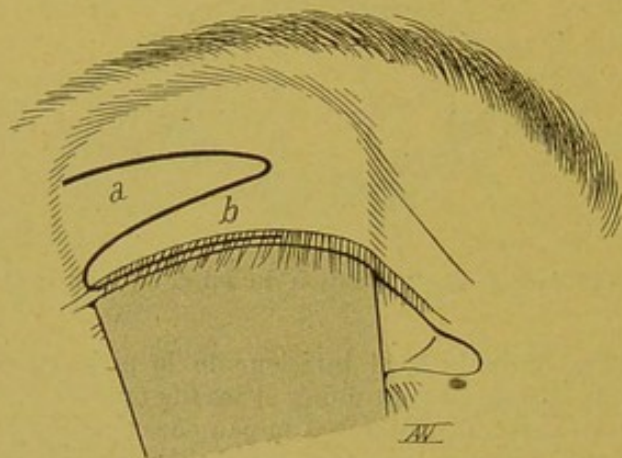


FIG. 425. — Transposition du sol ciliaire. Procédé de Spencer Watson.  
Incision intermarginale et tulle des lambeaux.

et avec laquelle on cherche à obtenir la réfection des paupières.

L'opération est pratiquée seulement à la paupière supérieure et réservée au trichiasis partiel, localisé à l'une ou l'autre extrémité de la région ciliaire.

PREMIER TEMPS. — Incision intermarginale de la moitié externe de la paupière si le trichiasis siège en dehors, ou de la moitié interne s'il siège en dedans.

DEUXIÈME TEMPS. — Taille de deux lambeaux cutanés triangulaires très allongés, l'inférieur à base interne (b), le supérieur à base externe (a) (fig. 425).

TROISIÈME TEMPS. — Les deux lambeaux sont disséqués, intervertis, celui qui porte les cils devenant le supérieur et l'autre l'inférieur, et suturés (fig. 426).

Les lambeaux ne doivent pas être trop longs, en raison de l'étroitesse du pédicule, si l'on veut éviter la nécrose consécutive; c'est pourquoi l'opéra-

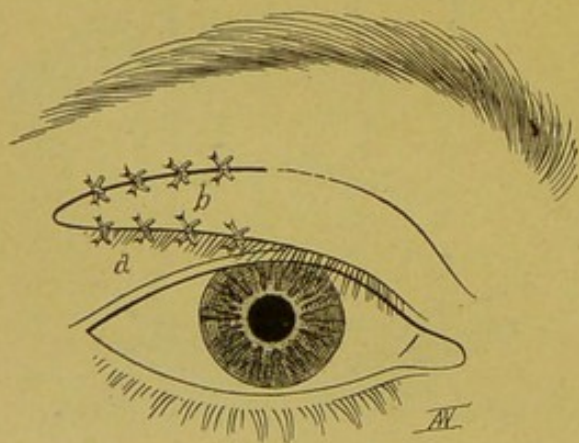


FIG. 426. — Procédé de Spencer Watson. Résultat.



tion sera réservée au trichiasis partiel localisé à l'une ou l'autre extrémité de la région ciliaire<sup>1</sup>.

PROCÉDÉ DE TRUC ET VILLARD. — C'est le procédé le plus intéressant. Il diffère avec l'étendue du trichiasis. *Trichiasis partiel.* — 1° Dédoublement marginal de la paupière en dehors ou en dedans suivant que le trichiasis porte du côté nasal ou du côté temporal (fig. 427).

2° Taille d'un lambeau exclusivement cutané, à pédicule externe ou interne, qui est disséqué jusqu'à sa base (fig. 427).

3° La plaie palpébrale résultant de son ablation est suturée et le lambeau

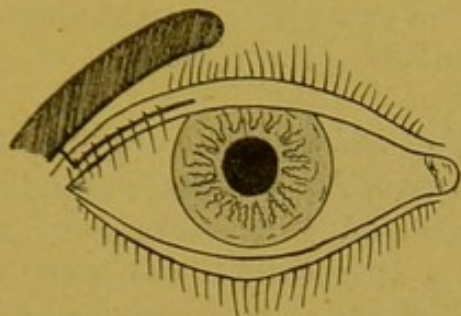


FIG. 427. — *Trichiasis partiel.*

Procédé de Truc. Taille du lambeau.

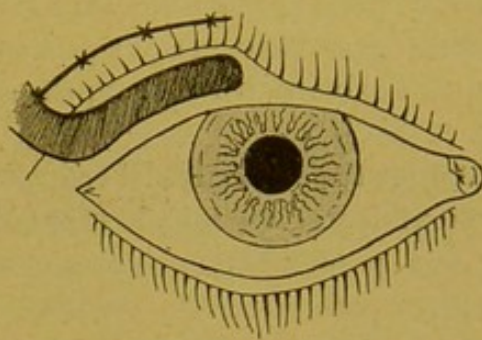


FIG. 428. — *Trichiasis partiel.*

Procédé de Truc. Résultat. Le lambeau cutané supérieur a été infléchi dans la plaie.

pédiculé est introduit dans le dédoublement intermarginal où il est fixé par des points de suture (fig. 428).

*Trichiasis total.* — *Procédé en anse de panier.* — Si le trichiasis est étendu à toute la paupière, après dédoublement intermarginal de celle-ci sur toute sa largeur et sur une hauteur de quelques millimètres, on pratique sur la peau deux incisions parallèles entre elles et au bord libre (fig. 429).

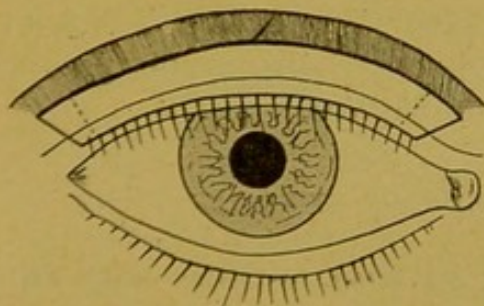


FIG. 429. — *Trichiasis total.*

Procédé en anse de panier (TRUC).

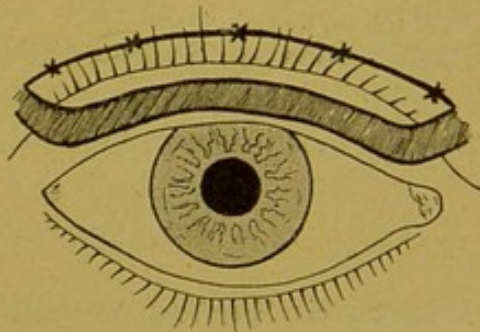


FIG. 430. — *Trichiasis total.*

Procédé en anse de panier (Résultat).

La languette cutanée ainsi délimitée est séparée des parties profondes en la laissant adhérente à ses deux extrémités.

Cette languette en forme de pont ou d'anse de panier est ensuite intercalée dans le dédoublement de la marge ciliaire (fig. 430)<sup>2</sup>.

1. SPENCER WATSON, *Med. Times and Gaz.*, vol. 49, 1874. Les procédés de Gayet, Jacobson, Dianoux, Dor, Nicati, Truc reposent sur le même principe : formation d'un lambeau pédiculé avec relèvement du sol ciliaire.

2. TRUC et VILLARD, *Soc. franç. d'ophtalm.*, 1896, p. 351, t. XVII, p. 595.



## 2° OPÉRATIONS DIRIGÉES CONTRE L'ECTROPION

Les causes de l'ectropion sont multiples : ectropions muqueux, sénile, lacrymal, paralytique, spasmodique, cicatriciel, etc.

Dans toutes ces variétés la paupière est éversée et sa surface conjonctivale découverte.

L'ectropion paralytique sera traité par la tarsorrhaphie temporaire qui protégera la cornée jusqu'à ce que la paralysie faciale ait disparu et que l'orbiculaire ait repris sa tonicité (*tarsorrhaphie médiane*, voy. p. 525).

Restent trois variétés : l'*ectropion sénile*, dû à l'atonie des fibres de l'orbiculaire et au relâchement de la paupière inférieure entraînée par son poids ; l'*ectropion spasmodique*, dû à la contracture des faisceaux orbitaires de l'orbiculaire et consécutif à une irritation violente et prolongée de la cornée ; l'*ectropion cutané* ou *cicatriciel* (suite de brûlures, abcès, blessures, etc.).

Les deux premières variétés nécessitent tout d'abord le traitement de l'affection causale : kérato-conjonctivite lors d'ectropion spasmodique ; blépharite et épiphora, lors d'ectropion sénile. Dans le premier cas, on tentera de maintenir les paupières en place par un bandeau compressif ou des bandelettes agglutinatives. On fera, dans le second, la canalisation et le lavage des voies lacrymales.

Puis, le traitement étant demeuré insuffisant, ce qui est la règle si l'affection est avancée, on se trouve amené à diverses opérations.

Les procédés applicables à l'ectropion sénile le sont également à l'ectropion spasmodique. L'ectropion cicatriciel, le plus grave de tous, exige des interventions plus compliquées.

## A. — ECTROPION SPASMODIQUE ET SÉNILE

**Sutures de Snellen ou sutures en anse.** — Elles sont faites avec un fil armé de deux aiguilles et placées l'une à la limite des tiers interne et moyen, l'autre à celle des tiers moyen et externe de la paupière. On pénètre de haut en bas (nous supposons l'opération pratiquée à la paupière inférieure, ce qui est le cas habituel) sur le point le plus élevé de la conjonctive renversée, c'est-à-dire près du bord postérieur du tarse (fig. 431, *a*) ; puis l'aiguille chemine sous la peau et vient ressortir à 2 centimètres plus bas, à la hauteur du rebord orbitaire inférieur (*b*). La deuxième aiguille du même fil est enfoncée à 3 millimètres de la première, suit un trajet parallèle et ressort également à 7 millimètres. La seconde suture est identiquement placée. Les chefs respectifs de chaque anse de fil sont noués



ensemble sur un petit rouleau de gaze aseptique et serrés suffisamment pour qu'il se produise un léger degré d'entropion (fig. 432).




FIG. 431 et 432. — Sutures de Snellen.

Trajet suivi par le fil et résultat obtenu après la ligature.

Tous ces procédés de suture s'adressent surtout à l'ectropion spasmodique ou aux degrés très légers d'ectropion sénile, car la correction ne persiste pas; peu à peu le trajet cicatriciel se relâche.

**Résection tarsale cunéiforme.** — Ce procédé, inspiré de celui d'Adams<sup>1</sup>, est plus avantageux en ce sens qu'il évite le danger de colobome de la paupière. Il a pour but le raccourcissement de celle-ci par l'excision d'un lambeau triangulaire tarso-muqueux<sup>2</sup>.

La résection tarsale est naturellement précédée du dédoublement

1. **PROCÉDÉ D'ADAMS.** Il consistait à exciser au milieu de la paupière ectropionnée un lambeau en V ouvert du côté libre et comprenant toute son épaisseur (fig. 433), puis à réunir les lèvres de la plaie (fig. 434). Il n'est plus de mise au-

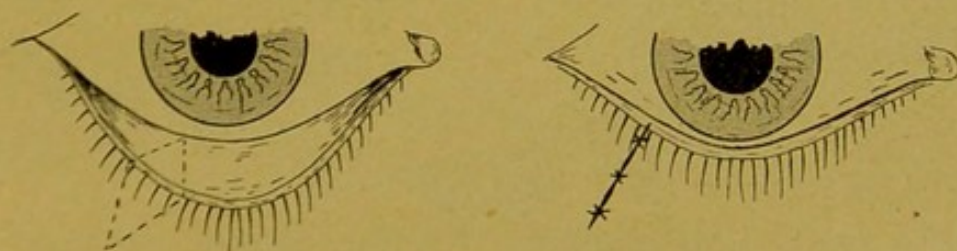


FIG. 433 et 434. — Procédé d'Adams.

jourd'hui. (ADAMS, *Pract. obs. on ectr.*, 1812, p. 4). Dans le procédé de Walther (*Syst. der Chir.*, t. VI, 1828) l'excision occupe la commissure et intéresse la peau seule.

2. **PROCÉDÉ DE DIMMER.** C'est une combinaison des deux procédés, celui d'Adams et celui de Walther. On excise un triangle de peau au niveau de la commissure externe et un triangle de tarse dans la partie moyenne de la paupière, après avoir dédoublé toute la partie externe de la paupière en deux feuillets, l'un musculo-cutané, l'autre tarso-muqueux. Après l'excision du triangle tarsal, on fait glisser latéralement le feuillet cutané pour le suturer au bord externe du triangle cutané excisé. Ce procédé, supérieur à celui d'Adams, a l'inconvénient de laisser une cicatrice cutanée et doit être abandonné au profit de la résection tarsale cunéiforme.



intermarginal de la paupière qui peut porter sur la seule partie de la paupière correspondant au coin tarsal réséqué ou sur toute sa largeur. La seconde technique évite le plissement de la peau; elle est bien préférable à la première.

A. RÉSECTION TARSALE CUNÉIFORME APRÈS DÉDOUBLEMENT INTER-MARGINAL PARTIEL. — L'opération convient aux ectropions séniles anciens, souvent compliqués de blépharite avec rougeur des bords libres, lorsque le tarse est très allongé et fortement éversé, et de ce chef, elle ne sera pratiquée qu'à la paupière inférieure.

PREMIER TEMPS. — Après avoir retourné la paupière et saisi celle-ci entre le pouce et l'index, on injecte dans son épaisseur entre ses deux feuillets un demi-centimètre cube à un centimètre cube de la solution de novocaïne à 2 p. 100 additionnée d'adrénaline. Après attente suffisante, on fait avec le couteau lancéolaire en son milieu une section intermarginale (fig. 434). Puis on pratique deux incisions obliques partant du bord libre pour se réunir au bord inférieur du tarse. Elles intéressent la conjonctive et le tarse et limi-

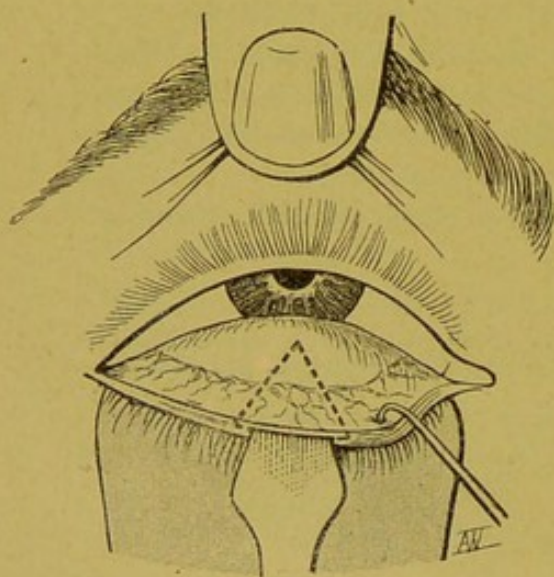


FIG. 434. — Résection tarsale cunéiforme après dédoublement inter-marginal partiel. Premier temps.

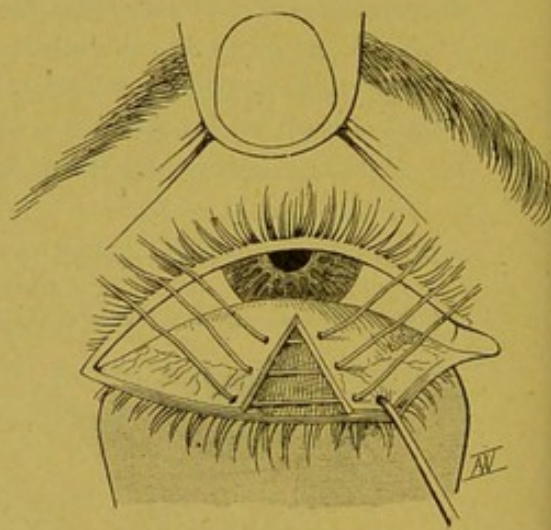


FIG. 435. — Résection tarsale cunéiforme après dédoublement inter-marginal partiel. Deuxième temps.

tent le lambeau excisé, qui comprend le tarse et la conjonctive; la peau reste intacte (fig. 436).

DEUXIÈME TEMPS. — Suture des lèvres de la plaie (fig. 436) et pansement occlusif; les fils sont enlevés le troisième ou quatrième jour.

Après la striction des fils, la peau en excès forme une encoche disgracieuse avec déviation des cils correspondants. Elle tend à s'effacer par la suite, mais le mieux pour l'éviter est de dédoubler tout d'abord la paupière sur toute sa largeur, c'est la seconde modalité du procédé.



B. RÉSECTION TARSALE CUNÉIFORME APRÈS DÉDOUBLEMENT INTER-MARGINAL TOTAL. — Le bord libre est dédoublé par une incision

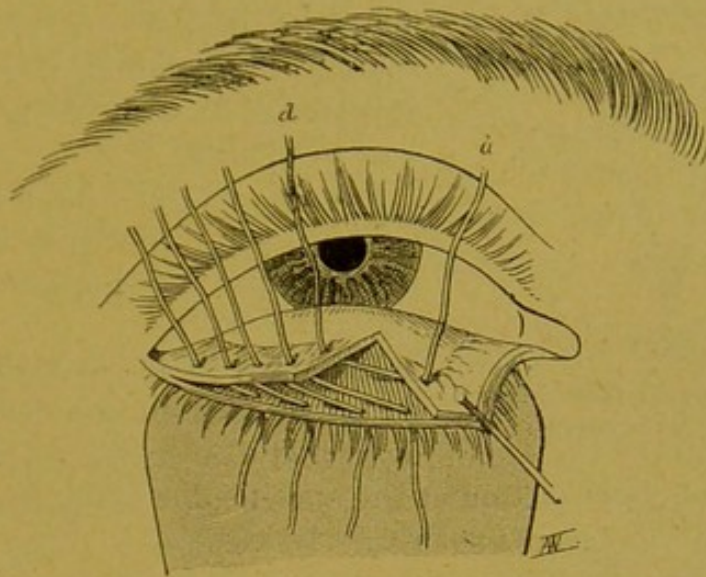


FIG. 437. — *Ectropion sénile. Résection tarsale cunéiforme après dédoublement inter-marginal total. Placement des fils.*

intermarginale sur une longueur au moins deux fois plus grande que la base du V tarsal qu'on se propose d'exciser.

On n'aura jamais à craindre de dédoubler sur une trop grande largeur.

Un point de suture est placé au sommet de la perte de substance faite au tarse et comprend seulement le tarse (*aa'*) ; les quatre autres

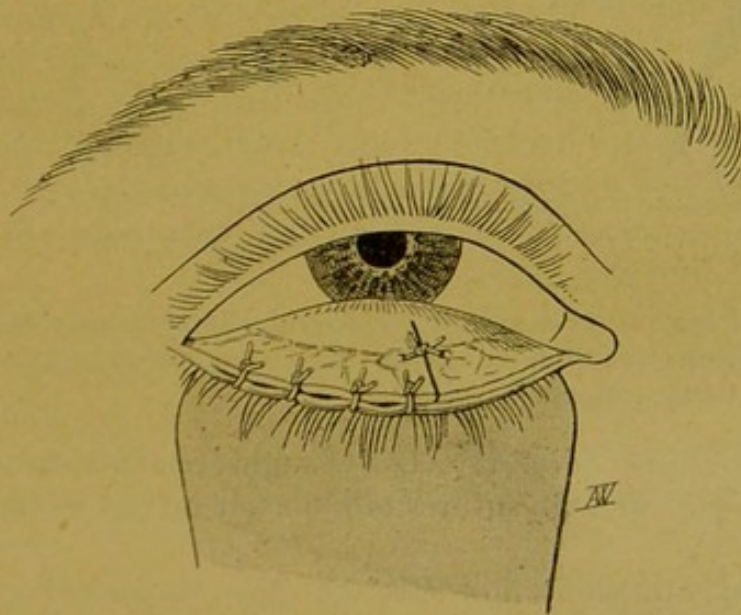


FIG. 438. — *Ectropion sénile. Résection tarsale cunéiforme après dédoublement inter-marginal total. Résultat.*

sont obliquement étagés et relient la lèvre externe de l'incision tarsienne à la lèvre cutanée (fig. 437 et 438).



**Résection tarso-cutanée** (DUVERGER). — Afin d'éviter le plissement

de la peau résultant du raccourcissement du tarse, on résèque en même temps un triangle cutané<sup>1</sup>. C'est en somme l'association des procédés d'Adams et de Walther. Les résultats sont excellents.

**PREMIER TEMPS.** — Section verticale de la paupière inférieure à sa partie médiane par un simple coup de ciseaux (fig. 439).

**DEUXIÈME TEMPS.** — Dédoublement de la paupière en ses deux feuillets de part et d'autre du colobome arti-

FIG. 439. — Résection tarso-cutanée (1<sup>er</sup> temps) (DUVERGER).

ficiel résultant de la section et sur une étendue assez large : 1 centimètre et demi et davantage suivant les cas.

**TROISIÈME TEMPS.** — Résection d'un triangle tarso-muqueux d'un côté, cutané de l'autre, de même étendue, à base périphérique (fig. 440).

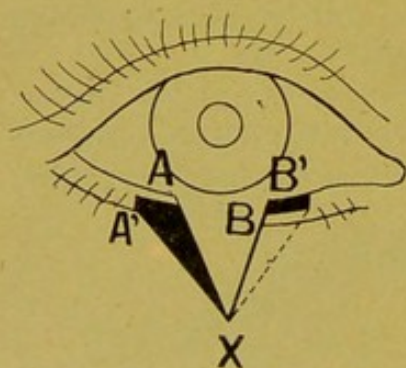


FIG. 440. — Résection tarso-cutanée (3<sup>e</sup> temps) (DUVERGER).

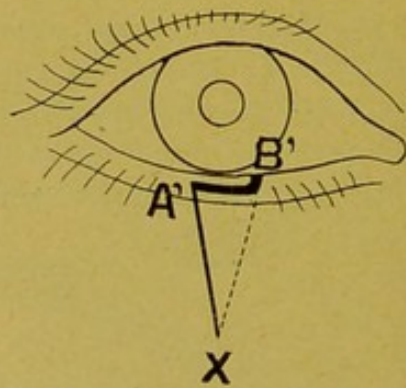


FIG. 441. — Résection tarso-cutanée. Résultat (DUVERGER).

Après dédoublement de chacun des côtés du colobome artificiel, on a réséqué en dehors un triangle cutané, AXA', et tarso-muqueux en dedans, BB'X'; tous deux de même étendue.

**QUATRIÈME TEMPS. Sutures.** — Les triangles restants sont superposés et très soigneusement suturés afin d'avoir un *affrontement exact* (fig. 441).

Le résultat immédiat doit être un peu exagéré. La paupière paraît trop courte et il ne faut pas s'effrayer d'un léger entropion qui disparaîtra le quatrième ou cinquième jour. Les fils sont retirés successivement du deuxième au sixième jour.

1. DUVERGER, Arch. d'ophtalm., 1917, p. 677.



**Résection cutanée.** — PROCÉDÉ DE SZYMANOWSKI. — Ce n'est qu'une modification de celui imaginé par Dieffenbach, puis exécuté par Desmarres. L'opération est réservée à l'ectropion sénile et ne sera pratiquée qu'à la paupière inférieure.

**Manuel opératoire.** — Après avoir excisé la lèvre ciliaire de la paupière inférieure sur une étendue de 5 à 6 millimètres à partir du canthus externe (*a b*, fig. 442), on enlève au bistouri un lambeau cutané triangulaire très allongé comprenant la peau et l'orbiculaire et ayant son sommet à 7 ou 8 millimètres au-dessus du canthus externe (*a c d*).

Le lambeau inférieur *c a b* mobilisé, est attiré obliquement en

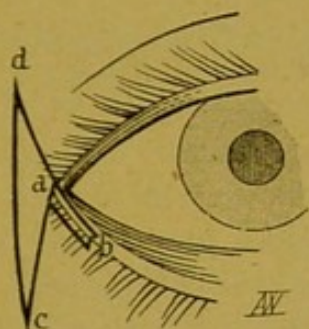


FIG. 442. — Procédé de Szymanowski.  
Tracé des incisions.

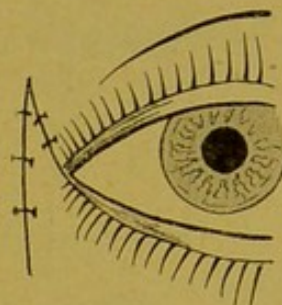


FIG. 443. — Procédé de Szymanowski.  
Résultat.

haut et en dehors de manière à amener le point *a* en *d*. Cinq ou six sutures rapprochent les lèvres de la plaie et fixent le lambeau dans cette position. La partie externe de la paupière inférieure est remontée et l'ectropion disparaît (fig. 443).

**Résultat.** — Très satisfaisant. L'opération et celle de Terson, qui la complète, méritent d'être recommandées. Ce sont, croyons-nous, avec la résection tarso-cutanée les meilleures à employer dans cette variété d'ectropion<sup>1</sup>.

**PROCÉDÉ DE A. TERSON.** — La cautérisation avec le nitrate d'argent ou à l'aide du thermo-cautère de la conjonctive tarsienne éversée et l'excision d'une bandelette de la muqueuse suivant toute la largeur de la paupière et parallèlement à son bord libre étaient autrefois très employées. M. A. Terson joint à l'excision d'une bandelette conjonctivale la résection d'un triangle cutané sans toucher à la commissure.

**Premier temps.** — Résection d'une large bandelette conjonctivale allant d'une commissure à l'autre, en arrière du canalicule lacrymal, et n'intéressant pas le tarse. On se tiendra à 1 millimètre et demi du bord palpébral et à 1 millimètre et demi du cul-de-sac conjonctival (fig. 444).

1. A. TERSON, Traitement de l'ectropion sénile. *Arch. d'ophtalm.*, 1896.



*Deuxième temps.* — Excision à la région commissurale externe

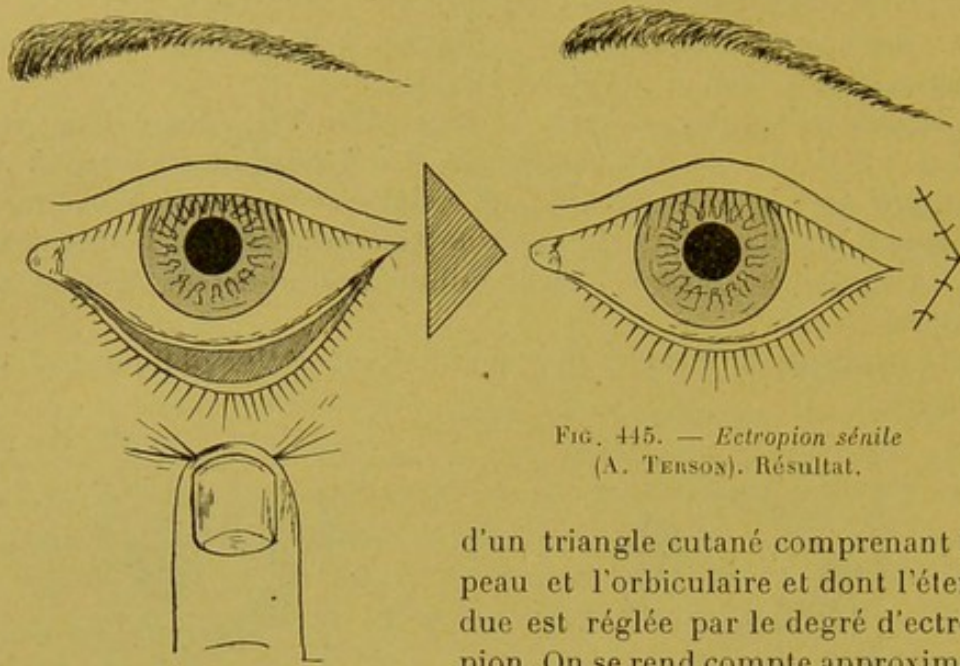


FIG. 444. — *Ectropion sénile*  
(A. Terson).

FIG. 445. — *Ectropion sénile*  
(A. Terson). Résultat.

d'un triangle cutané comprenant la peau et l'orbiculaire et dont l'étendue est réglée par le degré d'ectropion. On se rend compte approximativement des dimensions à donner au triangle en pinçant la peau de manière à corriger l'ectropion. La

commissure externe doit être respectée (fig. 444).

*Troisième temps.* — Quatre ou cinq sutures rapprochent les lèvres de la plaie cutanée (fig. 445). La suture de la plaie conjonctivale est inutile ; elle donne un plissement irrégulier.

#### *Opération par glissement sans résection.*

PROCÉDÉ DE LAGLEYZE. — Le procédé est élégant mais comme les suivants, le résultat est peu durable en l'absence de point d'appui solide.

On pratique deux incisions parallèles au bord palpébral  $aa'$   $bb'$ , distantes

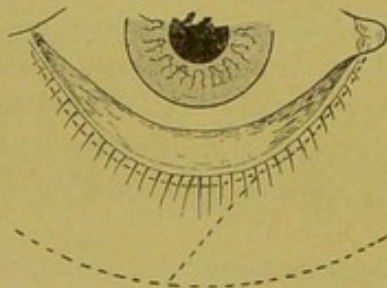


FIG. 446. — *Ectropion sénile*. Procédé de Lagleyze. Tracé des incisions.

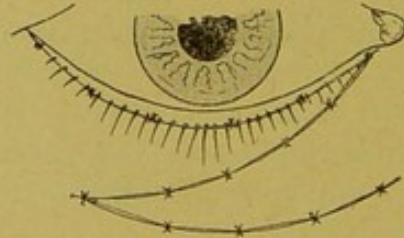


FIG. 447. — *Ectropion sénile*. Procédé de Lagleyze. Résultats.

l'une de l'autre d'environ un centimètre et réunies par une troisième incision oblique (fig. 446).



Les deux lambeaux qui en résultent, situés d'abord bout à bout, sont libérés puis allongés, et enfin suturés dans la position de la figure, ce qui amène un raccourcissement de la paupière et fait disparaître l'ectropion (fig. 447).

**PROCÉDÉ DE TRUC. PROCÉDÉ EN VANNE.** — Dans l'ectropion consécutif à l'énucléation et développé à la suite du port de l'œil artificiel, *ectropion ex vacuo*, M. Truc conseille le procédé suivant (*procédé en vanne*). L'opération comprend deux ou trois temps, suivant qu'on y ajoute la taille d'un lambeau autoplastique temporal ou la résection de celui-ci.

**A. Relèvement en vanne simple. Premier temps.** — *Dédoublement vertical de la paupière en deux lames par une incision intermarginale profonde s'étendant d'une commissure à l'autre. Le dédoublement doit être d'autant plus profond que l'inversion marginale et la réduction de la cavité conjonctivale sont plus accentuées* (fig. 448).

*Deuxième temps.* — *Relèvement en vanne de la lame antérieure.* — Avec des pinces ou avec trois anses de fil passées à travers la lame antérieure mus-




FIG. 448 et 449. — *Procédé en vanne simple* (Truc).

La ligne noire verticale représente la ligne d'incision intermarginale.

culo-cutanée, on relève celle-ci par glissement au-dessus de la lame postérieure à hauteur voulue; puis les deux lames sont fixées dans cette position par transfixion muco-cutanée (fig. 449).

Si la lame antérieure, détachée du tarse et de la conjonctive, a besoin d'être peu élevée, lors d'ectropion peu accentué, la cicatrisation ultérieure la renversera légèrement en dedans, en entropion compensateur de l'ectropion primitif, et cette lame formera un bourrelet suffisant pour contenir l'œil artificiel<sup>1</sup>.

Si, par suite du degré extrême de l'ectropion ou de l'insuffisance de la cavité conjonctivale, cette lame antérieure détachée du tarse a besoin d'être très élevée, elle pourrait provoquer, par retournement cicatriciel en ectropion, du trichiasis et mieux vaut lui donner une doublure de soutien ou la raccourcir. C'est l'objet du troisième temps.

**B. Troisième temps.** — *Relèvement en vanne avec lambeau autoplastique temporal formant doublure de soutien.* — Après exécution des deux premiers temps on taille un lambeau pris horizontalement dans la direction

1. TRUC, Nouvelle opération autoplastique de l'ectropion de la paupière inférieure consécutif à l'énucléation de l'œil. *Arch. d'ophtalm.*, 1897, p. 592.



des plis commissuraux et comprenant la peau et un peu de tissu cellulaire. Il est détaché du sommet externe jusqu'à sa base interne laissée adhérente,

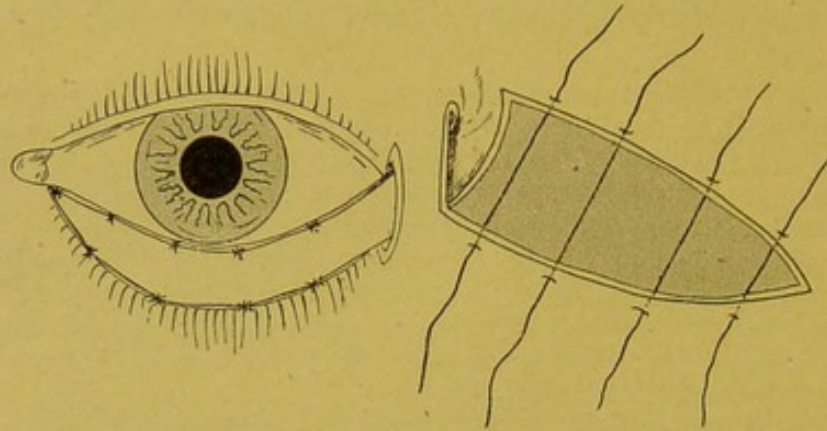


FIG. 450. — *Procédé en vanne avec lambeau autoplastique temporal (TRUC).*

puis on le fait passer sous un pont commissural de manière à l'appliquer contre la lame antérieure et il est suturé dans cette position (fig. 450).

C. *Relèvement en vanne et raccourcissement du bord palpébral.* — On exécute les deux premiers temps comme tout à l'heure mais l'incision intermarginale qui divise la paupière est prolongée à la tempe jusqu'au-dessus de la fente palpébrale.

La lame tarso-muqueuse est attirée en bas comme dans le procédé en vanne par des fils armés de deux aiguilles qui ressortent à la peau à un demi à 1 centimètre au-dessous du bord ciliaire.

Pour obtenir le raccourcissement palpébral, on excise à la tempe un

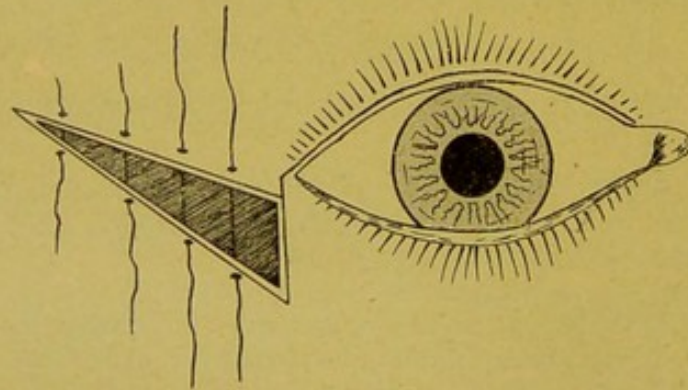


FIG. 451. — *Procédé en vanne avec raccourcissement du bord palpébral.*

lambeau de peau triangulaire (fig. 451) et on réunit ses bords par des sutures, comme dans les opérations de Szymanowski et de A. Terson, ce qui a pour résultat de relever le bord palpébral. On ménagera bien entendu le point lacrymal en faisant passer l'incision en dehors de lui.

#### B. — ECTROPION CICATRICIEL

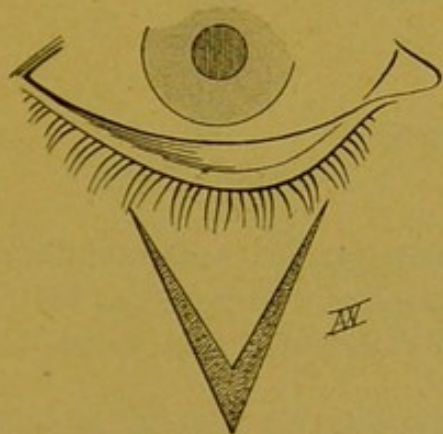
Si l'ectropion est léger, on peut se contenter des anciens procédés par glissement de Wharton Jones, d'Alphonse Guérin, de Dieffenbach



et autres auteurs dans lesquels on utilise plus ou moins le tissu de cicatrice. Il faut, pour réussir, deux conditions : la nutrition du tissu doit être bonne et la déviation palpébrale peu marquée.

Dans le cas contraire, à la suite de brûlures étendues ou de perte de substance résultant de l'ablation de tumeurs de voisinage (cancroïde des paupières ou de la région malaire), il faut faire un emprunt aux téguments voisins demeurés sains et recourir à des opérations plus complètes (*blépharoplastie*). Nous décrirons donc en même temps ces différents modes de blépharoplastie (v. p. 57 et suiv.) et étudierons ici les procédés d'autoplastie par glissement réservés aux ectropions peu accentués. Tous sont réservés à l'ectropion de la paupière inférieure.

**Procédé de Warthon Jones.** — La cicatrice est circonscrite par deux incisions en V ouvert en haut et le lambeau est disséqué (fig. 452).



Procédé de Wharton Jones.

FIG. 452. — Tracé des incisions.

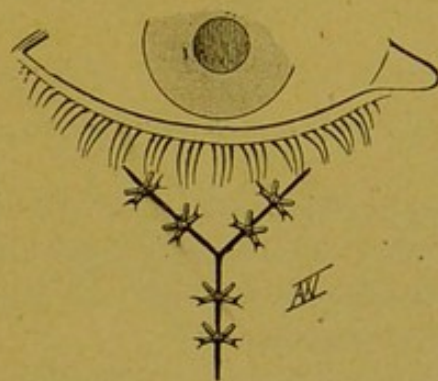
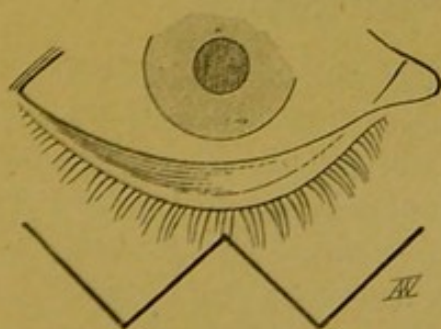


FIG. 453. — Résultat.

Les lèvres inférieures de la plaie sont affrontées très haut de manière à remonter le lambeau qui est suturé de chaque côté (fig. 452).

**Procédé en W d'A. Guérin.** — Si l'ectropion est assez marqué, on



Procédé d'Alphonse Guérin.

FIG. 454. — Tracé des incisions.

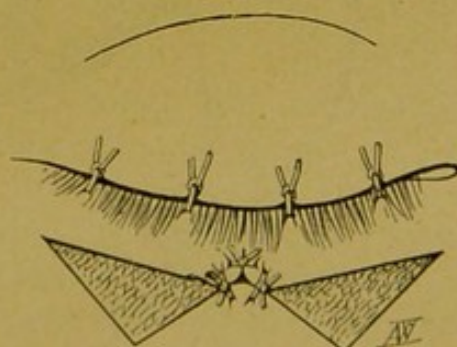


FIG. 455. — Résultat.

limite par une incision en W deux lambeaux triangulaires latéraux (fig. 454). Ils sont disséqués, réunis (fig. 455) et on laisse les deux



plaies se cicatriser par bourgeonnement, à moins qu'on n'ait recours à la greffe. Le procédé sera combiné à la tarsorrhaphie, afin d'empêcher la reproduction de l'ectropion.

Si la cicatrice est adhérente à l'os, elle est abrasée superficiellement, puis la peau saine environnante est mobilisée et suturée par-dessus.

**Procédé de Dieffenbach.** — Cet auteur circonscrit la cicatrice adhérente à l'os par trois incisions et l'extirpe, puis la base du triangle est prolongée obliquement de chaque côté par deux nou-

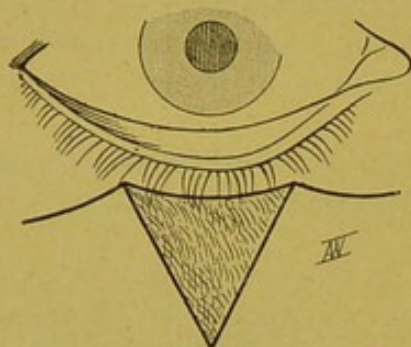


FIG. 456. — Tracé des incisions.

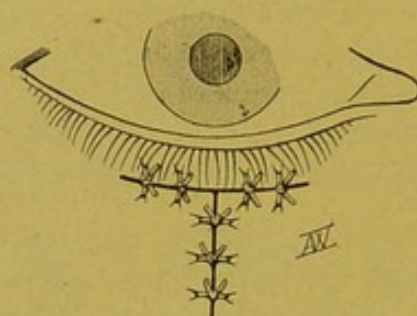


FIG. 457. — Résultat.

*Procédé de Dieffenbach.*

velles incisions (fig. 456). Les lambeaux latéraux sont mobilisés et suturés entre eux et à la peau de la paupière redressée (fig. 457).

**Procédé de Richet.** — Ce procédé s'adresse à l'ectropion de la commissure externe.

PREMIER TEMPS. — Incision concentrique ( $aa'$ ) afin de mobiliser

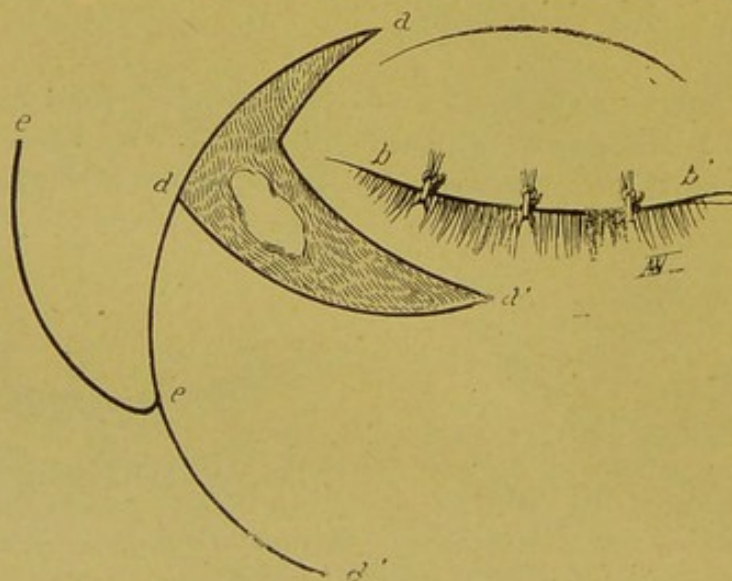


FIG. 458. — Procédé de Richet. Tracé des incisions.

la commissure externe et de la libérer de l'adhérence à l'os (fig. 458).

DEUXIÈME TEMPS. — Tarsorrhaphie après avivement du bord



libre des paupières ( $bb'$ ). Toute la surface autrefois adhérente est ainsi laissée à découvert et l'os est ruginé.

TROISIÈME TEMPS. — Du milieu du bord externe convexe de la surface cruentée on fait partir une seconde incision courbe ( $dd'$ ) aboutissant à la joue et du milieu de cette seconde incision une troisième également courbe ( $ee'$ ) remontant vers la queue du sourcil (fig. 458).

QUATRIÈME TEMPS. — Les deux lambeaux ainsi formés sont dissé-

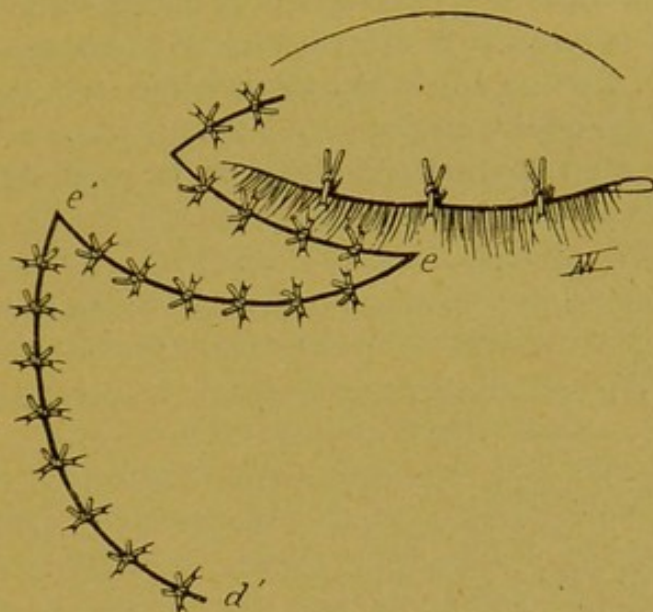


FIG. 459. — *Procédé de Richet. Résultat.*

qués, mobilisés, puis transposés et suturés dans cette position, l'inférieur devenant le supérieur et vice versa (fig. 459).

Les paupières sont maintenues fermées longtemps (un an à dix-huit mois en raison de la rétraction du tissu cicatriciel de nouvelle formation). Cet espace de temps peut être abrégé aujourd'hui grâce aux procédés de Thiersch et de Reverdin (v. plus loin).

### 3° PTOSIS

**Variétés et indications opératoires.** — Le ptosis est congénital ou acquis. La cause du premier est mal connue. Le second est dû à la paralysie de la branche de l'oculo-moteur qui innerve le releveur. Il est quelquefois d'origine traumatique<sup>1</sup>, plus souvent spontané et ses causes sont multiples (syphilis, tabes, artério-sclérose, etc.).

A l'inverse du ptosis congénital, souvent bilatéral, le ptosis acquis, d'ordinaire unilatéral, ne réclame aucune intervention. Car il est rare que la paralysie se limite au seul muscle releveur; elle intéresse en même temps d'autres muscles innervés par la troisième paire et si le traitement médical demeure impuissant, le relèvement chirur-

1. F. TERRIEN, Le ptosis d'origine traumatique. *Progrès médical*, 19 juillet 1902.



gical de la paupière n'aurait d'autre résultat que de mettre en évidence la diplopie, due à la paralysie des muscles oculaires. L'intervention ne pourrait être faite que dans un but esthétique si la vision était perdue du côté paralysé (atrophie optique par exemple).

Le ptosis congénital, au contraire, peut être opéré. Afin de préciser les indications et le résultat de l'opération, on commence par mesurer le degré du ptosis<sup>1</sup>.

Le traitement varie avec le degré et la nature du ptosis. Abstraction faite des moyens palliatifs (bandelettes agglutinatives, pinces spéciales, etc.), d'action éphémère, les procédés chirurgicaux peuvent être groupés sous quatre chefs :

1° Excision d'un lambeau ovalaire de la peau de la paupière, destiné à la raccourcir ;

1. MESURE DU PTOSIS : dans un procédé très simple on détermine avec le périmètre la limite maxima au-dessus du plan horizontal après laquelle la lecture devient impossible.

A l'état normal, si on s'oppose aux mouvements d'extension de la tête, le

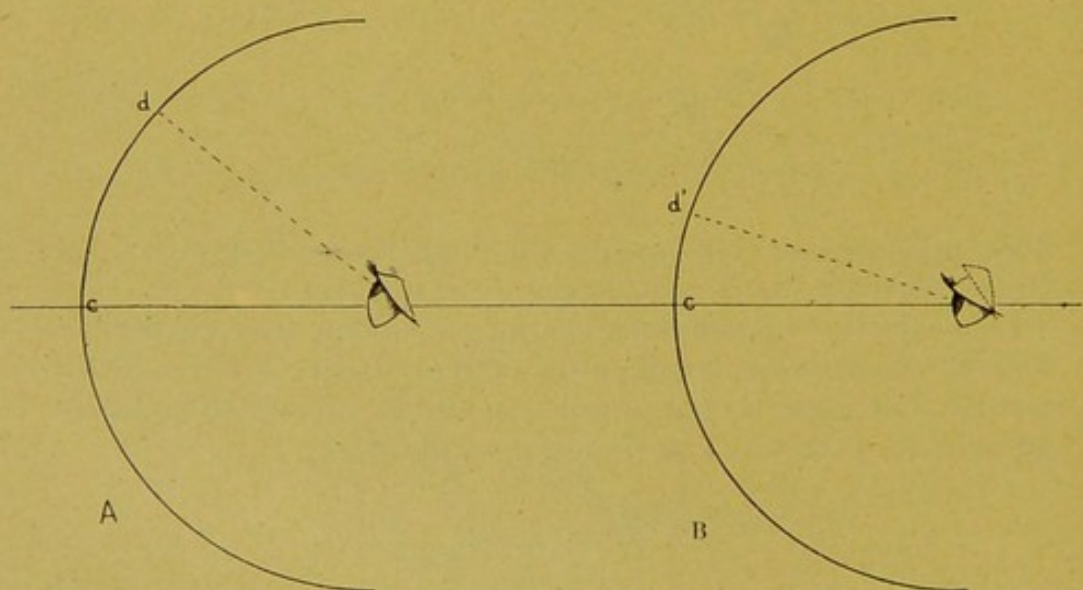


FIG. 460 et 461. — *Mesure du ptosis avec le périmètre.*

A gauche, en A. la paupière se relève normalement en même temps que le releveur. A droite, en B. la paupière ptosique ne suit pas le mouvement du globe et le sujet ne peut pas lire au delà du point d'.

sujet, dont le menton est placé sur le point d'appui peut lire jusqu'à 55° et 60° un groupe de lettres de dimensions moyennes portées sur un index promené de bas en haut sur l'arc du périmètre. Dans le ptosis la lecture peut être limitée à 15° et même à 10°.

Le procédé n'est applicable que si le droit supérieur n'est pas paralysé. Dans le cas contraire on se contenterait de mesurer avec le compas le diamètre vertical de la fente palpébrale.



- 2° Substitution au releveur du muscle occipito frontal ;
  - 3° Avancement du releveur ;
  - 4° Substitution au releveur du muscle droit supérieur.
- Certains de ces procédés peuvent se combiner.

#### 1° EXCISION D'UN LAMBEAU CUTANÉ

Le procédé était déjà employé au moyen âge et probablement même par les anciens Arabes. On résèque un lambeau cutané ovalaire sur toute la largeur de la paupière, et d'autant plus haut que l'on veut obtenir un effet plus considérable.

On se rendra compte approximativement de l'étendue de peau à réséquer en pinçant celle-ci horizontalement et en demandant au sujet de fermer l'œil. Il suffira qu'il y réussisse avec peine et que les paupières demeurent écartées d'un ou deux millimètres.

Sans doute il faut craindre de trop exciser mais la peau se relâche dans la suite et on regrettera souvent de n'avoir pas fait assez, ce qui toutefois vaut mieux que d'avoir à se reprocher le contraire, car il est alors facile d'y remédier en répétant l'intervention.

L'anesthésie locale suffit. Après injection sous-cutanée d'un à deux centimètres cubes de la solution de novocaïne à 2 p. 100 le long des deux lignes d'incision et attente suffisante, la paupière est tendue sur la plaque de métal et la peau est incisée: en bas, suivant une ligne courbe à concavité supérieure, distante à sa partie moyenne de 4 à 5 millimètres du bord libre. Cette incision inférieure rejoint une incision supérieure à concavité inférieure et distante de la première de 6, 8, 10 millimètres. Le lambeau cutané ainsi délimité est excisé et les lèvres de la plaie soigneusement rapprochées par 3 à 4 points de suture. Un pansement à l'adhésol suffit.

La méthode est infidèle: la peau, extensible se relâche par la suite. Elle ne serait employée que dans les ptoses cutanées ou faiblement paralytiques, jamais dans le ptosis congénital où la paupière ptosique est déjà plus courte que la congénère.

Afin d'obtenir un effet plus considérable on peut exciser une portion du muscle orbiculaire, ou même un fragment du tarse et l'opération ainsi combinée a été régularisée par Gillet de Grandmont.

**Procédé de Gillet de Grandmont.** — Incision de la peau à 4 ou 6 millimètres du bord libre et parallèlement à lui sur une longueur de 2 centimètres et demi environ.

Les deux lèvres sont disséquées et le muscle orbiculaire excisé dans la partie correspondante, de manière à mettre à nu la presque totalité du tarse, depuis le bord ciliaire jusqu'à son bord supérieur. Le tarse est incisé à 2 ou 4 millimètres du bord libre, sur toute la largeur de l'incision cutanée.

On fait alors au-dessus de la première une seconde incision curviligne à



concavité inférieure, dont les extrémités rejoignent celles de la première et circonscrivent un lambeau dont la hauteur à sa partie moyenne correspondra à peu près à la valeur du ptosis.

Le lambeau est excisé et avec lui les tissus qu'il comprend dont une partie est toujours le tarse et l'autre le muscle orbito-palpébral. Puis le lambeau supérieur ou orbito-palpébral est suturé par trois points avec le lambeau inférieur ou tarsal, sans toucher à la peau <sup>1</sup>.

## 2° SUBSTITUTION AU RELEVEUR DU MUSCLE OCCIPITO-FRONTAL

L'idée très ingénieuse de suppléer au releveur déficient par le muscle occipito-frontal revient à Hunt <sup>2</sup> et différents moyens ont été proposés pour la réaliser. Les uns relient la paupière au sourcil par des sutures sous-cutanées (sutures de Dransart), les autres par l'anastomose de la peau palpébrale elle-même, remontée jusqu'au sourcil (procédé de Panas), ou mieux encore par la greffe du tendon du releveur sur le muscle frontal (procédé d'Angelucci).

**Sutures.** — Les sutures, comme tous les procédés de cet ordre, n'ont qu'un résultat temporaire. La greffe de peau proposée par Panas, beaucoup plus chirurgicale, laisse une cicatrice visible et doit être abandonnée au profit de la greffe du releveur. Mais bien entendu le procédé ne sera applicable que si le muscle frontal lui-même n'est pas paralysé (paralysie faciale).

**Sutures après incision cutanée** (Dransart). — La peau est incisée le long du bord supérieur du tarse puis disséquée jusque sous le muscle sourcilier, de façon à mettre à nu la partie supérieure du muscle orbiculaire.

On traverse alors, avec une anse de fil de catgut munie d'une aiguille à chaque extrémité, le bord supérieur du tarse à sa partie moyenne, de sa face superficielle vers sa face profonde; puis les aiguilles sont dirigées vers le muscle sourcilier et ressortent en plein sourcil. On a soin de les faire cheminer sous une épaisseur suffisante de fibres musculaires et de tissu cellulaire, afin qu'il s'établisse par la suite tout le long des fils des trajets cicatriciels constituant comme autant de tendons qui permettront au muscle occipito-frontal d'agir directement sur la paupière.

Deux autres fils suivent le même trajet, à droite et à gauche du fil médian et à une distance de 6 à 8 millimètres. Ils sont bien serrés, coupés à ras et finalement on laisse retomber le lambeau de peau disséqué qui reprend naturellement sa place.

**Sutures sans incision cutanée.** — Plus simplement, mais peut-être moins sûrement, on obtient le même résultat au moyen de simples sutures.

Une aiguille d'un fil doublement armé pénètre au-dessus du sourcil, glisse sous la peau et vient ressortir au bord libre de la paupière. La seconde aiguille parcourt le même trajet à 2 ou 3 millimètres de distance (fig. 462).

1. GILLET DE GRANDMONT, *Soc. fr. d'ophtalm.*, 1891, p. 80.

2. HUNT, *London méd. gaz.*, 1890, VII, p. 361.

3. DRANSART, *Bulletin méd. du nord de la France*, juin 1880.



et les deux chefs de chaque anse de fil sont noués et serrés sur un petit rouleau de gaze. On place ainsi deux ou trois sutures.

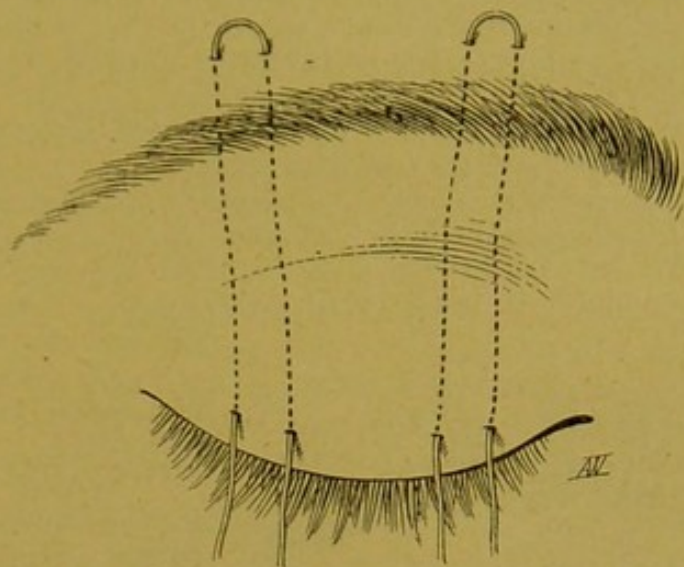


FIG. 462. — Opération du ptosis.

Les nœuds sont resserrés tous les 4 ou 5 jours et finissent par couper la peau, créant un trajet cicatriciel qui relève la paupière.

**Sutures après résection cutanée** (de Wecker et Masselon). — Afin de supprimer le bourrelet cutané, toujours disgracieux résultant de la suture, on résèque d'abord un lambeau ovalaire, comprenant la peau et le muscle orbiculaire (fig. 463). Puis les aiguilles, introduites de bas en haut, à 4 millimètres du bord palpébral, cheminent verticalement sous la peau de la pau-

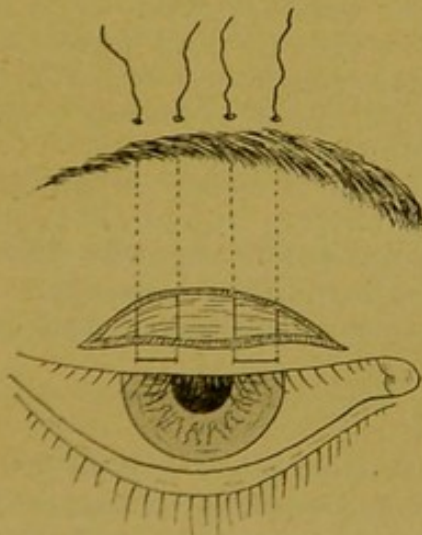


FIG. 463. — Ptosis. Suture après résection cutanée. Placement des fils.

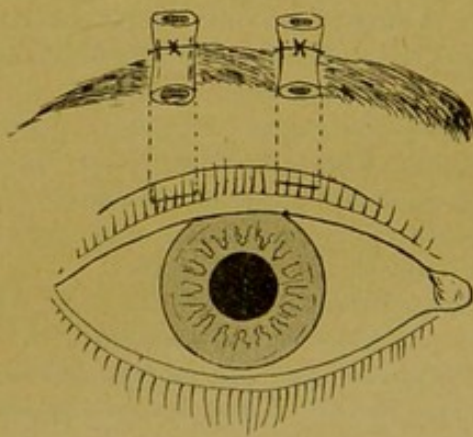


FIG. 464. — Ptosis. Suture après résection cutanée. Résultat.

pière, en avant du tarse, pour ressortir au-dessus du sourcil après avoir traversé profondément les fibres du muscle frontal (fig. 463).

Les fils, modérément serrés sur un petit rouleau de gaze, sont resserrés ou desserrés tous les trois ou quatre jours suivant l'effet obtenu (fig. 464).



**Procédé de Panas. Anastomose palpébro-frontale<sup>1</sup>.** — Panas, au lieu de relier la paupière au muscle frontal par des fils et de chercher à créer des tendons artificiels de tissu cicatriciel entre elle et le front, imagina un procédé plus chirurgical. Il réunit directement la peau de la paupière à celle du front et le tarse au muscle frontal lui-même, véritable blépharoplexie (A. Terson).

L'opération comprend trois temps. L'anesthésie locale par injection sous-cutanée suffit. Le sourcil aura été rasé au préalable.

**1<sup>o</sup> TAILLE D'UN LAMBEAU PÉDICULÉ.** — La paupière étant bien tendue sur la plaque, on fait une première incision horizontale sur le pli orbito-palpébral supérieur, et des extrémités de celle-ci partent deux incisions divergentes. Le lambeau trapézoïde ainsi formé, comprenant la peau et l'orbiculaire, est

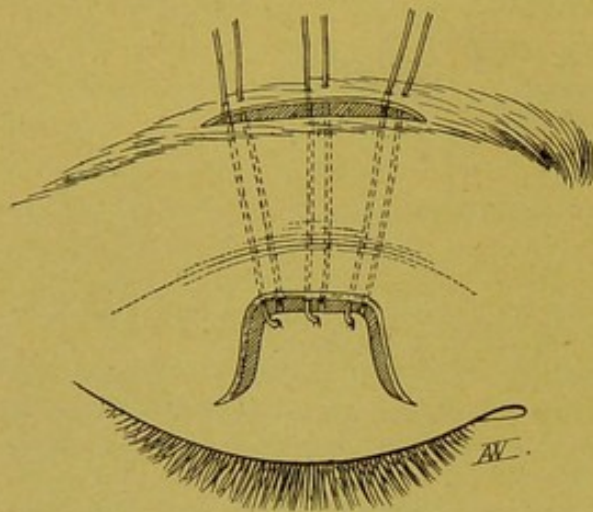


FIG. 465. — Opération du ptosis. Procédé de Panas.

disséqué de haut en bas et le squelette fibreux de la paupière est mis à nu (fig. 463).

**2<sup>o</sup> INCISION SEMI-CIRCULAIRE** le long du bord supérieur du sourcil, intéressant la peau et la couche musculaire, et située en regard de la première incision. Saisissant avec une pince le pont cutané ainsi délimité, on le mobilise par transfixion à l'aide du bistouri passé au-dessous et rejoignant les deux incisions.

**3<sup>o</sup> SUTURES.** — Deux ou trois fils armés de deux aiguilles sont passés au

sommet du lambeau pédiculé. Une pince est introduite fermée sous le pont cutané et saisit les deux chefs de chaque fil qui glissent au-dessous et entraînent le lambeau jusqu'à la boutonnière frontale où il est suturé.

Si l'effet obtenu est insuffisant, il suffit d'exciser le sommet du lambeau dans l'étendue jugée nécessaire avant de le suturer. Si au contraire l'effet obtenu est trop considérable, on fixe le pédicule en un point moins élevé.

Afin de diminuer le plissement de la peau et de rendre la cicatrice moins visible on excisera, à la fin de l'opération, les deux replis latéraux dont on suture ensuite les deux lèvres.

L'inconvénient de la méthode est de laisser une cicatrice apparente qu'on évitera par le procédé d'Angelucci.

**Anastomose par languettes latérales.** — C'est un dérivé de la méthode de Panas. Au lieu d'une large languette médiane, on taille deux languettes latérales qui, après un trajet sous-cutané sont fixées comme précédemment au muscle frontal et à la peau du front. Le pli palpébral normal qu'on observe dans l'élévation du regard, résultant du glissement de la peau de la paupière sur le tarse, est moins effacé qu'avec la languette médiane de Panas et le résultat esthétique un peu meilleur.

**1<sup>o</sup>** La paupière étant soulevée sur la plaque, deux incisions longitudinales, parallèles au bord libre, intéressent la peau et l'orbiculaire.

1. PANAS, *Arch. d'ophthalm.*, 1886, VI, p. 1.



L'inférieure est distante de 6 millimètres environ du bord palpébral ; la supérieure, légèrement plus longue à chaque extrémité, est située à 6 millimètres au-dessus de la première ; une incision médiane verticale réunit ces deux incisions.

2° Les deux lambeaux cutanés rectangulaires ainsi délimités sont disséqués, libérés du tarse, détachés jusqu'à leur pédicule externe et momentanément abandonnés.

3° Un bistouri est introduit sous la peau de la paupière à l'une des extrémités de la lèvre supérieure de la plaie et vient ressortir à l'émergence du sourcil. Un trajet sous-cutané semblable est formé à l'autre extrémité.

4° Un fil armé de deux aiguilles est placé au sommet de chacune des languettes, les aiguilles pénétrant de la face cruentée du lambeau vers la face cutanée, de telle manière que l'anse du fil repose sur la face cruentée. Puis on fait passer respectivement les deux aiguilles de chaque languette sous le pont cutané correspondant, et chacune d'elle est suturée à la lèvre sourcilière.

La paupière se trouve relevée. Il se forme un sillon cutané qui cache la perte de substance et il n'est même pas nécessaire de suturer celle-ci. Un pansement est appliqué et on peut se contenter de simples bandelettes de gaze stérilisée recouverte d'adhésol.

Les sutures sont enlevées du sixième au huitième jour, pas trop tôt afin d'éviter le relâchement. On cherchera à obtenir aussitôt après l'opération un léger degré de lagophtalmos qui disparaît quelques jours après.

PROCÉDÉ DE POULARD. — Poulard prend également deux languettes latérales taillées à la partie médiane de la paupière supérieure devant le tarse. Il les dissèque, les laissant adhérentes au tarse à leur terminaison inférieure, tandis qu'il va fixer comme tout à l'heure leur extrémité supérieure au muscle frontal après trajet sous-cutané <sup>1</sup>.

La supériorité du procédé sur les autres à relèvement cutané réside dans l'enfouissement total des languettes cutanées qui sont entièrement séparées de la peau voisine, et dans la suture de la plaie cutanée au-devant d'elles. Mais on peut se demander, comme pour tous ces procédés cutanés, si les bandelettes de peau, très extensibles, ne se relâchent pas dans la suite et si la correction se maintient.

### *Procédé d'Angelucci. Anastomose du releveur et du frontal.*

— C'est une sorte d'opération de Panas sous-cutanée ; la peau de la paupière est remplacée par le tendon du releveur qui, après avoir été isolé, est raccourci et suturé au muscle occipito-frontal. Là encore l'anesthésie locale combinée à l'anesthésie régionale suffit.

**Technique.** — PREMIER TEMPS. — *Incision de la peau.* — A 2 ou 4 millimètres au-dessous du bord supérieur du sourcil, suivant une ligne courbe longue à peu près de 2 centimètres et demi, la peau est disséquée en descendant jusqu'au bord supérieur du tarse.

DEUXIÈME TEMPS. — *Découverte du releveur.* — A 2 ou 3 millimètres au-dessus de ce bord, on coupe suivant une ligne horizontale les fibres du muscle orbiculaire et on met à nu le tendon du muscle

1. POULARD, *Soc. d'ophtalm. de Paris*, 19 juin 1920.



releveur. Il est chargé sur un crochet à strabisme, puis sectionné à 4 millimètres au-dessus du bord supérieur du tarse (fig. 466).

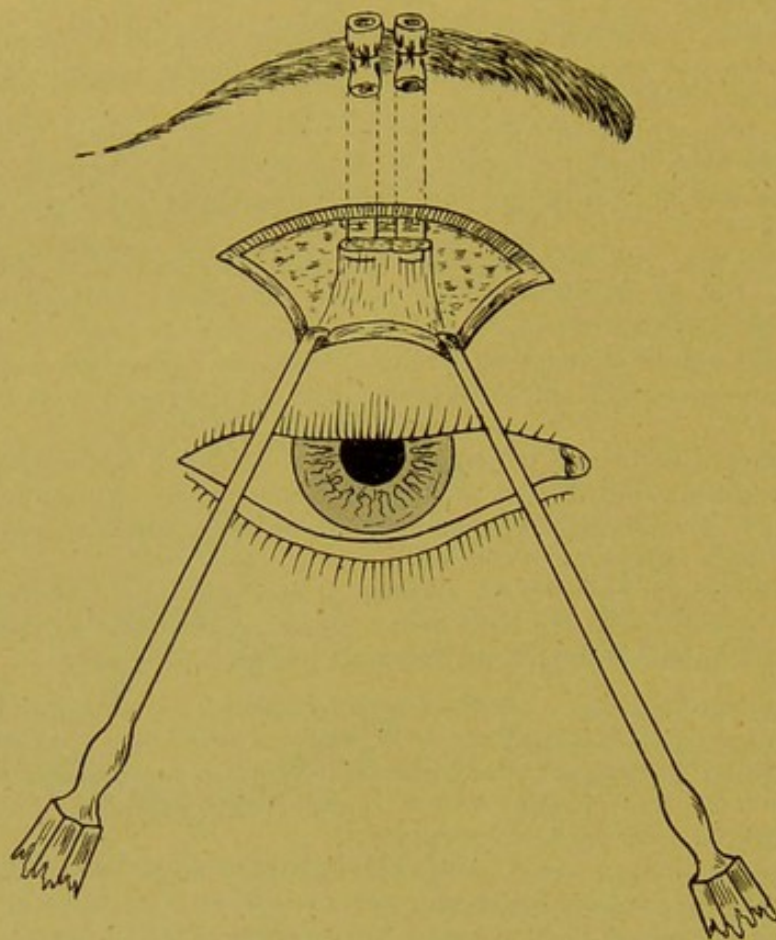


FIG. 466. — Opération d'Angelucci. Suture du releveur au muscle frontal.

TROISIÈME TEMPS. — *Sutures.* — Le tendon est traversé d'avant en arrière par deux anses de fil qui sont nouées à sa face postérieure. Le périoste, séparé des masses musculaires, est traversé avec les quatre aiguilles, qui sortent à 2 ou 3 millimètres au-dessus du sourcil.

Les deux anses seront enfin serrées de manière que la paupière supérieure laisse à découvert la pupille. Les lèvres de la plaie cutanée se trouvent suffisamment rapprochées. Toutefois, on peut placer deux ou trois points de sutures intéressant seulement la peau.

Si celle-ci est trop abondante, on en excisera un petit lambeau. Au bout de vingt-quatre heures, on peut modifier la situation de la paupière en serrant ou en relâchant la suture. Enfin celle-ci est définitivement fixée en remplaçant le nœud de cravate par un double nœud.

Quand le releveur n'est pas totalement paralysé, on peut utiliser



sa fonction restante en suturant le bout central de son tendon au bord supérieur du tarse <sup>1</sup>.

Un petit effort de la part du muscle frontal et un léger soulèvement du sourcil suffisent à l'ouverture normale de la paupière. L'action de l'orbiculaire, un peu plus puissant, arrive à fermer complètement la fente palpébrale, même pendant le sommeil.

L'élévation de la paupière corrigée ne s'exerce pas suivant une ligne verticale, mais en même temps en haut et en arrière, suivant un parcours représentant la fonction normale. Ce résultat est dû à plusieurs facteurs : le tendon transplanté va se fixer assez en arrière, noué comme il l'est sur la face postérieure des muscles du sourcil, et en outre ce tendon étant attaché aussi à la surface antérieure du tarse, la traction sur ce dernier portera la paupière en même temps en arrière.

Le procédé mérite d'être recommandé.

**Procédé de Sourdille.** — Sourdille a modifié le procédé d'Angelucci de façon à pouvoir conserver le sillon orbito-palpébral, si nécessaire à l'esthétique du visage. Au lieu de prendre le releveur à son insertion tarsienne, il va le chercher dans l'orbite, devant le septum orbitale.

**Technique.** — La région orbito-frontale rasée, on fait dans le sourcil une incision courbe de 2 centimètres et demi de longueur, le sommet de la courbe atteignant le bord supérieur du sourcil ; ses deux extrémités dépassent de 1 à 2 millimètres le bord inférieur.

On incise la peau, l'orbiculaire, la couche conjonctive sous-musculaire jusqu'au périoste. On dissèque le volet musculo-cutané de façon à mettre à nu le ligament large des paupières, septum orbitale. Puis on sectionne celui-ci à son insertion orbitaire sur une longueur de 1 centimètre et demi à 2 centimètres. Le premier organe qu'on rencontre alors, à part quelques lobules graisseux, est le releveur qu'on charge sur un crochet. Avec deux fils armés de deux aiguilles on le saisit par une suture en X, puis le tendon est sectionné.

Enfin, à l'aide de quelques coups de bistouri, on creuse une logette entre le périoste et le muscle frontal et on y conduit les quatre aiguilles qui vont sortir deux par deux sur la peau du front, à 3 ou 4 millimètres de la lèvre supérieure de l'incision. Les chefs de chaque fil sont noués sur un drain et on serre jusqu'à ce que la paupière découvre la pupille. On relève enfin le lambeau et on ferme l'incision par des points de suture. Les fils peuvent être serrés ou desserrés les jours suivants selon la nécessité ; on les retire le septième ou huitième jour (SOURDILLE, *Clin. ophtalm.*, 10 mars 1903).

### 3° AVANCEMENT DU RELEVEUR

La méthode, très ingénieuse, convient aux faibles degrés de ptosis et aux cas où le releveur n'est pas complètement paralysé mais seulement relâché, ce dont on s'assurera en demandant au sujet de chercher à relever la paupière, tandis qu'avec le pouce on appuie fortement sur la partie moyenne du sourcil afin d'empêcher la sup-

1. ANGELUCCI, XIII<sup>e</sup> Congrès internat. de méd. et de chirurg. Section d'ophtalm., Paris, 2-9 août 1900.



pléance du muscle frontal. S'il n'y a aucune ébauche d'élévation c'est que le releveur est entièrement paralysé; l'avancement ne donnera alors aucun résultat.

**Procédé de de Lapersonne.** — La paupière étant bien tendue sur la plaque de métal, à 4 ou 5 millimètres au-dessus du bord libre et parallèlement à ce bord on fait une longue incision comprenant la peau et l'orbiculaire. Cette incision met largement à nu le tarse avec son ligament suspenseur, par conséquent le tendon du releveur.

Deux petites incisions verticales, de chaque côté du tendon et

allant jusqu'à la conjonctive, permettent d'introduire un crochet à strabisme qui charge le releveur et l'attire légèrement en avant sans essayer de le séparer du ligament suspenseur et des autres parties profondes de la paupière (fig. 467).

Au-dessus de ce crochet, à une distance variable suivant l'effet à obtenir, on fait passer un fil à double aiguille dans la partie interne du tendon et de dehors en dedans. L'aiguille, très courte, prend le muscle transversalement dans toute son épaisseur. Un second fil est placé à la même hauteur, de dedans en dehors, dans

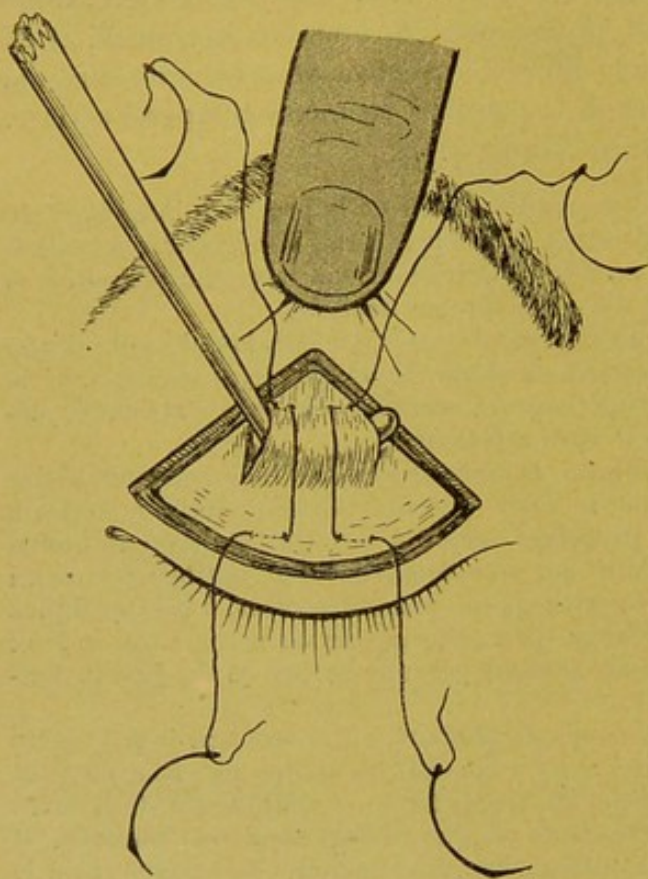


FIG. 467. — Avancement du releveur. Procédé de DE LAPERSONNE.

la partie externe du tendon. Le muscle est sectionné près du bord supérieur du tarse, et même on en résèque une portion s'il y a lieu.

Le fil interne est passé transversalement de dehors en dedans dans le tarse, à 2 ou 3 millimètres du bord de la paupière; le fil externe est passé de dedans en dehors. Il suffit de serrer les fils pour étaler le tendon et l'appliquer solidement à la face antérieure du tarse où il se greffe<sup>1</sup>.

1. DE LAPERSONNE, *Arch. d'ophtalm.*, 1903, p. 497.



L'orbiculaire et la peau retombent naturellement et on pourrait n'y point mettre de suture. Mieux vaut cependant le faire après avoir réséqué un lambeau cutané comprenant la peau et le muscle, afin d'affaiblir un peu l'orbiculaire. Les fils profonds sont retirés vers le septième jour.

#### 4\* SUBSTITUTION AU RELEVEUR DU MUSCLE DROIT SUPÉRIEUR

A l'inverse des opérations précédentes qui toutes s'adressent plus

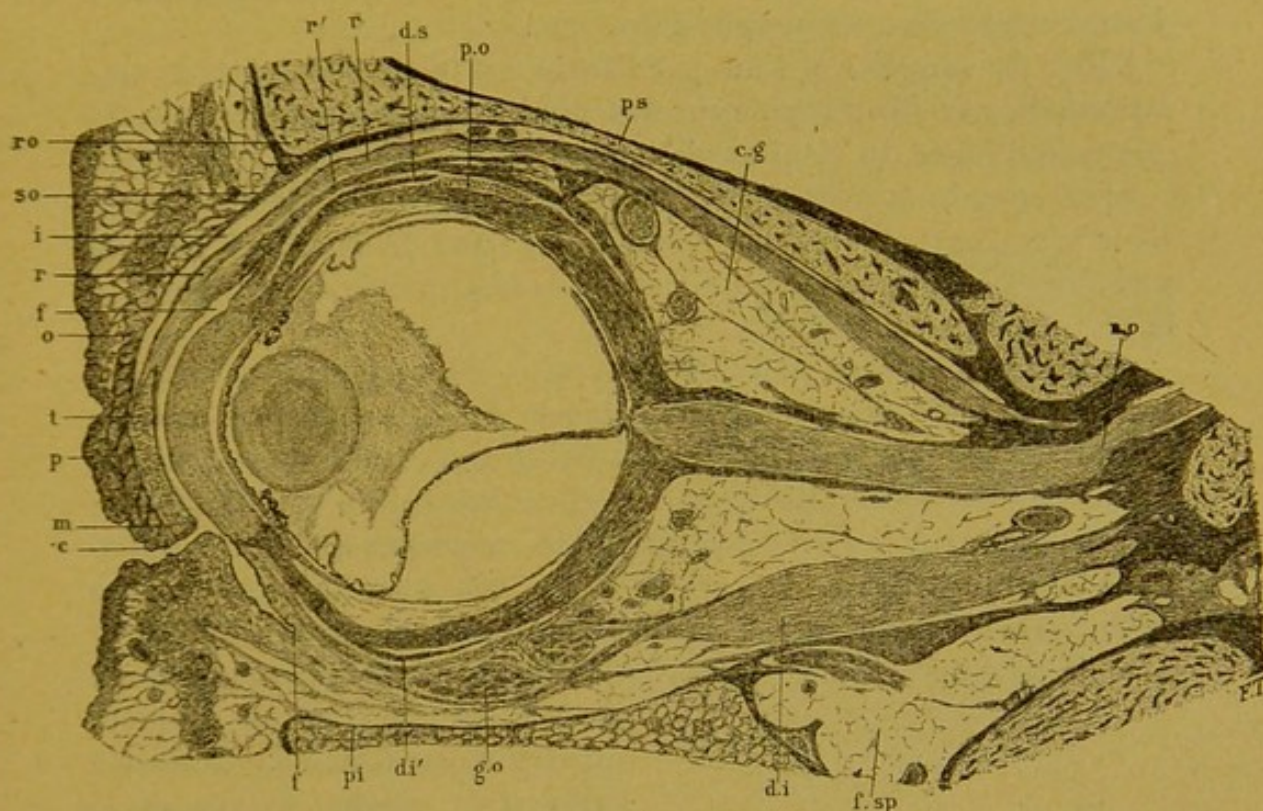


FIG. 468. — Coupe verticale et antéro-postérieure de l'orbite. Œil d'enfant. (Préparation de M. ROCHON-DUVIGNEAUD) Gross. 3 D. environ.

Rapports des muscles droit supérieur et releveur de la paupière. — *d. s.* Muscle droit supérieur venant s'attacher à 6 ou 7 millimètres du limbe, sur la sclérotique, plus mince à ce niveau. Notre dessin montre la partie seulement antérieure du muscle, le reste n'a pas été figuré. *r.* Muscle releveur, qui, parti du fond de l'orbite, glisse à la face profonde de sa paroi supérieure et va s'attacher sur le tarse (*t*), tandis que le feuillet inférieur de sa capsule va se fixer au sommet du cul-de-sac supérieur de la conjonctive et former son ligament suspenseur.

Le droit supérieur s'avance, on le voit, beaucoup moins loin que le releveur ; l'écart entre les deux insertions est de près de 2 centimètres.

ou moins au muscle orbito-frontal lors d'insuffisance du releveur, Motais<sup>1</sup>, puis Parinaud<sup>2</sup> ont eu l'idée de substituer à l'action de ce

1. MOTAIS, Opération du ptosis par la greffe tarsienne d'une languette du tendon du muscle droit supérieur. *Soc. fr. d'ophtalm.*, mai 1897, et *Ann. d'oculistique*, juillet 1897.

2. PARINAUD, *Soc. d'ophtalm.*, juillet 1897, et *Ann. d'oculistique*, juillet 1897.



dernier muscle celle plus active et plus naturelle du droit supérieur.

La figure 468 montre les rapports anatomiques entre les deux muscles : partis du fond de l'orbite et suivant un trajet identique, tous deux se moulent sur le globe ; en arrière, ils ne sont séparés que par un tissu cellulaire très lâche et en avant par les deux faces palpébrale et bulbaire du cul-de-sac conjonctival doublées d'une mince couche de tissu cellulaire. Le droit supérieur ne se contracte jamais sans entraîner le releveur : il y a entre les deux muscles communauté d'origine, de direction et d'enveloppes aponévrotiques, même source d'innervation et synergie physiologique.

L'idée de suppléer à l'un par l'autre est donc séduisante et très rationnelle, car elle s'appuie sur des données physiologiques et seule elle peut donner un résultat réellement dynamique.

Bien entendu la méthode ne peut s'appliquer que si le droit supérieur n'est pas paralysé en même temps que le releveur. Elle ne pourrait donc trouver son indication dans la paralysie complète de la troisième paire.

**Procédé de Motais.** — INSTRUMENTS. — Pincés à griffes et à arrêt, écarteur à main, deux crochets ériges, deux crochets à strabisme et un fil de soie portant à chaque extrémité une aiguille courbe enfilée.

L'anesthésie locale peut suffire chez les sujets raisonnables ; en raison de la délicatesse de l'opération on la fera avec soin : instillations de chlorhydrate de cocaïne à 4 p. 100, puis injection le long de la paupière supérieure à 10 ou 12 millimètres du bord libre et sous la conjonctive à la partie profonde du droit supérieure de la

novocaïne à 2 p. 100. La paupière supérieure est fortement relevée à l'aide d'un crochet érige et le globe attiré en bas.

**PREMIER TEMPS.** — *Incision de la conjonctive et saisie du tendon.* — Le cul-de-sac supérieur ainsi largement déplié de telle manière que la conjonctive bulbaire se continue directement et sur le même plan avec celle de la paupière renversée, on pratique une première incision transversale large de 10 à 12 millimètres et située à 8 ou 10 millimètres du limbe. Puis on fait une deuxième incision verticale étendue

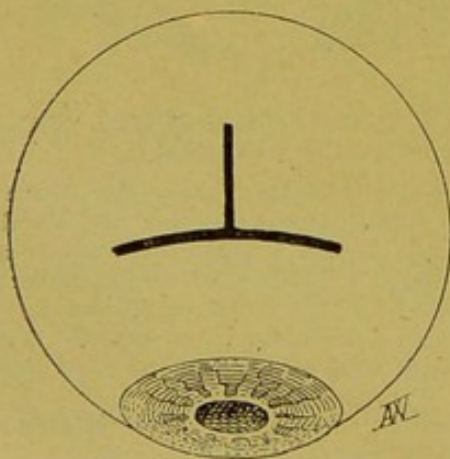


FIG. 469. — *Procédé de Motais.*

L'œil est fortement attiré en bas et la conjonctive bulbaire est incisée.

du milieu de la première au bord supérieur du tarse (fig. 469). Les deux lambeaux conjonctivaux sont disséqués ; le tendon du droit supérieur est mis à nu, dénudé et chargé sur un crochet.



DEUXIÈME TEMPS. — *Taille de la languette musculaire médiane.* — Saisissant alors la partie médiane du tendon avec une pince à griffes à 2 ou 3 millimètres de son insertion, on la sectionne transversalement sur une longueur de 3 millimètres et demi. Puis, des deux extrémités de cette incision transversale on fait partir une incision verticale remontant à 10 millimètres de long du tendon. On obtient ainsi une languette tendineuse médiane de 3 millimètres de large sur 10 millimètres de long.

TROISIÈME TEMPS. — *Avancement de la languette musculaire et suture.* — C'est cette languette qu'il faut maintenant aller insérer sur le tarse. Pour cela, elle est saisie par son extrémité libre avec une pince à larges mors et bien étalée. Puis, avec un fil doublement armé on la perfore de sa face supérieure vers sa face inférieure à 3 millimètres de son extrémité libre et à un demi-millimètre du bord et on répète la même manœuvre avec la seconde aiguille du même fil pour l'autre bord (fig. 470), de telle sorte que l'anse du fil repose sur la face supérieure de la languette.

Après avoir retiré la pince et abandonné la languette comprise dans l'anse du fil, on fait avec les ciseaux une boutonnière, immédiatement au-dessus du tarse, à travers l'insertion du tendon du releveur, et on débride par petits coups la face palpébrale du tarse sur une étendue de 5 à 6 millimètres. Ceci fait, reprendre successivement chacune des deux aiguilles courbes qu'on a déjà passées dans la languette tendineuse. Introduire ces aiguilles dans la boutonnière sustarsienne, traverser le tarse de sa face palpébrale à sa face muqueuse à 2 millimètres du bord supérieur, de manière que les aiguilles ressortent à la face muqueuse et soient écartées de 2 millimètres. La traction des fils attire la languette qui s'engage dans la boutonnière sustarsienne, et les fils sont noués sur la muqueuse du tarse.

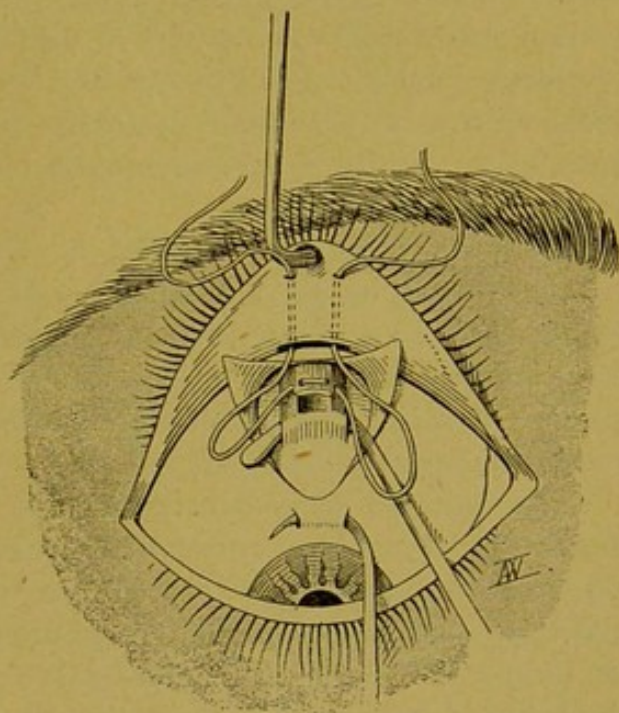


FIG. 470. — *Procédé de Motais.*

Dans le tendon du droit supérieur mis à nu et chargé sur le crochet on a découpé une languette médiane rectangulaire. Celle-ci est prise dans une anse de fil et va être attirée en avant dans l'épaisseur de la paupière supérieure préalablement dédoublée.



La face profonde du droit supérieur est ainsi en contact avec la face cutanée du tarse, et la paupière se trouve relevée. La conjonctive est suturée et les fils sont enlevés le huitième jour.

**Modifications de détail.** — Apportées à l'opération par Motais lui-même ou par ceux qui ont appliqué cette méthode, elles ont pour but de faciliter ou de rendre plus sûr le résultat opératoire.

a) Si on est gêné par le sang, après avoir chargé le tendon, on instillera quelques gouttes de la solution de chlorhydrate d'adrénaline à 2 p. 100.

b) Une fois le tendon chargé, au lieu d'en isoler une languette médiane, mieux vaut laisser une moitié insérée et désinsérer l'autre. Le tendon est chargé et bien séparé de la surface du globe sur une longueur d'à peu près un centimètre, jusqu'à la naissance des fibres musculaires, car le tendon du droit supérieur mesure 8 à 9 millimètres de long. Cette petite manœuvre facilite l'isolement de la languette latérale à désinsérer.

Puis avec un second crochet à strabisme ou avec les ciseaux courbes introduits derrière le tendon, depuis son bord externe (si l'on opère sur l'œil gauche) jusqu'à sa partie moyenne, on le perfore d'arrière en avant en son milieu, de manière à le diviser exactement en deux moitiés. La direction longitudinale des fibres tendineuses rend cette opération très facile.

c) La languette latérale externe étant bien isolée, on passe les fils avant de la désinsérer, afin d'éviter qu'elle se rétracte ou s'enroule<sup>1</sup>. On se servira d'un fil de 15 à 20 centimètres de long, enfilé d'une aiguille à chaque extrémité. Le premier crochet restant au-dessous de la moitié interne du tendon (s'il s'agit de l'œil gauche) attire l'œil en bas, tandis que le second est placé à quelques millimètres du premier, au-dessous de la languette externe (p. 471). On passe aux bords de la languette externe les deux aiguilles, de manière à la comprendre dans une anse de fil et, pour éviter que le fil ne la déchire, on fera une petite ligature transversale à son extrémité avec le catgut très fin ou le tendon de renne 00. Cette suture au catgut est très importante; elle est, croyons-nous, une condition indispensable de succès. Puis la languette est sectionnée à son insertion latérale.

d) Les ciseaux légèrement courbes sont introduits, fermés, par l'incision transversale supérieure faite au bord supérieur du tarse. Ils passent entre la face antérieure de ce dernier et la peau de la paupière, et le tarse est bien décollé jusqu'à son bord libre.

On fait alors glisser dans la cavité ainsi formée les deux aiguilles entre le tarse et la peau; elles viennent ressortir non par la conjonctive

1. MARQUEZ, Arch. d'ophtalm., 1915, p. 624.



où le nœud est capable de produire des ulcérations cornéennes, mais par la peau, *tout près du bord libre*.

e) Les fils sont noués sur un petit rouleau de gaze et serrés jusqu'à relèvement suffisant de la paupière. Les chefs seront *coupés loin du nœud*, afin de pouvoir serrer ou relâcher celui-ci les jours suivants

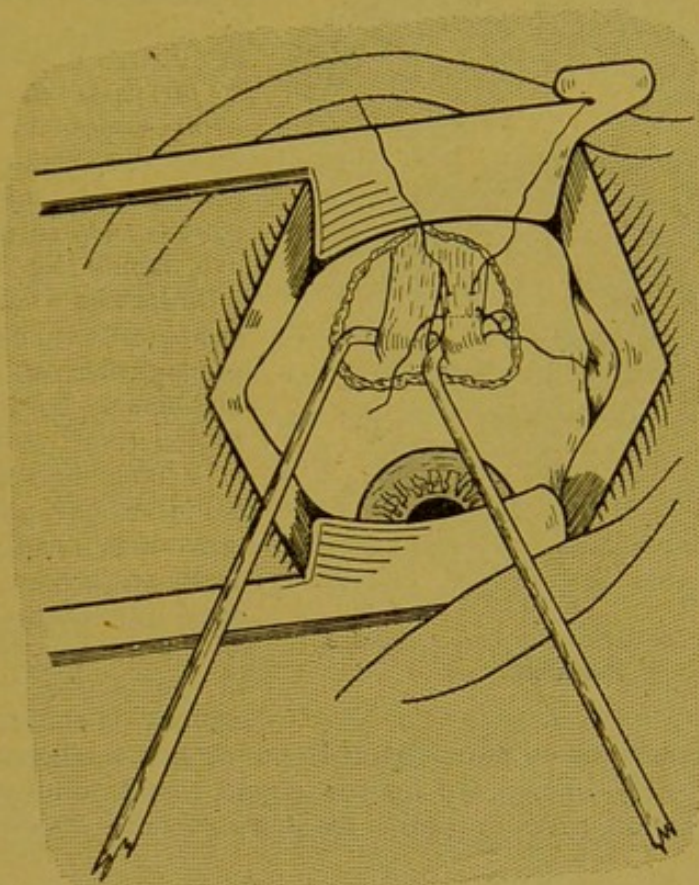


FIG. 471. — *Procédé de Molais.*

Section d'une languette latérale au lieu d'une languette médiane. On a placé au-dessous de l'anse de fil un catgut qui, une fois serré, empêchera les fils de couper et assurera le succès de l'intervention.

d'après le résultat obtenu. La cornée, insuffisamment recouverte au début, sera soigneusement surveillée. On ne craindra pas, ici plus encore peut-être que dans toutes les opérations de ptosis, de mettre beaucoup de pommade iodoformée faible ou de vaseline stérilisée dans le cul-de-sac conjonctival avant d'appliquer le pansement, formé tout d'abord d'une rondelle de tulle gras, puis de rondelles de gaze stérilisée.

**Procédé de Parinaud.** — Le procédé est basé sur le même principe; mais il laisse intact le tendon du droit supérieur. L'opération consiste à passer une anse de fil sous le muscle droit supérieur mis à nu et à faire sortir les extrémités du fil au niveau des cils, l'aiguille glissant entre le tarse et la peau. L'anesthésie locale suffit.



**PREMIER TEMPS. — INCISION DE LA CONJONCTIVE.** — Le globe étant fortement abaissé, la paupière supérieure est retournée; on saisit avec la pince le bord supérieur du tarse et on pratique, parallèlement à ce bord une incision de 12 à 15 millimètres.

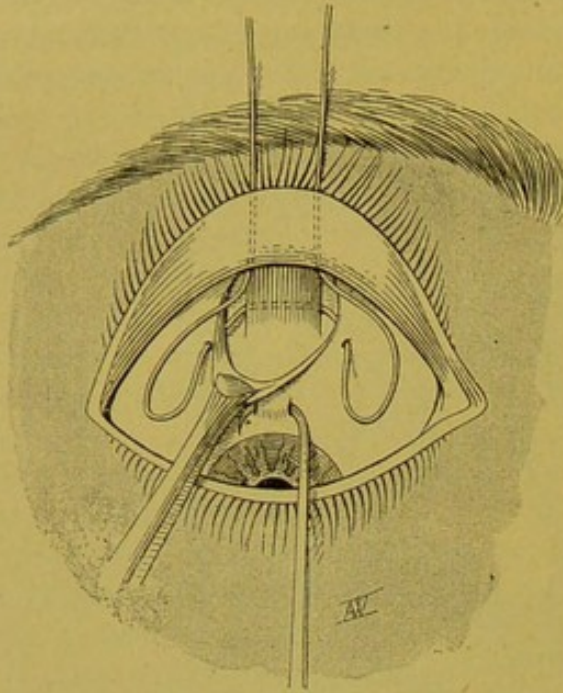


Fig. 472. — Opération du ptosis. Procédé de Parinaud.

**DEUXIÈME TEMPS. — SAISIE DU TENDON.** — La conjonctive est libérée de ses adhérences et on passe sous le muscle droit supérieur mis à nu l'une des aiguilles d'un fil doublement armé en comprenant dans la suture la capsule avoisinante (fig. 472).

**TROISIÈME TEMPS. — AVANCEMENT DU MUSCLE.** — Chacune des aiguilles est d'abord passée dans le bord du lambeau conjonctival; puis, traversant le tendon du releveur de la paupière, elle glisse entre le tarse et la peau et vient ressortir au niveau des cils à 7 ou 8 millimètres de distance de l'autre. Les deux chefs du fil sont suturés sur un petit rouleau de coton.

Il suffit de serrer plus ou moins pour découvrir non seulement la pupille, mais toute la cornée<sup>1</sup>. Là encore les fils seront coupés loin du nœud afin de pouvoir serrer ou relâcher celui-ci les jours suivants d'après le résultat obtenu.

**Résultats et valeur thérapeutique des deux procédés.** — Le relèvement de la paupière est obtenu dans les deux cas. On pourrait craindre que l'opération de Motais n'entraîne un certain affaiblissement dans la force du muscle avec prédominance de l'antagoniste. Il fait rarement défaut les jours suivants, capable même d'entraîner de la diplopie, mais celle-ci ne persiste pas.

L'opération de Parinaud, d'une exécution plus facile, a l'avantage de respecter le tendon du droit supérieur, mais les résultats sont moins durables. L'inocclusion palpébrale, conséquence directe du relèvement de la paupière, nous paraît inévitable. Celle-ci, appliquée contre le globe auquel elle est fixée, n'obéit plus à la contraction de l'orbiculaire et la cornée demeure découverte. On donnera donc la préférence à l'opération de Motais.

1. La traction exercée par le fil a tendance à sublaxer le tarse. Pour éviter cet inconvénient on peut, avant de placer les fils, exciser une languette semi-lunaire, intéressant sa moitié supérieure. Cette excision nous a donné dans un cas un excellent résultat immédiat.



**Choix de la méthode.** — La multiplicité des procédés proposés témoigne de leur insuffisance. L'opération étant presque toujours dirigée contre le ptosis congénital et ayant le plus souvent pour objet principal un but esthétique, on cherchera le procédé laissant le moins de cicatrices et en même temps le plus efficace.

Tout d'abord on déterminera l'état du releveur. S'il n'est pas complètement paralysé et si la paupière se relève dans une faible mesure, alors même qu'on s'oppose par la compression exercée sur le sourcil à la suppléance du muscle frontal, on aura recours à l'avancement du releveur, suivant la technique de de Lapersonne. Dans le cas contraire, on a le choix entre l'anastomose du releveur au muscle occipito-frontal et l'opération de Motais. Celle-ci, entre des mains exercées, donne des résultats plus parfaits car elle rétablit la fonction en même temps qu'elle corrige la difformité. Elle nous paraît la méthode de choix si le ptosis est très accentué, et nous recommandons la technique indiquée en second lieu (taille d'une languette latérale au lieu d'une languette médiane à condition que le droit supérieur ait conservé son action et ne soit pas paralysé en même temps que le releveur. Dans le cas contraire, on aurait recours à la suppléance du muscle frontal auquel on anastomoserait le releveur suivant le procédé d'Angelucci.

Enfin le ptosis paralytique rebelle au traitement médical (si les autres muscles extrinsèques du globe sont indemnes ou si l'œil est amblyope, ce qui mettrait alors à l'abri d'une diplopie binoculaire) peut être atténué par l'excision d'un lambeau cutané ovalaire, de grandeur variable avec le degré de la ptose. Le procédé est infidèle, mais c'est un moyen palliatif qui a l'avantage de laisser peu de traces ; la cicatrice se confond avec l'un des plis de la paupière et il ne modifie pas le squelette et la disposition anatomique des paupières si la paralysie vient à disparaître et si la fonction se rétablit.

#### 4<sup>e</sup> ABAISSEMENT DE LA PAUPIÈRE SUPÉRIEURE

L'opération trouve son indication dans les cas très rares de contractures des paupières consécutives à la maladie de Basedow ou de cause indéterminée. Truc<sup>1</sup> et Chaillous<sup>2</sup> en ont rapporté deux observations dans lesquelles la paupière supérieure, largement ouverte, était incapable de s'abaisser. Pour remédier à la difformité, le premier a proposé la section du releveur, le second son allongement. Les deux seront faits après l'anesthésie locale.

**Section du releveur. — Procédé de Truc.** — La paupière est soulevée sur la plaque de métal et on incise la peau et l'orbiculaire le

1. TRUC, *Soc. fr. d'ophtalm.*, 1906.

2. CHAILLOUS, *Ann. d'oculistique*, 1907, t. CXXXVIII, p. 254.



long du bord supérieur du tarse. Les deux lèvres de l'incision sont réclinées, l'inférieure en bas, la supérieure en haut et on détache toutes les insertions du muscle releveur de la paupière jusque vers le sillon sourcilier, en respectant seulement la conjonctive. On peut même y ajouter la résection du muscle sur une longueur variable, puis les lèvres de la plaie sont suturées.

**Allongement du releveur. — Procédé de Chaillous.** — Comme dans le procédé de Truc, après incision le long du bord supérieur du tarse le releveur, mis à nu, est sectionné au ras de son insertion le long du bord supérieur du tarse. Puis on détache une languette médiane, après l'avoir traversée par l'anse d'un fil à deux aiguilles de manière que cette languette reste fixée sur une base qui correspond à la ligne d'insertion inférieure du muscle.

La languette est alors renversée et fixée au bord supérieur cruenté du tarse, en comprenant dans la suture la lèvre inférieure de la plaie cutanée. Le tendon se trouve dédoublé dans sa longueur et allongé de toute la hauteur de la languette.

### § 3. — ABLATION DES TUMEURS DES PAUPIÈRES ET PROCÉDÉS D'AUTOPLASTIE DESTINÉS A COMBLER LA PERTE DE SUBSTANCE.

Parmi les tumeurs des paupières, les unes, bénignes et de peu de volume, sont enlevées sans laisser de traces (chalazion, kystes, papillomes du bord libre). D'autres, plus étendues (cancroïdes, etc.) laissent après l'ablation une perte de substance qui doit être comblée si on veut éviter l'ectropion consécutif.

#### A. — TUMEURS BÉNIGNES ET DE PETIT VOLUME

##### CHALAZION

**Manuel opératoire.** — INSTRUMENTS. — Pincés de Desmarres, de Snellen ou de Druault, un bistouri, deux pincés fixatrices, une pince à disséquer et une petite curette tranchante.

**EXTIRPATION PAR LA PEAU.** — Le malade étant couché et la région aseptisée, on pratique à la base de la paupière une injection sous-cutanée de quelques gouttes d'une solution de novocaïne à 2 p. 100. La pince de Desmarres est bien serrée afin d'éviter l'hémorragie.

Dans un premier temps, l'opérateur fait au point le plus saillant une incision parallèle au bord libre de 6 à 8 millimètres intéressant la peau et les fibres musculaires de l'orbiculaire (fig. 473). Une pince fixatrice est appliquée sur la lèvre inférieure, une autre sur la lèvre



supérieure, de manière à les rabattre et à mettre à nu la tumeur. Les pinces sont abandonnées (fig. 474) et celle-ci, saisie avec une pince à griffes, est extirpée en totalité; deux ou trois coups de curette

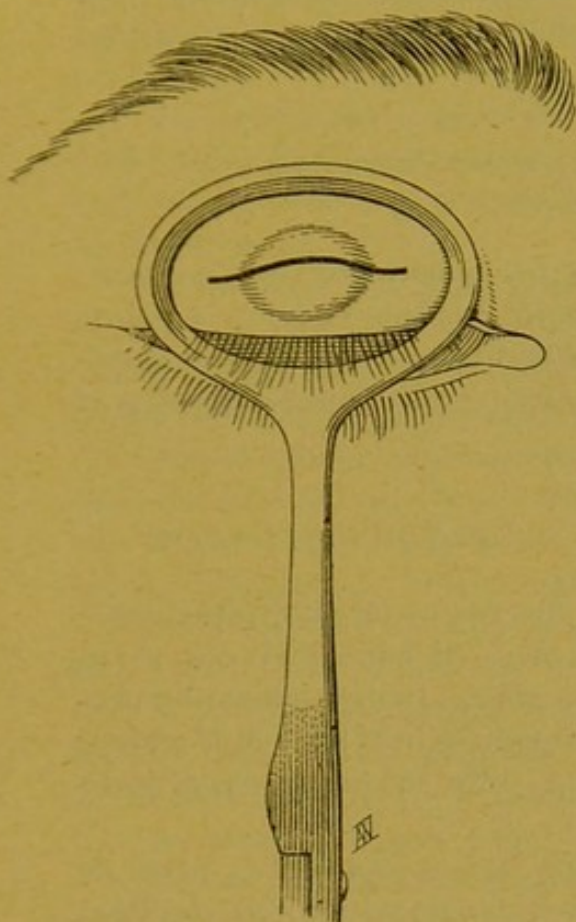


FIG. 473. — Incision.

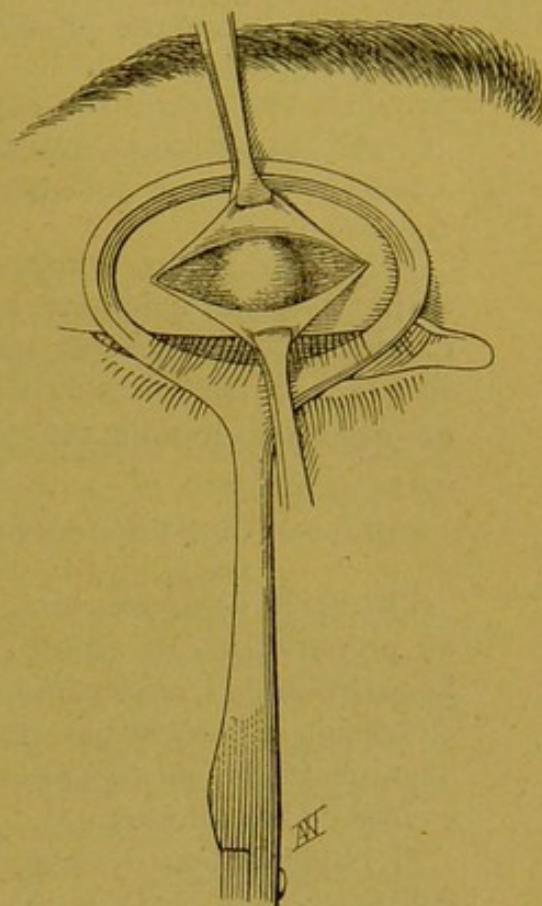


FIG. 474. — Dissection de la tumeur.

*Opération du chalazion.*

tranchante complètent l'opération et excisent les débris demeurés adhérents au tarse.

La suture des lèvres de la plaie est inutile et plutôt nuisible. Un pansement sec est laissé en place vingt-quatre heures. On peut même se contenter d'appliquer, dès que l'écoulement de sang a cessé, une petite bandelette de taffetas d'Angleterre trempée au préalable dans l'eau bouillie ou mieux encore un fragment de gaze stérilisée recouvert d'adhésol.

La cicatrice linéaire résultant de l'opération se confond avec les plis de la peau à ce niveau et ne laisse pas de traces.

EXTIRPATION PAR LA MUQUEUSE. — Si le chalazion proémine à la face conjonctivale, si surtout la tumeur est ramollie et suppurée, mieux vaut l'enlever par la muqueuse. La technique est identique, mais la pince de Desmarres est introduite à l'envers, la partie fenêtrée sous la paupière. Puis celle-ci est retournée (il suffit de renverser



la pince) et l'incision est faite sur la conjonctive tarsienne parallèlement au bord libre. On peut ici se passer plus facilement de la pince de Desmarres dont l'application est toujours douloureuse. Il suffit de bien serrer la paupière entre le pouce et l'index. La curette tranchante est introduite et enlève la totalité de la tumeur. Le pansement est inutile.

PAPILLOMES. VERRUES. MOLLUSCUM CONTAGIOSUM.  
KYSTES TRANSPARENTS

Toutes ces petites tumeurs seront facilement excisées : on peut, après l'excision, appliquer sur la petite surface cruentée la pointe rougie du thermo-cautère afin d'arrêter l'hémorragie et d'en empêcher la reproduction. Une simple incision suffit pour les orgelets et un pansement humide est appliqué.

B. — TUMEURS MALIGNES. — BLÉPHAROPLASTIE

L'ablation de ces tumeurs, dont la plus fréquente est l'épithélioma, ne présente rien de spécial. Il faut, bien entendu, intervenir avant l'apparition de l'adénopathie correspondante. Heureusement les cancroïdes de la face ont une marche particulièrement lente et le malade vient généralement consulter en temps utile. Beaucoup seront justiciables de la radiothérapie.

Si l'intervention devient nécessaire, il faut combler la perte de substance après l'extirpation afin d'éviter la rétraction cicatricielle et l'ectropion consécutifs.

Les procédés que nous allons décrire s'appliquent également à l'ectropion cicatriciel lorsqu'il est très accentué ; c'est pourquoi nous les réunissons dans un même chapitre. Ceux de Warthon Jones, d'A. Guérin, de Dieffenbach, de Richet, mentionnés plus haut, ne conviennent que lorsque l'ectropion est peu marqué.

Le lambeau destiné à combler la perte de substance est pris sur les parties voisines de la face auxquelles il est laissé rattaché par un pédicule qui en assure la nutrition ; ou bien, lorsque les téguments voisins ne se prêtent pas à un emprunt de ce genre il est entièrement détaché d'une partie du corps éloignée (bras, cuisse) et transporté à la face. De là deux grands procédés opératoires : la *blépharoplastie à pédicule* et l'*hétéroplastie* ou *greffe cutanée*<sup>1</sup>.

La blépharoplastie à pédicule est le procédé de choix. Elle sera

1. *Alloplastie*. C'est une troisième variété de blépharoplastie dans laquelle le lambeau est pris à l'animal (lambeau de muqueuse, etc.), ou provient de lambeaux humains conservés, procédé autrefois peu applicable et que les nouvelles techniques de conservation dans les sérums de Locke, suivant la méthode de Carrel, pourront peut être remettre en honneur.



pratiquée toutes les fois que les tissus voisins sont demeurés sains ou ont conservé une vitalité suffisante pour fournir un bon lambeau. Si le tissu est mince, peu vasculaire, intimement adhérent au squelette, force est de recourir à la greffe cutanée qui devient alors un procédé de nécessité. Souvent il est nécessaire de combiner les deux méthodes.

1° La **suture des paupières** (tarsorrhaphie totale) sera toujours faite après libération des brides cicatricielles, avant de procéder à la taille du lambeau. Elle sera maintenue longtemps après l'opération, six mois, un an.

2° Le lambeau sera **plus grand** que la brèche à combler (un tiers environ) en raison de la rétraction cutanée qui suit son excision (*rétraction primaire*) et de celle qui se produit au cours de la cicatrisation (*rétraction secondaire*)<sup>1</sup>.

3° Afin d'assurer sa nutrition, le lambeau sera disséqué avec le tissu cellulaire sous-cutané et les vaisseaux qu'il contient. Le pédicule ne doit pas être trop étroit ni tordu sur lui-même, ce qui gênerait la circulation, et le lambeau ne doit pas être tirailé.

4° Dans les cas où l'intégrité des tissus le permettra le pédicule sera placé en haut, à la tempe, pour la paupière inférieure et en bas, vers la joue, pour la supérieure ; car la traction ultérieure, exercée dans la direction du pédicule, vient ainsi apporter un appoint à l'effet de la restauration palpébrale. Il n'y a pas là d'ailleurs de règle fixe ; on recherchera avant tout une bonne coaptation.

5° On **ménagera** tout ce qui reste de l'ancienne paupière, le **bord libre**, et la conjonctive.

Lorsque l'opération est dirigée contre un ectropion cicatriciel, on **enlèvera** dans la mesure du possible le **tissu cicatriciel** plus ou moins profond, car celui-ci a tendance à se rétracter de nouveau dans la suite.

6° L'**hémostase doit être parfaite** et on s'assurera qu'aucune artériole ne donne avant d'appliquer le lambeau. Les artères sont pincées à mesure et la torsion suffit d'ordinaire pour arrêter l'hémorragie.

7° Bien entendu l'**asepsie** sera particulièrement rigoureuse et les pansements immédiats et consécutifs très soigneusement surveillés. On emploiera le tulle gras stérilisé.

#### 1° BLÉPHAROPLASTIE A LAMBEAU PÉDICULÉ

On peut grouper sous 3 chefs les procédés multiples proposés pour la blépharoplastie à pédicule : celui-ci est seulement déplacé (méthode par glissement), fortement infléchi dans la plaie (méthode

1. Si on ne se sent pas suffisamment exercé, on appliquera sur la région un patron de gaze stérilisée de la dimension du lambeau à exciser.



par pivotement) ou enfin emprunté à une région très éloignée de la perte de substance à combler (méthode italienne).

**1<sup>o</sup> Méthode par glissement, ou méthode française de Celse.**

Elle s'applique aux éversions peu accentuées et nous en avons mentionné quelques procédés (procédés de Warthon Jones, d'A. Guérin, de Richet. Tous se rattachent à la méthode par glissement. L'inconvénient est la traction exercée sur les lambeaux, en particulier dans les procédés de Knapp, de Burrow, décrits plus bas. Presque tous sont à peu près abandonnés au profit des méthodes suivantes.

**Procédé de Dieffenbach.** — Ce procédé s'applique à la paupière inférieure lorsque la perte de substance siège à la partie moyenne et affecte une forme triangulaire. La tumeur ayant été enlevée, le lambeau est taillé du côté temporal, c'est-à-dire dans la joue (fig. 475).

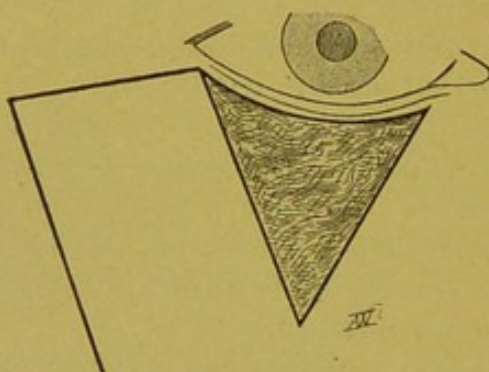


FIG. 475. — Procédé de Dieffenbach.  
Taille du lambeau.

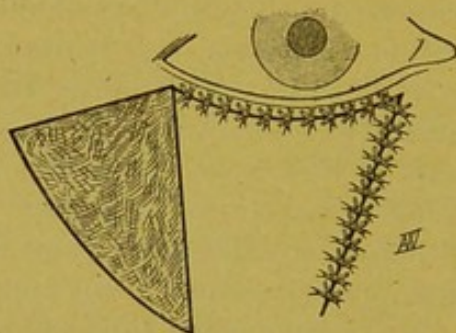


FIG. 476. — Résultat.

Il est disséqué avec le tissu cellulaire, l'hémostase soigneusement faite, et il est appliqué sur la perte de substance où il est fixé (fig. 476).

Les lèvres du triangle laissé à découvert sont rapprochées en partie par

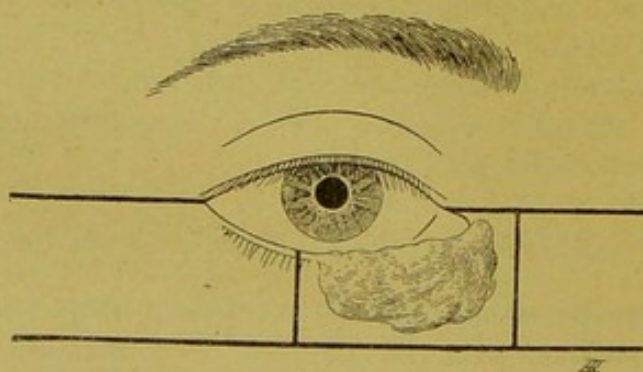


FIG. 477. — Procédé de Knapp. Taille des lambeaux.

des sutures et la surface demeurée libre est livrée à la cicatrisation par



bourgeonnement ; ou mieux on y greffe des lambeaux dermo-épidermiques pris au bras ou à la cuisse. Un pansement sec est appliqué et les sutures sont enlevées le cinquième ou sixième jour.

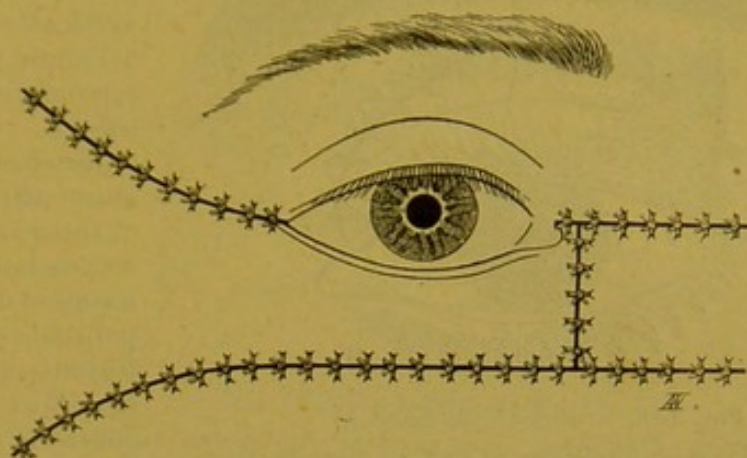


FIG. 478. — *Procédé de Knapp. Résultat.*

La tumeur une fois enlevée, la perte de substance est comblée par deux lambeaux horizontaux de même largeur, rapprochés par glissement et suturés par leurs bords.

Les procédés de Arlt, de Knapp, de Burrow, de Landolt, reposent sur le même principe (fig. 477-481).

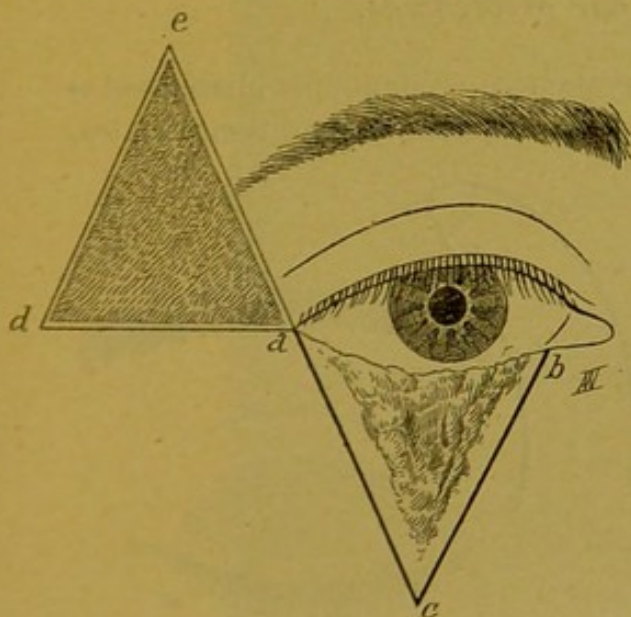


FIG. 479. — *Procédé de Burrow.*  
*Taille des lambeaux.*

La tumeur a été enlevée ( $a b c$ ). Un triangle de peau saine ( $a e d$ ) est également excisé en dehors. Le lambeau cutané ( $c a d$ ) est disséqué et suturé de telle manière que  $a c$  vienne se coapter avec  $b c$ .

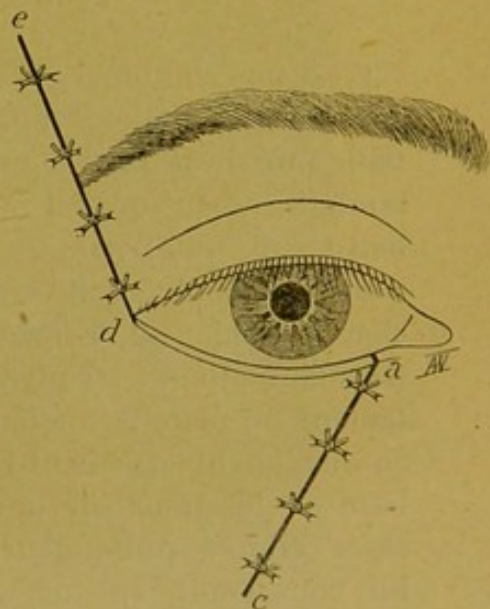


FIG. 480. — *Résultat.*

**Procédé de Landolt.** — Dans un cas où le cancroïde intéressait la partie nasale de la paupière supérieure, Landolt imagina le procédé suivant : presque toute la moitié interne de la paupière fut enlevée avec la tumeur ; puis la partie demeurée saine fut séparée en ses deux feuillets par une incision



intermarginale profonde allant jusqu'au rebord orbitaire. Le feuillet superficiel fut ensuite séparé du feuillet profond par une incision verticale commençant à l'angle palpébral et remontant jusqu'au sourcil. Le feuillet antérieur mobilisé fut alors attiré en dedans et suturé au bord correspondant de la plaie nasale et deux ou trois points de suture maintinrent en dehors le feuillet superficiel contre le feuillet profond. La paupière ainsi formée se composait : en dedans, du feuillet antérieur musculo-cutané; à la

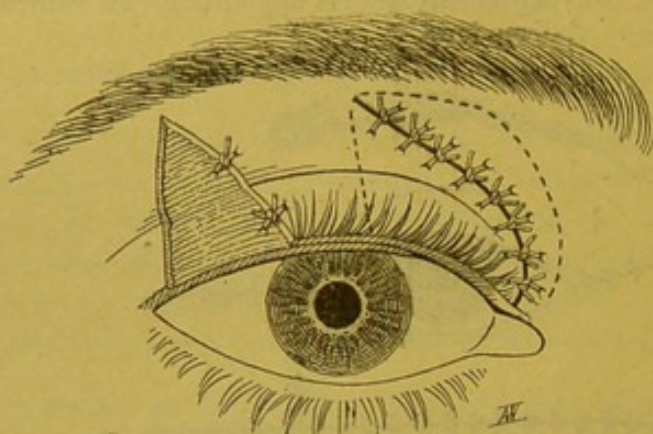


FIG. 481. — Procédé de Landolt.

La ligne pointillée représente la surface d'implantation de la tumeur enlevée avec toute l'épaisseur de la paupière. Puis celle-ci a été dédoublée et le feuillet antérieur attiré en dedans et suturé. On voit en dehors le feuillet profond, tarso-muqueux.

partie moyenne, des deux feuillets et en dehors du feuillet fibro-muqueux (fig. 481). On laisse bourgeonner ce dernier.

## 2<sup>e</sup> Méthode par pivotement.

C'est une combinaison de la méthode précédente par glissement et de l'ancienne méthode indienne, imaginée pour les réparations nasales : taille près de la plaie d'un lambeau cutané qui est rabattu sur elle par torsion du pédicule. C'est l'ancien procédé de Fricke. Dans la méthode par pivotement on évite la torsion en disséquant largement la base du lambeau sur une assez grande profondeur, lui conservant en même temps toute son épaisseur, ce qui lui assure le maximum de vitalité.

### Procédé de Fricke et de Denonvillers. — Il con-

vient à la fois aux paupières supérieure et inférieure. La tumeur enlevée, ou la région cicatricielle étant libérée, et la tarsorrhaphie

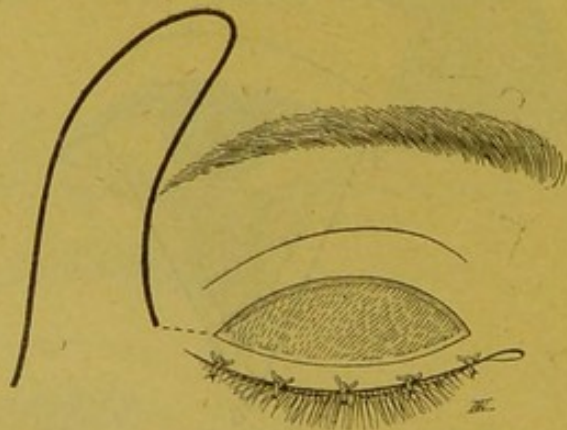


FIG. 482. — Procédé de Fricke.

Taille du lambeau à la tempe. La paupière supérieure a tout d'abord été libérée, puis les deux lèvres meibomiennes des paupières avivées et suturées au préalable.



étant faite (cette dernière opération, nous l'avons dit, est le prélude

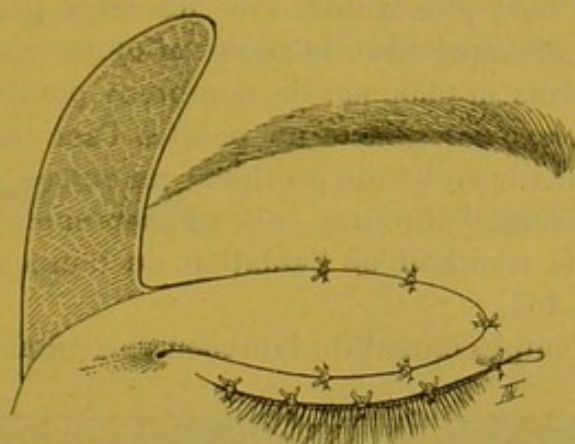


FIG. 483. — *Procédé de Fricke.*

Le lambeau disséqué est infléchi dans la plaie palpébrale et suturé dans cette position.

obligé de toute blépharoplastie), on taille, dans la région de la

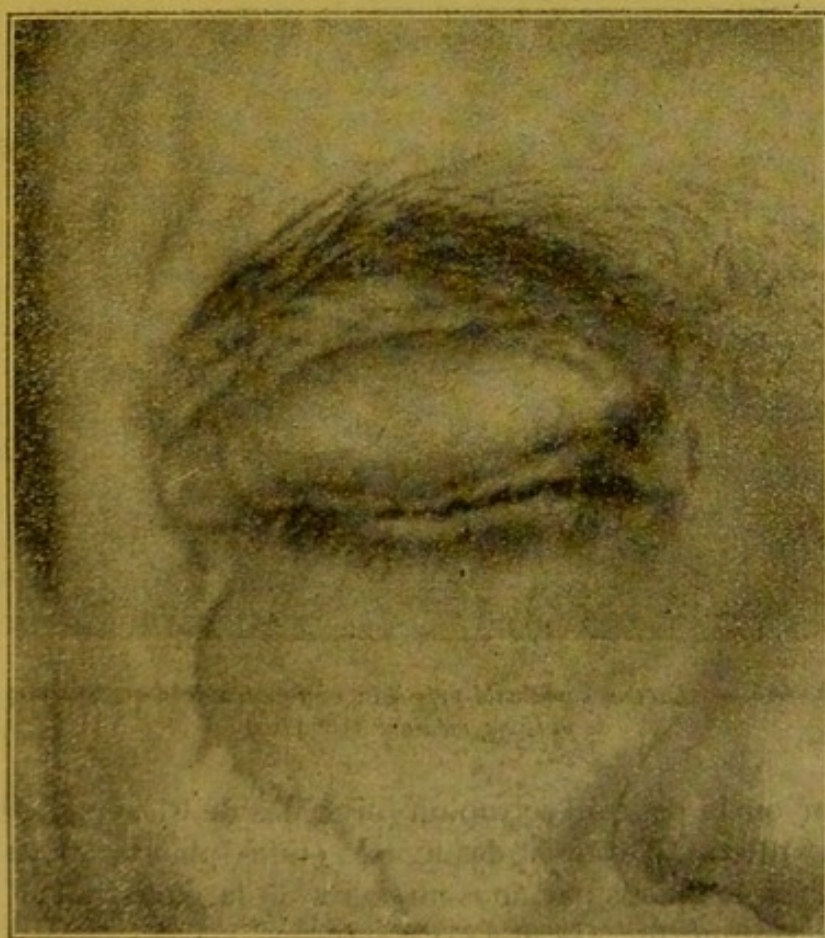

FIG. 484. — Autoplastie palpébrale avec lambeau pédiculé pris à la joue, chez un malade atteint d'ectropion cicatriciel à la suite d'une brûlure de la paupière supérieure (14<sup>e</sup> jour).

tempe pour la paupière supérieure et dans celle de la joue pour



l'inférieure un lambeau de même forme que la perte de substance à combler et d'un tiers plus grand, avec un large pédicule (fig. 482). Le lambeau est disséqué avec le tissu cellulaire sous-cutané, puis infléchi et fixé dans la plaie par de nombreux points de suture à la soie. On commence par mettre un point à l'extrémité du lambeau afin de le maintenir en bonne position ; les autres sont placés tout autour et on a soin d'affronter très soigneusement ses bords. Les lèvres de la plaie résultant de l'ablation du lambeau sont suturées à leur tour (fig. 483).

La forme et l'emplacement du lambeau varient suivant le siège de

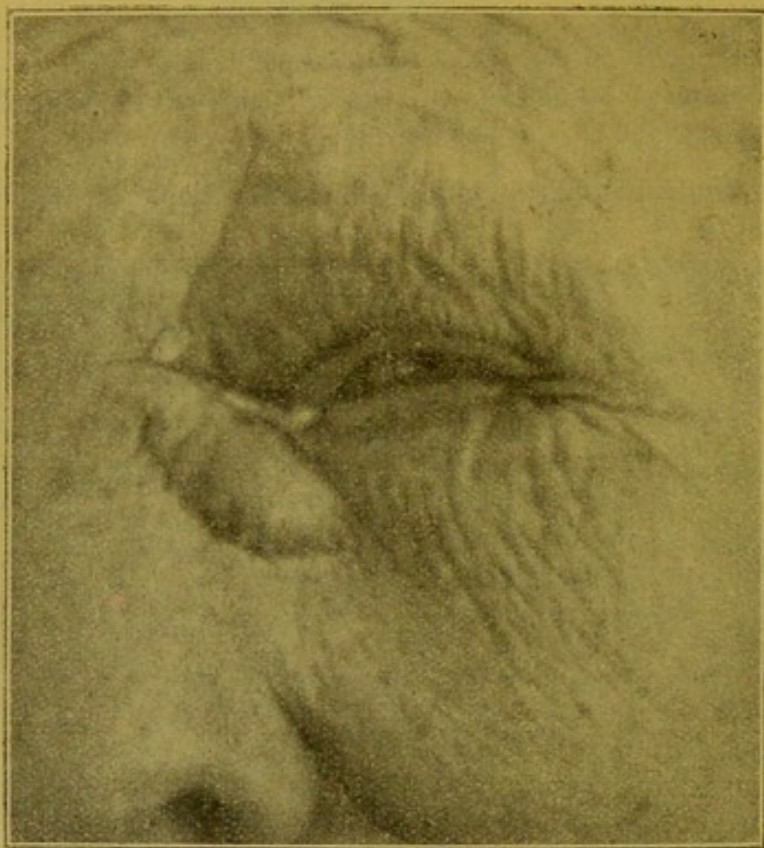


FIG. 485. — Lambeau pédiculé pris à la région frontale au voisinage de la ligne médiane (15<sup>e</sup> jour).

la tumeur ou le degré d'ectropion (procédés de Blasius, de Hasner, de Denonvilliers). L'examen des figures et des photographies provenant de blessés opérés par nous au cours de la guerre tient lieu de toute description (fig. 484 et 485).

**Blépharoplastie à double lambeau symétrique.** — PROCÉDÉ DE ROLLET. — Si la perte de substance ou la rétraction cicatricielle occupe la région moyenne des paupières supérieure ou inférieure,

1. ROLLET, *Rev. gén. d'optalm.*, novembre 1903.



Rollet taille deux lambeaux falciformes symétriques, sur la paupière supérieure, l'un naso-frontal, l'autre temporo-frontal (fig. 486). Le premier, à concavité ouverte vers la tempe, est commencé sous

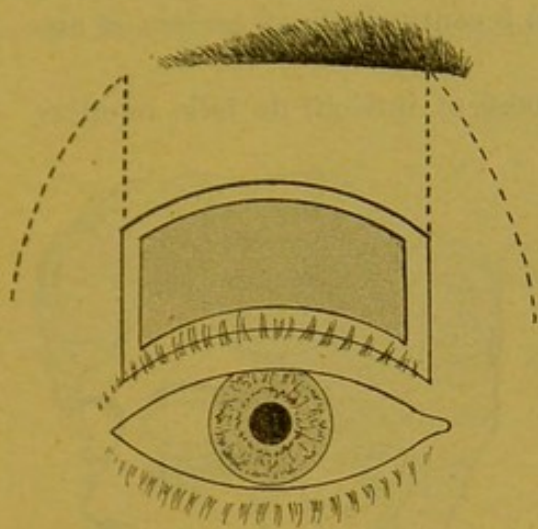


FIG. 486. — *Blépharoplastie à double lambeau symétrique (ROLLET).*

Taille des lambeaux.

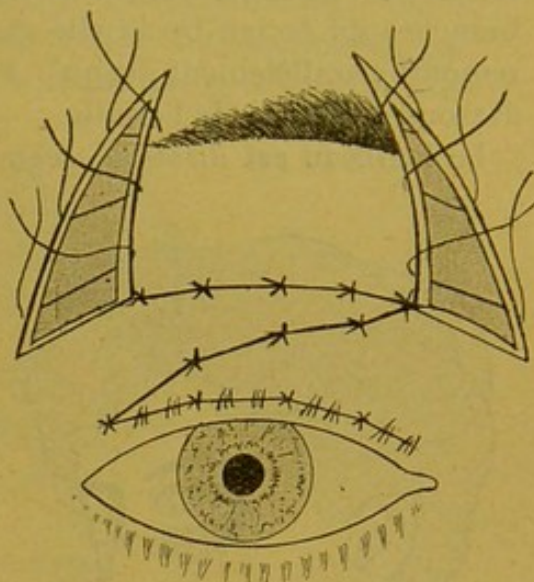


FIG. 487. — *Blépharoplastie à double lambeau symétrique (ROLLET).*

Pivotement des lambeaux et sutures.

l'angle supéro-interne de l'orbite. Le second, à concavité nasale, est tracé symétriquement au précédent.

Les deux lambeaux sont disséqués jusqu'à la base qui est bien mobilisée et infléchis dans la plaie, l'interne en dehors puis en bas, l'externe en dedans et en bas. Les lambeaux ainsi superposés sont suturés (fig. 487).

La technique est la même pour la paupière inférieure et le procédé permet d'éviter la déformation en boudin de certains lambeaux auto-plastiques trop volumineux pris au front.

Dans tous les cas où les tissus voisins, plus ou moins cicatriciels, n'ont pas conservé une vitalité suffisante, force est de recourir à la greffe cutanée, à moins de prendre un lambeau à distance suivant le procédé de Tagliacozzi (*méthode italienne*).

**Blépharoplastie à lambeau cervical.** — PROCÉDÉ DE SNYDACKER. — Ce procédé a été communiqué par l'auteur en 1895 à la Société d'ophtalmologie de Chicago. Le lambeau, taillé à distance dans la région cervicale, traverse la joue en pont jusqu'à la région palpébrale à restaurer. Il évite au patient le port d'un appareil immobilisateur pénible, mais il a l'inconvénient de laisser une cicatrice très visible dans la région du cou.

Le lambeau est taillé dans celle-ci parallèlement au muscle sterno-cleido-mastoïdien, sa base étant située au-dessous de l'oreille et sa



limite inférieure correspondant d'ordinaire à la tête de la clavicule du côté correspondant à l'autoplastie (fig. 488).

L'incision cutanée partira d'un point situé au-dessous et un peu en arrière de l'insertion du lobule de l'oreille pour éviter la section des branches du facial. De là elle gagne la ligne interclaviculaire puis remonte parallèlement jusqu'à 4 ou 5 centimètres en arrière et au-dessous du lobule de l'oreille.

Le lambeau est disséqué, bien libéré et infléchi de telle manière

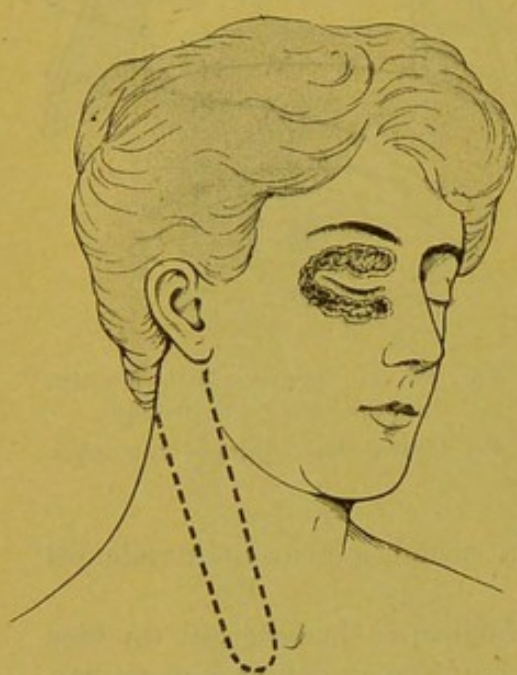

FIG. 488. — *Blépharoplastie à lambeau cervical* (Taille du lambeau).



FIG. 489. — *Blépharoplastie à lambeau cervical* (Application du lambeau et sutures).

que son extrémité recouvre la surface palpébrale à combler et primitivement avivée. Il est fixé là dans la plaie. Bien entendu les paupières, après avoir été libérées, auront été suturées tout d'abord, la tarsorrhaphie étant le prélude obligé de toute blépharoplastie un peu complète (fig. 489).

Il reste ainsi un pont de surface cruentée passant au-dessus de la joue et la plaie cervicale est suturée, après avoir, s'il en est besoin, libéré les tissus sous-jacents sur une faible étendue, afin d'éviter une traction trop grande. Pour rendre la cicatrice moins visible, on aura recours aux sutures intradermiques.

Une quinzaine de jours plus tard, le pédicule est sectionné, la portion en excès réséquée et les surfaces de section fermées par quelques points de suture.

**BLÉPHAROPLASTIE EN DEUX TEMPS.** — Si la paupière inférieure doit



être également restaurée, on peut, comme l'a fait Morax, utiliser la portion de peau réséquée dans l'opération précédente. En pareil cas, lorsque quinze jours ou trois semaines après la première opération on se trouve en présence d'un vaste lambeau déjà adhérent et recevant par son extrémité greffée une circulation suffisante pour permettre une nouvelle greffe, la paupière inférieure ayant été libérée

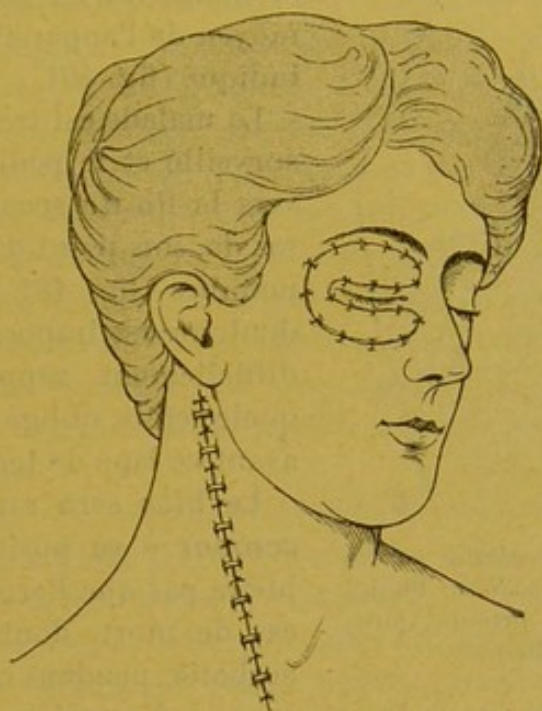


FIG. 490. — *Blépharoplastie à lambeau cervical en deux temps (MORAX).*

à son tour, on sectionne le pédicule à son extrémité cervicale. Puis après curettage énergique des bourgeons charnus qui se sont développés à la surface du lambeau, celui-ci est infléchi horizontalement sur la surface palpébrale inférieure à combler et suturé dans cette nouvelle position (fig. 490).

### 3° *Blépharoplastie avec lambeau pédiculé pris à distance.* *Méthode italienne.*

**Blépharoplastie à lambeau brachial.** — Le malade sera habitué par le port d'un appareil spécial, appliqué plusieurs fois par jour avant l'intervention, à la position pénible qu'il aura à conserver dans les deux semaines qui suivront l'opération. Aussi n'opérera-t-on par ce procédé que des sujets jeunes, peu nerveux et à articulations souples.

On rapproche le bras de la commissure externe; le point du membre où le contact se fait naturellement est marqué à l'encre et formera le pédicule. Le lambeau est alors dessiné à ce niveau au



moyen d'un patron de gaze ou de taffetas de mêmes dimensions que

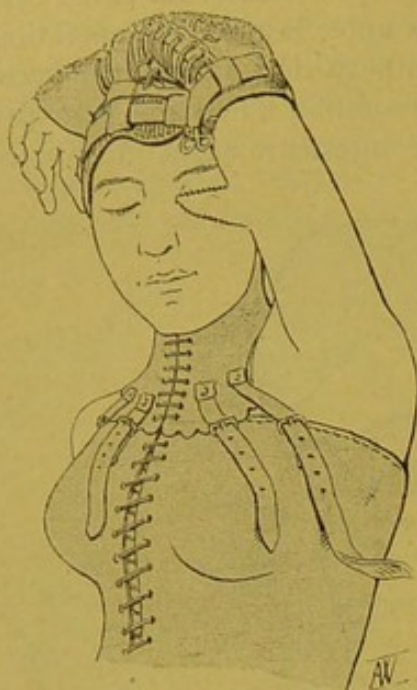

FIG. 491. — *Blépharoplastie par la méthode italienne modifiée. Photographie prise le onzième jour, pédicule encore adhérent.*

la perte de la substance à réparer et en se conformant aux règles prescrites pour la taille des lambeaux.

Puis il est disséqué, appliqué sur la plaie, suturé à l'aide de soies et maintenu en bonne position au moyen de l'appareil précédemment indiqué (fig. 491).

Le malade est très soigneusement surveillé et le pédicule est détaché vers la fin du second septénaire au ras de son point d'implantation au membre (fig. 491). Mais l'attitude douloureuse imposée au malade est difficilement supportée et on est quelquefois obligé de le sectionner avant ce laps de temps.

Le bras sera ramené *très doucement* à sa position et on n'oubliera pas que Berger a signalé deux cas de mort, dont une subite par embolie, pendant ce mouvement.

Le lambeau dans tous les cas ne sera façonné que quelques jours après la section du pédicule.

## 2°. — HÉTÉROPLASTIE OU GREFFE CUTANÉE

Cette méthode, imaginée par Reverdin, est inférieure à la précédente, car le lambeau dépourvu de pédicule a une vitalité moins grande et peut se résorber dans la suite. Toutefois, si on a été très aseptique les résultats sont souvent excellents<sup>1</sup>.

En réalité il s'agira presque toujours d'une autoplastie plutôt que d'une hétéroplastie, le lambeau transplanté étant pris sur l'individu lui-même et non sur un autre sujet. Mais le terme d'hétéroplastie, très général, indique que le lambeau est pris à distance.

Le lambeau transplanté comprend toute l'épaisseur de la peau à l'exception du pannicule adipeux, ou seulement l'épithélium et les parties les plus superficielles du derme (Ollier<sup>2</sup>, Thiersch). De là deux procédés différents. La greffe est dite cutanée dans le premier, épidermique dans le second. Une troisième variété est représentée

1. REVERDIN, *Bull. de la Soc. de chirurgie*, 1869.

2. OLLIER, Les greffes cutanées. *Comptes rendus de l'Académie des sciences*, 1872.



par la greffe chondro-dermique, qui trouve son indication lorsqu'il s'agit de remédier à la perte de toute l'épaisseur de la paupière.

#### A. — *Grefte cutanée.*

**Procédé de Le Fort.** — **TECHNIQUE.** — La tumeur ayant été enlevée et les paupières suturées, on taille sur la peau du bras ou de la cuisse préalablement aseptisée un lambeau cutané d'un tiers plus grand que la perte de substance à combler et limité au derme, en évitant le tissu cellulaire sous-cutané. Ce lambeau est soigneusement étalé et fixé aux lèvres de la plaie par quelques points de suture.

Un pansement sec, compressif, est appliqué, modérément serré et laissé en place trois jours. Il est important, au moment du renouvellement du pansement, de procéder avec la plus grande douceur afin de ne pas déchirer le lambeau encore peu adhérent.

L'opération doit être conduite avec l'asepsie la plus rigoureuse, en se gardant de l'emploi des antiseptiques qui compromettraient la vitalité des tissus <sup>1</sup>.

**RÉSULTATS.** — La réunion immédiate s'observe souvent, mais diverses complications peuvent survenir telles que le sphacèle, la suppuration ou la résorption du lambeau.

La suppuration sera évitée avec une rigoureuse asepsie. Le sphacèle se reconnaît à la teinte rouge vineux puis violacée présentée par le lambeau ; s'il est limité seulement aux couches superficielles, la résorption n'est pas totale, le lambeau persiste et le bénéfice retiré de l'intervention est réel. Enfin, quelquefois, on voit apparaître au bout de huit à dix jours, au centre de la surface transplantée, un petit ulcère. Il s'étend peu à peu, gagne les parties périphériques et bientôt le lambeau est résorbé en totalité. Mais d'ordinaire la guérison se fait sans infection. Et si « pareils lambeaux, bien que vivants et vascularisés, subissent peu à peu une résorption moléculaire profonde qui, au bout d'un an ou deux, les réduit au simple chorion et à la couche épidermique » (Panas), bien souvent aussi le résultat demeure excellent plusieurs années après l'opération. Peut-être a-t-on exagéré la fréquence de la résorption en pareil cas. Le point important est d'éviter toute meurtrissure du lambeau et de ne pas trop le serrer aux endroits où il est saisi avec la pince, car ils pourraient devenir le point de départ de sphacèle.

1. La greffe en mosaïque de de Wecker n'est qu'une modification de ce procédé : le lambeau cutané, après avoir été enlevé, est découpé en petits carrés d'un demi à un centimètre de côté qui sont appliqués sur la surface à combler. Mais ces petits lambeaux ont aussi tendance à se recroqueviller et la méthode n'a pas d'avantage marqué sur la précédente. (DE WEAVER, *Ann. d'oculist.*, 1872.)



## B. — Greffe épidermique.

**Procédé de Thiersch.** — La peau aura été préalablement lavée avec la solution salée physiologique et on se gardera de l'emploi de tout antiseptique, même de l'alcool et de la teinture d'iode qui pro-

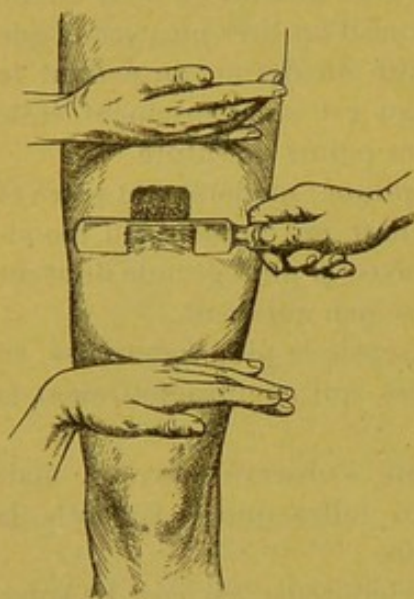


FIG. 492. — Greffe épidermique.  
Taille des lambeaux.

voquent la rétraction du tégument. Avec le bistouri ou mieux avec le rasoir de Magitot préalablement trempé dans le sérum physiologique chaud Thiersch découpe sur la peau de la cuisse bien tendue de très minces languettes dermo-épidermiques longues de 4 à 6 centimètres et larges d'un centimètre et demi environ. La minceur doit être telle que la peau se plisse sur le couteau au moment de la section sous l'influence des mouvements de scie et que les bords ne présentent aucune tendance à l'enroulement (fig. 492). Ces languettes sont appliquées sur la perte de substance à combler et exactement imbriquées de manière à ce qu'aucune partie ne reste à découvert.

Le procédé, employé pour les ulcères de jambe<sup>1</sup>, convient surtout à la greffe secondaire, lorsque la surface à combler est déjà recouverte de bourgeons charnus, à condition de racler au préalable tous ces bourgeons avant l'application de la greffe. Nous en avons mentionné les différentes applications.

**Sutures intra-dermiques.** — Ce mode de sutures, imaginé par le chirurgien irlandais Kendal Franks<sup>2</sup>, et perfectionné par Pozzi, ne laisse pour ainsi dire pas de traces, avantage considérable lorsqu'il s'agit d'une région comme la face. On se sert de petites aiguilles courbes de Hagedorn et de fil de soie très fin : une seule aiguille munie d'un très long fil suffit, la suture étant continue<sup>3</sup>. Nous conseillons d'y recourir toutes les fois que la traction exercée sur les lambeaux n'est pas trop considérable.

**Technique.** — L'aiguille, montée sur le porte-aiguille, pénètre à un demi-centimètre en dehors de l'angle de la plaie, traverse toute la peau et ressort

1. TERRIEN, Traitement de l'ulcère de jambe et du lupus par les greffes dermo-épidermiques. *Bull. de la Soc. de dermatologie*, mars 1896.

2. KENDAL FRANKS, On subcuticular suture. *British medical Journal*, 1890, t. I, p. 414.

3. POZZI, Suture intra-dermique, nouveau procédé de suture de la peau. *Bull. et mém. de la Soc. de chirurgie de Paris*, février 1894.



dans la plaie, entraînant après elle le fil jusqu'à l'extrémité du nœud qui y est fait (fig. 493 a). L'aiguille pénètre alors dans l'épaisseur de l'une des lèvres de la plaie où elle suit un trajet intra-dermique de 3 à 4 millimètres, puis ressort à l'extérieur entraînant le fil avec elle (b. c); elle est ensuite portée du côté opposé, pique l'épaisseur de cette seconde lèvre exactement en regard du point de sortie du fil sur l'autre lèvre, suit de même un trajet intra-dermique et ressort au dehors (d e).

On continue ainsi à traverser alternativement l'épaisseur du derme à droite et à gauche (f g, h i, j k, l m, n o, etc.), et quand on est arrivé à l'autre extrémité de la plaie, on fait ressortir l'aiguille à 1 centimètre au-dessous de cet angle en traversant l'épaisseur de la peau de dedans en dehors (t).

Il ne reste plus qu'à resserrer de haut en bas la suture, soit en tirant successivement avec un crochet sur chacune des anses du surjet ou mieux en serrant chaque point à mesure qu'il est placé. La plaie se trouve alors réduite à la ligne d'incision; les deux lèvres sont très régulièrement coaptées et le fil est complètement caché, sauf aux deux extrémités.

Pour terminer la suture, on fait à la base du fil relevé par un aide, en t, un nœud avec un autre crin de Florence et les deux chefs de ce crin avec le fil terminal sont noués ensemble par un double nœud.

Pour enlever le fil de la suture (ce qui se fait généralement vers le septième ou huitième jour), on attire un peu le nœud (a) que l'on coupe, puis il suffit de tirer sur le chef supérieur (t) pour enlever le fil en totalité.

**CHOIX DE LA MÉTHODE.** — Les cas mis à part où l'ectropion est très peu accentué et dans lesquels les procédés dérivés de Wharton Jones peuvent suffire, il faudra presque toujours avoir recours à la blépharoplastie à pédicule qui constitue la méthode d'élection. Si le tissu péri-orbitaire est cicatriciel, on ne peut naturellement y recourir et on a le choix entre l'hétéroplastie, ou greffe cutanée, et la blépharoplastie à pédicule éloigné. Cette dernière, d'une exécution difficile, est pénible pour le malade, en raison de l'immobilité prolongée qu'elle exige dans une attitude anormale. Nous donnons la préférence alors à l'hétéroplastie. Exécutée avec une asepsie rigoureuse elle donne de très beaux succès.

Lorsque les culs-de-sac conjonctivaux ont disparu en partie ou en totalité, nous avons étudié avec la prothèse les différents moyens de réfection à employer en pareil cas.

Enfin si à la perte de substance cutanée ou à la rétraction cicatri-

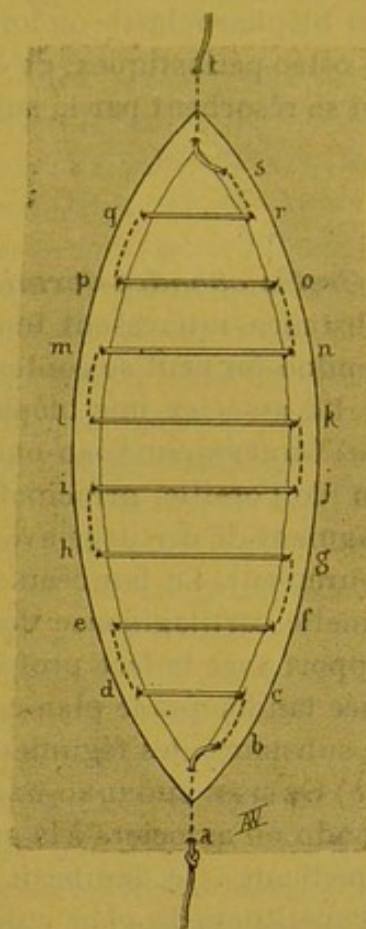


FIG. 493. — Suture intradermique. Trajet du fil.



cielle s'ajoutent des pertes de substances osseuses, se traduisant par des méplats ou des enfoncements disgracieux, on pourra associer à la blépharoplastie ou aux greffes cutanées les greffes cartilagineuses ou ostéo-périostiques, de beaucoup préférables aux greffes adipeuses qui se résorbent par la suite.

### C. — *Greffes combinées.*

**Grefte chondro-dermique.** — Le procédé convient aux pertes de substance intéressant toute l'épaisseur de la paupière. Suivant leur étendue on peut se contenter d'une simple greffe chondro-dermique ou lui associer une blépharoplastie à pédicule.

a) GREFFE CHONDRO-DERMIQUE SIMPLE. — On emprunte au pavillon de l'oreille, principalement à la face postérieure de l'hélix, un fragment de cartilage avec la partie du repli cutané qui le revêt extérieurement. Le lambeau est ensuite disposé de telle sorte que la lamelle cartilagineuse destinée à reconstituer le tarse se trouve en rapport avec la face profonde de la conjonctive préalablement disséquée tandis que le plan cutané du lambeau viendra combler la perte de substance des téguments palpébraux.

b) GREFFE CHONDRO-DERMIQUE COMBINÉE. — Lors de délabrement étendu on associera à la greffe chondro-dermique une blépharoplastie à pédicule : le lambeau de cette dernière, pourvu d'un pédicule, reconstituera le plan cutané de la paupière et des parties voisines, tandis que le lambeau cutané-cartilagineux, emprunté au pavillon de l'oreille, remplacera la partie détruite du tarse. Ce dernier sera alors disposé de telle sorte que son revêtement cutané soit en contact avec le globe oculaire, sa surface cruentée se trouvant en rapport avec la surface cruentée du lambeau pédiculé, préalablement rafraîchi. Si la perte de substance était plus considérable, le fragment cartilagineux serait emprunté au cartilage costal, suivant le procédé décrit à propos de la prothèse (voy. p. 340).

**Grefte ostéo-périostée.** — Appliquée avec un succès complet par Delagenière aux pertes de substance du maxillaire inférieur, la méthode donne des résultats parfaits. Elle ne saurait être trop recommandée dans le cas qui nous occupe, lorsque aux lésions cicatricielles cutanées s'ajoutent des pertes de substance osseuse du rebord orbitaire ou de la région périorbitaire, entraînant des dépressions et des enfoncements disgracieux.

L'anesthésie régionale suffit. Après asepsie parfaite de la région à opérer et celle-ci ayant été touchée avec notre mélange iodé (teinture d'iode, alcool à 90° et glycérine neutre à parties égales), une incision est faite à l'endroit de la perte de substance à combler. Les lèvres de la plaie cutanée sont bien disséquées, rabattues et toute la surface



osseuse bien ruginée jusqu'à la périphérie à combler et jusqu'aux limites du tissu osseux sain recouvert du périoste *qu'il faut voir* et bien mettre à nu. L'hémostase est soigneusement faite, toute la surface cruentée tamponnée.

On va prendre alors à la face interne du tibia le lambeau ostéo-périosté. Après asepsie soigneuse de la région et attouchement de la peau avec la solution iodée on taille un lambeau cutané rectangulaire qui est récliné et met à nu la face interne du tibia. Après avoir circonscrit avec le bistouri l'étendue du lambeau ostéo-périostique et le périoste ayant été bien incisé, avec le maillet et un ciseau droit bien coupant tenu un peu obliquement on détache à petits coups toute la rondelle ostéo-périostique : elle comprendra ainsi le périoste et les couches superficielles de l'os sur une épaisseur de trois à quatre millimètres. La peau est rabattue et la plaie recouverte momentanément d'une compresse. Le lambeau est recueilli dans une compresse stérile et appliqué aussitôt sur la perte de substance à combler. A l'aide de fins catguts on suture soigneusement les bords du périoste tibial avec les lèvres du périoste limitant la perte de substance périorbitaire et ce temps est d'une importance capitale. Les lèvres de la plaie cutanée sont rapprochées et suturées ; un pansement modérément compressif est appliqué. La plaie tibiale est également suturée et la guérison survient très régulièrement. Les résultats esthétiques sont excellents. C'est, croyons-nous, la méthode de choix. Nous l'avons employée avec succès très souvent au Centre ophtalmologique de la 9<sup>e</sup> région au cours de la guerre et à la Clinique ophtalmologique de l'Hôtel-Dieu.

**Greffes adipeuses.** — Ce procédé a été largement utilisé pendant la guerre par Morestin pour la réfection des cicatrices vicieuses de la face et la restauration des effondrements osseux du pourtour orbitaire.

Les greffes sont prises sur le sujet lui-même, au bas de la fesse. On choisira du tissu cellulo- adipeux de préférence au tissu adipeux pur et on préparera soigneusement le lit du greffon en réséquant bien le tissu cicatriciel qui peut le recouvrir. L'hémostase ne sera jamais trop complète et l'anesthésie trop parfaite.

**PROTHÈSE MÉTALLIQUE.** — Elle a été employée par Pierre Duval qui dans un cas d'enfoncement large du frontal, avec fracture et enfoncement du rebord orbitaire supérieur, a refait avec une plaque d'aluminium un rebord mousse ancré dans le bord osseux avec deux extrémités. Le tout fut recouvert par les téguments avivés <sup>1</sup>.

1. P. DUVAL, *Bull. de la Soc. de chirurgie*, 16 juin 1915.



## 3°. — TRAITEMENT RADIOTHÉRAPIQUE

L'action du radium et des rayons X sur les tumeurs des paupières, en particulier sur l'épithélioma, est connue de tous. Elle est réelle et rapide, mais elle n'est pas toujours définitive. Les récidives sont fréquentes et il n'est pas sans intérêt d'en rechercher les causes et de préciser les indications du traitement radiothérapique.

La nature du néoplasme mérite d'être retenue. Avec Darier on peut distinguer dans les épithéliomas deux grandes classes : épithéliomas à *évolution cornée* (épithéliomas *lobulés*, *plongeants*, *profonds* ou *spino-cellulaires*, et épithéliomas à *évolution non cornée*, épithéliomas *plans* *superficiels*, *tubulés*, *baso-cellulaires*. Ces derniers seuls donnent de bons résultats.

Dans la forme spino-cellulaire, surtout s'il s'agit de la variété cancéroïdale, la radiothérapie a donné lieu à aggravation<sup>1</sup>.

Les rayons X (et les rayons du radium) détruisent les cellules de la couche génératrice des travées néoplasiques, mais respectent les cellules plus âgées, en voie de kératinisation (fait découvert par Dalous et Lasserre il y a une dizaine d'années). Les cellules en cours d'évolution cornée, respectées par les rayons, accélèrent et terminent leur évolution et forment des masses volumineuses, analogues à des « globes cornés » ; mais ceux-ci sont nus dans le tissu conjonctif, par suite de la disparition des couches d'éléments jeunes et radiosensibles qui, dans les lobules ou travées néoplasiques non irradiés, entourent les globes cornés.

Ainsi se produit la diminution plus ou moins considérable du néoplasme irradié (phase d'amélioration). Dans les fragments néoplasiques prélevés à ce moment, le tissu conjonctif prédomine de beaucoup sur le tissu néoplasique épithélial.

Mais la destruction des éléments cancéreux est loin d'avoir été complète. Les éléments subsistants, d'abord isolés ou en petits amas, se multiplient et évoluent en reproduisant, par étapes successives, les travées néoplasiques avec les caractères qu'elles avaient avant le traitement.

D'ailleurs, à côté des formes histologiques du néoplasme il y a lieu de retenir la limitation au derme ou son extension au delà. Si les éléments néoplasiques n'ont pas dépassé le derme, la radiothérapie donne aussi dans les formes spino-cellulaires d'excellents résultats. Mais très vite le derme est franchi et les chances de succès diminuent, d'autant plus que la tumeur s'étend davantage en profondeur et gagne d'épaisseur.

Pour les tumeurs épithéliales comme pour les tumeurs conjonctives et plus particulièrement pour ces dernières, l'action des rayons est, en général, d'autant plus précoce et d'autant plus marquée que la tumeur est plus récente et a présenté un développement plus rapide.

Les premières applications semblent de beaucoup les plus efficaces et il s'établit ensuite assez rapidement une sorte d'accoutumance. Il

1. F. TERRIEN et LEDOUX-LEBARD, *Soc. franç. d'ophtalm.*, 5 mai 1919.



y a donc le plus grand intérêt à donner d'emblée les doses les plus élevées possibles et à chercher à « sidérer » l'ensemble du néoplasme.

La règle générale, qui consiste à pratiquer l'extirpation chirurgicale de toute tumeur maligne extirpable *sans reliquat aucun*, doit s'appliquer en ophtalmologie en faisant suivre si possible l'intervention de séances de radiothérapie à titre prophylactique.

A cette règle on peut reconnaître quelques exceptions parmi lesquelles figurent les épithéliomas cutanés palpébraux. Généralement plans, envahissant souvent le bord conjonctival, ils seront facilement guéris par la radiothérapie à condition d'employer d'emblée des doses fortes, d'utiliser au moins un filtre léger pour ne pas limiter l'action à la seule superficie, de retourner avec soin le bord conjonctival et d'agir directement sur lui s'il y a lieu.

Ces règles sont très importantes et la plupart des insuccès obtenus doivent être rapportés à une mauvaise technique.

Dans les épithéliomas de l'angle interne, le pronostic sera plus réservé en raison de l'extension habituelle en profondeur et des voies offertes au cheminement des cellules néoplasiques. L'application de tubes de radium — ou d'autres substances radio-actives — offre ici une ressource précieuse.

Dans les tumeurs malignes inopérables de la région orbitaire, la radiothérapie fournira souvent, à défaut de cure véritable, des améliorations surprenantes et des survies prolongées, tout particulièrement dans les sarcomes de l'orbite.

Toutefois, là encore les récidives sont la règle et, pour les tumeurs volumineuses le traitement radiothérapique demeure insuffisant. Les phénomènes que peut entraîner l'irradiation dans certaines variétés de sarcomes semblent causés par la résorption et le passage dans la circulation de produits résultant de la destruction des cellules néoplasiques, quelque chose d'analogue à la « fièvre aseptique » signalée à la suite des grands traumatismes sans infection microbienne. La raison du fait qu'ils se rencontrent seulement dans certaines variétés de sarcomes et non dans tous doit sans doute être recherchée dans la structure cytologique et dans l'abondance des grains de sécrétion intra-cellulaires. Ces grains sont évidemment des produits de sécrétion de la cellule sarcomateuse, car ils ne se retrouvent pas dans les cellules traitées par les mélanges fixateurs. Sans doute faut-il voir dans la présence de ces grains de sécrétion, si nombreux dans un cas de Regaud, l'agent chimique cause de l'intoxication et de la réaction particulièrement grave de l'organisme<sup>1</sup>.

Un autre fait est la diminution de la radio-sensibilité du néo-

1. REGAUD et NOGIER, Myxo-sarcome traité par les rayons X. *Journal de radiologie et d'électrologie*, 1914.



plasme à mesure de la répétition des applications des rayons X, celles-ci devenant de moins en moins efficaces. Décroissance également des effets généraux déterminés par les rayons. Peut-être faut-il le rapporter à la vaccination de l'organisme contre des produits de désintégration des cellules néoplasiques et à la moindre quantité de déchets mis en circulation par suite de l'augmentation de la radio-résistance des cellules.

La diminution de la radio-sensibilité, due sans doute à une auto-immunisation des cellules du néoplasme contre l'effet des rayons, est très variable suivant les tumeurs. La raison de ces variations tient peut-être aux différences dans la quantité, et la qualité des matières protéiques jetées dans la circulation; l'auto-immunisation semble conditionnée par les modifications humorales elles-mêmes causées par la résorption des déchets des cellules nécrobiosées (Regaud).

Un autre point à retenir est l'absence d'homogénéité de l'irradiation. Dans une tumeur très radio-sensible, cutanée ou sous-cutanée, épaisse d'environ 5 centimètres, l'application d'une dose incidente évaluée à 10 unités H. de rayons, filtrés par 3 millimètres d'aluminium à une distance focale de 23 centimètres, est loin de produire un effet homogène. Seule la moitié environ de l'épaisseur de la tumeur est stérilisée, malgré qu'une semblable dose ait en même temps produit une violente réaction de l'organisme.

Or, il n'est pas possible d'augmenter la dose incidente et de faire une irradiation unique en raison du risque d'intoxication mortelle.

On pouvait supposer qu'une seconde dose, appliquée avant la repullulation des cellules cancéreuses existantes (délai de trois semaines d'après l'analyse histologique), produirait le même effet que la première et servirait à la technique des doses espacées. Mais l'expérience démontre que la seconde dose ne produit qu'un effet insignifiant, par suite d'auto-vaccination de la tumeur. Pour que la seconde irradiation ait un effet égal à celui de la première, il faudrait une dose de rayons X beaucoup plus grande, et ainsi de suite.

On ne peut donc compter sur des irradiations successives chacune à une dose modérée, pour détruire couche par couche, comme un caustique ordinaire, un néoplasme volumineux. Il faut tabler surtout sur l'effet de première irradiation.

Mais celle-ci ne peut être trop intense, en raison de ses dangers, et le procédé de fragmentation des doses, qui n'a pas d'inconvénients dans les néoplasmes de la peau de faible malignité, est funeste dans les cancers volumineux, dans les épithéliomas spino-cellulaires de la peau et dans certains sarcomes, parce qu'il permet l'auto-immunisation du néoplasme contre les rayons. Aussi le mieux, dans tous les cas de néoplasme diffus ne pouvant être traités en totalité, est de com-



biner l'exérèse chirurgicale avec la radiothérapie. Celle-ci précédera tout d'abord l'intervention, puis la complétera.

CHOIX DE LA MÉTHODE. — La radio et la radiumthérapies ont une action sensiblement identique.

Le radium, en raison de sa rareté et de son prix très élevé, est moins accessible. A côté du danger de récidives après une amélioration passagère et de la possibilité de provoquer quelquefois de nouvelles tumeurs, deux autres inconvénients concourent à limiter son emploi.

Le premier, minime, est la variabilité des résultats pour une même dose en présence de tumeurs sensiblement identiques. Il semble exister pour chaque groupe de néoplasies une sensibilité spéciale qu'on ne peut prévoir.

Le second, plus grave, est la limitation de son action aux couches superficielles. Elle ne dépasse pas quelques millimètres, un centimètre au maximum. On ne peut donc l'employer précisément dans les cas où il serait le plus indiqué, lorsque l'exérèse est impossible.

Une supériorité du radium est de pouvoir être laissé longtemps sans gêner le patient. Si on veut augmenter la puissance de pénétration, on peut inclure la substance dans l'épaisseur des tissus, sous forme de petits tubes contenant du sulfate de radium, ou même en injectant des solutions radio-actives, d'une action moins efficace.

Combinée à l'exérèse, la méthode est quelquefois supérieure aux rayons X, la masse irradiante se trouvant au sein même des tissus et agissant dans toutes les directions. Ce sera le procédé de choix dans certains sarcomes de l'orbite ou des sinus.

Si la tumeur est extérieure, mais trop épaisse pour être pénétrée en totalité par les rayons, mieux vaut recourir à l'excision, sauf à la compléter par une irradiation. Avec les perfectionnements apportés dans la fabrication des ampoules, il semble qu'on puisse obtenir avec les rayons X tous les résultats donnés par le radium. Seuls les rayons  $\alpha$  n'existent pas ; mais ce sont les seuls à éliminer, en raison des radiodermites qu'ils déterminent. Nous n'utilisons guère que les rayons durs, très pénétrants, les moins nombreux. Or, les nouvelles ampoules Coolidge, d'une souplesse parfaite, permettent de graduer l'intensité des rayons, d'en doser la quantité absorbée d'une manière très précise et d'obtenir une puissance de pénétration considérable répondant à tous les desiderata. Leur emploi tendra de plus en plus à supplanter la radiumthérapie.



## § 4. — REFECTION DU SOURCIL

Le procédé le plus ancien de restauration, décrit par Jobert de Lamballe sous le nom d'ophrioplastie, en 1834, consiste dans la greffe d'un lambeau en lanière prélevé à la lisière du cuir chevelu et fixé dans une plaie située sur l'emplacement du sourcil.

**Technique.** — La question a été reprise tout récemment par Morestin<sup>1</sup> et par Morax<sup>2</sup>.

Deux méthodes permettent de réaliser cette reconstitution autoplastique du sourcil : l'autoplastie par déplacement de lambeaux cutanés pileux pédiculés empruntés à la région voisine ou la réfection à l'aide de lambeaux non pédiculés. La première méthode est de beaucoup préférable à la seconde.

A. — RÉFECTION A L'AIDE DE LAMBEAUX PILEUX PÉDICULÉS. — Suivant le degré d'intégrité des tissus environnants le lambeau peut être pris à la région sourcilière, si celle-ci est en partie conservée et si le sourcil était très épais, au sourcil du côté opposé, à la lisière du cuir chevelu, ou même à la région temporo-malaire si le système pileux y est très développé.

a) *Restauration partielle du sourcil par déplacement d'un lambeau cutané prélevé sur le sourcil du même côté.* — Le procédé ne convient, bien entendu, qu'aux cas de restauration partielle lorsqu'une partie du sourcil demeure conservée et que celui-ci était très épais.

Morax en a publié une observation dans laquelle la moitié persistante, très fortement fournie, permet de prélever en hauteur la moitié de ce sourcil de manière à compléter l'arc sourcilier par le doublement de cette moitié.

L'analgésie locale suffit bien entendu. Le lambeau sourcilier est taillé dans la moitié inférieure du sourcil. On lui conserve un pédicule et une incision curviligne sur le sourcil déficient reçoit ce lambeau après rotation de 180°, où il est fixé par des sutures.

b) *Taille d'un lambeau pédiculé comprenant la moitié du sourcil du côté opposé.* — Elle conviendra aux cas où la restauration doit porter sur la moitié interne du sourcil.

c) *Autoplastie par déplacement de lambeaux pédiculés pris à la région du cuir chevelu.* — Le procédé, d'application facile, est très à recommander si les cheveux sont implantés très bas. Dans un cas de destruction unilatérale du sourcil droit, Morestin a comblé la perte de

1. MORESTIN, La reconstitution du sourcil. *Soc. de chirurgie de Paris*, 1918, p. 1452.

2. MORAX, *Annales d'oculistique*, 1920, p. 286.



substance par déplacement d'un lambeau pédiculé frontal médian, l'extrémité supérieure du lambeau comprenant une bordure du cuir chevelu et le pédicule étant situé au niveau de la base du nez dans l'espace intersourcilier. Morestin conseille de prélever le lambeau du cuir chevelu du côté opposé au côté à greffer. Le lambeau a un aspect plus naturel et sa limite supérieure offre une courbe régulière.

B. — RÉFECTION A L'AIDE DE LAMBEAUX PILEUX NON PÉDICULÉS. — Cette méthode, beaucoup moins sûre dans ses résultats, s'impose naturellement si l'alopécie cicatricielle porte à la fois sur les sourcils, sur la tempe et sur le front.

Morax l'employa chez un aérostier qui, brûlé sur toute la face, avait perdu tous les follicules pileux du visage et un peu aussi ceux du cuir chevelu. Après avoir pratiqué deux incisions arquées dessinant des sourcils très réguliers, il préleva sur la région occipitale, dont le cuir chevelu était très fourni en follicules pileux, deux lambeaux de 6 centimètres de long sur 1 dans leur partie la plus large.

**Résultats.** — Ils sont surtout excellents avec la méthode des lambeaux pédiculés, beaucoup plus inconstants avec les lambeaux non pédiculés. Bien souvent avec ces derniers le lambeau se nécrose et, dans les cas heureux, le nombre des follicules pileux qui survivent à la transplantation est toujours fortement réduit par rapport aux follicules contenus dans le tissu greffé. L'infection folliculaire, en l'absence de toute infection de la base du lambeau, est plus fréquente. Elle est due vraisemblablement à une infection péripilaire résultant d'une désinfection insuffisante des gaines des poils, la teinture d'iode n'ayant pas pénétré jusqu'aux hôtes microbiens de la gaine (Morax). On ne saurait donc trop insister sur la désinfection préparatoire.



## CHAPITRE VI

### APPENDICE

#### SOMMAIRE

- I. — **Ponction lombaire dans les affections oculaires.** — **TECHNIQUE.** — Préparation de la région. — Points de repère. — Ponction. — **COMPLICATIONS.** — **RÉSULTATS.** — **VALEUR DIAGNOSTIQUE :** Tension. — Coloration. — Transparence et cyto-diagnostic (Méningites, fractures de la base du crâne, atrophies optiques, paralysies oculaires, tumeurs cérébrales). — **VALEUR THÉRAPEUTIQUE.** — II. — **Traitement des troubles visuels produits par les tumeurs de l'hypophyse.** — **DIAGNOSTIC DES TUMEURS HYPOPHYSAIRES.** — Altérations du champ visuel (Hémianopsie bitemporale, atrophie optique). — Altérations du squelette. — **TRAITEMENT :** médical ou opothérapique ; radiothérapique (indications et contre-indications) ; chirurgical.

#### I. — LA PONCTION LOMBAIRE DANS LES AFFECTIONS OCULAIRES

La ponction lombaire, souvent inoffensive, est de plus en plus employée en ophtalmologie tant pour préciser le diagnostic et surtout la cause d'une lésion que dans un but thérapeutique.

**Technique.** — 1° **PRÉPARATION DE LA RÉGION.** — On aura un tube stérilisé destiné à recevoir le liquide céphalo-rachidien et une fine aiguille en platine iridié, longue de 8 à 10 centimètres et d'un millimètre de diamètre, de la perméabilité de laquelle on se sera assuré. La région lombo-iliaque est lavée à l'alcool puis à l'éther, badigeonnée avec la solution iodée et recouverte d'un champ fenêtré au centre.

2° **ATTITUDE DU MALADE.** — Le sujet est placé dans le décubitus latéral ou dans la position assise. La première position s'impose dans tous les cas où l'on peut craindre une méningite ou une tumeur cérébrale, afin d'éviter la syncope. Le corps est mis dans la position



en chien de fusil et on lui fait faire le gros dos en recommandant au sujet de fléchir les genoux et d'en rapprocher la tête. Si on adopte la position assise, le malade est assis sur le bord du lit ou sur un escabeau, la tête baissée et les bras croisés avec les coudes sur les genoux.

3° POINTS DE REPÈRE. — La ponction lombaire sera pratiquée dans l'espace séparant la 4<sup>e</sup> de la 5<sup>e</sup> vertèbre lombaire (fig. 494). Se rappelant qu'une ligne transversale unissant les deux crêtes iliaques passe au niveau de l'apophyse épineuse de la quatrième lombaire, on pren-

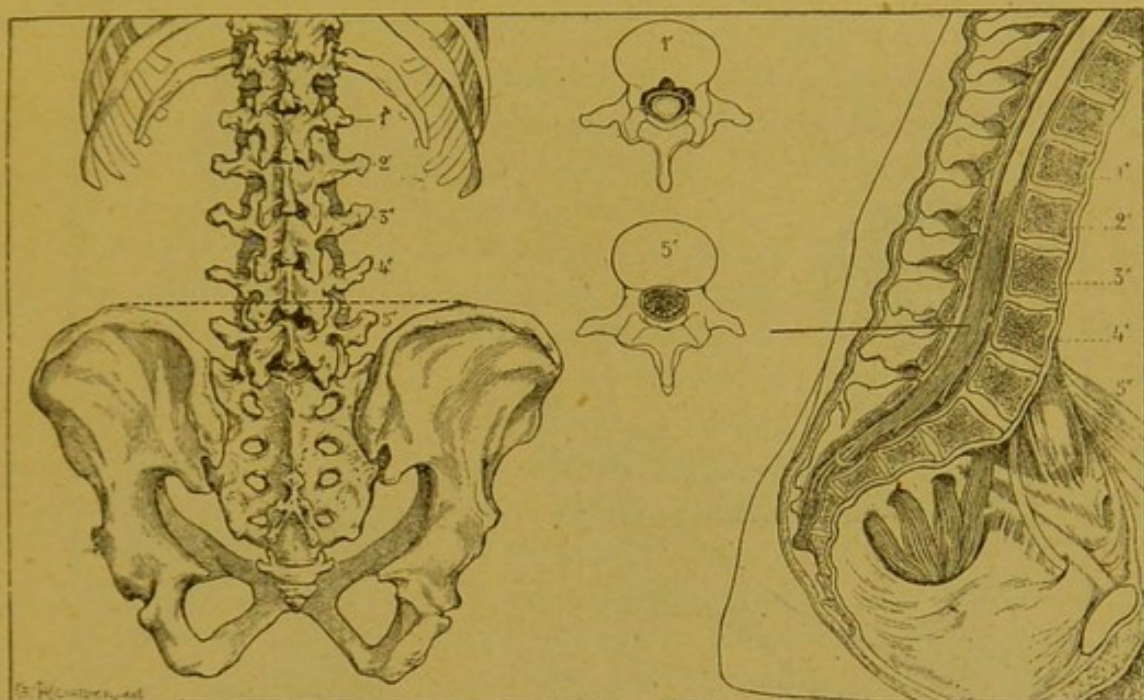


FIG. 494. — Schéma de la région lombaire.

Sur le schéma de gauche, on voit les repères osseux : une ligne horizontale, passant par les crêtes iliaques, coupe la colonne vertébrale au niveau de l'apophyse épineuse de la 4<sup>e</sup> vertèbre lombaire. — Le schéma de droite montre que le cône médullaire terminal s'arrête à la 2<sup>e</sup> vertèbre lombaire ; on voit l'étendue du cul-de-sac arachnoïdien. C'est entre ces points que doit se faire la ponction ; le trait noir indique son lieu d'élection (TUFFIER et DESFOSSÉS).

dra comme point de repère les deux crêtes iliaques et on cherchera sur la ligne transversale qui les unit une crête saillante (4<sup>e</sup> lombaire). Le doigt de la main gauche marque l'interstice sous-jacent et la ponction est pratiquée au-dessous.

4° PONCTION. — Après avoir anesthésié si l'on veut la peau avec un tampon d'éther appliqué quelques instants ou mieux par une application de chlorure d'éthyle, l'aiguille est enfoncée dans l'interstice marqué par l'index de la main gauche et sur son côté interne à environ un demi-centimètre de la ligne médiane (fig. 495).

Elle est dirigée légèrement en haut et en dedans, traverse la masse musculaire et arrive au ligament jaune qui donne une certaine résistance, facile à vaincre cependant ; ce point franchi, l'aiguille est dans



le canal rachidien. Elle a pénétré à ce moment sur une profondeur de 4 à 6 centimètres chez l'adulte et de 1 et demi à 3 chez l'enfant.

Le liquide s'écoule goutte à goutte à l'état normal ; on enlève le fil conducteur qui avait été laissé en place à l'intérieur de l'aiguille. L'écoulement devient un peu plus rapide et le liquide est reçu dans des *tubes effilés* pour être centrifugé. On en recueillera 3 centimètres cubes environ ; à moins que la ponction ait été pratiquée dans un but thérapeutique, par exemple à la suite de fractures de la base

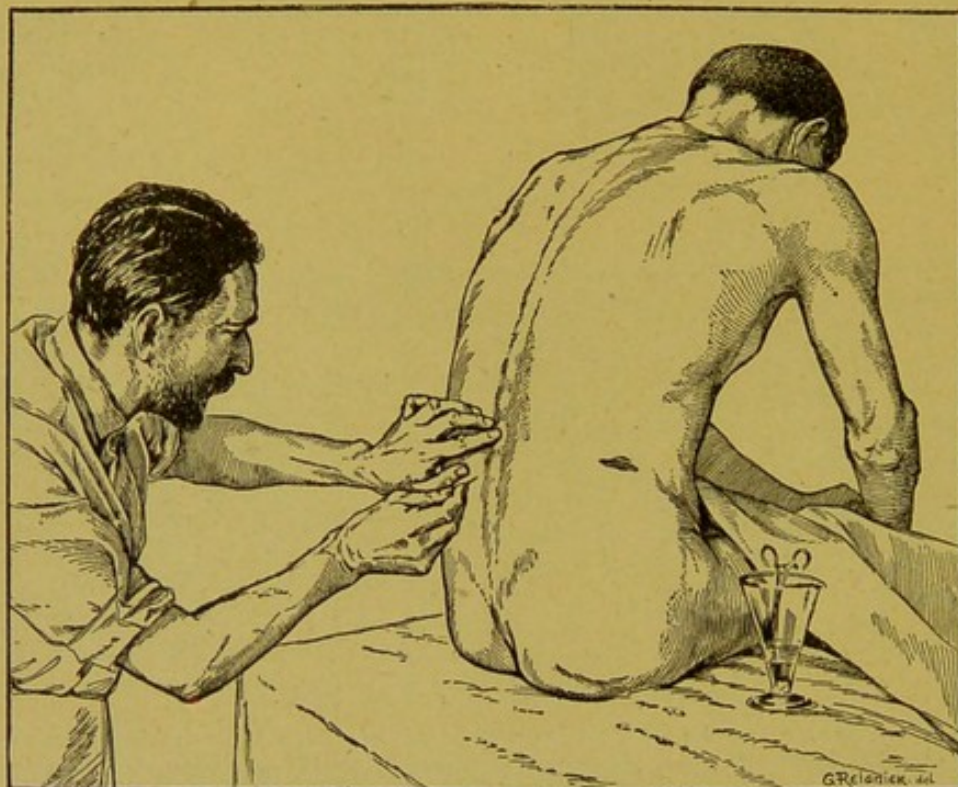


FIG. 495. — Technique de la ponction lombaire.

L'index gauche du chirurgien repère l'apophyse épineuse de la 4<sup>e</sup> vertèbre lombaire ; la main droite, tenant l'aiguille comme une plume à écrire, s'apprête à ponctionner au lieu d'élection. — Sur la table, à côté du malade, est placé un verre contenant un collodion et un tampon monté sur pince (TUFFIER DES-FOSSÉS).

du crâne ou de tumeurs cérébrales. On peut alors enlever jusqu'à 20, 30 et 40 grammes, en se rappelant que la quantité normale de liquide céphalo-rachidien est de 140 à 155 grammes.

Les quelques gouttes de sang qui s'écoulent quelquefois aussitôt la ponction, suivies de gouttes sanguinolentes plus claires, ne seront pas recueillies si la ponction est destinée à l'examen cytologique, et on attendra que le liquide s'écoule limpide.

Puis l'aiguille est retirée d'un seul coup et une goutte de teinture d'iode appliquée à l'endroit de la piqûre.



**Complications.** — Faite avec précaution, on n'a guère à craindre de complications graves, les cas mis à part où la ponction a pour but de remédier à une hypertension intra-cranienne. La mort subite est alors possible, du fait de la décompression, qui permet à une tumeur du plancher du quatrième ventricule de comprimer tout à coup cette région. Aussi sera-t-il prudent alors ne jamais pratiquer la ponction autrement que sur le malade couché, et de ne retirer le liquide que goutte à goutte et en petite quantité.

Mentionnons comme accidents de moindre importance la céphalée, très fréquente, presque constante même, mais n'atteignant d'intensité très grande que dans des cas exceptionnels. Elle se complique quelquefois de vomissements, voire même d'élévation de température capable de simuler une méningite.

**Résultats et valeur diagnostique.** — La ponction lombaire est à la fois un moyen de diagnostic et de traitement.

a) TENSION. — A l'état normal, le liquide s'écoule goutte à goutte (l'écoulement rapide ou en jet est l'indice d'une augmentation de pression); il est clair comme de l'eau de roche.

b) COLORATION. — Le liquide au lieu d'être clair et transparent contient du sang, en quantité variable, depuis la coloration rouge cerise jusqu'à la teinte jaune clair en passant par la coloration rosée. Après s'être assuré que le sang ne dépend pas de la ponction elle-même et ne provient pas de la blessure d'une veine rachidienne (l'aspect du liquide est d'ailleurs un peu différent et le sang mélangé antérieurement est toujours plus noirâtre<sup>1</sup>), on se rappellera que la teinte rouge cerise s'observe dans les hémorragies cérébrales, les fractures de la base du crâne; une coloration rosée ou jaunâtre répond à des hémorragies plus petites ou à des hémorragies anciennes dont une partie est déjà résorbée.

La formule leucocytaire présente un certain intérêt au point de vue du pronostic. Tandis qu'au début la proportion d'hématies et de leucocytes reste celle du sang normal, la résorption s'accompagne de lymphocytose. L'apparition de la polynucléose indique au contraire une complication le plus souvent infectieuse.

c) TRANSPARENCE ET CYTO-DIAGNOSTIC. — Le liquide, trouble et purulent dans les méningites cérébro-spinales, reste limpide dans la méningite tuberculeuse. Et tandis qu'à l'état normal le liquide du culot recueilli après centrifugation ne renferme que quatre à cinq lymphocytes (petits mononucléaires) par champ de microscope, à l'état pathologique on rencontre, nous l'avons vu, des globules rouges

1. La centrifugation est aussi un excellent moyen de diagnostic: si le sang vient d'une veine le liquide qui surnage après la centrifugation demeure incolore. Au contraire le liquide rose ou jaune verdâtre provenant d'une hémorragie intra-cranienne demeure coloré même après avoir été centrifugé.



dans les hémorragies du névraxe ; dans les processus inflammatoires méningés on rencontrera une assez grande quantité de polynucléaires (qui seront plutôt l'indice d'un processus méningé aigu) et de lymphocytes (indice d'un processus méningé subaigu ou chronique). Aussi la lymphocytose est-elle la vraie formule de la méningite tuberculeuse ; elle peut succéder à la polynucléose à la période décroissante d'une méningite aiguë<sup>1</sup>.

L'examen cytologique permettra donc très souvent le diagnostic.

Par exemple :

α) *Dans les méningites.* — Nous venons de voir que la méningite tuberculeuse s'accompagne de lymphocytose, laquelle peut même disparaître dans les cas très rares de guérison qui ont été signalés.

β) *Fractures de la base du crâne.* — Nous avons vu l'importance de la ponction lombaire en pareil cas. La présence du sang au cours des traumatismes du crâne suffit pour faire admettre le diagnostic de fracture alors que la clarté du liquide écarte complètement ce diagnostic (Tuffier et Milian).

γ) *Atrophies optiques.* — Le nombre des atrophies dont la cause nous échappe est encore très considérable. La ponction lombaire, qui n'offre dans ces cas aucune valeur thérapeutique, pourra parfois fournir un renseignement étiologique. Alors que la lymphocytose fait défaut dans les névrites optiques et les atrophies indépendantes du tabes, elle se rencontre dans le tabes et dans certains processus subaigus dus à la syphilis (méningo-myélite syphilitique, syphilis cérébrale, paralysie générale). Si elle est souvent absente dans les névrites optiques anciennes, on peut la constater dans les névrites récentes, au même titre qu'au cours des accidents secondaires de la syphilis<sup>2</sup>. De même la lymphocytose accompagne souvent le signe d'Argyll-Robertson, l'iritis, la chorio-rétinite syphilitique. Elle se retrouve aussi chez certains hérédo-syphilitiques (Ravaut).

δ) *Paralysies oculaires.* — Les différentes variétés de méningite déterminent souvent des paralysies oculo-motrices. La ponction

1. On connaît la technique de cet examen microscopique. Après centrifugation le culot est recueilli au moyen d'une pipette dont l'extrémité est effilée en véritable tube capillaire. Une goutte de ce liquide est déposée sur une lame ; en s'étalant elle prend les dimensions d'une pièce de 50 centimes. La lame est séchée à l'étuve à 37°, puis fixée pendant vingt minutes dans un mélange à parties égales d'alcool et d'éther et colorée avec le bleu de Unna étendu de moitié d'eau (on laisse la lame dans le mélange pendant trois à cinq minutes, puis on décolore par l'alcool absolu) ; ou bien elle est colorée par l'éosine à 1 p. 100 puis par l'hématéine. Avec la première coloration les globules rouges sont teints en vert clair et les noyaux des globules blancs apparaissent en bleu foncé. Avec la seconde les globules rouges et le protoplasme des globules blancs sont colorés en rouge par l'éosine et les noyaux des globules blancs en bleu par l'hématoluxine.

2. DE LAPERSONNE, Lymphocytose rachidienne et affections oculaires. *Arch. d'ophtalm.*, 1903, p. 337.



lombaire permettra d'identifier ces variétés (méningites cérébro-spinale, suppurée, tuberculeuse ou syphilitique).

Alors que dans les paralysies syphilitiques pures la lymphocytose disparaît par le traitement elle persiste dans les paralysies purement tabétiques. De même la ponction lombaire pourra nous permettre de reconnaître la nature réflexe ou infectieuse d'une paralysie accompagnant une otite. Négative dans le premier cas, la lymphocytose sera positive dans le second, signe d'une infection méningée.

e) *Tumeurs cérébrales.* — Indépendamment de l'écoulement en jet, indice d'une tension supérieure à la normale, l'analyse chimique, cytologique et biologique du liquide donne des renseignements précieux pour le diagnostic d'hypertension.

Le taux de l'albumine est généralement augmenté ; le liquide contient de la fibrine qui lui donne une teinte jaune et fait qu'il se coagule spontanément ou après addition de sérum frais. Souvent aussi la réaction de Wassermann est positive. Ces différents facteurs : hyperalbuminose rachidienne, fibrinose, présence de la réaction de Wassermann sans réaction cellulaire dans le liquide rachidien, alors que le Wassermann est négatif dans le sang, indiquent presque sûrement une hypertension intra-cranienne et même un néoplasme (De Martel et A. Vincent). L'augmentation du nombre des lymphocytes est nulle ou faible.

Enfin dans certaines tumeurs cérébrales, particulièrement dans celles qui sont secondaires, le liquide céphalo-rachidien peut être envahi par des cellules dont la morphologie et l'aspect typique imposent le diagnostic.

**Valeur thérapeutique.** — La soustraction d'une certaine quantité de liquide céphalo-rachidien a souvent un effet des plus heureux et les indications de la ponction lombaire au point de vue thérapeutique sont multiples (méningites cérébro-spinales et tuberculeuses, certains comas, urémie, traumatismes craniens et rachidiens, dans certains troubles auriculaires et dans certaines affections nerveuses, et surtout dans les tumeurs cérébrales compliquées d'hypertension). La décompression dans les tumeurs cérébrales supprime les céphalées atroces avec tous les symptômes d'hypertension et en particulier la stase papillaire. La rachicentèse sera tout d'abord pratiquée avant toute autre intervention décompressive. Assez nombreux sont les cas où des ponctions lombaires répétées en même temps qu'elles soulageaient les phénomènes généraux, ont suffi également à améliorer, quelquefois même à guérir des névrites optiques d'origine intra-cranienne.

La ponction en pareil cas sera toujours assez abondante ; il faudra pour obtenir un résultat enlever 30 ou 40 centimètres cubes. Mais afin d'éviter un accident, en particulier la mort subite, toujours à



craindre ici, la ponction sera pratiquée avec les précautions indiquées, le sujet étant dans le décubitus dorsal et le liquide sera retiré très lentement afin de permettre à l'accommodation de s'établir. Les ponctions seront répétées souvent, toutes les fois que l'hypertension reparaît. Elles peuvent suffire dans quelques cas heureux à reculer assez loin l'échéance d'une atrophie optique, conséquence fatale d'une stase longtemps prolongée. Si la ponction demeure insuffisante ou sans résultat, du fait d'adhérences inflammatoires et de l'absence de communication entre les méninges craniennes et rachidiennes, ou pour toute autre cause, une trépanation décompressive s'impose. Elle sera réduite tout d'abord à la seule trépanation sans ouverture de la dure-mère et suivie à quelques semaines d'intervalle de l'ouverture de cette dernière, malgré tous les dangers auxquels elle expose, si la seule trépanation osseuse demeure insuffisante.

De même dans les traumatismes craniens et les fractures de la base du crâne, la ponction lombaire pourra quelquefois éviter la trépanation. Elle sera tout d'abord pratiquée systématiquement s'il existe de la stase de la papille.

Elle trouve aussi son indication dans les hémianopsies verticales d'origine traumatique qui présentent, on le sait, certains caractères particuliers.

Tout d'abord, après la perte de connaissance immédiate déterminée par le traumatisme la vision demeure nulle ou faible et n'est recouvrée partiellement qu'après la trépanation. De plus, en outre des renseignements intéressants fournis par l'examen du champ visuel et de l'acuité visuelle, souvent différents aux deux yeux dans les hémianopsies verticales, qui peuvent permettre le diagnostic de localisation, on peut être amené, après la première trépanation faite peu de temps après la blessure, à une trépanation plus étendue. Sans doute semblable intervention sera rarement tentée en raison des dangers qu'elle comporte. Toutefois il semble que dans quelques cas exceptionnels et lors de perte complète de la vision, il ne soit pas téméraire d'y recourir. Faite à une époque pas trop éloignée de la blessure, seule elle permettra d'espérer une restitution visuelle plus ou moins étendue.

Elle sera naturellement toujours précédée d'une ponction lombaire pratiquée dès l'arrivée du malade. Cette ponction sera utile à un double chef : au point de vue diagnostic et au point de vue thérapeutique.

Au point de vue diagnostic elle pourra déceler l'existence d'une hémorragie intra-cranienne par fracture du frontal (d'où nécessité de trépaner) ou d'une hypertension.

Au point de vue thérapeutique elle aura ce triple résultat : de faire cesser l'hypertension ; de favoriser la résorption du sang ; d'é-



viter enfin l'action nocive du sang sur le cunéus et la compression de ce dernier. Et si la ponction lombaire demeure insuffisante, alors seulement on aurait recours à la trépanation<sup>1</sup>.

## II. — TRAITEMENT DES TROUBLES VISUELS PRODUITS PAR LES TUMEURS DE L'HYPOPHYSE

**Diagnostic.** — Deux cas peuvent se présenter. La tumeur s'accompagne d'acromégalie et les déformations des extrémités, jointes à l'augmentation de la taille, mettent aussitôt sur la voie du diagnostic. Ou bien la radiographie fait défaut et à côté des signes inconstants et variables déterminés par les tumeurs hypophysaires (altérations du corps thyroïde, des testicules, des ovaires, des capsules surrénales avec troubles en dépendant, polyurie, glycosurie, diabète), les troubles oculaires présentent un intérêt diagnostic de premier ordre et se caractérisent par des altérations du champ visuel. Leur constatation doit faire immédiatement songer à la possibilité de l'augmentation de volume de l'hypophyse. L'examen radiographique, en décelant des altérations du squelette au niveau de la selle turcique, entraîne la certitude<sup>2</sup>.

**ALTÉRATIONS DU CHAMP VISUEL.** — C'est tout d'abord l'hémianopsie bitemporale. Elle se rencontre dans la plupart des observations et serait probablement constatée plus souvent encore si elle était recherchée plus tôt. A la période d'atrophie optique, si celle-ci est unilatérale, l'hémianopsie bitemporale pourra être cependant reconnue si l'œil non amaurotique a perdu la moitié temporale de son champ visuel.

Rappelons que ces troubles visuels peuvent demeurer longtemps ignorés du malade, qui remarque seulement, quelquefois très longtemps après le début de ces altérations du champ visuel, une diminution graduelle de l'acuité visuelle. Elle peut arriver après quelques années d'évolution à une cécité complète.

**ALTÉRATIONS DU SQUELETTE.** — La radiographie dénote un agrandissement de la selle turcique. Il porte sur la profondeur, sur la largeur ou souvent sur les deux à la fois, les apophyses clinoides postérieures étant reportées en arrière ou complètement détruites (fig. 496).

Quelquefois la tumeur elle-même est visible, au-dessus de la selle turcique agrandie et déformée, sous forme d'une masse sombre de volume variable, dont les bords se perdent insensiblement dans les parties voisines.

Ces signes radiographiques seront complétés par la recherche des autres symptômes acromégaliqes : l'augmentation de volume des sinus frontaux,

1. F. TERRIEN et VINSONNEAU, Hémianopsie par blessures de guerre, *Arch. d'ophtalm.*, 1914-1915, p. 769.

2. DE LAPPERSONNE et A. CANTONNET, *Arch. d'ophtalm.*, 1910, p. 65.



moins constante que l'élargissement de la selle turcique, mais qui se rencontre aussi avec une très grande fréquence, l'épaississement inégal des parois du crâne, avec soudure prématurée des sutures, l'accroissement des saillies d'insertion des muscles à sa surface et ressaut post-lambdoïdien.

Il faut y ajouter le développement exagéré du maxillaire inférieur et l'augmentation des extrémités.




FIG. 496. — Agrandissement de la selle turcique par tumeur de l'hypophyse.

**Traitement.** — Il reste à la fois médical, physique et chirurgical.

a) TRAITEMENT MÉDICAL OU OPOTHÉRAPIQUE. — On recommandera l'ingestion d'extrait hypophysaire s'il y a insuffisance glandulaire. Rarement l'hypofonctionnement est bien caractérisé ; on observe surtout des périodes successives de suractivité ou d'insuffisance sécrétoires de la glande. Aussi même associée aux autres extraits glandulaires, à l'extrait thyroïdien par exemple, l'opothérapie ne donne guère de résultats appréciables.

b) TRAITEMENT RADIOTHÉRAPIQUE — L'action des rayons X sur les tumeurs épithélioïdiques, sarcomateuses et lymphomateuses étant aujourd'hui établie et en raison de la sensibilité des cellules néoplasiques aux rayons X, il était naturel de tenter l'application de la radiothérapie aux tumeurs de l'hypophyse.

Son action dépend naturellement de deux facteurs principaux : la sensibilité des éléments cellulaires de la tumeur à irradier et la quantité de rayons absorbés. Le premier élément varie avec la nature de la tumeur et le second avec le procédé employé.

Deux voies ont été proposées pour atteindre l'hypophyse : la bouche et la voie cutanée.

La voie buccale présente le double avantage d'être la plus directe, l'hypophyse étant moins éloignée de la muqueuse palatine que du tégument cutané, et d'opposer au rayonnement une épaisseur relativement faible. Par contre la nécessité de réduire le cylindre, du fait de l'écartement limité des dents, ont fait préférer la voie cutanée. La région fronto-temporale permet, sans dépasser la dose superficielle maxima compatible avec l'intégrité de la peau, de doubler, quadrupler et même décupler, par la multiplicité des portes d'entrée, la dose profonde donnée à l'hypophyse.

En utilisant la technique de la « radiothérapie profonde » (filtres d'aluminium épais de 4 millimètres et portes d'entrée multiples), on



peut observer une régression des troubles visuels (élargissement du champ, etc.) et une amélioration de l'état général persistant parfois plusieurs années.

Nous avons insisté déjà sur ce point et recueilli une dizaine d'observations, dont une personnelle très favorablement influencée par le traitement radiothérapique (obs. de Bécclère, Jaugeas, de Laperonne, Cantonnet, Cauvin, Valude et la nôtre<sup>1</sup>). Une nouvelle observation heureuse vient d'être rapportée par le docteur Clarence Loch<sup>2</sup>.

Les bénéfices sont d'ordinaire réels et rapides, mais la régression, sous l'influence du traitement radiothérapique, est essentiellement irrégulière comme l'évolution des lésions elles-mêmes. Elle subit des moments d'arrêt puis, de nouveau, l'extension du champ visuel reparait aussi bien sur la périphérie que sur les zones scotomateuses et l'acuité s'améliore.

La tumeur, aussitôt reconnue, est avant tout justiciable du traitement radiothérapique, d'autant plus efficace qu'il est plus précoce.

Mais le degré avancé des lésions n'est jamais à lui seul une contre-indication. Certaines zones, amblyopiques ou amaurotiques depuis longtemps, peuvent recouvrer une perception meilleure et même normale, le département recouvert correspondant à des fibres optiques seulement comprimées et non encore détruites. Mais l'inverse peut survenir; aussi il y a lieu de bien surveiller l'évolution et de préciser les indications et les contre-indications de ce traitement.

En cas d'insuccès du traitement syphilitique, la *radiothérapie* constitue le traitement de choix, et cela à toutes les étapes de la maladie.

Ce traitement donne des *résultats durables*. Chez le malade revu par Coutela<sup>3</sup> et dans notre observation personnelle, huit ans plus tard, le champ et l'acuité visuels n'avaient subi aucune modification. Si donc on ne peut encore parler de guérison complète, le maintien du *statu quo* pendant une période aussi longue montre bien la supériorité des rayons X sur toute autre méthode.

Dans la seconde forme, gigantesque et acromégalique, l'emploi des rayons est indiqué seulement au début et pendant toute la période d'augmentation de la maladie, c'est-à-dire à la période des lésions hyperplasiques et de l'hyperfonctionnement de la glande.

Il est contre-indiqué à la période de déclin, quand les lésions hyperplasiques des cellules font place à des lésions régressives et

1. F. TERRIEN, Le traitement par les rayons X des troubles visuels d'origine hypophysaire. *Arch. d'ophtalm.*, septembre-octobre 1916, p. 257.

2. CLARENCE LOCH, *American Journal of ophtalm.*, juin 1918, p. 397.

3. COUTELA, *Soc. franç. d'ophtalm.*, 5 mai 1919.



destructives, quand à l'hyperfonctionnement de la glande succède une insuffisance fonctionnelle qui finit par entraîner la mort.

Les principaux signes du passage de la période d'augmentation à la période de déclin, contre-indiquant l'emploi des rayons X au cours du gigantisme ou de l'acromégalie sont : l'arrêt de l'hyperostéogénie, la diminution de la force musculaire, la somnolence, la torpeur des fonctions cérébrales, la chute des poils, la sécheresse de la peau, l'amaigrissement, l'affaiblissement général. L'opothérapie-hypophysaire sera alors un adjuvant précieux.



## INDEX ALPHABÉTIQUE

---

### A

ABAISSSEMENT. — de la cataracte, 274.  
 ABRINE. Emploi de l' —, 398.  
 ACCOMMODATION. — de l'œil aphaque, 225; Pseudo- — de l'œil aphaque, 225; Paralysie de l' — dans le glaucome, 144.  
 ADAMS. Procédé d' — dans l'ectropion, 545.  
 AGNEW. Procédé d' — dans la canthoplastie, 522.  
 ANGELUCCI. Procédé d' — dans le ptosis, 561.  
 AIGUILLE. — à corps étrangers, 30; — à tatouage, 50; — de Bowman, 30, 250; — de Reverdin, 296; — de Taylor, 50; — serpette de Laperonne, 262.  
 AIGUILLE AIMANTÉE. Localisation des corps étrangers à l'aide de l' —, 472.  
 AIR CHAUD. Emploi de l' —, 43.  
 AMPOULES. — compte-gouttes stérilisables, 5.  
 AMBLYOPIE. Correction de l' —, 362.  
 ANALGÉSIE. Fronto-lacrymale, 21; in situ, 14; — nasale, 21.  
 ANESTHÉSIE. — Générale, 8; — Par l'éther, 8; — des territoires cutanés et muqueux péri-orbitaires, 20; — régionale, 10, 14; — du sac, 20; — Par le chlorure d'éthyle, 8; — par le chlorhydrate de cocaïne, 9; Enucléation avec — locale, 283.  
 ANAPLÉROSE. — orbitaire, 311.  
 ANGLE IRIDO-CORNÉEN. Anatomie de l' —, 78.  
 ANOPHTALMIE. Anaplérose dans l' —, 315.  
 ANSE DE SNELLEN, 264.

ANTISEPSIE. Solutions antiseptiques, 3.  
 APHAKIE. Accommodation de l'œil aphaque, 225; Correction de l' —, 222; Valeur professionnelle de l'œil aphaque, 260; Vision de l'œil aphaque, 222.  
 APPAREIL. — de Ricard, 8; — d'Ombredanne, 8.  
 APPAREIL LACRYMAL. Anatomie de l' —, 418; Physiologie de l' —, 425.  
 ARGYLL-ROBERTSON. Lymphocytose et signe d' —, 600.  
 ARTÈRE CENTRALE DE LA RÉTINE. Paracentèse dans l'embolie de l' —, 34.  
 ASEPSIE, 2.  
 ASPIRATEUR, 194.  
 ASPIRATION, 194.  
 ASTIGMATISME. — post-opératoire après la cataracte, 212, 221; Cautérisation ignée dans l' —, 42; Correction de l' — après l'opération de cataracte, 224.  
 ATROPHIES OPTIQUES. Ponction lombaire dans les —, 600.  
 ATROPINE. Emploi de l' — dans le strabisme, 362.  
 AUTOCLAVE, 3.  
 AUTOKÉRATOPLASTIE, 383.  
 AUTOPLASTIE. — de la conjonctive dans le symblépharon, 410; — conjonctivale à pédicule, 391; — de la conjonctive, 384; Différents procédés d' — conjonctivale, 387; Indications de l' — conjonctivale, 393; Règles générales des — conjonctivales, 385.  
 AVANCEMENT, 342. — musculaire après section, 356; — après résection du



tendon, 348; — capsulo-musculaire, 342; — musculaire de Lagleyze, 357; — secondaire, 353; Action de l' —, 353; Champ d'excursion après l' —, 353; Crochet double pour —, 345; Divers procédés d' —, 356; Enophtalmie après l' —, 350; — Indications de l' —, 353; Procédé de Valude dans l' —, 357; Suture de complément dans l' — musculaire, 350.

## B

BAINS OCULAIRES. OEillères pour —, 174.

BARRAQUER. Méthode de — 184.

BEER. Couteau de —, 279; Section de —, 280.

BIODURE DE MERCURE, 11.

BLÉPHAROSTAT. — de Terson, 150; — de Pley, 150.

BLÉPHAROPLASTIE, 574; — avec lambeau pédiculé pris à distance, 583; — à double lambeau symétrique, 580; — à lambeau cervical, 581; — à lambeau pédiculé, 575; — par la méthode de pivotement, 578; — par glissement, 576; — par greffe cutanée, 585; Conjonctivo —, 416; Greffe chondro-dermique dans la —, 588; Greffes épidermiques dans la —, 586; Greffe en mosaïque de Wecker dans la —, 585; Greffe ostéopériostée et —, 588; Méthode italienne dans la —, 583; Procédé de Burrow dans la —, 577; Procédé de Knapp dans la —, 576; Procédé de Dieffenbach dans la —, 576; Procédé de Rollet dans la —, 580; Sutures intra-dermiques dans la —, 586.

BLÉPHAROSPASME, 283, 536; Anastomose spino-faciale dans le —, 537; Dilatation forcée des paupières dans le —, 536; Élongation ou section du facial dans le —, 537; Injections d'alcool dans le —, 515.

BOWMAN. Discision des cataractes secondaires avec l'aiguille de —, 241; Sondes métalliques de —, 432.

BROSSAGE. — des granulations, 399.

BURROW. Procédé de — dans la blépharoplastie, 577.

## C

CATARACTES. — adhérentes, 262; — avec absence de chambre antérieure, 265; — compliquées, 255;

— compliquées d'hypertonie, 265; — et conjonctivite, 216; — et diabète, 255; — et dionine, 174; — et myopie, 264; — et subluxation du cristallin, 264; — morgagnienne, 171; — supramûre, 171; — trémulantes, 264; Abaissement de la —, 274; Accidents au cours de l'opération de la —, 176; Astigmatisme post-opératoire après la —, 212, 221; Collapsus de la cornée au cours de l'opération de —, 187; Collapsus de la sclérotique au cours de l'opération de —, 188; Conjonctivite et —, 216; Complications post-opératoires de la —, 209; Délire après l'opération de —, 222; Décollement de la rétine et —, 263; Emploi du chlorure de calcium dans la —, 174; Extraction à grand lambeau, 149; Extraction de la — par la méthode de Barraquer, 184; Extraction des — dures, 171; Extraction du cristallin dans sa capsule au cours de l'opération de —, 183, 264; Extraction simple de la —, 149; Enclavement de la capsule après l'opération de —, 216; Enclavement de l'iris après la —, 212; Glaucome après l'opération de —, 220; Hallucinations après l'opération de —, 222; Hémorragie explosive au cours de l'opération de la —, 187, 219; Historique de l'opération de —, 279; Hypertonie au cours de l'opération de —, 188; Hyphéma après l'opération de —, 219; Infection après l'opération de —, 216; Iridectomie préparatoire à l'opération de —, 120; Iridectomie optique dans les — congénitales, 106; Irido-cyclite après l'opération de —, 217; Iritis après l'opération de —, 214; Issue du vitré au cours de l'opération de la —, 185; Kératite marginale après l'opération de —, 210; Kératite striée et —, 211; Lambeau à pont conjonctival dans l'opération de —, 197; Lavage de la chambre antérieure après l'opération de —, 201; Lunettes grillagées pour opérés de —, 206; Moment de l'intervention dans la —, 173; Opération de — avec la pique, 224; Panophtalmie après l'opération de —, 218; Paralysie des paupières au cours de l'opération de —, 208; Plissement de la cornée après opération de la —, 211; Pneumonie après l'opéra-



- tion de —, 221 ; Prolapsus de l'iris et —, 212 ; Psychoses après l'opération de —, 222 ; Réclinaison de la —, 276 ; Recouvrement conjonctival après l'opération de —, 200, 394 ; Régime des opérés de —, 204 ; Renversement du lambeau au cours de l'opération de —, 186 ; Retard de cicatrisation après l'opération de —, 209 ; Rétention d'urine après l'opération de —, 222 ; Suture de la cornée dans l'opération de —, 189 ; Traitement médical de la —, 174 ; Trouble de la cornée après l'opération de —, 210 ; Vision des opérés de —, 227 ; Vomissements après l'opération de —, 221 ;
- CATARACTES PATHOLOGIQUES, 225, 26 ;
- CATARACTES CONGÉNITALES, 248 ; Discision des —, 250 ; Extraction linéaire des —, 252 ; Résorption des —, 250.
- CATARACTES SECONDAIRES, 231 ; Complications opératoires des —, 247 ; Discision des —, 240 ; Extraction des —, 235 ; Indications opératoires dans les —, 231 ; Issue du vitré après les opérations de —, 247 ; Prolapsus irien après l'extraction des —, 247 ; Traitement des —, 234 ; Troubles du vitré après les opérations de —, 248 ; Variétés de —, 231.
- CATARACTE TRAUMATIQUE, 33, 256 ; Complications de la —, 256 ; Interventions d'urgence dans la —, 260 ; Traitement de la —, 258.
- CATARACTES ZŒNULAIRES. Iridectomie optique dans les —, 249.
- CALOMEL. Pommade au —, 49.
- CANAL DE SCHLEMM, 26.
- CANALICULES LACRYMAUX. Oblitération des —, 430.
- CANTHOPLASTIE, 520.
- CAOUTCHOUC. Billes de — et prothèse oculaire, 307.
- CAPSULE. Débridement de la —, 340 ; Enclavement de la — après la cataracte, 216 ; Plissement de la —, 342 ; Recullement de la —, 340.
- CAPSULE DE TENON. Greffe de cartilage dans la —, 307 ; Greffe de tissu dans la —, 307 ; Greffe de tissus conjonctifs dans la —, 311 ; Implantation dans la — de substances exogènes, 307 ; Injection de paraffine dans la —, 309.
- CAPSULOTOMIE, 243.
- CARONCULE. Enfoncements de la — après la ténotomie, 333.
- CARTILAGE. Greffe de — dans la capsule de Tenon, 307.
- CAUTÉRISATION. — ignée des prolapsus de l'iris, 215 ; — ignée dans l'astigmatisme, 42 ; — du sac, 446 ; — ignée sur le cornée, 40 ; — linéaire dans l'entropion, 533.
- CATHÉTÉRISME. — permanent des voies lacrymales, 441 ; — rétrograde des voies lacrymales, 442 ; Complications du —, 438 ; Indications du —, 440.
- CERCLES DE DIFFUSION. Influence des — dans l'aphakie, 226.
- CHAILLOUS. Procédé de — pour l'allongement du releveur, 572.
- CHALAZION. Opération du —, 573.
- CHALEUR IRRADIÉE, — 43.
- CHAPUT. Gants de —, 6.
- CHAUFFAGE. Technique du —, 43.
- CHAMBRE ANTÉRIEURE, 27 ; Cataracte avec absence de — 265 ; Effacement de la — dans le glaucome, 144 ; Lavage de la — après l'opération de cataracte, 201 ; Luxation du cristallin dans la —, 269.
- CHAMBRE POSTÉRIEURE, 27.
- CHAMP D'EXCURSION. — après l'avancement, 353 ; — normal et après la ténotomie, 331.
- CHAMP VISUEL. Altérations du — dans les tumeurs de l'hypophyse, 603.
- CHLORAMINE, 46 ; Emploi de la — 58.
- CHLORURE DE CALCIUM. Emploi du — dans la cataracte, 174.
- CHORIO-RÉTINITE. — et lymphocytose, 600 ; Paracentèse dans les —, 34 ;
- CHOROÏDE. Anatomie de la —, 24.
- CICATRICE CYSTOÏDE. — dans l'iridectomie, 122 ; Iridectomie dans la —, 122.
- CICATRICE FILTRANTE, 82.
- CICATRISATION. Retard de — après l'opération de cataracte, 209.
- CILS. Ablation du sol ciliaire dans l'entropion, 538 ; Renversement du sol ciliaire dans l'entropion, 538 ; Transplantation du sol ciliaire dans l'entropion, 539.
- CILIAIROTOMIE, 73.
- CIRCONCISION. — dans le pannus, 403.
- CISEAUX. — courbes de Landolt, 284.
- COLLARGOL. Instillations de —, 58.
- COLLYRES. — à la dionine, 49 ; — huileux, 5.
- CONJONCTIVE. Abrasion de la —, 403 ; Anatomie de la —, 373 ; autoplastie de la —, 384 ; Autoplastie à pédi-



- cule de la —, 391; Autoplastie de la — dans le symblépharon, 410; Conjonctivo-blépharoplastie, 416; Corps étrangers de la —, 373; Déchirures de la — au cours de l'extraction de cataracte, 177; Dermoïdes de la —, 404; Dermo-lipomes de la —, 404; Dilatation progressive des culs-de-sac de la —, 318; Fistule sous-conjonctivale, 83; Granulomes de la —, 404; Hématome de la — au cours de l'extraction de cataracte, 176; Injections sous-conjonctivales, 375; Kystes de la —, 404; Lambeau à pont conjonctival dans l'opération de cataracte, 197; Luxations du cristallin sous la —, 268; Migrations secondaires du cristallin luxé sous la —, 269; Polypes de la —, 404; Recouvrement conjonctival, 59, 387; Réfection des culs-de-sac de la —, 317; Ruptures sous-conjonctivales, 59; soulèvement ampulliforme de la —, 83; suture des muscles à la — dans l'énucléation, 308; Tumeurs de la —, 404; Xérosis de la —, 394.
- CONJONCTIVITE. — après l'énucléation, 287; Cataracte et —, 216; Traitement chirurgical des —, 395.
- CONVERGENCE. Amplitude de — normale et pathologique, 322; Mesure de l'insuffisance de —, 331.
- CORÉLYSIS, 132.
- CORNÉE. Anatomie de la —, 23; Blessures de la —, 32; Collapsus de la — au cours de l'opération de cataracte, 187; Collapsus de la — dans l'iridectomie, 121; Corps étrangers de la —, 29; Diamètres principaux de la —, 24; Infiltration de la —, 45; Massage de la —, 49; Paracentèse de la —, 32; Perforation de la —, 33; Plaies de la —, 32, 58; Plissement de la — après l'opération de cataracte, 211; Recouvrement conjonctival dans les ulcères de la —, 394; Renversement temporaire de la —, 31; Sutures de la —, 59; Suture de la — dans l'opération de cataracte, 189; Taies de la —, 48; Transplantation de la —, 52; Trouble de la — après l'opération de cataracte, 210; ulcères de la —, 38.
- CORPS CILIAIRE, 25; Amputation du —, 293.
- CORPS ÉTRANGERS. — de la conjonctive, 373; — de l'iris, 135; — de l'œil et de l'orbite, 469; — de l'orbite, 487; Extraction des —, 29; Extraction des — non magnétiques, 485; Localisation géométrique des —, 475; Traitement des — intra-oculaires, 478.
- CORPS VITRÉ. Anatomie du —, 27; Luxations du cristallin dans le —, 269; Paracentèse dans les troubles du —, 34.
- COUTEAU. — boutonné de Weber, 429; — de Beer, 279; — de Stilling, 438; — lancéolaire, 34; — triangulaire, 74.
- CRISTALLIN. Anatomie du —, 25; Blessures du — dans l'iridectomie, 121; Cataracte et subluxation du —, 264; Complications de l'extraction du — dans la myopie forte, 273; Ectopie du —, 267; Extraction du — dans la myopie forte, 271; Extraction du — dans sa capsule, 183, 264; Extraction du — transparent, 266; Extraction du — transparent — dans le kératocone, 274; Iridectomie dans les subluxations du —, 119; Luxation du — dans la chambre antérieure, 269; Luxation du — dans le corps vitré, 269; Luxation du — sous la conjonctive, 268; Luxations et subluxations du —, 267; Luxation spontanée du —, 270; Luxation traumatique du —, 269; Migrations secondaires du — luxé sous la conjonctive, 269.
- CRISTALLIN. Réduction des subluxations, 268; Régénération du —, 232; Subluxation du — dans l'iridectomie, 121; Subluxation du — au cours de l'opération de cataracte, 180 et 183.
- CRISTALLOÏDE. Arrachement de la —, 163.
- CRITCHETT. Opération de —, 293; Section de —, 280.
- CROCHET. — d'Isambert, 360; — rectangulaire de A. Terson, 355.
- CYANOPSIE, 168.
- CYANURE D'HYDRARGYRE, 11.
- CYCLO-DIALYSE, 74.

## D

- DACRYO-CYSTORHINOSTOMIE, 451; — antérieure, 457; — postérieure, 457; — par la voie orbitaire, 452; — par la voie nasale, 457; — par la voie sinusienne, 458; Divers procédés de —, 455.
- DACRYOCYSTITE. Ablation du sac dans la —, 448; Cautérisation du sac



dans la —, 448 ; Lavage du sac dans la —, 432.

DACRYO-ADÉNOPEXIE, 463.

DAKIN. Liquide de —, 46.

DANTRELLE. Procédé de — dans le strabisme, 360.

DAVIEL. Section de —, 280.

DÉCOLLEMENT DE LA RÉTINE. — après les opérations de cataracte secondaire, 248 ; — et cataracte, 263 ; Drainage dans le —, 76 ; Examen du liquide sous-rétinien dans le —, 289 ; Iridectomie dans le —, 76 ; Ponction exploratrice dans le —, 289 ; Sclérotomie postérieure dans le —, 76 ; Sudorifiques dans le —, 76.

DÉLIRE. — après l'opération de cataracte, 222.

DENONVILLIERS. Procédé de — dans la blépharoplastie, 578.

DERMOÏDES. — de la conjonctive, 404.

DERMO-LIPOMES. — de la conjonctive, 404.

DESMARRES. Procédé de — dans le ptérygion, 378.

DIABÈTE. Cataracte et —, 255.

DIONINE. — et cataracte, 174 ; Collyre à la —, 49.

DIEFFENBACH. Procédé de — dans la blépharoplastie, 576 ; Procédé de — dans l'ectropion, 554.

DIMMER. Procédé de — dans l'ectropion, 545.

DIPLOPIE. — après la ténotomie, 333.

DISCISION. — de la capsule dans l'extraction de la cataracte, 160 ; — des cataractes congénitales, 250 ; — des cataractes secondaires, 240 ; — des cataractes secondaires avec l'aiguille de Bowman, 241 ; — des cataractes secondaires avec le kystitome, 240 ; — du cristallin dans la myopie forte, 273.

DRAINAGE. — des voies lacrymales, 442 ; — dans le décollement de la rétine, 76.

DRANSART. Suture de — dans le pto-sis, 558.

DROIT EXTERNE. Myectomie du —, 357 ; Ténotomie du —, 336.

DROIT INFÉRIEUR. Ténotomie du —, 336.

DROIT INTERNE. Ténotomie du —, 336.

DROIT SUPÉRIEUR. Ténotomie du —, 336.

DUPUY-DUTEMPS et BOURGUET. Procédé de — dans la dacryocysto-rhinostomie, 456.

DUVERGER. Procédé de — dans l'ectropion, 548.

## E

EAU DE SAINT-CHRISTAU, 49.

ECARTEUR. — pour l'ablation du sac lacrymal, 449.

ECLAIRAGE, 7.

ECLAIREUR. — de contact, 288.

ECTASIE MARGINALE. Cautérisation ignée dans l'— de la cornée, 42.

ECTOPIE. — du cristallin, 267.

ECTROPION. — cicatriciel, 552 ; Opérations dirigées contre l'—, 544.

ELECTRICITÉ. Emploi de l'— dans les taies de la cornée, 49.

ELECTRO-AIMANT. Gros —, 479 ; Petit —, 479.

ELECTROLYSE. L'— dans les taies de la cornée, 49 ; — dans les affections des voies lacrymales, 441 ; — dans le trichiasis, 533 ; — des granulations, 402 ; Sonde pour l'— des voies lacrymales, 441.

ELLIOT. Opération d'—, 91.

ELONGATION. — des muscles de l'œil, 329.

EMPORTE-PIÈCE. Iridecto-capsulectomie par la pince emporte-pièce, 126. Sclérectomie à l'—, 89.

ENÉSOL. Emploi de l'—, 58.

ENFOUISSEMENT. — du globe, 387 ; — partiel du globe, 387.

ENOPHTALMIE. — après l'avancement, 350.

ENTROPION. — spasmodique, 534. Ablation du sol ciliaire dans l'—, 538 ; Cautérisation linéaire dans l'—, 533 ; Opérations dirigées contre l'—, 527 ; Renversement du sol ciliaire dans l'—, 538 ; Sutures de Gaillard dans l'—, 534 ; Sutures de Snellen dans l'—, 535 ; Transplantation du sol ciliaire ou margino-plastie dans l'—, 539.

ENUCLÉATION, 283 ; — avec anesthésie locale, 283 ; — dans l'ophtalmie sympathique, 289 ; — dans les traumatismes du globe oculaire, 290 ; — dans les tumeurs du globe, 288 ; — dans les tumeurs de l'orbite, 291 ; Amélioration du moignon après l'—, 307 ; Bourgeons charnus après l'—, 287 ; Brides conjonctives après l'—, 287 ; Complications de l'—, 286 ; Conjonctivite après l'—, 287 ; Hématome de l'orbite après —, 287 ; Hémorragies après l'—, 287 ; Indications de l'—, 288 ; Infection après l'—, 287 ; Perforation du globe après l'—, 287 ; Rétractions cicatricielles après l'—, 288 ; Section du nerf op-



tique dans l'—, 283; Sub—, 299; Résultats de l'—, 282; Suture des muscles à la conjonctive dans l'—, 308; Technique de l'—, 283.

EPIPHORA, 427.

ESÉRINE. Emploi de l'— dans le glaucome, 140.

ESPACES INTRA-OCULAIRES, 27.

ETHMOÏDE. Suppuration des cellules de l'—, 508.

ETUVES. — électriques, 2; — de Poupinel, 2.

EVIDEMENT. — du globe oculaire, 300.

EXENTÉRATION. — de l'orbite, 499; — du globe oculaire, 297; — ignée, 299; — partielle, 299; — postérieure, 299; — sous-conjonctivale, 501; — Indications et résultats de l'—, 300.

EXOPHTALMIE. — après la ténotomie, 333.

EXTRACTION. — combinée de la cataracte, 168; — du cristallin sans blépharostat, 167; — du cristallin transparent, 266; Indications de l'— de la cataracte, 149; Technique de l'— simple de la cataracte, 151; Introduction et — de l'œil artificiel, 302.

EXTRACTION LINÉAIRE. — dans la cataracte traumatique, 260; — dans la myopie forte, 272; — des cataractes congénitales, 252; Complications de l'—, 253.

## F

FENTE PALPÉBRALE. Agrandissement de la —, 520; Rétrécissement ou fermeture de la —, 524.

FIBROLYSINE, 49.

FILTRATION. Cicatrice filtrante, 82.

FISTULES. — cornéo-sclérales, 62; — spontanées, 62; — traumatiques, 62; — Complications et traitement chirurgical, 62; Cautérisation ignée dans les — de la cornée, 41.

FIXATION. — du globe oculaire, 152.

FLACONS COMPTE-GOUTTES, 5.

FLAMBAGE, 3.

FLUORESCÉINE, 45.

FORT (LE). Procédé de — dans la blépharoplastie, 585.

FRACTURES. Ponction lombaire dans les — de la base du crâne, 600.

FRICKE. Procédé de — dans la blépharoplastie, 578.

FUCHS. Procédé de — dans la tarsorrhaphie, 526.

## G

GAILLARD. Sutures de — dans l'entropion, 534.

GANGLION\* CILIAIRE. Extirpation du —, 498.

GANTS. — de Chaput, 6.

GERSUNY. Méthode de — et prothèse oculaire, 309.

GIGLI. Scie de — pour la résection de la paroi externe de l'orbite, 494.

GILLET DE GRANDMONT. Procédé de — dans le ptosis, 557.

GLANDES LACRYMALES, 418; Ablation de la —, 459; Déplacement de la —, 463.

GLAUCOME. — après l'opération de cataracte, 220; Attaque de — après l'iridectomie, 123; Choix et indications du traitement dans le —, 140; Diagnostic du —, 139; Iridectomie contre le —, 114; L'iridectomie dans le — primitif, 118; Iridectomie dans les — secondaires, 119; Paracentèse dans le — chronique simple, 32; Paracentèse dans le — inflammatoire, 32; Paracentèse dans le — infantile, 33; Pronostic du — chronique, 144; Sclérectomie dans le — chronique primitif, 86; Sclérectomie dans le — chronique simple, 97; Sclérectomie dans le — infantile, 87; — hémorragique, 87; Sclérectomie dans les — secondaires, 84; Sclérotomie postérieure dans les — absolus, hémorragiques, foudroyants, récidivants, 75 et 76.

GLOBE OCULAIRE. Anatomie chirurgicale du —, 23. Evidement du —, 300. Exentération du —, 297; Mesure de l'excursion du —, 332.

GRANULATIONS. Brossage des —, 399; Cautérisation des —, 402; Électrolyse des —, 402; Excision des —, 402; Expression des —, 401; Massage des —, 398; Pince à rouleaux pour l'expression des —, 401; Racle des —, 401; Radiothérapie des —, 399; Radiumthérapie des —, 399.

GREFFES. — adipeuses et blépharoplastie, 589; — à l'aide de lambeaux pédiculés dans le symblépharon, 404; — chondrodermique dans la blépharoplastie, 588; — cutanée dans la capsule de Tenon, 309; — de la conjonctive dans le symblépharon, 410; — de tissus dans la capsule de Tenon, 307; — d'yeux



de lapin, 307; — épidermiques dans le symblépharon, 413; — orbitaire pédiculée, 311; — épidermiques dans la blépharoplastie, 586; — ostéo-périostée et blépharoplastie, 588.

GRAEFE (DE). Marginoplastie de —, 540; Section de —, 281.

GUÉRIN A. Procédé en W. de — dans l'ectropion, 553.

## H

HALLUCINATIONS. — après l'opération de cataracte, 222.

HANCOCK. Opération de —, 73.

HÉMATOME. — de la conjonctive au cours d'extraction de la cataracte, 176.

HÉMORRAGIES. — après l'énucléation, 287; — dans l'iridectomie, 122.

HÉMORRAGIE EXPULSIVE. — après l'opération de cataracte, 219; — au cours de l'opération de cataracte, 187.

HÉTÉROPLASTIE. — orbitaire, 309.

HOMOPLASTIE, 309.

HOTZ. Procédé de — dans la marginoplastie, 540.

HUILE BI-IODURÉE, 5.

HYPERTONIE. — au cours de l'opération de cataracte, 188; — après les opérations de cataracte secondaire, 248; Cataractes compliquées d'—, 265; Iritis et irido-cyclite dans l'—, 33.

HYPHÉMA. — après l'opération de cataracte, 219.

HYPOHÉMA. Paracentèse dans l'—, 34.

HYPOPHYSE. Altérations du champ visuel dans les tumeurs de l'—, 603; Traitement des troubles visuels produits par les tumeurs de l'—, 603; Radiothérapie des tumeurs de l'—, 603.

HYPOPYON. Opération de Sœmisch dans l'—, 38; Paracentèse dans l'—, 34.

## I

INFECTION. — après énucléation, 287; — après les opérations de cataractes secondaires, 248.

INJECTION. — inférieure ou sous-orbitaire, 21; — profondes d'alcool, 515.

INJECTIONS SOUS-CONJONCTIVALES, 9, 76, 375.

INJECTION PÉRI-KÉRATIQUE, 45.

INNERVATION. — des territoires cutanés de la face, 17.

INSTILLATIONS, 9.

IODURE DE POTASSIUM. Emploi de l'— dans la cataracte, 174.

IODURE DE SODIUM. Emploi de l'— dans la cataracte, 174.

IRIDECTO-CAPSULECTOMIE, 126, 244; — avec la pince-ciseaux, 128; — avec la pince emporte-pièce, 126.

IRIDECTOMIE. — avec la pique, 108;

—, 105; — antiglaucomateuse, 114;

— avec le couteau de Graefe, 110;

— dans la sclérectomie, 81; — dans

le décollement de la rétine, 76; —

dans les staphylomes de la cornée

ou de la sclérotique, 119; — dans

les scléro-choroïdites, 119; — dans

les subluxations du cristallin, 119;

— dans les tumeurs de l'iris, 119;

— dans l'irido-dialyse, 122; — ex-

ploratrice, 119; — optique, 106; —

optique avec le crochet de Tyrrell,

111; — optique dans les cataractes

congénitales, 106, 249; — optique

dans les taies de la cornée, 106; —

périphérique et sclérectomie, 87;

— préparatoire, 120; — prépara-

toire dans les cataractes compli-

quées, 255; Attaque de glaucome

après l'—, 123; Blessure du cristal-

lin dans l'—, 121; Cicatrice cysto-

toïde dans l'—, 122; Collapsus de

la cornée dans l'—, 121; Complica-

tions de l'—, 121; Indications de

l'— antiglaucomateuse, 118; Hé-

morragies dans l'—, 122; Panoph-

talmie dans l'—, 123; Sclérotomie

et — périphérique, 71; Subluxation

du cristallin dans l'—, 121; Tech-

nique de l'— antiglaucomateuse,

114; Technique de l'— optique, 107;

Variétés d'—, 105.

IRIDENCLÉISIS, 136.

IRIDO-CAPSULOTOMIE, 124, 244; Complica-

tions de l'—, 125; Indications de

l'—, 124; Technique de l'—, 124.

IRIDO-CYCLITE. — après l'opération de

cataracte, 217; Paracentèse dans

l'—, 33.

IRIDO-DIALYSE, 130; — dans l'iridec-

tomie, 122.

IRIDODONÉISIS, 25, 69; — 169.

IRIDO-SCLÉROTOMIE, 70.

IRIDOTOMIE, 123, 129; — à ciel ouvert,

130; — après l'opération de cata-

racte, 124.

IRIS. Anatomie de l'—, 25; Blessure

de l'— au cours de l'opération de



cataracte, 178 et 179; Corps étrangers de l'—, 135; Enclavement de l'— après la cataracte, 212; Iridectomie dans les tumeurs de l'—, 119; Kystes de l'—, 136; Pince à —, 107; Prolapsus de l'— et cataracte, 212; Réduction et prolapsus de l'—, 131; Rigidité de l'— au cours de l'opération de cataracte, 182; Recouvrement conjonctival dans le prolapsus de l'—, 394; Tubercules de l'—, 136; Tumeurs de l'—, 136.

IRITIS. — après l'opération de cataracte, 217; Diagnostic de l'—, 133; Lymphocytose dans l'—, 600; Paracentèse dans l'—, 33; Paracentèse dans les — torpides, 34; Sclérectomie dans l'—, 85.

ISAMBERT. Crochet d'—, 360; Procédé d'— dans le strabisme, 359.

## J

JACOBSON. Section de —, 280.

JONNESCO. Procédé de — pour l'ablation des tumeurs de l'orbite.

JÉQUINITY. Emploi du —, 398.

## K

KÉRATECTOMIE. — combinée, 295.

KÉRATITE. — marginale après l'opération de cataracte, 210; — neuro-paralytique, 47; — parenchymateuse, 45; — striée et cataracte, 211; Différentes variétés de —, 41.

KÉRATITE PHLYCTÉNULAIRE. Recouvrement conjonctival dans la —, 394.

KÉRATOCON. Cautérisation dans le —, 41; Extraction du cristallin transparent dans le —, 274.

KÉRATONYXIS, 275.

KÉRATOPLASTIE. — partielle, 53; — totale, 55.

KÉRATOTOMIE. — ou opération de Sœmisch, 38.

KNAPP. Procédé de — dans la blépharoplastie, 576; Procédé de — dans le ptérygion, 380.

KÜCHLER. Section de — dans la cataracte, 281.

KYSTITOME, 150; — Discision des cataractes secondaires avec le —, 240.

KYSTITOMIE, 160. — au couteau, 161; — postérieure, 195.

## L

LAGLEYZE. Avancement musculaire de —, 357; Procédé de — dans l'ectropion, 550; Procédé de — dans le trichiasis, 532.

LAGRANGE. Sclérectomie de —, 79.

LAMINAIRE. Tiges de — pour la dilatation forcée des voies lacrymales, 436.

LARMOIEMENT. Causes du —, 427; Traitement du —, 427.

LANDOLT. Ciseaux courbes de —, 284; Procédé de — dans la blépharoplastie, 577; Procédé de — dans la marginoplastie, 541.

LAPERSONNE (DE). Aiguille-serpente de —, 262; Exentération ignée de —, 299; Procédé de — dans le ptosis, 564.

LECTURE CONTRÔLÉE, 363.

LETIÉVANT. Procédé de —, 513.

LIMBE SCLÉRO-CORNÉEN, 23.

LINT (VAN). Procédé de — dans la dacryocysto-rhinostomie, 455.

LIQUIDE DE DAKIN, 46.

LOUCHETTES, 362.

LUNETTES. — grillagées pour opérés de cataracte, 206.

LUXATION. — du cristallin, 267.

LYMPHOCYTOSE. — dans l'iritis, 600; — et signe d'Argyll-Robertson, 600; — rachidienne et affections oculaires, 600; Chorio-rétinite et —, 600.

## M

MARGINOPLASTIE, 539.

MASSAGE. — de la cornée, 49; — des granulations, 398.

MASQUE DE CAMUS, 8.

MAXILLAIRE. — supérieur, 17, — inférieur, 17.

MEIBOMIUS. Glandes de —, 322.

MÉLANGE IODÉ, 12.

MEMBRANE DE DESCOMET, 26.

MEMBRANE HYALOÏDE, 25.

MÉNINGITES. Ponction lombaire dans les —, 600.

MENSURATION. — angulaire, 364; — linéaire, 364.

MOIGNONS. — artificiels, 316.

MÉTHODE DE BARRAQUER, 184.

MÉTHODE DE GERSUNY. — et prothèse oculaire, 309.

MOTAIS. Procédé de — dans le ptosis, 566.



MULES. Opération de —, 308.  
 MUSCLE CILIAIRE. Section du —, 73.  
 MUSCLES DE L'OEIL. Action des —, 324 ; Allongement des —, 341 ; Avancement des —, 345 ; Élongation des —, 329, 342 ; Insertion des —, 320 ; Insertion antérieure des — sur le globe, 338 ; Insuffisances motrices des —, 370 ; Section des — dans l'énucléation, 284.  
 MUSEUX. Pince de —, 286.  
 MYOPIE. Cataractes et — 264.  
 MYOPIE FORTE. Complications de l'extraction du cristallin dans la —, 273 ; Discision du cristallin dans la —, 273 ; Extraction du cristallin dans la —, 271 ; Extraction linéaire dans la —, 272.  
 MYOTIQUES. Emploi des — dans le glaucome chronique simple, 142.  
 MYOTOMIE, 326.

## N

NERFS CILIAIRES, 16, 28.  
 NERF FACIAL. Élongation ou section du — dans le blépharospasme, 537.  
 NERF FRONTAL. Élongation et arrachement du —, 512.  
 NERFS DU GLOBE, 28.  
 NERF MAXILLAIRE SUPÉRIEUR. Anatomie du —, 513 ; Découverte et élongation du —, 514.  
 NERF NASAL EXTERNE. Arrachement du —, 511.  
 NERF NASAL INTERNE. Anatomie du —, 510 ; Élongation du —, 510.  
 NERF OPHTALMIQUE, 17.  
 NERF OPTIQUE. Section du — dans l'énucléation, 283 ; Section optico-ciliaire, 300.  
 NERFS DE L'ORBITE. Découverte et élongation de quelques —, 510.  
 NERFS SOUS-OCCIPITAUX, 17.  
 NERF SPINAL. Anastomose spino-faciale dans le blépharospasme, 537.  
 NEUTRALISATION. Traitement de la —, 362.  
 NÉURALGIE FACIALE. Injections d'alcool dans les —, 515.  
 NOVOCAÏNE, 9.

## O

OEIL ARTIFICIEL, 302 ; adaptation de l' —, 306 ; Coques à double paroi, 307 ; Introduction et extraction de l' —, 302 ; Moulage de l' —, 306.

OEILLÈRES — à bords caoutchoutés pour bains oculaires, 174.  
 OPÉRATION. — de Critchett, 293 ; — de Hancock, 73 ; — de Mules, 308 ; — pseudo-plastiques, 308.  
 OPÉRATION D'ELLIOT, 91 ; Complications de l' —, 96.  
 OPÉRATIONS CONSERVATRICES, 292.  
 OPÉRATIONS FISTULISANTES, 138.  
 OPÉRATIONS HYPOTONISANTES, 137.  
 OPHTALMIE SYMPATHIQUE. Énucléation dans l' —, 289 ; Prophylaxie de l' —, 290 ; Sclérectomie dans l' —, 86 ; Sclérotomie postérieure dans l' —, 77.  
 OPHTALMOMALACIE, 188.  
 OPOTHÉRAPIE. — des tumeurs de l'hypophyse, 603.  
 OMBRÉDANNE. Appareil d' —, 8.  
 ORBITE. Ablation des tumeurs de l' —, 490 ; Anaplérose orbitaire, 311 ; Anatomie de l' —, 464 ; Corps étrangers de l' —, 469, 487 ; Coupes verticale et transversale de l' —, 323 ; Curage de l' —, 499 ; Dilatation progressive de la cavité de l' —, 318 ; Énucléation dans les tumeurs de l' —, 291 ; Exentération de l' —, 499 ; Greffe orbitaire pédiculée, 311 ; Hématome de l' — après l'énucléation, 287 ; Incision de l' —, 468 ; Kystes dermoïdes de l' —, 490 ; Moulage à la paraffine du fond de l' —, 307 ; Opérations sur l' —, 464 ; Ponction exploratrice de l' —, 467 ; Résection temporaire de la paroi externe de l' —, 494 ; Résection temporaire du trépied orbitaire, 497 ; Tumeurs malignes de l' —, 494 ; Tumeurs osseuses de l' —, 491.

## P

PANAS. Kératetectomie combinée de —, 295 ; Procédé de — dans le ptosis, 560 ; Procédé de — dans le trichiasis, 528 ; Section de — dans la cataracte, 281.  
 PANNUS. Cautérisation ignée dans le —, 41 ; Circoncision dans le —, 403 ; Péridectomie dans le —, 403 ; Syndectomie dans le —, 403.  
 PANOPHTALMIE. — après l'opération de cataracte, 218 ; — dans l'iridectomie, 123 ; Sclérotomie dans la —, 77.  
 PANSEMENT. — témoin, 8 ; Objets de —, 2.



- PARACENTÈSE.** — dans la cataracte traumatique, 259; Complications de la —, 37; Technique de la —, 35.
- PARAFFINE.** Injection de — dans la capsule de Tenon, 309; Moulage à la — pour prothèse oculaire, 307.
- PARALYSIES.** — des paupières au cours de l'opération de cataracte, 208.
- PARALYSIES MUSCULAIRES,** 369.
- PARALYSIES OCULAIRES.** Ponction lombaire dans les —, 600.
- PARINAUD.** Procédé de — dans le ptosis, 569.
- PAUPIÈRES.** Abaissement de la — supérieure, 571; Ablation des tumeurs des —, 572; Anatomie des —, 518; Blépharoplastie dans les tumeurs des —, 574; Paralysie des — au cours de l'opération de cataracte, 208; Radiothérapie des tumeurs des —, 590; Tumeurs malignes des —, 574.
- PÉRIDECTOMIE.** — dans le pannus, 403.
- PÉRITOMIE.** — dans le pannus, 403.
- PETIT OBLIQUE.** Découverte et élongation du rameau du —, 515; Ténotomie du —, 337.
- PHOTOPHORE,** 7.
- PINCE.** — à langue, 8; — à rouleaux pour l'expression des granulations, 401; — capsulaire, 163; — capsulaire de Liebreich, 236; — capsulaire de Panas, 236; — coudée de A. Terson, 355; — fixatrice, 154; — de Museux, 286; — kystitome de A. Terson, 163; — porte-aiguille, 327; Iridecto-capsulotomie avec la — ciseaux, 128.
- PINCE-CISEAUX,** 107; Iridecto-capsulotomie avec la —, 128.
- PIQUE.** Opération de cataracte avec la —, 224.
- PIVOTEMENT.** Blépharoplastie par la méthode du —, 578.
- PLAIES.** — cornéo-sclérales, 60; Recouvrement conjonctival dans les — du globe oculaire, 393.
- PLEXUS CERVICAL** superficiel, 17.
- PLISSEMENT** cornéen après la cataracte, 211; — dans le strabisme, 358.
- PNEUMONIE.** — après l'opération de cataracte, 221.
- POINTS LACRYMAUX.** Anatomie des —, 419; Dilatation et incision des —, 428.
- PONCTION.** — exploratrice dans le décollement de la rétine, 289.
- PONCTION LOMBAIRE.** — dans les atrophies optiques, 600; — dans les fractures de la base du crâne, 600; — dans les méningites, 600; — dans les paralysies oculaires, 600; — dans les tumeurs cérébrales, 601; — et affections oculaires, 596; Complications de la —, 598; Technique de la —, 596; — Valeur diagnostique de la —, 599; Valeur thérapeutique de la —, 601.
- PONT CONJONCTIVAL.** Lambeau à — dans l'opération de cataracte, 197.
- POULARD.** Procédé de — dans le ptosis, 561.
- POUPINEL.** Étude de —, 2.
- PROCÉDÉS.** — d'Agnew dans la canthoplastie, 522; — de compensation dans le strabisme, 369; — de Letiévant, 513; — de Panas dans le trichiasis, 528; — de Reybard dans la dacryocysto-rhinostomie, 455; — de substitution dans le strabisme, 369; — de Teale dans le symblépharon, 408; — de Toti dans la dacryocysto-rhinostomie, 452; — de Valude dans la canthoplastie, 523; — de Valude dans la dacryocysto-rhinostomie, 455; — de Van Lint dans la dacryocysto-rhinostomie, 455; — de Villar, 513; — de Weber pour la réduction des subluxations du cristallin, 268; — de Wecker pour la réduction des subluxations du cristallin, 268.
- PROLAPSUS** irien. — après l'extraction des cataractes secondaires, 247; Cautérisation ignée des —, 41; Recouvrement conjonctival dans les —, 394.
- PROTHÈSE OCULAIRE,** 302; — des orbites anophtalmes, 307; Amélioration de la —, 305, 306. Billes de caoutchouc et —, 307; — Méthode de Gersuny et —, 309; Résultat et utilité de la —, 304.
- PSYCHOSES.** — après l'opération de cataracte, 222.
- PTÉRYGION.** — Excision du —, 377; Opérations du —, 376. Refoulement du —, 377. Transplantation du —, 378.
- PTOSIS,** 555; Anastomose du releveur et du frontal dans le —, 561; Anastomose palpébro-frontale dans le —, 560; Anastomose par languettes latérales dans le —, 560; Avancement du releveur dans le —, 563; Excision d'un lambeau cutané dans le —, 557; Mesure du —, 556; Procédé d'Angelucci dans le —, 561; Procédé de Motais dans le —, 566; Procédé de Parinaud dans le —, 569;



Procédé de Poulard dans le —, 561; Procédé de Sourdille dans le —, 563; Substitution au releveur du droit supérieur dans le —, 566; Substitution au releveur du muscle occipito-frontal dans le —, 558; Sutures dans le —, 558; Variétés et indications opératoires du —, 555.

PUPILLE. Influence de l'état de la — sur la vision des opérés de cataracte, 226; Iridectomie optique dans les exsudats de la —, 106.

## R

RADIOGRAPHIE. — des corps étrangers de l'œil, 472; Stéréo- — des corps étrangers, 475.

RADIOSCOPIE. — dans les corps étrangers de l'œil, 473.

RADIOTHÉRAPIE. — des granulations, 399; — des tumeurs de l'hypophyse, 603; — des tumeurs des paupières, 590.

RADIUMTHÉRAPIE. — des granulations, 399.

RÉCLINAISON. — de la cataracte, 276.

RECOUVREMENT CONJONCTIVAL, 59; — après l'opération de cataracte, 200, 394; — dans la kératite phlycténulaire, 394; — dans le prolapsus de l'iris, 214, 394; — dans les staphylomes, 394; — partiel, 389; — total, 387.

RÉFRACTION. — de l'œil aphaque, 222.

RÉGIME DES OPÉRÉS, 14.

RÉGION CILIAIRE, 24.

RELEVEUR. Allongement du —, 571; Anastomose du — et du frontal dans le ptosis, 561; Avancement du — dans le ptosis, 563; Section du —, 571; Substitution au — du droit supérieur dans le ptosis, 565.

RÉTENTION D'URINE. — après l'opération de cataracte, 222.

RÉTINITES. — paracentèse dans les —, 34.

REYBARD. Technique de — dans la dacryocysto-rhinostomie, 455.

RICARD. Appareil de —, 8.

RICHEL. Procédé de — dans l'ectropion, 554.

ROCHON-DUVIGNEAUD. Éclaireur de —, 288.

ROLLET. Procédé de — dans la blépharoplastie, 580; Rugine de —, 450.

RUGINE. — courbe, 450; — de Rollet, 450.

## S

SAC LACRYMAL. Ablation du —, 448; Anatomie du —, 420; Cautérisation du —, 446; Curettage du —, 446; Écarteur pour l'ablation du —, 449; Incision du —, 444; Opérations sur le —, 444.

SALLE DE PANSEMENT, 8.

SALLES D'OPÉRATION, 8.

SCHIÖTZ. Tonomètre de —, 144.

SCLÉRECTOMIES, 77; — à l'emporte-pièce, 89; — au couteau, 89; — au trépan, 91; — avec iridectomie périphérique, 87; — dans le glaucome chronique primitif, 86; — dans les iritis, 85; — dans les leucomes adhérents, 86; — dans les ophtalmies sympathiques, 86; — dans les staphylomes scléaux, 86; — dans les uvéites, 85; — géminées, 101; — simple, 81; — superficielle, 81; — répétées, 101; Complications de la —, 88; Indications de la —, 85; Indications de la — perforante simple, 85; Iridectomie dans la —, 81; Technique de la —, 80.

SCLÉRO-CHOROÏDITES. Iridectomie dans les — antérieures, 119.

SCLÉROTOMIE. — antérieure, 64; — à pont conjonctival, 68; — combinées, 68; — combinée à l'irido-dialyse, 71; — réduites, 67; — larges, 69; — et iridectomie périphérique, 71; — et section ciliaire, 73; — postérieure, 74; — dans la panophtalmie, 77.

SCLÉROTOMIE POSTÉRIEURE. — dans le décollement de la rétine, 76.

SCLÉROTIQUE. Amincissement de la —, 84; Anatomie de la —, 23; Collapsus de la — au cours de l'opération de cataracte, 188; Exérèse de la —, 82; Plaies de la —, 59; Résection de la —, 177; Résection cunéiforme de la —, 101; Trépanation de la —, 93.

SCLÉROTONYXIS, 275.

SCOTOMES. — paracentraux dans le glaucome, 147.

SECTION OPTICO-CILIAIRE, 300.



- SEGMENT ANTÉRIEUR. Amputation du —, 292.
- SERINGUE. — pour lavages de la chambre antérieure, 201.
- SIDÉROSCOPE. Localisation des corps étrangers à l'aide du —, 472.
- SINUS FRONTAUX. Anatomie des —, 505; Trépanation du —, 506.
- SINUSITES. Complications orbitaires des —, 502; Diagnostic des — aiguës, 503; Diagnostic des — chroniques, 503; Traitement des —, 501.
- SONDE. — biconique de Weber, 436; — creuse pour drainage des voies lacrymales, 443; — lacrymales à demeure, 442; — métalliques de Bowman, 432; — pour l'électrolyse, 441.
- SNELLEN. Anse de —, 264; Procédé de — dans le trichiasis, 531; Sutures de — dans l'ectropion spasmodique, 544; Sutures de — dans l'entropion, 535.
- SNYDACKER. Procédé de — dans la blépharoplastie, 581.
- SOEMISCH. Opération de —, 38.
- SOURCIL. Réfection du —, 594.
- SOURDILLE. Procédé de — dans le ptosis, 563.
- SPATULE, 107.
- SPENCER WATSON. Procédé de — dans le trichiasis, 542.
- SPHINCTÉROLYSE, 132.
- STAPHYLOMES. Cautérisation ignée dans les —, 41; Excision des —, 102; Iridectomie dans les — de la cornée et de la sclérotique, 119; Recouvrement conjonctival dans les —, 394; Sclérectomie dans les — scléraux, 86; Sclérotomie dans les — de la sclérotique, 77.
- STAPHYLOMIE, 132.
- STILLING. Couteau de —, 438.
- STÉRILISATION. — par la chaleur humide, 4; — par l'eau bouillante, 2; — par les antiseptiques, 3.
- STÉRÉOSCOPE. Emploi du — dans le strabisme, 362.
- STRABISME. Avancement dans le —, 342; Avancement musculaire dans le —, 345; Crochets à —, 283; Cure chirurgicale du — secondaire, 354; Emploi de l'atropine dans le —, 362; Emploi du stéréoscope dans le —, 362; Mesure du —, 364; — paralytique, 369; Plissement musculaire et plissement tendineux, 358; Procédé de Dantrelle dans le —, 360; Procédé d'Isambert dans le —, 359; Procédé de compensation dans le —, 369; Procédé de substitution dans le —, 369; Raccourcissement musculaire après résection musculo-tendineuse, 357, 358; Rétablissement de la vision binoculaire dans le —, 363; — secondaire, 333; Synoscope et —, 362; Ténotomie dans le — sursumvergent, 336; Ténotomie dans le —, vertical, 336; Torticolis oculaire et — sursumvergent, 337; Traitement de la neutralisation, 362; Traitement orthoptique du —, 361; Vision dans le —, 362.
- STRABOMÈTRE, 364.
- STRICTUROTOMIE, 438.
- SUDORIFIQUES. — dans le décollement de la rétine, 76.
- SUTURES. — conjonctivo-sclérales, 60; — de la cornée, 59; — conjonctivale, 60; — de complément dans l'avancement musculaire, 350; — de Gaillard dans l'entropion, 534; — de Snellen dans l'ectropion spasmodique, 544; — de Snellen dans l'entropion, 535; — en bourse, 387; — intradermiques dans la blépharoplastie, 586; — muco-cutanées dans le symblépharon, 416.
- SYMBLÉPHARON. — antérieur, 407; — — postérieur, 407; Autoplastie de la conjonctive dans le —, 410; Greffe à l'aide de lambeaux pédiculés dans le —, 404; Greffes de la conjonctive dans le —, 410; Greffes épidermiques dans le —, 413; Procédé de Teale dans le —, 408; Réunion par glissement dans le —, 407; Sutures muco-cutanées dans le —, 416; Transplantation dans le —, 409.
- SYNDECTOMIE. — dans le pannus, 403.
- SYNÉCHIES. Traitement des —, 131.
- SYNÉCHOTOMIE, 130.
- SYNOSCOPE, 362.
- SZYMANOWSKI. Procédé de — dans l'ectropion, 549.

## T

TABLE D'OPÉRATION. —, 7.

TAIES. Abrasion des — de la cornée, 52; — de la cornée, 48; Iridectomie optique dans les — de la cornée, 106.

TARSE. Résection cunéiforme du — dans l'ectropion, 545; Tarsotomie, 530.



TARSORRHAPHIE. — angulaire, 526 ; — partielle, 525 ; — totale, 525.  
 TATOUAGE, 49 ; — avec le pigment choroïdien, 50 ; — polychrome, 52.  
 TAYLOR. Aiguille de —, 50.  
 TENDON. Avancement après résection du —, 348.  
 TÉNOTOMIE, 326 ; — compensatrice, 370 ; Complications de la —, 330 ; Diplopie après la —, 333 ; — du droit inférieur, 336 ; — du droit interne, 336 ; — dans le strabisme vertical, 336 ; — du petit oblique, 337 ; Enfoncement de la caroncule après la —, 333 ; Exophtalmie après la —, 333 ; — incomplètes, 340 ; Indications de la —, 335 ; — partielle, 339 ; Résultats de la —, 334.  
 TERRIEN F. Écarteur de — dans l'ablation du sac lacrymal, 449 ; Suture de complément de —, 350 ; Synoscope de —, 362.  
 TERSON A. Crochet rectangulaire de —, 355 ; Procédé de — dans le ptérygion, 381 ; Pince coudée de —, 355. Procédé de — dans l'ectropion, 549.  
 THIERSCH. Procédé de — dans la blépharoplastie, 586.  
 TISSU CONJONCTIF. Greffe de — dans la capsule de Tenon, 311.  
 TONOMÉTRIE, 144.  
 TONOMÈTRE. — de Schiötz, 144.  
 TORTICOLIS OCULAIRE, 337 ; — et strabisme sursumvergent, 337.  
 TOTI. Procédé de — pour la dacryocysto-rhinostomie, 452.  
 TRACHOME. Traitement chirurgical du —, 396.  
 TRAITEMENT ORTHOPTIQUE. — du strabisme, 361.  
 TRANSILLUMINATION. —, 146.  
 TRANTAS. Procédé de — dans le trichiasis, 532.  
 TRAUMATISMES. Cataractes et —, 256 ; — graves du globe oculaire, 61 ; Énucléation dans les — du globe oculaire, 290 ; Luxation traumatique du cristallin, 269.  
 TRÉPAN. — d'Elliot, 92 ; — pour kératoplastie, 53 ; Sclérectomie au —, 91.  
 TRICHIASIS. Électrolyse dans le —, 533 ; Opération du —, 528 ; Résection tarsale cunéiforme dans le —, 531.  
 TRIJUMEAU, 16.  
 TRUC. Procédé de — dans l'ectropion, 551 ; Procédé de — dans le trichiasis, 543.

TUMEURS. Ablation des — des paupières, 572 ; — de la conjonctive, 404 ; — de l'iris, 136 ; — malignes des paupières, 574 ; Opthérapie des — de l'hypophyse, 603 ; Radiothérapie des — de l'hypophyse, 603 ; Radiothérapie des — des paupières, 590 ; Traitement des troubles visuels produits par les — de l'hypophyse, 603.  
 TUMEURS CÉRÉBRALES. Ponction lombaire dans les —, 601.  
 TUMEURS DU GLOBE. Énucléation dans les —, 288.  
 TYRRHEL. Crochet de —, 107.  
 ULCÈRE. — serpiginieux de la cornée, 47 ; — trophique, de la cornée, 47.

## U

UVÉITE. Sclérectomie dans les —, 85.

## V

VAISSEAUX CILIAIRES. — courts, 28 ; — longs, 28.  
 VAISSEAUX DU GLOBE, 28.  
 VALUDE. Procédé de — dans l'avancement, 357 ; Procédé de — dans la dacryocysto-rhinostomie, 455 ; Procédé de — dans la canthoplastie, 523.  
 VILLARD. Procédé de — dans le trichiasis, 543 ; Procédé de —, 513.  
 VISION. — dans le strabisme, 362 ; — de l'œil aphaque, 222 ; — des opérés de cataracte, 227.  
 VISION BINOCULAIRE. Rétablissement de la — dans le strabisme, 363.  
 VITRÉ. Issue du — après les opérations de cataractes secondaires, 247 ; Issue du — au cours de l'opération de cataracte, 185 ; Œdème du — au cours de l'opération de cataracte, 188 ; Troubles du — après les opérations de cataracte secondaire, 248.  
 VOIES LACRYMALES. Anatomie des —, 418 ; Cathétérisme des —, 432 ; Cathétérisme rétrograde des —, 442 ; Dilatation forcée des —, 436 ; Drainage des —, 442 ; Électrolyse dans les affections des —, 441 ; Fistule lacrymale, 462 ; Lavage des —, 430 ; Opérations destinées à rétablir la perméabilité des —, 428 ; Tiges de laminaire pour la dilatation forcée des —, 436.  
 VOMISSEMENTS. — après l'opération de cataracte, 221.



**W**

WALTHER. Procédé de — dans la tarsorrhaphie, 526.

WEBER. Couteau boutonné de —, 429 ; Sonde biconique de —, 436.

WECKER (DE). Crochet double de —, 345 ; Greffe en mosaïque de — dans la blépharoplastie, 585 ; Pince-ciseaux de —, 107 ; Section de —, 281.

WHARTON-JONES. Procédé de — dans l'ectropion, 553.

**X**

XÉROSIS. — conjonctival, 397.

**Y**

YEUX DE LAPIN. Greffes d'—, 307.

**Z**

ZONULE, 25 ; Rupture de la — dans l'iridectomie, 121.







