OVER

IRIDOCYCLITIS.

J. M. WENTZEL.

OVER IRIDOCYCLITIS.

OVER IRIDOCYCLITIS.

ACADEMISCH PROEFSCHRIFT

TER VERKRIJGING VAN DEN GRAAD VAN

DOCTOR IN DE GENEESKUNDE,

AAN DE UNIVERSITEIT VAN AMSTERDAM,

OP GEZAG VAN DEN RECTOR-MAGNIFICUS

Dr. C. PH. SLUITER,

HOOGLEERAAR IN DE FACULTEIT DER WIS- EN NATUURKUNDE,

IN HET OPENBAAR TE VERDEDIGEN IN DE AULA DER UNIVERSITEIT

OP DINSDAG 5 MEI 1908

DES NAMIDDAGS TE 4 URE

DOOR

JAN MACHIEL WENTZEL,

ARTS,

GEBOREN TE ZWOLLE.

BOEK- EN KUNSTDRUKKERIJ

V/H ROELOFFZEN-HÜBNER EN VAN SANTEN

AMSTERDAM.

AAN DE NAGEDACHTENIS VAN MIJN VADER

EN

AAN MIJN MOEDER.

Het is mij een voorrecht thans allen, inzonderheid U, Hoogleeraren der Geneeskundige en Natuur-Philosophische Faculteiten, van wie ik bij mijn studie aan de Amsterdamsche Universiteit mijn vorming ontving, daarvoor te mogen danken.

Inzonderheid gevoel ik mij erkentelijk jegens U, Hooggeleerde STRAUB, Hooggeachte Promotor, voor uw vriendschappelijken omgang tijdens de bewerking van dit proefschrift en voor uw warme belangstelling in mijn arbeid.

Steeds zal mij deze tijd in dankbare en aangename herinnering blijven.

Bizonderen dank ben ik U, Hooggeachte Heer DE VRIES, verschuldigd voor de vrije beschikking, die gij mij gaaft over uw groote ervarenheid in de kunst der microphotographie, ter illustreering van den tekst.

Gaarne breng ik tevens aan allen mijn dank, die mij verder op eenigerlei wijze behulpzaam waren.

INHOUD.

INLEIDING.

De oogartsen zijn gewoon de weefsels, wier ziekten zij bestudeeren, te zien, hetzij bij het onderzoek in daglicht of focaallicht, hetzij bij het oogspiegelen. Het corpus ciliare is evenwel voor zulk een directe beschouwing niet toegankelijk. Dit zal wel de reden zijn, dat de oogartsen bij het bestudeeren der ontsteking van het corpus ciliare niet gelukkig zijn geweest.

De ziektegevallen, die wij thans als ontsteking van het corpus ciliare — cyclitis — opvatten, werden tot voor weinige jaren met de namen van iridochorioiditis 1) of iritis serosa 2) bestempeld en dus blijkbaar miskend. Men schreef de exsudaten, die men zag, liever toe aan ontsteking van voor het onderzoek zichtbare deelen van het oog dan aan het verscholen corpus ciliare. Eerst schoorvoetend kwam men er toe aan te nemen,

N. B. De afbeeldingen in den tekst zijn voor het grootste gedeelte mikrophotographiën. Sommige praeparaten echter waren niet vlak genoeg om te photographeeren. Professor Straub teekende deze en daarna werden zij in kleinere verhouding gephotographeerd.

1) De Wecker et Masselon, Manuel d'Ophtalmologie, p. 277, 1889.

2) Knies, Archiv für Augenheilkunde, p. 1, 1879.

dat de kleine hoopjes leucocyten, die bij de zoogenaamde »iritis serosa« op de achtervlakte van het hoornvlies voorkomen, in den regel verschijnselen zijn van ontsteking van het corpus ciliare en evenzoo sommige lichte troebelheden in het glasachtige lichaam.

Ook ziektegevallen met uitgebreide exsudaten in het corpus vitreum werden tot de cyclitis gerekend en zelfs bij uitnemendheid als cyclitis opgevat, omdat het duidelijk bleek, dat dit exsudaat door het corpus ciliare werd geleverd.

Prof. Straub 1) heeft deze gevallen als ontsteking van het glasachtige lichaam — hyalitis — afgescheiden en aangetoond, dat er een scherpe onderscheiding moet worden gemaakt tusschen deze gevallen, waarbij het glasachtig lichaam is geïnfecteerd, en de gevallen waarbij infectie van het corpus ciliare heeft plaats gevonden. Alleen deze laatste gevallen hebben recht op den naam cyclitis. Bij de hyalitis is de bacterieele smetstof in het glasachtig lichaam gewoekerd en terzelfder plaatse vinden wij het exsudaat, dat volgens de moderne ontstekingsleer tracht de ingedrongen smetstof onschadelijk te maken. Wij vinden in deze gevallen de binnenste laag van het corpus ciliare hyperaemisch en geïnfiltreerd.

---

1) Straub. Ueber Hyalitis und Genuine Uveitis. Bericht über die 25ste Versammlung der Ophthalmol. Gesellschaft. Heidelberg 1896.

Id. Zur Klinik der Hyalitis. Internat. Ophth. Congres, Utrecht 1899.

Id. De ontsteking van het glasachtig lichaam. Ned. Tijdschrift voor Geneeskunde, I, p. 925, 1903.

Vogelesang, Bijdrage tot de kennis der ontsteking van het glasachtig lichaam. Academisch Proefschrift. Amsterdam 1907.

Dat is echter evenmin reden om de ontsteking cyclitis te noemen, als infiltraten om de randvaten van het hoornvlies bij een centrale hoornvlieszweer ons het recht geven van randkeratitis te spreken.

Bij de cyclitis wordt de strijd van microben en exsudaat in het corpus ciliare zelf uitgevochten. Het corpus vitreum is daarin betrokken in dezelfde mate als alle andere aangrenzende weefsels.

De studie der hyalitis is niet alleen voor de kennis van de hyalitis zelve van belang, maar ook voor die der cyclitis. De vragen naar de oorzaken, de verschijnselen, het wezen en de behandeling der cyclitis kunnen veel scherper worden gesteld en beantwoord, nu de afscheiding der hyalitis heeft plaats gehad.

De studie der cyclitis geschiedt door klinische waarneming, experimenteel onderzoek en pathologisch anatomisch onderzoek.

In dit proefschrift zal daartoe een bijdrage worden gegeven door de beschrijving der pathologische anatomie van een geval van cyclitis. Ik zal laten voorafgaan een overzicht van hetgeen tot dusverre over de pathologische anatomie der cyclitis is gepubliceerd. Slechts met een enkele opmerking wil ik eerst wijzen op de ontwikkeling van het ziektebeeld en in een slotwoord de aandacht vestigen op de beteekenis der in mijn geval geconstateerde afwijkingen.

HOOFDSTUK I.

HISTORISCH OVERZICHT DER PATHOLOGISCHE ANATOMIE.

De kliniek heeft bij de bestudeering der cyclitis blijkbaar met groote moeilijkheden te kampen gehad. Telkens vindt men in de literatuur de klacht herhaald, dat er zoo weinig stelligs bekend is over „iritis serosa." Bij Ridley 1), Knies 2) en bij Buchanan 3) uit den allerlaatsten tijd, vind ik deze opmerking terug.

De talrijke namen als aquae-capsulitis (Wardrop 1808), hydromeningitis, keratitis punctata, descemetitis, iritis serosa e. a., waarmede ziekten sui generis werden bedoeld, geven een symptoom der cyclitis aan.

In 1889 wijst Lawford 4) er nog op, dat de eigenlijke descemetitis van thans zóó algemeen keratitis

1) Ridley, Opth. Hospit. Reports XIV, p. 237, 1876.

2) Knies, Archiv für Augenheilk., IX, p. 1, 1879.

3) Buchanan, Cyclitis A study of inflammatory exsudations into the vitreous body in cases of cyclitis, p. 1, 1901.

4) Lawford, Remarks on Keratitis Punctata or Descemetitis. Ophth. Hospital Reports, XII, p. 298, 1889.

punctata wordt genoemd door de Engelsche schrijvers van dien tijd, dat hij weinig hoop koestert een anderen naam, die meer overeenkomt met de kennis der pathologie, te zien invoeren.

De descemetitis zelf wordt thans slechts door enkelen (Snellen Jr.) nog als zelfstandige ziekte beschouwd, maar door de meesten als verschijnsel eener dieper gezetelde ontsteking aangezien. In vroeger jaren heeft men er over gestreden, of deze met zoovele namen aangeduide ziekte, een ziekte was van de cornea of van de membrana Descemeti of mede van de membraan, die zich voortzette over de iris-voorvlakte heen als vervolg van de membrana Descemeti. Ruete 1) en na hem Stellwag von Carion wijzen er op, dat de membrana Descemeti niet zelfstandig ontsteken kan, daar deze geheel structuurloos is, bovendien niet op de iris zich voortzet en in de afscheiding van het kamerwater geen aandeel heeft 2).

Arlt 3) sprak in een discussie der Ophthalmologische Gesellschaft in 1879 uit, dat al deze benamingen een symptoom aanduiden van een proces, dat in de diepere gedeelten van het oog en wel in het corpus ciliare zich afspeelt 4).

---

1) Ruete, Lehrbuch der Ophthalmologie, 1845.
2) Greeff, Die Pathol. Anatomie des Auges, p. 256. Berlin 1902 – 1906.
3) Arlt, Sitz. Bericht d. Ophth. Gesellschaft, p. 59, 1879.
4) König, Ueber Hydromenigitis (Iritis serosa). Inaugural Dissertation, p. 36, Breslau, 1883.

Arlt stelt zich juist voor, hetgeen nu bijna algemeen is aangenomen, dat de Descemetstippen tenminste in den regel een symptoom zijn van cyclitis. Fuchs 1) gaf aan deze meening eenige jaren later door pathologisch anatomisch onderzoek steun.

* * *

Ook thans, nu het inzicht in het proces der cyclitis zooveel scherper is geworden, kon ik toch slechts betrekkelijk weinige gevallen van zuivere cyclitis in de literatuur beschreven vinden.

In de Engelsche literatuur vinden wij een reeks belangrijke bijdragen voor ons onderwerp, waaronder er zijn van ouderen datum dan het geval van Knies, waarmede in Duitschland de rij wordt geopend.

De eerste, die een geval van cyclitis pathologisch anatomisch onderzocht is Nettleship 2) in 1872.

Het betreft het oog van een jongen van 11 jaar, die 5 weken ziek was geweest. De belangrijkste veranderingen werden gevonden in het corpus ciliare, dat zeer verdikt was en op weg de sclera van binnen naar buiten te doorboren juist aan de corneo-scleraalgrens. De binnenvlakte van het corpus ciliare was bedekt

---

1) Fuchs, Anatomische Miscellen, IV, Iritis syph. v. Graefe's Archiv, XXX, 3. 1884.

2) Nettleship, Ophth. Hospital Reports, Vol. VII, Part. III, p. 360, 1872.

door een laag zacht wit weefsel, dat samenhangt met het glasachtig lichaam. In dit weefsel werden groote ronde cellen gevonden en vertakte bindweefselcellen. Voor 't overige was het glasachtig lichaam normaal. De gezichtszenuw was gezwollen.

Het tweede oog, dat Nettleship 1) beschrijft in hetzelfde jaar, is dat van een 25-jarig meisje, dat 8 maanden vóór de enucleatio bulbi aan ernstige secundaire syphilis geleden had. Er was een granulatie gezwel in het corpus ciliare, dat eenerzijds perforatie der sclera had veroorzaakt, anderzijds tot bindweefselnieuwvorming in het aangrenzend corpus vitreum had aanleiding gegeven. „Het gedeelte van het corpus vitreum, dan grenst aan het gewoekerde corpus ciliare was in een taai strepig grauw bindweefsel veranderd, dat vast aan de ora serrata bevestigd is."

Op grooteren afstand werd het glasachtig lichaam al minder en minder troebel, maar het werd nergens geheel klaar. De doorschijnende strengen bestonden uit cellen, die wat grooter waren dan ettercellen en onder elkander verbonden waren door een fijn vezelig en korrelig weefsel.

Vlak bij het corpus vitreum vindt men langwerpige cellen, die in vezels overgaan, zoodat dit gedeelte

---

1) Nettleship, Ophth. Hospital Reports, Vol. VII, Part. III, p. 370, 1872.
1) Nettleship, Ophth. Hospital Reports, Vol. VIII, Part. III, p. 509, 1876.

van het corpus vitreum waarschijnlijk in fibreus weefsel zou veranderd zijn.

Het derde geval van denzelfden schrijver betreft het oog van een jongen man van 19 jaar, dat na een behandeling van 7 weken werd weggenomen.

Het bevatte een woekering van het corpus ciliare, welke de bovenliggende sclera in zich had opgenomen. Het glasachtig lichaam was in het deel, dat aan dit granuloom grenst geelachtig taai en ondoorschijnend. Hier werd bindweefsel gevonden bestaande uit ovale en spoelcellen. In een kort naschrift beschouwt Nettleship deze gevallen als alle van denzelfden aard. Hoewel in een van de gevallen de aanwezigheid van secundaire syphilis goed was geconstateerd, is het toch naar onze tegenwoordige kennis der chronische cyclitis meer waarschijnlijk, dat er *tuberculose* van het corpus ciliare was, op de wijze als in het straks te beschrijven geval van Wagenmann, maar daarvan onderscheiden door de vorming van nieuw weefsel in het voorste gedeelte van het corpus vitreum.

Nettleship voegt er nog een vierde geval bij, waarin de vorming van nieuw weefsel in het voorste gedeelte van het corpus vitreum bizonder sterk was, met nieuwvorming van bloedvaten. Het geval gold een jongen van 2 jaar onder ernstige verdenking van heriditaire syphilis.

De eerste, die in Duitschland een geval van cyclitis

pathologisch anatomisch onderzocht, was Knies 1). De algemeene beschouwingen over glaucoom en sympathische ophthalmie, welke Knies aan zijn geval vastknoopt zijn verouderd, maar het geval zelf verdient volle aandacht.

Het betrof een dienstmeisje van 19 jaar, dat op beide oogen de fijne exsudaten op de achtervlakte van het hoornvlies vertoonde, welke gewoonlijk met den naam van descemetitis worden aangeduid. In het linkeroog waren bovendien troebelingen van het glasachtig lichaam. In het rechteroog zag men met den oogspiegel een lichte zwelling en hyperaemie van de gezichtszenuw. De oogen kwamen ruim 6 weken na de opname van patiënte in het ziekenhuis tot pathologisch anatomisch onderzoek en vertoonden in hoofdzaak een ontsteking in de iris en in het corpus ciliare.

In de iris was het cellig exsudaat in kleine haardjes gerangschikt, zoodat men wel van kleine granulomen kon spreken. Het centrum dezer haardjes kleurde zich slecht, zoodat, naar Knies meent, een zekere analogie met scrofuleuze of tuberculeuze processen niet kan worden afgewezen. Hij neemt evenwel geen tuberculose aan, omdat hij nergens met zekerheid verkazing kon aantoonen, hoewel hij er naar gezocht heeft. Evenwel geeft in onze dagen zoowel de klinische als de anato-

1) Knies, Beitrage zur Kenntniss der Uvealerkrankungen, p. 1—27. Archiv für Augenheilkunde, IX, 1879.

mische beschrijving van het geval bijna zekerheid, dat toch een tuberculeuse iridocyclitis door Knies onderzocht is geworden.

Behalve de veranderingen in iris en corpus ciliare werden in de onderzochte oogen aangetroffen betrekkelijk groote hoopjes van leucocyten op de achtervlakte der membraan van Descemet, een lichte gelijkmatige infiltratie van het glasachtige lichaam en een sereuze ontsteking van de gezichtszenuw.

De iritis was blijkbaar sterker dan de cyclitis. Dit herinnert aan niet weinige gevallen van tuberculeuze iritis, die met groote Descemet-exsudaten gepaard gaan en ook in het verder verloop geen blijken geven, dat het corpus ciliare in belangrijke mate deelneemt aan het proces.

De beschrijving van den toestand, waarin het corpus ciliare zich bevindt is bij Knies wat korter dan men ze wenschen zou.

De volgende schrijver, wiens werk we te vermelden hebben is Alt, 1) die plotseling zonder voorgangers van belang in Duitschland — hij kende het stuk van Knies nog niet — een systematisch overzicht geeft van de pathologische anatomie der cyclitis. Zoowel zijn tekst als zijn afbeeldingen worden later door velen in leerboeken aangehaald en overgenomen. Hij beschrijft

1) Adolf Alt, Compendium der normalen und pathologischen Histologie des Auges, p. 111, 1880.

zijn gevallen niet, maar geeft algemeene conclusies door eenvoudige doch treffende illustraties opgehelderd.

Hij is de eerste, die vermeldt, dat bij cyclitis de cylindercellen van de pars ciliaris retinae prolifereeren en dan gaan uitgroeien, eerst in den vorm van langwerpige spoelcellen en daarna in den vorm van bindweefselvezels. Dit nieuwe weefsel vult het voorste gedeelte van de glasvochtruimte en vormt daar de *cyclitismembraan*.

Bovendien is er ook een belangrijke verandering in de pigmentepitheellaag opgetreden. De laag dezer cellen is verdikt en op onregelmatige wijze naar de cyclitismembraan uitgebreid. De pigmentcellen vormen daar cylindervormige uitloopers, strengen of kolven, die zich in de cyclitismembraan vertakken. Op doorsnede zien ze er uit als tubuleuze klieren of als epitheliumbuizen of als vaten, wier wanden met pigment gevuld zijn. Hij heeft zich echter door injecties overtuigd, dat de pigmentkolven geen vaten kunnen zijn.

Men vindt ook jongere celbuizen in de cyclitismembraan, die nog niet gepigmenteerd zijn. Het spreekt van zelf, dat Alt de door hem goed beschreven cyclitismembraan met al haar attributen, in geëxtirpeerde blinde oogen gevonden heeft.

Het is onwaarschijnlijk, dat hij heeft kunnen constateeren, dat deze oogen werkelijk vroeger aan een echte cyclitis geleden hebben. Het zal later blijken, dat wij

met deze bewering instemmen en evenzoo zijn stelling omtrent woekering van de cylinder-epitheellaag kunnen erkennen als juist, maar dat de meening alsof de spoelcellen en bindweefselcellen der cyclitismembraan producten dezer epitheelwoekering zijn, moet worden teruggewezen. Zijn bewering omtrent den aard der gepigmenteerde strengen of kolven, zullen wij in de literatuur herhaaldelijk terugvinden. Ik ben van meening, dat zij niet juist is en dat de andere door hem verworpen meening van Schiess Gemuseus, die meent, dat de kolven vaten voorstellen, de juiste is.

Alt is ook de eerste, die de nieuwvorming van vaten in de cyclitismembraan beschrijft.

Het geval van Wagenmann 1) betreft het oog van een 44-jarig man met een sterk tuberculeuse infiltratie van het geheele corpus ciliare, terwijl de iris betrekkelijk weinig aan het proces deelnam.

De tuberculose was van de zeldzame maligne soort, welke tot perforatie van iris en corpus ciliare leidt. Waarschijnlijk heeft er ook door deze opening een secundaire infectie plaats gehad; althans de groote hoeveelheid pus in de voorste oogkamer aanwezig, missen wij in de gevallen van zuivere tuberculose.

Voor ons doel is belangrijk, dat er zoo weinig verandering in het glasachtig lichaam gevonden werd. Het

1) August Wagenmann, Zur Kenntniss der Iridocyclitis tuberculosa. Archiv für Ophth. XXXIII, 4, p. 225—280, 1886.

cylinderepitheel van het corpus ciliare is sterk verdikt. Bovendien gaan er strengen van fijne vezels het glasachtig lichaam binnen. Meer vermeldt Wagenmann niet aangaande veranderingen in de binnenste lagen van het corpus ciliare. De tuberculose was dan ook hoofdzakelijk gezeteld in het deel van het corpus ciliare, dat aan de iris grenst en in de iriswortel. Van hier strekt zich een woekering tuberculeus granulatieweefsel in de voorste oogkamer uit. Er waren prachtige reuscellen, maar er was geen verkazing.

Jung 1) beschrijft een geval van tuberculose der chorioidea, welke op de gezichtszenuw is overgegaan. In dit oog bevinden zich ook enkele tuberkels in de vaatlaag van het corpus ciliare. Deze hebben plaatselijk geleid tot uiteenvallen der pigmentlaag en tot onregelmatige woekering van het cylinder-epithelium, op een andere plaats tot vernieling van pigment en cylinderepitheellaag.

Om zijn geheel bizondere en nieuwe opvatting van het proces der cyclitis vermeld ik Treacher Collins 2).

Hij is de eerste, die aan de cellen hun pigment onttrekt om zoodoende beter de structuur te kunnen nagaan. Bij de studie dezer gebleekte praeparaten komt

---

1) Jung, Beitrag zur Differentialdiagnose der tuberculösen und gliomatösen Erkrankungen des Auges. Archiv für Ophth. XXXVII, p. 124, 1891.

2) Treacher Collins. The glands of the ciliary body in the human eye. Transactions of the Ophthalm. Society, Vol. XI, 1891.

hij tot de conclusie, dat het corpus ciliare klieren bevat, die tot functie hebben den humor aqueus af te scheiden. In onze figuren zijn deze structuren eveneens te zien (zie fig. 11 en fig. 16). Het zijn tubuleuze uitsteeksels, die door een basaalmembraan zijn gescheiden van de vaatplexus van het corpus ciliare. De cyclitis nu is volgens Treacher Collins niets anders dan een katarrh van deze klieren.

Is de ontsteking in de ciliairstreek van plastisch karakter, dan vertoont het pigmentepitheel dikwijls meer duidelijke structuurveranderingen. Treacher Collins' 1) 2) waarnemingen omtrent deze veranderingen komen overeen met die van Alt. Ook hij vond gepigmenteerde strengen in de cyclitismembraan. Wanneer hij volgens zijn methode het pigment uit de praeparaten verwijdert, vindt hij, dat de strengen uit cellen van cubischen vorm bestaan, die om een zeer eng lumen gegroepeerd zijn.

Hij geeft van deze gebleekte strengen een fraaie afbeelding en sluit zich geheel aan bij de meening van Alt, dat deze strengen uit gewoekerd pigmentepithelium bestaan.

Chronologisch volgt nu Ridley 3) in de rij der schrijvers over cyclitis. Hij geeft een kort overzicht van

---

1) Treacher Collins. Researches in the Anatomy und Physiology of the Eye, 1896.

2) Buchanan. The glands of the Ciliary Body. The Journal of Anatomy and Physiology, p. 262, 1897.

3) Ridley. Ophth. Hospital Reports, Vol. XIV, p. 248, 1897.

door hem pathologisch anatomisch onderzochte gevallen van cyclitis. Zijn beschrijvingen zijn kort, maar hij maakt enkele opmerkingen, die aandacht verdienen.

Vooreerst zegt hij, dat de onderscheiding van sereuze en plastische cyclitis, die door sommige schrijvers gemaakt wordt niet veel waarde heeft, daar in alle gevallen, waarin de ziekte eenigen tijd heeft bestaan het exsudaat plastisch wordt. Daarmede wordt dan bedoeld de vorming van nieuw bindweefsel in de voorste buitenste lagen van het glasachtig lichaam, uitgaande van het zieke corpus ciliare. Ridley merkt verder op, dat dit bindweefsel voornamelijk wordt gevonden in de ruimte om de lens. Wanneer het in het stadium van contractie komt, dan trekt het den wortel van de iris naar achter en maakt zoo de voorste oogkamer dieper. Bovendien trekt het de voorste rand van het netvlies naar voren en vormt zoo een netvliesplooi aan de ora serrata.

Een Engelsche schrijver van den allerlaatsten tijd nl. Buchanan 1) heeft een samenvattenden arbeid geleverd over de histologische afwijkingen van cyclitis, waarin hij zijn verwondering te kennen geeft, dat tot dusverre de histologie der cyclitis zoo zelden is bewerkt.

Hij legt aan zijn onderzoek gevallen ten grondslag met uitgebreide exsudaten in het corpus vitreum. Deze zijn juist de gevallen, die wij wilden uitsluiten, omdat

1) Buchanan. Cyclitis: A study of inflammatory exsudations into the vitreous body in cases of cyclitis. T. O. S., XXI, 1901.

zij òf hyalitis òf minstens genomen onzuivere gevallen van cyclitis zijn.

De totdusverre medegedeelde literatuur leert ons ten duidelijkste, dat er gevallen voorkomen, waar de hoofdzetel van de ontsteking in het corpus ciliare is en waarin het glasachtig lichaam slechts een klein deel krijgt van het cellige exsudaat.

In het onmiddellijk aan het corpus ciliare grenzende gedeelte van het glasachtig lichaam werden te veel leucocyten gevonden, maar bovenal een eigenaardig nieuw gevormd weefsel, dat, wanneer het proces is afgeloopen, als cyclitismembraan blijft bestaan. Ons geval zal ons aanleiding geven om de vraag te bespreken, vanwaar het komt, dat op deze wijze het corpus vitreum deelneemt in het cyclitische proces. De weefselnieuwvorming, die bij de echte cyclitis in het corpus vitreum wordt waargenomen toont aan, dat bij cyclitis ook het glasachtig lichaam lijdt, evenzoo trouwens als de andere deelen van het oog, maar zij geven ons geen reden om de ontstekingsprocessen, wier hoofdzetel het corpus ciliare is — cyclitis — te laten samenvloeien met de ontstekingsprocessen, wier hoofdzetel het corpus vitreum is, hyalitis.

Deze onderscheiding is echter in de literatuur niet gemaakt; zoo komt het, dat menige belangrijke verhandeling, quasi over cyclitis, voor ons doel onbruikbaar is, omdat de schrijver gevallen met uitgebreid glasvochtexsudaat als cyclitis heeft beschouwd. Zoo is het met

Buchanan, zoo is het ook met Parsons, 1) in wiens voortreffelijk handboek het hoofdstuk over cyclitis hoofdzakelijk op grond van de gegevens van Buchanan geschreven is.

---

1) J. Herbert Parsons. The Anatomy and Pathology of the Eye, Vol. I, Part I, p. 336, 1904.

HOOFDSTUK II.

BESCHRIJVING DER HISTOLOGISCHE AFWIJKINGEN IN EEN GEVAL VAN CYCLITIS.

Het is waarschijnlijk, dat de veranderingen, welke hebben plaats gegrepen in de verschillende deelen van het te beschrijven oog wegens herhaalde aanvallen van heftige pijnlijkheid, na een langdurige ziekte weggenomen oog moeten worden toegeschreven aan syphilis. De levenswandel der patiënte, bij wie dit oog geëxtirpeerd werd, geven recht het eerst hier aan te denken. Ook de leeftijd pleit er voor, daar patiënte ouder was dan 40 jaar en tuberculose meer in de jeugd voorkomt. Men zal vernemen, dat de histologische structuur der zieke weefsels sterk tegen tuberculose spreekt en zich wel verdraagt met de onderstelling van syphilis. Daar ik van de historia morbi geen gebruik heb kunnen maken — het oog was een geschenk aan de

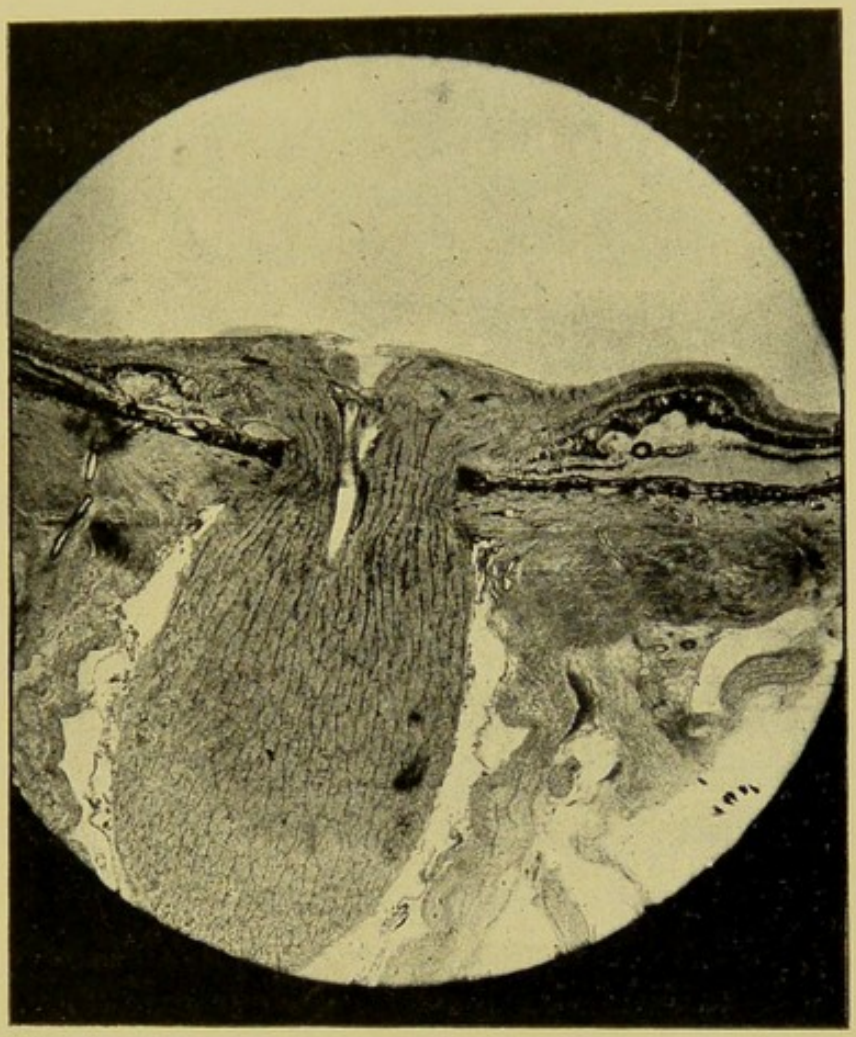

Fig. 1.

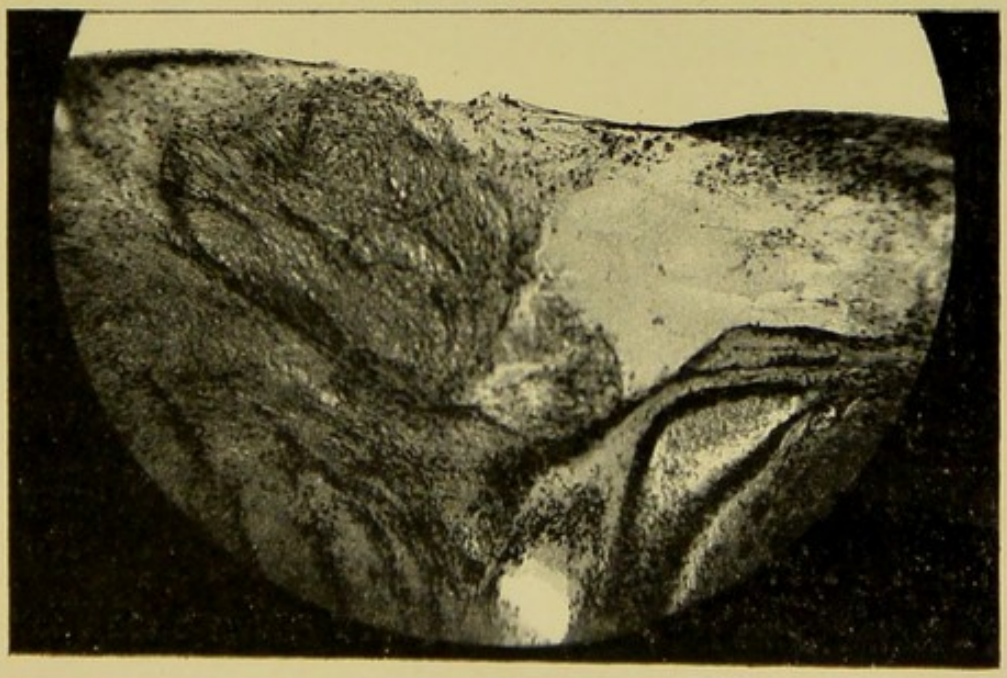

Fig. 2.

kliniek — moet ik in gebreke blijven verdere bizonderheden omtrent den loop der ziekte, wier eindstadium we hier voor ons zien, te geven en ga ik daarom over tot de beschrijving der onderdeelen van het oog, daarbij geleidelijk opklimmende van de minst in het proces betrokkene tot diegene, welke zeer belangrijke veranderingen hebben ondergaan.

Nervus Opticus.

Er bestaat een belangrijke zwelling van het intraoculaire gedeelte der gezichtszenuw (fig. 1), die ontstaan is, doordat sereuze vloeistof alle interstitia gelijkmatig opvult, zoodat het zenuwuiteinde als een bolsegment uitpuilt in de glasvochtruimte. De physiologische excavatie van de gezichtszenuw is verdwenen. De papil moet er in vivo hebben uitgezien als de zoogenaamde stuwingspapil.

De hoogte der zwelling boven het naast bijzijnde normaal gebleven netvliesgedeelte bedraagt 0.77 mM. = $2^1/_4$ dioptrie.

Wij hebben klaarblijkelijk te doen met de sereuze papillitis, die door Hirschberg, Fehr, Elschnig, Stock en van den Borg 1) bij aandoeningen in het voorste deel van het oog is gevonden en die met name bij cyclitis wordt waargenomen.

---

1) Van den Borg. Over de bij aandoeningen van het voorste deel van het oog voorkomende ontsteking der gezichtszenuw. Ned. Tijdschrift voor Geneeskunde, Dl. I, p. 659, 1908.

Om de centrale vaten neemt men een lichte infiltratie met mononucleaire lymphocyten waar. Ook in de septa van het gezwollen deel der zenuw ziet men hier en daar een lichte infiltratie van lymphocyten om de bloedvaten. Merkwaardig is de overbrugging van de physiologische excavatie door een nieuw gevormd membraantje, dat in verband staat met de membrana limitans interna.

In het aangrenzende netvlies ligt dat vlies op de limitans (fig. 1, 2 en 3). Bij het naderen der gezichtszenuw wordt het dikker en krijgt langwerpige kernen. Het vormt dan een brugje, dat den geheelen nervus opticus bedekt, met uitzondering van een paar kleine openingen, waar in de doorsnede de bedekking ontbreekt. Achter dit nieuw gevormde vlies vindt men in de excavatie een licht rose gekleurde vrijwel homogene stof, met slechts enkele leucocyten geinfiltreerd (gestolde fibrine).

Deze leucocyten zijn in zeer verschillende toestanden. Sommige hebben een zeer grooten protoplasmazoom, andere een kleinen. Sommige hebben vacuolen in het protoplasma.

Retina.

De retina is in de onmiddellijke nabijheid van de gezichtszenuw, vooral in de zenuwvezellaag gezwollen (fig. 1), tengevolge daarvan is hier de limitans geplooid

(fig. 3), zoodat zij er op doorsnede gekarteld uitziet.

Op vele plaatsen heeft het netvlies een weinig losgelaten van de chorioidea; in de open plaatsen bevinden zich resten van staafjes en kegels en gestolde lymphe. Op andere plaatsen ontbreken de staafjes en kegels en grenst de korrellaag van de retina onmiddellijk aan de pigmentlaag van de chorioidea.

Rondom de gezichtszenuw is een ringvormige zoom van het netvlies een weinig opgelicht van de chorioidea (fig. 1) en zijn de diepere lagen uiteengevallen. Dicht bij de fovea centralis zijn pigmentcellen in het netvlies gewoekerd.

Om de venae ziet men infiltratie met lymphocyten en in de venae is randstelling van leucocyten. Op vele plaatsen zijn sklerotische arterien te zien. Men ziet hier en daar een arteriewand even dik als het lumen. Het lumen is aanmerkelijk verkleind door woekering van de intima. Op sommige plaatsen vindt men in de adventitia der arterien pigment. Somtijds is het retinaweefsel tusschen de sclerotische arterien en de chorioidea atrophisch. Dan is er een reeks van groote met pigmentkorrels gevulde cellen tusschen de limitans, chorioidea en de arterie. Zelfs is de limitans interna opgelicht en vindt men in de vrije ruimte tusschen retina en limitans leucocyten, waarvan er enkele met pigmentkorrels zijn gevuld.

Het pigment is afkomstig van de uiteengevallen pigment-epithelium-cellen.

Chorioidea.

De chorioidea is weinig veranderd. In 't algemeen is ze wat te sterk gevormd, tengevolge van hypertrophie der vaatwanden.

Cornea.

De oppervlakte der cornea is geplooid, zoodat de oppervlakte op doorsnede gekarteld lijkt (fig. 4).

De plooien worden gevormd door de membrana Bowmanni en het epitheel. De lamellen der substantia propria zijn in de nabijheid dezer plooien dunner en hun tusschenruimten, die elders te zien zijn, blijven hier onzichtbaar.

Verder valt op, dat het corneaepitheel veel dunner is dan gewoonlijk. Op sommige plaatsen is alleen de laag cellen, onmiddellijk liggend op de membrana Bowmanni, bewaard gebleven en zelfs zijn deze cellen hier en daar verdwenen en ligt de Bowmansche membraan bloot aan de oppervlakte.

De grondsubstantie van de cornea, het eigenlijk corneaweefsel is sterk verbreed, oedemateus door aanwezigheid van sereuze vloeistof. Tusschen de lamellen zijn duidelijk ruimten te zien.

In het voorste derde gedeelte vindt men talrijke bloedvaten (fig. 9 en 14), die opmerkelijk veel witte bloedlichaampjes bevatten. In het weefsel zelf ziet men een zeer gering getal witte bloedlichaampjes verspreid.



Fig. 3.

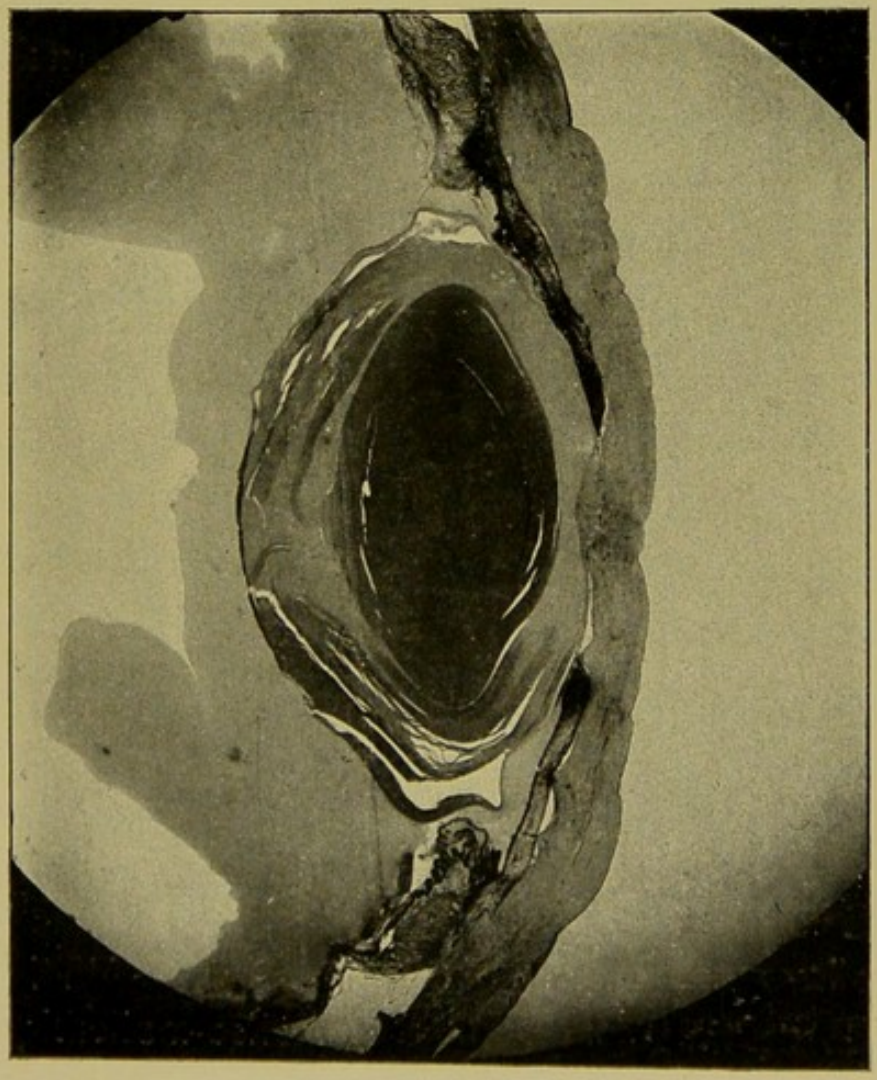

Fig. 4.

Grooter is het aantal in den omtrek der vaten (fig. 10). De membrana Descemeti is door 't geheele praeparaat heen geplooid.

Zonder twijfel vormen deze het eerst door Schirmer beschreven plooien (fig. 4, 7, 8 en 14) in vivo de strepen op de achtervlakte der cornea, die vroeger „Streifenkeratitis" genoemd werden.

Het endotheel van de membraan van Descemet ontbreekt op sommige plaatsen.

Corpus Vitreum.

Het glasachtig lichaam is gecollabeerd en achter tegen de lens aangelegd, zoodat het slechts een smalle strook van het voorste deel der glasvochtruimte vult (fig. 4 en 14).

Het is nog vastgehecht ter plaatse van de ora serrata en van het corpus ciliare.

Tegen de achtervlakte der membrana hyaloidea heeft zich een gestolde lymphmassa opgehoopt. De afstand van de achterste grens van dit stolsel tot de achterste lenskapsel bedraagt ad maximum 7 mM. In het praeparaat is een open ruimte tusschen deze achterste grenslagen en het netvlies. Voor de reconstructie van den toestand in vivo zal men zich moeten voorstellen, dat het voorste deel der glasvochtruimte ingenomen geweest is door het saamgevallen en van de gezichtszenuw afgescheurde corpus vitreum en dat tusschen de limitans en het netvlies een eiwitachtige vloeistof was opgehoopt.

Dit eiwit is door de hardingsmiddelen gestold en heeft zich tegen de hyaloidea teruggetrokken. Het corpus vitreum, welks achtergrens zeer grillig is geplooid (fig. 4 en 5), heeft achter de lens een dikte van 2.5—5 mM.

De membrana hyaloidea wordt in de praeparaten gemakkelijk zichtbaar, omdat ze in de glasvochtruimte gemarkeerd is door leucocyten (fig. 5).

Het corpus vitreum zelf bevat slechts op enkele plaatsen leucocyten, zoowel mono- als polynucleaire, nooit hoopjes vormend, maar alle afzonderlijk staande en groote ruimten tusschen zich latend (fig. 5). De vindplaatsen dezer leucocytose zijn gelegen langs de achtervlakte van de lens en in de nabijheid van het corpus ciliare.

Op een klein gedeelte van het corpus vitreum nabij den achtersten omtrek bevindt zich een rond scherp begrensd gedeelte, dat den indruk maakt de doorsnede van een holte te zijn, welks wand met talrijke leucocyten is bezet. Dit wordt door mij gehouden voor 't uiteinde van het centraal kanaal, dat van de gezichtszenuw bij het ontstaan van de dialyisis hyaloideae is afgescheurd.

De groote en belangrijke veranderingen, die in het corpus ciliare hebben plaats gegrepen, die tevens hebben veroorzaakt, dat in het corpus vitreum in de nabijheid van het corpus ciliare abnormale verhoudingen zijn ontstaan, worden uitvoerig behandeld bij de beschrijving van het corpus ciliare.

Lens, Lenskapsel en Zonula Zinnii.

De voorste kapsel is voor zoover ze in het pupil vlak reikt, en ook een weinig ter zijde, geplooid (fig. 4). Hier vindt men onder de lenskapsel eenige lagen nieuw gevormd weefsel, welke door lange reeksen van platte cellen gescheiden zijn (fig. 4 en 6) (cataracta polaris anterior).

De kern der lens heeft meer kleurstof aangenomen dan de schors, welke kleine blaasjes bevat en langwerpig uitgerekte spleten (beginnende cataracta consecutiva).

Van de zonula Zinnii zijn slechts enkele vezels te zien (fig. 8), daar de meeste bedekt zijn door de woekering en infiltratie op het corpus ciliare, welke bij het corpus ciliare zal worden besproken.

Op de voorvlakte der voorste lenskapsel bevindt zich een smal laagje nieuw gevormd weefsel (fig. 4, 6 en 7), waardoor op tal van plaatsen de iris met de voorste lenskapsel verbonden is (vlaktesynechie en randsynechie) en eveneens in het pupilvlak de voorste lenskapsel met de achtervlakte van de cornea verbonden wordt (fig. 4).

Hierover zullen wij nog spreken bij de behandeling van de voorste en achterste oogkamer.

Iris, Voorste en Achterste Oogkamer.

De voorste oogkamer is voor het grootste gedeelte verdwenen, doordat de iris tot op korten afstand van de cornea is genaderd (fig. 4, 6, 7 en 14).

Op tal van plaatsen ligt zij tegen de cornea aan.

Op andere plaatsen is er een smalle spleet tusschen iris en cornea overgebleven. Peripheer is de iris vast verbonden met de membrana Descemeti (fig. 7), meer naar het centrum toe is, zooals reeds vroeger gezegd, de membraan van Descemet geplooid. De toppen der plooien zijn met de iris verbonden, de dalen zijn smalle spleten.

De spleten, welke de rest der voorste oogkamer voorstellen, zijn meestal ledig. Op sommige plaatsen vindt men er gedesquameerd endotheel in en enkele leucocyten. Hier en daar vindt men een ophooping van leucocyten met pigment, die als Descemetstip kan worden opgevat.

De bloedvaten van de iris hebben zich sterk verdikt, zij bezitten meest uit hyaline weefsel bestaande wanden.

De iris bevat 3 scherp begrensde massieve leucocyten-infiltraten (fig. 4). Het eerste is ringvormig en vormt een bijna gesloten ring in het pupillaire deel der iris.

Dit is verreweg het grootste infiltraat.

De beide anderen zijn veel kleiner, lensvormig en slechts in een klein deel der doorsneden te zien.

De in fig. 4 afgebeelde doorsnede vertoont ze, gezeteld op de beide grenzen van het middelste derde der iris. Zij vormen een dichte infiltratie met leucocyten, waardoor bloedvaten met verdikte wanden loopen.

Elk knobbeltje neemt de heele dikte der iris in. De dikte van deze is 0.35 mM. ter plaatse van het grootste

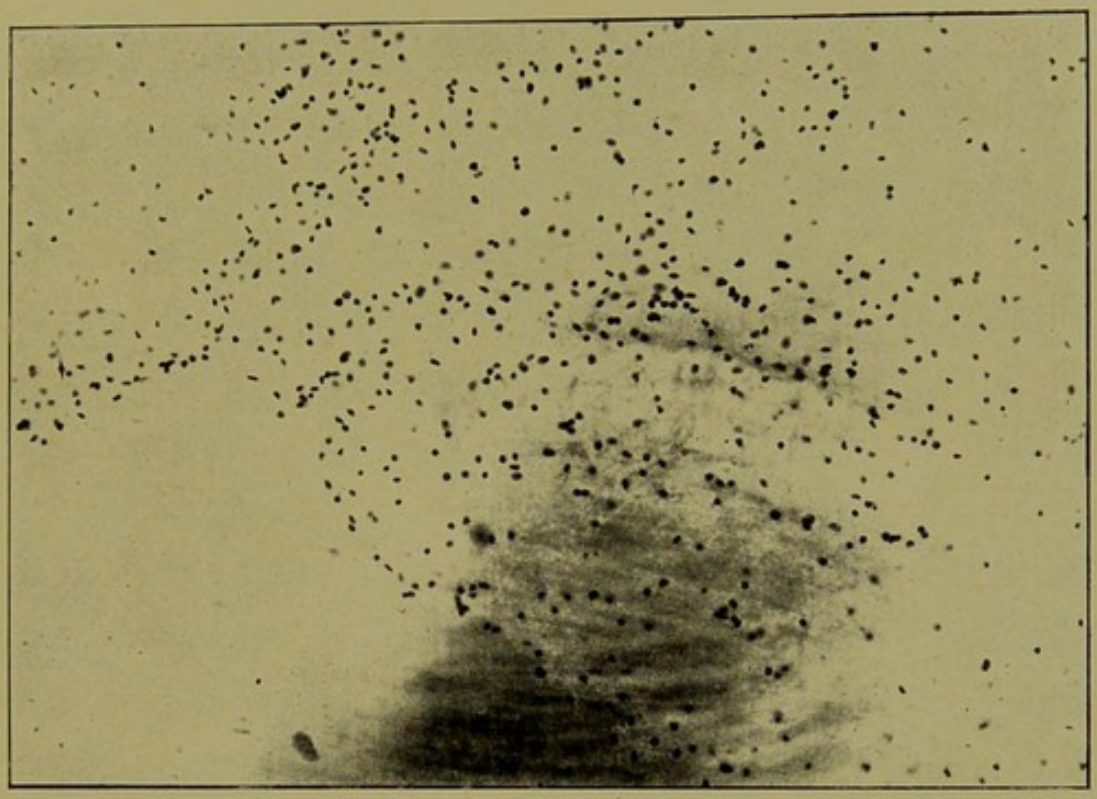

Fig. 5.

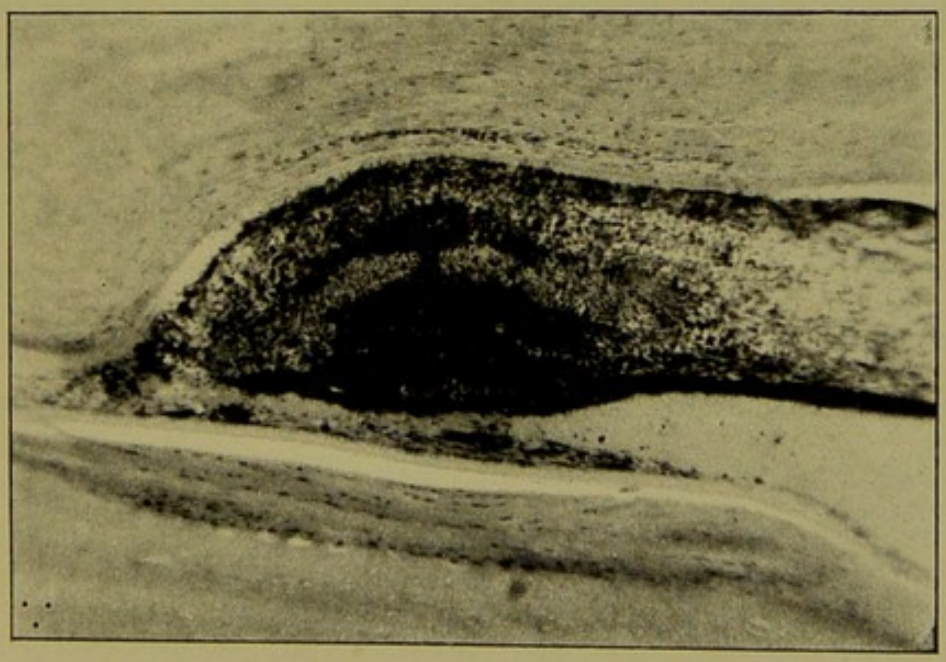

Fig. 6.

knobbeltje. De lengte van het knobbeltje is 0.6 mM. De samenstellende leucocyten zijn mononucleaire.

Opmerkelijk weinig pigment is er in het knobbeltje, terwijl de naburige deelen van de iris, die weinig geinfilteerd zijn, sterk gepigmenteerd zijn.

Op een enkele plaats is het deel van de iris grenzend aan het corpus ciliare geinfiltreerd in samenhang met het sterke infiltraat in het aangrenzend corpus ciliare (fig. 4 en 8).

Het reeds genoemde ringvormige infiltraat nabij de pupil, strekt zich uit boven en onder den sphincter iridis (fig. 6). Het is een massief infiltraat, den geheelen musculus sphincter iridis vrij latend.

De knobbel neemt bijna de geheele dikte der iris in en bijna den geheelen omtrek der pupil (fig. 6 en 7).

Het knobbeltje is 0.45 mM. dik en 1.08 mM. lang.

In 't algemeen is de iris te rijk aan leucocyten. De iris is pigmentrijk. De normale cellen met pigment bevattende anastomoseerende uitloopers zijn gemakkelijk te zien.

Bovendien vindt men een groot aantal ronde of langwerpige met pigmentkorrels opgepropte cellen.

Op een plaats ontbreekt de pigmentlaag van de iris, nl. achter een der lensvormige knobbeltjes. Er zijn van de achtervlakte der iris woekeringen uitgegaan, die in de nabijheid van de pupil de iris vast hebben verbonden met de lenskapsel (fig. 6), die op grooter

afstand in de voorste oogkamer breede banden tusschen iris en lenskapsel vormen (fig. 7, 8 en 9).

Meer ter zijde is de iris niet met de lens vergroeid, zoodat de achterste oogkamer beter dan de voorste is bewaard gebleven.

Ter plaatse van de synechia posterior vinden we de pigmentlaag der iris verdikt, met onregelmatige oneffenheden. Tusschen haar en de lenskapsel bevindt zich een weefsel, dat niet zelden vezelig is met langwerpige kernen, somtijds zonder pigment, somtijds met pigmentkorrels omgeven. Hier en daar zijn onregelmatige bijna ronde cellen, die met pigmentkorrels zijn volgepropt en leucocyten zonder pigment. Op enkele plaatsen ziet men vaatdoorsneden. Een tongetje nieuw gevormd weefsel, dat van de synechie uit over de voorste lenskapsel gegroeid is, bestaat geheel uit het beschreven vezelige weefsel met langwerpige kernen, klaarblijkelijk spoelcellen, die alle in dezelfde richting gerangschikt zijn en gepigmenteerd zijn.

Een deel van dit weefsel is bedekt met een dikke laag pigment.

In de gebleekte 1) praeparaten ziet men ongeveer hetzelfde als totdusver beschreven is.

Het wordt nu bovendien duidelijk, dat de sterk

---

1) De praeparaten zijn gebleekt volgens de methode van Alfieri: in 1 : 1000 permanganas kalicus gedurende 24 uur en daarna behandelen met 1 : 100 oxaalzuur-oplossing; daarna goed uitwasschen en kleuren.

gepigmenteerde laag, welke het nieuw gevormde weefsel, dat van de achtervlakte der iris uitgaat bedekt, epithelium is. We hebben reeds gezegd, dat het midden van de voorvlakte der lens door een laagsgewijze gebouwd bindweefsellaagje bekleed is.

Het corpus ciliare.

Het corpus ciliare is bijna overal achter zijn aanhechting nabij het kanaal van Schlemm van de sclera losgeraakt door de werking van de hardingsvloeistoffen, zoodat de buitenste elastieke lamellen, die normaal zijn, uiteen zijn gerekt (fig. 10). Van meer belang is een verplaatsing van het voorste deel van het corpus ciliare (fig. 7, 9, 10 en 16) naar voren. Deze betreft zoowel de processus ciliares als de voorste hoek der ciliairspier en het losse weefsel, dat zich tusschen deze beide elementen bevindt. Bij nader beschouwing der doorsneden verklaart zich de verplaatsing ten deele door de verplaatsing der zonula Zinnii (fig. 8).

Nu iris en lens naar voren zijn geschoven (in verband met het verstrijken der voorste oogkamer) is ook de zonula Zinnii meegekomen en heeft deze het voorste deel van het corpus ciliare naar voren geduwd.

Bovenal moet een litteekenverkorting van het nieuwgevormde bindweefsel, dat in tal van doorsneden van het corpus ciliare af zich uitstrekt langs de achtervlakte der iris, hebben bijgedragen tot de verschuiving (fig. 4, 7, 8 en 9).

De musculus ciliaris is zoo goed als overal intact, slechts op een zeer enkele plaats was hier een klein infiltraat juist op den overgang van de iris. Anders is het evenwel met het bindweefsel, dat tusschen de ciliairspier en de pigmentepitheellaag ligt (vaatlaag) en met de beide epitheliumlagen (fig. 10 en 16).

Men vindt in dat bindweefsel scherp begrensde versche infiltraten uit een dichte opeenhooping van leucocyten bestaande en daarnaast veranderingen van ouderen datum, welke de geheele vaatlaag en de epitheellagen der geheele pars plana van het corpus ciliare innemen en waarvan zonder twijfel de infiltraten het jongste stadium voorstellen.

De versche infiltraten zijn 4 in getal. Het eerste (fig. 7 en 9) is gelegen tusschen de voorste punt der ciliairspier en de insertie der iris in dezelfde meridionale doorsnede, waar de beide infiltraten van de pars ciliaris iridis gelegen zijn (fig. 4). Het tweede en derde liggen midden in de vaatlaag der pars plana (in fig. 10 het tweede, het derde is niet afgebeeld).

De lengte van het grootste bedraagt in voor-achterwaartsche richting 0.45 mM., de dikte 0.2 mM., beide maten voor het kleinste bedragen 0.4 mM. en 0.15 mM. Het 4de infiltraat bevindt zich in de vaatlaag boven de ora serrata en is van geringer uitgebreidheid dan de vorige.

Ook de processus ciliares deelen in de aandoening, gedeeltelijk door de verplaatsing en misvorming, welke

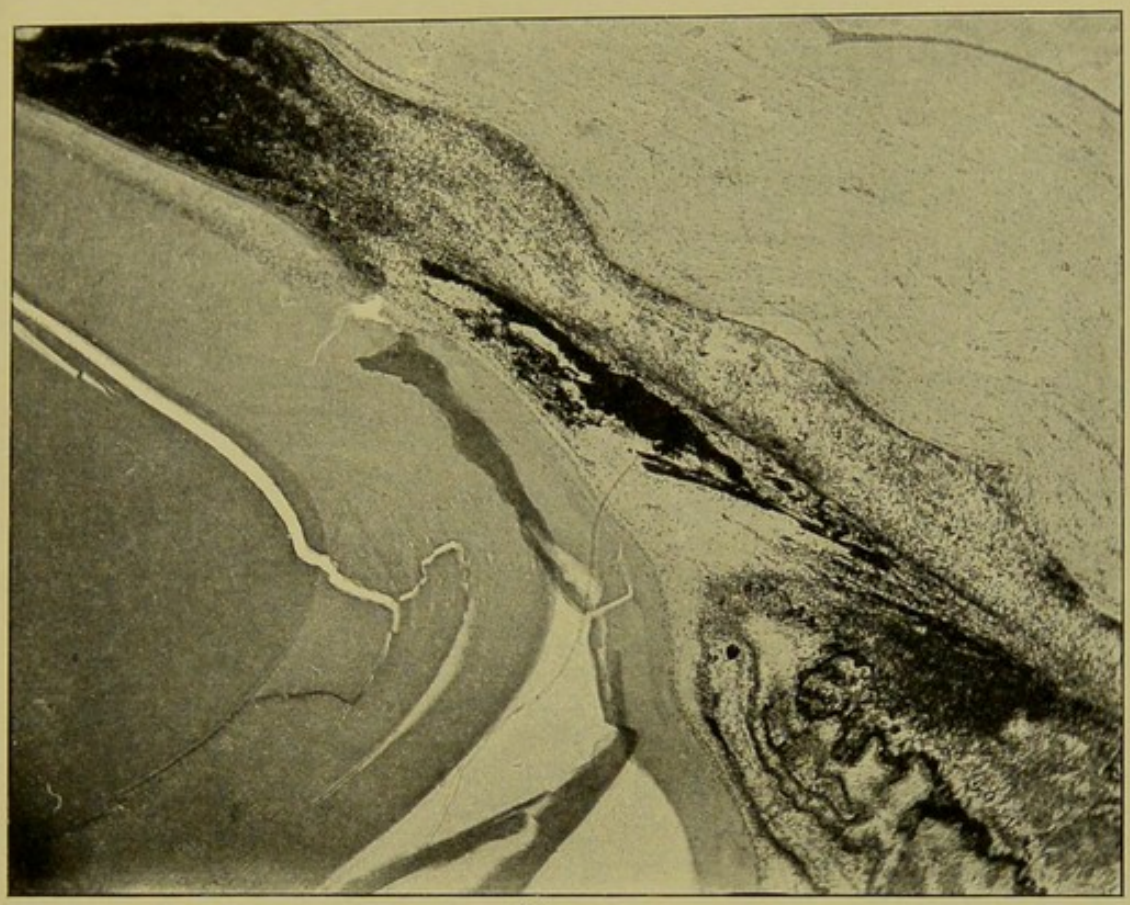

Fig. 7.

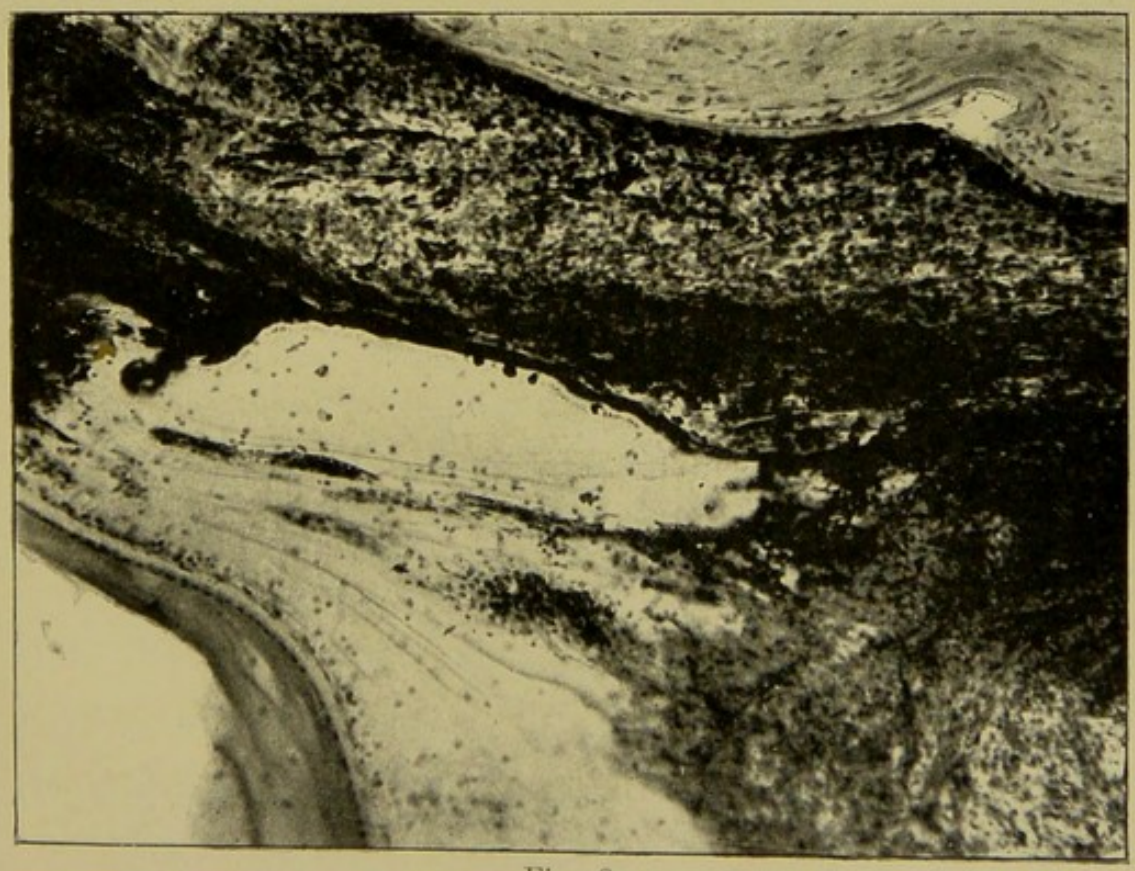

Fig. 8.

ze zelve hebben ondergaan, ten deele door lichte infiltraten en door nieuw gevormd weefsel, dat op de processus ligt (fig. 8, 9 en 14).

De oudere veranderingen in de pars plana zijn zeer ingrijpend en bestaan ten deele uit lichte infiltratie, ten deele uit nieuwvorming van weefsel, dat de epitheellagen gedeeltelijk vervangt, gedeeltelijk verplaatst en doorbreekt en verder zich centraalwaarts uitbreidt vóór het corpus ciliare in het buitenste deel der glasvochtruimte, van de ora serrata af tot de processus ciliares.

Aan de ora serrata is een woekering in de pigmentlaag met nieuwvorming van bindweefsel tusschen deze laag en het netvlies en gepaard gaande met een licht infiltraat om de venen, die het naast bij deze woekeringen gelegen zijn (fig. 13).

Wij zullen al deze in het kort aangeduide veranderingen achtereenvolgens met meer uitvoerigheid beschrijven.

A. *De infiltraten in het corpus ciliare.*

Het 1ste infiltraat (fig. 7 en 9) ligt in het voorste gedeelte van het corpus ciliare nabij de achtervlakte van de iris en bij de voorste punt van de ciliairspier. Het laat de processus vrij.

Er zijn weinige van de praeexistente pigmentcellen overgebleven, de cellen van het infiltraat zijn éénkernig en er schemeren doorsneden van capillairen overal door.

Het 2de infiltraat ligt in de pars plana (fig. 10) kort achter de processus ciliaris en heeft in de doorsnede een lengte van 0.45 mM, en een breedte van 0.2 mM.

Ter eene zijde grenst het aan de meest centrale gedeelten van de ciliairspier, ter andere zijde aan de sterk veranderde pigmentepitheellaag. De structuur is dezelfde als van het andere infiltraat.

De plaats der pigmentepitheellaag is hier te herkennen aan het stofvormige bruine pigment, dat zich bevindt in een groot aantal langwerpige cellen, die in het algemeen gericht zijn naar het centrum van den bulbus, blijkbaar nieuw gevormde gewoekerde cellen, die het pigmentepitheel vervangen en zich van de kleurstof der pigmentcellen hebben meester gemaakt.

Het 3de infiltraat vertoont groote overeenkomst met het vorige en is er alleen van door zijn geringe grootte onderscheiden. Het infiltraat aan de ora serrata lijkt op het vorige, maar is van geringer beteekenis, een plaatselijke overdrijving van de lichte infiltratie om de vene, die vooral in de chorioidea ter hoogte van de ora serrata voorkomt (fig. 13).

B. *De veranderingen in de vaat- en epitheellaag der pars plana.*

De verandering van ouderen datum in de vaat- en epitheellagen der pars plana is het moeilijkst te ontcijferen en het moeilijkst te beschrijven.

Wij hebben reeds gezegd, dat de ciliairspier aan het proces nauwelijks deelneemt. Onmiddellijk evenwel aan den centralen rand der ciliairspier begint een lichte leucocytaire infiltratie, die zich van de processus ciliares af tot achter de ora serrata voortzet (fig. 9, 15, 19 en 20) en die overeenstemt met een sterke ophooping van leucocyten in de groote venen der pars plana, het sterkst als altijd nabij de wand der venen, maar dikwijls den indruk makende alsof het geheele lumen der vene met leucocyten was volgepropt (fig. 11, 13 en 20).

De pigmentepitheellaag is nabij de ora serrata intact en vertoont hier de centrifugaal gerichte plooien, die Treacher Collins de klieren van het corpus ciliare heeft genoemd (fig. 11 en 16 bij k).

Meer naar voren kan men op vele plaatsen door de sterker pigmentatie wel waarnemen, waar de plaats van het pigmentepitheel is, maar het pigmentepitheel zelf is er niet meer. Het is vervangen door een laag van verschillend gerichte bundels van spoelvormige cellen, die flauwtjes gepigmenteerd zijn (fig. 10, 12, 15, 16, 17 en 18).

Nabij de ora serrata vindt men in gebleekte praeparaten deze spoelcellaag tusschen het pigment cylinderepitheel (ongebleekt fig. 11 en 13).

Meer naar voren vervangt de spoelcellaag het pigmentepithelium. Men ziet haar eenigszins schematisch afgebeeld in fig. 16, getrouwer geteekend in fig. 17 en 18, als microphotographie in fig. 12 (gebleekt). Naarmate

ze zich van hun basis, de vaatlaag van het corpus ciliare verwijderen, verliezen de spoelcellen-bundels meer en meer hun zwarte kleurstof. Gaat men nog verder naar voren, waar de processus ciliares worden bereikt, dan vindt men de pigmentepitheliumlaag weer terug.

Het cylinderepitheel verandert reeds dicht voor de ora serrata van ligging. In vele coupes is het hier geplooid (fig. 11), zoodat er blazen ontstaan tusschen het pigmentepithelium en het cylinderepitheel. Deze blaas is in haar perifeer gedeelte, dus nabij het pigmentepitheel opgevuld met nieuw gevormd weefsel, bestaande uit gepigmenteerde en ongepigmenteerde cellen, waaronder de spoelcellen de grootste plaats innemen. Nog meer naar voren wordt de epitheellaag dikker, zoodat ze bestaat uit eenige lagen cellen (fig. 17 *ee*) en zij rust hier direct op de gepigmenteerde fibroblastenlaag (fig. 11, 16 en 17, *f*). In menige doorsnede is het gewoekerde epithelium tevens geplooid in naar het centrum van het oog gekeerde plooien. Men kan zich voorstellen, dat deze plooien het gevolg zijn van cicatricieele schrompeling der onderlaag of van werkelijke woekering der epithelien, waardoor de laag te groot is geworden voor de onderlaag (fig. 16 *e*). Nog meer naar voren raakt in vele doorsneden de cylinderepitheellaag verloren (fig. 12, 16, 17, 21 en 22), totdat de processus ciliares zijn bereikt, waarin de beide epitheellagen weer goed te herkennen zijn.

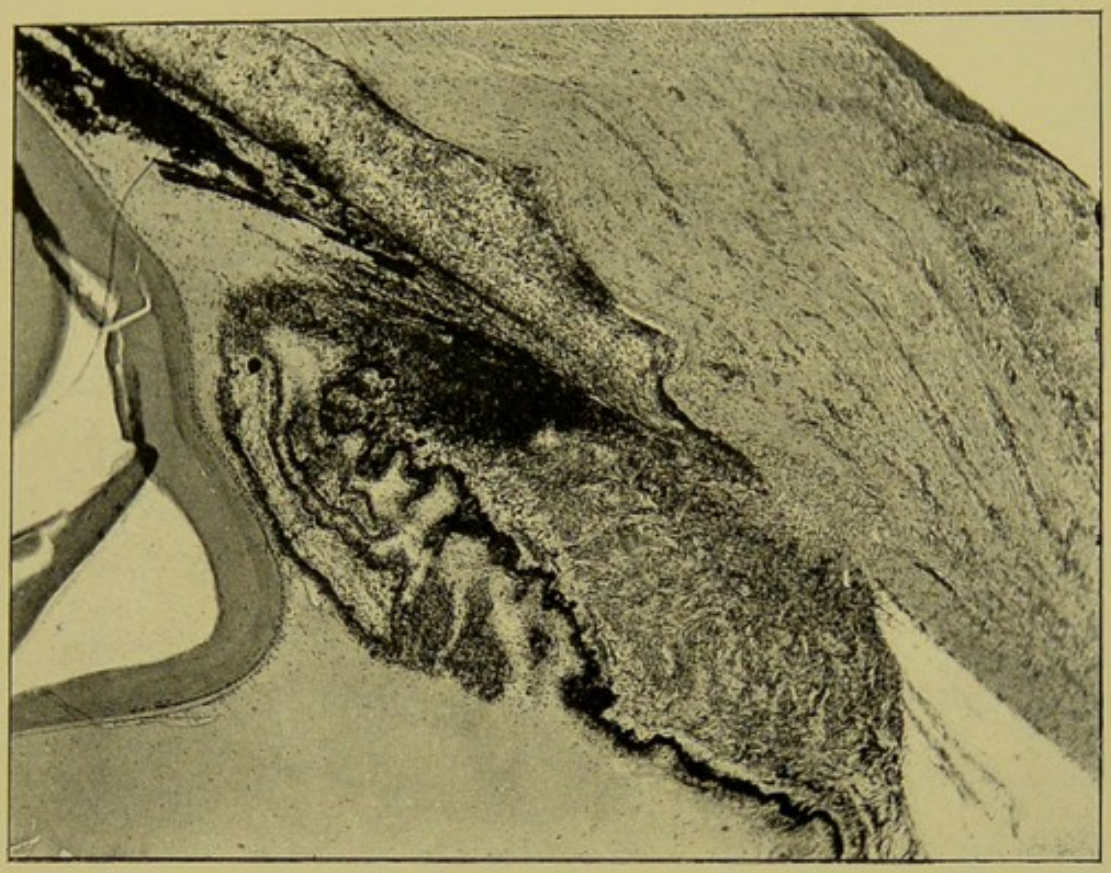

Fig. 9.

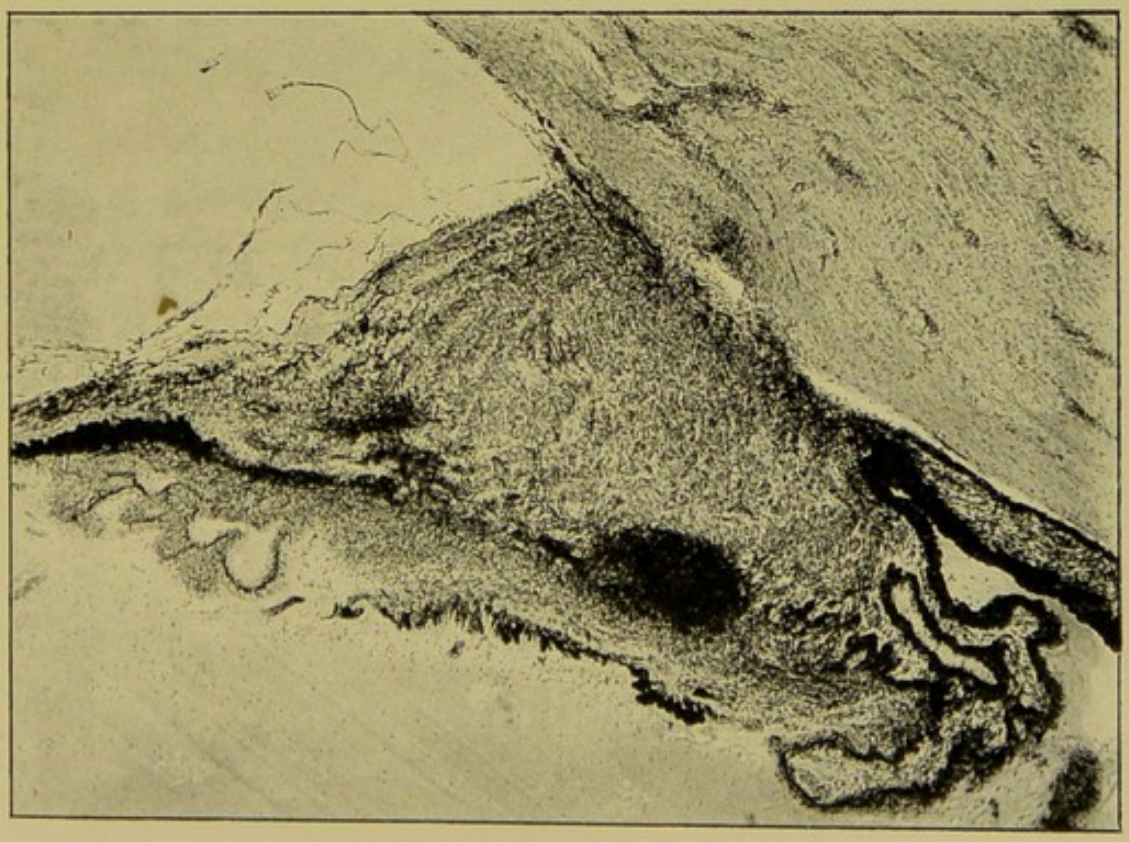

Fig. 10.

C. *Veranderingen in en buiten de epitheellaag van het corpus ciliare.*

Vóór de cylinderepithelien of vóór de plaats waar de cylinderepithelien behoorden te zijn, dus voor de spoelcellenlaag bevinden zich in de geheele streek van het corpus ciliare van de ora serrata af tot voorbij de processus ciliares nieuw gevormde strengen, die zich ongeveer uitstrekken in 't verloop van de zonula Zinni, het ijlst op de processus ciliares en nabij de ora serrata en 't dikst ter hoogte van de pars plana (zie o.a. fig. 10, 14, 15 en 16).

Deze strengen bevinden zich in een vezelige grondstof, welk verdicht weefsel van het corpus vitreum is, en nauwelijks eenige kleurstof aanneemt (fig. 16, 21, 22 en 23). Deze strengen zelf zijn in het algemeen genomen meridionaal gericht, doch onderling door talrijke anastomosen verbonden, (fig. 9, 14, 15, 16, 17 en 18).

Zij zijn dicht bij het corpus ciliare niet gepigmenteerd, nemen in pigmentrijkdom toe, naarmate zij zich meer van het corpus ciliare verwijderen. In de binnenste laag, die ongeveer 0.2 mM. van de plaats, waar het pigmentepithelium behoort te zijn, verwijderd is, vindt men in de strengen zooveel pigment, dat er geen structuur te herkennen is. (fig. 10 en 15).

In deze laag is de richting der strengen veranderd. Ze liggen nog wel als te voren in 't algemeen evenwijdig aan het oppervlak van de pars plana; doch ze

zijn niet meer meridionaal gericht, zoodat zij veeleer in de richting van paralellen loopen.

Een deel van al deze strengen wordt buiten allen twijfel door bloedvaten gevormd. Van de ora serrata af strekt zich naar voren toe in deze laag een fraai net van capillairen uit (fig. 15, 16, 19 en 20), wier wanden langwerpige kernen dragen en wier inhoud uit roode bloedlichaampjes bestaat.

Meer naar voren vindt men hier en daar ook nog duidelijke capillairen, terwijl men somtijds de plaats kan zien, waar zij den zoom van het corpus ciliare hebben doorboord en overgaan in de capillairen der vaatlaag (fig. 19, 22 en 23).

De overige strengen bestaan, voor zoover zij weinig gepigmenteerd zijn, uit spoelcellen (fig. 21).

Men ziet er zeer dunne lumina in (fig. 17 gebleekt), doch mist de roode bloedlichaampjes, die met zeker heid zouden kunnen aantoonen, dat we met vaten te doen hebben.

De sterk gepigmenteerde strengen zijn in den regel door de overlading met pigment niet nader te onderkennen. Waar men ze beter ontleden kan, ziet men dikwijls hier en daar langwerpige kernen en op doorsnede of schuine snede krijgt men smalle spleten of scheurtjes, die den indruk geven, dat de strengen een klein lumen hebben.

Ook deze strengen hangen evenals de vorige door

talrijke anastomosen te samen. In enkele coupes (fig. 14 en 15) hangen de gepigmenteerde strengen samen met de strengen aan de ora serrata, die wij met zekerheid als vaten moeten opvatten.

Er zijn in alle doorsneden wel twee of drie lagen van deze strengen en de strengen van elke laag hangen samen met die van de naastbijzijnde lagen, zoodat op de doorsnede grillige figuren ontstaan en men telkens knooppunten kan waarnemen, waar strengen uit allerlei richting zijn saamgekomen.

Wanneer men de praeparaten bleekt, komt er heel veel nieuws voor den dag, dat het gemakkelijker maakt tot het wezen der strengen door te dringen (fig. 17 en 18).

Vooreerst ziet men, dat er strengen zijn, die alleen langwerpige kernen bevatten van denzelfden aard als de kernen der beschreven spoelcellen (fig. 17 h, h). In andere strengen vindt men behalve deze licht gekleurde langwerpige kernen nog ronde of kort-langwerpige sterk gekleurde (fig. 17 g, g).

In de nabijheid dezer sterk gekleurde kernen vindt men gewoonlijk een smal gesloten lijntje, dat een onregelmatig lumen omsluit (fig. 17 a en vele andere plekken).

De praeparaten voeren aanvankelijk tot de meening, dat er in de strengen tweëerlei weefsel is. Vooreerst de longitudinaal gerichte cellen, wier kernen op de spoelcelkernen gelijken en ten tweede de cellen met de ronde sterk gekleurde kernen (fig. 17 en 18). Geeft

men echter nauwkeurig acht op de wijze, waarop deze twee celsoorten verdeeld zijn dan bemerkt men, dat men de tweede soort alleen maar ziet, als de strengen scheef en dwars zijn doorgesneden, wat wegens hun grillige anastomosen telkens het geval is. Nader beschouwing leidt dan tot de gevolgtrekking, dat de langwerpige licht gekleurde kernen dezelfde zijn als de ronde donkergekleurde, dat men echter in het 1ste geval de kernen in hun geheel ziet en in het 2de geval op doorsnede en sterk gekleurd, omdat zij doorgesneden zijn.

De ontkleurde praeparaten toonen nog duidelijker dan de anderen, dat er in de strengen bijna overal een lumen is; somtijds als een smalle spleet (zie fig. 17 en 18A) dan weer grillig gevormde of zeer fijne rolronde openingen (fig. 18B 1). Men moet aannemen, dat de langwerpige cellen, die den wand der strengen samenstellen niet plat zijn, maar een tamelijk groote dikte hebben, waarover men op doorsnede eerst kan oordeelen (fig. 18B). Tusschen deze dikke cellen blijft het lumen over, dat zoo merkwaardig veel in wijdte en vorm afwisselt. Wanneer men in de gelegenheid is vaten, die roode bloedlichamen bevatten te vergelijken met onze kolven, dan bemerkt men, dat de kernen der

---

1) De in 18A afgebeelde schuin doorsneden strengen zijn geen cylinders, maar platte buizen met spleetvormig lumen, doorgesneden in een vlak, dat een zeer kleinen hoek maakt met de richting der buizen.

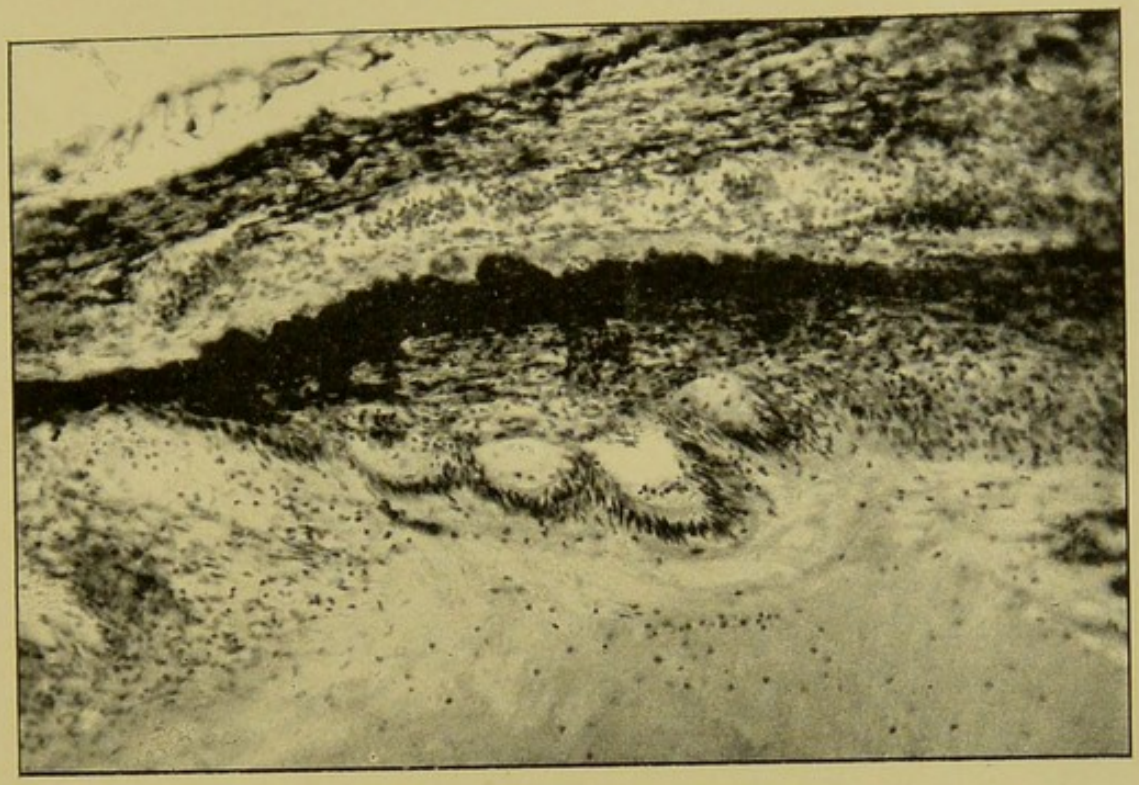

Fig. 11.



Fig. 12.

capillairen wel gelijken op die der kolven, maar platter en kleiner zijn (fig. 18 C.).

Resumeeren wij nu, hier en daar nog wat aanvullende de, hetgeen wij van deze strengen weten, dan blijken zij zijn een stelsel van op talrijke plaatsen saamhangende, bijna rolronde buizen met sterk varieerend lumen, die twee of drie netten vormen, welke in het algemeen in een vlak liggen evenwijdig aan de oppervlakte van de pars plana van het corpus ciliare, samenhangend met een stelsel van capillaria, dat een dergelijk net vormt, maar dichter voor de nieuwgevormde bindweefsellaag der pars plana ligt en evenzoo samenhangend met andere nieuw gevormde capillaria die van de ora serrata ontspringen. De pigmentatie dezer buizen neemt toe naar de voorste netten, die meer naar 't midden van het oog en verder van de pars plana gelegen zijn.

Het buizennet hangt niet alleen met de capillaria, maar daarenboven met de bundels van spoelcellen samen, welke op de pars plana zijn gewoekerd.

HOOFDSTUK III.

VERKLARING DER GEVONDEN AFWIJKINGEN.

Wij hebben ons in het vorig hoofdstuk er toe bepaald, zoo nauwkeurig als ons mogelijk was, een beschrijving te geven van de afwijkingen, die bij het histologisch onderzoek werden aangetroffen.

Elk der gevonden afwijkingen lokt uit tot het maken van opmerkingen. Eenige van hen maken een uitvoerige bespreking noodzakelijk, wanneer wij tenminste willen pogen het ziekteproces te verstaan, dat het onderzochte oog te gronde gericht heeft.

Voorop sta, dat zonder twijfel de belangrijkste veranderingen aanwezig zijn in het corpus ciliare en in de iris. Een groot deel van het corpus ciliare vertoont de resten van een ontstekingsproces, jong bindweefsel, dat de plaats aanwijst, waar vroeger dergelijke haarden hebben gezeten als nu nog in corpus ciliare en iris aanwezig zijn. Daar in de iris nevens de jonge ontstekingsknobbels geen litteekenweefsel gevonden

wordt, moet het proces in het corpus ciliare het oudste zijn. We hebben dus te doen met een oog, dat eerst aan cyclitis, later aan iridocyclitis heeft geleden.

Het geeft ons gelegenheid de histologie der iridocyclitis te bestudeeren. Het is waarschijnlijk, dat wij met een *syphilitische iridocyclitis* te doen hebben, zekerheid is daaromtrent moeilijk te verkrijgen, omdat noch de anamnese, noch het onderzoek van het praeparaat zelf ondubbelzinnig spreekt.

Het is een ziekte, die knobbeltjes in het oog vormt, welke ons aan tuberculose of syphilis doen denken. Tuberculose kan er echter in het door ons onderzochte oog nauwelijks voorhanden zijn. De knobbeltjes zijn daarvoor niet karakteristiek en het geheele histologische beeld lijkt op geen der verschillende vormen der oogtuberculose, die in de literatuur beschreven zijn en ook in het laboratorium, waar ik gewerkt heb door eigen onderzoek goed bekend zijn.

De knobbeltjes bestaan bijna geheel uit een dichte opeenhooping van leucocyten en laten, als ze verdwijnen, granulatieweefsel na. Ze worden doorploegd door een dicht net van fijne vaten, die door een sterke woekering van den vaatwand op een klein lumen na gesloten zijn. Dit pleit zoowel tegen tuberculose als voor syphilis.

De voornaamste lokalisatie van het versche infiltraat in de iris is gezeteld op de praedilectieplaats voor luetische infiltraten.

Na deze voorbereiding zullen wij nu geregeld elk der deelen van het oog bespreken in dezelfde volgorde, waarin ze werden behandeld in het vorige hoofdstuk.

* * *

Nervus opticus.

Aan de gezichtszenuw vonden wij de verschijnselen eener sereuze papillitis (fig. 1). Men mag verrast zijn deze zwelling der gezichtszenuw aan te treffen op zoo grooten afstand van den hoofdzetel van het ontstekingsproces, het corpus ciliare, terwijl er slechts weinig veranderingen in de tusschengelegen weefsels werden aangetroffen.

Voor de verklaring van dit verschijnsel kunnen we verwijzen naar het onlangs verschenen artikel van Van den Borg 1), die heeft aangetoond, dat in den regel bij langdurige ontsteking in het voorste deel van het oog een dergelijke sereuze papillitis voorkomt, niet door overbrenging van het infectieuze agens naar de gezichtszenuw, maar door de werking van scheikundige vervalproducten, welke door het glasachtig lichaam heen naar de gezichtszenuw worden gevoerd. Deze laatste wordt het slachtoffer van hare bijfunctie van afvoerweg

1) Dr. J. Van den Borg. De papillitis, welke voorkomt bij aandoeningen van het voorste deel van het oog. Ned. Tijdschrift voor Geneeskunde, Dl. I, p. 659, 1908.



Fig. 13.

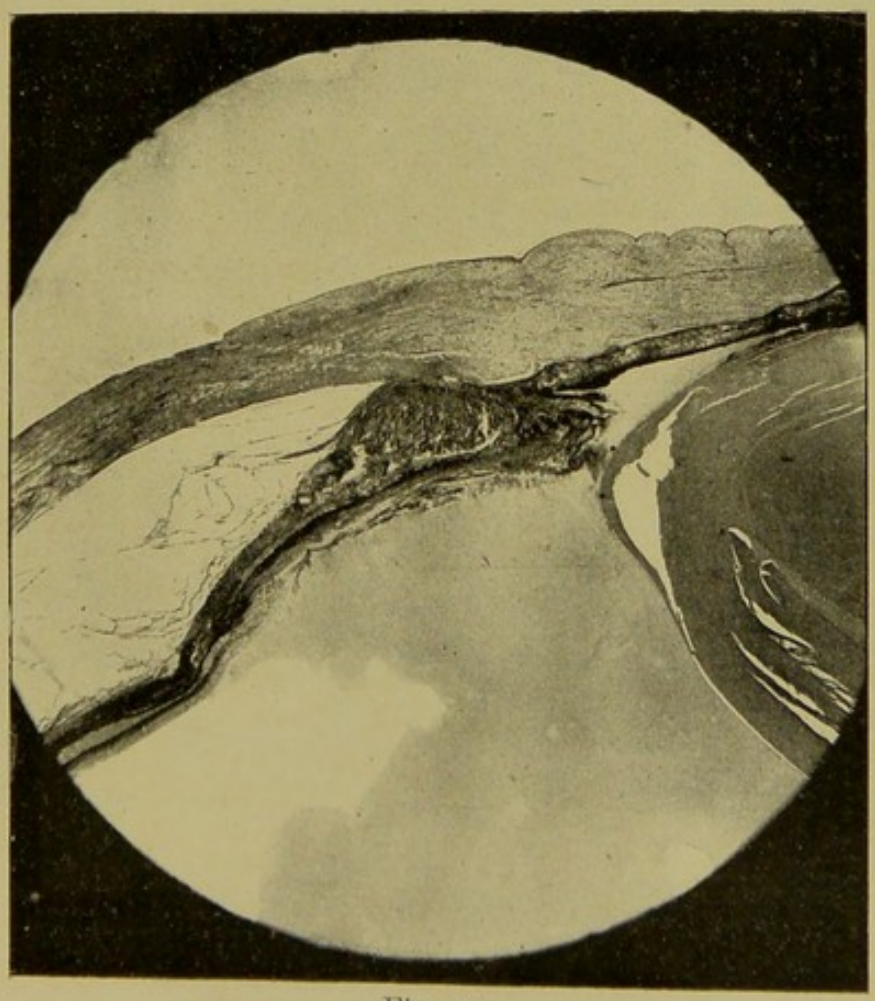

Fig. 14.

der glasvocht-lymphe, welke immers langs de scheede der centrale netvliesvaten het oog verlaat. Van den Borg heeft dan ook gevonden, in overeenstemming met Kampherstein, dat bij dezen vorm van papillitis de infiltratie hoofdzakelijk om de centrale netvliesvaten en in de physiologische excavatie wordt gevonden.

Zoo is het ook in ons geval. De aandacht verdient, dat de physiologische excavatie door een fijn nieuw gevormd vliesje is afgesloten (fig. 1, 2 en 3). Dit vliesje breidt zich een eindje ter weerszijden over het aangrenzende netvlies uit. Het rust daar op de limitans interna retinae, waarvan het dus te onderscheiden is.

Het is evenmin de limitans hyaloideae, want deze heeft zich in de glasvochtruimte tot kort achter de lens teruggetrokken. Het is wel degelijk een nieuw gevormd vliesje, dat uit spoelcellen met ovale kernen bestaat, blijkbaar ontstaan onder den prikkel van vergiftigde lymphe. Een dergelijk vliesje wordt niet zoo zelden waargenomen:

In 2 gevallen maakt Vogelesang er melding van bij hyalitis 1). In ons laboratorium zag Dr. de Vries meermalen een hieraan herinnerende bindweefselwoekering in de excavatie der gezichtszenuw bij chronisch glaucoom, zelfs met nieuwvorming van vaten gepaard. Wij zullen later woekeringen in de streek der zonula Zinnii te

1) Vogelesang. Bijdrage tot de kennis der ontsteking van het glasachtig lichaam. Academisch proefschrift. Amsterdam 1907.

bespreken hebben, die op veel grooter schaal geschiedden dan de thans besprokene, maar in beginsel van denzelfden aard zijn.

De infiltratie met lymphocyten, welke wij om de venen van het netvlies vinden, staat op een lijn met de sereuze ontsteking der gezichtszenuw. Zij ontbrak in Van den Borgs gevallen slechts éénmaal.

Voor de verklaring herinneren wij aan het feit, dat de vaten van het netvlies door zeer ruime lymphscheeden omgeven zijn. Daar zullen zich de scheikundige vervalstoffen, die ook naar het netvlies diffundeeren in veel grooter mate dan elders ophoopen. Daarheen zullen dus de lymphoide elementen chemotactisch hun weg vinden. Het is niet zonder belang, in herinnering te brengen, dat in de meeste gevallen van cyclitis met den oogspiegel kronkeling en zwelling der netvliesaderen kan worden waargenomen. Waarschijnlijk mag de oorzaak voor deze circulatiestoornis in de netvliesaderen gezocht worden in de infiltratie, welke het sterkst is in de physiologische excavatie en in de scheden der venen nabij den nervus opticus.

Terwijl het netvlies in het algemeen aan het proces weinig deelneemt zijn er toch nog twee veranderingen, die moeten worden genoemd. Vooreerst de sterke arteriosklerose, die nog als argument voor den syphilitischen aard der ontsteking kan dienst doen.

Ten tweede de beginnende netvliesloslating. Juist

op dezelfde wijze als wij in het door ons onderzochte oog gevonden hebben, vinden wij niet zelden in wegens chronische ontstekingsprocessen geënucleerde oogen het eerste begin eener netvlieslosslating. Zij toont ons klaarblijkelijk op typische wijze, hoe deze oogen blind kunnen worden. De staafjes en kegellaag is uiteen gevallen en een dun laagje lymphe vult de ruimte tusschen netvlies en vaatvlies. Terwijl in langdurig ontstoken oogen nog langen tijd in alle richtingen lichtontwaring te constateeren valt, komt er een oogenblik, waarop dit verschijnsel gaat ontbreken. Blijkbaar is dan de staafjes-en-kegellaag necrotisch geworden. Het ligt voor de hand te onderstellen, dat de vervalproducten dezer elementen de sereuze exsudatie bewerken, die het netvlies van het vaatvlies scheiden.

Cornea.

Omtrent het hoornvlies behoeft niet veel te worden gezegd. Het is oedemateus en het bevat in de diepere lagen vaten (fig. 4, 7 en 10). Zoowel de membrana Bowmanni als de membrana Descemeti zijn sterk geplooid. De plooiing van het laatstgenoemde vlies is een zeer gewoon verschijnsel bij hoornvliesoedeem (Schirmer). Men kan het verklaren, wanneer men aanneemt, dat door het ontstaan van het oedeem de achtervlakte van het hoornvlies meer tot de koorde van het hoornvlies nadert. In dat geval wordt de oppervlakte van het vlies te groot voor de

ruimte, die het moet innemen, vandaar de plooien. Veel zeldzamer ziet men plooien aan de voorvlakte van het hoornvlies, die aan het vlies iets leerachtigs geven. Ze zijn moeilijker te verklaren, omdat men zou verwachten, dat door het oedeem de voorvlakte sterker gespannen wordt en dus geen gelegenheid tot vorming van plooien krijgt. Hierbij is echter geen rekening gehouden met de spanning van het oog. In de ziektegeschiedenis wordt daarvan niets medegedeeld. Waarschijnlijk echter was het oog zeer zacht. In dat geval kan de cornea in haar geheel zijn afgeplat, omdat de intraoculaire drukking haar niet naar voren duwde. Die afplatting moest plooivormig tengevolge hebben.

Het is merkwaardig, dat in een hoornvlies als dit vaten zijn gegroeid. Wij zijn gewoon, dat vaten uitgroeien naar plaatsen waar een heftig ontstekingsproces is geweest of waar een defect in het weefsel is ontstaan. Hier echter is geen van beiden het geval. We mogen aannemen, dat de cornea oedemateus is geworden onder den invloed van een giftige scheikundige stof, die in de ontstekingshaarden is geproduceerd en door diffusie naar de andere deelen van het oog is overgebracht. De werking van die giftige stoffen op het vlies is zeer gering geweest, daar de ontsteking in het hoornvlies niet verder is gekomen dan het sereuze stadium. Deze geringe beschadiging van het hoornvlies nu blijkt voldoende te wezen om tot vascularisatie op te wekken.

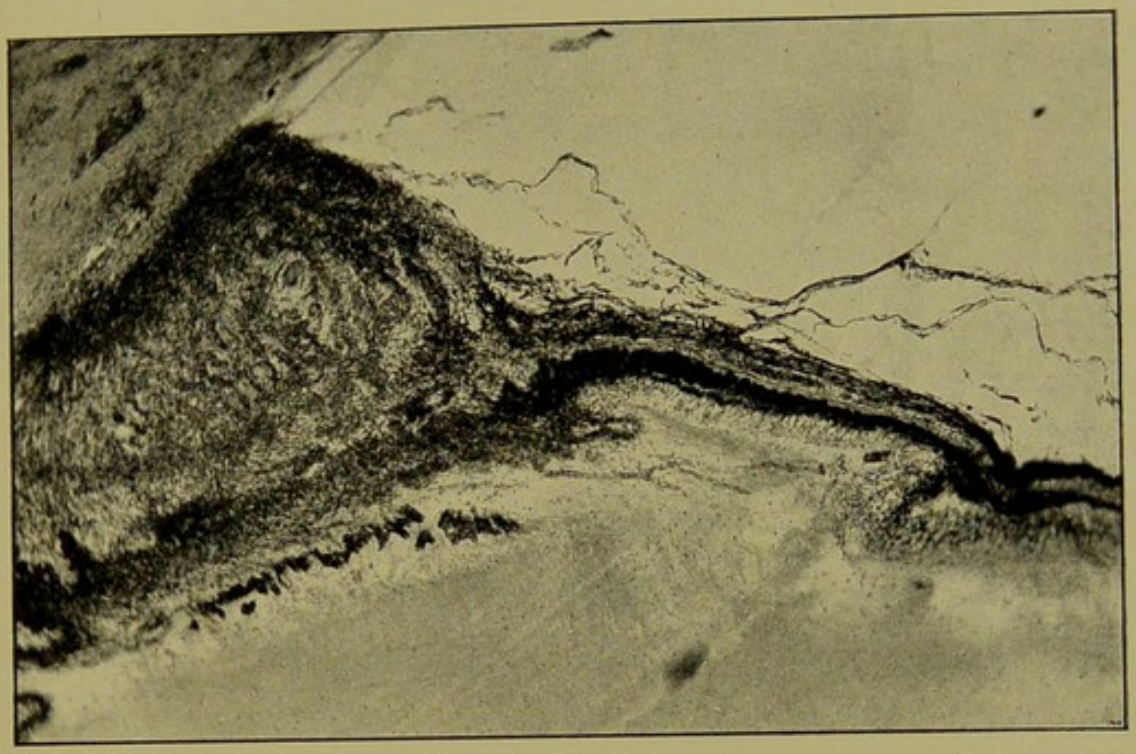

Fig. 15.

Fig. 16.

Corpus vitreum.

Het voornaamste verschijnsel, dat het corpus vitreum aanbiedt, is de loslating van de hyaloidea, waardoor een grootere ruimte is ontstaan tusschen de buitenvlakte van het glasachtig lichaam en het netvlies (fig. 4 en 5). Men noemt dezen toestand gewoonlijk loslating van het glasachtig lichaam, maar het is beter van collaps te spreken, daar de verkleining het voornaamste verschijnsel is. Het is door experimenteel onderzoek aangetoond, dat bij hyalitis collaps van het glasachtig lichaam ontstaat. Daarbij treden tevens in het glasachtig lichaam een aantal belangrijke veranderingen op, omdat het een slagveld vormt voor den strijd tusschen de in het glasachtig lichaam cultuurvormende microben en de verweermiddelen van het lichaam. Bij een zuivere cyclitis evenwel is het glasachtig lichaam niet geinfecteerd. Dan dringen in de glasvochtruimte alleen vervalproducten met ontstekingwekkende eigenschappen door, welke een lichte collaterale ontsteking kunnen bewerken van denzelfden aard als de sereuze ontsteking, welke wij reeds in de gezichtszenuw en in het hoornvlies aantroffen.

Het is niet waarschijnlijk, dat deze lichte collaterale hyalitis reeds een collaps in het corpus vitreum zal tengevolge hebben.

Wij krijgen alleen zulke oogen met cyclitis voor pathologisch anatomisch onderzoek, waarin sedert geruimen tijd, in den regel sinds vele maanden, cyclitis

heeft bestaan. Bijna zonder uitzondering is de spanning van het oog laag door belangrijke vermindering der intraoculaire lymphafscheiding. In zulke oogen is altijd, evenals in het door ons onderzochte, het corpus vitreum naar het voorste gedeelte van de glasvochtruimte teruggetrokken. Het zit altijd stevig bevestigd aan de ora serrata en aan de zonula Zinnii en niet zelden ook nog aan de gezichtszenuw. Deze laatste verbinding scheurt gewoonlijk op den duur los en dan ontstaat er een groote met lymphe gevulde ruimte tusschen de geheele achterste hyaloidea en het netvlies. Het ligt voor de hand, de collaps van het corpus vitreum toe te schrijven aan de vermindering der lymphsecretie, die normaliter door het corpus ciliare geschiedt. De vloeistof tusschen hyaloidea en retina zou, als onze gissing juist is, dan een e vacuo afgescheiden product van netvlies of chorioidea zijn. De verschijnselen van ontsteking, die men in het glasachtig lichaam vindt, zijn uitsluitend een te groot gehalte aan leucocyten. Kenmerkend is het, dat deze leucocyten nooit in groote hoopjes bijeen liggen, maar geheel geisoleerd staan. Alleen op de hyaloidea en op de lenskapsel vinden we ze hier en daar in groepjes (fig. 5). We mogen aannemen, dat deze leucocyten in het glasachtig lichaam zijn gelokt door de chemische ontstekingwekkende stoffen, die daar heen zijn gediffundeerd. In oogen, die aan cyclitis hebben geleden, vindt men in den regel in het voorste

gedeelte van het saamgevallen corpus ciliare bindweefsel-nieuwvorming en vaten, welke te samen een weefsel vormen, dat den naam heeft gekregen van cyclitismembraan. In het door ons onderzochte oog is van zulk een cyclitismembraan slechts het eerste begin aanwezig. De woekeringen, die in de buurt van de zonula Zinnii worden gevonden, zijn in het vorige hoofdstuk beschreven. Hun aard en beteekenis zullen ter sprake komen, nadat gehandeld is over de veranderingen in het corpus ciliare zelf. Het corpus vitreum is daarmee afgehandeld.

De voorste oogkamer.

Op een kleinigheid na is de voorste oogkamer opgeheven, zoodat de iris dicht tot de geplooide membraan van Descemet nadert en er zelfs hier en daar mee verbonden is, terwijl de voorste lenspool aan haar top met het hoornvlies vast is verkleefd.

Een ondiepe voorste oogkamer is een verschijnsel van glaucoom. We weten echter door den toestand der gezichtszenuw zeker, dat er in ons oog geen glaucoom is voorhanden geweest. Wanneer deze mogelijkheid van de hand isgewezen, dan blijft de tweede over n.l. dat de voorste oogkamer zoo weinig is gevuld wegens de afneming der secretie van het waterachtig vocht. Men neemt gewoonlijk aan, dat het waterachtig vocht evenals het glasvocht wordt afgescheiden door het corpus ciliare. De toestand, waarin de vaatlaag der pars plana van het

corpus ciliare verkeert, stelt buiten twijfel, dat daar geen secretie meer heeft plaats gehad. De processus ciliaris hebben wij in onze beschrijving weinig genoemd, omdat deze betrekkelijk geringe veranderingen hebben ondergaan. Zij worden voor de bron van den humor aqueus aangezien. Er is dus een tegenspraak tusschen de gewone opvatting omtrent de functie der processus ciliares en den toestand, die in ons oog wordt aangetroffen.

Deze paradoxe waarneming is niet zeldzaam; talrijk zijn de atrophische oogen, waarin bijna normale processus ciliares voorhanden zijn. Dit herinnert ons aan de bewering van Treacher Collins, dat zekere plooien, die hij in de pigmentepitheellaag der pars plana heeft aangetroffen, welke ook in onze praeparaten aanwezig zijn (fig. 16), de klieren van den humor aqueus zouden zijn.

Er is geen reden om hier deze meening van Treacher Collins te beoordeelen. Met een enkel woord mag er wel op worden gewezen, dat er wel meer zieke oogen dan het door ons onderzochte zijn, die de meening doen rijzen, dat de pars plana van het corpus ciliare voor de voeding der groote binnenzeëen van het oog beteekenis heeft.

De iris.

Aan de beschrijving van de veranderingen der iris, welke in het vorig hoofdstuk is gegeven, behoeft niet

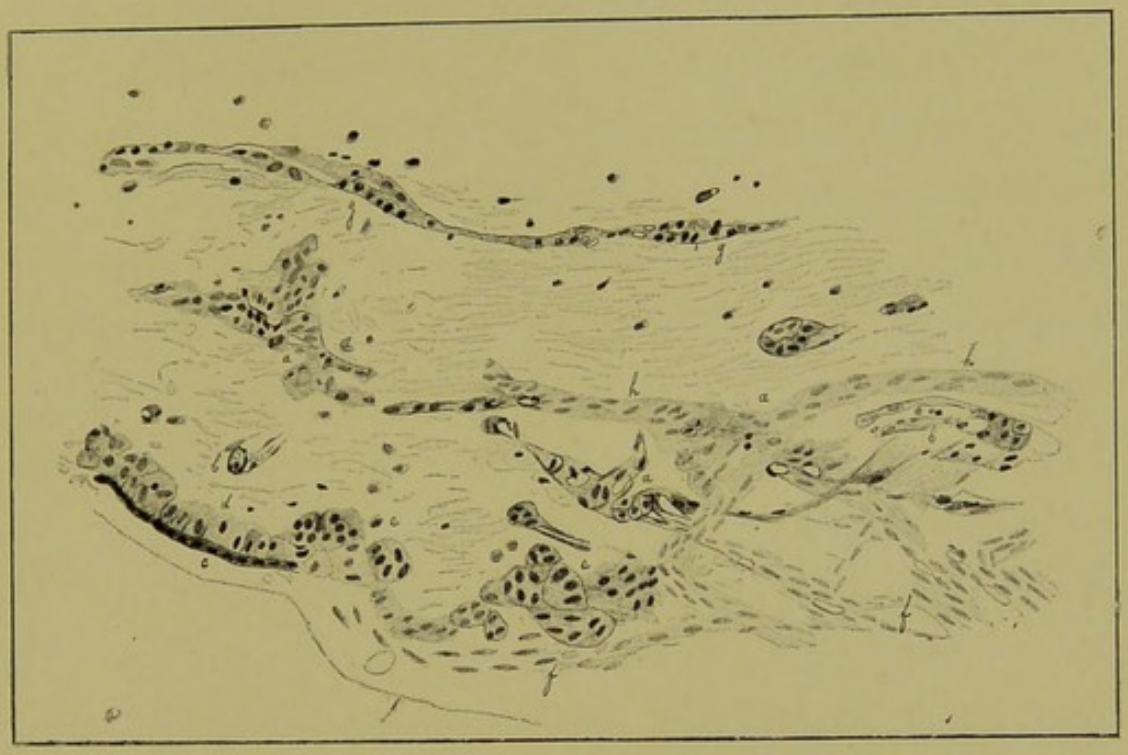

Fig. 17.

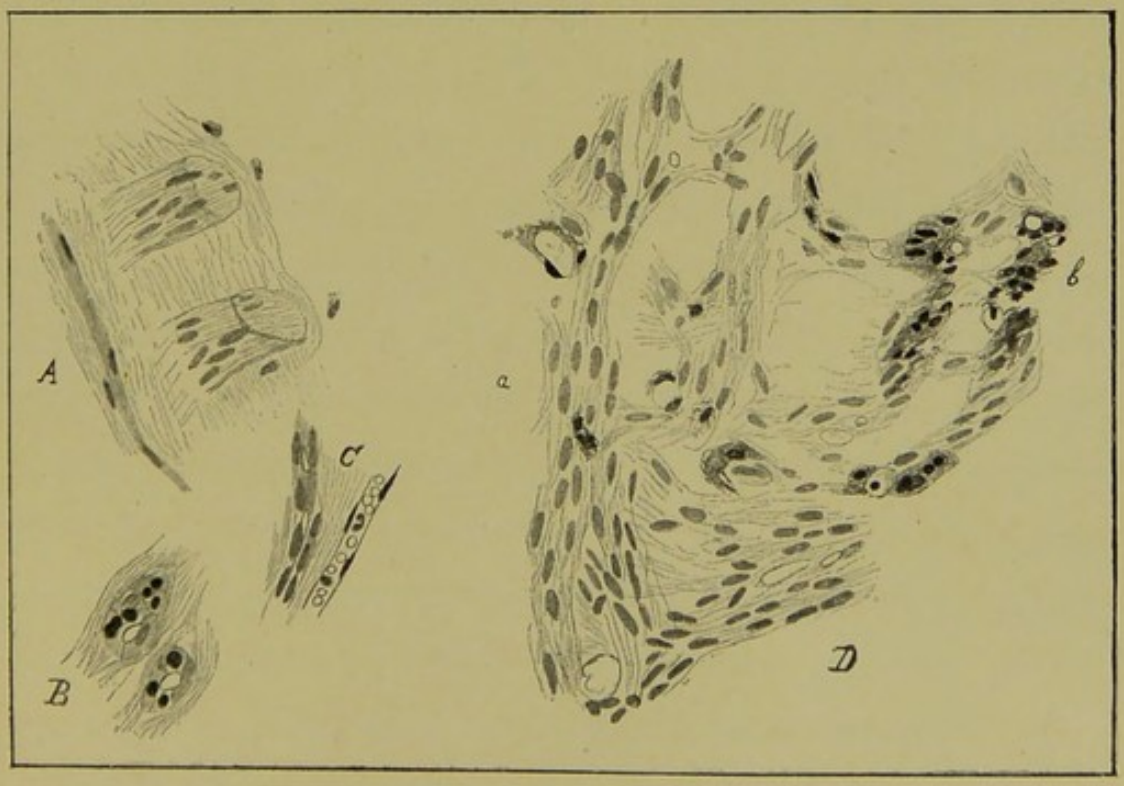

Fig. 18.

veel te worden toegevoegd, daar deze veranderingen tot algemeene beschouwingen weinig aanleiding geven. De enorme sclerose der vaatwanden, die in alle deelen der iris wordt aangetroffen is zeker merkwaardig, maar lang geen zeldzaamheid. Wij vinden ze bij syphilis, maar ook wel in oogen, die tuberculeuse ontstekingsprocessen hebben doorgemaakt en bij glaucoom. Over de infiltraten is reeds vroeger gesproken. Het is van belang op te merken, dat het grootste infiltraat, hetwelk bijna den geheelen sphincter iridis omgeeft (fig. 6), op de praedilectieplaats van luetische iritis gezeteld is.

Langeren tijd moet worden stilgestaan bij de verandering aan de achtervlakte van de iris. Wij vinden daar bindweefselwoekering (fig. 7), waardoor randsynechie en over een klein deel der iris ook vlaktesynechie is ontstaan.

Het nieuw gevormde bindweefsel bestaat uit fraaie spoelcellen, die meestal alle in dezelfde richting loopen en aan de pool der kernen meer of minder sterk gepigmenteerd zijn. Het is niet moeilijk uit te maken, dat die spoelcellen afhankelijk zijn van de substantia propria der iris. Op tal van plaatsen ziet men het nieuw gevormde bindweefsel met de substantia propria samenhangen door vensters in de epithelium-lagen. Spoelcellen als de hier aangetroffene, vinden wij in gering aantal tusschen de processus ciliares, in grooten getale op de pars plana van het corpus ciliare terug.

Wij zullen bij de bespreking van de veranderingen

in het corpus ciliare de moeilijke vraag ontmoeten, welke de natuur is van zekere gepigmenteerde strengen, die zich bevinden in de buitenste lagen van het corpus vitreum. Ook op de achtervlakte der iris vinden we hier en daar zeer sterk gepigmenteerde weefselplooien, van welke wij verwachtten, dat ze ons zouden helpen bij het bepalen van den aard der strengen op het corpus ciliare. Het is ons evenwel bij zorgvuldig onderzoek van gebleekte praeparaten gebleken, dat er tusschen beide producten geen verwantschap is, ja zelfs naarmate men zich zorgvuldiger rekenschap geeft van wat er aan de praeparaten voorhanden is, vindt men minder van deze gepigmenteerde uitloopers en vermindert ook onze verwachting, dat zij ons den aard van het ziektegeval zullen helpen verklaren. Deze uitloopers n.l. blijken na de bleeking geheel uit epitheelcellen te bestaan volkomen gelijkend op de pigmentepitheliën, die de achterwand der iris bekleeden. Hun schijnbaar grillige rangschikking in doorsneden, die even zijdelings van de pupil door de iris gaan, is ontstaan door verschil in wijdte der pupil in verschillende tijdperken van het ziekteproces. Het laat zich aantoonen, door demonstratie van eenige doorsneden, dat de pupil in den aanvang der ziekte aan de lenskapsel is vastgehecht. Nu is later, wellicht bij een recidief, de pupil nog nauwer geworden en daardoor aan de achtervlakte der iris een plooi gevormd. Deze plooi is geheel met pigment-

epitheel bekleed. In dicht langs de pupil gaande coupes krijgt men daardoor een indruk van woekering in het pigmentepithelium, die onjuist is.

De doorsneden, die midden door het pupilvlak gaan, geven duidelijk inzicht in de zaak. Wij hebben bij dit op zichzelf weinig belangrijk punt een oogenblik stilgestaan, omdat de strengen op het corpus ciliare door de meeste schrijvers gehouden zijn voor epitheliumwoekeringen. Wij zijn niet van die meening, zooals later zal blijken. Toen in de gebleekte praeparaten in de nabijheid der pupil zooveel epitheliumcellen en ook enkele epitheliumplooien voor den dag kwamen was het noodzakelijk na te gaan of wij onze meening over de ciliair-strengen moesten herzien. Bij nader beschouwing bleek daarvoor niet de minste reden te zijn. Integendeel:

In een gedeelte der praeparaten is de achtervlakte der iris bijna geheel door nieuw gevormd weefsel verbonden met de lenskapsel en de processus ciliaris. Dit nieuw gevormd weefsel heeft den wortel van de iris achterwaarts getrokken en de processus ciliaris met het voorste gedeelte van het corpus ciliare in de richting van de pupil verplaatst.

De woekering is hier zoo sterk, omdat we in deze doorsnede, zoowel een infiltraat in de iris als een infiltraat in het corpus ciliare vinden, wier invloeden cumuleeren.

In dit weefsel nu vinden wij talrijke anastomoseerende strengen van licht gepigmenteerde spoelcellen, gelijkend

op de meer genoemde ciliairstrengen. We vinden daarenboven anastomoseerende vaten, die als guirlandes tusschen de drie wanden der achterste oogkamer zijn opgehangen (praeparaat 11). De wijze van vertakking en anastomoseering van beide systemen is zoo volmaakt gelijk, dat zij als steun kon worden aangevoerd voor de stelling, dat ook de strengen veranderde vaten zijn.

Corpus Ciliare.

De veranderingen in het corpus ciliare zijn ten deele oud, ten deele jong. De jonge processen zijn drie schijfvormige infiltraten, welke zich bevinden in het losse bindweefsel tusschen de ciliairspier en de epitheliumlagen (fig. 7. 9 en 10). De oudere veranderingen mogen wij beschouwen als de gevolgen van dergelijke infiltraten, die in dezelfde laag hun zetel hebben gehad en zijn verdwenen met achterlating van bindweefselwoekering. Over de jonge infiltraten hebben we reeds genoeg gesproken. De veranderingen van ouderen datum hebben wij in ons vorig hoofdstuk beschreven zonder een beoordeeling over hun wezen uit te spreken. Kort gezegd bestaan zij in de vorming van nieuw bindweefsel met bloedvaten en de reeds genoemde strengen ten koste van het pigmentepitheel en het cylinderepithelium.

Het is merkwaardig, dat van woekeringen in het pigmentepithelium niets blijkt. Wij vinden dicht bij de ora serrata een groot aantal plooien in het pigment-

Fig. 19.

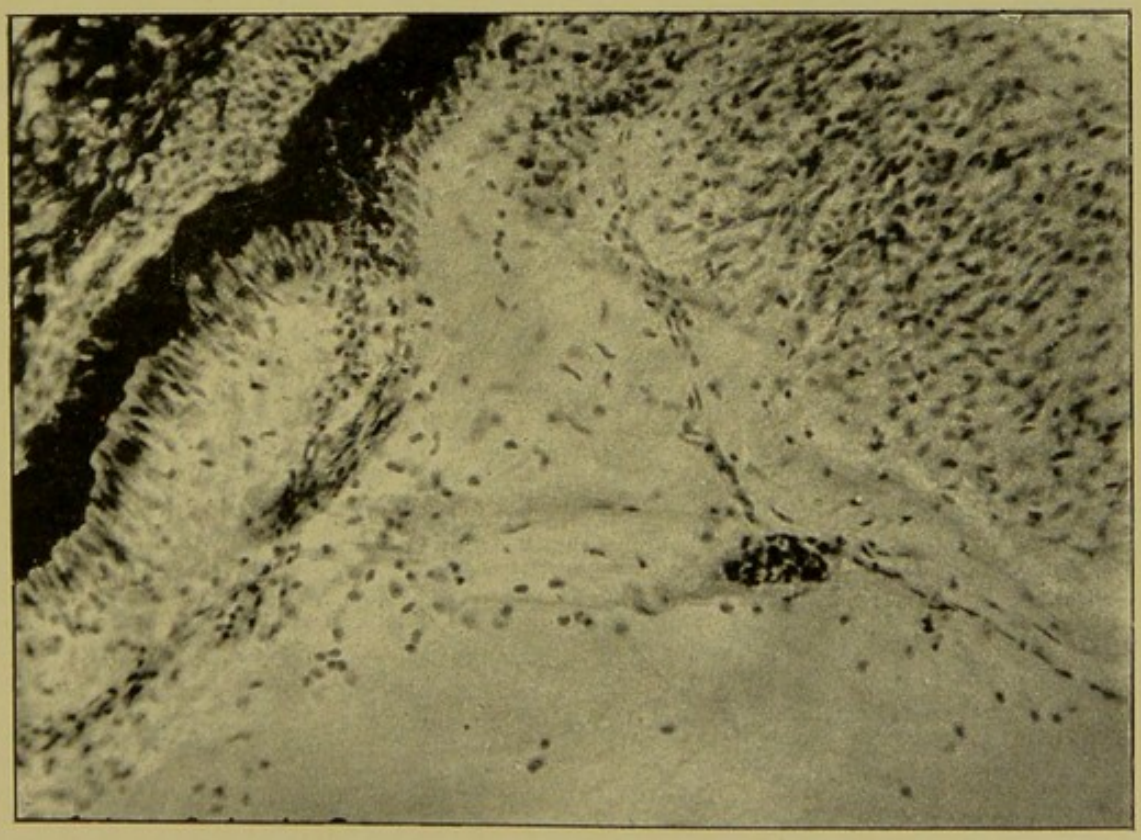

Fig. 20.

epithelium (fig. 16). Deze plooien zijn evenwel niet pathologisch. Zij zijn de vormsels, die door Treacher Collins worden beschouwd als de klieren van den humor aqueus. Meer naar voren toe vinden wij op de plaats, waar het pigmentepithelium behoorde te zijn, wel een groote massa fijn verdeeld pigment in het weefsel verdeeld over een twee of driemaal grootere strook dan het pigmentepitheel zelf zou gevormd hebben, maar dit pigment bevindt zich in niet gemakkelijk te ontwarren spoelvormige bindweefselcellen, die bundels vormen, welke in allerlei richting er door heen zijn geweven (fig. 12 en 18). Het pigmentepitheel is dus verloren gegaan. De cellen zijn uiteengevallen en het pigment is blijkbaar in de spoelcellen opgenomen. We vinden het pigmentepithelium pas weer terug, wanneer we naar voren gaande tot aan de processus ciliaris zijn genaderd.

Het cylinderepitheel is krachtiger. Kort voor de ora serrata vinden wij het in de normale eencellige laag, dan komt er in vele coupes een plek, waar het blazen vormt (fig. 11), zoodat er tusschen de limitans en de basis der cellen een ruimte is ontstaan. In deze ruimte vinden we lymphe, maar ook eenig gewoekerd bindweefsel, dat slechts uit de aangrenzende bindweefsellaag van het corpus ciliare kan afkomstig zijn. Nog verder naar voren vinden wij in vele coupes plooien in het cylinderepithelium (fig. 16), die er uitzien, alsof er te veel cylinderepithelium gevormd was voor de

basis en het verschil in lengte door plooivorming was goed gemaakt.

We hebben deze plooien aanvankelijk voor pathologisch gehouden, voor gevolgen eener woekering van cylinderepithelium, doch leerden dit oordeel als te vlug beschouwen door de lectuur van een verhandeling van Rosa Kerschbaumer, 1) die haar als een seniele verandering van het cylinderepithelium beschrijft.

Nog verder op krijgen we een werkelijke woekering van het cylinderepithelium. De cellen zijn niet meer regelmatig geordend en vormen niet meer een enkele laag, maar twee of drie lagen (fig. 17). Nog wat verder naar voren vinden we een homogene celmassa, waarin talrijke kernen voorkomen en dan is het uit, dan komt er een strook, waar het cylinderepitheel ontbreekt. Eerst nabij de processus ciliares vinden wij het weer terug in gewoekerde laag. Evenzoo als het aan den kant van de ora serrata langer bleef bestaan dan het pigmentepithelium, evenzoo vinden wij het ook aan den kant van de processus ciliaris eerder terug (fig. 16). Het cylinderepithelium is dus taaier dan het pigmentepitheel en heeft getracht zich door woekering staande te houden. Zijn weerstand is evenwel onvoldoende geweest, het is door woekerend bindweefsel terzijde

---

1) R. Kerschbaumer. Ueber Altersveränderungen d. Uvea, XXXIV, 1888, XXXVIII, 1892.

gedrongen en vernield. Het is belangrijk te constateeren, dat het cylinderepithelium nooit eenige pigmentatie vertoont. Men zou kunnen meenen, dat de gepigmenteerde strengen, waarover straks zal worden gesproken, gewoekerde cylinderepithelien zouden zijn, daartegen pleit o.m. het volkomen gemis aan pigment, ook der pathologische cylinderepithelien.

Thans de nieuw gevormde spoelcellenlaag, die op het corpus ciliare is ingeplant ter plaatse van het pigmentepitheel (fig. 12, 16, 17 en 18), het cylinderepitheel heeft verdrongen en zich nu in steeds ijler wordende bundels uitstrekt naar het corpus vitreum. Deze spoelcellen hebben fraaie langwerpige kernen. Er werd reeds gezegd, dat zij gepigmenteerd zijn. Zij verliezen evenwel deze pigmentatie, waar ze zich verder centripetaal uitstrekken. Dan zijn de afzonderlijke bundels veel fraaier te zien en ziet men, hoe zij zich van eenscheiden en met elkaâr samenhangen (fig. 18). Tusschen de spoelcellen door vinden we hier en daar vaatdoorsneden. Somtijds kunnen we een vat volgen, dat uit de losse bindweefsellaag van het corpus ciliare overwipt in het nieuwgevormde bindweefsel en deel gaat uitmaken van een ijl capillairnet, dat vóór de spoelcellenlaag ligt. Sommige van deze capillairen vinden we reeds voor de ora serrata (fig. 20). Ook daar kunnen we meermalen constateeren, dat ze uit de losse bindweefsellaag afkomstig zijn en om de glasvochtruimte

te bereiken, pigment en cylinderepitheellaag doorboren. Strengen, als de in het vorig hoofdstuk beschrevene, zijn door tal van vroegere onderzoekers aangetroffen. We hebben daarvan reeds in ons historisch overzicht melding gemaakt. Meestal vindt men ze in de zoogenaamde cyclitismembraan, niet als in ons geval, evenwijdig gericht aan de pars plana, maar meer gericht naar het middelpunt van de achtervlakte der lens. Ook dan anastomoseeren zij en vormen zij netten, maar in de gewoonlijk gemaakte meridionale coupes valt dit niet zoo gemakkelijk op, zoodat op het eerste gezicht deze sterk gepigmenteerde cylinders den indruk maken, te zijn gewoekerd pigmentepithelium.

Treacher Collins heeft dan ook, evenals Alt deze meening verdedigd en haar kracht bijgezet door een zeer suggestieve afbeelding van een gebleekte streng, die schijnt te bestaan uit korte cubische cellen. Men zou nauwelijks meer verlangen om het bewijs geleverd te vinden, dat de strengen uit epithelium bestaan. Toch kan deze meening na een nauwkeurige, telkens herhaalde beschouwing van de tallooze strengen, die in onze praeparaten voorkomen geen stand houden. We hebben ook wel eens een deel van een praeparaat gezien, dat aan de teekening van Treacher Collins herinnerde, maar dat was altijd een schuin doorgesneden streng. Mooie cubische cellen waren er nooit in.

Wel zijn de dwars doorgesneden oudere strengen, die

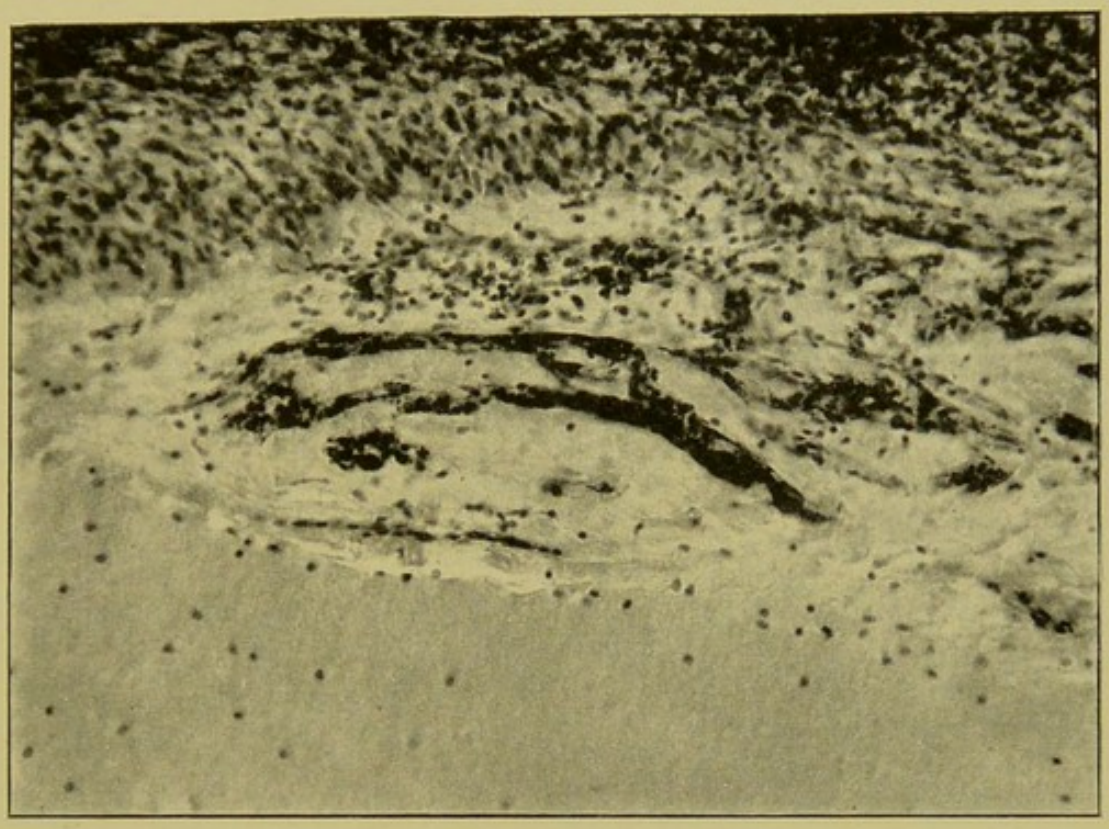

Fig. 21.

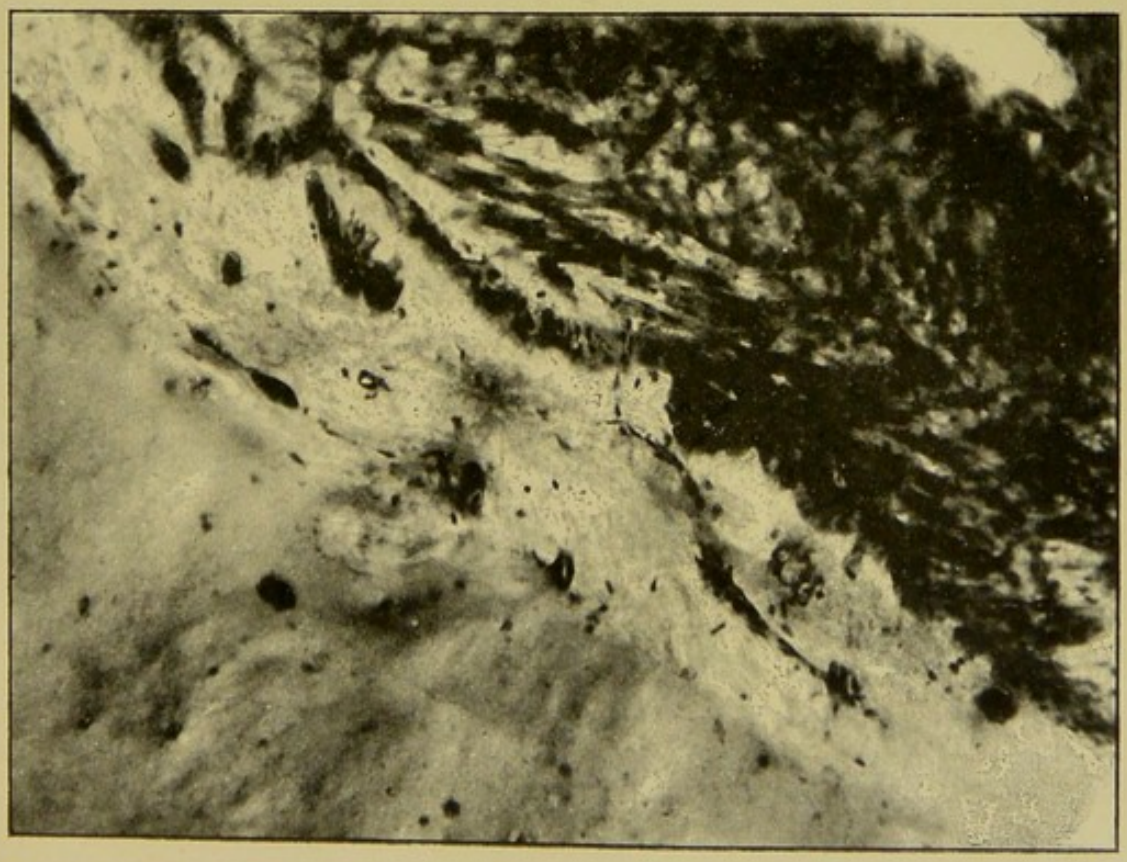

Fig. 22.

op doorsnede een puntvormig lumen hebben wel eens van hetzelfde uiterlijk als de dwars doorsnede van eene pitheelbuis zijn zou (fig. 18 B), maar de langwerpig uitgestrekte strengen gelijken er daarentegen in 't geheel niet op, daar zij uit langwerpig uitgestrekte cellen met langwerpige kernen bestaan. Daarbij komt, dat de samenvoeging van deze buizen tot rijk vertakte netten in 't geheel niet past in de voorstelling, die men zich van een buisvormige epitheliumwoekering maakt, terwijl integendeel deze distributie veel meer aan een net van bloedvaten herinnert. Daarbij komt, dat er werkelijk in de onmiddellijke nabijheid, ongeveer op dezelfde wijze gedistribueerd, een onmiskenbaar net van nieuw gevormde capillaria aanwezig is. Bovendien hangen deze capillairen samen met ons gepigmenteerde buizennet.

De afwijking in bouw, die ons geval met pigmentstrengen van de meeste gevallen onderscheidt, is daaraan toe te schrijven, dat er in ons geval geen volkomen cyclitismembraan is gevormd. Bij de echte cyclitismembraan reiken de nieuwvormingen op de pars plana, die ter weerzijden eener meridionale doorsnede gelegen zijn, elkander de hand, zoodat zij een compleet vlies vormen, dat de glasvochtruimte naar de lens toe begrenst. In ons geval kwam 't zoover niet of zoover nog niet en bleven dus de strengen, die gewoonlijk naar de achterste pool der lens gericht zijn, dichter bij honk. Uit het voorgaande blijkt reeds, dat wij deze

strengen houden voor veranderde vaten. Zij hebben nog een lumen en wij hebben wel eens in dat lumen hier en daar een enkel bloedlichaam gevonden (fig. 17*b*, rechts), maar te zeldzaam om alleen op grond daarvan te zeggen, dat wij met vaten te doen hebben.

Het lumen der buizen is op dicht bijeen gelegen plaatsen zeer verschillend van vorm en wijdte, b.v. rond in fig. 18 B, spleetvormig in fig. 18 A. Deze verschillen in wijdte van het lumen maken echter de bewering niet waarschijnlijker, dat wij met functionneerende vaten te doen hebben. De dikte van de cellen, die den wand vormen, evenmin. Men vergelijke fig. 18 C, vat en gebleekte streng. Bedenken wij, dat vlak op de gewoekerde spoelcellenlaag een capillairnet ligt, dat daarop een laag volgt, bestaande uit een net van licht gepigmenteerde strengen, dat daarop nog een of twee lagen van steeds sterker gepigmenteerde strengen volgen, dan komen wij tot de voorstelling, dat de strengen eerst als fraai capillairnet zijn aangelegd, later zijn voortgeschoven en door een nieuw net van capillairen zijn vervangen.

In de vooruitgeschoven capillairen zijn de cellen grooter en dikker geworden, zoodat het lumen geheel of ten deele gesloten werd, de cellen zijn bovendien getrouw aan hun afkomst uit de pigmentrijke chorioidea, gepigmenteerd geworden.

De opvatting, dat deze strengen vaten zouden zijn,

vinden we reeds bij Alt 1) als de meening van Schiess-Gemuseus vermeld. Waar echter de laatstgenoemde deze meening heeft geuit, hebben we niet kunnen opsporen. Een tweede maal vinden we dezelfde meening door Kuhnt 2) verdedigd, die, in een voordracht over de seniele veranderingen in het corpus ciliare, beweert, dat bij oude menschen somtijds een net van vaten op de pars plana van het corpus ciliare gevormd wordt.

Ik citeer zijn beschrijving, omdat zij op een moeielijk toegankelijke plaats is gepubliceerd, in haar geheel: „Wie zahlreiche Präparate lehrten, kann nämlich in dem hypertrophirten Reticulum eine Vascularisation auftreten derart, dass ziemlich mächtige Gefässstämme die Glashaut durchbohren und in demselben sich ausbreiten.

Ich erlaube mir, Ihnen eine Zeichnung herum zu geben, an welcher Sie diese Verhältnisse mit grosser Klarheit erkennen werden. In Sonderheit sehen Sie in der Mitte dieser Zeichnung etwa, dass ein weites Lumen zur Oberfläche des Reticulum, d. h. bis zur Pigmentzellenlage streicht. Nicht weniger fesselten meine Aufmerksamkeit die sprossenartigen Auswüchse.

Dieselben treten mit besonderer Vorliebe unmittelbar an der Endigungsstelle der Retina an der Ora, aber

---

1) Alt. Compendium der normalen und pathologischen Histologie des Auges, 1880. Zie p. 111, e. v.

2) Kuhnt. Ueber einige Altersveränderungen im menschlichen Auge. Bericht 13e Versammlung der Ophth. Gesellsch. Heidelberg, 1881. p. 50, 51.

auch sonst auf der ganzen planen Ausdehnung des Corpus ciliare auf.

Sie durchsetzen in schräger, nach innen und vorn geneigter Richtung, gewöhnlich den Rand des Glaskörpers und dringen bis etwa zum Niveau der inneren Netzhautfläche vor. Hierselbst theilen sich die stärkeren und gehen mit den benachbarten Anastomosen ein.

Hinsichtlich ihres Baues sind zwei Hauptarten van Sprossbildungen zu unterscheiden.

Entweder findet sich in der zarten mit ovalen Kernen versehenen Randmembran ein capillares Lumen, oder eine glasige, nicht näher zu definirende Masse. Die Oberfläche erscheint mit Pigmentmolecülen wie besprenkelt, hier und da lagern ihr auch wohl grössere Schollen flächenhaft an.

Blutkörperchen waren nur in einigen weniger Fällen inmitten der beschriebenen Excrescenzen anzutreffen. Ich glaube, dass dann die letzteren mit dem eben erwähnten Gefässnetze innerhalb des hypertrohirten Reticulum im Zusammenhange standen. Andere Male schienen sie sich direct am Anfange der Ora serrata aus der Uvea zu entwickeln.

Der Umstand, dass die Auswüchse grade an der Stelle sich gern zeigen, am welcher bei Cyclitis die intensivesten Ausschwitzungen und die ersten Vascularisationen gefunden werden, d. h. unmittelbar am Beginne der Ora serrata, dürfte allein schon genügen, um die

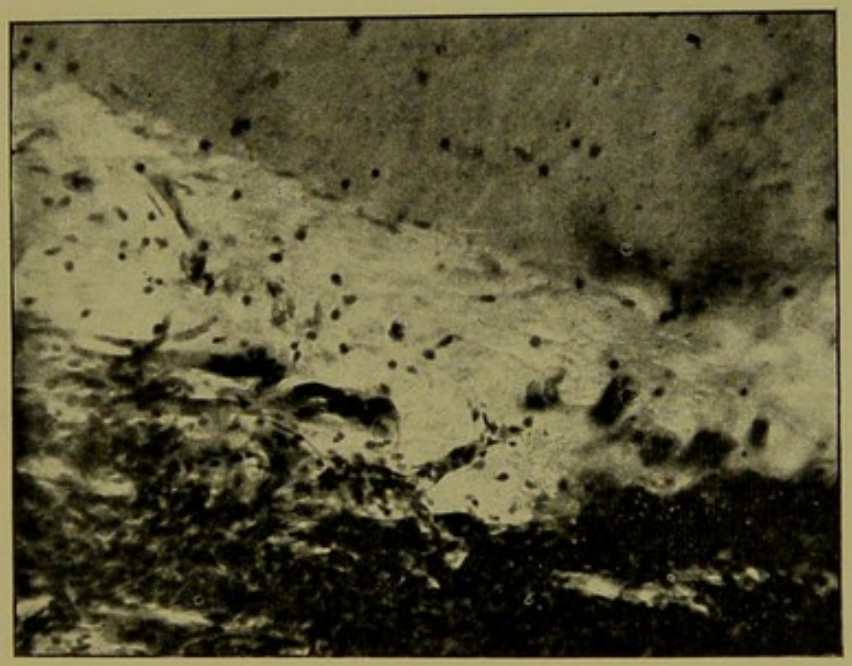

Fig. 23.

Prädisposition alter Individuen für Cyclitis, sowie die Hartnäckigkeit einer einmal ausgebrochenen derartigen Erkrankung auch anatomisch erklärlich zu machen.

Es soll nicht unerwähnt bleiben, dass fast alle Augen, an welchen sich Veränderungen in der peripheren Chorioidea zeigten, met diesen Sprossenbildungen behaftet waren."

Rosa Kerschbaumer, die een monographie aan de seniele veranderingen van de uvea gewijd heeft en Kuhnt citeert, spreekt niet over dit vaatnet. Wij nemen dankbaar kennis van Kuhnt's inzicht, dat de bedoelde strengen, mogen zij dan seniele of pathologische verschijnselen zijn, vaatnetten waren.

Tenslotte moeten wij vragen wat voor biologische beteekenis moet worden gehecht aan de vorming van vaten in de buitenste laag van het glasachtig lichaam. Daarover merken wij op, dat blijkbaar eerst de epithelien zijn gemortificeerd en dat daarna in de bres naar het glasachtig lichaam spoelcellenbundels en vaten gegroeid zijn; de vaten het vlugst, het meest naar voren doorgedrongen. Wij vinden deze zelfde nieuw gevormde bestanddeelen niet alleen bij cyclitis in het glasachtig lichaam, ook bij hyalitis, ook bij verwondingen, telkens als het glasachtig lichaam op de een op andere wijze wordt gestoord. Bedenken wij nu, dat bij het embryo het glasachtig lichaam vaten bevat, die eenerzijds met de arteria centralis retinae, anderzijds met het corpus

ciliare saamhangen, dan valt ons op, dat de vaatvorming in het pathologische glasachtig lichaam van dezelfde plaatsen uitgaat. Dit doet de meening rijzen, dat deze zoo licht optredende vascularisatie een terugkeer is tot embryonalen toestand.

Wanneer het vaatlooze glaslichaam in gevaar komt, dan wordt van uit de door de embryologie aangewezen plaats een begin van vascularisatie gemaakt. Iets dergelijks zien we in het hoornvlies. Ook daar vormen bij ontstekingsprocessen en andere laesies de randvaten nieuwe vaatlissen. Dat is niet alleen het geval als er belangrijke afwijkingen in het hoornvlies zijn, maar ook bij zeer lichte stoornissen van langeren duur. Bij een tuberculose van de iris en het corpus ciliare, die in de cornea niet anders dan geringe zwelling teweegbrengt, zien we niet zelden in de diepste lagen van het hoornvlies prachtige vaatsprieten aanschieten. Op dergelijke wijze moeten wij ons de vaatvorming in het corpus vitreum voorstellen. Een verdedigingsmaatregel, die in sommige gevallen voor het behoud van het oog van groote beteekenis zal zijn, maar in ons geval slechts tot de vorming van een voor den patholoog anatoom interessant object heeft geleid. De stelling is verdedigd geworden, dat de nieuwvorming van vaten door chemotropische invloeden wordt beheerscht, dat de weefsels, die aan bloedvaten behoefte hebben, door chemische prikkels vaatsprieten aantrek-

ken. 1) Het kan ons niet verwonderen, dat volgens dit mechanisme het ontstoken glasachtig lichaam zich organiseert, zoowel bindweefsel als vaatsprieten tot zich trekt. De merkwaardig vlugge, wij zouden bijna zeggen voorbarig vlugge wijze, waarop de vaatlooze weefsels van het oog, hoornvlies en glasachtig lichaam, vaten aantrekken, ook als er een lichte ontsteking van langen duur bestaat, doet denken aan een bizonder groote gevoeligheid der aangrenzende vaatsprieten voor chemotropische prikkels.

---

1) Straub. Over pathologische vaatvorming. — Ned. Tijdschrift voor Gen. I. p. 573, 1898.

STELLINGEN.

I.

De strengachtige nieuwvormingen in de zoogenaamde cyclitis-membraan zijn vaten (Schiess-Gemuseus) en geen woekeringen van de epitheliën der uvealaag (Alt, Treacher Collins).

II.

De papillitis, welke voorkomt bij traumatische of ontstekingachtige aandoeningen van het voorste gedeelte van het oog, heeft de beteekenis van een collaterale ontsteking.

III.

Inspuitingen met collargol in de aderen bij febris puerperalis en septichaemie geve men slechts als laatste redmiddel.

een daarmede gepaard gaande bestrijding van het alcoholisme.

XIV.

Het is wenschelijk, dat de historia medicinae onder de voor den medicus verplichte studievakken wordt opgenomen.
