

Beiträge zur praktischen Augenheilkunde / von J. Hirschberg.

Contributors

Hirschberg, J. 1843-1925.
University College, London. Library Services

Publication/Creation

Berlin : Herman Peters, 1876.

Persistent URL

<https://wellcomecollection.org/works/czkhcy3v>

Provider

University College London

License and attribution

This material has been provided by This material has been provided by UCL Library Services. The original may be consulted at UCL (University College London) where the originals may be consulted.

This work has been identified as being free of known restrictions under copyright law, including all related and neighbouring rights and is being made available under the Creative Commons, Public Domain Mark.

You can copy, modify, distribute and perform the work, even for commercial purposes, without asking permission.

**wellcome
collection**

Wellcome Collection
183 Euston Road
London NW1 2BE UK
T +44 (0)20 7611 8722
E library@wellcomecollection.org
<https://wellcomecollection.org>

5.

BEITRÄGE

ZUR

PRAKTISCHEN AUGENHEILKUNDE

VON

DR. J. HIRSCHBERG,

DOCENT A. D. UNIVERSITÄT ZU BERLIN.

MIT SECHS HOLZSCHNITTEN.

BERLIN.

HERMANN PETERS.

1876.

REVISED

AMERICAN

OF THE

AMERICAN

1669/144

Die freundliche Aufnahme, welche meine klinischen Beobachtungen *) gefunden**), ermuthigt mich auf den folgenden Blättern wiederum meine Beobachtungen aus den Jahren 1873, 1874, 1875, betreffend 9675 neue Patienten, von denen 807 Aufnahme in die Klinik fanden, und 789 Operationen, kurz und einfach mitzutheilen, wie es dem Bedürfniss des Praktikers entspricht.

Einige Fälle, die mir beachtenswerth schienen, habe ich bereits veröffentlicht in :

A. v. Graefe's Archiv XXI, 1;

Virchow's Archiv LX und LXV;

Knapp's Archiv, 1874;

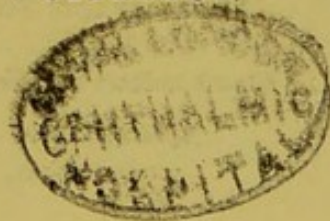
der berl. klin. Wochenschrift 1874 und 1875;

der deut. Zeitschr. f. pr. Medicin 1874 u. 1875;

der allg. med. Centralzeitung 1875;

dem Centralbl. f. d. med. Wiss. 1875.

Der Verfasser.



*) Wien, Braumüller, 1874.

**) Vgl. d. Wiener med. chirurg. Rundschau 1874 (Prof. O. Becker), Schmidt's Jahrb. 1874 (Geissler), d. berl. klin. Wochenschr. 1874, No. 48.

Inhalt.

	Seite
I. Krankheiten der Bindehaut.	
(Blehnorrh. neonat., Diphtherie.)	1
II. Krankheiten der Hornhaut und Sclera.	
(Hornhautabscess und Keratomie, Keratocele.)	10
III. Krankheiten des Uvealtractus.	
(Cyclitis deformans und Verhütung der sympath. Ophthalmie; Glaucoma, insbes. Gl. haemorrh.)	15
IV. Krankheiten des Sehnerven und der Netzhaut.	
(Sehnervenerkrank. durch Schädeldeformation, Retin. syphil.)	37
V. Krankheiten der Linse.	
(Staar und Staaroperation.)	43
VI. Krankheiten der Nerven und Muskeln.	
(Quantitative Analyse des Schielens und der Schieloperation.)	46

I. Krankheiten der Bindehaut.

(Blennorrh. neonat., Diphtherie.)

A. *Blennorrhoea conjunctivae neonatorum* ist leider noch immer eine der ergiebigsten Quellen der Erblindung*) und darum von der höchsten Wichtigkeit für die ärztliche Praxis. Bei der Häufigkeit dieser Krankheit, der leichten Diagnose und sicheren Therapie, sollten erhebliche Meinungsverschiedenheiten über dieselbe kaum noch bestehen.

Vom Jahre 1869 bis Ende 1875 habe ich 200 Fälle von Blennorrhöe der Neugeborenen behandelt und will hier eine gedrängte Uebersicht meiner Beobachtungen und Aufzeichnungen mittheilen.

Die Krankheit beginnt in den ersten Lebenstagen. Ob es eine fötale Blennorrhöe giebt mit Hornhautverschwärung u. s. w., ist noch nicht festgestellt; das Vorkommen intrauteriner Augenblennorrhöe kurz ante partum, das von Rivaud-Landrau**) behauptet, aber vielfach in Zweifel gezogen worden ist, kann ich durch eine Beobachtung von ungewöhnlich frühem Anfang der Blennorrhöe erläutern.

Am 25. September 1874, Vormittags 11 Uhr, wurde mir der 12 Stunden alte Knabe B. gebracht. Die Geburt soll leicht, der Blasensprung aber schon 3 Tage vorher erfolgt sein.

*) Vergl. meinen Aufsatz über Blindenstatistik in Eulenberg's Vierteljahrschr. f. gerichtl. Medicin, XXIII, Heft 2, 1875.

**) Annal. d'Oculist., XXXII, 66. Bei einem Kinde war 2 Tage nach der Geburt Blennorrhöe und vollständige Zerstörung der Hornhaut constatirt worden.

Beiderseits besteht Lidschwellung, rechts mit leichter Blutunterlaufung; beiderseits ist die Bindehaut geschwollen mit eitriger Auflagerung auf der Uebergangsfalte; beiderseits ist die Hornhaut diffus getrübt, besonders links, wo nach innen und unten mehr als ein Quadrant derselben erheblich erkrankt ist. Ein traumatischer Einfluss als Complication des Krankheitsbildes musste trotz mangelnder Anamnese zugelassen werden. Kalte Umschläge und Atropineinträufelungen wurden verordnet. Am folgenden Tage (26. September) besteht reichliche Eiterung und Chemosis beiderseits, rechts ein kleines, links ein grosses Geschwür unterhalb der Mitte der Hornhaut. Atropin, Kälte; am 27. Aetzung mit $1\frac{1}{2}$ procentiger Lösung von Argentum nitricum. Am 28. ist die Eiterung sehr gering, aber das Geschwür der linken Hornhaut abscessartig vorgeschritten. Am 29. bleibt das Kind aus; am 30. ist die Eiterung wieder stärker; nach wiederholter Aetzung aber am 1. October geringer und bald erloschen. Das excentrisch nach aussen unten gelegene kleine Geschwür der rechten Hornhaut begann bald (7. October) unter Randvascularisation zu heilen; durch das grosse Geschwür der linken Hornhaut trat am 14. October Vorfall der Iris, 2 Tage später des Glaskörpers ein. Am 30. October 1874 wurde das rechte Auge mit geringer randständiger Hornhautnarbe, das linke im Zustande leichter Schrumpfung aus der Behandlung entlassen. Ende 1875 konnte ich mich von der guten Sehkraft des Kindes überzeugen.

Wann, d. h. wie viele Stunden oder Tage nach der Geburt in den gewöhnlichen Fällen die Krankheit beginnt, kann in der ophthalmiatischen Poliklinik mit Sicherheit nicht festgestellt werden. Je intelligenter und sorgsamer die Umgebung des Kindes, desto früher wird der Beginn der krankhaften Bindehautabsonderung beobachtet, d. h. am 2. oder 3. Lebensstage. Nur in wenigen Ausnahmefällen blieb man hartnäckig bei der Behauptung, dass die Krankheit nach 8 Tagen oder noch später begonnen habe; nur für diese Fälle ist die Annahme zulässig, dass eine nachträgliche Verunreinigung der Augen des Kindes, etwa mit Lochialsecret, die

Ursache der Blennorrhöe darstellte: für die übergrosse Mehrzahl der Fälle muss eine Infection während des Geburtsactes mittelst der in den mütterlichen Geburtswegen vorfindlichen Absonderung festgehalten werden.

Die folgende Tabelle giebt die Häufigkeit des Beginnes der Erkrankung nach den einzelnen Monaten:

Monat	1869	1870	1871	1872	1873	1874	1875	Summe
Januar	1	1	1	3	4	3	2	15
Februar	0	0	2	2	0	1	2	7
März	3	0	3	4	0	0	4	14
April	0	3	2	2	1	2	5	15
Mai	0	0	4	1	0	5	3	13
Juni	0	4	4	2	2	2	1	15
Juli	1	1	3	1	7	4	5	22
August	1	4	0	2	0	1	7	15
September	0	3	5	1	3	6	2	20
October	1	1	4	5	5	1	1	18
November	3	4	0	0	1	8	4	20
December	2	1	4	2	5	7	5	26
								200

Hinsichtlich der Differentialdiagnose muss zunächst berücksichtigt werden, dass »Ophthalmia neonatorum« (wie viele ältere Nomenclaturen) lediglich eine descriptive, nicht eine ontologische Bedeutung besitzt. Bei Neugeborenen kommen ausser der Blennorrhöe noch verschiedene andere Augenentzündungen vor:

- 1) Einfacher Bindehautkatarrh.

2) *Conjunctivitis exanthematica e lue congenita.*

Das zu früh geborene, uneheliche Kind H., welches am 8. Lebenstage von »Blasen« an den Händen, Füßen, Hinterbacken und im Gesicht befallen war, zeigte am 17. Tage allenthalben eingetrocknete Blasen, namentlich auch im Gesicht, in der Nähe der Lider. Diese sind durch spärlichen Schleim verklebt, die Bindehaut leicht geröthet. Nach Sublimatbädern erfolgte bald Besserung.

3) *Keratomalacie**) kann mit blennorrhöischer Hornhautverschwärung nicht leicht verwechselt werden. Aber, zu einer mässigen oder selbst geheilten Blennorrhöa neonatorum kann, bei allgemeinem Marasmus, Hornhautschmelzung hinzutreten, genau von derselben Form, wie sie bei elenden Kindern auch ohne oculare Prädisposition vorkommt.

Das uneheliche Haltekind S. von 6 Wochen wurde mir am 17. October 1874 gebracht. Am 11. Lebenstage war es angeblich aus der Charité entlassen und Reinigung der Augen angeordnet worden; die geringe Eiterung aus den Lidern hörte binnen 3 Wochen auf; seit 3 Tagen wurden Geschwüre auf den Augen beobachtet. Die Augen sind völlig reizlos, keine Spur von Eiterung oder Bindehautschwellung sichtbar. Beiderseits besteht ein centraler Abscess (Nekrose) der Hornhaut, rechts über $1\frac{1}{2}$ ''' gross, links über 2''' , mit Irisvorfall. Das Kind ist sehr elend, wird mit Nestle'schem Kinderpulver gefüttert. Verband, Roborantien. Am 23. October ist links der Hornhautabscess total geworden und Glaskörper

*) A. v. Graefe (A. f. O. XII, 2, 250) hat diese nach den Sectionsbefunden von Klebs (Fettkörnchenzellen in der Neuroglia) auf die von Virchow beschriebene Encephalitis interstitialis bezogen. Auch ich constatirte bei der Section mehrerer Fälle von Keratomalacie jenen Befund im Gehirn (Berl. Klin. Wochenschr. 1868, No. 31). Aber diese Deutung, welche in den neuesten Lehrbüchern (z. B. Saemisch) reproducirt wird, ist erschüttert durch die Entdeckung von Jastrovitz u. A., dass Fettbildung in den Neurogliazellen junger Menschen und Thiere physiologisch vorkommt.

vorgefallen; rechts ist er $2\frac{1}{2}$ ''' gross, mit Irisvorfall complicirt. Am 26. ist rechts doppelter Irisvorfall sichtbar, die Hornhautzerstörung aber nicht weiter vorgerückt. Dabei besteht Diarrhöe. Wahrscheinlich trat bald der gewöhnliche Ausgang dieser Fälle, der letale, ein: ich habe das Kind nicht wiedergesehen.

Am 25. October 1874 wurde der sieben Wochen alte Knabe H. gebracht, der drei Wochen zu früh geboren war, und dessen Augen vom 4. Lebenstage bis in die 5. Woche geeitert haben. Seit 14 Tagen hatte jetzt die Eiterung vollkommen aufgehört; seit 24 Stunden waren Flecken auf den Augen bemerkt worden. Ich fand die Bindehaut beiderseits vollkommen gesund, die Hornhaut beiderseits weissgelblich zerfallend. Rechts bestand fast vollständiger Irisvorfall, links ein 2''' grosser centraler Abscess. (In diesem Fall wurde mir von den sorgsamern Eltern die Anamnese so genau angegeben, dass nicht der geringste Zweifel bestehen konnte.) Exitus letalis erfolgte nach wenigen Tagen.*)

Abweichungen von dem gewöhnlichen Krankheitsbilde der Blennorrhöe, deren Heftigkeit bekanntermassen in den einzelnen Fällen sehr verschieden ist, entstehen namentlich durch ein kurzes diphtherisches Vorstadium, während wirkliche (diffuse, tiefe) Diphtherie der Bindehaut bei Neugeborenen nicht vorkommt.

Madeleine S., 8 Tage alt, leidet seit dem 3. Lebenstage: am 1. August 1873 sind die Lider des rechten Auges erheblich geschwollen, aus der Lidspalte quillt gelblicher, etwas fetziger Eiter. Die Bindehaut ist verdickt und gelbroth; nicht weit vom oberen Lidrand sieht man eine quer ovale $2\frac{1}{2}$ ''' lange, $1\frac{1}{2}$ ''' breite Infiltration des Schleimhautparenchyms. Eisumschläge 2 Tage, dann Pinselung mit 10 gräniger Lapislösung, die bald auch auf das linke, nachträglich erkrankte Auge angewendet werden muss. Nach 16 Pinselungen in circa 3 Wochen erfolgte vollständige Heilung. (Im Herbst 1875

*) Aehnliche Fälle hatte ich schon früher, wenn gleich nicht häufig, beobachtet.

hatte ich das zweite Kind derselben Eltern an starker Blennorrh. neon. zu behandeln: ein Ereigniss, das ich überhaupt unter den 200 Fällen bei 4 Paaren notirte).

Martha B., uneheliches Kind, 12 Tage alt, wurde am 18. Mai 1874 gebracht mit Schwellung der Lider und der Bindehaut des rechten Auges und reichlicher Absonderung; der obere Umschlagstheil ist in den oberflächlichen Schichten weisslich infiltrirt, die Hornhaut diffus getrübt. Das linke Auge ist gesund. Eis, Atropin. Am folgenden Tage derselbe Zustand. Am 20. haben Schwellung und Eiterung ab-, die partielle oberflächliche Diphtherie aber zugenommen: von dem weissen Fleck des Umschlagtheiles gehen 2 blattförmige Züge auf den Tarsaltheil über. Am 21. wird ein kleiner Irisvorfall beobachtet, das Auge verbunden. — Das Kind wurde nicht wieder gebracht.

Complicationen von Seiten der Hornhaut zeigten bereits im Beginn der Behandlung 55 von den 200 Fällen: davon waren 6 Fälle gänzlich verloren, so dass sie gar nicht in Behandlung genommen werden konnten!*) Unter den 117 ersten Fällen (von 1869 bis Ende 1873) waren 32 complicirt im Beginn der Behandlung. Von diesen standen .

	im Alter von 1 Woche	1 Fall,
»	»	» 2 Wochen 4 Fälle,
»	»	» 3 » 7 »
»	»	» 4 » 9 »
»	»	» 5 » 6 »
»	»	» 6 » 2 »
»	»	» 9 » 1 Fall,
»	»	» 10 » 1 »
»	»	» 30 » 1 » .

Hornhautaffection in Folge von gewöhnlicher Blennorrhöa neon. entsteht selten vor dem 8., fast nie vor dem 5. Tage. Unter regelmässiger Behandlung sah ich nicht ein einziges Mal eine ernste Hornhautaffection ent-

*) Grösser war die Zahl der durch diese Krankheit Erblindeten, welche lange nach Ablauf der Blennorrhöe in der Klinik sich vorstellten.

stehen, dagegen häufig die allerschwersten Formen heilen, welche bereits in diesem Zustande gebracht wurden. Abgesehen von 6 Fällen, welche ich zurückweisen musste, ist meines Wissens kein behandelter Fall blind geworden.

Die Prognose der Blennorrhöe wird von den Aerzten je nach ihrem verschiedenen Wirkungskreise recht verschieden beurtheilt. *)

Abgesehen von den zu früh geborenen und den dazu an Lues congenita leidenden Kindern, bei welchen das Leben noch mehr gefährdet ist als die Augen, kann man bei wirklich frühzeitiger Behandlung und genügender Pflege der Kinder, gewiss mit Sicherheit die Blennorrhöe zur Heilung bringen.

Die Therapie der leichten Fälle besteht in Eisumschlägen und Reinigung der Augen; die schweren erfordern die Aetzung, jedoch im Allgemeinen nicht vor dem 2. oder 3. Tage der Blennorrhöe. Meist reicht man mit täglicher Einpinselung einer etwa $1\frac{1}{2}$ procentigen Lösung von Argentinum nitric. (0,5 : 30,0) aus; mitunter ist statt dessen der Lapis mitigatus (1 Arg. nitr., 2 Kali nitr.) nothwendig; aber mit Befremden habe ich sowohl in der consultativen Praxis erlebt, als auch auf der ophthalmologischen Section der Breslauer Naturforscher-Versammlung (1874) vernommen, dass der Lapis purus noch Anwendung findet! Für mich hat der letztere nur eine ophthalmiatische Indication: eine einseitige Blennorrhöe eines bereits erblindeten oder verlorenen Auges zu unterdrücken, damit das zweite möglichst schnell der Gefahr der Infection überhoben werde.

B. Diphtheritis conjunctivae epidemica, wie ich sie früher beobachtet, ist mir während der drei Jahre nicht zu Gesicht gekommen. Abgesehen von 2 bereits publicirten **)

*) Selbstverständlich ist eine Krankheit, welche der Therapie so unterthan ist, leicht in guter Privatpraxis. Die Fälle, welche mir Herr Generalarzt Dr. Kops, San.-Rath Dr. Meyer, San.-Rath Dr. Ritter, Dr. Flatow, Dr. Nathanson, Dr. Köppel u. A. überwiesen, wurden durch wenige Pinselungen geheilt; während ich in der Poliklinik mit vernachlässigten Fällen 4—6 Wochen zu schaffen habe.


**) Knapp's Arch. 1874, IV. u. Berl. Kl. Wochenschr. 1875, No. 11.

Fällen diphtherischer Conj. *) bei Erwachsenen, von denen der eine gonorrhöischen, der andere unbekanntes Ursprungs war, gelangten nur 3 Fälle von Diphth. zur Aufnahme, 2 leichtere und 1 mittelschwerer, der letzte durch Contagion entstanden.

1) Paul W., 2 Jahr alt, auf dem linken Auge seit 3 Tagen, auf dem rechten seit 1 Tag erkrankt, wird von meinem Freunde Dr. Casper am 11. Juni 1875 in meine Klinik gesendet. Links ist die Lidschwellung ausgeprägt, aber weich; das Secret eitrig: die obere Umschlagspartie und der grössere Theil der tarsalen Schleimhaut macaroniähnlich infiltrirt, die beiden Infiltrate hängen durch eine schmale Brücke zusammen. Starke Chemosis. Unten ist die Bindehaut geschwollen, roth, mit weisslichem Anflug. Die Hornhaut zeigt oberhalb der Mitte ein weisses Infiltrat von $1\frac{1}{4}$ ''' Durchmesser. Links besteht sehr acuter Schwellungskatarrh mit oberflächlicher Infiltration des oberen Umschlagstheiles. Oertlich wurden Breiumschläge Tag und Nacht angewendet, rechts Atropineinträufelungen; innerlich Calomel. Bereits am 12. Juni ist Besserung deutlich, am 13. werden die Augen spontan geöffnet, am 14. beginnt die Demarcation. Bleilösung, vom 17. ab Silberlösung; am 22. ist die Absonderung sistirt. Die rechte Hornhaut behielt einen mässig störenden Fleck; die Augen litten noch lange an Schwellungskatarrh von wechselnder Intensität.

2) Louise S., 24 Jahr alt, an Leukorrhöe leidend, erkrankte am 28. März 1874 an Entzündung des rechten Auges. Am 30. besteht rechts Lidschwellung, Chemosis, welche die Hornhaut zum Theil deckt, und molkige Absonderung. Der Umschlagstheil ist oben glatt und prall, die obere Tarsalbindehaut enthält ein weisses Infiltrat von $1\frac{1}{2}$ ''' Ausdehnung. Links Schutzverband, rechts Eisumschläge; dazu acute

*) Ich wiederhole bei dieser Gelegenheit, dass ich nach Virchow und A. v. Graefe eine Conjunctivitis als diphtherisch anspreche, wenn die Entzündung bis zur Mortification (Bildung weisser Infiltrate im Parenchym der Bindehaut) fortschreitet; dagegen auf die Anwesenheit »croupöser« Auflagerungen nicht den mindesten Werth lege. Vgl. Berl. Klin. Wochenschr. 1871, No. 4.



Mercurialisation. Am Abend des 1. April kommen die Vorböten des Ptyalismus (nach 20 Gaben von Calomel zu 0,03 und 20 Einreibungen von Ung. einer. zu 1,5), die Anschwellung wird deutlich. Am folgenden Tage wird das Auge spontan geöffnet, am 7. April die Patientin zur ambulatorischen Nachbehandlung entlassen.

3) Wolfgang S., Neffe des Ophthalmologen Dr. Goldschmidt, 2 $\frac{1}{4}$ Jahr alt, war seit 14 Tagen anderweitig mit gelber Salbe gepinselt worden. Am 13. Januar 1873 schwellte das rechte Auge mächtig an. Nachmittags 5 Uhr hinzugerufen, fand ich ausgeprägte Diphtherie der rechten Bindehaut; legte das linke Auge unter Schutzverband und liess auf das rechte laue Wärme appliciren. Am folgenden Tage erfolgte die Aufnahme, die Diphtherie wurde diffus; Breiumschläge. Am 18. Beginn der Anschwellung, am 19. Demarcation. Die Heilung war eine vollständige, obwohl das Kind noch lange an recidivirender Conjunctivitis, Keratitis und Blepharitis zu leiden hatte. *)

Auch die ambulatorischen Fälle von Diphtherie waren meist leicht zu nennen; wenigstens ist in der ziemlichen Anzahl (über 30), bei der einfachen Behandlung mit Umschlägen, kein Individuum, ja nicht ein Mal ein Auge meines Wissens blind geworden: ein Resultat, das ich wesentlich durch die Annahme von günstigen epidemischen Verhältnissen erklären möchte.

*) Ich muss es als ein besonderes Glück preisen, dass ich in meiner bisherigen Praxis noch nicht einen einzigen Fall von Infection, weder in der Klinik noch in der Poliklinik, erlebt habe; ich bin aber dadurch erst recht in meinem Grundsatz bestärkt worden: jedem Patienten seine eigenen Topica (Medicamente, Pinsel, Leinwandläppchen) zu verordnen; von Desinficientien einen sparsamen, von reinem Wasser einen verschwenderischen Gebrauch zu machen.

II. Krankheiten der Hornhaut und Sclera.

(Hornhautabscess und Keratomie, Keratocele.)

A. Die Therapie des Hornhautabscesses*) hat durch die Keratomie von Saemisch eine wesentliche Verbesserung erfahren; so dass ich die Iridectomie nach unten mit dem schmalen Messer vollständig aufgegeben habe: aber in der Mehrzahl der Fälle heilt der Hornhautabscess bei friedlicher Behandlung; und, wenn in einem progressiven Fall Saemisch's Operation indicirt ist, so braucht keineswegs die Wunde längere Zeit hindurch offen gehalten zu werden. 2 Fälle statt vieler sollen das Gesagte erläutern.

Julius M., 31 Jahr alt, kommt am 23. October 1874, Tags nachdem er sein rechtes Auge durch einen Strohalm verletzt, mit einem centralen Geschwür der Hornhaut von $\frac{3}{4}$ ''' ; Sn XL in 15'. Am 24. October ist das Geschwür auf $1\frac{1}{2}$ ''' vergrößert: Aufnahme. Am 25. ist ein Abscess mit oberem Randbogen entwickelt, von dem aus radiär zahlreiche grauliche Stränge in das gesunde Hornhautparenchym eindringen, und mit Hypopyon. Verband, laue Umschläge, Atropin. Am 9. November liest das Auge wieder Sn $1\frac{1}{2}$ in 7'', XL in 15'.

Frau G., 65 Jahr alt, aus Herzfelde, gelangte am 16. October 1874 zur Aufnahme. Das linke Auge, vor 4 Jahren erblindet, zeigt Phthisis completa. Das rechte, welches schon lange an Thränen litt, seit 3 Wochen entzündet ist und seit 3 Tagen nichts mehr sieht, zeigt Dacryocystoblennorrhöe, einen Abscess der Hornhaut, ein wenig nach innen von ihrem Centrum, von $\frac{5}{4}$ ''' Durchmesser, mit weissen Randbögen, und ein Hypopyon, welches mehr als die Hälfte der Vorderkammer continuirlich ausfüllt. Reizzustand mässig, Spannung nahezu normal, $S = \frac{4}{\infty}$. Das untere Thränenröhrchen wird sofort gespalten, der Bindehautsack sorgfältig gereinigt und eine halbe Stunde später mit dem schmalen Messer ein

*) Arlt, torpides Infiltrat v. Graefe, ulcus serpens Saemisch.

Horizontalschnitt von 3''' Ausdehnung durch den Abscess gelegt, das cohärente Hypopyon bequem entleert. Nach 3 Stunden ist die Vorderkammer wieder gebildet, die Iris zeigt makroskopische Vascularisation, die Pupille ist durch eine Exsudatmembran versperrt. Das Secret des Thränensackes wird sorgsam entfernt und Atropin eingeträufelt. Am folgenden Tage ist Hypopyon wiedergekehrt, der Verband wird dreistündlich gewechselt, Atropin eingeträufelt und laue Umschläge mit Chlorwasser angewendet. Am 25. ist das Hypopyon geschwunden, die Exsudatschwarte überzieht die Pupille bis auf einen linienförmigen Spalt nach aussen, Finger werden auf 1—2' gezählt. Am 13. December 1874 erzielte ich durch Iridectomie nach aussen ein schlüssellochförmiges Colobom. Die Patientin, welche nicht lesen gelernt, zählt Finger auf 20 Fuss.

B. Felix G., 4 Jahr alt, mit hydrocephalischer Schädelbildung, wird am 1. März 1874 gebracht, nachdem er 14 Tage zuvor an »Hirnentzündung« erkrankt und seit 8 Tagen Geschwüre auf beiden Augen zeigt. Man sieht, bei mässigem Reizzustand, rechts im Lidspaltentheil der Hornhaut ein halbmondförmiges Geschwür von $1\frac{3}{4}$ ''' Länge, $1\frac{1}{4}$ ''' Höhe, dessen unterer Theil, in der Ausdehnung von $\frac{1}{2}$ — $\frac{3}{4}$ ''', wie eine Keratocele vorgewölbt ist: links besteht ein ähnliches, jedoch kleineres Geschwür von $1\frac{1}{4}$ ''' Länge, $\frac{3}{4}$ ''' Höhe. Ich behandelte das neuroparalytische Hornhautgeschwür mit Verband und Atropineinträufelungen. Nachdem am 8. März die Augen fast reizlos, die rechtsseitige Keratocele flach geworden, erfolgte auf Wunsch der Eltern die Entlassung. Am 13. beobachtete ich tiefe Geschwüre am rechten Mundwinkel und in der Zunge, am 25. trat der Tod ein. Am 26. fand ich bei der Section grauliche Infiltration der Pia auf der vorderen Hirnconvexität und serösen Erguss in die Arachnoïdes; Hydrops sämtlicher Hirnventrikel; Basis normal.

Einen ganz analogen Fall sah ich in Genesung endigen. Am 27. October 1871 wurde ich von Herrn Dr. Lippert zur Behandlung des 2jährigen, an Meningitis leidenden Söhnchens

von Herrn Prof. S. hinzugezogen. Links fand ich ein unbeschriebenes Infiltrat im unteren Drittel der Hornhaut; rechts, ohne jeden Reizzustand und ohne Betheiligung der Iris, in derselben Gegend eine hervorragende durchsichtige Blase (Keratocele) von $1\frac{1}{2}$ ''' Breite, $1\frac{1}{4}$ ''' Höhe. Verband und Atropin. Es gelang Herrn Dr. Lippert in Gemeinschaft mit Herrn Prof. Henoch die Grundkrankheit zu beseitigen; auch das Augenübel heilte, obwohl am 1. November rechts eine spitze Perforation mit kleinem Irisvorfall und leicht längs-ovaler Verziehung der Pupille erfolgte.

In den meisten neueren Lehrbüchern wird die Keratocele entweder gar nicht erwähnt oder kurz abgefertigt; die beste Darstellung finde ich bei Arlt, I, 224. Man muss wohl unterscheiden zwischen der häufigeren K. transitoria, welche nur eine Phase im Verlauf eines tiefer greifenden Hornhautgeschwürs darstellt und nach (spontaner oder operativer) Perforation der aus den hinteren Hornhautschichten gebildeten und vorgewölbten dünnen Blase solide (durch Narbengewebe) verwachsen kann; und zwischen der viel seltneren K. stationaria, bei welcher die vorgewölbte Blase, wahrscheinlich mit glattem Epithelüberzug versehen, Monate und Jahre lang unverändert besteht, dennoch aber — und hierin beruht der Zusammenhang beider Formen — im wahren Sinne des Wortes einen locus minoris resistentiae darstellt, welcher gelegentlich einer heftigen Reizung, Verschwärung und Perforation anheimfällt.

Der 12jährige G. S. kam am 3. Juni 1873 wegen einer vor 2 Jahren durch Entzündung erworbenen Schwachsichtigkeit. Das rechte Auge liest Jäg. 3 auf 6'', das linke Jäg. 8 auf 3''; das Gesichtsfeld ist beiderseits normal. Die Augen sind reizlos. Rechts besteht nur ein feiner centraler Hornhautfleck. Links sieht man vor dem grösseren Theil der mittelweiten Pupille einen undurchsichtigen elliptischen Streifen von 2''' Durchmesser und innerhalb derselben eine durchsichtige convexe Blase von 1''' Durchmesser. Ihre Oberfläche ist glatt und spiegelnd. Lässt man das Reflexbild einer Kerze über die veränderte Hornhautpartie wandern; so sinkt die Flächen-

ausdehnung desselben sofort auf $\frac{1}{4}$, so wie es aus dem Bereich der Trübung in den der Hervorwölbung übertritt. Ebenso wird das umgekehrte Bild des Augengrundes sofort bedeutend verkleinert, sowie man dasselbe aus dem Bereich der Keratocele gewinnt. Die Tension des Auges ist normal. Der Zustand, welcher nach Angabe des Patienten und seines Vaters bereits seit langer Zeit unverändert bestand, wurde durch eine Reihe von Wochen beobachtet. Nach einigen Monaten kehrte der Knabe wieder mit Pericornealinjection, weisslicher Infiltration der Blaskuppe, Verengung der Vorderkammer, T—1; offenbar bestand temporäres Fistuliren der Blase. Unter Druckverband und Atropineinträufelung ging die Reizung binnen 3 Wochen vorüber und machte dem früheren Zustande wieder Platz.

Fräulein M., 56 Jahr alt, aus Berlin, leidet an »Erblindung« des linken Auges seit einem Jahre; von Zeit zu Zeit treten Entzündungen auf, die vor Kurzem auch das rechte befallen haben. Status praesens vom 23. December 1874: Rechts besteht ein centrales, leicht ulcerirtes Hornhautinfiltrat: Sehkraft entsprechend. Das linke Auge ist völlig reizlos und zeigt im Centrum einen ellipsoïden Narbenring (grosse Axe horizontal, $1\frac{1}{2}$ ''' lang; kleine Axe 1'''), innerhalb dessen eine convexe durchsichtige Blase der krummen Hornhautfläche epicyclisch aufsitzt. Durch die Blase sieht man den Pupillarrand durchschimmern. Die Spannung des Augapfels ist normal. Finger werden in nächster Nähe gezählt, aber sehr mühsam, weil monoculare Diplopie stört: jedoch zur höchsten Ueberraschung der Patientin vermag das Auge auf $\frac{1}{3}$ — $\frac{1}{2}$ ''' Annäherung feine Schrift (Sn $3\frac{1}{2}$) zu lesen, ist also plesiopisch, wie das Nebenaugen einer Spinne! Das von der Hornhaut entworfene Reflexbild des Fensters wird im Bereich der Keratocele auf $\frac{1}{3}$ — $\frac{1}{4}$ (linear) verkleinert. Ophthalmoskopisch ist nur ein weisseröthlicher Reflex zu erlangen. Am 26. Febr. 1875 kommt die Patientin mit der Angabe, dass ihr gestern etwas am Auge geplatzt sei. Die Vorderkammer fehlt fast ganz; am inneren oberen Rande der jetzt eingesunkenen Keratocele sieht man eine stecknadelkopfgrosse grauliche

Infiltration. Atropin, Verband. Am folgenden Tage ist die Vorderkammer tiefer, die lateralen zwei Drittheile der Kele wieder vorgewölbt. Am 1. März ist die ganze Blase vorgebaucht, nur die weisse Partie noch dellenförmig; am 10. das Auge reizlos. Am 28. April kann man constatiren, dass die Keratocele etwas flacher und zum Theil graulich geblieben. Am 14. Juli 1875 St. idem.

Als weiteres Material für die Lehre von der neuroparalytischen Ophthalmie habe ich einen Fall von absoluter Lähmung des rechten Trigeminus u. s. w. bereits im Centralblatt 1874 mitgetheilt und füge hier als Gegenstück einen Fall bei, wo 15 Jahre nach linksseitiger traumatischer Facialislähmung ausgedehnte Zerstörung der linken Hornhaut eintrat.

Herr H. aus Potsdam, 50 Jahre alt, gelangte am 25. Juni 1873 zur Aufnahme. Im Jahre 1858 hatte ihm B. von Langenbeck den Unterkiefer wegen Phosphornecrose entfernt. Der neugebildete Unterkiefer stellt eine dünne schmale Knochenspange dar. Patient vermag nicht zu kauen, seine Ernährung ist dürftig. Seit Kurzem besteht Entzündung des linken Auges. Der linke Facialis ist seit der Operation gelähmt, die Lider des linken Auges können nicht geschlossen werden; hier besteht auch Thränenträufeln. Die linke Hornhaut trägt einen grossen paracentralen reizlosen Abscess, der Pupillarrand ist zum Theil mit der Vorderkapsel verlöthet. Finger werden auf 5 Fuss gezählt. Schlussverband, laue Umschläge, Atropin. Am 18. Juli ist das Geschwür der Hornhaut ziemlich ausgefüllt und vom Rande her vascularisirt. Am 19. Januar 1875 kehrt Patient wieder mit kleinem Irisvorfall. Die Lider werden durch Heftpflasterstreifen geschlossen, darüber der Verband angelegt und, als die Vernarbung des Irisvorfalls vollendet war, die Lidspalte durch Cantoplastik von aussen her verengert, so dass nunmehr die Hornhaut durch das obere Lid bedeckt wird, wenn bei intendirtem Lidschluss der Augapfel nach innen oben flieht.

III. Krankheiten des Uvealtractus.

(Cyclitis deformans und Verhütung der sympath. Ophthalmie; Glaucoma, insbes. Gl. haemorrh.)

A. Cyclitis deformans, degenerative Entzündung des Ciliarkörpers, wird mit Recht von jedem Praktiker als eine der bösartigsten Augenaffectionen gefürchtet, da sie nicht nur das primär befallene, sondern häufig auch (durch sympathische Reizung) noch das zweite Auge zu Grunde richtet. Es giebt nur ein Mittel diesen traurigen Ausgang zu verhüten, — nämlich die präventive Enuclation des zuerst ergriffenen Augapfels. Durch strenge Anwendung dieses Grundsatzes habe ich das Glück gehabt, während des Zeitraumes von mehr als drei Jahren unter so vielen neuen und alten Patienten nicht einen einzigen Fall von frischer sympathischer Entzündung sich entwickeln zu sehen. Natürlich ist die Zahl der Enuclationen relativ gross; aber da es sich lediglich um blinde, völlig unbrauchbare Augäpfel handelt, da ich ferner von der Operation nie einen Nachtheil erlebt: so glaube ich, von zwei Uebeln bei Weitem das kleinere gewählt zu haben. Die grosse Zahl der Enuclationen beweist auch, dass man mit Energie und Sorgfalt wohl denjenigen Einfluss auf die Patienten gewinnen kann, welcher allein die Ziffer sympathischer Erblindung zu verringern ermöglicht. Niemals habe ich mich zu irgend welchen Concessionen an die kosmetischen Wünsche*) der Patienten verstanden, da nach meiner festen Ueberzeugung alle intraocularen Operationen an den durch innere Entzündung erblindeten Augen die Gefahr der sympathischen Ophthalmie im höchsten Maasse involviren. Ich bedaure nicht, mir durch diese Anschauungen bereits zum zweiten Mal den Vorwurf zugezogen zu haben, dass ich — zu vorsichtig sei: diesmal von Herrn Lemoine**), welcher trotz

*) Welche natürlich beim weiblichen Geschlecht und bei Hochgestellten besonders lebhaft sind.

**) Des parasites de l'appareil de la vision, Paris 1874.

meiner Einwürfe bei der Ansicht verharret, dass ein durch *Cysticercus amauroticus* und bereits lebhaft entzündetes Auge besser durch Extraction des Wurmes als durch Enucleation behandelt werde. Die Ansicht des Herrn Feuer, dass die Liebhaber der Enucleatio bulbi wesentlich von anatomischen Neigungen beherrscht würden, brauche ich wohl nicht zu discutiren; nur möchte ich mit Rücksicht auf die von ihm gerühmte Fadenoperation erwähnen, dass ich mich genöthigt sah, einem jungen Mann, welchem A. v. Graefe selber einen Faden durch das rechte erblindete Auge gelegt, wegen sympathischer Prodromalerscheinungen nachträglich die Enucleation anrathen zu müssen. Nicht allzusehr mag ich darauf vertrauen, dass Chemosis und Unbeweglichkeit des Augapfels, die Zeichen einer Uveitis suppurativa, sichern Schutz gegen spätere sympathische Reizung des zweiten Auges abgeben, wenn, nicht die Uveitis eine ganz totale geworden ist. Das häufigste Grundleiden, welches die präventive Enucleation erheischt, ist schwere Verletzung des einen Auges; und in einer grossen Quote dieser Fälle ist ein Fremdkörper eingedrungen. Unter diesen Verhältnissen würde ich mich nie zur Séton-Operation entschliessen, oder zur Durchschneidung der Ciliarnerven, welche von A. v. Graefe angegeben ist und von E. Meyer gerühmt wird. Die Consequenz der von mir vertheidigten Grundsätze erfordert, bei wirklich deletärer Verletzung eines Augapfels sofort die primäre Enucleation vorzunehmen, um alle Entzündungen des verletzten Auges und alle Gefährdungen des zweiten von vorn herein und sicher zu beseitigen: eine Praxis, die in dem praktischen England von Vielen adoptirt ist, die aber schon darum relativ selten ausgeführt werden kann, weil man die Verletzten meist nicht frisch genug bekommt. Sind aber erst 24 Stunden seit der Verletzung vergangen, ist Infiltration des orbitalen Bindegewebes eingetreten: so besitzt die Enucleatio bulbi nicht mehr die souveraine Sicherheit quoad vitam, welche ihr 800 Fälle von A. v. Graefe, und über 100 meiner eigenen Praxis in meinen Augen verleihen. Aber selbst wenn die Patienten noch am Tage der Verletzung in die Klinik gelangen, wird man zu der primären

Enucleation nur in Ausnahmefällen sich entschliessen, weil die meisten Verletzungen denn doch derart sind, dass sie nicht jede Möglichkeit der Heilung ausschliessen. Nur soll man den Versuch der conservativen Behandlung nicht allzulange ausdehnen. Sechs Wochen ungefähr nach der primären Verletzung beginnt die Gefahr der sympathischen Erkrankung des zweiten. (Mooren.) Ist gegen diese Zeit hin der Reizzustand nicht nur nicht erloschen, sondern floride Cyclitis gegenwärtig; so schreite ich, falls der verletzte Bulbus erblindet ist, zur Enucleation: und schon früher, wenn die Erblindung durch einen in's Augeninnere eingedrungenen Fremdkörper bedingt war.

Die folgenden Krankengeschichten mögen das Gesagte paradigmatisch erläutern.

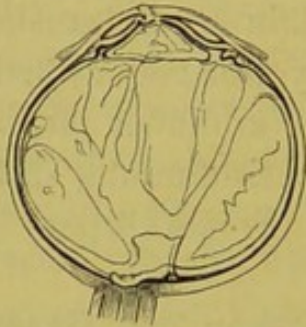1) Am 30. October 1875 consultirte mich Herr Sanitätsrath Dr. Levinstein (Maison de Santé zu Schöneberg) wegen des Augenleidens des Herrn v. M. Der Letztere hatte in seiner Jugend die Sehkraft des linken Auges durch einen Pfauenbiss völlig eingebüsst; December 1874 hatte man ihm eine Iridec-
tomie auf dem blinden Auge gemacht, und, als bald darauf eine Entzündung des anderen eintrat, das operirte Auge nachträglich enucleirt. Rechts besteht jetzt das Bild der degenerativen Iridocyclitis; das Auge erkennt mühsam Buchstaben von Jäger 16, zählt Finger auf 3 — 4'.

2) Am 30. September 1874 wurde von Herrn Dr. B. Baginsky der 12jährige Hugo J. in meine Klinik gesendet, unmittelbar nachdem derselbe durch einen grossen, mit eiserner Axe versehenen Kreisel sein rechtes Auge verletzt hatte. Der Bulbus war in zwei Lappen zerrissen, die nur an der Insertion des Sehnerven noch zusammenhingen; sein Inhalt völlig entleert. Sofortige Enucleation, reizlose Heilung.

3) Otto P., Schmied, 24 Jahr alt, kommt am 25. October 1874 unmittelbar nach einer bei der Arbeit erlittenen Verletzung des linken Auges. Dasselbe ist fast reizlos, zeigt eine kleine linienförmige Wunde von kaum 3 Mm. Länge im Centrum der Hornhaut und Trübung der Linse. Lichtschein gut, Gesichtsfeld defect nach unten. Am 24. ist die Iris grün, ein

kleines Hypopyon sichtbar. Am 25. ist dieses wieder geschwunden, der Reizzustand gering. Der Lichtschein erlosch bald völlig; Schmerzhaftigkeit bei Betastung der Ciliargegend und Verengerung der Vorderkammer bei Abnahme der Bulbusspannung veranlassten mich bereits am 13. November 1874

Fig. 1.



zur Enucleation. Das Präparat wurde an Herrn Professor Otto Becker gesendet, dem ich die beifolgende Zeichnung verdanke (Fig. 1). Man sieht die Perforationsnarbe der Hornhaut, ebenso hinten diejenige Stelle der Netzhaut, wo der Fremdkörper sie durchschlagen hat und zurückgeprallt ist; ferner die

traumatische Verdickung der Netzhaut, die Abhebung des mit Eiter infiltrirten Glaskörpers; die Verdickung des Ciliarkörpers und die eigenthümliche Gestaltsveränderung der Linse in höchst gelungener Weise dargestellt.

4) Julius D., 24 Jahr alt, wurde am 12. October 1875, Tags nach einer beim Eisenhämmern erlittenen Verletzung des rechten Auges aufgenommen mit einer schmalen, ungefähr 2'' langen Wunde in der Mitte der Hornhaut, aus welcher Glaskörper hervorhing, mit Trübung der Linse und mangelhafter Projection. Am 13. bestand ein vollständiger Gesichtsfelddefect nach innen oben. Bald schwand jede Spur der Lichtempfindung, während quälende Schmerzen dem Patienten die Nachtruhe raubten. Aeusserlich sind keine wesentlichen Veränderungen weiter nachweisbar, nur die Tension herabgesetzt. Am 25. October wurde der verletzte Augapfel enucleirt. Ein dolchähnlicher, dreikantiger, spitzer Eisensplitter von 5 Mm. Länge sitzt im äusseren untern Quadranten dicht hinter dem Ciliarkörper; mit der scharfen Spitze ist er in die Sclera vorgedrungen, mit dem stumpfen Ende ragt er frei in den Glaskörper, welcher ebenso wie die Netzhaut eitrig infiltrirt ist, während die Aderhaut an der getroffenen Stelle eine bedeutende Blutung enthält.

5) August D. kommt am 13. Mai 1874, unmittelbar nach einer beim Schmieden acquirirten Verletzung des linken Auges.

Im inneren unteren Quadranten der Sclera, gerade in der Ciliargegend sieht man eine ungefähr 2''' lange radiär gestellte, spaltförmige Wunde mit Glaskörpervorfall. Sofort Verband und Bettlage. Am folgenden Tage sieht man unter sehr mässigen Entzündungserscheinungen einen dicken Exsudatpfropf in der Mitte der Pupille — gerade wie bei Choroïditis metastatica; dazu eine weissliche Trübung des vorderen Glaskörperabschnittes. Am 15. besteht Chemosis, Amaurosis; die Pupillarexsudation ist geringer, die Pupille (unter Atropin) mittelweit. Am 25. fand ich frische Vascularisation des Glaskörpers, der bald eine messinggelbe Farbe gewann, während die Vorderkammer erheblich an Tiefe abnahm. Am 22. Juni machte ich prophylaktisch die Enucleatio bulbi und schickte das Präparat an Professor Otto Becker. Es ist von grosser Wichtigkeit in solchen Fällen, die Enucleatio bulbi noch vor der Entlassung des Patienten aus der Klinik vorzunehmen, da unzweifelhaft das Entstehen der sympathischen Entzündung durch die Arbeit, den wechselnden Lichtreiz und die Accommodationsanstrengung, begünstigt wird.

B. Die Theorie des Glaucoma zu erörtern ist noch wenig fruchtbringend, so lange wir nicht vollständigere Kenntnisse von seiner pathologischen Anatomie und klinischen Symptomatologie besitzen.

Zur klinischen Statistik möge die folgende Tabelle über 29 genau in der Klinik beobachtete Fälle (47 Augen) einen kleinen Beitrag liefern.

No. Datum	Name u. Alter	Auge, Form d. Erkr.	Status praesens	Operation	Primäres Resultat	Definitives Resultat
1. 7/12. 1874.	Fr. Ros. F., 52 J., aus Neu- stadt-E. (Dr. L. Bar- schall.)	Linkes Auge, Glauco. acut. seit 16 Tagen	Röthung, Mydriasis, diffuse Trübung d. brechend. Medien; T + 2.	8/12. Iridect. mit Lanze nach oben.	9/12. Finger unten, 12/12. Fing. 5', 4/1. 75 + 6 Jäg. 5.	7/5. 75 + 6 Sn 2 1/2 in 6".
	Dieselbe.	Rechtes Auge, Gl. acut., seit 4 T. contin.	Wie 1., nur Hyperhaem. retin., keine Excavat. T + 1.	10/12. Iridect. mit Lanze nach oben.	19/12. + 6 Sn 3 in 5".	7/5. 75 + 5 Sn 1 1/2 in 6".
2. 1/8. 1874.	Johanna R., 59 J., Berlin.	Linkes Auge, Gl. acut. seit 2 Tagen.	Pericornealinj. Vorder- kammer eng, Papilla un- deutlich, Venen überfüllt. XL in 15'. Abends hef- tigste Schmerzen. Her- absetzung von S.	2/8. Iridect. nach unten mit Schmal- messer. (Vorder- kammer war fast aufgehoben.)	22/8. Sn XXX in 15', + 6 Sn 1 1/2 in 7"; 30/8. St. id.	
	Dieselbe.	(Rechtes Auge, Gl. acut.)	Vor 5 Jahren von Nie- mann irid. Keine Excav.			1/8. 74 Sn XXX in 15'.
3. 25/6. 1875.	Fr. D., 32 J., aus Berlin. (San.-Rath Dr. Reincke.)	R. A., Gl. subac. remitt. seit 1/2 J. (nach Abort), seit 6 T. schlimmer.	Episcleralvenen weit, Oedema cj., Trübung, Druckexcavation, Finger 12'.	26/6. Iridect. mit Lanze unten.	8/7. + 6 Sn 2 in 6".	19/1. 76 + 40 Sn L in 15', Sn 1 1/2 in 8".
	Dieselbe.	L. A. bei d. Auf- nahme gesund, 27/8. Abends Gl. acut. (sogen. sympath.)	Oedema cj. inflamm., Triü- bung, Vorderkammer eng, T + 1.	29/6. nach Spal- tung d. Chemos. Iridect. mit Lanze, oben.	8/7. + 6 Sn IV in 6"	19/1. 76 + 40 Sn L in 15', Sn 1 1/2 in 8".


4. 24/11. 1873.	Frl. Auguste H. 42 J., Berlin. (Dr. Plonski)	Linkes Auge, Gl. ac. vor 5 Jahren.	S = 0 Reizlos, Episcleralvenen, Mydriasis, Trübung, Excavation, T + 4.			Glauc. De- gen. 22/4. 75. Entzünd. (seit 3 T.), Excav., sessile Glaskörper opac., Staph. aequator.
5. 26/8. 1873.	Dieselbe. Fr. C., 64 J., Vgl. Knapp's Arch. 1874.	Rechtes Auge, Gl. acut. seit 3 T. (lange Prodrom.)	Pericornealinj., Chemosis, Herpes corneae, Pupille weit u. starr, nicht durch- leuchtbar, Finger 5'.	25/1. Iridect. mit Lanze nach unten.	16/2. XXX in 15', E, + 30 Jäg 1 in 8", tiefe Druckexc.	22/4. 75, XX in 15', + 24 Sn 1 1/2 in 10". A. Beschrän- kung.
6. 24/2. 1874.	Dieselbe. Fr. B., 71 J., Berlin. (Dr. Loevin- son.)	Linkes Auge, Gl. acut. Rechtes Auge, Gl. absol. seit 2 J.	seit 19/8., nach Atropin- eintr., Pericornealinj., Mydr., schneller Ar- terienpuls beiderseits; r. Excav.	27/8. Iridect. mit Lanze nach unten. " " Iridect. mit Lanze nach unten.	R Sn 1 1/2. L Sn 2 1/2.	Ende 1874 St. id. Ende 1874 St. id.

No. Datum	Name u. Alter	Auge, Form d. Erkr.	Status praesens	Operation	Primäres Resultat	Definitives Resultat
7. 2/1. 1875.	Dieselbe: Herr L., 52 J., Berlin. (Dr. Münnich.)	Linkes Auge, Gl. subacut. remitt. seit 2 Monat.	Injection, Mydr. mit Syn- echien, Excavation mit Arterienpuls, Finger auf einige Fuss.	Iridect. mit Lanze nach unten.	6/3. 74 L in 15' + 6 Sn 2 in 7". Gf. de- fect innen.	S soll etwas abgenommen haben. + 16/4. 1875.
8. 10/7. 1873.	Herr B., 78 J., Berlin.	Linkes Auge, Gl. subacut. remitt. seit 5 T. (R. A. gesund.)	Pericornealinj., Lym- phangoit. corn., Mydr., T + 1.	Iridect. mit Lanze nach oben.	13/1. 16 Jäg 4. (Alte Ambly. ex H.)	St. id. August 1875.
		Rechtes Auge, Gl. absol. inflamm.		Punctio corneae.		
	Dieselbe.	Linkes Auge, Gl. chron. simpl.	(Asthma, Dementia senil.)	Operation verwei- gert, nachdem die Schmerzen r. be- seitigt.		
9. 20/7. 1875.	Herr K., 32 J., Berlin.	Rechtes Auge, Gl. chron. seit 1 J. (L. A. gesund.)	Sn 3 1/2 in 6", Gfdef. innen unten, tiefe Druckexcav.	Iridect. m. Schmal- messer oben.	R: LXX in 15'; - 50 L; 1 1/2 in 6", Gf. defect innen unten. L: + 50 XV in 15'.	Novbr. 75 St. id.
10. 19/6. 1875.	Fr. S., 53 J., Berlin.	Rechtes Auge, Gl. chron. abs. seit 10 J.	S = o, Divergenz. Epi- scleralvenen, Excavation, Netzhautvenen varicos, T + 1.	Iridect. mit Lanze oben.		

	Dieselbe.	Linkes Auge, Gl. chron. seit 1 M.	Episcleralvenen, Druck- excavation, LXX : 15', Gfdef. innen unten.	Iridect. mit Lanze oben.	26/6. LXX in 15' + 6 Sn 1 1/2 in 6". Gfdef. verkleinert	24/11. Lin 15', + 14 Sn 1 1/2 in 10", Papille wie zuvor.
11. 25/4. 1873.	Johann R., 49 J., Prov. Hannov.	Rechtes Auge, Gl. chron. seit 2 J.	Tiefe weissbläuliche Druckexcav., Finger 2' nach aussen.	Iridect. mit Lanze oben.	10/5. Finger 2'.	
	Dieselbe.	Linkes Auge, Gl. chron. seit 2 J.	Wie rechts, nur weniger ausgeprägt. Finger 4', concentr. Gfbeschr.	Iridect. mit Lanze oben.	10/5. Finger 8'.	S. soll sich er- halten haben.
12. 19/11. 1874.	Herr M., 51 J., Straussberg.	Rechtes Auge, Gl. chron.	Macul. corn. seit Kindh., Episcleralvenen ent- wickelt, T erhöht, tägl. Anfälle, + 10 X in 6".	Iridect. mit Lanze oben.	18/12. 74 + 6 VIII in 4".	
	Dieselbe.	Linkes Auge, Gl. chron.	Mac. corn., Episcleral- venen, flache Excavation, + 10 II in 6", Gf. def. innen unten, tägl. Anfälle.	Iridect. mit Lanze oben.	18/12. 74 + 6 Sn 1 1/2 in 4".	
13. 26/11. 1875.	Fr. H., 59 J., Bockow. (Phys. Dr. Malin.)	Rechtes Auge, Gl. chron.	S = o.	Iridect. m. Schmal- messer oben.		

No. Datum	Name u. Alter	Augen- Form d. Erkr.	Status praesens	Operation	Primäres Resultat	Definitives Resultat
	Dieselbe.	Linkes Auge, Gl. chron. seit 4 M.	Flache (myopische) Druck- excav., sessile Glas- körperopacitäten, Finger 12, + 6 XVI, Gfbeschr.	Iridect. mit Lanze.	12/12. 75 CC in 15', + 6 X in 5".	
14. 12/3. 1874.	Fr. K., 52 J., Berlin.	Linkes Auge, Gl. chron. seit Herbst 1873. (R. A. Prodrum.)	Episcleralvenen, Pupille erweitert, nicht durch- leuchtbar, T + 1, mit + 10 nicht XX in der Nähe.	Iridect. oben mit Schalmesser.	27/4. Mäch- tige Glas- körper- opacitäten, flottierend und sessil an grosser centr. Aderhaut- atroph. Flache Excav. Finger 4' exc.	8/6. 74 Finger 8'.
15. 10/4. 1875.	Fr. Pr., 67 J., Berlin.	(Rechtes Auge, Gl. chron.)	Breite Iridect. innen oben, Vorderkammer eng, Me- dien klar, Excavation; L in 15', Gfdef. innen unten.	1863 von A. v. Graefe operirt.		Glaucoma- töse Exca- vation, Iri- dectomie, Erfolg seit 12 Jahren dauernd!
	Dieselbe.	Linkes Auge, Gl. chron. seit 3 W.?	T + 1, Vorderkammer eng, flache Druckexcav., LXX in 15', geringer Gfdef.	Iridect. mit Lanze oben.	L in 15', Er- weiterung des Gf.	28/7. + 10 III.

16. Nov. 71. Dec. 73.	Herr Israel W., 60 J., Samter.	Linkes Auge, Gl. subacut. übergehend in chron.	1871 wegen Gl. subacut. iridect., Vorderkam- mer 7 Tage aufge- hoben, Jäg. 10 hebr., Ex- cavation. Nov. 72 St. id. Dec. 73 Finger 3'.	Diametrale Pupillenbil- dung. Vorderk. fehlt 6 Tage.	S hebt sich.	Nov. 75 Finger 3' excentr. Bleiche Druck- excavation.
	Derselbe.	Rechtes Auge, Phthis. dolor. seit 1869.	Enucl. bulbi 1871.			
17. 18/3. 1875.	Herr H., 40 J., Thorn.	Linkes Auge, Gl. chron.	Regenbogensehen, tiefe Druckexc. II in 8". (R. A. gesund.)	Iridect. mit Lanze oben.	+ 6 Sn 1 1/2 in 7". Excav. flacher.	
18. 5/5. 1875.	Fr. W., 32 J., Berlin.	Linkes Auge, Buphth.	Cornea erheblich ver- größert, Iris buckel- förmig, Staph. ciliare, S = o. Vor 16 Jahren Entzündung.			
	Dieselbe.	Rechtes Auge, Gl. chron. seit Jahren.	Vor 16 J. Entzündung, seit 2 J. Sehschwäche, Synechia post., Druck- excavation (tief, weiss), Finger 3', Gfbeschr.	Iridect. oben mit Schalmesser.	S wie zuvor, Gf. erweitert. 16/5. Finger 4'.	Dec. 75 Finger 2' (Schlechte)



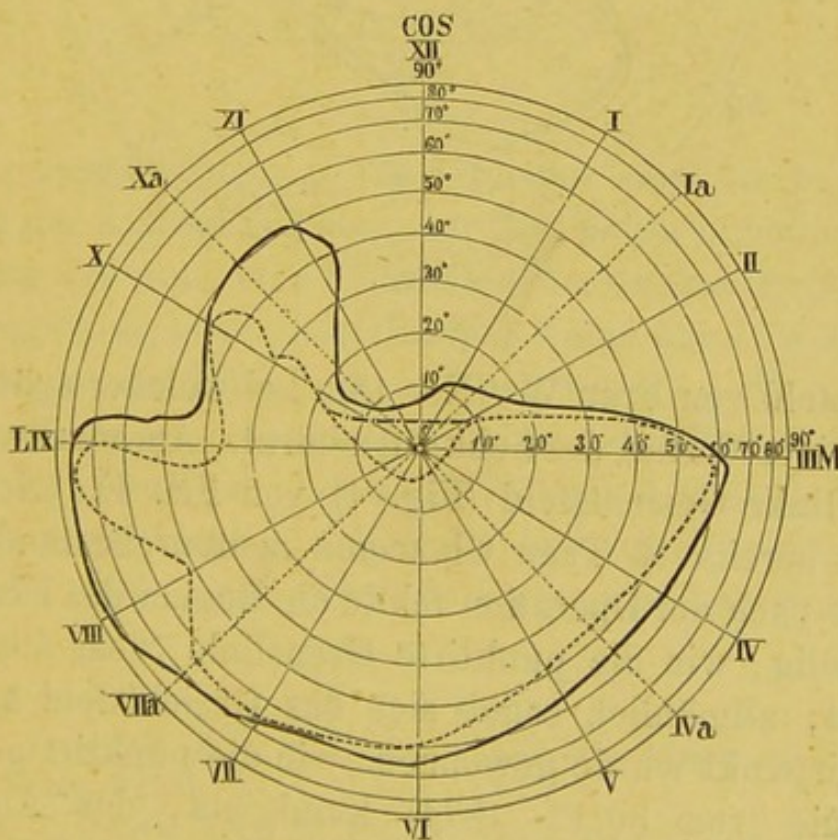
No. Datum	Name u. Alter	Auge, Form d. Erkr.	Status praesens	Operation	Primäres Resultat	Definitives Resultat
19. 9/9. 1873.	Herr H., 52 J., Forste in der Lausitz.	(Linkes Auge, Gl. acut. 27/5. 72.)		1/6. 73 von Dr. Liersch Iridect.		6/10. 73 LXX in 15'—20 XL, + 30 Jäg. 4 in 6'', Gf. def. in- nen unten, keine Excav.
		Rechtes Auge, Gl. chron. (myop.)	Tiefe Druckexcav. T + 1, Vorderkammer eng, — 20 L in 15', + 10 J. 3 in 5'', Gfdef. innen unten.	10/9. Iridect. mit Schnalmesser oben.	+ 6 Sn 1 1/2.	Starb in dem- selben Jahre plötzlich am Schlagfluss
20. 9/4. 1875.	Fr. M., 77 J., Berlin.	Rechtes Auge, Gl. chron. (myop.) (L. A. normal.)	2/3. 75 S = $\frac{1}{\infty}$ seit 6 W., flache Totalexav. 31/3. Finger 10' (Spontan- besserung.) 8/4. Finger 6'.	Iridect. mit Lanze oben.	22/4. 75 Finger 10'.	Dec. 75 St. id.
21. 25/11. und 10/12. 1875.	Fr. Z., 49 J., Senftenberg.	Rechtes Auge, Gl. absol. chron., später acut. (L. A. normal.)	25/10. S = 0, E, kessel- förmige Excav., Venen varicos. 10/12. acute gl. Entzündung.	Enucl. bulbi.		
22. 18/8. 1874.	Hr. Pastor L., 70 J., aus Polenzig.	Rechtes Auge, Gl. chron. myop. (seit Weihn. 1873.)	Flecke alter Scleri- tis, ringf. Staph. post., flache Totalexav. Sn 3 in 8''. Concentr. Gfbeschr.	Iridect. mit Schmal- messer oben.	24/8. kehrt die Vorderkam- mer wieder. 29/8. + 10 III.	9/12. 74 + 30 II 1/2 Filtrations- narbe, Excav. wie zuvor.

	Derselbe.	Linkes Auge, Gl. chron. (seit Pflingsten 1873) myop.	Wie rechts, nur stärker. Finger 6' excentr.	Wie rechts.	29/8. Finger 6'.	Finger 6', St. pr. wie rechts.
23. 20/10. 1873.	Herr F., 71 J. (Phys. San.-R. Dr. Riedel.) V. Knapp's Arch. 1874.	Rechtes Auge, Gl. chron. myop.	Tension erhöht, Cat. incip. Finger excentr. aussen auf 2'.	Iridect. mit Schmal- messer oben.	Finger 6', Pa- pilla tief excav.	Ende 75 ebenso.
		Linkes Auge, Prodromalst.	Papilla excavirt, Cat. incip. Jäg. 2 in 5'', Gffrei, Prodromalzufälle.			Ende 75 ebenso.
24. 27/9. 1875.	Herr R., 64 J., Berlin. (Geh. Rath Dr. Steinthal.)	Linkes Auge, Gl. haemorrh. acut.	22/9. Centrale Netzhaut- blutungen. 27/9. Gl. acut.	6/10. Punctio corn. 8/10. Iridect. mit Schalmesser unten.	5/11. Finger 5'.	17/11. Fing. 2', unten Netz- haut- ablösung, haemorrh. Glaskp.-opac.
25. 19/8. 1874.	Fr. G., 40 J., Berlin.	Linkes Auge, Gl. haemorrh. chron. (R. A. gesund.)	22/7. 74 S = 1/20, Gfbeschr., Netzhautblutungen, Ex- cavation, 16/8 stärker, Mydriasis, Arterienpuls.	19/8. Iridect. Ende Sept: 2. Irid.		S = o. Enuel. bulbi.
26. 17/9. 1873.	Fr. H., 51 J. Vgl. Knapp's Arch. 1874.	(Linkes Auge, Gl. haemorrh.)		Sept. 1873 Iridect. von Prof. Schweigger.	S = o. Vorder- kammer fehlt, diff. Glaskör- pertrübung.	

No. Datum	Name u. Alter	Augen-Form d. Erkr.	Status praesens	Operation	Primäres Resultat	Definitives Resultat
27. 16/8. 1873.	Dieselbe. Herr E., 52 J., Berlin.	Rechtes Auge, Gl. malign.	S gering, schneller Arterienpuls, Druckexav.	Iridect. mit Lanze oben.	Vorderkammer bleibt aufgehoben, $S = 0$.	$S = 0$. Papillasehnig weiss, nicht exc.
28. 1/6. 1874.	Dieselbe. Herr G., 19 J.	Rechtes Auge, Synech. circul.	Vor einigen Jahren Entzündung, seit einigen Monaten Erblindung. $S = 0$. Synech. circul. Diffuse Trübung. T + 2.	Iridect. oben mit Schmalmesser.	$S = 0$.	
29. 19/1. 1874.	Frl. N., 20 J. (Dr. Nathanson.) Vgl. Knapp's Arch. IV.	Rechtes Auge, Gl. secund. ex synech. ant.	Contusio bulbi durch Holzast, Blut im Glaskörper und die Linse, mit der Schmalseite nach vorn. $S = \frac{1}{\infty}$	» » Punctio corneae.	Sn $2\frac{1}{2}$ in 4". 22/8. Finger 4'. Papilla weisslich, tief excav.	27/9. Beginn des Staph. ciliare.
			19/1. 74 Diphth. ej. mit späterer Hornhautulceration: T + 1, Ciliarneur. u. Kegelform der Hornhaut $\frac{2}{3}$ noch vor Ver-narbung.	Iridect. nach oben mit Schmalmesser.		Sept. 75 Keine Excav. Sn IV in 5", Gf. frei.

Von Interesse scheint mir eine kurze Betrachtung der Gesichtsfelddefecte bei Glaucom. Fast immer beginnen dieselben von innen unten, ohne dass dafür eine sichere anatomische Grundlage nachgewiesen wäre. Wenn bei chronischem, lange Zeit bestehendem Glaucom die Iridectomie bekanntermassen keine namhafte Besserung der centralen Sehschärfe bewirkt, sondern nur dem weiteren Verfall derselben Einhalt zu bieten vermag; so sieht man doch relativ häufig nach der Operation eine Erweiterung des Gesichtsfeldes. In dem Momente der Operation war durch die Krankheit eine gewisse periphere Zone des Gesichtsfeldes zwar functionslos, aber doch noch nicht functionsunfähig geworden: diese wird durch die Iridectomie wieder hergestellt, sogar in solchen Fällen, wo später wieder ein progressiver Verfall der Sehkraft nachfolgt.

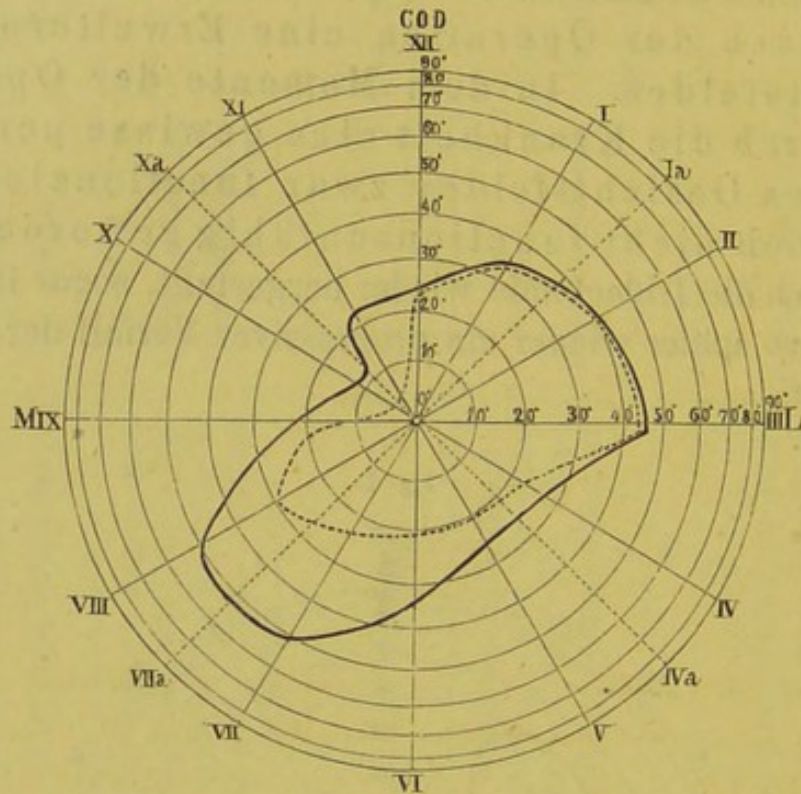
Fig. 2.



In Fig. 2 wird die Grenze des linken Gesichtsfeldes von Frau S. (No. 10) vor der Operation (18/6. 1875) durch die

gestrichelte Linie und einige Monate nach der Operation (24/11. 75) durch die ausgezogene Linie dargestellt. Die Erweiterung des Gesichtsfeldes nach innen und innen unten war aber schon 8 Tage nach der Operation von der Patientin selber (deren rechtes Auge schon lange erblindet!), spontan angegeben und mit dem Perimeter festgestellt worden. Fig 3. giebt das rechte

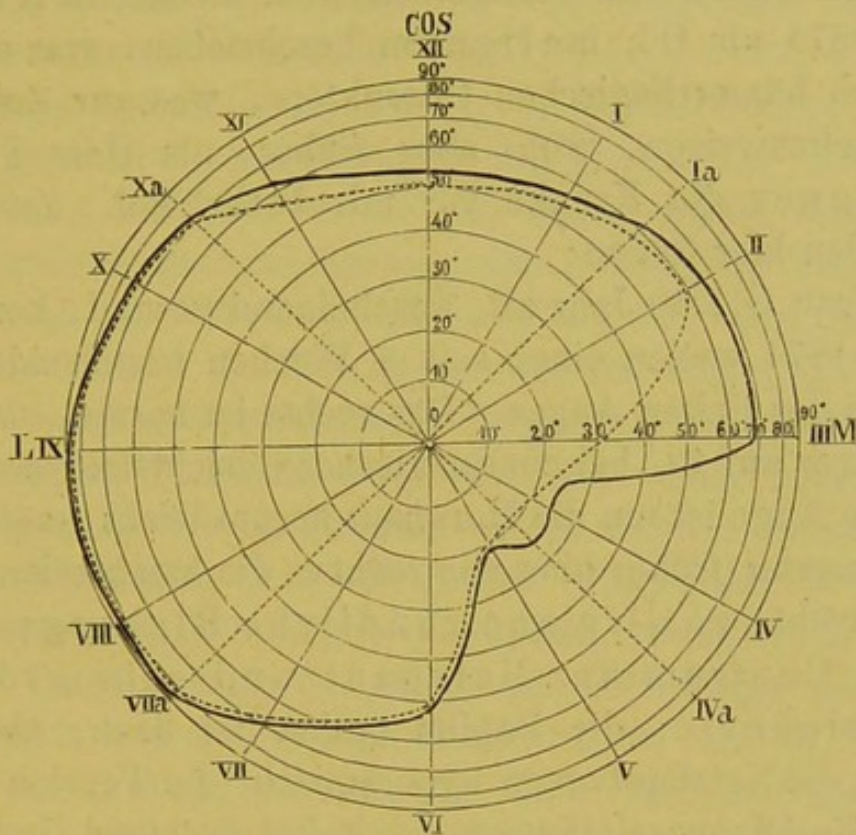
Fig. 3.



Gesichtsfeld von Frau W. (No. 18), bei welcher später wieder progressiver Verfall der Sehkraft eintrat. Am merkwürdigsten ist das linke Gesichtsfeld (Fig. 4) von Frl. F. (No. 1), bei welcher bereits 16 Tage Glaucoma acutum bestanden hatte. 11 Tage nach der Operation fehlte die Region des Fixirpunktes noch völlig, wie die punktirte Grenzlinie (vom 19/12. 1874) andeutet; allmählich schob sich das Gesichtsfeld nach oben, der Fixirpunkt wurde gewonnen, wie die punktirt-gestrichelte Grenzlinie (vom 30/12. 1874) kundgibt, das Auge lernte wieder lesen; das definitive Gesichtsfeld (vom 7/5 1875) mit bleibendem Defect nach oben, zeigt die ausgezogene Grenzlinie.

Ungewöhnlich gross ist die relative Frequenz des Glaucoma haemorrhagicum. Diese durch A. v. Graefe's

Fig. 4.



klassische Beschreibung in die Literatur eingeführte Form ist wohl eine der schrecklichsten, zur Zeit völlig unheilbaren und gleichzeitig am wenigsten bekannten Augenkrankheiten. Zur Aufklärung ihrer noch räthselhaften Natur kann es nicht beitragen, wenn ihr Fälle zugerechnet werden, die gar kein Glaucom darstellen (Galezowski), oder kein hämorrhagisches (Schroeder); auch die Fälle von Landsberg**) sind nicht unzweideutig. Wer die Krankheit wirklich beobachtet hat, wird A. v. Graefe's naturgetreue Schilderung bestätigen.

*) A. f. Ophth. XV. v. Graefe hält die Iridectomie für völlig nutzlos in diesen Fällen.

**) A. f. Ophth. XXI, 2. Landsberg will das Glaucom haemorrh. nicht von dem gewöhnlichen abtrennen. Für mich ist in der Praxis das erste die Prognose: ich bin A. v. Graefe dankbar, dass er uns gelehrt hat, eine zur Zeit unheilbare Form von den heilbaren zu trennen.

Ich selber habe in meiner Praxis bisher 4 Fälle von *Glaucoma haemorrhagicum* erlebt. Der erste Fall (aus der Clientel des Herrn Sanitätsraths Dr. Abarbanell), ist in meinem ersten Bericht*) mitgetheilt; der zweite, in Knapp's Archiv 1874 als *Gl. malignum* beschrieben, war auch ursprünglich hämorrhagischen Charakters, was zur Zeit nicht mehr nachzuweisen, wohl aber früher, als Herr Professor Schweigger die Kranke vor mir beobachtet. Zwei neue Fälle sollen hier folgen:

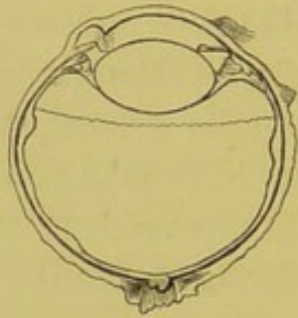
1) Frau G., 40 Jahr alt, anscheinend gesund, kommt am 22. Juli 1874 wegen einer seit 4 Wochen bestehenden Sehschwäche des linken Auges. Das rechte ist normal, das linke zählt Finger auf 12' bei concentrischer Gesichtsfeldverengung. Das linke Auge ist um die Hornhaut herum leicht geröthet, die Iris olivengrün (früher blau wie rechts), die brechenden Medien leicht getrübt; zahlreiche rundliche Blutungen sieht man im Centrum der Netzhaut und sehr grosse in der Peripherie; die Papilla optica ist flach, aber total excavirt; die Netzhautvenen hyperämisch, die Tension erhöht. Obwohl die Diagnose *Glaucom* zweifellos feststand, konnte ich mich wegen des hämorrhagischen Charakters nicht zur Iridectomie entschliessen, sondern begann zunächst eine ableitende Behandlung. Am 25. Juli war die Sehschärfe um ein wenig besser (Sn CC in 15'); aber am 18. Juli hatte, ohne jede Spur von Entzündung, die Gesichtsfeldbeschränkung zugenommen, ebenso die Schmerzen, die Erweiterung der Pupille und die Aushöhlung der Sehnerven. Im Bereich der Papilla pulsirt schnellend das ganze Arteriengebiet, die Venen sind hieselbst ebenso hellroth wie die Arterien, aber jenseits des Sehnervenrandes dunkelroth und erweitert. In der Centralregion der Netzhaut sieht man zahlreiche, kleine und mittelgrosse Blutflecke, sehr grosse und flache in der ganzen Peripherie. Am 20. August wurde die Iridectomie mit dem schmalen Messer nach unten verrichtet. Am 25. ist der Arterienpuls geschwun-

*) Berl. Klin. Wochenschr. 1870, No. 44: Von Herrn Dr. Magnus etwas willkürlich zur Bright'schen Retinitis bezogen.

den; bei der Papilla optica sind frische rosenrothe Netzhautblutungen sichtbar, gegen die älteren dunkleren deutlich abstechend, und auch in der Peripherie sehr ausgedehnte flache neue Extravasate, vor denen die Netzhautgefäße als weisse verästelte Linien erscheinen. Sn CC in 15', Gesichtsfelddefect nach innen, Spannung normal. Am 15. September Sn CC in 15'. Die Narbenregion leicht bläulich und prominent. Andauernde Schmerzen. Deshalb wurde am Ende dieses Monats eine zweite Iridectomy nach aussen unten, neben der ersten, verrichtet und das Colobom auf mehr als 120° des Irisumfangs erweitert. Am 7. October ist das operirte Auge reizlos, wiewohl die Schmerzen fortdauern, die ganze Narbe als ein flaches wulstförmiges bläuliches Staphylom ein wenig hervorragend. Totale intensiv weisse Excavation der Papilla optica, frische und alte Blutungen in der Netzhaut. Finger auf 15' mühsam, concentrische Gesichtsfeldbeschränkung, besonders nach innen. Am 21. October zählt das Auge nur noch Finger auf 8', die Netzhautblutungen sind kleiner und heller. Am 7. November ist das rechte Auge normal, das linke zählt nur noch Finger auf 4' und zeigt einen vollständigen Gesichtsfelddefect nach innen. Das Auge ist reizlos, die Tension erhöht, die Pupille maximal erweitert, die Mitte der Gesamtnarbe noch vorgewölbt. Papilla excavirt und weiss, Netzhautblutungen hellroth mit verwaschenen Grenzen. Am 21. Nov. zählt das linke Auge noch Finger auf 4' excentrisch, die Iris ist sehr schmal; am 4. December sind nur noch geringe Spuren der Netzhautblutungen sichtbar. Am 2. Februar zählt das Auge Finger auf 2' excentrisch. Das Staphylom ist ein wenig abgeflacht, die Tension scheint etwas unter der Norm zu sein. Die Papilla ist weiss und excavirt, von Netzhautblutungen nichts mehr sichtbar. Obwohl das Auge vollkommen frei von äusserer Entzündung, klagt die Patientin über andauernde dumpfe Schmerzen, welche sie in ihrer Arbeitsfähigkeit wesentlich beeinträchtigen. Dabei sank die Sehkraft mehr und mehr, so dass Finger nicht mehr gezählt werden konnten. Am 26. April 1875 nahm ich auf Wunsch der Patientin die Enucleatio bulbi vor, nach deren Ausführung sie sehr befriedigt war. Das

rechte Auge ist bis jetzt gesund geblieben. — Der linke Augapfel wurde in Müller'sche Lösung gelegt und Herrn Professor Becker in Heidelberg übersendet. Am 9. November d. J. erhielt ich von demselben die beifolgende Zeichnung (Verticalschnitt, Fig. 5) und Notiz: Die Hornhaut ist ab-

Fig. 5.



geflacht, das Narbengewebe ektatisch, die untere Zunge rechts besteht nicht bloß aus Iris, sondern auch aus Scleralgewebe. Die Vorderkammer ist sehr eng; auf der nicht operirten Seite (links) ist die Iris durch das Ligament. pect. mit der Hornhaut verklebt.*) Die Linse ist 7 Mm. dick. Die Excavation liegt

etwas seitlich in der Papilla und ist von ungleicher Tiefe. Glaskörper sehr flüssig, aber von zahlreichen feinen Membranen durchsetzt.

2) Herr R., 64 Jahr alt, aus Berlin, wurde von Herrn Geh. Rath Steinthal am 27. September 1875 mir überwiesen.

Die Anamnese ergab, dass Patient am 22. September d. J. in Königsberg während des Lesens plötzlich einen rothen Schein und dann eine centrale Verdunkelung des linken Auges bemerkt hatte; Herr Professor Jacobson fand, dass das betr. Auge Finger im Centrum nicht mehr auf 1 Fuss Abstand zählte, während die Peripherie des Gesichtsfeldes frei war, und constatirte eine frische subretinale Blutung an der Macula lutea und nächsten Umgebung bis hart an den äusseren Rand der Papille, sowie einzelne subretinale Blutungen über und unter der Papilla. Das Auge wurde mydriatisirt, 6 Blutegel und, wegen Bronchocatarthus senilis, eine Dosis Morphium angewendet. Am andern Tage fand Herr Prof. Jacobson einen Zwischenraum zwischen Papilla und Bluterguss, die Mitte des letzteren weniger dunkel als den Rand und ein etwas gebesser-

*) Dies scheint die Ursache zu sein, warum im Verlauf des Glaucoms die Iris so schmal erscheint. Vergl. meine Arbeit über Linsenluxation Arch. f. O. XXII, 1.

tes Sehvermögen, so dass er dem Patienten die Heimreise gestattete.

Mein Assistent Dr. Pufahl fand am 27. September das Auge reizlos, eine Blutung in der Gegend der Macula, und mehrere kleinere in der Umgebung der normalen Papilla; Finger auf $1\frac{1}{2}'$, Peripherie des Gesichtsfeldes frei: und verordnete lediglich Ruhe, eine Dosis Morphium und Aufenthalt im dunklen Zimmer. Abends 7 Uhr erfolgte plötzlich Erbrechen und heftigste linksseitige Ciliarneurose: Blutegel. Am 30. September zurückgekehrt, fand ich das Bild einer glaucomatösen Entzündung: Pericornealinjection, nach unten zu mit seröser Chemosis, zarte rauchige Trübung der Cornea, Pupille weit und starr, diffuse Trübung der brechenden Medien, so dass der Augengrund nur undeutlich zu erkennen war; Blutung im Centrum der Netzhaut, aber keine Excavation; die Spannung erhöht. Das Auge entziffert bei Kerzenlicht mit + 6 mühsam Buchstaben von Jäg. 16 und zählt Finger auf wenige Fuss, ohne Einengung des Gesichtsfeldes. Die Therapie bestand in lauen Umschlägen und einer tüchtigen Dosis Chloralhydrat, wonach eine ruhige Nacht erfolgte.

In Anbetracht der üblen Prognose wurde in einer Conferenz mit Herrn Geh. Rath Steinthal beschlossen, zur Iridectomy nur im äussersten Falle die Zuflucht zu nehmen. Am 1. October war das subjective Befinden besser, Nachmittags aber trat heftige linksseitige Ciliarneuralgie ein. Chloralhydrat verschaffte wiederum eine ruhige Nacht; am 2. October wurde Herr R. in die Klinik aufgenommen. Chemosis und diffuse Trübung der brechenden Medien haben zugenommen: 5 blutige Schröpfköpfe am Nacken und zweistündlich eine kleine Dosis Chloralhydrat. Am Abend des 4. October wurden die Schmerzen heftiger, nach unten bestand Chemosis von lymphangoitischem Charakter; am Morgen des 5. erfolgte ein neuer Anfall von heftigen Schmerzen, die Sehkraft nahm ab. Am 6. nahm ich der Schmerzen wegen die Punctio corneae vor, hiernach erfolgte ruhiger Schlaf bis 6 Uhr Morgens vom 7. October. Der Augapfel ist entspannt, Pericornealinjection und Chemosis verringert, Hornhaut und

Kammerwasser klar, so dass die Irisfaserung deutlich und, zum ersten Mal seit dem 30. Sept., wieder die (nicht excavirte) Papilla sichtbar wird; auch die Sehkraft etwas besser (mit + 6 Buchstaben von Sn XVI in der Nähe, Gesichtsfelddefect innen und unten). Aber schon am Abend desselben Tages traten die Schmerzen von Neuem auf und ebenso die Trübung der brechenden Medien. Am Morgen des 8. besteht Ciliarneuralgie, Pericornealinjection und nach aussen unten auf der Sclera rosenkranzförmige Lymphgefässerweiterung. Die Pupille ist wieder erweitert und träge reagirend, nicht gehörig durchleuchtbar, die vordere Kammer verengt. Nunmehr wird sofort eine breite periphere Iridectomy mit dem schmalen Messer nach unten angelegt. Am 15. October ist das Auge entspannt und frei von Entzündung, T — 1, im Glaskörper Flocken sichtbar. Am 17. wurden Finger auf 5 Fuss mit nach unten gerichteter Sehachse gezählt. Am 23. sieht man im Glaskörper zahlreiche, bei focaler Beleuchtung blutroth erscheinende Flocken, in der Netzhaut einzelne dunkle hämatogene Flecken und einen intensiv weissen, lateralwärts von der nicht excavirten Papilla. Am 17. November erkennt das rechte Auge Sn XXX in 15', mit + 12 Sn 2 in 10'', Gesichtsfeld frei, On. Das linke zählt Finger auf 2', am besten nach unten, während nach oben vollständiger Defect besteht. Starke Glaskörpertrübungen, besonders unten und ziemlich weit nach vorn; endlich ist jetzt nach unten eine ausgedehnte flottirende Netzhautablösung nachweisbar!

IV. Krankheiten des Sehnerven und der Netzhaut.

(Sehnervenkrankh. durch Schädeldeformation,
Retin. syphil.)

A. Sehnervenveränderung durch intrauterine*) Schädeldeformation.

1) Ernst N., 20 Jahr alt, aus Charlottenburg, kam zuerst am 13. Februar 1874 zur Schieloperation. Das rechte Auge schielt nach aussen und ist in höchstem Maasse schwachsichtig (Finger auf 5' mit einwärts gerichteter Sehachse). Das linke erkennt Sn XX in 15', Sn 1 $\frac{1}{2}$ in 10'', bei freiem Gesichtsfeld. Beiderseits ist die Papilla sehnigweiss und trübe, die Netzhautvenen sehr stark gefüllt: ein Aussehen, bei welchem man absolute Amaurose erwarten könnte. Intelligenz normal. Auffallend ist der enorm hohe und schmale Schädel, welcher so aussieht, als wäre er (nach der Sitte mancher wilden Völker) durch zwei seitliche Bretter zusammengepresst, welchen er aber, nach Aussage des Vaters, mit auf die Welt gebracht; und ferner die eng geschlitzten, schräg gestellten Lidspalten, wie bei der mongolischen Race.

Die Schieloperation wird bis auf Weiteres verschoben und Separatübung des rechten Auges empfohlen. Am 2. Juni 1874 ist der ophthalmoscopische Zustand wie zuvor, die Sehkraft des rechten Auges ein wenig besser (Finger 7'); am 17. August wird die Vornähung des rechten Internus nebst Tenotomie des Externus verrichtet.

2) Der 5jährige Martin W. aus Berlin gelangt am 13. April 1873 wegen zunehmender Sehschwäche in Behandlung. Der muntere, für sein Alter hinreichend kluge Knabe, zeigt seit der Geburt eine eigenthümliche Verbildung des Schädels, der wie seitlich zusammengedrückt und mit einem scharfen medialen Kamm versehen ist; dabei ist die Vena frontalis ungewöhnlich stark entwickelt. Vater und Mutter

*) Ueber congenitale Spaltbildungen des Auges habe ich im XXI. Bande des Arch. f. O., über hereditäre Amblyopie mein Assistent Dr. Pufahl in der Berl. Klin. Wochenschr. berichtet.

sind anscheinend gesund und nicht blutsverwandt; alle ihre Kinder litten an Krämpfen und starben jung, eines war idiotisch; dagegen sind die Kinder der Mutter aus ihrer ersten Ehe sehr gut entwickelt. Die Sehschärfe des rechten Auges von Martin ist befriedigend, die des linken gering. Der Augenspiegel zeigt beiderseits weisse atrophische Staunungspapille. Function und Spiegelbefund blieben mehrere Monate unverändert. Am 29. August 1873 wurde ein Krampfanfall mit Bewusstlosigkeit beobachtet. Im März 1874 nahm ich das Kind zur genaueren Beobachtung in die Klinik, konnte hierselbst aber keinerlei Krampfanfälle wahrnehmen. Nach Mittheilung des Hausarztes Herrn San. Rath Dr. Badt ist eine wesentliche Veränderung bisher nicht eingetreten: der Knabe besucht die Schule und lernt lesen.

B. Retinitis diffusa syphilitica ist in therapeutischer Beziehung ausserordentlich dankbar, wenn man mit Nachdruck und Ausdauer die Einreibungscur im verdunkelten Zimmer handhabt. Selbst in den schlimmsten Fällen nahezu vollständiger Erblindung ist eine Wiederherstellung zu voller Sehschärfe möglich. Eine Eigenschaft theilt die syphilitische Erkrankung der Netzhaut mit der des Gehirns: sie ist sehr geneigt zu Rückfällen; die letzteren bleiben aber noch Jahre lang der Behandlung unterthan. Von den sehr zahlreichen*) Fällen will ich nur wenige, besonders prägnante hervorheben.

1) Der erste giebt uns Aufschluss, wie lange die subjectiven Prodromalerscheinungen der Netzhauttrübung und Sehstörung voraufgehen können. Herr R. H., 24 Jahr alt, kam zuerst am 7. April 1874 mit der Klage über entoptische Wahrnehmung von dunklen Punkten

*) Ueberhaupt ist in grossen Städten die Zahl der syphilitischen Augenkrankheiten unverhältnissmässig gross; man sieht auch Cj. gumosa und andere Formen öfters, deren Existenz sogar (mit Unrecht) in Zweifel gezogen ist: dagegen ist das Material einer ophthalmiatischen Klinik ein ganz anderes, wie das einer syphilitischen; an dem so überaus reichen Material des Herrn Prof. Lewin, dem ich für seine Liberalität meinen Dank ausspreche, habe ich (vor einigen Jahren) relativ nur wenige Fälle von intraocularer Erkrankung auffinden können.

und hellen Figuren im rechten Auge, die er durchaus mit einer vor 2 Jahren acquirirten Ansteckung in Zusammenhang bringen wollte. Bei wiederholter Untersuchung fand ich Sehschärfe, Gesichtsfeld und Augengrund völlig normal und nahm Myiodesopsia simplex an, zumal die Klagen fast hypochondrischer Art waren und der Patient seine entoptischen Erscheinungen täglich durch ein Löchelchen im Kartenblatt studirte. Im Juni desselben Jahres, als er sich in Reichenhall befand, fing die Sehkraft des rechten Auges an erheblich zu sinken. Als er mich am 20. August 1874 wieder aufsuchte, sah das rechte Auge nur mühsam Finger auf mehrere Fuss excentrisch nach aussen. Das linke Auge war normal. Das rechte zeigte ausgesprochene diffuse Trübung der Netzhaut mit Verwischung der Papillargrenzen und feinen Glaskörperopacitäten. Patient wurde 4 Wochen lang im Dunkeln gehalten und mittelst Einreibungen behandelt, (3 Mal täglich 1,5 Ung. ein.; erst 15 Gaben, dann nach mehrtägiger Pause 12, endlich nach neuer Pause wieder 12 Gaben.) Schon nach dem ersten Turnus las das rechte Auge, bei leichtem Ptyalismus, Sn IV; am 11. October Sn $1\frac{1}{2}$. 29. October 1875: Rechts Sn XXX in 15', — 50 Sn XX in 15', Sn $1\frac{1}{2}$ in 7"; Links Sn XX in 15', Sn $1\frac{1}{2}$ in 7". Die rechte Papilla ist noch mit einem leichten Schleier überzogen, die Glaskörpertrübungen geschwunden. Die Functionsstörung war also früher aufgetreten als die ophthalmoscopische Veränderung und schwand auch eher als diese. Patient wurde entlassen, mit Jodkalium, später mit Sublimat weiter behandelt, völlige Schonung der Augen anempfohlen. Diesen Rath befolgte er nicht. Am 10. December 1874 klagt er wieder über Flockensehen; Glaskörpertrübungen sind wieder rechts nachweisbar; das Auge liest noch Sn $1\frac{1}{2}$ zögernd, aber am 28. December nur noch Sn 3. Jetzt erfolgt die zweite Aufnahme und Einreibungskur und nach der Entlassung die übliche Nachkur, bei völliger Schonung der Augen, durch 3 Monate, endlich eine Kur in Aachen. Seitdem ist das Auge functionell wie ophthalmoscopisch nicht von dem gesunden zu unterscheiden.

2) Herr W., ein Vierziger, aus Berlin, hatte 1871 eine rechtsseitige Augenentzündung überstanden und litt seit 1872 an Flimmern und Abnahme der Sehkraft; wurde lange Zeit erfolglos erst mit Jodkalium, dann homoeopathisch behandelt; endlich von Herrn Dr. Stryek am 22. Juni 1874 in meine Klinik gesendet. Palpable Symptome der Lues, welche er concedirt, sind jetzt nicht nachweisbar. Beiderseits Finger auf 4'; mit + 6 werden von Sn XX Buchstaben leicht excentrisch gelesen. Rechts sieht man einen alten Hornhautfleck, zahlreiche hintere Synechien, starke diffuse Trübung der Netzhaut, parapapillare sessile Glaskörperflocken, im Centrum der Netzhaut 3 blass rosafarbene Flecke, in der Peripherie (besonders unten) ausgedehntere Entfärbungen des Augengrundes. Links ist die Trübung der Netzhaut ähnlich, nur etwas weniger ausgeprägt. Nach 12 tägiger Einreibungskur liest jedes Auge mit + 6 Sn 1 $\frac{1}{2}$! also nach 2jähriger stetig zunehmender hochgradiger Amblyopie eine rapide Besserung. Die Einreibungen wurden noch fortgesetzt, die übliche Nachkur verordnet: trotzdem wurde die Netzhaut nicht wieder vollkommen klar. Während die Sehkraft des linken constant blieb, recidivirte die Sehstörung des rechten noch 2 Mal bis Ende 1875.

3) Frau Emma S., 24 Jahr alt, wurde am 14. Januar 1874 von Herrn Dr. Kroner in meine Klinik gesendet. Ihr Mann war sicher specifisch; vor 4 Monaten ist sie von einem Kinde entbunden, das bald einen grossblasigen Ausschlag bekam, aber am Leben blieb. Seit der Entbindung ist die Sehkraft des linken Auges gestört, seit 4 Tagen sieht sie nichts mehr.

Rechts Jäg. 1 in 5'', On; Links $S = \frac{1}{\infty}$, diffuse Trübung der Netzhaut, feine rosafarbene Stippchen in der Peripherie. Nach 15 Gaben von Ung. cin. fort. zu 1,5 erfolgt Salivation und Schwellung der Submaxillardrüsen. Am 27. Januar liest das linke Auge wieder Sn 1 $\frac{1}{2}$ in 5'': dieser Zustand hat sich, laut Nachricht, gehalten.

4) Herr Rudolf S., im Winter 1870 in Frankreich inficirt, litt lange an Ausschlägen, Rachenkatarrh u. s. w.; seit Ostern

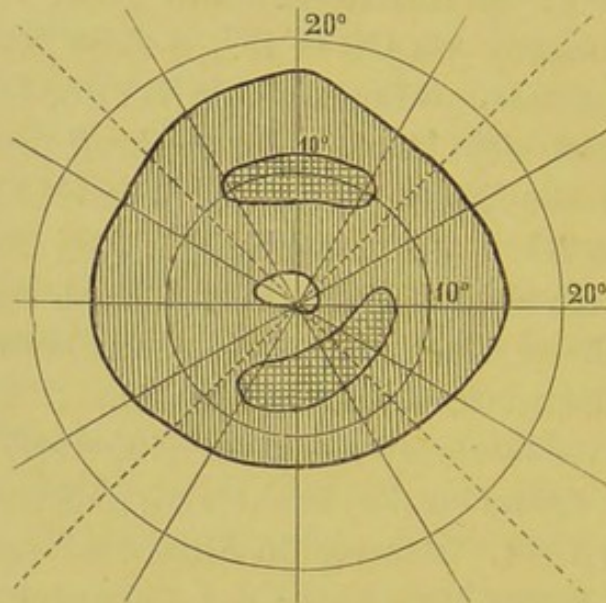
1873 an Sehschwäche des linken Auges und Flimmern.
 14. Mai 1872: Eine intensiv weisse Trübung ergiesst sich von der Confluenzstelle [der stark gefüllten Netzhautgefässe diffus in die Peripherie; Umriss der Papilla nicht sichtbar; feine Glaskörpertrübungen. Sn CC in 15', +6 Sn 5½ in 6" mühsam. Rechts normal. Anfangs wurde bei der Einreibungskur der Spiegelbefund nicht besser, die Sehkraft noch schlechter; bald aber trat die Nachwirkung des Mercur hervor.
 24. Mai + 5 Sn XI, 7. Juni Sn VIII, 26. Juni Sn. 3½, 3. Juli Sn 2½: diejenige Sehkraft, die Patient, nach seiner Aussage, vor der Erkrankung besessen. (Beiderseits besteht starke H.) Papilla optica links fast so klar wie rechts.

5) Herr B., 33 Jahr alt, der vor längerer Zeit an einem Ulc. ad genit., später an Rachenkatarrh gelitten, kam zuerst am 18. October 1874. Das rechte Auge war immer schwach und zum Lesen wenig brauchbar; das linke sieht seit 4 Tagen schlechter und leidet an Flimmern. Rechts Sn. IV in 8", Links Sn 1½ in 8" mühsam; beiderseits deutliche Netzhauttrübung. Schonung und Sublimat verordnet. Am 24. wegen Zunahme der Sehstörung (links Sn IV) Aufnahme zur Frictionskur. Am 31. wieder Rechts Sn 2½, Links 1½; am 22. November entlassen mit der üblichen Nachkur. Am 22. December Links Sn 1½, Rechts 2½. Die Papillargrenze immer noch undeutlich. Patient blieb unter regelmässiger Behandlung. Am 23. April 1874 klagte er wieder über Flockensehen, Rechts Sn IV, Links 1½; Papillargrenze beiderseits verschwommen, präpapillare Glaskörpertrübung. So blieb es bei Sublimatgebrauch im Sommer 1875. Am 4. September klagte er wieder über Schlechtersehen. Diffuse Netzhauttrübung rings um die Papilla. Das linke Auge, welches noch Sn 1½ zögernd liest, zeigt eine centrale Verdunkelung*), vom 15. Grade fast bis zum Fixirpunkt, an welchem nur eine

*) Scharfbegrenzte centrale und [paracentrale Skotome habe ich öfters bei Retinitis diffusa syph. beobachtet, auch in solchen Fällen, wo die gleichmässig nach der Peripherie abnehmende Sättigung der Netzhauttrübung keine directe Erklärung dafür abgiebt. Vgl. Schweigger, Handbuch, 1871, 524.

kleine Partie normal geblieben. In Fig. 6 giebt die senkrecht schraffierte Partie das Skotom, die beiden horizontal schraffirten

Fig. 6.



Inseln geben den Rest, welcher am 30. October nach Frictionskur noch übrig geblieben.

6) Frau S., 42 Jahr alt, Hebeamme, zog sich vor 5 Jahren von einer Wöchnerin eine Infection an der Hand zu. Im Febr. 1875 litt sie an Halsentzündung mit Drüsenanschwellung; seit 3 Monaten (nach einer Augenentzündung, welche bald wieder vorüberging,) an Sehstörung.

Am 16. Nov. 1875 : Rechts Finger auf 10', + 6 Sn IV mühsam,
Links Finger auf 2'.

Beiderseits hintere Synechien, Glaskörperflocken und diffuse Netzhauttrübung.

Gesichtsfeld : Rechts O. 50°, O. J. 50°, J. 60°, U. J. 50°.

U. 60°, U. A. 65°, A. 85°, O. A. 70°.

Links O. 35°, O. J. 50°, J. 60°, U. J. 50°.

U. 50°, U. A. 60°, A. 70°, O. A. 48°.

Atropin, Frictionskur im dunklen Zimmer.

2. Decb. Rechts Finger 14', Links 8'.

14. Decb. Rechts + 6 Sn 3 in 6'', Links 7¹/₂. Papilla klarer.

Bedeutende Nachbesserung.

V. Krankheiten der Linse.

(Staar und Staaroperation.)

Ueber 100 Extraktionen harter Staare (meist Catar. senil.) nach A. v. Graefe's Methode habe ich ausführlich in der Berlin. Klin. Wochenschrift 1876, No. 1 fgd. berichtet und will hier nur die Resultate mittheilen. Bezeichnen wir als brauchbar ein Sehvermögen von 1 bis $\frac{1}{20}$, als unbrauchbar ein solches unter $\frac{1}{20}$ bis $\frac{1}{\infty}$; so fand ich

	primär	secundär (nach Ausführung von 5 Pupillenbildungen und einigen Discisionen)
brauchbare Resultate	88	93
unbrauchbare	7	2
Verluste	5	5

Diese Erfolge dürfen sowohl an sich als auch im Vergleich mit den von Anderen erzielten als befriedigend bezeichnet werden. (S. O. Becker, Path. und Therapie des Linsensystems, 1875, p. 447.)

Bei den übrigen Staarformen (Cataracta mollis congenita, infantilis, juvenilis; Cataract. zonularis; Catar. traumat.) hatte ich einen Verlust nicht zu beklagen. Bei den weichen Staaren des kindlichen und jugendlichen Alters habe ich mich bestrebt, der Discision ein möglichst ausgedehntes Indicationsgebiet zu verschaffen. Allerdings ist die Extraction viel bestechender, da sie mit einem Schlage die Sehkraft herstellt; die Discision führt nur langsam zum Ziele, hat aber dafür den Vortheil einer nahezu absoluten Sicherheit, vorausgesetzt, dass sie auf weiche Staarformen beschränkt wird.

Bei weicher totaler Cataract. traum. der Kinder erzielt man noch relativ die schnellsten Erfolge: ein einziger durch

Hornhautstich der Linsenkapsel beigebrachter Schnitt*) bewirkt die reizlose Aufsaugung der getrübbten Linse binnen 6 bis 8 Wochen.

Fast ebenso rasch und gewiss ebenso sicher werden die weichen Totalstaare der Kinder geheilt. Wenn man sich Zeit lässt, kann man auch bei Totalstaaren jugendlicher Individuen bis gegen das Ende der zwanziger Jahre nicht bloß die Extraction, sondern sogar auch die der Discision vorauszuschickende Iridectomie völlig entbehren. Eine runde, centrale, auf Licht regelmässig reagirende Pupille stellt gewiss nicht bloß in kosmetischer, sondern auch in optischer Hinsicht einen wesentlichen Vortheil für die Patienten dar.

Bei *Cataracta congenita regressiva* empfiehlt neuerdings Prof. O. Becker (Atl. II. Lief. p. 39), unter Hinweis auf die von ihm erforschte Natur dieser Staarform, nach vorausgeschickter Iridectomie die Extraction aus einer linearen Hornhautnarbe vorzunehmen. Ich bin in denjenigen Fällen von *Catar. congen.*, wo es sich wirklich noch um ein getrübbtes Linsensystem handelt, mag dasselbe von normaler Grösse oder geschrumpft sein, mit der einfachen, allerdings öfters wiederholten Discision zum Ziele gelangt (5 Individuen, 9 Augen); dagegen habe ich in denjenigen Fällen, wo (nach Spontanaufsaugung der Linsensubstanz) lediglich eine membranöse, dichte, mit der Iris fest verwachsene Kapseltrübung bestand, die *Iridectomia optica* nach innen verrichtet und im Colobom eine durchsichtige Kapsel**) vorgefunden (3 Individuen, 5 Augen).

In einem Fall von bedeutendem *Microphthalmus* beider Augen mit *Cataract. congen. regress.***)* schien mir jeder Eingriff verwegen ausser der Discision, die ich bereits im 6. Lebensmonat in Angriff nahm, da schon zu dieser Zeit *Nystagmus* sich ausbildete. Ueberhaupt kann man

*) Deshalb schreibe ich *Discisio*. Eine Zerstückelung der Linse (*Discissio*) verrichte ich niemals.

**) Sollte deren Transparenz nicht befriedigen, so wäre etliche Wochen später die Discision nachzuschicken.

***) Aus der Privatpraxis des Herrn Dr. Altmann.

die Operation des angeborenen Cataract nicht früh genug machen! Untersucht man Kinder von 8 bis 10 Jahren, denen (wie es seit den Beobachtungen von Travers die Praxis Vieler, so auch A. v. Graefe's war) am Ende des ersten oder Anfang des zweiten Lebensjahres eine in optischer Hinsicht vollkommene Staaroperation gemacht worden; so findet man öfters, neben Nystagmus, eine im Verhältniss zu der Durchsichtigkeit der brechenden Medien und dem normalen Augengrunde zu geringe Sehschärfe, deren Ursache natürlich darin liegt, dass die Sehsinnssubstanz nicht früh genug durch den normalen Lichtreiz geübt und entwickelt worden.*)

Am längsten ist die Heildauer nach Discision des Schichtstaars, besonders jenseits der ersten Lebensdekade. Will man das zweite Auge nicht eher angreifen, als bis das erst operirte wenigstens bis zum Lesen gebracht ist (wenn es auch noch reichlich resorbirbare Linsensubstanz enthält); so ist mindestens eine 6—8 monatliche ärztliche Ueberwachung erforderlich. Die Mehrzahl der Fälle von Schichtstaar wurden natürlich mittelst der Iridectomie behandelt, selbstverständlich alle kleineren Formen, aber auch grössere bei Individuen von 25—30 Jahren und darüber, falls nach Mydriasis mit passendem Convexglas und stenopäischem Spalt noch feine Schrift gelesen wurde.

In 3 Familien konnte ich hereditären Schichtstaar feststellen, doch so, dass nur die Linsentrübung, nicht aber ihre Form übertragen wurde. In einer Familie war prämatüre Totalcataract (Ende der 20er Jahre) durch zwei Generationen zu verfolgen, ein einjähriges Kind der dritten Generation zeigte beiderseits Schichtstaar und wurde iridectomirt. Sodann operirte ich bei einem 15jährigen Mädchen, deren Mutter auf dem linken Auge Divergenz und totale nicht complicirte Cataract, auf dem rechten bei guter Sehschärfe Cataracta congenita strio-punctata zeigte, einen doppelseitigen doppelten

*) Vergl. meine Beobachtungen zur empirist. Theorie des Sehens, Arch. f. Ophth. XXI, 1, 1874.

Schichtstaar mittelst der Discision. Drittens operirte ich ein 5 jähriges Kind an doppelseitiger (angeborener?) Cataract, und an Nachstaar ihren 30 jährigen Vater, der seit dem fünften Lebensjahr an Cataract erkrankt und im 20. von A. v. Graefe extrahirt worden war, während sein 32jähriger Bruder auf beiden Augen Schichtstaar zeigte, der 1864 die Iridectomie (in A. v. Graefe's Klinik) erfordert hatte.

VI. Krankheiten der Nerven und Muskeln.

(Quantitative Analyse des Schielens und der Schieloperation.)

Die Schieloperation gehört in technischer Hinsicht zu den einfachsten, mit Rücksicht auf Indication und Dosirung zu den schwierigsten Aufgaben der ophthalmologischen Chirurgie.*) Bei der gewöhnlichen Convergenz ist eine Tenotomie nur in der Minderzahl der Fälle ausreichend; die doppelseitige Operation hat nicht allzuselten nach mehreren (10—12) Jahren Divergenz zur Folge, wie ich selbst an v. Graefe's Operirten zu sehen Gelegenheit habe. Noch schwieriger ist die Dosirung bei der Divergenz, namentlich der dynamischen, deren Operation in den Statistiken mancher Augenkliniken mit auffallender Frequenz vertreten ist. Nur durch zahlreiche exacte Messungen und sorgfältige Dosirung der Operation kann man sich vor unliebsamen Resultaten sichern. Die Lehre vom Schielen ist erst dann als vollendet anzusehen, wenn es gelingt, in jedem Fall die Grösse der Ablenkung in Winkelgraden für die verschiedenen Hauptpunkte des gemeinschaftlichen Blickfeldes und für verschiedene Tiefenabstände festzustellen; und wenn

*) Darum mache ich die Schieloperation nicht ambulatorisch. Nur die klinische Behandlung gestattet die sorgfältige Beobachtung, welche in jedem Falle nothwendig ist. Einen Sehnenschnitt zu verrichten, hat für mich wenig Reiz, falls nicht durch fortgesetzte Behandlung Garantien des Erfolges gegeben sind.

man die Modificationen der Schielstellungen kennt, welche durch eine beschränkte, durch eine mittlere, durch eine starke Rücklagerung, endlich durch eine Vorlagerung*) herbeigeführt werden.

Eine quantitative Analyse des Schielens und der Schieloperation ist erforderlich. Der Keim einer solchen ist in den klassischen Untersuchungen A. v. Graefe's enthalten. Eine einfache Methode der Blickfeldmessung habe ich am 2. Juli 1875 in dem physiol. Verein zu Berlin vorgetragen und in Knapp's Arch. IV, 2 (September 1875), veröffentlicht.***) Allerdings setzt diese Methode die Möglichkeit des binocularen Doppeltsehens voraus. Auf kleine Kinder ist sie nicht anwendbar. Bei habitueller hochgradiger Convergenz auf Basis von Hypermetropie werden Doppelbilder gewöhnlich nicht angegeben; es ist aber sehr überraschend, dass man nach der ersten Tenotomie bei sorgfältiger Einübung der Patienten in vielen Fällen präzise Angaben erlangen kann. Sehr leicht ist die Prüfung bei myopischem Einwärts- und Auswärtsschielen, vollends bei Lähmungen und deren Folgen, kurz bei allen Schielformen, die nicht in den ersten Kinderjahren acquirirt sind: und gerade diese Fälle stellen, wegen der Existenz spontaner Diplopie, die höchste Anforderung an die Schieloperation. Zahlreiche Messungen werden noch nothwendig sein, um das vorher angedeutete Ziel zu erreichen: einen kleinen Beitrag mögen die gleich mitzutheilenden Fälle liefern.

Vorher erinnere ich daran, dass ich die in Winkelgrade getheilt zu denkende Blickfeldkugel von zwei Meter Radius,

*) Diese Operation habe ich über 50 Mal ausgeführt wegen der Folgen von Abducenslähmung, wegen höchstgradiger Divergenz, namentlich auch secundärer, endlich bei einseitiger Convergenz mit hochgradiger Amblyopie; und bin mit den Resultaten ausserordentlich zufrieden.

**) Soeben (December 1875) ist im Arch. f. Ophth. XXI, 3, eine interessante Studie über das Blickfeld von Schneller erschienen, welche ich für die vorliegende Publication noch nicht habe benutzen können.

deren Pol mit dem Blickpunkt in der Primärstellung (ohngefähr) zusammenfällt, auf eine verticale Wand des Untersuchungsziimmers projicirt und so ein Coordinatensystem gewonnen habe, für dessen rechten oberen Quadranten die positiven Zeichen gewählt werden. Für die horizontalen Coordinaten, welche die Elevation messen, werden die lateinischen, für die verticalen Coordinaten, welche die Seitwärtswendung bestimmen, hingegen die arabischen Ziffern angewendet. Ein rothes Glas wird bei fixirtem Kopf vor das eine Auge gehalten. Die durch die Distanz der Doppelbilder gemessene Schielstellung wird hierbei in zwei aufeinander senkrechte Componenten, die horizontale und die verticale, aufgelöst; der Convergenzgrad (gleichnamige Doppelbilder) mit +, und ebenso die relative Elevation des rechtsäugigen Bildes mit dem Pluszeichen notirt und vice versa.

$$+ 10^{\circ}, + XV^{\circ}: + 3^{\circ}, - 2^{\circ}$$

bedeutet, dass bei Fixation eines Punktes, welcher im Blickfelde (resp. in der durch den Blickfeldpol gelegten Tangentialebene) um 10 Grad nach rechts und um 15 Grad nach oben vom Nullpunkt, also vom Blickpunkt der Primärlage entfernt liegt, eine Convergenz von 3 Grad mit Tiefenstand des rechtsäugigen Bildes von 2 Grad besteht. Man kann sehr leicht Blickfeldschemata anfertigen, welche von 5 zu 5 Grad getheilt sind und nicht über den 30. Grad zu enthalten brauchen, um bequem die gefundenen Resultate zu verzeichnen und namentlich die zu verschiedenen Zeiten (vor und nach der Operation) stattfindenden Schielstellungen desselben Augenpaares zu vergleichen. Ausgedehnte Untersuchungen dieser Art werden durch Induction zu allgemein gültigen Gesetzen der Schieloperation führen, welche die vorkommenden Veränderungen erschöpfend und einfach d. h. in analytischer Form aussprechen.

1) Frl. Anna P., 28 Jahr alt, ist seit der Kindheit kurzsichtig, leidet aber noch dazu seit 6 Jahren an höchst störendem Doppeltsehen, welches sowohl die freie Orientirung, als auch das andauernde Lesen behindert. Von Professor Böhm erhielt sie eine Fernbrille links 7° Prisma, Basis aussen,

rechts neutral; und zum Lesen eine schwache Concavbrille: doch dienen ihr diese Brillen nicht.

Bds. Jäg 1 in 5'',

mit — 5 Sn XXX in 20', aber damit nicht Jäg. 2;

mit — 6 Sn XL in 20' und Jäg. 1 in 6''.

Die Fixationsprobe zeigt concomitirendes Einwärtsschielen, für ferne Objecte stärker, für nahe geringer, auf 5'' null. Dazu fand ich auf 2 Meter Abstand*):

$$\begin{aligned} 0^\circ, 0^\circ &: + 11\frac{1}{2}^\circ, 0^\circ, \\ + 20^\circ, 0^\circ &: + 11\frac{1}{2}^\circ, 0^\circ, \\ - 20^\circ, 0^\circ &: + 11\frac{1}{2}^\circ, - \frac{1}{2}^\circ, \\ 0^\circ, + XX^\circ &: + 11\frac{1}{2}^\circ, 0^\circ, \\ 0^\circ, - XX^\circ &: + 12\frac{1}{2}^\circ, 0^\circ. \end{aligned}$$

Wird das Object (Licht) in der horizontalen Medianlinie angenähert, so fließen bei 10 Zoll Objectdistanz die Doppelbilder in einander.

In der Lesedistanz besteht temporär dynamisches Gleichgewicht unter aufwärts brechendem Prisma, Patientin vermag mit 10° Pr. Basis aussen, wiewohl angestrengt, einfach zu sehen; hat also noch Adduction in Reserve.

10. März 1875: Tenotom. int. dextr. mit stark beschränkender Bindehautnath.

Die unmittelbar nach der Operation auf 2 Meter Abstand vorgenommene Prüfung ergibt:

$$\begin{aligned} + 30^\circ, 0^\circ &: + 11^\circ, \\ 0^\circ, 0^\circ &: + 3^\circ, \\ - 20^\circ, 0^\circ &: 0 \text{ (Einfachsehen)}, \\ - 30^\circ, 0^\circ &: - \frac{1}{2}^\circ. \end{aligned}$$

11. März. Unter rothem Glase, auf 2 Meter Abstand:

$$\begin{aligned} + 40^\circ, 0^\circ &: + 11^\circ, 0^\circ, \\ + 30^\circ, 0 &: + 9^\circ, 0^\circ, \\ + 20^\circ, 0 &: + 3^\circ, \end{aligned}$$

*) Um nicht durch allzu viele Ziffern zu ermüden, habe ich immer nur einen Theil der wirklich angestellten Untersuchungen und von den mitgetheilten Untersuchungen nur die wichtigsten Einzeldaten wiedergegeben.

+ 10°	, 0°	:	+ 3/4°
0°	, 0°	:	+ 0 (Spur gleichnam. Doppel-
— 10°	, 0	:	0, [bilder),
— 20°	, 0°	:	— 0 (Spur gekreuzter Doppel-
— 30°	, 0°	:	— 3/4°, + 1/4°, [bilder),
— 40°	, 0°	:	— 13 1/2°, + 3/4°
+ 20°	, + XX°	:	+ 2 1/2°
0°	, + XX°	:	+ 1°, 0,
— 20°	, + XX°	:	0, 0,
+ 20°	, — XX°	:	+ 9°
0°	, — XX°	:	+ 0,
— 20°	, — XX°	:	— 0, + 1/2°.

In der horizontalen Medianlinie wird das Licht von 100 Zoll Abstand bis auf 5 Zoll einfach gesehen.

Patientin liest in 6" ohne Diplopie, in 6" besteht unter aufwärts brechendem Prisma eine Spur dynamischer Divergenz, die Fixationsprobe ergibt Einstehen.

13. März:

+ 30°	, 0°	:	+ 9°, 0°
+ 20°	, 0°	:	+ 2 1/2°, + 1/2°
+ 10°	, 0°	:	+ 1°, + 1/2°
0°	, 0°	:	+ 0°, + 1/4°
— 10°	, 0°	:	0°, + 0°
— 20°	, 0°	:	0,
— 30°	, 0	:	0,
— 40°	, 0	:	— 6°, + 1/2°
0°	, + XX°	:	+ 1 3/4°
0,	— XX°	:	0°.

Die weiteren Prüfungen *) ergaben :

in	am 26/4 1875	10/7 1875	8/12 1875
+ 20°, 0	+ 1°	+ 1/2°	+ 1/2, + 1/4°
0, 0°	0	+ 1/2°	0
- 20, 0°	0	0°	+ 1/2, + 1/2°
0°, + XX°	+ 1 1/2°	+ 1 1/2°	0
0°, - XX°	+ 1 0°	+ 1 1/2°	0
+ 20, + XX°	+ 2°	+ 2°	
+ 20, - XX°	+ 2°	+ 1°	
+ 20, + XX°	+ 1°	0	
- 20, - XX°	+ 1°	+ 1 1/2°	

Bei freien Augen Einfachsehen seit dem 26. Apr. 1875; Spur dynamischer Divergenz für die Lesedistanz, ohne Asthenopie. Epikrise: Strabismus convergens myopicus (11°) mit störendem Doppeltsehen wird durch einfache Rücklagerung eines Internus nebst beschränkender Suture und durch sehr lange fortgesetzte Schonung der Augen so weit verringert, dass er bei freiem Gebrauch aufhört und unter rothem Glase nur in excentrischen Parthien des Blickfeldes nachweisbar bleibt.

2) Alwine N., 17 Jahr alt, schielt seit dem 6. Jahre auf dem rechten Auge.

Hm **) = Hto 1/40 bds., Links S = 1, Rechts S = 1/3; bds. On.

8. Oct. Tenotom. int. dextr. mit beschränkender Suture;

13. Oct. wird trotz Convexbrille die Convergenz wieder stärker;

21. Oct. Tenot. int. sin. mit beschränkender Suture;

19. Nov. besteht geringe Convergenz, weit nach links hinüber spontane Diplopie.

*) Von jetzt ab immer auf 2,3 Meter und, wenn nicht das Gegentheil angegeben wird, unter rothem Glase.

**) Hm = Hypermetropia manifesta durch Functionsprüfung,
Hto = " totalis durch Ophthalmoscopie ermittelt.
On = ophthalmoscopisch normal.

4. August. Tenotomie des rechten Externus.

In	besteht am						wenn das linke Auge fixirt am 4. Januar 1876	wenn das rechte Auge fixirt am 4. Januar 1876
	5. August 1875	7. August 1875	12. August 1875	17. August 1875	3. November 1875			
+ 20°, 0°	+ 10°, + 6°	+ 15°, + 13 ³ / ₄ °	+ 2°, + 3°	- 3°, + 3°		- 9, + 6°	0	
+ 0°, 0°	- 1/2°, + 6°	+ 1°	- 2 ¹ / ₂ °, + 2 ¹ / ₂ °	- 6°, + 4°	- 5°, + 4°	- 5, + 5°	0	
- 20°, 0°	- 5°, 0°	- 1°, + 1°	- 3 ¹ / ₂ °, + 3°	- 1, + 1°		- 4, + 2 ¹ / ₂ °	- 4, + 2 ¹ / ₂ °	
0°, + XV°	- 3°, + 2°	0°, + 1°	- 5°, + 5°	- 10°, + 6°	- 12°, + 5°	- 12, + 6°	- 1/2, + 1/2°	
0°, - XV°	+ 4 ¹ / ₂ °, - 2°	+ 7°, 0°	- 1/2°, + 1/2°	- 5°, + 2°	- 3°, + 1°	- 3, + 1°	0	
+ 10°, + X°			- 2°, + 4°					
+ 10°, - X°			0, 0°					
- 10, + X°			- 5, + 4°					
- 10, - X°			- 1 ¹ / ₂ , 0°					

Dabei ist ohne rothes Glas Einfachsehen im grössten Theil des Blickfeldes vorhanden; erst weit nach rechts hinüber beginnt gleichnamige Diplopie: in $+ 15^{\circ}, 0^{\circ}$ am 5. August; in $+ 25^{\circ}, 0^{\circ}$ am 12. August; in $+ 30^{\circ}, 0^{\circ}$ am 17. August 1875.

Für die Nähe stehen bei freiem Gebrauch die Augen ein, wiewohl das aufwärts brechende Prisma leichte dynamische Divergenz nachweist.

Epikrise. Eine Divergenz von 15° mit 10° Tieferstand des rechten Auges und störender Diplopie wird durch einfache Rücklagerung des rechten Externus auf $- 5^{\circ}, + 5^{\circ}$ reducirt und dieser Rest mühelos durch die Fusionstendenz überwunden.

4) Herr C., 37 Jahr alt, wird mir am 5. April 1875 von Herrn Sanitätsrath Dr. Staberoh übersendet mit vollständiger Lähmung der rechten Abducens, von welcher das folgende Schema eine typische Darstellung giebt.

	$- 30^{\circ}$	$- 20^{\circ}$	$- 10^{\circ}$	0°	$+ 10^{\circ}$	$+ 20^{\circ}$
$+ XX^{\circ}$		$+ 12^{\circ}$		$+ 25^{\circ}$		$+ 40^{\circ}$
$+ X^{\circ}$			$+ 18^{\circ}$		$+ 29^{\circ}$	
0°		$+15^{\circ}, -1^{\circ}; +18\frac{1}{2}^{\circ}, -1^{\circ};$	$+20^{\circ}, -1^{\circ};$	$+20^{\circ}, -1^{\circ};$	$+30^{\circ}$	$+39^{\circ}$
$- X^{\circ}$			$+ 20^{\circ}$		$+ 31^{\circ}$	
$- XX^{\circ}$		$+ 15^{\circ}$		$+ 27^{\circ}$		$+ 45^{\circ}$

Die Lähmung heilte allmählich, ohne dass die verordneten Heurteloups und Resolventien oder die elektrische Behandlung den geringsten Einfluss zeigte; es blieb (ohne palpablen Beweglichkeitsdefect) eine starke Convergenz des erkrankten Auges (durch Contractur des Antagonisten) zurück. *)

*) Wenn keine weiteren speciellen Indicationen vorliegen, handle ich wohl die Fälle von einfacher Augenmuskellähmung mit Elektrizität, weil eben Kranke behandelt werden müssen; aber Erfolge habe ich davon nicht gesehen und glaube auch nicht an solche, da es

9. October: $+ 10^{\circ}, 0^{\circ} : + 35^{\circ},$
 $0^{\circ}, 0^{\circ} : + 32^{\circ},$
 $- 10^{\circ}, 0 : + 30^{\circ}.$

27. November: $0^{\circ}, 0^{\circ} : + 29^{\circ}.$

(In einem anderen Fall von hochgradiger Convergenz nach Abducenslähmung fand ich $26^{\circ}.$)

Am 27. December 1875 wurde zur Operation geschritten, zunächst zur Tenotomie des rechten Internus (mit medialer Suture).

In	war vor der Opera- tion	un- mittel- bar nach der Ope- tion	nach Heraus- nahme der Suture	28. Dec. Mittags	29. Dec. 1875	30. Dec. 1875	2. Januar 1876
$+ 20^{\circ}, 0$	$+ 35^{\circ}$			$+ 28^{\circ}$			
$0^{\circ}, 0^{\circ}$	$+ 29^{\circ}$	$+ 25^{\circ}$	$+ 20^{\circ}$	$+ 26^{\circ}, -2^{\circ}$	$+ 26, -2$	$+ 25^{\circ}$	$+ 26^{\circ}$
$- 20^{\circ}, 0^{\circ}$	$+ 25^{\circ}$			$+ 10^{\circ}$	$+ 4$	$+ 15^{\circ}$	$+ 19^{\circ}$
$- 30^{\circ}, 0^{\circ}$				0	0	$+ 10^{\circ}$	$+ 7^{\circ}$
$0^{\circ}, + XV^{\circ}$							$+ 24^{\circ}, + 2^{\circ}$
$0^{\circ}, - XV^{\circ}$							$+ 30^{\circ}, - 4^{\circ}$

Am 3. Januar 1876 nähte ich den rechten Externus kräftig nach vorn. Unmittelbar nach der Operation war

in $0^{\circ}, 0^{\circ} : + 5, - 5^{\circ},$

$+ 20^{\circ}, 0^{\circ} : + 10^{\circ}, - 20^{\circ},$

$- 20^{\circ}, 0^{\circ} : 0; \text{ und, nachdem die oberste}$

Naht etwas lockerer geschürzt worden,

in $0, 0^{\circ} : + 4^{\circ}, 0,$

$+ 20^{\circ}, 0^{\circ} : + 10, - 5^{\circ},$

$- 10^{\circ}, 0^{\circ} : 0$

$- 20^{\circ}, 0^{\circ} : - 10^{\circ}.$

weder durch den constanten noch durch den inducirten Strom gelingt, im physiologischen Zustand die Augenmuskeln (Recti und Obliqui) zur Contraction zu bringen.

Es war in	am 4. Januar 1876		am 5. Jan. 1876
	ohne rothes Glas	mit rothem Glase	
+ 20°, 0°	+ 10°, - 3°	+ 11, - 3°	+ 11, - 5°
+ 10°, 0°	+ 10°, - 2°	+ 11, - 1°	
0°, 0°	0	+ 6, - 1/2°	+ 6, - 1°
- 10°, 0°	0	0°[bei -17°, 0°: -1/2°]	0
- 20°, 0°	- 5°, 0	- 5°	- 5, + 1°
0°, + XV°	+ 3, + 1°	+ 6, + 3°	+ 5, + 1°
0°, - XV°	+ 8, - 3°		+ 9, - 2°

Dabei ist jetzt die Abduction des kranken Auges sogar um ein Geringes ausgiebiger als die des gesunden.

Ein in der horizontalen Medianlinie angenähertes Object wird von 70 bis 5 Zoll einfach gesehen; am Blickfeldschema reicht das Terrain des Einfachsehens von $- 5^\circ$ bis $- 20^\circ$, und ist in der oberen Hälfte ausgedehnter als in der unteren.

Jedenfalls kann zunächst bei der nach Heilung an Abducensparalyse zurückbleibenden Convergenz der Effect der Vornäherung des Abducens auf die Schielstellung über doppelt so gross veranschlagt werden, wie der der einfachen Rücklagerung des Internus.

5) Herr M., 27 Jahr alt, wurde am 31. März 1875 von Herrn Dr. Ehrenhaus zu mir gesendet. Patient war am 20. Februar 1875 erkrankt unter Kopfschmerz, Schwindel, Erbrechen und Doppeltsehen und in der Charité (auf der Abtheilung des Herrn Prof. Westphal) behandelt worden. Ich fand

1) Neuroretinitis dextra (CC in 20', + 10 Sn 2 1/2 in 7''),

2) Parhesis abduc. dextri.

Anfangs nahmen beide Affectionen zu (+ 6 Sn V), ebenso die Kopfschmerzen; deshalb wurde Patient am 24. April aufgenommen, im dunklen Zimmer mit Heurteloups und Sublimat behandelt und am 3. Juni, von seinen krankhaften Symptomen

geheilt, entlassen. Den Gang der Abducensparhese giebt das folgende Schema, in welchem für jeden Blickfeldpunkt

die oberste Zahl auf die Messung vom 21. März,
 » mittlere » » » » 12. April,
 » unterste » » » » 15. Mai

sich bezieht.

+ XX°	- 20	- 10	0	+ 10	+ 20
+ X			$+ 10^{\circ}, 0^{\circ}$ $+ 10^{\circ}, + 1^{\circ}$ $+ \frac{1}{2}^{\circ}$		
0	$+ 5^{\circ}, 0^{\circ}$ $+ 5, 0$ 0°		$+ 8^{\circ}, + 1^{\circ}$ $+ 10^{\circ}, + 1^{\circ}$ $0^{\circ}, 0^{\circ}$		$+ 10^{\circ}, 0^{\circ}$ $+ 15^{\circ}, + 1^{\circ}$ $+ 1^{\circ}$
- X			$+ 9^{\circ}, 0^{\circ}$ $+ 10^{\circ}, + 1^{\circ}$ 0°		
- XX°					

6) Endlich stellt das letzte Schema das Blickfeld bei linksseitiger Trochlearislähmung dar; die punktirte Curve im linken oberen (— +) Quadranten scheidet das kleine Terrain des Einfachsehens von dem sehr grossen des Doppeltsehens ab.

Weitere Mittheilungen muss ich mir für später vorbehalten. Die Messung an meinem Schema ist sehr einfach, wenig zeitraubend, und dabei recht genau. Gerade so, wie die alten Astronomen, ehe sie Präcisionsinstrumente besaßen, Gradbogen mit sehr grossem Radius anwandten; habe ich den Radius von 2, 3 Meter für die Blickfeldkugel gewählt und erhalte Angaben, die auf $\frac{1}{2}$, ja $\frac{1}{4}$ Grad genau sind, d. h. genauer, als man sie praktisch bei Operationen zu verwerthen im Stande ist. Natürlich lassen sich ähnliche Messungen, wiewohl mit etwas grösseren Fehlern, auch an einer Tafel, welche in Grade eingetheilt ist, anstellen, namentlich für die Fälle von dynamischer Divergenz, welche für die Nähe zunimmt: doch bleiben genaue Prüfungen auf grössere Distanzen darum werthvoller, weil störende Diplopie mehr bei der freien Orientirung als beim Nahesehen (Lesen) sich geltend macht. Einen Vortheil hat noch jede systematische Untersuchung bei fixirtem Kopf der Patienten, dass sie Lähmungsformen aufdeckt, welche bei den gewöhnlichen Prüfungen selbst geübten Untersuchern entgangen waren.

~~~~~  
Druck von Breitkopf und Härtel in Leipzig.  
~~~~~