

Zur Krönleinschen Operation / von Josef Helbron.

Contributors

Helbron, Josef.
University College, London. Library Services

Publication/Creation

Berlin : Verlag von S. Karger, 1906.

Persistent URL

<https://wellcomecollection.org/works/amfrje4e>

Provider

University College London

License and attribution

This material has been provided by This material has been provided by UCL Library Services. The original may be consulted at UCL (University College London) where the originals may be consulted.

Conditions of use: it is possible this item is protected by copyright and/or related rights. You are free to use this item in any way that is permitted by the copyright and related rights legislation that applies to your use. For other uses you need to obtain permission from the rights-holder(s).



Wellcome Collection
183 Euston Road
London NW1 2BE UK
T +44 (0)20 7611 8722
E library@wellcomecollection.org
<https://wellcomecollection.org>

5.
Aus der Universitäts-Augenklinik in Berlin
(Direktor: Geheimrat Prof. Dr. von Michel)

Zur



Krönleinschen Operation

von

DR. JOSEF HELBRON

Privatdozent an der Universität und I. Assistent
an der Universitäts-Augenklinik in Berlin

Mit zwei Tafeln



BERLIN 1905
VERLAG VON S. KARGER
Karlstrasse 15

2

Krönleinschen Operationen

Alle Rechte vorbehalten

1669066

Seit der umfassenden und gründlichen Arbeit von Domela-Nieuwenhuis (9) über die retrobulbäre Chirurgie der Orbita hat sich das Material über operativ behandelte retrobulbäre Erkrankungen in sehr bedeutendem Umfange vermehrt, so dass mir die Aufgabe nicht undankbar erschien, die bisherigen fremden und eigenen Beobachtungen zusammenzustellen, kritisch zu sichten und an ihrer Hand zu einer bestimmten Indikationsstellung für die Anwendung der Krönleinschen Operation zu gelangen. Es darf ja bei einem neuen Operationsverfahren, das für den Ophthalmologen und Chirurgen für die Zugänglichmachung intraorbitaler und retrobulbärer Erkrankungsherde so ungemein günstige Bedingungen schafft, wie die Kroenleinsche Operation, durchaus nicht Wunder nehmen, wenn nach dem Bekanntwerden einer solchen Operationsmethode im weiteren Kreise der Fachkollegen vielfach in überflüssiger Weise und auch in ganz ungeeignet erscheinenden Fällen die Anwendung der Methode erfolgt. Es spricht dabei einerseits wohl vor allem das Bestreben mit, dem Patienten das Auge, selbst wenn es erblindet ist, zu erhalten, andererseits aber auch ein Unterschätzen der bei der Operation möglichen Komplikationen und vor allem der Folgen des Eingriffes. Was die Erhaltung des Auges anbelangt, so erscheint sie natürlich geboten in allen Fällen, in denen es noch gut funktionsfähig ist, und mit der Erhaltung desselben nicht die Gefahr einer unsaubereren Operation, die Möglichkeit von Recidiven und damit Gefahr für das Leben des Patienten besteht. In früheren Jahrzehnten ist gewiss in einer grossen Zahl retrobulbärer Erkrankungen der funktionsfähige Bulbus unnütz geopfert worden. Bei Durchsicht der Literatur findet man allerdings bei Scarpa im Jahre 1816 in seinem Buche über die „meist vorkommenden Augenkrankheiten“ bei Besprechung eines cystischen Tumors der Augenhöhle die Bemerkung, dass man bei Incision durch eines der Augenlider und Wegdrängen des Bulbus nach der dem Tumor entgegengesetzten Seite die Geschwulst ohne Verletzung des Bulbus und ohne Schädigung des Sehnerven extirpieren, und dass nach Reposition des

Bulbus das Sehvermögen normal bleiben resp. wieder werden könne; im gleichen Jahre operierte er auch einen entsprechenden Fall mit Erhaltung des Bulbus und Sehvermögens.

Ebenso hat Critchett 1832 einen retrobulbären Tumor der Orbita mit Erhaltung des Auges und seiner Funktionen operiert. Dass aber trotzdem das Prinzip der Erhaltung des Auges kein allgemeines wurde, sondern sich nur auf sehr wenige Fälle beschränkte, beweist der Vorschlag B o w m a n s auf der Ophthalmologen-Versammlung in Heidelberg 1859, in allen Fällen von unbeschriebenen Orbitalgeschwülsten den Versuch der Exstirpation mit Erhaltung des Auges zu machen. Ihm trat damals kein geringerer als A l b r e c h t v o n G r a e f e entgegen mit der Begründung, dass der Operationsraum dann ein ungenügender sei, Gefahr von Muskeldurchschneidungen vorläge, kein genügender Abfluss für evtl. Eiterungen bestände und häufig doch schon beträchtliche Sehstörungen des Bulbus beständen. 1869 erwähnt P a g e n s t e c h e r einen erfolgreich mit Erhaltung des Auges exstirpierten Tumor des Sehnerven, aber erst 1874 wurde durch K n a p p s Angaben seiner Operationsmethode, speziell für Exstirpation von Sehnerventumoren, und des von ihm erfolgreich operierten Falles mit dauernder Erhaltung des Bulbus die allgemeine Aufmerksamkeit geweckt, und erst von diesem Zeitpunkte an datiert ein merkliches Bestreben, den Augapfel, und zwar nicht nur den sehfähigen, sondern auch evtl. den erblindeten, dem Patienten zu erhalten. Dass diese sogenannte K n a p p s c h e Methode — eigentlich kann man dabei nicht von einer Methode sprechen, da die Wahl des Schnittes stets dem Ermessen des Operateurs überlassen wird — in einer grossen Anzahl von Fällen ein ganz befriedigendes Resultat ergeben hat, beweist schon die Zusammenstellung D o m e l a s über 23 derartig operierte Fälle: von diesen 23 starben 2 an Meningitis; beide hatten ausserdem intrakranielle Tumoren; einmal wurde während der Operation die E nukleation notwendig wegen der beträchtlichen Grösse der Geschwulst, und einmal musste noch nachträglich 4 Stunden nach der Operation wegen andauernder retrobulbärer Blutung die E nukleation gemacht werden. Von den übrigen 19 Fällen ist in 10 der Bulbus dauernd in normaler Grösse erhalten geblieben, das sind also gut 52 1/2 %. In 4 weiteren Fällen blieb der etwas verkleinerte Bulbus dauernd erhalten, in 5 ging er zugrunde. Bei den 14 Fällen mit dauernder Erhaltung des Bulbus trat 7 mal Ptosis auf, die sich aber nachträglich meistens teilweise oder ganz gebessert hat; 7 mal entstand dauernder Strabismus, meistens convergens. Die Beweglichkeit des Bulbus wird

in 4 Fällen nicht beschrieben; von den 10 anderen Fällen ist die Beweglichkeit 3 mal normal oder annähernd normal, 3 mal ist sie ziemlich und 4 mal sehr beschränkt. Bei dieser immerhin nicht ungünstigen Statistik muss betont werden, dass es sich in allen 23 Fällen um Tumoren des N. opticus oder seiner Scheiden gehandelt hat, also Geschwulstformen, die für den Angriff von vorne her bei der Absicht, den Bulbus zu erhalten, die grössten technischen Schwierigkeiten boten.

Dass bei seitlich vom Bulbus gelegenen intraorbitalen Tumoren eine Erhaltung des Auges in einem weit grösseren Prozentsatz bei dem einfachen operativen Vorgehen von vorne her möglich ist, beweist ein genaueres Studium der Literatur; auch in den letzten Jahren sind wieder eine Anzahl von Publikationen erschienen, die in dieser Weise erzielte gute, bisweilen sogar recht gute Resultate zu verzeichnen haben. Absichtlich bin ich in der vorliegenden Arbeit nicht genauer auf diese Literaturangaben eingegangen, um nicht unnötigerweise den Umfang derselben zu vergrössern, ausserdem aber deshalb, weil diese Arbeit vor allem der Krönleinschen Operation selbst gewidmet ist. Wir sehen also aus diesen kurzen Angaben, dass es auch ohne Anwendung der Krönleinschen Operation in über der Hälfte der wegen retrobulbären Tumoren operierten Fälle gelungen ist, den Bulbus, zum Teil auch gut funktionsfähig, zu erhalten; allerdings ist dieser Prozentsatz ja nach der Statistik Domelas über 45 nach der Krönleinschen Methode operierte Fälle ein absoluter, d. h. in 100 % gelang die Erhaltung des Auges. Bei diesen statistischen Gegenüberstellungen ist nun vor allem die Frage aufzuwerfen, ob bei retrobulbären Operationen das leitende Motiv für den Operateur die Erhaltung des Auges sein muss. Ich kann mich in dieser Beziehung nicht so ganz den Ausführungen Schlodtmanns anschliessen, der behauptet, „die Frage laute heute nicht mehr: soll man den Bulbus opfern oder ihn erhalten? sondern: wie kann man ihn am besten erhalten?“ In einer ganzen Anzahl von Fällen mutmasslicher maligner, intraorbitaler Tumoren scheint mir doch die erstere Fragestellung die richtigere zu sein, da ja stets die Rücksichtnahme auf den evtl. zu erhaltenden, funktionsfähigen Bulbus den Operateur zu sehr in seinen Massnahmen bestimmen wird und ihn evtl. gerade mit Rücksicht auf das Auge für einen Augenblickserfolg zu einem zu konservativen, für den Patienten verhängnisvollen Verhalten verleitet. Bei der späteren statistischen Uebersicht muss ich noch einmal auf diesen Punkt zurückkommen; ich will hier gleich

vorwegnehmen, dass die Statistik ergibt, dass diesem Gesichtspunkt bisher nicht zur Genüge Rechnung getragen worden ist. Wenn nun gar durch die Lage und Grösse des retrobulbären Tumors die Entfernung eines oder gar mehrerer Augenmuskeln notwendig wird, so ist Diplopie bei sehfähigem Auge die unausbleibliche Folge — vorausgesetzt natürlich, dass es sich nicht um überhaupt nur ein sehfähiges Auge handelt. (In letzterem Falle würde ich allerdings stets als leitenden Gesichtspunkt die Erhaltung dieses Auges betrachten!) Die Diplopie verlangt aber gebieterisch für den Patienten den Ausschluss eines solchen mit Erfolg operierten Auges vom binokularen Sehakt; es würde sich dann auch nur noch um ein gebrauchsfähiges Reserveauge handeln für den Fall, dass das andere, normal funktionierende, durch Trauma oder spätere Erkrankung funktionsunfähig würde. Ich unterschätze als Augenarzt durchaus nicht den evtl. Wert eines solchen Reserveauges, möchte aber auch davor warnen, die Erhaltung des Auges in seinem Werte für den Patienten zu überschätzen. Domela nimmt die Durchtrennung einiger Muskeln entschieden viel zu leicht, speziell die der Musculi recti, wenn er meint (S. 530 l. c.), dass dieselbe keine schlechten Folgen habe: „Höchstens tritt eine zeitweise Parese des Muskels mit entsprechender Ablenkung des Bulbus nach der entgegengesetzten Seite auf, welche aber meistens vorübergehend ist; wenn nicht, so kann wenigstens die Ablenkung des Bulbus durch eine Nachoperation immer noch gebessert werden.“ Und die Diplopie? Beim amaurotischen Auge kommt diese ja nicht in Betracht, andererseits verschwindet aber auch der Hauptbeweggrund für die Erhaltung des Auges, die Funktionsfähigkeit. Ich stimme Domela voll bei darin, dass das natürliche, wenn auch erblindete Auge immer schöner, beweglicher und vor allem bequemer als die beste Prothese ist, aber auch nur dann, wenn mit der Erhaltung eines solchen Auges keine weiteren Gefahren für den Patienten verknüpft sind. Eine allgemeine Regel aufzustellen, in welchen Fällen die Erhaltung des Bulbus indiziert erscheint, in welchen nicht, vermag ich natürlich so ohne weiteres nicht; es hängt das wesentlich von der Art der vorhandenen Geschwulstbildung, ihrer Entwicklungszeit und ihrer Ausdehnung ab. Ich werde aber später, an der Hand des gesammelten Materials, versuchen, diese meines Erachtens wichtigste Frage — denn sie entscheidet die jeweilig anzuwendende Operationsmethode — genauer zu beantworten.

Hat man sich zur Operation mit Erhaltung des Auges entschlossen, so stehen einem zwei Wege offen: entweder durch die

Weichteile von vorne, oder durch die knöchernen Wandungen der Orbita. Bei dem Vorgehen durch die Weichteile kann man sich verschiedener „Methoden“ bedienen. Lagrange (63) unterscheidet 1. einen transpalpebralen, 2. einen transkonjunktivalen, 3. einen transpalpebro-konjunktivalen Weg. Der erstere wurde schon 1841 durch *Maison neuve* (1) beschritten, dem durch Spaltung der Lider die Exstirpation des retrobulbären Tumors gelang. Den zweiten bezeichnet er als den Knappschen. Auf die Erfolge dieser Methode habe ich weiter vorne bereits aufmerksam gemacht. Die Kombination beider Methoden ist von sehr vielen Operateuren vorgenommen worden und zwar in der Weise, dass zuerst die äussere Kommissur gespalten wird und von hier aus dann das Eindringen in die Tiefe erfolgt. Lagrange beschreibt nun eine Modifikation als sein „Verfahren“:

1. Durchschneidung des äusseren Lidwinkels; Durchziehen eines Fadens durch jedes Lid, um diese leichter abziehen zu können.
2. Durchschneidung der *Conjunctiva bulbi* im äusseren Drittel; Ablösung des *M. rect.-extern.* an seiner Insertion. Ein durch die Sehne des Muskels gezogener Faden sichert die Wiederauffindung.
3. Mit der Spitze des Zeigefingers und einer Hohlsonde Isolierung der Geschwulst, die sofort für den Finger auffindbar ist; mit einem geeigneten Halter wird der Bulbus dabei einwärts verlagert, um die äussere Hälfte der Orbita gut zugänglich zu machen.
4. Nachdem der Tumor gut von den benachbarten Muskeln gelöst ist, wird mit einer *Cooperschen* Nadel ein langer, dicker Seidenfaden um die Geschwulst geführt und diese umschnürt.
5. Mit einer kräftigen, gekrümmten Schere durchschneidet man dann unter Leitung des Zeigefingers das zentrale Ende des *N. opticus* in der Orbita. Nach Lagrange ist dabei die Gefahr der Verletzung der *Art. ophthalmica* nur sehr gering; vorsichtshalber könnte man ja eine Klemmpinzette an das Gefässbündel anlegen.
6. Nach dieser Durchschneidung genügt es, an dem starken, um den Tumor geschlungenen Seidenfaden zu ziehen, um eine Umdrehung des Auges herbeizuführen. Die Hornhaut wandert nach innen, der Sehnerv mit Tumor erscheinen aussen in der Wunde. Jetzt wird der erkrankte Nerv auch am Bulbus abgetragen, dieser genau auf seine Nichtmitbeteiligung geprüft und 7. nach der Blutstillung der Bulbus reponiert, der *M. rect. extern.* angenäht und durch Konjunktival- und Lidwunde Nähte gelegt. Das Einlegen eines kleinen Drains genügt vollkommen. Wenn Lagrange glaubt, dass diese „Methode“ besonders günstige Momente für die Ernährung des Auges schaffe, so muss ich doch

betonen, dass entschieden bei der Krönleinschen Operation die Ernährungsverhältnisse des Bulbus noch weit günstigere sind, da ja dabei die Konjunktiva und die Muskelinsertionen überhaupt ganz unberührt bleiben; besonders empfehlenswert hält er aber seine Methode wegen der schonenden Behandlung der Augenmuskeln. Er stellt sie deshalb für die Exstirpation von Sehnerventumoren über die Krönleinsche, da sie leichter, ebenso sicher und komplikationsloser sei. Ein genügendes klinisches Material für die Beweisführung zu diesen letzteren Behauptungen steht aber Lagrange noch nicht zur Verfügung.

Beim Vorgehen durch die knöchernen Wandungen der Orbita kommen selbstverständlich alle vier Wände der Orbita in Betracht; dass sich aber dieselben nicht in gleicher Weise eignen, erscheint schon durch die anatomischen Verhältnisse bewiesen. Ich will in folgendem nur kurz auf die Operationsmethoden an der oberen, inneren und unteren Orbitalwand eingehen und nur die Methoden besprechen, die nach der dieses Thema ausführlicher behandelnden Arbeit von Domela publiziert worden sind.

Die Resektion der oberen Orbitalwand nach Cahen beruht in einer temporären Resektion eines Stückes des os frontalis und Beiseiteschiebung der Dura mater mit dem Gehirn und in einer definitiven Wegmeisselung der oberen Orbitalwand. Ich stimme in der Kritik dieser Methode für retrobulbäre Operationen unbedingt Domela bei, dass sie viel zu kompliziert sei, sicher für die Ophthalmologen, und ausserdem bei ungenügender Zugänglichmachung infolge Freilegung der Dura zu gefahrvoll. Ganz ähnlich wird sich das Urteil über die von Franke (21) angegebene osteoplastische Freilegung gestalten müssen. Wegen der in seiner Publikation gemachten Aeusserungen über die Krönleinsche Operation muss ich etwas näher auf dieselbe eingehen: in einem später genauer anzuführenden Falle (Fall 22 der Uebersicht) erwies sich ihm ein innen, hinten, oben in der Orbita sitzender Tumor bei der Krönleinschen Operation als höchst mangelhaft zugänglich. Er machte deshalb an der Leiche Versuche, diesen Abschnitt dem Operateur bequemer zugänglich zu machen und empfiehlt folgendes Verfahren: Der Schnitt läuft dicht an der oberen Grenze der Augenbraue, wird am nasalen Ende hackenförmig nach unten bis in die Höhe des inneren Augenwinkels verlängert und auch am äusseren Ende etwas nach unten umgebogen. Der Schnitt wird bis auf den Knochen geführt und dabei die Messerscheide etwas nach oben gerichtet; er trifft also den Knochen $\frac{3}{4}$ bis 1 cm oberhalb seines freien

Randes. Mit einem breiten Meissel wird nun der Knochen schräg nach unten durchgemeisselt, was natürlich mit einiger Vorsicht zu geschehen hat, und darauf der so erhaltene Hautknochenlappen nach unten umgeklappt. Die Orbitalfascie wird alsdann mit dem Raspatorium von der oberen und inneren Wand der Orbita abgelöst. Auf diese Weise gelingt es leicht, sowohl von oben als von innen bis zum Foramen opticum zu gelangen. Nötigenfalls könnte man durch Entfernung der tiefer gelegenen Teile des Augenhöhlendaches den Zugang zur Tiefe noch leichter gestalten. Eine Verletzung wichtiger Nerven und Muskeln dürfte sich leicht vermeiden lassen. Durch einen Schnitt in die Periorbita gelangt man leicht zum Sehnerven. Die Operation hinterlässt fast gar keine Spuren und schliesst mit Sicherheit eine Gesichtsentstellung aus. Franke hält dieses Verfahren angezeigt bei allen chirurgischen Erkrankungen des inneren oberen Gebietes der Augenhöhle bis zum Sehnerven, evtl. in Verbindung mit der Krönleinschen Operation. Er teilt gleich mit, dass man auch den Hautknochenlappen nach oben aufklappen könne; man legt den Schnitt in die Augenbraue selbst und lässt die Schenkel 3—4 cm lang senkrecht aufsteigen; die Bildung des Knochenlappens ist schwieriger, da er mit der Kreissäge an beiden Enden vorgezeichnet werden muss, wenn man keine unnötige und unberechenbare Splitterung des Knochens beim Abschlagen mit dem Meissel erleben will. Ausserdem ist dieses Abschlagen bequem nur mit einem auf der Oberfläche winklig gebogenen Meissel zu erzielen. Etwas leichter ist die Knochenlappenbildung mit der Giglischen Drahtsäge: man legt zu beiden Seiten je ein von oben aussen nach unten innen in die Orbitalhöhle reichendes Bohrloch an und führt nach Abhebung der Periorbita die Säge durch das eine Loch in die Orbita ein und durch das andere wieder heraus, um unter Schützung des Orbitalinhaltes durch einen Spatel die Brücke zwischen beiden Löchern zu durchtrennen. Es genügt dann auf beiden Seiten ein kurzer Meisselschlag, um den Knochen frei zu bekommen. Bei diesem letzteren Verfahren ist ausserdem der Zugang zur Tiefe der Augenhöhle nicht so bequem, wenn nicht gleich noch ein Stück des Orbitaldaches mit geopfert wird, und die zurückbleibenden Narben hinterlassen deutlichere Spuren. Aus diesen Gründen empfiehlt Franke mehr sein erstes Vorgehen mit Hautknochenlappen-Bildung nach unten.

Was nun die Kritik dieser Operationen anbelangt, so muss zunächst betont werden, dass dieselbe bisher meines Wissens nur an der Leiche ausgeführt wurde und am Lebenden noch nicht auf

ihren praktischen Wert hin geprüft werden konnte. Wenn dieselbe auch nicht so kompliziert ist, wie die *Cahensche*, und evtl. auch keine Eröffnung der Schädelhöhle bedingt — möglich erscheint dieselbe immerhin bei dünnen Knochenwänden — so muss sie doch meistens nasal den Sinus frontalis, evtl. sogar einige Siebbeinzellen eröffnen; ausserdem erscheint theoretisch der so gewonnene Zugang nicht sehr geräumig, und vor allem ist das Eindringen von oben in die Orbita wegen der hier sofort in das Operationsgebiet tretenden Muskeln — *M. M. levator palpebrae super., rect. super. und obliq. super.* — und zahlreichen Nerven sehr behindert. Dazu kommt die Gefahr der Knochensplitterung am oberen Orbitaldach, die *Franke* selbst zugibt, und die bei Fortsetzung eventueller Fissuren bis in den *Canalis opticus* für die Funktionen des Auges sehr verhängnisvoll werden kann. Diese Gefahr hat ja noch einige Operateure veranlasst, sogar von der typischen *Krönleinschen* Operation abzugehen und sich mehr dem unteren Orbitalrande zu nähern, wie wir nachher sehen werden. Hiernach erscheint mir die *Franke'sche* Operation im allgemeinen nicht so empfehlenswert für die retrobulbäre Chirurgie und möchte ich dieselbe tatsächlich nur für ganz wenige, besonders gelegene Fälle reserviert wissen.

Für die innere sowohl wie untere Orbitalwand ist niemals zum Zwecke der retrobulbären Chirurgie ein bestimmtes Verfahren vorgeschlagen worden. Dass gelegentlich bei fortgepflanzten Geschwülsten die an sich schon notwendige temporäre oder dauernde Resektion des Oberkiefers einen guten Zugang zur Orbita schafft, ist klar, aber ebenso klar, dass kein Operateur eine solche eingreifende Operation vornehmen wird ausschliesslich einer retrobulbären Affektion wegen. Ebenso verhält es sich mit der inneren Orbitalwand. Die seinerzeit angewandten Operationsmethoden *Gussenbauers* zum Zwecke der temporären Resektion des Nasengerüsts sind von *Domela* schon ausführlich beschrieben worden; dieser erkennt ihre Konkurrenzfähigkeit mit der *Krönleinschen* Operation bei bestimmten retrobulbären Leiden im nasalen Teile der Orbita unbedingt an, hält aber eine allgemeinere Anwendung wegen der weit grösseren Kompliziertheit des Eingriffes nicht für möglich.

In jüngster Zeit hat *Moure* (48) ein Verfahren zur Operation maligner Siebbeintumoren angegeben, das in einem Hautschnitt von der Nasenwurzel bis ins entsprechende Nasenloch besteht, Aufklappen der einen Nasenhälfte und Wegbrechen der im Wege stehenden Knochenteile. Hierdurch kann event. auch einmal in

einem besonderen Falle ein genügender Zugang zur medialen Hälfte der Orbita geschaffen werden. Wegen der dabei unausbleiblichen Narben und Entstellungen wird man aber auch einen solchen Weg für die Operation retrobulbärer Erkrankungen nicht empfehlen können, nicht einmal bei solchen in der medialen Hälfte der Orbita.

Am geeignetsten für ein seitliches Eindringen in die Orbita ist zweifellos der Weg durch die äussere Wand, da diese in ihrem ganzen vorderen Abschnitte frei dasteht, ausserdem aber auch nicht so weit nach vorn reicht, als die anderen Orbitalwände. Es ist unzweifelhaft das Verdienst Krönleins, diese anatomisch günstige Lage richtig erfasst, und sie zu einem ganz bestimmten operativen Verfahren ausgenützt zu haben; mit Recht wird daher diese Methode jetzt als die Krönleinsche Operation bezeichnet. De Wecker (2) hat allerdings in seiner „Chirurgie oculaire“ im Jahre 1879 angegeben, man könne, um sich einen freieren Zugang in die Orbita zu sichern, nicht nur die Lidspalte erweitern, sondern auch ohne grossen Nachteil einen Teil der äusseren Orbitalwand resezierem, wenn man vorher für Ablösung des Periostes Sorge getragen hätte. Ausserdem teilte derselbe Autor auf dem Ophthalmologen-Kongress 1903 in Paris mit (nach Lagrange l. c. S. 509), dass er 1860 schon einen Kranken gesehen habe, dem Passavant in Frankfurt zu diagnostischen Zwecken einen sehr grossen Teil der äusseren Orbitalwand entfernt hatte und dass er in Erinnerung dieses Falles das oben erwähnte Verfahren empfohlen habe. Auch W. Wagner empfiehlt anfangs 1886 besonders zur Entfernung von Fremdkörpern die temporäre Resektion eines keilförmigen Stückes des Orbitalrandes und der anliegenden Gesichtsknochen. Bei beiden Autoren wird aber nur ein Gedanke geäussert, nicht aber ein bestimmtes Vorgehen empfohlen. Viel später als Krönlein, der seine Methode zuerst 1886 praktisch erprobte, aber erst 1889 publizierte, hat F. Lange in Amerika, unabhängig von Krönlein, 1892 eine ähnliche Operationsmethode angewandt und 1893 publiziert.

An dieser Stelle eine genaue Beschreibung der Krönleinschen Operation einzuflechten, erscheint mit Rücksicht auf die vielen vorausgegangenen Publikationen der nach dieser Methode operierten Fälle überflüssig. Erwähnen möchte ich nur, dass Domela die Länge des gegen die Orbita konvexen Hautschnittes auf 6—7 cm und den geraden Abstand zwischen Anfangs- und Endpunkt auf 4,5—5 cm — bei Kindern entsprechend weniger — angibt und vor zu kleinen Hautschnitten warnt. Er empfiehlt ferner für den schrägen Knochenschnitt einen kleinen flachen

Meissel, bei dem auf der einen Seite auch der untere Teil des vertikalen Randes scharf ist; wenn dann der Meissel mit dieser Ecke aufgesetzt wird, schneidet er auf beiden Linien und ist so der Schnitt leichter zu machen. Die horizontalen Knochenschnitte werden anfangs wegen der beträchtlichen Härte des hier zu meisselnden Knochens mit einer kurzen Blattsäge mit stark konvexem Sägerande gemacht. Diese wird zuerst flach und dann in der Tiefe hebelartig auf und ab bewegt, natürlich unter Schützung der Weichteile. Wegen Gefahr der Knochensplitterung möchte D o m e l a den schrägen Knochenschnitt nicht als den letzten ausgeführt wissen und möchte folgende Reihenfolge der Schnitte anraten: 1. schräger Knochenschnitt mittels des doppelt geschliffenen Meissels; 2. horizontaler Knochenschnitt oben mittels der konvexen Säge; 3. horizontaler Knochenschnitt unten mittels der konvexen Säge; die ganz tiefen Teile der horizontalen Knochenschnitte werden eventuell zum Schluss noch durchgemeisselt. Empfehlenswert erscheinen mir auch die von Axenfeld (18) konstruierten Orbitalplatten, die bei der Operation stets gute Dienste leisten.

Es sind natürlich, wie das ja in solchen Fällen immer geht, eine ganze Reihe von Vorschlägen für Modifikation resp. Ergänzung der Krönleinschen Operation erfolgt. Neben dem eigentlichen Hautschnitte sind noch von einigen Operateuren Entspannungsschnitte entlang dem oberen oder unteren Rande der Orbita, event. bis zum inneren Lidwinkel, empfohlen worden. (Sokoloff; Franke; Schuchardt; Golowin (11); Brand (32).) Ich habe selbst diese Schnitte sowohl am oberen, wie am unteren Orbitalrande (Fall 4; 6; 27; 62 der Statistik) mehrfach ausgeführt, oben oder unten je nach Lage der Geschwulst, und kann nur empfehlen, dieselben bei grossen Tumoren oder bei sehr stark medialem Sitz der Geschwulst anzuwenden. Entstellende Narben bleiben danach nicht zurück, höchstens ist das so abgetrennte Lid für einige Zeit nach der Operation leicht ödematös, dagegen ist der Einblick in die Orbita und auch das Operieren wesentlich erleichtert. Bei temporalem Sitz in der Orbita sind diese Hilfsinzisionen nicht notwendig. Franke (55) hat in seinem letzten Fall nach Vollendung des Hautschnittes und Umklappen des Knochenstückes die noch bestehende Hautbrücke am äusseren Lidwinkel mitsamt der Konjunktiva, ähnlich wie bei der Kanthoplastik, durchschnitten, den M. rect. extern. von der Sklera abgelöst und die Tenon'sche Kapsel bis an den Sehnerv hin aufgetrennt, und rühmt die dadurch erzielte Erweiterung des Ueberblickes. Ich kann mir kaum vorstellen,

wie dadurch ein wesentlicher, besserer Einblick erzielt werden kann; ich glaube, derselbe Effekt liesse sich auch mit der einfachen Durchtrennung des *M. rect. extern.* erreichen. Diese sekundäre Durchtrennung käme doch nur bei der Inspektion der *Tenonschen* Kapsel resp. des *Tenonschen* Raumes selbst in Betracht.

Eine andere Lage der Hautschnitte hat *Jonnesco* (13) und *Parinaud et Roche* (25) angegeben. Ersterer macht am äusseren orbitalen Rande zuerst eine vertikale Inzision von der Höhe des oberen Orbitalrandes bis zum Jochbeinkörper; von den beiden Enden dieses Schnittes werden 2 rechtwinklig davon abbiegende, horizontal nach hinten verlaufende, 6—7 cm lange Schnitte ausgeführt; die Resektion des Knochenstückes erfolgt in der typischen Weise. Letztere bilden ebenfalls einen rechteckigen Hautlappen, nur ist die Basis grade entgegengesetzt gelagert wie bei *Jonnesco*; sie machen ca. 5 cm vom äusseren Orbitalrande entfernt einen 4—5 cm langen, vertikalen Schnitt in oder an der Haargrenze und fügen 2 horizontale Schnitte nach vorn bis zum oberen resp. unteren Orbitalrande an; der so rechtwinklig umschnittene Hautlappen wird nach vorn bis zum äusseren Orbitalrande abpräpariert und nun die temporäre Resektion nach *Krönlein* angeschlossen. Es handelt sich dann nicht mehr um einen Haut- sondern nur mehr um einen Weichteilknochenlappen. Hierdurch soll die Sichtbarkeit der am Augenhöhlenrande liegenden Narbe vermieden werden und die durch ihre Schrumpfung angeblich bedingte Hinauszerrung des äusseren Lidwinkels; ausserdem soll die Gefahr der Wundinfektion durch das Bindehautsekret vermieden sein. Was diese beiden Methoden anbelangt, so erscheint von vornherein die Wahl eines rechteckigen Hautschnittes sehr wenig angebracht; abgesehen von der schwierigeren, genauen Vereinigung solcher Wundflächen und der Möglichkeit, dass gerade in den rechten Winkeln eine breitere Vernarbung erfolgt, muss natürlich in diesen Fällen die zurückbleibende Narbe wesentlich grösser sein als bei dem typischen *Krönleinschen* Schnitt: für *Jonnesco* berechne ich die Gesamtlänge des Hautschnittes auf mindestens 14 cm, während sie bei *Krönleins* Operation nur 6—7 cm beträgt; bei *Parinaud et Roche* würden, selbst wenn der vertikale Teil des Schnittes ganz an der Haargrenze verschwinden würde, immerhin die beiden Schenkel noch in der Gesamtlänge von etwa 10 cm als sichtbare Narbe zurückbleiben. Was den Vorwurf der Hinauszerrung des äusseren Lidwinkels bei dem typischen *Krönleinschen* Schnitt anbetrifft, so muss ich denselben nach meinen Erfahrungen entschieden zurückweisen — auch in der Literatur

finde ich keine diesbezügliche Notiz — ebenso wie den der Gefahr der sekundären Wundinfektion durch das Bindehautsekret. Uebrigens wird bei den beiden oben angeführten Schnitfführungen, da ja weiter nach Krönlein operiert wird, kein besserer Zugang zur Orbita erzielt. Ausserdem dürfte bei dem Verfahren von Parinaud et Roché noch die Gefahr einer sekundären Nekrose des äusseren Orbitalrandes infolge der Abhebung der Haut bestehen.

Andere Modifikationen beruhen teils in einer etwas veränderten Ausführung des Knochenschnittes, teils in einem ganz anderen Knochenschnitte. Wolnizew (4) macht einen 5 cm langen Hautschnitt entsprechend dem unteren Orbitalrande und durchsägt den Knochen mit der Giglischen Säge, wie dies schon Schuchardt getan hat. Aehnlich verfährt Torek (47): nach einem, dem Krönleinschen ähnlichen, vielleicht etwas grösseren Hautschnitte wird die Giglische Säge von der Orbita aus durch die *fissura sphenomaxillaris* und dicht über dem Jochbein wieder herausgeführt; für den oberen Sägeschnitt wird ein Loch vom vorderen Teile der *fossa temporalis* aus möglichst von oben in die Orbita gebohrt und die Säge durchgeführt; die Sägeflächen werden schräg angelegt, um möglichst viel Raum zu gewinnen, für den oberen Schnitt nach vorne und gut nach oben durch den *processus angularis* des Stirnbeins, für den unteren nach vorn und leicht nach unten durch den Körper des Jochbeines. Gegen diese Ausführung ist sicher an sich nichts einzuwenden, vorausgesetzt, dass die Durchführung der Säge durch die *fissura sphenomaxillaris* nicht zu grosse Schwierigkeiten macht und nicht die Gefahr der Verletzung grösserer Gefässe in der *fossa sphenomaxillaris* vorliegt, auch darauf geachtet wird, dass das so resezierte Knochenstück nicht zu klein ausfällt.

Die Czermaksche Modifikation der Krönleinschen Operation, die nicht nur in der Resektion der äusseren Orbitalwand, sondern auch des Jochbeinkörpers besteht, ist von Domela schon des genaueren besprochen worden. Dieser findet die Methode viel zu kompliziert für den Augenarzt, für den sie doch vornehmlich bestimmt sein soll, und will durch Leichenversuche festgestellt haben, dass der bei ihr gewonnene, um nur 2 mm grössere Zugang zur Orbita in keinem richtigen Verhältnis zu dem viel tieferen Eingriff steht. Wenn auch bis jetzt diese Methode, soweit ich das in der Literatur feststellen konnte, noch nicht am Lebenden erprobt werden konnte, so ist doch ein ganz ähnlicher Eingriff mit bestem Erfolge beim Lebenden durch Becker (5) vorgenommen

worden. Die Operation wird folgendermassen ausgeführt: 1. Ueber der Mitte des Jochbogens, etwa daumenbreit vor dem Tragus, ein etwa 1 cm langer horizontaler Hautschnitt direkt bis zum Knochen, Abhebung des Periostes, Durchschneiden des Jochbogens mit der Knochenschere. 2. Hautschnitt, beginnend 1 cm oberhalb der sutura zygomatico-frontalis an der Linea temporalis des Stirnbeins, bogenförmig nach vorne am äusseren Orbitalrande entlang bis zum äusseren Lidwinkel direkt bis auf den Knochen. 3. Durchschneidung des unteren Augenlides einige Millimeter nach aussen von dem Tränenpunkte mit dem Messer in sagittaler Richtung zwischen zwei Pinzetten. Sofort zieht sich der laterale Teil des durchschnittenen Lides fast bis zur sutura zygomatico-maxillaris zurück. 4. Verlängerung des Schnittes in dieser neuen Ebene, das Messer stets hart auf den Knochen aufdrückend, bis zum unteren Ende genannter sutur. 5. Nach Abwärtsziehung des lateralen Teiles des Unterlides Durchschneidung der unteren Konjunktival-Uebergangsfalte, wobei die Schneide des Messers stets auf dem Boden der Orbita einige Millimeter nach hinten vom Infraorbitalrande bis zum lateralen Lidwinkel entlang läuft und sich hier mit Schnitt 2 vereinigt. 6. Abhebung des Periostes von der unteren und lateralen Orbitalwand, Verlagerung des Orbitalinhaltes mit Schutzspatel nach innen oben. 7. Durchsägung des Jochbeins mit einer Stichsäge von der fissura infraorbitalis aus in der Gegend der sutura zygomatico-maxillaris. 8. Durchsägung des processus zygomaticus des Stirnbeins genau in der Linie des vorher geführten Hautschnittes hart an der Schädelbasis. 9. Danach in derselben Richtung weitere Durchsägung der äusseren Orbitalwand bis zur fissura infraorbitalis. 10. Durch 2 in den oberen und unteren Sägeschnitt eingeführte Elevatorien Umklappen des grossen, resezierten Knochenstückes. Dass auf diese Weise ein sehr grosser Zugang zur Augenhöhle erzielt wird, ist sicher; ebenso sicher ist aber auch, dass das Operationsverfahren noch ein schwereres darstellt als das von Czermak angegebene, für den Ophthalmologen fast stets ganz unausführbar ist, überhaupt nur in den allerseltensten Fällen in der Ophthalmochirurgie indiziert erscheinen würde. Es eröffnet ja auch hauptsächlich nur den äusseren und unteren Teil der Orbita; an diesen Stellen gelegene, retrobulbäre Tumoren sind aber wohl ausnahmslos hinreichend gut schon bei der Krönleinschen Operation erreichbar, während bei den innen und oben gelegenen Tumoren der Zugang wie bei der Krönleinschen Operation nur durch das orbitale Fettzeltgewebe zu erzwingen ist. Demnach hat die Beckersche Operation keine Vorteile, sondern nur

Nachteile gegenüber der Krönleinschen in der Behandlung orbitaler Affektionen.

An die untere äussere Orbitalwand wird der Angriffspunkt durch das Verfahren von Rollet (26) gelegt; er nimmt dabei eine temporäre Resektion des Jochbeinkörpers vor, die er als maläre Orbitotomie bezeichnet. Er macht mit dem Skalpell einen bis zum Knochen gehenden, bogenförmigen Schnitt, der vom äusseren Lidrande bis zur Mitte des unteren Augenhöhlenrandes läuft; am äusseren Ende wird radiär ein kurzer horizontaler, am inneren ein vertikaler Hautschnitt angeschlossen; Abhebung des Periostes mit dem Raspatorium. Unter Zurückhaltung der Haut durchmeisselt er den Stirnbein- und Schläfenbeinfortsatz des Jochbeines an ihrer Wurzel und durchtrennt den Ansatz des Jochbeins am Oberkiefer. Jetzt wird das Jochbein nach aussen unten luxiert. Die Augenhöhle ist dann frei zugänglich. Er erprobte diese Methode bei einem 42jährigen Manne, der an Exophthalmus, Ptosis, Bewegungsstörungen und Neuritis nervi optici des rechten Auges litt. Die Orbita war frei zugänglich, aber es fand sich nichts Anormales in derselben. Die Einheilung des Knochenstückes erfolgte rasch, die Bewegungsstörungen bildeten sich fast ganz zurück, aber es trat weisse Atrophie des Sehnerven — angeblich wegen der Neuritis nervi optici — ein. Rollet lobt die leichte Regulierbarkeit seiner Operationsmethode, er behauptet, dass dieselbe den gleichen Zugang zur Orbita schaffe wie die Krönleinsche, den Vorteil habe, besser regulierbar zu sein, dass die Knochen sauber durchschnitten würden und dass die untere Augenhöhlenpalte nicht eröffnet würde. Bei der Krönleinschen Operation könnten sich bei dem „Brechen“ der äusseren Augenhöhlenwand Sprünge bis zur oberen Wand und bis ins Augenhöhlendach erstrecken. Auf diese Vorwürfe Rollets gegenüber der Krönleinschen Operation braucht man kaum einzugehen, besonders der letzte kann nur aus einem irrtümlichen Auffassen der Methode hervorgegangen sein. Die Eröffnung der *fissura infraorbitalis* hat bis auf eine, nur einmal beobachtete, kurz vorübergehende Sensibilitätsstörung im Bereiche der Wange niemals unangenehme Folgen gezeitigt; auch der Zugang zur Orbita kann bei dieser Methode nicht so geräumig sein wie bei der Krönleinschen. Sie hat allerdings den Vorteil, dass sie ein Eingehen in die Orbita zwischen den Muskeln an einer sehr günstigen Stelle gestattet und die Gefahr der Läsion von Muskeln entschieden geringer ist als bei der Krönleinschen Methode; dafür hat sie aber wieder den Nachteil, leicht zugänglich nur die Veränderungen unten

aussen in der Orbita zu machen, während schon die oben aussen sitzenden Herde schwerer zu erreichen sind als bei Krönlein. Im ganzen möchte ich der Rolletschen Methode einen gewissen Wert nicht absprechen, halte dieselbe aber nur für Tumoren im unteren äusseren Teile der Orbita, event. auch für Optikustumoren indiziert. Genügende praktische Erfahrungen über den Wert der Methode liegen noch nicht vor.

Erwähnen möchte ich zum Schluss auch noch das Verfahren von Gangolphe (37), das ausführlich geschildert wird in der Dissertation von van Merris (60). Es handelt sich dabei um eine dauernde oder temporäre Resektion der äusseren Orbitalwand und des Jochbein-Körpers; im Prinzip wird verfahren, wie es Czermak angibt, nur dass der Hautschnitt bei der dauernden Resektion über den ganzen Jochbeinkörper geführt wird. Gangolphe machte diese Resektion bei einem Orbitalsarkom, um die Geschwulst ganz entfernen zu können, und bei einem Epitheliom der Wange und der Orbita von solcher Ausdehnung, dass die Wunde ohne Entfernung des Jochbeins nicht hätte vereinigt werden können. Angeblich waren die Resultate sehr befriedigend. Auch Morestin (23) bediente sich bei 2 Fällen von Epitheliom des Gesichtes und der Orbita der temporären Resektion, angeblich nach Krönlein. (Leider war mir für diese Fälle die Originalpublikation oder ein ausreichendes Referat nicht zugänglich.)

Wegen der anerkannt schwierigen Erreichung der im medialen Teil der Orbita sitzenden Tumoren empfiehlt nun Lagrange (L. c. II, p. 523) noch als „sein Verfahren“ eine Mobilisation der äusseren Orbitalwand genau gemäss dem Krönleinschen Verfahren, nur dass die Periorbita hier überhaupt nicht eröffnet wird, und davon getrennte transkonjunktivale Exstirpation im medialen Teile. Es soll auf diese Weise Raum für die medial zu verdrängenden Orbitalmassen geschaffen werden und so ein freier Zugang für die innere Seite gesichert werden. Die unangenehmen Erscheinungen der Krönleinschen Operation würden auf diese Weise vermieden. Ich glaube, dass ein jeder Operateur im entsprechenden Falle so gehandelt hätte, auch ohne die Lagrange'sche Anregung, und kann selbst weiterhin versichern, dass auf diese Weise die im medialen Teile der Orbita sitzenden Tumoren schwer erreichbar bleiben (s. Fall 6 und 27 der Statistik).

Aus der eingehenderen Besprechung dieser Modifikationen der Krönleinschen Operation erhellt ohne weiteres, dass dieselben gegenüber dem ursprünglichen Krönleinschen Verfahren keine wesentlichen Verbesserungen bedeuten und zwar deshalb, weil die-

selben einerseits, für den Ophthalmologen wenigstens, zu schwierige operative Eingriffe darstellen (Czermak, Becker, Gangelph), andererseits bei vielleicht auch etwas schwierigerer Ausführung sich nur für ganz bestimmt gelagerte orbitale Erkrankungsherde eignen (Rollet).

Wie hat sich nun bisher die Krönleinsche Operation in der Praxis bewährt? Domela kam vor 4 Jahren auf Grund des damals vorliegenden Materials von 44 Fällen — er führt 45 an, ohne aber den letzten praktisch verwerten zu können — zu der Schlussfolgerung, dass die Krönleinsche Operation unbedingt die beste und leistungsfähigste Methode zur Operation retrobulbärer Erkrankungen, ein absolut leichter und ungefährlicher Eingriff sei, der meistens eine definitive Beseitigung des retrobulbären Leidens gestatte, zu keinen postoperativen Komplikationen Anlass gibt, die dauernde Erhaltung des gesunden Bulbus stets garantiert; die nach der Operation folgenden Muskelstörungen sollen meistens nur vorübergehende sein, das Sehvermögen bleibe erhalten. Die Krönleinsche Operation soll ausgeführt werden, wo überhaupt ein eingehender retrobulbärer Eingriff gemacht werden muss bei gesundem Bulbus, hauptsächlich bei retrobulbären Cysten und Tumoren, eingedrungenen Fremdkörpern, orbitalen Phlegmonen, event. bei Exophthalmus infolge von Morbus Basedowii und zu diagnostischen Zwecken. In zweifelhaften Fällen möge man zuerst nach Krönlein operieren und dann je nach dem Operationsbefund weiter handeln.

Es ist mir nun gelungen, seit der Publikation Domelas in der Literatur Aeusserungen über weitere 61 Fälle Krönleinscher Operation aufzufinden und diesen 11 in unserer Klinik ausgeführte anzureihen. Weitere 3 verdanke ich der Liebenswürdigkeit von Exzellenz von Bergmann; über 2 derselben hat von Bergmann selbst bei Gelegenheit eines Vortrages über Schädelschüsse in der hiesigen „Freien Vereinigung der Chirurgen“ berichtet, ohne allerdings nachher auf die Krönleinsche Operation einzugehen. Ich darf dieselben deshalb wohl auch als neu bezeichnen. Einen weiteren stellte mir Herr Dr. Wolff, dirigirender Arzt des Krankenhauses Hermannswerder bei Potsdam, in liebenswürdigster Weise zur Verfügung. Die Gesamtzahl dieser 76 Fälle, von denen 15 noch nicht publiziert worden sind, setzt mich, zumal wenn ich die 44 Fälle Domelas hinzurechne und so das gesamte, bisher vorliegende Material von 120 Fällen in den Kreis meiner Betrachtung ziehe, wohl einigermaßen in den Stand, ein Urteil über den Wert der Krönlein-

schen Operation und ihre Folgen zu gewinnen. Leider scheidet dabei eine geringe Anzahl von Publikationen aus, entweder, weil die Mitteilungen zu unvollständige gewesen sind oder weil mir die Originalmitteilung selbst nicht zugänglich und ich auf ein unzureichendes Referat angewiesen war. Betonen möchte ich noch, dass ich die Literatur gesammelt habe, soweit mir das möglich gewesen ist, dass es aber wohl geschehen sein kann, dass ich die eine oder andere Publikation nicht aufgefunden habe. Die Krankengeschichten, die eigenen sowohl wie die fremden, habe ich, soweit angängig, möglichst ausführlich wiedergegeben, damit sich auch der Leser über jeden einzelnen Fall und seinen Verlauf genügend zu orientieren in den Stand gesetzt sieht; die Domela-schen Fälle sind hier nicht aufgenommen worden, sondern werden nur bei Besprechung der Resultate in gleicher Weise herangezogen wie die angeführten. Leider macht sich bei der Durchsicht des Materials in unangenehmer Weise die relativ kurze Beobachtungsdauer geltend, so dass ein Urteil über definitiven Ausgang und Rezidive schwer zu gewinnen ist.

Was nun die Besprechung der Resultate anbelangt, so schien es mir zweckmässiger, die Fälle nach bestimmten Erkrankungen zu ordnen, da so die gesamte Uebersicht eine bessere wird, ausserdem aber auch die Endergebnisse je nach dem Sitz oder der Natur des Leidens andersartige sein können. Bei der Sichtung des Materials waren in erster Linie die Orbitaltumoren zu berücksichtigen, gegen deren Bekämpfung ja ursprünglich die Krönleinsche Operation ausgeführt wurde. Von den orbitalen Geschwülsten lassen sich nun wieder einzelne Gruppen wegen der eventuellen Möglichkeit ihrer genaueren diagnostischen Bestimmung oder ihres Ausgangspunktes von einem bestimmten Organ der Orbita abtrennen, während die differentielle Diagnose zwischen gutartigen und bösartigen Geschwülsten wesentlich schwieriger ist. Weiter sind von der grossen Gruppe der orbitalen Tumoren zu trennen diejenigen des Nervus opticus oder seiner Scheiden, da ja auch sie in der Regel als „Optikustumoren“ klinisch diagnostizierbar sind. Weitere Gruppen werden dargestellt durch die Verletzungen, Entzündungen, Zirkulationsstörungen der Orbita und Erkrankungen ihrer Wände; schliesslich kommen noch Bulbusaffektionen und diagnostische zweifelhafte Fälle in Betracht.

Gruppe I: Cysten:

- 1) Cosse (53) Seröse Cyste der Orbita. (Bullet. et Mémoir. de la Société franç. d'ophth. p. 452).

Die 71 jährige, sonst gesunde Patientin leidet an Hämophilie und

hat mehrerer Traumen, darunter eines in der Gegend der linken Orbita, durchgemacht. Ganz allmählich hatte sich ein Exophthalmus des linken Auges eingestellt; daneben bestanden heftige, ausstrahlende Schmerzen.

Bei der Untersuchung liessen sich zwei Schwellungen nachweisen, eine walnussgrosse zwischen der oberen äusseren Orbitalwand und dem Auge, die andere, diffuse, kaum abgrenzbare in der Schläfengegend; beide Schwellungen fluktuierten, schienen miteinander zu kommunizieren und waren reponierbar. Eine Punktion beider Tumoren ergab gleichen Inhalt, und zwar eine Flüssigkeit von starkem Eiweiss- und Kochsalzgehalt mit einigen Hämatinkristallen. Ophthalmoskopisch bestand Neuritis nervi optici, wohl durch Kompression. Exophthalmus direkt nach vorn, Bewegungen nach aussen eingeschränkt.

Die Krönleinsche Operation zeigte eine Perforation der äusseren Orbitalwand, durch die die Kommunikation des inneren und des äusseren Tumors stattfand; es fand sich nur noch eine dünne Knochenbrücke am Rande der Orbita. Nach Abtragung dieser gelang die Exstirpation leicht. Heilung normal. Kein Schwindel mehr, keine Kopfschmerzen. Exophthalmus verschwunden, Sehvermögen normal. Die mikroskopische Untersuchung ergab eine seröse Cyste der Orbita, die vielleicht von einem Hämatom ihren Ausgang genommen hat.

2) Stephan (28). Echinokokkus der Orbita. (Inaugural-Dissert. Rostock 1901).

Die Eltern des 4 jährigen Knaben bemerkten seit sechs Wochen ein Hervortreten des rechten Auges.

Befund am 26. III. 01. Rechts enormer Exophthalmus von 2 cm. Bulbus geradeaus und nach aussen unten verdrängt, Beweglichkeit nach innen fast aufgehoben, nach oben gering, nach unten und aussen besser. Bei Repositionsversuchen derber Widerstand in der Orbita. Sehr starke Stauungspapille, S-Fingerzählen in $\frac{1}{2}$ m. Diagnose: Neoplasma orbitae, voraussichtlich nervi optici.

1. IV. 01. Krönleinsche Operation; bei dieser werden gleich, um die spätere Wiedervereinigung der Periorbita zu erleichtern, die beiden Periosthälften mit mehreren Seidenfäden armiert. Im Muskeltrichter dicht hinter dem Bulbus fast walnussgrosser, cystischer, blassroter Tumor mit durchscheinender Wandung. In der lateralen Wand des Tumors sagittale Längsstreifung, bedingt durch Muskelbündel des gedehnten und verbreiterten M. rect. extern. Opticus nasalwärts durch die Cyste verlagert. Bei der Herauspräparierung des Tumors reisst die Wandung ein, Entleerung einiger cbcm heller, farbloser Flüssigkeit. Ganzer kollabierter Cystensack durch die Schnittöffnung der Kapsel leicht extrahiert. Ausschabung der Kapsel mit scharfem Löffel, laterale Kapselwand exzidiert. Naht, Tampon, Verband.

Heilung normal. Geringgradige eitrig-sekretorische Sekretion der Orbita.

26. IV. Entleerung von Knochenstückchen aus der Fistel.

6. V. Auskratzung der Fistel; jetzt schnelle Heilung; Knochenkeil etwas gedreht eingeheilt. Beweglichkeit nach links fast ganz aufgehoben.

10. VII. Beweglichkeit des Bulbus nach innen deutlich beschränkt, schon gebessert. S-Duzerin 3 M. Hintergrund normal. Mikroskopische Untersuchung ergab Echinokokkus.

3) Denig (34). Subperiostale Blutcyste der Orbita. (Ophthalm. Record 1902 p. 187).

Der Patient bemerkte vor fünf Monaten eine Protrusion des linken Auges.

Der Befund am 1. VI. 1900 ergab sämtliche Symptome einer retrobulbären Geschwulst, die hinter und oberhalb der Tränendrüse lokalisiert wurde.

6. VI. Krönleinsche Operation, bei der richtig oben hinter der Tränendrüse ein elastischer Tumor festgestellt wurde, der mit dem Knochen verlötet war. Bei der Herauspräparierung riss die Kapsel ein und entleerte eine braune, blutige Flüssigkeit; die Cyste sass nach oben direkt auf dem Knochen, hatte diesen an einer umschriebenen Stelle zur Atrophie gebracht, so dass die Dura sichtbar wurde und geringe Pulsation derselben.

Die mikroskopische Untersuchung bestätigte die Diagnose einer subperiostalen Blutcyste. Anamnestisch liess sich eine ernste Verletzung der linken Orbita bei einem Duell vor 10 Jahren feststellen.

Ueber den Endausgang wird nichts weiter mitgeteilt.

4) Eigene Beobachtung. I. Dermoid der Orbita.

Alexander Sch., 8 Jahre alt, leidet nach Angabe der Eltern seit seinem vierten Lebensjahre an einer stetig zunehmenden Vortreibung des linken Auges. Gegen dieselbe waren schon von anderer Seite Schmierkur und Jodkali verordnet worden, da Verdacht auf hereditäre Lues bestand, aber ohne Erfolg.

Befund am 31. X. 02. Gut genährter, kräftiger, sonst gesunder Junge. Das rechte Auge ist äusserlich normal; M. 6,0 D S = $\frac{1}{10}$ — $\frac{1}{6}$, i. d. N. Jg. 3 — angeborene Amblyopie. Links besteht ein sehr beträchtlicher Exophthalmus, derart, dass bei Lidschluss nur noch ein mangelhafter Verschluss der Lidspalte erfolgen kann; der Bulbus ist direkt nach vorne und etwas nach oben vorgetrieben; die Beweglichkeit des Auges ist direkt nach oben und unten in geringem Grade eingeschränkt. Auge sonst normal. L. E. S. = $\frac{2}{3}$ i. d. N. Jg. 1. Ophthalmoskopisch finden sich links normale Verhältnisse, rechts temporales Staphylom. Bei der Palpation fühlt man links tief unten in der Orbita einen glattwandigen, ziemlich derben Tumor, der ein Gefühl von Fluktuation gibt. Bulbus nicht reponibel. Hiernach wurde die Diagnose auf einen cystischen Tumor in der Orbita — evtl. Cysticercus — oder ein weiches Sarkom gestellt und die Operation vorgeschlagen. Die Eltern gingen zunächst nicht darauf ein, sondern wünschten eine nochmalige Jodkur, die auch verordnet wurde, aber ohne Erfolg.

13. XI. 02. Untersuchung in der Nasenklinik ergab bei der Durchleuchtung, dass sämtliche Nebenhöhlen hell waren und sich nichts Pathologisches in der Nase fand.

Allmählich nahm der Exophthalmus zu, der Lidschluss war kaum mehr möglich, die untere Hälfte des Bindehautsackes wurde chemotisch und zeigte beginnende eitrig-sekretorische Sekretion, der Tumor war deutlicher in der unteren Hälfte der Orbita hinter dem Bulbus zu fühlen. L + 1,0 D/S = $\frac{1}{2}$; ophthalmoskopisch beginnende Stauungspapille. Aufnahme am 5. I. 03.

7. I. 03. Operation: Hautschnitt entlang dem unteren Orbitalrand

direkt bis auf den Knochen in der ganzen Länge des Unterlides; Eröffnung des orbitalen Fettzellgewebes; Tumor wird blossgelegt, erweist sich aber als zu gross, um von hier aus exstirpiert werden zu können. Sofort wird die temporäre Resektion der äusseren Orbitalwand nach Krönlein angeschlossen, die Periorbita in ihrer Länge sorgfältig unterhalb des M. rect. extern. unter Schonung dieses gespalten und auf den Tumor eingegangen. Dieser sass hinter dem Bulbus innerhalb des Muskeltrichters direkt nach unten und aussen vom N. opticus und hatte über Walnussgrösse. Bei vorsichtigem Herausschälen riss die Wandung ein und es entleerte sich etwas gelbliche, breiige Masse, die sofort die Diagnose auf ein Dermoid stellen liess. Die Rissöffnung wurde durch einen Péan verschlossen; es gelang, die Wand in toto herauszuschälen; ihr Stiel führte bis in die fissura orbitalis infer. Der Sehnerv, der innen oben von der Cyste lag, kann voll zu Gesicht, wurde aber nicht verletzt. Keine Tamponade; primäre Naht der beiden Hautwunden nach Reposition des resezierten Knochenstückes. Verband.

Am 15. I. 03 waren die Operationswunden per primam geheilt. Exophthalmus verschwunden, Bewegungsbeschränkung nach aussen, oben und unten. Keine Ptosis. Pupille ad maximum erweitert. Unterlid leicht ödematös. Am 29. I. 03 wird linksseitige vollkommene Akkommodationslähmung festgestellt. 31. I. Entlassung.

6. II. R. — $7,0 D/S = \frac{1}{6}$; L. + $1,0 D/S = \frac{2}{3}$ — 1. i. d. N. + $14,0 D (!)$ Jg. 1 in 7 cm. Links Mydriasis und Pupillenstarre.

20. II. Noch Bewegungsbeschränkung nach oben, weniger nach unten und aussen. Keine Diplopie. Unterlid noch ödematös. Allmählich besserte sich der Zustand; am 14. IV. findet sich eingetragen: nur noch Beweglichkeitsstörung nach unten und aussen.

Die letzte Untersuchung am 27. IV. 05 ergibt: Links: Kaum sichtbare Narben am unteren und äusseren Orbitalrand. Stellung des Bulbus normal, dagegen noch geringe Beweglichkeitsstörung nach unten und aussen. Keine Diplopie; Maximale Mydriasis und Pupillenstarre; totale Akkommodationslähmung (gegen diese trägt der Patient schon seit Jahresfrist ein Konvexglas von $4,0 D$ für die Arbeit in der Nähe!). R — $7,0 D/S = \frac{1}{6}$; L. E. S. = $\frac{2}{3}$ — 1; i. d. N. + $4,0 D$ Jg 1 in 25 cm. Ophthalmoskopisch links normal.

Mikroskopischer Befund der exstirpierten Cyste: Die Innenwand dieser ist mit einem Epithelüberzug versehen, der in seinem Aussehen ganz das Bild der äusseren Haut bietet. Die Verhornung der Zellen ist stellenweise sehr beträchtlich. Im stratum subcutaneum finden sich an einzelnen Stellen massenhafte Talgdrüsen, Quer- sowie Längsschnitte von Haaren resp. Haarbälgen und Fettzellen. Knäueldrüsen sind nicht sichtbar. Ausserdem sind an einzelnen Stellen grosse Knorpelplatten und Züge von quergestreifter Muskulatur nachweisbar, an anderen grössere tubulöse Drüsen. Die äussere Wand der Cyste besteht aus einem derben Bindegewebe, in dem sich ein dichtes Netz von elastischen Fasern (Orceinfärbung!) und eine nicht unbeträchtliche entzündliche Infiltration mit Rundzellen findet. An einer Stelle der äusseren Wandung sind grössere Bündel quergestreifter Muskelfasern vorhanden, die wohl vom M. rect. infer. stammen. Hiernach kann kein Zweifel bestehen, dass es sich um eine typische Dermoidcyste handelt.

Diese Gruppe umfasst 4 Fälle, zu denen 5 aus der Domela-schen Statistik hinzukommen; davon waren 3 Dermoid-, 3 Blut-, 1 seröse, 1 Abschnürungs- und 1 Echinokokkuscyste. Was zunächst die Diagnose derselben anbelangt, so war es nur in zweien möglich, durch direkte Palpation und Gefühl der Fluktuation den unmittelbaren Nachweis einer höchstwahrscheinlichen cystischen, intraorbitalen Neubildung, zu erbringen; in zwei anderen, den beiden Krönleinschen, konnte im ersten, auf Grund der früheren Operation und bestehenden Fistel ebenfalls die Diagnose auf einen benignen, intraorbitalen Prozess gestellt werden, ebenso wie im Weisschen wenigstens die Vermutungsdiagnose auf cystischen Tumor gelaftet hat. In den übrigen Fällen wurde meistens ein Sarkom angenommen. Woher rühren nun diese diagnostischen Schwierigkeiten? Die Entwicklungsdauer der 4 der letzten Kategorie schwankt nur zwischen 6 Wochen und $\frac{3}{4}$ Jahr, so dass man hiernach ohne weiteres an einen malignen Prozess hätte denken können; bei zweien wird aber ein nicht sehr lange vorangegangenes Trauma der betreffenden Kopfseite angegeben und in Zukunft wird es wertvoll sein, gegebenenfalls auch einmal an Blutcysten nach Trauma zu denken. Der Echinokokkus war im vorliegenden Falle als solcher nicht zu diagnostizieren; bei Entwicklung weiter nach vorne zu würde er aber unter Umständen als fluktuierende Geschwulst palpierbar sein. Zur Sicherung der Diagnose in zweifelhaften Fällen könnte man sich eventuell der von Franke so sehr empfohlenen Röntgenphotographie bedienen, und zwar im negativen Sinne, um einen soliden Tumor auszuschliessen. Ich möchte allerdings nicht unterlassen, zu bemerken, dass nach unseren Erfahrungen das Röntgenbild wohl nur bei ziemlich derbem Bau der Geschwulst einen verwertbaren Befund abgibt, dass aber z. B. schon bei Kavernomen diese Methode ganz versagt. Was eine eventuelle Probepunktion anbelangt, so möchte ich derselben, im Gegensatz zu Lagrange, keine allzu grosse Bedeutung beimessen; abgesehen davon, dass dabei niemals mit Sicherheit ernste Nebenverletzungen vermieden werden können, besagt ein negativer Ausfall derselben absolut nichts; sticht man aber einen abgekapselten malignen Tumor an, so besteht die Gefahr der Aussaat in der Orbita. Es wird selbst bei den cystischen Tumoren der Orbita immer einen gewissen Prozentsatz geben, der klinisch nicht zu diagnostizieren ist.

Was den Sitz unserer Fälle anbelangt, so sassen alle in der temporalen Hälfte der Orbita, teilweise im Muskeltrichter, teilweise in der Nähe der Wandungen.

Bei der Operation zeigten sich nur in einem Falle Komplikationen im Sinne einer starken Blutung aus der Orbita, welche natürlich nicht der Methode zur Last fällt. Die Entfernung des Erkrankungsherdes glückte in 2 Fällen nicht ganz, so dass in einem die frühere Fistel bestehen blieb, in dem anderen sich eine Fistel entwickelte, aus der auch kleine sequestrierte Knochenstücke abgestossen wurden. Die Wundheilung war in 8 Fällen eine normale, in einem fehlt die Angabe; in späterer Zeit wurde in einem Falle, allerdings bei einem sehr jugendlichen Individuum, eine sehr beträchtliche, nachträgliche Verbreiterung der Hautnarben festgestellt, in einem anderen eine anormale Einheilung des Knochenkeiles in etwas gedrehter Stellung. In allen Fällen blieb der Bulbus unmittelbar nach der Operation erhalten; in dem des Fortbestehens der Fistel trat aber nach $\frac{3}{4}$ Jahren ca. Phthisis bulbi ein, die eine Eukleation erforderte; die Stellung desselben wird 5mal als normal angegeben, 1mal entwickelte sich Strabismus convergens, 3mal fehlen die Angaben. Was die Muskelfunktionen anbelangt, so habe ich nur die Störungen beachtet, die vor der Operation nicht bestanden haben: in 4 Fällen fehlen jegliche Angaben; in den 5 anderen findet sich 4mal mehr oder weniger starke Behinderung der Abduktion, 1mal mit Bewegungsstörung nach unten und totaler Ophthalmoplegia interna und nur in einem Falle sind die Muskelfunktionen normal.

Das Sehvermögen blieb in 7 Fällen erhalten resp. besserte sich erheblich, in zweien ist darüber nichts mitgeteilt.

Fasse ich diese Befunde zu einem Endurteil zusammen, so wurde durch die Krönleinsche Operation meistens die vollkommene Entfernung cystischer Tumoren, mit Erhaltung des Auges und seiner Funktionen in allen Fällen, erreicht, allerdings in der Regel mit mehr oder weniger beträchtlicher Schädigung der Muskeln. Und dabei sassen sämtliche Tumoren lateral; bei medialem Sitz dürfte die Schädigung eine wesentlich grössere sein.

Gruppe II: Kavernöse Angiome:

5) Coppez et Depage (3). Kavernöses Angiom der Orbita. (Société méd.-chirurg. du Brabant. Okt.)

40 jähriger Mann; vor einem Jahre bei der Defäkation Anschwellung der Lider des rechten Auges und Protrusio bulbi; rasche Zunahme der Erscheinungen. Beim Bücken, Aufblasen der Backen etc. schwellen die Lider dick an, ausserdem traten dabei unter der Haut und der unteren Uebergangsfalte bläuliche Stränge hervor. Es bestand geringer Strabismus sursum vergens, leichter Exophthalmus, der sich reponieren liess, Schwellung der Lider, besonders des unteren Lides, stärkere Vascularisation der Lidhaut. Beim Abziehen des unteren Lides sah man



breite variköse Venen unter der Bindehaut. Augenbewegungen nach unten aufgehoben. Pupille normal, Stauungspapille; $S < \frac{1}{10}$. Bei Kompression der Jugularis und beim Neigen des Kopfes waren die Lider strotzend geschwollen, die Netzhautvenen in ihrem Volumen um das doppelte vermehrt; das Auge trat noch mehr nach vorn. Beim Aufrichten gingen diese Erscheinungen sofort zurück. Das linke Auge war normal. Anderweitig war bereits eine Operation ohne Erfolg versucht.

Krönleinsche Operation; es fand sich eine zylindrische Gewebsmasse mit varikösem Aussehen, welche bei Kompression der Jugularis anschwell. Nach doppelseitiger Unterbindung der Gewebsmassen gelang es leicht, den Tumor völlig zu entfernen. Nach vorn liess er sich wegen festerer Verwachsungen von der früheren Operation her an einer Stelle nicht gut lösen. M. rect. infer. war bei der früheren Operation in der Mitte durchschnitten; das retrahierte hintere Muskelende war nicht aufzufinden. Dieser Befund erklärte den Strabismus sursum vergens. Normale Heilung. Abschwellung der Lider; Rückbildung der Stauungspapille; Besserung der S. auf $\frac{1}{3}$. Durch die mikroskopische Untersuchung wurde festgestellt, dass es sich um ein kavernöses Angiom handelte.

6) Eigene Beobachtung. II. Kavernöses Angiom der Orbita.

Lina H., 15 Jahre alt, bemerkte seit 6—7 Jahren eine allmählich zunehmende Protrusion des linken Auges; Entzündungserscheinungen lagen nie vor. Ein stärkeres Wachstum wurde in letzter Zeit auch nicht beobachtet.

11. III. 04. Links hochgradiger Exophthalmus; Bulbus nach vorne und unten aussen vorgedrängt, nicht merkbar reponibel. Bewegungsfähigkeit nach oben eingeschränkt. Ptosis; Augapfel im übrigen äusserlich und ophthalmoskopisch normal. $S = \frac{1}{10}$. Oben innen in der Orbita direkt unterhalb des Margo supraorbitalis ein etwa kirschgrosser, derber, glattrandiger Tumor fühlbar, der deutlich vom Bulbus und dem Orbitaldach abgrenzbar ist, dagegen in der Tiefe an der oberen inneren Wand der Orbita fixiert erscheint; nach hinten ist er nicht abzugrenzen. Pulsationen und Geräusche nicht nachweisbar. Das rechte Auge ist normal, $S = 1$. Die Diagnose lautet auf retrobulbären Tumor, evtl. Sarkom der Orbita.

16. III. 04. Krönleinsche Operation, bei der sofort zur besseren Zugänglichmachung des Tumors ein zweiter Schnitt entlang des oberen Orbitalrandes in der Augenbraue bis zur Nasenwurzel geführt wird. Nach Resektion der äusseren Orbitalwand wird die Periorbita auch oben mit dem Elevatorium abgehoben, nur oben innen, nicht aussen, eröffnet und der Bulbus mit dem ganzen Orbitalgewebe nach aussen in die durch die Resektion aussen geschaffene Oeffnung verlagert. Auf diese Weise bekommt man oben einen genügenden Spielraum zur vorsichtigen Herauspräparierung des etwa pflaumengrossen, peripher ausserhalb des Muskeltrichters, weiter zentral aber sich tief in denselben hineinerstreckenden Tumors. Die Ablösung von der Orbitalwand oben innen gelingt leicht, ebenso die Ausschälung aus dem orbitalen Fettgewebe. Schwierig gestaltet sich die Exstirpation im hinteren Teil der Orbita, da hier sich die untere äussere Fläche des Tumors mit dem Nerv. opticus verwachsen zeigt. Die sorgfältige Ablösung gelingt

ohne Beschädigung des Sehnerven. Bei der Durchtrennung des tief hinten in der Nähe des foram. optic. sitzenden Stieles der gut abgekapselten Geschwulst erfolgt sofort eine starke arterielle Blutung; auf Kompression steht dieselbe nicht, es wird deshalb ein Peau an das Gefäß angelegt und die Unterbindung mittels Catgut-Ligatur gelingt in der Tiefe unter Inanspruchnahme zweier Pinzetten. Bulbus reponiert. Reposition des Knochenstückes. Naht der ganzen Wunden ohne Drainage, Verband.

Heilung erfolgt glatt per primam. 25. III. 04 Entlassung in poliklinische Behandlung. Bulbus noch etwas protrudiert; totale Ptosis. Bulbus steht immer noch etwas tiefer als auf der anderen Seite, Bewegungsbeschränkung nach oben und unten; Bewegungen nach aussen und innen normal. Kornea intakt, nicht anästhetisch; $L + 2,0 D / S = \frac{1}{3}$. Da die Ptosis sich im Laufe der nächsten Wochen nicht merklich besserte, wohl aber die Beweglichkeit nach oben und unten, so wird am 26. IV. die Ptosisoperation nach Hess angeschlossen, die einen guten Effekt ergab.

Bei der Entlassung bestand kein Exophthalmus mehr. Bulbus stand noch immer eine Spur tiefer als rechts, unwesentliche Bewegungsbeschränkung nach oben und unten. Wunden glatt geheilt, nur Oberlid noch leicht ödematös. $S = \frac{1}{2}$. Keine Ptosis mehr.

Die mikroskopische Untersuchung des exstirpierten Tumors zeigt denselben scharf abgegrenzt, von einer bindegewebigen Kapsel umgeben. Er setzt sich zusammen aus grossen, mit roten Blutkörperchen gefüllten und Endothel ausgekleideten Hohlräumen und starken Bindegewebszügen dazwischen. In diesen findet sich an zahlreichen Stellen eine entzündliche, kleinzellige Rundzelleninfiltration. Es handelt sich demnach um ein typisches Hämangioma cavernosum.

Nachschrift: Patientin stellte sich am 7. VI. 04 wieder in der Klinik vor: Hautnarben kaum mehr sichtbar, nur die am oberen Orbitalrande gelegene, bei der Ptosisoperation zum zweiten Male durchschnittene ist noch etwas verbreitert und stärker gerötet. Noch geringgradiges Oedem des Oberlides. Keine Ptosis. Knochenstück fest eingehelt ohne fühlbare Callusbildung. Kein Exophthalmus mehr. Bulbus, der im übrigen absolut normal ist und normale Sensibilität besitzt, steht links noch etwas tiefer als rechts. Bewegungen des Auges nach allen Seiten frei; keine Diplopie. Bei genauer Prüfung ist vielleicht noch eine geringe Bewegungsbeschränkung im Sinne der Wirkung des M. obliq. sup. nachweisbar. Kein Rezidiv.

27. IV. 05. Kein Rezidiv, sonst das gleiche Bild.

Die zweite Gruppe umfasst ebenfalls 9 Fälle, 2 eigene und 7 der Domela'schen Statistik. Nur 3mal wurde von vornherein die richtige Diagnose gestellt; in 2 anderen Fällen war die Geschwulst wohl palpierbar, aber so hart und wenig kompressibel, dass nicht an eine kavernöse Neubildung gedacht werden konnte. In beiden bestand allerdings die Vortreibung des Auges seit ca. 7 Jahren; in einem anderen war die Entwicklungsdauer 6 Jahre. in den drei übrigen nur $2\frac{1}{2}$ Monate bis $\frac{1}{2}$ Jahr. 3mal trug mit

ziemlicher Sicherheit ein Trauma resp. starkes Pressen an der Entstehung des Leidens die Schuld. Im allgemeinen muss man daran festhalten, dass die Kavernome der Orbita meistens von vornherein richtig diagnostiziert werden können; sind Pulsationen oder Geräusche nachweisbar, so ist sofort die Diagnose einer Gefässgeschwulst gesichert; ist diese Erscheinung nicht vorhanden, wie wohl meistens, dagegen die Geschwulst selbst palpierbar, weich, kompressibel und sind venöse Stauungen in den Lidern oder der Konjunktiva ausgesprochen, so ist eine Gefässgeschwulst anzunehmen, auch wenn eine Anschwellung des Tumors bei Neigen des Kopfes oder Kompression der Inguularis nicht eintritt. In diagnostisch zweifelhaften Fällen muss entweder ein nicht lange vorangegangenes Trauma, die evtl. plötzliche Entwicklung oder die gegenüber malignen Tumoren äusserst lange Entwicklungsdauer berücksichtigt werden; empfehlenswert erscheint mir auch nach dem Vorgehen von Weiss die Anlegung eines Kompressivverbandes für einige Stunden — nicht Tage, da sonst auch Täuschungen unterlaufen können — und bei Abnahme desselben die sofortige Feststellung einer ausgesprochenen Verringerung des Exophthalmus.

Was die Operationsergebnisse dieser Gruppe anbelangt, so ist von vornherein zu bemerken, dass in allen Fällen keine Komplikationen bei der Operation selbst eintreten — die starke Blutung in meinem eigenen konnte beherrscht werden — dass die Entfernung des Erkrankungsherdens stets vollkommen gelang, ebenso wie die Erhaltung des Augapfels, und dass die Wundheilung, bis auf eine einmal verzeichnete kurz andauernde Stichkanal-Eiterung stets ganz glatt verlief. An Komplikationen von seiten der Hornhaut während der Heilung sind 1mal schnell heilende Epitheldefekte, 1mal länger bestehende Anästhesie und 1mal Hypopyonkeratitis vermerkt. Die Stellung des Bulbus ist 5mal normal, 2mal nicht angegeben, 1mal besteht dauernde Konvergenz und 1mal Exophthalmus. Die Beweglichkeit der Augen hat ausserordentlich gelitten; in einem Falle sind keine Angaben darüber erhalten, in allen 8 anderen aber haben eine oder mehrere Muskeln zugleich in ihrer Funktion Schaden genommen: der M. rectus externus ist sicher 5mal paretisch resp. paralytisch, der M. levator palpebrae super. 2mal, der M. rect. intern. 2mal, der M. rect. super. 4mal, der M. rect. infer. 3mal, der M. obliq. sup. 2mal, der M. obliq. infer. 2mal, der M. ciliaris 1mal. In einem Falle findet sich nur verzeichnet: Bewegungen „ziemlich“ frei, mithin haben dieselben auch gelitten; in einem anderen: „Diplopie, die

aber event. schon vor der Operation bestand“; auch hier darf man meines Erachtens ruhig eine Schädigung der Muskulatur annehmen. Subjektive Diplopie ist nur in 2 Fällen erwähnt, wird aber wohl sehr viel öfters bestanden haben. Ich verhehle mir bei diesen ausgedehnten Augenmuskelläsionen durchaus nicht, dass sich sicher wegen der zu kurzen Beobachtungszeit ein Teil derselben wohl wieder zurückgebildet hätte, andererseits muss man aber auch annehmen, dass die Funktionen der schwerer geschädigten Muskeln nur selten wieder ganz normal werden. Was zum Schluss die Sehschärfe der erhaltenen Augen anbelangt, so wurde dieselbe 7mal erhalten oder wesentlich verbessert, 2mal trat Amaurose ein infolge von Zerrung am Sehnerven. Nur 2mal sass die Geschwulst medial vom Sehnerven, sonst unterhalb oder nach aussen von demselben; in dem einen der ersteren beiden Fälle traten die oben erwähnte Erblindung und zahlreiche Muskelläsionen auf, während in dem zweiten — meinem eigenen — wohl nur durch den Entspannungsschnitt am oberen Orbitalrande entlang und die dadurch erzielte leichtere Zugänglichmachung des Herdes ein so gutes Endresultat erzielt worden ist.

Mithin gelang bei dieser Gruppe die vollkommene Entfernung der kavernösen Neubildungen immer, auch die Erhaltung des Augapfels, aber nicht stets die der Sehschärfe. Die Muskelläsionen sind mindestens ebenso zahlreich wie bei den cystischen Tumoren.

Gruppe III: Tränendrüsentumoren:

7) Tobias (46). Karzinom der Tränendrüse — (cf. Schulze (61) Inaugur.-Dissert. Freiburg i. Br. 1902).

Die 57 jährige Patientin merkte im Frühjahr 1901 eine Abnahme des Sehvermögens rechts. Tränen des Auges. Vortreibung des Auges nach unten. Seit Juli Diplopie.

6. XII. 01. Befund: Rechts Ptosis. $S = \frac{6}{9}$. Haselnussgrosser, unverschieblicher, knochenharter Tumor über den rechten Orbitalrand im temporalen Teil nach vorn ragend; Geschwulst nach hinten nicht zu umgrenzen, mit dem Orbitaldach in festem Zusammenhang; nasalwärts scharf abgrenzbar; Tumor nicht schmerzempfindlich. Nebenhöhlen normal. Exophthalmus von 7 mm nach unten nasal. Bewegungsstörung nach den Seiten. Diplopie. Röntgenstrahlenaufnahme zeigt in der Gegend der Geschwulst einen zarten, viereckigen Schatten. Diagnose: Tränendrüsentumor mit Beteiligung des Knochens und der Orbita.

9. XII. Krönleinsche Operation; Tumor unter dem Periost in der Orbita sichtbar, leicht auszuschälen. Da der Knochen usuriert erscheint, wird ohne Eröffnung der Stirnhöhlen diese Partie der oberen äusseren Orbitalwand abgemeisselt und der temporär resezierte Knochenkeil vollständig entfernt. Naht. Verband.

16. XII. Geheilt. Bulbus reizlos, gut beweglich, nach oben besser als vor der Operation. $S = \frac{6}{10}$. 20. XII. Entlassung.

26. II. 02. Keine Diplopie. Freie Beweglichkeit; geringgradige Ptosis. $S = \frac{6}{10}$. Keine Entstellung des Gesichtes. Die mikroskopische Untersuchung des Tumors ergibt ein Karzinom der Tränendrüse.

8) Buller and Byers (6). Primäres Karzinom der Tränendrüse. (Quarterly Report of the eye and ear etc. Montreal 1900).

Der 31 jährige Mann hatte links in der Gegend der Tränendrüse eine grosse Geschwulst bei Exophthalmus. $S = \frac{1}{6}$. Die durch die Krönleinsche Operation entfernte Geschwulst war 35 mm lang, 25 mm breit.

9) Moissonier. (59). Zylindrom der Tränendrüse. (Bullet. et Mémoir. de la Société franç. d'Ophth. p. 137).

Die 42 jährige Patientin bemerkt seit mehr als Jahresfrist ein stetiges, allmähliches Vortreten des linken Auges. Zeitweise heftige Kopfschmerzen. Das Sehvermögen ist normal, ebenso der Augenhintergrund. Exophthalmus direkt nach vorn; Tieferstehen des Auges; freie Beweglichkeit. Tumor nicht fühlbar. Bulbus nicht reponibel. Diagnose auf retrobulbären Tumor, ohne genauere Lokalisation, gestellt. Allgemeinbehandlung ergebnislos. Stetige Zunahme des Exophthalmus.

Im Juni 02 traten heftige Kopfschmerzen auf; das Sehvermögen verminderte sich auf etwa $\frac{1}{10}$. Neuritis nerv. optici (?) Am oberen äusseren Orbitalrande eine harte Geschwulst zu fühlen. Diagnose auf Tumor der Tränendrüse gestellt.

4. VIII. 02. Krönleinsche Operation; der Tumor nimmt die ganze äussere Hälfte der Orbita ein und erstreckt sich bis weit hinter den Bulbus. Die Ausschälung in drei Stücken gelingt leicht, da er ausserhalb des Muskeltrichters liegt; auch der rectus extern. wird nicht verletzt. Exophthalmus sofort nach der Operation verschwunden. Verband.

12. VIII. Heilung normal verlaufen; Entlassung. $S = \frac{1}{3}$. Freie Beweglichkeit, nachdem ein Strabismus convergens geringen Grades sich schnell zurückgebildet hat.

Im November 02 Rezidiv; heftige Schmerzen in der Schläfe. Kleiner harter Knoten am inneren Orbitalrand fühlbar. Einige Wochen später weitere Knoten oben aussen und in der temporalen Wand. Rasches Wachstum.

Die mikroskopische Untersuchung des Tumors ergibt ein Zylindrom der Tränendrüse.

10) Torek (47). Tränendrüsentumor. (Deutsche medicin. Gesellsch. d. Stadt New York. 4. XI. 01. ref. Ophth. Klinik 02 S. 82).

39 jähriger Patient; vor fünf Monaten Geschwülste in der Gegend der rechten Parotis und des rechten Sterno-cleido-mastoidens. Vor zwei Monaten Schwellung in der rechten Orbitalhöhle oberhalb des Augapfels und einige Geschwülste über der rechten Clavicula.

22. IX. 01. Befund: Tumor in der Gegend der rechten Tränendrüse. den Augapfel nach vorn und unten verdrängend. Konjunktiva injiziert; beim Blick nach rechts und nach oben Diplopie. Tumoren in der Parotis-, Sterno-cleido- und Supraclavicular-Gegend. Diagnose: Sarkom der Tränendrüse mit Lymphknotenmetastasen. Innerliche Darreichung von Arsen drei Wochen lang ohne Erfolg.

14. X. Krönleinsche Operation, modifiziert. (cf. vorne!) Tumor lag direkt oben aussen an der Orbitalwand; seine Ablösung von dieser

Wand mit einem Teile des Periostes gelang leicht, etwas schwieriger die vom Augapfel, mit dem feste Verwachsungen bestanden. Grösse des Tumors: $1\frac{1}{8}$ Zoll lang, $\frac{3}{8}$ Zoll breit; weiche, brüchige Konsistenz, rötlich-braune Farbe. Reposition des Knochenstückes, Periostnähte, Drainage, Naht, Verband. Am 7. Tage war die Heilung beendet. Später Exezision der Drüsen.

Befund ca. drei Wochen nach der Operation: Die anfängliche totale Ptosis ist fast vollkommen geschwunden. Das resezierte Knochenstück befindet sich genau in der früheren Lage. Auge steht in normaler Stellung, Blickfeld frei ohne Diplopie.

Die mikroskopische Untersuchung des exstirpierten Tumors ist leider nicht gemacht worden.

Diese Gruppe umfasst 5 Fälle, 4 eigene und Domelas Fall 25; einer davon scheidet wegen absolut unzureichender Angaben aus. In allen 4 übrigen Fällen wurde auf Grund der Lage des Tumors und der Palpationsfähigkeit die richtige Diagnose gestellt. Es spricht das dafür, dass wohl in den allermeisten Fällen einer Affektion der Tränendrüse auf Grund der Verlagerung des Bulbus nach unten oder unten innen und vorn, der Fühlbarkeit der Geschwulst oben aussen in der fossa glandulae lacrymalis die richtige Diagnose gestellt werden kann, und dass aus diesem Grunde die Trennung solcher Tumoren von den Orbitaltumoren überhaupt vollkommen gerechtfertigt erscheint, zumal da schon der Sitz der Tränendrüse ausserhalb des Muskeltrichters in nächster Nähe des bei der Krönleinschen Operation zu resezierenden Knochenstückes unbedingt gute Resultate erwarten lässt. Das trifft auch in unseren Fällen ein; die Operation selbst verlief stets ohne Komplikationen — eine beträchtliche Nachblutung in einem Falle ist nicht auf Konto der Methode zu setzen — ebenso die Wundheilung und in allen 4 Fällen gelang die vollkommene Entfernung des Erkrankungsherdens mit Erhaltung des Auges. Die Stellung dieses war 2mal überhaupt normal, 1mal trat vorübergehender Strabismus convergens ein, 1mal dauernder, noch $2\frac{1}{2}$ Jahre nach der Operation festgestellt, mit sehr störender Diplopie, so dass das operierte Auge vom binokularen Sehakt ausgeschlossen werden musste. Die Muskelläsionen werden dargestellt durch die dauernde Parese des M. rect. extern. im eben erwähnten Falle und durch eine geringgradige Ptosis in einem anderen, 3 Wochen nach der Operation noch vorhanden; hier erscheint die spontane, vollkommene Rückbildung noch möglich; die beiden anderen Fälle haben überhaupt keine länger dauernden Muskelstörungen erlitten. Es sind also bei diesen Tumoren die Gefahren für die Augenmuskulatur, wenn nach Krönleins Methode operiert wird, verschwindend kleine im Verhältnis zu

den vorherigen Gruppen. Günstig gestaltet sich auch das Endresultat für das Sehvermögen, das stets normal blieb oder bei vorheriger Herabsetzung durch den Tumor wesentlich verbessert wurde. Das Dauerresultat in Bezug auf Freiheit von Rezidiven war in dem Falle des Adenoms ein gutes, da hier noch 2½ Jahre später kein solches festgestellt werden konnte; in dem des Zylindromes musste bereits nach einem Vierteljahre ein schweres, inoperables Rezidiv vermerkt werden, während der des Karzinomes zu kurz beobachtet ist, um ein Urteil in dieser Frage zu gestatten. Die beiden anderen Fälle bringen keine Notizen über Rezidive. Die Entwicklungsdauer der Geschwülste war in allen 4 Fällen eine relativ sehr kurze: sie schwankt von 2 Monaten bis etwas über ein Jahr. Meine sämtlichen 4 Fälle betreffen ausgesprochen maligne Neubildungen der Tränendrüse — denn auch Fall 10 ist als solcher wegen der anderen Drüsenaffektionen anzusehen; es drängt sich einem in solchen Fällen unbedingt die Frage auf, ob es, trotz der im übrigen sehr guten Endresultate, berechtigt ist, in den Fällen schnell wachsender Tränendrüsentumoren die Krönleinsche Operation anzuwenden, oder ob es nicht richtiger wäre, von vornherein zu exenterieren? Ich möchte doch die erstere Methode empfehlen, vorausgesetzt natürlich, dass die Neubildung im orbitalen Gewebe keine diffuse, sondern scharf begrenzte ist, und zwar deshalb, weil bei der Krönleinschen Operation die fossa glandulae lacrym. fast ebenso frei zugänglich ist wie nach der Exenteration von vorne her, und es wegen der peripheren Lage des Herdes möglich ist, alles Krankhafte gründlich zu beseitigen, event. auch, wie Fall 7 das beweist, die verdächtigen Knochenpartien mit dem Meissel ohne weitere Schädigungen des Auges oder seiner Funktionen abzutragen.

Gruppe IV: Orbitaltumoren:

11) Dépage (8). Retrobulbärer Tumor. (Annal. de la société belge de chirurg. 1900 p. 233).

D. stellte eine Frau vor, bei welcher mittels der Krönleinschen Operation mit bestem Erfolge ein grosser retrobulbärer Tumor extirpiert wurde. Welcher Art, ist nicht angegeben. Narbe kaum sichtbar. In einer zweiten Sitzung musste allerdings die Ablösung der ganzen Parotis erfolgen, so dass infolge Einklemmung des Facialis eine Parese entstand. Aussicht auf Besserung.

12) Naumann (24). Sarkom der Orbita (Hygieina 1900 p. 240).

75 jähriger Mann; rechtsseitiger Exophthalmus. Krönleinsche Operation. Sarkom der Orbita. Jetzt: Bulbus erhalten, kein Rezidiv, leichte Bewegungsbeschränkung und Ptosis.

13) Golowin IV. (10). Endotheliom der Orbita. (Wratsch XXI).

37 jährige Frau mit den Symptomen einer retrobulbären Neubildung; Exophthalmus von 2 cm, Optikusatrophie, starke Schlingelung der Venen.

4. X. 00. Operation nach Krönlein linkerseits; es wird ein grosser, harter Tumor am Sehnerven und zwei kleinere an den oberen Muskeln gefunden. Exstirpation und Resektion der M. M. rect. super. und levatorpalpepr. super. Glatte Heilung. Ausgang: Ptosis und Unbeweglichkeit des Auges. Bulbus bisher erhalten. Die mikroskopische Untersuchung ergibt ein Endotheliom.

14) Stathatos (27). Zwei retrobulbäre Tumoren. Grèce médicale de Syra. Janvier).

St. erwähnt zwei ebenfalls mit bestem Erfolge operierte Fälle von retrobulbären Tumoren — Krönleinsche Operation — wo der Augapfel vollständig erhalten blieb. Ueber die Natur der Tumoren wird nichts angegeben.

15) Morax (57). Fibrosarkom der Orbita. (Diskussion zu Lagranges Vortrag; Bullet. et Mémoir. de la Société franç. d'Ophthalm. 1903. p. 99).

62 jähriger Mann; hatte vor 2½ Jahren eine Verletzung der Orbita erlitten, ausserdem Schlag mit Pferdeschwanz in die linke Schläfengegend. Sechs Monate später trat Exophthalmus auf, der stetig zunahm; keine Schmerzen.

Seitlicher Exophthalmus; bei der Palpation fühlt man eine etwas nachgiebige Schwellung und Pulsationen; es lag der Gedanke an ein Aneurysma arterio-venosum nahe. Die Röntgenaufnahme ergab nichts Pathologisches.

Bei der Krönleinschen Operation fand sich ein nussgrosser Tumor im unteren äusseren Teil der Orbita, der sich sehr leicht entfernen liess. Heilung normal. Das Auge wieder absolut normal.

Die mikroskopische Untersuchung des Tumors zeigte ein Fibrosarkom.

16) Chevallereau et Chaillous III. (20). Psammom der Orbita. (Mémoir. et. Bullet. de la Société franç. d'Ophth. 1901 p. 391).

22 jährige Patientin, bei welcher Exophthalmus bestand. Diagnose auf Tumor der Orbita. Krönleinsche Operation; Geschwulst, unabhängig vom Sehnerven, an der oberen Orbitalwand angewachsen. Leichte Entfernung ohne Schädigung des Bulbus. Einziges Residuum unauffällige Narbe an der äusseren Orbitalwand.

Der kleinnussgrosse Tumor erwies sich mikroskopisch als ein Psammom der Orbita mit eingeschlossenen Kalkkonkrementen.

17) Parinaud et Roche. (25). Angiofibrom der Orbita. (Annal. d'Oculist. T. CXXVI. p. 241).

Frl. J., 28 Jahre alt, stellte sich am 19. Dezember 1894 in der Klinik wegen eines linksseitigen, ausgesprochenen Exophthalmus vor. Bulbus nicht reponibel. Die sonst gesunde Patientin gibt an, dass vor zwei Jahren das linke Auge ohne Störung der Sehschärfe allmählich hervortrat. Von Anfang an trat zeitweise Diplopie auf. Die Pupille reagiert normal, ophthalmoskopisch findet sich eine deutlich ausgesprochene Neuritis nervi optici. Das Gesichtsfeld ist normal. Links

$S + 3,0 D = \frac{5}{25}$. Augenbewegungen frei, keine Diplopie. Die Untersuchung der Augenhöhle lässt keine Abnormität fühlen, obwohl der Bulbus beträchtlich direkt nach vorne vorgetrieben erscheint.

29. XII. 1894. Zunahme des Exophthalmus. $L + 5,0 D / S = \frac{5}{25}$.

29. V. 1896. Exophthalmus gleich geblieben. $L + 5,0 D / S = \frac{5}{30}$.

8. III. 1897. Deutliche Zunahme des Exophthalmus. Bei der Palpation fühlt man oben aussen in der Orbita einen glatten, derben, nicht reponiblen Tumor. $L + 6,0 D / S = \frac{6}{30}$. Gesichtsfeld normal. Abnahme der Neuritis nervi optici.

15. XI. 1897. Weitere Zunahme des Exophthalmus. $L + 8,0 D / S = \frac{6}{30}$.

18. XII. 1900. Wiederum Zunahme des Exophthalmus.

1. III. 1901. $L + 9,0 D / S = \frac{5}{35}$. Papille blass, venöse Stauung. Tumor deutlich oben aussen in der Orbita zu sehen und zu fühlen.

28. III. 1901. Krönleinsche Operation mit der vorher beschriebenen Modifikation. Die Exstirpation des im Muskeltrichter nach aussen oben vom N. opticus gelegenen Tumors gelingt sehr leicht. Nur geringe Blutung.

Der Tumor ist nussgross, $3\frac{1}{2}$ cm lang und 3 cm breit. Mikroskopisch handelte es sich um ein Angiofibrom.

Heilung war nach 8 Tagen erreicht, Exophthalmus verschwunden; es bestand nur eine Parese des M. rect. extern.

20. IV. 1902. Parese des M. rect. ext. $S = \frac{5}{25}$ ohne Hypermetropie.

2. V. 02. Augenbewegungen fast normal; Diplopie nur in der äussersten Blickstellung zu erzielen.

18) Becker (51). Metastatisches Plattenepithelkarzinom der Orbita. (Münch. med. Wochenschr. 1903. S. 1274).

Die 42 jährige, sonst gesunde Patientin klagt über allmähliche Vortreibung des rechten Auges und über sehr heftigen Stirnkopfschmerz.

Befund: Bulbus um 12 mm vorgetrieben nach unten und innen; die Beweglichkeit ist nach temporal und nach oben fast ganz aufgehoben, nach unten und median stark eingeschränkt. Die laterale Hälfte des oberen Orbitalrandes ist verdickt und auf Druck schmerzhaft. Demnach lautete die Diagnose auf retrobulbären Tumor oben schläfenwärts in der Orbita.

Bei der Krönleinschen Operation, ausgeführt nach der Beschreibung von Domela-Nieuwenhuis, wurden zwei kleinwalnussgrosse Tumoren entfernt.

Die Heilungsdauer betrug fünf Wochen; nach dieser Zeit war der Bulbus immer noch um 5 mm vorgetrieben, die Beweglichkeit nahm stetig ab und es traten wieder Stirnkopfschmerzen ein.

Die mikroskopische Untersuchung ergab ein metastatisches Plattenepithelkarzinom der Orbita.

Zehn Wochen nach der Operation waren ganz unerträgliche Stirnkopfschmerzen vorhanden, der Bulbus ganz unbeweglich; die Sehschärfe, die unmittelbar vor der Operation ungefähr gleich $\frac{1}{4}$ der normalen war, ist auf Erkennen grosser Gegenstände gesunken. Der intraokulare Befund ist ein normaler. Zweifellos handelt es sich jetzt schon um ein Rezidiv.

19) Kindt II. (56). (Küster 41). Fibrosarkom der Orbita. (Inaugural-Dissert. Marburg 1903).

Der 17 jährige Patient bemerkte seit zwei Jahren eine allmähliche Protrusion des linken Bulbus; keine Schmerzen. Sehvermögen beeinträchtigt. Ausserdem seit einem Jahre Verkürzung des rechten Beines.

Befund am 4. VI. 02. Links geringgradiger Exophthalmus. Zunächst Behandlung der Coxa vara.

25. VIII. 02. R. S = $\frac{6}{6}$; L. S = $\frac{6}{8}$. Links Exophthalmus um 8 mm. Stauungspapille. Diagnose einer intraorbitalen Neubildung.

17. X. Inunktionskur negativ. L. S = $\frac{1}{2}$. Gesichtsfeld konzentrisch eingeschränkt, sonst stat. id.

30. X. 02. Krönleinsche Operation. Periorbita in ihrer Längsrichtung mit Knopfscheere gespalten. Tumor unten in der Orbita hinter dem Bulbus zu fühlen; er ist mirabellengross. Bei der Herausnahme platzt er und entleert weiches Gewebe. Entfernung leicht. Naht, Tampon im unteren Wundwinkel.

31. X. Wegen starker Durchblutung Verband gewechselt.

14. XI. Glatte Heilung. Totale Abducenslähmung, Parese des oberen Okulomotoriusastes. S = fast $\frac{6}{6}$. Stauungspapille zurückgegangen. Gleichnamige Doppelbilder mit Seiten- und Höhenabstand.

Mikroskopische Untersuchung des Tumors ergibt ein zellarmes Fibrosarkom, das z. T. in die Muskulatur (M. rect. ext.) übergegriffen hat.

3. II. 03. L. S = $\frac{6}{5}$. Strabismus convergens, Parese des Rectus superior, Paralyse des M. rect. extern. Diplopie. Leichte Ptosis. Kein Exophthalmus. Regressive Stauungspapille. Spätere Tenotomie des M. rect. intern. links wegen der störenden Diplopie war wenig wirksam.

20) Kindt III. (56). Rundzellensarkom der Orbita. (Inaugur.-Dissert. Marburg 1903).

Der 10 jährige Patient bemerkte vor drei Wochen eine Anschwellung an der rechten Schläfe; in dieser Zeit einmal plötzlicher Ohnmachtsanfall. Kopfschmerzen, Schwindelgefühl, allgemeines Unbehagen.

An der rechten Schläfe talergrosse, wenig erhabene, weiche Geschwulst, die fest auf dem Knochen aufsitzt. Haut darüber nicht verschieblich. Rechts stärker Exophthalmus von 7 mm mit Ablenkung nach oben. Beschränkung der Blickrichtung nach rechts und links. S = $\frac{6}{12}$; beginnende Stauungspapille; Gesichtsfeld normal. Ptosis.

Diagnose: Sarkom der Orbita (?).

21. III. 03. Krönleinsche Operation. Tumor oben aussen und hinten stückweise entfernt; Gesamtgrösse etwa die einer Walnuss. Knochen intakt. Vom verlängerten oberen Weichteilschnitt wird der äussere temporale Tumor entfernt; dieser etwa kastaniengross; auch hier Knochen intakt. Naht, Tampon.

7. IV. Geheilt. Partielle Okulomotoriuslähmung. Beweglichkeit allseits beschränkt, total nach unten; leichte Ptosis. Lähmung des Sphinkter pupillae und der Akkommodation. Stauungspapille; S = $\frac{1}{6}$. Gesichtsfeldeinschränkung.

15. IV. Bulbus stärker nach oben abgewichen.

Die mikroskopische Untersuchung ergibt ein Rundzellensarkom.

2. V. 03. Seit acht Tagen heftige Schmerzen hinter dem rechten

Auge und in der Schläfengegend; Erbrechen. R. S-Amaurose. Beweglichkeitsbeschränkung, totale nach unten. Ptosis gebessert, geringgradiger Exophthalmus mit Abweichung nach oben. Rechte Gesichtshälfte stark geschwollen, Leichte Facialislähmung. Rezidiv!

21) Braunschweig (33). Rundzellensarkom der Orbita. (Münch. mediz. Wochenschr. 1902. S. 1118.)

Bei der Patientin trat vor ca. einem Jahre Exophthalmus auf und nahm bis Anfang Dezember ständig zu; dann verminderte er sich auf grosse Dosen Jodkali so auffallend und rasch, dass, trotz Fehlens sonstiger Zeichen von Lues, an der spezifischen Natur nicht gezweifelt wurde, zumal auch in Narkose kein Tumor gefühlt werden konnte. Gegen Weihnachten nahm der Exophthalmus wieder zu, leichte Insuffizienz der Lider, Reizung und Schmerzen im Augapfel und ausstrahlende Kopfschmerzen. Es wurde die Diagnose auf einen Orbitaltumor an der inneren Seite des Orbitaltrichters gestellt, obwohl auch jetzt noch in Narkose kein Tumor zu fühlen war.

Bei der Krönleinschen Operation fand sich eine sehr weiche, eingekapselte, mehr als walnussgrosse Geschwulst, die nicht einmal durch den palpierenden Finger, sondern nur durch das Auge als Geschwulst zu erkennen war. Die stumpfe Ausschälung gelang sehr leicht, doch wurde, da der Sack platzte, mit dem scharfen Löffel gründlich die Höhle ausgeräumt.

Die Heilung verlief normal und ergab eine völlig normale Lage des Auges, dessen Beweglichkeit fast gar nicht gelitten hatte. Trotz deutlicher konsekutiver Abblassung der Sehnervenpapille blieb das Sehvermögen gut, was um so wichtiger war, als es sich um das einzige, gut sehende Auge der Patientin handelte. Komplette Ptosis, welche sich erst sechs Wochen später zu vermindern begann und jetzt erheblich besser ist. Ein Rezidiv war fünf Monate nach der Operation noch nicht eingetreten. Mikroskopisch erwies sich die Geschwulst als Rundzellensarkom.

22) Franke (21). Melanosarkom der Orbita. (Deutsche Zeitschrift für Chirurgie. Bd. 59. S. 192).

August L., 63 Jahre alt, hatte 1896 das linke Auge durch Exstirpation wegen einer intraokularen Geschwulst verloren, 1899 wurde wegen eines Rezidivs links wieder operiert. 1900 bemerkte er eine Abnahme des Sehvermögens des rechten Auges, Druckgefühl in der Orbita und Vortreibung des Auges.

12. VI. 00. Befund: Rechtes Auge in mässigem Grade vorgetrieben, das obere Lid etwas geschwollen, die Beweglichkeit des Auges beschränkt; namentlich nach innen kann das Auge nur knapp bis zur Mittellinie bewegt werden. S = $\frac{20}{40}$ Gesichtsfeld konzentrisch eingeengt mit stärkerem Defekte nach innen unten. Rot wird nicht richtig erkannt. Stauungspapille. Diagnose, retrobulbärer Tumor.

13. VI. 00. Krönleinsche Operation; es war nicht möglich, von der Seite her den Tumor deutlich zu fühlen oder dem Gesichte zugänglich zu machen, geschweige denn zu exstirpieren, wenn nicht evtl. der ganze Bulbus geopfert werden sollte. Deshalb zweiter Schnitt entlang dem oberen Orbitalrande ca. 5 cm weit nach innen bis auf den Knochen, um von oben her an den offenbar auf der Innenseite der Orbita sitzenden

Tumor zu gelangen. Jedoch auch jetzt noch wegen des vorspringenden oberen Orbitalrandes Eindringen in die Tiefe erschwert. Abkneifung des oberen Orbitalrandes und ziemlich leichtes Abheben der Periostes von der oberen Wand der Orbita in der Tiefe. Bei dieser Arbeit Eingleiten in der Tiefe medial in eine weichere Masse; Ausschabung dieser braunen weichen Tumormassen mit dem scharfen Löffel. Diese sass aber so tief, dass sie ohne Gefährdung des Bulbus nicht völlig sichtbar gemacht werden konnten; deshalb nur gründliche Auslöfflung des Tumors. Mässige Blutung. Verband. Heilung per primam.

26. VI. Entlassung in gleichem Zustande wie vorher. Keine weitere Besserung. Wohl Tumor im Schädelinneren, der von links nach rechts übergegangen ist.

23) Kalt I. (40). Sarkom der Orbita. (Annales d'oculist. T. CXXVII. S. 38).

Der 27 jährige Patient stellte sich am 23. Januar 1900 wegen eines Exophthalmus des linken Auges vor; im November 1899 trat das Auge plötzlich in wenigen Stunden ohne Reizerscheinungen oder Schmerzen hervor. Damals fanden sich Diplopie und Abblassung der Papille.

Erneute Vorstellung am 13. November 1900. Der Zustand ist der gleiche, nur bemerkt man am unteren Orbitalrand eine leichte venöse Stauung. Bulbus ist ungefähr 1 cm vorgetrieben direkt nach vorne. Die Beweglichkeit ist allseits eingeschränkt, besonders direkt nach innen. In der unteren Uebergangsfalte fühlt man einen weichen, nicht pulsierenden und nicht reponiblen Tumor. Die Sehnervenpapille ist blass. $S = \frac{1}{6}$, Gesichtsfeld nasal auf 50° eingeschränkt, die temporale Hälfte fast ganz aufgehoben. Demnach lag eine Kompression der inneren Seite des Optikus vor.

28. XI. 00. Operation nach Krönlein, bei der der M. rect. ext. zwischen zwei Fäden durchschnitten wurde. Ein nussgrosser, im Muskeltrichter gelegener Tumor liess sich nur entfernen nach Anschneiden und Auskratzen des krümeligen Inhaltes. Die Kapsel liess sich nicht ganz beseitigen. Heilung nach 10 Tagen.

Der Exophthalmus verschwand nach 14 Tagen ungefähr. Nur der M. rect. superior funktionierte z. T. S-Fingerzählen in 60 cm. Nach einem Jahre der Zustand der gleiche, kein Rezidiv.

Die mikroskopische Untersuchung der exstirpierten Partikel ergab die Diagnose eines Sarkoms.

24) Kalt II. (40). Fibrosarkom der Orbita (Ebda.).

Frau C., 50 Jahre alt, konsultierte K. am 21. II. 99 wegen eines seit vier Jahren bestehenden, mässigen Exophthalmus des linken Auges direkt nach vorne. Angeblich soll der Exophthalmus innerhalb zweier Tage entstanden sein.

Das Auge ist normal, nur im geringen Masse reponierbar; die seitlichen Bewegungen sind ein wenig behindert. Ein Tumor ist nicht zu fühlen. Die Papille ist blass.

18. IV. 99. Kein Tumor fühlbar. $S = \frac{1}{10}$.

1. VI. 99. stat. id. $S = \frac{1}{20}$.

25. VIII. 99. Kleiner schmerzhafter Tumor im inneren Kon-

junktivalsack fühlbar. Beweglichkeit des Auges nach den Seiten beschränkt. Spezifische Behandlung während eines Monates erfolglos.

13. VIII. 01. Zunahme des Exophthalmus und Neigung des Bulbus zur Luxation bei Oeffnen der Lidspalte. S=Fingerzählen in 50 cm. Pupillarreaktion normal.

16. X. 01. Operation nach Krönlein. Die nussgrosse Geschwulst befindet sich im Muskeltrichter aussen und unten vom Optikus. Die Ausschälung gelingt leicht.

27. X. Heilung. Stellung des Auges normal. Beweglichkeit z. T. erhalten mit Ausnahme des M. rect. externus, der trotz sorgfältiger Schonung bei der Operation total gelähmt ist.

Die mikroskopische Untersuchung ergibt eine Mischung von Fibrom mit Sarkom.

25) v. Bergmann III. (31). Fibrosarkom der Orbita. (Krankengeschichtenauszug).

Elisabeth R., 7 Jahre alt, war stets gesund; seit dem 3. Lebensjahre bemerkte die Mutter eine Anschwellung des rechten Augenlides, die jedoch bald wieder kleiner wurde; nach einem halben Jahre nahm dieselbe wieder zu. Eine Behandlung mit Grützümschlägen war ergebnislos, dagegen soll durch Salbenbehandlung die Geschwulst ganz zurückgegangen sein. Nach einem halben Jahre schwoll das Augenlid abermals an, gleichzeitig begann der Augapfel vorzutreten; Schmierkur wirkungslos. In der letzten Zeit beträchtliche Zunahme des Exophthalmus und der Schwellung des Augenlides. Sehstörungen bestanden angeblich niemals.

Befund am 28. IX. 03: Rechts kleine, gelblich durchschimmernde Geschwulst an der Innenseite des Oberlides, die von intakter Haut bedeckt ist; sie zeigt derbe, knorpelige Konsistenz; die Geschwulst setzt sich nach hinten in die Orbitalhöhle fort. Beträchtlicher Exophthalmus nach innen unten; bei Repositionsversuch des Bulbus derber Widerstand in der Tiefe zu fühlen. Bewegungen des Auges nach allen Seiten frei; Pupillarresektion normal, ebenso ophthalmoskopischer Befund und Funktionen des Auges. Diagnose: Retrobulbärer Tumor evtl. Dermoid der Orbita.

2. X. Krönleinsche Operation, bei der zur Erlangung einer besseren Uebersicht der M. rect. extern. quer durchschnitten wird; man gelangt an eine Geschwulst, die sich vom hinteren Teil der Orbita bis zu der am oberen Augenlid befindlichen, aussen sichtbaren Anschwellung erstreckt und mit ihr in Zusammenhang steht. Exstirpation derselben. Die Geschwulst zeigt auf dem Durchschnitt das Aussehen einer Nebenniere resp. eines Gummas. Naht der M. rect. extern.; Blutstillung; Reposition des Knochenstückes; Hautnaht. Verband.

Die Heilung erfolgte per primam. Entlassung am 13. X. 03.

28. X. Hautwunden glatt geheilt; Knochenstück fest eingeheilt, kein Exophthalmus mehr. Lähmung des M. levator palpebrae superior. — Ptosis! —; des M. rect. extern.; des M. rect. super. und des M. obliq. super. Subjektiv unangenehm empfundene Diplopie. Ophthalmoskopisch normal, ebenso der übrige funktionelle Befund.

Eine spätere Vorstellung ist nicht mehr erfolgt.

Mikroskopischer Befund der exstirpierten Geschwulst:

Diese besteht aus einem sehr dichten Geflecht von Bindegewebsfasern, in denen sich an einzelnen Stellen kleine Bündel glatter und grösserer quergestreifter Muskulatur eingeschlossen finden, ausserdem auch zahlreiche Querschnitte grösserer und kleinerer Nerven — Ziliarnerven! Allenthalben zwischen den Bindegewebsbündeln liegen zahlreiche, einkernige Zellen von teilweise rundlichem, teilweise spindelförmigem Aussehen, die durch ihren grossen Zelleib auffallen; an einzelnen Stellen finden sich direkt ganze Zellnester, in denen dann auch sehr grosse, fast Endothelien gleichende Zellen nachweisbar sind. Dem mikroskopischen Bilde nach handelt es sich also zweifellos um ein Fibrosarkom.

26) Eigene Beobachtung III. Rundzellensarkom der Orbita.

Wilhelmine K., 74 Jahre alt, gibt an, seit 10 Jahren ein langsames, stetig zunehmendes Hervortreten des rechten Auges beobachtet zu haben; der Grad der Vortreibung des Auges soll ein oftmals sehr wechselnder gewesen sein. Seit Ostern vergangenen Jahres besteht eine Schwellung der Augapfelbindehaut. Schmerzen sind nie dagewesen.

Befund am 4. I. 04: Rechtes Auge ist beträchtlich nach vorne und etwas nach unten aussen vorgetrieben; der Lidschluss ist über dem Exophthalmus kein vollständiger mehr. Die Venen des Oberlides sind sehr stark gefüllt und geschlängelt, dieses selbst oben innen sackartig vorgebuchtet. Starke Injektion der gesamten Bindehaut, Chemosis des skleralen Teiles in der unteren Bulbushälfte. Die aktive sowie passive Bewegungsfähigkeit des Bulbus ist nach allen Seiten fast aufgehoben; Bulbus in die Orbita nicht zu reponieren. Die Pupillarreaktion ist stark verlangsamt. Cataracta matura. Das Sehvermögen ist herabgesetzt auf quantitative Lichtempfindung nur in der äusseren Hälfte des Gesichtsfeldes. Bei der Palpation der Orbita fühlt man in dem ganzen inneren und oberen Teil eine derbe, an einzelnen Stellen erweichte Geschwulst, die sich nach hinten nicht abgrenzen lässt. Keine Pulsationen, keine Geräusche. Diagnose: Sarkom der Orbita.

6. I. 04. Krönleinsche Operation in der typischen Weise; die Periorbita wird unterhalb des M. rect. extern. gespalten. Beim Eingehen in die Orbita erweist sich diese in toto von einer Geschwulst ausgefüllt, die kurz hinter dem Bulbus beginnend, sämtliche Augenmuskeln in sich einschliesst und rings an den Orbitalwänden haftet. Durchtrennung des N. opticus direkt am Bulbus und totale retrobulbäre Ausräumung der Orbita. Beim Entfernen der Geschwulst von der hinteren Orbitalwand wird die Art. ophthalmica durchschnitten und mit Peau gefasst. Da nach Beendigung der Ausräumung die Blutung aus der Arterie nach Abnahme des Schiebers nicht steht, so wird der Peau von neuem angelegt, die Orbita mit Jodoformgaze ausgestopft, das Knochenstück reponiert und die Hautwunde bis auf den unteren Winkel genäht; aus diesem werden der Peau und die Gaze herausgeleitet. Es tritt sofort nach der Operation ein merkbares Kollabieren des Bulbus und Enophthalmus ein. Verband.

8. I. Erneuerung des Tampons; Peau endgültig entfernt, da keine Blutung mehr. Wunde heilt per primam. Bulbus etwas kollabiert, total anästhetisch, Hornhaut hauchförmig getrübt und leicht gefaltet.

Totale Ptosis. In den nächsten Tagen trat eine allmählich zunehmende Sekretion aus der Orbita auf, die Hornhaut wurde in ganzer Ausdehnung von einem Geschwür eingenommen, allmählich in toto eingeschmolzen. Nach Perforation derselben entleerten sich spontan die Linse und die Kontakta des Bulbus und die gangränöse Sklera wurde sichtbar. Diese wurde von der Hornhautöffnung aus abgetragen und damit hörte die Suppuration sofort auf. Es war also Gangrän des Bulbus eingetreten. Am 19. II. konnte Patientin in poliklinische Behandlung entlassen werden. Totale Ptosis. Bis jetzt ist ein Rezidiv nicht beobachtet worden. Der Bindehautsack ist in toto erhalten wie bei einer Enukleation, so dass das Tragen einer Prothese möglich ist.

Mikroskopische Untersuchung: Der fast kleinapfelgrosse Tumor ist an seiner Oberfläche von einer stellenweise ziemlich dicken fibrösen Kapsel überzogen; er setzt sich zusammen aus orbitalem Fett- und Muskelgewebe, spärlichen Bindegewebszügen, in denen an einzelnen Stellen zahlreiche grössere und kleinere Blutgefässe nachweisbar sind, und ausserordentlich grossen knotenförmigen Anhäufungen von Zellen. Diese, den grössten Teil der Geschwulst darstellenden Knoten bestehen ausschliesslich aus kleinen, einkernigen Rundzellen; zwischen den Muskelbündeln findet sich auch diese Rundzelleninfiltration, sie sind stark auseinandergedrückt und zum grossen Teil degeneriert. In den Zellanhäufungen, sowie im interzellulären Bindegewebe ist eine nicht unbeträchtliche Pigmentierung, wohl hämatogenen Ursprungs, vorhanden. Es handelt sich demnach um ein typisches kleinzelliges Rundzellensarkom, das seinen Ursprung evtl. von dem intermuskulären Bindegewebe genommen hat.

Nachschrift: Im August 1904 musste wegen lokalen Rezidives die Exenteratio orbitae ausgeführt werden; Januar 1905 erneutes, inoperables Rezidiv, das einen grossen Teil des Gesichtsskelettes einnahm.

27) Eigene Beobachtung IV. Grosszelliges Rundzellensarkom der Orbita.

Marie L., 12 Jahre alt, gibt an, dass sie und ihre Angehörigen seit etwa drei Wochen eine schnell zunehmende Vortreibung des linken Auges bemerkt hätten.

Befund am 6. XI. 03: Links: Bulbus stark nach unten und aussen vorgetrieben, so dass ein Verschluss der Lidspalte nicht mehr erfolgen kann. Bewegungsfähigkeit nach oben sowie nach aussen und innen stark eingeschränkt. Lidhaut, besonders die des oberen Lides, sowie Bindehaut ödematös, hyperämisch. Reposition des Bulbus in geringem Grade möglich, doch fühlt man dabei federnden Widerstand vom oberen inneren Teil der Orbita. Bulbus sonst äusserlich normal, $S = 1/2$, Farbensinn und Gesichtsfeld normal. Ophthalmoskopisch beginnende Neuritis nervi optici. Dem Befunde nach, zumal mit Rücksicht auf die entzündlichen Symptome und die kurze Entwicklungsdauer, wurde die Diagnose auf einen superiororbitalen Abszess, evtl. tuberkulöser Natur, gestellt. Der Verdacht auf Nebenhöhlenerkrankung konnte durch den absolut normalen Befund der Nasenklinik ausgeschlossen werden.

7. XI. Inzision entsprechend dem oberen Orbitalrande direkt bis auf den Knochen; beim Vordringen in die Orbita gelangt man auf runden, stellenweise fluktuierenden Tumor, der sofort als Sarkom an-

gesprochen wird. Eine Probepunktion ergibt keinen Eiter. Naht. Verband. Innuktionskur. Vom 9. XI. ab nahm die Schwellung des Oberlides sowie der Exophthalmus erheblich zu; am 14. XI. entwickelte sich ein grosses Ulcus corneae in deren oberen Hälfte, da die Hornhaut nicht mehr von den Lidern bedeckt wurde. Am 18. XI. weitere Zunahme des Exophthalmus mit hochgradiger Chemosis der ganzen Skleralbindehaut. Hornhautgeschwür oberflächlich, stationär.

20. XI. Krönleinsche Operation; Eingehen in die Orbita unterhalb des M. rect. extern. Im Muskeltrichter und zwar auf der inneren Seite findet sich ein ziemlich weicher, von einer dünnen Kapsel überzogener, gut walnussgrosser Tumor, der bei den ersten Versuchen, ihn von der Umgebung zu lösen, einreisst und bräunlich-gelbe, gallertige Massen entleert. Um besser an den Tumor heranzukommen, wird ein zweiter Schnitt entlang dem oberen Orbitalrande bis zur Nasenwurzel geführt und das ganze Oberlid nach unten verlagert. Die vorfallende Tränendrüse wird mit exstirpiert. Es gelingt jetzt ziemlich leicht, den die obere innere Hälfte der Orbita einnehmenden Tumor samt den darunter liegenden Muskeln frei zu präparieren und ihn bis zum foramen opticum zu exstirpieren. Reposition des Knochens, Naht, Verband. Sofort nach der Operation ist der Exophthalmus geschwunden.

Heilung per primam. 28. XI. Exophthalmus fast ganz zurückgegangen, noch ziemlich starke Chemosis der Skleralbindehaut. Das fast die ganze Hornhaut einnehmende Geschwür beginnt sich zu reinigen. 7. XII. Wunde gut geheilt. Nähte und Verband entfernt. Ptosis. Exophthalmus völlig verschwunden; noch geringe Schwellung des Oberlides. Bulbus nach allen Richtungen hin bewegungslos. Noch geringe Chemosis der Skleralbindehaut. Hornhautgeschwür völlig gereinigt, spiegelnd, bereits in Vernarbung begriffen. Ophthalmoskopisch noch kein Einblick. Lichtperzeption, prompte Projektion. 16. XII. Entlassen.

28. I. 04. Rezidiv. Ptosis. Oberlid verdickt. Dicht unter der Lidhaut sind zwei rundliche, etwa kirschgrosse Tumoren abtastbar, die sich auch schon durch ein buckliges Vordrängen der Lidhaut äusserlich bemerkbar machen. Bulbus etwas nach unten gedrängt, absolut bewegungslos; zentrale, nicht sehr dichte Hornhauttrübung. $S = \frac{1}{6}$. Da die Eltern die Erlaubnis zur Exenteratio orbitae verweigern, werden die beiden Knoten im Oberlid für sich allein am 29. I. entfernt. Bei der sich daran anschliessenden Palpation fühlt man oben innen in der Orbita wieder sich entwickelnde, ausgedehnte Tumormassen. 5. II. Geringgradige Protrusio bulbi.

7. II. Exenteratio orbitae unter Erhaltung der Lider und der Bindehaut; mit letzterer wird die des Periostes beraubte Orbitalwand gedeckt. Tamponade. Verband.

12. II. Entlassung in poliklinische Behandlung.

Am 9. Mai 04 kehrte die Patientin mit einem ausgedehnten Rezidiv in der Orbita wieder; ausserdem Tumormessen in der linken Nase, im Nasenrachenraum zu beiden Seiten und in der Gegend des linken Jochbogens. Lediglich wegen der schon beginnenden Verjauchung der orbitalen Tumormassen und der aus ihnen erfolgenden Blutungen wird am 10. V. nochmalige Exenteratio orbitae gemacht, bei der man in die linke Nasenhälfte, in die hinteren Siebbeinzellen, in die Stirnhöhle

und die Flügelgaumengrube durch grosse Knochendefekte kommt. Die Basis cranii erwies sich noch als intakt. Wegen des sehr beträchtlichen Blutverlustes und der Unmöglichkeit, alle Tumormassen aus der Flügelgaumengrube zu beseitigen, wurde die Operation abgebrochen. Tamponade. Verband. Fieberloser Verlauf. Ein nach einigen Tagen zugezogener chirurgischer Spezialkollege aus der Klinik von Exzellenz von Bergmann bezeichnete den Fall auch für den Chirurgen als inoperabel.

Am 21. V. wird Patientin auf Wunsch des Vaters in hoffnungslosem Zustande in die Heimat entlassen.

Mikroskopischer Befund: Die Geschwulst ist von einer dünnen, bindegewebigen Kapsel überzogen, die eine entzündliche Rundzelleninfiltration aufweist; sie baut sich aus starken Bindegewebsbündeln und grossen, teilweise knotenförmigen Rundzellenanhäufungen auf. Zwischen und innerhalb dieser Rundzellenanhäufungen finden sich stellenweise sehr zahlreiche, ausserordentlich erweiterte Blutgefässe. An anderen Stellen sind schon innerhalb dichter Zellanhäufungen zentrale Nekrosen nachweisbar. Das sehr umfangreich mit exstirpierte Muskelgewebe unterhalb der Geschwulst erweist sich nur zum geringen Teile von Geschwulstzellen durchsetzt. Der Tumor ist mithin als ein Angiosarkom, das stellenweise nur noch den Bau eines grosszelligen Rundzellensarkoms aufweist, anzusehen. Ueber den mutmasslichen Ausgangspunkt lässt sich kein Urteil fällen.

Nachschrift, Nach brieflichen Mitteilungen der Eltern trat im August 04 der Exitus letalis ein.

27 A) Eigene Beobachtung XI. Grosszelliges Rundzellensarkom der Orbita.

Johanna N., 12 Jahre alt, bot nach Angabe der Eltern seit ca. 3 Wochen das Bild einer schnell zunehmenden Vortreibung des linken Auges, für welche eine Ursache nicht angegeben werden konnte.

Befund am 17. X. 04. Links: Bulbus gerade nach vorne ziemlich beträchtlich vorgetrieben; Schluss der Lidspalte noch möglich. Beweglichkeitsstörung und Diplopie im Sinne einer Parese des M. obliq. super. und M. rect. infer. Beim Repositionsversuche derber Widerstand in der Tiefe. Tumor nicht zu fühlen. Keine Druckempfindlichkeit, keine Drüenschwellungen. Bulbus sonst äusserlich und ophthalmoskopisch normal. L. E. / S = 1. Diagnose: Retrobulbärer Tumor, wahrscheinlich malignes Sarkom.

Eine Untersuchung der Nase und Nebenhöhlen von spezialistischer Seite sowie ein Röntgenbild geben keinen weiteren Aufschluss. Auf Wunsch der Eltern wurde zunächst Innuktionskur und Jodkali verabfolgt.

20. X. stat. id. 31. X. Beträchtliche Zunahme des Exophthalmus mit Verlagerung des Bulbus nach unten; sonst stat. id. Die Diagnose lautet jetzt bestimmt auf ein Sarkom der oberen hinteren Orbitalwand.

2. XI. Krönleinsche Operation, nachdem eine Inzision entlang des ganzen oberen Orbitalrandes durch die Augenbraue den Erkrankungs-herd nicht freilegen konnte; dabei zeigte sich die ganze Orbita, besonders aber in ihren oberen Teilen, von weichen, nicht abgrenzbaren Geschwulstmassen ausgefüllt, so dass sofort die Exenteratio orbitae angeschlossen wurde.

Die Heilung, auch die Einheilung des resezierten Knochenstückes, erfolgte per primam. Nach 2½ Monaten trat ein lokales Rezidiv auf, das mit partieller Resektion des Oberkiefers entfernt wurde; später von neuem Rezidive. Patientin ging dann in unbekannte Behandlung über.

Die mikroskopische Untersuchung der Geschwulstmassen ergab ein ausserordentlich zellreiches, polymorphes, grosszelliges Rundzellensarkom, das diffus die Orbita durchwachsen hatte.

Die 4. Gruppe umfasst die benignen und malignen Orbitaltumoren mit Ausnahme derjenigen des Nervus opticus und seiner Scheiden; eine Trennung der Uebersicht dieser Tumoren nach Gut- oder Bösartigkeit schien mir schon deswegen nicht ratsam, weil selbst der pathologische Anatom dem mikroskopischen Präparate nach nicht immer in der Lage sein wird, sich über diese Frage mit Bestimmtheit zu äussern, geschweige denn der Kliniker nach rein klinischen Symptomen. Diese Gruppe gibt eine Uebersicht über 19 von mir gesammelte Fälle und 14 der Domela'schen Statistik, also insgesamt 33 retrobulbäre, orbitale Tumoren; davon waren 23 Sarkome, 2 Endotheliome, 1 Psammom, 1 metastatisches Carcinom, 1 plexiformes Neurom, 1 Angiofibrom, 1 Syphilom und 3 nicht näher bezeichnete Tumoren; 9 mal finden sich über die Entwicklungsdauer des Leidens keine Angaben, für die übrigen Fälle gestaltet sich dieselbe folgendermassen: Fibrosarkome meistens zwei Jahre, aber bis zu 6½ Jahren; Spindelzellensarkom 6 Jahre, die anderen Sarkomformen meistens sehr kurz, von 3 Wochen bis 1 Jahr, aber einmal 10 Jahre (Fall 26!); Endotheliom 3½ Jahre, plexiformes Neurom mehrere Jahre, Angiofibrom 8 bis 9 Jahre, Syphilom 6 Wochen, metastatisches Plattenepithelcarcinom „allmählig“. Aus dieser Ungleichartigkeit der Entwicklungsdauer für die retrobulbären Tumoren erhellt schon die Schwierigkeit ihrer differentialdiagnostischen Auseinanderhaltung. Was das Alter der Patienten anbelangt, so ist ein besonderes Betroffensein eines gewissen Lebensalters nicht nachweisbar; auffallend ist aber, dass die orbitalen Tumoren, die sich innerhalb der ersten beiden Dezennien des Lebens schnell entwickelt haben, sich durch grosse Malignität auszeichneten; es deckt sich das vollkommen mit den Beobachtungen an anderen Körperorganen. Später muss ich noch im einzelnen auf diese Fälle eingehen. Nicht weniger wie 18 mal konnte eine Geschwulst direkt durch die Palpation nachgewiesen werden. Merkwürdig erscheint es bei Durchsicht der Krankengeschichten, dass meistens vor der Operation gar nicht der Versuch einer speziellen Diagnose über die Natur der zu entfernenden Geschwulst gemacht worden ist,

sondern dass man sich einfach mit der Bezeichnung „retrobulbärer Tumor“ begnügt hat. Nach unserem hier vorliegenden Material muss ich mich dahin entscheiden, dass man zur Diagnose einer gutartigen retrobulbären Neubildung nur berechtigt ist, wenn die Vortreibung des Auges mindestens vor 2—3 Jahren begonnen hat und nur eine allmähliche Zunahme des Exophthalmus festzustellen ist; in allen Fällen mit kürzerer Entwicklungsdauer ist unbedingt an einen malignen Prozess zu denken. Die Differentialdiagnose gegenüber Cysten oder Cavernomen habe ich vorher schon erwähnt; empfehlen möchte ich hier nochmals die von Franke mit positivem Erfolge gebrauchte Röntgenphotographie. Nur die Syphilome der Orbita könnten in zweifelhaften Fällen zu irrigen Verwechslungen mit malignen Tumoren führen, wie das auch im Falle 27 von Domelas Statistik geschehen ist; meistens wird aber auch hier die Anamnese oder eine gründliche spezifische Kur Klarheit schaffen. Bei Tumoren von längerer Entwicklungsdauer ist Malignität, sei es primäre oder sekundäre, niemals mit Sicherheit auszuschliessen, wie mein Fall 26 beweist. Ueberhaupt ist es ratsam, daran zu denken, dass die weitaus grösste Mehrzahl der soliden, orbitalen Geschwülste sarkomatöser Natur ist.

Bei 29 Angaben sassen die Tumoren 9 mal oben aussen in der Orbita, 3 mal unten aussen, 7 mal im Muskeltrichter nach aussen vom Sehnerv, 1 mal oben innen, 1 mal unten innen, 2 mal nach innen vom Sehnerv und 6 mal diffus im hinteren Orbitalabschnitt. Direkte Komplikationen kamen bei der Operation in allen 28 Fällen, in denen darüber berichtet wird, nicht vor, nur erwies sich bei den nach innen sitzenden Tumoren 2 mal der geschaffene Zugang als nicht genügend zur Erreichung der Tumoren und musste durch weitere Hautschnitte erleichtert werden (Fälle 22 und 27), 3 mal wurde unmittelbar im Anschluss an die Krönleinsche Operation wegen der Malignität der Neubildung die Exenteratio orbitae vorgenommen. Angaben über die Entfernung des Erkrankungsherdes fehlen in 5 Fällen; rein gelang dieselbe nur 13 mal, mit gleichzeitiger Wegnahme der Sehnerven oder einzelner Augenmuskeln 4 mal; unvollständig oder wenigstens nur unter Zuhilfenahme des scharfen Löffels 7 mal; 1 mal wurde die Orbita wegen Grösse der Geschwulst in toto retrobulbär exentriert. In diesem Falle ging der Bulbus sekundär durch Nekrose zugrunde; es rührte das wohl von der Durchschneidung der Arteria ophthalmica her. Jedenfalls beweist dieser Fall, dass die Bindehautgefässe nicht zur Ernährung des ganzen

Bulbus genügen. In den übrigen 29 in Betracht kommenden Fällen wurde der Bulbus dauernd erhalten. In diesen Fällen musste aber nachträglich wegen Rezidiven 3 mal die Exenteration gemacht werden, ausserdem traten 3 mal schnell inoperabele Rezidive ein und 1 mal musste von vornherein die Prognose als schlecht bezeichnet werden; ausserdem würde hierher auch noch der Fall 23 meiner Uebersicht zu setzen sein, in dem bei einem Orbitalsarkom und unvollständiger Entfernung desselben nach einem Jahre angeblich noch kein Rezidiv nachweisbar war, sich aber wohl später entwickelt hat. Ueberhaupt ist auf die Frage der Rezidive in den Publikationen viel zu wenig Wert gelegt; in 9 Fällen ist überhaupt nichts davon bemerkt, in 6 ist im ersten Jahre oder nur in den ersten Monaten nach der Operation kein solches beobachtet, in 3 im zweiten Jahre, in 2 im dritten und in 2 nach 4 resp. 7 Jahren. Jedenfalls geht aus dieser Zusammenstellung hervor, dass bei den Orbitaltumoren nach den bisherigen Erfahrungen unter 33 Fällen die Krönlinsche Operation mindestens 12 mal nicht in der Lage gewesen ist, die ihr gestellte Aufgabe, d. h. die dauernde Erhaltung des Bulbus, zu lösen; es liegt mir hierbei absolut fern, die Methode als solche für dieses ungünstige Ergebnis verantwortlich zu machen, sondern ich möchte nur durch die obigen Ausführungen beweisen, dass die Indikationsstellung für Gebrauch der Methode in vielen Fällen keine richtige gewesen ist. Ich verhehle mir dabei durchaus nicht die Schwierigkeit, die mehr oder weniger grosse Malignität eines Tumors von vornherein zu beurteilen, bin aber der Ansicht, dass im Zweifelsfalle immer die Exenteratio orbitae, evtl. mit gleichzeitiger Entfernung des Periostes, eine grössere Sicherheit gegen Rezidive bietet, als selbst die sorgfältigst ausgeführte temporäre Resektion der äusseren Orbitalwand mit Entfernung des erkrankten Orbitalinhaltes. Dass diese Sicherheit stets nur eine relative sein wird, beweisen am besten unsere drei Fälle mit temporärer Resektion und sofortiger Exenteration, in denen baldigste inoperabele Rezidive eintraten.

Die Stellung des erhaltenen Bulbus wird 7 mal nicht erwähnt, 1 mal heisst es bloss „guter Erfolg“, 3 mal „mit bestem Erfolge“, 1 mal „Auge wieder absolut normal“ und 1 mal „Entlassung in gleichem Zustande wie vorher“. In den übrigen Fällen heisst es 11 mal normal; Tieferstand des Auges ist 2 mal, Konvergenz 2 mal, Protrusion 3 mal vorhanden.

Bezüglich der Muskelfunktionen findet sich 9 mal keine

oder eine unzureichende Bemerkung, nur einmal wird nach einem Zeitraum von 4 Jahren von einem „idealen Resultat“ gesprochen, in den übrigen 19 Fällen resultieren mehr oder weniger schwere Schädigungen der Augenmuskeln. Betroffen ist der M. levator palpebr. sup. 8 mal, der M. rect. extern. mindestens 17 mal, M. rect. int. 10 mal, M. rect. sup. 12 mal, M. rect. inf. 8 mal, M. obliq. sup. 9 mal, M. obliq. inf. 8 mal. 2 mal ist sehr störende Diplopie vermerkt; 1 mal ist dagegen ziemlich ergebnislos eine Muskeloperation versucht worden (Fall 19).

Das Sehvermögen wurde meistens erhalten oder etwas verbessert, 4 mal ist aber auch nach der Operation eine schnelle Verschlechterung eingetreten, 1 mal ohne Rezidiv von $\frac{1}{6}$ auf Fingerzählen in $\frac{1}{2}$ M. (Fall 29). Fasse ich kurz diese Befunde zusammen, so wurde bei den orbitalen Tumoren durch die Krönleinsche Operation nur zum Teil die vollkommene Entfernung des Erkrankungsherdes mit dauernder Erhaltung des Auges und seiner vor der Operation vorhandenen Funktionen ermöglicht. Dabei hatten die Augenmuskeln fast immer schwer und teilweise dauernd zu leiden. Rezidive traten verhältnismässig häufig ein.

Gruppe V: Sehnerventumoren:

28) Antill Pockley (50). Rundzellensarkom der Sehnervenscheide. (Arch. of Ophthalm. XXXI. 1903. p. 114).

13 jähriger Knabe bekam in den letzten 6—8 Monaten einen allmählichen Exophthalmus; keine Entzündung, keine Schmerzen. Anamnestic kein Trauma zu erfahren.

Befund: Linksseitiger Exophthalmus von $\frac{3}{8}$ Zoll direkt nach vorne; keine Bewegungsstörung, keine Diplopie. S = $\frac{5}{12}$; geringgradige Neuritis nervi optici. Bei Repositionsversuchen Widerstand fühlbar oben aussen in der Orbita. Geringe Ptosis. Diagnose: Retrobulbärer Tumor im Muskeltrichter mit Druck auf den N. opticus.

10. IX. 01. Krönleinsche Operation; die Geschwulst lag an der äusseren Seite des N. opticus; die Ablösung von diesem gelang leicht, ebenso die Exstirpation. Naht. Verband. Dauer der Operation nur $\frac{3}{4}$ Stunde.

Sofortiger Rückgang des Exophthalmus. Glatte Heilung. 17 Tage nach der Operation war das Auge in normaler Stellung; nur bei äusserster Blickstellung nach links bestand Diplopie, die sich aber auch nur durch ein rotes Glas hervorrufen liess; subjektiv bestand keine Diplopie. Rückgang der Neuritis nerv. opt. S = $\frac{5}{12}$.

Die etwa $\frac{3}{4}$ Zoll Durchmesser habende Geschwulst erwies sich als ein abgekapseltes, nicht bösartiges Rundzellensarkom.

29) Chevallereau et Chaillous. I. (20). Psammom des Sehnerven. (Mémoir. et Bullet. de la Société franç. d'Ophth. 1901. p. 391).

19 jähriges Mädchen, das schon seit mehreren Jahren an langsam zunehmendem Exophthalmus leidet. Retrobulbärer Tumor.

Bei der Krönleinschen Operation konnte die Geschwulst leicht entfernt werden. Glatte Heilung. Als einziges Residuum der Operation blieb eine wenig auffallende Narbe an der äusseren Orbitalwand.

Die mikroskopische Untersuchung des Tumors ergab ein Psammom des Sehnerven, das den Nerv selbst bereits angegriffen hatte und kalkartige Konkremeente enthielt.

30) J o n n e s c o. III. (13). Tumor um den Sehnerven (?) (l. c.).

4 jähriges Kind mit starkem rechtsseitigem Exophthalmus; keine Pulsation; Chemosis des unteren Teiles der Conjunctiva bulbi; Ulcus corneae.

28. IX. 00. Modifizierte Krönleinsche Operation (cf. vorne!) Es wurde ein fast nussgrosser Tumor gefunden, der rings den N. opticus umgab. Glatte Heilung.

Jetzt besteht nur noch geringe Ptosis des oberen Lides; die geringe Chemosis dauert noch an, sonst Auge normal.

Ueber die anatomische Beschaffenheit des Tumors nichts mitgeteilt.

31) C h e v a l l e r e a u e t C h a i l l o n s. II. (20). Fibrosarkom der Sehnervenscheide (l. c.).

5 jähriges Kind, bei dem wegen Exophthalmus die Krönleinsche Operation gemacht wird. Geschwulst konnte leicht exstirpiert werden. Heilung glatt. Bester Erfolg. Jetzt nur eine wenig auffallende Narbe an der äusseren Orbitalwand. Die mikroskopische Untersuchung ergab ein Fibrosarkom des Sehnerven.

32) K u h n t. (22). Sehnerventumor. (Deutsche med. Wochenschr. 1901. V. B. S. 15).

Bei einer Frau wurde mittels der Krönleinschen Operation ein Tumor des Sehnerven entfernt. Das erhaltene Auge bietet keine Spur eines Beweglichkeitsdefektes. Ein nahezu gleich guter Erfolg wurde in zwei weiteren Fällen erzielt. K. rühmt sehr die Vorteile dieser Operation und hält sie indiziert nicht nur bei retrobulbären Cysten und Neubildungen, sondern auch bei Exophthalmus pulsans, Orbitalphlegmonen, infizierten Wunden, Operationen am hinteren Bulbuspol und zu diagnostischen Zwecken.

33) W e r n e r (62). Sarkom der Sehnervenscheide. (Ophth. Review p. 89.)

Die 45 jährige Frau hatte vor 12 Monaten eine leichte Schwellung unterhalb des Canthus intern. des linken Auges bemerkt; dieses begann allmählich vorzutreten. Keine Schmerzen, kein Erbrechen, keine Diplopie.

Der Bulbus war in der Achse der Orbita beträchtlich nach vorn und aussen vorgetrieben; die Beweglichkeit war frei. Der Orbitalrand war normal, keine Pulsation, keine Geräusche nachweisbar. Das Sehvermögen war herabgesetzt auf Lichtperception, die Sehnervpapille war weiss, atrophisch. Die Temperatur war normal. In Narkose liess sich eine solide Geschwulst hinter dem Auge fühlen. Die Diagnose lautete auf Sehnerventumor.

Bei der Krönleinschen Operation fand sich ein grosser Tumor,

der vom unteren Teil der Sehnervenscheide ausging. Die Entfernung mit dem Sehnerven gelang leicht.

Nach fünf Tagen war die Wunde geheilt; es blieb aber Ptosis zurück.

Die mikroskopische Untersuchung ergab ein Sarkom der Sehnervenscheide mit hochgradiger Kompression des Optikus selbst.

34) Jonnesco. I. (13). Fibrom des Sehnerven. (Clinique ophthalm. 1900. p. 273.)

15 jähriges Mädchen; seit acht Jahren Abnahme der Sehschärfe und seit kurzer Zeit rechts derartiger Exophthalmus, dass der Bulbus und die Tränendrüse fast vollständig luxiert sind und die Lider über dem Auge nicht geschlossen werden können.

26. IX. 1898. Operation nach Krönlein. Der Tumor ist ein fast walnussgrosses, colloid entartetes Fibrom, das den Sehnerven vollständig zerstört hatte.

Vollkommene Erhaltung des Bulbus seit fast zwei Jahren.

35) Lankton (15). Cyste der Sehnervenscheide. (Arch. of Ophthalm. XXIX. 4. p. 397.)

6 jähriger Junge; links starker Exophthalmus und Unfähigkeit, das Auge nach aussen zu bewegen. Die Palpation weist unten in der Orbita einen Tumor nach. S. mindestens $\frac{20}{100}$; Krönleinsche Operation; es findet sich ein cystischer Tumor, dessen Wandung an der Spitze der Orbita und am Bulbus festsass. Nach Punktion der Cyste kollabierte der Tumor; die Untersuchung der Flüssigkeit ergab Cerebrospinalflüssigkeit; nach Spaltung der Cystenwandung lag der Sehnerv frei beweglich vor, deshalb wurde erstere nicht exzidiert, weil sie als ektasierte Sehnervenscheide angesehen wurde. Glatte Heilung; der Optikus wurde aber atrophisch, möglicherweise infolge von Verletzung bei der Operation. Sensibilitätsstörung der Hornhaut. Mangelndes Abduktionsvermögen.

36) Chaillous (7). Psammom des Sehnerven. (Thèse de Paris 1900.)

15 jähriger Patient; seit zwei Jahren Vorstehen des linken Auges. Jetzt starker Exophthalmus, Amaurose.

19. IX. 1900 Operation nach Krönlein, die glatt verläuft. Nach einem Monat Exophthalmus geschwunden, Beweglichkeit des Bulbus nach aussen und oben beschränkt; Anästhesie der Hornhaut. Die mikroskopische Untersuchung des Tumors ergab ein Psammom des Sehnerven.

37) Eigene Beobachtung V. Endotheliom der Sehnervenscheide.

Mathilde K., 48 Jahre alt, sonst gesund, bemerkt seit sieben Jahren eine Anschwellung beider Lider des linken Auges; gleichzeitig begann dieses Auge auch nach vorne vorzutreten. Die Anschwellung soll nicht konstant, sondern öfters in Grösse und Ausdehnung wechselnd gewesen sein. Die einzige, subjektive Unbequemlichkeit ist ein zeitweise auftretendes Reißen und Stechen in der linken Kopfseite. Mit Beginn der Vortreibung des Auges will Patientin eine allmähliche, aber stetige Abnahme der Sehkraft des linken Auges bemerkt haben.

Befund am 10. IV. 1901. Das rechte Auge ist normal. $+1,5 D/S = 1$. Links. Amaurose; Pupillenstarre; ophthalmoskopisch Atrophia nervi optici nach Stauungspapille. Beide Lider, das Unterlid in etwas

vermehrtem Grade, sind stark ödematös geschwollen und hängen wulstförmig herab. Keine Entzündungserscheinungen; die Skleralbindehaut zeigt eine stärkere venöse Stauung. Exophthalmus von zirka 10—12 mm, Bulbus nach vorn und aussen abgewichen. Beweglichkeit des Auges nach oben und unten beschränkt. Bei Reposition derber Widerstand in der Tiefe der Orbita. Ein Tumor ist nicht zu fühlen. Keine Pulsationen oder Geräusche. Diagnose: Tumor des Sehnerven, wohl Sarkom. 16. IV. 1901. Krönleinsche Operation, bei der man leicht über dem M. rect. extern. vorbei im Muskeltrichter einen derben, sehr harten Tumor findet, der sich vom foramen opticum bis zum hinteren Bulbusende erstreckt, dem Sehnerven angehört und sich mit der grössten Breite unten innen in der Orbita befindet. Die Auslösung im vorderen Teil der Orbita ist leicht, in der Tiefe aber wegen Verwachsungen mit der Umgebung nur mit Hilfe der Schere möglich; nachdem die Trennung am foramen opticum erfolgt ist, wird der in den Tumor eingebettete Sehnerv dicht an der Sklera durchschnitten. Unbedeutende Blutung. Reposition des Knochenstückes, Naht, Verband.

17. IV. Starke Schwellung beider Lider und noch geringgradiger Exophthalmus infolge von Nachblutung in die Wundhöhle. Bulbus unbeweglich. Hornhaut anästhetisch.

21. IV. Beträchtliche Abschwellung beider Lider; Skleralbindehaut noch chemotisch; am unteren Hornhautrande geringe Infiltration.

25. IV. Das Hornhautinfiltrat ist wieder verschwunden.

2. V. Ober- und Unterlid fast ganz abgeschwollen, Chemosis stark zurückgegangen. Bulbus unbeweglich. Hornhaut anästhetisch. Ophthalmoskopisch zeigt die Netzhaut die Erscheinungen hochgradigster Anämie und das Bild des embolischen Verschlusses der Art. centr. retin.; trotzdem erscheinen die Arterien und Venen bluthaltig, letztere sogar nicht unbeträchtlich erweitert. Entlassung. In den nächsten Monaten stellte sich Patientin wiederholt hier vor. Die Ptosis blieb bestehen; der Exophthalmus war verschwunden, die Bewegungsfähigkeit des Auges stellte sich nur zum Teil nach innen und oben her, während dieselbe gänzlich nach aussen und unten aufgehoben blieb. Die Anästhesie der Hornhaut bildete sich allmählich unten aussen zurück, blieb aber sonst bestehen. Das Auge selbst blieb dauernd gesund, erhalten und von normaler Grösse. Von Zeit zu Zeit stellt sich Patientin noch hier vor; Ende letzten Jahres war dieselbe noch rezidivfrei. Eine entstellende Narbe ist nicht zurückgeblieben.

Der exstirpierte Tumor ist halbkreisförmig, auf der äusseren Seite abgeplattet, von unregelmässig höckeriger Oberfläche, sehr derber Konsistenz. An der Aussenfläche der Geschwulst sieht man den Sehnerven, der in der Nähe des Bulbus nur zu $\frac{2}{3}$ des Umfanges von Geschwulstgewebe umfasst ist, während er am orbitalen Ende tiefer in demselben steckt. Länge des exstirpierten Tumors 34 mm; Höhe 32 mm; Breite 20 mm; Umfang am bulbären Ende 85 mm, am orbitalen 60 mm. Auf dem Durchschnitt erscheint die Geschwulst von äusserst derber, vollkommen gleichmässiger, markig-weisser Beschaffenheit. Der Sehnerv ist, soweit er sich mit blossem Auge verfolgen lässt, plattgedrückt. Ausgangspunkt des Tumors scheint die Sehnervenscheide zu sein. Im mikroskopischen Präparate stellt der Durchschnitt durch die Neubil-

dung fast ein Dreieck dar, dessen nach aussen konvexe Basis 35 mm, dessen eine Kathete 22 mm, andere 17 mm lang ist. Die grösste Höhe beträgt 20 mm. In der Seite der grösseren Kathete liegt der Sehnerv ganz peripher an der Geschwulst; er ist plattgedrückt, seine Breite beträgt nur noch 1 mm. Mikroskopisch ist er vollkommen atrophisch und besteht nur noch aus etwas verbreiterten bindegewebigen Septen mit stark verschmälerten, nur noch Gliagewebe aufweisenden Interseptalräumen; eine abnorme Zellvermehrung ist in ihm nicht nachweisbar. Die Pialscheide ist wesentlich bindegewebig verdickt. Die Sehnervenscheideräume sind stark verbreitert, die Arachnoidealbälkchen grösstenteils atrophiert; in den Scheideräumen finden sich kompakte, alveolär angeordnete Tumormassen. Die Duralscheide des Sehnerven ist ringsum wesentlich verdickt, besonders auf der dem Tumor zugekehrten Seite; an einer Stelle sieht man eine Lücke in derselben, durch welche in einzelnen Zügen die Tumormassen nach aussen wuchern. (Fig. 1.) Die fast ausschliesslich ausserhalb der Duralscheide liegende Geschwulst baut sich auf aus einem sehr engen Netzwerk von mehr oder weniger breiten bis ganz feinen Bindegewebszügen; das Netzwerk ist zwischen den grösseren Bündeln ein so regelmässiges, dass es in gewisser Beziehung dem Septenwerk des quergeschnittenen Sehnerven ähnelt. Die Interseptalräume sowohl als die Scheidenräume des Sehnerven sind von grossen, epitheloiden Zellmassen eingenommen, die in den meisten Septen eine ausgesprochene Neigung zu Zellzwiebelbildung zeigen. (Fig. 2.) An vielen Septen scheint sich eine feine Endothelbekleidung zu finden. Im Scheidenraum des Sehnerven liegen auch vereinzelt Psammomkörner, während dieselben in der Geschwulst nicht nachweisbar sind. Ganz in der Peripherie der Geschwulst sind zwei grössere Stücke eines Ganglion mit wohl erhaltenen Ganglienzellen in die Tumormassen eingebettet, wohl Teile des Ganglion ciliare; ebenso sind hier Blutungen in den Septenzügen nachweisbar — wohl Folgen der Operation.

Der alveoläre Aufbau der Geschwulst, die Zellformen, ihre Neigung zur Zwiebelbildung berechtigen mich wohl zur Diagnose eines Endothelioms. Ob dieses seinen Ausgang von den Scheidenräumen des Sehnerven genommen hat, wage ich nicht mit Bestimmtheit zu entscheiden, möchte es aber auf Grund der Perforation der Duralscheide und des sehr frühen Verlustes der Funktionen des Auges annehmen.

Nachschrift: Im März 1905 stellte sich Patientin mit einem lokalen Rezidiv vor, das sich langsam entwickelt haben soll in mehr als Jahresfrist. Die sofort empfohlene Exenteratio orbitae wurde nicht gestattet.

38) Eigene Beobachtung VI. Spindelzellensarkom der Sehnervenscheide.

Hedwig G., 3 Jahre alt, sonst stets gesund gewesen, leidet nach Angabe der Eltern an einer Hervortreibung des rechten Auges seit ungefähr einem Jahre. Schmerzen sollen nie bestanden haben, ebenso wenig Entzündung.

Befund am 21. XI. 1902: Das linke Auge ist äusserlich und ophthalmoskopisch normal. Rechts hochgradiger Exophthalmus von zirka 15—18 mm gerade nach vorne. Die Beweglichkeit des Bulbus

ist nach allen Seiten frei; Ektropion des Unterlides. Bei Repositionsversuchen fühlt man einen derben Widerstand in der Tiefe der Orbita; ein Tumor ist nicht palpabel. Bulbus entzündungsfrei, Hornhaut normal; maximale Mydriasis, Pupille reaktionslos; ophthalmoskopisch hochgradige Stauungspapille. Funktionell wahrscheinlich Amaurose. Keine Pulsationen, keine Geräusche. Diagnose: Tumor des Sehnerven, evtl. Myxosarkom.

25. XI. 1902. Krönleinsche Operation, bei der man nach Eröffnung der Periorbita unterhalb des M. rect. extern. mit Leichtigkeit auf einen fast taubeneigrossen, glattwandigen Tumor innerhalb des Muskeltrichters kommt, der sich vom hinteren Bulbuspol bis zum foramen opticum erstreckt und in dem der ganze Sehnerv aufgegangen ist. Die Ausschälung im Muskeltrichter ist etwas schwierig und lässt sich nur mit Verletzung der Muskeln erzielen. Keine nennenswerte Blutung. Reposition des Knochenstückes, Naht, Verband.

30. XI. Heilung ist per primam erfolgt; Entfernung der Hautnähte. Exophthalmus verschwunden; Hornhautanästhesie; Ptosis. Bulbus unbeweglich.

10. XII. Immer noch Anästhesie der Hornhaut und Unbeweglichkeit des Bulbus.

20. XII. Hautwunden kaum sichtbar; Knochenstück gut eingehilt. Bulbus noch unbeweglich; Ptosis. Cornea intakt. Entlassung.

Patientin hat sich seitdem in der Klinik nicht wieder vorgestellt. Laut brieflicher Mitteilung des Vaters des Kindes vom 30. V. 1904 geht es diesem gut. Es kann das Oberlid heben wie auf der gesunden Seite, aber das Lid soll etwas dicker sein als das andere; auch die Bewegungsfähigkeit des Auges soll im geringen Grade vorhanden sein. Aus der etwas unklaren Zuschrift ergibt sich weiter, dass die Hornhaut in der oberen Hälfte klar ist, in der unteren Hälfte aber „blass“ — wohl eine abgelaufene Keratitis neuro-paralytica, die sich erst nach der Entlassung eingestellt haben kann! Beim Aufenthalt im Freien soll sich das Auge injizieren. Kein Exophthalmus.

Beschreibung der Geschwulst: Auf der Durchschnitsstelle in der Nähe des Bulbus beträgt die breiteste Stelle des fast kreisrunden Tumors 7 mm; in ihm liegt etwas exzentrisch der 3 mm breite Nervus opticus; weiter zentralwärts erfolgt nun eine sehr schnelle Dickenzunahme, so dass etwa in der Mitte zwischen Bulbus und foramen opticum die grösste Breite der Geschwulst 18 mm beträgt und die des hier ganz peripher gelagerten Nerv. opticus 10 mm. Man kann schon mit blossem Auge sehr deutlich peripher die stellenweise beträchtlich verdickte Duralscheide erkennen, einwärts davon den stark erweiterten, von Tumormassen angefüllten Intervaginalraum und zentral den von der Pialscheide umgebenen verdickten Sehnervenquerschnitt. (Fig. 3.) Weiter nach der Mitte der Geschwulst zu zeigt sich auch stetige Abnahme der Dicke der Duralscheide; diese ist an der grössten Circumferenz stark gedehnt und verdünnt. Das Stroma der Geschwulst im Subduralraum besteht aus breiten Zügen eines sehr kernreichen, meistens konzentrisch zum Sehnerven und wellig verlaufenden, fibrillären Bindegewebes, das mit der Duralscheide innig zusammenzuhängen scheint; an einzelnen Stellen steigen direkt derbere Bindegewebszüge senkrecht von der Duralscheide auf und reichen fast bis zur Pialscheide. Das

arachnoideale Balkenwerk ist fast gänzlich in der Geschwulst aufgegangen, nur an einzelnen Stellen sind noch stark hyperplasierte Bälkchen nachweisbar. Ein Teil der Zellen scheint durch eine Wucherung der Endothelien der Balken bedingt zu sein, der grösste Teil besteht aber aus Spindelzellen. Gefässe sind nicht sehr zahlreich in der Geschwulst enthalten.

Die Pialscheide des Sehnerven ist etwas verdickt und zeigt auch eine geringgradige Vermehrung der zelligen Elemente. Die Volumenzunahme des Sehnerven ist durch eine nahezu gleichmässige Verdickung der Bindegewebtsbalken und der Nervenbündel bedingt; dadurch ist die Felderung des Sehnervenquerschnittes ebenfalls eine fast absolut gleichmässige. Die Septa weisen eine nur relativ geringgradige Infiltration mit Spindelzellen, dagegen einen ausserordentlichen Reichtum an grösseren und kleineren Blutgefässen auf; in den Nervenbündeln sind die Nervenfasern sämtlich degeneriert, an ihre Stelle sind zahlreiche runde und spindelförmige Zellen getreten. (Fig. 4.) Die zellige Infiltration erstreckt sich auch auf die Wandungen der Blutgefässe, besonders der Art. und Vena centralis; deren Wandungen sind stark mit Zellen durchsetzt, die Intima derselben scheint grösstenteils zugrunde gegangen zu sein, an ihrer Stelle liegen unregelmässige, frei ins Gefässlumen ragende Zellen; Blutkörperchen sind nicht in ihnen nachweisbar. Auf Grund des vorliegenden Befundes möchte ich die Diagnose auf ein Spindelzellensarkom des Sehnerven stellen. Ob der Ausgangspunkt in der Arachnoidealscheide oder im Sehnerven selbst zu suchen ist, lässt sich nicht mehr entscheiden, möglich ist aber, dass in beiden zugleich die Neubildung begonnen hat.

38a) Eigene Beobachtung. X. Spindelzellensarkom der Sehnervenscheide.

Anna W., 29 Jahre alt, beobachtet seit einem Jahre eine allmählich zunehmende Vortreibung des rechten Auges; Schmerzen oder Nebenerscheinungen, abgesehen von einer Abnahme der Sehschärfe, sind nicht wahrgenommen worden.

Befund am 28. X. 04. Das linke Auge zeigt bei einem hypermetropischen Astigmatismus von $3\text{ D S} = \frac{2}{3}$, ist im übrigen normal. Das rechte Auge ist bedeutend vorgetrieben und auch etwas nach unten und innen gedrängt; die Reposition ist fast gar nicht möglich und ergibt einen derben Widerstand in der Tiefe der Orbita. Die Palpation ergibt zwischen oberem äusseren Orbitalrande und Bulbus in der Tiefe eine derbe Geschwulst, ausserdem fühlt man dabei die nach vorne aus der Orbita herausgedrängte Tränendrüse. Die Auskultation ergibt keine Geräusche; keine Zunahme des Exophthalmus beim Senken des Kopfes. Der Bulbus zeigt starke Bewegungsstörungen nach allen Seiten mit entsprechenden subjektiven Doppelbildern; die Beschränkung ist am meisten nach unten, weniger nach aussen und innen und am geringsten nach oben ausgesprochen. Im übrigen ist das Auge äusserlich normal. Ophthalmoskopisch findet sich das typische Bild einer beginnenden Stauungspapille. $R. + 3,0\text{ D / S} = \frac{1}{6}$; Gesichtsfeld und Farbensinn normal. Diagnose: Tumor der Sehnervenscheide oben aussen, wohl Sarkom.

Bei der Operation am 31. X. lag von vornherein der Plan vor, wenn irgend zugänglich, den angenommenen Tumor von der Sehnerven-

scheide abzulösen unter Schonung des Sehnerven und möglicher Erhaltung seiner Funktionen. Nach der leicht auszuführenden typischen temporären Resektion der äusseren Wand und nach dem Eindringen in die Orbita oberhalb des M. rect. extern. trat sofort eine grosse, harte, gut abgekapselte Geschwulst von etwa Pflaumengrösse oben aussen in der Orbita ins Gesichtsfeld, die vom hinteren Bulbuspol bis fast zum foramen opticum reichte und in ihrer ganzen Ausdehnung mit dem Sehnerven verwachsen war; der palpierende Finger stellte den sonst normalen Sehnerven unten innen an der Geschwulst fest. Zunächst wurde nun der vordere Teil der Geschwulst vorsichtig vom Sehnerven stumpf abgelöst; bei der Grösse der Geschwulst war aber das gleiche Vorgehen in der Tiefe ohne starke Zerrung am Sehnerven nicht möglich und deshalb wurde nun, um Raum zu gewinnen, der schon abgelöste vordere Teil der Geschwulst durch einen queren Schnitt glatt vom hinteren getrennt und aus der Orbita entfernt. Danach gelang bei dem grösseren Spielraume auch ohne Schwierigkeit die Loslösung des Tumors vom hinteren Teile des Sehnerven und die glatte Entfernung. Verletzungen von Muskeln konnten ganz vermieden werden; keine Blutung. Reposition des Knochenstückes, Naht, Verband.

3. XI. Normaler Heilungsverlauf. Geringgradiger Enophthalmus.

10. XI. Wunde gut vernarbt. Nähte entfernt. Bulbus fast reizlos. Pupille maximal weit.

14. XI. Entlassung. Geringe Ptosis rechts. Bulbus völlig reizlos. Bewegungsstörung nach aussen und innen, Pupille normal weit und gut reagierend. Keine Doppelbilder. R. + 1,0 c + cyl 2,0 D // S = $\frac{1}{3}$.

Später stellte sich die Patientin noch wiederholt vor, zuletzt am 27. April d. J. Die Narbe der Operation ist kaum sichtbar; es besteht ein geringgradiger Enophthalmus, der Bulbus steht absolut gerade, die Bewegungen sind nach aussen, oben und innen ganz frei, nach unten ist eine Bewegungsstörung geringen Grades nachweisbar. Keine Diplopie. Bulbus ist reizfrei, ophthalmoskopisch ist die Stauungspapille verschwunden, der Sehnerv etwas blasser gefärbt als auf der anderen Seite. R + 1,0 c + cyl 2,0 // S = $\frac{2}{3}$; in der Nähe Jg. 1.

Beschreibung der Geschwulst: Diese stellt einen etwa pflaumengrossen, glattrandigen, leicht walzenförmigen Tumor von ca. 3 cm Länge bei einer grössten Dicke von ca. $1\frac{1}{2}$ cm dar; der vordere Pol ist zugespitzt, der hintere stumpf. Auf dem Durchschnitt ist die Geschwulst glänzend, markig. Mikroskopisch handelt es sich um ein typisches Spindelzellensarkom mit reichlichen Zwischenzügen von Bindegewebe und spärlichen Gefässen; ringsum findet sich eine derbe fibröse Kapsel, an der sich Reste der Sehnervenscheide nicht nachweisen lassen. Als Ausgangspunkt des Tumors kommt diese direkt wohl nicht in Betracht, höchstens das perineurale Gewebe; wahrscheinlich hat sich der Tumor primär im orbitalen Gewebe entwickelt und trat eine Verlötung mit dem Sehnerven erst sekundär bei zunehmender Grösse ein.

39) Franke. V. (55). Tumor des Sehnerven (?) (Arch. für Augenh. Bd. 47. S. 77).

37jährige Patientin, die während einer Gravidität vor 10 Jahren innerhalb von 7 Monaten auf dem rechten Auge erblindet war. Bald danach wurde ein beginnender Exophthalmus des rechten Auges be-

merkt. Anfang 1901 während einer neuen Gravidität trat eine merkliche Zunahme des Exophthalmus ein.

Befund am 11. XI. 01, etwa 3 Wochen post partum: Rechtes Auge in der Richtung der Orbitalachse um etwa 7 mm vorgetrieben; Beweglichkeit allseits beschränkt, besonders nach oben. Ophthalmoskopisch Atrophia nerv. optici. Amaurose. Diagnose: Retrobulbäre Geschwulst, wohl Tumor des Optikus.

18. XI. Röntgenaufnahme lässt deutlich die Geschwulst in der Orbita erkennen.

Interne Therapie ergebnislos; beträchtliche Zunahme des Exophthalmus.

7. XII. 01. Krönleinsche Operation; dabei grosser, solider Tumor gefunden, der wenige Millimeter hinter dem Auge beginnend, innerhalb des Muskeltrichters lag und mit den umgebenden Gebilden z. T. verwachsen war. Auslösung sehr schwierig. Die Geschwulst füllte den hintersten Teil des Orbitaltrichters völlig aus und hatte nach innen vom Foramen optici den Knochen bereits etwas usuriert. Sämtliche Muskelansätze am Foramen optici mussten durchschnitten werden.

Heilung erfolgte per primam. Völlige Lähmung des M. levator palpebrae sup. sowie der das Auge bewegenden Muskel. Später Enophthalmus von etwa 4 mm. Totale Anästhesie des Auges und der vom Nerv. supraorbitalis versorgten Hautpartien.

Die mikroskopische Untersuchung des Tumors steht noch aus.

40) R u s c h h a u p t. (16). Myxomatös entartetes Gliom des Nervus opticus. (Inaugur.-Dissert. Bonn 1900).

K. W., 15 jähriges Mädchen, bemerkt seit einem halben Jahre ein stetiges Vortreten des rechten Auges ohne Schmerzempfindung. Vor einem Vierteljahre Abfluss von Blut und Eiter aus dem rechten Nasenloche, danach Zurückgang des Exophthalmus. Seitdem wieder stärkerer Exophthalmus; ausserdem stetige Abnahme des Sehvermögens.

Befund am 28. III. 00. Beträchtlicher Exophthalmus rechts. R. S.-Amaurose. Stauungspapille.

4. IV. 00. Krönleinsche Operation; der spindelförmige Tumor lässt sich relativ leicht zuerst hinten, dann vorn von dem gesunden Teil des N. opticus abtrennen. Tamponade, Naht.

9. IV. Tampon entfernt.

10. IV. Cornea getrübt. Totale Abduceuslähmung, sonst Bewegungen des Auges erhalten. Ptosis. Eitriges Sekret aus der Drainwunde.

Am 1. V. 00 musste der Bulbus wegen fortschreitenden nicht heilbaren Ulcus corn. serp. enukliert werden.

Die mikroskopische Untersuchung des Tumors ergibt ein myxomatös entartetes Gliom des N. opticus.

41) P a g e n s t e c h e r. (43). Sarkom des Nervus opticus. (Gräfes Archiv f. Ophthalm. Bd. 54. S. 327).

Bei dem 5 jährigen Patienten bemerkte die Mutter seit 6 bis 7 Wochen ein Vortreten des linken Auges.

15. III. 01. Befund: Links ausgesprochener Exophthalmus. Beweglichkeit allseits frei; keine Diplopie. Tumor nicht palpabel. Direkte Pupillarreaktion verlangsamt; ausgesprochene Papillitis. L. S = $\frac{6}{24}$. Diagnose: Tumor nervi optici.

14. VI. Links Exophthalmus; Bulbus nach vorn und etwas nach oben getrieben; Grösse des Exophthalmus 18 mm. Tumor nicht palpabel. Stauungspapille. S = Fingerzählen in 4 m. Motilität des Bulbus gut.

15. VI. 01. Links Krönleinsche Operation; Tumor nach Eröffnung der Periorbita leicht festzustellen; Optikus am Bulbus durchschnitten; am Tumor entlang in die Orbita vorgegangen und Tumor quer durchtrennt. Hinterer Teil der Orbita ist noch ganz mit Tumormassen bis zum foramen opticum hin durchsetzt. Naht des M. rect. ext. Verband. Ophthalmoskopisch fanden sich direkt nach der Operation die Arterien fadenförmig dünn, die Venen mässig und verschieden stark gefüllt, die Papille blass.

6. VII. Wundheilung beendet. Ptosis; Bulbus absolut unbeweglich und anästhetisch, während die Sensibilität der Lider und der Umgebung des Auges erhalten ist. Cornea horizontal getrübt, entsprechend der Lidspaltenzone. Entlassung. Bei späteren Vorstellungen wird noch eine leichte Keratitis festgestellt. Besserung der Ptosis, geringe Funktionen der M. M. rect. super. und infer. und des obliq. super. feststellbar. Noch geringer Grad von Exophthalmus, der aber bis 20. XI. 01 nicht zugenommen hat.

Die mikroskopische Untersuchung des 17 mm dicken Tumors ergab ein Sarkom des Sehnerven, das wohl vom Intervaginalraum ausgegangen war.

42) Scheffels (45). Myxosarkom des Sehnerven. (7. Versamml. rheinisch-westfäl. Augenärzte in Köln 16. II. 1902).

Bei dem 12 jährigen Mädchen waren im 4. Lebensjahre die ersten Symptome des Leidens aufgetreten, im 6. zuerst Sehschwäche und stärkere Protrusion. Eine energische Jodkalikur bewirkte anfangs einen scheinbaren Rückgang des Tumors. Sehvermögen ist noch etwas erhalten trotz Atrophia n. optici. Vor der Operation betrug der Exophthalmus 14 mm.

3. I. 02. Krönleinsche Operation, bei der der Tumor sofort gefunden wurde und bis zum Foramen opticum glatt exstirpiert werden konnte; seine Länge betrug 61 mm, die Breite 20 mm, der grösste Umfang 63 mm. Verlauf der Operation glatt. Naht der Periorbita, dann äussere Naht und Verband. Eine Stunde nach der Operation Nachblutung, die den Bulbus nach vorn drängte.

14 Tage später Hypopyon-Keratitis bei Anästhesie der Hornhaut. Unter klinischer Behandlung Heilung der Keratitis. Später erschien bei der ophthalmoskopischen Untersuchung die Sehnervpapille verkleinert. Aesthesie der Hornhaut kehrt zurück.

Die mikroskopische Untersuchung des Tumors ergab ein Myxosarkom, das seinen Ausgang von der Arachnoidea nahm, in den Optikus hinein gewachsen war und dessen Fasern zur Atrophie gebracht hatte.

Obwohl noch am Foramen opticum der Sehnerv erkrankt war, sich jenes auch als erweitert erwies, hofft Sch. dennoch auf einen günstigen Verlauf. Augenstellung normal. Bewegungsstörung nach links und rechts; Rückgang der Ptosis.

43) J o n n e s c o. II. (13). Myxom des Sehnerven. (La clinique ophthalm. 1900. p. 273).

5 jähriges Mädchen; Schmerzen, Verlust des Sehvermögens und Exophthalmus des rechten Auges seit einem Jahre.

Ausgesprochene Luxation des Bulbus.

16. II. 1900. Operation nach Krönlein. Nach 5 Monaten Exophthalmus geschwunden, Bulbus vollkommen erhalten. Kein Rezidiv. Der kleinnussgrosse, abgekapselte Tumor erwies sich als ein Myxom des Sehnerven.

44) Golowin. V. (38). Gliom des Nervus opticus. (Bericht etc. auf dem 8. Pirogowschen Kongress, Moskau 1902.)

Operation an einer 35 jährigen Frau wegen Glioms des N. opticus am 3. VII. 01. Bulbus bisher erhalten.

(In der Diskussion erwähnt Lolkow, er habe nach Krönlein ein tauben-eigrosses Fibrosarkom entfernt; Peunow hat einen von Prof. Rasumowski nach Krönlein operierten Fall zwei Jahre nach der Operation gesehen und ein vorzügliches kosmetisches Resultat konstatiert; Ewetzky hat ein Fibrom der Sehnervenscheide nach Krönlein operiert, musste aber die Enukleation nachschicken, weil der Tumor bis an den Bulbus heranreichte.)

45) Chambers (19) Fibrom des Sehnerven. (Arch. f. Augenh. Bd. 43, S. 83.)

Ch. erwähnt einen Fall, in dem er wegen eines Fibroms des Sehnerven, bei dem zuerst linksseitiger Exophthalmus, später Amaurose mit Neuritis nervi optici bestanden hatte, nach Resektion der äusseren Orbitalwand nach Krönlein den Tumor mit Bulbus und N. opticus entfernt hat.

46) Emanuel (35). Gliom des Sehnerven. (Gräfes Archiv. Bd. 53, S. 151.)

M. K., 38 Jahre alt, hat bis zu seinem 20. Lebensjahre gut gesehen; damals begann das Sehvermögen des linken Auges abzunehmen und war nach Verlauf eines Vierteljahres ganz erloschen. Vor ungefähr 10 Jahren begann das linke Auge herauszutreten, anfangs in gerader Richtung, dann mehr nach aussen hin. Vor einem Jahre wegen des Schielens erfolglose Schieloperation. Seit Beginn der Protrusion zuweilen Kopfschmerzen links und Sausen im linken Ohre. In der letzten Zeit Steigerung der Kopfschmerzen. Keine Krämpfe, keine Bewusstseinsstörungen.

Befund am 27. VIII. 00. R—3,0 D/S=1. L. Amaurose. Das linke Auge ist hochgradig nach aussen und unten abgelenkt. Der Bulbus ist sehr prominent, der Exophthalmus beträgt 16—19 mm. Die Abtastung der Orbita ist nicht schmerzhaft, es lässt sich keine Resistenz fühlen. Keine Pulsation. Die Tension des Bulbus ist normal; ophthalmoskopisch besteht eine Atrophia nervi optici. Das rechte Auge ist normal. Die Untersuchung des Patienten ergibt keinerlei Zeichen einer Elephantiasis neuromatodes, keine Pigmentnävi, keine Stammverdickungen der Nerven.

15. IX. 00. Operation nach Krönlein; da der Tumor sich weich anfühlt, Ausräumung der Orbita mit dem Bulbus.

Normaler Heilungsverlauf. Die Schmerzen in der linken Stirn haben sich seit der Operation nicht vermindert, sie sind eher heftiger geworden. Ausserdem Sensibilitätsstörungen im Bereich der linken Stirn- und Scheitelgegend. Kein Rezidiv in der Orbita.

Befund der Geschwulst: Der Sehnerv ist in eine schwärzliche, weiche Geschwulst umgewandelt, die in einer Länge von $2\frac{1}{2}$ cm exstirpiert ist; grösster Querdurchmesser bei bohnenförmiger Gestalt 16 mm. Mikroskopisch handelte es sich um ein Gliom des Sehnerven ohne Mitbeteiligung der Scheiden.

47) Eigene Beobachtung. VII. Sarkom des Sehnerven.

Otto J., 18 Jahre alt, gibt an, seit August 1900 ein Vortreten des linken Auges bemerkt zu haben; gleichzeitig soll sich das Sehvermögen dieses Auges ziemlich rasch verschlechtert haben. Schmerzen bestanden nie. Bei Beginn des Leidens wurde Patient wegen eines Kieferhöhlenempyems der linken Seite operiert.

Befund am 6. VI. 01: R. $+0,5$ D/S = 1; Links: S = Fingerzählen in $1\frac{1}{2}$ m. Pupillarreaktion beträchtlich verlangsamt. Gesichtsfeld: Nur die obere Hälfte erhalten, aber auch schon stark eingeschränkt bis auf ca. 35° ; totale Farbenblindheit. Ophthalmoskopisch Atrophia nervi optici.

Links Exophthalmus von ca. 15 mm; Beweglichkeit des Auges nach allen Seiten normal. Die Vortreibung des Auges ist geradeaus nach vorne und etwas nach oben erfolgt; Strabismus convergens geringen Grades. Die Reposition des Bulbus ist nicht möglich; man fühlt dabei einen derben Widerstand in der Tiefe. Ein Tumor ist, selbst bei tiefem Eindringen des Fingers in die Tiefe, nicht zu fühlen. Keine Pulsationen, keine Geräusche. Die Diagnose wurde auf einen Tumor des Sehnerven, evtl. ein Myxosarkom, gestellt. Die dem Patienten vorgeschlagene Operation wurde verweigert.

Wiedervorstellung am 1. V. 02. Das Sehvermögen ist das gleiche geblieben, auch sonst sind die Funktionen des Auges dieselben; der Exophthalmus hat aber um ca. $2\frac{1}{2}$ mm zugenommen. Beweglichkeit des Auges nicht gestört. Strabismus convergens.

5. V. 02. Krönleinsche Operation; nach Freilegung der Periorbita wird oberhalb des M. rect. extern. diese sagittal gespalten. Das Orbitalzellgewebe ist fast gänzlich atrophiert. Man erreicht sehr leicht einen glattwandigen, blauroten Tumor, der sich vom Bulbus bis an das foramen opticum erstreckt. Die Lösung desselben von den Muskeln gelingt leicht, sehr schwer ist dieselbe aber im Muskeltrichter. Hier sitzt die Geschwulst sehr breitbasig auf und ist mit den Ursprungsstellen sämtlicher Muskeln fest verwachsen. Beim vorsichtigen Ablösen reißt die hier sehr dünne Tumorwandung ein und es entleeren sich aus derselben zahlreiche, krümelige, sehr weiche, gelblichrote, glasig aussehende Massen, so dass hieraus sofort die mutmassliche Diagnose auf ein stark erweichtes Myxosarkom gestellt wurde. Nach Ablösung des Tumors im Orbitaltrichter, wobei ein Teil der Muskelmassen mit entfernt werden musste, gelang die Heraushebung desselben aus der Orbita leicht und die Abtrennung direkt an der Sklera. Bei der Palpation erwies sich das foramen opticum erweitert und enthielt sicher noch erkrankte Sehnervenpartien, auf deren Entfernung verzichtet werden musste. Keine nennenswerte Blutung. Reposition der Orbitalwand. Naht.

Die Heilung erfolgte per primam. Eine Prüfung des Auges ergab nach 8 Tagen: Totale Ptosis; totale Anästhesie der Horn- und Bindehaut; Mydriasis; ophthalmoskopisch fadenförmiges Aussehen der sämt-

lichen Netzhautblutgefäße; in allen ist aber eine feine Blutsäule nachweisbar. Totale Lähmung der M. M. rect. extern. und super.; partielle der übrigen Augenmuskeln. Es besteht ein geringradiger Enophthalmus.

Im weiteren Verlaufe traten keine Komplikationen von seiten der Hornhaut auf. Die Muskellähmungen bildeten sich nur zum Teil zurück, der Enophthalmus verschwand und machte einer normalen Stellung des Bulbus Platz.

Wiedervorstellung am 23. IV. 03. Links: Totale Ptosis; starker Strabismus convergens; normale Tiefenlage des Bulbus in der Orbita; Paralyse der M. M. rect. extern. und super., Parese des M. rect. infer. Hornhautanästhesie verschwunden, Pupille etwas über mittelweit. Ophthalmoskopisch: Sehnervenpapille schneeweiss; die Netzhautgefäße sind in ihrem Kaliber stark verschmälert, zeigen verdickte Wandungen und eine dünne zentrale Blutsäule. Ausgedehnte Degenerationszeichen in der Netz- und Aderhaut.

24. IV. 03. Ptosisoperation nach Hess. Rücklagerung des M. rect. int., Vorlagerung des M. rect. extern. Hierbei zeigte sich die interessante Tatsache, dass der M. rect. extern. fast gänzlich atrophiert und fest mit der äusseren Orbitalwand, d. h. dem Periost des resezierten Knochenstückes, verwachsen war. Der Effekt der Schieloperation war trotzdem ein sehr zufriedenstellender, wenngleich die Bewegungsstörungen des Bulbus natürlich nicht verschwanden.

Patient ist jetzt in England und sehr zufrieden mit dem Zustande des linken Auges. Laut brieflicher Mitteilung ist der Zustand seit Ende 1903 ein unverändert guter. Kein Rezidiv.

Der extirpierte Tumor misst makroskopisch nach der Formolhärtung und nach Entleerung eines Teiles seines Inhaltes bei der Operation von vorn nach hinten 28,5 mm Länge, der Dickendurchmesser von nasal nach temporal beträgt 17 mm, von oben nach unten 19 mm; auf der nasalen Seite ist der Tumor etwas abgeplattet. Auf dem Durchschnitt zeigt er am bulbären Ende einen Durchmesser von 6 mm, 15 mm weiter zentralwärts bereits von 14 mm, und wieder einige Millimeter weiter schon von 16 mm, und erscheint fast kreisrund; am letzteren Punkte beginnen bereits die ersten Erweichungserscheinungen. Makroskopisch erkennt man schon, dass nur das eigentliche Sehnervengewebe sich als vermehrt erweist, während die Scheiden und Scheidenräume keine wesentlichen Veränderungen aufweisen.

Mikroskopischer Befund: Die Duralscheide ist in ihrem Bau nicht verändert, nur an der stärkeren Circumferenz des Tumors stark gedehnt und verdünnt; auf ihr liegen aussen zahlreiche Blutungen — infolge der Operation. Im Subduralraum befindet sich eine dichte Zellanhäufung von spindelförmigen Zellen; die Arachnoidealbalken sind stark bindegewebig verdickt, mit zahlreichen Endothelien und spindelförmigen Zellen bedeckt. Eine scharfe Trennung zwischen Pial- und Arachnoidealscheide existiert nicht mehr, nur an einzelnen Stellen ist erstere noch scharf gezeichnet, während sonst meistens an ihrer Stelle sich feine Bindegewebszüge, durchsetzt mit zahllosen spindelförmigen Zellen, befinden. Nur in der Nähe des bulbären Endes zeigt das Septenwerk des Sehnerven noch eine ziemlich gleichmässige Anordnung, während dasselbe nach dem zentralen Teile zu immer weiter auseinander weicht

und allmählich atrophiert. Auf einem Schnitte kurz vor den erweichten Partien finden sich nur noch wenige Septen. Ueberall von der Peripherie bis zum Zentrum der Geschwulst sind die Septen von dichten Zügen rundlicher und spindelförmiger Zellen bedeckt. Die Interseptalräume enthalten nur am bulbären Ende noch eine gewisse Anzahl markhaltiger Nervenfasern und Achsenzylinder (Weigert-Färbung); diese verschwinden sehr bald in den mittleren Teilen der Geschwulst, während sie sich in den Randteilen noch weit zerebralwärts verfolgen lassen. (Fig. 5.) Im übrigen zeigen die Interseptalräume einen ausserordentlichen Reichtum an einkernigen Zellen, teils rundlichen, teils spindelförmigen Charakters und eine feine, etwas stärker lichtbrechende Interzellulärsubstanz (Fig. 6.) In der Mitte der Geschwulst ist der Reichtum an Blutgefässen sehr beträchtlich. Hier sind auch grosse Blutungen zwischen das fast ausschliesslich aus Zellen bestehende Tumorgewebe eingelagert.

Jedenfalls möchte ich nach dem vorliegenden Befunde nur die Diagnose auf ein Sarkom des Sehnerven stellen; wenn man den eigentümlichen, bröckligen Zerfall, das Vorwiegen der Spindel- und Rundzellen und die etwas stärker lichtbrechende, feine Interzellulärsubstanz berücksichtigt, kann man wohl auch an den Typus des Myxosarkoms denken. Ueber den Ausgangspunkt der Geschwulst lässt sich natürlich kaum ein Urteil fällen, jedenfalls ist derselbe aber im Sehnervengewebe selbst zu suchen.

48) Eigene Beobachtung. VIII. Sarkom des Sehnerven.

Martha B., 13 Jahre alt, bemerkt seit etwa 3 Jahren ein allmählich stärker werdendes Hervortreten des linken Auges. Entzündung oder Schmerzen haben niemals bestanden.

Befund am 11. VI. 01. Rechtes Auge normal. R. + 1,0 D/S = 1.

Links Amaurose; ophthalmoskopisch Atrophia nervi optici. Beträchtlicher Exophthalmus; Vortreibung nach vorn und aussen. Bewegungen des Auges nach allen Seiten eingeschränkt. Beim Repositionsversuch fühlt man hinter dem Bulbus einen derben Widerstand, dagegen bei der Palpation der Orbita keinen Tumor. Das Auge ist entzündungsfrei, die Pupillarreaktion erloschen, die Pupille mittelweit, der intraokulare Druck normal. Keine Pulsationen oder Geräusche. Diagnose wurde auf einen Sehnerventumor, wohl Sarkom, gestellt.

15. VI. 01. Krönleinsche Operation; gleich beim Eingehen in die Orbita fühlt man einen grossen, harten Tumor, der im Muskeltrichter gelegen und dem Sehnerven angehörig fast die ganze Orbita ausfüllt und am inneren oberen Orbitaldach fest verwachsen ist; er erstreckt sich vom foramen opticum bis zum Bulbus. Beim Ablösen des bläulich-roten, glattwandigen Tumors, das mit grossen Schwierigkeiten verbunden ist, wird die Kapsel desselben eingerissen und es treten gelblich-rötliche, gallertige Massen aus. Nach der Ablösung in der Tiefe, wobei sich auch noch erkranktes und zurückgelassenes Tumorgewebe im foramen opticum nachweisen liess, erfolgte die Resektion des auch noch an dem Eintritt in die Sklera veränderten Sehnerven hart auf der Sklera; diese wurde vorsichtshalber in ihrem hinteren Teile abgekratzt. Der exstirpierte Tumor hatte über Walnussgrösse. Reposition des Knochenstückes. Naht. Verband.

Heilung per primam. 23. VII. Operationswunde überall geheilt; das resezierte Knochenstück gut adaptiert und unbeweglich. Hornhaut intakt, totale Anästhesie derselben und der Bindehaut. Ophthalmoskopisch Netzhautgefässe mit einer dünnen Blutsäule gefüllt. Noch geringgradige Protrusio bulbi, wohl infolge einer retrobulbären Blutung. Ptosis I. XII. Entlassung. Ptosis. Fast totale Bewegungsbeschränkung nach aussen, geringere nach oben und unten. Bewegung nach innen frei. Keine Protrusio bulbi mehr. Noch Anästhesie der Hornhaut. Wunde glatt geheilt, Knochen in normaler Lage fest eingeeilt ohne wesentliche Kallusbildung.

Patientin hat sich seitdem nicht wieder hier vorgestellt. Auf briefliche Anfrage teilt die Mutter mit, dass das Auge so weit gesund geblieben sei, sich auch bewege, aber nicht so weit aufgehe, wie das andere; ausserdem sei es ein bisschen kleiner geblieben als das andere Auge; im übrigen gehe es der Tochter gut.

Der exstirpierte Tumor ist birnförmig, mit dem spitzen Ende dem bulbären Teile des Optikus entsprechend, während der zentrale Teil breit ist; seine Oberfläche ist glatt, mit einer Kapsel überzogen, seine Konsistenz im bulbären Teile ziemlich derb, im zentralwärts gelegenen weich, fluktuierend. Am bulbären Teile ist auch der dicht auf der Sklera resezierte Sehnerv nicht normal, sondern wesentlich gleichmässig verdickt; am orbitalen Ende ist der Tumor geplatzt, augenscheinlich wegen Verwachsungen mit den Weichteilen und dem Knochen nicht ganz im reinen exstirpiert. Der Sehnerv geht ganz im Tumor auf. Länge dieses 40 mm, grösster Umfang 84 mm. Auf dem Durchschnitt zeigt die Geschwulst dicht hinter dem Bulbus einen Durchmesser von 8 mm, weiter zentralwärts von 20 mm. Man erkennt schon mit blossem Auge, dass sie an ersterer Stelle ausschliesslich dem Sehnerven selbst angehört, während sich an der zweiten auch die Umhüllung nicht unbeträchtlich verdickt erweist; der Sehnerv selbst misst hier nur 15 mm Breite, die restierenden 5 mm kommen also auf die Scheidenräume. Mikroskopisch ist die Duralscheide, abgesehen von einer Dehnung und Verdünnung, nicht verändert. Das Balkenwerk der Arachnoidea ist stark gedehnt, etwas verdickt; die Scheidenräume des Sehnerven sind an der Stelle der grössten Breite der Geschwulst ganz mit Tumorenmassen angefüllt, die peripher fast ausschliesslich von ungemein gewucherten Endothelien gebildet werden (Fig. 7), während nach dem Pialgewebe zu sich mehr kleine einkernige Zellen von rundem und spindelförmigem Typus finden. Ausserdem sind zahlreiche Psammomkörner im Subduralraum nachweisbar. Die Pialscheide ist stark aufgelockert, nicht mehr scharf abgegrenzt; die von ihr ausgehenden Septen sind teils durch bindegewebige Hyperplasie verdickt, teils, mehr nach dem Zentrum des Tumors zu, atrophisch. Auffallend ist der enorme Reichtum an bluthaltigen grösseren und kleineren Blutgefässen. Im übrigen gleicht das mikroskopische Bild des Inhaltes der Interseptalräume absolut dem des vorher beschriebenen Tumors, so dass ich hier auf eine genauere Beschreibung verzichten kann. Ich nehme deswegen aus denselben Gründen ein Sarkom — evtl. auch Myxosarkom — des Sehnerven selbst an, ohne mich auch in diesem Falle über den etwaigen Ausgangspunkt der Geschwulst äussern zu

können. Die Wucherung der Endothelien in den Scheidenräumen, die sich in der ausgesprochenen Form ja nur in den älteren Teilen der Geschwulst findet, ist eine entschieden reaktive.

Die Gruppe der Opticustumoren und seiner Scheiden umfasst 24 Fälle — strenggenommen 27, denn in der Diskussion zu Fall 44 werden noch drei Fälle angeführt, die ich aber nicht besonders aufführen will, da über sie gar keine näheren Angaben gemacht werden —, zu denen 12 aus der Domelaschen Statistik hinzukommen: von diesen 36 Fällen betrafen 11 die Sehnervenscheide, 23 den Nerven selbst, bei 2 fehlen genauere Angaben. Es handelte sich: 11 mal um „myxomatöse Sarkome“, 5 mal um „Sarkome“, 2 mal um „Endotheliome“, 1 mal um Rundzellensarkom“, 2 mal um „Spindelzellensarkom“, 1 mal um „Fibrosarkom“, 2 mal um „Psammom“, 3 mal um „Glioma nervi optici“, 2 mal um „Fibrom“, 1 mal um eine „Cyste der Sehnervenscheide“ und 4 mal kurz um „Tumor des Sehnerven“. In der weitaus grössten Mehrzahl liegen also Tumoren vor, die dem Typus des Sarkoms angehören; mit Recht kann man an der Hand dieses Materials sagen, anatomisch ausgesprochen benigne Tumoren des Opticus oder seiner Scheiden gehören zu den Seltenheiten. Eine bestimmte Entwicklungsdauer für die einzelnen Geschwulstformen lässt sich nicht feststellen; für die Myxosarkome z. B. schwankt dieselbe bei fast gleichalterigen Patienten zwischen $\frac{3}{4}$ und 8 Jahren! Eine längere Entwicklungszeit scheinen die Endotheliome zu beanspruchen, denn in unseren beiden Fällen werden 7 und 14 Jahre verzeichnet; das Alter der davon betroffenen Patienten ist 40 und 48 Jahre. Die Sehnervengeschwülste sind auch nach unserem Material eine Erkrankung des jugendlichen Alters: 12 der Patienten standen im ersten Dezennium, 11 im zweiten, 2 im dritten, 3 im vierten und 4 im fünften; der jüngste war $1\frac{1}{2}$ Jahre, der älteste 48 Jahre alt. Ein bestimmter Zusammenhang zwischen der Geschwulstform und dem Alter der Patienten besteht nicht, nur erscheint im ersten und zweiten Dezennium die myxomatöse Degeneration der Sarkome sehr häufig zu sein.

Was die Diagnose anbelangt, so ist dieselbe gerade bei den Opticustumoren relativ sehr leicht; 16 mal konnte sie in unseren Fällen vor der Operation gestellt werden, nur 5 mal wurde einfach ein Orbitalsarkom angenommen, in den übrigen 15 Fällen fehlt eine Bemerkung über die ursprüngliche Diagnose. Abgesehen von der Palpationsfähigkeit des Tumors in der Sehnervengegend, die auch im vorliegenden Material 10 mal, allerdings teil-

weise nur in Narkose, möglich war, ist für die Sehnerventumoren charakteristisch die Vortreibung gerade nach vorne, oder vorne unten aussen, der fast immer nachweisbare derbe Widerstand in der Orbita direkt hinter dem Bulbus bei Repositionsversuchen und vor allem die frühe Beeinträchtigung des Sehvermögens, des Gesichtsfeldes und der ophthalmoskopische Befund einer Stauungspapille oder Atrophie; im Gegensatz dazu leidet infolge der meist zentralen Lage die Bewegungsfähigkeit des Auges erst sehr spät Schaden. In 9 Fällen fehlen jegliche Angaben über das Sehvermögen und den ophthalmoskopischen Befund, in 2 wird nur „Amaurose“ angegeben, in den übrigen findet sich 9 mal Stauungspapille, 2 mal Neuritis nervi optici und 12 mal Atrophia nervi optici. Was das Sehvermögen anbelangt, so besteht 16 mal Amaurose, 10 mal eine Herabsetzung des Sehvermögens von Licht-perception bis zu $\frac{3}{4}$ des normalen; dabei ist zu ersehen, dass bei gutem Sehvermögen doch schon ausgesprochene Veränderungen an der Papille vorhanden sind. In diesen letzteren Fällen handelt es sich um relativ junge Tumoren. Eine differentialdiagnostische Trennung zwischen eigentlichen Opticustumoren und solchen seiner Scheiden ist nicht möglich, erscheint aber auch im Hinblick auf die Behandlung nicht geboten.

Was die Operation selbst anbelangt, so sind niemals Komplikationen bei derselben verzeichnet worden; es scheint auch für die weitaus grösste Mehrzahl der Fälle der geschaffene Zugang zum Zwecke der Beseitigung der Neubildung vollkommen hinreichend gewesen zu sein, denn nur in einem Falle wurden grössere Geschwulstmassen in der Orbita zurückgelassen (Fall 41), während die in 6 Fällen noch im foramen opticum sitzenden Tumorroste operativ nicht vollkommen zu beseitigen waren. Besonders interessant sind die Fälle 28 und 38 A, in denen die Exstirpation eines Rundzellensarkoms der Sehnervenscheide, resp. Spindelzellensarkoms, mit Erhaltung des Sehnerven und eines brauchbaren Sehvermögens ($\frac{5}{12}$ resp. $\frac{2}{3}$ ohne Diplopie!) gelang. 2 mal wurde direkt an die Krönleinsche Operation die Enukleation resp. die Exenteration angeschlossen, 1 mal gelang die unmittelbare Erhaltung des Augapfels, aber 26 Tage nach der Operation musste wegen eines progredienten Hornhautgeschwüres die Enukleation gemacht werden. In allen übrigen 32 Fällen blieb der Bulbus dauernd erhalten, ob immer in normaler Grösse, erscheint bei der grossen Zahl jugendlicher Individuen und der Mitteilung der Eltern in Fall 48 — 3 Jahre nach der Operation —, dass das Auge etwas kleiner sei als das andere, einigermaßen

zweifelhaft. Ueber diese Frage, ob das Wachstum des Auges nach Durchschneidung des Sehnerven nicht zurückbleibt gegenüber der gesunden Seite, wird erst an der Hand eines grossen Materials nach längerer Beobachtungsdauer entschieden werden können. Nach der Operation bestand in 13 Fällen — in Wirklichkeit wohl sehr viel öfter — eine kürzer oder länger dauernde Anaesthesie der Hornhaut, natürlich infolge von Läsionen der Ciliarnerven, 3 mal traten Hornhautgeschwüre, 2 mal leichte Infiltrate auf und in 3 anderen Fällen resultierten leichte Trübungen der Hornhaut. Man sieht hieraus, dass die Gefahr für die Hornhaut bei gleichzeitiger Anästhesie keine geringe ist.

Die Mitteilungen über die Stellung und die Beweglichkeit des erhaltenen Auges sind in vielen Fällen höchst unzureichend. Von abnormen Stellungen und Störungen der Muskelfunktionen will ich hier auch nur diejenigen erwähnen, die nach den Angaben der Krankengeschichten voraussichtlich erst nach der Operation sich entwickelt haben, nicht aber die vorher schon vorhandenen; 2 mal besteht auch später Protrusion des Auges, 5 mal Enophthalmus, Divergenzstellung 1 mal, Konvergenz 5 mal und Tieferstand 2 mal. Ausdrücklich als völlig frei wird die Bewegungsfähigkeit des Auges nur in 3 Fällen — den Edlinger'schen und einem Kuhnt'schen — bezeichnet, während es sonst 1 mal heisst „keine Residuen“ und 1 mal „bester Erfolg“. In allen übrigen liegen wieder mehr oder weniger ausgedehnte Muskelläsionen vor; betroffen ist der M. levator palpebr. super. 13 mal, M. rect. extern. 17 mal, M. rect. int. 9 mal, M. rect. super. 13 mal, M. rect. infer. 11 mal, dazu noch mehrere Male die beiden obliqui. Es ist dies ja auch wegen der Lage der Geschwülste im Muskeltrichter und ihrer häufigen Verwachsungen mit den Muskeln selbst an deren Ursprungsstelle gar nicht anders zu erwarten. Läsionen dieser Art kommen in den vorliegenden Fällen auch bei weitem nicht so in Betracht, da ja eine Gefahr der Diplopie fast niemals in Frage kommt.

Wichtiger ist die weitere Frage, ob diese konservative Behandlung der Sehnervengeschwülste mit Rücksicht darauf, dass es sich fast stets um Sarkome handelt, am Platze ist. Bei unseren sämtlichen Fällen ist nur ein einziges Mal ein Exitus letalis 4 Wochen nach der Operation an mutmasslichen Hirnmetastasen verzeichnet (Fall 32 der Domela'schen Statistik). Dabei waren schon vor der Operation die Zeichen von Hirnmetastasen angedeutet. In allen übrigen Fällen, mit Ausnahme von Fall 37, traten keine Metastasen oder Rezidive ein — natürlich soweit

sich das aus den Krankengeschichten feststellen lässt. Besonders interessant erscheinen mir in dieser Beziehung gerade die Fälle 47 und 48, in denen noch eine Erweiterung des foramen opticum gefühlt und auch Erkrankung des intrakanalikulären Teiles des Sehnerven angenommen werden musste und trotzdem seit 2 und 3 Jahren nicht die geringsten Symptome eines lokalen Rezidives oder basaler Metastasen nachweisbar sind. Es deckt sich diese Beobachtung mit früheren und sie spricht dafür, dass die Sehnervensarkome streng genommen keine ausgesprochene Malignität besitzen. Aus diesem Grunde, der Möglichkeit, den intraorbitalen Teil einer Sehnervengeschwulst bei der temporären Resektion der äusseren Orbitalwand entschieden sicherer und leichter entfernen zu können als bei dem Vorgehen von vorne her durch die Weichteile, der grösseren Sicherheit der Erhaltung des Bulbus gegenüber den anderen Methoden und der Nebensächlichkeit etwaiger dauernder Muskelstörungen möchte ich die Krönleinsche Operation unbedingt für die Exstirpation der Sehnerven- und Sehnervenscheidentumoren empfehlen. Dabei kommen noch die Fälle 28 und 38 A ausserordentlich in Betracht, denn eine vorsichtige Ablösung des Sehnerven von einer fest anliegenden Geschwulst ist bei einer anderen Methode kaum mit der Aussicht auf Erfolg möglich; wenn auch so günstig gelegene Fälle selten sein werden, ab und zu kommen sie doch vor und stellen dann um so glänzendere Resultate dar.

Gruppe VI: Verletzungen:

49) Franke. IV. (55.) Fremdkörper in der Orbita. (Archiv f. Augenheilkunde. Bd. 47. S. 60.)

Heinrich Sch., 20 jähriger Schmied, Verletzung am 23. IX. 01 links durch Eisensplitter am oberen nasalen Hornhautrande; Cataracta traumatica; Entfernung von auf der Iris liegenden Rostmassen am 25. IX. Nach Beseitigung der Cataract sieht man am 23. XI. an der Papille eine vertikale, schlitzförmige Narbe, zur Hälfte den unteren Teil des Sehnerven, zur Hälfte die anliegende Netzhaut einnehmend. Es lag also doppelte Perforation des Bulbus vor; das Röntgogramm wies auch den Fremdkörper hinter dem Bulbus nach. S. mit Starglas = $\frac{1}{7}$.

Einige Zeit nach der Entlassung stellte sich Patient wieder vor mit Klagen über starke Schmerzen hinter dem Auge. Da diese nicht nachliessen, wurde auf Ersuchen des Verletzten am 19. II. 02 die Krönleinsche Operation vorgenommen. Bei dieser wurde zum Erreichen eines besseren Ueberblicks noch die Hautbrücke am äusseren Lidwinkel mitsamt der Konjunktiva — wie bei Canthoplastik — durchschnitten, der M. rect. ext. von der Sklera abgelöst und die Tenonsche Kapsel bis zum Sehnerven durchtrennt. Der Fremdkörper wurde trotz ge-

nauester Nachsuche nicht gefunden. Von einer Eröffnung der Sehnervenscheide selbst aber wegen doch nicht genügender Zugänglichkeit dieses Organes abgesehen. Die Wundheilung war normal, auch die Spaltung des äusseren Lides hatte keine Störung der Funktion und Stellung zur Folge. S. ist erloschen, die Schmerzen waren aber verschwunden. Ein neues Röntgogramm zeigte den Splitter an der alten Stelle. 7 Monate später klagte Patient über Schmerzen am unteren Orbitalrand; es fanden sich Enophthalmus, Oedem des Unterlides, zerklüftetes, fistulöses Aussehen der Bindehaut in der unteren Uebergangsfalte. Aus diesen fistelartigen Stellen traten angeblich zeitweilig Blutungen auf.

50) v. Bergmann. I. (31). Kugel in der Orbita. (Verhandl. der freien Vereinigung der Chirurgen Berlins 1902. II. S. 9.)

W. Sch., 22 Jahre alt, hatte am 19. V. 01 eine Verletzung der rechten Augengegend durch das Projektil eines 6 mm Teschin erlitten. Danach mehrmaliges Erbrechen, sonst keine Hirnstörungen. Wunde wurde mit Karbolsäure etc. ausgewaschen. Verband. Erblindung des rechten Auges.

23. V. 01. Vorstellung in der hiesigen Augenklinik: Rechts: Sugillationen beider Lider; im inneren Lidwinkel in der Gegend des Tränensackes eine mit Borke bedeckte Schusswunde — Einschuss. Bewegungsbeschränkung des Auges nach aussen. Bulbus sonst normal, Pupille reaktionslos, ophthalmoskopisch normal. R. Amaurose. L. normal. S = 1. Die Diagnose lautet auf Fissur des Orbitaldaches mit Kompression des Sehnerven im Canalis opticus, evtl. auch Anspießung durch Knochensplitter; ausserdem konnte eine direkte Verletzung des N. opticus durch die Kugel vorliegen. Ueberweisung an die chirurgische Klinik. Die Röntgenphotographie zeigte den Sitz des Geschosses ganz hinten in der Orbita, in der Nähe des Canalis opticus.

26. V. 01. Krönleins Operation; nach Beiseitedrängung des M. rect. extern. wird der Nerv. opticus erreicht, dessen Verlauf man von seiner Eintrittsstelle bis zum Bulbus übersehen kann. Der Optikus war an keiner Stelle verwundet. Es wurde in dem Gedanken, dass der Optikus evtl. komprimiert sein könnte, an der Spitze der Pyramide etwas Knochen weggemeisselt, man sah den Optikus deutlich zum Gehirn ziehen, aber ein Knochensplitter oder gar ein Geschoss wurde nicht gefunden; kleinere Bleistücke wurden allerdings beseitigt. Reposition des Knochenstückes, Drainage, Naht, Verband.

Die Heilung erfolgte per primam. Eine spätere Untersuchung stellte eine fast totale Bewegungslosigkeit des Bulbus, Amaurose und Atrophia nervi optici fest.

51) v. Bergmann. II. (31). Kugel in der Orbita. (Verhandl. der freien Vereinigung der Chirurgen Berlins 1902. II. S. 9.)

E. N., 59 Jahre alt, wurde am 29. X. 01 aus einer Entfernung von $\frac{1}{2}$ m mit einer 6 mm Kugel in die rechte Schläfengegend geschossen. Erst am folgenden Tage suchte er die hiesige chirurgische Klinik auf. Das Sehvermögen des rechten Auges soll vom Tage der Verletzung bis zur Aufnahme in die Klinik zwar etwas herabgesetzt, aber zum grossen Teil noch vorhanden gewesen sein. Patient hat vor 19 Jahren eine doppelseitige Regenbogenhautentzündung durchgemacht.

Befund am 30. X. 01: In der rechten Schläfengegend, zwei Finger breit nach aussen vom äusseren Augenwinkel eine 6 mm Schussöffnung mit gequetschten Rändern und pulvergeschwärtzter Haut in der Umgebung. Augenlider stark sugilliert und hochgradig ödematös, so dass die Lidspalte selbst passiv nur wenig geöffnet werden kann. Hornhaut intakt. Beiderseits multiple hintere Synechien. Die brechenden Medien des rechten Auges sind normal, ebenso der Augenhintergrund, soweit sich dieser übersehen lässt. Beträchtlicher Exophthalmus, völlige Bewegungslosigkeit des Bulbus. Sehvermögen auf Lichtperzeption herabgesetzt, keine zerebralen Symptome.

2. XI. 01. Zunahme des Exophthalmus; Oedem der Lider und Konjunktiva. Allgemeinbefinden gut.

6. XI. Aus der Einschussöffnung entleert sich etwas dünner, gelbbrauner Eiter; Umgebung leicht geschwollen und druckempfindlich. Wunde wird offen gehalten.

9. XI. Exophthalmus im Rückgang, ebenso Oedem der Lider. Keine eitrige Sekretion mehr.

12. XI. Exophthalmus ganz zurückgegangen, Augenbewegungen in geringem Grade möglich. Sehvermögen bis auf ganz schwache Lichtperzeption geschwunden.

20. XI. Schussöffnung völlig vernarbt; Augenbewegungen noch stark behindert. Die Röntgenaufnahmen erwecken den Anschein, als ob das Geschoss in der Mittellinie, vielleicht im Siebbein oder in der Keilbeinhöhle läge. Da die Atrophie des N. opticus drohte, wurde am

2. XII. die Krönleinsche Operation vorgenommen. Bei der Abhebung der Periorbita vom Knochen finden sich einige kleine freiliegende Knochensplitter. Durch das Orbitalfett wird auf den Sehnerv vorgegangen, es finden sich ausgedehnte bindegewebige Schwielen im Orbitalfett, auch der Sehnerv ist in Schwielen eingebettet, ein Knochensplitter steckt im Sehnerv oder seiner Scheide. Trotz sorgfältiger Abtastung der Orbita ist von dem Geschoss auch im medialen Teil nichts zu fühlen. Tamponade, Naht, Verband.

Reaktionslose Heilung; Patient am 18. XII. 01 mit geheilter Wunde entlassen.

Augenbefund am 13. I. 02: Amaurose des rechten Auges (stärkerer Lichtschein wird angeblich noch empfunden??); Bewegungen des Bulbus nach aussen aufgehoben, nach den anderen Richtungen eingeschränkt. Ophthalmoskopisch erscheinen, soweit wegen der hinteren Synechien überhaupt noch deutliches Sehen möglich, die Sehnervenpapille atrophisch, die Netzhautgefässe annähernd normal gefüllt.

51 A) Meringas (64). Kugel in der Orbita. (Deutsche militärärztl. Zeitschrift. 1904. Dezbr. S. 607.)

K. G., 45 Jahre alt, erhielt einen Schuss gegen die Stirn mittels eines Taschenrevolvers aus nächster Nähe. Danach mehrstündige Bewusstlosigkeit, nach deren Ablauf Erblindung des rechten Auges festgestellt wurde. Befund fünf Tage nach der Verletzung: Auf der Glabella mitten zwischen den Augenbrauen unregelmässige rundliche Oeffnung von 1 cm Durchmesser, die von Blutschorf bedeckt ist und deren Umgebung reichliche Spuren von Schiesspulververbrennung aufweist. Oedem

beider rechten Augenlider und der Konjunktiva, Trübung der Hornhaut und Bedeckung derselben mit entzündlichem Exsudat. Exophthalmus. Da G. bei der Verletzung eine Brille trug, die zertrümmert wurde, so rühren die Hornhautverletzungen evtl. von Glassplittern her. Schmerzgefühl im rechten Bulbus. Amaurose. Projektil in der Orbita angenommen und Entfernung beschlossen, weil die Kugel eine „Gefahr für das Leben des Mannes oder wenigstens für den Fortbestand des Bulbus bedeutete“. (?)

Bei der Krönleinschen Operation wurde die Kugel durch Palpation dicht vor dem foramen opticum festgestellt und leicht mit einer Kornzange entfernt. Normale Wundheilung. Exophthalmus und Oedem verschwanden in einigen Tagen; der verletzte Bulbus behielt seine Form.

Weiter wurde die Krönleinsche Operation in 4 Fällen von Verletzungen der Orbita angewandt, zu denen als fünfter Fall 42 von Domelas Statistik tritt. Die Veranlassung, einen in die Orbita eingedrungenen Fremdkörper zu entfernen, kann natürlich eine sehr verschiedene sein: bei frischen Verletzungen würde es sich vor allem darum handeln, solche Fremdkörper baldigst zu entfernen, die mutmasslich selbst Träger von Infektionskeimen sind oder durch nachträgliche Oxydationsvorgänge chemisch reizen und zu chronischen Entzündungen Anlass geben können; daneben käme die Einbettung der Körper in oder dicht neben wichtigen Organen der Orbita, z. B. dem Nervus opticus, in Betracht, wenn sich bestimmte Ausfallserscheinungen geltend machten, die den Sitz des Fremdkörpers näher bestimmen und nach der Beseitigung eine Besserung des Zustandes erhoffen liessen. Auch stark Raum beengende Körper, die von vorne ohne schwere Schädigung des Auges nicht beseitigt werden könnten, wären evtl. mit Rücksicht auf die Erhaltungsmöglichkeit der Augenfunktionen durch temporäre Resektion der äusseren Orbitalwand zu beseitigen. Bei länger schon in der Orbita sitzenden Fremdkörpern würden langdauernde Schmerzen infolge von Reizungen einzelner Nerven oder chronische Eiterungen behufs gründlicher Entfernung des Erkrankungsherdes, schliesslich auch noch stetige Abnahme des Sehvermögens infolge von Druck auf oder Schwielenbildung um den Sehnerven eine genügende Indikation geben. Man könnte ferner auch einmal bei einer Verletzung der Orbita durch stumpfe Gewalt, bei der schwere Funktionsstörungen des Auges den Verdacht einer Einklemmung oder Anspießung des Sehnerven durch Knochensplitter erwecken, die Hebung des deprimierten Knochenstückes oder die Extraktion des Knochensplitters versuchen, allerdings nur in ganz frischen Fällen.

Wenn wir unser Material auf diese Indikationsstellung hin durchsehen, so wurde die Operation einmal gemacht wegen

Holzsplitter — Teile einer Platzpatrone — in der Orbita, die tags zuvor erst eingedrungen waren. Die Entfernung der Fremdkörper gelang nur unvollkommen und wurde gleich wegen der zu erwartenden Eiterung die Enukleation angeschlossen; die sich einstellende Eiterung brachte im Laufe der Wochen noch zahlreiche Fremdkörper zutage. Im Fall 49, in dem wegen starker Schmerzen ein in der Orbita dicht am Bulbus sitzender Eisen-splitter beseitigt werden sollte, konnte trotz genauester Nachsuche dieser nicht gefunden werden; der Bulbus blieb erhalten, wurde aber amaurotisch! In den beiden anderen Fällen gelang die Beseitigung der Kugel ebenfalls nicht, die Wegmeisselung von etwas Knochen am Canalis opticus zur Entlastung des Sehnerven war wirkungslos — allerdings fand dieselbe auch erst am 7. Tage nach der Verletzung statt —, nur wurde im Fall 51 ein Knochensplitter aus dem Sehnerven resp. seiner Scheide beseitigt, ohne Einfluss auf die Funktion des Auges. Im ersteren Falle blieb die Amaurose bestehen, im letzteren trat sie vollends ein. Und dabei war in allen drei Fällen der Sitz des Fremdkörpers aufs genaueste durch Röntgenaufnahmen bestimmt und bekannt! Nur in Fall 51 A gelang die Entfernung der Kugel glatt. Was den weiteren Verlauf der Operationen anbelangt, so trat im ersten Falle eine Einheilung des resezierten Knochenstückes in etwas nach vorne verschobener Lage ein, in den übrigen war sie normal. Im zweiten Falle blieb Enophthalmus, in den beiden anderen bei normaler Stellung des Bulbus fast totale Bewegungslosigkeit zurück; im fünften fehlen nähere Angaben. In 4 Fällen hat mithin die Krönleinsche Operation die ihr gestellte Aufgabe nicht zu lösen vermocht. Wenn auch die Erhaltung des Auges in den drei dabei in Betracht kommenden Fällen erreicht wurde, so war das doch nur mit Verlust der Funktionen geschehen; die Fremdkörper wurden nicht gefunden. Ich verhehle mir nicht, dass es enorm schwierig und teilweise sogar Glückssache ist, in dem lockeren, orbitalen Fettzellgewebe kleinere Fremdkörper zu finden, auch wenn vorher genauestens die Lage durch Röntgenbilder bestimmt ist, will auch auf Grund dieses Materials die temporäre Resektion dabei nicht verurteilen, möchte sie aber in ähnlich gelagerten Fällen nur angewandt sehen, wenn bei dem negativen Ausfall des Versuches kein Risiko für die Augenfunktion besteht, wie es ja auch im Fall 50 und 51 der Fall gewesen ist. Es sind das die sogenannten „verzweifelten“ Fälle, in denen ein sicheres Erlöschen der Funktionen zu erwarten ist, wenn der Fremdkörper nicht gefunden wird, resp. die Anspießung oder

Einklemmung nicht beseitigt werden kann. In allen übrigen Fällen soll man in der Orbita eingebettete, schwerere Störungen nicht verursachende Fremdkörper ruhig an ihrer Stelle belassen.

Gruppe VII: Entzündungen:

52) Brandt I. (32). Retrobulbäre Orbitalphlegmone. (Inaugur.-Dissert. Freiburg 1902.)

6 jähriger Patient klagte vor acht Tagen über Schmerzen an der rechten Nasenwurzel und im linken Auge. Schwellung der Lider links und Rötung. Fieber.

31. VII. Befund: Patient macht hinfälligen Eindruck. Linkes Oberlid stark ödematös, herabhängend. Exophthalmus direkt nach vorn; Beweglichkeit des Bulbus allseits eingeschränkt. L. S = $\frac{5}{7}$.

Krönleinsche Operation, bei der direkt eine ausgiebige Ablösung der Periorbita nach allen Seiten, besonders nasalwärts, vorgenommen wird. Resistenz im Muskeltrichter nicht nachweisbar. Beim Eindringen in denselben unterhalb des Sehnerven, etwa in der Mitte schmutziggrau gefärbtes Gewebe sichtbar, dahinter gelblicher Eiter. Dieser ausgelöffelt. Sonde geht unter dem Sehnerven quer durch den ganzen Muskeltrichter und die perforierte Periorbita der medialen Seite in die hintersten Siebbeinzellen; auf dem ganzen Wege Eiter und Granulationen entfernt. Jetzt Orbita von vorn durch einen in der Augenbraue verlaufenden Schnitt freigelegt und Auskratzung der erkrankten Siebbeinzellen. Tamponade. Verband. 4. VIII. Eiterung der temporalen Stichkanäle. 7. IX. Schluss der temporalen Wunde. 6. X. L. S = 1. Entlassung. Bulbusbewegungen intakt.

53) Brandt II. (32). Eitrige Erkrankung des rechten Keilbeins und des rechten Siebbeins. (Ebda.)

Die 19 jährige Patientin erkrankte am 11. XI. 99 an zunehmender Schwellung des rechten Oberlides; heftige Kopfschmerzen. Keine Diplopie.

Befund am 15. XI. Rechtes Oberlid ödematös herabhängend; aktive Hebung unmöglich, passive leicht. Protrusio bulbi mässigen Grades direkt nach vorn. Beweglichkeitsbeschränkung, besonders nach oben. S-Fingerzählen. Rechte Schläfengegend etwas geschwollen. Untersuchung der Nebenhöhlen negativ. 22. XI. R. S = $\frac{5}{36}$. 2. XII. R + 1,5 D S = $\frac{5}{12}$.

8. XII. Krönleinsche Operation mit ausgedehnter Ablösung der Periorbita; oben innen in der hinteren Hälfte der Orbita Verwachsung der Periorbita mit dem Knochen, ohne Zerreißung lösbar. Periorbita hier höckerig, mit rötlichen Massen besetzt, Knochen von rötlichem Gewebe durchsetzt. Beim Auskratzen Defekt, mit den Knochensplintern kommt etwas Eiter. Jetzt massenhafte Granulationen und zahlreiche bis bohngrosse Sequester mit dem Löffel entfernt. Fünfpfennigstück-grosses Loch, durch welches die Sonde in die Nase kommt. Vorderer Rand der oberen Orbitalwand in der Nähe des temporär resezierten Knochenlappens beseitigt. Trotzdem Drainage von aussen nach hinten schwierig. Mikroskopisch enthielt der Eiter Staphylococcus pyogenes aureus.

19. I. Gekreuzte Diplopie. 23. I. Fistel geschlossen. Kein Verband mehr. 1. II. Seit einigen Tagen wieder Lidödem. Wohl nicht genügender Abfluss von hinten innen nach aussen über das Orbitalgewebe! Schnitt entlang dem ganzen oberen Orbitalrande bis auf den Knochen; oberer Orbitalrand abgemeisselt, dabei Stirnhöhlenboden ohne Verletzung der Schleimhaut ca. zehnpfennigstückgross entfernt. Nasal aus den Siebbeinzellen mit dem scharfen Löffel Granulationsmassen ausgekratzt. 28. II. Auskratzung der Keilbeinhöhle von der Orbita aus. Dabei *Aktinomycesdrüse* aus der Keilbeinhöhle entfernt. 6. VI. Patientin geheilt entlassen mit guter Seeschärfe.

54) Brandt. III. (32). Empyem der hintersten Siebbeinzellen. (Ebda.)

40 jähriger Patient bekam vor sechs Jahren plötzlich heftige Kopfschmerzen; am folgenden Tage Exophthalmus. Seit zwei Tagen Diplopie. Stets eingenommenen Kopf.

Befund 17. IV. 02. R. S = $\frac{6}{6}$; rechts unvollständige Ptosis. Bulbus äusserlich und ophthalmoskopisch normal. Mässiger, nicht pulsierender Exophthalmus. Divergenzstellung. Augenbewegungen nach aussen frei, alle anderen, besonders nach innen stark eingeschränkt. Palpation der Orbita negativ. Nebenhöhlenbefund ganz negativ. 30. IV. Komplizierte Doppelbilder, besondere Beteiligung des M. rect. super. 3. V. Zunahme des Exophthalmus; Bulbus mehr nach aussen und unten abgedrängt. 5. V. Abends leichtes Oedem des oberen Lides. 6. V. Wieder negativer Nasenbefund. R. S = $\frac{6}{6}$. Kopfschmerzen geringer. Beweglichkeit des Bulbus nach innen fast aufgehoben, M. rect. super. und rect. infer. funktionieren kaum. Zunahme des Exophthalmus. 12. V. R. S = $\frac{6}{8}$ — $\frac{6}{7}$.

13. V. Krönleinsche Operation mit Verlängerung des Hautschnittes in ganzer Länge der Augenbraue bis zur Nasenwurzel; ausgiebige Ablösung der Periorbita. Die hinteren orbitalen Siebbeinzellen erscheinen missfarben, ohne Perforation nach der Orbita. Bei der Eröffnung grau-grünlicher Inhalt. Perforation nach der Nase. Eröffnung des Periostes der Orbita von oben und von aussen und Gewebe der Orbita bis zum Sehnerven durchsucht. Keine Veränderungen. Tamponade, Naht, Verband.

18. V. Noch starker Exophthalmus. Langsame Rückkehr der Beweglichkeit. Wunden gut aussehend. Epitheldefekte des Bulbus. 20. V. Heilung. Exophthalmus im Abnehmen. Oberflächliche Defekte der Hornhaut. Beweglichkeit wie am 18. V. Pupille wenig reagierend. Ophthalmoskopisch findet sich das Bild einer Embolie der Zentralarterie.

1. VIII. Exophthalmus völlig geheilt; Bewegungen frei; Auge reizlos aber blind infolge Optikusatrophie. In der rechten Stirnhälfte angeblich noch Druckgefühl, doch keine nachweisbaren, organischen Störungen. (Erblindung erklärt durch Verletzung der Art. central. retinae bei der Durchsuchung der Orbita.)

Die Gruppe enthält drei Fälle, zu denen 2 *Domelas* hinzukommen. Die Diagnose der akuten Orbitalphlegmonen ist wegen des rapiden Einsetzens des Exophthalmus und der entzündlichen Symptome meistens so einfach, dass sie keine Verwechslung mit einer anderen retrobulbären Erkrankung geben können; in seltenen Fällen kann es einmal vorkommen, dass zu einem vorher schon

bestehenden Neoplasma eine Orbitalphlegmone hinzukommt und dann die erstere Erkrankung erst bei Behandlung der letzteren erkannt wird.

In den vorliegenden 5 Fällen war die Diagnose keinem Zweifel unterworfen; die Operation selbst ist in allen ohne Komplikation verlaufen; 3 mal wurde in der Orbita hinter dem Bulbus missfarbenes, eitrig infiziertes Gewebe gefunden, 2 mal mit Eiter hinter diesen Teilen; in einem dieser Fälle führte die eingeführte Sonde bis in die medialen Siebbeinzellen als den eigentlichen Erkrankungsherd. In den beiden anderen erwies sich das Orbitalgewebe überhaupt als gesund, der Erkrankungsherd sass nur oben innen in der Orbitalwand, entsprechend den orbitalen Siebbeinzellen. In 2 Fällen gelang die Beseitigung des Krankheitsherdes und Drainage an der primär geschaffenen Operationswunde, allerdings nur mit teilweiser Reposition des Knochenstückes, in den 3 anderen aber nur unter Zuhilfenahme einer zweiten Inzision entlang des ganzen oberen Orbitalrandes, einmal mit teilweiser Abtragung des oberen Randes. Im weiteren Verlaufe stellte sich einmal eine Eiterung der temporalen Stichkanäle ein. Die Heilungsdauer betrug bis zur Beseitigung der Drains 1 Monat, 6 Wochen, 5 Wochen, mindestens 3—4 Monate, 7 Tage. Der Bulbus blieb stets erhalten, das Sehvermögen war 3 mal gut, 2 mal trat Amaurose ein. Die Beweglichkeit der Augen wird 4 mal als gut bezeichnet, 1 mal fehlt eine Angabe des Endstatus. 2 mal heisst es in diesem: die Entstellung durch die Narbe ist gering.

Vergleiche ich diese Ergebnisse mit den zahlreichen, die wir an unserer Klinik bei Behandlung der Orbitalphlegmonen zu gewinnen in der Lage sind, so muss ich gestehen, dass ich den Wert der temporären Resektion der äusseren Orbitalwand bei Orbitalphlegmonen nicht einzusehen vermag. Zugegeben selbst, dass die Krönleinsche Methode eine bessere Uebersicht über das Orbitalgewebe und eine breitere Drainage gestattet, so fragt es sich doch, ob diese überhaupt notwendig ist oder den Prozess wesentlich abkürzt. Den letzteren Punkt möchte ich sofort auf Grund der oben angegebenen Behandlungszeit verneinen. Der einzige Fall mit kurz dauernder Drainage betraf einen Patienten mit Orbitalwanderkrankung und vollkommen normalem Orbitalinhalt! Bei einfachen langen Inzisionen am Orbitalrande, oben, unten, oder an beiden Stellen zugleich, Abhebung der Periorbita und event. vorsichtigem Eingehen von hier aus in die Orbita, ist die Dauer der notwendigen Drainage auf keinen Fall länger als in obigen Fällen, meistens sehr viel kürzer. Ich verweise in dieser Beziehung auch noch auf

den Fall von Ammons (49), dessen Verfahren an der hiesigen Klinik längst schon in Gebrauch ist und auch schon von Domela erwähnt wird (l. c. S. 714). Die bessere Uebersicht über das Orbitalgewebe ist ja sehr angenehm, verleitet aber andererseits wieder mehr zum Wühlen im Orbitalgewebe, was in solchen Fällen auch nach der Ansicht von Bergmanns (31. II. S. 13) wenig ratsam erscheint; ausserdem besteht dabei die Gefahr einer Nebenverletzung, wie die Amaurose in Fall 54 beweist. Es genügt in der Regel, selbst wenn ein Eiterherd direkt nicht gefunden wird, zu drainieren; kommt es dann zur Einschmelzung, so findet der Eiter schon den richtigen Weg nach aussen. Schliesslich spricht auch noch gegen die Krönleinsche Operation die Gefahr der Stichkanalleitungen bei teilweiser Reposition des Knochenstückes, die später notwendige Anfrischung des Keiles und die Möglichkeit einer wenigstens stärker entstellenden Narbe als bei einfachen Inzisionen. Ausserdem scheinen mir gerade unsere 3 Fälle zu beweisen, dass die Krönleinsche Operation keine hinreichende Sicherheit für Freilegung des Krankheitsherdes bietet. Deswegen möchte ich, wenigstens nach den bisherigen Erfahrungen, bei Orbitalphlegmonen die temporäre Resektion der äusseren Orbitalwand nicht empfehlen.

Gruppe VIII: Zirkulationsstörungen:

55) Golowin. V. (11.) [Fall 45 von Domelas Statistik.] Pulsierender Exophthalmus. (Zeitschr. f. Augenh. IV. S. 194.)

Katharine Tsch., 31 Jahre alt, hatte im April 1898 eine Schussverletzung der rechten Schläfengegend erlitten; anfänglich Bewusstlosigkeit, später starke Geschwulst in der Gegend der Augenhöhle, dann linksseitige Hemiplegie. Diese verschwand wieder, aber es wurde Erblindung und Verdrängung der Bulbus bemerkt, die sich mit der Zeit verstärkte.

29. I. 99. Rechts Schwellung beider Lider, subkutane Venen geschlängelt, geringe Ptosis. In der Konjunktiva viele erweiterte Venenstämme sichtbar. Starker Exophthalmus von fast 2 cm etwas nach aussen von der Mittellinie; Beweglichkeit frei. Pulsation des Auges nicht sichtbar, wohl aber fühlbar synchron mit dem Radialpuls. Auskultatorisch blasendes Geräusch auf der inneren Hälfte des oberen Lides, synchron mit der Systole des Herzens. Zentrale Excoriation des Hornhautepithels. Totale Anästhesie der Konjunktiva und Kornea. Amaurose. Atrophia nervi optici. Bei Röntgenaufnahme fand sich eine Kugel im Knochen des Oberkiefers. Diagnose: Pulsierender Exophthalmus.

12. II. 99. Krönleinsche Operation mit Hinzufügung eines kleineren, ungefähr 2 cm langen Schnittes längs des unteren Orbitalrandes. Durchschneidung des M. rect. ext. Pulsierender Wulst in der Tiefe der Orbita fühlbar, der, stellenweise kleinfingerdick, von der Tiefe des äusseren

Teiles der Orbita hinter dem Sehnerv unter den oberen Orbitalrand zum inneren Augenwinkel verlief. Die Gefässwände waren dünn, die Farbe bläulich, Pulsation sichtbar. Es lag also Erweiterung der Vena ophthalm. sup. vor. Unterbindung dieser hinter dem Bulbus, Kompression des zentralen Teiles durch zwei kleine Peaus, die zwei Tage unter dem Verbands liegen blieben. Sekundäre Naht. Heilung glatt. Nach zwei Wochen Abszess in der Orbita; nach fünf Wochen Abstossung eines Seidenfadens aus der Orbita.

Exophthalmus einen Monat nach der Operation noch ca. 5 mm betragend und bei der Entlassung am 14. IV. 99 vollkommen geschwunden. Die Pulsation blieb von der Operation an dauernd verschwunden. Keratitis neuro-paralytica mit geringer Neigung zur Heilung. Endausgang: Bulbus steht etwas tiefer als normal, Beweglichkeit nach oben und unten gut, nach innen eingeschränkt, nach aussen fast ganz aufgehoben. Beweglichkeit der Lider genügend. Keine Pulsation, absolut keine Geräusche zu hören.

Hauptsächlich handelt es sich in dieser Gruppe um den Exophthalmus pulsans. Wenn auch bisher nur eine Erfahrung vorliegt und diese an einem schon amaurotischen Auge gemacht wurde, so dürfte doch die Erhaltung des Bulbus selbst und vor allem die radikale Beseitigung des Leidens dazu ermutigen, in ähnlich gelagerten Fällen das gleiche operative Verfahren zu versuchen. Golowin selbst verlangt die Individualisierung in jedem einzelnen Falle und die unbedingte Unterbindung der Carotis communis bei gleichzeitigen, bedeutenden Hirnsymptomen, während bei ausschliesslichen orbitalen und event. auch noch das Gesicht betreffenden Erscheinungen die lokale Operation in der Augenhöhle ratsamer erscheint, und zwar in Form der temporären Resektion der äusseren Wand. Diese kommt ferner in Betracht stets dann, wenn die Unterbindung der Carot. communis derselben Seite wirkungslos war, bevor die auf der anderen Seite unterbunden wird, und bei gleichzeitigem Verdacht einer Neubildung in der Orbita.

Wie weit diese Indikationsstellung berechtigt ist, muss die Zukunft lehren. Schreitet man zu der Operation, so muss man, abgesehen von den zu erwartenden Muskelstörungen, die auch im vorliegenden Falle nicht ausblieben, auf etwaige, sehr unangenehme Ueberraschungen vorbereitet sein: Die Gefahr der venösen oder arteriellen Blutungen, und die Möglichkeit, dass es sich um ein Aneurysma der Arteria ophthalmica handelt. In letzterem Falle wäre bei der Unterbindung natürlich der Verlust des etwa noch vorhandenen Sehvermögens zu erwarten. Trotzdem erscheint mit Rücksicht auf die Schwere der Erkrankung ein solcher Eingriff gerechtfertigt.

Gruppe IX: Orbitalwanderkrankungen:

56) Wolff. Tuberkulose der Orbita. (Mitteilungen aus dem Krankenhaus Hermannswerder bei Potsdam.)

Luise S., 12 Jahre alt, sprang im August 01 von einem Wagen und empfand vier Wochen lang Schmerzen in der linken Hüfte; dann verloren sie sich, traten im Laufe des Winters aber wieder auf; zugleich fing das Mädchen an zu hinken. Am 5. VI. 02 wurde eine Affektion, wohl tuberkulöser Natur, des linken Hüftgelenkes festgestellt und eine dementsprechende Therapie eingeleitet.

3. X. Das rechte Auge zeigt deutlichen Exophthalmus; die Bewegungen des Bulbus sind nach allen Seiten ungestört. Pupille reagiert normal, keine Augenhintergrunds-Veränderungen. Oedem der Augenlider. Druckempfindlichkeit am äusseren Orbitalrand.

10. X. Oedem des unteren Augenlides ist etwas zurückgegangen, das des oberen hat stark zugenommen, besonders in der äusseren Hälfte. Die Haut über dem oberen Lide ist gerötet und eine fluktuierende Geschwulst an dieser Stelle nachweisbar. Schmerzen sind nur bei stärkerem Druck vorhanden.

20. X. Die äussere Hälfte des oberen Augenlides ist in eine gut taubeneigrosse Geschwulst verwandelt, die nach der medialen Hälfte des Lides sich abflacht. Die Haut darüber und über den angrenzenden Hautpartien ist lebhaft gerötet. Die Geschwulst zeigt deutliche Fluktuation. Schmerzen sind nicht vorhanden. Die Lidspalte ist sehr eng geworden. Augenbewegungen frei. Der äussere Teil des oberen Orbitalrandes ist nicht palpabel in seiner gewöhnlichen Schärfe.

Operation: Es wird ein Schnitt entsprechend dem Verlaufe der rechten Augenbraue geführt und auf den Orbitalrand eingegangen. Es entleeren sich käsige Massen; nach Abhebelung des Periostes wird mit dem scharfen Löffel eingegangen und aus einer Tiefe von etwa 5 cm noch käsige Masse hervorgeholt. Der Knochen des Orbitaldaches ist bis auf diese Tiefe rau anzufühlen. Nach Abkneifen des oberen mittleren und oberen äusseren Orbitalrandes wird mit Jodoformgaze tamponiert und ein Verband angelegt.

Im weiteren Verlaufe granuliert die Wunde gut, aber es besteht noch ziemlich beträchtlicher Exophthalmus.

1. XI. Da aus der Tiefe der Wunde am rechten Auge dauernd noch reichliche Mengen Eiters fliessen, der Exophthalmus noch beträchtlich ist und die Sonde in der Tiefe der Augenhöhle auf grössere Partien rauhen Knochens stösst, entschliesst man sich zur besseren Freilegung des tuberkulösen Herdes zur Operation:

Krönleinsche Operation in typischer Weise; beim Umlegen des resezierten Knochenstückes bricht dieses infolge Erkrankung ein und wird ganz entfernt. Man sieht jetzt deutlich die erkrankte, obere, laterale Augenhöhlenwand mit tuberkulösen Massen in weiter Ausdehnung bedeckt. Diese, sowie der erkrankte Knochen werden unter Beiseitedrängung des Bulbus nach median mit dem scharfen Löffel ausgekratzt, worauf im hinteren Teil der oberen äusseren Orbitalwand in der Grösse eines Zehnpfennigstückes weissliche Dura freiliegt. Die Orbita ist lateral fast bis zum foramen opticum zu übersehen. Jodoformgazetampon. Verband.

(Leider fehlen für die nächsten Monate die Eintragungen in der mir freundlichst überlassenen Krankheitsgeschichte; es wurde eine regelmässige Tamponade der grossen, keine Heilungstendenz zeigenden Wundhöhle vorgenommen.)

Befund am 11. VI. 03: Rechts: Ziemlich grosser Knochendefekt am äusseren Orbitalrande, der mit normaler Haut überzogen ist; nur in der Tiefe der Orbita an der Spitze des Defektes finden sich blasse Granulationen und einzelne Fistelgänge, aus denen sich geringe Mengen Eiters entleeren. Nicht sehr beträchtlicher Exophthalmus; Bewegungen des Bulbus nach allen Seiten normal, keine Ptosis. Entzündliche Erscheinungen bestanden nicht. Das Sehvermögen war auf dem rechten Auge herabgesetzt auf Fingerzählen in 2 m bei emmetropischem Refraktionszustande, das Gesichtsfeld und der Farbensinn normal; ophthalmoskopisch fand sich eine beginnende Atrophia nervi optici. — Die Verminderung der Sehschärfe datierte angeblich erst seit Anfang Mai 03.

Im weiteren Verlaufe trat eine Besserung des Sehvermögens, des Exophthalmus und der Fisteln ein. Diese schlossen sich bis auf eine oben hinten in der Orbita, die noch bei der letzten Untersuchung im Frühjahr 04 nachweisbar war.

Die Erkrankungen der Orbitalwand sind meistens entweder akut oder chronisch entzündliche und Neubildungen. Die akut entzündlichen dokumentieren sich fast immer unter dem Bilde einer Orbitalphlegmone; ihre Behandlung ist demnach auch eine entsprechende, wie das ja vorher erörtert wurde. Die chronisch entzündlichen sind in der Regelluetischer oder tuberkulöser Natur; ist eine spezifische Behandlung wirkungslos geblieben, so setzt die operative, zunächst wohl auch wie in unserem Fall 56, mit einer subperiorbitalen Freilegung der mutmasslich erkrankten Stellen ein; ergibt sich dabei der Sitz des Erkrankungsherdederart, dass er von vorneher schwer zu erreichen ist, dagegen nach der temporären Resektion der äusseren Orbitalwand leicht, so erscheint dieser Eingriff ohne weiteres berechtigt. Noch mehr ist das der Fall bei Neubildungen der Orbitalwand. Allerdings kommen hierbei meistens nur Erkrankungen der äusseren, äusseren oberen und äusseren unteren Wand in Betracht.

Wie gestalten sich nun die Resultate in solchen Fällen? Zur Beantwortung der Frage stehen mir nur 2 Beobachtungen zur Verfügung, die vorliegende und Fall 29 Domelas. In einem lag der Erkrankungsherd aussen und oben, im anderen direkt oben in der Orbitalwandung und reichte in beiden weit nach hinten. Die Zugänglichkeit war in beiden Fällen eine sehr gute nach der Operation, die Entfernung der erkrankten Teile eine leichte. Beide Male wurde die Periorbita überhaupt nicht eröffnet; infolgedessen war das Resultat für den Bulbus ein denkbar günstiges; in einem Falle blieb überhaupt keine Störung von seiten

der Muskeln zurück, im anderen war nur eine sehr minimale des M. rect. extern., und des M. obliq. sup. (?) nachweisbar, die praktisch nicht in Betracht kam. Das Endresultat war bei der Neubildung ein absolut günstiges, es resultierte bei normalem Sehvermögen nur eine geringgradige Verdickung des Oberlides; bei der tuberkulösen Erkrankung weniger gut: Die totale Entfernung des Erkrankungsherdes war trotz Vorgehens bis zur Dura nicht möglich, ausserdem musste ein Teil des resezierten Knochenstückes mit entfernt werden. Hierdurch ist das kosmetische Resultat ein nicht befriedigendes, zumal immer noch, wohl infolge tuberkulöser Herde an der hinteren Orbitalwand ein geringgradiger Exophthalmus und eine Fistelbildung in der Tiefe des sonst verheilten Defektes besteht. Wenn das Sehvermögen in diesem Falle nicht ganz verloren gegangen ist, so möchte ich das der breiten Freilegung und frühzeitigen Entfernung aller erreichbaren tuberkulösen Massen zuschreiben. Jedenfalls ermutigen diese beiden Beobachtungen in ähnlich gelagerten Fällen die Krönleinsche Operation anzuwenden, wobei allerdings nach Möglichkeit wenigstens die Randpartie des temporär resezierten Knochenstückes erhalten werden soll, da sonst ein kosmetisch ungünstiges Resultat erzielt wird. Für das Auge, seine Funktion und Beweglichkeit ist die Gefahr eine minimale, da ja die Periorbita in der Regel nicht eröffnet wird.

Gruppe X: Bulbusaffektionen:

57) Rohmer (44). Glaukoma absolutum; Exstirpation des Ganglion ciliare durch Krönleinsche Operation. (Annal. d'Oculist. T. CXXVIII. p. 1.)

R. hat bei absolutem Glaukom und entzündlichen Anfällen an Stelle der Resektion des Ganglion cervicale supremum durch Resektion des Ganglion ciliare eine Herabsetzung des intraokularen Druckes herbeiführen wollen. Bei der Operation durchschnitt er nach der Resektion die Orbita von vorn nach hinten und durchtrennte den M. rect. extern. quer; dann ging er mit einer Pinzette längs des N. opticus nach hinten und riss mehrere Fettlappen aus, in denen, wenn nicht das Ganglion ciliare selbst, so doch Teile der N. N. ciliares breves enthalten sein sollen. Anwendung in folgenden Fällen:

1) R., 25 Jahre alt. Links seit 10 Jahren absolutes Glaukom, seit 3. IX. 01 häufige, schmerzhaftige Glaukomanfälle. 11. IX. Exstirpation des Ganglion ciliare. Schnelle Wundheilung. Schmerzen und Entzündung verschwunden, Bulbus erhalten.

2) D., 76 Jahre alt. Seit IX. 01 starke Schmerzen im linken Auge. T. +2. Fast Amaurose. 27. IX. Operation, Normale Heilung; Auge erhalten, keine Schmerzen. Nach sechs Monaten noch Ptoxis.

3) 64 jähriger Patient. Rechts Exophthalmus, Amaurose, starke

okulare Schmerzen. 24. VI. 01 Iridektomie. 1. VII. 01 Sympathektomie. 12. VII. Resektion des Ganglion ciliare. Besserung der Tension und Schmerzen.

4) 54 jähriger Patient; am 4. IV. 96 Hufschlag gegen die linke Schläfe; bald darauf Schmerzen im linken Auge, Abnahme der Sehschärfe. Am 7. II. 02 Glaucoma fulminans, Amaurose. 10. II. Operation. Heilung glatt, keine Schmerzen mehr, Exophthalmus geschwunden, Tension vermindert.

5) 66 jähriger Patient. Am rechten Auge 99 Kataraktoperation. Bald darauf Schmerzen, Hypopyon-Keratitis. Amaurose. Tn. + 2. 10. II. Operation ohne temporäre Resektion. 3. III. Keine Schmerzen mehr, Hornhaut anästhetisch, Druck noch etwas erhöht.

6) 68 jähriger Patient. 97 linksseitige Kataraktoperation; seit 01 starke Schmerzen links. Glaucoma fulminans. 28. IV. Operation. 4. V. Schmerzen verschwunden, T. noch etwas erhöht.

7) 57 jähriger Patient. Glaucoma absolut., starke Schmerzen. 24. IV. Operation. Nach drei Monaten Schmerzen ganz zurückgegangen. T. geringer geworden. Kein Exophthalmus mehr.

In 6 von diesen 7 Fällen — eventuell auch nur in 5, da im Fall 6 das Operationsverfahren sich nicht mit Sicherheit aus der Originalpublikation ersehen lässt, wurde die Krönleinsche Operation angewandt. Ueber den Verlauf derselben und etwaige zurückgebliebene Störungen wird nichts mitgeteilt mit Ausnahme der Ptosis in Fall 2.

Ein Urteil über den Wert der Methode bei Bulbusaffektionen ist infolgedessen nicht möglich. Jedenfalls lässt sich aber mit Bestimmtheit sagen, dass ein doch immerhin nicht unbedeutender Eingriff, wie ihn die Krönleinsche Operation darstellt, nur auf ganz bestimmte Indikationen hin vorgenommen werden darf, nicht aber einfach gewissermassen *experimenti causa*.

Schon die Exstirpation des Ganglion cervicale supremum hat bei der Behandlung des Glaukoms in den seltensten Fällen einen dauernden Erfolg gezeitigt; da war es doch natürlich, dass auch die des Ganglion ciliare nicht besser wirken würde! Abgesehen davon ist aber das Herausreißen von Orbitalgewebe mit der Pinzette eine so rohe Manipulation und bedingt die Gefahr so vieler Nebenverletzungen, dass ich überhaupt nicht näher auf dieses Verfahren eingehen will.

Dagegen erscheint mir die temporäre Resektion der äusseren Orbitalwand ratsam bei dringend notwendigen Operationen am hinteren Bulbuspol, bei denen unter Umständen, gleichzeitig unter Leitung des Augenspiegels, Erkrankungsherde beseitigt werden sollen, wie z. B. bei einem Cysticercus intraocularis oder ophthalmoskopisch sichtbaren Messingsplittern; Czermak hat sie ausserdem bei Stauungspapille behufs Eröffnung der Sehnervenscheide

und Entlastung des Sehnerven vorgeschlagen. Praktische Erfahrungen fehlen noch für alle diese Indikationen.

Gruppe XI: Diagnostische Operationen:

58) Domela (54). Negativer Befund. (Revue méd. de la Suisse romande. 20 Déc. 1902 — ref. nach Rev. général. d'Ophth. 1903. p. 425.)

11 jähriger Knabe; im achten Jahre Sturz auf den Kopf, danach folgender Befund: Das rechte Auge ist nach vorne und aussen unten vorgetrieben, die Beweglichkeit des Auges ist vermindert, die Pupille erweitert, es besteht Ptosis. $S = \frac{3}{100}$. Es wurde ein eingekapseltes Hämatom oder eine Neubildung angenommen.

Bei der Krönleinschen Operation fanden sich vollkommen normale Verhältnisse der Orbita.

Dem Befunde nach müsste man an alte Orbitalfraktur mit Verletzungen der Nerven und Verengung der Orbita in ihrer Tiefe denken.

59) Kindt I. (56). Küster (41). Negativer Befund. (Inaugural-Dissert. Marburg 1903.)

J. R., 30 Jahre alter Patient, bemerkt seit einem Jahre Vortreibung des rechten Auges mit Druckgefühl; seit einem halben Jahre zeitweise Diplopie.

Rechts Exophthalmus um 10 mm; Unterlid leicht ödematös. Lidspaltenhöhe rechts 11 mm, links 9 mm, Breite rechts 31 mm, links 26 mm. Beweglichkeit des Bulbus allseits frei, keine Diplopie. Keine Pulsation, kein Tumor fühlbar, keine Gefässgeräusche. Ophthalmoskopisch: Temporale Hälfte der rechten Papille sieht leicht atrophisch aus. $S = \frac{1}{2}$. Allgemeinuntersuchung, besonders auf Basedow negativ, ebenso Untersuchung der Nebenhöhlen.

26. IV. 01. Inunktionskur.

21. V. Krönleinsche Operation. Wider Erwarten wird kein Tumor gefunden; die Orbita erweist sich normal; auch durch eine Punktion der unteren Orbitalwand nichts Pathologisches feststellbar. Naht. Verband.

Heilung erfolgt per primam. Exophthalmus eine Spur geringer, Augenbewegungen nach links und rechts beschränkt. $S = \frac{1}{2}$.

4. XII. 01. Wiedervorstellung: R. $S = \frac{6}{24} - \frac{6}{18}$. Exophthalmus von ca. 13 mm nach vorn, 10 mm nach unten, 3 mm nach aussen. Beweglichkeit nach rechts und links, in geringem Grade auch nach oben beschränkt, nach unten frei.

(Küster erklärt sich diesen sonderbaren Verlauf evtl. durch ein Lymphangiom, das bei der Operation verletzt wurde, dessen Inhalt unbemerkt abfloss und sich später von neuem ansammelte.)

60) Lindner I. (42). Negativer Befund. (Inaugural-Dissert. Giessen 1902.)

Die 33 jährige, sonst gesunde Patientin bemerkt seit $1\frac{1}{2}$ Jahren eine allmählich grösser werdende Verdickung der rechten mamma, seit V. 02 ein geringes Vortreten des linken Auges und Verschlechterung des Sehvermögens.

31. V. 02. Befund: Bds. $S = 1$. Links geringer Exophthalmus. Be-

weglichkeit frei. Am 28. VI. 02 Amputatio mammae rechts mit Ausräumung der Achselhöhle wegen Karzinoms. Danach Besserung des Sehvermögens, seit Mitte Juli wieder Verschlechterung mit periorbitalen Schmerzen. Seit 14 Tagen Taubsein der linken Nasenseite und Gaumenhälfte; links S. fast erloschen. Neuritis nerv. optici. Zunahme des Exophthalmus.

22. IX. 02. Links starker Exophthalmus, Ablenkung nach aussen oben, allgemeine Beweglichkeitsstörung, besonders nach aussen und innen. Oberlid vergrössert, Tumor nicht palpabel. Stauungspapille. Amaurose. Diagnose auf Sehnerventumor, evtl. metastatisches Karzinom, gestellt.

25. IX. Krönleinsche Operation, bei der in der Orbita nichts Pathologisches gefunden wird. Naht, Verband.

Heilung normal. 8. X. Entlassung. Exophthalmus etwas geringer, Beweglichkeit besser als wie vor der Operation.

61) Lindner II. (42). Negativer Befund. (Ebda.)

10 jähriger Junge erkrankte vor acht Wochen mit rechtsseitigem Kopfschmerzen; später Erbrechen; seit Beginn der Erkrankung Exophthalmus des rechten Auges.

4. IV. 01. Befund: Rechte Gesichtshälfte, besonders die Schläfengegend, leicht geschwollen. Mittlere Ptosis, mässige Protrusion des Bulbus; Beweglichkeit nach aussen fast aufgehoben. Diplopie. R. S = $\frac{6}{12}$. 7. IV. Protrusion stärker. 9. IV. Durchleuchtung der Nebenhöhlen negativ. Ophthalmoskopisch normal.

21. IV. Stärkere Ptosis und Protrusion. Starke Bewegungsbeschränkungen; passiv Bulbus allseits verschieblich. Diagnose auf retrobulbären Tumor, evtl. an der Spitze des Muskeltrichters.

26. IV. Krönleinsche Operation; Orbita normal befunden. Naht, Drainage, Verband.

10. V. Wunde geheilt. Ptosis und geringes Oedem des Oberlides. Bewegungen des Auges allseitig beschränkt. Sensibilität der Kornea stark herabgesetzt. S = $\frac{6}{20}$. 13. V. Entlassung. Am oberen Ende des resezierten Knochens ziemlich grosser Kallus zu fühlen. 5. VI. Allseitige Bewegungsbeschränkung, besonders nach unten. Exophthalmus unverändert. Sensibilität am ganzen Bulbus herabgesetzt. R. Amaurose.

62) Eigene Beobachtung IX. Negativer Befund.

Carl R., 57 Jahre alt, hat angeblich am 22. Oktober 1903 eine Verletzung des rechten Auges durch Schlag mit einem Kuhschwanz erlitten; danach stellte sich Tränen des Auges und allmählich zunehmende Schwellung ein.

Befund am 15. III. 04. Rechterseits mässig ausgesprochener Exophthalmus; Beweglichkeitsstörungen des Bulbus nach allen Seiten, besonders stark nach oben, am wenigsten nach unten. Bei der Palpation fühlt man nirgends eine Abnormität. Bulbus ist direkt nach vorne und etwas nach unten vorgetrieben. Starke Injektion der Conjunctiva tarsi und der Uebergangsfalten mit Schwellung und eitriger Sekretion. Kernsklerose. Funktionell und ophthalmoskopisch normal. Das linke Auge ist äusserlich und funktionell normal. Die Untersuchung der Nase ergibt beiderseits Crista septi, Luxatio septi cartilag., nach links, keinen Eiter in der Nase. Die Nebenhöhlen sind normal.

Da der Bulbus nicht reponibel in die Orbita war, wurde die Diagnose, allerdings mit Vorbehalt, auf einen retrobulbären Tumor gestellt.

23. III. 04. Krönleinsche Operation, bei der noch, um einen leichteren Zugang zu schaffen, die Haut am unteren Orbitalrande entlang bis über die Mitte desselben nach innen durch einen zweiten Schnitt direkt bis auf den Knochen gespalten wird. Nach Abhebelung der Periorbita aussen wird diese unterhalb des M. rect. extern. sagittal gespalten. In der Orbita konnte trotz genauesten Abpalpierens nichts Pathologisches gefunden werden. Der Sicherheit wegen wurde auch noch entlang des unteren Schnittes die Periorbita bis nach hinten abgehoben; der Knochen erwies sich über dem Canalis infraorbitalis sehr verdünnt und erschien etwas vorgetrieben, so dass an die Möglichkeit eines diffusen Knochensarkoms der Orbitalwandungen gedacht wurde. Reposition des Knochenstückes, Naht, Verband.

Die Heilung erfolgte per primam absolut fieberlos. 1. IV. Entfernung der Nähte.

10. IV. Die Protrusio bulbi und die Chemosis der Skleralbindehaut haben noch etwas zugenommen.

23. IV. Exophthalmus und Chemosis der Skleralbindehaut, besonders in der unteren Hälfte, haben noch weiter zugenommen; Bulbus in seiner Bewegungsfähigkeit nach allen Richtungen gleichmässig nur wenig beschränkt. Hornhaut zeigt Epitheldefekte und oberflächliche Trübungen; ophthalmoskopisch normal. $S = \frac{1}{3}$. Verlegung auf die chirurgische Klinik. (Exzellenz von Bergmann.)

Hier wird einige Tage später, immer noch in dem Gedanken, dass es sich vielleicht doch um eine maligne Knochenerkrankung der Orbitalwandungen handeln könnte, die Exenteratio orbitae gemacht; es sollte an diese evtl. dann gleich eine Oberkieferresektion angeschlossen werden. Nach der Exenteratio zeigte sich der Knochen überall gesund, auch die Nebenhöhlen boten keinen Befund für evtl. Erkrankungen; deswegen Deckung der Orbita; Verband. Normaler Heilungsverlauf.

Mikroskopischer Befund des exstirpierten Orbitalinhaltes, in dem sich innen unten eine kleine, vielleicht etwas induriertere Stelle fand; es findet sich nur eine unregelmässige, kleinzellige Infiltration im intermuskulären Bindegewebe und im orbitalen Fettzellgewebe und eine an einzelnen Stellen nicht unbeträchtliche Bindegewebsentwicklung; ausserdem sind mehrfach feine Blutungen nachweisbar. Die Bakterienfärbung ist negativ. Es handelt sich demnach ausschliesslich um die Zeichen einer chronischen, nicht spezifischen Entzündung der Orbitalgewebe.

Sehr interessant gestaltet sich die Uebersicht über diese Gruppe; sie umfasst 5 Beobachtungen, zu denen als sechste Fall 28 Domelas tritt; 4 mal wurde die Diagnose auf einen retrobulbären Tumor, 1 mal auf ein abgekapseltes Hämatom und 1 mal direkt auf Sehnerventumor evtl. metastatisches Karzinom gestellt. Und in allen 6 Fällen ergab die vorgenommene Krönleinsche Operation normalen Befund der Orbita! Woher rührt nun diese diagnostische Täuschung und wie erklärt sich in solchen Fällen der Exophthalmus? Bei dem Fehlen der Geschwulst kämen

nur in Betracht: einseitiger Exophthalmus bei Basedow, und intermittierender Exophthalmus. In sämtlichen Fällen sind Symptome, die für eine dieser Erkrankungsformen sprächen, nicht angegeben worden, auch mehrmals ausdrücklich als nicht vorhanden bezeichnet. In Fall 59 wird ein Erklärungsversuch dahin gemacht, dass ein Lymphangiom vorgelegen haben könnte, das bei der Operation kollabierte, normalen Befund vortäuschte und sich später wieder füllte; es erscheint aber nicht sehr wahrscheinlich, dass bei einem Exophthalmus von 10 mm und der geringen Blutung, die in der Regel bei der Palpation der Orbita vorhanden ist, der Abfluss einer solch reichlichen Menge von Lymphe übersehen worden wäre. In Fall 58 wird wegen des 3 Jahre vorausgegangenen Traumas eine Orbitalfraktur mit Verengung der Orbita und Verletzung der Nerven angenommen; eine so gleichmässige Verengung, dass sich Verlagerungen der Fragmente durch Palpation nicht mehr nachweisen liessen, erscheint höchst unwahrscheinlich; möglich wäre höchstens einmal eine gleichmässige Verdickung des Knochens, die sich aber sofort bei der temporären Resektion selbst durch die Härte des Knochens dokumentieren würde, wie das in Beckers Fall gewesen ist. Eine Erklärung für einen Teil dieser Fälle scheint mir Fall 62 zu geben, in dem die 5 Wochen nach der Operation vorgenommene Exenteration die Möglichkeit der mikroskopischen Untersuchung des Orbitalinhaltes bot: es bestand eine nicht sehr beträchtliche diffuse Entzündung der orbitalen Gewebe, die wegen der damit verbundenen Bindegewebsentwicklung als chronische aufzufassen ist; letztere scheint mir auch dafür zu sprechen, dass wir es hier nicht mit postoperativen, sondern schon vorher bestehenden Erscheinungen zu tun haben; eine spezifische Natur liess sich nicht nachweisen. Die Auffassung dieses Falles wäre dann so, dass tatsächlich bei der vor einem halben Jahre stattgehabten Verletzung von den Lidern oder der Bindehaut aus Mikroorganismen in die Orbita gelangten und sich hier eine chronische Phlegmone entwickelte. Der vorgefundene Symptomenkomplex liesse sich dadurch ohne weiteres erklären. Auch für eine Reihe der anderen Fälle möchte ich diese Auffassung annehmen; es braucht sich dabei durchaus nicht immer um ein Trauma zu handeln, obwohl ja auch eine geringfügige Hautwunde sehr leicht übersehen und vergessen werden kann, sondern die Mikroorganismen können auch von den Nebenhöhlen oder auf dem Wege der Blutbahn in die Orbita gelangen. Die merkwürdigen Rezidive in Frankes Fall könnten durch zeitweises Aufflackern der schon im Rückgang be-

findlichen Entzündung erklärt werden. Es würde sich im übrigen eine solche chronische Orbitalphlegmone ohne weiteres den chronischen Phlegmonen an anderen Körperstellen anpassen. Was die event. Diagnose dieser Form anbelangt, so ist neben der vorausgegangenen Verletzung vor allem die allmähliche, schleichende Entwicklung zu beachten. Ein sicheres differential diagnostisches Merkmal gegenüber Tumoren vermag ich nach dem bisherigen Material nicht anzugeben; auch hier käme das Röntgenbild gegenüber einem soliden Tumor in Betracht. Irrtümer werden trotzdem stets unterlaufen, bedeuten aber mit Rücksicht auf die in vorliegendem Material gewonnenen Endresultate nicht viel.

In allen Fällen wurde der Bulbus, meistens mit seinem vorherigen Sehvermögen erhalten, einmal trat später Amaurose ein, aber wohl erst durch Weiterbestehen des Exophthalmus. Dieser wurde 3mal geringer oder verschwand ganz, 2mal war er nach der Operation unverändert, 1mal fehlt die nähere Angabe; 3mal nahm er später wieder zu oder trat von neuem ein. Die Beweglichkeitsstörungen sind einmal nicht vermerkt, 1mal waren es nur Abduzensparese und Mydriasis vorübergehender Natur, in den übrigen Fällen etwas stärkere, aber gegenüber dem Zustande vor der Operation nicht besonders ins Gewicht fallende. Im übrigen kamen bei der Operation keine Komplikationen vor, die Heilung verlief stets glatt; nur in einem Falle blieb am oberen Rande des resezierten Knochenstückes eine stärkere Kallus-Bildung zurück.

Hiernach erscheint es wohl gerechtfertigt, in diagnostisch zweifelhaften Fällen eine temporäre Resektion der äusseren Orbitalwand vorzunehmen; findet sich ein Tumor, so wird nach den früher erörterten Gesichtspunkten verfahren; findet sich nichts Abnormes, so ist es vielleicht ratsamer, in dem Gedanken, dass eine chronische Orbitalphlegmone vorliegen könnte, nach Reposition des Knochenkeiles eine etwas länger dauernde Drainage der Orbita vorzunehmen. Ob damit eine dauernde Heilung dieser Fälle erzielt werden wird, muss die Zukunft zeigen.

Fasse ich zum Schluss die Gesamtergebnisse der bisherigen Erörterungen zusammen, so ergibt sich zunächst, dass bei der Krönleinschen Operation der Hautschnitt so gut wie niemals eine störende Entstellung zurücklässt, die Durchtrennung des *M. orbicularis palpebrarum temporal* keine schädlichen Folgen hat, die Resektion des Knochenkeiles bei richtiger Handhabung der Methode relativ sehr leicht, ohne wesentliche Blutung und ohne

Splitterung der äusseren oder oberen Orbitalwand zu erreichen ist, und dass die spätere Einheilung in der Regel auch ohne Knochen- oder Periostnähte in der normalen Lage in kürzester Frist erfolgt, Achsendrehungen des Keiles oder stärkere Kallusbildungen werden nur sehr selten beobachtet.

Der durch die Umlegung des resezierten Knochenstückes geschaffene Zugang zum hinteren Teile der Orbita ist, selbst bei sehr grossen retrobulbären Tumoren, bei temperalem Sitz derselben stets hinreichend gross gewesen, um eine sorgfältige Exstirpation zu ermöglichen, bei nasalem Sitze aber meist nicht genügend; hier erwies sich ein Hilfsschnitt entlang dem oberen oder unteren Orbitalrande als zweckmässig. Die Erhaltung des Bulbus wurde in fast allen Fällen erzielt; nur einmal trat Nekrose ein wegen totaler Ausräumung der Orbita hinter dem Bulbus und einmal musste 26 Tage nach der Operation wegen progredienten Hornhautgeschwüres die Enukleation gemacht werden. Diese beiden Verluste, auf 114 Fälle berechnet, ändern kaum etwas an dem schon von Demela aufgestellten Satze, dass bei der Krönleinschen Operation die Prognose betreffs Erhaltung des Auges absolut günstig sei. Das Auge befand sich nach der Operation meistens in normaler Lage, selten blieb dauernd geringgradiger Ex- oder gar Enophthalmus zurück. Aus einer Angabe ist unter Umständen zu befürchten, dass später bei sehr jugendlichen, mit Resektion des Sehnerven operierten Augen eine Wachstumsstörung gegenüber der gesunden Seite resultiert. Die Stellung des Bulbus ist meistens normal; nicht so sehr selten aber bildet sich ein mehr oder weniger starker Strabismus convergens, einmal auch ein Strabismus divergens aus; ausserdem bleibt ab und zu eine Verlagerung des Bulbus nach oben oder unten auch später bestehen. Die Schädigung der einzelnen Augenmuskeln ist eine sehr beträchtliche; höchstens 20 % der Operierten zeigten wieder ganz normale Muskelfunktionen; am häufigsten betroffen ist, wie das ja zu erwarten, der M. rect. externus. Möglich erscheint es, dass bei vorsichtiger Handhabung der Methode, Trennung und nachheriger Wiedervereinigung des externus, oder Verlagerung desselben, oder getrennter Naht der Periorbita, oder direkter Resektion des Knochenkeiles mit der Periorbita, diese Störungen geringer werden, ganz werden sie aber nie verschwinden können. Die Uebersicht ergibt, dass die Muskelstörungen, wenn gar nicht in die Orbita oder nur leicht eingegangen wird, geringe sind, dass ihre Schwere aber zunimmt mit dem Eindringen nach der medialen Seite. Die Hornhaut ist nach der Operation häufig anästhetisch, meistens

allerdings nur vorübergehend, und neigt während dieser Zeit zu Epitheldefekten mit Geschwürsbildung; aus diesem Grunde ist in der Nachbehandlung derselben eine besondere Sorgfalt zu widmen, am besten in der Weise, dass sie nach Einstreichung von Borvaseline in den Bindehautsack bedeckt gehalten wird. Eine Vernähung der Lidspalte erscheint nur für ganz besondere Fälle notwendig, in denen durch Nachblutungen eine Vortreibung des Bulbus mit mangelhaftem Schluss der Lidspalte erfolgt ist. Die Erhaltung der vorhandenen Sehschärfe gelingt in den allermeisten Fällen, natürlich mit Ausnahme der Sehnerventumoren, häufig ist sogar eine wesentliche Besserung festzustellen.

Demnach ist die Prognose der Krönleinschen Operation eine sehr gute, jedenfalls wesentlich besser, als bei den Operationen, die einen Zugang von vorne durch die Weichteile erstreben. Die vielen, vorne erwähnten Modifikationen und neuen Methoden besitzen gegenüber der Krönleinschen nicht den Vorteil, einen grösseren Zugang bei gleich leichter Ausführung zu sichern und für die grosse Masse der retrobulbären Erkrankungen anwendbar zu sein und sind deswegen nicht imstande, die letztere zu ersetzen.

Bei der Indikationsstellung zur Anwendung der Krönleinschen Operation kommt es vor allem darauf an, festzustellen, 1. ob in dem jeweilig vorliegenden Falle überhaupt die Erhaltung des Bulbus im Interesse des Patienten liegt? Die Entscheidung dieser Frage hängt eng mit der zu stellenden Diagnose zusammen: Bei Sehnerventumoren ist ja, wie ich oben anführte, die Malignität der Tumoren in der Regel keine sehr grosse; hier erscheint die Erhaltung des Bulbus meistens gerechtfertigt; anders bei Orbitaltumoren. Auf Grund der in der 4. Gruppe zusammengestellten Resultate möchte ich im Interesse des Lebens der Patienten empfehlen, bei allen schnell wachsenden, soliden Tumoren der Orbita, die zur Entwicklung eines nennenswerten Exophthalmus weniger als 2 Jahre benötigt haben, ganz besonders bei jugendlichen Individuen, die Exenteration vorzuziehen. Selbstverständlich ist dabei differentialdiagnostisch nach Möglichkeit ein benigner Tumor auszuschalten. Im Zweifelfalle kann man auch die Krönleinsche Operation vornehmen, muss dann aber bei einem soliden Tumor gleich die Exenteration anschliessen. In solchen Fällen pflegt ja stets, wie unsere Uebersicht zeigt, das resezierte Knochenstück einzuheilen.

Hat man sich zur Erhaltung des Bulbus entschlossen, so lautet die Frage 2, ob ein in der Orbita befindlicher Erkrankungsherd

sich nicht auch in gleich guter Weise einfacher, d. h. unter Schonung der Wandungen entfernen lässt; hierher gehören alle gut abgegrenzten Geschwülste, die peripher weit nach vorne in der Orbita sitzen; häufig lassen sich so auch sehr grosse, ausserhalb des Muskeltrichters gelegene Tumoren entfernen, wie das der Fall Israëls (39) beweist, der ein temporal sitzendes Fibrosarkom von 6,5 cm Grösse und 3 cm Quermesser mit einem subduralen Zapfen von 2,3 cm Länge und 1,4 cm Breite exstirpierte. Auch die Anlage seines Schnittes, des typischen Krönleinschen mit einem rechtwinkelig dazu verlaufenden am oberen oder unteren Orbitalrande ermöglicht jederzeit den Uebergang in die temporäre Resektion, falls die Beendigung in der anderen Weise sich als schwierig herausstellen sollte.

Besonders bei medialem Sitz des Erkrankungsherde wird man meistens an die einfache Exstirpation von vorne her denken müssen, da hier der durch die Krönleinsche Operation geschaffene Zugang sich in der Regel als nicht genügend erwiesen hat. Bei besonders grossen, medial sitzenden Tumoren käme event. eine Kombination beider Methoden, ähnlich wie das Lagrange empfiehlt, in Betracht.

Bezüglich der durch die Krönleinsche Operation in den einzelnen Gruppen erzielten Resultate, verweise ich auf die vorherigen Erörterungen. Es ergeben sich, zumal im Hinblick auf die Dauerresultate, daraus nachstehende Schlussfolgerungen:

1. Die Erhaltung des Auges, sowohl des sehfähigen als erblindeten, ist bei retrobulbären Erkrankungen nur dann statthaft, wenn die Beseitigung des Krankheitsherde dadurch nicht behindert wird. Bei ausgesprochen malignen Geschwülsten, besonders im jugendlichen Alter, ist stets von vornherein die Exenteration als das sicherste Mittel gegen Rezidive anzuwenden.

2. Bei weit nach vorn gelegenen, gut abgrenzbaren Krankheitsherden ist die einfache Exstirpation von vorne her als der leichtere Eingriff der temporären Resektion vorzuziehen.

3. Die Krönleinsche Operation ist an sich als ein technisch leichter und ungefährlicher Eingriff anzusehen, der die Erhaltung des Auges und meistens auch seiner Sehschärfe ermöglicht, aber fast immer mehr oder weniger schwere Muskelstörungen zurücklässt.

4. Sie erscheint indiziert bei allen schwer erreichbaren, tief in der Orbita sitzenden Erkrankungsherden von nicht ausgesprochenem malignem Charakter, besonders in der temporalen



Hälfte, während sie in der nasalen meistens keinen genügenden Zugang schafft.

Nach den bisherigen Erfahrungen empfiehlt sich ihre Anwendung bei Cysten, Kavernomen, grossen Tränendrüsentumoren, langsam wachsenden soliden Orbitaltumoren, bei allen Geschwülsten des Sehnerven und seiner Scheiden, event. auch bei Fremdkörpern in der Orbita, Zirkulationsstörungen und weit nach hinten liegenden Orbitalwanderkrankungen, schliesslich noch zu diagnostischen Zwecken. Auch bei dringenden Operationen am hinteren Bulbusende könnte man sie anwenden.

Literatur.

(In dieser Uebersicht sind die Arbeiten, die Domela bereits aufgeführt hat, nicht enthalten und muss derentwegen dorthin verwiesen werden.)

1. Maisonneuve: Gazette des hôpitaux. 2. III. 1841.
2. de Wecker: Chirurgie oculaire 1879.

1899:

3. Coppez et Depage: Tumeur vasculaire de l'orbite opérée suivant le procédé de Krönlein. Société med.-chirurg. du Brabant Oktob. ref. Jahresber. f. Ophthalm. XXX. S. 529.
4. Wolnizew: Temporäre Resektion der äusseren Orbitalwand. (Moskauer augenärztl. Gesellsch. 30. März) Wratsch XX. p. 588.

1900:

5. H. Becker: Ueber eine neue Methode der temporären Resektion des Jochbeins. Deutsche Zeitschr. f. Chirurgie 54. S. 41.
6. Buller and Byers: Primäres Karzinom der Tränendrüse; Krönleinsche Operation. Quaterly Report of the eye and ear clinic of the Royal Victoria Hospital Montreal.
7. Chaillous: L'opération de Krönlein dans les affections de l'orbite. Thèse de Paris.
8. Depage: Tumeur rétroorbitaire. Opération de Krönlein et ablation de la parotide. Annal. de la société belge de chirurgie. p. 233.
9. Domela-Nieuwenhuis: Ueber die retrobulbäre Chirurgie der Orbita. Bruns' Beiträge zur Chirurgie. XXVII. p. 525.
10. Golowin: Zwei neue Fälle (III und IV) von Sehnervengeschwulst und Exstirpation nach Krönlein. Wratsch XXI.
11. „ : Die operative Behandlung des pulsierenden Exophthalmus. Zeitschr. f. Augenh. IV. S. 181.
12. Hitschmann: Ueber den intermittierenden Exophthalmus. Centralbl. f. Grenzgeb. d. Medizin und Chirurgie III. Heft 13.

13. Jonnesco: Exstirpation des tumeurs du nerf optique. (XIII. Congrès internat.) Clinique ophth. p. 273.
14. Knapp, A.: Ein Fall von Orbitalkavernom, entfernt nach Krönleins Methode mit Erhaltung des Auges etc. Arch. f. Augenh. 41. S. 264. (Domelas Fall 11!)
15. Lankton Foster: Distencion of the sheath of the optic nerv with cerebrospinal fluid. Osteoplastic resection of the outer wall of the orbit. (Krönleins operation.) Arch. of Ophth. XXIX. p. 397.
16. Ruschhaupt: Ueber ein myxomatös entartetes Gliom des Nervus opticus. Inaugur.-Dissert. Bonn.
17. Wolnizew: Eine neue Methode der temporären Excision der äusseren Wand der Orbita. Wjestnik oftalm. XVII. p. 440.

1901:

18. Axenfeld: Bemerkungen und Instrumente zur etc. Bericht über die 29. Versamml. d. Ophth. Gesellsch. Heidelberg. S. 232.
19. Chambers: Sitzungsbericht der Ophthalm. Sektion der New Yorker Akad. of Medec. ref. Arch. f. Augenh. 43. S. 83.
20. Chevallereau et Chaillous: Tumeurs de l'orbite. Mémoir. et Bullet. de la Société franç. d'Ophth. p. 391.
21. Franke: Eine neue Methode der osteoplastischen Freilegung der Orbita. Deutsche Zeitschr. f. Chirurgie. 59. Heft 1 und 2.
22. Kuhnt: Ueber retrobulbäre Operationen. Verein f. wissensch. Heilk. in Königsberg i. Pr. 22. X. 00. ref. Deutsche med. Woch. V. B. S. 15.
23. Moréstin: Deux cas d'épitheliome étendu de la face et de l'orbite, opérés par la méthode de Krönlein. XVI. Congrès franç. de chirurgie. Séance de 23 Okt.
24. Naumann: Retrobulbäres Sarkom der Augenhöhle. Hygieina. Okt. 1900. pag. 420.
25. Parinaud et Roche: Angio-fibrome de l'orbite, modification au procédé de Krönlein. Annal d'Oculist T. CXXVI. p. 241.
26. Rollet: Exophthalmie guérie par orbitotomie malaire. Annal. d'Oculist T. CXXVI. p. 370.
27. Stathatos: L'exstirpation des tumeurs de l'orbite. Grèce médicale de Syra. Janvier.
28. Stephan: Beitrag zur Diagnose des Echinococcus orbitae etc. Inaugur.-Diss. Rostock.

1902:

29. Axenfeld: Krönleinsche Operation; Empyem der hinteren Siebbeinzellen. Münch. med. Wochenschr. S. 2063.
30. Axenfeld: Ein Beitrag zur Pathologie und Therapie der frontalen etc. Deutsche med. Wochenschr. No. 40.
31. E. von Bergmann: Geheilte Schädelschüsse. Verhdl. der freien Vereinigung der Chirurgen Berlins. II. S. 9.
32. Brandt, Leo: Beiträge zu den orbitalen Komplikationen etc. Inaugur.-Diss. Freiburg.
33. Braunschweig: Entfernung eines Orbitalsarkoms vermittels temporärer Resektion etc. Münch. med. Wochenschr. S. 1118.
34. Denig: Subperiostal bloodcyst of the orbit; report of a case. Ophth. Record p. 187.

35. Emanuel: Ueber die Beziehungen der Sehnervengeschwülste zur etc. Arch. f. Ophthalm. 53. S. 129.
36. Franke: Zur Diagnose und Behandlung retrobulbärer Erkrankungen. Ber. über d. 30. Vers. d. Ophth. Gesellsch. Heidelberg. S. 101.
37. Gangolphe: De la résection du trépied orbitaire externe dans la chirurgie de l'orbite et de la face. Reueil d'Ophth. p. 134.
38. Golowin: Geschwülste des Sehnerven und die Krönleinsche Operation. Ber. über d. ophth. Abtlg. auf dem 8. Pirogowschen Kong. zu Moskau. 4—10. I.
39. Israël: Operation eines Orbitalsarkoms mit Erhaltung des Auges. Centralbl. f. prakt. Augenh. April.
40. Kalt: Kystes orbitaires à parois végétantes et à debut brusque. Annal. d'Oculist. T. CXXVII. p. 38.
41. Küster: Geschwulst der Orbita und Krönleinsche Operation. Berl. klin. Wochenschr. 1903. S. 532.
42. Lindner: Zur Kasuistik der temporären Resektion der etc. Inaugur. Diss. Giessen.
43. Pagenstecher: Ueber Optikustumoren. Gräfes Arch. 54. S. 327.
44. Rohmer: Résection du ganglion ciliaire. Annal. d'Oculist. T. CXXVIII. p. 1.
45. Scheffels: Myxosarkom des Sehnerven. Sitzungsber. rhein.-westfäl. Augenärzte in Köln 16. II. 02.
46. Tobias: Ein Beitrag zur Kenntnis der Tränendrüsentumoren etc. Inaugur.-Diss. Freiburg.
47. Torek: Tumor der Tränendrüse, nach Krönlein operiert. New Yorker med. Monatsschr. S. 32.
48. Moure: Journal de medecine de Bordeaux. 6. VII. 02.

1903:

49. von Ammon: Ueber Periostitis und Osteomyelitis des Orbitaldaches. Arch. f. Augenh. 49. S. 1.
50. Antill Pockley: A case of tumor of the optic-nerve sheath removed by Krönleins method with etc. Arch. of Ophthalm. XXXI. 2. p. 114.
51. Becker, Herm.: Krönleins Operation bei retrobulbären Tumoren etc. Münch. med. Wochenschr. S. 1274.
52. „ : Primäre retrobulbäre Plattenepithelcarcinome der Orbita. Bericht über d. 31. Vers. d. Ophth. Gesellsch. Heidelberg. S. 328.
53. Cosse: Un cas de kyste séreux de l'orbite. Bullet. et Mémoire. de la Société franç. d'Ophth. p. 152.
54. Domela: La résection temporaire de la paroi orbitaire externe. Revue méd. de la Suisse romande. 20. XII. 02.
55. Franke: Zur Diagnose und Behandlung retrobulbärer Erkrankungen. Arch. f. Augenh. 47. S. 60.
56. Kindt: Der Exophthalmus und die Krönleinsche Operation. Inaugur.-Diss. Marburg.
57. Lagrange: Diagnostik et traitement des tumeurs de l'orbite. Bullet. et Mém. de la Soc. franç. d'Ophth. p. 1.
58. Maslennikow: Ein Fall von Gefäßgeschwulst der Orbita nach Krönleins Methode operiert. Verh. d. Moskauer augenärztl. Gesellsch. 23. XII. (Nicht zugänglich!)

59. Moissonnier; Cylindrome de la glande lacrymale. *Bullet. et Mém. de la Soc. franç. d'Ophth.* p. 137.
60. van Meris: La résection du trepied orbitaire externe dans la chirurgie de l'orbite et de la face. Thèse de Lyon.
61. Schulze: Zur Kenntnis der epithelialen Tränendrüsentumoren. *Kl. Monatsbl. f. Augenh. Beilageh. Festschr.* S. 222.
62. Werner: Two cases of tumour of the optic nerve. (*Ophth. Society of the United Kingd.*) *Ophth. Review* p. 98.

1904:

63. Lagrange: *Traité des tumeurs de l'oeil, de l'orbite et des Annexes T. II.*
64. Mermingas: Ueber die Krönleinsche Operation. *Deutsche militär-ärztliche Zeitschrift XXXIII.* 1904. S. 607.

Erklärung der Abbildungen:

- Fig. 1. Zeiss A. A. Ocul. 2. — Zu Fall 37. — Durchbruchstelle des Endothelioms durch die Duralscheide. S. = Sehnerv; A. R. = Arachnoidealraum; D. S. = Duralscheide.
- Fig. 2. Zeiss D. D. Ocul. 2. — Zum gleichen Falle. — Stelle aus dem Tumor.
- Fig. 3. 10 fache Vergröss. — Zu Fall 38. — Querschnitt des Tumors. S. = Sehnerv; P. = Pialscheide; A. = Arachnoidealscheide; G. = Geschwulstmassen.
- Fig. 4. Zeiss A. A. Ocul. 2. — Teil derselben Geschwulst. P. = Pialscheide; S. = Sehnerv; T. = Tumor.
- Fig. 5. 6 fache Vergrößerung — Zu Fall 47. — Durchschnitt durch den vorderen Teil der Geschwulst. N. = Nerv; S. = Subduralraum; D. = Dura; M. = markhaltige Nervenfasern (übertragen aus einem gleichen Weigert-Präparat).
- Fig. 6. Zeiss A. A. Ocul. 2. — Zum gleichen Falle. — Querschnitt, fast aus der Mitte der Geschwulst. Bezeichnung wie oben.
- Fig. 7. Zeiss D. D. Ocul. 2. — Zu Fall 48. — Teil aus der Geschwulst im Subduralraum.
-




Fig. 1.

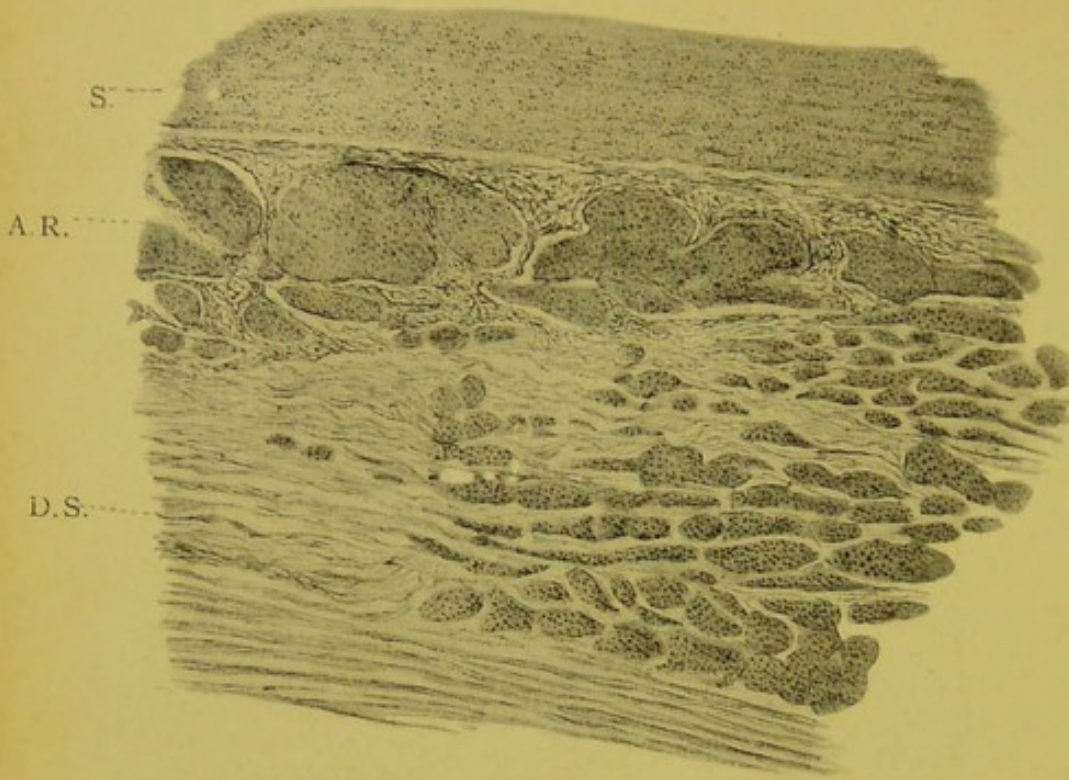


Fig. 2.

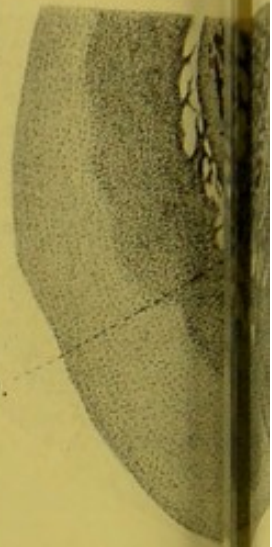
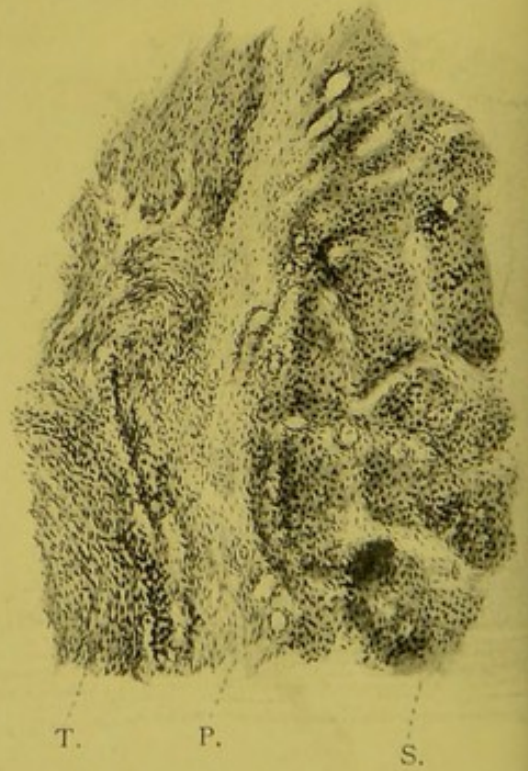


Fig. 2.

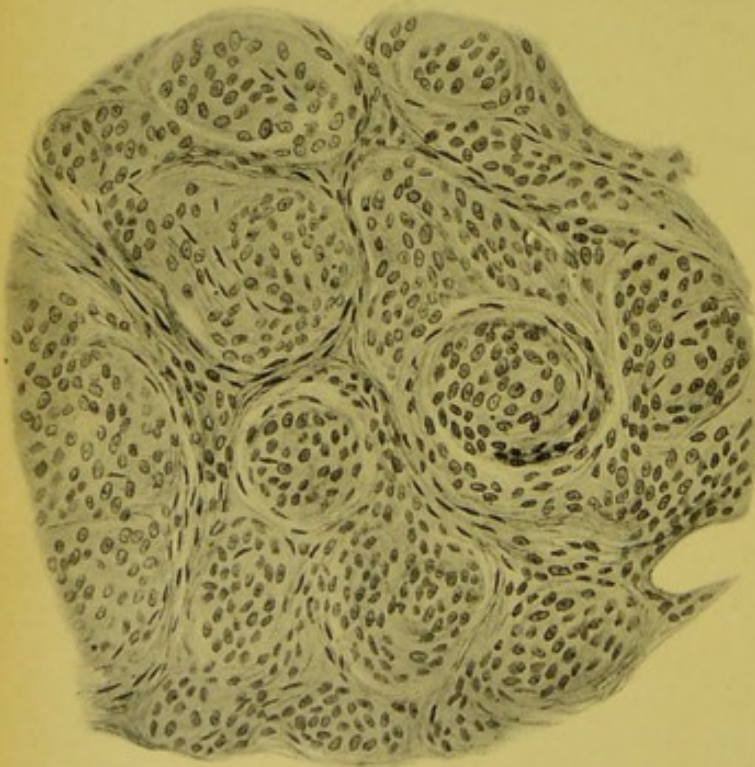

Fig. 4.



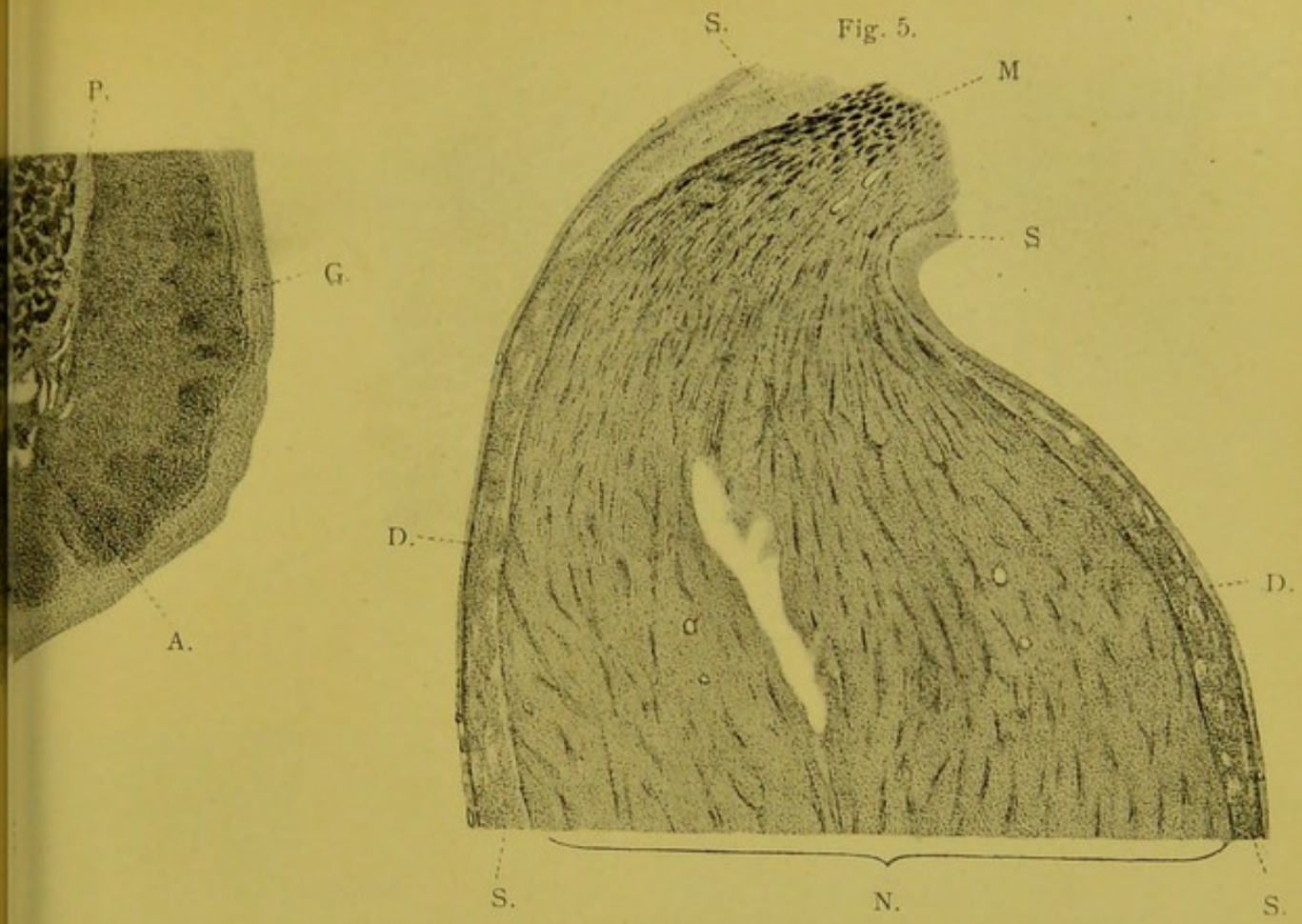


Fig. 6.

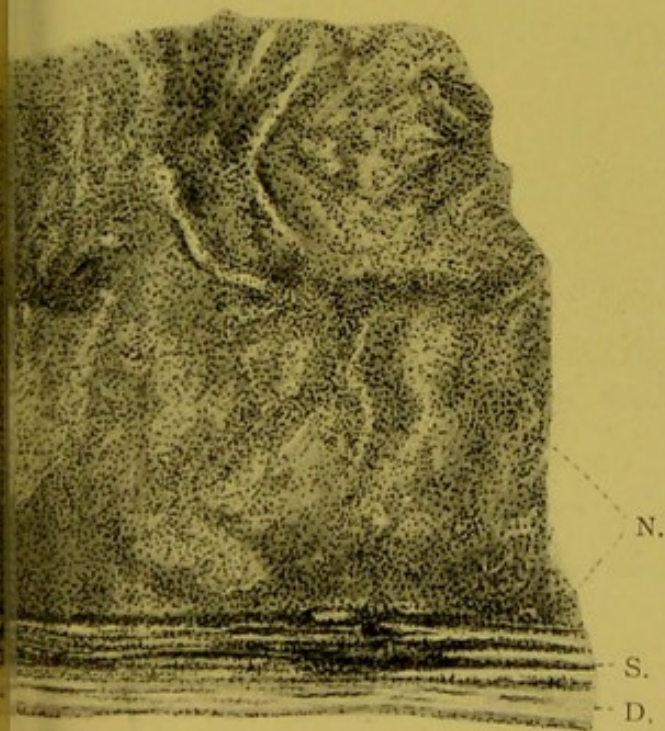


Fig. 7.

