

Clinique ophthalmologique du Dr. De Wecker, a Paris : relevé statistique / par le Dr. Masselon, des opérations pratiquées pendant l'année 1873.

Contributors

Masselon, J. 1844-1917.
University College, London. Library Services

Publication/Creation

Paris : Adrien Delahaye, 1875.

Persistent URL

<https://wellcomecollection.org/works/aqywtn84>

Provider

University College London

License and attribution

This material has been provided by This material has been provided by UCL Library Services. The original may be consulted at UCL (University College London) where the originals may be consulted.

This work has been identified as being free of known restrictions under copyright law, including all related and neighbouring rights and is being made available under the Creative Commons, Public Domain Mark.

You can copy, modify, distribute and perform the work, even for commercial purposes, without asking permission.



Wellcome Collection
183 Euston Road
London NW1 2BE UK
T +44 (0)20 7611 8722
E library@wellcomecollection.org
<https://wellcomecollection.org>

30. 31



CLINIQUE OPHTHALMOLOGIQUE

DU D^r DE WECKER, A PARIS.

GAND, IMP. DE I.-S. VAN DOOSSELAERE.

CLINIQUE OPHTHALMOLOGIQUE

DU

D^r DE WECKER, A PARIS.

RELEVÉ STATISTIQUE,

PAR

le D^r MASSELON,

CHEF DE CLINIQUE,

des opérations pratiquées pendant l'année 1874.

PARIS,

ADRIEN DELAHAYE. LIBRAIRE-ÉDITEUR,

Place de l'École de Médecine.

1875

GENERAL
PITHEALMOLOGIE

DE WIMMER A PARIS

REBEVE STATISTIQUE

DE M. MARBON

DE WIMMER A PARIS

DE WIMMER A PARIS

1875

1668571

CLINIQUE OPHTHALMOLOGIQUE

DU

D^r DE WECKER, A PARIS.

*Tableau général des opérations pratiquées pendant
l'année 1874.*

Cataractes	204
Iridectomies	135
Iridotomies	16
Sclérotomies	5
Opérations de strabisme	131
Énucléations	17
Opérations de Sæmisch	8
Tarsoraphies	8
Abrasions conjonctivales	26
Élargissements de la fente palpébrale	22
Ablations de staphylôme total de la cornée (procédé de de Wecker)	5
Ponctions dans le décollement de la rétine	9
Tatouages de la cornée	22
Opérations d'entropion	16
Sutures de Snellen dans l'ectropion	4
Opérations de Jaesche-Arlt contre le trichiasis	7
Greffes dans l'ectropion cicatriciel	4
Greffes conjonctivales	2
Ptérygions	5
Trépanations dans le staphylôme complet de la cornée	4
Trépanations de staphylômes partiels	6
Opération de kératocône	1
Ablations d'épithélioma des paupières	5
Kystes de la queue du sourcil	2

Kystes sébacés des paupières	2
Lipôme sous-conjonctival	1
Tumeur mélanique du bord cornéo-sclérotical	1
Opération de ptosis	1
Section du nerf sus-orbitaire dans le blépharospasme	1
Total	<u>670(1)</u>

I. CATARACTES.

Les 204 opérations de cataracte se décomposent comme il suit :

Cataractes seniles simples	179
Cataractes compliquées.	4
Cataractes traumatiques	8
Cataractes congénitales	9
Cataractes secondaires	4

Les cataractes des deux derniers groupes et quatre parmi les cataractes traumatiques ont été opérées par discision.

Au point de vue de l'acuité visuelle obtenue, les 179 cataractes simples opérées par extraction linéaire combinée, se classent ainsi :

Chez 30 opérés	l'acuité $S = \frac{20}{20}$
» 48 »	» $S = \frac{15}{20}$
» 31 »	» $S = \frac{10}{20}$
» 21 »	» $S = \frac{5}{20}$
» 12 »	» $S = \frac{1}{20}$
» 4 »	» $S = \frac{1}{50}$
» 10 »	» $S = \frac{1}{10}$

Pour onze opérés l'acuité visuelle n'a pas été déterminée, ces malades ne s'étant pas encore présentés pour le choix des lunettes.

(1) Le nombre des opérations est resté cette année au-dessous du chiffre atteint l'année précédente, M. de Wecker ayant été, pour cause de maladie, absent de sa clinique pendant près de cinq mois.

Enfin, trois fois nous avons eu à noter la suppuration de la cornée et neuf fois l'occlusion de la pupille.

II. IRIDECTOMIES.

Les iridectomies, dont le nombre s'élève à 135, doivent, si l'on considère le but dans lequel elles ont été pratiquées, se diviser de la façon suivante :

Iridectomies optiques	39
Iridectomies antiphlogistiques.	96

Les affections qui ont nécessité l'iridectomie se répartissent, pour chacun des deux groupes précédents, comme il suit :

Iridectomies optiques.

Leucômes adhérents.	22
Opacités de la cornée	15
Cataracte pyramidale	1
Cataracte incomplète.	1

Iridectomies antiphlogistiques.

Glaucomes chroniques simples	31
Glaucomes inflammatoires chroniques	6
Glaucome hémorrhagique	1
Glaucome aigu	1
Irido-choroïdites glaucomateuses	5
Kératite glaucomateuse.	1
Irido-choroïdites	24
Staphylômes partiels de la cornée	13
Iritis à rechutes	8
Cataractes traumatiques.	2
Plaies de la cornée avec enclavement de l'iris	2
Hydrophthalmos	1
Ulcère de la cornée	1

III. IRIDOTOMIES.

Les iridotomies, au nombre de 16, comprennent des iridotomies doubles et des iridotomies simples. L'iridotomie

double, exécutée sur des yeux où, après l'extraction du cristallin, la pupille s'était fermée, a été pratiquée 13 fois. Dans 3 cas seulement on a eu recours à l'iridotomie simple, ce sont les suivants :

Luxations congénitales du cristallin	2
Cataracte zonulaire	1

Le cas de luxation des cristallins offre un intérêt pratique particulier en ce sens qu'il pose une nouvelle indication de l'iridotomie. Il s'agit d'une luxation congénitale des cristallins, luxation telle que le champ pupillaire n'était que partiellement occupé par les cristallins, et d'où résultait pour la vision un trouble très-accusé, conséquence d'une anomalie étrange de la réfraction. Voici l'observation de ce cas intéressant :

M^{lle} S., 31 ans, se présente à la clinique le 7 février 74. Elle se plaint de sa vue, qui de tout temps a été fort mauvaise, particulièrement à la vive lumière. L'exploration de ses yeux laisse voir une luxation des cristallins que l'on doit regarder comme congénitale. Le déplacement des lentilles est exactement égal en étendue et en direction sur chaque œil, de telle sorte que la lentille qui a été portée en haut et un peu en dehors, ne laisse qu'une petite étendue entre elle et le bord de la pupille, lorsque celle-ci présente une dilatation moyenne. En outre, les cristallins ont subi un léger renversement qui a eu pour effet d'incliner en arrière leur bord supérieur. On constate dans les mouvements des yeux une trémulation de l'iris particulièrement accusée dans la moitié inférieure. Les cristallins offrent une transparence parfaite.

L'examen de la réfraction donne le résultat suivant pour chaque œil :

$$M = \frac{1}{5} \frac{1}{112}, \text{ avec une acuité } S = \frac{1}{7}$$

Si maintenant on dilate les pupilles par l'atropine et que l'on recommence l'expérience en essayant successivement

les verres concaves puis les verres convexes, on verra bientôt avec ces derniers une amélioration considérable de la vision, et l'on sera amené à considérer la malade comme fortement hypermétrope. Ainsi, avec un verre convexe $2 \frac{5}{4}$, on obtiendra une acuité visuelle $\frac{1}{2}$ à droite et $\frac{1}{3}$ à gauche.

C'est qu'en effet il y a tout avantage pour la malade à utiliser la partie libre de sa pupille en remédiant à l'absence du cristallin par un verre convexe fort, au lieu de laisser la vision s'exercer à travers un cristallin obliquement déplacé. L'indication d'ouvrir une nouvelle voie aux rayons lumineux en dehors du cristallin luxé étant ainsi nettement posée, on eut recours au procédé de l'iridotomie simple. Une plaie transversale ayant été pratiquée avec le couteau à arrêt au tiers supéro-externe de la cornée, on incisa d'un seul coup de la pince-ciseaux, introduite à travers la plaie cornéenne, l'iris dans sa partie inféro-interne jusqu'à une petite distance de son insertion. Cette opération exécutée avec plein succès sur chaque œil, donna le résultat que montre la figure 1 représentant l'œil droit.

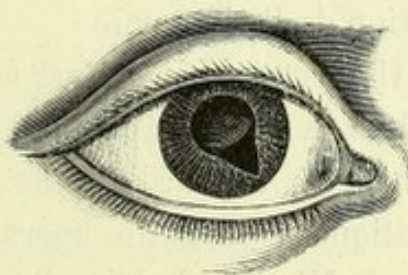


Fig. 1.

Il fut donné à la malade, après l'opération, des lunettes avec verres $+ 2 \frac{5}{4}$ pour la vue de loin et $+ 2$ pour le travail de près. La nécessité de faire usage de verres convexes aussi forts démontre avec l'évidence que ces yeux présentent une conformation, des dimensions quant à l'axe antéro-postérieur, en rapport avec un degré assez élevé d'hypermétropie, et la myopie que le premier examen avait découverte était la conséquence de la forme et du déplacement du cristallin.

On sait qu'en pareils cas de luxation incomplète, les seules méthodes employées jusqu'ici étaient l'iridectomie et l'iridésis. M. de Wecker a présenté en 1863 une malade

opérée, avec grand avantage pour la vision, par le déplacement pupillaire ; mais, depuis que les dangers de ce mode d'enclavement de l'iris ont été signalés, on a à la clinique complètement renoncé à cette méthode opératoire.

Quant à l'iridectomie, son exécution dans ces cas n'est pas exempte de difficultés. Comme il s'agit ordinairement d'exciser la portion de l'iris qui ne repose pas sur le cristallin luxé (souvent privé en partie de sa transparence), on est exposé à voir l'iris se renverser vers le corps ciliaire, lorsqu'un prolapsus du corps vitré a suivi immédiatement la section, ainsi qu'il est arrivé à M. Passauer (1) dans un cas de luxation traumatique du cristallin. Ce danger est complètement écarté si l'on a recours à l'iridotomie, la section cornéenne étant placée en face de la partie de l'iris qu'il s'agit de couper avec les ciseaux. Dans le cas même où un petit prolapsus du corps vitré se ferait à travers l'étroite section de la cornée, il n'entraverait en rien l'exécution de l'iridotomie.

Un certain temps s'est écoulé depuis que notre maître a publié sa monographie (2) sur le sujet qui nous occupe ; on peut donc aujourd'hui se rendre compte des applications pratiques que cette opération a trouvées. Comme aussi M. de Wecker le laissait prévoir, la délicatesse du procédé opératoire, dans les cas où le cristallin intact se trouve à sa place naturelle, en a rendu l'emploi fort restreint, et bien des opérateurs préféreront recourir à une simple iridectomie, dans le cas par exemple d'une cataracte zonulaire, quoique là précisément une blessure involontaire de la cristalloïde n'ait guère d'autre inconvénient que de transformer le procédé de la pupille optique en celui d'une dissection combinée.

(1) *Archiv. für Augenheilkunde*, t. XIX, 2, p. 315.

(2) *Voy. Annales d'Oculistique*, Septembre-Octobre, 1873.

Si nous sommes prêt aux concessions relativement à l'opportunité de l'iridotomie simple, il n'en saurait être de même pour ce qui regarde l'iridotomie double envisagée comme opération complémentaire dans les cas d'occlusion pupillaire après l'extraction, ou à la suite d'une cataracte traumatique avec résorption presque complète du cristallin. Sans contredit, l'iridotomie doit être ici préférée à l'excision de l'iris, quoique, bien entendu, l'on ne doit pas s'attendre à un résultat constant pour tous les yeux ayant passé par un processus inflammatoire souvent très-complexe, comme il arrive parfois à la suite de l'extraction. Une observation attentive et la comparaison des divers cas donne la démonstration évidente que, là où l'iridotomie reste infructueuse au point de vue du rétablissement de la fonction, l'excision ou plutôt l'arrachement d'un lambeau de l'iris a pour conséquence de hâter sensiblement les progrès de la phthisie, que l'on voit déjà en quelque sorte ébauchée sur de pareils yeux.

Nous nous appuyons ici non seulement sur notre expérience propre et sur celle de notre maître, mais sur l'avis de deux praticiens qui disposent d'un matériel opératoire des plus considérable, et sont par conséquent à même de se prononcer avec autorité sur cette question pratique.

M. Mooren (1) s'exprime à ce sujet de la manière suivante : « L'introduction de cette opération dans la pratique par Wecker doit en réalité être envisagée comme un complément à la fois excellent et indispensable de nos procédés opératoires jusqu'alors usités. Dans toute une série de cas où l'exécution parfaite de l'iridectomie aurait tôt ou tard été suivie d'une occlusion pupillaire, et cela précisément à cause du tiraillement du corps ciliaire tenant à l'exécution du procédé opératoire, l'on peut actuellement par l'iridotomie

(1) *Ophthalmologische Beobachtungen*, Berlin, 1874 p. 80.

procurer à ses malades une vision excellente. L'opération a été exécutée dans 22 cas différents. A part un malade dont il a déjà été question, et chez lequel une affection morbide fort avancée de la choroïde n'a pas permis d'obtenir un résultat favorable, et abstraction faite d'un cas où la pupille, par suite d'une inflammation survenue plus tard accidentellement, s'est fermée de nouveau, et où du reste il existait à la suite d'un traumatisme une amaurose complète, les résultats ont été tout à fait satisfaisants. Dans un cas, l'extraction parfaitement réussie d'une cataracte adhérente fut suivie d'une occlusion pupillaire complète, et cela à deux reprises après avoir pratiqué l'iridectomie; ce n'est que lorsqu'on eut eu recours à l'iridotomie qu'on parvint à établir une pupille tout-à-fait noire qui donna une vision parfaite aussi bien de près que de loin. »

« Dans deux autres cas où il y avait déjà menace d'une phthisie concentrique du globe oculaire, l'opération, en rétablissant la communication entre les sections postérieure et antérieure de l'œil, amena non seulement la cessation complète de l'inflammation destructive, mais donna encore une vision si satisfaisante que les malades étaient à même de compter les doigts dans toute la longueur de la chambre. »

« L'opération ne peut pas être assez recommandée dans tous les cas de cataracte traumatique, et cela principalement lorsque le traumatisme a exercé une action contondante et donné ainsi lieu à une tendance particulière aux complications inflammatoires de la choroïde. Cinq fois on fit l'iridotomie pour des cataractes secondaires adhérentes (accrètes); il s'agissait de cas qui peut-être auraient été aussi accessibles à l'iridectomie, mais où, à cause de la réunion solide de la cataracte secondaire avec l'iris, l'exécution de l'iridotomie paraissait de beaucoup plus opportune. Dans l'un de ces cas, on attira après l'iridotomie la cataracte secondaire au dehors et on l'excisa, comme dans l'iridectomie, avec des ciseaux de Cooper, dans le but d'éviter

toute traction sur le corps ciliaire (1). Aussi le résultat fut-il ici excellent. »

Le Professeur *Rothmund* a de son côté appliqué l'iridotomie dans une série de 15 cas et avec des résultats très-satisfaisants. L'exposé en a été donné dans une thèse écrite sous les auspices du maître par *M. Garvens* (2); nous en extrayons le passage suivant : « De ce qui précède il résulte que *Wecker* nous a donné une méthode opératoire grâce à laquelle nous pouvons attaquer, par un procédé simple, pratique et exempt de dangers, un état morbide de l'œil devant lequel notre chirurgie oculaire restait naguère tout-à-fait désarmée; dans aucune autre circonstance, en effet, les indications de l'iridotomie ne sont posées avec autant de précision que dans l'occlusion pupillaire. Elle ne se trouve contre-indiquée que lorsqu'on n'est pas absolument fixé si le cristallin existe encore derrière l'iris, ou qu'on a acquis la conviction qu'à la suite d'une blessure du cristallin, la cataracte traumatique n'est pas encore complètement résorbée. »

Nous terminons en relatant un cas d'iridotomie double faite à la suite d'une opération à lambeau pratiquée cinq mois auparavant en province. La section fut placée ici de manière à tomber dans la large cicatrice de la cornée. Un seul coup des pinces-ciseaux ouvrit cette large fente (fig. 2), que l'on trouve encore exactement semblable et parfaitement noire à un examen pratiqué six mois après l'opération. L'acuité visuelle rendue

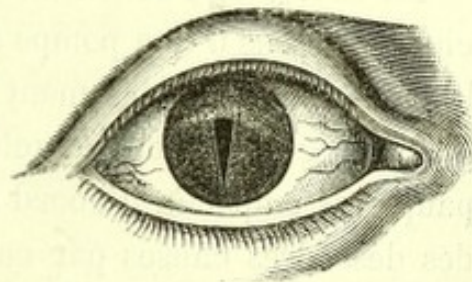


Fig. 2.

(1) Comme il a été décrit dans le dernier compte-rendu (Paris, 1874, p. 12), M. de Wecker excise avec les pinces-ciseaux dans l'œil même un lambeau triangulaire de la cataracte secondaire, lorsque celle-ci présente une épaisseur considérable; il évite ainsi toute traction destinée à amener la cataracte secondaire en dehors.

(2) *Ueber die Iridotomie*, München, 1874.

chez cette malade qui n'avait qu'une bonne perception lumineuse, a été de $\frac{1}{2}$.

IV. STRABISMES.

Les 131 opérations de strabisme indiquées au tableau général, comprennent 122 ténotomies simples et 9 avancements musculaires. Ces deux groupes d'opérations se subdivisent à leur tour de la manière suivante :

Ténotomies simples.

Ténotomies du muscle droit interne.	93
» » droit externe	28
» » droit supérieur.	1

Avancements musculaires.

Avancements du muscle droit interne	7
» » droit externe	2

Parmi les cas d'avancement musculaire, il s'est présenté un malade atteint de strabisme secondaire, suite du détachement complet du muscle droit interne. L'observation a déjà été relatée par notre maître (1), mais, à cause de sa rareté, nous la reproduisons ici.

M. L...., âgé de 42 ans, était, le 23 avril 1874, penché au-dessus d'une pompe à pression pour faire monter de la bière, lorsque subitement le balancier vint lui frapper le grand angle de l'œil gauche. Un assez fort gonflement des paupières empêcha d'abord le malade de se rendre compte des désordres causés par ce choc violent. Au bout de quelques temps, il s'aperçut que l'œil blessé était plus saillant que l'autre et qu'il était tourné en dehors; en outre, il lui était impossible de diriger cet œil en dedans. Une diplopie très accusée forçait le malade à fermer ou à couvrir presque constamment l'œil blessé.

(1) *Annales d'Oculistique*, t. LXXI, p. 229.

Le 20 mai, M. L... se présente à la clinique. Son œil gauche, dont l'acuité et le pouvoir accommodateur sont parfaits, est dévié de trois millimètres en dehors, quand le malade regarde droit devant lui. S'il s'efforce de diriger l'œil vers le grand angle, il ne réussit à déplacer le centre de la cornée que d'un millimètre en dedans. La largeur de la fente palpébrale dépasse de deux millimètres celle du côté droit, et le globe de l'œil correspondant est un peu plus saillant que l'autre, difformité que vient encore exagérer l'écartement disgracieux des paupières. En examinant le grand angle de l'œil, on voit qu'un tissu cicatriciel assez dense a remplacé la conjonctive jusqu'à environ 8 millimètres du bord interne de la cornée; à cette distance se trouve une saillie arrondie, qui correspond évidemment à la nouvelle insertion du muscle détaché, et qui figure un second pli semi-lunaire venant s'adosser au véritable repli situé plus en dedans.

Le malade se plaint principalement de la diplopie qui se manifeste dans presque toute l'étendue du champ visuel et qui le gêne beaucoup; la difformité très accusée dont il est atteint lui paraît, eu égard à son âge, moins digne de considération, et c'est surtout pour échapper à la diplopie qu'il accepte avec empressement notre proposition de l'opérer.

L'opération, exécutée sans anesthésie, présenta, relativement au mode opératoire que nous avons décrit ailleurs (1), quelques modifications que nous nous permettrons de signaler :

1° L'avivement ordinaire, recommandé pour avancer le muscle reculé, ne pouvait se faire ici, au moyen de pinces et de ciseaux, la conjonctive ayant été remplacée par un tissu tellement dense que ces instruments n'avaient aucune prise sur lui; il fallut donc procéder à cet avivement au

(1) *Annales d'Oculistique*, t. LXX p. 225.

moyen d'un couteau à cataracte de Beer, en détachant par petits lambeaux le tissu cicatriciel de la sclérotique jusqu'au pli musculaire sus-mentionné.

2° Après avoir passé le double fil à travers le muscle nouvellement détaché, puis chaque extrémité du fil à travers la conjonctive au-dessus et au-dessous du bord cornéen, au lieu de saisir les fils correspondants pour les nouer, on lia le fil inférieur avec celui qui avait traversé la conjonctive au-dessus du bord de la cornée et inversement pour l'autre fil. La suture supérieure ayant été d'abord fermée de cette façon, il n'en résultait encore aucune traction sur le muscle ; ce n'est qu'au moment où l'on ferma la seconde suture que celle-ci prit un point d'appui sur la première, et que le double fil, passant à travers le milieu du muscle, agit à la manière d'une poulie pour attirer très exactement le tendon vers le bord de la cornée.

Cette manière de fermer les sutures (par fils non correspondants) peut présenter trois petits avantages sur le procédé ordinaire de la suture à double fils : *a)* Le premier nœud peut être fait en dehors de la fente palpébrale, sans que le malade en soit le moins du monde incommodé, le seconde nœud devant seul être serré sur l'œil même. *b)* La traction en poulie présente peut-être encore plus de régularité, au point de vue du déplacement du muscle, que deux tractions exécutées en deux temps et dans deux directions opposées. *c)* Lorsqu'il s'agit d'enlever la suture, il suffit de couper avec les ciseaux un seul nœud ; une simple traction sur l'autre fait alors sortir tout le fil.

Ces divers avantages ont pu être vérifiés d'une manière frappante sur notre malade, qui supporta avec la plus grande patience cette opération, rendue un peu longue par l'avivement difficile de la sclérotique. Le bandeau compressif fut porté pendant 48 heures et le fil retiré après ce même délai. Aussitôt après avoir fermé la suture, on avait pu déjà s'assurer que la motilité entière était rendue au

muscle droit interne. Cette motilité se conserva complètement après l'enlèvement du fil. Il ne resta pas la moindre trace de strabisme divergent, et la meilleure preuve de cette complète correction fut la disparition de toute diplopie, même lorsque le regard était dirigé aussi fortement que possible du côté du muscle avancé. Après la disparition du gonflement des paupières, il devint frappant pour tous que la fente du côté gauche était égale à celle du côté droit et que la saillie disgracieuse du globe oculaire n'existait plus.

Ce cas vient justement à l'appui de notre opinion, d'après laquelle le simple avancement musculaire, au moyen du double fil, peut guérir de forts strabismes secondaires (car on peut envisager comme tels les reculements traumatiques) sans qu'il soit besoin de compliquer inutilement cette opération par un reculement du muscle antagoniste.

On voit dans cette observation que l'avancement au moyen du double fil a déjà subi une légère simplification, puisque l'opérateur n'a plus besoin de se préoccuper, au moment de la fermeture des fils, s'il lie ou non des fils correspondants. Afin de rendre encore plus aisée l'exécution de ce procédé déjà si pratique et de débarrasser l'opérateur d'une inquiétude dont ne saurait certainement se défendre quiconque n'a pas souvent exécuté ces sortes de greffes musculaires, à savoir le doute où l'on pourrait être d'avoir bien exactement compris dans le double fil le tissu du muscle, notre maître a fait construire par M. Raoul Mathieu un double crochet dont le principe mécanique offre de l'analogie avec le brise-pierre (v. fig. 3). Ce crochet se manie absolument comme le crochet ordinaire; mais il faut prendre soin de saisir, par un mouvement bien exécuté, le tendon tout entier sur le crochet. Cette manœu-

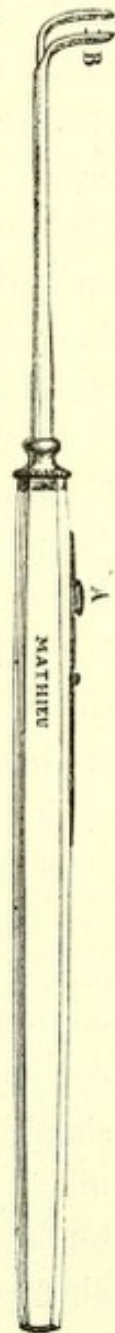


Fig. 3

vre du reste est aisée pour un opérateur exercé; elle sera facilitée si l'on détache soigneusement la conjonctive à partir du bord cornéen jusque vers la caroncule, ce qui d'ailleurs doit être nécessairement fait dans ces sortes d'avancements. Lorsqu'on s'est assuré que le crochet est bien placé sous le tendon, on écarte un peu avec les pinces la conjonctive, et l'on fait glisser, en évitant ainsi la muqueuse, la seconde branche du crochet sur le tendon. Les branches du crochet doivent se mouvoir si librement l'une sur l'autre que le pincement du tendon puisse s'exécuter par un simple déplacement du pouce. Les branches du crochet serrées, on a la certitude d'avoir le tendon fixé dans l'instrument et de pouvoir, comme dans une opération ordinaire, détacher de la sclérotique le tendon dans toute son étendue, sans avoir à redouter que le muscle ne s'échappe de l'instrument.

Le détachement du tendon étant effectué, l'opérateur est tout-à-fait maître de placer les sutures à une distance déterminée de l'extrémité antérieure et détachée du muscle, d'en réséquer une portion (Agnew), ou enfin de procéder à une ligature isolée du tissu musculaire avec la conjonctive avoisinant le bord supérieur et inférieur de la cornée, et de fermer ensuite par de fines sutures la plaie de la conjonctive.

Nous ne doutons pas que l'emploi de cet instrument d'un maniement si facile ne permette de donner bien plus de précision et de sécurité aux divers procédés d'avancement musculaire. Du reste, l'opérateur peut expérimenter le double crochet et s'exercer à l'appliquer, dans les cas de simple ténotomie où son usage ne présente aucun inconvénient; il aide singulièrement à s'assurer, en soulevant le tendon pincé entre les branches du crochet, que le détachement a été effectué d'une façon tout-à-fait complète.

Le double crochet serait certainement d'une utilité incontestable et deviendrait par cela même d'un usage

obligé, dans le cas où l'opération de M. J. F. Noyes (1) se répandrait; cet opérateur, dans le but de combattre de forts degrés de strabisme, n'attaque pas le muscle raccourci, mais excise une portion du muscle allongé de façon à en diminuer la longueur exagérée.

A cet effet, M. Noyes, après avoir complètement anesthésié son malade, pratique une large fente dans la conjonctive directement au-dessus du tendon, fente assez large pour permettre aisément de soulever celui-ci avec le crochet mousse. On détache alors le tendon près de son insertion au globe oculaire, mais en laissant un bout ou un moignon (stump) suffisant, de façon à ce que l'autre partie détachée du tendon puisse être engagée et passée au-dessous de lui (lapped) afin d'y être fixée au moyen de sutures. Le degré de raccourcissement que l'on veut obtenir doit, par une mensuration exacte, être équivalent à la déviation à corriger. A cet égard, il peut être nécessaire de réséquer une partie du tendon détaché, avant de le faire glisser sous la portion adhérente, et de le fixer comme il vient d'être décrit. »

Inutile d'ajouter que, pour exécuter un pareil procédé avec précision, il faudrait de toute nécessité que l'on eût le muscle détaché fixé et en quelque sorte étalé entre les branches d'une pince, comme le double crochet en présente précisément un spécimen.

V. OPÉRATION DU KERATOCÔNE.

Il ne s'est présenté cette année qu'un seul cas de kéra-tocône qui ait été soumis à l'opération de de Græfe, modifiée en ce sens que l'on substitue aux paracentèses la kera-totomie de Sæmisch. Le résultat, comme l'indique l'observation, a été des plus satisfaisants.

(1) *Transactions of the American Ophthalm. Society.* Newport, July 1874, p. 273.

M. L..., 19 ans, étudiant, de Fresnay-sur-Sarthe, vient au commencement d'octobre consulter au sujet de troubles visuels qui le mettent dans l'impossibilité de continuer ses études.

Le malade rapporte que de tout temps, autant du moins que ses souvenirs permettent de l'affirmer, il a eu la vue basse; il avait aussi de bonne heure contracté l'habitude de fermer à demi les paupières lorsqu'il voulait voir plus nettement. C'est depuis trois ans qu'il a surtout noté que sa vue devenait de plus en plus courte, en même temps que sa vision plus mauvaise. A cette même époque, il a commencé à porter constamment des verres concaves n° 12. Ces verres qui lui ont servi et pour la vue de loin et pour la vue de près, ont été conservés jusqu'au mois de juillet 1874, date à laquelle tout travail de lecture et d'écriture est devenu décidément impossible.

L'exploration des yeux montre l'existence d'un double kératocône surtout développé à droite.

L'examen de la réfraction fournit le résultat suivant : $M = \frac{4}{3} \frac{1}{12}$ avec une acuité $\frac{2}{7}$ à gauche, et à peine $\frac{1}{10}$ à droite. De près, le malade peut lire le 1 1/2 de Snellen à 4 pouces, mais à condition de cligner fortement les yeux, surtout à droite, et encore de ce côté la lecture du fin caractère est-elle difficile.

L'opération du kératocône ayant été proposée et acceptée pour l'œil droit, le 14 octobre M. de Wecker pratique l'ablation du sommet du cône. Huit jours après, pendant lesquels, vu l'excessive sensibilité de l'œil, on fait seulement deux fois la cautérisation avec le nitrate d'argent mitigé, l'ulcère est fendu transversalement d'après le mode indiqué par Sæmisch. La plaie est maintenue ouverte pendant douze jours, après lesquels on laisse la cicatrisation s'opérer.

Vingt et un jours plus tard, c'est-à-dire le 24 novembre, un nouvel examen de l'œil opéré donnait déjà un très-heureux résultat. On trouvait que la myopie était descendue

à $\frac{1}{10}$, tandis que l'acuité avait atteint $\frac{2}{3}$. La lecture du 1 1/2 de Snellen était facile à 6 pouces.

Par une lettre du 8 mars 1875, le malade nous confirme le maintien de l'amélioration obtenue sur l'œil opéré et réclame l'opération pour son autre œil, l'état de ce dernier s'étant sensiblement aggravé.

Il est utile de ne pas perdre de vue ses anciens opérés de kératocône afin de s'assurer que l'amélioration est allée en augmentant, et n'a pas été interrompue ou même annulée par une nouvelle distension de la cornée. Le confrère, dont la jeune fille a été opérée en décembre 1873 (1), donne en décembre 1874 à M. de Wecker les renseignements suivants : « La santé de ma fille est aussi satisfaisante que l'on puisse le désirer; son œil opéré prend tous les jours plus de force, plus de puissance visuelle. La taie de la cornée résultant des cautérisations et paracentèses successives, tend à diminuer de plus en plus; c'est à peine si, en étant bien prévenu, on peut la distinguer, même à une faible distance. Comme vous voyez, Monsieur et cher confrère, la progression vers le mieux ne s'arrête pas, et nous espérons bien que les résultats consécutifs de vos efforts nous donneront une guérison radicale. »

VI. PONCTION DU DÉCOLLEMENT RÉTINIEN ET MENSURATION DU CHAMP VISUEL.

Nous regrettons de n'avoir pas cette année à enregistrer, quant au décollement de la rétine, un résultat aussi complet que celui que nous avons eu la bonne fortune d'annoncer dans le dernier compte-rendu. Nous avons même dû constater un résultat tout-à-fait négatif dans une circonstance d'autant plus fâcheuse, qu'il s'agissait d'un confrère chez lequel la rétine s'était successivement décollée aux deux

(1) Voy. p. 24 du dernier compte-rendu.

yéux. Il est vrai que l'opération ne fut exécutée que lorsque le décollement du côté gauche fut assez complet pour ne permettre au malade qu'une perception quantitative de la lumière. Les nombreuses opacités du corps vitré et le manque de transparence de la rétine décollée ne justifiaient la ponction que comme un dernier effort pour arrêter les progrès du mal qui, du côté droit, avait déterminé déjà en peu de temps une cataracte avec nombreuses synéchies et abolition complète de toute perception lumineuse. Une faible amélioration se déclara peu de temps après l'opération, permettant au malade de compter les doigts à un pied de distance, mais ceci ne fut que passager, et notre malheureux confrère quitta la clinique dans le même état qu'il y était entré.

Si, dans des conditions aussi peu favorables l'opération est souvent impuissante à donner un résultat avantageux, nous avons d'un autre côté constaté chez deux malades l'important service que la ponction peut rendre, en arrêtant les progrès de décollements restés stationnaires pendant des années, mais qui montrent parfois, sans cause nettement appréciable, une tendance tranchée à se compléter. La thérapeutique de cette redoutable et fréquente maladie est si pauvre, qu'il est justifié d'insister sur ce fait que la ponction peut, dans certains cas, si non donner une guérison, du moins arrêter les progrès d'un décollement qui était demeuré longtemps stationnaire.

Il a été opéré à la clinique un malade, M. de M...., qui depuis 1862 présentait du côté droit un décollement complet avec cataracte adhérente et phthisie partielle de l'œil; à gauche la partie inférieure de la rétine était décollée, transparente et montrait une large fente laissant voir très-nettement la choroïde sous-jacente. Le malade se conduisait avec cet œil et déchiffrait même quelques mots du 1^{er} de Snellen. A force de soins et d'une hygiène oculaire bien suivie, l'œil gauche resta à peu de chose près dans cet état pen-

dant onze années. C'est en 1873, qu'à la suite de quelques imprudences (bains chauds, exercices forcés à cheval) le décollement augmenta rapidement et mit le malade dans l'impossibilité de s'orienter seul. Sous la menace d'une cécité complète et irrémédiable, le malade n'hésita pas à se soumettre à la ponction, au repos absolu pendant quinze jours et aux frictions mercurielles (1 gramme d'onguent mercuriel matin et soir). L'opération a été pratiquée il y a plus d'une année, et le malade se trouve dans un état assez analogue à celui qu'il présentait avant la recrudescence de son mal. Il lit quelques mots du 4 de Snellen, il sort et marche seul, et ne manque, à aucune visite, d'exprimer sa satisfaction d'avoir subi l'opération.

Nous pouvons citer le cas analogue d'un jeune homme présentant, avec une perte complète de l'œil gauche, un décollement de presque toute la moitié de la rétine droite. Là aussi la ponction fut pratiquée longtemps après le début de la maladie (3 ans), et réussit à rendre stationnaire le mal qui avait montré une aggravation d'autant plus inquiétante que du côté gauche la cataracte adhérente s'était rapidement développée. Le malade, opéré en avril 1874, se rend encore actuellement (février 75) tous les mois à la clinique, et nous demande avec instance de lui choisir des lunettes qui pourraient lui faciliter la lecture.

Le décollement de la rétine, qui, pour être soumis à une surveillance attentive, nécessite l'exploration fréquente du champ visuel, nous amène à parler d'une modification qui a été récemment introduite à la clinique pour la notation du champ visuel, et que nous indiquerons ici, quoique ce rapport devait être exclusivement consacré aux procédés opératoires.

La périmétrie a, dans ces derniers temps, pris le pas sur la campimétrie ou détermination du champ visuel sur une surface plane. Les avantages qu'on revendique pour la mensuration sur une surface creuse sphérique de l'acuité

périphérique de la vision sont les suivants : égalité de distance et de grandeur de l'objet qui sert à l'exploration de cette sensibilité ; « en dehors du point de fixation, dit M. Schoen (1), si l'œil examiné est à un pied de distance, un tableau doit mesurer neuf pieds pour pouvoir contenir tout le champ visuel ; en second lieu, l'objet avec lequel on examine la vision périphérique se trouve à la périphérie à une distance plus grande de la rétine et est par conséquent plus petit ; on examine donc la périphérie et le centre avec une mesure inégale ; en troisième lieu, une réduction de six pouces, par exemple, a, vers la périphérie du tableau, une signification bien moindre qu'une pareille réduction située plus près du centre. »

La déformation que subit le champ visuel, pris sur une surface plane, surtout dans ses parties périphériques, est un fait grave et qui suffirait, suivant nous, à faire rejeter la campimétrie, si toutefois nous n'avions le moyen d'y remédier ; mais, pour ce qui concerne les autres remarques de M. Schoen, nous ferons d'abord observer qu'un campimètre sur lequel on trace le champ visuel pour une distance de six pouces, n'a pas besoin de dépasser un diamètre de 1^m 22 (en considérant 75° comme la limite extrême d'un champ visuel normal) ; d'autre part, la réduction dans les parties périphériques de l'objet qui sert à l'exploration nous paraît de peu d'importance au point de vue pratique, cette réduction n'atteignant pas d'ailleurs pour les distances extrêmes le quart du diamètre d'un disque rond servant à l'exploration ; de plus, un champ visuel pris avec des objets de dimensions variables (progressivement plus grandes à mesure qu'on arrive vers la périphérie), ne se trouve pas sensiblement modifié dans ses limites ; enfin l'objection tombe complètement si l'on a soin d'imprimer à la craie fixée dans un porte-crayon noirci, et qui sert à l'explora-

(1) *Die Lehre vom Gesichtsfelde u. seinen Anomalien*, Berlin 1874, p. 2.

tion, un petit mouvement d'oscillation d'autant plus accusé qu'on explore des points plus excentriques du champ visuel. Un dessin de champ visuel obtenu sur le campimètre et transformé par le calcul en un tracé périmétrique ne différera donc en rien de celui que nous aurait donné directement le périmètre.

D'un autre côté, personne ne saurait nier que la campimétrie ne présente, comme rapidité d'exécution et aussi comme moyen d'arrêter les moindres détails d'un champ visuel, quelque tourmentés que soient ses contours, des avantages marqués, ce qui explique la voie dans laquelle le Prof. Dor (1) est entré le premier, à savoir de transformer par le calcul la campimétrie en un examen périmétrique.

Les différences qui existent entre la manière de procéder de M. Dor et celle suivie à la clinique sont :

1° Le calcul a été fait, non pour une distance d'un pied, mais pour celle de six pouces. Dans ces conditions les longueurs prises à partir du point de fixation qui correspondent à un nombre de degrés périmétriques de 5 en 5°, sont les suivantes :

	mét.
Pour 5°	0,0142
10°	0,0285
15°	0,0435
20°	0,059
25°	0,0755
30°	0,0935
35°	0,1135
40°	0,136
45°	0,1624
50°	0,1935
55°	0,232
60°	0,2813
65°	0,348
70°	0,446
75°	0,606
80°	0,921 (2)

(1) *Archiv. für Augenheilkunde*, t., XIX. 3, p. 319.

(2) Ces chiffres ont été obtenus à l'aide de la formule qui suit : A est la distance à laquelle le sujet est placé du tableau, soit ici 6 pouces (0^m1624),

2° Afin de faciliter la transcription de l'examen campimétrique, qui au moyen d'une règle entraîne toujours une perte sensible de temps, on a noté sur le fond noir du campimètre le schéma de la transposition, avec une couleur grise assez éteinte pour ne pas éveiller l'attention de la personne que l'on examine et ne troubler en rien ses réponses. La transcription du champ visuel en degrés peut ainsi être faite rapidement sur le bulletin du malade (1).

Si au point de vue pratique cette transposition du résultat obtenu avec le campimètre équivaut à un examen périmétrique, tout praticien appréciera certainement cette simplification. Aujourd'hui qu'on ne se contente plus d'une simple détermination du champ visuel, mais où l'on recherche à la clinique, pour chaque cas de réduction visuelle, la trace de la limite du bleu, du rouge et du vert, il faut de toute nécessité simplifier le mode d'exploration, si l'on ne veut pas qu'un assistant soit exclusivement voué au fastidieux emploi de mesurer les champs visuels.

VII. GREFFES DERMiques ET CONJONCTIVALES.

A. Depuis l'année 1872, on a continué à la clinique à recourir à la *greffe dermique* (2) pour combattre l'ectropion cicatriciel, remplacer la blépharoplastie dans les cas de

X la longueur sur le campimètre équivalente à un nombre de degrés N donné du périmètre.

$$\text{On a : } X = A. \text{ tang. } N.$$

(1) L'instrument se trouve chez M. Crétès, 66 rue de Rennes, aux conditions suivantes :

Toile cirée mate chiffrée, seule	10 fr.
Tableau monté sur pied	40 fr.
	— — —
Campimètre complet	50 fr.

(2) Cette dénomination employée par notre maître dans son travail sur ce sujet nous paraît justifiée, et nous semble devoir être préférée au nom de greffe dermo-épidermique indiqué par M. Ollier, attendu que dans ces transplantations le derme seul se greffe, tandis que l'épiderme s'élimine constamment.

destruction des paupières, et combler les pertes de substances qu'on est obligé de faire subir aux paupières pour l'ablation de néoplasmes. Dès le début, on ne s'est pas contenté de prendre les petits lambeaux de derme sur le malade même, mais on les a empruntés à d'autres sujets qui voulaient bien se prêter à cette donation, ainsi que du reste, M. Ollier, l'a aussi pratiqué. Récemment même, nous avons vu s'établir un curieux trafic entre les malades, la peau qu'il était nécessaire d'emprunter pour une opération se payait au donateur à raison de dix francs par centimètre carré. Nous avons donc été surpris qu'on ait cru, dans un mémoire présenté à l'Académie des sciences (1), devoir consacrer à cette transplantation de la peau d'un individu à un autre un nom particulier, en l'appelant greffe hétéroplastique.

Il est à regretter que, pour ces greffes, on ne dispose pas à la clinique des ressources que donnent les services d'hôpitaux, où l'on pratique des amputations; néanmoins, dans les cliniques très fréquentées, il est possible d'y suppléer en tâchant d'utiliser la peau que l'on excise pour certaines formes de trichiasis et d'entropion (opération de Jaesche-Arlt); les greffes seraient pratiquées le jour même où ces opérations s'exécutent, et l'on éviterait autant que possible d'emprunter le derme à un autre sujet, si le malade à opérer se trouvait dans des conditions favorables de santé. (Il a été constaté (2) que la peau de personnes absolument saines adhère plus facilement sur des sujets atteints de syphilis constitutionnelle que leur propre peau).

Tandis que nous voyons à Lille notre estimé confrère, M. Cuignet (3), jeter lestement dans le panier aux « ou-

(1) Séance du 23 novembre 1874 de l'Académie des Sciences : note de M. Benj. Anger sur l'hétéroplastie.

(2) GREENOCK, *Deutsche mil-aerzt. Zeitschrift*, 1872.

(3) *Receuil d'Ophthalmologie*, I, p. 113 et *Annales d'Oculist.*, t. 73 p. 80.

bliettes » la greffe dermique, ainsi que d'ailleurs le tatouage et d'autres opérations qui ont été de préférence expérimentées à la clinique, nous constatons d'un autre côté que l'assistant de *Stellwag de Carion*, M. Illing (1), après avoir soigneusement expérimenté et discuté cette question, émet l'opinion suivante : « Si nous portons un regard rétrospectif sur les résultats et les enseignements que la greffe dermique a fournis aux ophthalmologistes, un fait incontestable est acquis, c'est que la greffe dermique constitue un remède excellent, en beaucoup de cas unique, et généralement en même temps d'un emploi très commode. Notre confrère de Vienne s'exprime, sur la greffe dermique, dans les mêmes termes que notre maître, dans son travail publié il y a trois ans. « Une importance bien plus grande, dit M. Illing, demeure attachée à cette greffe, si l'on considère qu'avec *certaines variations* elle peut remplacer les méthodes jusqu'alors usitées de blépharoplastie et. qu'avec des chances certainement non moindres de réussite, elle présente sur ces méthodes cet avantage essentiel que les tentatives pour guérir une difformité n'exigent pas une seconde lésion cosmétique, »

On aurait tort, parce qu'en chirurgie générale la greffe dermique n'a pas répondu à toute les espérances qu'on avait cru pouvoir attendre d'elle, de vouloir la discréditer aussi en ophthalmologie. Le terrain restreint sur lequel on greffe est, en dépit de sa mobilité, une condition favorable à cette opération, et c'est ce qui explique pourquoi, comme dit M. Illing, « les cures définitives par la greffe n'ont pas été jusqu'alors mises en doute par les ophthalmologistes. »

A la clinique de notre maître, on est arrivé à modifier la greffe dermique pour remplacer la blépharoplastie, de la

(1) *Beitrag zur Casuistik der Transplantationen im Gebiete des Auges*. Wien, 1874 (*Allgem. Wiener med. Zeitung*, n° 32, etc.).

même manière que cela s'est fait dans le service de *Stellwag de Carion*. Ces modifications sont :

1° De greffer des lambeaux de grandeur maximum sur surface cruenta (2 à 4 centimètres).

2° De fixer ces lambeaux sur les côtés avec de la soie très fine, semblable à celle dont on se sert pour les sutures conjonctivales (ces sutures n'ont pas encore été employées à Vienne).

3° De recourir à la greffe en mosaïque, seulement lorsque la première greffe a échoué en partie ou en totalité.

On voit par ce qui précède que, depuis que ces premières transplantations ont été faites à la clinique, on a laissé complètement de côté la greffe épidermique de Reverdin, pour en arriver à se servir de la greffe de Ollier, mais en fixant les lambeaux au moyen de sutures très fines que l'on peut laisser s'éliminer spontanément; enfin, on n'a recours à la greffe en mosaïque que si la greffe sur surface cruenta est rendue impossible par les sinuosités de la plaie, et on l'applique alors qu'il s'est développé des bourgeons charnus sur ces points, ou bien sur des endroits où les lambeaux transplantés n'ont pas pris.

Pour ce qui regarde le choix de la peau destinée à la transplantation, on prend toujours de préférence celle de la partie interne du bras, comme du reste on le fait aussi à Vienne.

B. La transplantation de la conjonctive de lapin, telle qu'elle a été décrite dans le dernier compte-rendu, a été exécutée deux fois avec succès, dans le but de créer un emplacement à un œil artificiel. Il ne peut actuellement plus persister le moindre doute que ces sortes de greffes ne réussissent et, qu'en dépit de la disparition ultérieure de la conjonctive animale, on ne parvienne ainsi à tapisser les paupières et le globe de l'œil d'une muqueuse remplissant les conditions voulues, c'est-à-dire de s'opposer à la réunion des paupières avec le globe de l'œil ou le moignon qui l'a remplacé.

Trois indications particulières se rencontrent pour cette greffe.

1° nous signalerons le symblépharon partiel, pour lequel M. Wolfe l'a employée le premier, et où la greffe est rendue d'autant plus aisée qu'en se servant de la conjonctive du sujet pour garnir la paupière détachée, on ne tapisse avec le lambeau conjonctival provenant de l'animal que la surface du globe de l'œil; on obtient ainsi un support régulier pour la partie à greffer, en même temps que la paupière exerce une coaptation continue.

2° La seconde indication est relative à la formation d'un cul-de-sac nouveau pour le support d'une pièce, en garnissant de conjonctive à la fois le globe de l'œil et les paupières. L'opération rencontre dans son exécution et offre pour sa réussite des obstacles bien plus sérieux; elle doit néanmoins être tentée, attendu que c'est exclusivement par la greffe que l'on peut atteindre le but qu'on se propose.

3° La troisième indication résulte du raccourcissement progressif des culs-de-sac conjonctivaux (symblépharon postérieur), avec développement de xérophthalmie, comme on l'observe après certaines affections graves de la conjonctive (granulations, diphthérie, pemphigus, etc., ou même à la suite d'un usage prolongé d'une plaque d'émail). Des lambeaux conjonctivaux sont alors interposés entre les paupières et le globe de l'œil dont la surface est en voie de dessèchement.

Depuis notre dernier rapport, la greffe a été exécutée par plusieurs confrères. A Paris, c'est M. *Gillet de Grandmont* ⁽¹⁾ qui s'est servi du même manuel opératoire que nous avons décrit; M. *Otto Becker* ⁽²⁾ y a eu aussi recours; ces deux opérateurs ont obtenu des résultats très-satisfaisants. A Vienne, M. *Illing* ⁽³⁾ a employé la greffe et il a fait usage,

(1) *Courrier Médical* N° 28, 45 et 46, 1874.

(2) *Ueber Einheilung von Kaninchenbindehaut in den Bindehautsack des Menschen*. Wiener. Med. Wochenschrift N° 46, 1874.

(3) *Loc. cit.* p. 4.

non pas de conjonctive de lapin, mais, dans un cas (symlépharon partiel), d'un lambeau de la muqueuse de la partie interne de la lèvre supérieure du malade ainsi que de la muqueuse des lèvres d'un camarade. Dans un second cas de symlépharon partiel, il a attaché deux lambeaux de muqueuse du vagin dont l'un était large de 1 cent. et long de plus de 5 millim. Dans ces deux circonstances la muqueuse s'est greffée.

M. *Otto Becker* conseille d'emprunter la conjonctive destinée à être greffée, soit à l'œil présumé sain de l'individu lui-même, soit à d'autres individus présentant un œil phthisique et ne portant pas de pièce. « Tout oculiste occupé trouvera dans sa clientèle des malades qui, moyennant rémunération ou seulement de bonnes paroles, donneront une partie de la conjonctive de leur œil phthisique. » Bien que, par deux fois, on ait récemment à la clinique greffé avec succès de la conjonctive humaine provenant d'une abrasion, dans le but de rétablir l'emplacement nécessaire au port d'un œil artificiel, nous ferons néanmoins les remarques suivantes : tandis que les malades consentent encore assez facilement à abandonner une portion de leur peau, ils refusent net si l'emprunt doit être fait sur un œil, même si celui-ci ne sert pas à la vision; d'un autre côté, et malgré les deux cas de greffe conjonctivale humaine que nous venons de citer, ceux qui font fréquemment des abrasions conjonctivales savent combien la conjonctive se rétracte, et jusqu'à quel point il faudrait dénuder un globe oculaire de sa conjonctive pour obtenir un lambeau un peu ample. Pour cette raison, on n'osera guère s'adresser, pour un pareil emprunt de conjonctive, à l'unique œil que possède le malade.

Des essais nombreux doivent encore nous faire connaître jusqu'à quel point la muqueuse greffée persiste et conserve ses caractères, suivant qu'elle a été prise sur un animal dans un point identique, ou sur l'homme dans une région

où la muqueuse se rapproche par sa structure de celle de la conjonctive. Les greffes de conjonctive de lapin faites à la clinique ont montré que la muqueuse de l'animal se trouve, après un certain temps, comme absorbée et remplacée par une muqueuse ne différant en rien de celle qui avait persisté chez le malade. Un point important est que cette substitution s'opère sans rétraction des parties avoisinantes. Dans les essais de M. Illing, la muqueuse humaine a aussi subi des changements sensibles, mais les malades n'ont pas été assez longtemps observés pour que l'on ait pu se renseigner sur le sort définitif des greffes.

L'expérience décidera s'il n'est pas plus avantageux d'avoir recours à des greffes animales ou à des muqueuses humaines similaires, que de faire usage de conjonctive humaine toujours difficile à trouver.