

Ueber Glaskörperoperationen / von J. Hirschberg.

Contributors

Hirschberg, J. 1843-1925.
University College, London. Library Services

Publication/Creation

[Berlin] : [verlag von August Hirschwald], [1885]

Persistent URL

<https://wellcomecollection.org/works/j7pgvcph>

Provider

University College London

License and attribution

This material has been provided by This material has been provided by UCL Library Services. The original may be consulted at UCL (University College London) where the originals may be consulted.

This work has been identified as being free of known restrictions under copyright law, including all related and neighbouring rights and is being made available under the Creative Commons, Public Domain Mark.

You can copy, modify, distribute and perform the work, even for commercial purposes, without asking permission.



Wellcome Collection
183 Euston Road
London NW1 2BE UK
T +44 (0)20 7611 8722
E library@wellcomecollection.org
<https://wellcomecollection.org>

C.
~~18.~~
17

Ueber Glaskörperoperationen.

Von

Prof. J. Hirschberg.

(Separat-Abdr. aus Berliner klin. Wochenschr., 1885, No. 29.)

Ueber Glaskörperoperationen.

Prof. Dr. Hirschberg.

Verlag v. Hirschberg, Berlin, 1888. No. 29.

Ueber Glaskörperoperationen.

Von

Prof. **J. Hirschberg.**¹⁾

M. H.! Es ist sowohl theoretisch einleuchtend wie auch durch Erfahrung bestätigt, dass diejenige Sicherheit — einerseits in der technischen Ausführung der Operation, andererseits in der Erzielung des bleibenden Resultates —, wie sie z. B. bei der typischen Altersstaarausziehung uns zur Seite steht, doch im Allgemeinen bei der Extraction von Cysticercen oder von Metallsplintern aus der Tiefe des Glaskörperraumes nicht erwartet werden kann.

Die richtige Schnittführung ist zwar schon seit einigen Jahren festgestellt: hinter der gefährlichen Ciliarkörperregion muss der Schnitt durch die Bulbushäute in der Aequatorialgegend des Augapfels, und zwar in meridionaler Richtung geführt werden, da nur so die meridionalen Fasern der Sclerotica, welche dem Augapfel den eigentlichen Halt gewähren, verschont bleiben, — während bei der früheren, allerdings für den Operateur bequemerem äquatorialen Schnittrichtung die quere Durchtrennung jener Fasern sich recht häufig strafe durch spätere Schrumpfung des Augapfels mit unheilbarer Erblindung desselben.

Alle Vorthelle der modernen Chirurgie sind voll auszunützen: unter Narcose vermeidet man den Vorfall des Glaskörpers, unter peinlichster Sauberkeit und Antisepsis die Vereiterung.

Die Bindehaut, deren Wunde stets weiter klafft, wird leicht über den meridionalen Scleralschnitt, zur Deckung desselben, herübergezogen.

1) Nach einer am 3. Juni 1885 in der Berl. med. Gesellschaft gemachten Mittheilung und Krankenvorstellung.

Wenn aber trotzdem etwa 6 Wochen nach glücklicher Operation das betreffende Auge erblindet, so vermag wenigstens der Patient den chirurgischen Triumph nicht recht zu würdigen.

Jedesmal, wenn man im Glaskörper mit dem Magneten herumwühlen, wenn man nach dem Cysticercus mit Haken, Löffel und Pincette mühsam herumfischen muss, um nur das nächste chirurgische Ziel, die Extraction, zu erreichen, ist das definitive Heilungsergebnis als zweifelhaft zu bezeichnen.

Der Glaskörper ist keine Feuchtigkeit, sondern ein Gewebe; mechanische Reizung desselben bewirkt bindegewebige Schrumpfung. Die Postulate sind bei diesen kleinen Operationen weit höhere, als sonst in der Chirurgie. Das sicherste Mittel, die spätere Schrumpfung des Glaskörpers und Netzhautablösung zu vermeiden, besteht darin, dass man gleich bei dem Schnitt durch die Bulbushäute mit dem Messer den Glaskörper tief spaltend bis in die Gegend des Fremdgebildes vordringt und dadurch einen sofortigen und spontanen Austritt des letzteren sicherstellt.

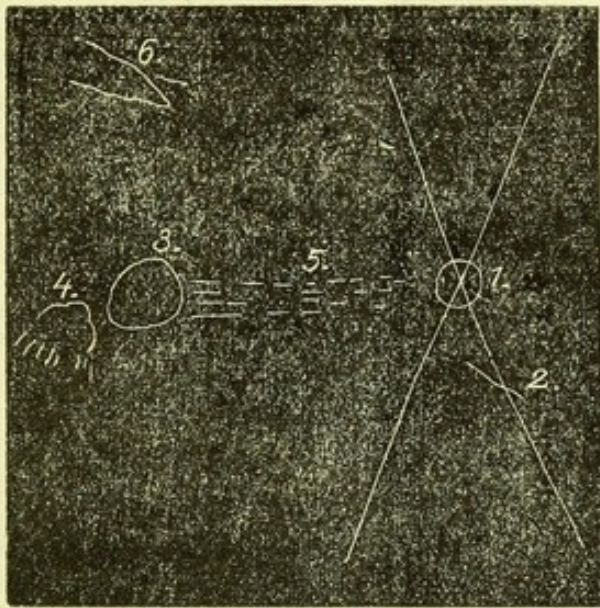
So habe ich schon früher einige Male operirt¹⁾ und ferner in den beiden Fällen von Glaskörpercysticercus, die bei mir in diesem Jahre zur Beobachtung gelangt sind.

Diese 30jährige Patientin von auswärts, welche (nur für den heutigen Tag nach Berlin zurückgekehrt) die Gelegenheitsursache für meine Demonstration abgibt, hatte seit Weihnachten 1884 über Amblyopie des linken Auges zu klagen und zeigte bei ihrer ersten Vorstellung am 5. März d. J. einen etwa 8 Mm. grossen lebhaften Cysticercus ganz in der Tiefe des Glaskörpers nach aussen unten. Unter Narcose spaltete ich den Canthus externus, mass vom lateralen Hornhautrande nach aussen unten auf der Sclera die 13 Mm. bis zum Aequator ab und stiess von hier aus in meridionaler Richtung die breite Glaucomanze fast zehn Millimeter tief in den Augapfel hinein; sowie ich das Instrument sanft zurückziehe, kommt sofort, aber ohne jeden Glaskörperaustritt, der intacte zierliche Cysticercus heraus.

Die Heilung erfolgt reizlos. Nach 4 Wochen, bei der Entlassung, ist die Sehkraft des operirten Auges erheblich gebessert (Finger mindestens auf 15, vorher auf 7 Fuss); der Sehnerv, das Primärnest des Cysticercus im Augengrunde und darunter die

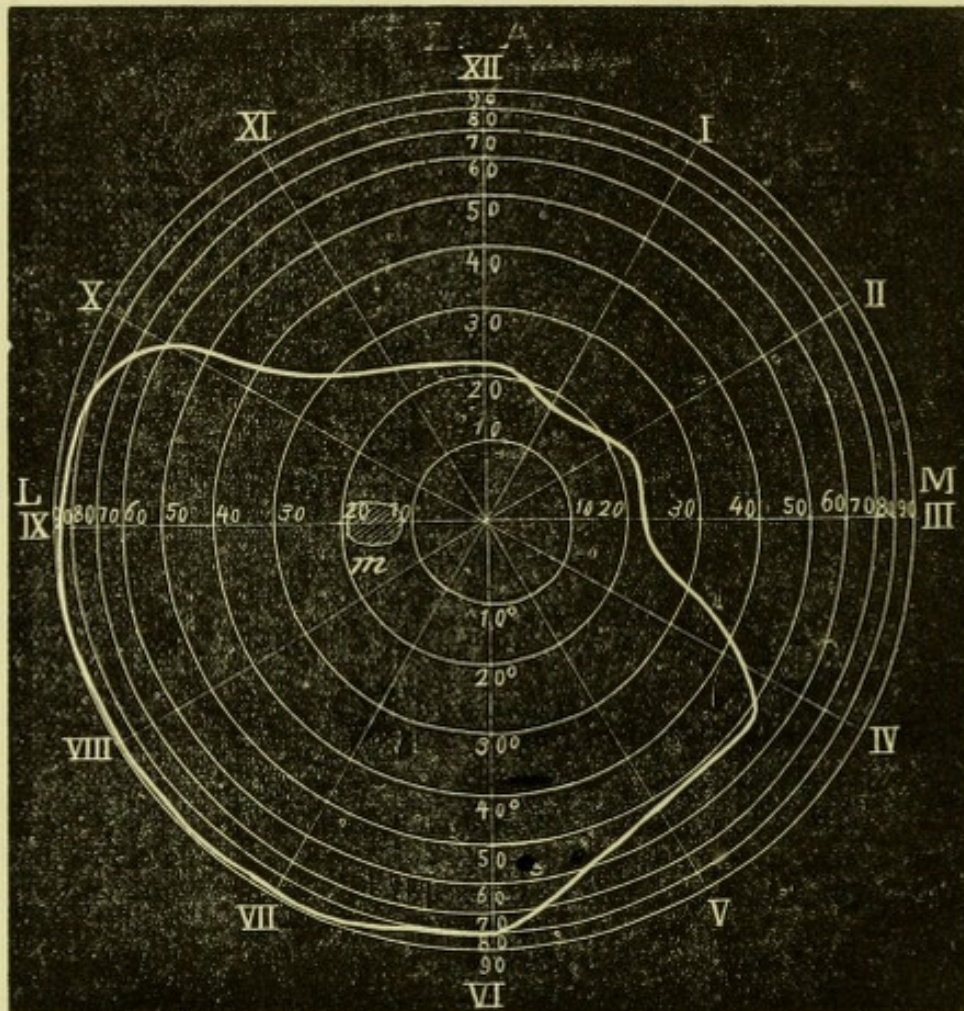
1) War aber schon vor der Operation das Glaskörperleiden sehr weit vorgeschritten, so kann trotzdem später Netzhautablösung erfolgen.

Fig. 1.



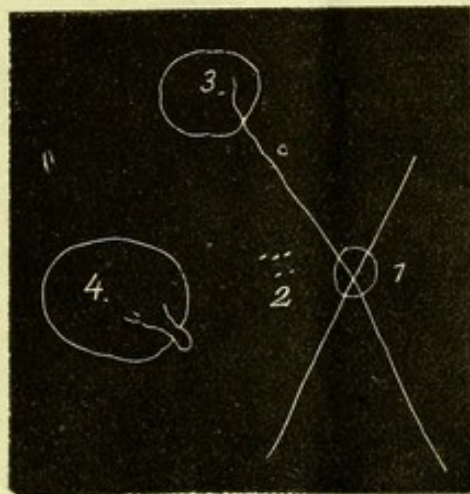
Umgekehrtes Augenspiegelbild vom Fall 1 (3. Juni 1885).
 1) Papilla opt. 2) Praeret. Glaskörperflocke. 3) Letztes
 (subretinales) Nest des Cysticercus. 4) Periphere Verände-
 rungen, an 3 sich anschliessend, ältere Nester des Wurms.
 5) Centrale Glaskörperopac. vor der Retina. 6) Schnittnarbe,
 scharf gezeichnet, mit ganz kleiner Flocke. (Schematisch)

Fig. 2.



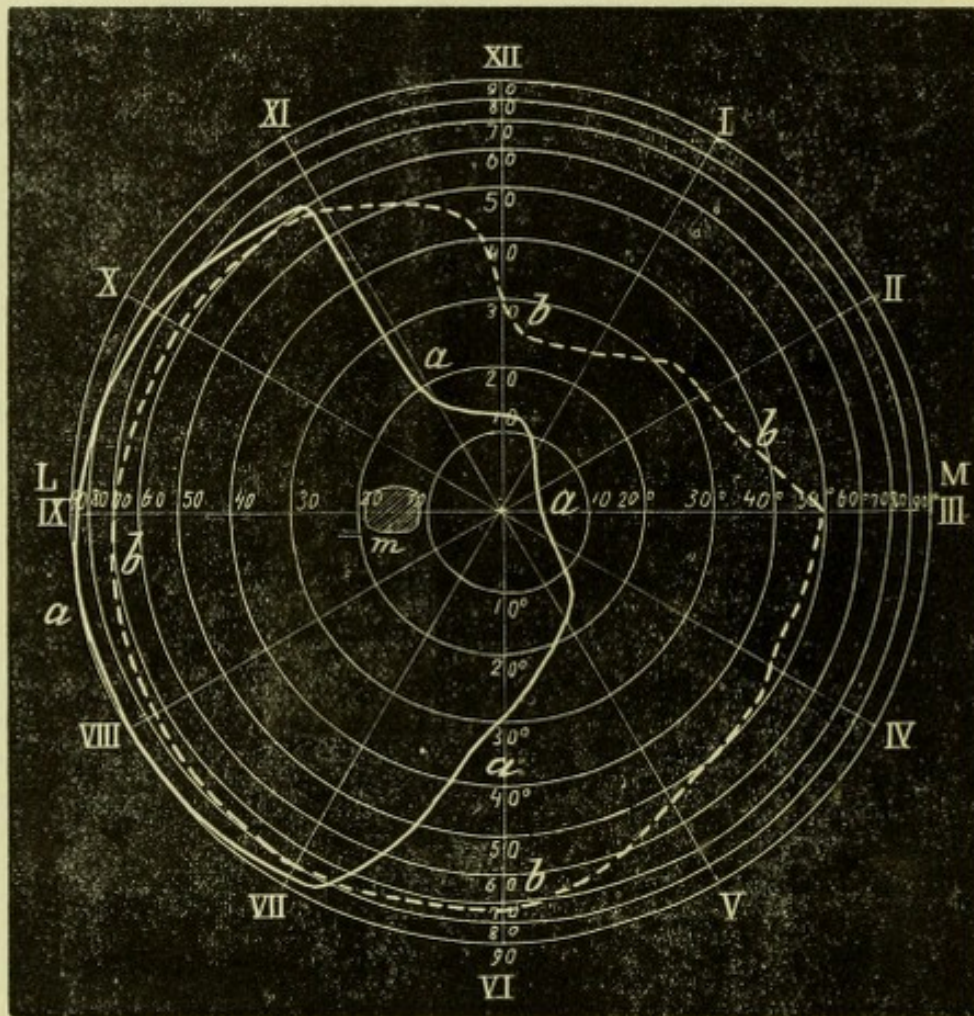
Gesichtsfeld vom Fall 1. (m = Mariotte's Fleck, entsprechend dem Schnerveneintritt.)

Fig. 3.



Umgekehrtes Augenspiegelbild vom Fall 2. (19. Januar 1885.)
 1) Papilla optica; 2) Retinitis centralis; 3) Primärnest des Cysticercus,
 excavirt; 4) Cysticercus im Glaskörper. (Schematisch.)

Fig. 4.



Gesichtsfeld vom Fall 2.

aaa vor der Operation; bbb 2 Monate nach der Operation.

scharf gezeichnete Scleralschnittnarbe bequem mit dem Augenspiegel sichtbar; die Bindehaut in der Wundgegend noch etwas hervorragend, die Spannung normal.

Heute nach weiteren acht Wochen ist die Sehkraft noch besser (Sn. VII in 8''), das Gesichtsfeld wie zuvor (von oben und von innen oben her bis auf 20 Grad eingeengt). (Vgl. Fig. 1 u. 2.)

Bei gewöhnlicher Betrachtung sieht man gar nicht, welches von beiden Augen das operirte ist; man muss das Unterlid stark abziehen, um die Stelle der Bindehautnaht zu entdecken. Keine Spur von Netzhautablösung. (Nachträglich wurde bei der Pat. eine Taenia sol. bemerkt und beseitigt.)

Dieser 61jähr. Mann, welcher vorher stets gesund gewesen und seit Mitte December 1884 Sehstörung auf dem linken Auge beobachtet, zeigte im Glaskörper des letzteren (am 6. Januar d. J., bei der ersten Vorstellung) einen 10 Mm. grossen lebhaften Blasenwurm, lateralwärts vom Sehnerveneintritt, und etwas weiter nach unten im Augengrunde einen hellen, 6 Mm. grossen Herd, welcher das Primärnest des Wurmes darstellt¹⁾. Scleralschnitt wie im ersten Fall. Weder Blut noch Serum noch Glaskörpersubstanz trat hervor. Die in die Wunde eingeführte Kapselpincette schob gleich beim ersten Griff den intacten lebenden Wurm heraus. Es erfolgte reizlose Heilung.

Die Sehkraft ist von $\frac{1}{20}$ auf $\frac{1}{12}$ gestiegen (vorher Finger auf 10', nachher Sn. CC: 15', mit + 6'' Sn. IV in 5'). Das Gesichtsfeld ist wesentlich erweitert. Vorher zeigte es einen Defect der ganzen medialen Hälfte, jetzt besteht nur noch im medialen oberen Quadranten ein kleiner Ausfall, entsprechend der narbigen Netzhautschrumpfung an der Stelle des Primärnestes. (Vgl. Fig. 3 u. 4.) Spannung völlig normal.

Da drei resp. fünf Monate seit der Operation verstrichen sind, kann das Resultat in beiden Fällen als ein bleibendes betrachtet werden.²⁾

1) Diese rundliche Stelle haben manche Fachgenossen für einen 2. Cysticercus genommen und — operativ behandelt! In einem menschlichen Auge kommen niemals zwei Cysticercen vor. — Pat. machte in der Anstalt einen Anfall von vorübergehender Bewusstlosigkeit und rechtsseitiger Hemiparese durch, den man auf Hirncysticercen beziehen könnte.

2) Der intraoculare Cysticercus führt bei spontanem Ablaufe stets zur Amaurose des befallenen Auges. Die Fälle, die als schlauchförmige Einkapselung diagnosticirt wurden, sind congenitale Bildungen, aber nicht

Ich benutze die Gelegenheit, auch diesen 56jähr. Patienten noch einmal vorzustellen und einige Zweifel, die mir bezüglich der Dauerhaftigkeit der Heilung im vorigen Jahr geäußert wurden, zu zerstreuen.

Am 28. December 1883 war ihm ein Eisensplitter ins rechte Auge gedrungen. Ein halbes Jahr später, am 25. Juni 1884, kam er mit traumatischem Cataract und schwerer Iridocyclitis zu mir. Am 27. Juni 1884 extrahierte ich aus einem Meridionalschnitt von 7 Mm. Länge, der 8 Mm. nach innen unten vom Hornhautrande anfieng und bis in die Tiefe des Glaskörpers vordrang, mittelst des Electromagneten sofort einen Eisensplitter von 25 Milligrm. Acht Wochen später vollführte ich die gewöhnliche Staaroperation. Das Auge liest mit Staarglas die feinste Schrift. Die Spannung ist normal. Es sind jetzt 17 Monate seit der Verletzung, 11 Monate seit der Operation verstrichen. Das Resultat darf als ein dauerndes angesehen werden.

Cysticercus. Vgl. meinen Artikel über Cysticercus des Auges in Eulenburg's Realencycl., I. Auflage.

117
A
117

Ich konnte die Gelegenheit, auch diesen 36-jähr. Patienten
sich einmal vorstellen und Stuhl und Bett, die zur Beseitigung
der Dauerbedürfnisse der Harnwege im vorigen Jahr verbessert wurden,
zu verschonen.

Am 25. Dezember 1894 ist das linke Auge durch einen Eisenpfloß mit 25
Kilo gedrungen. Das linke Auge ist sehr später, am 25. Juni 1894, kam
es mit transmittierendem Netzhaut- und schwerer Irisverletzung zu mir.
Am 27. Juni 1894 entfernte ich aus einem Meridianschnitt von
7 mm Länge, der 5 mm nach unten vom Hornhautrande anlag
und bis in die Tiefe des Glaskörpers vordrang, mittels des
Elektromagnetes sofort einen Eisenpfloß von 25 Milligramm. Acht
Wochen später vollführte ich die gewöhnliche Harnoperation.
Das linke Auge hat mit Wang 34 die höchste Sehweite. Die Sehkraft
ist normal. Es sind jetzt 15 Monate seit der Verletzung, 11 Mo-
nate seit der Operation verstrichen. Das Resultat soll als ein
Gutes angesehen werden.

Operation. Vgl. meine Arbeit über Ophthalmien des Auges in Salz-
berg's Encyclop., 1. Auflage.

