

**Nuovo processo di blefaroplastica ideato e felicemente eseguito nella
Clinica Oculistica della R. Università di Roma / dal F. Businelli.**

Contributors

Businelli, F.
University College, London. Library Services

Publication/Creation

[Milan] : [tipografia Dottor Francesco Vallardi], [1879]

Persistent URL

<https://wellcomecollection.org/works/a4msfyu7>

Provider

University College London

License and attribution

This material has been provided by This material has been provided by UCL Library Services. The original may be consulted at UCL (University College London) where the originals may be consulted.

This work has been identified as being free of known restrictions under copyright law, including all related and neighbouring rights and is being made available under the Creative Commons, Public Domain Mark.

You can copy, modify, distribute and perform the work, even for commercial purposes, without asking permission.



Wellcome Collection
183 Euston Road
London NW1 2BE UK
T +44 (0)20 7611 8722
E library@wellcomecollection.org
<https://wellcomecollection.org>

NUOVO PROCESSO DI BLEFAROPLASTICA

ideato e felicemente eseguito

nella Clinica Oculistica della R. Università di Roma

DAL

Prof. F. BUSINELLI

Comunicazione fatta il 1.º settembre 1879 all'associazione ottalmologica italiana in Napoli.

Onorevoli Colleghi!

Non v'ha chirurgo operatore, alquanto provetto nell'arte, il quale non sappia quali difficoltà s'incontrano in pratica allorchè trattasi di riparare ad una perdita di tessuti organici nel corpo vivente, sostituendovene sul posto degli altri presi da una regione limitrofa o lontana.

Le operazioni autoplastiche, per quanto bene eseguite, oltre all'essere talora pericolose, sono piuttosto brutte in qualunque parte del corpo si facciano: decisamente brutte poi sulla faccia umana, specialmente femminile, e peggio che mai quando hanno per iscopo di rifare il delicato e mobile tessuto delle palpebre, le quali, oltre all'aver grande importanza come organi protettori dell'occhio, hanno tanta parte nel contribuire col loro movimento all'espressione della umana fisionomia. E la ragione di quello inconveniente è chiarissima quando si rifletta che la cute che si trapianta non è mai eguale a quella che era propria di quella data regione; che il connettivo e l'adipe sono spesso assai diversi, che muscoli vengono divisi, escisi,

o deviati, ecc., che certe parti come aponeurosi, fibrocartilagini, bulbi di peli, condotti lagrimali e via dicendo, non si possono rifare una volta che siano distrutti; e finalmente che tutta la regione che fu il teatro della brillante operazione, resta più o meno circondata da cicatrici le quali col tempo retraendosi, costituiscono dei solchi o dei cordoni tesi, lucenti, i quali rendono relativamente prominenti i lembi trapiantati che dapprincipio sembravano piani, e ne risultano perciò dei bernoccoli più o meno disagiati che fecero chiamare certe operazioni: processo a patate (*autoplastie à pommes de terre*).

Tale è la realtà dei fatti, dimostrata dalla quotidiana osservazione e dalla pratica clinica.

Nei libri invece la cosa in generale è molto diversa. Voi leggete una descrizione semplicissima, voi trovate delle tavole bellissime nelle quali il lembo combacia perfettamente e non si necrosa mai, la cicatrice è una linea quasi invisibile, la fisionomia lungi dal rimanere alterata è anzi perfettamente corretta. Tutto va a meraviglia nei trattati teorici come anche in certi rendiconti clinici, ove la poesia, o la vanità, o *la réclame* sacrificano a loro profitto la verità dei fatti.

Ho detto che il risultato finale della maggior parte delle autoplastiche è poco soddisfacente per l'operato e per il gran pubblico, anche quando l'operazione e la cura consecutiva sono riuscite bene, e risguardate dal medico quali esiti felici.

Che se poi per mala ventura la parte trapiantata non aderisce, il lembo si necrosa, o ne avviene estesa suppurazione o risipola diffusa a tutta una parte del corpo, allora la primitiva deformità soffre per giunta un peggioramento proporzionato alla nuova perdita di tessuti, alle nuove cicatrici che al posto di essa necessariamente si formano.

E si è appunto per assicurare il buon esito di simili operazioni che tanti e sì svariati processi vennero immaginati e suggeriti, ed infinite precauzioni vennero dai chirurghi usate e raccomandate onde scongiurare il pericolo dell'infausto risultato a cui or ora accennavo. Ma pella grande varietà dei casi, che si presentano nella pratica, è

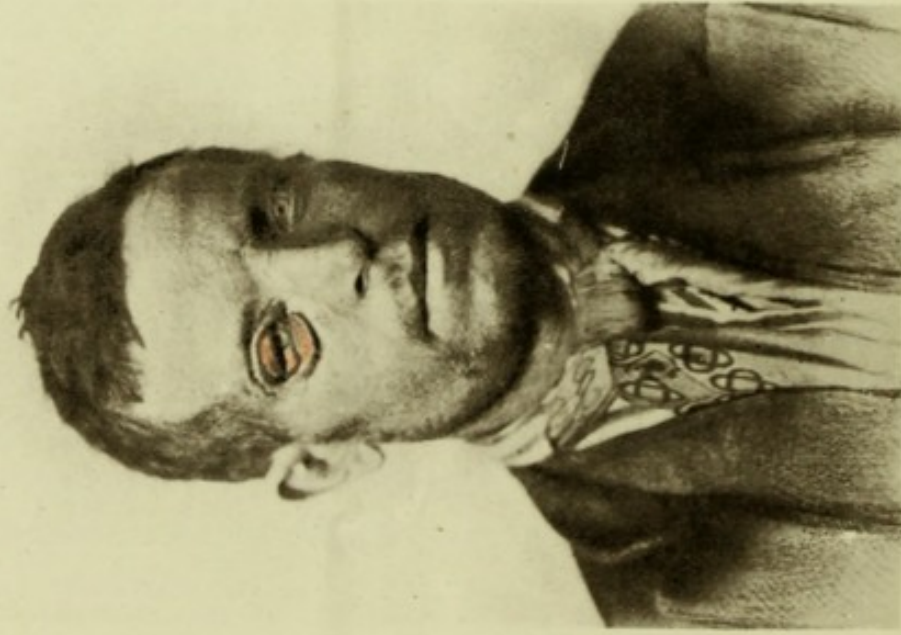

Digitized by the Internet Archive
in 2014 with funding from
Jisc and Wellcome Library

<https://archive.org/details/b21636667>

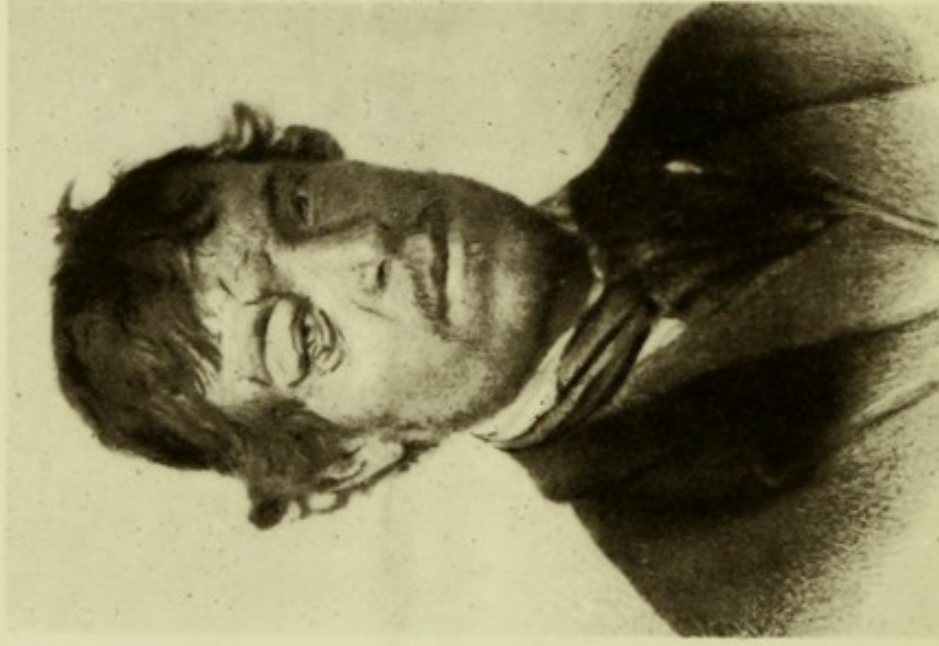Ectropion cicatriciale d'ambe le palpebre
(Giovanni Petrucci di Galliano)

Fig. 1.



Prima dell' Operazione
Dicembre 1876

Fig. 2.



Cura finita
Marzo 1877.

difficile dare delle norme precise in certo modo generali; per cui in ogni singolo caso bisogna che il chirurgo modifichi il suo atto operativo a seconda delle speciali esigenze del caso stesso.

Io non verrò certamente a farvi l'enumerazione scolastica dei varî metodi e processi di autoplastica registrati nei libri ed usati fin qui dai più rinomati operatori.

Mi limiterò invece a comunicarvi in tutta la sua semplicità e realtà il fatto clinico da me osservato, e pel quale ho creduto bene di ricorrere ad una operazione che dalle stesse difficoltà del caso mi venne ispirata o suggerita.

La medesima operazione, con poche modificazioni, venne poi eseguita per consimili deformità in altri casi di ectropion cicatriciale, sia della palpebra superiore che della inferiore, e sempre con esito soddisfacentissimo; per cui ho creduto mio debito non soltanto di presentare alcuni degli operati all'Accademia medica di Roma, ma ben anco di tenerne parola in questo nostro consesso per sottoporre il mio concetto all'autorevole giudizio de' miei colleghi specialisti.

Ed ora vengo senz'altro alla storia nosologica, servendomi in parte degli appunti raccolti dal dott. Romeo Tonker, allora studente nella mia clinica.

Giovanni Petrinca, contadino vignarolo di circa 30 anni, abitante nel villaggio di Galliciano in Provincia di Roma, in seguito a molti accessi di febbre intermittente malarica ebbe a soffrire nel 1876 d'una risipola che cominciando dalla faccia si era estesa fino alla base del torace, specialmente al lato anteriore. Il massimo d'intensità del morbo si osservava al lato destro della faccia e segnatamente alla regione dell'orbita, dove il tessuto cutaneo cadde cancerenato; e per la successiva cicatrizzazione il bordo libero della palpebra superiore (che a poco a poco si andò rovesciando) rimase invariabilmente aderente alla cute del sopracciglio, mentre la palpebra inferiore veniva pure estroflessa e stirata considerevolmente in basso (Vedi fig. 1). La congiuntiva è rossa, ipertrofica, vegetante. Impossibilità di chiudere l'occhio, lagrimazione continua, opacamento parziale con esulcerazione superficiale d'un quadrante della cornea.

Tale era il miserando stato del Petrinca,

Il paziente per ripararsi dalla luce e dalla polvere portava una benda applicata sulle palpebre così estroflesse, ma soffriva molto e non poteva attendere ai soliti suoi lavori campestri.

Era dunque urgente di ridurre l'ectropio cicatriciale doppio, di togliere così il lagoftalmo, per salvare l'occhio dalla distruzione dalla quale era minacciato, e di liberare il paziente da tante sofferenze. Era naturale che si dovesse cominciare dalla palpebra superiore.

Ma dove prendere il tessuto cutaneo per rifarla, e come assicurarne la nutrizione? Io ripensai a tutti i metodi e processi per scioglimento, per trapiantamento di lembi più o meno ingegnosamente ideati; ma non mi parve che alcuno si prestasse al caso concreto, non già per l'impossibilità della materiale esecuzione, ma per la improbabilità che un lembo lungo, stretto e sottile, quale occorreva, potesse aderire prontamente e mantenersi vivo.

Prendere dalla fronte due lembi più brevi invece di uno lungo e portarli uno incontro all'altro per riunirli sotto il sopracciglio sarebbe stato certamente meno pericoloso, ma avrebbe reso necessaria una sutura sotto il corpo del sopracciglio, e nella migliore ipotesi avrebbe avuto per conseguenza una cicatrice *verticale* proprio nel bel mezzo della palpebra superiore.

Questi ragionamenti mi condussero naturalmente all'idea di servirmi d'una striscia di pelle dissecata dalla fronte, con due larghe basi e radici una alla tempia ed una alla glabella del naso. E quest'idea mi parve la migliore. Sarebbe stata una blefaro-plastica *a ponte*, se si ammetterà questo nome, simile alla cheiloplastica inferiore fatta con un'ansa cutanea sottomentale.

Tuttavia approfittando della circostanza per la quale per ragioni di servizio altri specialisti italiani dovevano recarsi a Roma, io differii di qualche giorno la mia operazione per presentar loro il caso e sentire il loro avviso. E difatto tre dei miei illustri colleghi, clinici oculisti in Italia, videro il mio paziente, riconobbero le difficoltà di rifare la palpebra superiore; però ciascuno proponeva una operazione diversa che qui sarebbe troppo lungo il descrivere.

A me parve che il mio concetto rimanesse sempre il migliore; e

perciò lo attuai eseguendo l'operazione nella mia scuola il 4 gennaio 1877, coadiuvato efficacemente dai miei assistenti, dottori Bonagente e Plateo, e coll'intervento del carissimo nostro collega prof. Durante, allora addetto alla Clinica chirurgica romana.

Il paziente non ebbe bisogno dell'anestesia, essendo robusto e risoluto. Il primo tempo consistè nello staccare il margine cigliare della palpebra dalle sue morbose aderenze e nello sdoppiare lentamente la palpebra stessa per ridarle tutta la sua mobilità.

Arrivato ad un certo punto di questa preparazione anatomica (che non è certo delle più facili sul vivente), per evitare il pericolo di perforare col bistorì la congiuntiva, passai il mio dito indice sotto la palpebra superiore e mi servii di esso come di sostegno, mentre d'altro lato era una garanzia ed una guida per la direzione e profondità dei tagli che la punta del coltello eseguiva sull'altra faccia della palpebra in mezzo al gemizio sanguigno. Eseguita questa prima preparazione, potei constatare che avevo lasciato integro il muscolo elevatore della palpebra, perchè questo a volontà del paziente funzionava sollevando la palpebra stessa.

Dalla superficie cruentata, che rappresentava un'elissi, si potè giudicare quale larghezza dovesse darsi alla striscia o ponte frontale che doveva coprirla.

Condussi quindi il primo taglio ad arco cominciando dalla tempia, passando sopra al margine superiore del sopracciglio e terminando nel solco oculo-nasale; quindi il secondo taglio parallelo al primo e più grande, di guisa che la striscia di cute limitata da queste due incisioni misurasse due centimetri di altezza.

E questa striscia con paziente disezione fu staccata dal connettivo sottoposto in tutta la sua lunghezza, quindi applicata colla sua parte mediana alla parte cruentata della palpebra superiore ed ivi fissata con punti di sutura staccata o nodosa, come dalla fig. 3.

Vi fu, com'era da prevedersi, una discreta emorragia durante l'operazione, e parecchi ramoscelli arteriosi dovettero essere allacciati.

L'ultima parte di questa operazione consistè nell'assicurare alla guancia la palpebra superiore con tutto il suo nuovo tegumento passando un doppio filo attraverso di essa, nell'ansa del quale intro-

dussi un rotolino di cerotto diachilon, e ciò per impedire l' accartocciamento della cute trapiantata che avrebbe potuto sollevarsi nei movimenti di elevamento della palpebra superiore.

D'altra parte, per diminuire per quanto era possibile la superficie cruentata della fronte, si ravvicinarono *un poco* nella parte mediana i due labbri della perdita di sostanza mediante altro punto di sutura incavigliata.

Tutta la regione fu poi coperta con una pezzolina unta di olio fenicato e quindi con cotone sgrassato, ed applicata una fasciatura.

Le cose procedettero regolarmente, sicchè al quarto giorno si levarono tutti i fili delle suture, perchè tutto il lembo aveva già aderito alla superficie palpebrale cruentata.

Al settimo giorno ritenendo che ormai non vi potesse essere pericolo per la nutrizione della cute trapiantata, ho reciso la radice nasale del lembo passando sotto di essa una sonda scanalata e rimisi al suo posto primitivo la frangia quadrangolare che ne risultò, assicurandola con due punti di sutura. Due giorni più tardi la stessa divisione fu fatta nella radice temporale, tagliandola opportunamente in linea curva presso alla coda del sopracciglio; ed il lembetto con estremità a coda di rondine fu rialzato e fissato entro il solco granuleggiante sopra il 3.^o esterno del sopracciglio (fig. 4.^a).

In questo periodo di tempo l'illustre Donders d'Utrecht onorava d'una sua visita la mia clinica, ed avendo avuto occasione di esaminare anche questo operato potè constatare la buona riuscita del mio processo, perlocchè esprimeva in termini molto lusinghieri le sue felicitazioni e pronosticava che il concetto avrebbe trovato eco fra gli oculisti operatori. Nella stessa epoca era pure in Roma e frequentava giornalmente la mia clinica il compianto nostro collega dott. Giulio Flarer di Pavia, rapito troppo presto alla scienza ed alla patria.

Tornando al caso, avvertirò che la piaga suppurante alla fronte, la cui superficie fu notevolmente diminuita per la riapplicazione delle due radici del lembo (fig. 4), veniva giornalmente medicata due volte e trattata con pennellature di leggera soluzione di nitrato

Blefaroplastica superiore
Nuovo processo (Businelli) con lembo frontale a doppia base

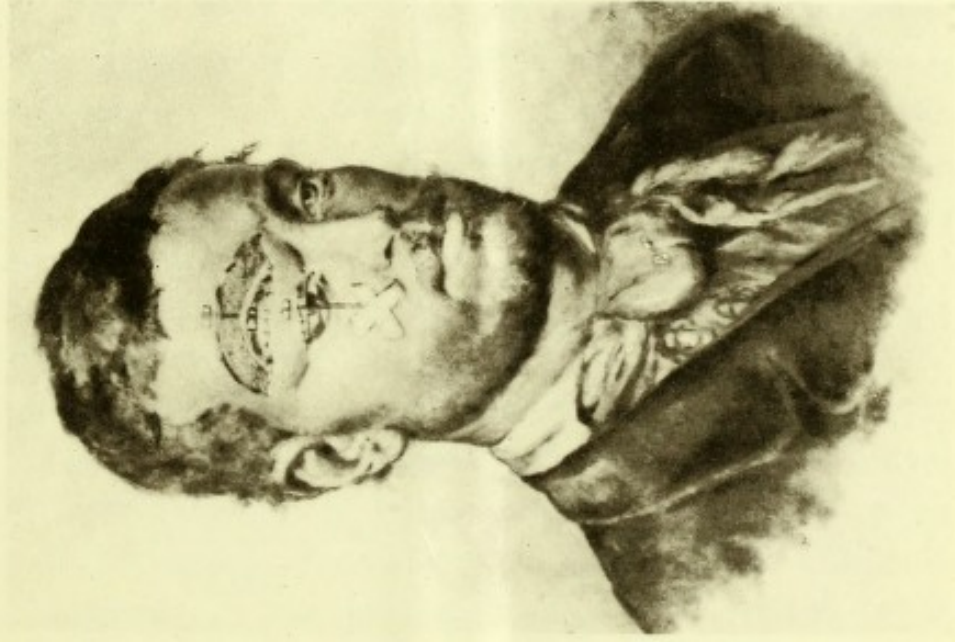


Fig. 33.

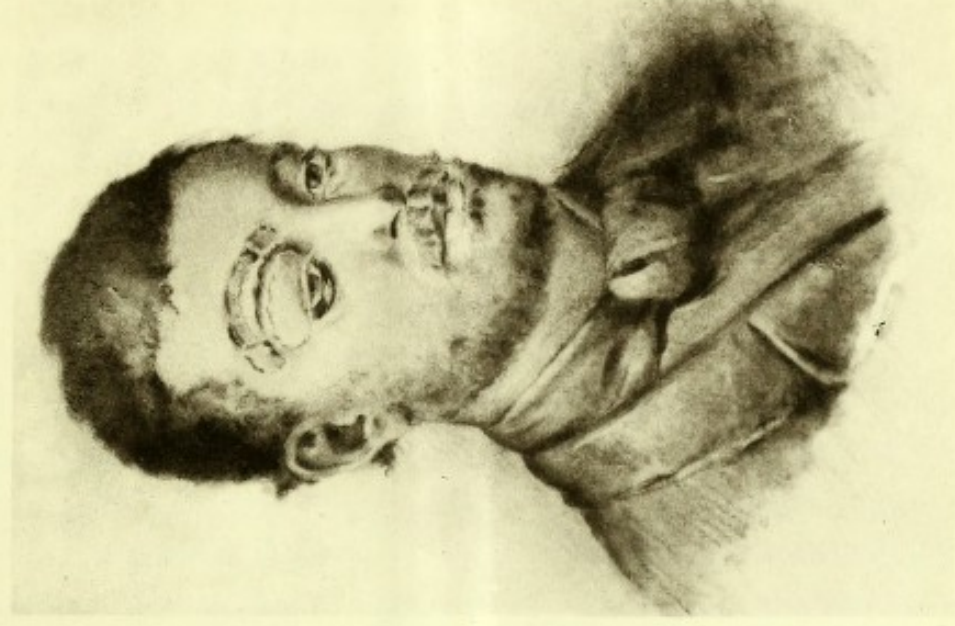

Fig. 34.

Rappresenta l'aspetto delle parti *Reiezione del lembo dopo*
appena finita l'operazione *l'adesione del lembo trapiantato*
4. Gennaio 1877. *e riapplicazione al loro sito*



d'argento, ed in 20 giorni cicatrizzava completamente lasciando una cicatrice visibile bensì, ma non deforme.

La palpebra così accomodata aveva naturalmente uno spessore ed un peso maggiori del normale, per cui limitati riuscivano i suoi movimenti, però si prestava alla chiusura dell'occhio e non impediva punto la vista (fig. 2).

Le ciglia ripresero la loro posizione normale, e la congiuntiva a poco a poco perdette le sue vegetazioni e si fece liscia e rosea. La esulcerazione corneale guarì pure assai rapidamente e non lasciò quasi traccia della sua esistenza.

Circa 6 settimane dopo la prima operazione, si passò a correggere l'ectropion della palpebra inferiore. E per questa ricorsi ad un vecchio processo operativo, quello cioè del lembo triangolare colla base al margine cigliare e colla riunione dell'apice del triangolo cruentato alla regione zigomatica, processo che viene generalmente attribuito a Warton-Jones, quantunque io creda che da molti altri sia stato prima eseguito.

Non credo opportuno d'intrattenervi sopra questa seconda operazione che non ha diretto rapporto collo scopo di questa Memoria.

Dirò soltanto che essendo insorta nel 2.^o giorno una risipola alla guancia destra che si estese alla palpebra inferiore e perfino alla guancia sinistra, l'apice del lembo triangolare si fece grigio e cadde mortificato, come avviene del resto il più delle volte in questa operazione; ma le altre parti, cessata in pochi giorni la risipola (che si curò localmente col collodion), aderirono discretamente bene, e la deformità e gl'incomodi dipendenti dall'ectropio inferiore sparirono quasi interamente.

L'operato lasciò la Clinica ai primi di marzo 1877 e ritornò contento alle proprie occupazioni.

Io ebbi poi occasione di rivederlo recentemente, cioè quasi 2 anni e mezzo dopo il suo licenziamento dalla mia cura; e posso dire che tanto l'aspetto quanto la funzione delle palpebre hanno ancora migliorato dopo l'epoca in cui fu fatta la fotografia. Rimane solo il leggero incomodo di una lagrimazione quando egli si espone al vento.

In un secondo caso di ectropion cicatriciale della sola palpebra superiore, avvenuto in seguito a carbonchio, nel quale la maggior parte del margine cigliare era aderente al periostio del margine orbitale superiore di guisa che le ciglia si confondevano coi peli del sopracciglio, ho pure eseguito una plastica a ponte, ma con una notevole differenza, prendendo cioè la cute dalla regione *infraorbitale* invece che dalla fronte. Avendo rimarcato nel caso del Petrinca che la palpebra era riuscita grossa e pesante perchè la cute della fronte è assai più spessa, e siccome nel secondo caso, come dissi, la palpebra inferiore e tutta la guancia non avevano alcuna cicatrice, giudicai che fosse più conveniente di preparare una striscia cutanea alla regione *infraorbitale* (ad una certa distanza dal margine cigliare per evitare l'altro inconveniente di produrre artificialmente l'ectropio della palpebra inferiore) sempre colle due basi, una alla tempia e l'altra presso al naso. Si trattava d'un giovinotto di 20 anni, che per essere molto pusillanime dovette a sua richiesta venire cloroformizzato.

L'operazione riuscì benissimo, la cute trapiantata era più sottile e meno dissimile perciò da quella ch'è propria della palpebra. La cura susseguente all'operazione durò 20 giorni e l'ammalato uscì guarito, ma naturalmente con una visibilissima cicatrice sulla faccia, però conservando affatto normale la palpebra inferiore.

Finalmente dirò che in altre due persone giovani, (una ragazza scrofolosa, ed un campagnuolo, i quali avevano simili deformità palpebrali, la prima per carie del margine orbitale, il secondo per pregresso carbonchio), ho fatto la stessa operazione prendendo la cute *dalla guancia* per portarla alla palpebra inferiore; e sempre col migliore esito, cioè senza perdere mai un millimetro di lembo per difetto di nutrizione, mentre in altri casi di plastiche fatte coi metodi o meglio processi ordinari di Fricke, di Warton-Jones, ecc., cioè con lembo ad una sola radice, mi accadde il più delle volte di vedere la mortificazione d'un terzo o d'una metà del lembo trapiantato, ovvero soltanto spostato per scivolamento.

Non credo opportuno di istituire qui confronti fra le autoplastiche ordinarie e quelle ch'io chiamerei *straordinarie*, nelle quali cioè

la cute si prende e si stacca affatto dal braccio dello stesso paziente per trapiantargliela sulla faccia, ovvero la si prende da un cadavere che da più ore giace irrigidito sul tavolo di marmo della sala incisoria. Vi sono degli uomini fortunati ai quali tutto riesce, anche ciò che sembra impossibile; ma simili risultati certamente rari nella prima ipotesi e *miracolosi* addirittura nella seconda, non possono elevarsi a sistema, a metodo che abbia probabilità di esito felice nelle mani di operatori ordinari. Mantenendomi in un campo più limitato, io ho voluto soltanto confrontare la plastica che chiamo *a ponte* ossia con lembo a doppia base, con quelle nelle quali il lembo ha una sola radice e talora anzi uno stretto peduncolo, per far risaltare la differenza ch'io ho trovato in pratica fra la prima e le seconde quanto alla conservazione del tegumento spostato.

Dai pochi casi sopra accennati mi pare di poter dedurre alcune conclusioni, che sottopongo volentieri all'apprezzamento de' miei onorevoli colleghi.

1. Quando si tratta di risarcire il tegumento cutaneo di tutta la palpebra superiore distrutto da una malattia o esciso dalla mano del chirurgo, può sempre praticarsi l'operazione di blefaroplastica *a ponte* quale fu sopra descritta, purchè la cute circostante sia normale;

2. Il lembo a ponte, ossia a doppia radice, può prendersi per la plastica della palpebra superiore tanto dalla fronte come dalla guancia. Nel primo caso la palpebra riuscirà più grossa e quindi meno mobile, ma in compenso la cicatrice alla fronte sarà meno visibile ed in ogni modo potrà essere coperta dai capelli; nel secondo caso la palpebra rifatta può riuscire meno deforme e più mobile, ma l'operato deve portare sulla guancia una lunga cicatrice trasversale che non può celarsi;

3. Per la plastica alla palpebra inferiore si deve cercare di servirsi della cute più prossima; però quando questa sia grandemente alterata per estese cicatrici profonde, si può prendere il lembo anche dalla regione frontale (come ho fatto in un caso con buon esito). E credo che in date occasioni di ectropio delle due palpebre d'un occhio si possa prendere dalla tempia e guancia una stri-

scia di cute verticale con una radice in alto e l'altra in basso, per rifarle entrambe con una sola operazione;

4. Il processo di blefaroplastica a ponte ha su quello di Fricke il grandissime vantaggio di non esporre al pericolo di mortificazione del tessuto trapiantato. Almeno io credo che il pericolo sia di gran lunga minore.

5. Sui processi per semplice trazione o scivolamento di pelle ha l'altro vantaggio di non esporre a recidiva per successiva retrazione del lembo, poichè questo s'appoggia sempre a tessuti rimasti a posto; p. es., nel caso primo soprariferito, la cute del lembo frontale in nessuna ipotesi può retrarsi in alto perchè innestata al di sotto del sopracciglio che rimase intatto ed aderente ai tessuti sottoposti.

6. L'estensione della ferita che risulta dalla preparazione delle due radici è certamente un po' maggiore che nelle operazioni di Fricke o di Dieffenbach; ma ottenendosi la pronta adesione della parte trapiantata, si diminuisce ben presto la superficie suppurante della fronte o della guancia riapplicando le due radici al posto d'onde si erano prese, ciò che può farsi con o senza nuova cruentazione a seconda dell'aspetto delle parti.

7. Sul metodo detto della tarsorafia, cioè della cruentazione e sutura dei margini palpebrali (tanto difeso in questi ultimi anni dal prof. Mazzoni) ha il mio un vantaggio indiscutibile, quello cioè della brevità della cura che può compiersi in 15 o 30 giorni, mentre col primo bisogna tener chiuso un occhio per 18 o 24 mesi con poca soddisfazione del paziente, e ripetere le incisioni a seconda dello stiramento in alto od in basso delle nuove cicatrici, prima di separare definitivamente le palpebre. Oltre a ciò nella tarsorafia temporaria v'è il pericolo d'una recidiva dell'ectropio per rinnovata retrazione del tessuto cicatriziale malgrado che sia stato artificialmente e forzatamente disteso per un anno e più.

Del resto io dichiaro che non ho la pretensione d'avere fatto una grande scoperta nè una invenzione, e non tengo molto a battezzare col mio nome il processo operativo che sottopongo al giudizio dei miei colleghi specialisti, tanto più autorevole quanto più imparziale e spassionato. Ho creduto bensì mio dovere di clinico

insegnante di comunicare gli esiti assai incoraggianti da me ottenuti con una modificazione, ch'io ritengo assai importante, della difficilissima operazione di blefaroplastica, e di invitare i colleghi stessi a voler sperimentare nelle loro cliniche il nuovo processo da me ideato, onde coll'appoggio di ulteriori fatti possa in seguito formularsi un giudizio definitivo sulla sua opportunità e possano stabilirsene le precise indicazioni.

Dichiaro infine di essere pronto ad accettare tutte quelle obiezioni che ragionevolmente mi venissero fatte, come anche tutte le modificazioni che sulla base di nuovi studî e di nuove esperienze mi potessero venir suggerite.

Nota. — A questa lettura tenne dietro la discussione che può leggersi nel Rendiconto o processo verbale della seduta del 1.º settembre, alla quale presero parte attiva i soci Gradenigo e Del Monte.

Milano, dicembre 1879,



