

Das erste Jahrzehnt der Abtheilung für Augenkranke im Landesspitale zu Laibach / von Emil Boch.

Contributors

Bock, Emil, active 1890.
University College, London. Library Services

Publication/Creation

Wien : Verlag von Josef Safár, 1902.

Persistent URL

<https://wellcomecollection.org/works/ypxenmq5>

Provider

University College London

License and attribution

This material has been provided by This material has been provided by UCL Library Services. The original may be consulted at UCL (University College London) where the originals may be consulted.

Conditions of use: it is possible this item is protected by copyright and/or related rights. You are free to use this item in any way that is permitted by the copyright and related rights legislation that applies to your use. For other uses you need to obtain permission from the rights-holder(s).



Wellcome Collection
183 Euston Road
London NW1 2BE UK
T +44 (0)20 7611 8722
E library@wellcomecollection.org
<https://wellcomecollection.org>

Das erste Jahrzehnt
der
Abtheilung für Augenkranke
im
Landesspitale zu Laibach.

Von
Dr. Emil Bock,
Primarius.

Mit 1 Tafel und 6 Figuren im Texte.

WIEN.
VERLAG VON JOSEF ŠAFÁŘ.
1902.

Alle Rechte vorbehalten.

1152841

Inhalt.

	Seite
Einleitung	1
Statistik	6
Bemerkungen über einzelne Krankheiten, deren Behandlung u. s. w. .	10
Operationen	88
Erfahrungen über einige Heilmittel	119



Digitized by the Internet Archive
in 2015

<https://archive.org/details/b2163600x>

Die Abtheilung für Augenkranke im Landesspitale zu Laibach hat am 16. November 1900 das zehnte Jahr ihres Bestandes vollendet. Ich habe während dieser Zeit auf derselben 7637 Augenkranke behandelt und 3232 Operationen, darunter 913 Staroperationen, gemacht. Es entspricht einem natürlichen Denken und Empfinden, sich und anderen Rechenschaft zu geben über eine längere Thätigkeit, besonders dann, wenn es sich um die Arbeit auf einem Felde handelt, welches vorher so gut wie unbebaut war und welches nun im Laufe der Jahre Früchte zeitigte, denen ein Nutzen für das allgemeine Wohl nicht abgesprochen werden kann.

An die Spitze dieses Berichtes gehört die Geschichte der Abtheilung, welche mit einem Theile meines Geschickes so innig verbunden ist, dass eine Berührung dieses unvermeidlich ist.

Als ich im Frühjahr 1887 nach fast sechsjähriger Dienstzeit als erster Assistent an der I. Augenklinik und Docent für Augenheilkunde an der Wiener Universität bei entscheidender Gelegenheit sah, dass man zur Erreichung einer Lehrkanzel an einer Universität außer des Nachweises fachmännischer Befähigung auch noch anderer Unterstützungen bedarf, und ich über die letzteren leider nicht verfügte, so entschloss ich mich, mir selbst eine Stellung zu schaffen und gieng nach Laibach, wo noch kein Augenarzt thätig war. Meine gleich vom Anfange an ausgebreitete Wirksamkeit fand eine mir sehr willkommene Erweiterung dadurch, dass ich eingeladen wurde, die damals noch auf der chirurgischen Abtheilung des Landesspitals untergebrachten Augenkranken zu behandeln, vor allem die Augenoperationen vorzunehmen, weil eine in dieser Beziehung geschulte Kraft nicht vorhanden war. Die Kunde von den auf dem Boden des Spitals erzielten Erfolgen verbreitete sich rasch und die Zahl der Augenkranken, welche um Aufnahme baten, wurde bald

so groß, dass sie für die chirurgische Abtheilung eine Last bildeten und zu manchen sachlichen und persönlichen Misshelligkeiten führten, welche unvermeidlich sind, wenn Kranke auf einer anderer Bestimmung dienenden Spitalsabtheilung sozusagen nur geduldet werden und der sie behandelnde Arzt in der Anstalt nur Gast ist. In richtiger Erkenntnis dieser unhaltbaren Sachlage machte der damalige Director des Landesspitals, Herr Regierungsrath Dr. Alois Valenta Edler von Marchthurn, eine Eingabe an den Landesausschuss des Herzogthums Krain, in welcher er darauf hinwies, dass alle Spitäler des Reiches eigene Abtheilungen für Augenkranke besitzen, dass die zahlreichen Augenkranken Krains dringendst fachmännischer Hilfe bedürfen und dass es daher nur zum Nutzen des Landes wäre, eine eigene Abtheilung für Augenkranke zu errichten, zu deren Leiter er mich vorschlage. Einige Abgeordnete des Landes wendeten dieser Angelegenheit ihre besondere Aufmerksamkeit zu und so kam die Frage in öffentlicher Landtagssitzung am 18. November 1889 zur Verhandlung. Nach einer außergewöhnlich stürmischen, auf politischer Grundlage geführten Debatte wurde mit 24 gegen 10 Stimmen die Errichtung einer Abtheilung für Augenkranke im Landesspitale zu Laibach im Sinne der Eingabe der Direction beschlossen, d. h. mich zum Leiter der Abtheilung zu ernennen. Während ich die Augenkranken auf der chirurgischen Abtheilung unentwegt weiter versorgte, verzögerte sich die Eröffnung der Abtheilung und meine Ernennung bis zum 17. November 1890, an welchem Tage ich als unbesoldeter Vorstand der Abtheilung meine nun auf amtlicher Grundlage fußende Arbeit begann, um sie dann vom 1. Jänner 1893 als besoldeter Primarius weiter fortzusetzen.

Die Abtheilung bestand damals aus 3 Zimmern mit 34 Betten und hatte in dem alten Civilspital, welches immer an Platzmangel litt, nur mit Mühe Raum gefunden. Heute besitzt sie seit 1895 einen eigenen Pavillon im neuen Landesspitale, der, mit 61 Betten versehen, bald zu klein wurde und der Abtheilung in einem Nachbarpavillon noch 2 Zimmer mit 24 Betten zugewiesen werden mussten. Aber auch diese Bettenzahl genügt oft nicht. Die »überzähligen« Kranken können nur dadurch auf ein Mindestmaß gedrückt werden, dass man einerseits in der Aufnahme streng ist, andererseits die Kranken möglichst bald häuslicher Pflege übergibt.

Die Zahl der Hilfesuchenden wuchs von Jahr zu Jahr, und ein guter Theil der Augenkranken meiner Abtheilung stammt aus den Nachbarländern Krains. Wenn es etwas gäbe, was bittere Enttäuschungen vergessen machen könnte, so wäre es die Empfindung, auch solchen geholfen zu haben, die vom Schicksale nicht begünstigt, unter anderen Umständen verurtheilt gewesen wären, blind das Ende ihrer Tage zu erwarten, weil ihnen die Reise in eine entfernt gelegene große Stadt unmöglich war. Ich wünschte, dass alle jene, welche die Errichtung der Augenabtheilung durchsetzten, und jene, die dieselbe mit freundlichem Wohlwollen begleiteten, die vielen Segenswünsche und Dankesworte gehört hätten, welche mir zugerufen wurden. Sie hätten dann nicht nur Worte gehört, sondern auch gesehen, wie mancher in tiefem Empfinden seines kindlich unberührten Herzens die Mauern des Hauses küsste, in welchem er durch Erlangung seines Sehvermögens zu neuem Leben erwachte. Der Pavillon beherbergt Kranke aller Stände, vom Dorfarmen an, der wegen seiner Blindheit nicht mehr arbeiten kann und von einem Haus zum andern befördert wird, um mit kärglichen Speiseresten seinen nagenden Hunger zu stillen, bis zu Angehörigen bester Stände, welche wissen, dass kein noch so gut eingerichtetes Wohnhaus die Vortheile der Spitalsbehandlung bieten kann.

Nun liegen zehn Jahre ernster Arbeit hinter mir, einer Arbeit, welche ich auf selbstgeschaffenem Boden allein geleistet habe. Ich habe zwar jedes Jahr einen Zahlenausweis über meine Abtheilung herausgegeben, eine so reiche Krankenmenge aber, noch überdies eine, der durch Lage und Ort natürliche Grenzen gesteckt sind, ergibt eine Fülle auch fachlicher Beobachtungen, denen ein gewisser Wert nicht abgesprochen werden kann, weil sie alle von einem Arzte unter einheitlichen Bedingungen gemacht wurden, so dass es mir nicht anmaßend zu sein scheint, wenn ich meine, beinahe verpflichtet zu sein, von manchem Mittheilung zu machen, was sich mir bewährt hat und allenfalls anderwärts Anregung zu weiteren Fortschritten geben kann.

Die Einzelheiten meines Berichtes sind in erster Reihe solche praktischer Natur und betreffen Beobachtung, Erfahrung und Behandlung. Sollte meine Schrift würdig sein, gelesen zu werden, so wird nicht nur der engere Fachgenosse, sondern auch jeder Arzt manches finden, was er, als von mir erprobt, bei seinen Kranken anwenden kann.

Es war sehr verlockend, die Literatur der letzten Jahre kritisch zu benützen und zu besprechen. Ich habe es aber unterlassen, weil ich besorgte, einerseits damit einen zu schweren Ballast zu geben, andererseits dann meinen Mittheilungen jene Eigenschaft zu rauben, welche — wenn sie überhaupt einen solchen beanspruchen dürfen — ihren einzigen Wert bildet: Die ursprüngliche und durch nichts Fremdes beeinflusste Beobachtung und Erfahrung eines Augenarztes in einem abgeschlossenen Gebiete.

Der häufige Wechsel des Hilfsarztes der Abtheilung brachte es mit sich, dass es mir nicht vergönnt war, eine oder die andere Kraft solange an meiner Seite zu haben, um sie auch in die Feinheiten der augenärztlichen Kunst einzuweihen. So kam es, dass ich alles auf meiner Abtheilung selbst mache und versehe, insbesondere, dass alle Operationen von mir ausgeführt werden. Ich habe aber die Freude gehabt, dass einige meiner Hilfsärzte auf meine Anregung hin auf der Abtheilung gemachte Beobachtungen selbständig verarbeiteten und veröffentlichten, u. zw.:

Dr. Pregel, Tuberculose der Bindehaut. Wiener medicinische Wochenschrift 1893.

Dr. Rothenpieler, Die Luxatio bulbi. Deutschmann's Beiträge zur Augenheilkunde 1898.

Dr. Hočevár, Zur Topographie der Thränendrüse und tubuloacinöser Drüsen der Augenlider des Menschen. Wiener medicinische Wochenschrift 1900.

Während ich diese Zeilen schreibe, erscheint in der Wiener medicinischen Wochenschrift eine Arbeit, die zwar theilweise über die Berichtszeit hinausreicht, andererseits aber in diese fällt, so dass ich mich an mancher Stelle darauf berufen werde:

Dr. Fišer: Zur Kenntnis der Krankheiten der Augenhöhle.

Die große Mannigfaltigkeit der Beobachtungen war für mich Veranlassung, eine Reihe von Arbeiten zu verfassen, die auf dem Boden der Abtheilung entstanden sind. So veröffentlichte ich unter anderem:

Über Tuberculose des Thränensackes. Wiener medicinische Wochenschrift 1891.

Die Anwendung von Sublimat bei Trachom. Wiener klinische Wochenschrift 1891.

Erfahrungen auf dem Gebiete der Augenheilkunde. Wien 1891.

Seltene Formen von Keratitis parenchymatosa. Allgemeine Wiener medicinische Zeitung 1892.

Über prälacrymale Ölcysten. Ebendasselbst 1892.

Anatomie des menschlichen Orbitalinhaltes nach Enucleatio bulbi. Wien 1892.

Die angeborenen Kolobome des Augapfels. Wien 1893.

Die schräge Blepharotomie. Allgemeine Wiener medicinische Zeitung 1894.

Scopolaminum hydrobromicum. Ebendasselbst 1894.

Über progressive Geschwüre der Hornhaut. Memorabilien. 1894.

Zur Kenntnis der gesunden und kranken Thränendrüse. Wien 1896.

Die Anwendung tiefer Einspritzungen von Hydrargyrum salicylicum in der Augenheilkunde. Allgemeine Wiener medicinische Zeitung 1896.

Zur Geschichte des künstlichen Auges. Ebendasselbst 1897.

Über Holocaïn. Centralblatt für Augenheilkunde 1897.

Augenärztliche Mittheilungen. Wiener medicinische Wochenschrift 1898.

Über Trachom. Wien 1900.

Der Nutzen einer Abtheilung für Augenkranke in Krain ist heute schon an der Verminderung der Blindenzahl zu erkennen; während im Jahre 1890 368 Blinde ausgewiesen wurden, zeigt der Landessanitätsbericht für Krain vom Jahre 1900 nur mehr 323 Blinde. Es sind eben von den alten Blinden mehr gestorben als neue hinzugekommen. Dieses Zahlenverhältnis würde sich noch günstiger gestalten lassen, wenn nicht Theilnahmslosigkeit und Unverstand der Bevölkerung, und wohl auch die in manchen Theilen des Landes noch vorhandenen Schwierigkeiten des Verkehres ein großes Hindernis abgäben, augenärztliche Hilfe zur rechten Zeit aufzusuchen.

Die Herausgabe dieses Berichtes hat sich einigermaßen verzögert, weil ich allein, ohne anderweitige Hilfe, die Krankengeschichten meiner Abtheilung durchgearbeitet habe, um die nothwendigen Zahlen, Angaben u. s. w. zu gewinnen. Die in dem Berichte enthaltenen Krankengeschichten sind ganz kurz gehalten und stellen nur einen Auszug aus den Büchern meiner Abtheilung vor; denn um diese Mittheilungen nicht gar zu lang zu machen, musste ich auf die für eine klinische Krankengeschichte nothwendige ausführliche Beschreibung u. dgl. verzichten und alles gleich mit dem Krankheitsnamen als fertige Thatsache hinstellen, ohne auf differentielle Diagnose, mögliche

Fehlerquellen u. dgl. hinweisen zu können. Ich bitte daher diese Art der Darstellung mit den gegebenen Raumverhältnissen entschuldigen zu wollen.

In der Zeit vom 17. November 1890 bis 31. December 1900 wurden 7637 Augenkranke behandelt, davon waren 3680 männlichen und 3957 weiblichen Geschlechtes.

Die folgende Zahlenaufstellung gibt über die Krankbewegung in den einzelnen Jahren Aufschluss. Man sieht, dass sich die Krankenzahl im zehnten Jahre des Bestandes im Ver- gleiche zum ersten mehr als verdoppelt hat.

Jahr	Auf- genommen	Geheilt	Gebessert	Ungeheilt	Trans- feriert	Gestorben	Verblieben
1890/91	406	384	16	6	—	—	34
1892	478	444	31	3	—	—	49
1893	595	561	20	10	—	4	49
1894	720	621	53	14	29	3	40
1895	717	654	27	7	29	—	43
1896	860	756	32	27	43	2	47
1897	867	791	30	24	19	3	43
1898	936	829	45	25	30	7	59
1899	1006	895	43	40	23	5	62
1900	1052	905	38	15	48	8	38
Summe	7637	6840	335	171	221	32	464

Der tägliche Krankenstand schwankte im Jahre

1890/91	zwischen 31 und 51	1896	zwischen 45 und 87
1892	» 33 » 62	1897	» 43 » 91
1893	» 36 » 67	1898	» 46 » 93
1894	» 36 » 73	1899	» 52 » 111
1895	» 21 » 73	1900	» 38 » 109

Die folgende Zusammenstellung gibt Aufschluss über die Zahl der Kranken nach Krankheiten geordnet, weiters über das Zahlenverhältnis der Geheilten, Gebesserten, Ungeheilten, Trans-ferierten, Gestorbenen und der am Schlusse der Berichtszeit noch in Behandlung Verbliebenen.

Von den 7637 Augenkranken wurden

entlassen als geheilt	6840, d. i. 88·74%
» » gebessert	335, » » 4·39%
» » ungeheilt	170, » » 2·22%
transferiert	221, » » 2·88%
gestorben sind	32, » » 0·42%.

K r a n k h e i t	Aufgenommen	Geheilt	Gebessert	Ungeheilt	Transferiert	Gestorben	Verblieben
Catarrhus conjunctivae acutus	258	255	1	—	2	—	—
Blennorrhoea neonatorum	38	33	—	—	1	3	1
Ophthalmoblenorrhoea	15	15	—	—	—	—	—
Conjunctivitis crouposa	1	1	—	—	—	—	—
Conjunctivitis verna	2	1	1	—	—	—	—
Conjunctivitis follicularis	21	19	2	—	—	—	—
Trachoma	400	186	180	21	10	3	3
Lupus conjunctivae	3	—	1	—	2	—	—
Tuberculosis conjunctivae	2	2	—	—	—	—	—
Conjunctivitis traumatica	18	18	—	—	—	—	—
Causoma conjunctivae	11	11	—	—	—	—	—
Conjunctivitis scrophulosa, ekzematosa	1460	1347	4	3	85	10	7
Suffusio conjunctivae	8	6	—	—	2	—	—
Abscessus conjunctivae	2	2	—	—	—	—	—
Ulcus conjunctivae	2	2	—	—	—	—	—
Vulnus conjunctivae	19	19	—	—	—	—	—
Granulationes conjunctivae	12	12	—	—	—	—	—
Pemphigus conjunctivae	1	—	—	—	—	1	—
Papulae conjunctivae	1	—	—	—	1	—	—
Cystis conjunctivae	1	1	—	—	—	—	—
Angioma conjunctivae	4	4	—	—	—	—	—
Fibroma conjunctivae	1	1	—	—	—	—	—
Epithelioma conjunctivae	1	1	—	—	—	—	—
Carcinoma conjunctivae	1	1	—	—	—	—	—
Sarcoma conjunctivae	5	5	—	—	—	—	—
Papilloma conjunctivae	1	1	—	—	—	—	—
Corpus alienum conjunctivae	15	15	—	—	—	—	—
Xerosis conjunctivae	6	5	—	1	—	—	—
Epithelioma carunculae	1	1	—	—	—	—	—
Granuloma limbi	1	1	—	—	—	—	—
Pinguecula	1	1	—	—	—	—	—

K r a n k h e i t	Aufgenommen	Geheilt	Gebessert	Ungeheilt	Transferiert	Gestorben	Verblieben
Pterygium	61	60	—	1	—	—	—
Keratitis fascicularis	118	110	—	—	5	1	2
Keratoectasia ex panno	1	—	—	—	1	—	—
Erosio corneae	33	33	—	—	—	—	—
Keratitis superficialis punctata	3	3	—	—	—	—	—
Herpes corneae Horneri	15	15	—	—	—	—	—
Herpes Zoster ophthalmicus	1	1	—	—	—	—	—
Infiltratum corneae	73	69	—	—	2	—	2
Ulcus corneae	1137	1109	2	1	18	4	3
Ulcus corneae septicum	300	286	5	2	5	2	—
Keratitis interstitialis	93	89	3	—	1	—	—
Keratitis punctata	4	4	—	—	—	—	—
Fistula corneae	4	4	—	—	—	—	—
Corpus alienum corneae	87	87	—	—	—	—	—
Vulnus corneae	65	63	—	—	1	—	1
Keratitis bullosa	3	1	—	2	—	—	—
Xerosis corneae	2	1	1	—	—	—	—
Macula, Cicatrix corneae	139	113	13	10	2	—	1
Staphyloma corneae	46	43	—	3	—	—	—
Ulcus atheromatosum	4	4	—	—	—	—	—
Granuloma corneae	1	1	—	—	—	—	—
Epithelioma corneae	4	4	—	—	—	—	—
Melanosarcoma limbi	1	1	—	—	—	—	—
Keratoconus	7	—	5	2	—	—	—
Scleritis	27	26	—	—	1	—	—
Vulnus sclerae	60	57	1	—	2	—	1
Ruptura sclerae	6	5	—	—	—	—	—
Ulcus sclerae	1	1	—	—	—	—	—
Corpus alienum sclerae	1	1	—	—	—	—	—
Tuberculosis sclerae	1	1	—	—	—	—	—
Staphyloma sclerae	4	4	—	—	—	—	—
Hypohaema	5	4	1	—	—	—	—

Krankheit	Aufgenommen	Gehellt	Gebessert	Ungesellt	Transferiert	Gestorben	Verblieben	Krankheit	Aufgenommen	Gehellt	Gebessert	Ungesellt	Transferiert	Gestorben	Verblieben
Prolapsus iridis	148	146	—	—	2	—	—	Cataracta senilis	443	400	1	21	3	3	3
Iritis, Iridocyclitis	334	316	6	2	7	1	2	Cataracta juvenilis	28	22	1	1	1	2	1
Iridoplegia	1	—	—	—	1	—	—	Cataracta secundaria	65	64	—	—	1	—	—
Mydriasis paralytica	2	2	—	—	—	—	—	Cataracta perinuclearis	23	22	1	—	—	—	—
Corpus alienum iridis	3	2	—	1	—	—	—	Cataracta traumatica	59	55	—	2	—	—	2
Choroiditis	113	88	18	2	5	—	—	Cataracta regressiva	17	17	—	—	—	—	—
Occlusio, Seclusio pupillae	212	206	1	2	2	—	1	Cataracta congenita	6	6	—	—	—	—	—
Coloboma uveae	1	—	—	1	—	—	—	Cataracta diabetica	9	6	—	—	—	—	—
Sarcoma chorioideae	9	9	—	—	—	—	—	Cataracta luxata	4	3	—	1	3	—	—
Retinitis	120	74	32	9	5	—	—	Cataracta post meningitidem	1	1	—	—	—	—	—
Comotio retinae	3	2	1	—	—	—	—	Cataracta tremula	3	1	1	—	1	—	—
Neuritis optici	32	10	10	11	1	—	—	Cataracta complicata	37	29	—	8	—	—	—
Neuritis retrobulbaris	46	32	8	3	2	—	1	Causoma oculi	42	41	—	—	1	—	—
Embolia arteriae centralis	2	—	—	1	1	—	—	Contusio bulbi	5	5	—	—	—	—	—
Haemorrhagia retinae	11	9	1	—	1	—	—	Affectio sympathica	6	1	—	5	—	—	—
Haemorrhagia in vaginam nervi optici	2	1	—	1	—	—	—	Haemophthalmus	15	14	—	—	1	—	—
Amotio retinae	15	—	3	11	1	—	—	Siderosis bulbi	1	—	1	—	—	—	—
Retinitis pigmentosa	4	—	—	4	—	—	—	Luxatio bulbi	2	1	—	—	—	—	1
Atrophia nervi optici	38	5	25	5	2	1	—	Panophthalmitis suppurativa	21	21	—	—	—	—	—
Excavatio totalis nervi optici atrophici	1	—	—	1	—	—	—	Phthisis, Atrophia bulbi	7	6	—	—	1	—	—
Hemeralopia	7	6	—	—	—	—	—	Glaucoma	86	74	3	8	—	—	1
Amblyopia congenita	2	—	—	—	—	—	—	Buphthalmus	3	—	—	3	—	—	—
Amblyopia fugax	1	1	—	—	—	—	—	Corpus alienum bulbi	22	21	—	1	—	—	—
Amblyopia toxica	6	5	—	—	—	—	—	Hypermetropia	6	—	6	—	—	—	—
Amblyopia hysterica	1	1	—	—	—	—	—	Myopia	5	2	3	—	—	—	—
Ophthalmia ex meningitide cerebrospinali epidemica	2	2	—	—	—	—	—	Blepharadenitis	190	184	—	—	5	—	1
Glioma retinae	2	2	—	—	—	—	—	Hordeolum	31	29	—	—	2	—	—
Opacitates corporis vitrei	64	47	12	4	1	—	—	Chalazion	62	62	—	—	—	—	—
								Furunculus palpebrae	3	3	—	—	—	—	—
								Oedema palpebrarum giganteum	2	1	—	—	1	—	—
								Ekzema palpebrae	67	66	—	—	1	—	—

K r a n k h e i t	Aufgenomm.	Gehellt	Gebessert	Ungheilt	Transferiert	Gestorben	Verblieben	K r a n k h e i t	Aufgenomm.	Gehellt	Gebessert	Ungheilt	Transferiert	Gestorben	Verblieben
Phlegmone palpebrae	10	6	—	—	2	2	—	Dacryocystitis acuta	52	51	—	—	1	—	—
Gangraena palpebrae	3	2	—	—	—	1	—	Dacryocystitis chronica	43	37	5	—	1	—	—
Combustio palpebrae	4	3	—	—	—	—	1	Fistula sacci lacrymalis	22	21	—	—	1	—	—
Vulnus palpebrae	49	45	1	—	2	—	1	Tuberculosis sacci lacrymalis	1	1	—	—	—	—	—
Abscessus palpebrae	12	12	—	—	—	—	—	Cystis canaliculi lacrymalis	1	1	—	—	—	—	—
Ulcus syphiliticum palpebrae	1	—	—	—	1	—	—	Strictura ductus naso-lacrymalis	1	1	—	—	—	—	—
Condylomata palpebrae	1	—	—	—	1	—	—	Dakryoadenitis	3	2	—	—	1	—	—
Tuberculosis palpebrae	8	8	—	—	—	—	—	Abscessus glandulae lacrymalis	2	2	—	—	—	—	—
Trichiasis, Distichiasis	66	66	—	—	—	—	—	Tenonitis	1	1	—	—	—	—	—
Ectropium	28	24	1	—	2	1	—	Cystis in regione superciliari	6	6	—	—	—	—	—
Entropium	23	22	—	1	—	—	—	Periostitis orbitae	3	3	—	—	—	—	—
Blepharospasmus	1	1	—	—	—	—	—	Caries orbitae	7	4	2	1	—	—	—
Blepharophimosis	2	2	—	—	—	—	—	Fistula orbitae	2	—	2	—	—	—	—
Lagophthalmus paralyticus	2	1	—	—	1	—	—	Vulnus orbitae	1	1	—	—	—	—	—
Ankyloblepharon	1	1	—	—	—	—	—	Corpus alienum orbitae	3	3	—	—	—	1	—
Symblepharon	8	7	—	—	1	—	—	Thrombosis venarum orbitae	1	—	—	—	—	—	—
Ptosis	6	5	1	—	—	—	—	Haemorrhagia orbitae	5	5	—	—	—	—	—
Atheroma palpebrae	8	8	—	—	—	—	—	Gumma orbitae	1	1	—	—	—	—	—
Cystis palpebrae	3	3	—	—	—	—	—	Cystis orbitae	2	2	—	—	—	—	—
Verruca palpebrae	1	1	—	—	—	—	—	Lymphoma orbitae	1	1	—	—	—	—	—
Papilloma palpebrae	4	4	—	—	—	—	—	Carcinoma orbitae	2	1	—	1	—	—	—
Molluscum contagiosum	7	6	—	—	1	—	—	Sarcoma orbitae	4	3	—	—	1	—	—
Xanthelasma	2	2	—	—	—	—	—	Strabismus convergens	23	23	—	—	—	—	—
Naevus pigmentosus	1	1	—	—	—	—	—	Strabismus divergens	2	2	—	—	—	—	—
Angioma palpebrae	7	7	—	—	—	—	—	Paresis oculomotorii	25	17	3	3	2	—	—
Sarcoma palpebrae	1	1	—	—	—	—	—	Paresis abducentis	4	1	1	2	—	—	—
Epithelioma palpebrae	24	23	1	—	—	—	—	Asthenopia muscularis	1	1	—	—	—	—	—
Carcinoma palpebrae	6	6	—	—	—	—	—	Neuralgia supraorbitalis	2	2	—	—	—	—	—
Aegylops	2	2	—	—	—	—	—	Paresis nervi sympathici	2	—	—	—	2	—	—
Cystis praelacrymalis	5	4	—	—	1	—	—	Summe	7637	6840	335	170	221	33	38

Bemerkungen über einzelne Krankheitsarten, deren Behandlung u. s. w.

Catarrhus conjunctivae acutus. Mit dieser Krankheit standen 258 Personen in Behandlung. Diese scheinbar unbedeutende Erkrankung macht bisweilen die Spitalsbehandlung nöthig, weil sie oft von Erosiones corneae begleitet ist, die so starke Lichtscheu und Schmerz veranlassen, dass die betreffenden Leute arbeitsunfähig sind.

Blennorrhoea neonatorum. Die daran leidenden Kinder wurden theils von außen ins Spital gebracht, theils stammten sie aus der hiesigen Gebäranstalt, wo trotz des jetzt geübten Credé'schen Verfahrens ein oder der andere Fall doch noch vorkommt. Nicht selten handelte es sich um eine Späterkrankung durch Schuld der Finger der Mutter oder der Hebamme.

Von den 38 immer auf beiden Augen erkrankten behandelten Fällen kamen 25 von auswärts, 13 aus der im Landesspitale befindlichen Gebäranstalt. Die von außen stammenden Kinder waren alle schon mehrere Tage krank, hatten reichliche Absonderung und waren meist recht vernachlässigt; 3 Kinder hatten bereits auf einem Auge Vorfall der Regenbogenhaut, 5 waren mit Geschwüren der Hornhaut eines Auges behaftet, welches bei einem auch zum Durchbruch kam; 2 von jenen, welche mit anscheinend normaler Hornhaut aufgenommen worden waren, erkrankten dann noch an Geschwüren derselben beider Augen, welche aber gut verliefen. Von den 13 aus der Gebäranstalt stammenden Kindern hatten 10 die Erkrankung erst am 6. oder 7. Tage gehabt, also Späterkrankung, 3 hatten bereits am 2. Tage trotz Credé reichlichen Ausfluss. Das Ergebnis der Untersuchung auf Gonokokken finde ich nicht immer eingetragen, daher ich die vorhandenen Zahlen als nicht verwendbar betrachte. Ich will aber erwähnen,

dass Fälle, in denen keine Gonokokken gefunden wurden, auch verderblich verliefen.

Ich halte die Einträufelung von Höllensteinlösung nach Credé für das einzige verlässliche Mittel zur Verhütung der so schrecklichen Augeneiterung der Neugeborenen und kenne keinen gleichwertigen Ersatz dafür. Ich betone dies ausdrücklich, weil die in A. Valenta's Aufsatz (Wiener klin. Wochenschrift 1890, Nr. 35) meine Person betreffende Bemerkung, welche auch in Cohn's Lehrbuch der Hygiene des Auges 1892, S. 59 übergegangen ist, nicht der eigentlichen Thatsache entspricht. Wenn man aber die Hebammen hierzulande kennt, dann muss man sagen, dass man einer solchen Hebamme Credé'sches Verfahren nicht anvertrauen kann.

Die Behandlung der Blennorrhoea neonatorum besteht auf meiner Abtheilung in Pinseln der Bindehaut mit einer Lösung von Höllenstein 2 : 100 und Ausspülen des Auges mit einer Lösung von Kalium hypermanganicum 0·05 : 500.

Von der Behandlung mit Protargol habe ich nichts Gutes gesehen, sowohl bei meinen Fällen, als auch noch mehr bei den von Ärzten außerhalb Laibachs behandelten. Die Absonderung nahm mehrere Tage auch nicht im geringsten ab, die Schwellung zu, so dass ich dann zur Höllensteinlösung griff, welche mir Gutes leistete wie immer. 3 von den Kindern starben trotz Ernährung durch die Mutterbrust an allgemeiner Schwäche.

Blennorrhoea conjunctivae adultorum, Ophthalmoblennorrhoea. Wenn auf eine so große Anzahl von Kranken nur 15 Fälle (11 Männer, 4 Weiber) dieser verderblichen Krankheit kommen, so ist dies nur ein erfreuliches Zeichen, dass die Tripperkranken, besser unterrichtet, auf die Möglichkeit der Eiterübertragung mehr achten. Die Krankheit hatte immer nur ein Auge befallen. In 4 Fällen gieng die Hornhaut ganz zugrunde, in 2 kam es zum Durchbruch eines kleinen Randgeschwüres mit Vorfall der Regenbogenhaut, 9 Kranke giengen mit vollständig erhaltenem und geheilten Auge hinaus. Das gesunde Auge bedeckte ich mit einem Celluloid-Schälchen, wie es Radfahrer als Schutzbrille benützen. Die Behandlung besteht in Pinseln der Bindehaut der umgestülpten Lider mit Höllensteinlösung (2 : 100), Eisumschlägen und fleißigem Ausspülen des Auges (auch während der Nacht) mit Lösung von Kalium hypermanganicum (0·05 : 500). Diese auf der I. Augenklinik in Wien seit 1880 geübte und auch veröffentlichte Behandlung (Wiener Allgem. medic. Ztg. 1882)

habe ich seit meiner Assistentenzeit immer angewendet. Hoor, Leber u. a. theilten daher nichts Neues mit, wenn sie jüngst über diese Behandlung besonders berichten.

Frühlingskatarrh. Ich habe bei dieser Krankheit mit Einstäubung von Xeroform sehr schöne Erfolge erzielt, nicht nur für die Zeit der Behandlung, sondern auch für später; denn im nächsten Jahre waren die Erscheinungen viel geringer, als vorher.

Trachoma. Unter diesem Schlagworte stehen im Zahlenausweis 400 Fälle. Nachdem sich unter denselben mancher Kranke mehrmals befindet, weil er eben mehrmals aufgenommen wurde, so ist diese Zahl statistisch nicht verwertbar. Wer Näheres über das Trachom in Krain erfahren will, den verweise ich auf meine 1900 in Wien erschienene Schrift: »Über Trachom.« Hier will ich nur anführen, dass ich Trachom und Conjunctivitis follicularis als zwei verschiedene Krankheiten betrachte und mich damit in Übereinstimmung befinde wohl mit den meisten Augenärzten.

Der jüngste Trachomkranke war 2 Jahre alt. In den letzten Jahren sind mehrere Fälle von Trachom bei Kindern unter 10 Jahren zugewachsen.

Die langjährige Beobachtung fast aller Trachomfälle Krains hat mich die überraschende und bis heute noch nicht bekannt gewesene Thatsache gelehrt, dass das Trachom gar nicht so selten auch ohne Behandlung heilt, oder besser gesagt, zum Stillstande kommt.

Meine Erfahrungen bezüglich der **Behandlung des Trachoms** sind folgende:

Ich habe außer den durch die augenärztliche Überlieferung bekannten Mitteln auch alle jene angewendet, welche von verschiedenen Seiten empfohlen wurden und habe auch selbständig mit einem oder dem anderen Mittel Versuche angestellt. Schließlich bin ich aber zur Überzeugung gekommen, dass man nur mit einer kleinen Anzahl von Maßnahmen wirklichen Erfolg erzielt, will daher die Versuche mit allen jenen, welche mehr oder weniger nur Modesachen sind oder die Bedeutung von Eintagsfliegen haben, nicht anführen, sondern mich hier nur auf jene beschränken, welche ich heute anwende.

An die Spitze setze ich, trotz mehrfacher gegentheiliger Behauptung, noch immer den Höllenstein und das schwefelsaure Kupfer, den ersteren in wässriger Lösung von 2–3 zu

Hundert als Pinselung, das letztere als plattgeschliffenen Krystall, so groß, dass man ihn leicht halten kann. Nur höchst selten verwende ich Höllenstein mit Vaseline als Salbe. Die Anzeige zum Gebrauche des einen oder des anderen Mittels übergehe ich als allgemein bekannt, und will nur anführen, dass ich immer mit Höllensteinpinselung beginne und sie auch im weiteren Verlaufe dem Streichen mit Blaustein vorziehe, weil man mit ihr die Wirkung viel besser bemessen kann. Ich kenne keine Behandlungsart des Trachoms, bei welcher man des einen oder des anderen dieser beiden Mittel entrathen könnte, mit Ausnahme bei jenen, leider so seltenen Fällen, in welchen eine günstige Lage der Trachomkörner es ermöglicht, dieselben durch einen operativen Eingriff zu entfernen.

Bezüglich des Sublimats stehe ich heute noch auf demselben Standpunkte, welchen ich in meiner Veröffentlichung [1891, Wiener klinische Wochenschrift] vertreten habe. In frischen Fällen erweist es sich in der Regel wirkungslos, bisweilen verschlimmert es den Zustand sogar, dass ich seine Anwendung bei diesen ganz aufgegeben habe. Bemerkenswert ist die erfolgreiche Wirkung in Fällen, welche aus meist nicht auffindbaren Gründen weder Höllenstein noch Blaustein vertragen, beziehungsweise bei alten Fällen von Narben in der Bindehaut mit immer wiederkehrender oberflächlicher Entzündung der Hornhaut. Die günstige Wirkung ist hier umso willkommener, als es sich hier um Fälle handelt, welche mit der Hartnäckigkeit der Reizerscheinungen die Geduld des Kranken und des Arztes auf eine harte Probe stellen. Die Behandlung besteht in Abreiben der Bindehaut der umgestülpten Lider mit Wattebäuschchen, welche in wässrige Lösung von 1:5000 bis 1:1000 und sogar 1:500 getaucht sind.

So sehr ich von der Behandlung der Blennorrhoea neonatorum mit Protargol abrathen muss, so sehr kann ich es als eine Bereicherung unserer Behandlungsarten des Trachoms bezeichnen, jedoch keineswegs in dem Sinne, dass es ein Ersatz für den Höllenstein wäre; denn in jenen Fällen, wo dieser angezeigt ist, erweist sich Protargol als fast wirkungslos. Ich verwende es in Fällen, welche schon der Heilung entgegengehen, nicht nur zur Bestreichung der Bindehaut mit Wattebäuschchen, sondern auch als Tropfwasser (2%), wenn der Kranke nicht täglich zum Arzte kommen kann. Protargol ist dann ein wirkungsvolles Adstringens, welches nicht nur sichtlich die kranke Bindehaut

günstig beeinflusst, sondern auch die beschwerlichen Gefühle der Kranken, wie Brennen u. dgl., mildert oder zum Verschwinden bringt. Nach schweren Misserfolgen, welche ich mit Jequirity hatte, als einer der Ersten, welcher dieses Mittel (1882) anwendete, benütze ich es nicht mehr. Wohl aber habe ich in zwei Fällen von Narbenpannus durch Einimpfung des Eiters von *Blennorrhoea neonatorum* einen so guten Erfolg erzielt, dass beide, früher ganz erwerbsunfähige Kranke wieder als Tagelöhner gut arbeiten können. In jüngster Zeit habe ich bei heftigem Pannus von Einstäubungen mit *Itrol* vorzügliche Erfolge gesehen.

Weitere Einzelheiten erwähne ich nicht, weil ich hier keine erschöpfende Darstellung der Behandlung des Trachoms zu geben beabsichtige und gehe daher gleich zur operativen Behandlung des Trachoms über, wobei ich die gegen die Folgezustände dieser Krankheit gerichteten Verfahren (bei Verkrüppelungen des Lides, falscher Wimperstellung u. s. w.) nicht, sondern nur die gegen das Trachom selbst bestimmten Maßnahmen berücksichtigen will. Bezüglich dieser letzteren muss jeder Augenarzt eingestehen, dass keine Operation, möge es welche immer hiezu empfohlene sein, allein im Stande ist, das Trachom zu heilen, ausgenommen jene seltenen Frühformen desselben, bei welchen die Körner vereinzelt in einer Übergangsfalte der Bindehaut liegen, daher mit der Ausschneidung des erkrankten Theiles dieser auch das Trachom entfernt wird.

Die Erfolge der Ausschneidung der oberen Übergangsfalte entsprechen keineswegs der oft so überschwänglichen Anpreisung dieses operativen Eingriffes. Es ist unrichtig, dass die Ausschneidung der Übergangsfalte — auch wenn sie genau und sorgfältig ausgeführt wurde — das Trachom heilt, vor allem die Wiederkehr der Hornhautentzündung verhütet. Die Anzahl der Fälle, welche diesbezüglich einen günstigen Erfolg (ob bleibend?) aufweisen, ist so verschwindend klein, dass sie die Hekatomben ausgeschnittener Übergangsfalten niemals rechtfertigen kann. Ich kenne mehrere Fälle, in welchen nach von Fachgenossen regelrecht ausgeführter Ausschneidung der Übergangsfalten verderbliche Verkürzung der Bindehaut erfolgte.

Die Ausschneidung der Übergangsfalte ist nur angezeigt:

1. Bei den Formen mit vereinzelt Körnern in den Übergangsfalten, insbesondere der oberen und halbmondförmigen, allenfalls mit der Carunkel, so dass man durch die Entfernung

dieser Bindehauttheile auch die ganzen Krankheitsherde vertilgt. Die Fälle dieser Art sind aber sehr selten; denn die Bindehaut im Bereiche des Lidknorpels des oberen Lides ist gleichzeitig fast nie frei, und sobald man hier bereits auch Körner findet, ist die Ausschneidung der Übergangsfalte auch bei gleichzeitiger andersartiger Zerstörung der Körner fast zwecklos; denn neben den sichtbaren Herden im Bereiche des Lidknorpels gibt es dann immer schon kleine, noch nicht sichtbare, welche dann, unbeeinflusst durch die Operation, weiter wuchern. Es wird daher auch unter einer großen Anzahl von Trachomkranken das Verfahren unter dieser Anzeige nur sehr selten zur Ausführung kommen können.

2. Bei so reichlicher Wucherung des Gewebes, dass die Behandlung mit medicamentösen Mitteln entweder gar nicht oder nur in kaum absehbarer Zeit zum Ziele führte. Auch diese Form ist nicht gerade häufig, betrifft aber dann in der Regel die obere und die untere Übergangsfalte.

Die Ausschneidung der Übergangsfalte unter anderen Anzeigen zu machen, ist in der überwiegenden Anzahl der Fälle nicht nur nutzlos, sondern auch sehr oft unmittelbar schädlich durch Entfernung von Gewebe bei einer Erkrankung der Bindehaut, welche schon bei gewöhnlichem Verlaufe Narben, also Gewebsverluste setzt, daher Schonung des Gewebes in seinem Flächenausmaß umsomehr geboten ist.

Ich mache die Ausschneidung immer mit Nähten, d. h. umsteche mit großen, stark gekrümmten Nadeln die Übergangsfalte, schneide diese heraus und ziehe dann die mittlerweile mit Fäden versehenen Nadeln durch, so dass dann nach Knüpfung dieser eine lineare Wunde, bzgsw. Narbe zustande kommt. Nur selten veranlasst die Eiterung eines oder des anderen Fadens eine kaum merkliche Verbreiterung der Narbe. Die Fäden stoßen sich in der Regel von selbst ab, so dass es meist nicht nothwendig ist, sie mit der Schere zu entfernen.

Zu den operativen Eingriffen gehört noch das Entfernen der Trachomkörner mit Schonung des Gewebes, in welchem sie sitzen. Dies geschieht durch Ausquetschen mit den Fingernägeln, oder mit eigens dazu gemachten Werkzeugen, insbesondere der Knapp'schen Rollpincette. Beide Verfahren sind roh, besonders das erstere, sehr schmerzhaft, daher gründlich nur in allgemeiner Betäubung und nur dann ausführbar, wenn die

Körner sulzig sind und eine gewisse Größe erreicht haben. Die Erfolge, welche ich gesehen habe, sowohl bei den von mir so behandelten Fällen, als auch bei jenen, welche von Fachgenossen diesem Verfahren unterworfen wurden, sind wenig ermuthigend gewesen, insbesondere konnte ich keine nennenswerte Abkürzung der Heilungsdauer beobachten und immer haben so operierte Augen nach wie vor die medicamentöse Behandlung nicht entbehren können. Ich ziehe daher die Zerstörung der Trachomkörner mit dem Glühdraht den oben erwähnten Maßnahmen vor. Sie macht zwar die medicamentöse Behandlung auch nicht überflüssig, aber das Verfahren schont das Nachbargewebe, welches nicht gequetscht wird, und weiters ist es viel weniger schmerzhaft. Ich bohre die glühende Drahtspitze nur in die großen Körner der Übergangsfalten und der Carunkel. Man zerstört dadurch natürlich keineswegs das ganze Korn, eröffnet es aber ausgiebig, so dass dann nach der in kurzer Zeit erfolgenden Abstoßung des Schorfes ein mit Wundwärzchen bedecktes Grübchen vorhanden ist, in welches die Höllensteinlösung gewiss besser eindringen kann, als durch die verdickte Epitheldecke der Bindehaut. Dieses Verfahren verkürzt zweifellos die Krankheitsdauer.

Von **Lupus conjunctivae** behandelte ich 3 Fälle. Immer waren beide Augen erkrankt, jederzeit war Lupus der Nase oder des Gesichtes überhaupt vorhanden. Alle Arten der Behandlung erwiesen sich erfolglos, nur in einem Falle sah ich nach ausgiebiger Zerstörung der Körner mit dem Glühdraht eine mehrere Monate dauernde Besserung, dann wucherte alles wieder weiter.

Tuberculosis conjunctivae. Diese Erkrankung gehört auch unter einer großen Anzahl von Augenkranken zu den Seltenheiten, Beweis dessen, dass wohl jeder Fall dieser Art veröffentlicht wird. Dem von Pregel (Wiener med. Wochenschrift 1893) beschriebenen Fall von Tuberculosis conjunctivae bei einem jungen Mädchen, bei welcher Gelegenheit er in verdienstvoller Weise nicht nur diesen Fall trefflich erläuterte, sondern auch den Gegenstand im allgemeinen nach jeder Richtung hin klarlegte, habe ich noch einen in letzter Zeit beobachteten und 1898 veröffentlichten Fall anzufügen.

Er betraf ein 9 Jahre altes, von gesunden Eltern stammendes, gesundes Kind, bei welchem seit 4 Wochen das Wachsen einer Geschwulst am rechten Unterlide bemerkt wurde. Zwischen Übergangsfalte und Rand des Lidknorpels

sitzt eine bohngroße, blassrothe, von normaler Bindehaut bedeckte Geschwulst, welche beim Blicke des Kindes nach oben leicht vorgestülpt werden kann. Sonst ist, abgesehen von einigen Follikeln, nichts Krankhaftes zu bemerken.

Die Geschwulst ließ sich leicht mit einem Scherenschlage abtragen, die zurückbleibende Wunde wurde mit ein paar Knopfnähten vereinigt.

Die mikroskopische Untersuchung ergab spärliche Tuberkelbacillen mit kennzeichnender Lagerung in den einzelnen Knoten, aus denen die Geschwulst zusammengesetzt war. Auffallend war die große Menge elastischen Gewebes in derselben.

Der Befund von Tuberkelbacillen sichert in diesem Falle die Diagnose vollkommen, aber auch ohne denselben hätte durch den Gewebsbau die Bezeichnung der Krankheit nicht schwanken können. Es ist gerade eine bei Tuberculosis conjunctivae wiederholt betonte Erfahrung, dass es im Anfang nicht immer gelingt, Bacillen nachzuweisen, auch in Fällen, bei denen dann später davon alles überschwemmt ist. Ich will noch anführen, dass der von Pregel beschriebene Fall noch mehreremale mit Nachschüben ins Spital kam, das letztmal mit einem pfefferkorn-großen, zerfallenden Knoten der linken Lederhaut. Die Kranke lebt heute noch und hat rechts volles, links etwas herabgesetztes Sehvermögen.

Erwähnen will ich noch, dass dieser bacteriologisch und klinisch wohl genügend klargestellte Fall von Tuberculosis conjunctivae auf der Augenklinik einer inländischen Universität für Trachom erklärt wurde.

Über **Conjunctivitis scrophulosa sive ekzematosa** ließe sich sehr viel anführen, was aber den Rahmen dieses Berichtes bei weitem überschreiten würde. Ich will nur erwähnen, dass mit der Einführung der Bezeichnung »ekzematosa« die Namenfrage mir nicht gelöst erscheint; für die überwiegende Mehrzahl der Fälle ist »scrophulosa« noch am zutreffendsten, manche von den anderen Fällen entsprechen gewiss einem Ekzem, für andere aber passt weder der eine noch der andere Name, so dass man die oben angeführten nur deshalb anwendet, um die Kranken in eine bestimmte Abtheilung der Ausweise bringen zu können. Sehr oft ist die einzige Ursache einer als Conjunctivitis scrophulosa auftretenden Erkrankung das Vorhandensein von Kopfläusen, nach deren Vertilgung die Beschwerden gleich schwinden.

Abscessus conjunctivae bulbi sah ich bei zwei jungen Männern: Die Bindehaut war durch eine erbsengroße Eiteransammlung von der Lederhaut abgehoben. Ursache konnte keine

erfahren werden, auch der durch Einschnitt entleerte Eiter gab keine Antwort auf diese Frage, so dass man annehmen muss, es habe hier eine kleine Verletzung mit nachträglicher Verunreinigung stattgefunden. Der Ausgang war vollkommene Heilung.

Ulcus conjunctivae bulbi kam auch bei zwei jungen Männern zur Beobachtung und war wahrscheinlich die Folge eines von selbst eröffneten Abscessus conjunctivae. Unter Verband und Dermatol trat rasch Heilung ein.

Pemphigus conjunctivae war Theilerscheinung der gleichen Erkrankung der Hautdecke und aller sichtbaren Schleimhäute eines 4 Wochen alten Kindes. Das Kind starb am 2. Tage nach der Aufnahme. Ich konnte über die Gesundheit weder des Vaters noch der Mutter des Kindes irgend etwas in Erfahrung bringen.

Von **Pterygium** kam eine verhältnismäßig große Anzahl (61) zur Behandlung, welche immer in Abtragung und Ausschneidung mit darauffolgender Naht bestand. Die Stelle, wo der Kopf des Flügelfelles gesessen ist, kratze ich nach der Abtragung noch mit dem scharfen Löffel ab. Ein Fall ist sehr bemerkenswert, weil trotz gründlicher Abtragung das Flügelfell dreimal immer wieder wuchs. Die Untersuchung des zum viertenmale entfernten Gewebes gab die Erklärung, indem es sich nun herausstellte, dass es sich hier um ein Epitheliom handelte, welches auf dem Boden des Flügelfelles wucherte. Die überwiegende Mehrzahl waren Männer, jederzeit war der Zusammenhang mit der Pinguecula deutlich sichtbar.

Die 3 Fälle von **Keratitis punctata superficialis** betrafen Kranke, welche in Wien von dieser bis nun in Krain noch nicht beobachteten Erkrankung befallen worden waren und sich schon in Heilung befanden.

Wenn auch die **Xerosis conjunctivae** und **Xerosis corneae** meist als Begleiterscheinung anderer Erkrankungen aufzufassen sind, so möchte ich doch auf einige Beobachtungen in dieser Richtung hinweisen.

Ich will den mir am meisten auffallenden Befund zuerst erwähnen. Bei einem 3jährigen Knaben hatte die Bindehaut beider Augäpfel durch Vertrocknung das Aussehen einer ihrer Schuppen beraubten Fischhaut. Diese Veränderung bei sonst regelrechtem Zustande aller Bestandtheile der Augen hatte ihren Grund in dem außergewöhnlich schlechten Ernährungszustand des von vornherein sehr schwächlich veranlagten Kindes. Gerade dieser Umstand begünstigt bekanntlich das Entstehen theilweiser Vertrocknung

der Bindehaut des Augapfels. Ebenso muss man aber auch zugeben, dass Erkrankungen der Bindehaut, beziehungsweise ihrer Schichte der Hornhaut, das Zustandekommen von Vertrocknungsinseln ermöglichen; denn es ist keine so seltene Beobachtung, dass Augen, welche lange Zeit z. B. an scrophulöser Bindehautentzündung gelitten haben, nach Ablauf der eigentlichen entzündlichen Erscheinungen bisweilen auf der Hornhaut oder auch auf der Bindehaut des Augapfels asbestartig aussehende Fleckchen zeigen, welche sich leicht abheben lassen. Unter dem Mikroskop erweisen sie sich als vertrocknetes Epithel, welches zusammengeballt des Vorhandenseins von Pilzen aber entbehrt, im Gegensatz zu der Xerosis conjunctivae im Bereiche der Lidspalte. Diese Vertrocknung des Epithels ist daher wohl auf eine Erkrankung, örtliche Ernährungsstörung des Gewebes mit Abstoßung der Deckzellen, zurückzuführen. Bei häufigerer Wiederholung dieses Vorkommnisses hat mir Einstreichen einer Lanolin-Vaselinsalbe gute Dienste geleistet.

Die **Geschwüre der Hornhaut** nehmen der Zahl nach einen großen Theil der Kranken der Berichtszeit ein: 1137. Es waren bei ihnen alle Stände und alle Altersstufen vertreten, ebenso kamen alle Entstehungsursachen vor, welche man kennt, so dass ich diesbezüglich nichts Besonderes anführen kann, jedoch muss ich bemerken, dass auch jene Geschwüre, von denen die Kranken behaupteten, sie seien die Folge des Anpralles eines Fremdkörpers, also einer Verletzung, bei den Verletzungen des Auges nicht für sich angeführt sind, weil nur in den seltensten Fällen der Nachweis der Richtigkeit der Angabe erbracht werden konnte. In einigen Fällen von verhältnismäßig einfach und harmlos verlaufenen Geschwüren der Hornhaut kamen die Kranken nach einiger Zeit mit der Klage über schlechtes Sehvermögen. Die Sehproben ergaben eine Verminderung desselben, zu welcher die kleine Trübung der Hornhaut in keinem Verhältnisse stand. Die Untersuchung mit dem Augenspiegel erwies die Ursache der Schwachsichtigkeit: starke Abblassung des Sehnerven, ein Beweis, dass bei scheinbar unbedeutenden Eiterungen in der Hornhaut auch der Sehnerv oder die Netzhaut in Mitleidenschaft gezogen werden können.

Ulcus corneae septicum. Ich wähle lieber diesen Namen, als »Ulcus corneae serpens« oder »Abscessus corneae«, weil ich meine, dass man diesen letzteren nur für jene äußerst seltene Er-

krankung der Hornhaut verwenden solle, bei welcher meist in der Mitte der Hornhaut ohne nachweisbare Verletzung ihrer Oberfläche eine eitergelbe Trübung auftritt, in deren Bereich nach kurzer Zeit eine kleine Delle, also Einsinken der Hornhautoberfläche, sich bemerkbar macht. Bei der Krankheit, welche ich eben hier berühren will, ist durch eine ihrer Deckzellen beraubte Stelle an der Oberfläche der Hornhaut eine meist durch Pneumokokken verunreinigende Masse eingedrungen, welche nun, im Hornhautgewebe weiterlebend, auf dieses in verderblicher Weise einwirkt.

Mit *Ulcus corneae septicum* kamen 300 Kranke zur Behandlung (181 männlichen, 119 weiblichen Geschlechtes) im Alter von 3 bis 79 Jahren. Wenn auch in den meisten Fällen angegeben wurde, dass eine Verletzung der Erkrankung vorangegangen war, so war doch nur selten die Verletzung so geartet, dass sie als solche im Stande gewesen wäre, der Hornhaut die verunreinigende Masse einzupfropfen (Getreideähren, Steinsplitter beim Baue eines Canals, Knochensplitter in einer Fleischhauerei u. dgl.), sondern das Auge trug schon in sich oder seiner Umgebung die Bedingungen der Verunreinigung der oberflächlichen Hornhautwunde durch das Vorhandensein von eiteriger Entzündung der Lidranddrüsen, alten Bindehautentzündungen mit reichlicher Absonderung, eiterigem Katarrh des Thränensackes, Stinknase. In den von mir beobachteten Fällen war bei 229 eine dieser Erkrankungen nachweisbar. Wenn auch das ganze Jahr hindurch *Ulcus corneae septicum* vorkommt, so kann auch ich die öfters angeführte Thatsache bestätigen, dass diese Erkrankung in der Zeit des Hochsommers sich bisweilen geradezu häuft.

Je jünger der von einer so schweren Hornhauteiterung befallene Kranke, desto günstiger die Vorhersage, offenbar weil das kindliche bzgsw. jugendliche Hornhautgewebe den Kampf mit den kleinsten Lebewesen besser besteht, als das des vorgeschrittenen Alters. Ich habe deshalb auch nur in wenigen Fällen des *Ulcus corneae septicum* bei Kindern und jugendlichen Kranken (51 an der Zahl) eine eingreifende Behandlung eingeschlagen, sondern bin mit Einträufelung von Scopolamin, Einstäubungen von Jodoform und warmen Überschlägen auskommen, ohne mehr als zwei Verluste verzeichnen zu müssen, dies noch dazu in Fällen, welche durch die weit vorgeschrittene Eiterung bereits verzweifelt waren. Bei den anderen 49 sind alle

Stufen der Hornhauttrübung übrig geblieben, vom zarten kaum merklichen Fleck bis zu hirsekorngroßen Narben, von denen 8 Einheilung der Regenbogenhaut aufwiesen.

Die größere Widerstandsfähigkeit des jugendlichen Hornhautgewebes ersieht man auch noch daraus, dass die Bindehaut des Augapfels nur selten geschwollen ist, wenn auch viel Eiter in der Vorderkammer angehäuft, überhaupt das ganze Bild das einer fortschreitenden Eiterung ist, während in Augen älterer Leute auch bei kleinem *Ulcus corneae*, wenn es *septicum* ist, die Bindehaut des Augapfels anschwillt, bis zur Chemosis, auch wenn die übrigen Zeichen der Krankheit bei weitem noch nicht auf eine so verderbliche Höhe derselben hinweisen. Finde ich bei einem Hornhautgeschwür Chemosis, so ist dies für mich das Zeichen, mit schwerem Geschütze vorzugehen, auch wenn die Kleinheit des Geschwürs und der Mangel anderer Erscheinungen die Lage nicht so gefahrdrohend erscheinen lassen. Ich weiß dann, dass ich mit den oben angegebenen Mitteln nicht auskomme. Es war bei mir schon vor Jahren eine feststehende Erfahrung, dass die Spaltung des Geschwüres nach Saemisch auch bei tadelloser Ausführung dem Fortschreiten der Eiterung nicht Einhalt gebietet und in vielen Fällen später Drucksteigerung eintritt, auch wenn die Regenbogenhaut nicht vorgefallen, bzgsw. eingeheilt war. Ich will hier nicht die verschiedenen Erklärungsversuche dieser vielfach anerkannten Thatsache besprechen, sondern nur das Vorkommen auch unter meinen Fällen erwähnen; denn in die in dem letzten Jahrzehnt beobachtete Reihe von *Ulcus corneae septicum* fallen noch 12, bei denen ich mit dem Schalmesser die Spaltung vorgenommen habe; 5 davon heilten mit Hornhautnarbe, 7 giengen durch Panophthalmitis zugrunde, bei 3 der ersten Gruppe verschlechterte sich das Sehvermögen noch weiter durch Drucksteigerung trotz rasch ausgeführter Iridektomie. Dagegen habe ich mit der Behandlung mit dem elektrischen Glühdraht vortreffliche Erfolge erzielt, u. zw.: 229 Ausbrennungen, davon nur 3 Verluste durch Panophthalmitis, 39 Hornhautnarben mit Einheilung der Regenbogenhaut, 142 Narben, bzgsw. Trübungen der Hornhaut, von kleinem Fleck — das nach der Ausbrennung sich bildende Gewebe ist bisweilen noch erstaunlich aufhellungsfähig — angefangen bis zur dichten Narbe. Auch in den Fällen mit großen Trübungen war in der Regel noch so viel durchsichtiges Hornhautgewebe erhalten, dass eine Iridektomie

dem Auge noch einen Theil des verlorenen Sehvermögens zurückgeben konnte. 9mal musste der ersten Ausbrennung noch eine zweite nachgeschickt werden: 7 davon heilten mit Hornhautnarbe, 2 giengen an vollkommener Vereiterung der Hornhaut zugrunde. Eine schnittweise Eröffnung der Vorderkammer mache ich nur dann, wenn der Eiter mehr als ein Drittheil der Vorderkammer ausfüllt, und nehme diese Operation nicht deshalb vor, um das Geschwür zu beeinflussen, sondern nur vom chirurgischen Gedanken geleitet, Eiter aus einer Höhle zu entleeren. Ich mache mit einem krummen Lanzenmesser einen Einschnitt am Rande der Hornhaut. Dies war in 26 Fällen nothwendig. Der Schwere der Erkrankung ist auch der Ausgang entsprechend: 20mal Verlust der ganzen Hornhaut, 6mal Hornhautnarbe mit Einheilung der Regenbogenhaut. Von 229 ausgebrannten Augen sind also 27 vollkommen erblindet. Bisweilen gelingt es, die Eröffnung der Vorderkammer der Ausbrennung anzuschließen, indem man mit dem Glühdraht den Eiterherd durchbohrt, so dass das hervorstürzende Kammerwasser den Eiter mitreißt. 3mal sah ich darnach Drucksteigerung, welche 2mal Iridektomie erforderte. Ist Ausbrennung und Eröffnung der Kammer nothwendig, dann muss natürlich diese jener folgen. Vor der Ausbrennung träufele ich Kalium fluorescenicum auf die Hornhaut, so dass man dann die Ausdehnung der Geschwürsfläche sehr schön sehen kann. Der Glühdraht wird zuerst ins gesunde Hornhautgewebe gesetzt und umkreist das Geschwür, denn wenn man gleich im Eiterherd anfängt, so wird das Nachbargewebe durch vorübergehende Eiweißgerinnung trübe, so dass man dann die Grenzen nicht mehr genau beurtheilen kann. 4mal machte ich bei noch oberflächlichem Sitz der fortschreitenden Eiterung Auskratzung des Geschwürs mit dem scharfen Löffel. Der augenblickliche Erfolg war ganz gut, aber die Narben waren viel dichter, als nach Ausbrennung.

Außer den oben angeführten 51 jugendlichen Kranken, bei denen ich das *Ulcus corneae septicum* ohne Operation behandelte, muss ich noch 20 Erwachsener, bzgsw. im Alter Vorgeschrittener erwähnen, bei denen dasselbe der Fall war, und zwar war entweder das Geschwür so klein, dass man noch erwarten durfte, mit gewöhnlicher Behandlung auszukommen, oder bereits so groß, dass man eigentlich die ganze Hornhaut hätte verschorfen müssen, in welchem Falle Begünstigung der Abstoßung des absterbenden Gewebes durch warme Überschläge vorzuziehen ist.

Von diesen 20 Fällen endeten 16 mit Hornhautnarbe und 4 mit solcher mit Einheilung der Regenbogenhaut.

Nach diesen Erfahrungen meine ich ganz Recht zu haben, wenn ich bei dieser Art der Behandlung bleibe. Gerade in den letzten Jahren ist als Behandlung des *Ulcus corneae septicum* so viel anempfohlen worden: Höllenstein in verschiedener Form der Anwendung, verschiedene Pulver u. s. w. Meiner Erfahrung nach ist möglichst frühzeitiges und ausgiebiges Ausbrennen des Eiterherdes das beste. In der Nachbehandlung kann man freilich verschiedener Mittel nicht entbehren: Scopolamin, Jodoform, warme Überschläge, bei recht schlechter Bindehaut auch Pinseln derselben mit einer Höllensteinlösung oder bei geschwürigem Lidrand Bestreichen desselben mit ebensolcher Salbe. Der kranke Thränensack wird am besten mit Protargol durchgespritzt. Bei nicht sehr verlässlichen Kranken gebe ich immer ein Schutzgitter, um das Auswischen des thränenden Auges durch die Hand des Kranken zu verhüten. Sind aber einmal die Wundwärtchen auf dem ausgebrannten Geschwüre in voller Entwicklung, dann halte ich das Anlegen eines Verbandes für wichtig.

Eine außergewöhnlich große **Granulationsgeschwulst der Hornhaut** habe ich bei einer 43 Jahre alten Frau am rechten Auge gesehen, und obgleich ich diesen Fall bereits ausführlich veröffentlicht habe (Wiener medicinische Wochenschrift 1898), so scheint es mir doch gerechtfertigt, ihn hier zu erwähnen, auch wegen des dabei angewendeten Verfahrens und des guten Endausganges.

Die Hornhaut des sonst gesunden Auges war von einer hellfleischrothen kleinhöckrigen Geschwulst bedeckt, welche sich aus der Lidspalte vordrängte. Bei dem Versuche, die Neubildung abzutragen, erwies sich dieselbe als so brüchig, dass ich die Lanze beiseite legte und die Geschwulst mit einer Fadenschlinge abschnürte. Die abgelöste Neubildung war wie der Hut eines Edelpilzes gestaltet. Nach Stillung der nicht unbedeutenden Blutung durch Anlegen eines Verbandes sieht man in der Mitte der verkleinerten und getrübten Hornhaut eine linsengroße tiefschwarze Stelle, auf welcher die Geschwulst wie gestielt gesessen war.

Die mikroskopische Untersuchung derselben ergab dichtgedrängte Rundzellen ohne bindegewebige Grundlage mit vielen Gefäßen, überzogen von derbem, stellenweise verhorntem Epithel, welches große Zapfen in die Tiefe sandte.

Es handelte sich hier also nicht um eine Neubildung im gewöhnlichen Sinne des Wortes, sondern um ein Hornhautgeschwür, dessen besonders stark wuchernde Wundwärtchen durch den Druck der Lider pilzartig abgeflacht wurden. Nach Vernarbung der Abschnürungswunde ließ ich durch

einige Zeit Calomel einstäuben. Ich sah die Kranke noch einmal 5 Monate nach der Operation und fand die Hornhaut wesentlich aufgeheilt, so dass man die runde freibewegliche Pupille, sowie Umrisse des Augenhintergrundes sehen konnte. Die Kranke zählte damals Finger in 4 m, in erfreulichem Gegensatze zu dem früheren Zustande, wo sie auch nach der Abtragung nur Licht und Dunkel unterscheiden konnte.

Keratitis interstitialis (profunda). Von dieser Erkrankung kam die verhältnismäßig große Zahl von 93 zur Behandlung und zwar bei 54 Personen männlichen und 39 weiblichen Geschlechtes im Alter von 6—66 Jahren, 34mal war nur ein Auge, 59mal beide Augen ergriffen. In erster Reihe verdient die Ursache der Erkrankung Beachtung, und obgleich eine allgemeine Zahlenzusammenstellung, in welcher die Kranken aller Altersstufen berücksichtigt werden, zeigt, dass es außer Luës congenita noch manche andere Ursachen der Keratitis interstitialis gibt, so lehrt die Erfahrung, dass diese Erkrankung bei Leuten unter 20 Jahren fast immer nur mit Luës congenita zusammenhängt, so dass ich auch ohne andere Zeichen von Luës eine an Keratitis interstitialis leidende jugendliche Person zum mindesten verdächtig halte, angeborene Lustseuche zu haben.

Mit Berücksichtigung der Ursache ergibt sich Folgendes:

Luës congenita	58	Kranke,	8	an einem,	50	an beiden Augen.
Luës acquisita	3	»	—		3	» » »
Rhachitis	2	»	2	» »	—	
Tuberculosis	2	»	1	» »	1	» » »
Malaria	1	»	1	» »	—	
Causa ignota	27	»	22	» »	5	» » »

Von den an Luës hereditaria Erkrankten war das jüngste 6, das älteste 25 Jahre alt, letzteres ein sonst ganz gesundes Mädchen, deren Mutter aber jahrelang an schweren Gummen der verschiedensten Körperstellen litt. Die Tochter machte zuerst Keratitis parenchymatosa auf beiden Augen ziemlich gleichzeitig durch, war nach 6 Monaten ganz geheilt, kam aber dann nach einem Jahre mit einer Wiederkehr der Krankheit am linken Auge, was sich nach fast zwei Jahren abermals wiederholte. Die so äußerst seltene Wiederkehr der Keratitis parenchymatosa sah ich auch noch bei 2 ganz gut geheilt gewesenen Kindern nach einem halben Jahre; 3 Kinder gehörten derselben Familie an, 4 Kinder stammten aus einem und demselben Dorfe im Hochgebirge, 2mal waren schwere Entzündungen des Kniegelenkes vorhanden, 1mal Gelbsucht infolge von Leberentzündung, 1mal

reichlicher Eiweißgehalt des Harns, 1mal starke Schwellung der Thränendrüse, nach deren Ausschneidung das Leiden der Hornhaut rasch zurückgieng. Der älteste Kranke, ein Mann von 66 Jahren, hatte Malaria in Südungarn durchgemacht, litt an einer unheilbaren Vergrößerung der Milz und war durch die Farbe seines Gesichtes auffallend.

Bei 27 Fällen war keine Ursache nachweisbar, oder besser gesagt, die an den betreffenden Kranken vorhandenen Störungen der Gesundheit ließen sich in keine allgemein gangbare Bezeichnung einreihen. Immer aber waren es Personen in der Zeit der Vollkraft des Lebens, welche in Entwicklung des Körpers und Ernährung zurückgeblieben waren.

Obgleich also die Ursache der fast immer unter den gleichen Erscheinungen ablaufenden Hornhautentzündung scheinbar recht verschieden ist, so ist der Hauptgrund doch derselbe: irgend eine Ansteckungskrankheit mit langdauerndem Verlaufe, mehr weniger schwerer Störung des allgemeinen Stoffwechsels durch Verschleppung des Giftes im ganzen Körper mit schließlicher Zurückhaltung dieser im Auge, welches mit seinen reichlichen Gefäßen und lebhaften Saftströmungen für einen derartigen Vorgang ganz besonders geeignet zu sein scheint.

Man kann die Keratitis interstitialis als eine gutartige Erkrankung auffassen, weil in der Regel der Endausgang günstig ist. Dieser hängt aber nicht vom Verhalten der Hornhaut ab, sondern in erster Reihe von dem des Uvealtractus, der jede derartige Erkrankung der Hornhaut begleitet. Die Entzündung ist nicht auf die Regenbogenhaut und den Strahlenkörper beschränkt, sondern ergreift auch die Aderhaut. Die Entzündung verläuft dann in der Regel im Bindegewebe des Uvealtractus mit reichlicher Wucherung jenes, nur selten äußert sie sich durch eine reichlichere Ausscheidung wässriger Flüssigkeit. Es kommt nur selten zu Anwachsungen der Regenbogenhaut an die Vorderkapsel der Linse. Die Trübungen der Hornhaut verschwinden auch und in der Regel kann man nur mit besonderen Hilfsmitteln die die ganze Erkrankung begleitenden verästelten Blutgefäße im Gewebe der Hornhaut sehen. 3mal kam es zu Pupillenabschluss und -Verschluss, in einem Falle mit Drucksteigerung, welcher die Ausschneidung der Regenbogenhaut gut behob, in den beiden anderen Fällen kam es trotz dieser Operation zu Schwund beider Augen.

Die Behandlung bestand örtlich in Einträufelung von Scopolamin und warmen Überschlägen mit Berücksichtigung des Allgemeinleidens. Bei Luës hereditaria kam ich meist mit Jodkali oder Haller-Jodwasser aus, in schweren Fällen wurde die Einreibungscur gemacht. Seebäder erwiesen sich als vortreffliches Mittel zur Hebung der Körperkräfte, worauf man bei allen an Keratitis parenchymatosa Leidenden besondere Rücksicht nehmen und das ganze diesbezügliche Rüstzeug benützen muss: außer kräftiger Nahrung Leberthran, Jodeisenleberthran, Jodeisensyrup u. s. w.

Keratoconus. Die im Zahlenverzeichnis angeführten 7 Fälle betreffen 5 Kranke (4 junge Männer und 1 Mädchen von 15 Jahren).

Letzteres hatte ich mehrere Monate vorher an einer scrophulösen Bindehautentzündung behandelt, welche weder in Erscheinungen noch Verlauf irgend etwas Besonderes ergeben hatte. Der Ausgang war vollkommene Heilung, keine Hornhauttrübung, Augenspiegelbefund regelrecht, ebenso das Sehvermögen, was behufs Abgabe eines Zeugnisses zu untersuchen nothwendig war. Einige Monate nach Beendigung der Behandlung wird das Mädchen eines Tages ins Spital gebracht, mit der Angabe, es habe den Abend vorher plötzlich einen sehr reichlichen Lungenblutsturz gehabt und sehe seit dieser Zeit am rechten Auge nichts. Ich fand heftige Lichtscheu mit starkem Lidkrampf, der nur nach und nach überwunden werden konnte. Beide Augen blass, die rechte Hornhaut kegelförmig, stark ausgedehnt, die Spitze des Kegels trübe, am Boden der Kammer Blut, Tn, Lichtempfindung erhalten. Nach Einträufelung von Cocaïn war eine Untersuchung bei seitlicher Beleuchtung möglich, welche den überraschenden Befund einer Zerreißung der Membrana Descemeti ergab; denn nur so konnte ich die zwei sich kreuzenden hellgrauen, zarten Linien deuten, welche in unmittelbarer Nähe der Kegelspitze — ein wenig schläfenwärts verschoben — an der Hinterfläche der Hornhaut sichtbar waren. Es hatte also eine Zerreißung der Membrana Descemeti stattgefunden (Erschütterung beim Bluthusten?), so dass das Kammerwasser in das Gewebe der Hornhaut eindringen konnte. Die Anstrengung beim Bluthusten mag wohl sehr groß gewesen sein, nachdem es zu Blutung in die Vorderkammer gekommen war. Die Behandlung bestand in Bettruhe, Pilocarpineinträufelung, Druckverband. Die regelwidrige Wölbung der Hornhaut dauerte nahe an ein Jahr, gieng aber nach und nach zurück, die Trübung in der Gegend der Spitze des Kegels war fast verschwunden, die zwei strichförmigen Trübungen blieben erhalten, der Augenspiegelbefund war normal, geringe kurzsichtige Einstellung. Das Auge zählte Finger auf 4 m. Für den Blutsturz war eine Ursache nicht nachweisbar. Das Mädchen lebt heute noch und ist gesund. Ich hatte später keine Gelegenheit mehr, das Auge zu untersuchen.

Bei einem 23jährigen Manne war trotz guten Lidschlusses die Spitze des Hornhautkegels vertrocknet.

Bei Keratoconus konnte ich mich nie entschließen, mit einer Operation einzugreifen. Ich habe Miotica regelmäßig einträufeln lassen und bin mit dem Erfolge sehr zufrieden; wenn dieser auch 1—2 Jahre auf sich warten lässt, so ist in 3 von mir fortwährend beobachteten Fällen die Wölbung der Hornhaut wieder um so vieles geringer geworden, dass die Betreffenden nur mehr von den Beschwerden höherer Kurzsichtigkeit geplagt werden. Ich habe diese Fälle auch ophthalmometrisch verfolgt, so dass eine Täuschung ausgeschlossen ist.

Bei **Scleritis** hat sich mir die Behandlung sehr gut bewährt, welche ich bei Iritis rheumatica ausführlich beschreiben werde.

In dem Falle von **Ulcus sclerae**, welcher bei einem Manne von 21 Jahren am rechten Auge beobachtet wurde, handelte es sich um eine Geschwürsfläche, welche den Raum zwischen Hornhautrand und dem Ansatz des äußeren geraden Muskels einnahm und ins Gewebe der Lederhaut reichte. Die Untersuchung auf Tuberkelbacillen war ohne Ergebnis, Syphilis auch nicht nachweisbar, und nachdem das Geschwür unter Verband und Jodoform in kürzester Zeit heilte, so wird es wohl mit einer Phlyktaene zusammengehangen haben, welche zerfiel und deren Boden irgendwie so verunreinigt wurde, dass das Gewebe der Lederhaut in Mitleidenschaft kam.

Der Fall von **Tuberculosis sclerae** betraf ein 14jähriges Mädchen, dessen genaue Krankengeschichte ich bereits veröffentlicht habe (Wiener med. Wochenschrift 1898). Ich beschränke mich daher hier darauf, nur das Wichtigste auszugsweise mitzutheilen:

Die Kranke gibt an, bis vor wenigen Wochen immer gesund gewesen zu sein, zu welcher Zeit sie den Beginn ihrer Augenkrankheit bemerkte. Das Mädchen ist für sein Alter klein, aber gut entwickelt. Spina ventosa des rechten Mittelfingers. Im äußeren oberen Abschnitte des linken Augapfels sitzt in der Lederhaut eine beiläufig 15 mm lange und 10 mm breite Geschwulst, von dem Farbenton starker Ciliarinjection, bedeckt von einem dichten Netz verschiebbarer Gefäße. Die Geschwulst ist derb, schmerzlos und lässt sich nicht durchleuchten. Blickt die Kranke stark nach oben, so kann der tiefsitzende Beobachter bei künstlich erweiterter Pupille an der Innenfläche des Augapfels, der Gegend der Geschwulst entsprechend, einen von zarten Gefäßen durchzogenen, scharf begrenzten weißen Fleck sehen.

Ich spaltete mit einem bauchigen Messer die die Geschwulst überziehende Bindehaut, schob diese beiseite, so dass nun das blassröthliche Gewebe der Geschwulst sichtbar wurde, welches ich nun theils mit dem scharfen Löffel,

theils mit der Schere abtrug, wobei sich herausstellte, dass die tiefsten Schichten mit dem Gewebe der Lederhaut eng verfilzt, diese aber so verdünnt waren, dass das Augeninnere dunkelgrau hindurchschimmerte. Nach Einstäubung mit Jodoform vereinigte ich die Bindehautwunde mit 3 Nähten. Die Kranke verließ mit reizlos vernarbter Wunde nach 13 Tagen das Krankenhaus.

Die Kranke hat mehrere Jahre hintereinander die Seebäder in Grado gebraucht und ist heute eine blühende junge Frau, bei welcher nur eine durch die narbige Schrumpfung der Bindehaut bedingte Verziehung der Thränen-drüse an die schwere Erkrankung des nun gesunden und sehtüchtigen Auges erinnert.

Der Nachweis von Tuberkelbacillen in der entfernten Geschwulst war sehr mühsam, weil nur spärliche vorhanden waren.

Die Tuberculose der Lederhaut gehört zu den allerseltensten Vorkommnissen unter Augenkranken. Man muss auf den Nachweis der Bacillen ein großes Gewicht legen, weil jeder beschäftigte Augenarzt nicht gar so selten Fälle zu sehen bekommt, bei denen in den Augen scrophulöser oder auch tuberculöser Leute im Vorderabschnitt der Lederhaut bis zu pfefferkorngroße Knoten langsam und meist schmerzlos sich entwickeln und unter entsprechender Behandlung wieder verschwinden, fast spurlos, denn sie hinterlassen nur eine schmutzige Verfärbung der Lederhaut. Sie könnten im Anfang auch mit großen Knoten scrophulöser Bindehautentzündung verwechselt werden, sie sitzen aber zweifellos in der Lederhaut, denn die kaum nennenswert geröthete Bindehaut ist über ihnen verschiebbar. Obwohl ich über keinen anatomischen Befund dieser Knoten der Lederhaut verfüge, so gibt doch ihr Verlauf das Recht zu behaupten, dass hier keine Tuberkelbacillen, sondern nur allenfalls hieher verschleppte Stoffwechselproducte derselben eine Ansammlung von Rundzellen veranlasste. Lupus und Lepra bilden keine Knoten, sondern kuchenförmige Geschwülste. Episcclerale Cysten oder subconjunctivaler Cysticercus lassen sich immer durchleuchten. Die obenerwähnte hellweiße Stelle an der Innenfläche des Augapfels war neugebildetes Bindegewebe, welches einen Schutzwall gegen die Verschleppung der Krankheit ins Innere des Auges abgab und durch seine Lage das Sehvermögen nicht beeinträchtigte. Die schöne Heilung und Erhaltung des Auges mit normaler Sehschärfe verdient noch besondere Betonung.

Die Zahl der zur Behandlung gekommenen **Prolapsus iridis** ist erschrecklich groß (148) und ein trauriges Zeichen für die Theilnahmslosigkeit, mit der kranke Augen unbeachtet bleiben, bis sie unheilbaren Schaden erlitten haben. In den meisten

Fällen konnte man sagen, dass bei entsprechender Behandlung des Hornhautgeschwüres der Durchbruch hätte verhütet werden können.

Nachdem ich noch nie gesehen habe, dass ein am Hornhautrande befindlicher Vorfall der Regenbogenhaut — und sei er vor noch so kurzer Zeit erst entstanden — durch ein Mioticum zurückgezogen worden wäre, habe ich diese Art der Behandlung ganz aufgegeben. Die Abtragung des Vorfalles mache ich nicht mehr, weil ich in 2 Fällen darnach Panophthalmitis bekam, wohl infolge des Eindringens septischer Keime aus dem Bindehautsack durch die Abtragungsfläche ins Innere des Auges. Ich zerstöre daher lieber mit dem flachen Glühdraht den Vorfall, weil die verschorfte Fläche die obige Gefahr ausschließt. In einigen mir passend dünkenden Fällen habe ich einen Lappen der Bindehaut des Augapfels gepfropft, immer mit gutem Erfolge, nicht nur bezüglich der Anheilung, sondern auch bezüglich der Widerstandsfähigkeit der Narbe. Dies traf besonders bei einer Frau zu, welche am 6. Tage nach der Operation eine Frühgeburt machte, wobei die noch so junge Narbe den Wirkungen der Bauchpresse nicht nachgab.

Iritis, Iridocyclitis. Im großen Zahlenausweis sind 334 Kranke dieser Art verzeichnet. Wenn ich aber diesen Gegenstand vom klinischen Standpunkte aus berühre, so will ich nur 215 Fälle berücksichtigen, indem nur diese selbständige Erkrankungen dieser Art gewesen sind, während die übrigen nur begleitende Erscheinungen waren und aus rein äußeren Gründen in diese Diagnose eingereiht wurden.

Die 215 Fälle vertheilten sich auf 169 Männer und 46 Frauen im Alter von 42 bis 60 Jahren.

Nachdem bei der Entzündung der Regenbogenhaut die Ursache eine hervorragende Bedeutung hat, so ist es nothwendig, eine kurze Zusammenstellung in dieser Richtung zu geben.

Folgende Allgemeinerkrankungen waren nachweisbar und auch für die Augenkrankheit verantwortlich zu machen:

Luës hereditaria bei 3 Fällen: 2 Männer, 22 und 23 Jahre, 1 Mädchen, 27 Jahre alt. Die betreffenden waren früher nie augenkrank gewesen. Auffallend ist das verhältnismäßig bereits vorgeschrittene Alter.

Luës acquisita: 127 (98 Männer, 29 Frauen).

Rheuma, Gicht u. dgl.: 54 (38 Männer, 16 Frauen). Ich rechne hieher nicht nur jene Fälle, welche nach einer Erkältung erkrankten, oder die an Gelenkserkrankung bereits leiden, sondern auch alle jene Fälle — und dies sind die zahlreicheren —, bei denen der Überschuss an Harnsäure und harnsauren Salzen mit zeitweiligen Schmerzen in den Armen oder Beinen auf die kommende Gelenkserkrankung hinweisen. Man kann auch noch weiter gehen: Ist für die vorhandene Entzündung der Regenbogenhaut keine Ursache nachweisbar, so gehört sie doch mit ziemlicher Sicherheit in diese Reihe. Ich kenne mehrere Fälle, welche ich vor Jahren mehrmals an Regenbogenhautentzündung »ohne Ursache« behandelt habe, und welche heute alljährlich in ein Warmbad gehen müssen, um sich den Winter halbwegs erträglich zu machen.

Diabetes: 5 (4 Männer von 47 bis 58 Jahren, eine Frau von 33 Jahren). In allen diesen Fällen war der Zuckergehalt noch gering, um dann erst später plötzlich zu steigen und bald wieder zu schwinden. Die Regenbogenhautentzündung bei Zuckerharnruhr war in allen von mir beobachteten Fällen durch die geringe Menge von Ausschwitzung und die riesige Blutüberfüllung der Regenbogenhaut ausgezeichnet. Es kam immer zu Blutungen, entweder punktförmige in der Regenbogenhaut selbst, oder größere in die Vorderkammer. Alle Fälle hatten gemeinsam die Neigung zu Drucksteigerung, ein Zeichen, dass die Blutüberfüllung auch in der Aderhaut nicht fehlte und dort zu Kreislaufstörungen verderblicher Art führte. Die Krankheit betraf immer nur ein Auge.

Myxoedema: 1 Frau von 32 Jahren. Die Kranke verließ leider Laibach sehr bald, so dass ich den Fall weiter nicht beobachten konnte.

Scrophulosis schwerster Art bei einem 60 Jahre alten Manne auf beiden Augen.

Nephritis chronica, mit reichlichem Eiweißgehalt im Harne: 2 Männer im Alter von 44 und 51 Jahren auf beiden Augen.

Marasmus praecox unbekannter Ursache bei 2 Männern von 22 und 29 Jahren auf beiden Augen.

Chronische Bleivergiftung bei einem Schriftsetzer von 68 Jahren auf beiden Augen mit häufigen und schweren Rückfällen.

Herpes Zoster post influenzam: 3 Männer (49, 52 und 69 Jahre), alle 3 am linken Auge. Der älteste von den dreien starb, nach Hause zurückgekehrt, in wenigen Tagen unter den Er-

scheinungen acuten Wahnsinns, die beiden anderen verließen vollkommen geheilt das Krankenhaus und blieben gesund.

Weiters waren Regenbogenhautentzündungen entstanden nach zahlreichen Harnröhrentrippern: 3 Männer im Alter von 26 bis 51 Jahren, sowie durch Verletzung 11mal (s. Verletzungen) und 3mal durch den Gebrauch allzu stark verschriebener Zinklösungen.

Überblickt man diese wirklichen oder vermutheten Ursachen der Regenbogenhautentzündung und vergleicht man sie mit anderen, bzgsw. den gangbaren Lehren, so findet man einen wichtigen Unterschied, nämlich die Zahl der auf Syphilis beruhenden Regenbogenhautentzündungen sind der Zahl nach die häufigsten, aber doch bei weitem nicht so häufig, als man allgemein anzunehmen geneigt ist, denn in meiner Beobachtungsreihe stehen solche Regenbogenhautentzündungen mit 127:215, also 59.5%; dagegen ist die Zahl der sogenannten rheumatischen sehr hoch: 52:215, d. i. 24.19%.

Außer der örtlichen Behandlung (Atropin, warme Überschläge, Schutz vor Licht) wurde natürlich der allgemeinen Behandlung die größte Aufmerksamkeit geschenkt: Bei Syphilis lasse ich immer die Einreibungscur machen (Ung. cinereum c. resorbino in tuba). Das ist die einzige verlässliche Behandlung; alles andere (tiefe Einspritzungen mit Hydrargyrum salicylicum, Quecksilberbereitungen innerlich, Jodkali) sind nur Ersatzmittel und geben nur halbe Erfolge, sind also bei einer so ernsten Allgemeinerkrankung überhaupt nur in Ausnahmefällen in Betracht zu ziehen.

Bei der sog. Iritis rheumatica muss man eine ganze Reihe von Behandlungen berücksichtigen, welche durch die Vielgestaltigkeit der Allgemeinstörungen bedingt sind. Handelt es sich um eine acute Erkältung ohne gleichzeitige Erscheinungen in den Gelenken, dann ist die neben der örtlichen Behandlung nothwendige allgemeine verhältnismäßig einfach: Salicylpräparate, am besten Aspirin und Schwitzcur mit heißem Lindenblüthen- oder heißer Limonade. Anders ist es, wenn wir als Ursache der Regenbogenhautentzündung, besonders der öfters wiederkehrenden, ein Allgemeinleiden finden, oder annehmen müssen, welches Veränderungen in den Gelenken gesetzt hat. Ich führe nochmals an, dass die Entzündung der Regenbogenhaut öfters der Erkrankung der Gelenke vorangeht, und dass zu dieser Zeit die Kranken nur über unbestimmte Schmerzen klagen,

welche dann erst nach und nach in die Gelenke verlegt werden müssen. In solchen Fällen ist die Regelung der Diät in erster Linie nothwendig. Ich bediene mich hiebei der sehr handlichen und bequemen Diätblocks (Heilbronn, Determann), welche einerseits den Arzt der Mühe überheben, ausführliche Vorschriften oft wiederholen zu müssen, andererseits die Möglichkeit geben, die gedruckten Vorschriften dem vorliegenden Falle entsprechend umzuwandeln. In schweren Fällen der Allgemeinerkrankung habe ich mit Erfolg täglich mehrere Limonien verspeisen lassen. Weiters verordne ich unter Berücksichtigung der Harnmenge und des Zustandes des Herzens alkalische Säuerlinge: Preblauer, Römerquelle, Gießhübler, Krondorfer Salzbrunnen, Salvatorquelle und endlich später Lithion salicylicum als Brausesalz Sandow. Von Piperazin habe ich keine besonderen Erfolge gesehen; dagegen kann man — wenn keine Gegenanzeige vorhanden ist — Jodkali wohl kaum entbehren. Bei stärkeren Gelenksschmerzen hat Aspirin gute Dienste geleistet. Gleichzeitig erhalten die Kranken jeden oder jeden zweiten Tag ein recht warmes Bad, nach welchem sie zu Bette gebracht werden, um daselbst noch in mäßigen Schweiß zu kommen. Ist die Jahreszeit darnach, so schicke ich die Kranken möglichst bald in ein Warmbad zu einer regelrechten Badecur. Ich habe in dieser Richtung von Töplitz in Unter-Krain geradezu glänzende Erfolge gesehen.

Ist bei reichlicher Ausschwitzung in die Vorderkammer und in das Gewebe der Regenbogenhaut wegen Drucksteigerung die Anwendung eines Mydriaticum unmöglich, so hat mir Dionin gute Dienste geleistet.

Wird Jodkali nicht vertragen, so suche ich durch Verabreichung von warmen Bädern und Levicowasser die Anwendung dieses wichtigen Mittels doch zu ermöglichen. Jodipin erzeugt nie derartige Störungen, leider ist sein noch hoher Preis oft ein Hindernis, es zu verordnen.

Bei dem Schlagworte **Chorioiditis** will ich nur jener Fälle gedenken, bei denen nicht so sehr nur diese Schichte erkrankt ist, sondern die ganze Uvea, indem die Entzündung von der Aderhaut nach vorwärts schreitet und schließlich auch die Regenbogenhaut ergreift. Die ersten Anzeichen sind geringe Trübungen im Glaskörper, denen sich dann bei Entzündung des Strahlenkörpers düstere Ciliarinjection und Schmerzhaftigkeit anschließt, auf einmal bemerkt man ganz unvermittelt Anwachsungen der

Regenbogenhaut und Beschläge an der Hinterwand der Hornhaut. Die Menge der Ausschwitzung nimmt zu, mit ihr die Trübung des Glaskörpers, wir bekommen Pupillenverschluss oder Abschluss mit allen seinen Folgen und endlich geht nach einigen Jahren das Sehvermögen ganz verloren oder es bleiben nur armselige Reste desselben erhalten. Die von dieser Form der Krankheit Befallenen sind fast alle weiblichen Geschlechtes, meist zwischen 20 und 30 Jahren alt. Vergeblich bemüht man sich, eine Ursache zu finden und ebenso vergeblich, die Krankheit irgendwie beeinflussen zu können, sie schreitet weiter fort trotz Schmiercur, Schwitzcur, Kaltwasserbehandlung, Gebrauch warmer Heilquellen, Kreosot, Guajacol, Jodkali u. s. w. Das Endergebnis ist dasselbe, ob man gleich iridektomiert oder auf die Veränderungen in der Pupille wartet. Dabei kommen die früher blühenden Mädchen stark herab und können sich auch nach Beendigung der Curen nicht mehr ordentlich erholen, ohne dass man irgend eine Allgemeinkrankheit nachweisen kann. Ich lege daher bei diesen Fällen gleich zu Anfang großes Gewicht auf eine möglichst gute Ernährung.

Von den zahlreichen Fällen von **Netzhautentzündung** will ich nur einen anführen, weil alle anderen bezüglich Ursache, Spiegelbild und Verlauf nichts darboten, was von der Regel abgewichen wäre.

Dieser eine Fall betraf ein 14jähriges, hochgradig blutleeres Mädchen, dessen Augenhintergrundbeiderseits durch etwas überpunktförmige Blutungen in der Netzhaut wie gesprenkelt aussah. Die Trübung des Glaskörpers war kaum nachweisbar. Die Untersuchung des Blutes, sowie des übrigen Körpers des kräftig veranlagten Mädchens ergab nichts Krankhaftes, so dass also nur eine übermäßige Zartheit der Netzhautgefäße bei Blutleere für die Veränderung in den Augen verantwortlich gemacht werden konnte. Als ich nach 10 Monaten die Kranke wieder zu sehen bekam, war der ganze Hintergrund beider Augen mit von breitem Pigment umsäumten weißen Fleckchen bedeckt, so dass man das Bild einer Chorioiditis areolaris vor sich hatte, was dadurch auffiel, nachdem der Beginn des Leidens zweifellos Netzhautblutungen waren.

Ich will noch hinzufügen, dass zwei andere Kranke, ein Mann von 34 und eine Frau von 41 Jahren, Retinitis circinnata an einem Auge hatten.

Gelegentlich einer größeren Anzahl von Erkrankungen von **Meningitis cerebrospinalis** in Trifail erkrankten ein junger Bursch und ein junges Mädchen auf einem Auge an Neuroretinitis mit reichlicher Bildung einer schwefelgelben Masse im Glaskörper. Die betreffenden blieben am Leben, die Augen schrumpften reizlos.

Die 3 Fälle von **Commotio retinae** nach stumpfer Gewalt betrafen Arbeiter in kräftigem Mannesalter und zeigten den bekannten Befund in der unteren Hälfte der Netzhaut.

Unter den 15 Fällen von **Abhebung der Netzhaut** waren 6 hochgradig kurzsichtig. In einem Falle war der Glaskörper von zahlreichen Cholesterin-Krystallen durchsetzt. In einem weiteren Falle waren beide Augen erblindet und beiläufig $\frac{1}{6}$ der Netzhaut kugelförmig abgehoben, so dass der Verdacht auf Cysticercus gerechtfertigt war. Ich eröffnete mit dem Schmalmesser der Abhebung entsprechend die Lederhaut, es floss eine wässerige Flüssigkeit ab, deren mikroskopische Untersuchung ergebnislos war. Die Netzhaut legte sich nach der Operation an, war aber wenige Tage darauf wieder abgehoben. Bei einem 23jährigen gesunden Mädchen war über Nacht am rechten Auge Erblindung bis auf Erkennung von Licht und Dunkel eingetreten. Der vollkommene Mangel rothen Lichtes war die einzige nachweisbare Veränderung. Trotz Schwitzcur und Schmiercur saugte sich der Bluterguss im Glaskörper nicht auf. Als ich die Kranke nach 8 Monaten wieder sah, war die Netzhaut hellweiß abgehoben und ihre großen Falten bewegten sich lebhaft.

In den übrigen 7 Fällen war eine Ursache nicht nachweisbar.

Nach meinen Erfahrungen muss ich die Netzhautabhebung als einen noch immer unheilbaren Zustand betrachten, trotz eines Falles von geheilter Netzhautabhebung, nach Verletzung, welchen ich im Centralblatt für Augenheilkunde 1900, S. 262 veröffentlicht habe. Ich bin aber weit entfernt davon, bei einer Netzhautabhebung unthätig zu sein, denn wenn es auch nicht gelingt, Heilung zu erzielen, so ist es doch immerhin ganz erfreulich, wenn man wenigstens eine Begrenzung der Netzhautabhebung und Verbesserung der Glaskörperverhältnisse erzielt. Ich lege einen Druckverband an, lasse möglichste Rückenlage einhalten und mache Einspritzungen von Kochsalzlösung unter die Bindehaut des Augapfels.

Bezüglich der **Entzündung des Sehnerven** hat die Beobachtung an den Kranken meiner Abtheilung manche Einzelheiten ergeben, welche mir zwar nicht bedeutungslos erscheinen, deren ausführliche Berücksichtigung aber weit über den Rahmen dieser Zeilen hinausgieng. Ich kann es aber nicht unterlassen, zu betonen, dass die Anschwellung des Sehnervenkopfes beider Augen in ihrer klinischen Deutung wohl eine andere Stellung

wird bekommen müssen, als dies bis nun geschehen ist; denn ich sah bei drei Kranken unter 20 Jahren (1 Mann, 2 Mädchen) Stauungspapille, welche unter einer, die hochgradige Blutleere berücksichtigenden Behandlung mit normalem Sehvermögen vollkommen gesundeten. Eine geringe Abblassung der Sehnerven war der einzige Rest der Erkrankung.

Bei der **Neuritis retrobulbaris** will ich mich beschränken, eines 53jährigen Mannes zu erwähnen, welcher infolge der ungünstigsten Ernährungsverhältnisse im Zustande schwerer Erschöpfung ins Spital gebracht wurde, so schwachsichtig, dass er nicht mehr zur Selbstführung sah. Außer sehr deutlicher dunkelbrauner Verfärbung der Gegend des gelben Fleckes, war der Augenspiegelbefund regelrecht. Unter kräftiger Nahrung hob sich das Sehvermögen bis auf S $\frac{6}{18}$ bei normalem Spiegelbefund, jedoch war noch lange Zeit ein peripheres und paracentrales Skotom nachweisbar.

Von den Fällen von **Atrophia nervi optici** kann ich nichts berichten, was von der gangbaren Lehre abweichen würde. Ich will nur anführen, dass ich in Strychnin-Einspritzungen unter die Haut der Schläfe vortreffliche Unterstützung der Behandlung gefunden habe, während die Verabreichung desselben Mittels in Pillen viel längere Zeit auf eine geringe Wirkung warten ließ. Die Einreibungsur halte ich für ein zweischneidiges Schwert, weil ihr bisweilen Erblindung auf dem Fuße folgt.

Es mag hier der Ort sein, einen Fall näher zu berücksichtigen, obwohl der Schwund des Sehnervs den übrigen Erscheinungen gegenüber in den Hintergrund trat.

Als der betreffende Kranke mir vorgeführt wurde, meinte ich einen 8 Jahre alten Knaben zu sehen, so klein und schwächlich war er; ich war ganz erstaunt zu hören, dass er 26 Jahre alt sei. Der ganz verständige Mann gab an, seit 2 Jahren immer schlechter zu sehen. Die Spiegeluntersuchung ergab weiße, scharfbegrenzte Sehnervenscheiben mit normalen Gefäßen. Beide Augen waren vollkommen erblindet. Außer der Hypoplasia universalis und Mangel der Hoden war keine Erkrankung nachweisbar. Am 2. Tage nach der Spitalsaufnahme starb der Kranke plötzlich unter fallsuchtartigen Krämpfen. Die Leichenschau ergab eine übertaubeneigroße, von der Hypophysis ausgehende Geschwulst (Rundzellensarkom mit Kalkkörnern), welche dem Türken-sattel aufsitzend und ins Gehirn ragend die Sehnerven zusammendrückte. Von der Schilddrüse fand sich keine Spur, der übrige Körper, auch das Knochengerüst entsprach in allen seinen Theilen den Verhältnissen eines kindlichen Körpers.

Von den im Zahlenverzeichnis angeführten Fällen von Amblyopia will ich nur einige wenige anführen:

Mädchen, 13 Jahre alt, Schwester zweier geistig sehr zurückgebliebener älterer Brüder, war bei normalem Spiegelbefunde und Mangel einer Allgemein-erkrankung hochgradig schwachsichtig.

Bei 2 Frauen von 36, beziehungsweise 41 Jahren war die Ursache der weitgediehenen Schwachsichtigkeit reichliches Rauchen starker Cigarren.

Ein 41 Jahre alter Bergmann wurde ganz blind auf die Abtheilung aufgenommen und gab an, dass er fünf Tage vor Spitalseintritt die Grube in erhitztem Zustande verlassend, plötzlich einem außergewöhnlich kalten Luftzuge ausgesetzt wurde, worauf fast unmittelbar eine Verminderung des Sehvermögens eintrat, welche innerhalb weniger Stunden sich zu vollkommener Erblindung entwickelte. Die Untersuchung des Augenhintergrundes, welche wegen unüberwindlicher Lichtscheu nur nach Cocaïneinträufelung vorgenommen werden konnte, ergab normale Verhältnisse, dasselbe war bezüglich des übrigen Körpers der Fall. Ich stand daher gar nicht an, die plötzliche Erblindung mit der Erkältung in Zusammenhang zu bringen, verabreichte dem Kranken Natrium salicylicum und ließ ihn mehrere Tage hintereinander einige Stunden schwitzen. Der Erfolg war glänzend, denn der in tiefster Verstimmung und blind ins Spital gekommene Mann verließ dasselbe fröhlich und sehend.

Opacitates corporis vitrei sind zwar niemals eine Erkrankung für sich, mit Ausnahme jener bei alten Leuten, in welchen Fällen die Vorhersage immer insofern ungünstig ist, weil sich bald darauf Störungen des Verstandes anschließen. Man muss sie aber doch besonders anführen, weil man sehr oft von der ursprünglichen Erkrankung der Uvea oder der Netzhaut nichts mehr nachweisen kann. Außer der allgemein gebräuchlichen Behandlung mit Schwitzcur, allenfalls Schmiercur, Jodkali, Einspritzungen mit Pilocarpin, Einspritzungen von Kochsalzlösung habe ich von Regelung der Diät und Verordnung von Trinkcuren, welche den Stoffwechsel beschleunigen, besonders die Harnmenge vermehren, befriedigende Ergebnisse gehabt.

Haemorrhagia in corpus vitreum Von den 8 beobachteten Fällen führe ich einen Fall genau an.

Ein 18jähriger Mann, von Kraft und Gesundheit strotzend, verlor nach einer mit größerer Anstrengung und Erhitzung verbundenen Bergbesteigung, dem sich reichlicherer Biergenuss anschloss, über Nacht einen Theil seines Sehvermögens. Die Untersuchung ergab eine braunrothe Trübung des Glaskörpers. Nach 3 Einspritzungen von Pilocarpin war der Glaskörper so weit aufgeheilt, dass man feststellen konnte, der Augenhintergrund beider Augen sei bis auf eine punktförmige Blutung auf der linken Sehnervenscheibe regelrecht. In der folgenden Zeit wiederholten sich die Blutungen einigemal ohne äußere Veranlassung, einmal in so starkem Maße, dass man im linken Glaskörper deutliche Blutflecken sah. Der junge Mann war immer ganz gesund, so dass ich annehmen musste, sein Gefäßsystem sei im Verhältnis zu seinem außergewöhnlich starken Körper zu wenig kräftig. Ich ließ einer Einreibungscur

eine Behandlung in einer Wasserheilanstalt folgen, nach welcher der Kranke mit den seinem Astigmatismus entsprechenden Gläsern $S \frac{2}{3}$ hatte.

Das Schwergewicht alles dessen, was über **Katarakta** zu sagen ist, betrifft den operativen Theil, auf welchen ich hier verweise. Ich will mich hier nur darauf beschränken, auf einige größere Seltenheiten aufmerksam zu machen.

Eine 19jährige Telegraphistin wurde während der Ausübung ihres Berufes vom Blitze getroffen, welcher, ohne dass ein Gewitter sichtbar gewesen wäre, in das Postgebäude des kleinen Gebirgsdorfes einschlug. Die unmittelbare Folge dieses Unglücksfalles war eine mehrere Stunden lang dauernde Besinnungslosigkeit, nach einigen Tagen war das kräftige Mädchen wieder vollkommen erholt, bemerkte aber schon nach wenigen Tagen Nebelsehen auf beiden Augen, als deren Grund in einer Augenheilanstalt beginnende Trübung der Linse gefunden wurde. Die Kranke ließ sich beiläufig 1 Jahr nach dem Blitzschlage auf meine Abtheilung aufnehmen, zu welcher Zeit beide Linsen zarte, streifige und punktförmige Trübungen aufwiesen, weshalb ich die Staroperation mit dem Lanzenschnitt erst nach vorangegangener Dissection der Vorderkapsel ausführte. Der Erfolg der Operation war so gut, dass die Kranke ein vortreffliches Sehvermögen besitzt mit entsprechender Brille, trotzdem die Nachbehandlung sich am rechten Auge nach der Starausziehung sehr schwierig gestaltete, weil die Kranke, von tiefer Schwermuth befallen, in Augenblicken geistiger Umnachtung mehrmals Selbstmordversuche machte.

Ich habe in der Wiener medicinischen Wochenschrift 1889 5 Fälle veröffentlicht von mehr oder weniger weit vorgeschrittener Trübung der Linse als Folgekrankheit einer Gehirnhautentzündung. Unter den Kranken meiner Abtheilung habe ich bei einem 16jährigen Mädchen, welches ich mit Erfolg operierte, dieselbe Beobachtung gemacht und möchte nur darauf hinweisen, dass diese Linsentrübung als eine Ernährungsstörung aufzufassen sein wird, infolge Miterkrankung der Netzhaut oder häufiger krampfhafter Zusammenziehung des Ciliarmuskels während der Gehirnerkrankung.

Auffallend ist die große Anzahl von Linsentrübung bei Zuckerharnruhr, 9 Fälle, bei denen immer beide Augen erkrankt waren. 5 davon waren Mädchen unter 20 Jahren, von denen 4 aus derselben Gegend stammten, nämlich im Bezirke Stein von Tersain bis Mannsburg. 1 Mädchen von 19 Jahren, welches ich auf beiden Augen mit Erfolg operiert hatte, starb, nach Hause gekommen, sehr bald unter den Erscheinungen eines schweren Coma diabeticum.

1 Mädchen von 21 Jahren, welches früher immer gut gesehen hatte, erkrankte unmittelbar nach einem regelrechten Wochenbette an rasch zunehmender Trübung beider Linsen, ohne dass eine

Störung des Allgemeinbefindens nachweisbar gewesen wäre. Ich habe sie dann mit Erfolg operiert.

1 Knabe von $1\frac{1}{2}$ und 1 Mädchen von 6 Jahren hatten angeboren beide Linsen vollkommen getrübt. Sie waren Geschwister und, so wie noch 3 andere ältere Geschwister, in der geistigen Entwicklung sehr zurück.

Affectio sympathica. Man kann als Augenarzt sehr zufrieden sein, wenn man von dieser so furchtbaren Krankheit in 10 Jahren nur 6 Fälle sieht; denn fast nie gelingt es, durch eine auch noch so früh eingeleitete Behandlung Ersprießliches zu leisten. Ich will gleich an die Spitze jenen Fall setzen, in welchem der Ausgang verhältnismäßig günstig gewesen ist.

Mann, 42 Jahre alt, Schlag mit einer Heugabel über das linke Auge, klaffende Wunde in der oberen Hälfte der Lederhaut mit Vorfall der Aderhaut. Reizlose Heilung mit Schrumpfung des Augapfels und tief eingezogener Narbe der Lederhaut. Verweigerung der Enucleatio bulbi sinistri. Sieben Wochen nach Verletzung plötzliches Auftreten von Schmerzhaftigkeit und heftiger Lichtscheu am rechten Auge. Enucleatio bulbi, welche aber die sympathische Affection aufzuhalten nicht im Stande war; denn eine Woche nach der Enucleatio war bereits Neuroretinitis diffusa und grüne Verfärbung der Regenbogenhaut zu finden. S $\frac{6}{60}$. Schmiercur, Dunkelcur. Nach Vollendung derselben begab sich der Kranke in häusliche Behandlung. 6 Wochen später: Pupille rund, gut reagierend, äußerst zarter Glaskörperstaub, Sehnervenkopf etwas blässer, Grenzen scharf, Gefäße normal. S $\frac{6}{18}$. Ich habe den Kranken einige Jahre später bei unverändertem Befunde wiedergesehen.

Ein zweiter Fall scheint mir bemerkenswert zu sein, weil er darauf hindeutet, wie häufig das eine Auge ist, wenn das zweite an einer zu sympathischer Erkrankung neigenden Veränderung leidet.

Mann, 63 Jahre alt, hat am rechten Auge vor vielen Jahren eine Verletzung erlitten, gegenwärtig bandförmige Hornhauttrübung, Pupillenverschluss, vollständige Erblindung. Am linken Auge machte ich bei unreifem grauen Star Iridectomy preparatoria, nach welcher bei gleichzeitig einsetzender Empfindlichkeit des rechten Auges heftigste Reizung eintrat. Es kam trotz Schwellung der Regenbogenhaut zu keiner Anwachsung derselben, ich machte aber dennoch vorsichtshalber die Starausziehung erst 3 Monate später. Dieselbe verlief regelrecht, aber schon zwei Tage nach derselben wiederholte sich die Reizung am rechten Auge, und das linke Auge zeigte durch 18 Tage so heftige Reizung, dass es sich eigentlich immer hart an der Grenze einer wirklichen Regenbogenhautentzündung bewegte. Die 6 Wochen nach der Operation vorgenommenen Sehproben ergaben mit + 11 D S $\frac{6}{24}$, und nachdem der übrige Zustand des Auges tadellos war, so musste man für diese Verminderung der Sehschärfe eine zarte Trübung des Glaskörpers verantwortlich machen. 5 Monate nach der Starausziehung kam der Mann abermals ins Spital und gab an, dass das bis dahin ganz reizlose rechte Auge vor kurzem angefangen habe, ihn

mit heftigen Schmerzen zu quälen und dass er gleichzeitig am linken Auge bedeutend schlechter sehe. Die Untersuchung ergab düstere Ciliarinjection und Schmerzhaftigkeit am erblindeten rechten Auge, heftige Lichtscheu, grüne Verfärbung der Regenbogenhaut und Trübung des Glaskörpers des linken Auges. Zählte Finger auf 5 m. Ich machte nun die Ausschälung des rechten Augapfels, die schlechten Körperkräfte des Kranken verboten die Vornahme einer Schmiercur, weshalb man sich auf Anwendung von feuchter Wärme, Einträufelung von Atropin, Schwitzen und Aufenthalt im Dunkeln beschränken musste. Der Ausgang war in kurzer Zeit überraschend günstig, denn es wurde ein Sehvermögen von $+11 \text{ D S } \frac{6}{60}$ gewonnen.

Die Erwähnung der Vorkommnisse der sympathischen Affection muss ich mit einer wahren Leidensgeschichte beschließen, welche zeigt, wie trotz aller scheinbar von Erfolg gekrönten Vornahmen das Ende eines sympathisch erkrankten Auges unerbittlich besiegelt ist.

Ein 32 Jahre alter Agent erleidet durch von verbrecherischer Hand geschleuderten Stein eine Berstung der Lederhaut, eigentlich Zerquetschung des rechten Auges. Der Kranke will von einer Herausnahme desselben nichts wissen und verlässt bereits am 11. Tage das Spital. Am 42. Tage nach der Verletzung kommt er abermals mit heftiger Lichtscheu, Schmerz, Ciliarinjection, grüner Verfärbung der Regenbogenhaut und zarter Verschleierung des Hintergrundes des linken Auges. Die Ausschälung des rechten Stumpfes und auch eine Schmiercur konnten die Erkrankung nicht mehr aufhalten, jedoch konnte der Kranke nach 4 Wochen entlassen werden, ohne Zeichen von Ausschwitzung in irgend einem Theile des Auges. $\text{S } \frac{6}{12}$. $3\frac{1}{2}$ Monate nach der Verletzung kam der Unglückliche mit der Klage abermaliger Verschlechterung des Sehvermögens. Ich fand $\text{S } \frac{6}{36}$, kaum merkliche Ciliarinjection, auf der Hinterwand der Hornhaut zarte Beschläge, Regenbogenhaut grün, Pupille rund, gut beweglich, gleichmäßige Trübung des Glaskörpers. Der Kranke wollte von einer weiteren Behandlung nichts wissen, kam aber 5 Monate später, also 10 Monate nach der Verletzung, mit Pupillenverschluss und Abschluss, sowie buckelförmiger Vortreibung der Iris, von seiner Frau geführt, denn er sah nicht mehr genügend zur Selbstführung. Ich machte nun einen breiten Ausschnitt der Regenbogenhaut nach oben, welcher tadellos gelang, so dass 18 Tage später der Kranke mit $\text{S } \frac{6}{36}$ das Spital allein verlassen konnte. Dieser gute Zustand währte leider nur 7 Wochen; denn nach dieser Frist kam der Kranke geführt ins Spital, das Auge heftig gereizt, auf der Hinterfläche der Hornhaut massenhafte Beschläge, Glaskörper so dicht getrübt, dass der Augenhintergrund nicht mehr sichtbar ist. Ich habe eine Eröffnung der Vorderkammer mit der Lanze vorgenommen, und unter entsprechenden Vorsichtsmaßregeln das die Beschläge mitreißende Kammerwasser aufgefangen. Die Untersuchung ergab das massenhafte Vorhandensein von Kokken, welche ich bereits früher in dem Gewebe der ausgeschnittenen Regenbogenhaut, sowie in dem Glaskörper, besonders aber schön in dem Zwischenscheidenraum des Sehnerven des ausgeschälten rechten Augapfels gefunden hatte.

Den gleichen Befund im Sehnerven des die sympathische Erkrankung veranlassenden ausgeschälten Auges sah ich noch in zwei anderen Fällen, so dass man auch dann, wenn man der Verschiedenartigkeit der Erscheinung wegen die mykotische Theorie der Affectio sympathica mit gewiss nicht unberechtigtem Zweifel betrachtet hat, sich wenigstens in solchen Fällen nicht verschließen kann mit zu behaupten, dass die Erkrankung auf dem Wege der Sehnervenscheiden von einem Auge zum anderen durch kleinste Lebewesen vermittelt wird.

Bemerkenswert scheint mir noch der Fall einer 53jährigen Frau zu sein, welcher der rechte Augapfel wegen Schmerzhaftigkeit herausgenommen werden musste (Narbe der Lederhaut nach Stichverletzung). Zwei Wochen nach der Operation klagte die Kranke über schlechteres Sehen. Ich fand $S \frac{6}{60}$ und Neuroretinitis diffusa. Nach einer Dunkelcur von 14 Tagen war $S \frac{6}{36}$. Ich sah die Frau einige Monate später mit demselben Sehvermögen, der Sehnervenkopf war weiß geworden.

Unter dem Sammelnamen »**Glaukom**« sind in dem großen Zahlenausweise auch manche jener Fälle eingezählt, bei denen die Drucksteigerung nicht eigentliche Erkrankung, sondern nur Erscheinung in dem Krankheitsbilde war, wohl aus dem Grunde, weil die operative Bekämpfung des Leidens die wichtigste Aufgabe war. Es würde in diesen Bericht nicht hineinpassen, die zweifellos berechtigte Frage über die Zulässigkeit der gleichen Bezeichnung »Glaukom« für gewiss ganz verschiedene Erkrankungen des Auges zu erörtern. Ich möchte hier nur anführen, dass meine Erfahrungen mich lehren, nicht mehr so unbedingt an die unfehlbare Wirkung der Iridektomie zu glauben. Die Iridektomie wirkt für Arzt und Kranken erfreulich nur in acuten und subacuten Fällen, also solchen, wo insbesondere die starke Trübung des Glaskörpers auffällt. Dann sieht der Kranke nach der Iridektomie immer besser als vorher, mit Ausnahme jener verderblichen Fälle, wo Blutungen im Innern des Auges während oder nach der Operation den Erfolg zu nichte machen. Man muss gewiss aber auch in Rechnung ziehen, dass diese schwerste aller Augenoperationen gerade in acuten Fällen noch größere Schwierigkeiten in sich birgt. Bei chronischer Drucksteigerung ist nur der Arzt mit dem Erfolge der Iridektomie zufrieden, in dem Bewusstsein, einem tückischen Feinde gegenüber das möglichste geleistet zu haben; der Kranke ist immer unzufrieden, weil er nach der

Operation weniger sieht als vor derselben, und leider wird häufig auch die Freude des Arztes getrübt durch die stetige Abnahme des Sehvermögens. Vollkommen nutzlos ist es, eine Iridektomie auszuführen, wenn ohne Drucksteigerung der Sehnerv wie bei Glaukom ausgehöhlt ist. Ich habe mehrere Fälle zu verzeichnen, in denen wegen Weigerung der Kranken oder begleitender Umstände wegen die Ausführung einer Iridektomie unmöglich war, es mir aber gelang, durch systematische Anwendung eines Mioticum, unterstützt durch warme Umschläge, Fernhaltung äußerer Schädlichkeiten, Beförderung der Harnabsonderung und Verhütung von Stauung im Bereiche der oberen Hohlvene (lockerer Hemdkragen u. dgl.) das Auge annähernd wieder auf den früheren Zustand zu bringen, auch was das Sehvermögen betrifft. Freilich bin ich trotz langer Beobachtungsdauer leider nicht sicher, sagen zu können, dass diese günstige Lösung bleibend ist. Ein Grund, nicht zu iridektomieren, war in einem Falle der Umstand, dass das rechte Auge trotz der anderwärts tadellos ausgeführten Iridektomie unmittelbar nach derselben vollkommen erblindete, gewiss keine Aufmunterung das an chronischem Glaukom leidende linke Auge zu operieren, umsomehr als die Regenbogenhaut desselben infolge Schwund des Farbstoffes helle Flecken bekam und die oben angegebene Behandlung das Sehvermögen unverändert erhält.

Von den die Pupillen verengenden Mitteln habe ich bis nun dem Pilocarpin den Vorzug gegeben. Ich habe aber ebenso wie andere Fachgenossen gerade in den letzten Jahren die Erfahrung gemacht, dass es nicht nur die Pupille erweitert, sondern auch geradezu wirkungslos ist, weshalb ich nun Eserin oder Arecolin anwende.

Das Glaukom, als eigentliche Erkrankung, ist in Krain selten, was bis zu einem gewissen Grade wohl damit zusammenhängt, dass wir hierzulande so viel wie keine Juden haben.

Von den 3 Fällen von **Buphthalmus** will ich den einen erwähnen, welcher nur das rechte Auge eines sonst ganz gesunden 28jährigen Mannes betraf und bereits seit der Kindheit bestand.

Trotz der geringen Anzahl der von mir operativ behandelten Fälle von **Myopie** will ich doch anführen, dass ich bei zwei (M 12 D) vortreffliche Ergebnisse hatte, bei einem Auge aber (M 20 D) einen Misserfolg hatte durch dichte Trübung des Glaskörpers, der eine theilweise Abhebung der Netzhaut folgte.

Phlegmone et Gangraena palpebrae. Von diesen so seltenen Erkrankungen hatte ich Gelegenheit eine ganze Reihe zu sehen. Obgleich ich dieselben schon in der Wiener med. Wochenschrift 1898 ausführlich veröffentlicht habe, so kann ich es mir nicht versagen, hier noch darauf einzugehen, vor allem, weil später erschienene Aufsätze anderer Fachgenossen, welche sich mit demselben Gegenstand befassten, nicht immer klar genug die verschiedenen Arten auseinanderhielten. Die von mir veröffentlichten Abbildungen sind die ersten guten, welche diesen Gegenstand betreffen.

An der Spitze meiner Auseinandersetzungen muss ich ganz kurz die betreffenden Krankengeschichten anführen und ich möchte hier abermals betonen, was für die Krankheitsbeschreibungen dieses Berichtes überhaupt gilt, dass ich alle diese Veränderungen als solche gewissermaßen fertig hinstellte, ohne sie zuerst so genau zu beschreiben, dass der Leser sich davon auch in den Einzelheiten ein klares Bild machen kann, wie es eigentlich die gerechte Anforderung an eine klinische Krankengeschichte ist, worauf ich aber hier verzichten muss, weil sonst alles zu langathmig würde.

Symmetrische Gangrän der Lider beider Augen.

Das 3 Wochen alte Kind weiblichen Geschlechtes war gesund und kräftig zur Welt gekommen, magerte dann bei schlechten Stuhlentleerungen rasch ab, seit 2 Wochen starke Schwellung der Augenlider und reichliche Eiterabsonderung aus den Augen.

An allen vier sonst gesunden Lidern symmetrische, mit Krusten bedeckte Hautverluste, und zwar dem Bereiche des Lidknorpels und der Gegend zwischen Lid und Nase entsprechend, so dass der längliche Streifen im Gebiete des Lides nasenwärts in ein kleines Grübchen übergeht. Die nur wenig geröthete und geschwollene Bindehaut sondert reichlich Eiter ab, enthält viele Streptococcen, aber keine Gonococcen. Dieses Bild blieb örtlich ganz unverändert, es kam zu keiner Bildung von Wundwärtchen. 2 Wochen nach der Aufnahme starb das Kind unter plötzlichem Verfall der Kräfte.

Von dem Ergebnis der Leichenschau will ich nur die Hauptsachen anführen: Fettschichte der Haut auffallend dünn, Nabel normal, Gehirn gesund, Thymusdrüse fehlt, Herzfleisch blass, leicht zerreiblich, Lymphdrüsen im Mediastinum schwach entwickelt, im Brustfell zahlreiche punktförmige Blutungen, die Bestandtheile des Bauchraumes zeigen nichts Krankhaftes. Nase gesund.

Die mikroskopische Untersuchung der in Weingeist gehärteten Augenlider ergab die Zeichen kleinzelliger Infiltration in allen Schichten und Bestandtheilen, die Gefäße befinden sich theils im Zustand von Periarteriitis und Periphlebitis mit mantelartiger Umhüllung durch junges Bindegewebe,

theils ist es durch endotheliale Wucherung zu Verengerung, ja sogar zu vollständigem Verschlusse einzelner Gefäßöffnungen gekommen. Keine Spaltpilze nachweisbar.

Symmetrische Gangrän der Lider beider Augen.

Diese Erkrankung eines 20 Monate alten Mädchens war bis in alle Einzelheiten dem obigen Falle gleich, nur war dieses durch langdauernde Diarrhöe bereits so erschöpft, dass es kläglich wimmerte, und die gesunden Augäpfel tief in die Augenhöhlen eingesunken waren. Das Kind starb am zweiten Tage nach der Aufnahme.

Von der Leichenschau will ich nur die Hauptsache anführen, u. zw.:

Punktförmige Blutungen in der Gehirnrinde, chronischer Katarrh des Dünn- und Dickdarmes mit geringer Schwellung der Lymphdrüsen, Milz nicht vergrößert, punktförmige Blutungen in der Rindensubstanz beider Nieren.

Die mikroskopische Untersuchung der Lider ergab dasselbe wie im ersten Falle, keine Spaltpilze nachweisbar, weder in den Lidern, noch im Gehirn, noch in den Nieren.

Phlegmone der Lider beider Augen mit darauffolgender symmetrischer Gangrän, schwerste Allgemeinsepsis, Heilung.

Ein 25jähriger kräftiger Mann, welcher die Wartung gesunder Pferde über hatte, erlitt gelegentlich einer Rauferei eine unbedeutende Verletzung der Haut am rechten Scheitelbein. 20 Tage später kam er mit einer schweren Phlegmone der Augenlider ins Spital und beträchtlicher Störung des Allgemeinbefindens, welches sich bis zur Besinnungslosigkeit steigerte.

Aus der langen Krankengeschichte will ich, nachdem ich sie in meinem obenerwähnten Aufsätze bereits veröffentlicht habe, nur die Hauptsachen anführen. (Fig. 1.)

Am 6. Tage der Erkrankung machte sich symmetrischer, brandiger Zerfall der Haut der Lider bemerkbar, ebenso Phlegmone der rechten Halsseite, Entzündung der rechten Ohrspeicheldrüse. Während eine rechtsseitige Lungenentzündung immer größere Fortschritte macht, schwellen alle Speicheldrüsen, die Phlegmone geht auf den Brustkorb über, dessen Haut sich durch den Blutaustritt bei Thrombose der Venen schmutzig färbt. Die Körperwärme steigt am 12. Tage bis zu 41°, gleichzeitig erregt die Phlegmone eine unheimliche Ausdehnung, wässerige Durchfälle traten plötzlich ein, der Kranke ist dem Verscheiden nahe. Innerhalb weiterer 3 Stunden aber verändert sich das Bild: die früher brettharte Haut des Stammes und des Halses wird weich, große Einschnitte entleeren fast 2 l dünnen Eiters, die Körperwärme sinkt unmittelbar auf 39.5° und am 16. Tage ist der Kranke fast fieberfrei, als plötzlich neue Eiterherde unter der Haut des Halses und des Stammes abermaligen Einschnitt nothwendig machen, eine rechtsseitige eitrige Mittelohrentzündung bereitet dem Kranken heftige Schmerzen und die Lage wird durch Unthätigkeit der rechten Lunge abermals bedenklich. In der Nacht vom 18. auf den 19. Krankheitstag erweist sich das Lungenübel als ein abgegrenzter Eiterherd, dessen Inhalt der Kranke unter Erstickungsnoth aushustet. Abgesehen von neben-sächlichen Eiterungen unter der Haut in der Nähe der ursprünglichen großen Eiterungen geht nun die Genesung ohne Unterbrechung vorwärts, nur voll-

kommene Kahlköpfigkeit und die Narben an verschiedenen Stellen der Haut erinnern den Mann an die durchgemachte Sepsis schwerster Art. (Fig. 2.)

Die Eingangspforte war zweifellos die Wunde am Hinterhaupt, deren früher reizlose Narbe zur Zeit des höchsten Fiebers durch Schwellung der Haut infolge neuer Eiteransammlung sich bemerkbar machte. In dieser konnte man ebenso wie in den Wundflächen der Lider Streptococcen nachweisen,

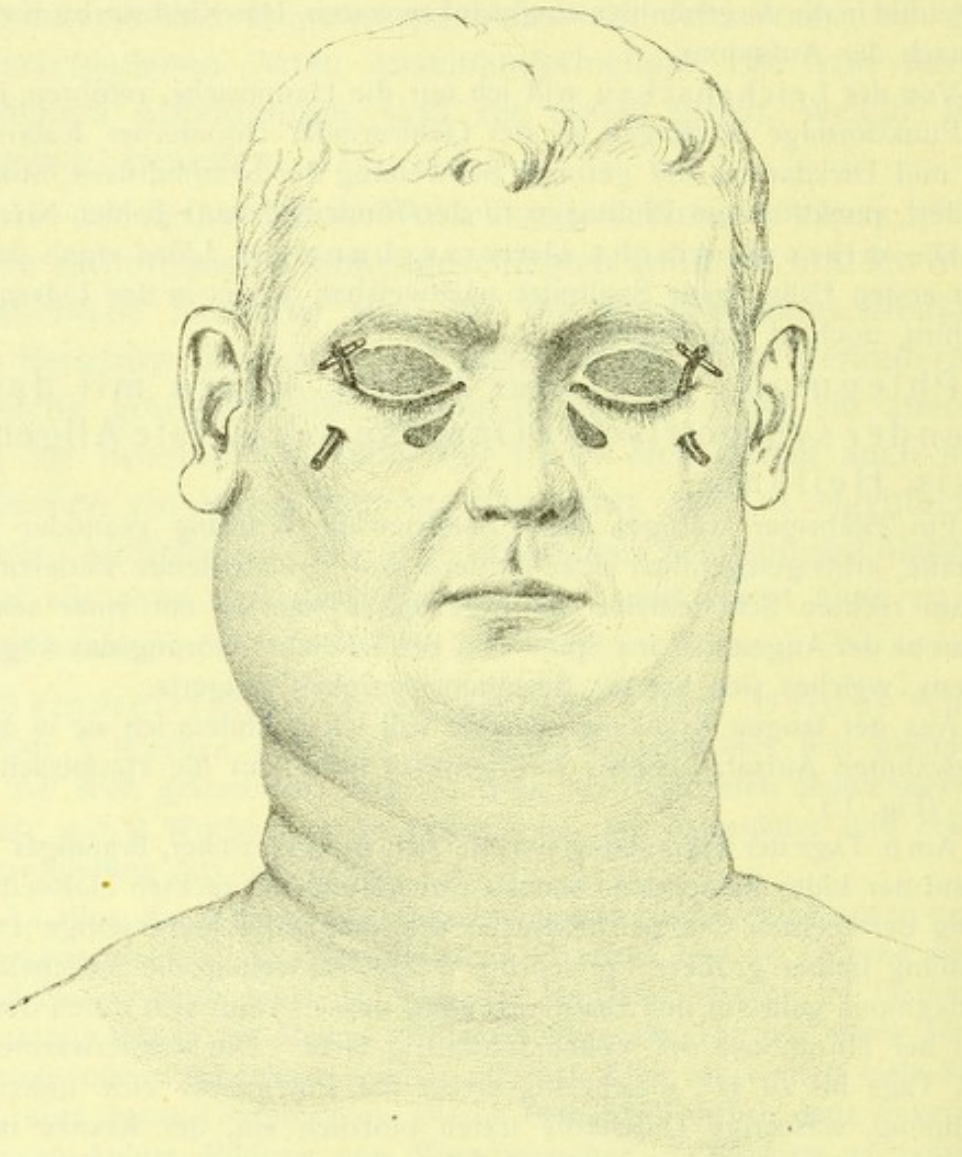


Fig. 1.

Phlegmone der Lider beider Augen mit darauffolgender symmetrischer Gangrän.

deren Züchtung aber nicht gelang. Die große Phlegmone des Halses, des Brustkorbes, der Eiter in der Lunge und im Mittelohr sind auf die Rechnung einer secundären Infection mit *Staphylococcus pyogenes aureus* zu setzen, den man hier nicht nur mikroskopisch nachweisen, sondern auch züchten konnte. Der *Staphylococcus* gelangte aus der Lunge ins Blut und erzeugte so immer Nachschübe. Die Mittelohrentzündung hängt mit den bei so schwerer Infection immer stattfindenden Veränderungen im Rachen und der Nase zusammen. Der Kranke hatte auch immer eitrigen Ausfluss aus der Nase.

Von der Allgemeinbehandlung will ich nur anführen, dass sie vor allem auf die Hebung der Körperkräfte bedacht war. In den Stunden schwersten Darniederliegens wurden dem Kranken große Gaben von Chinin, schwarzer Kaffee, Cognac mit Eidotter verabreicht und Einspritzungen mit Aether sulfuricus gemacht.

In augenärztlicher Beziehung ist einiges noch besonders zu betonen:

Die Infection zeigte sich zuerst an den Augenlidern, deren lockeres Bindegewebe der Eiterung zum Opfer fiel, so dass schließlich der knöcherne Augenhöhlenrand und der Muskel mit seinem zierlichen Balken- und Netzwerk wie ein anatomisches Präparat da lag. Die zarte Haut der Lider war auch zugrunde gegangen und zwar in eigenthümlicher symmetrischer Form, an den oberen Lidern war der Gewebsverlust spitz eiförmig wagrecht, an den Unterlidern in der nasenseitigen Hälfte bohnen groß mit einem spitzigen Ausläufer in der Gegend des Lidknorpels. Trotz des deutlichen Gefühles, wie bei Eiter unter der Haut, war ein Einschnitt in diese erfolglos. Um mit dem Gewebe möglichst zu sparen, wurde das bereits Brandige nicht mit der Schere abgetragen, sondern ich wartete, bis die einzelnen Stücke sich unter Salbenverband von selbst abstießen. Um eine narbige Schrumpfung der Oberlider zu verhüten, machte ich eine theilweise Vernähung der Lidspalte, welche ich solange beließ, als der Vernarbungsprocess nicht abgeschlossen schien. Der Erfolg war tadellos, denn nur die Haut und ihr lockeres Bindegewebe waren zugrunde gegangen, das straffe Gewebe des Lidknorpels und der Fascien aber stehen geblieben. Nach Durchtrennung der künstlich geschaffenen narbigen Verwachsungen hatten alle Augenlider ihre regelrechte Stellung, was sich bis heute, das ist 7 Jahre nach der Operation, nicht geändert hat. *)

Die Vernähung der Lidspalte ist unter solchen Umständen unerlässlich und unersetzlich. Man muss aber bei ihrer Ausführung immer daran denken, dass man damit nur einen vorübergehenden Zustand schaffen will, man muss also mit möglichster Schonung der Wimpern und der Ausführungsgänge der Meibomschen Drüsen arbeiten. Diese Schwierigkeit macht sich

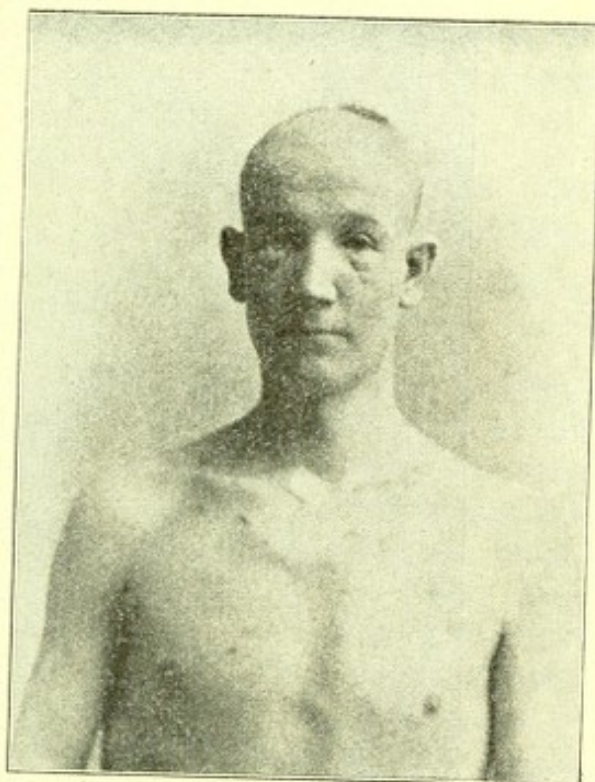


Fig. 2.

Heilung von Fig. 1.

*) Ausführlicher besprochen in der Wiener medicin. Wochenschrift 1898 und hier der Vollständigkeit halber mit den beiden Abbildungen wiedergegeben.

besonders dann geltend, wenn man bei kleinen Kindern operiert, wo dann bei der äußerst geringen Breite des intermarginalen Saumes die genannte Schonung kaum durchführbar ist.

Einen, dem obigen ganz gleichen Fall von Gangrän der linken Augenlider, zwar ohne so schwere Allgemeinerscheinungen, aber doch mit schließlicher Kahlköpfigkeit, sah ich bei einem 15jährigen Gerbergehilfen (Fig. 3). Ich machte auch

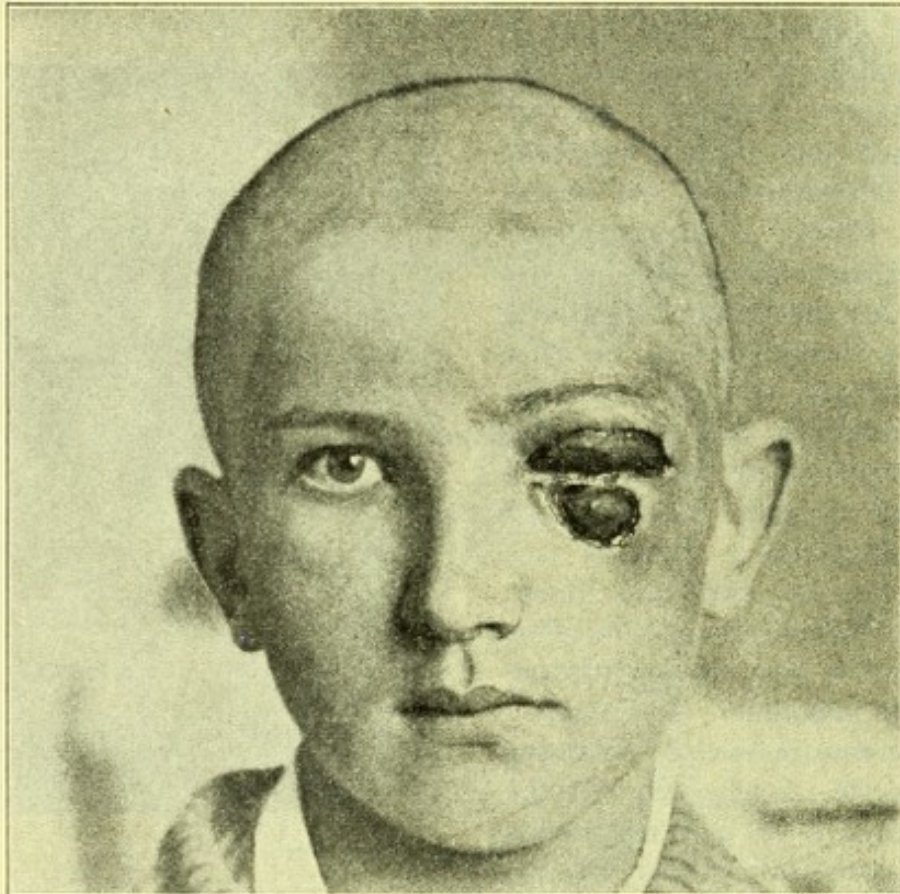

Fig. 3.

Gangrän der Augenlider.^{*)}

hier die zeitweilige Vernähung der Lidspalte, und der Erfolg war so gut, dass keine Plastik nothwendig war.

Die im Obigen geschilderten Fälle von Gangrän der Augenlider können entweder durch das Eindringen von Spaltpilzen an Ort und Stelle entstehen, wobei die Phlegmone die Mittelstufe der Erkrankung darstellt, die Erkrankung des Bindegewebes, welche mit eitriger Schmelzung oder mit Tod des Gewebes endigt. Ebenso kann aber brandiger Zerfall der Lider ent-

^{*)} Wiener medicinische Wochenschrift 1898.

stehen, indem der Kreislauf Keime im ganzen Körper verschleppt, welche nun in den Augenlidern, beziehungsweise deren Gefäßen stecken bleiben. Es handelt sich also hier um Thrombosen oder embolische Thrombosen mit darauffolgendem Gewebszerfall im Bereiche der betroffenen Gefäßbezirke, ebenso auch um Entzündung um die Gefäße und Zellwucherung in ihren Röhren, wie die mikroskopischen Befunde in den beiden ersten, mit Tod abgegangenen Fällen zeigen. Der innige Zusammenhang der Erkrankung mit den Gefäßen ist die Ursache der eigenthümlichen Form des Gewebsverlustes, die Verschleppung der Krankheitserreger durch den Kreislauf erklärt die symmetrische Gangrän in den drei ersten Fällen.

Außer dieser Art des brandigen Zerfalles der Lider, dem also nur das Bindegewebe und die Oberhaut zum Opfer fallen, habe ich noch einige Fälle von Gangrän nach Einwirkung stumpfer Gewalt gesehen.

Ein 19jähriger Bauernbursche erhielt einen Schlag auf das linke Auge mit einem Holzprügel, was eine Rissquetschwunde des Oberlides und eine heftige Entzündung im Unterlide mit sich brachte. Weiters wurde das rechte Auge eines 44jährigen Tagelöhners von einem Steinwurf getroffen. Das linke Unterlid eines 48 Jahre alten Grundbesitzers hatte der Huf eines Pferdes von seiner nasenseitigen Anheftung losgerissen. Ein 76 Jahre alter Mann wurde mit geschwellenen, in Geschwürsflächen verwandelten Augenlidern im bewusstlosen Zustande auf die Abtheilung gebracht, ohne dass es gelungen wäre, die Ursache der Erkrankung zu erfahren.

In allen diesen Fällen war außer der Losreißung der Augenlider in größerem oder geringerem Umfange das Gewebe durch die heftige Gewalt so sehr beleidigt worden, dass ein Theil desselben zugrunde gieng, wir es also hier mit einem brandigen Zerfalle der Augenlider zu thun hatten, der sich aber im Gegensatze zu den oben beschriebenen Fällen, welche mit Spaltpilzen im Zusammenhange stehen, nicht nur auf das Bindegewebe beschränkte, sondern eben alle Gewebe betraf, welche die stumpfe Gewalt vernichtete. Wenn daher in den mykotischen Formen der Gangrän die größere Bedeutung in dem Allgemeinbefinden des Kranken zu suchen ist, so ist der Brand der Augenlider nach Verletzung nicht nur für die Form und Stellung der Augenlider, sondern auch für den Augapfel von größter Wichtigkeit, und es gilt daher bezüglich der Behandlung bei diesen vielleicht noch in vermehrtem Grade die Nothwendigkeit, einen operativen Eingriff immer nur auf das nothwen-

digste zu beschränken und endgiltige Maßnahmen auf jenen Zeitpunkt zu verschieben, wenn die Abstoßung des Gewebes vollendet und die Entzündung geschwunden ist; denn es ist oft ganz unberechenbar, inwieweit sich Gewebe, welche bereits abgestorben zu sein schienen, wieder zum Leben erholen. Man muss sich daher im Anfange nur auf die Anwendung entzündungswidriger Mittel (Umschläge mit Bleiwasser oder essigsaurer Thonerde), sowie Entleerung angesammelten Eiters und Reinhalten der Gewebe beschränken. Dagegen darf man es nie unterlassen, wenigstens den Versuch zu machen, durch Nähte auch in entzündetem Gewebe das losgerissene Lid in seine regelrechte Stellung zu bringen. Dies gilt besonders dann, wenn das Unterlid von seiner nasenseitigen Anheftung losgerissen ist und dann durch den seiner nasenseitigen Befestigung beraubten Schließmuskel schläfenwärts gezogen wird. Es erscheint auf den ersten Blick zwar widersinnig, in solchem Gewebe Nähte anzulegen, sie sind ja aber bei weitem nicht endgiltig, denn sie schneiden nach 3—4 Tagen das Gewebe durch; diese Zeitspanne ist aber lang genug, um das Lid halbwegs gestreckt zu erhalten, während es sonst durch den Zug des Schließmuskels schläfenwärts zusammengerollt würde, so dass dann später die Bedingungen zu einer Plastik u. dgl. viel ungünstiger sind. Auch bei solchen Fällen wird sich die frühzeitige Vernähung der Lidspalte als nutzbringend erweisen.

Tuberculosis palpebrae. Von dieser verhältnismäßig wenig berücksichtigten Krankheit sah ich 8 Fälle. Ich rechne natürlich hieher nur jene Tuberculose, welche in der Haut der Lider entstanden ist, nicht aber jene, welche tuberculösen Knochenfraß der Augenhöhlenränder begleitet. Der Krankheitsherd überstieg nie die Größe einer Bohne, befand sich, mit Ausnahme von einem Fall, immer auf der rechten Seite und betraf fünfmal die Gegend der Lidwangenfalte, dreimal die Gegend des Oberlides. Bisweilen war die Haut über dem schwammigen Tuberkelgewebe vollkommen reizlos, so dass der Gedanke an eine Geschwulst der Talgdrüsen nicht ferne lag. Dem Geschlechte nach waren es 2 Knaben und 6 Mädchen im Alter von 3—17 Jahren. Die Behandlung bestand je nach der Entwicklungsstufe des Zustandes in Spaltung der gesunden Haut und Ausschälung des kranken Gewebes — ein Verfahren, welches in Bezug auf die Narbenbildung jedem anderen vorzuziehen ist — oder in Auslöffeln und Verschorfung mit

dem Glüheisen mit darauffolgender reichlicher Bestäubung mit Jodoform.

Die mikroskopische Untersuchung ergab in dem fleischwärzchenähnlichen, an Riesenzellen reichen Gewebe eine große Menge von Tuberkelbacillen.

Meiner Erfahrung nach ist die Vorhersage bei derartiger Tuberculose des Lides mit möglichst früher Operation nicht ungünstig, denn ich sah diese Erkrankung auch bei ganz gesunden, wenn auch zarten Kindern, ohne dass in den folgenden Jahren anderweitige Störungen aufgetreten wären.

Ohne mich in Einzelheiten der Fälle von **Ptosis** einzulassen, will ich nur anführen, dass ich 3mal die Operation nach Panas mit bestem Erfolge ausgeführt habe und dass in den anderen Fällen mir die Behandlung mit dem faradischen Strome sehr gute Dienste geleistet hat.

Symblepharon. Es wurden nur solche Fälle aufgenommen, bei denen die nicht allzuweit gediehene Verwachsung für einen operativen Eingriff einigermaßen Aussicht gewährte. Unter dieser Voraussetzung konnte ich auch sehr günstige Erfolge verzeichnen, indem ich strangförmige Verwachsungen am Augapfel löste und das nun freie Ende in die Gegend der unteren Übergangsfalte einnähte; oder — bei größerer Verwachsung durchtrennte ich diese und befestigte, um eine Wiederverwachsung zu verhüten, ein Stück Guttaperchapapier oder Kautschukstoff zwischen Augapfel und Lid. Am besten eignete sich hiezu die Einlage eines Kautschukröhrchens, was aber meist bald wieder entfernt werden muss, weil es durch Druck auf den Augapfel unerträglich wird.

Bei **Dakryocystitis chronica** führe ich nie mehr Sonden ein, weil diese Art der Behandlung keinen Erfolg hat. Bei geringer Absonderung lasse ich warme Überschläge machen und staube Jodoform, Xeroform oder Jodol in den inneren Lidwinkel und habe von diesen durch den Thränenstrom in den Thränensack gebrachten Pulvern oft sehr schöne Wirkung gesehen. Ist die Absonderung reichlich, dick, dann spritze ich den Thränensack mit Protargol aus und bin mit den Erfolgen sehr zufrieden. In allen hartnäckigen Fällen aber, besonders wenn öfters schmerzhafte, entzündliche Anfälle kommen, oder wenn schon eine Fistelöffnung vorhanden ist, dann kann man nicht dringend genug die operative Entfernung des Thränensackes empfehlen.

Tuberculosis sacci lacrimalis. Von dieser überaus seltenen Krankheit sah ich einen Fall, der noch deshalb bemerkenswert ist, dass er im Gegensatz zu den bis nun beschriebenen Fällen von Tuberculose des Thränensackes, welche sich hauptsächlich in der Schleimhaut desselben abgespielt haben, die Vereinigung einer größeren Anzahl kleiner Tuberkel zu einer festen Geschwulst war.

Ich habe diesen Fall ausführlich veröffentlicht in der Wiener medicinischen Wochenschrift 1891, auf welchen Aufsatz ich mir zu verweisen erlaube und hier nur in kurzem die Krankengeschichte anführen will.

27 Jahre alte Näherin gibt an, seit 2 Jahren zu kränkeln mit gleichzeitiger Anschwellung des rechten Ellbogengelenkes, aus welchem sich nach einiger Zeit dicker Eiter entleerte. Seit 2 Monaten leidet die Kranke an Thränenträufeln, weshalb ihr von einem Arzte mehreremale die Sonde in den Thränen-Nasengang eingeführt wurde, was man aber bald aufgab wegen allzuheftiger Schmerzhaftigkeit.

Die zart gebaute, mittelgut genährte Kranke leidet an Tuberculose des rechten Ellbogengelenkes. In der Gegend des rechten Thränensackes sitzt eine haselnussgroße, von regelrecht aussehender straff gespannter Haut bedeckte Geschwulst, welche unbeweglich ist, sich derbteigig anfühlt und auf Druck sich nicht verändert. Die eingeführte Sonde stößt am Ende der Thränenröhrchen auf Widerstand.

Nach Einspritzung von Cocaïn unter die Haut spaltete ich diese im Bereiche der Geschwulst und kam nach schichtenweiser Durchtrennung auf eine rothbraune Geschwulst, welche gegen die Umgebung deutlich abgesetzt, sich leicht von dieser trennen ließ. Zur vollen Sicherheit kratzte ich die Wände der nun entstandenen Höhle mit dem scharfen Löffel aus und vereinigte die Wunde durch 4 Knopfnähte. Die Heilung gieng ganz glatt von statten, am 10. Tage nach der Operation aber brach im unteren Narbenwinkel ein Tropfen Eiter durch. Ein eingeführter Jodoformdocht brachte auch dies zur Heilung.

Die mikroskopische Untersuchung der annähernd kugeligen 10—11 mm im Durchmesser besitzenden Geschwulst ergab, dass dieselbe aus zahlreichen kleinen Tuberkeln mit allen diesen anhaftenden Eigenthümlichkeiten bestand. Diese Anhäufung tuberculösen Gewebes war von jungem Bindegewebe kapselartig umschlossen.

Die Entstehung dieser örtlichen Erkrankung des Thränensackes mag in unserem Falle wohl dahin erklärt werden, dass die Kranke mit den Fingern der rechten Hand, welche sich bei der Reinigung der Fistelgänge des Ellbogengelenkes verschmutzten, Tuberkelbacillen unmittelbar in das rechte Auge gebracht hatte, beim Wischen desselben aus irgend einem Grunde.

Diverticulum canaliculi inferioris lacrimalis sinistri. Diese zweifellos überaus seltene Erkrankung der Thränenwege sah ich bei einem 20jährigen Manne.

In der Gegend des unteren linken Thränenröhrchens saß eine von verdünnter, aber sonst normaler Haut bedeckte, fast erbsengroße Geschwulst. Wenn man auf dieselbe drückte, ergoss sich durch den Thränenpunkt dünnflüssiger Eiter aus dem Thränensacke. Die chronische Entzündung der Schleimhaut des Thränensackes war die einzige krankhafte Veränderung am Auge.

Nach der Spaltung der Geschwulst konnte man mit der eingeführten Sonde aus derselben einerseits in den Thränensack, anderseits durch das Thränenröhrchen in den Thränenpunkt kommen, es war also die Geschwulst nur eine sackförmige Erweiterung des Thränenröhrchens bei gleichzeitiger chronischer Entzündung des Thränensackes.

Caries orbitae. Diese Erkrankung ist meiner Erfahrung nach nur im kindlichen Alter zu sehen und jederzeit auf tuberculöse Grundlage zurückzuführen, obgleich man nicht immer imstande ist, in dem Knocheneiter Tuberkelbacillen nachzuweisen, und bisweilen auch andere tuberculöse Herderkrankungen fehlen. Findet man Knochenfraß der Augenhöhle bei erwachsenen Leuten, so ist es eine nur ununterbrochene Fortsetzung der im Kindesalter entstandenen Krankheit oder neues Aufflackern der alten, scheinbar ausgeheilten Knochenveränderung. Die Lieblingsstelle ist der knöcherne Rand der Augenhöhle; mit Ausnahme eines einzigen Falles, wo die Caries nasenseitig saß, war sie sonst immer im schläfenseitigen Antheile des unteren Augenhöhlenrandes entstanden. Die Erkrankung gibt fast immer eine ungünstige Vorhersage, nicht nur wegen des früher oder später doch zur Geltung kommenden Allgemeinleidens, sondern auch örtlich wegen der schließlichen Stellungsveränderungen des Lides durch die Vernarbung tuberculöser Fistelgänge. Auch möglichst frühzeitige, gründliche Ausräumung des gesunden Gewebes mit sorgfältiger Nachbehandlung geben keine Gewähr für endgiltige Heilung, und wenn diese erzielt werden kann, so bedarf es hiezu einer langen Zeit. Erheischt die Stellungsveränderung des Lides eine plastische Operation, so muss mit derselben gewartet werden, bis das Knochenleiden vollständig verheilt ist. Mittlerweile hat in der Regel auch das Auge schon Schaden gelitten, ein weiterer Grund, den Knochenfraß der Augenhöhlenränder ungünstig zu beurtheilen.

Einen Fall von Heilung schwerer Sehstörung, bedingt durch Caries orbitae, habe ich in der Wiener med. Wochenschrift 1898 veröffentlicht und möchte hier denselben als einen höchst bemerkenswerten nur mit wenigen Worten streifen.

Ein 8jähriges Mädchen sah seit mehreren Wochen vor Spitalseintritt am linken Auge stetig schlechter. Die Untersuchung des schwächlichen

Kindes, dessen Halsdrüsen geschwollen waren, ergab einen 2 D über den emmetropischen Augenhintergrund ragenden Sehnervenkopf und mühsame Unterscheidung von Licht und Dunkel. Der blasse Augapfel ist vorge trieben, nach außen unten abgelenkt, unbeweglich. Ober dem inneren Lidwinkel tastet der Finger im Bereiche des Oberlides Flüssigkeit, auf Einschnitt daselbst entleeren sich zwei Theelöffel Eiters, die Sonde dringt 2 cm weit in die Augenhöhle und berührt an der nasenseitigen Wand an mehreren Stellen rauhen Knochen. Die Ansammlung des Eiters wiederholte sich noch einige male, das Kind wurde aber am 40. Tage nach der Operation mit normalem Augapfel und normalem Sehvermögen entlassen.

Mit Bezug auf die oben gemachte Bemerkung mit Rücksicht auf das Alter der an Caries orbitae Leidenden, sowie die Ursache dieser gestatte ich mir auf einen höchst seltenen Fall von Zerstörung der ganzen rechten Augenhöhle durch Knochenfraß nach einer Verletzung hinzuweisen, welchen ich im Jahre 1890 in der Allgemeinen Wiener med. Zeitung veröffentlicht habe.

Erkrankungen der Thränendrüse. Während der Berichtszeit habe ich auf einen verhältnismäßig kurzen Zeitraum zusammengedrängt eine auffallend große Anzahl von verschiedenen Erkrankungen der Thränendrüse gesehen, welche mich veranlassten, diesem Gegenstande recht gründlich und ausführlich nahezutreten. Die Ergebnisse dieser Studien habe ich in einer 1896 in Wien in Buchform erschienenen Schrift niedergelegt: »Zur Kenntniss der gesunden und kranken Thränendrüse«.

Nachdem es die Grenzen eines Berichtes weit überschreiten würde, alle die Fälle und die damit in Verbindung zu bringenden Erörterungen mitzutheilen, so muss ich mich hier darauf beschränken, alles nur kurz anzuführen, und verweise bezüglich der Einzelheiten auf meine oben angeführte Arbeit, wobei ich noch bemerken will, dass ich seither noch manches diesbezügliche gesehen habe, was zur Ergänzung und Sicherung meiner bereits veröffentlichten Ansichten beiträgt.

1. Chronische Entzündung beider Thränendrüsen ohne bekannte Ursache mit Verschlimmerung während der Schwangerschaft bei einer 36 Jahre alten Frau. Dieser Fall war vor allem wegen der Veränderungen an der schläfenseitigen Hälfte der Oberlider, welche den bekannten eigenthümlichen Gesichtsausdruck verleiht, bemerkenswert. Die Krankheit endete mit vollkommener Heilung.

2. Entzündliche Schwellung beider Thränendrüsen mit auffallend starker Schwellung sämtlicher Speicheldrüsen und chronischer Uveitis utriusque ohne nachweisbare Ursache bei einem körperlich gesunden und kräftigen Grundbesitzer von 36 Jahren. Die Erkrankung machte trotz aller Behandlung in den Augen unaufhaltsam Fort-

schritte und endete mit *Occlusio pupillae*. Die Schwellung der Thränen-drüse ist heute, nach über zweijähriger Dauer, fast null, die früher fast bis zu Faustgröße angeschwollenen Speisedrüsen (*parotis et submaxillaris*) fühlen sich wie steinharte, flache Gebilde von über Mandelgröße an, nachdem bei stetigem Wachsthum nach über 1jährigem Bestande sich eine schleimige Flüssigkeit in den Mund entleert hatte.

3. Entzündliche Schwellung beider Thränendrüsen nach einer schweren, ihrer Art nach nicht mehr festzustellenden Allgemein-krankheit bei einem 24jährigen Kaufmanne, welcher mit *Uveitis utriusque* und *Keratitis parenchymatosa* zur Aufnahme kam. Ich habe diesen Fall bis zu weitgehender Besserung beobachtet.

4. Schwellung beider Thränendrüsen einer mit Syphilis behaf-teten Tagelöhnerin.

5. Abscess der rechten Thränendrüse eines 38 Jahre alten Schlossers nach stumpfer Gewalteinwirkung. Bei nicht unbedeutender Störung des Allgemeinbefindens kommt es unter der Anwendung von warmen Über-schlägen zum Durchbruch des Eiters. Heilung.

6. Einen ähnlichen Fall, jedoch mit geringeren Reizerscheinungen, sah ich bei einem 50jährigen Kaufmanne nach Eindringen von Mörtel.

7. Ein 11 Jahre alter Bauernsohn hatte nach Masern beide Thränen-drüsen überhaselnussgroß geschwollen. Heilung.

8. Weiters sah ich Schwellung beider Thränendrüsen während und nach *Conjunctivitis scrophulosa* bei 7 Kindern im Alter von 10 bis 14 Jahren.

9. Dasselbe bei Trachom, 39 Jahre alter Amtsdienner.

10. Bei *Skleritis scrophulosa* einer 22 Jahre alten Fabriksarbeiterin.

Bei allen diesen letztgenannten Fällen schwoll die Thränen-drüse theils ab, theils wurde die Heilung durch die Ausschneidung eines keilförmigen Stückes begünstigt.

Die Schwellung der Thränendrüse war aber bleibend:

11. Bei einer 41jährigen Arbeiterin, welche ein septisches Geschwür der rechten Hornhaut überstanden hatte.

12. Die *Panophthalmitis suppurativa* war bei einem 7jährigen Knaben mit entzündlicher Schwellung, bei einem 39jährigen Bergarbeiter mit Abscess der Thränendrüse vergesellschaftet.

13. Ein 7 Jahre alter Knabe erkrankte in unmittelbarem Anschluss an Scharlach an *Iridochorioiditis plastica*, infolge dessen er auf dem rechten Auge erblindete. Auf die Abtheilung gebracht, fand ich gleichzeitig seine Thränendrüse mandelgroß geschwollen.

Weiters will ich hier noch anführen, dass bei durch Verletzung mit stumpfer Gewalt entstandenem Brand der Lider die Thränendrüse eben-falls brandig ausgestoßen und in einem anderen Falle durch narbige Verziehung der Bindehaut nach Entfernung eines großen Tuberkels der Lederhaut die Thränendrüse verlagert wurde.

Durch diese Fälle angeregt, habe ich der sonst wenig beachteten Thränendrüse mehr Aufmerksamkeit geschenkt und habe, um meine Untersuchungen auf neuen Boden zu stellen, 179 nicht Augenkranke und beiläufig 1000 augenkrank Menschen auf das Verhalten der Thränendrüse untersucht, was natürlich nur den Lidantheil derselben betreffen konnte, und habe auch an der Leiche meine Untersuchungen auf den Augenhöhlenantheil, also den Haupttheil der Thränendrüse, ausgedehnt. Das Ergebnis war an 10 Leichen derart, dass nur bei 4 derselben der Befund mit der gangbaren Lehre stimmte, sonst aber sich weitgehende individuelle Verschiedenheiten nachweisen ließen. Bei 176 nicht augenkranken Menschen war der Lidantheil entweder gar nicht sichtbar oder bis zur Größe einer Bohne entwickelt. Bei 372 Augenkranken war die Thränendrüse nicht selten geschwollen oder entzündet, der Lidantheil ist immer der vorwiegend erkrankte, es fehlt aber keineswegs nicht selten eine Mitbetheiligung des Hauptantheiles. Diese symptomatische Entzündung der Thränendrüse verläuft acut oder subacut, geht nur selten in Eiterung über und heilt, wenige Fälle ausgenommen, immer. Das Drüsengewebe leidet dabei nicht, denn die Erkrankung spielt sich im Bindegewebe der Drüse ab, mit Ausnahme jener Fälle mit Vereiterung einzelner Läppchen. Die mikroskopische Untersuchung ausgeschnittener Stücke ergab außer diesen Veränderungen auch noch die Thatsache, dass außer Verengung oder Verschluss der Ausführungsgänge durch Schwellung des Gewebes im Bereiche der Übergangsfalte mit Stauung der Absonderung auch die Einwirkung niedriger Lebewesen eine Rolle spielt. Dieselben beeinflussen die Thränendrüse unmittelbar aus dem Bindehautsack oder sie dringen in das dieselbe umgebende Bindegewebe vor und wirken von hier aus durch Entzündung desselben und weitere Verbreitung in der Drüse. Scrophulose und angeborene Lustseuche unterstützen derartige Erkrankungen der Thränendrüse.

Die Thränendrüse ist in seltenen Fällen aber auch der Sitz einer Entzündung, welche mit keiner Erkrankung des Auges zusammenhängt. Der Haupttheil der Drüse ist vorwiegend ergriffen. Die Erkrankung ist einseitig oder beiderseitig, verläuft acut, subacut oder chronisch. Der Endausgang hängt von der Art und Ursache der Erkrankung ab. Die Erscheinungen der Krankheit sind gut abgegrenzt und geben ein klares Krankheits-

bild. Meistens geht das Drüsengewebe zugrunde und wird durch Rundzellen ersetzt. Im Vereine mit der mikroskopischen Untersuchung ist die Diagnose einer selbständigen Entzündung gegen die einer Neubildung gesichert. Die selbständige Entzündung der Thränendrüse, welche nicht selten mit einer gleichartigen der Speicheldrüse verläuft, hat ihren Grund in: Verletzung, Erkältung, acute Infectiouskrankheiten, Syphilis, Tuberculose, Leukämie, Mumps und endlich unbekannte Umstände, bei denen wir aber wegen der Gleichheit der klinischen Erscheinungen und des mikroskopischen Befundes mit Sicherheit sagen können, dass auch hier eine Infection, aber uns noch unbekannter Art, zugrunde liege. Die Infection wird entweder durch die Blutbahn vermittelt; oder auf dem Wege des Bindehautsackes durch die Bindehaut oder die Ausführungsgänge der Drüse; oder es findet eine Vereinigung dieser Wege in einem und demselben Falle statt.

Ich muss noch hier einiger Fälle gedenken, in welchen gerade die Thränendrüse den Angriffspunkt zu einer wirksamen Behandlung des übrigen Augenleidens bot. Es waren dies in den Zustand unabsehbarer Dahinschleppung angelangte Fälle von immer wiederkehrenden Bindehautentzündungen eines Auges bei scrophulösen Mädchen mit oberflächlichen gefäßreichen Hornhauttrübungen, welche jeder Behandlung trotzten; und ein Fall von parenchymatöser Trübung der Hornhaut. Bei allen diesen machte sich eine immer stärker werdende Röthung oder Schwellung des Lidantheiles der Thränendrüse bemerkbar. In dem ersten solchen Falle, welchen ich zu beobachten Gelegenheit hatte, erreichte diese Veränderung einen derartigen Grad, dass schon aus räumlichen Rücksichten eine wenigstens theilweise Entfernung der Drüse geboten war. Der Erfolg war überraschend: von dem Tage der Ausschneidung der Thränendrüse angefangen nahm die Reizung zusehends ab, mit dieser Verminderung gieng eine Aufhellung der Hornhauttrübung Hand in Hand, und von kleinen entzündlichen Mahnungen der Bindehaut abgesehen, blieb das Mädchen fernerhin von der quälenden Wiederkehr ihres Augenleidens befreit. Gestützt auf diese Erfahrung, habe ich mehrmals in solchen hartnäckigen Fällen, auch wenn der Lidantheil der Thränendrüse nicht so stark vergrößert war, denselben entfernt oder wenigstens einen Keil herausgeschnitten. In keinem dieser Fälle ist die erwünschte Wirkung ausgeblieben.

Die Ausschneidung des Lidantheiles der Thränen-drüse lässt sich ganz leicht ausführen, indem man bei stark gehobenem oder umgestülptem Oberlid und beim Blicke des Kranken nach abwärts die mit der Pincette vorgezogene Thränen-drüse mit der Schere abschneidet und die nun entstandene Bindehautwunde mit einigen Knopfnähten vereinigt. Die Heilung ist immer glatt verlaufen, bisweilen bleibt durch längere Zeit eine Blutunterlaufung des Oberlides zurück.

Syphilis des Auges. Außer der Iridocyklitis, bzgsw. Uveitis und Neuroretinitis, deren ich schon oben Erwähnung gethan habe, sind die syphilitischen Erkrankungen des Auges große Seltenheiten. Ich hatte Gelegenheit, mehrere derselben zu sehen, und zwar:

Bei einem 44 Jahre alten Mann entwickelte sich am rechten Unterlide ein syphilitischer Primäraffect in einer durch stumpfe Gewalt (Steinanprall) entstandenen Rissquetschwunde. Die Übertragung des Giftes vermittelten die Finger des Kranken, der als Dorfleibemann die Geschlechtstheile mehrerer Frauenzimmer betastet hatte. Bei seiner Aufnahme war der Kranke am ganzen Körper mit einem großpapulösen Syphilid bedeckt und hatte feuchte Papeln am Glied und am Hodensack (s. Wiener medic. Wochenschrift 1898).

Eine 60jährige Arbeiterin hatte mehrere Papeln in der Bindehaut des linken Augapfels als Theilerscheinung zahlreicher Papeln am ganzen Körper. Die Papeln der Bindehaut sehen auf den ersten Blick wie Phlyktaenen aus, von denen sie sich durch Mangel an Gefäßen in der Umgebung sowie die zerstreute, unregelmäßige Lage unterscheiden. Bei einer mit alter Luës behafteten 50jährigen Frau saßen Papeln gruppenweise in der nasenseitigen Hälfte des linken Unterlides und reichten in die Gegend des Thränensackes.

Der Fall von Gumma orbitae betraf einen 39jährigen Mann, der vor 5 Jahren einen Primäraffect am Gliede hatte und dann regelrecht mit Einreibungen von grauer Salbe behandelt wurde. 6 Wochen vor Spitalseintritt bemerkte er zunehmendes Vorstehen des linken Auges mit Schmerzen der linken Gesichtshälfte. Die gleich wieder begonnene Schmiercur musste wegen Zahnfleischentzündung abgebrochen werden. Der linke Augapfel war bei der Aufnahme vorgetrieben, nach innen unten abgelenkt

und nach außen sowie nach außen oben schlecht beweglich. Der Augenspiegelbefund war regelrecht. Doppelbilder. Sehschärfe rechts $S \frac{6}{6}$, links $S \frac{6}{2}$. Die Lymphdrüsen des Nackens waren geschwollen. Der Zustand des Zahnfleisches gestattete Quecksilber in keiner Form. Ich gab daher neben Jodkali warme Bäder, Levicowasser und Decoctum Sarsaparillae. Der Erfolg war sehr zufriedenstellend, denn der Kranke verließ nach 3 Wochen das Spital mit normalem Auge und normalem Sehvermögen.

Verletzungen des Auges.

Ich führe in diesem Abschnitte nur jene Fälle an, welche unmittelbar oder wenigstens bald nach geschehener Beschädigung auf die Abtheilung kamen. Außerdem habe ich in diesen Theil nicht aufgenommen die Geschwüre der Hornhaut, von welchen die Kranken sagten, dieselben seien nach dem Eindringen eines Fremdkörpers entstanden. Nachdem es nur selten möglich war, nachzuweisen, dass diese Angabe richtig ist, so habe ich diese Fälle lieber ausgelassen und verweise auf »Ulcus corneae septicum«.

Die hier angeführten Zahlen decken sich nicht immer mit jenen des großen Zahlenausweises, weil in diesen die Kranken mit der Krankheit eingetragen wurden, mit welcher sie im Krankenbuche der Abtheilung geführt wurden.

1. Bindehaut. Ich will hier nur die Verletzungen jenes Abschnittes der Bindehaut berücksichtigen, welcher mit dem Lide nicht unmittelbar in Zusammenhang steht, also die Bindehaut des Augapfels und die Übergangstheile derselben.

a) Risswunde. Es kamen 19 Fälle zur Beobachtung, und zwar 12 männlichen und 7 weiblichen Geschlechtes im Alter von 3—70 Jahren. Die Ursache war in 8 Fällen Stoß mit einem Holzstäbchen, in 9 Fällen Anprall von Holz-, Eisen- oder Steinstückchen. 1mal war Stoß mit einem Zwicker, 1mal ein solcher mit einem Billardqueue der Grund der Risswunde. In 3 Fällen musste wegen Bloßliegens eines großen Stückes der Lederhaut Naht angelegt werden. Die Behandlung bestand immer in Einstäubung von Dermatol und Verband. Alle 19 Kranken wurden geheilt entlassen, mit ungeschädigtem Sehvermögen.

b) Blutunterlaufung. 8 Fälle im Alter von 9—60 Jahren bei 7 Kranken männlichen und bei 1 weiblichen Geschlechtes.

Außer 1 Fall, in dem man die Ursache nicht nachweisen konnte, war dieselbe 4mal Faustschlag bei einer Schlägerei; 1mal Sturz auf einen mit spitzen Steinen bedeckten Weg und 2mal Keuchhusten (auf beiden Augen). Ich will noch bemerken, dass die Bindehaut der Lider unter den Faustschlägen nicht gelitten hatte. Die Behandlung kann — wenn diese Verletzung die einzige ist — nichts machen, sondern man muss den Aufsaugungsvorgang sich selbst überlassen, so sehr der erschreckende Anblick blutunterlaufener Augen es wünschenswert erscheinen ließe, die Dauer dieses Zustandes abzukürzen.

c) Die im Bindehautsack vorkommenden Fremdkörper sind so mannigfaltig und ihrer Natur nach so bekannt, dass ich nur anführen will, dass 15 zur Behandlung kamen, welche leicht entfernt werden konnten. Ich will aber doch die Aufmerksamkeit lenken auf jene 5 Fälle, in denen Kinder von 1–2 Jahren ins Spital gebracht wurden, weil sie an einem Auge seit Wochen geringe Reizung hatten. Außer geringer Schwellung der Haut, sowie Röthung und Schwellung der ganzen Bindehaut bei geringer Absonderung und nicht krankem Augapfel war für diese Erkrankung kein Grund zu finden. Eine genaue Durchsuchung aller Bindehautfalten, welche ich in allgemeiner Betäubung vornahm, um die obere Übergangsfalte (mit der Pincette) vollkommen vorziehen zu können, förderte immer aus der Gegend derselben eine Schweinsborste oder ein Besenreiserchen zutage, welches sich in der oberen Übergangsfalte der Länge nach gebettet hatte. Nach Entfernung dieses schwanden mit einem Schlage alle entzündlichen Erscheinungen am Auge. In einem Falle hatte sich in der oberen Übergangsfalte bereits ein linsengroßes Granulom entwickelt, welches nun gleichzeitig abgetragen wurde.

2. Hornhaut.

a) Von Fremdkörpern kamen 87 zur Aufnahme, 81 Männer und 6 Weiber im Alter von 2–62 Jahren, meist Metallsplitter oder Steinstücke, deren Entfernung nicht selten recht schwer war; bei jenen, welche unter der Hornhautoberfläche lagen, musste diese mit dem Bauche eines Messers durchschnitten werden, um zum Fremdkörper gelangen zu können. Besonders erwähnen will ich 6 Kinder, bei denen Fruchthülsen oder Insectenflügel am Rande der Hornhaut saßen, und durch die Länge der Einwirkung in der Bindehaut bereits Gefäßentwicklung hervorgerufen hatten, so dass es eigentlich leicht begreiflich war, als

weniger Geübte Phlyktaenen zu sehen glaubten. Einer Fleischhauerin drangen zwei Knochensplitter in die Hornhaut. Einem Manne blieb ein Holzsplitter in einer alten Hornhautnarbe stecken.

Der Erfolg war bei allen 87 günstig, denn außer der in der Regel zarten Hornhauttrübung ließ die Verletzung keine Veränderung im Auge zurück.

b) Die Wunden der Hornhaut, von denen 91 aufgenommen wurden, müssen wir nach der Art der Entstehung gesondert aufzählen, und zwar:

α) Schnittwunden. Es kamen 12 zur Behandlung, mit Ausnahme eines Mannes von 33 Jahren, 9 Kinder männlichen und 2 Kinder weiblichen Geschlechtes im Alter von 3–12 Jahren. Das verletzende Werkzeug war 10mal ein Messer, 2mal eine Schere. Nur in 3 Fällen gelang vollkommene Heilung, einmal wurde Fingerzählen in 3 *m* erzielt, 2mal war der Ausgang Hornhautnarbe mit Einheilung der Regenbogenhaut und Aussicht auf die Möglichkeit der Ausführung einer optischen Iridektomie, 6mal war vollkommene Erblindung zu beklagen, und zwar 4mal durch Schwund des Augapfels, 2mal musste wegen Gefahr der sympathischen Erkrankung des anderen Auges das verletzte entfernt werden.

β) Auch die Stichwunden zeigen, wie ernst derartige Verletzungen sind. 12 Personen, 10 Männer und 2 Weiber, darunter 6 Kinder unter 10 Jahren, verletzten sich durch den Stich mit einem Nagel, Messer, Gabel, Nadel, elastischem Draht, Schreibfeder. 10mal kam es zu Vorfall der Regenbogenhaut. Bei der Verletzung mit der Schreibfeder blieb der Farbstoff der Tinte im Gewebe der Hornhaut zurück.

Der Ausgang war verhältnismäßig günstig: In 5 Fällen blieb eine Hornhautnarbe mit Einheilung der Regenbogenhaut zurück, so dass eine optische Iridektomie gemacht werden konnte; der 2mal zur Entwicklung gekommene Wundstar wurde mit Erfolg operiert, dagegen trat 5mal infolge Blutung in den Glaskörper Schwund des Augapfels ein, 2mal musste der Augapfel ausgeschält werden.

γ) Die Risswunden der Hornhaut haben trotz der doch immer größeren Gewalt, deren Einwirkung sie zustande bringt, und der damit verbundenen Gefahr schwerer Beschädigungen anderer Theile des Augapfels verhältnismäßig sehr gute Ausgänge gegeben. Die Risswunden kamen durch Anprall grobkantiger

Dinge oder Auffallen auf solche mit Bildung von mehr oder weniger tief reichenden Lappenwunden, mit und ohne Vorfall der Regenbogenhaut zustande. Die betreffenden Gegenstände waren (nach der Zahl der Häufigkeit geordnet) Holzstücke, Eisenstücke, Stein- und Kohlensplitter, Flaschenscherben, Baumast, Ruthe, Stengel einer trockenen Kümmelstaude, Dynamit, Eisen spitze eines Stockes, Ochsenhorn, Schlag mit dem Hammer, zerbrochenes Brillenglas, Daumennagel, Schrotschuss, Sturz auf steinigem Boden. Endlich will ich noch 2 ebenso merkwürdige als seltene Fälle anführen:

Eine Dame wollte sich eine kleine Platte Tischlerleims durch Brechen zerkleinern; bei dieser Gelegenheit riss ihr ein anprallender Splitter eine Lappenwunde in der Hornhaut und verletzte die Linsenkapsel, so dass ich den stürmisch quellenden Wundstar durch Einstich mit der Lanze entfernen musste. Das Ergebnis war, trotz der Verletzung mit einem gewiss höchst unreinen Stoffe, vorzüglich.

Ein Knabe hatte ein Eulennest aufgestöbert und wollte die Jungen ausheben; die Alte hieb ihm mit ihren Fängen so heftig ins Gesicht, dass sie ihm die linke Hornhaut aufriss, wonach das Auge an Schwund zugrunde gieng.

Die Verletzung traf im ganzen 67 Personen (64 Männer und 3 Weiber) im Alter von 17 Monaten bis 83 Jahren; 37mal das rechte, 26mal das linke Auge, 4mal beide Augen. 23mal kam ein Vorfall der Regenbogenhaut zustande. Die 44 Fälle, in welchen dieser fehlte, heilten mit oder ohne nennenswerte Trübung der Hornhaut, in 14 Fällen kam es zur Bildung von Wundstar, der gute Heilung ergab. 23 Augen erblindeten: bei 18 war der Schluss Schwund des Augapfels, bei 5 wurde dieser durch stürmische Panophthalmitis eingeleitet. 3mal musste der Augapfel ausgeschält werden.

δ) Die Geschwüre der Hornhaut habe ich hier nicht besonders aufgenommen, auch wenn die Kranken angaben, dass sie durch Anprall eines Fremdkörpers u. dgl. erkrankten, weil die Richtigkeit dieser Angabe nur in den wenigsten Fällen zu erweisen war.

3. Lederhaut. Im diesbezüglichen Zahlenausweis sind

a) 60 Wunden der Lederhaut angeführt, streng genommen kamen aber nur 21 zur Beobachtung. Der Unterschied in den Zahlen erklärt sich dadurch, dass in den Ausweisen der Unterschied zwischen *Vulnus* und *Ruptura sclerae* nicht streng durchgeführt wurde, was aber bei einer genaueren Schilderung der Fälle natürlich geschehen muss.

Die 21 Fälle betrafen nur Personen männlichen Geschlechtes vom 3. bis zum 50. Jahre, 12mal das rechte, 9mal das linke Auge.

Wir müssen unterscheiden

α) Schnittwunden, welche in allen 6 Fällen mit dem Messer ausgeführt wurden. 3mal kam es zum Vorfall der Regenbogenhaut, 2mal war der Endausgang Erblindung durch Schwund des Augapfels; in den übrigen 4 Fällen erzielte ich Sehschärfen von $S_{\frac{6}{18}}$, $S_{\frac{6}{9}}$ und 2mal $S_{\frac{6}{6}}$! Die beiden letzteren erwähne ich mit besonderer Genugthuung, weil ich bei ihnen die über 1 cm lange Lederhautwunde nähte, nachdem die Leute unmittelbar nach geschehener Verletzung ins Spital kamen.

β) Risswunden kamen 15 zur Aufnahme. Sie waren durch Anprall von Eisen- bzgsw. Steinstückchen entstanden. 5mal war der Endausgang sehr gut, nämlich $S_{\frac{6}{36}}$, $S_{\frac{6}{18}}$, $S_{\frac{6}{9}}$ und $S_{\frac{6}{6}}$. 1mal entstand Wundstar, der sich selbst aufsaugte, 5mal kam es zu reizloser, 3mal zur Schrumpfung nach vorangegangener Panophthalmitis. In einem Falle entstand Verrostung des Auges, ein Fall, den ich mit einigen Worten streifen muss.

Ein junger Schlosser kam mit der Angabe, es sei ihm ein mittelgroßes Eisenstück ans Auge angeprallt. Eine kleine Blutunterlaufung im nasenseitigen Antheil der Bindehaut des rechten Augapfels zeigte die Stelle der Einwirkung des Fremdkörpers. Nach künstlicher Erweiterung der Pupille sah man in der Gegend des nasenseitigen Strahlenkörpers eine frische Blutung. Nach Aufsaugung dieser kam in dem dem Strahlenkörper zunächst gelegenen Theile der Netzhaut eine ganz zarte weiße, etwas glänzende, von wenig Blut umgebene Narbe zum Vorschein, kein Fremdkörper zu finden. (Einen Eisenspäher gab es damals noch nicht.) Keine merkliche Trübung des der genannten Stelle benachbarten Glaskörpers. $S_{\frac{6}{9}}$. Lederhautwunde mit leichter Einziehung reizlos geheilt. 10 Tage später kam der Mann mit dem Bemerken, er sehe etwas Schwarzes in der Narbe, was ich nur bestätigen konnte. In der Erwartung, einen Eisensplitter zu finden, schritt ich zu dessen Entfernung mit dem Elektromagneten. Ich schnitt schichtenweise mit dem bauchigen Messer die Lederhaut durch, hatte aber ihre innerste Schichte noch nicht erreicht, als sich der Fremdkörper schon stellte — eine Wimper, welche in der Lederhautwunde eingeklemmt war und sich nun mit der Pincette leicht herausziehen ließ. Ich gieng dann bis zum Glaskörper, führte den Elektromagneten ein, aber ohne Erfolg; ich fand keinen Eisensplitter. Ich schloss die Wunde durch eine Lederhaut- und zwei Bindehautnähte. Der Wundverlauf war ganz reizlos. Der Kranke verließ nach 9 Tagen das Spital; Augenspiegelbefund und Sehvermögen wie oben. Ich sah dann den Mann lange Zeit nicht, als er plötzlich nach vielen Monaten kam mit der Klage, er sehe nichts auf dem seinerzeit verletzten Auge. Ich fand vollkommene Verrostung des Auges, die Bindehaut und Lederhaut schmutzig, Regenbogenhaut schmutzig-grasgrün, Linse getrübt, dunkelbraun, Licht und Dunkel wird nicht mehr unterschieden. Linkes Auge

S $\frac{6}{18}$, normaler Spiegelbefund. Das weitere Schicksal des Kranken ist mir nicht bekannt, er kam nicht mehr zu mir, wohl deshalb, weil ich ihm mit Rücksicht aufs linke Auge die Entfernung des rechten dringend anempfohlen hatte.

Es war also trotz aller seinerzeitigen Unwahrscheinlichkeit und trotz der Erfolglosigkeit des Magneten doch ein Eisensplitter im Augapfel geblieben, und hatte in diesem seine verderbliche Wirkung entfaltet.

b) *Berstung der Lederhaut* kam an 53 Augen von 45 Männern und 8 Weibern im Alter von 8—68 Jahren zur Beobachtung. (Bezüglich des Unterschiedes gegen den Zahlenausweis s. Wunden der Lederhaut). Dabei war 26mal das rechte und 27mal das linke Auge betroffen. In 16 Fällen war der Stoß eines Rindes mit dem Horne die Ursache. In 7 von diesen Fällen war das Auge schon früher erblindet gewesen infolge von Staphyloma corneae oder sclerae, also einerseits ein Zeichen, dass Einäugige immer in größerer Gefahr sind, andererseits ein Auge mit derartigen Veränderungen an seinen äußeren Häuten einer von außen einwirkenden Gewalt weniger Widerstand zu leisten imstande ist. Als weitere Ursachen führe ich an: Anprall eines Holzstückes (9), Steinwurf (4), Anprall am Eisen (2), Faustschlag (5), Regenschirmhieb (4), Dynamitexplosion (4), Peitschenhieb (2), Wurf mit Zündhölzchenständer (2), mit Bierglas (1), Stockhieb (1), Stoß mit einem Schlüssel (1), Fall an eine Kastenecke (1), Sturz von einer Leiter (1).

Einen gewissen tragikomischen Beigeschmack hat ein Fall von Berstung der Lederhaut infolge von Hieb mit dem Regenschirm: Ein Bauer gieng etwas bezechet aus der Stadt in das benachbarte Dorf, wird in einen Streit verwickelt und erhält mit einem Regenschirm einen Schlag übers Gesicht, infolge dessen die linke Lederhaut berstet und die Linse unter die nicht gerissene Bindehaut geschleudert wird, von wo sie durch Einschnitt leicht entfernt werden konnte. Kein ganzes Jahr später geht derselbe Bauer aus seinem Dorf in die Stadt und erleidet durch dieselbe Gewalteinwirkung bei gleicher Gelegenheit eine Berstung der Lederhaut am rechten Auge mit demselben Platzwechsel der Linse und derselben darauffolgenden Operation.

Diese beiden Augen sind die einzigen unter den mit Lederhautberstung, bei welchen die Bindehaut nicht auch gleichzeitig riss und welche mit einem gewissen Grad von Sehvermögen ($+10$ D S $\frac{6}{60}$) heilten. In allen anderen 51 Fällen war die Verletzung eine so gewaltige, dass man die Berstung der Lederhaut eigentlich als Nebensache bezeichnen musste bei den Zerreißungen des Uvealtractus, der Netzhaut und dem reichlichen Vorfall des Glaskörpers. In 5 Fällen musste wegen unstillbarer Schmerzen der in die Augenhöhle zurückgesunkene, seines Inhaltes bereits

beraubte Augapfel allsogleich auf operativem Wege ausgeschält werden. Die übrigen 46 Fälle endeten alle mit unheilbarer Erblindung durch Schwund des Augapfels oder Ausdehnung der dünnen Narbe der Lederhaut, so dass dann unter verschiedenen anderen Anzeigen später noch in einigen Fällen die Enucleatio bulbi gemacht werden musste.

4. Regenbogenhaut.

a) Entzündung derselben nach Verletzung kam 11mal zur Aufnahme, und zwar nur Kranke männlichen Geschlechtes im Alter von 5—73 Jahren, 5mal das rechte, 5mal das linke, 1mal beide Augen. Ich führe hier selbstverständlich nur jene Fälle an, in denen die Entzündung der Regenbogenhaut die einzige nachweisbare Folge der Verletzung war, also bei denen Wunden der Hornhaut oder Lederhaut fehlten, also Einwirkung einer stumpfen Gewalt aufs Auge, Prellung desselben. Die Ursache war Faustschlag (3), Stoß mit einem Holzstück (4), Anprall eines Baumastes (2), Steinwurf (1), Dynamitexplosion (1), letztere mit Beschädigung beider Augen durch den gewaltigen Druck der Gase. In 7 Fällen war der Ausgang vollkommene Heilung, in 3 Schwund des Augapfels, in 1 Fall blieb der Augapfel als solcher erhalten, war aber bei regelrechtem Augenspiegelbefund erblindet. Ich habe den Fall dann nicht mehr gesehen; wahrscheinlich handelte es sich hierbei außer Regenbogenhautentzündung auch noch um Blutung o. dgl. in den Sehnerven und seinen Scheiden, wonach dann wohl Schwund des Sehnerven eingetreten sein wird.

b) Loslösung der Regenbogenhaut von ihrer Anheftung am Strahlenkörper als einzige Folge der Einwirkung einer stumpfen Gewalt sah ich 2mal (bei 2 Männern von 40, bzgsw. 51 Jahren) nach Stoß mit einem Stock, bzgsw. Steinwurf. Im ersten Falle war es auch zur Zerreißung des Aufhängebandes der Linse gekommen. Beide Fälle boten nichts Abweichendes von der Regel solcher Verletzungen und endeten nicht mit Erblindung.

c) Lähmung des Schließmuskels der Regenbogenhaut nach Anprall eines Holzstückes sah ich bei 1 Mann von 28 und 1 Frau von 22 Jahren. Der Ausgang war vollkommene Heilung bis auf langdauernde Schmerzen.

d) Riss im Schließmuskel, bzgsw. am Pupillarande der Regenbogenhaut war bei einer Frau von 47 Jahren die Folge des Anpralls eines Steines. Bei geringer Blutung in

die Vorderkammer war der Riss das einzige Krankhafte im Auge, welches schließlich ungestörte Sehkraft beibehielt.

5. Linse. Von den zahlreichen Fällen von Linsenverletzungen, welche als einzige Veränderung nach einer Verletzung des Augapfels beobachtet wurden, oder andere solche schwererer Art begleiteten, will ich nur folgende anführen:

Das rechte Auge eines 11jährigen Knaben wurde von dem Steine einer Gummischleuder getroffen. Dieser gewaltige Anprall brachte bei der Abplattung des Augapfels ohne anderweitige Verletzung die vordere Linsenkapsel zur Berstung. Der klaffende Riss derselben hob sich von der getrübten Linse sehr schön ab. Der Star saugte sich zum Theile von selbst auf, theils wurde er dann als geschrumpfte Masse herausgezogen. Im Augenhintergrund war keine Veränderung sichtbar.

Einem jungen Schlosser drang ein Eisensplitter ins linke Auge und blieb in der Linse sitzen, welche sich nun trübte. Der Wundstar wurde sammt dem Eisensplitter mit gutem Erfolge entfernt.

Ein Mann von 20 Jahren gab an, dass er vor einigen Monaten Feuerwerkskörper losgebrannt habe und seit dieser Zeit schlechter sehe. Ich fand eine zarte Trübung in der Mitte der Hornhaut, einen in Schrumpfung begriffenen Star und dieser wurde nach einem Lanzenschnitt mit dem Häkchen herausgezogen. In der Mitte der getrübten Linse fand sich ein fast 2 mm langes Stückchen Pappendeckel, aus welchem Stoff die Hülle der Feuerwerkskörper gemacht war.

Star nach Blitzschlag s. S. 37.

6. Die Aderhaut wurde in 2 Fällen von Berstungen nach außen von der Gegend des gelben Fleckes getroffen, und zwar bei 1 Mann von 22 Jahren durch einen Faustschlag, bei 1 Mädchen von 16 Jahren durch einen Steinwurf. Während bei diesem Fall nur Lichtempfindung erhalten blieb, war in jenem das Sehvermögen nur auf $S \frac{5}{60}$ gesunken.

7. Netzhaut. Einem Knaben von 11 Jahren prallte ein Holzstück an das rechte Auge. Die Untersuchung ergab eine große dunkelbraune Blutung in der Gegend des gelben Fleckes bei noch erhaltener Lichtempfindung. Wahrscheinlich war hier eigentlich eine Berstung der Aderhaut vorhanden. Mir ist über den Fall nichts Weiteres bekannt, weil der Knabe von seinem Vater nicht länger im Spital belassen wurde.

Commotio retinae s. S. 34.

8. Sehnerv. Von den Verletzungen dieses Theiles des Auges, welche zu den größten Seltenheiten gehören — vorausgesetzt, sie sind nicht in Verbindung mit ausgesprochenen Verletzungen der Knochen der Augenhöhle — kamen 4 zur Aufnahme. 2 davon

sind mit wenigen Worten zu erledigen. 1 Mann von 19 Jahren und 1 Mann von 54 Jahren hatten Schwund des rechten, bzgsw. des linken Sehnerven mit vollkommener Erblindung; der erste gab an, einen Steinwurf erhalten zu haben, der zweite war vom Fahrrade gestürzt, wobei das Auge getroffen wurde. Nach anderen in der Literatur bekannten Fällen, von denen einer auch durch Leichenschau gestützt ist, handelt es sich hiebei um Blutung in die Scheide des Sehnerven, allenfalls Riss derselben, mit oder ohne Sprung in den Wandknochen der Augenhöhle und entsprechender Mitbetheiligung der Beinhaut, so dass diese beiden Fälle keiner besonderen Auseinandersetzung bedürfen.

Anders ist es mit den beiden andern Fällen.

Der eine betraf einen Mann von 39 Jahren, der von der Höhe des ersten Stockwerkes stürzend aufs rechte Auge fiel und von diesem Augenblicke angefangen nichts sah, bei einer kleinen Lappenwunde der Hornhaut und regelrechtem Augenspiegelbefund. Während der folgenden Wochen waren zarte Trübungen des Glaskörpers und eine nur kurze Zeit dauernde geringe Schwellung des Sehnerven die einzige, mit dem Augenspiegel sichtbare Veränderung.

Im zweiten Falle erlitt ein Mädchen von 20 Jahren mit einem Stock zufällig einen Stoß gegen das rechte Auge, welcher Verletzung augenblicklich unter heftigster Reizung vollkommene Erblindung folgte. Einige Tage nach diesem Vorfall war das früher ganz gesunde Oberlid dahin verändert, dass seine Haut eine Blutunterlaufung aufwies. Es hatte hier also infolge der Verletzung eine Blutung in die Gewebe der Augenhöhle stattgefunden, welche längs des Hebers des Oberlides in die Haut derselben vorgedrungen war. Ganz gewiss war auch Blutung in den Sehnerven vorhanden.

Die nachweisbaren Veränderungen waren in beiden Fällen so gering, dass sie die Erblindung nicht erklären konnten, so dass man also annehmen musste, dass hier eine traumatische Neurose des Sehnerven mit im Spiele war, oder besser gesagt, dass die beiden Verletzten, neurasthenisch bzgsw. hysterisch veranlagt, unter dem Einflusse der Verletzung an so schweren Störungen im Bereiche des Sehnerven erkrankten.

Der Endausgang des ersten Falles ist mir nicht bekannt, bei der Dame hat sich Lichtempfindung wieder eingestellt.

9. Augenlider. Bei sehr vielen Verletzungen, besonders solchen durch Einwirkung größerer Gewalt, waren die Lider in Mitleidenschaft gezogen, zum geringsten mit Hautabschürfungen, Blutunterlaufungen u. dgl. Diese Verletzungen will ich hier nicht anführen, sondern nur jene, bei denen das Lid allein verletzt war, bzgsw. die Beschädigung desselben in erster Reihe in Betracht kam.

Von Wunden der Augenlider wurden 39 Fälle aufgenommen und zwar waren es 25 Kranke männlichen und 14 weiblichen

Geschlechtes im Alter von $1\frac{1}{2}$ bis 89 Jahren. 9mal war das rechte Auge betroffen, 29mal das linke und 3mal beide Augen. In einem Falle wiesen die Lider beider Augen mehrere Schnittwunden auf, welche dem 24jährigen Manne bei einer Rauferei mit dem Messer zugefügt worden waren. Die übrigen Fälle waren alle Riss- oder Rissquetschwunden infolge Stoß mit dem Horne eines Rindes, Schlag mit Regenschirm, Faust, Pferdehuf, Heugabel, Stock, Steinwurf, Anprall eines Holzes, Eisens, Stoß an die Ecke eines Kastens, eines Ofens, Biss eines Hundes, Überfahrenwerden.

Die Behandlung dieser Verletzungen richtete sich nach Beschaffenheit der Wundränder und Gewebe überhaupt, Zeitdauer, welche seit der Verletzung verstrichen war, d. h. ob Naht oder nicht. Im allgemeinen richtet sich bei der Lidnaht unter sonst günstigen Umständen der Erfolg der Lidnaht nach dem Ort der Wunde und darnach, ob der Lidknorpel und die Bindehaut mitverletzt ist oder nicht. Wunden, durch welche das Lid von seiner nasenseitigen Anheftung losgetrennt ist, sind für die tadellose Anheilung nach Anlegung der Naht nicht günstig, weil der nur schläfenwärts gerichtete Zug des losgetrennten Schließmuskels des Lides bisweilen so stark ist, dass auch eine starke Naht durchschneidet, besonders kurz nach der Verletzung, weil sich dann der Muskel noch in einem Zustande krampfhafter Zusammenziehung befindet. Trotzdem muss man diese Naht möglichst früh zu machen trachten. Wunden, welche die ganze Dicke des Lides in seiner Mitte durchdringen, können auch bei ganz fehlerfrei gelungener Naht lange Zeit für das Auge die Quelle von Reizung bilden durch eine staffelförmige Vernarbung.

Besonders betonen muss ich jene Fälle, in denen die Gewalt so zerstörend einwirkte, dass es zu Brand des Augenlides kam. Derartige Fälle erheischen ganz besonders sorgfältige Berücksichtigung aller, auch der kleinsten Umstände, welche den Verlauf begleiten und oft in höchst unliebsamer Weise verwickeln (s. Gangrän der Lider). Immer handelt es sich um von vorneherein verunreinigte Wunden, das brandig zerfallende Gewebe ist der beste Nährboden für die an seiner Oberfläche angesammelten Lebewesen und deren Keime, daher geht es ohne heftige Entzündung in der benachbarten Haut, ohne Bildung kleinerer oder größerer Eiterherde, die zum Schluss alles unterwühlen können, nicht ab. Hat man es einmal zur Bildung von mit gesunden Wundwärtchen

bedeckten Flächen gebracht, so steht man vor einer neuen Aufgabe, dem Lide, bzgsw. seinen Resten eine möglichst regelrechte Stellung zu verschaffen. Das erreicht man in der Regel nur durch eine möglichst früh ausgeführte theilweise Vernähung der Lidspalte, die man dann möglichst spät, also nach Beendigung der Zusammenziehung der Narbe, erst trennt.

Ich habe eine Anzahl diesbezüglicher sehr bemerkenswerter Fälle im Jahre 1898 in der Wiener medic. Wochenschrift (Augenärztliche Mittheilungen. B. Augenlider, Fall 3, 4, 5 und 6) veröffentlicht und verweise hier auf die daselbst angeführten wissenschaftlichen Einzelheiten.

10. Augenhöhle. Merkwürdigerweise ist die Folge ganz kräftiger Gewalt bisweilen nur

a) Blutung im Gewebe der Augenhöhle, ohne eine Beschädigung des Augapfels oder der Lider unmittelbar mit sich zu bringen. Ich habe zwei derartige Fälle beobachtet.

Ein 48jähriger Mann wurde von einem Fahrrad zu Boden gestoßen und ins Spital gebracht, wo ich außer den Erscheinungen einer Gehirnerschütterung auch noch folgende Beschädigung am rechten Auge fand: die Lider waren in geringem Grade, die Bindehaut des Augapfels sehr stark blutunterlaufen, dieser stark vorgetrieben, in seiner Beweglichkeit nach allen Richtungen hin deutlich beschränkt, aber nicht unbeweglich, Pupille weit, starr; eine Untersuchung mit dem Augenspiegel erwies sich als unmöglich, weil der Kranke fast besinnungslos war. Ebenso mussten Sehproben unterbleiben. Tn. Ich ließ den Kranken tüchtig schwitzen. Nach 4 Tagen war das Allgemeinbefinden ungestört, nach 11 Tagen der Augapfel in regelrechter Stellung, gut beweglich, ohne irgend eine krankhafte Veränderung, mit normaler Sehschärfe.

In diesem Falle hatte sich das Blut in großer Menge in das Zellgewebe in der Augenhöhle ergossen und die geschilderten Störungen mit sich gebracht.

Einen ähnlichen Fall sah ich bei einer 54 Jahre alten Frau, welche angab, dass ihr ein schwerer eiserner Kleiderhaken auf das linke Auge gefallen sei. Die Lider und die ganze Bindehaut sind blutunterlaufen und geschwollen, der Augapfel vorgetrieben und unbeweglich. Oberflächliche Lappenwunde der Hornhaut, Kammer tief, Pupille eng, Lichtempfindung erhalten. Gründliche Reinigung mit Kochsalzlösung, Anlegung des Hornhautlappens, Druckverband, Schwitzcur, Bettruhe. Die Kranke verlässt leider schon nach 4 Tagen das Spital. Aber schon nach dieser kurzen Zeit hatte sich der Zustand so weit gebessert, dass der zwar noch etwas vorgetriebene Augapfel frei beweglich war, die Hornhaut in der Gegend des angeheilten Lappens nur eine zarte streifige Trübung zeigte und mit dem normalen Augenspiegelbilde auch die Angabe der Kranken stimmte, dass sie ganz gut sehe. Der Grad des Sehvermögens ließ sich nicht bestimmen wegen großer Beschränktheit der Kranken.

Im folgenden Falle hat man allen Grund, die Blutung in den Raum der Capsula Tenoni zu versetzen.

Ein 15jähriger Knabe erhielt mit einem Regenschirm einen Schlag geringer Stärke über das Gesicht. Als ich den Kranken am Tage nach der Verletzung sah, fand ich nichts anderes als eine mittelstarke Vortreibung, aber vollkommene Unbeweglichkeit des etwas härteren linken Augapfels, der nur Licht und Dunkel unterscheiden konnte. Die Erscheinungen giengen nach wenigen Tagen zurück während einer Schwitzcur, aber das Sehvermögen war vollkommen geschwunden. Einige Monate später sah ich den Kranken wieder mit beginnendem Schwunde des Augapfels und konnte wegen dichter Trübung des Glaskörpers nichts mehr von dem seinerzeit gesund gewesenen Augeninnern sehen. Es hatte also auch eine Beschädigung des Uvealtractus stattgefunden, welche seinerzeit nicht nachweisbar war, oder hatte die Blutung im Tenon'schen Raume die Aderhaut in so verderblicher Weise beeinflusst.

Bevor ich zu dem folgenden Absatze, welcher die Fremdkörper der Augenhöhle beschreiben soll, schreite, möchte ich noch einen Fall anführen, welcher die Mitte hält zwischen Entzündung, bzgsw. Eiterung des Bindegewebes der Augenhöhle und Fremdkörper in derselben.

Ein 17jähriger Fabriksarbeiter gab an, dass ihm vor einigen Wochen ein Holzstück an das linke Auge angeprallt sei, und dass er seit dieser Zeit schlechter sehe, das Auge nicht mehr bewegen und die Lidspalte nur schwer öffnen könne. Ich fand an der Haut der Lider und ihrer Umgebung keine Veränderung. Ptosis paralytica totalis. Der Augapfel ist im geringen Grade vorgetrieben und vollständig unbeweglich. Man kann mit dem kleinen Finger weit nach rückwärts in die Augenhöhle vordringen, ohne auf einen Widerstand zu stoßen oder Schmerz hervorzurufen. Die Pupille ist weit, starr, der Sehnerv weiß, scharf begrenzt, Gefäße von normaler Füllung. Tn. Licht und Dunkel wird nur unsicher unterschieden.

Der von Dr. Fišer ausführlich beschriebene Fall reicht mit seinem folgenden Verlaufe über die Zeitspanne dieses Berichtes hinaus, ich muss aber zur Erklärung des bis zu einem gewissen Grade räthselhaften Zustandes über die Zeit hinausgreifen und mittheilen, dass der Kranke $\frac{3}{4}$ Jahre später mit den Erscheinungen von Eiterung im Zellgewebe der Augenhöhle zur Aufnahme kam. Durch einen tief in die Augenhöhle reichenden Einschnitt beziehungsweise Stich konnte ich über einen Kaffeelöffel voll dicken Eiters entleeren. Diese Operation musste wegen abermaliger Ansammlung des Eiters 20 Tage später wiederholt werden. Bei beiden Eingriffen konnte weder die Sonde noch der scharfe Löffel irgend etwas anderes auffinden, als wucherndes Bindegewebe. Der Kranke verließ leider schon kurze Zeit nach dem zweiten Eingriffe mit reizlos geschlossener Wunde das Krankenhaus, so dass ein bestimmter Abschluss nicht gegeben werden kann. Ich zweifle aber gar nicht, dass der Grund der Eiterung ein Fremdkörper ist, welcher in die Augenhöhle eingedrungen war, trotzdem man keine Eingangspforte nachweisen konnte. Die Richtigkeit dieser Annahme wird durch die nun folgenden Fälle gestützt, welche zeigen, wie mannigfaltig und wie ganz unberechenbar die Verletzungen der Augenhöhle durch Fremdkörper sind.

b) Fremdkörper. Von solchen hatte ich Gelegenheit zwei sehr lehrreiche und seltene Fälle zu beobachten, welche ich in der Wiener medicinischen Wochenschrift 1898, Nr. 30, veröffentlicht habe. Ich verweise auf diesen Aufsatz, weil die Anführung der Einzelheiten hier den mir gesteckten Rahmen überschreiten würde.

Einem 48 Jahre alten Arbeiter war beim Holzspalten ein großes Stück ans linke Auge angeprallt. Die Lider wiesen in allen ihren Theilen keine Veränderung auf, bis auf Herabgesunkensein des oberen Lides. Der blasse Augapfel ist deutlich vorgetrieben, aber in allen seinen Bestandtheilen normal. Tn. S. §. Der Kranke klagt über dumpfen Schmerz in der linken Kopfhälfte. Ich nahm eine Blutung in dem Gewebe der Augenhöhle an und verordnete eine Schwitzcur. Nach einer Woche war die Vortreibung geschwunden, die Ptosis hielt aber noch an und der Augapfel war oft geröthet bei wechselnder Schwellung seiner Bindehaut, so dass der Verdacht auf einen Fremdkörper gerechtfertigt war, für den aber bezüglich des Ortes und der Art eines Eingreifens jeder Anhaltspunkt fehlte. Am 41. Tage nach der Verletzung war ein harter Körper nahe dem äußeren Lidwinkel in der unteren Übergangsfalte tastbar. Die durch einen Einschnitt eingeführte Pincette zog mühelos einen 6 cm (!) langen scharfkantigen Splitter weichen Holzes von der Dicke eines gewöhnlichen Bleistiftes hervor. Der Kranke konnte eine Woche später vollkommen geheilt mit normalem Sehvermögen entlassen werden.

In dem 2. Falle war ein 5 Jahre alter Knabe auf den Rand eines weidengeflochtenen Korbes gefallen und hatte sich am linken Oberlide eine Wunde zugezogen, welche seither immer eiterte. Ich bekam den Knaben 10 Wochen nach der Verletzung zu sehen. Ich erweiterte in allgemeiner Betäubung die Hautwunde, welche außer Vortreibung des Augapfels das einzig Krankhafte an dem schlecht genährten Kinde war, und konnte einen quer in der Augenhöhle liegenden Fremdkörper tasten, der sich nach dem Herausziehen als ein 3 cm langes Stück einer Weidenruthe erwies. Im Verlaufe der nächsten Wochen musste derselbe Eingriff noch 2mal wiederholt werden mit demselben Erfolge. Die Wunde schloss sich, die Eiterung hörte auf und das Kind wurde mit gesundem Auge entlassen.

Mittlerweile sah ich noch einen 3. Fall, den Dr. Fišer beschrieben hat.

Ein 39jähriger kräftiger Mann stürzte im Walde über eine gefällte Fichte und fiel mit seinem rechten Auge auf den Stumpf eines abgehauenen Astes. Der gleich zu Hilfe gerufene nächste Arzt entfernte zuerst ein Stück Knochen, welches sich vom nasenseitigen unteren Augenhöhlenrand losgebrochen hatte, und schickte den Kranken auf meine Abtheilung. Ich fand bei heftigster Röthung und Schwellung der Augenlider und ihrer Umgebung das untere Lid in die Augenhöhle hineingeschlagen und in dieser festgeklemmt. Die Sonde kam nasenwärts auf rauhen Knochen und in einen weit in die Augenhöhle reichenden Trichter, so dass der Augapfel nach innen unten ganz entblößt war. Das Allgemeinbefinden war gut. Als nach Umschlagen mit Burow'scher Lösung die Schwellung schwand, versuchte ich das untere Lid lockernd herauszuziehen und entfernte bei dieser Gelegenheit ein Stück weiches Holz aus der

Augenhöhle, welches dem losgebrochenen Ansatz des abgehackten Astes entsprach. Das untere Lid war durch dieses Holzstück eingeklemmt worden und konnte nun wieder theilweise in seine regelrechte Lage gebracht werden. Der Endausgang war in jeder Beziehung vorzüglich.

Diese Fälle erwecken unsere Aufmerksamkeit schon durch ihre große Seltenheit und ich habe mit ihnen in dieser Richtung mehr zu sehen Gelegenheit gehabt, als alle anderen großen Zahlenausweise mittheilen. Diese Bedeutung tritt aber in den Hintergrund gegen die Einzelheiten. Im ersten Falle die Größe des Fremdkörpers, der die Größe der Augenhöhle übertrifft, wobei in unserem Falle die Zuhilfenahme des Raumes einer Nachbarhöhle mit Sicherheit ausgeschlossen werden kann, weiters sein Eindringen ohne Verletzung des Augenlides, endlich die geringe Beeinflussung des Zustandes des übrigen Auges, denn mit Ausnahme der Ptosis war alles gesund. Der letzte Umstand kommt auch beim 2. Falle in Betracht, und wird sich wohl nur so erklären lassen, dass der eindringende Fremdkörper an den durch den Reiz augenblicklich straff gespannten Augenmuskeln abgelenkt und im lockeren Zellgewebe vordringt, bzgsw. stecken bleibt. Im 3. Falle möchte ich außer den obigen Punkten auch noch die Widerstandsfähigkeit nicht nur des Augapfels sondern des ganzen Kranken betonen.

c) Beinhautentzündung des oberen Randes der Augenhöhle sah ich bei einem 37jährigen Manne, der gelegentlich einer Rauferei einen Schlag mit dem Regenschirm erhalten hatte. Es kam in wenigen Tagen zur Eiterung, Entleerung des Eiters durch Einschnitt, heilte aber ganz gut, ohne am Knochen selbst eine Störung zurückzulassen.

In meinen bisherigen Schilderungen habe ich die Fälle aneinandergereiht nach jenem Bestandtheile des Auges, welcher allein oder in besonders starkem Grade verletzt war. Es gibt aber noch Verletzungen, wo das ganze Auge oder wenigstens mehrere Schichten in Mitleidenschaft gezogen sind, so dass man sie — will man nicht die Art der Verletzung als Eintheilungsgrund nehmen — gesondert abhandeln muss. Hieher gehört der

11. Haemophthalmus. Ich reihe hier nur jene Fälle ein, bei denen der Augapfel — ohne Berstung seiner Hülle — ganz oder theilweise mit Blut erfüllt war, infolge der Zerreißung des Gewebes des Uvealtractus durch Einwirkung stumpfer Gewalt.

Derartige Fälle wurden 21 aufgenommen (18 männlichen, 3 weiblichen Geschlechtes im Alter von 2—53 Jahren) und zwar war 9mal das rechte, 11mal das linke, 1mal beide Augen beschädigt. Ursachen waren: Anprall eines Holzstückes, Eisens, Kohle, Kuhhorn, Steinwurf, Faustschlag, Peitschenhieb, Linealhieb, Stoß mit der Stuhllehne, mit dem Gewehrkolben beim Abfeuern des Schusses, Minenexplosion.

In allen Fällen hat die Einspritzung von Pilocarpin unter die Haut oder eine Schwitzcur Gutes geleistet für die Aufsaugung des Blutes. 7mal wurde ein Sehvermögen bis zu $S \frac{6}{9}$ erzielt, 13mal trat Erblindung ein und zwar 7 Augapfelschwund, 6 Sehnervenschwund, in 1 Fall ist mir der Ausgang unbekannt geblieben, weil der Kranke das Spital gleich wieder verlassen hat.

12. Verätzung — Verbrennung.

a) Mörtel. Diese schwere und gefährliche Verletzung traf 13 Männer und 19 Weiber, welche als Maurer und Handlangerinnen bei Bauten beschäftigt waren. 15mal waren beide Augen beschädigt, so dass wir also mit der Zahl von 37 Augen rechnen müssen. 10 davon wurden vollkommen geheilt, bei 8 blieben Narben der Bindehaut, bei 15 solche der Hornhaut zurück, davon 3 mit Einheilung der Regenbogenhaut, 5 behielten Symblepharon, bei 2 gieng der Augapfel durch Panophthalmitis zugrunde.

Die Behandlung bestand in gründlicher Entfernung der Mörtelstückchen aus der Bindehaut, nicht nur durch Spülung mit Wasser oder Sodawasser, sondern auch mechanisch mit dem Knapp'schen Löffel, Einträufelung von Scopolamin und sorgfältige Bestäubung der verätzten Bindehaut mit Dermatol und Verband. Letzterer wurde fortgelassen, sobald die Absonderung reichlich wurde.

b) Schwefelsäure. Einem 24jährigen Manne spritzte Schwefelsäure während seiner Berufsthätigkeit ins Gesicht und erzeugte eine heftige Bindehautentzündung, welche nach 3 Tagen geheilt war unter Umschlägen mit Bleiwasser.

c) Alkohol erzeugte dasselbe bei einem 28jährigen Manne mit gleichem Verlaufe.

d) Geschmolzenes Fett spritzte einem 55jährigen Gastwirt in beide Augen, was zahlreiche kleine punktförmige Blutungen in der Bindehaut beider Augen veranlasste, ohne dass irgend ein weiterer Schaden zustande gekommen wäre.

e) Geschmolzenes Metall, in unseren 4 Fällen Blei oder Zinn, ist in der Regel von verderblicher Wirkung, denn nur 2 Fälle giengen mit heilen Augen fort, 1 erblindete durch Panophthalmitis vollkommen, ein anderer beinahe ganz durch die Bildung von Symblepharon und einer großen Narbe der Hornhaut mit Einheilung der Regenbogenhaut.

13. Entzündung von Sprengstoffen.

a) Dynamit. Ein 16jähriger Steinbrucharbeiter gieng mit einer kleinen Dynamitpatrone zu wenig vorsichtig um, und büßte dies mit dem Verluste zweier Finger der rechten Hand und einer schweren Verletzung des linken Auges: Risswunde der Hornhaut mit Einklemmung der Regenbogenhaut, Pappendeckelstück der Patrone am Boden der Vorderkammer. Das letztere entfernte ich, es kam zu keiner weiteren Störung der Regenbogenhaut und Linse, so dass der Verletzte mit S $\frac{6}{60}$ das Spital verließ.

b) Schießpulver. Es kamen 45 Fälle zur Aufnahme, welche wir in solche theilen müssen, wo nur Schießpulver den Schaden brachte, und solche, wo dem Sprengstoff noch andere Dinge beigemennt waren. Zur ersten Gruppe gehören 3 Kranke männlichen Geschlechtes von 14 bis 49 Jahren: 1 verunglückte beim Sprengen eines Baumstammes und erblindete durch Panophthalmitis; 1 erlitt eine Verbrennung bei Bereitung eines Pferdeheilmittels und 1 durch die Entzündung von Schießpulver, welches ihm ein Kamerad muthwillig in die Pfeife geschüttet hatte. Die beiden letzten wurden vollkommen geheilt.

Die zweite, größere Gruppe betrifft jene Unvernünftigen, welche Feste u. dgl. mit dem Abfeuern von kleinen eisernen Mörsern, Pöllern, feiern, eine Erschütterung der Trommelfelle, ohne welche hierzulande trotz aller verbotenden Gesetze — die freilich in diesem Falle nicht mit Nachdruck gehandhabt werden — kein Fest irgend einer Art denkbar ist. Auf das Schießpulver wird, um einen noch größeren Krach zu erzielen, eine aus feuchter Erde, Ziegelstückchen u. dgl. bestehende Masse mit Hammerschlag getrieben. Schon dabei kommt es bisweilen zur frühzeitigen Entzündung, besonders wenn das Metall vom früheren Schuss noch warm ist, oder das Geschütz ist nicht losgegangen, der betreffende sieht nun nach, was die Ursache ist, und bekommt die ganze Ladung ins Gesicht. Innerhalb des Jahrzehnts kamen 42 solcher Verletzungen ins Spital, alle männlichen Geschlechtes, im Alter von 9 bis 60 Jahren. 7mal war das rechte,

2mal das linke, 31mal beide Augen verletzt, so dass dies also 71 (!) Augen vorstellt. Die Verletzungen waren: 4 Verbrennung der Lider, Abschürfung der Hornhaut 17, Geschwür der Hornhaut 3, Berstung der Hornhaut 1, Fremdkörper der Hornhaut (Pulverkörner, Steinsplitter u. dgl.) 45, Wunde der Hornhaut 8, Berstung der Lederhaut 1, Losreißung der Regenbogenhaut 2, Entzündung der Regenbogenhaut 3, Holzstück in der Vorderkammer 1, Star 4, Panophthalmitis 3. Der oft sehr schweren Verletzungen im Gesichte, an den Händen u. s. w. will ich gar nicht gedenken.

Diesen schweren Verletzungen der Augen entsprechend sind die Ausgänge sehr traurig. Vollkommene Heilung ist keine zu verzeichnen, denn zum mindesten blieben kleine Pulverkörner u. dgl. in der Hornhaut zurück, welche immer das Sehvermögen schädigten, 13; Hornhautflecken behielten 19, Hornhautnarben 27, davon 12 mit Einheilung der Regenbogenhaut, Anwachsungen der Regenbogenhaut an die Linse 4, Schwund des Augapfels 7. Es waren 19 Menschen auf einem Auge, 4 auf beiden Augen erblindet, 1 Mann starb an Wundstarrkrampf!

Alle diese entsetzlichen Opfer, welche allgemein bekannt sind, sind nicht imstande, einen unvernünftigen Gebrauch abzuschaffen!

14. Zündhütchen-Verletzung. Dieselben Worte der Trauer und des Bedauerns kann man auch bei den Zündhütchen-Verletzungen sagen. Es kamen 16 Fälle zur Aufnahme, und zwar 15 Verletzte männlichen Geschlechtes im Alter von 8—27 Jahren, welche Zündhütchen mit Streichhölzchen oder Eisennagel loschossen, und 1 Mädchen von 19 Jahren, welches solchem gefährlichen, sinnlosen Spiel zusah. 11mal war das rechte, 5mal das linke Auge betroffen.

Das Stückchen Kupferblech prallte in einem Falle an den Augapfel nur an, erzeugte eine Blutung in die Vorderkammer, nach deren Aufsaugung das Auge $S \frac{6}{6}$ hatte. In allen anderen Fällen drang der Fremdkörper ins Innere des Auges, und zwar:

2mal in die Vorderkammer, Herausziehung, Heilung.

1mal in die Regenbogenhaut, Herausziehung, Heilung.

1mal in die Linse, Herausziehung, Heilung.

2mal in den Strahlenkörper, 1mal Herausziehung, 1mal Ausgang unbekannt.

9mal in den Glaskörper; verbleibt abgekapselt 1,

Kyklitis chronica 1 Eucleatio,

Atrophia bulbi 3 Eucleatio,

Panophthalmitis 4.

Eine traurige Liste!

Nachdem heutzutage die Zündhütchen für Schießgewehre überflüssig und nur mehr zu wenigen Werkzeugen nothwendig sind, so ist der freie Verkauf von Zündhütchen vollkommen überflüssig und sollte gesetzlich verboten werden. Eine vor Jahren von der deutschen Augenlinik in Prag gegebene diesbezügliche Anregung hatte leider vom Ministerium keine Unterstützung gefunden. Und so büßen alljährlich mehrere Knaben, die in ihrem kindlichen Leichtsinn die Tragweite des verderblichen Spieles nicht ermessen, ihr Augenlicht ein.

15. *Luxatio bulbi*. Von dieser so überaus seltenen Veränderung des Auges sah ich 2 Fälle.

Der erste Fall betraf einen Mann von 20 Jahren, der im Streite einen Schlag mit einer eisernen Schaufel über das Gesicht erhielt, so dass der rechte Augapfel vor die Lidspalte zu liegen kam. Ein Zurückbringen desselben war nicht möglich, heftigste Schmerzen quälten den Kranken, und nachdem man nach den bereits vorhandenen Veränderungen am Auge (Berstung im hinteren Lederhautabschnitt) sicher sein konnte, für das Sehvermögen des erblindeten Auges nichts mehr leisten zu können, so wurde der Augapfel herausgeschält.

Dieser Fall gab die erfreuliche Veranlassung, dass auf ihm fußend der damalige Hilfsarzt meiner Abtheilung eine schöne und verdienstvolle Arbeit über diesen Gegenstand verfasste, welche die bis damals auch in großen Umrissen noch vielfach ungeklärte *Luxatio bulbi* beleuchtete. (Rothenpieler, Die *Luxatio bulbi*, Deutschmann's Beiträge zur Augenheilkunde, 1898). Ich verweise daher auf diese Arbeit.

Der zweite Fall ist seiner Entstehungsursache wegen sehr bemerkenswert. Ich habe denselben im Centralblatt für Augenheilkunde Jänner 1902 veröffentlicht.

Ein wenige Stunden altes Kind männlichen Geschlechtes wurde auf die Abtheilung gebracht, der rechte Augapfel lag vor der Lidspalte, die äußeren geraden Augenmuskeln waren zerrissen, das linke Auge zeigte große Blutunterlaufung der Bindehaut, Pupille weit, aus dem Augenhintergrunde kein rothes Licht zu erhalten. Es war mir nicht möglich, über die Vorfälle während der Geburt irgend etwas zu erfahren, nur dass es nothwendig war, den Arzt zu Hilfe zu rufen. Ich vermuthete, dass es sich um eine Gesichtslage handelte, welche für eine Steißlage gehalten wurde und dass der Finger beim Versuche, in den vermeintlichen After einzudringen, um ziehen zu können, den

Augapfel herausdrückte. Es gelang unschwer, den Augapfel zurückzubringen, er sprang aber immer wieder vor, so dass ich die seitlichen Drittel der Lidspalte vernähte. Panophthalmitis vernichtete das rechte Auge, das Kind starb an allgemeiner Erschöpfung durch eine Eiterung im rechten Knie und dem Wadenmuskel, welche offenbar auf Verschleppung des Eiters aus der Augenhöhle zurückzuführen war.

Einer Zusammenstellung bzgsw. Aufzählung der Verletzungen des Auges nach anatomischen Grundsätzen und nach der Ursache der Verletzung geordnet, kann ein gewisser Wert zwar nicht abgesprochen werden. Dieser würde sich aber ganz bedeutend steigern, wenn man die Zusammenstellung vom Standpunkte des Endausganges machen würde, bzgsw. erörtern würde, welches die Ursachen und Bedingungen einerseits einer Heilung, andererseits der Erblindung sind. Das wäre aber eine große Arbeit für sich, so dass ich hier nur andeuten will, wie ich mir eine solche Gliederung und ihre Grundsätze dächte. In erster Reihe kommen zwei Fragen in Betracht: Welche Bestandtheile des Auges und wie sind diese von der Verletzung betroffen. In zweiter Reihe steht die Frage der Einwirkung kleinster Lebewesen, welche eine an und für sich ganz unbedeutende Wunde in verderblichster Weise beeinflussen können. Andererseits kann ihr Fernbleiben die Möglichkeit geben, dass auch sehr schwere Beschädigungen des Augapfels einen guten Endausgang nehmen. Ich werde vielleicht einmal die Muße finden, die große Anzahl der Verletzungen des Auges unter meinen Kranken von diesen Gesichtspunkten aus zu bearbeiten. Heute will ich mich begnügen, zum Schlusse noch eine Zusammenstellung zu geben, welche zeigen soll, dass mehr als die Hälfte aller Verletzungen des Auges nicht mit der Berufsarbeit zusammenhängen, sondern der Böswilligkeit, Unachtsamkeit u. s. w. ihren Ursprung verdanken. Ich habe bei der Eintheilung »geheilt« und »erblindet« als Schlagworte gebraucht und will mit »geheilt« sagen, dass das Auge ganz oder wenigstens annähernd wieder gebrauchsfähig wurde, mit »erblindet« das Gegentheil.

Art der Verletzung	Anzahl	Im Berufe		Durch Zufall, Unachtsamkeit		Durch Bös- willigkeit		Bei Kindern unter 10 Jahren	
		geheilt	erblindet	geheilt	erblindet	geheilt	erblindet	geheilt	erblindet
Vulnus conjunctivae bulbi	19	9	—	10	—	—	—	8	—
Suffusio conjunctivae bulbi	8	1	—	3	—	4	—	3	—
Corpus alienum sacci conj.	15	7	—	8	—	—	—	5	—
Corpus alienum corneae	87	70	—	12	—	4	1	5	—
Vulnus corneae scissum	12	—	—	5	7	—	—	4	7
Vulnus corneae punctum	12	1	—	6	5	—	—	1	5
Vulnus corneae lacerum	67	30	8	14	13	—	2	—	4
Vulnus sclerae scissum	6	2	—	—	4	—	—	—	2
Vulnus sclerae lacerum	15	6	9	—	—	—	—	—	—
Ruptura sclerae	53	1	5	—	22	1	24	—	3
Iridocyclitis	11	5	—	2	—	—	4	2	—
Iridodialysis	2	—	—	—	—	2	—	—	—
Paresis sphincteris iridis	2	—	—	2	—	—	—	—	—
Ruptura sphincteris iridis	1	1	—	—	—	—	—	—	—
Ruptura capsulae lentis	1	—	—	—	—	1	—	—	—
Ruptura chorioideae	2	—	—	—	—	1	1	—	—
Haemorrhagia retinae	1	—	—	—	1	—	—	—	—
Haemorrhagia optici	4	—	—	—	2	—	2	—	—
Vulnus palpebrae lacerum	38	8	—	11	—	19	—	3	—
Vulnus palpebrae scissum	1	—	—	—	—	1	—	—	—
Haemorrhagia capsulae Tenoni	1	—	—	—	—	—	1	—	—
Haemorrhagia orbitae	1	—	—	1	—	—	—	—	—
Corpus alienum orbitae	3	—	—	3	—	—	—	1	—
Periostitis marginis orbitae	1	—	—	—	—	1	—	—	—
Haemophthalmus	21	3	4	4	3	—	7	—	2
Causoma	39	19	20	—	—	—	—	—	—
Luxatio bulbi	2	—	—	—	1	—	1	—	1
	425	163	46	81	58	34	43	32	24

Hiezu kommen noch 62 Fälle, welche Verletzungen mit Zündhütchen und solche mit Explosionen von Pulver und Dynamit betreffen. Diese hinzugerechnet, ergeben sich

487 Verletzungen	219 im Berufe	}	171 geheilt
			48 erblindet
	191 durch Zufall oder Unachtsamkeit	}	101 geheilt
			90 erblindet
davon waren	77 Böswilligkeit	}	34 geheilt
			43 erblindet
	63 Kinder unter 10 Jahren	}	32 geheilt 31 erblindet.

Diese Zahlen sprechen eine beredte, aber traurige Sprache. Möge man Kinder besser behüten und ihnen keine Messer, Scheren u. dgl. in den Händen lassen, mögen die Gesetze gegen Pöllerschießen strengstens gehandhabt werden, möge das Verkaufen von Zündhütchen verboten werden, möge man Gesetze aufstellen und handhaben, welche den Arbeiter zwingen, Schutzbrillen zu tragen!

Neubildungen.

1. *Cystis conjunctivae bulbi*. Mädchen, 20 Jahre alt. Im nasenseitigen Antheile in der Nähe des Ansatzes des innern geraden Muskels eine mit wasserheller Flüssigkeit gefüllte hanfkorngroße Blase, welche sich mit der Bindehaut verschieben ließ. Entfernung mit einem Scherenschlag, zwei Nähte. Die anatomische Untersuchung ergab eine zarte bindegewebige Wand, deren Inneres mit flachen Zellen ausgekleidet war, also wohl ein ausgedehntes und abgeschnürtes oder abgeschlossenes Lymphgefäß.

2. Blutgefäßgeschwülste der Bindehaut. So häufig derartige Neubildungen an der Haut der Lider zur Beobachtung kommen, so selten sind Blutgefäßgeschwülste der Bindehaut, wobei ich diese ganze Schichte mit berücksichtige, weil weit fortgeschrittene Angiome der Bindehaut bisweilen auch in das Bereich der Lederhaut übergreifen.

Ich habe, unterstützt durch die Beobachtung einer größeren Anzahl von Fällen, diesem Gegenstande Aufmerksamkeit geschenkt, und aus der diesbezüglichen Veröffentlichung (Wiener medicinische Wochenschrift 1898) kann man sehen, dass auch die Blutgefäßgeschwülste der Bindehaut recht mannigfaltig sind.

Gewissermaßen als geringsten Grad einer solchen Veränderung möchte ich hinstellen die Ausdehnung der Venen der Bindehaut, wie ich sie bei einem mit angeborenem Herzfehler behafteten 21 Jahre alten Jüngling sah, bei welchem übrigens auch die Haut des Gesichtes, die Lippen, die Finger-

kuppen und das Nagelbett aller Finger gerade so dunkelviolett gefärbt war, wie die ganze Bindehaut beider Augen.

Bei einem 19jährigen Manne war die halbmondförmige Falte, die untere Übergangsfalte und die Carunkel Sitz einer Gefäßgeschwulst, so dass die Falten kammartig und die Carunkel haselnussgroß vorsprang. In Anbetracht der großen Ausbreitung und der schon weit gediehenen Ausdehnung der Gefäße konnte mit Rücksicht auf die Gefahr schwerer Blutung nicht rasch vorgegangen werden. Ich theilte daher mittelst Fäden, welche ich in Folge aufeinander durch die Geschwulst zog und knüpfte, dieselbe in mehrere Theile, in der Absicht, durch die Fäden nicht nur die Zufuhr an Blut zu verringern, sondern in der Erwartung, dass durch das Liegenlassen der Fäden ein Reiz, beziehungsweise Entzündungszustand im Bindegewebe angeregt werde, welcher eine Verengerung der Gefäße begünstigen könnte. Einige Zeit darauf verschorfte ich die Oberfläche der Geschwulst mit dem Glüheisen und konnte nun wenige Tage darauf das ganze erkrankte Gewebe herauschneiden, die Blutung war fast null und mittels einiger Knopfnähte wurden die Schleimhautwunden geschlossen. Die Heilung blieb dauernd.

Ein Angioma cavernosum der Carunkel und der dickdarmartig ausgedehnten violetten Übergangsfalten des linken Auges sah ich bei einem 6jährigen Knaben, der in der Gegend der Haut der Nasenwurzel ein cavernöses Angiom besaß. Die Gefäßausdehnungen desselben reichten weit über die Nachbarschaft und der sonst gesunde Augapfel war nach außen abgelenkt.

Bei einem 11jährigen kräftigen Knaben bemerkten die Angehörigen seit fast 1 Jahre einen rothen Fleck, den ich als eine überlinsengroße, wachsartige, höckerige Geschwulst in der Nähe der Ansatzstelle des Musculus rectus externus dexter fand. Dem Aussehen nach wurde man an schlechte, schlaffe Wundwärtchen erinnert. Der mit dem Lanzenmesser vorsichtigen Ablösung von der Lederhaut folgte eine starke, auch auf die Naht der Bindehaut hin nur unvollständig stehende Blutung, die Heilung war aber in 5 Tagen vollendet. Die mikroskopische Untersuchung der Geschwulst ergab überaus große, mit Blut gefüllte Hohlräume, deren Entstehung wohl auf die Gefäßäste des genannten Muskels zurückzuführen sind.

Diese nun beschriebenen Fälle stimmen mit den Blutgefäßgeschwülsten an anderen Orten vollkommen überein. Ich habe aber auch noch mehrere Fälle beobachtet und behandelt, bei welchen man trotz der papillom- oder polypenartigen Form doch von Blutgefäßgeschwulst sprechen muss, weil die mikroskopische Untersuchung zeigt, dass man es hier mit einer von einem oder mehreren größeren Gefäßen ausgehenden Anhäufung von Bluträumen zu thun hat, welche mit spärlichem Bindegewebe versehen und von Epithel überkleidet in der Bindehaut ihre Wurzel haben. Zwischen Augenlid und Augapfel befindlich, werden sie durch den Druck abgeplattet und stehen nun mit einem mehr oder weniger deutlichen Stiele mit dem

Mutterboden in Verbindung und ragen, Schleimpolypen ähnlich, aus der Lidspalte hervor. Diese Art von Blutgefäßgeschwülsten kommt nur bei Kindern oder ganz jugendlichen Leuten vor. Obgleich die Abtragung mit der Schere sehr leicht gemacht werden kann, so ist die Blutung, die darnach eintritt, nicht immer zu unterschätzen. Es scheint mir nicht weit herbeigeholt, dass die wenigen bekannten Fälle, in denen bei Kindern unstillbare, sogar mit dem Tode endigende Blutungen aus der Bindehaut beobachtet wurden, mit einem derartigen »Papillom« in Verbindung stehen können, besonders dann, wenn das betreffende Kind zu Blutungen geneigt war.

3. *Fibroma conjunctivae bulbi*. Linsengroße, schmutziggelbe Geschwulst im äußeren unteren Abschnitt der Augapfelbindehaut eines 12jährigen Mädchens. Ausschneidung, Naht. Anatomischer Befund: dicht aneinandergedrängtes faseriges Bindegewebe mit spärlichen Gefäßen.

4. Ein gestieltes Dermoid im äußeren Lidwinkel eines 11 Monate alten Mädchens entfernte ich mit einem Scherenschlag. (Fig. 4.) Die kleine Wunde heilte tadellos. (Centralblatt für Augenheilkunde 1900).*)

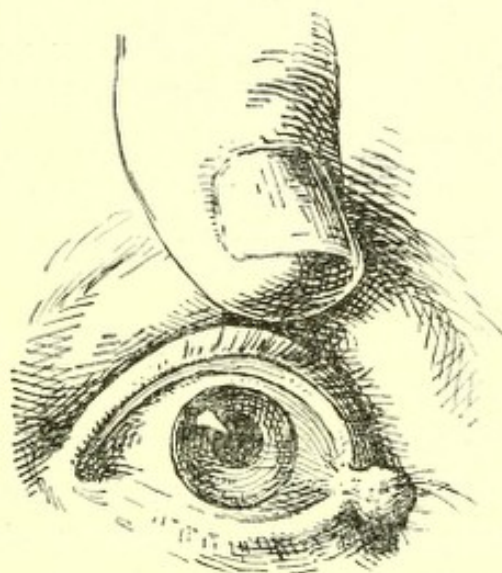


Fig. 4.

Gestieltes Dermoid im äußeren Lidwinkel.

5. *Papilloma conjunctivae bulbi*. Erbsengroße, hellfleischrothe, mäßig lang gestielte Geschwulst im inneren oberen Abschnitte der Augapfelbindehaut eines 11jährigen Knaben. Abtragung mit der Schere. Anatomischer Befund: Mit wenig flachen Zellen überzogene Rundzellen, spärliche Gefäße. Also wahrscheinlich Wundwärtchen nach einer Verletzung der Bindehaut.

6. Eine Pinguecula musste ich durch Ausschneidung und Naht entfernen, weil sie bei einer 25jährigen Dame am schläfenseitigen Antheil der Bindehaut des linken Augapfels linsengroß war und so thatsächlich entstellte.

6. *Melanosarcoma conjunctivae bulbi dextri*. Eine körperlich gesunde, aber schwächliche 49 Jahre alte Frau gab an, seit mehreren Jahren bemerkt zu haben, dass ihr rechtes Auge »schmutzig« sei; die nasenseitige Hälfte der Bindehaut war hellbraun, stellenweise gold-

*) Die Abbildung ist aus dem Centralblatt für Augenheilkunde wiedergegeben.

braunglänzend, dem sogenannten Goldkäferleder feiner Damenschuhe vergleichbar. Der braune Theil der Bindehaut ist durch zierliche Zacken gegen das gesunde Gewebe abgegrenzt, in der Nähe des nasenseitigen Hornhautrandes ein beiläufig 2 mm breiter, schwarzbrauner Wulst. Ich umschnitt die gefärbte Bindehaut im gesunden Gewebe mit dem Messer bis auf die Lederhaut und löste die erkrankten Theile ab. Die Wundfläche wurde mit Dermatol dicht bestäubt und ein Verband angelegt. Die Heilung gieng glatt vor sich. Die mikroskopische Untersuchung ergab ein an Farbstoff reiches, kleinzelliges Sarkom. An den Grenzen fand sich feinkörniger Farbstoff im Bindegewebe.

Ich habe diesen Fall bereits in der Wiener Medicinischen Wochenschrift 1898 veröffentlicht, weil er mir durch die flache Form der Neubildung, sowie dadurch bemerkenswert erschien, dass er nicht auf die Hornhaut übergegriffen hatte.

7. Epithelioma limbi, 3 Männer 51, 66 und 82 Jahre, 1 Frau 67 Jahre. Abtragung und Verschorfung des Hornhautrandes mit dem Glühdraht. Bei der Frau abermaliges Auftreten nach 4 Monaten.

8. Melanosarcoma limbi. Mann 35 Jahre und Mann 61 Jahre. Bei letzterem kam es nach 1½ Jahren zur abermaligen Operation. Frau 57 Jahre, Abtragung, Verschorfung.

9. Melanosarcoma corporis ciliaris, Mann 23 Jahre. Nach der Enucleatio bulbi Anurie und darauffolgende schwere Albuminurie.

10. Melanosarcoma chorioideae. 9 Fälle, darunter 1 Mann von 29 Jahren, bei älteren Leuten ohne bemerkenswerte Einzelheiten, mit Ausnahme von 2: Bei einem Manne Hornhautnarbe mit Einheilung der Regenbogenhaut nach einer alten Verletzung und heftige Drucksteigerung mit Erblindung: anatomische Untersuchung des herausgenommenen Auges ergibt als Ursache dieser ein Melanosarcoma chorioideae. Bei einer Frau derselbe äußere Befund, am hinteren Pole ein in die Augenhöhle durchgebrochenes Melanosarcoma (welches die Ausschälung des Augapfels sehr erschwerte) mit darauffolgender Wucherung im Fettgewebe der Augenhöhle, so dass nach 1 Jahre die Auswaidung dieser gemacht werden musste.

11. Leukosarcoma chorioideae sinistrae. Knabe 11 Jahre. Ectasia sclerae zonularis anterior et posterior, Enucleatio. Nach 2 Monaten Recidive in der Augenhöhle, dann bald Tod.

12. Glioma retinae. Mädchen 1 Jahr, Knabe 1½ Jahre. Ausschälung des Augapfels. Nach wenigen Monaten ist in beiden Fällen die Augenhöhle mit schwammigen Massen angefüllt, in

einem bereits so stark, dass an eine Auswaidung nicht gedacht werden konnte, im zweiten wurde diese gemacht. Beide Kinder starben.

13. Neubildungen der Augenlider.

a) Atherom kam 8mal zur Operation, darunter 2 Fälle bis zu Haselnussgröße.

b) Cysten der Haut des Lides sah ich 3mal. Sie stammten alle von den Schweißdrüsen des Lidrandes. 2 davon saßen nahe den unteren Thränenpunkten und waren übererbsengroß, 1 saß nahe dem äußeren Lidwinkel am Unterlide eines 56 Jahre alten Mannes. (Fig. 5.)*

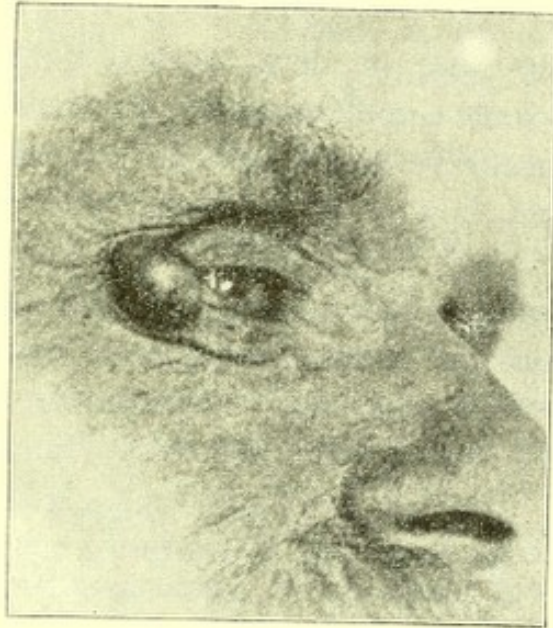


Fig. 5.

Cyste des Unterlides.

c) Weiters wurden operativ entfernt: 1 große Warze, 4 Papillome der Haut der Lider, 7 Molluscum contagiosum. Bei diesen waren in einem Fall die ganzen Lider mit diesen Geschwülstchen besät. Weiters 2 Xanthelasma beiderseitig, einmal bei einem 61jährigen Manne, endlich ein Naevus pigmentosus bei einem 17jährigen Mädchen.

d) Angioma. 4 Fälle von gewöhnlichen flachen Blutgefäßgeschwülsten der Haut der Lider, welche durch Glühhitze zerstört wurden.

e) Epithelkrebs der Lider kam 24mal zur Operation, darunter 16mal bei Weibern. In 4 Fällen machte ich nach der Ausschneidung die Deckung mit gestieltem Lappen.

f) Unter den 6 Krebsen der Augenlider, welche von den Drüsen ausgegangen waren, hebe ich einen hervor, den eines 21jährigen gesunden, blondhaarigen Mädchens, in deren freien Rand des rechten Unterlides ein pfefferkorngroßes Melanocarcinom saß. Die Lederhaut zeigte das unter dem Namen

*) Ich habe diesen Fall sammt Abbildung in der Wiener medicinischen Wochenschrift 1898 veröffentlicht und bringe das Bild der Vollständigkeit halber auch hier zum Abdrucke.

»Melanosis sclerae« bekannte angeborene Farbenspiel. Die anatomische Untersuchung der durch einen Keilausschnitt entfernten Geschwulst ergab eine bedeutende Lageveränderung der einzelnen Theile des Augenlides und wies darauf hin, dass die Geschwulst von den Talgdrüsen oder möglicherweise auch von den großen Schweißdrüsen des Lidrandes ausgegangen war. (Wiener medic. Wochenschrift 1898, Nr. 30 u. d. f.)

14. Neubildungen der Augenhöhle.

a) *Lymphoma orbitae*. Diesen sehr merkwürdigen Fall habe ich in dem bereits mehrmals angeführten Aufsätze in der Wiener medicinischen Wochenschrift veröffentlicht, so dass ich darauf verweise und hier nur anführen will, dass er durch Jodkali und Fowler'sche Lösung zur Heilung gebracht wurde.

b) Die 2 Fälle von Cysten der Augenhöhle sind nicht nur erwähnenswert als überhaupt seltene Fälle, sondern boten auch in ihren Einzelheiten Bemerkenswertes, so dass Dr. Fišer sie in seiner oben angeführten Arbeit ausführlich beschrieben hat, ich daher hier nur das Hauptsächlichste davon anführen will.

Ein 46 Jahre alter Locomotivführer bemerkt seit 4 Monaten unter dem linken Auge eine Geschwulst, welche von der Größe einer Erbse zu der einer Haselnuss herangewachsen war. Der sonst gesunde Augapfel ist zwar frei beweglich, aber steht beiläufig 3 mm höher als der rechte. Der Kranke klagt über Doppelbilder. Nachdem der weitaus größere Theil der Geschwulst im Bereiche des Hautantheiles und nicht in dem der Bindehaut liegt, so muss die Entfernung durch einen im Bereiche der Lidwangenfalte gelegenen Schnitt bewerkstelligt werden. Die Cyste erweist sich mit dem Unterlide fest verwachsen, die Ausschälung geht regelrecht vonstatten, und der Kranke verlässt 8 Tage nach der Operation mit glatt geheilter Wunde das Krankenhaus.

Die mikroskopische Untersuchung ergibt das Bild einer angeborenen Cyste der Augenhöhle mit sarkomatöser Degeneration der Wandung.

Der zweite Fall war vor der Operation nicht als Cyste der Augenhöhle zu erkennen, sondern als Cyste in dem schläfenseitigen Antheile des Augenbrauenbogens, dem bekannten Lieblingssitze derartiger angeborener Geschwülste. Als ich bei dem 20jährigen Manne in allgemeiner Betäubung die Operation mit einem 3 cm langen Schnitte in der oberen Lidfalte begann und den typisch unter der Haut liegenden Balg auslöste, ergab sich der seltene und merkwürdige Befund einer sogenannten Zwerchsackcyste, indem der größere Theil der Geschwulst 3 cm weit in die Augenhöhle reichte, dem knöchernen Dache anliegend. Die beiden Theile der Cyste sind durch ein röhrenförmiges, derbes Bindegewebstück verbunden, welches in einer seichten Knochenfurche liegend, mit der Beinhaut fest verwachsen ist. Die Cyste ist mit einem an Wollhaaren reichen Talg gefüllt. In Anbetracht der großen Höhle, welche nach Entfernung der Geschwulst übrig blieb, ließ

ich einen Wundwinkel offen und führte einen Gazestreifen in die Augenhöhle ein. Der Kranke verließ nach 12 Tagen mit glatt geheilter Wunde das Krankenhaus.

c) Die Sarkome und Carcinome der Augenhöhle sind bei den innerhalb der Berichtszeit vorgekommenen Fällen nicht von dem Gewebe der Augenhöhle ausgegangen, sondern waren entweder unmittelbarer Übergang von einem Nachbargebilde oder aber Wiederkehr der bösartigen Neubildung nach vorangegangener Entfernung des von einer solchen befallenen Augapfels.

So sah ich bei einem 3jährigen Kinde ein *Sarcoma medullare orbitae*, welches den erblindeten Augapfel bereits soweit vordrängte, dass die Hornhaut eiterte. Nachdem aus dem linken Nasenloche neben lappigen Neubildungen Jauche herausfloss, so war wohl anzunehmen, dass der Ursprungsort der Neubildung im Nasenrachenraume lag.

Ein 14jähriger Knabe ließ sich wegen Erblindung des linken Auges aufnehmen. Ich fand dasselbe vorgetrieben, die Sehnervenscheibe hellweiß. Die Untersuchung des Nasenrachenraumes ergab reichliche schwammartige Massen, bei deren operativer Entfernung auf der chirurgischen Abtheilung es ziemlich heftig blutete. Im Anschluss an eine solche Operation trat einige Stunden später ein förmlicher Blutsturz aus Nase und Mund ein, so dass der Knabe in Lebensgefahr schwebte und sich lange nicht erholen konnte. Nach dieser Erfahrung wurde von einer weiteren Ausräumung Abstand genommen und mittlerweile sind die Reste der Wucherungen von selbst geschrumpft. Der Augapfel hat normale Stellung erlangt, die Blindheit ist natürlich dieselbe geblieben.

Die mikroskopische Untersuchung der entfernten Neubildungsmassen ergab ein überaus reich mit Gefäßen versehenes Rundzellensarkom.

Bei einer 55jährigen Frau war der rechte Augapfel vorgetrieben, unbeweglich, erblindet. Die Spiegeluntersuchung zeigte eine starke Schwellung des Sehnervenkopfes und in der Gegend des gelben Fleckes eine von vielen Gefäßen durchzogene weiße Fläche. Ich räumte die Augenhöhle aus, die Kranke lebt heute noch, nach 3 Jahren, ohne Wiederkehr der Erkrankung. Die anatomische Untersuchung ergab ein überbohngroßes Melanosarkom der Chorioidea in der Gegend des gelben Fleckes, welches zum größten Theil außerhalb des Augapfels sitzend, rasch zahlreiche linsen- bis bohngroße Knoten im Fett- und Bindegewebe der Augenhöhle gesetzt hatte, so dass diese den Augapfel in geschlossener Menge mantelartig umgaben. *)

Bei den übrigen 3 Fällen handelte es sich um ein Sarkom der Augenhöhle, welches nach einem Sarkom der Aderhaut wiederkehrte, und 2 Carcinome, das eine nach einem Carcinoma limbi eines 51 Jahre alten Mannes, das zweite war das Übergreifen eines Lidkrebses auf den Augapfel und die Augenhöhle. Bei diesem letzten Falle kann ich nicht umhin, noch zu erwähnen, dass nicht nur der ganze Augapfel mit

*) Diese Fälle sind von Dr. Fišer ausführlich veröffentlicht worden.

kleinhöckrigem und wachsartigem Krebsgewebe bedeckt war, welches in dicken Zapfen in die Augenhöhle reichte, sondern nach vollkommener Vernichtung der Augenlider bereits die angrenzende Haut der Schläfe, Stirn und Wange zerstört hatten. Der Auswaidung der Augenhöhle und Abtragung des Krebsgewebes bis auf die Beinhaut ließ ich, nachdem sich gesunde Bildung von Wundwärtchen eingestellt hatte, die Pfropfung von Hautstückchen auf die Wundflächen folgen. Der Erfolg war ausgezeichnet, alles schön verheilt, der früher tief herabgekommene Mann erholte sich zusehends und ist heute, über ein Jahr nach der Operation, noch am Leben und gesund.

Bei einer Auswaidung der Augenhöhle wegen Melanosarcoma war die Blutung aus dem Sehnervenloch so heftig, dass das Gewebe mit zwei Klemmen grob gefasst werden musste, welche dann zwei Stunden liegen blieben. Dieser Mann starb einige Wochen später an Sarkom der Leber.

d) Obgleich es sich, streng genommen, um keine reine Geschwulstbildung in der Augenhöhle handelt, so möchte ich doch zum Schlusse noch einen Fall anführen, welcher imstande gewesen wäre, eine Cyste der Augenhöhle vorzutäuschen, in Wirklichkeit aber eine Ausdehnung des Os ethmoidale war mit Bildung eines mit schleimigen Massen ausgefüllten knöchernen Hohlraumes, welcher theilweise in die Augenhöhle reichte und den Augapfel verdrängte. Dieser von Fišer ausführlich beschriebene Fall kann dadurch besondere Aufmerksamkeit beanspruchen, weil gerade in jüngerer Zeit mehrere diesbezügliche Arbeiten erschienen sind, welche sich bis in alle Einzelheiten mit unserem Falle decken.

Bei dem 28jährigen jungen Manne entschloss ich mich zur Vornahme der Operation nur deshalb, weil ich die Zunahme der Vordrängung des linken Augapfels durch die Vergrößerung der Ausdehnung der Siebbeinzellen beobachtete und berechtigterweise eine Schädigung des Sehvermögens fürchten musste. Die Wand der knochencystenartigen Ausdehnung haftete nach allen Richtungen hin so fest an, dass eine Entfernung derselben unmöglich war, ich mich daher begnügen musste, möglichst kräftig mit dem scharfen Löffel zu arbeiten und die nun entstandene Höhle in der Folgezeit mit Flüssigkeiten auszuspritzen, welche die Begünstigung einer eitrigen Abstoßung der schleimabsondernden Fläche erwarten ließen. Es blieb aber alles ziemlich fruchtlos, man brachte es zwar zu einer wesentlichen Verkleinerung der Höhle, aber nicht zum Verschlusse einer ober dem inneren Lidwinkel liegenden Fistelöffnung. Der Kranke stellte sich nach langem Ausbleiben wieder einmal bei mir vor, wobei ich ihm rieth, sich nochmals operieren zu lassen, indem

ich dabei den Plan vor Augen hatte, aus der eiternden Höhle eine Verbindung mit der Nase herzustellen, um so jene zum Verschluss zu bringen. Ich habe seit dieser Zeit den Kranken nicht mehr gesehen, weiß daher nichts über den weiteren Verlauf.

14. Neubildungen der Umgebung des Auges.

a) Die 6 Fälle von Cysten in der Gegend des Augenbrauenbogens waren alle Dermoide. Zwei saßen merkwürdigerweise nasenwärts, fünf saßen, wie gewöhnlich, schläfenwärts, eine von diesen war eine sogenannte Zwerchsack-Cyste und reichte auch noch weit in die Augenhöhle.

b) Prälacrymale Ölcysten kamen bei fünf Kranken zur Operation, einmal beiderseitig. Es handelte sich damals wohl um die bekannte Häufung seltener Fälle, denn ich habe dieselben innerhalb kurzer Zeit ziemlich rasch hintereinander, seit damals aber schon lange keinen derartigen Fall zu Gesichte bekommen. Die Seltenheit der Fälle veranlasste mich, sie ausführlich in der Allgemeinen Wiener medicinischen Zeitung 1892 zu veröffentlichen, weshalb ich mich hier darauf beschränken kann, nur die hauptsächlichsten Umstände hervorzuheben. Vier Fälle waren einseitig, einer beiderseitig, weshalb ich letzteren zuerst erwähnen will.

Er betraf einen 14jährigen Knaben,*) der die Zeichen von Luës hereditaria an sich trug. (Fig. 6.) In der Gegend der Thränensäcke je eine kirschengroße Geschwulst, welche zum größten Theile unter dem Ligamentum canthi interni sitzt, bläulich durch die dünne Haut hindurchscheint und sich anfühlt, wie eine mit Flüssigkeit prall gefüllte Blase. Im Bereiche des Nasenbeins fühlt man eine, die Geschwulst begleitende niedrige Knochenleiste. Unter dem Drucke des Fingers verändern sich die Geschwülste nicht und es lässt sich aus dem Thränensack nichts entleeren. Eine Probepunction mit der Pravaz'schen Spritze ergab eine glycerinartige, hellweiße, etwas opalisierende Flüssigkeit. Ich machte mich nach Einspritzung von Cocaïn unter die Haut an die Entfernung der Geschwülste, konnte aber die blasenartigen Gebilde nicht unverletzt entfernen, weil die Blasenwand mit dem Knochen verwachsen war, indem die Geschwulst

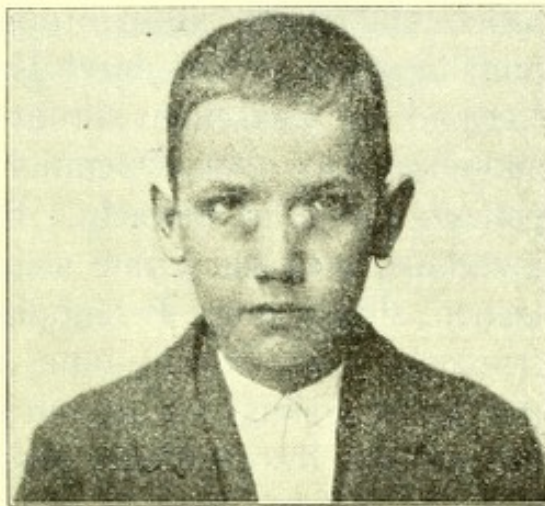


Fig. 6.

Beiderseitige prälacrymale Ölcyste.

*) Die Abbildung ist aus der Allgemeinen Wiener medicinischen Zeitung wiedergegeben.

in einer von Beinhaut überkleideten Knochengrube lag. Der gesunde Thränensack war etwas nach außen und rückwärts verschoben.

Der zweite Fall war ein junger Trompetenbläser, welcher eine haselnussgroße Cyste im rechten Augenwinkel hatte. Der dritte Fall betraf den linken Augenwinkel einer 17jährigen Dame, beim vierten und fünften Falle, zwei junge Landleute, saß die Cyste im rechten Augenwinkel. Bei den letzten vier Fällen gelang die Ausschälung mühelos, ohne Verletzung des Balges, welcher in zwei Fällen einen öartigen, in anderen zwei Fällen einen käseartigen Inhalt hatte. Die mikroskopische Untersuchung ergab eine aus derbem Bindegewebe bestehende Wand, deren Innenfläche mit niedrigem Epithel ausgekleidet ist.

Es unterliegt gar keinem Zweifel, dass man es hier mit Dermoidcysten zu thun hat, welche für die damit Behafteten nur durch die Entstellung eine Bedeutung besitzen. Im Falle eines operativen Eingriffes muss man sich, abgesehen von der Feststellung der Thatsache, dass hier kein Thränensackleiden vorliegt, in erster Reihe versichern, dass ein Hirnbruch auszu-schließen ist, weil man Fälle kennt, wo Hirnbrüche gerade im inneren Augenwinkel saßen. Man wird daher immer gut daran thun, eine Probepunction vorzunehmen, um das Aussehen des flüssigen Inhaltes kennen zu lernen; denn der in großen Umrissen geltende Anhaltspunkt, dass bei Druck auf einen Hirnbruch allgemeine Hirnstörungen ausgelöst werden können, ist hinfällig dann, wenn durch Verwachsung an der Bruchpforte die Verbindung zwischen Hirnbruch und Schädelhöhle zu bestehen aufgehört hat. Als Operation kommt nur die Ausschälung der ganzen Cyste in Betracht. Einfache Entleerung des Inhaltes ist zwecklos, weil die Cyste sich sehr bald wieder füllt. Es bedarf keiner allgemeinen Betäubung, sondern man kann nach Einspritzung von Cocaïn unter die Haut schmerzlos arbeiten. In der Regel gelingt es, durch einen Verband mit kräftigem Druck auf die mit Knopfnähten geschlossene Wunde glatte Heilung zu erzielen, welche dadurch etwas verzögert werden kann, dass das Knochengrübchen sich mit blutig gefärbter Flüssigkeit anfüllt.

Die Erkrankungen der Muskeln und der Nerven des Auges sind fast ausnahmslos mit allgemeinen Störungen des Nervensystems verbunden, so dass ich mich darauf beschränken muss, mit Hinweis auf die Hauptzahlenzusammenstellung sie gewissermaßen nur zu erwähnen mit einem oder dem anderen Schlagworte. Überdies waren die wenigen diesbezüglichen Kranken nur kurze Zeit auf meiner Abtheilung und

wurden ihres Allgemeinleidens wegen gleich der Abtheilung für innere Kranke zugewiesen, weshalb ich über sie nichts weiteres berichten kann.

Ich möchte hier nur erwähnen, dass mit Ausnahme der wenigen sogenannten rheumatischen Augenmuskellähmungen bei allen anderen die Vorhersage immer schlecht zu stellen ist, denn weitaus die meisten Augenmuskellähmungen erwachsener Leute sind der unheimliche Vorbote sich über kurz oder lang einstellender heimtückischer Krankheiten des Gehirnes oder Rückenmarkes.

Bei einem regelmäßig jeden zweiten Tag zur selben Stunde wiederkehrenden Schmerz des Supraorbitalis trigemini sah ich zur Zeit des Anfalles die Hornhaut mit kleinen Bläschen bedeckt, was aber nur von geringer Reizung begleitet war. Einträufelung von Atropin machte mit einem Schlage dem schmerzhaften, bisher mit allem Möglichen bereits behandelten Zustande ein Ende, so dass ich jetzt in jedem Falle von Neuralgia trigemini auch, wenn das Auge nicht miterkrankt ist, Atropin einträufle. Ich werde durch die zweifellos raschere Heilung bei dieser Behandlung nur weiter bestärkt, dieselbe beizubehalten. In dem zweiten Falle, bei welchem anderwärts schon alles Gebräuchliche versucht worden war, hatte ich mit der Darreichung von Tinctura Eucalypti augenblicklichen Erfolg.

Operationen.

Von Operationen will ich nur die Staroperationen und die Ausschälung des Augapfels ausführlicher behandeln. Was mir über andere operative Vornahmen erwähnenswert zu sein schien, habe ich gelegentlich der einzelnen Krankheiten, bei denen sie angezeigt sind, angeführt.

Bevor ich zu dem eigentlichen Gegenstande gehe, beschreibe ich die vor, während und nach der Operation von mir geübten Maßnahmen, besonders die Asepsis und Antisepsis betreffend. Wenn auch Einzelheiten im Laufe des Jahrzehntes Änderungen erfahren haben, so sind die Grundbedingungen dieser Maßnahmen während der ganzen Berichtszeit dieselben gewesen. Nur ein wesentlicher Umstand hat sich geändert: Bis April 1895 habe ich in einem fast ein Jahrhundert alten Gebäude gearbeitet, die Kranken im allgemeinen Zimmer operiert, in welchem Operierte und andere Augenkranke gemeinschaftlich untergebracht waren. Seit Ende 1895 besitzt die Abtheilung ihren eigenen Pavillon, der mit den Behelfen der Neuzeit ausgestattet ist: harte Fußböden, Ölanstrich an den Wänden, Kalt- und Warmwasserleitung, elektrisches Licht, kleine Krankenzimmer mit höchstens 6 Betten, eigenes Operationszimmer. In der Zeit von April bis October 1895 waren die Augenkranken im Barackenspital untergebracht, welches die Gesellschaft vom Rothen Kreuze im Garten des alten Civilspitales aufstellte, als dieses dem verheerenden Erdbeben vom 14. April 1895 zum Opfer fiel und unbewohnbar wurde.

Die Ergebnisse meiner Operationen, insbesondere der Staroperationen waren im alten Spitale nicht schlechter, als im neuen, modernen Pavillon. Wohl aber ist das Allgemeinbefinden aller Kranken heute besser, als seinerzeit. Geradezu glänzend war der Körperzustand der Augenkranken, besonders der Kinder, im

Barackenspital, indem hier die Kranken eigentlich nur des Nachts im geschlossenen Raume, sonst aber immer im Schatten der großen Bäume des Spitalgartens waren.

Zu den Vorbereitungen für eine Operation gehört auch das Waschen der Hände. Ich will daher auch hier dieser in neuester Zeit so vielfach besprochenen Frage einige Worte damit widmen, dass ich die Art und Weise der Reinigung der Hände an meiner Abtheilung schildere.

Die immer möglichst kurz geschnittenen Nägel sowie die Nagelfurchen werden zuerst mit eisernem Nagelputzer abgekratzt. Dann werden die Nägel, bzgsw. Fingerspitzen mit Bürste und Mandelseife kräftig gerieben. Die Bürsten liegen, nachdem sie in 5%iger Carbollösung aufbewahrt worden, in Sublimat 1:4000 und werden in kurzen Zwischenräumen immer durch neue ersetzt. Nun werden die Nägel und Nagelfurchen abermals mit dem Nagelputzer abgekratzt. Weiters werden die Hände mit 2 Kaffeelöffeln entsprechender Menge von Schleich'scher Marmorsandseife in heißem Wasser 3—4 Minuten lang und endlich ebenso lange in Sublimatlösung 1:4000 gewaschen. Ich ziehe die Schleich'sche Seife der Sängerschen Quarzsandseife vor, weil sie die Haut viel weicher und glatter erhält. Nur dann, wenn unvorhergesehen einer unreinen Operation eine reine folgen muss, so wird zwischen der Waschung mit Seife und jener mit Sublimat noch eine solche mit 60—80° Weingeist eingeschaltet. Bezüglich der Händereinigung erachte ich es als einen höchst wichtigen Umstand, seine Hände immer möglichst sorgfältig zu pflegen und sauber zu halten, weil nur dann die Reinigung vor der Operation einen entsprechenden Erfolg haben kann. In dieser Beziehung ist die Schleich'sche Marmorsandseife ein sehr großer und dankenswerter Fortschritt; denn regelmäßige Verwendung dieser macht in kurzer Zeit auch eine spröde, zu Schrunden oder gar Ekzem geneigte Haut glatt, weich und gegen die doch immerhin nicht unbedeutende Beleidigung, welcher die Haut unserer Hände durch die vielen Waschungen ausgesetzt ist, widerstandsfähig, vorausgesetzt, dass die betreffende Haut Schmierseife verträgt. Wenn trotz der Anwendung der Schleich'schen Seife zur Zeit des rauhen Wetters die Haut der Hände »springt«, dann werden diese nach Schluss der Spitalsarbeit mit dem in Tuben erhältlichen vortrefflichen Honey-Jelly sanft eingerieben. Bei Operationen mit Eröffnung des Augapfels werden die Hände

mit keimfreien Handtüchern abgetrocknet, sonst wird mit nassen Händen gearbeitet. Nun wird dem Operateur der Kittel ausgezogen und ihm von jemandem mit bereits gereinigten Händen ein unmittelbar der Büchse entnommener keimfrei gemachter Operationskittel angezogen.

Die Reinigung, Vorbereitung u. s. w. des Auges zur Operation mache ich auch immer selbst, bis auf die vorhergehende gründliche Waschung des Gesichtes mit Seife und Stutzen der Augenbrauen, falls sie störend lang sind.

Der Kopf des Kranken ist in ein in Sublimat getauchtes Tuch eingehüllt, welches mit einer Gummispange auf Stirn und Hinterhaupt festgehalten wird.

Das nicht zu operierende Auge ist zugebunden, die betreffende Gesichtshälfte ist mit einem feuchten Gazestück bedeckt.

Ich beginne mit dem Einträufeln von Cocaïn (2%) oder Holocaïn (1%). Diese Lösungen sind durch Kochen keimfrei gemacht. Das Einträufeln setze ich zwischen den anderen Vornahmen fort. Diese bestehen in dem Abschneiden der Wimpern, Reinigen der Umgebung des Auges und der Lider, besonders deren Ränder mit Hydrargyrum oxycyanatum (1:2000). Ist die Haut sehr fett oder vernachlässigt, oder sind die Lidränder krank, dann werden sie noch mit der neutralen flüssigen Seife von Wolffberg aus der Fabrik Gude in Leipzig gewaschen. Bei regelrecht aussehender Bindehaut wird diese möglichst wenig mit irgend einem Stoffe in Berührung gebracht, sonst aber mit in Kochsalzlösung getauchten Gazestückchen, besonders in den Falten und Winkeln, abgewischt. War das zu operierende Auge mit Entzündung der Lidranddrüsen, Bindehautentzündung u. dgl. behaftet, so wird die Operation erst dann vorgenommen, wenn die möglichste Besserung des Leidens erzielt wurde, denn an eine Heilung ist in der Regel nicht zu denken. Außer Salbe mit salpetersaurem Silber oder gelbem Quecksilberpräcipitat, Umschlägen mit Bleiwasser oder Burow'scher Lösung kommt als Wichtigstes Lösung von Höllenstein (1–2%) in Betracht. Sie ist nicht nur ein die Keime sicher tödtendes oder wenigstens abschwächendes Mittel, sondern auch das einzige, welches in entsprechender Stärke von der Bindehaut vertragen wird, im Gegensatze zu Sublimat u. dgl., welches durch seine Eiweiß zerstörenden Eigenschaften mehr reizt als nützt.

Kann eine Operation nicht verschoben werden und ist ein eitriges Thränensackleiden vorhanden, so muss der Thränensack möglichst gründlich ausgedrückt werden, weiters folgt sorgfältigstes Auswischen des ganzen Bindehautsackes mit Kochsalzlösung vor der Operation und dichte Bestäubung des inneren Augenwinkels, besonders der Thränenpunkte, mit Jodoform oder Xeroform. Bei Blepharitis ulcerosa lege ich nach der Operation auf jeden Lidrand einen mit 2%iger Höllensteinsalbe bestrichenen Gazestreifen.

Zu den Vorbereitungen für die Operation gehört auch das Durchspülen der Nase mit 2–3%iger Lösung von Carbolsäure, bei Stinknase auch täglich nach der Operation. Weiters wird die Mundhöhle mit Kalium hypermanganicum ausgespült und die Zähne mit Bürste und Zahnpulver oder noch besser mit der Pasta aromatica Kali chlorici Beierstorf gereinigt.

Alles, was an Zeug, Baumwolle, Gaze u. dgl. in Verwendung kommt, ist, keimfrei gemacht, in entsprechenden Büchsen verwahrt.

Die Instrumente werden in Sodalösung gekocht in einem Kupferkessel, dessen Deckel durch Fußtritt zu öffnen ist, und werden dem Kessel mit einer in Hydrargyrum oxycyanatum liegenden Kornzange entnommen und auf die mit keimfreiem Tuche bedeckte Glasplatte eines Tischchens gelegt. Messer, Lanzen und nadelähnliche Instrumente liegen vor dem Gebrauche 10 Minuten lang in 80° Weingeist. Diese Instrumente beziehe ich alle von Weiß und Sohn in London, welche ich nach vielfacher Erfahrung mit Instrumenten aus verschiedenen anderen Quellen für die besten Augen-Operationsinstrumente halte. Sie sind von Weiß auch geschliffen, bezüglich angenehmer Größenverhältnisse, Schärfe und langer Haltbarkeit der Schneide unübertroffen.

Die Instrumente sind getrennt für reine und unreine Operationen, ebenso die zur Verwendung kommenden Tassen, Gläser u. dgl., welche alle »Aseptisch« und »Septisch« mit schwarzen Buchstaben eingebrannt haben.

Nach jeder Operation wird in der Regel ein Verband angelegt, welcher darin besteht, dass das Auge, beziehungsweise beide Augen mit einem Gazestückchen bedeckt werden, darauf kommen kleine Stücke Baumwolle, welche die Augengrube ausfüllen, und dies wird mit einer Flanellbinde ohne Druck, nur sanft aufliegend, festgehalten. Nach Starauszziehung oder anderen Operationen, nach denen das Auge besonderen Schutzes bedarf,

wird noch ein Drahtnetz darüber gebunden, dessen Ränder zur Verhinderung von Druck mit gespaltenem Drainagerohr überzogen sind. Das ganze Netz mit einem schwarzen Stoff zu versehen, um, wenn kein Verband angelegt wird (s. unten), das Licht abzuhalten, gefällt mir nicht, weil sich ein solches Netz nie gut reinhalten lässt. Ich ziehe es daher vor, zu solchem Zwecke noch über das Gitter einen Verband anzulegen. Die Netze für unreine Augen sind im Gegensatz zu den vernickelten für reine Augen aus Messingdraht.

Bei Augen mit Leiden des Lidrandes, der Bindehaut oder des Thränensackes wird entweder gar kein Verband und nur das Schutzgitter angelegt, oder möglichst früh, also schon nach 24 Stunden, der Verband fortgelassen. Ich bekenne mich als einen nur bedingten Anhänger der sogenannten offenen Wundbehandlung. Diese leistet zweifellos Vorzügliches bei allen unreinen Augen, und manches Auge, welches früher unter dem die Eiterung der Wunde begünstigenden Verbande zugrunde gieng, bringt man jetzt durch. Im übrigen aber sind die operierten Augen, welche ohne Verband behandelt wurden — ich habe bei allen diesen Ausführungen in erster Reihe staroperierte Augen im Sinne — immer und länger gereizt, die Absonderung der Bindehaut ist oft kaum zu bewältigen — sie wird nur einigermaßen weniger störend durch ein in den inneren Augenwinkel gelegtes Bäuschchen weißer Gaze — und endlich scheint auch die Bildung des die Wundränder vereinigenden Gewebes nicht so rasch vor sich zu gehen, als sonst, weil man lange Zeit statt einer flachen Narbe eine dem Schnitt entsprechende Furche sieht. Freilich kommt hierbei auch noch die Einwirkung von Cocaïn, Sublimat etc. in Betracht, von denen nachgewiesen wurde, dass sie die Bildung der Deckzellen hindernd beeinflussen.

Als Gegenanzeige für die Behandlung ohne Verband betrachte ich es, wenn die Lidspalte so hoch ist, dass der Rand des Oberlides beim Blick nach Geradeaus den oberen Rand der Hornhaut berührt. Bei solchem Auge stößt der Lidrand immer gegen die Hornhautwunde. Bekanntlich reicht das obere Lid in der Regel so weit herab, dass der freie Rand desselben beim ruhigen Blicke vor sich hin im Bereiche der Hornhaut liegt. Die oben erwähnte außergewöhnliche Höhe der Lidspalte ist nicht gar so selten. Ich habe einmal einen meiner Hilfsärzte ermuntert, nach einem von mir festgestellten Messvorgang in dieser Beziehung

viele Augen zu prüfen. Leider wurde diese Arbeit, welche neue Einzelheiten zu geben versprach, nicht zu Ende geführt.

Unter allen Umständen ist die sogenannte offene Wundbehandlung ein freudig zu begrüßender Fortschritt, nicht nur für den Arzt, sondern auch für den Kranken, welcher dadurch in der Nachbehandlung mehr Freiheit erhält. Freilich ist aber die Bildungsstufe und der Verstand des Kranken in hohem Grade maßgebend, ob man ihm die Wohlthat einer solchen Erleichterung zutheil werden lassen kann. Der Ungebildete und Unvernünftige bedarf gerade durch Verband u. dgl. der fortwährenden Erinnerung an seinen krankhaften Zustand. Wenn man, so wie ich, es mehrmals erlebt hat, dass der Staroperierte trotz Verband und Schutzgitter mit dem Finger zum operierten Auge kam und es rieb, weil es ihn juckte, und sich dabei das Auge zerstörte oder zum geringsten stark beschädigte, der wird mit den für die offene Wundbehandlung befähigten Kranken sehr wählerisch.

Ist aus irgend einem Grunde, z. B. bei Kindern, eine Binde nicht anzubringen, so verwende ich Pflasterstreifen, und zwar am liebsten die mit Zinkkautschukmasse.

Ich mache alle Operationen auf dem Operationstisch im entsprechend eingerichteten Operationszimmer. Nur die Starausziehungen nehme ich im Bette des Kranken vor.

Zur allgemeinen Betäubung verwende ich die Chloroform-Äther-Alkohol-Mischung. Der Korb besteht aus biegsamem Aluminiumdraht, der sich nach allen Richtungen hin dem Gesichte des Kranken anpassen lässt, um dem Operateur nicht im Wege zu stehen. Der Korb ist mit einer mehrfachen Lage von hydrophiler Gaze überzogen, welche sich jeden Augenblick durch eine frische ersetzen lässt.

Verhältnismäßig oft habe ich nach Chloroformäthernarkose vorübergehend Eiweiß im Harn gefunden, auch wenn die Untersuchung vor der Narkose eiweißfreien Harn ergeben hatte. War aber vor der Narkose Albuminurie vorhanden, so habe ich unmittelbar nach Beendigung der Operation den Kranken in nasse, heiße Tücher einschlagen lassen und habe so schwerere Folgen mit Erfolg zu vermeiden getrachtet.

Bei Operationen am Lide mache ich Einspritzungen von Cocaïn (0.75%) nach Schleich's Angabe.

Die folgende Zusammenstellung macht die Zahl der einzelnen Operationen und ihre Vertheilung in den einzelnen Jahren ersichtlich.

I. Staroperationen.

1. Starausziehung. Lappenschnitt nach oben.

Unmittelbar vor dem Schnitte träufle ich keimfrei gemachtes Atropin ein, eine gut bewährte Maßnahme, um bei allenfalls zurückgebliebenen Resten die Bildung von Verwachsungen dieser mit dem Rande der Regenbogenhaut möglichst zu verhüten.

Ich operiere immer mit federndem Lidhalter. Mein Schnitt liegt im Gewebe der Hornhaut hart am Rande derselben; kommt es zur Bildung eines Bindehautlappens, so ist er nicht beabsichtigt. Nicht selten trifft aber das Messer auch noch im durchsichtigen Theile der Hornhaut die Bindehaut als sich selbständig abhebende Schichte, ein Beweis für die Mannigfaltigkeit der Grenze des Hineinreichens der Bindehaut in die Hornhaut. Die Größe des Theiles der Hornhaut, welcher vom Schnitte getroffen wird, richtet sich nach der Größe dieser Hornhaut und der zu erwartenden Größe des Stares, so dass bei einem großen Star und einer kleinen Hornhaut die ganze obere Hälfte des Randes in Anspruch genommen werden muss, um die für die Entbindung des Stares nothwendige Größe der inneren Wunde zu erhalten; und auf diese kommt es an, nicht auf die äußere.

Ich mache immer den Regenbogenhautausschnitt. Die Vortheile desselben sind den allenfalls in Betracht kommenden geringen Nachtheilen gegenüber zu groß, als dass ich mich aus Gründen des äußeren Aussehens des Auges entschließen könnte, denselben aufzugeben. Bis zu einem gewissen Grade kommt bei mir auch noch der Umstand in Betracht, dass meine ärztlichen Hilfskräfte oft rasch wechseln, ich daher nur selten über eine so geschulte Hilfe verfüge, wie sie gerade für eine Starausziehung mit Lappen ohne Regenbogenhautausschnitt unentbehrlich ist. Ich trete hiemit meinen Hilfsärzten gar nicht nahe; augenärztliche Hilfe bei Operationen ist ein Theil ärztlicher Kunst, der erst gelernt werden muss und erst nach längerer Übung beherrscht wird.

Ist außer dem Star noch eine andere Erkrankung des Auges nachweisbar, ist es hochgradig kurzsichtig, oder verhält sich der Star irgendwie regelwidrig, oder ist das an Star erkrankte Auge nur das einzige des Betreffenden, dann mache ich den Regenbogenhautausschnitt zuerst und lasse dann

frühestens in vier Wochen darauf die eigentliche Starausziehung folgen. Meiner Erfahrung nach sichert dieses Vorgehen einen guten Erfolg in denkbar größtem Umfange.

Der Regenbogenhautausschnitt wird mit der Pincettschere von Wecker gemacht und erfolgt einzeitig. Einmal lag das Auge so tief, dass ich die Regenbogenhaut nicht mit der Pincette holen konnte, sondern dies mit einem stark gekrümmten Häkchen machen musste, worauf ich die vor der Wunde liegende Regenbogenhaut abschnitt.

Zur Eröffnung der Linsenkapsel ziehe ich eine scharfe Fliete mit rundem Stiele einer Kapselpincette vor.

Die Entbindung der Linse wird zuerst versucht durch Druck des spatelförmigen Löffels auf die untere Hälfte der Hornhaut. Gleitet der Star nicht gleich glatt heraus, so mache ich das »Schlittenmanöver«, indem ich außerdem mit einem zweiten Löffel oder der Schlinge den der Lederhaut zugekehrten Wundrand niederdrücke.

Nach der Entbindung der Linse und Entfernung des Lidhalters werden die allenfalls zurückgebliebenen Reste durch Streifen mit dem Unterlide möglichst sorgfältig und gründlich entfernt. Leider kenne ich keinen Vorgang, welcher diesen ersetzen könnte; denn das Streifen mit dem Lide ist zweifellos eine Quelle der Verunreinigung der Wunde, weil es auch bei aller Vorsicht und guter Hilfe unvermeidlich ist, dass der Lidrand in die Nähe der Wunde kommt, auch wenn man diese mit dem oberen Lide zu decken trachtet.

Dann lasse ich den Operierten Finger zählen und zum Schlusse werden die Schenkel des Regenbogenhautausschnittes sorgfältig zurückgestrichen, um die beiden Ecken des Schließmuskels in gleiche Höhe zu bringen.

Bezüglich des Verbandes u. dgl. verweise ich auf meine oben gemachten Bemerkungen.

Wenn ich es auch für überflüssig erachte, den Staroperierten solange im Bette zu erhalten, als man dies früher that, so bin ich doch noch der Überzeugung, dass Ruhe in den ersten Tagen nach der Operation nur von Vorthail für das Auge ist. Für die gestattete Freiheit bezüglich Sitzens ihm Lehnssessel, Umhergehen im Zimmer, Freilassen des nicht operierten Auges ist mir die Bildung und die Vernunft des Operierten maßgebend.

Ich entlasse keinen Staroperierten vor dem 16. Tage, bisweilen aber noch später, weil ein nicht unbeträchtlicher Theil dieser Kranken einen langen Weg zu Wagen oder zu Fuß zurückzulegen hat, um nach Hause zu kommen, was eben die Verkehrsverhältnisse in einem Lande wie Krain mit sich bringen, welches theils von den Alpen, theils von einem dicht bewaldeten Hügellande eingenommen und nur von wenigen Schienensträngen durchzogen ist.

Rechne ich, um eine größere Zahl zur Verfügung zu haben, auch noch alle jene Starausziehungen hinzu, welche ich in Laibach während dreier Jahre noch vor Errichtung der Abtheilung gemacht habe, so ergibt dies 637 Starausziehungen mit dem Lappenschnitte. Von diesen verliefen 561 regelrecht, d. h. so wie ich es in den obigen Zeilen geschildert habe. Freilich war das Regelrechte in manchen dieser Fälle nur verhältnismäßig zu nehmen. Diese Abweichungen von der Regel, Anstoßen des Lappens u. dgl. standen meist mit der Unruhe und Ungeberdigkeit der Kranken in Zusammenhang. Denn unangenehmerweise gibt es ja nicht wenige Kranke, die aufgeregt oder unvernünftig, auch bei vollständiger Empfindungslosigkeit des Auges, jede Berührung dieses durch den Arzt mit Zusammenziehung aller Muskeln des Körpers beantworten. Diese kleinen Abweichungen von der Regel, denen man bis zu einem gewissen Grade verhütend begegnen konnte, will ich gar nicht in Betracht ziehen, denn sie sind die unvermeidliche und unberechenbare Zugabe bei jeder Staroperation.

Anders ist es mit Abweichungen, welche eine Änderung in der Art und Weise der Operation bedingen, oder welche so ernst sind, dass sie den Erfolg der Operation beeinträchtigen, ja sogar in Frage stellen können. Unter den 637 Starausziehungen mit dem Lappenschnitte ereigneten sich 76 regelwidrige, u. zw. kamen folgende bemerkenswerte Abweichungen vor: Bei 15 Operationen pressten die Kranken so wild, dass sie sich den Star ausdrückten, dabei kam es zweimal zum Vorfall des Glaskörpers. In 13 Fällen hatte der Augapfel nach vollführtem Schnitte gar keine Spannung mehr, so dass die Entbindung der Linse nur schwer bewerkstelligt, aber doch ohne Schlinge ausgeführt werden konnte. 13mal musste aber aus diesem Grunde die Schlinge eingeführt werden, wobei die Herausbeförderung des Stares immer ohne Glaskörper gelang. Derselbe Vorgang war nothwendig bei

bröckeligem Star, der stückweise geholt werden musste; dabei kam es zweimal zu Glaskörpervorfall. Die Entfernung des Stares war nur durch Schlingeneinführung möglich in 7 Fällen von Luxation und Subluxation der Cataracta, was immer ohne Glaskörper ablief. Besonders gedenken muss ich eines Falles, einer Frau von 54 Jahren, welche am rechten Auge einen nach innen unten luxierten Star hatte. Als die Kranke am Bette lag, zur Operation vorbereitet und ich Cocaïn einträufeln wollte, war der Star verschwunden, bzgsw. hinter die Regenbogenhaut gesunken, wurde aber beim Aufsetzen der Kranken wieder sichtbar. Ich war daher genöthigt, die Operation an der sitzenden Kranken zu machen. Weiters kam es zu Schlingenentbindung in 14 Fällen, bei denen sich der Glaskörper noch vor Entbindung der Linse stellte. Endlich bei Schwartenbildung nach Iridocyklitis, um nicht Glaskörpervorfall hervorzurufen, in 6 Fällen, wobei immer der Vorfall des Glaskörpers vermieden wurde.

Durch heftiges Pressen des Kranken kam es neunmal nach normaler Entbindung der Linse zu Glaskörpervorfall.

Ein für das Schicksal des Auges bisweilen verhängnisvolles Vorkommen während der Staroperation ist die Umstülpung des Lappens, wie es sich bei Unruhe des Kranken, besonders durch die Drehbewegungen des Auges nach oben, ereignet, noch während der Operation, also an dem vom Lidhalter gestützten Lidrand, beim Wechsel mit dem Halten der Pincette und nach der Entbindung des Stares beim Herausstreifen der Reste. Dadurch können verderbliche Keime unmittelbar ins Innere des Auges gebracht werden. Eine solche Lappenumstülpung kam 25mal vor. In 21 Fällen blieben Linsenreste zurück, welche sich weder durch Streifen mit dem Lide, noch durch das Eingehen mit einem Instrumente entfernen ließen.

In 10 Fällen war die Operation von so starken Blutungen begleitet, dass man nach regelrechtem Regenbogenhautausschnitt vor Blut nichts mehr sah und Eröffnung der Linsenkapsel, sowie Entbindung des Stares nur dem Gefühle nach machen musste, ohne etwas sehen zu können. Ebenso war das für den Kranken so tröstliche Fingerzählen unmöglich, weil nach Herausstreifen des Blutes alles sich gleich wieder mit Blut füllte. Eine Ursache für dieses Vorkommen konnte ich nicht nachweisen. In einem Falle ereignete es sich bei einer 52 Jahre alten kräftigen Frau,

welche infolge einer Neubildung an heftigen Blutungen aus der Gebärmutter litt.

Hier will ich auch noch eines ganz besonderen Operationsvorfalles gedenken:

Eine Frau von 55 Jahren hatte Aderhautentzündung überstanden und kam mit Zitterstar zur Operation. Nach dem Schnitt fiel der verflüssigte Glaskörper vor, der Star verschwand im Inneren des Auges und wurde nicht mehr sichtbar. Die spätere Untersuchung mit dem Augenspiegel ergab das Bild wie nach einer Reclination. Wegen Glaskörpertrübungen und Narben in der Ader- und Netzhaut mit $+ 10 D$ nur $\frac{6}{60}$.

Bevor ich an die Schilderung des Wund-, bzgsw. Heilungsverlaufes gehe, muss ich noch einige Angaben anführen.

Die 637 Starausziehungen wurden an 499 Kranken gemacht, so dass also 138 Menschen auf beiden Augen an Star operiert wurden. 303 betrafen das rechte, 334 das linke Auge. Dem Geschlechte nach waren es 236 Männer und 263 Weiber. Das Alter der Männer schwankte zwischen 36 und 83, das der Weiber zwischen 38 und 87 Jahren. Die verhältnismäßig niedrige untere Altersgrenze ist bei den Männern durch einige Glasarbeiter erklärt, bei welchem Berufe sich infolge der unausgesetzten Bestrahlung des Gesichtes durch große Hitze frühzeitig Linsen-trübungen entwickeln, wie ja aus demselben Grunde in den Tropen der graue Star auch eine niedrigere Altersgrenze zeigt, als in unseren Breiten. Bei den Weibern waren die Starkranken bei verhältnismäßig jungen Jahren rhachitisch oder infolge mangelnder Ernährung frühzeitig geschwächt und gealtert. An hochgradigem Verfall der Kräfte litten 6 Männer im Alter von 50 bis 82 Jahren und 8 Weiber im Alter von 68 bis 84 Jahren. 2 Männer waren Kretins, 3 Männer und 6 Weiber litten an hochgradigem Schwachsinn, 2 Männer waren fallsüchtig, 3 Männer und 2 Weiber waren vollkommen taub, 2 Weiber waren taubstumm, 1 Mann und 1 Weib waren infolge einer schweren Allgemeinerkrankung, an welche sich die Starbildung angeschlossen hatte, kahlköpfig geworden, 1 Mann war mit Magenkrebs behaftet, 1 auf beiden Augen mit Erfolg operierte Mann hatte nach einer im Jahre 1866 am Schlachtfelde erlittenen Schussverletzung eine jauchende Nierenfistel, 1 Mann und 2 Weiber litten an weit vorgeschrittener Nierenentzündung und 2 Männer und 2 Weiber an Zuckerkarnruhr; 7 Männer und 2 Frauen hatten Emphysem.

Was den Zustand der Augen vor der Operation betrifft, so muss ich anführen, dass er in den meisten Fällen mit Bezug auf Lidränder und Bindehaut recht schlecht war; denn wenn unter den an Star Operierten auch alle Stände vertreten waren, so war doch die größte Mehrzahl der Kranken Landleute, deren Augen natürlicherweise viel dem Einflusse von Staub, Rauch, Unreinlichkeit u. dgl. ausgesetzt sind, und welche auch viel zu wenig daran denken, bei Krankheiten der Augen, welche ihnen keinen Schmerz bereiten oder sie an der Arbeit hindern, die Hilfe des Arztes in Anspruch zu nehmen. So gehörte eine regelrecht aussehende Bindehaut eigentlich zu den Seltenheiten, für den Operateur keine angenehme Lage. In besonders starkem Grade waren solche Veränderungen entwickelt:

Geschwürige Entzündung des Lidrandes bei 26 Augen,
Ekzem der Lider bei 14 Augen,
veraltete Entzündung der Bindehaut bei 18 Augen.

Weiters fanden sich an den mit Star behafteten Augen:

Chalazion fünfmal, Auswärtskehrung des Lides zweimal,
Krebs des Lidrandes viermal, Warzen des Lidrandes viermal,
Trachom viermal, Lupus der Bindehaut einmal, veraltete Entzündung des Thränensackes zweimal, Verödung der Thränenpunkte einmal.

Wichtiger noch sind die mit dem Stare in demselben Auge gleichzeitig vorgekommenen Veränderungen, bzgsw. Erkrankungen, so dass es kein einfacher Greisenstar war, sondern Trübung der Linse mit einem Kerne, also durch den Lappenschnitt zu entfernen, aber in einem auch noch anderweitig erkrankten Auge, oder Trübung der Linse durch irgend eine andere Ursache als Altersveränderung bei einem an Jahren vorgeschrittenen Kranken.

Ausdehnung der Lederhaut	3
Narbe der Hornhaut	8
Anwachsung der Regenbogenhaut	5
Glaukom	1
Höchstgradige Kurzsichtigkeit	10
Pyramidenstar	1
Star in der Vorderkammer	4
Zitterstar	3
Wundstar	7
Summe	42

also:

einfacher Altersstar	595
complicierter Star	42
Summe	637

Bei 5 Kranken war eine Abweichung des Nasenbeines vorhanden, dreimal mit gleichzeitiger Stinknase.

Bei dem mit angeborenem Pyramidenstar vergesellschafteten Greisenstar war die Durchschneidung des von der Hornhaut zur Linse ziehenden recht derben Stranges sehr schmerzhaft.

Während des Wund-, bzgsw. Heilungsverlaufes ereignete sich mit Bezug aufs Auge und den Kranken im allgemeinen Folgendes:

Wundspaltungen kommen unter allen Umständen vor, sowohl bei der Behandlung mit Verband, als auch bei der ohne denselben. Sie gehören innerhalb einer gewissen Grenze zum regelrechten Verlaufe in den ersten 24 Stunden. Etwas anderes ist es, wenn dieser Vorgang sich sozusagen kräftiger abspielt und daher für das operierte Auge ein oft recht wesentlich in Betracht kommendes Ereignis ist. Derartige gewaltsame Wundspaltungen sah ich bei 22 Augen. Sie waren immer mit mehr oder weniger starker Blutung in die Vorderkammer verbunden, 1mal mit Vorfall der Aderhaut, 3mal mit Umstülpung des Lappens. Eine stärkere Blutung während der Nachbehandlung erweckt immer die Besorgnis, dass mindestens trotz Aufsaugung des Blutes doch Farbstoff auf der Vorderfläche des Glaskörpers haften bleibe und so dann eine Sehstörung veranlassen könnte. Die Ursache der Wundspaltung war 17mal Pressen des Kranken, darunter 5mal während des Verbandwechsels, 5mal wurden die Operierten an verschiedenen Tagen nach der Operation von Erbrechen befallen. In 5 Fällen kam es frühestens 2 Tage nach der Operation zu bedeutenden Blutungen in die Vorderkammer ohne nachweisbare Ursache; 2 Augen betreffen eine an Gebärmutterblutungen leidende Frau, deren ich schon bei den Vorfällen während der Operation gedacht habe. 2mal sah ich streifige Trübung der Hornhaut. 2mal entwickelte sich am 3. bzgsw. 6. Tage bei einem 79 Jahre alten Manne und bei einer 70 Jahre alten Frau, beide sehr herabgekommen, im Anschluss an eine Conjunctivitis acuta am unteren Rande der Hornhaut ein Geschwür, welches, ganz reizlos verlaufend, die Eigenschaften eines sogenannten marantischen besaß. 4mal musste ich wegen krampf-

hafter Einwärtsrollung des Unterlides die schiefe Durchschneidung desselben machen. 5mal wischten sich Kranke trotz Verband und Schutzgitter das Auge mit der Hand. Ein Kretin drückte sich mit aller Gewalt das Gitter ins Auge, eine Frau wurde am Lehnstuhl ohnmächtig und fiel aufs operierte Auge. Bei 11 Staroperierten entwickelten sich schwere geistige Störungen, welche in 10 Fällen entweder auf Alkoholmissbrauch — die Zahl der Alkoholisten habe ich oben gar nicht aufgenommen — oder die Einwirkung der Dunkelheit, oder den seelischen Eindruck der Operation, oder beides zusammen, zurückzuführen waren. Manche dieser mit förmlicher Tobsucht einhergehenden Wahnzustände dauerten trotz Belichtung und Alkoholgaben mit Opium u. dgl. bis zu 6 Tagen. Die davon Befallenen waren 7 Männer und 3 Weiber. In einem Falle aber handelte es sich um einen überaus starken Raucher, den die plötzliche Entbehrung der Cigarre zur Raserei brachte, während welcher er immer vom Rauchen sprach. Dies brachte mich auf den Gedanken, ihm eine angebrannte Cigarre in den Mund zu stecken, welche den Kranken so auffallend beruhigte, dass ich ihn ohne Verband und die ganze Zeit über im Vollbesitze seiner gewohnten Cigarrenmenge ließ. Eine ähnliche Erfahrung machte ich bei einem Montenegriner, den ich auf beiden Augen an Glaukom operiert hatte. 3 Männer (70, 72, 79 Jahre) und drei Frauen (69, 70, 80 Jahre) erkrankten noch vor dem 5. Tage nach der Operation an Lungenentzündung. 2 davon starben am 7. bzgsw. am 9. Tage nach der Operation, welche einen vollkommenen Erfolg gehabt hatte.

Inwieferne die eben geschilderten Vorkommnisse, sowie die oben angeführten anderweitigen Erkrankungen des Auges oder des ganzen Menschen den Ausgang der Operation beeinflussten, wird vielfach in Betracht kommen, wenn ich die endgiltigen Erfolge meiner Staroperationen des Näheren auseinandersetzen werde. Ich will gleich hier die Hauptzahlen mittheilen und dann die Einzelheiten beleuchten. Unter 637 mit dem Lappenschnitte nach oben und Ausschneidung der Regenbogenhaut an Staroperierten Augen war bei 590 Augen ein voller Erfolg erzielt worden. Bei 16 Augen war der Erfolg gut. Bei 31 Augen war die Operation ohne Erfolg.

Zu den Augen mit vollem Erfolg rechne ich alle jene, welche schon bei der ersten, am 12. oder 14. Tage vorgenommenen

Sehprobe mit entsprechendem Brillenglase wenigstens $S \frac{6}{36}$ sahen, eine Sehschärfe, die sich erfahrungsgemäß in den nächsten Wochen noch wesentlich bessert, theils wegen Ausgleichung der noch regelwidrigen Hornhautwölbung, theils aber auch, weil die oft recht beschränkten Leute gewissermaßen erst wieder sehen lernen müssen. So sah ich nach längerer Zeit bei solchen Augen oft Sehschärfen von $\frac{6}{9}$ und $\frac{6}{8}$. Ich muss mich bezüglich der erreichten Sehschärfen leider mit diesen sehr allgemein gehaltenen Angaben begnügen; denn ein großer Theil meiner Operierten kann nicht lesen oder ist ungewohnten Lagen gegenüber so wenig anpassungsfähig, dass es sehr oft ganz unmöglich ist, zahlenmäßig das Sehvermögen für die Ferne festzustellen. Dies gilt dann noch in vermehrtem Grade für jenes für die Nähe, wo man zu den allerursprünglichsten Behelfen greifen muss, um eine Brille bestimmen zu können. Ich will daher gar nicht mit Zahlen anführen, mit wie vielen ich regelrechte Sehproben machen konnte, wie viele davon $\frac{6}{8}$ oder $\frac{6}{6}$ sahen, oder bei wie vielen zwar der Erfolg vorzüglich war, sich aber wegen Beschränktheit des Operierten ziffernmäßig nicht feststellen ließ. In diese Abtheilung voller Erfolge gehörte schließlich manches Auge, bei dem die Operation Abweichungen von der Regel ergab, wovon ich hier keine Einzelheiten anführen will, weil diese zu ermüden würden. Wenn jemand dafür Aufmerksamkeit hat, so kann er sich das diesbezügliche leicht aus den verschiedenen Zahlenangaben heraussuchen. Hieher gehören — abgesehen von den noch später zu erwähnenden, an Nachstar operierten Augen — auch noch 7, welche nach normaler Operation Regenbogenhautentzündung mit Pupillenverschluss bekamen und denen dann eine Regenbogenhautausschneidung nach unten schließlich doch vollen Erfolg gab. Bei 2 Augen waren Starreste, bei 2 Wundspaltung, bei 1 Wischen mit der Hand die Ursache; bei 2 konnte keine Ursache nachgewiesen werden. Von den mit hochgradiger Kurzsichtigkeit behafteten und mit vollem Erfolg operierten Staraugen will ich nur 3 noch besonders erwähnen. Ein Herr von 72 Jahren sah nach der Operation ohne Glas $S \frac{5}{15}$, eine Frau von 53 Jahren $S \frac{6}{24}$, ein Fräulein von 59 Jahren $S \frac{5}{30}$ mit concav 1 D $S \frac{5}{10}$; alle drei lesen ohne Glas Jaeg. Nr. 5.

In die Gruppe zwischen die mit vollem Erfolge und jene ohne Erfolg operierten Augen will ich jene Augen geben, welche nach der Operation endgiltig im besten Falle $S \frac{6}{60}$ sahen, im geringsten so viel, dass sie sich selbst führen konnten. Es sind

dies 16 Augen, bei denen allen die Operation als solche regelrecht verlief. Die geringe Sehschärfe nach der gelungenen Operation hatte ihren Grund 2mal in dichter Trübung des Glaskörpers, 4mal Nachblutung, 3mal alte Hornhautnarben, 2mal abgelaufene Aderhautentzündung, 1mal ebensolche der Netzhaut, 1mal Altersschwund des Sehnerven, 1mal mit Iridektomie bereits behandeltes Glaukom. In einem Falle fand ich am 2. Morgen nach der Operation beim dritten Verbandwechsel den umgestülpten Lappen der Hornhaut in der Lidspalte eingeklemmt. Derselbe legte sich, zurückgebracht, zwar wieder gut an, wuchs auch fest, blieb aber so trübe, dass dies den Erfolg der normal gewesenen Operation bedeutend schmälerte. In einem Falle bemerkte ich am 6. Tage beginnende Eiterung der Wunde in einem Winkel, den ich nun gleich mit dem Glühdraht ausbrannte. Eine einige Wochen danach gemachte Iridektomie brachte noch $S \frac{6}{60}$. Nebenbei bemerkt, ist dies der einzige Fall, in dem es mir gelang, eine schon ausgesprochene Wundeiterung aufzuhalten und das Auge vor Umnachtung zu bewahren.

Ich möchte nun nur noch einige Umstände erwähnen, welche mir als Regelwidrigkeiten in der Nachbehandlung bemerkenswert zu sein scheinen.

Einige Fälle bleiben ganz hartnäckig tagelang — ich sah es bisweilen bis zum zehnten Tage — ohne Vorderkammer. Nur selten liegt der Grund in einer heftigen Wundsprengrung oder in einem eingeklemmten Stück Regenbogenhaut (ich habe unter allen von mir operierten 637 Augen nur zweimal cystoide Vernarbung erlebt), oder man meint, er sei in einem eingeklemmten Kapselzipfel zu suchen. In der Regel kann man keine Ursache nachweisen. Diese Fälle sind deshalb unangenehm und machen Sorge, weil sich bei ihnen leicht nachträglich die noch nicht geschlossene Wunde verunreinigen kann und dann den ernstesten Folgen Thür und Thor geöffnet ist.

Auch ohne schon vorhandenes Ekzem der Lider kommt es, besonders bei alten Leuten mit recht schlaffer Haut und schlaffen Falten, zu Frattwerden der Haut, was bei der damit verbundenen reichlichen Eiterung für die Wunde am Augapfel von Gefahr ist. Bei geringen Graden bestäube ich dann die eiternden Flächen mit Dermatol, bei stärkerer Entwicklung dieses Zustandes belege ich die betreffenden Stellen mit Gazestreifen, welche mit Höllensteinsalbe bestrichen sind.

Ich komme nun zu dem zwar unvermeidlichen, deshalb aber keineswegs weniger traurigen Abschnitte über die Misserfolge.

Wenn ich nun die Einzelheiten berücksichtige, so will ich hiebei über die Misserfolge ohne Schönfärberei sprechen und eine Zahlenzusammenstellung machen, welche nicht gekünstelt ist; denn eine Künstelei nenne ich es, wenn in derartigen Ausweisen die durch Wundeiterung zugrunde gegangenen Augen von vorneherein aus der zu beurtheilenden Reihe ausgeschlossen werden, manchmal mit, manchmal auch ohne Angabe der Ursache dieser Vergewaltigung der Statistik.

Ich will gleich mit dem schlimmsten Feind anfangen, mit der Wundeiterung. Ich habe durch sie von 637 operierten Augen 18 verloren. Bei 13 davon war es nicht schwer nachzuweisen, dass der Grund der Wundeiterung in Erkrankungen des Auges und seiner Nachbargewebe zu suchen sei. Die Operation war bei allen regelrecht gewesen. 3 Kranke stülpten sich nach Vollendung derselben infolge ungeberdigen Betragens mehrmals heftig den Lappen um, wischten sich also geradezu mit Gewalt die auch dem bestgereinigten Lidrande immer anhaftenden Keime mit dem Hornhautlappen ab. 4 Augen hatten veraltetes Ekzem der Lider, besonders der Lidränder, damit verbundene alte reichlich absondernde Bindehautentzündungen, eine Gewebsfläche, welche man nie keimfrei machen, geschweige denn einige Tage als solche erhalten kann. 1 Auge hatte Epithelioma palpebrae superioris. 2 Augen waren mit alten Hornhautnarben nach Geschwüren behaftet, hatten also schon schwere Eiterungen durchgemacht. In einem Auge entwickelte sich einige Tage nach der Operation eine heftig absondernde Bindehautentzündung, in deren Gefolge am unteren Rande der Hornhaut Geschwüre entstanden, bei vollkommen reiner Wunde. Unter der Entwicklung der Geschwüre schmolz die Hornhaut fast reizlos. 2 Kranke litten an Stinknase.

Die angeführten Umstände sind Gründe genug, um das Entstehen von Wundeiterung mit ihren verderblichen Folgen nach normaler Operation zu erklären, umsomehr, wenn ich noch anführe, dass in keinem Falle die Eiterung vor dem dritten Tage auftrat, in einem Falle erst am siebenten, in einem anderen sogar erst am elften Tage, also Eindringen verunreinigender Keime aus dem Bindehautsack.

Außer diesen 13 Fällen mit nachweisbarer Ursache beobachtete ich auch 5 Eiterungen in normalen Augen nach regelrechter Operation. In einem Falle ist es wohl mit Sicherheit anzunehmen, dass die schädlichen Keime schon während der Operation eingedrungen waren, denn acht Stunden nach der Operation begann die Kranke über Thränenfluss und leichten Schmerz zu klagen. 24 Stunden nachher war die Hornhaut bereits grau. Ich muss aber doch auch anführen, dass diese 46 Jahre alte Frau Zuckerharnruhr hatte und am siebenten Tage nach der Operation in einem schweren Coma diabeticum starb. Bei den übrigen vier Fällen waren die Lider, Bindehaut, Nase, überhaupt der ganze Mensch gesund und die Operation eine regelrechte gewesen. Die ersten Erscheinungen der Wundeiterung traten nach dem zweiten Tage auf, ein Hinweis, dass der Ursprungsort der Keime wahrscheinlich die Bindehaut gewesen ist, welche gesund ausgesehen hat, in welcher aber dann unter dem Einflusse des Verbandes u. s. w. die schlummernden Keime erwachten und dann ihre verderbliche Wirkung entfalteten. Solche Fälle zeigen wieder die für den Augenarzt so missliche Thatsache, dass man vorläufig noch keine Mittel und Wege kennt, den Bindehautsack unbedingt keimfrei zu machen, und noch weniger, in diesem Zustande zu erhalten. Sehr beklagenswert war dieses Ereignis bei einem sonst gesunden Manne von 61 Jahren, dessen rechtes Starauge in einer anderen Heilanstalt durch Wundeiterung zugrunde gieng, und 6 Monate später das linke, trotzdem ich die Iridectomy præparatoria gemacht hatte.

In den meisten dieser Fälle habe ich die eiternde Wunde gleich mit dem Glühdraht ausgebrannt. Immer vergeblich! Weglassen des Verbandes und warme Überschläge waren die einzigen Mittel, mit denen man die Schmerzen der Unglücklichen mildern konnte. Alle diese Augen sind geschrumpft, bei 2 entstand im Verlaufe der Erkrankung Panophthalmitis.

Besonders Bemerkenswertes bieten die vier Augen, welche an Glaskörpereiterung erblindeten. Bei dem einen war wegen Vorfall des Glaskörpers die Entbindung der Linse mit der Schlinge nothwendig, so dass man über Weg und Ursache der Eiterung nicht im Zweifel sein kann. Anders ist dies bei den übrigen drei. Bei zwei davon besorgten die Kranken durch starkes Pressen die Entbindung des Stares ohne Glaskörpervorfall, beim dritten, bzgsw. vierten, das mit höchstgradiger Kurz-

sichtigkeit behaftet war, stellte sich — wohl infolge Lockerung, bzgsw. Zerreißung der Zonula Zinnii — der Star so günstig in der Wunde, dass er, leichtem Druck auf die Hornhaut folgend, sammt der Kapsel aus dem Auge schlüpfte. Es ist also in allen diesen drei Fällen mit Ausnahme der Iripincette kein Werkzeug in das Innere des Augapfels gekommen und daher das Hineinbringen von Keimen in den Glaskörper wohl ausgeschlossen. Wir müssen dies daher auf anderem Wege zu erklären versuchen und ich meine, dass man dies auch ungezwungen thun kann: Zwei Kranke bekamen die durch starken Widerschein aus dem Inneren des Auges sich kundgebende Glaskörpereiterung am fünften Tage, nachdem sie am zweiten Tage nach der Operation an schwerer Lungenentzündung erkrankten. Den Zusammenhang zwischen diesen beiden Vorfällen kann ich mit einem anderen Falle beleuchten, welchen ich noch als Assistent an der Wiener I. Augenklinik beobachtete: Kräftiger Mann von 59 Jahren, regelrechte Starausziehung, keine Störung des Wundverlaufes; am vierten Tage Lungenentzündung, am sechsten Tage reichliche wolkige Massen im Gebiete der Pupille bei geringer Reizung der Regenbogenhaut, Tod am zehnten Tage an Herzschwäche. Die Untersuchung des Auges ergab reichliche Mengen von Diplokokken im Glaskörper und in der Ausschwitzung in der Vorderkammer. Bei dem Auge mit hoher Kurzsichtigkeit müssen wir annehmen, dass in der Aderhaut schon vor der Staroperation Keime vorhanden waren, welche, unter dem Einflusse der Operation neu belebt, ihre verderbliche Wirkung entfalteten. In allen vier Fällen blieb die Wunde verschont und die Augen schrumpften reizlos und fast ohne Schmerzen.

In einem Auge reihte sich nach regelrechter Starausziehung eine starke Blutung in die Vorderkammer an die andere, was endlich zur Schrumpfung des Auges führte. Nachdem die betreffende Frau von 68 Jahren sonst ganz gesund, die Operation ohne Zwischenfälle abgelaufen war, weiters das Auge keine vermehrte Spannung hatte, so kann ich keine Erklärung für diesen Vorfall geben.

In 1 Falle fand ich nach der regelrechten Operation die Aderhaut vorgefallen in der Wunde liegen. In dem einen Falle bei einem Manne von 71 Jahren ohne Drucksteigerung, ohne heftige Bewegung des Kranken, also keine Möglichkeit der Erklärung. Der Endausgang war eine sehr breite, dunkelschiefer-

graue, wulstförmige Narbe in einem schrumpfenden Augapfel. Glaskörpervorfall in der Nachbehandlung sah ich bei einer kräftigen Frau von 52 Jahren. Dieser Fall zeigt, durch welche ganz unberechenbare Zufälle das gute Ergebnis einer regelrechten Operation vernichtet werden kann. Die am Morgen operierte Frau befand sich am Nachmittage sehr wohl, wurde in der Nacht von heftiger Übelkeit befallen und erbrach — 17 Spulwürmer, von denen der längste 20 *cm* maß. Am Morgen fand ich den Verband blutdurchtränkt, die Hornhaut steil abgehoben, in der Wunde einen federkieldicken Wulst liegen, eingeklemmter Glaskörper, die Blutung stand bald unter dem Druckverband, der Glaskörper zog sich merkwürdigerweise zurück und schließlich sah das Auge äußerlich so aus, wie ein gut an Star operiertes, war aber vollkommen erblindet. Mit dem Augenspiegel erhielt man kein rothes Licht aus dem Innern.

Eine Zerstörung des Auges durch Auswischen desselben mit der Hand des Kranken, trotz Schutzgitter und Verband, sah ich 4mal. 1mal war es ein Kretin, 2mal geschah es im Delirium und 1mal machte es ein Bettler mit Willen, weil er — wie er eingestand — sich dachte, dass er sehend nicht mehr so erfolgreich werde betteln können, als früher während seiner Starblindheit.

Ein Auge mit Trübungen der Hornhaut und Anwachsungen der Regenbogenhaut an der Linsenkapsel nach vor Jahren überstandener tiefer Hornhautentzündung konnte die Starausziehung gewissermaßen nicht überstehen, denn nach regelrechter Starausziehung mit Zählen der Finger nach derselben schrumpfte es unter den Zeichen schleichender Entzündung des Strahlenkörpers.

Ein Mann von 62 Jahren, der angab, früher immer gut gesehen zu haben, hatte auf beiden Augen Greisenstar mit nicht ganz verlässlicher Lichtempfindung. Nach den auf beiden Augen regelrecht verlaufenen Starausziehungen konnte er keine Finger zählen. Die dann später vorgenommene Spiegeluntersuchung ergab beiderseits Abhebung der Netzhaut.

2 an Star Operierte starben mit guten Augen, und zwar 1 Mann in Coma diabeticum, 1 Frau an Lungenentzündung.

Fasse ich dies alles noch einmal zusammen, so ergibt sich:

Bei 637 Starausziehungen mit dem Lappen nach oben und Ausschneidung der Regenbogenhaut verlor ich 5 Augen durch

Wundeiterung ohne nachweisbare Ursache, also 0.79% , an Wundeiterung, bedingt durch schon vorhandene unheilbare Krankheit der Lider, Bindehaut, Nase u. s. w., 13, d. i. 2.04% , durch Wundeiterung überhaupt 2.82% ; durch Glaskörpereiterung (4) 0.62% , durch Beschädigung des Auges durch die Hand des Kranken 4, d. i. 0.62% , durch Vorfall der Aderhaut 2, d. i. 0.31% , Blutung und schleichende Strahlenkörperentzündung je 1, d. i. 0.15% , durch Netzhautabhebung 2, d. i. 0.31% , alles zusammen 5% .

Diese Fälle, die Verluste betreffend, lassen sich auch noch von einem anderen Standpunkte aus zusammenstellen, und zwar:

Verlust durch nicht nachweisbare Ursache der Eiterung	5 = 0.79%
Verlust im übrigen Zustand des Auges begründet	15 = 2.35%
Verlust durch Blutung ohne nachweisbare Ursache	2 = 0.31%
Verlust durch allgemeinen Zustand des Kranken	3 = 0.47%
Verlust durch Schuld des Kranken	7 = 1.10%

Bisher habe ich meine Auseinandersetzungen nur vom Standpunkte der Operation aus gemacht, d. h. ich habe ohne Rücksicht auf die Art des Stares die Staroperationen zusammengestellt, welche ich mit dem Lappen nach oben mit Ausschnitt der Regenbogenhaut (ausgenommen 5 Fälle ohne diesen) ausgeführt habe. Berücksichtige ich aber die Art des Stares, dann erhalte ich folgende Aufstellung:

Von 637 mit dem Lappen nach oben operierten Staren waren einfacher Greisenstar	595
complicierter Star	42

vorunter ich Stare verstehe, neben denen im Augapfel noch andere Erkrankungen vorhanden sind, wie: Narben der Hornhaut, abgelaufene Entzündungen des Uvealtractus, Glaukom oder seine Folgezustände, höchstgradige Kurzsichtigkeit u. s. w. Ich habe aber dazu nicht eingerechnet die Augen mit Erkrankungen der Lider, sondern diese in der großen Gruppe der einfachen Altersstare gelassen. Rechne ich nun nur mit diesen 595 Augen, so ergibt sich für Wundeiterung 2.53% und für Glaskörpereiterung 3.4% .

Der Operationsverlauf war bei 637 Starausziehungen mit dem Lappen nach oben	regelwidrig wegen	regelrecht	561mal	
		Collapsus bulbi (ohne Schlingenentbindung) . . .	13	
		Star wird vom Kranken heraus- gepresst 15	{ ohne Glaskörper 13 mit Glaskörper 2	
		Schlingen- entbindung 43	Mangel an	{ ohne Glaskörper 13 mit Glaskörper 0
			Vis a tergo 13	{
			bröckeligem Star 3	{ ohne Glaskörper 1 mit Glaskörper 2
			Luxatio oder Sub- luxatio cataractae 7	{ ohne Glaskörper 7 mit Glaskörper 0
			Glaskörpervorfall vor Entbindung des Stares	14
			Schwarten bei	{ ohne Glaskörper 6 mit Glaskörper 0
			Occlusio pupillae 6	{
		Starke Blutung nach Ausschneidung der Regen- bogenhaut	10	
		Glaskörpervorfall nach regelrechter Operation durch Pressen des Kranken	9	
		Lappenumstülpung	25	

Unter 637 Starausziehungen mit dem Lappen nach oben hatten	nur mittelguten Erfolg 16 wegen	guten Erfolg	590
		alter Hornhautnarbe	3
		Trübung des Lappens durch Einklemmung	1
		geheilte Wundeiterung	1
		Nachblutung	4
		alter Trübung des Glaskörpers	2
		abgelaufener Entzündung der Aderhaut	2
		abgelaufener Entzündung der Netzhaut	1
		Sehnervenschwund	1
		Glaukom	1

Unter 637 Starausziehungen mit dem Lappen nach oben hatten	keinen Erfolg 32 wegen	Wund- eiterung 18	gesundes Auge, regelrechte Operation	5
			gesundes Auge, regelrechte Operation	
			Ozoena	2
			gesundes Auge, Lappenumstülpung .	3
			Leucoma corneae, regelrechte Operation	2
			Ekzema palpebrarum, regelrechte Ope- ration	5
		Eiterung des Glaskörpers 4	Ulcus corneae maranticum, regelrechte Operation	1
			regelrechte Ope- ration 3	Lungenentzündung 2 Höchstgradige Kurzsichtigkeit . 1
			Schlingenenbindung bei Zitterstar .	
			Nachblutung ohne nachweisbare Ursache	1
			Vorfall der Aderhaut ohne bekannte Ursache	1
			Vorfall des Glaskörpers nach Erbrechen	1
			Alte Abhebung der Netzhaut	2
			Schrumpfung des an Keratitis interstitialis erkrankt gewesenen Auges	1
			Zerstörung des operierten Auges durch die Hand des Kranken	4

Ich will zum Schlusse noch eines Umstandes gedenken, der mir besonderer Aufmerksamkeit wert erscheint und den man bisher fast gar nicht berücksichtigt hat, d. i. der Zustand, bzgsw. die Sehschärfe des staroperierten Auges in den Jahren nach der Operation. Die äußeren Verhältnisse, unter denen ich wirke, sind vielleicht günstig, der Erörterung dieser Frage nahezutreten, weil ich als einziger Augenarzt zwischen Graz und Triest die von mir Operierten meist wieder zu sehen bekomme, wenn sie mit irgend etwas nicht zufrieden sind. Meiner Erfahrung nach gibt es unter den Staroperierten mehr, als man annimmt, welche im Laufe der Zeit eine Verminderung der früher guten oder sehr guten Sehschärfe aufweisen. Hiebei kommen die verschiedensten Gründe in Betracht:

Wohl der häufigste ist die Bildung eines »Nachstares«. Ich muss diesen Namen gebrauchen, weil mir kein anderer zur Verfügung steht, mit dem ich den Zustand allgemein verständlich bezeichnen könnte. Denn nur in den wenigsten Fällen sind es verlichtete Reste — diese saugen sich meist auf, daher kein Nachstar

im eigentlichen Sinne dieser Bezeichnung — sondern eine, öfters geraume Zeit nach der Staroperation anhebende Vermehrung der mit der Linsenkapsel (Sömmering'scher Krystallwulst) zurückgebliebenen Zellen, welche mit dem seinerzeitigen Mutterboden der Linse in engen Beziehungen stehen. Diese Zellwucherungen rücken dann allmählich über die Hinterkapsel, so dass diese — besonders bei Betrachtung mit dem lichtschwachen Spiegel — wie mit feinem Staub besät aussieht. Eine mit der durch die Hornhaut eingeführten Nadel gemachte Zerschneidung des Häutchens bringt wohl Besserung des Sehvermögens, nachdem dies aber wohl kaum je ohne Verletzung des Glaskörpers vor sich geht, so ergibt sich die Frage, wie sich dieser dagegen auf die Dauer der Zeit verhält, nachdem wir ja immer mehr zur Erkenntnis kommen, dass er kein Gewebe ist, auf welches man »treten« darf, ohne Schaden zu erwarten, sondern dass der Glaskörper ganz besonders sachte angefasst werden muss.

In einem Falle von eingeheiltem Schenkel der Regenbogenhaut bei einem 61 Jahre alten Manne kam es nach einem Jahre zu einer Entzündung der Hornhaut mit starker Trübung derselben, also Eindringen einer Verunreinigung durch die cystoide Narbe. Heilung mit $+12 \text{ D S } \frac{6}{18}$.

Nachdem es sich beim Star fast immer um Leute vorgeschrittenen Alters handelt, so ist es ganz natürlich, dass auch in dem an Star operierten Auge sich die Veränderungen des Greisenalters (im Bereiche der Netz- und Aderhaut) mit Verminderung des Sehvermögens bemerkbar machen, oder vielleicht in diesem ganz besonders; denn aus nicht wenigen anatomischen Befunden, sowie auch klinischen, über Einschränkung des Gesichtsfeldes, Abweichungen in der Ausdehnung der Lichtempfindung u. s. w., ist man wohl berechtigt, zu schließen, dass die Peripherie der Netzhaut in Augen mit Greisenstar Veränderungen aufweist, wie Schwund des Pigmentepithels, Veränderungen im Zellkörper derselben, Schwund der Haargefäße u. dgl.

In der Reihe der von mir geschilderten 637 Staroperierten sah ich 2mal nach 2 bzw. 4 Jahren in Augen mit hochgradiger Kurzsichtigkeit eine typische Blutung in der Gegend des Gelben Fleckes auftreten.

Ein an Star mit trefflichem Erfolge operiertes Auge erblindete 3 Jahre später durch Sehnervenschwund infolge einer vor 21 Jahren erworbenen Syphilis. Ein ebenso gut sehend gemachtes Auge

verlor fast seine ganze Sehschärfe nach einer acuten Wurstvergiftung, welche auch einen plötzlichen Schwund der früher vergrößerten Schilddrüse zur Folge hatte.

Ein sehr gut an Star operiertes Auge litt schwer durch sympathische Affection, welche nach einer später erlittenen Verletzung entstanden war.

Drei Augen, welche nach der Staroperation sehr gut gesehen hatten, giengen durch Verletzungen (2 Berstung der Lederhaut durch Kuhhornstoß, 1 Messerstich), eines durch Ulcus corneae septicum zugrunde.

In einem mit sehr gutem Erfolge an Star operierten Auge entstand 3 Jahre später Glaukom, ein anderes sah ich 2 Jahre nach der gelungenen Operation mit Keratitis bullosa utr. und T-1. In beiden Fällen kam es sehr bald zur Erblindung.

Endlich sah ich Augen, welche nach regelrechter Operation und ebensolchem Wundverlauf bei der Entlassung aus der Behandlung sehr gut gesehen hatten und nicht lange darnach, bisweilen schon nach 4—5 Monaten, mit der Klage kamen, sie sehen schlechter, was die Sehproben auch bestätigten. Die Untersuchung mit dem Augenspiegel ergab keinen Anhaltspunkt, mit Ausnahme einer Ablassung des Sehnerven. Nachdem aber gerade bei linsenlosen Augen die Farbe des Sehnerven öfters schwerer zu entscheiden ist, habe ich darauf anfangs nicht geachtet, bin aber später doch wieder darauf zurückgekommen, als ich sah, dass mit der Abnahme des Sehvermögens die Farbe des Sehnerven deutlich ins Graue übergieng. Wenn man auch hier es nicht von der Hand weisen kann, dass es sich auch um eine Greisenveränderung des Sehnerven oder die Folgen einer Neuritis retrobulbaris handle, so möchte ich doch auch noch einen anderen Umstand verantwortlich machen: Die Eröffnung des Augapfels und Herausbeförderung der Linse setzt in den Druckverhältnissen natürlich eine augenblickliche und nicht geringe Veränderung, indem der Augendruck auf Null sinkt, so dass die Gefäße im Innern des Auges nur unter dem Drucke der Luft stehend sich plötzlich übermäßig füllen. Infolge dessen mag bisweilen am Sehnervenkopfe durch wässerige Ausscheidung in die Zwischenräume des Gewebes eine Schwellung entstehen, welche entweder ohne Schaden zu stiften abläuft, oder aber in einem schon etwas (durch das Alter?) veränderten Sehnerven die Nervenfasern schädigt. Die Aufnahme des Gesichtsfeldes ergab in einigen dieser Fälle deutliche Ein-

schränkung, jedoch waren die betreffenden Leute leider zu wenig verständig, um mit ihnen eine Aufnahme so sicher machen zu können, welche der Wiedergabe wert wäre.

2. Starausziehung mit dem Lanzenschnitt.

Die Anzeige für diese Operation ergibt sich durch die im Vergleiche zum Lappenschnitt mit dem Schalmesser geringere Größe der Wunde der Hornhaut. Die Operation kann daher nur angewendet werden bei Staren von Leuten im Alter von höchstens 30—35 Jahren, also in einem Alter, wo der Linsenkern noch nicht oder nicht nennenswert entwickelt ist, sowie bei geschrumpften oder häutigen Staren. Weiters muss noch die Anzeige berücksichtigt werden: Stare, welche durch eine Trennung der Linsenkapsel entstanden sind, also nach Zerschneidung derselben oder nach einer Verletzung, und welche sich entweder stark blähen oder sich nicht aufsaugen. In diesen letzteren Fällen stehen die Verhältnisse bis zu einem gewissen Grade anders als bei den übrigen Stararten, so dass ich sie als besondere Gruppe anführen will.

Ich habe die Starausziehung mit dem Lanzenschnitt bei 64 Kranken (44 männlichen und 20 weiblichen Geschlechtes) im Alter von $1\frac{1}{2}$ bis 56 Jahren gemacht, und nachdem einige davon auf beiden Augen operiert wurden, so entspricht dies 93 Operationen.

Diese Stare kann man nach verschiedenen Eintheilungsgründen anordnen, und dies ist auch nothwendig, um über diese verwickelten Verhältnisse ein Bild zu geben.

Der Form nach unterscheide ich Vollstar, die gleichmäßige Trübung der Linse eines jugendlichen Kranken, flüssiger oder breiiger Inhalt einer unverletzten Linsenkapsel; geschrumpfter Star, verringerter Inhalt in der Linsenkapsel, bisweilen verkalkt u. dgl.; und endlich häutiger Star, Linsenkapsel als Haut oder Strang von größerer Derbheit.

Vollstar 31	{	ohne andere Erkrankung des Augapfels	26
		mit Hornhautnarbe mit Einheilung der Regen-	
		bogenhaut	2
		mit Pupillenverschluss	3
Geschrumpfter Star		19	
Häutiger Star		9	

Trübung der Linse	}	nach Zerschneidung der Vorder-		
nach Trennung der Kapsel 34		kapsel	11	
		nach Verletzung	23	
Die Ursache war beim				
Vollstar 31	}	angeboren	7	
		Zuckerharnruhr	10	
		Verletzung	4	
		Uveitis	3	
		unbekannt	7	
beim geschrumpften Star 19	}	angeboren	4	
Verletzung		5		
unbekannt		10		
beim häutigen Star 9	}	derber Nachstar	nach Schichtstaroperation	2
			nach angeborenem Star	2
			nach Altersstar	1
		Verletzung	4	
Trennung der Linsenkapsel 34	}	nach Zerschneidung	11	
nach Verletzung		23		

Der Operationsvorgang richtet sich nach der Form des Stares: Beim Vollstar fließt der Brei oder die Flüssigkeit des Stares nach Durchtrennung der Linsenkapsel mit der Fliete durch die Hornhautwunde, welche ich am liebsten nach oben anlege. Ebenso spielt sich die Operation ab, wenn die Linsenkapsel schon durchtrennt ist, dann entfällt natürlich der Vorgang mit der Fliete. Geschrumpfte oder häutige Stare habe ich mit der gerieften Pincette oder dem Häkchen geholt, erstere bisweilen auch mit der Schlinge, wenn sich der Star unter der Pincette bröckelte. In der Regel gelang es, die Operation ohne Ausschneidung eines Stückes der Regenbogenhaut zu machen. Merkwürdig selten kam Glaskörper zum Vorschein.

Übersichtlich zusammengestellt ergibt sich:

Regelrechte Operation	57
Anwendung von Pincette oder Häkchen	30
Anwendung der Schlinge	5
Regenbogenhautausschnitt	3
Glaskörpervorfall	4

In einem Falle ließ sich der geschrumpfte Star nicht entfernen, weil er zu fest nach rückwärts verwachsen war.

Der Wundverlauf war 92mal regelrecht, einmal — bei einem Kinde von 6 Jahren — mit geschrumpftem Star, der mit dem Hähchen gut herausgezogen worden war, entstand am fünften Tage Eiteransammlung im Gebiete der Pupille.

Der Ausgang war bezüglich des Sehvermögens gut in 81 Fällen; trotz guter Heilung war es unvollkommen in 9 Fällen wegen Trübung des Glaskörpers 8mal, 1mal wegen Coloboma bulbi. Die Operation war erfolglos bei 3 Kranken, u. zw.: 1mal konnte der Star nicht entfernt werden wegen fester Anwachsung nach rückwärts, 1mal war der Star mit Abhebung der Netzhaut vergesellschaftet und 1mal entstand nach Eiterung im Pupillengebiete Schrumpfung des Augapfels, also:

voller Erfolg	81, d. i. 87·1%
geringer Erfolg	9, d. i. 9·6%
kein Erfolg	3, d. i. 3·2%

3. Zerschneidung des Stares.

Diese Operation machte ich 233mal bei vollkommener oder theilweiser Trübung der Linse jugendlicher Kranken, so bei angeborenem Star, bei Schichtstar, Wundstar und bei hochgradiger Kurzsichtigkeit zur Entfernung, bzgsw. Aufsaugung der Linse. Ich operierte je nach den bestimmten Verhältnissen jeden Falles durch die Hornhaut mit der Sichelnadel, oder der Stopneedle, oder Zirm's Nadel, oder einem Schalmesser. Besonders bei Schichtstar habe ich glänzende Ergebnisse zu verzeichnen, so z. B. ermöglichte die verhältnismäßig spät vorgenommene Operation zwei jungen Männern den Besuch der Hochschule, während sie früher nur mit Hilfe eines Vorlesers Bücherarbeit betreiben konnten. In einem Falle habe ich Vereiterung der Hornhaut zu beklagen nach Verunreinigung der Stichwunde der Hornhaut.

Hier will ich auch noch die Operationen des Nachstares anführen, 56 an der Zahl. Ich wähle, um in den Augapfel einzudringen, die Hornhaut und mache in den häutigen Nachstar mit einem der oben angegebenen Instrumente eine Lücke, was durch ein Schneiden und Reißen geschieht. Gleichzeitig findet ein gewisses Vordrängen der Haut nach rückwärts statt, was durch das Aufstellen des Instrumentes fast unvermeidlich ist. Früher habe ich die Nadel durch die Lederhaut eingeführt und vor den Nachstar geschoben, jetzt habe ich dies aber aufgegeben,

weil doch eine zu starke Verletzung des Glaskörpers stattfinden könnte.

Die Ausschälung des Augapfels (Enucleatio bulbi) wurde 98mal gemacht, und zwar bei 59 Kranken männlichen und 29 weiblichen Geschlechtes im Alter von 1 bis 70 Jahren; das einjährige Kind war mit Gliom, der siebzigjährige Mann mit Sarcoma chorioideae behaftet. In 17 Fällen musste die Operation an Augen gemacht werden gleich nach einer schweren Verletzung wegen Gefahr lebensgefährlicher Blutung aus der Aderhaut oder wegen heftiger Schmerzen bei Zertrümmerung des Auges, sowie zur Entfernung der für Eindringen von schädlichen Stoffen sehr geeigneten Gewebe, wie es der gespaltene Augapfel ist. Die übrigen 81 Fälle vertheilen sich: Zündhütchen im Augapfel 9, Steinsplitter 3, Gefahr der sympathischen Erkrankung 4, sympathische Erkrankung 3, schmerzhaftes Entzündung des Strahlenkörpers in verkleinerten, erblindeten Augen 30, abgelaufenes Glaukom 3, Hornhautbeere 10, Ausdehnung der Lederhaut 9, Gliom der Netzhaut 2, Sarkom der Aderhaut 9.

Ich operiere immer ohne Muskelhaken, indem ich die Muskeln auf die Schere »auflade«. Ich lege immer Nähte an. Nur in zwei Fällen war dies nicht möglich, weil nach der Entfernung des Augapfels im Gewebe der Augenhöhle eine so starke Blutung platzgriff, dass die dadurch vorgedrückte Bindehaut aus der klaffenden Lidspalte vorragte. Das künstliche Auge setze ich frühestens 14 Tage nach der Operation ein. Ich mache die Operation immer in allgemeiner Betäubung, nur einmal musste ich dieser entrathen, weil die mit einem schweren Klappenfehler des Herzens behaftete Dame die Vornahme allgemeiner Betäubung nicht zuließ, die Operation aber wegen unstillbarer Schmerzen in einem schrumpfenden Auge unbedingt nothwendig war. Ich habe bei diesem Falle wieder die Erfahrung gemacht, dass Einspritzung von Cocaïn bei Enucleatio bulbi fast wirkungslos ist, und ich gestehe, dass diese unter dem Jammern der Kranken gemachte ganz normal verlaufene Operation keine angenehme Erinnerung ist.

Ich halte die Enucleatio bulbi für eine den ganzen Körper schwer angreifende Operation; in dem Augenblicke, wenn man den Sehnerven durchschneidet, setzt in der Regel der Puls aus, der Kranke macht einen tiefen Athemzug, dem oft lange kein weiterer folgt, und beängstigende Zufälle, welche das Leben be-

drohen, habe ich noch bei keiner Operation in allgemeiner Betäubung so oft mitgemacht, als bei der Ausschälung des Augapfels.

Sämmtliche sogenannte Ersatzoperationen der Enucleatio bulbi halte ich für überflüssig, weil es keine Operation gibt, welche die unter irgendwelcher Anzeige ausgeführte Ausschälung des Augapfels ersetzen könnte. Alle diese Ersatzoperationen sind nur halbe Maßregeln.

Erfahrungen über einige Heilmittel.

Arecolinum hydrobromicum ist in einer Lösung von 0.05:10 ein kräftig wirkendes Mioticum, welches ich nicht nur bei Glaukom, sondern auch besonders bei Lähmung des Sphincter pupillae gerne anwende. Nachdem sich heute die Erfahrungen mehren, dass manche Lösungen von Pilocarpin pupillenerweiternde Wirkung besitzen, so ist es gewiss nur angenehm, neben dem Eserin noch ein neues Mioticum zur Verfügung zu haben.

Atrabilin, welches die wirksamen Bestandtheile des Nebennierenextractes enthält, habe ich mit gutem Erfolge in jenen Fällen angewendet, wo die Verengerung bereits durch längere Zeit erweiterter Gefäße wünschenswert ist. Man kann mit diesem Mittel chronische entzündliche Zustände im vorderen Abschnitte des Auges nicht unwesentlich abkürzen. In einigen Fällen von starker Ausdehnung der Gefäße in einem umschriebenen Abschnitte der Bindehaut des Augapfels haben sich auf Einträufelungen von Atrabilin dieselben bleibend wenigstens so weit zusammengezogen, dass der Anblick nicht mehr so arg störte als früher. Wenn es auch richtig ist, dass Atrabilin mit Borsäure gelöst sich bei weitem nicht so rasch zersetzt, als die früher gebräuchliche Lösung von Extractum suprarenale, so ist auch eine regelrecht bereitete Atrabilinlösung nur für kurze Zeit verwendbar, weil sie bald etwas üblen Geruch bekommt.

Aspirin halte ich für das beste Salicylpräparat, weil es alle die guten Eigenschaften von Natrium salicylicum und keine unangenehme Nebenwirkung, wie Belästigung des Magens u. dgl., besitzt. Es ist daher in allen jenen Fällen, wo Natrium salicylicum angezeigt ist, besser Aspirin zu verordnen, auch dann, wenn man nur eine schweißtreibende Wirkung beabsichtigt.

Obgleich das Cocaïn nicht mehr zu den neuen Arzneimitteln, sondern zu dem sicheren Bestande augenärztlicher Behelfe gehört, so möchte ich doch hier nur erwähnen, dass ich von der Verwendung starker Lösungen ganz abgekommen bin, weil zum Einträufeln eine 2percentige, zum Einspritzen unter die Haut eine 0.75perc. Lösung vollkommen genügt. Für die letztere Verwendung eine stärkere Lösung zu nehmen, ist geradezu gefährlich, weil das Cocaïn, in die Gewebe des Kopfes eingespritzt, sehr schlecht vertragen wird und man daher bei stärkeren Lösungen durch tiefe Ohnmachten unangenehme Überraschungen erfährt. Ich mache die Einspritzungen nicht mehr mit Pravaz'scher Spritze, deren Kolben niemals verlässlich reinzubringen ist, sondern mit der von Lüler, welche die Frage einer aseptischen Spritze gelöst hat, denn Rohr und Stempel bestehen nur aus Glas.

Dem Cocaïn will ich gleich das Holocaïn beifügen, ein Mittel, welches auf dem besten Wege ist, das Cocaïn fast vollkommen zu verdrängen, weil es alle seine guten und keine der schlechten Eigenschaften des Cocaïns mit Rücksicht auf die Bindehaut und Hornhaut besitzt. Meine unangenehme Erfahrung, von welcher ich 1897 im Centralblatt für Augenheilkunde berichtete — nach Holocaïneinträufelung Vertrocknung der Bindehaut und Hornhaut mit Geschwürsbildung in letzterer — ist bis heute vereinzelt und stand zweifellos mit der durch chronische Entzündung bedingten Verminderung der Widerstandsfähigkeit der Bindehaut im Zusammenhange; denn gerade die Eigenschaft, dass das Holocaïn nicht so wie das Cocaïn das Epithel beeinflusst, macht es wertvoll. Ebenso bekommt man nach Holocaïn keine Nachblutung wie nach Cocaïn, was eine besonders bei Schieloperationen schätzenswerte Eigenschaft ist. Mit Holocaïn erzielt man auch bei acuter Entzündung der Bindehaut des Augapfels Unempfindlichkeit, ein bei eitrigem Hornhauterkrankungen und deren operativer Behandlung wichtiger Vortheil. Endlich beeinflusst das Holocaïn die Spannung des Auges nicht.

Dermatol (Bismuthum subgallicum) ist unschätzbar bei allen durch Wundwärtchenbildung in Heilung begriffenen Wunden der Bindehaut, weil das pulverförmige Mittel sich auf der Wundfläche festsetzt und eine unabwischbare Deckschicht bildet. So findet es Verwendung besonders bei Kalkverätzungen, bei Risswunden der Bindehaut des Augapfels, überhaupt auch bei Wunden, welche durch Naht vereinigt wurden, z. B. nach

Abtragung eines Flügelfelles. Seine austrocknende Wirkung kommt nur bei mit reinen Wundwärtchen bedeckten Flächen in Betracht, keineswegs aber bei Erkrankungen der Bindehaut, welche mit reichlicherer Absonderung verbunden sind.

Dionin in zehnpromilleiger Lösung habe ich nicht selten angewendet, und zwar bei heftigen Entzündungsprocessen im vorderen Abschnitte des Uvealtractus, sowie bei chronischer Scleritis. Der der Einträufelung unmittelbar folgenden Reizung, welche bisweilen eine besorgniserregende Höhe erreicht und welche von heftigen Schmerzen begleitet ist, schließt sich in den folgenden Stunden eine sowohl dem Arzte als auch dem Kranken bemerkbare auffallende Besserung an. Das Dionin ist ein wertvolles Mittel in jenen Fällen von heftiger Regenbogenhautentzündung, bei denen wegen zeitweiliger Drucksteigerung die Anwendung von Atropin unmöglich, daher man bezüglich örtlicher Behandlung nur auf warme Umschläge angewiesen war. Dionin erleichtert die Umschiffung dieser gefährlichen Klippe bedeutend, indem nach seiner Einträufelung die Ausschwitzung der Regenbogenhaut wesentlich geringer wird. Bei der Anwendung dieses Mittels darf man nicht vergessen, dass es besonders in so starker Lösung ein heftiges Gift ist.

Euphthalmin (0.20 : 10) ist vorzüglich geeignet, die Pupille eines in seinem Vorderabschnitte gesunden Auges schnell zu erweitern, welcher Zustand aber bald wieder dem regelrechten Platz macht. Es ist daher nicht als eigentliches Heilmittel zu betrachten, sondern nur zur Erleichterung der Augenspiegeluntersuchung zu verwenden, wobei der betreffende Kranke von der Erweiterung der Pupille nichts spürt.

Heroïn 0.005 pro dosi zweimal des Tages ist für den Augenarzt ein sehr schätzenswertes Mittel, weil es noch besser als wie Codeïn wirkt bei den Reizungszuständen der Schleimhaut der Lunge, besonders bei Emphysematikern, indem es den Hustenreiz unterdrückt, ohne durch die Zurückhaltung der Absonderung schädlich zu wirken. Ich gebe es daher den Operierten, besonders Staroperierten, um 2 bis 3 Tage den Husten auf ein Mindestmaß herabzudrücken. Ich habe bis nun noch keine schädliche Wirkung gesehen.

Jodoform und seine Ersatzmittel. Nachdem ich über das Vioform noch zu wenig Erfahrung besitze, kann ich nur sagen, dass das Jodoform in seiner hauptsächlichsten Wirkung,

d. i. bei tuberculösen Erkrankungen, unerreicht ist. Ich habe daher bei Krankheiten dieser Art niemals etwas anderes gebraucht, als Jodoform. Etwas anderes ist es, wenn wir seine Wirkung und die anderer Jodverbindungen auf Wundwärtchen u. dgl. betrachten. In dieser Beziehung kann man zugeben, dass man mit anderen Mitteln zum mindesten Ähnliches erreicht, obwohl ich anführen muss, dass bei septischen Eiterungen der Hornhaut die Wirkung des Jodoforms die seiner Ersatzmittel an Sicherheit und Raschheit übertrifft. Dagegen ist es ganz gleichgiltig, welches der Jodpräparate man zum Einstäuben bei chronischer Thränensackentzündung verwendet. Ich gebrauche hiebei mit Vorliebe das Jodol, weil es als geruchloses, sehr leichtes Pulver sehr gut von den Thränen in den Thränensack geführt wird. Der so durchdringende Geruch des Jodoforms war ja der einzige Grund, dass man Ersatzmittel zu erfinden trachtete. Vergiftungserscheinungen beobachtet man heute, nachdem man es nicht mehr löffelweise einstreut, gar nicht mehr, und Jodoformekzem gehört zu den sehr seltenen Vorkommnissen. Es fällt mir aber gar nicht bei, mich gegen die anderen Jodmittel ablehnend zu verhalten, im Gegentheil, ich verwende sie sehr gerne und will mit kurzen Worten anführen, in welchen Fällen sie mir empfehlenswert erscheinen.

Xeroform leistet Ausgezeichnetes bei Frühlingskatarrh, indem es die sulzigen Auflagerungen am Rande der Hornhaut zur Anschwellung bringt. Ebenso ist es mir wertvoll in der Behandlung von oberflächlichen Verlusten im Hornhautgewebe, z. B. nach kleinem Randgeschwür, weil es ohne jede reizende Nebenwirkung die Narbenbildung sichtlich beschleunigt.

Euophen ist zwar nicht ganz geruchlos, aber seine äußerst geringe Ausdünstung ist nicht unangenehm. Ich verwende es mit Vorliebe dann, wenn Kranke mit den bekannten Beschwerden kommen, welche auf Blutüberfüllung der Bindehaut zurückzuführen sind nach Einwirkung strahlender Wärme, accommodativer Anstrengung u. s. w., auch wenn die Bindehaut nicht auffallend stark geröthet ist. Eine geringe Menge von Euophen im Bereiche des inneren Lidwinkels auf die Bindehaut gestäubt ist immer von auffallender Wirkung, so dass die meisten Kranken ihr angenehmes Gefühl in den Augen nicht genug loben können. Und nachdem das Euophen in geringen Mengen reizlos ertragen wird, so kann es auch bei nicht ganz sichergestellter

Anzeige, ohne Schaden zu bringen, gebraucht werden. Es würde zu weit führen, wollte ich hier auseinandersetzen, wie man sich die zweifellos chemische Wirkung des Europhens auf eine solche Bindehaut vorzustellen hat.

Airol verwende ich nur als Pasta, wie sie Bruns angegeben hat, mit Gummischleim, Glycerin und Bolus alba als ausgezeichnetes Deckmittel glattrandiger, reiner, genähter Wunden der Lidhaut. Als Pulvermittel für die Bindehaut hat es mir immer Reizung hervorgebracht.

Mentholum valerianicum (Validol) ist zu empfehlen bei Kranken, welche an Flimmerskotom leiden.

Das Scopolaminum hydrobromicum, welches ich unmittelbar nach Raehlmann's erstem Aufsätze versucht habe und schon damals demselben eine bleibende Stellung im Arzneischatze des Augenarztes vorhersagte (Allgemeine Wiener medicinische Zeitung 1894), habe ich immer mehr schätzen gelernt, so dass es mir heute unentbehrlich geworden ist, denn es ist unstreitig das beste Mydriaticum, welches wir heute kennen, wobei ich nur die Einschränkung machen kann, dass es für Zerreißung von Anwachsungen der Regenbogenhaut an die Linse nicht so kräftig wirkt, als Atropin. Unübertrefflich ist es bei eitrigen Erkrankungen der Hornhaut, welche unter Einträufelung von Scopolamin so rasch und so sicher sich reinigen, wie bei keinem anderen Mydriaticum, was sich nicht nur durch Zuhilfenahme einer Einwirkung auf den Saftstrom der Hornhaut erklären lässt, sondern wobei der Gedanke an eine keimtödtende Eigenschaft dieses Mittels sich dem Beobachter geradezu aufdrängt. Am besten ist es, das Scopolamin in einer Lösung von 1:1000 zu verwenden, 1:500 wird in der Regel noch schadlos ertragen, 1:100 erzeugt aber immer heftige Schwellung der Bindehaut des Augapfels infolge Gefäßlähmung. Das Mittel ist so viel wie ungiftig, kann daher im Gegensatz zu Atropin ohne Sorge auch den Kranken in die Hand gegeben werden. Trotz der überaus häufigen Anwendung von Scopolamin habe ich nur zweimal während seines Gebrauches Drucksteigerung beobachtet und auch in diesen beiden Fällen konnte der unmittelbare Zusammenhang zwischen Scopolamin und Glaukom nicht sicher nachgewiesen werden.

Bei diesen günstigen Eigenschaften des Scopolamin ist es nur sehr bedauerlich, dass dasselbe heute noch keine allgemeine Verwendung gefunden hat.

Von Sozodolpräparaten habe ich zu wenig angewendet, um ein abschließendes, eigenes Urtheil abgeben zu können. Es ist aber gewiss nur im Wunsche des Augenarztes gelegen, neben anderen zusammenziehenden Augenwässern ein neues verschreiben zu können.

Unter dem Namen Unguentum ophthalmicum pultiforme von Dr. Schweissinger kommt eine gelbe Quecksilberoxydsalbe in den Handel, welche an Wirkung alles übertrifft, was man bisher mit derartigen Salbenzubereitungen erreicht hat, so dass auch Augenärzte, welche früher von der sogenannten Pagenstecher'schen Salbe nur spärlichen Gebrauch machten, nun allen Grund haben werden, das Unguentum pultiforme häufig zu benützen. Der Grund, dass früher bei der gelben Präcipitatsalbe die erwartete Wirkung bisweilen nicht nur ausblieb, sondern die Salbe geradezu schlecht vertragen wurde, lag darin, dass das Quecksilberpräparat nicht genügend fein verrieben war und das Fett der Salbe sich leicht zersetzte, Fehler, welche beim Unguentum pultiforme fortfallen, wenn man es in einem dunklen Tiegel aufbewahrt.

Unter den Silberpräparaten gebe ich noch immer dem salpetersauren Silber weitaus den Vorzug. Alle anderen Silberbereitungen haben mir niemals das gleiche geleistet, so dass für mich kein Grund vorliegt, das salpetersaure Silber zu verabschieden.

Am meisten wird als Ersatzmittel das Protargol gerühmt. Trotz der zahlreichen Anpreisungen hervorragender Fachgenossen kann ich nicht umhin zu betonen, dass meine Erfahrungen mit Protargol nicht so unbedingt günstig sind. Was ich bei von mir und auch anderen Ärzten behandelten Fällen von Blennorrhoea neonatorum gesehen habe, zwingt mich, geradezu zu warnen, statt Argentum nitricum Protargol zu gebrauchen. Dagegen ist Protargol eine schätzenswerte Bereicherung unseres Arzneischatzes bei Trachom und ich verweise in dieser Richtung auf meine beim Trachom gemachten Bemerkungen. Ebenso ist es ein willkommenes Mittel, als 1–2%iges Tropfwasser bei veralteten Bindehautkatarrhen gebraucht zu werden, wenn die betreffenden Kranken nicht zum Arzte kommen können. Vortreffliches leistet Protargol schon in 5–10%iger Lösung bei eitriger Absonderung im Thränensack, bei welchem Leiden schon nach wenigen Einspritzungen mit der Anel'schen Spritze die Absonderung aufhört oder wenigstens bedeutend abnimmt.

Das Itrol ist als Pulver ausgezeichnet bei recht saftigem Pannus trachomatosus und bei Trachom mit reichlicherer Absonderung. Dann findet eben das eingestäubte Pulver genügende Menge von Flüssigkeit, um im Bindehautsacke gelöst zu werden. Ist diese aber nicht vorhanden, so ist Itrol vollkommen wirkungslos. Es kommt aber gewiss in Betracht bei der Aufzählung von Mitteln, welche man jenen Trachomkranken in die Hand geben kann, welche nur selten zum Arzte kommen können. Hornhautgeschwüre irgend welcher Art, welche schlecht heilen, beginnen sich unter Einstäubung von Itrol schnell zu reinigen. Seine auffallendste Wirkung aber entfaltet dieses Mittel bei großen Phlyktaenen der Augapfelbindehaut, wenn diese Blasen, frühzeitig geborsten, Wundflächen darstellen, welche mit absterbendem und eiterndem Gewebe bedeckt sind. Jedem Augenarzte sind dies durch ihre Hartnäckigkeit unangenehme Krankheiten gewesen, unter Bestäubung mit Itrol ist die Heilung in wenigen Tagen beendet.

Einspritzungen unter die Bindehaut mit Kochsalzlösung habe ich bei den allgemein bekannten Anzeigen angewendet. Sie haben mich zwar nie im Stiche gelassen, denn bei Entzündung der Lederhaut, der Hornhaut, der Regenbogenhaut haben sie immer mehr oder weniger zur Verminderung der Ausschwitzung beigetragen, bei Netzhautabhebung haben sie gewiss mitgeholfen, bei der Trostlosigkeit der Lage dem Kranken gegenüber wenigstens zu zeigen, dass der Arzt gegen die Krankheit kämpft. Ausgezeichnetes leisten sie bei Entzündung der Aderhaut und der Netzhaut in der Gegend des Gelben Fleckes, wenn die Erkrankung von der ersteren Schichte ausgieng.

Bis nun habe ich als Eintheilungsgrund die einzelnen Heilmittel gewählt, zum Schlusse will ich noch Einiges anführen bezüglich der Behandlung größerer Krankheitsgruppen, und zwar zuerst der Syphilis. Meiner Erfahrung nach gibt es keine Behandlung der Lustseuche, welche sich mit der Einreibung mit grauer Salbe messen könnte, vorausgesetzt, dass im allgemeinen Körperzustande des Kranken keine Gegenanzeige vorhanden ist, z. B. Tuberculose. Auch schon bei Verdacht auf diese Krankheit bin ich mit der Einreibungscur sehr vorsichtig, weil ich im unmittelbaren Anschlusse an eine kaum beendete Schmiercur häufigemale subacute Tuberculose entstehen sah, zweimal mit trübem tödlichen Ausgange. Man muss daher mit Ersatzmitteln für die Einreibungscur gerüstet sein. Ich kenne aber kein voll-

wertiges. Die tiefen Einspritzungen mit Hydrargyrum salicylicum schaffen zwar rasche, aber keine bleibenden Erfolge. So sehr ich früher dieses Mittel angewendet habe, so wenig ziehe ich es jetzt in Betracht, weil ich noch keinen damit behandelten Kranken gesehen habe, der nicht in auffallend kurzer Zeit sich mit einer Wiederkehr der Krankheit vorgestellt hätte. Es kann mir nicht befallen, über die verschiedenen Abwechslungen der Jodbehandlung mit den diesbezüglichen Salzen von Natrium, Kalium, Lithium und Rubidium zu sprechen. Erwähnen muss ich aber, dass wir im Jodalbacid und dem Jodipin Mittel besitzen, denen bezüglich der Wirkung und der guten Bekömmlichkeit kein anderes Jodpräparat nahekommmt. Einer allgemeinen Anwendung statt gelöster Jodsalze steht gegenwärtig der noch verhältnismäßig hohe Preis hindernd entgegen.

Endlich möchte ich noch der Behandlung des Ekzems der Lider mit Einschluss der Entzündung des freien Lidrandes widmen, welche letztere in der Regel irgend eine Form des vielgestaltigen Ekzems ist, aber auch irgend eine jener Krankheiten sein kann, welche die übrige Hautdecke befallen.

Das Ekzem der Lider und ihrer Umgebung ist für den Arzt keine geringere Plage als für den Kranken. Je größer die Menge der Heilmittel ist, über welche man hiebei verfügt, desto eher darf man erwarten, Herr zu werden einer Erkrankung, welche in manchen Formen und bei längerer Dauer auch für den Zustand des Augapfels nicht unbedenklich werden kann. Ich will daher hier meine diesbezüglichen Erfahrungen mittheilen, wobei ich natürlich keine erschöpfende Beantwortung dieser Frage geben kann, und auch nur das berühre, was in den Lehrbüchern nicht angeführt ist.

Bei schuppigen Formen am Lidrande lasse ich am Abende ein 1—2%iges Salicyl-Vaselin einstreichen. Ist die Schuppung stärker, so dass unter derselben nässende Stellen zum Vorschein kommen, und sind entsprechende Salben von Zink u. dgl. wirkungslos, oder wird das Salbenfett nicht vertragen, dann pinsele ich nach oberflächlicher Entfernung der Schuppen die Lidränder mit Oleum cadiu und Oleum amygdalarum zu gleichen Theilen. Sind an den Lidrändern geschwürige Stellen vorhanden, meist nach eitriger Zerstörung der Haarbälge und Talgdrüsen, so gibt es nichts besseres, als Gazestreifen aufzulegen, welche mit einer 1—2%igen Salbe von salpetersaurem Silber bestrichen

sind. Bei hartnäckigen Ekzemen der ganzen Gesichtshaut bei Kindern pinsele ich die eiternden Flächen mit 5—10%iger Lösung von salpetersaurem Silber. Sind einmal die eiternden Stellen gereinigt, dann wird die Heilung durch reichliche Bestäubung mit Dermatol wesentlich befördert. Gerade die Ekzeme der Kinder bedürfen einer vielgestaltigen Behandlung und deshalb führe ich hier noch an, dass ich bei hartnäckigem Ekzema impetiginosum, wo alles versagte, mit 33%igem Quecksilbervasogen in kürzester Zeit Heilung mit unbedeutenden Narben erzielte. Bei der Anwendung dieses Präparates darf man aber eine sorgfältige Pflege der Mundschleimhaut nicht außeracht lassen. Bei dieser Gelegenheit möchte ich noch darauf hinweisen, dass das Vasogen eine angenehme Grundlage für manche Salbe bildet. Als milde Salben bei Ekzem verwende ich Vaseline mit Bor oder Resorcin. Der gewöhnlich gebräuchlichen Pasta mit Zink und Amylum setze ich gerne Naphthalan hinzu.
