

**Recherches histologiques sur le tissu connectif de la cornée des animaux  
vertébrés / par le Docteur Med. Éloui.**

**Contributors**

Élouï, Mohammed.  
University College, London. Library Services

**Publication/Creation**

Paris : Librairie J.-B. Baillière et Fils, 1881.

**Persistent URL**

<https://wellcomecollection.org/works/dage2kts>

**Provider**

University College London

**License and attribution**

This material has been provided by This material has been provided by UCL Library Services. The original may be consulted at UCL (University College London) where the originals may be consulted.


This work has been identified as being free of known restrictions under copyright law, including all related and neighbouring rights and is being made available under the Creative Commons, Public Domain Mark.

You can copy, modify, distribute and perform the work, even for commercial purposes, without asking permission.



Wellcome Collection  
183 Euston Road  
London NW1 2BE UK  
T +44 (0)20 7611 8722  
E [library@wellcomecollection.org](mailto:library@wellcomecollection.org)  
<https://wellcomecollection.org>

2.  
LABORATOIRE D'ANATOMIE GÉNÉRALE DE LA FACULTÉ DE MÉDECINE DE LYON



RECHERCHES HISTOLOGIQUES  
SUR LE  
**TISSU CONNECTIF DE LA CORNÉE**  
**DES ANIMAUX VERTÉBRÉS**

PAR  
**LE DOCTEUR M<sup>ED</sup> ÉLOUI**

ÉLÈVE DE LA MISSION ÉGYPTIENNE EN FRANCE  
LAURÉAT DE L'ÉCOLE DE MÉDECINE DU CAIRE (1872). — ANCIEN MÉDECIN DU VIEUX CAIRE  
ÉLÈVE DE L'ÉCOLE PRATIQUE D'ANATOMIE DE MONTPELLIER  
CHEF DE LA CLINIQUE OPHTHALMOLOGIQUE DU DOCTEUR DOR, PROFESSEUR HONORAIRE  
DE L'UNIVERSITÉ DE BERNE

Avec six planches lithographiées dessinées  
d'après nature

PARIS  
LIBRAIRIE J.-B. BAILLIÈRE ET FILS

19, rue Hautefeuille, près du boulevard Saint-Germain

LONDRES  
BAILLIÈRE TINDALL AND COX  
20, King William street

MADRID  
CARLOS BAILLY-BAILLIÈRE  
Plaza de Topete, 8

1881

4.5.

THE UNIVERSITY OF CHICAGO

PHYSICS DEPARTMENT



RECHERCHES HISTOLOGIQUES

SUR LE

TISSU CONNECTIF DE LA CORNÉE

DES ANIMAUX VERTÉBRÉS



---

LYON. -- IMPRIMERIE PITRAT AINÉ, RUE GENTIL, 4

---

LABORATOIRE D'ANATOMIE GÉNÉRALE DE LA FACULTÉ DE MÉDECINE DE LYON

---

RECHERCHES HISTOLOGIQUES  
SUR LE  
TISSU CONNECTIF DE LA CORNÉE  
DES ANIMAUX VERTÉBRÉS

PAR

LE DOCTEUR M<sup>ED</sup> ÉLOUI

ÉLÈVE DE LA MISSION ÉGYPTIENNE EN FRANCE  
LAURÉAT DE L'ÉCOLE DE MÉDECINE DU CAIRE (1872). — ANCIEN MÉDECIN DU VIEUX CAIR  
ÉLÈVE DE L'ÉCOLE PRATIQUE D'ANATOMIE DE MONTPELLIER  
CHEF DE LA CLINIQUE OPHTHALMOLOGIQUE DU DOCTEUR DOR, PROFESSEUR HONORAIRE  
DE L'UNIVERSITÉ DE BERNE

---

Avec six planches lithographiées dessinées  
d'après nature

---

PARIS

LIBRAIRIE J.-B. BAILLIÈRE ET FILS

19, rue Hautefeuille, près du boulevard Saint-Germain

LONDRES

BAILLIÈRE TINDALL AND COX  
20, King William street

MADRID

CARLOS BAILLY-BAILLIÈRE  
Plaza de Topete, 8

1881

1652102



## AVANT-PROPOS

---

Les recherches que notre travail inaugural a pour but de faire connaître ont été entreprises au laboratoire d'anatomie générale de M. le professeur Renaut, qui a bien voulu nous admettre au nombre de ses élèves. C'est sous l'inspiration de cet excellent maître que nous avons choisi, comme sujet d'étude, la structure de la cornée transparente, et c'est grâce aux conseils qu'il nous a constamment donnés ainsi qu'à la part active qu'il a prise pour guider nos efforts que nous espérons avoir pu arriver à des conclusions rigoureuses. Aussi, nous lui en témoignons publiquement ici notre profonde reconnaissance et notre vive gratitude.

Notre maître en ophtalmologie, M. le docteur Dor,

professeur honoraire de l'Université de Berne, a droit également à tous nos remerciements pour l'accueil sympathique qu'il nous a toujours réservé, et pour ses leçons si profitables à notre instruction

Nous devons remercier aussi M. le docteur Chandelix, maître de conférences d'anatomie générale, pour nous avoir enseigné les procédés délicats de la technique histologique et les diverses méthodes employées aujourd'hui dans l'étude des tissus au microscope. Ses conseils dans les recherches que nous avons faites sur la cornée ne nous ont jamais fait défaut.

Plusieurs des dessins reproduits sur nos planches sont dus au crayon habile de M. le docteur Garel, chef de clinique médicale, qui a mis la plus extrême obligeance à les tracer à la chambre claire : qu'il reçoive ici nos vifs remerciements.



## RECHERCHES HISTOLOGIQUES

SUR LE

# TISSU CONNECTIF DE LA CORNÉE

DES ANIMAUX VERTÉBRÉS

---

## CHAPITRE I

### INTRODUCTION, HISTORIQUE

Je me propose d'étudier dans ce travail le tissu connectif de la cornée au point de vue de l'analyse histologique. La structure de ce tissu a donné lieu, dans ces dernières années, à tant de discussions et de controverses, que le moment m'a paru venu d'en reprendre l'étude à l'aide des méthodes nouvelles et variées de la technique histologique actuelle.

Lorsque l'on veut analyser un tissu, il convient de le soumettre à une série de méthodes de préparation, affectant un caractère *convergent*. On n'aurait pas discuté pendant de longues années sur les cellules plasmatiques et les canaux du suc si, d'une seule observation, la section



transversale d'un tendon desséché, on n'avait déduit l'existence des cellules ramifiées creuses admises par Virchow. Si, d'autre part, de ce fait qu'une imprégnation d'argent réserve en blanc les vaisseaux capillaires sanguins et lymphatiques, on n'avait pas conclu sans preuves que toute figure réservée en blanc dans une préparation au nitrate d'argent représente une cavité, la notion des *Saftkanälchen* ne se serait jamais établie dans la science. Une coupe longitudinale du tendon aurait montré les chaînes cellulaires de Ranvier; une dissociation aurait dégagé les cellules tendineuses fixes avec leurs crêtes d'empreintes et leurs expansions en forme d'ailes.

Nous appelons donc méthode convergente, celle qui consiste à examiner les tissus à analyser avec une série de réactifs, de dissociations, d'imprégnations, de coupes, de colorations qui doivent tous concourir à montrer la forme exacte des objets qu'on étudie d'une façon assez claire pour que l'image résultant de l'application d'un procédé donné fournisse une notion morphologique qui ne soit pas en désaccord formel avec les résultats fournis par les autres. Prenons un exemple : on discute encore actuellement sur l'existence ou la non-existence des *corneal tubes*. Certains auteurs admettent que ces canaux sont exactement dessinés par une imprégnation d'argent. Si par la dissociation nous isolons une cellule fixe de la cornée, si nous constatons que son protoplasma ramifié présente la forme exacte des figures réservées par l'argent, si dans ces figures à l'argent nous mettons en évidence : un noyau affectant la forme typique des noyaux cornéens, et des granulations protoplasmiques se poursuivant dans les ramifications blanches de la figure



négative fournie par l'argentation, nous avons déjà une présomption contre l'existence des *corneal tubes*. Les figures qu'on rapportait à ces tubes ne sont que les contours réservés des cellules fixes. Enfin, l'étude de l'arrangement réciproque des éléments fibreux de la trame connective de la cornée et de leur disposition à l'égard des cellules fixes, nous rendra compte de l'aspect général des expansions du protoplasma. Une seule des trois méthodes que nous venons d'indiquer ne nous aurait fourni, vraisemblablement, que des renseignements insuffisants pour acquérir des notions exactes sur la forme des cellules de la cornée.

Lorsque l'on a fait l'analyse histologique d'un tissu donné et que l'on veut passer de là à une autre conception, celle de sa signification morphologique dans la série des tissus, il convient de s'engager dans des études d'un ordre différent. Il est rare que chez un même animal, tous les tissus similaires de celui considéré soient assez exactement disposés en ordre successif pour permettre d'acquérir une notion nette de la signification générale de l'un d'eux<sup>1</sup>. On sait de plus que les tissus et les organes similaires présentent chez les divers animaux des modifications de forme qui en compliquent ou en simplifient la structure. Il est donc indispensable de faire l'analyse histologique comparée de l'objet que l'on étudie en le prenant dans les termes similaires de la série animale. C'est ainsi que la structure du poumon étant parfaitement connue, chez l'homme par exemple, il serait difficile de prendre une bonne idée de

<sup>1</sup> S'il en était ainsi, l'on ferait l'étude comparée en la limitant au seul organisme étudié, mais dans la plupart des cas on est obligé de recourir à l'analyse des formes sériales.



la signification générale de la surface respiratoire si l'on ne l'avait étudiée comparativement dans le poumon uni-ou pauciloculaire des vertébrés inférieurs pulmonés<sup>1</sup>.

Les règles générales d'étude auxquelles nous venons de faire allusion sont celles que l'on suit rigoureusement dans les travaux de recherche au laboratoire d'anatomie générale de la Faculté de médecine de Lyon, et nous nous efforcerons, dans ce qui va suivre, de nous en écarter le moins possible.

Avant de reprendre analytiquement l'étude du tissu cornéen, il est nécessaire d'avoir un point de départ. Pour poser et résoudre des problèmes nouveaux, il est indispensable de connaître d'abord l'état de la science au point de vue du sujet traité. Nous pourrions, remontant très haut dans la littérature scientifique, citer tous les travaux qui se sont succédé depuis l'application du microscope à l'étude des tissus. Mais cet historique développé comprendrait la matière de plus d'un volume. Force nous est donc de prendre la question telle que nous l'offrent les traités classiques les plus récents. L'article remarquable de Rollett, dans le manuel de Stricker<sup>2</sup>, et celui non moins complet de Waldeyer<sup>3</sup>, nous ont semblé réunir les conditions d'un bon exposé général. Nous allons donc faire connaître, en les résumant, les opinions de ces deux auteurs relativement au tissu connectif de la cornée.

<sup>1</sup> Voyez à cet égard les remarquables *Leçons d'anatomie et physiologie comparées* de Milne Edwards, t. II, 14<sup>e</sup> leçon, pp. 263-385.

<sup>2</sup> Rollett, *Ueber die Hornhaut*. *Stricker's Handbuch*, p. 1091 et suiv.

<sup>3</sup> Waldeyer. *Græfe-Sæmisch. Handbuch der gesammten Augenheilkunde*. I, p. 169-264.



Waldeyer admet avec la plupart des auteurs que la cornée se compose de cinq couches superposées :

- 1° L'épithélium antérieur ;
- 2° La membrane de Bowman ou de Reichert ;
- 3° Le tissu propre de la cornée ;
- 4° La membrane de Demours ou de Descemet ;
- 5° L'endothélium ou épithélium qui tapisse la membrane de Descemet.

D'après Waldeyer, les préparations au chlorure d'or et au carmin permettraient, chez quelques vertébrés (porc, pigeon, etc.), d'établir une autre différenciation qui comprendrait trois couches :

PREMIÈRE COUCHE, comprenant : (a) l'épithélium antérieur, (b) la membrane de Bowman, (c) les lames les plus antérieures de la substance propre de la cornée ;

DEUXIÈME COUCHE, comprenant la portion moyenne du tissu connectif cornéen ;

TROISIÈME COUCHE, comprenant (a) les lames les plus internes, (b) la membrane de Descemet, (c) son endothélium.

Ces trois couches correspondraient, d'après Manz<sup>1</sup>, Langerhans<sup>2</sup>, Lorent<sup>3</sup> et Waldeyer<sup>4</sup>, à trois nappes embryonnaires distinctes : 1° lame cutanée ; 2° lame sclérale ; 3° lame choroïdienne.

<sup>1</sup> Manz. Note dans le travail suivant de Langerhans.

<sup>2</sup> Langerhans. *Untersuchungen über Petromyzon Planeri*. Fribourg, 1873.

<sup>3</sup> Lorent. Cité par Waldeyer, p. 171.

<sup>4</sup> *Loc. cit.*, page 10.

La substance propre de la cornée est constituée, d'après Waldeyer<sup>1</sup>, par une trame connective comprenant des fibres et une substance interfibrillaire ou ciment. Dans cette trame sont disposés des éléments cellulaires et un système particulier de lacunes ou de canaux destinés à la circulation plasmatique (lacunes et canaux du suc de Recklinghausen). On trouve en outre dans la cornée transparente des nerfs et des vaisseaux qui présentent avec cette membrane des rapports particuliers.

Les macérations du tissu cornéen dans le permanganate de potasse ou l'eau de baryte (Rollett), ou dans l'eau salée à dix pour cent, ou pendant vingt-quatre heures dans la solution au quart ou au demi pour cent de chlorure de palladium (Schweigger-Seidel), permettraient de dissocier le tissu connectif de la cornée en fibrilles qui ne se distingueraient que par leur extrême finesse de celles du tissu connectif ordinaire. Ondulées légèrement lorsqu'elles sont dissociées, ces fibrilles seraient rectilignes dans la cornée normale ; toutefois, celles de deux couches successives n'ont pas la même direction ; elles se croisent à angle droit (Rollett), et cet aspect se voit surtout nettement dans les préparations au chlorure de palladium. Les fibrilles sont réunies en petits faisceaux, à peu près tous de même calibre. Waldeyer fait remarquer que ces faisceaux ne possèdent pas de gaine propre, mais sont séparés les uns des autres par un ciment particulier (substance basale). Ceci revient à dire que ces sortes de faisceaux seraient sans individualité et analogues à ceux qui se poursuivent dans la substance fondamentale du carti-

<sup>1</sup> *Loc. cit.*, page 10.



lage hyalin en se dissociant en pinceau et en se fondant progressivement avec la substance cartilagineuse. Une autre remarque, c'est que les faisceaux sont de plus en plus adhérents dans chaque couche, à mesure que l'on va de la portion moyenne de la cornée vers la périphérie, ce qui rendrait compte de l'apparence lamellaire présentée par le tissu connectif cornéen.

La *substance basale, fondamentale, le ciment interfibrillaire*, a été étudiée par Waldeyer sur la cornée de bœuf conservée dans la chambre humide, et s'est montrée à lui, sans le secours d'aucun réactif, sous forme d'une masse mate, çà et là finement granulée comme le protoplasma, et présentant de distance en distance de petits prolongements légèrement variqueux. Dans ce ciment, Henle<sup>1</sup> a découvert en outre des fibres élastiques fines, qui ne remontent dans le tissu cornéen qu'à une petite distance de la sclérotique d'où elles émanent. La nature du ciment interfibrillaire est discutée : pour Waldeyer, c'est un reste transformé du protoplasma des cellules embryonnaires ; Rollett le considère comme apparaissant d'emblée entre les cellules formatives avec les caractères d'une masse homogène, et Schweigger-Seidel pense avoir démontré que ce même ciment est, au point de vue chimique, très analogue au protoplasma.

C'est dans la masse même de ce ciment que se trouverait comme enfoui le système de vacuoles et de canaux décrits par Recklinghausen sous le nom de *canalicules ou espaces du suc* et dont Waldeyer accepte pleinement l'existence. On pourrait facilement reconnaître, par diffè-

<sup>1</sup> Henle. *Handbuch der systematischen Anatomie*, vol. II, 1866, page 2.



rents procédés de préparation, qu'il existe dans la cornée un ensemble de vacuoles lenticulaires, ou aplaties, communiquant entre elles par des appendices très nombreux, affectant le caractère de canaux très fins et suivant une marche commandée par la disposition régulière des faisceaux de fibrilles, puisqu'ils suivraient les lignes de ciment qui les relie. Le parcours en une sorte d'échiquier de ces canalicules partant des vacuoles et suivant principalement les directions fréquemment croisées à angle droit de la substance interfasciculaire, rendrait compte de l'aspect général présenté par le réseau qui, disons-le immédiatement, n'est autre que celui dessiné par les imprégnations d'argent. L'étalement du réseau sur un plan serait surtout régulier au niveau des surfaces interlamellaires; mais il existerait toutefois des canaux remontant ou descendant d'une lamelle dans l'autre pour s'anastomoser avec leurs similaires et former ainsi un réseau continu.

Waldeyer, ainsi que tous les auteurs allemands, tire ces conclusions de l'examen des cornées traitées par le nitrate d'argent, mais il ajoute qu'on peut également démontrer l'existence des canaux du suc par la méthode des injections.

On sait que c'est par cette méthode que Bowman pense avoir démontré ses *corneal tubes*. Ses injections ont été reproduites par une série d'auteurs, parmi lesquels Recklinghausen, Leber, Waldeyer et quelques autres, qui prétendent que les espaces développés par l'injection faite sous faible pression correspondent aux canaux du suc préexistants. Il est vrai que Rollett ne pense pas ainsi et considère les images fournies par l'injection



comme des productions artificielles résultant de la dissociation forcée des tissus (*Spreng-Lücken*).

Voici donc déjà une grave et importante question discutée par les auteurs classiques. Controversée dans son ensemble, la théorie des canaux du suc ne l'est pas moins dans ses détails. C'est ainsi que les histologistes qui admettent l'existence des canaux du suc soutiennent, les uns, que ces canaux possèdent une paroi propre (His, Leber, etc.), les autres, qu'ils n'en possèdent point (Recklinghausen, etc.). Il en est de même pour le contenu des prétendus canaux plasmatiques ; d'après Waldeyer, il se composerait d'abord du *suc*. Ce suc serait un liquide transparent, tout à fait analogue à l'humeur aqueuse. Les canaux contiendraient aussi des cellules migratrices dont ils constitueraient la voie de progression et quelques cellules pigmentées isolées. Enfin, ce serait aussi dans les *Saftkanälchen* que seraient contenues les cellules fixes (Cohnheim). On a beaucoup discuté la nature de ces cellules fixes, et les discussions à ce sujet se sont généralement reflétées sur les diverses théories du tissu connectif lâche, dont on a toujours pris le type dans la cornée transparente. Les cellules fixes sont des corps étoilés, munis de nombreux prolongements s'anastomosant avec ceux des corpuscules voisins. Mais ces prolongements sont-ils des expansions des cellules elles-mêmes, ou seulement les lacunes dans lesquelles ces cellules sont contenues ? Waldeyer se prononce pour la dernière opinion (voir la discussion pp. 186 et 187 du *Manuel de Græfe et Sæmisch* cité). La question discutée encore aujourd'hui est de savoir si les cellules cornéennes et leurs prolongements forment un



réseau de protoplasma remplissant complètement les lacunes et les canaux du suc, comme le prétendent Kühne, Rollett et Engelmann, ou bien si elles sont au contraire libres dans ces lacunes, comme le soutiennent Waldeyer et Schweigger-Seidel. Ce dernier auteur a du reste adopté, par rapport aux cellules de la cornée, l'opinion émise par M. le professeur Ranvier, relativement aux cellules fixes du tissu connectif lâche : il les considère comme des cellules endothéliales formant un revêtement discontinu à la surface des faisceaux. Rollett regarde les cellules fixes de la cornée comme douées de contractilité ; sous l'influence de secousses de clôture et de rupture, il les a vues se ramasser en boules à la façon des globules blancs de la lymphe et du sang soumis à une semblable excitation électrique. Nous discuterons plus loin les expériences et l'opinion de Rollett sur ce point particulier.

Les cellules migratrices se rencontrent toujours dans la cornée qu'elles traversent par un mouvement de progression lent bien étudié par Schweigger-Seidel et Rollett<sup>1</sup>. Ces cellules abordent la cornée par le limbe cornéal ; elles émanent des vaisseaux sanguins et lymphatiques péricornéaux et ne diffèrent en rien des cellules erratiques des autres tissus.

Nos recherches ne portant que sur la substance propre de la cornée, nous ne ferons pas ici l'analyse des descriptions données par les auteurs soit de l'épithélium antérieur, soit de l'endothélium de Descemet.

Les vaisseaux de la cornée n'existent jamais que sur

<sup>1</sup> Rollett. *Manuel de Stricker*, p. 1091-1097.



ses bords. Là ils forment un réseau d'anses multiples affectant le caractère de ceux des fusées vasculaires bourgeonnantes à leur terminaison. Les artérioles sont ordinairement situées dans les couches superficielles et les veines dans les couches profondes. Pendant la vie foétale, un réseau planiforme précornéen existe immédiatement au-dessous de l'épithélium antérieur, sans jamais pénétrer dans la substance propre; il s'oblitére ensuite complètement jusqu'au pourtour de la cornée. Nous discuterons plus tard le mécanisme probable de la disparition de ces vaisseaux et leur signification morphologique, car c'est là un point intéressant d'histogenèse.

Waldeyer donne des voies lymphatiques de la cornée une description qui se réduit en fin de compte à ceci : les voies de la lymphe communiqueraient, directement bien entendu, avec le système des lacunes et des canaux du suc, lesquels ne sont point, normalement, en rapport direct avec les vaisseaux sanguins. Les canaux plasmatiques de la cornée communiqueraient aussi principalement par l'entremise du canal de Schlemm avec la chambre antérieure.

Les nerfs de la cornée ont été, depuis leur découverte par Schlemm, en 1832, l'objet de nombreuses recherches, surtout après que Cohnheim eut institué, pour les recherches, la méthode de l'or. Malgré une infinité de travaux, bien des points de ce sujet sont encore à l'étude. Waldeyer, au moment où il écrivait son article, indiquait notamment les problèmes suivants :

1° Les nerfs de l'épithélium et de la substance propre de la cornée se terminent-ils dans des organes spéciaux,



ou forment-ils seulement des réseaux et des plexus terminaux ?

2° Les fibres nerveuses se terminent-elles toutes par une extrémité libre dans l'épithélium, ou sont-elles en rapports organiques avec les cellules, c'est-à-dire se soudent-elles à une partie quelconque de ces cellules ?

3° Les nerfs de la substance propre sont-ils en rapports organiques avec les cellules de la cornée ?

4° Y a-t-il des terminaisons nerveuses dans la substance propre ?

5° Quel est le rapport des nerfs avec la membrane de Descemet et son endothélium ?

6° Enfin, quelle voie suivent les nerfs pour se ramifier dans le tissu cornéen ?

Waldeyer essaya de résoudre quelques-unes de ces questions. L'on sait déjà que chez l'homme (article cité, p. 209) quarante à quarante-cinq petits troncs nerveux, provenant des nerfs ciliaires antérieurs, pénètrent au pourtour de la cornée et se poursuivent dans sa substance propre. Presque aussitôt après leur entrée, ces fibres nerveuses, composées en grande partie de fibres de Remak, mais contenant encore quelques fibres à myéline, se résolvent en arborisations cylindraxiles qui se divisent en fibrilles excessivement ténues pour former des réseaux très riches dans le tissu cornéen et donner naissance à des nerfs qui pénètrent dans l'épithélium antérieur (Cohnheim). Quelques autres fibres sans myéline, proviennent des nerfs de la conjonctive (Hoyer). Les réseaux les plus fins se rencontrent surtout rassemblés en trois



couches que Waldeyer désigne sous les noms de *plexus du stroma*, *plexus sous-épithélial*, et *plexus épithélial*.

Klein admet que les nerfs forment de véritables réseaux anastomotiques. Hoyer admet qu'il existe partout des plexus vrais. Enfin Waldeyer admet l'existence de plexus à l'intérieur du stroma et au-dessous de l'épithélium, mais pense que l'existence de simples réseaux dans l'épithélium ne peut être mise en doute<sup>1</sup>; c'est du reste là pour Waldeyer l'un des modes de terminaison des nerfs cornéens. Cet auteur a discuté l'interprétation des terminaisons libres que l'on rencontre fréquemment dans les préparations de cornées divisées en lamelles; il rapporte cette apparence au mode de préparation, et dans son premier article, dit n'avoir jamais vu de fibrilles nerveuses se terminer par des extrémités libres flottant au-dessus de la couche externe de l'épithélium (Cohnheim). Il n'a pas davantage rencontré les boutons terminaux de Cohnheim, et il n'admet pas de connexité directe entre les nerfs et les cellules ou leurs noyaux, pas plus au niveau de l'épithélium ou de l'endothélium de Descemet (Kühne-Lipmann) que dans les cellules fixes de la cornée. Enfin il n'a jamais observé les organes terminaux spéciaux décrits par Inzani. Voici donc un point discuté. Lipmann

<sup>1</sup> Les plexus seraient constitués, pour les auteurs précités, par une série de mailles successivement écartées, rapprochées, etc., dans lesquelles les fibrilles nerveuses viendraient en contact sans s'anastomoser véritablement. On peut prendre une idée de cette disposition en examinant la façon dont se disposent les faisceaux fibreux de l'épiploon fenêtré pour en former les mailles. Les réseaux seraient constitués par des anastomoses vraies des fibrilles, les unes avec les autres. Quand nous traiterons des nerfs de la cornée, nous préciserons l'expression de plexus et nous donnerons la nomenclature complète des termes que l'on doit employer lorsqu'on étudie des ramifications nerveuses.



affirmait en effet catégoriquement que les fibrilles nerveuses se terminaient dans les noyaux des cellules fixes de la cornée et de l'endothélium de Descemet, et son opinion est entièrement partagée par Lavdowsky. Tous les autres auteurs soutiennent l'opinion contraire : Kühne, Engelmann, Hoyer, Kölliker, se prononcent pour une extrémité libre.

Dans l'épithélium, à côté des boutons terminaux de Krause et de Cohnheim, Inzani, Jullien et Lavdowsky décrivent des corps particuliers triangulaires ou en forme de cloche dans l'intérieur desquels pénétreraient les nerfs.

Enfin Durante a décrit un revêtement endothélial des faisceaux nerveux les plus volumineux de la cornée. Waldeyer fait observer avec raison que cet endothélium avait déjà été décrit par Ranvier en 1872. Nous ferons remarquer qu'à cette époque, Durante travaillait dans le laboratoire de Ranvier au Collège de France et qu'il n'a fait qu'appliquer aux nerfs de la cornée les idées de Ranvier, qui venait de découvrir l'endothélium de la gaine lamelleuse des nerfs déjà signalé brièvement par Hoyer. Le revêtement endothélial décrit par Durante, répond à ce que l'on appelle actuellement la gaine de Henle<sup>1</sup>.

Tel était l'état de la science au moment de l'apparition des articles restés classiques de Waldeyer et de Rollett<sup>2</sup>.

<sup>1</sup> Ranvier, *Leçons sur le système nerveux*, Paris, Savy, 1878, p. 163 et suiv.

<sup>2</sup> Nous devons cependant signaler ici le travail de Lavdowsky, antérieur à celui de Waldeyer : « Das Saugadersystem und die Nerven der Cornea », *Archiv für mikrosk. Anat. v. Schultze*, VIII, p. 538, 1872, dans lequel on trouve un historique excellent. L'auteur adopte presque entièrement l'opinion de Schweigger-Seidel à l'égard des espaces interorganiques de la cornée (canaux du suc). Mais il ajoute à la théorie de cet histologiste une donnée intéressante. Combinant la méthode des injections interstitielles au bleu de Prusse avec celle de For (procédé de Cohnheim), il pense être arrivé à démontrer une paroi propre dans les *Saftkanälchen*. Lavdowsky décrit avec soin les branches de



Nous allons maintenant passer en revue les principaux mémoires postérieurs à ces travaux. Nous ne citerons que les plus importants, d'après leur ordre chronologique d'apparition.

En 1875, von Thanhoffer étudie de nouveau le tissu cornéen dans la série des vertébrés. Il pense avoir démontré que les canaux du suc sont revêtus de cellules endothéliales aplaties, qui sont la continuation de l'endothélium de la gaine des nerfs (Virchow's *Archiv*, tome LXIII, pages 136-178). D'après Thanhoffer, les nerfs se terminent dans des organes spéciaux (corpuscules du tact) situés à la base de l'épithélium antérieur; les fibrilles nerveuses que l'on a décrites dans les couches supérieures de

ces conduits qu'il poursuit de lamelle en lamelle. L'intersection de plusieurs canaux du suc formerait une cavité étoilée (corpuscule cornéen) qui renfermerait un noyau adhérent à sa paroi, nucléolé, souvent festonné comme un noyau qui va se diviser, et même parfois *double*. Ce noyau est entouré d'une masse plus ou moins abondante de protoplasma. Le travail de l'auteur a porté sur des termes variés de la série animale (homme, chat, chien, veau, grenouille, triton, etc.), et ses résultats ont été contrôlés par diverses méthodes (imprégnation d'argent, iodsérum, macérations dans les solutions chromiques ou de sel marin).

Lavdowsky, faisant ensuite l'étude des nerfs cornéens, admet que ces nerfs, au moment où ils entrent dans la cornée, forment des plexus sur les points nodaux desquels existent des cellules ganglionnaires. Ces nerfs de première distribution sont munis d'une gaine (gaine de Henle et de Durante) que remplissent les injections interstitielles; les terminaisons seraient de deux ordres, interépithéliales et intracornéennes. Pour les premières, l'auteur a simplement vérifié les faits indiqués par Cohnheim; pour les secondes, il fait la description suivante: Les filaments nerveux, devenus cylindraxiles, *suivent la direction des Saftkanälchen* au sein desquels ils sont contenus; ils arrivent jusqu'aux corpuscules cornéens et présentent six ou sept modes divers de terminaison, parmi lesquelles Lavdowsky signale *celle dans le noyau* et *celle dans le nucléole*; il considérait les nerfs terminés dans l'épithélium antérieur, comme *sensitifs*, et attribuait aux autres des fonctions motrices. Rollett, que cependant cette dichotomie pouvait séduire à cause de ses idées particulières sur la contractilité des cellules fixes de la cornée, a néanmoins contesté les résultats indiqués par Lavdowsky (*Stricker's Lehrbuch*, p. 1021).



l'épithélium ne seraient que des dépôts de chlorure d'or dans les lignes de ciment.

Flessing<sup>1</sup> n'admet pas cette opinion, et Meyerowitz<sup>2</sup> considère les cellules fixes de la cornée comme des corps protoplasmiques reliés les uns aux autres par leurs prolongements.

Waldeyer confirme l'opinion qu'il a émise en 1874 sur la nature des cellules cornéennes, mais il ajoute qu'en somme elles sont identiques aux cellules des tendons et du tissu connectif fibreux ; il décrit leurs noyaux comme étant elliptiques et réguliers. Il applique à la forme des cellules toute la théorie des crêtes d'empreinte indiquée par Ranvier dans son étude sur les tendons et l'aponévrose fémorale de la grenouille, mais il n'en continue pas moins à admettre l'existence des canaux du suc de Recklinghausen. Il modifie cependant bien profondément la théorie de cet auteur : ces canaux du suc ne sont plus des voies canaliculées d'une finesse extrême, mais bien des fentes, des espaces analogues à ceux qui existent entre les faisceaux parallèles d'un tendon<sup>3</sup>.

En 1876, Swaen<sup>4</sup>, appliquant l'hématoxyline à l'étude de la cornée de grenouille, décrit un système de voies plasmatiques plus larges et plus étendues que ne l'avaient indiqué Recklinghausen et Waldeyer ; le suc circulerait avec les cellules migratrices dans les espaces interlamellaires et dans d'autres espaces intrafasciculaires compris dans

<sup>1</sup> Hoffmann und Schwalbe, *Jahresbericht*, t. IV, 1875, p. 300.

<sup>2</sup> Meyerowitz Th. *Mikrosc. Untersuchungen über die normalen Hornhautzellen, etc.* Diss. Königsberg, 28 juillet 1875. Leipzig (Kessler).

<sup>3</sup> Waldeyer, « Ueber Bindegewebsellen », *Archiv f. Mikrosc. Anat.* Bd XI, p. 176-194.

<sup>4</sup> Swaen. Voir bibliographie, p. 132.



l'épaisseur de chaque lamelle. C'est déjà la théorie des fentes larges du suc, substituée à la théorie des voies plasmiques canaliculées. L'auteur belge essaye visiblement de faire un compromis entre la théorie de l'école allemande et celle de l'école du Collège de France, où il a successivement étudié. Les cellules cornéennes prennent la forme des lacunes qui les contiennent (empreintes de Ranvier appliquées à la cornée par Waldeyer), sans toutefois les remplir complètement (opinion de Ranvier dans sa note de la première édition française du traité de Frey<sup>1</sup>). Il n'y a donc là au fond rien de nouveau.

La même année Fuchs<sup>2</sup> fait observer que dans la cornée de la grenouille, les fibrilles qui se croisent à angle droit alternent depuis la membrane de Bowman jusqu'à celle de Descemet. Chaque système de fibres rectilignes considéré dans une lamelle fait avec celui de la lamelle située au-dessous un angle léger. La déviation marche de lamelle en lamelle toujours à droite; l'écart angulaire mesure en moyenne  $12^{\circ}, 5$ . Comme l'auteur a trouvé que la cornée de la grenouille comprend en moyenne seize couches, il en résulterait que la déviation totale serait représentée par arc de  $200^{\circ}$  et non de  $97^{\circ}$  comme Fuchs l'indique à tort.

Toujours en 1876 Ihlder<sup>3</sup> dit qu'examinant au microscope sous un fort éclairage oblique la cornée d'une grenouille vivante, il vit par moments briller dans le champ du microscope de nombreux points et des lignes « com

<sup>1</sup> Frey. *Traité d'histologie et d'histochimie* annoté par Ranvier. Paris, 1871.

<sup>2</sup> Fuchs, «*Ueber traumat. Keratitis*»; *Virchow's Archiv*, vol. LXVI.

<sup>3</sup> Ihlder. *Centralblatt f. d. med. Wissenschaften*, 1876.



parables au scintillement des étoiles par une belle soirée d'hiver » (*sic*, page 419). Il en conclut à l'existence de la circulation d'un liquide dans les espaces des canaux du suc; cette conclusion ne nous paraît pas étayée sur des bases bien solides.

En 1877, pour Rählmann<sup>1</sup>, qui recommande une méthode spéciale de dissociation et de coloration pour la cornée, il n'y a pas de véritables canaux du suc. Les cellules cornéennes sont plongées dans un ciment semi-liquide, dont la densité augmente à mesure qu'on se rapproche des fibrilles environnantes, interceptant l'espace dans lequel est contenue la cellule fixe. La méthode de l'auteur consiste dans une injection forcée d'un mélange de paraffine et d'huile d'amandes douces, fondu à 25 ou 30°, et dans la coloration avec de l'encre (tannate de fer).

En 1878 Löwe<sup>2</sup> admet la terminaison des nerfs dans des cellules spéciales de l'épithélium antérieur. Ces cellules seraient semblables à celles qui forment les corpuscules du tact du bec du canard, décrits par Merkel<sup>3</sup>. Löwe reconnaît ces cellules parce qu'elles se colorent autrement que les autres sous l'influence de l'acide osmique à 1/2 pour 100. Il avoue toutefois n'avoir jamais pu constater directement le passage du nerf dans la cellule. Mais bien des faits l'engagent à admettre que si ce passage n'a pas été directement constaté, la faute en est à l'état actuel de nos moyens d'observation. Löwe a répété ces

<sup>1</sup> Rählmann, *Zur Histologie der Cornea*. *Arch. f. Ophth.*, vol. 23, F. 1, p. 165-192.

<sup>2</sup> Löwe. *Beiträge zur Anatomie des Auges*. *Schultze's Arch. f. mikr. Anat.*, v. XV, p. 542-595.

<sup>3</sup> Merkel. *Tastzellen und Tastkörperchen*. *Schultze's Archiv f. mikr. Anat.*, v. XI.



considérations, qui n'ont pour ainsi dire rien d'histologique, à propos des poils tactiles; aussi ne nous arrêterons-nous pas à discuter ici une opinion qui en réalité ne repose sur aucun fait précis d'observation.

En 1878, Leber<sup>1</sup> injecte de l'essence de térébenthine colorée dans les couches supérieures de la cornée et constate que peu de temps après le liquide pénètre entre les cellules de l'épithélium. Cette expérience l'amène à conclure qu'il doit exister un système de pores infiniment petits qui laissent pénétrer le liquide jusqu'à l'épithélium. En outre, comme, malgré cette infiltration, les cellules de l'épithélium restent adhérentes les unes aux autres, il faut qu'elles soient attachées solidement par leurs prolongements protoplasmiques, ce qui n'était guère discuté depuis qu'on connaît les pointes de Schultze. L'auteur fait observer que la térébenthine pénètre dans les couches épithéliales par les mêmes canaux que les nerfs.

Citons simplement, cette même année, le travail de Hasloch<sup>2</sup> qui discute de nouveau l'existence des canaux du suc de Recklinghausen et la met en doute.

Enfin Ditlevsen<sup>3</sup> qui, dans un précédent travail (1876)<sup>4</sup>, avait admis pour les nerfs de la cornée des terminaisons analogues aux corpuscules du tact, reprend ses recherches et décrit, dans la rangée profonde des cellules de l'épithélium antérieur, de grands éléments cellulaires en

<sup>1</sup> Leber. *Ueber die intercellularen Lücken, etc. Archiv f. Ophthalm.*, vol. XXIV, fascic. 1.

<sup>2</sup> Hasloch. *Untersuchungen über den feineren Bau der Hornhaut. Knapp's Archiv*, vol. VII, fascic. 1.

<sup>3</sup> Ditlevsen. *Nordiskt medicinskt Arkiv, redigeradt af Dr Axel-Key* t. X, n° 5, 1878.

<sup>4</sup> Ditlevsen. *Ibid.*, VIII, n° 4, 1876.



forme de cloches, contenant un gros noyau ovale et dans lesquelles se termineraient les fibrilles nerveuses chez le canard. Pour voir ces corps, l'auteur se sert de cornées macérées dans la solution de Müller ou dans l'acide sulfurique dilué à 1 pour 100. Il rejette la méthode de l'or comme ne donnant pas des images assez régulières.

En 1879, Waldeyer<sup>1</sup> revient enfin sur la question des terminaisons nerveuses qu'il n'avait pas agitée dans son précédent travail; il n'expose ici en réalité que le travail d'un de ses élèves, Izquierdo, de Santiago (Chili). Izquierdo a fait l'étude de la cornée par le procédé de Ranvier (jus de citron, chlorure d'or, acide acétique). Voici les résultats de son travail entièrement adoptés et exposés par Waldeyer.

Il existerait dans la cornée deux modes de terminaisons des nerfs. Les ramifications nerveuses réduites à l'état de fibrilles se termineraient 1° ou librement; 2° ou dans le protoplasma des cellules cornéennes. Jamais on n'observerait de réseau terminal, ni dans l'épithélium antérieur ni dans le stroma connectif de la cornée. Au sein du tissu connectif, les terminaisons libres constitueraient une variété rare; presque toujours la fibrille pénétrerait pour s'y terminer dans le protoplasma d'une cellule fixe. Un fait à noter, c'est qu'Izquierdo et Waldeyer n'ont jamais pu constater de passage d'une fibrille nerveuse dans le noyau ou le nucléole des cellules fixe. Bien que ce sujet ne doive pas nous occuper spéciale-

<sup>1</sup> Waldeyer. « Ueber die Endigungsweise der sensiblen Nerven », *Schultze's Archiv f. mikr. Anat.*, vol. XVII, p. 367-382.



ment, nous ajouterons que, pour Waldeyer et son élève, il n'existe dans l'épithélium antérieur que des terminaisons nerveuses soit simples, soit munies d'un petit renflement terminal; les auteurs n'ont constaté ni réseau fibrillaire ni passage des fibrilles nerveuses dans les cellules.

Et Waldeyer ajoute: « Comme il y a quelques années (1874, Manuel de Gräfe et Sämisch), j'ai admis l'existence d'un réseau épithélial et nié la terminaison des nerfs dans les cellules fixes, j'avais un intérêt spécial à vérifier les assertions d'Izquierdo. Je ne puis m'empêcher de les confirmer. Non seulement j'ai pu me convaincre de la terminaison des filets nerveux dans les cellules fixes de la cornée, mais je dois abandonner l'idée de l'existence de réseaux terminaux, car je n'ai rien retrouvé de pareil dans les préparations les mieux réussies d'Izquierdo. Une raison pour laquelle je m'étais auparavant prononcé pour l'existence de ces réseaux dans l'épithélium antérieur, c'est peut-être que mes études portaient surtout sur des cornées humaines, dans lesquelles le ciment interépithélial paraît se colorer aisément par le chlorure d'or et déterminer ainsi l'apparence d'anastomoses qui n'existent pas en réalité. »

En 1879, M. Ranvier<sup>1</sup>, dans une note consacrée surtout à la physiologie des nerfs cornéens, constata que les fibrilles nerveuses forment des plexus et non des réseaux dans cette membrane, et que les nerfs de la cornée sectionnée repoussent en végétant vers la périphérie, à la

<sup>1</sup> Ranvier. *Comptes rendus de l'Académie des Sciences*, mars 1879, t. LXXXVIII, p. 1087.



façon d'un arbre que l'on aurait rasé au pied. Il établit en outre que le tissu cornéen ne contient pas de nerfs trophiques, mais que toutes les ramifications nerveuses appartiennent au système de la sensibilité générale. Dans une seconde note<sup>1</sup>, il montre qu'à l'état normal, les noyaux des cellules de la cornée ne sont pas visibles parce que leur réfringence est tout à fait la même que celle du protoplasma. Mais si l'on vient à tuer la cellule par le passage à travers la préparation d'un courant d'induction interrompu, les cellules fixes situées sur le trajet du courant sont tuées, et au bout d'un certain temps leurs noyaux deviennent visibles. D'après M. Ranvier, dans la cellule morte, des sucs pourvus d'une action digestive, emmagasinés dans le corps cellulaire pendant la vie, diffuseraient, digèreraient jusqu'à un certain point les substances organiques qui composent la masse cellulaire, d'où diminution de la réfringence du protoplasma. De plus, le courant exercerait une action brisante pour morceler les noyaux. Nous reprendrons cette opinion en discutant plus tard les expériences de Rollett.

Enfin en janvier 1880, M. Renaut<sup>2</sup> a publié dans une note à l'Académie des sciences le résultat des recherches qu'il avait partiellement déjà exposées dans son cours d'anatomie générale fait à la Faculté de Lyon en 1878. Comme cette note constitue le point de départ de nos recherches personnelles, nous l'exposons ici dans son entier :

<sup>1</sup> Ranvier. *Comptes rendus de l'Académie des Sciences*, août 1879, t. LXXXIX, p. 318.

<sup>2</sup> Renaut, « Sur les confluent linéaires et lacunaires du tissu conjonctif de la cornée. » *In Comptes rendus de l'Acad. des Sc.* 1880.



« I. La cornée transparente est, comme on sait, formée de lames de tissu connectif, dans la constitution desquelles le tissu jaune élastique ne prend aucune part et dont les éléments fibrillaires sont noyés dans une substance qui les unit et les relie, et qui est analogue à la chondrine. En grande majorité, ces lames sont superposées, comme les pages d'un livre, concentriquement et suivant la courbure générale de la cornée ; sur une coupe passant par le centre de courbure de cette dernière, elles se montrent comme les traits de cercles concentriques ; je les appellerai *lames zonales*. Dans l'état normal, ces lames zonales sont appliquées les unes sur les autres et adhérentes entre elles. L'action des acides faibles (formique, acétique, citrique) rend cette adhérence moins intime et permet de les cliver. Chez l'homme et les animaux supérieurs, la solidité du système de lames superposées est en outre assurée par une disposition particulière. Des faisceaux de fibres ou même des lames cornéennes parties du voisinage de la zone élastique postérieure, montent à peu près perpendiculairement à travers les lames zonales et les relient solidement comme le feraient des chevilles. La direction générale de ce système de lames est sensiblement celle de plans méridiens par rapport à l'ellipsoïde oculaire ; c'est pourquoi je lui ai donné le nom de *système des lames méridiennes*. Si l'on fait une coupe de la cornée et si, après l'avoir déposée sur la lame porte-objet et recouverte d'une lamelle, on la comprime légèrement avec la pointe d'une aiguille à dissocier, les lames zonales et les lames méridiennes s'écartent mécaniquement les unes des autres, et l'on développe ainsi une série de cavités irrégulières, limitées en avant et en arrière par deux la-



mielles zonales écartées, et latéralement par deux lames méridiennes qui coupent les premières à angle droit ou plus ou moins aigu. Ces cavités répondent aux *espaces interlamellaires* décrits, il y a déjà nombre d'années, par M. Henle. Pour le dire en passant, ce sont ces cavités artificielles que l'on met en évidence et que l'on remplit quand on fait une injection interstitielle de la cornée.

« II. Les lames zonales sont, dans la cornée de la grenouille (*R. esculenta*), disposées les unes au-dessus des autres. Elles sont striées par les fibrilles connectives qui les traversent, et les stries sont, dans une même lamelle, parallèles les unes aux autres. Dans les lames successives existe donc une striation générale propre à chacune d'elles et croisée à angle droit, aigu ou obtus, avec le système de striation de la lame qui est au-dessus et de celle qui est au-dessous. Cette disposition rappelle, en un mot, celle des aponévroses à plans fibreux stratifiés. En outre, sur les cornées traitées par le jus de citron pendant vingt minutes, dissociées, puis examinées dans un mélange de jus de citron et d'eau iodée à parties égales, on voit que chaque lamelle est parcourue *par un système de fentes* qu'il faut maintenant décrire.

« Les fentes sont étroites, rectilignes. Leur trait se poursuit sur une longueur plus ou moins grande dans le sens de la striation fibrillaire de la lame zonale considérée. Sur ces fentes en tombent une série d'autres dirigées exactement dans le sens de la striation fibrillaire de la lame qui est au-dessus et de celle qui est au-dessous. Dans le cas le plus simple, une fente linéaire est abordée par trois, quatre ou cinq traits,



qui tombent sur elle à angle variable, imitant ainsi un système de droites qui se coupent dans un plan. Dans le cas le plus compliqué, les fentes linéaires suivent d'abord la direction du système de stries propre à la lame considérée, s'arrêtent brusquement, prennent la direction d'un système de striation adjacent, reprennent leur direction première, reviennent à la seconde, etc., et vont ainsi rejoindre une autre fente en dessinant une sorte d'escalier. Sur les préparations au chlorure d'or faites après une longue immersion dans le jus de citron filtré, les lames zonales parcourues par le système de fentes linéaires que je viens de décrire ressemblent à des lamelles de mica traversées par leurs traits scalariformes de clivage, d'aspect bien connu de tout le monde.

« Il résulte de ce qui précède que certaines lames zonales de la cornée sont mises en communication avec les lames adjacentes par un système de *fentes linéaires* dont les *confluents sont également linéaires* (c'est-à-dire exclusivement interceptés par les intersections des fentes, sans écartement notable à leurs points de concours).

« III. Mais, ordinairement, entre deux lames fenêtrées de cette façon sur un point limité est comprise une portion de lame zonale parcourue à la fois par des fentes linéaires et montrant en outre, à intervalles réguliers, une disposition particulière. Les fentes, au lieu de se croiser sur ces points à la façon d'un système de lignes droites, présentent à leur lieu de concours une large perte de substance qui intéresse toute l'épaisseur de la lamelle. J'appelle ces pertes de substances *confluents lacunaires*. A leur niveau la substance propre de la lamelle a purement et simplement cessé d'exister. Les confluents lacu-



naires ont un bord festonné; chaque feston saillant en dehors se poursuit sous forme de fente linéaire, qui va soit rejoindre un feston d'un confluent voisin, soit former avec d'autres fentes une série de confluent linéaires. On remarque en outre qu'*au-dessus et au-dessous de chaque confluent* les portions de lames cornéennes qui en forment la voûte et le plancher sont simplement parcourues par des fentes et des confluent linéaires.

« IV. Chaque confluent lacunaire est exactement rempli par le corps protoplasmique d'une cellule fixe de la cornée. Ce protoplasma forme une lame aplatie dont l'épaisseur est limitée par celles de la lame à confluent lacunaires à laquelle il appartient. Le protoplasma se poursuit, sous forme d'expansions, dans les fentes linéaires qui partent latéralement du confluent lacunaire et dans celles qui forment sa voûte et son plancher. Ces expansions vont rejoindre leurs similaires émanées des cellules fixes d'une même lame ou de celles contenues au sein des lames qui sont au-dessus ou au-dessous. En vertu de cette disposition, le réseau des cellules fixes est rendu continu, et ces éléments sont maintenus étalés, par leurs prolongements pincés dans les fentes, parallèlement à la surface de la cornée. Il est facile de mettre en évidence les faits qui précèdent en traitant une cornée de grenouille successivement par l'acide formique au cinquième pendant dix minutes, puis par le chlorure d'or à 1 pour 100 pendant vingt-quatre heures, et enfin par l'acide formique au tiers durant le même temps, ayant de la diviser en lamelles. Ces dernières sont alors colorées en violet clair, les cellules fixes en bleu ardoisé, et les fentes qui partent des confluent et qui les recouvrent se montrent



sous forme de doubles traits noirs, comme tracés à l'encre, le long desquels la lumière monochromatique dessine des franges de diffraction.

« Il y a lieu de penser que les lames cornéennes sont, du moins de place en place, alternativement munies de confluent linéaires et de système de confluent lacunaires, car la lamelle la plus superficielle, sur laquelle repose l'épithélium, n'est pas recouverte de larges plaques à bords taillés en escalier. Cependant de nouvelles recherches me paraissent nécessaires sur ce point particulier. En tout cas, à la notion d'un système de canaux du suc doit être substituée, je crois, pour la cornée, celle d'un système de fentes remplies par les expansions protoplasmiques des cellules fixes. »

L'exposé historique qui vient d'être fait nous a été fourni, pour la plus grande partie par notre maître M. le docteur Dor, professeur honoraire de l'Université de Berne, que nous remercions ici de la bienveillance avec laquelle il a bien voulu mettre à notre service sa connaissance approfondie des langues étrangères et les ressources de sa riche bibliothèque.

---

## CHAPITRE II

### CONSIDÉRATIONS GÉNÉRALES SUR LE TISSU CONJONCTIF MODELÉ DISPOSÉ EN MEMBRANES

Les travaux d'histologie moderne ont conduit naturellement les anatomistes à diviser le groupe des tissus connectifs en deux classes bien distinctes. Tandis en effet que le tissu connectif qui s'étend en nappe sous la peau, qui suit partout les vaisseaux et qui remplit, chez les vertébrés supérieurs, les cavités telles que l'espace rétro-péritonéal et le médiastin, présente avec le système lymphatique et avec les opérations nutritives des connexions importantes, le tissu de la seconde classe, dont le type extrême est fourni par les tendons, joue manifestement le rôle de pièces du squelette.

La portion de la lamelle fibro-cutanée qui est immédiatement sous-jacente aux couches ectodermiques et que l'on appelle le derme, appartient au groupe du tissu connectif modelé. Elle joue, elle aussi, le rôle d'une pièce solide qui non seulement sert à donner à la pé.i-



phérie du corps une consistance suffisante, mais encore fournit leurs insertions à des muscles plus ou moins nombreux. Chez les animaux inférieurs, la masse musculaire prend partout une insertion à la peau ; c'est ce que l'on peut observer notamment chez l'Amphioxus et les Cyclostomes.

Dans le tissu connectif modelé, la disposition du réseau des cellules fixes et des éléments de la trame connective présente des caractères généraux qui se retrouvent partout dans le système fibreux. Ces caractères sont : 1° la disposition des faisceaux connectifs en systèmes ordonnés entre eux ; 2° la disposition des cellules fixes en systèmes ordonnés par rapport aux éléments fasciculaires de la trame connective.

Enfin, plus le tissu connectif se modèle et tend à former des organes différenciés de la masse du tissu conjonctif, plus s'accuse la tendance à la production de substance fondamentale destinée à s'interposer entre les éléments de la *tela connectiva*, pour les relier et les souder entre eux. C'est ainsi que, dans le mésentère du lapin, M. Ranvier<sup>1</sup> a pu montrer, sur des coupes de la membrane, que les faisceaux connectifs ne présentent pas entre eux d'intervalles libres ; ces intervalles sont remplis par une matière homogène amorphe qui les unit et les fond pour ainsi dire dans un plan membraneux.

Nous étudierons plus tard en son lieu cette matière particulière à laquelle l'école histologique allemande a quelquefois donné le nom de *basale*. Mais ce qui doit nous arrêter un instant ici, c'est l'étude des relations

<sup>1</sup> Ranvier. *Traité technique d'histologie*, p. 371.



variables existant entre le réseau des cellules fixes et la trame connective des tissus modelés. Dans les tendons, qui reproduisent le type le plus différencié, les cellules occupent les espaces interfasciculaires. Ces espaces ont la forme de prismes limités par des surfaces concaves en dehors répondant à la saillie des faisceaux connectifs, de forme générale cylindrique; ils ne sont occupés par aucun ciment et constituent des voies libres de la nutrition. A la surface des faisceaux tendineux, ou du moins de l'un d'entre eux considéré dans chaque espace interfasciculaire, est disposée une ligne de cellules fixes, de forme quadrangulaire, soudées bout à bout par un ciment analogue à celui qui relie les épithéliums. Ces cellules reposent par leur face concave sur la convexité du faisceau qu'elles suivent, embrassant cette dernière comme le feraient des tuiles courbes de même rayon. Latéralement, partent du corps rectangulaire de chaque cellule des expansions protoplasmiques lamelliformes. Ces dernières, formées de protoplasma desséché, réduites à une mince lamelle transparente, se poursuivent autour du faisceau enveloppé, comme en lui formant une mince cuticule. Mais cette enveloppe n'est point continue; le protoplasma de l'aile se divise en bandelettes rameuses qui s'éloignent et se rapprochent tour à tour, laissant dans leurs intervalles la substance fondamentale du faisceau à nu. Après un certain trajet, les expansions en ailes rejoignent leurs similaires, émanées d'un corps cellulaire appartenant à une chaîne de cellules disposées à la surface d'un autre faisceau, ou sur le côté opposé du faisceau considéré.

En outre, de la face convexe de chaque cellule consti-



tuant une même traînée, partent d'autres expansions protoplasmiques qui, se moulant sur les espaces interfasciculaires interceptés par les faisceaux rapprochés, font saillie à la face dorsale de chaque cellule dissociée à la façon d'un relief de moulage (crêtes d'empreintes de M. Ranvier). Ces expansions vont également en rejoindre d'autres, de telle façon que, même dans le tendon adulte, on peut considérer le réseau de cellules fixes comme continu avec lui-même, bien que les cellules soient ordonnées les unes par rapport aux autres pour former des chaînes, chaînes elles-mêmes ordonnées par rapport aux faisceaux connectifs également ordonnés entre eux, puisqu'ils sont tous parallèles.

Lorsque le tendon devient une aponévrose, comme par exemple le tendon des gastrocnémiens de la grenouille épanoui à la surface de la masse musculaire, on voit un nouveau système d'agencement réciproque se produire par simple adaptation du tendon à sa forme nouvelle. Les faisceaux connectifs, qui étaient parallèles entre eux, divergent en éventail ; les espaces interfasciculaires s'agrandissent. Sur le plein de la masse musculaire, le parallélisme se rétablit à très peu près ; mais en remontant, à partir du tendon vrai jusqu'au niveau du point où l'aponévrose véritable est formée, on voit la trame connective subir une série de modifications. Tout d'abord, une série de fibres connectives arciformes, puis devenant progressivement parallèles entre elles, apparaissent et croisent, à angles de plus en plus obtus et bientôt droits, la direction des faisceaux parallèles qui font suite à ceux du tendon. L'aponévrose la plus simple est donc formée par deux systèmes de faisceaux fibreux tendant à devenir



rectangulaires entre eux. La *tela connectiva* d'une aponévrose a ses éléments ordonnés les uns par rapport aux autres. Une aponévrose n'est donc autre chose à ce point de vue que la juxtaposition à angle droit de deux tendons dont on aurait développé tous les faisceaux sur deux plans superposés, plans dont les filaments formateurs auraient deux directions générales rectilignes et perpendiculaires entre elles.

Sur de pareilles aponévroses, les espaces interorganiques affectent donc la forme des fentes que produiraient les intervalles des doigts des deux mains superposées à angle droit l'une sur l'autre.

Voyons maintenant quels changements une pareille disposition doit amener dans le réseau des cellules fixes.

Ces cellules ne peuvent plus former des chaînes continues ; elles se développent en effet dans des espèces de loges quadrillées dont on obtiendrait le moule en relief en comprimant une masse de cire à modeler entre les doigts croisés comme il a été dit plus haut. Suivant donc qu'elles seront placées sur le point d'entre-croisement de deux faisceaux ou dans l'intervalle de cet entre-croisement, elles se développeront de manière différente. Leur corps prendra ainsi une série d'aspects qui ont été bien étudiés par M. Ranvier, dans l'aponévrose fémorale de la grenouille<sup>1</sup>.

Les crêtes d'empreinte seront ainsi rendues multiformes et dessineront des croix, des potences, une série de figures engendrées par des intersections de lignes droites situées sur des plans différents. Il suit de là que

<sup>1</sup> Ranvier, *Traité technique d'histologie*, p. 359.



le corps protoplasmique de ces cellules sera tiré dans des directions diverses pour s'exprimer dans les espaces que laissent à son développement les faisceaux fibreux, et prendra une série de formes irrégulières. Les noyaux participent à ces formes ; ils deviennent festonnés, échancrés, disposés en biscuits, en reins, offrent des protubérances, uniquement pour cette raison qu'ils se sont étirés en divers sens comme le protoplasma lui-même. Ce ne sont donc pas seulement les empreintes qui, en se marquant sur les noyaux, modifient leur configuration, mais bien le remaniement et l'étirement du protoplasma ; la preuve du fait est donnée par les préparations d'aponévrose fémorale de grenouille, par exemple, fixées dans leur forme, en place, par l'acide osmique à un pour cent, puis examinées après coloration par l'éosine hématoxylique. On voit alors le protoplasma coloré en rose fournir des expansions multiples qui contournent les faisceaux de mille manières et s'unissent à leurs similaires émanés de cellules voisines. Le système général de ces prolongements est commandé par la direction rectangulaire des faisceaux : les expansions protoplasmiques suivent les fentes pour s'anastomoser plus ou moins loin, de manière à figurer un réseau dont les ramifications sont entées les unes sur les autres, suivant l'angle que forment les faisceaux entre eux. A la surface de la membrane, tout aussi bien à sa face profonde qu'à la superficielle, les cellules sont étalées sur un plan et ne sont pas sensiblement déformées par les empreintes ; ce sont elles qui montrent le mieux les noyaux de formes bizarres, et, sur nombre de ces noyaux, aucun relief de moulage ne se poursuit de façon à expliquer l'altération de leur forme. Ce caractère des noyaux des



cellules fixes des aponévroses est important; il a été signalé, dès 1877, par MM. Renaut et Chandelix qui l'ont rapporté à sa véritable cause. Ils sont tout à fait analogues à ceux de la lame superficielle de la cornée de la grenouille, adjacente à la membrane de Bowman, noyaux signalés par M. Ranvier en 1875. Partout où un tendon se transforme en expansion aponévrotique, chez la grenouille, on voit apparaître les noyaux multiformes. Nous reviendrons plus tard sur cette question en faisant l'histoire des couches superficielles de la cornée.

Lorsque les aponévrosés se renforcent, elles cessent d'être constituées par deux plans fibreux superposés et croisés à angle droit. Une série de couches semblables à ces deux premières se disposent les unes au-dessus des autres, donnent à la membrane une épaisseur de plus en plus grande, mais la constitution fondamentale reste la même. Certaines membranes fibreuses, telles que le derme, sont à l'origine édifiées de cette façon. Plus tard l'arrangement régulier des plans fibreux est détruit en partie par la végétation des vaisseaux, la formation des glandes, des phanères, etc. Quoi qu'il en soit, nous voyons que les membranes fibreuses des tissus connectifs du squelette ont une disposition générale commune qui est au fond réglée par celle d'une aponévrose simple à deux plans de fibres.

Excepté dans le derme où, secondairement et tardivement, il acquiert un développement remarquable, le tissu jaune élastique est peu abondant dans les productions que nous venons de décrire. Dans les tendons, il se réduit à des réseaux très grêles de fibres fines; il paraît encore moins abondant dans les aponévroses. Nous le



trouverons totalement absent dans la cornée transparente dont nous nous occupons actuellement.

La cornée transparente considérée au point de vue de la morphologie générale fait partie du système fibreux qui constitue le squelette de l'œil. L'homologie entre la coque scléroticale et les tissus du squelette est rendue évidente par la plus simple étude de cette production dans la série. Comme tous les tissus du squelette, la sclérotique peut affecter la forme simplement fibreuse (mammifères) ou devenir cartilagineuse (batraciens anoures) ou enfin être fermée de tissu osseux vrai (poissons). La continuité de la sclérotique avec la cornée transparente, évidente au premier coup d'œil, montre qu'il s'agit ici d'une portion du tissu fibreux sclérotical qui s'est modifié pour s'adapter à des fonctions spéciales. Les fibres cornéennes se continuent directement avec celles de la sclérotique sur le bord du limbe de la cornée. La différence fondamentale entre le tissu de la sclérotique et celui de la cornée consiste en ce que le premier renferme les vaisseaux sanguins et que la seconde en est dépourvue. Nous pourrions ici nous demander pourquoi il en est ainsi. Il est assez vraisemblable que cette différence importante a surtout sa raison d'être dans le développement.

On sait que la vésicule oculaire primitive, expansion de la vésicule cérébrale antérieure, vient dès les premiers moments du développement butter exactement contre l'ectoderme cutané, qui formera plus tard l'épithélium cornéo-conjonctival. De cet ectoderme se détache un bourgeon qui refoule la vésicule oculaire à la façon d'une séreuse, se pédiculise, et constituera ultérieurement le cristallin. Au



début, la masse cristallinienne reste immédiatement adjacente à la lame ectodermique antérieure dont elle s'est détachée. Elle se comporte exactement à la façon du nerf primitif qui, dans les premières heures du développement, n'est séparé de l'ectoderme par aucune expansion mésodermique.

Beaucoup plus tardivement, le mésoderme formera au tour de l'œil embryonnaire la coque scléroticale. A sa partie antérieure, cette lame mésodermique sera comprise entre deux plans ectodermiques, l'épithélium cornéen et le globe du cristallin. C'est peut-être à cause de cette situation entre deux masses de cellules ectodermiques qui ne recevront jamais de vaisseaux que la lame cornéenne doit d'en être à partir d'un certain moment dépourvue.

Nous connaissons actuellement le type morphologique général affecté par les diverses productions fibreuses membraniformes. Nous allons maintenant entreprendre l'analyse histologique du tissu connectif de la cornée. Cette étude une fois faite, nous comparerons la structure du tissu cornéen avec celle des autres membranes fibreuses, nous constaterons les analogies et les différences existant entre la cornée et ces dernières, et ce travail nous permettra d'établir exactement quelle est la signification morphologique du tissu étudié.

---



## CHAPITRE III

### DES CELLULES ET DES ÉLÉMENTS CONNECTIFS

Le tissu de la cornée comprend un système de cellules fixes, une trame connective et un certain nombre de cellules migratrices répandues dans le tissu. Nous ferons d'abord l'étude des cellules fixes isolées par dissociation.

Contrairement à ce que nous ferons plus tard pour l'étude de la trame connective, nous étudierons les cellules fixes de la cornée chez les animaux tout à fait supérieurs. Pour avoir une bonne idée d'un élément anatomique, il faut en effet pouvoir le dégager des éléments qui l'environnent, après qu'on l'a convenablement fixé dans sa forme. Or, la cornée des batraciens anoures et même celle des poissons que l'on peut avoir à sa disposition dans les laboratoires se prête mal à cette étude, à cause de l'homogénéité du limbe cornéal et de l'adhérence des cellules fixes aux éléments de la trame connective au milieu de laquelle elles sont situées. Pour mettre en liberté les

cellules fixes, il convient d'employer la cornée du bœuf, du cheval ou de l'homme; la cornée du chat fournit aussi un bon objet d'étude; nous reviendrons plus tard sur ce dernier sujet.

Pour fixer dans sa forme une cornée d'homme, par exemple (nous choisissons ce dernier objet d'étude parce que nous avons figuré les cellules de la cornée humaine à l'état d'isolement, pl. I, fig. 1), il convient d'immerger la cornée saine d'un œil, enlevé sur le vivant ou immédiatement après la mort, dans le liquide de Müller et de l'y laisser macérer une quinzaine de jours. Au bout de ce temps, l'on pratique des coupes transversales de la cornée lavée à l'eau distillée, puis ces coupes, colorées avec une solution à 1 pour cent d'éosine soluble dans l'eau, lavées de nouveau pour éviter la fluorescence, sont montées dans la glycérine saturée d'alun d'ammoniaque<sup>1</sup>. On recouvre la préparation d'une lame de verre, puis, avec le manche d'un scalpel, on écrase légèrement la préparation. Les espaces interceptés par les éléments de la trame connective, espaces qui contiennent les cellules fixes, sont alors écartés les uns des autres. Il se développe ainsi des loges, limitées en avant et en arrière par une lamelle, et latéralement par des plans de fibres dont nous étudierons ultérieurement la disposition. On cherche alors dans ces loges les cellules fixes, mises en liberté par l'écartement des tissus et, de distance en distance, on en trouve de libres, nageant dans le liquide additionnel, ou reposant en partie à la surface d'une

<sup>1</sup> Afin d'éviter la décoloration progressive de la pièce; l'éosine, soluble dans la glycérine pure, ne l'est pas dans la glycérine alunée (méthode du laboratoire).



lame cornéenne transparente étalée à plat sur la lame de verre. La plupart de ces cellules sont revenues sur elles-mêmes, plissées de diverses manières, et tout détail de leur structure disparaît parce que leurs prolongements se sont empelotonnés autour d'elles en tourbillonnant dans la préparation. Mais il arrive toujours que quelques-unes de ces cellules sont étalées à plat avec leurs prolongements et l'on peut alors les étudier. Les cellules fixes de la cornée de l'homme se montrent alors sous forme de cellules plates, renfermant dans leur partie centrale un noyau vésiculeux au sein duquel on voit une série de granulations. Ces granulations, qui n'existent pas sur les cellules restées en place, semblent le résultat du minime retrait qui accompagne la mise en liberté de la cellule, consécutive à la rupture de ses prolongements, même quand cette cellule a été fixée dans sa forme. Ce sont donc des plicatures ou des bouillons de retrait et non des granulations vraies. Les nucléoles sont masqués par ce bouillonnement. Le noyau des cellules profondes est assez régulièrement elliptique ; il est rare qu'il soit absolument circulaire. Le plus souvent, le corps protoplasmique offrant une configuration générale rectangulaire, le noyau est constitué par un ellipsoïde, allongé dans le sens de la grande dimension du rectangle ; mais si le protoplasma, comme il arrive quelquefois, prend une configuration générale pyriforme, le noyau reproduit en partie cette dernière ; tout en restant ellipsoïdal, il présente une grosse extrémité répondant à la masse protoplasmique prédominante et une petite, répondant à la portion la moins large du protoplasma. Ceci montre déjà que le noyau suit sensiblement la forme de la masse



protoplasmique et qu'il se modèle sur cette dernière. Nous verrons quelle est la conséquence de cette tendance quand nous étudierons les éléments cellulaires des couches tout à fait antérieures de la cornée.

Le corps protoplasmique de pareilles cellules est formé d'une masse granuleuse. Toujours aplatie dans le sens horizontal, la cellule offre donc au trajet des rayons lumineux le minimum de son épaisseur. Le corps protoplasmique est nu, c'est-à-dire qu'il n'est limité sur la cellule dissociée ni par une production cuticulaire ni par un exoplasme; à sa périphérie, il émet dans tous les sens, mais principalement dans le plan du corps de la cellule, des prolongements protoplasmiques pleins, granuleux comme le protoplasma lui-même, et tout à fait identiques à ceux originaires d'une cellule fixe du tissu connectif lâche, sauf les particularités que nous allons maintenant décrire.

Au lieu de se poursuivre dans des directions quelconques, comme ceux des cellules fixes du tissu connectif lâche, les prolongements protoplasmiques d'une cellule cornéenne isolée présentent un arrangement absolument régulier; l'ensemble des arborisations protoplasmiques forme un véritable *système*. Les traînées protoplasmiques émanées de la partie supérieure et inférieure de la cellule sont sensiblement parallèles entre elles; il en est de même des traînées parties de l'extrémité droite et gauche de l'élément. Il semblerait que la direction de ces prolongements ait été commandée par deux systèmes de droites, passant au-dessus et au-dessous du corps cellulaire comme un grillage, droites faisant entre elles un angle se rapprochant plus ou moins de 90°. Les prolongements parallèles émanés du corps de la cellule sont ordinairement



membraniformes, de telle sorte que les bords du corps cellulaire sont limités par des festons découpés à ses dépens à pointes saillantes en dehors. A une certaine distance, les prolongements protoplasmiques reçoivent une série de traits anastomotiques, diversement disposés, mais dont la plupart sont perpendiculaires à leur direction et les unissent aux traînées de protoplasma parallèles entre elles émanées de la même cellule. Cependant, certains traits protoplasmiques d'anastomose sont obliquement tendus entre les traînées parallèles qu'ils relient. Au moment où une expansion protoplasmique est croisée par une autre, on voit sa substance s'étirer comme par une sorte d'allongement, de façon à dessiner un feston. On aurait une bonne idée d'un pareil système en faisant une série de fentes, parallèles entre elles et formant deux systèmes rectangulaires, dans une lame de gélatine de Paris, ramollie dans l'eau. En découpant ensuite ces fentes de façon à ne réserver qu'un mince grillage de gélatine et en laissant ensuite la lame entière détendue revenir sur elle-même, on aurait un objet reproduisant grossièrement l'apparence que nous décrivons.

Nous avons dit que les ramifications protoplasmiques ainsi disposées s'étaient surtout dans un plan parallèle à celui de la surface de la cornée ; mais de la face antérieure ou superficielle et de la face profonde de la cellule se détachent des systèmes semblables avec leurs expansions protoplasmiques arborisées. Ainsi s'expliquent les reliefs de moulage signalés par Waldeyer. Ordinairement le noyau ne paraît pas sensiblement participer à ces reliefs, fait qui avait été signalé déjà par M. Ranvier ; mais ce fait n'est pas général, et, dans certains cas, la masse du noyau



semble étirée en haut ou en bas par les expansions protoplasmiques antérieures ou postérieures.

Sur une cellule dissociée, au bout d'un certain trajet, les arborisations protoplasmiques prennent fin. *On ne les voit jamais se terminer autrement que par une cassure dont la coupe optique est accusée par un point brillant de section circulaire ou elliptique.*

Tel est l'état dans lequel se présentent les cellules fixes de la cornée de l'homme et des grands animaux. Nous avons insisté sur les détails qui précèdent, d'une part parce que nous n'avons pas trouvé dans la littérature de description exacte des cellules cornéennes mises en liberté, ni de description d'une technique permettant d'arriver à les isoler régulièrement. Le procédé que nous avons donné et la description des cellules fixes que nous venons de fournir sont dus à M. le professeur Renaut<sup>1</sup>.

La figure que nous venons de décrire et qui est reproduite par un dessin exactement calqué à la chambre claire (pl. I, fig. 1), si on la compare à celle d'un corpuscule étoilé de la cornée dessiné par une imprégnation de nitrate d'argent, semble véritablement en reproduire le moule. Or, il ne s'agit plus ici d'une figure négative, pouvant représenter les limites d'un espace creux, au sein duquel on peut imaginer l'existence d'un contenu quelconque. C'est la vraie figure d'une cellule fixe de la cornée. Le premier problème que nous devons poser est donc le suivant : quel rapport y a-t-il entre les cellules fixes de la cornée et les figures dessinées à la surface de cette dernière par une imprégnation de nitrate d'argent ?

<sup>1</sup> Cours d'Anat. gén. de la Faculté de Médec. de Lyon, décembre 1877.



Rien n'est plus facile que de montrer, sur une cornée argentée, l'existence d'un noyau au sein de chacune des figures réservées en blanc par l'argent. Il suffit pour cela d'imprégner une cornée de grenouille, par exemple, avec une solution forte de nitrate d'argent (un pour cent), d'énucléer le globe de l'œil, et, après l'avoir exposé pendant quelques minutes à la lumière diffuse, dans un bain d'eau distillée (jusqu'à ce qu'il devienne d'un noir bistre), de le porter dans un autre bain pendant quatre à cinq heures dans une complète obscurité. Au bout de ce temps, la cornée est enlevée, portée dans un autre bain d'eau distillée et traitée par le pinceau. L'épithélium antérieur s'enlève comme un doigt de gant et laisse à nu le tissu connectif de la cornée, convenablement imprégné d'argent. La cornée est alors portée dans une solution de purpurine ou dans la glycérine hématoxylique. Au bout de vingt-quatre heures, au centre de chaque corpuscule étoilé de la cornée, on voit un beau noyau vésiculeux nucléolé. Si l'imprégnation a été forte, elle s'est poursuivie de lame en lame sur une certaine épaisseur, dessinant d'une façon de moins en moins énergique le contour des corpuscules cornéens. Chacun d'eux renferme un noyau coloré dont la forme se modèle assez sensiblement sur celle du corpuscule qu'il contient. Les figures étoilées de la cornée contiennent donc les cellules fixes, puisque dans chacune d'elles on voit un noyau d'une de ces cellules ; mais de pareilles préparations ne démontrent pas que chaque corpuscule étoilé n'est autre chose que le dessin réservé ou, pour parler le langage des photographes, *le négatif* d'une cellule fixe. En effet, les auteurs qui admettent l'existence des canaux du suc, admettent aussi que les



cellules fixes sont contenues dans ces canaux. Il faut donc chercher à tourner la difficulté par un artifice. L'artifice imaginé par M. Renaut est le suivant : au lieu de faire une imprégnation générale de la cornée, on touche avec un cristal de nitrate d'argent pointu, ou mieux avec le crayon mitigé<sup>1</sup> employé en ophtalmologie et dont on a rendu la pointe bien effilée, le centre de la cornée d'un animal (grenouille, cobaye, lapin, etc.). Le point touché ne tarde pas à blanchir ; à ce niveau la cornée est profondément imprégnée. On verse alors avec précaution, à l'aide d'un compte-gouttes, une goutte d'eau distillée sur la tache cornéenne ; peu d'instants après, la zone d'imprégnation primitive s'agrandit légèrement en diffusant, pour ainsi dire, de telle sorte que l'imprégnation se poursuit de plus en plus légère, en décroissant du centre à la périphérie jusqu'à disparaître. La cornée est alors retranchée, portée dans l'eau distillée et maintenue à l'obscurité ; puis, au bout de quelques heures, on la traite par le pinceau. A l'aide de quatre incisions, circonscrivant la zone imprégnée, et faites très légèrement avec un couteau à cataracte bien tranchant, ou arrive assez facilement, en soulevant l'un des bords de l'incision, à cliver les lames superficielles de la cornée. On obtient ainsi une mince lamelle très régulière et très transparente, renfermant à son centre la zone d'imprégnation décroissante et l'on colore cette lamelle à l'éosine hématoxylique. Au bout de quelques heures, la coloration est parfaite ; on recouvre la préparation d'un verre mince, on la lute et l'on observe.

Au centre d'une pareille préparation, les corpuscules

<sup>1</sup> Nitrate d'argent, 1 partie ; nitrate de potasse, 2 parties.



étoilés de la cornée avec leurs ramifications quadrillées se montrent avec une extrême netteté. Les ramifications nerveuses superficielles les plus volumineuses apparaissent avec leur gaine de Henle imprégnée d'argent, et les noyaux ovalaires de l'endothélium de cette gaine sont colorés en violet. Chaque corpuscule de la cornée renferme un noyau de cellules fixes également teint en violet, mais en outre, au lieu d'être d'un blanc pur, l'aire du corpuscule étoilé et ses arborisations quadrillées sont colorées en rose par l'éosine et renferment un semis granuleux caractéristique du protoplasma coloré par les solutions éosinées. Il ne serait cependant pas rigoureux de conclure de pareilles images que les cellules fixes remplissent totalement et exactement le corpuscule cornéen. On sait en effet qu'on a admis dans ce dernier la présence du plasma, et que l'éosine colore en rose les caillots de lymphe en y déterminant l'apparition de granulations distinctes.

Mais, si l'on étudie la préparation en allant du centre à la périphérie, on parcourt des zones d'imprégnation de plus en plus légères. Il arrive un moment où le contour de chaque corpuscule cornéen n'est plus indiqué que par un mince trait d'argent qui le cerce d'une bordure noire, constituant comme le croquis de l'élément considéré. De pareils corpuscules se montrent évidemment remplis par un corps protoplasmique renfermant un noyau cornéen; et les expansions arborisées et quadrillées sont aussi occupées par les ramifications protoplasmiques du corps cellulaire.

Il n'y a, entre la paroi hypothétique dessinée par le trait d'argent et l'élément cellulaire arborisé contenu, aucun



liquide distinct interposé. De plus, le trait noir qui, dans l'hypothèse d'un système du suc, constituerait la paroi de l'espace plasmatique, ne se montre jamais avec un double contour; on peut donc déjà dire que les cellules fixes dissociées représentent exactement le moule des corps étoilés de la cornée, et ajouter qu'elles remplissent exactement ces corps, comme le ferait une substance molle injectant un système canaliculé quelconque. Ceci n'est pas *a priori* favorable à l'opinion d'une véritable circulation plasmatique dans le sens attribué à ce mot par l'école allemande, puisque nous venons de voir qu'il n'y a point de voies libres pour le suc. Toutes les ramifications protoplasmiques, si fines qu'elles soient, avec leurs festons latéraux, leurs expansions en nappe, leurs branches filiformes, sont exactement cerclées par le trait d'imprégnation; il faudrait donc admettre que ce trait noir représente un objet réel et ne marque pas seulement une limite, qu'il constitue l'imprégnation d'une cuticule sécrétée par la cellule fixe et qui en suit tous les contours.

Le suc pourrait, il est vrai, circuler dans un pareil système, à la façon de l'alcool dans les brins de mèche d'une lampe, mais on conviendra que cette conception s'éloigne énormément de la théorie développée par Recklinghausen et soutenue par la série des histologistes qui ont adopté son opinion. Nous reviendrons d'ailleurs sur ce sujet lorsque nous traiterons de la nutrition de la cornée.

Les images les plus instructives sont fournies par la limite de l'imprégnation. A ce niveau, l'on reconnaît que la substance fondamentale n'est plus colorée en brun par le réactif. Ce dernier dessine purement et simple-



ment le contour exact des cellules fixes et de leurs prolongements protoplasmiques. Au-dessus et au-dessous de ce trait, on voit passer des systèmes de fibres de la cornée qui contournent la cellule fixe en avant et en arrière. Enfin il est des points où une moitié de la figure stellaire est imprégnée d'argent et où l'autre moitié n'a pas subi d'influence du sel argentique. Cette dernière moitié montre seulement le protoplasma cellulaire et ses arborisations logées dans les espaces interfasciculaires de la trame connective. Ce protoplasma et ses expansions ne sont point limités par une ligne poursuivant la direction du trait noir qui entoure la région imprégnée, et l'on reconnaît alors que ce trait noir est simplement déterminé par la réduction de l'argent sur la couche la plus superficielle des granulations protoplasmiques de la cellule fixe. Comme, d'autre part, la portion du corps protoplasmique dégagée de l'imprégnation ne se montre pas avec les caractères d'une couche densifiée à la façon des productions exoplastiques, nous en devons conclure que les cellules considérées ne sont pas contenues dans un système canaliculé modelé sur leur propre forme, et ayant la signification de cavités closes analogues à celles, par exemple, qui entourent les cellules des os ou du cartilage ramifié des céphalopodes.

Est-ce à dire pour cela qu'il n'existe pas dans le tissu cornéen des espaces destinés à loger les cellules fixes et leurs expansions? Nullement. Nous verrons plus loin que ce système existe, mais qu'il est entièrement rempli par le protoplasma et ses ramifications; qu'il n'est pas déterminé dans sa forme par une paroi capsulaire ni même cuticulaire, et qu'enfin la seule voie par laquelle



un liquide nourricier peut pénétrer le système des cellules fixes, c'est celle de l'imbibition, par simple capillarité, du système protoplasmique rameux. Le suc qui nourrit les cellules fixes ne les entoure pas comme d'un bain ; il ne peut que les gonfler comme les fils d'une mèche.

L'étude que nous venons de faire vient de nous montrer que, dans une même couche de la cornée, les cellules fixes sont unies les unes aux autres par leurs prolongements, de manière à former un tout continu. De même donc que dans le tissu cellulaire lâche, dans le tissu fibreux et dans celui des tendons, le réseau des cellules fixes possède son individualité. Le protoplasme ramifié et disposé entre les éléments de la trame connective est maintenu étalé par ses prolongements de manière à constituer de vastes surfaces d'échange. Les figures dessinées par l'imprégnation d'argent donnent une image *negative* de ce système ; celles dessinées par l'éosine hématoxylique ou bien par une imprégnation de chlorure d'or, faite d'après la méthode de M. Ranvier, en donnent une image *positive*.

Mais, dans un tendon ou dans un tissu fibreux tel que celui d'une aponévrose, les cellules fixes d'un plan superficiel communiquent avec celles des plans profonds par des expansions protoplasmiques membraniformes ou filiformes, de façon à former un réseau continu (J. Renaut<sup>1</sup>). En est-il de même dans la cornée ? Dans les préparations de la cornée de la grenouille, du bœuf ou de l'homme, la continuité est évidente dans un même plan quel qu'il soit

<sup>1</sup> Applications de l'éosine soluble dans l'eau à l'étude des tissus conjonctifs. *Archives de physiologie*, 1877.



de la cornée, obtenu par la division de cette dernière en lamelles minces. La continuité dans la profondeur est moins facile à démontrer. Au contraire, rien n'est plus aisé que de constater le fait dans la cornée du chat adulte. Cette cornée, préparée par la méthode de l'or, et divisée en lamelles épaisses, permet de constater déjà un fait intéressant : dans une même lamelle, on voit le protoplasma des cellules former des bandes étroites disposées régulièrement de façon à constituer un quadrillage tout à fait analogue par sa configuration générale au plexus myentérique d'Auerbach vu à un faible grossissement. Il est facile de se convaincre que ces grosses trainées sont formées par des bandes de protoplasma granuleux, renfermant sur leurs points nodaux les noyaux caractéristiques des cellules fixes de la cornée. Ce réseau protoplasmique grossier se poursuit de couche en couche en formant un tout continu. En devenant plus superficielles ou plus profondes, les bandes protoplasmiques restent toujours continues, seulement les bandes qui ont changé de plan ont aussi changé de direction générale. Pour former un système plus superficiel ou plus profond, les trainées protoplasmiques se détachent de distance en distance du réseau moyen considéré, en prenant une direction soit ascendante, soit descendante. On peut se faire une bonne idée de cette disposition en supposant que l'on ait superposé à angles divers une série de préparations de plexus d'Auerbach, les mailles de chacun d'eux étant reliées à celles des autres par une série d'anastomoses. Dans l'aire interceptée par ces bandes protoplasmiques primaires existe un quadrillage formé par des prolongements grêles, membraniformes ou filiformes, se comportant à



l'égard des grosses travées comme les plombs d'un vitrail à l'égard du châssis qui le soutient. Les préparations de cornée du chat deviennent encore plus instructives lorsque, pour les préparer à l'or, on a recours au procédé suivant qui n'a, jusqu'à présent, pas été signalé par les auteurs.

Ce procédé consiste à faire macérer, pendant deux ou trois heures dans l'eau distillée, la cornée enlevée sur l'animal vivant; elle se gonfle alors sensiblement, car ses faisceaux connectifs sont très hygrométriques. Après la macération ainsi faite, la cornée est traitée comme d'ordinaire en suivant la technique donnée par M. Ranvier pour la méthode de l'or, c'est-à-dire qu'elle est déposée pendant dix minutes dans le jus de citron filtré, puis pendant dix à vingt minutes dans la solution de chlorure d'or à 1 pour 100, et enfin pendant vingt-quatre heures dans une solution d'acide formique que nous avons trouvé utile de réduire à la proportion de 5 pour 100. Sur de pareilles cornées, on a en outre ce très grand avantage que l'épithélium antérieur reste à peu près incolore, condition extrêmement utile pour l'étude des filaments nerveux qui s'y terminent. Cette transparence de l'épithélium ne peut, à notre connaissance, être obtenue au même degré par aucun autre procédé. Nous avons donc fréquemment mis en usage cette méthode chaque fois que nous avons voulu étudier sur des coupes les terminaisons des nerfs dans les intervalles des cellules de l'épithélium antérieur. En outre, un pareil mode de préparation développe, pour ainsi dire, le réseau protoplasmique des cellules fixes, en le gonflant légèrement avant qu'il soit fixé dans sa forme, puis coloré par l'or. Les grosses traînées



protoplasmiques (Pl. I, fig. 2) se montrent alors comme de larges bandes granuleuses, renfermant des noyaux réservés en violet clair au niveau des points nodaux largement étalés. Des faces antérieures, postérieures et latérales de ces bandes partent des expansions de protoplasma, délicates, qui se branchent à angle droit de mille manières pour former le réticulum cloisonnant des filaments protoplasmiques. Dans l'aire interceptée par les grosses travées, ces filaments ont été, pour la plupart, rompus par l'action même du gonflement. Comme il en a été de même à la surface des travées, ces dernières prennent l'aspect de bandes épineuses (fig. 2, p, P) dont les pointes se poursuivent dans tous les sens. On voit courir sur ces bandes de longs reliefs de moulage eux-mêmes hérissés de pointes rectangulairement branchées les unes sur les autres. Souvent les longues lignes d'insertion de ces reliefs filent à la surface de la travée en suivant sa direction. De distance en distance, ces nappes se sont affaissées et retombent sur la travée à la façon de lambeaux d'étoffe denticulés. Enfin l'on voit manifestement les bandes se poursuivre de plan en plan, formant un tout continu; chaque traînée s'enfonce, se relève en contournant ses similaires. La figure 2 rend compte de cet aspect mieux que ne le ferait toute description.

Lorsque l'on examine les préparations de la cornée du chat avec attention, on voit que fréquemment un même point nodal renferme deux noyaux de figure bizarre et qui semblent avoir été modelés par l'étirement même de la bande protoplasmique au sein de laquelle ils sont disposés. Ici donc, en réalité, il n'y a point de lignes de démarcation entre les cellules fixes; point d'individualisa-



tion véritable des corps cellulaires. Un immense réseau protoplasmique partout continu se poursuit dans la cornée. Chez le chat, ce réseau pourrait être sans grande hardiesse défini : une cellule à noyaux multiples, arborisée au sein des espaces interorganiques de toute l'épaisseur de la cornée.

Parmi les animaux adultes dont nous avons examiné la cornée, nous n'avons trouvé que chez le chat une démonstration aussi évidente de la continuité des lames cellulaires<sup>1</sup>. Cependant chez tous les animaux on peut reconnaître, par l'examen d'une cornée simplement débarrassée de ses deux couches épithéliales, antérieure et postérieure que partout les corps cellulaires des cellules fixes sont reliés de couche en couche par des prolongements protoplasmiques. Ici seulement la cellule fixe est plus individualisée que dans la cornée du chat; chaque large plaque de protoplasma granuleux renfermant un noyau peut être considérée comme un centre différencié d'activité cellulaire. Le type offert d'une façon si évidente par la cornée d'un vertébré supérieur ne permet pas de penser que la cornée des autres vertébrés et des mammifères en particulier soit construite sur un modèle fondamentalement distinct de celui que nous trouvons indiqué avec tant d'évidence chez le chat. Ce qu'il faut dire seulement, c'est que chez la majorité des autres animaux, les cellules fixes se sont davantage individualisées; et, qu'au lieu de communiquer avec leurs similaires par des traînées protoplasmiques larges, elles leur sont seulement rat-

<sup>1</sup> Comparez cependant avec les figures données par MM. Pouchet, et Tourneux de la Cornée de certains poissons. Ouvrage cité, page 611.



tachées par des expansions plus ou moins grêles de protoplasma.

Sur ces données nous sommes amené à former une première série de conclusions :

1° Les cellules fixes et leurs arborisations sont nues dans les espaces interorganiques de la cornée qu'elles remplissent ; elles ne sont limitées par aucune production cuticulaire configurée à la façon d'un système canaliculé ; la cellule fixe de la cornée n'a pas d'exoplasme, la substance fondamentale de la cornée n'a pas produit autour d'elle de formation capsulaire spéciale, si mince soit-elle.

2° Les cellules fixes de la cornée communiquent les unes avec les autres en se poursuivant dans les divers plans de la membrane de manière à former un système continu ; il n'existe pas de points de soudure entre les expansions émanées d'un corps cellulaire et celles parties d'un corps analogue, qu'elles rejoignent. L'absence de ce ciment est montrée par l'action du nitrate d'argent et des solutions chromiques faibles, qui ne dessinent, sur aucun point de concours entre les expansions cellulaires, de traits ayant les caractères objectifs de lignes de ciment.

3° Les cellules fixes et leurs expansions occupent la totalité de l'espace qui leur est offert par les fentes interorganiques ; elles ne sont point enveloppées par une nappe distincte de liquide (suc) et si les éléments nutritifs les abordent, ils ne peuvent le faire que suivant les lois en vertu desquelles les substances cristalloïdes se frayent un chemin à travers les colloïdes telles que le protoplasma. Les corps cellulaires, dans cette conception, se nourriraient donc par imbibition progressive,



sans qu'il soit nécessaire d'invoquer l'existence d'un suc libre circulant autour de leurs expansions.

Nous ferons remarquer à ce sujet que M. Ranvier, par des considérations très ingénieuses, a rapproché les phénomènes de nutrition qui se passent dans l'intérieur des cellules fixes de la cornée de ceux dont les épithéliums glandulaires sont le siège différencié. Il a montré que les cellules cornéennes élaborent certains principes capables d'agir histochimiquement sur leur propre cadavre. Il y a loin de ces données à la conception presque mécanique d'un suc nutritif ambiant circulant autour des éléments fixes. Nous abandonnons du reste ici ce sujet pour le reprendre un peu plus loin.

4° Le type fondamental affecté par le réseau cellulaire de la cornée est le même que celui montré par tout le reste du tissu conjonctif : un réseau cellulo-formatif (Renaut) continu à lui-même et formant dans les intervalles des tissus de vastes surfaces d'échange.

Il nous reste maintenant à parler des cellules migratrices que l'on trouve en plus ou moins grande abondance dans le limbe cornéal. Nous n'étudierons pas pour le moment les rapports de ces cellules avec les éléments constitutifs de la cornée, car il faudrait pour cela connaître la texture de cette dernière et nous n'en connaissons que les cellules fixes. Les cellules migratrices ont toutes leur origine dans les vaisseaux sanguins péricornéaux ; le fait a été mis hors de doute par les injections intraveineuses de cinabre (Recklinghausen). On sait que les artères de la cornée sont situées sur un plan antérieur à celui occupé par les veines. Le point principal par lequel les cellules migratrices abordent la cor-



née transparente est celui où les artérioles forment leurs réseaux terminaux de capillaires en arcades. Ceci revient à dire qu'elles pénètrent par la ligne du pourtour cornéal; à ce niveau, elles sont parfois difficiles à reconnaître; on sait que la sclérotique est construite sur le modèle des aponévroses; elle est formée d'une trame connective dont les faisceaux laissent entre eux des espaces interfasciculaires étroits et rectilignes. A l'égard du centre de la cornée, la direction de ces espaces interfasciculaires scléroticaux se rapproche sensiblement de celle d'un rayon, et celle des espaces qui les croisent de celles d'arcs concentriques au pourtour cornéen. Les cellules migratrices s'engagent d'abord dans ces espaces et s'effilent de manière à prendre la forme de longs bâtonnets protoplasmiques dont le noyau n'occupe pas toujours le centre. Une cornée vivante, examinée dans l'humeur aqueuse, montre toujours à sa périphérie les dernières fentes scléroticales occupées par des lignes brillantes en forme de bâtonnets, répondant aux cellules migratrices en voie de progression. Nous étudierons plus loin le trajet exact de ces éléments migrants au sein du tissu connectif de la cornée. Arrivés dans l'intérieur même du limbe cornéal, les globules blancs jouissent de toute leur activité. Rollett a bien indiqué leur mode de locomotion. Il est assez difficile cependant de les voir dans la cornée de la grenouille et des autres animaux à sang froid; pour les bien étudier, il faut avoir recours à l'étude de cornées d'animaux à sang chaud, assez transparentes pour pouvoir les étudier sur des couches épaisses. C'est la cornée du pigeon qui nous a fourni les meilleurs résultats (pl. IV, fig. 11). Dans cette cornée traitée par la méthode de



l'or suivant le procédé de Ranvier, les cellules migratrices ne sont pas du tout colorées par le réactif (fig. 11 M) et paraissent au milieu des éléments teints en violet, sous forme de corps brillants, hérissés d'expansions pseudopodiques. Il est donc incontestable que la cornée, de même que tous les tissus conjonctifs proprement dits, est non seulement abordée, mais parcourue par les éléments actifs de la lymphe. Dans l'état normal, les globules blancs pénètrent seuls dans le tissu de la cornée; mais dans des circonstances pathologiques telles que celles créées par l'irritation produite par la cautérisation successive avec l'ammoniaque caustique et la solution de nitrate d'argent à 1 pour 100, les globules blancs entraînent à leur suite et assez loin dans le limbe cornéal (chez la grenouille) des globules rouges, reconnaissables à leur coloration rouge brique et à leur noyau quand on a effectué la coloration avec l'éosine hématoxylique. Dans ce cas, on voit quelquefois un ou deux globules rouges intercalés entre des cellules migratrices placées à la file dans une fente de la marge de la cornée. Ce fait n'est pas aussi extraordinaire qu'il semble le paraître au premier abord. On sait qu'il existe toujours des globules rouges mêlés aux globules blancs dans l'exsudat de la phlyctène (Lailier), et l'on n'ignore pas que cette lésion laisse intacte au-dessous d'elle le réseau de Malpighi subjacent à la ligne granuleuse. D'un autre côté, M. Ranvier<sup>1</sup> a montré que, dans la gaine de Schwann du segment supérieur ou central d'un nerf sectionné, les globules rouges pénètrent

<sup>1</sup> Ranvier *Leçons sur le système nerveux*, Paris, Savy, 1878, page 38-39, tome II.



en même temps que les cellules migratrices qui détruisent la myéline en formant des corps granuleux jusqu'au niveau du premier anneau situé au-dessus du point sur lequel a porté la section. Ce fait a paru extraordinaire à M. Ranvier et il en a hasardé une explication : il admet que le gonflement de la myéline au niveau de la section, rend la gaine de Schwann largement béante et que les globules rouges pressés au niveau de la plaie dans les intervalles des tissus, se précipitent dans cette voie libre comme des corps inertes, sous la seule pression de l'exsudat sanguin interstitiel. Cette explication était difficile à donner du reste dans le cas qu'il a observé. Mais dans la cornée artificiellement irritée, M. Renaut, ayant remarqué que les globules rouges étaient toujours intercalés à des files de globules blancs marchant dans les fentes interfasciculaires scléroticales, ou dans celles de la cornée que nous décrirons un peu plus loin, une explication plausible peut être proposée pour ce cas particulier. Quand une diapédèse est active, les globules blancs percent en grand nombre la paroi des vaisseaux et les globules rouges inertes, enfermés sous pression dans la lumière vasculaire, suivent les éléments migrants, en vertu de la simple action de la propagation dans tous les sens de la tension intravasculaire. Ils filent par les stomates temporaires ouverts par les globules blancs et tombent dans les espaces interorganiques. Mais les espaces interfasciculaires de la marge de la cornée sont des fentes étroites ; une fois qu'un globule rouge y est engagé, si, en arrière de lui, de nouveaux globules blancs arrivent à pénétrer dans la fente, ceux-ci le pousseront au devant d'eux et le feront voyager par une



sorte de *vis a tergo*. Ce phénomène de transport ne cesse pas de se produire dans la cornée transparente au sein de laquelle les globules blancs, comme nous le verrons, suivent d'abord certains chemins, analogues aux fentes interfasciculaires de la sclérotique.

Quant à la question de savoir si les cellules migratrices abordent les espaces particuliers dans lesquels sont contenues les cellules fixes de la cornée, c'est une question que nous ne pourrons résoudre que lorsque nous aurons étudié dans ses détails la texture de cette membrane.

Quels sont actuellement les éléments de la trame connective de la cornée transparente ?

Outre que la cornée transparente constitue le squelette antérieur de l'œil et joue le rôle du derme cutané par rapport aux couches ectodermiques qui forment l'épithélium cornéen antérieur, l'étude du développement, la continuité des faisceaux connectifs de la sclérotique (aponévrose scléroticale) avec la *tela connectiva* de la cornée indiquent qu'il s'agit ici d'une simple adaptation de l'enveloppe de l'œil à des fonctions spéciales. Au niveau de la cornée, la sclérotique se transforme en un appareil dioptrique; elle est rendue transparente pour sa fonction. Aussi, les faisceaux connectifs fibreux subissent-ils des modifications morphologiques profondes. Ils n'ont plus une individualité précise telle que celle qui est assurée aux faisceaux connectifs ordinaires par les colliers annulaires ou spiraux qui en relient les fibrilles. Les auteurs ont montré que consécutivement à l'action de certains réactifs (chlorure de palladium, permanganate de po-



tasse), la substance fondamentale de la cornée se résout en une série de faisceaux minuscules. Il nous a été impossible de savoir si ces faisceaux grêles sont eux-mêmes composés de fibrilles connectives élémentaires; lorsqu'on les a dissociés, ils forment de petits cylindres hyalins, à peine ondulés et dans l'intérieur desquels on ne peut distinguer aucun détail de structure. Il est donc assez difficile de dire, sur une préparation du tissu connectif cornéen, dissocié, là où finit le faisceau et où commence la fibrille. Les plus petits faisceaux rectilignes sont soudés les uns aux autres, non pas par un ciment homogène et transparent, mais par une ligne granuleuse dont les grains se colorent en rouge sous l'influence des solutions éosinées, à la façon de ceux du protoplasma.

Les préparations les plus instructives relativement à la structure de la trame connective ne sont pas d'ailleurs les dissociations. Pour étudier cette trame, il convient d'employer la méthode proposée par M. Renaut et qui consiste à examiner une cornée de grenouille excisée, traitée pendant dix minutes par le jus de citron et colorée ensuite par l'eau iodée (voir pour la formule de la solution iodée la *Technique histologique* de Ranvier, page 104). Sur une pareille préparation, suivant que l'on abaisse ou que l'on élève l'objectif, on voit se succéder toutes les couches de la cornée; les cellules fixes et leurs expansions sont colorées légèrement en brun. Dans leurs intervalles, les fibres connectives de la cornée, d'une petitesse extrême, se poursuivent toutes dans un même plan avec une direction commune parallèle; elles sont croisées à angle droit ou presque droit par le



système analogue d'une couche sus- ou subjacente. La limite de ces faisceaux minuscules ou de ces fibrilles est marquée par des traînées granuleuses très délicates, dont chaque granulation presque imperceptible est teinte en jaune brun par le réactif. Il ne convient pas d'employer ici l'éosine, car elle colore uniformément tout sans élection ; substance connective et granulations intercalaires, à moins que la lamelle cornéenne ne soit d'une extrême minceur. Ainsi, la substance qui unit les éléments rectilignes de la trame connective les unes aux autres présente les réactions du protoplasma. Il n'y a pas d'espace vide ; seulement, de distance en distance, on voit de grandes traînées remplies elles aussi de substance granuleuse et dirigées parallèlement au cours des fibres. Ces traînées ont la configuration de véritables fuseaux ; c'est-à-dire qu'elles ont deux extrémités filiformes se continuant avec les lignes granuleuses des fibrilles rapprochées jusqu'au contact, et qu'en leur milieu existe un plein qui dessine le centre du fuseau.

Comme les systèmes de fibres parallèles se croisant à angle droit sont exactement superposés sur une mince épaisseur, les fentes précitées paraissent, à un faible grossissement, se croiser à angle droit suivant divers modes et dessiner des croix grecques, latines, byzantines, etc. Si, sur une pareille préparation, on fait agir lentement la glycérine hématoxylique (coloration sous la lamelle), on voit que le ventre de chaque fuseau renferme un noyau teint en violet. De pareilles images se produisent surtout à la périphérie de la cornée, dans la région constamment abordée par des cellules migratrices. Les masses granu-



leuses en forme de fuseau représentent chacune une de ces cellules en voie de progression étirée pour se modeler sur l'espace interorganique étroit au sein duquel elle chemine. Il existe donc entre des groupes de fibres parallèles de la cornée des méats interfasciculaires développables. Ceci nous porte tout d'abord à penser qu'il existe dans la cornée un système de fentes jetées çà et là dans un système de traînées parallèles qui, en deçà et au delà de la fente, reviennent au contact et demeurent ultérieurement unies par une matière granuleuse.

Nous n'insisterons que peu sur les caractères histo-chimiques de la trame connective. On sait qu'elle est imprégnée d'une substance analogue à la chondrine répandue à l'état diffus, et non plus de gélatine comme dans le reste des tissus connectifs vrais.

Cette substance, noyant les éléments connectifs dans une masse homogène isoréfringente, assure la transparence complète du tissu. De plus, les réseaux de cellules fixes sont constitués par un protoplasma également transparent, qui ne prend l'aspect granuleux qu'en présence des réactifs coagulants; l'indice de réfraction de ce protoplasma paraît identique dans l'état vivant à celui de la masse qui l'entoure. Enfin les cellules sont disposées, comme les plans de fibres, toutes à plat concentriquement à la courbure générale de la cornée. Tout est disposé de façon que les rayons lumineux traversent les éléments constitutifs hétérogènes du limbe cornéal dans le sens de la moindre épaisseur. De plus, dans la cornée transparente si homogène et si solide, le tissu jaune élastique n'entre pour aucune part. Il n'y a pas de



fibres élastiques dans la cornée, sauf au niveau de son union avec la sclérotique (Henle). Les réseaux élastiques, dont la réfringence est si différente de celle de tous les autres tissus, ne sont pas l'agent de l'extrême solidité du tissu cornéen. Cette solidité est assurée par un tout autre mécanisme.

---



## CHAPITRE IV

### TEXTURE ; RAPPORTS RÉCIPROQUES DU RÉSEAU DES CELLULES FIXES ET DE LA TRAME CONNECTIVE DE LA CORNÉE

Les plus anciens observateurs ont remarqué que la cornée transparente des divers animaux est divisible en lames superposées à la façon des pages d'un livre, concentriquement et suivant la courbure générale de la surface de la membrane. L'action de divers réactifs, tels que les acides faibles (formique, acétique, citrique), rend moins intime l'adhérence qui existe entre ces diverses couches et permet de les cliver. Rien n'est plus facile que de séparer en lames minces renfermant chacune un seul plan de cellules fixes, la cornée de la salamandre, de la grenouille ou du triton, préalablement traitée par la méthode de l'or. Mais une pareille préparation ne nous apprend pas grand'chose sur la texture de la cornée ; nous ne savons pas si les lamelles obtenues par dissociation ont une existence individuelle véritable. Pour étudier avec fruit



les rapports des diverses couches fibreuses de la cornée les unes avec les autres, il faut choisir ses objets d'étude et recourir aux termes de la série animale chez lesquels le système de la trame connective cornéenne a acquis un développement prédominant.

A. — Chez les poissons, et dans l'un d'entre eux dont l'œil volumineux peut être facilement étudié dans les laboratoires, l'œil de la Raie commune (*Raia batis*), on voit le développement des éléments connectifs acquérir des proportions telles que le réseau des cellules fixes, étouffé par l'accroissement des faisceaux connectifs, semble réduit, dans toute l'épaisseur de la cornée, à l'état rudimentaire que nous décrirons plus loin dans la lame de Bowman de la cornée de la grenouille et d'une série d'autres animaux. Chez la raie, les couches superposées de la cornée, examinées après coloration par l'éosine soluble dans l'eau en solution à un pour cent, lavage à l'eau distillée et immersion dans la glycérine saturée d'alun d'ammoniaque, montrent une disposition peu différente de celle que nous avons constatée dans les intervalles des cellules fixes de la cornée de grenouille traitée par le jus de citron et l'eau iodée. Mais chez certains poissons, et notamment dans l'œil d'un animal indéterminé de cette classe qui très probablement est le chien de mer, et qui provient de la nombreuse collection rassemblée par M. le professeur Gayet, la structure de la trame connective de la cornée s'est montrée avec une simplicité telle que la description de cette cornée nous servira de type par rapport à l'étude de toutes les autres.

La cornée de ce poisson, macérée pendant plusieurs mois dans le liquide oculaire de Müller, puis traitée par



la gomme et l'alcool, suivant la méthode classique, et enfin divisée en coupes orientées suivant le plan équatorial de l'œil, nous a permis de constater les particularités suivantes (pl. II, fig. 6) : Le tissu connectif de la cornée est formé par la superposition de dix à douze lames épaisses, disposées les unes au dessus des autres parallèlement à la courbure antérieure de la cornée, comme le seraient des coins qui se réuniraient suivant l'angle dièdre qui constitue leur terminaison. Ce n'est pas par la pointe des deux angles terminant chacun les lames qui vont devenir adjacentes que la continuation a lieu ; mais la face inférieure du biseau terminal d'une lame s'applique sur la face supérieure du biseau de la lame à laquelle elle doit s'accoler, de telle façon qu'à un faible grossissement, chaque lame semble se poursuivre d'un bord à l'autre de la cornée sous forme d'un arc à bords parallèles, coupé en un point de son parcours par une incisure oblique. Les lames ainsi constituées, et dont le trait oblique de soudure est placé d'une manière quelconque (il n'est situé nécessairement ni au milieu de l'arc ni à ses extrémités, mais au contraire dans une position indifférente), sont placées les unes au-dessus des autres, séparées seulement par des lignes interlamellaires dans lesquelles on voit des traînées très régulières de cellules fixes. Ces cellules fixes sont disposées ordinairement par paires au sein d'une petite cupule lenticulaire dont la voûte est formée par la lamelle qui est au-dessus et le plancher par la lamelle qui est au-dessous. Si l'on fait attention à la façon dont ces groupes de cellules sont disposés de lame en lame, on reconnaît que le groupe interlamellaire de l'interligne considéré est situé sensiblement sur une même



droite que les groupes similaires de l'interligne qui est en avant et de celui qui est en arrière. Ceci revient à dire que les groupes précités sont situés sur le prolongement des rayons du sphéroïde oculaire compris dans le plan de la section.

Les lames sont de deux ordres : les unes présentent des fibres arquées suivant le rayon de courbure de la cornée et se poursuivent dans la même lame d'un bord à l'autre de celle-ci en restant parallèles les unes aux autres ou en s'entrecoupant à la façon d'arcs de cercle de grand rayon. Toutes ces fibres sont plongées au sein d'une substance homogène analogue à celle qui noie les faisceaux fibreux pénicillés du sommet d'une encoche périostique pénétrant dans le cartilage hyalin. Ces lames, disposées en forme de bandes ou de zones disposées à l'égard de l'ellipsoïde oculaire comme les parallèles tracées sur un globe terrestre, ont été appelées par M. Renaut, *lames zonales*.

Entre deux lames zonales homogènes vaguement striées dans le plan équatorial, on voit des lames dont la direction est tout autre : les fibres qui constituent ces lames sont dirigées toutes perpendiculairement au sens général de striation des deux lames zonales entre lesquelles elles sont interposées ; elles prennent, par suite, sur les coupes un aspect grenu qui les fait contraster, à un faible grossissement, avec les lames hyalines entre lesquelles elles sont situées. A un fort grossissement, on reconnaît aisément que cet aspect vient simplement de ce que toutes les fibres connectives sont coupées en travers. La section de chacune d'elles se montre alors sous forme d'un petit cercle arrondi, et l'aire de la lamelle ainsi coupée prend un



aspect général analogue à celui qu'offre la section transversale d'un faisceau musculaire primitif strié, ou mieux, d'un tendon calcifié de la patte des oiseaux<sup>1</sup>.

Si l'on a eu soin de colorer la préparation à l'aide de l'éosine-hématoxylique, dont M. le professeur Renaut a donné la formule<sup>2</sup>, on voit que les lames zonales sont colorées en violet un peu plus intense que celles qui sont intercalées entre elles; les cellules fixes sont vivement teintées en violet; enfin les lames dont la striation est perpendiculaire à celle des lames zonales et que, pour cette raison, nous appellerons avec M. Renaut, *lames méridiennes*, présentent une série de fentes, toutes dirigées dans le sens d'un rayon de la sphère oculaire compris dans le plan de la section, et qui séparent en fascicules leurs éléments connectifs coupés en travers.

Ces fentes sont rectilignes; elles se montrent sur les coupes avec un double contour et paraissent comme des traits brillants qui se poursuivent d'une lame zonale à l'autre à travers la lame méridienne interposée. Examinons maintenant de plus près ce système de fentes. Les unes sont parfaitement rectilignes et s'étendent d'un interligne interlamellaire à l'autre, à la façon du trait qui unit les deux branches d'un H majuscule que l'on supposerait couché. Ces fentes rectilignes sont le plus souvent équidistantes et divisent les faisceaux coupés en travers de la lame méridienne en petits paquets dont la section est exactement celle d'un rectangle. Les deux longs côtés du rectangle sont formés par les fentes droites,

<sup>1</sup> J. Renaut, « Des applications de l'éosine soluble à l'étude du tissu conjonctif lâche et des tendons », *Archives de Physiologie*, 1877, page 211.

<sup>2</sup> *Comptes rendus de l'Académie des sciences*, 19 mai 1879, p. 109.



les deux petits côtés par le trait des interlignes situés, l'un au-dessus, l'autre au-dessous.

Mais, dans l'intérieur même des paquets que nous venons de décrire et qui dessinent les *fascicules principaux* de chaque lame méridienne, existent des fentes minuscules qui se dessinent comme de minces traits brillants dans l'aire de section du fascicule coupé en travers et qui dessinent des interstices entre les éléments constitutifs du faisceau. Ces fentes ne se poursuivent pas ordinairement d'un interligne à l'autre, c'est-à-dire qu'elles ne mettent pas en communication ces interlignes par un méat interorganique continu. Certaines partent d'un espace interlamellaire et, arrivées au tiers ou à la moitié de l'épaisseur de la lame méridienne, elles s'effilent et disparaissent. D'autres, au contraire, naissent au sein de la même lame méridienne et meurent avant d'avoir atteint les deux interlignes qui la limitent en haut et en bas. Enfin, de ces fentes déjà fines, se détachent chemin faisant une série d'autres fentes, qui pénètrent entre les faisceaux fibreux coupés en travers et se poursuivent dans leurs interstices, à la façon des bandes de protoplasma qui, dans un faisceau musculaire primitif sectionné en travers, limitent et dessinent les aires polygonales des champs de Cohnheim.

Mais, de distance en distance, outre les fentes droites que nous venons de décrire, on en voit d'autres traverser la lamelle méridienne, en affectant une disposition scalariforme. Ces fentes descendent en escalier, d'un espace interlamellaire à l'espace suivant, en parcourant la lame méridienne suivant un trait brisé ou, après avoir décrit une série de pas et de paliers, viennent tomber sur



une fente droite avec laquelle elles se poursuivent ultérieurement.

Ainsi, dans une lame méridienne, les éléments de la trame connective sont disposés à la façon des faisceaux fibreux d'un tendon et séparés comme ces derniers, en fascicules. Seulement, les fascicules, au lieu d'être disposés comme les fils parallèles d'un écheveau à contour circulaire, sont ordonnés les uns par rapport aux autres en bandes prismatiques rectangulaires. Chaque faisceau principal donne pour section un rectangle dont les petits côtés répondent aux espaces interlamellaires. Ces faisceaux primitifs sont formés de fascicules secondaires, affectant eux-mêmes la disposition régulière en bandes étroites dont la coupe transversale, limitée par des fentes incomplètes, parallèles aux grands côtés du rectangle principal, sont dessinées par une série de hachures, dont le sens est parallèle aux grands côtés du rectangle considéré. Dans son ensemble, une lame méridienne est donc formée par une série de bandes aplaties, constituées par des faisceaux fibreux très fins, placés les uns à côté des autres dans un plan méridien par rapport à la sphère oculaire. En aplatissant des écheveaux de fil et en les juxtaposant par leurs faces aplaties à la surface d'un globe de façon que tous leurs chefs extrêmes convergeassent vers les deux pôles, on prendrait une bonne idée de la disposition d'une des lames méridiennes de la cornée. En superposant des écheveaux de fil aplatis de la même façon sur toutes les parallèles du même globe, on pourrait représenter le système d'une lame zonale. Dans ces systèmes, les limites des écheveaux aplatis représenteraient les fentes principales, les intervalles des fils répondraient



aux fentes secondaires; seulement, dans notre schéma d'écheveaux de fil, les fentes principales et secondaires se poursuivent dans toute la longueur de l'écheveau, tandis que, dans la cornée que nous analysons, les fentes ne se poursuivent pas systématiquement partout, mais constituent une fenêtration discontinue.

Les lames zonales ne paraissent en effet homogènes sur les coupes équatoriales, que parce que ces coupes sont dirigées exactement dans le sens de la marche de leurs fibres parallèles. Si l'on faisait une section de l'ellipsoïde oculaire suivant l'un de ses plans méridiens, les lames méridiennes coupées dans le sens de leurs fibres paraîtraient homogènes; leur fasciculation ne se verrait pas, tandis que celle des lames zonales prendrait l'aspect exact que nous avons décrit pour les méridiennes dans la coupe équatoriale.

Ainsi, la cornée de certains poissons tels que le chien de mer est formée par la superposition de lames dont les fibres ont alternativement la direction d'un arc de méridien ou d'un arc de parallèle. Les interlignes existant entre ces lames zonales et méridiennes sont marqués par des traits rectilignes et accusés dans tout leur parcours par un double contour. En tirillant légèrement à l'aide d'aiguilles une coupe équatoriale de la cornée de façon à écarter les lames, on voit, sur une série de points, ces dernières se cliver à la façon de deux plans juxtaposés qui se séparent sur leur ligne de simple contact. L'individualité des lames cornéennes est donc ici évidente; elle n'est nullement le résultat d'un artifice de préparation ou d'une interprétation laborieuse d'images optiques.

Nous avons dit que les lames superposées de la cornée



ne traversent pas toujours cette dernière bord pour bord; qu'elles meurent souvent en s'effilant sur un point de leur parcours. C'est au niveau de pareils points que se fait la concaténation des diverses lames cornéennes entre elles. Ce n'est que dans la lame de Bowman ou dans celle de Descemet que l'on voit une lame cornéenne, partie de la sclérotique, s'effiler vers le milieu de la courbure de la cornée jusqu'à disparaître en s'accolant à la lame qui est située au-dessus ou au-dessous. Chez le poisson que nous étudions, par exemple, la lame la plus profonde ainsi disposée et qui supporte la lamelle amorphe de Descemet est une lame du système méridien; au-dessus d'elle se dispose une lame du système zonal, puis une méridienne, etc. Ce n'est pas sur ce point qu'il faut étudier le mode de jonction de deux extrémités d'une même lame cornéenne qui se soudent en biseau. C'est dans la portion moyenne de la cornée qu'il faut faire cette étude. On voit alors deux lames cornéennes appartenant à un même système, soit s'effiler en biseau et se juxtaposer comme il a été dit plus haut, soit affecter une position beaucoup plus intéressante que nous avons reproduite dans la figure 6. Des deux extrémités qui vont se fondre, celle située à gauche de l'observateur présente un biseau légèrement arrondi en haut (pl. II, fig. 6) et qui se prolonge en bas sur le biseau de la portion droite qui recouvre cette sorte de prolongement. Sur cet interligne de contact passent en écharpe des faisceaux émanés de la lame zonale située au-dessus (fig. 6, Fi) de la lame interrompue que nous décrirons et qui appartient au système méridien. Ces faisceaux forment un sautoir et, passant par dessus la ligne interlamellaire interrompue à ce niveau, ils ga-



gnent la lame zonale inférieure et prennent part à la composition de ses fibres. Un sautoir analogue part de la lame zonale profonde, traverse l'interligne et gagne la lame zonale supérieure pour participer à la constitution de ses fibres. Il résulte de ceci que le système anastomotique considéré affecte la configuration d'un X incliné à gauche, comme celui de l'écriture ronde.

Ainsi se trouve assurée la solidité du système des lames cornéennes qui sont de la sorte chevillées de distance par des fibres ou des faisceaux de fibres qu'en raison de leur disposition nous appellerons *fibres arciformes*. Les auteurs avaient déjà insisté sur ces fibres, mais nulle part leur disposition et leur rôle concaténant n'apparaît d'une façon aussi claire et aussi simple que dans l'objet que nous décrivons.

Pour nous résumer, nous dirons que toutes les lamelles du système zonal sont de distance en distance reliées par des fibres arciformes traversant les lamelles méridiennes. Ces dernières sont reliées entre elles de la même façon par des fibres arciformes traversant les lames zonales ; de telle sorte que si l'on fait une coupe épaisse d'une cornée simple de poisson et si on l'écrase légèrement avec la pointe d'une aiguille à dissocier, on développe une série de loges dont les voûtes excavées en sens inverse sont formées par les interlignes des lamelles écartées, et dont les côtés sont dessinés par les fibres arciformes qui relient ces lamelles entre elles. On sait que c'est à l'aide d'une pareille préparation que l'on arrive le plus aisément à mettre en liberté les cellules fixes de la cornée, même compliquée, des mammifères supérieurs et de l'homme. Ceci nous permet d'abord de soupçonner *a priori* que les cellules fixes affec-



tent, avec les espaces interlamellaires, des rapports intéressants : ces rapports vont maintenant nous occuper et nous en ferons d'abord l'étude dans la cornée du poisson dont nous venons de décrire la trame connective, car cette cornée si simple constitue une sorte de schéma qui, une fois bien compris, rendra la description de la trame et de ses rapports avec les cellules fixes dans la cornée des autres animaux, claire et compréhensible à la façon d'un corollaire.

Dans une pareille cornée, les cellules fixes sont de deux ordres : interlamellaires et intralamellaires. Occupons-nous d'abord des cellules fixes interlamellaires.

Nous avons vu que le trait interlamellaire se poursuit sur les limites d'une lame zonale et d'une lame méridienne sous forme d'une ligne continue légèrement arquée. De distance en distance on voit la lamelle qui forme la marge supérieure du trait se relever légèrement en voûte, tandis que la lamelle qui forme la marge inférieure du même trait s'excave légèrement en regard de la voûte précitée. Un espace est ainsi formé, qui affecte une disposition lenticulaire ; c'est dans cet espace qu'est renfermée la cellule fixe et la masse protoplasmique qui l'entoure. Toutes les cellules fixes des espaces interlamellaires d'une coupe équatoriale se présentent ; dans la cornée que nous étudions, sectionnées perpendiculairement à leurs faces aplaties c'est-à-dire que l'on voit leur coupe optique de profil.

Le corps protoplasmique a la forme d'une mince lame granuleuse ; le noyau présente l'aspect d'une ellipse dont le grand axe prédominant est dirigé suivant le sens de l'interligne ; l'élément tout entier est donc constitué par



une cellule plate, couchée dans l'espace interlamellaire parallèlement à la surface de la cornée. Cette cellule est simplement contenue dans l'intervalle des lames. Comme chaque interligne est formé par l'écartement de deux lames d'un système différent, il en résulte qu'un espace, dans lequel est comprise une cellule, est limité d'un côté par une lame zonale, et du côté opposé par une lame méridienne. On n'observe, sur les limites de l'espace renfermant la cellule et moulé sur elle, aucun épaissement analogue à une capsule. Du côté de la lame zonale, les faisceaux connectifs, ne présentant aucun épaissement sur leurs bords, forment la limite de la cavité, qui se produit simplement au point où leur propre substance cesse d'exister. La voûte de chaque loge cellulaire n'offre dans les coupes équatoriales aucun prolongement, s'il s'agit d'une lame zonale. Au contraire, le plancher est dans ce cas formé par une lame méridienne et présente des particularités intéressantes. Ce plancher est le confluent d'une série de fentes droites, scalariformes ou incurvées de diverses façons, et qui s'ouvrent toutes dans la cavité péricellulaire. Sur les pièces durcies, on voit que ces fentes renferment des prolongements protoplasmiques modelés exactement sur elles; cependant, après la gomme et l'alcool, un certain nombre d'entre elles paraissent vides, mais c'est là un effet de préparation.

Nous avons supposé que la voûte de l'espace dans lequel est contenue une cellule fixe, est formée par une lame du système zonal. Dans ce cas, on ne voit partir de cette voûte aucun système de fentes prolongées dans la lamelle zonale; ces fentes n'en existent pas moins, mais elles sont disposées à plat et par cela même invisibles.



La preuve de ce fait est fournie par les coupes dirigées suivant un méridien de la cornée. Ce sont alors les lames zonales qui se montrent parcourues par des fentes, tandis que les méridiennes sectionnées dans le sens de leurs fibres n'en montrent aucune. De lamelle en lamelle, les fentes changent donc de direction ; dans le système zonal, elles sont parallèles aux traits interlamellaires ; dans le système méridien, elles sont perpendiculaires à ces mêmes traits ; ceci revient à dire que partout elles sont parallèles à la direction des faisceaux connectifs.

Si donc, à la place de lames épaisses, comme celles que nous considérons dans la cornée du chien de mer, nous avons affaire à des lames d'une minceur extrême superposées et examinées à plat, on verrait les espaces interlamellaires et les fentes qui parcourent les lamelles, concourir à former un système de traits, réunis entre eux par des pas et des paliers, à mesure qu'ils s'enfoncent ou qu'ils se relèvent. En d'autres termes, ces traits acquerraient un aspect *scalariforme* très net.

Nous avons dit que les cellules fixes forment des lignes qui suivent, dans une coupe équatoriale, les traits interlamellaires. Dans l'écartement des deux lames adjacentes, ces cellules sont contenues isolément ou par groupes de deux ou même trois. L'espace dans lequel elles sont enfermées, intercepté par l'écartement des lames en ce point, est une simple lacune et non une cavité capsulée. Cette lacune est le point de concours d'une série de fentes émanées de la lamelle qui est au-dessous ; c'est un véritable *confluent lacunaire* à l'égard de ces dernières.

Mais les lamelles contiennent aussi des cellules fixes



dans leur épaisseur. Dans la lame méridienne coupée en travers, on voit ces cellules comprises dans les fentes qui existent entre les faisceaux prismatiques. Elles sont enfermées dans l'écartement de ces faisceaux comme les cellules interlamellaires dans celui des lames. L'espace qui les contient est le confluent d'une série de fentes minuscules, qui ne sont elles-mêmes que les espaces interfasciculaires remplis par les prolongements du protoplasma cellulaire ou par une substance grenue qui n'en peut être distinguée. C'est cette substance que Waldeyer appelle substance basale et à laquelle il reconnaît les réactions du protoplasma. Les cellules que nous venons de décrire occupent, dans une lame sectionnée perpendiculairement à la surface de ses fibres, les fentes qui la traversent normalement à la direction de ces mêmes fibres. On les voit donc de profil.

Quand la lame est coupée parallèlement à la direction de ses fibres, les cellules sont disposées à plat et, à travers l'épaisseur des couches superficielles de la lame, on n'en voit bien que les noyaux. Si l'on réunit par une ligne idéale les centres de ces derniers, on reconnaît que, dans la lame coupée horizontalement, la ligne des noyaux s'élève obliquement de façon que, partie d'un trait interlamellaire, elle aille rejoindre un autre trait interlamellaire. Ce sont alors deux des cellules fixes des espaces interlamellaires considérés qui forment les extrémités de la chaîne; les lignes de cellules fixes sont donc obliques à la direction des faisceaux connectifs si on les considère suivant l'épaisseur des lames. D'autre part, si dans une même lamelle on unit par un trait fictif les noyaux de trois traînées cellulaires ascendantes successives, on



voit que ces noyaux sont placés sur un même arc parallèle lui-même à la direction des fibres de la lamelle considérée.

Au moment où une lamelle est traversée par un faisceau de fibres arciformes, ce faisceau présente dans l'intervalle des éléments qui le composent des cellules fixes qui contournent le biseau de jonction en modelant leur courbure sur celle des deux branches de l'X que nous avons décrites à ce niveau. Ces cellules communiquent par leurs expansions avec celles des deux interlignes situés au-dessus et au-dessous du pont arciforme, et latéralement avec les cellules contenues dans l'épaisseur de la lamelle traversée.

Au point de vue de sa trame connective, la cornée que nous étudions et qui est la plus simple de toutes est donc formée par des lamelles reliées entre elles au moyen de faisceaux arciformes. Sur les limites de ces lamelles, dans leur épaisseur, le long des systèmes arciformes qui les réunissent, le système des cellules fixes se poursuit en restant partout continu à lui-même.

Nous avons vu que l'écartement des parties dans lequel est logée une cellule fixe constitue, si on le suppose vidé de cette dernière, le confluent lacunaire d'une multitude de fentes interfasciculaires, droites ou scalariformes. Mais, dans l'épaisseur des lamelles, ces fentes se poursuivent; supposons une lame coupée en travers: les faisceaux principaux sont limités par des fentes droites, traversant la lamelle bord pour bord. Dans l'intérieur de chaque faisceau existent d'autres fentes qui séparent les bandes de fibres cornéennes; à cause de la disposition des éléments connectifs groupés en prismes rectangulaires



décomposables eux-mêmes en prismes plus petits, il existe dans l'intérieur de ces derniers des espaces interorganiques disposés en forme de fentes linéaires. Ces fentes, en tombant les unes sur les autres, se coupent en un lieu de concours qui, s'il n'est pas un point géométrique, présente toutefois des dimensions très restreintes. Nous donnons à ce confluent déterminé par la rencontre de deux droites, le nom de *confluent linéaire*.

Il nous faut étudier actuellement la façon dont se comportent les différents systèmes de fentes et leurs confluent lacunaires ou linéaires par rapport aux cellules fixes, aux prolongements protoplasmiques qui en émanent et aux cellules migratrices qui parcourent la cornée. Pour cela, il faut changer d'objet d'étude, et substituer à une cornée dont la trame connective est excessivement développée et dont les cellules sont mal individualisées<sup>1</sup>, une autre dont les lames sont minces et dont les cellules fixes, au lieu d'être fondues en traînées, ne sont plus reliées que par des prolongements protoplasmiques allongés et grêles.

B. *Étude des rapports réciproques de la trame connective et des cellules fixes de la cornée de la grenouille.*

— Lorsque l'on étudie une cornée de grenouille traitée dans le jus de citron pendant 20 minutes, dissociée en lamelles, puis traitée par un mélange de jus de citron et d'eau iodée à parties égales, on voit, comme nous l'avons dit plus haut, que chaque lamelle est parcourue par un

<sup>1</sup> Voyez à ce sujet la description du réseau des cellules fixes de la cornée de certains poissons dans Pouchet et Tourneux, *Précis d'Histologie*, 1878, p. 611.



système de fentes extrêmement nombreuses et incessamment croisées à angle droit. L'aspect général est celui d'une étoffe de toile fine. Dans l'intervalle de toutes ces petites fentes, on voit des granulations minuscules, colorées en jaune brun par le réactif, à la façon du protoplasma. Ces fentes sont interceptées par les stries de deux lamelles superposées, étroitement unies et qui paraissent former de prime abord un même plan.

Mais, outre ces fentes, qui constituent pour ainsi dire la trame et la chaîne du tissu cornéen, on en voit d'autres qui se poursuivent sur une longueur plus ou moins grande, dans le sens de la striation fibrillaire de la lame considérée. Sur ces fentes en tombent une série d'autres dirigées exactement dans le sens de la striation de la lame qui est au-dessus et de celle qui est au-dessous. Ainsi que l'a montré M. Renaut, « dans le cas le plus simple, une fente linéaire est abordée par trois, quatre ou cinq traits qui tombent sur elle à angles variables, imitant ainsi un système de droites qui se coupent dans un plan. Dans le cas le plus compliqué, les fentes linéaires suivent d'abord la direction du système de stries propres à la lame considérée, s'arrêtent brusquement, prennent la direction d'un système de striation adjacent, reprennent leur direction première, reviennent à la seconde, etc., et vont ainsi rejoindre une autre fente, en dessinant une sorte d'escalier <sup>1</sup>. »

Ces fentes, dans leur parcours, se relèvent ou s'enfoncent, suivant qu'elles marchent à la surface d'une lamelle, parcourent son épaisseur, filent entre deux lamelles, re-

<sup>1</sup> *Loc. cit.*, p. 28.



montent dans la première ou au-dessus d'elle, etc. Dans deux lamelles adjacentes et fondues, pour ainsi dire, de façon que leurs deux striations rectangulaires, paraissent sensiblement sur le même plan, de nombreuses fentes semblables se coupent plus ou moins fréquemment. En se coupant, elles forment des confluent linéaires que nous appellerons *principaux*. Ces confluent sont exclusivement interceptés par les intersections des fentes sans écartement notable à leur point de concours, excepté sur le bord de la cornée.

A ce niveau, les fentes et leurs confluent linéaires sont développés; ils contiennent des corps cellulaires étirés en fuseau et qui sont constitués, nous pouvons le dire dès maintenant, par des cellules migratrices en voie de progression dans les espaces interorganiques de la cornée. Nous donnerons la démonstration du fait en rappelant de nouveau un peu plus loin les effets de l'irritation expérimentale de cette membrane.

Mais au centre de la cornée, les lignes et leurs confluent ne sont remplis que d'une substance granuleuse, offrant sous l'influence des solutions iodées, éosinées, hématoxyliques, ou après l'action du chlorure d'or, les réactions ordinaires du protoplasma. Une exception doit être faite cependant pour les fentes droites ou scalari-formes qui répondent à des lamelles parcourues par des ramifications nerveuses. Fréquemment une ramification cylindraxile grêle les aborde et s'y poursuit. C'est même là la raison de l'existence des fibres dites en escalier des auteurs.

Dans ce qui précède, nous avons fait abstraction des cellules fixes de la cornée : comment se comportent-elles



à l'égard des fentes principales et des fentes plus petites qui dessinent le fin quadrillage d'une lamelle ?

Pour étudier ces rapports, il convient d'employer une série de méthodes convergentes : 1° l'examen de lamelles dans leur propre plasma ou traitées par le jus de citron iodé ; 2° de lamelles imprégnées par l'or ; 3° de lamelles colorées par l'éosine hématoxylique.

Les lamelles cornéennes examinées dans leur plasma ou dans le jus de citron iodé, montrent à peu de chose près, les mêmes images. On voit, de distance en distance, les cellules fixes, qui sont toutes ici étalées à plat, se montrer sous forme de corps rameux, disposés en séries quadrilatères. Au sein du protoplasma grenu de la cellule, on distingue un noyau brillant. La masse protoplasmique, réfringente et incolore sur les préparations non traitées par l'iode, acquiert une coloration brune lorsqu'on fait usage de ce dernier réactif. De la périphérie de la cellule partent des ramifications protoplasmiques arborisées, qui se branchent à angle droit en suivant la direction des fentes, et que l'on perd de vue à quelque distance de l'élément. On reconnaît déjà que ces prolongements filent dans les espaces entrecoupés et s'y poursuivent en les remplissant exactement. Si l'on élève l'objectif ou si on l'abaisse, on voit que la trame connective avec son quadrillage fin ou ses fentes principales, passe au-dessus et au-dessous de la cellule fixe, comme si elle s'écartait à son niveau pour la recevoir dans l'écartement.

Mais les images les plus instructives sont fournies par la méthode de l'or, modifiée d'une façon particulière : en traitant, à l'exemple de M. Renaut, une cornée de grenouille successivement par l'acide formique à 1/5 pendant



10 minutes, puis par le chlorure d'or à 1 pour 100 pendant 24 heures et enfin par l'acide formique à 1/3 pendant le même temps, avant de la dissocier en lamelles. Ces dernières sont alors colorées en violet clair homogène; le corps des cellules fixes est teint en bleu ardoisé; les prolongements protoplasmiques ne sont pas colorés. Sur de pareilles préparations, on peut constater tous les détails de la façon dont la trame connective se comporte au-dessus, au-dessous des cellules fixes et sur leurs côtés.

On reconnaît alors (Pl. II, fig. 4), que les fentes linéaires de la lamelle située au-dessus et au-dessous du corps cellulaire forment à son niveau une série de confluent linéaires. La voûte et le plancher de l'espace dans lequel est contenue la cellule fixe étalée à plat sont constitués par une portion de la membrane simplement fenêtrée par une série de fentes rectilignes. Les cellules fixes ne sont jamais superposées l'une sur l'autre dans trois plans successifs.

Examinons maintenant le plan moyen qui est celui de l'étalement du corps cellulaire. A ce niveau, le tissu cornéen est également parcouru par des fentes, mais ces dernières, au lieu de se croiser à la façon d'un système de lignes droites, présentent à leur lieu de concours une large perte de substance qui intéresse la lamelle cornéenne dans toute l'épaisseur mesurée par la hauteur de la cellule fixe. Il résulte de là que ces lignes concourent non pas en un point, mais en formant un véritable confluent étoilé. Ce confluent qui renferme la cellule est festonné sur ses bords; les festons sont formés par une série d'arcs dont les pleins font saillie du côté du confluent, et dont les pointes se continuent avec des fentes linéaires. Les faisceaux



de la cornée finissent purement et simplement au niveau du plein de ces festons, comme s'ils avaient été coupés; ils ne sont noyés, au moment où ils abordent la limite du feston, dans aucune bande d'apparence cuticulaire, ils cessent purement et simplement d'exister. Les pertes de substance que nous venons de décrire ont été nommées par M. Renaut, *confluents lactinaires*. Les fentes linéaires qui prolongent au dehors chacune des pointes de leurs festons, continuent à marcher dans le sens de la striation générale de la lame à laquelle elles appartiennent et vont rejoindre leurs similaires émanées d'un confluent voisin, ou former avec d'autres fentes des confluents linéaires.

Ce système de fentes existe bien réellement. Sous l'influence du mode de préparation, l'or n'a point formé dans leurs interstices de précipité granuleux; nous nous sommes assuré que ceci tient à la rétraction des filaments protoplasmiques sous l'influence de la solution forte d'acide formique au 1/5°. Les traits qui constituent la fenêtration se montrent donc ici à l'état libre. On les voit sous forme de doubles traits noirs, comme tracés à l'encre, le long desquels la lumière monochromatique dessine des franges de diffraction lorsqu'on les examine avec un objectif à grand angle d'ouverture. La présence de ces franges montre péremptoirement qu'il s'agit ici de fentes et non pas de lignes pleines.

Cette première étude nous apprend que les lamelles de la cornée sont parcourues par des fentes dont les confluents sont linéaires 1° au-dessus, 2° au-dessous, 3° en dehors des cellules fixes, *tandis que ces mêmes confluents présentent le caractère de pertes de substance dans le*



*plan exact et au point précis où les cellules fixes sont disposées au sein de la trame connective.*

L'emploi de l'éosine hématoxylique produit des images très analogues à celles que nous venons de décrire. Quand on fait agir le réactif sur une cornée simplement excisée et non soumise à l'action des acides, on voit nettement les fentes et leurs confluent linéaires passer au-dessus et au-dessous de la cellule et le confluent lacunaire se former dans le plan de celle-ci; seulement ici les fentes ont leurs bords rapprochés jusqu'au contact; elles sont pour ainsi dire fermées. Comme, sur de pareilles préparations, la striation quadrillée fine des lames cornéennes est indiquée par des traînées de granulations roses, c'est avec cet objet que l'on peut étudier le mieux la façon dont se termine le tissu connectif de la cornée sur les festons latéraux des confluent lacunaires. Le corps de la cellule fixe est coloré en violet. D'autre part, aucune rétraction ne s'étant produite ici, on voit nettement les expansions protoplasmiques s'engager dans les fentes latérales, et s'y poursuivre pendant un certain trajet, on voit aussi des nappes analogues de protoplasma s'engager dans les fentes qui passent au-dessus et au-dessous du confluent, et dessiner de la sorte des reliefs de moulage très accusés sur l'une ou l'autre face de la cellule fixe.

On arrive donc déjà à cette notion que la cellule fixe remplit le confluent lacunaire. Ce confluent est produit pour la recevoir par un simple écartement de tissus au point de concours de certaines fentes. De plus, on voit que la cellule se poursuit dans toutes les fentes sous forme de nappes ou de traits, comme si sa masse molle avait été pincée dans le quadrillage de la trame cornéenne, agis-



sant à son égard à la façon d'un fer à gaufrer. Chaque confluent lacunaire est exactement rempli par le corps protoplasmique de la cellule fixe. On ne voit rien d'interposé entre la terminaison de la trame cornéenne quadrillée qui forme les festons du confluent et le protoplasma : là où le quadrillage commence, finit la masse protoplasmique, disposée en une lame aplatie, dont l'épaisseur est limitée par la hauteur même du confluent lacunaire découpé dans le tissu connectif. Mais il faut maintenant savoir comment se comportent à l'égard des fentes les expansions arborisées de ce protoplasma.

Pour faire cette étude, il convient d'employer des cornées préparées par le chlorure d'or suivant la méthode de M. Ranvier, puis divisées en lamelles minces. Toutes les fentes linéaires, leurs confluent, leurs traits scalari-formes, se montrent avec le même aspect granuleux qu'ils offraient dans la préparation examinée dans son propre plasma ou dans le jus de citron iodé, mais sous forme de traînées violettes. Ceci montre qu'en se réduisant à l'état granuleux dans ces fentes, le chlorure d'or n'a pas produit un simple artifice de préparation, mais s'est fixé sur la matière protoplasmique elle-même. Les cellules fixes et leurs prolongements sont colorés en violet. Les noyaux sont peu visibles et le plus souvent simplement réservés en violet clair ou en bleu pâle, encore ceci n'arrive-t-il que dans des préparations qui ont séjourné peu de temps dans la solution d'or ou qui ont été imparfaitement réduites. La forme des corps cellulaires est exactement la même que celle des cellules isolées par dissociation ou de celles qui seraient dessinées par une faible imprégnation d'argent.



On voit alors les grandes fentes linéaires principales former de distance en distance, dans une même lamelle, de larges systèmes de traits parallèles, soit coupés à angles droits, soit reliés par des traits scalariformes. Il en résulte que, vues à un faible grossissement, les lames cornéennes paraissent dans une cornée entière avec l'aspect bien connu d'une lame de mica, traversée par ses traits caractéristiques en escalier (Renaut).

Ces grandes fentes passent en avant et en arrière de certaines cellules. D'autres, plus grêles et qui sont parallèles à leurs deux directions, cloisonnent les grands carrés qu'elles limitent, passent également en avant ou en arrière des cellules, se coupent à angle droit ou se rejoignent en escaliers. Elles sont elles-mêmes l'origine de fentes plus étroites qui reproduisent en petit leur disposition générale, et enfin, devenant de plus en plus fines, les fentes finissent par se résoudre dans le fin quadrillage qui dessine la double striation d'une même lamelle. Ajoutons que ces fentes, grandes, moyennes et petites, changent incessamment de plans, montent, redescendent etc., de façon à imposer la notion d'un système fenêtré, dont la fenêtration régulière devient de plus en plus serrée, et qui est continu sur tous les plans, et des plus larges fentes aux espaces interfibrillaires les plus petits.

Les cellules fixes, disposées en séries parallèles d'une façon que nous avons déjà décrite et sur laquelle nous ne reviendrons pas, occupent donc toutes des confluent lacunaires. Leurs prolongements marchent à la rencontre les uns des autres en suivant la voie des fentes linéaires qu'ils remplissent exactement. Le modèle en creux de ces prolongements arborisés et formant un quadrillage



protoplasmique est évidemment fourni par le système d'intersection des fentes.

On voit donc que, dans une même lamelle, toutes les fentes sont remplies par la substance protoplasmique qui, suivant ces voies, file dans toutes les directions et dans tous les plans par des chemins entrecoupés, disposés en escalier, etc. Les fentes principales sont aussi bien que les petites parcourues par ce système d'innombrables traînées protoplasmiques. De plus elles reçoivent les nerfs qui sont droits ou en escaliers, suivant qu'ils suivent une fente droite ou scalariforme.

*Le système des espaces interorganiques de la cornée est donc absolument plein.* Ce point étant fixé, il nous reste à examiner quelques questions subsidiaires :

Nous avons vu que le plan de substance connective qui passe en avant et en arrière des cellules fixes ne présente à leur niveau que des fentes linéaires ; les confluent lacunaires ne se superposent pas. Mais existe-t-il dans la cornée des lamelles ne renfermant aucun confluent lacunaire ? On pourrait, en effet, supposer que la succession des couches cornéennes s'effectue de la façon suivante :

- (a) Une lame à confluent linéaires ;
- (b) Une lame à confluent lacunaires ;
- (a') Une lame à confluent linéaires ;
- (b') Une lame à confluent lacunaires, etc.

Nous ne croyons pas que cette conception simple puisse être soutenue, et ceci pour plusieurs raisons : 1° il est impossible d'isoler dans l'épaisseur de la cornée des



lames ne renfermant que des confluent linéaires. On voit toujours, dans une même lame, des séries de confluent lacunaires et, dans l'intervalle de ces derniers, des fentes linéaires. La disposition réelle est néanmoins très simple : les portions de la lamelle parcourues seulement par des fentes linéaires, répondent à une ligne de confluent lacunaires, plus profonds ou plus superficiels, dont elles forment la voûte ou le plancher ; et les portions de cette même lamelle, munies de confluent lacunaires, répondent à des portions des lamelles plus profondes ou plus superficielles qui n'en contiennent pas.

Il n'existe qu'une seule lame dans la cornée de la grenouille qui ne renferme aucun confluent lacunaire ; c'est la lame de Bowman, subjacente immédiatement à l'épithélium antérieur. Cette lame est facile à isoler en faisant sur une cornée dépouillée de son épithélium une légère incision avec le couteau à cataracte ; on soulève ensuite les lèvres de cette incision avec une pince et l'on arrache. Sur l'extrémité du lambeau arraché opposée à l'incision, la lame de Bowman se déchire seule sur une certaine longueur et peut être observée isolée et à plat. Examinée après coloration dans l'éosine hématoxylique, cette lame ne paraît pas anhiste, elle offre simplement le quadrillage fin et entrecoupé, caractéristique de la substance connective cornéenne. Les fentes fines de cette couche sont remplies par des traînées granuleuses ayant les réactions du protoplasma, mais on n'y trouve aucun corps cellulaire, si aplati et si atrophié que ce soit.

Les quatre ou cinq lames subjacentes à celles de Bowman renferment au contraire des confluent lacunaires, ordonnés comme partout ailleurs par rapport aux



fentes cornéennes. Mais leur protoplasma est d'une minceur extrême et réduit à une sorte de pellicule desséchée, comme s'il avait subi l'action mécanique d'une pression exagérée dans le sens de la normale à la surface de la cornée. Cet aplatissement, arrivant à étaler au maximum les cellules fixes et leurs prolongements, s'observe en décroissant à mesure que l'on s'avance dans la profondeur. C'est pour cette raison que le réseau superficiel des cellules fixes est imprégné par le nitrate d'argent avec l'admirable régularité que l'on connaît. Ces lamelles superficielles sont donc disposées à la façon de celle des tendons filiformes et donnent par l'argentation des figures stellaires qui leur sont jusqu'à un certain point comparables<sup>1</sup>.

Les cellules sont si bien étalées que, de prime abord, on ne voit pas de reliefs de moulage formés à leur surface et s'élevant dans les couches qui sont au-dessus ou descendant dans celles qui sont au-dessous, même lorsqu'on a coloré la cornée imprégnée d'argent avec l'éosine hématoxylique. Mais ces expansions et les fentes qu'elles remplissent sont facilement observables quand on n'a pas préalablement imprégné la cornée.

L'action mécanique de pression agissant sur les corps cellulaires agit aussi sur leurs noyaux. Ces derniers se sont écrasés et aplatis, comme les cellules, et retracent leur forme bizarre, autant qu'un corps sphéroïdal ou ellipsoïdal déformé peut reproduire la déformation d'une masse molle. Aussi les noyaux des couches antérieures de la

<sup>1</sup> Comparez avec les figures des tendons filiformes argentés données par M. Renaut dans son Mémoire cité sur les applications de l'éosine soluble dans l'eau, etc., *Archives de Physiologie*, 1877 (pl. II, fig. 4, 3).



cornée de la grenouille ont-ils des formes bizarres qui défient toute description (pl. IV, fig. 10,), et qui ont été signalés, surtout par M. Ranvier. Après s'être poursuivies dans cinq ou six lames superposées, ces figures bizarres cessent d'exister, et le noyau ne porte plus que la trace de déformations plus légères résultant du pincement des expansions protoplasmiques dans la série de fentes qui entourent le confluent lacunaire et qui semblent étirer la cellule fixe dans plusieurs directions<sup>1</sup>. Nous rappellerons que ces noyaux bizarres sont caractéristiques des cellules fixes dans les productions aponévrotiques (Renaut). On les trouve également dans la portion la plus interne (couche hyaline) de la gaine lamelleuse des nerfs. Dans toute membrane formée par la superposition de lames très minces, et très étroitement soudées à plat les unes sur les autres, les noyaux prennent cette apparence, qu'explique parfaitement l'action mécanique opérée sur les cellules auxquelles ils appartiennent.

Il existe une autre lame de la cornée dépourvue

<sup>1</sup> Pour voir la forme bizarre des noyaux superficiels, on peut employer la purpurine ou l'hématoxyline sur une cornée imprégnée ou non d'argent. Mais le procédé le plus élégant a été indiqué par M. Renaut : on imprègne très rapidement la cornée avec une solution d'argent à 1 pour 100. Une goutte suffit pour imprégner l'épithélium antérieur et rien que lui. L'œil est alors plongé dans un cristallin rempli d'eau distillée; on l'y laisse suspendu par un fil pendant 5 à 6 heures; au bout de ce temps, la cornée est excisée, traitée au pinceau dans l'eau distillée; l'épithélium s'enlève comme un doigt de gant. L'imprégnation des corpuscules cornéens est alors nulle ou très faible, mais les noyaux bizarres sont tous colorés en brun et la préparation, examinée dans la glycérine, paraît semée d'une série de petits points bizarrement configurés, dont chacun est un noyau *teint* par l'argent.

Nous ajouterons ici que le même procédé de *teinture à l'argent* a été employé par M. Renaut pour obtenir des images *positives* des cellules fixes de la cornée. Pour obtenir ces images, il suffit de laisser l'œil excisé dans une solution de nitrate d'argent à 1 p. 1,000 pendant 24 heures.



d'éléments cellulaires, c'est la lame de Descemet. Mais cette lame ne renferme en outre aucune fente. Chez la grenouille, le lapin, le cobaye, etc., elle est absolument hyaline, à la façon de la substance fondamentale du cartilage, qu'elle soit d'ailleurs formée de plusieurs couches superposées ou d'une seule.

La structure de la cornée commence à devenir un peu plus claire après l'étude que nous venons de faire. Nous devons cependant étudier quelques autres particularités.

Les confluent lacunaires représentent des espaces interorganiques agrandis. Sur les coupes normales à la surface, ils apparaissent comme de petits renflements lenticulaires. La cellule est-elle tendue dans cette lentille creuse et maintenue étalée par ses prolongements sous forme d'une lame plate, au-dessus et au-dessous de laquelle pourrait circuler le plasma ou même pénétrer les éléments figurés de la lymphe? Cette opinion avait été soutenue par Swaen. Il est vrai que dans les cornées traitées par la purpurine, on voit quelquefois un confluent lacunaire festonné incomplètement rempli par sa cellule fixe. Mais il est facile de voir aussi que le vide s'est produit de la manière suivante : le bord du confluent qui répond au vide montre dans les fentes linéaires qui partent de ces festons des expansions protoplasmiques cassées net. La cellule a été détachée de ses expansions. Maintenu par les mêmes expansions sur le bord opposé, elle s'est rétractée sur ce bord à la façon d'une cellule du tissu connectif lâche, ramassée en boule lorsque ses prolongements ont été rompus par l'œdème artificiel<sup>1</sup>. Parfois

<sup>1</sup> J. Renaut, *Comptes rendus de l'Académie des sciences*, 1878, tome LXXXVII, page 884.



même, la lame mince de protoplasma, probablement déjà fixée dans sa forme avant d'être rompue, s'est repliée sur la portion adhérente à la façon d'un pan d'étoffe. Les images auxquelles nous faisons allusion montrent donc simplement que le confluent lacunaire a bien une existence propre, des limites exactes déterminées par la disposition des éléments connectifs figurés, et n'est pas seulement l'analogie de l'espace virtuel dans lequel est plongée une cellule ramifiée du tissu muqueux. Comme d'autre part, dans les préparations à l'or, dans celles au jus de citron et à l'iode, on voit la masse protoplasmique pénétrer entre les fentes partout, dans tous les sens, l'opinion de Swaen cesse absolument d'être soutenable.

Que devient actuellement la théorie des canaux du suc? Nous avons démontré qu'il n'y a point de système canaliculaire. Nous venons de voir que les espaces interorganiques sont constitués par un système de fentes. Enfin partout nous trouvons ce système fenêtré exactement rempli par du protoplasma granuleux. Ceci revient à dire qu'il n'y a dans la cornée aucun canal libre, aucune fente vide. Pas plus que dans le cartilage hyalin ou ramifié, il n'existe là de voies préexistantes du suc.

Cependant une dernière objection doit être levée. Une série d'auteurs que nous avons cités, soutiennent depuis Bowman qu'on peut injecter les canaux du suc, qu'on peut remplir ce qu'ils appellent les corpuscules cornéens, ce que nous appelons les confluent lacunaires. Nous avons repris naturellement ces expériences d'injection en nous servant d'un des liquides les plus pénétrants qui existent : l'asphalte ou bitume de Judée en solution dans le chloroforme jusqu'à consistance et coloration conve-



nables<sup>1</sup>. La cornée est alors piquée, dans son centre ou dans un autre point, à l'aide de la canule d'une seringue de Pravaz introduite de telle façon qu'elle s'insinue entre les lames cornéales sans pénétrer dans la chambre antérieure. L'injection est alors poussée avec ménagement et au bout d'un instant il n'est même plus nécessaire de presser sur le piston de la seringue, car la pénétration du liquide est tellement active qu'elle poursuit d'elle-même, sous la seule influence de la tension à laquelle sont soumises, entre les lames cornéennes, les premières gouttes du liquide injecté.

Si l'on suit les progrès de l'injection, on voit que tout autour d'une masse centrale affectant la forme d'un noyau lenticulaire, les traînées d'asphalte se poursuivent à la façon des rayons d'une étoile à branches extrêmement nombreuses. Au bout d'un certain temps, ces traits, qui divergent tous de la masse centrale en se propageant par le plus court chemin, c'est-à-dire suivant un système de rayons partis d'un centre commun, sont croisés par des traits perpendiculaires.

Ces derniers ne sont jamais situés dans le même plan que les premiers (pl. III, fig. 7, C); ils correspondent à des lignes d'injection parcourant un autre étage de la cornée. La première notion qui résulte d'un premier examen, c'est que l'injection a agi comme le font nos pinces et nos ciseaux quand nous voulons dissocier une cornée: elle a simplement écarté les lames zonales des méri-

<sup>1</sup> La solution saturée est la plus simple à faire; c'est aussi l'une des plus maniables; nous nous abstenons donc ici de donner la formule de solutions titrées qui n'offrent aucun avantage sur la saturée.



diennes en s'insinuant entre les différentes fibres qui constituent chacune d'elles. Cette opinion peut du reste être déjà corroborée et contrôlée par les deux expériences suivantes :

1<sup>o</sup> Si l'on remplace la solution d'asphalte par de l'air et que l'on vienne à en pousser une injection à l'aide d'une seringue de Pravaz dont la canule est insinuée entre les lames cornéennes, on voit se dessiner des traînées de bulles reproduisant exactement la disposition des traits d'asphalte précédemment obtenus. Il n'est nullement nécessaire d'employer une force considérable pour obtenir ce résultat; on assiste à l'insufflation et au décollement des lames et des fibres cornéennes. Comment les traînées d'air auraient-elles pénétré dans un système de canaux capillaires, comme on suppose être ceux du suc, avec cette facilité? On sait en effet quelle remarquable résistance éprouvent les fluides aériformes à circuler dans les canaux capillaires même grossiers de nos instruments de physique ou dans les réseaux capillaires sanguins du poumon.

2<sup>o</sup> Lorsque l'injection est achevée, si l'on enlève la cornée et si après l'avoir déposée pendant une demi-heure environ dans l'eau distillée on a soin de la traiter ensuite par la méthode ordinaire de l'or, on l'imprègne et l'on a sous les yeux le réseau des cellules fixes, les systèmes de fentes avec leur disposition ordinaire. L'injection (Pl. III, fig. 8) tranche par ses traits d'asphalte colorés en brun sur le reste de la préparation. On peut alors étudier les rapports les plus délicats des traits d'injection avec les systèmes de fentes et ceux des cellules fixes. Or on



remarque d'abord que ces traits ne suivent la direction exacte ni des uns ni des autres. D'autre part on voit qu'ils ont simplement clivé sur leur passage deux plans de cellules cornéennes. *Jamais on ne les voit pénétrer dans les confluent lacunaires et refouler la cellule fixe qu'ils contiennent.* Autour d'eux, les prolongements protoplasmiques des cellules fixes s'entrelacent en les contournant et ne traversent jamais leur épaisseur. Enfin, sur les points où une série de traits se croisent les uns sur les autres, de façon à simuler grossièrement des corpuscules cornéens injectés, on reconnaît d'une part que les traits superposés appartiennent à des étages différents et sont séparés par une mince épaisseur de tissu cornéen ; et d'un autre côté, qu'autour d'eux et sur le plein du fuseau qu'ils forment, les cellules fixes voisines ont été simplement déjetées et déprimées. Ce qui montre bien que les confluent lacunaires ne sont jamais injectés, c'est que les traits du grillage formés par les lignes d'injection conservent leurs contours propres : se sont des fuseaux superposés et non pas un petit lac d'asphalte à bords festonnés. En dernier lieu, si l'on compare les dimensions des confluent lacunaires remplis par les cellules fixes imprégnées et celles des plus petites figures stellaires produites par l'injection, on voit que les dimensions de ces dernières sont colossales par rapport à celles des confluent lacunaires. Toutes ces raisons nous portent à conclure qu'une injection interstitielle ne produit, chez le bœuf ou le mouton<sup>1</sup>, qu'une série de décollements. Là où le liquide file sous forte pression,

<sup>1</sup> On doit choisir de préférence les cornées épaisses telles que celles du bœuf, du mouton, etc., afin que la canule puisse être plus facilement insinuée entre lames.



il décolle largement les lames adjacentes en rompant les fibres arciformes que les relie. Au fur et à mesure que la pression diminue, cet effet de rupture se produit à une moindre distance du trait d'injection. Voilà pourquoi la plupart d'entre eux se terminent en pointes aiguës comme des aiguilles.

Examinons la cornée au voisinage d'une de ces pointes. (Pl. III, fig. 8 i, i'). Le trait d'injection a été souvent morcelé par le retrait de la masse. Entre les tronçons d'asphalte, on voit un espace développé, libre, ne présentant aucun double contour. Au delà de la fine pointe terminale d'asphalte, existe une mince ligne de décollement qui meurt en s'effilant après un certain trajet, sans même ordinairement tomber dans une grande fente linéaire. Ce trait de décollement n'a même aucun rapport avec les systèmes de fentes bien marqués dans la préparation.

On ne saurait objecter ici que le liquide dont nous nous sommes servi n'est pas assez pénétrant. Rien n'est plus aisé, avec une pareille solution, que d'injecter sur le lapin les canalicules biliaires capillaires. Les préparations de ces canalicules faites pour le cours d'anatomie générale de la Faculté ne laissent aucun doute à cet égard. Nous devons cependant expliquer pourquoi nous ne nous sommes pas servi ici du bleu de Prusse soluble ; c'est que ce liquide teint à un certain degré les éléments anatomiques et surtout que, ne formant pas une véritable *masse* d'injection, il ne dessine pas avec la même netteté les trajets qu'il a suivis, tandis que lorsqu'on a fait usage de l'asphalte ils restent au contraire nets, parce que la matière d'injection employée ne présente aucune chance de diffusion, puisqu'elle ne mouille pas les tissus et que l'asphalte



est insoluble dans l'eau et la glycérine. Si du reste on voulait admettre, malgré toutes les raisons que nous venons d'exposer, que l'injection interstitielle développe des canaux du suc, comme la forme de l'injection est indépendante du point de la cornée piqué, il faudrait supposer que ce système se poursuit dans une direction quelconque. Outre que ceci est absurde, nous avons démontré qu'un tel système n'aurait absolument aucun rapport avec les fentes et les corpuscules cornéens, ce qui est absolument contraire aux idées défendues par Recklinghausen et ses élèves.

On doit donc abandonner toute notion sur les prétendus canaux du suc fondée sur les résultats d'injections interstitielles.

La nutrition de la cornée paraît d'ailleurs s'effectuer par un tout autre procédé. Les sucs nutritifs fournis par les vaisseaux péricornéens abordent le tissu connectif dense à l'état de plasma à peu près filtré. L'idée ancienne en vertu de laquelle on considérait la nutrition du tissu cornéen comme s'effectuant par imbibition était à peu près exacte comme nous allons le voir tout à l'heure. La disposition des vaisseaux de la marge de la cornée, vaisseaux qui se terminent tous par des arcades de capillaires à la façon de la pointe des fusées vasculaires de l'épiploon non encore fenêtré, par exemple, est on ne peut plus favorable au départ du liquide nutritif. Il s'agit là d'une couronne festonnée de capillaires vrais, c'est-à-dire de vaisseaux le mieux disposés pour permettre la diffusion de leur contenu séreux. Ce qui s'oppose à la migration des globules des arcs vasculaires, c'est l'extrême densité du parenchyme cornéa. Il ne peut pas plus se produire là d'œdème



vrai que dans une aponévrose ou un tendon, par exemple. Quand au contraire le tissu cornéen est enflammé et que, comme toujours dans l'inflammation, la trame connective tend à se déformer après s'être ramollie, les vaisseaux sanguins marginaux de la cornée présentent des pointes d'extension; de là la forme irradiée des vaisseaux embryonnaires d'une nappe de pannus. Mais dans l'état normal, le bourgeonnement vasculaire est mécaniquement arrêté.

Tout concourt à démontrer que la nutrition des cellules fixes de la cornée se fait par imbibition de proche en proche, par simple gonflement des traînées protoplasmiques du réseau cellulaire cornéen. On peut rendre ce fait très évident par une expérience déjà ancienne, mais qu'il convient d'interpréter un peu différemment que ne l'ont fait les précédents expérimentateurs. Une cornée est enlevée sur une grenouille vivante; on a soin de ne pas la laver. Elle est ensuite introduite dans le sac lymphatique dorsal d'une autre grenouille et laissée là pendant trois ou quatre jours au sein d'une masse considérable de lymphe.

Dans ces conditions, la cornée continue à vivre, car lorsqu'elle est retirée, ses faisceaux connectifs ne se dissocient nullement en fibrilles, à la façon de ceux d'une eschare cornéenne véritable. Si l'on examine une pareille cornée dans l'eau iodée, ou mieux encore après l'avoir imprégnée par la méthode de l'or (procédé de Ranvier), on voit que toute la périphérie est occupée par des cellules rondes disposées à la place des cellules fixes étoilées et en ordre régulier dans les confluent lacunaires.



On pourrait conclure de là que la cornée s'est comportée comme un corps poreux et qu'elle a été envahie par des cellules migratrices venues de la lymphe du sac dorsal. Mais un examen attentif montre que ces cellules migratrices sont à peine un peu plus abondantes que dans la cornée normale et que les cellules rondes qui occupent les confluent lacunaires sont en majeure parties des cellules fixes modifiées. Tout à fait sur les bords, ces cellules sont rondes, pleines de grosses granulations que l'or teint en violet; elles sont semblables à des cellules fixes du tissu connectif lâche, revenues sur elles-mêmes par la rupture des prolongements protoplasmiques qui les tendent, et qui se sont écrasées par leur propre rétraction.

Si l'on suit les modifications des cellules fixes en marchant de la périphérie au centre de la cornée, on voit alors successivement de grosses cellules granuleuses, d'autres qui ne sont granuleuses et globuleuses que sur un côté, tandis que de l'autre côté partent de longues expansions protoplasmiques semées de vacuoles. Plus loin encore, les cellules sont encore maintenues étalées par leurs prolongements, devenus seulement plus larges et vacuolaires; enfin au centre les cellules sont tout à fait normales.

Que s'est-il passé? Le plasma lymphatique a imbibé de proche en proche le réseau cellulaire avec une activité décroissante à partir du bord; il a gonflé le protoplasma, et les masses de ce dernier situées autour des noyaux, étant prédominantes, ont, en se gonflant, tiré jusqu'à les rompre, sur les expansions protoplasmiques elles-mêmes gonflées et ramollies par l'imbibition. De là, mise en liberté des corps cellulaires par rupture de leurs attaches



protoplasmiques et retrait de la masse en forme de boule. Nous avons donc ici un cas particulier de l'œdème et non une migration des globules blancs dans un corps poreux.

Cette expérience si simple nous rend compte d'un autre fait. On sait que Kühne considérait les cellules fixes de la cornée comme capables de se mouvoir; il étendait ainsi à la cornée la notion des mouvements amiboïdes qu'il pensait avoir démontrés dans les cellules fixes du tissu intermusculaire de la grenouille. D'un autre côté Rollett, voyant les cellules fixes revenir sur elles-mêmes sous l'influence de secousses d'induction passant à travers la cornée vivante, soutenait énergiquement la même manière de voir. En reprenant cette expérience d'électricité, M. Ranvier a fait voir que les décharges exercent une action brisante sur les noyaux cornéens qu'elles morcellent. *A fortiori* cette action brisante s'exerce-t-elle sur la masse protoplasmique et sur ses expansions si délicates. Les cellules revenues sur elles-mêmes sont des cellules détachées de leurs insertions protoplasmiques, écrasées sous leur propre retrait; de là leur apparence grossièrement granuleuse qui avait frappé Rollett. De pareilles cellules, revenues à l'état de boules, sont en outre mortes, ainsi que l'a bien fait voir M. Ranvier. Il ne s'agit donc nullement ici du réveil d'une action vitale par l'électricité, mais d'une action brisante de cet agent physique qui n'excite pas, mais tue les cellules. Une décharge, insuffisante pour amener la mort des éléments cellulaires et faire apparaître leurs noyaux, ne ramène jamais les cellules à l'état de boules et ces dernières, lorsqu'elles sont formées, restent indéfiniment immobiles.

Nous avons cependant constaté qu'il existe des cellules



amiboïdes dans la cornée, d'une part, et, d'autre part, que ces cellules s'engagent dans le limbe cornéen en suivant d'abord la voie des fentes larges qui font suite aux fentes libres, interfasciculaires de la sclérotique, fentes qui se poursuivent au sein de la cornée en restant facilement développables pendant un certain trajet. Au bout de ce trajet, les fentes se continuent avec le système des fentes linéaires intralamellaires ou interlamellaires. Les cellules lymphatiques engagées dans ces fentes progressent de plus en plus laborieusement au sein de la substance grenue protoplasmique qui les remplit. Arrivées à un certain point de leur parcours, ces cellules, continuant à se frayer une route dans le sens de la moindre résistance s'engagent, soit dans d'autres fentes, soit dans des espaces interlamellaires, enfin partout où leur activité pseudopodique peut leur frayer un chemin. C'est pour ce motif qu'on les trouve souvent répandues sans ordre dans l'épaisseur de la cornée. On remarquera cependant, dans la figure de la planche que les cellules fixées à l'état d'activité amiboïde sont sensiblement en voie de progression dans une direction parallèle à celle des fentes linéaires principales.

Dans l'état d'inflammation, quand la trame connective de la cornée a commencé à subir le ramollissement inflammatoire, les espaces interorganiques en forme de fentes deviennent beaucoup plus facilement séparables et on les voit comme injectés de globules blancs, tous fusiformes, qui se suivent en séries le long des fentes principales, tandis que les cellules fixes présentent des indices d'activité; les noyaux de ces dernières reviennent à la forme ronde, présentent des nucléoles multiples et se



divisent. Nous ferons remarquer à ce propos que la théorie proposée par Cohnheim au sujet de l'inflammation ne se vérifie pas dans la cornée plus qu'ailleurs, puisqu'on observe simultanément ces deux phénomènes : infiltration par les cellules migratrices et retour à l'activité formative des cellules fixes.

Nous pouvons nous faire maintenant une idée de la constitution générale de la trame connective de la cornée. Elle est formée, aussi bien dans la cornée simple de certains poissons que dans celle de la grenouille et des mammifères supérieurs, par une série de lames alternativement zonales et méridiennes, superposées exactement comme les feuillets d'un livre et reliées dans le sens des rayons de la sphère oculaire par des fibres relevées ou enfoncées, constituant ce que nous avons appelé le système des fibres arciformes. Ce sont ces dernières fibres que l'on voit sur une cornée de grenouille clivées en lames minces, se montrer reployées à la façon de filaments retombants sur les deux faces de la lamelle considérée. Le bout libre de ces filaments est toujours cassé, tandis que leur bout adhérent se confond tangentiellement avec le système de striation de la lamelle qui les fournit.

Il existe donc manifestement des lignes interlamellaires. Dans la cornée du chien de mer où les lames sont colossales, ces interlignes sont de toute évidence. Ils sont occupés par une traînée de cellules fixes. C'est là la principale différence avec la cornée de la grenouille, des oiseaux, du lapin, etc. A mesure que la cornée devient plus homogène, que ses lames sont de plus en plus minces et transparentes, le réseau cellulaire tend de plus en plus à se confondre avec les éléments de la trame cor-



néenne. Le système des confluent lacunaires interlamellaires tend de plus en plus à disparaître, tandis que le système de confluent lacunaires interlamellaires tend à devenir prédominant. La preuve qu'il en est ainsi, c'est que, dans une cornée de grenouille divisée en lamelles, les lamelles isolées ne présentent point, sur leurs deux faces, de couche granuleuse protoplasmique ni de cellules fixes exposées. Il serait certainement intéressant de suivre dans la série les détails du passage de la première forme de cornée à la seconde; le temps et les matériaux d'étude dont nous disposons ne nous ont pas encore permis d'entreprendre cette recherche.

Dans un traité récent d'histologie<sup>1</sup> qu'ils ont publié, MM. Pouchet et Tourneux ont donné de la texture de la cornée un schème très simple. La trame connective serait disposée à la façon des lames d'un gâteau feuilleté, dont les soufflures représenteraient les espaces interorganiques dans lesquels sont contenues les cellules fixes. Cette notion se rapproche beaucoup de la conception que M. Ranvier a imaginée pour la gaine lamelleuse des nerfs. Des lames superposées comme les feuillets d'un livre, entre lesquels on aurait semé des gouttelettes de colle de manière à les rendre adhérentes d'une façon discontinue, voilà ce que l'on appelle un système de *tentes*. La conception à laquelle nous sommes parvenu est un peu différente. Il est vrai que les systèmes arciformes, les lames zonales et les méridiennes, forment un ensemble comparable à celui de la gaine lamelleuse des nerfs. Mais dans cette dernière, entre chaque lamelle (du moins dans la

<sup>1</sup> Pouchet et Tourneux. *Précis d'Histologie*. Paris, 1878, p. 609.



portion la plus voisine du faisceau nerveux), il existe un endothélium continu, tandis que nous n'avons dans la cornée des animaux inférieurs qu'un réseau de cellules fixes interlamellaires simplement réunies par leurs prolongements arborisés dans une direction systématique, de façon à laisser toutefois sur un grand nombre de points la substance connective des deux lamelles adjacentes en contact direct. De plus, il existe un réseau cellulaire analogue dans l'épaisseur de chaque lamelle. Enfin, nous croyons avoir démontré que, dans la cornée, il n'existe ni fentes interfasciculaires ni espaces interorganiques quelconques à l'état de vacuité : *Tout espace existant entre les éléments connectifs est exactement rempli par les cellules fixes, ou leurs expansions, ou les ramifications nerveuses qui nous occuperont dans le chapitre suivant.*

La disposition de ces espaces interorganiques en forme de fentes, est, avons-nous dit, dans chaque lamelle, la même que celle de la striation fine quadrillée, dessinée par le croisement des faisceaux connectifs de la cornée. De lamelle en lamelle, cette direction change. Nous avons mesuré l'écart angulaire que forment entre eux les systèmes de striation. En projetant à la chambre claire les fentes de trois plans successifs (Pl. II, fig. 4), nous avons vu que pour les fentes linéaires principales qui traversaient, par exemple, la préparation dans le sens vertical, l'angle formé était :

Entre le système 1 et le système 2,  $\alpha = 9^\circ$   
 Entre le — 1 et le — 3,  $\alpha = 24.$   
 Entre le — 2 et le — 3,  $\alpha = 15.$



De plus, de lamelle en lamelle, l'écart angulaire se poursuit toujours dans le même sens. Les systèmes semblent tourner comme autour d'un centre en se déplaçant angulairement les uns par rapport aux autres. Ce que nous venons de dire des traits verticaux pourrait s'appliquer aux transversaux qui forment avec les premiers un angle sensiblement droit. L'écart angulaire de ces derniers peut donc être approximativement toujours calculé par différence. Nous ferons remarquer que dans les préparations épaisses, analogues à celle que nous avons reproduite par le dessin, on peut avec la plus grande facilité voir que les fentes linéaires s'enfoncent ou se relèvent pour aller rejoindre leurs analogues plus superficielles ou plus profondes. Pour cela les plans fissuraux subissent eux aussi une déviation qui dessine nécessairement une sorte de nappe ou de surface gauche

---



## CHAPITRE V

### RAPPORTS DES NERFS DE LA CORNÉE AVEC LA TRAME CONNECTIVE ET LES CELLULES FIXES

Nous n'étudierons pas ici la disposition variable des nerfs cornéens dans les diverses espèces animales. Des recherches que nous avons faites soigneusement dans les différents termes de la série, on peut, en effet, déduire que cette disposition est éminemment variable dans ses détails. Nous voulons seulement ici compléter l'étude que nous avons entreprise du tissu connectif de la cornée en montrant les rapports des filaments nerveux avec ses éléments constitutifs.

On a beaucoup discuté sur l'existence de plexus ou de réseaux nerveux dans l'intérieur de la cornée. Pour éviter toute confusion dans la nomenclature, nous donnerons tout d'abord une terminologie que nous suivrons ensuite exactement dans le cours de notre description. Nous comprenons avec M. le professeur Renaut sous le titre *plexus fondamental* une arborisation cylindraxile



nue dépourvue de cellules ganglionnaires uni-ou bipolaires entrant en relation avec les plexus. Les mailles de ce dernier constituées par l'écartement et le rapprochement successifs de cylindraxes dont les fibrilles deviennent indépendantes les unes des autres présentent sur les points nodaux des éléments cellulaires multipolaires et non globuleux dont le corps protoplasmique occupe, en s'y poursuivant sous forme de traînées cunéiformes, les espaces triangulaires, quadrangulaires ou stellaires interceptés par l'écartement des fibrilles cylindraxiles. — Ces éléments cellulaires nerveux diffèrent de ceux de la moelle en ce qu'ils n'ont pas de prolongement de Deiters, et de ceux des ganglions en ce qu'ils ne sont pas formés par un globe arrondi ou pyriforme autour duquel les fibrilles cylindraxiles décrivent un trajet en anse, entourant le globe à la façon des brins d'un écheveau étalé en nappe sur une boule. Ce type morphologique est caractéristique de ce que M. Renaut a appelé *les centres périphériques plexiformes* (péricarde des lacertiens etc.<sup>1</sup>). Dans les centres périphériques plexiformes, il n'entre généralement pas de fibres à myéline (une exception doit être faite pour le plexus œsophagien décrit par M. Ranvier).

Par *arborisation cylindraxile nue*, nous désignons un système de fibres de Remak étalé sur un plan : de distance en distance, on voit sur le trajet des filaments nerveux des noyaux caractéristiques des fibres de Remak situés au milieu ou sur le côté des fibrilles cylindraxiles :

<sup>1</sup> Article « Système nerveux » du *Dictionnaire encyclopédique des sciences médicales*.



ex. les tiges nerveuses des faisceaux musculaires primitifs de la grenouille, les réseaux d'accroissement des nerfs de la lame natatoire de son têtard.

Enfin par *arborisations fibrillaires*, nous désignons le système de ramifications formé par des filaments cylindriques, branchés les uns sur les autres et ne présentant sur leur parcours aucun noyau : ex. terminaisons des nerfs dans l'épithélium antérieur de la cornée.

Voyons maintenant comment sont, d'une manière générale, disposés les nerfs qui se distribuent dans la cornée transparente.

Les nerfs abordent la cornée par sa marge ; à ce niveau les filaments nerveux suivent les vaisseaux sanguins et peuvent même en être dans certains cas difficilement distingués de prime abord. Si l'on examine une cornée de grenouille ou mieux de salamandre, traitée par la méthode de l'or et étalée à plat, on voit que les arcs vasculaires et les réseaux nerveux sont étagés sur le bord à partir de la lame de Reichert en nombre décroissant, de façon que les limites du cercle vasculo-nerveux dessinent autour du limbe cornéal une sorte de cône tronqué à sommet antérieur. A mesure que l'on remonte de la face postérieure de la cornée vers sa face antérieure, les vaisseaux et les nerfs sont plus serrés et empiètent de plus en plus sur le disque cornéen. Chez le fœtus, le cône était complet, puisqu'il existait un réseau vasculo-nerveux sous-épithélial qui s'est atrophié depuis probablement à cause du changement des conditions du milieu dans lequel il végétait. On voit les nerfs réduits à l'état de faisceaux primitifs uni-ou paucitubulaires dans lesquels les fibres à myéline sont entourées par les ramifications de nombreu-



ses fibres de Remak, se divisent au niveau de la zone des arcs vasculaires pour former eux-mêmes des arcades qui s'entrelacent avec celles des vaisseaux sanguins. Ces arcades se forment par le mécanisme ordinaire, c'est-à-dire division en Y des fibres myéliniques au niveau d'un étranglement annulaire, et divergence des branches ainsi formées. Après un court trajet dans la cornée, la gaine de myéline cesse d'exister et le cylindraxe forme une arborisation cylindraxile nue exactement de la même manière que dans la lame natatoire du têtard de la grenouille. Cette disposition existe chez la plupart des animaux que nous avons étudiés : salamandre, triton, lézard, cobaye, etc.

Ces arborisations cylindraxiles sont étagées dans la cornée à partir de la lame la plus antérieure dans un ordre décroissant, c'est-à-dire que les mailles de l'arborisation sont de moins en moins riches à mesure que l'on descend dans la profondeur. Le plan du plexus le plus facile à étudier est celui qui s'étale sous la membrane de Bowman ; il a été bien décrit par Hoyer<sup>1</sup>. Nous avons pu le mettre en évidence avec une pureté extrême chez le lapin dans une cornée traitée d'abord par l'eau, puis par la méthode de l'or et dont nous avons séparé la membrane basale antérieure après avoir chassé l'épithélium par le pinceau. Sur cette préparation aucune cellule fixe (pl. VI, figure 15) ne peut être distinguée. La lame considérée n'est donc pas doublée par les lames cornéennes superficielles à confluents lacunaires. L'arborisation présente les caractères de celle formée par des fibres de

<sup>1</sup> Voir la bibliographie, p. 136.



Remak entrelacées. Sur les points nodaux, les fibrilles s'écartent, se rejoignent de mille manières, puis se reconstituent en filaments qui vont rejoindre un autre point nodal en dessinant des mailles irrégulièrement quadrangulaires. Mais on peut voir aisément, chez le lapin et mieux encore chez le chat, qu'il ne s'agit pas ici d'un centre périphérique plexiforme. Outre que les cellules ne forment pas des globes, elles ne sont pas entourées d'une masse de protoplasma granuleux d'apparence multipolaire. Les noyaux, souvent de forme irrégulière et même bizarre, sont bien situés aux points nodaux et entourés par des fibrilles nerveuses allant d'une branche à l'autre, poursuivant la direction axiale d'une des branches, disposées en anses récurrentes, etc., mais le corps nucléaire est au fond semblable à celui d'une fibre de Remak : il n'est pas entouré de pointes protoplasmiques longues. Cependant il s'agit ici d'un véritable plexus (pl. VI, fig. 16) à cause de l'échange des fibrilles dans tous les sens au niveau du point nodal qui constitue un *chiasma complet*.

Les grosses travées de l'arborisation cylindraxile et plexiforme que nous venons de décrire sont entourées d'une gaine endothéliale que MM. Ranvier et Durante ont décrite les premiers et qui n'est que la continuation de la gaine de Henle des faisceaux primitifs nerveux qui abordent la cornée. C'est cette gaine que l'on imprègne d'argent à la surface de la membrane lorsque l'on opère l'imprégnation par le procédé ordinaire. Aussi voit-on cette gaine imprégnée, former de nombreux points nodaux qui donnent à l'ensemble des nerfs une apparence quadrillée. De distance en distance, sur les préparations colorées à l'éosine hématoxylique, on voit sur cette gaine



apparaître en violet les noyaux endothéliaux. Ces noyaux occupent la portion centrale d'une des plaques endothéliales limitées par l'argent; ils se distinguent au premier abord des noyaux triangulaires ou bizarres des fibres de Remak contenues dans la gaine. Ils sont ordinairement allongés (pl. VI, fig. 17 NE) dans le sens de l'axe longitudinal de la gaine. Un premier problème que nous avons à nous poser, c'est de savoir comment finit cette gaine.

Elle se termine en s'effilant (pl. VI, fig. 17 G'). Elle ne se rebrousse pas comme un manchon à son extrémité. A ce niveau, les cellules endothéliales se comportent purement et simplement comme celles qui tapissent les plus fines travées de l'épiploon et s'adossent bord pour bord à la façon d'un papier d'enveloppe. Sur la préparation argentée, on perd de vue le filament nerveux dès que sa gaine a cessé d'exister; nous verrons sous quelle forme ce filament se continue dans la trame de la cornée; mais avant de résoudre cette question, nous avons à en examiner une autre.

L'un des arguments principaux des derniers défenseurs de la théorie des canaux du suc, c'est que les nerfs sont entourés d'une gaine lymphatique et que cette dernière communique latéralement avec le système des Saftkanälchen dessiné par les imprégnations d'argent. Nous ferons remarquer d'abord que l'endothélium de la gaine de Ranvier ou de Durante ne présente nullement les festons caractéristiques de celui des lymphatiques canaliculés (pl. VI, fig. 17 G.) A peine vers l'extrémité voit-on se dessiner des lignes de ciment festonnées, encore les festons n'existent-ils que sur un seul bord et à l'état d'acci-



dents déterminés par la configuration morphologique des parties à recouvrir. Comme dans toute gaine de Henle, les traits sont droits, plus droits qu'ailleurs. Quant aux corpuscules cornéens, c'est-à-dire au dessin des cellules fixes, on voit nettement, sur les imprégnations délicates, que leurs expansions passent toujours au-dessus ou au-dessous de la gaine nerveuse, sans jamais s'ouvrir dans cette dernière à gueule bée. Les figures de Thanhoffer ont été calquées sur des imprégnations trop fortes qui ne ménageaient aucun détail et sur lesquelles d'ailleurs on ne pouvait faire agir secondairement, pour suivre les filaments protoplasmiques, l'éosine hématoxylique qui n'a été appliquée que tout récemment par M. Renaut à la technique histologique (voyez pl. VI, fig. 17 CS, CP, CP.) Il n'existe donc aucune communication réelle entre la gaine des nerfs et les cellules fixes, et quand bien même certains prolongements protoplasmiques de ces dernières viennent butter en se terminant contre la gaine, il n'en est pas moins vrai qu'il n'existe entre le nerf et son enveloppe, d'une part, les éléments connectifs, de l'autre, qu'un rapport de contiguïté et non de continuité.

Des grosses travées du réseau de fibres de Remak que nous décrivons, se détachent des fibrilles qui se ramifient entre les mailles, montent, descendent, vont rejoindre leurs similaires, se poursuivent sans se brancher, ou se divisent, en affectant toujours un caractère fondamental commun; l'ensemble de ces ces filaments constitue une arborisation fibrillaire, c'est-à-dire que les fibrilles cylindraxiles ne présentent sur leur parcours aucun noyau, ni axial ni latéral.

Nous ne dirons que quelques mots des fibrilles de ce



genre qui, s'élevant de la membrane de Bowman, donnent naissance à des bouquets de fibrilles ténues, partant d'un point commun, comme les pédoncules d'une inflorescence en ombelle, pour se coucher sous l'épithélium, s'y poursuivre sous forme de traits, dirigés tous vers le centre de la cornée, puis former un réseau de mailles, d'où s'élèvent les fibrilles terminales, fibrilles qui pénètrent entre les cellules épithéliales, dans les lignes de ciment, et, après un trajet hélicin, commandé probablement par la nécessité de contourner les pointes de Schultze, se terminent toujours entre les cellules par une extrémité libre que les préparations au chlorure d'or montrent légèrement renflée en bouton. Nous ne traitons ici en effet que du tissu connectif de la cornée pris en particulier.

Les ramifications fibrillaires parties des grandes mailles dessinées par les fibres de Remak descendent dans l'épaisseur de la cornée pour s'anastomoser avec leurs similaires émanées de mailles de Remak plus profondes, ou pour suivre un chemin direct. Une question qui doit nous préoccuper maintenant, c'est le lieu où sont situées les mailles de l'arborisation cylindraxile et les traits de la ramification fibrillaire.

Pour ce qui regarde la ramification la plus superficielle des fibres de Remak, la question est assez facile à juger. Ce plexus est situé à la surface de la lame cornéenne la plus antérieure. Les plexus plus profonds étant toujours contournés en avant et en arrière par un plan de cellules fixes doivent être considérés pour cette raison, comme occupant principalement les espaces interlamellaires. Mais, si les mailles des fibres de Remak sont comprises



entre les lamelles et étagées entre elles sur des plans distincts, il n'en est pas de même des fibrilles. Chez la grenouille, le triton, le lapin, ces fibrilles vont partout, soit se relevant, soit s'enfonçant du côté de la lame de Descemet.

Les fibrilles, sur leur parcours, rencontrent les fentes principales ou secondaires et s'engagent souvent dans leurs interstices; en les suivant, elles prennent l'aspect scalariforme de ces dernières. De là la forme *en escalier* des fibres décrites par les auteurs ou simplement figurées par eux. Mais il semble que les fibrilles se jouent à la disposition si régulière des fentes cornéennes: elles croisent ces fentes, les suivent, les quittent, rentrent dans un autre système de fentes, le tout de la façon la plus irrégulière. Du reste, dans les préparations au chlorure d'or, il est bien évident que pour pouvoir dire qu'un rameau de l'arborisation fibrillaire pénètre dans une fente droite ou scalariforme, il faut avoir vu ce rameau y entrer et l'avoir suivi depuis le moment où il se détache d'une portion du plexus de Remak, encore revêtu de sa gaine endothéliale. La présence de cette gaine se marque sur les préparations à l'or (pl. V, fig. 12) par un dépôt irrégulier, granuleux; parfois même, la gaine est soulevée comme à l'extrémité supérieure du rameau N G de la fig. 13; l'existence de la gaine se révèle d'ailleurs toujours par un double contour de la traînée nerveuse considérée. Les fibrilles nerveuses dégagées de cette gaine sont variqueuses, vacuolées et se distinguent difficilement des traînées protoplasmiques. Nous avons dit qu'elles suivent ou ne suivent pas la direction des fentes droites ou scalariformes.



Etudions maintenant quels sont leurs rapports avec les cellules fixes étoilées de la cornée.

C'est la grenouille qui constitue l'objet d'étude le plus favorable. Chez cet animal, les arborisations nerveuses formées de fibres de Remak entrelacées et unies à leurs points nodaux, en constituant des chiasmas fibrillaires complets, sont disséminées dans une série d'espaces interlamellaires, mais affectent surtout une disposition riche et régulière sur deux points opposés que l'on peut considérer comme homologues. La première arborisation plexiforme est située entre la membrane de Bowman et la première lamelle cornéenne. C'est de là que partent les nerfs perforants disposés en ombelles qui vont former l'arborisation fibrillaire sous-épithéliale. L'arborisation similaire à laquelle nous faisons allusion tout à l'heure est située entre la membrane de Descemet et les lames cornéennes les plus profondes. Les auteurs qui se sont succédé ne paraissent pas en avoir donné la description ; elle n'existe d'ailleurs pas chez les mammifères que nous allons étudier.

Pour préparer cette arborisation, nous avons enlevé l'épithélium de Descemet au pinceau sur une cornée préparée par la méthode de l'or, puis nous avons dissocié la membrane de Descemet avec la lamelle cornéenne sous-jacente, de façon à obtenir une lame dans l'épaisseur de laquelle les nerfs fussent bien conservés. On conçoit en effet que si ceux contenus dans le plan de clivage ont pu être tirillés et rompus, tous les filaments qui se poursuivent du côté de la lamelle de Descemet sont naturellement restés intacts. Nous avons étudié ces nerfs sur la lamelle étalée à plat, la lame de Descemet étant tournée



en haut, et nous avons suivi les terminaisons nerveuses à travers cette membrane qui chez la grenouille est absolument transparente et de plus d'une minceur extrême.

Les ramifications de Remak se montrent comme de grosses travées entourées de leur gaine endothéliale et dessinent des mailles dont la direction n'a pas de rapport exact avec celle des grandes fentes linéaires de la région. De ces travées se dégagent des ramifications fibrillaires nues dont les unes s'engagent dans les fentes droites ou scalariformes pour les suivre et les quitter, sans autre raison apparente que celle de leur végétation propre dans un sens donné. Ce sont ces nerfs que Kölliker a décrits dans la partie postérieure de la cornée en insistant sur le fait de leur trajet rectiligne et sur leur entre-croisement à angle droit. Ces filaments se terminent, dit-il, tous par des extrémités libres. Il nous semble que Kölliker a fait ici une confusion. Il a dû souvent prendre pour des nerfs les confluent linéaires le long desquels l'or s'est réduit, car en étudiant attentivement les fentes de la région, on voit qu'un grand nombre d'entre elles sont absolument vides de filaments nerveux. Nous rappelons ici que pour dire qu'une fente linéaire contient un nerf, il faut non seulement observer le long de cette fente un trait violet, mais encore que ce trait soit vacuolaire, qu'il se distingue des bords de la fente qui alors prend un quadruple contour, et qu'enfin on puisse suivre la fibrille nerveuse jusqu'au point où elle se détache d'une traînée revêtue d'une gaine de Henle. Incontestablement un certain nombre de pareilles fibrilles se terminent par une extrémité libre plus ou moins loin de la surface de la lame de Descemet dans laquelle elles ne pénètrent jamais.



Cette extrémité libre n'offre pas de renflement en bouton. Le nerf cesse seulement d'exister (Pl. V, fig. 14 p. n'''). Ces fibrilles qui s'effilent à leur extrémité présentent des caractères identiques avec celles qui terminent les réseaux nerveux végétants de la lame natatoire du têtard des batraciens anoures. La terminaison par des extrémités libres est donc ici hors de doute et l'opinion générale de Hoyer, d'Engelmann et de Kölliker doit être acceptée sur ce point particulier.

Mais les arborisations fibrillaires rencontrent des cellules fixes sur leur chemin et contractent avec elles des rapports intéressants. On en voit, par exemple, aborder un confluent lacunaire (Pl. V, fig. 14, n), passer au-dessus de lui en étant situées au contact direct de la cellule fixe, sur la voûte ou le plancher du confluent lacunaire qui contient celle-ci. Ces fibrilles peuvent se brancher en Y à ce niveau et sortir par les fentes linéaires qui émanent du confluent; ainsi se comporte, dans sa partie inférieure, la ramification fibrillaire *n*, *n'''*, *q*, en rapport avec la cellule fixe inférieure *CS'* de la figure 14.

Mais on voit cette arborisation fibrillaire se poursuivre en haut, croisant une grosse traînée *N*, former sur le confluent lacunaire *CNC*, un chiasma fibrillaire, d'où partent des branches *n'''* qui se terminent librement et une autre branche qui s'engage dans une fente scalari-forme. Si l'imprégnation d'or était massive et si l'on examinait avec un faible grossissement, la cellule fixe *CNC* paraîtrait un simple renflement cellulaire de l'arborisation nerveuse, tandis que cette dernière ne fait que s'étaler en plexus au-dessus d'elle parce qu'elle trouve à



ce niveau la place pour étendre et étaler ses fibrilles constitutives.

D'autres branches de l'arborisation FC, FC semblent se comporter différemment : certains de leurs filaments abordent des cellules fixes CS, CP, se perdent dans la masse granuleuse de ces dernières, et on ne les en voit pas ressortir, bien que tous les filaments protoplasmiques des cellules fixes soient exactement imprégnés par l'or. Mais on ne voit pas non plus ces filaments se terminer par un bouton au sein du corps protoplasmique ; ils se perdent simplement dans la masse granuleuse, tandis que d'autres filaments, branchés avec eux en Y, filent plus loin que la cellule fixe. Ce sont évidemment de pareilles images qui ont conduit Izquierdo et Waldeyer<sup>1</sup> à admettre que les nerfs se terminent dans le protoplasma des cellules fixes. Ainsi se trouverait réalisée l'existence des plexus secondaires cellulo-moteurs que l'hypothèse de Kühne et la conception de Rollett rendaient nécessaires pour l'explication des phénomènes observés.

Quant à l'opinion de Lipmann et de Lavdowsky supposant que les fibrilles nerveuses se terminent dans les noyaux et les nucléoles, nous ne saurions l'adopter, car nous n'avons rien observé de pareil.

Mais s'agit-il ici d'une véritable terminaison ? nous ne saurions être affirmatif sur ce point. Quand les arborisations nerveuses se terminent dans des organes spéciaux, elles vont les chercher par un trajet déterminé et ne semblent pas les rencontrer par hasard. Au lieu de se terminer librement par une extrémité effilée dans une

<sup>1</sup> *Loc. cit.*, p. 20.



fente ou dans un espace interfasciculaire petit, situé sur leurs parcours, les fibrilles nerveuses peuvent très bien faire de même au niveau des cellules fixes. Elles sont alors simplement à un stade de leur végétation, stade qui finit précisément au niveau d'une cellule fixe. Ce qu'il faut retenir de cette disposition, c'est que les arborisations nerveuses fribillaires se mettent en rapport avec les éléments cellulaires du tissu cornéen, comme semblent le faire les mêmes arborisations dans le plexus de Meissner (Renaut <sup>1</sup>) et que conséquemment elles peuvent apporter aux éléments anatomiques une incitation nerveuse probablement d'ordre nutritif, puisque nous avons reconnu que les cellules fixes de la cornée ne jouissent point de propriétés motrices spéciales.

En parcourant la cornée de lame en lame, les travées nerveuses remanient la disposition lamellaire de la trame connective. Sur leur passage, les nerfs d'un certain volume, ascendants ou descendants, entraînent dans leur propre direction les faisceaux connectifs qui paraissent le long d'eux sur les coupes avec une disposition pennée. En perforant la cornée par leur végétation, les nerfs concourent donc à dévier les éléments connectifs de cette membrane et à renforcer le système des fibres perforantes ou arciformes.

Quelle est maintenant la signification morphologique générale du système nerveux cornéen ? Chez le lapin, nous avons pu mettre en évidence le long des premières arcades nerveuses marginales intriquées avec les

<sup>1</sup> Note sur le plexus de Meissner. — Thèse d'agrégation de M. Testut. Vaisseaux et nerfs des tissus conjonctifs, fibreux, séreux et osseux, page 21. Paris, 1880.



vaisseaux sanguins de véritables cellules ganglionnaires peu nombreuses uni-ou bipolaires, dont les prolongements cylindraxiles viennent se mêler à ceux de la travée le long de laquelle le globe ganglionnaire est appendu, cette région doit donc être considérée comme un véritable centre périphérique ganglionnaire. Les travées de Remak représentent l'arborisation cylindraxile de ce plexus, et les nombreuses fibrilles qui se répandent dans l'épaisseur de la cornée et dont les plus antérieures fournissent les terminaisons interépithéliales découvertes par Cohnheim, constituent l'arborisation fibrillaire terminale.



## RÉSUMÉ

### CONCLUSIONS GÉNÉRALES

---

Nous sommes actuellement en mesure de rechercher quelle est la signification générale du tissu cornéen que nous venons d'étudier dans ses détails. L'étude préliminaire que nous avons faite des principaux termes du tissu connectif modelé va nous permettre de donner à celui de la cornée une place dans la série des tissus du squelette (ou de soutien). Nous avons reconnu que la cornée est édifiée sur le type général des productions fibreuses membraniformes à plans stratifiés. Les aponévroses, le derme, la sclérotique sont des échelons morphologiques successifs qui se placent naturellement entre le type tendineux et le tissu connectif de la cornée.

Dans toutes ces productions membraniformes, on constate l'existence de caractères généraux qui sont dans la cornée transparente développés au maximum : toutes ces



membranes sont formées de plans stratifiés de faisceaux connectifs ; les plus solides d'entre elles sont reliées de plans en plans par des systèmes de faisceaux relevés analogues à ceux qui existent dans la cornée et que nous avons décrits sous le nom de *fibres arciformes* ou perforantes des auteurs ; toutes sont jusqu'à un certain point translucides. Le derme, lorsqu'il est mince et planiforme, laisse passer les rayons lumineux à la façon de la cornée. Ceci tient principalement à l'arrangement régulier des éléments qui entrent dans la constitution des membranes que nous considérons. Un système de faisceaux parallèles laisse en effet mieux passer la lumière que ne le fait un feutrage dans tous les sens. Mais dans la cornée, la translucidité s'est énormément accusée en vertu d'une adaptation particulière de l'organe à sa fonction, adaptation dont nous devons chercher à analyser brièvement les conditions morphologiques principales.

Un premier fait qui avait d'abord été signalé par Henle et que tous les histologistes qui se sont succédé ont constaté depuis, c'est qu'il n'existe pas de réseau de fibres élastiques dans la cornée. Comme peut-être de tous les tissus, le tissu jaune élastique est le plus réfringent et que la cornée transparente ne devait pas être construite sur le type des lames élastiques, les autres éléments de la cornée n'eussent jamais atteint le degré de réfringence du tissu élastique, et conséquemment n'auraient pu constituer un milieu homogène. La nature a donc renoncé à employer le tissu élastique pour relier les éléments connectifs et assurer leur solidité. Elle a eu recours à un artifice en substituant à ce tissu le système des fibres arciformes dont nous avons parlé. Ainsi, au point de vue de la résis-



tance, le limbe cornéal étant formé de matériaux homogènes superposés et chevillés entre eux à la façon de lames de bois unies par des tenons de même substance, n'a point pour agent de sa résistance un système distinct de sa masse par le coefficient d'élasticité, par l'équivalent hygrométrique, etc. Si un tel agent distinct existait, les variations de pression intraoculaire n'agissant plus sur une lame homogène isorésistante sur tous ses points, la surface de courbure de la cornée varierait d'une façon différente entre les lames élastiques et à leur niveau, si bien que les conditions dioptriques de l'œil deviendraient incessamment variables.

Il était de plus absolument nécessaire que les éléments cellulaires fixes fussent ordonnés par rapport aux plans connectifs d'une façon à la fois étroite et régulière. S'il existait des vides au sein desquels les cellules fixes pourraient être mobiles, dès que ces cellules cesseraient d'avoir leur plan d'étalement parallèle à celui de la courbure générale de la cornée, cette membrane deviendrait immédiatement opaque : on en a la preuve par cette très ancienne expérience qui consiste à presser le globe de l'œil entre les doigts de façon à faire saillir la cornée d'une manière exagérée ; dans ces conditions, les éléments de celle-ci, faisceaux connectifs et cellules fixes, sont déviés et placés de champ ou obliquement, et un nuage opaque voile la transparence admirable du tissu. Il suffit de lâcher la compression pour que la cornée reprenne à très peu près toute sa diaphanéité.

Il fallait de plus que les cellules fixes et le protoplasma interposé entre les lames ou occupant leur épaisseur présentassent un indice de réfraction identique à celui de la



substance connective. De fait, dans la cornée vivante, les plus forts grossissements ne révèlent nullement l'existence des cellules fixes. Le protoplasma de ces dernières s'est desséché et réduit à l'état de lames et d'expansions transparentes comme on l'observe dans les endothéliums. Pour que les cellules apparaissent, il faut qu'elles aient été le siège de phénomènes cadavériques analogues à ceux de la digestion (Ranvier) ou qu'elles aient été modifiées chimiquement par des réactifs qui donnent à la masse protoplasmique et aux noyaux granuleux une réfringence différente de celle de la substance qui les entoure.

Ces conditions se trouvent réalisées par l'immersion prolongée dans l'eau ou dans la lymphe ; dans ce dernier cas, la cornée devient opalescente parce que le réseau des cellules fixes est criblé de vacuoles et que sur nombre de points les éléments cellulaires sont revenus sur eux-mêmes en s'écrasant. De même, quand les cellules fixes de la cornée sont tombées en dégénérescence graisseuse, comme il arrive dans l'arc sénile, par exemple, le point ainsi modifié devient opaque. Enfin la cornée d'un œil insufflé et desséché reste transparente comme de la corne, mais prend une coloration jaune principalement parce que la graisse larvée de ses cellules fixes a passé à l'état de graisse libre.

Quant à la translucidité des lames connectives, elle est assurée par un mécanisme particulier. Les faisceaux connectifs se chondrinisent et sont noyés dans une substance transparente analogue à celle du cartilage. C'est pour cette raison qu'on peut si difficilement les dissocier. De plus, ils sont analogues, comme nous l'avons dit, aux faisceaux fibreux pénétrant dans la zone d'un



cartilage hyalin au voisinage du péri-chondre. On sait que de pareils faisceaux ne se présentent plus, sur les coupes qui les ont sectionnés en travers, avec une individualité comparable à celle des faisceaux d'un tendon par exemple. Après coloration par le carmin et séjour pendant quelques semaines dans la glycérine formiquée à 1 pour 100 (procédé de Ranvier), on ne les voit pas limités par des cercles rouges. C'est là une des raisons qui nous ont fait émettre cette opinion que, dans la cornée, les faisceaux connectifs ne sont pas nettement individualisés comme dans le reste des tissus fibreux.

Cette imprégnation par une substance qui n'est plus de la collagène, mais qui se rapproche de la chondrine<sup>1</sup>, permet d'établir une certaine analogie entre le tissu de la cornée transparente et celui de certains cartilages. Tandis que la sclérotique devient souvent une pièce de cartilage hyalin (batraciens), la cornée transparente, qui constitue l'une de ses adaptations morphologiques, présente une analogie lointaine avec le cartilage ramifié des Céphalopodes. Tout ceci justifie la place que nous lui accordons dans la série des tissus connectifs modelés qui entrent dans la constitution des pièces du squelette.

Nous n'avons pas seulement établi dans ce travail cette analogie sériale. Nous avons montré l'existence du système de fentes à confluent linéaires ou lacunaires comme un fait général. Tandis que M. le professeur Renaut ne l'avait démontré que pour la cornée de la grenouille,

<sup>1</sup>Nous ne jugerons pas ici cette question d'histochimie. Certains auteurs prétendent, en effet, que la substance retirée de la cornée n'est pas absolument identique à la chondrine que l'on peut retirer des diverses variétés de cartilages.



nous avons fait voir que ce système existe dans tous les termes de la série que nous avons étudiés et nous l'avons vu réduit à son maximum de simplicité, s'édifier pour ainsi dire dans la cornée de certains poissons qui nous a fourni en quelque sorte le schème de la disposition des espaces interorganiques.

Nous avons de plus fait voir que ces espaces sont toujours pleins; ainsi les éléments de la nutrition ne peuvent pénétrer jusqu'aux cellules fixes que par la voie de leurs expansions protoplasmiques qu'ils imbibent de proche en proche. Nous avons fait voir que le réseau cellulaire est continu dans toute l'épaisseur de la cornée, de telle façon qu'il n'existe pas de système distinct, indépendant des autres, pour chacune des lames zonales, méridiennes ou arciformes qui la composent.

La théorie des canaux du suc, battue en brèche de toutes parts, avait son dernier refuge dans la cornée transparente. Nous avons démontré que dans cette dernière, les *Saftkanälchen* n'existent pas et que les *corneal tubes* de Bowman, développables en série étoilée autour d'un point quelconque de la cornée dont on fait le centre d'une injection interstitielle sont des produits artificiels dont nous avons étudié le mécanisme de formation.

Enfin nous avons montré les relations jusqu'ici fort peu étudiées des nerfs cornéens avec le système des fentes interorganiques et avec les cellules fixes de la cornée. Nous avons discuté l'interprétation qu'il convient d'adopter comme formule de ces rapports.


Nous reconnaissons cependant que notre travail n'est pas absolument complet. Ainsi nous n'avons pas décrit les particularités de texture que présente la trame



connective de la cornée dans une série d'espèces animales. Nous n'avons pas, non plus, fait la topographie exacte ni l'étude de la répartition du système important des fibres arciformes qui, en particulier, varient considérablement suivant les espèces. Mais nous rappellerons, en terminant, que cette étude déjà longue avait pour objet une recherche d'anatomie générale et que nous avons dû forcément en écarter nombre de détails topographiques dont l'intérêt reste néanmoins incontestable.

---







## BIBLIOGRAPHIE

- AYRES W.-C., Beiträge zur Entwicklung der Hornhaut und der vorderen Augenkammer. Knapp's Archiv, Bd VIII, 1879.
- BODDAERT, Zur Histologie der Cornea. Centralbl. f. die med. Wissensch. Berlin, 1871, n° 22.
- BOWMAN, Lectures of the parts concerned in the operations in the eye, and on the structure of the retina. London 1849.
- BRUCH, Die Entwicklung der Gewebe. Abhandlungen des Senckenbergischen Gesellsch. zu Frankfurt-a.-M. (Entwicklung der Sclera und Cornea).
- CIACCIO J., On the nerves of the cornea and on their distribution in the corneal tissue of man and animals. Quarterly Journ. of microsc. Sc. 1863 July.
- CLASSEN, Ueber die Histologie der Hornhaut. Habilit. Schrift. Rostock, 1858
- COCCIUS, Ueber die Ernährungsweise der Hornhaut und die Serumführenden Gefässe des menschlichen Körpers. Leipzig, 1852.
- COHNHEIM Jul., Ueber die Endigung der sensiblen Nerven in der Hornhaut der Säugethiere. Centralbl. f. die med. Wissensch. Berlin, 1866. N° 26.
- DITLEVSEN, Fölenervernes Endeiser hos mennesket og Hvyrveidyrene (Sur le mode de terminaison des nerfs tactiles chez l'homme et les animaux vertébrés.) Nordiskt Med. Arkiv, VIII, n° 11.
- Fortsatte Bidrag til Besvarelse af Spørgsmalet om Fölenervernes Endeiser. Horhindens Nerver, X, 1878 (Contributions ultérieures à la connaissance des terminaisons des nerfs tactiles. Nerfs de l'épithél. de la cornée, n° 7.) Nordiskt Medic. Arkiv, t. X. n° 5, 1878.
- DURANTE F., Sulla terminazione dei nervi nella cornea. Ricerche fatte nel laboratorio di anatomia normale della Università di Roma, nell'anno 1872, pubblicate dal Dott. Fr. Todaro. Roma, 1873.
- DWIGHT, Monthly microsc. Journal, July 1869 (nerfs de la cornée).
- EBERTH C.-J. Die centrale Keratitis. Untersuchungen aus dem pathol. Institut zu Zurich, herausgegeben von Eberth, 3<sup>es</sup> Heft, S. 105, 1875.
- ENGELMANN Th.-W., Ueber die Hornhaut des Auges. Leipzig, 1867.
- FELTZ V., Étude expérimentale sur le passage des leucocytes à travers les parois vasculaires et sur l'inflammation de la cornée. Journal de l'anatomie et de la physiologie, 1870.



- FREY H., Handbuch der Histologie und Histochemie, 4 Aufl. Leipzig. 1873.
- FUCHS, Ueber traumatische Keratitis. Virchow's Archiv, Bd LXVI, 1876.
- GENERSICH, Zur Lehre von den Saftkanälchen in der Cornea. Medicinische Jahrbücher der Gesellschaft des Aertze in Wien, herausgeg. von S. Stricker. Wien 1871.
- GERLACH, Handbuch der allgemeinen und speciellen Gewebelehre. Mainz, 1848.
- GRÆFE und SÆMISH, Handbuch der gesammten Augenheilkunde, 1 Band. Anatom. und Physiolog., 1 Theil, 1874.
- HANSEN A., Untersuchungen über die entzündlichen Veränderungen der Hornhautkörper. Wiener med. Jahrb. ; red. von S. Stricker, 1871.
- HARPECK C. Ueber die Bedeutung der nach Silberimprägnation auftretenden weissen Lücken und spaltähnlichen Figuren in der Cornea. Reichert's und du Bois-Reymond's Arch. für Anat. und Physiologie, 1864.
- HARTMANN R.. Ueber die durch den Gebrauch der Hollensteinlösung künstlich dargestellten Lymphgefässanhänge, Saftcanälchen und epithelähnlichen Bildungen. Arch. f. Anat. u. Physiol., 1864, p. 235.
- HASLOCH, Untersuchungen über den feineren Bau der Hornhaut. Knapp's Archiv., Bd VII, Fascicule 1, 1878.
- HENLE, Handbuch der systematischen Anatomie. Bd II. Eingeweidelehre. Braunschweig, 1866.
- HENLE J., Handbuch der anatom. Eingeweidelehre, 2er Aufl., Braunschweig, 1875.
- HIS W., Beiträge zur normalen und pathologischen Histologie der Hornhaut. Basel, 1856, s. a. Verhandlungen der physikalisch-medicinischen Gesellschaft in Würzburg, Bd IV.
- Ueber die Einwirkung des salpetersauren Silberoxydes auf die Hornhaut. Schweizerische Zeitschr. für Heilkunde, II, 1863, S. 1.
- Ueber das Epithel der Lymphgefässwurzeln und über die v. Recklinghausenschen Saftcanälchen. Zeitschr. f. Wissensch., Zool. Bd XIII.
- HOYER H. Ueber den Austritt von Nervenfasern in das Epithel der Hornhaut. 1866.
- Ueber die Nerven der Hornhaut. Arch. für mikrosch. Anatomie, herausgeg. von Max Schultze, IX.
- IHLDER, Eine die Existenz von Saftträumen in der Hornhaut des lebenden Frosches beweisende Beobachtung. (Centralblatt f. d. med. W, 1876).
- KEY, AXEL und RETZIUS G., Bidrag till Kännedom om hjärn-och ryggmärgshinnorna med särshildt afseende på de serösa rummen och Lymphbanorna jämte deras förbindelser. Nordiskt med. Arkiv, Bd II, N° 6 (Auszug in Hirsch's Jahresbericht f. 1870. — Lymphwege des Auges).
- KLEBS E., Zur normalen und pathologischen Anatomie des Auges, III. Die vorderen Abschnitte der Augenhäute. Virchow's Archiv für pathol. Anatomie, Bd XIX und Bd XXI.
- KÖLLIKER A., Mikroskopische Anatomie, Bd II, 2<sup>e</sup> Hälfte.
- Ueber die Nerven der Hornhaut. Mittheilungen der Naturforschenden Gesellschaft in Zürich, 1848, N° 19.
- Ueber die Nervenendigungen in der Hornhaut, Würzburger Naturwissenschaft. Zeitschr., Bd VI, 1866.



- KÖNIGSTEIN, Das Verhalten der Nerven zu den Hornhautkörperchen. Sitzungsber. der Wiener Acad. d. Wiss., Bd LXXI, März, 18, S. 297-302, 1875.
- Beobachtungen über die Nerven der Cornea und die Gefäße. Wiener Sitzungsberichte, Bd LXXVI, 1876.
- KRAUSE W., Anatomischer Jahresbericht für 1871 in Prager Vierteljahrschrift, Bd CXVI, 1872 (nerfs et système des canaux plasmatiques de la cornée).
- KRÜKOW und LEBER Th., Studien über den Flüssigkeitswechsel im Auge (Fortsetzung). VI. Beiträge zur Kenntniss der Resorptionsverhältnisse der Hornhaut. Archiv f. Ophthalmol.- XX, 2, S. 305-248, an. 1874.
- KÜHNE W., Gazette hebdom., t. X, n° 15. Paris et compte rendu, 1862, Bd LIV, séance du 31 mars (Nerfs et cellules de la cornée).
- LANGHANS T., Das Gewebe der Hornhaut in normalen und pathologischen Zustände. Zeitschr. für rationelle Medicin, Reihe 3, Bd XII.
- LAQUEUR, Ueber die Durchgängigkeit der Hornhaut für Flüssigkeiten. Centralbl. f. die med. Wissensch. Berlin, 1872, Nr 37.
- LAVDOWSKY M., Ueber die Endigung der Nerven in der Hornhaut und über das Verhältniss der Säftführenden Canäle derselben zum lymphatischen Systeme überhaupt. Journal für norm. und pathol. Histologie. Pharmakol. und klin. Med., herausgeg. von Rudnew, etc., Bd III, St-Petersburg, 1870.
- Das Saugadersystem und die Nerven der Cornea. Arch. für mikros. Anatomie, herausgeg. von Max Schultze, VIII, p. 538.
- LEBER Th., Anatomische Untersuchungen über die Blutgefäße des menschl. Auges. Denkschriften der Wiener Acad. Math. natur. Kl. Bd XXIV, 1865.
- Dasselbe. Archiv f. Ophthalmologie, Bd XI, Abth. 1.
- Sur le système vasculaire de l'œil humain, Recueil des travaux de la Société méd. allemande. Paris, 1865.
- Die Blutgefäße des Auges, in Stricker's Handbuch des Lehre von den Geweben.
- Th., Ueber die Lymphwege der Hornhaut. Klinische Monatsblätter für Augenheilk., herausg. von Zehender, 1866.
- Zur Kenntniss des Imprägnationsmethoden der Hornhaut und ähnlicher Gewebe. Archiv. für Ophthalmologie, Bd XIV.
- Ueber die intercellularen Lücken des vorderen Hornhaut Epithels. Arch. f. Ophth., Bd XXIV, Fascicule 1, 1878.
- LIGHTBODY, On the comparative microsc. anatomy of the cornea of the vertebrates. The Journ. of Anat. and Physiol., I, 1866.
- LIPMANN H., Ueber die Endigung der Nerven im eigentlichen Gewebe und im hinteren Epithel der Hornhaut des Frosches. Virchow's Arch. f. pathol. Anat., Bd XLVIII.
- LUSCHKA, Die Nerven der durchsichtigen Augenhaut. Zeitschrift f. rationelle Med., 1850, Bd. X.
- LÄWE, Beiträge zur Anatom. des Auges. Arch. f. mikros. Anat., Bd XV, S. 542-595, 1878.
- MEYEROWITZ Th., Mikroskopische Untersuchungen über die normalen Hornhautzellen und deren Veränderungen bei der traumatischen Keratitis. Diss. Königsberg, 28 Juli 1876. Leipzig, Kessler.

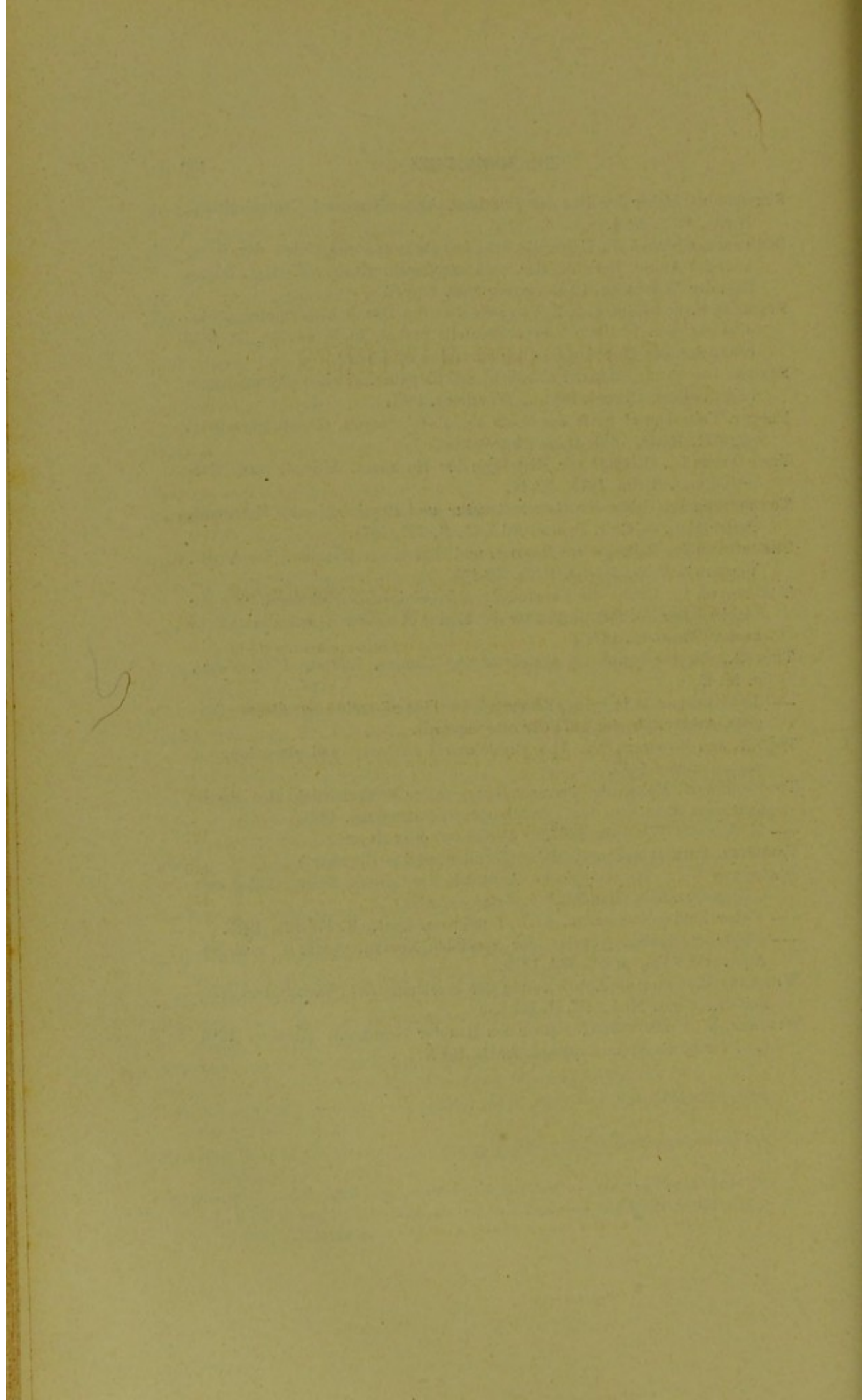


- MOSELEY H.-N., Some remarks on the Nerves of the cornea of the rabbit and frog. Quart. Journ. of microsc. sc. July 1871, n° 44, N. ser.
- MÜLLER C.-F., Histologische Untersuchungen über die Cornea. Virchow's Archiv f. pathol. Anat., Bd XLI, 1867.
- MÜLLER Joh., Poggendorff's Ann.; Bd XXXVIII (Chondringehalt der Cornea).
- MÜLLER Heinrich, Unters. über die Glashäute des Auges, etc. Archiv f. Ophthalm., Bd II, Abth. 1.
- PAPPENHEIM. Ueber die Nerven des Hornhaut. V. Ammon's Monatsschrift, f. Medicin, Augenheilkunde und Chirurgie, Bd II, 1839.
- Nachträge zu meinen Untersuchungen über die Nerven der Hornhaut. (*ibid.*, Bd III).
- PETERMÖLLER H., Die Nerven der Cornea. Zeitschr. f. rat. Med., Reihe 3, Bd XXXIV.
- PONCHET et FOURNEUX. Précis d'Histologie, 1878
- PRIESTLEY J., Note on certain peculiar cells of the cornea, described by Dr Thin. Journ. of Anat. and Physiol., v. X, P. 1, p. 108-113, oct. 1875.
- RANVIER, Des éléments cellulaires des tendons. Arch. de physiol., 1867.
- Nouvelles recherches sur la structure et le développement des tendons. Arch. de phys., 1874, p. 181, etc.
- Sur les procédés d'étude des corpuscules transparents de la cornée. Gaz. méd. de Paris, 1879, n° 10.
- RAEHLMANN E., Zur Histologie der Cornea. Archiv. f. Ophth., Bd XXIII, Fascicule, 1, 1876.
- Ueber parenchymatöse Keratitis. Arch. f. Exper. Pathologie, VII, 1876.
- RECKLINGHAUSEN F., Virchow's Archiv f. patholog. Anat., Bd XIX (Notiz über Silberimpregnation).
- Die Lymphgefäße und ihre Beziehung zum Bindegewebe. Berlin, 1862.
- Ueber Eiter und Bindegewebskörperchen (*Ibid.*), Bd XXVIII.
- RENAUT. Sur les confluent linéaires et lacunaires du tissu conjonctif de la cornée. *In* Comptes rendus de l'Acad. des Sc., 1880.
- RIBBERT, Beiträge zur Anatomie der Hautdecken bei Säugethieren. Arch. f. Naturgesch., Bd XLIV, 1878.
- ROLLETT A., Ueber das Gefüge der Substantia propr. Corneæ. Sitzungsber. der Wiener Akad., Bd XXXIII, 1849.
- Ueber die Contractilität der Hornhautkörperchen und die Hornhauthöhlen. Centralbl. f. d. med. Wissensch. Berlin, 1871, N° 13.
- Ueber die Hornhaut. Stricker's Handbuch der Lehre von den Geweben.
- SÄMISCH Th., Beiträge zur normalen und pathologischen Histologie des Auges. Leipzig, 1862, 8°.
- SCHLEMM, Rust's Handbuch der Chirurgie, 1832.
- Encyclopädisches Wörterbuch der med. Wissenschaften, Bd IV.
- V. Ammon's Zeitschr. f. Ophthalmologie. Bd I (Canalis Schlemmii und Nerven der Cornea).
- STIRLING W. und SKINNER D., On the Epithelium of the Cornea. Journal of Physiolog., vol. I, 1879.
- SWAEN M.-A., Des éléments cellulaires et des canaux plasmatiques dans la cornée de la grenouille. Extraits des bulletins de l'Académie de Belgique, t. XLVII, p. 47, 1876.



- SCHWEIGGER, Ueber den Bau der Hornhaut. Allgemeine med. Centralzeitung. Berlin, 1862, N° 4.
- SCHWEIGGER-SEIDEL F., Ueber die Grundsubstanz und die Zellen der Hornhaut des Auges. Berichte der mathem. physik. Klasse der Kgl. Sächs. Ges. der Wissensch. 12 Dezember 1869, 2<sup>e</sup> Taf.
- STRICKER S. und NORRIS, W., Versuche über die Hornhautentzündung. Studien aus dem Institute f. experimentelle Pathol, in Wien, Bd. I, 1870 (Bemerkungen über den Bau der normalen Hornhaut).
- STRUBE, Der normale Bau der Hornhaut und die pathologischen Abweichungen in demselben. Dissert. inaug., Würzburg, 1851.
- TESTUT. Vaisseaux et nerfs des tissus conjonctif, fibreux, séreux et osseux, page 21. Paris, 1880 (Thèse d'agrégation).
- THANHOFFER L., Beiträge zur Histologie der Hornhaut. Allgem. med. Centralzeitung. Berlin, 1873., N° 46.
- THANHOFFER L., Ueber die Gewebsstructur und Physiologie der Hornhaut. Pester Med. — Chir. Presse, Bd XXI, S. 370, 1874.
- THANHOFFER L., Beiträge zur Physiol. und Histol. der Hornhaut des Auges. Virchow's Arch., Bd LXIII, L. 138-175.
- THANHOFFER L., Ueber die Entzündung nebst einigen Bemerkungen über die Struktur der Hornhaut und über die Eosine-Reaction. (Centralblatt f. d. med. Wissensch., 1877).
- THIN G., On the lymphatic system of the Cornea. Lancet, 1874, Febr., p. 14, ff.
- Les faisceaux de la cornée démontrés par l'imprégnation au nitrate d'argent. Archiv. physiol. 1877 (Brown-Séguard).
- TODD R. and BOWMAN, W.. The physiological anatomy and physiology of man, London, 1845.
- TOLOTSCHINOW, Ueber die Nervenendigung in der Epithelschicht der Hornhaut vom Menschen. Inauguraldissert. St-Petersburg. 1867.
- Medcynsjky Wjestnik, 1867, n° 44 (Citè d'après Hoyer).
- VALENTIN, Entwicklungsgeschichte (Bau der fötalen Hornhaut).
- WALDEYER W., Mikroskopische Anatomie der Cornea, Sclera, Lider und Conjunctiva, 1874 (Handbuch v. Graefe-Sæmich).
- Ueber Bindegewebszellen. Arch. f. mikrosk. Anat., S. 176-194, 1875.
- Ueber die Endigungsweise der sensiblen Nerven. Arch. f. mikrosk. Anat., Bd XVII, p. 367-382, 1879.
- WILCKENS M., Ueber die Entwicklung der Hornhaut des Wirbelthierauges, Zeitschr. f. rat. Med., III, R, Bd XI.
- WINTHER, A., Untersuchungen über den Bau der Hornhaut. Giessen, 1856 s. a. Virchow's Arch. f. pathol. Anat., Bd X.







## TABLE DES MATIÈRES

---

AVANT-PROPOS. . . . .	XI
CHAPITRE I. — Introduction, historique. . . . .	1
CHAPITRE II. — Considérations générales sur le tissu conjonctif modelé disposé en membranes. . . . .	28
CHAPITRE III. — Études des cellules et des éléments connectifs de la cornée. . . . .	37
CHAPITRE IV. — Texture; rapports réciproques du réseau des cellules fixes et de la trame connective de la cornée. . . . .	63
CHAPITRE V. — Rapports des nerfs de la cornée avec la trame connec- tive et les cellules fixes. . . . .	106
RÉSUMÉ ET CONCLUSIONS GÉNÉRALES. . . . .	121
BIBLIOGRAPHIE. . . . .	129
EXPLICATION DES PLANCHES . . . . .	141



## PLANCHE I

---

FIG. 1. — Cellule fixe de la cornée de l'homme préparée par dissociation et colorée par l'éosine soluble dans l'eau.

N. Noyau vésiculeux avec ses granulations de retrait.

Pl. Portion du protoplasma repliée à la façon d'un pan d'étoffe.

p. Prolongement protoplasmique membraniforme.

p'. Prolongement protoplasmique filiforme.

p''. Relief de moulage ou de face et se prolongeant légèrement sur le noyau.

(Oc. 3, obj. 7 de Verick, tube tiré.)

FIG. 2. — Réseau des cellules fixes de la cornée du chat se poursuivant dans divers plans.

NN. Noyaux des cellules fixes.

N'. Noyau de forme bizarre d'une de ces mêmes cellules.

1. Plan des trainées cellulaires profondes au moment où il devient superficiel.

2. Le même plan devenu tout à fait superficiel.

3, 3. Plan moyen.

a. Une expansion protoplasmique filiforme non brisée entre le plan superficiel et le plan moyen.

pp. Expansions protoplasmiques filiformes brisées.

(Oc. 4 de Verick, Obj. 2 de Nachet, chambre claire; étude des détails avec le 8 à quatre lentilles de Hartnack.)

FIG. 3. Plans successifs des fentes linéaires de la cornée de la grenouille (chlorure d'or).

1, 1, 1. Plan superficiel.

2, 2, 2. Plan moyen.

3, 3, 3. Plan profond.

AA. Fente linéaire passant au-dessus d'un confluent lacunaire et devenant profonde au haut de la figure.

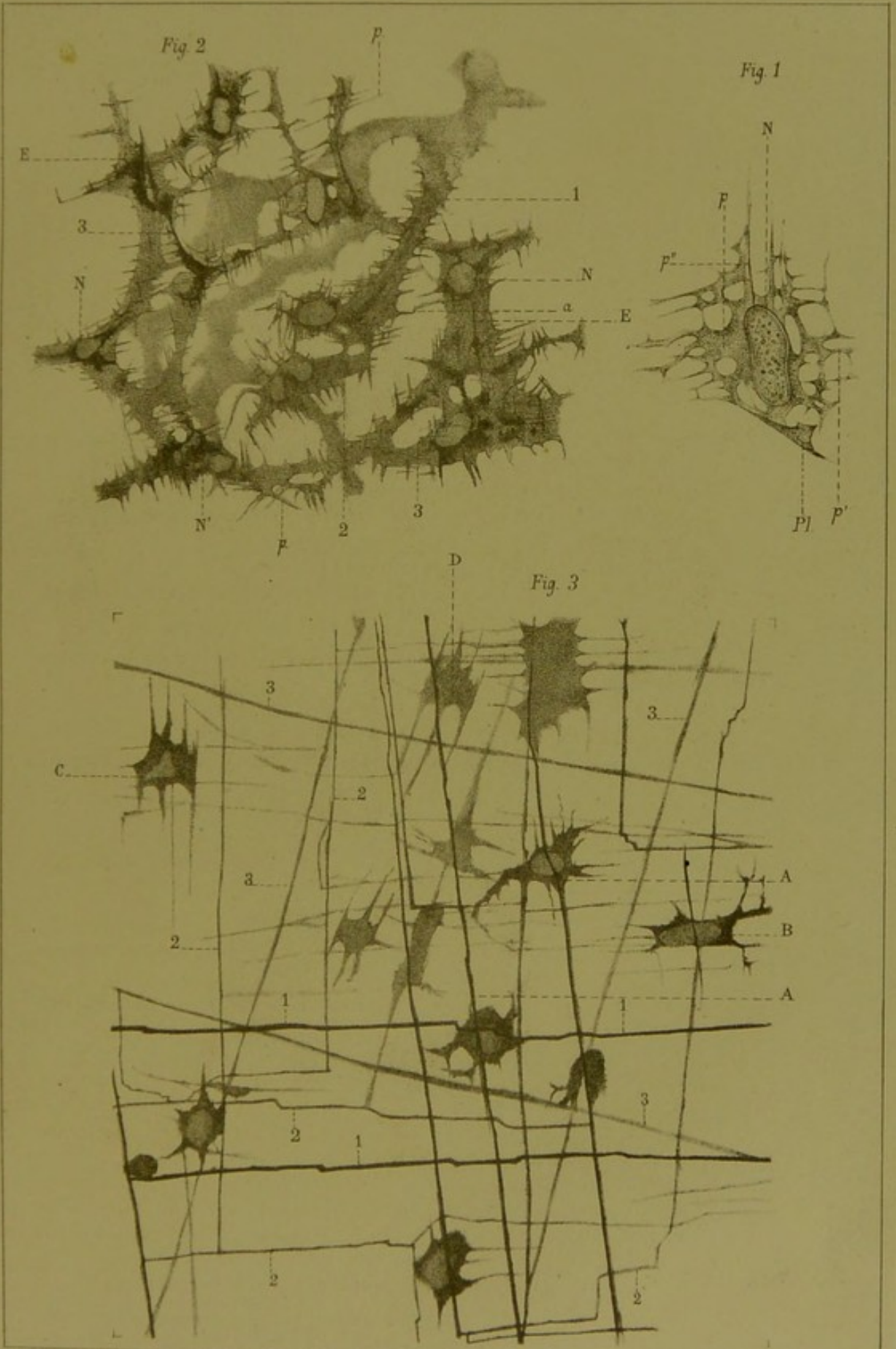
B. Cellule fixe croisée en avant par une fente linéaire du système 1 et en arrière par une fente du système 2: les fentes de la lame de la voûte et de celle du plancher du confluent lacunaire ne sont pas parallèles et appartiennent à un système différent.

C. Cellule fixe contenue dans un confluent lacunaire du système 2.

(Oc. 4, de Verick, obj. 2 de Nachet; chambre claire, étude des détails avec le 7 de Verick).

---











11 2002.01 2007



## PLANCHE II

**FIG. 4.** Rapports des fentes avec les cellules fixes et leurs prolongements (cornée de grenouille, préparation au chlorure d'or).

- A. Cellule fixe du plan superficiel.
- A<sup>2</sup>. Cellule fixe du même plan située un peu plus profondément.
- B. Cellule fixe du plan moyen, présentant un noyau bizarre et sans relation avec les fentes principales.
- B<sup>2</sup>. Cellule fixe du même plan dont les prolongements communiquent avec les fentes principales superficielles et dont le corps est croisé en avant par une de ces fentes.
- cc. Cellules fixes du plan profond.
- aa'. Une grande fente principale superficielle passant en avant de la cellule A et devenant profonde en a'.
- b' b'. Fentes linéaires superficielles ne rencontrant aucun corps cellulaire.
- b'' b''. Fentes linéaires du plan moyen.
- c. Cellule fixe traversée par une fente du plan moyen; superficielle à droite de cette fente profonde à sa gauche.

(La lettre *c* indique aussi une fente linéaire transversale passant en arrière d'une cellule B<sup>2</sup>.)

- a<sup>2</sup> a<sup>12</sup>. Système de fentes abordant le confluent lacunaire A par ses deux extrémités latérales et le contournant suivant un trait scalariforme.
- F. Petites fentes linéaires du quadrillage interfasciculaire cornéen et leur communication avec les fentes principales.

(Oc. 4, Verick, obj. 2 Nachet, chamb. cl.; étude des détails avec le 8 à 4 lentilles de Hartnack.)

**FIG. 5.** Confluents lacunaires de la cornée de grenouille (chlorure d'or, méthode de M. Renaut).

- A. Corps protoplasmique remplissant le confluent.
- G. Confluent en T croisant le plancher du confluent lacunaire.
- SSSS. Fentes linéaires abordant les festons du confluent.
- PP. Pointes de ces fentes linéaires.
- M. Extrémité de la fente linéaire qui limite inférieurement le confluent.
- Q. Fente linéaire superficielle passant sur le confluent et allant rejoindre au-dessous de lui les fentes profondes.
- L. Fente linéaire sans rapport avec le confluent et croisant en C P les fentes qui abordent ce dernier (confluent ponctué ou linéaire).

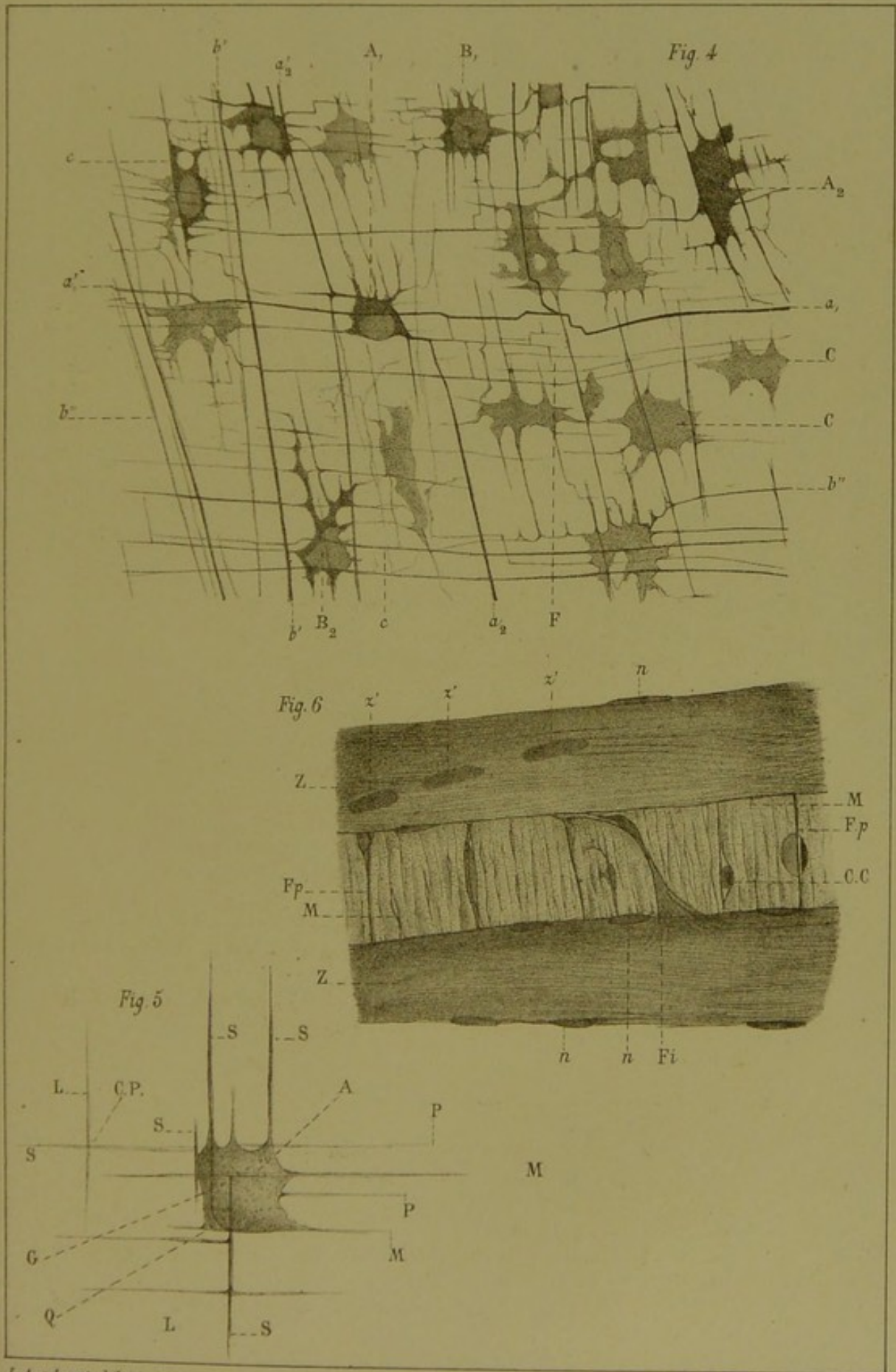
(Oc. 4 obj. 10 imm. de Hartnack.)

**FIG. 6.** — 3 lames de la cornée d'un poisson.

- ZZ. Lames zonales.
- z' z' z'. Noyaux intralamellaires de la lame zonale.
- n n n. Noyaux des cellules interlamellaires.
- M. Lamé méridienne coupée en travers.
- Fp. Fente perpendiculaire.
- CC. Confluents lacunaires de la lamé méridienne renfermant une cellule.
- Fi. Fibres interlamellaires arciformes.

(Oc. 4 Verick, obj. 2 de Nachet, chambre claire, étude des détails avec le 8 à 4 lentilles de Hartnack.)











# THE HISTORY

The history of the world is a long and varied one, filled with many interesting events and people. It is a story that has been told in many different ways, from ancient times to the present day. The history of the world is a story of progress and change, of triumph and defeat, of hope and despair. It is a story that has shaped the world we live in today.

The history of the world is a story of progress and change, of triumph and defeat, of hope and despair. It is a story that has shaped the world we live in today. The history of the world is a story of progress and change, of triumph and defeat, of hope and despair. It is a story that has shaped the world we live in today.



## PLANCHE III

---

**FIG. 7.** — Injection interstitielle d'asphalte et imprégnation consécutive au chlorure d'or de la cornée du bœuf.

A. Portion de l'injection la plus voisine du centre.

B. Terminaison de l'injection.

CCC. Traits d'injection perpendiculaires aux traits B.

D. Traits d'injection devenant perpendiculaires à la direction de la trainée dont ils émanent.

(Oc. 1, obj. 2 de Verick, chambre claire.)

**FIG. 8.** — Rapports des traits d'injection d'asphalte à leur terminaison avec les cellules fixes. Cornée du bœuf.

1, 1'. Bases des cônes formé par les trainées d'asphalte.

i, i'. Pointes de ces mêmes cônes.

CCC. Cellules fixes superficielles passant au-dessus des traits d'injection.

L. Fente linéaire.

K. Point où le trait d'injection s'est morcelé et laisse un espace vide à simple contour entre les tissus.

(Oc. 1, obj. 7 de Verick, chambre claire.)

---



Fig 7


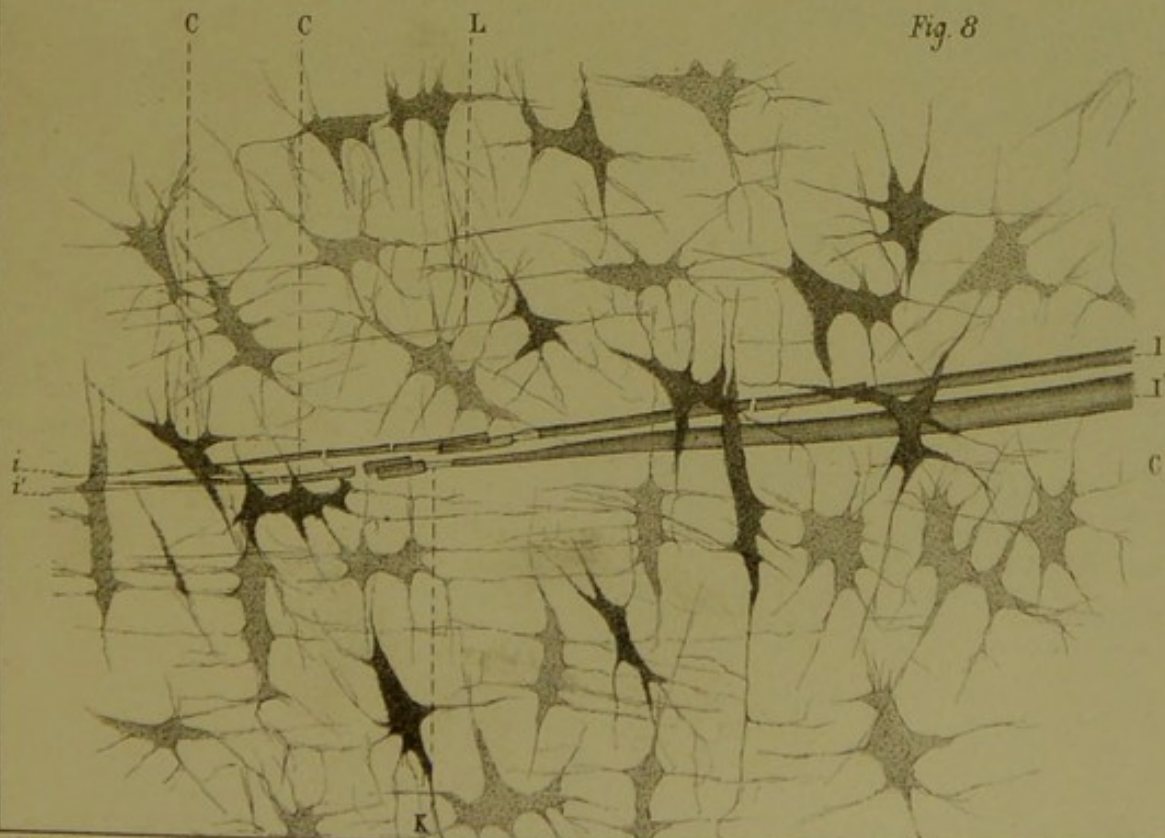



Fig 8













## PLANCHE IV

---

**FIG. 9.** — Rapports des lames zonales et méridiennes dans la cornée du poisson (éosine-hématoxylique).

ZZ. Lames zonales.

MM. Lames méridiennes.

NN. Noyaux interlamellaires.

D. Lames de Descemet.

CLc. Confluent lacunaire interlamellaire et fentes droites ou en escalier qui en partent pour pénétrer dans la lame méridienne.

FC. Origine de quatre faisceaux arciformes partant d'une lame méridienne pour rejoindre une lame zonale et mis en évidence par l'écartement des lames.

FS, FS. Faisceaux de la lame zonale coupés en travers et se montrants avec un contour arrondi.

(Oc. 1, obj. 2 de Verick, chambre claire.)

**FIG. 10.** — Noyaux des couches superficielles de la cornée de la grenouille (teinture d'argent, éosine-hématoxylique).

NNN. Noyaux superficiels.

P. Protoplasma.

F. Fente linéaire principale.

FF. Autre fente linéaire principale passant au-dessus ou au-dessous des cellules fixes.

f. Espaces interfasciculaires quadrillés.

nnn. Noyaux d'un plan profond.

(Oc. 1 de Verick, obj. 2 de Nachet. Projection à la chambre claire; étude de détails avec le 7 de Verick.)

**FIG. 11.** Lame de la cornée du pigeon parcourue par des cellules lymphatiques (chlorure d'or).

MMMM. Cellules migratrices avec leurs pseudopodes.

FF. Cellules fixes d'un plan superficiel.

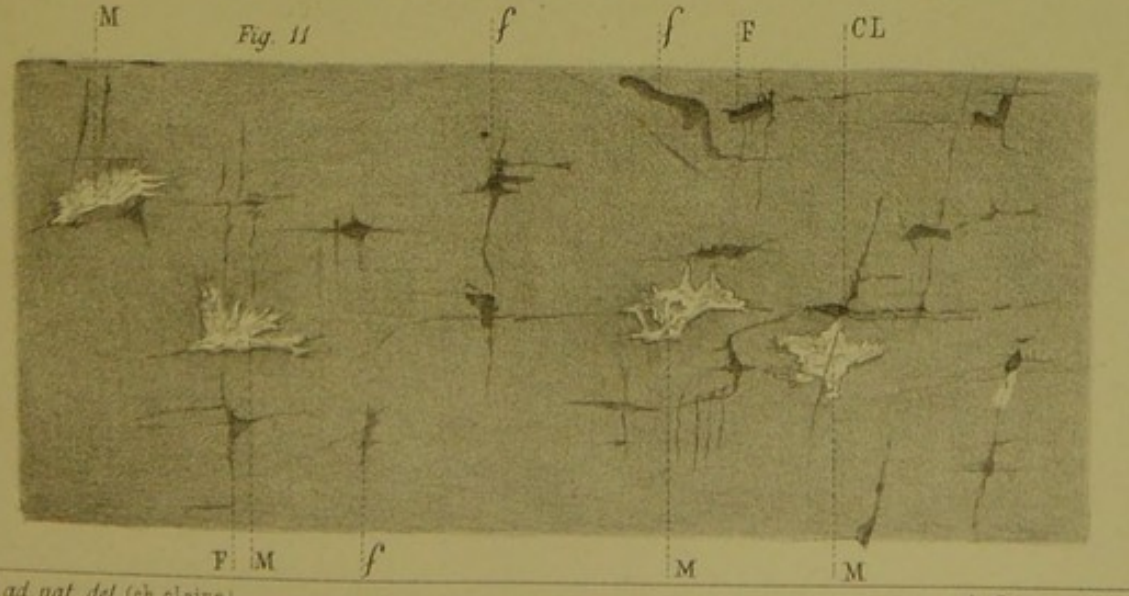
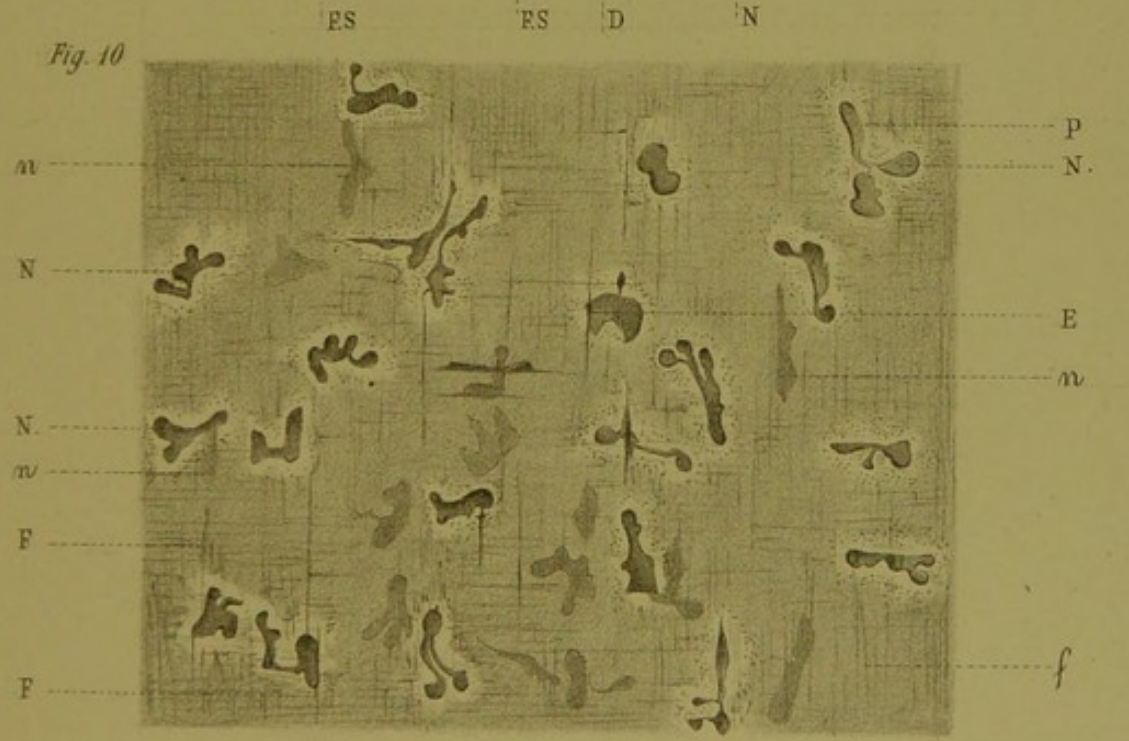
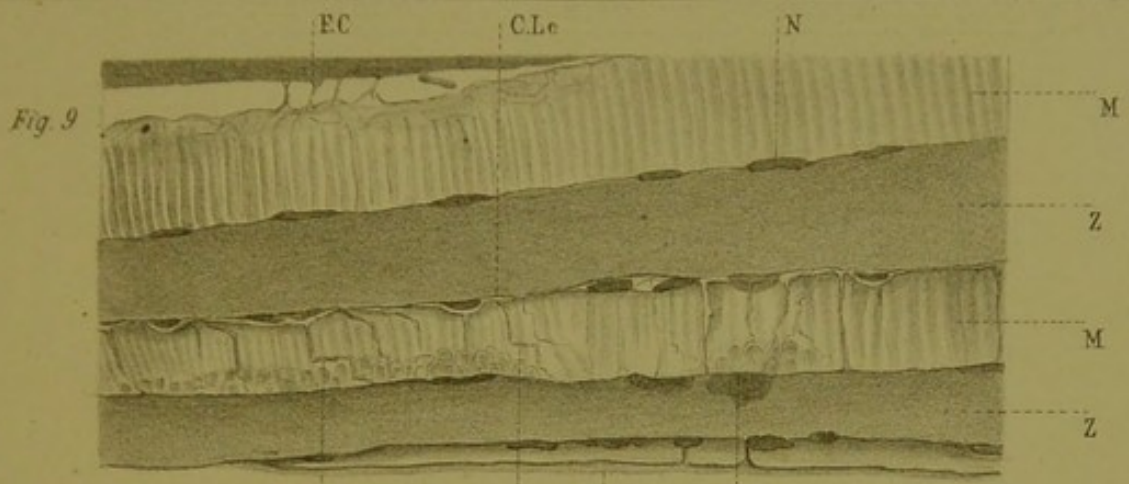
ff. Cellules fixes du plan profond.

CL. Confluent lacunaire rempli par sa cellule fixe et n'ayant aucun rapport avec les pseudopodes de la cellule migratrice voisine.

(Oc. 1, obj. 7 de Verick, chambre claire.)

---
















## PLANCHE V

FIG. 12. — Un point du plan nerveux adjacent à la lame de Descemet (chlorure d'or).

NG, NG. Travées de l'arborisation cylindraxile revêtues de leur gaine de Henle.

*n*. Point où un rameau de l'arborisation fibrillaire nue se dégage de la gaine de Henle.

*nf*. Branche très fine de l'arborisation fibrillaire.

*c*. Cellule fixe.

(Oc. 4, obj. 7 de Verick, chambre claire.)

FIG. 13. — Le même plan nerveux dans son ensemble (chlorure d'or).

NG. Branche de l'arborisation de Remak avec sa gaine de Henle, écartée au haut de la figure.

FS, FS. Fente scalariforme qui ne contient pas de nerfs.

*fn*, *fn*. Fibrilles nerveuses fines.

*f'n'*. Les mêmes s'engageant sur leur parcours dans des fentes de second ordre.

*cl*. Fente droite d'où se dégagent chemin faisant une série de fibrilles nerveuses fines.

*cg*. Contour de la gaine de Henle le long d'une grosse travée nerveuse.

(Oc. 1, obj. 2 de Verick, chambre claire.)

FIG. 14. — Rapports des fibrilles nerveuses avec les cellules fixes (chlorure d'or).

N. Grosse ramification fibrillaire composée de fibrilles entrelacées et nattées.

F. Point où l'entrelacement natté est plus évident.

N<sup>2</sup>. Point de bifurcation de cette même travée.

N<sup>3</sup>. Une autre travée légèrement nattée et plus petite.

*n*. Une des ramifications de cette travée abordant une cellule fixe par l'une des fentes linéaires du confluent lacunaire qui la renferme.

*q*. Branche nerveuse formant avec la précédente une bifurcation en *y* au niveau de la cellule fixe CS.

CS, CS. Cellules fixes.

*n''*. Prolongement protoplasmique de cette cellule fixe.

*n'''*. Branche de cette ramification croisant N pour s'arboriser au-dessus d'elle.

*n''''n''''*. Terminaisons libres de cette branche.

CNC. Cellule fixe sur laquelle *n'''* forme un chiasma fibrillaire.

FC, FC. Branches nerveuses se perdant dans le protoplasma des cellules fixes.

CP. Cellule fixe imprégnée légèrement par l'or et montrant que le rameau nerveux FC ne présente dans son corps cellulaire aucun renflement en bouton.

(Oc. 3, de Verick, obj. 40 à immersion d'Hartnack.)



Fig. 14

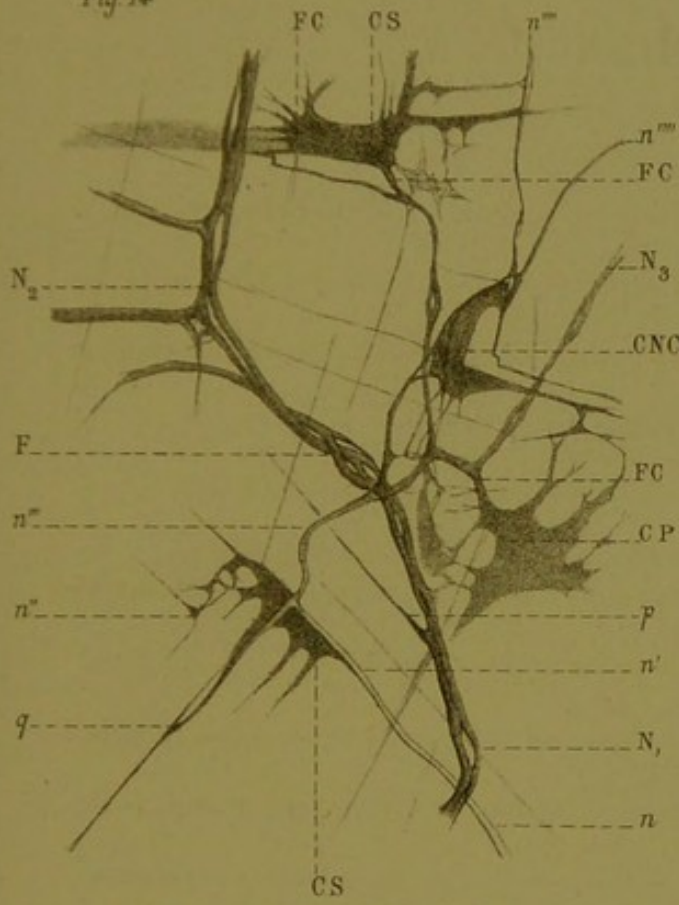


Fig. 12

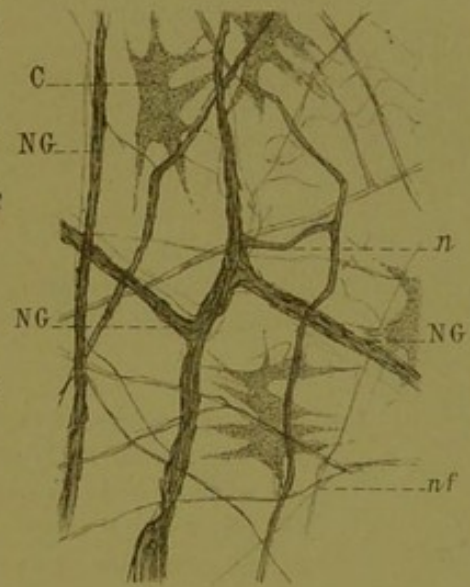



Fig. 13





## PLANCHE VI

---

FIG. 15. — Réseau nerveux antérieur ou plexus de Hoyer de la cornée du lapin (chlorure d'or).

NNN. Points nodaux.

Ch.F. Chiasma fibrillaire.

RN<sup>1</sup>. Ramification nerveuse de 1<sup>er</sup> ordre.

RN<sup>2</sup>. Ramification nerveuse de 2<sup>e</sup> ordre (faible grossissement).

FIG. 16. — Ramifications cylindraxiles nues (fibres de Remak) des lames antérieures de la cornée du chat (chlorure d'or).

N. Noyau volumineux, non entouré d'un globe protoplasmique et occupant le centre d'une trifurcation.

*nnn*. Noyaux analogues plus petits.

F. Grosse travée formée de filaments cylindraxiles formant aux points nodaux des chiasmas complets.

*fff*. Travées plus petites.

(Oc. 1, obj. 7 de Verick, chambre claire.)

FIG. 17. — Rapports de la gaine de Henle avec les cellules fixes de la cornée de grenouille (imprégnation d'argent, éosine-hématoxylique).

G. Portion large de la gaine.

G'. Sa terminaison en pointe.

NE. Noyau endothélial.

GS, CS. Cellules du plan superficiel dont les prolongements protoplasmiques passent en avant de la gaine.

CS'. L'une de ces cellules présentant un noyau bizarre.

CP. Cellule passant en arrière de la gaine.

C'P', C''P''. Cellules du plan postérieur, manifestement unies au-dessous de la gaine par leurs prolongements protoplasmiques.

TT. Taches d'argent.

(Oc. 1, obj. 7 de Verick, chambre claire.)

---



