

Die angeborenen Kolobome des Augapfels / von Emil Bock.

Contributors

Bock, Emil, active 1890.
University College, London. Library Services

Publication/Creation

Wien : Verlag von Josef Safár, 1893.

Persistent URL

<https://wellcomecollection.org/works/mzaxxecd>

Provider

University College London

License and attribution

This material has been provided by This material has been provided by UCL Library Services. The original may be consulted at UCL (University College London) where the originals may be consulted.

This work has been identified as being free of known restrictions under copyright law, including all related and neighbouring rights and is being made available under the Creative Commons, Public Domain Mark.

You can copy, modify, distribute and perform the work, even for commercial purposes, without asking permission.

**wellcome
collection**

Wellcome Collection
183 Euston Road
London NW1 2BE UK
T +44 (0)20 7611 8722
E library@wellcomecollection.org
<https://wellcomecollection.org>

Die
angeborenen Kolobome
des Augapfels.

Eine anatomische und klinische Studie

von

Dr. Emil Bock,

Primararzt der Abtheilung für Augenranke
im Landesspitale zu Laibach.

Mit 39 Abbildungen auf 6 Tafeln in Lichtdruck und 6 Figuren im Texte.

WIEN.

VERLAG VON JOSEF ŠAFÁŘ.

1893.

Alle Rechte vorbehalten.

Inhalt.

	Seite
Vorwort.	
I. Eigene Fälle	1
a) Anatomische Untersuchungen.	
1. Menschengen.	
Fall I bis X.	
2. Schweinsaugen.	
Fall XI bis XXVIII	36
b) Klinische Beobachtungen	64
Fall XXIX bis LII.	
II. Beschreibung der angeborenen Kolobome des Augapfels und der mit ihnen zusammenhängenden Veränderungen im Gebiete desselben	73
1. Coloboma iridis	74
2. Coloboma corporis ciliaris	86
3. Coloboma retinae et chorioideae	93
4. Coloboma maculae luteae	106
5. Coloboma nervi optici	114
6. Coloboma lentis	121
7. Coloboma Zonulae Zinnii	131
8. Coloboma corporis vitrei	133
9. Persistenz von Gefäßen im Glaskörpertraume	134
10. Cornea	138
11. Sklera	139
12. Form des ganzen Augapfels	143
13. Cysten des Lides und der Orbita	145
14. Allgemeines über Kolobome des Augapfels; Statistik; Vererbung	152
III. Die Entstehung der Kolobome des Augapfels	159
Literatur	201
Erklärung der Abbildungen	209

Vorwo

Wie aus dem dieser Arbeit beige
ersieht ist, hat die Zahl der Aufsätze
des Augenfelds beschäftigen, eine Anzahl
in beiden unternommen habe dem
und Klinische Studie zu wohnen, so
der Umstand gebietet, dass alle diese
weniger den Rahmen casuistischer M
haben. Ich bin weit davon entfernt
unterschätzen; ist doch die Beschre
angeborenen Erkrankung des Auges
Vervollständigung unseres Wissens auf
sammle ich kranke Augen, um sie aus
So habe ich im Laufe der Zeit 28 B
zu angeborenen Spaltbildungen litten

Abgesehen von der grossen An
zahl, welche die Untersuchung eine
zu Kolobomen gibt, kann meine Sit
kleinen Wert machen, weil alle Befu
kommen, daher alle von einem ein
verles konnte.

In meiner Untersuchungsreihe fi
darunter 2 mit dem bisher anato
Coloboma macula laesa und 6 m
Coloboma nervi optici findet Vertret
treffen Schwannsagen mit verschied
Spaltbildungen. An diese anatomis

Vorwort.

Wie aus dem dieser Arbeit beigegebenen Literaturverzeichnis zu ersehen ist, hat die Zahl der Aufsätze, welche sich mit den Kolobomen des Augapfels beschäftigen, eine ansehnliche Höhe erreicht. Wenn ich es trotzdem unternommen habe dem Gegenstande eine anatomische und klinische Studie zu widmen, so hat mich dabei hauptsächlich der Umstand geleitet, dass alle diesbezüglichen Arbeiten mehr oder weniger den Rahmen casuistischer Mittheilungen nicht überschritten haben. Ich bin weit davon entfernt, den Wert dieser Casuistik zu unterschätzen; ist doch die Beschreibung eines jeden Falles einer angeborenen Erkrankung des Auges ein neuer Baustein zur Vervollständigung unseres Wissens auf diesem Gebiete. Seit Jahren sammle ich kranke Augen, um sie anatomisch untersuchen zu können. So habe ich im Laufe der Zeit 28 Bulbi zusammengebracht, welche an angeborenen Spaltbildungen litten.

Abgesehen von der grossen Anzahl neuer anatomischer Einheiten, welche die Untersuchung einer so grossen Reihe von Augen mit Kolobomen gibt, kann meine Studie deshalb Anspruch auf einen kleinen Wert machen, weil alle Befunde von einem einzigen Autor stammen, daher alles von einem einheitlichen Standpunkte betrachtet werden konnte.

In meiner Untersuchungsreihe finden sich 10 menschliche Augen, darunter 2 mit dem bisher anatomisch noch nicht untersuchten *Coloboma maculae luteae* und 6 mit *Coloboma lentis*. Auch das *Coloboma nervi optici* findet Vertretung. Die übrigen 18 Fälle betreffen Schweinsaugen mit verschiedenen typischen und atypischen Spaltbildungen. An diese anatomisch untersuchten Fälle schliessen

sich 24 klinische Fälle von angeborenen Kolobomen des Augapfels, welche ich im Verlaufe der letzten 5 Jahre beobachtet habe.

Die Beschreibung der Fälle habe ich an die Spitze meiner Arbeit gestellt; denn sie ist die hauptsächlichste Basis systematischer Schilderung der Eigenschaften verschiedener Spaltbildungen, welche den II. Abschnitt bildet. Derselbe enthält auch noch statistische Daten und solche über einschlägige experimentelle Arbeiten. Im III. Abschnitte habe ich mit Hilfe meiner Fälle auf Grundlage unserer heutigen embryologischen Kenntnisse es versucht, die Kolobome des Augapfels einheitlich zu erklären.

Ich war bemüht der Literatur über den fraglichen Gegenstand durch Studium derselben möglichst gerecht zu werden. Sollte hie und da eine Lücke vorhanden sein, so möge man berücksichtigen, dass ich in einer Stadt lebe, welche keine Fachbibliothek besitzt, ich daher auf das angewiesen war, was mir meine eigene Büchersammlung zu bieten im Stande ist.

Der Beschreibung der oft recht verwickelten Verhältnisse sollen die beigegebenen Abbildungen zu Hilfe kommen, bei deren Anfertigung vor allem eine möglichst richtige Wiedergabe der topographischen Verhältnisse angestrebt wurde.

Möge dieses Buch, das Ergebnis langer und oft mühevoller Arbeit, für die Lehre von den Spaltbildungen des Augapfels neues Interesse erwecken und von meinen Fachgenossen nicht zu strenge beurtheilt werden.

Laibach, Ende März 1893.

Bock.

I. Eigene Fälle.

a) Anatomische Untersuchungen.

Die Augäpfel waren in Müller'scher Flüssigkeit aufbewahrt und wurden dann nach vorheriger Auswässerung in absolutem Alkohol nachgehärtet. Die Eröffnung des Bulbus erfolgte immer von der oberen Äquatorgegend aus, um so vorsichtig eine Orientirung über die Verhältnisse im Innern zu gestatten. Das vordere Relief der Iris wurde nach Abtragung der Cornea studirt, die Beschaffenheit der Linse und Zonula aber nach Abtrennung der Iris von ihrem Ciliar-
rande. Zu diesem Zwecke wurde die Regenbogenhaut in der oberen Mittellinie radiär eingeschnitten und nach beiden Seiten mit sachtem Zuge von ihrer Insertion am Ciliarrande entfernt. Behufs Anfertigung von mit dem Handmikrotom oder Reichert'schen Schlittenmikrotom ausgeführten Schnitten wurden die ganzen Augäpfel oder Abschnitte derselben in Celloidin eingebettet. Die weitere Behandlung der Schnitte war nach vollendeter Färbung die der gewöhnlichen Einschlussmethoden.

Fall I.

Coloboma iridis, corporis ciliaris, chorioideæ (cum ectasia cystica), retinae et nervi optici. Vasa corporis vitrei persistentia.

Rechtes Auge eines Mädchens von 2 $\frac{1}{2}$ Jahren, welches im Jahre 1884 im St. Anna-Kinderspital zu Wien starb, von wo ich es durch freundliche Vermittlung des Herrn Dr. Hochstetter erhielt. Das linke Auge des Kindes war normal.

Makroskopischer Befund.

Sagittaler Durchmesser 21 mm; verticaler Durchmesser 22 mm, wovon 10 mm auf die obere und 12 mm auf die untere Hälfte entfallen (Fig. 1).

Die quer elliptische Hornhaut besass die Durchmesser $11\text{ mm} : 9\text{ mm}$. Der Augapfel ist auffallend asymmetrisch, indem in der unteren Hälfte die Sklera vom Aequator bulbi angefangen bis zum Opticus ausgeweitet ist und sich um 2 bis 3 mm unter das normale Niveau des Augapfels ausdehnt. Die vordere Grenze dieser Ektasie ist gegen die normale Sklera eine scharfe. Zwischen dem Sehnerven und der Ektasie sitzt ein ca. pfefferkorngrosser Körper, der sich derb anfühlt, nach aussen hin eine seichte Einkerbung besitzt und aus zwei Höckern zu bestehen scheint. Er ist mit der Scheide des Sehnerven einerseits und der Lederhaut anderseits eng verbunden. Das ihm anliegende Stück der Scheide zeigt nasenwärts einen kleinen Buckel, so dass an dieser Stelle der Sehnerv das Aussehen hat wie bei Hydrops vaginæ nervi optici. Die Sklera bietet dem tastenden Finger im Bereiche der Ektasie keinen geringeren Widerstand, als an anderen Orten. Die Regenbogenhaut (*Fig. 3*) zeigt nach unten einen Defect, welcher sich mit seinen Rändern unmittelbar an den Pupillarrand anschliesst und der nach unten hin spitz verläuft, so dass das Pupillargebiet und jenes des Koloboms eine birnförmige Gestalt besitzt. Die Spitze des Spaltes liegt 2 mm vom Ciliarrande entfernt. In dem so erhalten gebliebenen Bande von Irisgewebe zieht meridional von der Spitze des Koloboms bis zum Ciliarrande ein schmaler pigmentirter Streifen, in dessen Bereich das Irisgewebe etwas nach rückwärts ausweicht. Die so entstandene seichte Furche ist mit einem sehr zarten Häutchen überspannt. Das vordere Relief der Iris ist in bemerkenswerter Weise verändert. In der oberen Hälfte sieht man die radiäre Streifung deutlich ausgesprochen und ausserdem noch drei dem Ciliarrande parallel verlaufende Furchen, welche tief in das Gewebe eindringend dasselbe wulstförmig vorspringen lassen. Die Furchen umgreifen die obere Hälfte der Iris und stehen nach aussen bogenförmig auf einer radiär verlaufenden streifenförmigen Einsenkung, während die nasalen Enden etwas unter den horizontalen Durchmesser der Iris reichen. In der unteren Hälfte der Iris bemerkt man lateral 5, nasal 4 Furchen, welche, von den Schenkeln des Koloboms ausgehend, bogenförmig nach beiden Seiten hin dem Ciliarrande der Iris zustreben. Unter dem horizontalen Durchmesser der Iris bemerkt man, zu jeder Seite des Koloboms, eine kleine kissenförmig hervorragende Verdickung des Gewebes der Iris. Der kleine Iriskreis fehlt. Betrachtet man nach Entfernung der normalen Linse und des spaltenlosen Glaskörpers die hintere Fläche der Iris und des Ciliarkörpers (*Fig. 11*), so fällt einem ausser der Spalte der Regenbogenhaut auf, dass in der Medianlinie nach unten die Ciliarfortsätze ungleich gross und unregelmässig gestellt sind, so dass manche mit ihrem keulenförmigen Ende den Ciliarrand der Iris nicht erreichen und andere wieder weit über diese Linie hinübergreifen. Der mittlere, genau nach unten verlaufende Ciliarfortsatz aber ist sehr kräftig entwickelt und von seiner unteren Spitze (also beiläufig der Ora serrata entsprechend) ziehen divergirend zwei wulstförmige, sich deutlich abhebende, gelblichweisse Streifen, welche mit verbreiterten Enden in der benachbarten Netzhaut sich verlieren.

In der unteren Hälfte des Augenhintergrundes bemerkt man eine gegen die normalen Partien sich scharf abgrenzende weisse Fläche, welche 12 mm lang und 11 mm breit vom untern Rande des Opticus in sagittaler Richtung sich nach vorne erstreckt. In ihrem Bereiche ist die Wand des Augapfels ausgeweitet, so dass eine beiläufig 3 mm tiefe Grube entsteht. Die Papilla nervi optici ist nierenförmig gestaltet, mit ihrem längeren Durchmesser quer

gestellt und hat die Maße 4 mm : 3 mm. Sie ist in ihren beiden seitlichen Theilen tief ausgehöhlt und die beiden Gruben sind durch eine nach abwärts gegen den Rand des Koloboms der Aderhaut zu ziehende 1 mm breite Brücke getrennt. Während sich der Glaskörper überall leicht entfernen lässt, haftet er an der Sehnervenscheibe und dem ihr zunächst liegenden Theile des Koloboms sehr fest. Nachdem es gelungen ist, durch Zug mit der Pincette den Glaskörper auch an den genannten Stellen abzuheben, bleibt noch immer ein 3—4 mm langer Strang übrig, welcher, aus der Umgebung der Papille sich erhebend, in den Innenraum des Augapfels reicht. Von der Macula lutea ist nichts zu finden.

Mikroskopischer Befund.

Schnitte durch die Eintrittsstelle des Opticus und das Kolobom der unteren Augenwand (*Fig. 36*) ergeben:

Die Insertion des normal dicken Sehnerven liegt höher als gewöhnlich, so dass er mit der horizontalen Ebene einen deutlichen Winkel bildet und schief aufsteigend den Bulbus erreicht. Die obere Hälfte der Papille, der Sklera (*i*), der Chorioidea (*e*) und der Retina (*d*) (in der Zeichnung rechts) sind normal. Der auffallend enge intervaginale Raum zeigt an einer nasal beiläufig 1 mm von der Lamina cribrosa entfernten Stelle eine Verbreiterung, so dass hier ein runder Hohlraum zu sehen ist. Die Centralgefässe, deren Verhalten weiter unten noch des Genaueren beschrieben werden soll, verlaufen an der Grenze zwischen dem unteren und mittleren Drittel des Sehnerven (*Fig. 37*). Nach Durchbohrung der Lamina cribrosa werden einzelne kleinere Zweige nach oben in die Netzhaut abgegeben. Diese letztere überschreitet die oberen zwei Drittheile der Papille und legt sich in normaler Weise an die Aderhaut an. Im Gebiete der Papille ist an Körperchen reiches Bindegewebe auffallend. Das untere Drittel der Papille fehlt, oder, besser gesagt, es ist so stark nach unten und rückwärts verlagert, dass es gar nicht zur Geltung kommt, sondern in einer Grube (*Fig. 36, a*) vollständig verschwindet. Diese schliesst sich eng an den Opticus an und ist durch eine meridional nach unten verlaufende Leiste in zwei seitliche Excavationen getheilt, welche eine Tiefe von beiläufig 3 mm besitzen. Dieser Excavation des Sehnervenkopfes entspricht nach rückwärts und unten eine Ektasie der Augapfelwand. Diese Ektasie beeinflusst aber den intervaginalem Raum der unteren Opticushälfte keineswegs; denn wenn derselbe durch die Verdrängung des vorderen Endes der Sehnervenscheibe auch stark nach rückwärts und unten verschoben, also verkürzt ist, so ist der intervaginale Raum doch von normaler Breite, indem die Duralscheide (*h*) dem Opticus fast unmittelbar anliegt und die Arachnoidealbündel kurz gespannt sind. Die Scheide des Opticus ist bei ihrer Insertion an die Wand der Ektasie verbreitert durch Auseinanderziehung ihrer Bündel, soweit sich dies eben in dem grossen Gewirre von Fibrillen entscheiden lässt, welche an der Aussenfläche der Sklera zwischen Opticus und Ektasie vorhanden sind (*g*). Der Boden dieser Excavation (*a*) wird gebildet von eng aneinander gelagerten, derb gefügten Bindegewebsbündeln, welche mit der Lamina cribrosa und der Duralscheide verbunden sind. 2—3 mm vom Opticus entfernt schliesst sich an den vorderen Rand der Excavation eine zweite Ektasie (*b*) an, deren Grund beiläufig 2 mm tiefer liegt, als der Boden der Excavation der Papille. Diese Ektasie, dem schon makroskopisch beobachteten pfefferkorngrossen Knoten an der Aussenfläche der Sklera entsprechend, ist aber

keine Grube. Sie ist eher dem Hohlraume einer Kugel (Cyste) vergleichbar, welche nach oben in das Innere des Augapfels mündet. Der untere und vordere Theil der bindegewebigen Wand dieser Cyste drängt sich etwas unter die Sklera (*i*) und in dieselbe hinein, welche so mit ihrem rückwärtigen, beträchtlich verbreiterten Ende an der Bildung der Cystenwand Antheil nimmt. Wie schon bei der makroskopischen Beschreibung erwähnt wurde, besteht die Excavation des Opticus aus zwei seitlichen Gruben, welche durch eine Brücke getrennt sind. Diese ist aus Bindegewebe zusammengesetzt, ist von dem Boden der Excavation durch verquollenes, schleimgewebeartiges Bindegewebe (*Fig. 37, d*) geschieden und steht zu den Centralgefässen in einem weiter unten noch genauer zu beschreibenden Verhältnis.

Die ganze Excavation ist mit einem aus Fasern bestehenden Häutchen überzogen, welches den Conturen der Aushöhlung folgt. In dem noch im Bereiche der Papille liegenden Theile der Vertiefung haftet das genannte Häutchen der Unterlage fest an, in der Grube selbst aber wird sein Gefüge viel lockerer, die zelligen Elemente sind vermehrt und ausser den zur Wand der Excavation parallel verlaufenden Fasern bemerkt man stellenweise auch Bündel, welche zu ihnen senkrecht ziehen. Diese Auflockerung des Gewebes hört jedoch an der der Papille abgekehrten Wand der Excavation grossentheils auf, so dass hier die beschriebene Membran ihre in der Nähe der Papille besessene Ähnlichkeit mit der Netzhaut vollkommen verliert.

An der sehr schmalen Mündung der oben erwähnten Cyste (*Fig. 36, b*) liegt eine die Öffnung fast vollkommen ausfüllende Bindegewebsmasse, von welcher in zierlichster Weise nach allen Richtungen hin an Zellen reiches Gewebe ausstrahlt, und zwar nicht nur gegen den Opticus und gegen die Innenfläche der unteren Bulbushälfte, sondern vor allem in den Binnenraum der Cyste selbst. So stellt die Mündung derselben einen Knotenpunkt dar für jene Fasern, welche, von der Papille kommend, die Excavation überziehen und nun im Vereine mit den Bindegewebsbündeln, die von dem genannten Knotenpunkte ausstrahlen, die Innenfläche der Cyste überkleiden. Wenn auch die Mündung dieser eine schmale ist, so hat sie doch eine Länge, welche die Dicke der Sklera an dieser Stelle beinahe übertrifft, so dass die unter dem äusseren Niveau der Sklera liegende Cyste mit dem Bulbus durch einen hohlen Stiel in Verbindung steht. Die Cyste ist ampullenförmig gestaltet, indem ihr Hohlraum sich nach allen Richtungen vom Stiele noch weiter erstreckt. Man sieht daher an Schnitten, welche den Stiel der Cyste nicht mehr getroffen haben, einen unter der Sklera liegenden Hohlraum, über welchen die bis auf bindegewebige Verdickung normale Netzhaut hinwegzieht und dessen Communication mit der Augapfelhöhle an solchen Schnitten nicht zu finden ist.

Der Hohlraum des Stieles ist mit Bindegewebsfasern und auch Gefässen ausgefüllt bis in das Niveau der äusseren Skleralfäche. Dort beginnt erst der eigentliche Hohlraum der Cyste, welcher mit einem eiweissreichen Serum angefüllt ist; der Cysteninhalt ist nach der Härtung in Alkohol zu einer structurlosen, hyalinen Masse geronnen. Die Wand der Cyste ist eine auffallend dünne, ebenso das ihrer Innenfläche aufliegende Fasergewebe. Beide Schichten zusammen genommen besitzen annähernd nur die Dicke einer normalen Chorioidea.

Bemerkenswert ist, dass dem oben beschriebenen bindegewebigen Knotenpunkte an der Mündung der Cyste der Glaskörper bei deutlicher Vermehrung seiner zelligen Elemente fest anhaftet; und dass nach Entfernung des übrigen

Glaskörpers ein kolbiges Stück dieses Gewebes in die Augapfelhöhle reicht (*Fig. 36, f*).

In unmittelbarem Anschlusse an die Wand der Cyste verdünnt sich die Sklera und es entsteht durch den Abgang des inneren Drittels der skleralen Faserlage eine muldenförmige Vertiefung. (In der *Fig. 36* wurde, um eine allzu-grosse Länge derselben zu vermeiden, der grösste Theil dieser Ektasie weggelassen und an beiden Enden der Sklera nur angedeutet). 8—9 *mm* von der Cystenmündung entfernt ist die Lederhaut (*l*) leistenförmig verdickt. Bis hieher reicht das Kolobom der Chorioidea. Dasselbe zeigt ausser dem lockeren Bindegewebe, welches schon mehrfach erwähnt wurde als eine die Sehnervengrube und die Innenfläche der Cyste überkleidende Schichte, auch noch eine aus Gefässen und Fasergewebe bestehende Lage (*k*), welche sich zwischen Sklera und Fortsetzung der Netzhaut einschiebt, so dass diese beiden, das Kolobom überziehenden Schichten den Eindruck verkümmelter Chorioidea und Retina machen, welcher dadurch noch verstärkt wird, als man auf der Höhe der erwähnten Leiste der Lederhaut den directen Übergang in die normale Retina (*d*) und Chorioidea (*e*) verfolgen kann, in deren Bereich nächst der Leiste eine starke Lockerung des Gewebes der Lamina fusca auffällt. Das Pigmentepithel der Netzhaut fehlt im Kolobom.

Sehr bemerkenswert ist das Verhalten der *Arteria ophthalmica* und *Arteria centralis* (*Fig. 37*). Der unter normalen Verhältnissen 15—20 *mm* hinter dem Augapfel abzweigende Ast der *Arteria ophthalmica* (*a*), welcher in den Strang des Sehnerven eintritt und hier als *Arteria centralis* verläuft, vollführt in unserem Falle diesen Weg kaum 5 *mm* hinter dem normalen Niveau der Papille (wegen der Excavation der unteren Hälfte selbstverständlich in Bezug auf die obere Hälfte der Sehnervenscheibe gemessen). Das am Opticus noch haftende Stück der *Arteria ophthalmica* oder eines ihrer Zweige liegt mit zahlreichen Nerven in dem krausen Bindegewebe eingebettet, welches den Raum zwischen der pfefferkorngrossen Cyste (*c*) und dem Opticus ausfüllt. Wie schon erwähnt, ist die Gabelung und Vertheilung der Centralgefässe nach oben (in der Figur nach rechts) eine normale, nach unten aber eine von der Regel abweichende. Gerade durch das Verhalten der grossen Gefässe in der unteren Hälfte der Papille ist es erklärlich, dass dieselbe in ihrer Mittellinie eine nur seichte muldenförmige, dagegen zu beiden Seiten derselben tiefe Excavationen zeigt. Von der grossen Centralarterie aus zweigt ein auffallend starker Ast ab, welcher, in der Mittellinie verlaufend, bis zum Stiele der Cyste (*c*) reicht und sich hier gabelig theilt. Der eine Ast geht nach aufwärts in dem Stiel weiter, der andere nach abwärts, um das die Cyste auskleidende Bindegewebe zu versorgen. Der Hauptast, welcher von der *Arteria centralis* abzweigt, ist nun gewissermassen der leitende Faden, an welchen sich dicht aneinander gedrängtes Bindegewebe mit zelligen Elementen und Gefässen untermischt anschliesst und so in der Mittellinie der Papille die Excavation ausfüllt, während zu beiden Seiten die Excavation eine beträchtliche Tiefe besitzt. Das grosse Gefäss verläuft unmittelbar unter der Oberfläche dieser bindegewebigen Masse. So spannt sich also eine von Gefässen getragene Brücke von der Papille bis zum Kolobom der Chorioidea. Unter diesem Strang kann man eine Schichte derben Bindegewebes unterscheiden. Dies ist die starkverdünnte Sklera, welche die Vagina nervi optici mit der Wand der Cyste verbindet und den Boden der Excavation bildet. Zwischen diesem und dem gefässführenden Strang liegt die schon erwähnte Bindegewebsmasse *d*.

Der Glaskörper, dem Inneren des Augapfels entnommen und als Flächenpräparat ausgebreitet, zeigt — besonders in seiner unteren Hälfte — nicht nur eine Anzahl dünner bindegewebiger Stränge, sondern auch eine grosse Menge von Gefässen, deren Lichtung beiläufig zwischen einem Viertel und der Hälfte einer normalen Centralarterie schwankt. Ein jedes dieser Gefässtämmchen zieht eine kurze Strecke ohne Schlängelung und ohne Verzweigung im structurlosen Glaskörper weiter und gabelt sich an seinem Ende. Diese nun abgegebenen Gefässäste behalten ihre Lichtung aber nur ein ganz kurzes Stück; denn sie schrumpfen jähe und plötzlich zu einem dünnen Bindegewebefaden, welcher, sich scharf zuspitzend, noch ein Stück weiter in den Glaskörper verfolgt werden kann. Solange die Gefässe eine Lichtung haben, ist auch die Structur ihrer Wand nachweisbar. Diese ist sehr dünn und besteht aus hyalinem Bindegewebe, welches der körperlichen Elemente fast vollkommen entbehrt. Stellenweise scheinen die Gefässe varicös angeschwollen zu sein. Die oben erwähnten Bindegewebsstränge im Glaskörper entsprechen ihrem Verlaufe und ihrer Verzweigung nach obliterirten Gefässen.

Diese Gefässverhältnisse liessen sich in diesem Auge dadurch so genau feststellen, weil eine Farbstoff-Injection von der Carotis interna ausgeführt worden war.

Im vorderen Abschnitte des Augapfels sind folgende histologische Veränderungen bemerkbar:

Die Regenbogenhaut verdünnt sich im Gebiete des Koloboms zusehends, je mehr man sich der Spitze der Spalte nähert; während in den oberen Theilen der Iris dieselbe in ihrem Pupillarantheil die bekannte keulenförmige Verdickung zeigt, verlaufen in der oberen Hälfte des Koloboms die Vorder- und Hinterfläche der Iris untereinander parallel, in der unteren Hälfte des Koloboms aber convergiren sie, so dass der Rand der Schenkeln zugespitzt ist. Im Bereiche der Spalte fehlt der Schliessmuskel. Das Pigment an der Hinterfläche zeigt Faltungen und höckerige Verdickungen; am Rande der Kolobomschenkel ragt es auf die Vorderfläche der Iris umbiegend stark vor (*Ectropium uvae*). Die Spitze des Koloboms ist mit einem feinen Häutchen ausgefüllt. Dasselbe inserirt sich an dem umgeschlagenen Uvealpigment und besteht aus Bindegewebe, dessen zarte Fasern leicht verquollen erscheinen. Wie schon bei der makroskopischen Beschreibung erwähnt, ist die Spitze des Koloboms durch ein schmales Gewebsband vom Ciliarrande der Regenbogenhaut getrennt. Dieses besteht aus Irigewebe und lässt in seiner Structur deutlich die Fortsetzung der Spalte erkennen, welche hier durch Bindegewebe ausgefüllt ist (*Fig. 15*). Dieses ist reich an Rundzellen, zwischen welchen spärliche dünnwandige Gefässe frontal verlaufen, enthält aber gar kein Pigment und ist auch an seiner Hinterfläche frei von Uvealpigment. Die Fasern dieses Bindegewebes haben einen bogenförmigen Verlauf nach rückwärts, so dass an der Vorderfläche der Iris in ihrer Mittellinie, also der Fortsetzung der Spalte entsprechend, eine seichte Furche besteht, während aus ihrer Hinterfläche in derselben Gegend ein bindegewebiger, auf dem Querschnitte dreieckiger Kamm vorspringt. Die hintere Pigmentlage der Iris (*a*) ist durch diese Leiste unterbrochen und sind ihre beiden so entstandenen Enden etwas verdickt.

Der Ciliarkörper hat keine Lücke zwischen den Ciliarfortsätzen; denn diese sind regelmässig aneinander gelagert. Die Sklera ist von ihrer vorderen Grenze angefangen bis gegen den Äquator hin in ihrer Mittellinie um das zwei- bis dreifache verdickt, und zwar betrifft diese Zunahme bald den

inneren, bald den äusseren Antheil der Lederhaut (*Fig. 23* und *24*). In dieser Verdickung verlaufen zahlreiche grosse Gefässe in lockerem, pigmentirtem Bindegewebe, so dass die Sklera hier fast ein lacunäres Aussehen hat. Ciliarfortsätze mit Fasern der Zonula und den Ciliarfortsätzen ähnliche Gebilde ohne diese Fasern finden sich aber auch von der Ora serrata angefangen weit nach rückwärts. Unmittelbar an den hinteren Rand des Ciliarkörpers anschliessend, erheben sich in einem Terrain, welches eine beiläufige Breite von 4 mm und meridional gemessen beiläufig 1.5 mm Ausdehnung besitzt, Ciliarfortsätze, welche regelmässig gestaltet einen normalen histologischen Bau und Zonulafasern haben. Die Anzahl dieser Fortsätze wechselt zwischen 10 und 14. An diese Zone schliesst sich eine zweite an, in welcher dicht aneinander gedrängt nur 5 bis 6 Fortsätze ohne Zonulafasern vorhanden sind, bis endlich nach kurzer Strecke nur mehr ein ciliarfortsatzartiges Gebilde zurückbleibt (*Fig. 23*), welches, in der Mittellinie stehend, das innere Niveau des Augapfels wie ein schlanker Kamm überragt. Er ist das Überbleibsel der in den vorderen Zonen sitzenden mittleren Ciliarfortsätze, welche ihre Nachbarn zur rechten und linken immer deutlich überragen. Besonders in jener Gegend, wo nur mehr ein Ciliarfortsatz vorhanden ist, zeigt das uveale Pigment zu beiden Seiten der Mittellinie Andeutungen von Falten (*Fig. 23 b*). Soweit Ciliarfortsätze oder Rudimente derselben zu finden sind, fehlt die Netzhaut und man sieht nur die Zellen der Pars ciliaris retinae, trotzdem in anderen Meridianen desselben Parallelkreises die Netzhaut normal entwickelt ist. Die Schichte der pigmentlosen Zellen der Pars ciliaris retinae ist temporal auffallend verbreitert. Selbstverständlich fehlt auch die Chorioidea. Der Ciliarmuskel ist bis in die Gegend der letzten Ciliarfortsätze nachweisbar, theils als zusammenhängende Schichte, theils als versprengte Bündel (*Fig. 24 b*).

Der oben erwähnte, an der Innenfläche des Augapfels weit nach rückwärts verschobene Kamm hat im Anfange ganz die Form und Zusammensetzung eines Ciliarfortsatzes (*Fig. 23*), der durch eine auffallend breite Schichte der pigmentlosen Zellen der Pars ciliaris retinae sich auszeichnet. Im weiteren Verlaufe tritt der pigmentirte Gewebsantheil immer mehr in den Hintergrund (*Fig. 24*); die Pigmentschichte wird eine immer geringere Erhebung, bis diese nur mehr ein kleiner Höcker bezeichnet; dem entsprechend zeigt auch die Sklera einen kleinen Hügel. Eine starke Verdickung der pigmentlosen Zellen der Pars ciliaris retinae beherrscht dieses ganze Gebiet und schliesslich liegt sie als ein schon fast mit freiem Auge sichtbarer Knoten (*f*) an der medialen Seite des kammartigen Vorsprunges (*e*), welcher hier nur mehr durch eine Pigmenterhebung und die zapfenartig vorspringende Schichte der pigmentlosen Zellen angedeutet ist.

Übersicht des Befundes.

Die Spaltbildung ist in diesem Falle eine vom Opticus bis in die Iris reichende. Die untere Hälfte des Sehnervenkopfes ist ausgehöhlt und nach rückwärts gedrängt. So ist eine Ektasie entstanden, welche mit der unteren Augapfelhälfte in engem Zusammenhange steht. Der intervaginale Raum ist durch diese Ektasie nur verkürzt. Der als Arteria centralis verlaufende Ast der Arteria ophthalmica betritt den schief zum Bulbus aufsteigenden Opticus erst 5 mm hinter

seinem Augapfelende und sendet in die obere normale Hälfte der Retina kleine Äste; nach unten zieht über die Excavation ein sehr dicker Zweig, der von dichtem Bindegewebe umgeben die untere Papillenhälfte des Coloboma nervi optici überbrückt und so die Excavation in zwei seitliche Gruben scheidet und vom Boden der Excavation durch verquollenes Bindegewebe getrennt ist. Zwischen Kolobom der unteren Augapfelhälfte und Coloboma nervi optici ist ein cystenförmiger Körper eingeschaltet, der unter dem Niveau der Sklera liegend durch einen Stiel mit dem Inneren des Augapfels communicirt. Der Boden des Coloboma nervi optici, die Wand der Cyste und der Boden des Koloboms in der äquatorialen Gegend des Bulbus wird von skleralen Faserzügen (oder Narbengewebe) gebildet, welche man von der Lamina cribrosa angefangen bis in die vorderen Abschnitte der Sklera verfolgen kann und welche ausser ihren grossen Differenzen im Niveau auch mannigfaltige Änderungen betreffs der Dicke ihrer Lage erkennen lassen, so zwar, dass sie am dünnsten in der Wand der Cyste, am dicksten in der Partie zwischen Cyste und Coloboma chorioideæ sind. Die Chorioidea und das Pigmentepithel der Netzhaut fehlen im Bereiche der Spalte vollkommen und sind an den Rändern derselben scharf begrenzt; daselbst sieht man eine herdförmige Ansammlung von Rundzellen und Verwachsung der Aderhaut mit der Netzhaut. Das Coloboma nervi optici ist von einer Faserlage bedeckt, welche in der Medianlinie den Centralgefässen anschliessend eine bedeutende Mächtigkeit besitzt, zu beiden Seiten aber verdünnt ist; von dem Coloboma kann man diese Faserlage weiter verfolgen, und zwar in die Cyste hinein, deren Wand sie auskleidet, und dann im Gebiete des Coloboma chorioideæ, bis sie wieder in normale Retina übergeht. Abgesehen von diesem topographischen Verhalten spricht noch folgender Umstand dafür, dass man es in dieser Schichte mit einer mangelhaft entwickelten Netzhaut zu thun habe: nämlich ihre in der Nähe der Papille netzhautähnliche Structur, besonders die Andeutung der Stützfasern. In der genannten Schichte verläuft im Gebiete der Papille, resp. des Koloboms der grosse von der Centralarterie abzweigende Ast, dessen Ramificationen dann in das Gewebe übergehen, welches die Innenwand der Cyste auskleidet. Im Gewebe der Papille, sowie in dem der Netz- und Aderhaut am Rande des Koloboms sind Rundzellenanhäufungen bemerkbar. Der Glaskörper ist reich an noch durchgängigen oder schon obliterirten Gefässen und an Bindegewebssträngen, welche in ihrer Vertheilung geschrumpften Gefässen entsprechen. Eine Anzahl dieser Gefässe sind durch den festhaftenden Glaskörper mittelbar mit dem Kolobom des Sehnerven und mit der Mündung der

Cyste innig verbunden. Das Corpus ciliare ist nach rückwärts und unten verzogen, so dass weit von der normalen Gegend der Ora serrata entfernt Ciliarfortsätze und schliesslich ein median gestelltes Rudiment eines solchen gefunden wird. Überall ist an denselben die auffallend breite Entwicklung der Pars ciliaris retinae, besonders ihrer pigmentlosen Zellen, bemerkbar, welche in unmittelbarer Nähe des vorderen Randes des Coloboma chorioideae, zu einem Haufen geballt, an der Seite des letzten verkümmerten Ciliarfortsatzes liegt. Die Sklera zeigt, der medianen Leiste am Opticus entsprechend, auf der Innenfläche ihrer vorderen Hälfte eine kammförmige Verdickung. Das mit einer scharfen Spitze nach unten gekehrte Coloboma iridis erreicht mit dieser den Ciliarrand der Regenbogenhaut nicht. In dieser so die Spitze der Spalte vom Ciliarkörper trennenden Brücke von Irisgewebe ist das Uvealpigment der Iris unterbrochen und in der Mittellinie ein aus Rundzellen, Bindegewebe und Gefässen bestehendes Gewebe eingeschoben als Andeutung einer vorhanden gewesenen, aber dann wieder geschlossenen Spalte. Diese Intercalirung kommt an der Vorderfläche der Iris als eine median nach unten verlaufende Furche, an der Hinterfläche als kammartige Vorragung zum Ausdruck. Die Spitze des Koloboms ist durch ein äusserst zartes Häutchen überzogen. Der Sphincter fehlt im Bereiche des Koloboms. Bemerkenswert ist noch der Faserverlauf im Relief der Vorderfläche der Iris, wodurch sich gleichsam eine Theilung der Iris in eine obere normale, und eine untere Hälfte ergibt, in welcher letzterer die radiären und circulären Fasern an den Schenkeln des Koloboms neue Ausgangspunkte gewonnen haben. Durch Ausweitung seiner unteren Hälfte ist der Bulbus assymmetrisch und hat überdies vor dem Opticus in der unteren Medianlinie eine pfefferkorn-grosse Prominenz, welche der oben beschriebenen cystenförmigen Abschnürung eines Theiles des Coloboma chorioideae entspricht.

Fall II.

Coloboma iridis, corporis ciliaris, chorioideae, retinae, nervi optici, lentis, zonulae et corporis vitrei. Cataracta senilis.

Das rechte Auge eines 65jährigen Bettlers, welcher im Jahre 1888 im Laibacher Landesspitale an Marasmus starb.

Makroskopischer Befund.

Die Maße des Augapfels (*Fig. 2*) waren: sagittal 25 mm, horizontal 22 mm und vertical 21 mm. Die Hornhaut ist eiförmig gestaltet, mit ihrer scharfen

Spitze nach unten gerichtet, abgeflacht. Ihr senkrechter Durchmesser beträgt 7 mm, ihr wagrechter 8.5 mm. Die Lederhaut ist in ihrer ganzen unteren Hälfte stärker vorstehend, in ihrem vorderen Abschnitte bis etwas über den Äquator hinaus auffallend hart, in ihrem hinteren Abschnitte verdünnt, leicht eindrückbar. Nach unten, durch eine kaum 1 mm breite Furche vom Sehnerven getrennt, sitzt eine halbkugelige Prominenz mit einem Durchmesser von fast 11 mm. Die Furche ist durch lockeres, aber fest anhaftendes Bindegewebe ausgefüllt, welches auch die ganze Ektasie wallartig umgibt, und so die Grenze gegen die Sklera zu verwischt. Dies ist besonders nach aussen unten der Fall, wo sich die Sehne eines äusseren Augenmuskels hart an dem Rande des Staphyloms ansetzt. Nach aussen unten schliesst sich unmittelbar an den Opticus eine flache Prominenz, welche die Grösse und Form einer Linse hat und deren weiche Wandungen leicht eindrückbar sind. Die Eintrittsstelle des Sehnerven ist nach oben verschoben; derselbe bildet mit der horizontalen Ebene der Orbita einen spitzen Winkel.

Der Bulbus im Äquator geöffnet zeigt:

Der *Orbicularis ciliaris* (*Fig. 28*) ist nur im unteren und oberen Quadranten vorhanden, nach beiden Seiten hin sind mit freiem Auge keine Ciliarfortsätze nachweisbar. Nach unten weichen dieselben in der Mittellinie auseinander; diesem Spalt entsprechend sitzt auf der normalen Sklera ein bindegewebiger Knoten. Die Linse ist oval und zeigt nach unten eine 1 mm tiefe Kerbe. Der senkrechte Durchmesser der Linse beträgt 8 mm, ihr horizontaler 7 mm. In der Mitte zwischen diesem und ihrem unteren Rande verschmälert sie sich plötzlich auf 5 mm. Sie ist ambrafarben, hat einen lebhaften Kernreflex und ist nach oben verschoben; die Entfernung ihres oberen Randes von dem der Sklera beträgt 4 mm, dieselbe Dimension nach unten aber 6 mm; die Linse ist also vollständig excentrisch gelagert. Der Verstümmelung der Linse entsprechend fehlen die Fasern der *Zonula Zinnii*. Zu beiden Seiten derselben ziehen aber von den Buckeln, welche die Kerbe begrenzen, straff gespannte Fasern zu den Ciliarfortsätzen. Ebenso zeigt der Glaskörper nach unten eine beiläufig 2 mm breite Spalte, welche sich bis in die Gegend des Äquators verfolgen lässt, so dass der vordere Abschnitt des Glaskörpers einem nach unten offenen, schmalen Hufeisen zu vergleichen ist.

Die Regenbogenhaut, als Ganzes genommen, misst senkrecht 8 mm, wagrecht 7 mm. Die Pupille mit einem Durchmesser von 2.5 mm ist stark nach oben verschoben, so dass der obere Irisantheil nur 2 mm breit ist, dagegen auf den unteren etwas über 3 mm entfallen. Die Schenkel des mit seiner scharfen Spitze bis fast an den unteren Ciliarrand der Iris reichenden Koloboms sind 3.5 mm lang.

In der Gegend des *Corpus ciliare* springt eine Leiste vor, welche sich mit weiter unten zu beschreibenden Unterbrechungen bis zur Papille verfolgen lässt. Weit über die normale Grenze des Strahlenkörpers hinaus findet man ciliarfortsatzähnliche Gebilde, welche senkrecht zu der genannten Leiste gestellt sind.

Die Sehnervenscheibe (*Fig. 29*) ist deutlich nach oben verschoben und nur dadurch kenntlich, dass sie sich bei einem Durchmesser von ca. 3 mm kissenartig über das Niveau der Netzhaut erhebt. An ihrem unteren Rande befinden sich zwei hart nebeneinander gelegene trichterförmige Grübchen (Gefässpforten?). An ihrem unteren Rande setzt sich auch die oben erwähnte, den Bulbus in seiner

unteren Medianlinie durchziehende Leiste an, so dass die Papille nach unten spitz auszulaufen scheint. Die Leiste entbündelt sich hier und ihre auseinander tretenden Fasern reichen bis zu den seitlichen Rändern der Papille, besonders zu dem nasenwärts gelegenen. Im weiteren Verlaufe kann man auf dem Kamme dieser Leiste Längsfurchen sehen, als Zeichen der Zusammensetzung aus Bindegewebsbündeln. Nach einer Länge von ca. 6 mm theilt sich die Leiste nach vorne in zwei Zweige, welche eine ca. 5 mm lange und 3.5 mm breite seichte, stark pigmentirte, spaltenförmige Grube umgreifen. Zu beiden Seiten der Leiste liegt in der unteren Hälfte des Augapfels je ein tiefes Staphylom: und zwar misst das nasale äquatorial 8 mm, meridional 10 mm; das laterale aber 6 mm und 7.5 mm. Ihre Tiefe schwankt zwischen 2 und 3 mm. Abgesehen von der durch die grosse Verdünnung der Sklera bedingten Durchscheinbarkeit der Ektasien sind sie durch ihren vollkommenen Pigmentmangel als gelblich-weiße Flächen leicht kenntlich. Die pigmentlose Zone setzt sich am lateralen Staphylom noch ein ca. linsengrosses Stück weiter in den nicht ektatischen Theil des Bulbus fort. Feine Züge von Pigment umziehen diese Defecte als Grenze gegen die normale Nachbarschaft. Bis zu den Rändern des Koloboms lässt sich die Netzhaut überall verfolgen, jedoch ist sie allenthalben mit der Chorioidea eng verbunden. Die Kolobome werden stellenweise von zarten Fäden überbrückt und auf ihrem Boden sieht man, rippenförmig vorspringend, kleine Bälkchen, welche Abzweigungen des Bindegewebes der medianen Leiste sind.

Von der *Macula lutea* ist nichts nachweisbar.

Mikroskopischer Befund.

Frontalschnitte durch den vorderen Abschnitt (*Fig. 30*) zeigen, dass die Sklera ihrem ganzen Umfange nach etwas dünner ist. Nach unten, dem Spalte entsprechend, erhebt sich von der inneren Begrenzung ein kleiner kegelförmiger Zapfen, niedrig, mit breiter Basis, starker Spitze und ganz wenig concav eingezogenen Seitenrändern. Dieser kegelförmigen Hervorragung entsprechend ist die Sklera an ihrer Aussencontur abgeflacht, so dass im vorderen Abschnitte überhaupt der horizontale Durchmesser dem verticalen gegenüber überwiegt. Ausserdem entspricht manchen Schnitten der beschriebenen skleralen Verdickung eine geringe Vertiefung der Aussenfläche der Sklera, jedoch ohne Verdünnung derselben, so dass es den Anschein eines Eindruckes oder einer Einziehung gewinnt. An der Aussenfläche haftet an der Sklera nach unten dichtes Bindegewebe mit reichlichen Gefässen. In sämtlichen Frontalschnitten, soweit überhaupt die Linse getroffen ist, bemerkt man nur nach oben, beiläufig einem Achtel der Circumferenz entsprechend, langgestreckte, bis hart an den Linsenrand heranreichende Ciliarfortsätze, beiläufig 9—11 an der Zahl. Zu beiden Seiten dieser Gegend sieht man je drei bis vier das Niveau des Uvealtractus überragende Prominenzen; dann aber kommt bis hart nach unten jederseits eine in gerader Flucht verlaufende Partie des Uvealtractus, im welchem nur hie und da eine unbedeutende wellenförmige Schwankung des Pigmentes eine kleine Niveaudifferenz ergibt. Nach unten, der beschriebenen Skleralverdickung entsprechend, erhebt sich ein niedriger, breiter Ciliarfortsatz, zu dessen beiden Seiten je zwei, höchstens drei ciliarfortsatzähnliche Gebilde zu bemerken sind. Sowohl die im oberen als auch die im unteren Segment des Augapfels beschriebenen Ciliarfortsätze sind nur in der Ebene des Äquators der Linse deutlich

entwickelt; denn schon in unmittelbarer Nähe desselben zeigen sie bald eine beträchtliche Verkleinerung und Verkümmern. Nach oben ist der Ciliarmuskel, in normaler Breite entwickelt, zu beiden Seiten rasch zugespitzt. Circa ein Viertel der ganzen Circumferenz des vorderen Abschnittes einnehmend, besitzt er eine mondsichelförmige Gestalt und überragt mit seinen Spitzen die Region der vollentwickelten Ciliarfortsätze nach beiden Seiten. Nach unten aber findet sich der Ciliarmuskel nur in beiläufig dem zehnten Theile der Circumferenz und ist hier durch die in ihn hineinragende kegelförmige Verdickung der Sklera fast vollkommen in zwei seitliche Theile gespalten. Das dem Innern des Bulbus zugekehrte Viertel der Breite des Ciliarmuskels verläuft ohne Unterbrechnng. Auf diese Weise besitzt dieser Theil des Ciliarmuskels die Form eines kleinen Schnurrbartes.

Diese soeben geschilderten Veränderungen am Ciliarmuskel gelten nur für die Region des Linsenspaltes; denn vor demselben ist der im oberen Theile des Augapfels verlaufende sichelförmige Bestandtheil in zwei gleich grosse Hälften geschieden, und zwar so, dass nur eine ganz schmale Brücke der Sklera anliegt. Die uveale Pigmentschichte ist hier auffallend breit. Die Ciliarfortsätze finden sich hier auch nur, soweit der Ciliarmuskel ununterbrochen reicht. Wie schon erwähnt, fehlt in dem ganzen übrigen Bereiche, also nach beiden Seiten, der Ciliarkörper. Die stark pigmentirte Schichte des Uvealtractus ist hier von der Sklera durch lockeres, reichlich vascularisirtes pigmentirtes Bindegewebe in breiter Ausdehnung geschieden (Lamina fusca), welches sich auch in geringer Breitenausdehnung zwischen Sklera und Ciliarmuskel verfolgen lässt.

Die Linse mit ihrem längeren Durchmesser senkrecht gestellt, lässt die schon makroskopisch beschriebene furchenförmige Spalte an ihrem unteren Ende wahrnehmen. Die die Furche begrenzenden Höcker sind nicht überall gleich hoch, so dass bisweilen zwischen den beiden Vorsprüngen untereinander eine deutliche Niveaudifferenz zu constatiren ist. Die Fasern der Zonula sind im ganzen Umkreise der Linse zu finden, aber in verschiedener Vertheilung: nach oben reichlich und regelmässig, nach unten wirr durcheinander geworfen. Im Bereiche des Linsenspaltes fehlen die Zonulafasern vollständig, so dass der dem Skleralhöcker aufsitzende Ciliarfortsatz sowie die Tiefe der Linsenspalte von Zonulafasern vollkommen frei sind, während an den beiden Seiten der zum Linsenspalt ziehenden Innenflächen sich sehr reichlich Zonulafasern inseriren. Nach beiden Seiten findet man sowohl am Uvealtractus, als auch an der Linsenkapsel Rudimente von Fasern des Ligamentum suspensorium. Der Linsenspalt besitzt, von vorne nach rückwärts gerechnet, eine kurze Ausdehnung, indem er eigentlich nur das Gebiet des Äquators beherrscht; kein Linsenschnitt vor und hinter demselben zeigt eine Einkerbung. Die Linse ist in toto nach unten stark zugespitzt, so dass sie eine annähernd birnförmige Gestalt besitzt; dies, sowie die verschiedene Entwicklung des Ciliarkörpers bedingen eine ungleichmässige Ausdehnung des circumlentalen Raumes. Die ganze Linse ist gleichmässig sklerosirt und zeigt nur nach unten an der beiläufigen Grenze zwischen dem unteren und mittleren Drittel einige spindelförmige Lücken, welche theils mit einer coagulirten hyalinen Masse, theils mit Detritus ausgefüllt sind. Alle die beschriebenen Veränderungen liegen nicht immer genau nach unten, sondern sind auch manchmal um ein Geringes nach innen verschoben.

Schon auf den Ciliarfortsätzen ist überall eine Verbreiterung der Schichte der unpigmentirten Epithelzellen auffallend. An jenen Stellen, wo die eigentlichen

Ciliarfortsätze fehlen, bemerkt man an den oben beschriebenen wellenförmigen Hervorragungen der Uvea Auflagerungen der genannten Zellen in beträchtlicher Breite. In den übrigen Partien fehlt jedoch überall die Pars ciliaris retinae und man findet schon sehr weit nach vorne, sogar noch vor dem Äquator der Linse, eine Andeutung der Netzhaut mit besonders deutlich entwickelten Körnerschichten und geringer cystenförmiger Degeneration im Stützgewebe, wie es bei alten Leuten fast ein physiologischer Befund ist. Unmittelbar hinter dem Äquator der Linse läuft zu beiden Seiten statt der rückwärtigen Theile des Ciliarkörpers die in ihrer ganzen Breite entwickelte Netzhaut als continuirliches Band; jedoch gelingt es hier nicht Stäbchen oder Zapfen nachzuweisen.

Horizontalschnitte durch den vorderen Abschnitt im Bereiche des Coloboma iridis ergeben: Die normal gefügte Hornhaut ist auffallend dünn und abgeflacht, die Kammer überall sehr seicht bei starker Ausdehnung des Kammerfalzes, welcher stellenweise ein ampullenförmiger Recessus ist, ohne dass man Fasern des Ligamentum pectinatum finden könnte. Die Iris (*Fig. 16*) ist in den oberen Theilen des Koloboms arm an Stromapigment, welches aber, je näher der Spitze desselben, immer mehr zunimmt und Klumpen und Gruppen bildet. Das Uvealpigment erreicht die Ränder der Kolobomschenkel nicht, sondern hört schon in einiger Entfernung von denselben auf. Im Bereiche des Koloboms verschwindet der Sphincter vollkommen. Der Ciliarantheil der Iris ist auffallend schlank, während der Pupillarantheil kolbenförmig verdickt ist. Rücksichtlich der Hinterfläche der Iris ist hervorzuheben, dass sie in der unteren Hälfte des Koloboms Faltungen zeigt, so dass zahlreiche, mit Pigment überkleidete Buchten in das Parenchym der Iris reichen. Die Spitze des Koloboms ist kein vollständiger Substanzverlust. Eine sehr dünne, aus verquollenem, hyalinem, pigmentlosem Bindegewebe bestehende Membran überzieht die Hinterfläche des Koloboms und ist mit der vorderen Linsenkapsel verklebt. Diese ist mit Pigment beschlagen, welches Pigment zwischen der Linsenkapsel und der beschriebenen Membran liegt. Auch im ganzen Bereiche des Koloboms findet sich Pigment auf der Linsenkapsel. Die Ränder des Koloboms haften der Linsenkapsel stellenweise an. Zwischen der Spitze des Koloboms und dem Ciliarkörper ist eine ganz schmale Brücke von normalem Irisgewebe vorhanden.

Äquatorialschnitte durch das Coloboma chorioideæ zeigen: In der Gegend des Äquator bulbi (*Fig. 34*) ist die Sklera (*a*) nach unten hin verbreitert und hat eine Anzahl von cystenförmigen Hohlräumen, welche von verschieden dicken Balken skleralen Gewebes umschlossen sind. Die Sklera hat in der Medianlinie eine Dicke von beiläufig 5 mm und erinnert hier in ihrem Querschnitte an den Durchschnitt eines Schiffsrumpfes, welche Ähnlichkeit dadurch noch vermehrt wird, als an der Aussenseite dieser skleralen Verdickung eine Kante kielförmig vorspringt, um welche herum sich Bindegewebe anlagert. Dieses ist unter sich derb verfilzt und reich mit Gefäßen versehen (*b*), aus denen mehrere grössere Stämme in den Boden der skleralen Verdickung eintreten und sich dann in den Wänden der oben erwähnten Hohlräume verzweigen. Im Vereine mit kleinen Fettläppchen ist die Verbindung des genannten Bindegewebes mit der Sklera eine so innige, dass die hintere Contur der Lederhaut verwischt ist. Die Lederhaut zeigt zwischen dem Gebiete der genannten Cysten und der normalen Sklera eine sehr kräftige Verdickung, deren breitere Seite den Cystenräumen zugewendet ist. Wenn auch zahlreiche grössere und kleinere

Hohlräume zu finden sind, so lassen sich diese doch hauptsächlich auf zwei (*f*) reduciren, welche symmetrisch zu beiden Seiten der Mittellinie liegen und durch eine dünne, der inneren Oberfläche des Augapfels schief zustrebende Bindegewebsleiste getrennt sind. Von der Innenfläche der Cystenwände aus erheben sich kolbige Hervorragungen von nicht unbeträchtlicher Länge. An ihrem Ende sich zuspitzend, vereinigen sie sich bisweilen mit derartigen Balken, welche von der entgegengesetzten Seite kommen, und so entstehen kleine secundäre Cystenräume, welche mit den grossen Hohlräumen communiciren, was man aus den stellenweise zu findenden Unterbrechungen der Scheidewände ersehen kann. In dem skleralen Boden dieses Cystenkörpers erkennt man einzelne sich übereinander schiebende Platten von Bindegewebe, welche ineinandergreifend die Aussenwand des Bulbus bilden. Die zwischen ihnen noch ersichtlichen Lücken sind meistens die Pforten, durch welche die schon oben erwähnten Gefässe den Innenraum betreten. Dieses Übereinandergeschobensein ist am allerdeutlichsten in dem Boden und dem Dach der Cyste zu sehen; denn diese zeigen in manchen Schnitten, der Medianlinie entsprechend, einen sie schief durchsetzenden Spalt, so dass man den Eindruck gewinnt, als wären die beiden Balken durch eine ziehende oder drückende Kraft übereinander geschoben worden. Der Raum zwischen den beiden verschobenen Enden der Balken ist durch lockeres Bindegewebe und Gefässe ausgefüllt. In allen Dissepimenten, sowie auch in dem das Dach der Cysten (also die innere Fläche der Bulbuswand) bildenden Bindegewebsbalken kann man längs- und quergetroffene Bündel unterscheiden, in welchen Gefässe verlaufen. Der Gefässreichthum ist ein besonders grosser in der skleralen Verdickung zu beiden Seiten der Cysten. Die kleinen Hohlräume sind noch durch lockeres Bindegewebe von dem Charakter des Schleimgewebes ausgekleidet, so dass die innere Fläche dieser Hohlräume zottig aussieht. Die innere Oberfläche der unteren Bulbuswand, also das eigentliche Kolobom, in dessen Gebiet eben die Sklera die beschriebenen Cysten enthält, verläuft viel tiefer als das normale Niveau des Auges, was auf einen ziemlich jähren Abfall von der normalen Sklera in das Gebiet des Koloboms zurückzuführen ist. Das letztere ist so von einer skleralen Leiste wallartig umrandet. Der Boden des Koloboms zeigt zahlreiche wellenförmige Erhebungen. Die Chorioidea (*d*) ist mit der Sklera innig verwachsen und bewahrt nasenwärts, von einer geringen Verdickung abgesehen, ihre normale Structur bis in die Nähe des Koloboms; hart an demselben ist sie nur mehr eine sehr schmale Strasse pigmentirten Bindegewebes, welche scharf abgesetzt an der skleralen Leiste haftet. Auf der temporalen Seite dagegen zeigt die Chorioidea schon eine Strecke vor dem Kolobom schwielige Verdickung und ist mit der Sklera eng verbunden. Sie hört rasch abfallend, zugespitzt an der skleralen Leiste auf. Hier endigt auch die normale Retina, welche knapp vor dem Rande des Koloboms die Differenzirung ihrer Schichten verliert, und als vorwiegend bindegewebige Masse (*e*) mit der Chorioidea vereinigt, bis zur skleralen Leiste zieht. Von hier angefangen lässt sich hie und da Bindegewebe verfolgen, welches als Fortsetzung der Netzhaut gedeutet werden muss. Auf der anderen Seite des Koloboms bewahrt die Netzhaut (*c*) ihre normale Structur, soweit Chorioidealpigment vorhanden ist, d. i. also bis zum skleralen Walle. Hier sind beide Häute durch eine Anhäufung von Rundzellen zu einer schwieligen pigmentirten Verdickung verwachsen. Dann geht die Retina rasch in die bindegewebige Schichte des Kolobombodens über.

Bemerkenswert ist noch, dass in der nasalen Hälfte das sklerale Gewebe straff und derb ist, während der Boden des Koloboms der temporalen Hälfte unter den Rudimenten der Netzhaut sehr lockeres und zartes Gefüge zeigt.

Je näher man mit den Schnitten an die Gegend des Corpus ciliare kommt, desto gedrungener wird die die Cysten beherbergende Verdickung der Sklera, die Cysten werden immer kleiner, so dass schliesslich in der (im Vergleich zu rückwärts) auf das drei- bis vierfache verdünnten Lederhaut nur mehr Spuren von Hohlräumen nachzuweisen sind. Die schon früher erwähnten Gefässe sind jetzt, auf einen kleinen Raum zusammengedrängt, noch deutlicher; jedoch kann man auch in dieser Partie noch die mehrfachen Bindegewebsbalken erkennen, die über- und durcheinander geschoben sind. Die die Netzhaut und Aderhaut betreffenden Verhältnisse sind hier die gleichen; nur sind die Enden der beiden Schichten näher aneinander gerückt und das das Kolobom überziehende rudimentäre Netzhautgewebe ist hier kräftiger entwickelt. Die Chorioidea zeigt in der Nähe des Kolobomrandes ganz kleine drusenförmige, stark pigmentirte Excrescenzen. Hie und da findet man auch Andeutungen von Wucherungen des Pigmentes in die Netzhaut.

Horizontale Schnitte durch die Eintrittsstelle des Opticus mit den angrenzenden Partien des Koloboms ergeben: Der Sehnerv ist in seiner unteren Hälfte von einem dichten Bindegewebe umschlossen, welches spärliche Fettläppchen und sehr zahlreiche Gefässe enthält und mit der Scheide des Opticus eng verbunden ist. Dieses Bindegewebslager setzt sich vom Sehnerven angefangen in der unteren Medianlinie der Sklera bis nach vorne fort. Im unteren Quadranten ist der in den übrigen Theilen auffallend enge intervaginale Raum stark erweitert, verschmälert sich aber in der Nähe der Sklera zusehends, so dass sein an die Lederhaut anschliessender Theil sehr eng ist. An manchen Stellen bemerkt man nicht nur in den erweiterten Partien des intervaginalen Raumes, sondern auch in übrigen Partien ausser den Arachnoidealbündeln Stränge gewöhnlichen fibrillären Bindegewebes. Der Sehnerv ist atrophisch, und zwar zeigt sich dies nicht so sehr an der Dünne seiner Nervenfasern und geringer feinkörniger Trübung ihres Markes, als vornehmlich in der sehr starken Entwicklung des interstitiellen Bindegewebes, dessen querverlaufende Verbindungen kräftig hervortreten. Die Räume zwischen den einzelnen grossen Nervenbündeln zeigen in nächster Nähe des Sehnervenkopfes dichte Ansammlung von Rundzellen, welche hier in Strassen angeordnet sind, hie und da aber auch in diffuser Vertheilung von einem Zwischenraum in den anderen übergreifen. Diese Infiltration reicht bis hart an die der Lamina cribrosa entsprechende Stelle. Diese ist nur als eine dichtere Aneinanderreihung von Fasern angedeutet, welche sich als ein schmaler Zug nach beiden Seiten in die Sklera verfolgen lassen und ein leichtes Zurückweichen gegen den Strang des Sehnerven zeigen, so dass der gleich zu beschreibende, stark convex vorspringende Sehnervenkopf in einer seichten Mulde liegt. Nur in der oberen Hälfte des Sehnerven ist der Austritt seiner Fasern durch die Lamina cribrosa aus der Papille zu verfolgen.

Zwischen den Nervenbündeln der oberen Papillenhälfte bemerkt man zahlreiche Lücken, wie sie bei Oedem des Sehnervenkopfes zu sehen sind. Im Bereiche der oberen Papillenhälfte ist die äussere Körnerschichte als ein continuirlicher Streifen deutlich zu verfolgen, ebenso die Limitans interna, während die zwischen beiden gelegenen Schichten der Netzhaut ein ziemlich unregelmässiges Faser-

werk bilden, in welchem ausser der fibrillären Structur desselben und mehreren Gefässen eine histologische Auflösung nicht möglich ist. Mehrere Stellen des Sehnervenkopfes sind kleinzellig infiltrirt. Die untere Hälfte der Papille ist durch eine das normale Niveau unregelmässig höckerig überragende Masse gebildet, welche aus wirr und regellos durcheinander geworfenem und verfilztem, ziemlich derbem Bindegewebe besteht. Dieses wird durch von der Sklera, respective der Lamina cribrosa aufsteigende Balken, welche zapfenförmig in der Zahl von 1—3 in diese Bindegewebsmasse hineinragen, in mehrere kleine Gruppen oder Inseln getheilt. Diese Anordnung wird in gefärbten Präparaten desto deutlicher, als die genannten Zapfen den Farbstoff nur schlecht angenommen haben, während das krause Bindegewebe sich intensiv gefärbt hat. Auch diese Höcker in der unteren Papillenhälfte sind von einer schmalen Schichte von Fasergewebe überzogen, dessen Fibrillen der Oberfläche der Höcker parallel ziehen und sich nach beiden Seiten hin in ähnliche Schichten verfolgen lassen, wie die gleich unten zu beschreibenden, welche mit der Netzhaut zusammenhängen, so dass man diese Faserschichte als zur Netzhaut gehörig ansprechen muss. Man kann aber in ihr nichts von Netzhautelementen nachweisen. Hart an der unteren Papillengrenze tritt das erwähnte inselförmig angeordnete krause Bindegewebe vollständig in den Hintergrund und die oben beschriebenen hervorstrebenden, dem Skleralgewebe gleichenden Zapfen drängen sich immer näher aneinander, so dass sie bei dem Übergange von der Papille in die untere Hälfte der inneren Augapfelfläche einen stark hervorstehenden Buckel bilden, welcher aus derbem zellarmen Bindegewebe zusammengesetzt ist. In diesem verlaufen Gefässe, die durch ihre Anzahl und Grösse auffallen. Der Höcker hat durch seine deutlich überhängenden Ränder eine annähernd pilzförmige Gestalt und besitzt an seiner höchsten, dem Innern des Bulbus zugekehrten Convexität eine Furche, welche durch drei grosse klaffende, eng aneinander gelagerte Gefässe ausgefüllt ist. Diese Gefässe verlaufen alle in genau meridionaler Richtung; denn sie sind in den Parallelschnitten alle quer getroffen. Die Prominenz verjüngt sich nun nach allen Richtungen hin im weiteren Verlaufe gegen die unteren Abschnitte des Augapfels, so dass bald nur mehr eine niedrige und schmale Leiste übrig bleibt, deren Structur und Anordnung der Gefässe an den Höcker der unteren Papillengrenze erinnert. Sowohl dieser als auch die Leiste zeigen besonders in den oberflächlichen Schichten körnige Infiltration und sind von der oben erwähnten fibrillären Lage bedeckt, welche man ihres topographischen Verhaltens wegen zur Netzhaut rechnen muss. Die Sklera verhält sich in den verschiedenen Partien des Augapfelbodens verschieden. Der Ebene der oberen Papillenhälfte entsprechend ist sie nach der einen Seite hin in unmittelbarer Nähe des Opticus von normaler Dicke, schwillt dann schnell steil hügel förmig an, um dann wieder in normale Verhältnisse überzugehen. Auf der andern Seite dagegen ist in dieser Höhe die Lederhaut um die Hälfte dünner. Ihr Gefüge ist auffallend locker und die Fasern wellenförmig verbogen. Auf dieser Seite erreicht die Sklera erst in der Nähe des Äquators ihre gewöhnliche Dicke. In der Höhe der unteren Papillenhälfte ist dieses Verhältnis gleich geblieben, während im Bereiche der sich stetig verjüngenden Leiste die Sklera nach beiden Seiten hin die schon erwähnte Verdünnung zeigt.

In dem ganzen Bereiche der Papille, der Leiste und des übrigen Koloboms ist das Verhalten der Chorioidea und der Netzhaut das gleiche. Die Chorioidea mit reichlich vermehrtem Pigment endet an der Grenze des Koloboms

scharf abgesetzt, speciell in der Ebene der oberen Papillenhälfte. Auf der Höhe der beschriebenen hügelartigen Skleralverdickung hört zugleich mit der Aderhaut auch die eigentliche Netzhaut auf, welche bis zu der genannten Grenze zu beiden Seiten der Medianlinie mit der Chorioidea nicht verwachsen ist. Sie geht mit ihr an der Grenze des Koloboms unter Vermittlung einer die beiden Schichten stark verdickenden Anhäufung von Rundzellen eine innige Verbindung ein. Von hier angefangen kann man von der Netzhaut aus die schon mehrfach erwähnte fibrilläre Schichte verfolgen, welche das ganze Kolobom und die ganze Papille überzieht. Die äussere Körnerschichte ist im Bereiche der bindegewebigen Leiste unterhalb der Papille stellenweise noch angedeutet, die *Limitans interna* fehlt hier vollständig.

An manchen Schnitten kann man wahrnehmen, dass die rudimentäre Netzhaut sich der genannten Leiste an der einen Seite nicht vollständig anschmiegt, sondern von der inneren Oberfläche der Sklera aus direct der Spitze der Leiste zustrebt, so dass hier zwischen der erwähnten rudimentären Schichte und dem derben Bindegewebe der Leiste ein cystenförmiger Hohlraum entsteht. Auch genauem Nachsuchen gelingt es nicht, im Sehnervenstamme *Centralgefässe* oder andere Gefässausbreitungen nachzuweisen. Ebenso fehlen in der oberen Papillenhälfte die Gefässe vollständig, mit Ausnahme der wenigen und zarten Gefässe der verkümmerten Netzhaut. Dagegen verlaufen, wie erwähnt, in dem bindegewebigen Höcker an der Stelle der unteren Papillenhälfte und in der bindegewebigen Leiste zahlreiche und grosse Gefässe, welche bündelförmig aneinander gedrängt, in dieser bindegewebigen Raphe verlaufen. Von der *Macula lutea* ist nichts nachzuweisen.

Übersicht des Befundes.

Schon das Äussere des Augapfels zeigt mehrfache Abweichungen von der Norm. Die Hornhaut ist eiförmig, mit ihrer Spitze nach abwärts gekehrt, abgeflacht. Die untere Hälfte des Bulbus überwiegt der oberen gegenüber deutlich. Die Lederhaut ist im unteren äquatorialen Antheil auffallend derb und hart, in ihrer unteren hinteren Hälfte ektatisch, dünn und leicht eindrückbar, besonders nasenwärts; schläfenseits schliesst sich hieran eine kleinere Prominenz an. Mit diesen äusserlich sichtbaren Veränderungen hängen solche in der Structur der Sklera enge zusammen. Im unteren Äquator nämlich ist die Sklera von zahlreichen grösseren und kleineren Hohlräumen durchsetzt, so dass sie, um ein vielfaches verbreitert, dem Querschnitte eines Schiffsrumpfes vergleichbar ist. Die Wandungen der Cysten bestehen aus Balken und Platten reich vascularisirten skleralen Gewebes, welche über- und durcheinander geschoben mit ihrem Faserzuge alle mehr weniger dem Inneren des Augapfels zustreben. Die Wände der kleinen Hohlräume sind mit verquollenem Bindegewebe überkleidet. Die Cysten liegen alle unter dem Niveau der äusseren Skleralgrenze, ihr Dach ist ebenfalls tiefer gelagert als die Innenwand des Bulbus

und bildet so als Mulde den Boden des Koloboms der Chorioidea. Dieses wird durch eine dem medianen Meridian entlang ziehende bindegewebige Leiste in zwei Theile getheilt, eine grössere nasale, eine kleinere temporale, an welche sich nach vorne noch ein kleiner Defect mit nicht ektatischen Wänden schliesst. Die Leiste umfasst nicht nur mit ihren entbündelten Fasern die untere Hälfte der Sehnervenscheibe, sondern fusst direct in der derselben und reicht bis zum Corpus ciliare. Während dieses Verlaufes zeigt sie mehrfache bemerkenswerte Verschiedenheiten. In der Nähe des Opticus ist sie ein bindegewebiger Höcker, der pilzförmig ihren First überragt und theilweise noch in die Papille hineingreift. Diese Prominenz flacht sich immer mehr ab und geht in der Gegend des Äquators schliesslich in den Wänden der Cysten der Sklera auf, um sich dann gabelig zu theilen und einen stark pigmentirten, spatelförmig gestalteten Fleck in der Chorioidea zu umgreifen. Dem Kamme der Leiste entlang verlaufen grosse Gefässe; zahlreiche Blutbahnen kleineren Kalibers sind in dem Bindegewebe der Leiste und der Cystenwandungen eingebettet. Sie kommen alle aus dicht verfilztem Bindegewebe, welches der Sklera vom Opticus angefangen in der ganzen unteren Medianlinie anhaftet, nachdem sie die Wand des Augapfelbodens durchbohrt haben. Der Eintritt dieser Gefässe ist besonders im Bereiche der skleralen Cysten sehr deutlich zu verfolgen und auch weiter nach vorne, wo sie bei Verdünnung der Sklera auf einen kleineren Platz zusammengedrängt liegen. Ähnliches ergibt sich auch in der Furche zwischen Sklera und unterer Umgrenzung des Sehnerven. Dies muss besonders betont werden, weil der atrophische, kleinzellig interstitiell infiltrirte Opticus keine Centralgefässe aufweist; auch in seinem stark verdickten bindegewebigen Gerüste sind die Gefässe nur klein und spärlich. Es muss daher angenommen werden, dass die Ernährung auf dem Wege von Anastomosen durch die grosse Anzahl kleiner Blutgefässe erfolge, welche in beschriebener Weise die Sklera durchbohrend in das Innere des Auges gelangen. Im intervaginalen Raume findet man ausser den Fasern der Arachnoidea auch solche gewöhnlichen Bindegewebes. Die kleinzellig infiltrirte Papille ragt knopfförmig über die nach rückwärts ein wenig convexe Lamina cribrosa. In ihrer oberen Hälfte ist die Netzhaut und Aderhaut normal. Nach unten aber liegt der Sehnervenkopf schon im Bereiche des Coloboma chorioidea, womit abnormes Verhalten der Retina verbunden ist. Nasalwärts reicht die Retina und Chorioidea bis nahe an die Medianlinie, verschmilzt hier zu einer schwieligen Verdickung, innerhalb welcher eine Auflösung

in histologische Details nicht mehr möglich ist. Dasselbe findet sich temporalwärts, aber schon in beträchtlicher Entfernung von der Mittellinie des Auges. Von beiden Seiten kommend, überzieht das Kolobom eine aus feinen Fibrillen bestehende Schichte, welche von der Retina stammt. Die Chorioidea und das retinale Pigment fehlen im Defecte vollkommen. Die Retina ist mit der Chorioidea mehrfach verwachsen und zeigt an vielen Stellen Pigmentdegeneration. Die Macula lutea ist nicht zu finden. Die Retina ist weit nach vorne zu verfolgen, sogar bis in die Gegend des Äquators der Linse. Dies hängt damit zusammen, dass das Corpus ciliare nur nach oben und unten entwickelt ist, zu beiden Seiten aber vollkommen fehlt oder durch nur unbedeutende pigmentirte Excrescenzen angedeutet ist. Der Ciliarmuskel hat am Querschnitt nach oben die Form einer Mondsichel, nach unten die eines Schnurrbartes, indem er hier durch die von rückwärts bis nach vorne reichende sklerale Leiste unvollständig getheilt wird. Zu beiden Seiten ist die mächtige Entwicklung der reich vascularisirten Lamina fusca auffallend. Die nach oben verschobene getrübte Linse verjüngt sich nach unten zusehends und hat an ihrem unteren Rande eine Kerbe, wodurch zwei seitliche, an verschiedenen Stellen verschieden hohe Höcker entstehen. Die Fasern der Zonula fehlen im Gebiete des Defectes der Linse ganz, sind aber auf den Spitzen der Höcker wieder zu finden, ebenso zu beiden Seiten der verjüngten Partie, von wo sie zu den unregelmässig gestellten unteren Ciliarfortsätzen ziehen. In dem oberen Viertel entsprechen den regelmässigen Ciliarfortsätzen auch regelmässige Fasern des Aufhängebandes. Zu beiden Seiten findet man sie aber nur rudimentär und spärlich. Der Glaskörper ist in seiner vorderen Hälfte nach unten schmal gespalten. Das nach unten gerichtete Coloboma iridis ist an seiner Spitze von einer feinen Membran erfüllt. Die Kolobomschenkel haften stellenweise der Linsenkapsel an, welche hier und da feine Pigmentkörnchen zeigt.

Fall III.

Coloboma iridis, corporis ciliaris, chorioideæ, retinae, optici, lentis, zonulae et corporis vitrei. (Cataracta senilis.)

Linkes Auge des Mannes, dessen rechtes Auge unter II beschrieben wurde.

Makroskopischer Befund.

Die Dimensionen des Auges und seiner einzelnen Bestandtheile, besonders der Cornea, sind dieselben wie beim II. Fall. Der innere und untere Quadrant der Sklera ist weich und infolge von Schrumpfung ein wenig eingezogen. Nach unten,

nahe dem sich etwas höher als normal inserirenden Opticus, befindet sich eine scheibenförmige Stelle von 3—4 mm Durchmesser, an welcher reichlich lockeres Bindegewebe haftet.

Der Bulbus im Äquator geöffnet, ergibt für die vordere Hälfte Verhältnisse, welche jenen beim II. Fall vollkommen gleichen. Das Kolobom der Linse ist etwas kleiner. Der Glaskörper weist nach unten eine grosse Spalte auf, welche durch flockige Massen ausgefüllt ist. Im Bereiche der Verstümmelung der Linse fehlen die Fasern der Zonula. Im übrigen ziehen dieselben direct nach unten und rückwärts zu den Ciliarfortsätzen und ihnen ähnlichen Gebilden, welche, zu einer medianen Raphe senkrecht gestellt, in derselben Weise angeordnet sind wie beim II. Fall, jedoch nicht so deutlich und regelmässig.

Die Sehnervenscheibe stimmt in ihrer Form mit der beim II. Fall beschriebenen überein, aber sie ist etwas kleiner und hat nur einen kleinen Trichter nach unten. In der unteren Wand des Augapfels befindet sich ein quere ovaler Defect mit den Maßen 15 mm : 13 mm bei einer Tiefe von 2.5 mm. Durch eine meridional verlaufende kammartige Leiste, welche vom unteren Rande der Papille bis in die Gegend der Ora serrata reicht, daselbst sich auch spatelförmig erweitert (aber schmaler als bei II), wird das Coloboma chorioideae in zwei gleiche Hälften getheilt. Vom temporalen Rande der Ektasie springt ein Sporn in den Bereich derselben vor. Die Ektasie hat ein sehniges Aussehen und ist von zahlreichen Gefässen und rippenförmigen Bindegewebssträngen durchzogen. Auf dem Kamme der Leiste läuft ein dickes Gefäss. Die äussere innere Hälfte des Augengrundes ist marmorirt infolge gleichmässiger Vertheilung kleiner pigmentatrophischer und hypertrophischer Stellen mit typischer Pigmententartung in der Netzhaut. Von der Macula ist nichts zu finden.

Mikroskopischer Befund.

Die Verhältnisse der skleralen Verdickung des Ciliarmuskels und der aussergewöhnlich weit vorne auftretenden Netzhaut stimmen vollkommen mit den bei II geschilderten überein. Zu bemerken ist, dass die Ciliarfortsätze in dieser Gegend ganz regellos entwickelt und unordentlich durcheinander geworfen sind, dem entsprechend liegen auch die Zonulafasern wirr und unregelmässig. Der mittelste der Ciliarfortsätze, welcher nur durch eine schmale Brücke des Ciliarmuskels von der Sklera getrennt ist, hat eine abnorme Gestalt, er ragt bald zapfenförmig vor, bald ist er schlanker gestaltet mit je einem kurzen seitlichen Fortsatz. Hervorzuheben ist der Umstand, dass zwischen seiner Basis und dem Ciliarmuskel in vielen Schnitten ein Hohlraum liegt, dessen Dimensionen sehr wechseln. Es ist dies der unterste Theil der Kammerbucht, welche in der unteren Medianlinie so aussergewöhnlich tief reicht. Die Cornea ist auffallend dick, mit weit über den Limbus ziehendem conjunctivalen Gewebe. Die Kammer ist tief mit starker Entwicklung des Kammerfalzes, der Sphincter kräftig entwickelt. Die Spitze des Koloboms der Iris (*Fig. 17*) ist durch ein an Rundzellen reiches, an Pigment armes Bindegewebe ausgefüllt, welches die beiden Kolobomschenkel miteinander verbindet und sich durch die Rundzellenanhäufung, sowie durch die äusserst spärliche Pigmentirung vom Gewebe der Iris als intercalirte Masse abhebt. Diese ist an manchen Stellen zur Ebene der Iris schief gestellt, an anderen verläuft sie in einer Flucht mit der Regenbogenhaut. Das Uvealpigment fehlt im Bereiche dieses eingeschobenen jungen

Bindegewebes. Auch in diesem Auge haftet an der unteren Hälfte der Sklera gefässreiches Bindegewebe. Die Opticusscheide ist verdickt. Ihre sonst normale Insertion an der Sklera ist der Gegend des Koloboms entsprechend geändert; das Bindegewebe der Duralscheide reicht nämlich mit knopfförmig verdicktem Ende weit in die Sklera. Der intervaginale Raum ist nach oben erweitert. Die Arachnoidealbündel sind stark verdickt; im interstitiellen Bindegewebe des Opticus findet sich rundzellige Infiltration. Die Papille erhebt sich mit einer sehr seichten, centralen muldenförmigen Vertiefung nur um ein Geringes über die innere Bulbusoberfläche. Centralgefässe fehlen vollkommen und man sieht nur hie und da Gefässstämme mittleren Kalibers in der Gegend der hinteren Ciliargefässe und in der des Zinn'schen Kranzes Leder- und Aderhaut durchbohren und in die Netzhaut gelangen, so dass das Fehlen auch kleinerer Gefässe, sowie die Gefässarmut der Netzhaut sehr auffallend ist. An der unteren Hälfte des Sehnerven und der ihm angrenzenden Sklera haftet Bindegewebe und Fett, in welchem auch zahlreiche Gefässe und Nerven in verschiedensten Richtungen laufen und sich in den Winkel zwischen Sklera und Opticusscheide zusammendrängen. Eine beträchtliche Anzahl der genannten Gefässe sind jene, von welchen oben erwähnt wurde, dass sie die Sklera durchbohrend in die Netzhaut gelangen. Die Lamina cribrosa weicht in geringem Grade nach rückwärts aus. Nur in der oberen Hälfte kann man ein Durchtreten der Sehnervenfasern über den Papillenrand und Fortsetzung derselben in die Netzhaut nachweisen. Diese ist hier mit der auf einen kaum kenntlichen Saum reducirten Chorioidea verwachsen und stellenweise pigmentirt. Die Aderhaut hört schon ein beträchtliches Stück vor dem Rande der Papille auf und ist stellenweise durch Serum von der Lederhaut getrennt.

Wie schon oben erwähnt, drängt sich das knopfförmig verdickte Ende der Scheide des Sehnerven im unteren Abschnitte stark nach vorne, und ist allein an der Bildung des skleralen Ringes der Papille betheiligt. Erst daran schliesst sich die verdünnte Sklera des unteren Abschnittes, so dass zwischen Scheide und Sklera eine dem Innern des Augapfels zugekehrte spitzwinkelige Bucht entsteht, welche durch vascularisirtes Bindegewebe ausgefüllt ist. Von hier angefangen ist die Sklera verdünnt, aus wellenförmig verlaufendem Bindegewebe bestehend und bildet den Boden einer schwach vertieften Mulde. Die untere Hälfte der Papille lässt noch nothdürftig die Ausstrahlung der Sehnervenfasern erkennen; bei der oben erwähnten Bucht zwischen Opticusscheide und Sklera angelangt, verwandelt sich diese Schichte in eine Lage von Bindegewebe, welche von der Limitans interna bedeckt die erwähnte Aushöhlung der Sklera überzieht. Mit dieser ist sie fest verbunden. Hie und da kann man Andeutungen der Körnerschichten erkennen. Nach Erreichung des Kolobomrandes findet man bezüglich der Netzhaut wieder normale Verhältnisse und dieselbe Beziehung zur Chorioidea, wie auf der andern Seite. Die Netzhaut zeigt im ganzen Auge, besonders aber in unmittelbarer Nähe des Koloboms Pigmentwucherung, welche durch ihre zierliche sternförmige Gestalt und Anordnung, sowie durch das Verhalten des Pigmentes zu den Gefässen (Einhüllung der Gefässe in einen Pigmentmantel) sich als typische erweist. Die Aderhaut lässt sich hier von normaler Structur bis an die Grenze des Koloboms verfolgen.

Der Boden des Augapfels, die Gegend zwischen Corpus ciliare und Papille, also das grosse Coloboma bulbi zeigt folgende Details:

Nur im vordersten Abschnitte hat die Sklera normale Dicke; in den übrigen Partien aber wird sie dünner, je mehr man sich dem Opticus nähert. Sie bewahrt diese an manchen Stellen bis zu einem Minimum gediehene auch an beiden Seiten, besonders aber nasalwärts, ein beträchtliches Stück, so dass Ektasie und Verdünnung mehr Raum einnehmen als das untere Viertel der Circumferenz des Augapfels in seinem Äquator. Die Fasern des Bindegewebes, welches den Boden der Ektasie bildet, sind zwar eng aneinander gefügt, zeichnen sich aber durch ihren wellenförmigen und verbogenen Verlauf aus, so dass hieraus kleine grubenförmige Vertiefungen entstehen. Zwischen den Bündeln straffen Bindegewebes verlaufen stellenweise auch solche, welche aus locker und wellig ziehenden bestehen. Der Übergang der verdünnten Sklera in die normale erfolgt nasalwärts, wo die Verdünnung ziemlich weit nach oben reicht, viel allmählicher, als temporalwärts, wo die Grenze auch tiefer liegt.

In dem ganzen Gebiete zwischen Corpus ciliare und Papille kann man ungezwungen drei Regionen unterscheiden, die sich durch das Verhalten einer bindegewebigen Leiste ergeben. Diese zieht in der unteren Medianlinie von der Opticusscheibe angefangen bis gegen das Corpus ciliare und geht hier in den bindegewebigen Kamm über, welcher als leistenförmiger Vorsprung sich über die Innenfläche der Lederhaut erhebt und den Ciliarmuskel theilt. Hart an die untere Grenze des Sehnervenkopfes erhebt sich die Leiste mit bedeutender Höhe über das innere Niveau der Ektasie (*Fig. 33*). Sie besteht hier aus zwei zapfenartigen, mit ihren Längsseiten hart aneinander gerückten Theilen, zwischen welchen an dem Punkte, wo ihre beiden Convexitäten zusammenstossen, eine Furche zu sehen ist. Beide Zapfen bestehen aus derbem skleralen Gewebe, dessen sich verschmähigende Fasern in die Wand der Ektasie (*a*) nach und nach übergehen. In jedem Theile der Leiste liegt ein Gefäss, welches mit der Richtung der Leiste parallel verläuft; denn man findet die Gefässe immer quer getroffen auf jenen Schnitten, welche parallel dem Aequator bulbi geführt wurden. Zwischen den beiden Zapfen sieht man mit ihrer Längsseite ziehendes lockeres, kleinzellig infiltrirtes Bindegewebe, welches, durch seine stärkere Färbung abstechend, die Grenze zwischen den beiden Bestandtheilen des Kammes gut kennzeichnet. Diese Zweitheilung, der Verlauf der Fasern in den Zapfen selbst, als auch der an den Übergangsstellen in das fibrilläre Gewebe der Ektasie macht von vorneherein den Eindruck, dass man es in den beiden Zapfen mit den Rändern der gespaltenen Sklera zu thun habe, welche durch irgend eine Kraft in das Innere des Auges hineingestülpt wurden. Dieser Faserverlauf ist nur in den beiden inneren Drittheilen so deutlich; an der Aussenfläche sind die Grenzen der Zapfen durch Fasern, welche wirr und unregelmässig durcheinander laufen, ganz verwaschen.

In der mittleren Zone der oben angegebenen Gegend ist die bindegewebige Leiste niedriger. Ihre enge genetische Beziehung mit dem der Papille zunächst gelegenen Abschnitt ersieht man aus dem Verlaufe der Fasern, welcher die Zweitheilung noch immer erkennen lässt, wenn auch der Kamm der Leiste gleichmässig kuppelförmig abgerundet ist. Aber auch in dem dem Corpus ciliare näheren Abschnitte, wo der Faserverlauf ein gleichmässiger ist, erinnern die beiden Gefässquerschnitte an die Entstehung dieses bindegewebigen Höckers. In der dritten, dem Ciliarkörper am nächsten gelegenen Zone erhebt sich aus normal gefügtem und normal dickem Lederhautgewebe eine walzenförmige Leiste, welche, wie schon erwähnt, in den ebenso situirten Höcker im Gebiete des

Corpus ciliare übergeht. Der seltsame und unvermittelte Übergang der kammartigen Leiste in die walzenförmige erklärt sich bei näherer Betrachtung sehr bald. Die Basis derselben sind zwei sklerale, niedrige, auseinanderweichende Höcker, deren Zwischenraum durch derbes vascularisiertes Bindegewebe ausgefüllt ist. Es ist also hier zu den beiden gabelig voneinander abstehenden Lefzen der Sklera noch ein neues Gewebe hinzugekommen. Schon zwischen den beiden Zapfen der Leiste nahe dem Opticus wurde lockeres, rundzellig infiltrirtes Bindegewebe erwähnt. Dieselbe Gewebsart, nur mässiger angehäuft, füllt weiter vorne den furchenförmigen Raum zwischen den Enden der beiden Skleralhöcker aus.

Der Aussenfläche der Sklera haftet in ihrer unteren Medianlinie lockeres, mit Gefässen durchsetztes Bindegewebe fest an, welches an manchen Stellen in einer Grube oder Furche gebettet liegt.

Die Chorioidea ist in der Nähe der Papille nur an einer Seite bis an den Rand des Koloboms zu verfolgen und auch hier als eine dicht infiltrierte verdickte, mit der Retina eng verwachsene Schichte, nur an ihrer Pigmentirung zu erkennen, welche sich durch grosse Unregelmässigkeit auszeichnet. Im Bereiche des Koloboms aber fehlt die Aderhaut vollkommen, ebenso auf der der vorerwähnten Partie entgegengesetzten Seite auch noch weit über die sklerale Verdünnung hinaus. Überhaupt sind im ganzen Auge nur wenige Stellen zu finden, an welchen die Chorioidea nicht vollkommen atrophisch wäre, und auch an diesen zeigt die wechselnde Dicke dieser Schichte, die unregelmässige Pigmentirung, fettige Trübungen und die Unmöglichkeit, einzelne Schichten zu isoliren, dass man es mit einer in ihrer ganzen Ausdehnung schwer erkrankt gewesenen Aderhaut zu thun habe. In dem weiteren Verlaufe nach vorne zu, gegen das Corpus ciliare, rückt die Aderhaut immer bis hart an den Rand des Koloboms heran und ist an dieser Grenzpartie nicht nur mit der Sklera, sondern auch mit der Retina fest verwachsen. Nicht selten sieht man auch an der inneren Oberfläche der Chorioidea knopfförmige drusenartige Hervorragungen, welche in die Netzhaut hineinragen und so eine abnorme Verbindung zwischen diesen beiden Schichten darstellen.

Die Netzhaut hat im Bereiche des hinteren Drittels des Koloboms schon in einiger Entfernung von dessen Rändern ihre deutliche Schichtung verloren und endet an der Grenze des Koloboms als eine mit der Chorioidea fest verwachsene verbreiterte Schichte, in welcher man eigentlich nur eine Lage von Körnern unterscheiden kann. Diese ist in ziemlich unregelmässig angeordnetem Fasergewebe eingebettet, dessen histologische Eigenschaften nicht zu entziffern sind. Über den Rand des Koloboms steigt nun in dasselbe hinunter eine Fortsetzung dieser veränderten Netzhaut, welche bedeutend dünner ist, an welcher man die Limitans interna unterscheiden kann, während ihr eigentlicher Körper durch zahlreichere grössere und kleinere Hohlräume unterbrochen ist. Diese cystenähnlichen Lücken sind durch das Auseinanderweichen der bindegewebigen Stützbalken der rudimentären Netzhaut entstanden. In dem hinteren Drittel des Koloboms fehlt die Netzhaut vollkommen, ausser man deutete eine ausserordentlich feine Lage von fibrillärem Gewebe, welches die Innenfläche des skleralen Bodens überzieht und welche sich thatsächlich aus der Netzhaut verfolgen lässt, als Andeutungen derselben.

Bei der nach vorne zunehmenden Verschmälerung des Koloboms macht sich mit dem schon erwähnten Näherrücken der Aderhaut an die Kolobomgrenzen

auch dasselbe rücksichtlich der Netzhaut bemerkbar, welche bis an den Rand des Koloboms ihre normale Schichtung bewahrt. Am Rande der Spalte, fest mit Aderhaut verwachsen und so in geringem Grade verdickt und wallartig vorspringend, begibt sich hier die Retina in das Gebiet des Koloboms, dessen Boden überziehend, und zeigt hier verschiedene Veränderungen, während sie nahe dem Rande des Koloboms nur als die schon öfters erwähnte dünne Faserschichte zu bemerken ist. Im weiteren Verlaufe nämlich, besonders aber nahe der Mittellinie, tauchen sehr häufig Verdickungen dieses Rudimentes der Netzhaut auf, in welchen man Andeutungen von Körnern, sowie parallel und senkrecht auf die innere Bulbusfläche verlaufende Bindegewebszüge nachweisen kann. Innerhalb dieser finden sich zahlreiche kleinere und grössere cystenförmige Hohlräume. Dieses Rudiment der Netzhaut zieht in einer Flucht dahin, so dass bei der oben erwähnten wellenförmigen Beschaffenheit der Sklera im Bereiche des Koloboms zwischen der Netzhaut und Lederhaut Lücken entstehen, welche besonders in der Nähe der medialen Leiste eine beträchtliche Ausdehnung gewinnen, indem die der Netzhaut entsprechende Faserschichte den einspringenden Winkel zwischen Sporn und Sklera als Sehne überbrückt.

Diese Verhältnisse gestalten sich complicirter, je näher man dem Corpus ciliare kommt, also beiläufig in dem vorderen Drittheile des Koloboms. Hier sieht man plötzlich einen Pigmentstreifen, welcher sich in die Chorioidea verfolgen lässt, aber zweifellos Uvealpigment ist, die Sklera an ihrer ganzen inneren Oberfläche überziehen, so dass also auch die schon oben beschriebene median gelegene, sachte abfallende Verdickung der Sklera von einem, wenn auch zarten, so doch deutlichen Pigmentstreifen überzogen ist. Zu beiden Seiten von dieser skleralen Verdickung, schon im Bereiche der abfallenden Flächen derselben, wird die Netzhaut auf der einen Seite unvermittelt normal dick und zeigt, durch eine Rundzellenhäufung mit der darunter gelegenen Sklera verbunden, annähernd ihre verschiedenen Schichten, welche nur durch zahlreiche Lücken unterbrochen und so undeutlich geworden sind, während auf der anderen Seite die Retina mit einer knopfförmig vorspringenden Verdickung endigt, welche aus einem äusserst feinen Fasergerüste besteht. Dieses bildet ein Fachwerk, dessen Lücken mit hohen Zellen ausgekleidet sind, welche den unpigmentirten Epithelzellen der Pars ciliaris retinae entsprechen.

In die dem Corpus ciliare am nächsten gelegene Partie des Koloboms sind ciliarfortsatzähnliche Gebilde hineingezogen, während rechts und links davon von Ciliarfortsätzen nichts mehr nachweisbar ist. Diese Rudimente der Ciliarfortsätze besitzen zwar alle Schichten derselben, sind aber sehr niedrig, von gedrungenem Bau mit einer stellenweise auffallend starken Verbreiterung der Pars ciliaris retinae bei Vorhandensein einer nicht unbeträchtlichen Menge von Zonulafasern, die sich hier sowohl auf den Firsten, als auch in den Buchten ansetzen. Die sehr nahe an die Mittellinie heranrückende Netzhaut endet in einer zu beiden Seiten und hart an der Medianlinie gelagerten schmalen Zone rudimentärer Ciliarfortsätze. Bis knapp an ihr Ende von normalem Gefüge, wird sie plötzlich etwas breiter und zeigt auffallend viele Cysten. Bemerkenswert ist es, dass in allen jenen Theilen des Koloboms, wo die Netzhaut in einiger Entfernung von der Medianlinie kolbig verdickt und histologisch verändert endet, hier — also beiläufig in der vorderen Hälfte des Koloboms — der Glaskörper auffallend innig an der Netzhaut haftet, dagegen im Bereiche der Medianlinie fehlt. Die Schichten des Glaskörpers (*Fig. 26*) lassen sich hier deutlich verfolgen

und haben denselben Verlauf als wie die Netzhautenden. Diese kolbigen Enden nämlich erheben sich deutlich gegen das Innere der Augapfels, als ob eine von unten kommende Kraft sie in das Innere des Bulbus drängen würde, wobei sie sich ein wenig nach innen umkrämpten.

Übersicht des Befundes.

Die hauptsächlichlichen Verhältnisse sind dieselben wie im II. Fall. Auch hier zieht in der unteren Medianlinie ein an Gefässen reiches Bindegewebe der Sklera entlang. Die Gefässe durchbohren die Sklera in der Gegend der hinteren Ciliargefässe und bilden im Bereiche des Zinn'schen Kranzes ein Convolut, von dem die für den Opticus nothwendigen Gefässe abgehen; denn auch in diesem Falle vermisst man Centralgefässe des atrophischen, interstitiell infiltrirten Sehnerven. Die von dem unteren Rande der Papille aus die untere Bulbuswand meridional durchziehende bindegewebige Leiste besteht aus zwei hart aneinander gelagerten, in den Glaskörperraum reichenden Zapfen. Sie repräsentiren mit der Sklera zusammenhängend die Ränder der Augenspalte, welche durch eine Kraft ins Innere des Auges verschoben wurden. Diese beiden Zapfen verschmelzen weiter nach vorne zu einer einzigen immer flacher werdenden hügel förmigen Verdickung der Sklera. In beiden Zapfen verlaufen grosse Gefässe. Die Leiste reicht bis gegen das Corpus ciliare und theilt das Coloboma chorioideæ in zwei seitliche Theile. Aus der oberen Hälfte der Papille lässt sich die Netzhaut normal verfolgen, sie ist aber überall im ganzen Auge mit der theils infiltrirten und verdickten, theils atrophischen Chorioidea verwachsen und hat reichlich Pigment um ihre Gefässe. Die zur unteren Papillenhälfte gehörenden und in das Kolobom ziehenden Theile der Netzhaut sind nur Rudimente derselben; ein Gewirr von feinen Fibrillen bedeckt das ganze Kolobom der Chorioidea, in dessen Bereich die Aderhaut und das Pigment der Retina ganz fehlt. Nur im vordersten Antheile des Koloboms ändern sich diese Verhältnisse. Die einzelnen Schichten treten bei der abnehmenden Breite des Defectes näher an die Mittellinie heran und hier kann man Inseln uvealen Pigmentes auch im Gebiete des Koloboms finden. Gleichzeitig endet hier die Netzhaut mit verdickten Rändern, ihr unmittelbar vorher noch normales Gefüge ist verloren gegangen und hat einem von zahlreichen Cysten durchsetzten, schwieligen Gewebe Platz gemacht. Diese kolbigen Enden der Netzhaut sind von der Unterlage leicht abgehoben und gegen das Innere des Auges gedrängt. Ihr schliesst sich der Glaskörper eng an und zeigt eine deutliche mediane Spalte. Die Ciliarfortsätze sind wie im II. Falle verzogen, aber ganz

unregelmässig gestellt und reichen bis in den vorderen Abschnitt des Coloboma chorioideæ. Die Kammerbucht ist auch mit verzogen und findet sich noch weit nach rückwärts an der Basis des medianen verdickten Ciliarfortsatzes als grosse Lücke im Gewebe. Der Irisspalt ist mit jungem, an Rundzellen reichem Gewebe in seiner ciliaren Spitze ausgefüllt. Im ganzen Auge finden sich überall Reste von Wucherungsprocessen in den Geweben, welche theils zur höheren Organisirung, theils zur Atrophie derselben geführt haben.

Fall IV.

Coloboma iridis, corporis ciliaris, chorioideæ, retinae et lentis.

Rechtes Auge einer 59 Jahre alten Frau, welche im Jahre 1885 an Phlebitis der unteren Extremitäten im Spital zu Sechshaus in Wien gestorben ist, von wo ich es durch Herrn Dr. von Szönyeghy erhielt. Das linke Auge war normal.

Makroskopischer Befund.

Der ein wenig geschrumpfte Augapfel (*Fig. 20*) ist 26 mm lang, misst im horizontalen Durchmesser 23 mm, im verticalen 25 mm. Die Cornea normal gestaltet, quer elliptisch, hat die Dimensionen 11 mm : 9 mm. Der ganze Augapfel macht den Eindruck, als hätte sich die untere Hälfte stärker entwickelt; denn diese ist deutlich prominent. In unmittelbarer Nähe des Opticus ist die Sklera in ihrer unteren Mittellinie in der Grösse einer kleinen Erbse vorgebaucht und stark verdünnt; auch der innere untere Quadrant der Lederhaut ist dünner. Die blaugraue Iris ist sehr dick, ihre Ringfasern sind bis an die Peripherie deutlich, dagegen ist die radiäre Streifung nur hie und da sichtbar, geht aber bis zum Kolobom, ohne durch dieses verzogen zu sein. Der nach unten gerichtete Irisspalt ist schmal und reicht mit seiner Spitze bis zum Ciliarrand. Er hat eine unregelmässige Gestalt, weil sein äusserer Schenkel länger ist, als der innere. Während an dem ersteren kaum eine Andeutung des Uvealpigmentes zu finden ist, ist der innere Schenkel durch eine dichte Lage herübergeschlagenen Pigmentes ausgezeichnet, welches nahe der Sphincterecke fadenförmig im Gebiete des Koloboms flottirt. Die an Pigment armen Processus ciliares sind in ihrem Kreise nach unten durch eine Spalte unterbrochen. Die keulenförmigen Enden der Ciliarfortsätze sind gegen die Spalte, ihre rückwärtigen spitzigen Ausläufer sind nach beiden Seiten gekehrt, so dass der Spalt eine zierliche, gefaltete, wellenförmige Begrenzung zeigt, welche aber auch verzogen ist wie das unregelmässige Kolobom der Iris. Nach der Eröffnung des Augapfels ist der Glaskörper als eine geronnene bröcklige Masse herausgefallen; an der Papille aber haftet er so fest, dass er auch durch kräftigen Zug nicht entfernt werden kann. Die Netzhaut hat überall normales Aussehen; nur im unteren Quadranten ist sie merklich dünner, in der Mittellinie fast florähnlich. Hier ist sie mit ihrer Unterlage fest verwachsen, in den übrigen Theilen aber leicht loszulösen. Die erwähnte Anwachsung scheint an verschiedenen Stellen verschieden zu sein; denn bei der

Schrumpfung des Augapfels bemerkt man, dass die Retina hie und da blasenförmig abgehoben ist. Der Mittellinie der unteren Augapfelhälfte entsprechend ist eine auffallende scharf umgrenzte Pigmentanhäufung zu sehen. Dieselbe erstreckt sich von der Ora serrata bis über den Aequator bulbi. Sie ist aus einer an die Ciliarfortsätze anschliessenden dichten Pigmentirung nach rückwärts zu verfolgen. Indem sich diese Pigmentschichte an den Orbiculus ciliaris flügelähnlich anlehnt, verbreitert sie sich nach rückwärts sackförmig und zeigt im Äquator eine tiefe Einschnürung. Die breite Pigmentstrasse in der Gegend der Ora serrata hebt sich besonders nach innen sehr deutlich ab, weil die ganze innere Hälfte der Aderhaut auffallend pigmentarm ist, im Gegensatz zu der dunkelgefärbten äusseren Hälfte. Die Netzhaut haftet an den Rändern der Pigmentanhäufung am Boden des Augapfels sehr fest, diese selbst aber überzieht sie als ein flordünnes Häutchen. (In der Zeichnung ist die Netzhaut, um dieses Verhältnis zu veranschaulichen, an ihrer Peripherie mit zackigen ausgerissenen Rändern dargestellt, während die häutchenartige Überdeckung des grossen Pigmentfeldes in dem hinteren Abschnitte desselben angedeutet ist. Das von der Papille aus sich erstreckende schmale hellweisse Feld der Zeichnung ist auch die Netzhaut.) Die ganze Pigmentanhäufung ist etwas nach aussen von der Mittellinie verschoben. In unmittelbarer Nähe der Sehnervenscheibe liegt ein mit seiner Längsaxe dem unteren mittleren Meridian entsprechend gelagerter elliptischer Defect, dessen Dimension $4\text{ mm} : 3\text{ mm}$ sind, und welchem einer beiläufig 3 mm tiefen Grube entspricht. Die Mündung dieser Höhle ist durch eine Membran bedeckt, welche in der Höhe der inneren Augapfelfläche verläuft. Es muss noch hervorgehoben werden, dass an den Ciliarfortsätzen im Bereiche der Spalte zahlreiche kleine faltenähnliche und höckerige Gebilde haften, welche diesen Stellen ein zierliches, drusiges Aussehen verleihen. Weiters, dass in dem inneren unteren Quadranten der Aderhaut hie und da fleckige Anhäufungen von Pigment zu finden sind. Die Linse zeigt in der Mitte ihrer Circumferenz eine seichte Abplattung, so dass der untere Linsenbogen niedriger ist als der obere.

Mikroskopischer Befund.

Die Iris ist im Bereiche des Koloboms kurz, gedrungen, mit keulenförmiger Verdickung am Schenkelrand. Das Uvealpigment ist an der Hinterfläche auffallend kräftig entwickelt, mit zahlreichen knopfförmigen Excrescenzen. Am inneren Kolobomschenkel ist dieses Pigment gegen die Vorderfläche weit umgeschlagen (Ectropium uveæ). Der schon makroskopisch gesehene flottirende Pigmentfortsatz ist eine fadenförmige Fortsetzung des Uvealpigmentes. Vom Rande des äusseren Kolobomschenkels ragt ein pigmentloser Faden in das Bereich der Spalte; sein zartes Bindegewebe lässt sich in das Irisstroma verfolgen. Die Regenbogenhaut ist reich an runden Zellen mit gekörntem Leibe, und an grösseren Zellen, welche mit hellbraunem Pigment erfüllt sind. Der Schliessmuskel der Regenbogenhaut hört ober der Spalte auf. Die Pigmentirung im Stroma der Iris und der langgestreckten Ciliarfortsätze ist unregelmässig. Diese sind flach, so dass der hintere Iriswinkel sehr stumpf ist. Die schon makroskopisch beobachtete Spalte im Corpus ciliare äussert sich mikroskopisch durch ein Auseinanderweichen derselben, so dass eine breite Lücke in der unteren Medianlinie des Ciliarkörpers zu sehen ist. Gleichzeitig sind aber die unteren Ciliarfortsätze nach rückwärts verzogen; denn man bemerkt noch Ciliar-

fortsätze und ihnen ähnliche Gebilde in einer Gegend, wo man in der übrigen Circumferenz schon die normale Netzhaut findet. Zu beiden Seiten der Spalte sind die Ciliarfortsätze kräftig, besonders nach innen, wo auch eine stärkere Entwicklung der Pars ciliaris retinae zu finden ist. Diese ist stellenweise so bedeutend, dass sie mit polypenähnlichen kurzen Fortsätzen sich vom Ciliar-körper erhebt und in den Innenraum des Augapfels ragt. Das beträchtlich verbreiterte Uvealpigment reicht zwar in die Spalte hinein, lässt aber die Mittellinie in verschiedener Breite frei und endet hier kolbig verdickt. Der dicht infiltrierte Ciliarmuskel ist im Bereiche der Spalte unterbrochen; nur ein feines Faserbündel bildet den der normalen Sklera hart anschliessenden Boden des Koloboms. Zu beiden Seiten desselben ist der Muskel auffallend dick und verliert sich aber dann rasch wieder gegen die normale Aderhaut nach beiden Seiten. Auch das Gewebe der Ciliarfortsätze ist mit kleinen Rundzellen infiltriert. Die Ciliarfortsätze nehmen zu beiden Seiten der Medianlinie an Höhe rasch ab, bis nur mehr kleine pigmentirte Wärzchen sie andeuten; auch diese verschwinden bald zu beiden Seiten im normalen Uvealtractus. Dasselbe Verhalten ergibt sich in der Medianlinie nach rückwärts. Bei der makroskopischen Beschreibung wurde erwähnt, dass der Spalt mit einer auch die Ciliarfortsätze zu beiden Seiten desselben bedeckenden gelblichweissen höckerigen Masse ausgefüllt sei. Dieselbe erweist sich als eine Rundzellenanhäufung, deren Bestandtheile so eng aneinander gefügt sind, dass man die Grundsubstanz, in welcher sie eingebettet sind, eine structurlose, hyaline Masse, kaum unterscheiden kann. Nur hie und da — vornehmlich an den Rändern der durch Zerzupfen gewonnenen Präparate — ragt ein Netzwerk feinsten Fibrillen hervor. Die Sklera ist überall gleich dick. In ihrem unteren Abschnitte aber birgt sie Gefässe, längs welchen Strassen von Rundzellen sich besonders an gefärbten Präparaten deutlich abheben. An ihrer Aussenfläche haftet in der Mittellinie dicht verfilztes, reich vascularisiertes Bindegewebe.

Frontal geführte Schmitte, welche das Gebiet vom Corpus ciliare bis zum hinteren grubenförmigen Defect betreffen, ergeben, dass die Sklera in einem schmalen medianen Bezirke verdünnt ist. Die inneren Schichten der Lederhaut zeigen keine Niveaudifferenz, so dass es den Anschein hat, als wäre diese Verdünnung eher eine Abflachung in den äusseren Schichten. Schon in unmittelbarer Nähe der Mittellinie gewinnt die Sklera wieder ihr normales Aussehen, bis auf kleine Grübchen an ihrer Innenfläche, welche an die durch entzündliche Usuren entstandenen Veränderungen erinnern. Auch in der Nähe des Äquators findet man an der Aussenseite der Sklera von Gefässen durchzogenes Bindegewebe. Die Chorioidea schmiegt sich überall der Sklera eng an. In einiger Entfernung von der unteren Mittellinie normal, zeigt sie in der Nachbarschaft derselben Rundzelleninfiltration und damit verbundene Verdickung. In der Mittellinie selbst aber ist sie auf einen schmalen pigmentirten Streifen geschwunden, welcher keine histologischen Details erkennen lässt. Diese Verjüngung geht mit keilförmiger Zuspitzung der infiltrierten Aderhaut successive vor sich. Sowohl die atrophische als auch die verdickte Aderhaut ist an ihrer Innenfläche mit zahlreichen Drusen besetzt und zeigt auch an ihrer Aussenseite knopfförmige pigmentirte Hervorragungen, welche in die oben erwähnten Usuren zu liegen kommen. Die Lamina fusca ist normal und das Epithel der Netzhaut haftet fest an der Chorioidea. Die normal geschichtete Netzhaut zeigt in der Nähe der verdickten Aderhaut fettige Trübungen in der Ausbreitung der Sehnervenfasern.

In der unteren Mittellinie aber ist von der Netzhaut nur hie und da eine kleine Andeutung vorhanden, welche als krümelige Masse der atrophischen Aderhaut anhaftet. In dem Gewirre von sehr feinen Fasern und kleinen rundlichen Zellen ist weder eine histologische Auflösung möglich, noch ist man im Stande anzugeben, welchen Schichten der Retina diese Überbleibsel entsprechen. Der Übergang von der normalen Netzhaut in ihr soeben geschildertes Rudiment ist ein plötzlicher, welcher Stelle entsprechend die Verbindung zwischen Retina und Chorioidea eine besonders innige ist. Das Epithelpigment der Netzhaut kennzeichnet sich bei Untersuchung mit künstlichem Lichte als ein infolge von Interferenzerscheinung lebhaft grünlich und bläulich schillernder Streifen. Dieses optische Phänomen vermisst man in dem Bereiche der atrophischen Schichten der unteren Mittellinie vollkommen, woraus man den Schluss ziehen kann, dass hier die genannte Pigmentschichte nicht vorhanden ist.

Schnitte, welche, in meridionaler Richtung geführt, die Eintrittsstelle des Opticus und den ihm benachbarten grubenförmigen Defect treffen, ergeben Folgendes (*Fig. 35*):

Der Sehnerv ist in der Gegend der Lamina cribrosa stark verjüngt. Die Lamina cribrosa selbst ist in ihrer unteren Hälfte ein wenig nach rückwärts verlagert, so dass es den Eindruck macht, als trete der Sehnerv höher oben als normal an den Augapfel und bildet so mit der horizontalen Ebene der Orbita einen Winkel. Die Centralgefässe sind in Bezug auf Verlauf und Vertheilung normal. Der Gefässtrichter ist der erwähnten Verschiebung der Lamina cribrosa entsprechend dahin verzogen und kommt desto mehr zur Geltung, als die Netzhaut im Bereiche der Papille und der Ränder derselben stark verdickt ist. Diese Verbreiterung ist auf eine Vermehrung des Bindegewebes zurückzuführen. Die Aderhaut ist auch in der Nähe des Sehnerven in der oberen Hälfte des Augapfels durch Infiltration verdickt und mit der Sklera fest verwachsen. Retina, Sklera, Opticus und seine Scheiden und die Beziehungen dieser Bestandtheile zu einander sind in der oberen Hälfte des Augapfels normal. In der unteren Mittelpartie aber ist die Grenze zwischen den oben genannten Bestandtheilen verschwunden, indem mit einer fast das Doppelte der Norm betragenden Verdickung die Lederhaut und verbreiterte Scheide des Sehnerven ohne Grenze ineinander übergehen, so dass der sonst überall gut sichtbare intervaginale Raum hier verschwindet oder nur stellenweise als sehr schmale Spalte sichtbar ist. Nach kurzer Strecke verdünnt sich die Lederhaut weit unter ihre Norm, gewinnt aber dann bald nach einer plötzlichen Verdickung wieder normale Dimensionen. Die verdünnte Sklera bildet den Boden, die Verdickungen den Rand des ausgebuchteten Koloboms, welches so von der verdickten Sklera ringförmig umgeben ist. Der Verdickung entsprechend sind die äusseren skleralen Lagen dicht gefügt, während die inneren aus lockerem fibrillärem Gewebe bestehen. Bei Vergleich mehrerer aus verschiedenen Partien stammenden Schnitten sieht man, dass der Boden des Koloboms keineswegs eine fortlaufende Lage von Bindegewebe ist, sondern aus einzelnen Stücken derben skleralen Gewebes besteht, welche mit ihren Rändern dachziegelförmig übereinander greifen und an ihren Berührungsflächen durch lockere Fasern verbunden sind. An der Aussenfläche des Koloboms haftet nicht nur das gewöhnliche Fettgewebe dieser Gegend, sondern auch dicht verfilztes Gewebe mit Gefässen. An die untere Grenze der Papille schliesst, mit der verdickten Sklera eng verwachsen, ein Stück der drei- bis vierfach verdickten Aderhaut an. Dieses Rudiment verschmilzt, an der Grenze des Koloboms an-

gekommen, mit der von der Papille herabziehenden normalen Netzhaut zu einer dünnen Membran, welche die Öffnung der Grube des Koloboms überspannt und sich an der der Papille entgegengesetzten Randverdickung der Sklera inserirt, und zwar an einem spornartigen Fortsatz derselben, welcher aus derbem Bindegewebe besteht und in die Öffnung des Koloboms vorspringt. Die Grenze der Verwachsung zwischen Aderhaut und Netzhaut ist durch das Verhalten des Uvealpigmentes gut gekennzeichnet, indem dasselbe im Gebiete der beschriebenen Membran fast vollkommen fehlt. An den erwähnten Sporn anschliessend, taucht wieder chorioideales Gewebe auf, ist aber auch gleich wieder atrophisch. In das Bereich der Höhlung gekommen, verlieren die an den Grenzen derselben sich vereinigenden Ader- und Netzhaut vollkommen ihren Charakter und bilden verschmolzen die oben erwähnte, das Kolobom überdachende Membran; ein dünner Faserzug aber zweigt von dem Vereinigungspunkte der genannten Schichten ab und überkleidet den Boden und die Wände des Koloboms. Die Membran, sowie dieser auskleidende Überzug bestehen aus sehr feinen Fibrillen und einer grossen Menge von Rundzellen. Aus der Anordnung, Abzweigung und dem Verlauf der Fasern an der Vereinigungsstelle von Retina und Chorioidea ergibt sich mit Sicherheit, dass die Fasern am Boden des Koloboms von der Chorioidea, jene der überbrückenden Membran von der Retina stammen. An beiden Anheftungspunkten der Membran betheiligen sich auch Bündel skleraler Fasern an der Bildung ihrer Insertion. Vom Boden des Koloboms steigen einzelne Stränge auf, die mit verbreiteter Basis der Innenfläche der Wand aufliegen und bis zur Membran in die Höhe ziehen. In diesen Strängen kann man Gefässe nachweisen, die durch endotheliale Wucherung ihr Lumen verloren haben.

Übersicht des Befundes.

Das Kolobom der Iris nach unten ist durch Verziehung asymmetrisch, so dass ein Schenkel länger ist als der andere. Das Uvealpigment ragt knopfförmig verdickt an einer Stelle ins Gebiet der Spalte, während auf der entgegengesetzten Seite ein aus dem Kolobomschenkel spriessender Bindegewebsfaden flottirt. Die Processus ciliares sind in der unteren Mittellinie auseinandergewichen, verzogen. Mikroskopisch findet man den Spalt durch eine Lücke zwischen den Ciliarfortsätzen und eine Unterbrechung des Uvealpigmentes deutlich ausgesprochen. Dabei ist eine beträchtliche Verbreiterung der unpigmentirten Zellen der Pars ciliaris retinae auffallend. Der untere Theil des Augengrundes zeigt aneinander gelagerte grosse Pigmentplaques, welche scharf begrenzt sind und theilweise der Netzhaut entbehren, theilweise von dieser hier atrophischen Membran schleierartig bedeckt sind. Die Chorioidea fehlt als solche hier überall und man findet nur unregelmässige, aber continuirliche Anhäufungen von Pigment, welche stellenweise drusenartig vorspringen und in Usuren des inneren Skleralrandes Platz finden. Das Uvealpigment fehlt hier überall. Die Chorioidea ist im ganzen Augen-

hintergrunde von pigmentatrophischen und -hypertrophischen Plaques verschiedener Grösse durchsetzt. Sehnerv und seine Papille normal. Im unteren Abschnitte des Augapfels schliesst sich an den Sehnerven eine scharf umgrenzte linsengrosse tiefe Grube an. Dieselbe ist von einem verdickten Skleralring umgeben. An ihrem dem Sehnerven zugekehrten Rande ist die Chorioidea dicht mit Rundzellen infiltrirt, aufs mehrfache verdickt und bildet einen Stumpf, welcher mit der Netzhaut vereinigt die Überbrückung und Auskleidung der Ektasie ausführt. Ein sehr feines Faserwerk zieht über den von verdünntem Skleralgewebe gebildeten Boden der Ektasie, während eine etwas derbere Membran sich über die Grube spannt. Dieses Häutchen besteht aus straffem Bindegewebe, welches aus der vereinigten Retina und Chorioidea stammt, ohne dass man den Antheil der einen oder der anderen Schichte histologisch nachweisen könnte. Der Zug der Fasern aber zeigt, dass dieselben am Boden des Koloboms der Aderhaut, die überdachende Membran aber der Netzhaut angehört. An dem Rande der Ektasie, welcher dem Opticus abgewendet ist, tritt der Charakter der Chorioidea wieder einigermassen zutage, während die Netzhaut als atrophisches Faserwerk, wie oben erwähnt, den unteren Abschnitt des Auges überzieht. In der unteren Mittellinie haftet an der Sklera verfilztes, an Gefässen reiches Bindegewebe. Die Linse ist an ihrer unteren Peripherie abgeflacht.

Fall V.*)

Coloboma iridis, corporis ciliaris et chorioideæ.

Menschliches Auge von einem ca. 40 Jahre alten Mann, welches aufgeschnitten viele Jahre in Alkohol aufbewahrt war. (*Fig. 9.*)

Die Pupille besitzt eine unregelmässige Gestalt, indem die Iris nach innen und nach unten einen Defect aufweist. Der erstere betrifft beiläufig den sechsten Theil der Circumferenz der Pupille und ist ganz seicht. Der nach unten dagegen ist zwar schmaler, aber tiefer reichend. Hart an den Ciliarrand der Iris anschliessend sitzt ein Defect im Ciliarantheile derselben, welcher von der Spalte des Pupillarrandes durch ein in der Fortsetzung der circulären Fasern verlaufendes Gewebsband getrennt ist. (Brückenkolobom.) Der Sphincter iridis ist zwar als geschlossener Kreis vorhanden, aber den Defecten entsprechend nach innen und nach unten verzogen. Der Spalt im Ciliarkörper ist durch einen meridional verlaufenden medianen Strang gekennzeichnet, welcher vom Defecte der Regenbogenhaut bis zur Ora serrata reicht und zu dessen beiden Seiten die Ciliarfortsätze ausweichen und etwas nach rückwärts verlaufen. An den Ciliar-

*) Bereits publicirt in Wedl—Bock, Pathologische Anatomie des Auges, Wien 1886, S. 411.

körper anschliessend bemerkt man eine gelblichweisse Partie, welche 10 mm lang und ebenso breit ist, nach vorne zu jedoch sich bedeutend verschmälert, so dass dieser Defect mit einer abgerundeten Spitze vorne endigt. Zu beiden Seiten desselben hören die Wirbelvenen der Aderhaut plötzlich auf. Im Gebiete des Koloboms haftet an dessen Innenseite eine dünne Membran, welche wie ein Spinnweben den Defect überzieht. Die Chorioidea hört an den Rändern des Koloboms scharf begrenzt auf, in ihren Randpartien kann man in der Choriocapillaris Verfettung und Pigmentanhäufung nachweisen. Die Chorioidea fehlt im Kolobom vollkommen. Die oben erwähnte äusserst dünne Membran besteht grösstentheils aus in Verfettung begriffenen Blutgefässen. Die arteriellen Zweige haben eine hochgradig verdickte Adventitia. Die Capillaren verlaufen in bogenförmigen Schlingen, wie sie der Netzhaut zukommen. Alle Gefässe, auch die Venen, sind durch Einlagerung winziger Fettkörnchen getrübt. Diese fettigen Veränderungen finden sich auch in straffen Faserbündeln, welche sich über den Rand des Koloboms in dasselbe hinein aus der Schichte der Sehnervenfasern der benachbarten normalen Netzhaut verfolgen lassen. Macula lutea nicht zu finden.

Übersicht des Befundes.

Brückenkolobom der Iris nach unten, Andeutung eines Ciliarspaltes. Im Gebiete des Chorioidealkoloboms feines Bindegewebe mit der Netzhaut entstammenden, in Verfettung begriffenen Gefässen mit verdickter Adventitia. Auch in der Choriocapillaris fanden sich in der Nähe der Spaltbildung Verfettungen.

Fall VI.

Coloboma iridis et chorioideæ.

Linkes Auge eines an Tuberculose verstorbenen 27jährigen Mädchens. Zufälliger Leichenbefund.

Makroskopischer Befund.

Sagittaler Durchmesser 21 mm, verticaler Durchmesser 29 mm. Die nach unten gerichtete Spalte der Regenbogenhaut ist kaum etwas über 1 mm tief, so dass sie mehr das Aussehen einer seichten Einkerbung besitzt. In der Medianlinie nach unten, ca. 6 mm vom Hornhautrande entfernt, verdünnt sich die Sklera sehr bedeutend, ist bläulich durchschimmernd und ragt blasenartig in der Grösse einer Haselnuss vor. Die innere Öffnung dieser Blase ist von einem Ringe verdickten Skleralgewebes umgeben, hat eine elliptische Gestalt mit den Durchmessern 14 : 12 mm. Der längere Durchmesser ist meridional gestellt. Der rückwärtige Rand der Ektasie reicht bis nahe an den Opticus. In der Mitte zwischen Kolobomrand und Hornhaut, also von dem letzteren nur 3 mm entfernt, befindet sich die Anheftung des Musculus rectus inferior. Der Musculus obliquus inferior heftet sich am Rande des Koloboms an, beiläufig 5 mm unter der Insertionsebene des Rectus inferior.

Der zur Sommerszeit erst 48 Stunden nach dem Tode der Leiche entnommene Augapfel war in seinen inneren Schichten schon so verwest, dass eine histologische Untersuchung erfolglos blieb.

Fall VII und VIII.*)

Coloboma maculae oculi utriusque.

Mann, 32 Jahre alt, gestorben an croupöser Pneumonie, December 1883. Der Kopf der Leiche wurde zu Übungen in meinem Operationskurse verwendet, wobei ich zufällig die Ektasie an den hinteren Augenpolen fand.

Nach aussen vom Opticus bemerkt man an beiden Augen eine bläulich schimmernde scharf begrenzte Hervorwölbung, welche, elliptisch gestaltet, mit ihrer längeren Axe horizontal gestellt ist. Die Dimensionen der elliptischen Ektasie betragen rechts ca. 6 : 4 mm und links 3·5 : 3 mm. Die Bulbi sind auffallend lang; denn sie messen vom Hornhautscheitel zum Opticuseintritt 32 mm, vom Hornhautscheitel zur höchsten Stelle der Sklerektaisie 34 mm. Der horizontale und verticale Durchmesser beträgt je 24 mm. Ausser der genannten centralen Ektasie finden sich noch im vorderen Abschnitte beider Bulbi ganz kleine umschriebene atrophische Herde in der Chorioidea, in deren Bereich die Sklera auch Verdünnung zeigt.

Am rechten Auge (*Fig. 38*) besitzt der centrale Defect die Dimensionen von 6·5 : 5·5 mm. Die scharf umschriebene ektatische Stelle ist von einem Kranze pigmentirter Zellengruppen eingerahmt, welche central- und peripherwärts Ausläufer entsenden. Etwas excentrisch nach aussen liegt am Boden des Koloboms ein gabelig getheiltes Gefäss mit einigen Verästelungen, welches nicht der Retina angehört, sondern Rest eines Aderhaut- oder Lederhautgefässes ist. Die Umgebung des genannten Gefässes zeigt eine deutliche Trübung des Gewebes. Die Netzhaut ist im Bereiche des Koloboms nicht zu sehen, das pigmentirte Epithel derselben fehlt. Die grossen Gefässe der Aderhaut hören am Rande der Ektasie plötzlich auf; im Bereiche derselben fehlt die Chorioidea vollkommen, so dass man die Bündel der Sklera frei sieht. Chorioidea und Sklera sind so innig miteinander verbunden, dass eine Trennung dieser beiden Schichten nicht ausführbar ist. Der atrophische Opticus ist an seinem Eintritt ins Auge schief gestellt und in der einen Hälfte deutlich gewulstet, so dass die Papille die bekannte Form in hochgradig kurzsichtigen Augen hat. Dasselbe Aussehen hat die Papille des linken Auges (*Fig. 39*), und zeigt ausserdem noch eine seichte, muldenförmige Vertiefung. Das Kolobom ist hart an den Opticus herangerückt und ist von einem ganz schwachen Pigmentsaum umgeben. Es ist fast kreisrund bei einem Durchmesser von 5—5·5 mm. Nach aussen oben fehlt ein kleines Stück in der Scheibe desselben. Über den ganzen Defect, mit Ausnahme einer kleinen Stelle nach unten, streifen die leicht getrühten Bündel der Sehnervenfasern; die erwähnte kleine Stelle ist auch am meisten durchscheinend. Die Chorioidea weist in der ganzen Umgebung des Koloboms zahlreiche trübe Flecke auf. Der der Papille zugekehrte Rand des Koloboms ist verwaschen.

*) Der Fall wurde schon angeführt in Wedl-Bock, Patholog. Anatomie des Auges, 1885, S. 221, *Fig.* 102 und 103. Er wird daselbst beschrieben als Staphyloma maculae, weil mein Mitarbeiter, weil Prof. Wedl, ein Gegner der Anschauung war, diese Bildungen als congenitale Veränderungen zu erklären.

Leider waren beide Bulbi, dem Cadaver entnommen, so schlecht erhalten, dass feinere Einzelheiten mikroskopisch nicht mehr nachgewiesen werden konnten, und eigentlich nur der makroskopische Befund bestätigt wurde. Die Verdünnung der Sklera war eine ziemlich plötzliche und sehr bedeutende, die Chorioidea fehlte im Bereiche des Koloboms vollkommen, die Retina war am rechten Auge in diesem Gebiete nur durch ein ganz zartes Häutchen vertreten. Am linken Auge dagegen fanden sich von ihr ausser Opticusfibrillen und zerworfenem Bindegewebe, welches einige Gefässe einschloss, auch Andeutungen der Körnerschichte.

Fall IX.

Coloboma lentis oculi sinistri.

Das Auge stammt von einem in der Wiener Irrenanstalt im Jahre 1885 gestorbenen älteren Manne, von dessen linkem Auge nur bekannt war, dass es mit Cataracta behaftet sei. Der damalige Assistent, dermaliger Universitätsprofessor Dr. v. Wagner, hatte die Güte, mir dasselbe zu schicken, worauf ich es, in Müller'sche Flüssigkeit eingelegt, aufbewahrte.*) Über den Zustand des rechten Auges besitze ich keine Angaben.

Das normal grosse Auge wurde uneröffnet entwässert, dann in absolutem Alkohol nachgehärtet und etwas vor dem Äquator und parallel demselben aufgeschnitten. Nach Entfernung des geschrumpften und wesentlich im vorderen Abschnitte des Auges liegenden Glaskörpers fiel sofort die nierenförmige Gestalt der Linse auf. (*Fig. 27.*) Die Lage der Linse war normal; ebenso die Zonula Zinnii und auch an der Linsenkapsel konnte man mit der Loupe keine Unterbrechung ihres Zusammenhanges nachweisen. Die Linse, von normaler sonstiger Ausdehnung, füllt den Raum bis zu den Ciliarfortsätzen vollkommen aus bis auf den dem Linsendefecte entsprechenden Theil desselben. Die Gestalt der Linse ist im Ganzen regelmässig und entspricht — abgesehen von dem Defecte — ganz der Form eines etwas geschrumpften Altersstares. Am unteren Rande zeigt sie eine dem Hilus der Niere ähnliche Einziehung, welche — mit einer ganz

*) Nur ein Zufall veranlasste mich, mit anderen Arbeiten beschäftigt, das Auge zu eröffnen. Herr Dr. Fritz Walther-Krause aus Leipzig hielt sich im Jahre 1889 mehrere Wochen in Laibach auf, um mit mir pathologisch-anatomische Studien zu treiben, wobei ich auch das mit „seniler Cataracta“ behaftete Auge Herrn Dr. Walther zur Untersuchung überliess. Nach dem Funde eines Coloboma lentis animirte ich Herrn Dr. Walther, dieses Auge als Basis zu einer Arbeit über diese so seltene Missbildung zu machen, der er sich auch mit vollem Eifer hingab. Leider begann ernstes Siechthum sehr bald seine Arbeitskraft zu lähmen; die Arbeit war noch kaum über die ersten orientirenden Anfänge hinaus, als Herr Dr. Walther-Krause seinem qualvollen Leiden erlag, und so den Seinen, seinen Freunden und der Wissenschaft im blühendsten Mannesalter durch den Tod entrissen wurde. Ich bin seiner Witwe, von welcher auch die dazu gehörigen Zeichnungen stammen, zu grossem Danke verpflichtet, dass sie mir diese sowie alles auf die Arbeit bezügliche Hinterlassene übergeben hat, um es weiter verwerten zu können.

geringen Abweichung nach aussen — direct nach unten gerichtet ist. Der verticale Durchmesser der Linse beträgt fast 7 mm, der horizontale 8.5 mm, so dass also der erstere um mehr als 1.5 mm verkürzt ist. Der normale Linsenrand geht in sehr regelmässigen Curven zu beiden Seiten in die Begrenzung des defecten Theiles über. Derselbe bleibt überall gleichmässig convex; in seiner Mitte erhebt sich von dem hinteren Theile des Linsenrandes ein kleiner, blattförmiger oder rüsselförmiger Vorsprung, von dem aus einige flache Falten nach der Hinterfläche der Linse divergirend verlaufen. Das Bild der Linse von vorne betrachtet ist von dem oben geschilderten wenig verschieden; denn nur der erwähnte Vorsprung tritt hier ein wenig mehr zurück, als der hinteren Linsenfläche angehörig. In der vorderen Corticalis sind Veränderungen vorhanden, die schon makroskopisch sichtbar, den sogenannten Kapselverdickungen überreifer Stare beizuzählen sind. Der ganze Vorderabschnitt in ein mit Alkohol gefülltes Uhrschälchen gebracht, gestattete bei auffallendem Lichte und ca. 10facher Vergrösserung eine genaue Untersuchung aller Bestandtheile in normaler Lagerung, nachdem die Hornhaut und Iris entfernt worden war. (*Fig. 31.*) Die zarten Fasern der Zonula, Fäden gesponnenen Glases vergleichbar, ziehen von den Ciliarfortsätzen kommend, deren äussersten Gipfel immer freilassend, zur Linse und verschwinden, hier sich wiederholt theilend in der Linsenkapsel spurlos. Der Kreis des Aufhängebandes der Linse zeigt nirgends, auch dem Linsenkolobom gegenüber, einen Defect oder eine Unterbrechung. Der grösseren Ausdehnung des circumlentalen Raumes entsprechend aber sind die Zonulafasern im Bereiche des Linsendefectes länger, ohne in ihrem Verhalten zu Linsenkapsel und Vorsprung am Ciliarkörper irgend eine Abweichung von der Norm zu zeigen. Jedoch sind die Ciliarfortsätze im inneren unteren Abschnitte auffallend kürzer, niedriger, nach aussen werden sie bald länger, höher, so dass in der Gesamtausdehnung diese Verkümmernng der Ciliarfortsätze, von einer kleinen Verschiebung nach innen abgerechnet, fast genau dem Linsendefecte entspricht.

Meridionale mikroskopische Präparate vom vorderen Abschnitte des Auges ergaben für unsere Missbildung nichts Bemerkenswerthes. Nachdem, bis auf Spuren von Linsenfasern in der Gegend des Äquators, diese vollkommen cataractös entartet waren, so liess sich über die so interessante Frage des Verlaufes der Linsenfasern keine Untersuchung anstellen. Alle übrigen Theile des Augapfels, der auch im hinteren Abschnitte einer genauen Zerlegung unterworfen wurde, zeigte, abgesehen von senilen Veränderungen, keine Abweichung von der Norm.

Da dieser Linsendefect in einem mit Cataracta senilis behafteten Auge gefunden wurde, so liegt die Frage nahe, ob die Einkerbung wirklich eine congenitale Anomalie und nicht vielleicht eine durch partielle Schrumpfung des überreifen Stares entstanden sei. Zuerst muss hervorgehoben werden, dass man derartige ausgedehnte, einseitige Schrumpfungen bisher noch nicht beobachtet hat. In unserem Falle spricht schon die Regelmässigkeit des Defectes und die Lage desselben gegen die Möglichkeit einer solchen Annahme. Diese wird aber ganz unhaltbar, wenn wir annehmen, dass die Zonula vollkommen intact ist und in dem entsprechenden Theile eine Streckung auf das 4—5fache ihrer ursprünglichen Länge hätte erfahren müssen, und

dass die Ciliarfortsätze auch gestreckt worden wären, während sie in unserem Falle nach innen unten verkleinert erscheinen. So stimmt also alles bestens zur Diagnose eines Coloboma lentis congenitum.

Fall X.

Defectus iridis congenitus oculi sinistri.

Dieses Auge war ein zufälliger Leichenbefund.*)

Nach Abpräparirung der Cornea und Sklera, so dass Iris, Corpus ciliare und Chorioidea freilagen (*Fig. 8*), blieb das Ligamentum pectinatum als feines Häutchen am Rande der Iris haften. Die innere Hälfte der Iris fehlt und ist durch ein zierliches Netzwerk pigmentirter Bindegewebefäden ersetzt. Dieselben inseriren sich theils an dem Ciliarrande der Regenbogenhaut, theils an einem derberen Balken, welcher median von einem Pupillarrande zum anderen zieht, wo er mit verbreiteter Basis haftet. Einige der Fäden kleben an der Vorderkapsel der Linse. Das übrige Auge war normal. Zeichen von Entzündung waren in keinem Theile des Auges nachweisbar; eine genauere Untersuchung feinerer Details verhinderte die schlechte Conservirung des Auges.

Fall XI.

Coloboma iridis, corporis ciliaris, zonulae, retinae et chorioidea.

Schweinsauge von normaler Grösse, stark pigmentirt.

Makroskopischer Befund.

Der Spalt der Iris ist nach unten gekehrt, schmal und reicht nur wenig über den Pupillarrand der Iris in das Parenchym derselben. Das Relief der Vorderfläche der Iris ist besonders in ihrer oberen Hälfte schön entwickelt; die Iris ist oben viel breiter als unten. In der unteren Mittellinie des Ciliarkörpers verläuft ein gelblicher Wulst, welcher beiläufig den Raum von zwei Ciliarfortsätzen einnimmt. Unmittelbar daran schliesst sich ein pigmentarmer Fleck der Chorioidea von beiläufig 3 mm Länge und 2 mm Breite. Seine längere Dimension ist meridional gelagert, sein hinteres Ende abgerundet; mit seiner spitzen Vorderhälfte drängt er sich gewissermassen gegen den den Spalt in Ciliarkörper ausfüllenden gelblichen Wulst.

Mikroskopischer Befund.

In unmittelbarer Nähe der Iris ist der Spalt des Ciliarkörpers nur angedeutet durch einen tieferen Recessus zwischen den Ciliarfortsätzen oder

*) Bereits publicirt in Wedl—Bock, Pathologische Anatomie des Auges, Wien 1886, S. 407, *Fig. 191*.

durch ein mehr oder weniger starkes Auseinanderweichen derselben. (*Fig. 21.*) Die pigmentirte Bindegewebslage (*b*) zwischen den Fortsätzen und dem Ciliarmuskel ist breit und locker. Der Ciliarmuskel (*a*) ist im Bereiche der ganzen Spalte unterbrochen und verschmälert sich bis zur Mittellinie allmählich und endet daselbst zugespitzt. Die uveale Pigmentschichte reicht nur wenig in den Spalt hinein und endet nahe dessen seitlicher Begrenzung mit kolbiger Verdickung. Dasselbe gilt für die unpigmentirten Zellen der Pars ciliaris retinae. In der Mitte der Spalte erhebt sich ein Höcker (*d*), der am Durchschnitt dreieckig gestaltet mit seiner Spitze gegen das Innere des Auges gekehrt ist. Diese aus pigmentirtem Bindegewebe bestehende Hervorragung findet man der ganzen Spalte entlang, so dass man es hier also mit einer den Spalt überziehenden Leiste zu thun hat. Unmittelbar hinter der soeben beschriebenen, der Regenbogenhaut nahe gelegenen Region, gesellt sich zu den genannten Veränderungen in dem medialen Theile des Ciliarkörpers noch eine abnorme Bildung, welche dem makroskopisch beobachteten gelben Wulste entspricht. Der die temporale Seite des Spaltes begrenzende, etwas gedrungenere Ciliarkörper ist der Träger eines in das Innere des Auges reichenden keulenförmigen Fortsatzes, welcher an den Durchschnitten schon mit freiem Auge als mohnkorngrosser Körper zu sehen ist. Er besteht aus zahlreichen Faltungen und Windungen, welche ineinander greifend die Wände zahlreicher grösserer und kleinerer Hohlräume bilden. Während die äussere Hauptumgrenzung des ganzen Gebildes und manche der Falten im Inneren eine scharfe Contour zeigen, entbehren manche Hohlräume dieser nach einigen Richtungen, so dass die Cysten miteinander communiciren. Das ganze Gebilde lässt sich direct verfolgen aus den hohen unpigmentirten Zellen, welche die Ciliarfortsätze überkleiden, und repräsentirt so eine aus Faltungen dieser hier übermässig entwickelten Schichte zustande gekommene abnorme Bildung. Der mehrfach veränderten Stellung des betreffenden Ciliarfortsatzes entsprechend, hat auch das keulenförmige Gebilde eine verschiedene Lage: Bald geradeaus gegen den Mittelpunkt des Auges gerichtet, bald gegen die Mittellinie der Spalte geneigt, überdeckt es bisweilen das Kolobom vollständig, oder ist so horizontal gestellt, dass es mit einem Theile im Bereiche der Spalte liegt, mit dem anderen aber die medialen Ciliarfortsätze berührt. Auf diese Weise verändert sich die genannte Keulenform in einen quer gelagerten Wulst. Besonders bei der ersteren Gestaltung ist der Vergleich mit einem Polypen sehr naheliegend, umso mehr, als sich die uveale Pigmentschichte des betreffenden Ciliarfortsatzes stielförmig in die Hervorragung verfolgen lässt. An der Basis dieser abnormen Bildung haben die hohen Zellen der Pars ciliaris retinae ihr Aussehen vollständig bewahrt, je weiter man aber diese in den Faltungen gegen die obere Hälfte zu verfolgt, desto mehr verändern sie sich. Sie werden schlanker, stärker in die Länge gestreckt und durch die Faltungen gegeneinander gedrängt, dass sie in dem so entstandenen Hohlraum radiär gestellt nur an der Peripherie eine nennenswerte Breite haben, im Centrum dagegen vollkommen zugespitzt sind. Derartige Hohlräume erinnern lebhaft an Querschnitte schlauchförmiger Drüsen mit den sie auskleidenden Epithelien. An manchen Stellen der Peripherie sind die Zellen hyalin verquollen oder auch fettig degenerirt, so dass man keine Kerne mehr nachweisen kann, während in den tiefer gelegenen Partien die Deutlichkeit und der Reichthum an Kernen ein auffallender ist. Diese so stark veränderten Zellen lassen sich nur mit Zuhilfenahme der verschiedenen Übergangsformen als der Pars ciliaris retinae zugehörig erkennen. Es muss noch erwähnt

werden, dass die Schichte des Uvealpigmentes des gewissermassen den Stiel bildenden Ciliarfortsatzes an seinem höchsten Punkte klappt und durch die so entstandene Spalte fibrilläres Bindegewebe in die nächst gelegenen Faltungen der gewucherten Pars ciliaris retinae ziehen. Die Linse ist normal. Die Fasern der Zonula Zinnii fehlen aber im Bereiche der Spalte und des ihre temporale Seite begrenzenden Ciliarfortsatzes, während sie sich sonst normal inseriren.

Schnitte, durch das Kolobom der Aderhaut in frontaler Richtung geführt, ergeben:

Die Sklera ist überall verdünnt; ihr netzförmiges Strickwerk der Fasern ist deutlich; die in den Lücken desselben befindlichen Querschnitte von Fibrillen sind in der inneren Hälfte der Sklera zahlreicher als in der äusseren. Das Netzwerk von Fasern ist besonders dicht und kleinmaschig in dem gleich zu beschreibenden Höcker der Lederhaut, welcher besonders in der vorderen Hälfte des Coloboma chorioideae deutlich vorspringt. Derselbe erhebt sich in einer Höhe bis zu 1 mm über das Niveau der Sklera und ruht auf dieser mit breiter Basis. Während er auf der nasalen Seite allmählich über das Niveau der Lederhaut ansteigt, ist auf der temporalen Seite der Unterschied der Ebenen desto auffallender, als knapp neben ihm die Sklera eine Grube zeigt, welche fast immer dieselben Dimensionen hat als der Höcker. In der inneren Hälfte desselben ist das Bindegewebe auch pigmentirt.

Die Chorioidea lässt sich sammt Lamina fusca bis zum Höcker verfolgen. Auf der lateralen Seite ist die Aderhaut mit dem Höcker durch lockeres pigmentirtes Gewebe verbunden, welches in die beiden genannten Bestandtheile unmerklich übergeht. Die Grube aber wird von eben solchem Bindegewebe überbrückt und theilweise auch ausgefüllt; diese Fasern stammen zum grössten Theil aus der Lamina fusca, überhaupt den äusseren Schichten der Aderhaut; andererseits betheilt sich daran auch derbes Bindegewebe, welches aus der der Grube zugekehrten Fläche des Höckers spornartig vorspringt. Dieses pigmentirte Bindegewebe überzieht die Kuppe des Höckers und stellt so eine Verbindung her zwischen den Rändern der hier unterbrochenen Chorioidea.

Auf der Höhe des Höckers, um ein geringes gegen die Rinne zu verschoben, findet man ein beiläufig 1 mm langes und 0.25 mm breites Gebilde, welches zwischen die an den Rändern des Vorsprunges der Lederhaut scharf absetzende Retina eingeschoben ist. Dasselbe entspricht einer vielfach gefalteten, theils schwierig, theils cystös degenerirten Netzhaut und erinnert so bald an die Retina in der Nähe der Ora serrata von Greisenäugen, bald an schwierige Degeneration nach Chorioiditis plastica. Untersucht man dieses Stück mit starken Vergrösserungen, so kann man in demselben von Netzhautbestandtheilen nachweisen: Limitans externa; verdicktes, durcheinander geworfenes und durch Hohlräume getrenntes Stützgewebe; Andeutung von Körnerschichten und einer inneren Grenzmembran; Gefässe, und endlich am auffallendsten die pigmentlosen Zellen der Pars ciliaris retinae, welche, stark vergrössert, gestreckt sind und stellenweise hyalin verquollen erscheinen. Aus ihrer Anordnung erhellt es, dass dieser Netzhautwulst mehrfach gefaltet ist. Ausser den genannten Bestandtheilen kann man in manchen Schnitten zellige Gebilde sehen, welche sich trotz ihrer Veränderungen mit Ganglien und mit Zapfen vergleichen lassen. Das Uvealpigment fehlt im Bereiche der Spalte vollkommen.

Übersicht des Befundes.

Ausser einem seichten kerbenförmigen Defect am unteren Pupillarrande der Iris ist ein Spalt der Zonula und des Ciliarkörpers vorhanden, der durch eine wulstförmige Wucherung der unpigmentirten Zellen der Pars ciliaris retinae ausgefüllt ist. Diese Zellenanhäufung sitzt dem temporalen Ciliarfortsatz auf und ragt keulenförmig in den Glaskörperraum. Der Spalt, durch Auseinanderweichen der unteren Ciliarfortsätze entstanden, wird seiner ganzen Länge nach von einer mit spitzer Kante in ihn reichenden Leiste aus pigmentirtem Bindegewebe durchzogen, welche sich im Gebiete des Defectes der Aderhaut in einen derben, dem Innenrande der Sklera aufsitzenden Höcker fortsetzt. Im Gebiete des Ciliarspalt es fehlt die ganze Pars ciliaris retinae, und der Ciliarmuskel ist unterbrochen. Die gespaltene Aderhaut inserirt sich an dem genannten Skleralhöcker, mit welchem sie durch lockeres Bindegewebe zusammenhängt. Die Retina reicht mit ihren verschiedenen Schichten bis an den Spalt heran, dann aber hört das Pigmentepithel vollkommen auf und die mediane Gegend ist ausgefüllt von einer wulstförmigen Gewebsmasse, welche einer schwierig veränderten, cystös degenerirten Netzhaut mit reichlicher Wucherung unpigmentirter Epithelzellen entspricht.

Fall XII.

Coloboma iridis duplex, corporis ciliaris, chorioideae et retinae.

Schweinsauge von mittlerer Grösse, stark pigmentirt.

Makroskopischer Befund.

Das Kolobom der Iris nach unten ist auffallend spitz, schmal und reicht nicht bis zum unteren Ciliarrand. Nach oben ein wenig lateralwärts verschoben, hat der Pupillarrand der Iris eine seichte Kerbe, deren Rand pigmentirt ist. Dieses Pigment zeigt zahlreiche kleine Zacken; derartige Pigmenthervorragungen sind besonders deutlich entwickelt an jener Stelle, wo der Rand der Kerbe in den der Pupille übergeht, so dass hier ein pigmentirter Sporn radiär gestellt vorspringt. Das Relief der Vorderfläche der Regenbogenhaut ist, was ihre radiäre Zeichnung anbetrifft, schön entwickelt; von circulären Fasern ist aber nichts zu sehen, ausser man betrachtete als Ausdruck derselben einen breiten Pigmentsaum, welcher dem Pupillarrande annähernd parallel verlaufend denselben umzieht, aber hart am unteren Ende des Koloboms ungeschlossen aufhört. 5 mm vom unteren Hornhautende entfernt ist die Sklera in einer 8 mm langen und 4 mm breiten Zone prominent, stark verdünnt, durchscheinend und hebt sich durch dunklere Farbe von der Umgebung ab. An dem hinteren Rande dieser Hervorragung heftet sich der Musculus rectus inferior an. Der

Glaskörper haftet in dem *Coloboma chorioideæ* sehr fest. In der unteren Medianlinie verläuft im Ciliarkörper ein gelblicher Wulst, welcher ein Stück über die *Ora serrata* hinausreicht. Linse normal.

Mikroskopischer Befund.

Die oben erwähnten, den Rand des oberen Koloboms der Iris überragenden pigmentirten Fortsätze sind Excrescenzen des Uvealpigmentes. Die morphologischen und histologischen Details der Spalte des Ciliarkörpers stimmen mit den bei Nr. XI beschriebenen überein. Die verschiedene Grösse der Spalte, die ungleichmässige Entwicklung der sie begrenzenden Ciliarfortsätze, das Hinüberneigen über die Spalte, die keulenförmige Wucherung der pigmentlosen Zellen der *Pars ciliaris retinae* auf dem temporalen Ciliarfortsatz, die Unterbrechung des Uvealpigmentes und der in der Spalte sitzende dreieckige Bindegewebshöcker sind auch hier vorhanden. Hiezu kommt noch, dass auch die Sklera, in ihrer Medianlinie verdickt, spitzhöckerig gegen das Innere des Auges vordringt, dagegen unmittelbar hinter dem *Corpus ciliare* sich verdünnt. Der Ciliarmuskel weist keine offene Spaltung auf, sondern, der Verziehung des Ciliarkörpers nach rückwärts entsprechend, findet man Muskelbündel von verschiedener Stärke an den verschiedensten Stellen. Die *Retina* schliesst sich auf der lateralen Seite an diese Bildung an, und es fehlen dann in diesem Bereiche die Ciliarfortsätze vollständig. Medial vom Spalte dagegen sind niedrige Ciliarfortsätze reichlich vorhanden und die *Retina* findet man dann erst in einer beträchtlichen Strecke von der Medianlinie entfernt.

An meridionalen Schnitten (*Fig. 22*), welche das beschriebene keulenförmige Gebilde (*d*) annähernd in seiner Mitte treffen, bemerkt man, dass aus seinem Stiele eine breite Strasse von Körnern sich entwickelt und mit der *Retina* (*e*) in unmerklichem Übergange verschmilzt. An solchen Schnitten sieht man auch sehr gut das Verhältnis zwischen *Corpus ciliare* und *Chorioidea* (*f*) mit der intercalirten Schichte pigmentloser Zellen als Fortsetzung der *Pars ciliaris retinae*. Hervorzuheben ist noch die stumpfe Endigung des Ciliarkörpers nach rückwärts. Wenn die Netzhaut auch normal ist und schon knapp bei ihrem Anschlusse an die Medianlinie ihre Schichten deutlich zeigt, so sind diese doch in der Nähe der Wucherung der *Pars ciliaris retinae* von kleinen Cysten durchsetzt. Der Winkel zwischen der vorspringenden Wucherung und der Netzhaut ist durch daselbst fest anhaftenden, an körperlichen Elementen reichen Glaskörper ausgefüllt. In der ganzen Umgebung des Spaltes ist das Gewebe unter dem Uvealtractus kleinzellig infiltrirt. In dem Bindegewebe manches Ciliarfortsatzes liegt ein Nest von Rundzellen.

Schnitte durch das *Coloboma chorioideæ et retinae* (*Fig. 32*) zeigen, dass der Boden desselben durch ein der Lederhaut ähnliches, aber sehr dünnes, geschichtetes Gewebe gebildet wird. Zu beiden Rändern der Spalte, deren Boden stark ektatisch ist, steigen unter einem Winkel von beiläufig 45° zwei spornartige Fortsätze (*h*) der Sklera (*a*) in die Höhe, welche an der Aussenfläche durch eine tiefe Furche markirt sind. Diese letztere bildet die Grenze zwischen dem eigentlichen skleralen Gewebe und dem Boden des Koloboms. Betreffend des Faserlaufes ist hervorzuheben, dass der Boden des Koloboms von Fibrillen gebildet wird, deren Zusammenhang mit den Fasern der Lederhaut nur an einigen Stellen nachzuweisen ist, so dass man sie nicht als directe Fortsetzung

der eigentlichen Fasern der Sklera betrachten darf. Die Skleralfasern betheiligen sich auch an der Bildung der genannten Sporne. Der Körper dieser ist von einem dichten, nach verschiedenen Richtungen verlaufenden Fasergeflechte gebildet. Das Bindegewebe, welches den Boden des Koloboms formt, ist kein continuirliches, sondern an mehrfachen Stellen unterbrochen, so dass Lücken verschiedener Grösse entstehen. Bei der Vergleichung mehrerer aufeinander folgender Schnitte findet man, dass plattenartige Bündel von Fasern über- und nebeneinander gelagert sind, wodurch eben die genannten Lücken entstehen. Eine besonders auffallende derartige befindet sich annähernd in der Mitte des Kolobombodens, deren Bedeutung noch später hervorgehoben werden soll. Kleine kammförmige Erhebungen von der Innenfläche des Koloboms sind directe Fortsetzungen der Fasern derselben und theilen so die Höhlung in kleinere und grössere Abschnitte. (Dies gilt besonders für die Peripherie des Koloboms, so dass diese Details in die Abbildung nicht aufgenommen wurden.) An der Aussenfläche des Koloboms — vornehmlich an seiner lateralen Seite (*e*) — befinden sich zahlreiche kleine Buchten, welche die äussere Oberfläche der Ektasie höckerig erscheinen lassen. Diese Vertiefungen sind alle ausgefüllt mit einem dichtverfilzten Bindegewebe, welches fast in der ganzen Mittellinie des Augapfels zu finden und mit der Sklera eng verwachsen ist. Ausser Bestandtheilen der äusseren Augenmuskeln findet man in diesem Bindegewebe zahlreiche dünnwandige Gefässe mit nicht unbeträchtlichem Lumen, welche auf frontalen Schnitten meist längs getroffen sind. Sie sind besonders lateralwärts (*e*) in ein grösseres Bündel vereinigt, welches stellenweise in der äusseren Furche zwischen Sklera und Kolobomboden eingebettet ist. Die Chorioidea (*b*) und Lamina fusca reichen auf der temporalen Seite etwas über die Höhe des Spornes, medial hören sie schon ziemlich weit vor dieser Grenze auf. Dasselbe Verhältnis zeigt das Uvealpigment und die Netzhaut (*c*).

Ganz besondere Verhältnisse aber machen sich im Bereiche des Koloboms geltend, und zwar sollen zuerst jene Schnitte Berücksichtigung finden, welche durch den oberen und vorderen Theil des Koloboms gehen. An der medialen (in der Zeichnung rechten) Seite ist das Verhältnis der einzelnen Schichten zueinander ein einfaches. Die Chorioidea (*b*) sendet, am Sporne angekommen, über denselben hinaus nur ein paar spärliche Bindegewebszüge. Die Retina (*c*) dagegen verliert, beim Sporn angekommen, plötzlich ihre deutliche Schichtung, löst sich in ein dichtes Gewirre von Fäden (*d*) auf, welches mit Körnerzellen nur spärlich durchsetzt, die Höhe des Spornes überschreitet und an der Innenfläche desselben hinabsteigt. Die zwischen dem geneigten Sporne und dem Boden der Ektasie bestehende Höhlung wird so theilweise ausgefüllt. Aus dem inneren Rande dieser Anschwellung (*d*) zweigt ein ausserordentlich dünnes Häutchen ab, welches über den Boden des Koloboms hinzieht und sich an der entgegengesetzten Wand desselben mit der dortigen Bedeckung des Spornes vereinigt. Dieses Häutchen ist sehr scharf contourirt und liegt bald dem Boden des Koloboms eng an, bald überbrückt es die oben erwähnten Buchten und Vertiefungen. Der Raum zwischen Membran und Boden des Koloboms ist durch grobkörniges Gerinnsel ausgefüllt. Auf der lateralen (linken) Seite sind die Verhältnisse ähnlich, nur sind hier die Hyperplasien der Abkömmlinge der Netzhaut und ihrer Epithelzellen viel mächtiger. Schon ein beträchtliches Stück vor dem Sporne hört die Chorioidea (*b*) als solche auf und verliert sich in zugespitztem pigmentirten Ende mit einer pigmentlosen Schichte, welche der Dicke nach eine

normale Aderhaut um das dreifache überragt, in dem den Sporn überziehenden Gewebe (*d*). Diese Schichte besteht aus epithelioiden Zellen, welche trotz ihrer gedrängten Stellung unschwer eine Anordnung in zierlich geschlängelter Linie erkennen lassen. Mit den von der Netzhaut (*c*) kommenden Fibrillen vereinigt, übersetzt sie die Höhe des Spornes und gelangt an dessen Innenfläche, wo sie mit kolbiger Anschwellung in einiger Entfernung vom Boden des Koloboms stumpf endigt. Dem Punkte entsprechend, wo die Chorioidea mit ihrem Pigmente absetzt, hört auch die regelmässige Schichtung der Retina auf, sie geht in eine aus diffus aneinander gelagerten Fasern bestehende Schichte über, welche mit der eben beschriebenen Zellage verschmilzt und denselben Weg wie diese einschlägt. In den weiter nach rückwärts gelegenen Theilen des Koloboms machen sich den eben geschilderten Partien gegenüber einige Unterschiede bemerkbar, welche aber hauptsächlich nur gradueller Natur sind. Die Sporne sind niedriger, das Kolobom ist seichter, die der Retina und Chorioidea entspringenden Schichten sind nicht so massig entwickelt. Nur das den Boden des Koloboms überziehende Bindegewebe gewinnt hier stetig an Mächtigkeit. Der Hohlraum der Spalte ist von zahlreichen, seinem Boden annähernd parallel verlaufenden, äusserst zarten Bindegewebssträngen durchzogen, welche gleichzeitig ein Gerüste für den ihnen anhaftenden Glaskörper abgeben. Diese Bindegewebsbalken stehen theils mit dem Gewebe, welches die Höhlung auskleidet, in Verbindung, theils mit den gleich zu beschreibenden Blutgefässen, welche von aussen eindringen. Wie schon erwähnt, bemerkt man an der Aussenfläche der Sklera in ihrer vorderen Mittellinie gefässreiches Bindegewebe, welches mit ihr fest verwachsen ist. In der lateralen Furche zwischen dem Boden des Koloboms und dem Ansatz des Spornes liegt ein Bündel langgestreckter Gefässe (*e*), welche nach Durchbohrung der Wand in der inneren Höhlung des Koloboms auftauchen, mit Beibehaltung ihrer gestreckten Richtung, bei ausserordentlicher Starrheit ihrer Begrenzungen (*f*). Durch diese Gefässe wird das Gewebe im lateralen Theile des Koloboms stark in Unordnung gebracht und man sieht stellenweise die Gefässe in Nestern von Zellen und Knäueln von Fibrillen stecken. Ausserdem durchbohrt ein grösseres Gefäss den Boden des Koloboms etwas nach innen von der Mittellinie desselben (bei *g*). Es ist zu beiden Seiten auffallend breit von Bindegewebe begleitet, welches, von der Wand des Koloboms gewissermassen eingeschnürt, sowohl ausserhalb als auch innerhalb der Ektasie fächerförmig auseinander strahlt, so dass dieses ganze Bündel sanduhrförmig gestaltet ist. Nachdem die Gefässe die Höhlung des Koloboms betreten haben, verästeln sie sich nicht mehr weiter, sondern gehen in bindegewebige Fortsätze über, welche vielfach mit den oben erwähnten, im Kolobom sich spannenden Faserzügen im Zusammenhange stehen. Ausser diesen beschriebenen hauptsächlichsten Durchbruchspforten der Gefässe gibt es auch noch im medialen Kolobomantheil Stellen, wo kleine Gefässstämmchen die Wand der Ektasie perforiren. Aber nur eine verschwindende Minderheit derselben erreicht den Innenraum. Die grösste Mehrzahl endigt schon in der Wand selbst, deren Gewebe so von kleinen Hohlräumen durchsetzt ist (in der *Fig 32* rechts). Diese sind mit feinkörnigem Gerinnsel angefüllt, im Gegensatz zu den oben beschriebenen grossen Gefässen, welche bis zu ihrem Übergange in die bindegewebigen Balken fast durchwegs mit Blut gefüllt sind. An diesen Balken haftet in breiten Schichten Glaskörper, welcher kaum merklich gefaltet nur spärliche zellige Elemente aufweist.

Übersicht des Befundes.

Die Iris hat ausser einer spitzen unvollständigen Spalte nach abwärts noch einen zweiten Defect, welcher als seichte Kerbe am oberen Pupillarrand sitzt. An seinen beiden Übergangsstellen in denselben springen Excrescenzen der hinteren Pigmentschichte der Regenbogenhaut vor. Nur das radiäre Relief ist vorhanden; der ganze Pupillarrand ist von einem an der Spitze der Koloboms offenen Pigmentsaum umgeben. Die Verhältnisse des Coloboma corporis ciliaris stimmen mit jenen des XI. Falles überein. Die vom XII. Falle gemachten Meridionalschnitte durch die Mitte der Spalte haben einige bemerkenswerte Details zutage gefördert. Vor allem den directen Übergang der Wucherung der pigmentlosen Zellen der Pars ciliaris retinae in die normale Netzhaut. Zwischen diese Gebilde ist ein breites Lager von Körnern eingeschoben, welches einerseits in den Stiel der Wucherung verfolgt werden kann, andererseits ganz unvermittelt in die Netzhaut übergeht. Weiters ist zu sehen, wie die Pigmentepithelzellen der Netzhaut, der Chorioidea sehr eng anliegend, durch ein Band pigmentloser epithelioider Zellen mit dem Saume der hohen Epithelzellen der Pars ciliaris retinae zusammenhängen. Das Bindegewebe im Bereiche des Ciliarkörpers, sowie die anschliessende Lederhaut sind reichlich kleinzellig infiltrirt. Die Sklera erhebt sich in der Gegend der Ciliarspalte mit höckeriger Verdickung der inneren Oberfläche. Im vorderen Abschnitte der unteren Augapfelhälfte findet sich eine elliptische, meridional gestellte mediane Ectasia sclerae, welche an beiden Seiten scharf begrenzt und steil abfallend nach vorne und rückwärts aber muldenförmig in die normalen Partien übergeht. Der Boden der Ektasie wird von einer sehr dünnen Bindegewebslage gebildet, deren Fasern zum Theile den äusseren Schichten der Sklera entstammen, theils finden sich bindegewebige Zapfen und Platten, welche in diese Wand eingelagert sind. Die letzteren sind dachziegelartig oder schuppenartig übereinander verschoben, und lassen zwischen sich Hohlräume, welche mit Gewebsdetritus angefüllt sind; die Zapfen überragen das Niveau des Bodens der Ektasie an mehreren Stellen und reichen in den Hohlraum derselben. Sie bilden die Anheftungspunkte für bindegewebige dünne Stränge, welche den Innenraum der Ausbuchtung durchziehen und mit dem an zelligen Elementen etwas reicheren Glaskörper in inniger Verbindung stehen. Die seitliche Begrenzung des Defectes wird gegen die normale Sklera durch zwei kräftige Sporne gebildet, welche in einem Winkel von beiläufig 45° gegen die Mittellinie geneigt sind. An ihrer äusseren

und inneren Seite von skleralen Fasern überzogen, bestehen sie ihrer Hauptmasse nach aus derben Fibrillen, welche in verschiedenen Richtungen verlaufen, so dass in den betreffenden Durchschnitten quer- und längsgetroffene mit schiefen abwechseln. Der Übergang von normaler Sklera in diese Sporne bildet auch so ziemlich die Grenze für Chorioidea und Retina in ihrem Verhalten zum Defecte. Sie reichen mit normalem Aussehen bis hart an die Sporne heran, wandeln sich aber dann plötzlich in jene Schichten um, welche in das Bereich des Defectes treten; die eigentliche Chorioidea hört vollkommen auf; die ihr eng verbundenen pigmentirten Epithelzellen der Retina verlieren aber dann ihren Farbstoff und bilden eine die Aderhaut an Dicke bedeutend überragende Schichte, in welcher die gewucherten Epithelzellen in zierlich geschlängeltem Bande weiterziehen. Die Netzhaut wieder löst sich in ein Stratum feiner Fibrillen auf, zwischen denen Inseln von Körnern deutlich sichtbar sind. Diese beiden eben beschriebenen Gewebsschichten vereinigen sich ohne deutliche Grenze zu einer einzigen Schichte, welche die Höhe des Spornes überschreitend nach abwärts steigt, die Innenfläche der Seitenwände des Koloboms überkleidet und nahe dem Boden desselben mit einer kolbigen Verdickung endet. Ein feines, scharf contourirtes Häutchen (*Limitans interna*) überzieht nicht nur die Innenfläche dieser neugebildeten Schichte, sondern auch den Boden der Ektasie. Sie liegt demselben nicht unmittelbar an, sondern lässt zwischen sich und ihm einen schmalen Zwischenraum, welcher mit Gerinnsel angefüllt ist. Durch diese Membran sind die neugebildeten Gewebsschichten der beiden Seiten miteinander verbunden. Der Sklera haftet ihrer unteren Medianlinie entsprechend dichtes Bindegewebe an. Dasselbe ist in der vorderen Hälfte an Gefäßen reich, besonders aber im Bereiche der Ektasie und ihrer unmittelbaren Umgebung. Diese Gefäße — vor allem in der Aussenbucht zwischen Sklera und lateralem Sporne enge aneinandergedrängt — durchbohren die Sklera, um in den Innenraum der Ektasie zu gelangen. In der erwähnten Bucht vollführen sie dies mit einem geschlossenen Bündel, dessen Gefäße nicht mehr mit Blut gefüllt und mit eigenthümlich aussehenden starren Wandungen versehen sind und wie ein langer Stachel hineinragen. Ein grösseres Gefäss, von lockerem Bindegewebe begleitet, perforirt den Boden des Koloboms annähernd in seiner Mittellinie. Kleine Gefäße, oder von ihnen abstammende Bindegewebsstränge gelangen durch die oben erwähnten Lücken des Bodens der Ektasie in das Innere derselben. Manche der Gefäße sind mit den das Innere des Koloboms durchsetzenden Bindegewebssträngen verbunden.

Fall XIII.

**Coloboma iridis duplex, corporis ciliaris, chorioideæ, retinae,
lentis et zonulæ.**

Schweinsauge, mittelgross, stark pigmentirt; allem Anscheine nach das zweite Auge zu Nr. XII.

Makroskopischer Befund.

Die Iris zeigt bis in die kleinsten Einzelheiten dieselben Veränderungen als wie bei Nr. XII, nur ist das Kolobom der Iris ein wenig nach innen unten verschoben. Auf der Vorderkapsel der Linse kein Pigment, an ihrem unteren Rande eine kleine Kerbe, welcher auch ein Defect der Zonula Zinnii entspricht. Der Glaskörper lässt sich in der Medianlinie nur schwer loslösen. In der Spalte des Ciliarkörpers liegt ein mit der Retina zusammenhängender gelblicher Wulst. Die Netzhaut ist mit ihrer Unterlage fest verwachsen und zeigt medialwärts von dieser Falte eine furchenförmige Einziehung, unter welcher jenseits der Ora serrata ein gelblicher Streifen durchschimmert.

Mikroskopischer Befund.

Die Iris und das Kolobom des Corpus ciliare bieten dieselben Details als wie bei Nr. XII. Der Spalt ist aber schmaler, wohl deshalb, weil die Ciliarfortsätze von beiden Seiten gegen den Defect geneigt sind. Die Spalte besitzt hier einen der inneren Oberfläche des Augapfels parallelen Verlauf, also keine bindegewebige Protuberanz. Die polypenähnlich vorragende Wucherung der Pars ciliaris retinae ist hier gross und stimmt in ihren Details mit der bei Nr. XI beschriebenen überein. Hervorzuheben ist jedoch, dass das Bindegewebe im Gebiete der Spalte des Ciliarkörpers nicht nur sehr reich an Pigment, sondern auch mit Rundzellen infiltrirt ist. Von hier aus gehen auch Strassen derselben, welche sich durch das Bindegewebe des Ciliarfortsatzes bis in die Basis der keulenförmigen Wucherung verfolgen lassen. Solange deutlich entwickelte Ciliarfortsätze vorhanden sind, zeigt die Sklera keine Veränderung und das beschriebene keulenförmige Gebilde liegt in einer seichten muldenförmigen Grube des ganzen Ciliarkörpers bei sehr geringer Entwicklung desselben und medianer Unterbrechung des Musculus ciliaris. Im weiteren Verlaufe nach rückwärts aber (*Fig. 25*) erhebt sich aus der Sklera (*a*) eine leistenförmige Verdickung derselben, welche den unteren Theil des Coloboma corporis ciliaris und das Coloboma chorioideæ durchzieht. An der Aussenseite entspricht diesem Höcker eine meridional verlaufende kaum angedeutete Furche derselben. Der Uvealtractus (*b*) endet an den beiden abfallenden Wänden des Höckers, welche umsomehr in ihrer Höhe der Breite der Sklera gleichen, als der Höcker von der normalen Sklera von beiden Seiten durch eine ihm parallel verlaufende Furche getrennt ist. Die Leiste besteht aus der Lederhaut gleichem Gewebe und ist durch kleinzellige Infiltration desselben und reichliche Pigmentirung ausgezeichnet. Je nach der Höhe, in welcher der Schnitt liegt, ist der angrenzende Uvealtractus noch mit Ciliarfortsätzen versehen oder repräsentirt schon Chorioidea. An der Grenze dieser beiden Bezirke sieht man besonders deutlich die Anlagerung der Höckers. Wie schon erwähnt, hört der Uvealtractus an den Seitenwänden des

Höckers auf, die Lamina fusca (c) verfilzt sich mit dem straffen Bindegewebe der Leiste, das Epithel der Uvea aber setzt mit seinen pigmentirten Zellen am Höcker scharf ab, und eine zierlich gefaltete Schichte lebhaft gewucherter pigmentloser Zellen überzieht die Höhe des Höckers und bildet so gewissermassen eine Ausfüllung der uvealen Spalte. Die Verbindung jedoch ist nicht überall eine vollkommene, weil im untersten Abschnitte des Ciliarspaltes und im obersten des Koloboms der Chorioidea noch ein niedriger Theil der keulenförmigen Wucherung der Pars ciliaris retinae zu finden ist, welche sich in den nasalen Theil einschiebt. Bemerkenswert ist, dass hier eine starke Verziehung der einzelnen Schichten in Betreff ihres Verhaltens zum ganzen Augapfel zu verzeichnen ist; denn solange die genannte keulenförmige Wucherung vorhanden ist, findet man im medialen Antheile des Auges noch keine Netzhaut, sondern nur Ciliarfortsätze oder deren Andeutung mit verbreiteter Pars ciliaris retinae, während auf der lateralen Seite schon relativ hoch die Netzhaut mit allen ihren Schichten sich der Chorioidea eng anschliesst und vom Rande des Höckers angefangen ohne diese in die oben erwähnte, die Kuppe des Höckers bedeckende Schichte epithelialer Zellen übergeht, und so indirect auch mit der polypenähnlichen Wucherung der Pars ciliaris retinae in Zusammenhang steht. Im Bereiche des Koloboms der Aderhaut zeigt die Sklera nach aussen nicht nur die schon makroskopisch erwähnte seichte Furche, sondern flacht sich auch nach beiden Seiten ab und wird dünner, wodurch die mediane Leiste der Lederhaut desto deutlicher vorspringt. Auch hier hört der Uvealtractus zu beiden Seiten des Höckers auf und ist durch die Lamina fusca mit ihm verwachsen. Die Netzhaut streicht ohne Unterbrechung über die Kuppe der Leiste, verliert hier vollkommen ihre Differenzirung in einzelnen Schichten und macht sich als solche hier nur bemerkbar durch eine ihre normale Dicke beiläufig um das Doppelte übertreffende Gewebslage, deren äussere Hälfte mit dem Höcker fest verbunden ist, deren innere aber in vielen Schnitten durch leichtes Klaffen sich losgelöst hat. Die äussere Hälfte zeigt normale Schichtung, die innere dagegen besteht aus Rudimenten der übrigen Netzhautschichten, welche hier ganz unregelmässig durcheinander geworfen sind, so dass man ohne histologische Details nur Fibrillen und Körner unterscheiden kann. Die Undeutlichkeit des Bildes wird noch erhöht durch die zahlreichen grösseren und kleineren Cysten, welche diese Schichte durchsetzen. (*Fig. 25, d.*)

Übersicht des Befundes.

Das Kolobom der Iris und des Corpus ciliare ist dasselbe wie in Fall XII. Rundzelleninfiltration findet sich im Bereiche der Ciliarspalte, von wo aus Strassen von Rundzellen in die Ciliarfortsätze und nach rückwärts in die Sklera in der Gegend des Coloboma chorioideae ziehen. Die Linse hat eine seichte Kerbe an ihrem unteren Rande; dem entsprechend ist auch die Zonula Zinnii mit einer Lücke ausgestattet. Von der hinteren Begrenzung des Ciliarspaltes angefangen, erhebt sich an der Innenfläche in der früher normalen Sklera eine meridional ziehende mediane, mit einem Kamm nach oben versehene Leiste, welche zu beiden Seiten von tiefen Furchen begleitet ist.

Diese bilden die Grenze gegen die normale Sklera. Der Leiste entsprechend, verläuft an der Aussenfläche der Sklera eine seichte Rinne, einer Einziehung oder einem Eindruck vergleichbar. Im Gebiete des Coloboma chorioideæ hört die Aderhaut an den beiden Seiten des medianen Skleralhöckers scharf auf, die Fasern ihrer Lamina fusca aber gehen in das Bindegewebe derselben über. Die pigmentlosen Epithelzellen füllen den Defect mit einer wulstförmigen Wucherung aus, welche mit der Innenwand des Höckers fest verbunden ist. Die Netzhaut reicht mit ihrer normalen Schichtung bis an die Grenze der Spalte heran, dann aber verdickt sie sich beträchtlich und zieht als schwierig degenerirte, von grossen und kleinen Cysten durchsetzte Membran über den Höcker, resp. die Wucherung der pigmentlosen Epithelzellen, mit welchen sie innig verbunden ist. Im vorderen Abschnitte der unteren Hälfte des Augapfels macht sich eine starke Verschiebung der einzelnen Schichten desselben in topographischer Beziehung dahin geltend, als medialwärts die Netzhaut annähernd ihre normalen Grenzen gegen die Ora serrata zu einhält, dagegen lateralwärts sie erst weit nach rückwärts beginnt und diese abnorme Zone durch Ciliarfortsätze oder Rudimente derselben ausgefüllt ist.

Fall XIV.

Coloboma iridis, corporis ciliaris chorioideæ et retinae.

Schweinsauge von normalen Dimensionen.

Makroskopischer Befund.

Der Irisspalt ist sehr schmal, das Kolobom des Ciliarkörpers und der Aderhaut gross. Das letztere, 7 mm breit und 8.5 mm lang, ist elliptisch gestaltet und hat seine längere Dimension meridional gestellt. Die Grenzen des gelbweissen Defectes sind scharf; derselbe ist von einer sehr zarten Membran bedeckt, welche die Ektasie des Koloboms überzieht. Die Peripherie desselben zeigt reichliche Pigmentirung. Der Defect schliesst unmittelbar an den Opticus an und die Lederhaut ist in seinem Bereiche papierdünn.

Mikroskopischer Befund.

Der Aussenfläche der Sklera haftet in der Medianlinie reichliches Bindegewebe. In der Nähe der Iris äussert sich das Kolobom des Corpus ciliare vor allem durch Verschiebung der Ciliarfortsätze bei gleichzeitigem, auffallend kräftigem Vorspringen derselben zu beiden Seiten der Spalte, vornehmlich jedoch auf der lateralen. Im weiteren Verlaufe bemerkt man auch hier den kleinen kegelförmigen, in die Spalte reichenden Bindegewebsvorsprung, dasselbe Verhalten des Uvealpigmentes, die starke Prominenz eines breiten Ciliarfortsatzes an der lateralen Seite der Spalte mit auffallender Verbreiterung der Schichte der pigment-

losen Zellen der Pars ciliare retinae, und schliesslich die cystenförmige Wucherungsbildung dieser auf dem lateralen Ciliarfortsatz. Hervorzuheben ist jedoch, dass die letztere bedeutend kleiner ist, als in den früheren Fällen und dass in ihrem Bereiche zu beiden Seiten noch immer Ciliarfortsätze vorhanden sind, zwischen denen der genannte Cystenkörper, sie nur wenig überragend, wie in einer Mulde liegt. An der Bildung dieser letzteren nimmt durch Zurück- und Auseinanderweichen der Faserbündel das ganze Ciliarband theil, so dass dasselbe hier eine bedeutende Verdünnung erfährt, und mit den erhaltenen Bündeln zu beiden Seiten des Cystenkörpers mit abgestumpften Enden in die Höhe strebt. Zu betonen ist der Umstand, dass die hohen epithelialen pigmentlosen Zellen auf den niedrigen Ciliarfortsätzen zu beiden Seiten des Cystenkörpers auch bedeutend gewuchert sind, so dass die ampullenförmigen Räume zwischen diesen Ciliarfortsätzen das Aussehen von schlauchförmigen Drüsen haben. Die polypenförmige Wucherung neigt so stark über die Spalte hinweg auf die andere Seite, dass durch sie das Kolobom scheinbar geschlossen ist und unter ihr als Überbleibsel desselben ein Hohlraum zu finden ist. Bei genauer Betrachtung aber sieht man eine schmale Strasse, welche aus diesem Hohlraum längs dem Cystenkörper in das Innere des Bulbus führt. Ebenso hervorzuheben ist es, dass hier im Bereiche des Cystenkörpers lateralwärts die Netzhaut sich schon voll entwickelt findet, während auf der anderen Seite nur Rudimente derselben vorhanden sind.

Im Bereiche des Koloboms der Iris ist nichts Bemerkenswerthes. Der Schliessmuskel der Regenbogenhaut findet sich vollkommen erhalten.

Das Kolobom des Bodens des Augapfels schliesst sich unmittelbar an den Opticus an, und zwar ist die Ektasie nicht so sehr durch die Verdünnung der Sklera — die allerdings eine sehr bedeutende ist — bedingt, als vielmehr durch den Umstand, dass sich die Sklera von ihrer Insertion am Opticus scharf abknickt, ohne die Scheide des Sehnerven in irgend einer Weise zu beeinflussen. Durch diese scharfe Knickung entsteht eine 2—3 mm tiefe Grube am Boden des Augapfels, welche sich an den Sehnerven hart anschliesst. Ihr Boden besteht aus stark verdünntem skleralen Gewebe, welches durch sanftes Aufsteigen bald wieder die normale Krümmung der Lederhaut erreicht. Diese plötzliche Abbiegung der Sklera findet sich auch noch zu beiden Seiten des Sehnerven und in etwas verringertem Grade im gesammten Bereiche des Koloboms. Hiezu kommt noch in den ausser der Papille gelegenen Kolobomrändern eine Verdickung der Sklera, welche wallartig den Defect umgibt. Retina und Chorioidea lassen sich mit normaler Structur bis zum Kamme dieser Leiste verfolgen, über diesen hinweg an den absteigenden Flächen des Kolobomrandes aber verlieren sie schon vollständig ihre Eigenthümlichkeiten. Von der Chorioidea sieht man nur am Rande noch etwas pigmentirtes Bindegewebe, welches sich auch bald verliert. Die Retina ist am inneren Rande des Koloboms stark verdickt, man könnte sie fast als schwielig bezeichnen; am Boden des Koloboms aber haften ihre Reste als eine dünne vascularisirte Faserschichte, an welcher man die Membrana limitans interna noch unterscheiden kann. Auf dem Kamme der skleralen Verdickung findet man in manchen Schnitten in der Retina Cysten, welche in den äusseren Schichten der Netzhaut sitzen. Die den Boden des Koloboms überziehende Membran spannt sich in der Nähe der Papille straff bis zu der Höhe derselben und lässt sich auf der Papillenfläche weiter verfolgen. Durch den schon erwähnten steilen Abfall der

Skleralfasern am unteren Rande des Opticus entsteht so zwischen dieser Membran und dem Boden des Koloboms ein Recessus, welcher durch ein krauses Gewirre von Gefässen, lockerem Bindegewebe und Rundzellen ausgefüllt ist. Schnitte durch das Kolobom der Chorioidea, beiläufig der Grenze entsprechend zwischen jenen Partien, wo die Membran dem Kolobom anliegt, und jenen, wo sie sich dem Opticus zu spannt, zeigen am Boden des Koloboms eine von der Medianlinie etwas nach innen verschobene Spalte im Zusammenhang der Skleralfasern, diese sind hier ein wenig auseinander gewichen und der so gebildete Zwischenraum ist vom Bindegewebe ausgefüllt, in welchem man rundliche und auch längsgestreckte Hohlräume findet, die zwar wie Gefässlumina aussehen, aber in histologische Details nicht aufgelöst werden können. Diese Bindegewebsbündel stammen von einem Bindegewebslager, welches der Aussenfläche der unteren Skleralhälfte anliegt (nahe dem Opticus). Dieses Bindegewebe passirt die Spalte, erreicht so das Innere des Augapfels und theiligt sich an der Bildung der den Boden des Koloboms bedeckenden Membran.

Übersicht des Befundes.

Ausser einer schmalen Spalte der Iris nach unten zeigt auch der Ciliarkörper einen Defect, der durch Verziehung der Bestandtheile des Ciliarkörpers, auffallende Grösse des am temporalen Rande der Spalte sitzenden Ciliarfortsatzes, höckerige Erhebung des Bindegewebes in der Mittellinie der Spalte, Verbreitung der Pars ciliaris retinae mit Bildung einer cystenartigen Wucherung und Fehlen des Pigmentepithels in der Spalte ausgezeichnet ist. Der polypenähnliche Fortsatz der Pars ciliaris retinae am Processus ciliaris ist so stark über die Spalte geneigt, dass diese fast vollkommen verschwindet. Der genannte Fortsatz liegt so in einer Mulde, an deren Bildung sich das ganze Ciliarband theiligt durch Auseinanderweichen seiner einzelnen Schichten.

Das Coloboma chorioideae ist gross, elliptisch, mit seiner Längsaxe meridional gestellt und reicht bis zum unteren Rande der Papille. Seine Ränder sind steil abfallend, von einer skleralen Verdickung wallartig umgeben, sein Boden, aus Bindegewebe bestehend, ist papierdünn. Die Aderhaut hört scharf am Rande des Defectes auf, ebenso die Retina, was ihre normale Schichtung betrifft. Medialwärts aber zieht sie schwierig verdickt über den Rand des Koloboms und bedeckt den Boden desselben mit einer dünnen Faserlage, welche in der Nähe der Papille sich von der Unterlage abhebt und wie eine Sehne gespannt die Scheibe des Sehnerven erreicht. In der Faserlage im Gebiete des Koloboms findet man auch Gefässe. Ein Theil des Bindegewebes dieser Schichte stammt aus einem Lager, welches der Aussenfläche des Koloboms anhaftet und dessen Bündel die Wand desselben durchbohren. Dies ist besonders schön in der Medianlinie zu sehen,

wo die Skleralfasern auseinandergewichen sind. Der so entstandene Spalt ist durch Bindegewebe ausgefüllt.

Fall XV.

Coloboma iridis, corporis ciliaris et chorioideæ.

Schweinsauge, wenig pigmentirt, von normaler Grösse.

Makroskopischer Befund.

Der Defect der Iris reicht bis an den Ciliarrand, ist aber hier sehr schmal, während seine beiden Schenkel stark divergiren. In der unteren Mittellinie sind die Ciliarfortsätze unregelmässig gestellt und deutlich verschoben, so dass ihre Köpfe gegen die Irisspalte zu convergirend aneinander schliessen, und ihre nach rückwärts gekehrten Spitzen stark divergiren. Während nasenwärts die Ciliarfortsätze klein sind und von ihrem radiären Verlaufe nur wenig abweichen und nach einer Reihe von fünf Fortsätzen der normale Ciliarkörper zu finden ist, lagern sich schläfenwärts drei kräftige Ciliarfortsätze keulenförmig entwickelt und sich förmlich ineinander schiebend eng an die Mittellinie heran und bilden so eine schon makroskopisch deutlich sichtbare Unterbrechung gegen den normalen Ciliarkörper. Der Defect in der Aderhaut hat die Dimensionen $3\text{ mm} : 4\text{ mm}$, ist mit seinem längeren Durchmesser meridional gestellt und hart an die Spalte des Ciliarkörpers herangerückt. Er hat eine schmutziggelbe Farbe, ist scharf begrenzt durch einen zarten Pigmentsaum und ist leicht vertieft. Das Pigment seines Randes setzt sich in dünnen Streifen, welche dem Centrum des Koloboms zustreben, fort. Sein vorderer und äusserer Quadrant ist von einem dichten Pigmentnetz bedeckt. Die überall leicht ablösbare Netzhaut haftet am Kolobom fest. Die Vortices haben durch das Kolobom keine Veränderung erfahren.

Mikroskopischer Befund.

Der Schliessmuskel der Regenbogenhaut reicht längs der Kolobomschenkel bis zum Ciliarrand und ist hier unterbrochen. Die Spalte im Ciliarkörper ist verschieden breit und durchsetzt die einzelnen Schichten schief bis zu dem der Innenfläche der Sklera anliegenden pigmentirten, lockeren Bindegewebe, welches im Bereiche der Spalte nur spärlich entwickelt ist. Die Ciliarfortsätze, welche zu beiden Seiten der Spalte liegen und bedeutend höher sind als normal, neigen über die Spalte hinweg gegen die Mittellinie derselben zu, so dass dieselbe in der Höhe der Firste der Ciliarfortsätze eine oft kaum bemerkbare Lücke ist. Die Zellen des Uvealpigmentes überkleiden auch die Basis der Spalte bis hart an die Mittellinie derselben, welche pigmentfrei ist. Im Kolobom selbst und in seiner unmittelbaren Nachbarschaft ist das Pigment colloid verändert, die Verhältnisse im Gebiete des Coloboma chorioideæ stimmen mit jenen im XI. Falle überein.

Übersicht des Befundes.

Der Irisspalt reicht bis zum Ciliarrand und hat stark divergirende Schenkel. Der Ciliarkörper klappt in der unteren Mittellinie; seine Fortsätze sind in dieser Gegend verschoben und unregelmässig

gestellt, so zwar, dass ihre Köpfe gegen die Irisspalte gekehrt sind, ihre Spitzen aber nach beiden Seiten divergiren. Die unteren Ciliarfortsätze sind beträchtlich grösser. Der Spalt durchsetzt die Gewebe schief bis zur Sklera, ist oben durch Neigung der Ciliarfortsätze sehr verkleinert. Die Zellen der Uvea reichen bis hart an die Mittellinie. Das Coloboma chorioideæ schiebt sich bis an die Ciliarfortsätze heran, ist leicht vertieft, von Pigment umgeben. Von diesem zieht ein feines Netzwerk auch ins Gebiet des Defectes, der histologisch mit dem des Falles XI vollkommen übereinstimmt.

Fall XVI.

Coloboma iridis, corporis ciliaris et chorioideæ.

Schweinsauge von normalen Dimensionen, stark pigmentirt.

Makroskopischer Befund.

Der Spalt der Iris reicht nach unten bis in die Nähe des Ciliarrandes und bei der Breite seines unteren Endes divergiren seine Schenkel nur wenig. Im Ciliarkörper ist die Spaltung durch ein ganz geringes Auseinanderweichen der Ciliarfortsätze in der Mittellinie angedeutet. Das Kolobom der Aderhaut (2 mm : 3 mm) ist mit seiner längeren Dimension meridional gestellt und hat eine unregelmässige Form. Seine hintere Hälfte ist abgerundet, seine vordere dagegen schiebt sich zugespitzt wie ein Keil in die Spalte des Ciliarkörpers. Das Kolobom ist von schmutziggelber Farbe. Die Retina haftet ihm hier in sehr kleine Falten gelegt an, so dass der Defect eine rauhe Oberfläche hat.

Mikroskopischer Befund.

Der Spalt zwischen den Ciliarfortsätzen erweist sich als eine mediane Lücke von einer Breite, dass in derselben zwei Ciliarfortsätze Platz hätten. Der sie nasal begrenzende Ciliarfortsatz ist bedeutend vergrössert und neigt sich in einem spitzen Winkel über die Lücke. In den der Iris am nächsten gelegenen Schnitten erhebt sich ein kleiner dreieckiger Höcker, dessen Basis den Grund der Spalte ausfüllt, wo auch zu beiden Seiten das Uvealpigment endet; dieser Höcker besteht aus Bindegewebe, Stromapigment, Gefässen und Nerven. Hervorzuheben ist noch, dass eine ähnliche bindegewebige Prominenz sich auch vorfindet in der Medianlinie der Hinterfläche jenes schmalen Stückes Regenbogenhaut, welches vom Ciliarantheil der Iris ungespalten übrig geblieben ist. In Schnitten, welche die Ciliarspalte nahe der Ora serrata treffen, ist es auffallend, dass das der Sklera anhaftende pigmentirte Bindegewebe hier so locker gefügt ist, dass grosse Lücken entstehen. Die Endausläufer der Processus ciliares erheben sich hier als ganz kleine Kämmchen und zeigen keine Unterbrechung. Hier finden sich Ausläufer des Musculus ciliaris, welcher der Spalte entsprechend auch unterbrochen ist. Er schiebt sich mit seinen Ausläufern keilförmig zwischen die Ciliarfortsätze und Sklera weiter nach rückwärts bis zur vorderen Grenze des Koloboms der Aderhaut und endet hier an einer das Kolobom in meridionaler Richtung durchziehenden Verdickung der Lederhaut.

Die histologischen Verhältnisse des Coloboma chorioideæ sind hier ganz dieselben wie beim XV. Fall.

Übersicht des Befundes.

Dieser Fall schliesst sich eng an den XV. an. Er ist ihm auch in histologischen Details ganz gleich. Bemerkenswert ist, dass an der Hinterfläche des zwischen Spitze des Koloboms und dem Ciliarrand stehengebliebenen Iristheiles ein Bindegewebsvorsprung ist, analog dem kleinen medialen Höcker am Boden der Ciliarspalte. Das subciliare Bindegewebe ist sehr locker gefügt. Das Kolobom der Chorioidea schiebt sich mit seinem vorderen zugespitzten Ende wie ein Keil in die Lücke zwischen den Ciliarfortsätzen.

Fall XVII.

Coloboma iridis et chorioideæ.

Schweinsauge, normal gross, stark pigmentirt.

Makroskopischer Befund.

Der Defect der Iris reicht nach unten als eine abgerundete Bucht bis zur Mitte zwischen Pupillarrand und Ciliarrand. Die Ciliarfortsätze weisen keine Lücke und keine abnorme Stellung auf. In der äussersten unteren Peripherie der Aderhaut liegt in der unteren Mittellinie ein nahezu hanfkorngrosser pigmentarmer Fleck. Die Retina lässt sich überall mühelos abziehen.

Mikroskopischer Befund.

Der vom Kolobom nicht betroffene Ciliartheil der Iris (*Fig. 14, d*) ist verdickt und auffallend reich an geschlängelten Gefässen, vorwiegend Arterien. An ihrer vorderen Fläche zeigt sie eine median verlaufende trichterförmige Spalte (*a*), deren Spitze von der Sklera abgewendet ist. Dieser Niveaudifferenz passt sich auch der Faserverlauf der Iris an dieser Stelle an, so dass die Fibrillen der vorderen Irishälfte gebogen ziehen. An der Hinterfläche der Iris bemerkt man in der Mittellinie eine seichte Delle (*b*). Die Sklera besitzt hier an ihrer Innenseite einen vorspringenden Höcker, welcher nasalwärts von einer tiefen Furche begleitet wird. Diese Hervorragung besteht aus derbem, unregelmässig durcheinander geworfenen Bindegewebe. Die übrige Lederhaut zeigt in der Nähe der Medianlinie kaum merkliche wellenförmige Unebenheiten. Die, abgesehen von unregelmässiger Pigmentirung in der Mittellinie, normale Chorioidea ist mit der Kuppe der skleralen Hervorragung fest verwachsen, verläuft aber in den übrigen Partien der Sklera parallel in der Höhe des Höckers, so dass also dieser so entstandene Zwischenraum durch die breit-entfaltete Lamina fusca ausgefüllt wird. Retina normal.

Übersicht des Befundes.

Die Spaltung der Regenbogenhaut ist in ihrem Pupillartheil durch einen Substanzverlust ausgesprochen, in ihrem Ciliar-

antheil aber nur angedeutet; in diesem ist an der Vorderfläche eine mediane trichterförmige Vertiefung, an der Hinterfläche aber eine Delle zu sehen mit dem entsprechend abweichenden Verlauf der Fasern des Irisparenchyms. Die Sklera ist in ihrem vordersten Antheile in der unteren Medianlinie durch einen aus ihrer Innenfläche entspringenden Höcker verdickt, welchen nasalwärts eine tiefe Furche von der normalen Lederhaut trennt. Die Chorioidea ist mit der Kuppe dieser Hervorragung verwachsen, im übrigen aber, abgesehen von der unregelmässigen Pigmentirung des Stroma, normal. Die Retina ist unverändert, ebenso ihre musivische Schichte.

Fall XVIII.

Coloboma iridis, corporis ciliaris, chorioideæ et zonulæ.

Schweinsauge, auffallend gross und stark pigmentirt.

Makroskopischer Befund.

Die Iris (*Fig. 5*) ist schmal und hat ein regelmässiges Relief auf ihrer ganzen Vorderfläche. Das Kolobom nach unten gerichtet, erreicht mit seinem Ende die Grenze zwischen peripherer und centraler Hälfte der Regenbogenhaut. Seine Schenkel verlaufen fast parallel, so dass scharfe Ecken am Pupillarrande entstehen. Die der Mittellinie zunächstliegenden Ciliarfortsätze convergiren stark gegen diese. Das kleine, längsgestellte, unregelmässig geformte, nach oben stark pigmentirte Coloboma chorioideæ schiebt sich mit seinem zugespitzten oberen Ende in den Ciliarspalt. Der zwischen den genannten Gebilden noch übrig bleibende freie Raum ist durch feine Streifen und Falten ausgefüllt, welche den Ausläufern der Ciliarfortsätze gleichen und ebenfalls gegen die Mittellinie convergiren. Der Ciliarspalt wird besonders dann deutlich, wenn man die Bulbuswand über die Fingerkuppe umstülpt, so dass jetzt die Innenfläche des Augapfels nach aussen zu liegen kommt. Während an den übrigen Stellen die Ciliarfaltungen eng aneinander schliessen, klaffen sie in der Medianlinie, so dass hier ein tiefer Spalt sichtbar wird. Die Retina haftet im Bereiche des Chorioidealspalt fest. Linse normal.

Mikroskopischer Befund.

Das Coloboma corporis ciliaris (*Fig. 19*) ist mikroskopisch durch eine mediane Lücke ausgesprochen. Die Ciliarfortsätze sind lateral kräftiger entwickelt als medial; von beiden Seiten neigen sie stark gegen die Mittellinie, so dass sie bisweilen den ganzen Spalt überdecken. Der Musculus ciliaris (*a*) zeigt keine Unterbrechung. Das Uvealpigment reicht verschieden weit in den Spalt, dessen Boden infolge papillenartiger, bindegewebiger Erhöhungen rau aussieht. In der Mitte der Spalte erhebt sich ein dreieckiger Höcker (*b*), welcher mit seiner Spitze gegen das Centrum des Augapfels gekehrt ist und als eine kammartige Leiste den Spalt meridional durchzieht. Er besteht, wie der ganze Boden der Spalte, aus jungem Bindegewebe, reich an Kernen, Spindelzellen, Stromapigment und Gefässen, welche längs der Spalte verlaufen. Im Centrum dieser binde-

gewebigen Erhebung sieht man hohe epithelartige Zellen mit deutlichen Kernen, welche in ihrer Anordnung an die Querschnitte von schlauchförmigen Drüsen erinnern, hier aber wohl nur als tiefgehende versprengte Schleifen der pigmentlosen Zellen der Pars ciliaris retinae gedeutet werden können. Im Gebiete der eigentlichen Spalte findet man keine Fasern der Zonula, wohl aber in dem Winkel, welcher gebildet ist durch den Boden des Koloboms und durch die aufsteigende Wand der Ciliarfortsätze, welche den Defect begrenzen. Das Coloboma chorioideae gleicht jenem des XVII. Falles.

Übersicht des Befundes.

Ausser der unvollkommenen Irisspalte ist ein Kolobom des Ciliarkörpers vorhanden, in welchem Verschiebung das Auseinanderweichen der Ciliarfortsätze manifestirt. Diese sind stellenweise über die Spalte geneigt, in deren Winkeln man Fasern der Zonula findet. Die histologischen Einzelheiten des Koloboms sind dieselben wie in den früheren Fällen, aber ohne stärkere Betonung der Schichte pigmentloser Zellen in der Pars ciliaris retinae. Dagegen finden sich versprengte Inseln derselben in der bindegewebigen, kantigen Leiste, welche das Coloboma corporis ciliaris in der Mittellinie durchzieht. Der Boden der Spalte ist infolge kleiner bindegewebiger Hervorragungen rauh. Das Coloboma chorioideae entspricht dem des XVII. Falles.

Fall XIX.*)

Coloboma iridis, corporis ciliaris et chorioideae. (Fig. 10.)

Schweinsauge von normalen Dimensionen.

In dem Pupillartheile der Iris fehlt nach unten ein ellipsoidisches Stück, während der Ciliartheil erhalten ist. In demselben sind einige schräg nach oben und aussen ziehende Falten bemerkbar. Dem Kolobom der Iris entsprechend fehlt der Sphincter. Der überall normal entwickelte Orbiculus ciliaris zeigt nach unten einige bemerkenswerte Abweichungen. In unmittelbarer Nähe der unteren Medianlinie nehmen die Ciliarfortsätze sichtlich an Grösse zu; in der Richtung derselben aber ist der Kreis der Ciliarfortsätze durch einen tiefen, meridional verlaufenden Spalt unterbrochen, welcher mit gewulsteten Rändern bis nahe an die Ora serrata reicht, wo sich die Enden beider Wülste miteinander verbinden. Zu diesen Wülsten, besonders zu ihren unteren Enden, laufen strahlig zierliche kleine Ciliarfortsätze, so dass ausser der Spaltung der ganze Kreis der Ciliarfortsätze auch eine Verschiebung gegen die Netzhaut zu erfahren hat. An der äussersten unteren Peripherie bemerkt man einen kleinen runden hellweissen Fleck, welcher sich auf Durchschnitten als scharf begrenzter Defect der Aderhaut erweist. Von der Netzhaut ist im Bereiche dieses Koloboms nur ein ganz zartes Häutchen nachweisbar, welches sich wie die Retina an anderen Orten, auch hier leicht wegziehen lässt.

*) Bereits publicirt in Wedl-Bock, Pathologische Anatomie des Auges. Wien 1886. S. 410.

Fall XX.*)

Coloboma iridis, corporis ciliaris, chorioideæ, retinae et zonulae.

Schweinsauge von normalen Dimensionen.

In der Regenbogenhaut ist nach unten ein deren ganze Breite durchgreifender Defect vorhanden, dessen beide Schenkel sich fast unter rechtem Winkel treffen. Die sonst gut entwickelten Ciliarfortsätze sind zunächst der Spalte der Iris gegeneinander geneigt und etwas nach rückwärts verschoben, so dass gegen die Ora serrata hin eine klaffende Spalte im Ciliarkörper vorhanden ist. Die Zonula fehlt in dieser Gegend. Der so entstandene Zwischenraum und die Lücke im Corpus ciliare ist mit einer gelblichen Masse ausgefüllt, welche sich unter dem Mikroskope als eine dem Schleimgewebe ähnliche Bildung erweist. An die Spalte im Ciliarkörper knapp anschliessend befindet sich eine annähernd kreisrunde, hellweisse, tiefe Grube von beiläufig 5—6 Papillendurchmesser. Gegen das Coloboma corporis ciliaris spitzt sich diese Ectasie ein wenig zu. Im Bereiche dieses Koloboms der Chorioidea ist die Sklera stark verdünnt, ektatisch, die Chorioidea und Retina fehlen hier vollkommen und setzen am Rande des Koloboms scharf ab.

Übersicht des Befundes.

Dieser Fall bietet mit seinen Spaltbildungen als solche nichts, was gegen die schon beschriebenen abweichen würde, ausser des vollkommenen Mangels der Retina im Gebiete des Coloboma chorioideæ, an dessen Rand beide Membranen scharf absetzen. Sehr bemerkenswert jedoch ist der Befund einer dem Schleimgewebe ähnlichen Bildung, welche den Ciliarspalt und die Lücke in der Zonula ausfüllt.

Fall XXI.

Coloboma iridis, corporis ciliaris et chorioideæ.

Schweinsauge von normalen Dimensionen.

Makroskopischer Befund.

Die Iris hat ein normales vorderes Relief. Die Spalte reicht nur bis zur Hälfte der Breite der Regenbogenhaut. Den Spalt im Ciliarkörper bedeckt ein Wulst von schmutziggelber Farbe, von welchem eine circa 2 mm lange Pigmentlinie in die Aderhaut weitergeht.

Mikroskopischer Befund.

Das mediane Stück des noch stehengebliebenen Ciliartheiles der Iris ist um mehr als die Hälfte dünner, und zwar vollzieht sich diese Verdünnung plötzlich und entspricht ihrer Ausdehnung von rechts nach links annähernd der Breite des Koloboms in unmittelbarer Nähe seiner untersten Spitze. Das Gewebe

*) Bereits publicirt in Wedl-Bock, Pathologische Anatomie des Auges. Wien 1886. S. 410.

in dieser verdünnten Stelle ist ausserordentlich reich an Stromapigment. Die vorderen Schichten der Iris fehlen; denn die hintere mit Uvealpigment bekleidete Contour verläuft in einer Flucht gleichmässig weiter, während die vordere hart an der Grenze der Verdünnung in einem rechten Winkel steil abfällt. In den zu beiden Seiten der Verdünnung das Niveau derselben überragenden Enden der normal dicken Iris bemerkt man stellenweise Reste des Sphincter. Die beschriebene Verdünnung ist eine desto bedeutendere, je mehr man sich dem Corpus ciliare nähert.

In dem der Iris zunächst gelegenen unteren Theile des Ciliarkörpers bemerkt man eine Gruppe von Ciliarfortsätzen, welche gut um die Hälfte die übrigen Fortsätze überragen. Sie sind reichlicher gefaltet, dicht gedrängt und untereinander verschlungen, so dass es nicht möglich ist, ihre Zahl anzugeben. Sie liegen an der nasalen Seite der Medianlinie und schliessen den Spalt des Ciliarkörpers nicht in sich; denn hart an diese Gruppe stärker prominirender Ciliarfortsätze sieht man das Uvealpigment nach aussen plötzlich unterbrochen und so eine zwar sehr schmale, aber ganz deutliche Spalte in demselben. Die stärker vorstehenden Ciliarfortsätze drängen sich im weiteren Verlaufe nach rückwärts immer mehr auf einen Punkt zusammen, so dass schliesslich ein einziger schlanker, reichlich gefalteter Fortsatz in das Innere des Augapfels ragt. Die Schichte der retinalen nicht pigmentirten Zellen bildet auf diesem einen auffallend breiten Saum und endet kolbenförmig. Die oben erwähnte Unterbrechung im Uvealpigment wird breiter und eine dreieckige Verdickung des Bindegewebes zwischen Sklera und dem nicht unterbrochenen Ciliarmuskel ragt als kegelförmiger Hügel mit seiner Spitze in die Spalte. Diese zeigt nach beiden Seiten hin durch Neigung der Ciliarfortsätze Buchten. Das Uvealpigment ist an seinen beiden die Spalte begrenzenden Enden kolbenförmig verdickt. An den Zonulafasern kann man auch rücksichtlich ihres Verlaufes nichts Abnormes finden. An der Aussenfläche der normalen Sklera haftet der Spalte entsprechend lockeres Bindegewebe mit Gefässen. In weiterer Verfolgung sieht man in einer Gegend, wo die Ciliarfortsätze nur durch zarte Faltung des mit Pigment überzogenen Gewebes angedeutet sind, in der medianen Ebene den bekannten, aus vielen Hohlräumen zusammengesetzten, keulenförmig gestalteten, zierlichen Körper, dessen histologische Structur und dessen Verhalten den Nachbargebilden gegenüber dasselbe ist, wie in früheren Fällen. Er hat, auf seine ganze Ausdehnung bezogen, annähernd die Form einer Birne, deren dicker Körper der Iris, deren spitzes Ende der Ora serrata zugekehrt ist. Mit dem dicken Theile liegt er in einer durch Unterbrechung des Ciliarmuskels entstandenen Mulde und grenzt so unmittelbar an die Sklera. Im weiteren Verlaufe aber neigt sich der Körper der Birne stark nach der einen Seite hin. Das äusserste Ende dieser Wucherung liegt verjüngt schon im Bereiche der Aderhaut und sitzt hier auf einem hügel förmigen Vorsprung der sonst normalen Lederhaut, welche aus derbem, enggefügteten Bindegewebe besteht. Die normale Aderhaut inserirt sich gespalten an die beiden abgedachten Flächen dieser Prominenz und geht unmerklich in das Bindegewebe derselben über, kaum gekennzeichnet durch eine dünne Strasse pigmentirter Stromazellen. Etwas seitlich von der Spitze gelegen sitzt der cystenförmige Körper. Ihm entsprechend ist das Uvealpigment gespalten. Nach der einen Seite hin schliesst sich knapp an den cystenförmigen Körper — ohne Unterbrechung des Uvealpigments — die Netzhaut an, welche hier in ihren ersten Anfängen cystoide Degeneration zeigt. Auf der anderen Seite dagegen ist diese letztgenannte Ver-

änderung der Retina noch desto stärker ausgesprochen und das Netzhautpigment zeigt ausser der schon erwähnten medialen Spalte noch eine zweite Unterbrechung auf dem Wege zur normalen Retina. Je mehr man sich in den Schnitten dem sich verjüngenden Ende des genannten birnförmigen Körpers nähert, desto mehr zeigt er Theile der Netzhaut, so dass im weiteren Verlaufe ein successiver Übergang in das normale Netzhautgewebe ohne Schwierigkeit zu finden ist. Die erwähnte kegelförmige Verdickung der Sklera wird dann immer schmaler und spitziger, bis sie zuletzt ganz verschwindet, jedoch tritt die normale Structur der Netzhaut früher ein, als Chorioidea und Sklera zur Norm zurückkehren.

Übersicht des Befundes.

Die Lederhaut ist in ihrem unteren vorderen Abschnitte an ihrer Innenfläche von einer medianen bindegewebigen Leiste überzogen, welcher an der Aussenseite ein Wulst vascularisirten Bindegewebes entspricht. — Das Coloboma iridis ist unvollkommen; in dem stehen gebliebenen Ciliarantheile ist eine mediane starke Verdünnung eingetreten, indem die vorderen Schichten der Regenbogenhaut fehlen. Der Spalt im Ciliarkörper ist von stark vergrösserten Ciliarfortsätzen begrenzt, das Uvealpigment fehlt in seinem Bereiche; er zeigt die schon mehrfach erwähnte bindegewebige Hervorragung in seiner Mittellinie. Die pigmentlosen Zellen der Pars ciliaris retinae sind stark gewuchert und bilden auf dem temporalen Fortsatz eine birnförmige Wucherung, die mit ihrem rückseitigen verjüngten Ende successive in die Retina übergeht. Diese letztere zeigt in der Grenzpartie cystöse Degeneration. Im übrigen verhält sie und die Aderhaut sich im Gebiete der skleralen Leiste wie im XX. Falle. Über dem rückwärtigen Antheile dieser ist das Uvealpigment nicht gespalten, während es in der vorderen Partie auf der Höhe des Höckers fehlt.

Fall XXII.

Coloboma iridis duplex.

Grosses Schweinsauge.

Makroskopischer Befund.

Die Sklera ist in ihrer unteren Hälfte leichter eindrückbar, etwas dünner, aber nicht vorgewölbt. Die Iris hat nach unten einen 2 mm breiten und 1 mm tiefen Substanzverlust, welcher in directer Fortsetzung des Pupillarrandes in die Substanz der Iris reicht; bei seiner geringen Tiefe ist der grösste Theil der Irisbreite erhalten. Nach oben zeigt der Pupillarrand eine kaum merkliche Bucht, wo das Pigment fast vollkommen fehlt. Der unteren Mittellinie entsprechend sind die Ciliarfortsätze in ganz geringem Grade unregelmässig angeordnet, so dass sie wie verschoben erscheinen. Der ganze Uveal-

tractus ist stark pigmentirt. Die Aderhaut bietet makroskopisch keine Veränderung; aber nach unten verbindet sie eine breite Pigmentstrasse unmittelbar mit dem Corpus ciliare. Glaskörper und Netzhaut lassen sich überall leicht abziehen.

Mikroskopischer Befund.

Die makroskopisch erwähnte Verdünnung der Sklera findet an den Durchschnitten derselben keine Bestätigung. Der Ciliarkörper erweist sich bei geringer Vergrößerung der unteren Fortsätze sehr gedrunken. Das lockere Bindegewebe zwischen dem normalen Ciliarmuskel und dem Processus ciliaris ist ein wenig verbreitert, so dass dadurch die Erhebung des ganzen Ciliarkörpers an dieser Stelle eine noch beträchtlichere wird. Der oben erwähnte Pigmentstreifen in der Chorioidea ist eine grössere Anhäufung von Farbstoffkörnchen um die Gefässe des Uvealtractus.

Übersicht des Befundes.

Seichtes, buchtenförmiges Kolobom der Iris nach unten und nach oben. Die Ciliarfortsätze sind im unteren Meridian vergrößert und gering verschoben. Die Spaltbildung findet in der unteren Peripherie der Chorioidea noch Andeutung durch einen vom Corpus ciliare aus in die Aderhaut meridional ziehenden Pigmentstreifen.

Fall XXIII.

Coloboma iridis, corporis ciliaris, zonulæ et lentis.

Schweinsauge von normalen Dimensionen, stark pigmentirt.

Makroskopischer Befund.

Das Coloboma iridis nach unten ist schmal und seicht. Demselben entsprechend und parallel weicht der Ciliarkörper nach rückwärts aus und hat nach unten einen klaffenden Spalt, so dass es aussieht, als fehlte hier ein ganzer Fortsatz. Die Chorioidea und Retina sind normal. Die Linse hat an ihrem Äquator nach unten eine ganz seichte Einkerbung. Diese ist nur bei gewissen Stellungen der Linse bemerkbar und sieht aus wie eine seichte Delle in einer modellirbaren Masse. Nach unten fehlt auch die Zonula Zinnii.

Mikroskopischer Befund.

Frontalschnitte durchs Corpus ciliare zeigen, dass die oben erwähnte Lücke durch Auseinanderweichen der Ciliarfortsätze entstanden ist, welche in normaler Grösse zu beiden Seiten der Spalte regelmässig angeordnet sind. In der Lücke selbst erhebt sich ein dreieckiges Gebilde, welches mit der Spitze gegen das Innere des Auges gerichtet ist und dessen Basis den Grund der Spalte ausfüllt. Dieser Höcker, der sich als Leiste oder Kamm in der ganzen Furche verfolgen lässt, besteht aus locker gefügtem an Pigment reichen Bindegewebe, welches eine meridional verlaufende Arterie und ein ebenso ziehendes Nervenbündel beherbergt. Der Ciliarmuskel ist schwächlich, aber nicht unterbrochen. Bemerkenswert ist kleinzellige Infiltration in dem lockeren, das Ciliarband und

Lederhaut vereinigt dem Bindegewebe in der Nachbarschaft der Spalte. Die Linse zeigt histologisch keine Abnormität.

Übersicht des Befundes.

Schmales, buchtförmiges Kolobom der Iris nach unten; geringe Verschiebung der Ciliarfortsätze, welche im unteren Meridiane klaffen. In dieser Spalte hört das Uvealpigment auf. Eine dreieckige bindegewebige Leiste ragt mit ihrer Spitze gegen das Innere des Auges gekehrt in die Spalte und trennt so die normalen Ciliarfortsätze nach beiden Seiten hin. Am Äquator der Linse ist nach unten eine kleine Delle vorhanden, deren Ausdehnung entsprechend die Zonula fehlt.

Fall XXIV.

Coloboma iridis, corporis ciliaris et chorioideæ.

Mittelgrosses Schweinsauge.

Makroskopischer Befund.

Das nach unten gekehrte Kolobom der sonst normalen Iris ist seicht und schmal. Die Lücke im Corpus ciliare hat das Aussehen wie im XXI. Falle.

Mikroskopischer Befund.

Sklera auffallend dünn; in der Medianlinie ein ihre Innenfläche stark überragender Höcker, welcher die doppelte Breite der Sklera besitzt. Wenn seine Höhe auch überall die gleiche ist, so ist dies keineswegs der Fall mit seiner seitlichen Ausbreitung und seinen Niveauverhältnissen an der dem Innern des Auges zugekehrten Fläche, ohne dass man jedoch ein bestimmtes Verhältnis zwischen der Topographie des Schnittes und dieser Configuration herausfinden könnte. Denn während in manchen Schnitten diese Verdickung der Sklera kegelförmig vorragt, bemerkt man an anderen Schnitten auf der Höhe der Verdickung der Lederhaut eine Einsenkung, welche furchenförmig weiterziehend die sklerale Prominenz in zwei ungleiche Hälften theilt. Es scheint, dass diese Furche sich besonders stark ausgeprägt in den der Iris zunächst gelegenen Schnitten findet. Die Aderhaut verdünnt sich in der Nähe des Hügels zusehends und geht in sein Bindegewebe über. Das in die Spalte der Chorioidea eingelagerte Gewebe, die Unterbrechung des Uvealpigmentes, das Verhalten der Netzhaut u. s. w. ist hier ganz dasselbe wie beim XIII. Falle.

Je weiter man in den Schnitten fortschreitet, desto mehr kann man den Übergang dieser Gebilde in normale Netzhaut nachweisen, desto seichter wird die Furche, desto niedriger der sklerale Höcker. Jedoch wird die Netzhaut viel früher normal als die Sklera und Chorioidea. Auch hier liegt der bekannte keulenförmige Cystenkörper, und er sowie die vergrösserten Ciliarfortsätze der Nachbarschaft befinden sich nur auf der temporalen Seite der Ciliarspalte, welche, was Vertheilung des Uvealpigmentes anbelangt, sowie die kegelförmig in die Spalte hineinragende Bindegewebsvergrösserung ganz mit den schon früher beschriebenen Fällen übereinstimmt. Bemerkenswert ist nur der Übergang von

dieser Wucherung der pigmentlosen Zellen der Pars ciliaris retinae zu der von Cysten durchsetzten verdickten Retinalpartie, welche in der Furche des Skleralhöckers liegt. Andeutungen der Retina nämlich finden sich schon in einer Gegend, wo noch deutliche Ciliarfortsätze vorhanden sind; jedoch immer nur nach der temporalen Seite entwickelt, während nach der nasalen hin der Uvealtractus flach und ohne Hervorragungen verläuft.

Übersicht des Befundes.

Die in ihrem unteren und vorderen Antheile verdünnte Sklera hat an ihrer Innenfläche eine meridional verlaufende mediane Verdickung, deren Form und Ausdehnung wechselt und welche durch eine Furche in zwei seitliche Hälften getheilt ist. Das Verhältnis der Aderhaut und der im Bereiche der Linse verdickten und cystös degenerirten Netzhaut ist dasselbe wie im XIII. Falle. Der Spalt des Ciliarkörpers ist auch hier durch vergrößerte Ciliarfortsätze temporalwärts begrenzt, das Uvealpigment fehlt in seinem Bereiche, die pigmentlosen Zellen der Pars ciliaris retinae sind gewuchert und bilden einen keulenförmigen Körper, welcher dem temporalen Ciliarfortsatz aufsitzend in das Innere des Augapfels ragt. Diese Neubildung geht in die in der Furche des Skleralhöckers liegende schwielig verdickte Retina über.

Fall XXV.

Coloboma iridis et corporis ciliaris.

Schweinsauge von normalen Dimensionen.

Makroskopischer Befund.

Iris schmal; das nach unten gerichtete Kolobom ist eine seichte, spitze Kerbe. In der Mittellinie der Ciliarfortsätze befindet sich ein hellgelber Wulst von beiläufig 2 mm Länge und 1 mm Breite. Im übrigen zeigt das Auge keine Abweichungen von der Norm.

Mikroskopischer Befund.

Im Kolobomgebiete fehlt der Sphincter iridis. An der ihm entsprechenden Stelle findet man zahlreiche Gefäße, welche hier förmliche Knäuel bilden. Das Uvealpigment reicht nicht nur bis hart an den Kolobomrand, sondern noch ein wenig über denselben, so dass die schwarze Umrandung eine sehr deutliche ist. Die histologischen Verhältnisse im Gebiete des Coloboma corporis ciliaris sind dieselben wie beim XI. Falle.

Fall XXVI.

Coloboma iridis et corporis ciliaris.

Schweinsauge von normalen Dimensionen, wenig pigmentirt.

Makroskopischer Befund.

Der Spalt in der unteren Hälfte des Iris ist schmal, spitz zulaufend. Seine tiefste Stelle ist von vorne gemessen 2 mm, von rückwärts gemessen aber nur 1 mm vom Ciliarrande entfernt. Es haben also die vorderen Schichten in grösserer Ausdehnung als die hinteren sich an der Bildung des Koloboms beteiligt. Die Ciliarfortsätze sind zu beiden Seiten der unteren Medianlinie auffallend niedriger als die des übrigen Kreises. Dagegen springt im Meridian nach unten im Bereiche des Ciliarkörpers ein denselben um das doppelte überragender Wulst hervor, welcher vom übrigen Ciliarkörper durch eine tiefe Einkerbung getrennt ist. Dieser Wulst ist auch nach aussen hin durch eine geringe Verdickung der Sklera angedeutet, welche tastbar ist. Die erwähnte Einkerbung ist durch Verziehung der Schichten des Augapfels als eine tiefe, breite Furche darstellbar. Überhaupt ist die Continuität der Schichten an dieser Stelle eine sehr geringe; denn nicht ganz sorgfältig eingebettete Schnitte zerfallen der Furche entsprechend in zwei Theile. Linse normal, Retina leicht ablösbar.

Mikroskopischer Befund.

Der oben erwähnte Wulst besteht aus einem auffallend langen und kräftigen Ciliarfortsatze. Zu beiden Seiten sind die Ciliarfortsätze nur kümmerlich entwickelt. Die Furche oder Spalte durchsetzt ein wenig schief das Gewebe des Ciliarkörpers und reicht bis zum Ciliarmuskel, der keine Unterbrechung zeigt. Das Uvealpigment erstreckt sich nicht bis zum Boden der Spalte, so dass dieser des Pigmentsaumes entbehrt. In diesem pigmentlosen Bereiche ragt das Bindegewebe, welches zwischen Ciliarfortsätzen und Muskel liegt, in den der Iris zunächst gelegenen Schnitten als ein kleiner knopfförmiger Höcker in die Spalte. Dieser ist reich an Pigmentgefässen und Nerven. Im übrigen Bereiche der Spalte aber ist ihre Begrenzung infolge des wirre und unregelmässig durcheinander geworfenen Bindegewebes keine scharfe. In dem oben angegebenen Höcker lassen sich spärliche Bündel glatter Muskelfasern nachweisen, welche von ihrem normalen Verlaufe abweichend in die genannte Hervorragung ziehen.

Übersicht des Befundes.

Spitzes, schmales Kolobom der Iris nach unten. Die Spalte im Corpus ciliare reicht schief verlaufend bis zum Ciliarmuskel, in ihrem Bereiche fehlt das Uvealpigment. In sie ragt eine sie ausfüllende bindegewebige Leiste. Der am lateralen Rande der Spalte liegende Ciliarfortsatz ist auffallend vergrössert.

Fall XXVII.

Coloboma corporis ciliaris.

Grosses, stark pigmentirtes Schweinsauge.

Makroskopischer Befund.

(Fig. 13.) Iris breit, Pupille rund. Vom oberen Pupillarrand springt ein wenig seitlich von der Medianlinie eine kleine mit Pigment besetzte Zacke vor.

Der sonst normale *Orbicularis ciliaris* reicht in der unteren Medianlinie in einer beiläufigen Breite von 5 mm nach rückwärts gegen den Aequator bulbi, so dass bei normaler Stellung der Ciliarfortsätze eine bogenförmige Bucht entsteht, deren Convexität nach rückwärts gekehrt ist. Der Übergang aus dem normalen Verlaufe in den abweichenden ist ein plötzlicher. Die Firste der Ciliarfortsätze sind durch anhaftendes lockeres Gewebe auffallend gelblichweiss gefärbt. Der übrige Bulbus ist normal.

Mikroskopischer Befund.

Die Regenbogenhaut ist sehr dünn, aber von normaler Structur. Der Sphincter iridis ist als ein dickes Bündel von Muskelfasern in den oberen drei Viertheilen der Circumferenz an seinem normalen Orte zu finden; im unteren Quadranten der Regenbogenhaut aber ist er nach unten verlagert und beträchtlich dünner. Der oben erwähnte pigmentirte Fortsatz ist eine aus uvealem Pigment bestehende Excrescenz. Die Ciliarfortsätze sind im unteren Theile des *Orbicularis ciliaris*, also im Bereiche der medianen, buchtigen Verschiebung auffallend niedrig gedrungen. Das in sie ziehende Bindegewebe, sowie die uveale Pigmentschichte tritt vollkommen in den Hintergrund gegen die verbreiterte und vielfach geschlängelte Schichte der unpigmentirten Zellen der Pars ciliaris retinae. Dieses Verhältnis ist desto deutlicher ausgesprochen, je näher man dem hinteren Rande des Ciliarkörpers kommt. Hier sieht man kaum mehr eine Andeutung von pigmentirten bindegewebigen Fortsätzen, sondern nur eine sehr breite, infolge zahlreicher Falten höckerige Schichte, welche aus den pigmentlosen Zellen der Pars ciliaris retinae besteht. Die Vergrößerung dieser Schichte reicht auch nach beiden Seiten noch ein Stück in die sonst schon mit normaler Netzhaut versehenen Abschnitte des Augapfels. In der unteren Medianlinie kann man eine ganz geringe Verdickung des ganzen Ciliarkörpers, vor allem des Bindegewebes sehen. Der Ciliarmuskel ist nicht unterbrochen, ist aber in der unteren Hälfte so verzogen, dass hie und da zwischen seinen Bündeln kleine Lücken entstanden sind. Die durch Verziehung des Ciliarkörpers entstandene Bucht (gegen den Ciliarrand der Iris) ist durch ein der Regenbogenhaut ähnliches Gewebe ausgefüllt, welches mit der eigentlichen Iris unmittelbar zusammenhängt. Es besteht aus wirr und krause ineinander verflochtenem pigmentirten Bindegewebe mit kleinen, aber zahlreichen Gefässen, die in ihrem Verlaufe keine Regel erkennen lassen. In diese Schichte, welche mit der Sklera fest verwachsen ist, hat sich auch hie und da ein Bündel glatter Muskelfasern verirrt.

Übersicht des Befundes.

Die Spaltbildung ist in diesem Auge auf den Strahlenkörper beschränkt und äussert sich nicht durch Unterbrechung, sondern durch Verziehung desselben nach rückwärts, so dass zwischen Iris und Corpus ciliare in der unteren Medianlinie eine durch irisähnliches Gewebe ausgefüllte Bucht entstanden ist. Die Verziehung ist auch mikroskopisch zu erkennen an der Verlagerung des Sphincter pupillae nach abwärts und der Auseinanderzerrung der Bündel des *Musculus ciliaris* in der Nähe der Medianlinie. Die Ciliar-

fortsätze sind niedrig, gedrunken und die unpigmentirten Zellen der Pars ciliaris retinae überwiegen so bedeutend, dass an der Peripherie des Ciliarkörpers nur diese Gewebselemente als eine breite, vielfach geschlängelte Schichte sichtbar sind. Nach beiden Seiten und nach rückwärts findet verhältnismässig spät erst der Übergang in die normale Netzhaut statt. Am oberen Pupillarrande ragt das uveale Pigment an einer Stelle gewuchert als eine kleine Spitze vor.

Fall XXVIII.

Coloboma iridis triplex.

Grosses Schweinsauge.

(Fig. 12.) Ausser einem schmalen, nur als seichte Bucht vom Pupillarrande in das Gewebe der Iris nach unten sich erstreckenden Substanzverlust, zeigt sie auch je einen Defect nach innen und nach aussen. Der nach innen gelegene ist eine das Kolobom nach unten in der Breite um das doppelte übertreffende Bucht, deren Übergang vom Pupillarrande ein ganz allmählicher ist, so dass eigentliche Ecken der Kolobomschenkel nicht wahrnehmbar sind. Der obere Pupillarrand zieht von dem genannten Defecte angefangen in einer Flucht horizontal nach aussen bis zum Ciliarrande der Iris. Hier trifft er sich unter einem Winkel von 45° mit dem äusseren unteren Rande der Pupille, so dass jetzt nach aussen ein sehr spitzzulaufendes Kolobom zu finden ist. Die Iris hat nur nach oben annähernd ihre normale Breite, während sie nach beiden Seiten hin auf mehr als die Hälfte reducirt ist. Die Pupille ist eine auffallend grosse und lässt sich annähernd mit der Form eines Kartenherzens vergleichen, dessen Spitze temporal gekehrt ist. Am ganzen Pupillarrande haftet das Pigment. In der Mittellinie nach unten sind die Ciliarfortsätze ein wenig auseinandergewichen und um ein geringes nach rückwärts verschoben. Linse normal. Der Augapfel, in dessen Höhlung die Retina und der Glaskörper in einen macerirten Brei verwandelt liegen, ist so schlecht erhalten, dass die histologische Untersuchung rücksichtlich verschiedener Einzelheiten erfolglos war.

Übersicht des Befundes.

Schmales, seichtes, buchtenförmiges Kolobom der Iris nach unten und nach innen; spitzwinkiger Defect nach aussen, der bis an den Ciliarrand der Regenbogenhaut reicht. Im Ciliarkörper ist der Spalt durch Verschiebung der Fortsätze angedeutet.

b) Klinische Beobachtungen.

Fall XXIX.*)

Coloboma iridis et chorioideæ in microphthalmia, vasa corporis vitrei persistentia oculi sinistri.

Knabe, 14 Jahre alt. Anamnestisch war in Bezug auf die Augen der übrigen Familienmitglieder nichts zu eruiren. Das rechte normale Auge macht zeitweilig zitternde Bewegungen und hat normale Sehschärfe. Die Lidspalte des linken Auges ist bei normaler Länge auffallend nieder und kann nur durch Runzeln der Stirne erweitert werden. Der deutlich kleinere, blasse Bulbus liegt in der Orbita stark nach rückwärts, ist nach aussen abgelenkt und zittert von Zeit zu Zeit sehr lebhaft. Die glänzende, durchsichtige Hornhaut steht senkrecht oval und misst vertical 9 mm, horizontal 7.5 mm im Durchmesser. Das Kolobom der Iris von gewohntem Aussehen ist nach unten gerichtet und reicht bis gegen das Corpus ciliare. Die Medien sind rein. Der grösste Theil des Fundus ist dem Defecte der Aderhaut entsprechend hellweiss, glänzend. Der übrige dunkelrothbraune Antheil des Augenhintergrundes lässt stellenweise die Gefässe der Aderhaut hindurchsehen. An der Grenze dieses Terrains liegen zahlreiche Pigmenthäufchen, die theilweise auch in das Coloboma chorioideæ hineinreichen; in derselben Gegend sieht man auch schmutziggelbe pigmentatrophische Stellen, welche schon hart an der Grenze der ophthalmoskopischen Sichtbarkeit stehen. Annähernd in der Mitte der oberen Hälfte des Defectes kommen von verschiedenen Seiten her eine Anzahl sehr feiner Gefässe zu einem Punkte zusammen, welcher der Papille entspricht. Diese ist erst bei genauerer Betrachtung differenzirbar, denn sie hebt sich mit ihrer fahlen, grauen Farbe kaum vom Coloboma chorioideæ ab; nur nach aussen vom Zusammenflusse der Gefässe bemerkt man einen ganz feinen bogenförmigen Contour, der als äussere Papillengrenze angesprochen werden muss. Einige von diesen Gefässen sind schleierartig gedeckt, so dass ihre Grenzen nur undeutlich zu sehen sind. In der Umgebung der Papille zeigt das Kolobom eine balkenartige Zeichnung; aus den hier sichtbaren Schatten kann man schliessen, dass es sich um leistenartige Prominenz und die entsprechenden Vertiefungen handelt. Abgesehen von den zur Papille strebenden Gefässen sieht man den ganzen Fundus von verschieden starken Blutgefässen durchzogen, die scheinbar ganz unregelmässig angeordnet, sich doch leicht in ein bestimmtes System bringen lassen. Aus der in der Peripherie normalen Retina verlaufen Gefässe von dem gewöhnlichen Kaliber derer der Netzhaut centralwärts, biegen aber fast alle am Rande des Koloboms hakenförmig um; nur einige wenige gehen ins Gebiet des Defectes und verlieren sich hier. Andere wieder kommen vom Rande des Koloboms und gehen hier umbiegend in dasselbe hinein. Nach innen unten von den der Papille entsprechenden Gefässen befindet sich im Gebiete des Koloboms der Aderhaut eine weitere Gruppe von Gefässen, welche unser Interesse in Anspruch zu nehmen berechtigt ist. Hier bemerkt man nämlich ein ganzes Bündel von Gefässen, welche, ohne sich als Arterien oder Venen deutlich zu differenziren, annähernd parallel nach oben verlaufen und von denen zwei untereinander eine förmliche Schlinge bilden. Das nasalwärts gelegene bricht auf dem Grunde des

*) Bereits von mir publicirt in der „Allgem. Wiener medic. Zeitung“ 1888.

Koloboms plötzlich ab und lässt sich nun in einen glänzenden weissen Strang verfolgen, welcher circa zwei Papillen-Durchmesser lang mit fächerförmig ausstrahlenden Fasern in dem den Spalt der Aderhaut ausfüllenden Gewebe successive verschwindet. Ausserdem kann man aber auch sehen, dass diese Gefässe sammt dem Beginne des obenerwähnten Stranges sich deutlich über das Niveau des Koloboms in den Glaskörper erheben. Denn während der Fundus des Koloboms, annähernd in der Gegend der Papille gemessen, eine Myopie von 20 *D* ergibt, kann man mit — 2 *D* eine Andeutung dieser Gefässe im aufrechten Bilde sehen. Eine genaue Untersuchung auf diese Weise war wegen des sich gleich einstellenden Nystagmus unmöglich. Mit stark nach aussen abgelenktem Auge zählt der Kranke Finger vor dem Auge. Die mangelnde Intelligenz des Kranken verhinderte eine Perimeter-Aufnahme.

Fall XXX.

Coloboma chorioideæ oculi dextri. Coloboma nervi optici oculi sinistri.

Mann, 40 Jahre alt. Rechtes Auge. Hart an den unteren Rand der Papille schliesst ein Defect der Aderhaut an, welcher bis weit nach vorne reicht. Er ist schildförmig gestaltet, seine Spitze ist gegen die Peripherie gekehrt. Von einem sehr breiten Saume dichten Pigmentes umgeben, ist seine hellweisse, glänzende Farbe desto auffallender. Sämmtliche Netzhautgefässe ziehen über den Defect. In einer geringen Entfernung von der Spitze des Koloboms sitzt im Fundus ein kaum papillengrosser, scharf begrenzter gelber Fleck. Myopische Einstellung geringen Grades bei deutlichem irregulären Astigmatismus. $S \frac{5}{30}$, — 1 $D \frac{5}{20}$. Grosser Defect des Gesichtsfeldes. In dem sonst normalen linken Auge ist die Papille bei sehr kleinem verticalen Durchmesser quer gestellt. An sie schliesst sich nach unten eine kipfelförmige hellweise Fläche an, welche mit ihren beiden Spitzenenden den horizontalen Durchmesser der Papille noch überragen. In der Vertheilung der Gefässe ist nichts Abnormes zu bemerken. Myopische Einstellung. $S \frac{5}{10}$, — 1 $D S \frac{5}{8}$.

Fall XXXI.

Coloboma iridis et chorioideæ oculi utriusque.

Mädchen, 12 Jahre alt. Die runden Hornhäute sind auffallend klein. In beiden Irides ist der schmale Defect nach unten gerichtet und reicht mit der Spitze bis hart an den Ciliarrand der Regenbogenhaut. Die Papillen sind normal; an ihren unteren Rand schliesst sich eine ganz schmale Sichel. In kleiner Entfernung von dieser breitet sich in der unteren Hälfte des Augenhintergrundes ein Defect aus, der sich bis nach vorne und sehr breit zu beiden Seiten erstreckt. Papillenrefraction: — 10 *D*, Refraction im Fundus des Koloboms: — 15 *D* zählt Finger in 2·5 — mit — 10 $D S \frac{6}{30}$. Das Kind war leider zu wenig intelligent, um eine Perimeteraufnahme machen zu können.

Fall XXXII.

Coloboma iridis et chorioideæ oculi utriusque.

Mann, 17 Jahre alt. Die Defecte liegen nach unten und zeigen keine Abweichung vom gewohnten Typus. Das Kolobom der Aderhaut ist gross und

schliesst am rechten Auge die Papille in sich ein. Papillenrefraction: — 6 *D*, Refraction am Boden des Coloboma chorioideæ: fast — 9 *D*. Grosser Defect des Gesichtsfeldes, zählt Finger in 5 *m*, keine Correctur; Jaeger Nr. 14.

Fall XXXIII.

Coloboma iridis et chorioideæ oculi utriusque.

Bei einem 3jährigen Knaben waren beide Defecte nach unten gelegen und ganz typisch gestaltet. Ein erwachsener Bruder des Kranken soll den gleichen Fehler am linken Auge haben.

Fall XXXIV.

Coloboma iridis et chorioideæ oculi dextri. Phthisis bulbi sinistri.

Tagelöhner, 23 Jahre alt, verlor sein linkes Auge durch das Eindringen eines Fremdkörpers vor mehreren Jahren. Er gibt an, dass es mit demselben angeborenen Fehler behaftet gewesen sei, als das rechte. Die nach unten gekehrte Irisspalte ist breit, reicht aber nur bis zur Hälfte der Irisbreite. Das Coloboma chorioideæ ist durch einen kaum papillengrossen hellweissen Fleck in der Gegend des Äquators angedeutet. E. S. $\frac{6}{12}$; JN. 2.

Fall XXXV.*)

Coloboma iridis et microphthalmus oculi utriusque.

Knabe, 2 Jahre, stand wegen eines Ulcus corneæ p. variolas in Spitalsbehandlung. Das Ulcus sass nach innen unten am Hornhautrande; das Kind war über und über mit Blatternarben bedeckt. Die Lider beider Augen sind eingesunken, denn der rechte Augapfel ist circa erbsengross, der linke um ein wenig grösser und beide liegen tief in der Orbita. Die sonst normale Cornea hat beiderseits einen Durchmesser von 2—3 *mm* und man sieht einen typischen Defect der Regenbogenhaut nach unten. Aus begreiflichen Gründen war eine Augenspiegeluntersuchung unmöglich.

Fall XXXVI.

Coloboma iridis et chorioideæ, microcornea oculi dextri.

Bergmann, 39 Jahre alt, nahm meine Hilfe in Anspruch wegen einer Recidive einer Scleritis des linken Auges. Das rechte Auge hatte eine eiförmige, mit ihrer Spitze nach abwärts gerichtete Cornea. Das schmale Kolobom der Iris reichte spitz zulaufend bis an den unteren Ciliarrand. Das Kolobom der Aderhaut sass beiläufig 4 Papillen gross hart an den unteren Rand der Sehnervenscheibe anschliessend. Es war hellweiss, scharf begrenzt. Auffallend war es, dass nur wenige und sehr dünne Gefässchen, die von seinem Rande kamen, sich im leicht ausgebuchteten Boden verliefen. H höheren Grades. Der Kranke hatte vor 5 Jahren auch auf diesem Auge eine Scleritis überstanden, welche stellenweise die Sklera in ihrem vorderen Abschnitte rareficirte, so dass sie mit

*) Bereits von mir publicirt in der „Allgem. Wiener med. Zeitung“, 1888.

chocoladebraunen Flecken durchsetzt war. Ausserdem waren kleine parenchymatöse Randtrübungen der Cornea vorhanden, die offenbar mit der abgelaufenen Entzündung im vorderen Abschnitte zusammenhiengen. — Das linke Auge war ausser der genannten kuchenförmigen Exsudation in der Sklera und Flecken der Cornea normal. Wegen heftiger Lichtscheu waren genaue Sehproben nicht möglich; Patient theilte mir aber mit, dass er am rechten Auge fast nichts sehe.

Fall XXXVII.

Coloboma iridis oculi dextri. Coloboma chorioideæ oculi sinistri.

Mann, 18 Jahre alt, Cretin, ist mit Hasenscharte und Wolfsrachen behaftet und so ungeberdig, dass man nur das Vorhandensein der genannten Spaltbildungen (nach unten und innen) constatiren kann.

Fall XXXVIII.

Coloboma iridis et chorioideæ oculi sinistri.

Frau, 28 Jahre alt. Das rechte Auge ist normal. Am linken Auge ist die Cornea quereiförmig; in der Iris ist der schmale spitzzulaufende Defect nach innen unten gelegen und reicht durch die ganze Breite der Regenbogenhaut. Im sonst normalen Augenhintergrunde bemerkt man beiläufig in der Gegend des Äquators einen circa halbpapillengrossen weissen Fleck, der von einem scharfbegrenzten Pigmentring umgeben ist. E. Soweit sich bei der Patientin, die nicht lesen kann, feststellen lässt, ist das Sehvermögen ein gutes.

Fall XXXIX.

Coloboma iridis et chorioideæ oculi dextri.

Frau, 60 Jahre alt. Der Defect der Iris ist nach unten gerichtet und reicht vom Pupillarrande nur als ganz seichte Bucht in das Parenchym der Regenbogenhaut. Das Kolobom der Aderhaut ist nur angedeutet durch eine Reihe von in der Gegend des Äquators meridional gestellten weissen und schwarzen Stippchen. Das linke Auge hat so dichte alte Hornhauttrübungen, dass man zwar die normale Iris, aber nichts vom Fundus sehen kann. Patientin ist so wenig intelligent, dass die Vornahme von Sehproben unmöglich ist.

Fall XL.

Coloboma iridis et chorioideæ oculi sinistri.

Das 7jährige Mädchen hat einen so hochgradigen Nystagmus oscillatorius, dass es nicht möglich ist, Details festzustellen. Die Defecte liegen nach unten. Das rechte Auge ist normal.

Fall XLI.

Coloboma iridis et chorioideæ oculi dextri. Iridocyclitis in bulbo atrophico sinistro.

Mädchen, 26 Jahre alt. Die Spaltbildung des rechten Auges ist typisch geformt; das Kolobom der Chorioidea liegt hart an die Papille anschliessend

nach unten und reicht vom unteren Papillenrande bis zum Aequator bulbi. E. zählt Finger in 4 *m*; kann nicht lesen. Das linke Auge ist beiläufig auf die Hälfte verkleinert und schon so geschrumpft, dass man an demselben keine Details mehr unterscheiden kann. Es ist heftig gereizt und bei Betastung schmerzhaft. Die Kranke gibt an, dass es seit 4 Jahren ohne Grund immer kleiner werde bei häufiger Wiederholung von Entzündungen. (Wahrscheinlich wird auch dieses Auge eine Spaltbildung im Uvealtractus gehabt haben.)

Fall XLII.*)

Coloboma iridis et chorioideae oculi sinistri. Atrophia bulbi dextri.

Mädchen, 25 Jahre alt, gibt an, dass das rechte Auge infolge einer Verletzung vor zwei Jahren zugrunde gieng. Dasselbe ist jetzt ganz atrophisch, hat früher aber gewiss auch ein Coloboma iridis besessen, denn noch jetzt sieht man in der Iris nach unten eine geschlossene, aber eingezogene Spalte. Das blasse linke Auge hat in der schmutziggrünen Iris einen typischen Defect nach unten, dessen Ränder dunkelbraun pigmentirt sind. Die Chorioidea besitzt ein grosses Kolobom, in dessen oberem Drittel der Sehnerv eingeschlossen ist. Derselbe differenzirt sich von dem weisslichen Kolobom durch seine rothbraune Farbe. Auffallend ist die starke Verbreiterung des Bindegewebsringes, so dass ein beträchtlicher Conus, besonders nach oben sich zeigt. Der Glaskörper ist so stark getrübt, dass eine Detailuntersuchung scheidert. Bulbi nicht schmerzhaft.

In diesem Falle handelt es sich wohl um eine abgelaufene sympathische Entzündung nach einer plastischen Iridochorioiditis am rechten Auge, welche zum Verschluss des Coloboma iridis und Atrophie dieses Auges führte.

Fall XLIII.*)

Coloboma iridis et chorioideae in microphthalmia sinistro.

Mann, 28 Jahre alt. Das rechte Auge war ihm vor mehreren Jahren enucleirt worden, ohne dass ich die Ursache dieser Operation hätte eruiren können. — Das linke Auge zeigt ein typisches Kolobom der Iris nach unten und ein ebenso gelagertes der Chorioidea, an dessen oberem Rande die Papille liegt. An der Iris ist nur bemerkenswert, dass die untere Hälfte derselben stark pigmentirt, die obere dagegen hellgraugrün ist.

Fall XLIV.

Coloboma iridis oculi dextri.

Frau, 51 Jahre alt. Der Defect liegt typisch gestaltet nach unten. $S \frac{6}{10}$, Jg. Nr. 6, + 1 *D* Jg. Nr. 3. Linkes Auge, normal, $S \frac{5}{5}$, Jg. Nr. 5, + 1 *D* Jg. Nr. 1.

*) Bereits von mir publicirt in der „Allgem. Wiener med. Zeitung“, 1888.

Fall XLV.

Coloboma iridis oculi dextri.

Der 78jährige Mann leidet an beiderseitiger Cataracta incipiens. Im übrigen sind die Augen normal. Das Kolobom ist nach unten gerichtet. Patient kann nicht lesen.

Fall XLVI.

Coloboma iridis oculi sinistri.

Ein 45jähriger Beamte consultirte mich wegen seiner zunehmenden Schwachsichtigkeit, als deren Grund sich eine chronische Intoxication mit Nicotin herausstellte. Das rechte Auge war, abgesehen von einer grauen Verfärbung des Sehnerven, normal und emmetropisch eingestellt. $S \frac{6}{30}$, keine Correctur; grosses centrales Scotom für Roth. Am linken Auge hat die Regenbogenhaut nach innen unten einen sehr schmalen, vom Pupillarrande bis zum Ciliarrande reichenden Defect, welcher gegen die Peripherie sehr spitz zuläuft. Gleichzeitig ist auch eine starke Verschiebung der Pupille nach innen unten zu sehen, so dass es den Eindruck macht, als wäre die Iris an der Peripherie eingehüllt und dahin verzogen. Dies wird umso täuschender, als der Sklera gleichendes weissgraues Gewebe in einer Breite von circa 4 mm nach innen unten über den Hornhautrand reicht und demselben parallel in einer Breite von fast 2 mm verläuft. Die inneren Fasern des vorderen Irisreliefs verlaufen in der äusseren oberen Hälfte normal, in der inneren unteren dagegen haben die Fasern von den Schenkeln des Koloboms ausgehend einen bogenförmigen Verlauf nach oben, resp. nach unten. Die Pupille reagirt prompt. Der Spiegelbefund ist normal; doch ist auch hier die Papille graulich verfärbt. Das Auge ist stark nach aussen abgelenkt und unterscheidet nur mehr Licht und Dunkel.

Fall XLVII.*)

Coloboma iridis atypicum oculi utriusque.

Mädchen, 24 Jahre alt, ist seit seiner Kindheit kurz- und schwachsichtig gewesen, soll aber sonst nie an einer Augenkrankheit gelitten haben. Die übrigen Familienmitglieder haben gesunde Augen. Die Patientin ist kräftig gebaut, hat aber Andeutung von rhachitischen Zähnen. Die blassen, äusserlich normalen Augen sind in fortwährender lebhafter rotirender Bewegung begriffen. Die sonst normale Cornea des rechten Auges ist auffallend gross und misst im horizontalen Durchmesser 12 mm, im verticalen 13 mm. Die Kammer ist sehr tief, Iris und Linse schlottern deutlich. Die bronzebraune, schmale Iris (*Fig. 6*) zeigt nach aussen oben einen Defect, dessen Ränder (Schenkel) genau parallel ziehen und 7.5 mm voneinander entfernt sind, so dass das so vergrösserte Pupillengebiet die Form eines regelmässigen Schlüsseloches besitzt. Die Ränder desselben sind stark pigmentirt, jedoch ist dieser Pigmentsaum hie und da unterbrochen. Nach unten findet sich in dem sonst ganz scharfrandigen Pupillarrande eine mit der Spitze gegen das Parenchym der Iris gekehrte Einkerbung. Dieser Stelle entsprechend bemerkt man auch eine spitzelliptische dunkle Pigment-Ansammlung, welche wie

*) Bereits von mir publicirt in der „Allgem. Wiener med. Zeitung“, 1888.

eine Raphe vom Pupillarrande der Iris bis zu deren Ciliarrande reicht. Dass man es aber hier mit einer die Dicke der Regenbogenhaut durchsetzenden Gewebsanomalie und nicht nur mit einer oberflächlichen Pigmentirung zu thun hat, sieht man am besten am Faserzuge der Iris. Die unter normalen Verhältnissen bekanntlich radiär verlaufenden Fasern der Iris ziehen fast aus der ganzen unteren Hälfte der Regenbogenhaut im Bogen gegen die pigmentirte Leiste und inseriren sich an ihr unter mehr weniger spitzen Winkeln. Die Fasern der oberen Hälfte ziehen nach oben und verlaufen, je mehr nach oben gelegen, desto mehr annähernd parallel den Schenkeln des Defectes. Die vordere Fläche der Linse ist gleichmässig mit kleinen rostbraunen Pigmenthäufchen bedeckt, so dass sie wie mit Rost bestreut aussieht. Im Gebiete des Defectes der Iris ist der Linsenrand als dunkle Linie deutlich sichtbar. Im Glaskörper schwimmen einige Trübungen. Die sehr schmale Papille ist senkrecht-oval, zeigt die Andeutung eines Conus nach aussen und eine grosse physiologische Excavation. Gleichzeitig ist die innere Papillenhälfte wie in einem myopischen Auge deutlich hinübergezogen. Ausser der starken Pigmentzerwerfung im ganzen Fundus findet man Zeichen einer centralen Chorioiditis.

Die Veränderungen am linken Auge sind jenen des rechten analog. Das Kolobom misst hier nur 6.5 mm und am Rande des Defectes findet sich nur am äusseren Schenkel eine Pigmentanhäufung. Wenn hier die oben beschriebene pigmentirte Raphe auch nicht vorhanden ist, so sind doch die Verhältnisse des Faserzuges der Iris dieselben. Die Linse, im übrigen so beschaffen wie die des rechten Auges, ist etwas nach innen dislocirt, ohne dass aber Zonulafasern sichtbar wären.

Die Kranke zählt mit nach abwärts gerichtetem Blicke Finger in 60 cm und liest Jaeger Nr. 3, ohne dass eine Gläsercorrectur möglich wäre. Die Kreise des Keratoskops sind in senkrecht stehende Ellipsen verwandelt.

Fall XLVIII.

Defectus iridis congenitus oculi sinistri.

Mann, 27 Jahre, liess sich wegen schlechtem Sehvermögen im Jahre 1891 von mir untersuchen.

Das rechte Auge war normal. Auch das linke in seinen äusseren Bestandtheilen, abgesehen von der senkrechten Stellung der elliptischen Hornhaut. Dem entsprechend zeigte auch die Iris eine nicht kreisrunde, sondern etwas in die Länge gestreckte Gestalt (*Fig. 7*). Die Regenbogenhaut war graugrün, die Pupille, etwas nach aussen verschoben, hatte eine fast viereckige Form bei träger Reaction. Hintere Synechien waren nicht nachzuweisen. Die Gegend des Sphincter war durch reichliches hellbraunes Pigment markirt. Die Arkadenzeichnung des vorderen Reliefs war zwar vorhanden, aber stark gegen die Peripherie verschoben. Im inneren unteren Drittel fehlte das Parenchym der Iris in der Zone zwischen Ciliar- und Pupillarantheil. Diese grosse Lücke war von zahlreichen hellweissen Fäden durchzogen, welche sich radiär vom centralen zum peripheren Rande des Defectes spannten. In der Linse zahlreiche punktförmige Trübungen, so dass man vom Augenhintergrunde nichts sehen konnte; wohl aber bekam man rothes Licht sowohl durch das Pupillargebiet, als auch durch die grosse Lücke im Irisgewebe.

Fall XLIX.

Coloboma nervi optici oculi dextri.

Mann, 17 Jahre alt, consultirte mich wegen seiner Kurzsichtigkeit. Am rechten Auge fand ich an den unteren Rand der Papille anschliessend eine hellweisse, glänzende Fläche von fast 4 Papillendurchmesser. Das Kolobom war ganz gefässlos; dagegen erschienen an seinem unteren Rande zahlreiche mächtige Gefässe, welche sich in der Netzhaut weiter verbreiteten. Die Papille war kaum sichtbar; denn sie lag quer als ein überaus schmales spindelförmiges Gebilde von schmutzig rothbrauner Farbe am oberen Rande des Koloboms. Aus ihr entsprangen nur nach oben einige zarte Gefässe für die Netzhaut. $M\ 5\ D$; zählt Finger in 6 m ; — $5\ D\ S\ \frac{6}{24}$, Jaeger Nr. 12. Linkes Auge ausser einer Myopie von $1.5\ D$ normal. $S\ \frac{6}{30}$, — $2.5\ D\ S\ \frac{6}{12}$, Jaeger Nr. 1.

Fall L.

Defectus papillæ nervi optici oculi sinistri.

Frau, 51 Jahre alt, besuchte meine Sprechstunde, um sich wegen ihrer Presbyopie eine Brille bestimmen zu lassen.

Rechtes Auge. Normal. E. $S\ \frac{6}{8}$, Jaeger Nr. 5; mit $+ 2\ D$, Jaeger Nr. 1.

Linkes Auge. Im äusseren unteren Quadranten der sonst normalen Papille befindet sich eine denselben vollkommen einnehmende Grube von circa $1.5\ mm$ Tiefe. Die Ränder sind scharf, grau und haben ein hartes Aussehen. Im umgekehrten Bilde sieht der Defect schiefergrau, fast schwarz aus. Im aufrechten Bilde kann man bei wechselnder Stellung des Reflectors auch Licht und Schatten an den Wänden der Excavation veränderlich gestalten, was sich durch die Ampullenform der Grube leicht erklären lässt. Geringe H. $S\ \frac{6}{24}$ — keine Correctur, Jaeger Nr. 5; keine Correctur.

Fall LI.*)

Coloboma maculæ luteæ oculi dextri.

Ein älterer Herr Collega liess sich von mir mit dem Augenspiegel untersuchen, weil er zeitweilig schlechteres Sehen am rechten Auge bemerkt hatte. Ich fand einen Defect in der Macula lutea, der eine genaue Wiederholung des im Jaeger'schen Atlas abgebildeten Falles ist (*Taf. XX, Fig. 92*), der aber zu jener Zeit von Jaeger noch nicht als Coloboma centrale gedeutet wurde. Mein Fall unterscheidet sich vom Jaeger'schen nur dadurch, dass sich nach aussen an den grossen Defect ein um mehr als die Hälfte kleinerer anschloss, welcher von dem ersteren durch eine dichte Pigmentstrasse getrennt war und dass die Längsaxe des Defectes nicht genau horizontal gestellt war, sondern etwas geneigt von aussen unten nach innen oben verlief. Der an und für sich schöne Fall gestaltete sich dadurch noch um so vieles interessanter, weil es möglich war, mit dem Perimeter beide Defecte als centrale Scotome voneinander getrennt herauszubringen. Die Sehproben ergaben am rechten Auge $S\ \frac{6}{20}$ — $2\ D\ \frac{6}{8}$, Jaeger Nr. 1.

Linkes Auge normal.

*) Bereits von mir publicirt in der „Allgem. Wiener med. Zeitung“, 1888.

Fall LII.*)

Coloboma maculae luteae.

Mann, 65 Jahre alt. Das rechte Auge ist normal. Am linken Auge ist die Gegend der Macula lutea von einem circa zwei Papillen grossen weissen Fleck eingenommen, der, eine kaum merkliche Vertiefung zeigend, von einem fein gezackten Pigmentsaume umgeben ist; dieses Pigment, ähnlich wie bei Retinitis pigmentosa gestaltet, reicht stellenweise auch in die Netzhaut. Im Gebiete des Koloboms findet sich reichliche Gefässzeichnung. Das Auge, in geringem Grade myopisch, ist nach aussen abgelenkt und erkennt nur mehr grosse Gegenstände.

Übersicht aller eigenen Fälle.

Unter den 28 anatomisch untersuchten Augen mit angeborenen Kolobomen befanden sich 19 mit typischem, 5 mit atypischem Kolobom der Iris, 20 mit Kolobom des Corpus ciliare, 18 mit solchem der Retina und Chorioidea, 2 der Macula lutea, 3 des Sehnerven, 6 der Linse, 7 der Zonula und 2 des Glaskörpers. In 2 Fällen waren persistirende Gefässe des Glaskörpers nachzuweisen.

Bei den 24 mit angeborenen Spaltbildungen behafteten klinisch beobachteten Personen fanden sich 31 Augen mit Kolobom; es war also in 7 Fällen die genannte Anomalie beiderseitig. Die einzelnen Arten der Spaltbildung vertheilten sich folgendermassen: 22 typische, 3 atypische Kolobome der Iris, 17 der Chorioidea und Retina, 2 der Macula lutea, 3 des Nervus opticus; 4mal war Mikrophthalmus, 1mal waren persistirende Glaskörpergefässe vorhanden.

*) Bereits publicirt in meinem „Bericht etc.“ 1889, S. 27.

II. Beschreibung der angeborenen Kolobome des Augapfels

und der mit ihnen zusammenhängenden Veränderungen im Gebiete desselben.

Angeborene Kolobome des Augapfels (*κολοβώ*, verkürzen, verstümmeln, *κολοβός*, gestutzt, *κολόβωμα*, Verstümmelung) sind angeborene Lücken in irgend einem seiner Bestandtheile, die als solche fortbestehen können, oder sich dann im weiteren Verlaufe der Entwicklung des Auges wieder ausgefüllt haben durch eingeschobenes Bindegewebe (Narbengewebe). Hieher muss man auch jene Substanzverluste in der Linse und dem Sehnerven rechnen, welche nicht die Form einer Spalte haben. Die Ursache dieser Defecte ist in abnormen Vorgängen während des intrauterinen Lebens zu suchen.

Die Kenntniss von den Spaltbildungen des Bulbus reicht nicht besonders weit zurück. Die älteste Erwähnung, welche ich in der Literatur finden konnte, ist die bei Bartholinus (1673, nach De Beck), der ein Kolobom der Iris beschrieb und auch abbildete. Die verhältnismässig mangelhafte Methode der Untersuchung brachte es mit sich, dass man die Kolobome der inneren Augenhäute lange nicht kannte. Wir finden so Ende des vorigen und Anfang des jetzigen Jahrhunderts Spalten der Regenbogenhaut oft beschrieben und auch mehr oder weniger richtig abgebildet (Albinus, v. Ammon, Dreschel, Helling, Heyfelder, Seiler, Wagner, v. Walther u. a.); Defecte im Innern des Auges aber werden erst erwähnt, nachdem man begonnen hatte, in dieser Richtung anatomische Untersuchungen vorzunehmen (v. Ammon [1830], Wagner, Heyfelder, Gescheidt, Warnatz, Hannover, v. Stellwag). Die

Erfindung des Augenspiegels kam auch auf diesem Gebiete zur fruchtbarsten Geltung, indem die Untersuchung mit demselben die Erkennung der mannigfachen Formen der Defecte im Innern des Auges ermöglichte.

Ausser vom Menschen hat man bisher Kolobome vom Schwein, vom Huhn (Warnatz), vom Hund (Heyfelder, Schultheiss) und Kaninchen (Deutschmann, Hess, Manz) anatomisch beschrieben.

Genau mikroskopische Untersuchungen von Augen mit angeborener Spaltbildung blieben natürlich erst der neueren Zeit vorbehalten. Nach Haase (1870) veröffentlichten noch folgende Autoren einschlägige Befunde: Manz, Litten, Talko, Pause, Haab, Hirschberg, Deutschmann, Hocquart, Thalberg, Da Gama Pinto, Schultheiss, de Vincentiis, Hänel, Becker, Hess, Rindfleisch. Alle die genannten Arbeiten berücksichtigen vor allem das Kolobom der Uvea. Ausser diesen gibt es aber noch eine Anzahl anatomischer Untersuchungen, welche sich mit speciellen Arten der Spaltbildung befassen und die gegebenen Ortes Erwähnung finden sollen.

1. *Coloboma iridis (Iridoschisma).*

Das *Coloboma iridis* ist eine Spalte, eine Lücke in der Regenbogenhaut. Abgesehen von dem hier gar nicht in Betracht kommenden, durch operatives Ausschneiden eines Stückes Iris entstandenen Substanzverlust, muss man von vornherein zwei Hauptgruppen der Irisdefecte unterscheiden. Wenn man auch früher schon immer von verschiedenen Formen der Regenbogenhautspalte gesprochen hat, so ist es doch das Verdienst von Manz diesen Unterschied zuerst genau begrenzt zu haben. Man muss voneinander trennen:

1. Die nach unten oder innen unten gelegene Lücke der Iris, *Coloboma iridis typicum*, oder *Coloboma iridis* schlechtweg; und

2. Lücken der Iris, die nach anderen Richtungen liegen, *Coloboma iridis atypicum*, *Pseudocoloboma* (Manz).

Das typische Kolobom der Iris liegt nach unten oder innen unten und ist ein Gewebsverlust, welcher die Iris in ihrer ganzen Breite und Dicke durchsetzen oder nur Theile dieser Ausdehnung einnehmen kann (totales und partielles Kolobom). Während bei der ersten Gruppe die Spalte vom Pupillarrand bis zum Ciliarrand reicht, ist dies bei der zweiten nicht der Fall und grössere oder kleinere verschieden gestaltete Lücken befinden sich in der der

Pupille zugekehrten Hälfte der Regenbogenhaut. Defecte nur im Ciliarantheil kommen in anderer Weise in Berücksichtigung.

Die Grösse des Koloboms entspricht meist $\frac{1}{5}$ oder $\frac{1}{6}$, höchstens $\frac{1}{4}$ der Iriscircumferenz. Die Form des Koloboms ist zwar eine mannigfaltige, lässt sich aber auf einige Grundformen zurückführen und hat immer den Umstand gemeinsam, dass der Querdurchmesser im Pupillarantheil beträchtlich grösser ist als im ciliaren, so dass die Kolobome eine mehr oder weniger stumpfe Spitze nach unten oder innen kehren. So entsteht als einfachste Grundform die eines Dreieckes, dessen Spitze gegen den Ciliarkörper gerichtet ist. Diese Gestalt kommt jedoch nie zur vollen Geltung, weil der Übergang vom Pupillarrand in die Ränder der Spalte (Schenkel des Koloboms) nie ein scharfer ist, sondern diese genannten Begrenzungen in seichem Bogen in den Rand des Sehloches übergehen, daher Pupillargebiet und Kolobom zusammengenommen sich mehr der Form eines Spitzbogens oder eines Eies nähern. Ist aber in sehr seltenen Fällen die Convergenz der beiden Schenkeln eine geringere und nähert sich der parallelen, oder sind diese sogar fast divergirend, so erinnert nun das Pupillargebiet nebst dem des Koloboms an die Gestaltung eines Schlüsseloches. Die alten Autoren sprechen dann auch von einer Kometenpupille.

Gescheidt hat verschiedene Grade des Koloboms unterschieden; als ersten bezeichnet er die Ausdehnung der Spalte bis zum Ciliarrande; der zweite Grad wird von Kolobomen mit convergirenden Rändern gebildet; reicht aber der Spalt nicht bis zum Ciliarrande, so ist dies der dritte Grad.

Der geringste Grad eines Koloboms der Regenbogenhaut ist die von Cornaz als *Pseudocoloboma* bezeichnete Missbildung. Es ist dies ein schmaler Streifen, der in der Medianlinie die untere Hälfte der Iris wie eine Raphe durchsetzt. Nur die Richtung und Lage unterscheiden diese pigmentfreie Stelle von theilweiser und einseitiger Heterochromie der Iris (Manz). Hieher gehören auch noch andere Andeutungen einer Spaltbildung in der Iris: streifenförmige Vertiefung der unteren Medianlinie, welche mit einer Verdünnung des Irisgewebes in diesem Bereiche zusammenhängt; oder es ist nur ein Pigmentstreif nach unten vorhanden, gegen welchen die radiären Fasern der Iris ziehen; und selbst dieser kann fehlen, so dass das Kolobom nur durch den oft unregelmässigen Verlauf der Fasern des Reliefs angedeutet ist. Sieht man aber nur eine Furche, deren Grund vertieft ist, so darf man keineswegs annehmen, dass dies die übriggebliebene Uvealschichte sei, denn diese findet man immer unter-

brochen und es handelt sich hier um ein an Pigment reiches intercalirtes Bindegewebe. Solche Andeutungen eines Koloboms gewinnen dann besonderes Interesse, wenn gleichzeitig Spaltbildungen im Innern des Auges vorhanden sind.

Partielle Iriskolobome, welche nur einen kleinen Theil der Iris im Bereiche des Pupillarantheiles einnehmen, haben nie die beschriebene Spitzform, sondern sind immer einer Bucht, einer Kerbe ähnlich, so dass dann der Pupillarrand wie angenagt aussieht. Hier kommt es aber bisweilen auch vor, dass die beiden Kolobomschenkel parallel nach abwärts laufen, wobei auch der Grund des Koloboms einen dem Pupillarrande parallelen Bogen beschreibt. Meridionale Schnitte zeigen dann den dem Ciliarkörper aufsitzenden Stumpf der Iris (Ciliarantheil), dessen der Pupille zugewendete Rand kuppenförmig abgerundet ist. Aber auch bei wirklich totalen Kolobomen ist eine Andeutung der Irisperipherie an den entsprechenden Schnitten immer nachweisbar (z. B. Fall XXIV., Fig. 18).

Die partiellen Kolobome der Iris sind seltener als die totalen; das Verhältnis zwischen beiden Formen entspricht beiläufig 20 : 30. Ein Kolobom, ob total oder partiell, kann auch eine asymmetrische Form haben, wenn der eine Schenkel länger ist als der andere. (Fall IV.)

Der über den Pupillarrand herübergeschlagene Theil des Uvealpigments der Iris geht in der Regel ohne Unterbrechung an den Schenkeln des Koloboms weiter und ist hier meist breiter als am Pupillarrande. Es kann sogar Ectropium uveæ vorhanden sein, wobei das Pigment nicht nur in Form von Körnern, Zacken oder Spornen, sondern auch wie ein Faden ausgezogen ins Pupillargebiet reicht (Fall IV, XI, XII). Diese Excrescenzen können, sowie die Ränder der Kolobomschenkel überhaupt, der vorderen Linsenkapsel anhaften (Fall II, X).

Das Relief der Vorderfläche der Iris erleidet natürlich eine vollkommene Störung. Ist die Spaltbildung durchgreifend ausgesprochen, so ist der Sphincter unterbrochen, der Sphincterkreis ist gewissermassen geöffnet und seine beiden Enden legen sich an die Ränder des Koloboms; so beschreibt er nur $\frac{1}{2}$ oder $\frac{1}{3}$ des Kreises. Die nach unten gekehrten Enden des Sphincter hängen zusammen mit geradlinig verlaufenden starken Faserbündeln, welche gegen die Axe des Koloboms convergiren. Dieser Übergang ist entweder ganz undeutlich und verwaschen, oder die beiden Enden stossen in einem abgerundeten Winkel zusammen. In manchen Fällen findet man an diesem Orte kein Uvealstroma. Nur selten umrandet der Sphincter

die Pupille und das Coloboma totale bis zu seiner Spitze, während er beim partiellen als geschlossener Ringmuskel mit seinen unteren Bündeln etwas verschoben unter dem Defecte verläuft.

Von den Radiärfasern der Iris sieht man in der Nachbarschaft des Spaltes solche, die von der normalen Richtung abweichend theils am Rande desselben, theils in der Nachbarschaft an den Circularfasern neue Stützen und Anhaltspunkte suchen. Ein Beispiel derartiger Verhältnisse bietet die Iris vom Fall I, Fig. 3. Die Details der Faserzugsrichtung sind aber bei der grossen Mannigfaltigkeit ganz unerschöpflich. Sie lassen sich sehr oft auch durch eine genaue Beschreibung nicht klar wiedergeben, weil die Topographie der mit Namen belegten verschiedenen Regionen der Vorderfläche der Iris vollkommen verschoben ist. Die Circularfasern können auch vollkommen fehlen.

Diese Formen des totalen typischen Koloboms können durch zwei Umstände geändert werden. Bisweilen erscheint auf den ersten Blick das Kolobom als ein partielles, d. h. nur die Hälfte, oder zwei Drittheile der Irisbreite, vom Pupillarrand gerechnet, sind gespalten; der übrige Theil ist als Gewebe erhalten. Bei genauerer Betrachtung findet man aber dann, dass die Spalte zwar eine der ganzen Breite der Iris nach durchgreifende ist, in ihrem dem Ciliarkörper zugewendeten Theile aber durch eine dünne Membran ausgefüllt ist, welche Irismetalle vor- täuscht. Dieses Häutchen kann so fein sein, dass es, mit dem Augenspiegel betrachtet, spinnwebartig das Kolobom überzieht. Die geringste Andeutung einer solchen intercalirten Masse ist ein Faden aus Bindegewebe bestehend, der mit oder ohne Pigment in das Bereich der Pupille ragt. Der zweite Fall ist jener, wo die Spaltung nur das Stroma der Iris betroffen hat (Atrophie der vorderen Schichten), aber nicht das Uvealpigment. Dann findet man nach unten oder innen unten eine mehr oder weniger breite Pigmentstrasse, die auffallenderweise mit fast parallelen Rändern ausgestattet ist, und natürlich desto lebhafter hervortritt, je weniger dunkel gefärbt das übrige Irismetalle ist (Pigmentkolobom). Eine solche angeborene Anomalie könnte eventuell mit einem Nævus der Iris verwechselt werden, wenn hier nicht der Pigmentstreifen unter dem Niveau der Vorderfläche der Iris läge. Ein noch geringerer Fall ist jener, wenn nur das Pigment des Irismetalles in dem Bereiche nach unten oder innen unten fehlt, so dass dann ein sog. oberflächliches Kolobom zustande kommt. Bei fast allen partiellen Kolobomen aber wird eine genaue Betrachtung feststellen können, dass der stehen gebliebene Ciliarrand der Iris einen medianen Pigmentstreifen oder eine mediane, verschieden tiefe Furche besitzt.

Eine besondere Art des unvollkommenen Koloboms der Iris ist das sog. Brückenkolobom (Fall V). Durch einen Strang von verschiedener Dicke, welcher sich von einem Kolobomschenkel zum anderen spannt, wird die Spalte wie durch eine Brücke in zwei Theile getheilt. Die Brücke von wechselnder Breite besteht entweder aus uvealem Pigment (zusammenstossende Auswüchse desselben), oder aus Bindegewebe, welches aus dem Stroma der Iris zu verfolgen und auch mit Stromapigment und Uvealpigment versehen ist.

Die Reaction der Pupille kann ganz gut oder auch sehr träge sein, und — abgesehen von Complicationen im Bereiche des lichtempfindenden Apparates — von dem Verhalten des Sphincter abhängen (Spaltung, also Verlust seiner Eigenschaft als Sphincter, oder vollkommenes Erhaltensein des Schliessmuskels). Ein Fehlen der Reaction kann auch in Anheftungen der Iris an die Linse ihren Grund haben. Durch Einwirkung von Mydriaticis wird die Pupille immer vergrössert, das Kolobom verbreitert. Kleine Defecte der Iris können so vollkommen verschwinden. Die Pupille hat bei Kolobom nicht immer ihre centrale Lagerung, sondern der obere Pupillarrand kann beträchtlich tiefer stehen. Dies kommt besonders dann deutlich zum Ausdrucke, wenn auch die Iris unten besonders schmal ist. Die Pupille kann aber auch nach oben verschoben sein (Fall II). Eine solche ungleiche Breite der Iris sieht man bei Thieren gar nicht so selten. Man ist aber wohl nicht berechtigt, dies als Korektopie zu bezeichnen, nachdem es besser ist, diesen Namen nur für die excentrische Lage der Pupille bei normaler Iris zu gebrauchen.

Die Form der Pupille und des Koloboms (beide als Ganzes genommen) hängen bis zu einem gewissen Grade zusammen mit dem Verhalten des Sphincters, wenn auch nicht in dem Maaße, als es v. Stellwag annahm, nachdem der Einfluss des Sphincters und seine Krafteinwirkung auf den Verlauf der Fasern erst auf Lichteintritt zustande kommt, der sich doch erst nach der Geburt einstellt. Die Pupille wird birnförmig, wenn der Sphincter bis gegen das Corpus ciliare zieht; verlaufen die Enden des gespaltenen Schliessmuskels tangential zu den Kolobomschenkeln: eiförmig. Dadurch wird die Pupille aus dem Centrum rücken, wie dies Gillebert (nach Fichte) bei einem lebenden Kinde durch Lichteinfall beobachtet hat. So können die verschiedensten Übergangsformen entstehen, welche durch Einschiebung von Gewebe abermals Änderungen erfahren. Gleichet der Sphincter in toto einem Hufeisen, so entsteht ein glockenförmiges Coloboma iridis, daher die Iris oben breiter ist. Eine be-

sondere Art des Verlaufes des Sphincter ist das Umschlagen seiner Enden auf die Hinterfläche der Iris, wie es Wiethe erwähnt.

Auf der Vorderfläche der Iris zu beiden Seiten des Koloboms findet man bisweilen kissenförmige, umschriebene Verdickungen des Irisgewebes (Fall I); in anderen Fällen wieder grössere dreieckige, grubige Vertiefungen, welche wegen ihrer dreieckigen Gestalt wohl kaum als Krypten angesprochen werden, sondern die Bedeutung von Defecten haben dürften.

Die Farbe der Iris spielt keine Rolle; denn man findet das Verhältnis zwischen lichten und dunklen gespaltenen Irides beiläufig 35 : 20, was annähernd dem Verhältnisse zwischen lichten und dunklen Augen entspricht. Dagegen ist es sehr häufig, dass das normale Auge eine andere Irisfarbe besitzt als das mit Kolobom behaftete desselben Individuums.

Ebenso scheint das Geschlecht keinen Einfluss zu haben.

Man findet *Coloboma iridis* häufiger nur auf einem Auge als auf beiden; aber das Überwiegen der linken Augen als mit *Coloboma iridis* behaftet ist sehr auffallend; auf 10 rechtsseitige Kolobome kommen beiläufig 15 der linken Seite, was vielleicht mit der embryonalen Seitenlage in Zusammenhang gebracht werden kann. Im allgemeinen gehört das *Coloboma iridis* zu den häufigsten Missbildungen.

In den zahlreichen von mir anatomisch untersuchten Fällen von *Coloboma iridis* habe ich die obere lückenlose Hälfte der Iris immer normal gefunden und auch aus der Literatur ist mir keine gegentheilige Angabe bekannt. Die histologischen Veränderungen in der unteren Hälfte sind folgende:

In der oberen Hälfte des Koloboms hat die Iris — auch in der Nähe der Schenkel — die normale Dicke und ihre beiden Flächen laufen zueinander parallel, so dass die bekannte Verdickung im Pupillartheil der Iris hier meist vermisst wird. Desto kräftiger tritt diese in der Regel in der unteren Hälfte des Koloboms auf. Die Regenbogenhaut kann so am Kolobomschenkel eine selbst kolbige Verdickung zeigen. Das Uvealpigment ist stark entwickelt und meist noch eine Strecke über den eigentlichen Schenkelrand hinübergeschlagen. Die schon makroskopisch erwähnten Pigmentmassen, welche als knotenförmige Excrescenzen oder als Fäden in den freien Raum des Koloboms ragen, sind Abkömmlinge des Uvealpigmentes, welches, wie bei manchen Thieren, besonders Pferden (Traubenkörner), verdickt den Pupillarrand überragt. Das Verhalten des Uvealpigmentes ist auch an der Hinterfläche der Iris bemerkbar, indem es

in der Höhe der Spalte bisweilen Faltungen zeigt, welche Höcker und Buchten der Iris überkleiden.

Der Sphincter kann entweder ganz fehlen oder wir sehen an verschiedenen Stellen Faserbündel desselben, welche versprengt oder verzogen eine abnorme Lagerung haben. In seltenen Fällen findet man in den unteren Partien der Iris statt der Muskelfasern Gefässe reichlicher angehäuft. Das übrige Irisgewebe ist meist normal, man findet aber auch bisweilen das Stroma der Iris von Rundzellen durchsetzt, besonders am Kolobomrande. Diese bilden dann entweder Nester oder sie reichen über den Kolobomrand hinaus, so dass an demselben knollige Auswüchse entstehen, welche stellenweise das Pigment am Rande umgreifen.

Bei einem partiellen Kolobom der Iris ist der stehengebliebene Ciliarrand in der Mehrzahl der Fälle normales Irisgewebe; denn dasselbe zeigt, abgesehen von den beschriebenen Pigmentveränderungen, an der Hinterfläche und dem abnormen Verlauf der Fasern des Sphincter keine Anomalie. Wenn nämlich der letztere nicht auch gespalten ist, so findet man seine Bestandtheile in den verschiedenen Schnitten an verschiedenen Orten gelagert, ein Zeichen, dass er in seiner unteren Hälfte verzogen und verzerrt ist. Bemerkenswert ist der Gefässreichtum in diesem peripheren medianen Irisantheil. Die hier verlaufenden zahlreichen Gefässe bilden an manchen Stellen Knäuel.

Die oben erwähnte median nach abwärts laufende Furche im Parenchym der Iris, sei es, dass sie die einzige Andeutung der Spaltbildung in der ganzen Breite der Iris, oder die Bildung einer Raphe in dem stehengebliebenen Ciliartheile ist, äussert sich auch an mikroskopischen Durchschnitten als eine seichte Einsenkung in der vorderen Irisfläche, welche annähernd die Gestalt eines Trichters besitzt, dessen Spitze der Hinterfläche der Iris zugekehrt ist. Dieser Furche entspricht an der Hinterfläche eine kleine vorspringende Leiste, die auf dem Durchschnitt höckerförmig in die Hinterkammer ragt (Fall XVI). Unter denselben Verhältnissen findet man statt des Höckers eine kleine Mulde auch rückwärts (Fall XXII und XXV). Bemerkenswert ist es, dass auch die Fasern des Irisgewebes diesen Niveaudifferenzen folgen und von einer grösseren Anzahl von Gefässen begleitet sind. Der genannte furchenförmige Defect kann sämtliche Schichten der Iris bis auf das Uvealpigment einbegreifen.

Sehr bemerkenswert sind die histologischen Befunde in jenen Fällen, wo die Spaltung der Regenbogenhaut nur scheinbar eine partielle ist. Durchschnitte in solchen Fällen ergeben (Fall I, II, III),

dass die Spaltung der Iris zwar eine bis an den Ciliarrand reichende war, dass aber der untere Theil der Spalte durch neugebildetes, eingeschobenes Gewebe wieder ausgefüllt wurde. Dasselbe bildet entweder eine Fortsetzung des Irisparenchyms, an welches es sich unmittelbar anschliesst, oder aber es inserirt sich an dem umgeschlagenen Uvealpigment (Fall I). Das Uvealpigment ist in seinem Verlaufe nicht nur unterbrochen, sondern gewöhnlich auch nach vorne geschlagen. Zwischen diesen durch das Pigment bezeichneten neuen Rändern der Iris befindet sich das eingeschobene Bindegewebe. Dieses kann die verschiedensten Entwicklungsstadien zeigen: vom an Rundzellen reichen und an Fasern armen, bis zu jenem, wo die körperlichen Elemente den Bindegewebsfasern gegenüber vollkommen in den Hintergrund treten. In letzterem Falle ist die Brücke meist recht dünn und nähert sich so einer in dem Kolobom ausgespannten Membran umsomehr, als dann das Ganze durch die Undeutlichkeit der Fasern und dem fast vollkommenen Mangel an Zellen einem verquollenen Gewebe ähnlich sieht. Eine solche Membran kann bisweilen — an beiden Schenkeln befestigt — zu klein sein, um die Mittellinie des Koloboms zu erreichen und sich so im Kolobom auszuspannen. Dann findet man in diesem Häutchen eine median verlaufende grössere oder kleinere Lücke. Der geringste Grad dieser Bildung ist ein bindegewebiger Faden, der dem Kolobomschenkel anhaftend, im Gebiete des Spaltes flottirt. Die intercalirte bindegewebige Masse steht fast immer mit dem Stroma der Iris in Zusammenhang. Dementsprechend ist das neugebildete Gewebe auch von Pigment durchsetzt: theils Stromapigment, theils im Bindegewebe lose angehäuften körniges Pigment. In seltenen Fällen laufen die beiden Flächen der intercalirten Brücke nicht in einer Flucht mit der Vorder- und Hinterfläche der Iris, sondern man bemerkt Furchen, welche stufenförmig die Regenbogenhaut von der eingeschobenen Masse trennen. Bisweilen weist dieselbe eine förmliche Drehung um ihre Längsaxe auf. (*Fig. 17.*)

2. Das atypische Kolobom der Iris (*Pseudocoloboma*¹⁾ kann nach allen möglichen Richtungen gekehrt sein. Wenn auch nicht so zahlreich als in der neueren Literatur, finden wir doch auch schon bei den älteren oculistischen Schriftstellern Angaben über

¹⁾ Dieser ursprünglich von Cornaz (s. oben) für eine bestimmte Art des Coloboma nach unten gebrauchter Name wird in neuerer Zeit, dem Beispiele von Manz folgend, auch für atypische Spalten der Iris verwendet. Ich meine aber, dass es besser sei, denselben nur die Bedeutung nach Cornaz beizulegen, weil ja Spalten der Iris nach einer anderen Richtung als nach unten auch wirkliche Kolobome, aber keine typischen sind.

atypische Kolobome, natürlich nur der Iris; so bei v. Ammon, Helling, Heyfelder, Lerche, Mess, Seiler, Tourtual, Warnatz. Jüngken erwähnt ausdrücklich, dass ausser der Spalte der Regenbogenhaut nach unten auch eine solche nach allen anderen Richtungen vorkommen könne.

Von den als Polykoria beschriebenen Fällen abgesehen, habe ich mit meinen 8 Fällen 39 gefunden, in welchen eine Spalte der Regenbogenhaut angegeben wird, die eine andere Richtung besitzt, als nach unten oder innen unten. 33 davon waren einseitig, 6 doppelseitig; auch hier überwog das linke Auge das rechte bedeutend (19 : 7).

Nach der Richtung zusammengestellt, ergab sich Folgendes: Das atypische Kolobom war gekehrt nach:

innen	11mal,
innen oben	6 „
oben	4 „
aussen oben	5 „
aussen	9 „
aussen unten	4 „ ;

es ist also hier das Vorkommen der Spalte nach innen und aussen auffallend häufiger als nach irgend einer anderen Seite, während die anderen Stellungen sich in untereinander annähernd gleichen Zahlen bewegen. Der geringste Grad einer atypischen Spaltbildung ist ein schmaler radiärer Streifen, eine Raphe, welche sich als eine stärker pigmentirte, oder als pigmentlose Linie vom übrigen Irisgewebe abhebt und im ersteren Falle meist gleichzeitig einer ins Parenchym der Iris einschneidenden Furche entspricht. In der Regel handelt es sich aber um wirkliche Gewebsverluste in der Regenbogenhaut, welche aber nie eine so regelmässige Form besitzen, als die typischen Iris-kolobome. Sie durchsetzen so wie diese die Regenbogenhaut bald in ihrer ganzen Breite, bald betreffen sie nur einen Theil derselben (entweder den ciliaren oder den pupillaren) und sind im letzteren Falle Lücken, unter denen der Form nach die radiär gestellten, schlitzförmigen Spalten weitaus häufiger sind, als runde Löcher. Die totalen atypischen Kolobome schwanken in der Breite einer kaum mehr als linearen Spalte bis zu breiten Defecten, deren Schenkel aber fast immer annähernd parallel verlaufen. Birnförmige atypische Kolobome der Iris gehören zu den grössten Seltenheiten.

Besonders zu betonen sind Fälle, in welchen mehr als ein Defect vorhanden war. Es sind jene, welche einen Übergang vermitteln mit den bisher als Polykorie beschriebenen, bei denen ausser

einer mehr oder weniger central gestellten normalen Pupille noch andere Lücken in der Iris vorhanden gewesen sind. In den Fällen mit multiplem Kolobom reichen dieselben an den Pupillarrand heran, oder, besser gesagt, in das Pupillargebiet, indem der Defect in diesem selbst liegt. Am typischsten sieht man dies in meinen Fällen XII, XIII. Ausser dem spitz nach unten zulaufenden typischen totalen Kolobom der Iris bemerkt man nach oben kerbenförmige Einbuchtungen am oberen Pupillarrande, welche nicht nur von einem dichten Pigmentsaume umgeben sind, sondern von deren Rändern auch Pigmentzacken ins Pupillargebiet sich erstrecken. In dem Falle XXVIII sind ausser der typischen Spalte nach unten noch je ein Defect nach innen und aussen vorhanden, so dass das Pupillargebiet eine annähernd dreieckige Form hat. Sehr bemerkenswert ist der klinische Fall XLVII, in welchem ausser dem grossen Pseudokolobome nach aussen oben die Iris nach unten eine Pigmenttrappe zeigte, welche die Ansatzlinie für die sonst circulären und jetzt unterbrochenen Fasern des vordern Irisreliefs ist.

Auch in der älteren Literatur habe ich derartige Fälle gefunden, so 3 Fälle, welche v. Ammon beschreibt; je einen erwähnt Lerche und Tourtual. In der neuen Literatur scheinen mir nur die Fälle von Ewers, Magnus, Manz und Makrocki hierher zu gehören. Der Richtung nach verhielten sich die genannten Fälle folgendermaßen:

- v. Ammon 1), nach unten und nach oben aussen.
- v. Ammon 2) und 3), nach unten und nach oben innen,
- Lerche, nach innen und aussen,
- Tourtual, nach unten und nach innen,
- Ewers, nach unten und nach innen,
- Magnus, nach innen und nach unten,
- Manz, nach unten und aussen,
- Makrocki, nach innen und nach unten.

Es vereinigt sich also eine atypische Spalte mit einer typischen. Ausserdem finde ich noch von Williams erwähnt, er habe 2 Fälle von doppeltem Kolobom der Iris beobachtet.

Schon v. Stellwag betont den Zusammenhang zwischen Coloboma iridis atypicum und Polykorie. In der That sind die Berührungspunkte zwischen diesen beiden Processen so hervortretend, dass man verlockt werden könnte, sie auf eine gemeinsame Grundform zurückzuführen. Die Coloboma iridis atypicum genannte angeborene Anomalie ist eine Irisspalte, welche nicht nach unten oder innen unten gerichtet ist und meist die Iris ihrer ganzen Breite

nach durchsetzt. Ist nun gleichzeitig ein totales typisches Coloboma iridis vorhanden, so ist diesen beiden Defecten entsprechend das eigentliche Pupillargebiet vergrössert. Ist aber wie bei einem Brückenkolobom der Pupillarrand oder ein benachbarter Theil desselben erhalten geblieben, so hat man ausser der normalen, aber oft etwas verlagerten Pupille noch eine andere Lücke in der Iris, die einem accessorischen Sehloche zu vergleichen ist, was dann als Polykorie bezeichnet wird. Wie aber Francke sehr richtig hervorhebt, ist bisher kein Fall wirklicher Polykorie beim Menschen bekannt, sondern es sind dies eben immer nur Lücken im Irisgewebe ausser der normalen Pupille. Solche, sozusagen accessorische Pupillen haben keine Muskelfasern. Der geringste Grad dieses Zustandes wäre das Brückenkolobom und man müsste, streng genommen, dann auch die auf Membrana pupillaris persistens zurückzuführenden Formabweichungen und die Doppelpupille eines Cyklopeauges zur Polykorie rechnen. Francke hat aus der Literatur 24 hierher gehörende Fälle gesammelt. Die nicht spärlichen Lücken können in verschiedenen Theilen der Iris liegen. Es gibt Fälle mit einer ausserordentlich grossen Anzahl solcher Defecte in einer Iris mit normaler Pupille. So beschreibt Dubois 16 radiär verlaufende Spalten, Rumschewitsch 9 accessorische Lücken, welche um das normale Sehloch gelagert waren. Bisweilen sind aber nur auffallende Pigmentflecke der Iris Andeutungen der besprochenen Anomalie. Es sind auch Fälle bekannt in welchen eine oder die andere Lücke eine dreieckige Gestalt, mit ihrer Basis gegen die normale Pupille gekehrt, besass.

Besonders zu betonen ist der Umstand, dass in solchen multiplen Defecten mit erhaltenem Rande der centralen Pupille dieser gut reagirte und die Pupille sich auf Mydriatica hier auch gut erweiterte, wobei die Lücken mehr oder weniger schwanden, je nachdem sie näher dem pupillaren oder dem ciliaren Theile der Regenbogenhaut lagen. In der Regel findet sich in der Nähe des Pupillarrandes eine abnorme Pigmentirung, sei es Anhäufung oder relativer Pigmentmangel, welche Zone dann in einer zierlichen Zickzacklinie die Pupille umkreiste. Die radiäre Zeichnung ist immer gut sichtbar, wenn auch bisweilen durch eine oder die andere Lücke verschoben oder unterbrochen. (Fall XLVIII.) Die Veränderungen in der Zeichnung des Reliefs der vorderen Irisfläche sind so zahlreich und mannigfaltig, dass sie sich im besonderen gar nicht anführen lassen.

Im Gegensatz zu manchen anderen Autoren muss ich betonen, dass in den von mir anatomisch untersuchten Fällen mit partiellem atypischen Defecte der Iris bei gleichzeitigem Coloboma iridis typicum

der Sphincter zwar ein wenig dem Rande zu verschoben war, aber keine Unterbrechungen zeigte.

Wenn auch noch embryologische Untersuchungen in dieser Richtung volle Klarheit bringen müssen, so ist doch eine grosse Übereinstimmung zwischen atypischen Kolobomen der Iris und partieller Irideremie nicht von der Hand zu weisen. Schon Himly hebt diese Verwandtschaft hervor.

Bezeichnend sind solche Fälle, wie der von Rindfleisch mit atypischem Iriskolobom eines Auges und Irideremie des andern. Es wird Sache weiterer Forschungen sein, diese Vermuthung spruchreif zu gestalten. Bisher sind erst zwei anatomische Befunde bei Irideremia congenita bekannt, die wir Pagenstecher und Rindfleisch verdanken. An Stelle des Ligamentum pectinatum erstreckte sich nach Pagenstecher vom Corpus ciliare ausgehend ein kleiner mit Pigment und Gefässen versehener Fortsatz nach vorne in eine gabelige Theilung der Membrana Descemeti, so dass er also mit der Hornhaut verbunden war. Der die innere Fläche des Fortsatzes begrenzende Theil der Membran war mit Hornhautepithel bedeckt und schritt auf dem Strahlenkörper weiter fort, der andere Theil aber verlор sich im Gewebe an Stelle des Ligamentum pectinatum. Rindfleisch fand an der Hinterseite des Corneoscleralrandes eine Ringfurche, welche genau der dahinter liegenden Iris entspricht, als ob diese in der Furche gebettet gewesen und dann wieder entfernt worden wäre. Es hat also ein Anliegen der Linse an die Cornea stattgefunden während der Entwicklung der Iris, wofür auch Veränderungen an der Vorderfläche der Linse und die gelockerten Fasern der Zonula sprechen.

Unter den Combinationen des Coloboma bulbi mit anderen congenitalen Anomalien ist eine sehr interessante jene mit Resten der Membrana capsulo-pupillaris und der Membrana pupillaris. Schon Heyfelder beschreibt einen Fall, in welchem ein Faden von der Iris in die Spalte derselben gereicht hatte, und M. J. A. Schön meint, es fehlen noch Beobachtungen über den von ihm vermutheten Zusammenhang zwischen Coloboma iridis und der Membrana pupillaris. Die geringsten Überbleibsel dieser embryonalen Bildung sind Pigmenthäufchen auf der Vorderkapsel der Linse, oder ganz kleine bindegewebige Hervorragungen am Rande der Kolobomschenkel in der Verlängerung des kleinen Iriskreises, die wegen ihrer Lage als Reste der Membrana capsulo-pupillaris und nicht als Traubenkörner der Iris angesprochen werden müssen. Bisweilen hängen aber ganze Fäden in das Gebiet des Koloboms und

es sind selbst Fälle bekannt, in welchen eine vollkommene Membran einen Theil des Spaltes der Regenbogenhaut ausfüllte. Ausser meinen Fällen und dem schon erwähnten von Heyfelder sind nur hiehergehörige von Ewers, Da Gama Pinto, Manz, Ricker, Rumschewitsch, Seggel und Talko bekannt, wobei ich jene, in welchen nur Pigment auf der Vorderkapsel vorhanden war, nicht mitzählte. Plange erwähnt, dass in 42·9% der mit Spalten der Iris behafteten Fälle Reste der Pupillarmembran gefunden werden.

Die Bedeutung dieser Fälle soll bei der Besprechung der Entstehung der atypischen Kolobome beleuchtet, aber auch betont werden, dass man denselben allem Anscheine nach eine zu grosse Wichtigkeit zugeschrieben hat.

2. *Coloboma corporis ciliaris.*

Die Lage des Strahlenkörpers und sein Verborgensein hinter undurchsichtigem Gewebe ist die Ursache, dass man seiner angeborenen Verstümmelung nur geringe Aufmerksamkeit schenkte und man sie nur in wenigen anatomischen Untersuchungen älterer Autoren beschrieben findet. Nur bei Erdmann las ich eine darauf bezügliche klinische Notiz. Aus dem Umstande, dass er durch das Kolobom der Iris keine Processus ciliares gesehen hatte, zieht er den Schluss, dass sie wohl gefehlt haben mögen.

Die Spaltbildung im Strahlenkörper ist ihrer Ausdehnung und Form nach sehr verschieden und mannigfaltig. Der geringste Grad besteht in einer unregelmässigen Anordnung, einer Verschiebung der Ciliarfortsätze (Fall XV) in der unteren Mittellinie; oder man kann bei normaler Stellung der Ciliarfortsätze aus ihrer unteren Mittellinie einen Pigmentstreifen oder eine pigmentlose Linie in die Aderhaut verfolgen. Nur die untere Medianlinie kommt beim Kolobom des Ciliarkörpers in Betracht, weil bisher noch keine Beobachtung vorliegt, dass derselbe nach einer anderen Richtung, z. B. in Übereinstimmung mit einer atypischen Spaltbildung der Iris, eine Anomalie dieser Art aufwiese. Die Abweichung von der normalen Lage ist bisweilen nur eine geringe Unregelmässigkeit in der radiären Lage der Ciliarfortsätze (z. B. Fall I). Der höhere Grad davon ist dann der, dass das ganze Strahlenband, nach unten und rückwärts verschoben, eine aus dem gewöhnlichen Kreise heraustretende Schleife bildet, an deren Zusammensetzung sich 4—6, auch 8 Ciliarfortsätze betheiligen (Fall XXVI). Dadurch verändert sich die Kreisform des Ciliarringes in die einer Birne, deren Spitze nach unten und rück-

wärts gerichtet ist. Es ist dann der ciliare Antheil der Iris gewissermassen verbreitert, indem eine der Iris zugekehrte Bucht des Ciliarkörpers zur Geltung kommt. Bei dieser Art des Koloboms ist immer eine verschiedene Grösse der unteren Ciliarfortsätze bemerkbar. Betreffs der Grössenunterschiede weise ich hier besonders hin auf die Verkümmernng der Ciliarfortsätze im Bereiche des Linsenkoloboms im Falle IX.

In den meisten Fällen aber ist der Zusammenhang des Ciliarkörpers nach unten thatsächlich unterbrochen, es ist eine Lücke vorhanden, welche den Strahlenkörper in seiner ganzen Breite durchsetzt, und in welcher in der Regel 1—2 Ciliarfortsätze, selten mehr, Platz fänden. Die zu beiden Seiten des Spaltes liegenden Fortsätze sind ungleich gross; die ihm am nächsten befindlichen aber überrreffen die normale Ausdehnung um ein beträchtliches, besonders die nach aussen gelegenen.

Nicht immer jedoch ist der Spalt als solcher gleich sichtbar. In manchen Fällen wird die Aufmerksamkeit des Untersuchers auf die untere Mittellinie durch eine wulstförmige, aus vergrösserten Ciliarfortsätzen bestehende Hervorragung gelenkt. Kehrt man nun die Innenseite des Augapfels nach aussen, so dass die Aussenfläche der Lederhaut auf der Kuppe des Fingers ruht, dann weichen diese vergrösserten Ciliarfortsätze auseinander und jetzt erst bemerkt man, dass diese, gegen die Mittellinie des Auges geneigt, einen Spalt deckten, der jetzt klafft.

In anderen mit Spaltbildung des Corpus ciliare behafteten Augen ist das Kolobom durch einen gelben wulst- oder auch knotenförmigen Körper ausgefüllt, welcher die Grösse eines Hirsekornes, selbst die eines Mohnkornes erreichen kann oder es ziehen über den Spalt und zu seinen beiden Seiten Stränge von gelblicher Farbe, welche mit den Ciliarfortsätzen und der Retina zusammenhängen (Fall I, *Fig. 11*). Die Bedeutung dieser Gebilde beleuchtet erst die mikroskopische Untersuchung.

Die letztgenannten Formen des Koloboms sind immer mit einer Verschiebung und Verzerrung der Ciliarfortsätze verbunden. Diese macht sich am besten an mikroskopischen Präparaten bemerkbar; denn wir finden in denselben an Stellen der unteren Mittellinien noch Ciliarfortsätze oder deren Rudimente in verhältnismässig weit nach rückwärts und unten gelegenen Gegenden, wo zu beiden Seiten vom unteren mittleren Meridian nur normale Chorioidea und Retina anzutreffen ist. Vorgreifend will ich hier gleich anführen, dass die Ciliarfortsätze nicht nur zu beiden Seiten

der Spalte nach und nach an Grösse abnehmen, sondern dass dieses Verhältnis sich auch in der Ausdehnung von vorne nach rückwärts bemerkbar macht. So findet man also in der Peripherie des den Spalt bildenden und begrenzenden Theiles des Ciliarkörpers die kleinsten Ciliarfortsätze, oft nur mehr Rudimente derselben. Die hart an der Mittellinie liegenden übertreffen aber immer die anderen mit ihnen im gleichen Parallelkreis liegenden Processus ciliares. Der nach rückwärts zunehmenden Verschmälerung des ganzen Ciliarkörpers entsprechend verringert sich auch die Anzahl der Ciliarfortsätze oder der ihnen gleichwertigen mangelhaft entwickelten Hervorragungen. Bisweilen geht dies so weit, dass an der äussersten rückwärtigen Peripherie des Koloboms in der unteren Mittellinie ein einziger Ciliarfortsatz nur wenig hervorragend ganz vereinzelt dasteht, während zu beiden Seiten kaum merkliche pigmentirte Prominenzien die Reste von Ciliarfortsätzen andeuten (Fall I, *Fig. 23*). Die Nachbarn der vergrösserten Ciliarfortsätze sind bei verbreiteter Basis kürzer, so dass sie eine gedrungene Gestalt haben. Dieses Verhältnis der Dimensionen bleibt auch das gleiche bei den an der äussersten Peripherie stehenden Processus ciliares.

An der Vergrösserung der Processus ciliares betheiligen sich alle Schichten derselben: sowohl das Bindegewebe (meist reich an grösseren Gefässen), als auch die uveale Pigmentschichte, durch massigere Entwicklung einerseits und Verbreiterung, sowie reichlichere Faltung andererseits. Besonders auffallend ist aber eine Vergrösserung der unpigmentirten, hohen Zellen der Pars ciliaris retinae, so dass diese Schichte stark verbreitert von allen in die Augen fällt. Diese Verhältnisse machen sich vorzugsweise an den temporal gelegenen Bestandtheilen des Spaltes bemerkbar. Betreffs der sehr mannigfaltigen und interessanten Details verweise ich auf die Beschreibung des Falles I.

Nur ausnahmsweise stehen die Ciliarfortsätze, gestreckt dem Inneren des Bulbus zugekehrt, mit ihrer Längsaxe senkrecht zum Boden des Koloboms, so dass dieses eine weit und offen klaffende Lücke vorstellt. In der Regel sind die Processus ciliares gegen die Medianlinie geneigt (*Fig. 19*), welche Stellungsänderung bei der vermehrten Länge derselben desto ausgeprägter zur Geltung kommt. Der Winkel, welchen so die Längsaxe der den Spalt unmittelbar einsäumenden Ciliarfortsätze mit seinem Grunde bildet, kann so spitz werden, dass die Enden der Processus ciliares sich berühren und das Kolobom vollkommen gedeckt wird.

Von diesen Umständen hängt auch die Form des Querschnittes des Koloboms ab. Dieselbe schwankt zwischen einem gegen die Mitte

des Augapfels zu offenen Parallelogramm, bis zu einem Dreieck, dessen Basis der Fundus des Defectes ist und dessen Spitze in einen kaum sichtbaren Spalt zwischen den Köpfen der sich berührenden, stark geneigten Processus ciliares ausläuft. Zwischen diesen Formen findet man als Zwischenstufe ein nur gegen das Centrum des Bulbus zu offenes Trapez, während bei der stärksten Stellungsanomalie die Ciliarfortsätze mit ihren inneren Längsseiten dem Boden des Koloboms aufliegen. In letzterem Falle ist die Tiefe desselben eine äusserst geringe, und eine wegen ihrer Schmalheit kaum sichtbare Spalte lässt sich aus der Höhle des Koloboms nur mit Mühe als eine vielfach gewundene Strasse zwischen den Faltungen der sich berührenden Ciliarfortsätze in den Glaskörperraum verfolgen.

Die schon oben erwähnte Hyperplasie der Pars ciliaris retinae ist besonders an dem temporalen Theil der Ciliarfortsätze, welche das Kolobom einsäumen, mächtig. Schon bei relativ geringer Andeutung dieser Veränderung ist die genannte Schichte fast aufs Doppelte verbreitert, aber auch reichlicher gefaltet, so dass die Kuppe des betreffenden Ciliarfortsatzes von einem förmlichen Kamme einer zierlich gehaltenen Lage hoher Zellen bedeckt ist. Die höchste Entwicklung dieser Wucherung stellt der in den Fällen XI, XII etc. beschriebene keulen- oder polypenförmige Körper dar, welcher dem betreffenden temporalen Processus ciliaris aufsitzend in den Glaskörperraum ragt. Derselbe fand schon in der makroskopischen Beschreibung Erwähnung als ein wulst- oder knotenförmiges Gebilde von gelber Farbe und der Grösse eines Mohnkornes bis zu der eines Hirsekornes. Nur aus der in verschiedenen Augen verschieden starken Entwicklung dieser Protuberanz lässt sich mit Hilfe dieser Zwischenstufen seine Genese und Abstammung aus der Pars ciliaris retinae erkennen und nachweisen.

Im geringsten Grade, wenn die genannte Bildung gewissermassen nur angedeutet ist, erhebt sich auf der Kuppe des temporalen Ciliarfortsatzes eine kleine höckerige Hervorragung, welche aus hohen Zellen besteht, die fächerförmig angeordnet sind, so zwar, dass ihre verschmälerte, fast zugespitzte Basis dem Ciliarfortsatz zugekehrt ist, dessen Convexität hier in der Regel einer kleinen Mulde Platz macht, in welcher die erwähnte Hyperplasie liegt. Die Zellen sind hyalin verquollen, ihre deutlichen Kerne sind an das verbreiterte, der Basis abgewendete Ende gerückt, so dass eine in leichtem Zickzack geführte Linie, aus Kernen gebildet, unter der convexen Oberfläche der Wucherung verläuft. Durch periphere Einschiebung kleiner epithelialer, gekernter Zellen wird diese Kernzone eine besonders dichte,

so dass man an gefärbten Präparaten bei schwacher Vergrößerung an die wellenförmig verlaufende Körnerschichte einer atrophischen Netzhaut erinnert wird. Die Untersuchung mit stärkeren Linsen löst aber leicht die wirkliche Bedeutung dieser Kerne auf. Der übrige Ciliarkörper ist normal.

Der höchste Grad der Entwicklung dieser örtlichen Hyperplasie der Pars ciliaris retinae ist die keulen- oder polypenähnliche Gestalt der Wucherung. Im Gegensatz zu dem eben beschriebenen geringsten Grade der fraglichen Anomalie finden sich nun auch bemerkenswerte Veränderungen an der Kuppe des Ciliarfortsatzes. Die schon oben angedeutete Mulde ist hier tiefer und die einem Ovoid nicht unähnliche Wucherung liegt in derselben wie in einem flachen Becher, dessen Stiel der Ciliarfortsatz ist. Gleichzeitig ist die Pigmentschichte unterbrochen und das Bindegewebe des Processus ciliaris, welches stielähnlich an der Basis der Wucherung sitzt, durch diese schmale Lücke in die epitheliale Hyperplasie stellenweise zu verfolgen. Diese Lücke liegt nie auf der Höhe des Ciliarfortsatzes, sondern ist immer ein wenig nasenwärts verrückt, was mit einer gleichzeitigen Verschiebung der beiden Pigmentränder des Fortsatzes Hand in Hand geht, so dass dann unter der Wucherung zwei fast parallele Pigmentstreifen zu verfolgen sind. Die Vermehrung der hohen Zellen ist hier eine so bedeutende, dass die nach allen Richtungen an Ausdehnung vergrößerte Schichte der Pars ciliaris retinae in vielfache Falten gelegt ist. Diese Hauptfalten besitzen zahlreiche kleinere Abweichungen vom Verlaufe eines einfachen Bogens und Hauptzüge stossen mit den secundären Falten an verschiedenen Stellen zusammen. Dieser Verlauf der ganzen Schichte lässt sich an der von den Zellkörnern gebildeten Linie leicht erkennen. So kommt ein kolbiges Gebilde zustande, welches scheinbar aus zahlreichen cystenähnlichen Hohlräumen besteht, die an manchen Stellen miteinander communiciren. Die hohen, schlanken, verquollenen, aber mit deutlichen Kernen versehenen Zellen bilden gewissermassen die epitheliale Auskleidung dieser Hohlräume, und das Ganze gewinnt so das Aussehen einer Drüse. Dieser Vergleich wird deshalb ein noch zutreffender, als die Aussenfläche der Excrescenz mit einer deutlichen Grenzlinie (Limitans) überzogen ist, die hier wie eine Membrana propria imponirt.

In der Gegend der höchsten Entwicklung dieses Gebildes, welche beiläufig im mittleren Parallelkreis der Spalte eintritt, setzt dasselbe die Richtung des Processus ciliaris fort und ragt so annähernd radiär gestellt in den Glaskörperraum. Aber auch hier ist diese Regelmässigkeit der Lage nicht immer zu finden. Meist ist diese

Wucherung gegen die Medianlinie geneigt, so dass sie theils breit auf dem Ciliarfortsatz, theils mit ihrer Kuppe in der Spalte liegt und so bisweilen auch den Ciliarfortsatz der Nasenseite berührt oder in einer Mulde des Ciliarkörpers liegt (Fall XIV). Bei der zunehmenden Kleinheit der Processus ciliares liegt der keulenförmige Körper nach rückwärts immer tiefer, niedriger. Dies gibt dann durch Überbrückung oder Ausfüllung des Koloboms sehr verwickelte Bilder, welche sich nur mit Hilfe verschiedener Zwischenstufen in anderen Fällen oder Präparaten richtig deuten lassen. Diese seitliche (mediane) Begrenzung der Wucherung, welche dann natürlich mehr einem Knoten als einer Keule ähnlich sieht, kann bisweilen eine so extreme sein, dass das Gebilde an der Nasenseite des letzten allein, isolirt dastehenden Ciliarfortsatzes liegt (Fall I). In neuester Zeit erwähnt Talko eines fünfjährigen Knaben, bei welchem er in den mit Coloboma optici behafteten beiden Augen hinter der Linse einen 2 mm langen schwarzen Körper gesehen habe, welcher aus dem Ciliarkörper herauswachsend, unbeweglich in das Innere des Auges geragt habe. Er meint, es sei ein Melanom gewesen. Mir scheint es näher zu liegen, dass es sich hier um die mehrfach erwähnte Vergrößerung des temporalen Ciliarfortsatzes gehandelt habe.

Die Spalte selbst, bzgsw. ihr Grund, hat sehr bemerkenswerte histologische Details. Ihre der Sclera zugekehrte Wand besteht aus dem an Pigment reichen Bindegewebe, welches normal zwischen dem Ciliarbande und den Ciliarfortsätzen gelagert ist. Im Bereiche der Spalte hat es entweder sein normales Gefüge bewahrt, oder — was häufiger der Fall ist — es sind seine Bündel nur locker aneinander gereiht, so dass es einem weitmaschigen Netze entspricht, in welchem, besonders in der Medianlinie zahlreiche gewundene Gefässe angetroffen werden. Es kann so ein förmliches cavernöses Gewebe vorhanden sein. Bisweilen ziehen die Fasern bogenförmig geschwungen gegen die Medianlinie und enden in dieser an der Oberfläche des Spaltgrundes. Dieses Verhalten wird noch desto deutlicher durch den Umstand, dass in der Mehrzahl der Fälle aus dem Boden der Spalte sich ein dreieckiger Höcker, oder — auf das ganze Kolobom bezogen — eine dreieckige Leiste erhebt, welche gewissermassen eine die Oberfläche überragende Fortsetzung dieser Fasern ist und ausser Pigment Gefässe und Nerven beherbergt. Diese verlaufen mehr oder weniger alle in der Längsrichtung dieses Kammes. Diese bindegewebige Leiste setzt sich dann in der Regel in die sklerale Leiste des Coloboma chorioideæ fort. So besonders schön im Fall XII. Andererseits correspondirt diese bindegewebige Hervorragung im

Ciliarkörper mit ähnlichen Bildungen bei unvollkommenem Coloboma iridis (z. B. Fall XVI). Das Uvealpigment und die Zellen der Pars ciliaris retinae reichen in der Regel nur bis zum Winkel zwischen Boden des Koloboms und den begrenzenden Ciliarfortsätzen. Nur selten werden die beiden Seitenränder der Spalte von Uvealpigment überzogen, welches hier kolbig verdickt endet, oder es reicht bis hart an die Medianlinie der Spalte, so dass hier nur eine kleine Lücke übrigbleibt. Das Pigment zeigt bisweilen colloide Metamorphose (Fall XV). In manchen Fällen findet man den Boden der Spalte kleinhöckerig infolge kleiner Inseln von Zellen der Pars ciliaris retinae, welche hier von der Hauptschichte getrennt vereinzelt auftauchen (Fall XVIII). In demselben Falle sah ich sogar in dem bindegewebigen Höcker der Mittellinie des Spaltes mit hohen Zellen ausgekleidete Lücken, so wie man es gewohnt ist, bei den Schlängelungen tubulöser Drüsen zu sehen. Es sind dies hier versprengte Inseln der Pars ciliaris retinae. Einen sehr merkwürdigen Befund gibt Fall XX, bei welchem die Lücke im Ciliarkörper mit Schleimgewebe ausgefüllt war.

Der Ciliarmuskel ist entweder in seinem Zusammenhang ungestört, oder aber im Bereiche der Spalte unterbrochen. Diese Unterbrechung ist entweder eine vollkommene oder keilförmig sich an beiden Seiten zuspitzend, und bisweilen, an den Skleralhöcker angewachsen (Fall XVI), ziehen unter dem Boden des Koloboms noch vereinzelt Bündel des Muskels. Die Durchmusterung zusammenhängender Schnittreihen beweist, dass der Muskel vielfach verzogen ist; denn man findet Bündel desselben noch weit nach rückwärts in Gegenden, welche kaum mehr Andeutungen eines Ciliarkörpers besitzen.

So häufig Ansammlungen von Rundzellen in dem Bindegewebe der medianen Höcker getroffen werden, so selten sind Zeichen von Entzündung oder Prolifcation des Bindegewebes in dem der Ciliarfortsätze und ihrer Basis zu finden. Im Bereiche der Spalte ist die Verwachsung der Schichten untereinander und mit der Sklera eine sehr innige.

Ganz exceptionell ist das Verhalten des Corpus ciliare in den mit ausgebreiteter Spaltbildung behafteten Augen der Fälle II und III. Der Ciliarkörper fehlt hier zu beiden Seiten des Auges vollkommen (d. h. temporal und nasal); nur unten und oben ist der Ciliarkörper entwickelt, und zwar oben ganz normal, nach unten aber mit bemerkenswerten Abweichungen. Die Ciliarfortsätze des oberen Quadranten sind kräftig und haben alle Schichten normal entwickelt;

der Ciliarmuskel aber erreicht hier in der oberen Mittellinie seine bedeutendste Dicke, die die Norm bedeutend übersteigt, und spitzt sich nach beiden Seiten hin allmählich zu, so dass man seinen frontalen Durchschnitt mit der Mondsichel vergleichen kann. Im unteren Quadranten ist der Ciliarkörper und die Fortsätze in mehrfacher Beziehung abnorm. Der Ciliarmuskel erreicht zwar auch in der Mittellinie seine grösste Dicke, zeigt aber in dieser die Andeutung einer Spaltung. Betreffs der merkwürdigen Details muss hier auf die betreffenden Fälle (II und III) hingewiesen werden.

Sehr interessant ist das Verhalten der Netzhaut zu beiden Seiten des Spaltes. Die beschriebene Wucherung der pigmentlosen Zellen der Pars ciliaris retinae steht mit der Netzhaut in directem Zusammenhang (Fall I, XII u. a.). Solange noch Andeutungen von Ciliarfortsätzen vorhanden sind, ist die Retina im Bereiche derselben nur erst rudimentär vorhanden. Dies ist temporal der Fall im Parallelkreise, wo in denselben Ebenen der nasalen Seite die Ciliarfortsätze schon aufgehört haben und dementsprechend ist hier auch schon voll entwickelte Netzhaut vorhanden. So macht sich also auch betreffs der Retina der Umstand einer grösseren oder geringeren Verschiebung oder Verziehung der beiden seitlichen Hälften des Augapfels untereinander geltend. Bezüglich des directen Überganges der Wucherung der Pars ciliaris retinae in die Netzhaut verweise ich auf die dem Falle XII angehörende *Fig. 22*.

3. Coloboma retinae et chorioideae.

Der gewöhnlich als Defect der Aderhaut bezeichnete angeborene Zustand des Augapfels ist immer gleichzeitig von Veränderungen der Netzhaut begleitet, die mit der Aderhautspalte in so innigem Zusammenhange stehen, dass eine getrennte Besprechung nicht möglich erscheint, daher die angeborenen Defecte der Aderhaut und Netzhaut unter einem betrachtet werden sollen. Der Kürze wegen wird der Name „Coloboma chorioideae“ gebraucht werden, womit aber immer die Spaltbildung beider Schichten gemeint ist.

Dass die Netzhaut gespalten ist, wissen wir schon aus dem Befunde v. Ammon's, der eine 7''' lange, vorne 3'', hinten 2'' breite Falte beschreibt. Diese durchzog die Netzhaut im unteren Meridian vom Opticus angefangen und war durch eine Querleiste in zwei Theile getheilt. Schöler war der erste, welcher von einer Netzhautspalte sprach und diese Bezeichnung ist die richtige, denn

der Entstehung nach ist die Rolle der Chorioidea und ihres Spaltes nur eine secundäre.

In der weitaus überwiegenden Anzahl der Fälle ist die Lage des Coloboma chorioideæ nach unten oder nach innen unten. Wenn man von den von Johnson publicirten Fällen absieht, welche beim Coloboma maculæ luteæ besprochen werden sollen, so sind ausser meinem Fall XLVII nur 3 Fälle bekannt, bei denen der Aderhautdefect nach einer anderen Richtung gelegen ist. Diese atypischen Fälle vorläufig beiseite gelassen, werden sich die folgenden Zeilen mit dem nach unten oder nach innen unten gelegenen Coloboma retinae et chorioideæ beschäftigen.

Dieses Kolobom kann, in der Richtung von vorne nach rückwärts gerechnet, verschiedene Punkte einnehmen; man kennt Kolobome, welche hart am vorderen Rande der Aderhaut liegen, und solche, deren rückwärtige Grenze mit dem unteren Rande der Papille zusammenstösst. Auch ihre Ausdehnung in der angegebenen Richtung ist sehr schwankend, denn diese wechselt von einem hellweissen Fleckchen bis zu der eines Defectes, der sich vom Ciliarkörper bis zum Opticus erstreckt, ja sogar noch über diesen hinaus, so dass die Papille in dem hintersten Theile des Koloboms eingeschlossen ist. In einem solchen Falle ist diese fast immer querelliptisch und hebt sich meist nur durch ihre Farbe vom Kolobome ab; oder ihr Sitz wird nur durch den Gefässursprung gekennzeichnet. Oft streben dann alle Gefässe nach oben und es sieht so aus, als ob der ganze Fundus um 90° gedreht wäre und die von den grossen Gefässen umkreiste Macula auch nach oben läge. Im allgemeinen kann man sagen, dass selbst die kleinsten Kolobome der Aderhaut immer grösser sind als die Papille. Bei extrem ausgedehnter Spaltbildung ist der vorderste Rand derselben mit dem Augenspiegel nicht mehr sichtbar. Der zugespitzte vordere Rand eines Coloboma chorioideæ schiebt sich bisweilen keilförmig in den Spalt des Strahlenkörpers vor (z. B. Fall XVI).

Die Formen des Coloboma chorioideæ sind sehr verschieden. Man findet runde, ovale, scheibenförmige und schildförmige Kolobome. Ist die Papille in den Defect eingeschlossen, so convergiren seine Ränder gegen die der Sehnervenscheibe. Immer ist der längere Durchmesser meridional gestellt. Überhaupt ist die Breitenausdehnung eines Defectes am Boden des Augapfels fast nie grösser als ein Viertel der Circumferenz des Bulbus. In der Literatur fand ich nur einen Fall, der seiner Form nach besondere Erwähnung verdient. Dieses Coloboma chorioidea war nierenförmig gestaltet mit einer Höhe von 3 mm und einer Breite von 7 mm (Litten).

Die Gestalt des Koloboms wird dadurch noch desto mannigfaltiger, als es bisweilen durch Streifen chorioidealen Gewebes in Unterabtheilung zerfällt. So können runde und ovale und schildförmige Gestalten des Defectes in einem Auge combinirt erscheinen. In v. Hoffmann's Fall besorgte diese Theilung ein Streifen normaler Chorioidea. Besonders bemerkenswert erscheint mir Hirschberg's Mittheilung über ein Coloboma chorioideæ, welches in drei Theile getheilt war, indem in der Mitte eine Strasse verdünnten Aderhautgewebes lief.

Das Coloboma chorioideæ fällt immer durch die Helligkeit seiner weissen oder gelblichen Farbe auf; erstere hat sehr oft einen Stich ins Grünliche, Bläuliche oder auch Graue. Der Glanz, der selbst den der Perlmutter erreichen kann, ist ein desto hellerer, von je weniger Gewebe der Boden des Koloboms bedeckt ist.

Die Grenzen des Defectes sind scharf. Eine Ausnahme findet nur dann statt, wenn der denselben vollkommen oder theilweise umschliessende Pigmentsaum keine präzise Linie bildet, sondern mit Ausläufern sowohl in das Gewebe des normalen Augenhintergrundes als auch in das Gebiet des Koloboms pigmentirte Ausläufer schickt. Diese können dann den Defect zierlich in Felder abtheilen. Das Verwaschensein der Grenzen findet man ungleich häufiger an dem vorderen oder hinteren Antheile, als an den beiden seitlichen Rändern.

In der Mehrzahl der Fälle hält der Boden des Defectes, die Sklera oder ihr ähnliches Gewebe, das Niveau des normalen Augenhintergrundes nicht ein, sondern liegt tiefer. Der Unterschied ist meist nur ein geringer, kann aber auch ein so bedeutender sein, dass die betreffende Stelle eine Vertiefung von bis zu 5—6 mm darstellt. Der Abfall ist entweder ein steiler oder allmählicher, wodurch dann im letzteren Falle muldenförmige Aushöhlungen entstehen. Sehr oft ist die Ektasie nicht überall gleichmässig tief, so dass man in dem Kolobome gewissermassen Unterabtheilungen unterscheiden kann. In der Regel hängt das mit dem Umstande zusammen, dass von dem bindegewebigen Rande der äusseren Umhüllung des Koloboms, welcher oft wallartig verdickt ist, bindegewebige Stränge in das Bereich der Spalte treten und auf dem Boden derselben als Leisten oder auch verzweigt (wie die Rippen eines Blattes) verlaufen. Mit dieser Bildung verbunden ist auch der Befund der dunkleren, meist grauen Färbung mancher Felder, den man mit dem Augenspiegel macht und der auf die von den Bindegewebsbalken geworfenen Schatten zurückzuführen ist.

Eine besondere Form der Ektasie des Koloboms ist jene, bei welcher es zur Abschnürung eines Theiles der Ausbuchtung kommt

so dass ein cystenförmiger Hohlraum entsteht (Fall I). In neuerer Zeit sind derartige Fälle von Hess beschrieben worden. Bei den sogenannten Kolobomeysten des Unterlides soll die Bedeutung dieser Cysten noch speciell gewürdigt werden.

Nicht selten findet man ein feines Häutchen im Gebiete der Spalte, welches sich entweder dem Grunde derselben anschmiegt, oder sich über ihre Vertiefung brückenförmig spannt. Dieses ist bisweilen auch der Unterscheidung mit dem Augenspiegel zugänglich und äussert sich bei dem Gebrauche des lichtschwachen (planen) Reflectors durch sein schleierartiges Aussehen. Seine Erkennung auf diesem Wege ist ganz unschwer, wenn es von eigenen Gefässen durchzogen ist.

Die Gefässe eines Coloboma chorioideæ lassen sich auf zwei Hauptgruppen zurückführen: Hintere Ciliararterien und Netzhautgefässe. Die ersteren tauchen am Rande des Defectes auf und bilden hier Knotenpunkte, von welchen Äste am Boden des Koloboms weitergehen. Manche von ihnen lassen sich auch verfolgen, wie sie aus der Tiefe um die wallartige Umrandung des Defectes biegen, um sich nun im übrigen Augenhintergrunde zu verzweigen. Demselben Ursprunge entstammen auch unregelmässige Gefässverästelungen, welche im Bereiche der Spaltbildung die Vertheilung von Aderhautgefässen nachahmen und bisweilen phantastische Figuren, Schlingen u. dgl. bilden. Die Gefässe der Netzhaut sind als solche leicht zu erkennen aus ihrem Zusammenhang mit den Gefässen der normalen Retina in der Nachbarschaft des Koloboms. Sie sind es, die in dem oben erwähnten feinen Häutchen über den Defect dahinziehen. Die Hauptstämme der aus der Papille kommenden Gefässe weichen dem Kolobome, besonders wenn es gross ist, aus. Die Vasa vortiosa chorioideæ erleiden nur insoferne eine Änderung, als bei grossen Kolobomen der untere Vortex fehlt oder die beiden seitlichen etwas verschoben sind (Fall V).

Hier will ich auch eines merkwürdigen Phänomens erwähnen, welches Schlueter in seinem Falle von Kolobom der Aderhaut gesehen hat, nämlich eine abwechselnde Füllung und Entleerung der Gefässe im Gebiete des Defectes. Er lässt es unerklärt. Vielleicht hängt es mit dem Zuge der Narben des Kolobombodens zusammen, durch deren Gewebe die Gefässe treten und welches bei den Bewegungen des Bulbus wohl mannigfachen Verschiebungen ausgesetzt ist.

Alle diese verschiedenen morphologischen Eigenschaften eines Coloboma chorioideæ finden sich an gut entwickelten Defecten dieser

Art mehr oder weniger typisch ausgeprägt. Es gibt aber auch Fälle, wo die Spaltbildung gerade nur angedeutet ist, so dass man nur aus dem Zusammenhange mit analogen Anomalien desselben Auges ihre Bedeutung erkennen kann. Der geringste Grad ist der, wenn nur eine im unteren mittleren Meridian verlaufende Pigmenttrappe von verschiedener Länge im Augenhintergrunde auffällt, welche einer Pigmentanhäufung um die Gefässe der Chorioidea ihren Ursprung verdankt (Fall XXII). Auch diese Pigmentstrasse kann unterbrochen sein, so dass sie dann eigentlich aus mehreren in eine Linie aneinandergereihten Pigmentplaques besteht. Derartige inselförmige Bildungen von Pigmenthyperplasie einerseits und pigmentatrophischen Stellen andererseits muss man — bei entsprechenden anderen Spaltbildungen desselben Auges — auch zu den angeborenen Defecten der Aderhaut rechnen. Nagel, v. Hoffmann und Talko haben in ihren Fällen noch ausser dem Coloboma chorioideæ kleine inselförmige Flecke im Augenhintergrunde gesehen, eine Beobachtung, welche in meinem anatomisch untersuchten Fall IV vollkommene, und in den Fällen II und III theilweise Bestätigung findet.

In vielen Fällen fehlt die *Macula lutea* oder scheint zu fehlen, ein Umstand, auf welchen sich erst in neuerer Zeit die Aufmerksamkeit gelenkt hat. In den von mir untersuchten menschlichen Augen mit Coloboma chorioideæ (Fall I bis VI) war ich weder makroskopisch noch mikroskopisch im Stande, die *Macula lutea* zu finden. Nur im III. Falle war makroskopisch am äusseren Rande des Defectes ein Grübchen in der Netzhaut zu sehen, welches sich mikroskopisch von der Umgebung nicht unterschied, daher auch dieser Befund nicht in Betracht kommen kann. Auch schon in älteren anatomischen Untersuchungen findet man das Fehlen der *Macula lutea* erwähnt. Bei sehr grossen Defecten ist dies dadurch erklärlich, dass eben die *Macula* ins Kolobom einbegriffen ist. Saemisch dagegen konnte den gelben Fleck ophthalmoskopisch constatiren, und Cohn hebt in einem Falle die Norm der *Macula lutea* besonders hervor.

Bei allen soeben beschriebenen Veränderungen des Augenhintergrundes handelte es sich um einen partiellen Defect der Aderhaut in der unteren Hälfte des Augapfels. Es muss aber erwähnt werden, dass man auch zwei Fälle kennt, in denen die Chorioidea vollkommen fehlte. Ausser Klinkosch, der eine hieher gehörende Beobachtung im Jahre 1766 mittheilte, beschreibt auch Mauthner eine derartige Missbildung bei einem 32 Jahre alten Manne. Er fand bei normalen Irides einen weisslichgrünen Reflex im ganzen Augenhintergrunde, dessen Gefässe betreffs ihrer Vertheilung an die bei

dem gewöhnlichen Coloboma chorioideæ erinnerten. Das rechte Auge hatte eine M von $\frac{1}{12}$ mit S $\frac{5}{200}$ und grosser Einschränkung des Gesichtsfeldes; das linke war kurzsichtig $\frac{1}{16}$ bei S $\frac{10}{40}$ mit einem nierenförmigen Gesichtsfeld. Berücksichtigt man, dass dies in einer mehr als ein Jahrhundert umfassenden Literatur die einzigen Fälle sind, so erhellt schon daraus die ausserordentliche Seltenheit so ausgebreiteter Defecte der Aderhaut.

Wie schon erwähnt, sind die Kolobome der Chorioidea typisch immer nach unten oder nach innen unten gerichtet. Es gibt aber auch atypische Defecte der Aderhaut, welche sich an anderen Stellen des Augenhintergrundes finden und welche man zu den congenitalen Anomalien zu zählen berechtigt ist. Die diesbezüglichen Daten sind sehr spärlich. Wenn ich von den von Johnson publicirten Defecten des Augenhintergrundes absehe, so kenne ich ausser meinem Fall XLVII nur noch drei Fälle von Coloboma chorioideæ atypicum. Fuchs beschreibt einen diesbezüglichen Fall von dem linken Auge eines älteren Mannes, der am rechten Auge an Atrophia nervi optici et chorioideæ in peripheria litt. Am linken Auge war der Sehnerv auch abgeblasst. Ausserdem fand sich nach aussen oben eine circa 4—5 Papillendurchmesser grosse Zeichnung, welche mit ihren hellgelben Linien auf schwarzem Grunde an den Arbor vitæ des Kleinhirns erinnerte. Im Bereiche dieses Defectes verliefen zahlreiche Gefässe der Aderhaut, eine Vene und eine Arterie der Retina zogen darüber. Eine Niveaudifferenz war nicht nachweisbar; ebenso bestand kein Gesichtsfelddefect; S $\frac{6}{9}$. Der von Randal und de Schweinitz beschriebene Defect sass nasenwärts. Das betreffende Auge war durch einen von der Papille ausgehenden Glaskörperstrang und ein Glaskörpergefäss ausgezeichnet, welches am innern Rande der Papille entsprang. Jodko sah einen Defect der Aderhaut oberhalb der Macula lutea ohne Ausfall im Gesichtsfelde.

Das Sehvermögen der mit Coloboma chorioideæ behafteten Augen ist ein sehr verschiedenes. Für dasselbe ist nicht immer der genannte Defect ausschlaggebend, sondern zahlreiche begleitende Momente haben hiebei massgebenden Einfluss: so die Wölbung der Hornhaut, das Verhalten der durchsichtigen Medien (z. B. Linsenastigmatismus bei Coloboma lentis, wie in dem Falle Wiethé) und nicht zum geringsten der Entwicklungszustand des Augapfels als Ganzes genommen. Natürlich kommt sehr viel auf den Zustand des Sehnerven und der Macula lutea an, so dass also Augen mit normalem Centrum der Retina ein verhältnismässig gutes Sehvermögen haben können, vorausgesetzt, dass die übrigen Bedingungen

für ein entsprechendes Sehen vorhanden sind. Ich verweise hier auf eigene klinische Beobachtungen, bei denen nach Correctur der betreffenden Anomalie der Refraction S $\frac{5}{50}$, resp. $\frac{6}{60}$ und $\frac{6}{12}$ erreicht wurde. Solche Resultate sind natürlich nur mit normaler Macula lutea denkbar, deren vollkommene Function durch Abweichungen in den anderen Bestandtheilen des Auges beeinträchtigt wird. Ebenso sind aber auch Fälle von Coloboma chorioideæ bekannt, bei denen Atrophia nervi optici die Ursache von Amaurosis war.

In der Regel entspricht dem Defecte im Augenhintergrunde auch ein Defect des Gesichtsfeldes, ohne dass jedoch die Ränder und Grenzen beider sich immer decken, und zwar ist dann der Ausfall im Gesichtsfelde kleiner, als man ihn nach der Grösse des Koloboms erwarten könnte. Dies, sowie der Umstand, dass es auch Fälle gibt, in denen kein Scotom gefunden werden kann (Schmidt-Rimpler), sind die klinischen Beweise für das Vorhandensein von Retina im Gebiete des Koloboms. Es scheint mir erwähnenswert zu sein, dass schon v. Ammon anführt, dass eine mit Coloboma chorioideæ behaftete Person nur mit nach abwärts gesenktem Blicke sehen konnte. Haab fand in einem Falle trotz Gesichtsfelddefectes im Bereiche desselben die Empfindung für Blau und Roth erhalten.

Das Verhalten der Aderhaut und Netzhaut in Bezug auf das Kolobom kann natürlich nur die anatomische Untersuchung entscheiden.

Betrachten wir zuerst die Aderhaut in dieser Richtung, so ergibt sich, dass in allen Fallen typischer Kolobome die Chorioidea im Bereiche der Spaltbildung vollkommen fehlt. Sie setzt mit ihrem Parenchym, bei keilförmiger Zuspitzung desselben, am Rande der Spalte scharf ab. Dies ist besonders bei den mit Ectasie des Bodens einhergehenden Defecten gut zu sehen, in welchen Fällen der Rand der Aderhaut mit dem scleralen Rand des Koloboms verwachsen ist. Ist aber keine solche Ausbuchtung, sondern eine kammförmige Leiste in der Sclera vorhanden, so ist das eigentliche Gewebe der Aderhaut mit den aufsteigenden Flächen des Kammes verwachsen und die Faserbündel der Lamina fusca dringen, mit denen des Höckers sich vereinigend, in denselben ein, so dass also bis zu einem gewissen Grade die Suprachorioidea in dem Boden des Koloboms vorhanden ist. Wenn auch die Mehrzahl der Fälle keine anderweitigen Veränderungen der Aderhaut erkennen lassen, so gibt es doch auch solche mit rundzelliger und spindelzelliger Infiltration und damit verbundener Verdickung dieser Schichte in der Nähe der Spalte.

Nachdem dieser Befund in der weitaus überwiegenden Zahl der Beobachtungen die Regel bildet, so sind Ausnahmen davon doppelt

bemerkenswert. Die hervorragendste hat P a u s e beschrieben. Er fand in dem von ihm untersuchten Kolobome die Aderhaut und Netzhaut ganz normal, dagegen in dem entsprechenden Gebiete kein musivisches Pigmentepithel, ein Befund, dessen Wichtigkeit hervorzuheben noch Gelegenheit sein wird. Weiters Hirschberg's Mittheilung einer verdünnten und fast pigmentfreien Aderhaut in der Spalte; ebenso die von Haase, dass bei atrophischer Chorioidea die Glaslamelle fehlte; und die Talko's, der im Gebiete der Spalte statt der Aderhaut Bindegewebe mit Capillaren und die Lamina fusca fand. Endlich jene Fälle, die ich als von der Regel abweichende bezeichnen möchte. Beispiele dafür sind mein anatomisch untersuchter Fall IV und der von Deutschmann beschriebene. Die Chorioidea zeigt in ihrer unteren Medianlinie verschiedene Veränderungen, welche nur im Vereine mit den ausgesprochenen Kolobomen der Iris und des Corpus ciliare zu den Spaltbildungen gezählt werden können. Schon makroskopisch bietet die Aderhaut hier in ihrem unteren mittleren Abschnitte das Aussehen einer durch Entzündung veränderten. Die Pigmentirung ist in Feldern, welche sich gegen die normale Nachbarschaft scharf abgrenzen, eine unregelmässige. Es überwiegen aber die mit Pigment überreich versehenen Stellen solchen gegenüber, welche an Farbstoff arm sind. Durch Chorioiditis veränderte Inseln finden sich auch in der Nähe des Koloboms. Die histologische Untersuchung gibt das Bild einer durch abgelaufene Entzündung atrophischen Aderhaut mit allen ihren eigenthümlichen Veränderungen: verdünnte Stellen wechseln mit verdickten ab, welche letztere sich hie und da knopfförmig über das Niveau der Chorioidea nach innen und nach aussen erheben. So ist auch das Pigment ungleich vertheilt und Gruppen von angehäuften Pigment liegen neben ganz pigmentfreien Stellen des verdünnten Gewebes. Die Übereinstimmung mit dem Befunde einer abgelaufenen Chorioiditis geht so weit, dass die im unteren und mittleren Bereiche rareficirte Sklera an ihrer inneren Fläche Grübchen hat, in denen die knopfförmigen Verdickungen der Aderhaut liegen. Die mit Rund- und Spindelzellen infiltrirte Chorioidea ist im ganzen Bereiche mit der Lederhaut innig verwachsen. Deutschmann beschreibt in seinem Falle noch ein derbes, pigmentirtes, vascularisirtes Narbengewebe, welches mit der Sklera verbunden in der unteren Medianlinie zwischen die Chorioidea eingeschoben ist.

Dass man es in solchen Fällen wirklich mit Abweichungen vom Typus zu thun habe, wird die Genese des Coloboma bulbi lehren.

Die anatomische Untersuchung zeigt, dass die Retina beim Kolobom des Augengrundes eine viel grössere Rolle spielt, als man bisher annahm, ja, dass sie — was ihr Pigmentepithel betrifft — der einzige Antheil der Membranen des Auges ist, welchen man bei *Coloboma bulbi* regelmässig und immer vermisst. Die Abgrenzung dieser Schichte kann eine plötzliche sein oder man findet am Rande des Koloboms noch zerstreute Inseln dieses Pigmentes (z. B. Fall III). Diese Unregelmässigkeit betrifft immer nur den lateralen Antheil der Spalte. Die Enden der Schichte des Pigmentepithels sind oft kolbig verdickt. Die übrigen Schichten der Retina können sich in so wechselnder Weise bei dieser Missbildung betheiligen, dass man alle Stufen findet von normaler Netzhaut, welche über den Spalt dahinzieht, bis zu vollkommenem Fehlen derselben.

Nach dieser übersichtlichen Bemerkung können wir gleich den schon oben gestreiften, bis jetzt einzig dastehenden Fall von Pause an die Spitze der Erörterung stellen. In dem rechten Auge eines während der Geburt gestorbenen Mädchens, welches mit *Coloboma iridis et corporis ciliaris* behaftet war, fand Pause eine normale Ader- und Netzhaut, dagegen ein Fehlen des Pigmentepithels in den der genannten Spaltbildung entsprechenden Meridianen. Pause nennt diesen Zustand eine partielle Leukosis des Pigmentepithels. Wenn dies auch eine zutreffende anatomische Bezeichnung ist, so hat aber Manz*) ganz richtig darauf hingewiesen, dass dies der geringste Grad von Spaltbildung des Augapfels sei, aus der frühesten Zeit der Entwicklung des Auges stamme und jene Fälle zwanglos erkläre, in welchen man bei *Coloboma chorioideæ* keinen Ausfall im Gesichtsfelde finde.

Dieser Mangel an pigmentirten Epithelzellen der Netzhaut im Gebiete des Koloboms ist der leitende Faden, der alle Befunde und die daran zu knüpfenden Erörterungen bei *Coloboma chorioideæ*, resp. *bulbi* durchzieht.

Diesem geringsten Grade der Betheiligung der Retina an der Spaltbildung steht jener entgegen, wo die Netzhaut am Rande des Koloboms mit allen ihren Schichten plötzlich und scharf abbricht, also im Spalt fehlt. Dieser vollkommene Mangel ist aber auch nur mit einer Einschränkung richtig. Untersucht man hierher gehörende Fälle auf feinen Durchschnitten genau, so wird man die *Limitans interna* immer verfolgen können, wie sie das Bindeglied bildet

*) Referat über Pause's Fall in Nagl's Jahresbericht IX (1878), S. 203.

zwischen den Antheilen der Netzhaut zu beiden Seiten des Koloboms Meist schmiegt sie sich dem Boden der Spalte an; ist derselbe aber ausgebaucht, so zieht das genannte Häutchen in einiger Entfernung von demselben dahin, seine Unebenheiten überbrückend. Der so entstandene Zwischenraum ist mit geronnenen Massen erfüllt (z. B. Fall II).

Die unter allen Umständen vorfindliche Vereinigung (Verwachsung) zwischen Retina und Chorioidea am Rande des Koloboms ist beim Fehlen der Netzhaut im Bereiche der Spalte eine besonders innige und nicht selten durch Nester von Rundzellen noch speciell markirt. Sehr oft verschmelzen in diesem Randgebiete beide Membranen zu einer verdickten, pigmentirten, bindegewebigen Schichte welche den Eindruck einer Schwiele macht. Im allgemeinen kann man sagen, dass temporal Retina und Chorioidea früh aufhören, während nasal beide Schichten bis hart an den Rand reichen.

Vornehmlich in jenen Fällen, welche ich oben wegen des Verhaltens der Aderhaut als dem Typus nicht entsprechende bezeichnet habe und in welchen die Überbleibsel einer Chorioiditis das hervorstechendste Moment sind, zeigt die Retina auch in einiger Entfernung vom Kolobom typische Pigmententartung. Es muss jedoch bemerkt werden, dass diese Veränderung auch in anderen mit typischen Spalten behafteten Bulbis auffällt (z. B. Fall III).

Zwischen diesen beiden äussersten Formen des Verhaltens der Netzhaut bei Coloboma bulbi — vollkommenes Fehlen derselben (abgesehen von der Limitans interna) und vollkommene Erhaltung (mit Ausnahme des fehlenden Pigmentepithels) — gibt es eine Reihe von Zwischenstufen, welche vielfach ineinander übergehen, so dass nur die hervortretendsten Arten geschildert werden sollen, ohne Berücksichtigung der zahlreichen Mischformen.

Durch das plötzliche Aufhören der Aderhaut am Rande der Spalte entsteht in dieser ein freier Raum, der theilweise oder ganz mit einer die Dicke der Chorioidea meist übertreffenden Gewebsschichte ausgefüllt ist. Beim Beginne einschlägiger Untersuchungen macht dieselbe in Bezug auf ihre histologische Deutung Schwierigkeiten, weil dieselbe an nichts Bekanntes erinnert. Sie besteht aus dicht aneinander gedrängten gekernten Zellen, deren epithelialer Charakter mehr oder weniger deutlich ist. Dass sie auf einen ihnen zu kleinen Raum zusammengedrückt sind, erhellt nicht nur aus ihren vielgestaltigen Abplattungsformen, sondern auch aus dem Umstande, dass sie in Falten gelagert sind und ihre Kerne zierlich gekrümmte Linien bilden. Vergleicht man die Schnitte eines Auges mit denen anderer gleicher Fälle und verfolgt diese abnorme Zellanhäufung nach vorne

gegen das Corpus ciliare, so findet man sehr bald den Schlüssel zur Erklärung, besonders mit Hilfe jener Stellen, wo die unpigmentirten Zellen der Pars ciliaris retinae gewuchert sind: Das in solchen Fällen in den Spalt der Aderhaut eingeschobene Gewebe ist eine Anhäufung von pigmentlosen Epithelzellen, welche denen der Pars ciliaris retinae gleichen. In ihm findet man nicht selten sehr deutliche Erinnerungen an die Wucherung der Pars ciliaris retinae, welche kolbenförmig dem lateralen Ciliarfortsatz aufsitzend, in das Innere des Auges ragt; nicht nur was die Anordnung, Streckung und hyaline Verquellung der Zellen anbelangt, sondern auch die Bildung cystenartiger Hohlräume betreffend. Auch diese Zellanhäufung zwischen den Aderhauträndern ist lateral kräftiger als medial, was besonders in jenen Fällen in die Augen springt, wo die Wucherung eine mediane Lücke freilässt. In diesem Falle vereinigt sich diese Zellwucherung mit fibrillären Resten der Netzhaut und zieht als einzige dicke Schichte in das Kolobom, wo sie kolbig verdickt endet (Fall XIII). Nicht selten sieht man dann in dieser neuen Schichte eine Strasse von Körnern, die zu dicht nebeneinander liegen, als dass man sie für Kerne der Epithelien halten könnte und daher als Fortsetzung der Körnerschichte der Netzhaut ansehen muss. Die Retina zeigt im Übergange zu dem beschriebenen Kolben auf dem Ciliarfortsatz cystöse Degeneration.

Zieht die Netzhaut ununterbrochen über die Spalte hinweg, so ist fast immer ihr normales Aussehen bis zu einem gewissen Grade eine Täuschung. Genaueres Untersuchen zeigt, dass der der intercalirten Zellschichte anliegende Theil der Netzhaut, also ihre äusserste Hälfte, mehr oder weniger bedeutende Veränderungen erfahren hat. Im geringsten Grade ist wenigstens eine innige Verklebung beider Membranen zu constatiren; in der Regel handelt es sich aber um eine Verwachsung, welche durch die meist mit Rundzellen durchsetzten Fibrillen des Stützgewebes vermittelt ist. So findet man nicht nur eine Unregelmässigkeit im Verlaufe der einzelnen Bestandtheile der Netzhaut, sondern auch ein dem Ödem derselben ähnliches Aussehen mit Bildung von bisweilen recht grossen Hohlräumen. Meist ist es an Ort und Stelle zu einer schwierigen Verbildung der das gewöhnliche Niveau überragenden Retina gekommen, die so weit gediehen sein kann, dass man ausser Bindegewebe nur mit Mühe andere Bestandtheile der genannten Membran unterscheiden kann. Die Körnerschichten, oder ihre Überreste differenciren sich noch am besten, indem sie als Strassen oder Häufchen von Zellen zwischen dem vermehrten Bindegewebe und den verzogenen Sehnervenfasern unregelmässig vertheilt liegen.

Es gibt jedoch auch Fälle, wo es an feinen Durchschnitten möglich ist, Ganglienzellen, sowie Stäbchen und Zapfen zu unterscheiden. Jederzeit aber ist die Begrenzung dieser schwierig entarteten Partie der Netzhaut nach vorne und rückwärts durch ihre Grenzmembranen eine präcise, während nach beiden Seiten hin der Übergang in die normale Retina ein nur allmäliger ist. Manz konnte in einem einschlägigen Fall folgende Reihenfolge des Aufhörens der Schichten beim Übergange ins Narbengewebe nachweisen: zuerst Pigmentepithel, dann Stäbchen, Körnerschichte, Zwischenkörnerschichte, innere Körnerschichte, innere granulirte, endlich Ganglienzellen. Statt Opticusfasern fand er grobes Bindegewebe.

Diese soeben beschriebenen Verhältnisse gelten mit wenigen Ausnahmen nur für jene Kolobome, welche sich im unteren vorderen Abschnitte der Aderhaut finden und keinen ektatischen Boden, sondern meist eine leistenförmige Verdickung an der Innenfläche der Sklera haben, welche die Spaltung der mit ihren Rändern dem Höcker anliegenden Aderhaut noch desto auffallender macht. Auf der Kuppe der Leiste, oder in einer seichten Mulde auf ihrer Oberfläche liegt die intercalirte Lage von Epithelzellen.

Kolobome des Augenhintergrundes aber, welche eine grosse Ausdehnung haben, oder nur auf den hinteren Abschnitt des Bulbus beschränkt sind, oder deren Boden ektatisch ist, sind von einer feinen Lage von Fibrillen überzogen, welche der bindegewebigen Aussenwand des Defectes unmittelbar anliegt. Diese Fasern sind äusserst fein, wellig verbogen, mit zelligen Elementen kaum nennenswert versehen und bilden wirt durcheinandergeworfen ein membranartiges Geflecht. Die histologische Auflösung dieser Schichte ist eine sehr schwierige. Mit Sicherheit lassen sich die Fasern nur als Bindegewebe ansprechen; selten findet man Bilder, welche Fasern der Sehnervenausbreitung erkennen lassen und desto schwerer als solche zu diagnosticiren sind, weil die Nervenfaserschichte im Bereiche des Koloboms immer mehr oder weniger atrophisch ist (selbst bei sonstiger guter Conservirung derselben) und der Befund von varicösen Anschwellungen der Nervenfasern (Hocquart) zu den Ausnahmen gehört. Dagegen gestattet die Verfolgung des Zusammenhanges mit der Netzhaut die Entscheidung, dass diese das Kolobom überziehende Faserschichte zur Netzhaut gehört.

Aber auch in solchen Kolobomen gibt es Partien, wo man ausser den beschriebenen Faserzügen Andeutungen anderer Bestandtheile der Retina findet, welche dann ganz regellos zerworfen sind. Bisweilen macht das ganze Gewebe den Eindruck einer verkümmerten

Chorioidea und Retina. Wegen bemerkenswerten Details muss noch auf Fall XII hingewiesen werden.

Zu erwähnen ist, dass die normale Netzhaut in der Nähe des Koloboms deutlich verdickt ist.

Als für die Vorgänge bei der Genese des Koloboms wichtiger Umstand muss noch die Form der Netzhautränder hervorgehoben werden, wie sie z. B. der Fall III zeigte. Die Netzhautenden zu beiden Seiten des Spaltes waren plötzlich verdickt, schwierig entartet und von Cysten durchsetzt. Gleichzeitig waren sie von ihrer Unterlage abgehoben und tendirten gegen das Innere des Auges, als ob eine von aussen kommende Kraft die Retina in das Innere gedrängt hatte.

Die Lagerung der Netzhaut betreffend, gehört hieher auch der Befund, wo die Ränder der Retina zipfelförmig in das mediane Bindegewebe der Kolobomwand gezogen sind.

Der in den obigen Zeilen geschilderte anatomische allgemeine Befund ist in mancher Beziehung anders bei Fällen, wie meinem IV. und jenem von Deutschmann beschriebenen. Die in ihnen abgelaufene Chorioiditis macht ihren Einfluss natürlich auch auf die Retina geltend. Er äussert sich durch hyaline Degeneration im Pigment, welches in Schollen angehäuft in die Netzhaut ragt. Stäbchen und Zapfen fehlen vollkommen und ein mächtiges Bindegewebsgerüst vermittelt die Verwachsung zwischen Netzhaut und atrophischer Aderhaut. Zwischen beiden Membranen liegt ein blutreiches, an Zellen armes Exsudat. Die Retina ist am Rande des Defectes, den sie nicht überzieht, umgeschlagen.

Ein von allen Fällen abweichendes Verhalten der Ader- und Netzhaut findet sich im Kolobome des Falles IV, und zwar im Bereiche der Ektasie, nahe dem Opticus. Die Netzhaut und Aderhaut sind in der Nähe der oberen Papillenhälfte normal; ihr unterer Antheil gleich im Beginne stark verändert. Die Chorioidea ist durch Infiltration mit Rundzellen ums mehrfache verdickt und ist ein Stumpf, welcher an der verbreiterten Sklera anliegend, über die Ränder des Koloboms ragt. An seinem Ende verbindet er sich mit der Retina und beide Schichten formiren nun eine Bindegewebslage, welche theilweise die Ektasie überbrücken, theilweise ihren Boden überziehen. Aus dem Ursprunge der Fasern kann man aber sehen, dass die das Kolobom überspannende Membran der Netzhaut, die den Boden der Ektasie überkleidenden Fasern der Aderhaut angehören. Am entgegengesetzten, also dem der Papille abgekehrten Rande vereinigen sich beide Häute zu einer mit Rundzellen infiltrirten schwierigen Schichte, um sich dann erst wieder in ihre normale Zweitheilung zu spalten. Sowohl

Retina als auch Chorioidea haben aber im Gebiete des Koloboms ihren Charakter vollkommen verloren und sind nur durch Bindegewebe vertreten; Stromapigment und Pigmentepithel fehlen.

Atypische Kolobome der Chorioidea, d. h. solche, welche nicht nach unten oder nach innen unten gelegen sind, waren bisher noch nie der Gegenstand anatomischer Untersuchung.

4. *Coloboma maculae lutæ.*

v. A m m o n hat schon im Jahre 1852 in einem mit Iriskolobom behafteten Auge anatomische Verhältnisse gefunden und beschrieben, die als *Coloboma in regione maculae lutæ* gedeutet werden müssen. Unter einer mit einer *Fovea centralis* versehenen, aber durch keine besondere Färbung ausgezeichneten *Macula* war ein 1^{'''} langer und $\frac{1}{2}$ ''' hoher Spalt der Aderhaut vorhanden, der theilweise durch eine gefässarme Haut geschlossen war. Dadurch bekam diese Stelle ein weissliches Aussehen, welches im Gegensatze zu der dunkel pigmentirten Umgebung noch desto schärfer hervortrat. Vor und nach v. A m m o n mag wohl mancher hieher gehörige Befund nicht richtig aufgefasst worden sein. Ein Beispiel hiefür ist der von E d u a r d v. J a e g e r als Fig. 92 seines ophthalmoskopischen Atlas abgebildeter Fall, ein zweifelloses *Coloboma maculae lutæ*, aber hier noch als eigenthümliche Aderhautveränderung beschrieben. Noch vor v. J a e g e r, im Jahre 1866, hat S t r e a t f i e l d eine diesbezügliche Veröffentlichung erscheinen lassen, so dass man seinen Fall auch an die Spitze der bis heute bekannten Fälle von angeborenen Defecten in der Gegend des gelben Fleckes setzen muss.

Sieht man von den 13 Fällen Johnson's ab, die als extrapapilläre Kolobome einer besonderen Stellung und einer besonderen Besprechung bedürfen, so weist die mir zugängliche Literatur im Ganzen 31 Fälle auf von *Coloboma maculae*, zu welchen noch meine beiden anatomisch untersuchten Fälle VII und VIII kommen.

Bei der Wichtigkeit des Gegenstandes erscheint es mir gerechtfertigt, dieselben übersichtlich in folgender T a b e l l e zusammenzustellen.

Autor	Lage des Koloboms	Beschreibung des Koloboms	Refraction	Sehschärfe	Gesichtsfeld	Anmerkung
Streatfield 1866	Gegend der Macula	4 Papillendurchmesser grosse Ektasie; glänzend; Ciliargefässe treten aus der Sklera aufs Kolobom, ringförmiges Staphyloma posticum	höchstgradige M	Jaeg. N. 16		
v. Jaeger 1869	Macula	querelliptisch, hellweiss, von Pigment umgeben; in seinem Bereiche viele Gefässschlingen	E			Mann, 51 J.
Talko 1870	etwas nach aussen unten von der Papille	schiefbirnförmig, 3 Papillen gross, weiss, perlmutterglänzend; Retinalgefässe begrenzen nur den unteren Rand	hohe M	S $\frac{1}{5}$		
v. Wecker 1870	Macula	4 Papillendurchmesser gross, 2 mm tiefe Excavation	Ht $\frac{1}{36}$	Amblyopia		Beide Augen
Schweigger 1871	Macula	1.5—2 Papillen gross, excavirt, hell; Pigment am Rande und im Bereiche des Defectes; Conus	M			
Montméja 1872	zwischen Papille und Macula	dreieckig, mit der Basis an die Papille anschliessend, 1 Papillendurchmesser lang, ektatisch; am Rande viel, im Innern wenig Pigment	H geringen Grades	S 1		Irideremia compl. oc. utqu.
Reich 1872	Macula	rhombisch, weiss, glänzend, gefässlos	A mixtus	S 1	kein Defect	Zweites Auge normal
Hirschberg 1875	Macula	hellbläulich, vertieft, reichliche Vascularisation; 3mal so gross als die Papille sammt Sichel			centrales Scotom	
Jodko 1876	ober der Macula	weissglänzender Fleck				

Autor	Lage des Koloboms	Beschreibung des Koloboms	Refraction	Sehschärfe	Gesichtsfeld	Anmerkung
Schnabel 1876	Macula	elliptisch, $4\frac{1}{2}$ Papillendurchmesser breit, 3 Papillendurchmesser hoch, Excavation 2 mm tief; die Netzhaut setzt sich noch über den Rand als seidenähnlicher Flor fort	Papille: E, Kolobom: M $\frac{1}{4}$		centraler Defect	
v. Wecker 1876	Macula	hellweiss, 3mal so gross als die Papille; grosses Staphylom nach aussen	M $\frac{1}{4}$	zählt Finger 1'		Linkes Auge: M $\frac{1}{4}$ S $\frac{2}{7}$
v. Wecker 1877	Macula	Ectasia sclerae.				2 Fälle
Schmidt-Rimpler 1880	Macula	queroval, zart grau, 2—2.5 Papillendurchmesser gross	R. Ht 12 D L. Ht 11 D	R. S $\frac{5}{6}$ L. S $\frac{1}{6}$	kein Scotom	Beide Augen
Fuchs 1882	Macula	5 Papillen gross, Sichel nach unten			kein Scotom	Beide Augen
Fuchs 1882	Macula	weisse Scheibe mit Pigmentflecken, über welche Retinalgefässe ziehen		S < normal	kein Scotom	
van Duyse 1884	Macula	dreieckig, gelblichweiss, vertieft, von Pigment umgeben			temporale Hälfte des Gesichtsfeldes fehlt	
Schnabel 1884	Gegend der Macula	elliptisch, nicht excavirt, von einem gelblichen Saum umgeben; spärliche Gefässe der Chorioidea	M 8 D		centrales Scotom	
Schnabel 1884	Gegend der Macula	waschbeckenartig, vertieft 2 D.	M 1 D		centrales Scotom	

Schnabel 1884	Gegend der Macula	$\frac{3}{4}$ Papillen gross, rund, mit gelblichem Saum	H		centrales Scotom	
Schnabel 1884	Gegend der Macula	elliptisch, excavirt, Grund pigmentirt; nach aussen oben von der Papille ein grosser atrophischer Fleck	M 14 D		centrales Scotom	
Wiethé 1884	Macula	grosser, runder Defect mit steilen Wandungen. Chorioïditiſ disseminata	hohe M			
Birnbacher 1885	Macula			S $\frac{6}{36}$	kein Scotom	
Nuel 1885	Macula	vertieft, von Pigment umsäumt, Gefässe ziehen über und um den Defect, in demselben eine Schlinge eines Gefässes der Aderhaut	höchstgradige M		blinder Fleck, zeigt 13° Ausdehnung	Anderes Auge geringe Myopie
van Duyse 1886	Macula	queroval, scharf begrenzt, tief excavirt; in der Peripherie atypische Flecke der Chorioidea			relatives centrales Scotom	
Bock 1888	Macula	Fall LI	M geringen Grades	S $\frac{7}{70}$, S $\frac{9}{20}$ mit $-\frac{1}{18}$ S $\frac{9}{20}$	centrales Scotom	Anderes Auge S $\frac{5}{50}$, mit $-\frac{1}{36}$ S $\frac{9}{20}$
Silex 1888	Macula	Unter dem querelliptischen Defect zwei graubläuliche papillengrosse Herde. Ein Netzhaufgefäss geht über den Defect		zählt Finger in 1 m		Anderes Auge normal
Silex 1888	Macula	Sehnigweiss, grosse Pigmentflecke; ein Netzhaufgefäss geht über den Defect	Ht 4 D	S $\frac{1}{36}$		Anderes Auge normal
Dor 1888	Macula	Pigmentflecken der Chorioidea nasalwärts an der Papille, Coloboma vaginæ nervi optici				Mikrocephalie
Bock 1889	Macula	Fall LII	M geringen Grades		Amblyopia	

Autor	Lage des Koloboms	Beschreibung des Koloboms	Refraction	Sehschärfe	Gesichtsfeld	Anmerkung
Michaelson 1889	Macula	Von der Papille durch atrophische Chorioidea getrennt; Gefässe der Netzhaut ziehen in den Defect. Mikrophthalmus; Membrana pupillaris persistens, Coloboma vagine nervi optici			Scotom	
Lawson 1890	Macula	oval, horizontal, gross, gleiche Bildung nach aussen oben und nach innen oben		S $\frac{16}{18}$		
Johnson 1890		13 Fälle von extrapapillären Kolobomen verschiedenen Standortes				

Hiezu kommen noch meine beiden anatomisch untersuchten Fälle, über welche ich, da sie zufällige Leichenbefunde waren, keine klinischen Angaben besitze, und der etwas zweifelhafte Fall von de Lapersonne.

Der Defect in der Nähe des gelben Fleckes ist meist elliptisch oder waschbeckenartig, und so gestellt, dass seine längere Axe horizontal verläuft. Nur selten ist er ganz rund oder rhombisch, oder birnförmig dreieckig. Die Grösse schwankt horizontal zwischen 2—4·5, vertical zwischen 1·5—3·5 Papillendurchmesser. Die Farbe ist gewöhnlich weiss, durch den Skleralreflex stark glänzend; man findet aber auch gelblichweisse oder perlgraue Kolobome der Macula beschrieben. Die Grenze gegen das normale Gewebe des Augenhintergrundes ist eine scharfe, die durch einen den Rändern des Koloboms anliegenden Pigmentsaum noch desto deutlicher wird. Die zahlreichen Verzweigungen desselben geben ihm ein zierliches Aussehen und seine Äste reichen immer in das Gebiet der Spaltbildung und in das der normalen Netzhaut. Ähnliche Pigmentbildungen findet man auch im Bereiche des Koloboms, wo sie sich dann von dem hellweissen glänzenden Untergrund lebhaft abheben. Im Gegensatz hiezu beschreibt Schnabel in mehreren seiner Fälle einen gelblichen Saum, welcher die Trennung zwischen dem Bereiche des Koloboms mit dem übrigen Augenhintergrunde bildet. Diese Verschiedenheit der Pigmentirung erklärt sich wohl durch den verschiedenen Zeitpunkt, in welchem während des fötalen Lebens die Störung eingetreten ist: denn das Stromapigment der Chorioidea entwickelt sich ja erst in den letzten Fötalmonaten. Die Gefässvertheilung im Gebiete des Defectes kann eine verschiedene sein. Meist findet man in demselben mehr weniger zahlreiche Schlingen von Gefässen der Aderhaut; oder aus den Rändern der Lederhaut kommende Ciliargefässe breiten sich daselbst aus; und endlich können auch Gefässe der Netzhaut, die in der Regel am Rande des Koloboms scharf abbrechen, verfolgt werden, wie sie das Kolobom betreten.

In letzterem Falle kann man auch beobachten, wie die Netzhaut schleierartig über die Ränder des Defectes in denselben hineinragt. Zu meinem Falle VIII zogen die Nervenfasern der Netzhaut über den Defect. Es können aber auch die Gefässe gänzlich fehlen. Von besonderem Interesse ist es, dass in zahlreichen Fällen der dem Kolobom entsprechende Theil der Sklera nicht nur verdünnt, sondern auch ektatisch ist. Diese Ausbuchtung der Lederhaut hat zwar gewöhnlich nur die Form einer Mulde, es sind aber auch Fälle bekannt, in welchen die Ränder steil abfallend zur Bildung einer Grube beitragen, die durch verhältnismässig grosse Tiefe ausgezeichnet war. Es sind so Verschiedenheiten des Niveau, zwischen Sehnervenkopf und Tiefe des Koloboms bekannt, die 10 D ausmachten, also annähernd 5 mm betragen. Aber auch in jenen Fällen, in welchen die Sklera nicht ek-

tatisch ist, bezeichnet das Kolobom eine seichte Grube, welche eben im Vergleiche zum angrenzenden Niveau durch den Defect in der Ader- und Netzhaut entstanden ist, was Johnson mathematisch nachgewiesen hat.

Die Papille ist meist quer gestellt und hat nicht selten einen Conus nach unten oder aussen, oder wenigstens eine Andeutung desselben.

Bemerkenswert ist das gleichzeitige Vorkommen von chorioi-ditischen pigmentatrophischen oder hypertrophischen Plaques in unmittelbarer Nähe des Koloboms oder in der Peripherie des Augenhintergrundes (meine Fälle VII und VIII, dann Wiethé, Schnabel van Duyse, Silex, Dor).

Auffallend selten finden sich gleichzeitig andere angeborene Fehler des Auges: Irideremia (Monteméja), Coloboma vaginæ nervi optici (Dor und Michaelsen), Mikrophthalmie und Membrana pupillaris persistens (Michaelsen), Mikrocephalie (Dor).

Ist eine Ektasie vorhanden, so gibt dieselbe natürlich fast immer myopische Refraction. Der Brechungswert des Auges, auf der Papille bestimmt, ist aber ein sehr verschiedener, indem wir ausser Emmetropie die höchsten Grade von Hypermetropie und Myopie finden.

Ebenso veränderlich ist das Sehvermögen; von normaler Sehschärfe bis zu hochgradiger Schwachsichtigkeit sind alle Stufen vertreten. In der überwiegenden Mehrzahl der Fälle ist jedoch ein Ausfall im Mittelpunkte des Gesichtsfeldes beobachtet worden, dessen Grösse aber nicht immer mit dem des Koloboms übereinstimmt, so dass mein Fall LI als eine besondere Ausnahme hervorgehoben werden muss, umsomehr, als man die getheilte Form des Defectes auch im perimetrischen Skotom ausgedrückt sah. Auch Schmidt-Rimpler und v. Wecker erwähnen in ihren Fällen, dass Skotom und Kolobom sich gedeckt haben. Man muss jedoch hervorheben, dass es mit unseren gewöhnlichen Beleuchtungsmitteln nicht immer gelingt, die Lichtempfindung im Bereiche des Koloboms verlässlich herauszubringen. Johnson hat zu diesem Zwecke eine elektrische Glühlampe construirt. Er fand damit immer ein grösseres Gesichtsfeld, als durch die gewöhnliche Perimeteraufnahme mit dem Papierstückchen, so dass also seine Skotome kleiner ausfielen. Dies lässt sich nur dahin deuten, dass am Rande des Defectes noch empfindliche Netzhaut vorhanden war.

Auffallend ist der Umstand, dass das Coloboma maculae immer nur einseitig, meist am rechten Auge vorkommt; nur mein anatomisch untersuchter Fall, sowie die klinischen Fälle von Fuchs, Schmidt-

Rimpler und v. Wecker betreffen beide Augen eines Individuums. Das zweite Auge ist entweder normal oder zeigt nur eine Refractionsanomalie, welche mit der des erkrankten Auges correspondirt.

Dies das Augenspiegelbild, eine Zusammenfassung der morphologischen Eigenschaften der Coloboma maculae. Betrachtet man die einzelnen Fälle in ihren Details, so ergibt sich nothwendig eine Scheidung derselben in zwei Gruppen, je nachdem an der Bildung des Defectes die Aderhaut allein, oder auch die Netzhaut theilnimmt. Dass die Chorioidea in allen solchen Augen der Gegend der Macula entsprechend fehlt oder im höchsten Grade atrophisch ist, lehrt uns ausser meinen anatomischen Befunden der mehr oder weniger helle Glanz, welcher von der blossliegenden Sklera stammend, das Kolobom im Augenhintergrunde leuchtend hervortreten lässt. Die Retina kann im Bereiche des Defectes auch fehlen, oder sie überzieht denselben, sei es als unversehrte Schichte, sei es als eine zarte, schleierartige Membran; oder ihr Vorhandensein ist durch den Übertritt eines Netzhautgefässes, welches man in seiner Continuität in das Kolobom verfolgen kann, nur angedeutet. So erklären sich auch die verschiedenen Ergebnisse der Aufnahmen des Gesichtsfeldes: Fehlt die Netzhaut, so findet man den Ausfall im Centrum des Gesichtsfeldes, während sonst das Gesichtsfeld keine Abweichung von der Norm zeigt. Keineswegs aber ist das centrale Skotom auch immer mit schlechter Sehschärfe gepaart, wobei ich besonders auf meinen Fall LI mit $S \frac{6}{6}$ und den von Nettleship (bei Johnson) mit $S \frac{20}{20}$ hinweise. Es muss dann wohl die eigentliche Macula lutea nicht ergriffen sein, sondern ausserhalb des Defectes in abnormer Lage sein.

Ein auffallendes Zusammentreffen ist es aber, dass die mit Coloboma maculae und Ectasia sclerae Behafteten meist herabgesetzte, ja schlechte Sehschärfe haben, im Gegensatz zu jenen ohne Ausbuchtung der Lederhaut. Es mag sich dies vielleicht so erklären lassen, dass wenn in solchen Fällen die Netzhaut auch vorhanden ist, sie durch die mit der Ektasie verbundenen mechanischen Störungen gezerrt wird oder sie durch ihre Abhebung von der Unterlage ihrer Function entbehrt.

Einen ganz speciellen Standpunkt in der Frage über des Coloboma maculae nimmt Johnson ein, der eine interessante Casuistik von 13 Fällen mit sehr schönen Augenspiegelbildern veröffentlichte. Er nennt sie extrapapilläre Kolobome und versteht darunter Defecte, welche mit der fötalen Augenspalte nichts zu thun haben und auch

mit Spaltbildungen am Opticus nicht zusammenhängen. Sie können überall im Fundus vorkommen, aber die untere Hälfte des Augapfels und die Gegend der Macula seien bevorzugt. Er identificirt merkwürdigerweise seine „extrapapillären“ Kolobome mit den in der Literatur als Maculakolobome beschriebenen Veränderungen des Augenhintergrundes, bestreitet aber einen Zusammenhang der eigenen und der fremden Fälle mit der Macula lutea und ebenso die von Vossius bewiesene Rotation. Er vereinigt daher in seiner Arbeit die Kolobome der Macula mit den sonst als atypisch bezeichneten Kolobomen der Chorioidea. Johnson hält dafür, dass ein grosser Theil dieser Bildungen in ihrer Mitte die Structur von Nævis besitze. Er beruft sich hiebei auf die Fälle von Lawford, Horrocks und Sturge, welche bei den letzteren mit Nævis des Gesichtes complicirt waren. Im übrigen ist er gegen die Annahme eines entzündlichen Ursprunges extrapapillärer Kolobome.

5. Coloboma nervi optici.

Bei dieser angeborenen Anomalie muss man den Unterschied machen, ob der Sehnerv selbst, vor allem die Papille, verstümmelt ist, oder ob sich unmittelbar an den Sehnervenkopf anschliessend Veränderungen finden, welche man mit der fötalen Augenspalte in Zusammenhang zu bringen berechtigt ist. Beide Formen können in einem Auge vereinigt vorkommen.

Zum leichteren Verständnis sollen zuerst die verschiedenen Formen mit Anlehnung an die bisher gebräuchliche Bezeichnung geschildert und dann versucht werden, eine rationelle Eintheilung dieser Missbildungen vorzunehmen.

In zahlreichen Augen findet man der Papille nach unten anschliessend eine Bildung, welche ophthalmoskopisch jener vollkommen gleicht, die kurzsichtige Augen nach aussen von der Sehnervenscheibe so oft besitzen und die fälschlich Staphyloma posticum genannt wird. Mit Recht bringt man diese Sichel (Conus, Meniscus) nach unten mit der fötalen Spalte in Zusammenhang; ob man sie immer mit derselben Berechtigung als eine Bildungsanomalie des Sehnerven betrachten darf, scheint mir zweifelhaft, aus Gründen, die unten erörtert werden sollen.

Der Conus oder Meniscus nach unten wird gewöhnlich als der geringste Grad eines Coloboma vaginæ nervi optici beschrieben und schliesst sich als eine mehr oder weniger hellweisse oder auch gelbliche Sichel an den unteren Rand der elliptischen,

quergestellten Papille an. Die Sichel ist gegen die Netzhaut scharf abgegrenzt und hebt sich so von dieser und der Papille gut ab. Von geringen Verschiedenheiten abgesehen, entspricht die breiteste Stelle des Meniscus der Mittellinie der Sehnervenscheibe und hat durchschnittlich die Ausdehnung von einem halben Papillendurchmesser. Die Ebene der Sichel weicht vom Niveau des übrigen Augenhintergrundes nicht ab. Grössere „staphylomartige“, vertiefte Stellen, welche sich an den Sehnerven anschliessen, sind angeborene Anomalien, welche mit tieferen Störungen am Sehnervenkopfe zusammenhängen, daher im Vereine mit den Verstümmelungen dieses Berücksichtigung finden werden.

Die Papille kann von der Form einer quergestellten Ellipse alle Zwischenstufen darbieten bis zu der einer spitzen quergestellten Spindel. Die Centralgefässe zeigen immer Abweichungen von der Norm. Dies ist einer der Hauptumstände, welche diesen Zustand als mit der fötalen Augenspalte zusammenhängend bezeichnen lassen. Der Gefässursprung ist meist um 90° gedreht; oder sämtliche Gefässe streben nur nach einer Richtung, meist nach oben oder nach unten, so dass ein Bündel eng aneinander gedrängter Äste und Zweige der Papille zu entströmen scheint. Der Gefässursprung ist häufig auffallend excentrisch gelegen, meist nach unten. Der Gefässtrichter der Papille ist immer deutlich entwickelt, und auch unregelmässig gestaltete; an den Gefässaustritt gebundene partielle Excavationen des Sehnerven gehören nicht zu den Seltenheiten. Form der Papille, ihre Umgrenzung und Fläche, Ursprung und Vertheilung der Gefässe und das Verhältnis der ganzen Sehnervenscheibe zur Sichel nach unten sind eine unerschöpfliche Fundgrube der verschiedensten Abweichungen von der Regel.

An die Papille anschliessende Sicheln sind verhältnismässig häufig; Vossius fand unter 425 Augen die Sichel 231mal nach aussen und 111mal nach anderen Richtungen, meist nach abwärts.

Schon Ed. v. Jaeger hat auf die Sichel nach unten aufmerksam gemacht. Ihre Bedeutung aber ist erst in neuerer Zeit gewürdigt worden. Die Zusammenstellungen einer grösseren Anzahl damit behafteter Augen ergeben, dass der Conus nach unten immer mit Verminderung der Sehschärfe verbunden ist und dass auch nach Correctur der gleichzeitig vorhandenen Refraktionsanomalie keine normale Sehschärfe resultirt, auch wenn kein Astigmatismus vorhanden ist, der übrigens den Conus nach unten sehr oft begleitet. Diese Umstände weisen mit Deutlichkeit darauf hin, dass dieser geringste Grad einer

Spaltbildung des Auges auch mit angeborenen Fehlern im lichtempfindenden Apparate verbunden ist, die ihrer Feinheit wegen sich der Untersuchung bisher entzogen haben. Aus den wenigen bis nun anatomisch untersuchten Fällen und aus Vergleichen mit hochgradigen angeborenen Veränderungen den Sehnerven betreffend, können wir schliessen, dass es sich dann um eine mangelhafte Entwicklung, oder ein Fehlen des Pigmentepithels im Bereiche der Sichel und wohl auch ihrer Nachbarschaft handeln mag; im Gegensatz zum erworbenen sogenannten Staphyloma posticum, bei welchem die Chorioidea atrophisch gefunden wird bei gleichzeitigen Veränderungen der den Opticus umgebenden Hüllen und des ihm anschliessenden entsprechenden Skleralstückes. Van Duyse nennt das Coloboma vaginæ nervi optici direct einen partiellen Albinismus. Schnabel hat übrigens auch bei angeborenem Conus nach aussen gefunden, dass der blinde Fleck der Ausdehnung der Sichel entsprechend vergrössert sei. Berücksichtigt man, wie oft Spaltbildungen am Auge nach einer anderen Richtung als der typischen, nämlich nach unten vorkommen, so liegt kein Grund vor, die Möglichkeit eines angeborenen Meniscus nach aussen zu bezweifeln.

Der angeborene Conus ist sehr oft vergesellschaftet mit anderen congenitalen Anomalien, welche mit einem mangelhaften Schluss der fötalen Augenspalte im Zusammenhang stehen, oder damit wenigstens in Zusammenhang gebracht werden, ein weiterer Beweis für seine Stellung als angeborener Bildungsfehler; so mit Coloboma iridis verschiedener Stadien, Coloboma chorioideæ, Coloboma maculæ. Bemerkenswert ist Randall's Beschreibung, in welcher das eine Auge ein vollkommen entwickeltes Coloboma nervi optici, das andere aber einen Conus nach unten aufwies; sowie auch Makrocki's Fall eines Meniscus nach unten mit persistirendem Canalis Cloqueti.

Schon die geringste Andeutung der übriggebliebenen Spaltbildung am Sehnerven, die eigentlich nur seine Nachbarschaft betrifft, zieht die Papille sichtlich in Mitleidenschaft. Congenitale Verstümmelungen des Sehnerven selbst führen auffallende Veränderungen an seinem Augapfelende herbei.

Soweit mir die Literatur bekannt ist, hat v. Ammon zuerst ein Coloboma optici gesehen und beschrieben, und zwar bei einem Schaffötus. Die genaue Kenntniss datirt erst aus jüngerer Zeit (Liebreich), und mancher Fall ist ohne bestimmte Bezeichnung beschrieben, den wir heute als Coloboma nervi optici ansprechen müssen, z. B. in Jaeger's Ophthalmoskopischem Atlas (*Fig. 87*) bei Coloboma chorioideæ. Neuestens ist von der Bonner Klinik durch

Saemisch, Caspar und Krüger eine reiche Anzahl von Fällen mit *Coloboma optici* veröffentlicht worden. Leider steht mir das Original nicht zur Verfügung.

Trotz der mannigfaltigen Unterschiede in ihren Einzelheiten haben die verschiedenen Kolobome des Sehnerven doch gemeinschaftlich die tiefe Excavation der Papille an ungewöhnlichen Stellen und die sich ihnen anschliessenden mehr oder weniger grossen Sichel. Die Papille kann zwar ihre Scheibenform bewahrt haben, in der Regel aber weicht ihre Gestalt sehr stark von der Norm ab; so findet man an der Stelle des Sehnerveneintrittes sogar eine dreieckige Figur (Eversbusch).

Die Vertiefungen des Sehnervenkopfes nehmen denselben entweder nur zum Theile oder vollständig ein. Partielle kleinere Defecte, die sich durch Niveaudifferenz kennzeichnen, finden sich sehr selten und dann immer ohne jede andere Abnormität. Sie heben sich von der Papille durch ihre stahlgraue Farbe ab und können zu mehreren vorhanden sein. Die genannte Farbe ist durch den Schatten der Ränder hervorgerufen. Sie sind immer peripherwärts gelagert (Fall L und jener von Wiethé). Andererseits kann die obere oder die untere Hälfte der Sehnervenscheibe tief ausgehöhlt sein; in der überwiegenden Zahl betrifft es die letztere. Die nicht excavirte Papillenhälfte ragt in der Regel als horizontaler Wulst über die vertiefte Partie. Am schönsten und auffallendsten wird das Bild bei annähernd totaler Excavation der Papille, welche aber immer eine an verschiedenen Stellen verschieden tiefe ist. Man findet dann an Stelle der Sehnervenscheibe eine Ampulle oder einen Trichter, welche die Tiefe von selbst 6 mm erreichen können. Damit hängt auch die bläuliche oder weisse Farbe des Sehnervenkopfes zusammen. Auch die Ränder desselben sind öfters verwaschen. Diese beiden letztgenannten Eigenschaften werden sehr gesteigert, wenn sich an die Papille Bindegewebe anschliesst, welches meist nach unten gerichtet, die Papille aber auch umgeben kann und die Bedeutung einer sehr verbreiterten Sichel besitzt. Die Grenzen dieses bindegewebigen, hellweissen Gebietes verlaufen nicht immer dem Rande der Papille parallel, sondern zeigen oft Buchten und Zacken, welche in den übrigen Augenhintergrund vorspringen und stellenweise von dichtem Pigment umsäumt sind. Die Ausdehnung dieses abnormen Terrains erreicht bisweilen das zwanzigfache einer normalen Papille.

Nach den bisher bekannten Fällen von *Coloboma nervi optici* kann man drei charakteristische Hauptformen der Gefässvertheilung unterscheiden:

1. Die Centralgefäße theilen durch ihren Ursprung in der Sehnervenscheibe dieselbe in zwei übereinander liegende Hälften, von denen meist die obere die kleinere ist;

2. die Centralgefäße kommen am unteren Rande der Papille heraus und der untere Theil derselben ist der tiefste;

3. im Bereiche der Papille sind keine Gefäße sichtbar, sondern die schon vielfach getheilten Gefäße kommen am Rande der Papille in deren ganzen Umkreis hervor. Manches von diesen so austretenden Gefäßen kann aber durch Schlängelung, Umbiegung u. dergl. doch noch die Papille betreten und so über dieselbe ziehen. (Bei dieser Gefäßvertheilung ist die Papille meistens stark vertieft.)

Bisweilen findet man am Rande der Papille Pigment angehäuft, welches bei beiderseitigem Kolobom symetrische Lagerung besitzt.

Das Kolobom des Sehnerven kommt entweder allein vor oder im Vereine mit anderen Bildungsanomalien; z. B. Coloboma uveæ, markhaltigen Sehnervenfasern, Glaskörpergefäßen. Gerade letztere Fälle müssen besonders hervorgehoben werden, weil sie für die Lehre von der Entstehung des Koloboms wichtig sind; so die Fälle von Bayer, Remak, Becker, v. Reuss, vor allem jene des letztgenannten Autors, weil alle Netzhautgefäße dem in den Glaskörper ragenden Bindegewebzapfen zustrebten. Manz sah bei einem Kaninchen einen Glaskörperstrang, der theils aus dem Opticus, theils aus der Spalte heraustrat und im Glaskörper mit einer knopfförmigen Anschwellung endete, ohne jedoch die Linse zu berühren. Ausserdem fanden sich noch verschieden getroffene Gefäße.

Zu den Verstümmelungen des Sehnerven muss man auch meine Fälle II und III rechnen, welche zwar makroskopisch keine nennenswerte Abnormität zeigten (Verkleinerung der birnförmigen mit ihrer Spitze nach unten gestellten, kissenartig vorragenden Papille), aber mikroskopisch mehrfache Verkümmierungen, besonders Mangel an Gefäßen zeigten, was bei der Anatomie des Coloboma nervi optici noch betont werden soll.

Ausser meinen anatomischen Untersuchungen sind mir noch solche von Liebreich (an einem mit Coloboma uveæ behafteten Auge, welches Arlt besass) aus dem Jahre 1859 und aus neuester Zeit von Manz und Falchi bekannt. Abgesehen von der Bestätigung schon makroskopisch constatirten Veränderungen lassen sich die Resultate dieser Untersuchung in Folgendem zusammenfassen.

In erster Reihe verlangen die Gefäße unsere Aufmerksamkeit. Die Centralgefäße fehlen entweder vollkommen, so dass man ausser zarten Zweigen im Stamme des Sehnerven nur in der Gegend des

Zinn'schen Kranzes eine grössere Ansammlung von Gefässen kleineren Calibers findet; oder die Centralgefässe sind zwar vorhanden, aber sie verlaufen schon im Stamme des Sehnerven abnorm. So in meinem Fall I. Hier betreten sie nach Bildung eines fast rechtwinkligen Knies den Sehnerven erst knapp vor seinem skleralen Antheil und verlaufen excentrisch in der unteren Hälfte des Sehnerven. Ein kräftiger Ast des Centralgefässes zieht dann über die excavirte untere Hälfte der Papille sowie die sich ihr anschliessende Grube des Augengrundes und ist der leitende Theil für einen derben Bindegewebsträger, welcher meridional ziehend die Papille in zwei seitliche Hälften theilt. Die Centralgefässe tauchen auf aus einem dichten Knäuel von Gefässen, welche in dem Winkel zwischen Sehnerven und der unteren Wand des Augapfels zusammengedrängt sind.

Die Centralgefässe können aber auch in verschiedenen Richtungen in der äusseren Scheide und im intervaginalen Raum (Fall II und III) verlaufen und ein grösseres Kaliber haben als eine Arteria centralis. Sie durchbohren den Boden des Koloboms und geben dann erst Zweige für die Papille ab. Auch Deutschmann beschreibt ein Fehlen der Centralgefässe und in Litten's Fall kam aus dem Sehnerven nur eine Arterie, während alle anderen Gefässe den Ciliargefässen entstammten.

Es kommen aber auch Fälle vor, in welchen ohne weitere Verstümmelung die Hauptgefässe des Sehnerven abnorm verlaufen. So hat Bernheimer ein Auge untersucht, in welchem die atheromatös veränderte Arteria ophthalmica unter dem Sehnerven in einer Längsfurche desselben verlief, deren Richtung mit der Längsaxe des Opticus zusammenfiel.

In meinem Falle II und III ragte die birnförmig gestaltete Papille kissenförmig vor, was sich auch an Durchschnitten durch eine deutliche Differenz im Niveau manifestirte. Die von Rundzellen durchsetzte Prominenz bestand aus atrophischen Sehnervenfasern, zwischen welche sich stellenweise die Körnerschichte der Netzhaut als eine zusammenhängende Lage verfolgen liess. Bei dem schon erwähnten Mangel an Gefässen liegt die Frage nach der Ernährung des Sehnerven nahe, die aber überraschenderweise schon durch so spärliche und kleine Zweige genügend geleistet worden zu sein scheint.

Im Falle I ist das untere Drittel der Papille tief excavirt, bei gleichzeitigem Zurückweichen der Lamina cribrosa. Die Grube ist aber nicht das Resultat einer Verdrängung des Gewebes, sondern es ist ein wirklicher Defect vorhanden. Die eigenthümliche Nierenform der Papille ist entstanden durch die Insertion einer bindegewebigen

Leiste, welche ein grosses Gefäss in sich bergend die Papille theilt und von dem Boden der Excavation durch eine Schichte Schleimgewebes getrennt ist. Den Boden der beiden seitlichen Gruben überzieht feines fibrilläres Gewebe, welches der Netzhaut entstammt. An den Defect des Sehnerven schliesst sich nach unten unmittelbar eine Grube an, die in das Coloboma retinae et chorioideae übergeht und deren Boden von Rudimenten der Netzhaut bedeckt ist. Derselbe besteht aus derben Bindegewebsfasern, welche theils mit der Lamina cribrosa, theils mit der Insertion der Duralscheide des Sehnerven in Verbindung stehen und dem Skleralgewebe gleichen. Die Scheide des Sehnerven fand sich aber fast gar nicht verändert. Vor allem war der Intervaginalraum nicht verbreitert; denn die dem Opticus sich anschliessende Excavation befand sich von demselben abgewendet an dem peripheren Rande der skleralen Anheftung der Scheide des Sehnerven. So wurde das Ende derselben nach rückwärts gedrängt und gleichzeitig verbreitert, gewissermassen flach gedrückt. Nur an einer Stelle, vom Ende des Sehnerven ziemlich entfernt, war der intervaginale Raum an einer umschriebenen Stelle ausgeweitet, eine Veränderung, die mit der Anomalie am Sehnervenkopfe kaum in Einklang gebracht werden kann.

Im Falle II und III war das weit in die Sklera vorgeschobene Ende der Duralscheide leistenförmig verdickt, so dass dasselbe auf Längsschnitten wie ein Knopf in der Sklera lag. In manchen Schnitten fand sich aber auch eine Verschmälerung, Zuspitzung des Endes der Scheide. An mehreren Stellen waren Verwachsungen vorhanden zwischen Scheide und Sehnerven, welche junges Bindegewebe vermittelte.

Mit meinen diesbezüglichen Befunden stehen jene anderer Autoren im Widerspruch, welche grosse Veränderungen an den Scheiden des Sehnerven hervorheben: Vor allem beträchtliche Erweiterung des Intervaginalraumes; Abzweigung von Fasern der inneren Scheide des Sehnerven, welche den Boden des Koloboms bilden (M a n z); oder die Vagina nervi optici ist zu einer förmlichen Tasche erweitert, welche von einer vom Sehnerven herübergehenden Membran überbrückt ist (L i e b r e i c h).

Bei der zweifellosen Richtigkeit dieser Angaben stellt sich die Nothwendigkeit ein, die dem Coloboma nervi optici angrenzenden congenitalen Veränderungen in zwei Abtheilungen zu sondern: nämlich in solche, welche die Scheide des Sehnerven und den Zwischenscheidenraum beeinflussen, und zwar in ähnlicher Weise, als dies bei dem erworbenen Meniscus in kurzsichtigen Augen der Fall ist (v. J a e g e r, W e i s s); und in solche, wo nur das Augapfel-

ende der äusseren Sehnervenscheide geringe Veränderungen zeigt, ohne dass der Intervaginalraum in Mitleidenschaft gezogen wäre. Die der ersten Gruppe angehörenden Fälle können Kolobome der Sehnervenscheide genannt werden, wiewohl ich meine, dass dieser Name nicht besonders gut gewählt ist; denn die Veränderungen der Scheide des Sehnerven kommen erst in zweiter Linie in Betracht, sie sind ja nur Folgen der mit der Verstümmelung des Sehnerven einhergehenden Verdünnung und Ausweitung jenes aus derbem Bindegewebe bestehenden Gebietes, welches zwischen dem Rande des Opticus und dem des Skleralaloches sich befindet und von dem Kuhnt's treffliche Untersuchungen gezeigt haben, welche Schichten des Auges sich an seiner Bildung beteiligen, und wie schwer es sei, das Maaß dieser Beteiligung von Seite der einzelnen Gewebe festzustellen. Es handelt sich also hier um nichtsweniger als eine Verstümmelung der Sehnervenscheide. Das abnorme Gebiet liegt aber im Bereiche des Intervaginalraumes. In meinem Falle I dagegen befindet sich die zweifellos mit dem Defecte des Sehnerven zusammenhängende Ektasie jenseits des Zwischenscheidenraumes. Es scheint mir daher, dass manches sogenannte *Coloboma vaginæ optici* histologisch mehr einem *Coloboma retinæ et chorioideæ* entspricht, seiner Lage und Verbindung nach aber doch zu den Defecten des Sehnerven gerechnet werden müsse.

6. *Coloboma lentis*.

Die angeborene Verstümmelung der Linse gehört zu den seltensten Befunden am Auge. Beweis dafür ist nicht nur die verhältnismässig geringe Anzahl von in der Literatur verzeichneten Fällen, sondern noch mehr der Umstand, dass selbst in den grössten statistischen Aufzeichnungen und Berichten das *Coloboma lentis* nicht einmal erwähnt ist; so bei Mooren mit 108.416, und in dem Berichte der St. Petersburger Augenheilanstalt mit 59.058 Kranken. Allerdings unterliegt es keinem Zweifel, dass der seiner Ausdehnung nach geringfügige und hinter der Iris verborgene Defect der Linse öfters der Beobachtung entgeht, zumal wenn das betreffende Auge nur äusserlich und leicht erkrankt und — wie es ja vorkommt — von sonstigen Missbildungen verschont geblieben war. Ferner wäre in Betracht zu ziehen, ob nicht der eine oder der andere Fall, welcher als leichter Grad von *Ectopia lentis congenita* bezeichnet wurde, dem *Coloboma lentis congenitum* zuzurechnen sei. So schreibt Becker, nachdem er eben vom Linsenkolobom gesprochen: „Was in diesen Fällen in Zusammenhang mit anderen Bildungsanomalien ganz partiell

vorkommt, gibt bei Ausdehnung über einen grösseren Abschnitt des Linsenumfanges zur eigentlichen Ectopia lentis Veranlassung. Die Ursache derselben ist ohne Zweifel eine ungleichmässige Entwicklung der Zonula Zinnii.“ Nach seiner Auffassung besteht also zwischen Coloboma lentis und Ectopia lentis nur ein gradueller Unterschied. Als Ursache von beiden sieht er eine ungleichmässige Entwicklung des Aufhängebandes der Linse an. Und da bei Ectopia lentis ein höherer Stand der unteren Linsengrenze überwiegt ganz wie bei Linsenkolobom, so führt Becker auch diese Fälle von Ectopia lentis auf die embryonale Spalte zurück, ebenso wie die entsprechenden Fälle von Linsenkolobom. Wenn man nun bedenkt, dass auch bei maximal erweiterter Pupille in diesen Fällen der obere Linsenrand nicht zu sehen ist, so würde am Lebenden als einziges differential-diagnostisches Moment übrig bleiben, dass bei Ectopia lentis der Linsenrand nach unten seine normale Convexität zeigt, während beim Kolobom eine grössere oder geringere Abweichung von dieser Krümmung nachzuweisen sein würde.

Es fragt sich nun, ob dieser Unterschied auch immer festgehalten wurde. Und das scheint nicht der Fall zu sein. So beschreibt Bowman zwei Fälle von Missbildungen der Linse mit folgenden Worten: „The lenses could be seen by ophthalmoskop to be rather small and placed two high, as well as somewhat inwards, so that their lower margins crossed se pupil obliquely.“ Und weiter: „With the ophthalmoskop the lenses are seen in about the upper twothirds of the pupils being displaced upwards.“

Nach dieser Beschreibung hat Bowman diese beiden Fälle zweifellos als Ectopia lentis aufgefasst, während Heyl dieselben Fälle ohne weiteres dem Linsenkolobom zuzählt. Gewiss mit Recht; denn in beiden Fällen zeigten die Linsen Defecte in den unteren Hälften. Es ist naheliegend, dass ähnliche Unterschiede in der Auffassung dieser Missbildung auch bei anderen Beobachtern bestanden haben und bestehen.

Aber auch wenn man annimmt, dass in manchen Fällen die Diagnose auf Coloboma lentis nicht gemacht wurde, so bleibt es doch noch immer eine sehr seltene Missbildung.

Dieselbe gibt kaum je zu therapeutischen Eingriffen Veranlassung, hat also praktisch kaum eine Bedeutung; wohl aber ist die theoretische Wichtigkeit der angeborenen Verstümmelung der Linse sehr kräftig zu betonen, und man darf behaupten, dass die sich daran knüpfenden entwicklungsgeschichtlichen Fragen sie zu den interessantesten Missbildungen des Auges macht. Denn da das Kolobom



in fast allen Fällen den unteren Theil der Linse betrifft und dann sehr häufig mit anderen, bisweilen allerdings nur geringfügigen Zeichen von Anomalien des Schlusses der fötalen Augenspalte vorkommt, so kann ein ursächlicher Zusammenhang zwischen diesen Missbildungen und der der Linse nicht von der Hand gewiesen werden.

Betreffs des allgemeinen Befundes ist die Ansicht weit verbreitet, dass das Coloboma lentis ausschliesslich mit Coloboma chorioideæ und iridis vereinigt vorkommt. Am energischsten haben diese zweifellos falsche Ansicht de Wecker und Masselon ausgesprochen, indem sie schreiben: „On ne rencontre jamais cette deformation (das Linsen-Kolobom), que si le manque de developpement porte sur l'anneau ciliaire, c'est à dire lorsque le coloboma chorioïdien se confond avec celui de l'iris.“ Ebenso schreibt George A. Berry betreffs des Linsen-Koloboms: „This only occurs in cases where a large and continuous coloboma exists of the choroid -as well.“

Auch in einer Reihe neuester deutscher Lehrbücher finden wir diese Ansicht, wenn auch nicht mit der Schärfe wie bei den eben angeführten Autoren, ausgesprochen. So schreibt Knies: „Häufig wird eine Einkerbung des Linsenrandes gefunden bei Kolobombildungen und verwandten Zuständen des Auges, wenn sie sich auf den ciliaren Theil der Chorioidea und auf den Ciliarkörper erstrecken;“ — ferner Schmidt-Rimpler: „Mit dem Iriskolobom ist nicht selten ein Chorioidealkolobom verknüpft; ebenso findet sich an der betreffenden Stelle auch öfter eine Einkerbung der Linsenperipherie;“ — und Ed. Meyer: „Das Kolobom (der Chorioidea) fängt in der Regel in der unmittelbaren Umgebung des Sehnerven an und hört in einer gewissen Entfernung vom Ciliarkörper auf. Mitunter fehlt dieser ebenfalls und selbst die Linse kann eine Einkerbung zeigen.“

Jedenfalls geht aus diesen Auslassungen nicht mit Klarheit hervor, was Becker schon 1877 aussprach: „Dieses Linsenkolobom habe ich auch ohne gleichzeitiges Kolobom der Iris oder der Chorioidea oder des Sehnerven beobachtet.“

Congenitale Anomalien der Linse haben schon die Aufmerksamkeit der alten Autoren erregt. v. Ammon und Seiler beschreiben einen Mangel, v. Ammon und v. Stellwag angeborene Kleinheit des Krystallkörpers.

Zunächst möchte ich nun ein Bild von dem Coloboma lentis entwerfen, wie sich dasselbe aus den in der Literatur niedergelegten Beobachtungen ergibt, und auf Grund der sehr interessanten, von mir pathologisch-anatomisch untersuchten Fälle.

Soweit mir die Literatur zugänglich ist, habe ich in derselben 40 mit Verstümmelung der Linse behaftete Augen beschrieben gefunden, manche allerdings nur gerade erwähnt. Hiezu kommen noch meine eigenen anatomisch untersuchten 6 Fälle. Die Wichtigkeit des Gegenstandes, sowie der bisherige Mangel einer einschlägigen ausführlichen Zusammenstellung rechtfertigen eine genaue Citirung der mir bekannten Fälle. Ausser meinen 6 Fällen wurden bisnun 3 anatomisch untersucht.

1. und 2. v. Ammon. 52jährige Frau. Im rechten Auge war die Linse oval, durchsichtig und lag dem Ciliarkörper dicht an, mit Ausnahme jener Stelle welche dem in der Uvea und Retina befindlichen Spalte entsprach; hier steht die Linse vom Strahlenkörper ab, so dass ein freier Raum von circa 1^{'''} übrigbleibt. Am linken Auge war die Linse ebenfalls oblong und zeigte nach mehrtägiger Aufbewahrung in Weingeist eine Spitze. Das Sehvermögen war in der Nähe und in der Ferne nicht beeinträchtigt gewesen; jedoch verschwanden die nach aussen gelegenen Gegenstände, wenn die Bulbi stark nach abwärts gedreht wurden.

3. und 4. v. Ammon. In den bedeutend verkleinerten Augen eines an Marasmus gestorbenen 5 Wochen alten Mädchens waren die Linsen undurchsichtig, gelb und die Oberflächen derselben pyramidal.

5. Arlt. Im linken Auge einer 73jährigen Frau fand sich ausser einem Kolobom der Iris und einem grossen Defect der Chorioidea nach unten bei Verziehung der Ciliarfortsätze nach rückwärts am unteren Rande der Linse eine seichte Einkerbung. Der linke Augapfel war etwas kleiner als der normale rechte.

6. Arlt. Das linke Auge eines 22jährigen Mädchens war mit Spaltbildung der Iris und Chorioidea nach unten behaftet. Gleichzeitig war das Corpus ciliare gespalten und verzogen und der untere Linsenrand flach eingekerbt. So entstand eine dreieckige Lücke, welche nur durch die durchsichtigen Fasern der Zonula ausgefüllt war.

7. Badal. Bei einem 60jährigen Individuum war Phthisis bulbi sin. nach einer Cataractaoperation vorhanden. Die total getrübte Linse des rechten Auges wurde sammt der Kapsel extrahirt. Sie zeigte an ihrem unteren Rande eine deutliche Einkerbung, circa 1 mm tief. Die Cataracta war tiefbraun, fast schwarz, bei ganz normaler Kapsel. Gleichzeitig fand man ein Coloboma iridis et chorioideæ.

8. und 9. Becker. Regelmässige Bulbi eines wenige Wochen alten Kindes mit angeborener Syphilis. Bei normaler vorderer Fläche fand man an der hinteren Fläche der Insertion der Zonula entsprechend jederseits eine gleich tiefe und gleich gestaltete Einschnürung. Von hinten betrachtet hatte der Sulcus die Form eines nach unten offenen Hufeisens, welches daselbst eine normal gewölbte Partie der Linse umgriff. Die Kapsel war normal. Das Epithel der Linsenkapsel reichte bis zum beschriebenen Sulcus. In der Gegend dieses weichen die sonst normal angeordneten Linsenfaser auseinander und schliessen zwischen sich Querschnitte in einen senkrechten Kreis gestellter Fasern ein. Zwischen den Fasern befinden sich dunkle, spindelförmige, kleine Körperchen, deren histologische Natur unbekannt ist. Im ganzen Äquator kein mehrschichtiges Epithel oder Bildungszellen.

10. Becker. Kolobom der Linse nach unten ohne gleichzeitiges Kolobom der Iris oder Chorioidea.

11. Becker fand „ohne eigentliche Verschiebung der Linse nach oben und aussen, doch die untere innere Hälfte der Linse durch zwei dunkel und breit contourirte, sich unter einem rechten Winkel schneidende, gerade Linien begrenzt. Die Fasern der Zonula liessen sich bei seitlicher Beleuchtung als feine graue Streifen zur Anschauung bringen.“

12. Bowman. Hypermetropisches Auge mit horizontaler Verstümmelung und Einbuchtungen des unteren Linsentheiles bei partieller Cataracta und geringer Verschiebung nach oben. Conus nach unten.

13. Bowman. Dreieckiges Linsenkolobom nach unten bei leichter Dislocation der Linse nach oben innen.

14. und 15. Bresgen. Ein mit auffallender Schädelform behafteter 15jähriger Knabe, welcher sonst keine Abnormität zeigte, hatte beide Linsen verstümmelt, indem an deren unteren Rande ein Stück fehlte. Dabei perinucleare Trübung und solche in der hinteren Rinde. Im umgekehrten Bilde sah man die Papillen doppelt. M $\frac{1}{6}$, S 1.

16. und 17. Cissel. Das nach unten gerichtete Kolobom der Linse beider Augen war ein wenig seitlich verschoben und durch eine leicht concave Linie begrenzt. Ausser hypermetropischem Astigmatismus beiderseits war keine Anomalie an den Augen nachweisbar. Am rechten Auge konnte man die Zonula sehen. R. S $\frac{5}{24}$ — $\frac{5}{12}$, L. S $\frac{5}{18}$ — $\frac{5}{12}$.

18. Grüning erwähnt in der Discussion über Heyl's Vortrag einen Fall von Kolobom der Linse ohne nähere Angaben.

19. Hess. Linsenkolobom nach unten in einem Mikrophthalmus. Glaskörperstrang, welcher sich an der Linse hinten und unten ansetzt. Dieser Insertion entsprechend zeigt die Linse eine beträchtliche Delle.

20. und 21. Heyl. Mann, 57 Jahre alt; am rechten Auge ein Kolobom der Iris und ein Coloboma lentis bei vollkommener Blindheit. Am linken Auge ein Brückenkolobom der Regenbogenhaut, ein Defect der Chorioidea. Der untere Rand der etwas getrübten Linse war gerade und lief an der Nasenseite hinter der Iris in einen stumpfen Höcker aus. Amblyopia. R durch die Linse myopisch.

22. Heyl. Am linken Auge Coloboma iridis, chorioideæ et lentis; der untere Linsenrand war unregelmässig ausgebuchtet. S $\frac{20}{100}$, hohe H.; rechtes Auge normal. S $\frac{20}{100}$.

23. Heyl. Eine 52jährige Frau war infolge eines abgelaufenen Glaukoms am rechten Auge vollkommen erblindet. Die innere Hälfte der Iris fehlte bis auf einen schmalen Streifen am Ciliarrand. Die Chorioidea zeigte keinen Defect, während am unteren Rande der normal stehenden Linse sich eine Bucht fand. M $\frac{1}{2}$. Das linke Auge war normal.

24. Heyl. Mann, 51 Jahre alt; rechtes Auge M, S $\frac{20}{100}$. Kolobom der Iris und ausgedehnter Defect der Aderhaut. Die Linse ist nach unten durch eine horizontale Linie begrenzt, welche nach innen in eine rundliche Erhabenheit ausläuft. Am linken Auge Coloboma iridis et chorioideæ.

25. Hirschberg hat (nach Becker) das Vorkommen von Coloboma lentis ohne Spaltbildungen am Auge bestätigt

26. v. Jaeger. Die Linse war nach unten wie abgeschnitten.

27. v. Jaeger. Ein mit Coloboma iridis et chorioideæ nach unten auf beiden Augen behaftetes 13jähriges Mädchen hatte am linken Auge den unteren Linsenrand 2 mm tief sattelförmig eingekerbt. Die Linse war durchsichtig. M $\frac{1}{4}$.

28. Knapp. Das obere Segment der rechten Linse eines 17jährigen Jünglings war sattelförmig eingedrückt. Von der Mitte dieser Kerbe geht ein grünweisser Faden zum Linsencentrum, wo er in einer grünweissen, dreieckigen Linsentrübung endigt.

29. Lang. Mann, 36 Jahre alt, soll mit dem rechten Auge nie gut gesehen haben. Die Iris zeigt nach aussen einen grossen Substanzverlust. Die auf ihrer Vorderfläche mit braunem Pigment gesprenkelte Linse ist der Richtung des Iriskoloboms entsprechend ausgezackt. Gleichzeitig leidet das strabotisch abgelenkte Auge an chronischem Glaukom.

30. Rumschewitsch. Verstümmelung der Linse am unteren Rande mit gleichzeitiger Spalte der Iris und Chorioidea, sowie Resten der Membrana pupillaris.

31. Schaumberg. Bei einem 23jährigen Mädchen waren die Pupillen nach oben verschoben. Am rechten Auge zeigte die Linse zwei streifige, nach aussen verlaufende Rindentrübungen. Die ektopierte Linse des linken Auges hatte einen Defect nach aussen oben. Aus dieser Einsenkung erhob sich ein rüsselförmiger Vorsprung.

32. Schaumberg. Eine Frau hatte dieselbe Missbildung am rechten Auge nach innen oben.

33. Schiess-Gemuseus. 20jähriger Mann, welcher angibt, am rechten Auge immer schlechter gesehen zu haben. Auf diesem fehlt der untere und äussere Quadrant der Linse. Abgesehen von dem abnormen Verlauf des Linsencontours und centralen Kapselauflagerungen war die Linse normal. S $\frac{3}{20}$. Das linke Auge war normal. S 1. E.

34. Schiess-Gemuseus. Bei einem kurzsichtigen Knaben von 12 Jahren bemerkte man am rechten Auge bei erweiterter Pupille eine starke Verkürzung des unteren Randtheiles der Linse, so dass ihr unterer Rand fast gerade verlief, bis auf zwei seichte Einkerbungen nach innen, bei feiner streifiger Trübung der hinteren Corticalis. Die Iris schlotterte; der Augenhintergrund war normal. Das linke Auge war gesund. R. S $\frac{2}{3}$; L. S $\frac{1}{5}$. Beiderseits M $\frac{1}{4}$ und intacte Zonula.

35. und 36. v. Stellwag. In einem Mikrophthalmus war die durchsichtige Linse walzenförmig mit etwas abgeplatteter vorderer und hinterer Oberfläche. Ein Rand war nirgends wahrzunehmen, die Linse war an ihrer Peripherie so dick, als in ihrer Mitte. Der grösste Durchmesser fiel in die gleichzeitig vorhandene Spalte der unteren Bulbuswand. Im zweiten Auge war die durchsichtige Linse eiförmig mit senkrecht stehender Axe. Die Spitze der sich nach unten verjüngenden Linse stand gerade in dem unteren Spalte der inneren Häute des Augapfels. Auch diese Linse besass keinen eigentlichen Rand. Die Vorderfläche war schwach, aber regelmässig convex; der untere Theil der Hinterfläche aber war halbkugelig vorgebaucht.

37. Talko. Linsenkolobom des rechten Auges combinirt mit Irisspalte und Resten der Pupillarmembran bei Coloboma chorioideæ beider Augen.

38. v. Wagner. Die in der Mitte getrübe Linse war nach unten verstümmelt, so dass sie nach unten wie abgeschnitten aussah und der untere Linsenrand fast horizontal verlief. Gleichzeitig war ein Coloboma iridis nach unten vorhanden.

39. *Wieth e.* 17jähriger Jüngling mit einem Kolobom der Iris und der Chorioidea nach unten des linken Auges hatte auf demselben Auge auch einen Linsendefect nach unten. Die in den oberen zwei Drittheilen vollkommen reine Linse zeigte in ihrem durch die Spalte der Regenbogenhaut leicht sichtbaren unteren Antheile ihre Vorderfläche in einer Weise verändert, welche an die durch muscheligen Bruch des Glases entstandenen Vertiefungen erinnert. Die Linse erscheint hier auffallend verdünnt, das Centrum der erwähnten, von einem zarten getüpfelten Pigmentsaume umgebenen Stelle ist vollständig durchsichtig. Der untere Linsenrand, noch im Bereiche des Iriskoloboms sichtbar, ist sattelförmig gekerbt. Das hintere Kapselbild ist in den oberen beiden Linsendritteln regelmässig gestaltet, zieht sich aber, je mehr es sich dem unteren Theile nähert, in einen senkrecht gestellten linearen Reflex aus. Nur im Centrum der oben erwähnten „brüchigen“ Stelle verwandelt es sich in einen breiten unregelmässigen Reflex.

40. *Williams.* Doppelt Iriskolobom mit spontaner Luxation der Linse und Begrenzung des oberen Linsenrandes durch eine gerade, scharf gezogene Linie.

Hiezu kommen noch meine 6 Fälle (II, III, IV, IX, XIII und XXIII), welche ich anatomisch untersucht habe.

Statistisch kurz zusammengefasst ergeben meine 6 Fälle und die in der Literatur verzeichneten folgende Zahlen:

Bei 38 Individuen im Alter von 5 Wochen bis 73 Jahren wurde das Kolobom der Linse 9mal auf beiden und 28mal nur auf einem Auge angetroffen; dies sind also 46 mit Linsenverstümmelung behaftete Augen, bei denen die Vertheilung rücksichtlich der linken oder rechten Seite eine ziemlich gleichmässige ist. Die Missbildung fand sich 12mal bei Männern, 8mal bei Personen weiblichen Geschlechtes. Dieses Überwiegen ist noch auffallender, indem 5 Fälle beiderseitigen Linsenkoloboms Männer betrafen. Mit Ausnahme von 5 Fällen, in welchen der Defect nach oben gerichtet war, zeigte die Linse immer, also 41mal den Defect nach unten. Die Verstümmelung war nicht immer gerade in der Medianlinie gelegen, sondern oft nach einer der beiden Seiten verschoben. 11mal ist es besonders hervorgehoben, dass die Linse in ihrer Durchsichtigkeit verändert war. 8mal war trotz des Linsenspaltes die Zonula Zinnii unverändert. Gleichzeitig fanden sich von anderen Missbildungen: 19mal Kolobom des Uvealtractus, 3mal Coloboma nervi optici, 1mal Reste fötaler Glaskörpergefässe, 3mal Überbleibsel der Membrana pupillaris, 1mal Korektomie, 3mal war der Augapfel beträchtlich verkleinert. Soweit ich die genauen Angaben besitze, finde ich 8mal Myopie, 3mal hohe Hypermetropie verzeichnet. Das Sehvermögen wechselt von einem ganz entsprechenden bis zur Blindheit so mannigfach, dass sich daraus kein allgemeiner Schluss ziehen lässt. *v. Ammon* erwähnt in seinem Falle, dass bei gutem Sehvermögen in die Ferne und in der Nähe

die Gegenstände verschwanden, wenn die Bulbi stark nach abwärts gedreht wurden. Ausserdem ersehe ich aus einer alten Notiz in meinen Aufzeichnungen, dass Fr on m ü l l e r mit starken Convexgläsern, welche er dem Coloboma lentis vorsetzte, gutes Sehvermögen erzielte, ohne dass ich darüber Genaueres oder die betreffende Quelle angeben könnte.

Was den Zustand des zweiten Auges, welches kein Kolobom der Linse hatte, anbelangt, fand ich folgende Daten: 9mal war es normal, 3mal war es mit Kolobom des Uvealtractus behaftet, 1mal war die Pupille nach oben verschoben und 1mal war das Auge infolge einer Staroperation geschrumpft.

Die Gestalt des Linsendefectes kann auf zwei Hauptformen zurückgeführt werden, und zwar findet man entweder einen mehr oder weniger tiefen Substanzverlust am Rande der Linse, oder der entsprechende Bogen des Linsenrandes ist abgeflacht oder förmlich abgeschnitten. Je nach der Tiefe des Defectes ist derselbe nur eine kleine Kerbe oder Delle; oder es ist ein Spalt vorhanden, welcher in wechselnder Breite in meridionaler Richtung in die Linsensubstanz eindringt. In diesem Falle ist die Linse gegen den Sector des Spaltes hin in der Regel verjüngt, so dass zwei schlanke Höcker als Reste der Linsenrinde den Spalt begrenzen (Fall II und III). Ist aber durch eine Kerbe oder durch Abflachung des Linsenrandes ein mehr in die Breite sich ausdehnender Substanzverlust vorhanden, dann ist — wie im Falle IX — durch einen medianen Höcker auch eine Zweitheilung dieses Defectes ausgeprägt. Von diesem warzenförmigen Vorsprung gehen dann rippenartige Leisten und Furchen in geschwungenem Verlaufe gegen den seitlichen Linsenrand. Es muss hervorgehoben werden, dass dieser kleine mediane Höcker oder „Rüssel“ nie genau am Firste des Linsenrandes sitzt, sondern immer verschoben, meist der hinteren Fläche näher ist. Damit hängt auch eine gewisse Ungleichheit in der Masse der vorderen und hinteren Linsenhälfte zusammen, sowie auch ein ungleiches Niveau in der vorderen und hinteren Hälfte der Linsenrinde, nahe dem Äquator derselben. Ausser diesen Veränderungen finden sich des öfteren auch noch Unebenheiten der Linsenflächen erwähnt, was besonders in Wiethes Fall genau untersucht und beschrieben wurde. In meinem anatomischen Falle IX kommen alle diese Momente sehr deutlich zum Ausdrucke.

Soweit meine Daten reichen, war eine spaltförmige oder sattelförmige Kerbe 18mal vorhanden, 11mal erschien die Linse in dem entsprechenden Theile wie abgeschnitten; 1mal waren beide Formen combinirt. Arlt und Bowman erwähnen auch eine dreieckige Form des Defectes.

Bei nur klinisch untersuchten Fällen kann die Angabe über das Verhalten der Zonula Zinnii nur mit gewisser Reserve berücksichtigt werden. Es ist ja ausserordentlich schwierig, selbst unter die Untersuchung begünstigenden Umständen, die Zonulafasern klar und sicher zur Anschauung zu bringen. Ich will daher vornehmlich meine anatomisch untersuchten 6 Fälle in dieser Beziehung heranziehen.

Die Zonulafasern waren nur 2mal auch im Bereiche des Linsendefectes erhalten, 4mal fehlten sie daselbst, und zwar war immer auch ein Spalt im Strahlenkörper vorhanden. Betreffs des Verlaufes der Zonulafasern zu beiden Seiten des Spaltes verweise ich auf die bereits beschriebenen Details im Falle II und III, sowie XVIII, besonders die Insertion der Fasern in beiden Winkeln des Ciliarspaltes anlangend. Im Falle IV war bei ununterbrochener Zonula zwar auch ein Ciliarspalt nach unten; dieses Auge ist aber — wie schon mehrmals betont wurde — ein in mehrfacher Beziehung atypischer Fall. Dagegen muss im Falle IX nachdrücklich auf die Verkümmernng der Ciliarfortsätze hingewiesen werden, die in den den Linsendefect betreffenden Meridianen sehr eclatant war.

Wie schon oben erwähnt, ist gleichzeitig die Linse in ihrer ganzen Gestalt beeinflusst. Es scheint dies sich im allgemeinen so zusammenfassen zu lassen, dass bei wirklicher Spaltbildung nach unten die Linse senkrecht oval ist mit beträchtlicher Verjüngung nach unten; dass aber bei grösserem Defect in der unteren Partie — so dass die Linse wie abgeschnitten erscheint — der horizontale Durchmesser den verticalen überragt und die ganze Linse so den Eindruck einer durch Schrumpfung verkleinerten macht.

In allen von mir anatomisch untersuchten Fällen war die Startrübung der Linse schon so weit vorgeschritten, dass verwertbare histologische Details, welche auf die Spaltbildung bezogen werden könnten, nicht mehr mit Sicherheit aufzufinden waren.

Die Linsenkapsel schmiegt sich ohne Unterbrechung an die verschiedenen Hervorragungen und Buchten an. Lang und Wieth e erwähnen Pigmentirungen auf der Vorderkapsel. Dasselbe findet sich im Fall II.

Eine besondere Aufmerksamkeit beanspruchen die Angaben über die Durchsichtigkeit der verstümmelten Linse. Bei 2 Augen wird einfach mitgetheilt, dass die Linsen undurchsichtig waren, 4mal fand sich totale senile Cataracta, 3mal partielle Trübungen ohne bestimmte Örtlichkeit, 2mal sass die Trübung perinuclear, 2mal in der vorderen, 3mal in der hinteren Rindenschichte; 6mal wird die Durchsichtigkeit des Krystallkörpers hervorgehoben. Es ist nahe-

liegend, zu denken, dass auch in mehr Fällen keine Trübungen vorhanden waren, dass es aber die Autoren unterliessen, darauf besonders hinzuweisen.

Schliess-Gemuseus scheint das Kolobom an durchsichtigen Linsen als etwas besonderes hervorzuheben, gegenüber den Missbildungen an getrühten Linsen, wie er auch seine Fälle denen gegenüberstellt, welche mit Spaltbildungen des Auges verbunden vorkommen. Dies anzunehmen ist, wie ich meine, nicht nothwendig. Es liegt kein Grund vor, verstümmelten Linsen mit geringen Rindentrübungen eine gesonderte Stellung einzuräumen jenen gegenüber, welche durchsichtig oder vollkommen getrüht sind. Es scheint mir im Gegentheil vollkommen natürlich, wenn eine grössere Anzahl von mit Defecten behafteten Linsen in ihrer Substanz Trübungen aufweisen; denn eine so bedeutende Veränderung der Form kann nur auf eine stark wirkende Ursache zurückgeführt werden, welche auch die Ernährungsverhältnisse der erhaltenen Linse leicht beeinträchtigen kann und so zu Trübungen der Linsensubstanz führt.

Mit dem örtlichen Defecte der Linsensubstanz ist nicht selten auch eine Verschiebung der ganzen Linse verbunden, und zwar entweder direct nach oben, oder mit einer gleichzeitigen geringen Abweichung nach einer der beiden Seiten.

Es ist oben in ausführlicher Weise beschrieben worden, wie der Defect der Linse gestaltet ist und inwiefern verstümmelte Linsen durch ihre theilweise Verbildung auch in ihrer ganzen Form beeinflusst werden. Es erübrigte nur noch auf jene Fälle des besonderen hinzuweisen, bei welchen weder eine Kerbe noch eine Abflachung des unteren Linsenrandes vorhanden war, und es zu begründen, warum man diese, welche nur die Form der Linse im allgemeinen beeinträchtigt besitzen, doch berechtigt ist zu den Linsenkolobomen zu zählen, wobei wir aber immer an die Grundbedeutung des Wortes „Kolobom“ denken müssen, welches „Verstümmelung“ heisst und dass seine Verwendung für „Spalte“ erst einem übertragenen Begriffe entspricht.

Wenn der Entstehung des Wortes „Kolobom“ entsprechend auch jede durch einen Defect der Linsensubstanz entstandene angeborene Anomalie der Form des Krystallkörpers mit diesem Namen bezeichnet werden könnte, so müssen wir denselben doch nur für jene Verbildungen in Anspruch nehmen, deren Entstehung mit einem verspäteten oder mangelhaften Schluss der fötalen Augenspalte im Zusammenhange steht. (Typen einer congenitalen Anomalie der Linsenform sind meine Fälle II, III und IX). Trotz der von dem Typus ganz abweichenden

Fälle, welche v. Ammon, Becker, v. Stellwag und Wiethé beschreiben, müssen wir sie in Berücksichtigung der begleitenden Umstände doch zu dem Coloboma lentis rechnen. So beschreibt v. Ammon die Linse als oval, im zweiten Auge als mit einer Spitze nach unten gerichtet. Wir lesen aber gleichzeitig, dass die Linse überall dem Ciliarkörper dicht anlag, mit Ausnahme der Stelle, welche dem Kolobom der Uvea und Netzhaut gegenüber lag. Es scheint mir übrigens, dass hier der Autor in der Wahl der Worte zur Bezeichnung der Eigenschaften der Linse nicht besonders glücklich war; denn sie passen nur wenig zu der weiteren Beschreibung des Auges.

Auch im 2. Falle nennt derselbe Beobachter die Oberfläche der Linsen pyramidal. Beide Augen waren aber bedeutend verkleinert.

Die engen Beziehungen zwischen Mikrophthalmus und Coloboma bulbi werden weiter unten entsprechend beleuchtet werden.

Ich habe auch den einen Fall von Becker (16) mit hierher gerechnet, wiewohl er selbst ihn nur als dem Linsenkolobom nahestehend bezeichnet. Auffallend ist die Form des Defectes, welche auch Becker hinderte, den Fall direct dem Linsenkolobom zuzuzählen. Da wir aber jetzt Übergangsformen kennen, die zweifellos zu letzterem gehören, so würde wahrscheinlich auch Becker heute kein Bedenken tragen, seinen Fall dahin zu zählen.

Ebenso beschreibt v. Stellwag eine bedeutende Veränderung der Form der Krystallkörper beider Augen, welche keine Spalte oder einen Defect aufweisen, die man aber nicht nur berechtigt ist unter das Kolobom der Linse einzureihen, sondern geradezu nicht anders bezeichnen könnte. Die Linsen beider Augen sind mit ihrem grössten Durchmesser dem Spalte der unteren Augenhäute zugewendet.

Ähnlich verhält es sich mit dem Falle Wiethé's.

Endlich muss man auch den Fall von Hess hier zählen. Derselbe ist überdies von einer besonderen Wichtigkeit wegen des Glaskörperstranges, welcher sich an der Hinterfläche der sonst gut entwickelten Linse in einer Delle derselben inserirt. Die hervorragende Bedeutung dieses Befundes wird gelegentlich der Erörterung der Entstehung des Koloboms noch ihre eingehende Würdigung finden.

7. Coloboma Zonulae Zinnii.

Das Verhältniss der Fasern des Aufhängebandes der Linse zum Coloboma lentis wurde bei diesem schon erwähnt, und es ergab sich aus den daselbst angeführten Befunden, dass die Zonula theilweise fehlen kann oder auch ohne Unterbrechung in der ganzen Circum-

ferenz vom Linsenrande zum Ciliarkörper zieht, aber im Bereiche des Defectes längere Fasern hat als an den anderen Stellen.

Spaltbildungen in der Zonula sind aber keineswegs an Defecte der Linse gebunden (z. B. Fall XI). Man findet Anomalien der Zonula in allen jenen Fällen, wo ein Spalt im Ciliarkörper vorhanden ist. Man hat es dann also nicht so sehr mit einem Mangel der Zonulafasern in einem bestimmten Bezirke (nach unten) zu thun, als vielmehr mit einem Auseinanderweichen derselben. Diese Anomalie ihres Verlaufes und ihrer Lage hängt innig mit der Verschiebung der Ciliarfortsätze nach rückwärts, oder dem Auseinanderweichen derselben zu beiden Seiten, oder mit dem Fehlen der unteren medianen Ciliarfortsätze zusammen.

Die Verziehung, Verlagerung oder Verschiebung der Ciliarfortsätze nach rückwärts zu beiden Seiten des medianen unteren Meridians bringt nur Abweichungen im Verlaufe der Fasern mit sich; denn selbst kleine, rudimentäre Ciliarfortsätze zeigen in der Nähe des Parallelkreises des normal gelagerten Strahlenkörpers die Ansätze der Zonulafasern; und im Falle II und III fanden sich trotz des fast vollkommenen Abganges des Corpus ciliare zu beiden Seiten doch Fasern des Aufhängebandes der Linse. Durch den unregelmässigen Verlauf und die ungleiche Länge der Zonulafasern entstehen im Bereiche des Spaltes im Ciliarkörper Lücken von ungleichmässiger Grösse und Stellung, welche durch öfters schief über sie dahinziehende Fasern scheinbar noch getheilt werden.

Ist ein Spalt mit wirklicher Defectbildung im Strahlenkranze vorhanden, so weichen diesem Kolobom entsprechend die Fasern der Zonula entsprechend auseinander und es entsteht im Strahlenblättchen eine dreieckige Lücke, deren bisweilen nicht unbedeutende Basis der Ciliarspalt ist und deren Spitze am Linsenrande sitzt. Die der Medianlinie am nächsten gelegene Insertionsstelle der Fasern des Ligamentum suspensorium ist der Winkel, welchen die bindegewebige Basis des Spaltes mit dem zu ihren beiden Seiten sich erhebenden Ciliarfortsatze bildet. Die Regelmässigkeit dieser dreieckigen Lücke wird nur dann einigermaßen geändert, wenn die Ciliarfortsätze beträchtlich vergrössert sich mit ihren centralen Enden über das Kolobom des Ciliarkörpers neigen.

Eine weitere Beeinflussung der Zonulafasern bringt die beim Coloboma corporis ciliaris beschriebene keulenförmige Hyperplasie der pigmentlosen Zellen der Pars ciliaris retinae mit sich. Durch sie sind ja die Buchten zwischen den Ciliarfortsätzen alterirt, und damit auch natürlich die Zonulafasern.

Der genetische Zusammenhang der Fasern der Zonula mit dem Glaskörper, als eine modificirte periphere vordere Schichte desselben, lässt es im hohen Grade wahrscheinlich sein, dass wirkliche Spalten des Ligamentum suspensorium nur von wirklichen Spalten des Glaskörpers abhängen.

8. Coloboma corporis vitrei.

Wenn man auch berechtigt ist anzunehmen, dass die Spaltbildung des Glaskörpers sehr selten ist, weil ja zu ihrer vollkommenen Entwicklung das Überdauern von grossen Gefässen und Bindegewebssträngen oder wenigstens Resten derselben gehört, so kann man doch andererseits wieder behaupten, dass kleine Spalten des Glaskörpers leicht übersehen, daher nicht erwähnt werden. Die Gründe davon liegen in den anatomischen Eigenschaften des betreffenden Untersuchungsgegenstandes. Nur jahrelang in Müller'scher Flüssigkeit gelegene Augen erhalten den Glaskörper in normaler Lage, und selbst diese Methode der Conservirung liefert topographische Kunstproducte, wenn das Auge nicht recht frisch in die Lösung kam. Alle anderen Arten der Aufbewahrung bringen die inneren Theile des Bulbus in so veränderte Situation, besonders wenn es sich um Cadaveraugen handelt, dass man alle so gewonnenen Präparate bezüglich der Lagerungsverhältnisse mit einem berechtigten Misstrauen studiren muss. Auch in gut erhaltenen Augen fällt der Glaskörper so rasch zusammen, oder rinnt förmlich heraus, dass kleine Kolobome des Glaskörpers dann nicht mehr gefunden, sondern gegebenen Falles aus verschiedenen Anzeichen nur vermuthet werden können.

v. Ammon hat ein Auge mit Coloboma corporis vitrei abgebildet, im Texte fehlt aber eine dementsprechende Bemerkung. Weitere ältere Beobachtungen in dieser Richtung stammen von Arnold, Hannover und v. Stellwag. In den neueren Aufsätzen wird das Verhalten des Glaskörpers natürlich dann besonders betont, wenn gleichzeitig grössere Gefässüberreste gefunden wurden. Eine schöne makroskopische Abbildung eines Coloboma corporis vitrei gibt Manz (nach Ecker) im Handbuche von Graefe-Saemisch, II., S. 76.

Im geringsten Grade der Entwicklung ist die Spalte des Glaskörpers eine seichte Rinne, welche vom Opticus bis zum Äquator verläuft oder auch bis zum Corpus ciliare und der Iris, so dass der ganze Glaskörper einem Pfirsich vergleichbar ist. Meist liegt in derselben ein Bindegewebsstrang, der von der Papille oder ihrer Nachbar-

schaft seinen Ausgang nimmt. Der Spalt kann aber auch eine beträchtliche Breite haben, so dass der Glaskörper im Querschnitt einem nach unten offenen Hufeisen ähnlich sieht, dessen beide Enden gegen die Mittellinie zu convergiren. Verbindet der betreffende Strang (oder sogar Gefäss) typisch die Papille mit der Hinterwand der Linse, dann ist die Bedeutung des Coloboma corporis vitrei besonders in die Augen springend als der unausgefüllt gebliebene Canal, in welchem die Arteria hyaloidea verlief.

Man kann aber auch partielle Kolobome des Glaskörpers finden, wobei er dann nur im Bereiche des Corpus ciliare eine Rinne oder Furche zeigt.

Ein sehr schöner Fall von Coloboma corporis vitrei zeigt mein Fall III und auch XI im Bereiche der Ektasie der Wand des Koloboms mit den zahlreichen Gefässen.

In solchen Fällen sieht man, dass das eigentliche Glaskörpergewebe in die Ektasie selbst nicht reicht, sondern am Rande derselben aufhört; jedoch lässt sich in die Höhle eine feine Membran verfolgen (Membrana hyaloidea? Limitans interna?)

9. Persistenz von Gefässen im Glaskörperaume.

Der Befund von fötalen Gefässen oder deren Überresten im Innenraum des Auges beansprucht in mehrfacher Beziehung besondere Berücksichtigung. Abgesehen von der Seltenheit dieser Anomalie wirft es Licht auf manche Streitfrage und ermöglicht uns die Vorstellung von Vorgängen im Auge des menschlichen Embryo, über welche nur wenig unmittelbare anatomische Untersuchungen Aufschluss geben. Gerade diese Phasen sind es aber, welche bei der Entstehung von Spaltbildungen des Augapfels vornehmlich in Betracht kommen. Daher ist es an dieser Stelle nothwendig, nicht nur jene Fälle zu berücksichtigen, in denen bei Kolobomen des Bulbus Gefässe oder deren Reste im Glaskörper gefunden wurden, sondern es müssen die Gefässe im Innenraume des Auges überhaupt in den Kreis der Erörterung gezogen werden.

Der Ursprung für alle Gefässe im Innenraume des embryonalen Auges ist derselbe, nämlich das Mesoderm, welches durch die fötale Augenspalte eindringt. Das weitere Verhalten dieser anfänglich gleichwertigen Gefässe ist aber dann ein solches, dass wir Unterabtheilungen machen müssen, um die einzelnen Bezirke besser trennen zu können. Für unseren Gegenstand, die Überreste von Gefässen oder von ihnen stammende Bindegewebssträngen im Glaskörper, genügt es zwei

Arten hervorzuheben: Die Arteria hyaloidea einerseits und Glaskörpergefässe, welche mit der Papille und ihren Gefässen direct nichts zu thun haben, andererseits. Die erstere ist durch eine grössere Anzahl anatomischer, vergleichender Untersuchungen klargelegt worden und die Literatur ist reich an diesbezüglichen casuistischen Mittheilungen. Unterzieht man aber dieselben einer etwas strengeren Kritik, so findet man, dass die Fälle eigentlicher Arteria hyaloidea persistens auf eine kleine Gruppe zusammenschmelzen und dass der grösste Theil nur Glaskörpergefässe, beziehentlich deren Überreste sind.

Ich hatte Gelegenheit, eine echte Arteria hyaloidea persistens anatomisch zu untersuchen. Von der Insertionsstelle des Opticus zog in der Axe des Glaskörpers ein heller, abgeplatteter Strang. Derselbe war leicht isolirbar, scharf begrenzt, resistent und breitete sich nach vorne fächerförmig aus. Der hintere Abschnitt dieses Stranges barg kein durchgängiges Gefäss; dagegen waren in dem fächerförmigen Antheile collabirte, theilweise verödete Gefässe erkennbar, die sich durch ihre Kerne deutlich abgrenzten und durch den Mangel an elastischem Gewebe auffielen. Sie liessen sich auf längere Strecken bis zu spitzwinkligen Theilungen verfolgen. Die Netzhaut war normal. *)

Ebenso sah ich einmal einen Fall von unzweifelhafter Arteria hyaloidea persistens **) mit dem Augenspiegel bei einem 21jährigen Manne, den ich wegen seiner Hypermetropie (1.5 D) zu untersuchen hatte. Aus dem Gefässtrichter der ganz normalen Papille ragte ein nabelschnurartig gewundenes, mit dunkelrothem Blute gefülltes Gefäss in den Glaskörper. Dasselbe liess sich im aufrechten Bilde circa 10 mm weit im Innenraume des Auges verfolgen, ohne dass es mir jedoch gelungen wäre, das vordere keulenförmige Ende genau einzustellen; im ungekehrten Bilde aber sah man deutlich, dass das stumpfe, der Linse zugekehrte Ende des Gefässes durch die Umbiegung des nabelschnurartig gewundenen Stranges entstanden war. Bei Bewegungen des Auges schien das Gefäss leicht zu flottiren. Bei der Untersuchung im aufrechten Bilde — besonders mit dem lichtschwachen Spiegel — hob sich sehr deutlich eine hellgraue Schichte ab, welche wie eine schleierartige Hülle das ganze Gefäss umgebend, besonders in den Furchen und Windungen ihren Charakter als Adventitia desselben manifestirte. S. 3, Jäg. Nr. 1.

Als Beispiel für die zweite Gruppe, welche man schlechtweg Glaskörpergefässe nennen kann, will ich folgende zwei Fälle anführen:

Ein junger Mann von 19 Jahren hatte Ht 1 D am rechten Auge und Ht 3 D am linken, nach aussen abgelenkten und hochgradig amblyopischen Auge. Der Glaskörper dieses war von mehreren hellweissen Strängen durchzogen, welche am Boden des Bulbus mit Verbreiterungen der Netzhaut anhaftend sich im Hohlraume des Augapfels verzweigten, indem sie von unten der Glaskörperaxe zustrebten.

Der zweite Fall **) ist interessanter. Er betrifft das rechte, hochgradig kurzsichtige Auge eines 20jährigen Mannes. Von der Mitte der Papille stieg ein ziemlich

*) Dieser Fall wurde schon veröffentlicht in Wedl-Bock, Pathologische Anatomie des Auges. Wien 1886, S. 419.

**) s. „Erfahrungen etc.“ S. 60 u. d. f.

derber Strang durch die Mitte des Glaskörpers bis gegen die hintere Linsenfläche. Der der Papille zunächst gelegene Theil war braunroth gefärbt, im Gegensatz zu dem im übrigen grünweissen Strange, so dass es schien, als ob der rückwärtigste Theil noch mit Blut gefüllt sei. Im aufrechten Bilde konnte man unmittelbar hinter der Linse eine ziemlich reichliche Verzweigung grauweisser Fäden sehen, welche die Ausläufer des von der Papille aus durch den Glaskörper ziehenden Stranges darstellten. Gleichzeitig erhoben sich aus der Innenfläche des Augapfels Bindegewebssepta, welche mit dem centralen Strange zusammenhängen. Es lag hier also eine Combination von einem centralen Strange, einem Reste der Arteria hyaloidea, mit Glaskörpergefässen vor.

Nebenbei bemerkt, werden solche Fälle, wie der letztere, die Frage lösen können, wie das Blut aus dem Auge geschafft wird, nachdem es nur eine Arteria, aber keine Vena hyaloidea gibt. Die Antwort kann wohl nur dahin lauten, dass das Blut durch Communicationen zwischen Arteria hyaloidea und den Glaskörpergefässen aus dem Auge geführt wird.

Ähnliche Fälle finden sich beschrieben von *Dimmer*, *Hersing*, *Eversbusch* und *v. Reuss*, welcher letzterer 7 Fälle von Arteria hyaloidea persistens und von Glaskörpergefässen beschreibt, 4 darunter mit Chorioidealveränderungen. *Manz* bildet einen grossen Bindegewebsstrang im Glaskörper ab, der sich am unteren Rande der Hornhaut inserirt (nach *Ecker*, im Handbuch von *Graefe-Saemisch*, II, S. 76). *Eversbusch*' Fall betraf das rechte Auge eines 14jährigen Knaben, dessen hintere Linsenfläche eine bläuliche Trübung aufwies. Von dieser strahlten nach vorne 15—20 feine Fortsätze aus, nach hinten erstreckte sich ein Strang mit knopfförmigen Anschwellungen. Durch membranöse Ausweitungen von trichterförmiger Gestalt sass dieser Strang der Netzhaut auf und stand mit ihr an verschiedenen Stellen in Verbindung. An diesen Stellen fanden sich auch Pigmentdefecte und Pigmentanhäufungen. Aus der genannten Membran liessen sich Arterien und Venen in die Netzhaut verfolgen. Diese und die Papille waren normal.

Dieser Fall veranlasste *Eversbusch*, embryologische Studien über diesen Gegenstand beim Schaf, Kalb, Schwein und beim Menschen zu machen. Ich will gleich hier die Resultate derselben kurz zusammengefasst anführen. Er fand in der Hauptsache die von *Heinrich Müller* aufgestellte Ansicht bestätigt, dass die eigentlichen Glaskörpergefässe zugrunde gehen und dass die Netzhaut ihre Gefässe aus dem Glaskörper erhält. Die ursprüngliche Gefässanlage im Glaskörper besteht aus zwei Schichten, welche durch Fortsätze miteinander in Verbindung stehen. Erst später bilden sich Anastomosen gegen die Netzhaut und gegen die Linse.

Aus diesen wenigen klinischen und anatomischen Andeutungen ergibt sich der sehr bemerkenswerte Umstand, dass die Glaskörper-

gefässe mit Entwicklungsphasen des Auges eng verknüpft sind, welche für die Entstehung und Beurtheilung der Spaltbildungen des Augapfels von einschneidender Bedeutung sind. Es werden daher jene Fälle einer doppelten Betonung und Aufmerksamkeit bedürfen, in welchen nicht nur Kolobome des Auges, sondern auch persistirende Glaskörpergefässe oder deren Überbleibsel gefunden wurden. Ältere derartige Beobachtungen verdanken wir *Arnold*, *Hannover* und *v. Stellwag*. Letzterer beschreibt einen Mikrophthalmus mit einer breiten und tiefen Spalte des Glaskörpers, welche vom Opticus bis zur tellerförmigen Grube reichte und einen Strang barg, welcher die Papille mit der hinteren Linsenfläche verband. Im vorderen Abschnitte des sonst normalen Glaskörpers liegen Netze und Klumpen bildende Gefässe, welche aber mit keinem Gefässe des Bulbus zusammenhängen. Ausser meinen eigenen Fällen (I, XII und XXIX) kenne ich aus der neueren Literatur noch jene von *Haenel*, *Hess*, *Königstein*, *Larsen*, *Manz*, *Remak* und *Tweedy*. Die Überreste embryonaler Gefässe fanden sich hier vereinigt mit verschiedenen typischen Spaltbildungen des Augapfels, vornehmlich des Sehnerven und der Aderhaut. Zu erwähnen wäre noch die Mittheilung *v. Grolmann's* über eine persistirende Arteria hyaloidea in einem Mikrophthalmus ohne Kolobom; und weiters jene von *Randall* und *de Schweinitz*, in welchem bei einem nasalwärts gelegenen Coloboma chorioideæ gleichzeitig ein von der Papille ausgehender Bindegewebsstrang 3 D weit in den Glaskörper ragte und ein Gefäss am nasalen Rande der Sehnervenscheide im Glaskörper flottirte.

Durch genaue anatomische Untersuchungen haben sich auf diesem Gebiete *Haenel* und *Hess* Verdienste erworben, indem ihre Befunde wichtige Bausteine sind für die theoretischen Erklärungen der Genese des Coloboma bulbi. Bei der grossen Seltenheit derartiger Befunde haben meine anatomisch untersuchten Fälle I und XII doppelten Wert, so dass ich noch auf ihre Details in den betreffenden Beschreibungen aufmerksam mache.

Für die mit der Spaltbildung am Auge zusammenhängenden Veränderungen kommen vornehmlich die Glaskörpergefässe in Betracht. Man sieht dieselben entweder am unteren Rande des Sehnerven oder am Rande der Kolobome des hinteren Augapfelabschnittes, oder aber aus der Tiefe derselben hervorkommen und in den Glaskörperraum ragen. In den bisher klinisch beobachteten Fällen waren es nicht mehr wirkliche Gefässe, d. h. mit Blut gefüllte Röhren, sondern nur bindegewebige Stränge, deren Aussehen und Verlauf sie als obliterirte Gefässe erwiesen. Man kann fast immer ihren Zusammenhang mit der

Innenfläche des Augapfels finden, der sie meist mit einer breiteren, fuss- oder plattenförmigen Basis aufsitzen. Nicht selten sieht man mit dem lichtschwachen Spiegel im aufrechten Bilde, dass sie von einer schleierartigen Hülle umgeben sind. Sie können aber auch als ein Knäuel feiner Fäden im Glaskörper eingelagert sein.

10. Cornea.

In sehr vielen Fällen von *Coloboma bulbi* ist die Cornea ganz normal. Ist dem aber nicht so, so kann sie in allen ihren Eigenschaften bedeutend verändert sein: sie ist verkleinert, abgeflacht, ihr Krümmungsminimum stimmt dann überein mit der Richtung des betreffenden Spaltes. Unter solchen Umständen ist die Cornea oval, selbst eiförmig zugespitzt, mit ihrem längeren Durchmesser senkrecht gestellt, mit ihrer eventuellen Spitze nach unten gekehrt. Es sind aber auch Fälle bekannt (Mandelstamm, Schenk), in welchen die Hornhaut bei sehr geringer Höhe ausgesprochen queroval war. Auffallend gross waren die Hornhäute in meinem Falle XLVII bei *Coloboma iridis atypicum*. Bei Verkleinerung ist die Cornea meist dicker als normal.

Ausser fleckigen Trübungen der Cornea, von welchen eine Entscheidung, ob sie angeboren sind oder nicht, oft sehr schwierig ist, die also für uns hier kaum in Betracht kommen, finden sich Hornhauttrübungen dichtester Art, deren Lage nach unten und innen unten die Vermuthung rechtfertigt, dass diese parenchymatöse Trübung mit der fötalen Augenspalte im Zusammenhange stehe. Möglicherweise wird die spitz eiförmige Gestalt mancher Cornea bei *Coloboma bulbi* vorgetäuscht durch Fortsetzung des skleralen Gewebes, welches dann einen Theil des inneren unteren Hornhautabschnittes einnimmt.

Ich habe vor kurzem einen Knaben von 3 Jahren gesehen, dessen Augen ganz normal waren, bis auf eine Hornhauttrübung des rechten Auges, von welcher mich der intelligente Vater versicherte, dass das Kind damit zur Welt gekommen sei. Die Trübung, hellgrau, war dreieckig und sass mit ihrer circa 2 bis 3 mm breiten Basis in der Sklera nach innen unten, während die Spitze bis zur Mitte von Limbus und Hornhautcentrum reichte. Die Trübung stellte eine directe Fortsetzung dar vom Gewebe der Sklera in die Cornea, von deren durchsichtigem Gewebe sie sich sehr gut abhob. Sie war gefässlos.

Etwas ähnliches beschreibt v. Stellwag und Schultheiss (vom Hund).

Mit der senkrecht ovalen Gestalt der Cornea geht auch eine Veränderung der Vorderkammer einher, die sich im Falle III typisch ausgebildet findet. Die Vorderkammer ist nach unten und rückwärts

verzogen; man findet sie als eine Lücke im Gewebe des Uvealtractus ausgeprägt an Stellen, die weit hinter ihrer normalen Grenze liegen. Dies ist vereinigt mit einem unvollkommenen Irisspalt, oder, besser gesagt, mit einem solchen, dessen ursprünglich vorhandene Lücke durch neues Gewebe wieder ausgefüllt wurde. Hier fehlt denn auch das Ligamentum pectinatum und die Membrana Descemeti liegt ganz frei.

11. Sklera.

Das Verhalten der Lederhaut ist in mit Kolobomen behafteten Augen ein sehr verschiedenes. Spaltbildungen im vorderen Abschnitte lassen die Sklera sehr oft ganz unbeeinflusst; auch solche des hinteren Abschnittes zeigen keine Veränderung in der Sklera, aber nur dann, wenn das Kolobom keinen grossen Umfang hat. Anderenfalls aber sind immer Bildungsanomalien vorhanden, die in engstem Zusammenhange mit dem Kolobom stehen.

Je grösser der Defect im Augenhintergrunde, desto grösser die Abweichung von der Norm. Aber nicht immer deckt sich die Grösse der Verdünnung mit jener des Koloboms; denn der Defect der inneren Schichten reicht öfters weiter gegen die Peripherie. Die Sklera ist im Bereiche des Koloboms ums mehrfache verdünnt und erreicht am Boden des Koloboms in der Regel die grösste Rareficirung, so dass hier die Sklera bläulich schimmert. Es gehört zu den grössten Seltenheiten, dass trotz grossem Kolobom keine Verdünnung der Sklera vorhanden ist. (Da Gama Pinto.) Obwohl das Gewebe im Bereiche des Defectes mit dem der Sklera vollkommen übereinstimmt, so wäre es richtiger, dasselbe doch nicht als Sklera zu bezeichnen, sondern seine Eigenschaft als Narbengewebe, intercalirtes Gewebe, anzuerkennen. Nur der Kürze und der leichteren Orientirung wegen soll aber auch weiter von Sklera gesprochen werden.

Der Übergang vom normalen Gewebe der Sklera zu dem der ausgedehnten ist entweder ein allmählicher oder ein plötzlicher. Das erstere ist bei muldenförmigen, seichten Ektasien der Fall und man kann dabei sehen, dass es sich weniger um eine Dehnung der Bindegewebsfasern als vielmehr um eine Verdünnung der Sklera durch Abgang der innersten Schichten der Lederhaut handelt. In manchen Fällen scheint dies aber auch die äusseren Schichten zu betreffen. In welcher Weise diese Vertheilung stattfindet, lässt sich nach meinen Untersuchungen nicht verallgemeinern. Die normale Sklera verjüngt sich dann gewissermassen gegen das Kolobom zu. Bei tiefen Ausbauchungen ist die Grenze zwischen diesen und normalem Niveau

durch eine leistenförmige Verdickung der Sklera gekennzeichnet, welche wie ein Wall das Kolobom umgibt. Der Raum von der einen Seite zur anderen ist dann durch eine dünne Bindegewebsschicht ausgefüllt, welche hier als Narbengewebe zwischen die Ränder des Defectes eingeschaltet ist. Das Verhalten dieser kann ein in mehrfacher Beziehung bemerkenswertes sein. Nicht selten sieht man von ihnen kleine bindegewebige Fortsätze in den Bereich des Koloboms ragen, welche dann in der Regel die Anheftungspunkte für feine, den Glaskörper durchziehende Stränge bilden. Überhaupt ist gerade der den Rändern des Defectes näher gelegene Antheil der Kolobomwand meist nicht aus continuirlichem Zuge von Gewebe zusammengesetzt, sondern das Bindegewebe (Narbengewebe) drängt sich stellenweise zu Platten und Balken zusammen, welche dann dachziegelartig übereinander verschoben die Wand bilden. So kommen in dieser Lücken zustande, welche die Eintrittspforten von Gefässen sind. Dementsprechend kann die Wand des Koloboms siebartig durchlöchert sein (Fall XII). Die Lücken zwischen den genannten bindegewebigen Massen sind durch lockeres Fasergewebe ausgefüllt. Eine eigenthümliche Abweichung bieten jene Fälle (z. B. I), wo ein Theil der Ektasie sich cystenförmig abgeschnürt hat.

Sehr bemerkenswert ist die Stellung der Randtheile der normalen Sklera und jener Partien dieser, welche in das Gebiet des Koloboms reichen. Während in manchen Fällen die das Kolobom begrenzende normale Sklera keine Änderung im Niveau zeigt, sind es andere Fälle, bei welchen derbe, spornartige Fortsätze, welche mit der Sklera in unmittelbarer Verbindung stehen, von der Krümmung derselben abweichen und mit ihrer Längsaxe gegen das Innere des Auges gekehrt sind (Fall XII). Es macht also den Eindruck, als ob eine von aussen gegen das Innere des Bulbus wirkende Kraft die Ränder der Sklera hineingestülpt hätte. Der so entstandene Zwischenraum wurde dann durch Narbengewebe ausgefüllt.

Diese soeben beschriebene Gestaltung der Ränder des Koloboms, die Sklera betreffend, findet sich aber nur zu beiden Seiten desselben; denn am vorderen und hinteren Rande, also dem Corpus ciliare und dem der Papille zugekehrten Theile, ist der Übergang immer ein allmäliger und die Sklera verjüngt sich hier successive, ohne dass es zur Bildung eines skleralen Grenzwalles käme. Der rückwärtige Theil zeigt — wenn hart am Opticus liegend — immer eine mehr weniger innige Verbindung mit der äusseren Scheide des Sehnerven.

Eine zweite Art der Skleralveränderung bei *Coloboma bulbi* ist die Verdickung der Lederhaut im Gebiete des unteren medianen

Meridians. Ihre Eigenschaften erkennt man am besten im vorderen Antheile, im Gebiete des Corpus ciliare und seiner Nachbarschaft gegen den Aequator bulbi zu. Diese Volumszunahme ist entweder eine Apposition von Bindegewebe an die Aussenfläche der Sklera, mit dieser innig verschmolzen (Fall I); oder aber es springt an der Innenfläche der Lederhaut ein aus derbem Bindegewebe bestehender Höcker hervor, welcher eigentlich ein Kamm ist, der die Sklera im Gebiete des Koloboms meridional durchzieht. Im letzteren Falle findet man bisweilen eine seichte Rinne, welche den erwähnten Kamm an der Aussenfläche der Sklera begleitet. Dies vermehrt dann noch das meist vorhandene Überwiegen des horizontalen Durchmesser über den verticalen im vorderen Abschnitte des Augapfels (z. B. Fall II).

Diese höckerige Erhebung auf der inneren Skleralfläche, deren Anwesenheit sich auch an der Aussenseite des Auges kundgibt, führt uns zu einer weiteren Bindegewebsbildung im Boden eines Coloboma bulbi, nämlich zu der einer Leiste, welche im unteren medianen Meridian wie eine Raphe sich vom Opticus bis zum Corneoskleralrande erstrecken kann. Durchzieht sie thatsächlich das ganze Auge, so fängt sie an der Papille zapfenartig an und reicht bis zum Corpus ciliare, wo sie sich in den oben beschriebenen Bindegewebshöcker im Ciliarspalte verfolgen lässt und bis zu einem gewissen Grade auch mit der Spitze eines unvollkommenen Coloboma iridis zusammenhängt. Sie ist der Ausdruck der Vereinigung oder Verwachsung zwischen den beiden Skleralrändern der Spalte. Dies gilt nicht nur für ihren vorderen Antheil, sondern auch für ihren rückwärtigen, auch dann, wenn die Leiste die Mitte des Bodens eines ektatischen Defectes durchzieht. Dann repräsentirt also die mediane Leiste die verschmolzenen Skleralränder, während die ektatischen Kolobomhälften zu beiden Seiten der Raphe ausgedehntes Skleralgewebe vorstellen. Gerade die Beschaffenheit des hinteren Abschnittes der genannten Leiste beweist, dass sie thatsächlich die Bedeutung verwachsener Skleralränder besitze. Ich verweise in dieser Beziehung auf den Fall II und III. Im vorderen Antheile ist die Leiste der Innenfläche der Sklera aufgesetzt. Im rückwärtigen Antheile, der hart an den Opticus anschliesst und diesen nicht nur mit bindegewebigen Ausläufern umschliesst, sondern auch bis zu einem gewissen Grade in zwei seitliche Hälften theilt, kann man überall die Zusammensetzung der Raphe aus zwei Theilen mühelos erkennen, welche erst vorne zu einem einzigen medianen Balken verschmelzen. Sehr deutlich ausgeprägt ist dieses Verhältnis im Fall III (*Fig. 33*), wo die beiden Ränder der Sklera zapfenartig

in den Glaskörper ragen, eng aneinanderliegend, als ob eine Kraft sie von aussen ins Innere und aneinander gedrängt hätte.

Dasselbe können wir im Fall II herauslesen, nur sind hier die Verhältnisse viel complicirter (*Fig. 34*). Der Querschnitt des Bodens des Koloboms ist annähernd dreieckig, dem eines Schiffsrumpfes vergleichbar, dessen äussere Medianlinie kielförmig vorspringt. Diese beträchtlich verdickte und hart anzufühlende Skleralpartie ist von zahlreichen cystenartigen Hohlräumen durchsetzt, deren zwei grössten sich zu beiden Seiten der Medianlinie lagern und durch einen schief zur inneren Oberfläche des Augapfels strebenden Bindegewebsbalken getrennt sind. Auch hier kann man, die einzelnen Schnitte verfolgend und miteinander combinirend, sehen, dass die Hauptrichtung der bindegewebigen Septa und der inneren Wand des Koloboms gegen die Axe des Auges gekehrt ist, so dass man eine von aussen in der unteren Medianlinie wirkende Kraft voraussetzen muss. Durch eine Rinne, welche entweder median oder nach der einen oder anderen Seite verschoben verläuft, ist die Leiste in der Sklera bisweilen in zwei Theile getheilt und so auch gewissermassen verbreitert (Fall XIII, XVII und XXIV).

In allen Fällen sind diese medianen Bindegewebszüge reich an Blutgefässen, von denen manche am Kamme der Leiste dieser parallel verlaufen (Fall II, III und XXIII); hie und da finden sich auch Rundzellen und Spindelzellen eingelagert.

Die sklerale Leiste im Coloboma iridis et corporis ciliaris kann auch ohne Coloboma chorioideæ im hinteren Theile des Bulbus gefunden werden, so dass dann normale Retina und Chorioidea über den bindegewebigen Höcker hinwegziehen.

Schliesslich muss noch erwähnt werden, dass bei atypischen Fällen (z. B. Nr. IV) ausser der Verdünnung der Sklera im Bereiche des Koloboms durch Fehlen der inneren Schichten der Lederhaut auch Usuren vorkommen, welche mit Pigment angefüllt, in die Sklera hineinreichen.

Alle die soeben beschriebenen Veränderungen der Sklera lassen sich so auf 3 Hauptformen zurückführen:

1. Die sonst normale Lederhaut ist in ihrem unteren medianen Meridian von einer bindegewebigen Leiste durchzogen, welche mit ihrer Convexität gegen das Innere des Augapfels vorspringt. Sie erstreckt sich entweder ununterbrochen vom vorderen Rande der Sklera bis zum Opticus; oder sie findet sich nur in der Gegend des Corpus ciliare.

2. Die Sklera ist im Bereiche des Koloboms verdünnt und meistens mehr oder weniger ektatisch. Dieses ektatische Gewebe entspricht nicht der Lederhaut, sondern ist eingeschobenes, nachträglich ausgedehntes Narbengewebe.

Die beiden Formen 1 und 2 können sich in einem Auge vereinigt finden, und zwar derart, dass die Sklera im Gebiete des Corpus ciliare die Leiste besitzt, im hinteren Abschnitte aber ektatisch ist.

3. Die Sklera ist in ihrem unteren medianen Meridian von einer Leiste durchzogen, wie bei 1. An die beiden Seiten dieser aber schliessen sich grössere oder kleinere ektatische Partien an, welche in ihren Eigenschaften dem bei 2 angeführten Gewebe entsprechen.

Sehr wichtig ist der Befund von welligem, aber dicht gefügtem Bindegewebe, welches, wenn vollkommen entwickelt, im Bereiche der unteren Medianlinie vom Sehnerven bis zur Corneoskleralgrenze zieht und mit der Aussenfläche der Sklera eng verwachsen ist. Es birgt zahlreiche Gefässe, deren Durchtritt durch die Wand des Koloboms in das Innere des Auges man bisweilen deutlich verfolgen kann (Fall I, II, III, IV, XII u. a.). Es findet sich nur im Bereiche von Kolobomen, ist also bei nur theilweiser Spaltbildung in seiner Continuität unterbrochen.

12. Form des ganzen Augapfels.

Diese hängt von dem Sitze und der Ausdehnung des Koloboms ab, vor allem von der grösseren oder geringeren Ektasie der Sklera im Bereiche des Defectes.

Auch schon bei geringen Spaltbildungen im vorderen Abschnitte des Auges war es schon den alten Autoren bekannt, dass in solchen Fällen das vordere untere Segment des Auges weniger gewölbt ist, als das obere, daher die untere Hälfte des Auges weniger entwickelt zu sein scheint, als die obere, und der horizontale Durchmesser des vorderen Abschnittes den verticalen übertrifft.

Die Form des Bulbus wird beeinflusst von jener der Ektasie der Sklera, dem Boden des Coloboma bulbi. Wir finden so verschiedene Stufen der Wölbungsanomalie ausgeprägt von einer kleinen bis zu einer beutelförmigen umschriebenen grossen Ausbuchtung der Sklera und bis zur übermässigen Ausdehnung der ganzen unteren Augapfelhälfte.

Ist vornehmlich die hintere untere Partie des Bulbus ektatisch, so entstehen Formen desselben, welche mit ihrer walzenartigen Gestalt an den Langbau bei myopischen Augen erinnern.

Abgeschnürte cystenförmige Ektasien des Skleralbodens bilden jene pfefferkorn-grosse Knoten in der unteren Medianlinie (Fall I), welche Demours zuerst erwähnt hat und sie als drüsenförmige Körper beschreibt. Diesen analog ist die Verbildung der unteren Skleralpartie im Falle II, wo diese cystenförmigen Gebilde nur stark in die Länge gezogen und durch Bindegewebsstränge vielfach abgetheilt sind.

Die durch die grössere Ausbuchtung der unteren Hälfte entstandene Assymetrie kommt noch durch die höhere Insertion des Opticus zum Ausdruck.

Die Insertion der äusseren Augenmuskeln scheint nur dann alterirt zu sein, wenn die Ektasie im vorderen Abschnitte der Sklera liegt, wodurch dann der Ansatz der unteren Muskeln nach rückwärts oder seitwärts verschoben wird.

Ein sehr interessantes Zusammentreffen ist es, dass Bulbi mit Coloboma chorioideæ et retinae in ihrer Entwicklung oft bedeutend zurückgeblieben sind. Es ist dies die Combination von Coloboma bulbi mit Mikrophthalmus. Es kann so die Grösse des Auges zu der der Ektasie in umgekehrtem Verhältnisse stehen. Schon alten Autoren, z. B. Gescheidt, ist es aufgefallen, dass Augen mit Coloboma iridis oft viel kleiner sind als normale, was sich nicht nur durch die Kleinheit der Cornea und des ganzen vorderen Abschnittes, sondern auch durch die tiefe Lage des Bulbus in der Orbita bemerkbar macht. Bei Himly (I. S. 528) findet man eine für die damalige Zeit doppelt reiche Literatur über Mikrophthalmus.

Die Behauptung Falchi's, dass sich Mikrophthalmus meist ohne Coloboma chorioideæ finde, ist wohl nicht richtig. Es gibt aber Fälle von abnormer Kleinheit des Augapfels, in welchen zwar kein Kolobom vorhanden ist, wohl aber Bildungsanomalien, welche mit den dazu führenden Momenten in der Entwicklung des Bulbus in Zusammenhang stehen; ich will nur den Fall v. Grollmann's erwähnen: Mikrophthalmus ohne Kolobom, aber mit persistirender Arteria hyaloidea.

Die im Mikrophthalmus vorfindlichen tiefen Störungen zeigt am besten Becker's Fall. Die derb entwickelte Cornea und Sklera waren nicht deutlich differenzirt, die Iris, Pupille und Linse fehlten. Ausser einem Kolobom der Netz- und Aderhaut war der von der Retina umschlossene Glaskörper von Blutgefässen durchsetzt. Es hatte sich also hier eine secundäre Augenblase ohne Linse gebildet. Auch die Papille und die Macula fehlten.

Ist eine Linse im Mikrophthalmus vorhanden, so liegt sie bisweilen in der Mitte des Augapfels und ist durch eine Arteria hya-

loidea oder die Reste der Pupillarmembran befestigt. Wenn aber gleichzeitig ausgebreitete Spaltbildung vorhanden ist, so bleibt die Linse öfters nahe am Sehnerven liegen, weil sich eben wegen mangelhaftem Schluss der fötalen Augenspalte der Glaskörper nicht in entsprechender Weise zwischen Linse und Netzhaut gedrängt hat. Die schon mehrfach erwähnten Befunde von Hess müssen hier besonders berücksichtigt werden, weil sie zeigen, dass bei Mikrophthalmus mit und ohne Kolobom immer Stränge von Bindegewebe gefunden werden, welche den Glaskörper mit den äusseren Hüllen des Auges verbinden und sich an der Papille und der Netzhaut anheften, also Stränge, welche eine bleibende Verbindung der Netzhaut und des Glaskörpers mit den Abkömmlingen des Mesoderma und Ektoderma herstellen. Diese Stränge bestehen aus langen spindelförmigen Elementen mit dazwischen gelagerten spärlichen Kernen und werden von Glaskörpergefässen der Arteria hyaloidea ernährt.

Gerade die Mikrophthalmi zeigen beim Coloboma bulbi sehr gut die ausserordentlich weiten Grenzen, zwischen denen sich die Maaße solcher Augen bewegen.

Die Grösse des ganzen Augapfels ist daher eine sehr wechselnde und wir finden alle Stufen von ganz kleinen bis zu sehr grossen Bulbis; so schwankt der sagittale Durchmesser von 8 *mm* bis 30 *mm*. Der quere (frontale) Durchmesser in der Gegend des Äquators unterliegt geringeren Schwankungen: beiläufig 9 *mm* bis 25 *mm*. Der Veränderlichkeit des sagittalen Durchmessers passt sich auch jene des Refraktionszustandes an, der alle Phasen von höchster H bis höchster M, selbst bis zu 30 D, durchlaufen kann.

13. Cysten des Lides und der Orbita.

Wenn ich von einem Falle absehe, über den ich nur mangelhafte Daten besitze, so verfüge ich betreffs Cystenbildungen im Lide und in der Orbita, welche mit der Augapfelpalte zusammenhängen, über keine eigenen Erfahrungen, so dass ich mich bei diesem so interessanten und noch strittigen Gegenstande nur an das halten kann, was andere Beobachter in der Literatur niedergelegt haben.

Die Kenntnis derartiger Missbildungen ist, die Fälle von Arlt und Wallmann ausgenommen, keineswegs alt. Blättert man in den entsprechenden Aufsätzen, so findet man eine nicht kleine Anzahl von veröffentlichten Fällen. Sie sind aber alle ziemlich bunt durcheinander geworfen. Ein genaueres Studium dieser Beschreibungen ergibt auch bald die Fehler, die gemacht wurden, und zeigt, dass

man die meist als Orbitalcysten beschriebenen Gebilde in 3 Hauptgruppen gliedern muss: 1. in Encephalocelen; 2. in Dermoidcysten, die mit dem Auge zusammenhängen, und 3. in Cysten, welche mit dem missbildeten oder degenerirten Augapfel in unmittelbarer Verbindung stehen. Die beiden ersten Gruppen kommen bei der vorliegenden Arbeit gar nicht in Betracht. Nur die 3. hängt in vielfacher Beziehung mit unserem Gegenstande zusammen. Wir müssen sie in 2 Unterabtheilungen scheiden:

a) Cysten, welche stark und gleichmässig ausgedehnte Bulbi sind, in deren Inneren Reste der inneren Augenschichten zu finden sind und die ihre Beweglichkeit in der Orbita bis zu einem gewissen Grade erhalten haben; und

b) Cysten, welche mit der fötalen Spalte am Auge in engstem Zusammenhange stehen. Sie sind im Orbitalgewebe eingebettet oder können auch mit dem Unterlide verwachsen sein.

Die Abtheilung a) enthält Fälle, die sich am ungezwungensten auf Ausdehnung des ganzen Augapfels durch Hydrophthalmus erklären lassen; das beste Beispiel dieser Gattung ist der von Chlapowski veröffentlichte Fall, in welchem eine walnussgrosse Cyste die eine Orbita ausfüllte. Ein ähnlicher Befund ist der von Hocquart in der linken Orbita einer 30jährigen Frau, die am rechten Auge ein ausgebreitetes Coloboma uveæ besass. Der linke Augapfel war nur mehr ein Sack, in dem sich Rudimente verschiedener Bestandtheile eines Bulbus vorfanden. Hocquart spricht hier von einem Kryptophthalmus, aber unrichtiger Weise; denn Manz bezeichnet mit diesem Namen jene Missbildung, wo der Bulbus durch die fast vollkommen verwachsenen Lider gedeckt ist; es fehlt also die Lidspalte zum grössten Theile. Hierher gehört wahrscheinlich auch meine Beobachtung.

Ein Fleischhauer brachte mir eine kugelige 27 mm im Diameter messende Cyste, von welcher er mir sagte, sie hätte aus dem linken äusseren Lidwinkel eines Schweines hervorgeragt, die Orbita sei leer gewesen. Die Cyste war prall gespannt, durchscheinend, von glatter sehniger Oberfläche, so dass sie wie ein seiner Muskelansätze beraubter Augapfel aussah. Entsprechend gehärtet und hemisecirt floss eine wässerige Flüssigkeit heraus und man konnte deutlich eine circa 1.5 mm dicke derbe bindegewebige Kapsel unterscheiden, an welche sich im Innern eine zweite dünne Schichte anschloss, welche vollkommen der Netzhaut gleich. In der einen Hälfte lag diese Schichte der Kapsel gleichmässig an und war am Pole mit dieser verwachsen; in der anderen Hälfte zog sie abgehoben als Falte diametral durch die Höhlung und war überall, mit Ausnahme am Pole, gut ablösbar. Dem Pole der ersten Hälfte entsprechend war die Innenschichte in der Grösse eines Pfefferkornes verdickt und die bindegewebige Hülle zeigte einen kleinen Buckel. Die histologische Untersuchung ergab, dass die die Cysten-

wand auskleidende Schichte aus concentrisch verlaufenden Faserzügen besteht, denen nach innen eine zierlich gefaltete structurlose Haut folgt. Auf dieser sitzen viele hyalin verquollene grössere und kleinere Zellen, deren histologische Natur zu bestimmen ich nicht im Stande war.

Die Herkunft cystischer Bildungen der Gruppe *a*) ist noch eine so dunkle und wahrscheinlich in keinem Zusammenhange mit Spaltbildungen des Augapfels, daher wir sie nicht weiter berücksichtigen, sondern uns nur mit der Gruppe *b*) beschäftigen wollen: Cysten, welche mit dem Augapfel verbunden sind und deren Entstehung auf Störungen in der Entwicklung des Auges zurückzuführen ist.

Die Seltenheit des Befundes rechtfertigt es, wenn ich alle Autoren aufzähle, von welchen ich Aufsätze über diese Bildungsanomalie finden konnte: Arlt, Bayer, Czermak, Dor, van Duyse, Ewetzky, Helmholtz, Hess, Hippel, Jakobi, Kundrat, Magnus, Manz, Pflüger, v. Reuss, Rindfleisch, Rubinski, Schaumberg, Skrebitzky, Snell, Sogliano, Sym, Talko, v. Wecker, Wicherkiewicz. Es sind dies 33 Fälle mit 37 Augen.

In der überwiegenden Mehrzahl der Fälle handelte es sich um Cysten, die einerseits mit dem Unterlide verwachsen waren, andererseits mit dem Augapfel zusammenhiengen. Dieser war immer mehr oder weniger mit ausgebreiteter Spaltbildung behaftet und in seinem Wachsthum sehr zurückgeblieben. So gibt es darunter Fälle, in denen der Bulbus kaum oder gar nicht mehr nachweisbar war (Mikrophthalmus oder Anophthalmus). Eine Anzahl der Fälle betrifft beiderseitige Missbildung, die linke Seite überwiegt der rechten gegenüber. Das Alter der damit behafteten Personen schwankt zwischen wenigen Tagen und 22 Jahren.

Die Grösse der immer mit dem unteren Lide verwachsenen Cyste wechselt zwischen der Grösse einer Erbse, der einer Pflaume oder der eines Taubeneies und sitzt in dem Lide ein wenig nach einer der beiden Seiten verschoben oder nimmt dasselbe vollkommen ein. So wird nicht nur die Lidspalte verengt und das untere Lid über die normale Ebene vorgewölbt, sondern auch das obere Lid in die Höhe getrieben. Es kann auch zur Bildung von Entropium oder Ektropium kommen. Die Geschwulst fluctuirt und ist bis zu einem gewissen Grade zusammendrückbar. Das Lid hat meist eine bläuliche oder livide Färbung und nimmt beim Schreien bei Vordrängung der Conjunctiva ein etwas grösseres Volumen an. Während also die vordere Wand mit dem Unterlide verwachsen ist, steht die untere oder innere untere Wand mit dem rudimentären Bulbus in engster

Verbindung, sei es durch Flächenverwachsung, oder durch einen röhrenförmigen Strang, der beide Hohlräume miteinander verbindet. Bisweilen aber ist dieser Strang ein solider Bindegewebszapfen. In manchen Fällen schien es, als sei kein Augapfel vorhanden; nach Punction und Collaps der Cyste kam dann das kaum kirschkern-grosse Rudiment des Augapfels in der normalen Orbita zum Vorschein. Der entleerte Cysteninhalt wird verschieden beschrieben: braunroth; blutig wässerig; eiweissreich, gelblich; dem Humor aqueus ähnlich. Die Cyste ist bisweilen durch eine Leiste zweikammerig.

Wir besitzen auch einige anatomische Untersuchungen über diesen Gegenstand.

Talko fand Sklera und Cornea dick, beide undurchsichtig; Chorioidea gut entwickelt, die Iris pigmentlos und verschoben, Linse nach hinten zugespitzt, der Retina fehlten die Stäbchen. Der Augapfel und die Cyste war durch einen dünnen von der Sklera ausgehenden Strang verbunden, der aus lamellären Räumen bestand, die sich dann zur Cyste erweiterten.

Ewetzky beschreibt die äussere Schichte als dick, von zahlreichen Gefässen durchzogen, so dass sie also einer Sklera und Chorioidea entsprach. Die innere Schichte war eine unentwickelte Retina ohne Pigment, arm an Gefässen, reichen Zellen, stellenweise mit Cylinderepithel versehen.

Sogliano konnte in der 2^{mm} dicken Wand der Cyste Hornhautzellen, Chorioidea, Retina und ein Rudiment des Opticus nachweisen.

In Rubinski's Fall, bei dem eine irrthümliche Diagnose (Cavernom der Orbita) gestellt worden war, verband ein solider Strang Cyste und Bulbus. Die Cyste bestand aus einer derben bindegewebigen Kapsel, welche zahlreiche Gefässe und Fettgewebe enthielt. Die innere zellreiche Schichte war mit Schläuchen ausgestattet, die mit Cylinderepithel ausgekleidet waren. Diese entsprechen den Zellen der Pars ciliaris retinae. Kolbige Auswüchse der Innenschichte drangen in die Kapsel. Die Cyste war mit einem an Hämosiderinkrystallen reichen Faser-gewebe angefüllt. Der bindegewebige Stiel enthielt dem Aderhautpigment ähnlichen Farbstoff.

Czermak fand, dass in der Cyste Chorioidea und Retina vorhanden sind, dass aber letztere die Anordnung der Schichten in umgekehrter Reihenfolge zeigt, also wie in einer unmittelbar aus der primären Augenblase entstandenen Netzhaut.

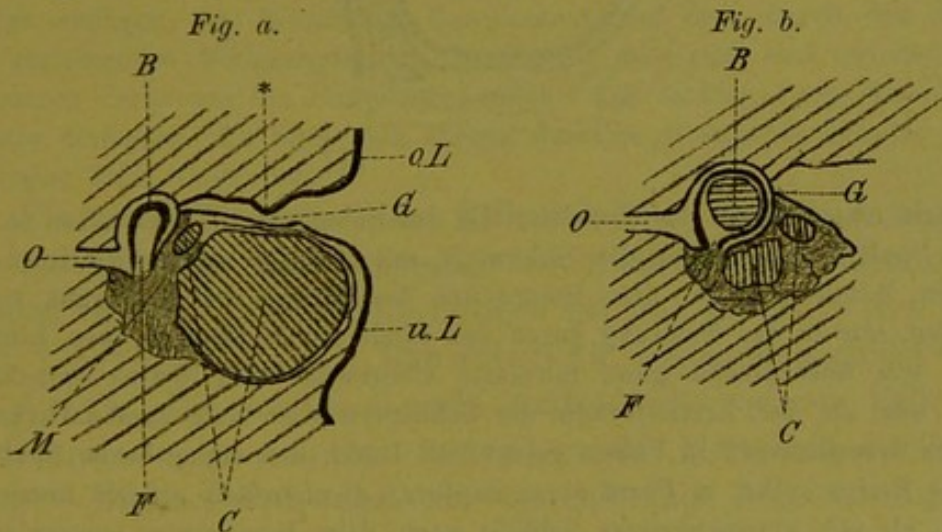
Manz beschreibt die Missbildung zweier Kinder einer und derselben Mutter und erinnert mit seinen Fällen an die ganz ähnlichen von Pflüger, Helmholtz und Talko. Manz fand am Boden des ausserordentlich kleinen Auges (sagittal 7.5 mm : 9 mm vertical) eine 5 mm durchmessende Cyste, welche sich an den Opticus anschliesst und deren Wand aus Skleralgewebe gebildet ist.

Rindfleisch fand bei beiderseitigem Mikrophthalmus Ectasia cystica partialis, welche von Skleralgewebe umschlossen ist, und vergleicht den retrobulbären Cystenraum mit einer Hernie, in der die Bruchpforte durch die Sklera gegeben war. Der hintere Skleralbogen und lockeres mesodermales Gewebe repräsentiren den Bruchsack und der Bruchsackinhalt ist eine Ausstülpung der secundären Augenblase.

Endlich die zahlreichen Fälle von Hess, die noch mehrfach erwähnt werden sollen wegen ihrer grossen Bedeutung für Kolobombildung und Mikrophthalmus bei gleichzeitigen Bindegewebssträngen im Glaskörper.

Der Fall Kundrat's ist berechtigt eingehende Berücksichtigung zu finden, weil er der erste ist, bei dem die anatomische Untersuchung des ganzen Kopfes des 8 Tage alten Kindes vorgenommen wurde. Ich will daher aus dem Befunde alles anführen, was mir einigermaßen bemerkenswert erscheint.

Ausser einer Zwerchfellhernie war das Kind auch noch mit einem Defect im Septum atriorum et ventriculorum behaftet. Nur der knorpelige Theil der Nase tritt hervor, die Nasenflügel sind nahe dem breiten Septum eingekerbt; die rechte Hälfte der Mundspalte ist länger als die linke. Im rechten Unterlide eine Cyste. Die beiden Nasenbeine nach unten verschoben, wie auseinander gedrängt. Die Basis des Zwischenhirns übertrifft die Norm ums doppelte, die niederen schmalen Tractus optici verlaufen fast transversal, der linke Opticus ist halb so dünn als ein normaler, der rechte ist noch zarter. Der Conjunctivalsack der rechten Seite ist nur 1 cm tief. Im unteren Lide und am Grunde der Orbita liegt eine kirschgrosse Cyste. Der kaum erbsengrosse Bulbus (*Fig. a*)



befindet sich tief in der Orbita am Grunde des eingezogenen Conjunctivaltrichters. Er besitzt eine birnförmige mit dem breiten Ende nach oben gekehrte Gestalt, eine kleine platte Hornhaut, eine seinen Innenraum fast vollkommen ausfüllende Linse; nach hinten ein geringer Rest von Glaskörper, welcher durch den unteren offenen Theil des Bulbus mit einem sulzigen Gewebe zusammenhängt. Dieses lagert unter dem Augapfel und geht nach vorne in die Wand der Lidcyste über. Zwischen der oberen und hinteren Wand der Cyste und dem Bulbus liegt ein kleiner Cystenraum.

Auch das linke Auge war nicht normal. Die normalen, aber zarten Muskeln inserirten sich an einem erbsengrossen Bulbus (*Fig. b*), der am Grunde des spaltförmigen engen und seichten Conjunctivaltrichters lag. Der Innenraum des rundlichen Augapfels war fast vollkommen von der Linse ausgefüllt; nur

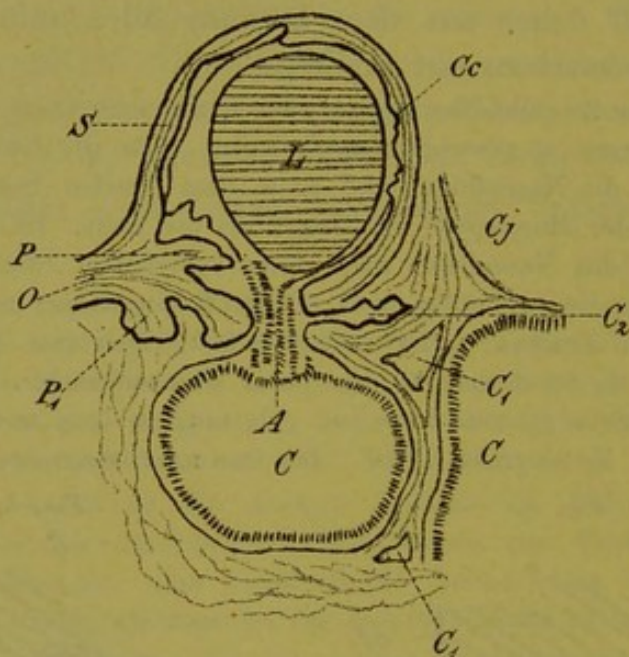
Fig. a und *Fig. b* (nach Kundrat). *oL* oberes Lid; *uL* unteres Lid; *G* Conjunctivalsack, bei * Lidkante; *B* Bulbus; *O* Opticus; *F* offene Spalte; *M* myxomatöse Massen; *C* deren Cystenräume.

nach hinten war ein kleiner Raum mit Glaskörper erfüllt; dieser stand wie am rechten Auge mit einer sulzigen Masse in Verbindung, in welcher mehrere glattrandige Hohlräume eingelagert waren.

Der histologische Befund ist sehr merkwürdig:

„Am linken Auge zeigt der kugelige Bulbus (*Fig. c**) an der unteren

Fig. c.



Peripherie einen bis an die Eintrittsstelle des Sehnerven (*O*) reichenden, ca. 3 mm weiten Spalt, an welchem die Sklera (*S*) mit einem scharf contourirten abgerundeten Rande absetzt. Der Innenraum des Bulbus ist fast ganz von der kugeligen, nur in der Richtung gegen den Spalt etwas ausgezogenen Linse (*L*) erfüllt, von anscheinend ganz normaler Chorioidea und Retina ausgekleidet, welche nur an der Eintrittsstelle des Sehnerven über einer zapfenartigen Pro- tuberanz desselben (*P*) in Falten gelegt ist. Durch den angegebenen Spalt aber tritt die Retina selbst in Form eines Zapfens (*A*) mehrfach gefaltet hinaus und springt als ein knospenartiges Gebilde nach dem Innenraume eines kleineren ausser dem Spalt gelegenen Cystenraumes vor, übergehend in die innere Wand- auskleidung dieser Cyste (*C*). Diese, deutlich abgesondert von der äusseren faserigen Schichte, besteht aus einem gliomatösen, in den äusseren Lagen zellarmen, in den inneren zellreichen Gewebe. Ausser diesem kleineren Cysten- raum finden sich noch vor demselben zwei grössere (*C*) und mehrere kleinere Cystenräume (*C*₁), die ersteren von derselben Beschaffenheit wie die, in welche die Retina hineinwuchert, d. h. mit einem ziemlich gleichmässig dicken Stratum gliomatösen Gewebes von derselben Schichtung ausgekleidet, die kleineren Cysten- räume aber fast erfüllt von solchem in Falten gelegten Gliomgewebe, ebenso eine Ausbuchtung eines der beiden grösseren Cystenräume. Zwischen den Cysten findet sich ein feinfaseriges zellreiches embryonales Bindegewebe, das, nur um jeden Hohlraum verdichtet, die angegebene, aber vom übrigen Gewebe nicht scharf abgegrenzte faserige Schichte bildet. Dieses Bindegewebe steht auch mit der Sklera an der unteren Peripherie des Bulbus und dem Conjunctivaltrichter

*) Nach Kundrat.

(C₁) unmittelbar vor demselben in Verbindung und zeigt überall dieselbe Beschaffenheit, nach der Peripherie um die Muskel und zwischen das Fettgewebe ausstrahlend. Nur an einer Stelle zwischen den beiden grossen Cysten am einspringenden Winkel, bevor es in eine diese beiden Cystenräume trennende dünne Scheidewand übergeht, schliesst es einen auf den Schnitten dreieckigen hyalinen Knorpel ein. Überdies findet sich an dem Sehnerven dieses Auges an der unteren Peripherie unmittelbar vor seinem Eintritt an der Sklera eine knospenartige Protuberanz (P₁), welche durch eine Lücke in der Scheide des Nerven nach den embryonalen Bindegewebsmassen vorwuchert. Ausser den angegebenen Cystenräumen lagert unmittelbar unter der Sklera und vor dem durch den Spalt derselben tretenden Zapfen der Retina ein kleiner, mehrfach ausgebuchteter, auf dem Durchschnitt unregelmässig strahliger Cystenraum (C₂), der, von einem schlanken, nicht sehr hohen Cylinderepithel ausgekleidet, durch einen engen Gang mit dem Spaltraum communicirt, welcher knapp unter dessen vorderen Rand endet, gleichfalls mit demselben Cylinderepithel besetzt ist, das sich noch aus dem Gang eine Strecke weit auf den vorderen Rand des Spaltes der Sklera bis dahin fortsetzt, wo die Pigmentschichte der Retina endet. Weiterhin sei bemerkt, dass die äussere fibröse Hülle rings um den Bulbus gleich ausgebildet ist und ein Ciliarkörper (Cc) nur an der unteren Peripherie angelegt erscheint, eine feinstreifige Gewebsmasse aus dem durch den Skleralspalt vortretenden Retinazapfen in den Bulbus ausstrahlt und mit der Kapsel der unteren Peripherie der Linse verschmilzt. Am rechten Auge sind die Verhältnisse einfacher. Es fand sich überall dasselbe gliomatöse Gewebe, aber in den Cysten keine Epithelien.“

Überblickt man alle diese Fälle mit ihren Details, so muss man diese als Lid- oder Kolobomeysten beschriebenen Anomalien in zwei Gruppen theilen. In die erste Gruppe gehören die Fälle von Kundrat, Czermak, Talko, Rindfleisch und wohl auch der zweite Fall Arlt's. Die andere Gruppe umfasst alle anderen Fälle. Der Unterschied ergibt sich am besten aus der Definirung der zweiten Gruppe: Diese Cysten sind nur cystenförmige Abschnürungen des ektatischen Kolobombodens, welche durch Einfluss besonderer Umstände, die bei der Entstehung dieser Anomalie angeführt werden sollen, auch mit dem Lide verwachsen sein können. Ein Beispiel hiefür ist die Cyste in meinem Fall I, welche mit einem förmlichen Stiel in das Innere des Auges mündete; ebenso die von Hess publicirten Fälle, welche alle eine geringere Ausbildung der fraglichen Abnormität zeigen. Alle diese Fälle sollte man gar nicht unter den Lid- oder Kolobomeysten anführen, denn sie sind ja nur eine besondere Formanomalie in einem ektatischen Coloboma bulbi, welche so weit gediehen sein kann, dass die Grösse des Augapfels in einem auffallenden Missverhältnis steht zu der ausserordentlichen Ausdehnung der abgeschnürten unteren Bulbuswand. Die erste Gruppe dagegen umfasst eine Bildungsanomalie selbständiger Art, nämlich eine Ausstülpung der secundären Augenblase.

14. Allgemeines über Kolobome des Augapfels; Statistik; Vererbung.

Die Zahlenangaben über das Verhältnis der angeborenen Kolobome des Augapfels zu den anderen Erkrankungen desselben sind sehr verschieden. Es lässt sich kaum ein allgemein giltiger Prozentsatz dafür anführen. Der Grund mag vielleicht darin liegen, dass eine beträchtliche Anzahl der mit Kolobomen behafteten Kinder dem Augenarzte gar nicht vorgeführt werden, weil die Verbildung als eine mit zur Welt gebrachte von vornherein manchen Leuten als eine unheilbare erscheint, wie es ja auch in diesen Fällen zutrifft.

In allen Statistiken sowohl alten als auch neuen Datums finden wir vor allem immer die Kolobome der Iris und Chorioidea berücksichtigt, bei den alten Autoren natürlich nur das der Regenbogenhaut. So hat schon Fichte 95, Cornaz 91 Fälle von Coloboma iridis gesammelt gehabt; Fichte führt unter 34.000 Augenkranken 4 Spalten der Regenbogenhaut beider Augen an und bemerkt, dass er unter 78 Fällen diese Missbildung 51mal in beiden, 27mal in einem Auge gefunden habe.

Der Grösse der Zahlen nach geordnet geben uns neuere Statistiken folgenden Aufschluss:

Mooren beobachtete unter 108.416 Augenkranken 19 Kolobome der Iris und 7 Kolobome der Chorioidea; Cohn unter 40.000 Augenkranken 32 Kolobome der Iris und 18 der Chorioidea; Inouye 7775 Patienten, darunter 1 Kolobom der Iris und 1 der Aderhaut; Bayer unter 5000 Augenkranken 1 Kolobom der Iris und 6 der Chorioidea; Uthhoff unter 1000 Patienten 3 Kolobome der Iris, 5 der Regenbogen- und Aderhaut, 1 der Aderhaut. Meine oben beschriebenen 24 klinischen Beobachtungen entstammen meinen Patienten vom J. 1888 bis 1892, d. i. 7504 Augenkranken.

Ich habe aus der mir zu Gebote stehenden Literatur sämtliche Fälle von angeborenen Kolobomen des Bulbus vom Jahre 1870 angefangen zahlenmässig zusammengestellt, nicht so sehr um ein Bild entwerfen zu können von der grossen Menge einschlägiger Casuistik, als vielmehr um das Verhältnis dieser Missbildungen untereinander zu beleuchten, vor allem aber nur — wie weiter unten angeführt werden soll — Daten zu gewinnen, in welchem Maaße Combinationen der einzelnen Spaltbildungen anzutreffen sind.

Ich fand 296 Krankengeschichten von mit Kolobomen des Bulbus behafteten Individuen, von denen 72 die Missbildung auf beiden Augen hatten, so dass also das Ganze ein Beobachtungs-

material von 368 Augen umfasst. Diese Zahlen vertheilen sich folgendermaßen:

- Coloboma iridis typicum, 15 einseitig, 8 beiderseitig.
- Coloboma iridis atypicum, 26 einseitig, 5 beiderseitig.
- Coloboma chorioideæ typicum, 11 einseitig, 1 beiderseitig.
- Coloboma chorioideæ atypicum, 3 einseitig.
- Coloboma iridis et chorioideæ typicum, 71 einseitig, 44 beiderseitig.
- Coloboma iridis et chorioideæ atypicum, 3 einseitig.
- Coloboma nervi optici, 28 einseitig, 5 beiderseitig.
- Coloboma maculæ luteæ, 30 einseitig, 3 beiderseitig.
- Coloboma lentis, 28 einseitig, 9 beiderseitig.

Wie schon berührt, liegt das Interesse der Statistik vorzüglich in dem Ineinandergreifen und der Combination der einzelnen Arten von Kolobomen. Ich möchte hier auf Schlüter's diesbezügliche Statistik, das Kolobom des Uvealtractus betreffend, aus dem Jahre 1874 hinweisen, welche 137 Fälle aus der Literatur berücksichtigt. Darunter waren 104 Kolobome der Iris, 3 Kolobome der Chorioidea und 30 Spaltbildungen dieser beiden Schichten. Er führt darunter auch 19 Fälle von Irideremie an, 17 beiderseitige, 2 einseitige, von denen 4 mit Pupillarmembran und 1 mit Mikrophthalmus einhergiengen. Unter den 30 Fällen von Aderhautspalt fanden sich 3 in Mikrophthalmen und zwei waren mit Membrana pupillaris combinirt.

Bei dem in früherer Zeit so sehr betonten Zusammenhang zwischen der Spalte der Iris und jener der Chorioidea machte der im Jahre 1870 publicirte Fall v. Hoffmann's eines Coloboma chorioideæ ohne Coloboma iridis desto grösseres Aufsehen. Meist liest man, dass v. Hoffmann der erste war, der einen derartigen Fall veröffentlichte; vor ihm hatten aber Arnold (1838) und Leber eine hierher gehörige Mittheilung gemacht; und in den folgenden Jahren beschäftigten sich mehrere Aufsätze mit demselben Gegenstande; darunter die von v. Oettingen, v. Becker, Horstmann, Schmidt-Rimpler, Eichhoff und Talko, so dass bis nun 12 Fälle dieser Art bekannt sind. Besonders bemerkenswert sind darunter jene, wo auf einem Auge ein Coloboma chorioideæ mit Coloboma iridis, am anderen ein solches ohne Irisspalte gefunden wurde. In allen Fällen wurde ein Defect des Gesichtsfeldes constatirt, also Mangel der Netzhaut. Nur Schmidt-Rimpler hebt hervor, dass er trotz des mit dem Perimeter nachgewiesenen Defectes im Bereiche des Koloboms mit der Kerzenflamme noch Lichtempfindung erhielt, was auf daselbst vorhandene, wenn auch nur rudimentäre Netzhauttheile schliessen lässt.

Weiters hervorzuheben ist das Zusammentreffen von *Coloboma uveæ* mit Überresten von Glaskörpergefässen. Ich fand dies angeführt bei 12 Fällen von *Coloboma chorioideæ* und einem doppelseitigen Fall von *Coloboma iridis*. Weiters ein *Coloboma iridis atypicum* mit *Coloboma palpebræ* und Schiefstellung der Lidspalte; und dieselbe Spaltbildung an einem anderen Auge mit *Epicanthus* und *Defectus ductus naso-lacrymalis*. Endlich die so interessante Coincidenz mit *Membrana pupillaris* und *Coloboma uveæ* wurde bis jetzt 9mal einseitig und 3mal doppelseitig beobachtet.

Von *Coloboma nervi optici* fand ich in der neueren Zeit 30 Fälle, darunter 3 beiderseitige beschrieben. Davon waren 18 nur mit dieser Spaltbildung behaftet (2 beiderseitig); 7 waren mit *Coloboma uveæ* vergesellschaftet (1 beiderseitig), 5 mit persistirenden Glaskörpergefässen, 1 mit Irideremie und 2mal fand sich die Missbildung in Mikrophthalmen. (Saemisch führt in der mir im Original leider nicht zugänglichen Abhandlung 46 einschlägige in der Literatur niedergelegte Beobachtungen an.)

Das *Coloboma maculæ* und das *Coloboma lentis* betreffend, verweise ich auf die bezüglichen Abschnitte dieses Buches.

Sehr bemerkenswert sind jene Fälle, wo in einem Auge eine vollkommene Spalte der Iris mit unvollkommenen Spalten in anderen Membranen des Auges sich vergesellschaftet; z. B. mit starker Pigmentirung in der unteren Medianlinie der Chorioidea, oder mit atrophischen Stellen in der Macula.

Anschliessend will ich noch einige Zahlen anführen, welche das Verhältniß des Mikrophthalmus zu den Kolobomen einigermaßen beleuchten soll. Ich fand 31 Fälle dieser Missbildung beschrieben; davon 22 mit *Coloboma uveæ typicum*; 2 mit *Coloboma uveæ atypicum*; 3 mit *Coloboma nervi optici*; 4 mit Gefässüberresten; endlich sind noch 5 Fälle bemerkenswert, bei denen in einem normal grossen Auge *Coloboma uveæ* gefunden wurde, während das zweite Auge ein Mikrophthalmus war. Ich möchte hier noch auf die Statistik von Magnus hinweisen, der unter 2528 Fällen beiderseitiger angeborener Blindheit 1% Anophthalmus und Mikrophthalmus fand.

Ein Feld unerschöpflicher Combinationen, so reichhaltig, dass sie übersichtlich in einer Statistik nicht wiedergegeben werden können, ist das Verhältniß beider Augen eines Individuums untereinander. Der häufigste Fall ist wohl jener, dass ein Auge mit einer Spaltbildung behaftet, das andere aber normal ist. Es finden sich jedoch zahllose Abwechslungen bei Kolobomen beider Augen. Ich will nur einige anführen: ein Auge *Coloboma iridis*,

das andere Coloboma chorioideæ; ein Auge Coloboma uveæ, das andere Coloboma nervi optici; ebenso Coloboma maculæ mit Coloboma nervi optici; Coloboma uveæ und Mikrophthalmus ohne Spaltbildung; Kolobom des einen Auges und Glaskörpergefäße des anderen; Coloboma iridis des einen, Membrana pupillaris des anderen Auges; endlich, besonders interessant, typische Spalten der Uvea auf einem und atypische am anderen Auge.

Sehr mannigfaltig sind auch die Missbildungen des übrigen Körpers, welche Kolobome des Bulbus begleiten, und zwar finden sich: Gaumenspalte, Hasenscharte, Wolfsrachen, stärkere Prominenz der betreffenden Gesichtshälfte, geringe Entwicklung der beiden vorderen Processus clinoides des Keilbeins und der Lehne des Türkensattels, Verbildung des Zwischenhirns, Mangel der Riechnerven, Verschmelzung der beiden Hälften des Stirnbeins und der vorderen Hirnlappen, Mangel der Arteria corporis callosi, Stirncyste, Bildungsfehler am Herzen, Zwerchfellhernie, mangelhafter Descensus testicularum, Missbildungen am Vorderarm, an der Hand, an den Fingern und Zehen, Atresia ani; endlich auffallende Schädelformen, besonders Mikrocephalie. Schleich fand unter 156 Idioten der württembergischen Anstalt Stetten bei 8 Mikrocephalen Coloboma uveæ und andere angeborene Fehler des Auges.

Mit Coloboma uveæ behaftete Augen erkrankten auch noch in anderer Weise, welche mit dieser Missbildung nur in indirectem Zusammenhang steht.

Schon den alten Autoren war es aufgefallen, dass Bulbi mit Coloboma iridis so häufig von Cataracta befallen werden, theils dass die betreffenden Individuen schon mit Linsentrübungen geboren werden, oder dass sich diese erst im Verlaufe des Lebens entwickeln. Die congenitalen Linsentrübungen hängen mit persistirenden Glaskörpersträngen oder mit Membrana pupillaris persistens zusammen, oder lassen sich wenigstens darauf zurückführen. So finden sich Trübungen an den Polen der Linse, oder punktförmige Trübungen in ihrer Rinde; weiters aber auch perinucleare Trübungen. Ebenso häufig kommt es im Laufe der Jahre zur Bildung von Cataracta. Arlt konnte dies unter 8 Fällen 3mal beobachten. Die Bedeutung von Anomalien der Lage der Linse wurde schon beim Kolobom der Linse erwähnt. Mit dem verminderten Sehvermögen von Augen, die angeborene Verstümmelungen besitzen, hängt es zusammen, dass sie sehr oft mit Nystagmus und Strabismus divergens oder convergens behaftet sind.

Die **Vererbung** des Coloboma uveæ finden wir von Bartholinus angefangen bei einer grossen Anzahl von Autoren ganz be-

sonders betont; so bei Himly, Heyfelder, Rudolphi, Block, Rosas, Tode, Kühn, Helling, Acrell, Conradi, Erdmann, Beer, Wardrop, Sybel, Hoffmann, Fichte, Marty, Gleitsmann, Ewers, Streatfield, Becker, Hirschberg, Stoeber, Mayerhausen u. a.

Hagström erwähnt einer Familie, in welcher jedes Mitglied mit Irisspalt behaftet war. Cunier fand in einer Familie Iriskolobom und Mikrophthalmus erblich, und De Beck theilte die genaue Geschichte einer Familie mit, in welcher sich *Coloboma iridis* vererbte. In der letzteren Arbeit findet man eine sehr genaue Zusammenstellung aller bisher in dieser Richtung bekannten Fälle mit den verschiedenen Einzelheiten. Dieses Verhalten — die Erblichkeit dieser Anomalie — ist gewiss nicht auffallend, wenn man berücksichtigt, dass auch andere Irisanomalien sich vererben.

Interessant sind jene Fälle, in welchen sich nicht das Kolobom derselben Gattung vererbte, sondern ein anderes; z. B.: die Mutter ist mit *Coloboma iridis* behaftet und ihre 2 Kinder haben Pseudokolobom der Iris; oder ein Kind erbt ausser dem *Coloboma iridis* auch noch ein *Coloboma optici*. Weyert sah in einer Familie 3 Generationen mit Kolobom des Sehnerven. Wiethé erwähnt eine mit *Coloboma optici* behaftete Mutter, deren eine Tochter eine Grube im Sehnerven, deren andere eine Gefässanomalie auf der Papille hatte.

Es war naheliegend, der Lösung dieser Frage nicht nur auf anatomischem, sondern auch auf experimentellem Wege nahezutreten, umsomehr, als mehrere Beobachtungen vorliegen, dass Eltern (Vater oder Mutter) mit schweren Augenverletzungen Kinder zeugten, bei denen sich Bildungsanomalien im Bereiche der Uvea fanden. Magnus macht darauf aufmerksam, dass nicht nur angeborene Erblindung vererbt werden könne, sondern auch während des Lebens zufällig erworbene Augenfehler. Eine klinische Beobachtung neuerer Zeit veröffentlichte Perlia, dessen 4jährige Patientin rechts mit *Coloboma iridis et chorioideæ*, links mit *Anophthalmus* behaftet war. Die Mutter des Kindes war während der Schwangerschaft von einem schweren entzündlichen Augenleiden heimgesucht, welches Hornhauttrübungen zurückliess. Brown-Séguard entfernte einem weiblichen Meerschweinchen einen Augapfel. Bei 8 Jungen dieses Thieres fehlten entweder beide Augäpfel, oder wenigstens der eine; oder waren die Augen mit Fehlern behaftet. Samelsohn fand bei Kaninchen, deren Eltern an Impftuberculose der Augen litten, Mikrophthalmus. Noch treffendere Resultate erzielte Deutschmann. Seine Zuchtthiere waren Kaninchen, und zwar ein Männchen, bei

dem man an der Iris Impfversuche mit Tuberculose gemacht hatte, und ein Weibchen mit Linsentrübung nach künstlicher Trennung der Linsenkapsel. Von den einen Wurf dieser Eltern bildenden 6 Jungen war eines mit *Atrophia nervi optici* und *Chorioiditis disseminata* behaftet. Zu einer zweiten Versuchsreihe bediente sich Deutschmann desselben Männchens, paarte es aber mit einem Weibchen, welchem man vor der Begattung indifferente Flüssigkeiten in den Glaskörper gespritzt hatte. Von 3 Nachkommen dieser Eltern hatte eines *Coloboma iridis et chorioideæ* auf beiden Augen. Die anatomische Untersuchung derselben ergab im Bereiche der Spaltbildung eine typische *Sclerochorioiditis*: Verdickung der Sklera durch Narbengewebe, Verwachsung derselben mit der Chorioidea, welche von Spindelzellen durchsetzt ist, verschiedene Stadien der Pigmentatrophie zeigt und im unmittelbaren Gebiete des Koloboms durch ein mit Gefäßen reichlich versehenes Narbengewebe ersetzt ist. Im Bereiche der Spalte fehlt die Netzhaut; in der Umgebung derselben aber Wucherung des Pigmentepithels, Wucherung des bindegewebigen Gerüsts, Zerstörung der Stäbchen und Zapfen und narbige Vereinigung zwischen Retina und Chorioidea. Wo das Pigmentepithel aufhört, hat sich keilförmig, mit der Basis gegen das Kolobom gekehrt, ein fibrinreiches aber zellarmes Exsudat zwischen Retina und Chorioidea eingeschoben und am Rande des Koloboms ist die Netzhaut nicht nur abgehoben, sondern auch nach beiden Seiten hin zurückgeschlagen. Deutschmann deutet diesen Befund dahin, dass die Netzhaut zwar total entwickelt, aber durch das Exsudat von ihrem normalen Platze verdrängt wurde. Brown-Séguard dagegen sucht den Grund für seine experimentell erzielten Augenfehler in einer krankhaften Bildung des *Corpus restiforme* und der *Medulla oblongata*, welche eine unvollkommene Ernährung der Augen zur Folge habe; denn besonders bei Durchschneidungen des *Corpus restiforme* fanden sich die Vererbungen. Samelson hebt mit Recht hervor, dass zahlreiche Fälle von Mikrophthalmus bei genauer Untersuchung ergeben haben, dass sie das Resultat tiefer entzündlicher Augenkrankungen während des intrauterinen Lebens seien. Ich weise vor allem auf Tartuferi's Fall und den engen Zusammenhang zwischen Mikrophthalmus und *Coloboma bulbi* hin.

Die Frage der Vererbung hat Zepler noch von einem anderen Standpunkte aus beleuchtet, nämlich von dem der Ehen zwischen Blutsverwandten. Er benützte hiezu 545 Fälle, welche Magnus zusammengestellt hatte und unter welchen 60% Ehen zwischen Geschwisterkindern waren. Zepler fand darunter 3mal *Coloboma*

chorioideæ. Aus den übrigen Resultaten zieht er den Schluss, dass in gesunden Familien die Ehen zwischen Blutsverwandten keine Gefahr bilden, und diese erst eintrete, wenn sogenannte potenzierte Erblichkeit und besondere Gelegenheitsursachen noch hinzutreten,

Der Curiosität wegen will ich noch den Fall von *Perlia* und jenen von *Rampoldi* erwähnen. Der erstere sah ein Kind mit *Coloboma uveæ dextræ* und *Anophthalmus sinister*, dessen Mutter in der Schwangerschaft schwer augenkrank gewesen war. *Rampoldi* erfuhr von der Mutter eines Kindes mit *Coloboma iridis*, dass sie während der Schwangerschaft öfters eine Puppe sah, welche eine missgestaltete Pupille hatte.

III. Die Entstehung der Kolobome des Augapfels.

Alle Kolobome des Auges — im weitesten Sinne genommen als wirkliche Spalten oder als Verstümmelung von Theilen des Bulbus — stehen in engstem Zusammenhang mit einzelnen Phasen der Entwicklung des Auges. Wir müssen bei angeborenen Veränderungen am Auge sehr wohl unterscheiden zwischen einer Missbildung und einer congenitalen Krankheit. Während letztere nur ein Ebenbild jener Veränderungen ist, denen auch das geborene Auge unterliegen kann, ist die Missbildung der Erfolg einer Störung der Entwicklung des Auges zur Zeit des intrauterinen Lebens. Dass sich eine absolute Grenze zwischen beiden Vorgängen und deren Folgen nicht strenge ziehen lässt, das beweisen gerade die Kolobome des Auges, indem hier beide Arten bis zu einem gewissen Grade vereinigt vorkommen können. Unter allen Umständen aber tritt hier die Erkrankung vollkommen in den Hintergrund, kann gerade nur erwähnt werden den tiefen Störungen gegenüber, welche die Entwicklung des Auges gehemmt haben. Man darf sich aber natürlich eine solche „Hemmungsbildung“ keinesfalls so vorstellen, dass das betreffende Organ auf einer bestimmten Stufe der Entwicklung stehen geblieben geboren würde. Picquet citirt in seiner höchst lesenswerten „Thèse de Paris“ einen diesbezüglichen Ausspruch Davaine's über Bildungsanomalie. Er definirt diese als eine Modification des Organismus, welche vom specifischen Typus abweicht und deren Entstehung vor die Entwicklung fällt. War die Störung eine sehr eingreifende, so macht sie eine regelmässige Entwicklung unmöglich; war dies nicht der Fall, so kann trotz dieser primären Abweichung die weitere Entwicklung des Organs unbehindert weiter gehen.

Die Hauptformen der Kolobome des Augapfels weisen eindrucklichst auf ihre engen Beziehungen zur fötalen Augenspalte hin. Bei der hohen Beobachtungsgabe der älteren Autoren, die bei der

Mangelhaftigkeit der damaligen Methoden einer noch viel strengeren Schulung bedurfte, ist es ganz selbstverständlich, dass dieser Zusammenhang schon seit jeher betont wurde. Die Grundzüge der Entstehung des *Coloboma bulbi* haben sich seit dieser Zeit wenig geändert, dagegen desto mehr die anatomische Begründung der Ursachen der Spaltbildung. Im Verlaufe dieser Zeilen wird sich aber noch einigemale die Gelegenheit finden, nicht nur dies zu erwähnen, sondern auch Fehler anzuführen, die sich merkwürdig lange, bis in die neueste Zeit, von einem Buch zum andern erhalten haben.

Um Wiederholungen zu vermeiden und durch Hinweise auf besondere Stufen der Entwicklung den übersichtlichen Zusammenhang nicht zu stören, möge es gestattet sein, die hauptsächlichsten Momente der Entwicklung des Auges zu wiederholen, so kurz, als es eben der Umfang und die Wichtigkeit des Gegenstandes erlauben.

Unsere Kenntnisse über die erste Entwicklung des Auges ruhen noch immer sicher auf den Säulen, die v. Baer und Remak errichtet haben. Diese Forscher wiesen im Gegensatz zu Huschke, der nur eine einzige, später sich theilende primäre Augenblase annahm, nach, dass zwei Augenblasen (Abschnürungen des Medullarrohrs) vorhanden seien, welche bei ihrem unmittelbaren Zusammenhang mit der Gehirnanlage als Theile dieser aufzufassen seien (Medullarplatte des oberen Keimblattes nach Remak). Die Augenblasen entfernen sich erst im Verlaufe des Gehirnwachsthums von einander und kommen so an die Unterfläche des Gehirnes zu liegen; denn im Anfange befinden sich die hohlen Stiele der Augenblasen hart aneinander, und sind theilweise zu einem Ganzen verschmolzen. Nach Lieberkühn liegt die Communication zwischen Augenblase und Gehirn nach unten und ist anfangs ein Spalt, dann aber ein seitlich zusammengedrückter kurzer Canal, dessen centrale Öffnung oval, während die periphere annähernd kreisrund ist.

Diese primäre Augenblase und ihr Stiel repräsentiren die Retina mit ihrem musivischen Pigment und den Sehnerv.

Eine wichtige Veränderung vollzieht sich mit der primären Augenblase durch das Eindringen des Mesoderms von unten und das des Ektoderms von vorne. Das erstere verwandelt die primäre Augenblase in die secundäre, das letztere ist die Bildung der Linse. Die Einstülpung der Linse geht dem Eindringen des Glaskörpers der Zeit nach voran.

Die Ursache dieser Einstülpung ist ein strittiger Punkt. Viele suchen sie in der Linsenbildung. Real y Beyro pflichtet seinem Lehrer Duval bei, dass innere Wachsthumserscheinungen in den

Wandungen der Augenblase die Einstülpung vorbereiten. Nach His und Stricker aber soll die Bildung der secundären Augenblase durch die Entstehung einer unten und hinten offenen Bucht an der unteren Fläche der primären Augenanlage eingeleitet werden. Dies sei die Folge des Wachsthums des Medullarrohrs, (welches durch das Ende der Chorda dorsalis an den sog. Vorderdarm befestigt ist) in seinem Verhältnis zum His'schen Zwischenstrang.

Von dieser neuen Sachlage wird die primäre Augenblase sammt ihrem Stiele beeinflusst, so dass veränderte Formen zustande kommen. Ich kenne keine treffendere Bezeichnung dieses Vorganges, als die Waldeyer's, welcher sagt, dass so aus einer gestielten kugeligen Blase ein Schöpflöffel mit rinnenförmigem Stiele entstehe. An den Rändern geht nun das innere Blatt in das äussere über. Die Wandungen der jetzt nach unten offenen Blase bestehen also aus zwei Blättern, deren inneres die Retina, deren äusseres das Pigmentepithel derselben ist. Man kann so an der secundären Augenblase zwei Theile unterscheiden: den nervösen (Retina) und den epithelialen (Netzhautpigment, Pars ciliaris retinae und hinteres Pigmentblatt der Iris). Der Hohlraum der Blase wird ausgefüllt von den eingedrungenen Theilen des Mesoderma (Glaskörper) und jenen des Ektoderma (Linse). Der Stiel ist die Anlage des Sehnerven mit der Arteria centralis retinae und dem interstitiellen Bindegewebe.

Lieberkühn beschreibt die Glaskörpereinstülpung als einen kegelförmigen Zapfen, welcher unter der kreisförmigen peripheren Communication zwischen Augenblase und Gehirn zieht. Derselbe entspringt vom Gewebe der primitiven Schädelkapsel unterhalb des Hornblattes (Remak) und verliert sich hinter der Linse, nachdem er, sich zuspitzend, hinter den unteren Rand des Krystallkörpers gekommen ist. Der sich allmählich vertiefende rinnenförmige Raum zwischen den Wülsten der Augenblase ist die erste Anlage der fötalen Spalte des Augapfels, welche denselben vom Sehnerven bis an sein vorderes Ende durchsetzt. Manz und Hirschberg meinen aber, dass sie noch über die Insertion des Opticus reichen könne, was aus dem Vorkommen eines Coloboma maculae luteae und dem Umstande zu schliessen sei, dass bisweilen der Opticus in einem Coloboma chorioideae einbegriffen sei. Nach van Duyse wird die Trennung zwischen Opticus und fötaler Spalte durch die Einschlebung von Netzhautelementen bewerkstelligt. v. Ammon erwähnt auch 5 Fälle von verdoppelter Augenspalte und von Spalten der Aderhaut an Stellen, wo entwicklungsgeschichtlich keine Spalte vorhanden ist. Der anatomische Beweis hiefür fehlt aber.

Der weitere Verlauf der Entwicklung lässt sich kurz dahin skizziren, dass die Ränder der Blase und des rinnenförmigen Stieles sich immer mehr nähern, miteinander verwachsen. So ist eine nur mehr nach vorne offene Blase zu finden, an welcher wir noch immer ihre beiden Wandungen unterscheiden können.

Die Verwachsung der Spaltränder, also der Schluss der fötalen Augenspalte geht von rückwärts nach vorne vor sich. v. Ammon hat seinerzeit eine entgegengesetzte Ansicht vertreten, und wenn auch noch heute die Frage nicht vollkommen sicher gelöst ist, so sprechen sich doch die meisten Autoren für die erwähnte Richtung des Schlusses aus. Noch einige Zeit nach Ablauf dieses Vorganges findet man an der inneren unteren Seite des Bulbus einen pigmentirten Streifen, welcher vom Eintritt des Sehnerven bis zum Pupillarrande verläuft und nach Kölliker beim Menschen in der 6.—7. Woche schwindet. Es ist dies eine Spalte in der Pigmentschichte der Netzhaut, indem die Nahtstelle des äusseren Blattes noch einige Zeit ohne Pigment bleibt. Dieser vollkommene Schluss der Spalte gilt allerdings nur für das Säugethierauge; denn die Vögel und Fische haben ja zeitlebens eine Spalte der Netzhaut dort, wo Processus falciformis und Pecten mit ihren Gefässen hindurchtreten. Bergmeister hat bei Fischen nachgewiesen, dass sich der Processus falciformis in der fötalen Augenspalte entwickle. Joh. Müller beschreibt einen Spalt der Sklera und Chorioidea beim Vogelembryo und einen der Chorioidea und des Corpus ciliare bei manchen Amphibien und bei den Eidechsen. Die Elemente des mittleren Keimblattes dringen durch diese enge Spalte in den Raum zwischen Linse und secundäre Augenblase.

Vossius hat bewiesen, dass das fötale Auge während seiner Entwicklung eine Drehung nach aussen um 90° macht. Vassaux stimmt dem bei und bemerkt, dass die Beugung der embryonalen Hirnaxe die Stellung der primären Augenblase beeinflusse, woraus man auch die Veränderungen der Lage der fötalen Spalte erklären könne. Picquet ist in Berücksichtigung der Lage der Macula lutea ein Gegner der Ansicht von Vossius.

Ausser dem über die Entstehung der Retina bereits Erwähnten ist noch anzuführen, dass ihre Gefässe eine Bildung späterer Zeit sind, also mit der ursprünglichen Augenblase nichts zu thun haben, sondern erst vom Glaskörper hineinwachsen.

Die durch das grosse Interesse gerechtfertigte Anzahl von Untersuchungen über die Macula lutea haben leider noch zu keinem übereinstimmenden Resultate geführt. v. Baer, v. Ammon, Brücke,

Huschke, Manz und Krause betrachten die Macula lutea als einen Theil der fötalen Spalte, was Hensen bestreitet, weil die Lage dieser beiden Bestandtheile miteinander nicht in Einklang gebracht werden könne. Schwalbe findet aber hiefür ein Verbindungsglied in der von Vossius bewiesenen Drehung der Augenanlage. Auch Kölliker hält die Macula für einen Theil der fötalen Spalte und macht dabei aufmerksam, dass die Netzhautspalte durch den Augenblasenstiel und nicht durch den eigentlichen Sehnerv geschlossen werde. Weitere Details in dieser Richtung sollen noch bei der Besprechung der Entstehung des Coloboma maculae luteae Erwähnung finden. Kölliker hält die Frage über die Entstehung der Macula lutea schon deshalb für noch nicht spruchreif, weil wir über dieselbe beim Menschen gar nichts wissen.

Der Stiel, welcher die Augenblase mit dem Gehirn verbindet, ist nur der Weg, welchen die Nervenfasern benützen, um vom Gehirn zur Netzhaut zu wachsen, und diese primäre Anlage des Sehnerven geht in das Auge an dessen inneren unteren Seite über, wo also die fötale Augenspalte ihren Anfang nimmt. Durch die Arteria centralis und das begleitende Bindegewebe kommt von unten eine rinnenförmige Einstülpung des primären hohlen Sehnerven zustande.

Nur die Bestandtheile der secundären Augenblase haben einen Spalt; alle anderen Schichten des Bulbus sind ungespalten. Wenn wir von diesen vor allem Chorioidea und Sklera ins Auge fassen, so ergibt sich das Mesoderma als ihr Ursprung, so dass sie dann die Retina umschliessen wie Pia und Dura mater das Gehirn. Die Zellen des Mesoderma umgeben ja die secundäre Augenblase überall mit Ausnahme der unmittelbaren Nähe des Gehirnes. Wenn diese Umhüllung der secundären Augenblase auch schon frühzeitig stattfindet, so ist die Differenzirung in Sklera und Chorioidea doch erst nach Schluss der fötalen Spalte zu finden.

Die fötale Sklera ist sehr dünn und wird von Kölliker als eine geschlossene Membran beschrieben, welche die secundäre Augenblase umgibt, im Gegensatz zu v. Ammon, der eine Raphe, eine Skleralspalte vom Opticus bis zur Cornea ziehen sah. Die Bulbi sind anfangs kugelig; später entsteht hinten und aussen eine Hervorragung, die v. Ammon Protuberantia sclerae foetalis genannt hat, die aber bald wieder verschwindet.

Die Cornea hat dieselbe Entstehung wie die Sklera.

Die Chorioidea reicht ursprünglich nur bis an den Rand der Linse. Aus der Aderhaut entwickeln sich dann Corpus ciliare und Iris. Während v. Ammon die Ciliarfortsätze als Faltungen

der Aderhaut beschrieb, haben die Untersuchungen Schöler's ergeben, dass sie Auswüchse der Chorioidea sind. Rathke, Schöler und Kölliker haben auch für die Iris nachgewiesen, dass sie aus der Aderhaut herauswachse. Dies geschieht zu einer Zeit, wo die fötale Augenspalte schon geschlossen ist; daher hat die Regenbogenhaut keine fötale Spalte. Bei der überraschend genauen und richtigen Beschreibung, welche alte Autoren von embryonalen Zuständen des Auges entwarfen, ist es doppelt auffallend, dass viele den Fehler begangen haben, dennoch eine Spalte der Iris anzuführen, ein Fehler übrigens, der sich sogar noch in manchem neuen Aufsätze (z. B. Makrocki) findet. Von Malpighi und Haller angefangen beschreiben eine fötale Spalte der Iris Autenrieth, Huschke, Meckel, Sömmering, Joh. Müller, Lechla, Jaeger, Stilling, trotzdem v. Baer, v. Ammon, Arnold, Seiler, Gescheidt u. a. die Existenz derselben energisch bestritten. Neuere Untersuchungen bringen die Entwicklung der Iris aber auch in Zusammenhang mit Veränderungen im vordersten Abschnitte der secundären Augenblase. Würzburg sah die Entwicklung der Iris damit beginnen, dass der vordere Rand der secundären Augenblase sich höckerförmig einwärts krümmte, dann erst beginnt nach Kessler die Rolle des mittleren Keimblattes, so dass also die Iris aus einem vorderen bindegewebigen und einem hinteren epithelialen Blatte zusammengesetzt sei, welche sich am Pupillarrande treffen. Kessler macht so eine Eintheilung der Wand der secundären Augenblase in einen vorderen (Iris-) Theil, mittleren (Ciliar-) Theil und hinteren (Retinal-) Theil. Michel und Winther bringen die Iris in ihrer Entwicklung in directen Zusammenhang mit der Pupillarmembran. Ersterer hält sie für einen Auswuchs, bisweilen sogar für eine Einstülpung der Membrana pupillaris, und Winther betont, dass die Gefässe der Pupillarmembran als Gefässe der Regenbogenhaut fort dauern. Während Schöler meint, dass die Pupillarmembran aus dem vorderen Theile der Aderhaut hervorgehe, betrachtet sie Kölliker als selbstständiges Gebilde, welches mit der Linse ins Innere des Auges eindringe und für jene das Ernährungsmaterial liefere.

Wenden wir uns nach dieser kurzen Berücksichtigung der verschiedenen Schichten des Auges dem Glaskörper und der Linse, sowie deren Entstehung zu. Schöler und Kölliker haben zuerst die Entstehung des Corpus vitreum vom mittleren Keimblatte bewiesen, was Angelucci neuerdings bestätigt. Babuchin fand im Anfange der Glaskörperbildung einen unmittelbaren Zusammenhang zwischen Membrana hyaloidea und Lamina vitrea der Chorioidea, woraus er auf

eine Entstehung des Corpus vitreum aus dem Augentheil der Kopfplatten schliesst. Auch Kölliker und v. Bambecke beschreiben einen solchen Zusammenhang. Virchow und Kölliker bezeichnen den Glaskörper als Gewebe, welches mit dem Unterhautzellgewebe des Fötus übereinstimmt, aber im Gegensatze zu diesem dauernd in ein Schleimgewebe umgewandelt bleibt. Seine bindegewebige Natur zeigen die Zellen mit Ausläufern und die sternförmigen Zellen des embryonalen Glaskörpers. Der Zeitpunkt seiner Entstehung und der der Linse wird verschieden angegeben: so z. B. fehlte der Glaskörper in einem von Ritter untersuchten 5wöchentlichen Embryo, während v. Bambecke in dem Glaskörper eines 4wöchentlichen Embryos keine Gefässe fand, was den Angaben Kölliker's widerspricht, der zu dieser Zeit im Glaskörper eine Gefässchlinge beschreibt. Folgen wir den Schilderungen des letztgenannten Autors auf diesem Gebiete, so finden wir, dass er die Einstülpung der secundären Augenblase und die Abschnürung der Linse als von einander unabhängige Vorgänge ansieht, jedoch die Möglichkeit offen lässt, dass bisher noch unvermittelte Beziehungen des Gefässystems dabei eine Rolle spielen.

Während also die Linse von vorne gegen die primäre Augenblase sich bildet, wuchert von unten her ein Mesodermfortsatz, der dem subcutanen Gewebe angehört. Im Anfange ist der Fortsatz eine kurze schmale Leiste hinter der Linse, bald aber wuchert er (seine Abgangsstelle ausgenommen) so stark, dass er den Hohlraum der secundären Augenblase ausfüllt, mit Ausnahme jenes Theiles, den die Linse ausfüllt. Der Zusammenhang mit dem Mesoderma dauert so lange, als die fötale Spalte offen ist. Gleichzeitig mit der Einstülpung des Mesoderma, welche Augenblase und Stiel betrifft, wachsen die Gefässe hinein. Nach v. Ammon umfasst der Glaskörper beiläufig im 4. Monate den Äquator der Linse. In diesem Ring verläuft aber unten eine Rinne, welche das Bett der zur hinteren Linsenfläche ziehenden Arteria capsularis fötalis vorstellt. Diese Rinne schliesst sich später ganz.

Das im Sehnerven nach dem Schlusse seiner Rinne zurückgebliebene Mesodermgewebe, welches nach vorne mit dem Glaskörper verbunden ist, bildet die Gefässe des Nervus opticus. Diese verästeln sich in den äusseren Theilen des Glaskörpers. Ein Theil dieser bildet sich später in Netzhautgefässe um, ein zweiter aber formirt ein Netz von Gefässen in der äussersten Peripherie des Corpus vitreum. Diese Äste stammen aus der Arteria centralis unmittelbar nach ihrem Austritt aus dem Sehnerven und sie werden nie Retinalgefässe. Die

den Glaskörper in seiner Axe (Canalis Cloqueti) durchziehende Arteria hyaloidea ist auch ein Zweig der Centralarterie, welche an der hinteren Linsenfläche angekommen sich in die Arteriæ capsulares entbündelt; diese gehen in die Membrana capsulo-pupillaris und pupillaris über, anastomosiren mit Gefässen, welche von der Iris kommen, ohne Capillaren zu bilden und ihr Blut fliesst durch die Venen der Iris ab. So ist die Linse in ein Gefässnetz eingeschlossen. Auf die schon berührten Resultate der Arbeit Eversbusch' hinweisend, will ich nur noch anführen, dass Schenk und Kupffer erwähnen, die Gefässe verdanken ihren Ursprung umgestalteten eingewanderten Zellen. Nach Real y Beyro drängt ein Exsudat, welches nach dem Schluss der fötalen Spalte zwischen die Gefässnetze des Glaskörpers getreten sei, dieselben auseinander, so dass sie im mittleren Theile immer mehr schwinden.

Die Zonula Zinnii ist eine metamorphosirte periphere Schichte des vorderen Glaskörpertheiles. Sie entwickelt sich relativ spät. Kölliker fand sie bei einem menschlichen Embryo in der 14. Woche, wo der Strahlenkörper schon ganz schön entwickelt war.

Nach einer so grossen Anzahl anatomisch genau beschriebener Fälle, sowie der Schilderung der einzelnen Kolobome des Augapfels bedarf es wohl kaum noch genauer Hinweisung auf die Gründe, welche seit jeher bestimmend waren, diese angeborene Anomalie mit der fötalen Augenspalte in Zusammenhang zu bringen. Es ist Sache der nun folgenden Zeilen, zu erklären, warum der Schluss der fötalen Spalte ein mangelhafter oder verspäteter war, so dass an Stelle des Gewebes der Schichten des Augapfels eine Strecke weit neues, intercalirtes Gewebe zu finden ist. Dieses stammt vom Mesoderma ab und besteht aus Bindegewebe, welches mit dem der Sklera die grösste Ähnlichkeit besitzt und meist von einer Gewebslage bedeckt ist, welche Rudimenten der Retina oder auch solchen der Chorioidea entspricht.

Betrachtet man die von mir beschriebenen Fälle, sowie die in der Literatur angeführten, so ergibt sich, dass — wenige Ausnahmen abgerechnet — die genannte Anomalie im Bereiche der unteren Mittellinie localisirt ist und nicht nur den ganzen Uvealtractus sondern auch Sehnerv und Netzhaut einbegreift. Grundform aller dieser Kolobome ist die am Boden des Augapfels sich findende, welche man nach altem Gebrauche gewöhnlich als Coloboma

chorioideæ bezeichnet, dabei aber weiss, dass die Netzhaut nicht nur in die Spaltbildung einbezogen ist, sondern die vornehmlich ergriffene und bedeutungsvollste Schichte ist. Im Gebiete des Koloboms fehlt nicht nur die ganze Aderhaut, sondern auch das Pigmentepithel der Netzhaut, oft auch die ganze Netzhaut, während in den meisten Fällen von dieser Schichte bindegewebige Züge (Glia) über das Kolobom streichen. Vom Standpunkte der Genese aus ist es daher richtiger, von einem *Coloboma retinæ* zu sprechen; denn bei der Bildung eines Koloboms geringsten Grades fehlt im Bereiche desselben nur das musivische Pigment der Netzhaut, also das äussere Blatt der secundären Augenblase. Ebenso wäre es richtiger, bei der Besprechung der Entstehung der Kolobome des Bulbus beim Sehnerven anzufangen, als an jenem Punkte, wo der Schluss der Augenspalte zuerst stattfindet. Das Ganze lässt sich aber leichter abwickeln, wenn man mit der Netzhaut und Aderhaut beginnt.

Der normale Vorgang der Entstehung der fötalen Augenspalte und der secundären Augenblase wurde bereits oben erörtert: Eindringen des Mesoderma (also Bindegewebe) in den Innenraum der secundären Augenblase und Bildung von Gefässen im nachmaligen Glaskörperaum. Durch Näherrücken der Ränder der fötalen Augenspalte schliesst sich dieselbe, so dass aus der früher nach unten offenen Höhle eine nach vorne offene Kugel entsteht; für das Zustandekommen des Schlusses der Spalte ist die erste Bedingung das Verschwinden jener Elemente, welche sich in den Spalt gedrängt haben, oder besser gesagt, welche durch ihr Eindringen den Spalt erzeugt haben und in diesem liegen geblieben sind; dies sind die Abkömmlinge des mittleren Keimblattes, also alle aus dem Mesoderma hervorgegangenen Gewebe, welche sich hier eingekleilt haben: Bindegewebe und vor allem Gefässe. Nur wenn diese verschwunden sind, oder durch Assimilation an die benachbarten Gewebe ihren fremden Charakter verloren haben, nur dann ist ein Schluss der Augenspalte möglich, nur dann können sich Uvealtractus und Hüllen des Augapfels normal entwickeln. Treten aber Umstände ein, welche den Schluss der fötalen Spalte entweder verzögern oder vereiteln, so bleiben die Ränder der Spalte in ihrer ganzen Ausdehnung oder zum Theile stehen und werden durch ein sich zwischen sie einschiebendes Narbengewebe verbunden, so dass zwar die Continuität der Bulbuskapsel hergestellt ist, aber nicht durch normalen Zusammenhang der Schichten derselben. Das eingeschobene Bindegewebe (Narbe) ist natürlich auch dem Mesoderma angehörig und seine reichliche Entwicklung steht mit der der Gefässe, vielleicht direct mit deren Ad-

ventitia, in Zusammenhang. Andererseits findet sich auch zwischen der Aderhaut und dem Bindegewebe der medianen Raphe eine Verbindung, aus feinen Faserzügen gebildet, so dass man berechtigt ist anzunehmen, an den Rändern dieser Schichten habe sich ein Wucherungsprocess abgespielt.

Der erste Anstoss zu unserer Missbildung muss im Bereiche der Netzhautspalte gegeben werden. Da sich aber die Aderhaut aus den die Augenblase umgebenden Mesodermzellen entwickelt, nachdem die Netzhautspalte schon geschlossen ist, so bedeutet die so hervortretende Mitbetheiligung der Aderhaut beim Coloboma bulbi, dass es sich hiebei um ein Hindernis handle, welches nicht nur die Schliessung der Netzhautspalte vereitelte oder wenigstens beeinträchtigte, sondern auch um ein solches, welches diesen Zeitpunkt noch überdauere, so dass die Zellen der Mesodermhülle abgehalten sind, die untere Medianlinie des Augapfels in einer gleichmässigen Schichte (Chorioidea und Sklera) zu überziehen.

Aus meinen zahlreichen anatomischen Untersuchungen ist es nicht schwer, das Gewebe herauszufinden, welches diesen abnormen Schluss der fötalen Spalte verursacht. Wie ein leitender Faden zieht durch alle anatomisch untersuchten Fälle der Befund von Gefässen an der äusseren unteren Hälfte des Augapfels, Gefässe, welche in lockerem Bindegewebe gebettet der Sklera anhaften und bisweilen auch die Winkel zwischen Lederhaut und Sehnerv ausfüllen. Diese Gefässe finden wir wieder nicht nur im Glaskörper als Blut führende Röhrchen oder als Abkömmlinge derselben (bindegewebige Stränge), sondern wir sehen auch den Zusammenhang zwischen diesen beiden Gefässlagern. Ja wir können es sogar verfolgen, wie diese Gefässe die bindegewebige Wand des Koloboms durchbohren, um in das Innere des Auges zu gelangen. Diese bindegewebige Wand ist infolge dessen nur selten eine zusammenhängende Schichte derben Fasergewebes, sondern besteht aus dachziegel- oder plattenartig übereinandergelegten Abschnitten von Bindegewebe. Diese Platten sind eben durch die Gefässe oder die von ihnen abstammenden Bindegewebsstränge von einander getrennte Theile der äusseren Hülle des Augapfels. So entstehen in der Wand des Koloboms Lücken, die bei reichlicherer Anwesenheit von Gefässen in denselben dem Ganzen den Eindruck eines lacunären Baues verleihen. Im Innern des Auges angekommen, verzweigen sich die Gefässe weiter oder wir finden sie mit bindegewebigen Balken im Glaskörper vereinigt, welche natürlich auch nur Abkömmlinge von Glaskörpergefässen (obliterirt) sind. Es sind dies also alles Gefässe

der in die primäre Augenblase eindringenden Mesodermanlage, welche, anstatt ihren Zusammenhang mit ihrer Ursprungsstätte zu verlieren, diesen bewahren und nun als ausdauernde Gefässe oder als von diesen abstammende Bindegewebsbalken von der Unterfläche des Augapfels mit Durchbohrung seiner Wand im Inneren desselben sich verzweigen und theils mit dem Glaskörper, theils mit der Netzhaut verwachsen sind.

Die Persistenz der Mesodermgefässe oder der von ihnen abstammenden Bindegewebsstränge ist die Ursache eines mangelhaften Schlusses der fötalen Augenspalte.

Die Art und die Form der Spaltbildung hängt davon ab, in welchem Zeitpunkte die Verhinderung des Schlusses stattfand und welche Momente noch bei dem weiteren Wachsthum intervenirten. Störungen in der frühesten Periode führen zu Coloboma nervi optici, eventuell auch zu sehr grossen Spaltbildungen in der Netzhaut und Aderhaut, vorausgesetzt, dass nicht nachträglich noch Umstände eintreten, die eine partielle, brückenförmige Verwachsung der Ränder der Augenblase herbeiführen; oder es findet von vornherein eine Vereinigung der Ränder statt, die aber an verschiedenen Stellen ungleich fest ist, daher durch den sich entwickelnden intraoculären Druck wieder theilweise gesprengt werden. So kann man die aus mehreren Abtheilungen bestehenden Kolobome der Netz- und Aderhaut erklären, welche durch Brücken von derben Narben oder selbst solchen von normaler Chorioidea geschieden sind. Der Umstand, dass bisweilen das Coloboma chorioideæ et retinae noch über die Papille hinausreicht, also die Papille im hintersten Abschnitte des Defectes liegt, wird nur verständlich, wenn man annimmt, dass die Augenspalte noch über die Opticusinsertion hinausgeht (natürlich aber nicht über die des Augenblasenstieles). Findet man trotz gut sichtbarem Coloboma retinae keinen Gesichtsfelddefect, so ist dies erklärlich durch die Annahme einer Verwachsung nur des äusseren Blattes der secundären Augenblase. Andererseits kann theilweiser Schwund des eingeschobenen Gewebes eintreten und dann können wenigstens die Ränder des inneren Blattes verwachsen. Dann spannt sich die rudimentäre Netzhaut als ein feines Häutchen über den Defect der Aderhaut.

An meinen anatomischen Befunden lässt sich unschwer beweisen, dass die in das Innere des Auges eindringende Kraft auch noch anhält über jenen Zeitpunkt, wenn die Augenspalte durch ein abnormes intercalirtes Gewebe bereits ausgefüllt ist. Denn man sieht die mechanische Wirkung dieser mit einer gewissen Energie des

Wachsthums von unten eindringenden Mesodermanlage auch noch an jenen Theilen, welche sich nach dem Schlusse der Augenspalte entwickeln, nämlich an der Sklera und bis zu einem gewissen Grade auch an der Chorioidea, sowie endlich auch an Stellungsanomalien der Netzhaut. Ich verweise hiebei vor allem auf den Fall III. Hier zieht eine aus skleralem Gewebe bestehende Leiste im unteren Meridian vom Sehnerven bis zur Regenbogenhaut und theilt das grosse Coloboma retinae et chorioideae in zwei seitliche ektatische Hälften. In dem dem Opticus zunächst gelegenen Theile, also jenem, wo der Schluss der Augenspalte normaliter am frühesten stattfindet, besteht die Leiste aus zwei Zapfen (*Fig. 33*), welche eng aneinander gelagert in den Glaskörperraum ragen und von je einem grossen Gefässe durchzogen sind, dessen Richtung mit der der Leiste zusammenhängt. Im Gebiete des Äquators sind die beiden Zapfen zu einem einzigen Kamme verschmolzen, welcher noch Andeutungen der Grenzen der früheren Zapfen, sowie die beiden Gefässe erkennen lässt. Im vordersten Abschnitte aber kommt in die leichte Einsattlung des Kammes (durch die unvollständige Verschmelzung der Zapfen entstanden) noch Bindegewebe mit einem grossen Gefässe hinzu, welches die genannte Bucht ausfüllt. Es haben also hier die von aussen unten eindringenden Gefässe die skleralen Ränder in das Innere des Augapfels gedrängt, die beiden Ränder aber haben sich nach und nach durch zartes Bindegewebe vereinigt; im folgenden Verlaufe aber ist es an jenen Stellen, wo der Schluss der Spalte später stattfindet, zu einer weiteren Verschmelzung der Ränder gekommen, so dass nur die Aneinanderreihung von Übergangsstellen ein klares Bild dieses Vorganges ermöglicht. Dasselbe Streben gegen das Innere des Augapfels zeigt auch die Netzhaut in diesem Falle (*Fig. 26*). Ihre Ränder sind gewulstet, gegen das Innere des Bulbus gekehrt und von ihrer Unterlage abgehoben. Bei diesen Veränderungen der Lage muss man aber auch immer an die Mitwirkung von Zusammenziehung des eingeschobenen Narbengewebes denken.

Hier ist auch der Befund am Kolobom des Falles II anzureihen. Wenn hier auch das Hineingedrängtsein der Ränder der Sklera kein so auffallendes ist, so kann man doch die hier sich findenden Bilder auf nichts anderes zurückführen. Diese durcheinander geschobenen und gedrängten Stränge und Platten von Bindegewebe mit ihren Gefässen und den schleimgewebeartigen Bildungen, welche die cystenförmigen Hohlräume des Bodens des Koloboms auskleiden oder sogar selbst erfüllen; die schief gegen das Innere des Auges zustrebenden grossen Bindegewebsbalken, welche sich mit ihren

Enden in der unteren Medianlinie treffen und so vereinigt eine meridionale, mediane Leiste bilden (*Fig. 30* und *34*); alles dies kann nur Resultat sein einer von unten durch längere Zeit wirkenden und wachsenden Kraft.

Dieselben mechanischen Eindrücke empfangen wir bei dem Coloboma retinae et chorioideae des Falles XII (*Fig. 32*), bei welchem die skleralen Spaltränder wie Sporne unter einem spitzen Winkel abgknickt gegen den Mittelpunkt des Auges tendiren. Hier sehen wir auch alle verschiedenen Arten der oben angeführten Gefäße in einem Falle vereinigt: Solche, die zu einem Bündel angeordnet von unten die Wand des Koloboms durchbohren; solche, die am Boden des Koloboms mit sie begleitendem Bindegewebe das Innere der Spalte erreichen, und endlich kleine Äste von Gefäßen und kleine Stränge von Bindegewebe, welche regellos die Wand des Koloboms durchsetzen; alle aber endigen im Glaskörper und vereinigen sich mit Balken, welche ihn durchziehen.

Der Grund, dass ich diesen Fall nicht an die Spitze stellte, ist die Ektasie der Wand, welche die beiden Ränder verbindet, also ein neues intercalirtes Gewebe, welches einer besonderen Erwähnung bedarf. Es ist klar, dass die Ektasie der Wand des Koloboms eine secundäre Erscheinung ist und mit der fötalen Augenspalte unmittelbar nichts zu thun hat.

Betrachten wir zuerst das Gewebe, welches die offengebliebene Spalte ausfüllt. Es ist ein eingeschobenes Gewebe, welches an Stelle der eigentlichen Schichten des Augapfels den Zusammenhang der Ränder der secundären Augenblase vermittelt. Wir finden in diesem intercalirten Gewebe nicht nur dem der Sklera vollkommen entsprechendes, sondern auch lockeres Bindegewebe, welche beide Arten wir auseinander halten müssen, wenn sie auch innig vereinigt auf einem kleinen Raum zusammengedrängt vorkommen. Die Bedeutung des echten skleralen Gewebes, wie z. B. in der Raphe beim Fall III, ist klar; es ist eben der beiderseitige Rand der Spalte, welche bei Persistenz der Mesodermanlage auch in der erst später sich entwickelnden Lederhaut zum Ausdrucke kommt, so dass also die unter normalen Verhältnissen spaltenlose Sklera nach unten auch eine meridionale Trennung besitzt. Dieses Gewebe ist vermöge seiner derberen Fügung widerstandsfähig genug, um die verschiedenen Vorgänge, die sich in der weiteren Entwicklung eines so abnormen Auges abspielen, ertragen zu können, ohne nennenswerte Veränderungen einzugehen. Anders gestaltet sich die Lage, wenn die Spalte breit offen bleibt, ihre Ränder nach innen geschlagen werden (wie z. B. beim Fall XII), und nur

die Spalte überbrückt oder ausgefüllt wird durch ein Bindegewebe, welches aller Wahrscheinlichkeit nach der Adventitia der grossen Gefässe seinen Ursprung verdankt. Dieses ist viel zarter, dünner, daher weniger widerstandsfähig. Kommt es nun in mit Kolobom behafteten Augen zu Drucksteigerung, so wird diese dünne Schichte immer mehr ausgedehnt und es bilden sich nun die oft sehr beträchtlichen Ektasien des Koloboms. Diese Ektasien sind aber immer eingeschobenes Bindegewebe und die Sklera grenzt an dasselbe mit einer wallartigen oder spornförmigen Verdickung.

Schwer ist die Deutung jener Ausdehnungen der Kolobomwand, wie sie sich bei den Fällen II und III finden. Denn hier zieht eine feste sklerale Leiste vom Opticus bis zum Corpus ciliare und die Wand des Koloboms zwischen dieser Leiste und der normalen Sklera ist ausgebaucht. Nicht nur die Abschätzung dieser Verhältnisse, sondern vor allem die histologischen Befunde zeigen, dass hier eine Veränderung vorliege, welche mit dem eigentlichen Coloboma nichts zu thun habe. Ursprünglich war allerdings eine Spaltbildung vorhanden, welche durch die Verhältnisse in der oben genau geschilderten Leiste ihren beredten Ausdruck findet, aber eben nur auf die untere Medianlinie beschränkt war. Später erst, nach Consolidirung dieses Zustandes, ist es — wahrscheinlich unter Intervention einer Chorioiditis oder durch die Anwesenheit der zahlreichen Gefässe — zur Erweichung der Sklera zu beiden Seiten der Leiste gekommen, so dass dieser Gewebsabschnitt der mit der Chorioiditis zusammenhängenden Steigerung des intraoculären Druckes oder dem Zuge der äusseren Augenmuskeln nicht Stand halten konnte und ausgeweitet wurde. Mit dieser Verdünnung und Ausdehnung des skleralen Gewebes hängt auch eine Zerrung der zu beiden Seiten des Koloboms liegenden Antheile der Netz- und Aderhaut zusammen, was eben alles Veränderungen in zweiter Linie sind, welche zur eigentlichen Spaltbildung in keiner unmittelbaren Beziehung stehen. Angeborene Sklerekiasien lassen sich auch dadurch erklären, dass im Bereiche des fötalen Augenspaltes auch die Sklera später fertig und weniger widerstandsfähig wird, so dass nachträgliche Steigerungen des intraoculären Druckes sie zur Ausdehnung bringen.

Im vorderen Abschnitte des Augapfels, besonders im Bereiche des Coloboma corporis ciliaris, findet diese Leistenbildung in der Sklera noch weiters ihre Betonung. Diese Verbildung soll weiter unten des genaueren berücksichtigt werden. Ich will nur gleich hier erwähnen, dass auch in der Literatur Fälle verzeichnet sind, in welchen die Reste des durch die Spalte eingedrungenen Mesoderma

sich noch im Bereiche des vorderen Abschnittes des Auges finden und mit Gefässresten in Zusammenhang stehen. So besonders schön in dem Falle Haenel's: Im Bereiche des Corpus ciliare die Zonula unterbrechend, ragte ein Auswuchs der Sklera zapfenartig in das Coloboma corporis ciliaris, dasselbe vollkommen ausfüllend. Zu diesem Zapfen zog eine Arteria hyaloidea. Auch der Zapfen selbst war von mehreren Gefässen durchzogen, welche dann an der Linsenkapsel noch ein Stück in die Höhe verliefen. Gleichzeitig entsprang aus der tief excavirten Papille ein Zapfen mit einem Gefäss, welches als solches ein Stück weit in den Glaskörper ragte, dann aber in einen dünnen Faden auslaufend, sich an den erwähnten Zapfen an der Hinterfläche der Linse ansetzte. Einen ähnlichen Fall haben auch Arnold und Manz publicirt.

Wie schon des öfteren erwähnt, fehlt im Bereiche des Koloboms das Pigment der Netzhaut immer. Sehr häufig aber wird der Defect von Fasern überzogen, deren Zusammenhang mit der normalen Retina mit Sicherheit auf ihre Abstammung von dieser hinweist. Wenn es auch in seltenen Fällen den Anschein hat, als ob hier Sehnervenfasern, Ganglien und Stäbchen zu erkennen wären, so hat diese Schichte vorzugsweise wohl nur die Bedeutung von bindegewebigen Elementen (Glia), so dass also hier bei typischer Spaltung im äusseren Blatte der secundären Augenblase eine nachträgliche Ausfüllung des Raumes zwischen den Rändern des inneren Blattes stattgefunden hat. Den Zusammenhang dieser Schichte mit dem bindegewebigen Antheile der Netzhaut erhellt besonders gut aus jenen Fällen, wie I, wo die Centralgefässe mit ihren Verästelungen direct in die das Kolobom überziehende Faserschichte verfolgt werden können. Dieser Gefässzusammenhang weist aber wieder darauf hin, dass wir es hier mit einer Bildung späterer Zeit zu thun haben, weil ja bekanntlich die Gefässe der Retina erst später und unabhängig von dieser zur Entwicklung kommen.

Mit Bezugnahme auf den Fall I ist hier der Platz, anschliessend das Entsprechende über die in diesem Falle sich findende Cyste am Boden des Koloboms anzuführen. Es ist wohl nicht ganz richtig, diese Bildung als Cyste zu bezeichnen, weil man damit leicht Verwirrung erzeugen könnte in Betreff dieses Namens, der in unserem Capitel nur für die Cysten des Lides und der Orbita Verwendung finden sollte. Der kugelige Hohlraum im Falle I ist nichts anderes als eine morphologisch veränderte Partie des Coloboma bulbi, nämlich eine besonders ektatisch gewesene und dann später abgeschnürte Partie des Defectes. Die Gründe dieser besonderen Formirung sind

wahrscheinlich mechanischer Natur: einerseits Einzwängung des stark ektatischen Theiles zwischen die verdickte Sklera am Kolobomrand und dem Coloboma optici, anderseits reichlichere Bindegewebsentwicklung an der Stelle der Mündung des Hohlraumes ins Innere des Auges, so dass es zum Verschlusse derselben kam. Die Ansammlung von Serum in dieser abgegrenzten Partie des Koloboms hat die Wände desselben noch weiter ausgedehnt.

Der vollkommene Mangel der Aderhaut, wie er von Klinkosch und Mauthner beschrieben wird, setzt voraus, dass während der Umbildung der betreffenden Theile des mittleren Keimblattes diese Umgestaltung entweder eine gehinderte ist, oder von vornherein schon vereitelt wurde, was sich nur durch die Annahme schwerer localer Störungen erklären lässt.

Die verschiedene Pigmentmenge im Bereiche und am Rande eines Coloboma chorioideæ hat ihren Grund in dem Umstande, als sich das Stromapigment der Aderhaut erst in den letzten Fötalmonaten entwickelt.

Einer besonderen Erklärung bedürfen noch die verschiedenen Abarten des Verhaltens der Retina, event. Chorioidea im Bereiche des Koloboms. Durch die nicht genau radiäre Richtung der Gefässe wird es erklärlich, dass die Kolobomschichten zu beiden Seiten des Spaltes ungleich entwickelt sind, welcher Eindruck noch dadurch vermehrt wird, dass auch die Lagerung der Schichten eine ungleiche und assymmetrische ist. Das bringt wohl in erster Linie ein Narbenzug zustande. Der eigenthümliche Befund im Falle Haab's, Verdopplung der Retina im vorderen Antheile des Koloboms, wird von ihm selbst dahin gedeutet, dass das äussere Blatt der secundären Augenblase die Entwicklung des inneren in abnormer Weise beeinflusst habe. Manz führt es aber auf eine Narbenbildung zurück, in welche die Retina hineingezogen wurde.

Nachdem man weiss, dass sich die Retinalgefässe unabhängig von den nervösen Elementen der Netzhaut entwickeln, so ist es wohl zweifelhaft, ob man berechtigt sei, aus der Anwesenheit solcher Gefässe im Kolobomgebiet auf das Vorhandensein von wirklicher Netzhaut zu schliessen. Man kann dies wohl besser nur als atrophisches Gewebe der Chorioidea oder eventuell der Retina ansehen. Findet man trotz eines Koloboms der unteren Bulbuswand keinen Defect im Gesichtsfeld, so muss man annehmen, dass schliesslich doch noch eine Verwachsung des retinalen Spaltes erfolgt sei.

Die ungleichmässige Entwicklung der Schichten am Rande des Koloboms, vor allem die auffallend beträchtlichere am temporalen

Rande desselben, hängt wohl auch mit den aussen unten eindringenden Gefässen zusammen, deren unmittelbare Nähe eine grössere Anhäufung von Ernährungsmaterial mit sich bringt.

Die Entstehung des angeborenen Koloboms infolge Persistenz des Mesoderma, welche durch meine anatomischen Untersuchungen bewiesen ist, wurde zuerst von Manz betont, und wenn Hess in seinen neuesten diesbezüglichen Aufsätzen den bindegewebigen Strängen und Leisten die grössere Bedeutung zumisst, so kommt dies annähernd auf dasselbe heraus, weil ja gerade die bindegewebigen Balken, welche im Glaskörperraum ziehen und sich an verschiedenen Stellen im Innenraume des Augapfels inseriren, genetisch mit den Glaskörpergefässen in engem Zusammenhange stehen.

Zu einer Zeit, als die Frage über die Entstehung des Koloboms noch nicht so vielfach besprochen wurde, veröffentlichte Deutschmann die anatomische Untersuchung eines mit Coloboma behafteten Kaninchenauges und schloss aus den Einzelheiten desselben, dass eine intrauterine Sklero-chorio-retinitis den Schluss der fötalen Augenspalte vereitelt habe, oder die schon geschlossene Spalte wieder gesprengt habe, so dass es zur Kolobombildung gekommen sei. Er fand die Chorioidea mit der Sklera verwachsen, mit Spindelzellen infiltrirt und in der Mitte des Koloboms durch ein pigmentirtes, derbes, vascularisirtes, mit der Sklera verbundenes Narbengewebe ersetzt. Ausser Deutschmann's Arbeit liegen noch solche von Thalberg, Höltzke und Tartuferi vor, welche nach den anatomischen Ergebnissen in einer intrauterinen Entzündung die Ursache der Kolobombildung suchen. Thalberg lässt die Entzündung von der Netzhaut ausgehen und hält dafür, dass jene schon sehr früh aufgetreten sei, dann fortgedauert habe, so dass die Netzhaut mit noch nicht differencirtem Gewebe verwachsen sei. Dieses würde von dem ganzen Process natürlich auch beeinflusst; daher finde man im Bereiche der Spalte keine Chorioidea, sondern nur ein Stratum von Rundzellen. Auch Piqué und Schweigger theilen Deutschmann's Anschauung. Es gibt auch Autoren, die entsprechende klinische Befunde für den entzündlichen Ursprung des Koloboms geltend zu machen suchen. Ich will in dieser Richtung nur Nettleship und Danesi anführen. Ersterer sah bei einem 9monatlichen Kinde ausser Coloboma iridis Chorioiditis disseminata; und letzterer fand bei einem 42jährigen Manne ausser einer Irisspalte Retinitis pigmentosa.

Alle diese angegebenen Befunde haben bis zu einem gewissen Grade etwas Bestechendes, besonders wenn man berücksichtigt, dass manche andere angeborene Missbildungen mit Sicherheit auf intra-

uterine Entzündungen zurückgeführt werden können. So besonders solche im Bereiche des Gehirnantheiles des Schädels nach intrauteriner Entzündung der Meningen.

Trotz alledem ist die Lehre von dem entzündlichen Ursprunge der Kolobome nicht haltbar, und alle jene Fälle, in denen man die Residuen einer Retino-chorioiditis im Bereiche der Kolobome findet, müssen als in gewisser Beziehung complicirte betrachtet werden, d. h. die Kolobombildung hat zuerst stattgefunden und die durch sie bedingten abnormen Verhältnisse haben direct oder indirect Veranlassung gegeben zur Entstehung einer Entzündung. Es ist jedenfalls leichter verständlich, dass eine Chorioiditis deshalb gerade im Bereiche des Koloboms auftritt, weil dieses eben veränderte Bedingungen der Ernährung u. dgl. gesetzt hat, als anzunehmen, dass eine gerade im Bereiche der fötalen Spalte etablirte Entzündung die betreffende Anomalie zustande gebracht habe. Man kann wenigstens keinen Grund anführen, warum die Entzündung gerade auf dieses schmale Gebiet beschränkt gewesen sein soll.

Als zutreffendes Beispiel in dieser Richtung kann ich wohl vor allem den von mir beschriebenen Fall IV (*Fig. 20* und *35*) anführen. Wir finden in demselben ausser einem mit ektatischem Boden versehenen Defect der Retina und Chorioidea in der unteren Medianlinie nahe dem Opticus auch ein Coloboma iridis et corporis ciliaris. In der mittleren Region aber sehen wir Retina und Chorioidea verändert in einer Weise, als deren Ursache wir nur eine Retinochorioiditis ansprechen können. Es sind also hier typische Kolobombildung und Resultate einer Retinochorioiditis in der unteren Medianlinie eines und desselben Auges vereinigt. Während im hinteren Abschnitte das Kolobom ektatisch geworden ist, hat im vorderen Bereiche die Sklera nur die Andeutung einer Raphe erhalten, also eine Bindegewebsmasse, welche intercalirt widerstandsfähiger war und welche wir als Narbengewebe zu bezeichnen berechtigt sind. Es liegt kein Grund vor anzunehmen, dass intrauterin entstandenes Narbengewebe anderen Gesetzen der Gewebsveränderungen folgen sollte, als extrauterin gebildetes, daher es auch die Eigenschaft der Contractionsfähigkeit besitzen wird. Wir finden in dem genannten Auge — abgesehen von zahlreichen gleichen Beobachtungen in der Literatur — dieses Bestreben des neuen Bindegewebes sich zusammenzuziehen, in hervorragendem Grade ausgeprägt; wir sehen den Strahlenkörper und die Regenbogenhaut mit ihren Spalten verzogen so dass sie ganz unregelmässige Gestalten angenommen haben. Es ist einleuchtend, dass eine solche Verschiebung ganzer Schichten ihre Wirkung auch auf die die Wand des Bulbus durchbohrenden

Gefässe ausüben wird und es so zu Reizungszuständen und mit der Zeit zur Entzündung kommen wird. Weiters sind hier anzuführen die Fälle II und III. Die in der unteren Mittellinie verlaufende bindegewebige Leiste mit allen ihren Eigenthümlichkeiten, die oben des besonderen beschrieben und betont wurde, beweist wohl zur Genüge, dass und warum eine Störung im Schlusse der fötalen Augenspalte stattgefunden habe. Ausserdem finden wir im ganzen Augapfel die Zeichen einer abgelaufenen Retino-chorioiditis und ausserdem Ektasie des Kolobombodens zu beiden Seiten der Leiste, welche Ausdehnung skleralen Gewebes wohl auch nur als eine secundäre Veränderung nach der Chorioretinitis angesehen werden muss. Würde dieser entzündliche Vorgang sich von vornherein abgespielt haben, so würde es wohl kaum zur Bildung der medianen Raphe gekommen sein, deren sämtliche Eigenschaften darauf hinweisen, dass rein mechanische Momente hier intervenirten und die genannten Störungen der Entwicklung zu einem bleibenden Zustand machten. Ganz ungezwungen kann man auch hier auf Narbenzug, Gefässstörungen, Stauungen, Erweichung des Gewebes der Sklera, Steigerung des intraocularen Druckes und endliche Ektasirung des veränderten und nachgiebigeren Gewebes der Bulbushülle hinweisen. Es ist aber nicht einmal nothwendig, für diese Veränderungen in den Schichten des Augenhintergrundes, besonders die Pigmententwicklung in der Netzhaut, das Vorgehen einer Entzündung anzunehmen. *Wagmann* hat in jüngster Zeit experimentell nachgewiesen, dass zum Zustandekommen solcher Veränderungen schon Circulationsstörungen in der Chorioidea genügen. Dass solche eine nothwendige Folge sind bei einer die untere Hälfte des Bulbus durchsetzenden derben Narbe in der Sklera, ist ganz natürlich.

Thatsächlich sind auch die Stimmen immer zahlreicher, welche sich gegen die Ansicht des entzündlichen Ursprungs des Koloboms erheben. Ausser meinen Fällen, die eine ganze Reihe theils übereinstimmender, theils sich ergänzender Befunde bilden, beweisen auch die von *Becker*, *Haenel*, *Hess*, *Hocquart* und *Manz* ausgeführten Untersuchungen, dass der Grund der Kolobombildung das Fortbestehen jenes gefässhaltigen Theiles des mittleren Keimblattes ist, welcher durch den fötalen Spalt eindringt; dass also nur mechanische Momente zu berücksichtigen sind. Die fötale Augenspalte komme zwar zum Verschlusse, aber nur unvollständig durch atypische Entwicklung des embryonalen Glaskörpergewebes. Da *Gama Pinto* sagt ganz richtig, dass ja auch andere Spaltbildungen, z. B. *Hasenscharte*, nicht auf entzündliche Vorgänge zurückzuführen seien.

Untersucht man eine grössere Anzahl von mit Kolobomen behafteten Augäpfeln, so findet man darunter immerhin einige, bei denen Rundzellenanhäufungen in verschiedenen Geweben im Bereiche der unteren Mittellinie, sowie auch Veränderungen regressiver Natur in den Geweben, vor allem den Pigmenten gefunden werden. Ich verweise hiebei auf die Fälle V, XII, XIII, sowie in zweiter Linie auch auf die schon besprochenen II, III und IV. Von diesen letzteren abgesehen — die Bedeutung der hier gefundenen entzündlichen Veränderungen wurde ja schon erörtert — muss man sich zuerst die Frage vorlegen, ob der Befund von Rundzellen in der Iris, im Corpus ciliare, besonders im Ciliarmuskel und den Fortsätzen oder in der Sklera auch immer als Entzündung gedeutet werden muss, oder ob dies nicht noch eine andere Erklärung zulässt. Vor allem käme zuerst das Alter des betreffenden Individuums in Betracht, weil ja das Bindegewebe eines jugendlichen Individuums viel reicher an Zellen ist, als das eines im Alter vorgeschrittenen. Thatsächlich sind die bisher untersuchten Augen der Mehrzahl nach solche von Individuen gewesen, bei deren relativ jungem Alter an den genannten Zellreichthum des Gewebes gedacht werden kann. In zweiter Linie muss man aber berücksichtigen, dass die vermehrte Zahl der Gefässe, welche sich beim Coloboma bulbi in der unteren Mittellinie geradezu zusammendrängen, auch eine reichlichere Ernährung, daher auch ein lebhafteres Sprossen der Gewebe mit sich bringen wird, welches sich ja immer durch die Vermehrung seiner zelligen Elemente kundgibt. Ich will damit selbstverständlich die Befunde von Entzündung in den fraglichen Gebieten keineswegs in Abrede stellen, sondern möchte nur auf die Möglichkeit eines Irrthums hingewiesen haben.

Erwähnen muss ich noch die Ansicht Hofmann's, der die Entstehung des Coloboma chorioideæ darin sucht, dass die nothdürftig geschlossene fötale Spalte durch den intraocularen Druck wieder gesprengt werde.

Ausser den genannten positiven und deductiven Beweisen für die Entstehung des Coloboma bulbi durch eine mechanische Störung, die in den vom mittleren Keimblatt kommenden Gefässen zu suchen ist, lässt sich noch ein weiterer Umstand anführen, welcher die Bedeutung dieser Gefässe für Missbildungen des Auges sehr bezeichnend beleuchtet: ich meine den Zusammenhang zwischen Mikrophthalmus und persistirenden Gefässen im Innenraum des Auges, der hier ein desto naheliegenderer ist, nachdem ja angeführt wurde, wie oft Kolobome in sehr kleinen Augäpfeln vorkommen und in dem von

mir klinisch beobachteten Falle XXIX Coloboma bulbi mit Mikrophthalmus und Persistenz von Glaskörpergefässen in einem Auge vereinigt waren. Eine genauere Betrachtung dieser Fälle ist nur im Vereine mit dem Coloboma nervi optici möglich, so dass also dieses vorher noch besprochen werden soll. Bei dem Umstande, dass die Augenspalte sich von rückwärts nach vorne schliesst, ist eine Verstümmelung des Sehnerven ein Zeichen von Störungen, die einer sehr frühen Phase der Entwicklung des Auges angehören. In dem Capitel, welches der Beschreibung dieser Missbildung gewidmet ist, habe ich schon erwähnt, dass ein sog. Kolobom der Sehnervenscheide klinisch jener Bildungsanomalie entspreche, welche man Conus, Meniscus oder Sichel nach unten nennt und bisweilen wohl nichts anderes sei, als ein Kolobom der Wand des Augapfels, welches hart an den Sehnerven herangerückt und sich seinem Rande anschmiegend deshalb seine besondere Form bekommt. Und weiters, dass nur in wenigen Fällen Veränderungen nachgewiesen wurden, die weniger die Scheide, als die Gegend des Skleralringes und den Intervaginalraum betrafen.

Anders verhält es sich mit Defecten im eigentlichen Sehnervstamme, also hier in dem Kopfe desselben. Man muss hier zwei Formen trennen: jene, wo der Sehnerv einen wirklichen Substanzverlust hat (z. B. Fall I), und jene, wo der Sehnerv nicht nur in toto mangelhaft entwickelt ist, sondern auch ein Fehlen der Gefässe aufweist (z. B. Fall II und III). Auch hier deuten zwingende Gründe auf die Rolle hin, welche die Gefässe bei Missbildungen des Auges spielen. Ein sog. Coloboma vaginæ nervi optici steht zweifellos mit der fötalen Augenspalte und mit einem abnormen Verhalten der durch sie eindringenden Theile des Mesoderma in Zusammenhang und es kommen hier dieselben Momente in Betracht wie bei der Entstehung eines Coloboma retinae, resp. chorioideæ. Beim Coloboma nervi optici aber müssen wir nicht nur die fötale Spalte, oder besser gesagt Rinne des Opticus berücksichtigen, sondern auch das Verhalten der Centralgefässe, ein weiterer Beweis, dass unter allen Umständen der Gefässbildung und ihren Anomalien im fötalen Auge die grösste Aufmerksamkeit geschenkt werden müsse. Bekanntlich ist nur der dem Augapfel zunächstgelegene Theil des Sehnerven nach unten rinnenförmig gespalten. Wird hier der Schluss verhindert, so entsteht ein Substanzverlust in der Papille, und zwar in ihrer unteren Hälfte, welche wir dann als eine Grube, eine Excavation sehen, welche verschiedene Grösse und Tiefe besitzt; die Tiefe derselben kann noch wachsen, wenn Steigerungen des intraocularen

Druckes sich später hinzugesellen. Aus dem vollständigen oder theilweisen Offenbleiben der Spalte erklären sich auch die verschiedenen Formen des Coloboma optici, vor allem des Ursprunges der Gefässe. Bei vollkommenem Offenbleiben der Spalte treten die Gefässe am unteren Rande der Papille aus. Haben sich aber die Ränder wenigstens theilweise vereinigt, so kann der Ursprung der Gefässe ein annähernd normaler sein. Unter solchen Umständen kann die Exca-
vation auch nach einer der beiden Seiten verschoben sein, wofür uns die Drehung der Anlage des Auges die ungezwungenste Erklärung gibt. Gleichzeitig kann aber auch eine ungleichmässige, asymmetrische Wachsthumsenergie der beiden Seitentheile des Sehnerven im Spiele sein. Auf einen theilweisen Verschluss der Spalte deuten auch die Fälle van Duyse's: die centrale Grube in der vergrösserten Papille bei normalem centralen Ursprunge der Gefässe zeigt, dass nur der unterste Theil der Ränder zum Verwachsen kam, während die dem Centrum näher gelegenen Theile offen blieben.

Das Zusammentreffen von Gefässanomalien mit dem Coloboma nervi optici illustriert trefflich mein Fall I mit seinem weit nach vorne gerückten Eintritt der Arteria centralis und dem dichten Bindegewebe mit Gefässen in dem Winkel zwischen Opticus und unterer Skleralfläche, welches zweifellos von dem als Arteria centralis von der Ophthalmica abzweigenden Aste durchzogen war. In dem Falle II und III hat aber diese typische Versorgung mit Gefässen gar nicht stattgefunden, die Centralgefässe mangeln in dem atrophischen Sehnerven vollkommen und nur die Gegend des Zinnschen Kranzes ist mit Gefässen reichlicher versorgt. Diese sind es wohl, denen man hier die ganze Aufgabe der Ernährung zuschreiben muss. Ein derartiger Mangel an grossen Gefässen lässt sich erklären, wenn man annimmt, dass sich die Opticusrinne geschlossen habe, bevor es noch zur Aufnahme von Gefässen gekommen sei.

Ich muss hier nochmals betonen, dass in meinen Fällen die Topographie der Vagina nervi optici gar nicht oder nur in geringem Grade geändert war, indem ihr vorderes mit der Sklera verbundenes Ende bald zugespitzt, bald knopfförmig verdickt war. Die derbere Entwicklung der Arachnoidealscheide, sowie die mehrfachen Verwachsungen im intervaginalen Raum (durch eingeschobenes fibrilläres Bindegewebe bedingt) sind Folgen der Entzündung, deren Zeichen man im ganzen Auge finden kann. Ich hebe dies hervor, nachdem ein so hervorragender Forscher wie Manz in seinem Falle nicht nur Verdickungen, sondern auch Verschiebungen der Scheide und Vergrösserung des intervaginalen Raumes fand.

Wenden wir uns nun zur Erklärung derjenigen Missbildungen am Augapfel, die einen spaltförmigen Defect zeigen, der aber mit der fötalen Spalte eigentlich nichts zu thun hat, nämlich der Kolobome der Iris und des *Corpus ciliare*. Wir wollen vorerst nur die sogenannten typischen, d. h. jene nach unten oder nach innen unten gekehrten Spalten der Iris in Betracht ziehen und den einfachsten Fall annehmen, dass gleichzeitig ein *Coloboma retinae et chorioideae* vorhanden sei.

Es ist ganz interessant, eine kurze Zeit zu verweilen bei den Ansichten, welche alte Autoren über die Entstehung des *Coloboma iridis* aussprachen. Die meisten halten das *Coloboma iridis* für den Rest des vordersten Theiles der fötalen Augenspalte; auch v. Ammon, als er gegen Philipp v. Walther das Vorhandensein zweier, aber nach unten gespaltener Augenanlagen nachwies. Fichte hielt es für eine ungleichmässige Entwicklung der Iris, und Jahn für eine Hemmungsbildung oder sogar für eine nach thierischem Typus geformte Regenbogenhaut. Himly erklärt es auch für ein Stehenbleiben auf einer niedrigen Entwicklungsstufe. Auffallend ist die frühe Betonung eines eventuellen Zusammenhanges dieser Missbildung mit Anomalien der Gefässe. Arnold und Seiler versuchen das *Coloboma iridis* durch Obliteration einzelner Gefässbogen oder Zweige der Regenbogenhaut zu erklären; Arnold aber kam an anderer Stelle der Wahrheit sehr nahe, indem er sagt, dass das *Coloboma iridis* eine Folge der mangelhaft entwickelten Aderhaut sei.

Die heutigen embryologischen Kenntnisse haben uns zu einer richtigen Erklärung dieser Missbildung gebracht: Nachdem die Iris aus der Anlage der *Chorioidea* hervorstößt, so wird bei Fehlen derselben nach unten auch die normale Entwicklung der Iris in dieser Richtung unmöglich sein. Selbstverständlich kommt hierbei auch die Spalte im *Tapetum* in Betracht, dessen Zellen die hintere Fläche der Iris überziehen. Jedenfalls muss zwischen dem Zusammenreffen und Verwachsen dieser beiden Schichten, der retinalen und chorioidealen, eine gewisse Übereinstimmung herrschen, auf welches Moment wir noch weiter unten zurückkommen werden. Auf Störung dieser Übereinstimmung beruhen dann die verschiedenen Varianten des *Coloboma iridis* nach unten: Unvollkommenes Kolobom, indem die untere Partie desselben durch Gewebe von den Kopfplatten ausgefüllt ist, während das retinale Pigment im ganzen Kolobom fehlte; oder vollkommenes Fehlen des chorioidealen Gewebes bei Vorhandensein der hinteren Pigmentschichte (*Pigmentkolobom*); Mangel der Pigmentschichte in dem nach unten gelegenen Radius der Iris und durch

eine bindegewebige Raphe verschlossener linearer Defect im chorioidealen Gewebe der Iris nach derselben Richtung. Das schon erwähnte Bindegewebe, welches bisweilen die unteren Theile des typischen Koloboms als eine zusammenhängende, keilförmige Masse ausfüllt, kann sich bisweilen auch strangförmig von einem Schenkelrande zum anderen spannen (Brückenkolobom). Es ist jedoch nicht von der Hand zu weisen, dass eine derartige Theilung des Koloboms auch mit der Membrana pupillaris zusammenhängen könnte. Zweifellos aber spielen bei diesen in ihren Formänderungen unerschöpflichen Bildungen Momente mit, welche wir genau noch nicht anführen, sondern nur unter einem allgemeinen Gesichtspunkte betrachten können. Ich verweise hier nur auf die ganz auffallende Hyperplasie des hinteren Pigmentes am Rande der Kolobomschenkel, so dass es „traubenkörnerartig“ in den Bereich der Spalte reicht; weiters auf die fast vollkommene Pigmentlosigkeit des intercalirten Gewebes, welches aus dicht aneinander gedrängten Rundzellen besteht. Weiters die Insertion des intercalirten Gewebes an dem Uvealpigment des Kolobomschenkels. Dies deutet auf eine reichliche Entwicklung der betreffenden Gewebselemente hin, welche nur unter der Voraussetzung eines gewissen Reizungszustandes möglich ist. Zu alledem gehört aber eine die Norm übersteigende Zufuhr von Ernährungsmaterial, deren Ursache eine sehr naheliegende ist: Die grössere Anzahl von Gefässen, welche wir in der Nachbarschaft des Spaltes sowohl in der Iris als auch in der Sklera fast regelmässig antreffen. Die Form des typischen Coloboma iridis, dass nämlich der pupillare Theil breiter ist als der ciliare, hängt wohl mit Contraction des Bindegewebes im unteren Meridian zusammen. Auf ungleichmässigem Zug dieses Gewebes beruht auch die bisweilen vorfindliche Assymetrie des Koloboms (Fall IV).

Das Coloboma corporis ciliaris, welches bisher immer nur nach unten gefunden wurde, lässt nur bis zu einem gewissen Grade eine einheitliche Erklärung zu, nämlich nur bei jenen Fällen, welche eine ausgesprochene Spaltbildung zeigen, d. h. ein wirkliches Fehlen des unteren medianen Ciliarfortsatzes und eine Spalte in den Zellen der Pars ciliaris retinae. Hier müssen wir einen directen Einfluss des sich in die Spalte drängenden und dann persistirenden Fortsatzes des Mesoderma annehmen, der die Ausbildung des Corpus ciliare in der unteren Medianlinie hindert; denn wir finden denselben immer als einen Höcker oder, besser gesagt, als eine Leiste, welche der Innenfläche der Sklera im Bereiche der Ciliarspalte aufsitzt; oder aber aus dem bindegewebigen Boden der Spalte erhebt sich

eine am Querschnitt dreieckige Bindegewebsmasse, welche von Gefässen, Nerven und eventuell auch versprengten Inseln der Zellen der Pars ciliaris retinae durchsetzt, in die Spalte hineinragt. Die mediane bindegewebige Leiste (Mesodermfortsatz), der Höcker im Coloboma corporis ciliaris, die eingeschobene Gewebsmasse im Irispalt und die Mulde und der Höcker an der Hinterfläche der Iris im Bereiche des eingeschobenen Gewebes stehen genetisch in engster Verbindung. Verziehungen der Ciliarfortsätze, so dass sie also nicht genau meridional verlaufen, oder Verlagerungen derselben, so dass sie weit nach rückwärts über die normale hintere Grenze des Orbiculus ciliaris reichen, sind Folgen der narbigen Zusammenziehung der skleralen medianen Raphe. Die Wirkung dieser Kraft äussert sich ja auch in der abnormen und unregelmässigen Anlagerung der Netzhaut in ihren vordersten Theilen, welche dem Corpus ciliare hart anliegen. Durch die Narbencontraction aber kommt es zweifellos auch zu abnormen Ernährungsverhältnissen, zu denen wohl auch das gleichzeitige Vorhandensein eines Defectes am Boden des Augenhintergrundes beiträgt, so dass die Ciliarfortsätze in ihrer Verziehung nach rückwärts immer mehr an Zahl abnehmen und in der Regel nur ein Fortsatz oder ein ihm entsprechendes Rudiment in der unteren Medianlinie nach rückwärts verlagert zu finden ist. Die so oft vorkommende Neigung der die Spalte begrenzenden Processus ciliares mag ihren Grund nicht nur in diesem Narbenzuge, sondern auch in dem Umstande haben, dass die vergrösserten medialen Fortsätze mit ihren schweren kolbigen Enden niedersinken, so dass bisweilen die ganze Spalte überbrückt oder sogar gedeckt und ausgefüllt sein kann.

Die Unterbrechung des Musculus ciliaris, auch durch das Bindegewebe des Mesodermfortsatzes bewirkt, ist eigentlich nie eine vollkommen durchgreifende; denn immer gibt es ein oder das andere Bündel, welches eine wenn auch schwache und schmale Verbindung in der Spalte herstellt. Gerade am Ciliarmuskel aber macht sich die Einwirkung der Narbencontraction sehr schön geltend, indem er meist schleifenförmig nach unten und rückwärts gezogen ist; oder es treffen seine gespaltenen Bündel in der unteren Medianlinie in spitzen Winkeln aufeinander. Bogenförmige Abweichungen nach rückwärts finden sich sehr oft zu beiden Seiten des Spaltes.

Bei den Bestandtheilen des Coloboma corporis ciliaris ist eine bedeutende Hyperplasie der Gewebe auffallend. Das subciliare Bindegewebe ist nicht nur massiger und reichlicher entwickelt, sondern oft auch von grösseren Gefässen so dicht durchsetzt, dass man es fast mit

einem Schwellgewebe vergleichen könnte. Besonders hervortretend ist aber die immer vorfindliche Hyperplasie der Zellen der Pars ciliaris retinae, in erster Linie jener ohne Pigment. Diese äussert sich entweder durch eine einfache Verbreiterung der pigmentlosen Schichte (z. B. Fall I, *Fig. 23*) oder durch eine circumscribte massige Entwicklung derselben, so dass dann ein keulen-, birn- oder polypenförmiges Gebilde, einem Ciliarfortsatz aufsitzend, ins Innere des Auges ragt (z. B. Fall XI, *Fig. 21*). Dass wir es mit der Folge einer vermehrten Zufuhr von Ernährungsmaterial und damit verbundener übermässiger Gewebsbildung zu thun haben, lässt sich hier leichter und unmittelbarer beweisen, als für die ähnlichen Vorkommnisse im Bereiche des Coloboma iridis. Wie oben beschrieben, sitzt diese massige und geformte Wucherung der Pars ciliaris retinae immer auf jenem Ciliarfortsatz, der den lateralen Rand der Spalte einnimmt; und dieser Fortsatz ist immer grösser als die anderen, auch dann, wenn er nicht mit der oben angegebenen Zellvermehrung versehen ist. Es ist gewiss kein zufälliges Zusammentreffen dieser Hyperplasien mit dem unten und aussen gelegenen Eintritt der Gefässe vom mittleren Keimblatte.

Eine solche Wucherung der unpigmentirten Epithelzellen der Netzhaut findet sich aber auch in Defecten der Retina und Chorioidea (z. B. Fall XIII, *Fig. 25*), und zwar in jenen Theilen derselben, welche nahe nach vorne gerückt sind. Dies entspricht vollkommen der Bedeutung der pigmentlosen Cylinderzellen der Pars ciliaris retinae als indifferent gebliebene Bildungszellen der Netzhaut, im Gegensatz zu den pigmentirten Zellen, welche eine Fortsetzung des musivischen Pigmentes der Netzhaut sind. Die mit der Spaltbildung unzertrennlich verbundenen Verschiebungen und Verzerrungen der einzelnen Schichten sind die Ursache des Auftretens von Zellwucherungen an ungewohntem Orte, jedoch unmittelbar angrenzend an das Corpus ciliare.

Nicht so einfach ist die Erklärung für jene Kolobome der Iris und des Corpus ciliare, welche ohne Coloboma retinae et chorioideae gefunden werden. Dies gilt besonders für die ersteren, nachdem wir ja gesehen haben, dass bei den Defecten des Ciliarkörpers die fötale Augenspalte unmittelbare Wirkung ausübt.

Ein Verbindungsglied für solche Bildungen sind jene Fälle, wo man erst bei genauester anatomischer Untersuchung auf Veränderungen in der Aderhaut stösst, welche so geringer Natur sind (z. B. nur Pigmenttrappe im unteren Meridian), dass sie mit dem Augenspiegel oder makroskopisch gar nicht nachgewiesen werden können. Auf derartige Umstände muss man auch zurückgreifen, wenn

sie bei einem Coloboma iridis auch nicht gleichzeitig in der Aderhaut gefunden werden können. Man muss also annehmen, dass hier in der Chorioidea, resp. Retina wohl Anomalien im Schlusse der fötalen Augenspalte sich abgespielt, sich dann aber wieder ausgeglichen haben, jedoch in Betreff der Entwicklung der Regenbogenhaut nicht ohne Einfluss geblieben waren. Gerade solche isolirte Spalten der Iris scheinen mir aber eindringlich wieder auf den Mesodermfortsatz hinzuweisen, dessen kammartige Gestalt, in das Innere des Augapfels ragend, im unteren Meridian soviel Raum einnimmt, dass dadurch alles andere Gewebe verdrängt wird. Dieser Mesodermfortsatz, welcher sich aus der Sklera in wechselnder Höhe erhebt, findet sich mit Ausnahme weniger Fälle in allen von mir untersuchten Augen mit Coloboma iridis.

Man darf aber nicht vergessen, dass auch mechanische Momente anderer Natur, solche, welche mit der fötalen Augenspalte nichts zu thun haben, einen isolirten Defect der Iris setzen können. Ich erinnere hier nur an Panum's Mittheilung, welcher bei einem Hühnchen den einen Flügel mit seiner Spitze in der Iris versenkt fand, was natürlich eine Entwicklung des Irisgewebes in diesem Bezirke verhinderte, ohne dass jedoch das übrige Auge irgend welche Störungen aufzuweisen hatte.

Ungleich schwieriger und nur mit Hilfe mancherlei Combinationen sind die sog. atypischen Kolobome des Uvealtractus zu erklären; daher auch die oft zutage tretende Verschiedenheit der Ansichten der Autoren über diesen Gegenstand.

Ich will hier vorläufig von den atypischen Kolobomen der Chorioidea absehen, weil sich dieselben besser im Anschlusse an das Coloboma maculae luteae abhandeln lassen, und die Spaltbildungen der Iris besprechen, welche nach einer anderen Richtung liegen, als nach unten oder innen unten, eventuell nach innen. Wir müssen diese Hauptrichtung bei allen unseren Missbildungen dieser Art festhalten; denn die ursprünglich nach aussen gelegene fötale Augenspalte kommt erst durch Drehung des fötalen Auges nach unten oder innen unten zu liegen. Alle nicht in diesem Meridiane befindlichen Kolobome stehen daher in keinem directen Zusammenhange mit der Augenspalte, ausser man nähme an, dass gerade die Anomalien in der Schliessung derselben die Drehung des Auges verhinderten oder zu einer unvollkommenen machten. Mit dieser Annahme könnte man atypische Kolobome der Iris erklären, wenn sie nach aussen oder aussen unten liegen, bedürfte aber hiezu wohl des Nachweises eines gleichzeitig vorhandenen Coloboma retinae et

chorioideæ, oder wenigstens einer Andeutung derselben; oder Veränderungen in der Sklera des entsprechenden Meridians. In der That sind die atypischen Kolobome der Iris in der überwiegenden Zahl der Fälle nach aussen und auch nach innen gelegen.

Die atypischen Kolobome der Iris haben bei ihrer Seltenheit begreiflicherweise die Aufmerksamkeit in desto erhöhterem Grade in Anspruch genommen, je schwieriger es war, ihre Genese zwanglos zu deuten.

Nachdem v. Ammon seinerzeit angab, auch fötale Spalten nach anderen Richtungen als nach unten gesehen zu haben, und auch Manz von der Annahme abnormer Augenspalten sprach, so versuchte man mit Hilfe dieser Angaben die Entstehung atypischer Kolobome zu erklären. Der Befund von solchen Augenspalten nach verschiedener Richtung mag wohl zusammenhängen mit Untersuchung von Bulbis in verschiedenen Zeiträumen, also verschieden weit gediehener Rotation des betreffenden Augapfels. Sehr richtig aber sprach sich Manz schon am Heidelberger Congresse im J. 1888 dahin aus, dass die ungewöhnliche Stellung eines Defectes der Iris kein Grund sein könne, verschiedene fötale Augenspalten anzunehmen.

Man glaubte den Weg zur Erklärung solcher atypischer Bildungen in jenen Fällen gefunden zu haben, in welchen sich Defecte der Iris mit Resten der Membrana capsulo-pupillaris und Membrana pupillaris vereinigt fanden. Ich meine aber, dass man diesem Zusammentreffen eine zu grosse Bedeutung zugeschrieben hat. In ganz berechtigter Weise wurden hauptsächlich die von Seggel veröffentlichten Fälle zur Unterstützung dieser Ansicht verwendet; ebenso der Plange's, welcher den Autor auch veranlasste zu sagen, dass atypische Kolobome der Iris mit Anomalien der Pupillarmembran, resp. Tunica vasculosa lentis in Zusammenhang stehen, ohne dass man den Grund davon wüsste. Auch Manz und ich haben ähnliche Vermuthungen ausgesprochen. Bei Seggel aber findet man schon einige Andeutungen über das hier zweifellos in Betracht kommende Verhältnis zwischen den beiden Blättern der Iris, welche übrigens auch Michel erwähnt. Dieser spricht vom Coloboma iridis als einem primären Defect in beiden Blättern der Augenblase und einem secundären der sich auflagernden und zur Iris sich umwandelnden Kopfplatten. Rumschewitsch, der sich schon früher mit diesem Gegenstande beschäftigte, hat ihm abermals einen Aufsatz gewidmet, in welchem er alle ihm bekannte Fälle aus der Literatur zusammenstellt und sie kritisch sichtet. Die Annahme fötaler Entzündung verwirft er natürlich in ganz richtiger Weise;

er meint, durch die Drehung der Augenanlage liessen sich nur die Defecte der Iris nach aussen und aussen unten erklären; denn alle anderen Richtungen werden ja von ihr nicht tangirt; von Resten der Pupillarmembran fand er unter seinen 28 Fällen nur zwei damit behaftete angeführt. Es bleibt also nichts anderes übrig, als den Grund in einer gestörten Entwicklung zu suchen, welche er auf Grund eigener embryologischer Untersuchung zu lösen versucht. Es scheint mir seine Erklärung als die plausibelste unter den bestehenden zu sein. Er bestreitet die Entstehung der Iris aus der Chorioidea und schreibt ihr eine ganz selbständige Entwicklung zu, was allerdings mit zahlreichen Untersuchungen anderer Autoren nicht stimmt. Auch Rumschewitsch kann die wenigstens partielle Betheiligung der Kopfplatten nicht leugnen. „Den wichtigsten Grund bei der Entwicklung der Anomalie,“ sagt Rumschewitsch, „müssen wir, meiner Meinung nach, in den Bedingungen des oben erwähnten Verwachsens beider Irisplatten, nämlich der Wandung der Augenblase und des Kopfplattengewebes suchen. Im Anfange verwachsen beide Platten neben dem Pupillarrande und dann schreitet der Process weiter zur Peripherie hin fort. Wenn aber an einer gewissen Stelle die Verwachsung nicht zustande kommt, so kann leicht eine Rarefaction des Gewebes stattfinden, wobei wir als Endresultat entweder ein Fehlen der Bindegewebsschicht an einer gewissen Stelle, oder eine Bildung einer oder mehrerer vollständiger Öffnungen in der Iris erhalten. In beiden Fällen kann eine ungenügende Anzahl von Elementen des Kopfplattengewebes dazu wesentlich beitragen. Auf diese Weise kann sich die Anomalie an jeder beliebigen Stelle der Iris entwickeln, ohne jeglichen Antheil von Seite der Fötal-Augenspalte.“

Trotzdem die embryologischen Details der Untersuchungen von Rumschewitsch in Hauptpunkten von mehrfach bewiesenen Thatsachen der Entwicklungsgeschichte abweichen, so ist doch seine Erklärung mit der besonderen Betonung des zur normalen Entwicklung nothwendigen Zusammenwirkens der beiden Hauptblätter als ein Fortschritt in der Erkenntnis der Entstehung atypischer Kolobome der Iris zu bezeichnen. Ob aber alle solche Missbildungen auf diesem Wege entstehen oder eine derartige Erklärung zulassen, darf gewiss berechtigterweise bezweifelt werden; denn alle Bildungsanomalien erfordern bei ihrer Erklärung immer die entsprechende Veränderung und Anpassung der Grundsätze der normalen Embryologie.

In allen diesbezüglichen Aufsätzen erscheint mir der Zusammenhang von atypischem Coloboma iridis und Aniridie

(Irideremie) viel zu wenig hervorgehoben. Beide stehen in inniger phylogenetischer Beziehung und zwischen ihnen herrscht eigentlich nur ein quantitativer Unterschied; denn eine angeborene partielle Irideremie ist eigentlich auch nichts anderes als ein atypischer angeborener Substanzverlust der Regenbogenhaut. Man sollte daher den Namen Irideremia nur für vollkommenen oder fast vollkommenen Mangel der Iris gebrauchen, und die Bezeichnung Irideremia partialis ganz weglassen, nachdem so die Grenzen beider Begriffe nur undeutlich gemacht werden. Die Wurzel des Wortes Coloboma erlaubt es ja, dasselbe für jede Verstümmelung, für jeden Defect zu gebrauchen. So würde manche als Irideremia congenita partialis beschriebene Anomalie besser unter die atypischen Kolobome der Regenbogenhaut eingereiht werden. Die Erklärung der Irideremie haben bisher Manz und Rindfleisch versucht. Der erstere sieht in ihr das Resultat einer verzögerten Abschnürung der Linse von der Hornhaut; der letztere aber nimmt auf Grund seiner anatomischen Untersuchung an, dass durch eine fötale Keratitis, die zur Perforation geführt hat, eine Verlöthung der Linse stattgefunden habe. Ich will mit dem oben Gesagten nur auf den gewiss bestehenden Zusammenhang zwischen Irideremia und Coloboma atypicum hinweisen und damit hervorheben, dass man bei der Erklärung der Entstehung der atypischen Iriskolobome auf diesen Umstand mehr Rücksicht nehmen müsse, als dies bisher geschehen ist.

Ich habe oben angeführt, dass von manchen Autoren die atypischen Defecte der Iris auf ein abnormes Verhalten der Pupillarmembran zurückgeführt wurde, dass aber bei Überblick sämtlicher bekannter Fälle es unmöglich sei, diese Entstehung als einen allgemein giltigen Standpunkt durchzuführen. Trotzdem ist es nicht von der Hand zu weisen, dass es atypische Verstümmelungen der Iris gibt, deren Aussehen fast zwingt, die Intervention der Pupillarmembran anzunehmen. Ich will nicht sprechen von meinem Fall XLVII, dessen Pigment auf der Vorderkapsel, trotz des von mancher Seite ausgesprochenen Zweifels, doch nur als Rest der Membrana capsulopupillaris gedeutet werden kann. Ich will aber verweisen auf die Fälle X und XLVIII, welche mit ihrem an Lücken reichen Gespinste pigmentirter Fäden an das der Pupillarmembran und die Ansicht mancher Autoren an die Entstehung der Iris aus einem solchen Gefäßgeflechte erinnern.

Aus dem Gesagten geht hervor, dass die atypischen Kolobome der Iris in der Mehrzahl der Fälle durch die Störung des Verwachsens der beiden Blätter der Iris zustande kommen, dass sich

dies aber keineswegs generalisiren lasse, sondern dass man auch an eine Intervention der Pupillarmembran und an die solcher Vorgänge denken müsse, wie sie von Rindfleisch für die Entstehung des angeborenen Irismangels beschrieben wurden.

Wenn es schon schwer fällt, die nicht nach unten oder innen unten gerichteten Kolobome der Iris rationell entwicklungsgeschichtlich zu erklären, so gilt dies noch in erhöhtem Grade für angeborene atypische Defecte im Augenhintergrunde, die sich also der Richtung der fötalen Spalte nicht anschliessen, so die Fälle von Fuchs und Randal und de Schweinitz. Bei diesen sind wir nur auf Vermuthungen angewiesen. Der Fall von Fuchs erinnert an die Veränderungen nach einer umschriebenen Entzündung der Ader- und Netzhaut, jener von Randal und de Schweinitz beweist mit seinem den Glaskörper durchziehenden Bindegewebsstrang und Glaskörpergefässen, dass man auch bei der Erklärung so aussergewöhnlicher Fälle von Defecten auf die Bedeutung des eindringenden Mesoderma und der Gefässe zurückgreifen müsse. Man muss annehmen, dass an der Berührungsstelle eines grösseren Glaskörpergefässes mit der Wand des Augapfels die Schichten desselben zu keiner regelmässigen Entwicklung kommen können.

Solche ganz abnorm gelagerte Kolobome führen uns zu jenen Defecten, welche als Kolobome der Macula lutea beschrieben werden.

Die Erklärung dieser angeborenen Anomalie des Augenhintergrundes ist mit grossen Schwierigkeiten verbunden, und lässt sich auf keine Art und Weise einwurfsfrei und ungezwungen durchführen. Am naheliegendsten ist es, an eine in utero abgelaufene Retino-chorioiditis centralis zu denken; denn das Augenspiegelbild ist in seinen Hauptzügen dem genannter Erkrankung, wie wir sie ja besonders bei Myopie oft sehen, sehr ähnlich, besonders dann, wenn der Defect keine grosse Ausdehnung hat und es zu keiner Ektasie der Sklera gekommen ist. Dieser Eindruck, die Folge einer Chorioiditis vor sich zu haben, wird noch verstärkt, wenn Peripherie oder Centrum des Augenhintergrundes chorioiditische Plaques aufweisen. So mag manches Coloboma centrale früher einfach als Chorioiditis angesprochen worden sein. Ohne die Ursache einer solchen fötalen Chorioiditis erörtern zu können, müsste man dann annehmen, dass die Macula lutea ein Punkt minoris resistentiae sei. Für entzündlichen Ursprung stimmen Silex und Wiethe, die sich hiebei besonders auf Deutschmann's Arbeit stützen. Nachdem

dies eine keineswegs nach jeder Richtung befriedigende Erklärung war und ist, dachte man bald daran, das Coloboma maculae als eine Bildungsanomalie aufzufassen, welche mit der fötalen Augenspalte in Zusammenhang zu bringen sei. Diesem Bestreben stand jedoch von vornherein die allgemein anerkannte Richtung der fötalen Augenspalte — nach unten oder innen unten — entgegen. Bevor noch Vossius seine interessanten Befunde über die Drehung der Augenblase veröffentlichte, versuchte es van Duyse, das Coloboma maculae als Bildungsanomalie zu erklären, indem er auf die verschiedenen Veränderungen aufmerksam machte, welche die obere Partie der fötalen Augenspalte erleidet. Vossius brachte durch seine Entdeckung die Frage der Lösung schon näher, umsomehr, als man nun dem Verhalten der Macula grössere Aufmerksamkeit schenkte. Wie schon van Duyse, meint auch Manz, dass die fötale Augenspalte noch über die Opticusinsertion (natürlich nicht über die des Augenblasenstieles) hinausreichen könne und dass die Macula ursprünglich am oberen Ende der Netzhautspalte liege und dass die Fovea centralis der Rest des oberen Endes der Netzhautspalte sei. Huschke führt sogar an, dass sich beim Fötus in der Gegend der Macula eine Spalte oder ein Centralloch finde. Ich führe hier nur der Vollständigkeit halber an, dass Würzburg (nach Johnson) im embryonalen Leben zu beiden Seiten der Papille je eine Macula gefunden haben will. Stark (nach Hannover) erweitert diese Ansicht noch dahin, dass zu einer gewissen Zeit nicht nur nach unten, sondern auch nach aussen vom Opticus eine fötale Spalte bestehe. Chievitz dagegen glaubt aus seinen Untersuchungen schliessen zu müssen, dass die Fovea centralis sich erst nach dem 6. Monate allmählich ausbilde, daher die Macula kein Rest der fötalen Augenspalte sein könne.

Mit allen diesen Thatsachen kann man einer phylogenetischen Erklärung des Coloboma maculae nahe kommen, mit dem allerdings unbewiesenen Befunde von Stark sie ganz leicht ausführen. Manz, Nuel und Schnabel sprechen unbedingt für den Zusammenhang des Coloboma maculae mit einer Störung im Schlusse der fötalen Spalte, bei welcher man natürlich wieder auf Intervention der Mesodermgefässe oder eine Entzündung zurückgreifen müsste. Schnabel betont besonders den hellgelben Ring, welcher in seinen Fällen das Kolobom vom übrigen Fundus trennte.

Um die geringe Widerstandsfähigkeit und das besondere Verhalten gerade der Maculagegend zu erklären, hat man wieder auf den Funiculus sclerae zurückgegriffen, eine mit Recht nicht allgemein anerkannte Bildung im embryonalen Auge, die von Hannover als

Rest der fötalen Augenspalte angesehen wird. Hannover hält die Fovea centralis für den unvollkommensten, nur durch eine Entwicklungshemmung entstandenen Theil der Netzhaut. Hinter der Fovea liegt in der Sklera eine trichterförmige Narbe, welche die ganze Sklera durchzieht, der Funiculus scleræ. Dieser ist ein aus feinen weichen Bindegewebsfasern bestehender Strang von der Dicke eines Fadens, welcher in der Gegend der Fovea centralis die Sklera senkrecht durchsetzt, so dass dadurch die Fasern der Sklera unterbrochen werden. Bisweilen soll man bei Neugeborenen statt des Stranges einen offenen Canal finden. Selten verläuft er auch schräg oder bogenförmig gespalten. Er ist von Gefässen umgeben und beherbergt in seinem Innern Reste von Gefässen. Beide Enden sind verdickt und das dem Innern des Bulbus zugekehrte ist mit der Aderhaut verwachsen. Rotholz hat bei Schweinen diesen Strang auch gefunden, und zwar auch noch mit Pigment durchsetzt (was übrigens bei einem Auge, welches immer so reich an Farbstoffen ist, wie das des Schweines, kein auffallendes Ergebnis ist), und bringt den Funiculus scleræ in directen Zusammenhang mit der fötalen Augenspalte. Er meint, es sei dies ein Rest des in den Glaskörper eindringenden Mesodermstieles. Birnbacher's Untersuchungen über diesen Gegenstand waren aber von keinem Erfolge begleitet. Rotholz hält den Funiculus scleræ speciell für die Prädisposition zu hinteren Lederhautausdehnungen, was nicht recht einzusehen ist; im Gegentheil, man sollte eher denken, dass der Funiculus scleræ eine Verstärkung am hinteren Augenpole bewerkstellige. Es wäre für diesen Umstand näher liegend, an Jaeger's und Mauthner's Bemerkung anzuknüpfen, dass gerade der der Macula entsprechende Theil der Lederhaut die stärkste Ausbuchtung dieser Schichte des Augapfels sei, so dass es nur eines geringen Anstosses bedürfe, um hier Veränderungen zustande zu bringen. Schmidt-Rimpler geht sogar noch weiter. Er sagt, dass die Macula lutea mit der fötalen Augenspalte nichts zu thun habe, daher auch die Kolobome dieser Gegend nur sehr bedingt diesen Namen führen dürften; vielleicht sind es erworbene und nicht angeborene Veränderungen. Hess glaubt auch das Coloboma maculae durch die Persistenz von Bindegewebssträngen im Glaskörper erklären zu können, indem er annimmt, dass an der Insertion eines solchen an die Innenwand des Auges ein Defect in den Schichten desselben entstehe, der nach Schwund des Stranges bleibend sichtbar werde. Ein Weg, das Coloboma maculae mit Hilfe der fötalen Augenspalte zu erklären, wäre die Annahme, dass die vor der Drehung nach aussen gelegene Spalte sich verspätet schliesst, und dass gerade diese Ano-

malie des Schlusses eine Drehung der Augapfelanlage verhindert. Unter diesen Umständen muss man die Frage über die Genese des Coloboma maculae noch unentschieden lassen, weil weder die eine noch die andere Erklärung im Stande ist, in befriedigender Weise alle Umstände zu deuten.

Bei der Erklärung des Coloboma lentis muss man sich immer gegenwärtig halten, dass unter dieser Missbildung nicht nur Spalten, sondern auch Defecte verschiedener Art in Betracht kommen, also wirkliche Verstümmelungen.

Betreffs der Entstehung des Linsenkoloboms schliessen sich fast alle Autoren der Ansicht an, dass die Missbildung auf eine mangelhafte Entwicklung der Zonula zurückzuführen sei, eine Ansicht, die vollkommen unhaltbar erscheint, schon aus dem Grunde, als die Zonula sich aus der äussersten Partie des Glaskörpers entwickelt, und zwar wesentlich später wie die Linse. Es bequemen sich also die Fasern des Aufhängebandes der Linse durch Verlängerung dem Defecte an, und es findet keineswegs der umgekehrte Vorgang statt. Michel bezeichnet eine assymetrische Entwicklung der Zonula, eine Folge der verspäteten Schliessung der fötalen Augenspalte, als Ursache des Linsenkoloboms, so dass dann die Linse an diesen Stellen durch die weniger gespannte oder fehlende Zonula sich unter einem geringeren Drucke befindet. Becker citirt Arlt's Ansicht, dass das Coloboma lentis durch partielle Relaxation der Zonula entstanden sei, welche in der mangelhaften Entwicklung oder dem Fehlen des Ciliarkörpers ihren Grund habe. Heil und Schiess machen die den primordialis Krystallkörper umgebenden Gefässe für diese Missbildung verantwortlich, indem sie meinen, dass der Mangel einzelner Äste der zum Äquator der Linse ziehenden Zweige der Arteria hyaloidea ein Zurückbleiben in der Entwicklung oder ein vollkommenes Fehlen des betreffenden Sectors der Linse zur Folge hat. Alle diese Erklärungen beruhen auf mehr oder weniger unbewiesenen Voraussetzungen und man sieht, dass das Kolobom der Linse bisher noch zu wenig die Aufmerksamkeit der Untersucher erregt hat, was wohl daher kommt, dass diese Missbildung sehr leicht übersehen wird und ihr eine praktische Bedeutung fast vollkommen mangelt. Betrachtet man aber die von mir beschriebenen und die in der Literatur von anderen Autoren angeführten Fälle, so scheint mir unsere Wissenschaft die Lösung der Aufgabe, die Genese des Coloboma lentis zu erklären, ganz einwurfsfrei zu ermöglichen. Ja, man kann vielleicht die hier in Betracht kommende Theorie zu einem Prüfstein auf ihre Richtigkeit machen, indem sie nicht nur

das Linsenkolobom, sondern eben alle typischen Spaltbildungen des Augapfels gleich gut erklärt. Ich will aber gleich hier erwähnen, dass dies nur für die typischen Fälle gelten kann, d. h. für die nach unten, eventuell mit einer Verschiebung nach aussen oder innen, gerichteten Linsenkolobome, welche ja die weitaus überwiegende Zahl ausmachen, indem unter 41 Fällen nur 5 nach oben gekehrte bekannt sind. Ebenso muss man von dieser Erklärung jene Linsenanomalien ausschliessen, welche weniger Defecte als Abweichungen von der normalen Form der Linse vorstellen.

Die Grundlage der Erklärung der Entstehung des Linsenkoloboms ist das Verhältnis zwischen der Verdickung des Ektoderma (Linsenbildung) und dem Eindringen des Mesoderma durch die fötale Augenspalte. Das vor der primären Augenblase gelegene verdickte Ektoderma senkt sich in dieselbe und drängt das hinter ihm liegende Mesoderm nach, welches den noch freien Raum im Innern der secundären Augenblase ausfüllt. Nur bei einer vollkommenen Übereinstimmung in der zeitlichen Entwicklung dieser genannten Theile ist eine normale Ausbildung möglich, vor allem was die abgerundeten annähernd kugeligen Flächen des Linsenkörpers und der Höhlung, in welcher er liegt, betrifft. Bleibt aber der vordere Abschnitt der fötalen Augenspalte ungeschlossen, und hat sich in ihr das Mesoderma als eine Leiste oder Zapfen erhalten, welcher gegen den unteren Rand der Linse gekehrt ist, dann kann aus rein mechanischen, örtlichen Hindernissen das untere Segment der Linse nicht zur vollkommenen Entwicklung gelangen. Beweis dafür ist das Vorhandensein des Mesodermzapfens in den meisten meiner Fälle, angedeutet durch die sklerale Raphe an der Innenfläche des Augapfels (z. B. II, III); und in den von Haenel, Manz und besonders von Hess beschriebenen Fällen. Während uns in dem Falle von Hess vor allem das Zusammentreffen von Linsenkolobom mit einem den Bulbus durchziehenden Bindegewebsstrang, der sich dicht hinter dem Äquator der Linse ansetzt, interessirt, ist es im Falle Haenel's die Verbindung des weissen Zapfens im Bereiche des Ciliarspalt mit einer Arteria hyaloidea und der Umstand, dass der Zapfen sich an eine weissliche Trübung im hinteren und unteren Abschnitte der Linse anschliesst.

Wenn auch der Nachweis dieses Mesodermfortsatzes nicht in allen Fällen von Linsenkolobom gelingt — wohl aber in der überwiegenden Mehrzahl — so sind doch die oben angeführten Fälle gewissermassen die Merksteine, welche uns die genannten Phasen der Entwicklung versinnlichen. Durch Vergleichung dieser verschiedenen,

und doch untereinander gleichwertigen, Befunde findet man dann den Schlüssel der Erklärung auch zu jenen Fällen, bei denen wir ausser dem Linsendefect keine Spaltbildungen nachweisen können, wie im Fall IX. Hier ist es eben zu keiner Höherorganisirung des Mesodermzapfens gekommen, der nur einige Zeit persistirte, die aber lang genug war, um in so ausgesprochener Weise die Entwicklung der Linsenform zu schädigen.

Die anderen Anomalien der Linse, ihre Defecte nach oben lassen sich ohne weitgehende und unbewiesene Voraussetzungen nicht erklären. Becker sagt speciell über seinen Fall, dass es ihm nicht gelungen sei, die Form dieser Linsen mit irgend einer embryonalen Phase in Einklang zu bringen.

Wie schon angeführt, sind Coloboma lentis et zonulae nicht immer miteinander vereinigt, und es gibt auch Fälle von Spalten der Zonula bei normaler Linse; auch ein kleiner Wink dafür, dass diese beiden Bestandtheile des Auges in keinem directen Zusammenhang der Entwicklung stehen. Unter den 6 Kolobomen der Linse, die ich zu untersuchen Gelegenheit hatte, war 2mal das Aufhängeband normal, und zwar einmal (Fall IX) in einem sonst ganz gesunden Auge, das zweitemal (Fall IV) in einem mit ausgebreiteter atypischer Kolobombildung im ganzen Auge. In allen anderen Fällen, sowie auch in jenen, wo nur die Zonula gespalten, dagegen die Linse normal war, findet man innen nicht nur das Coloboma corporis ciliaris, sondern auch die verschieden stark entwickelten Reste des Mesodermzapfens, sei es als sklerale Leiste oder nur bindegewebige Verdickung im Bereiche der Ciliarspalte selbst, so dass das Coloboma zonulae Zinnii keine Schwierigkeiten bietet, ebensowenig wie das Coloboma corporis vitrei. Ich verweise, ganz abgesehen von jenen Fällen in der Literatur, welche in dem Glaskörperspalte ein Gefäss oder einen von ihm stammenden Bindegewebsstrang beherbergten, auf meine Fälle II und III mit ihren verschiedenen Abstufungen der skleralen Leiste, deren innere Unebenheiten im vorderen Abschnitte durch Bindegewebe ausgefüllt waren, in denen ein grosses Gefäss verlief. (*Fig. 26 und 33.*)

Die Form der Cornea fordert bei Kolobom des Augapfels dann eine besondere Erklärung, wenn sie spitzelliptisch, mit ihrem längeren Durchmesser nach unten gekehrt ist. Diese Form ist wohl die Folge des Narbenzuges im Bereiche der Raphe. Fortsätze skleralen Gewebes in die Cornea (wie z. B. im Falle Schultheiss) können zurückgeführt werden auf eine nicht zustande gekommene Differenzirung zwischen durchsichtigem und undurchsichtigem Gewebe oder auf übermässige Wucherung von Gewebe der Kopfplatten. Derartige Ver-

ziehungen der Cornea stehen dann auch in Verbindung mit der abnormen Ausdehnung der Vorderkammer nach unten, wie im Falle III.

Bei der Häufigkeit des Vorkommens von Spaltbildungen in Augen, welche in ihrer Grössenentwicklung zurückgeblieben sind, bedarf auch die Entstehung des Mikrophthalmus einer Erwähnung. Ich will gleich voranschicken, dass es noch nicht gelungen ist, diese Bildungsanomalie auch nur annähernd einheitlich zu erklären. Hess, der unter zahlreichen Mikrophthalmen auch einen untersuchte, der ausser der allgemeinen Verkleinerung keine Veränderung aufwies, sagt, dass uns für die Entstehung des Mikrophthalmus jeder Anhaltspunkt fehle. Tartuferi sucht den Grund in einer intrauterinen Keratitis, Martin in einer verminderten Bildungsenergie; v. Grolmann meint, dass es sich nicht mit Sicherheit entscheiden lasse, ob hier eine Hemmungsbildung oder das Resultat einer Entzündung vorliege, und Manz hält eine Bindegewebshypertrophie für den primären Grund dieser Missbildung, welchem Falchi noch die Schrumpfung dieses Gewebes hinzufügt. Seit Flesch bei der Untersuchung des Gehirns eines mikrocephalischen Knaben mit linkem Mikrophthalmus schwielige Verdickungen der Pia mater über den Vierhügeln gefunden hat (also entzündliche Ernährungsstörungen, welche zu Adhäsionen führen), schenkte man der Möglichkeit des Einflusses intrauteriner Gehirn-erkrankungen auf Bildungsanomalien des Augapfels vermehrte Aufmerksamkeit. Den Zusammenhang mit Entwicklungsfehlern des Gehirns bei Mikrophthalmus betont auch Kundrat, und zwar hebt er die Entwicklungshemmung im Zwischenhirn hervor, welche Anomalie sich ja auch bei anderen Missbildungen, z. B. Cyklopie, finde. H. Virchow sah bei einem beiderseitigen Mikrophthalmus Hydrocephalus internus nach chronischer Leptomeningitis, und Rindfleisch hat den Schädel eines 6—7monatlichen menschlichen Fötus untersucht, der neben beiderseitigem Mikrophthalmus Hydrocephalus externus und internus aufwies, mit leicht concav nach unten gebogenen Orbitaldecken. Auf letzteren Umstand, als eine mechanische Behinderung des Wachstums des Augapfels, legt er besonderes Gewicht. Als ein Zeichen nervöser Störung kann vielleicht auch die Angabe Falchi's gelten, dass ein mit angeborenem linksseitigen Mikrophthalmus behafteter junger Mann am rechten, sonst normalen Auge roth- und grünblind war.

Für unsere Frage, die Entstehung der Spaltbildungen am Auge, interessiren uns natürlich vorzugsweise jene Fälle, bei welchen sich Kolobome im Mikrophthalmus fanden. Auffallenderweise hat man allen anatomisch untersuchten Fällen von derartigen Augen Über-

reste des Mesoderma und der Gefässanlage (bindegewebige Stränge oder wirkliche Gefässe) gefunden, und andererseits kennt man auch Mikrophthalmen ohne Kolobome, welche derartige Überbleibsel aus früher Entwicklungsperiode aufweisen, so dass diese Fälle nebeneinandergestellt sich nicht nur ergänzen, sondern die Genese des Coloboma bulbi beleuchtend, auf die einschneidende Bedeutung der Gefässanlage hinweisen. Ich erwähne nur den Fall v. Grolmann's, Mikrophthalmus ohne Kolobom, aber Arteria hyaloidea persistens einerseits und die zahlreichen Fälle von Hess von Mikrophthalmen mit Coloboma bulbi und bindegewebigen Strängen, welche eine Verbindung zwischen secundärer Augenblase und den äusseren Hüllen des Auges vermitteln und Reste des in die secundäre Augenblase eindringenden Mesoderma sind.

Die Entstehung der Lidcysten oder Kolobomeysten muss für die S. 151 angedeuteten zwei Gruppen derselben verschieden erklärt werden. Der Fall, welchen v. Reuss in der Sitzung der k. k. Gesellschaft der Ärzte in Wien am 23. Jänner 1885 demonstirte, war die Veranlassung einer Discussion, in welcher Arlt und Kundrat die Genese dieser Cysten besprachen, allerdings in nicht übereinstimmender Weise. Die von den beiden genannten Autoren in der Sitzung vom 30. Jänner und vom 6. Februar 1885 gemachten Auseinandersetzungen wurden grundlegend für alle weiteren diesbezüglichen Aufsätze, weshalb ich mich an sie halten will, umsomehr, als mir Arlt von der Sitzung das Ganze an der Hand von improvisirten Zeichnungen erläuterte, welche ich weiter unten genau wiedergebe.

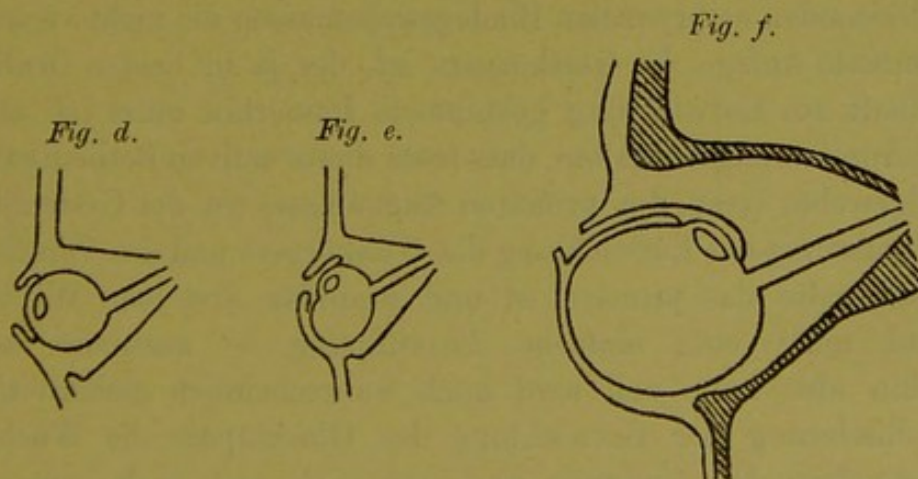
Nach einleitenden Bemerkungen über die Entstehung der Kolobome sowie die Ektasie ihrer Wand sagte Arlt weiter:

„Ich will nur versuchen, die Frage zu beantworten, in welcher Weise eine Geschwulst, die eigentlich nur aus einer enormen Ausbuchtung der unteren Wand des Bulbus hervorgeht, unter die Bedeckung des unteren Lides gelangt. Die erste Bedingung dazu ist wohl die, dass ein Verschluss der Retinalspalte nirgends, auch in der Pars ciliaris retinae niemals zustande kommt.“

„Zur Zeit, wo vor der durch Einstülpung entstandenen Linse die Cornea, hinter derselben der Glaskörper als Anlage (Einschaltung des Mesoderma) vorhanden ist, also etwa im 2. Monate des Fötallebens, liegt der Bulbus im Niveau der allgemeinen Bedeckung und ist eine Orbita eigentlich noch nicht vorhanden. Die Cutis ist mit der Cornea fest verbunden und zeigt an dieser Stelle nur eine leichte Aufwölbung. Allmählig beginnt die Bildung der Lider damit, dass die Cutis rings um diesen Hügel einen Wulst, eine Art Faltung bildet. Indem diese Falte besonders von oben und von unten her gegen das Cornealcentrum vorrückt, sich über die Cornea hinüberschlägt, bekommt sie eine vordere und hintere Fläche. Auf diese Art entsteht der Conjunctivalsack. Wenn dann mit dem Vorrücken der Gesichtsknochen, besonders des Stirnbeines, die flache Grube, vor welcher das Auge früher lag, allmählig an Umfang und Tiefe zunimmt, mithin eine allerdings

noch wenig tiefe Orbita entsteht, so gewinnt der durch Einstülpung des Cutis entstandene Bindehautsack mehr und mehr an Tiefe und der Bulbus liegt endlich nicht mehr vor, sondern in dem Eingange der Orbita. Ist nun während dieses Vorganges die fötale Spalte der Netzhaut, welche durch Hineinwachsen des Mesoderma als Anlage des Glaskörpers entstanden war, noch nicht geschlossen, so vermag die Hülle, welche den Glaskörper umgibt, dem Drucke der eingeschlossenen Flüssigkeit nicht den gehörigen Widerstand zu leisten; sie wird allmählig ausgedehnt und findet gegen das untere Lid hin am wenigsten Widerstand. Bei diesem Vorgange muss offenbar die Cornea sammt der Linse eine Verschiebung relativ zur Insertion des Nervus opticus erleiden, es erfolgt eine Drehung des Bulbus um seine horizontale Axe. Cornea und Linse kommen zunächst nach oben, weiterhin mehr nach rückwärts gegen das Ende des Blindsackes zu liegen. An dem unteren Lide wird die Cutis nach vorne, die Bindehaut nach oben verdrängt und ausgedehnt, demnach bleibt davon nur ein die Lidspalte nach unten abgrenzender Saum übrig, welcher dann die Cilien trägt, wahrscheinlich auch Meiboms'sche Drüsen und Fasern des Musculus orbicularis einschliesst. Bei dieser Auffassung ist es begreiflich, dass in unserem Falle die Linse nahe an der Eintrittsstelle des Opticus in dieser Blase gefunden wurde und dass, indem sozusagen alles Nährmateriale auf Füllung der Blase verwendet wurde, die Cornea und der obere Theil der Sklera verkümmerten und jenen im Blindsacke hinten wahrgenommenen derben Knopf bildeten.“

Arlt nahm also an, dass es in solchen Fällen nicht durch Zug von aussen zur Bildung einer Cyste gekommen sei, sondern dass diese eine Ausbuchtung der unteren Wand des Chorioidealkoloboms sei, welche bei verminderter Resistenz durch den intraocularen Druck ausgedehnt worden sei. Die verschiedenen Stadien dieser Entstehung mögen die untenstehenden Zeichnungen erläutern, welche — wie schon erwähnt — genaue Copien der Arlt'schen Skizzen sind.



Es ist aus der obigen Erläuterung mit Sicherheit zu ersehen, dass Arlt hier nur jene Fälle vor Augen hatte, in welchen eine aussergewöhnlich grosse Ektasirung der Wand des Koloboms, also im geschlossenen Augapfel, einen cystenartigen Hohlraum schaffte, der keineswegs ausserhalb des Augapfels lag, sondern mit demselben

in unmittelbarem Zusammenhang stand. Anders ist es bei jenen Lid- oder Kolobomcysten, die der Gegenstand von Untersuchungen Kundrat's gewesen sind. Bei diesen handelt es sich thatsächlich um Cystenräume, welche — wenn auch bis zu einem gewissen Grade mit dem rudimentären Bulbus communicirend — doch als ausserhalb desselben gelegene Bildungen bezeichnet werden müssen und keine staphylomähnlichen Ausbuchtungen eines geschlossenen Auges sind.

Kundrat betont bei seiner Erklärung die Entwicklungshemmung des Zwischenhirns, welche die Entstehung der Mikrophthalmie bedinge. Die Behinderung der Entwicklung des Glaskörpers und des Verschlusses der fötalen Augenspalte gesellen sich noch hinzu. Aus der S. 149 u. d. f. gegebenen Beschreibung und den Abbildungen des Kundrat'schen Falles geht klar hervor, „dass diese Cystenbildung nicht durch eine einfache Ausbuchtung der Wand des Bulbus in der Gegend der Fötalspalte zustande kommt, sondern sehr complicirter Art ist: das Retinalgewebe, resp. das Gewebe der primären Augenblase durch den offenen Fötalspalt in ein embryonales Bindegewebe hineinwuchert und von diesem umschlossen und abgesondert zur Cystenbildung Veranlassung gibt. Wenigstens glaube ich, diese eigenthümlichen stratificirten gliomatösen Auskleidungsmassen in den Cystenräumen, welche überdies in unmittelbarem Zusammenhang mit den aus dem Fötalspalt tretenden Retinazapfen stehen, als eine aus der primären Augenblase hervorgegangene, einer mangelhaft entwickelten Retina entsprechende Gewebsbildung auffassen zu müssen. Und auch wohl darin dürfte ich nicht irren, dass die Grundlage der die Cystenräume umschliessenden embryonalen Bindegewebsmassen die nicht verwendete mesodermale Anlage des Glaskörpers ist, der ja in beiden Oculis nur mangelhaft zur Entwicklung gekommen. Immerhin muss ich aber an meiner Anschauung festhalten, dass trotz dieser activen Betheiligung des Retinalgewebes (resp. der primären Augenblase) an der Cystenbildung die Behinderung der Entwicklung des Glaskörpers und des Verschlusses der Fötalspalte das primäre ist und secundär erst jene Wucherung — und nicht eine einfache Ausstülpung — zustande kommt. Immerhin aber kann und wird auch wahrscheinlich gleichzeitig mit der Behinderung der Entwicklung des Glaskörpers die Wucherung des Retinalgewebes beginnen und erst nach und nach, unter Ausbildung der Sklera, der Fötalspalt in solcher Weise verengt werden, wie an den Präparaten ersichtlich ist. Dass bei einer so atypischen Wucherung des Retinalgewebes die Grösse und Zahl der Cystenbildung, ihre Anordnung zueinander keine regelmässige sein muss und kann, ist selbstverständlich. Und nur ihre Lagerung zum Bulbus,

unter und vor demselben, zeigt eine Übereinstimmung, die sich wohl aus dem ursächlichen Moment der Zugrichtung von Seite des durch Kürze seines Stieles gegenüber den vorwachsenden Mesodermmassen zurückbleibenden Bulbus erklärt.“

Die Ansicht Kundrat's wird auch gestützt durch den histologischen Befund Czermak's bei einer derartigen Cyste, in welcher die Anordnung der Netzhautelemente nicht der Orientirung in einem normalen Auge entsprachen. Er fand die umgekehrte Anordnung, also wie bei einer Netzhaut, welche direct aus der primären Augenblase hervorgegangen ist.

Faint, illegible text at the top of the page, possibly bleed-through from the reverse side.

Literatur.

1. Achundoff. Inaugural-Dissertation. Erlangen 1890.
2. Acrell. Nach Himly, II. S. 170.
3. Albinus. Annot. Acad. Lugd. Batav. VI. 1764.
4. v. Ammon. Klinische Darstellung der Krankheiten und Missbildungen des Auges. Berlin 1847.
5. Derselbe. Zeitschrift für Ophthalmologie. I. 1830. Anatomische Untersuchung von Coloboma bulbi.
6. Derselbe. Monatsschrift. III. 1840.
7. Derselbe. Münchener illustrierte medic. Ztg. 1852. 6. Heft.
8. Derselbe. v. Graefe's Arch. IX, Col. nervi optici. IV
9. Angelucci. Arch. f. mikrosk. Anatomie. 1881.
10. Arlt. Die Krankheiten des Auges. Prag 1851. II.
11. Derselbe. Zeitschrift der Gesellschaft der Ärzte in Wien. 1858 und 1885.
12. Arnold. Anatomische und physiologische Untersuchungen über das Auge. Heidelberg 1832.
13. Derselbe. Untersuchungen im Gebiete der Anatomie und Physiologie. 1838. Col. iridis ohne C. chorioideæ.
14. Babuchin. Nach Nagel's Jahresbericht. I. (1870.)
15. Badal. Gaz. des Hôpitaux. 1880.
16. v. Baer. Entwicklungsgeschichte der Thiere. Königsberg 1828—1837.
17. v. Bambecke. Nach Nagel's Jahresbericht. IX. (1878.) S. 68.
18. Bartholinus. Acta medica et philosophica Hafniensia 1673.
19. Baudry. Essay sur la polycorie. Paris 1889.
20. Bäumlner. Würzburger medic. Zeitschrift. III. (Nach Manz.)
21. Bayer. Prager medic. Wochenschrift. 1881.
22. Derselbe. Prager Zeitschrift für Heilkunde. 1883. Col. nervi optici mit fötaler Glaskörperarterie.
23. de Beck. Contributions from the ophthalmic clinic, Medical college of Ohio. March 1886.
24. Becker. Handbuch von Graefe-Saemisch. V. S. 287, 288 u. 230.
25. Derselbe. v. Graefe's Arch. XXXIV.
26. Derselbe. Anatomie der gesunden und kranken Linse. Wiesbaden 1883. S. 129.
27. Derselbe. Atlas der patholog. Topographie des Auges. Wien 1875. II. Tf. XII.
28. v. Becker, F. J. v. Graefe's Arch. XXII. 3.
29. Beer. Das Auge. Wien 1813.
30. Behr. Nach Himly. II. S. 170.
31. Derselbe. Hecker's literarische Annalen der Heilkunde. XIII. 1829.

32. Benson. Nach Nagel's Jahresbericht. XIII. S. 262. (1882.)
33. Bergmeister. Wiener Akad. d. Wissensch. 71. Bd. III.
34. Bernheimer. Centralbl. f. Augenheilkunde. 1892. S. 54.
35. Berry G. A. Diseases of the eye. 1889.
36. Birnbacher. Arch. f. Augenheilkunde. XV. S. 159. (1885.)
37. Blasius. Nach Himly. II. S. 170.
38. Blessing. Klin. Monatsbl. f. Augenheilkunde. 1889.
39. Bloch. Medic. Bemerkungen. Nr. 1. 1774. (Nach Schön.)
40. Derselbe. Richters chirurg. Bibliothek. II. S. 59.
41. Bock. Allgem. Wiener medic. Zeitung. 1888.
42. Derselbe. Bericht über das erste Jahr etc. Laibach 1889. S. 27.
43. Derselbe. Erfahrungen auf dem Gebiete der Augenheilkunde. Wien 1891. S. 57.
44. Bonner Klinik. (Saemisch, Caspar, Krüger.) Helmholtz'sche Festschrift. 1891. Nach Nagel's Jahresbericht. XXII. (1891.)
45. Bowman. Opth. Hosp. Rep. V.
46. Bresgen. Arch. f. Augenheilkunde. IV. S. 119.
47. Brown-Sequard. Gaz. méd. de Paris. 1880.
48. Bün ger. Nach Himly. II. S. 170.
49. Caspar. Inaugur.-Dissert. Bonn 1887.
50. Chauvel. Nach Nagel's Jahresbericht. XXI. (1890.) S. 201.
51. Chelius. Handbuch der Augenheilkunde. II.
52. Chievitz. Internationale Monatsschrift für Anatomie und Physiologie. IV. S. 201.
53. Chlapowsky. Nach Nagel's Jahresbericht. VII. (1876.) S. 211.
54. Cissel. Klinische Monatsblätter für Augenheilkunde. XXVIII.
55. Cohn Hermann. Mittheilungen aus der Augenklinik. 1. Heft. Wiesbaden 1887.
56. Derselbe. Nach Nagel's Jahresbericht. II. (1871.) S. 168.
57. Conradi. Handbuch der pathologischen Anatomie. Hannover 1796.
58. Cornaz. Des abnorm. cong. des yeux. Lausanne 1848.
59. Cunier. Annales d'ocul. 1845.
60. Czapodi. Nach Nagel's Jahresbericht. XVI. (1885.) S. 227.
61. Czermak. Wiener klin. Wochenschr. 1891. Nr. 27.
62. Danesi. Nach Nagel's Jahresbericht. XIV. (1883.) S. 269.
63. Demours. Traité des maladies des yeux. 1840.
64. Denti. Nach Nagel's Jahresbericht. XIX. (1888.) S. 226.
65. Deutschmann. Klinische Monatsbl. f. Augenheilkunde. 1880.
66. Derselbe. Ibidem. 1881.
67. Dimmer. Arch. f. Augenheilkunde. XIV. S. 54.
68. Dolgenkow. Nach Nagel's Jahresbericht. XVII. (1886.)
69. Dor. Nach Nagel's Jahresbericht. XIII. (1882.) S. 256.
70. Derselbe. Lyon médical. 1878.
71. Derselbe. Nach Centralbl. f. Augenheilkunde. 1889. März.
72. Dressel. v. Graefe u. v. Walther's Journ. XXV.
73. van Duyse. Londoner Congress. 1881.
74. Derselbe. Nach Nagel's Jahresbericht. XV. (1884.) S. 289.
75. Derselbe. Ibidem. XVII. (1886.) S. 221.
76. Derselbe. Annales d'ocul. 1887.
77. Ebhardt. Nach Nagel's Jahresbericht. XX. (1889.) S. 190.
78. Eichhoff. Inaug.-Dissert. Bonn 1878.

79. Erdmann. Zeitschr. f. Natur- und Heilkunde. Dresden und Leipzig 1826.
IV. 3. S. 501.
80. v. Escher. v. Ammon's Zeitschrift. I, V.
81. Derselbe. Über den vollkommenen oder theilweisen Mangel der Iris. Erlangen 1830.
82. Eversbusch. Mittheilungen der Universitäts-Augenklinik. München 1882.
83. Derselbe. Klinische Monatsbl. f. Augenheilkunde. 1885.
84. Ewetzky. Inaug.-Dissert. Dorpat 1882.
85. Ewers. Nach Nagel's Jahresbericht. IV. (1873.) S. 212.
86. Fage. Ibidem. XXI. (1890.) S. 201.
87. Falchi. Ibidem. XV. (1884.) S. 280.
88. Derselbe. Ziegler's Beiträge. VII. S. 411. (1891.)
89. Fichte. Zeitschr. f. rationelle Medicin. Neue Folge. II.
90. Flesch. Festschr. zur 3. Säcularfeier der Alma Julia Maximiliana II. 1882.
91. Francke. Centralbl. f. Augenheilkunde. 1885, April.
92. Derselbe. Nach Nagel's Jahresbericht. XX. (1889.) S. 188 u. 189.
93. Frickhöffer. Inaug.-Dissert. Bonn 1880.
94. Fuchs. v. Graefe's Arch. XXVIII. (1882.)
95. Derselbe. Arch. f. Augenheilkunde. XII. S. 1.
96. Galezowski. Nach Nagel's Jahresbericht. XI. (1880.) S. 206.
97. Da Gama Pinto. Arch. f. Augenheilkunde. XIII. S. 81.
98. Gescheidt. Dissert. inaug. Leipzig 1831.
99. Derselbe. Zeitschr. f. Ophthalm. IV. S. 436.
100. Gleitsmann. Inaug.-Dissert. Greifswald 1873.
101. v. Grolmann. v. Graefe's Arch. XXXV. 3. S. 187.
102. Grüning. Nach Heyl.
103. Günsburg. Klinische Monatsbl. f. Augenheilkunde. 1890.
104. Haab. v. Graefe's Arch. XXIV. 2.
105. Haase. Ibidem. XVI. 1. S. 113.
106. Hagström. Abhandlungen der königl. schwedischen Akademie der
Wissenschaften. Leipzig 1781.
107. Derselbe. Richter's chirurg. Bibliothek. VII. S. 105.
108. Hahn. Inaug.-Dissert. Bonn 1876.
109. Hannover. Das Auge etc. Leipzig 1852.
110. Derselbe. J. Müller's Arch. f. Anat. u. Physiologie. 1845. S. 482.
111. Derselbe. Comm. dans l. s. de l'acad. danoise. 1876.
112. Derselbe. La rétine de l'homme et des vertébrés. Paris 1876.
113. Haenel. Inaug.-Dissert. München 1886.
114. Harlan. Nach Nagel's Jahresbericht. IV. (1873.) S. 210.
115. Helling. Handbuch der Augenkrankheiten. Berlin 1821.
116. Helmholtz. v. Graefe's Arch. III. 2.
117. Herrnhaiser. Prager Zeitschr. f. Heilkunde. 1888.
118. Hersing. Nach Nagel's Jahresbericht XIV. (1883.) S. 272.
119. Hess. v. Graefe's Arch. XXXIV. 3. (1888.)
120. Derselbe. Ibidem. XXXVI. (1890.)
121. Derselbe. Ibidem. XXXVIII. 3. S. 93.
122. Derselbe. Klin. Monatsbl. f. Augenheilkunde. 1892. März.
123. Heyfelder. Abhandlg. der Leopoldina-Carolina-Akademie der Naturforscher.
Berlin 1829.
124. Derselbe. Studien im Gebiete der Heilwissenschaft. I. S. 383.

125. Heyfelder. Zeitschr. f. Ophthalm. III. S. 467.
126. Heyl. Report of the fifth internat. ophth. Congress, New-York 1876 und Annales d'ocul. 1877.
127. Higgins. Nach Nagel's Jahresbericht. VIII. (1877.)
128. Derselbe. Ibidem. XVI. (1887.) S. 227.
129. Hilbert. Virchow's Arch. Bd. 103. 2.
130. Himly. Beiträge zur Anatomie und Physiologie. 1. Heft. 1829.
131. Derselbe. Die Krankheiten und Missbildungen des menschlichen Auges etc. Berlin 1843.
132. v. Hippel. v. Graefe' Arch. XX. 1.
133. Hirschberg. Klinische Beobachtungen. 1874.
134. Derselbe. v. Graefe's Arch. XXI. 1. (1875.)
135. Derselbe. Centralbl. f. Augenheilkunde. 1881.
136. Derselbe. Ibidem. 1885.
137. Derselbe. Ibidem. 1888.
138. His. Untersuchungen über die erste Anlage des Wirbelthierleibes. Leipzig 1868.
139. Hocquart. Nach Nagel's Jahresbericht. XII. (1881.) S. 249.
140. Höltzke. Arch. f. Augenheilkunde. XII. S. 147.
141. v. Hoffmann. Inaug.-Dissert. Bonn 1871.
142. Hohlbeck. Nach v. Oettingen.
143. Horrocks. Transact. of the ophth. Soc. III.
144. Horstmann. Nach Nagel's Jahresbericht. VIII. (1877.) S. 191.
145. Hoyer. v. Graefe's Arch. XXVI. (1880.)
146. Huschke. Sömmering's Lehre von den Eingeweiden. Leipzig 1844.
147. Derselbe. Meckel's Arch. 1832. 1.
148. Hutschinson. Ophth. Hosp. Rep. VI.
149. v. Jaeger. Ophthalmoskopischer Handatlas. Wien 1869.
150. Jaeger M. Innsbrucker medic. Ztg. 1828.
151. Jahn. Medic. Konversationsbl. 1831.
152. Jakobi. Klinische Monatsbl. f. Augenheilkunde. 1874.
153. Jessop. Nach Johnson.
154. Jodko. Nach Nagel's Jahresbericht. VII. (1876.) S. 218.
155. Johnson. Arch. f. Augenheilkunde. XXI. S. 291.
156. Jüngken. Die Lehre von den Augenkrankheiten. Berlin 1836.
157. Inouye. Privat-Augenklinik. Bericht über das Jahr 1885—1886. Tokio 1887.
158. Kessler. Inaug.-Dissert. Dorpat 1871.
159. Klinkosch. Anatome partus capite monstroso. Programma ad ann. acad. Pragæ 1766.
160. Knapp. v. Graefe's Arch. VIII. 2. S. 229.
161. Knies. Augenheilkunde. 1890.
162. Kölliker. Entwicklungsgeschichte. Leipzig 1879.
163. Königstein. Wiener med. Wochenschr. 1885. Nr. 21.
164. Kroll. Centralbl. f. Augenheilkunde. 1881. S. 163.
165. Kühn. Naturhistorische Bemerkungen. 21. S. 192.
166. Kupffer. Centralbl. f. mediz. Wissensch. Berlin 1868.
167. Kundrat. Separatabdruck aus den Wiener med. Bl. 1885, 1886.
168. Lang W. Transact. of the ophth. soc. of the united Kingd. X. London 1890. S. 106. Taf. V. Fig. 5.

169. de Lapersonne. Nach Nagel's Jahresbericht. XIX. (1888.) S. 225.
170. Larsen. Nach Makrocki.
171. Lawford. Transact. of the ophth. soc. V.
172. Leber. Nach Nagel's Jahresbericht. I. (1870.) S. 223.
173. Lechla. v. Ammon's Zeitschr. I.
174. Lieberkühn. Nach Nagel's Jahresbericht. III. (1872.) S. 57 u. d. f.
175. Liebreich. v. Graefe's Arch. V. 3. S. 246.
176. Derselbe. Ophthalmosk. Atlas.
177. Litten. Virchow's Arch. 67. Band. 1876.
178. Lerche. Nach v. Stellwag's Ophthalmologie.
179. Magnus. Die Blindheit, ihre Entstehung und Verhütung. Breslau 1883.
180. Derselbe. Arch. f. Augenheilkunde. XII. S. 297.
181. Derselbe. Klinische Monatsbl. f. Augenheilkunde. 1887.
182. Makrocki. Arch. f. Augenheilkunde. XIV. S. 73.
183. Derselbe. Ibidem. XXI. S. 29.
184. Mandelstamm. Centralbl. f. Augenheilkunde. 1882. S. 289.
185. Manz. Handbuch von Graefe-Saemisch. I.
186. Derselbe. Klinische Monatsbl. f. Augenheilkunde. 1876.
187. Derselbe. v. Graefe's Arch. XXVI. (1880.)
188. Derselbe. Naturforscher-Versammlung in Strassburg. 1885.
189. Derselbe. Heidelberger Congress. 1888.
190. Derselbe. Arch. f. Augenheilkunde. XXIII. S. 1.
191. Martin. Inaug.-Dissert. Erlangen 1888.
192. Marty. Thèse de Paris. 1880.
193. Mauthner. Nach Nagel's Jahresbericht. III. (1872.) S. 211.
194. Mayerhausen. Centralbl. f. Augenheilkunde. 1882. S. 289.
195. Meckel. Handbuch der pathol. Anatomie. Leipzig 1812—1818.
196. Mess. Annales d'ocul. VII. S. 179.
197. Meyer Ad. Nach Nagel's Jahresbericht. VI. (1875.) S. 178.
198. Meyer Ed. Augenheilkunde. 1886.
199. Michaelsen. Centralbl. f. Augenheilkunde. 1889. S. 108.
200. Michel. Lehrbuch der Augenheilkunde. Wiesbaden. 1890.
201. Derselbe. In Gerhardt's Handbuch der Kinderkrankheiten. 1889.
202. Derselbe. v. Graefe's Arch. XXVII (1881).
203. Milles. Nach Johnson.
204. v. Mittelstädt. Arch. f. Augenheilkunde. IX.
205. Montprofit. Arch. d'ophth. V. (1885.)
206. Montméja. Nach Nagel's Jahresbericht. III. (1872.) S. 211.
207. Mooren. Fünf Lustren etc. Wiesbaden 1882.
208. Müller Heinrich. Gesammelte Schriften. Leipzig 1872. S. 380.
209. Nagel. v. Graefe's Arch. VI. 1.
210. Nettleship. Transact. of the ophth. Soc. V. S. 147.
211. Derselbe. Ophth. Hosp. Rep. 1887. XI. 4. S. 353.
212. Nieden. Arch. f. Augenheilkunde. VIII.
213. Norton. Nach Nagel's Jahresbericht. XXI. (1890.) S. 202.
214. Nuel. Ibidem. XVI. (1885.) S. 231.
215. Derselbe u. Leplat. Nach Lang.
216. v. Oettingen. Ibidem. II. (1871.) S. 169.
217. Derselbe u. Kessler. Ibidem.

218. O g l e s b y. Ophth. Hosp. Rep. VI. 1. S. 224.
219. O t t a v a. Nach Nagel's Jahresbericht. XIV. (1883.) S. 269.
220. P a g e n s t e c h e r. Klin. Monatsbl. f. Augenheilkunde. 1871.
221. P a u s e. v. Graefe's Arch. XXIV. 2. S. 84.
222. P e r l i a. Klin. Monatsbl. f. Augenheilkunde. 1887.
223. S t. P e t e r s b u r g e r A u g e n h e i l a n s t a l t. Mittheilungen. Heft I u. III. 1883—1889.
224. P f l ü g e r. v. Graefe's Arch. XXVI. (1880.)
225. D e r s e l b e. Arch. f. Augenheilkunde. XIV. S. 1.
226. P l a n g e. Ibidem. XXI. S. 194.
227. P l i e n i n g e r. Schmidt's Jahrbücher. 1835. V.
228. P i q u é. Thèse de Paris. 1886.
229. P o l l a c k. Arch. f. Augenheilkunde. XXII. S. 286.
230. P o o l e y. Nach Nagel's Jahresbericht. XI. (1880.) S. 206.
231. P u r t s c h e r. Ibidem X. (1879.) S. 199.
232. Q u a g l i n o. Ibidem. III. (1872.) S. 209.
233. R a m p o l d i. Ibidem. XIII. (1882.) S. 256.
234. R a n d a l l. Ibidem. XVII. (1886.) S. 223.
235. D e r s e l b e u. d e S c h w e i n i t z. Arch. f. Augenheilkunde. XIX.
236. R a t h k e. Entwicklungsgeschichte der Wirbelthiere. Leipzig 1861.
237. R a u. v. Ammon's Monatsschrift. III. 1.
238. D e r s e l b e. Die Krankheiten und ursprünglichen Bildungsfehler der Regenbogenhaut. Bern 1845.
239. R e a l y B e y r o. Thèse de Paris. 1885.
240. R e i c h. Klin. Monatsbl. f. Augenheilkunde. 1872.
241. R e m a k. Untersuchungen über die Entwicklung der Wirbelthiere. Berlin 1850.
242. D e r s e l b e. Centralbl. f. Augenheilkunde. 1884. S. 225.
243. D e r s e l b e. Ibidem. 1885. S. 9.
244. v. R e u s s. Separatabdruck aus der Wiener medic. Presse. 1886. II. S. 5.
245. R i c k e r. Inaug.-Dissert. Heidelberg 1891.
246. R i n d f l e i s c h G. v. Graefe's Arch. XXXVII. 3. S. 192.
247. D e r s e l b e. Ibidem. XXXVIII. 1. S. 183.
248. R o c k l i f f e. Nach Nagel's Jahresbericht. XII. (1881.) S. 235.
249. R o s a s. Handbuch der Augenheilkunde. Wien. 1830.
250. R o t h e r. Nach Nagel's Jahresbericht. VIII. (1877.) S. 182.
251. R o t h o l z. v. Graefe's Arch. XXVII.
252. R u b i n s k i. Inaug.-Dissert. Königsberg i. Pr. 1890.
253. R u d o l p h i. Nach de Beçk.
254. R u m s c h e w i t s c h. Centralbl. f. Augenheilkunde. 1882.
255. D e r s e l b e. Revue gén. d'ophth. 1884. Mai.
256. D e r s e l b e. v. Graefe's Arch. XXXVII. 4. S. 39.
257. S a e m i s c h. Klin. Monatsbl. f. Augenheilkunde. 1867.
258. D e r s e l b e. v. Graefe's Arch. XV. (1870.)
259. S a l t i n i. Nach Nagel's Jahresbericht. IX. (1878.) S. 204.
260. S a m e l s o h n. Centralbl. f. d. med. Wissensch. 1880. Nr. 17 u. 18.
261. S a r k e w i t s c h. Nach Nagel's Jahresbericht. XX. (1889.) S. 190.
262. S c h a u m b e r g. Inaug.-Dissert. Marburg 1883.
263. S c h e n k. Wiener Sitzungsberichte. 1867.
264. S c h e n k e l. Nach Nagel's Jahresbericht. XV. (1884.) S. 281.
265. S c h i e s s. v. Graefe's Arch. XXX.

266. Schiess. Klinische Monatsbl. f. Augenheilkunde. 1887.
267. Derselbe. Ibidem XXXI. 4. S. 53.
268. Derselbe. Klinische Monatsbl. f. Augenheilkunde. 1871.
269. Derselbe. Ophth. Hosp. Rep. V.
270. Schleich. Klinische Monatsbl. f. Augenheilkunde. 1885.
271. Schlüter. Inaug.-Dissert. Rostock 1874.
272. Schmidt-Rimpler. v. Graefe's Arch. XXIII. 4.
273. Derselbe. Augenheilkunde. 1889.
274. Derselbe. Ibidem. XXVI.
275. Schnabel. Wiener med. Wochenschr. 1876. Nr. 34.
276. Derselbe. Wiener med. Blätter. 1884.
277. Schöler H. Dissert. inaug. Mitaviæ 1849.
278. Schoeler. Nach Nagel's Jahresbericht. VI. (1875.) S. 180.
279. Schön. Handbuch der patholog. Anatomie des menschlichen Auges. Hamburg 1828.
280. Schultheiss. Inaug.-Dissert. München 1885.
281. Schweigger. Lehrbuch der Augenheilkunde. 1. Aufl. 1871. S. 36.
282. de Schweinitz. Nach Centralbl. f. Augenheilkunde. 1892. S. 204.
283. Seggel. Nach Nagel's Jahresbericht. XIX. (1888.) S. 223.
284. Derselbe. Klin. Monatsbl. f. Augenheilkunde. 1890.
285. Seiler. Nach Himly. II. S. 170.
286. Derselbe u. Mess. Ann. d'ocul. VII. S. 179.
287. Sichel. Nach Arlt. II. S. 123.
288. Silex. Arch. f. Augenheilkunde. XVIII. S. 289.
289. Simi. Nach Recueil d'ophth. 1884.
290. Skrebitzky. Klin. Monatsbl. f. Augenheilkunde. 1881.
291. Snell. Nach Nagel's Jahresbericht. XV. (1884.) S. 281.
292. Sogliano. Ibidem. V. (1874.) S. 251.
293. Steffan. Ibidem. S. 250.
294. Steinheim. Centralbl. f. Augenheilkunde. 1886. S. 201.
295. v. Stellwag. Die Ophthalmologie etc. Freiburg i. Breisgau 1853.
296. Derselbe. Zeitschr. der Gesellsch. d. Ärzte. Wien 1854. I. S. 17. II. S. 234.
297. Stilling. Zeitschr. f. Ophthalm. V. (1835.)
298. Stoeber. Nach de Beck.
299. Streatfield. Ophth. Hosp. Rep. 1866. I. u. V.
300. Stricker. Wiener Akademie der Wissenschaften. 39. Bd. 1860.
301. Sturge. Nach Johnson.
302. Sybel. Dissert. inaug. Halæ 1799.
303. Sym. Nach Centralbl. f. Augenheilkunde. 1892. S. 308.
304. Szili. Nach Nagel's Jahresbericht. XIV. (1883.) S. 277.
305. Derselbe. Centralbl. f. Augenheilkunde. 1887. S. 1.
306. Talko. Klin. Monatsbl. f. Augenheilkunde. 1870.
307. Derselbe. Ibidem. 1871.
308. Derselbe. Ibidem. 1875.
309. Derselbe. Ibidem. 1877.
310. Derselbe. Heidelberger Congress. 1879.
311. Derselbe. Nach Nagel's Jahresbericht. XXI. (1890.) S. 213.
312. Derselbe. Klinische Monatsbl. für Augenheilkunde. 1891. Mai.
313. Derselbe. Ibidem. 1891.

314. Talko. Ibidem. 1892. April.
 315. Tartuferi. Atti della R. Academia di Med. di Torino. VI. S. 335. 1884.
 316. Thalberg. Archiv für Augenheilkunde. XIII. S. 1.
 317. Theobald. Nach Nagel's Jahresbericht. XIX. (1888.) S. 220.
 318. Tode. Acta societatis med. Hafniensis. II. 1775.
 319. Derselbe. Richter's chirurg. Bibliothek. IV.
 320. Tourtual. Nach v. Stellwag's Ophthalmologie.
 321. Uthhoff. Nach Nagel's Jahresbericht. XIII. (1882.) S. 183.
 322. Vassaux. Arch. d'ophth. VIII.
 323. de Vincentiis. Nach Nagel's Jahresbericht. XVIII. (1887.)
 324. Virchow H. Festschrift für Kölliker. Leipzig 1886.
 325. Virchow R. Sein Archiv. IV. und V.
 326. Vossius. v. Graefe's Arch. XX. 4.
 327. Derselbe. v. Graefe's Arch. XXIX. 4.
 328. Derselbe. Klin. Monatsbl. f. Augenheilkunde. 1883.
 329. Derselbe. Ibidem. 1885.
 330. v. Wagner. Zeitschr. f. Ophthalmologie. III. S. 288.
 331. Derselbe. Horn's Arch. 1821. S. 256.
 332. Wallmann. Zeitschr. d. Ges. d. Ärzte. Wien 1854. S. 446.
 333. v. Walther. Graefe u. Walther's Journ. 1821. II. 4. S. 598.
 334. Wardrop. Morbid anatomy of the human eye. London 1819.
 335. Warnatz. v. Ammon's Zeitschr. V.
 336. v. Wecker. Klin. Monatsbl. f. Augenheilkunde. 1872.
 337. Derselbe. Ibidem. 1876.
 338. Derselbe. Graefe-Saemisch, Handbuch. IV. S. 595.
 339. v. Wecker u. Ed. v. Jaeger. Traité des maladies du fond de l'oeil. 1870. S. 207.
 340. v. Wecker u. Landolt. Traité compl. d'ophth. II.
 341. v. Wecker et Masselon. Manuel d'ophth. 1889.
 342. Wedl-Bock. Pathologische Anatomie des Auges. Wien 1886.
 343. Weyert. Klin. Monatsbl. f. Augenheilkunde. 1890.
 344. Wicherkiewicz. Ibidem. 1880.
 345. Wiethe. Arch. f. Augenheilkunde. XI. S. 14.
 346. Derselbe. Ibidem. XIV. S. 11.
 347. Derselbe. Allgem. Wiener medic. Zeitung. 1884. Nr. 32 u. 33.
 348. Wilde. Essay on the malformations and congenital diseases of the organs of sight. London 1862.
 349. Williams. Nach Heyl.
 350. Wilson. Nach Nagel's Jahresbericht. I. (1870.) S. 220.
 351. Winther. Naturforscherversammlung zu Giessen. 1864.
 352. Würzburg. Arch. f. Augenheilkunde. V.
 353. Wulffert. Nach Caspar.
 354. Wutzer. Nach Himly.
 355. Zepler. Inaug.-Dissert. Breslau 1886.
-

Erklärung der Abbildungen.

Fig. 1. Rechtes Auge (von der Nasenseite aus gesehen) eines 2 $\frac{1}{2}$ jährigen Mädchens mit Coloboma uveæ et nervi optici. Ausdehnung der hinteren unteren Skleralhälfte und pfefferkorngrosser Knoten zwischen dieser und dem Sehnerven. (Fall I). 1 : 1.

Fig. 2. Rechtes Auge (von der Nasenseite aus gesehen) eines 65jährigen Mannes mit Coloboma uveæ, lentis et corporis vitrei. Kugelförmige Ausdehnung im hinteren unteren Pole des Augapfels. (Fall II). 1 : 1.

Fig. 3. Vorderansicht der Iris des Falles I. Die nach unten gekehrte Spalte der Regenbogenhaut reicht nicht bis an den Ciliarrand der Iris und setzt sich in der ciliaren Brücke als Furche fort. Bemerkenswert ist das vordere Relief mit seinem Faserverlauf und den kleinen buckelförmigen Erhebungen zu beiden Seiten der Kolobomschenkel. 1 : 2.

Fig. 4. Vordere Ansicht der Iris vom Fall XII. Ausser dem spitzen, partiellen Kolobom der Iris nach unten ist noch eine tiefe Kerbe am oberen Pupillarrand vorhanden, von deren Saum eine kleine pigmentirte Zacke in das Pupillargebiet ragt. 1 : 1.

Fig. 5. Vordere Ansicht der Iris vom Fall XVII. Das Kolobom der Iris ist nur durch eine seichte Kerbe am unteren Pupillarrand angedeutet. 1 : 1.

Fig. 6. Vorderansicht der Iris vom Fall XLVII mit Kolobom nach aussen oben und Pigmentraphe nach unten. 1 : 2.

Fig. 7. Kolobom der linken Iris eines 27jährigen Mannes, welches die Zone zwischen Pupillarrand und Ciliarrand der Iris einnimmt. Die Pupille ist eckig, etwas nach aussen oben verschoben. (Fall XLVIII). 1 : 2.

Fig. 8. Defectbildung in der inneren Hälfte einer linken Iris. (Fall X). 1 : 4.

Fig. 9. Innenansicht eines menschlichen Auges (nach Entfernung des Glaskörpers und der Linse) mit Brückenkolobom der Iris und grossem Kolobom der Aderhaut. (Fall V). 1 : 4.

Fig. 10. Dasselbe von einem Schweinsauge (Fall XVIII) mit Coloboma iridis, corporis ciliaris und ganz kleinem Defect der Chorioidea. 1 : 3.

Fig. 11. Dasselbe vom Fall I. Die Firste der Ciliarfortsätze sind ganz weiss gehalten, um desto besser hervorheben zu können, wie die in der unteren Medianebene gelegenen nach rückwärts verschoben und unregelmässig gestellt sind. 1 : 2.

Fig. 12. Dasselbe vom Fall XXVII. Schmales buchtenförmiges Kolobom der Iris nach unten; ausserdem ein breiter, seichter Defect nach innen und ein spitzer, bis zum Ciliarrand reichender nach aussen. Spalte im Ciliarkörper nach unten mit gleichzeitiger Verschiebung der Ciliarfortsätze. 1 : 2.

Fig. 13. Dasselbe vom Fall XXVI. Das Coloboma corporis ciliaris ist nur durch eine Verschiebung des ganzen unteren Orbiculus ciliaris angedeutet, so dass an dessen der Iris zugewendetem Rande eine Bucht entstanden ist. Am oberen Pupillarrande prominirt etwas seitlich verschoben eine kleine Pigmentzacke. 1 : 2.

Fig. 14. Horizontalschnitt durch den Ciliarrand der Iris unter der Spitze des Koloboms. Das Pigment (*c*) der Hinterfläche ist unterbrochen. An der Vorderfläche zeigt das von zahlreichen Gefässen durchzogene Irisparenchym (*d*) eine trichterförmige Vertiefung (*a*), welcher an der Hinterfläche eine seichte Delle (*b*) entspricht. (Fall XVII). 1 : 20.

Fig. 15. Dasselbe vom Augapfel Fall I. Das Uvealpigment (*a*) der Iris ist an seinem den schmalen medianen Spalt einsäumenden Ende verdickt und gezackt. Im Faserzug des Irisparenchyms (*b*) ist in der Medianlinie keine Unterbrechung zu sehen, wohl aber ragt dasselbe als kleiner spitzer Höcker an der Hinterfläche in die Lücke der Pigmentschichte. 1 : 20.

Fig. 16. Dasselbe vom Fall II. Die hintere Pigmentschichte (*a*) der Iris ist in der unteren Medianlinie unterbrochen. Dieser Spalte (*b*) entsprechend verbindet ein an Rundzellen reiches Gewebe die Ränder der beiden Schenkel des Koloboms, welche durch Verdickungen des Irisparenchyms angedeutet sind. 1 : 20.

Fig. 17. Dasselbe vom Fall III; zeigt die mehrfachen Verkrümmungen des in den Spalt intercalirten jungen Bindegewebes. 1 : 20.

Fig. 18. Meridionalschnitt, geführt in der unteren Medianlinie durch den vorderen Abschnitt von Fall XXIV. Von der Iris ist nur ein kleiner Stumpf (*a*) vorhanden. Der tief unten ansetzende Ciliarfortsatz ist so stark in die Länge gestreckt, dass seine Kuppe (*b*) in eine Höhe mit dem Kammerfalz fällt. In diesem ist das Ligamentum pectinatum vorhanden und man kann die Membrana Descemeti (*c*) bis zu demselben verfolgen. Die Übergangsstelle von Cornea (*d*) in Sklera (*e*) ist durch Pigmenthäufchen angedeutet; *f*, Retina; *g*, Chorioidea. 1 : 20.

Fig. 19. Frontalschnitt durch das Coloboma corporis ciliaris vom Fall XVIII. Der Ciliarmuskel (*a*) ist lückenlos. In die breite Spalte des Ciliarkörpers ragt ein bindegewebiger spitzer Kegel (*b*); die vergrößerten Ciliarfortsätze sind über das Kolobom geneigt. Sowohl aus den Winkeln desselben, als auch von den Seitenrändern der Processus ciliares kann man Fasern der Zonula verfolgen, welche in der Zeichnung durch einfache Striche angedeutet sind. *c*, Sklera. 1 : 30.

Fig. 20. Untere Hälfte des Augapfels vom Fall IV. Das asymmetrische Kolobom der Iris ist spitz, nach unten gekehrt, und hat an seinem nasalen Schenkel eine pigmentirte Excrescenz. Auch die Ciliarspalte ist verzogen und geht unmittelbar in unregelmässige scharf begrenzte pigmentirte Felder über, an deren Rändern die normale Netzhaut haftet und nur stellenweise schleierartig über sie geht. Die Netzhaut ist hier sowie am Opticus durch die ganz weissen Flächen angedeutet. Nahe der Papille sitzt ein kleiner grubig vertiefter, scharf umschriebener Defect der unteren Bulbuswand. 1 : 20.

Fig. 21. Frontalschnitt durch das Coloboma corporis ciliaris vom Fall XI. Der Ciliarmuskel (*a*) ist in der Medianlinie fast vollkommen unterbrochen. Die so entstandene Vertiefung ist durch die hier verbreiterte Bindegewebsschichte ausgefüllt. Diese ist in der dem Muskel zugekehrten Hälfte (*b*) locker, in der anderen (*c*) aber fest gefügt und ragt als kleiner Buckel in die Ciliarspalte (*d*). Auf dem an der Temporalseite desselben liegenden vergrößerten Ciliarfortsatz sitzt eine in den Glaskörperraum ragende keulenförmige Hyperplasie der pigmentlosen Zellen der Pars ciliaris retinae; *e*, Sklera. 1 : 30.

Fig. 22. Meridionalschnitt durch das Coloboma corporis ciliaris, Fall XII. *a*, Sklera; *b*, Ciliarmuskel; *c*, Ciliarfortsätze; *d*, Wucherung der pigmentlosen Zellen der Pars ciliaris retinae; *e*, Netzhaut; *f*, Chorioidea. 1 : 30.

Fig. 23. Frontalschnitt durch den unteren Ciliarkörper (hintere Partie), Fall I. Die Sklera (*a*) ist in der unteren Medianlinie verdickt. Unter der Pigmentschichte (*b*) sieht man Inseln des Ciliarmuskels, die aber untereinander nicht in Zusammenhang stehen. Nur in der Medianlinie ragt ein schlanker Ciliarfortsatz in den Glaskörperraum mit auffallender Verdickung der pigmentlosen Lage der Pars ciliaris retinae. Zu beiden Seiten finden sich nur niedrige Falten der Pigmentschichte. 1 : 30.

Fig. 24. Dasselbe von der hinteren Grenze des Ciliarkörpers vom Fall I. Die Sklera (*a*) ist nicht nur nach aussen, sondern auch nach innen durch einen vorspringenden Buckel verdickt, welchem sich die Reste des Ciliarmuskels (*b*) und die Pigmentschichte anschmiegen. Der pigmentlose Theil der Pars ciliaris retinae (*d*) ist verdickt und ragt in der Medianlinie fortsatzartig (*e*) in den Glaskörperraum und liegt als compacter, kugelartiger Körper (*f*) an dem temporalen Abhange des Skleralhöckers. 1 : 30.

Fig. 25. Frontalschnitt durch die Grenze zwischen Coloboma corporis ciliaris und Coloboma chorioideae vom Fall XIII. Die Innenfläche der Sklera (*a*) zeigt mehrfach Vertiefungen und Vorsprünge, von denen der höchste in der Medianlinie liegt. Die Chorioidea (*b*) und Lamina fusca (*c*) sind im unteren Meridian durch einen grossen Spalt unterbrochen, welcher durch eine breite Schichte pigmentloser Zellen ausgefüllt ist. Die Retina (*d*) reicht mit normaler Structur bis zum Kolobom der Chorioidea und überzieht dieses mit einer verdickten Lage bindegewebigen Gerüsts, in welchem man auch grosse Hohlräume findet. 1 : 30.

Fig. 26. Frontalschnitt durch den vordersten Theil des Coloboma chorioideae, Fall III. Die Sklera (*a*) hat in der Medianlinie eine beträchtliche Verdickung, in welcher ein grosses Gefäss verläuft. Die Chorioidea (*b*) und Lamina fusca (*c*) hören beiderseits schon weit von der Mittellinie entfernt auf; das Uvealpigment aber lässt sich bis hart an die Medianlinie verfolgen. Die Retina (*d*) reicht mit normalem Gefüge soweit wie die Chorioidea, geht aber dann in kolbige Verdickungen über, welche zu beiden Seiten des Spaltes liegen. Der Glaskörper (*e*) hat auch einen medianen Defect. 1 : 30.

Fig. 27. Innenansicht des vorderen Abschnittes des Augapfels vom Fall IX. Die Linse zeigt einen grossen Defect nach unten. 1 : 3.

Fig. 28. Innenansicht des vorderen Abschnittes des Augapfels vom Fall II mit Coloboma lentis et corporis ciliaris. Die Zonulafasern sind zu beiden Seiten des Spaltes als weisse Linien gezeichnet. 1 : 2.

Fig. 29. Hintere Hälfte des Augapfels vom Fall II von vorne gesehen. Vom kissenförmig vorragenden Opticus geht eine Leiste nach unten und vorne, welche in eine pigmentirte Fläche mündet. Zu beiden Seiten der Leiste hellweisse, grubenförmige Vertiefungen der Wand des Augapfels. 1 : 1.

Fig. 30. Frontalschnitt durch den vorderen Abschnitt des Augapfels vom Fall II. Der Ciliarkörper ist nur oben vollkommen, unten aber mangelhaft entwickelt; zu beiden Seiten fehlt er ganz. Nach unten ist er durch einen Höcker der Sklera unterbrochen. Die excentrisch gestellte Linse zeigt eine Verschmälerung ihrer unteren Hälfte und eine tiefe Spalte an ihrem unteren Rande. 1 : 5.

Fig. 31. Untere Hälfte der verstümmelten Linse des Falles IX mit den Ciliarfortsätzen und genauem Verlauf der Fasern der Zonula Zinnii. 1 : 8.

Fig. 32. Frontalschnitt durch das Coloboma chorioideæ vom Fall XII. Die Sklera (*a*) lässt sich beiderseits in kräftige Sporne verfolgen, von welchen der ektatische Grund des Koloboms weitergeht. Die Chorioidea (*b*) und Retina (*c*) reichen bis an die Ränder der Sporne; letztere zieht beträchtlich verdickt (*d*) bis gegen den Boden der Ektasie, über den eine dünne Membran (Limitans interna) dahinstreicht. Der Raum zwischen dieser und der Wand des Koloboms ist mit Gerinnsel ausgefüllt; sie zeigt zahlreiche Gefässlücken. In der Bucht zwischen temporalem Sporn und Sklera liegen in lockerem Bindegewebe zahlreiche Gefässe (*e*), welche nach Durchbohrung der Wand als starre steife Fasern (*f*) in die Höhle des Koloboms reichen. Bindegewebsfasern ragen mit einem grösseren Gefäss (hier quer getroffen) (*g*) in denselben Raum. 1 : 25.

Fig. 33. Frontalschnitt durch das Coloboma chorioideæ des Falles III; Medianlinie. Die Sklera (*a*) ragt mit 2 zapfenartigen Gebilden, die eng aneinander liegen, in den Glaskörper. In beiden Fortsätzen verlaufen Gefässe. Das ganze Skleralgewebe ist hier von einer dünnen Lage feiner Fibrillen (*b*) überzogen.

Fig. 34. Frontalschnitt durch das Coloboma chorioideæ vom Fall II. Die Sklera (*a*) geht in der Medianlinie in ein Gerüst von Balken und Platten über, welche grössere und kleinere Hohlräume umschliessen. An der unteren Wand haftet Bindegewebe mit grossen Gefässen (*b*), welche in das Balkenwerk eintreten. Retina (*c*) und Chorioidea (*d*) sind nur nasalwärts vorhanden. Temporal sieht man nur gefässreiches Bindegewebe (*e*), welches als ein dünnes Häutchen ins Kolobomgebiet zu verfolgen ist. 1 : 30.

Fig. 35. Meridionalschnitt durch den Opticus und das Coloboma chorioideæ. *a* Sklera, *b* Chorioidea, *c* Retina. Fall IV. 1 : 25.

Fig. 36. Excentrischer Meridionalschnitt durch den Opticus, sein Kolobom (*a*), die Cyste am Boden des Augapfels (*b*) und das Coloboma chorioideæ (das letztere ist, um die Zeichnung abzukürzen, bei *c* unterbrochen). *d* Retina, *e* Chorioidea, *f* Glaskörper, welcher an der Mündungsstelle der Cyste haftet, *g* lockeres Bindegewebe zwischen Cyste und Vagina nervi optici (*h*), *i* Sklera, *k* fibrilläres Gewebe, welches die Kolobome überzieht. Fall I. 1 : 50.

Fig. 37. Dasselbe; Schnitt genau durch die untere Medianlinie, um die Vertheilung der arteriellen Gefässe zu zeigen. *a* Arteria ophthalmica, welche unter rechtem Winkel in den Sehnerven eintritt. Der untere (linke) Zweig der Arteria centralis liegt in einer bindegewebigen Leiste eingebettet, deren Fasern (*b*) weiter in das Coloboma chorioideæ und in die Cyste (*c*) gehen. — *d* lockeres Gewebe zwischen Leiste und Boden des Coloboma optici, *e* Sklera, *f* Chorioidea, *g* Retina, *h* Vagina nervi optici. 1 : 30.

Fig. 38. Coloboma maculæ luteæ oculi dextri. Fall VII. 1 : 4·5.

Fig. 39. Coloboma maculæ luteæ oculi sinistri. Fall VIII. 1 : 4·5.






Fig. 1.

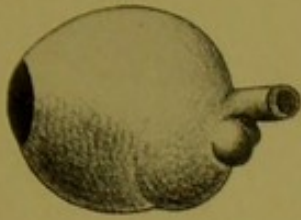


Fig. 2.

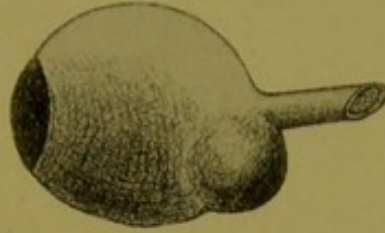


Fig. 3.

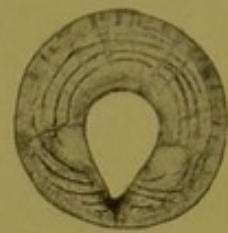

Fig. 4.

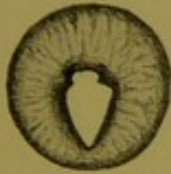

Fig. 5.

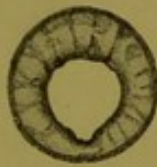

Fig. 6.

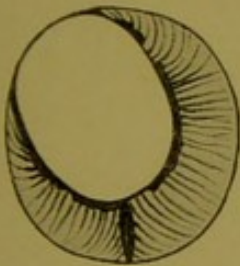


Fig. 7.

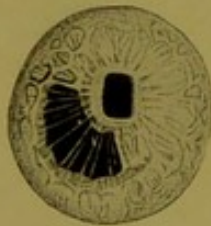


Fig. 9.

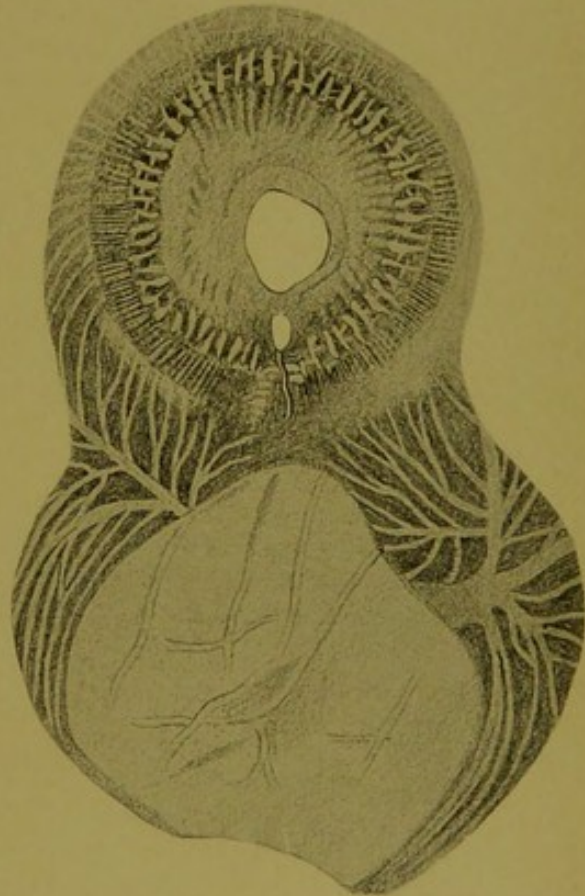


Fig. 10.

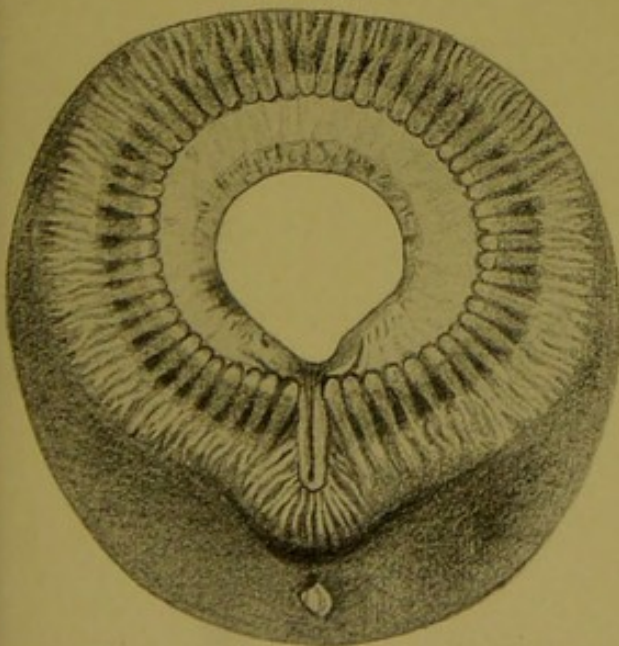
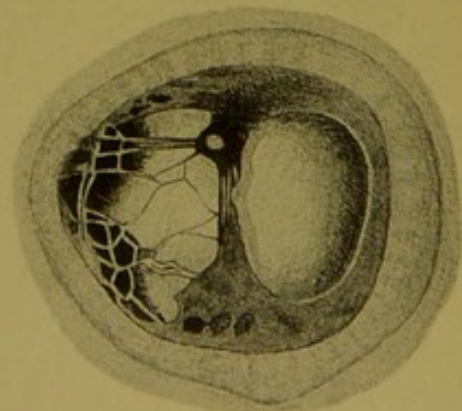




Fig. 8.










Fig. 11.




Fig. 12.

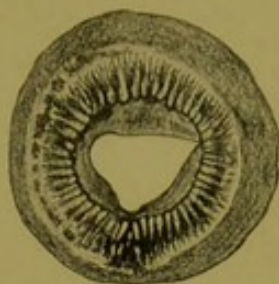


Fig. 13.

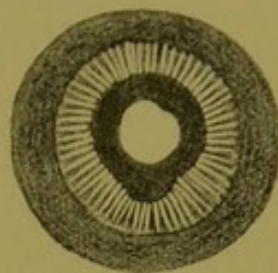


Fig. 14.

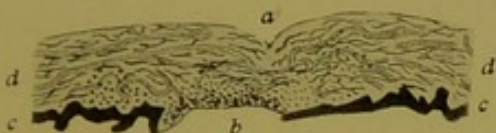


Fig. 16.




Fig. 17.

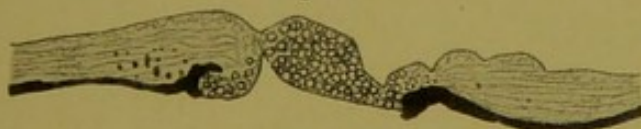

Fig. 19.

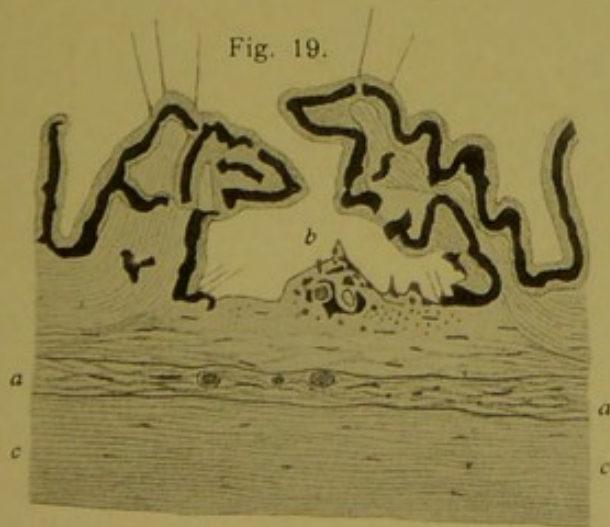
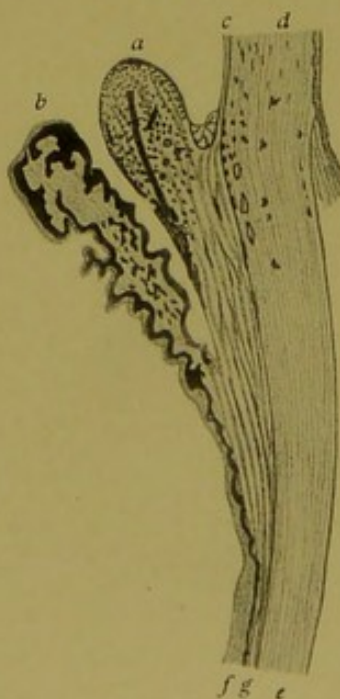




Fig. 20.

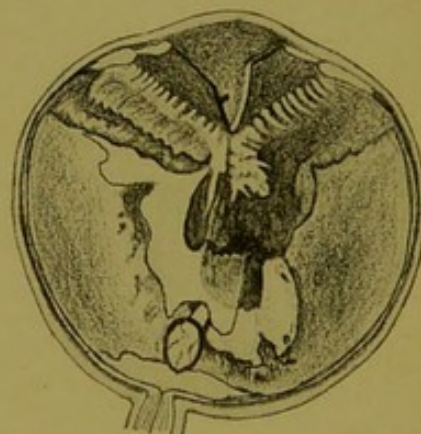

Fig. 18.










Fig. 21.

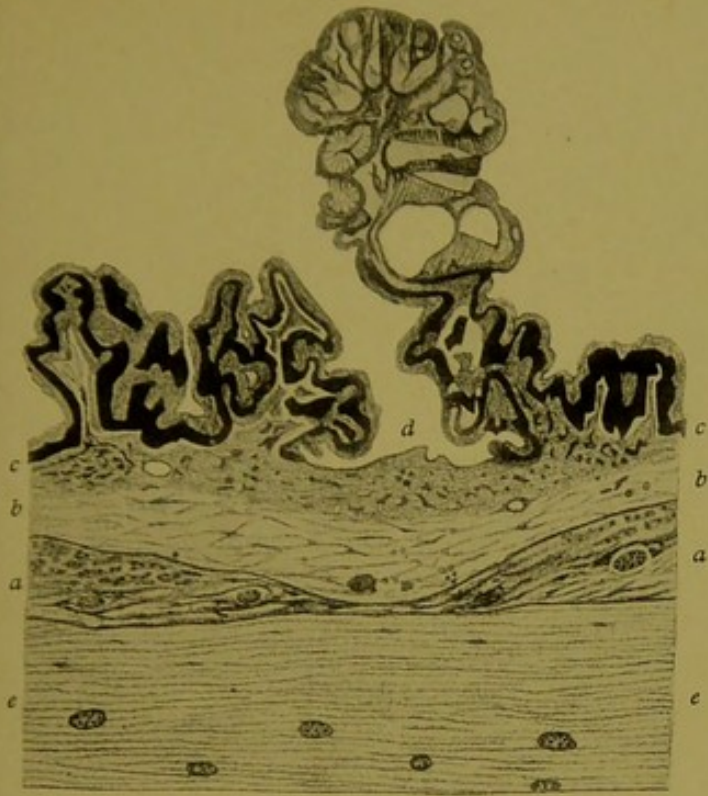


Fig. 22.

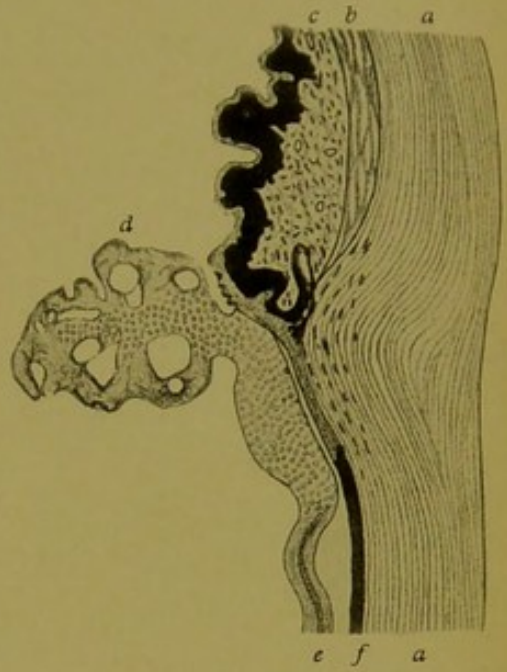


Fig. 24.

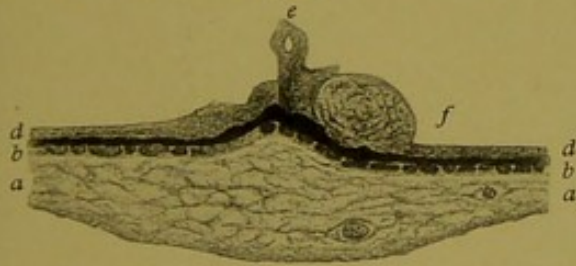


Fig. 23.

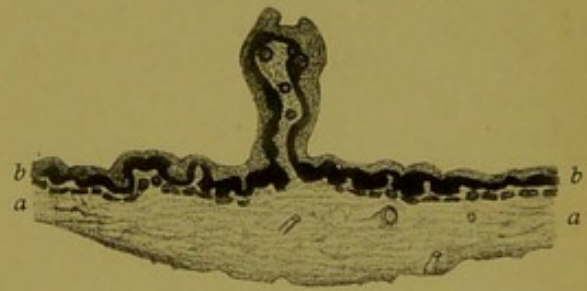


Fig. 25.

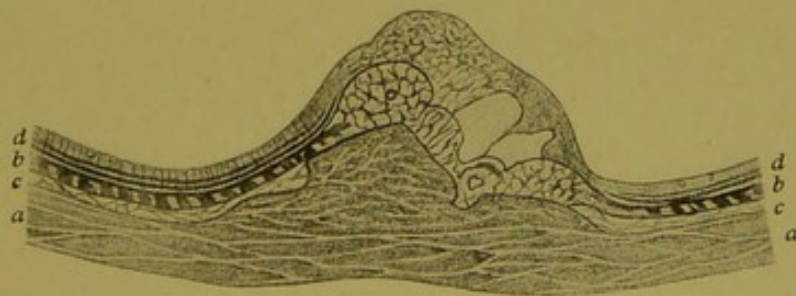
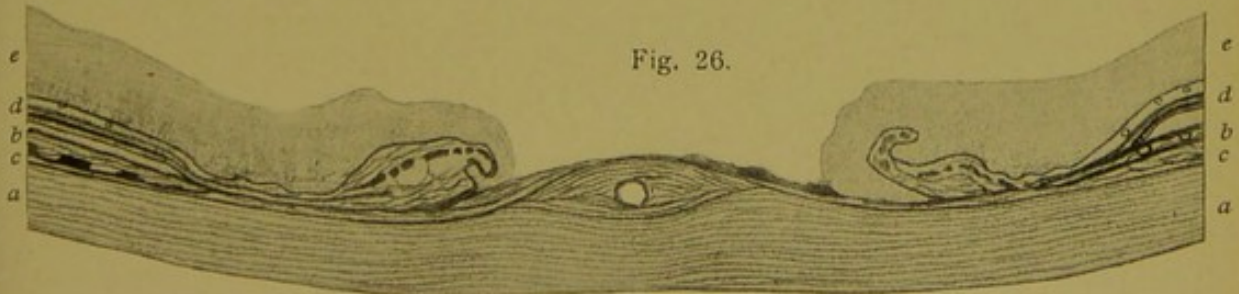


Fig. 26.








Fig. 27.

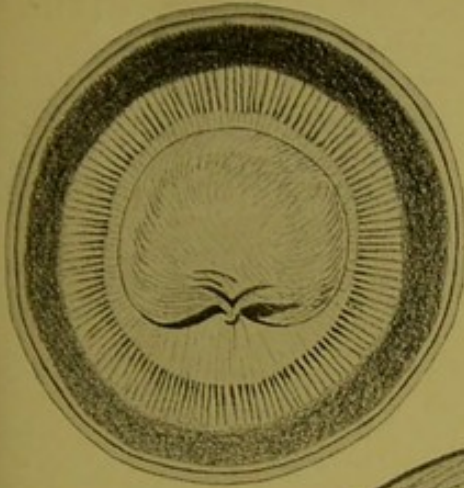

Fig. 29.

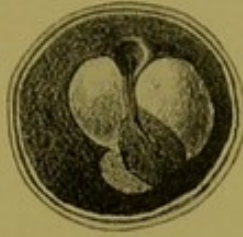

Fig. 28.

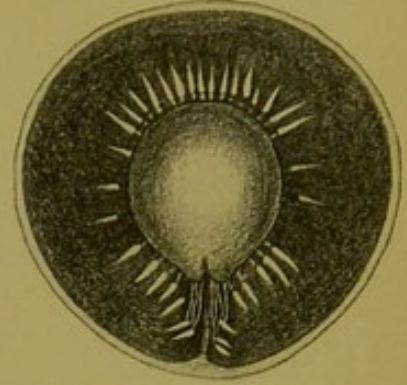


Fig. 30.

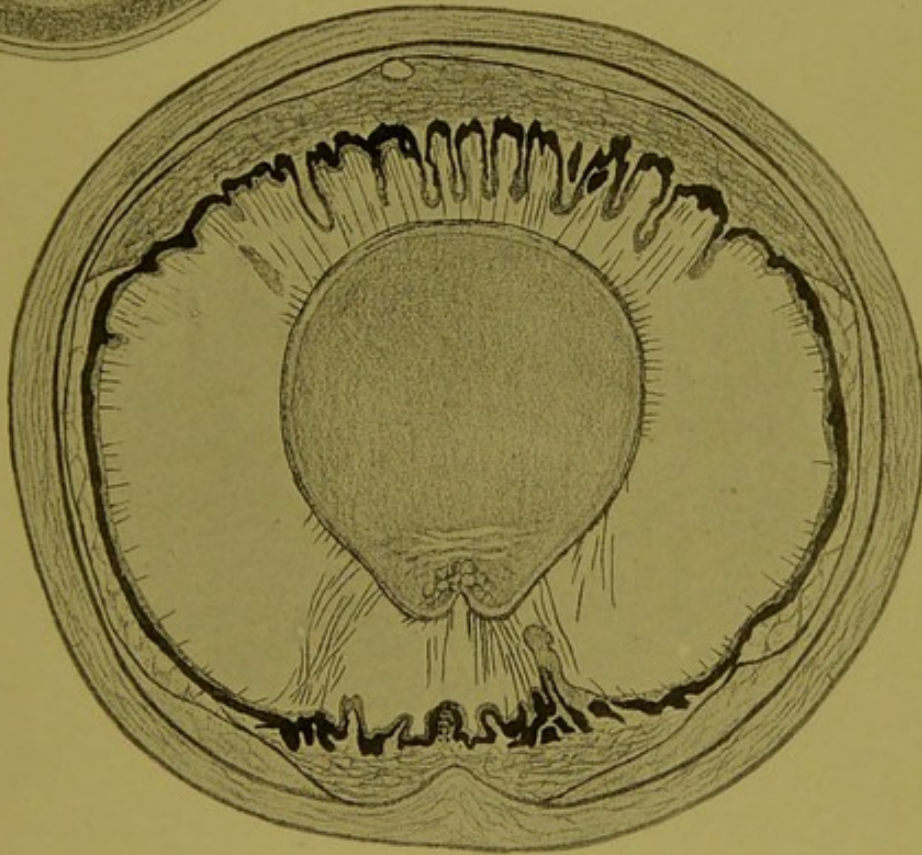
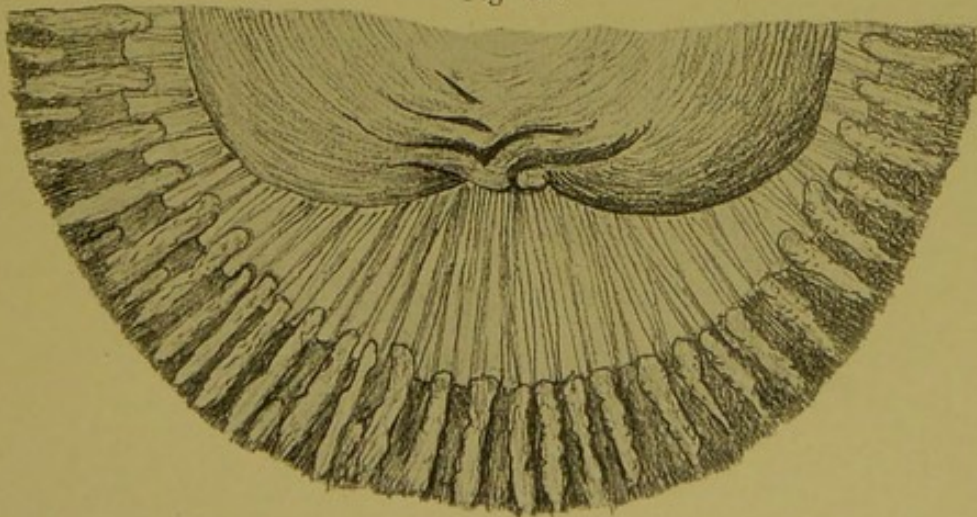


Fig. 31.










Fig. 32.

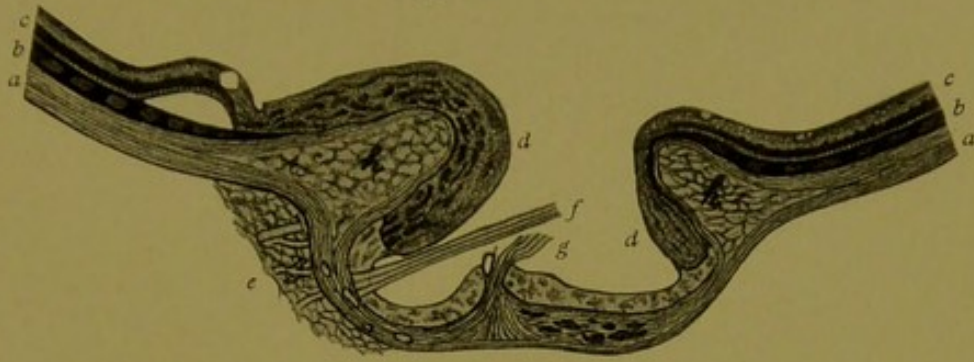


Fig. 33.

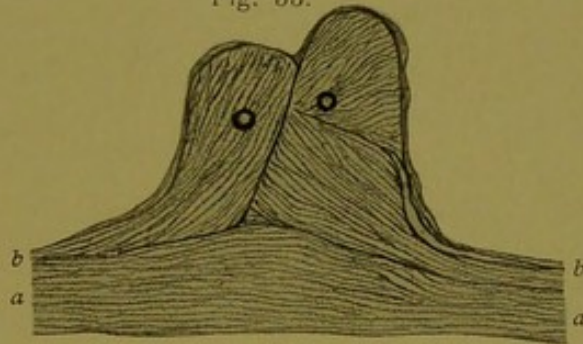


Fig. 34.

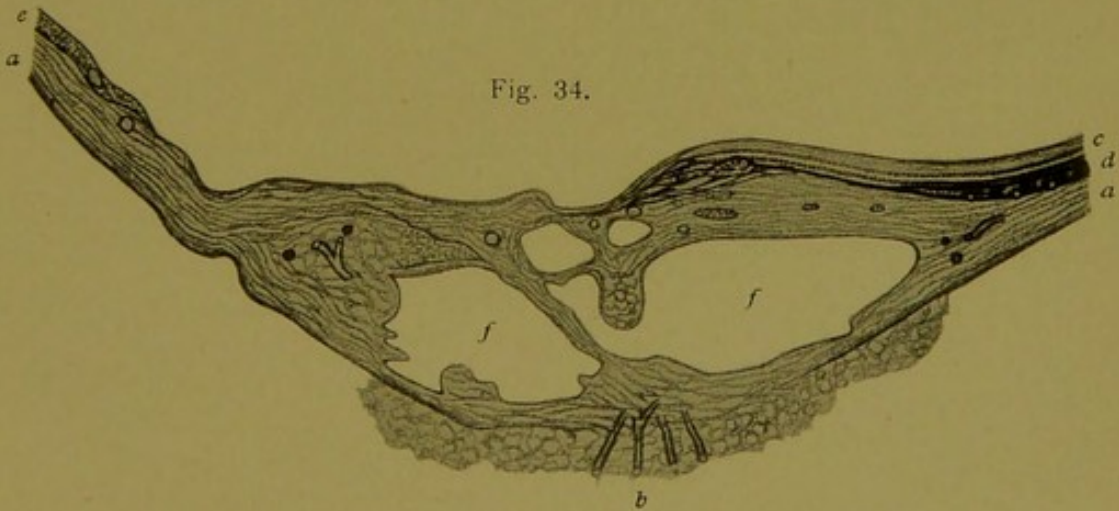
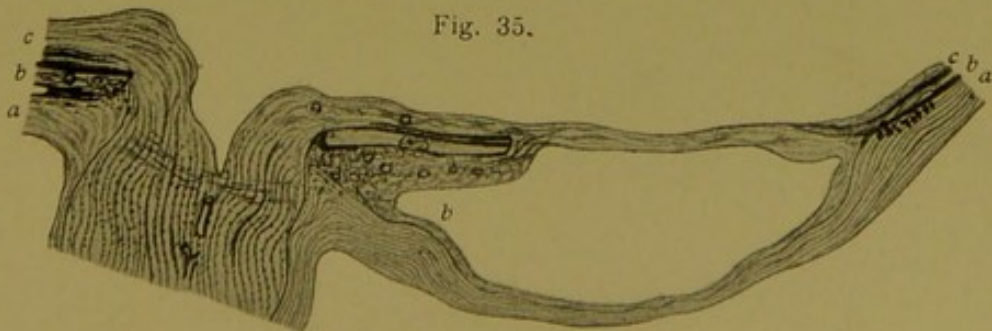




Fig. 35.










Fig. 36.

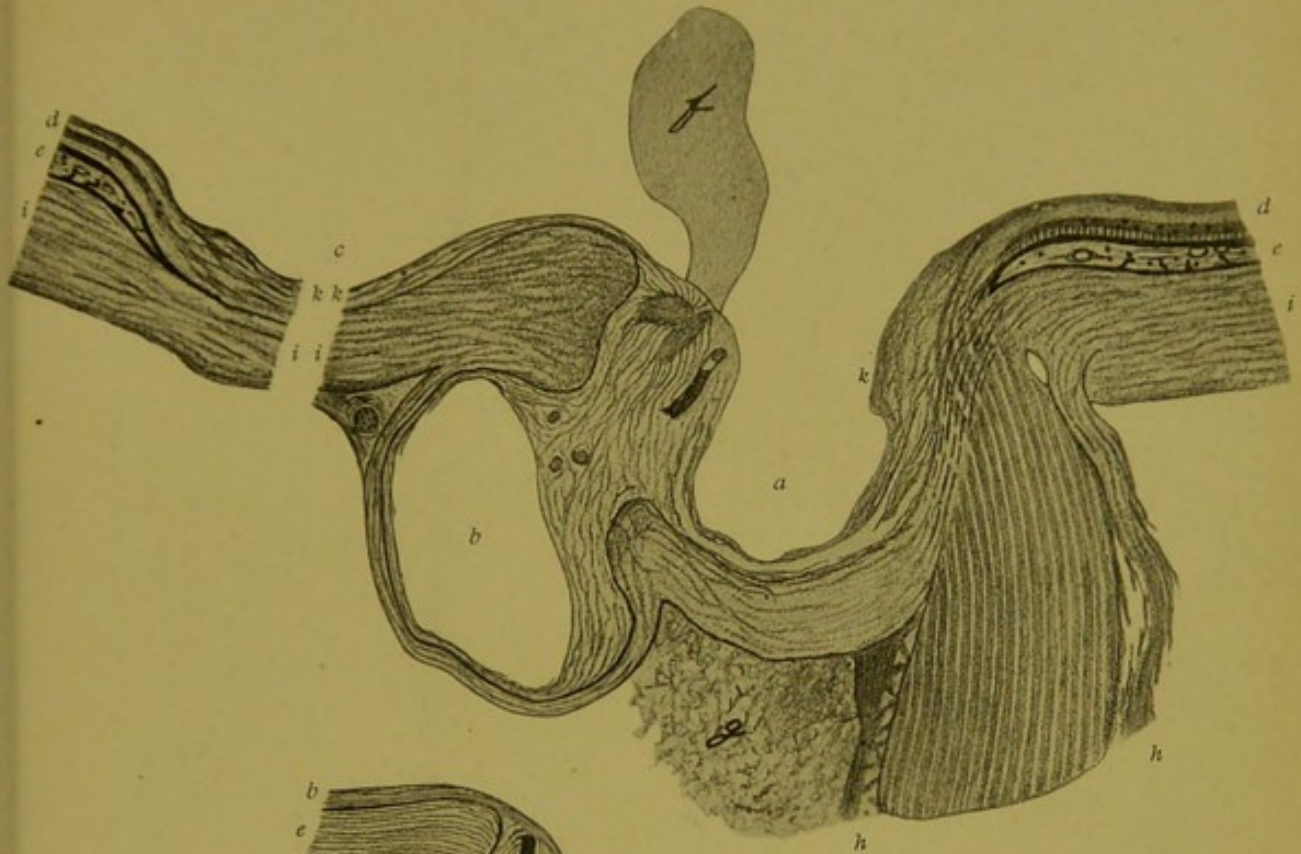


Fig. 37.

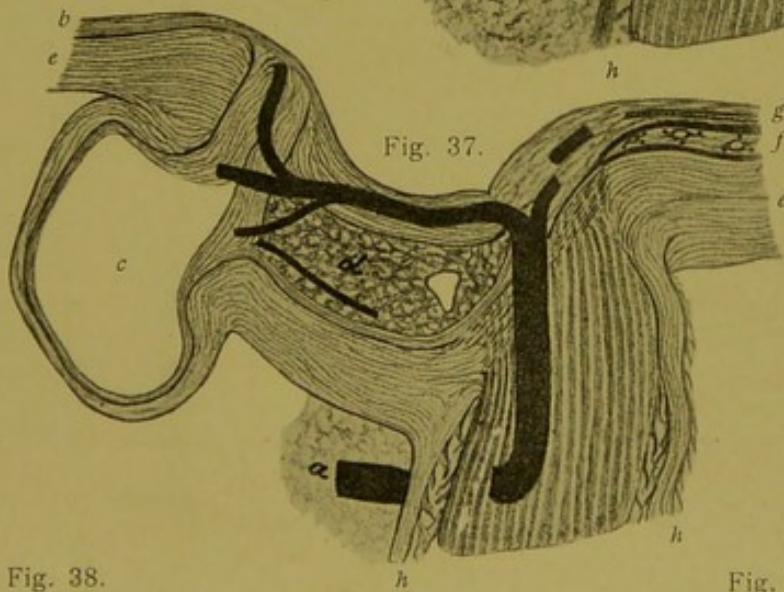


Fig. 38.

Fig. 39.

