

Praktische Anleitung zum Gebrauch des Augenspiegels für Studierende und Praktische Ärzte / von L. Königstein.

Contributors

Königstein, L.
University College, London. Library Services

Publication/Creation

Wien ; Leipzig : Urban & Schwarzenberg, 1889.

Persistent URL

<https://wellcomecollection.org/works/b8ekh5yn>

Provider

University College London

License and attribution

This material has been provided by This material has been provided by UCL Library Services. The original may be consulted at UCL (University College London) where the originals may be consulted.


This work has been identified as being free of known restrictions under copyright law, including all related and neighbouring rights and is being made available under the Creative Commons, Public Domain Mark.

You can copy, modify, distribute and perform the work, even for commercial purposes, without asking permission.

**wellcome
collection**

Wellcome Collection
183 Euston Road
London NW1 2BE UK
T +44 (0)20 7611 8722
E library@wellcomecollection.org
<https://wellcomecollection.org>

R. L. O. H.



2.

PRAKTISCHE ANLEITUNG

ZUM GEBRAUCH

DES

AUGENSPIEGELS

FÜR

STUDIRENDE UND PRAKTISCHE ÄRZTE

VON

DR. L. KÖNIGSTEIN,

DOCENT AN DER WIENER UNIVERSITÄT.

MIT 52 HOLZSCHNITTEN.

WIEN UND LEIPZIG.

URBAN & SCHWARZENBERG.

1889. *Apr. 89*

VERLAG VON URBAN & SCHWARZENBERG IN WIEN UND LEIPZIG.

Ueber
Augenmuskellähmungen.

Von
Dr. L. KÖNIGSTEIN,

Docent an der Wiener Universität.

(Wiener Klinik 1885, Heft 10.)

Preis: 45 kr. ö. W. = 75 Pf.

Physiologie und Pathologie
der
Pupillarreaction.

Von
Dr. L. KÖNIGSTEIN,

Docent an der Wiener Universität.

Mit 7 Abbildungen. — (Wiener Klinik 1888, Heft 4.)

Preis: 45 kr. ö. W. = 75 Pf.

Lehrbuch
der
AUGENHEILKUNDE
für praktische Aerzte und Studirende.

Von
Dr. S. KLEIN,

Privatdocent an der Universität in Wien.

Mit 45 Holzschnitten. **Neue Ausgabe.** XII u. 780 S.

Preis: 6 fl. ö. W. = 10 Mark brosch.
7 fl. 20 kr. ö. W. = 12 Mark eleg. geb.

Hygiene des Auges
in den Schulen.

Von
Dr. HERMANN COHN,

Professor an der Universität in Breslau.

Mit 53 Holzschnitten. — VI und 102 Seiten.

Preis: 2 fl. 40 kr. ö. W. = 4 Mark brosch.
3 fl. 30 kr. ö. W. = 5 M. 50 Pf. eleg. geb.

PRAKTISCHE ANLEITUNG

ZUM GEBRAUCH

DES

AUGENSPIEGELS

FÜR

STUDIRENDE UND PRAKTISCHE ÄRZTE

VON

DR. L. KÖNIGSTEIN,

DOCENT AN DER WIENER UNIVERSITÄT.

MIT 52 HOLZSCHNITTEN.

WIEN UND LEIPZIG.

URBAN & SCHWARZENBERG.

1889.

Alle Rechte vorbehalten.

1651199

VORWORT.

Die Kliniker verlangen, dass der Student mit dem Ophthalmoskope ebenso gut wie mit dem Hörrohr und Plessimeter, wie überhaupt mit jeder anderen physikalischen Untersuchungsmethode Bescheid wissen möge. Wenn diese Forderung auch eine zu hochgespannte ist, da ja niemand ernstlich verlangen kann, dass der Student sich monatelang intensiv oder sogar ausschliesslich mit der Ophthalmoskopie beschäftigen solle, so muss ihm doch die Möglichkeit geboten werden, in der kurzen Zeit, die er diesem Theile einer Nebendisciplin widmen kann, sich soweit einzuüben, dass er eine gewisse technische Fertigkeit in der Handhabung des Augenspiegels erlangt und auch ausgesprochene pathologische Fälle diagnosticiren könne.

Dies ist das Ziel, welches ich in den praktischen ophthalmoskopischen Cursen anstrebe und dieses Ziel schwebte mir auch bei Niederschreibung dieser Vorträge vor.

Das Augenspiegeln kann nicht theoretisch gelehrt werden, hier gilt nur der directe Anschauungsunterricht; ich verlange daher stets von meinen Hörern und bestehe auch darauf, dass sie das Gesehene zeichnen; ich habe auch aus diesem Grunde eine relativ grosse Anzahl von Holzschnitten in den Text eingefügt.

Es ist dies freilich nicht das Ideal; gute Farbentafeln würden bessere Dienste leisten, aber hier war das pecuniäre Interesse massgebend, Chromolithographien würden eben das Werkchen zu sehr vertheuert haben.

Und so übergebe ich dieses fast in Form eines „Vademecum“ abgefasste Büchlein dem ärztlichen Lehrpublicum und erhoffe für dasselbe eine freundliche Aufnahme.

Wien im October 1888.

Der Verfasser.

Inhalt.

	Seite
Einleitung	1
Das Augenleuchten	3
Der Augenspiegel	5
Untersuchung im aufrechten Bilde	8
Der normale Augenhintergrund	11
Retina	22
Das umgekehrte Bild	26
Physiologische Excavation	33
Physiologisches und pathologisches Augenspiegelbild	36
Markhaltige Nervenfasern	38
Spiegelbild einiger Thiere	39
Erkrankungen des Sehnerven	42
Glaucom	42
Papillitis	46
Atrophie des Sehnerven	55
Erkrankungen der Netzhaut	59
Retinitis albuminurica	59
Retinitis diabetica	63
Retinitis leucaemica	64
Retinitis luetica	65
Retinitis pigmentosa	66
Amotio retinae (Netzhautablösung)	69
Embolia arteriae centralis retinae	73
Hämorrhagien der Retina	75
Erkrankungen der Chorioidea	78
Chorioideitis diffusa	78
Chorioideitis disseminata und areolaris	80
Chorioretinitis specifica	82
Chorioideitis myopica, Sclerochorioideitis posterior	83
Ruptura chorioideae	87
Coloboma Chorioideae	88

	Seite
Untersuchung der brechenden Medien	89
Focale Beleuchtung oder Untersuchung im auffallenden Lichte	89
Untersuchung im durchfallenden Lichte	90
Trübungen der Cornea und Iris	92
Trübungen der Linse	92
Trübungen des Glaskörpers	96
Bestimmung der Refraction mit dem Augenspiegel	99
Verschiedene Methoden der Untersuchung	99
Refractionsbestimmung im aufrechten Bilde	101
Bestimmung der Refraction im umgekehrten Bilde	111
Bestimmung der Refraction nach der Methode von Schmidt-Rimpler	113
Skiaskopie, Retinoskopie, Keratioskopie	116
Astigmatismus	119

Einleitung.

M. H.! Wir haben uns zusammengefunden zu dem Zwecke, die Technik des Augenspiegels kennen zu lernen, es an einer grossen Anzahl von Individuen mit normalen Augen einzuüben, um erst dann, wenn wir eine gewisse technische Fertigkeit in der Untersuchung im aufrechten wie im umgekehrten Bilde erlangt, wenn wir das Bild des normalen Augenhintergrundes uns gut eingeprägt haben, an einer Reihe typischer Fälle die Erkrankungen des Fundus oculi zu studiren. Unser Curs wird also ein rein praktischer sein, wir werden die kurze Spanne Zeit (25 Stunden), die uns zu Gebote steht, fast nur zu Uebungen verwenden und der Theorie nur sehr wenig Raum zuwenden können. Sie haben ja Gelegenheit genug, dies dann später in dem classischen Buche von *Mauthner* und in grösseren Handbüchern, wie von *Graefe* und *Saemisch* etc. nachzuholen.

Bevor wir jedoch an unsere Aufgabe gehen, ist es unsere Pflicht, die Geschichte des Augenspiegels mit einigen Worten zu berühren und unseren Dankessold jenem genialen Manne abzustatten, durch dessen erfinderischen Geist wir in den Stand gesetzt wurden, die bis dahin räthselhaften Tiefen des Auges zu erforschen, durch dessen epochemachende Erfindung die oculistische Wissenschaft aus der Reihe der empirischen Wissenschaften herausgetreten und zur exacten geworden, durch welche kurz

gesagt die Ophthalmologie einen damals nicht geahnten Aufschwung genommen. M. H.! Sie wissen Alle, dass ich Professor *Heinrich Helmholtz* meine, dessen Name unsterblich mit der modernen Ophthalmologie verknüpft ist.

Roma non una die condita est. Wie grosse politische Ereignisse nicht urplötzlich auftauchen, sondern dem denkenden Forscher als logische Consequenz einer Reihe geschichtlicher Entwicklungen sich aufdrängen, so tritt auch in der Wissenschaft eine noch so epochemachende Erfindung nicht unvorbereitet auf. Es werden in verschiedenen Zeiträumen Thatsachen gefunden, die unbeachtet bleiben, bis ein genialer Mensch sein Augenmerk auf sie lenkt, dieselben ihrem Werthe nach erkennt, sie erweitert und zu einem Ganzen zusammenfasst und vor den erstaunten Blicken der Menschheit wieder ein Columbusei hinstellt.

Auch der Erfindung des Augenspiegels gingen solche Ereignisse voran, es waren dies die Beobachtungen über das Augenleuchten und die Untersuchungen, warum die Pupille uns schwarz erscheine.

Das Augenleuchten.

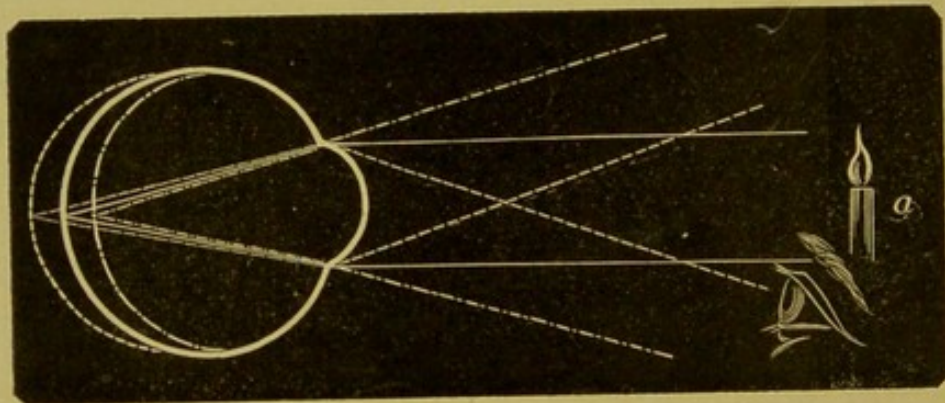
Bereits in den ältesten Zeiten hatte man die Beobachtung gemacht, dass die Augen mancher Thiere, insbesondere der Katzen und Hunde, leuchten, und hatte für dieses Leuchten verschiedene Erklärungsversuche unternommen; man nahm an, dass das Auge spontan leuchte und dachte an Phosphorescenz, besonderen Einfluss des Nervensystems, Elektrizität, Ausstrahlen der Seele aus dem Auge etc. Das Augenleuchten fand seinen Eingang in Märchen und Gespenstergeschichten und insbesondere waren es in diesen die Katzen, deren Augen in vollkommen dunkeln Räumen gleich glühenden Kohlen Lichtstrahlen ausenden sollten.

Erst unser Jahrhundert brachte die physikalische Erklärung für das Leuchten der Augen von gewissen Thieren und Menschen, und waren es vorzüglich *Cumming* und *Brücke* (1846 und 1847), welche die Bedingungen für das Augenleuchten feststellten. Diese sind: 1. Das Augenleuchten ist eine Reflexerscheinung; im dunkeln Zimmer können Augen nicht zum Leuchten gebracht werden. Hiermit entfielen natürlich die in früheren Jahrhunderten gegebenen abenteuerlichen Erklärungen. 2. Wir können jedes Auge zum Leuchten bringen, wenn wir unser Auge hart an die Lichtquelle bringen und das beleuchtete Auge nicht auf den Lichtpunkt eingestellt ist. Eine Zeichnung mag dies deutlicher machen.

Ist die Lichtquelle, Fig. 1, in *a* und wäre das Auge auf dieselbe accommodirt, so würden die Lichtstrahlen in der Retina, ihrem conjungirten Brennpunkte sich vereinigen und nach denselben Gesetzen, d. h. nach *a* zurück, reflectirt werden. In unser

Auge gelangen dann keine Strahlen, denn wenn wir uns mit dem Kopfe in den Weg der Lichtstrahlen begeben, so verdecken wir mit demselben die Lichtquelle und das beobachtete Auge erhält kein Licht. Anders verhält es sich, wenn das Auge nicht auf die Lichtquelle eingestellt ist; die Strahlen vereinigen sich dann nicht auf der Retina, sondern bilden Zerstreungskreise und die von der Retina reflectirten Strahlen werden je nach dem Baue des Auges, d. h. emmetropisch, myopisch oder hypermetropisch parallel, convergent oder divergent das Auge verlassen. Dann können wir uns, wie die Zeichnung es veranschaulicht, in den Weg der Strahlen stellen, ohne die Lichtquelle zu verdecken und dann sehen wir auch

Fig. 1.



die Pupille des Auges aufleuchten, und zwar, wie man wieder aus der Fig. 1 ersehen kann, das hypermetropische Auge *ceteris paribus* intensiver als das myopische und dieses wieder stärker als das emmetropische.

Es sind noch andere Momente, als Weite der Pupille, Jugend des Individuums, Beschaffenheit des Retinalepithels etc., welche auf die Intensität von Einfluss sind, doch wollen wir diese unberücksichtigt lassen und gleich die zweite Frage, warum uns die Pupille fast immer schwarz erscheint, beantworten.

Man nahm früher an, dass die Pupille schwarz erscheine, weil die Retina als ganz durchsichtige Membran das Licht durchlasse und dieses von der Chorioidea, respective dem Pigmentepithel, absorbirt werde, und führte als beweisend für diese Ansicht das Leuchten der Pupille pigmentloser Individuen (Albinos) an. Dieser Beweis ist nicht stichhältig, denn verdeckt

man das Auge eines albinotischen Individuums, z. B. mit einem schwarzen Ringe, so, dass nur die Pupille frei bleibt, so erscheint dieselbe schwarz wie an einem normal gefärbten Auge. *Helmholtz* hat uns aber gezeigt, wie schon früher beim Augenleuchten erklärt wurde, dass die Schwärze der Pupille auf rein optischen Verhältnissen beruhe. Beobachten wir nämlich ein Auge, und ist dieses auf unsere Pupille eingestellt, so wird sich das dunkle Bild des Sehloches auf der Retina abbilden, von ihr in unser Auge reflectirt werden und also als dunkle Scheibe gesehen werden. Lassen wir jedoch eine Lichtquelle auf die Pupille einwirken und wollen wir die aus dem Auge austretenden Strahlen sehen, indem wir unser Auge in die Richtung derselben bringen, so schneiden wir das einfallende Licht durch unseren Kopf vom Auge ab und die Pupille erscheint also wieder schwarz. Es muss uns aber gelingen, die Pupille intensiv leuchtend zu sehen, wenn wir unser Auge in den Weg der Lichtstrahlen stellen, ohne die Lichtquelle zu verdecken, das geschieht nur dann, wenn wir eben unser Auge selbst zur Lichtquelle machen. Dies war der Weg, den *Helmholtz* betrat, um jedes Auge zum Leuchten zu bringen und von hier war es nur ein Schritt weiter, den Augenhintergrund zur Anschauung zu bringen. ♦

Die Erfindung des Augenspiegels verdanken wir daher dem Studium der Frage des Augenleuchtens und der Beantwortung der Frage über die Schwärze der Pupille, die sich eben in dem Satze ausspricht, dass alle Lichtstrahlen, die in ein Auge einfallen, aus demselben auf demselben Wege zur Lichtquelle zurückkehren.

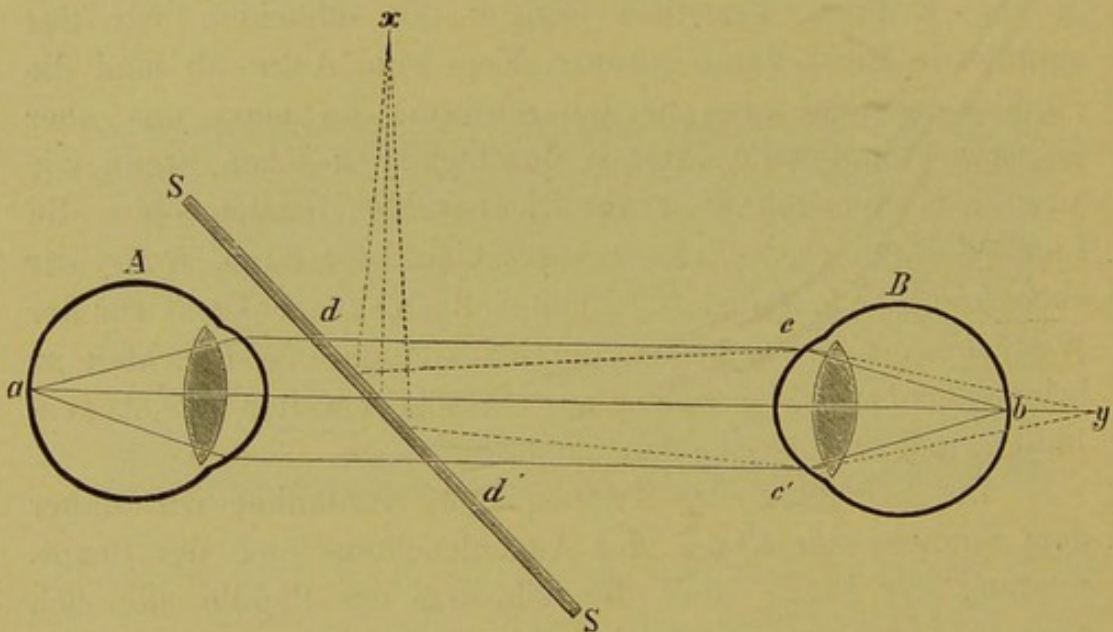
Der Augenspiegel.

Das *Helmholtz*'sche Princip ist, wie Fig. 2 zeigt, folgendes:

Von einer Lichtquelle x gehe ein Strahlenbündel auf die Glasplatte SS , ein Theil des Lichtes geht verloren, der grössere wird in das Auge B reflectirt. Wir nehmen an, dass beide Augen, das beobachtende und das beobachtete, emmetropisch und accommodationslos seien; die Strahlen nun, die divergent auffallen, gelangen theoretisch erst hinter der Retina

zur Vereinigung, auf dieser selbst entsteht ein Zerstreungskreis. Die Retina reflectirt die auf sie fallenden Strahlen, und da das Auge emmetropisch und accomodationslos ist, so verlassen sie (cd u. $c'd'$) das Auge B parallel, fallen auf die Glasplatte SS ; ein Theil wird zur Lichtquelle zurückreflectirt, der andere Theil geht ungebrochen durch und gelangt in's Auge A , wo er, da auch dieses Auge emmetropisch und accomodationslos ist, in der Retina seinen Focus hat. Das Auge A sieht daher das Auge B leuchten und erkennt die Einzelheiten des Augenhintergrundes, und zwar, da Cornea und Linse als Lupe wirken,

Fig. 2.



vergrößert. Das Bild, welches wir von der Papille und der Retina bekommen, ist zugleich ein aufrechtes und virtuelles; wir nennen daher diese Methode der Spiegeluntersuchung die Untersuchung im aufrechten Bilde.

Wir erkennen daraus, dass es unter normalen Verhältnissen, um den Augenhintergrund zu sehen, nur einer spiegelnden und gleichzeitig für Licht auch durchgängigen Platte bedarf. Wir sind also im Nothfalle auch im Stande, mit einem einfachen Glasscherben, mit einem Brillenglase etc., zu untersuchen und der Geübte wird auch mit diesen primitiven Instrumenten zum Ziele gelangen.

Helmholtz benutzte bei seinem Spiegel statt des einfachen Planglases mehrere übereinander liegende Gläser, welche in einem Metallrahmen eingespannt und durch eine geeignete Vorrichtung unter einem Winkel von 56° gegen die optische Axe des Instrumentes geneigt waren.

Seitdem sind ungemein viele Augenspiegel construirt worden, die aber alle auf demselben Principe beruhen müssen, nämlich das Auge zur Leuchtquelle zu machen, nur verwendet man nach *Coccius* statt der planparallelen Glasplatten belegte Platten oder Metallspiegel (letztere wohl kaum mehr), die im Centrum durchbohrt sind und die lichtstärker sind. Es sind fast jedem Ophthalmoskope zwei Spiegel beigegeben, ein planfolirter und ein concaver; der Planspiegel ist für die Untersuchung im aufrechten Bilde bestimmt. Von den gegenwärtig existirenden und bei uns verfertigten Augenspiegeln empfehle ich zumeist einen, der in der Art der kleinen Spiegel von *Stellwag*, *Jäger* und *Liebreich*, aus einem durchbohrten Concavspiegel auf einfachem Holzgriff besteht und an dem eine kleine Scheibe mit sechs Gläsern angebracht ist; der modificirte *Liebreich*, wie er vom Optiker genannt wird, der Billigkeit wegen oder den *Landolt*, der in einigen Kleinigkeiten von mir modificirt wurde und der zwei gläsertragende Scheiben besitzt, die mit- und übereinander bewegt werden können und durch Combination eine grosse Anzahl (21) Linsen zu benützen gestatten.

Der erstere ist im Allgemeinen für den praktischen Arzt vollkommen genügend; man ist mit demselben im Stande, den Augenhintergrund zu sehen, wahrzunehmen, ob Anomalien vorhanden und welcher Art sie sind und auch ungefähr die Refraction zu bestimmen; der zweite, der Spiegel von *Landolt*, gehört zu jenen, welche wir Refractionsophthalmoskope nennen, die eben so eingerichtet sind, dass die Gläser rasch gewechselt werden können und dass eine genügende Anzahl vorhanden ist, um den Brechzustand genau zu bestimmen. Es wären noch der modificirte Augenspiegel von *Jäger*, die Refractionsophthalmoskope von *Knapp*, *Loring*, *Morton* etc. zu erwähnen, welche letztere aber immerhin eine bedeutendere Geldausgabe verursachen.

Untersuchung im aufrechten Bilde.

In einem gut verdunkelten Zimmer stellt man eine Lampe (Rundbrenner) auf einen Tisch, setzt sich dem Patienten gegenüber, so dass man in ungefähr gleicher Höhe mit ihm ist, bringt seine Beine zwischen die seinen, so dass man sich genügend annähern kann (wenn Frauen ophthalmoskopiren, so schlagen sie die Beine nach der entgegengesetzten Richtung), schiebt die Lampe etwas seitlich und hinter den Kranken und bringt die Flamme, wenn die Lampe verschiebbar ist, in gleiche Höhe mit dem Auge. Das zu untersuchende Auge soll kein directes Licht empfangen, überhaupt das Gesicht im Schatten sein. Die Lichtquelle kann eine beliebige sein: Oel, Petroleum, Gas, wenn es nicht anders sein kann auch eine einfache Wachskerze. Die ersten Abbildungen, speciell die im *Jäger'schen* Atlas, sind bei Moderateur-Lampenlicht aufgenommen worden, man findet aber einfache Oellampen wohl jetzt in den wenigsten Häusern.

Was die Qualität des Lichtes betrifft, so glaube ich, ist es ganz gleichgiltig, ob wir bei Petroleum, Gas oder Oellicht untersuchen, wenn wir uns eben nur an eine Lichtart gewöhnt haben, so werden wir bei ständigem Gebrauche derselben schon lernen, auch feinere Nuancirungen herauszufinden. Was jedoch die strahlende Wärme anlangt, so ist freilich die Moderateurlampe vorzuziehen, sie belästigt den Kranken weit weniger als Petroleum- oder Gaslampen. Dieselben Gründe aber, welche die Oellampen aus dem allgemeinen Gebrauche verdrängt haben, waren auch für deren Nichtbenützung beim Augenspiegel massgebend und schützen wir empfindliche Kranke gegen die ausstrahlende Hitze durch einen dazwischen geschobenen Schirm.

Bevor wir untersuchen, thun wir gut daran, die Pupille zu erweitern. *) Ich benütze hierzu nur eine zwei- bis fünfprocentige Cocainlösung, welche in den meisten Fällen eine genügende Erweiterung hervorruft, den Kranken fast gar nicht oder nur sehr kurze Zeit belästigt und ihn gegen das einfallende Licht weniger empfindlich macht. Man kann auch Homatropin anwenden, dessen Wirkung auf die Accommodation

*) Selbstredend nur im Beginne des Curses.

von geringer Dauer ist und das speciell bei alten Leuten die Pupille energischer als Cocain erweitert.

Wir untersuchen das rechte Auge, die Lampe wird rechts vom Patienten gestellt, er geheissen, den Körper ein klein wenig vorzuneigen und nach links, also an unserem rechten Ohre vorüber in die Ferne zu schauen. Wir nehmen den Spiegel in die rechte Hand, halten ihn vor dem Auge so, dass wir durch die centrale Oeffnung hindurchsehen und dass er am oberen Orbitalrand und inneren oberen Nasenatheil seine Stütze hat, geben ihm, wenn er nicht schon unter einem Winkel gestellt ist, eine leichte Neigung gegen die Flamme, um diese aufzufangen und gegen die Pupille hinzuwerfen. Die Beleuchtung der Pupille gelingt anfangs nicht immer leicht, insbesondere wenn man sich dem Auge sehr angenähert befindet, man suche daher bei offen gehaltenem linken Auge das Lichtbild auf die Pupille zu dirigiren, während man sich in einer ungefähren Entfernung von 25 Cm. vom Kranken befindet, um sich dann allmählig dem Auge, ohne das Lichtbild auszulassen, zu nähern. Der Anfänger schliesse hernach, wenn er nicht durch vorhergehende Uebungen, wie beim Mikroskopiren, von demselben abstrahiren gelernt hat, das linke Auge und wird nun mit dem rechten Auge die Pupille in schönem röthlichen Lichte leuchten sehen.

Das Lichtauffangen muss in der ersten Stunde als Uebung betrieben werden. Man entfernt sich immer wieder vom Auge, um sich dann immer rascher und rascher zu nähern, ohne des Spiegelbildes verlustig zu werden und schliesslich gelingt einem das immer; es ist dann auch nicht nothwendig, zuerst in grösserer Entfernung das Licht aufzufangen, sondern man kann sofort in einer Distanz von 10 Cm. und noch näher das Auge beleuchten.

Hat der Untersucher ein emmetropisches Auge vor sich und ist dieses accommodationslos, d. h. starrt der Kranke in die Ferne, so wird er nun Details des Augengrundes sehen, er wird in der röthlich leuchtenden Scheibe bandartige Zeichnungen in mehr oder weniger gesättigtem Roth finden, die er bald als Gefässe erkennen wird; vermag er dieses Bild festzuhalten und nur durch eine leichte Kopfbewegung den

Gefässen zu folgen, und zwar von den Theilungsstellen gegen den Stamm hin, so kömmt er auf eine stärker Licht reflectirende, mehr weisslich leuchtende Scheibe, in welcher alle Gefässe zusammenlaufen, auf die Papilla optica.

Dem Anfänger ist es jedoch nicht leicht möglich, das Bild festzuhalten, es entschlüpft ihm sofort und er hat nun Schwierigkeiten es aufzufinden, aber immerhin ist es eine Aufmunterung für ihn, den Sehnerveneintritt schon gesehen zu haben und er wird mit erneuerter Geduld und gesteigerter Lust die Untersuchung wieder beginnen. Es gehört auch in der That bei Manchen eine tüchtige Portion Geduld dazu, um die ersten Schwierigkeiten zu überwinden. Der Anfänger macht nämlich zu grosse und plötzliche Bewegungen, er verliert dadurch den Reflex und muss ihn erst wieder suchen, er macht Bewegungen mit dem Spiegel, diese sind nicht gestattet, Spiegel und Auge müssen gleichsam eines sein; das nicht zu untersuchende Auge dient zur Controle, ob die Spiegelhaltung die richtige, d. h. ob der Lichtreflex auf dem zu untersuchenden Auge gesehen wird. Der Untersucher hat im Beginne so viel auf sich selbst zu achten, dass er die Controle des Kranken nicht ausüben kann, der eben nicht in die angegebene Richtung sieht, sondern durch's Licht angezogen den Spiegel fixirt, wobei dessen Pupille sich contrahirt, die Lichtscheibe eine bedeutend kleinere wird und der Sehnerveneintritt aus dem Gesichtskreis verschwindet, oder dass das Untersuchungsobject Bewegungen mit dem Auge ausführt, denen der Beobachter nicht leicht folgen kann oder schliesslich statt der Augenwendung nach links eine Kopfwendung dahin ausführt und dadurch die Projection der Lichtstrahlen auf die Pupille verhindert, weil bei einer gewissen Annäherung mit dem Spiegel schon der Hinterkopf zwischen Lichtquelle und Spiegel sich befindet. Es ist daher sehr nothwendig, von Zeit zu Zeit, natürlich nur dann, wenn wir das Bild verloren haben, die Stellung des Kranken, die Blickrichtung etc. zu controliren und zu corrigiren. Ferner wirkt der Cornealreflex sehr störend bei der Untersuchung, doch lernt man sehr bald von demselben zu abstrahiren, sowie auch vermeiden, dass man das Bild der Lichtquelle im Augenhintergrunde abgebildet sieht oder nur einen

kleinen länglichen Streifen beleuchtet, wenn man den Kranken abbält, auf das Spiegelbild zu accommodiren und ihn immer und immer wieder auffordert, seitlich an unserem Ohre vorbei in die Ferne zu sehen, ohne etwas Besonders zu fixiren.

Nach Verlauf von wenigen Tagen sind wir über alle diese Klippen hinweg und es gelingt uns sofort, wenn wir nicht accommodiren, die Papille zu finden und sie scharf und deutlich zu sehen. Wir suchen nämlich in der Entfernung von 25 Cm. zuerst den hellsten Reflex auf und sehen bei Annäherung sogleich den Sehnerveneintritt oder, wie schon früher angegeben, wir folgen einem Gefäße von der Theilungsstelle dem Stamm entlang zur Opticusausbreitung, dem Conflux aller Gefäße.

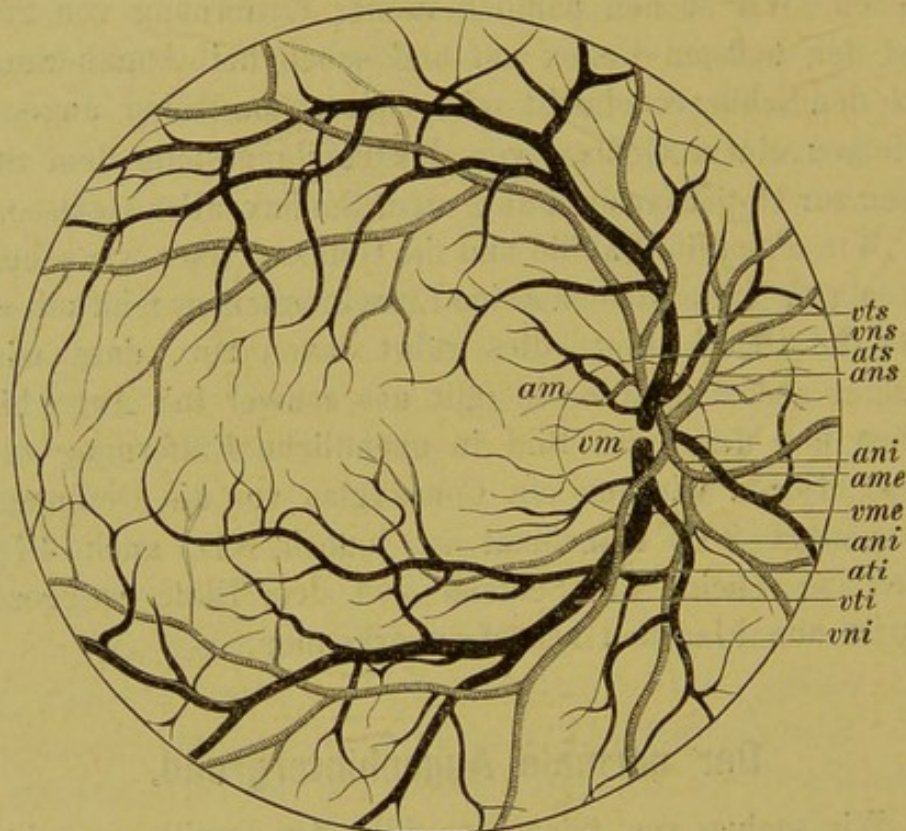
Wir sehen die Papille und die Gefäße, aber wir sehen sie nicht scharf, wir erkennen keine Einzelheiten, es fehlt mit einem Worte die Deutlichkeit; dies rührt davon her, dass wir als Anfänger accommodiren, es fällt uns schwer in's Auge hineinzusehen und dabei das Bild in unendliche Entfernung zu entwerfen. Legen wir nun ein Concavglas vor die Oeffnung, zu meist genügt 2 D, manchmal ist jedoch 3 D, auch 4 D von Nöthen, so scheint der Schleier von dem Bilde weggezogen, Alles ist nun klar und scharf zu erkennen.

Der normale Augenhintergrund.

Wir suchen vor Allem das Bild der Papille zu erhalten, denn diese ist ein ganz ausgezeichneter Punkt des Augenhintergrundes vermöge ihres Aussehens sowohl, als auch, weil sie uns zur Orientirung dient. Erblicken wir dieselbe endlich nach vielen Mühen, so erscheint sie uns — der Vergleich ist von *Desmarres* — wie der Mond am Himmel in einer schönen Sommernacht. Wir sehen eine kreisrunde oder dieser annähernd hellleuchtende Scheibe, in gelblichrother oder rosarother Farbe, die von der Umgebung der Retina sich scharf abgrenzt, und auf welcher wir zahlreiche Gefäße verlaufen sehen, die deutlich als Venen und Arterien unterschieden werden können. Die Papille ist der Austrittsort für die Gefäße; ungefähr in der Mitte derselben, ein wenig medianwärts, sieht man die Stämme der Arterien und Venen aus einer meist trichterförmig sich

einsenkenden, heller gefärbten Stelle des Sehnerven emportauchen und an der Oberfläche sich theilen. Die Gefäße sind sowohl in ihrem Verlaufe als in ihrer Theilungsweise so charakteristisch (siehe Fig. 3), dass sie dem Anfänger oft als Ariadnefaden dienen. Zumeist geht nach oben und unten je ein Arterien- und Venenast, Arteria et vena papillaris superior et inferior, die am

Fig. 3.



vts = Vena temporalis superior.
vns = Vena nasalis superior.
ats = Arteria temporalis superior.
ans = Arteria nasalis superior.
am = Arteria macularis.
vm = Vena macularis.

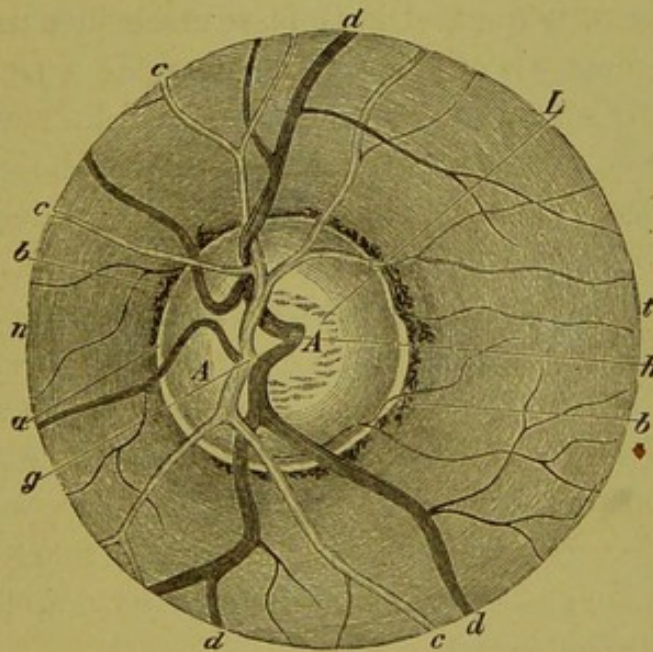
ani = Arteria nasalis inferior.
ame = Arteria mediana inferior.
vme = Vena temporalis inferior.
ati = Arteria temporalis inferior.
vti = Vena temporalis inferior.
vni = Vena nasalis inferior.

Rande der Papille oder bereits vor derselben sich in zwei Aeste theilen. Häufig hat die Theilung bereits im Axencanale des Sehnerven stattgefunden und wir sehen direct aus dem Porus opticus je zwei Arterien und Venen nach auf- und abwärts streben. Es sind jedoch sehr zahlreiche Variationen vorhanden und es sieht hierin kein Auge dem anderen gleich. Für gewöhnlich theilen sich die beiden Aeste A. et V. s. et i. am Rande der Papille dichotomisch, und zwar in Aeste, welche die Schläfen, sowie die Nasenseite versorgen. A. u. V. temporalis superior

et inferior; A. u. V. nasalis superior et inferior. Ferner gehen gleich im Centrum kleine Aestchen nach aussen, so wie nach innen ab, A. u. V. macularis; A. u. V. mediana; diese verästeln sich wieder dichotomisch in Arterien und Venen 4. u. 5. Ordnung u. s. w., die aber bald dem beobachtenden Auge entschwinden.

Die Papille hat zumeist eine scharfe Begrenzung, die, wenn sie schön ausgesprochen ist, von zwei kreisförmigen Bändern gebildet wird; wir bezeichnen sie mit dem Namen Bindegewebs- oder Scleralring und Chorioideal- oder Pigmentring (siehe Fig. 4). Der Scleralring *a* ist der helle Rand der

Fig. 4.



Die Eintrittsstelle des Sehnerven sammt dem sie nächst umgebenden Bezirke eines normalen Augengrundes (nach *Ed. Jaeger*).
A Sehnervenscheibe (Papille), *a* Bindegewebsring, *b* Chorioidealring, *c* Arterien, *d* Venen, *g* Theilungsstelle des Centralarterienstammes, *h* Theilungsstelle des Centralvenenstammes, *L* Lamina cribrosa, *t* temporale (äussere) Seite, *n* nasale (innere) Seite.

Papille; es ist dies zumeist ein dünner, hellgelblicher oder auch mehr bläulich-weisser Streifen, der eine messbare Breite besitzt und eben durch seine hellere Färbung von der Sehnervensubstanz stark absticht.

Nach aussen vom Bindegewebsring, sich ihm dicht anschliessend, ist der Pigmentring *b*, eine mehr oder weniger breite Pigmentanhäufung in Kreisform, über deren Aussehen und Ursprung wir noch später sprechen werden.

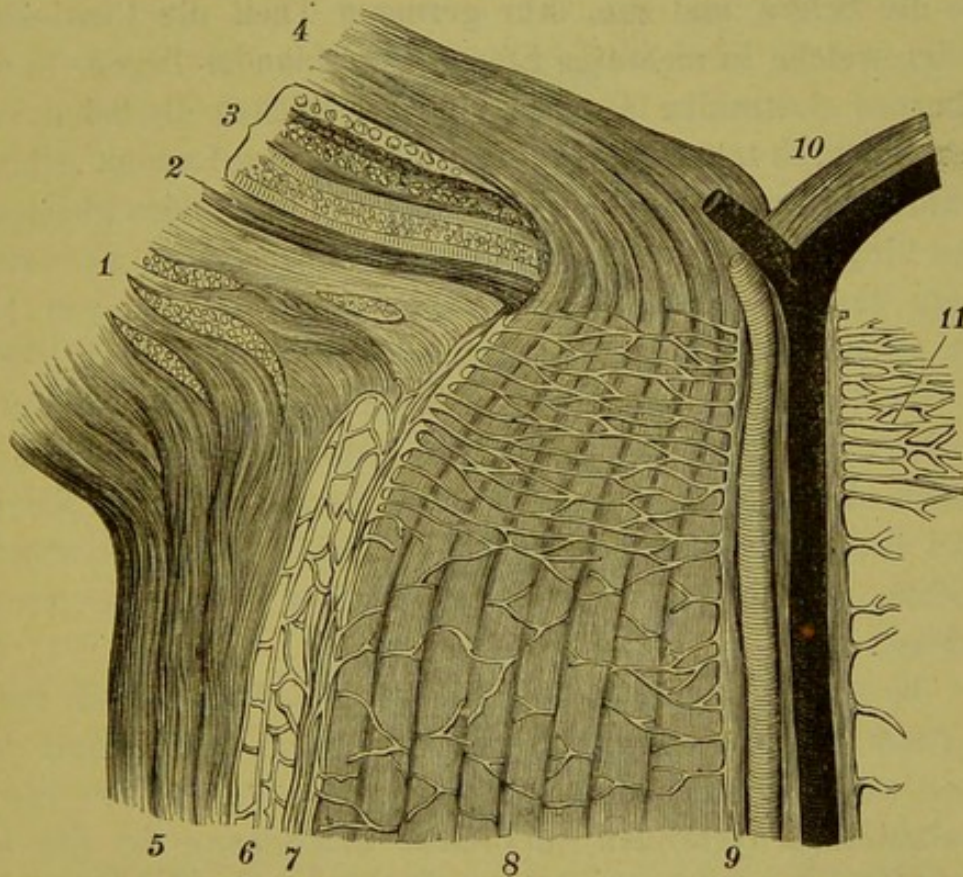
Die Arterien und Venen sind deutlich von einander zu unterscheiden, insbesondere in ihren grösseren Aesten, und zwar durch ihre Grösse, durch ihre Farbe, durch den Reflex und durch ihren Verlauf. Die Venen sind dicker und stärker als die Arterien, und zwar verhält sich, wenn man das Grössenverhältniss in Zahlen ausdrücken will, der Querdurchschnitt der Arterien zu dem der Venen, wie 2 zu 3. Die Venen sind dunkelroth, die Arterien wie natürlich hellroth; sehr deutlich ist der Unterschied nur bei den grösseren Aesten, bei den Aesten vierter und fünfter Ordnung ist der Unterschied in der Färbung kaum bemerkbar und muss man solche Gefässe zurück gegen den Stamm verfolgen, um sie als Venen oder Arterien unterscheiden zu können. Die Gefässe erscheinen auf der Papille und Retina nicht als einfache Bänder, sondern sie sind doppelt contourirt; wir sehen zwei rothe Linien, welche einen mehr oder minder breiten, weissen Streifen zwischen sich haben. Dieser weisse Streifen entspricht nach *Jäger* dem Lichtreflexe von der Blutsäule, er ist an den Arterien heller und breiter als an den Venen. Ich muss jedoch noch hinzufügen, wovon Sie übrigens an alien Augen, die Sie untersuchen werden, sich zu überzeugen Gelegenheit haben, dass der Lichtreflex an den Venen in der Papille fast immer fehlt und erst ausserhalb derselben auf der Retina sichtbar wird, oder wenn er, was eben seltener vorkommt, vorhanden, sehr schmal und nur auf den Stücken, welche schon am Rande der Papille oder nahe demselben liegen, sichtbar ist.

Was den Verlauf betrifft, so sind die Arterien mehr gestreckt, die Venen leicht geschlängelt. Wenn Sie die Gefässe so weit als möglich in die Retina hinausverfolgen, so werden Sie überall nur eine Zweitheilung der Gefässe sehen und keine Anastomose finden; jede Arterie ist eine Endarterie.

Nachdem wir uns vorläufig ein wenig im Augenhintergrunde orientirt und die Fähigkeit angeeignet haben, bei mittelweiter Pupille den Sehnerveneintritt sofort zu finden, so wollen wir uns das Spiegelbild auch anatomisch illustriren, wir werden erst dann das richtige Verständniss für das Gesehene haben. Fig. 5, welche *Schwalbe's* „Anatomie der Sinnesorgane“ entnommen ist, zeigt uns einen mikroskopischen Durchschnitt der Eintrittsstelle des Sehnerven.

Der Sehnerv wird in der Orbita von Fortsetzungen der Meningen eingehüllt, welche um den Opticus herum einen Canal bilden. Die äussere Scheide (5) ist fibröser Natur und eine Fortsetzung der Dura mater, dem Sehnerven anliegend, ist die Pia (7) und zwischen beiden, den durch die äussere und innere Scheide gebildeten Spaltraum in zwei Räume trennend, ist die Arachnoidealscheide (6), welche übrigens mit der äusseren Scheide in

Fig. 5.



Durchschnitt durch die Eintrittsstelle des Sehnerven (nach Schwalbe).
 1 Sclera; 2 Chorioidea; 3 Schichten der Retina; 4 Ausbreitung der
 Opticusfasern; 5 Duralscheide des Sehnerven; 6 Arachnoidealscheide;
 7 Pialscheide; 8 Opticusbündel; 9 centraler Bindegewebsstrang mit A.
 u. V. centralis; 10 Porus opticus; 11 Lamina cribrosa.

inniger Verbindung steht. Der intervaginale Raum des Sehnerven steht mit dem Subarachnoidealraume des Gehirnes in Communication. Die Duralscheide geht beim Eintritt des Opticus in den Bulbus in's Scleralgewebe über, hier endigt auch der Scheidenraum blind in der Sclera, weil auch die Pia ihre Fasern in die Sclera übertreten lässt.

Die Scheiden umgeben den Sehnervenstamm, der aus markhaltigen Nervenfasern besteht, die durch die binde-

gewebigen Balken, welche von der Pialscheide in den Sehnerven abgegeben werden, in eine sehr grosse Anzahl von Bündeln (8) zerklüftet werden. Die Nervenfasern verlieren, bevor sie in die Lamina cribrosa (11) eintreten, ihr Mark und bestehen dann nur aus Axencylindern.

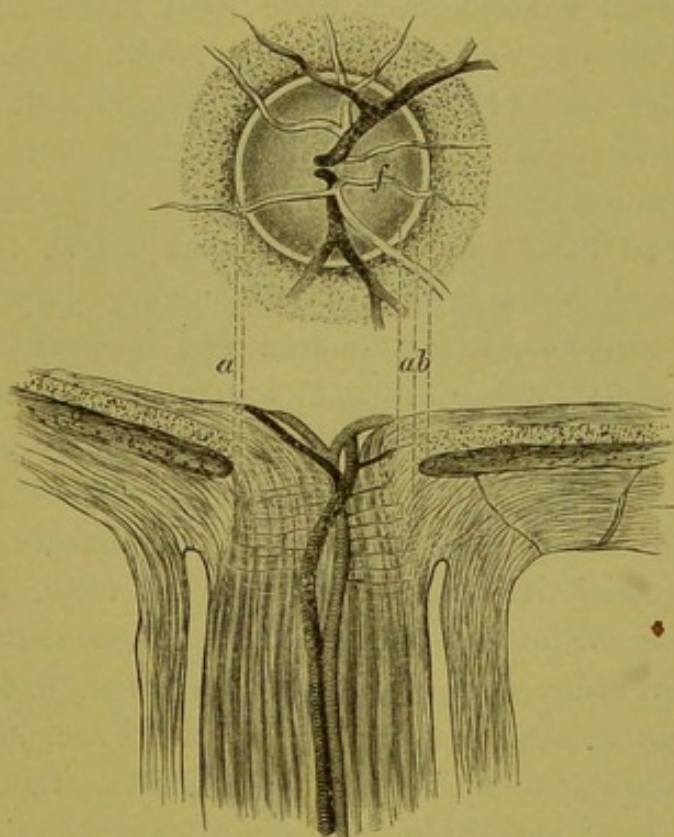
Die Lamina cribrosa (11), respective ihr Gebiet, ist schon daran erkennbar, dass der Querdurchmesser der Sehnervenmasse hier fast um die Hälfte kleiner wird. Sie entsteht dadurch, dass die Sclera und zum sehr geringen Theil die Chorioidea, Bündel, welche in mehreren Etagen übereinander liegen, in den Sehnerven einstrahlen lässt, durch deren Lücken die Sehnervenfasern hindurch treten, welche dann jenseits der Lamina cribrosa marklos werden. Hier bildet die Sclera und Chorioidea gleichsam einen Ring, durch welchen der Sehnerv eingeschnürt ist, dessen Fasern dann im Niveau der Netzhaut angekommen, von hier nach allen Seiten radiär ausstrahlen. In Folge dessen bildet sich im Centrum eine grubenartige Vertiefung (10), die verschieden gross sein kann und die sich im Spiegelbild auch deutlich durch die hellere Färbung kundgibt. Die Nervenfasern liegen am inneren Rand der Papille in einer dichteren Schichte, so dass zeitweilig das Niveau der Papille hier erhöht erscheint.

In einer Entfernung von 15—20 Mm. vom Bulbus treten die Centralgefässe schräg an den Sehnerven, durchbohren denselben und verlaufen dann im Axencanal, von einem Bindegewebsstrange (centralen), der einer Einstülpung der Pia entspricht (9), umspinnen. An der Oberfläche der Papille tauchen die Centralgefässe auf und theilen sich hier oder die Theilung hat bereits früher noch innerhalb des Opticus stattgefunden. Zumeist erfolgt die Theilung der Vene früher als die der Arterie und sind erstere oft von den Arterien gedeckt, d. h. die Arterien befinden sich dann in einer höheren Lage.

Gehen wir nach dieser anatomischen Excursion wieder zum ophthalmoskopischen Bilde zurück, so wird uns die Bildung des Scleral- und Pigmentringes klar. Ich habe zu diesem Zwecke in der folgenden Figur 6 nach *Schmidt-Rimpler* das Papillenbild und den Sehnervendurchschnitt vereinigt und zu einander in Beziehung gebracht.

Die Retina ist durchsichtig, wir können also, wenn die Chorioidea den Sehnerven nicht eng umfasst, auf die Sclera sehen, die eben sehr stark Licht reflectirt. Der Sehnerv wird also nach dem Spiegelbild von einem hellen Ringe, dem von der Sclera reflectirten Lichte, umrandet. Ferner ist die Chorioidea am Rande stärker pigmentirt, gleichsam mit einer stärkeren Pigmentanhäufung eingesäumt, diesen Saum sehen wir schwarz und nennen ihn

Fig. 6.



Ophthalmoskopisches Bild der Papille und mikroskopische Ansicht des Sehnervendurchschnittes.

a Bindegewebsring; *b* Pigmentring.

(Schmidt-Rimpler.)

Chorioidealring. Bindegewebsring *a* und Chorioidealring *b* stehen nun in einem gewissen Verhältnisse zu einander. Ist der Pigmentsaum schmal oder schliesst sich die Aderhaut weniger enge dem Opticus an, so wird der Scleralring sehr breit sein, er kann auch breiter erscheinen, wenn die Chorioidea im Papillatheile kein Pigment enthält. Umschliesst dagegen die Aderhaut den Sehnerven sehr knapp, ist das Loch, das sie gleichsam bildet, kleiner und ist der Saum stark pigmentirt, so sehen wir keinen Bindegewebsring, dafür aber einen sehr breiten Pigmentring.

An den Augen, die Sie bis jetzt untersucht haben, wird Ihnen die Verschiedenheit dieser beiden Bildungen wohl aufgefallen sein. Die Ringe können geschlossen, unterbrochen sein, nur auf einer Seite, zumeist der temporalen vorhanden sein, sehr scharf ausgesprochen oder nur angedeutet sein. Vom Pigmentring befinden sich oft nur einzelne Pigmentklümpchen, dagegen kommt aber und nicht gar so selten, am temporalen Papillarrande ein doppelter Pigmentring vor.

Nach dem anatomischen Bilde wird Ihnen auch die Verschiedenheit in der Gefässvertheilung leicht verständlich sein. Zumeist findet die Theilung im Porus opticus statt und es sind auf der Papille schon die deutlich geschiedenen Aeste, einer nach oben, einer nach unten, zu sehen. Oft gehen die Aeste erst im Niveau der Papille ab und es hat Ihnen den Eindruck gemacht, als ob eine Arterie über die ganze Papille liefe und sich merkwürdigerweise am oberen und unteren Rande in je zwei Aeste spalte; wenn Sie aber genauer hinsehen, so finden Sie dem Centrum entsprechend ein weisses Pünktchen, dieses Pünktchen zeigt die Gabelungsstelle an und ist genau so zu erklären, wie der centrale Lichtreflex der Gefässe. Theilt sich die Arterie gleich im Centrum in mehrere Aeste, so finden Sie auch mehrere solcher weissen Pünktchen nebeneinander.

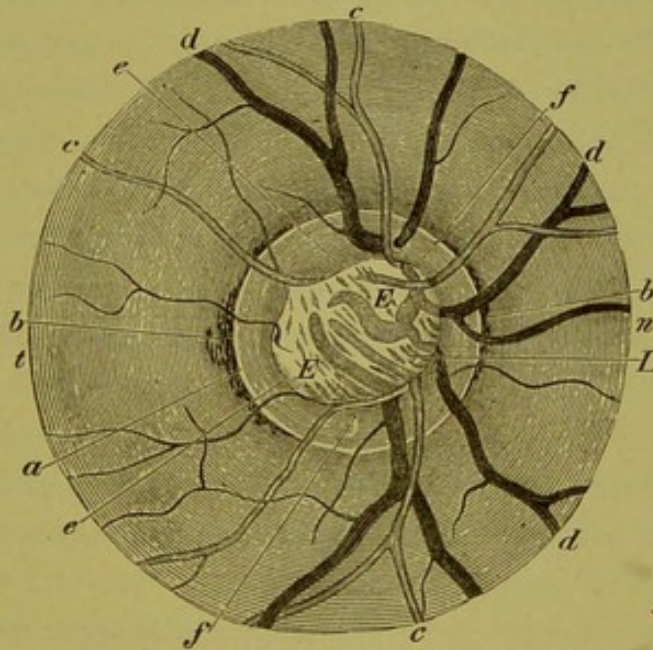
In dem Falle, den ich Ihnen jetzt zeige, finden Sie zwei Gefässe, dem Anscheine nach Arterie und Vene, scheinbar am Rande der Papille entspringen, gegen das Centrum der Papille hin laufen, dann umkehren, auf die Retina übergehen und in der Gegend der Macula verschwinden. Wir nennen diese Gefässe Cilioretinalgefässe; sie sind, wie wir später sehen werden, manchesmal von sehr grosser Bedeutung. Ihr Ursprung kann ein verschiedener sein, es kann ein Ast von der Arteria centralis retinae sich schon tief im Opticus abspalten und am Papillenrande emportauchen oder es kann ein Ast aus dem sogenannten *Haller'schen* Gefässkranz sein, ja es kann indirect ein Chorioidealgefäss diesen ungewöhnlichen Verlauf nehmen (*Czermak*).

Oft sehen wir die Centralgefässe mehr gegen das zweite Drittel der Papille oder auch nahe dem Rande auftauchen, die Mitte der Sehnervenscheibe stark reflectirend und in der-

selben einzelne dunkle Flecke. Stellen wir auf diese scharf ein, so erkennen wir in ihnen die Centralgefäße in der Tiefe des Sehnerven und bemerken auch, dass die Theilung derselben in ihre Aeste eben früher stattgefunden hat, daher diese schon mehr randwärts emportauchen.

Dadurch, dass die Nervenfasern aus dem Opticus gegen die Retina zustreben, entsteht in der Mitte der Papille eine

Fig. 7.



Normaler Augengrund mit (centraler, scharf begrenzter) physiologischer Excavation. (Nach *Ed. v. Jaeger*.)
a Bindegewebs-, *b* Chorioidealring, *c* Arterien, *d* Venen, *e* (scharfer) Rand der Excavation, *f* (nicht ausgehöhlte) Randpartie des Opticus, *E* die Aushöhlung mit ihrem Inhalte, den blässen verschwommenen Gefässfragmenten, *L* Lam. cribrosa, *n* nasal, *t* temporal.

kleine Grube, die sich durch stärkeren Lichtreflex auszeichnet, relativ oft finden Sie nun diese Partie bedeutend vergrößert (Fig. 7), weiss oder bläulich schimmernd, am Grunde von dunkleren Flecken oder Streifen durchzogen. Sie erkennen bald, dass Sie es mit einer Aushöhlung des Sehnerven, einer Excavation zu thun haben, und zwar hauptsächlich daran, dass die Gefäße am Rande der Excavation geknickt sind und dass dieselben am Grunde undeutlich erscheinen. Ich erwähne dies nur einstweilen, wir werden später dieses Thema noch eingehender behandeln.

In der Excavationsstelle sehen wir, wie ich bereits früher angedeutet, dunkle, zumeist blaugrau oder grünlich aussehende

Tüpfel. Die Erklärung, die für dieselben früher gegeben wurde, war die, dass wir hier die Lücken der Siebplatte sehen. *Arlt* gab jedoch folgende Erklärung: die markhaltigen Nervenfasern verlieren vor Eintritt in die Lamina cribrosa ihr Mark, sie verlieren es aber nicht gleichmässig und nicht genau im Niveau der Siebplatte; die Axencylinder sind vollkommen durchsichtig, wir sehen also gleichsam in Gruben hinein und da in dieselben weniger Licht einfällt, so erscheinen sie uns dunkler (graublau).

Im Uebrigen ist auch die Farbe des Sehnerven nicht überall gleich; sie erscheint uns als eine Zusammensetzung aus dem Weiss des Bindegewebes, dem Grau oder Graublau der Nervenfasern und dem Roth des Blutes. Nun sehen Sie, dass der Sehnerv nach aussen fast immer lichter erscheint, als gegen die nasale Seite zu, wo wir ihn dunkler gefärbt, gerötheter finden. Dieses rührt davon her, dass eben gegen die nasale Seite zu eine grössere Menge von Nervenfasern ausstrahlt, sie also dichter und in mehr Lagen über einander geschichtet liegen, die Farbe daher saturirter ist; dies gilt auch als Erklärung dafür, dass der Sehnerv nicht selten nach innen zu weniger deutlich oder oft gar nicht begrenzt erscheint, sondern streifig in die Netzhaut übergeht.

Ich habe noch ein Phänomen zu besprechen, das Sie bei mehreren Fällen, die ich Ihnen heute zur Untersuchung bestellt habe, bei einiger Aufmerksamkeit sehen werden, das aber in einem Falle ganz besonders gut ausgesprochen ist, nämlich das Pulsationsphänomen und wie ich gleich hinzufüge, der Venen und nicht der Arterien. Sie sehen an den Venen oft an der Stelle, wo sie aus dem Porus opticus austreten, auf der Papille eine klumpige oder sackförmige Erweiterung, richten Sie nun Ihre Aufmerksamkeit auf dieses Venenstück, so sehen Sie dasselbe ganz regelmässig blass und dann wieder dunkel werden; an Augen, bei denen diese Erscheinung eben sehr deutlich ausgesprochen ist, habe ich immer das Gefühl, als ob in einem Dampfeylinder der Stempel regelmässig auf- und abginge. Fühlen Sie gleichzeitig mit der freien Hand den Puls der Radialis Ihres Untersuchungsobjectes, so wird bei Ihnen kein Zweifel darüber vorhanden sein, dass Sie es hier mit einer Pulsation zu thun haben, die mit der Herz-

contraction im Zusammenhange steht. Ganz kurze Zeit vor dem Radialpuls, fast synchronisch mit demselben, wird die Vene blass, das Blut strömt nach der Peripherie zurück, nach dem Radialpuls füllt sich das Venenstück, es wird dunkel. *Donders* erklärt die physiologisch vorkommende Venenpulsation im Auge in der Weise, dass bei der Herzsystole mehr Blut in das Auge getrieben wird, wodurch sich der intraoculare Druck erhöht; hierzu kommt, dass bei der oft rechtwinkeligen Umbiegung der Venen diese leicht geknickt wird. Die Venen, insbesondere die Endstücke, besitzen einen geringen Seitendruck, sie werden also comprimirt, das Blut zurückgestaut, die Systole ist vorüber, der intraoculare Druck geringer, das Blut der Capillaren ist in die Venen getrieben, deren Seitendruck verstärkt, der Hauptstamm wieder mit Blut gefüllt, das nun abfließen kann. Eine andere Erklärung gibt *Coccius*. Nach ihm tritt in Folge des durch die Systole hervorgebrachten gesteigerten Drucks ein vermehrter Blutabfluss aus den Venen ein, dem sich hierauf eine Verengerung anschliesst.

Die Venenpulsation ist relativ häufig und wird nur oft, wenn sie in geringem Grade ausgesprochen ist, übersehen. Die Contraction des Herzens allein kann aber die Pulsation nicht bedingen, denn sonst müssten Sie sie an jedem Auge finden, sicher gehört zu ihrer Erzeugung, wie ich angedeutet, eine eigenthümliche Lagerung des Venenastes bei seiner Einmündung in die Hauptvene. Sie können sich übrigens das Phänomen verstärken, wenn Sie den Athem anhalten lassen, oder hervorrufen, wenn Sie einen sanften Druck auf das Auge ausüben. Drücken Sie etwas stärker, so wird dadurch der Druck, der auf dem Auge lastet, dem arteriellen Blute nur während der Systole Eingang in's Auge gestatten, es tritt dann Arterienpuls auf. Der Arterienpuls in der Weise, wie Sie ihn bei Druck auf dem Auge sehen, nämlich dass die Arterien sich füllen und wieder leeren, ist eine pathologische Erscheinung.

Es wird auch eine andere Art von Arterienpuls beschrieben, die auch an physiologischen Augen vorkommen soll, als bei Anämie, Chlorose etc. Diese besteht in Locomotion der Hauptarterienstämme.

Retina.

M. H.! Wir haben uns bis jetzt mit dem opthalmoskopischen Bilde des Sehnerveneintritts beschäftigt, wir wollen nun auch das Ausbreitungsgebiet der Sehnervenfaser, die Netz- oder Sehhaut, in's Auge fassen. Es ist eigentlich nicht richtig, wenn wir hier bloß von der Retina sprechen, denn es gehört unbedingt auch die Chorioidea und in manchen Fällen sogar die Sclera dazu, um das Augenspiegelbild zu erklären; wir sprechen also besser statt von der Netzhaut vom übrigen Augenhintergrund.

Die Netzhaut ist so transparent, dass wir von derselben mit Ausnahme der Gefäße, die sich eben dichotomisch weiter und weiter verästeln und mit Ausnahme einzelner Stellen nichts sehen. Es ist ebenso, als ob wir durch Glas durchsehen würden; nur durch gewisse Spiegelungen erkennen wir oft, wenn es ganz rein ist, dasselbe, und so mancher hat sich schon den Kopf an einer Spiegelscheibe tüchtig angeschlagen, weil die Transparenz ihn getäuscht.

Die Spiegelung der Retina ist insbesondere in der Nähe der Gefäße sehr auffallend, die Reflexe sind wellig, wechseln fortwährend je nach der Spiegelhaltung ihren Platz und ihre Form, und die Retina gewinnt dadurch ein Aussehen, das an Moiréstoffe erinnert, die Engländer haben auch die Bezeichnung *silk shot retina* hierfür eingeführt. Dieses Phänomen sehen wir an fast allen jugendlichen Augen, je jünger das Individuum, bis zu einer gewissen Grenze, desto deutlicher und lebhafter diese Reflexe. Ferner macht sich die Retina in der Umgebung der Papille bei stärker pigmentirten Individuen durch eine gewisse Trübung kenntlich. Diese Trübung besteht darin, dass die Netzhaut hier einen leicht graulichen Ton zeigt, und dass man in derselben streifige Zeichnungen erkennt, welche indirect der Sehnervenfaserstrahlung entsprechen. Am nasalen Rande der Papille ist dies, wie ich bereits früher erwähnt, sehr häufig der Fall.

Eine zweite Stelle, die sich vom übrigen Augenhintergrunde sehr stark differenzirt, ist die Macula lutea. Wir suchen dieselbe, indem wir vom temporalen Rande der Papille

nach auswärts gehen und stets im horizontalen Meridian bleiben. In einer Entfernung von ungefähr zwei Papillendurchmessern, ein klein wenig unter dem horizontalen Meridian, finden wir einen Fleck von ungefähr Papillengrösse, der dunkler pigmentirt ist, grobgekörnt und in dessen Mitte wir einen lichten Punkt sehen. Auf diesem Flecke selbst ist kein Gefäss sichtbar, nur zu demselben sieht man von allen Seiten kleinere Gefässe radienartig ziehen.

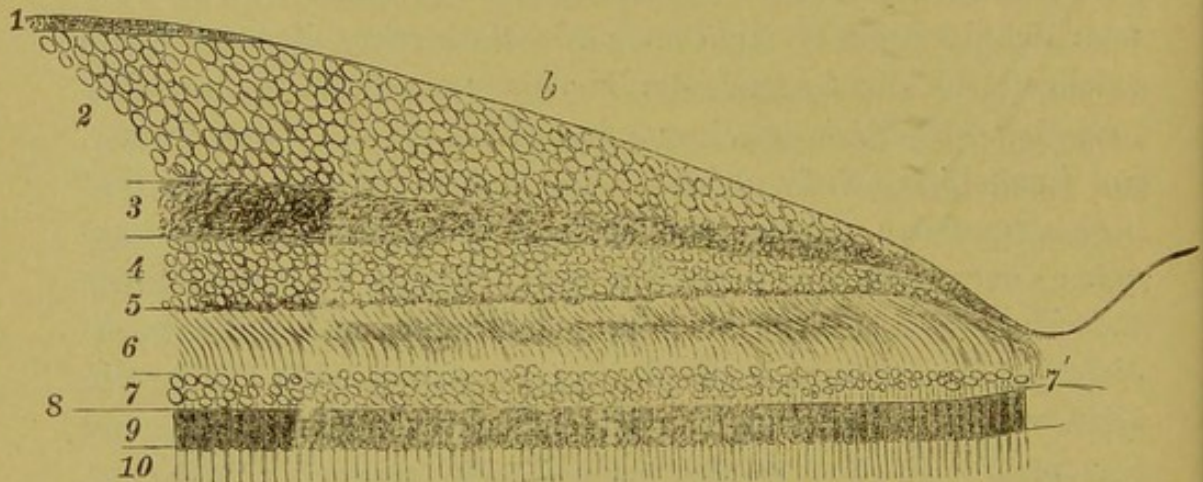
Die ganze dunkler pigmentirte Stelle ist die Macula lutea und der centrale Lichtpunkt ist das Centrum der Fovea centralis. Schön und deutlich erkennbar ist die Macula nur bei jugendlichen Individuen, über die Mitte der Dreissiger hinaus sieht man den Lichtpunkt nicht mehr oder doch sehr selten und kennzeichnet sich die Gegend der Macula nur durch die daselbst herrschende Gefässlosigkeit und durch die dunklere Pigmentirung. Bei jugendlichen Individuen ist die Macula im aufrechten Bild noch von einem schönen, hellen, mässig breiten Lichtring umgeben, der sowie überhaupt die ganze Macula bei pigmentirten Individuen sich schärfer ausprägt. Geht man vom Papillenrande direct nach auswärts, gelangt man an eine dunkle Stelle, ein klein wenig weiter und man ist entzückt von dem Bilde, und umsomehr, als man es erst nach langer, vielfacher Mühe erblickt. Nicht bei allen Individuen auch jüngeren Alters ist die Stelle des gelben Fleckes speciell der Lichtpunkt deutlich oder überhaupt zu sehen; so vermissen wir ihn bei albinotischen Individuen und sehen sie (die Macula) zumeist minder scharf ausgebildet bei blonden Personen. Anstatt eines leuchtenden Punktes sehen wir eine Sichel oder auch einen Ring, dies wechselt je nach der Spiegelhaltung. Bald hat die Sichel ihre Concavität nach auswärts, bald nach einwärts, ein anderesmal wieder nach oben oder nach unten gerichtet, oder wir sehen eben einen funkelnden Ring.

Um dieses Bild zu verstehen, müssen wir wieder auf die Anatomie recurriren.

An der Stelle, wo die Macula sich befindet, ist eine Einsenkung vorhanden (Fig. 8), hervorgerufen dadurch, dass ein Theil der Netzhautschichten daselbst fehlt; sie verlieren sich allmählig, bis im Centrum der Grube alle Schichten mit Ausnahme

der Zapfen und der Glasmembran fehlen. Dagegen sind im Gebiete der Macula einzelne Netzhautschichten stärker, insbesondere die Schichte der Ganglienzellen, so dass die Macula gegenüber der übrigen Retina verdickt erscheint. Die Pigmentepithelzellen sind an der Macula grösser und stärker mit Pigment erfüllt, daher diese Stelle mit dem Augenspiegel sich bei der grossen Mehrzahl der untersuchten Individuen nur durch ihr dunkleres Aussehen charakterisirt. Die gelbe Farbe der Macula, die man an der herausgenommenen Retina findet, ist nur eine Leichenerscheinung. Gefässe fehlen nur vollständig in der Fovea

Fig. 8.



Durchschnitt durch die Macula lutea und Fovea centralis des Menschen (aus *Schwalbe*). *a* Fundus foveae; *b* Abhang der Macula lutea nach der Fovea zu; 1 Nervenfaserschicht; 2 Ganglienzellschicht; 3 innere reticulirte Schichte; 4 Körnerschichte; 5 äussere reticulirte Schichte; 6 *Henle'sche* Schichte, bestehend aus gebogenen Zapfenfasern; 7 Zapfenkörnerschichte; 7' Kernfreie Zone zwischen Zapfenkernen und externa; 8 Limitans externa; 9 Innenglieder der Zapfen-Sehzellen; 10 Aussen-glieder der Zapfen.

centralis, dagegen sind im übrigen Gebiete der Macula kleine Gefässe vorhanden, die mit dem Spiegel eben wegen ihrer Kleinheit nicht gesehen werden können.

Die Fovea centralis umfasst nur einen sehr kleinen Raum und wir sind leicht im Stande entoptisch uns zu überzeugen, dass sie gefässlos ist, dass sie eine polygonale Gestalt besitzt und dass die Sehepithelien in ihr so angeordnet sind, dass sie in Bogenliniensystemen sich schneiden, sowie wir die Deckel unserer Uhren verziert finden. Wir sehen das sehr deutlich, wenn wir durch eine kleine Lücke, die wir hin- und herbewegen, gegen eine gut beleuchtete Stelle sehen oder noch besser, wenn wir durch ein blaues Glas gegen den Himmel blicken.

Der centrale Lichtpunkt, ebenso wie dessen Umwandlung in eine Sichel, werden uns nun verständlich durch den Reflex aus dem Centrum der Grube oder von den Wänden, der peripheren Lichtring (Heiligenschein) wohl als Contrasterscheinung durch die hier verdickte Retina. Wir sehen keine Gefässe in der Macula, obwohl welche, mit Ausnahme in der Fovea centralis, vorhanden sind, weil die grösseren, d. i. also die mit dem Spiegel sichtbaren Gefässe in der innersten Schichte der Retina, der Faserschichte liegen und diese ja zuerst verschwindet.

Untersuchen Sie zahlreiche Augen und berücksichtigen dabei die Farbe des Augenhintergrundes, so wird Ihnen die Verschiedenheit in der Farbe sehr auffallen. Nachdem die Retina durchsichtig, so kann sie zur Färbung des Bildes nichts beitragen, nur die Blutgefässe in derselben, resp. das Blut werden, wenn auch in geringem Masse, den Farbenton beeinflussen. Die Lichtstrahlen gehen durch die Retina bis zum Pigmentepithel, hier werden sie zum grossen Theile absorbirt, ein geringerer Theil reflectirt. Dieses Pigmentepithel bestimmt die Farbe des Augenhintergrundes. Sind die Epithelzellen dicht mit dunklen Pigmentkörnchen erfüllt, so wird fast alles Licht aufgesaugt, der Augenhintergrund erscheint in graubräunlichem Tone, sind dagegen die Epithelzellen frei von Pigmentkörnchen, so gehen die Strahlen auch durch die Chorioidea und werden von der Sclera reflectirt, der Farbenton ist weissgelblich. Sie sehen hier diese beiden Gegensätze, die ich geschildert, einen Mohren und einen Albino, währenddem Sie beim Neger ausser der etwas stärker geröthet scheinenden Papille kaum etwas sehen und gleichsam mit schwerer Mühe in der Dunkelheit nach den Retinalgefässen tappen können, fallen sie beim Albino gleichsam in's Auge. Sie sehen die Sclera in gelbweisslichem Lichte leuchten und auf ihr die Chorioidealgefässe als rothe Stränge verlaufen. Diese beiden Fälle sind eben Extreme, aber im Allgemeinen können Sie nach der Haarfarbe wie natürlich schon im Vorhinein die Farbe des Augenhintergrundes beurtheilen.

Sie finden ferner die Retina in einiger Entfernung von der Papille gekörnt aussehend, diese Körnung entspricht ebenfalls dem Epithelbelag und ist insbesondere deutlich an der Stelle

der Macula lutea, an welcher die Epithelzellen auch grösser und stärker mit Pigmentkörnchen erfüllt sind. Bei blondhaarigen Individuen sehen Sie ausser den Retinalgefässen die Chorioidealgefässe mehr oder minder deutlich je nach dem Gehalte der Epithelzellen an Pigmentkörnchen und deren Farbe durchschimmern. Sie sind nicht zu vertauschen mit den Netzhautgefässen; sie sind breiter, besitzen keine dichotomische Vertheilung, sind stark geschlängelt, anastomosiren mit einander und es fehlt ihnen ferner der Reflexstreifen.

Die Pigmentirung der Epithelzellen ist nicht überall gleich, oft sieht man in einiger Entfernung von der Papille zumeist jedoch in der Nähe des Aequators die Chorioidealgefässe und das Stromapigment durchscheinen; das gibt dem Augenhintergrund einen ganz eigenthümlichen Ausdruck, man sieht breite rothe Bänder, die fast parallel laufen, dann mit einander anastomosiren (Chorioidealgefässe), polygonale, ziemlich regelmässig pigmentirte Flächen inselförmig einschliessen. Wir nennen einen solchen Augenhintergrund einen marmorirten oder getäfelten. Sie sehen daher, dass die Färbung und das gleichmässige Aussehen des Fundus oculi vom Epithelstratum abhängt; im geringen Grade trägt wohl auch die Lichtquelle, ob Oel, Petroleum, Gas, Tageslicht etc. bei.

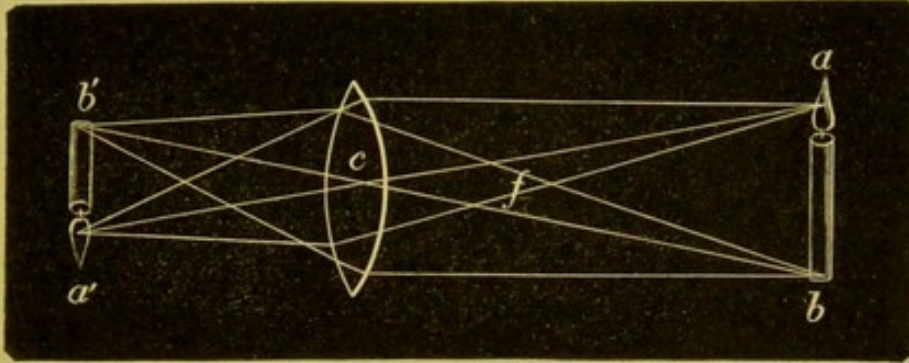
Das umgekehrte Bild.

M. H.! Bis jetzt haben wir stets die Methode des aufrechten Bildes geübt, ich will Sie nun mit der zweiten Methode bekannt machen, bei welcher Sie das reelle und, wie Ihnen die Zeichnung es erklärt, das umgekehrte Bild des Augenhintergrundes sehen.

Ist ab (Fig. 9) ein Gegenstand, von dem Strahlen auf die Convexlinse c auffallen, so finden wir das Bild desselben, wenn wir von den Punkten $a b$ parallele Linien und dann von denselben Punkten auch Linien durch das Centrum der Linse ziehen; die parallelen Strahlen werden zum Brennpunkte gebrochen, die Centralstrahlen gehen ungebrochen durch, und wo diese Strahlen sich kreuzen, entstehen die Bildpunkte, also a in a' b in b' ; von dem Gegenstande ab wird also durch die Convexlinse ein umgekehrtes

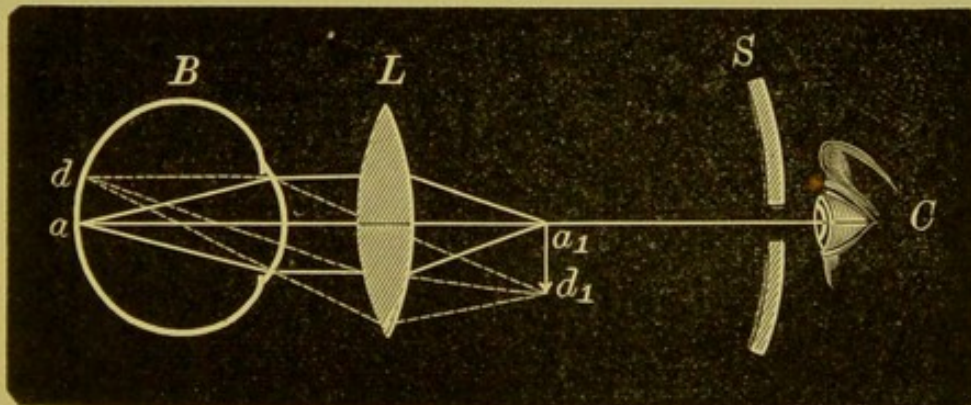
Bild a, b , entworfen. Ebenso können wir auch vom Augenhintergrunde ein umgekehrtes Bild erhalten, wenn wir zwischen Spiegel und Auge eine Convexlinse halten, welche die aus dem

Fig. 9.



Auge austretenden Strahlen zu einem Bilde vereinigt. Die bestehende Fig. 10 möge zur Erläuterung dienen, sie zeigt zugleich, dass das Bild ein umgekehrtes, vergrößertes, reelles,

Fig. 10.



Schematische Darstellung des in der indirecten Methode entworfenen Bildes des Augenhintergrundes (aus Schmidt Rimpler).

in der Luft zwischen Lupe und dem Beobachter schwebendes, gleichsam mit den Händen greifbares ist.

Wir gehen bei der Untersuchung in folgender Weise vor, wir setzen uns dem Patienten gegenüber und stellen die Lampe in derselben Weise an die Seite des Patienten wie beim aufrechten Bilde, nehmen den (lichtstarken) Concavspiegel in die rechte Hand und beleuchten das Auge, und zwar in einer Entfernung von 30—35 Cm., weisen den Patienten an, mit dem zu untersuchenden Auge ein wenig nasalwärts an die Gegend unseres Ohres, also wenn wir das rechte Auge untersuchen, nach links,

gegen unser rechtes Ohr, wenn wir das linke Auge untersuchen, nach rechts zu sehen, nehmen dann die früher gut gereinigte Lupe zwischen Daumen und Zeigefinger, stützen uns mit Ring und kleinem Finger an der Stirne und Schläfe des Patienten und halten sie ungefähr in ihrer Focaldistanz vom Auge entfernt. Sind Auge des Patienten, Linse und Spiegel in der eben beschriebenen Lage, so erhalten wir sofort das Bild der Papille. Schwierigkeiten macht die Beleuchtung, Anfänger verlieren nämlich oft das Licht oder sie halten die Convexlinse zu nahe dem Auge, so dass der Kranke das Auge schliessen muss oder die Linse wird nicht senkrecht gehalten, ist schmutzig, die Reflexe beirren etc. etc.

Ferner versucht man anfangs durch die Convexlinse hindurchzusehen und erhält natürlich kein Bild, man muss sich eben gewöhnen auf einen Punkt vor der Linse zu accommodiren. Hat man einmal die Papille daselbst gesehen, so findet man sie sofort wieder. Sie werden auch bemerken, dass Sie anfangs das Bild nicht lange oder nicht lange genug festhalten können, es rührt dies zumeist von Ihrer Unruhe her, viel seltener ist der Kranke daran schuld; Ihre rechte und linke Hand sind für diese Haltung noch nicht aufeinander eingeübt, Sie verlieren eben bald die Beleuchtung, bald ist die Lupe verschoben und Sie müssen also auf's Neue wieder Spiegel, Lupe und Auge gleichsam in eine Linie zu bringen versuchen. Hierbei sehe ich ganz davon ab, dass Sie in der ersten Stunde ein starkes Müdigkeitsgefühl, insbesondere im linken Arme fühlen, welches der ungewohnten Haltung zuzuschreiben ist, durch welche Muskelgruppen, welche sonst weniger in Thätigkeit sind, hier durch längere Zeit in angestrengte Action gesetzt wurden.

Wird die Lupe in der oben beschriebenen Weise gehalten, so können wir derselben, da sie frei beweglich ist, verschiedene Stellungen geben, wir können dieselbe dem Auge nähern, sie von ihr entfernen und nach allen Richtungen bewegen, wir sind dadurch in den Stand gesetzt, den ganzen Augenhintergrund abzusuchen.

Beachten Sie die Regeln, die ich Ihnen angegeben, dass Sie den Patienten leicht nasalwärts blicken lassen, so erhalten

Sie einen weisslichen Reflex aus der Pupille und setzen Sie jetzt, ohne den Spiegel zu drehen, die Convexlinse vor, so ist die Papille eingestellt. Haben Sie den Sehnervenkopf nicht vor Augen, sondern nur ein Stück des rothen Augenhintergrundes, so bedarf es nur einer leichten seitlichen Verschiebung der Linse; die Lupe zieht dann gleichsam den Sehnerveneintritt mit sich, und zwar halten Sie sich an die Gefässtheilung, damit Sie wissen, ob Sie das Convexglas nach rechts oder links, nach oben oder unten verschieben sollen. Oft gelingt es Ihnen schon, die Papille zu sehen, aber Sie bekommen sie nicht ganz zu Gesicht, weil sie am Linsenrand erscheint und Sie die Linse nicht mehr weiter verschieben können. Je nachdem nun das Bild am äusseren oder inneren Linsenrand steht, verschieben Sie Ihren Kopf ein wenig nach rechts oder links oder heissen den Kranken sein Auge ein wenig wenden und die Papille verlässt den Linsenrand und wandert in's Centrum.

Manche von Ihnen werden, trotzdem Sie alle diese Vorschriften genau befolgen, doch nur ein undeutliches Bild erhalten. Dies hängt von Ihrer Accommodation ab. Das Bild wird in geringer Entfernung vor der Linse entworfen und auf diesen Punkt müssen wir accommodiren. Sind Sie Emmetropen, so ist es am besten, Sie entspannen Ihre Accommodation und ersetzen dieselbe durch ein Convexglas 5—4 D, durch welches Sie auf 20—25 Cm. corrigirt sind; sind Sie hypermetropisch, ich meine damit, wenn Sie zum Fernsehen schon Gläser brauchen, dann müssen Sie Ihr Convexglas um den Grad der H verstärken, sind Sie myopisch, so brauchen Sie im Allgemeinen kein Glas, weil Sie das Bild in Ihrem Fernpunkt betrachten. Bei hochgradiger M. ist es sogar besser, ein schwaches Concavglas zu benützen.

Viele von Ihnen aber untersuchen im aufrechten Bilde, trotzdem sie nicht myopisch sind, mit einem Concavglas, und, zwar zumeist mit 2—3 D, weil sie eben noch accommodiren, diese nehmen für das umgekehrte Bild 2 D convex so lange, bis sie durch Uebung gelernt haben, ihre Accommodation zu entspannen, wornach sie dann 4 D vorsetzen werden.

Wir haben uns bis jetzt damit beschäftigt, wie wir im umgekehrten Bilde untersuchen sollen, wir wollen nun auch

analysiren, was wir sehen. Vor Allem finden wir, dass das Bild, welches wir erhalten, ein bedeutend grösseres ist, als bei der aufrechten Methode; wir sehen nämlich mehr auf einmal vom Augenhintergrunde, wir sehen nicht nur die ganze Papille, sondern auch einen Streifen der benachbarten Netzhaut von $\frac{1}{2}$ bis $\frac{3}{4}$ Papillendurchmesser und mehr je nach der Weite der Pupille. Die Papille selbst aber erscheint nicht so gross als im aufrechten Bilde, währenddem die Vergrösserung des aufrechten Bildes eine 14—20fache ist, ist das umgekehrte Bild nur 4—6fach vergrössert, die Details sind also minder gut zu erkennen, z. B. Venen und Arterien, besonders in ihren kleineren Stämmen kaum zu unterscheiden. Diejenigen, die früher das aufrechte Bild geübt, sind durch das umgekehrte, obwohl die Methode im Allgemeinen eine leichtere ist, ein wenig enttäuscht, es entschädigt sie eben noch nicht die Grösse des Gesichtsfeldes für die Kleinheit der Details. Doch kann man sich das Bild bedeutend vergrössern, freilich auf Kosten der Ausdehnung des Gesichtsfeldes, wenn man statt einer Lupe von 20 D eine solche von 12 oder 10 D nimmt und wenn man auch hinter den Spiegel stärkere Convexgläser bringt.

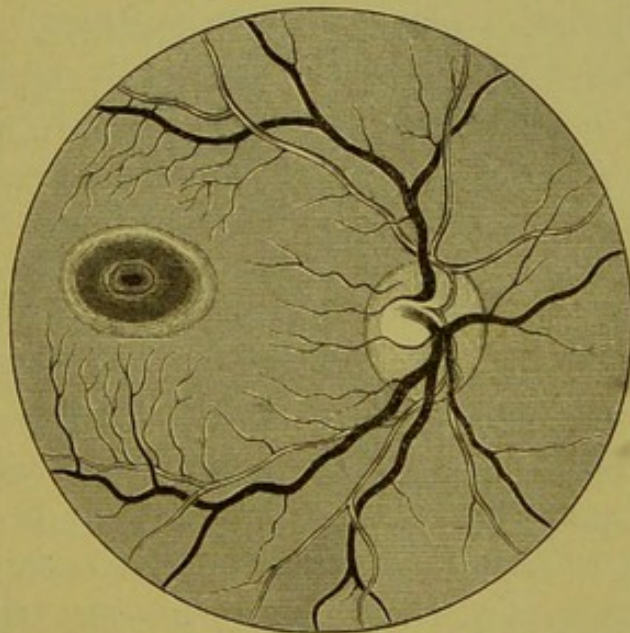
Um nun abermals auf die Unterscheidung zwischen Arterien und Venen zurückzukommen, so gebe ich immer die Anweisung, was deutlich ausgesprochen ist für Vene, was undeutlich für Arterie anzusehen und Sie werden dann selten irren. Die Venen sind ja grösser und saturirter als die Arterien, sie erscheinen daher bei der geringen Vergrösserung des umgekehrten Bildes noch deutlich, während die Arterien, deren Lichtstreifen nicht oder doch kaum zu sehen sind, oft blass, verwischt erscheinen. Ich rathe Ihnen daher an, um sich gut im umgekehrten Bilde einzuüben, auch dieses zu zeichnen und genau auf alle Details zu achten und sich dann nachher selbst im aufrechten Bilde zu controliren, selbstredend dürfen Sie nicht vergessen, dass, was Sie hier links finden, dort rechts, was hier oben, dort unten ist.

Nachdem Sie nun an einer grösseren Reihe von Fällen sich eingeübt und nun beide Methoden gut innehaben, wollen wir auch die Macula aufsuchen. Es ist dies im umgekehrten Bilde schwieriger als im aufrechten, der zahlreichen Reflexe wegen (zum mindesten erscheint es mir so), doch bei einiger

Geduld gelingt auch dies und Sie werden für die viele Mühe, die Sie aufgewendet haben, jedenfalls durch den herrlichen Anblick, den die *Macula lutea*, insbesondere noch kindlicher Individuen darbietet, genügend belohnt.

Sie gehen so vor, dass sie bei gewöhnlichem Blicke des Patienten sich die Papille aufsuchen, den inneren Rand einstellen und diesen durch eine leichte horizontale Verschiebung der Lupe an den äusseren Rand der Pupille bringen; ist die Pupille nur mittelweit, so haben Sie schon die *Macula* eingestellt, Sie erkennen sie an dem Lichtreflex (Fig. 11), der wie ein Heiligenschein eine dunklere, zumeist querovale Partie

Fig. 11.



Augenhintergrund im umgekehrten Bilde mit *Macula lutea*
(Wecker u. Masselon).

umrandet. Im Centrum dieses Ovals sehen Sie zumeist einen rothen, selten einen hellen Punkt und zeitweilig einen zweiten minder deutlich ausgesprochenen und schmäleren Lichtring in einiger Entfernung vom äussern. Dieses eben geschilderte Aussehen bietet die *Macula* nur bei jugendlichen Individuen bis in die Dreissiger-Jahre, manchmal findet man den Lichtring auch bei 40jährigen Personen, aber zumeist ist er dann nicht mehr sichtbar, und der gelbe Fleck kennzeichnet sich nur durch die dunklere Färbung oder den eigenthümlichen Gefässverlauf.

Das Einfachste wäre es wohl, um die Macula sofort zu finden, den Kranken anzuweisen, direct in den Spiegel zu sehen; ich kann diese Methode Anfängern nicht anrathen, denn wird die Macula direct beleuchtet, so contrahirt sich auch die cocaïnisirte Pupille stark und dann sind bei dieser Stellung die Reflexe höchst störend.

Früher wurde fast nur die Untersuchung im umgekehrten Bilde geübt; *Jäger* hat der Methode, im aufrechten Bilde zu untersuchen, den Vorzug gegeben, und ihm und seiner Schule ist es wohl mit zu verdanken, wenn gegenwärtig fast von allen Augenärzten beide Methoden angewendet werden. Der Vortheil des aufrechten Bildes ist die starke Vergrößerung (14—20fach) und die nur nothwendige schwache Beleuchtung (foliirter Plan, Convexspiegel oder 3 planparallele Glasplatten), welche den Kranken weniger belästigt und die Pupille weniger verengt. Der Vortheil des umgekehrten Bildes ist die für manche Fälle nothwendige intensivere Beleuchtung, das grosse Gesichtsfeld, das in kurzer Zeit den ganzen Augenhintergrund abzusuchen gestattet und schliesslich die grössere Entfernung, in welcher man sich von dem Patienten befindet, ein Vortheil, der bei manchen Individuen, die z. B. sehr unrein oder mit Ozaena u. s. w. behaftet sind, gar nicht zu unterschätzen ist.

Wir haben bis jetzt das rechte Auge untersucht, die Lampe stand zur rechten Seite, der Spiegel war in Ihrer rechten, die Lupe in der linken Hand, gehen wir nun zur Untersuchung des linken Auges, so können die Verhältnisse vollkommen die gleichen bleiben, hier ist ein Wechsel in der Spiegelhaltung und der Stellung der Lampe wie im aufrechten Bilde nicht nothwendig. Sie können beide Augen mit demselben, also fast immer dem rechten Auge untersuchen und den Spiegel in der rechten Hand behalten. Sie können jedoch auch den Spiegel in die linke Hand nehmen und sowohl vor das rechte als das linke Auge setzen und die Lupe mit der Rechten fassen, es hat letzteres sogar einen gewissen Vortheil, nämlich den, dass der Kranke durch die vorgehaltene Hand nicht gehindert ist, ein ihm bestimmtes Object zu fixiren und Sie sich selbst andererseits das Licht nicht leicht verdecken. Auch das kann wohl als Vortheil der umgekehrten Methode aufgefasst werden, dass man

am Patienten und der Lampe nicht zu rücken braucht, was, wenn man am Krankenbette untersucht, einem oft sehr zu statten kommt.

Physiologische Excavation.

Ich möchte nun einige Worte noch über die physiologische Excavation vorbringen.

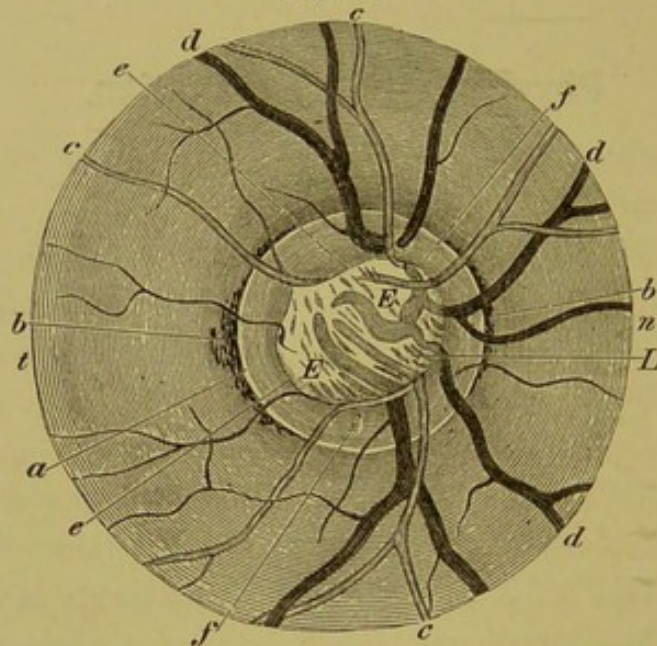
Der mikroskopische Durchschnitt des Sehnerven hat uns gezeigt, dass am Zusammenflusse der Netzhautgefässe in der Papille sich eine kleine Grube befindet, die im ophthalmoskopischen Bilde sich durch einen helleren Reflex auszeichnet. Diese Grube entsteht durch das Auseinanderweichen der Sehnervenfasern, die von hier in die innere Netzhautschichte übertreten. Es hängt nun von den äusseren Netzhautschichten zum Theil ab (siehe Fig. 5 [2]), ob die Nervenfasern senkrecht aufsteigen müssen oder ob sie gleich nach Verlassen der Lamina cribrosa sich umbiegen und dann erst in die Höhe streben. Dadurch wird die kleine Grube verbreitert und vertieft, sie wird zur physiologischen Excavation. Diese kann central gelegen sein, dann sind zumeist die Wände der Grube steil oder excentrisch und hier dann gewöhnlich temporalwärts gelegen; die äussere Wand der Höhlung ist allmählig ansteigend, die centrale dagegen steil, ja oft überhängend.

Woran erkennen wir, dass eine Excavation vorhanden ist?

Es fällt uns sofort auf, dass der mittlere Theil der Papille, welcher dem Porus opticus entspricht, verbreitert ist dadurch, dass die stark reflectirende Stelle, die sich sonst hier befindet, grösser ist, und dass in derselben dunkle Tüpfel und Striche vorhanden sind. Im Gegensatz zu der weissen Farbe des Centrums ist der periphere Theil des Sehnerven stärker roth gefärbt, weil ja jetzt hier die Nervenfasern und die Gefässe auf einem viel kleineren Raume zusammengedrängt sind. Am charakteristischsten sind jedoch die Gefässphänomene. Sind wir auf die Retina eingestellt und folgen den Gefässen bis zum Sehnervenrand und über diesen hinaus bis zum Rande der Excavation, so sieht man dieselben plötzlich umbiegen oder einfach, wie wenn sie abgeschnitten

wäre, aufhören. An der Grenze der Excavation angelangt, sehen die Gefässe, speciell die Venen, viel dunkler aus und

Fig. 12.



Normaler Augengrund mit (centraler, scharf begrenzter) physiologischer Excavation. (Nach Ed. v. Jaeger.)
a Bindegewebs-, *b* Chorioidealring, *c* Arterien, *d* Venen, *e* (scharfer) Rand der Excavation, *f* (nicht ausgehöhlte) Randpartie des Opticus, *E* die Aus-
 höhhlung mit ihrem Inhalte, den blassen verschwommenen Gefässfrag-
 menten. *L* Lam. cribrosa, *n* nasal, *t* temporal.

pulsiren diese auch oft hier. Gehen wir nun weiter, so erscheint uns das Bild des centralen Theiles des Sehnerven verschwommen, die Gefässe ohne Reflexstreifen, ihr Zusammenhang mit den peripheren Gefässstücken undeutlich oder überhaupt nicht zu erkennen. Nehmen wir jedoch stärker brechende Gläser, so sind wir für den Grund der Excavation eingestellt, wir erkennen deutlich die Tüpfel der Siebplatte, den Gefässursprung. Arterien und Venen können von einander differenzirt werden, und wenn wir die Gläser allmählig wechseln, ist die Verbindung zwischen den Gefässstücken am Boden der Grube und ausserhalb derselben, also der Zusammenhang der Gefässe intra und extra excavationem oft leicht herzustellen. Schwer gelingt dies, wenn die Wände überhängend sind.

Diese Verhältnisse sind vorhanden, wenn die Ränder der Excavation scharf sind; ist die Excavation aber eine excentrische, so ist die äussere Wand der Excavation langsam abfallend, wir werden daher auf derselben die Gefässe allmählig

sich senken und nicht plötzlich verschwinden sehen, dagegen wird die innere steile Wand sehr deutlich die früher beschriebenen Symptome zeigen.

Die Papille wird durch die Färbung ferner in zwei verschiedene Theile getrennt sein, einen auffallend weiss glänzenden äusseren, den excavirten Theil, und einen dunkelroth tingirten inneren mit normalem Niveau.

Wir erkennen also dadurch, dass wir, um die verschiedenen Theile des Sehnerven zu sehen, verschieden einstellen müssen, dass im Sehnervenkopfe Niveauverschiedenheiten vorhanden sind.

Wir erkennen aber auch die Niveaudifferenz durch ein anderes Untersuchungsmittel, durch die parallaxische Verschiebung, und zwar im aufrechten sowohl als im umgekehrten Bilde. Sehen wir nämlich im aufrechten Bilde in verschiedener Richtung in das Auge hinein, so müssen sich die Gefässe, die in verschiedenen Ebenen liegen, gegen einander verschieben. Macht man nun einige rasche Bewegungen mit seinem Kopfe oder lässt den Patienten das Auge bewegen, ohne jedoch das Papillenbild zu verlieren, so scheinen die Gefässe gleichsam auf dem Sehnervenkopf zu schwimmen.

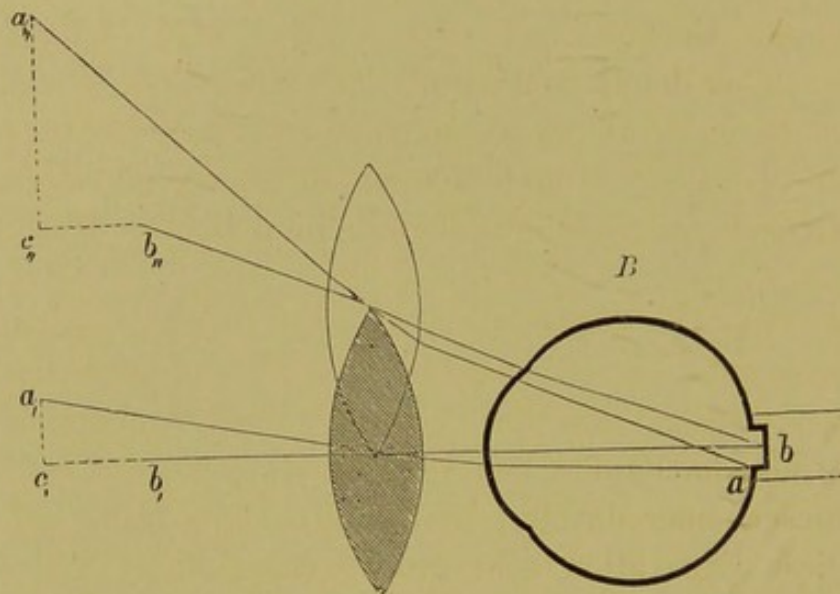
Auch im umgekehrten Bilde ist die parallaxische Verschiebung sehr deutlich und wir erkennen nur durch diese die Niveaudifferenz.

In Fig. 13 sei der Sehnerv excavirt; *a* stelle den Querschnitt eines Gefässes am Papillenrande, *b* am Boden der Grube dar; das Bild von *b* wird in der Hauptaxe in *b'* entworfen, das Bild von *a* auf einer Nebenaxe in *a,*; es ist eine geringe Seitendistanz zwischen beiden Bildpunkten vorhanden. Verschieben wir aber die Convexlinse, so wird, wie die Figur zeigt, die Distanz eine viel grössere, und zwar um so grösser, je tiefer die Excavation. Die Gefässe am Rande machen ausgiebigere Bewegungen und verschieben sich gleichsam über die Grube hinweg.

Das, was für die Excavation gilt, gilt selbstverständlich auch in Bezug auf die parallaxische Verschiebung für die Prominenz; hier macht der Giebel ausgiebigere Bewegungen als die Basis.

Will man die parallactische Verschiebung praktisch verwerthen, so macht man kurze und rasche Bewegungen mit

Fig. 13.



Die schraffierte Zeichnung stellt die Linse in ihrer ursprünglichen Lage dar, die andere in der neuen bei seitlicher Verschiebung.

der vorgehaltenen Convexlinse und die Deviationen werden dann sehr deutlich beobachtet.

Physiologisches und pathologisches Augenspiegelbild.

M. H.! Sie haben sich jetzt genügende Uebung angeeignet, hatten Gelegenheit, täglich eine grössere Anzahl von normalen Individuen zu spiegeln, und wie ich glaube, auch dadurch, dass Sie alle gezeichnet haben, auf die Details besser zu achten und diese Ihrem Gedächtnisse dauernd einzuprägen, wir könnten nun zu den pathologischen Fällen übergehen. Bevor wir dies jedoch thun, will ich Ihnen jene Momente angeben, auf die Sie vor Allem zu achten haben, um sofort zu erkennen, ob Sie es mit einem normalen oder abnormen Falle zu thun haben. Es sind dies 5 Punkte: 1. Farbe und Form der Papille, 2. Begrenzung der Papille, 3. Grösse der Gefässe, 4. Verlauf derselben. 5. Was die Ausbreitung des Sehnerven, die Netzhaut und ferner die Chorioidea betrifft, haben Sie auch hier die Gefässe zu beachten, und darauf zu sehen, ob der Farbenton überall ein gleichmässiger und ob das Pigmentepithel lückenlos ist.

Bei Beachtung dieser angeführten Punkte werden Sie in ausgesprochenen Fällen im Stande sein, zuerst Ihr Urtheil abzugeben, ob ein pathologischer Fall vorliegt und auch dann die Diagnose zu stellen, aber Sie werden auch nicht gar so selten im Zweifel sein und zeitweilig eine Krankheit diagnosticiren, wo von einer solchen keine Spur vorhanden ist; ich kann daher den Herren nur wieder angelegentlichst empfehlen, so viel normale Augen als möglich und sehr aufmerksam zu spiegeln, denn nur dann lernen Sie die Ausnahmen kennen und schützen sich vor groben Fehlern bei der Beurtheilung mancher Fälle.

1. Was die Farbe des Sehnerven betrifft, so kann man dieselbe normal als eine rosaroth bezeichnen, doch darf nicht vergessen werden, dass die Färbung keine gleichmässige, dass im Centrum der Papille fast stets ein weisser Fleck vorhanden, dass dieser einer daselbst bestehenden Excavation entspricht, dass diese Excavation sehr gross werden kann und dadurch die Farbe eine andere wird, dass ferner der temporale Theil der Papille immer blasser ist, dass einzelne bindegewebige Streifen auf derselben sehr deutlich ausgeprägt sein können u. s. w., u. s. w.

2. Der Sehnerveneintritt kann auch röther erscheinen durch Contrast oder wohl auch durch stärkere Füllung der Capillaren. Die Form des Sehnervenkopfes ist zumeist eine kreisrunde, sie kann jedoch auch oval, ja eckig sein und doch immer noch innerhalb der physiologischen Grenzen sich befinden.

3. Die Begrenzung wird durch den Bindegewebs- und Chorioidealring gegeben und soll eine scharfe sein; sehr häufig jedoch ist sie medial nicht vorhanden, ja manchesmal ist dieser Theil des Sehnerveneintrittes auch im Niveau von der temporalen Seite different.

4. Das Verhältniss der Gefässe in ihrer Grösse zu einander als auch die absolute Grösse ist ein wohl zu beachtendes, aber auch hier schützt nur grosse Uebung vor Täuschung. Ist das eine Gefässsystem im Verhältnisse zum anderen bedeutend schwächer, so liegt sicher eine Anomalie pathologischer Natur vor; ebenso, wenn einzelne Gefässe nur an manchen Stellen Erweiterungen zeigen.

Was den Verlauf der Gefässe betrifft, so ist hauptsächlich Rücksicht zu nehmen auf den Uebergang von der Retina zum Sehnerven oder umgekehrt, ob dieselben am Sehnervenrand angekommen, abbiegen oder in derselben Ebene weiter verlaufen und weiterhin, ob die Schlängelungen der Venen in einer Ebene stattfinden und dieselben also überall gleich deutlich sichtbar sind oder ob sie an einzelnen Stellen gedeckt sind, verschwinden und dann wieder auftauchen, und ferner, ob die Contouren derselben scharf gezeichnet sind.

5. Was den übrigen Augengrund betrifft, so ist die Durchsichtigkeit der Retina zu prüfen, ob gleichmässiger Farbenton, wie die Gegend der Macula beschaffen etc.

Markhaltige Nervenfasern.

Ich will nur eine angeborene Anomalie Ihnen vorstellen, weil dieselbe relativ häufig ist und Anlass zu diagnostischen Irrthümern geben kann.

Bei diesem Manne sehen Sie die Papille nach oben nicht rund, sondern mit einem kleinen Anhängsel, welches unregelmässig begrenzt ist, versehen; dasselbe hat eine weissere Farbe als die Papille, diese Färbung geht auch auf den angrenzenden Theil über; die Gefässe sind zum Theile gedeckt. Dieser Fleck ist ferner unregelmässig begrenzt, und wenn Sie genau einstellen, sehen Sie, dass er streifig, flammig endet. Wir haben es hier mit keinem pathologischen Producte, sondern mit einer angeborenen Anomalie zu thun, mit einem Fleck, der markhaltige Fasern enthält. Gewöhnlich verlieren, wie ich dies bei der Anatomie des Sehnerven erwähnt, die Nervenfasern, bevor sie die Lamina cribrosa passiren, ihr Mark und treten nur als Axencylinder durch, es kommt aber im Auge, sowie zeitweilig an anderen Körperstellen vor, dass die Fasern sich nach kurzer Strecke wieder mit Mark umgeben zeigen, um es selbstredend bald wieder zu verlieren. Gewöhnlich treten sie am Rande der Papille auf und nur an einer Stelle, und zwar nach oben, manchmal oben und unten oder auch an mehreren Stellen, selten umringen sie die ganze Papille und noch seltener kommen sie in einiger Entfernung von derselben in der Retina vor. Sie sind glänzend weiss und aus radienartig ausstrahlenden Streifen

zusammengesetzt. Man sieht dies deutlich an kleineren Plaques, wo eben die doppeltecontourirten Fasern nicht in grosser Menge und dicht übereinander geschichtet vorkommen; am allerdeutlichsten an der Peripherie, weil das Mark nicht in allen Fasern an der gleichen Stelle aufhört und dadurch die Faserung besser ausgeprägt ist, der Rand dadurch aufgefranst, gezähgelt, geflammt aussieht. Sind diese Plaques nicht sehr ausgedehnt, so haben sie auf das Sehvermögen fast gar keinen Einfluss; es wird durch dieselben der blinde Fleck nur vergrössert. Die markhaltigen Nervenfasern sind undurchsichtig, sie lassen die Lichtstrahlen nicht bis zur Stäbchenzapfenschichte gelangen, dieser Theil der Retina ist demnach blind, was sich am Perimeter auch leicht nachweisen lässt. Nehmen die Fibræ medullares einen grösseren Theil des Augenhintergrundes ein, lagern sie sich speciell auch um die Macula herum, so fällt nicht nur ein Theil des Gesichtsfeldes aus, sondern auch das centrale Sehen hat gelitten.

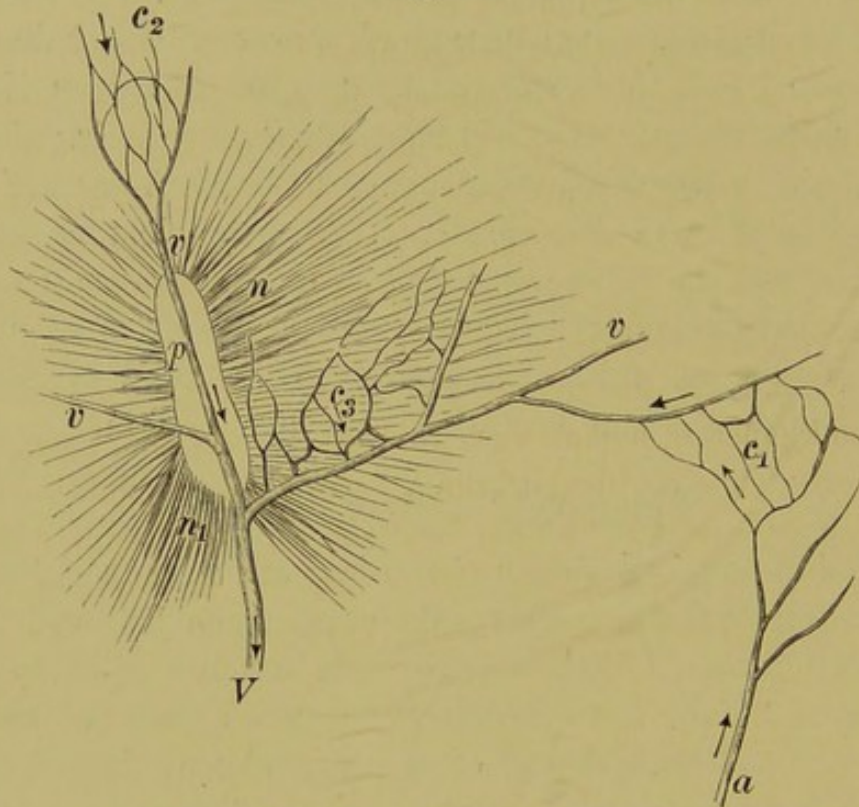
Spiegelbild einiger Thiere.

Bei Kaninchen finden wir die markhaltigen Sehnervenfasern regelmässig, die querovale Papille geht in zwei flügelartige horizontale Fortsätze über, in welchen allein die Gefässe sich befinden. Papille, sowie deren Fortsetzung werden von diesen markhaltigen Fasern wie von einem atlasglänzenden Strahlenkranz umgeben. Man sieht die Auffaserung im pigmentirten, wie im albinotischen Kaninchen gleich deutlich. Wollen Sie das Auge des Kaninchens untersuchen, so müssen Sie dem Kaninchen einen erhöhten Platz geben und demnach von unten nach aufwärts blicken, weil der Sehnerveneintritt im oberen Antheile liegt.

Es ist von Interesse, auch die Augen einiger anderer Thiere zu spiegeln, um die Differenzen mit dem Augenspiegelbild des Menschen herauszufinden. Sie haben nun mehrere Kaninchen gesehen, die auch hier, wie bei den Vivisectionsversuchen sich durch die für den Untersucher angenehme Indolenz auszeichnen. Etwas lebhafter und zeitweilig ohne Gewaltanwendung kaum zu untersuchen ist der Hund. Ist derselbe aber cocaïnisiert, so gelingt es in den meisten Fällen bei einiger Ausdauer ihm beizukommen. Man wird aber auch herrlich entlohnt, durch das

prächtige Farbenspiel des Auges. Man sieht das Tapet als grünliches, metallisch glänzendes Feld mit azurnen und goldfarbigen Flecken und Wolken übersät, das in den verschiedensten Nuancen von Blau und Purpur in die dunkel pigmentirte Chorioidea übergeht. Folgt man den Gefässen, die sich übrigens auf dem

Fig. 14.



Aufrechtes Bild des rechten Auges vom Frosch. (Hirschberg).
p Papille. — *v* Venen. — *V* Vena hyaloidea (Hauptstamm). — *a* Arteria hyaloidea. — *C*, Capillarnetz, in welches die Arterie sich auflöst. — *C*₂ Capillarnetz, welches die Vene zusammensetzt. — *C*₃ Capillarnetz, welches in gröbere Venenäste hineinmündet. — Die Pfeile bedeuten die Stromesrichtung.

stark reflectirenden Tapet besonders scharf abheben, so dass auch die feinsten Details sehr deutlich wahrgenommen werden, so findet man am unteren Rande des Tapetum den Opticus-eintritt, der sich durch seine mehr gelbliche Farbe auszeichnet und weiters dadurch, dass er einen anastomotischen Venenkranz besitzt, i. e. die grösseren Venen sind durch Querstücke mit einander verbunden. Man erkennt auch deutliche Pulsation, indem der Sehnerv bald blass, bald wieder roth ist.

Aehnlich ist das Bild bei der Katze, doch habe ich keine zur Augenspiegeluntersuchung für Sie bestimmt, weil sie wegen der Unruhe derselben nur sehr schwer gelingt.

Schön glänzende Tapete finden wir auch bei den Rindern, Pferden, Schafen etc., die ich Ihnen aus leicht zu ersehenden Gründen nicht vorführen kann.

Dagegen werden Sie Gelegenheit haben, bei unserem wichtigsten Experimentirobjecte, dem Frosche, ein schönes Phänomen zu beobachten. Der Augenhintergrund sieht bläulich aus, die Gefässe liegen nicht in der Retina, sondern im Glaskörper, und Sie sehen deutlich in denselben die Blutcirculation, in den grossen als ganz besonders in den kleineren Gefässen ein lebhaftes Strömen wie in der Schwimnhaut unter dem Mikroskope. Da die Blutkörperchen des Frosches an und für sich gross sind und der Spiegel sie noch bedeutend vergrössert, so sehen Sie auch ganz deutlich die einzelnen Blutkörperchen in den kleineren Gefässen.

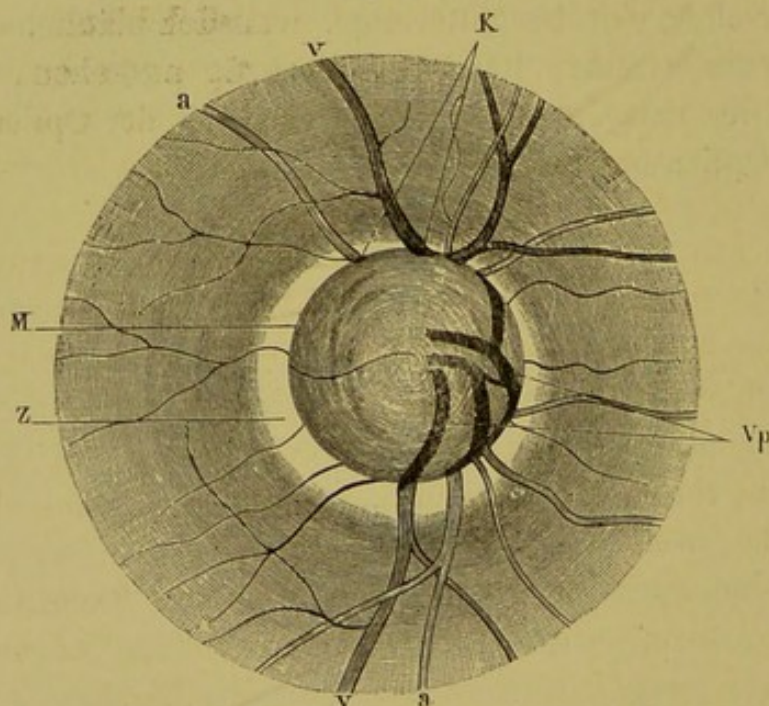
Verfolgen Sie das grosse, gegenüber den fast goldgelb aussehenden kleineren, lebhaft roth gefärbte Gefäss, die Vene, so ist hinter derselben eine bisquitförmige, weisslich bläuliche Scheibe, von welcher streifige Bündel radienartig ausgehen, wie die Strahlen der untergehenden Sonne. Das ist der Opticuseintritt und die Opticusausbreitung in der Retina.

Erkrankungen des Sehnerven.

Glaucom.

Als ersten pathologischen Fall stelle ich Ihnen ein Glaucom vor. Sie suchen den Sehnerven auf und erkennen sofort, dass hier kein normales Bild vorhanden, denn erstens ist die

Fig. 15.



Glaucomatöses Sehnervenleiden nach *Ed. v. Jaeger*.
a Arterien, *v* Venen, *K* Knickungsstelle der Gefässe am Papillenrande,
Vp in der Höhlentiefe liegende Gefässstücke, *M* Höhlen-(Papillen-)Rand. *Z* gelber Hof.

Papille decolorirt, sie erscheint Ihnen blass, grünlich weiss, auch bläulich weiss, die Tüpfel der Lamina cribrosa (Fig. 16) sind stärker ausgeprägt als gewöhnlich und was wohl die Hauptsache, der Gefässverlauf ist ein abnormer. Sind nämlich die Retinalgefässe

am Rande des Sehnerven angelangt, so biegen sie ab, sie entschwinden uns, wir sehen nicht deren directe Fortsetzung, sondern nur auf der Papille blasse, mehr gegen eine, die nasale Seite, zusammengedrückte Gefässe ganz undeutlich, die erst dann deutlicher hervortreten, wenn wir auf dieselben einstellen, in welchem Momente freilich die Netzhautgefässe wieder verschwommen erscheinen. Die Gefässerscheinungen zeigen auf eine Excavation hin, wir haben es demnach hier mit einem ausgehöhlten Sehnerven zu thun. Ich habe Ihnen bereits bei der physiologischen Excavation jene Momente angegeben, durch welche wir überhaupt eine Excavation als solche erkennen, dieselben Momente gelten auch hier.

Woher wissen wir aber, dass diese Excavation eine pathologische, eine glaucomatöse ist?

Die physiologischen Excavationen nehmen nur einen Theil des Sehnerven ein, und wenn sie auch noch so gross sind, ein Randstück des Sehnerven bleibt noch immer zu sehen, sie sind also partielle, die glaucomatöse Excavation ist eine totale. Dies ist aber nicht ihr einziges Erkennungszeichen, sie ist auch eine steilrandige oder ampullenförmige im Gegensatz zu den atrophischen, welche eine seichte, muldenförmige ist. Man hüte sich aber wohl, jede partielle für eine physiologische Excavation zu halten. Wir können ein Glaucom im Entstehen zur Untersuchung bekommen und dann nur einen Theil des Sehnerven ausgehöhlt finden, bei einer späteren Untersuchung ist die Excavation eine totale geworden. Aber auch, wenn die Aushöhlung nur eine theilweise ist, so erkennen wir sie bald als eine pathologische, wenn sie eine randständige ist.

Wir sind auch im Stande, die Tiefe der Excavation zu messen, und zwar berechnen wir sie nach dem Unterschiede der Refraction des Papillenrandes und des Fundus. Je drei Dioptrien betragen ungefähr 1 Mm. Tiefe. Wir würden z. B. den Rand mit -1 D deutlich sehen und den Fundus mit -5 D, so ist der Sehnerv ungefähr $1\frac{1}{3}$ Mm. tief ausgehöhlt.

Wir sehen ferner in diesem Falle, wie übrigens in fast allen einen bläulichen oder grünlichen Schatten nach innen vom Rande und nach aussen einen mehr oder weniger breiten gelblichen Ring, den glaucomatösen Hof (Halo glaucomatosus), der

durch Atrophie der Chorioidea in Folge Dehnung nach vorausgegangener Exsudation bedingt ist.

Am wichtigsten jedoch sind die Gefässerscheinungen, und zwar nur deren Verlauf, nachdem das Grössenverhältniss variirt, daher nicht verwendbar ist.

Die Gefässe haben nämlich ihren normalen Verlauf bis an den Rand der Papille, dort biegen sie plötzlich um und man sieht sie förmlich in die Tiefe tauchen. An der Umbiegungsstelle erscheinen sie in ihrem Querdurchmesser vergrössert und sehr dunkel, und nun hängt es davon ab, ob die Wandungen mehr oder weniger steil oder sogar überhängend sind, ob die Gefässe ganz verschwinden oder ob wir dieselben durch Vorsetzen von stärkeren Concavgläsern stückweise bis zum Fundus verfolgen können. Noch ein anderes Phänomen ist hierbei sehr interessant, dass nämlich die Gefässe wie unterbrochen aussehen, resp. deren Fortsetzungen nicht als solche erscheinen, sondern es den Eindruck macht, als ob es andere Gefässe wären, die daneben verlaufen, kurzweg als ob dieselben verschoben wären.

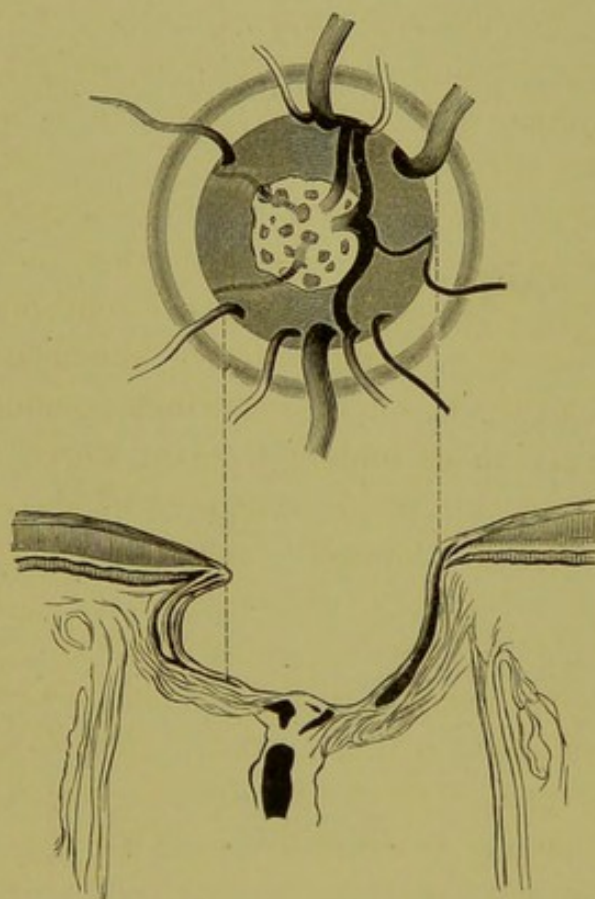
Oft sieht man den ganzen temporalen Rand gefässlos, auch nach oben und unten kaum welche Gefässe hinziehen, sondern fast alle sind auf der nasalen Seite zusammengedrängt.

In glaucomatösen Augen finden Sie häufig Arterienpuls, und wenn derselbe nicht vorhanden, ist er durch einen ganz leichten Druck hervorzurufen. Die Erklärung für den Arterienpuls beruht in der Erhöhung des intraocularen Druckes, wie ich bereits früher angegeben.

Die glaucomatöse Excavation entsteht durch das Zurücksinken der Lamina cribrosa, zu welchem sich dann Atrophie der Nervenfasern hinzugesellt. An Stelle der Papille ist demnach eine Höhlung, wie aus umstehender Fig. 16, die das Papillenbild und den mikroskopischen Durchschnitt in Beziehung zu einander bringt, zu ersehen ist, die entweder steile oder überhängende Wandungen hat, so dass sie ampullenförmig aussieht. Das Centrum ist zumeist am tiefsten. Das Niveau kann übrigens in der Grube selbst verschieden sein, so dass ein terrassenförmiger Absatz entsteht. Dies geschieht z. B., wenn zu einer physiologischen Excavation eine glaucomatöse sich hinzugesellt. Man erkennt diese Niveaudifferenzen durch die abermalige Knickung der Gefässe.

Nachdem Sie so das Spiegelbild des Glaucoms an diesen Fällen kennen gelernt, haben Sie noch die parallactische Verschiebung sowohl im aufrechten als umgekehrten Bilde zu studiren. Im umgekehrten Bilde erkennen Sie oft nur an der parallactischen Deviation die Niveaudifferenz.

Fig. 16.



Schematische Darstellung des ophthalmoskopischen Bildes der glaucomatösen Papille und des ihr zugehörigen Sehnervendurchschnittes.

Noch eines habe ich zu erwähnen; einige von Ihnen haben die Bemerkung gemacht, dass Ihnen die Papille nicht vertieft, sondern vorgewölbt erscheine wie eine Blase; es hat in der That manchmal oder wollen wir lieber sagen, oft diesen Ansehen, siehe Fig. 15, und der Meister der Ophthalmoskopie, *Eduard v. Jäger*, hat, wie auch aus seinen ersten Zeichnungen zu ersehen ist, sich der Meinung hingeeben, dass hier eine blasenförmige Vortreibung der Papille bestehe, und diese Meinung war auch geltend, bis durch die Section die Excavation nachgewiesen wurde.

Dieses eben beschriebene Spiegelbild bezieht sich natürlich nicht auf das entzündliche Glaucom; denn wenn die Medien trüb sind, können wir den Augenhintergrund nicht sehen, sondern vorzüglich auf das Glaucoma simplex; bei diesem ist die Excavation entscheidend für die Diagnose.

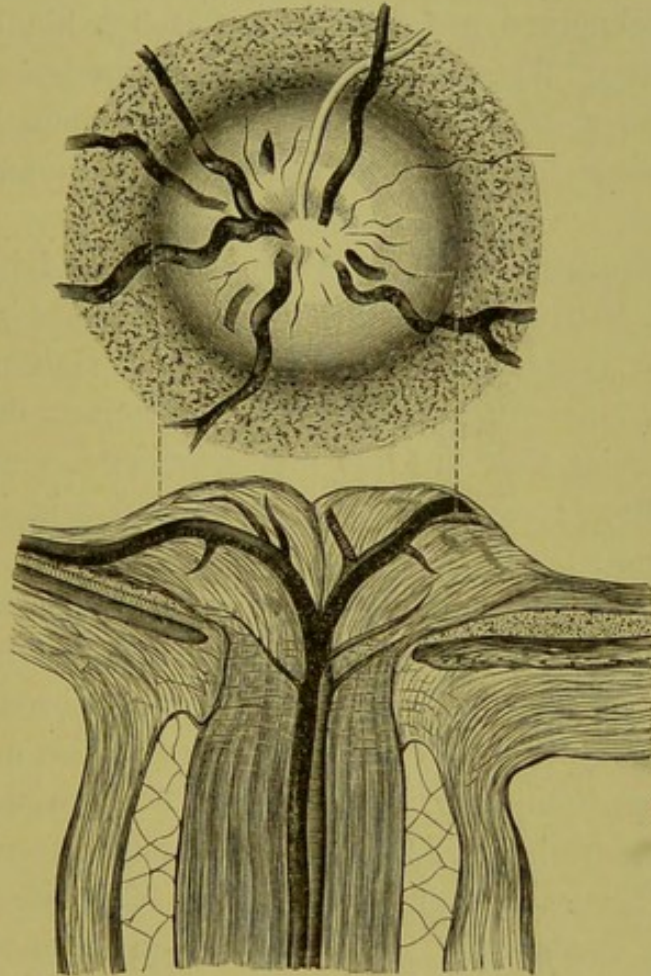
Zum Schlusse muss ich doch noch einer Theorie *Mauthner's* gedenken, die er für gewisse Glaucomformen aufstellt, bei denen der Spiegel totale steilrandige Excavation zeigt, die Untersuchung der Functionen des Auges insbesondere der Sehschärfe aber dieselben unversehrt erweist. *Mauthner* sagt, wenn die Excavation bis an den Rand geht, so kann es keine Sehnervenfasern geben, ergo auch kein Sehvermögen; nun ist aber die Sehkraft vollkommen erhalten, die Excavation, die wir sehen, kann also nicht als solche bestehen, sondern sie ist nur eine scheinbare. Durch einen Entzündungsprocess im Sehnervenkopfe ist das Gewebe gleichsam erweicht, die Gefässe sind nicht genügend gestützt, sie sinken also bis zum Rand zurück, ausserdem wird das Gewebe hierdurch sehr transparent, wir glauben eine Excavation zu sehen, in Wirklichkeit existirt sie aber nicht. Ich theile Ihnen diese Hypothese ohne irgend welchen Commentar mit und bemerke nur noch dazu, dass bereits *Jäger* die angeborenen Excavationen in wirkliche und scheinbare eingetheilt hat.

Papillitis.

Das Bild, das sich bei diesen Kranken, die ich Ihnen jetzt vorstelle, darbietet, hat mit dem Glaucom insoferne Aehnlichkeit, als Sie Retina und Papille nicht bei derselben Einstellung zugleich deutlich sehen können. Erscheinen Ihnen die Gefässe und die Gewebstextur der Retina, soweit sie eben sichtbar, scharf, so ist das Bild der Papille verschwommen und ebenso umgekehrt. In den anderen Symptomen des ophthalmoskopischen Bildes besteht der gerade Gegensatz. Also ich nehme an, dass Sie auf die Retina eingestellt hätten, so sind die Grenzen der Papille nicht oder kaum sichtbar, der Chorioidealring verdeckt, die Papille selbst trübe, ihre Gefässe in ganz eigenthümlichen Windungen verlaufend. Legen Sie nun der Reihe nach Convexgläser, von den schwächsten beginnend, hinter den Spiegel, so

werden die Details der Papille immer deutlicher, bis Sie mit einem bestimmten Glase am allerschärfsten sehen. Wie die Deutlichkeit der Papille zunimmt, nimmt die der Retina ab.

Fig. 17.



Schematische Darstellung des ophthalmoskopischen Bildes der Stauungspapille und des zugehörigen Sehnervendurchschnittes. Die beiden gestrichelten Linien verbinden je zwei zusammengehörende Venen und Arterien.
(Schmidt-Rimpler).

Es herrscht eine Niveauverschiedenheit zwischen Sehnervenkopf und Retina; aber auch die einzelnen Theile des Sehnerveneintrittes zeigen Höhenunterschiede, was wir daran erkennen, dass wir für dieselben verschieden einstellen müssen.

Die Farbe des Sehnerven ist hier röthlichgrau mit einem Stiche in's Violette; es fehlt die physiologische Transparenz.

Die Gefäße zeigen ganz besondere Merkmale. Vor Allem sehen Sie von den centralen Stücken nichts; im Gebiete des Porus opticus ist nämlich das Gewebe hochgradig getrübt. Ferner erscheinen Ihnen die Gefäße nur bruchstück-

weise; und wenn ich Gefäße sage, so meine ich damit eigentlich nur die Venen, denn die Arterien sind fadendünn, ja manche Aeste gar nicht zu sehen, dagegen sind die Venen sehr stark gefüllt, sehen dunkel blauroth aus und zeigen starke Schlängelungen bis weit in die Retina hinaus, wir sehen sie ferner vom Sehnerven auf die Retina förmlich hinabsteigen und auch auf diesem Wege sind sie stark gewunden und erleiden Unterbrechungen. Die Papille zeigt ferner röthliche Streifen und wenn wir diese genauer betrachten, so imponiren sie als Hämorrhagien.

Was Sie hier vor sich sehen und was ich Ihnen eben kurz skizzirt habe, ist, wie ich bereits früher gesagt, anatomisch das Gegentheil vom Glaucom. Hatten wir beim Glaucom mit einer Aushöhlung, einer Vertiefung des Sehnerven zu thun, so zeigt sich uns hier eine Erhebung, eine ganz deutliche Schwellung; der Sehnerv ragt pilzförmig in den Glaskörper hinein.

Bei der Entzündung des Sehnerven müssen wir dieselben Merkmale finden, wie bei circumscripten entzündlichen Processen an anderen Körpertheilen, nämlich Röthung, Schwellung des Gewebes und deren Consequenzen. Das Gewebe befindet sich unter einer erhöhten Spannung, es lastet also ein gewisser Druck auf den Gefäßen, arterielles Blut kann schwer einströmen, die Arterien sind demnach verdünnt und zeigen zeitweilig Pulsationserscheinungen; das venöse Blut ist im Abfließen gehindert, es treten Stauungserscheinungen auf, die Venen sind daher stark gefüllt, verbreitert, schlängeln sich viel stärker, die Schlängelungen gehen nicht in einer Ebene vor sich, sondern in dem angeschwollenen Sehnervenkopfe krümmen sie sich und kommen dadurch bald tiefer, bald höher zu liegen, werden also das einmal von einer getrübten Gewebsschicht bedeckt, sind unsichtbar, das anderemal liegen sie wieder oberflächlich, werden gesehen, um bei der nächsten Krümmung wieder zu verschwinden oder undeutlicher zu werden. In diesem Falle sehen Sie die Retina mit Ausnahme eines kleinen Grenzbezirkes der Papille, welche die Stauungserscheinungen ebenfalls darbietet, klar, und nur die Venenschlängelungen weisen darauf hin, dass wir einen pathologischen Fall vor uns haben.

Untersuchen Sie im umgekehrten Bilde, macht es auf Sie den Eindruck, als ob die Papille vergrössert wäre, aber sonst sehen Sie dasselbe eben geschilderte Bild.

Bei der Stauungspapille ist das Wichtigste die Prominenz der Papille. Woran erkennen wir diese?

Wir erkennen die Prominenz des Sehnervenkopfes vor Allem durch die Refraktionsdifferenz desselben gegenüber dem übrigen Fundus und dann durch die parallaxische Verschiebung im aufrechten sowohl, wie im umgekehrten Bilde. Die Refraktionsdifferenz wieder zeigt sich darin, dass wir, um von der Retina auf die Papille einzustellen, immer schwächer brechende Gläser hinter den Spiegel bringen müssen, also wenn wir ohne Glas die Körnung der Retina gut gesehen haben, für die Papille Convexgläser brauchen, in diesem Falle hier z. B. sechs Dioptrien. Stellen wir langsam ein Glas nach dem anderen ein, so sehen wir die Gefässe gleichsam die steile Papille hinaufklettern.

Dieser Fall, Fig. 17, zeigte Ihnen also das Bild einer ausgeprägten reinen Stauungspapille auf der Höhe der Erscheinungen. In anderen Fällen sehen Sie neben den radiär stehenden streifigen Blutungen auf der Papille auch solche auf der Netzhaut in weitem Umkreise oder auch in Form von unregelmässigen Flecken, das hängt vom Sitze derselben ab. Finden die Blutungen hauptsächlich in die Nervenfaserschichte statt, so müssen sie, weil sie zwischen den Bündeln liegen, streifig sein, ist der Sitz dagegen in den äusseren Schichten der Retina, in der Körner- und granulirten Schichte, so haben sie Raum, sich in der Fläche auszubreiten und bilden dann grössere oder kleinere unregelmässige Flecke. Bei längerem Bestande der Stauungspapille treten oft Gefässneubildungen im Sehnervenkopfe auf, die erst, weil sie streifigen Hämorrhagien gleichen, bei genauerer Ansicht als solche erkannt werden.

Der Anfang einer solchen Stauungspapille ist gewöhnlich sehr bedeutende Hyperämie des Sehnerven mit Oedem desselben und der umgebenden Retina, welche sich durch einen eigenthümlichen Glanz und durch stärkeres Hervortreten der Nervenfaserausbreitung, als es de norma geschieht, auszeichnet. Das Oedem als solches kann sich vermehren, das Gewebe des Sehnervenkopfes bleibt dann transparent;

es tritt eben keine Zellinfiltration ein, aber die Gefässerscheinungen können ausgesprochen sein und durch diese und durch die Prominenz der Papille können wir die Diagnose stellen. Ohne dass es zu sichtbaren entzündlichen Erscheinungen gekommen, kann die Stauungspapille rückgängig werden, und diese Fälle sind es vorzüglich, bei denen wir kaum eine Verschlechterung der Sehschärfe finden und das Sehen auch durch die ganze Zeit der Erkrankung erhalten bleibt. Wir werden nur durch Reizerscheinungen des sehempfindlichen Apparates oder durch das Auftreten anderer ausserhalb des Auges liegender Symptome, wie z. B. Kopfschmerz, Schwindel etc., veranlasst, das Auge zu untersuchen.

Ist die Prominenz der Papille nicht allein durch das Oedem verursacht, sondern hat auch eine Infiltration des Gewebes mit lymphoiden Zellen stattgefunden, dann nehmen auch die Gefässe an der Erkrankung insoferne Antheil, als die Adventitia sich verdickt, was ophthalmoskopisch durch die Trübung der Gefässwand und späterhin durch die weissen Streifen, welche die Gefässe begleiten, charakterisirt ist. Wir sehen auch weisse Streifen, ein kleines Stück von der Papille in die Retina hinein die Gefässe begleitend, an physiologischen Papillen, doch sind diese weiss glänzend, scharf begrenzt, man sieht deutlich, wie die Bindegewebsfasern das Gefäss einschneiden, während bei der Papillitis diese Streifen weisslich grau, trübe und nicht scharf begrenzt, sondern verschwommen aussehen und dadurch dem Gefässe ein mehr verschleiertes Aussehen verleihen.

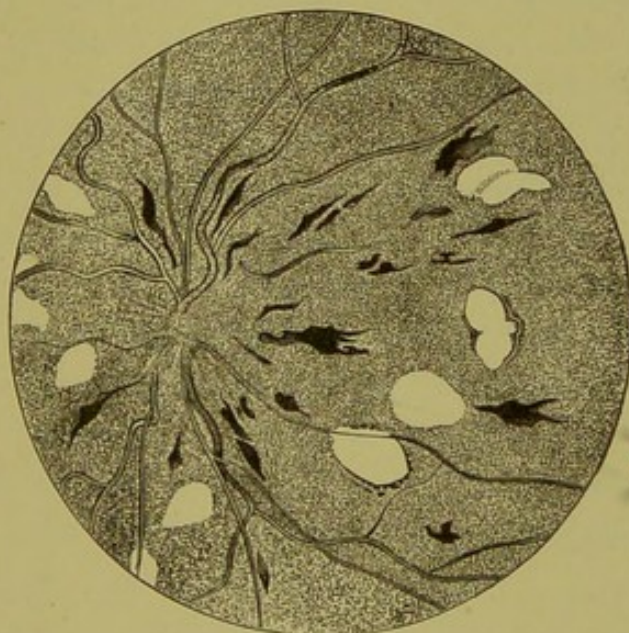
Bei manchen Formen finden sich auch in der Papille, aber zumeist in deren Umgebung weissglänzende, kleinere oder grössere Flecken, die confluiren können und dann grössere Flächen bedecken, ihrer Farbe nach das Aussehen von markhaltigen Fasern haben und in der That auch der Verdickung (Varicosität, Hypertrophie) der Axencylinder ihren Ursprung verdanken.

Zum Unterschiede von der Papillitis, bei welcher eben nur der Sehnervenkopf und ein sehr schmales Grenzgebiet erkrankt sind, bezeichnet man mit Neuroretinitis (Papilloretinitis) jene Erkrankung (Fig. 18), bei welcher die Netzhaut in grösserem Ausmasse mit ergriffen, dagegen die Prominenz der Papille eine

geringgradigere ist. Der Sehnervenkopf ist wohl geschwellt, doch ragt dessen Niveau viel weniger über das der Chorioidea wie bei der Stauungspapille, und fallen auch die Ränder nicht so steil ab, wohl schon darum, weil die Schwellung sich auf die Retina fortsetzt und also auch diese verdickt ist. Es sind aber sonst alle Erscheinungen der Papillitis nur schwächer ausgesprochen vorhanden, die Venen sind geschlängelt, die Arterien verengt, das Gewebe getrübt u. s. w.

Sehr häufig finden sich Hämorrhagien in der Retina, zumeist entlang den grossen Venen, überhaupt den Gefässen, und aus

Fig. 18.



Exquisites Bild einer hochgradigen Neurodietyitis antica (diffusa) nach
v. Stellwag.

Papille ganz verschleiert, ihre Grenzen unsichtbar. Netzhautvenen stark geschlängelt, stellenweise dunkler, Arterien fast normalbreit; vielfache Deckungserscheinungen an den Gefässen, Verschleierung und gänzliche Unterbrechung an einzelnen Stellen. Zahlreiche Blutextravasate (im Holzschnitt schwarz). Mehrere rundliche und anders geformte helle Plaques, deren einzelne einen zarten Pigmentsaum besitzen, als Zeichen, dass daselbst auch das Pigmentepithel mitleidet.

diesen Blutungen (siehe Fig. 18) sieht man weissliche Herde sich entwickeln, die entweder nur um die Papille herum liegen oder auch weit in die Retina hinein reichen können. Solche weisse Herde sieht man aber auch selbstständig, ohne dass eine Hämorrhagie vorhanden gewesen wäre, sich bilden und sind diese bedingt, wie die mikroskopische Untersuchung lehrt und wir schon oben besprochen haben, zum Theile durch Hypertrophie der Axen-

cylinder oder durch fettige Entartung des Stützgewebes, oder durch Einlagerung von Fettkörnchenzellen in die Körnerschichten.

Oft sieht man all die beschriebenen entzündlichen Erscheinungen auf den Sehnervenkopf beschränkt, aber ohne Prominenz der Papille, also auch ohne die starken Stauungssymptome. Nur einfache Trübung mit kaum merklicher Schwellung und stärkerer Röthung der Sehnerven ist vorhanden, die Grenzen verschleiert, Venen geschlängelt, etwas stärker gefüllt und die Arterien nicht oder kaum verengt. Wir bezeichnen dieses Krankheitsbild einfach als Neuritis optica.

So scharf als ich sie Ihnen jetzt geschildert, sind aber die Bilder nicht immer ausgeprägt, sondern es geht das eine in das andere über, zudem ändert sich ja das Bild, je nachdem, in welchem Stadium der Erkrankung wir es zu Gesichte bekommen, ob im Anfang, wo nur stärkere Röthung, Streifung der Papille und Gefässschlängelung vorhanden, ob auf der Höhe der Erscheinungen oder schon im regressiven Stadium, wo die Farbe verschieden, aus grauroth weiss wird, die Schwellung zurückgeht, die Gefässe sich ändern etc. etc.

Die Kenntniss der Papillitis und Papilloretinitis sind auch für Internisten von solcher Wichtigkeit, dass ich noch einige Bemerkungen über Vorkommen und Entstehung derselben etc. anknüpfen möchte.

In der Regel kommt die Papillitis doppelseitig vor, insbesondere bei Hirntumoren, die überhaupt den grössten Procentsatz für die Stauungspapillen liefern. Nachdem der Sehnervstamm keine Zeichen der Erkrankung bietet, welche auf einen directen Zusammenhang mit dem Tumor hinweisen, so wurden verschiedene Hypothesen aufgestellt, diesen Zusammenhang zu erklären. Alle diese Hypothesen nehmen die Steigerung des intracraniellen Druckes als wichtigstes Moment für die Erzeugung der Stauungspapille an. *Graefe* sagte, die Raumbegrenzung im Schädel verursacht Compression der Sinus cavernosi und daher Behinderung des Blutabflusses aus der Vena ophthalmica in die Sinus, daher Rückstauung in den Bulbus, Transsudation in den Sehnerven, Oedem desselben, hierdurch wieder gesteigerte Strangulation der Vena centralis u. s. f.

Diese Hypothese hielt sich so lange, bis *Sesemann* nachwies, dass die Vena ophthalmica auch einen Abfluss in die Vena facialis anterior habe, daher eine Hemmung des Blutabflusses in den Sinus cavernosus keine Stauung zu veranlassen brauche.

Die zweite Hypothese verlangt eine Lymphstauung. Sie erinnern sich, meine Herren, aus der Anatomie, dass der Sehnerv von mehreren Scheiden eingehüllt ist, welche directe Fortsetzungen der Meningen sind; diese Scheiden bilden einen Lymphraum, den intervaginalen Raum, von dem *Schwalbe* nachgewiesen, dass er mit dem subarachnoidealen des Schädels im Zusammenhang steht. Die Hypothese von *Schmidt-Rimpler* und *Manz* ist nun die, dass durch den erhöhten intracraniellen Druck, wie er bei Gehirntumoren herrscht, die Cerebrospinalflüssigkeit in den subvaginalen Raum übertritt und nun hier einen Hydrops vaginae erzeugt. Die weitere Consequenz ist eine Lymphstauung, die zu Oedem in der Lamina cribrosa und auch des Sehnervenkopfes führt und in weiterer Folge zur Incarcerirung der Gefässe, die zuerst eine venöse Stauung veranlassen und dann das Oedem wieder vermehren.

Beide Theorien erklären das Papillenbild durch Stauung entstanden; die neueste Theorie, die von *Leber* und *Deutschmann* propagirt wird und die jenseits des Canals von *Gowers* und *Hutchinson* gestützt wird, fasst die Stauungspapille als eine entzündliche auf.

Die Theorie *Leber's* lautet: Die Papillitis ist kein Resultat der Stauung, kein einfaches Oedem, sondern ein entzündlicher Process, der durch die in den Zwischenscheidenraum eingetriebene, phlogogene Substanzen enthaltende Cerebrospinalflüssigkeit angeregt werde und sich eigentlich von anderen Entzündungen des Sehnerven nur dem Grade nach unterscheide.

Deutschmann stützte die Meinung *Leber's* durch seine Experimente und durch den Hinweis, dass nicht immer bei Stauungspapille bedeutender Hydrops vaginae gefunden worden und dass andererseits auch bei sehr geringem Hydrops Stauungspapille aufgetreten wäre.

Die Experimente wurden an Kaninchen ausgeführt, indem in die Sehnervenscheide sterilisirtes Agar injicirt wurde. Waren Mengen eingespritzt, welche den Sehnerven nicht constringirten,

so traten im Momente der Injection wohl Schlängelungen der Gefässe auf, die aber nach einigen Minuten verschwanden; wurde dagegen die Scheide durch die Injectionsmasse stark erweitert, so trat Ischämie mit nachfolgender Atrophie ein. Schwemmte er dagegen im Agar pathogene Keime auf, so trat regelmässig Papillitis ein. Er übertrug seine Experimente in den Schädelraum und erzielte dieselben Resultate. Mit Injection sterilisirten Agars konnte keine dauernde Veränderung am Sehnervenkopfe hervorgerufen werden, dagegen trat regelmässig Entzündung desselben ein, wenn phlogogene Substanzen als tuberculöse Massen in den Subduralraum des Schädels eingebracht wurden.

Ich habe Ihnen die hauptsächlichsten Theorien vorgetragen, ohne Kritik an denselben zu üben, und will Ihnen nur weiter bemerken, dass *Schmidt* und *Manz*, die Begründer der Lymphstauungs- oder Transporttheorie, auch jetzt noch an derselben festhalten und sie gegenüber den Angriffen von *Leber* und *Deutschmann* energisch vertheidigen.

Die Entzündung des Sehnerven kommt idiopathisch relativ selten vor, dagegen sehr häufig in Folge von Krankheitsprocessen im Cranium und in der Orbita, und da sind es zumeist Tumoren, welche die Krankheitserreger sind. Grösse und Beschaffenheit des Tumors sind nicht von Einfluss, dagegen aber die Localität; so ist es nachgewiesen, dass Tumoren des Kleinhirns am häufigsten mit Stauungspapille einhergehen. Auch Abscesse des Gehirns und seiner Häute, sowie Erweichung, Meningitis (hier sehr oft direct fortgeleitet), Blutungen, insbesondere in die Sehnervenscheiden, Hydrocephalus, Schädeldeformitäten, Thrombose der Hirnsinus, Verengerung des Foramen opticum durch Periostitis oder rheumatische Schwellungen daselbst, ferner wohl fortgeleitet die verschiedensten entzündlichen Processe in der Orbita rufen Erkrankungen des Sehnerven hervor. Papilloretinitis kommt aber auch nach verschiedenen acut febrhaften Erkrankungen infectiöser Natur, so nach Scharlach, Masern, Typhus, Blattern, ferner bei gewissen chronischen Processen, als Lues, Bleiintoxication, Albuminurie, ferner bei Menstruationsanomalien, bei hochgradiger Anämie, nach starken Blutverlusten etc. vor.

Von der Entzündung des extrabulbären Theiles des Sehnerven wollen wir hier nicht sprechen, weil dieselbe zumeist durch die Functionsprüfung erschlossen wird. Ist sie bis in den Sehnervenkopf vorgedrungen, dann liefert sie das Spiegelbild der einfachen Neuritis optica.

Atrophie des Sehnerven.

M. H. ! Mit dem Augenspiegel können wir dreierlei Formen des Sehnervenschwundes unterscheiden, die in ihren Typen in der That so different von einander sind, dass auch ein Anfänger leicht die Diagnose stellen kann.

Diese drei Formen sind:

1. die genuine oder graue Atrophie;
2. die neuritische Atrophie und
3. die retinitische Atrophie.

1. Die genuine, auch tabetische oder graue, progressive Atrophie genannt, charakterisirt sich, wie Sie an einigen Beispielen hier sehen, durch die Farbe der Papille; diese ist weiss, grau oder auch grünlich oder bläulich verfärbt, nicht opak, sondern die Tüpfel der Siebhaut deutlich zu sehen, also die Sehnervsubstanz transparent, der Sehnerv im Ganzen excavirt, aber flach, muldenförmig, die Gefässe knicken am Rande nicht ab, sondern gehen in flachen Bogen vom Netzhautrande zum Porus opticus, die Papille selbst scharf begrenzt, die Gefässe in toto schmaler oder nur anfangs die Arterien, jedenfalls die Anzahl der Gefässe eine geringere, so dass z. B. auf der temporalen Hälfte gar keine oder nur einige wenige Gefässe sichtbar sind, was davon herrührt, dass eben durch die Abnahme des Calibers der Gefässe die sonst daselbst sichtbaren kleinen Gefässe unsichtbar werden.

Im Beginne der Atrophie ist dieselbe, d. h. die charakteristischen Symptome, noch nicht deutlich ausgesprochen, man findet aber schon Verfärbung des temporalen Papillentheiles und ist im umgekehrten Bilde die ganze Papille weiss zu sehen.

Resumire ich die charakteristischen Symptome der genuinen Atrophie, so bestehen sie in 1. Verfärbung mit Transparenz; 2. Verengerung der Gefässe; 3. Excavation; 4. sehr scharfe Begrenzung der Papille.

2. Die neuritische Atrophie ist, wie der Name besagt, ein Folgezustand einer Entzündung des Sehnerven; es werden sich demnach auch bei ihr die bestandenen entzündlichen Erscheinungen aussprechen, so dass wir in den Stand gesetzt werden, auch noch lange nachher das Vorhandengewesensein einer Papillitis zu constatiren.

Sie sehen bei diesem Manne, der an beiden Augen blind ist, eine Verfärbung der Papille in's Graue, bei einem anderen wieder in's Weisse oder Bläuliche; die Farbe ist demnach wohl dieselbe wie bei der genuinen Atrophie, aber es fehlt dem Sehnervenkopf das Durchsichtige, die Transparenz, er ist trübe, die Tüpfel der Lamina cribrosa sind nicht sichtbar. Die Grenzen der Papille sind verschwommen, die Gefässe in ihrem Verhältniss zu einander verschieden, die Arterien eng, die Venen breiter als normal und geschlängelt. Die Gefässwände sind ferner verdickt, die Arterien von weissen unregelmässigen Streifen eingesäumt. Eine Excavation ist im Anfange mindestens nicht zu sehen, im Gegentheil die Papille sogar gewöhnlich prominent. Dies ist das Characteristicum einer frischen neuritischen Atrophie; es entspricht einem vorgeückten regressiven Stadium der Neuritis sive Papillitis. Besteht aber die Atrophie schon lange Zeit, dann verwischen sich diese scharfen Unterschiede, die Grenzen der Papille können scharf werden und dieselbe sogar einige Transparenz zeigen; es tritt aber dann zumeist ein gelblicher Ring um die Papille auf, der vom normalen Bindegewebsring verschieden ist, der in Folge von Pigmentepithelveränderungen entstanden, die den Ausgang der Erkrankung der hier entzündeten Retina bilden.

Resumé: Verfärbung der Papille, Unsichtbarkeit der Lamina cribrosa, verschwommene Grenzen, enge Arterien mit verdickten Wänden, Schlängelung der Venen, oft leichte Schwellung.

3. Die retinitische Atrophie ist ebenfalls charakterisirt durch die Farbe, die zumeist eine gelbliche ist, daher sie auch oft gelbe Atrophie genannt wird, sie kann jedoch auch grünlich oder grauröthlich sein, immer aber hat sie etwas eigenthümlich Wachsartiges oder Fettglänzendes. Die Gefässe sind zumeist eng, manchmal so verdünnt, dass auf dem Sehnerven nur die Hauptstämme sichtbar sind und diese wegen ihrer Dünne nicht weit auf die Retina oder fast gar nicht verfolgt werden

können. Die Grenzen der Papille sind nicht sehr deutlich, Excavation ist zumeist keine vorhanden, weil ja auch die Retina atrophisch ist und hierdurch der Niveauunterschied ausgeglichen wird. Diese Form der Atrophie ist eine ascendirende, von der Retina zum Sehnerven übergreifende, durch Retinitiden und Chorioretinitiden hervorgerufen. Der Typus wird durch die Retinitis pigmentosa gebildet. Es gelingt auch in vielen Fällen, aus dem Aussehen der Papille allein die Diagnose Pigmentdegeneration der Netzhaut zu machen.

Resumé: Decoloration, Wachsglanz, verschwommene Grenzen, verengerte Gefäße.

So genau von einander zu unterscheiden sind diese drei Formen der Atrophie nur in ihren typischen Formen, wie ich Ihnen solche vorgestellt habe; nicht gar so selten gibt uns aber das Augenspiegelbild keine Auskunft, ob genuine oder neuritische Atrophie, insbesondere dann, wenn die Atrophie schon viele Jahre besteht.

Ueber das Vorkommen, die Aetiologie der Atrophie kann ich mich ganz kurz fassen, die retinitische und neuritische Atrophie kommen, die eine nach Entzündungen der Retina und der ihr benachbarten Membran, der Chorioidea, sowie hauptsächlich bei der sogenannten Retinitis pigmentosa vor, die andere bildet den Endausgang einer localen Entzündung, die, wie wir gehört haben, sehr oft eine centrale Ursache hat.

Die genuine oder graue Atrophie tritt idiopathisch auf, d. h. wir finden weder früher, noch später irgend eine Ursache für den Nervenschwund; er bleibt auf den N. opticus allein beschränkt. Am häufigsten tritt die Atrophie in Verbindung mit Erkrankungen des Centralnervensystems, insbesondere der Medulla spinalis, auf, sie wird daher auch tabische oder spinale Atrophie genannt. Von den Cerebralaffectionen ist es besonders die multiple Sclerose, welche Atrophie im Gefolge hat, doch auch Tumoren, Hydrocephalus etc. bewirken Schwund der Sehnervenfasern, wenn sie die Leitungsbahnen, d. i. die Tractus opt., Chiasma oder die Nervi optici selbst drücken. Ebenso entsteht das Bild der progressiven Atrophie nach Embolie der Centralarterie und nach Continuitätstrennung des Sehnerven.

Häufig haben wir Gelegenheit, die Decoloration nur auf einem Theile der Papille ausgesprochen zu sehen, während der übrige noch schöne normale Röthe zeigt, die Atrophie ist dann eben nur eine partielle. Sie ist zumeist auf die temporale Hälfte beschränkt und tritt vorzüglich nach Tabak- und Alkoholmissbrauch auf, doch auch nach chronischen retrobulbären Neuritiden aus anderer Ursache.

M. H.! Aus der Decoloration allein können Sie aber über Sehschärfe etc. kein Urtheil abgeben; Sie finden z. B. nach einer extraocularen Neuritis die Papille ganz weiss und normale Sehschärfe, freilich ausnahmsweise.

Erkrankungen der Netzhaut.

Die anatomische Eintheilung der Retinitisformen bezieht sich darauf, ob die Erkrankung hauptsächlich in den inneren Schichten (dem Glaskörper zugewendet) oder in den äusseren (der Chorioidea zugewendet) ihren Sitz hat, ob sie *circumscript* oder *diffus* auftritt. Wir übergehen diese Eintheilung, weil sie gegenwärtig, soll auch sagen für uns keinen besonderen Werth hat und berücksichtigen mehr die klinische, welche auf der Aetiologie beruht. Nur das eine halten wir fest, dass die Retina im physiologischen Zustande eine glashelle Membran ist, dass also, wenn irgend eine Erkrankung dieses Organes auftritt, vor Allem die Durchsichtigkeit alterirt wird oder dass, wenn eine Entzündung oder sonst ein pathologischer Process vorhanden, derselbe sich auch in den Gefässen ausdrücken muss. Von diesem Standpunkte ist es gleichgiltig, welche Retinitisform immer wir untersuchen mögen.

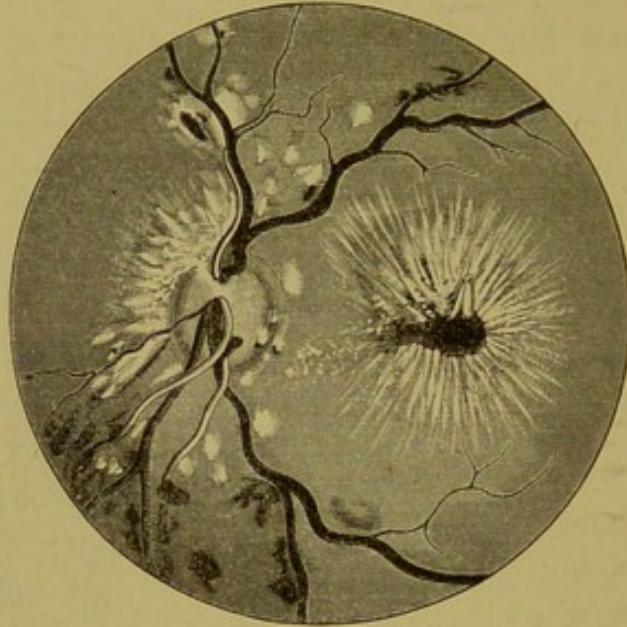
Der Aetiologie nach unterscheiden wir eine

Retinitis albuminurica.

Die Retinitis albuminurica geht wie alle Retinitiden mit Trübung des Gewebes und Veränderungen an den Gefässen einher. Sie ist jedoch auch zumeist mit Neuritis combinirt. Die Papille ist dann geröthet und getrübt, manchmal auch leicht geschwellt, ihre Grenzen selbstredend verschwommen, deutliche Streifung von der Papilla bis weit in die Retina hinein. Die Gefässveränderungen bestehen in Schlängelung, dunklerer Farbe und Erweiterung der Venen, ferner in theilweisem Gedecktsein derselben und in engerem Caliber der Arterien. Es treten ferner Blutungen in der Retina auf, die sich mehr um die Papille herumgruppiren, strich- oder punktförmig sind, und endlich

weissliche Flecken von unregelmässiger Form und verschiedener Grösse, die mit einander confluiren können und dann einzelne grosse Plaques bilden.

Fig. 19.



Neuroretinitis albuminurica (Wecker u. Masselon).

Charakteristisch aber ist (Fig. 19) die Sternfigur um die Macula. Oft besteht sie nur aus kleinen Spritzern, die schon durch die Art ihrer Anordnung den Verdacht auf Morbus Brightii lenken, zeitweilig ist aber die Sternfigur aus weissen oder gelblichweissen Strichen zusammengesetzt, die ein dunkelrostbraunes Centrum einschliessen, wie in der Abbildung in sehr ausgeprägter Form zu sehen.

Die weissen Plaques, die zumeist um die Papille herum liegen, können sich auch weit hinaus in die Retina erstrecken, so dass der ganze Augenhintergrund weisslich, matt glänzend aussieht.

Man hat nicht sehr oft Gelegenheit, diese Form der Netzhauterkrankung in ihrem Beginne zu sehen, die Kranken kommen gewöhnlich zu uns, wenn schon bedeutende Sehstörungen vorhanden sind, und das Bild der albuminurischen Form schon stark ausgeprägt ist. Freilich gelingt es Ihnen dann oft aus der Untersuchung mit dem Spiegel eine interne Erkrankung, die bis dahin gar nicht vermuthet worden, zu erschliessen und durch die Untersuchung des Urins zu bestätigen. Die *Bright'sche*

Nierenerkrankung kann oft lange keine anderen bemerkenswerthen Symptome, als sie eben durch die Veränderungen im Auge gegeben sind, darbieten.

Ich habe durch lange Zeit sämtliche Brightiker der 4. medicin. Abtheilung im Allgemeinen Krankenhause untersucht und kann jene Angaben bestätigen, nach welchen nur ein kleiner Procentsatz (7—8%) der Nierenkranken mit Retinitis behaftet ist. Es ist aber andererseits auch interessant mit dem Spiegel zu verfolgen, wie rasch in manchen Fällen die Augenerscheinungen sich ausbilden, insbesondere beim acuten Morbus Brightii. Ich sehe heute nichts als einen verstärkten Glanz der Retina vorzüglich nach aussen von der Papille, die Ränder derselben noch scharf begrenzt, aber schon deutliche Streifung bemerkbar; am nächsten Tag der Glanz noch stärker ausgeprägt, Streifung deutlicher, Papillengrenzen schon etwas verschwommen, Venen gut gefällt, vielleicht etwas stärker ausgedehnt, das lässt sich aber nicht sicher constatiren, Sehvermögen hat nicht gelitten. Am dritten oder vierten Tag macht die Retina schon deutlich den Eindruck, als ob ein stärker brechender Körper sich in derselben befinde, sie sieht ödematös aus, eine kleine Hämorrhagie ist entstanden, die Gegend der Macula stark reflectirend. Von allen Seiten ziehen wellenförmig gekrümmte, schlangenähnliche, leuchtende Linien gegen dieselbe und verleihen ihr ein eigenthümliches Aussehen. Am nächsten Tage ist schon in der Gegend des Blutaustrittes ein weisslicher Fleck zu sehen, der mit der Hämorrhagie nicht im Connex steht; in den folgenden Tagen verbreitet sich derselbe zusehends, der rothe Blutfleck verschwindet langsam, an seine Stelle tritt weissliche Verfärbung auf, die sich manchmal von den genuin auftretenden weissen Plaques durch den Ton der Farbe unterscheidet, indem letztere einen Stich in's Bläuliche haben und gleich von vorneherein etwas Fettglanz besitzen können.

Die Macula kann trotz der ausgebreiteten Plaques noch immer ihr normales Aussehen behalten, ja auch der Reflexring ist zu sehen und oft stärker glänzend und breiter als im physiologischen Zustand. In den folgenden Wochen können dann neue Hämorrhagien in geringerer oder grösserer Anzahl auftreten und nun beginnt auch die Macula sich zu verändern. Ueber Nacht ist ein

weisser Streifen aufgetreten, dem sich in wenigen Tagen mehrere andere hinzugesellen und die bekannte Sternform bilden und deren Ränder ebenso wie das Centrum rostbraun gefärbt sind. Ich kann mir dies nicht lediglich als Contrasterscheinung erklären, wie dies von manchen Autoren geschieht, sondern fasse es so auf, dass entsprechend den weissen Streifen das Pigmentepithel zu Grunde gegangen oder verdeckt worden, und dass in den Interstitien und im Centrum bei der Aufquellung der Retina dasselbe sich so verändert, dass die Pigmentkörnerchen zum Theile frei geworden und nun die Retina diffus färben. Es ist dies eine Ansicht, für welche ich keinen anatomischen Beweis beibringen kann, da es mir, trotzdem ich mehrere typische Fälle vom Anfang bis zum Exitus verfolgt und diese auch zur Section kamen, bei allen Anstrengungen nicht gelang, in den Besitz der betreffenden Bulbi zu gelangen und so den Augenspiegelbefund durch den anatomischen zu controliren.

Sind die Erscheinungen so weit gediehen, so wird die Papille auch immer trüber, ihre Grenzen immer verschwommener und die Schlängelung der Venen, sowie ihre Verbreiterung immer ausgeprägter, das letale Ende ist nahe.

Ich habe keinen Fall von acutem Morbus Brighti, bei dem die ophthalmoskopischen Erscheinungen so stark ausgesprochen waren, in Genesung übergehen sehen; sie starben alle nach relativ kurzer Zeit.

Bei jüngeren Individuen kommen auch acute Nephritiden vor mit zahlreichen eclamptischen Anfällen, bei denen mit dem Augenspiegel nichts als Oedem der Retina zu sehen ist, ausnahmsweise eine kleine Blutung, die oft, ohne eine Spur zurückzulassen, verschwinden kann. Es kann kurz nach den eclamptischen Anfällen vorübergehende Erblindung auftreten, diese sich mehrmals wiederholen, der Spiegel zeigt immer nur jenen erhöhten Glanz der Netzhaut, insbesondere um die Macula lutea und die deutliche Nervenfaserausstrahlung des Opticus in die Retina. Aber auch deutlich ausgesprochene Veränderungen in der Retina können sich zurückbilden, die Papille kann sich wieder abgrenzen und die weissen Stippchen in der Gegend der Macula immer kleiner werden und ablassen, so dass Sie nur bei darauf gerichteter besonderer Aufmerksamkeit noch etwas von ihnen

sehen. Das sind zumeist solche Fälle, die während der Schwangerschaft oder auch nur kurz vor der Entbindung an Nephritis gelitten, und ferner bei der Netzhauterkrankung nach Scharlach-Nephritis.

Solche Kranke sind, wie Sie leicht erkennen werden, für einen Spieglekurs schwer erhältlich, trotzdem kann ich Ihnen in diesem Course zwei Fälle demonstrieren, von denen Sie dem ersten an dem gedunsenen Gesichte, den geschwollenen Lidern etc. seine Erkrankung bereits de aspectu ablesen; er hat die oben beschriebenen Plaques und die charakteristische Sternfigur, er ist seit fünf Wochen in Spitalsbehandlung und wird wohl nicht sehr lange mehr in derselben verweilen. Der andere Fall ist eine Frau, die ich vor 4 Jahren auf einer geburts-hilfflichen Klinik untersucht, die damals das Bild einer Neuroretinitis Brightica mit zahlreichen Hämorrhagien darbot; heute sehen Sie nur bei gespannter Aufmerksamkeit eine Anzahl sehr kleiner, weiss glänzender Stippen um den gelben Fleck herum gruppiert.

Mitunter können auch wohl Gefässobliterationen, weissliche verästelte Streifen, Netzhautstränge, die von einer narbigen Veränderung in der Retina herrühren, und Verfärbung der Papille zurückbleiben.

Ich bin, meine Herren, etwas länger, als es uns die kurz zugemessene Zeit gestattet, bei dieser Erkrankungsform verweilt, weil sie, wie ich schon oben besprochen, oft erst auf die Allgemeinerkrankung verweist und weil diese Kranken oft den Augenarzt zuerst aufsuchen, und der Internist, da ihm nicht über Symptome, die auf eine Nierenerkrankung hinweisen, geklagt wird, die Urinuntersuchung versäumt.

Die Retinitis albuminurica tritt nicht immer so charakteristisch auf, dass man sie nicht mit anderen Retinitisformen verwechseln könnte, die erste Vermuthung wird aber immer, wenn eben die gewissen Erscheinungen an der Macula vorhanden sind, die sein, dass sie ex Morbo Brighti entstanden.

Retinitis diabetica.

Diese Netzhauterkrankung hat wenig Charakteristisches. Die Papille kann leicht geschwellt sein oder auch nur stark geröthet mit verschwommenen Rändern, das Verhältniss der

Arterien und Venen eben wie bei einfacher Retinitis oder Neuritis, d. h. die Arterien vielleicht enger, die Venen breiter und geschlängelt, die Retina von zahlreichen Blutungen in Strich- und Fleckenform durchsetzt. Auch weisse oder gelbliche Plaques sind zu sehen, aber nicht in so charakteristischer Form wie bei Morbus Brighti. Ist die eigenthümliche Sternform um die Macula vorhanden und ausserdem auch noch Confluenz der Plaques um die Papille, so wird die Untersuchung des Urins in den meisten Fällen auch Eiweiss nachweisen. Es kommen ferner auch Blutungen in den Glaskörper vor, die späterhin Trübungen zurücklassen.

Retinitis leucaemica.

Die Netzhautentzündung bei Leucämie hat ein ganz besonderes Gepräge. Der Fundus ist auffallend blass, mehr in's Gelbliche als in's Rothe gehend, die Papille ist nicht transparent, manchmal deutlich getrübt, blass und die Grenzen nicht markirt. Am charakteristischsten sind die Gefässerscheinungen; die Venen sind statt dunkel oder blauroth, hell blassroth und die Arterien sehen orangegelb aus. Die Retina zeigt die gewisse, fast bei allen Retinitiden vorkommende streifige Trübung, aber durch die Blässe der Netzhaut etwas verwischt aussehend. Die blasse, gelbliche Farbe ist besonders deutlich bei blondhaarigen Individuen, bei denen die Chorioidea durchscheint, zu sehen. Es sind auch Blutungen vorhanden, aber nicht in sehr grosser Ausdehnung, die entsprechend der allgemeinen Blutfarbe sehr blass aussehen; ferner kommen auch weissliche Plaques vor, wie auch zeitweilig weissliche Herde mit rothem Saum, die kleinen Hügeln entsprechen, indem sie ein wenig prominiren; das weissliche Centrum ist von Lymphkörperchen, der rothe Saum von rothen Blutkörperchen gebildet. Aehnliche Erkrankungen der Netzhaut können wir übrigens immer finden, wo es sich um veränderte Beschaffenheit in der Blutzusammensetzung und -Bereitung, wie bei perniciöser Anämie, Chloranämie, bei Carcinomatose nach schweren, langdauernden, erschöpfenden Erkrankungen etc. handelt.

Retinitis luetica.

Wir beziehen unser normales Material, da wir ja nur gesunde Augen brauchen können, und da die Personen, um eine Stunde lang die Untersuchung mit dem Augenspiegel auszuhalten, auch sonst von kräftiger Constitution sein müssen, aus den syphilitischen und dermatologischen Abtheilungen, wir sollten demnach, wenn in der That die luetischen Erkrankungen der Netzhaut so häufig wären, als manche Autoren behaupten, oft Gelegenheit haben, solche zu sehen. Dem ist jedoch nicht so; die luetische Retinitis ist ziemlich selten. Was von *Ole Bull* und *Schnabel* als Netzhautreizung und beginnende Retinitis beschrieben wurde, ist wohl sehr häufig zu beobachten, ich kann aber diesen Zustand, der sich, wenn man dieselben Fälle längere Zeit hindurch untersucht, immer so ziemlich gleich verhält und in radiärer Streifung der Netzhaut, stärkerer Röthung der Sehnerven, nicht deutlich ausgesprochener Begrenzung desselben etc. etc. besteht, nicht für pathologisch halten; ich habe ihn bei Leuten mit einfachem Eczem, Scabies, Prurigo, Lupus, chronischer Tuberculose und auch bei ganz gesunden Individuen, die blos einer Brillenbestimmung halber kamen, ebenso häufig gesehen, als bei mit Luos behafteten Individuen.

Die wirkliche Retinitis syphilitica zeigt eine deutlich hyperämische Papille, verschwommene Grenzen und Trübung der Retina, nicht allein radiäre Streifung. Ferner ist der Glaskörper staubartig getrübt, zeitweilig wohl auch von einzelnen grösseren, flockigen oder membranösen Opacitäten durchsetzt. Mitunter treten in der Gegend der Macula Exsudat-herde von weisslicher, auch grünlicher Farbe auf oder auch in der Aequatorialgegend, die sich vollständig zurückbilden können, oder eine narbige Veränderung zurücklassen, oder auch die betreffende Netzhautpartie zur Atrophie bringen, bei der das Pigmentepithel entfärbt wird und die Chorioidea, respective auch die Sclera durchscheinen.

In seltenen Fällen tritt die luetische Erkrankung der Netzhaut als *Retinitis macularis sive centralis recidiva* auf; sie zeichnet sich durch einen grauen oder gelblichen Fleck

an der Stelle der Macula oder durch zahlreiche kleine weissliche oder gelbliche, wenig glänzende Pünktchen, einzelne Pigmentflecken oder auch nur durch eine einfache diffuse Trübung dieser Gegend aus. Nachdem die Papille und ihre directe Umgebung sich nicht abnorm verhalten, könnte ein Uebersehen stattfinden; es ist daher nothwendig, bei jedermaliger Untersuchung auch die Gegend der Macula genau zu inspiciren.

Wir nennen diese Erkrankung *recidiva*, weil sie eben häufige und oft schnell aufeinander folgende Rückfälle zeigt. Die Natur der Sache bringt es, wie ich bereits früher bemerkt, mit sich, dass ich Ihnen gewisse Fälle nicht zeigen kann, erstens weil sie nicht so häufig sind, dass man sie jederzeit *pro cursu* zur Hand hätte, und dann weil es gegen das Interesse des Kranken wäre, ihn während einer acuten Erkrankung in einem Augenspiegelcurs von so vielen Personen untersuchen zu lassen, aber immerhin werden Sie doch im Stande sein, nach der gegebenen Beschreibung die vorhin geschilderten Fälle einer *Retinitis leucaemica* und der luetischen Formen zu erkennen. Die noch selteneren Formen der *Retinitis punctata albescens*, *proliferans* etc. übergebe ich einfach, weil sie das uns gesteckte Ziel überschreiten.

Dagegen bin ich im Stande, Ihnen eine ziemlich grosse Anzahl von Fällen mit

Retinitis pigmentosa

vorzustellen.

Wenn Sie diese Fälle spiegeln, so fällt Ihnen auf, dass keinerlei Entzündungserscheinungen in der Retina vorhanden sind. Diese Erkrankung führt auch mit Unrecht den Namen *Retinitis*, es wäre passender, sie als Pigmentdegeneration der Netzhaut, und zwar als typische, zu bezeichnen.

Wir beginnen mit dem am wenigsten vorgeschrittenen Falle und finden, dass die Farbe der Papille verändert ist, sie hat einen Stich in's Gelbgrauliche, das Gewebe nicht transparent, die Grenzen nicht ganz scharf, die Gefässe zeigen kaum noch deutliche Veränderungen, sie scheinen nicht verengt zu sein; aber die Netzhaut hat ihren normalen Glanz verloren, sie sieht matt

aus, sonst anscheinend nichts Abnormes. Untersuchen wir aber die Peripherie, so sehen wir in der Aequatorialgegend ganz eigenthümliche Pigmentflecke, die sich durch ihre Form wie durch ihre Lage auszeichnen. Sie sehen Knochenkörperchen sehr ähnlich und stehen entweder zerstreut oder sind durch ihre Fortsätze mit einander in Verbindung und bilden gleichsam ganze Netze.

Auch ihre Lage ist charakteristisch, indem sie entlang den Gefässen oder mit grösseren zackigen Ausläufern in der Gabelung derselben und auf ihnen liegen, sie bedecken. Sie bilden eine gürtelförmige Zone.

Ganz im Beginne muss die Papille in ihrer Farbe noch nicht verändert sein, die Gefässe können normale Grösse haben und die Erkrankung sich nur durch das Pigment offenbaren, das nur in einzelnen Klümpchen in der beschriebenen Form vorhanden ist.

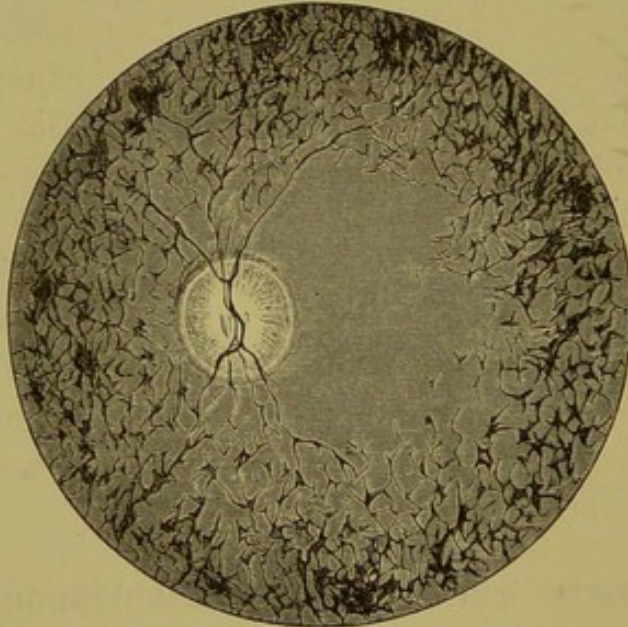
Der zweite Fall, den Sie hier sehen, ist schon bedeutend weiter fortgeschritten. Die Papille ist deutlich atrophisch, und zwar zeigt sie jenes Aussehen, wie es der retinitischen Atrophie zukommt; die Farbe gelblich, schmutzig-weiss, verschwommene Grenzen, die Gefässe deutlich verdünnt, in der Mitte der Papille ein graulicher durchscheinender Zapfen, den Sie mit Convexgläsern ein Stück in den Glaskörper hinein verfolgen können, und eine breite Zone der eigenthümlichen hornhautkörperchenähnlichen Pigmentzellen (siehe Fig. 20), welche schon ziemlich nahe an die Papille hinangerückt sind. Die einzelnen Pigmentkörperchen greifen mit ihren Fortsätzen in einander und bilden dadurch gleichsam eine geschlossene Masse und nur in den Lücken scheint der rothe Augenhintergrund durch. Die rothe Farbe der Gefässe ist an einzelnen Stellen ganz geschwunden, sie sind von den Pigmentzellen eingescheldet und überdeckt und sehen wie schwarze verästelte Linien aus.

Der dritte Fall zeigt die Pigmentdegeneration schon sehr weit vorgeschritten, die Papille ist gelbgrünlich mit ausgesprochenem Wachsglanz, die Gefässe kaum zu sehen, nur oben und unten in der Papille, entsprechend den grösseren Gefässstämmen, je zwei rothe dünne Linien, die in die Retina nicht weit verfolgt werden können; sonst weiter keine Gefässe.

Das Pigment ist bis an die Papille herangerückt, rother Augenhintergrund ist überhaupt nicht sichtbar, sondern nur unregelmässige, gelbliche Linien, welche den sclerosirten Chorioidealgefässen entsprechen, nachdem das Pigmentepithel atrophisch geworden.

Bei einem 4. Falle sehen Sie hinteren Polarstaar und im ganzen Augenhintergrunde nichts als schwarze Massen vorbeischiessen, das Individuum ist nämlich gleichzeitig mit Nystagmus behaftet. Bei einiger Geduld gelingt es Ihnen doch, die Papille zu Gesicht zu bekommen; sie hat ausgesprochenen Wachsglanz, Gefässe sind auf ihr mit schwerer Mühe zu erkennen, Venen

Fig. 20.



Retinitis pigmentosa (nach Ed. v. Jaeger).

natürlich von Arterien nicht zu unterscheiden, lassen sich nicht auf die Retina verfolgen. Die Netzhaut selbst von kohlschwarzen Pigmentklumpen, die in mehreren Schichten übereinander liegen und auch in die Chorioidea einzudringen scheinen, bedeckt.

Die Menge des Pigmentes nimmt gewöhnlich mit fortschreitender Erkrankung zu, und zwar rückt dasselbe von der Aequatorialzone concentrisch gegen die Papille vor. Doch kommen auch Fälle vor, wo das Pigment fehlt und nur nach dem Aussehen der Papille und der Gefässe, sowie nach den klinischen Symptomen (Nachtnebel, concentrische Gesichtsfeld-einschränkung mit erhaltener, guter centraler Sehschärfe) die

Diagnose auf Retinitis pigmentosa gemacht wird. Wie wir also eine Scarlatina sine exanthemate haben, so diagnosticiren wir auch: Retinitis pigmentosa sine pigmento.

Die Retinitis pigmentosa ist ein Krankheitsprocess, bei welchem Bindegewebswucherung in sämtlichen Schichten der Netzhaut mit Ertödtung der nervösen Elemente und Einwanderung von Pigment in die Netzhaut statthat. Dass das Pigment in der Netzhaut ist, und zwar in den inneren Schichten desselben liegt, erkennen wir daran, dass die Gefässe von ihnen bedeckt sind. Die Pigmentdegeneration der Netzhaut kann angeboren vorkommen oder auch sich in der Kindheit entwickeln und dann langsam, aber stetig fortschreiten. Es kann totale Erblindung auftreten, wie Sie bei dem einen Falle, einem 10jährigen Mädchen, sehen können, oder es kann noch im späten Alter, wie bei dem 65jährigen Manne, eine relativ gute centrale Sehschärfe ($\frac{1}{3}$), freilich mit bedeutender Einengung des Gesichtsfeldes, erhalten bleiben.

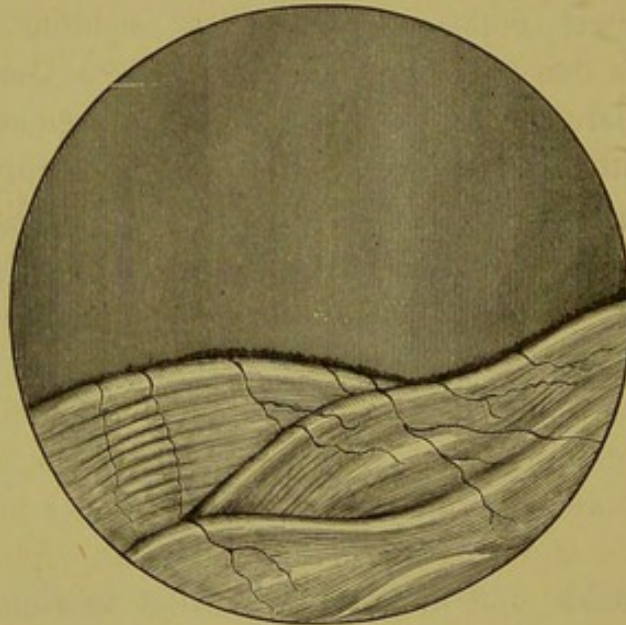
Sie finden ferner bei der typischen Pigmentdegeneration nicht selten noch andere Anomalien als Reste der Pupillarmembran, Reste der Arteria hyaloidea, Polarstaar etc., wie wir sie ja gesehen, was wohl darauf hinweist, dass die Anlage zu derselben eine congenitale ist.

Amotio retinae (Netzhautablösung).

Wenn Sie das linke Auge dieses Kranken, dessen Pupille ich durch Atropin ad maximum dilatirt habe, focal beleuchten, so fällt Ihnen beim Näherheranrücken mit der Lupe ein eigenthümlicher Reflex auf, der aus der Tiefe des Auges zu kommen scheint und dem unteren Antheile desselben entspricht. Durchsuchen Sie nun mit dem Spiegel das Auge, so erscheint beim geradaus gerichteten Blick der Reflex normal roth, wird das Auge nach abwärts gewendet, so ist die Färbung eine bläuliche oder grünlich-graue, bei Bewegung des Auges übrigens wechselnde. Rücken wir näher an's Auge heran, so sehen wir schon aus einer gewissen Entfernung auf der bläulich reflectirenden Partie Gefässe, welche bei den Excursionen des Auges auf der bläulichweissen Fläche und mit ihr zitternde

Bewegungen ausführen und die sich durch ihre Farbe, sowie durch ihre Grösse auszeichnen; sie erscheinen nämlich dunkelroth, fast schwarz, viel kleiner als im physiologischen Zustande und ferner ohne Reflexstreifen. Sie werden uns erst deutlich, wenn wir ein Convexglas in unseren Spiegel einstellen, während mit demselben der übrige Augenhintergrund verschwommen erscheint. Es ist also eine Niveauverschiedenheit vorhanden, die erst dann besonders hervortritt, wenn wir auf den Rand einstellen. Verfolgen wir die Gefässe, so sehen wir dieselben an einzelnen Stellen sehr scharf, um an einer

Fig. 21.



Amotio retinae (Wecker u. Masselon).

anderen Stelle, die dunkler aussieht, zu verschwinden und dann gleich wieder sichtbar zu werden. Es macht den Eindruck, als ob hier Falten wären, in deren Tiefen die Gefässe hinabsteigen. Dieser Eindruck wird noch vermehrt durch die bereits besprochene undulirende Bewegung. Wir haben also eine gefaltete Membran vor uns, die von ihrer Unterlage losgelöst ist und in den Glaskörper hineinragt und wir erkennen an den Gefässen, dass es die Retina ist. Unter derselben muss sich Flüssigkeit befinden, es muss ein subretinaler Erguss stattgefunden haben, der die Faltenbildung der Netzhaut, die sich durch die hellen Reflexe und Schatten, sowie durch die Gefäss-

erscheinungen, indem die Netzhautgefäße allen diesen Falten folgen, ausspricht, hervorruft.

Die ophthalmoskopischen Erscheinungen einer Netzhautablösung sind demnach in erster Linie, dass eine Membran, die den Charakter der Netzhaut trägt, also die eigenthümliche Gefäßverzweigung zeigt, mehr nach vorne (d. h. im Glaskörper), als der übrige Augenhintergrund liegt, in zweiter Linie erst die Farbe und das Schlottern dieser Membran.

Die Ablösung kann eine totale oder partielle sein. Ist die gesammte Netzhaut abgelöst, so sieht man dieses Flottiren und die eigenthümlichen bläulichen oder grauen Reflexe nach allen Seiten hin. Ist noch ein Stück normalen Augenhintergrundes erhalten oder ist die Papille sichtbar, dann kann man an ihnen den Niveauunterschied ersehen. Dies ist übrigens nicht immer lange möglich, weil später zahlreiche Glaskörpertrübungen auftreten und die Medien undurchsichtig werden.

Bei totaler Netzhautablösung ist die Papille gewöhnlich von der Retina bedeckt und es gelingt nur bei manchen Bewegungen des Auges, derselben für einen Moment ansichtig zu werden.

Das Aussehen einer solchen abgehobenen Netzhaut wird von Einigen mit dem Anblicke eines Gletschers, von Anderen mit einer unregelmässig gestalteten Wolke oder mit der Reliefzeichnung einer Gebirgskarte verglichen. Alle diese Vergleiche sind richtig, doch sind die Falten parallel zu einander gestellt, wie in unserem Falle (siehe Fig. 21), und undulirt die Membran, so liegt auch der Vergleich mit einer leicht bewegten Wasseroberfläche nicht fern.

Ist die Ablösung eine partielle, so kann sie an den verschiedensten Orten auftreten, wiewohl zumeist nach unten, aber auch eine solche, die oben beginnt, verwandelt sich später in eine untere, indem die subretinale Flüssigkeit sich vermöge ihrer Schwere abwärts senkt.

Ist die Ablösung frisch, die unter der Netzhaut befindliche Flüssigkeit klar, so scheint noch die Farbe der Chorioidea durch, sonst erscheint sie eben graulich.

Bei den gewöhnlichen Formen der Solutio retinae finden wir eine flottirende Membran, die selbstredend eine Verflüssigung

des Glaskörpers zur Voraussetzung hat, für welche ja auch die vorhandenen flottanten Trübungen sprechen; ist die Ablösung eine circumscriphte, prall gespannte, dann ragt die Netzhaut kugelig vor und es fehlt das Unduliren bei Bewegung des Auges. Desgleichen bemerken wir kein Zittern der Netzhautfläche, wenn keine Flüssigkeit die Netzhaut abgehoben, sondern ein Tumor die Ursache ist. In solchen Fällen wird es schwer sein, mit dem Augenspiegel allein die Diagnose zu stellen, ob einfache Netzhautabhebung oder Tumor, und muss hier die Anamnese als ganz besonders die Prüfung der Tension bestimmend sein. Desgleichen wird hier die sclerale Durchleuchtung mit Vortheil benützt werden.

Wir untersuchen die Netzhautablösung im aufrechten wie im umgekehrten Bilde. Das aufrechte Bild dient uns zur Erkennung der Details, wir sehen die Körnung der Retina etc. als ganz besonders die Niveaudifferenzen; diese letzteren werden wohl auch im umgekehrten Bilde durch die parallaxische Verschiebung erkannt, aber es dient uns doch mehr zur Orientierung, um die Ablösung gegen die normale Retina abzugrenzen.

Eine bei uns sehr seltene Form der Netzhautablösung ist die durch einen *Cysticercus*. Sie ist sehr charakteristisch durch die Blasenform, welche die abgehobene Netzhaut annimmt, durch das Wachsen dieser Blase und schliesslich durch die spontanen Bewegungen, die an derselben bemerkt werden.

Ist die abgehobene Netzhaut genügend durchsichtig, so sieht man hinter derselben eine graublau schillernde Blase, welche grösser als die Papille ist, und an welcher ein heller Fleck sichtbar wird. Zeitweilig gelingt es, den Kopf zu sehen und zu beobachten, wie derselbe vorgestreckt und dann wieder zurückgezogen wird. Sind ausgebreitete Glaskörpertrübungen vorhanden oder der Parasit nicht mehr lebend, so ist eine Diagnose mit Sicherheit nicht mehr zu stellen, aber mit Wahrscheinlichkeit lässt sich auf einen *Cysticercus* schliessen, wenn eine circumscriphte, kugelförmige Abhebung an einer anderen Stelle als unten in Verbindung mit Glaskörpertrübungen vorhanden ist. Die spontanen Bewegungen machen erst die Diagnose zu einer sicheren. Wenn eine Netzhautabhebung vorhanden ist, die Sie

mit dem Spiegel diagnostizieren können, so ist hochgradige Myopie in der grossen Mehrzahl der Fälle vorhanden. Als weitere ätiologische Momente wären Traumen, Tumoren, Cysticerken, selten Retinitis albuminurica und Entzündungen des Uvealtractus überhaupt anzuführen.

Embolia arteriae centralis retinae.

Patientin erzählt uns, dass sie vor einigen Tagen am linken Auge plötzlich erblindet sei; es wäre wie eine schwarze Wolke an ihrem Auge vorbeigezogen, und seitdem sehe sie auch mit diesem Auge nichts. Der erste Blick mit dem Spiegel reicht schon aus, um die Diagnose sicherzustellen. Die Papille ist auffallend blass, aber nicht getrübt, das Gewebe transparent, die Arterien im hohen Grade verdünnt, nur als feine, rothe Streifen zu sehen, natürlich ohne Reflexstreifen; die Venen auf der Papille ebenfalls schmaler, gegen den Porus opticus gespitzt zulaufend, in der Peripherie verbreitert, ebenso wie die Arterien, die ebenfalls in der Peripherie eine stärkere Füllung zeigen.

Die Retina zeigt eine milchige, weissliche Trübung in sehr grosser Ausdehnung, besonders deutlich entlang der grossen Gefässe, und ist auch die Macula in das Gebiet der Trübung mit einbezogen. Der gelbe Fleck zeigt überhaupt die charakteristischsten Erscheinungen, und diese sind es, auf welche hin wir die Diagnose Embolie stellen. Das Gebiet der Macula ist nicht nur weisslich getrübt, sondern die Fovea centralis spricht sich als ein relativ grosser, kirschrother Fleck aus und die Gefässe, welche in radiärer Anordnung gegen die Macula ziehen und sonst nicht besonders deutlich sichtbar sind, wie die ganze Macula-Gegend überhaupt, treten auf dem weissen Grunde ganz besonders scharf hervor und drängen sich der Beobachtung förmlich auf. Dieses ist das Bild der totalen Embolie nach Verlauf einiger Tage.

Kommt die Embolie ganz frisch zur Beobachtung, so sind die Zeichen der Ischämie stärker ausgesprochen; die Gefässe, also hier die Arterien, sind so verdünnt, dass sie nur als weissliche Linien zu sehen sind und auch bei Druck auf das Auge kein Arterienpuls hervorzurufen ist. Nach wenigen Tagen pflegen

sich die Arterien etwas voller zu zeigen, sei es, dass Blut von der Peripherie in sie zurückströmt oder dass neben dem Embolus ein kleiner Raum bleibt, durch den das Blut passiren kann.

Eine andere Erscheinung tritt aber zeitweilig auf, die höchst interessant ist, d. i. das Sichtbarwerden der Blutströmung; wir sehen das Blut sich in den Gefässen fortbewegen, und zwar entweder nur dann, wenn ein Druck auf das Auge ausgeübt wird oder auch ohne einen solchen, indem einzelne Blutecylinder sich vorwärts schieben, dann wieder stille stehen, um nachher sich wieder in Bewegung zu setzen. Die Bewegung kann auch eine entgegengesetzte, der natürlichen Strömung conträre oder eine pendelnde sein, d. h. die Blutsäulen (die Gefässe zeigen nämlich Unterbrechungen, weisse, i. e. leere Stellen abwechselnd mit rothen, bluterfüllten) machen bald Bewegungen nach vorwärts, bald nach rückwärts.

Bleibt der Embolus an seinem Platze, so tritt im weiteren Verlaufe Atrophie der Papille und Retina auf; die Papille wird auffallend blass, die Gefässe sehr verdünnt, insbesondere die Arterien nur als rothe Linien zu sehen, einzelne oft ganz obliterirt und nur als weisse Streifen erkennbar. Die milchige Trübung der Retina, sowie insbesondere der Macula, verliert sich allmähig, nur der rothe Fleck in der Fovea bleibt sehr lange und wird dieses Symptom in Verbindung mit der Atrophie des Sehnerven noch nach langer Zeit zur Diagnosenstellung einer stattgehabten Embolie benützt.

Manchmal treten auch entlang den Gefässen, die gegen die Macula hin zustreben oder um dieselbe herumziehen, kleinere Blutungen auf, die aber bald resorbirt werden. An Stelle der Blutaustritte in der Macula selbst sieht man späterhin oft weisslich glänzende Stippchen, die aber ebenfalls im weiteren Verlaufe vollkommen verschwinden können.

Es kann aber auch nur ein Ast der Centralarterie embolisirt sein, dann werden die oben beschriebenen Symptome sich nur auf das von diesem Arterienzweige versorgte Gebiet beschränken.

Wir haben bei der anatomischen Beschreibung des Sehnerven und der Retina hervorgehoben, dass jede Arterie eine Endarterie ist, dass keine Anastomosen vorhanden sind, es muss darum

bei Embolisirung der Centralarterie totale Blindheit auftreten, weil eben die Retina nicht mehr mit arteriellem Blute versorgt wird. Trotzdem finden wir bei der functionellen Prüfung des Auges manchenmal die centrale Sehschärfe ganz erhalten oder nur eine mässige Amblyopie. Dies lässt sich dadurch erklären, dass die Aeste, welche zur Macula gehen, peripherwärts vom Embolus ihren Abgang haben, oder dass cilioretinale Gefässe vorhanden sind, welche, da sie aus dem *Zinn'schen* Gefässkranz oder sogar aus der Chorioidea stammen können, durch die Verstopfung der Centralarterie nicht berührt werden und daher die ganze Maculagegend oder nur einen Theil derselben hinreichend mit Blut versorgen, oder endlich schliesslich, was wohl am häufigsten der Fall sein mag, dass die Verstopfung keine vollständige ist und neben dem Embolus noch Blut, wenn auch in sehr geringer Quantität, in's Auge einströmen kann.

Es wird wohl die Diagnose Embolie häufiger gestellt, als sie vorkommt. Blutungen in die Sehnervenscheide, Compression der Gefässe, Thrombose etc. können eine Ischämie hervorrufen, die mit Embolie sehr viel Aehnlichkeit hat. Sicher gestellt wäre die Diagnose nur, wenn wir den Embolus sehen würden, was bei Verstopfungen einzelner Aeste ja auch der Fall ist. Sectionen liegen nur sehr wenige vor und selbst der bekannte *Schweiger'sche* Fall wird nicht von allen Autoren als solcher anerkannt.

Hämorrhagien der Retina.

Wir wollen hier nicht von jenen Blutungen in der Netzhaut, welche bei Entzündungen dieser Membran und des Sehnerven vorkommen, sprechen, sondern haben nur jene Blutaustritte im Auge, welche als directe Folge von Circulationsstörungen oder Veränderungen der Gefässwände aufgefasst werden müssen.

Je nach der Lage und der Menge des ergossenen Blutes, werden auch die Blutaustritte ein verschiedenes Aussehen, respective verschiedene Form zeigen.

Hat die Blutung in die Nervenfaserschichte stattgefunden, so wird das Extravasat zwischen den einzelnen Nervenfaserbündeln Platz finden, und da diese die Ausstrahlungen des Seh-

nerven darstellen, so werden die Blutaustritte radiär zur Papille gestellt sein und Strich- oder Spindelform besitzen. Ist die Blutung dagegen eine ausgiebigere, so kann sie die Oberfläche der Nervenfaserschichte bedecken, die Limitans interna auch durchbrechen und sich zwischen derselben und dem Glaskörper flächenhaft ausbreiten oder sogar in den Glaskörper eindringen. Man wird daher längs der Gefässe kleinere oder grössere Striche sehen, die Gefässstücken ganz ähnlich sind, oder auch kleinere Flecken, die geflammt enden, oder es können auch ganze Blutlachen entstehen, die dann zumeist dunkelroth bis schwarz aussehen.

Findet die Blutung nicht in die Faserschichte statt, sondern werden die anderen Schichten, insbesondere die granulirten ergriffen, so ist die Form derselben zumeist eine rundliche oder unregelmässig fleckige, mit mehr oder weniger scharfer Begrenzung. Ist die Hämorrhagie eine sehr bedeutende, so kann sie auch die äusseren Retinaschichten durchbrechen und Veranlassung zur Netzhautabhebung geben.

Oft sucht man vergeblich nach dem Ursprung der Blutung, in vielen Fällen wird man aber bei aufmerksamer Durchforschung des Augenhintergrundes die Quelle derselben finden. Sind Blutaustritte am Papillenrande und verbreiten sich von dort aus weiter in die Retina, so entstammen sie der Sehnervenscheide. Ist irgendwo ein Hinderniss für den Abfluss des Blutes vorhanden, so sieht man entweder eine plötzliche Unterbrechung des Gefässes mitten in der Blutung, oder das Gefäss ist jenseits derselben, also papillenwärts, sehr verdünnt, was auf einen Thrombus hindeutet. Häufig bemerken wir nur eine stärkere Füllung der Venen überhaupt.

Die Blutaustritte können spurlos verschwinden, und zwar in der Weise, dass sie in der Peripherie zuerst ablassen und dann das Centrum sich normalisirt. Man hat Gelegenheit, sehr ausgedehnte Blutungen in dieser Weise schwinden zu sehen. Bei einem relativ grossen Percentsatz der Neugeborenen sieht man Netzhauthämorrhagien oft von grosser Ausbreitung, die nach 8—14 Tagen spurlos verschwinden. Zeitweilig sieht man später an Stelle des Blutaustrittes einen weisslichen oder gelblichen Fleck, einen Degenerationsherd oder aber Pigment-

pünktchen oder Schollen; letztere deuten wohl auf eine Beteiligung des Pigmentepithels. Nach Ruptur der Glasmembran und Austritt des Blutes in das Corpus vitreum treten flockige Glaskörpertrübungen oder auch membranöse Bildungen auf.

Am schädlichsten für das Sehvermögen sind Blutungen in die Macula, sie zerstören das centrale Sehen, das sich selten nachher wieder vollständig herstellt; es bleiben dann verschiedenartige Scotome zurück.

Veranlasst werden die Blutungen in der Retina zu allermeist durch Traumen, dann durch plötzliche Entspannung des Bulbus, wie bei Glaucomoperationen, durch Circulationsstörungen überhaupt, so bei Herzfehlern etc., bei Thrombose der Centralvene, bei Embolie der Centralarterie, durch Keuchhusten, bei Neugeborenen durch die plötzliche Circulationsänderung u. s. f.

Netzhautblutungen treten ferner bei einer grossen Anzahl interner Erkrankungen auf, wo entweder die Blutbeschaffenheit eine veränderte ist, oder die Gefässwände erkrankt sind, oder wohl auch beides zugleich, als bei Lebererkrankungen, bei Nephritiden, bei Diabetes, bei Scorbut, bei Arteriosclerose, bei Leucämie, bei perniciöser Anämie etc. Selbstredend können bei allen entzündlichen Erkrankungen des Sehnerven und der Netzhaut Hämorrhagien vorkommen.

Erkrankungen der Chorioidea.

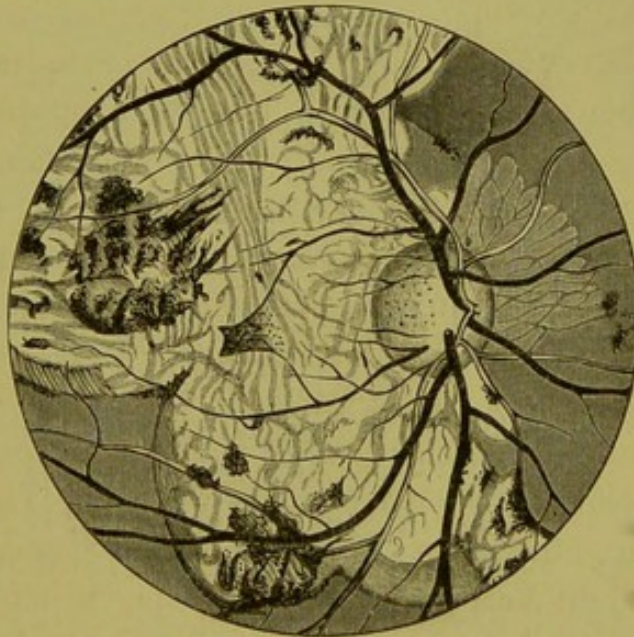
Meine Herren! Ist das Pigmentepithel normal und mit Pigmentkörnchen erfüllt, so ist die Untersuchung der Chorioidea mit dem Spiegel nicht möglich, wir werden daher auch die Anfänge einer Erkrankung der Chorioidea mit dem Spiegel nicht direct sehen können, sondern nur aus einer gewissen Hyperämie des Sehnerven, hervorgerufen durch die kleinen Gefässe des *Zinn'schen* oder *Haller'schen* Kranzes, die ihrerseits mit den Chorioidealgefässen in Verbindung stehen, und durch die Functionsprüfung (Metamorphopsie, Chromatopsie etc.) dieselbe erschliessen. Nur dann, wenn das sogenannte Tapet schwach oder gar nicht pigmentirt ist, oder wenn bereits durch die Entzündung Veränderung des Epithels eingetreten ist, werden wir die pathologischen Producte mit dem Spiegel wahrnehmen können. Zählt man das Epithel, wie die Embryologie es verlangt, zur Retina, so haben wir es selten oder fast nie mit einer reinen Chorioideitis zu thun, sondern mit einer Chorio-retinitis, da ja das Pigmentepithel fast immer Veränderungen zeigt.

Chorioideitis diffusa.

Hat der Krankheitsprocess gewisse Fortschritte gemacht, so erkennen wir die Chorioideitis daran, dass entweder fast der ganze sichtbare Augenhintergrund die als normal beschriebene gleichmässige Färbung verloren hat oder dass derselbe an einzelnen Stellen gefleckt erscheint. Wir unterscheiden demnach verschiedene Formen der Chorioideitis. Dieser Fall, den Sie jetzt untersuchen, mag als diffuse Chorioideitis gelten. Sie finden die normale Röthe, respective rothbraune Färbung

geschwunden, statt dessen sehen Sie eine im Ganzen lichte mehr weissliche oder gelbliche Fläche, die wie getigert aussieht, indem sich auf derselben zahlreiche pigmentirte Flecken von brauner bis dunkelschwarzer Färbung finden. Die Pigmentmassen sind unregelmässig in ihrer Form, stehen entweder in einzelnen Klumpen, oder haben ein moosartiges Aussehen, oder sie sind mannigfach gruppiert, und sind von den Retinalgefässen gedeckt, liegen also in einer

Fig. 22.



Chorioideitis diffusa (nach Ed. v. Jaeger).

tieferen Schichte als dieselben; einzelne Pigmentklumpen liegen aber auf den Gefässen und sind demnach in die Retina eingewandert. In dieser lichten Fläche sehen Sie ferner zahlreiche geschlängelte, miteinander auch anastomosirende bandartige, orangegelbe oder auch lichtrothe Gefässe, die Chorioidealgefässe. Der Sehnerv erscheint Ihnen ebenfalls ein wenig in seiner Farbe gegen einen gesunden verändert, gelblich, mit wenig ausgesprochenen Aussengrenzen, die Gefässe dagegen in ihrer Grösse und in ihrem Verlaufe nicht alterirt. — Die helle Fläche nimmt fast den ganzen sichtbaren Theil des Augenhintergrundes ein, die Grenze derselben ist sehr unregelmässig und das anstossende normale Gewebe ist ebenfalls in seiner Farbe verändert.

Dieser Fall zeigt uns die Folgen einer ausgebreiteten, diffusen Chorioideitis. Das Retinalepithel ist zu Grunde gegangen, desgleichen ist auch das Stromapigment in hohem Grade alterirt und es scheint so, als ob es an einzelnen Stellen zusammengetragen wäre. In Folge dessen sind die Chorioidealgefässe gut sichtbar, und nachdem das Gewebe atrophisch ist, so ist an einzelnen Stellen die Sclera durch die hellere, weisse Farbe zu erkennen. An anderen Orten sind die Gefässe der Chorioidea nicht oder minder gut zu sehen, hier ist noch Extravasat vorhanden. Haben wir Gelegenheit, diesen Fall nach längerer Zeit wieder mit dem Spiegel untersuchen zu können, so werden auch an diesen Stellen die Chorioidealgefässe deutlich sichtbar, das Extravasat geschwunden sein.

Chorioideitis disseminata und areolaris.

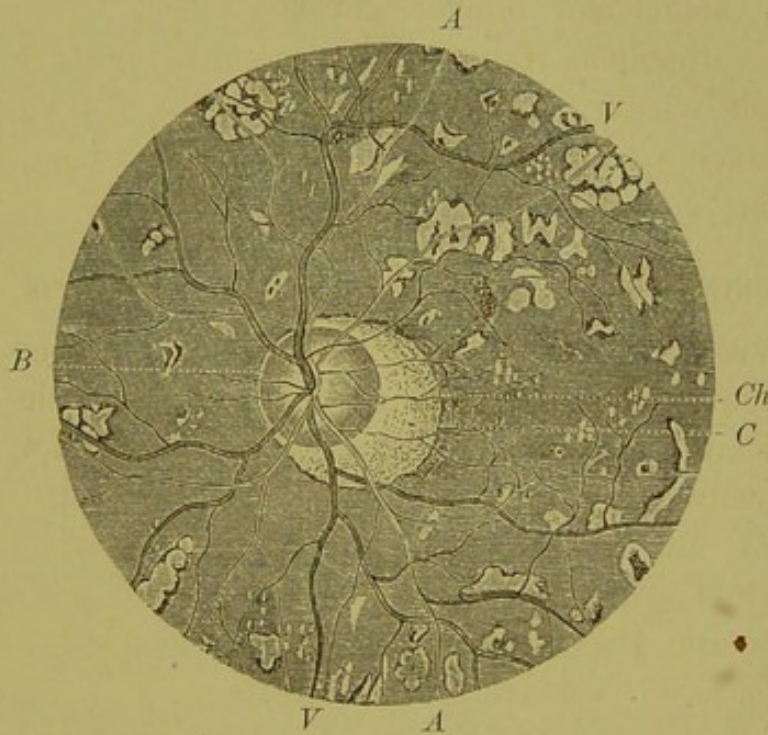
Die zweite Form ist die *circumscripta*, wo eben nur an einzelnen Stellen Veränderungen sichtbar sind, sie werden als Chorioideitis *disseminata* und *areolaris* bezeichnet. Chorioideitis *disseminata* dann, wenn die Papille gleichsam das Centrum für die Veränderungen bildet; sie entstehen an der Peripherie und schreiten papillenwärts vor. Sind die Exsudate dagegen um die Macula gruppiert, so sprechen wir von einer Chorioideitis oder Chorioretinitis *areolaris*.

Wie die umstehende Figur 23, welche ein typisches Bild der disseminirten Form darstellt, uns zeigt, ist der Augenhintergrund an zahlreichen Stellen mit verschieden geformten, kleineren und grösseren Flecken übersät. Diese liegen in der Chorioidea, was wir daran erkennen, dass die Retinalgefässe an einzelnen Stellen über sie hinwegziehen.

Disseminirte Chorioideitis ist nicht selten und Sie haben Gelegenheit, mehrere derartige Fälle heute zu sehen. Das Bild, das man erhält, ist ein prächtiges, durch die verschiedene Tingirung der einzelnen Herde und die verschiedene Grösse derselben. Die Herde schwanken von der Punktform bis zur Grösse eines Sehnervenquerschnittes. Die Farbe schwankt von weiss bis gelblich und gelbroth; die grösseren Flecken sind zumeist weiss und sehen dadurch heller erleuchtet aus als die

kleineren Herde, und sind auch ziemlich scharf begrenzt. Die Grenze bildet gewöhnlich ein Pigmentsaum, sind jedoch Pigmentschollen in den Plaques vorhanden, dann ist der Rand lichter. Die Form der Herde ist eine sehr verschiedene, rundlich, oval, streifig oder ganz unregelmässig, wobei man oft erkennt, dass sie aus Confluenz mehrerer Herde entstanden sind.

Fig. 23.



Retino-Chorioiditis (disseminata) und Conus nach *Ed. v. Jaeger*.
C Conus, *Ch* Chorioidalgrenze des Opticus (verschoben und gleichzeitig den Conus begrenzend). *B* Bindegewebsring. *A* Arterien. *V* Venen. Die übrige Zeichnung, helle, häufig von Pigment eingesäumte, hinter den Retinalgefässen liegende weisse und schwarze Flecke sind ohne weitere Erläuterung klar.

Zeitweilig sieht man Herde, welche ganz aus Pigmentmassen bestehen und von einem breiten, rothen Hof eingesäumt sind. Ueberhaupt erscheinen dieselben verschieden, je nach dem Entwicklungsstadium, in welchem wir sie treffen. Anfangs braucht es grosse Aufmerksamkeit, um die kleinen, in einiger Entfernung von einander stehenden gelblichen, gelb oder rosenrothen Flecken, die sich von der Umgebung nicht besonders unterscheiden, zu finden, späterhin treten diese Flecke deutlicher als Knötchen auf, man kann die Erhebung derselben über die Umgebung, wenn ein Netzhautgefäss über sie hinwegzieht, durch die parallaxische Verschiebung consta-

tiren. Es ist dies das Stadium der Exsudation. Bildet sich das Exsudat zurück, so verschwindet die Erhebung, es tritt Pigmentirung auf, das Chorioidealgewebe, sowie auch zeitweilig Chorioidealgefässe werden sichtbar, die Farbe wird eine hellere, es entsteht eine Narbe, die Chorioidea ist atrophisch geworden, und wo früher eine Elevation bestanden, ist nun eine Depression.

Die Bilder, welche die Chorioideitis disseminata liefert, sind überhaupt sehr mannigfaltig; ein manchesmal mit der Pigmentdegeneration der Netzhaut verwechseltes ist jenes, wo die Pigmententwicklung sehr bedeutend überwiegt, und wo auch einzelne Schollen in der Netzhaut liegen. Es fehlt jedoch die charakteristische Form der Pigmentklumpen und ihre Vertheilung ist nicht an die Netzhautgefässe geknüpft. Doch können auch beide Formen, Chorioideitis u. Retinitis pigmentosa, zu gleicher Zeit an einem Auge vorhanden sein.

Die Chorioideitis areolaris ist viel seltener und zeichnet sich, wie schon früher besprochen, durch die Gruppierung der Herde um die Macula aus. Die Herde selbst bestehen zumeist aus kleineren, schwarz pigmentirten Exsudaten, die im Centrum hellgelbe Flecke zeigen, die immer grösser werden, so dass sie zuletzt nur von einem schwarzen Ring umrandet sind.

Chorioretinitis specifica.

Die Chorioretinitis specifica charakterisirt sich durch den dichten Nebel, der um die Papille und die benachbarte Retina gelagert zu sein scheint, und der die grossen Gefässe begleitet und sie bedeckt. Die Begrenzung der Papille ist nach innen verschwommen, die Gefässe in ihrer Grösse nicht verändert, aber der Reflexstreifen auf eine Strecke fehlend. Auch die Macula kann zeitweilig von einem trüben, grauen Hof umgeben sein. Prüfen wir die brechenden Medien mit den Planspiegel, noch besser mit dem *Faeger'schen*, lichtschwachen Spiegel, so finden wir den Glaskörper sehr fein getrübt. Lassen wir das Auge Bewegungen ausführen, so wirbeln feine staubförmige Trübungen auf, die den hinteren Antheil des Glaskörpers durchsetzen. Diese Trübungen sind oft so fein, dass sie bei nicht ganz genauer Prüfung, und wenn wir den lichtstarken Spiegel anwenden, unserer Beobachtung entgehen.

Diese Trübung des Glaskörpers hält während der ganzen Dauer der Erkrankung an. In einem späteren Stadium treten wohl auch dichter geformte, klumpige oder membranöse Trübungen hinzu.

In seltenen Fällen treten in der Chorioidea an einigen Stellen rundliche ungefähr gleich grosse, gelbliche Flecke auf, die in Gruppen bei einander stehen.

Der Ausgang der Erkrankung ist entweder vollständige Herstellung, die Papille wird wieder deutlich sichtbar, die Begrenzung eine scharfe, der Nebel, der auf der Retina lagerte, verschwindet, und ebenso auch die Glaskörpertrübungen, oder aber es tritt nach monatelanger Dauer gelbe oder retinische Atrophie mit ihren charakteristischen Erscheinungen in Bezug auf Farbe der Papille und Grösse der Gefässe auf.

Hellet sich die Wolke, die über dem Fundus gelagert, auf, so sieht man denselben ungleichmässig gefärbt, es sind Alterationen im Pigmentepithel eingetreten, dasselbe ist an einzelnen Stellen atrophirt (die Chorioidealgefässe werden sichtbar), oder aber es ist gewuchert, und Pigment ist in die Netzhaut eingewandert.

War die Erkrankung von langem Bestande, dann bleiben immer dichtere, flockige Glaskörpertrübungen zurück, Papille sowohl wie Retina und Chorioidea sind atrophisch geworden, das Auge zeigt das Bild eines starken, abnorm getäfelten Hintergrundes.

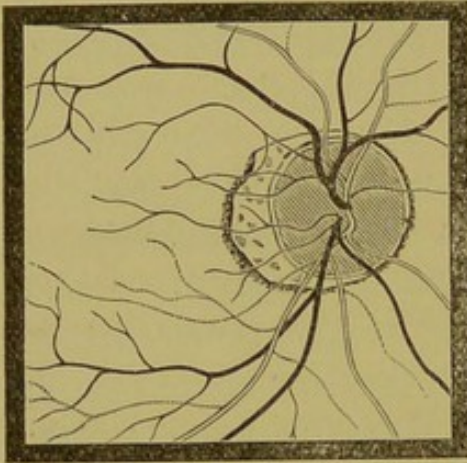
Chorioideitis myopica, Sclerochorioideitis posterior.

Bei hohen Graden von Myopie, speciell der progressiven Form, kommt sehr häufig Chorioideitis vor und umgekehrt wird durch die Entzündung der Sclera und Chorioidea die Myopie immer grösser, weil durch dieselbe eine Axenverlängerung des Auges eintritt. Mit der Myopie gleichzeitig tritt eine eigenthümliche Veränderung an der temporalen Seite des Sehnerven ein, die mit verschiedenen Namen, als Conus, Meniscus, Staphyloma posticum, Sclerectasia posterior bezeichnet wird.

Unter Conus verstand *Jaeger* einen angeborenen Defect der Chorioidea am Sehnervenrande, unter Staphyloma posticum einen durch die Dehnung der Sclera und der Chorioidea er-

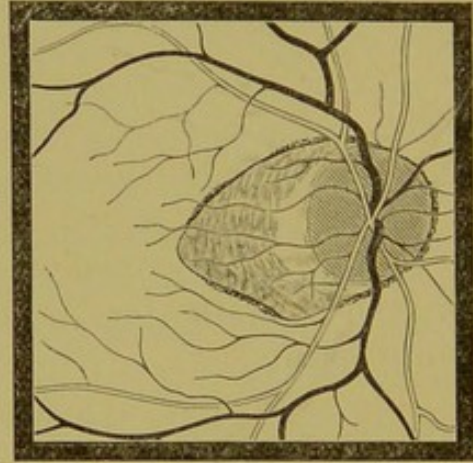
worbenen. Gegenwärtig bezeichnen wir wohl alle diese Veränderungen, wenn auch mit Unrecht, als Staphylom und verstehen unter demselben eine circumscripte Atrophie des Chorioidealgewebes an der Papille. Dieses Staphylom kann verschiedene Formen haben und der Papille an allen Seiten aufsitzen. Zumeist hat es die Gestalt einer Sichel und umfasst mit seiner Concavität den temporalen Rand der Papille, wie Sie es hier in Fig. 24 sehen. Doch kann es, wenn auch selten, nach innen,

Fig. 24.



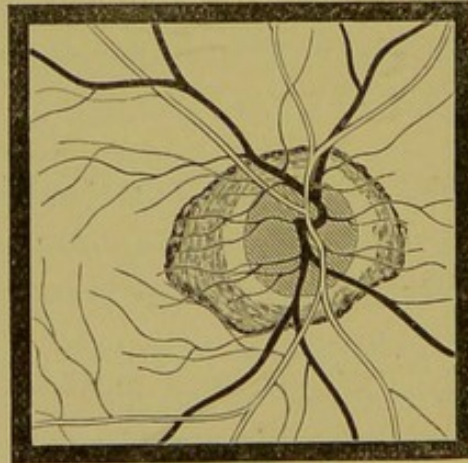
Papilla optica mit halbmondförmigem unregelmässig begrenztem Staphylom nach *Ed. v. Jaeger*.

Fig. 25.



Papilla optica mit Staphylom in Dreieckform nach *Ed. v. Jaeger*.

Fig. 26.



Papilla optica mit ringförmigem Staphylom nach *Ed. v. Jaeger*.

oder auch oben und direct unten, Fig. 28, gelegen sein. Es sei aber gleichzeitig bemerkt, dass das Staphylom nicht allein an myopischen Augen vorkommt, sondern, dass auch emmetropische, und selbst hypermetropische einen Meniscus haben können. Sie sehen heute zwei Schwestern, die eine mit höchstgradiger

Myopie (bei 25 Dioptrien), mit einem ausgebreiteten Staphylom und allen Consequenzen einer progressiven Myopie, und die andere mit emmetropisch gebauten Augen und einem Staphylom nach aussen, das dem halben Diameter der Papille gleichkommt.

Sehen wir bei jungen Leuten ein ausgebreitetes Staphylom, das sich durch einen breiten Pigmentrand von der Umgebung scharf abgrenzt, so ist dies wohl eine Bildung, welche als Colobom der Chorioidea, von dem wir noch sprechen werden, aufgefasst werden kann.

Die Form, sowie die Grösse der Staphylome ist eine sehr variable. Es können schmale sichelförmige Streifen sein, sie können halbmondartig, Fig. 23 u. 24, die Papille umfassen oder Dreieckform, Fig. 25, besitzen, wie ein Ring, Fig. 26, den Sehnerven umgeben, oder endlich eine enorme Ausdehnung erlangen und temporalwärts bis an die Macula oder über dieselbe hinausreichen.

Die Farbe des Staphyloms hängt von dessen Entwicklung ab. Anfangs ist nur gleichsam der Pigmentring verschoben, das Pigmentepithel in einer gewissen Ausdehnung zu Grunde gegangen. Das Epithel des Saumes proliferirt; das Chorioidealgewebe atrophirt, und so sehen wir das Staphylom dann gelbröthlich, gelb und schliesslich weiss gefärbt. Die Farbe ist keine gleichmässige, weil noch häufig Pigmentreste vorhanden sind. So schreitet das Staphylom langsam weiter, bis es schliesslich stationär bleibt.

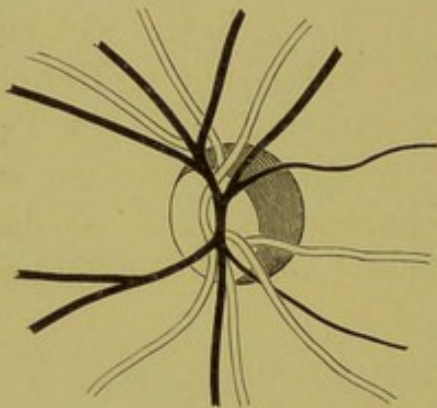
Wir können auch an manchen von ihnen, wenn auch sehr selten, eine Zusammensetzung aus zwei oder drei Staphylomen sehen.

Bei dieser Gelegenheit sei auch bemerkt, dass wir von stationären und progressiven Staphylomen sprechen. Stationär ist ein Staphylom, selbst wenn es sehr ausgedehnt ist, dann, wenn es scharf abgeschnitten ist und an gesunde Partien angrenzt. Das progressive Staphylom zeigt keine scharfen Grenzen, ausserhalb desselben sehen wir schon das Pigmentepithel sich rareficiren, es kommen immer neue Zonen zu, und das Staphylom erhält dadurch eine zackige Gestalt.

Ein progressiv myopisches Auge ist immer ein krankes Auge. Es entstehen auch ausserhalb des Staphyloms Entzündungs-

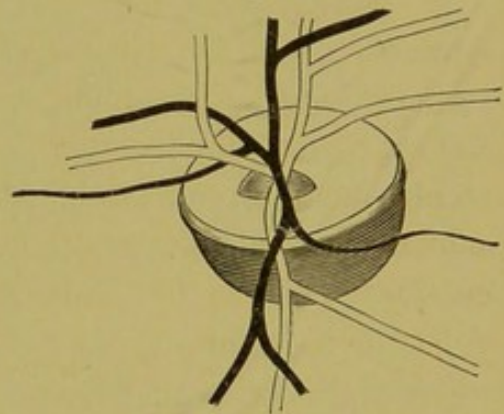
herde in der Chorioidea, die sich an ersteres anschliessen können und so oft den ganzen sichtbaren Augenhintergrund einnehmen. Es tritt Verflüssigung des Glaskörpers ein, es sind fast immer flockige Trübungen in demselben vorhanden, wovon Sie sich bei allen Fällen, die ich Ihnen heute zur Untersuchung bestellt habe, überzeugen können, und schliesslich treten Netzhautabhebung und Trübung der Linse ein, die das Auge der Erblindung zuführen.

Fig. 27.



Hochgradig myopisches Auge mit anscheinend längsovaler Papille

Fig. 28.

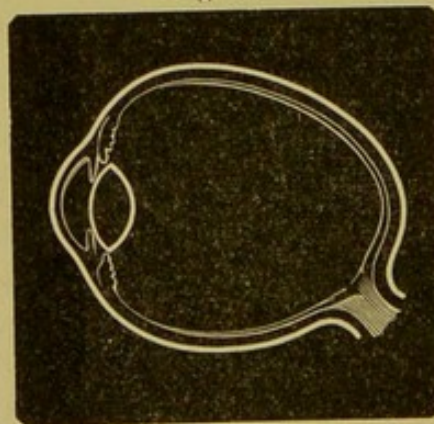


Hochgradig myopisches Auge mit anscheinend horizontalovaler Papille.

Manchen von Ihnen wird die Form der Papille bei hochgradig myopischen Augen aufgefallen sein; sie hat ihre runde Gestalt verloren und erscheint als ein bald diagonal, bald horizontal, Fig. 28, oder vertical, Fig. 27, liegendes Oval.

Es erscheint Ihnen nur so, de facto behält der Sehnerv seine

Fig. 29.



Durchschnitt durch ein hochgradig myopisches Auge mit bedeutender Axenverlängerung.

Kreisform. Die Axenverlängerung des Auges bei Myopie wird, wie die Fig. 29 zeigt, bewirkt durch eine Dehnung des hinteren

Poles. Da sich nun der Sehnerv nach innen vom hinteren Pole ansetzt, so sehen wir denselben nicht en face, sondern im Profil und erscheint daher je nach dem Ansatz des Staphyloms, d. h. je nach welcher Seite die Sclera am stärksten gedehnt ist, die Papille vertical oder horizontal oval oder auch ganz schief gestellt.

Die Papille erscheint in solchen Augen auch sehr klein, und ist von dem umgebenden Staphylom oft nur durch den Gefässconflux und durch die stärkere Röthung zu differenziren.

Häufig sieht man bei progressiver Myopie die Macula verändert, und zwar in verschiedener Weise; es bilden sich entweder einfache Entzündungsherde daselbst, die dann das Gewebe zur Atrophie führen oder es treten Blutungen auf, die Pigmentationen zurücklassen, oder was wohl das häufigste ist, wir sehen unregelmässig gestrichelte Zeichnungen daselbst, so dass es das Aussehen hat, als ob in einer Lackschichte Sprünge entstanden wären.

Ruptura chorioideae.

Wirkt eine stumpfe Gewalt auf ein Auge ein, so treten oft Blutungen oder auch Zerreißungen der Chorioidea auf. Sieht man die letzteren bald nach Resorption des Blutes, so findet man concentrisch zur Papille bogenförmige, weisse oder gelbliche Streifen in Sichelform; es pflegen deren mehrere vorhanden zu sein und manche von ihnen gabeln sich noch. In der Mitte des Risses stehen die Ränder am weitesten von einander, so dass eben dadurch der Riss eine sichel- oder kipfelförmige Gestalt erhält.

Untersucht man die Risse in einer späteren Zeit, so findet man die Ränder von Pigment eingesäumt und auch die Fläche selbst stark dunkel pigmentirt. Aber auch die Umgebung wird in den Krankheitsprocess einbezogen, indem Rarefaction des Pigmentepithels eintritt und die Gegend zwischen Papille und Ruptur von zahlreichen pigmentirten und weisslichen Flecken erfüllt ist. Auch die Farbe der Papille ändert sich, sie wird gelblichweiss, es tritt partielle oder totale Atrophie ein.

Coloboma Chorioideae.

Das Chorioidealcolobom ist eine angeborene Anomalie des Augenhintergrundes, die zumeist mit anderen Anomalien als Iris- und schon seltener Linsencolobom vergesellschaftet ist. Ich kann Ihnen mehrere Fälle, die mit dieser Anomalie behaftet sind, vorstellen.

Beleuchten Sie mit dem Spiegel den unteren Theil des Augenhintergrundes, so sehen Sie eine grosse, sehnigweisse, stark glänzende Fläche von ovaler Gestalt, die gegen den Opticus zu convex, gegen den Aequator leicht concav begrenzt ist, und wie mit breiten Pigmentwülsten eingesäumt erscheint. Die Retinalgefässe meiden diese Gegend, zum mindesten die grösseren, und das, was wir von Blutgefässen auf derselben sehen, gehört den Ciliargefässen an, die an irgend einer Stelle emportauchen um hinter den pigmentirten Rändern zu verschwinden. Wir müssen, um dieselben deutlich zu sehen, Concavgläser einstellen, diese Stelle liegt also tiefer als die Retina, ja es sind in derselben sogar einzelne Gruben vorhanden, die als solche durch die Refraktionsdifferenz und die parallaxische Verschiebung erkannt werden. Entsprechend dieser weissen Fläche fehlt das Chorioidealgewebe und auch die Retina; der Mangel der letzteren ist nicht allein durch das eigenthümliche Verhalten der Netzhautgefässe, sondern auch durch den correspondirenden Gesichtsfelddefect zu erschliessen. Es liegt demnach hier die Sclera bloss, daher auch der weisse oder bläuliche Reflex.

Die Grösse des Coloboms kann eine verschiedene sein, in manchen Fällen können wir die untere Grenze gar nicht bestimmen. Es kann auch der Opticus in's Colobom mit einbezogen sein und es kann dieses ferner durch eine kleine normale Chorioidealbrücke in zwei ungleiche Theile, ein oberes kleineres und ein unteres grösseres geschieden sein.

An eine Verwechslung wäre wohl nur mit Chorioidealatrophie zu denken, doch wird eine genaue Untersuchung sehr bald allen Zweifel beheben.

Untersuchung der brechenden Medien.

Wie ich bereits früher erwähnt, möge jeder Untersuchung des Augenhintergrundes eine Prüfung der brechenden Medien vorausgehen, damit wir mit Bestimmtheit eine Diagnose stellen können und nicht etwa eine Erkrankung der inneren Membranen erschliessen, wo nur Störungen in den durchsichtigen Medien vorhanden sind.

Focale Beleuchtung oder Untersuchung im auffallenden Lichte.

Wir gehen so vor, dass wir zuerst bei focaler Beleuchtung die Medien prüfen. Wir nehmen eine Convexlinse von 13 oder 20 D. und lassen das Licht der seitlich stehenden Lampe, indem wir den Kranken eine Kopfwendung machen lassen, durch die Convexlinse auf das Auge fallen. Was wir bereits hiermit sehen können, ist ziemlich viel. Vor Allem bemerken wir, dass im physiologischen Zustand die Vorderfläche der Cornea und der Linse einen zarten, grauen Reflex gibt, der in höherem Alter ja bekanntermassen sehr stark ausgeprägt ist.

Selbstredend können auch die pathologischen Veränderungen sehr genau wahrgenommen werden. Je näher wir mit der Convexlinse herangehen, desto tiefere Theile beleuchten wir, und es gelingt uns so nicht nur alle Theile der Cornea, sondern auch die Linse, und sogar die vorderen Antheile des Glaskörpers zu untersuchen. Man kann aber auch die focale Beleuchtung mit der Loupenuntersuchung combiniren, indem man eine Convexlinse von 12 D. vor das Auge setzt und mit einer zweiten Linse von 20 D. von der Seite her beleuchtet.

Untersuchung im durchfallenden Lichte.

Nachdem wir bei seitlicher Beleuchtung den vorderen durchsichtigen Augapfelabschnitt durchsucht, nehmen wir den Spiegel zur Hand und werfen in einer Entfernung von ungefähr 25 Cm. Licht in's Auge und lassen letzteres nach allen Richtungen sich bewegen.

Wir nehmen dadurch nicht nur die etwa in dem Bereiche der Pupille sich befindlichen Trübungen, sondern auch die peripher gelegenen wahr. Diese sehen dadurch, dass sie das von der Retina reflectirte Licht nicht durchlassen, dunkel aus.

Handelt es sich um grössere Flocken im Glaskörper oder gröbere Trübungen in der Linse, so reicht der Concavspiegel aus, sind dagegen die Trübungen zart, dann dürfen wir nur mit dem Planspiegel und noch besser mit dem *Helmholtz'schen* oder *Faeger'schen* Reflector untersuchen. Man nennt die erste Methode der Untersuchung mit der Convexlinse auch die Untersuchung im auffallenden Lichte, die andere consequenterweise im durchfallenden Lichte.

Die Trübungen können fix oder beweglich sein; wir nennen sie dann beweglich, wenn nach Sistirung der Bewegung des Auges diese noch weiter sich bewegen. Bewegliche Trübungen kommen nur im Glaskörper vor, und dann stellen wir die Diagnose auf Verflüssigung desselben. Ausnahmsweise kommen auch in der vorderen Kammer bewegliche Opacitäten vor.

Prüfen wir im auffallenden Lichte, so erkennen wir leicht den Sitz der Trübungen, je nachdem wir mit der Linse näher an's Auge heran- oder von demselben abrücken müssen. Schwieriger ist es, die Localität zu bestimmen, wenn wir im durchfallenden Lichte untersuchen. Aber es gelingt auch hier, wenn man sich an eine gewisse Schablone hält, den Sitz so ziemlich annähernd zu präcisiren.

Alle Trübungen, welche vor der Pupillarebene liegen, machen mit dem Auge gleichsinnige Bewegungen.

Trübungen in der Pupillarebene bleiben bei allen Bewegungen des Auges im gleichen Verhältniss zum Pupillarrand;

Trübungen dagegen, welche hinter der Pupillarebene liegen, machen zur Bewegung des Auges entgegengesetzte Bewegungen.

Um nun die Localität noch genauer zu bestimmen, nehmen wir den Hornhautreflex zu Hilfe. Wir vergleichen dann die Lage des Hornhautreflexes mit dem Drehpunkt des Auges und der Trübung.

Macht die Trübung überhaupt keine Bewegung, so liegt sie im Drehpunkte.

Beobachten wir das vom Spiegel auf der Cornea entworfene Bild der Flamme, so finden wir, dass dasselbe den Bewegungen des Auges entgegengesetzte Bewegungen macht. Liegt nun eine Trübung vor dem Drehpunkte, so macht diese Trübung eine dem Hornhautreflexe entgegengesetzte Excursion, liegt sie hinter dem Drehpunkte, so folgt die Trübung dem Hornhautreflex.

Wir finden normalerweise Trübungen im Bereiche der Pupille, durch die wir uns nicht beirren lassen dürfen, so sehen Sie oft dunkle, vertical ziehende, fast parallel verlaufende Streifen, die auch büschelartig aussehen können, sie entsprechen dem Schatten, welchen die Cilien auf die Cornea werfen; erweitern Sie die Lidspalte durch Hebung des Oberlides, so schwinden dieselben. Sie sehen ferner klumpige oder fadenförmige Trübungen, oder auch herabfliessende, schwarz umgrenzte Bläschen, es sind dies Schleimpartikelchen oder Luftbläschen, die sich durch eine Bewegung des Oberlides wegweisen lassen.

Ist die Pupille ad maximum dilatirt, so wird concentrisch zum Pupillenrand eine mehr oder weniger breite dunkle kreisförmige Linie wahrgenommen, der Linsenrand, der wegen totaler Reflexion eben als schwarzer Ring bemerkbar ist.

Wird im umgekehrten Bilde untersucht, denn auch durch dieses können Trübungen constatirt werden, so muss auf besonders sorgfältige Reinigung, respective Reinhaltung der Linse geachtet werden, denn Flecken in derselben, Sprünge, die eingravirte Nummer, ja die Finger, welche die Linse halten, können durch ihre Spiegelung im Bilde als Trübungen imponiren.

Trübungen der Cornea und Iris.

Gehen wir zu den pathologischen Trübungen über, so äussern sich solche in der Cornea bei Durchleuchtung der Pupille als mehr oder weniger lichte, oder dunkelgraue Wolken. Sind Unebenheiten in der Cornea vorhanden, so finden wir bei leichten Drehungen des Spiegels einen Wechsel in der Beleuchtung, früher verdunkelte Stellen erscheinen plötzlich roth oder umgekehrt.

Ist die Cornea kegelförmig vorgewölbt (Keratoconus), so entsteht mitten in der Pupille eine ringförmige dunkle Linie, die bei Bewegungen des Spiegels oder des Auges ihre Lage verändert und sich durch die verschiedene Strahlenbrechung der stärker gewölbten und der abgeflachten Partie der Hornhaut erklären lässt.

Trübungen, welche durch die Iris hervorgerufen werden, sind zumeist auf hintere Synechien oder Fäden einer persistirenden Pupillarmembran zurückzubeziehen. Wir unterscheiden sie von einander durch die Untersuchung bei focaler Beleuchtung, indem die Fäden der Pupillenmembran der vorderen Fläche der Iris ihren Ursprung verdanken, die den Synechien entsprechenden Fäden aber am Pupillarrand oder an der hinteren Fläche entspringen.

Trübungen der Linse.

Wir kommen zu den Trübungen der Linse und wollen auch hier nur die wichtigsten, mit dem Augenspiegel erkennbaren anführen, und übergehen daher die in den meisten Lehrbüchern bei diesem Capitel durchgeführte Eintheilung der verschiedenen Staarformen.

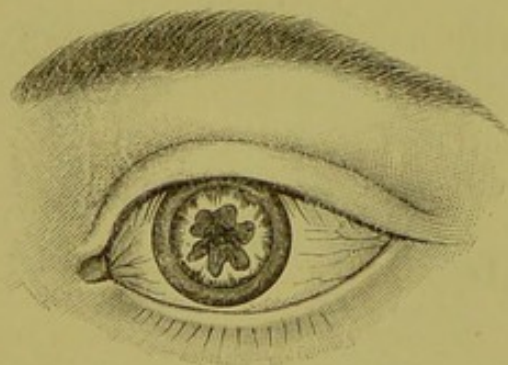
Die Linsentrübungen sind zumeist schon durch ihre Form charakterisirt.

Der vordere Polarstaar, der auch als *Cataracta capsularis centralis anterior* und in einer Abart als *Cataracta pyramidalis* beschrieben wird, erscheint als schwarzer Punkt oder Fleck in der Mitte der Pupille und bleibt, da er in der Pupillarebene liegt, bei Bewegungen des Auges immer an derselben Stelle (mit Beziehung auf den Pupillarrand). Sehen wir genau im

Centrum eine Trübung, durch die kein Licht durchgeht, so haben wir es mit einem Kernstaare zu thun. Die *Cataracta nuclearis* kann angeboren sein oder erworben; erworben ist sie am häufigsten in myopischen Augen; sie schreitet sehr langsam vor und ist im Beginne, wenn nicht sorgfältig mit dem schwachen Reflector untersucht wird, leicht zu übersehen. Insbesondere bei enger Pupille finden wir das Sehvermögen hochgradig herabgesetzt und die Untersuchung des Fundus bei dilatirter Pupille (bei enger ist sie einfach undurchführbar) ergibt nichts, was die Herabsetzung des Sehvermögens erklären könnte. In solchen Fällen ist nur eine Diagnose mit dem schwachen *Jaeger'schen* Reflector möglich.

Sowie am vorderen Pole, treten auch am hinteren Linsenpole angeborene Trübungen auf, die mit dem Spiegel ebenfalls als schwarze Punkte oder Flecke erscheinen, aber sich vom vorderen Polarstaar durch die dem Auge entgegengesetzte Bewegung auszeichnen. Sie sind zumeist Ueberreste der vorderen Endigung der embryonalen *Arteria hyaloidea*.

Fig. 30.

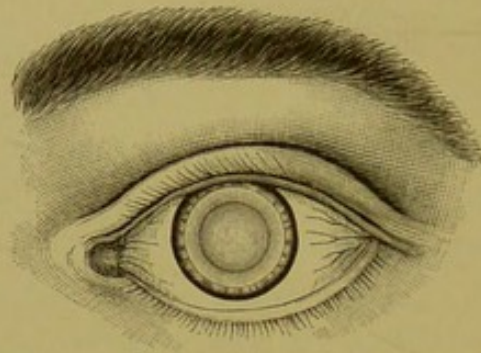
Cataracta polaris posterior nach *Ed. v. Jaeger*.

Erworben sind die sternförmigen Trübungen in der hinteren *Corticalis*, siehe Fig. 30; sie sind oft *Chorioidealstaare* oder erwecken auch den Verdacht auf *Pigmentdegeneration* der *Netzhaut*.

Fig. 31 stellt einen *Schichtstaar*, *Cataracta zonularis*, *perinuclearis* dar. Wir sehen in der rothbeleuchteten Pupille eine scheibenförmige, grauliche, scharf umgrenzte Trübung. Zwischen dieser und dem Pupillarrand ist deutlicher rother Reflex. Das Centrum ist mehr transparent und erscheint ebenfalls gelbröthlich, der Rand etwas saturirter. Wir haben es hier mit

einem Schichtstaar zu thun, d. h. das Centrum und die peripheren Rindenschichten sind durchsichtig und zwischen ihnen befindet

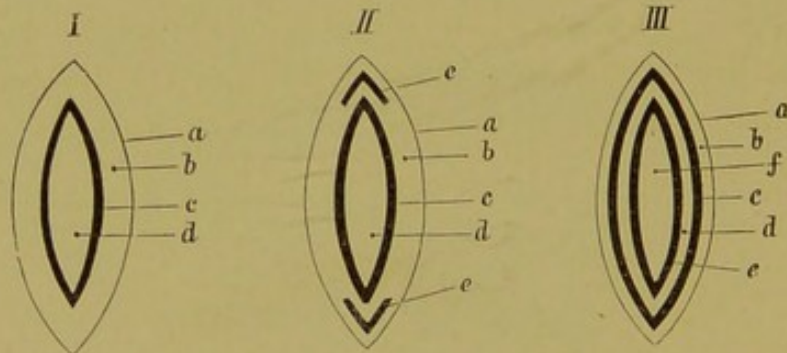
Fig. 31.



Cataracta perinuclearis nach E. v. Jaeger.

sich die getrübte Schichte, Fig. 32 (I). Diese Schichten können auch mehrfach sein, und es würde dann der Querschnitt der Linse wie in Fig. 32 (III) aussehen, wo eben undurchsichtige mit durchsichtigen Lagen abwechseln. Der Schichtstaar kann an

Fig. 32.



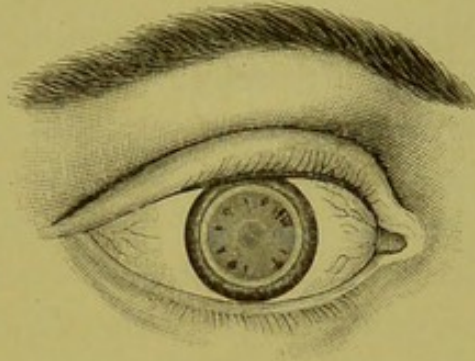
I stellt einen einfachen, *II* einen mit „Reiterchen“ (*e*) versehenen, *III* einen doppelten Schichtstaar dar; in allen 3 Zeichnungen bedeutet *a* die Linsenkapsel, *b* die durchsichtige Corticalis, *c* die cataractöse Schicht, *d* in *I* und *II* den klaren Kern, in *III* aber die zwischen den beiden trüben befindliche durchsichtige und *e* die zweite getrübte Schicht, während der Kern in *III* durch *f* bezeichnet ist.

seiner Peripherie radiär gestellte Streifchen zeigen, die in den durchsichtigen Theil der Linse hineinragen, siehe Fig. 32 (II), ja es kann auch noch eine in der Axe gelegene Trübung hinzukommen, wie Fig. 33 zeigt.

Aehnliche hübsche Bilder zeigen die Cataracta punctata und stellata, bei welchen wir entweder zahlreiche dunkle Punkte oder Streifen zu einer sternförmigen Figur gruppiert sehen.

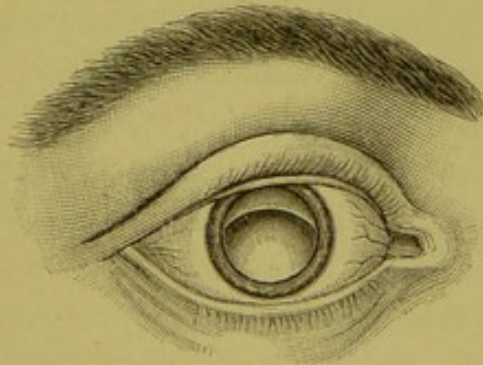
Die Linsensenkung, Fig. 34, *Luxatio lentis*, erkennen wir, wenn die Linse noch zum Theile in der Pupille liegt, daran, dass bei Mydriasis ein Theil des Randes der Linse wegen der totalen Reflexion als dunkler Kreisbogen in der sonst roth leuchtenden Pupille erscheint.

Fig. 33.

Cataracta perinuclearis et nuclearis nach *Ed. v. Jaeger*.

Ist die Linse in den Glaskörper versenkt, so sieht man bei genügend dilatirter Pupille, wenn man von oben mit dem Spiegel in's Auge hineinsieht, eine dunkelgraue, rundliche, scharf begrenzte Masse, die, wenn sie beweglich ist, bei Excursionen des Auges aufgewirbelt wird, in's Pupillargebiet dann gelangt und dann auch deutlich durch ihre Form als Linse zu erkennen ist.

Fig. 34.

*Luxatio lentis* nach *Ed. v. Jaeger*.

Schliesslich sei noch der Diagnose der Aphakie Erwähnung gethan. Fehlt die Linse, so erkennen wir es wohl an dem Schlottern der Iris (*Iridodonesis*), doch ist dieses allein nicht charakteristisch genug, da ja die Iris fixirt sein kann oder auch andererseits in irgend einer Weise das Aufhängeband der

Linse gelockert sein mag. Bestimmt wissen wir erst dann, ob die Linse vorhanden oder ob sie fehlt, wenn wir die Reflexbilder prüfen. Lassen wir mit dem Concavspiegel schräge das Licht auf's Auge fallen, so sehen wir die drei sogenannten *Purkinje-Sanson'schen* Reflexbilder, nämlich auf der Cornea ein helles, aufrechtes, verkleinertes Bild, ferner von der vorderen Linsenfläche ebenfalls ein aufrechtes, verkleinertes, aber sehr lichtschwaches Bild, das schwer gesehen wird und auch nicht weiter in Betracht kommt. Die hintere Linsenkapsel wirkt als Concavspiegel und entwirft ein umgekehrtes, ebenfalls lichtstarkes Bild. Das Bild auf der Cornea geht mit der Lichtquelle, das der hinteren Linsenfläche in umgekehrtem Sinne. Beleuchten wir das Auge von der Schläfenseite und lassen den Lichtkegel nasalwärts wandern, so geht das Bild der Cornea mit, das Kapselbild macht den umgekehrten Weg, also temporalwärts. Fehlt nun die Linse, so muss also auch das hintere Kapselbild fehlen. Wir machen aber auch mit dem Spiegel den umgekehrten Schluss. Wenn das hintere Kapselbild fehlt, dann ist die Linse nicht im Pupillargebiet; sie kann fehlen oder luxirt sein. Die weitere Untersuchung wird uns bald belehren, was von beiden der Fall ist.

Trübungen des Glaskörpers.

Die Trübungen des Glaskörpers unterscheiden sich von den anderen zumeist schon dadurch, dass sie beweglich sind, was natürlich wieder auf eine Verflüssigung des Glaskörpers schliessen lässt. Wenn Sie die Patienten, die ich Ihnen diesmal vorgestellt habe, und welche an Chorioideitis myopica leiden, anweisen, ihre Augen nach auf- und abwärts oder nach irgend einer anderen Richtung zu bewegen, so sehen Sie zahlreiche kleinere und grössere, punktförmige oder flockige, fadenartige, fetzige oder membranöse Körper durch einander wirbeln. Ihr Sitz ist zumeist im hinteren Glaskörperantheil. Sie können leicht durch Vorsetzen verschiedener Gläser genau auf dieselben einstellen und ihre Localität bestimmen. Von besonderer Wichtigkeit ist die staubartige Durchsetzung des Glaskörpers; oft können wir, wie bereits früher erwähnt, nur auf sie gestützt, eine Diagnose stellen.

Ein selteneres Vorkommniss ist die *Synchysis scintillans*. Ich kann Ihnen heute einen wunderschönen Fall demonstrieren; es ist eine Frau, nahe an 60 Jahre, bei welcher ich dieses Phänomen schon lange beobachtete. Lassen Sie die Frau Bewegungen mit ihrem Auge ausführen, so sehen Sie anfangs nur einige glitzernde Pünktchen durch das Gesichtsfeld hinschiessen, dann schwirren hunderte und tausende solcher silberglänzenden Körperchen durch einander, dass es Ihnen den Eindruck macht, als ob ein Schneesturm im Auge wüthen würde.

Vor kurzer Zeit hatte ich noch Gelegenheit, einen eben so schönen Fall zu demonstrieren, bei welchem aber die Körperchen goldglänzend aussahen und das Durcheinanderschwirren derselben den Eindruck eines lebhaften Funkensprühens machte.

Man nimmt an, dass diese Trübungen Cholestealinkrystallen entsprechen, ein Befund von *Poncet* spricht auch dafür; das Auge, das ich jedoch anatomisch zu untersuchen Gelegenheit hatte, zeigte keine Cholestealinkrystalle.

Sind Blutungen im Glaskörper, so werden sie leicht als solche erkannt, sind sie jedoch so massenhaft, dass sie den Einblick in's Auge nicht gestatten, so werden sie aus anderen Umständen, vor Allem wohl durch die Anamnese, ob ein Trauma vorausgegangen, dann welche Erkrankung vorliegt, z. B. Scorbut, erschlossen. Es bleiben zumeist nach denselben flockige oder membranöse Trübungen zurück.

Ebenfalls ein sehr seltenes Vorkommniss ist es, dass wir in den Glaskörper die Ueberreste der embryonalen *Arteria hyaloidea* hineinragen sehen. Ein kleiner, graulicher durchscheinender Zapfen, der manchenmal auch hakenförmig gekrümmt ist, ragt aus der Papille hervor, und wenn wir diesen Zapfen durch Eindrehen immer schwächer brechender Gläser unseres Spiegels weiter und weiter verfolgen, so finden wir diesen Zapfen entweder, nachdem er fadenförmig geworden, plötzlich enden oder sich mehrfach verästeln, und wir können diese Fäden mittelst stärkerer und immer stärkerer Convexgläser oft bis an die Linse heran verfolgen. Ungemein selten findet man die Arterie noch bluthaltig. Zeitweilig ist fast die ganze Papille von einem ähnlichen grauen Gebilde bedeckt, von dem Fäden ausstrahlen; es ist dies der sogenannte *Canalis Cloqueti* mit verdickten Wandungen.

Sowie in der Retina, können auch im Glaskörper Cysticeri vorkommen. Man sieht, so lange der Glaskörper durchsichtig bleibt, eine bläulich durchscheinende feingekörnte und gefässfreie Blase, an welcher man undulirende Bewegungen bemerkt und bei günstiger Gelegenheit auch Kopf und Hals des Wurmes beobachten kann.

Auch Gefässe kommen im Glaskörper vor, doch sind diese immer in Zusammenhang mit den Gefässen der Retina des Opticus oder des Ciliarkörpers.

Bestimmung der Refraction mit dem Augenspiegel.

M. H.! Wir wissen aus der physiologischen Optik, dass das normal brechende Auge im Ruhezustand für parallele Strahlen, das myopische für divergente und das übersichtig gebaute für convergente Strahlen eingestellt ist, und wir nennen das Verhältniss eines Auges gegenüber parallelen Strahlen dessen Refraction oder Brechzustand. Der Brechzustand des Auges kann auf sehr verschiedene Weise bestimmt werden, am genauesten durch den Augenspiegel.

Verschiedene Methoden der Untersuchung.

Mit dem Augenspiegel gibt es verschiedene Methoden, die beste ist die im aufrechten Bilde, doch gehört für dieselbe eine gewisse Uebung und muss der Untersucher Herr seiner Accommodation sein, d. h. dieselbe vollständig entspannen können oder der Grösse derselben sich bewusst sein. Da dies nur durch längere Uebung erzielt werden kann, so hat man auch andere Methoden in Verwendung gezogen, die ich Ihnen hier in gedrängtester Kürze mittheilen will.

Der einfachste Vorgang, der auch für den Nichtophthalmoskopiker sehr verwendbar, ist, sich in eine Entfernung von ungefähr 1 M. von dem Patienten zu setzen, mit dem Planspiegel das Auge zu beleuchten und mit dem eigenen Kopfe seitliche Bewegungen auszuführen, ohne das Licht zu verlieren. (Selbstredend, dass sich sonst Alles wie bei der gewöhnlichen Spiegeluntersuchung verhält, verdunkeltes Zimmer und Accommodationsentspannung des untersuchten Auges durch Sehen in die Ferne.) Sehen Sie nun bei diesen Bewegungen die Pupille einfach erleuchtet, dann ist Emmetropie vorhanden oder ein geringer Grad von Ametropie bis 1 D., den man

füglich noch zur Emmetropie zählen kann. Erhält man dagegen in dieser Entfernung das Bild der Retinalgefässe deutlich, so ist Ametropie vorhanden. Beleuchten Sie durch die Seitenwendungen Ihres Kopfes verschiedene Theile der Retina, so werden die Gefässe Scheinbewegungen ausführen, und zwar beim hypermetropischen Auge in gleichem Sinne, beim myopischen in umgekehrter Richtung. Sie erfahren hier in sehr leichter Weise die Refraction des betreffenden Individuums, wenn auch nicht den Grad. Doch auch diesen können Sie bei einiger Uebung ungefähr bestimmen, d. h. nur, ob geringe, mittlere, hohe oder höchste Grade von Ametropie. Je näher Sie an das Auge heranrücken können und je ausgiebiger die Bewegungen, desto höhergradig die Ametropie. Ein Beispiel wird Ihnen rasch das Verständniss für diese Methode geben. Sie befinden sich am Ende eines Zimmers und sehen zum Fenster hinaus auf die gegenüber sich befindliche Wand, machen Sie nun Bewegungen mit dem Kopfe, so geht die Wand mit Ihnen. Sie richten nun Ihre Aufmerksamkeit auf einen Gegenstand im Zimmer, so macht er, wenn Sie das Fenster fixiren, bei Bewegung Ihres Kopfes umgekehrte Bewegungen. Das Fenster entspricht der Lage der Retina des emmetropischen, die gegenüberliegende Wand des myopischen, der Gegenstand im Zimmer des hypermetropischen Auges, weil ja das eine ein lang, das andere ein kurz gebautes Auge ist. Hierin haben Sie die Erklärung für den Vorgang bei dieser Art der Spiegeluntersuchung.

Auch im umgekehrten Bilde können wir in sehr einfacher Weise die Art der Refraction bestimmen. Wir suchen uns die Papille auf und halten die Convexlinse so nahe wie möglich zum Auge, dann rücken wir mit derselben ab, und werden nun finden, dass die Grösse der Papille die gleiche bleibt oder sich ändert. Bleibt die Papille gleich gross, dann ist Emmetropie vorhanden, ändert sich dagegen ihre Grösse, so besteht Ametropie. Wird sie kleiner, so ist das Auge hypermetropisch, wird sie grösser, myopisch, und zwar je stärker die Unterschiede ausfallen, desto höhergradig die Ametropie.

Man kann auch im umgekehrten Bilde eine genaue Bestimmung des Brechzustandes nach der Methode von *Schmidt-Rimpler* vornehmen, über welche wir dann später noch genauer sprechen wollen, um jetzt vorerst auf die

Refractionsbestimmung im aufrechten Bilde

einzugehen.

Zur genauen Bestimmung ist nothwendig, erstens, dass der Untersuchte seine Accommodation entspannt, was dadurch geschieht, dass man ihn in einem dunklen Raume in die Ferne sehen lässt, und zweitens, dass auch Sie nicht accommodiren, oder doch wenigstens sich des Grades der von Ihnen verwendeten Accommodation bewusst sind. Das Letztere ist bald zu erreichen, indem Sie ein atropinisirtes Individuum, dessen Refraction Ihnen bekannt ist, untersuchen, und nun sehen, welches Glas Sie, um scharf zu distinguiren, einstellen müssen. Das Individuum wäre emmetropisch und Sie hätten mit -2.5 D. gesehen, so beträgt Ihre Accommodation 2.5 D. Die Accommodation ist aber veränderlich und es ist daher nothwendig, von Zeit zu Zeit abermals Ihre Accommodation zu prüfen. Der Grad derselben wird immer geringer, doch manche behalten durch lange Zeit oder fast immer eine gewisse Accommodationsspannung bei.

Anfänger accommodiren immer. Wollen Sie sehr bald mit entspannter Accommodation untersuchen, so atropinisiren Sie sich selbst und halten einige Zeit Ihre Augen unter Atropinwirkung, oder setzen Sie sich beim Ophthalmoskopiren so, dass auch Sie in die Ferne sehen können. Sie untersuchen nun und lassen beide Augen offen, so dass Sie mit dem unbewaffneten Auge die etwa 6 M. entfernte Wand ansehen, und nun gleichzeitig das Spiegelbild und die Wand zu sehen versuchen. Bei einiger Ausdauer gelingt es Ihnen in dieser Weise bald, Ihren Ciliarmuskel während des Spiegelns ausser Thätigkeit zu setzen.

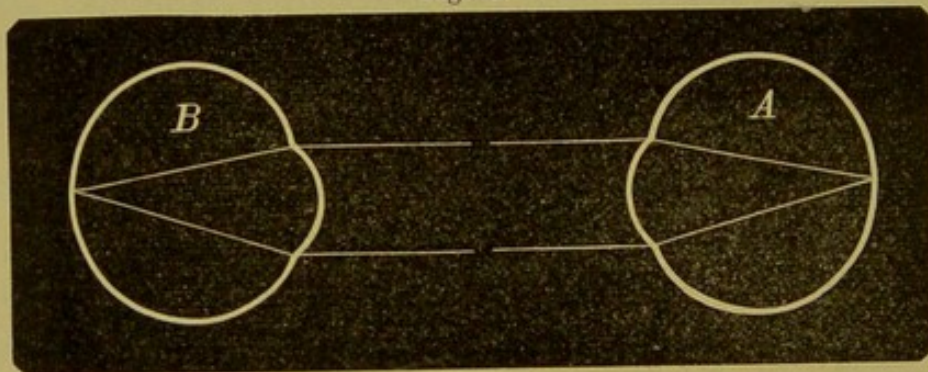
Eine Frage, die nun von selbst sich aufdrängt, ist die: Woran messen wir die Refraction?

Jener Punkt, mit dem wir allein deutlich sehen, ist die Fovea centralis, wir sollten daher an derselben die Refraction bestimmen. Dies geht aber aus mehreren Gründen nicht gut an, erstens ist diese Stelle gefässlos, wir haben für unsere Bestimmung keinen guten Anhaltspunkt. Ihre Umgebung ist ferner dunkler gefärbt und in jugendlichen Augen stark reflectirend, durchwegs Momente, die ein Urtheil darüber, ob man hier

scharf distinguire oder nicht, unmöglich machen. Zweitens antwortet das Auge, wenn das Licht die Macula trifft, mit einer starken Contraction der Pupille, die uns die Untersuchung erschwert. Wir wählen daher ein anderes Object, und dies ist der temporale Rand der Papille, und zwar die feinen Gefäße daselbst als ganz besonders der Pigmentring, der sich deshalb zur Bestimmung gut eignet, weil er seiner Lage nach der musivischen Schichte entspricht, und weil es ein Object ist, an dem wir die Deutlichkeit, mit der wir sehen, sehr gut abschätzen können.

1. Ich nehme an, dass Sie Ihre Accommodation entspannen und emmetropisch sind; Sie untersuchen nun ebenfalls einen Emmetropen. Die Strahlen, die aus einem emmetropischen Auge, Fig. 55, austreten, sind parallel und solche vereinigen

Fig. 35.



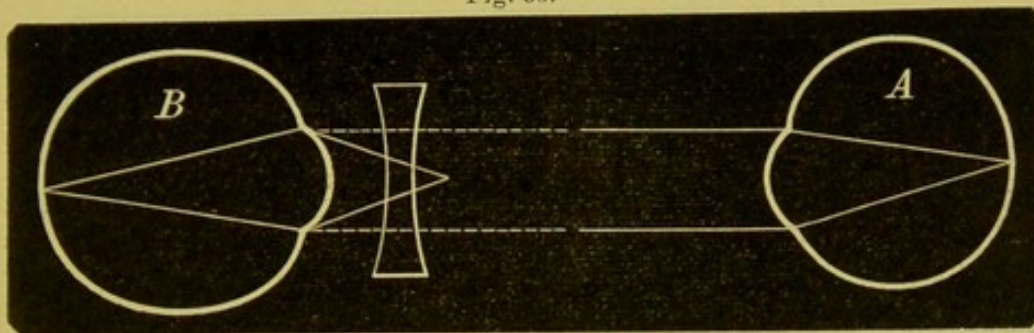
sich wieder in einem Punkte der Netzhaut eines normalsichtigen Auges.

Ein emmetropisches Auge sieht also ohne Glas den Fundus eines emmetropischen Auges, oder der Satz anders gefasst: sieht ein emmetropisches Auge ohne Glas deutlich und scharf den Augenhintergrund des Untersuchten, so ist auch dessen Auge emmetropisch.

2. Das beobachtete Auge *B*, Fig. 36, ist myopisch, die Strahlen, die aus demselben austreten, sind convergent, der Beobachter *A* kann aber als Emmetrop nur parallele Strahlen auf seiner Netzhaut vereinigen; wir werden daher die convergent austretenden Strahlen parallel machen, dies geschieht durch Vorsetzung einer Concavlinse. Fallen nämlich parallele Strahlen auf eine Concavlinse, Fig. 37, so werden dieselben bekanntlich so gebrochen,

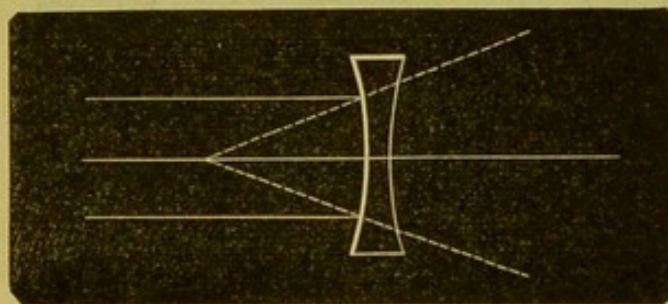
dass sie nach rückwärts verlängert, in einem Punkte sich vereinigen würden. Umgekehrt lautet der Satz: fallen convergente

Fig. 36.



Strahlen auf eine Concavlinse, so werden sie, da die Linse zerstreuend wirkt, weniger convergent, respective parallel gemacht. Wir werden daher in unserem Spiegel ein Concavglas einstellen, dessen Brennpunkt dem Fernpunkte des Auges entspricht und

Fig. 37.



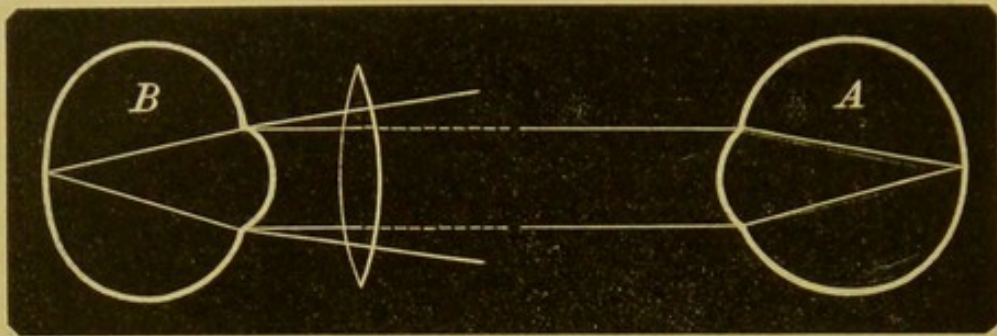
durch welches die convergenten Strahlen parallel gemacht werden. Es sei dies concav 4 D., so hat das untersuchte Auge eine Myopie von 4 D.

Sind wir als Emmetropen gezwungen, Concavgläser vorzulegen, um den Fundus scharf zu sehen, so ist das betreffende Auge myopisch, und zwar entspricht die Myopie dem schwächsten Concavglase, mit dem wir noch deutlich sehen.

3. Ist das beobachtete Auge *B*, Fig. 38, hypermetropisch gebaut, so sind die austretenden Strahlen divergent, diese können vom emmetropischen Beobachter *A* nicht auf der Netzhaut vereinigt werden, sie müssen also parallel gemacht werden, was durch eine Convex- oder Sammellinse geschieht. Die Convexlinse vereinigt, Fig. 39, wie bekannt, parallele Strahlen in

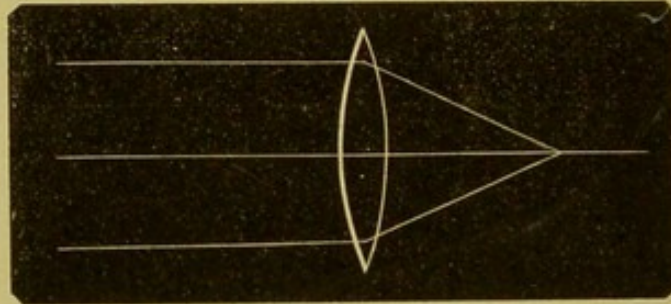
ihrem Brennpunkte, aber ebenso macht sie auch die vom Brennpunkte aus divergent auffallenden Strahlen parallel. Wählen

Fig. 38.



wir also eine Convexlinse, welche eine Focaldistanz hat, die dem Fernpunkte des Auges, welcher sich hier in negativer Ent-

Fig. 39.



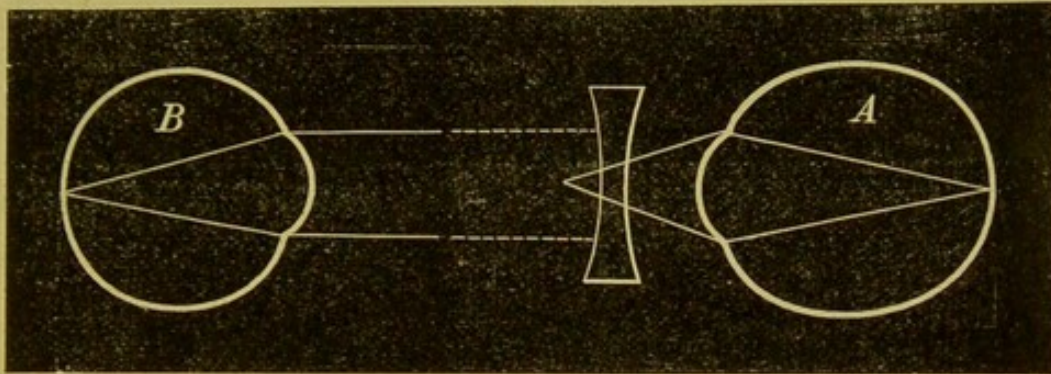
fernung hinter dem Auge befindet, entspricht, so werden durch dieselbe die divergent austretenden Strahlen parallel gemacht, das emmetropische Auge kann sie sehen.

Der accommodationslose Emmetrope sieht das übersichtige Auge nur mit einem Convexglas, und zwar entspricht die Brechkraft des Glases dem Grade der Hypermetropie. Wir können auch den Satz umkehren und sagen, wenn der Emmetrop ein Convexglas braucht, um den Fundus deutlich zu sehen, so ist das betreffende Auge hypermetropisch.

4. Wir haben bis jetzt angenommen, dass der Beobachter emmetropisch und accommodationslos sei, es wäre nun der Untersuchende A myopisch und der Untersuchte B emmetropisch. Die Strahlen können, wie ja aus der Zeichnung, Fig. 40, zu ersehen, vom beobachtenden Auge nicht vereinigt werden, weil dieses für divergente Strahlen eingerichtet ist, wir müssen daher die aus-

tretenden Strahlen divergent, oder aus dem myopischen Auge ein emmetropisches Auge machen, was eigentlich ein und dasselbe ist, indem wir ein Concavglas vorsetzen, und zwar natürlich jenes Concavglas, welches der Myopie des Beobachters

Fig. 40.

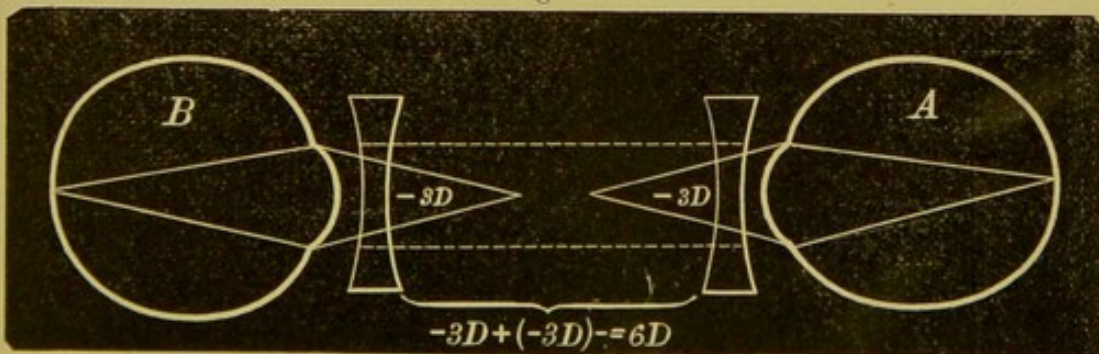


entspricht. (Ich werde des leichteren Verständnisses wegen immer beide Augen in emmetropische umwandeln und daher nur mit parallelen Strahlen zu thun haben.) Der Lehrsatz lautet hier:

Der Myope sieht mit seinem Correctionsglase den Augengrund des Myopen, oder, wenn der Myope mit seinem Concavglase deutlich sieht, dann ist das untersuchte Auge emmetropisch.

5. Beide, sowohl Beobachter A als der Untersuchte B, Fig. 41, sind myopisch. Wir lassen beiderseits die convergent austretenden

Fig. 41.

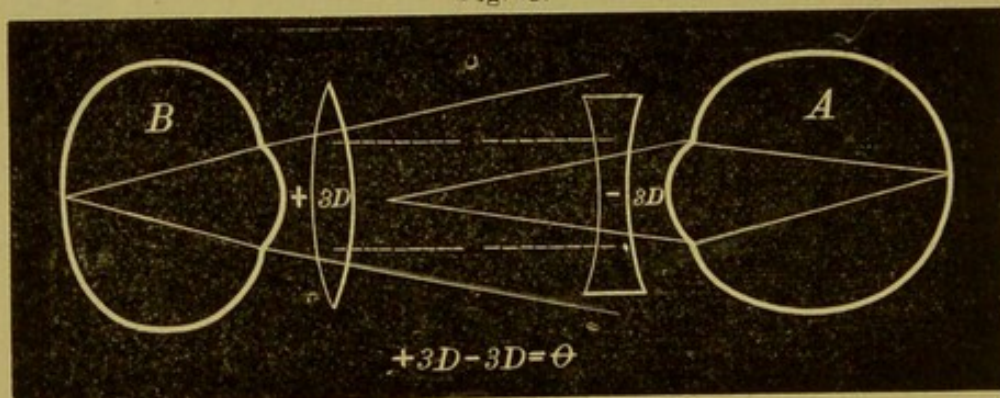


Strahlen durch Concavgläser parallel machen, verwandeln also beide Augen in emmetropische. Anstatt der zwei Concavgläser nimmt der Untersucher eines, welches der Summe der Brechkraft beider gleichkommt. Jedes Auge hätte eine Myopie von 3 D., so muss der Untersucher ein Concavglas von 6 D. nehmen, um deutlich zu sehen.

Der Myope kann ein myopisches Auge mit dem Spiegel nur dann deutlich sehen, wenn er ein Concavglas zu Hilfe nimmt, welches um den Grad der Myopie des untersuchten Auges stärker ist, als sein Correctionsglas. Umkehrung: Wenn ein Myope ein stärkeres Concavglas zur Untersuchung benötigt, so ist das untersuchte Auge myopisch, und zwar finden wir den Grad der Myopie, wenn wir von dem verwendeten Concavglas (6 D.) die eigene Myopie (3 D.) in Abrechnung bringen; es bleiben also in dem gegebenen Beispiele 3 D.

6. Der Kranke ist hypermetropisch, dann sind drei Möglichkeiten vorhanden:

Fig. 42.



a) Die Hypermetropie des Patienten ist gleich der Myopie des Untersuchers. Die Zeichnung, Fig. 42, lehrt uns schon, dass der Myope hier mit unbewaffnetem Auge die aus dem untersuchten Auge kommenden Strahlen auf seiner Retina vereinigen wird.

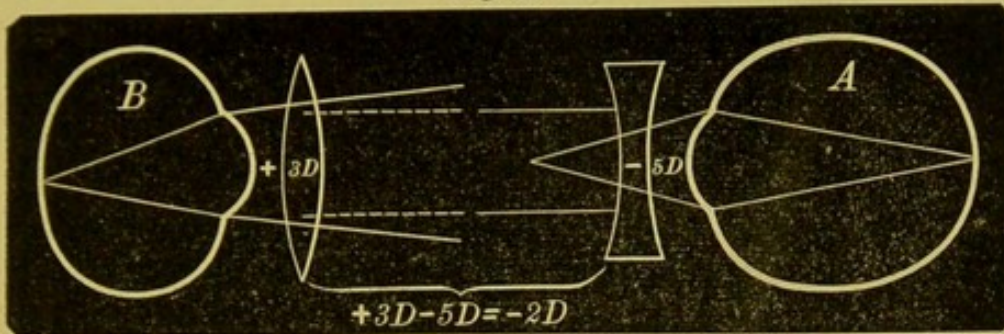
Verwandeln wir beide Augen in emmetropische, so müssen wir ein Concav- und Convexglas von gleicher Brechkraft vorsezen, die sich ja gegenseitig aufheben.

Ein Myope sieht den Fundus eines gleich starken Hypermetropen ohne Glas. Umkehrung: Wenn ein Myope ohne Glas den Augenhintergrund des Patienten deutlich sieht, so ist dieser ein Hypermetropie, und zwar gleicht die Hypermetropie der Myopie des Untersuchers.

b) Die Hypermetropie ist geringer als die Myopie des Untersuchers.

Es wäre *B*, Fig. 43, durch Convex 3 D. zum emmetropischen gemacht, *A* brauchte aber -5 D., summiren wir die Brechkraft

Fig. 43.

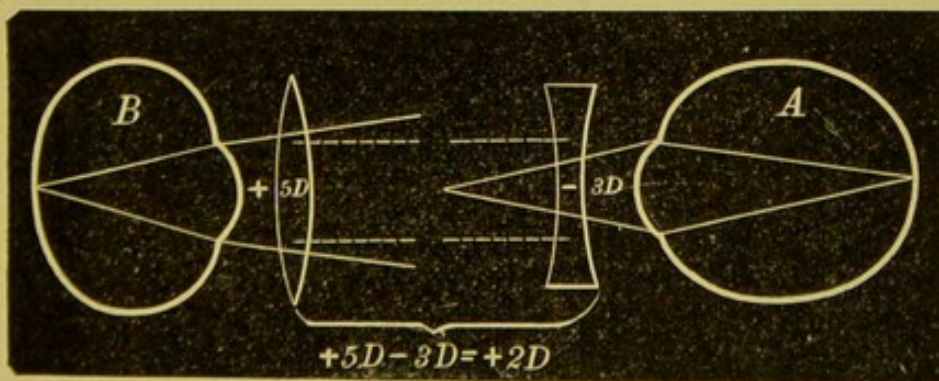


beider Linsen, so erhalten wir -2 D.; der Beobachter muss demnach noch ein Concavglas vorsetzen.

Untersucht demnach ein Myope ein geringegradig hypermetropisches Auge, so braucht er ein Concavglas, und zwar ein schwächeres als das, welches seine Myopie corrigirt, und dieses entspricht der Differenz der Brechwerthe beider Augen. Umkehrung: Sieht ein Myope mit einem schwächeren Glase, als das ihn corrigirende, scharf die Details, so ist das beobachtete Auge hypermetropisch, und wir erfahren den Grad der Hypermetropie, wenn wir von dem Correctionsglase das gebrauchte Concavglas abziehen.

e) Die Myopie des Untersuchers ist geringer als die Hypermetropie des Kranken.

Fig. 44.



B, das Auge des Kranken, vereinigt parallele Strahlen, wenn wir $+5$ D. vorsetzen, *A* aber, wenn wir ein Zer-

streuungsglas von 3 D. vorlegen. Statt der beiden Linsen + 5 D. und - 3 D., setzen wir eine Linse, welche ihrem Brechwerthe gleich ist, d. i. + 2 D.

Wenn der Arzt demnach myopisch ist, und zwar in einem geringeren Grade als der Patient hypermetropisch, so muss er zum Ophthalmoskopiren ein Convexglas nehmen, welches der Summe beider Linsenwerthe gleichkommt. Umkehrung:

Untersucht ein Myope und bedarf er zur Einstellung des Fundus ein Convexglas, so ist das untersuchte Individuum hypermetropisch. Wir erfahren den Grad der Hypermetropie, wenn wir zu unserer Correctionslinse die Convexlinse addiren (3 D. + 2 D. = 5 D.).

7. Der Untersuchende ist hyperopisch, der Kranke emmetropisch.

Die Retina des Auges *B* (siehe Fig. 38) ist nur für convergirende Strahlen eingestellt, kann also die parallelen Strahlen von *A* nicht in einem Punkte vereinigen; wir müssen daher entweder die parallelen Strahlen von *A* convergent machen oder *B* in den Stand setzen, parallele Strahlen zu vereinigen, was übrigens Beides ja gleich ist und durch Vorsetzen eines Convexglases geschieht; das Convexglas entspricht der Correctionslinse von *B*.

Untersucht ein Hypermetrope ein emmetropisches Auge, so gebraucht er seine Correctionslinse. Umkehrung: Wenn ein Hypermetrope mit seiner Correctionslinse deutlich sieht, dann ist der Untersuchte Emmetrop.

8. Der Untersuchende ist hypermetropisch, der Kranke myopisch, so können die ähnlichen drei Fälle eintreten wie oben.

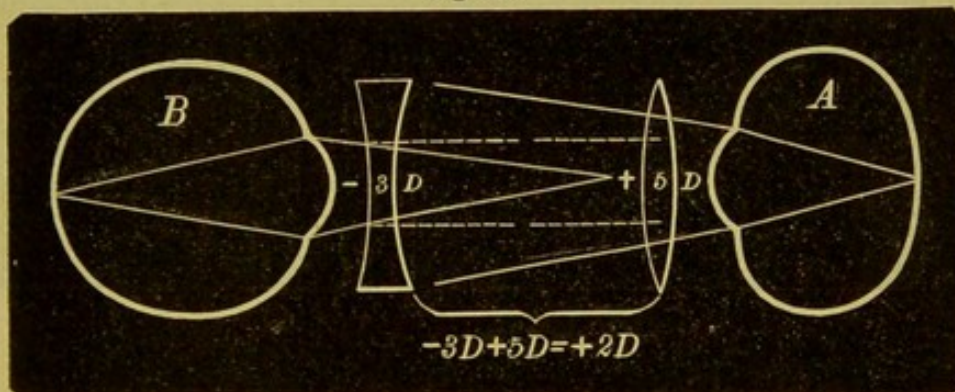
a) Die Hypermetropie des Arztes fällt mit der Myopie des Kranken zusammen. Wir benützen zur Erläuterung die Figur 42 nur mit der Umkehrung, dass *A* der Untersuchte und *B* der Untersucher ist. *B* ist für die convergent auffallenden Strahlen, *A* für divergente eingerichtet; wenn wir beide Augen für

parallele Strahlen einstellen, so muss vor *A* ein Concavglas, vor *B* ein Convexglas gleicher Stärke gesetzt werden, die ihre Wirkung gegenseitig aufheben.

Spiegelt ein Hypermetrope einen gleichstarken Myopen, so bedarf er keines Correctionsglases. Umkehrung: Wenn ein Hypermetrope ein Individuum ohne Correctionslinse spiegeln kann, dann ist dieses myopisch, und zwar in demselben Grade als der Untersucher hypermetropisch.

b) Der Patient ist in geringerem Grade myopisch.

Fig. 45.



Aus der Abbildung, Fig. 45, ersehen wir schon, dass *A* eines Convexglases bedarf, um seine Strahlen weniger divergent zu machen, damit sie mit denen von *B* parallel werden. Verwandeln wir beide Augen in emmetropische, so müssen wir *A* convex 5 D. *B* concav 3 D. vorsetzen, deren Summirung + 2 D. ergibt, d. i. jenes Glas, mit welchem *A* der Untersucher den Augenhintergrund von *B* scharf sehen kann.

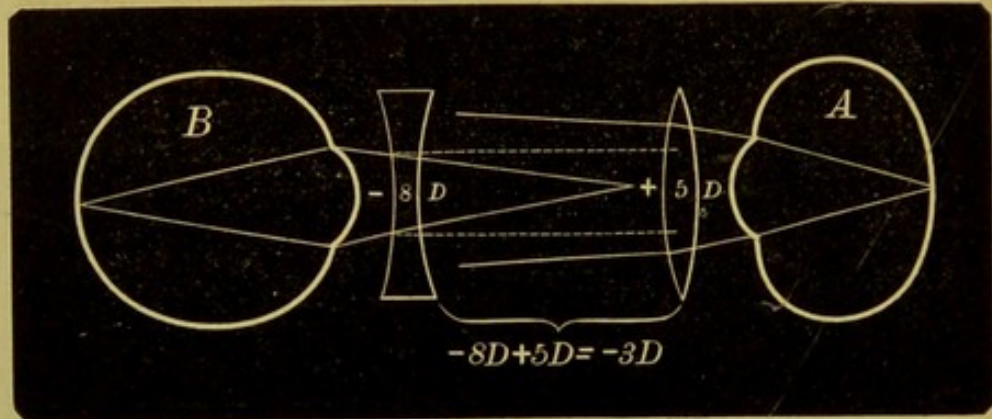
Wenn ein Hypermetrope ein schwächer myopisches Auge untersucht, so bedarf er eines Convexglases, welches geringeren Brechwerth als seine Correctionslinse hat, und zwar um den Grad der Myopie geringer.

Umkehrung: Wenn ein Hypermetrope mit einem schwächeren Convexglas deutlich sieht, dann ist das Auge myopisch und wir erfahren den Grad der Myopie, wenn wir von der Correctionslinse das gebrauchte Convexglas in Abzug bringen.

c) Das untersuchte Auge ist stärker myopisch.

Die Zeichnung, Fig. 46, lehrt wieder, dass *A* seine Strahlen divergenter machen muss, damit sie mit denen von *B* zusammenfallen, oder wenn wir den beiden Augen die Correctionsgläser, hier -8 D. und $+5\text{ D.}$ vorlegen und sie dadurch den emmetropischen gleich machen, so resultirt aus beiden Linsen noch eine Concavlinse von 3 D. , mit welcher *A* sich für *B* einstellen kann.

Fig. 46.



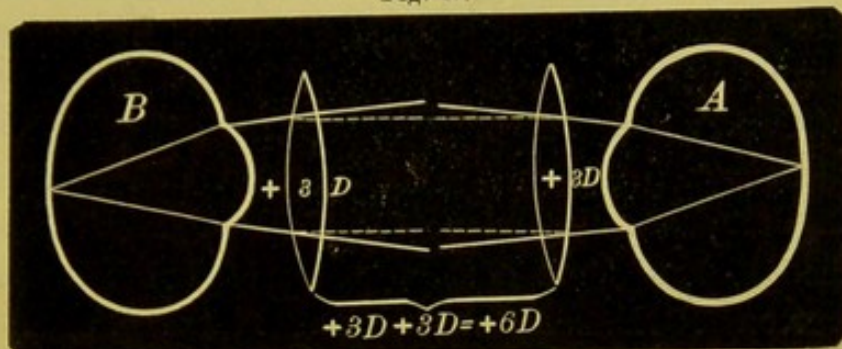
Wenn demnach ein hypermetropisches Auge für den Fundus eines stärker myopischen eingestellt werden soll, so muss sich dasselbe ein Concavglas vorsetzen, welches der Differenz der beiden Refractionsgrade gleichkommt. Umkehrung: Muss ein hypermetropisches Auge sich noch ein Concavglas vorlegen, um beim Spiegeln deutlich zu sehen, so ist das untersuchte Auge myopisch, und zwar stärker myopisch als die eigene Hypermetropie ist. Wir erfahren den Grad der Myopie, wenn wir zur Correctionslinse noch das benützte Concavglas hinzuaddiren.

9. Beide Augen sind hypermetropisch.

A, Fig. 47, ist nur für convergent auffallende Strahlen gebaut, die aus *B* austretenden sind aber divergent, diese müssen also zuerst durch ein Convexglas (3 D.) parallel gemacht und durch weitere Vorsetzung eines zweiten Sammelglases (3 D.) so stark convergent gemacht werden, dass sie mit den aus *A* austretenden Strahlen zusammen fallen. Dasselbe erreichen

wir, wenn wir durch Vorsetzung der betreffenden Correctionslinsen (3 D. und 3 D.) die Augen in emmetropische verwandeln.

Fig. 47.



Untersucht ein Hypermetrope ein hypermetropisches Auge, so muss er sich eine Convexlinse vorlegen, welche in ihrer Brechkraft der Hypermetropie beider Augen gleichwerthig ist. Umkehrung: Ist der Arzt gezwungen, ein stärkeres Convexglas als seine Correctionslinse in den Spiegel einzustellen, dann ist der Kranke hypermetropisch und er erfährt den Grad der Hypermetropie, wenn er seine Correctionslinse von dem gebrauchten Convexglas in Abzug bringt.

Hiermit sind alle Möglichkeiten der Bestimmung der Refraction im aufrechten Bild durchgesprochen und ist es kaum nothwendig, noch einmal darauf hinzuweisen, dass beide Theile nicht accomodiren dürfen, denn alle Sätze oben beziehen sich nur auf die Augen im Ruhezustande.

Nur flüchtig will ich noch bemerken, dass auch die Distanz zwischen beiden Augen in Betracht gezogen werden muss, dass dies aber nur bei höhergradigen Ametropien von einigem Belange ist.

Bestimmung der Refraction im umgekehrten Bilde.

Wir haben bereits früher besprochen, in welcher Weise wir im Allgemeinen die Art der Refraction im umgekehrten Bilde bestimmen können, wir wollen nun auch sehen, wie wir den Grad der Refraction bestimmen.

Da die Strahlen, die aus dem emmetropischen Auge kommen, parallel sind, so wird das Bild der Papille im Brenn-

punkte der Linse entstehen, das des hypermetropischen Auges weiter, das des myopischen aber näher zur Linse entworfen werden. Wir brauchen also nur diese Entfernung zu kennen, um den Grad der Ametropie zu bestimmen. Hierzu machen wir uns, wenn wir nicht schon kurzsichtig sind, durch Vorsetzen eines Convexglases myopisch. Wir nehmen als Emmetropen z. B. Convex 5 D., wir gleichen dann einem Myopen mit einem Fernpunktsabstand von 20 Cm., d. h. wir können über 20 Cm. hinaus nicht deutlich sehen. Wird nun durch eine Linse von 10 D. das umgekehrte Bild entworfen und wir messen nun die Distanz zwischen Spiegel und Linse, so erfahren wir, wenn wir nicht accommodiren, auch die Entfernung des Bildes von der Linse, und berechnen aus dieser die Refraction. Ein Beispiel möge dies erläutern. Wir entwerfen das umgekehrte Bild und gehen mit dem Spiegel so weit zurück, als wir das Bild noch deutlich sehen, nun messen wir die Distanz zwischen Spiegel und Linse, diese betrage 30 Cm. Es liegt also dann, da unser Fernpunkt in 20 Cm. ist, das Bild 10 Cm. von der Linse entfernt, dies ist der Focus der Linse, die Strahlen müssen parallel aus dem Auge ausgetreten sein, das Auge ist also emmetropisch. Wäre die Entfernung zwischen Spiegel und Linse eine grössere als 30 Cm., z. B. 35 Cm., so würde das Bild $35 - 20 = 15$ Cm. von der Linse entfernt, die Refraction eine hypermetropische sein, und in diesem Falle 5 D. betragen. Wäre die Entfernung kleiner als 30 Cm., z. B. 25 Cm., so liegt das Bild zwischen Focus und Linse, das Auge hat myopische Refraction, und zwar ebenfalls 5 D.

Höhergradige Myopie kann ebenfalls durch einfaches Messen der Distanz berechnet werden. Die Strahlen treten aus einem myopischen Auge convergent aus und entwerfen im Fernpunkt ein umgekehrtes Bild, welches genau beobachtet werden kann. Hier ist also eine Convexlinse nicht nöthig. Wir gehen so vor, dass wir die Distanz zwischen beiden Augen messen und von dieser den Fernpunktsabstand des Beobachters abziehen. Sie wären z. B. ein Myop von 4 D., oder machen sich als Emmetrop durch Convex 4 D. zu einem solchen, und sähen das umgekehrte Bild des Fundus in einer bestimmten Ent-

fernung noch deutlich; die Messung der Distanz beider Augen gibt 35 Cm., Ihr Fernpunkt ist 25 Cm., das Bild ist dann 10 Cm. vom Auge entfernt; die Myopie demnach 10 D.

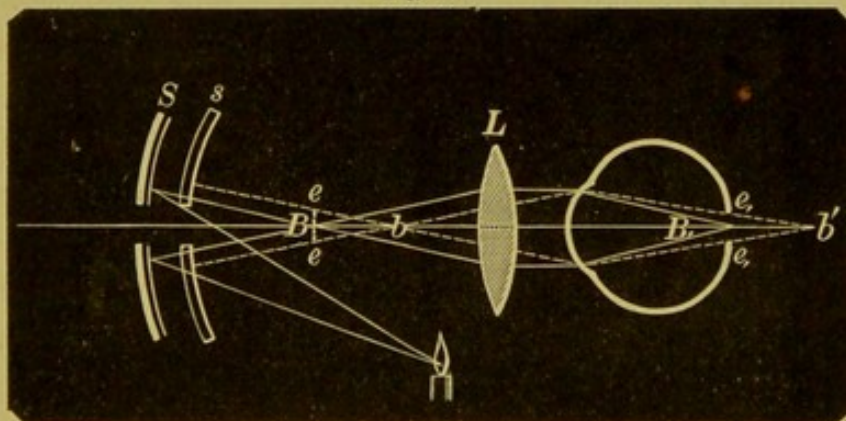
Diese Untersuchungen besitzen alle den Fehler, dass die Messungen sich nicht ganz genau ausführen lassen, und dass der Beobachter seine Accommodation entspannen muss. Darum hat *Schmidt-Rimpler* eine andere Methode der Refractionsbestimmung im umgekehrten Bilde eingeführt, bei welcher die Accommodation des Untersuchenden vollständig unberücksichtigt gelassen werden kann.

Bestimmung der Refraction nach der Methode von Schmidt-Rimpler.

Statt des Papillenbildes wird das von einem Concavspiegel entworfene Flammenbild zur Bestimmung der Refraction verwendet.

Benützt man, Fig. 48, einen Concavspiegel *S* von mässiger Brennweite, etwa 15 Cm., so entsteht zwischen Spiegel und Con-

Fig. 48.



vexlinse *L* ein umgekehrtes verkleinertes Bild *B* der Lichtflamme, welches als Beleuchtungsquelle für den Augenhintergrund dient. Dieses Bild wird nur dann seine Vereinigung *B'* auf der Netzhaut finden, wenn diese in dem *B* zugehörigen conjugirten Brennpunkte liegt. Selbstredend werden dann auch die von der Netzhaut zurückkehrenden Strahlen sich im Punkte *B* vereinigen. Nähern oder entfernen wir uns mit dem Concavspiegel, so werden auf der Netzhaut Zerstreuungskreise *e, e*, entstehen und demnach auch das ophthalmoskopisch sichtbare Flammenbild *e e*

verschwommen sein. Für jedes Auge existirt demnach nur eine Entfernung zwischen Spiegel und Linse, bei der ein ganz scharfes Bild der Flamme auf der Netzhaut entsteht und als solches auch im umgekehrten Bilde gesehen werden kann.

Um die Schärfe des Flammenbildes genau beurtheilen zu können, verwendet *Schmidt-Rimpler*, Fig. 49, ein Blechgitter, welches mit einer Convexlinse durch eine federnde Klammer an den Cylinder der Lampe befestigt werden kann.

Es ist jedoch noch ein zweiter Apparat, Fig. 50, nothwendig, der aus einem in Centimetern getheilten Stabe besteht, auf welchem eine Convexlinse (10 D.) verschoben werden kann, und unter welcher ein Bandmaass angebracht ist, das nur bei Druck sich abwickelt und mit dem Spiegelgriff durch einen Ring in Verbindung ist.

Der Vorgang ist folgender: Die Lampe mit dem Blechschirm wird wie gewöhnlich zur Seite des Patienten angebracht, hierauf wird die hintere Platte des Stabes an den Orbitalrand des Patienten angedrückt und so gehalten, dass man den Knopf des Bandmaasses mit dem Daumen berührt, und nun mit dem Spiegel sich so lange dem Auge nähert und wieder von ihm entfernt, bis man die Schattenfigur des Blechgitters am allerschärfsten sieht; man lässt dann den Knopf aus, das Band ist fixirt und liest nun die Entfernung ab. Hierauf wird noch mit Beibehaltung derselben Stellung die Entfernung des Gitterbildes vom Spiegel gemessen, indem man den Spiegel so lange dem Stab nähert oder von ihm abrückt, bis ein deutliches Bild auf der vorderen Platte entsteht, und liest wieder ab. Man subtrahirt nun die beiden gefundenen Zahlen von einander und erhält dadurch die Refraction, indem jeder Centimeter mehr oder weniger als 10 Cm. 1 D. Hypermetropie oder Myopie entspricht. Wir nennen die erste durch Messung gefundene Distanz E , die zweite F ; 1) E sei nun 18 Cm., $F = 15$ Cm., $E - F$ ist 3 Cm.; folglich besteht ($10 - 3 = 7$), 7 D. Myopie 2) $E = 25$ Cm., $F = 15$ Cm., $25 - 15 = 10$, das Auge ist emmetropisch. 3) $E = 30$, $F = 18$ Cm., demnach $30 - 18 = 12$; das Auge besitzt eine Hypermetropie von 2 D. 4. Bei hochgradiger Myopie muss man mit dem Spiegel so nahe an die Convexlinse herangehen, dass E kleiner wird als F ; die

Fig. 49.

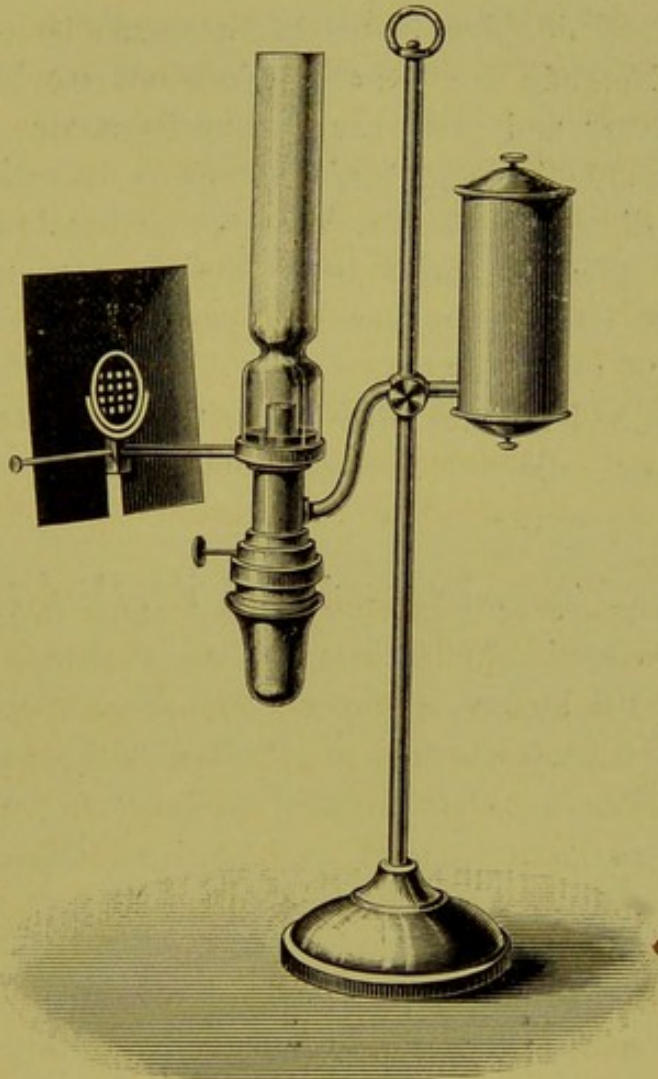



Fig. 50.



Differenz wird demnach negativ. E sei z. B. 18 Cm., F 21 Cm., $E - F = 18 - 21 = -3$, das Bild befindet sich hinter der Convexlinse und die Myopie beträgt demnach $10 + 3 = 13$ D.

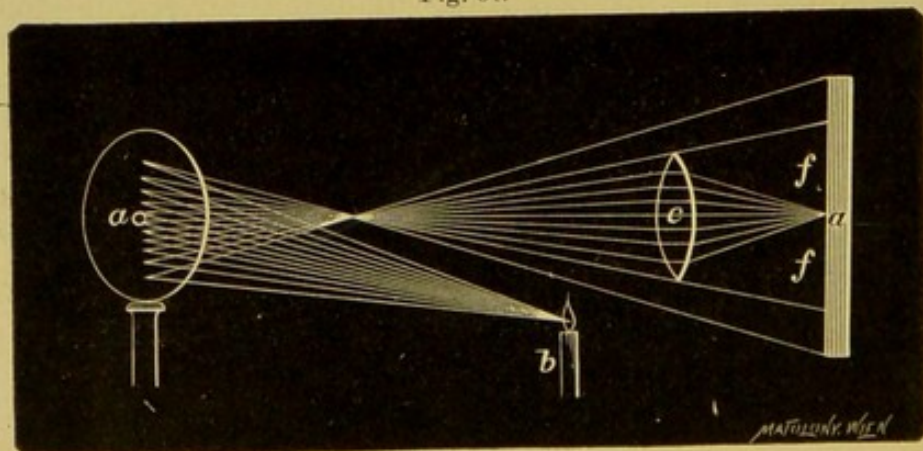
Diese Methode der Refractionsbestimmung ist für Jeden leicht ausführbar und gibt sehr genaue Resultate, doch ist sie immerhin umständlich und benöthigt eines besonderen, wenn auch compendiösen Apparates. Wer sich seiner Accommodation bewusst ist oder überhaupt beim Untersuchen nicht accomodirt, wird im Allgemeinen zur genauen Bestimmung das aufrechte Bild vorziehen.

Jedenfalls ist diese Methode eine relativ sehr genaue, und für Solche, die nur im umgekehrten Bilde untersuchen, leicht zu erlernende.

Skiaskopie, Retinoskopie, Keratoskopie.

Die Skiaskopie ist eine Methode der Refractionsbestimmung, welche keinerlei Uebung im Gebrauche des Augenspiegels verlangt und die den Untersucher ebenfalls von seiner Accommodation unabhängig macht; sie wurde von *Cuignet* erfunden und von *Parent* weiter ausgebildet, und wird in England und Frankreich viel angewendet, insbesondere von den Militärärzten bei der Assentirung. Sie besteht darin, dass wir das von einem Concavspiegel in das Auge reflectirte Bild und den dazugehörigen Schatten einer Lichtflamme beobachten. Die folgenden Figuren mögen uns den Vorgang leichter verständlich machen.

Fig. 51.

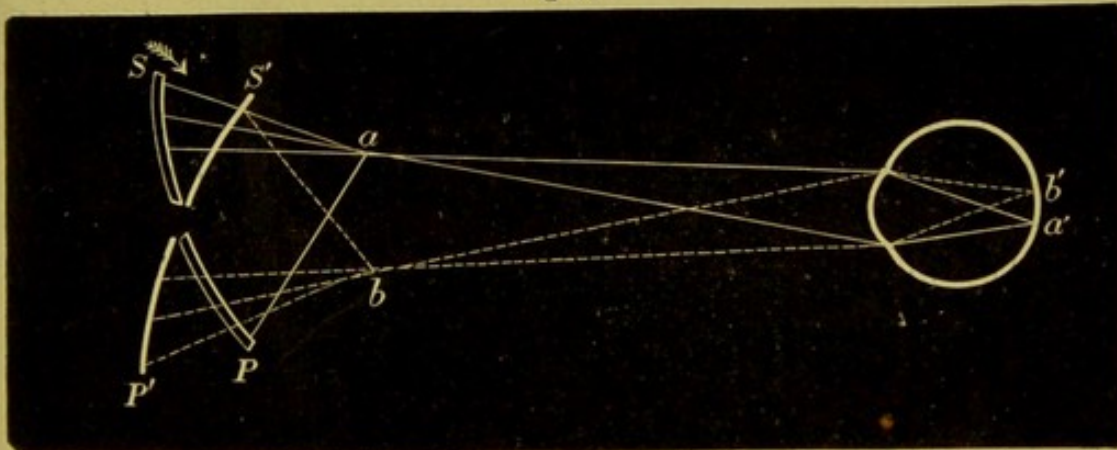


Wir bringen, Fig. 51, eine Convexlinse vor einen Schirm und werfen mittelst eines Concavspiegels das Licht einer seitlich

stehenden Lichtquelle so auf die Linse, dass das umgekehrte Bild der Flamme vor der Linse entsteht. Bei einer gewissen Entfernung des Spiegels entsteht ein lichtstarkes, scharfes, verkleinertes und aufrechtes Bild auf dem Schirme, welches von einem scharf begrenzten, dichten Schatten umgeben ist. Nähern wir die Linse oder entfernen sie, so wird wohl die beleuchtete Fläche grösser, aber das Bild verschwommener, weniger beleuchtet werden, entsprechend den Zerstreuungskreisen auf dem Schirm.

Bewegen wir den Spiegel um seine verticale Axe, so wandert auch das Bild, wie die beistehende Figur 52 zeigt, auf der Retina.

Fig. 52.



Der Spiegel SP sammelt in seinem Brennpunkte a alle Strahlen, diese dringen in das Auge B und vereinigen sich in a' . Bringen wir den Spiegel in die Richtung $S'P'$, so werden die Strahlen nach der Kreuzung in b in's Auge gelangen und in b' das Flammenbildchen entwerfen. Das Flammenbildchen hat also den verkehrten Weg wie der Spiegel gemacht und der Schatten folgt dem Bilde, denn wie das Bild auf der Netzhaut wandert, muss die früher beleuchtete Stelle in Schatten treten.

Je nachdem der Schatten rechts oder links entsteht, mehr oder weniger scharf begrenzt ist, nach der Raschheit, mit welcher er wandert, beurtheilen wir die Refraction und den Grad derselben.

Wir gehen so vor, dass wir uns einen grösseren Reflector von ungefähr 20 Cm. Brennweite nehmen und in einem gut

verdunkelten Zimmer den zu Untersuchenden neben eine Lampe so setzen, dass das Gesicht desselben durch einen Schirm gegen das Licht geschützt ist. Nun setzen wir uns dem Kranken gegenüber in einer Entfernung von ungefähr einem Meter, resp. 120 Cm., und werfen das Licht mit dem Reflector in dessen vorher erweiterte Pupille und machen nun Drehungen mit dem Spiegel. Wandert das Flammenbild umgekehrt wie der Spiegel, ist also der Schatten auf der Seite der Drehung, dann ist Hypermetropie, Emmetropie oder Myopie kleiner als 1 D. vorhanden, wandert dagegen das Flammenbild mit dem Spiegel und ist die entgegengesetzte Seite im Schatten, dann besteht Myopie grösser als 1 D. Ferner ist der Schatten scharf begrenzt, die Beleuchtung der übrigen Pupille hell und die Bewegung eine raschere bei Emmetropie und schwacher Ametropie, bei höhergradiger Ametropie dagegen der Schatten weniger begrenzt, die Helligkeit geringer und die Bewegung weniger rasch.

Der Grad der Refraction lässt sich durch die Skiaskopie bis auf 0,5 D. bestimmen, und zwar in folgender Weise: Wir finden, dass der Schatten sich in entgegengesetzter Richtung bewegt, so kann Emmetropie, Hypermetropie und Myopie vorhanden sein. Wir setzen dem Auge + 0,5 D. vor und untersuchen, bewegt sich der Schatten umgekehrt, dann ist keine Myopie oder eine geringere als $\frac{1}{2}$ D. vorhanden; wir setzen weiter + 1 D. vor, bewegt sich der Schatten nun in gleichem Sinne, dann ist das Auge emmetropisch, ist die Bewegungsrichtung des Schattens noch immer eine umgekehrte, dann ist Hypermetropie vorhanden und wir finden den Grad der Hypermetropie dadurch, dass wir immer stärkere Convexgläser vorlegen, bis die Schattenrichtung die gleichsinnige ist. Das vorbergehende Glas, durch welches die Schattenbewegung noch nicht geändert worden, zeigt den Grad der Hypermetropie an. In ähnlicher Weise geht man bei Myopie vor, indem man immer stärkere Concavgläser vorsetzt etc.

Ich habe Ihnen nur der Vollständigkeit halber auch diese Methode skizzirt, ich kann mich mit derselben nicht befreunden. Die Mühe und Zeit, die Jemand aufwendet, um die Skiaskopie gut zu erlernen, reicht auch hin, um ihm die Augenspiegeluntersuchung im aufrechten Bilde beizubringen, und diese über-

trifft unstreitig in jeder Beziehung alle anderen Methoden. Schliesslich ist die Skiaskopie auch nicht so einfach, indem zu einer genauen Refraktionsbestimmung verschiedene Brillengläser vor das Auge des Untersuchten gesetzt werden müssen und der leichteren Ausführung halber die Pupille dilatirt werden muss.

Astigmatismus.

Wir unterscheiden zweierlei Formen des Astigmatismus, den regulären Astigmatismus und den irregulären Astigmatismus.

Der irreguläre Astigmatismus, der zumeist durch pathologische Veränderungen der Cornea hervorgerufen wird, gibt sich im aufrechten Bilde durch ein Verzogensein der Papille, durch Unklarheit und Verschwommensein derselben kund. Dasselbe gilt auch für das umgekehrte Bild.

Beim regulären Astigmatismus finden wir im aufrechten Bilde die Gestalt der Papille verändert, sie hat statt der runden Form eine ovale, und zwar je nach der Meridianrichtung und der Refraction eine längs, horizontal oder diagonal ovale Form. Um nun die astigmatische von der anatomisch ovalen Papille zu unterscheiden, combiniren wir die aufrechte Methode mit der Untersuchung im umgekehrten Bilde.

Eine anatomisch ovale Papilla optica behält sowohl bei der Untersuchung im aufrechten als umgekehrten Bilde dieselbe ovale Form, d. h. war der Sehnervenkopf im aufrechten Bilde längs-oval, so zeigt er dieselbe Gestalt auch bei der umgekehrten Methode. Dasselbe gilt natürlich für die horizontal und diagonal ovale Papille.

Ist die ovale Form der Papille dagegen durch den Astigmatismus erzeugt, so wird wohl auch bei beiden Methoden die Gestaltsveränderung bleiben, aber die Längsachse des Ovals wird verschieden gestellt sein. War nämlich die Längsachse des Sehnerveneintritts im aufrechten Bilde eine verticale, so wird sie bei der zweiten Methode eine horizontale sein und umgekehrt.

Wir sind jedoch im aufrechten Bilde auch im Stande, den Grad des Astigmatismus anzugeben, indem wir uns an die in den Hauptmeridianen verlaufenden Gefässe halten und an ihnen die Refraction bestimmen. Der horizontale Meridian

wäre z. B. emmetropisch, so sehen wir die Maculagefäße deutlich ohne Linse oder mit unserem Correctionsglas, während wir für den verticalen Meridian, der myopische Refraction zeigte, Concavgläser einstellen müssen.

Untersuchen wir im umgekehrten Bilde allein, so erkennen wir einen bestehenden Astigmatismus daran, dass beim Abrücken der Linse die Papille ihre Gestalt ändert. Wir sehen z. B. bei stark angenäherter Haltung der Lupe die Papilla optica horizontaloval, entfernen wir die Linse bis in ihre Focaldistanz etwa, so wird die Gestalt der Papille rund, rücken wir nun weiter mit der Convexlinse ab, so zieht sich die Papille aus, sie wird verticaloval.

Diese Erscheinung ist leicht zu erklären, wenn wir uns an das früher Besprochene erinnern, nach welchem durch Heran- und Abrücken der Convexlinse bei Ametropie eine Vergrößerung oder Verkleinerung der Papille entsteht.

Auch nach der zuerst für die Bestimmung der Refraction angegebenen Methode ist es leicht möglich, den Astigmatismus zu erkennen. Wir beleuchten in einer Entfernung von 100 Centimeter die Pupille und machen nun seitliche Bewegungen. Das Auge besäße einfachen myopischen Astigmatismus und der verticale Meridian wäre der stärker brechende, so werden die horizontalen Gefäße keine Scheinbewegung ausführen, dagegen die verticalen, und zwar in entgegengesetztem Sinne. Es wäre zusammengesetzter Astigmatismus vorhanden, so werden die Gefäße in einem Hauptmeridian ausgiebigere Excursionen machen als die im darauf senkrechten Meridian. Beim gemischten Astigmatismus werden die in den aufeinander senkrechten Meridianen befindlichen Gefäße auch einander entgegengesetzte Bewegungen machen, also die im myopischen Meridian z. B. nach rechts, die im hypermetropischen nach links, wodurch eine Radbewegung entsteht.

Auch die *Schmidt-Rimpler'sche* Methode, sowie die Retinoskopie werden zur Erkennung, sowie zur genauen Bestimmung des Astigmatismus verwendet.

Nach *Schmidt-Rimpler* findet man an astigmatischen Augen, dass z. B. bei einer gewissen Entfernung nur die horizontalen Striche des Blechgitters, bei einer anderen nur die

verticale Zeichnung deutlich ist; man bestimmt die Refraction für die verticalen und horizontalen Schattenlinien und hat damit gleichzeitig die Refraction der Meridiane bestimmt, natürlich mit der Modification, dass die Refraction, die vorhanden, wenn die horizontalen Linien scharf hervortreten, dem verticalen Meridian angehören und umgekehrt.

Durch die Skiaskopie erfahren wir, ob Astigmatismus vorhanden, wenn wir den Spiegel nach verschiedenen Richtungen drehen und bemerken, dass eine Differenz in der Schnelligkeit und der Richtung der Bewegung oder Krümmung des Schattens in zwei aufeinander senkrechten Meridianen vorhanden ist. Den Grad des Astigmatismus bestimmen wir, indem wir entweder einfache Cylindergläser vor's Auge setzen lassen, oder wenn zusammengesetzter oder gemischter Astigmatismus vorhanden ist, dass ein Meridian durch Vorsetzen eines sphärischen Glases und der darauf senkrechte durch ein Cylinderglas corrigirt wird.

Wir haben nun so ziemlich Alles, was für die Augenspiegeluntersuchung wichtig ist, durchgenommen, es erübrigt mir nur, Sie darauf aufmerksam zu machen, dass es von grossem Vortheil ist, wenn Sie nach einer bestimmten Schablone vorgehen, um eine richtige Diagnose zu stellen und vor Allem, um nichts zu übersehen.

Die Schablone, an die Sie sich stets halten sollen, ist:

Sie untersuchen vorerst bei focaler Beleuchtung und hierauf im durchfallenden Lichte die brechenden Medien, lassen das Auge des zu Untersuchenden Bewegungen ausführen und machen selbst Drehungen mit Ihrem Spiegel. Dann benützen Sie das umgekehrte Bild zur Orientirung, um schliesslich zur Hauptuntersuchung im aufrechten Bilde überzugehen.



Faint, illegible text at the top of the page, possibly a header or introductory paragraph.

Main body of faint, illegible text, appearing to be several paragraphs of a letter or document.

Faint, illegible text at the bottom of the page, possibly a signature or footer.