Leitfaden

zum Gebrauch des

AUGENSPIEGELS

für

Studirende und Aerzte

von

Dr. med. **Adolf Vossius,**
Privatdocent für Augenheilkunde und Assistenzarzt der Kgl. Universitäts-Augenklinik
zu Königsberg i. Pr.

Mit 22 Holzschnitten.

Berlin 1886.
Verlag von August Hirschwald.
NW. Unter den Linden 68.

Leitfaden

zum Gebrauch des

AUGENSPIEGELS

für

Studirende und Aerzte

von

Dr. med. **Adolf Vossius,**
Privatdocent für Augenheilkunde und Assistenzarzt der Kgl. Universitäts-Augenklinik
zu Königsberg i. Pr.

Mit 22 Holzschnitten.

Berlin 1886.
Verlag von August Hirschwald.
NW. Unter den Linden 68.

Seinem hochverehrten Lehrer und Chef

dem

Director der Kgl. Universitäts-Augenklinik zu Königsberg i. Pr.

Herrn

Geh. Med.-Rath Prof. Dr. **Julius Jacobson**

gewidmet.

Vorwort.

Die vorliegende Schrift umfasst ihrem Inhalt nach die etwas erweiterte Einleitung, welche ich bisher in jedem Semester bei Beginn meiner Augenspiegelcurse über die optischen Verhältnisse des Auges, den normalen und pathologischen Augenhintergrund meinen Zuhörern vorgetragen und auf Wunsch dictirt habe. Das Dictat nahm gewöhnlich mehrere Stunden in Anspruch, welche den ophthalmoskopischen Uebungen verloren gingen, wodurch namentlich in dem an sich schon so kurzen Sommersemester ein unliebsamer Aufwand an Zeit verursacht wurde. Mit der Publication dieser Einleitung bezwecke ich also in erster Linie, Zeit für die practischen Augenspiegelübungen zu ersparen. Ausserdem hoffe ich damit den Bedürfnissen der Praxis in Etwas Rechnung zu tragen und denjenigen Herren Collegen, welche wünschen ihrem Gedächtniss nachzuhelfen oder für ein vorliegendes, etwas unklares Augenspiegelbild schnell einen Rathgeber zur Hand zu haben, die Gelegenheit dazu in diesem Büchelchen zu bieten. Zudem steht die Augenspiegeluntersuchung den anderen physikalischen Untersuchungsmethoden des Körpers so ebenbürtig zur Seite, dass sie eigentlich niemals unterlassen werden dürfte. Sie ist für manche Krankheitsfälle ebenso unentbehrlich, wie die Untersuchung von Herz, Lungen oder Nieren. Werden doch oft genug Kranke und Aerzte erst durch das Ergebniss einer Augenspiegeluntersuchung ganz zufällig auf ein vielleicht lange den Organismus schädigendes Leiden aufmerksam ge-

macht: ich erinnere nur an Diabetes und Nephritis, ferner daran, dass sich als Vorläufer mancher Nervenleiden gelegentlich schon früh Veränderungen an der Papille bemerkbar machen.

Ich will hier kein Loblied auf den Augenspiegel anstimmen, aber nur noch darauf hinweisen, welch ein Unheil oft durch die Verordnung einer falschen Brille, z. B. bei Accommodationskrampf, verursacht werden kann und wie häufig gerade hieran die Unterlassung der Refractionsbestimmung mit dem Augenspiegel die Schuld trägt. Der Practiker muss deshalb mit dem Ophthalmoskop ebenso gut Bescheid wissen, wie mit jeder anderen physikalischen Untersuchungsmethode des Körpers.

Was die Anordnung des Stoffes anbelangt, so habe ich im ersten Theil eine kurze Skizze der optischen Verhältnisse des Auges, sowie des normalen Augenhintergrundes, und im zweiten Theil eine gedrängte Schilderung der pathologischen Spiegelbilder ohne Hinweis auf die pathologische Anatomie gegeben, zum Schluss die senilen Veränderungen des Augenhintergrundes kurz aufgezählt und eine Anleitung zur methodischen Verwendung des Augenspiegels in jedem Fall angefügt.

Ich habe mich der möglichsten Kürze in der Darstellung befleissigt und es vorgezogen, in der optischen Uebersicht statt grosser mathematischer Rechenexempel eine Reihe von Zeichnungen zu liefern, an denen sich der Zweck der Auseinandersetzungen, wie ich glaube, auf die einfachste und für Jedermann verständlichste Weise veranschaulichen lässt. Da wo der Gegenstand es erforderte, bin ich etwas ausführlicher gewesen, besonders bei der Beschreibung der normalen und noch zur Norm zu zählenden Spiegelbefunde des Augenhintergrundes, in der Voraussetzung, dass, wenn die Norm genügend bekannt ist, der pathologische Befund nicht schwer zu erkennen ist.

Im Wesentlichen habe ich mich auf eigene Beobachtungen in der Giessener und hiesigen Augenklinik gestützt. Da es

nicht in meiner Absicht lag, ein grosses Lehrbuch der Ophthalmoskopie nach der vorliegenden umfangreichen Literatur zu liefern, so machte ich von den einschlägigen Mittheilungen der Fachgenossen nur in einem dem Umfang dieser Schrift entsprechenden Masse Gebrauch, unterliess indessen wichtige Literaturangaben nicht und wies an den betreffenden Stellen auf dieselben einfach durch den Namen ihres Autors hin. Es fehlt daher ein genaues Literaturverzeichniss, welches sich aus den classischen Specialartikeln des Handbuches von Gräfe-Sämisch, Ueber Erkrankungen der Netzhaut und des Sehnerven von Leber, Ueber die Missbildungen des Auges von Manz, Ueber die Beziehungen der Allgemeinleiden und Organerkrankungen zu Veränderungen und Krankheiten des Sehorgans von Förster, aus dem Lehrbuch der Ophthalmoskopie von Mauthner, ferner aus den Jahresberichten der Ophthalmologie von Michel, den Literaturübersichten in dem Hirschberg'schen Centralblatt für Augenheilkunde, dem Archiv für Augenheilkunde von Knapp-Schweigger und den Zehender'schen klinischen Monatsblättern der letzten Jahre mit Leichtigkeit hätte herstellen lassen.

Eine ausführliche Beschreibung der einzelnen überhaupt angegebenen Augenspiegel und ihrer Construction würde mich zu weit geführt haben. Ich beschränkte mich daher darauf, nur die Namen einiger der gebräuchlicheren Spiegel anzuführen.

So übergebe ich denn die kleine Schrift dem studirenden und ärztlichen Publicum zur freundlichen Benutzung, in der Hoffnung, dass ich das Ziel erreicht haben werde, welches ich mir bei Abfassung derselben gesteckt, dass nämlich Jeder sich nach ihr leicht und sicher über den normalen und pathologischen Befund im Augenhintergrund orientiren kann.

Königsberg, den 18. August 1885.

Der Verfasser.

Inhalts-Verzeichniss.

Erster Theil.

Erstes Capitel.

Optische Einleitung über die Linsen.

Wir bedienen uns bei der Augenspiegeluntersuchung vorwiegend zweier Sorten von Gläsern, der Biconvex- und Biconcavlinsen.

Die Biconvexlinsen haben bekanntlich Oberflächen, welche Kugelsegmenten mit gleichem Radius angehören. Wir unterscheiden an ihnen einen vorderen und hinteren Brennpunkt, welche in der durch den optischen Mittelpunkt gehenden Hauptaxe der Linse gelegen sind, und diesen entsprechend eine vordere und hintere Brennweite.

Fig. 1.

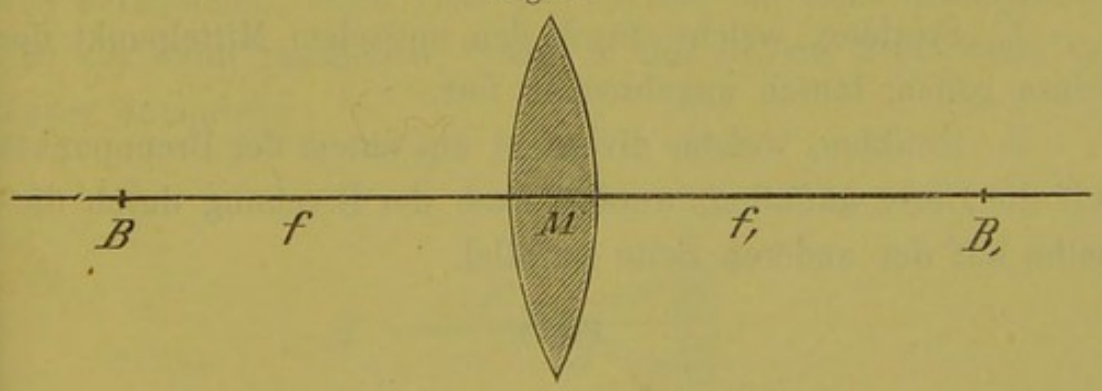

M Optischer Mittelpunkt der Linse.
B Vorderer } Brennpunkt.
B_1 Hinterer }
$f = BM$ Vordere } Brennweite.
$f_1 = B_1M$ Hintere }

Die Brennweite wird entweder in Zoll oder Meter ausgedrückt. Die Brechkraft der Linse wurde früher bei dem

allgemein geltenden Zollsystem durch den reciproken Werth der Brennweite $\left(\frac{1}{f}\right)$ bezeichnet, in der Neuzeit hat man nach Einführung des Metermasses die alte Bezeichnung der Gläser nach Zollen fallen gelassen und die Meterlinse als Einheit angenommen, d. h. eine Linse, deren Brennweite 1 Meter beträgt. Die Brechkraft dieser Linse nennt man Dioptrie. Wir haben 1, 2, 3 u. s. w. Dioptrien, dazwischen $^1/_4$, $^1/_2$, $^3/_4$ Dioptrien. Die Brennweite des Glases von 2 D, welches zweimal so stark als 1 D bricht, beträgt $^1/_2$ Meter, diejenige des Glases von $^1/_2$ D, deren Brechkraft die Hälfte von 1 D ist, 2 Meter u. s. w.

Will man die Meter- in die Zolllinse umrechnen, was für gewisse Fälle bei der Refractionsbestimmung günstiger ist und die Rechnung abkürzt, so verfährt man, indem man 1 Meter gleich 40 Zoll annimmt, am einfachsten nach der Formel $mz = 40$, in welcher m die Meterlinse und z die Zolllinse bedeutet. 4 D wäre also $= {}^{40}/_4$ oder No. 10 des alten Systems, resp. No. 20 des alten Systems wäre $= {}^{40}/_{20} = 2$ D.

Hinsichtlich des Einflusses auf den Gang der Lichtstrahlen gelten für die Biconvexlinse folgende Gesetze:

1. Strahlen, welche durch den optischen Mittelpunkt der Linse gehen, laufen ungebrochen fort.

2. Strahlen, welche divergent aus einem der Brennpunkte auf die Linse auffallen, werden nach der Brechung durch dieselbe auf der anderen Seite parallel.

Fig. 2.

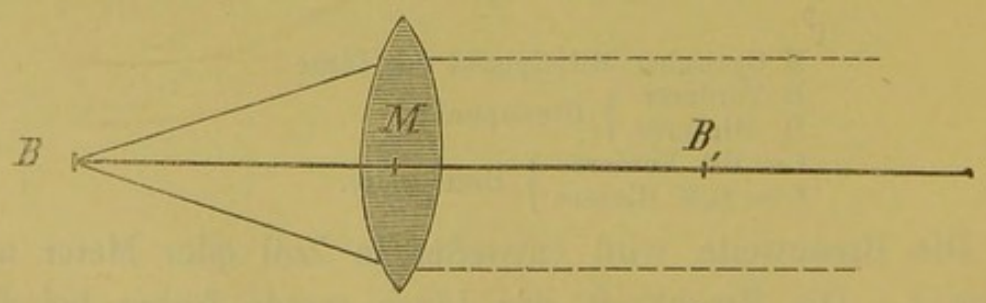

3. Strahlen, welche von einem Punkte ausserhalb der Brennweite (A) auf die Linse fallen, werden auf der anderen Seite convergent, und zwar um so convergenter, je weiter ab sie vom Brennpunkte herkommen.

Fig. 3.

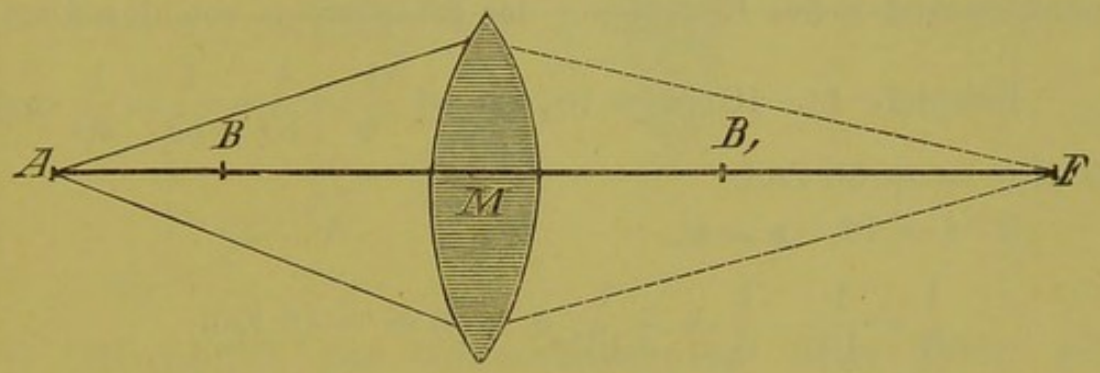

A und F heissen conjugirte Brennpunkte, weil, wenn aus F die Strahlen ausgehen, sie sich stets in A vereinigen und umgekehrt.

4. Kommen die Strahlen von einem Punkt (A), welcher innerhalb der Brennweite gelegen ist, so verlassen sie die Linse auf der anderen Seite so divergent, als ob sie von einem hinter dem Lichtpunkte auf derselben Seite befindlichen Punkte (F) herkommen, doch fällt der letztere mit dem Brennpunkte (B) nur dann zusammen, wenn A der halben Brennweite der Linse entspricht.

Fig. 4.

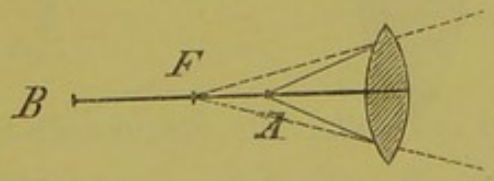

Bei der dritten Versuchsanordnung entsteht in F auf der entgegengesetzten Seite der Linse ein reelles Bild, dessen Entfernung von der Linse ein positives (+) Vorzeichen hat. Bei der vierten Versuchsanordnung kommt auf derselben Seite der Linse, wo das Lichtobject ist, auch das Bild zu Stande, es

ist virtuell, und seine Entfernung von der Linse hat ein negatives (—) Vorzeichen.

Wir können den Abstand des Bildes in beiden Fällen einfach nach folgender Formel berechnen: $\frac{1}{f} = \frac{1}{a} + \frac{1}{b}$. f bedeutet die Brennweite der Linse, a die Entfernung des Lichtpunktes und b die Entfernung des Bildpunktes von derselben.

Beispiel: $f = 10$, $a = 15$, so ist $\frac{1}{b} = \frac{1}{10} - \frac{1}{15} = \frac{1}{30}$ und b also $= +30$ Zoll.

2. $f = 10$. $a = 6$.

$$\frac{1}{b} = \frac{1}{10} - \frac{1}{6} = -\frac{1}{15}, \text{ d. h. } b = -15 \text{ Zoll.}$$

Befindet sich nun in A kein leuchtender Punkt, sondern ein lineares Object (ab), so entsteht von demselben in F ein lineares Bild ($a_1 b_1$); dasselbe ist bei der dritten Versuchsanordnung ein umgekehrtes, vergrössertes, reelles,

Fig. 5.

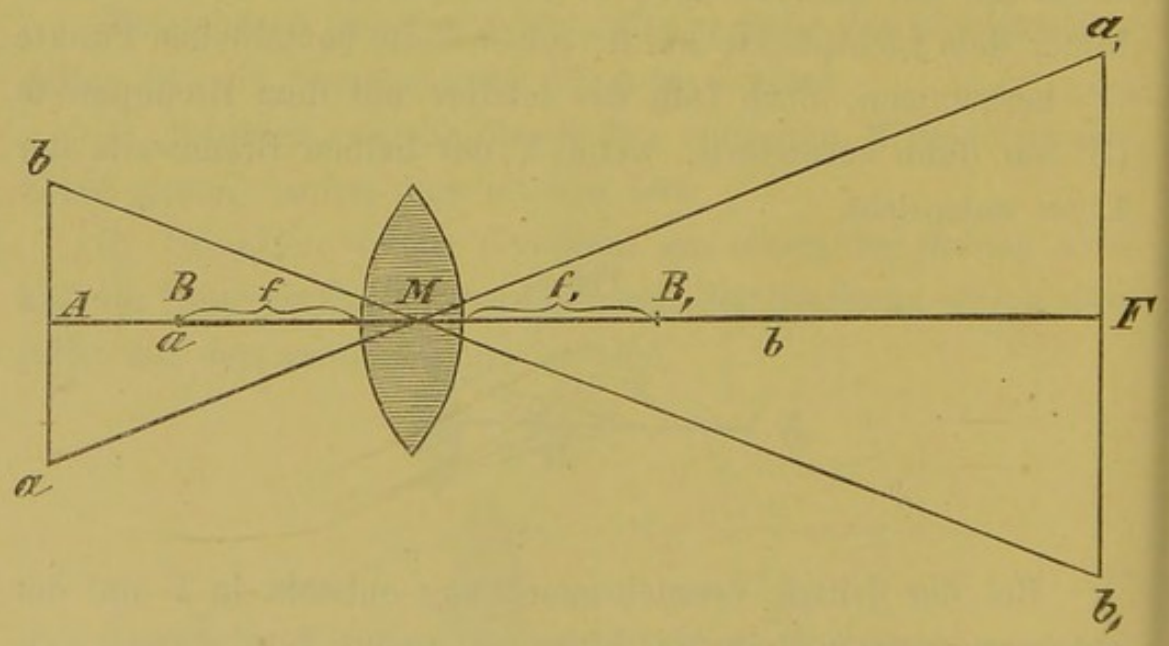

bei der vierten Versuchsanordnung ein aufrechtes, vergrössertes virtuelles Bild.

Fig. 6.

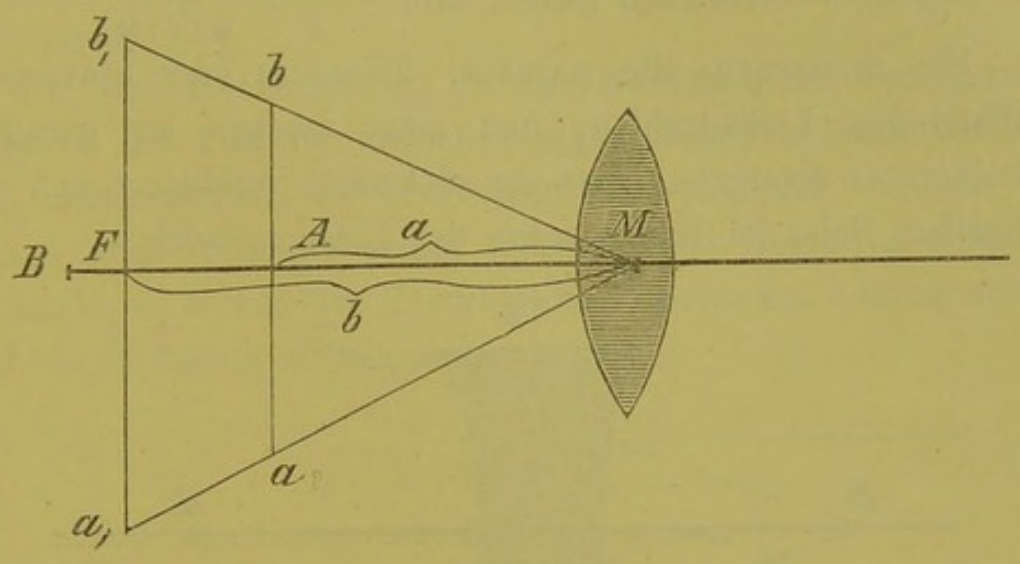

Hinsichtlich der Grössenberechnung dieser Bilder gilt folgende Formel: $g : x = a : b$. g bedeutet die Grösse des leuchtenden Objects ab, x die Grösse des Bildes $a_1 b_1$, a die Entfernung des leuchtenden Objects von der Linse, b die Entfernung des Bildes von derselben, welche nach der vorigen Formel bestimmt wird. $x = \frac{gb}{a}$.

Beispiel: $g = 4$ Zoll, $a = 15$ Zoll bei einer Linse $+\frac{1}{10}$, $b = 30$ Zoll, $x = \frac{4 \cdot 30}{15} = 8$ Zoll.

Oder $g = 4$ Zoll, $a = 6$ Zoll bei $+\frac{1}{10}$, $b = -15$ Zoll, $x = \frac{4 \cdot 15}{6} = 10$ Zoll.

Bezüglich der Brechkraft der Linse sei kurz erwähnt, dass dieselbe um so stärker ist, je kleiner die Brennweite, um so schwächer, je grösser die letztere ist. Die Vergrösserung nimmt ferner mit dem Abstand des Objects von der Linse zu.

Bei den Biconcavgläsern sind die brechenden Flächen hohl. Hinsichtlich ihrer Bezeichnung, der Bestimmung der Entfernung des Bildes und der Bildgrösse gilt dieselbe Formel

wie für die Convexlinse, nur muss man der Hauptbrennweite ein negatives Vorzeichen geben, also $-\frac{1}{f} = \frac{1}{a} + \frac{1}{b}$.

Sie zerstreuen alle parallel, divergent oder convergent auffallenden Lichtstrahlen, und zwar machen sie parallele Strahlen so divergent, dass sie rückwärts verlängert sich auf derselben Seite im Brennpunkte der Linse schneiden.

Fig. 7.

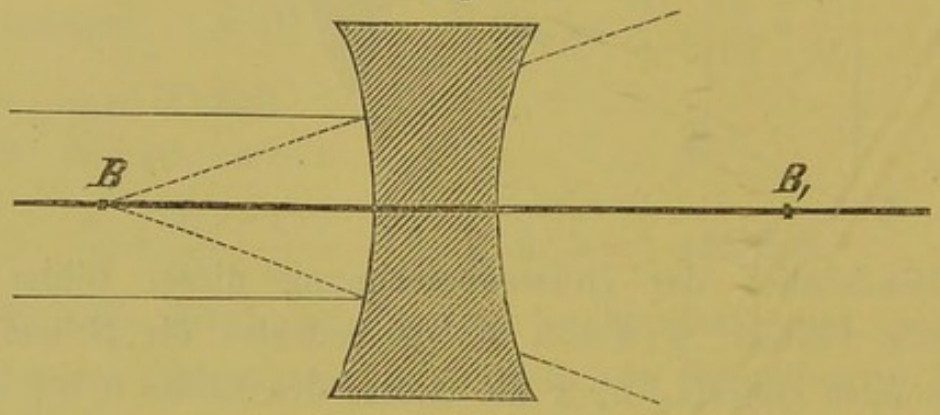

Ebenso werden divergent auffallende Strahlen zerstreut, divergenter gemacht, und zwar um so mehr, je näher der Linse, d. h. innerhalb, um so weniger, je weiter von der Linse, d. h. ausserhalb der Brennweite sie herkommen.

Zweites Capitel.

Uebersicht über die verschiedenen Brechzustände des Auges und ihre Correction.

Wir können das Auge einer Camera obscura gleichsetzen, in welcher sämmtliche brechenden Medien durch eine Linse repräsentirt werden, und als photographische Platte, auf welcher die Bilder der Aussenwelt durch die Linse entworfen werden, die Retina dient.

Die Netzhaut kann eine verschiedene Lage zur Linse einnehmen, und danach ist der Brechzustand des Auges jeweilig ein wechselnder.

1. Die Retina liegt in der Brennebene der Linse. Dies ist der Fall im emmetropischen Auge, welches wir als das normalsichtige zu bezeichnen gewohnt sind. Mithin ist dieses Auge vermöge seines anatomischen Baues im Stande, parallele, d. h. aus der Unendlichkeit kommende Lichtstrahlen auf seiner Retina zu vereinigen.

Fig. 8.

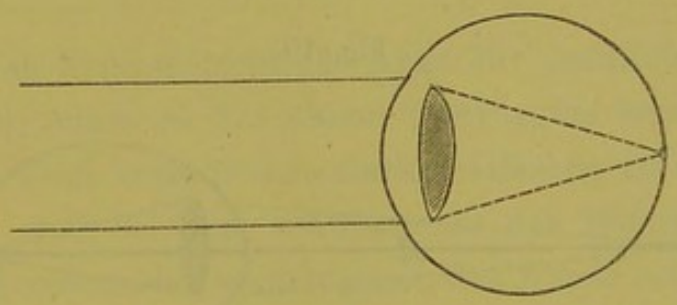

2. Die Retina liegt ausserhalb der Brennweite des optischen Systems. Dies ist der Fall bei myopischen Augen. Dieselben sind im Verhältniss zum emmetropischen zu lang gebaut. (Unberücksichtigt geblieben sind bei dieser Besprechung die Fälle von Myopie durch erhöhte Brechkraft der Linse.) Parallele Lichtstrahlen vereinigen sich daher nicht auf der Retina, sondern vor derselben, gehen nach der Kreuzung divergent weiter, und auf der Netzhaut entsteht ein Zerstreuungskreis.

Fig. 9.



Der Kurzsichtige kann nur divergent auf seine Augen auffallende Strahlen auf seiner Retina vereinigen und der äusserste Punkt, bis zu dem ein Gegenstand von dem Auge entfernt werden kann, damit von demselben noch ein deutliches Bild auf der Retina entsteht, heisst der Fernpunkt des Auges. Dieser (F) und der Bildpunkt in der Retina (B) sind conjugirte Brennpunkte.

Beispiel: Myopie $\frac{1}{12}$ heisst: das Auge kann vermöge seines anatomischen Baues höchstens 12 Zoll von dem Knotenpunkte entfernt herkommende Strahlen auf der Retina vereinigen.

Fig. 10.

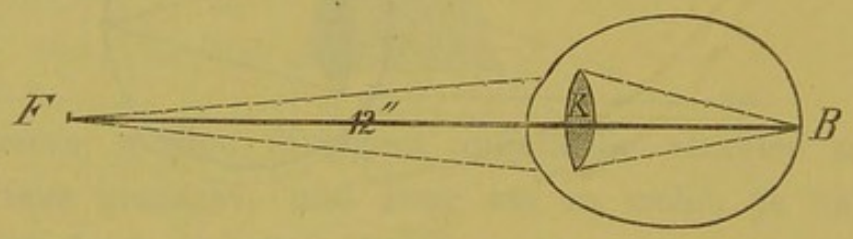

F Fernpunkt. K Knotenpunkt. B Bildpunkt in der Retina.

Damit dieses Auge in ein emmetropisches verwandelt, d. h. für paralleles Licht eingestellt werde, muss vor demselben ein Concavglas angebracht werden, dessen Brennpunkt mit F zusammenfällt. Aus der Brennweite dieses Glases kann man also gleichzeitig fast genau den Grad der Myopie und den Fernpunkt des Auges ablesen. Sieht der Myop mit zwei verschieden starken Concavgläsern gleichmässig gut in der Ferne, so ist das schwächste von beiden das richtige Correctionsglas. Denn bei dem stärkeren Glase findet eine Uebercorrection statt, die bereits parallel gemachten Strahlen werden wieder divergent und müssen nun durch Accommodationsthätigkeit, welche streng ausgeschlossen sein soll, erst wieder parallel gemacht werden.

3. Die Netzhaut liegt innerhalb der Brennweite der optischen Medien; paralleles Licht vereinigt sich also

hinter dem Auge, auf der Netzhaut entsteht ein Zerstreuungskreis. Dies trifft beim hypermetropischen Auge zu. Dasselbe ist im Verhältniss zum emmetropischen Auge zu kurz gebaut. Die Refraction der Neugeborenen ist vorzugsweise hypermetropisch, doch kommt in seltenen Fällen auch Emmetropie und Myopie vor (Schleich, G. Ulrich).

Fig. 11.

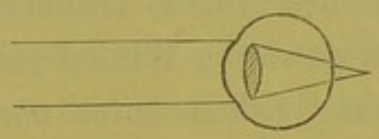

Damit das hypermetropische Auge für paralleles Licht zugänglich wird, muss es mit einem Convexglas bewaffnet werden und von zwei verschieden starken Gläsern ist das stärkste das richtige, weil bei dem schwächeren das Minus an Brechkraft durch Accommodationsthätigkeit des Auges ersetzt werden muss. Durch dieses Glas wird uns der Grad der gesammten Hypermetropie indessen nur angegeben, wenn die Accommodation durch ein Mydriaticum vollständig gelähmt oder das Individuum so alt ist, dass jegliche Accommodationsfähigkeit als erloschen zu betrachten ist. Besteht noch ein gewisser Grad von Accommodation, so ermitteln wir in dieser Art nicht die totale, sondern nur die manifeste Hypermetropie, während ein anderer Theil (die latente) durch Accommodation verdeckt bleibt. Die totale Hypermetropie setzt sich also zusammen aus der manifesten und latenten und wird in dreierlei Art bestimmt. 1. Nach Lähmung der Accommodation durch Mydriatica mittelst Gläsern und Druckproben von Snellen. 2. Durch die indirecte Methode mittelst sehr starker Convexgläser und feinster Leseproben aus dem jeweiligen Abstand, in welchem die Schrift noch entziffert werden kann, und der Brennweite des Glases. 3. Mit dem Augenspiegel. Am sichersten und genauesten ist neben der ersten immer die letzte Methode.

Was das Verhältniss der Brechkraft des myopischen und hypermetropischen Auges zu der des emmetropischen anlangt, so bricht das myopische stärker, das hypermetropische schwächer als dieses.

Diesen beiden regelmässigen Anomalien des Brechzustandes gegenüber steht der Astigmatismus, bei dem in zwei auf einander senkrechten Meridianen ein verschiedener Brechzustand besteht. Dieselben fallen in der Regel mit dem verticalen und horizontalen Meridian des Auges zusammen oder sind gegen dieselben unter einem gewissen Winkel geneigt, unter einander aber immer senkrecht. Schon unter normalen Verhältnissen haben wir einen geringen Grad von Astigmatismus derart, dass der verticale Meridian der stärker brechende ist. Ich will hier nur näher auf den regelmässigen, durch Gläser corrigirbaren Astigmatismus eingehen. Bei demselben unterscheidet man 3 Unterarten:

1. Den einfachen Astigmatismus. Bei demselben ist der eine Meridian emmetropisch, der andere hypermetropisch oder myopisch. Demgemäss unterscheiden wir einen einfachen hypermetropischen und myopischen Astigmatismus. Bei dem ersteren ist der verticale Meridian als der stärker brechende emmetropisch, bei letzterem myopisch.

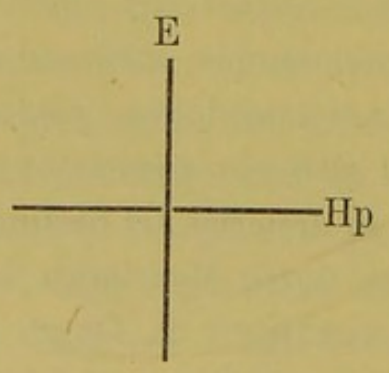

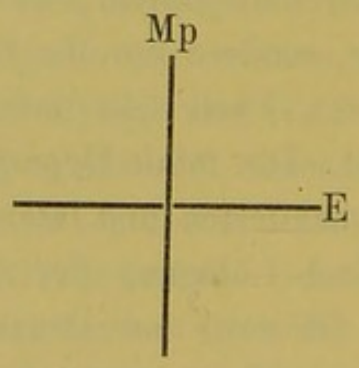

Er wird corrigirt durch einfache Cylindergläser, die nach Art eines Horizontalschliffs durch einen gewöhnlichen Cylinder in der einen Ebene wie ein sphärisch geschliffenes (Convex- oder Concav-)Glas, in der senkrecht darauf gelegenen wie ein

Planglas wirken. Diese letztere Ebene heist die Axe; dieselbe kommt in den emmetropischen Meridian des Auges.

2. Den zusammengesetzten Astigmatismus. Derselbe ist hypermetropisch oder myopisch. Bei demselben findet man in beiden Meridianen entweder Hypermetropie oder Myopie, aber von verschiedener Stärke. Der Unterschied beider stellt den Grad des Astigmatismus dar. Bei der hypermetropischen Form ist in der Regel der verticale Meridian schwächer hypermetropisch, als der horizontale, weil, je geringer die Hypermetropie, desto stärker relativ die Brechkraft. Bei der myopischen Form ist im verticalen Meridian der stärkere Grad von Myopie.

Beispiel:

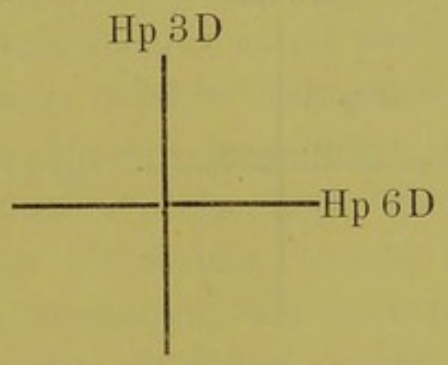

In dem Kreuz stellen die Arme die Meridiane des Auges vor, in beiden ist Hypermetropie von 3 D, im horizontalen sind 3 D Hypermetropie mehr, dieselben geben den Grad des Astigmatismus an, der folgendermassen ausgedrückt wird:

Hp 3 D ⌒ Astg hp 3 D.

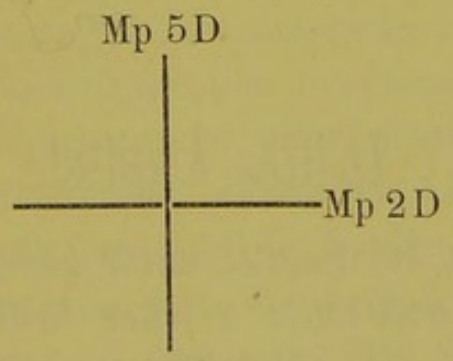

In diesem Beispiel ist in beiden Meridianen Myopie 2 D, im verticalen Meridian Myopie 3 D mehr, die auf den vorhandenen Astigmatismus kommen; man schreibt daher

Mp 2 D ⌒ Astg mp 3 D.

Der zusammengesetzte Astigmatismus wird corrigirt durch sphärisch-cylindrische Gläser; das die in beiden Meridianen bestehende Grundrefraction corrigirende sphärische Convex- oder Concavglas combinirt man mit dem + oder — cylindrischen Glase, dessen Axe in die Richtung des Meridians mit dem schwächeren Refractionszustande kommt.

3. Den gemischten Astigmatismus, bei dem im verticalen Meridian Myopie, im horizontalen Hypermetropie besteht. Er wird corrigirt durch bicylindrische Gläser.

Beispiel:

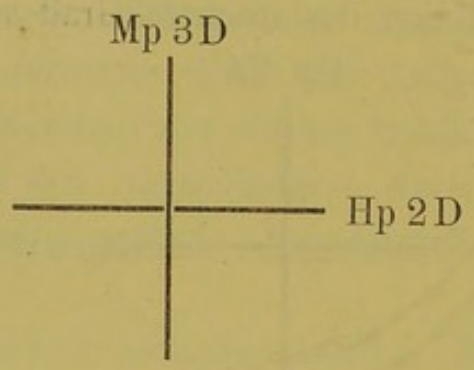

Die Axe des concavcylindrischen Glases von 3 D kommt in den horizontalen, die des convexcylindrischen von 2 D in den verticalen Meridian. Der Grad des Astigmatismus wird ausgedrückt durch die Summe der beiden Refractionszustände, im vorliegenden Beispiel würde derselbe also 5 D betragen.

Drittes Capitel.

Warum erscheint die Pupille unter gewöhnlichen Verhältnissen schwarz, und unter welchen Bedingungen leuchtet dieselbe?

Bereits seit der ältesten Zeit ist das Leuchten der Augen gewisser Fische und verschiedener nächtlicher Thiere, namentlich einzelner Raubthiere, bekannt. Auch bei menschlichen Augen

(Albinos) wurde schon seit langer Zeit unter normalen Verhältnissen ein Aufleuchten der Pupille wahrgenommen; in das Bereich der Fabel gehören die Beobachtungen der Geschwister Sachs, die sie über das Leuchten ihrer eigenen Augen in übertriebener Art verzeichnet haben. Anfangs dieses Jahrhunderts wurde zum ersten Mal unter krankhaften Verhältnissen des Auges ein hellgelber Schein aus der Pupille wahrgenommen, und dieser Zustand des Auges wegen der Aehnlichkeit des Scheines mit dem Leuchten eines Katzenauges von Beer amaurotisches Katzenauge benannt. Unter ganz normalen Verhältnissen des Bulbus, ohne Mangel der Iris und ohne Albinismus wurde das Augenleuchten zuerst von Bruecke im Jahre 1847 an einem seiner Zuhörer wahrgenommen, als derselbe mit nach der im Zimmer befindlichen Lampe gerichteten Blick das Auditorium verliess, aber erst dem Genie eines Helmholtz war es vorbehalten, sowohl eine Erklärung für das Augenleuchten abzugeben, als auch eine Methode zu ersinnen, vermittelst deren es Jedem ermöglicht war, die Pupille eines Auges zum Leuchten zu bringen.

Ueber das schwarze Aussehen der Pupille und das Augenleuchten hatte man sich nämlich bis zur Erfindung des Augenspiegels die mannigfachsten Theorien gebildet. Die Einen hatten behauptet, die Pupille erscheine deshalb schwarz, weil durch die durchsichtige Netzhaut das schwarze Aderhautpigment hindurch schimmere, welches alles in's Auge einfallende Licht absorbire. Diese Hypothese ist nicht richtig, denn es giebt Stellen im Augenhintergrund, welche das Licht sehr stark reflectiren, z. B. die Gefässe und die Papille.

Andere nahmen an, dass das Augenleuchten eine Phosphorescenzerscheinung sei oder unter dem Einfluss einer elektrischen Entladung entstehe. Auch diese Theorien sind selbstredend hinfällig. Für das Augenleuchten der Thiere fand sich später in dem Tapetum der Chorioidea eine geeignete Erklärung; für den Menschen und die nicht mit einem Tapetum be-

hafteten Thiere gab erst v. Helmholtz die richtige Aufklärung, indem er sowohl die Schwärze als das Leuchten der Pupille auf rein optische Verhältnisse zurückführte. Er zeigte, dass man die Pupille jedes Auges bereits leuchten sehen könne, wenn dasselbe sich einer Lichtflamme gegenüber befinde, auf dieselbe nicht accommodire und ein anderes Individuum sich nun in die Nähe der Flamme zu deren Seite begäbe, dass das Auge aber am intensivsten aufleuchte, wenn man sich selbst zur Lichtquelle machen könne. Sein Gedankengang lässt sich am einfachsten durch folgende kurze Skizzen darstellen.

Befindet man sich einer Flamme (L) gegenüber und accommodirt auf dieselbe, so entsteht auf der Retina ein scharfes

Fig. 12.



Bild (B); Leucht- und Bildpunkt sind conjugirte Brennpunkte, mithin kehrt das Licht aus dem Auge von dem Bildpunkte auf demselben Wege, auf dem es eingefallen ist, zur Lichtquelle zurück. Man kann nun an die Stelle des Leuchtpunktes mit dem eigenen Kopf nicht ohne Weiteres treten, weil auf diese Weise gar kein Bild zu Stande kommen würde. Es genügt aber sich in die Nähe des leuchtenden Objects zu dessen Seite mit dem eigenen Auge zu begeben, um ein gegenüberliegendes Auge hell aufleuchten zu sehen, wenn dieses letztere nur nicht auf die Flamme accommodirt ist.

1. Das beobachtete Auge sei emmetropisch, also für paralleles Licht eingestellt, von dem Leuchtpunkt L vor dem Auge, auf welchen nicht accommodirt wird, entsteht erst hinter dem Auge ein Bild in B, auf der Retina ein Zerstreuungs-

kreis. Die Retina liegt nun in der Brennebene des optischen Systems, die von jedem Punkte des Zerstreuungskreises ausgehenden Strahlen verlassen das Auge also parallel. Befindet sich nun Jemand mit seinem Auge seitlich von L zwischen L

Fig. 13.

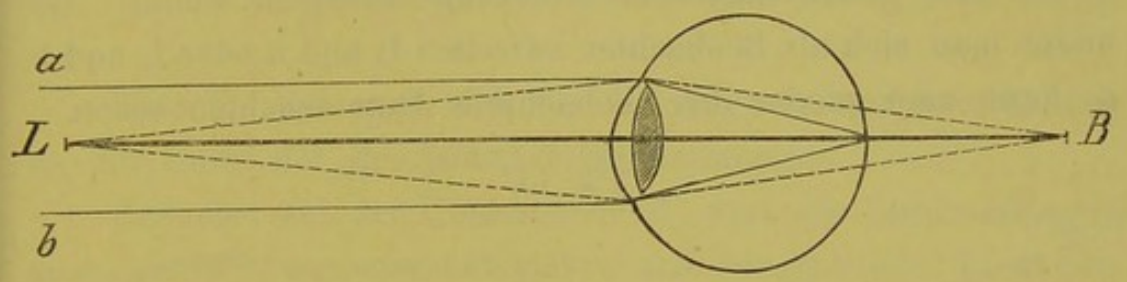

und a oder zwischen L und b, so kann er das Leuchten der Pupille wahrnehmen.

2. Ein Auge sei hypermetropisch, einer Lichtflamme gegenüber und auf dieselbe nicht accommodirt.

Fig. 14.

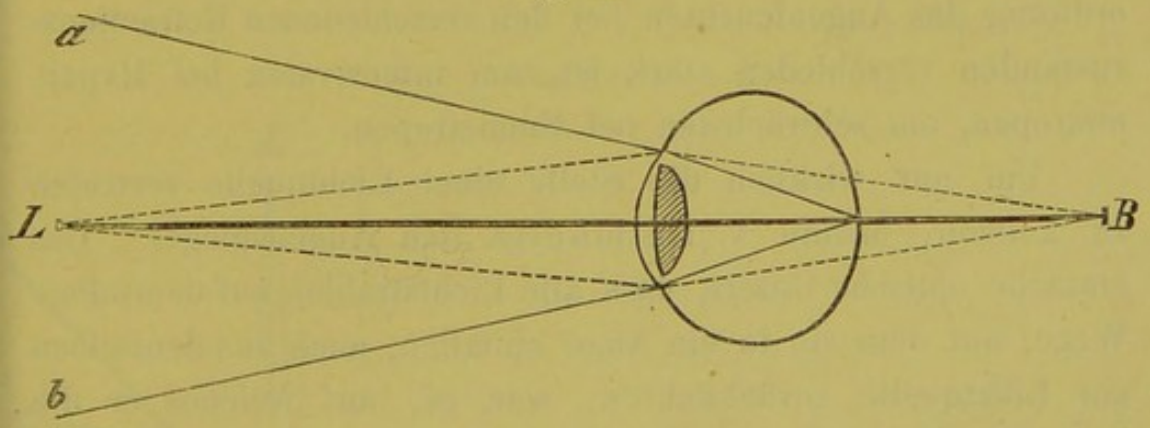

Der Bildpunkt von L liegt hinter dem Auge in B, auf der Netzhaut entsteht ein Zerstreuungskreis. Die Retina liegt innerhalb der Brennweite des optischen Systems, mithin verlassen die von jedem Punkte des Zerstreuungskreises ausgehenden Strahlen das Auge divergent. Wer sich zwischen L und a oder L und b mit seinem Auge befindet, kann die Pupille des anderen leuchten sehen.

3. Der Beobachter sei Myop unter denselben Bedingungen. Die von L ausgehenden Strahlen vereinigen sich vor der Retina, auf dieser entsteht ein Zerstreuungskreis. Da die Netzhaut hinter dem Brennpunkt der brechenden Medien gelegen ist, so verlassen die von ihr ausgehenden Strahlen das Auge convergent, schneiden sich zwischen Auge und Lichtquelle und gehen nach der Kreuzung divergent weiter. Befindet man sich als Beobachter zwischen L und a oder L und b, so kann man wieder das beobachtete Auge leuchten sehen.

Fig. 15.

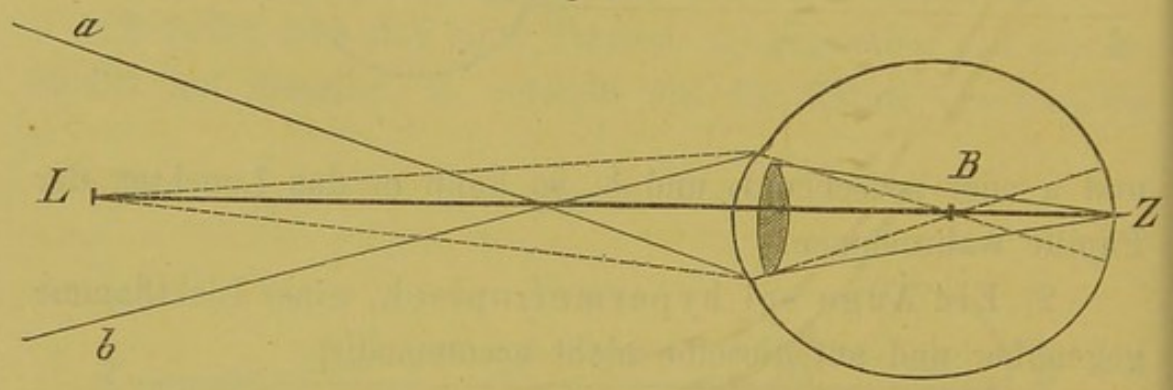

Aus den Zeichnungen ist ersichtlich, dass bei dieser Anordnung das Augenleuchten bei den verschiedenen Refractionszuständen verschieden stark ist, am intensivsten bei Hypermetropen, am schwächsten bei Emmetropen.

Um nun wirklich die Stelle einer Lichtquelle vertreten zu können, ersann v. Helmholtz den Augenspiegel. Das einfache optische Gesetz, dass alle Lichtstrahlen auf demselben Wege, auf dem sie in ein Auge einfallen, auch aus demselben zur Lichtquelle zurückkehren, war es, auf welches er die Schwärze der Pupille zurückführte und auf das gestützt er seinen Augenspiegel erfand, um das Augenleuchten Jedermann sichtbar zu machen.

Viertes Capitel.

Das Helmholtz'sche Princip und seine Verwerthung beim Gebrauch des Augenspiegels.

Dasselbe gestaltet sich für die Augenspiegeluntersuchung an der Hand der Zeichnung folgendermassen:

Zunächst sei der Untersucher (A) und der Untersuchte (B) emmetropisch, accommodationslos, also für paralleles Licht eingestellt. Beide befinden sich mit ihren Augen in gleicher Höhe einander gegenüber, ihre Gesichtslinie sei also gemeinschaftlich. Der Untersucher halte vor seinem Auge eine einfache Glasplatte (Gl) unter einem Winkel von 45° zur Gesichtslinie und senkrecht zu dieser im Kreuzungspunkt von Glasplatte und Gesichtslinie eine Flamme (L), von welcher ein divergentes Strahlenbündel auf die Platte fällt.

Fig. 16.

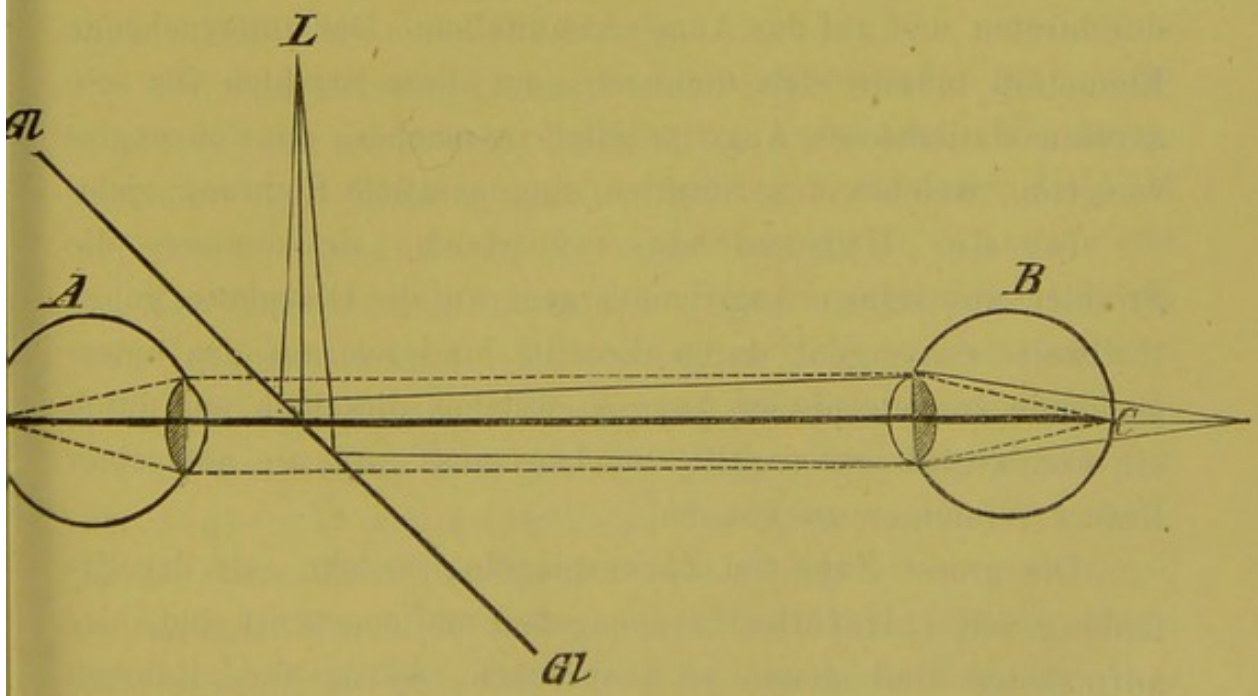

Ein Theil der Strahlen geht ungebrochen durch die Platte durch, ein anderer wird unter dem Einfallswinkel von derselben in das gegenüberliegende Auge geworfen, fällt divergent auf dasselbe auf, gelangt also erst hinter dem Auge zur Vereinigung, und auf der Retina entsteht ein Zerstreuungskreis. Von jedem Punkt dieses letzteren können Strahlen ausgehen; sie verlassen das Auge, weil es accommodationslos ist, parallel, fallen auf die Platte parallel auf; ein Theil wird unter dem Einfallswinkel reflectirt und gelangt zur Lichtquelle zurück, der andere geht ungebrochen durch, fällt parallel auf das untersuchende Auge A und kommt hier, da es emmetropisch und ebenfalls accommodationslos ist, auf der Retina zur Vereinigung. Dieses Auge sieht also den Punkt C des untersuchten Auges B leuchten. Das Bild von der Papille, welches wir auf diese Weise erhalten, ist ein vergrössertes, aufrechtes, virtuelles.

Ist der Untersuchte hypermetropisch und accommodationslos, so würden bei obiger Versuchsbedingung die Strahlen aus dem Auge B divergent austreten, divergent auf die Glasplatte auffallen, theilweise von ihr nach der Lichtquelle zu reflectirt werden, theilweise divergent durch die Platte hindurchtreten und auf das Auge (A) auffallen. Der untersuchende Emmetrop müsste sich demnach, um diese Strahlen für sein accommodationsloses Auge parallel zu machen, ein Convexglas vorsetzen, welches den Strahlen eine parallele Richtung giebt.

Ist der Untersuchte myopisch, so kommen die Strahlen aus seinem Auge convergent auf die Glasplatte, gehen theilweise convergent durch dieselbe hindurch auf das untersuchende emmetropische Auge A, welches dieselben nun durch ein Concavglas erst parallel machen muss, um sie auf seiner Retina vereinigen zu können.

Die grosse Zahl von Augenspiegeln, welche seit der Erfindung von v. Helmholtz angegeben und construirt sind, hier aufzuzählen und genau zu besprechen, würde den Rahmen

dieser Schrift weit überschreiten, nur im historischen Interesse sei noch erwähnt, dass der Augenspiegel von v. Helmholtz aus 4 einfach über einander gelegten planparallelen Glasplatten bestand, durch welche unter einem Reflexionswinkel von 55° die Lichtstärke ohngefähr auf ihr Maximum stieg. Später hat man behufs stärkerer Beleuchtung statt der mehrfachen eine einzige auf der Rückseite foliirte Glasplatte oder einen planen Metallspiegel genommen, der im Centrum zum Durchsehen durchbohrt wurde, während an der foliirten Glasplatte in der Mitte der Belag fehlte. Nächst den Planspiegeln kamen foliirte Concavspiegel in Anwendung, deren Brennweite 7—10 Zoll betrug. Der erste, welcher einen solchen Spiegel zur Beleuchtung des Auges verwendete, war Ruete. Concavspiegel sind lichtstark, Planspiegel lichtschwach. Bei diesen dient als Lichtquelle das von einer Flamme hinter dem Spiegel entworfene virtuelle Bild, während bei jenen je nach der Entfernung der Flamme vom Spiegel — bei einem Abstand, der grösser als die Brennweite desselben ist, das vor dem Spiegel liegende umgekehrte, vergrösserte, reelle Flammenbild, bei Aufstellung der Lampe im Brennpunkt oder innerhalb der Brennweite das vergrösserte virtuelle hinter dem Spiegel gelegene Bild als Lichtquelle fungirt.

Bei den meisten Augenspiegeln sind entweder Plan- oder Concavspiegel allein oder beide Arten verwendet. Sie unterscheiden sich ferner abgesehen hiervon noch durch die Zahl der Gläser, die entweder in einer besonderen Klammer erst vor der Untersuchung hinter dem Spiegel angebracht werden, oder in einer drehbaren Rekoss'schen Scheibe fest eingefügt sind und schnell nach einander vor der Oeffnung des Spiegels verschoben werden können. Die einfachsten Planspiegel sind der Jäger'sche und Liebreich'sche Spiegel, ein sehr handliches Format hat der Nachet'sche Spiegel, der vorwiegend in hiesiger Klinik in Gebrauch ist und einen Concavspiegel zum Beleuchten hat, bei welchem, in einer Rekoss'schen

Scheibe verstellbar, 2 Concav- und 2 Convexgläser hinter der centralen Oeffnung befestigt sind (für den Emmetropen $+\frac{1}{15}$ und $+\frac{1}{10}$, resp. $-\frac{1}{8}$ und $-\frac{1}{15}$).

Man achte darauf, dass in der Platte selbst keine centrale Oeffnung besteht, weil von ihren Rändern störende Lichtreflexe erzeugt werden, es muss hier nur im Centrum der foliirte Belag fehlen. Der Myop und Hypermetrop muss sich erst die seiner Refractionsanomalie entsprechenden Gläser in die Rekoss'sche Scheibe einschleifen lassen.

Neben diesen einfachen, kleineren Spiegeln existiren noch die grösseren sogenannten Refractions-Ophthalmoskope, von denen ich nur die von Schnabel, Hirschberg, Knapp, Schweigger und Loring nennen will. Sie unterscheiden sich ausser durch den Spiegel im Wesentlichen noch durch die Zahl der Gläser, von denen sowohl + wie — Linsen in einer oder mehreren Rekoss'schen Scheiben vorhanden sind. Ausserdem giebt es Spiegel, bei denen durch Combination zweier Gläser die verschiedenen Linsen hergestellt werden können; dies ist z. B. der Fall bei dem Spiegel von Landolt.

Der Vollständigkeit wegen sei noch kurz erwähnt, dass es auch einen binocularen Augenspiegel giebt, der von Giraud-Teulon construirt ist, und ein Autophthalmoskop von Coccius, welches zur Untersuchung des eigenen Augenhintergrundes dient.

Fünftes Capitel.

Methoden der Augenspiegeluntersuchung und Diagnose des Refractionszustandes.

Als Lichtquelle benutzt man im Nothfalle ein Stearin- oder Wachslicht, besser eine Oel- resp. Petroleumlampe oder eine Gasflamme. Die Untersuchung findet in einem verdun-

kelten Raum statt. Der Kranke und Arzt sitzen einander gegenüber, so dass sich die Augen in gleicher Höhe befinden. Die Lampe steht seitwärts oder etwas hinter dem zu Untersuchenden mit dem Auge desselben in gleicher Höhe; sie braucht nicht hoch hinauf geschraubt zu sein, weil dadurch eine unnöthige Blendung verursacht wird. Beide Augen müssen accommodationslos, wie zum Blick in die Ferne eingestellt sein, namentlich muss der Untersuchende sich bemühen, in das Auge des Gegenübersitzenden einfach wie im Traum hinein zu starren und das rechte mit seinem rechten, das linke mit seinem linken Auge zu untersuchen, um bei der Annäherung nicht mit der Nase seines Vis-à-vis in Berührung zu kommen.

Wir haben zwei Methoden der Augenspiegeluntersuchung, im aufrechten und im umgekehrten Bilde.

A. Bei der ersteren nähert man sich, nachdem man aus einiger Entfernung mit dem dicht vor dem untersuchenden Auge etwas schräg gehaltenen Spiegel Licht in die Pupille des gegenüberliegenden Auges geworfen und dieselbe zum Leuchten gebracht hat, allmälig aufs möglichste dem zu untersuchenden Auge, indem man sich immer davon überzeugt, dass das Licht in der Pupille bleibt und sich bemüht, Nichts in dem Auge zu sehen, weil dann gleich eine Accommodationsthätigkeit eintritt. Dies hat für den Anfang die Hauptschwierigkeit, gewöhnlich glaubt man, dass man das Papillen- resp. Netzhautbild unmittelbar hinter der Pupille sehen müsste, und accommodirt so stark, dass man entweder gar nichts oder erst durch stärkere Concavgläser etwas sieht. Ich verhüte den Gebrauch dieser letzteren beim Emmetropen resp. Hypermetropen in meinen Kursen aufs peinlichste und warne vor ihrer Anwendung, weil man sich dadurch nur die Accommodation angewöhnt und somit von vorne herein auf die exacte Bestimmung der Refraction im aufrechten Bilde verzichten muss, ein Nachtheil, der nicht hoch genug angeschlagen werden kann. Nach zwei bis drei Stunden lernt meist Jeder seine Accommodation erschlaffen, und Details im

Augenhintergrund auch ohne Concavgläser sehen. Die meisten Schwierigkeiten macht ferner die Verengerung der Pupille, welche eintritt, sobald man das Licht in das Auge hineinwirft; dann ist die Anwendung eines Mydriaticums, dessen Wirkung innerhalb kurzer Zeit vorübergeht, am Platze (Homatropin, Cocain). Ein anderes Malheur, welches Anfängern fast immer passirt, ist, dass sie bei allernächster Annäherung an das zu untersuchende Auge die Beleuchtung verlieren und die Pupille schwarz sehen. Um dies zu vermeiden, muss man bei der Annäherung mit dem Spiegel eine kleine Drehung vornehmen resp. die Lampe ein wenig vorschieben, weil häufig der Kopf des Untersuchten die richtige Beleuchtung verhindert.

Zunächst lasse ich die Papille und ihre Umgebung, später die Macula lutea untersuchen und den Refractionszustand gleich anfangs diagnosticiren resp. seinem Grade nach ungefähr bestimmen. Wer Emmetrop ist, benutzt den Spiegel ohne jegliches Glas, wer eine Refractionsanomalie hat, muss hinter der Oeffnung des Spiegels das corrigirende Glas anbringen.

Auf diese Weise kann man als accommodationsloser Emmetrop bei allernächster Annäherung an das zu untersuchende Auge nie convergente Strahlen auf seiner Retina vereinigen, also nie Details von dem Augenhintergrund etwas stärker myopischer Augen sehen. Man erhält vielmehr nur ein deutliches Papillen- resp. Augenhintergrundsbild von emmetropischen Augen, aus denen die Strahlen parallel austreten. Wenn man accommodirt, kann man so als Emmetrop auch den Augenhintergrund hypermetropischer Augen in der Nähe sehen.

Davon, ob Hypermetropie vorliegt, kann man sich im accommodationslosen Zustande in zweierlei Art überführen. Als Emmetrop nimmt man ein schwaches Convexglas, als Hypermetrop ein etwas stärkeres als das eigene Convexglas, als Myop ein schwächeres als das die eigene Myopie corrigirende Concavglas. Bekommt man nun in der Nähe ein deutliches Bild von der Papille resp. Macula, so ist die Hypermetropie bei dem

Untersuchten sicher. Oder man macht sich bei eigener Refractionsanomalie emmetropisch und entfernt sich nun etwas vom Auge, bleibt das Hintergrundsbild auf 3 bis 4 Zoll Abstand ebenso deutlich, wie in der nächsten Nähe, so ist hiermit gleichfalls die Hypermetropie sichergestellt. Ist der Untersuchte Emmetrop, so wird in beiden Fällen das Bild undeutlicher.

Dafür, dass man bei dem Emmetropen ganz dicht an das Auge herangehen muss, um die ganze Papille auf einmal zu übersehen, sind besonders drei Gründe anzuführen. 1. Man betrachtet die Papille durch ein Diaphragma, die Pupille, welches selbst bei Atropinmydriasis nie den Durchmesser des vergrösserten Papillenbildes erreicht. Will man deshalb das letztere auf einmal möglichst vollständig übersehen, so muss man ganz dicht an die Pupille herankommen. Es wird dies verständlich, wenn man erwägt, dass die brechenden Medien des emmetropischen Auges ungefähr eine 14 bis 16fache Vergrösserung geben; unter ihrem Einfluss erreicht also die Papille einen Durchmesser von 21 bis 24 Mm., während die Pupille selbst bei maximaler Mydriasis nie so gross werden kann.

2. Wenn man sich von dem untersuchten Auge entfernt, so vergrössert sich das an sich schon bedeutend grössere Papillenbild noch mehr, während der Durchmesser des Diaphragmas unverändert bleibt. Es verkleinert sich also das durch die Pupille begrenzte Gesichtsfeld um so mehr, je weiter ab man sich von dem Auge befindet.

3. Nimmt gleichzeitig die Beleuchtungsintensität des Spiegels ab.

Anders beim Hypermetropen. Hier treten die Strahlen divergent aus. Ausserdem ist nach den für die Vergrösserung bei Linsen geltenden Gesetzen dieselbe hier im Allgemeinen geringer, weil die Retina innerhalb der Brennweite, also der Linse näher liegt. Man wird deshalb bei hypermetropischen Augen schon aus einer etwas grösseren Entfernung ein Bild

von der ganzen Papille oder wenigstens von dem grössten Theil derselben erhalten.

Was die Grösse des aufrechten Papillenbildes anlangt, so sei noch kurz erwähnt, dass dasselbe am kleinsten im hypermetropischen, am grössten in myopischen Augen ist, in der Mitte steht das emmetropische.

B. Die Untersuchung im umgekehrten Bilde.

Sie hat vor der Untersuchung im aufrechten Bilde den wesentlichen Vorzug, dass man wegen der erheblich geringeren Vergrösserung ein bedeutend umfangreicheres Gesichtsfeld bekommt und sich schnell über einen grösseren Theil des Augenhintergrundes orientiren kann. Das Umgekehrte ist ein vergrössertes reelles Luftbild, aber kleiner als das aufrechte virtuelle. Bei excessiv myopischen Augen bekommt man, wie aus der Zeichnung ersichtlich ist, schon beim Hineinleuchten

Fig. 17.

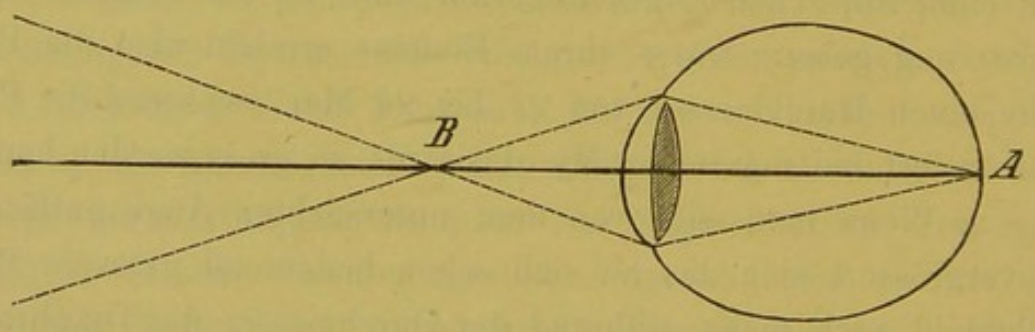

aus weiterer Entfernung mit dem Augenspiegel ohne oder mit Zuhilfenahme eines Convexglases hinter dem Spiegel $\left(\frac{1}{15}\right.$ oder $\left.\frac{1}{10}\right)$ wegen der starken Convergenz der Strahlen ein reelles umgekehrtes Luftbild von der Papille. Das Auge habe z. B. eine Myopie $\frac{1}{3}$, so kreuzen sich die convergent austretenden Strahlen 3 Zoll vor dem Knotenpunkt der Linse, gehen dann divergent weiter und können von dem beobachtenden Auge bereits aus etwas grösserer Entfernung, wenn man nur richtig

accommodirt, aufgefangen werden. In solch einem Falle kann man zweifelhaft sein, ob es ein aufrechtes virtuelles, einem hochgradig hypermetropischen Auge angehöriges oder ein umgekehrtes reelles Lichtbild ist, welches einem hochgradig myopischen Auge entspricht. Zur Differentialdiagnose muss man sich dem Auge nähern. Das Bild verschwindet dann vollständig, wenn es einem excessiv myopischen Auge angehört, weil es nun nicht mehr in der Luft entstehen kann; es bleibt oder wird höchstens undeutlicher, wenn es einem hypermetropischen Auge angehört, je nachdem man accommodirt oder nicht.

Mit Hilfe des Augenspiegels und einer sehr starken, dicht vor dem untersuchten Auge gehaltenen Convexlinse kann man sich von jedem Augenhintergrunde ein umgekehrtes reelles Bild verschaffen. Die Grösse desselben ist in erster Linie abhängig von der Brennweite dieses Glases und derselben direct proportional. Je nach dem Zweck, den man bei der Untersuchung im umgekehrten Bilde verfolgt, kann man abwechselnd $+\frac{1}{2}$ oder $+\frac{1}{3}$ gebrauchen. Will man ein etwas grösseres Bild haben, so nimmt man die schwächere Nummer, zieht man ein grösseres Gesichtsfeld einer geringeren Vergrösserung vor, so benutzt man das stärkere Glas.

Zur Untersuchung im umgekehrten Bilde hat sich der Patient und Arzt ebenso wie zur Untersuchung im aufrechten Bilde zu setzen. Die Lampe befindet sich wiederum in derselben Höhe wie das untersuchte Auge und etwas hinter demselben. Man verschafft sich zunächst, indem man das zu untersuchende Auge im Zustande der Accommodationsruhe nach der entgegengesetzten Seite hinübersehen lässt, also das rechte nach links, das linke nach rechts, durch Hineinleuchten mit dem Augenspiegel in die Pupille aus einer Entfernung von 12 bis 15 Zoll den röthlichen Reflex vom Augenhintergrunde und bringt nun, indem man den Augenspiegel mit der rechten vor dem eigenen Auge hält und die eingefasste Con-

vexlinse mit Daumen und Zeigefinger der linken fixirt, die letztere in dem Abstande ihrer Brennweite und parallel zur Frontalebene des Gesichts vor das untersuchte Auge. Je nach dem Brechzustande des letzteren hat das entstehende umgekehrte Bild eine verschiedene Lage zu der Convexlinse, befindet sich aber immer zwischen ihr und dem Augenspiegel, und auf einen solchen Punkt hat der Untersucher zu accommodiren, was anfangs Schwierigkeiten macht. Gewöhnlich bemüht man sich nämlich, durch die Convexlinse hindurchzusehen, bekommt dann aber nie ein umgekehrtes Bild zu Gesicht, sondern nur die vergrösserte schwarze Pupille. Das umgekehrte Bild liegt vor der Convexlinse, und zwar beim Emmetropen in ihrem Brennpunkte, beim Myopen der Linse näher, d. h. innerhalb ihrer Brennweite, weil die Strahlen bereits convergent auf sie auffallen; beim Hypermetropen, wo sie divergent auf die Linse auffallen, entsteht das Bild weiter ab von der Linse, d. h. ausserhalb ihrer Brennweite. Hinsichtlich der Grösse des umgekehrten Bildes sei bemerkt, dass dasselbe am kleinsten beim myopischen, am grössten beim hypermetropischen Auge zu sein pflegt, in der Mitte steht wieder das emmetropische Auge. Hinsichtlich der Entstehung des umgekehrten Bildes vergleiche man die folgenden Zeichnungen.

Abgesehen von der Kleinheit des Bildes und der Schwierigkeit, auf dasselbe das eigene Auge richtig zu accommodiren, bereiten dem Anfänger meist noch Reflexbilder der Cornea gewisse Verlegenheiten. Man hilft sich darüber am besten hinweg, indem man das Convexglas ein wenig seitlich verschiebt oder schräg stellt, doch darf man dasselbe nicht zu schräg halten, weil das Bild dadurch leicht unliebsame Verzerrungen erfährt. Es ist ferner oft unmöglich, das umgekehrte Bild zu sehen, weil die oberen Augenlider des Untersuchten sehr tief herabhängen. Dann hebt man, während man die Linse zwischen Daumen und Zeigefinger hält und den kleinen

Finger an die Schläfenhaut anlegt, mit dem dritten resp. vierten Finger das obere Lid an.

Fig. 18.

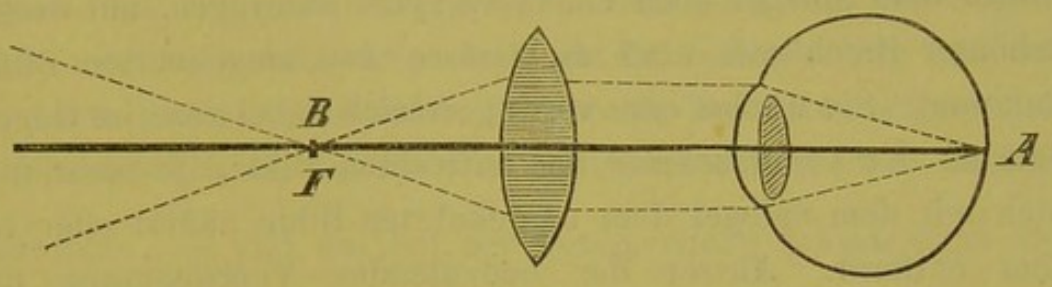

Emmetropisches Auge.

Fig. 19.

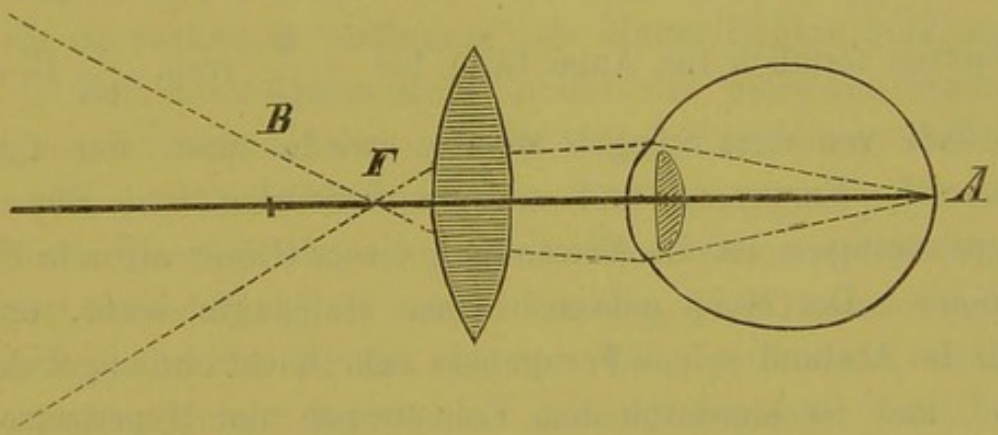

Myopisches Auge.

Fig. 20.

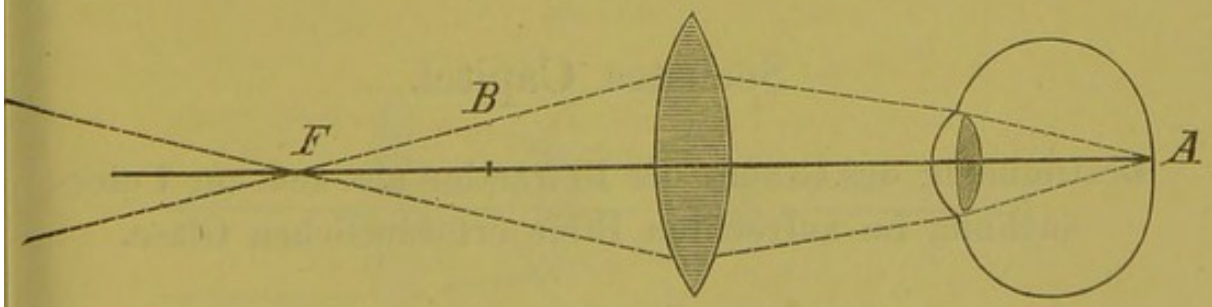

Hypermetropisches Auge.

A Leuchtpunkt des Hintergrundes, F Umgekehrtes Bild desselben, B Brennpunkt der Linse.

Hinsichtlich der Grösse des Bildes sei noch erwähnt, dass man dieselbe beliebig verringern und steigern kann, je nachdem man die Linse dem Auge nähert oder von ihm entfernt. Zur Unterstützung der Vergrösserung kann man sich ferner hinter dem Spiegel noch ein Convexglas anbringen, mit dessen erhöhter Brechkraft auch die Grösse des umgekehrten Bildes zunimmt. Sie wächst oder verringert sich dabei ganz im Gegensatz zu der Untersuchung im aufrechten Bilde, je mehr man sich mit dem Spiegel dem umgekehrten Bilde nähert oder von ihm entfernt. Ausser der bedeutenden Vergrösserung und leichteren Erkennung von Details, die die Anwendung der Convexgläser hinter dem Spiegel verursacht, hat man noch den Vortheil von ihnen, dass man die Accommodation nicht anzustrengen braucht, indem das Bild rein nach optischen Gesetzen förmlich ins Auge fällt, bei $+\frac{1}{15}$ resp. $\frac{1}{10}$ 15 oder 10 Zoll vor dem Spiegel sichtbar wird, wenn der Untersuchende Emmetrop und accommodationslos ist. Für den Hypermetropen ist die Anwendung dieser Gläser auf alle Fälle geboten. Der Myop gebraucht diese Hülfsmittel nicht, er erhält im Abstand seines Fernpunkts sehr leicht ein umgekehrtes Bild und ist hierdurch dem Emmetropen und Hypermetropen weit voraus.

Sechstes Capitel.

Bestimmung des Grades der Refraction aus dem zur Untersuchung im aufrechten Bilde erforderlichen Glase.

1. Der Untersucher sei Emmetrop, der Untersuchte Hypermetrop, beide seien accommodationslos. Zur deutlichen Erkennung der Papille dieses Auges habe der Untersucher ein

Convexglas mit der Brennweite von a Zoll gebraucht und in einem Abstand von d Zoll ein deutliches Bild bekommen. Es fragt sich, wie stark ist die Hypermetropie? Am einfachsten ergiebt sich die Beantwortung dieser Frage, wenn man von einem bestimmten Grade von Hypermetropie ausgeht und sich nun die Gegenfrage vorlegt, welches Glas man als Emmetrop nöthig hat, um in einem gewissen Abstande vom Auge den Hintergrund desselben deutlich zu sehen. Der Untersuchte habe z. B. Hypermetrophie $\frac{1}{18}$ und der bei der Untersuchung erforderliche Abstand des Augenspiegels habe 2 Zoll betragen. Hypermetropie $\frac{1}{18}$ heisst, die nach der Beleuchtung des Augenhintergrundes aus dem Auge austretenden Strahlen erscheinen so divergent, als ob sie rückwärts verlängert von einem Punkte herkämen, der 18 Zoll hinter dem Knotenpunkt des optischen Systems gelegen ist. Befindet sich nun in 2 Zoll Entfernung vor dem letzteren eine Convexlinse, welche diese divergenten Strahlen für das untersuchende accommodationslose emmetropische Auge parallel machen soll, so muss dieselbe eine Brernweite von $18 + 2$ d. h. von 20 Zoll haben. Denn nur dann werden die Strahlen durch diese Linse parallel gemacht, wenn ihr Brennpunkt mit dem Punkt zusammenfällt, von dem die rückwärts verlängerten divergenten Strahlen herzukommen scheinen.

Fig. 21.

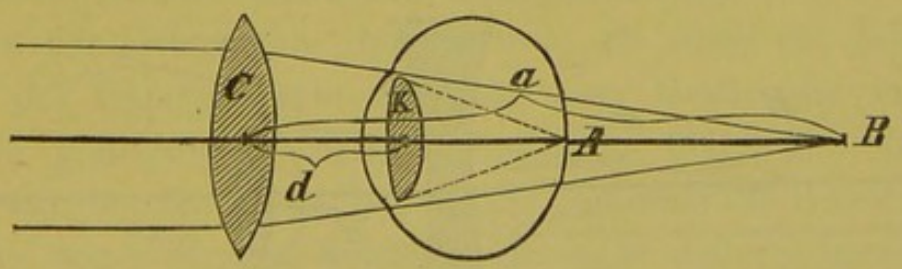

A sei der Punkt der Retina des hypermetropischen Auges, von welchem die Strahlen ausgehen, B der Punkt, in welchem

die divergent austretenden Strahlen rückwärts verlängert sich schneiden, der mit dem Brennpunkte der Convexlinse C zusammenfallen muss, K der Knotenpunkt des optischen Systems, Bezeichnen wir nun allgemein die Brennweite des benutzten stärksten Convexglases, mit welchem der untersuchende Emmetrop ein deutliches Bild von dem Augenhintergrund des Hypermetropen erhalten hat, also BC mit a, den jeweiligen Abstand bei der Untersuchung KC mit d, so ist die vorhandene Hypermetropie KB $= \frac{1}{a - d}$. Mithin ist dieselbe immer stärker als das bei der Untersuchung benutzte Glas und zwar um den Abstand dieses Glases von dem Knotenpunkt des untersuchten Auges.

2. Der Untersucher sei Emmetrop, der Untersuchte Myop und beide accommodationslos. Am einfachsten gehen wir wieder von der Voraussetzung aus, dass der Grad der Myopie bekannt ist, ebenso der Abstand, und dass man das Glas angeben soll, mit welchem bei diesem Abstande der Hintergrund des myopischen Auges deutlich gesehen werden kann. Die Myopie betrage z. B. $\frac{1}{18}$ der Abstand 2 Zoll. Myopie $\frac{1}{18}$ heisst, bei Beleuchtung des Auges mit dem Augenspiegel treten die Strahlen so convergent aus, dass sie sich 18 Zoll vor dem Knotenpunkt des optischen Systems schneiden. 2 Zoll

Fig. 22.

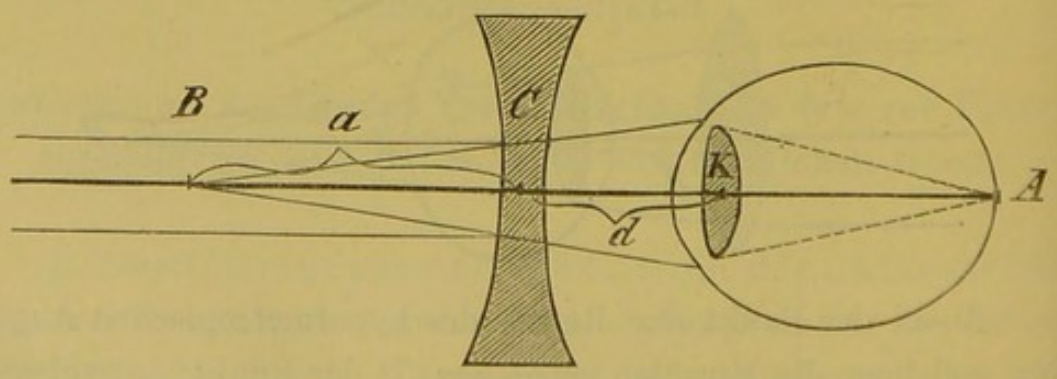

vor dem letzteren soll nun das Concavglas angebracht werden. Damit dasselbe die convergenten Strahlen parallel macht, muss sein Brennpunkt mit dem Durchschnittspunkt der Strahlen zusammenfallen, die Brennweite des Glases also 18 — 2, d. h. 16 Zoll betragen.

A sei der Leuchtpunkt des untersuchten myopischen Augenhintergrundes, B der Durchschnittspunkt der convergent austretenden Strahlen, welcher mit dem Brennpunkt der zur Untersuchung dienenden Concavlinse C zusammenfallen muss, K der Knotenpunkt. In unserem Beispiel wäre also KB = 18. KC = 2 Zoll, mithin CB die Brennweite des Glases = 18 — 2 Zoll = 16 Zoll. Bezeichnen wir allgemein die Brennweite des zur Untersuchung erforderlichen schwächsten Concavglases BC mit a, den Abstand desselben vom Knotenpunkt CK mit d, so ist die vorhandene Myopie $BK = \frac{1}{a+d}$.

Die Kurzsichtigkeit ist also stets schwächer als das bei der Untersuchung erforderliche Concavglas, um den Abstand, in welchem das Bild am deutlichsten ist.

Meiner bisherigen Betrachtung in diesem Kapitel habe ich die Voraussetzung zu Grunde gelegt, dass der Untersucher Emmetrop sei. Etwas anders gestalten sich die Verhältnisse, wenn auch der Untersuchende an einer Refractionsanomalie leidet. Der Untersucher sei Myop. Um einen Emmetropen zu untersuchen, muss er in seinem Spiegel sich dasjenige Concavglas vorsetzen, welches seine Myopie corrigirt, und ganz dicht an das untersuchte Auge herangehen.

Ist der Untersuchte Hypermetrop, so kann er, falls der Grad der Hypermetropie ungefähr dem Grade der eigenen Myopie gleichkommt, bereits ohne sein Concavglas in der Nähe ein deutliches Bild bekommen und dann die Hypermetropie aus seiner eigenen Refractionsanomalie dadurch berechnen, dass er von der Nummer seines Correctionsglases den Abstand, in welchem er das beste Bild erhalten hat, abzieht. Jemand

habe z. B. als Myop von 2 D $\left(\frac{1}{20}\right)$ auf 2 Zoll Abstand ein deutliches Bild von dem Hintergrund eines Hypermetropen erhalten, so folgt daraus, dass die Hypermetropie $= \frac{1}{20-2} = \frac{1}{18}$ ist. Um dies zu verstehen, halte man sich gegenwärtig, dass man jeden Myopen gleich einem Emmetropen setzen kann, welcher sich das entsprechende Convexglas, in unserem Beispiel also $+\frac{1}{20}$, vorgesetzt hat, und nun erfolgt unseren oben auseinandergesetzten Regeln gemäss die Berechnung nach der Formel $= \frac{1}{a-d}$.

Ist die Hypermetropie schwächer als die Myopie des Untersuchers, so braucht der Letztere seine Kurzsichtigkeit durch Concavgläser nicht vollständig zu corrigiren, immer ist die Nummer des benutzten Glases und der Abstand von Belang. Jemand habe z. B. als Myop $\frac{1}{10}$ mit $-\frac{1}{20}$ auf 2 Zoll Abstand ein deutliches Bild bekommen, so hat der Untersuchte eine Hypermetropie $\frac{1}{18}$, denn durch $-\frac{1}{20}$ ist nur die Hälfte der Myopie corrigirt und Myopie $\frac{1}{20}$ Rest geblieben, und aus dieser wird in obiger Weise die Hypermetropie berechnet.

Ist die Hypermetropie stärker als die eigene Myopie, so muss sich der Myop noch ein entsprechendes Convexglas vorsetzen. Gebraucht ein Myop von $\frac{1}{20}$ z. B. noch $+\frac{1}{40}$ bei 2 Zoll Abstand, so hat er jetzt eine Myopie von $\frac{1}{20} + \frac{1}{40} = \frac{1}{13}$, und die Hypermetropie des Untersuchten ist $= \frac{1}{13-2} = \frac{1}{11}$.

Zur Untersuchung eines Myopen sind Concavgläser erforderlich, welche stärker als das eigene Correctionsglas sein müssen. Bei der Berechnung der Myopie des Untersuchten muss die eigene Nummer von dem benutzten Concavglas abgezogen und zu dem Rest der bei der Untersuchung innegehaltene Abstand hinzugezählt werden. Jemand habe z. B. als Myop $\frac{1}{40}$ Concav $\frac{1}{10}$ gebraucht und in 2 Zoll Abstand untersucht, so ist die Myopie nach Abzug von $\frac{1}{40}$ von $\frac{1}{10} = \frac{1}{13+2} = \frac{1}{15}$.

Analog sind die Berechnungen, wenn der Untersuchende Hypermetrop ist. Um den Augenhintergrund eines Emmetropen deutlich zu sehen, muss er entweder accommodiren oder sein Correctionsglas vorsetzen.

Myopen, die annähernd dem Grade seiner Hypermetropie entsprechen, kann er ohne Glas untersuchen; er berechnet dann die Myopie durch Addition des Abstandes zur eigenen Hypermetropie. Um dies zu verstehen, bedenke man, dass ein Hypermetrop gewissermassen einem Emmetropen entspricht, der sich das betreffende Concavglas vorgesetzt hat, und aus diesem wird den früheren Regeln gemäss die Myopie nach der Formel $\frac{1}{a+d}$ berechnet. Zur Untersuchung stärkerer Myopien muss er ein Concavglas benutzen; der Grad der Myopie entspricht dann der Summe aus Hypermetropie, Nummer des Concavglases und dem Abstand. Beispiel: Ein Hypermetrop $\frac{1}{20}$ habe mit $-\frac{1}{20}$ auf 2 Zoll untersucht, so entspricht das einem Glase $-\left(\frac{1}{20}+\frac{1}{20}\right) = -\frac{1}{10}$, und die Myopie ist $= \frac{1}{10+2} = \frac{1}{12}$.

Für die Untersuchung von Hypermetropen sind stärkere Convexgläser erforderlich; von diesen wird die Nummer des

eigenen Glases abgezogen und von dem Rest noch der Abstand subtrahirt. Beispiel: Jemand habe als Hypermetrop $\frac{1}{20}$ mit $+\frac{1}{10}$ auf 2 Zoll untersucht, so ist das Glas $= \frac{1}{10} - \frac{1}{20} = \frac{1}{20}$ und die Hypermetropie $\frac{1}{20-2} = \frac{1}{18}$ u. s. w.

Mit wenigen Worten sei nun noch erwähnt, dass in der Neuzeit Schmidt-Rimpler eine Methode und einen Apparat angegeben hat, um auch im umgekehrten Bilde den Refractionszustand genau bestimmen zu können. Bei dieser Methode, welche natürlich nur bei normal brechenden Medien anwendbar ist und sich für diejenigen empfehlen dürfte, welche ihre Accommodation absolut nicht erschlaffen, aber im umgekehrten Bilde gut ophthalmoskopiren können, soll es auf eine Kenntniss der Refractionoder Accommodation des untersuchenden Auges gar nicht ankommen. Die Methode scheint ferner für Massenuntersuchungen sehr geeignet zu sein. Die Refraction wird aus dem jeweiligen Abstande berechnet, in welchem sich das von einem Concavspiegel mit bekannter Brennweite entworfene Flammenbild, welches sich auf der Retina abbildet und von dort reflectirt vor der zur Erzeugung des umgekehrten Bildes erforderlichen Convexlinse sichtbar wird, zwischen dem Spiegel und der Linse befindet. Dieser Abstand kann direct an einem Centimetermass abgelesen werden. Das Flammenbild muss scharf sein, und dies ist nur bei einer bestimmten Entfernung des Spiegels von der Linse der Fall. Um die Schärfe des zu betrachtenden Bildes noch zu erhöhen, hat Schmidt-Rimpler später statt der einfachen Flamme das Bild eines Gitterwerks benützt. Wer sich für die Details der Methode interessirt, möge den betreffenden Artikel in der Berl. Klin. Wochenschrift, Jahrg. 1877, No. 4 und 5, resp. sein neues Lehrbuch nachlesen.

Was die Stelle des Augenhintergrundes anlangt, an der

man im aufrechten, wie im umgekehrten Bilde die Refraction bestimmen muss, so empfiehlt sich am sichersten eine macularwärts von der Papille gelegne Partie der Netzhaut, in welcher man an einem etwaigen Gefäss einen sicheren Anhalt für die Schärfe des Bildes hat. Dies ist besonders wichtig für die Untersuchung stark myopischer Augen, in denen die Macula hinter dem Niveau der Papille liegt; für Emmetropen und Hypermetropen kann man sich an die Papille selbst halten. Da dieselbe anatomisch genommen nach innen von der Macula lutea gelegen ist, so muss man das Auge auch etwas nach innen drehen lassen, damit die Papille der Pupille gegenüber zu liegen kommt. Um die Macula lutea selbst zu untersuchen, muss man dann das Auge geradeaus richten lassen und nun vom äusseren Rande der Papille, von welchem die Macula etwa zwei Papillendurchmesser entfernt und etwas unterhalb der Horizontalen gelegen ist, temporalwärts vorgehen.

Ist der Untersucher mit Astigmatismus behaftet, so empfiehlt es sich, ihn beim Spiegeln die corrigirende Cylinderbrille aufsetzen und nun den für einen Emmetropen bestimmten Nachet'schen Spiegel anwenden zu lassen. Es gelingt ihm so nicht nur die Details des Hintergrundes gut zu erkennen, sondern auch die Refraction mit ziemlicher Sicherheit zu bestimmen.

Siebentes Capitel.

Das normale Augenhintergrundsbild.

Der normale Hintergrund stellt eine in der Regel ziemlich gleichmässig gefärbte, gelbröthliche bis dunkelziegelrothe Fläche dar, auf der die Netzhautgefässe sich bis in ihre feinsten Verästelungen sehr scharf abheben. An der Farbe des Hinter-

grundes ist die Netzhaut nicht betheiligt; sie wird auch nicht hervorgerufen durch den in den Stäbchen der Retina abgeagerten Sehpurpur, sondern ist bedingt durch das in der Choreocapillaris dicht hinter der Retina circulirende Blut. Sie ist ferner in ihrem Ton abhängig von der Intensität des in dem Pigmentepithel der Retina und den Pigmentzellen der Choreoidea abgelagerten Pigments. Je heller, je weniger reichlich dasselbe hier entwickelt ist, desto dunkler erscheint der Hintergrund. Im Allgemeinen kann man bereits den Farbenton ahnen, wenn man sich nach der Haut- und Haarfarbe der betreffenden Individuen richtet. Ja, man kann bei alten Personen mit grauen Haaren sogar aus der Farbe des Hintergrundes noch die frühere Haarfarbe mit annähernder Sicherheit bestimmen. Bei blonden Personen ist der Hintergrund gewöhnlich pigmentärmer, hellroth, bei dunkeln pigmentreicher, dunkelroth, bei Negern dunkelgrau.

Von der Netzhaut, die vollständig durchsichtig ist, sieht man bei der Augenspiegeluntersuchung eigentlich so gut wie nichts; das Pigmentepithel kann man, wenn man genauer zusieht, erkennen. Es giebt dem Hintergrundsbilde ein gewissermassen gekörntes, chagrinirtes Aussehen, indem mehr oder minder dunkle Pünktchen auf der rothen Fläche sichtbar sind. Ebenso wenig kann man in der Regel die gröberen Choreoidealgefässe oder die Sclera hindurchschimmern sehen; letztere sieht man nur bei Pigmentmangel oder unregelmässiger Pigmententwickelung entweder ganz frei liegen (Albinismus) mit hellweisser Farbe, auf der dann auch immer die gröberen Choreoidealgefässe als relativ breite, sich wirbelförmig verästelnde blassrothe Streifen unter den Netzhautgefässen sichtbar sind. Oder wenn Pigment vorhanden, aber von heller Farbe ist, so verleiht die Sklera der Röthe des Hintergrundes einen helleren Farbenton (leicht albinotischer Hintergrund); dann pflegt man ebenfalls stellenweise oder auch über den ganzen Hintergrund die gröberen Choreoidealgefässe von cha-

rakteristischer Farbe, Anordnung und Verzweigung hinter den Netzhautgefässen wahrzunehmen.

Diesem leicht albinotischen Hintergrund gegenüber steht die Form, bei welcher man das in abnormer Weise in den Intervascularräumen der Choreoidea angehäufte dunkle Pigment, in der Regel aber nur bei sehr dunklen Individuen, deutlich hindurchschimmern sieht in Gestalt dunkler, unregelmässiger, eckiger Flecken, welche durch ein rothes Netz getrennt sind. Dieses Netzwerk stellt das gröbere Gefässnetz der Choreoidea dar. Beide Zustände des Augenhintergrundes sind physiologisch.

Ist derselbe abnorm pigmentreich, so reflectirt die Retina auch im Allgemeinen mehr Licht und erscheint hellgrau. Diese graue Farbe ist nicht zu verwechseln mit den von Schirmer beschriebenen hellen Lichtreflexen der Netzhaut, welche hauptsächlich längs der Gefässe vorkommen, bei Bewegungen des Spiegels hin und her springen, etwa Eisfiguren auf einer Fensterscheibe ähnlich sind, und sich vorwiegend bei Kindern finden, jedenfalls keine pathologische Bedeutung haben. Der Grund dieser Erscheinung ist noch nicht aufgeklärt; man schwankt, ob die limitans interna oder die Nervenfaserschicht die Ursache ist. Michel entscheidet sich mehr für die letztere Annahme.

Zwei Stellen des Augenhintergrundes verdienen eine genauere Beschreibung, die Papille mit den Gefässen und die Macula lutea.

Die Stelle der Papille markirt sich gewöhnlich bereits beim Hineinleuchten ins Auge aus weiterer Entfernung gegenüber dem Roth des übrigen Augenhintergrundes durch ihren bedeutend helleren gelblichen Farbenton. In der Nähe betrachtet, erscheint sie als eine hellgelbe oder gelblichrothe Scheibe, die sich gegen die Umgebung gewöhnlich sehr scharf absetzt. Ihre Begrenzung wird meist von 2 Ringen gebildet, welche indessen nicht immer in der ganzen Circumferenz der Papille gleich intensiv ausgesprochen sind, sondern auf der einen

Seite schärfer als auf der andern hervortreten. Dies gilt namentlich von dem Pigmentring (Choreoidalring), der dadurch entsteht, dass die Aderhaut an ihrem Ende, am Foramen sclerae, durch welches der Sehnerv ins Auge eintritt, gewöhnlich eine mehr oder minder dichte Pigmentanhäufung zeigt, die sich in dem ophthalmoskopischen Bilde entweder als ein vollständig geschlossener resp. mehrfach unterbrochener Ring oder als Halbkreis darstellt oder bisweilen in Form zweier concentrisch zu einander angeordneter Reifen erscheint, zwischen denen nur eine dünne Pigmentschicht besteht. Dieser Pigmentring kann gelegentlich eine enorme Breite, bisweilen vollständige Mondsichelform haben. Ed. v. Jäger war der erste, welcher auf sein Vorkommen bereits bei Neugeborenen hinwies und ihn Primitivform des Conus nannte. Ich habe bei Kindern mehrfach einen solchen breiten sichelförmigen Pigmentring — dann meist nasalwärts von der Papille — gesehen, der bisweilen sogar $^1/_4$ des Papillendurchmessers betrug. Merkwürdigerweise handelte es sich dabei gelegentlich um ganz hellblonde Kinder mit sonst albinotischem Augenhintergrund. Häufig fehlt der Pigmentring fast ganz, und man findet nur Rudimente in Form einzelner Pigmentklümpchen am Rande der Papille.

Nach innen von diesem Ring liegt der Scleralring, ein meist dünner, hellgelblicher Streifen, der sich schon durch seine helle, fast weisse Farbe von der eigentlichen Nervensubstanz der Papille wesentlich unterscheidet. Er ist gewöhnlich in der ganzen Circumferenz der Papille gleich breit, bisweilen nach einer Seite — am häufigsten sah ich es nach aussen resp. nach unten — etwas breiter als nach den übrigen Richtungen, so dass er dann eine gewisse Aehnlichkeit mit dem noch später zu beschreibenden conus oder Staphyloma posticum hat, bei etwas grösserer Verbreiterung anatomisch genommen sogar als mit ihm identisch zu bezeichnen ist. — Was vom Pigmentring, gilt auch vom Scleralring. Er ist durchaus nicht immer als vollständiger Ring mit Deutlichkeit aus-

geprägt, fehlt aber selten an dem temporalen Umfang der Papille. Als Ursache für die Undeutlichkeit der Ringe auf der nasalen Seite haben wir anatomische Verhältnisse, speciell die Dicke der Schicht von Nervenfaserbündeln zu beschuldigen, welche am nasalen Umfang der Papille in die Retina ausstrahlen, während temporalwärts gewöhnlich eine um die Hälfte dünnere Schicht zieht und zwar nur die für die macula lutea und den zwischen ihr und der Papille gelegenen Netzhautabschnitt bestimmten Fasergruppen (Bunge's Papillo-Macularbündel).

Dieser letzte Umstand ist auch ein wesentlicher Grund dafür, dass die temporale Hälfte der Papille in der Regel etwas blasser, heller aussieht, als die nasale, in der ausserdem noch für die Röthe mitbestimmend ist der grössere Reichthum an feineren Capillaren, welche der Papillenoberfläche hier gerade ein fein punctirtes, röthliches Aussehen verleihen. — Sieht man genauer zu, so kann man häufig mit dem Augenspiegel erkennen, wie die einzelnen Faserbündel nach dem bekannten Michel'schen Schema radienartig aus der Papille in die Netzhaut ausstrahlen — man bemerkt mehr oder minder feine graue, etwas glänzende Striche, die unter gewissen pathologischen Verhältnissen noch bedeutend deutlicher zu Tage treten.

In der Norm beobachten wir hinsichtlich der Farbe der Papille die mannigfachsten Bilder; es giebt hellgelbe, andererseits auch grauröthliche Sehnervenquerschnitte, selbst eine bläuliche Farbe derselben ist beschrieben und von Ed. v. Jäger in seinem bekannten Atlas abgebildet. Thatsache ist, dass die Papille bei Greisen und Neugeborenen auffallend blass, bei letzteren sogar hellgrau aussieht (Schleich, G. Ulrich). Was nun das Aussehen des Sehnerven anlangt, so ist dasselbe nach dem Spiegelbefund eines unter meinen Augen lange Zeit hindurch befindlichen Falles von temporaler beiderseitiger Hemianopsie, wie es scheint, ausser durch das Papillo-Macularbündel wesentlich bedingt durch die Fasern des gekreuzten

Fascikels, der dem entgegengesetzten tractus opticus angehört und die nasale Netzhauthälfte versorgt, während die Fasern des nicht gekreuzten, dem gleichseitigen tractus angehörenden erheblich kleineren Fascikels nahe dem nasalen, oberen und unteren Papillenrande gelegen sind und von denen des ersteren ganz verdeckt werden. — Thatsache ist ferner, dass die zur macula lutea ziehenden Nervenfasern, welche sowohl dem gekreuzten als nicht gekreuzten Fascikel entstammen, im unteren äusseren Quadranten der Papille gelegen sind.

Wie die Farbe zeigt auch die Form der Papille grosse Variationen. Gewöhnlich ist dieselbe rund, doch kommt fast ebenso häufig eine ovale, meist längsovale Gestalt des Sehnervenquerschnitts vor. Ferner kann man ausgesprochene Wetzsteinform in liegender und aufrechter Stellung, auch dreieckige Formen beobachten. Gelegentlich habe ich selbst eine einer Sanduhr ähnliche, jederseits seitlich schwach ausgehöhlte Papille gefunden. Abgesehen von Farbe und Form haben wir an der Papille noch zu achten auf die physiologische Excavation und die Gefässe.

Fast an jedem Sehnervenkopf unterscheiden wir ungefähr in der Mitte desselben, wo die Gefässe austreten und sich verästeln, einen hellweissen oder gelben Fleck, dessen Form gewöhnlich der Papillenform entspricht. Der Umfang dieses Fleckes und seine Ausdehnung in die Tiefe d. h. nach der Lamina cribrosa zu schwanken in weiten Grenzen. Gewöhnlich ist es eine trichterförmige, bisweilen cylindrische Vertiefung in der Substanz des Sehnerven, die nur oberflächlich gelegen sein kann, unter Umständen aber auch bis auf die Lamina cribosa selbst reicht. In letzerem Falle können wir mit einem geeigneten Concavglas die Poren der Siebplatte als dunkle, etwas über punktgrosse rundliche oder ovale Schatten in der sehnig weissen Fläche wahrnehmen. Diese „physiologische Excavation“ kommt zu Stande durch das Auseinanderweichen der Nervenfasern beim Uebergang aus

dem Sehnervenstamm in die Retina. Die Netzhautgefässe entspringen gewöhnlich seitlich am Rande der Excavation und sind auf ihrem Grunde ohne Glas als blasse rothe Streifen von unbestimmtem Character sichtbar. Ihr Rand kann steil oder ganz allmälig nach der Tiefe hin abfallen; derselbe erreicht aber nie seitlich den Rand der Papille, immer ist eine ringförmige Zone von Nervenfasern um die Excavation vorhanden. Bisweilen liegt sie etwas mehr excentrisch in der äusseren Papillenhälfte, und dann ist ihr temporaler Rand häufig sehr schwer abzugrenzen, indem der Uebergang zur Nervenfaserrandzone ganz allmälig erfolgt. Oft hat man bei steilwandiger Excavation und etwas schräger Blickrichtung an der einen Seite, gewöhnlich nasal, wo die Gefässe aufsteigen, einen dunklen, kreisförmigen Strich. Es ist mir nicht klar, ob er der optische Ausdruck für die Einknickung ist, welche die Hyaloidea beim Einsenken des Glaskörpers in die Excavation hier erfährt, oder ob diese Kreislinie den Rand des von Kuhnt in der physiologischen Excavation beschriebenen bindegewebigen Meniskus darstellt. Die letztere Annahme scheint mir weniger Wahrscheinlichkeit für sich zu haben.

Die Gefässe in ihrem Conflux auf dem Opticus, in ihrer Anordnung und Verästelung sind so charakteristisch, dass der Anfänger schon hieran allein die Stelle der Papille im Augenhintergrund erkennen kann, wenn ihn nicht etwa der Farbenunterschied bereits darauf geführt hat. Wie auf der Papille, so haben die Gefässe auch in der Retina durchgehends die Eigenschaft der Dichotomie; höchst selten theilt sich ein Gefäss in drei Aeste. Ferner ist es Regel, dass die für die obere Netzhauthälfte bestimmten Gefässe von dem nach oben abgehenden Hauptast, die der unteren von einem nach unten verlaufenden grösseren Aste versorgt werden. Jeder von beiden theilt sich in einen nach innen resp. nach aussen verlaufenden Ast, für welche Magnus die Bezeichnung Ramus nasalis und temporalis superior resp. inferior vorgeschlagen

hat. Ausnahmsweise sieht man ein aus dem oberen Gefässrayon entstandenes Aestchen nach unten ziehen und den unteren Abschnitt des Augenhintergrundes versorgen helfen oder umgekehrt. Ebenso selten sind wirkliche Anastomosen zwischen den Seitenästen des oberen und unteren Gefässgebietes auf der Papille oder angeborene kurze Schlingenbildungen in den Glaskörperraum, wie sie Hirschberg beschrieben hat, oder knäuelartige Schlingen, ähnlich den Glomerulis der Niere, wie ich sie einmal zu sehen Gelegenheit hatte. Der Verlauf der Gefässe in der Netzhaut ist meist geradlinig oder etwas bogenförmig, selten sind korkzieherartige Schlängelungen, und dann vorwiegend an den Venen, beobachtet. Gewöhnlich entspringen die Gefässe aus einem nur ganz kurzen Stamm in der Mitte der Papille, der nicht immer sichtbar ist. Meist liegt die Arterie neben der Vene, selten decken sich die Gefässe theilweise. Von den temporalwärts abgehenden Aesten zweigt sich häufig bereits auf der Papille je ein macularwärts ziehendes Gefässchen ab, welches sich um die Fovea centralis pinselförmig verästelt; die letztere selbst ist gefässlos.

Die Arterien und Venen unterscheiden sich zunächst durch ihr Kaliber, indem die Arterien enger wie die Venen sind, ferner durch ihre Farbe, die Venen sind dunkel-, die Arterien hellroth, schliesslich durch das optische Verhalten der Gefässwand; die Arterien sind bis in ihre feinsten Seitenästchen doppelt contourirt, d. h. man sieht auf ihrer vorderen Wand einen mit der Spiegeldrehung wandernden hellen Lichtreflexstreifen, welcher eingefasst wird von zwei rothen Streifen, die von der durch die Gefässwand hindurchschimmernden Blutsäule herrühren. Diesen Reflexstreifen sieht man bei den Venen gewöhnlich nur an ihren beiden Hauptästen, äusserst selten noch an den Nebenästen und weniger hell.

Neben den vom Centrum der Papille aus die Retina versorgenden Gefässen findet man häufig noch unabhängig von ihnen am Sehnervenrande, meist im Skleralring oder dicht da-

neben selbstständige Gefässe entspringen, welche in keinem Zusammenhang mit den Centralgefässen stehen und auch schon durch ihre eigenthümliche Verlaufsrichtung eine besondere Stellung einnehmen. Man hat sie cilioretinale Gefässe genannt (Schleich).

Ich sah sie besonders am temporalen Rande der Papille. Gewöhnlich beschreiben sie hier einen grossen rückläufigen Bogen und biegen dann ohne Verästelung in die Netzhaut um. Sie sind bei gewissen pathologischen Zuständen (Embolie) von grosser Wichtigkeit. Zum Verständniss der Nomenclatur muss ich in Kürze auf die anatomischen Verhältnisse zurückgreifen. Bekanntlich stehen die Centralgefässe der Netzhaut innerhalb des Bulbus in keinem Connex mit den Gefässen des Uvealtractus, aber innerhalb der Lamina cribrosa, die nur ein Stützwerk für Gefässe abgiebt, findet eine Communication zwischen Netzhautgefässen und hinteren Ciliargefässen statt. Dieses Gefässnetz heisst Zinn'scher oder Haller'scher Gefässkranz, aus ihm stammen jene cilioretinalen Gefässe.

An den Venen ist ophthalmoskopisch oft eine Pulsation wahrnehmbar, derart, dass der in die Excavation absteigende Stamm oder der eine seiner Hauptäste sich rhythmisch verbreitert und verschmälert. Die Erweiterung erfolgt nach, die Verschmälerung vor dem Radialpuls. Man sieht diese Erscheinung hauptsächlich bei Kindern, seltener bei Erwachsenen im ersten Moment der ängstlichen Erregung, wenn man sie zu ophthalmoskopiren beginnt. Ueber die Theorie dieses Phänomens ist man noch nicht ganz einig. Am bekanntesten ist die Erklärung von Donders, nach der im Moment der Systole des Herzens durch das in die Arterien einströmende Blut der Seitendruck in diesen Gefässen erhöht und gleichzeitig der intraoculare Druck gesteigert wird. In Folge dessen werden die Venen, welche am nachgiebigsten sind, comprimirt, besonders die Hauptstämme, in welchen je näher dem Herzen, desto geringer der Druck ist. Sobald die Systole vorüber ist, dehnt

sich das Lumen des Venenrohres, in welchem peripher das Blut angestaut war, durch das von hier einströmende Blut wieder aus. Coccius nimmt in Folge der Drucksteigerung zunächst einen vermehrten Blutabfluss aus den Venen, darauf eine Verengerung derselben an, und Helfreich erblickt in der Pulsation den Ausdruck von Druckschwankungen im Sinus cavernosus.

Schliesslich verdient noch eine Eigenthümlichkeit am Rande der Papille und in der angrenzenden Netzhaut erwähnt zu werden, nämlich das Vorkommen von doppelt contourirten markhaltigen Nervenfasern. Bekannlich sollen alle Opticusfasern an der Lamina cribrosa ihr Mark verlieren und als feine Axencylinder in die Papille eintreten. Häufig behalten jedoch mehrere Bündelgruppen ihr Nervenmark nicht nur bis in die Papille, sondern noch eine Strecke weit in die Netzhaut hinein. Bei Kaninchen, welche Schleich mit Recht als ein gutes Hülfsmittel zur Einübung für den Gebrauch des Augenspiegels empfohlen hat, findet sich zu jeder Seite der Papille ein breiter Streifen solcher markhaltigen Nervenfasern. Beim Menschen sieht man dieselben gewöhnlich nicht in der horizontalen, sondern in verticaler Richtung sich an den Papillenrand anschliessen. Es sind weisse oder hellgelbe, stark glänzende Flecke von verschiedener Grösse, welche unmittelbar am Rande des Opticus beginnen, selten in geringer Entfernung davon isolirt in der Netzhaut liegen. An ihrem peripheren Rande sind sie meist eigenthümlich aufgefasert, wie ausgekämmt, d. h. zwischen hellweissen sind feine rothe Striche vorhanden. Bisweilen beobachtet man nach oben und unten je zwei solcher Flecken, so dass die Papille dadurch das Aussehen der bekannten geflammten Herzen erhält. Ausgedehntere Streifen doppelt contourirter Nervenfasern, die sich über einen grösseren Theil des Augenhintergrundes erstrecken und von Jaeger und Liebreich in ihren Atlanten abgebildet sind, gehören zu den Raritäten; kleinere Plaques sieht man häufig

als ganz zufällige Befunde. Charakteristisch ist das Verhalten der Gefässe in diesen Flecken. Gewöhnlich verbreiten sich die grösseren Netzhautgefässe in der Nervenfaserschicht. Je nachdem nun solche markhaltigen Faserbündel vor oder hinter denselben liegen, sieht man die Gefässe entweder verschwinden oder unbestimmt durchschimmern oder in ihrem Verlauf unterbrochen oder frei zu Tage liegen; erst am Rande dieser Plaques pflegen sie in normaler Weise sichtbar zu werden. Gelegentlich sieht man unter normalen Verhältnissen auf der Papille selbst kleine fettglänzende Fleckchen von bisweilen sectorenförmiger Gestalt, welche Schmidt-Rimpler mit Wahrscheinlichkeit ebenfalls für durch markhaltige Nervenfasern bedingt ansieht. Die bei Lebzeiten auf solche Fasern gestellte Diagnose ist nachträglich mehrfach durch die Section bestätigt, so von Schweigger und Schmidt-Rimpler.

Die Macula lutea mit der Fovea centralis liegt zwei bis drei Papillendurchmesser nach aussen von der Papille und etwas unterhalb des horizontalen Meridians des Augenhintergrundes. Derselbe erscheint hier im Bereich einer Stelle von liegend-ovaler Form und annähernd Papillengrösse dunkler pigmentirt, grobkörnig und enthält in der Mitte dieses Fleckes gewöhnlich einen etwa kleinstecknadelkopfgrossen gelblich aussehenden Punkt, die Fovea, um welchen herum man im aufrechten Bilde meist einen hufeisenförmigen Lichtreflex wahrnimmt, welcher mit den Drehungen des Spiegels wandert, bald die Concavität nach oben, bald nach unten, bald nach aussen oder nach innen zeigt und von der geringen Aushöhlung der Netzhaut an der Stelle der Fovea herrührt. Die Farbe der Macula ist theils dunkelbraun, theils dunkelkirschroth. Während sie im aufrechten Bilde gewöhnlich nicht ganz scharf gegen die Umgebung abzugrenzen ist, erscheint sie im umgekehrten Bilde meist durch einen schmalen Reflexring scharf gekennzeichnet. Derselbe ist entweder vollständig geschlossen oder unterbrochen, stellt bisweilen auch nur einen Halbkreis

dar, welcher, wie mir aufgefallen ist, ähnlich wie der hufeisenförmige Reflex um die Fovea mit den Drehungen des Spiegels die Richtung seiner Concavität wechselt. Ich möchte denselben für abhängig erklären von der Tiefe der Netzhautgrube und der Steilheit der Ränder, welche den Lichtreflexring verursachen. Je allmäliger der Uebergang der Grubenoberfläche in die umgebende Retina erfolgt, um so undeutlicher ist dieser Reflex; je schärfer der Rand der Grube ausgesprochen ist, um so prägnanter tritt der Ring um die Macula auf. Deshalb ist der Reflexring auch nicht in allen Augen gleichmässig, sondern in den einen besser ausgesprochen als in den anderen. Innerhalb des Ringes sieht der Augenhintergrund immer abnorm dunkel aus. Die Dunkelheit beruht nach allgemeiner Annahme darauf, dass die Netzhaut hier am dünnsten ist und deshalb das Pigmentepithel und Choroidalpigment deutlicher durchschimmern lässt. Schmidt-Rimpler betrachtet übrigens den hellen Lichtring „als optischen Ausdruck des Gegensatzes zwischen dem abgestumpften Tone der Macula, deren Gelb, das auf der Unterlage der Choroidea nicht in seiner Eigenfarbe hervortritt, mehr Licht verschluckt, und der stark reflectirenden Netzhaut“ und führt als Stütze seiner Annahme die nicht immer gleiche Breite und Ausdehnung desselben an. Michel betrachtet denselben, wenn ich ihn recht verstehe, als Ausdruck der Grenzlinie der die Macula umkreisenden dichten Lage dicker Nervenfaserbündel gegenüber den spärlichen Gruppen dünner Fasern, welche die Macula selbst aufzuweisen hat.

Für meine obige Erklärung scheint mir sowohl der anatomische Befund an aufgeschnittenen Leichenaugen, als auch an mikroskopischen Präparaten beweisend zu sein. In denselben ist nach meinen bisherigen Beobachtungen der Rand der an der Stelle der Macula befindlichen Grube bald stärker, bald schwächer ausgesprochen, bald steiler, bald flacher gewesen.

Für die Untersuchung der Maculagegend im aufrechten

Bilde habe ich bereits oben die Directiven gegeben. Bei der Untersuchung im umgekehrten Bilde und der für die Papille erforderlichen Blickrichtung des Kranken erscheint gewöhnlich wegen der geringen Vergrösserung bereits ein Theil der Macula im Gesichtsfelde, wenn man die Papille deutlich vor sich hat; es bedarf daher dann nur einer ganz geringen Veränderung in der Blickrichtung des Auges, um die ganze Macula zu übersehen.

Schliesslich nur noch wenige Worte über die Ausdehnung unseres ophthalmoskopischen Gesichtsfeldes. Im aufrechten Bilde können wir auch bei ad maximum erweiterter Pupille und seitlichen Drehungen des untersuchten Auges höchstens bis in die Gegend des Aequators den Hintergrund mustern, im umgekehrten Bilde reicht das Gesichtsfeld etwas weiter, doch bekommen wir nie die Gegend der Ora serrata zu Gesicht.

Achtes Capitel.

Diagnose des Astigmatismus.

Ich habe dieselbe an den Schluss dieses Abschnittes gesetzt, weil ich erst den Leser mit den verschiedenen in der Norm vorkommenden Formen der Papille bekannt machen wollte. Die Diagnose auf Astigmatismus wird gestellt nach dem Ergebniss der combinirten Untersuchung im aufrechten und umgekehrten Bilde. Da, wie früher besprochen, beim Astigmatismus in zwei auf einander senkrecht stehenden Meridianen eine verschiedene Brechkraft besteht, so müssen wir auch in denselben eine verschiedene Vergrösserung des Hintergrundsbildes bekommen, also Papille und Gefässe verzerrt sehen. Da der verticale Meridian der stärkst brechende ist, erscheint die Papille im aufrechten Bilde in dieser Richtung

am stärksten vergrössert, also längsoval. Nun giebt es auch in der Norm längsoval gestaltete Sehnerven, deshalb muss das umgekehrte Bild entscheiden, ob die Form durch die abnormen Brechungsverhältnisse bei Astigmatismus bedingt ist. In dem Meridian, in welchem im aufrechten Bilde die stärkste Vergrösserung war, ist hier die schwächste. Man hüte sich aber, die Convexlinse schräge zu halten, denn dabei sieht man oft auch Verzerrungen der Papille, welche irre leiten. Ist Astigmatismus die Ursache, so wird im umgekehrten Bild die Papille entweder rund und die Gefässfigur normal oder bei den höchsten Graden von Astigmatismus sogar im entgegengesetzten Sinne oval, also queroval, während eine anatomisch oval gestaltete Papille nur verkleinert wird, aber in demselben Sinne oval bleibt. Den Grad des Astigmatismus mit dem Augenspiegel genau zu bestimmen, wird im Allgemeinen schwer gelingen. Man kann sich nach dem Glase richten, mit welchem man die verticalen resp. horizontalen Gefässe am deutlichsten sieht, und zuletzt die Resultate durch ein vor dem Auge angebrachtes entsprechendes Cylinderglas controliren, doch sind diese Bestimmungen höchstens annähernd richtig.

Zweiter Theil.

Neuntes Capitel.

Anomalien der brechenden Medien, in so weit dieselben der Cornea, vorderen Kammer und dem Pupillargebiet angehören, übergehe ich, da sie gewöhnlich schon bei Tagesbeleuchtung deutlich sichtbar sind. Besonders erwähnt seien nur noch Reste der Pupillarmembran (Membrana pupillaris perseverans), die sich zum Unterschiede von iritischen Synechien nicht vom Pupillarrande, sondern aus dem Gewebe der Iris selbst vor demselben als feine Fäden nach der Mitte der Pupille ausspannen, hier auf der vorderen Linsenkapsel häufig in einer feinen Platte endigen und mit dem lichtstarken Augenspiegel vollständig durchsichtig erscheinen.

1. Affectionen der Linse.

Jede Anomalie in der Transparenz der Linse nennen wir Cataract und unterscheiden, je nachdem die Durchsichtigkeit der Kapsel oder der eigentlichen Linsensubstanz gelitten hat, eine Cataracta capsularis und lenticularis.

Zur Diagnose einer Linsentrübung, wenn sich dieselbe nicht schon bei Tagesbeleuchtung durch die graue Farbe der Pupille manifestirt, benutzen wir an dem atropinisirten Auge die Untersuchung bei seitlicher Beleuchtung mit einer starken

Convexlinse $\left(+\frac{1}{3}\text{ oder }+\frac{1}{2}\right)$ und bei durchfallendem Licht mit dem Augenspiegel. Auf die letztere Art überzeugen wir uns, in wie weit beim Hineinleuchten ins Auge mit dem gewöhnlichen Concavspiegel aus einer Entfernung von 10 bis 12 Zoll von dem untersuchten Auge durch eine etwaige Trübung das Zustandekommen des rothen Hintergrundreflexes beeinträchtigt wird. Falls auf diese Art kein sicherer Aufschluss über eine Linsentrübung möglich, dieselbe aber wahrscheinlich ist, so nehmen wir den lichtschwachen Planspiegel und untersuchen bei allernächster Annäherung an das Auge unter Zuhilfenahme einer starken Convexlinse, z. B. 6 D, wie durch eine Loupe, die Linse selbst bei auffallendem Licht. Auf diese Weise entdecken wir oft vor dem rothen Hintergrund feine punkt- und strichförmige Trübungen der Linse, deren Anwesenheit wir bei seitlicher Beleuchtung oder bei Gebrauch des lichtstarken Concavspiegels zu ermitteln nicht im Stande waren. Bei seitlicher Beleuchtung empfiehlt es sich mitunter, vor das untersuchende Auge noch eine Loupe zu bringen, mit der man dann oft Veränderungen constatiren kann, welche vorher nicht bemerkbar waren.

Sieht man bereits bei seitlicher Beleuchtung Trübungen in der Linse als graue oder weisse Punkte resp. Striche oder breite Blätter, so manifestiren sich dieselben bei der Untersuchung im durchfallenden Lichte vor dem rothen Hintergrunde als schwarze Punkte resp. Striche oder Wolken, welche sich bei Drehungen des Auges im Sinne des letzteren mitbewegen, aber nicht vollständig unsichtbar werden. So viel über die Untersuchung und Diagnose der Linsentrübungen im Allgemeinen.

Die Trübungen der vorderen Kapsel, welche sich bei hypermaturer Cataract oder nach Iritiden zu entwickeln pflegen, unterscheiden sich durch ihre hellere, bisweilen rein weisse Farbe und grössere, gleichmässigere Dichte von den Trübungen

des eigentlichen Linsenkörpers, ausserdem durch ihre meist polygonale Form. Eine besondere Art derselben ist die angeborene oder im späteren Leben nach Perforation centraler Hornhautgeschwüre, bei längerem Contact von Geschwürshinterfläche und Linsenkapsel entstehende Cataracta centralis anterior sive pyramidalis, bei welcher, wie schon der Name sagt, eine pyramidenförmige, kreideweisse Trübung mehr oder minder weit in die vordere Kammer aus dem Pupillargebiet hervorragt und deren Spitze gelegentlich sogar noch durch einen feinen Faden mit der Hornhauthinterfläche verbunden ist. Die Cataract ist stationär, die Vorderkapsel zieht über die Trübung hinweg.

Zu den stationären Formen der Cataracta lenticularis gehört der hintere Polarstaar, Cataracta polaris posterior, bei dem eine punkt- oder sternförmige, gelegentlich auch eine schalenartige, meist intensiv weisse Trübung mit nach vorn gerichteter Concavität in den hintersten Linsenschichten bei gewöhnlich normal durchsichtiger vorderer Linsenmasse gefunden wird. Diese Staarform kommt am häufigsten vor bei Retinitis pigmentosa, ferner gelegentlich als Anfang einer Totalcataract bei Choreoidalaffectionen.

Vollständig stationär ist der angeborene Centrallinsenstaar, Cataracta centralis, bei dem man im Kern der Linse eine meist kleine kuglige weisse Trübung findet; ferner die gleichfalls angeborene Cataracta fusiformis, der Spindelstaar, bei dem eine spindelförmige Trübung vom vorderen zum hinteren Linsenpol zieht und den getrübten oder durchsichtig bleibenden Kern umhüllt.

Unter den partiellen Staaren sind ausserdem noch zu erwähnen die Cataracta caerulea, eine nach Art einer Vergissmeinnichtblüthe angeordnete bläuliche Trübung in der vorderen Corticalis, ferner die Cataracta punctata und stellata. Bei jener finden sich in den verschiedenen Schichten der Linse punktförmige, bei dieser in der vorderen Corticalis

eine sternförmige, meist dreistrahlige, den Linsenwirbel nachahmende Trübung.

Die Cataracta zonularis, der Schichtstaar, kommt angeboren vor, gewöhnlich beiderseitig, in seltenen Fällen einseitig (Heuse, Schaefer). Charakteristisch ist, dass immer der Kern und eine periphere Rindenschicht durchsichtig ist. Zwischen beiden befindet sich in der vorderen und hinteren Rinde entweder eine einfache oder doppelte, selbst dreifache concentrisch zum Kerne angeordnete Trübungsschicht, von denen je zwei einander entsprechende Trübungen der vorderen und hinteren Corticalis sich wie zwei auf einander gelegte Uhrschälchen mit ihren Rändern decken. Die Trübung braucht in jeder Schale nicht durchweg gleichmässig dicht zu sein; sie kann stellenweise nur wie matt angehaucht, bei seitlicher Beleuchtung und der Augenspiegeluntersuchung sogar noch etwas durchleuchtbar sein, stellenweise einzelne dichte Punkte, Streifen oder Speichen enthalten. Bei erweiterter Pupille und Beleuchtung mit dem Augenspiegel sieht man die Peripherie des Pupillargebietes roth aufleuchten und in der Mitte eine mehr oder minder undurchsichtige Scheibe, von deren Rand gelegentlich noch feine, dunkle, kurze Striche (Reiterchen) in die durchsichtige Linsenperipherie ausstrahlen. Bisweilen sitzt der vorderen Trübung ein intensiv weisser rundlicher Knopf auf.

Diesen Formen von Partialstaar steht der Totalstaar gegenüber. Wir haben zu unterscheiden die Cataract des jugendlichen Alters, welche wegen der breiartigen Linsenconsistenz den Beinamen mollis führt, und den Greisenstaar, Cataracta senilis, zu dem ausser einer Trübung der Rinde stets noch ein bernsteingelber oder brauner Kern gehört.

Die Cataracta mollis kommt angeboren vor, auch im späteren Jünglingsalter auf Grundlage gewisser Allgemeinerkrankungen (Diabetes, Nephritis), ferner bei Netzhautablösung. Die Linse ist mehr oder minder stark gebläht, ihre Vorder-

fläche dem entsprechend sehr convex, die Iris ziemlich stark nach vorn vorgedrängt und die vordere Augenkammer dadurch abgeflacht. Die Farbe der Linse ist bläulichweiss oder milchig, dabei hat die Linsenmasse einen eigenthümlichen perlmutterähnlichen Glanz, welcher für weiche Beschaffenheit der Cataract auch sonst, z. B. bei schnell quellender traumatischer Cataract, geradezu pathognomonisch ist. Mitunter fallen in der Trübung einzelne breite seidenglänzende Streifen oder Blätter auf. Sich selbst überlassen tritt gewöhnlich eine Verflüssigung des ganzen Kapselinhalts ein. Gleichzeitig nimmt derselbe eine molkige Farbe an, wodurch die Linsenmasse wässeriger, blauer Milch am ähnlichsten aussieht (Cataracta lactea). Nunmehr erfolgt eine allmälige Resorption, bei welcher bisweilen nur die beiden Kapselblätter mit einer dünnen weissen Trübungsschicht übrig bleiben (Cataracta membranacea) oder sich Kalk- und Cholestearinkrystalle innerhalb der Kapsel niederschlagen (Cataracta arido-siliquata), als stark glitzernde, hellgelbe Pünktchen auffallen.

Bei der Cataracta senilis sehen wir zunächst sich den Kern von der Rinde scharf differenziren und in letzterer vom Aequator beginnend einzelne graue Streifen oder Blätter nach der Mitte der Pupille hinstreben. Allmälig nehmen die Streifen an Zahl und Breite zu, bis schliesslich die ganze Corticalis getrübt ist und durch die graue Masse hindurch der Kern mit seiner gelben oder braunen Farbe nur noch schwach hindurchschimmert. Je nach der Schnelligkeit, mit welcher die vollständige Trübung der Rinde (Reife der Cataract) erfolgt, zeigt die Vorderfläche der Linse eine verschieden starke Wölbung. Je schneller die Reifung stattfindet, desto stärker ist dieselbe im Allgemeinen. Auch die Farbe der Trübung ist massgebend. Schnell geblähte und getrübte Rinde sieht perlmutterartig glänzend, bläulich aus, bei langsamer Trübung ist ihre Farbe grau. Hinsichtlich der Bestimmung der Maturität einer Cataract sei erwähnt, dass man, abgesehen von der Prüfung des

Sehvermögens, noch ein optisches Hilfsmittel dazu besitzt, nämlich die seitliche Beleuchtung. So lange man bei derselben vor der getrübten Linsenmasse noch einen dunklen Schatten von der Iris (Schlagschatten) erhält, ist die Cataract immatur. Hat das Reifestadium eine längere Zeit bestanden, so kommt das Stadium der Hypermaturität. Zunächst flacht sich die Linse ab, die vordere Kammer wird wieder tiefer. Dann treten gewisse regressive Veränderungen in der Corticalis ein. Entweder verflüssigt sich dieselbe und der Kern sinkt zu Boden (Cataracta Morgagniana), so dass man seinen oberen convexen Rand dicht über dem unteren Pupillarrande hindurchschimmern sieht, oder aber die Corticalis dickt sich ein und schrumpft, und dann sieht man den Kern in seiner Eigenfarbe beinahe frei unter der meist mit punktförmigen Beschlägen versehenen oder in grösserer Ausdehnung weisslich getrübten Kapsel liegen.

Nur noch wenige Worte über die Verletzung der Linse. Jede Zerreissung der Vorderkapsel, bei welcher ihr Inhalt mit dem Kammerwasser längere Zeit in Berührung bleibt, führt zu mehr oder minder stärkerer Quellung und Trübung der Linsenmasse (Cataracta traumatica). Den Kapselriss kann man bei seitlicher Beleuchtung deutlich sehen, häufig sind seine Ränder durch ausgetretene Linsenflocken auseinandergedrängt. Allmälig kann der ganze Kapselinhalt in die Vorderkammer austreten und resorbirt werden, so dass nur noch eine geschrumpfte Membran übrig bleibt, mit irgend einem klaren Loch, durch welches man Licht vom Augenhintergrund, mitunter auch noch Details desselben deutlich zu sehen bekommt. Eine derartige vollständige Spontanresorption der Linse kann man nur in jugendlichen Augen beobachten.

Schliesslich sei noch hinsichtlich der Diagnose einer Linsenluxation mit dem Augenspiegel bemerkt, dass man nach Erweiterung der Pupille den convexen Rand der Linse

als dunklen Kreisbogen vor dem rothen Augenhintergrund im Pupillargebiet sieht.

2. Affectionen des Glaskörpers.

In erster Linie sind zu erwähnen die Glaskörpertrübungen; sie können punktförmig, flockig, fadenförmig, auch membranartig sein. Sie kommen bei allen Refractionszuständen, besonders in hochgradig myopischen Augen mit und ohne Erkrankung des Uvealtractus vor und markiren sich als dunkle Punkte, Flocken oder Fäden vor dem rothen Augenhintergrund, wenn man aus weiterer Entfernung mit dem Augenspiegel hineinleuchtet, und zeigen bei Drehungen des Auges, da der Glaskörper gewöhnlich stark verflüssigt ist, sehr lebhafte Bewegungen und Ortsveränderungen, wodurch sie sich von den ähnlich aussehenden Linsentrübungen unterscheiden; einzelne verschwinden, andere tauchen auf und fahren wirr durch einander. — Die Membranen haben gewöhnlich eine hellgraue Farbe, sind mehr oder minder transparent, gelegentlich mit Lücken versehen und meist gefässlos; dies letztere Moment differenzirt sie von der Netzhautablösung. — Mitunter sieht man eine diffuse staubartige Trübung im hinteren Abschnitt des Corpus vitreum bei gewissen Choreoidealaffectionen, so während der Febris recurrens, ferner bei luetischen Erkrankungen der Retina und Papille, welche dadurch gewöhnlich bei der Augenspiegeluntersuchung so stark verschleiert erscheinen, dass man nur ungenau Details erkennen kann. — Im vorderen Glaskörperabschnitt kommt eine ähnliche diffuse staubartige Trübung bei der sogenannten Iridocyclitis serosa vor. — Hinsichtlich der Lagebestimmung einer Glaskörperopacität, ob im vorderen oder hinteren Abschnitt des Corpus vitreum, entscheidet der jeweilige Abstand, in welchem man sich mit dem Augenspiegel vom untersuchten Auge befinden muss, um die Trübung deutlich zu sehen. Je

näher man an das Auge herangehen muss, desto weiter nach hinten liegt sie im Glaskörper.

Eversbusch hat neuerdings eine ziemlich transparente graue Membran vor Papille und angrenzender Retina, durch welche die Netzhautgefässe hindurchschimmerten, als ungemein stark entwickelten Bindegewebsmeniskus (Kuhnt) mit Verdickung des angrenzenden Theiles der Limitans interna retinae beschrieben.

Ausser den flockigen und fadenförmigen Trübungen verdient noch die Anwesenheit von Cholestearinkrystallen im Glaskörper Erwähnung. Dieselben kommen mitunter in enormer Reichlichkeit vor; der Glaskörper selbst ist dann meist verflüssigt, wenigstens sieht man die wie Goldstaub glitzernden gelblichen Pünktchen bei Bewegungen der Augen sich hin- und herbewegen, fast wie Sternschnuppen vor dem rothen Augenhintergrunde (Synchysis scintillans). Ich habe dieselben bei älteren Leuten ohne jegliche nachweisbare Hintergrundsaffection, einmal auch bei einem Knaben sich entwickeln sehen, welcher an centraler Choreo-Retinitis litt.

Glaskörperabscesse entstehen nach Traumen, können ganz circumscript sein und bleiben oder auch Vorboten einer Panophthalmitis sein, mit und ohne Fremdkörper im Augeninnern, ferner metastatisch bei pyämischen oder septicämischen Processen. Sie zeichnen sich aus durch einen hellgelben Reflex, den man bei seitlicher Beleuchtung oder mit dem Augenspiegel, mitunter schon bei Tagesbeleuchtung, hinter der Pupille her erhält. Deutschmann hat in einem Auge, welches wegen eines spontanen Glaskörperabscesses enucleirt war, nachgewiesen, dass es sich um genuine, primäre Glaskörpertuberculose handelte. Dieser gelbe Reflex aus der Pupille ist nicht zu verwechseln mit dem, was allgemein seit Beer „amaurotisches Katzenauge“ genannt wird.

Glaskörperblutungen kommen vorwiegend aus traumatischen Anlässen vor. Jacobson hat recidivirende Glas-

körperblutungen mit migränähnlichem Kopfschmerz bei jugendlichen Individuen ohne Erkrankungen des Hintergrundes gesehen. Sie finden sich ferner bei Affectionen der Retina und Papille neben Blutungen in diesen Gebilden oder in Zusammenhang mit Alteration der Netzhautgefässe und stammen aus diesen, wie man gelegentlich noch deutlich nachweisen kann. Bisweilen liegen sie schalenartig hinter der Linse, gelegentlich auch noch gleichzeitig im Petit'schen Canal, oder vor der Papille; manchmal erfüllen sie den ganzen Glaskörperraum, so dass man sie bei der Augenspiegeluntersuchung als dunkelschwarze Massen erkennt, welche den Einblick ins Innere des Auges unmöglich machen. Frische Hämorrhagien haben gewöhnlich eine hellrothe Farbe.

Der Cysticercus kommt im Glaskörper entweder ganz ohne sichtbare Netzhautveränderungen oder nach Perforation der Retina vor. Er ist entweder frei beweglich oder eingebettet in äusserst dünne, transparente, grünlich schillernde, coulissenartig durch den Glaskörper ziehende Membranen. Er erscheint als eine rundliche Blase von hellgrauer oder bläulicher Farbe, mit stark irisirender Oberfläche und einem ganz charakteristisch goldgelb schimmernden, scharfen Rande, an dem man bei längerer Beobachtung mitunter leicht wurmförmige oder wellige Bewegungen, Einziehungen und Vorwölbungen, wahrnehmen kann. In der Blase liegt der Kopf, der gelb aussieht und durch ihre Wand gewöhnlich sehr deutlich hindurchschimmert. Streckt er den Kopf vor, so soll es mitunter gelingen, an demselben den Hakenkranz und die Saugnäpfe zu erkennen.

Metallische Fremdkörper kann man im Glaskörper resp. in der Linse gewöhnlich nur noch kurze Zeit nach dem Trauma wahrnehmen, weil sich die Umgebung meist sehr schnell trübt, zumal im Glaskörper, wenn das Corpus alienum nicht aseptisch eingedrungen war. Man erkennt sie sehr leicht an ihrem

metallischen Glanz, namentlich Zündhütchenfragmente an der kupferrothen Oberfläche.

Als Seltenheit sei noch erwähnt die Art. hyaloidea persistens, welche im fötalen Leben die wichtige Rolle spielt, die Netzhautgefässe zu liefern, andererseits um die Hinterfläche der Linse ein Gefässnetz bildet, welches mit dem Gefässsystem der Membrana pupillaris communicirt. In den Fällen, welche ich zu sehen Gelegenheit hatte, fanden sich gleichzeitig noch Reste der Pupillarmembran. Man sieht in der Papille dort, wo die physiologische Excavation zu liegen pflegt, einen grauen Zapfen entspringen, welcher nach vorn in den Glaskörper zieht und sich hier fadenförmig verjüngend frei endigt oder sich verästelnd bis an die Hinterfläche der Linse heranreicht. Mitunter kann man in diesem Zapfen noch ein dunkles Lumen, selbst einen rothen Gefässstreifen erkennen. Die breite Basis dieses Zapfens verdeckt gewöhnlich die Hauptstämme der Centralgefässe, welche erst an ihrem Rande auftauchen.

Zehntes Capitel.

Affectionen der Choreoidea.

Die Entzündung der Choreoidea, Choreoiditis, ist selten rein, d. h. auf die Choreoidea allein beschränkt. Meist ist die Netzhaut in mehr oder minder grossem Umfang dabei betheiligt, in acuten Fällen sogar anfangs oft derartig getrübt, dass man die dahinter befindlichen Choreoidalveränderungen bei der Augenspiegeluntersuchung zunächst gar nicht zu Gesicht bekommt. Es ist daher richtiger, die Bezeichnung Choreoretinitis zu wählen, um so mehr, als sowohl auf der Höhe wie bei dem Rückgang des Processes in der Choreoi-

dea meist immer Veränderungen in der Retina, zum mindesten im Pigmentepithel, vor sich gehen. Man findet entweder pigmentlose Exsudate von graugelber oder gelbröthlicher, hellgelber oder hellrosa Farbe, andererseits grosse rundliche, stark pigmentirte Herde.

Wir unterscheiden zwei grosse Hauptgruppen der Choreoretinitis: die diffuse und circumscripte. Bei jener sieht man entweder über einen grossen Theil oder über den ganzen Hintergrund verbreitet eine Veränderung in der Farbe der rothen Fläche. Die normale gleichmässige Röthe ist geschwunden, statt derselben beobachtet man entweder weisse oder hellgelbe oder gelbröthliche Flächen und auf diesen einzelne gröbere Choreoidalgefässe, oder man findet grosse blassrosa Flecken ohne Gefässe. Meist sieht man auf diesen derartig veränderten Flächen grosse unregelmässig begrenzte Pigmentschollen oder Pigmentstreifen von intensiv schwarzer Farbe, über welche die Netzhautgefässe unverändert fortziehen. Das Hintergrundsbild erscheint dadurch eigenthümlich getigert. Ihrer Lage nach befinden sich die Pigmentmassen vornehmlich in den äussersten Netzhaut- resp. innersten Choreoidalschichten. Gewöhnlich reicht die Affection des Augenhintergrundes von der äussersten Grenze des ophthalmoskopischen Gesichtsfeldes bis dicht an die Papille, welche im acuten Stadium einfache Hyperämie oder die Zeichen einer Neuritis darbietet. Im weiteren Verlauf sieht man gelegentlich aus den Netzhautgefässen feine Gefässschlingen in den Glaskörper hineinwuchern. Auch zwischen den hellen Flächen hat der Augenhintergrund nicht die normale rothe, sondern eine mehr dunkel rostbraune Farbe.

Die circumscripte Choreoretinitis führt je nach dem Hauptsitze der Veränderungen einen verschiedenen Namen. Sind dieselben vorwiegend an der Peripherie des Augenhintergrundes nachweisbar und schreiten von hier nach der Papille zu vor, so spricht man von Choreoretinitis disseminata; sitzen sie mehr in der Umgebung der Papille, in der Maculagegend,

so nennt man den Process Choreoretinitis areolaris (Förster). Anatomisch genommen unterscheiden sich beide Affectionen nicht, nur in der Grösse der Plaques. Die Choreoretinitis disseminata liefert kleinere, die areoläre Form grössere Flecken, welche die Neigung haben zu confluiren. Ausserdem finden sich hier vorwiegend weisse oder gelbröthliche, am Rande und auf ihrer Oberfläche nur wenig pigmentirte Flecken mit gelegentlich sichtbaren gröberen Choreoidalgefässen, während bei der disseminirten Form weisse, gelbe, gelbröthliche und rosa Flecken, mit Pigmentplaques vermischt, vorkommen und auf ihrer Oberfläche und am Rande gewöhnlich Pigmentveränderungen zeigen. Die Grösse der Plaques variirt in beträchtlichen Grenzen, selten übertreffen sie aber die Papille; sie sind rundlich und oval, mitunter in Folge Pigmentanhäufung auf ihrer Oberfläche Knorpelzellen ähnlich. Die Papille kann in Mitleidenschaft gezogen werden, wenn die entzündlichen Exsudate bis dicht an dieselbe heranreichen. Geht im weiteren Verlauf die Choreoidea an der Stelle der Exsudate atrophisch zu Grunde, so sieht man die Sclera mit glänzendweisser Farbe frei liegen. Glaskörpertrübungen können vorkommen und fehlen. Nur bei der areolären Form ist nach Förster's Beobachtungen immer Syphilis die Ursache, bei der disseminirten kann Lues gelegentlich zu Grunde liegen. Sie kommt ferner vor bei Chlorose, Anämie, Scrophulose, Menstruationsanomalien, während der Lactationsperiode. Die Affection ist gewöhnlich beiderseitig, gelegentlich auch einseitig.

Die centrale recidivirende Choreoretinitis kennzeichnet sich im Anfang durch eine graue Trübung der Retina in der Gegend der Macula lutea. Später lichtet sich die Trübung, und dann tauchen Veränderungen in der Choreoidea auf; in einer gewöhnlich dunkel rostbraunen Fläche findet man einen oder mehrere rosa, gelbliche, weissliche oder pigmentirte kleine Plaques oder Striche. Aeusserst selten sind

kleine tüpfelförmige Choreoidealexsudate an der Macula zu der bei Retinitis albuminurica bekannten Strahlenfigur angeordnet; zur Differentialdiagnose ist dann das Verhalten des Urins bei längerer täglicher Untersuchung resp. etwaige Einseitigkeit der Affection entscheidend.

Die Veränderungen, welche sich mit dem Augenspiegel in hochgradig kurzsichtigen, an progressiver Myopie leidenden Augen an der Macula nachweisen lassen, sind entweder entzündlicher Natur und stellen dann weisse, röthliche oder pigmentirte runde resp. eckige Flecken dar, oder sie beruhen auf der übermässigen Dehnung der inneren Augenhäute bei der Längenzunahme der Augenaxe, und dann findet man gewöhnlich weisse oder gelbliche, meist etwas wellig verlaufende Strahlen, ähnlich den Sprüngen in einer glasirten Fläche, welche unter Umständen ein vollständiges Netzwerk bilden. Bisweilen beobachtet man daneben noch Blutungen in der Choreoidea.

Die Tuberkel der Choreoidea, welche zuerst von Gräfe und Leber beschrieben sind, finden sich vorwiegend bei acuter Miliartuberculose resp. Meningitis tuberculosa. Man sieht sie gewöhnlich in der Nähe der Papille als glänzend weisse oder mattgelbe, rundliche, ein wenig prominirende Knötchen, welche weder am Rande noch auf ihrer Oberfläche pigmentirt sind und ganz diffus in den umgebenden rothen Augenhintergrund übergehen. Sie erreichen im Durchmesser nie die Grösse der Papille und unterscheiden sich durch die oben angeführten Eigenschaften wesentlich von den einfach entzündlichen Choreoidalexsudaten.

Die Ruptur der Choreoidea entsteht nach directen Traumen oder auch nach indirecten Läsionen des Bulbus, wie z. B. durch dicht am Auge vorüberfliegende Geschosse oder Blitze, welche den Bulbus gar nicht berührt haben. Man sieht gewöhnlich nur einen einfachen Riss, doch kommen auch zwei- und mehrfache Rupturen vor. Sie stellen sich in der Regel dar als hellgelbe,

concentrisch zum Papillenrande angeordnete, kreisbogenförmige Streifen, die an ihren Enden zugespitzt sind oder sich gabeln. In der Mitte des Risses stehen die Ränder gewöhnlich am weitesten von einander ab und erscheinen anfangs von frischen Blutungen eingefasst. Später findet man sowohl an dem Rande, wie in der Rissfläche selbst dunkles Pigment oder ein dünnes durchsichtiges graues Narbenhäutchen. Die Netzhautgefässe ziehen immer unverändert darüber hinfort. Die Rupturen finden sich meist am hinteren Pole des Auges an der Macula oder in der nächsten Nähe der Papille, seltener nach dem Aequator zu.

Die Tumoren der Choreoidea kommen entweder am hinteren Pol oder in der Gegend des Corpus ciliare vor. Je nach ihrem Pigmentreichthum stellen sie sich dar als hellgelbliche oder dunkelbraune resp. schwarze, pilzförmig in den Glaskörperraum prominirende Massen mit unregelmässig gezacktem, gewöhnlich stark pigmentirtem Rande und unregelmässiger Oberfläche, auf der man häufig gröbere Gefässe und Blutungen wahrnehmen kann. Die Netzhaut ist entweder abgelöst und der Tumor schimmert nur hindurch, oder sie ist anfangs mit ihm verwachsen, später perforirt. Entsteht bei älteren Leuten ohne eine nachweisbare Ursache eine Netzhautablösung, besonders seitlich oder oberhalb der Papille, so muss man immer an einen Choreoidaltumor als Ursache derselben denken. Der Tumor hebt sich ferner, wenn man aus weiter Entfernung in das Auge hineinleuchtet, gewöhnlich durch einen scharfen convexen dunklen Rand gegen den rothen Hintergrundsreflex ab. Im weiteren Verlauf pflegen glaucomatöse Erscheinungen nicht auszubleiben.

Das Colobom der Choreoidea kommt nur selten an der Macula lutea, gewöhnlich im unteren Abschnitt des Augenhintergrundes vor. Es stellt einen angeborenen Defect der Aderhaut dar, welcher häufig combinirt ist mit einem Iriscolobom und einer Einkerbung des unteren Linsenrandes. Es beruht auf einem mangelhaften Verschluss der fötalen

Augenspalte und wird ein- und doppelseitig beobachtet, bisweilen combinirt mit Mikrophthalmus. Leuchtet man ins Auge mit dem Spiegel hinein, so erhält man bei gerade aus gerichtetem oder erst bei gesenktem Blicke einen sehnig weissen, stark glänzenden Reflex aus der Pupille. Untersucht man genauer im aufrechten oder umgekehrten Bilde, so bekommt man in mehr minder grossem Abstande unterhalb der Papille eine verschieden grosse, weisse Fläche zu sehen, welche nach dem Opticus zu gewöhnlich mit einem stark convexen Rande endigt und sich nach der Peripherie des Augenhintergrundes zu erheblich verbreitert. Bisweilen stellt das Colobom keinen sectorenförmigen Defect dar, sondern sieht mehr längsoval aus und ist gelegentlich durch eine Brücke in zwei Theile getheilt. Mitunter umfängt der Defect noch den oberen Rand der Papille, die dann nur an dem charakteristischen Conflux der Netzhautgefässe kenntlich ist. Die Macula mit dem gelben Fleck kann vollständig fehlen. Der Rand dieser weissen Fläche, an welcher die Sclera blossliegt, ist gewöhnlich stark pigmentirt, während sich auf dem Defect selbst nur selten einzelne Pigmentklümpchen finden. Ferner sieht man auf ihm nur zerstreut Gefässchen ohne Zusammenhang mit den Netzhautgefässen, die den Rand des Coloboms gewöhnlich nicht überschreiten. In der Umgebung ist der Augenhintergrund entweder normal roth, oder man findet noch atrophische Veränderungen in der Choreoidea. Von einer Netzhautablösung unterscheidet sich das Colobom der Aderhaut durch den gleichmässig glänzenden weissen Reflex und den Mangel resp. die relativ geringe Zahl von Gefässen, die bei Bewegungen des Auges nicht ihre Lage verändern.

Wirkliche Colobome oder diesen ähnliche Veränderungen an der Macula sind sehr selten. Man findet gewöhnlich eine die Papille an Grösse übertreffende glänzend weisse, ovale Fläche mit scharfem, stark pigmentirtem Rande, auf der Pig-

ment neben einzelnen gröberen Choreoidalgefässen sichtbar zu sein pflegt. Auch dieses Colobom beruht auf einem mangelhaften Verschluss der fötalen Augenspalte und ist gewöhnlich beiderseitig beobachtet.

Der Conus, Sichel, Staphyloma posticum, Sclerectasia posterior stellt einen angeborenen oder durch Entzündungen herbeigeführten Defect der Aderhaut am Rande der Papille vor. Nach dem übrigen Augenhintergrund zu kann seine Begrenzung scharf kreisrund, pigmentirt oder unregelmässig gezackt sein. Als Primitivform eines Conus ist von Ed. v. Jäger ein sichelförmiger Pigmentstreifen vorwiegend am temporalen Rand der Papille beschrieben. Der Conus kommt nach den verschiedensten geraden oder Diagonalrichtungen des Opticus, am häufigsten nach aussen resp. unten, und bei allen Refractionszuständen des Auges vor. Er kann stationär bleiben oder progressiv sein; auch eine angeborene Sichel kann durch entzündliche Processe in ihrer Umgebung an Umfang zunehmen. Der nach aussen und unten gelegene angeborene Conus ist als ein rudimentäres Aderhautcolobom aufzufassen und gelegentlich auch mit einem wirklichen Colobom complicirt. Derselbe ist häufig in astigmatischen Augen beobachtet und mit eigenthümlicher wetzsteinförmiger Papille und verkehrter Gefässanordnung verbunden, indem die Hauptstämme in diagonaler Richtung statt gerade nach oben und unten verlaufen. Die Sichel kann grell weiss, gelblich oder pigmentirt sein; eine Vergrösserung derselben mit den Jahren findet sich nur in Augen, welche an progressiver Myopie leiden. Schliesslich kann die ganze Papille von einer ringförmigen, meist am Rande unregelmässig ausgezackten weissen Figur umgeben sein, welche in der Regel temporalwärts am breitesten ist. Sehr selten sieht man um die Papille herum einen Pigmentring von ähnlichen Dimensionen wie die weisse ringförmige Sichel, häufig finden sich dabei dann auch Pigmentirungen auf der Papille selbst.

Eilftes Capitel.

Affectionen der Retina.

Der höchste Grad der Anämie findet sich bei der von Alfr. Graefe beschriebenen und nach ihm auf Herzschwäche beruhenden Ischaemia retinae, welche durch starke Helligkeit der Papille sowie durch Blässe und Dünnheit der Centralgefässe ausgezeichnet ist. Die venöse Hyperämie wird beobachtet bei Circulationsstörungen im Gesammtkreislauf, bei intracranieller Drucksteigerung, bei Entzündungen des Orbitalzellgewebes, der Netzhaut, Papille und Choreoidea, sowie gelegentlich bei intraocularer Drucksteigerung. Die Venen sind bis in ihre feinsten, deutlich sichtbaren Verzweigungen sehr stark gefüllt und geschlängelt, der Reflexstreifen auf ihrer Vorderwand sehr stark verbreitert, ihre Farbe auffallend dunkel.

Von Litten ist Cyanose des Augenhintergrundes bei Vergiftung mit durch Anilin verunreinigtem Nitrobenzol beschrieben.

Die entzündlichen Veränderungen der Netzhaut.

Bei jeder Entzündung der Netzhaut, Retinitis, constatirt man eine Trübung ihrer Substanz, die eine graue Farbe des Augenhintergrundes und einen stärkeren Reflex der Retina bedingt. In der Nähe des Papillenrandes sehen wir, entsprechend der radiären Ausbreitung der Nervenfaserbündel, eine streifige Trübung sich entwickeln. Gewöhnlich sind die Venen erweitert, die Arterien verengt. Neben der Trübung treten Blutungen und gelbe, fettglänzende Plaques in der Netzhaut auf. Die Blutungen sind gewöhnlich nur klein, rundlich oder streifig und entweder in der Nähe der Gefässe oder un-

abhängig von diesen anzutreffen. Die Papille ist auf der Höhe der Entzündung in der Regel mehr oder minder stark afficirt.

Die Retinitis in der eben geschilderten Form findet sich bei drei Allgemeinerkrankungen, als Retinitis diabetica, albuminurica (Nephritis) und leukaemica. Die beiden ersteren können in ihren Anfangsstadien einander vollständig gleichen, nur pflegen bei Diabetes die Blutungen gewöhnlich die glänzenden Plaques an Zahl zu übertreffen. Ausserdem ist bei der albuminurischen Form die Entwickelung der Plaques in der Regel an der Macula lutea am stärksten ausgesprochen, und zwar in Form einer Sternfigur, deren Centrum die durch Contrast dunkelrothe Macula darstellt und deren Strahlen zusammengesetzt sind aus kleinen weissen Stüppchen. Ausser an der Macula finden sich noch etwas grössere weisse Plaques um die Papille herum, seltener weiter nach der Peripherie des Hintergrundes oder auf dem Opticus selbst. Im späteren Verlauf beobachtet man bisweilen auch choreoiditische Plaques. Bei der Leukämie pflegen neben einer intensiv weisslichen oder gelblichen Trübung der Netzhaut und blassgelber Augenhintergrundsfarbe vor Allem sehr helle Gefässe, geschlängelte und erweiterte Venen und Blutungen vorzukommen. Auch bei perniciöser Anämie können wir ein ähnliches Hintergrundsbild beobachten.

Die syphilitische Retinitis (Jacobson) ist gekennzeichnet durch eine intensive Netzhauttrübung mit Hyperämie und Verwaschenheit der Papille an ihren Grenzen, Venenerweiterung und eine gewöhnlich starke diffuse Glaskörpertrübung. Blutungen und Plaques fehlen, dahingegen kommen im weiteren Verlauf häufig Bindegewebswucherungen in der Retina und Papille zur Beobachtung, welche sich als grössere weisslich glänzende Flecken resp. als dünne gelblich weisse Streifen präsentiren und gewöhnlich vor den Netzhautgefässen in den innersten Schichten der Retina liegen.

Bei der von Manz beschriebenen Retinitis proliferans

finden wir grosse weisse, über die Netzhautgefässe hinfortziehende glänzende Stränge oder Membranen, welche gelegentlich auf weite Strecken längs der Gefässe, bisweilen auch in den Glaskörper ähnlich aussehende Ausläufer entsenden und in ihrer Nachbarschaft häufig grössere Blutungen zeigen.

Die typische Pigmentdegeneration der Netzhaut, Choreoretinitis pigmentosa, ist nicht zu verwechseln mit derjenigen Form von Choreoretinitis, bei welcher sich secundär in den äusseren Netzhautschichten grosse Pigmentklumpen entwickeln. Bei unserer Krankheit liegen die Pigmentveränderungen vorwiegend in der Nervenfaserschicht längs der Gefässe, können letztere sogar so vollständig verdecken, dass man statt der rothen Striche schwarze zu sehen bekommt, die als Gefässe häufig durch ihren charakteristischen Verlauf erkannt werden können. Sie tritt angeboren auf, entwickelt sich auch in späteren Jahren, und besonders bei Kindern aus consanguinen Ehen. Die krankhaften Veränderungen sitzen zunächst immer an der Peripherie des Hintergrundes, wo man mitunter ausgebreitete Pigmentnetze findet, in deren Maschen der Hintergrund normal roth erscheint. Diese Netze setzen sich zusammen aus sternförmigen oder Knochenkörperchen ähnlichen kleinen Pigmentklümpchen, welche sich mit ihren Ausläufern verbinden. Im weiteren Verlauf schreitet die Degeneration nach der Papille vor, welche später atrophische Veränderungen zu zeigen pflegt, gelegentlich auch ähnliche Pigmentfleckchen enthält. Ausser den sternförmigen kommen noch rundliche, kaum stecknadelkopfgrosse Pigmentklümpchen vor.

Das Netzhautgliom oder amaurotisches Katzenauge giebt bei oberflächlicher Betrachtung ein ähnliches Bild wie die Iridochoreoiditis nach Meningitis mit Glaskörperexsudat und findet sich, wie diese, nur bei Kindern. Man bekommt bei beiden Krankheiten aus der Pupille einen bereits der Umgebung auffallenden hellgelben Reflex. Während man

aber bei der Iridochoreoiditis unmittelbar hinter der Linse eine ihrer Hinterfläche entsprechende concave, glatte, gefässlose Oberfläche der gelb reflectirenden Masse wahrnimmt, ist beim Gliom die Oberfläche unregelmässig wie bei einem Blumenkohlkopf und meist mit einem verschieden starken Gefässnetz bedeckt. Das Gliom ist gewöhnlich einseitig, die Iridochoreoiditis aber in der Regel doppelseitig.

Die Amotio retinae, Ablösung der Netzhaut, wird entweder durch eine seröse gelbliche oder durch eine blutige Flüssigkeit bedingt, ferner durch Tumoren der Aderhaut, kann aber auch durch Zug von vorn bei Schrumpfung des Glaskörpers eintreten. Die Beschaffenheit der subretinalen Flüssigkeit ist blutig gewöhnlich bei Traumen. Je nach der Farbe derselben sieht der Netzhautsack hellgrau oder dunkel aus. Man untersucht auf eine Netzhautablösung, indem man, ähnlich wie bei Glaskörpertrübungen, in einer Entfernung von 6 bis 8 Zoll vom Auge mit dem Augenspiegel hineinleuchtet und den Reflex des Hintergrundes bei den verschiedenen Blickrichtungen prüft. Liegt die Netzhaut der Aderhaut dicht an, so erhält man nach allen Richtungen einen normal rothen Reflex, ist sie abgelöst, so verändert sich derselbe je nach der Dicke und Farbe der Flüssigkeitsschicht in einen hellgraurothen oder ganz dunklen Schein, der gewöhnlich aus dem unteren Abschnitt des Augenhintergrundes kommt, also bei abwärts gerichtetem Blick sichtbar wird. Je dünner und heller die Flüssigkeitsschicht ist, desto röthlicher ist der Reflex. Je nach der prallen Füllung des Netzhautsackes prominirt derselbe entsprechend stark nach vorn, ist in verschieden weitem Abstand vom Auge sichtbar und zittert bei Seitenbewegungen mit den auf seiner Oberfläche befindlichen Gefässen hin und her. Die letzteren erscheinen gewöhnlich sehr dünn, fadenförmig, weil sie in Folge der Annäherung der Netzhaut an die Linse unter einer geringeren Vergrösserung gesehen werden als im übrigen Augenhintergrund, ferner enorm dunkel,

selbst schwarz, so dass Arterien und Venen nicht unterschieden werden können, durch den Contrast gegen ihre helle Unterlage. Besteht die Ablösung längere Zeit, so beobachtet man auf ihrer Oberfläche weisse radiär oder quer verlaufende glänzende Streifen, mitunter auch ein Loch in dem Netzhautsack, durch welches man einen leuchtend rothen Reflex erhält.

Der Cysticercus subretinalis wird diagnosticirt aus einer gewöhnlich rundlichen ganz scharf umschriebenen Ablösung der Netzhaut, deren Umfang direct proportional ist dem Alter des Cysticercus. Durch die Netzhaut hindurch schimmert die Blase mit grünlicher Farbe und goldgelbem Rande, an welchem man bisweilen Bewegungen bemerkt. Auch den Kopf kann man entweder als gelblichen runden Fleck in der Blase selbst oder mit dem Hals als länglichen, schmalen Streifen mit bisweilen wahrnehmbaren Saugnäpfen aus ihr hervortreten sehen. Mitunter beobachtet man an einer etwas entfernter gelegenen Stelle des Hintergrundes einen grossen rundlichen oder ovalen weissen, meist am Rande stark pigmentirten Fleck und Pigmentveränderungen in der Umgebung, das frühere Lager, welches der Cysticercus bei seiner Wanderung verlassen. Schon früh treten eigenthümliche netzförmige Glaskörpertrübungen auf.

Die Commotio retinae (Berlin). Nach Einwirkung eines stumpfen Traumas ohne Ruptur der äusseren Bulbuskapsel entsteht eine als Oedem aufzufassende hellgraue undurchsichsige Trübung der Netzhaut, welche vorwiegend am hinteren Pol des Auges um die Papille oder auch an anderen Stellen des Augenhintergrundes angetroffen wird. Die Farbe der Trübung ist bisweilen milchig weiss, die Macula erscheint innerhalb derselben als dunkelrother Fleck, um welchen im umgekehrten Bilde der helle Lichtring fehlt. Selbst die feineren Netzhautgefässe sind innerhalb der Trübungszone sehr deutlich ausgesprochen und gewöhnlich etwas dunkler. Die Trübung

bildet sich innerhalb zwei bis drei Tagen zurück und wird bedingt durch einen schalenartigen Bluterguss zwischen Choreoidea und Sclera.

Blutungen in die Netzhaut können mit und ohne traumatische Einflüsse entstehen und sind in ersterem Falle gewöhnlich von bedeutend grösserem Umfange. Sonst sind sie im Allgemeinen entweder rundlich oder strichförmig. Sie sitzen in der Regel in der Nervenfaserschicht oder Körnerschicht und sind auch bereits bei Neugeborenen in der Umgebung der Papille beobachtet. In frischem Zusande haben sie eine kirschrothe Farbe, mit der Zeit werden sie dunkler. Sie finden sich bei perniciöser Anämie (hier bisweilen mit hellem Centrum), bei Leukämie, bei Icterus (Litten), bei Septikämie gewöhnlich erst kurz vor dem Exitus lethalis mit und ohne Retinitis, bei hochgradiger venöser Stauung in Folge von Herz- und Lungenkrankheiten, bei Scorbut, Purpura hämorrhagica, bei atheromatöser Erkrankung der Gefässe, bei Thrombose der Netzhautvenen, bei den früher beschriebenen Entzündungen der Netzhaut, Stauungspapille. Ausserdem sind sogenannte hämorrhagische Netzhautinfracte bei partieller Embolie der Centralarterien beschrieben. Die grössten Blutungen sieht man bei Thrombose der Centralvene und bei dem als Glaucoma haemorrhagicum beschriebenen Symptomencomplex, bei welchem unter den Erscheinungen einer glaucomatösen Drucksteigerung im Augenhintergrunde grosse Blutungen auftreten, zwischen denen sich oft keine Spur von Netzhautgefässen erkennen lässt. Die nicht excavirte Papille zeigt meist dicke Venen und enge Arterien.

Eine gesonderte Stellung nehmen gewisse Affectionen der Netzhautgefässe ein. An den Venen ist eine varicöse Erweiterung beschrieben, an den Arterien findet man gelegentlich Aneurysmen. v. Graefe und Mooren beobachteten vollständiges Fehlen der Netzhautgefässe. Bei entzündlichen Processen des Opticus und der Retina sieht man bisweilen eine

Einscheidung der Arterien und Venen durch weisse Streifen in Folge einer sclerotischen Verdickung der Adventitia.

Der Arterienpuls ist von Quincke bei Insufficienz der Aorta beobachtet; er kommt ferner vor bei Aneurysmen der Aorta und bei Basedow'scher Krankheit. Er ist am deutlichsten ausgesprochen an dem Hauptstamm der Arterie vor seiner Theilung und markirt sich durch rhythmische Verbreiterung und Verschmälerung des Gefässkalibers, ferner durch Streckung resp. stärkere Krümmung der Gefässe, die im Moment der Systole eintritt, in der Herzdiastole nachlässt.

Der Arterienpuls ist ferner pathognomonisch für glaucomatöse Drucksteigerung und kommt dabei entweder bereits spontan oder bei minutiöser Berührung des Bulbus zu Stande. Man constatirt an den grösseren Hauptästen der Arterie auf der Papille eine Unterbrechung der Blutfüllung, ein Abblassen des Gefässes, welches synchron mit der Diastole des Herzens ist, während die Röthung, d. h. die Blutfüllung, mit der Systole zusammenfällt. Der Arterienpuls kommt hier dadurch zu Stande, dass der gesteigerte intraoculare Druck nur im Moment der Herzsystole von dem in den Gefässen befindlichen Druck überwunden wird, sonst diesen übertrifft und daher das Arterienrohr comprimirt.

Die Embolie der Centralarterie betrifft entweder nur einen Ast oder den Hauptstamm der Arterie. Sie wird beobachtet bei Herzklappenfehlern und Gefässerkrankungen, gelegentlich auch bei Nierenaffectionen, ohne dass ein Fehler an den Herzklappen nachweisbar ist. Die Papille ist blass, nicht scharf begrenzt, die Netzhaut bis über die Macula lutea hinaus milchweiss getrübt. Die zur Macula lutea ziehenden Gefässe treten mit grosser Deutlichkeit auf der trüben Hintergrundsfläche hervor. Die Macula selbst erscheint als kirschrother oder dunkel goldgelber Fleck. Die Arterien sind enorm verengt, fadenförmig, ganz blass; die Venen gleichfalls enger als normal. Innerhalb der ersten Tage nach der Verstopfung des

Gefässlumens kann man sowohl in den Arterien wie in den Venen eine eigenthümliche Circulationserscheinung wahrnehmen: die dünne Blutsäule zerfällt nämlich in kleine, durch helle Zwischenräume getrennte rothe Cylinderchen, welche sich langsam centripetal fortbewegen, oder man sieht eine Art undulirender Bewegung in den Venen allein, ähnlich der sichtbaren verlangsamten Blutbewegung in einem Präparat von dem Mesenterium oder der Schwimmhaut des Frosches unter dem Mikroskop. Diese Circulationsphänomene können sich wie der rothe Fleck an der Macula und die Netzhauttrübung verschieden lange Zeit erhalten. Die letztere ist gewöhnlich nach vier Wochen geschwunden und an der Papille der Beginn einer Atrophie bemerkbar. Dieselbe begrenzt sich immer schärfer, wird leuchtend weiss, Arterien und Venen erscheinen hochgradig verdünnt. Bei partieller Embolie findet man das dem verstopften Arterienast entsprechende Hintergrundsgebiet getrübt, die zugehörigen Gefässe verengt und in ihrem Verzweigungsgebiet häufig multiple Blutungen.

Die Thrombose der Vena centralis (Michel) kann vollständig oder unvollständig sein und wird vorwiegend bei Gefässkrankheiten oder mit hochgradiger Circulationsschwäche einhergehenden Herzaffectionen, z. B. bei Fettherz, oder bei Emphysem, beobachtet. Bei der vollständigen Thrombose ist die Papille gleichmässig geröthet und mit vielen strichförmigen oder klumpigen Apoplexien bedeckt, ihre Grenzen sind vollständig unsichtbar. Die Venen sind hochgradig erweitert und geschlängelt, bisweilen korkzieherartig gewunden, tief dunkelroth bis schwarz gefärbt, in ihrem Verlauf durch Blutungen mehrfach unterbrochen und haben einen enorm breiten Reflexstreifen auf ihrer Vorderwand, die Arterien sind verengt. Die Blutungen finden sich bis an die äusserste Peripherie des ophthalmoskopischen Gesichtsfeldes und sitzen bisweilen an den Gefässen wie Träubchen. Ist die Thrombose unvollständig, so sind die Apoplexien im Ganzen an Zahl geringer, die

Grenzen der Papille nicht so stark verwaschen, die Arterien verengt, die Venen erweitert und geschlängelt. Die Thrombose kann den ganzen Stamm oder einen der Hauptvenenäste betreffen, in dessen Bereich dann die entsprechenden Veränderungen nachweisbar sind.

Zwölftes Capitel.

Krankheiten des Sehnerven.

Hyperämie und Anämie der Papille finden wir bei denselben Zuständen, wie sie früher für die Netzhaut angegeben sind, mehr oder minder starke Hyperämie auch meist bei den Entzündungen der Netzhaut selbst. Blässe der Papille mit engen Gefässen, ähnlich wie bei Embolie, sieht man gelegentlich bei chronischer retrobulbärer Neuritis oder bei retrobulbären Opticusblutungen, Hyperämie mit weiten Venen bei Geisteskranken (Uhthoff).

Drusenbildungen in der Papille sind als rundliche Flecken von bläulich-weisser Farbe von Remak bei Choreoretinitis pigmentosa beobachtet und beschrieben.

Die Neuritis optica resp. Neuroretinitis documentirt sich durch enorme Röthung und Trübung der Papille, deren Grenzen durch eine streifige Trübung verdeckt sind. Die Venen erscheinen erweitert, die Arterien verengt. Bisweilen prominirt die Papille etwas. Sie kommt ein- und doppelseitig vor bei meningitischen und anderen Basalaffectionen des Gehirns, selten bei Hirntumoren, bei angeborenen Schädeldifformitäten, auf luetischer, rheumatischer Basis, bei acuten Infectionskrankheiten, Masern, Scharlach, Variola, Diphtheritis, Typhus, Pneumonie, bei entzündlichen Affectionen der Augenhöhle, bei sympathischer Ophthalmie, bei Orbital- und Opticustumoren, nach Verletzungen

des Sehnerven mit und ohne Blutung in die Opticusscheiden, nach profusen Hämorrhagien aus Magen, Darm, Genitalien, Lungen, Nase.

Den höchsten Grad der Neuritis stellt die Papillitis (Leber) oder Stauungspapille dar. Die Papille erscheint erheblich verbreitert mit ganz verschwommenen Grenzen und prominirt meist beträchtlich nach dem Glaskörper zu, so dass man ihre Oberfläche mit den Gefässen bereits aus weiterer Entfernung als die angrenzende Netzhaut resp. in der Nähe erst mit einem Convexglas deutlich erkennen kann. Es beruht diese Erscheinung auf den veränderten Refractionsverhältnissen der Papille in Folge ihrer Prominenz. Gewöhnlich ist sie stark geröthet und getrübt; die Arterien sind hochgradig verengt, bisweilen fadenförmig, die Venen erweitert, bis an die Peripherie des Augenhintergrundes geschlängelt und tauchen am Rande in der getrübten und geschwellten Papillensubstanz unter, um erst eine Strecke weit ausserhalb der Sehnervenscheibe in der Netzhaut wieder sichtbar zu werden. Mitunter sieht man Apoplexien und weisse fettglänzende Plaques auf der Papille und in ihrer nächsten Nachbarschaft. Die Stauungspapille ist pathognomonisch für Gehirntumoren, dann immer beiderseitig, einseitig bei Opticus- und Orbitaltumoren. Sie kommt ferner gelegentlich vor bei allen mit Raumbeengung und Drucksteigerung im Cavum cranii einhergehenden Processen, so bei Hydrocephalus, Pachymeningitis haemorrhagica, Gehirnabscessen.

Die Atrophien des Opticus.

Jede Entfärbung der Papille bedeutet im Allgemeinen einen atrophischen Process im Sehnerven. Neben der hellen Verfärbung sind für die Diagnose der Form einer Atrophie wichtig das Verhalten der Gefässe, der Papillengrenzen, das Sichtbarwerden oder die Unsichtbarkeit der Lamina cribrosa.

Die weisse oder reine progressive Atrophie kommt genuin, d. h. primär, im Opticus vor oder im Zusammenhang mit Erkrankungen des Centralnervensystems (Tabes, Myelitis, Hirnkrankheiten), gelegentlich auch als Vorläufer derselben, und meist doppelseitig, auf beiden Augen zugleich oder nach einander, einseitig als absteigende Atrophie nach Verletzungen des Sehnerven. Die Grenzen der Papille sind scharf, ihre Farbe ist bläulich, grünlich oder leuchtend weiss. Die Lamina cribrosa ist in grosser Ausdehnung in Form dunkler Tüpfelchen auf der hellen Sehnervenscheibe sichtbar, natürlich erst mit stärkerem oder schwachem Concavglas, je nachdem die Lage der Retina einem myopisch oder emmetropisch resp. hypermetropisch gebauten Auge entspricht, da die Lamina cribrosa hinter dem Niveau der Netzhaut gelegen ist. Die Gefässe sind in der Regel in ihrem Kaliber normal oder Arterien und Venen gleichmässig verengt, selten sind die Arterien enger als die Venen. Bisweilen pigmentirt sich der Rand der Papille erst im Verlauf einer Atrophie. Dies ist ein sicheres Zeichen dafür, dass eine Blutung in die Opticusscheiden stattgehabt hat, und wichtig für die sichere Diagnose von Verletzungen des Sehnerven. Die Atrophie nach Embolie verräth sich immer durch enorm dünne Gefässe bei glänzend weisser Farbe, scharfen Grenzen der Papille.

Die neuritische Atrophie. Die Farbe der Papille ist zwar hell, aber ihre Substanz trübe, so dass die Lamina cribrosa nicht sichtbar ist, ihre Grenzen sind wie durch einen lichten Schleier verdeckt, die Arterien verengt, die Venen erweitert, beide Gefässarten bisweilen durch entzündliche Exsudatstreifen weiss eingerändert. Bei der Atrophie nach Stauungspapille wird der Opticus allmälig heller, seine Grenzen bleiben verwaschen, ebenso erhält sich die Prominenz der Papille, sowie die Schlängelung und Erweiterung der Venen bis in die spätesten Stadien des Processes. Gelegentlich kommen Mischformen zwischen der reinen und neuritischen Form vor. Bei

scharfen Grenzen erscheint die Papillarsubstanz trübe, die Arterien sind eng, die Venen weit. Derartige Formen der Atrophie werden bei Tabes und nach Blutverlusten beobachtet.

Die Atrophie nach Choreoretinitis, speciell bei Retinitis pigmentosa, auch gelbe Atrophie genannt. Die Papille hat eine ockergelbe Farbe, trübe Substanz und verschwommene Grenzen; sie sieht aus wie der Mond hinter einer hellen Wolke. Arterien und Venen sind gleichmässig verengt und fadenförmig, oft an Zahl verringert, die Lamina cribrosa ist nicht sichtbar.

Ausser der totalen kommt noch eine partielle Atrophie des Opticus vor, nach partiellen Verletzungen des Sehnerven, ferner im unteren äusseren Quadranten der Papille pathognomonisch für gewisse chronische Intoxicationszustände (Alkohol, Tabak, Blei). Die Papille kann scharf begrenzt sein oder leichte neuritische Veränderungen zeigen. Die partielle Atrophie kann schliesslich auch total werden.

Die Excavationen der Papille.

Die glaucomatöse oder steile Randexcavation geht gewöhnlich allseitig bis an den Rand der Papille, kommt aber auch partiell auf eine Hälfte derselben beschränkt vor und entsteht aus der physiologischen Excavation durch periphere Verbreiterung und Tiefenzunahme (Jacobson). Die Gefässe sind am Rande der Papille, je nach der Tiefe und Steilwandigkeit der Excavation, entweder vollständig abgeknickt und das Zwischenstück zwischen Papillenrand und Grund unsichtbar, oder sie gehen in grossen Bögen und seitlich verschoben von der Papille in die Netzhaut über. Mitunter erkennt man ihre Entstehung aus der physiologischen Excavation noch an treppenförmigen Absätzen. Den Grund der Papille und die Details desselben, namentlich die Gefässstämme, kann man meist erst mit stärkeren Concavgläsern sehen, weil die Oberfläche der

Papille hinter das Niveau der Retina zurückgedrängt ist. Um den Opticus findet man häufig in Folge Atrophie der Choreoidea einen hellen gelben Ring (Halo glaucomatosus). Man beobachtet die steile Randexcavation nur bei chronischem, nie bei acutem Glaucom.

Die atrophische Excavation in späten Stadien bei reiner progressiver Atrophie wird auch muldenförmige Excavation genannt, weil der Abfall der Papillenoberfläche von dem Rande nach ihrer Mitte ganz allmälig erfolgt. Die Gefässe beschreiben dem zu Folge auch nur ganz flache Bögen, wenn sie aus der Papille in die Netzhaut übergehen.

Anhang.

Die senilen Veränderungen des Augenhintergrundes bestehen:

1. In Abblassen der Papille;

2. in Fehlen des Lichtreflexes der Retina, dafür tritt eine rauchige Trübung der Limitans interna mit Abnahme der Diaphanität der Netzhaut auf;

3. häufig kommt ein schmaler ringförmiger Choreoidealdefect um die Papille vor, ähnlich dem gelben Halo glaucomatosus;

4. Drusen der Glaslamelle der Choreoidea. Sehr oft findet man über den ganzen Augenhintergrund zerstreut, am dichtesten in der Umgebung der Papille, runde gelbe Flecken hinter den Netzhautgefässen, welche eine gewisse Aehnlichkeit hinsichtlich ihrer Grösse mit Tuberkeln haben können, nur nicht so hell und glänzend aussehen.

Zum Schluss sei es mir gestattet, noch eine kurze An-

weisung zur methodischen Untersuchung des Auges mit dem Augenspiegel anzufügen.

Zuerst untersuche man nach absolvirter seitlicher Beleuchtung des Auges mit dem lichtschwachen Planspiegel oder dem lichtstarken Concavspiegel die Transparenz der brechenden Medien, indem man aus 6—8 Zoll Entfernung mit dem Spiegel Licht in die normale oder durch Homatropin resp. Cocain erweiterte Pupille hineinwirft und nun das Auge nach den verschiedensten Richtungen bewegen lässt. Hierbei kann man gleichzeitig constatiren, ob der Hintergrundsreflex überall normal roth ist oder nach einer Seite eine Veränderung erfährt, grau wird, was für Amotio wichtig ist. — Hat man sich von dem Fehlen oder Vorhandensein von Trübungen der Linse resp. des Glaskörpers überführt und den Reflex vom Augenhintergrund gemustert, so kommt die Bestimmung der Refraction des Auges, die Untersuchung der Papille und der Macula lutea im aufrechten Bilde an die Reihe. Dann prüft man den ganzen Hintergrund im umgekehrten Bilde.

Geht man in dieser Weise methodisch vor, so wird schwerlich eine pathologische Affection des Augeninnern übersehen werden. Selbst bei Linsentrübungen kann man oft durch die durchsichtigen Stellen an den Trübungen vorbei noch gute Hintergrundsbilder erhalten und sich über gröbere pathologische Befunde sicher orientiren.

Gedruckt bei L. Schumacher in Berlin.