

Ophthalmiatische Beobachtungen / von Albert Mooren.

Contributors

Mooren, Albert, 1828-1899.
University College, London. Library Services

Publication/Creation

Berlin : Verlag von August Hirschwald, 1867.

Persistent URL

<https://wellcomecollection.org/works/nvjzw9z9>

Provider

University College London

License and attribution

This material has been provided by This material has been provided by UCL Library Services. The original may be consulted at UCL (University College London) where the originals may be consulted.

This work has been identified as being free of known restrictions under copyright law, including all related and neighbouring rights and is being made available under the Creative Commons, Public Domain Mark.

You can copy, modify, distribute and perform the work, even for commercial purposes, without asking permission.




Wellcome Collection
183 Euston Road
London NW1 2BE UK
T +44 (0)20 7611 8722
E library@wellcomecollection.org
<https://wellcomecollection.org>





4.



Ophthalmiatische
Beobachtungen


von

Dr. med. Albert Mooren,
dirigirendem Arzt der städtischen Augen - Klinik
zu Düsseldorf.

Berlin 1867.


Verlag von August Hirschwald,

Unter den Linden Nr 68.



Ophthalmiatische

BEOBA CHTUNGEN.



Digitized by the Internet Archive
in 2014

<https://archive.org/details/b21633721>

Ophthalmiatische
Beobachtungen

von

Dr. med. Albert Mooren,
dirigirendem Arzt der städtischen Augen - Klinik
zu Düsseldorf.

Berlin 1867.

Verlag von August Hirschwald,

Unter den Linden Nr. 68.

1650614

R. 2. 0. H.


Dem

VEREIN DER AERZTE

des

REGIERUNGS-BEZIRKS

DÜSSELDORF.



Ein klinischer Bericht, den der Verfasser schon zu Anfang des Jahres 1861 der Königlichen Regierung zu Düsseldorf einreichte, gab während des verflossenen Winters Anlass zu der Ausarbeitung dieser Blätter. Wenngleich die ursprüngliche, für jenen Bericht gewählte Form der Darstellung beibehalten ist, so wurde doch das Buch durch Zusatz einer grossen Reihe von Bemerkungen, wie sie theils durch neue Beobachtungen, theils durch eine veränderte Anschauung der Dinge nothwendig waren, ein ganz anderes. Man erwarte hier keineswegs eine systematische Abhandlung der verschiedenen Kapitel der Ophthalmologie, sondern sehe in den mitgetheilten Beobachtungen nur eine kurze Erläuterung jener therapeutischen und operativen Gesichtspunkte, wie sie sich für mich im Verlaufe einer 10jährigen ausgedehnten Wirksamkeit entwickelt haben. Ein ungeheures klinisches Beobachtungsmaterial, das bis jetzt in 14 umfangreichen Quartbänden nach meinen Dictaten aufgezeichnet wurde, dient meinen Anschauungen zum Stützpunkt und so wird man es begreiflich finden, dass nicht eine einzige Behauptung niedergeschrieben ist, welche nicht das Resultat der eigenen und unmittelbaren Erfahrung wäre. Der Standpunkt der subjectiven Auffassung ist überall mit Bewusstsein festgehalten, selbst auf die Gefahr hin, dass Manches vielleicht anders gedeutet wurde, als von andern anerkannt tüchtigen Beobachtern geschehen ist. Wenn die wieder-

holt ausgesprochenen Wünsche befreundeter Fachgenossen für mich schon eine Aufforderung zur Mittheilung meiner ophthalmiatischen Erfahrungen wurden, so war es nicht minder meine Stellung als dirigirender Arzt der städtischen Augen-Klinik zu Düsseldorf, die mir die Pflicht auferlegte öffentlich von jenen wissenschaftlichen Grundsätzen, die die practische Auffassung der Dinge bestimmen, Rechenschaft abzulegen. Gleichzeitig soll mit der Veröffentlichung dieses Werks ein kleiner Beitrag zu jener medicinischen Topographie und Statistik unseres Bezirks geliefert werden, wie sie das gemeinsame Zusammenwirken der Mitglieder des ärztlichen Vereins für den Regierungs-Bezirk Düsseldorf erstrebt.

Düsseldorf, im März 1867.

Dr. Mooren.

I. Klinische Statistik.

Des Verfassers früheste augenärztliche Wirksamkeit in Oedt bei Crefeld datirt aus dem Jahre 1855. Leider wurde es unterlassen während dieser Periode, die reich an therapeutischen und operativen Ergebnissen war, irgend welche Aufzeichnungen zu machen. Erst mit dem 15. October 1856, als nach Beendigung der einjährigen militärischen Dienstzeit die Praxis wieder aufgenommen wurde, beginnt die genaue Führung eines Kranken- und Operations-Journals. Seit jener Zeit präsentirten sich überhaupt 32,425 Patienten, die sich auf die einzelnen Jahrgänge in folgender Weise vertheilen:

Vom 15. Oct. 1856 —	14. Oct. 1857	1,953
1857 —	1858	2,369
1858 —	1859	2,215
1859 —	1860	2,173
1860 —	1861	2,647
1861 —	1862	4,365
1862 —	1863	4,321
1863 —	1864	3,929
1864 —	1865	4,144
1865 —	1866	4,309

Total . . . 32,425

Es wird nicht überflüssig sein hier zu bemerken, dass die Zahlenangabe von 32,425 Patienten ebensoviele verschiedene Persönlichkeiten bezeichnet, denn jeder Patient wurde nur ein einziges Mal in's Krankenjournal eingetragen, gleichviel wie oft oder nach wie langer Zeit er sich wieder einfand. Um das Aufsuchen in den Journalen zu erleichtern, wurde, als in spätern Jahren

die Zahl der Hülfesuchenden zu sehr anwuchs, jedem Patienten bei seiner ersten Vorstellung eine Karte verabfolgt, auf der die ihn betreffende Nummer des Journals verzeichnet war. So war es einestheils leicht den Krankheitsprocess in seinen verschiedenen Stadien zu verfolgen, andernteils war es möglich bei veränderter Sachlage eine neue Diagnose unter die dem Patienten einmal gegebene Nummer nachzutragen. Da manche Kranke aus den früheren Jahren, wie es eben in der Natur der Verhältnisse liegt, sich noch ab und zu in mehr oder minder langen Zwischenräumen wieder präsentiren, so gestaltet sich in Wirklichkeit das jährliche Contingent der Hülfesuchenden noch bei weitem grösser als in den oben stehenden Zahlen ausgedrückt ist. Nicht sind hierbei diejenigen Patienten mitgerechnet, welche ich zufällig anderwärts, z. B. bei einem wiederholten Aufenthalt in Paris aus den verschiedensten Theilen Frankreichs gesehen habe. Fast möchte ich Bedenken tragen, diese Zahlenverhältnisse hier mitzutheilen, könnte ich nicht eine Reihe ausgezeichnete Aerzte des In- und Auslandes anführen, die Zeugen meiner klinischen Wirksamkeit waren. Vor Allem möge genannt sein mein langjähriger Freund und grosser Lehrer Professor A. von Graefe, dann Donders, Sneevogt, Esmarch, Coccius, Knapp, Vogelsang, Schiess-Gemuseus, Ivanoff. Namen aus der Rheinprovinz und Westphalen anzuführen, ist kaum möglich, denn die Reihe derselben würde eine unabsehbare werden.

Entsprechend der grossen Zahl von Patienten gestaltet sich auch das Verhältniss der bedeutenden Operationen. Die kleinen operativen Eingriffe, wie sie bei Ec- und Entropium u. s. w. vorkamen, sind nicht angeführt, denn ihre Aufzählung hiesse die Zahl unnöthigerweise steigern. Bemerket möge indessen werden, dass die nachstehenden Angaben sich weder auf die Zahl der Individuen noch der Augen beziehen, sie drücken nur einfach die Art der Operation aus. Kam

z. B. ein mit Strabismus convergens behaftetes und gleichzeitig in Folge von Cicatrix adhaerens erblindetes Auge zur operativen Behandlung, so wurde die Operation als Tenotomie und als Coremorphose vermerkt. Bei Zugrundelegung eines Turnus von 15. October des einen bis zum 14. October des andern Jahres ergibt sich folgendes

Verzeichniss der Operationen.

Jahr- gang.	Künstliche Pupillenbildungen.	Schiel- operationen.	Muskel- vorlagerungen.	Extract. des grauen Staars.	Lineare Staa- r-Extract. durch Hornhautschnitt.	Zerstückelung des Staars.	Nachstaar- Operationen.	Herausnahme des Auges.	Verschiedene grössere Opera- tionen.	Total.
18 ⁵⁶ / ₅₇	178	59	1	11	6	13	6	3	15	292
18 ⁵⁷ / ₅₈	228	87	2	27	5	25	12	1	15	402
18 ⁵⁸ / ₅₉	212	98	2	29	1	19	11	5	4	381
18 ⁵⁹ / ₆₀	255	166	1	61	9	11	26	7	19	555
18 ⁶⁰ / ₆₁	297	199	3	51	18	20	40	6	15	649
18 ⁶¹ / ₆₂	319	299	—	67	18	19	20	3	15	760
18 ⁶² / ₆₃	309	216	5	58	15	15	27	4	11	660
18 ⁶³ / ₆₄	344	265	—	74	17	33	46	12	27	818
18 ⁶⁴ / ₆₅	336	231	5	69	27	25	33	15	9	750
18 ⁶⁵ / ₆₆	240	200	4	116	27	11	19	17	31	665
	2718	1820	23	563	143	191	240	73	161	5932

Es wurden demnach überhaupt 5932 grössere Operationen ausgeführt. Diese ungeheure Zahl ist erklärlich, wenn man berücksichtigt, dass einestheils der Indicationskreis für Operationen im Verhältniss zu früheren Epochen ungemein erweitert ist, anderntheils meine früheste augenärztliche resp. operative Thätigkeit sich über ein bis dahin beinahe unbebautes Feld erstreckte. Eine Anzahl glücklich ausgeführter Operationen aus dem Jahre 1855 hatte das Vertrauen der Hülfesuchenden so gesteigert, dass für 1856/57 schon 292 wichtige Operationen vorkamen. Die operativen Fälle aus der

nächsten Nähe mussten bei einer solchen Thätigkeit sich bald erschöpfen, ihre wachsende Zahl wurde nur dadurch möglich gemacht, dass die Wirksamkeit sich über immer grössere Bezirke ausdehnte. War in der ersten Zeit das Contingent der Leidenden vorzugsweise aus dem Regierungsbezirk Düsseldorf und der holländischen Provinz Limburg gekommen, so schlossen sich dem bald die übrigen Theile der Rheinprovinz und weiterhin Westphalen, Gelderland sowie der östliche Theil von Brabant an. Nach Verlauf von fünf Jahren erstreckte sich die Praxis über das westliche Hannover, die Niederlande, Belgien und einen grossen Theil von Frankreich. Dazu kam und kommt noch eine grosse Zahl von Fällen aus den verschiedensten europäischen und überseeischen Ländern, deren Vorkommen jedoch ein zu sporadisches ist, als dass ihre Heimath dem eigentlichen Gebiete der Praxis zuzuzählen wäre.

Die mindere Zahl der Patienten aus dem Jahre 1859/60 war durch eine länger dauernde Krankheit bedingt, welche eine häufige Unterbrechung vom Juli 1859 bis März 1860 veranlasste.

Mit der Uebersiedelung nach Düsseldorf hängt die grossartige, sich im Ganzen gleich gebliebene Steigerung des Patientenzufusses zusammen. Abgesehen davon, dass die dicht gedrängte Bevölkerung einer umfangreichen Stadt schon an und für sich ein grosses Contingent von Kranken liefern kann, ist es vorzugsweise die Leichtigkeit der Communication, welche die Patienten von auswärts dem Arzte zuführt. Das Plus von Fällen, welches sich seit jener Zeit einstellte, betrifft aber mehr die kleinen acuten wie die wichtigen chronischen Erkrankungen.

Die Zahl der Operationen ist eigentlich Jahr aus Jahr ein eine wachsende gewesen, ihr Sinken im Jahrgang 1862/63 ist wie im Sommer 1859 dem Umstande zuzuschreiben, dass ich von August bis November 1863 in Folge eines Typhus an jeder practischen und operativen Thätigkeit gehindert war; die poliklinische Praxis

indessen wurde während dieser Zeit durch meinen Assistenten fortgesetzt. Der Ausfall jenes Jahres glich sich im folgenden Jahre durch eine bedeutende Steigerung wieder aus.

Verhältnissmässig wenig Operationen brachte das vorige Jahr; die Abnahme betrifft jedoch vorzugsweise die Schieloperationen. Ein Einfluss der ungünstigen Zeitverhältnisse, des Krieges, der allgemeinen Verkehrsstockung, der in Düsseldorf aufgetretenen, wenn auch vereinzelt dastehenden Cholerafälle ist dabei nicht zu verkennen.

Es könnte hier die Frage aufgeworfen werden, ob die Zahl der operativen Fälle einer noch grössern Vermehrung fähig, wie jetzt schon durchschnittlich erreicht ist. Im grossen Ganzen muss eine weitere Zunahme bezweifelt werden, nicht bloss weil durch eine richtigere Behandlung der Iris- und Hornhaut-Erkrankungen der Indicationskreis für die Coremorphosen eine natürliche Einschränkung erleidet, sondern auch schon deshalb, weil doch am Ende die Zahl der operativen Fälle in einem gewissen Abhängigkeitsverhältniss von der Summe der Patienten stehen muss. Eine grössere Anhäufung des Materials ist jedoch absolut unmöglich, denn die Bewältigung dessen was vorliegt, verlangt unter Beihülfe eines Assistenten, Chirurgen und Secretairs die äusserste Anspannung aller körperlichen und geistigen Kräfte vom frühen Morgen bis zum späten Abend.

Eine oberflächliche Betrachtung der eben mitgetheilten statistischen Verhältnisse, sei es nach der Zahl der Patienten wie der Operationen, muss selbst den Befangenen zu einer Anerkennung des tiefen Bedürfnisses der ophthalmologischen Leistungen zwingen. Speciell in unsern Landestheilen verlangt die gewaltige Entwicklung der Industrie nicht bloss kunstgeübte Hände, sondern auch vortreffliche Augen. Diese Ueberzeugung bricht sich immer mehr Bahn und in richtiger Würdigung dieser Verhältnisse wurden schon seit dem

Frühjahre 1861 auf den einstimmigen Wunsch der Stadtverordneten hin zwischen dem Oberbürgermeister der Stadt Düsseldorf Herrn Hammers und dem Verfasser dieser Blätter Unterhandlungen angeknüpft, welche die Errichtung einer grösseren ophthalmologischen Klinik daselbst bezweckten. Das Resultat dieser Unterhandlungen war, dass mit Genehmigung der Königlichen Regierung am 22. April des folgenden Jahres die Klinik ihre Wirksamkeit begann. Ursprünglich nur auf 50 Betten berechnet, wurde nach Verlauf von ein paar Monaten eine weitere Vermehrung um 30 Betten nothwendig, so dass deren Gesamtzahl seit jenem Zeitpunkte 80 beträgt.

Die Frequenz der Klinik gestaltete sich bei Zugrundelegung des Kalenderjahres vom 1. Jan. bis 31. Decbr. in folgender Weise:

Jahr.	Zahl der Verpflegten.	D a v o n		Verpflegungstage.	Durchschnitt der auf jeden Patienten fallenden Tage.
		männliche.	weibliche.		
1862	568	336	232	16,636	29
1863	714	441	273	21,886	31
1864	716	445	271	24,005	33 1/2
1865	734	450	284	24,702	33 1/2
1866	739	485	254	23,686	32

Stadt.	Einwohnerzahl der Stadt.	Gegründet im Jahre	Dirigirende Aerzte.
Berlin	600,000	1853	Prof A v. Gräfe.
Birmingham. .	296,000	1823	Cheshire, Solomon, Townsend.
Danzig	82,000	—	Dr. Schneller
Darmstadt . . .	30,000	1835	Dr. Küchler
Dorpat	14,000	1866	Prof. v. Oettingen
Dresden	128,000	—	Dr. Heymann

Dieses Verzeichniss gibt indessen keineswegs den genauen Masstab hinsichtlich der Zahl der stationär behandelten Patienten. Zum mindesten beläuft sich die Zahl derer, welche in Gast- oder Privathäusern ein Unterkommen gesucht hatten, auf 300—350. Leider besitze ich keine genaue Liste darüber. Zufällig weiss ich, dass im Jahre 1866 bloss in zwei der Klinik benachbarten Privathäusern 150 Patienten mit circa 4000 Verpflegungstagen einquartiert waren. Unter den klinisch Verpflegten waren im verflossenen Jahre nur 24 aus dem Bereiche der Oberbürgermeisterei Düsseldorf, ein Beweis, welch' einen grossen Einfluss die Klinik eben nach aussen hin entfaltet.

Um den Umfang des klinischen Materials richtiger würdigen zu können, möge es gestattet sein, eine statistische Zusammenstellung von 35 Augenkliniken aus den verschiedenen grössern Städten Europa's zu geben. Bei dieser Aufstellung, die dem Werke des Prof. Knapp aus Heidelberg »Ueber Krankenhäuser und besonders Augen-Kliniken« entnommen ist, wurde überall das Kalenderjahr 1865 zu Grunde gelegt.

Zahl der Betten.	Jährliche Patientenzahl		Zahl der Verpflegungstage im Jahr.	Durchschnittliche Zahl der Verpflegungstage eines Patienten.	Jährliche Anzahl der wichtigeren Operationen			
	Gesammtzahl.	Stationäre.			Staaroperationen.	Künstliche Pupillenbildungen.	Schielopoperationen.	Verschiedene andere Operationen.
120	6800	1649	—	—	325	630	580	240
—	7358	619	—	—	125	65	240	270
19	1801	162	3049	19	40	102	38	16
15	—	—	—	—	10	6	29	37
24	—	—	—	—	—	—	—	—
50	2000	264	—	—	41	19	15	—

Stadt.	Ein- wohner- zahl der Stadt.	Gegründet im Jahre	Dirigirende Aerzte.
Düsseldorf . . .	55,000	1862	Dr. Mooren
Frankfurt a. M.	80 000	1845	Dr. Dr. Passavant, Ohlen- schlager, A. Spiess und M. Schmidt
Frankfurt a. M.	80,000	—	Dr. Steffan
Freiburg . . .	19,000	1864	Prof. Dr. Manz
Glasgow . . .	490,000	1824	Dr. Mackenzie, Brown, Rainy und Reid
Halle a. S. . .	46,000	1859	Prof. Alfr. Gräfe
Hannover . . .	75,000	1861	Dr. Vogelsang
Heidelberg . . .	17,700	1861	Prof. Knapp
Heidelberg . . .	17,700	1862	Dr. Röder
Königsberg . . .	95,000	—	Prof. Jacobson
Lausanne . . .	21,000	1843	Dr. Recordon
Leipzig . . .	80,000	1820	Prof. Ruete
London . . .	3.000,000	—	W. Bowman, G. Critchett, J. Dixon, J. C. Words- worth, J. F. Streatfeild J. W. Hulke
Ludwigsburg . . .	12,000	1859	Dr. F. Hörnig
Manchester . . .	358,000	1814	R. J. Hunt, Th. Windsor, R. H. M'Keand, Samelson
Moscau . . .	350 000	1826	Prof. G. Braun
München . . .	165,000	1823	Prof. Dr. Rothmund jun.
Neapel . . .	417,000	—	Dr. Quadri
Prag . . .	160,000	1790	Prof. Hasner v. Artha, Dr. Kaulich
Riga . . .	65,000	1864	Dr. Waldhauer
Stettin . . .	65,000	1864	Dr. Schleich
Stuttgart . . .	61,000	1861	Dr. Berlin
Turin . . .	179,000	—	Dr. Sperino, Dr. Reymond, Dr. Manfredi
Utrecht . . .	57,000	1858	Prof. Donders, Dr. Snellen
Wien . . .	554,000	1811	Prof. Arlt.
Wien . . .	554,000	—	Prof. Stellwag v. Carion
Wiesbaden . . .	27,000	1856	Dr. Pagenstecher
Würzburg . . .	38,000	1856	Prof. v. Welz
Zürich . . .	40,000	1857	Prof. Horner

Zahl der Betten.	Jährliche Patientenzahl		Zahl der Verpflegungstage im Jahr.	Durchschnittliche Zahl der Verpflegungstage eines Patienten.	Jährliche Anzahl der wichtigeren Operationen			
	Gesamtzahl.	Stationäre.			Staaroperationen.	Künstliche Pupillenbildungen.	Schieloperationen.	Verschiedene andere Operationen.
80	4117	734	24,702	33	143	336	252	26
12	787	74	1869	25	19	—	—	14
—	1762	—	—	—	14	46	31	24
17	—	90	1450	16	24	28	6	—
24	1962	116	—	—	50	6	26	50
50	2685	546	—	—	101	250	140	133
27	2420	220	5410	24	21	49	37	16
64	3561	580	8178	14	91	142	134	128
42	1181	341	8484	25	52	149	64	79
44	2418	377	10,840	29	60	156	59	84
22	—	222	7319	33	44	12	1	14
31	2787	235	6232	27	34	22	17	62
—	15,951	848	—	—	244	286	222	190
23	1324	186	5188	28	55	55	15	56
—	4005	215	6758	30	116	137	68	94
96	7924	851	29,086	34	182	218	41	146
40	2087	310	—	—	108	65	31	5
—	1656	—	—	—	25	18	4	38
180	3725	1048	—	—	153	100	13	102
75	1889	326	13,343	41	31	70	15	113
19	162	—	2662	—	25	31	6	5
20	2017	177	4510	25	33	45	22	56
300	2193	972	35,919	37	75	162	7	134
44	1472	388	10,507	27	116	124	58	81
60	3034	391	—	—	170	106	10	27
32	1200	225	—	—	—	—	—	—
54	2734	427	—	—	99	144	91	190
30	1000	200	—	—	—	—	—	—
45	3000	414	—	—	—	—	—	—

Nach dieser Zusammenstellung nimmt hinsichtlich der Seelenzahl die Oberbürgermeisterei Düsseldorf inclusive ihrer weit ausgedehnten Landgemeinden erst die 21ste Stelle ein, dagegen steht die hiesige Augen-Klinik in Bezug auf die Zahl der Patienten in 5ter Reihe. Zuerst kommt London, die Handelsmetropole der Welt mit 15,951 Patienten, dann Moscau, die Hauptstadt des europäischen Nord-Ostens mit 7924, Birmingham mit 7358, Berlin mit 6800 und endlich Düsseldorf mit 4117 Patienten. Berücksichtigt man jedoch, dass sich das Material in London unter 6 und in Birmingham unter 3 dirigirende Aerzte vertheilt, so folgt nächst Moscau und Berlin in 3ter Reihe Düsseldorf.

In Bezug auf die Zahl der Betten nimmt Düsseldorf den 5ten Platz ein; es bestehen nämlich 300 Betten in Turin, 180 in Prag, 120 in Berlin und 96 in Moscau. Es darf dabei nicht ausser Acht gelassen werden, dass in allen genannten Städten sich Universitäten befinden, dass Prag das Centrum für alle operativen Fälle aus Böhmen und Mähren bildet, dass die russische Regierung alle wichtigen Fälle aus den östlichen und südlichen Gouvernements des unermesslichen Reiches nach Moscau hin dirigiren lässt und dass endlich Turin eine reine Anstalt des Staates ist.

Diesen Verhältnissen entsprechend ist die Zahl der Verpflegungstage in Turin 35,919, in Moscau 29,086, in Düsseldorf 24,702, dann zunächst folgt Riga mit 13,343 und Königsberg mit 10,840. Leider bestehen keine Angaben hinsichtlich der Graefe'schen Klinik, es ist mir indessen mehr als wahrscheinlich, dass sie den ersten Platz einnimmt.

Berücksichtigen wir die Zahl der Staaroperationen, so kommt Düsseldorf in 6ter Reihe, oben an steht Berlin, dann folgen London, Moscau, Wien und Prag. Dagegen wird Düsseldorf in Betreff der Anzahl der künstlichen Pupillenbildungen und Schieloperationen nur von Berlin übertroffen.

Ohne Unbescheidenheit möge demnach gestattet sein zu sagen, dass unsere Klinik ehrenvoll ihren Platz neben den grössten, ähnlichen Anstalten der Welt behauptet.

Unabhängig von jeder staatlichen Einwirkung stehen die Graefe'sche und die hiesige Klinik. Ein grosser Theil der oben angeführten Kliniken bezieht bedeutende, oft colossale Subventionen, sei es aus eigenen Revenuen oder durch Privatwohlthätigkeit. So z. B. besitzt die ophthalmologische Klinik in Wiesbaden ein eigenes Vermögen von 34,000 Gulden, Utrecht hat 40,000, Glasgow 56,000, Leipzig 140,000, Riga 241,000 und Moscau sogar 280,000 Gulden. Die hiesige Klinik wird von der Stadt Düsseldorf in so ferne unterstützt, als ihr ein Haus, das einen Miethswerth von 800 Thlrn. repräsentirt, zur unentgeltlichen Benutzung überlassen ist. Weiterhin sind alle Betten, alles Mobilar etc. von der Stadt beschafft, sie ist die Eigenthümerin, erhält aber aus den Ueberschüssen der klinischen Verwaltung die jährlichen Zinsen ihres Anlagecapitals. Trotz alledem ergeben sich noch immer Ueberschüsse, deren Verwendung sich der dirigirende Arzt zu einem ihm zusagenden, wohlthätigen Zweck im Interesse armer Augenkranken vorbehalten hat. So wurden von dem Verfasser die ersten 2000 Thlr. zur Gründung eines Stipendiums verwendet, aus dessen Zinsenertrag ein armes Kind aus Düsseldorf oder aus den übrigen Theilen Rheinlands und Westphalens in irgend einer beliebigen Blindenanstalt erzogen werden soll. In gleicher Weise wurden 2000 Thlr. fundirt, deren Zinsen zur Unterstützung unheilbar erblindeter Tagelöhner und Arbeiter aus dem Bereiche der hiesigen Oberbürgermeisterei zu verwenden sind. Die gleiche Summe von 2000 Thlrn. wurde zum Besten des hiesigen Künstler-Unterstützungs-Vereins bestimmt, damit der Zinsenertrag dürftigen, augenkranken Künstlern zu Gute komme. Bei allen diesen Stiftungen ist nur der Grad des Bedürfnisses in der Vertheilung der Zinsenerträge

das allein massgebende Criterium. Diese Stiftungen gelten für ewige Zeiten, ihre Bestimmungen sind durch notarielle Urkunden festgestellt und durch königliche Genehmigung sanctionirt. Die Ueberschüsse dieses Jahres und späterer Zeit sind zur Errichtung eines Asyls für arme Blinde bestimmt, gleichviel ob die Erblindung mit oder ohne eigene Schuld, bei den Beschäftigungen des Friedens oder in den Wechselfällen der Feldzüge eingetreten ist.

So wird also das im Dienste des Elends Erworbene auch wieder zur Linderung des Unglücks verwendet.

Ich darf hier nicht unerwähnt lassen der menschenfreundlichen Unterstützung, welche so viele Industrielle und Gesellschaften ihren Arbeitern zu Theil werden lassen, wenn der Zustand der Augen eine klinische Behandlung nothwendig macht. In erster Reihe mögen genannt werden Fr. Krupp aus Essen, dann die Bochumer, Hördener, Lendersdorfer und Stollberger Knappschaften, der Neu-Oeger Bergwerksverein, weiter Funke u. Elbers in Hagen, Fr. Harkort in Harkorten, Schölller, Mevissen u. Bücklers in Düren, Ernen u. Engels zu Engelskirchen, Gesellschaft Phoenix bei Ruhrort, Marienhütte zu Oberbilk, Bockmühl Söhne zu Düsseldorf u. s. w.

Zur Ehre dieser Herren und dieser Gesellschaften muss angeführt werden, dass sie sehr oft für ihre Arbeiter bedeutende Opfer bringen. Ich kenne nur sehr wenige von den grossen Industriellen, die nicht wenigstens einiges Interesse für diejenigen Arbeiter zeigten, denen die Beschäftigung in den Fabriken oder in den Gruben eine tiefere Erkrankung oder Verletzung der Augen gebracht hat. Nur ein einziger Fall von wirklicher Hartherzigkeit ist mir bekannt. Es handelte sich um einen 13jährigen Jungen, dem in der Fabrik ein Stahlsplitter das rechte Auge durch Verletzung des corpus ciliare zerstört hatte. Trotz Enucleation des zerstörten Auges trat ein sympathisches Erkranken und damit Blindheit des zweiten ein. Der Fabrikherr verweigerte jede Unterstützung, weil in die Krankenlade keiner

aufgenommen wurde, der nicht das 14. Lebensjahr erreicht oder zurückgelegt hat. Der ethische Horizont dieses trefflichen Mannes reichte nicht weiter als der betreffende Paragraph seines Krankenstatuts.

In der nachstehenden Tabelle sind alle diejenigen Krankheitsformen angeführt, welche bei der ersten Vorstellung der Patienten diagnosticirt wurden. Bestand z. B. eine Conjunctivitis des rechten Auges, die mit Pterygium complicirt war, während auf dem linken Cataracta incipiens neben Macula corneae vorkam, so ergaben sich auch 4 ganz verschiedene Krankheitsbezeichnungen. Es möge dieses ausdrücklich bemerkt werden, damit man die Zahl der einzelnen Krankheitsformen nicht irriger Weise für die Zahl der erkrankten Augen ansehe. In dem mitgetheilten Verzeichniss ist nicht das Stadium angegeben, in dem die eine oder andere Krankheit zur Beobachtung kam; diesen Anforderungen zu genügen hiesse das Krankenjournal abdrucken.

Die Tabelle hat den Zweck, eine ungefähre Vorstellung hinsichtlich des Vorkommens und des procentalischen Verhältnisses der einzelnen Krankheitsformen zu einander zu geben. Die Amblyopien, welche nicht durch bestimmte oder wenigstens so umfangreiche Veränderungen des Augenhintergrundes ausgezeichnet waren, dass sie auf eine typische Form zurückgeführt werden konnten, wurden unter der besondern Rubrik XII. nachgetragen. Dieser folgt eine übersichtliche Zusammenstellung der Amaurosen, so weit sie als Ausgänge der verschiedensten Formen des Erkrankens erkannt wurden. Entspricht diese Zusammenstellung auch nicht einer streng wissenschaftlichen Gliederung, so befriedigt sie wenigstens das practische Bedürfniss. Die Erkrankungen des Glaskörpers sind denen der Linse vorangestellt, weil die ersteren einen so grossen Einfluss auf das Verhalten des Linsensystems ausüben.

In den beigegebenen Uebersichten wird mit den römischen Ziffern I und II das ein- oder doppelseitige Erkranken bezeichnet.

Uebersichtliche Zusammenstellung
der verschiedenen im Jahre 1865/66 beobachteten Krankheitsformen.

I. Krankheiten der Augenhöhle.		I.	II.
1	Caries orbitae	1	—
2	Periostitis orbitae	1	—
3	Abscessus telae cellulosaе	2	—
4	Exophthalmus nach tumor retrobulbalis	1	—
5	Exophthalmus nach morbus Basedowii	—	1
6	Carcinoma orbitae	1	—
7	Defectus bulbi	3	—
8	Microphthalmus congenitus	—	1
9	Schussverletzungen der Orbita	4	—
II. Krankheiten der Lider.			
1	Eczema palpebrarum	3	6
2	Chloasma	—	1
3	Hydrosis palpebrae superioris	1	—
4	Verruca	3	—
5	Teleangiectasia	2	—
6	Combustio palpebrarum	3	—
7	Oedema	7	15
8	Hordeolum	23	1
9	Chalazion	33	2
10	Tumor cysticus	11	—
11	Ptosis cutanea	6	2
12	Cicatrix palpebrae inferioris nach caries ossis zygomatici	1	—
13	Infiltratio serophulosa	3	—
14	Blepharadenitis	24	147
15	Blepharitis angularis	—	6
16	Trichiasis vel Distichiasis	15	22
17	Entropium	9	12
18	Ectropium	26	12
19	Verlust der Cilien nach Operation	—	4
	b. nach Trachom	1	—
	c. nach Blepharadenitis	—	1
20	Sym- und Ankyloblepharon	1	—
21	Symblepharon partiale	4	—
22	Symblepharon totale	3	—
23	Epithelioma	1	—

III. Krankheiten der Bindehaut.		I.	II.
1	Conjunctivitis und Blepharadenitis	3	54
2	Conjunctivitis und Blepharitis	1	90
3	Conjunctivitis acuta	18	84
	b. mit blenorrh. Secretion	8	94
	c. phlyctaenulosa	7	7
	d. phlyct. in Uebergang zu Kerat. marginalis	19	7
	e. mit breiten Phlyctaenen	26	—
4	Conjunctivitis chronica	29	593
	b. mit Ulcus corneae	4	1
	c. mit Abscessus corneae	1	—
	d. mit Macula corneae	7	—
5	Trachoma acutum	8	120
	b. mit Panus	3	31
	c. mit Ulcus corneae	5	—
	d. mit Iritis	1	—
6	Trachoma chronicum	5	139
	b. mit Pannus	5	29
	c. mit Ulcus corneae	1	—
	d. mit Kerato-Iritis	1	—
7	Trachom in Uebergang zu Blenorrhoe	2	26
8	Blenorrhoea	6	22
	b. neonatarum	1	7
9	Diphtheritis	5	1
10	Suggilatio Conjunctivae	7	1
11	Combustio Conjunctivae	5	3
12	Argyrosis Conjunctivae	—	2
13	Pterygium	12	3
14	Pinguecula	3	1
15	Hypertrophia plicae semilunaris	2	—
16	Lipoma subconjunctivale	7	—
17	Photophobia serophulosa nach Conjunct.	1	10
18	Concretiones calcariae	1	1
19	Chemosi Conj. nach Trauma	2	—
IV. Krankheiten der Thränenorgane.			
1	Epiphora durch Abstand der Thränenpunkte	12	3
2	Stenose des ductus naso-lacrimalis	7	1
3	Catarrhus sacci lacrimalis	17	1
4	Tumor sacci lacrimalis	7	—
5	Blenorrhoea sacci lacrimalis	26	1

		I.	II.
6	Fistula lacrimalis	8	—
7	Dacryo-cystitis	1	—
V. Krankheiten der Cornea.			
1	Epithelialabschilferung	16	—
2	Facetten	7	1
3	Hypertrophia epithelialis	1	—
4	Xerophthalmus	2	1
5	Corpus alienum	34	—
6	Vulnus Corneae	17	—
7	Combustio	3	—
8	Bleipräcipitate	9	2
9	Keratitis pannosa	23	34
	b. superficialis	25	16
	c. marginalis	67	35
	d. exsudativa	204	45
	e. fasciculosa	28	2
	f. interstitialis	16	10
	g. parenchymatosa	14	10
10	Ulcus Corneae	98	13
	b. atonicum	18	2
	c. rodens	2	—
	d. cum Iritide	7	—
	e. cum Prolapsu iridis	4	—
11	Abscessus Corneae	27	1
	b. cum Iritide	7	—
12	Abscessus zonularis.	4	1
13	Ulcus vel Abscessus cum hypopyo	22	1
14	Infiltratio Corneae purulenta	5	—
15	Exulceratio Corneae	1	1
16	Perforatio Corneae	8	—
17	Macula Corneae	91	31
	b. diffusa	13	4
	c. centralis	8	2
	d. interlamellaris	2	—
	e. vascularisata	8	4
18	Cicatrix Corneae	7	—
	b. ectatica	5	—
	c. adhaerens	53	3
19	Leucoma Corneae centrale	15	1
	b. adhaerens	11	—
	c. totale	14	2

		I.	II.
20	Keratoconus	8	6
21	Staphyloma	7	—
22	Cornea globosa	—	3
23	Keratocele	2	—
24	Vesicula corneae	2	—
25	Phthisis corneae	10	2
26	Asymetria corneae	1	—
VI. Krankheiten der Sclera.			
1	Episcleritis	13	1
2	Pustula Sclerae	7	—
3	Sclerotico-Chorioiditis posterior	4	138
	b. mit Netzhautablösung	11	1
4	Vulnus Sclerae	7	—
	b. sclerae et corneae	2	—
	c. mit Prolapsus iridis et Cataracta	2	—
	d. mit Iritis	2	—
5	Combustio	4	—
6	Pulververbrennung der Sclera	1	—
7	Gangraena sclerae partiale	1	—
VII. Krankheiten der Iris.			
1	Iridodonesis	5	—
2	Iridodialysis	3	—
3	Coloboma iridis	2	1
4	Prolapsus iridis	31	4
5	Mydriasis	15	2
6	Ectopia pupillae	2	—
	traumatica	1	—
7	Kerato-Iritis	29	1
	cum hypopyo	3	—
8	Hyperaemia iridis	2	—
9	Iritis	63	6
	b. specifica	10	2
	c. serosa	24	1
10	Iridocyclitis	11	—
	b. cum hypopyo	8	—
	c. cum abscessu zonulari	2	—
11	Corpus alienum in iride	3	—
12	Irido-Chorioiditis	18	10
13	Reste der Membrana perseverans	1	—

VIII. Krankheiten der Chorioidea.		I.	II.
1	Chorioiditis	4	2
	b. ectatica	3	—
	c. sympathica	7	—
2	Apoplexia Chorioideae	5	—
3	Chorioiditis exsudativa	4	—
4	Fleckenförmige Chorioiditis	7	13
	mit Verlust des central. Sehens	4	1
5	Atrophia Chorioideae	2	3
6	Ablösung der Chorioidea nach Trauma	1	—
7	Metamorphopsie	1	—
8	Glaucoma acutum	2	4
	chronicum	2	17
	mit Gesichtsfeldbeschränkung	7	1
IX. Krankheiten des Glaskörpers.			
1	Myodesopsie	9	25
2	Trübungen bei denen der Augenhintergrund nicht erkennbar war	2	1
3	Flockenbildung	5	1
4	Synchysis	7	—
5	Prolapsus	1	—
6	Ausfluss nach Trauma	4	—
X. Krankheiten der Linse.			
1	Cataracta matura atque immatura	76	79
2	traumatica	38	—
3	accreta	16	—
4	polaris	14	9
5	zonularis	—	2
6	complicata cum Amaurosi	3	—
7	glaucomatosa	2	—
8	secundaria	16	2
9	Luxatio lentis sub conjunctivam	1	—
10	in cameram anteriorem	2	—
11	Verkalkte Linse	2	—
12	Vordere Linsentrübung	2	—
13	Aphakia nach Discision	1	—
14	Austritt der Linse nach Trauma	1	—

XI. Krankheiten der Netzhaut und des Sehnerven.		I.	II.
1	Congestiones Retinae	7	19
2	Retinitis	3	14
	mit Gesichtsfeldbeschränkung	—	4
	mit Verlust des centralen Sehens	1	1
3	albuminosa	—	1
4	luëtica	3	3
	„ mit Gesichtsfeldbeschränkung	—	3
5	Infiltratio Retinae	2	2
	mit Gesichtsfeldbeschränkung	2	1
6	Neuro-Retinitis	2	4
7	Retinitis pigmentosa	—	3
8	Atrophia Retinae	3	2
9	Ablösung der Retina, spontan und nach Trauma b. nach Scler. Chorioid. post.	25 11	2 1
10	Haemeralopie	—	1
11	Hyperaesthesia Retinae	2	10
12	Anaesthesia optica	1	4
13	Atrophia nervi optici	13	29
	mit Verlust des centralen Sehens	1	1
	mit Gesichtsfeldbeschränkung	1	3
	nach Haematemesis	—	2
14	Dürftige Entwicklung des Sehnerven	—	2
15	Apoplexia Retinae	1	3
16	Apoplexia trunci optici sin.	1	—
XII. Amblyopien.			
1	Amblyopia ohne ophthalmoscopischen Befund	16	17
2	cerebralis	1	2
3	potatorum	—	36
4	congestiva	6	23
	„ mit Gesichtsfeldbeschränkung	—	8
5	nach Hornhauttrübungen	6	5
6	congenita	11	1
	„ mit Gesichtsfeldbeschränkung	—	1
7	nach Ueberblendung	—	3
	mit Gesichtsfeldbeschränkung	—	1
8	nach atrophischen Veränderungen des Opticus	1	1
9	senilis	—	2
10	aus Nichtgebrauch	4	—

		I.	II.
11	Amblyopia ex Menostasia	1	—
12	nach Lues	—	1
13	ex Anaemia	1	1
14	nach Metrorrhagie	—	1
15	nach Diabetes mellitus	—	2
16	nach Haemorrhoidis	—	1
17	nach Typhus	—	1
18	nach Chorioidal-Veränderungen	—	4
19	nach Trauma	1	2
XIII. Amaurosen.			
1	Amauros. absol. ohne ophthalmoscopischen Befund	1	—
2	nach Blenorrhoea	—	1
3	Phthisis Corneae	1	—
4	Staphylom	2	—
5	Irido-Chorioiditis	8	2
6	Iridocyclitis	2	—
7	Cataracta ossificata und Cicatrix Corneae	1	—
8	Cataracta accreta	3	—
9	Chorioiditis latentia	6	—
10	maculosa	2	—
11	ectatica	7	—
12	traumatica	6	—
13	tuberculosa	1	—
14	purulenta	2	—
15	Apoplexia Chorioideae	1	—
16	Sclerotico Chorioiditis posterior	1	—
17	Infiltratio Retinae	3	2
18	Excavatio nervi optici	1	1
19	Atrophia nervi optici	2	2
20	Retinitis pigmentosa	1	—
21	Glaucoma acutum	2	—
22	chronicum	7	1
23	Phthisis bulbi	29	—
24	nach Trauma	12	—
25	Staaroperation	1	—
26	Chorioiditis	3	—
27	incipiens & Atrophia iridis nach Reclination	1	—

XIV. Accomodationsstörungen.		I.	II.
1	Myopia simplex	22	136
2	nach Sclerotico Chorioiditis posterior	15	139
3	Atrophia Chorioideae	—	1
4	mit begleitender Insufficienz des rectus internus	—	20
5	Myopie & Amblyopie	1	22
	b. nach Sclerotico Chorioiditis posterior	—	17
	c. alten Hornhauttrübungen	—	10
	d. Sehnervenexcavation	—	1
	e. Ueberblendung	—	1
	f. atrophischen Veränderungen des Opticus	—	2
	g. nach Congestiones Chorioideae	—	1
6	Presbyopie	14	250
7	Presbyopie und Amblyopie	2	12
8	Presbyopie mit Insufficienz des rectus internus	—	2
9	Presbyopie einerseits, Myopie andererseits	—	1
10	Presbyopie einerseits, anderseits normal	—	1
11	Hypermetropie	2	122
12	Hypermetropie und Amblyopie	—	9
13	Asthenopie	1	53
	b. nach Ueberanstrengung	—	4
	c. Congestiones Retinae	1	1
	d. Keratoconus	—	1
	e. Anaemie	—	5
	f. Insufficienz des rectus internus	2	18
14	Accomodationsparese	—	3
15	Astigmatismus	3	2
	myopicus	1	2
XV. Muskelkrankheiten.			
1	Strabismus convergens	83	—
	b. alternans	14	—
	c. periodicus	7	—
	d. nach Hypermetropie	42	—
	e. nach Hornhauttrübungen	14	—
	f. nach Hydrocephalus	1	—
	g. mit Vorbeischiessen der Sehachse	3	—
2	Strabismus divergens	51	—
	b. nach Hypermetropie	4	—
	c. nach Hornhauttrübungen	6	—
	d. mit Netzhautablösung	2	—
	e. nach Trauma	1	—

II. Krankheiten der Augenhöhle.

Die kriegerischen Ereignisse des vorigen Sommers brachten im Laufe weniger Wochen 4 Fälle von Schussverletzungen der Orbita in meine Behandlung. Zwei Fälle hatten das Gemeinsame, dass die Kugel seitlich von der Nase in die Orbita eingedrungen und nach Vernichtung des Bulbus durch die äussere Orbitalwand wieder hinausgedrungen war. Die Knochenwunde zeigte sich, als ich die Patienten zu Gesicht bekam, grösstentheils schon geheilt, die Nachbehandlung beschränkte sich auf tägliches Ausspritzen des Schusskanals und Bedeckung der Wunde mit einem einfachen Ceratläppchen.

In dem 3ten Falle hatte die Kugel die Orbita hart an der Vereinigung zwischen Jochbein und Keilbeinflügel durchdrungen und in schräger Richtung eine Ausgangsöffnung hinter der Nasenwurzel an dem innern Rande der entgegengesetzten Orbita gefunden, ohne indessen, wie sich später erwies, die Sclera des zweiten Auges auch nur gestreift zu haben. Die durch Zerschmetterung des Sieb- und Thränenbeins bewirkte umfangreiche Splitterung trug dazu bei die natürliche Entwicklung eines Oedems der Weichtheile in einer so colossalen Weise zu steigern, dass Patient, ein 23jähriger Kaiserjäger aus Biala in Galizien, 3 Wochen hindurch von seiner Umgebung für gänzlich erblindet gehalten wurde. Diese Meinung schien um so mehr Grund zu haben, als der junge Soldat mit aller Bestimmtheit behauptete, gleich nach der Schussverletzung blind gewesen zu sein und – noch am Abend der

Schlacht von Skalitz sei ihm zur Ersparung weiterer Schmerzen der zertrümmerte Bulbus unter Anwendung von Chloroformnarkose extirpirt. Unter einer sorgsamsten Behandlung und Pflege begann das Oedem zu schwinden und das scheinbar für immer entschwundene Gesicht stellte sich in so fern wieder ein, als Patient anfang das Licht zu unterscheiden und bald darauf grobe Gegenstände in dunkeln Umrissen zu erkennen. In diesem Zustande wurde er mir zugeführt. Die Sehstörung erklärte sich in einer sehr natürlichen Weise, da die Erschütterung und Quetschung, welche Orbita und Bulbus in Folge der Verletzung erlitten hatten, neben dem umfangreichen Oedem der Weichtheile eine seröse Infiltration der Retina hervorgerufen hatten. Durch eine mehrwöchentliche Behandlung erholte sich das Auge wieder so weit, dass Patient bei seinem Abgange Nr. 1 der Jaeger'schen Schriftscala, wengleich mit einiger Anstrengung, zu lesen vermochte und er somit in die Lage versetzt wurde seine frühere Beschäftigung als Architect wieder aufzunehmen. Die Zerstörung des Thränenbeins hatte nur eine Fistelbildung mit leichtem Ectropium zurückgelassen.

In dem 4ten Falle hatte ein Bombensplitter das Jochbein betroffen und die Sclera so weit aufgerissen, dass Phthisis bulbi durch schleichende Irido-Cyclitis eingetreten war. Die Integrität des zweiten Auges wurde durch die Möglichkeit eines sympathischen Erkrankens bedroht und es musste deshalb zur Eucleatio bulbi geschritten werden. Am Jochbein hatte sich ein Theil des Periosts abgehoben, die Sonde liess keinen Zweifel über die Anwesenheit eines cariösen Processes. Als Patient bei Auswechselung der österreichischen Kriegsgefangenen in seine Heimath nach Steyermark entlassen werden musste, bestand noch ein beträchtliches Oedem des Joch- und Schläfenbeins mit Absonderung einer dünnflüssigen Jauche. Die nächtlichen Schmerzen wurden mehr durch die Anwendung von Cataplasmen als durch die Darreichung von Morphinum ermässigt.

Caries einzelner Partien der Orbita ist ein keineswegs seltener Process, indessen sah ich das Uebel häufiger nach Trauma als durch spontane Entwicklung eintreten. Die erste Reihe der Fälle betraf meist den untern Orbitalrand, in der Regel war bei Kindern ein Fall gegen die scharfe Kante eines Tisches vorausgegangen, als Complication stellte sich später ein Ectropium durch Narbencontractur der äussern Haut ein. Einmal wurde beobachtet, dass der Schlag mit einer Eisenstange gegen den äussern Orbitalvorsprung neben cariöser Zerstörung des Knochens auch noch paretische Erscheinungen im Gebiete des rectus externus hervorgerufen hatte, eine Nebenstörung, die sich nach mehrwöchentlichem Gebrauche des Inductionsstromes wieder ausglich. In allen diesen Fällen wurde die erkrankte Stelle, so weit sie eben zugänglich war, mit verdünnter Tinct. Arnicae gebäht oder, wenn sie mehr oder weniger tief in der Orbita lag, durch lauliche Einspritzungen von Wasser für gehörigen Abfluss des Secrets gesorgt. Dabei wurde innerlich Calcaria phosphorica mit Zusatz von Milchzucker ein paarmal täglich ($\frac{1}{2}$ —1 Theelöffel voll) gereicht. Waren die Patienten schon durch Anaemie erschöpft, so wurde das Präparat mit Ferrum carbon. versetzt und eine recht nahrhafte Diät verordnet. Bei diesem einfachen, oft Monate lang fortgesetzten Verfahren habe ich immer einen vortrefflichen Erfolg gesehen, sei es, dass die Medication allen Anforderungen entsprach oder aber, dass zufällig keine verzweifelten Fälle sich zur Behandlung präsentirten. In einem Falle, der im Winter 1863 vorkam, war der ganze untere Orbitalrand sammt dem Thränen- und Siebbein zerstört, der untere Theil des Bulbus lag wie frei präparirt. Die bedauernswerthe Trägerin dieses scheusslichen mit Rupiabildungen des Gesichtes complicirten Krankheitsbildes, eine hochbetagte Dame, wurde glücklicherweise wenige Monate nachher von einer acuten Krankheit weggerafft. Ein anderer Fall bot sich vor vielen Jahren zur Beobachtung dar, in dem ausgedehnte

cariöse Zerstörungen des Processus nasalis, sowie eines Theiles der untern und innern Orbitalwand zu consecutiver Vereiterung des Bulbus und des ihn umhüllenden Fettzellgewebes geführt hatte. Ich sah den Fall nur als eine vollendete Thatsache, niemals habe ich meines Wissens bis jetzt beobachtet, dass Zellgewebsabscesse der Orbita Vorläufer eines cariösen Processes gewesen wären. Diese Affection kam häufig vor und zwar reichlich in einem Drittel der Fälle bei Säuglingen in den 5 ersten Lebenswochen. Ob eine Erkältung Ursache war, wie die Angehörigen aussagten, oder ob nicht eine quetschende Einwirkung während der Geburt vorlag, konnte nicht mit Sicherheit ermittelt werden. In der Regel hatte das Uebel schon einen hohen Grad von Entwicklung erreicht, ehe die kleinen Patienten gebracht wurden. Unruhe der Kinder, leichte Prominenz des Bulbus, Chemose der Bindehaut, Oedem der Lider, zuweilen auch schon fühlbare Fluctuation an irgend einer Stelle der orbitalen Umgebung bildeten den Symptomencomplex. Das erste Mittel war immer ein schmales Bistouri, das entsprechend dem Hauptheerde des Erkrankens dicht an den Knochenwandungen einher in die Tiefe der Orbita hineingestossen wurde. Mit Zellgewebsfetzen untermischte Eitermassen drangen oft in unglaublicher Menge aus der Wunde und brachten stets, vereint mit der Anwendung warmer Breiumschläge, in wenigen Tagen Heilung. Zuweilen wurde es nöthig am 2ten oder 3ten Tage das Messer nochmals einzuführen; diese Indication gehörte indessen zu den Seltenheiten. Es ist thöricht bei der einmal festgestellten Diagnose auf einen spontanen Durchbruch des Eiters warten zu wollen, die Ligamente, welche die Lidknorpel mit der Orbita vereinen, verhindern einen solchen Ausgang, bewirken vielmehr nur durch Retention der Eitermassen eine um so umfangreichere Zerstörung. Im Jahre 1859 wurde mir ein vierwöchentliches Kind gebracht, bei dem der Hausarzt und zugleich Vetter der Familie einen solchen Aus-

gang erwartet zu haben schien. Durch Einführung des Bistouris wurde ein so colossales Eiterquantum entleert, dass ich es mir bis zu dieser Stunde nicht erklären kann, wie die Orbita überhaupt diese eiterigen Massen zu beherbergen vermochte. Eben so sehr staune ich darüber, dass der Zerstörungsprocess sich durch die Fissura orbitalis nicht bis auf's Gehirn fortgepflanzt hatte. Das abgemagerte Kind lebte gleich nach dem operativen Eingriff wieder auf und war in wenigen Tagen vollständig hergestellt.

Bei Erwachsenen waren die Erscheinungen dieselben, nur mit dem Unterschiede, dass neben einem heftigen Fieber das Auftreten gastrischer Störungen als characteristisch zu bezeichnen ist. Die Ursachen des Erkrankens konnten zuweilen auf einen Wurf oder Schlag, ein anderes Mal auf das Eindringen eines fremden Körpers und endlich in einer dritten Reihe von Fällen auf einfache Erkältungen zurückgeführt werden. Wie auch immer der Verlauf sein mochte, niemals trat irgend eine Störung in den Bewegungsverhältnissen des Bulbus ein. Wohl zeigte sich eine solche bleibende Anomalie nach einer Entzündung der Tenonschen Capsel.

Ende April 1855 wurde mir ein 10jähriger Knabe zugeführt, dessen rechtes Auge einige Wochen vorher durch einen Steinwurf verletzt war. Es bestand eine totale Immobilität aller Augenmuskeln mit Ausnahme des Levator palpebrae superioris, der noch theilweise functionirte. Neben einer durch Ablösung der Netzhaut bedingten Amaurose zeigte sich eine leichte Protrusion des Bulbus, die als das Residuum einer Tenonitis gedeutet wurde. Im Uebrigen waren am Augapfel selbst keine Verletzungen nachweisbar. Der Gebrauch von Kalium jodatum und von fliegenden Vesicatoren übte keinen Einfluss auf die Wiederherstellung der Beweglichkeit. Noch nach 1½ Jahren sah ich den Knaben wieder, der Stand der Dinge war

genau derselbe wie ehemals, das Auge war wie festgenagelt.

Im November 1865 consultirte mich ein Mann, circa 50 Jahre alt, Ph. G. aus Iserlohn, wegen eines acut entstandenen rechtseitigen Exophthalmus. Patient war seiner Angabe nach wenige Wochen vorher auf das rechte Scheitelbein gefallen, dem ein Gefühl von Druck in dem Vorderkopf und eine leichte Umflorung des Gesichts während der nächsten drei Wochen continuirlich folgte. Dann hatten sich 14 Tage vor seiner Vorstellung »in Folge einer Erkältung« plötzlich jene Erscheinungen eingestellt, die für ihn die Veranlassung wurden, meine Hülfe in Anspruch zu nehmen. Der Augapfel war in seiner Totalität so weit vorgetrieben, dass er das gesunde Auge um $\frac{3}{4}$ Zoll in der Richtung nach vorne überragte, die Beweglichkeit nach innen schien vollständig aufgehoben zu sein. Die Excursion der Bewegungen in der Richtung der übrigen Muskeln mochte etwa $1\frac{1}{2}$ Linien betragen. Die blutig unterlaufenen Lider vermochten die Cornea nicht mehr zu bedecken, sie umklammerten den Bulbus zangenartig, so aber, dass sein Aequator noch in den Bereich der Lidbedeckung fiel. In Folge der Einschnürung durch die Lidränder umgab die chemotisch aufgetriebene Conjunctiva die Hornhaut gleich einem dunkelrothen, durch Einfluss der Luft hart gewordenen Walle. Die mit Blut erfüllte vordere Kammer liess das Gewebe der Iris nicht mehr erkennen; das Unterscheidungsvermögen zwischen hell und dunkel, sowie die Localisation der Lichteindrücke waren präcise.

Nach der Anamnese und nach dem Krankheitsbilde vermuthete ich, dass der frühere Fall auf den Kopf eine Fissur der Orbita bewirkt habe, der später eine Zerreiſsung der Periorbita mit Bluterguss in die Orbita und Prominenz des Bulbus gefolgt sei. In der Voraussetzung, dass noch ein bedeutendes Blutquantum sich hinter dem Augapfel befinde, stiess ich an drei

verschiedenen Stellen ein schmales Messer in die Orbita. Gegen mein Erwarten entleerten sich nur wenige Tropfen dunkel schwarzen Bluts. Auf meinen Rath hin machte Patient täglich einige Stunden lang warme Umschläge, die nach 14tägigem Gebrauch in soweit eine Besserung bewirkten, dass die Chemosis weicher geworden war; dabei hatte die Beweglichkeit des Bulbus um Einiges zugenommen, besonders in der Richtung nach innen, die vordere Kammer war indessen noch immer mit Blut angefüllt. Unter der weitem Anwendung von Cataplasmen, die von dem Momente an, wo es möglich war, die Lider mit Heftpflasterstreifen zusammenzuziehen, abwechselnd mit dem Druckverbande vertauscht wurden, trat eine stetige, wenn auch langsame Rückbildung des blutigen Infiltrationsprocesses ein. Um die Mitte December vermochte Patient die Lider auf Willensimpulse zu schliessen und meine Finger in 8 Fuss Entfernung zu zählen. Das Gesicht nahm nun unter der Anwendung des Heurteloup so weit zu, dass Patient wieder Nr. 8 der Jaeger'schen Schriftscala zu lesen vermochte. Am 31. December kehrte er geheilt in seine Heimath zurück. Es hatte sich auf dem afficirten Auge eine Hypermetropie eingestellt, die ich mir durch den Druck gegen den hintern Bulbusabschnitt erklärte. Anfangs Februar sah ich den Patienten wieder; von der frühern Prominenz des Augapfels waren keine Spuren mehr zu entdecken, die Muskeln functionirten in jeder Richtung, indessen eine leichte Pupillarerweiterung und ein gewisser Grad von Härte des Bulbus fielen mir auf. Die Aufnahme des Gesichtsfeldes ergab eine allseitige concentrische Einengung bis auf 6 Zoll Durchmesser, die ophthalmoscopische Untersuchung liess über den Beginn eines glaucomatösen Erkrankens keinen Zweifel mehr bestehen. Gleich in der folgenden Woche wurde zur Ausführung der Iridectomy nach oben geschritten. Der Erfolg war in jeder Weise befriedigend. Als ich im Herbste den Kran-

ken nochmals zu Gesicht bekam, hatten sich die ersten Anfänge von Cataractbildung eingestellt.

Es ist wohl keineswegs zweifelhaft, dass die verdickte Tenon'sche Capsel während des langdauernden Infiltrationsprocesses einen allseitigen Druck auf den Bulbus ausübte und so in analoger, aber umgekehrter Weise auf die Entwicklung einer Sehnervenexcavation einwirkte, wie wir es sehen, wenn in Folge innerer Entzündungszustände mit gleichzeitiger introocularer Druckvermehrung die Sclera an die Grenzen ihrer Ausdehnungsfähigkeit gekommen ist. Die Bedeutung eines die Contenta des Bulbus umspannenden Drucks wird ein jeder Beobachter richtig würdigen, der weiss, dass eine mit vermehrter Ausscheidung in den Glaskörper einhergehende schleichende Chorioiditis bei unnachgiebiger Sclera bedeutend rascher zu Sehnervenexcavation führt, als wenn diese Umhüllungshaut sich stellenweise ectasirt hat. In dem vorliegenden Falle ist auffallend, dass nach Beseitigung des extraoculären Druckes das Glaucom sich entwickelte; man muss annehmen, dass ausser der Presbyopie auch noch innere Circulationstörungen gesetzt waren, die durch eine spontane Weiterentwicklung dazu beitrugen, der Erkrankung des Auges einen glaucomatösen Character zu verleihen. Noch merkwürdiger scheint mir aber zu sein, dass bei der Dauer der extraoculären Geschwulst sich nicht eine Infiltratio retinae entwickelt hat. An ihren Eintritt hatte ich zuerst gedacht und in ihrer Anwesenheit hatte ich gerade den Grund gesucht, dass die Resorption des Blutes in der vordern Kammer so unendlich langsam vor sich ging. Die Abwesenheit der Netzhautinfiltration bei einer langsamen Entwicklung der retrobulbären Geschwulst würde nichts Auffallendes haben, denn sie ist eben kein absolut nothwendiges Glied in der Kette der Erscheinungen; um so sicherer stellt sie sich aber dort ein, wo ein extraoculäres Hinderniss der Circulation plötzlich auftaucht.

Reine orbitale Blutergüsse gehören zu den grossen Seltenheiten, wenigstens habe ich nur ein einziges Mal einen Fall dieser Art gesehen. Es handelte sich um einen 24jährigen kräftigen Mann aus der Provinz Gelderland, den ich am 27. Februar 1865 wegen Strabismus convergens operirte. Die Tenotomie des ursprünglich abgelenkten Auges war 4 Tage früher ausgeführt, ehe ich behufs Erzielung einer compensirenden Gleichgewichtsstellung das zweite Auge operirte. Kaum war die Sehne abgelöst, als plötzlich die Conjunctiva sich in einer so colossalen Weise durch Bluterguss aufwulstete, dass ich mich nicht entsann, je etwas Aehnliches gesehen zu haben; dabei schollen die Lider so gewaltig an, dass mein Assistent sie nicht mehr offen zu halten vermochte. Patient klagte über das Gefühl ungewöhnlich heftiger Schmerzen in der Orbita. Alle diese Erscheinungen trafen im Laufe einer einzigen Minute ein. Der Versuch, durch Einführung von Lidhaltern die stark gespannten, hochgeschwollenen, dunkelblauen Lider von einander zu entfernen, gelang nur in so weit, dass die Cornea in ihrem transversalen Durchmesser eben durch eine schmale Spalte sichtbar wurde. Nachdem 2 Stunden lang kalte Umschläge gemacht waren, hatten sich die Schmerzen etwas gelegt, allein die Ausdehnung der Lider war eine so colossale, dass die Lidspalte kaum noch äusserlich sichtbar war. Neben dem innern Gebrauche von Magnesia sulph. wurde die Anlegung eines Druckverbandes verordnet. Nach 3mal 24 Stunden war die Geschwulst vollständig geschwunden, indessen vergingen volle 6 Wochen, ehe die Conjunctiva und Lider ihr blutunterlaufenes Aussehen verloren hatten. Wenngleich Patient während der Operation, die wie immer ohne Chloroformnarkose erfolgte, so aufgeregt war, dass seine Stirnadern anschollen, so hat das Auftreten dieser Blutung für mich stets etwas Unerklärliches gehabt denn bei der Ablösung der Sehne war kein grösseres Arterienästchen durchschnitten.

Jener unter dem Namen morbus Basedowii bekannte Krankheitsprocess kam im Laufe der Jahre dreizehnmal zur Beobachtung und zwar mit Ausnahme eines einzigen Falles, der einen 26jährigen Menschen betraf, immer an weiblichen Personen. Die Ursache der Krankheit wurde von letzteren übereinstimmend auf eine plötzliche Unterdrückung der menses nach heftiger Gemüthsbewegung zurückgeführt. Anaemie war indessen kein constantes Sympton, sie kam nur 4mal vor. Ueberall war die rasche Palpitation des Herzens nachweisbar, es scheint aber nicht, dass die Präexistenz einer Hypertrophie des linken Ventrikels für das Zustandekommen der Krankheitserscheinungen absolute Bedingung ist. Sie war in 3 Fällen ebensowenig vorhanden wie die Anwesenheit von Struma. In keinem Falle wurde beobachtet, dass die Exophthalmie mit Sehstörungen verbunden gewesen wäre, eben so wenig zeigte sich jemals eine Verschwärung der Cornea. Die Ausführung einer doppelseitigen Tarsoraphie fand viermal lediglich aus kosmetischen Rücksichten statt. Da die Kranken niemals Jahre hindurch beobachtet werden konnten, so ist es schwer, irgend ein bestimmtes Urtheil über den Erfolg oder Nichterfolg einer Medication zu gewinnen. Von der Anwendung des Inductionsstromes sah ich nie einen bessernden Einfluss, am relativ günstigsten erwies sich der Gebrauch der Tinct. Jodi (4mal täglich 4—5 Tropfen). Das Medicament scheint hier einen analogen Einfluss auf den n. sympathicus zu entfalten, wie beim Erbrechen während der Gravidität.

Nur einen einzigen Fall habe ich gesehen, der als geheilt betrachtet werden kann. Es ist derselbe, welchen ich an dem oben erwähnten jungen Manne beobachtete. Seine Exophthalmie hatte und zwar besonders rechtseitig während des Sommers 1860 eine so colossale Ausdehnung erreicht, dass die Lider nur mit genauer Noth geschlossen werden konnten. Patient gab an, mit dem 15ten Jahre eine rasch vorübergehende An-

schwellung der Füße gehabt zu haben, diesen Erscheinungen folgten 2 Jahre später starke Schmerzen in der Herzgegend und abermaliges Oedem der Füße. Seit jener Zeit blieben Herzklopfen und Kurzathmigkeit. Der Kranke wünschte dringend durch die vorgeschlagene Tarsoraphie eine Verbesserung seines abstossenden Aussehens, denn er war schon längst seiner Umgebung zum Schrecken geworden. Besonderer Umstände wegen wurde die Operation auf einige Wochen später anberaumt. In der Zwischenzeit nahm Patient mit ausserordentlicher Consequenz Jodkali und trug an der vordern Brustwand ein Setaceum, dessen Wirksamkeit ich unter ähnlichen Umständen einstens in der Romberg'schen Klinik hatte rühmen hören. Als einige Wochen nachher Patient sich wieder einstellte, war ich nicht wenig über sein verändertes Aussehen erstaunt, die Bulbi waren so vollständig in die Orbitalhöhlen zurückgetreten, dass die Ausführung einer Tarsoraphie überflüssig wurde.

Noch ab und zu sah ich den Kranken wieder, zuletzt im vorigen Herbst. Es bestand ein starkes Lungenemphysem mit Abwärtsdrängung der Leber, ihre Dämpfung begann erst unter der 8ten Rippe. Neben dem starken Emphysem war die Dilatationshypertrophie des rechten Ventrikels nachweisbar, die Dämpfungslinie überragte im 5. Intercostalraum den rechten Sternalrand um ungefähr zwei Zoll; der in der Mammillarlinie fühlbare Spitzenstoss war nicht verstärkt. Die Herztöne selbst waren rein, von normaler Stärke, dagegen die der Aorta und der Pulmolis nur schwach hörbar. Die Exophthalmie war ausgeglichen, merkwürdigerweise jedoch zeigte sich einige Tage später ein starrer Blick des rechten Auges, als Patient nach körperlicher Anstrengung an etwas gesteigerter Kurzathmigkeit litt; vielleicht hatte die Anwesenheit des Emphysems zu einer vermehrten Transsudation des orbitalen Fettzellgewebes beigetragen.

Geschwülste der Orbita wurden in verschiede-

nen Arten und Gestaltungen beobachtet, zum Theil mit, zum Theil ohne Exophthalmie.

Im Sommer 1865 kam ein Carcinoma melanoides der Orbita ohne Betheiligung des Bulbus vor. Die an der innern Orbitalwand sitzende, höckerig anzufühlende Geschwulst hatte eine starke Deviation des Bulbus nach aussen bewirkt, Stauungsanomalien waren an der Retina nicht bemerkbar, das Sehvermögen intact. Die 14jährige Patientin, mit all den bei Krebskachexie für charakteristisch erachteten Erscheinungen behaftet, wurde der Operation unterworfen. Die Heilung der Operationswunde verlief ungewöhnlich rasch, indessen waren schon bei der Entlassung des Kindes die ersten verdächtigen Anzeichen eines Recidivs vorhanden. Leider sah ich die Patientin nicht wieder.

Carcinomatöse Geschwülste der Orbita als Theilerscheinung heteroplastischer Bildungen, die ihren Ausgangspunkt in der Retina, der Chorioidea oder in irgend einem andern Theile des Auges hatten, kamen im letzten Jahre nur 2 vor. Sie erforderten die Eucleatio bulbi. Characteristisch für das baldige Wiederauftreten eines Recidivs fand ich ein 2—3 Wochen nach der Operation noch persistirendes Oedem der Lider. Das Vorkommen melanotischer Geschwülste wurde häufiger bei Kindern als bei Greisen beobachtet, wenigstens habe ich bis jetzt 7 Fälle gesehen, in denen das fünfte Lebensjahr kaum zurückgelegt war. Das jüngste der erkrankten Kinder, bei dem ich die Eucleatio bulbi im Jahre 1860 ausführte, war erst 10 Monate alt. Wenige Wochen nachher erlag das Kind einem Recidiv.

Die ersten Anfänge der Geschwülste, welche im Innern des Auges sich entwickeln, werden häufig, unabhängig von ihrer pathologischen Structur durch die Anwesenheit einer Netzhautablösung maskirt. Bald jedoch treten anhaltende Reizerscheinungen hinzu und das Krankheitsbild gewinnt einen glaucomatösen Character. Bis jetzt präsentirten sich mir 9 verschiedene Fälle, in denen ein derartiger Entwicklungsgang ver-

folgt werden konnte, viermal blieb die Geschwulstbildung auf den Bulbus beschränkt, wenigstens war in dem Momente der Enucleation die Orbita noch nicht mit ergriffen; in den fünf andern Fällen war neben dem Bulbus auch die Orbita mehr oder minder mit destruiert. Einen Fall letzterer Art theile ich hier mit.

Gegenstand der Beobachtung war ein 30jähriger Jurist, der, von Kindheit an einäugig, stets nur auf den Gebrauch dieses einzigen Auges angewiesen war. Während der Studien zeigte sich neben *mouches volantes* eine so grosse Sehschwäche, dass der tägliche Gebrauch des Auges auf wenige Stunden beschränkt werden musste.

Im Juni 1863 bemerkte Patient eines Morgens eine leichte Umflorung der Objecte; in der ersten Zeit schwand der Nebel gegen Mittag, später blieb die Verdunkelung auch an Nachmittagen bestehen. Die erste Untersuchung des Auges fand im August statt; ein kompetenter Beurtheiler in der Heimath des Kranken constatirte ausser der Existenz von Glaskörpertrübungen die Anwesenheit von Chorio-Retinitis. Die Zunahme der Erscheinungen bewog den Patienten während des Monats September nach Berlin zu reisen. Von einem der Graefe'schen Assistenten wurde damals die erste Spur einer Neubildung gesehen und das Vorhandensein von *Cysticercus* vermuthet. Als Graefe den Fall selbst untersuchte, entschied er sich gleich für einen beginnenden Tumor. Der glaucomatöse Character, den das Krankheitsbild in rascher Entwicklung gewann, bestimmte ihn am 25. November zur Ausführung einer Iridectomy nach oben. Es zeigte sich in Folge der Operation eine rasche Besserung, so dass Patient wieder allein umher gehen konnte. Nach Monatsfrist traten indessen die bedenklichen Erscheinungen wieder in ihrer früheren Stärke hervor und Graefe machte am 2. Januar nochmals eine ausgedehnte Iridectomy nach unten. Kurz darauf wurde Patient entlassen, mit der Wahrscheinlichkeitsdiagnose eines, wie

Graefe sich mir gegenüber brieflich ausdrückte, von den innern Aderhautlagen ausgehenden Sarcoms. — Von da an nahmen Druck und Schmerzen in der Stirne zu und gegen Ende April 1865 vernichtete der letzte Nachschub der Entzündung jedes Unterscheidungsvermögen zwischen hell und dunkel.

Ende Juli 1865 sah ich den Unglücklichen zuerst, abgemagert zum Scelett und stöhnend vor Schmerzen, die ihn seit mehreren Wochen unaufhörlich bei Tag und bei Nacht gepeinigt hatten. Der Bulbus war hart wie eine Marmorkugel, die vordere Kammer aufgehoben, die Linse bis gegen die hintere Hornhautwand vorge-drängt, der Linsenkern verkalkt, die äussere Corticalschicht weich. Ich proponirte die augenblickliche Enuclatio bulbi, Patient bat um Aufschub und wünschte, eingedenk der Erleichterung, welche ihm die früheren Iridectomien gebracht hatten, eine Punction der vordern Kammer. Das Lanzenmesser wurde vom äussern Hornhautrande aus direct in die Linse eingestossen, um durch Entfernung der breiigen corticalen Bestandtheile die Spannungsverhältnisse zu mindern, der dabei prolabirende Iristheil abgeschnitten. Die Schmerzen liessen nun auch in der That nach, aber nur um nach 2 Tagen in der früheren Intensität zurückzukehren. Auf den ausdrücklichen Wunsch des Patienten wurde nun am 3. August die Enuclation vorgenommen, Die Härte des Bulbus schwand um ein Bedeutendes nach der Herausnahme, weil eine Geschwulst, die hinter dem Sehnerven dem Bulbus aufsass, dazu beigetragen hatte die Spannung zu unterhalten. Dr. Ivanoff übernahm die Untersuchung des exstirpirten Auges. Ich gebe den Befund so wie er ihn mir mittheilte.

»Die äussere Untersuchung des Auges ergab Folgendes: Eine Narbe am Rande der Hornhaut ist die zurückgebliebene Spur einer an diesem Auge ausgeführten Operation (Iridectomie). An einigen Punkten sind die Narbenränder von einer aus dem Innern des

Auges heraus dringenden Masse von einander geschoben. Unweit des Eintritts des Sehnerven auf der Schläfenseite des Auges befindet sich eine haselnuss-grosse Geschwulst. Mit ihrer Basis sitzt sie der Sclera fest auf; ihre äussere Oberfläche ist uneben, hügelig und in die Höhle der Orbita gerichtet. Der Sehnerv ist nicht normal, bedeutend weicher und etwas dicker als gewöhnlich, beim Drucke tritt aus ihm ein Tröpfchen eines gummigen, breiigen Saftes hervor.

Ein in der horizontalen Ebene geführter Durchschnitt bietet folgendes Ansehen: Das ganze Innere des Auges von der Eintrittsstelle des Sehnerven bis zur Cornea wird von einer Geschwulstmasse eingenommen, welche in der hintern Hälfte des Auges sich deutlich in drei Abschnitte theilt. Der mittlere Theil entspringt vom Eintritt des Nervus opticus und confluit, sich allmählich ausbreitend, mit der gemeinsamen Masse der Geschwulst in der vordern Hälfte des Augapfels. Der sich auf der innern Seite der so eben erwähnten mittlern Partie der Geschwulst befindende Knoten ist der kleinste von den drei Abschnitten, hat eine ovale Form und sitzt zwischen der Sclera und der von derselben abgelösten Chorioidea. Die Aderhaut selbst, welche diese Geschwulstpartie von der mittlern abgrenzt, ist an vielen Punkten durchrissen, an andern wieder gänzlich atrophirt. Der dritte Abschnitt der Geschwulst, der den obern und den Schläfentheil des Auges einnimmt, bildet dessen grössten Theil. In der hintern Hälfte des Auges localisirt sie sich ebenfalls zwischen der Sclera und der Chorioidea. Aus sich selbst die Kräfte für das weitere Fortwachsen nun schöpfend, (d. h. unabhängig von der Aderhaut geworden) hat sich die Geschwulst, Bahn durch die Chorioidea brechend, bis in die Mitte des Auges eingeschoben, in Folge dessen sie in der vordern Hälfte nicht mehr von der Aderhaut überdeckt ist, sondern auf ihr lagert und hier auch die Ueberreste des Glaskörpers, die Retina und die Chorioidea dicht an die Sclera gedrängt hat. Mit diesem

Abschnitte steht auch der dem Auge von aussen auf-sitzende Knoten im Zusammenhang.

Nach Wegnahme der Sclera stellt sich die Geschwulst wie folgt dar: Ihre vordere Hälfte, an einigen Stellen $\frac{1}{3}$, ist von der Chorioidea bedeckt, welche sich nun mit einem Male umbiegend in die Geschwulst selbst dringt, wodurch der untere Theil der letzteren schon unmittelbar der Sclera anliegt. Der mittlere Abschnitt steht in directem Zusammenhange mit dem Sehnerven, von dem er sich an dem erhärteten Auge nicht in Form einer gesonderten Schicht ablösen, wohl aber abbrechen lässt. Die ganze vordere Oberfläche der Geschwulst ist von einem dichten Netze dieser engdurchflochtenen und äusserst dünnwandigen Gefässe bedeckt. Dieses Gefässnetz steht mit den Gefässen der Aderhaut und insbesondere mit denen der Ciliarfortsätze in Verbindung; es sendet auch in die Geschwulst selbst eine grosse Menge kleiner Zweige aus, die alsdann neuerdings ein dichtes Netz bilden, das zwischen dem mittlern und dem Schläfenabschnitt verläuft.

Was den histologischen Bau der Geschwulst anbelangt, so bietet derselbe durchaus keine bemerkenswerthen Besonderheiten dar, es ist ein typischer Repräsentant eines Rundzellensarcoms. Die Hauptmasse der Geschwulst besteht aus runden Zellen, deren Grösse an verschiedenen Stellen etwas verschieden ist, je nach der Quantität des die Kerne umgebenden Protoplasmas. In der Nähe der Chorioidea insbesondere an ihren Umbeugestellen, sodann an den dem Gefässnetze anliegenden Punkten sind grosse runde Kerne von einer dünnen Schicht Protoplasmas umringt, welche mit dem Protoplasma des Nachbarkerns gleichsam confluir, so dass die Territorien jeder einzelnen Zelle noch keine vollkommen scharfen Grenzen bilden. Diese Abgrenzungen treten in den tieferen Schichten schärfer hervor, wo deshalb auch die Zelle als solche mehr deutlich wird. Die Entwicklung des Stromas steht im geraden Verhältnisse mit der bessern Entwicklung der Zellen

— an der Peripherie der Geschwulst ist es geringer, in den tiefer gelegenen folglich in den mehr alten Schichten ist es stärker entwickelt — und bietet hier ein aus dünnsten Fasern gebildetes Netz dar, in dessen feinsten Schlingen die Zellen gelagert erscheinen. Die Gefässe ziehen in einer enormen Quantität durch die ganze Masse der Geschwulst.

Was die Frage anbelangt, welche Theile des Auges der Geschwulst zum Ursprunge gedient hatten, so ist es bezüglich der zwei peripherischen Abschnitte nicht dem geringsten Zweifel unterworfen, dass sie sich von dem hintern Theile der innern Oberfläche der Chorioidea aus entwickelt haben. An einigen im Innern der Geschwulst gelegenen Zapfen der Chorioidea hat sich die capilläre Schicht vollkommen unangetastet erhalten. Die noch alle ihre Schichten besitzende, nicht abgelöste Aderhaut bietet eine grosse Menge neugebildeter, in ihrem Stroma lagernder Zellen; die Wandungen der dickeren Gefässe sind in Folge der Zellwucherung ihrer Adventitia bedeutend verdickt; dieses Alles redet deutlich für die Betheiligung der Aderhaut und namentlich der Zellen ihres Stromas so wie auch der Adventitia ihrer Gefässe, an der Neubildung. — Die Deutung hinsichtlich der Entstehungsweise des mittlern Abschnittes der Geschwulst bietet aber bedeutende Schwierigkeiten: ein bei der Eucleation des Auges ausgeschnittenes Stück des Sehnerven ist durch und durch von einer sarcomatösen Masse infiltrirt; ob aber der Nerv und nach ihm auch die Retina der Bildung der Geschwulst zum Ursprunge gedient hatten, oder ob er erst secundär in dem Entwicklungsstadium der Geschwulst, in dem sie mir unter die Augen gekommen, infiltrirt worden, dieses ist schwer zu bestimmen. In dem histologischen Baue aller drei Abschnitte der Neubildung befindet sich durchaus keine Differenz. Der äussere, auf der Sclera sitzende Knoten hat sich höchst wahrscheinlich erst secundär entwickelt, nachdem sich schon die Geschwulst im Innern des Auges gebildet

hatte. Als Vermittler bei der Entwicklung dieses äussern Knotens haben, wie es scheint, die hintern kurzen Ciliararterien gedient, ihre Wandungen sind stark proliferirt, während die Sclera selbst nur ärmlich und an sehr wenigen Stellen infiltrirt erscheint. Dabei dringt diese Infiltration auch nicht durch die ganze Dicke derselben, sondern circular, geschichtet, so dass eine ununterbrochene Communication zwischen dem innern und äussern Theile der Geschwulst nur am Orte des Durchgangs der Gefässe nachgewiesen werden kann.*

Gleich nach der Enucleation war Patient von allen Schmerzen befreit, nach wenigen Tagen kehrte er in seine Heimath zurück. Im Frühling 1866 hörte ich indessen von einem seiner Freunde, dass die Geschwulst aus dem Innern der Orbita wieder hervorwachse und schon so sehr an Umfang zugenommen habe, dass die Lider aus einander gedrängt würden. Im Herbste 1866 erlag der Arme seinen Leiden.

Fibrome der Orbita, welche durch einen operativen Eingriff erreichbar sind, geben in der Regel eine günstige Prognose hinsichtlich der Erhaltung des Auges und des Gesichts. Vor 3 Jahren präsentirte sich ein derartiger Fall zur Operation. Die Geschwulst sass nach einwärts von der äussern Orbitalwand, und hatte in 12jährigem Wachsthum den Bulbus nach unten und innen gedrängt. Ausser exquisitem Doppelsehen bestanden keine Störungen des Gesichts. Die Operation gelang vollkommen, die Geschwulst hatte die Grösse eines Taubeneies erreicht, die Heilung verlief gut, die Augenmuskeln erlangten wieder ihre unbehinderte Function. Der glückliche Ausgang erfreute mich um so mehr, als ich im Jahre 1859 einen jungen Maler gesehen hatte, dem ein äusserst gewandter Operateur eine ähnliche an der innern Orbitalwand gelegene Geschwulst extirpirt hatte. Die Heilung schien nicht per primam intentionem erfolgt zu sein, denn die nachfolgende Narbencontractur hatte eine Verrückung des Drehpunktes

des Auges bewirkt und damit den Grund zu unheilbarem Doppelsehen gelegt.

Die Fibrome erlangen oft eine colossale Ausdehnung. Einem Bauernmädchen hatte ich im Frühjahr 1860 eine derartige an dem äussern Orbitalrande und in die Orbita sich noch hinein erstreckende Geschwulst extirpirt. Nach 1½ Jahren musste wegen eines Recidivs nochmals operirt werden. Ich verlor die Patientin aus den Augen und sah sie im Sommer 1866 wieder. Es war ein abermaliges Recidiv eingetreten. Die Geschwulst hatte sich über die ganze Temporalseite, nach oben bis an die Grenze des Haarwuchses, nach hinten bis an's Ohr und nach abwärts bis auf den Unterkiefer verbreitet. Sie war von der Grösse eines Kindskopfes, aber durch die starke Hautspannung stellenweise excoriirt, stellenweise von ectasirten Gefässen durchzogen. Eben so hatte sie sich nach einwärts in die Orbita verbreitet; der Augapfel, noch immer von den Lidern bedeckt, war aus seiner Höhle herausgedrängt und nach der Nasenseite hin geschoben. Die in Folge der Ausdehnung der Geschwulst gewaltig verlängerte Lidspalte nahm von dem Nasenwinkel her einen schrägen Verlauf nach oben und aussen. Die Prominenz des Bulbus betrug stark zwei Zoll; das Sehvermögen war erst vor wenigen Monaten erloschen und beschränkte sich nur noch auf ein Wahrnehmen der Handbewegungen. Ophthalmoscopisch waren wenig Veränderungen nachweisbar, nur die lamina cribrosa fing an sichtbar zu werden, gleichsam als Vorbote einer durch Zerrung bedingten Atrophie des Sehnerven. Patientin wollte sich keiner 3ten Operation unterwerfen.

Anophthalmus congenitus. Im vorigen Herbste wurde mir ein zweijähriger Knabe aus Kevelaer vorgeführt, der ohne Spur irgend eines Auges geboren war. Die beiden Orbitae, die Lider sammt den Cilien waren normal entwickelt. Die Augenhöhlen boten genau denselben Anblick dar, den man nach der Enucleatio bulbi hat. Die Stelle des Sehnerven war durch ein

kleines Grübchen angedeutet. Versuchte man die Lider weit zu öffnen, so traten durch die Gegenbewegung des Kindes die graden Augenmuskeln hervor. Diese Thatsache erregte meine ganz besondere Aufmerksamkeit, da doch das Ansatzobject der Muskeln — der Bulbus fehlte. Die Möglichkeit einer Erklärung scheint nur darin zu liegen, dass man eine Anheftung der Muskelsehnen an die Tenon'sche Capsel annimmt. Die Eltern des Kindes hatten vortreffliche Augen, ebenso ihre 4 Töchter. Ein älterer Bruder des Knaben, den ich 9 Jahre früher, als 5wöchentliches Kind gesehen hatte, ist ebenfalls mit Anophthalmus congenitus behaftet, seine Orbitae sind ebenso regelrecht entwickelt wie bei dem jüngern Bruder.

III. Krankheiten der Lider.

Unter den Krankheiten der Lider zeigten sich am häufigsten Blepharitis und Blepharadenitis. Die erste Form, zumeist in Verbindung mit Conjunctivitis wurde durch einfache Aufschläge von Leinwandläppchen, die mit einer Lösung von Argent. nitr. (gr. vi: aq. dest. $\bar{3}$ 1) befeuchtet waren, behandelt. Eine zweimal täglich 8—10 Minuten lang dauernde Anwendung dieser Aufschläge führte für gewöhnlich innerhalb weniger Tage zur Heilung. Unter ihrer Einwirkung trat eine Verhornung der Epidermis ein, als deren nächste Folgen sich Verminderung in den Lidbewegungen und Bildung einer neuen schützenden Oberhaut erwiesen. Nur dort wo die Krankheit einen chronischen Character angenommen hatte, musste die örtliche Medication durch den innern Gebrauch salinischer Mittel unterstützt werden. Auch hier war das Resultat der Behandlung ein günstiges, wenngleich Recidive unter der Einwirkung von Zugluft und Durchnässung der Füße leicht eintraten. Nur ein paar Fälle trotzten aller Heilung; hier bestanden Complicationen mit jener von Graefe zuerst beschriebenen Hydrosis des obern Lids. Aus den zahlreichen Schweissdrüsen sickerte eine durchsichtige, die Haut wund machende Flüssigkeit in der Form stecknadelkopfgrosser Tröpfchen. Wurde die nasse Hautstelle mit einem feinen Tuche abgetrocknet, so perlten doch innerhalb weniger Minuten die Tropfen allenthalben wieder hervor. Die Entwicklung der Krankheit wurde während des vorigen Jahres nur ein einziges Mal beobachtet, ein acut auftretendes Trachom

mit starkem Lidödem bildete die Complication. Hierbei kamen die Tröpfchen isolirt vor, in allen übrigen Fällen zeigten sie sich nur theilweise vereinzelt; meist flossen sie in grössern Massen zusammen, dann aber auch lineare Excoriationen in der Richtung der Längsfalten des Lids bildend. Niemals wurde beobachtet, dass die den Lidern benachbarten Hauttheile mit ergriffen gewesen wären. Kaum dürfte es ein äusseres Augenleiden von so ungewöhnlicher Hartnäckigkeit geben. Die Besserung war häufig nur eine vorübergehende, gleichviel ob man Aufschläge von Argent. nitr. anwendete oder zu dem Gebrauche von austrocknenden Mitteln wie Acid. tannic., Plumb. carbon. etc. überging. Nur da wo diese Mittel von einer sorgfältigen Wahl der Diät und Regulirung der Hautcultur durch warme Bäder oder kalte Abreibungen unterstützt wurden, war der Erfolg ein relativ günstiger.

Um so erfreulicher waren dagegen die therapeutischen Resultate bei Blepharadenitis. Diese Krankheitsform, die nebenbei bemerkt, mit einer gewissen Vorliebe Patienten jüdischer Nationalität zu befallen scheint, findet im Allgemeinen bei den Aerzten nicht die Beachtung welche sie ihrer ausserordentlichen Wichtigkeit wegen verdient. Unscheinbar in ihren ersten Anfängen, nur ausgezeichnet durch eine leichte Röthe des Lidrandes und eine feine Krustenbildung um die Cilien führt sie in der Regel, früh oder spät, sich selbst überlassen, zu einem immer tiefern Erkranken des Haarbodens und endlich zur Verkrüppelung oder zu einem mehr oder minder umfangreichen Verlust der Wimper. Selbstredend ist von diesem Augenblick an die Möglichkeit gegeben, dass das bisheran vielleicht gesund gewesene Auge, nunmehr seiner schützenden Umgebung beraubt und den Einflüssen der Witterung, des Staubes, des Lichtes ausgesetzt, mit in den Kreis des Erkrankens hineingezogen werde. Glücklicherweise besitzen wir gegen diese in ihren Folgen so äusserst unangenehme und entstellende Krankheit, ein wahrhaft souveraines

Heilmittel in der Anwendung der feuchten Wärme. Cataplasmen von Leinsamenmehl auf die erkrankten Lidränder oder Aufschläge von lauwarmem Chamillenthee, untermischt mit einigen Tropfen Liq. plumbi hydr. acet., erwiesen sich stets als ausreichend, insofern die Anwendung nur mehrmals im Laufe des Tages stattfand und mit der gehörigen Consequenz durchgeführt wurde. Nur da wo die Krustenbildung sehr intensiv war, wurde neben dem erwähnten Verfahren der Gebrauch von Salben aus Hydr. ox. rubr. oder Zinc. ox. alb. oder Plumb. carb. in Anwendung gezogen. Es fanden sich jedoch nur einzelne Individuen, bei denen die Application der Salben, gleichviel ob als Constituens, Fett oder Ungt. glycer. genommen wurde, augenblicklich Erythem der Lidhaut hervorrief. Hier wurde das schadenbringende Mittel gleich bei Seite gelassen. Erwiesen sich bei den veralteten Formen der Krankheit die Lidränder blutend und theilweise durch Geschwürsbildungen unterminirt, so wurden die erkrankten Theile eine Zeit lang mit Cupr. sulph. touchirt, daneben aber die oben angeführte Therapie nie ausser Acht gelassen.

Fast in allen Fällen wurde durch diese einfache Methode der Behandlung entweder vollständige Heilung oder doch wenigstens eine so umfangreiche Besserung erzielt, dass der weitem Verkrüppelung der Wimper Grenzen gesetzt wurden. Eine solche Therapie leistet selbst da noch glänzende Dienste, wo durch die Jahr aus Jahr ein sich wiederholenden Entzündungen es zu einer förmlichen Infiltration der Lider gekommen ist. Nur in drei Fällen musste wegen der hochgradigen scrophulösen Infiltration beider Lider, zu dem Gebrauche des Dec. Zittm. übergegangen werden. In diesen Fällen war der Erfolg der Behandlung ein wahrhaft glänzender, so dass jede Spur des frühern Erkrankens beseitigt wurde.

Das Auftreten der Blepharadenitis fiel in etwa $\frac{3}{5}$ der Fälle mit allgemein scrophulösen Zuständen zusammen. Unter solchen Umständen wurde neben der localen

Behandlung des Auges auch der gesammte antiscrophulöse Heilapparat, modificirt je nach den augenblicklich obwaltenden Verhältnissen, mit in das Bereich der Therapie gezogen. Als gute Unterstützungsmittel der Kur erwiesen sich Malz- oder Salz-Bäder; die bloss innere Medication mit Vernachlässigung der örtlichen führte jedoch nie zum Ziele. Mit geringen Ausnahmen datirte das erste Auftreten der Krankheit aus dem kindlichen Lebensalter. Hierin geht beinahe jede Conjunctivitis oder Hornhautentzündung mit vermehrter Absonderung der Meibom'schen Drüsen einher und ruft so auf rein mechanischem Wege durch das Hartwerden der Krusten eine Entzündung der Lidränder und Haarbälge hervor. Häufiges Erweichen und rasche Entfernung der Krusten ist das beste Mittel, um einer ebenso langwierigen wie entstellenden Krankheit die Weiterverbreitung abzuschneiden. Bei Erwachsenen kommt die Blepharadenitis meist in Verbindung mit Conjunctivitis vor. Hier wurden nur vorübergehend lauwarne Bähungen gemacht, um nicht eine zu grosse Erschlaffung der ohnehin ausgedehnten Bindehautgefäße zu bewirken. Unter diesen Verhältnissen war die klinische Behandlung mit 10gränigem Lapis die am raschesten zum Ziele führende Methode. In einigen Fällen, die sich ambulando präsentirten, sah ich nach wiederholten Waschungen mit einer schwachen Kochsalzlösung (1 Theelöffel voll auf 1 Glas Wasser) rasch Heilung eintreten, während alle übrigen Mittel ihre Wirksamkeit versagt hatten. Die Krankheit kam in der Regel beiderseitig vor, aber eben so constant einseitig, wenn sie durch eine Anomalie in der Thränenleitung hervorgerufen war.

Dass Blepharadenitis zu einer partiellen Zerstörung des untern Lids führt, ist ein sehr seltenes Ereigniss, indessen entsinne ich mich doch, einen solchen Ausgang 1mal doppelseitig und 4mal einseitig beobachtet zu haben. Die Zerstörung in den benachbarten Hautpartien durch scrophulöse Geschwürsbildungen gestat-

tete keine plastische Operation. Solche Unglücklichen sind eben so sehr zu beklagen, wie jene „Opfer der Kunst“, denen bei Entropium die Hälfte der Lider abgeschnitten ist, um eine mechanische Reizung der Augen durch verkehrte Wimperstellung mit einer totalen Unfähigkeit des Lidschlusses zu vertauschen. Man muss die vielen Thränen gesehen haben, welche der Arbeiter und Tagelöhner in der Erinnerung an jene unglückliche Stunde des Operirens vergiesst, um niemals versucht zu werden, die Lidränder abzuschneiden, so lange ihre Erhaltung auch nur die leisesten Aussichten darbietet.

Das Entropium wurde meist durch Excision einer Hautfalte nach sorgfältiger Abmessung mittelst der Pincette operirt. Erwies sich nach 3–4 Wochen die eingetretene Narbencontractur als ungenügend, so wurde der kleine operative Eingriff mehr oder minder umfangreich wiederholt, je nachdem sich das Bedürfniss zeigte. Immerhin wurde dieses Verfahren ambulando ausgeführt. Wenn die Eigenthümlichkeit des Falles es nöthig machte, so wurde entweder der cilientragende Theil des Lids beweglich gemacht und höher hinauf transplantirt oder es wurde durch Erweiterung der Lidspalte an der äussern Commissur mit nachheriger Umsäumung der Bindehaut eine etwaige zu starke Verkrümmung des Tarsus auszugleichen gesucht. Nur ein paar Mal wurde das Snellen'sche Verfahren adoptirt.

Angeborene Verkümmernng des obern Tarsus, der in einem Falle nur als liniendünnes Fragment existirte, sah ich 3mal, die Wimpern waren gerade nach unten gekehrt und insultirten die pannöse Hornhaut. Alle Versuche, die Stellung der Cilien zu ändern waren vergeblich, denn es fehlte ihnen der Stützpunkt. In diesem Falle und in der Trichiasis, welche aus Symblepharon totale, sei es durch Narbencontractur oder durch Verbrennung resultirt, sind meines Erachtens die einzigen Indicationen enthalten, unter denen es gestattet sein dürfte, den Cilienrand abzuschneiden.

Bei der Behandlung der Distichiasis wurden wiederholte Excisionen kleiner äusserer Hauttheile bald hier bald dort nothwendig; theilweise wurden subcutan Fäden bis zum Momente der Eiterung eingelegt, um durch Narbencontractur eine local begrenzte Deviation herbeizuführen; zuweilen musste die partielle Excision eines Lidtheiles in Anwendung gebracht werden. Kein einziges Verfahren genügte allen Ansprüchen, selten war der Erfolg ein in jeder Beziehung für den Kranken und für den Arzt befriedigender. Angeborene Distichiasis wurde bei einem Säugling einmal beobachtet. —

Die operative Behandlung des Ectropium wurde in der Regel nach dem Adams'schen Verfahren ausgeführt. War die Entstellung durch Hypertrophie der Bindehaut herbeigeführt oder war die untere Uebergangsfalte sehr tief und bestanden keine Narben in der Conjunctiva als Folge von Trachom, so wurde die tiefe Excision einer Bindehautfalte gemacht, um durch Narbencontractur in dem umgekehrten Sinne wie bei Entropium zu wirken.

Ankyloblepharon war nur selten das Resultat einer langwierigen, verschleppten Blepharitis angularis. In 4 verschiedenen Fällen und zwar 3mal doppelseitig erwies sich diese Affection als angeboren. Beim Abziehen der Lider vom Augapfel, konnte man von der innern Schleimhautseite her die eigentliche Grösse der Lidspalte sich als ein schmaler, durchscheinender Streifen abzeichnen sehen. Die Trennung dieser Partie mit einer Kniescheere und die nachherige Umsäumung der Schleimhaut bewirkte in wenigen Tagen vollständige Beseitigung der kleinen Entstellung.

Das umgekehrte Verfahren — Tarsorrhaphie — durch Wundmachung der Lidränder mit Anlegung von Suturen, wurde unternommen, um eine angeborene oder durch Schielen erworbene Grössendifferenz zwischen den beiden Lidspalten auszugleichen. Einigemal wurde die Operation ausgeführt, um eine zu grosse Entstellung bei Exophthalmus zu beseitigen.

Symblepharon kam sehr häufig bei den Feuerarbeitern des Bergischen Landes und der Grafschaft Mark vor. Einfache Brückenbildungen zwischen Lid und Bulbus, waren, ganz abgesehen von ihrem Umfange, immer heilbar, wenn eine Integrität der Uebergangsfalte der Conjunctiva bestand. Die blosse Trennung des Zusammenhangs durch ein paar Scheerenschnitte, Einlegen von oelgetränkter Charpie in die Bindehauttasche und ein mehrere Tage lang fortgesetztes Abziehen des Lids vom Bulbus mittelst Heftpflasterstreifen, waren vollkommen genügend, um ein günstiges Resultat herbeizuführen. War die Uebergangsfalte zerstört, so hing die Möglichkeit einer Heilung allein von dem Umstande ab, ob es gelang, die gesunde Conjunctiva zur Bedeckung des wunden Bulbustheils in dem erforderlichen Umfange verwenden zu können. Durch Suturen wurde die herbei gezogene Bindehaut in ihrer Lage erhalten und mit einem Ceratläppchen bedeckt. Innerhalb 24 bis 36 Stunden war in der Regel die Flächenanheilung der Conjunctiva erfolgt.

Die Operation des Symblepharon ist eine äusserst dankbare, denn sie gestattet dem Patienten wiederum die freie Beweglichkeit seiner Augen, ein Vortheil, der eben für die arbeitende Klasse nicht hoch genug angeschlagen werden kann. Die Beseitigung eines Symblepharon liegt jedoch jenseits der Grenzen menschlicher Kunst, wenn, wie ich es einige Male durch Anätzung mit Lauge gesehen habe, die Conjunctiva total zerstört ist. Schlackenverbrennung erzeugte nur in wenigen Fällen Symblepharon totale, meist ging die Sclera durch Mortification in kurzer Zeit zu Grunde.

Die Lidbedeckungen waren mehrmals der Sitz von Warzenbildungen. In einem Falle konnte die Entwicklung einer unendlichen Zahl dieser Epidermisbildungen beobachtet werden. Sie occupirten das rechte obere Augenlid und waren so zahlreich, dass zwischen ihnen kaum noch die normale Hautbedeckung erkennbar war. Die Bildungen kamen und schwanden in überraschend

kurzer Zeit. Keines der angewendeten Mittel hatte einen irgend nennenswerthen Erfolg bis später spontan Genesung eintrat. Kamen die Warzen isolirt oder gestielt vor, so geschah ihre Entfernung durch die Cooper'sche Scheere.

Ein Blick auf das Verzeichniss der Operationen beweist, dass diese kleinen Eingriffe niemals angeführt wurden, ebensowenig, wie die Beseitigung eines Chalazion oder Hordeolum. Für gewöhnlich wurde auch die Operation des Ec- oder Entropium nicht aufgezeichnet, es geschah nur dann, wenn der Eingriff zu den complicirten gehörte. Dagegen wurde die Operation von Cysten, die sich besonders gern an der Schläfenseite entwickelten, immer notirt, niemals jedoch beobachtet, dass der Operation eine Heilung per primam intentionem gefolgt wäre.

Das Epitheliom der Lider ist keineswegs eine so seltene Krankheitsform, als von manchen Seiten behauptet wird. Ich hatte Gelegenheit das Uebel in allen Stadien seiner Entwicklung zu sehen, von der ersten Infiltration der Lider bis zu ihrer völligen Zerstörung. Im ersten Beginn der Krankheiten zeigten sich hellgraue, mehr oder minder umschriebene Einsprenkelungen. Durch zunehmende Härte und durch die grössere Ausdehnung dieser kleinen Knötchen wurde eine ausgedehnte Verkrüppelung des Lids hervorgerufen. Mit der später eintretenden Verschwärung der Knoten wurden ihre Ränder theils gezackt, theils scharf abgeschnitten; das abgesonderte Secret mag oft wohl mit dazu beitragen, den Infiltrationsprocess in der Umgebung der Geschwüre immer mehr zu begünstigen. Im vorigen Jahre sah ich einen Arzt, dessen rechtes unteres Lid Sitz dieser pathologischen Bildungen war, ein Theil des Lidrandes war zerstört, der andere Theil durch die Einlagerungen, welche bis auf die Conjunctiva bulbi übergegangen waren, so fest dem Bulbus anliegend, dass die Cilien fortwährend die Cornea reizten. In 2 andern Fällen sah ich das untere Lid voll-

ständig zerstört, so dass eine Bedeckung des Auges nicht mehr möglich wurde. Merkwürdigerweise kam eine Affection des obern Lids nicht so häufig, wie die des untern vor, das Verhältniss mochte etwa 1 : 4 sein. Niemals sah ich irgend einen dauernden Erfolg von der Anwendung eines Mittels, es blieb sich ganz gleich, ob die Knoten im Beginne mit dem Messer extirpirt wurden, ob zu ihrer Zerstörung Acidum chromicum oder irgend ein anderes Aetzmittel in Anwendung gezogen wurde. Der Zerstörungsprocess wurde niemals sistirt.

Syphilitische Affectionen der Lider kamen im verflossenen Jahre keine zur Beobachtung, dagegen 3 im Jahre 1864.

Der erste Fall betraf einen Postillon, der wegen Trachoma chronicum stationär behandelt wurde. Wenige Tage nach seiner Aufnahme zeigten sich über dem obern rechten Augenlide einige Roseolaflecken, die wie Quaddelbildungen etwas über die Haut prominirten und von kleinen Schüppchen bedeckt waren. Dann trat neben plaques muqueuses der Mundschleimhaut eine Psoriasis der behaarten Theile des Kopfes und einzelner Stellen des Körpers auf. Patient wurde einer strengen Sublimatkur unterworfen und vollständig geheilt entlassen, indessen blieben selbst nach dem Schwinden der Allgemeinerscheinungen noch längere Zeit braune Flecken auf den Lidern zurück.

In den beiden andern beobachteten Fällen bestand ein Ulcus syphiliticum am äussern Lidwinkel, es erstreckte sich in dem einen Falle bis auf die Conjunctiva, die Ränder der Geschwüre waren hart, der Grund von dem bekannten speckigen Aussehen. Ich sah die Patienten nicht wieder, die syphilitische Natur der Geschwürsbildungen war zweifellos, denn sie bestanden neben andern Erscheinungen einer frischen Infection.

Die acute Entzündung des Lidknorpels habe ich nur ein einziges Mal beobachtet. Der Fall betraf das rechte Auge eines 10jährigen Knaben, der

an Erysipelas faciei gelitten hatte. Dieser Krankheitsprocess war abgelaufen, nur noch eine leichte Abschilferung der Oberhaut bestand fort. Es war indessen absolut kein Oedem des obern Lids vorhanden, der Knorpel nur wenig verdickt, das Auge vollständig geschlossen; eine Umstülpung war nicht zu ermöglichen, jeder Versuch von den grössten Schmerzen begleitet. Die unausgesetzte Anwendung von Cataplasmen 6—8 Stunden täglich, so wie die Bedeckung des Lids mit Watte während der Nacht, führten innerhalb 10 Tagen zu einer vollständigen Beseitigung der Entzündung und Ausgleichung aller Beschwerden.

IV. Krankheiten der Bindehaut.

Die Therapie der Conjunctivitis war in der Regel eine locale, nur da wo die Entzündungsform besonders stark auftrat oder sich nebenbei eine verdächtige Injection der subconjunctivalen Gefässe zeigte, wurde vorher eine den individuellen Verhältnissen der Patienten entsprechende derivatorische Behandlung eingeleitet. Unterstützt wurde dieses Verfahren durch die Anwendung kalter Aufschläge, die durch Herbeiführung des Wärmeverlustes und Verminderung der Gefässhyperämie eine Erleichterung der subjectiven Beschwerden der Patienten herbeiführten. Nur in äusserst seltenen Fällen, wenn die Kranken sich durch Vollblütigkeit auszeichneten oder wenn nach Einwirkung von frischem Kalk bei Arbeitern eine chemotische Wulstung der Bindehaut eingetreten war, wurde zum Ansetzen von ein paar Blutigel an den innern Augenwinkel geschritten. Erst mit dem Schwinden der frühesten stürmischen Erscheinungen wurde der Moment für geeignet erachtet, um örtliche Mittel anzuwenden. Im Allgemeinen erwies es sich als gleichgültig, ob als Topicum Argent. nitr., Plumb. acet., Zinc. sulph. oder sonst irgend eines der üblichen Metallsalze in Anwendung gezogen wurde. Es handelte sich weniger um das besondere Mittel als um die Erreichung eines bestimmten Zweckes — Hervorbringung einer reactiven Entzündung, unter deren Einwirkung die bestehende Stase durch gesteigerte Circulation des Blutes und vermehrte Contraction der Gefässwandungen ausgeglichen werden sollte. Die örtlichen Mittel wurden bald in Salbenformen, bald in

Auflösungen verschrieben, im Allgemeinen jedoch der letztern Form der Vorzug gegeben. Je nach dem Grade der Entzündung und der individuell bedingten Modification wurde das Tropfwasser in einer Stärke von gr. i — iii : aq. dest. $\frac{3}{\beta}$ verschrieben. Die Beobachtung, dass die nach Anwendung eines jeden reizenden Augewassers auftretenden Reactionerscheinungen sich gar zu leicht unter Einwirkung ungünstiger Aussenverhältnisse zu einer unangenehmen Höhe steigern können und damit Verschleppung der Krankheit herbeiführen, war schon seit vielen Jahren Veranlassung, dass dem Patienten empfohlen wurde, sein Collyrium nie anders als kurz vor Schlafengehen anzuwenden. So wurden am ehesten verschlimmernde Einflüsse durch Vermeidung des Lichtes, des Staubes, des Rauches u. s. w. fern gehalten.

Der Patient wurde von vornherein darauf aufmerksam gemacht, seine Mittel statt allabendlich den einen um den andern Abend anzuwenden, wenn die nach dem Gebrauche auftretenden Reactionerscheinungen wie vermehrtes Thränen, Schwellen der Lider, Empfindlichkeit gegen Licht u. s. w. am Morgen des folgenden Tages noch bestehen sollten. Immerhin wurde bei empfindlichen Individuen die Anwendung von Kaltwasser-Compressen gestattet, um die ersten Schmerzempfindungen niederzuhalten. Die örtlichen Mittel wurden von dem Kranken circa 8—14 Tage gebraucht, dann einige Tage bei Seite gelassen und wieder aufgenommen, wenn der Zustand keine Veränderung erlitten hatte, dagegen in grossen Zwischenräumen und immer seltener angewendet, so wie eine Besserung eingetreten war. Dass das Fernbleiben von jeder Arbeit ein wichtiger Factor zur möglichst raschen Beseitigung der Krankheit ist, bedarf keiner weitern Auseinandersetzung. In dieser einfachen Weise wurden alle Fälle von Conjunctivitis ambulando behandelt, eine einmalige oder auch zuweilen eine von 14 zu 14 Tagen wiederholte Vorstellung erwies sich als vollkommen aus-

reichend. Nur bei den schlimmen Formen des Erkrankens wurden die Patienten klinisch nach den Grundsätzen der Graefe'schen Schule mit starken Lösungen von Arg. nitr. behandelt.

In der ambulatorischen Praxis wurde der Gebrauch des Arg. nitr. so weit wie irgend möglich beschränkt. Veranlassung dazu gab der Umstand, dass bei einigen Patienten die üble Gewohnheit besteht, ein Augewasser, dessen Wirksamkeit sich bei ihnen einmal bewährt hat, Jahr aus Jahr ein zu gebrauchen, somit also in vielen Fällen eine mehr oder minder bedeutende Argyrosis der Conjunctiva unausbleiblich gewesen wäre. Niemals wurde bei scrophulösen Kindern oder bei Geneigtheit der Patienten zur Entwicklung von exsudativen oder ulcerösen Hornhautprocessen irgend ein bleihaltiges Topicum verschrieben, um nicht die grosse Zahl der Unglücklichen am Rhein, welche durch unheilbare Bleiniederschläge ihr Gesicht zum Theil eingebüsst haben, noch zu vermehren.

Dem jedesmaligen Zustande der Bindehaut wurde immer eine ganz besondere Aufmerksamkeit geschenkt, denn es präsentirten sich mehrmals Patienten mit einer chronischen Conjunctivitis, die von einem Arzte zum andern liefen und deren Augen deshalb nicht gesund werden konnten, weil die Schleimhaut in Folge der unausgesetzten örtlichen Reizung wund geworden war. Unter diesen Verhältnissen wurde von jeder örtlichen Behandlung des Auges Abstand genommen, dagegen einige Mal täglich kalte Waschungen verordnet, verbunden mit dem innern Gebrauche leichter Abführmittel. War die wundete Schleimhaut mit einer leichten oedematösen Auftreibung des Lidrandes complicirt, so wurde eine Lösung von Tannin in Aq. dest. mit Zusatz von Aq. laurocer. verschrieben und mit einem Theil dieser erwärmten Flüssigkeit die Augen 2—3mal täglich, jedesmal 10 Minuten lang gebäht. Stets trat hiernach eine Erleichterung der Beschwerden ein. Erst wenn im Laufe der Zeit die Bindehaut ihr wundes Aussehen

verloren hatte, konnte vor und nach zu dem Gebrauche schwach adstringirender Augenwässer übergegangen werden. Nirgends bedurfte es hinsichtlich der örtlichen Behandlung einer grösseren Vorsicht, als eben hier, denn ein zu rasches Vorgehen in der Medication oder Unvorsichtigkeit von Seiten der Patienten waren im Stande das Ergebniss langer Mühen wieder zu zerstören.

Die Conjunctivitis war meistens eine rein örtliche Krankheit und wenn auch ein Theil der exanthematischen Krankheitsformen, wie Masern, Scharlach u. s. w. symptomatisch die Bindehaut mit angreift, so brauchte darum doch keine andere als die gewöhnliche Therapie in Anwendung gezogen zu werden, denn es war nicht die Krankheitsursache, sondern der Zustand der Bindehaut allein, welcher die Wahl und die Stärke des localen Mittels verlangte. Damit soll indessen keineswegs behauptet werden, als könnten nicht Alterationen des körperlichen Befindens, z. B. Kopfausschlag, Menstruationsanomalien den örtlichen Krankheitszustand mit unterhalten. Hier eröffnete sich der innern Therapie ein weites Feld. Immerhin wurde den mit Conjunctivitis behafteten Patienten der Genuss der frischen Luft gestattet. Es wurde diese Rücksicht gebieterisch nothwendig, wenn wie besonders häufig im Sommer 1866 die Conjunctivitis mit einer leichten blenorrhöischen Secretion einherging. Bei denjenigen Patienten, welche die frische Luft vermieden, nahm das Uebel umfangreichere Dimensionen an. Die Krankheit wich rasch und leicht, wenn die Patienten 3mal täglich während 6—8 Minuten Leinwandläppchen auf die Augen legten, die mit Aq. chlori durchtränkt waren. So wie die abnorme Secretion geschwunden war, wurde die Therapie nach den vorhin erwähnten Grundsätzen geleitet.

Bindehauterkrankungen sind eine alltägliche Erscheinung, indessen präsentirte sich doch kein einziger Fall, bei dem nicht behufs Feststellung der Diagnose eine sorgsame Umstülpung der Lider stattgefunden hätte.

Im Jahre 1859 extrahirte ich einem Bauer aus der obern Uebergangsfalte einen zolllangen Strohsplitter, der vier Monate lang eine Conjunctivitis unterhielt, gegen die Patient hier und dort vergebens Hülfe gesucht hatte

Noch häufiger findet man bei Feuerarbeitern Kohlenpartikelchen oder kleine mikroskopische Feilenabfälle, die stets durch mechanische Reibung eine Bindehautentzündung hervorrufen und selbstredend jeder Behandlung trotzen, so lange nicht das corpus alienum entfernt ist. Nach seiner Beseitigung schwinden die entzündlichen Erscheinungen meist auf die Anwendung kalter Umschläge und den Gebrauch einiger Dosen Glaubersalz.

Nicht immer geht eine Conjunctivitis in Genesung über; zuweilen spontan, zuweilen unter dem Einflusse einer reizenden Behandlung, zuweilen auch durch Mangel an Vorsicht Seitens des Patienten gesellt sich zu ihr ein Ausbruch von acuten Granulationen. Diese Krankheit hat in den letzten Jahren unter dem Einflusse unserer socialen Zustände (Anhäufung von Menschen in Fabriken, Hospitälern, Schulen etc.) immer grössere Dimensionen angenommen und beschäftigt am Rhein und in Westphalen die Aufmerksamkeit von Aerzten und Beamten im höchsten Grade.

Das acute Trachom ist nur eine graduell gesteigerte Conjunctivitis, dessen Secret wie das einer jeden Bindehautkrankheit ansteckungsfähig ist. Häufig ist seine Verbreitung durch Ansteckung, aber eben so häufig ist seine Entwicklung abhängig von rein äussern Reizen, die die Conjunctiva treffen. Es ist dabei ganz gleichgültig, ob es durch Einwirkung des Staubes in dem schlecht gelüfteten Saale irgend einer grossen Fabrik beginnt, ob die Feuchtigkeit einer unreinlichen, mit Menschen überfüllten niedrigen Wohnung die erste Brutstätte abgibt oder aber ob eine lang fortgesetzte Atropininstillation bei iritischen Processen den ersten Anstoss gibt. Genug, das Factum steht fest, dass unter dem Einfluss eines beliebigen Reizmittels, welches die Con-

conjunctiva anhaltend trifft, acute Bindehaut-Granulationen erzeugt werden können. Eben weil dieses der Fall ist, liegt eine völlige Ausrottung der Krankheit nur im Bereiche frommer Wünsche. Die Weiterverbreitung oder Uebertragung des Uebels auf Gesunde lässt sich durch Verbesserung der Fabriksäle, durch gesunde Wohnungen, durch gutes Waschwasser, durch Vermeidung des gemeinsamen Gebrauches eines Handtuches bei der niedern Volksklasse, wenn nicht ganz verhüten, doch ohne allen Zweifel vermindern. Durch Ausserachtlassung solcher hygienischer Vorsichtsmassregeln ist die Krankheit nunmehr zu einer wirklichen Volksplage geworden und hat die Dimensionen angenommen, die sie eben jetzt hat. Ihr Bestehen datirt nicht aus der neuesten Zeit, wie man vielfach annimmt, ihr Auftreten vor vielen Jahren lässt sich vielmehr mit Evidenz nachweisen. Schon im Jahre 1855, als ich meine augenärztliche Wirksamkeit begann, habe ich eine ausserordentlich grosse Zahl Trachomatöser vom Niederrhein und aus dem Herzogthum Limburg behandelt. Andere Patienten habe ich gesehen, deren Conjunctival-Narben und verkrümmte Lidknorpeln nur zu deutlich die einstige Anwesenheit dieser Krankheit bewiesen.

Der acute Ausbruch eines Trachoms unterscheidet sich von einer heftigen Conjunctivitis weniger durch ausgeprägte subjective Erscheinungen als durch das Auftreten der charakteristischen Granulationen mit gleichzeitiger starker Injection der subconjunctivalen Gefässe. In dem letzten Umstande liegt der Schwerpunkt der Therapie. Wollte man in diesem ersten Stadium des Erkrankens eine locale, reizende Behandlung mit den bei Conjunctivitis gebräuchlichen Mitteln eintreten lassen, so würde sicher eine Iritis wenn nicht gar eine schlimmere Entzündungsform hervorgerufen werden, weil die subconjunctivalen Gefässe in genauester Verbindung mit den Blutbahnen in der Iris und im Corpus ciliare stehen. Offenbar muss eine Steigerung der bestehenden Hyperaemie in diesen Theilen,

gleichviel durch welche therapeutischen Eingriffe, die Möglichkeit gefährlicher Entzündungen anbahnen. Die rationellste Therapie besteht in der Darreichung salinischer Mittel oder anderer Laxantia, deren Wirkung unter Umständen durch die Application von einigen Blutigel n sowie durch die Anlegung eines Vesicans hinter die Ohren unterstützt werden kann. Der Gebrauch kalter Umschläge ist in der Mehrzahl der Fälle den Patienten ausserordentlich angenehm, ausgenommen dann, wenn von vorneherein ein oedematöser Zustand der Lider auftritt. In diesen Fällen ist die laue Wärme in Form von Kamillenbähungen, mit einem Tropfen Bleiessig versetzt, entschieden vorzuziehen.

In dem ersten Stadium der Krankheit ist die Secretion durchgehends am stärksten und am reizendsten. Durch Ueberfliessen auf die Haut des untern Lides wird diese entzündet, somit ein Abstand des Lides vom Auge bedingt und die Bildung von Ectropium begünstigt. Bestreicht man die entzündeten Hauttheile mit einem milden Oele, etwa Oleum pap., Oleum amygd. oder sonst einem beliebigen Fette, so wird die reizende Einwirkung des Secrets paralysirt und die erwähnte Complication mit Leichtigkeit verhütet.

War bei einer consequenten Durchführung dieser eben angedeuteten therapeutischen Grundzüge jede subconjunctivale Hyperaemie geschwunden, dann erst konnte an eine örtliche Behandlung des Auges gedacht werden. Häufig indessen fand sich, dass bei einer solchen Medication die leichtern Ausbrüche acuter Granulationen vollständig rückgängig wurden und der Zustand der Bindehaut mehr den Character einer einfachen Conjunctivitis annahm. Das Schwinden der subconjunctivalen Hyperaemie war stets von einem Aufhören der Reizerscheinungen begleitet. Hiermit begann der Eintritt des zweiten Stadiums, das nicht blos eine örtliche Behandlung zulässt, sondern fordert. Die umgestülpten Lidflächen wurden mit Lapis mitigatus oder Cuprum sulph. touchirt.

Der Zweck des Touchirens ist nicht die Granulationen zu zerstören, sondern eine leichte reactive Entzündung in der Schleimhaut der Lidflächen hervorzurufen, damit unter ihrem Einfluss ein Resorptionsprocess eingeleitet werde. Je umfangreicher die Lidtaschen, je blässer die Schleimhäute waren, um so dreister durfte man eingreifen. Traten im Laufe des zweiten Stadiums acute Nachschübe von Bindehautwucherungen ein oder nahmen die Reactionssymptome einen zu stürmischen Charakter an, so wurde das Aetzmittel nur gelinde und in möglichst langen Zwischenräumen applicirt, unter Umständen seine Anwendung vorläufig bei Seite gelassen. Sein zu starker Weitergebrauch würde entweder die mit einer örtlichen Anwendung im ersten Stadium verbundenen Nachteile hervorrufen oder zum Mindesten eine Verdickung des submucösen Bindegewebes erzeugen, ein Zustand, der erfahrungsgemäss von Monate langer Dauer ist. Als die beste Therapie erwies sich unter solchen Umständen eine Tage lang fortgesetzte Anwendung von Katalpasmen. Eine bleibende Infiltration der innern Lidflächen, welche stets ein höckeriges, gelblichweisses Aussehen mit grosser Härte der eingelagerten Massen darbot, kam nur sehr selten vor. Ich sah diesen Process immer nur als eine vollendete Thatsache, seine Entwicklung habe ich nie mit eigenen Augen beobachtet. War es auch möglich, einzelne prominente Theile, welche die Cornea besonders insultirten, mit der Scheere zu entfernen, so erwies sich doch jede Therapie ohnmächtig gegen eine solche Complication. Weiterhin präsentirten sich fünf Fälle, in denen das Oberlid vollständig herunterhing und weder ein spontanes Oeffnen, noch ein gewaltsames Umklappen gestattete. Die ungewöhnliche Härte des Lides gab der Vermuthung Raum, dass derartige Zustände die Residuen einer das Trachom begleitenden Entzündung des Tarsus waren.

Abgesehen von dem Zustande der Cornea sind es zwei Punkte, worauf es vorzugsweise bei der Prognostik des Trachoms ankommt. In erster Reihe stehen die Spannungsverhältnisse des Lides selbst. Je stärker die Spannung, um so grösser ist der Druck, der auf die untergelegene Cornea ausgeübt wird. Fast immer sieht man hierbei den secundären Pannus so weit reichen, als das obere Lid die Hornhaut bedeckt. Die pathologischen Störungen, welche aus einem solchen Verhältnisse hervorgehen, sind am ehesten auf ein möglichst geringes Maass dadurch zu reduciren, dass nach dem Vorgange Graefe's die äussere Lidcomissur gespalten wird. Zweitens kommt die Tiefe der Uebergangsfalte in Betracht. Je tiefer die Schleimhauttaschen sind, um so mehr kann man selbst bei längerem Bestehen des Trachoms auf einen glücklichen Ausgang rechnen. Wenig tiefe Bindehauttaschen fordern nicht nur zu einer sehr vorsichtigen Prognostik, sondern auch zu einer äusserst milden Anwendung des Aetzmittels auf. Es ist bekannt, dass nach jedem Trachom eine mehr oder minder umfangreiche Narbenbildung in der Bindehaut stattfindet, welche ihre Secretionsverhältnisse verändert und zu einer gewissen Höhe gelangt, selbst ihren verderblichen Einfluss auf die Ernährung der Hornhaut ausübt. Man wird es deshalb sehr natürlich finden, dass eine Therapie, welche die Excision der erkrankten Schleimhaut präconisirt, d. h. ein für die Durchsichtigkeit der Hornhaut nothwendiges Ernährungsmaterial zerstört, eine höchst verwerfliche ist. Nur die vollkommenste Unwissenheit in Bezug auf das Wesen des Krankheitsprocesses kann Anlass zu solchen Missgriffen geben. Handelt es sich jedoch um isolirte, gestielte Wucherungen, so dürfen diese unbedenklich mit einer kleinen Cooper'schen Scheere abgetragen werden, denn ein derartiger Eingriff führt nicht zu Substanzverlusten in der Conjunctiva. Solche Wucherungen kommen übrigens nur da vor, wo die Uebergangsfalten weit sind, die Lider gar keinen Druck auf die unter-

liegende Hornhaut ausüben. Diese Fälle sind immer am raschesten geheilt, denn in der Regel ist die Hornhaut gesund.

Ein jedes lang bestandene Trachom führt zu weisslichen Narbenbildungen in der Schleimhaut des Tarsus. Kommen dazu noch häufige Recidive der Krankheit, so verkleinert sich die Uebergangsfalte immer mehr und die Conjunctiva wird atrophisch. Der Zustand der Bindehaut ist leitend für die Behandlung.

Eine atrophische Bindehaut ohne pannöses Erkranken der Hornhaut lässt immerhin eine günstige Prognostik zu, man hüte sich nur vor allen örtlich reizenden Mitteln und beschränke sich neben dem Gebrauche innerer derivirender Mittel auf die Anwendung lauwarmer mit Tannin versetzten Wasserbähungen, etwa ein paarmal im Laufe des Tages. Später geht man zu der Anwendung eines leichten Tropfwassers über. Besteht aber neben der atrophischen Bindehaut eine pannöse Keratitis, so ist die einmalige tägliche Anwendung einer Salbe aus Hydr. ox. rubr. gr. 1 auf Ung. rosat. 4 Scrupel der Application von Cupr. sulph. entschieden vorzuziehen. Die Dauer der Hornhautaffection steht in gradem Verhältniss zu der fortgeschrittenen Atrophie der Conjunctiva.

Hat nach häufigen Recidiven des chronischen Trachoms die Uebergangsfalte eine solche Schrumpfung erlitten, dass kaum noch eine Umstülpung der Lider zu ermöglichen ist, scheidet dabei die atrophische Bindehaut nur noch ein zähes klebriges Secret ab, so ist der Eintritt von Xerophthalmus nur noch eine Frage der Zeit und von irgend einer Therapie kaum noch etwas zu erwarten. Das beste Mittel, um die aus der gänzlichen Vertrocknung der Hornhaut resultirenden Beschwerden zu lindern, ist die Einträufelung von lauwarmer Milch oder eines milden Oels. Eine atrophisch gewordene Conjunctiva ist für blenorrhöische Ansteckung kaum noch empfänglich. Ich entsinne mich eines Falles, in dem die pannöse Keratitis bei weiter Lidspan-

nung mich siebenmal zur Einimpfung eines blenorrhoeischen Secrets zwang. Wenngleich das Auge gleich nach der Application des Virus 24 Stunden zugebunden, die leichte Secretion durch Anwendung von Katalapsmen gesteigert wurde, so war der jedesmalige Erfolg doch keineswegs meinen Erwartungen entsprechend, ich hatte indessen die Freude, dass nach fünfmonatlicher consequenter Anwendung die arme Patientin wieder zum Gebrauch ihrer beiden Augen gelangte.

Das Vorkommen des Trachoms ist so unendlich häufig, dass es nicht möglich ist, ganz abgesehen von der Macht der häuslichen Verhältnisse, alle zur Beobachtung kommenden Fälle klinisch zu behandeln. Deshalb beschränkt sich seit einer Reihe von Jahren mein Verfahren in den leichten Fällen darauf, das erste Stadium sorgfältig zu überwachen und den Umständen gemäss, aber immer ambulando zu behandeln. Sobald das zweite Stadium der Krankheit eingetreten ist und keine Spur von Reizerscheinungen mehr besteht, wird einem Hausgenossen oder Bekannten des Patienten die Umstülpung der Lider gezeigt und gelehrt, wie die umgestülpte Lidfläche mit einem Stifte aus Cuprum sulphur. zu bestreichen und mit reinem Wasser mittelst eines kleinen Pinsels abzuspülen ist.

Mit der Verordnung R; Bacillum e cupro sulph. 1 forma sit conica et laevigata, werden die Patienten entlassen und dabei angewiesen die Manipulation des Umschlagens und Touchirens alle zwei Tage kurz vor dem Schlafengehen an sich vornehmen zu lassen. Durch die abendliche Anwendung in einem Zwischenraum von zwei Tagen werden nachtheilige Einwirkungen des Mittels vermieden. Immerhin wird darauf aufmerksam gemacht, dass jedes Touchiren gleich auszusetzen ist, sobald am folgenden Tage das Auge stark geröthet sein sollte. Von 14 zu 14 Tagen bis zu 3 Wochen präsentirt sich der Kranke wieder und so ist Gelegenheit geboten, den Zustand des Auges fortwährend zu kontrolliren. Diese Art der Behandlung hat mir bisheran

die trefflichsten Dienste geleistet, sie ist indessen nur auf solche Fälle anwendbar, die ohne irgend eine gefährliche Complication verlaufen.

Eine allgemein gültige Regel der Behandlung für alle Fälle von Trachom lässt sich nicht geben, ein jeder Fall verlangt seine besondere Beachtung. Je stürmischer das erste Stadium der Krankheit verläuft, um so grössere Vorsicht in der Behandlung verlangt das zweite Stadium. Dahin gehören namentlich alle Fälle, in denen unabhängig von dem Drucke des Lides die Cornea von vorneherein entzündet ist. In der Regel tritt dieses bei aufgedunsenen Individuen ein. Es vergehen oft viele Wochen, ehe an eine locale Behandlung des Auges gedacht werden kann.

Solche Fälle von Trachom, in denen die Krankheit nur die obere Uebergangsfalte occupirt, werden am besten local mit einer Lösung von Arg. nitr. gr. 10 auf Aq. destill. 1 Unze behandelt. Diese Fälle weisen meist eine ganz gesunde Schleimheit des Tarsus auf. Ist diese jedoch von einzelnen durchsichtigen Granulationen durchsprengt, so wird nie, so unbedeutend an und für sich die isolirten krankhaften Bildungen sein mögen, irgend eine örtliche Behandlung tolerirt, ein jedes Aetzmittel bringt positiv sicher Verschlimmerung hervor.

Eben so wenig ertragen eine reizende örtliche Behandlung jene kleinen Epithelialwucherungen, die man bei kleinen Kindern in der äussern Ecke des untern Lids beobachtet. Es sind keine Granulationen; diese Form nimmt erst unter dem Einflusse einer ungeeigneten Behandlung den Character von Granulationen an. Frische Luft, kalte Waschungen, Vermeiden von Zugwind bringt diese leichte Affection leicht zum Schwinden.

Reichlich $\frac{2}{3}$ der von Trachom befallen gewesenen Fälle heilen, ohne dass die Krankheit irgend eine weitere Spur ihres frühern Bestehens übrig lässt, höchstens bleiben kleine Narbenbildungen zurück. Das letzte Drittel hinterlässt immer unangenehme Folgekrank-

heiten, Störungen in der Thränenleitung, Trübungen der Hornhaut und Krümmungsanomalien. Ein acut ausgebrochenes Trachom, bei dem die Reizerscheinungen sich lange hinziehen, oder solche Fälle, die von häufigen und hartnäckigen Nachschüben begleitet sind, können einen derartigen Erweichungsprocess in der Hornhaut hervorrufen, dass es ohne irgend eine vorausgegangene Perforation zu einer totalen Staphylombildung kommt. Glücklicherweise ist dieses Factum sehr selten, indessen sah ich es doch sich 6—7mal unter meinen Augen entwickeln. Es gibt noch eine weitere, aber sehr seltene Form von Schwachsichtigkeit, die nach völlig abgelaufener Krankheit bei der vollkommensten Integrität der Hornhaut sich offenbart. Man beobachtet sie dann, wenn das erste Stadium der Krankheit sehr heftig war. Wenngleich auch der ophthalmoscopische Befund ein negativer ist, so bin ich doch der Ansicht, dass die Störung durch die lang bestandene subconjunctivale Injection, die störend auf die Circulationsverhältnisse in der Chorioidea einwirkte, hervorgerufen ist. Der sichere Erfolg in der Behandlung, welcher durch die 2- höchstens 3malige Anwendung des Heurteloup'schen Cylinders erzielt wird, spricht wenigstens ganz entschieden zu Gunsten dieser Ansicht.

Von der grössten Bedeutung unter allen Erkrankungen der Bindehaut ist unstreitig die Diphtheritis. Leider hat das Uebel in der Rheinprovinz und Westphalen unter den Aerzten nicht jene Beachtung gefunden, welche es sowohl wegen seines zerstörenden Einflusses auf die Hornhaut, wie wegen der meisterhaften Arbeit Graefe's gewiss verdient hätte. Ein rasch auftretendes Oedem mit grosser Prallheit und Härte der Lider ist das erste Symptom der Krankheit. Die Erscheinungen wachsen unter steigender Wärmeentwicklung und heftigen Schmerzen innerhalb weniger Stunden zu einer solchen Höhe, dass es kaum noch möglich ist, die Lider von einander zu ziehen. Gelingt es

unter einiger Anstrengung, so stürzt ein Strom heisser, mit einzelnen Flocken untermischter Thränen über die Wangen. Die glatt und fest anzufühlende Lidschleimhaut ist von weiss-gelblichem Aussehen. In den höhern Graden des Erkrankens bietet die *Conjunctiva bulbi* dieselbe Farbenveränderung und umschnürt in starker Aufwulstung die tief liegende *Cornea*. Sowohl die diphtheritischen Einlagerungen an und für sich wie die aus dem gewaltigen Drucke resultirenden *Circulationsstörungen* bedingen einerseits das blasse Aussehen der Schleimhaut, anderseits die isolirt auftretenden capillären *Aplexien*. Die *Compression* ist so gross, dass *Incisionen* in die Schleimhaut, wenn sie nicht sehr tief sind, kaum von dem Austreten eines Blutstropfens gefolgt sind.

Es ist hier nicht der Ort, eine weitläufige Schilderung der verschiedenen Vorgänge des diphtheritischen Erkrankens zu geben, bemerkt möge nur werden, dass der Zustand der Hornhaut das *Alpha* und das *Omega* aller Prognostik ist. Tritt in den ersten 24 Stunden des Erkrankens eine *Epithelialabschilferung* auf der *Cornea* ein, so ist in der Regel das Auge verloren; die Prognose gestaltet sich um so günstiger, je später die *Cornea* im Laufe der Krankheit afficirt wird. Die *Diphtheritis* wird um so verderblicher, je weniger die Hornhaut bis zu dem Momente des Erkrankens von Gefässbildungen durchzogen ist; dagegen wird ein mit *totalem Pannus* behaftetes Auge bei einer regelrechten Behandlung allen Gefahren entgehen, denn die ausgedehnten Gefässverbreitungen verhindern den eitrigen Zerfall der *Cornea*.

In einer ungemein eclatanten Weise erfuhr ich dieses im Herbste des Jahres 1857.

H. Pf. aus Wevelinghoven präsentirte sich mir zu jener Zeit mit einem so colossalen, seit einem Jahre bestehenden *Pannus totalis* beider Augen, dass beim ersten Blick jede Grenze zwischen *Cornea* und *Sclera* geschwunden schien. Das kräftige Aussehen des jungen 21jährigen Menschen, die gute *Lichtperception* und die

trotz lang bestandenem Trachom noch immer weiten Lidtaschen bestimmten mich, einen Kurversuch zu machen. Sechs volle Wochen hindurch waren die Lider täglich touchirt, ohne dass sich auch nur die allerunbedeutendste Lichtung der Hornhaut eingestellt hätte. Ein nasskalter Novembertag, an dem Patient direct nach der Aetzung sich der Einwirkung eines Ostwindes ausgesetzt hatte, brachte noch desselben Abends Diphtheritis beider Augen. Am folgenden Tage waren die Lider so prall, dass sie nicht einmal mit einem Lidhalter auseinander gezogen werden konnten. Patient erhielt einige Tage hindurch Calomel und kalte Umschläge ohne Erfolg. Am 4ten Tage vermochte ich das obere Lid so weit zu heben, dass die weisse Conjunctiva eben sichtbar wurde. Ein starkes Stirnkopfwelch liess mich die Gegenwart einer iritischen Complication vermuthen und war Veranlassung, dass zu dem Gebrauche von Cataplasmen übergegangen wurde. Innerhalb weniger Stunden waren alle schmerzhaften Erscheinungen völlig geschwunden. Nach der Entfernung der Cataplasmen traten die Schmerzen binnen Kurzem wieder hervor, gleichzeitig wurden die Lider wieder mehr prall und die leichte blenorrhoeische Secretion, welche angefangen hatte sich einzustellen, trat zurück. Es wurden nun die Cataplasmen continuirlich Tag und Nacht angewendet. Am 6ten Tage nahm die secundär auftretende Blenorrhoe einen so profusen Charakter an, dass zur Anwendung des Causticums übergegangen werden durfte. Es erwies sich die Hornhaut vollständig erhalten und mattgrau von Aussehen; die pannösen Gefässwucherungen waren nur noch an den Randtheilen sichtbar. Die eingeschlagene Behandlung mit Lapis mitigat. lieferte einen so günstigen Erfolg, dass Patient innerhalb weniger Wochen sein Gesicht wieder erlangte. Im Jahre 1863 sah ich ihn wieder; abgesehen von einer leichten Krümmungsanomalie der Cornea war das Sehvermögen so gut, dass Nr. 1 der Jaeger'schen Schriftscala gelesen wurde.

Nur der Existenz des colossalen Pannus ist in dem vorliegenden Falle die Erhaltung der Augen zuzuschreiben, denn die unendliche Masse von Gefässverzweigungen war das Medium, welches trotz der gewaltigen Compression die Ernährung der Hornhaut vermittelte.

Die nasskalten Novembertage des Jahres 1857 brachten innerhalb dreier Wochen 12 mit Diphtheritis behaftete Augen, 3 gingen vollständig zu Grunde; bei 3 andern blieb ein centrales Leucom zurück, welches die Ausführung einer künstlichen Pupillenbildung nothwendig machte, die 6 übrigen genasen. Unter den 12 Fällen vertheilten sich 6 doppelseitig auf 3 Patienten. Von diesen 3 Patienten waren 2 mit damals noch bestehender Keratitis pannosa behaftet, nämlich der oben beschriebene Fall, dann eine junge Brabänterin, bei der das eine Auge durch die Behandlung vollständig, das zweite durch Coremorphose erhalten wurde. Der 3te Fall betraf eine junge zarte Dame, die von Granulationen geheilt, eben entlassen werden sollte, als die furchtbare Krankheit sich einstellte. In den ersten 24 Stunden trat Epithelialabschilferung auf beiden Augen ein, das rechte Auge war am 3ten Tage zerstört und das linke zu erhalten gelang nur mit der genauesten Noth. Perforation trat ein mit Prolapsus iridis. Eine Coremorphose restituirte das Gesicht so weit, dass wieder die feinste Schrift gelesen wurde. Die Therapie in allen diesen Fällen war die von Graefe angegebene, rasche Mercurialisation, Eisumschläge, Blutigel.

Von jenem Zeitpunkte bis zum Schlusse des Jahres 1860 kamen 19 weitere Erkrankungen vor, 2mal mit Verlust eines Auges bei Individuen, die doppelseitig erkrankt waren. Die Diphtheritis erreichte indessen nicht wieder die Heftigkeit, durch welche sie sich bei ihrem ersten Auftreten manifestirt hatte.

Das Jahr 1861 brachte keinen einzigen Fall von genuiner Diphtheritis; im Jahre 1862 traten 4 Fälle mit einseitiger, 2 mit beiderseitiger Diphtheritis auf, unter letzteren wurde in einem Falle die Hälfte der Cornea

leucomatös. Ich glaubte die andere Hälfte sei noch für die Ausführung einer Coremorphose zu verwerthen; als ich jedoch vor einigen Monaten die Patientin wieder sah, war der Bulbus durch Irido-Chorioiditis phthisisch geworden. Das Jahr 1864 lieferte 4 Fälle mit doppel-seitigem Erkranken, 2 davon sah ich in einem Stadium der beiderseitigen Zerstörung beider Hornhäute; die begleitende Halsdiphtheritis zerstörte mit den Augen auch das Leben. Zu Beginn des Jahres 1865 sah ich einen armen Handwerksburschen, der 14 Tage vorher an Strabismus convergens operirt war, von Diphtheritis befallen. Er hatte in einem Dachkämmerchen, welches jedem Windstoss Zugang bot, sich die Krankheit zugezogen. Die Hornhaut war am zweiten Tage von Epithelialabschilferungen bedeckt, die Stelle der Sclera, an welcher der M. rectus internus tenotomirt war, wurde der Sitz der diphtheritischen Einlagerungen. Berstung der Sclera und Vereiterung der Hornhaut waren das Endresultat trotz aller möglichen Sorgfalt in der Behandlung.

Ein kalter Junitag, der einer ungewöhnlichen Hitze folgte, war ausgezeichnet durch 2 doppelseitige und 2 einseitige Fälle von Diphtheritis. Alle wurden vollständig geheilt. Ebenso verliefen die im vorigen Jahre beobachteten Fälle ohne consecutive Gesichtsstörungen.

So weit meine Beobachtungen reichen, fallen alle Erkrankungsfälle in nasskalte Tage, diese Zeit ist doppelt gefährlich, wenn Ost- oder Nordwind herrschen. Unter solchen Witterungsverhältnissen wurde das Cauticum nur mit der allergrössten Vorsicht bei Trachom angewendet, besonders bei jenen Formen, die schon durch wiederholte Nachschübe gewissermassen an Widerstandsfähigkeit gegen Schädlichkeitseinflüsse verloren hatten. Mehrmals bot sich Gelegenheit, die Beobachtung zu machen, dass selbst bei der vorsichtigsten Anwendung des Lapis unmittelbar nachher heftige Schmerzen auftraten, mit Prallheit der aufschwellenden Lider und jener verdächtigen Absonderung von Thränen, in einem Worte, mit jenen Erscheinungen, wie sie nur zu

häufig die Vorboten von Diphtheritis sind. In allen diesen Fällen wurde augenblicklich zu einer mehrstündigen, unausgesetzten Anwendung von Cataplasmen geschritten. Niemals kam es unter Anwendung dieser Medication zur Entwicklung jener verderblichen Krankheitsform. Ueberhaupt wurde schon seit einigen Jahren die Anwendung der Kälte und die Application der Blutigel verlassen. Ein paar Dosen Calomel wurden nur in den schlimmern Fällen während der ersten 24 Stunden gereicht, dagegen zur Verringerung des enormen Liddruckes einige Orbicularisfasern an der Schläfenseite gespalten. Trotz der grossen Wärmeentwicklung, welche mit der Krankheit einhergeht, werden von vornherein Cataplasmen systematisch angewendet, verbunden mit dem innern Gebrauch von Derivantien. Die Patienten fühlten sich sehr behaglich dabei und die Resultate der Behandlung waren bis jetzt in jeder Beziehung befriedigend. Vor vielen Jahren schon sah ich die Anwendung der warmen Umschläge in der Graefe'schen Klinik. Soweit meine Erinnerung reicht, bot dort die Methode vor andern keine Vorzüge. Es gibt wohl keine Klinik in der Welt, in welcher der Diphtheritis eine so ungewöhnliche Sorgfalt in der Behandlung geschenkt wird, als eben dort durch den ersten Monographen dieser Krankheit geschieht und trotzdem sind die Ausgänge hier zu Lande besser. Worin ist ein solches Resultat begründet? — Die Antwort ist einfach: die Krankheit tritt hier am Rhein nie in einer so entsetzlichen Form auf wie in Berlin, niemals habe ich hier beobachtet, dass man mit einer Pincette die Schwarten von der Conjunctiva bulbi abziehen konnte, niemals war ich hier Zeuge jener wüthenden Schmerzen, die sich bei den Kranken durch Zittern aller Glieder manifestirten, sobald nur der Versuch, die Lider zu öffnen, gemacht wurde, oder gar nur ein Oeffnen der Lider unter Chloroformnarkose gestatteteten. Das Klima in unsern Landestheilen ist milder, die Sprünge in der Temperatur sind nicht so gross und der eisige

Nord-Ost dringt nicht so schneidend in die ungeheuer langen Strassen. Durchgehends stand bei Kindern die Intensität des Krankheitsprocesses in einem gewissen Abhängigkeitsverhältniss von dem Grade des körperlichen Elends und der Dürftigkeit einer der Feuchtigkeit und kalten Zugluft ausgesetzten Wohnung. Der jüngste mit echter Diphtheritis behaftete Patient war $2\frac{1}{4}$ Jahr. Mischformen der Krankheit mit Blenorrhoe, bald mehr der einen, bald mehr der andern Form zuneigend, kamen häufig vor. Alle diese Fälle endeten glücklich mit Ausnahme eines einzigen, bei dem ein tiefes Ulcus corneae centrale präexistirte. So vortrefflich sich auch der Gebrauch warmer Umschläge erweist, so ist doch die unangenehme Nebenwirkung damit verbunden, dass das 2te sogenannte blenorrhoeische Stadium der Krankheit viel rascher und intensiver eintritt als bei Anwendung der Kälte.

Indessen ist nicht das Quantum der eitrigen Absonderung massgebend für die Gefährlichkeit eines Falles. Die Blenorrhoe, gleichviel ob sie als Nachkrankheit der Diphtheritis oder durch gonorrhoeische Infection hervorgerufen wird, ist einer vollkommenen Beherrschung durch die ärztliche Kunst zugänglich, seitdem wir vorzugsweise durch die Bemühungen v. Graefe's mit der rationellen Anwendung des Causticums vertraut geworden sind. Das Causticum in der Form des mitgirten Lapis ist das unersetzliche, einzige und alleinige Mittel für diese Krankheit, gleichviel ob Hornhautaffectionen vorhanden sind oder nicht. Diese influenciren die Prognostik des einzelnen Falls, nicht die Therapie des Aetzmittels. Keine einzige Form von Blenorrhoe auch nicht die der Neugeborenen, contraindicirt diese Therapie. Die Behandlung aller blenorrhoeischen Ophthalmien in dieser Art ist in der That ein ungeheurerer Fortschritt. Es hängt alles davon ab, dass die Patienten möglichst früh zur Behandlung kommen, ehe noch Geschwürsbildungen der Hornhaut eingetreten sind. Wenn jedoch eine solche Complication be-

steht, selbst schon Prolapsus iridis vorhanden ist, oder gar die Hornhaut eitrig infiltrirt erscheint, so lasse man doch in seinen Bemühungen nicht nach. Tritt eine Vascularisation der Limbus corneae ein, so darf man bei einer kunstgerechten Behandlung noch hoffen, das Auge für eine Pupillenbildung zu erhalten. Zu welchem Resultate Aufmerksamkeit und Ausdauer führen, war ich so glücklich, im Winter 1865/66 zu erfahren, als unter den Bergleuten des Essener Kohlenreviers die Krankheit ihre Zerstörung anrichtete. Diese Erinnerungen gehören zu den angenehmsten meines Lebens, die Dankbarkeit solcher, die verloren schienen, bleibt mir ewig, wengleich der eine oder andere Gerettete später bittere Vorwürfe hören musste, das Reglement überschritten zu haben, welches nicht gestattet, sich ausserhalb der Lade curiren zu lassen.

Wer die Sicherheit des Erfolges kennt, mit der nach den Grundsätzen der Graefe'schen Schule die Blenorrhoea neonatorum behandelt wird, muss von Unwillen erfüllt werden, wenn er sieht, wie unwissende Hebammen Säuglinge mit dieser Krankheit selbst behandeln, anstatt die unglücklichen Wesen zu einem verständigen Arzte zu schicken. Wie häufig habe ich nicht Kinder gesehen, die beide Augen verloren hatten, ungerechnet die grosse Zahl derer, welche ein Auge einbüssten oder theils mehr, theils minder umfangreiche unheilbare Hornhauttrübungen davon trugen. Die leichten Fälle von Blenorrhoe heilen auch ohne Aetzmittel. Ist das Auge von jeder Hornhautaffection frei, so kommt man häufig mit Aufschlägen von Aqua chlori ein paar Mal täglich, einige Minuten lang fortgesetzt, zum Ziele. Tritt bei Anwendung dieser Aufschläge eine Empfindlichkeit der äussern Lidbedeckung ein, so genügt ein einfaches Bestreichen dieser Theile mit Ungt. leniens. Empfehlenswerth erweist sich dieselbe Medication bei der Form von Conjunctivitis, welche mit vermehrter blenorrhöischer Secretion einhergeht; sie kam während

des Sommers 1866 in auffallender Zahl am Niederrhein und in Westphalen vor.

Das Pterygium war eine keineswegs seltene Erscheinung, seine Weiterentwicklung wurde durch Umstechung sistirt. Die durchgeführte doppelte Fadenschlinge wurde fest geknotet und einige Tage liegen gelassen, bis sie vollständig durchgeschnitten hatte und von selbst herausfiel. Die auftretende, das Auge in keiner Weise belästigende Narbenbildung unterbrach die Gefässcontinuität der pathologischen Bildung. Die Gefässobliteration in dem der Hornhaut aufliegenden Theile des Flügelfells war stets bemerkenswerth. Selten wurde die Operation durch Abpräparirung des Flügelfells ausgeführt. Es musste dann stets die benachbarte Conjunctiva herbeigezogen und durch ein paar Suturen in ihrer neuen Lage 24—30 Stunden lang festgehalten werden.

Die operative Entfernung einer carcinomatösen Wucherung fand 2mal an dem rechten Auge eines und desselben Mannes statt. Das Afterproduct occupirte die Conjunctiva zwischen Cornea und Caruncula lacrimalis, war ziemlich oval, röthlich-grau von Aussehen, hart anzufühlen und überragte die benachbarten Theile der Bindehaut um 2 Linien. Die Blutung bei der Operation war unbedeutend, das Recidiv fand schon wenige Wochen nach der ersten Operation statt. Ich sah den Patienten, einen Bergarbeiter, nach der zweiten Operation nicht wieder, wahrscheinlich hatte ihn das später eingetretene nochmalige Recidiv misstrauisch gegen meine Kunst gemacht.

Hypertrophien der Plica semilunaris oder der Caruncula lacrimalis, welche theils als selbstständige Bildungen, theils als begleitende Erscheinungen eines chronischen Trachoms auftraten, wurden mit der Cooper'schen Scheere entfernt und die kleine Blutung durch Kaltwasser-Aufschläge bald sistirt.

V. Krankheiten der Thränenorgane.

Eine jede Epithelzelle der Conjunctiva ist, vermöge der an ihrer Oberfläche stattfindenden Secretion von Feuchtigkeit, als eine auf ihren Grundtypus zurückgeführte Drüse zu betrachten. Diese Zellen liefern in ihrer Gesamtheit das normale Befeuchtungsmittel des Auges. Die Thränendrüse functionirt für gewöhnlich nicht, erst bei Reizzuständen oder auf Vorstellungen der Wehmuth und Trauer tritt in ihr eine vermehrte Absonderung ein. Wie bekannt ändert ihre Exstirpation an den Befeuchtungsverhältnissen der Cornea und Conjunctiva nichts. Eine sarcomatöse Entartung der rechten Thränendrüse, welche ich im Jahre 1860 bei einem Dienstmädchen aus der Provinz Limburg beobachtete, übte eben so wenig einen pathologischen Einfluss auf das Verhalten der Conjunctiva.

Die geringe Flüssigkeitsschicht, welche sich auf der Bindehautfläche findet, beansprucht kaum die Thätigkeit der thränenleitenden Organe, da sie fortwährend der Verdunstung ausgesetzt ist. So wie sich jedoch durch irgend welche Veranlassung eine stärkere Absonderung einstellt, werden die Thränen durch die mit dem Schliessen der Lider verbundene Druckwirkung des *Musc. orbicularis* in den Thränensee gepresst und entweichen durch die stets offenen Thränenröhrchen in den *Ductus naso-lacrimalis*. Alle Canäle die der Thrä-

*) In diesem Abschnitt ist jener Vortrag auszugsweise mitgetheilt, den ich am 26. Mai 1859 in dem Verein der Aerzte zu Düsseldorf hielt. Meine Anschauungen in Bezug auf die Behandlung der Thränenleiden sind dieselben geblieben wie sie damals waren.

nenleitung vorstehen, spielen eine bloss passive Rolle, sie repräsentiren gewissermassen nur eine Durchgangsröhre. Die bewegende und treibende Kraft liegt in der Druckwirkung der Orbicularis. Bei dieser Auffassung ergeben sich drei Reihen von Erscheinungen, auf welche das krankhafte Thränen zurückgeführt werden musste:

1. Hypersecretion der Conjunctiva,
2. Hindernisse in der Leitung,
3. Gehemmte Druckwirkung.

Das krankhafte Thränen bei Abwesenheit aller entzündlichen Processe trotz ungestörter Leitung und unbehindertem Orbicularisdruck ist eine sehr seltene Erscheinung. Ich sah sie im Laufe der Jahre nur 5 oder 6 mal. Der leiseste Luftzug bewirkte eine so starke Absonderung, dass die Wangen permanent befeuchtet waren. Einigermassen verminderte sich die krankhafte Secretion in einem warmen Zimmer, um augenblicklich wieder hervorzutreten, sobald die Patienten sich wiederum im Freien der Einwirkung der Luft aussetzten. Es musste dieser Zustand als eine Hypersecretion der Conjunctiva gedeutet werden. Kalte Waschungen, systematisch fortgebraucht, bewirkten gar keine Erleichterung, regten im Gegentheil nur zu einer vermehrten Absonderung an. In der Supposition einer excessiv gesteigerten Empfindlichkeit der in der Conjunctiva verlaufenden Nervi ciliares wurde Morphium örtlich angewendet, aber ohne allen Erfolg. Eine zweifelhafte Wirkung hatten laue Aufschläge von Aqua opiata und Aqua laurocerasi.

Ueber die Ursachen dieser auffallenden Erscheinung war nichts Bestimmtes festzustellen; in einem Falle wurde ein Schlag angeschuldigt, der vor Jahren das Auge betroffen und seit jener Zeit das hartnäckige Thränenträufeln erzeugt hatte. Ein andermal bestand Hypersecretion der rechten Thränendrüse bei gleichzeitiger Anwesenheit von Neuralgie des 1. und 2. Trigeminus-

astes. Die Erscheinungen des Schmerzes und der Hypersecretion schwanden nach 3wöchentlichem Gebrauche von Solut. arsen. Fowleri. Eine secundäre Anschwellung der Thränendrüse beobachtete ich 5 mal bei Anwesenheit eines acuten Trachoms, das sich durch seine lange Dauer und die Intensität der Entzündung auszeichnete. Ich wage nicht zu entscheiden, ob die ungewöhnliche starke Thränenabsonderung Folge des Reizzustandes in der Drüse war oder als Theilerscheinung des Trachoms gedeutet werden musste.

Abgesehen davon, dass alle Entzündungsprocesse im Auge mit einer vermehrten Thränenabsonderung einhergehen, neigen ganz besonders die verschiedenen Entzündungsformen der Bindehaut zu einer Weiterverbreitung auf die Thränenorgane. Das gelieferte schleimige oder eitrige Secret wirkt auflockernd auf die Mucosa des Ductus naso-lacimalis und steigert so die natürliche Enge des Canals, ein Umstand, der nur zu sehr dazu beiträgt, dass selbst an und für sich unbedeutende Hindernisse in der Leitung den Character der Chronicität annehmen. In dieser Hinsicht übt das Trachom den schlimmsten Einfluss aus, sowohl was die Störungen in der Leitung als was die Behinderung der Druckwirkung des Orbicularis anbelangt. Es dürfte nur wenige Fälle von acutem Trachom geben, die nicht mit einem mehr oder minder umfangreichen Catarrh der Thränenwege complicirt wären. Diese begleitenden Erscheinungen, welche für gewöhnlich das Gefühl eines Schnupfens erzeugen, schwinden meist mit dem Aufhören des Trachoms; gestaltet sich dieses jedoch zu einem chronischen Leiden so wird in etwa $\frac{1}{3}$ der Fälle der Grund zu umfangreichen Thränenleiden, sowohl Stenosen als Blenorrhoen gelegt.

Es wurde schon früher bei den Erkrankungen der Bindehaut bemerkt, dass das Secret des Trachoms durch Ueberfließen auf das untere Lid Deviation des Punctum lacrimale erzeugt. Dieser Uebelstand ist im acuten Stadium der Krankheit bei einiger Vorsicht durch fettige Einreibungen in die Cutis des Lids leicht zu

verhüten oder rasch wieder auszugleichen, bleibend wird die Epiphora in der Regel dann, wenn die chronische Form des Erkrankens sich ungewöhnlich lange hinzieht und häufig von acuten Nachschüben begleitet wird. Es wirkt hier nicht allein die Retraction der entzündeten Lidhaut begünstigend auf die Entwicklung des Uebels, eben so sehr müssen die unter diesen Verhältnissen zur zweiten Natur gewordenen Kneifbewegungen der Lider angeschuldigt werden. Sie sind häufig so stark, dass der untere Thränenpunkt sich über den obern, oder der obere über den untern schiebt und somit die Druckwirkung des Orbicularis auf die vollständige Anlegung des untern, zuweilen auch des obern Lids in jeder Weise paralysirt. Ein anderer und noch grösserer Uebelstand wird durch die muldenförmige Verkrümmung des obern Lidknorpels erzeugt, wie sie eben in Folge von chronischem Trachom durch Schrumpfung des Narbengewebes eintritt. Dadurch liegt selbst bei der Möglichkeit eines völligen Lid-schlusses der obere Tarsus dem Auge nicht mehr fest an, lässt vielmehr zwischen beiden Theilen einen leeren Raum bestehen, der durch eine kuppelartige Wölbung sich bemerkbar macht und durch den Druck des Orbicularis nicht mehr ausgeglichen wird. Diese Höhlung ist fortwährend mit Flüssigkeit gefüllt, die unausgesetzt das Auge reizt und wegen ihrer Lage in der Nähe der Ausführungsgänge der Thränendrüse diese selbst zu einer vermehrten Thätigkeit anregt. Früher hatte ich die Gewohnheit bei Pannus trachomatosus die Excision einer Hautfalte am obern Lid zu machen, um durch Bildung eines Narbengewebes den Tarsus ein wenig vom Bulbus abzuwenden und so die Reibung und den Druck, wie sie zwischen beiden Theilen bestanden, zu vermindern. Ich konnte mir durchaus nicht klar werden, warum selbst nach beseitigtem Krankheitsprocess zuweilen ein lästiges Thränen zurückblieb, wengleich bei einer vorgenommenen Untersuchung die Leitungsröhren sich als durchgängig erwiesen. Erst als ich

gelernt hatte die Wirkungsweise des Orbicularis gehörig zu würdigen, konnte ich den Schlüssel zu dieser Erscheinung finden.

Eine verminderte Flächenanlegung der Orbicularis findet sich sowohl nach erschöpfenden Krankheiten wie im höheren Alter durch Schwund des orbitalen Fettpolsters. In dem ersten Falle ist die Störung in der Regel vorübergehender Natur, sie schwindet in demselben Grade wie die Reconvalescenz voranschreitet und bedarf deshalb keiner besonderen Behandlung. Die Erschlaffung des untern Lids, als Ausdruck der Altersstörung, wurde in den geringeren Graden durch mehrmaliges Bestreichen des innern Lidsaums mit Lapis gehoben, während die höhern Grade zuweilen einen kleinen von oben nach unten gehenden ovalen Ausschnitt aus dem untern Lide erforderten. Die durch Einlegen von ein paar Suturen erzielte rasche Heilung bewirkte stets eine stärkere Lidspannung und damit Ausgleichung oder wenigstens Verminderung der Beschwerden.

Der beim Blick nach oben sich so leicht markirende Abstand des untern Thränenpunkts wurde stets nach dem Vorgange Bowman's durch Spaltung des untern Thränenröhrchens auszugleichen versucht. Eine 3—4 tägige Behandlung war genügend, um die Verwachsung der Wundränder zu verhüten. Diese kleinen operativen Eingriffe kamen sehr häufig vor, ohne dass sie jedoch in's Verzeichniss der Operationen eingetragen wurden. Zufällig liegt mir in diesem Augenblick eine kleine Notiz aus dem Jahre 1859 vor, der zufolge die Ausführung dieser Bowman'schen Operation innerhalb 7 Monaten 35 mal erfolgte.

Die Eversion der Thränenpunkte ist die erste Stufe zur Entwicklung des Ectropium und so kommt es auch, dass die operative Behandlung der einen Störung gewissermassen in die der andern übergreift. Die kuppelartige Wölbung des obern Lids wurde durch Ausführung eines kleinen Transversalschnitts an der äussern Commissur mit consecutiver Umsäumung der

Schleimhaut des äussern Wundwinkels so viel wie möglich auszugleichen gesucht. Noch mehr ist indessen jenes Verfahren zu empfehlen, welches Snellen bei der Operation des Entropium in Anwendung brachte, dadurch, dass durch Excision eines transversalen Stückes aus der Wölbung des Tarsus, dieser in seinem Höhendurchmesser von oben nach unten verringert wird und sich dem Bulbus gleichmässiger anlegt

Wenn durch Ausführung der Bowman'schen Operation die Thränenröhrchen zur Aufnahme der Thränen geeignet gemacht oder nach Ausgleichung der normalen Druckwirkung des Orbicularis die Bedingungen für eine genügende Leitung restituirt waren, dann musste zu einer Behandlung der durch Thränenstauung hervorgerufenen entzündlichen Processe der Conjunctiva übergegangen werden. Es waren dabei keine andern Grundsätze massgebend als jene, welche oben bei der Behandlung der Bindehauterkrankungen auseinander gesetzt wurden.

Die Durchgängigkeit oder Undurchgängigkeit der thränenleitenden Wege wurden durch Injectionen mit der Anel'schen Spritze festgestellt. War noch einige, wenn auch noch so sehr erschwerte Durchgängigkeit vorhanden, so wurden längere Zeit hindurch lauwarme Bähungen angeordnet und sobald eine Abschwellung der aufgelockerten Mucosa eingetreten war, zu dem Gebrauche eines leicht adstringirenden Tropfwassers aus Zinc. sulph. übergegangen. Diese langsame, nicht tief eingreifende Behandlung hat mir unendlich bessere Resultate geliefert als jene Zeit, in der ich unmittelbar nach Constatirung der Undurchgängigkeit zu dem Gebrauche der Bowman'schen Sonde überging. Zu häufig wurde eine leichte Verletzung der Schleimhaut bewirkt und dem alten Uebel eine neue Stenosirung durch die auftretende Narbencontractur hinzugefügt.

Eine Sondirung wurde nur dann vorgenommen, wenn entweder keine entzündlichen Erscheinungen bestanden oder die vorhandenen Erscheinungen ermässigt

waren. Dieser kleine Eingriff geschah nach vorheriger Spaltung des obern Thränenröhrchens mit dem von Dr. A. Weber angegebenen Messerchen. Bei den Stenosen beobachtete ich zuweilen sehr glückliche Resultate, zuweilen sah ich sie auch ganz ausbleiben. Nimmt man nur Rücksicht auf den ersten Erfolg, so hat man allerdings Grund um sehr befriedigt zu sein, indessen die Recidive zeigen sich häufig schon nach wenigen Wochen und die Beschwerden sind dann nicht selten beinahe eben so gross wie sie vor der Behandlung gewesen waren. Ich darf wohl sagen, dass mir nicht allein derartige unangenehme Erscheinungen zugestossen sind, denn ich sah bei vielen Kranken, die anderwärts von geübten Händen systematisch längere Zeit hindurch sondirt waren, die erzielte Besserung eben so wenig Stand halten. Wenn dieselben Patienten schliesslich mit lauwarmen Injectionen und Bähungen behandelt wurden, so war das Resultat für sie eben so sehr und zuweilen bei vielen noch zufriedenstellender als durch Sondirungen erreicht war.

Die Sondirungen ergaben in einem Falle, dass ein in dem obern Theil des Ductus naso-lacrimalis gelegenes Kalkconcrement Jahre lang einen blenorrhoeischen Zustand hervorgerufen hatte; nach seiner Entfernung, die durch Eröffnung des Thränensacks mit dem Petit'schen Messer möglich wurde, trat in 12 Tagen vollständige Heilung ein. In einem andern Falle hatte ein kleiner gestielter Polyp die Eiterung Monate lang unterhalten.

Bestand schon eine organische Verwachsung an irgend einer Stelle der Thränenleitung, so wurde a priori auf eine Herstellung der Leitung verzichtet. Es konnte nur noch Aufgabe der Therapie sein die Bedingungen herzustellen unter denen die Störungen, wie sie aus dem gehinderten Thränenabfluss für das Auge hervorgingen, in ihrem nachtheiligen Einflusse zu paralysiren. In der Beseitigung der entzündlichen Zustände, mochten sie nun auf der Schleimhaut des Tarsus oder in dem Thränensack selbst ihre Localisation

haben, liegen die Bedingungen zu einer Verminderung der gesteigerten Absonderung. Das Mittel wodurch dieser Zweck am ehesten erreicht wurde, bestand in der totalen Verödung des Thränensackes, denn so wurde das Reservoir zerstört, welches durch fortwährende neue Aufnahme von Flüssigkeit den Ausgangspunkt aller Beschwerden bildete. Es sind nicht bloss theoretisch physiologische Gründe, es ist eben so sehr die Thatsache der Erfahrung, dass man ein Jahre lang bestandenes Thränen durch spontane Obliteration des Thränensackes zum Stillstand kommen sieht, worauf eine solche therapeutische Auffassung sich stützt.

Von diesem Gesichtspunkte aus fällt die Behandlung der Thränensackblenorrhoeen mit den Fistelbildungen zusammen. Der Unterschied ist nur der, dass die cariösen Processe, welche etwa den Grund zum Entstehen der Fistel legten, sistirt sein müssen ehe an eine Obliteration des Sackes zu denken ist. In einigen Fällen musste eine durch syphilitische Exostose des Thränenbeins bedingte Blenorrhoe lange Zeit hindurch mit der innern Anwendung von Jodkalium behandelt werden, ehe zur Obliteration des Sackes geschritten werden durfte. Trotz der realen physiologischen Basis auf der sich die Obliteration des Thränensackes stützt, ist seine operative Behandlung immer noch die Achillesferse der Ophthalmologie, weniger wegen der langen Zeit, die bis zur völligen Obliteration verfließt, als wegen der grossen Geneigtheit mit der die Krankheit Recidive macht.

Während der ersten Jahre meiner Praxis habe ich in 15 Fällen behufs Obliteration des Thränensackes zum Ferrum candens gegriffen. Der Widerwillen der Patienten gegen diesen tiefen Eingriff, die Nothwendigkeit die Operation stets unter Chloroformnarcose anzuwenden zu müssen und die wenig brillanten Resultate, welche sie in ihrem Gefolge hatte, liessen mich bald ein Verfahren aufgeben, das eben so barbarisch in seiner Ausführung wie ungewiss in seinem Endeffecte ist.

Ich versuchte nun die alleinige Eröffnung des Sackes und Excision des obern Theils der ihn auskleidenden Schleimhaut. Auch der Erfolg dieser Methode war höchst unsicher; es scheint, dass die Excision eines Schleimhauttheiles das Auftreten von Ausbuchtungen des Sackes begünstigt, die ihrerseits wiederum die Bildungsstätte neuer Recidive werden.

Seit dem Herbste 1858 versuchte ich vor der Eröffnung des Thränensackes die Thränenröhrchen längere Zeit hindurch durch Umstechung zu unterbinden, um so die Communication der Thränenfeuchtigkeit auf der Bulbusfläche mit dem Sacke unmöglich zu machen, weil eben die Druckwirkung des Orbicularis die Thränen fortwährend in den Sack hineinpresst und so das Aneinanderheilen seiner Wandungen erschwert und verzögert. Nachdem dieses Verfahren eine Zeit lang in Anwendung gekommen war, ohne dass indessen der Erfolg so ausgefallen wäre, wie ich es mir vorgestellt hatte, wurden mit Höllenstein armirte Sonden in die Thränenröhrchen eingeführt, um durch Erregung einer adhäsiven Entzündung die auskleidende Schleimhaut in ein Narbengewebe umzuwandeln. In den letzten Jahren habe ich ein conisches Stiletchen angewendet, das vorher in eine Lösung von caustischem Kali getaucht wurde.

Auch diese Methode fiel erst dann befriedigend aus, als der eröffnete Sack mit Pressschwamm oder *Laminaria digitata* dilatirt und die innere Mündung der Thränenröhrchen durch Betupfen mit einem Stift aus reinem Lapis zur Verwachsung gebracht wurde. Die Obliteration des Sackes ging seit jener Zeit viel rascher vor sich als ehemals. Eine nothwendige Bedingung für jede Obliteration ist indessen der genaue Anschluss des Orbicularis an den Augapfel. Wo diese Bedingung fehlt oder überhaupt durch eine einleitende Behandlung vorher nicht zu erzielen ist, da darf nie und nimmer auf irgend eine Erleichterung für den Patienten gerechnet werden,

denn die in den Bindehauttaschen stagnirende Flüssigkeit bildet eine nie versiegende Quelle des Thränens. Niemals habe ich beobachtet, dass Anomalien in der Zahl der Thränenpunkte resp. der Thränenröhrchen irgendwie verändernd auf die Gestaltung der Druckverhältnisse des Orbicularis eingewirkt hätten. In einem Falle konnte weder an dem obern, noch an dem untern Lid die Existenz eines Thränenpunktes nachgewiesen werden; 2mal beobachtete ich das einseitige Vorkommen dreier Thränenpunkte, der 3te lag am innern Lidwinkel und führte direct in die Thränenröhrchen. Zum ersten Mal sah ich diese Bildung an dem Auge einer alten Bauernfrau, die mich im Frühjahre 1857 wegen *Cataracta incip.* des linken Auges consultirte.

VI. Krankheiten der Hornhaut.

Epithelialabschilferungen der Hornhaut kamen besonders häufig nach der Einwirkung fremder Körper vor. In der Regel waren es kleine Stahl- oder Kohlenpartikelchen, die neben einer starken subconjunctivalen Röthe die Erscheinungen des Thränens, der Lichtscheu, selbst die der Ciliarneuralgie hervorriefen, aber rasch von einer Verminderung der subjectiven Beschwerden gefolgt waren, sobald ihre Entfernung statt gefunden hatte. Für gewöhnlich reichte die Application kalter Aufschläge und das 1—3 Tage lang fortgesetzte Zubinden des Auges hin, um alle Spuren des Unfalls zu verwischen. War schon ein grösserer Substanzverlust eingetreten, sei es als Folge der einwirkenden Schädlichkeit oder durch vorausgegangene Versuche zur Beseitigung des Fremdkörpers, so wurde mit der erwähnten Therapie noch der Gebrauch des Atropins verbunden, um durch Entspannung des Hornhautgewebes eine möglichst rasche Heilung zu erzielen. Ueberhaupt war in diesen Fällen die Behandlung keine andere als die bei den einfachen Formen der Hornhautinfiltrate allgemein übliche. Im Allgemeinen hafteten die kleinen Feilspäne oder Kohlenfragmente in der obersten Hornhautschicht. Kleine Drathsplitter erzeugten häufig Perforation und glücklich durfte der Patient sich schätzen, wenn es unter solchen Umständen bei einer einfachen Verwundung der Hornhaut blieb. Im Winter 1860 sah ich einen Arbeiter, dem ein 3—4 Linien langes Metallsplitterchen die rechte Hornhaut von unten und aussen her, ungefähr 3 Linien vom Rande perforirt hatte.

Dieses Stückchen wurde in der vordern Kammer gewissermassen schwebend erhalten, denn das vordere Ende hatte den mittlern Iristheil zum Stützpunkt, während das hintere Ende in der Hornhaut fest sass, aber so tief eingedrungen war, dass alle Versuche es von der vordern Hornhautfläche her zu fassen absolut vergeblich blieben. Es wurde deshalb ein Lanzenmesser in die vordere Kammer introducirt, um durch Vorschieben zwischen Iris und Fremdkörper letztern aus seinem Stützpunkte in der Iris herauszudrängen. Dieses gelang vollkommen, so dass das vordere Ende des Fremdkörpers beweglich wurde und eine zur Iris parallele Lage einnahm; damit war die Gefahr einer Anspießung der Linse beseitigt. Mit einer kleinen Pupillenpincette wurde hierauf das Metallstückchen soweit in die vordere Kammer eingeschoben, dass auch sein hinteres Ende sich von der Hornhaut loslöste. Die vollständige Beweglichkeit gestattete nunmehr die Entfernung. Unter Anwendung leicht abführender Mittel, denen nach Ablauf von 24 Stunden der Gebrauch von Atropin folgte, trat in einigen Tagen vollständige Beseitigung aller Reizerscheinungen ein so weit sie sich theils durch die Anwesenheit des fremden Körpers, theils durch den mechanischen Insult bei der Operation entwickelt hatten.

Die einfachen Schnittwunden der Hornhaut wurden in keiner andern als in der oben angedeuteten Weise behandelt, nur wurde Atropin nicht früher angewendet, als bis die vollständige Wiederansammlung des Humor aqueus den Beweis lieferte, dass ein directes Eindringen des Medicaments in die vordere Kammer nicht mehr statt finden könne. Grund zu diesem Verfahren war die Beobachtung, dass der zu frühe Gebrauch des Atropins, anstatt den Heilungsvorgang in der Cornea zu fördern, das Auftreten einer Complication mit Iritis begünstigte. Hatte sich die Wunde vollständig verklebt, so entfaltete das Mittel alle jene Vortheile, die ihm von so vielen ausgezeichneten Beobachtern zuerkannt werden. Reine Schnittwunden heilten in der Regel glatt, kaum

mit Hinterlassung einer Narbe. Letztere waren in einem mehr oder minder bedeutenden Grade, von der Stumpfheit oder Schärfe des einwirkenden Körpers abhängig. Hatte sich jedoch von vornherein zwischen die Wundränder Glaskörpersubstanz gelegt oder waren die aufgequellten Linsentheile durch sie hindurch getreten, so fiel die Narbenbildung ungewöhnlich breit aus, zuweilen höckerige Prominenzien zeigend, die eine spätere Abtragung mit der Cooper'schen Scheere erforderten.

Die Wunden der Hornhaut waren von unendlich geringerer Tragweite als die Quetschungen. Während beobachtet wurde, dass eine vollständige sternförmige Zerreißung der Hornhaut, die nicht von Complicationen begleitet war, mit Hinterlassung einer Narbe heilte, präsentirte sich eine andere Reihe von Fällen, in denen die Hornhaut nach einer vorausgegangenen Quetschung nur leicht getrübt, wie angehaucht erschien und doch entwickelten sich umfangreiche, selbst vollständige Abscedirungen dieses Gebildes. Besonders gefährlich erwiesen sich jene Fälle, in denen neben dem beginnenden Abscess schon am 3ten Tage nach der Verletzung kleine streifenförmige Eiterherde auftraten. Fast musste man es als einen glücklichen Zufall betrachten, wenn unter solchen Umständen das Auge nicht vollständig zu Grunde ging,

Die Anätzungen, welche die obere Hornhautschicht durch die Einwirkung von frischem Kalk erlitt, konnten besonders häufig im Sommer während der Bauzeit an den Augen von Werkleuten beobachtet werden. Nach Entfernung des fremden Körpers wurden Atropininstillationen vorgenommen. Der Erfolg war stets befriedigend, selten sah ich eine unheilbare Trübung der Hornhaut zurückbleiben. Die begleitenden Schmerzen, welche weniger aus der Verletzung der Cornea als aus der Anätzung der Bindehaut hervorgingen, wurden durch Kaltwasser-Aufschläge niedergehalten. Die Anwendung dieses einfachen Mittels brachte dem Patienten immer eine bedeutende Erleichterung. War dagegen die An-

ätzung durch Einwirkung von concentrirten Säuren bewirkt, so entging das Auge selten seinem völligen Ruin. Je rascher die Cornea sich auflockerte und weisse Fetzen abstiess, um so geschwinder erfolgte eine gänzliche Mortification. Es wurden Fälle beobachtet, in denen bei einem zu Anfang günstigen Verlauf doch schliesslich eine totale Abscedirung eintrat. Immerhin erstreckte sich die Zerstörung weiter in die Hornhaut hinein, als dem Umfange der angeätzten Partie entsprach. Eine häufige Complication bildete das Auftreten von Symblepharon. Alle diese Fälle haben etwas Analoges mit der neuroparalytischen Hornhautentzündung, sowohl hinsichtlich der Art des Abstossens der Hornhautschichten wie in Betreff der herabgesetzten Sensibilität der afficirten Partien.

So vortrefflich sich das Atropin bei den Formen oberflächlicher Hornhautentzündungen erwies, die ohne Vascularisation einhergingen, so indifferent war seine Wirkung dort wo eine stärkere Gefässentwicklung statt gefunden hatte. Hier musste eine leicht derivirende Behandlung der örtlichen in jeder Beziehung vorgezogen werden. Die Anwendung eines Vesicans hinter die Ohren, das durch Reizsalbe in seiner Wirksamkeit unterhalten wurde, sowie der Gebrauch einer Pillencomposition aus Aloë und Rheum erwiesen sich in jeder Beziehung vortrefflich. Handelte es sich um eine oberflächliche Hornhautentzündung pannöser Natur, so wurde keine andere Behandlung als die bei dem Trachom angegebene in Anwendung gezogen. Mit der Beseitigung des Grundleidens trat auch in der Regel eine Lichtung der Hornhaut ein. Gegen die etwa noch zurückbleibende Vascularisation wurde eine schwache Präcipitatsalbe (gr. 1 auf 1 Drachme Ungt. rosat.) verschrieben und höchstens einmal täglich stecknadelkopfgross in's Auge gestrichen. Um so seltener fand der Gebrauch dieser Salbe statt, je grösser die Reizbarkeit des Auges war. In den entwickelten Formen des Pannus wurde stets die Einimpfung eines blenorrhoischen Secrets der

Monate lang dauernden caustischen Behandlung vorgezogen. Ich sah immer einen günstigen Erfolg nach diesem gefährlichen Mittel, selbst dann, wenn es auf dem erkrankten Auge nicht Blenorrhoe, sondern Diphtheritis erzeugte. Seine Anwendung verdient ganz entschieden den Vorzug vor der Peritomie der Cornea, die entweder einen höchst zweifelhaften Erfolg hat oder gar von einer Verschlimmerung gefolgt ist. Sie wurde in den letzten Jahren nicht mehr ausgeführt.

Die Hornhautinfiltrate, welche sich vorzugsweise bei scrophulösen Kindern zeigten, waren immer von einer mehr oder minder intensiven Lichtscheu begleitet. Die Anwesenheit dieses die Angehörigen in der Regel so sehr beunruhigenden Symptoms hatte keine pathognomische Bedeutung für die Krankheit selbst, denn es wurde eine Reihe von Fällen beobachtet, in denen durch eine blosse Entzündung der Conjunctiva dieselben Reflexerscheinungen hervorgerufen waren. War die Lichtscheu mit einer starken Wärmeentwicklung in den Lidern verbunden, so erwies sich der Gebrauch kalter Umschläge als besonders nützlich und empfehlenswerth. In einigen Fällen jedoch trat durch die lange Dauer und durch die Intensität der Lichtscheu eine vollständige Umstülpung des Oberlids ein. Die Einwirkung der Luft und die gestörte Circulation, zuweilen auch das irrationelle Einschreiten der Kunsthülfe tragen dazu bei, diesen Formen ein besonders schreckhaftes Aussehen zu geben. Ich entsinne mich eines Falles, der mir nach 4monatlichem Bestehen der Anomalie zugeführt wurde und das Gesicht so sehr entstellte, dass ich im ersten Momente glaubte eine bösartige Geschwulst vor mir zu haben. Unter solchen Umständen wurde stets eine Spaltung der äussern Lidcomissur für die erste Indication gehalten, um durch Hebung der Strangulation die colossale Hyperaemie dieser Theile zu beseitigen. Theils durch die eintretende Blutung, theils durch die Anwendung warmer Leinsamenumschläge wurde in allen Fällen, nicht einen

einzigem ausgenommen, vollständige Reposition des Lids erzielt. Dieser Heilvorgang nahm einen Zeitraum von 2—4 Wochen in Anspruch, je nach der Dauer der Krankheit und je nach der mehr oder minder umfangreichen Infiltration, welche alle Theile des Lides erlitten hatten. Zur Nachbehandlung wurde eine Lapislösung in Anwendung gebracht, um so die Erschlaffung der Lidbindehaut zu beseitigen. Das einfache Hornhautinfiltrat bei Erwachsenen wurde mit Atropininstillationen behandelt, deren Wirkung durch die Application eines Vesicators hinter die Ohren, sowie durch den innern Gebrauch von leichten Abführmitteln unterstützt wurde; dabei Verschluss des Auges, um durch Vermeidung einer reibenden Lideinwirkung den Heilprozess zu befördern. Bei Kindern galt als Regel nur dann das Auge zu verbinden, wenn keine Complication mit einer secretionsreichen Conjunctivitis bestand. Unter solchen Verhältnissen konnte sehr häufig beobachtet werden, dass durch das Zubinden des Auges eine Vermehrung der Conjunctivalsecretion und damit eine nachtheilige Einwirkung auf das Hornhautinfiltrat hervorgerufen wurde. Auch hier erwies sich das Atropin als ein äusserst vortreffliches Mittel, seine günstige Einwirkung hörte auf oder wirkte sogar verschlimmernd ein, sobald bei einer Exacerbation der Krankheit die Hornhaut vascularisirt wurde. In allen diesen Fällen wurde die Kur mit der Darreichung eines Derivans aus Calomel und Jalappe eröffnet, unter Umständen mit Zusatz von Santonin. Wenn einige Pulver verbraucht waren, so bekamen die kleinen Patienten entweder Eisenpräparate oder je nach den vorliegenden Indicationen Kal. jod. mit Leberthran. Im zartesten Lebensalter wurde die bekannte Tinct. ferri pom. verschrieben, bei grössern Kindern Ferrum citric., das wegen seiner ausserordentlichen Löslichkeit sich ganz besonders für diese Fälle eignet. Wenn die Indication präcisirt war, so wurden diese Mittel mit grosser Consequenz weiter gereicht, und nicht den Angehörigen

zu Liebe ein Wechsel der Form gewählt. Dabei wurde ein ganz besonderes Gewicht auf die Beseitigung der verschiedenen Ausschlagsformen des Kopfes gelegt und, wo diese bestanden, eine Salbe aus Carb. ppr., Natr. bicarb. und dem nöthigen Zusatz von Fett verschrieben, mit dem Bedeuten, damit Abends den Kopf zu bestreichen und am folgenden Morgen die bestrichenen Stellen mit weisser Natronseife und einer ziemlich groben Bürste zu reinigen. Häufig sah ich, dass allein unter dem Gebrauche dieses Mittels ein vollständiges Schwinden der Lichtscheu eintrat. Es scheint, dass nicht bloss die ungehinderte Transpiration des Kopfes, sondern auch die normale Thätigkeit der Haut von dem allerwichtigsten Einfluss auf den Ausbruch und die Recidive der Hornhautinfiltrate ist. Je ungesunder die Haut, um so grösser die Lichtscheu. Evident wurde dieses durch die hartnäckigsten Fälle bewiesen, die mit Drüseninfiltraten und Zellgewebsabscessen einhergingen. — Die oben erwähnte innere Medication wurde unter diesen Umständen von dem Gebrauche der Species ad. dec. lignor. unterstützt. Um der Gefahr einer Erkältung vorzubeugen, wurde das Mittel nur des Abends in Anwendung gezogen und den Eltern aufgegeben, den Kindern nach der Transpiration wohlgetrocknete Wäsche zu reichen und das Bett vorher durch Krüge gut durchwärmen zu lassen. Zusehends besserten die Kinder nach Hervorrufung einer genügenden Hautthätigkeit. Wie rasch eine lang bestandene scrophulöse Lichtscheu bei Eintritt einer wärmeren Temperatur schwinden kann, ist jedem Arzte bekannt. Meines Erachtens basirt dieser Wechsel auf einer freien Thätigkeit der Haut. Man wolle mich übrigens nicht missverstehen, die Beseitigung der Lichtscheu ist nicht das Punctum saliens in der Behandlung, sie hat nur in so ferne Werth als sie die Remission der Krankheit anzeigt, und durch ihr Schwinden eine mechanische Reizung der Hornhaut Seitens der Lider aufhört. War die Hornhauterkrankung im Ablaufen begriffen, so

wurden wegen der durch die vorausgegangene Transpiration gesteigerten Empfindlichkeit der Haut kalte Abreibungen des Körpers mit kochsalzhaltigem Wasser verordnet. So war es möglich die Haut gegen die Einflüsse der Witterung immer mehr abzuhärten. Ich kann diese Methode der Behandlung als die beste mit voller Ueberzeugung empfehlen. Bäder mit Kreuznacher Mutterlauge zur Tilgung der krankhaften Disposition sind vortrefflich, ihr Erfolg ist jedoch ein zweifelhafter, unter unvorsichtigen Händen sogar ein nachtheiliger, in dem acuten Stadium der Krankheit. Man lasse sich nicht durch das gedunsene Aussehen des Gesichts verführen zu viele Topica für das Auge zu gebrauchen, oder den Kindern beständig Abführmittel zu geben, sie taugen durchaus nicht. Eine gut gewählte Diät und eine exacte Regulirung der Hautcultur sind die beiden Hauptmittel. Durch eine vergleichende Behandlung habe ich mich davon überzeugen können, dass die Diät von grösserer Bedeutung als die Medication ist und ich gestehe ganz offen, dass ich bei einer etwaigen Wahl lieber auf die Medication als auf die hygienischen Anforderungen verzichten möchte. Als ich vor vielen Jahren eine Reihe elender heruntergekommener Kinder mit derivirenden Mitteln behandelte, konnte ich die demonstratio ad hominem sehen, dass die Behandlung in den meisten Fällen nutzlos blieb, so lange sie nur derivirend war, jedoch augenscheinlich von Erfolg gekrönt wurde, als auf meine Bitte hin eine mildherzige Dame den armen Kindern eine gesunde kräftige Nahrung reichen liess.

Dass nur diesem Mittel der günstige Einfluss zuzuschreiben war, ging schlagend hervor, als die gute Nahrung wieder entzogen wurde und ich versuchsweise zu der frühern Behandlungsweise zurückkehrte. Damit trat auch die Krankheit in ihrer frühern Gestalt wieder hervor. Eben diese Fälle waren für mich eine Quelle der Belehrung und von da an habe ich es mir zur strengsten Pflicht gemacht niemals Blutigel zu setzen.

Wahr ist allerdings, dass sie oft eine rasche Umstimmung der entzündlichen Erscheinung bewirken, aber eben so gewiss ist, dass ihre Anwendung die Bedingungen zu neuen Rückfällen vorbereitet, denn je grösser die Blutarmuth, um so mehr gewinnt die Scrophulose an Intensität und um so eher tritt das Symptom eines derartigen Zustandes, unter der Form einer exsudativen Keratitis, von Neuem in die Erscheinung. Ich bin überzeugt, dass ein jeder Fachgenosse, der die Verhältnisse unbefangen würdigt, meinen Anschauungen beipflichten wird. Ebenso unnütz ist der Gebrauch eines Vesicans, es kann zu nichts dienen, als die kleinen Patienten zu quälen und die Drüsenanschwellungen des Halses zu steigern.

Bei einer andern Art interstitiellen Erkrankens, bei der sogenannten Keratitis fasciculosa bildete die oben entwickelte Auffassung gleichfalls den Grundzug des therapeutischen Handelns. So lange zu dem prominenten Infiltrat sich nur ein Büschel arterieller Gefässe hinzog, konnte die Weiterentwicklung der Hornhautentzündung durch eine Gefässdurchschneidung coupirt werden. Nur wenige Fälle wurden im Verhältniss zur grossen Reihe in dieser Weise behandelt, in der Regel wurden die Kinder erst gebracht, wenn die Entwicklung der venösen Gefässe den Beginn des Resorptionsstadiums anzeigte. Unter diesen Umständen beschränkte sich die örtliche Medication auf Kaltwasseraufschläge. War das Infiltrat in's Hornhautniveau zurückgesunken und zeigte das Schwinden der Lichtscheu den Ablauf der Krankheit an, so wurde gegen den Ueberrest der Vascularisation, grade wie bei den in der Verdichtung begriffenen Infiltraten der Cornea, eine schwache Präcipitatsalbe (gr. 1 auf 1 Drachme Ungt. rosat.) verschrieben mit der Vorschrift davon des Abends ein wenig zwischen die Lider zu bringen. Trat bei Anwendung dieser Salbe eine vermehrte Reizung ein, was sich bei gesteigerter Gefässinjection durch eine vermehrte Lichtscheu manifestirte, so wurde ihr

Weitergebrauch gänzlich sistirt. Wenn umgekehrt unter ihrem Einfluss die letzten Reste der Gefäßbildung gewichen waren, so wurde zu Minderung der Hornhauttrübung Calomelpulver verschrieben, von dem ein kleines Quantum mit einem Federkiel einmal täglich in's Auge geblasen wurde.

Besonders nützlich erwies sich der Gebrauch der schwachen Präcipitatsalbe bei den Formen von Marginal-Keratitis, welche aus einer phlyctenulären Conjunctivitis hervorgegangen waren.

Diese verschiedenen Formen interstitiellen Erkrankens wurden niemals klinisch, sondern stets nur ambulando behandelt; eine klinische Behandlung musste indessen zuweilen eintreten, wenn das Infiltrat durch Abstossung des Epithels einen geschwürigen Character hatte oder durch Complication mit Hypopyon das Auge gefährdete.

Die Keratitis parenchymatosa oder profunda bedurfte nur in höchst seltenen Fällen einer klinischen Behandlung. Die Beobachtung, dass die Krankheit trotz ihres gefährlichen Aussehens beinahe stets einen günstigen Verlauf nimmt und nur ausnahmsweise eine Störung des Gesichts zurücklässt, war die Ursache, dass eine Vorstellung des Patienten von 2 zu 3 Wochen für die Controlle der Krankheit als genügend erachtet wurde. Da die opake Hornhaut nur eine geringe endosmotische Einwirkung des Atropins auf den Humor aqueus gestattet, so wurde der Gebrauch dieses Topicums so weit vermieden als irgend wie möglich war. So lange ein Reizzustand im Auge dauerte, wurden jüngere Kinder im Bette gehalten, oft 8—14 Tage lang, und Erwachsenen das Hüten des Zimmers zur strengsten Pflicht gemacht. Den Patienten wurde der Genuss der freien Luft gestattet, wenn keine nachtheilige Witterung zu befürchten war. Die Kur wurde stets mit einer probatorischen Einträufelung einer starken Atropinsolution eröffnet, um Aufschluss über das Verhalten der Iris zu erhalten, dann einige

Tage hindurch Calomel und Jalappe oder Plummersche Pulver verschrieben und hintendrein solche Mittel verordnet, deren Gebrauch durch die körperlichen Schwächezustände dringend indicirt waren.

Während meiner langjährigen Wirksamkeit habe ich nie eine andere Therapie als die erwähnte in Anwendung gezogen. Höchstens 5–6 Fälle von Keratitis profunda (ohne Complication) habe ich stationär, alle andern ambulatorisch behandelt. Niemals wurde unterlassen, die Patienten darauf aufmerksam zu machen, dass das Uebel von Wochen und Monate langer Dauer sei und nur eine consequente Durchführung der einschlagenden oder eingeschlagenen Behandlung zu einer Restitution des scheinbar geschwundenen Sehvermögens führen könne. Wenn in dem spätern Stadium der Krankheit die Hornhaut sich so weit gelichtet hatte, dass der Irisrand wieder sichtbar wurde, die Trübungen sich nach der Mitte hin zusammen schoben, dann wurde bei tragem Verlauf des Uebels eine schwache Atropinlösung verschrieben, die mit einigen Tropfen Tinct. opii crocat. versetzt war, um durch Erregung eines gelinden Reizzustandes die Resorption zu befördern und gleichzeitig die Gefahr einer Iritis ferne zu halten.

Die Bedingungen zum Entstehen der Krankheit scheinen neben einer gelegentlichen äussern Schädlichkeit in dem Vorhandensein einer geschwächten scrophulösen Constitution zu liegen; ein Zusammenhang zwischen dieser Krankheit und der Bildung der Vorderzähne ist aber nicht nachweisbar. In einem Falle, der einzig in seiner Art da steht, sah ich, dass 6 volle Jahre vergingen, ehe die Krankheit als abgelaufen zu betrachten war. Patient erhielt neben einer kräftigen Diät ab und zu Eisenpräparate; das bleiche, gedunsene Aussehen des Gesichts blieb immer dasselbe, nie zeigten die Wangen auch nur einen Anflug von Röthe. Einträufelungen von Atropin mit Tinct. Opii croc. übten gar keinen Einfluss auf den Verlauf der Krankheit. Patient, der Anfangs nur die Bewegung der Hand un-

terschied, ist nunmehr im Stande mittelgrossen Druck fliessend zu lesen. In der Mitte der Hornhaut besteht noch eine schwache Trübung.

Documentirte die bei der ersten Vorstellung vorgenommene Atropineinträufelung die Anwesenheit von Iritis, dann wurde von vornherein eine klinische Behandlung instituirt. So lange diese Complication bestand, war kaum eine Aufhellung der Hornhaut wahrzunehmen. Ich entsinne mich eines Falles, in dem nach 5monatlichem Bestehen Patient nicht weiter war, als eben meine Finger in ein paar Fuss Entfernung zu zählen. Wurde durch innere und locale Behandlung die Iritis nicht rückgängig, so musste zur Ausführung einer Iridectomy geschritten werden, theils um eine rasche Lichtung der Hornhaut zu ermöglichen, theils auch um ein tieferes Erkranken der Chorioidea zu verhindern. Zweimal sah ich bei der Complication mit Irido-Chorioiditis den Bulbus nach verrichteter Iridectomy sich abplatten; so gross war die Verflüssigung des Glaskörpers, der gleich dem Humor aq. aus der Wunde heraussickerte. Trotz dieser ungünstigen Nebenverhältnisse war der Heilungsgang befriedigend, in dessen blieb in beiden Fällen eine diffuse Trübung der Hornhaut zurück.

Die Geschwürsbildungen und Abscesse der Cornea, gleichviel ob sie als selbständige Leiden oder im Gefolge anderer Entzündungsprozesse auftraten, verlangten unter allen Umständen eine Atropinbehandlung. Die Coexistenz von Hypopyon contraindicirte in keinem Falle den Gebrauch dieses Mittels, verlangte im Gegentheil seine Anwendung um so dringender. So war es möglich, die Gefahr eines Hinzutritts von Iritis auf ein Minimum zu beschränken. Bestand diese Complication, so wurde, um eine therapeutische Basis zu gewinnen, zuerst eine Iridectomy ausgeführt, da es eine Thatsache der Erfahrung ist, dass diese Operation beschränkend und sistirend auf die Ausbreitung von Hornhautulcerationen einwirkt. Schon die blosse Trü-

bung des über der angesammelten Eitermasse stehenden Humor aqueus war bei umfangreichen Zerstörungsprocessen Grund zur Ausführung der Iridectomie. In den geringen Graden wurde zu einer Punction der vorderen Kammer geschritten.

Bestand schon eine Perforation der Hornhaut oder trat sie im Laufe der Behandlung mit Prolapsus iridis ein, so wurde der vorgefallene Iristheil abgetragen, wenn er der Cooper'schen Scheere zugänglich war. Geringere Grade des Vorfalles, welche den Substanzverlust in der Hornhaut ausfüllten, ohne grade stark vorgebaucht zu sein, wurden mit mitigirtem Lapis betupft. Die Vortheile, welche die kleine operative Behandlung der Irisvorfälle liefert, sind in der That überraschend. Ich sah selbst da noch eine Wiederherstellung des Gesichts eintreten, wo der prolabirte Iristheil den Umfang einer kleinen Kirsche erreicht und schon Wochen lang bestanden hatte. Selbst in den schlimmsten Fällen gelingt es meist das Auge so weit zu erhalten, dass die Ausführung einer künstlichen Pupillenbildung möglich wird. Noch vor einigen Wochen sah ich eine arme einäugige Frau, bei welcher in Folge eines Hornhautgeschwürs die Iris vorgefallen war und damit Anlass zu einer glaucomatösen Gestaltung des Krankheitsbildes gegeben hatte. Die Patientin, welche nur noch ein unsicheres Unterscheidungsvermögen zwischen hell und dunkel besass, kam nach dem Abtragen des Vorfalles und einer consecutiven Iridectomie wieder so weit, dass sie Nr. 8 zu lesen vermochte. Dieses eine Beispiel liess sich noch um hundert andere vermehren; es genüge, auf die Wichtigkeit dieses in unsern Landestheilen so sehr ausser Acht gelassenen Verfahrens aufmerksam gemacht zu haben. Ich sehe Jahr aus Jahr ein eine grosse Reihe von Fällen, die bei einer zeitigen und geeigneten Behandlung niemals zu Verlust des Gesichts geführt hätten, denn ein jeder Prolapsus iridis führt sich selbst überlassen in der überaus grössten Zahl der Fälle zu Staphylombildung. Ein

partiell Staphylom ist immer noch durch einen operativen Eingriff zu beseitigen, ist es aber total geworden, so ist das Auge mit wenigen Ausnahmen verloren. Unter solchen Umständen lag in dem Zustande der Linse und des Corpus ciliare der Schwerpunkt aller Therapie. Bei Vordrängung der Linse geschah ihre Entfernung durch transversale Spaltung der Hornhaut, um eine jede Einwirkung auf das Corpus ciliare abzuschneiden. Immer trat hiernach eine Erleichterung der subjectiven Beschwerden des Patienten ein. War die entfernte Linse jedoch schon verkalkt und hatte sie durch continuirliche Reizung des Corpus ciliare einen selbständigen Entzündungsheerd in diesem Gebilde geschaffen, so war die erste Indication die Eucleation des Bulbus, um die Möglichkeit eines sympathischen Erkrankens des 2ten Auges abzuschneiden.

Bei allen Abscessbildungen der Hornhaut erwies sich der Gebrauch des Druckverbandes als ein vorzügliches Mittel. Einfache Geschwüre heilten rascher unter einem leichten Verbands wenn die Conjunctiva nicht gleichzeitig mit erkrankt war, secernirte diese jedoch stark, so wurde das Auge offen gelassen oder die Schleimhaut mit einer schwachen Lösung von Arg. nitr. touchirt.

Bleihaltige Mittel begünstigen durchaus nicht den Heilprocess; es kann diese Thatsache niemals genug hervorgehoben werden, denn häufig sah ich Verordnungen, die neben Atropin auch noch ein Bleisalz enthielten. Offenbar war die Voraussetzung die gewesen, dass dem Atropin die schmerzstillende, dem Blei die vernarbungbefördernde Stelle zukomme. Dieser Irrthum strafte sich immer durch die Erzeugung von Bleiniederschlägen.

Atonische Hornhautgeschwüre mit spiegelndem Grunde wurden durch den Gebrauch von Atropin in ihrem Heilbestreben nicht gefördert. Das beste Mittel war, den Geschwürsgrund oberflächlich mit einem mitgirteten Lapisstift zu berühren und durch

den täglichen Gebrauch einer durch Zusatz von Aq. destill. verdünnten Tinct. Opii croc. eine reactive Exsudation hervorzurufen. Begünstigt wurde der Wochen und Monate beanspruchende Heilprocess durch den in Folge eines leichten Verbandes aufgehobenen Lidschlag.

Hatte das Ulcus atonicum sich so tief in die Hornhautsubstanz eingebettet, dass schon Keratocele vorhanden war, so blieb der Gebrauch des Atropins ebenfalls ohne Wirkung. Auch hier war das beste Mittel ein stärkeres Touchiren der Geschwürsränder und der prominenten Hornhautlamelle. Hatte diese sich nicht nach ein paar Tagen abgestossen, so wurde der Gebrauch des Lapis wiederholt und nach Neutralisation mit einer schwachen Kochsalzlösung die vorgebauchte Stelle mittelst einer Staarnadel aufgestochen. Nach Verklebung der Wunde und Wiederansammlung des Humor aq. wurde das Uebel wie ein gewöhnliches Hornhautgeschwür behandelt. Der Erfolg war immer zufriedenstellend.

Alle einigermaßen ausgedehnten Hornhautabscesse verlangen unbedingt eine klinische Behandlung. Besonders gefährlich sind der Ring- und der centrale gelbliche Abscess. Beide Formen localisiren sich besonders gerne an den Augen derer, denen Geburt oder Geschick die Armuth und das Elend an die Sohlen geheftet haben. Sie führen beide ohne eine kunstgerechte Behandlung zur Zerstörung des Gesichts. Der Ringabscess wird besonders gefährlich durch die Ausdehnung, welche er in wenigen Tagen einnehmen kann. Begrenzt er sich rasch und occupirt er etwa nur ein Drittel des Hornhautrandes, so kann die Prognose immer gut gestellt werden, vorausgesetzt, dass der auftretende Irisvorfall die erforderliche Beachtung und Behandlung findet. Einzelne Fälle kamen vor, in denen die Zerstörung $\frac{5}{6}$ der Hornhautperipherie occupirte und doch gelang die Erhaltung des Auges. Einmal habe ich die Krankheit angeboren vorkommen sehen. In einigen Fällen wurde beobachtet, dass Ringabscesse die Vorläufer von Hy-

drops der vordern Kammer wurden, indem der ver-
eiterte Randtheil der Hornhaut sich durch ein halb
opakes, halb transparentes Zwischengewebe ersetzte, das
entweder durch grössere Breite in der Neubildung oder
durch geringere Resistenz gegen den intraoculären Druck,
den gesund gebliebenen, aber durch grössere Krüm-
mung ausgezeichneten Cornealtheil scheinbar mehr nach
vorne schob. Diese äusserst seltene Form erinnert an
die Bildung des Staphyloma pellucidum.

Ringabscesse und noch mehr diese perniciosen
gelblichen Abscesse kommen meist im hohen Sommer
vor, wenn die lange Einwirkung der Hitze Catarrh.
gastricus bewirkt und durch Widerwillen gegen alle
Nahrungsmittel die Erschöpfung der ohnehin schlecht
genährten Patienten aufs höchste steigert. Ich sah un-
ter solchen Umständen das Bild der äussersten Hin-
fälligkeit; die Darreichung abführender Mittel hiesse
den Untergang des Auges beschleunigen. Die Verord-
nung von Wein und Dec. Chinae ist die erste Indica-
tion, die 2te das atropinisirte Auge mit Cataplasmen
zu bedecken, um Vascularisation des Limbus corneae
hervorzurufen, denn von dem Augenblick an, wo in ihm
eine Gefässbildung auftritt, steigen die Chancen für die
Erhaltung des Auges. Ausgenommen sind nur diejeni-
gen Fälle, in denen bei der ersten Vorstellung schon
ein multipler, die Centraltheile der Cornea occupiren-
der Vorfall der Iris besteht. Kaum wüsste ich mich
eines Falles aus meiner Praxis zu entsinnen, in dem
unter solchen Verhältnissen die Erhaltung des Auges
noch gelungen wäre. Beinahe stets tritt unter diesen
Umständen Iritis ein, deren Entwicklung zur rapiden
Zerstörung der Cornea führt. Ich muss noch eines
Verfahrens erwähnen, das ich zuerst in den Händen
Gräfe's anwenden sah, es ist die locale Betupfung der ei-
trig infiltrirten Hornhaut mit Lapis mitigatus und nach-
heriger sorgfältiger Neutralisation des Ueberschusses
durch eine Kochsalzlösung. Meine Erfahrungen sind aller-
dings nicht ausgedehnt, denn ich habe seit jener Zeit

erst ein Dutzend Fälle damit behandelt, indessen gelang die Erhaltung der Hornhaut fast überall soweit, dass der Randtheil für die Anlegung einer künstlichen Pupille noch verwerthet werden konnte. Ausdrücklich sei hier bemerkt, dass bei Nichtbefolgung jener Methode die totale Mortification der Hornhaut unzweifelhaft gewesen wäre. Der erste dieser Fälle war besonders verzweifelt, es war eine centrale Abscessbildung ohne eine Spur von Vascularisation durch Quetschwirkung entstanden; nach unten zu war die Cornea von zarten, linienförmigen Eiterstreifen durchzogen, die bekanntlich Vorläufer der totalen Zerstörung sind. Nach 6wöchentlicher Behandlung konnte Patient mit Hinterlassung eines centralen Leucoms als geheilt entlassen werden.

War der Centralabscess von Hypopyon begleitet, so wurde augenblicklich zur Ausführung einer Coreomorphose geschritten, indessen vermochte auch dieser Eingriff bei den höchsten Formen des Marasmus keine Sistirung des Zerstörungsprocesses zu bewirken. Ich habe zuweilen gesehen, dass die Operationswunde als Ausgangspunkt weiterer Zerstörung diene. So entsinne ich mich einer Frau, die einäugig seit vielen Jahren, sich mir an einem glühendheissen Sommertage des Jahres 1859 mit diesem fortschreitenden Mortificationsprocess präsentirte. Das begleitende Hypopyon war bis in's Pupillargebiet gestiegen. Mit Widerstreben machte ich die Iridectomie, darin allein den schmalen Pfad erblickend, der der Unglücklichen das Gesicht noch möglicher Weise hätte erhalten können. Patientin war eine Stunde nach der Operation absolut schmerzfrei, sie schlief vortrefflich; ich glaubte mich des Erfolges gewiss, öffnete am folgenden Nachmittage das Auge und — fand die Hornhaut bis zur letzten Grenze zerstört.

Ein sehr seltenes Ereigniss bildete das Vorkommen einer neuroparalytischen Hornhautentzündung. Bis jetzt habe ich erst 4 Fälle beobachtet und merkwürdigerweise in den letzten vier Jahren nicht einen einzigen.

Der erste Fall, den ich sah, kam an dem rechten Auge einer jungen 28jährigen Frau vor. Der Abscess occupirte ein Drittel der Hornhaut, die Epitheldecke war nicht abgestossen, die Iris noch überall sichtbar und der Humor aqueus ungetrübt. Auffallend war eine grosse Weichheit des Bulbus. Die Hornhaut erwies sich unempfindlich auf Berührung mit einem Papierstreifen oder mit einer Nadelspitze. Patientin gab auf das Bestimmteste an, schon 2mal von demselben Uebel befallen gewesen zu sein und jedes Mal Heilung gefunden zu haben. Ich sah sie überhaupt nur 3mal und da in dem Zustande des Auges keine Veränderung eingetreten war, entzog sie sich der weitem Beobachtung.

Die Aussagen der Patientin, dass das Uebel schon früher 2mal vorhanden gewesen sei, schienen mir damals unwahrscheinlich, ausgedehntere Erfahrungen machen es mir jedoch jetzt glaubhaft. Der Ramus ophthalmicus des Nerv. trigeminus war nicht in seiner Totalität insensibel, der Nerv. frontalis functionirte vollständig, ebenso waren wegen Integrität des Nerv. facialis die Lidbewegungen in keiner Weise alterirt. Dieses Factum scheint besonders wichtig, weil es beweist, dass die Hornhaut nicht durch äussere Schädlichkeitseinwirkungen insultirt wurde. Es ist nicht undenkbar, dass unter der Einwirkung des Inductionsstromes die Hornhaut wieder eine theilweise Lichtung erfahren hätte.

Der 2te Fall, den ich beobachtete, hatte ungewöhnlich grosse Dimensionen angenommen, als mir der kleine Patient, ein wenige Monate alter Säugling, vorgestellt wurde. Das rechte Auge war das kranke. Es bestand Unfähigkeit des Lidschlusses durch Parese des Nerv. facialis; gleichzeitig hatte sich durch Lähmung des abducens ein convergentes Schielen entwickelt. Der Trigemini war in allen seinen Aesten insensibel, die Hornhaut zu $\frac{3}{4}$ ihres Umfanges infiltrirt, die Epithelialschicht abgestossen, Trübung des Humor aqueus und leichte Chemosis vorhanden. Die Diagnose des Grundleidens

lautete auf Meningitis tuberculosa. Wenige Tage nach der ersten Vorstellung starb das Kind. Eine Section fand nicht statt.

Die beiden andern Fälle präsentirten sich nur ein einziges Mal; sie kamen nicht wieder, weil ihnen die Gewissheit einer Heilung nicht in Aussicht gestellt werden konnte. In diesen beiden Fällen bestand eine starke subconjunctivale Injection. — Die von mir bis jetzt beobachteten Fälle waren insgesamt einseitig.

Meine Erfahrungen in Betreff der neuroparalytischen Augenentzündung sind zu wenig ausgedehnt, um eine bestimmte Stellung zu der Frage einnehmen zu können, inwieweit der alleinige Schutz des Auges durch Lidschluss die Entwicklung der Entzündung behindert oder verzögert.

Einen Gegensatz zu den mit neuroparalytischer Augenentzündung einhergehenden Auflockerungen, bilden die Sclerosirungsprocesse. Auch sie waren höchst selten; ich sah nur 3 Fälle, 2 in der Entwicklung begriffen und den andern als abgelaufenen Process. Alle beobachteten Fälle occupirten das obere Segment der Hornhaut, ihr Vorkommen beschränkte sich stets nur auf ein Auge. In den beiden ersten Fällen schnitt die Infiltration scharf ab, sie überragte ein wenig das Niveau der umgebenden Hornhautpartien, war von mattgelbem Aussehen, einer gelatinösen Masse gleichend; Gefässbildung bestand nicht. Keine Medication übte einen irgend ersichtlichen Erfolg, weshalb später von jedem Mittel abstrahirt wurde. Der Infiltrationsprocess erlitt keine weitere Ausdehnung, als er bei der ersten Vorstellung des Patienten eingenommen hatte.

Nach mehrwöchentlichem Bestehen sank die Oberfläche etwas ein, wahrscheinlich bedingt durch die eintretende Consolidation des Infiltrats.

In besonders grosser Ausdehnung sah ich diese pathologische Anomalie am 25. Mai 1857 an dem Auge eines Dienstmädchens M. J. aus Issum. Patientin kam nicht dieses alten Uebels wegen, das schon aus ihrer

Kindheit her datirte, sondern wegen einer pannösen Keratitis des andern bis dahin gesund gewesenen Auges. Die Sclerosirung des obern Cornealtheils, welche zuerst meine Aufmerksamkeit fesselte, verlief schräg von unten und aussen nach oben und innen, und reichte nach abwärts so weit, dass die Pupille grösstentheils bedeckt war, ein Umstand, der die Ausführung einer Coremorphose veranlasste. Auch hier zeigte sich in dem sclerosirten Hornhauttheil keine Spur einer Gefässbildung; derselbe war hart anzufühlen, von matt-gelbem, elfenbeinartigem Ansehen, scharf von der transparenten Hornhaut abschneidend.

Ueber die Aetiologie dieser seltenen Erscheinung ist mir nichts bekannt. Es scheint als wenn häufig recidivirende Marginalkeratitis eine verwandte Erscheinung bedingen kann, so weit es eine grössere Prominenz des Limbus corneae anbelangt. Ich sah zu wiederholten Malen, dass durch Gefässbildung in dem Hornhautrand dieser Grenzstreif aufgelockert erschien, gleichsam als bedeckte ein dünnes Bändchen die Verbindung der Sclera und Cornea. Durch Anwendung der rothen Präcipitatsalbe schwanden allerdings die Reizerscheinungen, kehrten indessen leicht nach jeder Erkältung zurück; die Erhebung des Hornhautrandes schwand nicht.

Ob jene den Schwielenbildungen der Cutis analogen Epithelialhypertrophien der Cornea aus einzelnen Infiltraten hervorgehen, ist mir unbekannt. Ich beobachtete sie stets als fertige Bildungen, die das Sehvermögen durch ihre discontinuirliche Lage ungemein störten. Sie konnten nicht Gegenstand einer Therapie sein, waren jedoch prognostisch von Bedeutung, da ich sie mit Xerophthalmus verwechselt werden sah. Der charakteristische Unterschied zwischen beiden Formen liegt in dem Verhalten der Conjunctiva. Nie zeigen sich bei Xerophthalmus weite Bindehauttaschen und mit normalen Epithelen bedeckte Schleimhäute wie bei den Epithelialhypertrophien.

Von seltenem Vorkommen waren Bläschenbildungen auf der Cornea; sie entwickelten sich durch Erhebung der Bowman'schen Schicht und der Epitheldecke. Diese Bildungen zeichneten sich immer aus durch die lange Dauer ihres Bestehens und durch die mit jedem Auftreten verbundenen heftigen Schmerzen. Während des verflossenen Jahres kamen zwei Fälle dieser Art zur Beobachtung. Der erste Fall betraf das linke Auge eines Offiziers, der während des ganzen böhmischen Feldzugs von den grössten Schmerzen gefoltert wurde. Das Auge war schon in frühester Jugend durch einen Steinwurf in Folge von Netzhautablösung mit consecutiver Verkalkung der Linse erblindet. Als ich den Patienten zuerst sah, bestand eine Complication mit Iritis. Das Bläschen war geborsten und seine Ueberreste bedeckten, sich faltenartig über einanderschiebend, einen Theil der Cornea in der Ausdehnung einer Erbsenhälfte. Durch fortgesetzte Atropininstillationen und Anlegung eines Druckverbandes schwanden die Schmerzen rascher, als ich es für möglich gehalten hatte, und mit der Beseitigung der Iritis cessirte die Bläschenbildung.

In dem 2ten Falle sah ich das Uebel an dem Auge eines Arbeiters auftreten, der im verflossenen Sommer von einem 2mal recidivirten Hornhautinfiltrat heimgesucht war. Als ich nach einer längern Unterbrechung den Patienten im October wiedersah, bestand heftige Lichtscheu mit intercurrent auftretenden Ciliarneuralgien. Genau über dem Sitz der früheren Infiltration, entsprechend der Breite des innern Irisrandes fand die Blasenbildung statt. In dem Schwinden der Blase glich der Grund jenen Epithelialabschilferungen der Hornhaut, wie man sie zuweilen nach dem Abschaben von Bleipräcipitaten beobachten kann. Die Anlegung eines Druckverbandes, der locale Gebrauch des Atropins und die innere Darreichung von Chinin ermässigten die schmerzhaften Erscheinungen, vermochten aber nicht sie zu beseitigen. Die Blasenformation trat in jeder

Woche noch immer 2–3mal ein. Es wurde nun zu einer Abschabung des Bläschens mit einem scharfen Messer geschritten; die Bowman'sche Schicht war in der ganzen Umgebung abziehbar und zwar in einer Ausdehnung, die dem doppelten des ursprünglichen Umfangs der Erkrankung entsprach. Nach circa 14 Tagen trat abermals Blasenbildung ein, wengleich nur in einem beschränktem Masse; es musste deshalb nochmals eine Abschabung vorgenommen werden. Die nachherige Bepinselung des Grundes mit einer Lapislösung brachte das Uebel endlich zum Schwinden.

Ich darf mich keiner überaus grossen Erfahrungen in Betreff dieser Bildungen rühmen. Die erste Beobachtung, die ich hinsichtlich dieses Punktes machte, datirt aus dem Jahre 1859, als ich einen 70jährigen Herrn an diesem Uebel behandelte. Charakteristisch war, dass Patient, der an Asthma urinosum in dem Schönleinschen Sinne litt, immer besonders dann von den heftigsten Schmerzen und zahlreichen Bläschenbildungen heimgesucht wurde, wenn seine Urinausscheidung irgendwie stockte.

In einem andern Falle sah ich eine unzählige Masse kleiner krystallheller Bläschen die Hornhaut bedecken. Sie kamen unter grossen Schmerzen in regelmässigem Tertiantypus. Auf den energischen Gebrauch von Chinin kehrten sie nicht wieder.

Im Winter 1864 behandelte ich eine englische Dame an derselben Krankheit beider Augen. Es bestand eine Complication mit circulären Synechien als Ausdruck abgelaufener Iritis. Das Sehvermögen war jedoch in jeder Beziehung befriedigend. Die Anwendung des Atropins brachte absolut keine Linderung, steigerte im Gegentheil nur die Reizung, weil eine Reaction der Iris auf die Einwirkung des Mydriaticums nicht mehr statt finden konnte. Ich suchte die gelöste Bowman'sche Schicht mit einem Couteau moussé abzuschaben und touchirte den Grund nur oberflächlich mit Lapis mitigatus. Die gesetzte Reizung war so stark, dass

ein Nachschub von Iritis mit Trübung des Humor aqueus eintrat. Durch Cataplasmen wurden die Schmerzen und die Entzündung beseitigt. Der Erfolg dieses Eingriffs entsprach jedoch meinen Wünschen. Einige Wochen hindurch zeigten sich gar keine Blasenbildungen mehr. Als Patientin im Begriffe stand abzureisen, bemerkte ich auf dem linken Auge neben der frühern Bildungstätte ein neues, wenngleich sehr kleines Bläschen; für mich ein Grund, die Dame aufzufordern, bei ihrer Rückkehr einen englischen Fachgenossen zu consultiren.

Gewissermassen analog mit diesen Bildungen, nur tiefer in der Substanz der Hornhaut eingebettet, beobachtete ich interlamelläre Hornhautabscesse. Ihr Vorkommen ist ein ungewöhnlich seltenes, in diesem Jahre kam nicht ein einziger Fall der Art zur Beobachtung; überhaupt sah ich diese Form, so weit meine Erinnerung reicht, 4mal im Laufe meiner Praxis. Zum ersten Male im Jahre 1859. Patient, ein schwächlicher hagerer Mann zu Anfang der 30er, präsentirte sich am 22. März mit den Erscheinungen von Keratitis profunda des linken Auges. Der Gebrauch des Atropins bewirkte Anfangs eine ziemlich rasche Abnahme der Entzündung, indessen trat bei sorgfältiger Schonung des Kranken bald eine solche Steigerung der subconjunctivalen Injection ein, dass sich eine Complication mit Iritis bildete. Die Erfolglosigkeit in der Anwendung des Atropins führte mich zur Verrichtung einer Iridectomie. Gegen mein Erwarten trat weder ein Nachlass der subjectiven Beschwerden, noch eine Verminderung jenes umschriebenen Infiltrats ein, dessen Auftreten kurz vor Eintritt der Reizerscheinungen begonnen hatte. Erst jetzt wurde ich darauf aufmerksam, dass absolut keine Prominenz der erkrankten Hornhautpartie bestand, ein Umstand, der mich nunmehr auf die Vermuthung eines abgesackten Abscesses brachte. Die partielle Spaltung der Hornhaut mit einem Extractionsmesser rechtfertigte meine Voraussetzung. In 14

Tagen konnte Patient als geheilt entlassen werden, nachdem ich mich vorher 6—7 Wochen lang mit einer erfolglosen Behandlung abgequält hatte.

Mein Freund Dr. A. Weber aus Darmstadt, dem ich vor einigen Jahren bei unserer Zusammenkunft in Heidelberg meinen anfänglichen Irrthum und späteren Erfolg erzählte, theilte mir einen ähnlichen durch ihn beobachteten Fall mit. Seit jener Zeit habe ich noch 3 weitere Beobachtungen der Art gemacht, alle wurden ambulando durch Spaltung der oberflächlichen Hornhautschicht geheilt. Die einfache Anlegung eines Druckverbandes mit einigen ableitenden Mitteln auf den Darm, erwies sich als vollkommen genügend zur definitiven Heilung.

Zweimal kam im vorigen Jahre ein *Ulcus rodens* der Cornea vor. Der erste Fall betraf einen Bauer aus Nord-Brabant. Als ich ihn zuerst sah bestand ein *Leucoma totale* des rechten Auges. Seiner Angabe nach hatte er mit diesem Auge bis zum vorigen Frühjahre gut gesehen, dann habe sich eine Entzündung eingestellt, die unter grossen Schmerzen zur Zerstörung des Gesichts führte. Seit 2 Monaten bestehe dieselbe Erscheinung auf dem einzigen noch sehfähigen Auge.

Das Lid dieses Auges war leicht ödematös. Neben einer mässig starken subconjunctivalen Injection und träger Pupillarbewegung bestand ein *Ulcus rodens* der Cornea, das von oben und auswärts beginnend in schrägem Verlauf nach innen und unten reichte und einen Theil des innern Pupillarrandes so weit frei liess, dass Patient meine Finger in 4 Fuss Entfernung eben noch zu zählen vermochte. Der Saum des in unregelmässiger Linie abschliessenden Geschwürs war grau, in gleichem Niveau mit dem noch erhaltenen Hornhauttheil, indessen unterminirt und den Geschwürsgrund um die Breite einer Linie überragend. Dieser Grund war von unzähligen arteriellen und venösen Gefässen durchzogen, die ich nach ihrem stratum nicht anders als conjunctivale zu deuten wusste.

Meine schlechte Prognose verhehlte ich dem Patienten durchaus nicht, ausdrücklich hervorhebend, dass die Behandlung nur den Werth eines Versuchs habe.

Die Ränder wurden leicht mit Lapis mitigatus bestrichen und neben der Darreichung derivirender Mittel zur methodischen Anwendung des Druckverbandes übergegangen. Ohne Erfolg; 4 Tage nach der Aufnahme war der Process so weit vorgeschritten, dass bei einfallendem Lichte die Pupille von dem erkrankten Hornhauttheil vollständig bedeckt erschien. Es wurde deshalb zur Anlegung einer künstlichen Pupille nach unten und einwärts geschritten, deren Resultat sowohl hinsichtlich des Heilverlaufs wie des Sehvermögens in jeder Weise befriedigte. Zehn Tage dauerte dieser Zustand der Befriedigung für Patient und Arzt, dann traten plötzlich ohne irgend welche nachweisbare Ursachen heftige Schmerzen ein und mit ihnen stärkeres Oedem der Lider. Auf die Anwendung von Cataplasmen schwanden diese Erscheinungen, aber die Begrenzungslinie zwischen der durchsichtigen Hornhaut und dem Geschwür rückte weiter, besonders an dem Corneo-Scleralraude und war in 5 Tagen so bedeutend, dass die erhaltene Cornealpartie nur noch einem kleinen Dreieck glich, dessen Basis nach unten und einwärts gelegen eine Breite von $3-3\frac{1}{2}$ ''' präsentiren mochte. Unter diesen Verhältnissen wurde jeder weitere Kurversuch aufgegeben und Patient in seine Heimath entlassen. Im Herbste dieses Jahres vernahm ich von einem Freunde des Aermsten, dass die Hornhaut total leucomatös geworden sei.

Der 2te Fall der in Rede stehenden Krankheitsform betraf einen aiten 60jährigen Mann aus der Gegend von Mülheim. Schon 2 Jahre früher hatte ich ihn an einem Ulcus rodens des rechten Auges mehrere Wochen hindurch behandelt. Der Fall verlief in derselben Weise wie jener erst erwähnte. Die geringen Erfolge bewogen den Patienten sich der weitem Behandlung zu ent-

ziehen. Als ich den Kranken im Beginn des verflossenen Sommers wieder sah, bestand Phthisis corneae, die nach der vorhandenen Narbenbildung als das Resultat einer centralen Perforation gedeutet werden musste. Die Veranlassung, warum Patient meine Hülfe nochmals nachsuchte, war ein Erkranken der Cornea des linken Auges. Gleich bei der ersten Untersuchung frappirte mich die Thatsache, dass auch dieses Auge von derselben Art der Geschwürsbildung heimgesucht war. Das Uebel bestand seit zwei Monaten, hatte von dem äussern Hornhautheil seinen Anfang genommen und war dann successive nach unten und innen weiter gehend bis an den Rand der Pupille gekommen. Die pathologischen Erscheinungen waren genau dieselben wie in dem oben angeführten Fall. In der Voraussicht einer weitem Zunahme des Zerstörungsprocesses wurde gleich die Operation der künstlichen Pupillenbildung nach innen ausgeführt. Es zeigte sich durchaus kein Einfluss auf den Krankheitsprocess. Unablässig schritt das Uebel weiter, die Schmerzen wurden in nichts gelindert, gleichviel ob die Anlegung eines Druckverbandes continuirlich ausgeführt wurde, oder die Anwendung von Cataplasmen stattfand, oder zur Beschränkung der Blutzufuhr systematisch kalte Umschläge angewendet wurden. Ende September war die ganze oberflächliche Schicht der Hornhaut total zerstört und das Sehvermögen bis auf die Unterscheidungsfähigkeit zwischen hell und dunkel reducirt. Von nun an trat aber ein Wechsel der Scene ein, die arteriellen Gefässe erblasseten zuerst, dann die venösen und damit wurde die Hornhaut wieder glatt und spiegelnd, ein Beweis, dass eine Regeneration der oberflächlichen Schicht sammt der Epitheldecke eingetreten war, indessen blieb eine grosse Menge interstitieller Trübungen zurück, so dass Patient nur das Spiel seiner Finger in schwachen Umrissen zu erkennen vermochte.

Ich habe den Krankheitsprocess bis jetzt 3mal doppel- und einmal einseitig entstehen und sich weiter ent-

wickeln sehen, Alles, was ich bis jetzt hinsichtlich dieser Form beobachtet habe, ist, dass jede Therapie wirkungslos blieb und überall der schliessliche Ausgang leucomatöse Entartung der Cornea war.

Man wird es begreiflich finden, dass die Kranken fortwährend über stechende Schmerzen im Auge und über Stirnkopfweh klagen; die Erscheinungen sind theils bedingt durch die begleitende Iritis, theils von der Zerstörung der oberflächlichen Hornhautschicht abhängig, die blosgelagten Ciliarnerven der Hornhaut werden durch Zutritt der Luft in einem fort gereizt und bewirken so die Erscheinungen der Lichtscheu und des Thränens. Die Ausführung der Iridectomy findet ihre Interpretation in der vorhandenen Iritis und in jener Thatsache der Erfahrung, die mich berechtigte, einen wohlthätigen Einfluss der Operation auf die Sistirung des ulcerösen Hornhautprocesses zu erwarten.

VII. Krankheiten der Sclera.

Das Auftreten vorübergehender Reizzustände in der Sclera wurde beobachtet, wenn nach der Verrichtung von Schieloperationen, besonders den Tenotomien des Rectus externus, das deckende Bindegewebe zu weit losgelöst war. So unbedeutend die Erscheinungen auch sein mochten, so wurde ihnen doch stets eine ganz besondere Aufmerksamkeit gewidmet, um ihre Weiterentwicklung zur Höhe einer Entzündung zu verhüten. Die einfache Bedeckung des Auges mit einer gut schliessenden Binde und der innere Gebrauch salinischer Mittel führte in der Regel innerhalb weniger Tage zu einer befriedigenden Ausgleichung der lästigen Symptome. Nahm jedoch die helle Scleralpartie ein braunröthliches Aussehen an und bedeckte sie sich, immer mehr prominent werdend, mit grauen Granulationen, so war der Ausgang in acute Scleritis als gewiss zu betrachten. Je mehr die Entzündungserscheinungen von einer reichlichen Thränenabsonderung begleitet waren, je stärker die begleitende Lichtscheu war, je heftiger sich die intercurrent auftretenden Ciliarneuralgien gestalteten, um so gebieterischer wurde die Nothwendigkeit zu der sofortigen Anlegung eines Druckverbandes mit vollständigem Ausschluss des zweiten Auges von jeder accomodativen Thätigkeit. Symptomatisch wurden gegen die Ciliarneuralgien die üblichen Narcotica in Anwendung gezogen, sei es in innerer Darreichung oder unter der Form von subcutanen Injectionen. Zweimal wurde im Laufe der Jahre beobachtet, dass die Scleralgranulationen ein schmutzig-graues, zerklüftetes

Aussehen annahmen und unter fortwahrender Absonderung eines dunnflussigen eitrigen Secrets grossere Verbreitung gewannen, als dem Umfange der ursprunglich entzundeten Stelle entsprach. Eine locale Verschwarung der Sclera, so dass der nackte Glaskorper sich dem Auge des Beobachters presentirte, war der schliessliche Ausgang.

In beiden Fallen hatte eine Tenotomie des M. rectus externus statt gefunden, ohne dass der operative Eingriff jedoch von irgend einer Entblosung der Sclera begleitet gewesen ware. Sowohl der eine wie der andere Process war das Resultat der Einwirkung eines kalten Luftzuges. In dem ersten Falle trat 7 Wochen nach Auftreten der fruhesten Entzundungssymptome eine kleine Ablosung der Netzhaut ein, eine Folge der sich entwickelnden scleralen Narbencontractur. Vier Jahre hindurch hatte ich Gelegenheit, den Patienten, einen Mann im Anfange der 40er, zu beobachten; das Uebel ist bis jetzt stationar geblieben und das centrale Sehen so weit erhalten, dass Patient Nr. 16 der Jaeger'schen Schriftscala liest.

Der zweite Fall, eine usserst zarte 18jahrige Dame betreffend, verlief glucklich, nur eine schwarzpigmentirte Narbe blieb als Ausdruck der fruhern Entzundung zuruck.

Das Auftreten einer acuten Scleritis nach Trauma habe ich meines Wissens nur ein einziges Mal beobachtet. Der Fall betraf einen Herrn, dem auf der Jagd ein kleines Baumreiss die Sclera nach oben und einwarts gestreift hatte. Die ladirte Stelle war linsengross und im Gegensatz zu den Conjunctivalsugillationen von durchaus violetter Farbung. Subjective Beschwerden zeigten sich nur bei der Beruhung sowie bei allen accomodativen Anstrengungen unter der Form von Stirndruck und leichtem Thranen. Nach 8wochentlichem Bestehen war die entzundete Stelle abgeblasst, mit kaum wahrnehmbarer Hinterlassung eines Pigmentfleckchens.

Die Wunden der Sclera heilten im Allgemeinen sehr rasch, sie waren indessen von der grössten prognostischen Bedeutung, wenn sie von der Cornea aus über das Corpus ciliare hinausreichten. Die Prognose blieb selbst bei scheinbar günstigem Verlauf der Fälle immer höchst zweifelhaft, denn ich beobachtete, dass trotz der sorgfältigsten Behandlung, trotz aller nur erdenklichen Vorsicht Seitens des Patienten, 6—8 Wochen nach stattgehabter Verletzung die Zeichen von schleicher Chorioiditis auftraten. Dabei wurde der Glaskörper von serösen Transsudationen durchsetzt und Ablösung der Netzhaut bildete das Schlussglied in der Reihe der perniciosen Erscheinungen. Niemals hat ein Fall mehr dazu beigetragen, um mich vorsichtig im Urtheile zu machen, wie eben die Beobachtung, dass ein Patient, der einige Wochen nach der Verletzung Nr. 4 der Jaeger'schen Scala fliessend gelesen hatte, innerhalb weniger Stunden die Erscheinungen der Netzhautablösung darbot.

Die Geneigtheit, mit der die Scleralwunden in der Gegend des Corpus ciliare während der Narbenschumpfung Netzhautablösung nach sich ziehen, wäre nur die eine Seite ihres gefährlichen Characters. Von noch grösserer Tragweite ist ihr Einfluss auf die Erzeugung sympathischer Irido-Chorioiditis auf dem zweiten Auge. Einfache Schnittwunden der Sclera, die das Corpus ciliare unberührt lassen, heilen meist ohne weitere Nachtheile. Es ist mir 2mal begegnet, dass ich bei unruhigen Kindern während der Schieloperation die dünne Sclera mit der Cooper'schen Scheere anschnitt. Beide Fälle verliefen in jeder Weise günstig. Die Augen blieben einige Tag lang unter einem leichten Verbande geschlossen und wenn bei Darreichung von Infus. Sennae comp. die Hyperaemie des Auges geschwunden war, wurde der gleich einem kleinen Irisvorfall prominente Glaskörper mit Lapis mitigatus, in Intermissionen von zwei zu zwei Tagen, betupft. Dieses einfache Verfahren kann nicht dringend genug empfohlen werden, es leistete

auch bei andern kleinen Scleralwunden mit Vorfall des Glaskörpers vortreffliche Dienste. Unter der Einwirkung dieses Mittels wird die Heilung befördert, ich konnte mich davon in dem ersten der oben erwähnten Fälle in schlagender Weise überzeugen, denn 3 Wochen nach der Verletzung war die Heilung der kleinen Scleralwunde nicht weiter vorgeschritten, als sie es auch am 5ten Tage gewesen war und erst als ich Muth genug hatte, die verletzte Stelle mit dem Lapisstift zu betupfen war die Heilung in wenigen Tagen vollendet. — Eine tiefe Geschwürsbildung an dem vordern Scleralabschnitt, linsengross, mit scharf ausgeschnittenen Rändern ist mir nur ein einziges Mal zu Gesicht gekommen. Ueber die Ursache ist mir nichts bekannt, ebensowenig über den weitem Verlauf, denn ich sah den Patienten nicht wieder.

Häufig zeigte sich Mortification eines Theils der Sclera nach vorausgegangener Schlackenverbrennung. Die kranke Partie bedeckte sich mit einer weisslichen Sulze, dann trat eine umschriebene Infiltration der Hornhaut ein und in weissen Fetzen stiess das Scleralgewebe sich so lange ab, bis der Glaskörper bloslag. Die Schmerzen waren in der Regel nur gering, und nur dann intensiv, wenn eine Complication mit Iritis bestand. Ein Fall ist mir besonders merkwürdig geblieben, weil Patient nach Abstossung der Sclera innerhalb 3 Wochen eine vollständige Umwandlung der bis dahin transparenten Linse in Cataractbildung unter meinen Augen erlitt; wahrscheinlich hatte die Bloslegung des Glaskörpers und die partielle Zerstörung des Corpus vitreum die Ernährungsverhältnisse der Linse zu sehr behindert. Der Fall verlief ohne Panophthalmitis, das untere Lid, welches in Form von Symblepharon mit dem Augapfel zusammenwuchs, deckte den Substanzenverlust der Sclera und erhielt so die runde Gestalt des Bulbus. Die Cornea wurde zu $\frac{5}{6}$ ihres Umfangs leucomatös.

Eine Pustelbildung auf der Sclera kam im vorigen Jahre ungewöhnlich häufig vor. Diese Form, welche gewissermassen den Uebergang zwischen den breiten Phlyctänen und der Episcleritis bildet, wurde, so lange sich die violette Gefässinjection der Sclera zeigte, niemals local behandelt. War bei ihrem Auftreten die Sclera aufgetrieben, empfindlich auf Druck, so konnte das Eintreten einer Complication mit Episcleritis in der Mehrzahl der Fälle als gewiss bezeichnet werden.

Die bräunlich violette Verfärbung der Sclera, welche immer mit der Episcleritis verbunden ist, liebt es in mehrwöchentlichen Zwischenräumen ihre Stelle zu wechseln und mit besonderer Vorliebe sich an einem der Ansatzpunkte der 4 Musculi recti zu localisiren. Häufig umkreist die Entzündung den ganzen vordern Abschnitt des Bulbus, dunkel violette Spuren als nie schwindende Symptome ihres einstigen Bestehens hinterlassend. Im Allgemeinen verläuft die Krankheit innerhalb dieser angedeuteten Grenzen; es ist selten, dass sie Complicationen eingeht, vorausgesetzt, dass man die Coexistenz von interlamellären Hornhauttrübungen als Theilerscheinung des Processes gelten lässt.

Die interlamellären Hornhauttrübungen werden von allen Beobachtern als das Resultat einer Compression der in der Cornea verlaufenden Ciliarnerven aufgefasst.

Zu einer Episcleritis, die das rechte Auge einer 38jährigen Dame befallen hatte, gesellten sich in dem zweiten Monate des Bestehens Hornhauttrübungen dieser Art. Dieselben wechselten von Zeit zu Zeit ihre Stelle, correspondirend dem Ortswechsel der Episcleritis. Zweimal im Laufe der Krankheit nahmen sie einen ausgebreiteten Charakter an, als durch Molimina menstrualia die blaue Iris in Folge starker Hyperaemisirung sich grünlich verfärbte. Durch Atropininstillationen wurde das Auftreten einer Iritis verhütet, indessen vergingen viele Wochen, ehe die Trübungen wieder so weit rückgängig wurden, wie sie vor der Irishyper-

aemie gewesen waren. Ein völliges Schwinden trat erst ein als nach 10monatlichem Bestehen die Episcleritis abgelaufen war.

In einem noch höhern Grade wie die Iritis begünstigt die Complication von Episcleritis mit Irido-Chorioiditis die Entwicklung von interlemallären Hornhauttrübungen. Ich entsinne mich eines solchen Falles aus dem Jahre 1856, in welchem die interlamellären Trübungen so dicht waren, dass Patient, ein armer Hausirer, auf dem einen Auge nur noch hell und dunkel unterschied, während er auf dem andern mühsam meine Finger in 2 Fuss Entfernung zählte. Durch Ausführung einer beiderseitigen Iridectomy wurden die Trübungen so weit rückgängig, dass einige Wochen später rechts 4, links 9 (Jaeger) gelesen wurde. Dieser Fall ist noch in so ferne merkwürdig, als 6 Jahre später ein Recidiv der Episcleritis in Folge einer Durchnäsung eintrat und ein halbes Jahr bestehen blieb, ohne jedoch neue Hornhauttrübungen nach sich zu ziehen.

In einem andern Falle von Episcleritis, der volle 14 Monate bis zu seiner Heilung beanspruchte, trat nach 8monatlichem Bestehen ein geringer Grad von Chorioiditis mit secundären Glaskörperopacitäten ein und führte bald in dem Fortschreiten der Entzündung zu Iritis mit circulären Synechien. Durch Anwendung der Iridectomy wurde die Circulation zwischen vorderer und hinterer Kammer hergestellt und mit eingetretener Lichtung des Glaskörpers, welche durch die Darreichung von Sublimat gefördert wurde, eine vollständige Restitution des Sehvermögens erzielt.

Eine Entzündung des vordern Scleralabschnitts in seiner Totalität, die beide Augen gleich heftig befallen hatte, sah ich nachdem sie schon 3 volle Jahre bestanden hatte. Nicht ein einziges Symptom war vorhanden, das ein Rückschreiten des Processes angedeutet hätte. Die lange Dauer der Krankheit war nur erklärbar durch den unzweckmässigen Gebrauch reizender Augenwässer, deren Patient sich immerfort

bedient hatte. Trotz dem heftigen Auftreten der Krankheit bestanden keine interlamellären Hornhauttrübungen.

Die therapeutischen Resultate bei Episcleritis fielen immer befriedigend aus und um so mehr, je weniger die Patienten vor ihrer ersten Vorstellung örtlich reizende Mittel angewendet hatten. Es wurde den Kranken der Gebrauch der Arlt'schen Stirnsalbe 2mal täglich verordnet, nicht etwa weil ihr ein besonderer Einfluss auf den Verlauf des Processes zugeschrieben werden konnte, sondern nur in der Absicht, um von dem heimlichen Gebrauch local angewendeter Heilmittel abzuhalten. Dabei wurden innerlich leichte Derivantia gereicht oder auch, wenn die Kranken eine reducirte Constitution darboten, Mittel aus der Classe der Roborantia verordnet. Der Gebrauch von Blutigeln wurde in allen Fällen für überflüssig erachtet, weil doch einmal der Process innerhalb ganz bestimmter Grenzen verläuft und es meines Wissens kein Mittel gibt, das beschleunigend auf sein Ablaufen wirkt. Stellte sich ein Gefühl von Spannen und Ziehen in den Stirnknochen ein, so wurde zum Gebrauche von Cataplasmen übergegangen, deren Wirksamkeit noch durch den Gebrauch von Atropin erhöht wurde wenn eine Hyperaemie der Iris bestand. Von vorneherein wurde jedoch dieses Mittel in Gebrauch gezogen wenn irgend eine Complication mit Iritis vorlag. Unter andern Umständen sah ich ein Zurückdrängen der subjectiven Beschwerden unter dem Einflusse des Druckverbandes.

Bei dem Entstehen der Episcleritis sind nur selten bestimmte ursächliche Momente nachweisbar, wenn man nicht diejenigen als solche will gelten lassen, welche beinahe bei allen Krankheiten angeschuldigt werden. Eins steht jedoch ganz entschieden fest, dass das weibliche Geschlecht häufiger von der Krankheit befallen wird, wie das männliche. Es ist für mich unzweifelhaft, dass Syphilis die Ursache von Episcleritis

werden kann. Ein junger kräftiger Oeconom präsentirte sich mir im Jahre 1861 mit einer Episcleritis des linken Auges. Von dem Hausarzte wurde ich brieflich darauf aufmerksam gemacht, dass hier wohl ein Zusammenhang zwischen Syphilis und episcleralem Erkranken bestehen dürfe. Dieser Ansicht pflichtete ich nicht bei, weil ich Episcleritis bis dahin nur als ein locales Uebel hatte kennen lernen und mir der junge Mann absolut kein Zeichen constitutioneller Syphilis darzubieten schien. Patient wollte sich keiner Sublimatkur unterwerfen; ich sah ihn erst $1\frac{1}{2}$ Jahr später wieder. Die Episcleritis hatte an Intensität zugenommen und war mit einer Iritis complicirt, welche alle Zeichen der Specificität an sich trug. Gleichzeitig war eine starke Drüseninfiltration der linken Halsseite eingetreten, eine alte Hautnarbe rückwärts vom Processus mastoideus hatte sich durch Zellgewebswucherung so ausgedehnt, dass sie in der Dicke eines Federkiels die benachbarten Hautpartien überragte. Zur Hebung der eingetretenen Pupillarverwachsung wurde eine Coremorphose instituiert und dann einige Tage später mit dem Gebrauche von Siegmund'schen Einreibungen begonnen, denen als Nachkur die Anwendung des Dec. Zittm. folgte. Unter dem Einflusse dieser Behandlung schwanden alle Krankheitserscheinungen, nur behielt die zurückbleibende Verfärbung der Sclera eine ungewöhnlich grosse Ausdehnung.

Im Laufe des vorigen Sommers präsentirte sich Patient abermals. Eine neue Ansteckung war vorausgegangen, auch sie war kurz nachher von einer Episcleritis des bis dahin gesunden Auges gefolgt. Es bestand eine Complication mit heftiger Iritis und gleichzeitiger Wucherung des alten Narbengewebes am Halse. Die Schmerzen im Auge waren so heftig, dass mehre Abende nacheinander Morphium gereicht wurde, unterstützt bei Tage durch den anhaltenden Gebrauch warmer Breiumschläge. Es wurden 48 Siegmund'sche Einreibungen gemacht und hintendrein 2 Monate lang Kalium jod. verordnet.

Patient ging dann, von seinem Augenleiden geheilt, nach Aachen zum Gebrauche der dortigen Thermen.

Es ist mir nicht unwahrscheinlich, dass auch Spedalskhed die Entwicklung von Episcleritis begünstigt. Ich habe zwar nur einen einzigen Fall dieser seltenen Krankheit mit consecutiver Pustelbildung auf der Sclera und beginnender Episcleritis gesehen, indessen musste ich an einen Zusammenhang der Erscheinungen deshalb denken, weil Patient einige Jahre vorher ähnliche Symptome auf dem andern Auge gehabt hatte. Es schien, dass damals die Episcleritis mit Abscessus corneae complicirt war, denn die Hornhaut war theilweise leucomatös und die Spuren der Scleralerkrankung manifestirten sich durch die Farbenveränderungen in einer untrüglichen Weise. Ich sah den Patienten nur vorübergehend und bin also nicht im Stande Angaben über den weiteren Verlauf des Uebels auf dem zuletzt erkrankten linken Auge zu machen.

Eines Falles von Ectasie der Scleralcapillaren halte ich noch der Erwähnung werth. Es handelte sich um eine oberflächliche Teleangiectasie der rechten Schläfenseite, die durch ihre Ausdehnung in der Grösse eines Handtellers dem Patienten das Aussehen verlieh, als wäre sein Gesicht mit Blut bespritzt. Von der Schläfenseite zog sich das Gefässnetz in einem spitzen Ausläufer auf das obere Lid, gewann dann nochmals den Umfang eines Dreiers und verlief in einzelnen Streifen bis auf die Nasenseite. Die Sclera war nach aussen und unten in einem Drittel ihrer Ausdehnung ganz rosig, ähnlich jener Injection, die man im Beginne von Episcleritis beobachtet, ehe die Krankheit noch durch ihren Ortswechsel die charakteristischen violetten Farbenveränderungen hervorgerufen hat.

Ein ähnliches Krankheitsbild hatte ich einige Jahre früher beobachtet, nur mit dem Unterschiede, dass die Erweiterung der Capillaren sich hier auf das Gefässnetz der Conjunctiva beschränkte.

Eine knorpelartige Bildung beobachtete ich im Frühjahre 1858 an dem rechten Auge einer 40jährigen Bauernfrau aus der Provinz Limburg. Die Geschwulst sass in der Grösse einer Bohne dem äussern Scleraltheile auf und schnitt an dem Hornhautrande scharf ab; sie war braun von Farbe, äusserst fest anzufühlen und nicht mit Haaren besetzt. Patientin wollte sich keiner Operation unterwerfen, weil ihrer Aussage nach das Uebel von Geburt an datirte.

VIII. Krankheiten der Gefässhaut.

Iris, Corpus ciliare und Chorioidea sind die drei verschiedenen Glieder einer anatomischen Einheit — des Uvealtractus. So ist es erklärlich, dass das Auftreten acuter Entzündungsprocesse in dem einen oder andern Theil nur selten localisirt bleibt, vielmehr ein Fortwandern nach dieser oder jener Seite hin in der Mehrzahl der Fälle beobachtet werden kann. Die Iris spielt in der Kette der Erscheinungen unstreitig die bedeutendste Rolle, weniger wegen ihrer den äussern Schädlichkeitseinwirkungen am meisten exponirten Lage, als wegen des Antheils, den sie an der Gestaltung der intraoculären Druckverhältnisse nimmt. Die krankhaften Erscheinungen an der Iris, sowohl die angeborenen wie erworbenen, bildeten ein zahlreiches Contingent der im Laufe der Jahre beobachteten Fälle.

Die Anwesenheit von *Coloboma iridis* wurde in verschiedenen Fällen bald einseitig, bald doppelseitig beobachtet. Die Spaltbildung, welche sich überall an dem grossen Irisring leicht abrundete, occupirte stets den untern innern Iristheil. Die Anomalie war mehrmals mit Nystagmus verbunden. In einem Falle bestand auf dem rechten Auge eine Complication mit hinterer polarer Linsentrübung, auf dem andern mit vollständig entwickelter, durch vordere Capselauflagerung ausgezeichnete Staarbildung. Das Vorhandensein eines befriedigenden Lichtscheins bestimmte mich zur Vornahme der Linsenextraction. Der Heilvorgang nahm einen regelrechten Verlauf, indessen wurde Patient, ein 14jähriger Knabe aus der belgischen Provinz Limburg

trotz vollständiger Durchsichtigkeit aller brechenden Medien des Auges nicht sehend, denn der hiatus erstreckte sich weit in die Chorioidea hinein.

Ectopia pupillae beobachtete ich zu wiederholten Malen, 2mal doppelseitig an 2 Brüdern, die nebenbei eine angeborene Linsenluxation beider Augen hatten. In allen Fällen, welche mir zu Gesicht gekommen sind, war die Pupille in der Richtung nach oben und aussen liegend, ihre Contractionsfähigkeit auf Reflexreiz in nichts behindert. Ich sah die *Ectopia* seltener einseitig wie doppelseitig vorkommen. Die Anwesenheit zweier kleiner Spaltbildungen in dem obern Iris-theil wurde ein Mal bei vollständiger Integrität des Sehvermögens und normaler Lage der central gelegenen Pupille constatirt. Die ophthalmoskopische Untersuchung ergab keine Anomalien des Augenhintergrundes, aber einen vollkommen rothen Reflex des Glaskörpers durch alle 3 Pupillen.

Eine angeborene Irideremie ist mir niemals vorgekommen, wohl sah ich einen Patienten, dem bei der Staarextraction die Iris vollständig abgerissen war; die zurückgebliebene Linsencapsel, welche in der Mitte eine kleine Oeffnung hatte, ersetzte die Blendung auf's vollkommenste. Patient war im Stande, mit Convex $2\frac{1}{2}$ die feinste Nummer der Jaeger'schen Scala zu lesen.

Reste der *Membrana pupillaris* kamen 5mal zur Beobachtung, 3mal doppelseitig und 2mal einseitig.

Den ersten Fall sah ich 1858 an dem Auge eines jungen Kaufmanns. Beide Augen zeigten einen leichten Nystagmus bei vorderer Capseltrübung. Auf dem linken Auge war die Capselauflagerung etwas grösser, von ihr ging eine Reihe strahliger brauner Fädchen aus. Im ersten Augenblick glaubte ich es mit den Resten einer Iritis zu thun zu haben, obgleich dieser Voraussetzung die gute Beweglichkeit der Pupille zu widersprechen schien. Eine Atropineinträufelung, die vorgenommen wurde, ergab völlige Dilatationsfähigkeit der Pupille. Jetzt erst nahm ich wahr, dass die strah-

lige Ausbreitung brauner Fädchen sich von dem Mittelpunkt der Capsel auf die vordere Irisfläche erstreckte. Durch das Ophthalmoskop gesehen zeichneten sich die Fäden auf dem rothen Augenhintergrunde ab, gleich dem Takelwerk eines entfernten Seeschiffes bei untergehender Sonne. Durch eine künstliche Pupillenbildung wurde der Fadenkreis an einer Seite zerrissen, die Vortheile, welche ich mir von dem Freiwerden des Pupillargebietes versprach, traten nicht ein und Patient blieb hinsichtlich seiner Sehschärfe auf demselben Standpunkte, den er vor der Operation eingenommen hatte. Er las Nr. 8. Dass es sich nicht um die Reste einer foetalen Iritis handelte, wie ich eine Zeit lang vermuthet hatte, vielmehr um die Ueberbleibsel der Membrana pupillaris wurde mir erst klar, als ich noch andere Fälle dieser Art beobachtet hatte. In dem 2ten doppelseitigen Falle bestand gleichfalls Nystagmus mit gleichzeitigen diffusen Hornhauttrübungen, Patient las nur mit genauer Noth Nr. 14. Der 3te Fall hatte ein über alles Erwarten gutes Gesicht. Nur wenig herabgesetzt war die Sehschärfe in den beiden einseitig aufgetretenen Fällen.

Die Erscheinungen waren in allen Fällen dieselben: eine centrale Capseltrübung, von der aus ein feineschichtiges Fadennetz und zwar vorzugsweise in radiärer Richtung auf die vordere Irisfläche übergang, bei vollständiger Integrität der Irisbewegungen.

Eine Bildung, die eine gewisse entfernte Aehnlichkeit mit jenen erwähnten braunen Ausläufern hatte, beobachtete ich am 19. März 1859 an den Augen einer Frau, die zu mir kam, um mich wegen ihrer colossalen Hypermetropie zu consultiren. Es handelte sich um eine Wucherung der Uvea, welche von dem Pupillarrande ausgehend, sich pallisadenförmig in die vordere Kammer und in die äussere Zone des Pupillargebietes hinein erstreckte. Das Spiel der Pupille war intact, es bestanden keine Auflagerungen an der vordern

Capselwand, die auf die Praeexistenz einer Iritis hätten hindeuten können. Die Wucherungen sassen kranzförmig mit breiter Basis dem Pupillarrande auf, spitzten sich sägezähneartig zu und nahmen bei abwechselndem Schliessen und Oeffnen der Augen in Folge der Bewegung, welche ihnen der rasch wechselnde Pupillardurchmesser mittheilte, eine schüttelnde Bewegung an. Die ganze Erscheinung hatte eine grosse Aehnlichkeit mit den Uvealwucherungen, wie man sie an den Augen von Pferden beobachten kann. Niemals habe ich wieder eine ähnliche Bildung gesehen.

Die Anwesenheit einfacher Uvealablagerungen in's Pupillargebiet, gewöhnlich in kranzförmiger Anordnung als Ausdruck einer überstandenen Iritis, ist eine Beobachtung, die man tagtäglich machen kann. Dieselben Ablagerungen, nur in ausgedehnterem Masse, blieben zuweilen nach einer verrichteten Iridectomie zurück, wenn eine besonders feste Adhaerenz zwischen Iris und vorderer Linsenwand bestanden hatte.

Das ausgedehnteste Vorkommen dieser Ablagerung sah ich im Frühjahre 1858, als ich einen Patienten, der in Folge überstandener Diphtheritis centrale Hornhauttrübungen und Pupillarabschluss durch begleitende Iritis davon getragen hatte, einer beiderseitigen Iridectomie unterworfen hatte. Die Pupillen, welche beide nach unten und einwärts lagen, waren völlig schwarz; ich staunte desshalb nicht wenig, als mir Patient wenige Tage nach der Operation die Bemerkung machte, er sehe um nichts besser als vorher. Durch Anwendung der seitlichen Beleuchtung überzeugte ich mich, dass die Klagen des Mannes begründet seien, denn der ganze Uvealbelag war der Linse angeheftet, nur an ihrem äussern Randtheil schimmerte ein schwacher Glaskörperreflex durch. Ich war in einiger Verlegenheit und rieth zum Abwarten, freute mich indessen nicht wenig, als Patient nach Ablauf von 2 Monaten sich wieder vorstellte und ein grosser Theil des Glaskörpers sichtbar war. Unzweifelhaft hatte durch Einwirkung

des Humor aqueus auf den Uvealbeleg sich ein Theil desselben abgelöst und resorbirt; das Sehvermögen war indessen noch dürftig, nur 14 wurde buchstabirend erkannt. Nach Verlauf eines weitem halben Jahres war der Uvealbelag gänzlich geschwunden und Patient wieder in die Lage versetzt, sein Brod als Zimmermeister verdienen zu können. Ich entsinne mich keines zweiten Beispielen, in dem das totale Zurückbleiben der Uvea zu einer ähnlichen, durch den Einfluss des Humor aqueus möglich gewordenen Aufsaugung geführt hätte.

Die Teleangiectasie eines Iristheils scheint zu den grössten ophthalmologischen Seltenheiten zu gehören. Ein solcher Fall, der einzige, den ich je beobachtet habe, war auch sicher einer der merkwürdigsten, die mir jemals in meiner Praxis zu Gesicht gekommen sind. Patient, ein holländischer Kaufmann aus Pannerden bei Arnheim, wurde mir am 21. April 1858 durch meinen Freund Dr. W. Arnz aus Cleve vorgestellt. Auf dem äussern Iristheile des rechten Auges sass eine Geschwulst von der Grösse und dem Aussehen einer Brombeere. Die ganze Seite des Irisringes einnehmend, ragte sie nach innen ein wenig in's Pupillargebiet hinein, ohne indessen auch nur zu der geringsten Beeinträchtigung des Sehvermögens zu führen, denn es wurde Nr. 1 der Jaeger'schen Scala mit Leichtigkeit gelesen. Die pathologische Bildung, welche nach vorne hin der Cornea anlag, war an ihrer Oberfläche von einzelnen ectasirten Gefässen durchzogen, die in rothen Windungen und Linien aus dem rostbraunen Hintergrunde der Geschwulst hervorleuchteten, um sich nach einem mehr oder minder kurzen Verlauf wieder darin zu verlieren. Meine Diagnose lautete übereinstimmend mit der Ansicht des Dr. Arnz auf Teleangiectasia iridis. Das Ophthalmoskop vermochte auch nicht die geringste Veränderung des Augenhintergrundes zu entdecken. Das Staunenswerthe dieses Falles lag darin, dass sobald Patient eine schüttelnde Bewegung des Kopfes

machte und sich rasch nach vorne überbog, die vordere Kammer in ihrer gesammten Ausdehnung mit hellrothem Blut erfüllt wurde. Selbstredend war unter diesen Verhältnissen das vor einer Minute noch so scharfe Gesicht bis auf die Wahrnehmungsfähigkeit zwischen hell und dunkel reducirt. Hielt nun Patient den Kopf nach der vorausgegangenen brusken Bewegung eine Weile ruhig, so kam nach einigen Secunden der obere Theil des Irisrandes zum Vorschein, dann der obere Pupillarrand und successive senkte sich in wahrnehmbarer, ich möchte sagen messbarer Weise der Spiegel des Blutaustritts, bis nach Verlauf von höchstens $1\frac{1}{2}$ Minuten jede Spur der eben noch so auffallenden Anomalie geschwunden war. Von diesem Momente an war die Sehschärfe wieder in ihrer vollen Integrität vorhanden. Kaum glaubte ich meinen eigenen Augen trauen zu dürfen; ich liess deshalb das Experiment wiederholen. Immer zeigte sich derselbe Wechsel zwischen Kommen und Schwinden des Blutaustritts, ohne dass auch nur die geringste Quelle der Blutung nachweisbar gewesen wäre. Mochte ich zum Augenspiegel oder zu der seitlichen Beleuchtung meine Zuflucht nehmen, ich vermochte der geheimnissvollen Anomalie nicht auf die Spur zu kommen. Mein Vorschlag, die Teleangiectasia durch Excision des sie tragenden Iris-theiles zu beseitigen, wurde von dem Patienten abgelehnt, weil das Gesicht in jeder Weise vortrefflich und die Geschwulst ohne weitere Beschwerden für ihn sei. Ich bat verschiedene grosse Physiologen um eine Erklärung dieses Räthsels, indessen kein Einziger war bis jetzt im Stande, mir den Schlüssel zu dieser Erscheinung zu liefern.

Am 10. Juni 1862 sah ich den Patienten wieder; die Blutung war seit einem Jahre ohne nachweisbare Ursache geschwunden, die Geschwulst hatte sich um vielleicht $\frac{1}{3}$ ihres früheren Volumens reducirt, ihre Färbung hatte einen Strich in's schmutzig Graue bekommen, statt rother Gefässectasien fielen mir zahlreiche

isolirte Pigmentablagerungen auf. Dabei bestanden die Zeichen eines erhöhten intraoculären Druckes, das Sehvermögen war bis auf ein mühsames Erkennen einzelner Buchstaben von Nr. 16 gesunken. Die Pupille des Sehnerven zeigte nur eine unbedeutende Gefässverschiebung, das Gesichtsfeld, welches im grossen Ganzen einem nach einwärts verschobenen Parallelogramm ähnelte, erstreckte sich in einer Ausdehnung von 2 Zoll nach oben, ebensoviel nach aussen und $1\frac{1}{2}$ " nach einwärts vom Fixationspunkte, bei einer Aufnahme in 7" Entfernung. Die Ausdehnung gerade nach unten betrug von dem fixirten Punkte aus 6" und 5" in der Richtung von unten und aussen.

Mein erneuter Vorschlag zu einer Ausführung der Iridectomy wurde wiederum abgelehnt, weil eine restitutio ad integrum für die Sehschärfe nicht mehr zu erwarten stand. Nach Ablauf einiger Monate stellte sich Patient wiederum ein. Der glaucomatöse Character des Uebels hatte zu vollständigem Verlust des Sehvermögens geführt, indessen nicht dieser Ausgang an und für sich, sondern die heftigen Ciliarneuralgien machten den Patienten so weit gefügig, dass er endlich seine Einwilligung zu einer Iridectomy gab. Diese wurde am 28. Juni 1863 ausgeführt und die verschrumpfte teleangiectatische Bildung vollständig entfernt. Das Präparat sandte ich damals direct an Dr. Schweigger. Ob es in seine Hände gelangt ist, weiss ich nicht, ich habe nichts mehr davon gehört.

Am 17. Juli kehrte Patient geheilt in seine Heimath zurück. Wenige Wochen nachher zeigten sich auf dem andern bis dahin gesunden Auge leicht iritische Erscheinungen, die von dem Hausarzte des Patienten mit Atropin behandelt wurden. Der Process schritt jedoch immer weiter und als ich im Beginn des Monats November das Auge untersuchte, war das Sehvermögen bis auf Nr. 16 hinuntergegangen, es bestanden die Zeichen einer Irido-Chorioiditis mit circulären Synechien und theilweisem Pupillarverschluss. Die Art des Krank-

heitsverlaufs sowie die Schmerzempfindungen des Corpus ciliare auf Druck in dem früher erkrankten Auge, liessen bei mir keinen Zweifel bestehen, dass es sich hier um ein sympathisches Erkranken handele. Ich proponirte neben einer Iridectomy des zweiten, die Enucleation des ersten Auges. Der erste Vorschlag wurde augenblicklich acceptirt, für den zweiten Bedenkzeit erbeten. Die Besserung des Gesichts nach der Iridectomy und das allmälige Nachlassen der schmerzhaften Empfindungen in dem Corpus ciliare gaben Veranlassung, dass die Enucleation nicht zur Ausführung kam. Am 11. Januar 1864 verliess Patient Düsseldorf, wieder fähig, Nr 8 zu lesen. Seit jener Zeit habe ich ihn noch einige Male wieder gesehen, es wird jetzt 3 gelesen, das zuerst erkrankt gewesene Auge ist absolut schmerzfrei und damit die Wahrscheinlichkeit zu einem Wiederausbruch des sympathischen Erkrankens geschwunden.

Hinsichtlich der Anamnese der Geschwulst hätte ich noch hinzuzufügen, dass Patient die erste Blutung im Juni 1857 beobachtet hatte. Mein Journal gibt keine Auskunft darüber, wie lange damals schon die Bildung der Teleangiectasie bestanden hatte.

Eine merkwürdige Bildung anderer Art sah ich an dem rechten äussern Iristheile eines 10jährigen Mädchens H. D. aus Cöln, das mir am 26. Februar 1864 durch den Sanitätsrath Dr. Heimann zur operativen Behandlung zugeschiedt war. Bei vollständiger Integrität des Gesichts hatte sich ohne alle subjective Beschwerden, an dem erwähnten Iristheil eine kleine Geschwulst entwickelt, die unter fortwährendem Wachsthum nunmehr eine dicke Erbse an Grösse übertraf. Die Geschwulst sass der Iris fest auf, war kreisrund, glatt, weiss-gelb von Aussehen und reichte bis an die hintere Hornhautwand. Wenige Tage später geschah ihre Entfernung durch Iridectomy bei ungewöhnlich grossem Hornhautschnitte; sie war etwas prall anzufühlen und glich dem frisch ausgepressten consistenten Inhalt einer

kleinen Balggeschwulst. Die mikroskopische Untersuchung, welche damals durch Dr. Siering vorgenommen wurde, liess über die lipomatöse Natur der Geschwulst gar keinen Zweifel bestehen. Die kleine Patientin konnte nach Verlauf von wenigen Tagen als geheilt entlassen werden.

Cystenbildungen in der Iris kommen häufiger vor als allgemein angenommen wird. Ich habe bis jetzt 6 Fälle beobachtet, 3 sah ich als vollendete That- sachen, die 3 andern entwickelten sich gewissermassen unter meinen Augen.

Der erste Fall betraf die 18jährige C. M. aus Neukirchen bei Mörs. Patientin wurde mir am 16. Juni 1858 mit centralem, reizlosem Hornhautabscess beider Augen zugeführt. Das linke Auge war bei der ersten Vorstellung schon zerstört, denn als bestand nur noch ein Rudiment der Hornhaut; dem natürlichen Entwicklungsgange der Krankheit entsprechend, bildete Phthisis bulbi den Abschluss der Scene. Rechterseits gelang trotz bestehender Complication mit Iritis die Erhaltung des Auges. Als nach einer äusserst langwierigen Behandlung das Gesicht der Patientin so weit hergestellt war, dass sie Nr. 6 oder 7 zu lesen vermochte, bemerkte ich, dass die Iris, welche circuläre Synechienbildung eingegangen hatte, nach oben und unten zwei kleine buckelförmige Vorbuchtungen in der Richtung der Radialfasern zeigte. Die ersten Andeutungen einer sich hiermit entwickelnden Irido-Chorioiditis konnten mir durchaus nicht verborgen bleiben. Einen Augenblick war ich zweifelhaft, ob ich zu einer sofortigen Ausführung der Iridectomy schreiten oder lieber abwarten sollte. Der langwierige Heilungsvorgang bei dem eben überstandenen Hornhautabscess, die ungesunde, durch Drüseninfiltration des Halses aufgeschwemmte Constitution der Patientin und die Berücksichtigung, dass die Zukunft der armen Person allein auf dem mit genauer Noth geretteten Auge beruhe, liessen es mir rathsam erscheinen, die Ausführung der

Operation auf spätere Zeiten zu verschieben. Patientin wurde nunmehr in ihre Heimath entlassen, kehrte indessen nach Verlauf einiger Monate zurück. Eine rapide Abnahme des Gesichts mit Stirnkopfweh und häufigem Thränen des Auges gab dem Mädchen Veranlassung, sich mir sobald wieder vorzustellen. Es wurde Nr. 18 (Jaeger) mühsam herausbuchstabirt. Die oben erwähnte, früher schwärzlich aussehende Vorbauchung der Iris hatte sich zu 2 ziemlich hellen Blasen weiter entwickelt; die grössere nach einwärts gelegene reichte bis an die hintere Hornhautwand, nach aussen sass die kleine Blase der grössern dicht an, beide waren von einander nur durch eine schmale Einschnürung getrennt. Es war offenbar, dass diese Distension Folge des Drucks war, den die an den hervorgebauchten Stellen mit der hintern Kammer communicirende Iris zu tragen hatte. Die übrige Iris war aus der normalen Flächenlage, die sie bei der Entlassung der Patientin schon innegehabt hatte, nicht herausgetreten. Ich vollführte die Iridectomy und zerriss damit die grössere der Cysten in der Voraussetzung, dass die Ausgleichung der Druckverhältnisse die kleine Cyste, wenn nicht zum Zusammenfallen bringen, doch ihre Weiterentwicklung abschneiden würde. Nach 3 Jahren kommt die Patientin abermals zurück, die kleinere Cyste hatte nunmehr durch Weiterentwicklung denselben Umfang angenommen, den früher die grössere gehabt hatte. Als Grund dieser Erscheinung glaubte ich den Umstand anschuldigen zu müssen, dass die neu gebildete Pupille an ihren Schenkeln eine Verlöthung mit der hinter gelegenen Linse eingegangen hatte. Auch diese Bildung wurde mit gleichzeitiger Wegnahme eines schmalen Iristheiles auf operativem Wege beseitigt. Im vorigen Sommer sah ich die Patientin nach 4jähriger Unterbrechung wieder; es bestand eine leichte Linsentrübung, jeden Falls eingeleitet durch die lange Dauer der früher bestandenen Glaskörpertrübungen.

In den beiden andern Fällen war die Cystenentwicklung dieselbe wie sie eben geschildert wurde, der eine Fall resultirte aus einer im Gefolge von Cataract-Extraction auftretenden Iritis, der andere aus einer Complication von Iritis mit Hornhautabscess.

Anders war die Entwicklung in dem 4ten Falle. Vor 5 Jahren präsentirte sich mir ein junger Mensch, dem ein abgesprungener Eisensplitter den äussern Corneo-Scleralrand des rechten Auges gequetscht hatte. In Folge dieses Insults hatte ein schmales Segment der Iris eine Einsenkung erlitten und verlieh dem Auge das Aussehen als wäre eine Iridectomy gemacht. Gleichzeitig war ein anderes kleines Metallfragment von der Grösse eines Stecknadelkopfes durch die Hornhaut eine Linie von der Sclera entfernt gedrungen und hatte sich in der Iris nahe dem untern Schenkel des scheinbaren Coloboms eingekeilt. Da die Linse intact geblieben war, so fand eine Encapselung des kleinen Metallstückchens ohne weitere entzündliche Erscheinungen statt. Ich verlor den Patienten aus dem Gesichte bis er im Herbste vorigen Jahres sich mir wieder vorstellte. Er klagte über eine raschere Ermüdung des Auges bei der Accomodation und über ein Gefühl von Druck in den Stirnknochen. An der Stelle der Encapselung hatte sich durch Trennung der Sclera von der vordern Irisfläche eine Cyste entwickelt, deren glatte und durchsichtige vordere Wand noch immer den fremden Körper trug. Die hintere Uvealwand war ungleich, buckelig ausgedehnt. Die seitliche Beleuchtung liess diese Verhältnisse besonders deutlich erkennen. Die blaue Iris hatte einen schwach grünlichen Ton angenommen. Durch Ausführung einer Iridectomy wurde die vordere Cystenwand mit dem Fremdkörper entfernt und damit gleichzeitig eine Beseitigung der subjectiven Beschwerden erzielt.

Ausser der eben erwähnten Einsenkung eines Iristheils sah ich diese Anomalie noch in 3 andern Fällen, stets nur als das Resultat einer vorausgegan-

genen Verletzung; nur in einem einzigen Falle war die Linse gleichzeitig nach unten und aussen luxirt. Besonders schön sah ich die Einsenkung der Iris in der Richtung nach unten im August 1858, als mir ein Knabe W. E. aus Crefeld vorgeführt wurde, dessen rechtes Auge von einem Steinwurfe betroffen war. Es hatte ein Bluterguss in den Glaskörper statt gefunden, nach dessen Resorption die hintere Linsenwand umfangreich getrübt erschien. Die Entwicklung der Cataract nahm rasch grössere Dimensionen an und wurde dann durch Discisionen für die lineare Extraction vorbereitet. Das Sehvermögen gestaltete sich in jeder Beziehung befriedigend. Begreiflicherweise können diese Einsenkungen niemals Object der Behandlung sein, sie sind bleibend. Bei ihrem Auftreten handelt es sich nur um Bekämpfung der etwa vorhandenen Complicationen.

Hatten sich kleine Metallpartikelchen in der Iris festgesetzt, so fand ihre Entfernung für gewöhnlich dadurch statt, dass die vordere Kammer mit einem breiten Lanzenmesser eröffnet und durch Druck auf den Scleralrand ein Prolapsus des den Fremdkörper tragenden Iristheils bewirkt wurde. Die Gefahr, die Linsencapsel durch Berührung mit dem fremden Körper anzuritzen, wurde somit möglichst vermieden und der prolabirte Iristheil hindendrein mit der Cooper'schen Scheere abgetragen. Ein paar Mal musste der Schnitt durch Anwendung eines schmalen Extractionsmessers in den Scleralrand hineinverlegt werden, weil Gefahr vorhanden war, dass bei der Introduction eines Lanzenmessers das Metallsplitterchen noch tiefer in die Iris eingedrückt würde und eine Verletzung der intact gebliebenen Linse zu befürchten stand. Der Erfolg liess nichts zu wünschen übrig.

Die Iritis ist immerhin eine Krankheit von grosser Bedeutung, indessen sind ihre Gefahren sehr vermindert, seitdem wir mit der Atropinbehandlung vertraut geworden sind. Während in frühern Zeiten die

Heilung einer Iritis ohne Hinterlassung von Synechien zu den allergrössten Seltenheiten gehörte, ist es heute eine Seltenheit die einfachen Formen mit Synechien heilen zu sehen.

In dem frühesten Stadium des Erkrankens, wenn es sich nur noch um eine leichte subconjunctivale Gefässinjection handelte, wenn die Iris noch keine Verlöthung mit der Capselwand eingegangen hatte, Farbenveränderung und Lichtscheu nur mässig waren, gelang es sehr oft die Entwicklung der Entzündung durch energische Atropininstillationen abzuschneiden. Die Einträufelung von 5—6 Tropfen einer Lösung von 1 gr. auf $\text{ii}\bar{3}$ Aq. dest. erwies sich als genügend, so fern ihre Anwendung einmal täglich in einem Zeitraum von 5 zu 5 Minuten erfolgte. Erweiterte sich die Pupille auf Atropin, so trat eine Ermässigung der Gefässhyperaemie und ein Nachlass der neuralgischen Beschwerden ein. Verschluss und Ruhe des Auges neben dem fortgesetzten Atropingebrauch und der inneren Anwendung derivirender Mittel waren dann in der Regel hinreichend, um in wenigen Tagen Heilung herbeizuführen. Bei dieser Medication gelang es selbst einzelne vorhandene Synechienbildungen wieder zu lösen. Hatte der Pupillarrand schon circuläre Synechien mit der Capsel eingegangen, so wurde deren Zerreiissung nur noch selten möglich. War bis zum 3ten Tage unter Einwirkung des Atropins entweder gar keine oder nur eine unbedeutende Pupillarerweiterung eingetreten, steigerten sich sogar bei seiner Anwendung die Gefässinjection und die Ciliarneuralgien, so wurde jede örtliche Medication bei Seite gelassen und zur Ermässigung der Hyperaemie einige Blutigel an den innern Augenwinkel applicirt, mehr oder minder je nach der Intensität der Entzündung und dem Kräfteverhältniss des Patienten. Mehrmals konnte beobachtet werden, dass nach der Gefässdepletion das mit Atropin gesättigte Auge eine Irisdilatation ohne weiteres Zuthun der Kunst gestattete. Trat dieser Erfolg nicht ein, so wurde noch ein-

mal energisch Atropin eingeträufelt, sein Weitergebrauch jedoch gänzlich aufgegeben, wenn auch diesmal der Effect ausblieb. Es ist eine unzweifelhafte Thatsache, dass unter solchen Umständen das Atropin nicht beseitigend, sondern vermehrend auf die Entzündung einwirkt. In früheren Zeiten wo ich mit diesen Verhältnissen noch weniger vertraut war, konnte ich jedesmal nach Anwendung des Atropins Steigerung der Entzündung und Vermehrung der subjectiven Beschwerden beobachten. Als ich jedoch durch die zunehmende Reizbarkeit des Auges aufmerksam geworden, von jedem Topicum abstrahirte, war ich nicht wenig erstaunt, dort noch spontane Lösung von Synechien und vollständige Wiederherstellung der Irisbewegungen eintreten zu sehen, wo mir kein anderer Ausweg als die Verrichtung der Iridectomy denkbar gewesen war.

Unter diesen Umständen erwies sich der systematische Gebrauch von warmen Breiumschlägen als ein unvergleichliches Mittel. Sie wirken gewissermassen entspannend auf das die gefüllten Blutgefässe einschnürende Faserwerk der Iris. Dadurch wird die Circulation freier, ihr folgt eine Abnahme der neuralgischen Beschwerden. In besonders heftigen mit grossen Schmerzen verbundenen Fällen wurde die Wirkung der Cataplasmen unterstützt durch den allabendlichen Gebrauch von Morphinum, bald in Pulverform, bald als subcutane Injection. Nahmen die Schmerzen einen typischen Character an, wie ich es besonders häufig im Laufe des vorigen Sommers beobachtete, so trat mit dem Gebrauch einiger Dosen Chinin rasch ein Schwinden der Beschwerden ein.

Bei diesem einfachen Verfahren sah ich ohne irgend eine Anwendung von Calomel die hartnäckigsten und schlimmsten Fälle rückgängig werden. Die innere Medication blieb nur auf den Gebrauch leichter Derivantia beschränkt. In dem Nachstadium der Krankheit, welches sich durch Abnahme der Gefässinjection, durch wiederkehrende Pupillarbeweglichkeit, sowie durch Ver-

minderung der subjectiven Beschwerden kund gab, wurde wieder zum Gebrauche des Atropins übergegangen und die Pupille noch eine Zeit lang unter seiner Einwirkung gehalten, um durch Aufhebung jeder Beweglichkeit der Iris und Beseitigung aller accomodativen Thätigkeit, ein Recidiv zu verhüten.

Das Auftreten einer leichten Iritis konnte in seltenen Fällen bei der Anwesenheit centraler Hornhautinfiltrate beobachtet werden; immer zeigte sich im Gefolge dieser Complication eine stärkere Wölbung der Hornhaut und eine vermehrte Prallheit des Bulbus. Wenngleich die objectiven Krankheitserscheinungen nur eine mittelmässige Höhe erreichten und es nur zur Bildung einzelner Synechien kam, so waren die neuralgischen Beschwerden doch äusserst quälender Natur. Momentane Linderung trat nach dem Gebrauche von Cataplasmen ein, aber nur um den früheren Beschwerden Platz zu machen, wenn ihre Anwendung ausgesetzt wurde. Gleichfalls von nur vorübergehender Wirksamkeit war die Verordnung narcotischer Mittel. Ebenso wenig entfaltete das Atropin irgend eine nennenswerthe Wirksamkeit. Ein günstiger Einfluss auf den Entzündungsprocess in der Hornhaut und Iris trat erst nach der Ausführung einer Iridectomy ein.

Verschieden von der obenerwähnten Complication sind jene punktförmigen Niederschläge auf der hintern Hornhautwand, welche unter dem Namen Descemetitis allgemein bekannt sind. Sie sind nicht der Ausdruck einer Hornhautentzündung, sondern nur das Symptom von Iritis, namentlich jener mit vermehrter seröser Ausscheidung einhergehenden Form. Diese Iritis serosa führt nur höchst selten zu der Bildung einzelner Synechien, im Gegentheile ist die Pupillarweite etwas über ihren mittlern Durchmesser erhöht und die Iris ist gleich einem velum in dem trüben Humor aqueus ausgespannt. Die Krankheit zeigte sich im verflossenen Jahre 24 Mal ein- und 1 Mal doppelseitig, eine Zahlenhöhe, die ich nie zuvor beobachtet hatte. Jener Fall,

der doppelseitig vorkam, war in soferne merkwürdig, als er wenige Wochen vor seiner ersten Beseitigung abermals auftrat, erst das eine und dann das andere Auge befiel und 7—8mal recidivierend in stetem Wechsel von dem ersten auf das 2te Auge übersprang. Doppelt interessant war mir der Fall deshalb, weil er einer von den wenigen war, in denen ich von dem Gebrauche des Atropins eine ganz entschiedene Wirksamkeit sah und schliesslich ohne weitere Beeinträchtigung des Gesichts zu einer befriedigenden Rückbildung führte. Im Allgemeinen ist bei der Iritis serosa das Atropin mehr wegen seines narcotischen Einflusses auf die Ciliaraneuralgien als wegen seiner mydriatischen Wirksamkeit zu empfehlen. Für den innerlichen Gebrauch sind die salinischen und diuretischen Mittel ganz entschieden den schweisstreibenden vorzuziehen. Im Jahre 1860 behandelte ich einen jungen kräftigen Mann an Iritis serosa beider Augen mit Dec. Zittm. Unter dem Einflusse der starken Kopfcongestionem nahm die subconjunctivale Gefässinjection zu, die Bulbi wurden hart, das Sehvermögen verminderte sich. Noch in der eilften Stunde machte ich die traurige Entdeckung, dass eine ungewöhnlich umfangreiche Einengung des Gesichtsfeldes eingetreten war, und doch hatte ich mich ein paar Wochen vorher überzeugt, dass keine derartige Anomalie existirte. Eine schleunig auf beiden Augen ausgeführte Iridectomy sistirte den weitem Zerstörungsprocess, eine Ausgleichung der Gesichtsfeldbeschränkung trat jedoch nicht mehr ein. Dass die Iritis serosa der glaucomatösen Krankheitsgruppe zuzuzählen sei, ist eine unzweifelhafte Thatsache und deshalb wurde es nie versäumt, den Härtezustand des Augapfels und die Verhältnisse des Gesichtsfeldes auf's genaueste zu controlliren. Wenngleich man a priori berechtigt sein sollte, auf Sicherheit des Erfolges bei der Iridectomy zu rechnen, so wurde doch in einem Fall beobachtet, dass trotz verrichteter Iridectomy neue Reizerscheinungen in der Iris auftraten,

eine grössere Quantität von Humor aqueus ausgeschieden wurde und durch die sich daran anreihende Steigerung des intraoculären Druckes, das ohnehin so sehr eingeengte Gesichtsfeld vollständig auf Null reducirt wurde.

Vollständige Erblindung nach unbeachtet gebliebener Iritis serosa konnte ich ein paar Mal constatiren.

Vielleicht ist die bald eintretende, bald ausbleibende Wirkung der Iridectomie abhängig von der Stellung, die das Corpus ciliare zu der in Rede stehenden Entzündung einnimmt. Ist dieses der Heerd selbständiger Entzündung geworden, so wird durch eine Iridectomie allerdings eine Druckverminderung erfolgen, indessen scheint eine bleibende Sistirung der Secretion sehr zweifelhaft, da die Weiterentwicklung des Processes allein durch die Ausscheidungen Seitens des Corpus ciliare denkbar wäre. Diese Vermuthung gründet sich auf 2 ganz genau beobachtete Fälle in denen das Corpus ciliare auf Druck schmerzhaft war. Begreiflicherweise sind diese paar Beobachtungen nicht genügend, um zu einem bestimmten Urtheil zu berechnen. Die Thatsache ist aber wichtig genug, um dem Gegenstand weitere Beachtung zu schenken. Zugegeben, dass diese Ansicht sich durch weitere Beobachtungen bestätigen sollte, so bliebe doch nur die Iridectomie das einzig druckvermindernde Mittel, von Belang würde aber das Factum für die Prognostik werden.

Soweit meine Erfahrungen reichen, helfen örtliche Mittel — abgesehen von dem relativ dürftigen Erfolg des Atropins — gar nichts; nach Cataplasmen sah ich niemals Erleichterung, wohl aber einigemal Verschlimmerung. Glaubt man in der Anwesenheit von Ciliarneuralgien eine Aufforderung zu ihrer Anwendung zu erblicken, so ist es entschieden gerathen, zu den narcotischen Mitteln seine Zuflucht zu nehmen. Auch der Druckverband möchte nur mit Vorsicht anzuwenden

sein, denn eine zu grosse Steigerung seines Effects könnte mit dazu beitragen, die Gesichtsfeldbeschränkung einzuleiten. Vollständiger Verschluss beider Augen unter einem leichten, nicht erhitzenden Verband erwies sich als das beste örtliche Mittel.

Die gewöhnliche Iritis wächst an Intensität und Gefahr, wenn die Entzündung auf die Substanz des Irisgewebes übergeht. Diese Form parenchymatösen Erkrankens zeichnet sich aus durch Dickenzunahme des Fasergerüsts der Iris und bewirkt so im Verein mit den in besonders hartnäckigen Fällen auftretenden Exsudatbildungen eine mechanische Störung der Circulation, so dass der Verlauf der ausgedehnten Blutgefässe mit blossem Auge sichtbar wird.

Immer ist diese Art von Entzündung ausgezeichnet durch die Masse plastischer Ablagerungen in's Pupillargebiet und durch die grosse Geneigtheit zu Flächenverlöthung mit der Capsel. Die Anwendung von Cataplasmen ist nicht im Stande, irgend eine Ermässigung der circulatorischen Hindernisse herbeizuführen. Sieht man auch im Beginne der Krankheit das Atropin eine höchst dürftige Wirksamkeit entfalten, so bleibt sie doch nach wenigen Tagen ganz aus, sei es, dass bis dahin die Entzündung sich spontan weiter entwickelt hatte, sei es, dass die Atropininstillationen sogar dazu beitrugen um die vorhandenen Reizerscheinungen zu steigern. Die Starrheit des Irisgewebes gestattet keine Pupillardilatation, selbst wenn die Hyperaemie der Iris keine so bedeutende wäre und so ist es erklärlich, dass die Anwendung von Blutigel eine rein vergebliche Arbeit bleibt. In gefahrdrohenden Fällen sind rasche Mercurialisierungen das geeignetste Mittel, um eine Sistirung und Rückbildung der Krankheit einzuleiten. Das souveraine Mittel bleibt indessen der Sublimat, in einer Dosis, die den individuellen Verhältnissen anzupassen ist.

Die syphilitischen Erkrankungsformen der Iris lieben es vorzugsweise als parenchymatöse Entzündungen

aufzutreten, in $\frac{1}{4}$ der Fälle mit gummösen Bildungen complicirt. Nichts ist mehr geeignet für die Erkrankung des Faserwerks der Iris zu sprechen, als eben die Anwesenheit dieser Gummata. Zu wiederholten Malen konnte ich constatiren, dass diese Iritis gummosa sich kaum über das Gebiet der Neoplasmen hinaus erstreckte, denn es ergab sich die charakteristische Thatsache, dass das Atropin auf den noch nicht ergriffenen Iristheil einen mydriatischen Einfluss ausübte. Niemals habe ich dieses evidenter als an dem rechten Auge einer 17jährigen Schauspielerin gesehen. Patientin war 6 Monate zuvor wegen eines Ulcus syphiliticum mit Bubonenentwicklung in beiden Leisten in's Spital getreten, aus dem sie erst seit wenigen Wochen scheinbar geheilt entlassen war. Als sie sich mir zuerst vorstellte, bestand durchaus kein Symptom, das auf ein constitutionelles Erkranken hindeuten konnte, ausgenommen ein Gummiknoten auf der rechten Iris. Die Bildung war von zahlreichen, parallel einherlaufenden Gefässen bedeckt, gelb von Aussehen, erbsengross und schnitt so ungewöhnlich scharf gegen die noch nicht ergriffenen Iristheile ab, dass diese Membran kaum etwas von ihrem himmelblauen Aussehen verloren hatte. Die junge Dame, sichtlich betreten über den unerwarteten Zusammenhang ihres Leidens mit der dunkeln Vergangenheit, kehrte nicht zu einer zweiten Consultation zurück.

Es ist übrigens eine überaus grosse Seltenheit, dass diese gummöse Erkrankung der Iris ohne irgend ein anderes Symptom des Allgemeinleidens auftritt.

Im vorigen Jahre wurde mir ein 23jähriger Patient von seinem Arzte zugeführt, dessen Körper im buchstäblichsten Sinne des Wortes vom Scheitel bis zur Fusssohle mit Psoriasisflecken bedeckt war. Dazu hatte sich Iritis syphilitica beider Augen gesellt. Alle Kurversuche schienen erschöpft, Schmierkur, Sublimat, Dec. Zittm. u. s. w. waren ohne Erfolg geblieben. Als ich den Kranken zuerst sah, waren seine Kräfte aufs äusserste reducirt, das Sehvermögen so weit vermindert,

dass rechterseits meine Finger in 6, linkerseits in 4 Fuss Entfernung mit Mühe erkannt wurden. Beiderseits war der Glaskörper getrübt, eine verschwindend kleine Reaction der rechten Pupille auf Atropin war noch wahrnehmbar.

Unter so misslichen Umständen wurde von mir die fernere Behandlung übernommen und dem Patienten nichts anders gereicht als Kal. jod. \mathfrak{z} i Solve in paux. Aq. dest. Olei Jecor. Aselli \mathfrak{z} iv, 2—3mal täglich 1 Esslöffel voll. Dabei von 8 zu 8 Tagen ein lauwarmes Bad. Zusehends besserte sich Auge und Allgemeinbefinden. Nach Verlauf von 3 Monaten war jede Spur des Erkrankens geschwunden. Beiderseits wurde Nr. 1 der Jaeger'schen Schriftscala gelesen. Auf dem rechten Auge blieben ein paar Synechien zurück, die im Laufe des Sommers auf eine Durchnässung hin Mitursache einer rein accidentellen Iritis wurden und zur Verhütung weiterer Recidive die Ausführung einer Iridectomy veranlassten.

Die gummösen Bildungen schwinden unter dem Einflusse der allgemeinen Behandlung, sie sind jedoch auch eines vollständigen eitrigen Zerfalles zu einer Zeit fähig, wo man es am wenigsten erwarten sollte. Vor ein paar Jahren wurde ich von einem mir befreundeten Arzte aufgefordert, bei einem jungen Techniker, der an Iritis syphilitica litt, wegen unerträglicher Ciliarneuralgien eine Coremorphose auszuführen. Ein Kranz gummöser Bildungen umgab die Pupille und behinderte das Gesicht in so weit, dass eben nur noch hell und dunkel unterschieden wurde. Als ich nach Eröffnung der vordern Kammer die Wucherungen mit der Pincette zu fassen versuchte, zerrannen sie zum grössten Theil als eine eitrige flüssige Masse, nur ein ausserordentlich kleines Stückchen von gallertiger Consistenz blieb dem Instrumente anheften. Vor Ablauf von 3 Wochen war Patient vollständig geheilt.

Die Existenz der Gummataknoten weist allerdings in der Mehrzahl der Fälle auf tertiäre Syphilis hin,

indessen habe ich bis jetzt 3 Fälle gesehen, in denen absolut nicht an das einstige Vorhandensein jener Krankheit zu denken war. Die grösste Ausdehnung von Gummataknoten, die mir überhaupt jemals zu Gesicht gekommen ist, beobachtete ich in einem dieser 3 Fälle an dem Auge eines 13 Monat alten Kindes, das, abgesehen von einigen leichten scrophulösen Erscheinungen, als kerngesund gelten konnte.

Auch hier wurde eine Iridectomy ausgeführt, nicht etwa weil sie Heilung an und für sich bringt, sondern weil sie die Bedingungen schafft, unter denen am ehesten eine Heilung möglich ist. Bei allen Formen interstitieller Iritis, die mit anhaltender Trübung des Humor aqueus einhergehen, wurde neben der innern, unerlässlich nothwendigen Behandlung eine Iridectomy gemacht, um durch Wiederherstellung der Communication zwischen vorderer und hinterer Kammer die Gefahr des Hinzutritts von Chorioiditis auf ein Minimum zu reduciren. So kann man dem Verlauf des Falles mit grösserer Ruhe entgensehen, selbst wenn in den ersten Wochen der Erfolg des operativen Eingriffs scheinbar resultatlos ist. Sollte später das Iriscolobom, dessen Oeffnung sich immer um Einiges vermindert, ungenügend breit sein, so lässt sich die Operation nach Ablauf der Krankheit ohne irgend welche Gefahr und mit viel grösserer Leichtigkeit wiederholen.

Die mechanischen Blutstauungen im Corpus ciliare, welche in jeder Iritis, die mit circulären Synechien oder gar mit Flächenverlöthung abschliesst, naturnothwendig erfolgen müssen, schaffen die ersten Bedingungen zum Entstehen von Irido-Cyclitis, einer Krankheitsform, die in der Regel wegen ihrer Weiterverbreitung auf die Chorioidea (in einem mehr allgemeinen Sinn) als Irido-Chorioiditis bezeichnet wird. Indessen auch unabhängig von diesen Complicationen kommt Cyclitis in einer grösseren Zahl von Fällen vor, als man erwarten sollte. Die Häufigkeit dieser Krankheit und ihre furchtbare Bedeutung habe ich erst recht würdi-

gen lernen, seitdem ich in Düsseldorf durch die Nähe der industriellen Bezirke des rheinischen, bergischen und märkischen Landes Gelegenheit bekommen habe, eine grosse Zahl von Verletzungen der Augen in allen nur möglichen Gestaltungen zu sehen.

Es ist in der That merkwürdig, wie rasch nach einer den vordern Abschnitt des Bulbus treffenden Contusion die Symptome einer auftretenden Cyclitis zu constatiren sind. Wenn die Arbeiter sich wenige Stunden nach der Verletzung vorstellten, so konnte zu wiederholten Malen eine so enorme Schmerzhaftigkeit des Corpus ciliare auf Druck hin beobachtet werden, dass der kräftigste Mann die Aeusserungen des Schmerzes nicht zurückzuhalten vermochte. Zuweilen sah ich, dass die Patienten einer Ohnmacht nahe waren, Hände und Kniee zitterten, und ein kalter Schweiß bedeckte die Stirne. Die Anwesenheit der Cyclitis war neben dem durch Druck hervorzurufenden Schmerzgefühl von ungewöhnlich lebhafter subconjunctivaler Injection begleitet, der sich bald eine heftige Ciliarneuralgie und ein oft unscheinbares, bald kommendes, bald schwindendes Hypopyon hinzugesellte. War die Diagnose auf Cyclitis einmal gestellt, so wurden augenblicklich warme Cataplasmen angewendet, deren calmirende Wirkung noch durch den Zusatz von Folia Hyosc. erhöht wurde. Uebereinstimmend empfanden alle Patienten unter dem Einflusse der feuchten Wärme ein Gefühl des Behagens. Unter Umständen wurden die Cataplasmen 24 Stunden ununterbrochen fortgesetzt. Waren die Schmerzen besonders intensiv, so wurde des Abends Morphiumpulver entweder allein oder in Verbindung mit Extr. Hyosc. gereicht; handelte es sich um einen möglichst raschen Effect, so wurden die Narcotica in der Form subcutaner Injectionen angewendet. Innerlich wurde ein starkes Dec. Rhamni frag. mit Zusatz von Syrup. spinae cerv. gereicht; topisch das Auge mit Atropininstillationen behandelt, denen zuweilen die Anwendung von Blutigelu voraus

geschickt werden musste. Sobald die ersten stürmischen Erscheinungen zurückgedrängt waren, konnte zu der Application eines Druckverbandes übergegangen werden.

Dieselbe Therapie, mit Ausnahme der Atropineinträufelungen, kam in Anwendung, wenn es sich bei tiefen Verletzungen um Wunden der Sclera resp. des Corpus ciliare handelte. Man durfte sich schon glücklich schätzen, wenn es unter diesen Umständen nicht zur Entwicklung von Panophthalmitis kam, oder die Localisation eines chronischen Entzündungsprocesses im Corpus ciliare fern gehalten wurde.

Häufig kamen die Patienten erst, wenn die einfache Cyclitis bereits Complicationen mit Iritis oder Chorioiditis eingegangen oder wenn im Gefolge einer tiefen Verletzung die Entzündung des Corpus ciliare schon den Character der Chronicität angenommen hatte. Von dem Momente an waren die Bedingungen vorhanden, um das zweite Auge auf dem Wege sympathischen Erkrankens mit in den Kreis des Verderbens hineinzuziehen.

Eine genaue Zusammenstellung sämtlicher Beobachtungen, die ich in dieser Richtung machte, ergab die nachstehenden Resultate.

Als abgelaufene Processe konnten 37 Fälle von absoluter Blindheit durch sympathisches Erkranken constatirt werden, die nach den ursächlichen Momenten bedingt waren:

- 12 mal durch *Vulnus Sclerae* mit gleichzeitiger Verletzung des *Corpus ciliare*.
- 6 „ durch *Phthisis bulbi e causa traumatica*; die directe Verletzung des *Corpus ciliare* konnte im Momente der Vorstellung nicht mehr nachgewiesen werden, war jedoch höchst wahrscheinlich.
- 7 „ durch *Reclination*.
- 4 „ durch *Staphylombildung*.

- 1 mal durch Prolapsus iridis.
 1 „ durch Chorioiditis ectatica.
 3 „ durch Phthisis bulbi nach Irido-Cyclitis ohne traumatische Einwirkung.
 3 „ durch Ablösung der Netzhaut mit reactiven Irido-Cyclitis.

Diesen 37 Erblindungen schliesst sich eine Reihe von Sehstörungen an, die durch sympathische Einwirkung entstanden, noch nicht bis zu einem unheilbaren Ausgang fortgeschritten waren. Die Veranlassung des Erkrankens, sowie die Art des secundären Processes sind in der folgenden Tabelle einander gegenüber gestellt.

Primäre Krankheit.	Secundäre Störung.
9 mal Reclination.	9 mal abgelaufene Irido-Cyclitis.
2 „ Verletzung des Corpus ciliare durch Einwirkung des Irishäckchens bei der Dilaceration des Nachstaars.	2 mal Irido-Cyclitis acuta.
2 „ Phthisis bulbi traumatica.	2 mal Irido-Chorioiditis.
1 „ Staphylombildung.	Iritis.
1 „ Linsenverkalkung nach Chorioiditis.	Cataracta accreta.
1 „ Einwirkung eines künstlichen Auges auf den phthisischen Bulbus.	Irido-Chorioiditis.
1 „ Cyclitis spontanea.	Irido-Chorioiditis.
1 „ Chorioiditis glaucomatosa nach Teleangiectasia iridis.	Irido-Chorioiditis.
2 „ Irido-Chorioiditis mit Bethheiligung des Corpus ciliare.	2 mal Irido-Chorioiditis.

In den 9 ersten Fällen hatte die Reclination in mehr oder minder kurzer Zeit nach ihrer Ausführung Erblindung des operirten Auges durch Erregung von Irido-Cyclitis erzeugt. Die vor und nach eingetretene Resorption der irritirenden Linse hatte im Verein mit der unzweifelhaft (so darf man wenigstens voraussetzen) angewendeten Antiphlogose die primäre Entzündung zum Stillstand gebracht, ehe die secundäre weit genug vorangeschritten war, um sich selbständig weiter entwickeln zu können. Dass eine gewisse Persistenz der Entzündungserscheinungen auf dem ersten Auge nothwendig zur Hervorrufung eines zerstörenden Effects auf dem zweiten ist, muss aus 2 Beobachtungen gefolgert werden, welche ich im vorigen Sommer nach einer leichten Verletzung des Corpus ciliare mit dem Irishäkchen machen konnte. In beiden Fällen hatte bei der Operation des Nachstaars durch Dilaceration die scharfe Spitze des Irishäkchens das Corpus ciliare gestreift. Es entwickelte sich in Folge dieses Insults Cyclitis mit heftigen Ciliarneuralgien und einem leichten Hypopyon. Wenngleich die Erscheinungen auf dem operirten Auge einen befriedigenden Verlauf nahmen, so trat doch schon am 4ten Tage auf dem nicht operirten eine leichte Iritis ein, welche Atropininstillationen nothwendig machte. Erst mit dem Ablauf der primären Cyclitis schwand die secundäre Iritis. Wenn es in beiden Fällen nicht zu einem tiefen sympathischen Erkranken kam, so schreibe ich es allein dem Umstande zu, dass die Insultirung des Corpus ciliare auf dem ersten Auge keine continuirliche und eine zu wenig eingreifende war, um eine Localisation der Entzündung zu ermöglichen. Derselbe vorübergehende Einfluss auf die Erzeugung einer sympathischen Iritis zeigte sich bei einem staphylomatösen Auge. Der Process erlosch mit Entfernung der verkalkten Linse durch einen transversalen Hornhautschnitt. Man wird mir einwenden, die Iritis des zweiten Auges sei vielleicht eine rein accidentelle gewesen und falle somit nicht unter den

Begriff des sympathischen Erkrankens. Eine derartige Vermuthung trifft in dem vorliegenden Falle nicht zu, denn das Corpus ciliare des staphylomatösen Auges war auf Druck empfindlich.

Es ergaben sich demnach 12 Fälle, in denen die vorausgegangene Cyclitis durch eine Beseitigung, oder durch eine rasch vorübergehende Wirkung des insultirenden Gegenstandes sich früh genug zurückbildete, bevor sie ihren zerstörenden Einfluss auf das zweite Auge in einem Grade entfaltet hatte, der gross genug gewesen wäre, um eine selbständige Weiterentwicklung des sympathischen Erkrankens möglich zu machen.

Von den übrigen 8 Fällen wurden 6 einer Enucleation des Bulbus unterworfen, bevor an die Ausführung einer das zweite Auge rettenden Iridectomie gedacht werden konnte. Glücklicherweise trat in allen 6 Fällen eine bedeutende Besserung des Gesichts ein, und zwar so umfangreich, dass die Erhaltung des Sehvermögens auch für die Zukunft, soweit menschliche Voraussicht reicht, als gesichert zu betrachten ist. Für mich ist es eine unzweifelhafte Thatsache, dass ohne Enucleation des primär erkrankten und ohne Iridectomie des secundär befallenen Auges, die absolute Erblindung eingetreten wäre.

Nur in 2 Fällen, in denen der primäre Krankheitsprocess vollständig erloschen schien, wurde keine Enucleation des Bulbus, sondern nur eine die Weiterentwicklung der Irido-Chorioiditis abschneidende Iridectomie auf dem zweiten Auge ausgeführt. Der erste Fall betrifft jenen mit der Teleangiectasia iridis oben S. 125 erwähnten Herrn, der zweite eine alte Bauernfrau aus dem Herzogthum Aremberg-Meppen, die trotz Jahre lang bestandener Aufhebung des Gesichts wieder so weit kam, dass sie meine Finger auf Stubenlänge zählte.

Diese beiden Fälle sind die einzigen, in denen eine spontane Sistirung der primären Krankheit ohne Enucleation eintrat. Es fragt sich, ob eine

solche scheinbare Sistirung des primären Erkrankens keine weitem Gefahren für das zweite Auge mehr in sich schliesst. Wenn eine einzige Beobachtung zu einem Urtheil berechtigen dürfte, dann scheint mir die Antwort negativ ausfallen zu müssen.

Ein 18jähriger kräftiger Bursche consultirte mich vor zwei Jahren wegen einer lang bestandenen Sehstörung seines linken Auges. Ihm hatte als kleines Kind in einer Schmiedewerkstatt eine abgesprungene Nagelspitze den Ciliarkörper des rechten Auges verletzt. Man hatte der Sache keine sonderliche Aufmerksamkeit geschenkt und langsam war durch schleichende Irido-Cyclitis Amaurose eingetreten. Leichte Schmerzempfindungen hatten Jahre lang bestanden, waren aber successive vollständig erloschen. Als ich den jungen Menschen zuerst sah, bestand eine leichte concentrische Phthisis bulbi, die Hornhaut war von interlamellären Trübungen durchsetzt, jede Lichtperception und jede Empfindlichkeit auf Druck erloschen. Seit etwa 6 Jahren hatte auch auf dem zweiten sehfähigen Auge das Gesicht allmähig an Stärke eingebüsst, ohne dem Patienten, der sich wohl kaum jemals viel mit Lesen oder Schreiben beschäftigt haben mochte, grade auffällig zu erscheinen. In dem letzten halben Jahre hatte das Sehvermögen etwas mehr abgenommen und wurde für ihn Veranlassung, meine Hülfe nachzusuchen. Bei der ersten Vorstellung wurde 9 der Jaeger'schen Scala mit grosser Anstrengung gelesen. Die ursprünglich blaue, jetzt leicht grünlich verfärbte Iris war durch Flächenverlöthung und circuläre Synechien mit der Linse verwachsen. Die Epithelveränderungen, welche sich in einem schmalen Streifen über den Querdurchmesser der Hornhaut hinzogen, verliehen ihr ein etwas zerfetztes Aussehen. Unleugbar handelte es sich hier um eine sympathische Irido-Cyclitis. Da indessen 11 Jahre seit der Verletzung verflossen waren, das primär erkrankte Auge in gar keiner Weise irgend eine Empfindlichkeit auf Druck verrieth, so betrachtete ich den Entzün-

dungsprocess als vollständig erloschen, die Enucleation somit als überflüssig. Eine Iridectomy des zweiten Auges schien mir genügend. Die feste Adhäsion der Iris mit der Linsencapsel, so wie die theilweise Atrophirung ihres Gewebes, gestatteten nach der Operation nur eine unregelmässige Pupillaröffnung. Das Sehvermögen wurde in nichts gebessert und wenige Wochen nach der Operation trat abermals Verwachsung der neu gebildeten Pupille ein. Dazu gesellte sich vermehrte Irishyperaemie mit Stirndruck, denen später intercurrent Blutergüsse in die vordere Kammer sich anreiheten. Diese Erscheinungen waren zu auffallend, um irgend welche Zweifel über ein Fortschreiten der Krankheit zu gestatten. Druckverband und Jodkali erwiesen sich wirkungslos, das Gesicht nahm immer mehr ab. Die einige Monate später nochmals versuchte Iridectomy führte, trotzdem sie zu Anfang eine ziemlich breite Oeffnung schaffte, doch zu keinem bessern Resultate. Der Zerstörungsprocess schritt immer weiter und führte schliesslich nur zu einem Unterscheidungsvermögen zwischen hell und dunkel.

Ich verkenne keinen Augenblick, dass die sympathische Irido-Cyclitis schon so weit bei der ersten Vorstellung fortgeschritten war, dass sie in sich selbst die Bedingungen zu einem Fortschreiten des Zerstörungsprocesses trug. Trotz Abwesenheit aller positiven Symptome einer noch bestehenden primären Entzündung, habe ich es doch hintendrein häufig und lebhaft bedauert nicht direct zur Enucleation geschritten zu sein. Wenngleich die Hoffnung für die Erhaltung des Gesichts nur in weiter grauer Ferne lag, wer weiss ob sie nicht zur Wirklichkeit geworden wäre! Ausser dem eben erwähnten Falle sah ich noch 3 andere, in denen trotz Enucleatio bulbi der Zerstörungsprocess zu Blindheit führte.

Der erste Fall betraf eine Cyclitis des linken Auges, die trotz Iridectomy weiterschritt. In den ersten Wochen war die Besserung des Gesichts ausgezeichnet,

dann traten ohne irgend nachweisbare Ursachen erneute Reizerscheinungen auf. Ich proponirte der jugendlichen 13jährigen Patientin nochmals einen operativen Eingriff, ohne ihr indessen mitzutheilen, dass eine Eucleatio bulbi intendirt würde. Unglücklicherweise kam das Kind nicht wieder, es war bei Verwandten deren Adresse und Wohnung mir unbekannt waren. Erst nach 10 Tagen traf ich die kleine Patientin zufällig auf der Strasse. Der Schrecken fuhr mir durch alle Glieder, als ich auf dem früher gesunden Auge die Anwesenheit einer sympathischen Irido-Chorioiditis constatiren konnte.

Augenblicklich wurde dem fern wohnenden Vater telegraphirt, dem es aber erst nach 3tägigem Zeitverlust gelang den Widerstand des Kindes gegen einen abermaligen operativen Eingriff zu brechen. Die Eucleatio bulbi wurde nun ausgeführt, indessen vermochte diese eben so wenig wie die spätere Iridectomy des zweiten Auges dem Verderben ein Ziel und Ende zu setzen. Der Bulbus ist leicht phthisisch, die Hornhaut wie angehaucht, und eben nur noch ein Erkennen meiner Handbewegungen möglich.

In dem 2ten Falle hatte ein Knabe eine Stichverletzung des Corpus ciliare, wenn ich nicht irre, durch eine Stahlfeder erlitten. Der behandelnde Arzt, welcher die Symptome mit aller Aufmerksamkeit und Sorgfalt verfolgt hatte, war Augenblicklich zur Eucleatio bulbi geschritten, als sich auf dem bisher gesunden Auge die ersten Anfänge einer sympathischen Irido-Chorioiditis zeigten. Die Entzündung schritt indessen weiter und als ich das Kind einige Wochen nach der Operation zum ersten Male sah, war das Sehvermögen so weit reducirt, dass nur einzelne Buchstaben von Nr. 19 erkannt wurden. Die circulären Synechien gestatteten keine Atropineinwirkung, der Glaskörper war diffus getrübt.

Unversäumt wurde eine Iridectomy ausgeführt, die sehr breit ausfiel und ein günstiges Resultat zu

versprechen schien. Nur wenige Tage hielt meine Hoffnung an, dann wurde der Humor aqueus wieder trübe, die Pupillaröffnung fing an kleiner zu werden, die Iris bauchte sich nach vorne und die Linse wurde scheinbar grösser durch intracapsuläre Zellenwucherung. Auf den Rath Professors v. Gräfe, der damals in Düsseldorf war, liess ich warme Cataplasmen anwenden, die auch in soferne günstig wirkten als der Humor aqueus sich aufhellte und die Iris an Wölbung verlor. Einige Monate nachher wurde nochmals eine sehr ausgedehnte Iridectomy mit gleichzeitiger Extraction der inzwischen zusammengeschrumpften Linse ausgeführt. Bei grosser und weiter Pupille beschränkte das Erkennungsvermögen sich nur auf Wahrnehmung der Handbewegungen. Nach Verlauf von wenigen Wochen war auch diese neugebildete Pupille verwachsen.

Der 3te eben so tragisch endende Fall betraf jenen S. 12 schon erwähnten 13jährigen Knaben. Trotz frühzeitiger Enucleation, Eintritt sympathischer Irido-Cyclitis. In der ersten Zeit schien sich Alles zum Besten zu gestalten, indessen nach Verlauf eines halben Jahres war die Pupille wieder verlöthet. Eine abermalige Iridectomy hatte kein besseres Resultat.

Recapituliren wir die Thatsachen, so kommen zu den 37 oben erwähnten Amaurosen noch 4 weitere Fälle hinzu, die bei einmal ausgebrochenem sympathischen Erkranken trotz Anwendung der Enucleation zu Verlust des Gesichtes führten. Demnach stehen 20 Sistirungen sympathischer Entzündungen, 41 Fälle mit Ausgang in Amaurosis absoluta gegenüber.

Das wäre die düstere Seite des Bildes, gehen wir zu dem Glanzpunkte ärztlichen Wirkens über, der sich eröffnet, wenn die Patienten früh genug in Behandlung kommen. Nach der beigefügten Uebersicht ergaben sich auf 55 zeitig ausgeführte Enucleationen 55 vollkommen günstige Resultate. Alle Patienten, denen ich die furchtbare Bedeutung ihres Uebels auseinandersetzte unterwarfen sich bereitwilligst der Operation, nur 2 Kranke

habe ich weggehen sehen, entweder um einen andern Arzt aufzusuchen oder um einmal abzuwarten. In dem einen Falle hatte ich die traurige Genugthuung, dass ein solcher Unglücklicher sich später mit absoluter Blindheit wieder präsentirte, nachdem ich ihm 7 Jahre vorher das traurige Loos, dem er ohne Operation entgegengehen würde, vorausgesagt hatte. Die Thränen des Armen vermochten nicht die Vergangenheit zurückzurufen.

Die Indicationen, welche die Enucleation nothwendig machten, verhielten sich in folgender Weise:

23mal Wunden des vordern Scleralabschnitts resp. des Corpus ciliare.

- 1 „ Luxatio lentis traumatica ohne Zerreißung der Sclera.
- 2 „ Verkalkte Linsen.
- 5 „ Staphylombildungen.
- 1 „ Irido-Cyclitis nach Auslöfflung.
- 11 „ Irido-Cyclitis non traumatica.
- 1 „ Prolapsus iridis.
- 1 „ Netzhautablösung mit consecutiver Irido-Cyclitis.
- 2 „ Chorioiditis glaucomatosa mit häufig recidivirenden Blutergüssen in die vordere Kammer.
- 7 „ Chorioiditis ectatica (partialis).
- 1 „ Chorioiditis purulenta.

Die Ursachen des sympathischen Erkrankens lassen sich, so weit meine Beobachtungen reichen, auf 3 ganz bestimmte Gruppen zurückführen:

1. auf eine directe Verletzung der Ciliargegend,
2. auf eine mechanische Insultirung des Corpus ciliare, sei es durch Einwirkung eines fremden Körpers, (Tragen eines künstlichen Auges) sei es durch Ortsveränderung der durch Reclination, Luxation, Staphylom u. s. w. zum fremden Körper gewordenen Linse,
3. auf eine jede Entzündung irgend eines Theiles des Uvealtractus, wenn sie durch Hinzutritt von Cyclitis ihren Culminationspunkt erreicht.

In allen beobachteten Fällen war die Schmerzhaftigkeit des Corpus ciliare auf äussern Druck das nie fehlende Symptom, welches die Gefahr eines sympathischen Erkrankens anzeigte und bedingte.

Die blossе Behinderung oder Beschränkung der accomodativen Thätigkeit auf dem gesunden Auge bewies an und für sich gar nichts für das Eintreten von sympathischem Erkranken; diese Thatsache gewann nur dann eine grosse Bedeutung, wenn sie im Verein mit Schmerzhaftigkeit des Corpus ciliare auftrat.

Bei Anwesenheit dieser Erscheinungen lag die einzige Möglichkeit zur Erhaltung des zweiten Auges in der Enucleation des zuerst erkrankten.

Ich sage Möglichkeit und nicht Wahrscheinlichkeit, denn in allen 55 Fällen, in denen die Bedingungen zu einem sympathischen Erkranken vorhanden waren, kam es durch rechtzeitige Ausführung der Enucleation nicht zu einem Ausbruch der deletären Entzündung, während in 37 Fällen, die gar nicht und in 4, die zu spät enucleirt wurden, eine unheilbare Erblindung die Scene schloss. Wenn in einigen Fällen von Reclination die sympathische Entzündung durch Resorption, oder bei Staphylom durch Entfernung der Linse sistirt wurde, so ist dieser Erfolg ein so zweifelhafter und unsicherer, dass sicherlich Niemand in Erwartung einer so ungewissen Eventualität die Enucleation in einem gegebenen Falle unterlassen würde. Um so mehr, weil auch in den 6 oben angeführten Fällen bei scheinbarer Sistirung der Entzündung erst dann eine Besserung des Gesichts erzielt wurde, als die Enucleation ausgeführt war. Es bleiben also nur 2 Fälle übrig, die ohne Enucleation sistirten; ein dürftiges Resultat, welches vollkommen paralysirt

wird durch die nachträgliche Erblindung jenes jungen Menschen, bei dem kein Symptom den permanenten Einfluss einer zerstörungsfähigen Cyclitis documentirte.

Sind einmal die Bedingungen für eine zerstörende Einwirkung auf das zweite Auge vorhanden, so ist die grösste Sorgsamkeit nothwendig, um nicht plötzlich die furchtbare Entdeckung des verhängnissvollen »zu spät« machen zu müssen.

Im vorigen Jahre wurde mir ein 6jähriges Knäbchen zugeführt, dass an dem Amboss seines Vaters spielend, von einem abspringenden Eisenpartikelchen in der regio ciliaris getroffen und leicht verwundet war. Die Erscheinungen blieben so latent, dass das Kind noch seinen Spielen nachlief, dann trat eine immer stärker werdende Lichtscheu mit Thränen der Augen auf, die man einer beginnenden scrophulösen Augenentzündung zuschrieb. Als der kleine Patient mir 7 Wochen nach der Verletzung zugeführt wurde, musste ich leider den Beginn einer sympathischen Amaurose durch rapid verlaufende Irido-Cyclitis beider Augen constatiren. Versuchsweise wurde noch eine Iridectomy ausgeführt, indessen wie wohl zu erwarten stand ohne allen Erfolg. Bei jener oben durch Prolapsus iridis eingeleiteten sympathischen Amaurose lagen nur 3 Monate zwischen dem Beginne des Prolapsus auf dem einen und der vollständigen Erblindung auf dem andern Auge! Die Resultate, welche bei einmal vorhandener sympathischer Entzündung durch Iridectomy entweder gar nicht oder nur in höchst dürftiger Weise erreicht wurden, beweisen wie hülflos wir einem Uebel gegenüberstehen, dessen Weiterentwicklung unaufhaltsam scheint. Trotz dieser traurigen Aussichten würde ich es für einen Act der Pflicht erachten, überall den Versuch einer Iridectomy zu machen, so lange auch nur der leiseste Schimmer der Hoffnung besteht.

Unter den 116 beobachteten Fällen waren 48, in denen eine traumatische Einwirkung auf das Corpus

ciliare entweder direct nachgewiesen werden konnte, oder nach der Richtung der Verletzung und der Anamnese vorausgesetzt werden durfte.

Wenn nach Staphylom seltener ein sympathisches Erkranken eintritt als bei der Häufigkeit dieses Uebels vermuthet werden sollte, so ist es wohl aus dem Umstande erklärlich, dass bei weitem der grösste Theil der Staphylombildungen durch Operation beseitigt ist, ehe die insultirende Linse Anlass zu dem Auftreten einer selbständigen Cyclitis gibt.

Seit ich die Beobachtung gemacht habe, dass durch Druckwirkung eines künstlichen Auges auf den phthisischen Bulbus die Möglichkeit zu dem Ausbruche eines sympathischen Erkrankens gegeben wurde, habe ich niemals eine Prothesis vorgenommen, ohne vorher die Linse entfernt zu haben. Es scheint, dass ihre Anwesenheit zur Erzeugung eines chronischen Entzündungszustandes im Ciliarkörper nothwendig ist, vorausgesetzt, dass die Narbenschumpfung nach Verletzungen nicht den Ausgangspunkt eines permanenten Reizzustandes bildet. Das Auftreten von Irido-Cyclitis nach Auslöffelung des Staars war das Product einer Quetschung des Ciliarkörpers durch die Anwendung von Extractions-Instrumenten, die für die Ausdehnung des Schnittes und die Grösse der Linse sich längst als vollkommen ungeeignet überlebt haben.

Es ist eigentlich auffallend, dass viele Beobachter der nicht traumatischen Form von Cyclitis, mag sie nun selbständig oder als Complication vorkommen, die Fähigkeit absprechen sympathische Entzündungen hervorzurufen. Meine Ansicht ist die umgekehrte. Ich habe die Ueberzeugung, dass es unendlich viele Amaurosen nach Irido-Chorioiditis gibt, die wir gewöhnlich auf einen gemeinsamen Ursprung zurückführen, während nur das eine Auge durch den Einfluss des andern erkrankte. Wäre es möglich, dass die Entwicklung der Krankheit überall von Anfang an verfolgt werden könnte, so würde es leicht sein den Beweis für eine

solche Anschauung beizubringen, für mich ist indessen die geringe Zahl der beobachteten Fälle Beweis genug.

Dasselbe Verhältniss gilt von der Netzhautablösung. Sie bedingt nicht als solche sympathisches Erkranken, die reactive in dem Corpus ciliare sich localisirende Entzündung ist das Bindeglied zwischen dem zerstörenden Einfluss des ersten auf das zweite Auge. Im Sommer 1860 consultirte mich ein Herr mit Netzhautablösung des linken Auges, zu der sich bereits seit Jahresfrist die exquisiteste Irido-Cyclitis als Complication hinzugesellt hatte. Die Schmerzen waren so ungewöhnlich heftig, dass Patient schon seit vielen Monaten die Nächte nicht anders als im Bette aufrecht sitzend hatte zubringen können. Alle Kurversuche waren wirkungslos geblieben, der Schmerz war gleichsam nach oben und innen am Corpus ciliare concentrirt. Dabei war jede accomodative Anstrengung des rechten, mit hochgradiger Sclerotico Chorioid. post. $\frac{1}{5}$ behafteten Auges, von subconjunctivaler Gefässhyperämie und Thränenfliessen gefolgt. Die von mir vorgeschlagene Eucleatio bulbi wurde augenblicklich acceptirt. Die quälenden Erscheinungen waren wie weggezaubert, 3 Wochen später konnte Patient seine Stelle als Rath an einem Gerichtshof wieder einnehmen. Noch vor wenigen Monaten hatte ich Gelegenheit ihn wiederzusehen. Sehvermögen und Ausdauer des Auges waren in jeder Beziehung den grössten Ansprüchen gewachsen.

Jene Fälle von Chorioiditis ectatica, welche ein sympathisches Erkranken einleiteten oder ermöglichten, sind insofern besonders merkwürdig, als die Desorganisation überall nur eine partielle war. Es scheint, dass die Ausbuchtungen des vordern Augapfelabschnittes durch mechanische Circulationsstörungen die Entwicklung von Cyclitis begünstigten.

Ob mit der allseitigen Steigerung des intraoculären Druckes die Wahrscheinlichkeit eines sympathischen Erkrankens wegen der verminderten Leitungsfähigkeit in dem Ciliarnervensystem schwindet, wie v. Graefe annimmt,

vermöchte ich nicht zu sagen. An und für sich ist die Sache keineswegs unwahrscheinlich, indessen scheint es mir zu weit gegangen, wenn man deshalb das Auftreten eines acuten Glaucoms auf dem zweiten Auge unmittelbar nach der Operation des ersten nicht als eine sympathische Form will gelten lassen. Wenn es mir gestattet ist aus der geringen Zahl von Beobachtungen, die ich in dieser Richtung machte, irgend eine Schlussfolgerung zu ziehen, so muss ich gestehen, dass eben die Graefesche Ansicht dazu beigetragen hat mich in der Annahme eines sympathischen Einflusses zu bestärken. Die 4 Fälle, auf welche sich meine Beobachtungen stützen, waren alle durch eine relative Integrität des Sehvermögens ausgezeichnet, denn bei Correction der bestehenden Presbyopie wurde fliegend No. 1 gelesen. Das Gesichtsfeld war ohne irgend welche Einschränkung, die Sensibilität der Cornea nicht vermindert, eben so wenig lag Farbensehen vor.

Wenn auch die Tendenz zu glaucomatösem Erkranken bestand, so existirte doch kein einziges Symptom, welches den baldigen, so unerwartet schnellen Ausbruch derselben Krankheit auf dem zweiten Auge angezeigt hätte. Wenn ich gut unterrichtet bin, so klagen alle Beobachter über das unerwartete Auftreten des zweiten Glaucoms. Es beweist, dass überall Verhältnisse vorlagen, unter denen ein solches Ereigniss durchaus nicht wahrscheinlich war. Wenn demnach der Ausbruch des sympathischen Glaucoms, (man gestatte den Ausdruck) auf einer niedern Stufe seiner Entwicklung und nur selten in den höhern Graden der Krankheit beobachtet wird, so muss doch ein innerer Zusammenhang der Erscheinungen bestehen, welcher in dem einen Falle das Eintreten und in dem andern das Ausbleiben der Entzündung erklärt. Die Graefe'sche Auffassung ist damit vollkommen vereinbar, wenn man die Meinung zulässt, dass das Auftreten eines sympathischen Glaucoms nie dann statt finden kann, wenn die Sensibilitätsverminderung in den Ciliarnerven noch nicht genügend aufge-

hoben ist, aber ausbleibt sobald durch grosse Drucksteigerung das Ciliarnervensystem leitungsunfähig geworden ist.

Dass ein gewisser Grad von Distension des Ciliarkörpers, wie er in dem frühern Stadium der intraoculären Druckerhöhung eintritt, die Entwicklung sympathischen Erkrankens begünstigt, scheint mir zur Evidenz aus 2 Beobachtungen hervorzugehen.

In beiden Fällen fand die einseitige Extraction einer Cataracta accreta statt. In beiden Fällen war die zu Grunde liegende Irido-Chorioiditis durch Iridectomie nach oben sistirt. Einmal hatte die Operation der Iridectomie vor 4, das andere Mal vor 2 Jahren nach oben und einwärts stattgefunden. Alle Entzündungserscheinungen waren in dem Zeitpunkte als die Staaroperation vorgenommen werden sollte, vollständig erloschen. Die Extraction des Staars mit oberem Hornhautschnitt machte in beiden Fällen eine operative Erbreiterung der ursprünglichen, durch Iridectomie gesetzten Irisöffnung nothwendig. Ohne alle Störungen ging der Heilprocess vor sich; am 4ten Tage zeigte sich beiderseits Iritis, die bei keineswegs stürmischem Verlaufe, nach wenigen Tagen auf dem 2ten, nicht extrahirten Auge einen Ausbruch von Irido-Cyclitis mit Hypopyonbildung hervorrief. Die secundäre Entzündung erlosch erst dann, als die primäre durch Hülfe der Kunst sistirt war. Ich nehme keinen Augenblick Anstand dieses Factum einem sympathischen Einfluss zuzuschreiben. Dieser war aber nur deshalb möglich, weil auf dem 2ten Auge die Nebenbedingungen zu der Entwicklung sympathischen Erkrankens schon vorhanden waren. Es mag vielleicht paradox klingen, ist aber der Ausdruck meiner Ueberzeugung, dass in der Iridectomie die Ursache dieses Einflusses zu suchen ist, indem durch eine leichte Anspannung des Ligamentum pectinatum mit der Irispincette, eine wenn auch vorübergehende, doch für den Moment gesteigerte Empfindlichkeit des Corpus ciliare gesetzt wird. Damit soll weiter nichts ausge-

drückt werden, als dass dem reactiven Einfluss der Operation auf einem günstigen Boden nicht jede Bedeutung auf das zweite Auge abgesprochen werden kann, wengleich keiner mehr wie ich überzeugt ist, dass unter andern Umständen die Iridectomy keine irgendwie nennenswerthen Reactionserscheinungen hervorruft.

Dem sei jedoch wie ihm wolle, in keinem Falle darf der sympathische Einfluss des Corpus ciliare auf das zweite Auge irgend wie unterschätzt werden. Seitdem ich die Beobachtung machte, dass auf einem an Chorioiditis purulenta leidenden Auge, die grösste Empfindlichkeit des Ciliarkörpers auf Druck auch nach abgelaufener Eiterung noch fortbestand und damit die Bedingungen zu dem Auftreten einer sympathischen Entzündung nicht aufgehoben waren, schien es mir rathsam zu sein auch hierbei möglichst rasch zur Eucleatio bulbi überzugehen.

Es bedarf kaum der Erwähnung, dass unter den wegen Tumoren extirpirten Augäpfeln sich einige befanden, welche durch gleichzeitige Anwesenheit einer reactiven Irido-Cyclitis die Bedingungen eines sympathischen Einflusses in sich schlossen. Diese Fälle sind in dem obigen Verzeichniss nicht mit eingeschlossen, denn die nächste Indication, welche zur operativen Entfernung des Bulbus führte, war die intraoculäre Geschwulstbildung selbst, nicht die Gegenwart von Cyclitis.

Einen Fall, der alle Erscheinungen von Cyclitis maskirte, wurde von mir im Jahre 1859 beobachtet. Ein hochbetagter Gutsbesitzer aus Westphalen war 2 Jahre früher von einem Arzte seiner Heimath wegen Cataract des linken Auges reclinirt. Das Gesicht hatte nur ein paar Wochen bestanden und war dann unter fortwährenden Schmerzen zu Grunde gegangen. Als ich den Patienten zuerst sah, bestand vollständige Amaurose; auf dem Boden des Auges war die halb geschrumpfte, halb verkalkte Linse sichtbar, sie war theilweise mit der hintern Irisfläche verwachsen, aber so, dass ihre Bewegungen in dem verflüssigten Glas-

körper unbehindert waren. Seit der Operation hatten die Ciliarneuralgien Tag und Nacht bestanden und jedem Mittel Trotz geboten. Die Schmerzen steigerten sich gewaltig bei Druck auf den vordern Bulbus-Abschnitt. Dabei war jede Thätigkeit des andern, nicht von Cataract befallenen Auges vollständig aufgehoben; ein reichliches Thränen und Stirndruck folgte jedem Versuch einer Accomodation.

Ich zweifelte keinen Augenblick, dass es sich um eine, sympathisches Erkranken begünstigende Cyclitis handele und schlug deshalb die Eucleatio bulbi vor. Sie wurde von dem alten Herrn nur unter der Bedingung acceptirt, dass erst noch ein Versuch zur Entfernung der reclinierten Linse gemacht würde. Dem entsprechend wurde der Fremdkörper durch breite Iridectomie mit der Pupillenpincette extrahirt. Noch einmal traten im Momente der Extraction die Schmerzen in ihrer äussersten Heftigkeit auf, ein kalter Schweiss bedeckte die Stirn des Patienten, sein ganzer Körper zitterte unter dem Einfluss der Ciliarneuralgien.

Successive nahmen die Schmerzen ab, am folgenden Morgen zeigten sie sich, nachdem dem Patienten des Abends ein Morphiumpulver gereicht war, nicht wieder. Von dem Augenblicke an datirte die vollständige Heilung, in wenigen Tagen war jede Empfindlichkeit des Corpus ciliare erloschen.

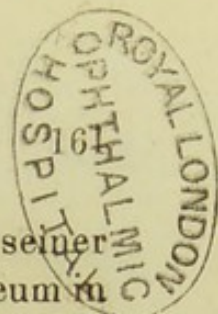
Wenngleich alle Erscheinungen, sowohl die Anwesenheit der zum Fremdkörper gewordenen Linse, wie die gesteigerte Schmerzhaftigkeit des Ciliarkörpers auf Druck und endlich noch die Accomodations-Beschränkung auf dem gesunden Auge meine Diagnose auf selbständige, das zweite Auge influirende Cyclitis zu bestätigen schien, so bewiesen doch hintendrein die Thatsachen das Irrige meiner Ansicht. Es hatte sich nur um eine Neuralgia ciliaris gehandelt, die allerdings bei längerer Anwesenheit zu einer Entzündung hätte führen können, indessen mich noch immer nicht berechtigt die wirkliche Anwesenheit der gefährlichen Krankheit zu behaupten.

Ein so eclatanter Fall ist mir niemals wieder zu Gesicht gekommen.

In der Mehrzahl der Fälle tritt das sympathische Erkranken unter dem Bilde der Irido-Cyclitis auf, nur ein einziges Mal habe ich die consecutive Amaurose unter der Form von Chorioiditis serosa beobachtet. Bekanntlich wurde in frühern Zeiten behauptet, die Amaurose trete nicht durch Einwirkung des Corpus ciliare auf, sondern finde ihre Weiterverbreitung auf das zweite Auge durch Vermittelung der Sehnerven selbst.

Ueber den Einfluss des Ciliarkörpers auf die Erzeugung des sympathischen Erkrankens sind heutigen Tages alle Beobachter einig. Es fragt sich nur: ist jeder sympathische Einfluss von Seiten der Sehnerven ausgeschlossen? Mir steht in Betreff dieses Punktes nur eine einzige Beobachtung zur Seite, indessen ist sie für mich so beweisend für den Einfluss des Sehnerven, dass es keiner 2ten Beobachtung bedarf.

Im Frühjahre 1860 präsentirte sich mir ein armer Weber, dem das messingbeschlagene Ende einer Spule durch Aufreissung der Cornea und Sclera das Auge total zerschmettert hatte. Die Wunde war noch frisch als ich den Patienten sah. Es wurden Cataplasmen verordnet und als 2 Tage später noch eine grosse Empfindlichkeit der Wunde bestand, unter Chloroformnarkose das Auge enucleirt. Bei der Durchschneidung des Stammes des Sehnerven schoben sich unglücklicherweise die beiden Branchen der Cooper'schen Scheere ein wenig übereinander und bewirkten eine leichte Quetschung des Nervenstammes. Dem Factum schenkte ich damals keine weitere Aufmerksamkeit und Patient wurde nach einigen Tagen als geheilt entlassen. Nach Verlauf weniger Wochen kehrte er zurück mit der Klage über eine zunehmende Sehschwäche, Photopsien und leichten Stirndruck. Wenngleich ophthalmoskopisch nichts nachweisbar war, so dachte ich doch augenblicklich an den Einfluss des partiell gequetschten Sehnerven



und verordnete in der Voraussetzung einer in seiner Substanz sich entwickelnden Entzündung ein Setaceum in den Nacken und innerlich Sublimat. Die beunruhigenden Erscheinungen wichen indessen nicht, das Sehvermögen war schon bis No. 14 heruntergegangen. Da die Eucleatio bulbi ein paar Tage nach der Verletzung vorgenommen war, so schien mir ein sympathisches Erkranken kaum möglich; um jedoch einer so furchtbaren Eventualität bei Zeiten entgegenzutreten, ehe noch die ersten Anfänge von Iritis sich eingestellt hatten, so vollführte ich mehr zu meiner eigenen Beruhigung als weil eine zwingende Nothwendigkeit vorlag, eine Iridectomy. Die Lichtscheu blieb nach Heilung des operativen Eingriffs fortwährend bestehen, im Nov. buchstabirte Patient nur einzelne Buchstaben von 16. Dabei fing der Sehnerv an ein etwas weissliches Aussehen zu bekommen. Jede Zweifel über ein substantielles Erkranken des Sehnerven waren nunmehr bei mir geschwunden. Bis zum Mai 1862 behielt ich fortwährend den Patienten unter Augen; die Verfärbung der Sehnervenpapille hatte einen solchen Grad erreicht, dass die Lamina cribrosa stellenweise sichtbar wurde. Seit jener Zeit sistirte der Zerstörungsprocess und bei spätern Vorstellungen konnte ich sogar noch eine leichte Verbesserung des Gesichts bis auf No. 12 constatiren. Auf dieser Höhe ist der Process geblieben.

In dem vorliegenden Falle war die secundäre Erkrankung offenbar nicht abhängig von der ersten Verletzung, sondern nur eingeleitet durch die Quetschung der Sehnervensubstanz selbst. Die Thatsache beweist indessen, dass sympathische Amaurose durch einseitige Sehnervenerkrankung nicht in das Gebiet des Unmöglichen und Unwahrscheinlichen gehört.

Wenden wir uns zu dem dritten Abschnitt des Uvealtractus — zu der Chorioidea. Die Diagnose gestörter Circulationsverhältnisse, beziehentlich eines schleichenden Entzündungszustandes in der Chorioidea wurde gestellt, wenn bei Abwesenheit aller

entzündlichen Erscheinungen Seitens der Iris und des Corpus ciliare die Chorioidealgrenze der Sehnerveninsertion verwischt und der mit feinen diffusen Trübungen durchsetzte Glaskörper die Gefäße in der Aequatorialgegend der Chorioidea nur in einem trüben Schleier erkennen liess. Dabei zeigte sich fast immer eine gewisse Trägheit in den Bewegungen der etwas erweiterten Pupille. In einzelnen Fällen war sogar eine Hyperaemie der Iris constatirbar. So sah ich, dass die früher hellblaue Iris in dem Auge eines mir befreundeten Arztes einen Stich in's Grünliche bekommen hatte. Zuweilen konnten selbst kleine Pigmentablagerungen auf der vordern Linsenfläche beobachtet werden, ohne dass jemals eine Entzündung der Regenbogenhaut vorausgegangen wäre. Alle diese Erscheinungen haben nichts Auffallendes bei dem innigen Zusammenhange, in dem die einzelnen Glieder des Uvealtractus zu einander stehen.

Die Sehstörungen, welche aus einem Erkranken der Chorioidea resultirten, waren in der Regel von ausserordentlich langer Dauer. Sie zeigten sich bei den Frauen meist im Beginne der climacterischen Jahre oder kurz nach dem Eintreten der Involutionsperiode, meist in Begleitung jener unter dem Namen der fliegenden Hitze allgemein bekannten Blutwallungen. Diese Circulationsanomalien gingen in einigen Fällen mit Eingenommenheit und Schwere des Kopfes einher.

Die Kur wurde unter diesen Umständen mit der Application von ein paar Blutigel an die Nasenscheidewand eröffnet und innerlich Elixir propr. Paracelsi, 2—3mal täglich $\frac{1}{2}$ Theelöffel voll gereicht. Dieses in seinen Hauptbestandtheilen aus Aloë, Myrrhe und Rheum zusammengesetzte Präparat ist allerdings von den meisten Pharmacopoen als ein veraltetes Mittel längst über Bord geworfen, indessen ich wüsste kein anderes, das mir unter ähnlichen Verhältnissen jemals bessere Dienste geleistet hätte. Nachdem das Medicament eine Zeitlang gebraucht und die Application der Blutigel nach 2—3wöchentlicher Intermission wieder-

holt war, wurde zu dem Gebrauche von Kissingen, Homburg oder einem ähnlichen Mineralwasser übergegangen. Wenn nach Anwendung des Elixirs die schon geraume Zeit entschwundene Menstruation wiederkehrte, so wurden von Zeit zu Zeit mittelst des Mutterspiegels einige Blutigel an das Collum uteri gesetzt.

Weniger häufig wurde Dysmenorrhoea congestiva als Krankheitsursache beobachtet. Bemerkenswerth war, dass die Schädlichkeitseinwirkung sich um so gefährlicher gestaltete und um so leichter zu Complicationen mit Iritis führte, je mehr die Patientinnen unter dem Einflusse der Scrophulose und der Anaemie standen. Bei einer solchen Basis sah ich das Uebel sich Jahre lang hinziehen. Von Zeit zu Zeit schwanden die Trübungen des Glaskörpers und gewährten einen relativ befriedigenden Stand des Sehvermögens. Es war jedoch eine überaus grosse Seltenheit, dass selbst in diesem Zustande scheinbarer Besserung die Sehnervenscheibe wieder scharf hervorgetreten wäre. Meist traten auf eine Durchnässung oder Erkältung der Füße hin Rückfälle der schlimmsten Art ein. Es ist begreiflich, dass bei einer derartigen Lage der Dinge Blutentziehungen vermieden wurden, wo sie irgendwie vermeidbar waren. Die Auffassung der Verhältnisse war eben nur eine solche, wie sie durch die allgemeinen Gesetze der Pathologie und Therapie vorgeschrieben ist.

In einer andern Reihe von Fällen konnte die Ursache der Krankheit auf die Anwesenheit von Haemorrhoids zurückgeführt werden.

Zuweilen lag keine andere Schädlichkeitseinwirkung als eine Ueberanstrengung des Gesichts bei schlechter Beleuchtung oder anhaltendem Nachtwachen vor.

Es ist beinahe überflüssig zu bemerken, dass unter allen Umständen Ruhe des erkrankten Organs die erste Bedingung zur Anbahnung eines Heilungsvorgangs war. Auf die bestehenden Circulationsstörungen in der Chorioidea übte die Anwendung des Heurteloup'schen

Cylinders einen directen und zwar nachweisbaren Einfluss aus. Man überzeugt sich durch vergleichende Anwendung der natürlichen und der künstlichen Blutigel, dass erstere einen bei weitem grössern Effect haben, als mit der Anwendung der letztern verbunden ist.

Immerhin war es Regel, die Patienten nach der Blutentziehung 24—36 Stunden in einem mässig dunkeln Zimmer zu halten, um dort die Reactionserscheinungen abzuwarten. Zu einer sofortigen Anwendung des Heurteloup beim Beginne der Kur wurde nur dann übergegangen, wenn kein nachweisbarer Zusammenhang zwischen Störung des körperlichen Befindens und des Gesichts vorlag. Wo dieses der Fall war, wurde zuerst zu einer Ausgleichung oder Zurückdrängung der einwirkenden Störung geschritten, ehe an den Gebrauch des Heurteloup zu denken war. Es wäre gewiss irrig folgern zu wollen, dass die Berücksichtigung des Grundleidens a priori eine Behandlung der Sehstörung einschliesse. Ich habe mich zu wiederholten Malen davon überzeugen können, dass die Anwendung jenes mächtigen Unterstützungsmittels Erfolge erzielte, die eine blosse Berücksichtigung des Allgemeinbefindens niemals zu erreichen vermochte. Unter allen Umständen wurde die Bedeutung der Krankheit niemals unterschätzt. Abgesehen von jenen Fällen, die eine Complication mit Iritis eingegangen hatten und deshalb bei der Irido-Chorioiditis zur Sprache kommen werden, finde ich in meinen Journalen ein Zahlenverhältniss über das Vorkommen der einzelnen Formen, wie es in dem beigefügten Verzeichniss mitgetheilt ist.

	Männlich.		Weiblich.		Total.	
	I.	II.	I.	II.	I.	II.
1. Chorioiditis chronica .	14	15	10	20	24	35
2. ectatica	5	1	6	2	11	3
3. disseminata. .	11	35	9	26	20	61

Daneben ist eine Reihe von Fällen verzeichnet, die alle schon einen Ausgang in Amaurosis absoluta genommen hatten, als ich die Kranken zuerst untersuchte. Die Zahl der Erblindungen vertheilt sich für die verschiedenen Krankheitsprocesse in folgender Weise.

	Männlich.		Weiblich.		Total.	
	I.	II.	I.	II.	I.	II.
1. Chorioiditis chronica .	22	1	12	1	34	2
2. ectatica . . .	26	1	12	3	38	4
3. disseminata .	—	1	2	1	2	2

Das Verhältniss der Erkrankungen zwischen männlichen und weiblichen Individuen, welches sich etwa wie 2 : 1 gestaltet, hat mich besonders frappirt. Ich muss gestehen, dass ich a priori eher das Gegentheil erwartet hätte. Mein erster Gedanke nach der Zusammenstellung der Resultate war, dass ein Fehler in der Statistik vorliegen müsse; es wurde deshalb nochmals ein Verzeichniss der beobachteten Fälle angefertigt, das Ergebniss blieb dasselbe.

Bemerkenswerth ist die ungeheure Zahl von Amaurosen, die sich bei der chronischen und bei der ectatischen Form der Entzündung finden. Ich zweifle keinen Augenblick, dass das Gesicht in vielen Fällen nicht verloren gegangen wäre, wenn die Patienten sich frühzeitig einer regelrechten Behandlung unterworfen hätten; die beobachteten glücklichen therapeutischen Resultate berechtigen zu einem solchen Ausspruch.

Die Tabelle hat keinen absoluten Werth hinsichtlich des Vorkommens gefährlicher Chorioidealcrankungen, denn es sind nur solche Fälle angeführt, die sich ohne Betheiligung der Iris präsentirten.

Die disseminirte Form der Chorioiditis, auch als fleckenförmige (Chor. maculosa) bezeichnet, liefert eine verhältnissmässig geringe Zahl trauriger Ausgänge.

Es ist unzweifelhaft, dass sie zuweilen aus der chronischen Chorioiditis hervorgehen kann, denn ich sah einige Fälle, in denen das Krankheitsbild im Laufe weniger Jahre eine totale Veränderung erlitten hatte. So entsinne ich mich eines jungen kräftigen 16jährigen Mädchens, das im Sommer 1858 an einer, aus schleichender Chorioiditis resultirenden Sehstörung litt. In Folge der Behandlung stieg das Gesicht von Nr. 16 wieder auf Nr. 1. Im Herbst 1865 sah ich die Patientin wieder, die Sehschärfe war wieder bis auf 8 zurückgegangen, selbst das früher gesunde Auge vermochte nur Nr. 3 mit Anstrengung zu erkennen. Beide Augen boten in einer typischen Weise das Bild einer fleckenförmigen Chorioiditis.

Es gibt keine Krankheit des Augenhintergrundes, die so proteusartig wechselnde Gestaltungen annimmt und keine, in welcher der Stand des Sehvermögens so wenig in Uebereinstimmung zu dem Grade der vorhandenen Zerstörungen zu stehen scheint, als eben bei der fleckenförmigen Chorioiditis der Fall ist. Man beobachtet excentrische Veränderungen der Chorioidea mit hochgradiger Verminderung der Sehschärfe und man sieht umgekehrt die bizarrsten Formveränderungen in der Epithelialschicht des polaren Theils der Chorioidea ohne gerade Grund zu haben, mit dem Stande des Gesichts unzufrieden zu sein. Hat man Gelegenheit, die Krankheit in ihrem frühesten Entwicklungsstadium zu beobachten, so bemerkt man weiter nichts als einzelne leicht blass verfärbte Stellen; in circumscripiter Gestaltung und in der verschiedensten Lagerung occupiren sie bald und zwar vorzugsweise die Peripherie der Chorioidea, bald nähern sie sich mehr dem hintern Augenpol. Nach einigen Wochen oder Monaten sind die Verfärbungen etwas unregelmässiger geworden, ihre Randtheile sind von mehr oder minder starken Pigmentsäumen eingefasst. Mit der wachsenden Krankheit confluiren die gefleckten Stellen, das Pigment wird zahlreicher, die Sclera wird hier und dort sicht-

bar, an einigen Stellen präsensirt sie sich dem Auge des Beobachters in ihrem hellweissen Reflex, an andern ist sie mit dem immer mehr atrophirenden Chorioidealgewebe bedeckt. Besonders hochgradig entwickelte Formen habe ich gesehen, in denen gleichzeitig alle Stadien der Krankheit, von der einfachen Pigmentverfärbung der Chorioidea bis zu ihrer völligen Atrophirung, gleichzeitig nebeneinander beobachtet werden konnten. In andern Fällen sah ich das Bild der fleckenförmigen Chorioiditis sich unter meinen eigenen Augen aus Chorioidealexsudaten herausentwickeln. Diese Form des Erkrankens, welche vor der Entwicklung der Exsudate, wie ich mich mehrmals auf's Bestimmteste überzeugte nicht bestanden hatte, war bleibend, selbst wenn eine Ausgleichung der Sehstörungen statt fand. Die Krankheit kam in allen Lebensaltern vor, einmal sogar bei einem 11jährigen Mädchen. Auffallend war mir stets die Seltenheit einer Complication mit Glaskörpertrübungen. Ich kann nicht behaupten, dass Chorioiditis disseminata, insoferne sie durch Syphilis bedingt war, dem Augenhintergrunde ein anderes Aussehen verliehen hätte, als jene Formen, welche nicht syphilitischen Ursprungs waren. Ebenso wenig ist mir aufgefallen, dass die Krankheit unter diesen Verhältnissen immer den hintern Pol des Auges occupirt. Vor 7 Jahren präsentirte sich mir eine Frau, die beiderseits das Bild einer disseminirten Chorioiditis auf syphilitischer Basis darbot; gleichzeitig bestand eine so unendliche Masse peripherisch gelegener, scharf umschriebener Exsudate, dass man hätte glauben sollen, die Chorioidea sei absichtlich an hundert Stellen mit einem Locheisen durchbohrt, um den Reflex der Sclera so recht deutlich zu Tage treten zu lassen.

Bei allen Formen von fleckenförmiger Chorioiditis erwies sich der Sublimat als ein ausgezeichnetes Mittel; auf seinen Gebrauch wurde nur dann Verzicht geleistet, wenn jugendliches Alter, schlechte Beschaffenheit der Brust oder Anaemie eine besondere Contraindication auf-

stellten. Es gibt nur wenige Krankheiten, die trotz ihrem bizarren Aussehen einer rationellen Therapie günstigere Chancen darbieten, als diese Form von Chorioiditis. Ich sah einen Patienten, der bei Beginn der Kur Nr. 8 gelesen hatte, am Schlusse derselben das Vater unser auf den Daumnagel in so feinen Characteren schreiben, dass ich es selbst nur mit Hülfe einer Loupe zu lesen vermochte. Sogar in den weit fortgeschrittenen Fällen, die mit umfangreicher Chorioidealatrophie und Dünnhheit der Retinalgefässe einhergingen, erzielte die Kunst doch noch immer relativ günstige Resultate. Die Integrität des Gesichtsfeldes und die durch Vorhalten von Convex 10 oder 6 bewirkte Vermehrung der centralen Sehschärfe waren wichtige Factoren für die Prognostik der Zukunft. Bestand jedoch schon totaler Verlust des centralen Sehens durch Pigmentirung der Gegend der Macula lutea, so blieben die Kurversuche vergeblich. Dasselbe beobachtete ich ein paar Mal bei pigmentirten Exsudaten, die die Stelle des centralen Sehens einnahmen. Ein Fall ist mir stets merkwürdig dadurch geblieben, dass Patient mit einer excentrischen, der Macula benachbarten Netzhautstelle, Nr. 4 lesen konnte. In Folge dieser so ungewöhnlich stark ausgebildeten Perceptionsfähigkeit der Netzhaut bestand ein unheilbares Doppelsehen. Sowohl nach central gelegenen Chorioidealexsudaten, wie nach kleinen Apoplexien dieser Gegend und jenen atrophischen Veränderungen, welche als Ausdruck des höchsten Alters auftraten, konnte ich mehrmals die Symptome der Metamorphopsie constatiren. Bei einem holländischen Major aus Roermonde, der beinahe 3 Menschenalter zählte und noch als junger Offizier die Türkenkriege unter Laudon mitgemacht hatte, beobachtete ich im Jahre 1859 eine so ausserordentlich regelmässige Pigmentvertheilung in der hintern Polargegend, dass das Ganze einem Gitterwerk aus feinen Drathfäden glich.

Eine andere Reihe von Chorioidealatrophien ist das Ergebniss einer Distension der Sclera. Allgemein

bekannt ist jene Form von Myopie, welche durch die Anwesenheit von Sclerotico-Chorioiditis poster. bedingt und complicirt wird. Wenngleich das Wesen des Krankheitsprocesses in der Nachgiebigkeit und Ausdehnungsfähigkeit der Sclera liegt, so richtet sich doch ein jeder Beobachter in der Beurtheilung des einzelnen Falles, nur nach dem Umfange der Atrophie der Chorioidea, gleichviel ob sie sich auf die Umgebung der Sehnerven beschränkt oder in isolirten Heerden über die gesammte Aderhaut vertheilt ist. Die entzündlichen Erscheinungen, welche die Atrophie der Chorioidea vorbereiten und die Dehnung, unter welchen der gesammte Gefässapparat in Folge der zunehmenden Ausbuchtung der Sclera steht, repräsentiren gewissermassen nur die locale Seite der vorhandenen Stauungsanomalien, ihr verderblicher Einfluss wird erhöht durch die förcirte Anspannung der Accomodation für die Nähe, die geneigte Kopfhaltung der Patienten und alle jene körperlichen Circulationsstörungen, die in irgend einer Weise Anlass zu Kopfcongestionen geben. Alle diese Verhältnisse erklären in ungezwungener Weise die Anwesenheit etwa vorhandener Glaskörpertrübungen und den Eintritt einer Ablösung der Netzhaut; beide Factoren sind die Ergebnisse der Stauung und der Dehnung.

Von diesem Gesichtspunkte aus sind die Erfolge begreiflich, welche die Therapie durch eine relative Ausgleichung der Circulationsstörungen erlangt. Wenn in Folge der eingeschlagenen Behandlung der Nahepunkt scheinbar weiter abrückt, so war nicht eine Verminderung der Myopie, sondern eine Beseitigung oder Beschränkung der begleitenden Amblyopie erzielt, durch deren Coexistenz der Grad der Myopie sich scheinbar höher gestaltete, als der Wirklichkeit entsprach. Selbst in vielen Fällen, wo fliegend Nr. 1 gelesen wurde, bestand ein ziemlicher Grad von Amblyopie, eine Complication, die zur Evidenz nach Correction der scheinbaren Myopie durch die Leseproben an den Snellen-

schen Tafeln nachgewiesen werden konnte. Auch in diesen Fällen unterstützten künstliche Blutentziehungen in einer höchst wirksamen Weise die innere derivirende Behandlung. Vermeidung des Gebrauchs von Concavgläsern, besonders beim Nachsehen war absolutes Erforderniss für einen Kurerfolg.

Die Anwesenheit von Distensionsatrophie der gesammten Chorioidea beobachtete ich in circa 18—20 Fällen bei hochgradiger Myopie, ohne dass das gewöhnliche Bild der Scler.-Chorioiditis poster. vorhanden gewesen wäre. Die Befallenen waren insgesamt junge bleichsüchtige Mädchen. Die progressive Entwicklung der Chorioideal-Atrophie konnte mit der zunehmenden Chlorose constatirt werden. Das Grundleiden influencirte wohl nur in dem Sinne auf den Krankheitsprocess der Chorioidea, als es die Resistenz der dünnen Sclera auf ein ungewöhnlich geringes Mass reducirte. Alle diese Formen zeichneten sich durch eine umfangreiche, aber gleichmässige Atrophie der Epithelialschicht aus, die ungewöhnlich breiten Intervascularräume der Chorioidea traten besonders deutlich auf dem weisslichen Scleralhintergrunde hervor, die Retinalgefässe waren immer sehr dünn und gestreckt. Speciell bei dieser Form wurde den Patientinnen jede Vermeidung einer accommodativen Anstrengung auf's dringendste an's Herz gelegt und die bestehende Empfindlichkeit gegen Licht durch das Tragen blauer Schutzbrillen zu paralysiren gesucht. Die innere Medication war keine andere als die bei der Chlorose allgemein übliche.

Eine entfernte Aehnlichkeit mit der bei Sclerotico-Chorioiditis posterior auftretenden Atrophie der Chorioidea beobachtete ich in einigen Fällen von Glaucom, in denen die steigende Druckvermehrung, weniger excavirend auf die Substanz des Sehnerven, als dehnend auf die Chorioidealbegrenzung gewirkt zu haben schien. Die Atrophie umfasste dann meist die Insertion des Sehnerven kreisförmig. Begreiflicherweise blieben die Erscheinun-

gen auch nach Ausführung der Iridectomie dieselben, wie sie vor der Operation bestanden hatten.

Das Vorhandensein jener unter dem Namen des amaurotischen Katzenauges bekannten Formen von parenchymatöser, plastischer oder tuberculöser Chorioiditis, — Namen, die von verschiedenen Beobachtern verschieden gebraucht werden, — beobachtete ich jährlich einige Male; meist zeigte sich die Krankheit in den frühesten Lebensjahren, nur selten sah ich sie bei Erwachsenen; zweimal war sie unter diesen Umständen das Resultat einer traumatischen Einwirkung. Das jüngste der befallenen Kinder war 2 Monate alt. Die erste Entwicklung der Krankheit wurde von mir bis jetzt niemals beobachtet, sie kam stets nur als eine vollendete Thatsache vor. Häufig datirte das Uebel erst seit wenigen Tagen. Ausser einem vermehrten Thränen, einer mässigen subconjunctivalen Injection, der vollständigen Aufhebung der Pupillarbeweglichkeit und der gelben Verfärbung des Augenhintergrundes zeigten sich keine Abnormitäten. Diese mässigen, schmerzlos einhergehenden Reizerscheinungen bestanden einige Wochen, um dann von einer leichten, meist stationär bleibenden Phthisis bulbi gefolgt zu werden. In diesem Stadium war die Pupille gewöhnlich unregelmässig verzogen und das Irisgewebe zeigte einen leichten Grad von Atrophie. Bis jetzt habe ich nicht beobachtet, dass der Krankheitsprocess einen glaucomatösen Character angenommen oder Anlass zu sympathischem Erkranken gegeben hätte. Dass die Bedingungen für die erste Eventualität a priori vorhanden sind und für die zweite durch Verkalkung des Linsensystems geschaffen werden können, ist offenbar.

War die Krankheit einmal ausgebrochen, so habe ich hierbei ebenso wenig wie bei der eitrigen Chorioiditis eine spontane oder durch Hülfe der Kunst bewirkte Sistirung des Processes gesehen.

Bei der eitrigen, sich als Panophthalmitis manifestirenden Form von Chorioiditis wurde zur Linderung

der Schmerzen der vordere Bulbusabschnitt mit einem Extractionsmesser gespalten. Die durch diesen Eingriff bewirkte Entspannung der Cornea und Sclera, so wie die consecutiv angewendeten warmen Cataplasmen brachten den Patienten stets eine grosse Erleichterung. Zur Bekämpfung der gleichzeitig bestehenden gastrischen Störungen wurde Acid. muriat. in einem schleimigen Vehikel verschrieben.

Die verschiedenen Entzündungsformen der Aderhaut behalten gewissermassen einen localen Character so lange sie sich auf die Chorioidea selbst beschränken. Von dem Momente an, wo sie durch Fortpflanzung auf das Irisgewebe eine Verwachsung der Pupillarcircumferenz mit der Linse herbeigeführt haben, wird der Process ein allgemeiner. Der Krankheitsprocess verliert nicht deshalb den Character der localen Begrenzung, weil die Entzündung sich über grössere Bezirke ausgedehnt hat, sondern weil durch den Pupillarabschluss die Bedingungen zu einer veränderten intraoculären Druckwirkung gegeben sind.

Dieselbe Reihe der Erscheinungen wird durch eine vorausgegangene Iritis herbeigeführt, die zu der Bildung von circulären Synechien geführt hat.

Es ist das unermessliche Verdienst v. Graefe's, der Erste gewesen zu sein, der auf diesen innern Zusammenhang der Dinge aufmerksam machte und in der Iridectomy das Mittel angab, den unter dem Namen der Irido-Chorioiditis bekannten Symptomencomplex den Eingriffen der Kunst zugänglich zu machen. Keine Uebertreibung liegt in der Behauptung, dass in der Zeit vor Graefe die Krankheit von keinem Arzte zu beherrschen war, denn von dem Augenblicke an, wo durch Pupillarabschluss eine Veränderung der intraoculären Druckverhältnisse geschaffen war, lag in der Weiterentwicklung des Zerstörungsprocesses eine innere Nothwendigkeit; die Sistirung des Uebels musste damals als das Resultat eines glücklichen Zufalls betrach-

tet werden. Wenn die Iridectomie auch nicht in allen Fällen von Irido-Chorioiditis Heilung bringt und begreiflicherweise mit Rücksicht auf die verschiedenen zu Grunde liegenden Schädlichkeitseinwirkungen auch nicht bringen kann, so schafft sie doch die Bedingungen, unter denen überhaupt eine Heilung möglich ist.

Dass diese Bedingungen vor Ausführung der Iridectomie nicht bestehen, davon habe ich mich in schlagender Weise in einer überaus grossen Anzahl von Fällen überzeugen können, wenn ich behufs Vornahme der Operation mit einem Lanzennmesser die vordere Kammer eröffnete und nur ein Theil des Humor aqueus ausfloss, während ein anderer Theil zurück blieb. Unter diesen Verhältnissen hatte die starr ausgespannte Iris den von dem hintern Bulbusabschnitt einwirkenden Druck allein zu tragen, indem sie seine Fortpflanzung bis zur Cornea verhinderte. Es ist begreiflich, dass durch Wiederherstellung einer Communication zwischen vorderer und hinterer Kammer nicht mehr die Iris diesen anomalen Druck auszuhalten hat, sondern die Cornea, welche vereint mit der Sclera zu dieser physiologischen Rolle bestimmt ist.

Von diesem Gesichtspunkte aus wirkt die Operation verändernd auf die Druckverhältnisse ein, sie wirkt aber auch vermindern auf den intraoculären Druck dadurch, dass mit der Excision eines breiten Irisstücks das Quantum der arteriellen Blutzufuhr abnimmt. Aus der Herabsetzung des intraoculären Druckes resultirt, dass das venöse Blut in der Chorioidea wiederum durch die Vasa vortiosa seinen Abfluss findet, anstatt durch die vorderen Ciliarvenen. Dieser mechanische Effect der Operation, an den man noch den Austritt eines pathologisch veränderten Humor aqueus und jenes hinter der Iris angesammelten dünnflüssigen, gelblichen Secrets anreihen könnte, macht sich in dem physiologischen Verhältnisse des Auges bald dadurch geltend, dass ein jeder Act der Accomodation nicht mehr von

einer Dehnung und Zerrung des Irisgewebes gefolgt ist, und das Aufhören der Stauungsanomalien wiederum die Bildung eines durchsichtigen Glaskörpers ermöglicht.

Damit ist erst die Basis geschaffen, auf der eine rationelle Therapie ihre Wirksamkeit entfalten kann.

Dass es gewiss nicht überflüssig ist, diese Gesichtspunkte hier nochmals hervorzuheben, beweist die nachstehende Tabelle, in der mit der grössten Genauigkeit alle Fälle mitgeteilt sind, welche sich mir im Laufe einer 10jährigen Wirksamkeit zur Beobachtung darboten. Unter der Bezeichnung Irido-Chorioiditis sind auch jene Krankheiten zusammengefasst, die aus einer Irido-Cyclitis resultirten.

I. Irido-Chorioiditis.

Jahrgang.	a. mit partiellen oder totalen hintern Synechien.		b. mit Pupillar- verschluss.		c. complicirt mit Cataract.		d. mit Ausgang in Amaurose oder Phthisis bulbi.	
	I.	II.	I.	II.	I.	II.	I.	II.
18 ⁵⁶ / ₅₇	23	13	21	10	7	—	26	5
18 ⁵⁷ / ₅₈	16	8	22	7	8	3	21	3
18 ⁵⁸ / ₅₉	15	9	9	2	7	3	31	2
18 ⁵⁹ / ₆₀	5	10	5	3	13	2	17	3
18 ⁶⁰ / ₆₁	6	24	3	1	18	3	28	3
18 ⁶¹ / ₆₂	19	34	10	4	14	1	39	8
18 ⁶² / ₆₃	11	31	5	3	18	2	11	4
18 ⁶³ / ₆₄	17	17	—	5	7	1	19	7
18 ⁶⁴ / ₆₅	18	7	4	—	16	1	12	7
18 ⁶⁵ / ₆₆	33	9	6	1	16	—	8	3
Summa	163	162	85	36	124	16	212	45

Nochmals möge hier die Bemerkung wiederholt werden, dass nur diejenigen Fälle aufgeführt sind, die sich bei der ersten Vorstellung mit dem fertigen Krankheitsbild präsentirten; es sind beispielsweise nicht diejenigen Patienten mitgezählt, welche mich in frühern Jahren consultirt hatten, ohne dass damals Irido-Chorioiditis vorhanden gewesen wäre. Das Zahlenverhältniss würde durch solche spätere Nachtragungen sich noch bedeutender gestaltet haben. Das mitgetheilte Verzeichniss allein ist indessen beweisend genug für die ausserordentliche Verbreitung dieser zerstörenden Krankheitsform. Wenngleich es in den letzten Jahren trotz des numerisch anschwellenden Patientenzuflusses, eine abnehmende Zahl von Erblindungen nachweist, so ist die Summe dieser unglücklichen Ausgänge doch noch immer gross genug, um zu documentiren, dass die Nichtbeachtung der Krankheit, möge sie nun von Seiten des Patienten oder seines Arztes kommen, zu den nicht ungewöhnlichen Erscheinungen gehört. Diejenigen Formen abgelaufener Iritis, welche mit Hinterlassung partieller Synechien geheilt waren, sind nur dann der Irido-Chorioiditis zugezählt wenn gleichzeitig entweder bestimmte chorioideale Veränderungen bestanden oder die Anwesenheit von Glaskörpertrübungen nachweisbar war.

Die Tabelle II ist eine Wiederholung von I, mit dem Unterschiede, dass die statistischen Angaben sich auf das Zahlenverhältniss zwischen männlichen und weiblichen Erkrankungen beziehen. Man wird bemerken, dass bei den Complicationen mit Staarbildung das Verhältniss der Geschlechter nicht berücksichtigt ist. Bei der schon früher angefertigten Zusammenstellung der verschiedenen Cataractformen war auf diese Beziehungen kein Gewicht gelegt, eine nochmalige Durchmusterung aller Journale wäre eine zu umfangreiche Arbeit gewesen.

II. Irido-Chorioiditis.

Jahr- gang.	a. mit partiellen oder totalen hintern Synechien.				b. mit Pupillar- verschluss.				c. compl. mit Ca- taact.		d. mit Ausgang in Amaurose und Phthisis bulbi.			
	Männlich		Weiblich.		Männlich		Weiblich.				Männlich		Weiblich.	
	I.	II.	I.	II.	I.	II.	I.	II.	I.	II.	I.	II.	I.	II.
18 ⁵⁶ / ₅₇	17	8	6	5	10	2	11	8	7	—	19	3	7	2
18 ⁵⁷ / ₅₈	7	5	9	3	10	5	12	2	8	3	14	—	7	3
18 ⁵⁸ / ₅₉	9	6	6	3	4	1	5	1	7	3	19	2	12	—
18 ⁵⁹ / ₆₀	3	4	2	6	1	3	4	—	13	2	9	1	8	2
18 ⁶⁰ / ₆₁	2	12	4	12	1	—	2	1	18	3	15	3	13	—
18 ⁶¹ / ₆₂	10	14	9	20	6	1	4	3	14	1	26	4	13	4
18 ⁶² / ₆₃	6	11	5	20	1	1	4	2	18	2	5	4	6	—
18 ⁶³ / ₆₄	6	12	11	5	—	4	—	1	7	1	14	5	5	2
18 ⁶⁴ / ₆₅	10	4	8	3	2	—	2	—	16	1	6	4	6	3
18 ⁶⁵ / ₆₆	17	6	16	3	3	—	3	1	16	—	5	2	3	1
Summe	87	82	76	80	38	17	47	19	124	16	132	28	80	17

Die statistischen Schlussfolgerungen, welche aus diesen Zahlenangaben hervorgehen, sind einem Jeden einleuchtend.

Nachdem einmal die Bedeutung des intraoculären Drucks und der vermindernde Einfluss der Iridectomie auf die Druckverhältnisse des Auges festgestellt war, konnte die Anwendung dieser Grundsätze für die Deutung und Behandlung des Glaucoms nur noch eine Frage der Zeit sein.

Die Graefe'sche Lehre über den Einfluss des intraoculären Drucks auf die tiefern Erkrankungen des Auges, ist für die neuere Ophthalmologie unstreitig das fruchtbringendste Princip geworden; sie hat darin dieselbe Bedeutung gewonnen wie die Entdeckung der Galilei'schen Fallgesetze für die Physik oder die Auf-

stellung der Kepler'schen Gesetze über die Planetenbewegung für die Astronomie.

Die Erforschung und Begründung dieses einen Principis ist allein genügend seinem berühmten Urheber einen Glanz des Namens zu sichern, den die kommenden Jahrhunderte niemals aus der Geschichte der Wissenschaften auszulöschen vermögen. Es scheint fast als verliere man hier und dort das Verständniss für die unermessliche Bedeutung dieser Lehre, denn man betrachtet sie mit der Zeit als eine Thatsache, deren Fundament a priori feststand.

Wer jedoch wie ich v. Graefe nahe stand, als von ihm die ersten Beobachtungen über den Einfluss des intraoculären Druckes gemacht wurden, wer die Zeiten mit durchlebt hat, in denen die alte, Jahrhunderte lang für berechtigt gehaltene Ophthalmologie Stück für Stück in Staub zerfiel, der erst ist im Stande den unermesslichen Umschwung in den Ideen, wie er von dort an datirt, richtig würdigen zu können.

Es ist in der That bedauernswerth, wenn man heut zu Tage noch eine so grosse Zahl von Erblindungen nach Glaucom eintreten sieht, deren Ausgang sich anders gestaltet hätte, wenn die Patienten frühzeitig genug in eine operative Behandlung getreten wären. Noch im vorigen Jahre sah ich hier in Düsseldorf einen Patienten, dessen Wohnung nicht weit von der Klinik entfernt lag, sich 6 Wochen nach Ausbruch eines acuten Glaucoms mit einseitiger Amaurosis absoluta einstellen. Der Bedauernswerthe war von seinem Hausarzte nach allen Regeln der Kunst an Kopfgicht behandelt!

Die Vorstellungen über die Unheilbarkeit des Glaucoms, des s. g. grünen Staars haben sich Jahrhunderte hindurch so sehr in die Anschauungen der Massen hineingelebt, dass es begreiflich ist, wenn selbst noch manche Aerzte kein Verständniss für eine Entdeckung gewinnen können, der hinsichtlich ihrer Bedeutung die neuere Medicin nichts Aehnliches an die Seite zu stellen hat. Und doch unterliegt die Diagnose eines acut auftretenden

tenden Glaucoms so wenig Schwierigkeiten, wenn man nur berücksichtigt, dass hierbei ganz im Gegensatze zu allen übrigen Augenentzündungen die Pupille stets erweitert ist. Die Ciliarneuralgien sind nicht das Symptom einer vorhandenen Kopfgicht, wofür sie im nord-westlichen Deutschland noch so häufig angesehen werden, sondern einfach das Resultat der intraoculären Drucksteigerung. Die Härte des Bulbus, die geringe Empfindlichkeit der Hornhaut, die Enge der vordern Kammer, die aufgehobene Beweglichkeit der Iris, sind bis zur Trübung des Glaskörpers, der Sehnervenexcavation und der Einengung des Gesichtsfeldes nur die Theilerscheinungen dieses einen pathologischen Vorgangs.

Den wirklichen Ausbruch eines acuten Glaucoms sah ich bei Männern 8mal einseitig und 6mal doppelseitig, bei Frauen 9mal einseitig und 5mal doppelseitig. Rechne ich die ersten Zeichen eines beginnenden Glaucoms und die s. g. Sehnervenexcavation mit Gesichtsfeldbeschränkung dem chronischen Glaucom bei, so konnte ich sein einseitiges Vorhandensein bei Männern in 38 und bei Frauen in 25 verschiedenen Fällen constatiren, seine doppelseitige Anwesenheit dagegen bei Männern 77 und bei Frauen nur 32mal beobachten. Eine absolute Erblindung, sowohl nach dem acuten Glaucom wie nach seinen chronischen Formen, sah ich bei Männern 46mal einseitig und 20mal doppelseitig, bei Frauen wurde der einseitige Verlust des Gesichts 33, der doppelseitige 16mal beobachtet. Wenngleich in diesen Zahlen nicht jene Fälle enthalten sind, in denen die Entwicklung des acuten oder chronischen Glaucoms erst nach Jahren da zu constatiren war, wo ich die Patienten bei frühern Gelegenheiten schon an andern Augenleiden behandelt hatte, so beweist doch die ungeheure Zahl von Amaurosen, wie wenig sich in unsern Landestheilen das Bewusstsein von einer der grossartigsten Fortschritte der operativen Therapie bei Aerzten und Laien noch eingebürgert hat.

Wenn ich hier über die einzelnen Fälle intraoculärer Druckvermehrung Bericht erstatten sollte, die im Verlaufe von 10 Jahren für mich bestimmend zur Ausführung einer Iridectomie wurden, so hiesse es das Unmögliche verlangen, denn man wird begreifen, dass ich bei der ungeheuren Zahl von 2718 Iridectomien zum Theil selbst die Erinnerung an die indicirenden Fälle verloren habe.

Die 240 Iridectomien, welche ich im Jahre 1865/66 verrichtete, repräsentiren für sich allein eine Zahl, die gross genug ist, um die Indicationen kurz zu berühren, denn es handelt sich ja weniger um die Masse der einzelnen Fälle, als um die Principien, welche für die Operation leitend waren.

Das nachstehende Verzeichniss enthält in der ersten Colonne die Indication; mit I und II ist die ein- und doppelseitige Ausführung der Iridectomie bezeichnet.

Nomen morbi.	I.	II.
a. Leucoma corneae centrale vel cicatrix adhaerens	46	8
b. Praecipitata plumbea	1	—
c. Pterygium	1	—
d. Symblepharon	2	—
e. Ulcus rodens corneae	1	—
f. Abscessus vel ulcus corneae cum hypopyo .	13	—
g. Vulnus corneae	2	—
h. Cicatrix corneae ectatica	4	—
i. Perforatio corneae cum prolapsu iridis . .	6	—
k. Corpus alienum in iride	1	—
l. Kerato-Iritis	6	—
m. Iritis parenchymatosa	13	1
n. Irido-Cyclitis	3	—
o. Irido-Chorioiditis	23	1
p. Irido-Chorioiditis sympathica	2	—

	I.	II.
q. Chorioiditis	3	—
r. Glaucoma	15	4
s. Cataracta accreta	6	—
t. Cataracta traumatica	18	—
u. Iridectomia cum Extractione cataractae . . .	2	.
v. „ cum Extract. lineari per corneam	11	1
w. „ praeparatoria pro Extract. cataract	9	6
x. „ cum Extract. Cataract. secundariae	6	2
Total	194	23

Die 240 Iridectomien wurden an 213 verschiedenen Augen ausgeführt, in 9 Fällen musste die Operation 2mal und in 3 andern sogar 3mal an einem und demselben Auge wegen der grossen Desorganisation der Iris wiederholt werden.

Diese Aufstellung der Indicationsfälle hat gar keine Beziehung zu dem oben S. 14 mitgetheilten Verzeichniss der im Jahr 1865/66 beobachteten verschiedenen Krankheitsformen, weil unter den Operirten sich eine grosse Reihe von Patienten aus frühern Jahrgängen befindet, wogegen einige Kranke, die im vorigen Jahre sich zuerst vorstellten, trotz vorhandener Indication sich keiner Operation unterworfen haben.

Die Ausführung der Iridectomie wurde während des ganzen Zeitraums meiner Praxis nur nach der Desmarres'schen Methode ausgeführt; einige Male, wenn der durchsichtige Hornhauttheil besonders schmal war, wurde statt des Lanzenmessers ein schmales Extractionsmesserchen für die Ausführung des Schnitts verwendet. In keinem einzigen Falle ist die Iridesis in Anwendung gekommen, einmal weil der bleibende Prolapsus iridis die Bedingung zu dem Auftreten eines sympathischen Erkrankens schafft, dann auch weil mit der Iridectomie ganz dasselbe optische Resultat zu erzielen ist. Die Iridectomie ist im Allgemeinen eine

höchstungefährliche Operation; einige Male sah ich jedoch auch nach ihrer Ausführung bei marastischen Individuen eine eitrige Infiltration der Hornhaut eintreten. Nehme ich das Durchschnittsverhältniss solcher unglücklichen Ausgänge aus den Beobachtungen früherer Jahre, so schlage ich es auf circa $\frac{3}{4}\%$ bis höchstens 1% an. In dem abgelaufenen Jahre war mir das Glück ungewöhnlich hold, unter den 240 coremorphosirten Augen verlor ich nur ein einziges durch Hornhautsuppuration. Die Operation wurde in jenem Falle als präparatorischer Act mit Rücksicht auf eine später vorzunehmende Staarextraction ausgeführt. Ich werde auf diese Verhältnisse bei der Besprechung der Linsenkrankheiten näher zurückkommen.

Die Indicationen für die Ausführung der Iridectomie, soweit sie in der vorstehenden Tabelle von a—d zusammengestellt sind, entsprangen aus rein optischen Zwecken; es handelte sich in allen Fällen um abgelaufene Krankheitsformen, deren Residuen einen directen Eintritt des Lichts in die Pupille mehr oder minder vollständig aufgehoben hatten. Die Resultate, welche unter solchen Verhältnissen für die Verbesserung des Sehvermögens erwachsen, variirten begreiflicher Weise sehr nach dem Umfange und der Lage des noch transparent gebliebenen Hornhauttheils. Diesen Verhältnissen entsprechend musste auch die künstliche Pupille bald nach dieser, bald nach jener Seite hingelegt werden. Bei allen Formen des Erkrankens jedoch, in denen die Iridectomie bloss der Druckverminderung wegen ausgeführt wurde, war es seit 6 Jahren Regel, sie nach oben anzulegen, theils damit dass obere Lid die Anwesenheit des Iriscoloboms verdecke, theils um Blendungseinflüsse ferne zu halten.

Die Gründe, welche für eine Ausführung der Operation bei den Geschwürsbildungen und eitrigen Infiltrationen der Hornhaut sprachen, wurden im Verlaufe dieser Darstellung bald hier bald dort angeführt. Hinzufragen wäre nur, dass nichts mehr geeignet ist,

den Einfluss der Iris auf die Ausbreitung der Zerstörungsprocesse darzuthun, als eben der negative Einfluss des operativen Eingriffs. Gelang es nämlich nicht durch die ausgeführte Iridectomie eine Sistirung der begleitenden Iritis zu bewirken, oder nahmen gar die vorhandenen Entzündungssymptome grössere Dimensionen an, so schritt die Ulceration unaufhaltsam vorwärts. Das Umgekehrte trat überall dort ein, wo eine rasche Sistirung der Iritis erzielt wurde.

Präsentirten sich die Patienten in einem solchen Stadium des Erkrankens, dass die Hornhaut schon vascularisirt war, so wurde die Operation vermieden so lange keine Complication mit Iritis vorhanden war. Wenn auch im Gefolge der Iridectomie eine Sistirung der begleitenden Entzündung eintrat, so blieb doch in einer grossen Zahl von Fällen der unmittelbare optische Erfolg aus, weil die gesetzte Schnittwunde der Hornhaut sich leicht infiltrirte und so den Umfang der vorhandenen Trübung, wie sie durch das Grundleiden bedingt war, noch ein wenig vermehrte. Constant trat ein solches Resultat dort ein, wo nach vollführtem Hornhautschnitt die Iris ein wenig prolabirte und die Wundränder auseinander drängte. Nichtsdestoweniger waren auch unter diesen Verhältnissen die Vortheile der Operation nicht zu unterschätzen; durch eine Sistirung des Zerstörungsprocesses wurde es möglich die erhaltene durchsichtige Hornhautpartie einige Wochen später durch einen abermaligen operativen Eingriff für die Restitution des Gesichts zu verwerthen.

Handelte es sich um einen rückgängigen Abscess, so wurde selbst bei der Anwesenheit von Iritis keine Iridectomie gemacht; es geschah erst nach vollständigem Ablaufen der Krankheit, selten aus antiphlogistischen, meist aus optischen Gründen.

Während des vorigen Jahres wurde bei einer Verwundung der Hornhaut die Iridectomie 2 mal ausgeführt, weil die Iris durch Einklemmung in die Wundränder eine solche Zerrung erlitt, dass an die Möglich-

keit eines Hinzutritts von Cyclitis gedacht werden musste. Wie gefährlich dieser Einfluss wird, konnte am besten an den ectatischen Hornhautnarben beobachtet werden, bei denen, trotz unbehinderter Communication zwischen vorderer und hinterer Kammer, sich nicht selten die Erscheinungen einer intraoculären Druckzunahme successive geltend machten. Sowohl bei diesen Formen als bei denen, die schon mehr den staphylomatösen Character angenommen hatten, konnte nur dann ein Nachlass der abundanten secretorischen Thätigkeit Seitens der Iris und des Corpus ciliare constatirt werden, wenn die Operation nicht von einer leichten reactiven Iritis gefolgt war. Bei dem Nicht-Eintritt der Entzündung sank die ectatische Hornhautpartie in der überaus grossen Mehrzahl der Fälle in das normale Niveau zurück. Verlötheten sich jedoch in Folge der auftretenden Reaction die Schenkel des neugebildeten Iriscoloboms mit der Linsencapsel, so blieb die druckvermindernde Einwirkung der Operation gänzlich aus; es musste dann entweder nach Sistirung der Reizerscheinungen die Iridectomie wiederholt oder, wenn die Linse gar schon vorgedrängt war, zu ihrer Entfernung durch einen transversalen Hornhautschnitt geschritten werden.

Bei der operativen Behandlung der Irido-Chorioiditis war es ein immenser prognostischer Unterschied ob der Symptomencomplex aus einer vorausgegangenen Iritis resultirte, oder ob eine Chorioiditis die primäre Krankheitsursache abgegeben hatte.

War das Erstere der Fall, so genügte oft schon die blosse Iridectomie, um eine spontane Heilung der in consecutiver Weise aus der chorioidealen Stauung hervorgegangenen Sehstörung zu bewirken. Diese Fälle gehörten indessen zu den grossen Seltenheiten; meist musste als Nachkur zu der Anwendung einer den jedesmaligen Verhältnissen entsprechenden Medication, die in ihrer Wirksamkeit von dem Gebrauche der künstlichen Blutigel unterstützt wurde, übergegangen wer-

den. Bemerkenswerth sind die wahrhaft glänzenden Resultate der operativen und der innerlichen Behandlung, die dann erzielt wurden, wenn das vorliegende Krankheitsbild sich aus einer einfachen Iritis herausentwickelt hatte. Ich könnte eine grosse Reihe von Fällen anführen, in denen die Sehschärfe wieder von No. 20 auf No. 3 und selbst No. 1 stieg.

Ein überraschend glückliches Resultat wies auch die kunstgerechte Behandlung derjenigen Fälle auf, in denen bei rasch eingetretener circulärer Synechienbildung, die secretorischen Erscheinungen Seitens der Iris sich so bedeutend gestaltet hatten, dass diese Membran weit vorgebaucht, die vordere Kammer beinahe ausfüllte. Die Anhäufung des hinter der Iris angesammelten Secrets führte zu einer ausserordentlich rapiden Erhöhung des intraoculären Drucks und damit zu einer höchst ernstlichen Gefährdung des Sehvermögens, wenn die Iridectomie nicht bald eine Ausgleichung der anomalen Druckverhältnisse herbeiführte. Ich sah Kranke, verführt durch den relativ günstigen Stand ihrer Sehschärfe die Operation ablehnen, um später als unheilbar Erblindete die Hülfe der Kunst vergeblich anzuflehen.

Man wird es begreiflich finden, dass ein jeder Erkrankungsfall, und zwar ganz besonders dann, wenn sein erstes Auftreten in die Chorioidea verlegt werden muss, einer besondern Berücksichtigung bedarf. Unter solchen Umständen hebt die Iridectomie die Stauungsanomalien in der Chorioidea immer insoweit, als sie eben auf rein mechanischem Wege durch die circuläre Synechienbildung der Pupillaröffnung unterhalten werden. Selbst von diesem Standpunkte aus ist die Operation von grosser Bedeutung, auch dann noch, wenn der primäre Effect für die Verbesserung des Sehvermögens gleich Null ist, weil sie eben durch Herstellung der Communication zwischen vorderm und hinterm Bulbusabschnitt, die Möglichkeit jener gefährlichen Einflüsse Seitens der Iris abschneidet.

Die Iridectomie leistet weiter nichts und soll auch weiter nichts leisten, als dass sie überhaupt eine Basis schafft, auf der eine rationelle Kunsthülfe sich weiter erheben kann. Eine Irido-Chorioiditis syphilitischen Ursprungs, die in der Chorioidea selbst ihre ersten Anfänge nahm, wird begreiflicher Weise durch eine Iridectomie nur in dem Sinne sistirt, als die Operation jene aus Pupillarabschluss oder -verschluss entspringenden Einflüsse einer perversen Gestaltung der Druckverhältnisse beseitigt. Die auch nach der Operation noch vorhandene Chorioiditis kann nur eine Weiterbehandlung und Ausgleichung durch Anwendung der allgemein anerkannten Principien der Therapie finden.

Wenn demnach die Gegner der Operation ihrem berühmten Begründer den Vorwurf machen, er wolle mit der Iridectomie Alles heilen, so ist das eine Beschuldigung, die zu absurd ist um eine Widerlegung zu verdienen. Nie hat v. Gräfe die Wirkung der Operation anders aufgefasst und nie wird sie ein vernünftiger Arzt anders auffassen wollen. Erwägt man diese Verhältnisse, so ist es begreiflich, dass der Name Irido-Chorioiditis als Bezeichnung des Symptomencomplexes allein nicht hinreicht, um a priori eine Heilung auf operativem Wege zu involviren.

Eine schleichende Chorioiditis, welche nach kurzem Bestehen zu einer reactiven Iritis führte, gab im Durchschnitt relativ bessere Operationsresultate als solche Formen, bei denen die Complication das Resultat vieler Jahre war. Unter den letztern waren diejenigen Fälle die ungünstigsten, welche zu einer gänzlichen Flächenverlöthung der Iris mit der Linse geführt hatten. Die dabei häufig beobachtete grössere Tiefe der vordern Kammer liess immer auf die Praeexistenz einer latenten Cyclitis schliessen.

Hatte die Chorioiditis nur einzelne Synechienbildungen zwischen Iris und Linse hervorgerufen, erwies sich dabei der Glaskörper vollständig klar, so brachte

die Operation selten einen nennenswerthen Erfolg. Besonders auffallend war mir dieses bei jenen Complicationen, die durch fleckenförmige Chorioiditis hervorgerufen waren.

War die Irido-Chorioiditis schon so weit vorgeschritten, dass Atrophie des Irisgewebes und Verflüssigung des Glaskörpers neben Verkalkung der Linse bestand, so leistete die Operation kaum noch irgend welche Dienste.

Dasselbe war dort der Fall wo schon eine beginnende Phthisis bulbi zu constatiren war. Die Operation hatte unter diesen Umständen nur den Werth eines Versuches. Will man sich in einem gegebenen Falle von der Anwendung irgend eines Mittels noch einigen Erfolg versprechen, so ist die vorherige Ausführung der Iridectomie absolute Nothwendigkeit um durch Ausgleichung der vorhandenen circulatorischen Störungen die Basis für eine etwaige Therapie zu schaffen.

Diejenigen Formen von Irido-Chorioiditis, welche ein starres Irisgewebe darboten, bei denen selbst die breiteste Irisexcision eine Verengerung des Pupillargebietes durch die schrumpfende Einwirkung eines an den Irisrändern abgesetzten grauen Exsudats, schon wenige Wochen nach der Operation constatiren liess, gestatteten nur höchst mässige Hoffnungen für einen definitiven Erfolg. Ich habe Fälle behandelt in denen 4 bis 5mal, jedesmal in einem mehrwöchentlichen Zwischenraum, die Pupille immer wieder von Neuem eröffnet wurde, ohne dass schliesslich auch nur der allermindeste Erfolg erzielt wurde. Diese Verhältnisse zeigten sich besonders häufig bei der sympathischen Irido-Chorioiditis. Die Operation als solche darf wegen derartiger Nichterfolge nicht angeschuldigt werden. Die Bedingungen zu einer Sistirung des Zerstörungsprocesses sind eben nicht mehr vorhanden.

Die Iridectomie auf einem schon phthisisch gewordenen, aber noch mit Cyclitis behafteten Auge, in der Absicht den sympathischen Einfluss auf das zweite

Auge abzuhalten, ist hinsichtlich ihrer Folgen in der Mehrzahl der Fälle höchst problematisch, in andern sogar gefährlich. Die Enucleation ist unter diesen Umständen ganz entschieden vorzuziehen. Dagegen leistet die Iridectomie glänzende Dienste bei einer durch Netzhautablösung entstandenen reactiven Irido-Chorioiditis, indem durch Ausgleichung der intraoculären Spannung auf dem erkrankten Auge, die Accomodation des 2ten Auges wieder frei wird.

Die Operation musste mehrmals auf unheilbar erblindeten Augen ausgeführt werden, um Jahre lang permanent gebliebene Ciliarneuralgien zu sistiren. Dieser Zweck wurde stets erreicht, sowohl wenn ein irido-chorioidealer als wenn ein glaucomatöser Process vorlag.

Ebenso hatte die Operation nur einen rein symptomatischen Erfolg, bei denjenigen Formen glaucomatöser Chorioiditis, die durch das Auftreten einer Apoplexie der Retina oder Chorioidea bedingt waren. Sie sistirte die vorhandenen Schmerzen, auf die Restitution des Sehvermögens vermochte sie, wie es auch in der Natur der Dinge liegt, keinen Einfluss auszuüben. Eine ähnliche Stellung nahm die Iridectomie zu den Fällen ein, in denen eine vorausgegangene Reclination der secundären Entzündung einen glaucomatösen Character aufgedrückt hatte; die Erhaltung des Sehvermögens gehörte hierbei zu den grossen Seltenheiten. Unter diesen Verhältnissen ist der wenig glückliche Ausgang ohne allen Zweifel nicht der Iridectomie zuzuschreiben, sondern den Patienten selbst, die sich meist in einem Stadium des Erkrankens präsentiren, in dem die Kunst den vorausgegangenen Zerstörungen ohnmächtig gegenübersteht. Wenn dieselbe Reihe der Erscheinungen durch eine frische Linsenblähung bei *Cataracta traumatica* hervorgerufen ist, so bleibt der durch die Operation erzielte günstige Umschwung niemals aus.

Die Iridectomie hat in dem Prodromalstadium des acuten Glaucoms, so wie in den ersten Tagen seines wirklichen Ausbruchs eine wahrhaft glänzende Wir-

kung, indem sie die Weiterentwicklung des Uebels aufhält und das aufgehobene Sehvermögen restituirt. Je früher die Operation unternommen wird, um so gewisser ihre Wirkung. Im Durchschnitt erlischt in der 3ten Woche nach wirklichem Ausbruch der Krankheit die Wahrscheinlichkeit für eine Wiederherstellung des Sehvermögens. Zeigt sich um diese Zeit noch einige Durchsichtigkeit des Glaskörpers, wengleich noch so diffus, so existirt noch immer eine schwache Möglichkeit, dass in Folge der Operation das Gesicht zurückkehre; ich operirte vor einigen Monaten eine arme Frau auf beiden Augen, die sich mit einer seit vollen 4 Wochen bestehenden Amaurose präsentirte, weniger in der Hoffnung auf eine Restitution des Gesichts, weil nur unsicher hell und dunkel unterschieden wurde, als symptomatisch wegen der grossen Cilarneuralgien. Die Schmerzen waren am 2ten Tage nach der Operation vollständig gewichen, die Lichtwahrnehmung gestaltete sich präciser, die Nachbehandlung wurde bei der jungen erst 31jährigen Frau 4 volle Wochen hindurch mit Pil. aloët. ferr. und Heurteloup fortgesetzt. Heute liest Patientin beiderseits mittelgroben Druck. Das Gesichtsfeld zeigt nur noch eine Einengung an der Nasenseite.

In einem andern Falle habe ich beobachtet, dass 6 volle Wochen nach dem Bestehen eines auf beiden Augen ausgebrochenen Glaucoms das scheinbar für immer geschwundene Sehvermögen wiederkehrte. Die Patientin Frl. F. aus Düsseldorf, circa 30 Jahre alt, stellte sich mir im Juni 1861 mit den heftigsten Stirnschmerzen vor; hierin lag für mich die nächste Indication zur Ausführung einer doppelseitigen Iridectomie. Das Gesicht stellte sich so weit ein, dass wieder Nr. 8 gelesen wurde. Das Gesichtsfeld war in seinen peripherischen Theilen überall ziemlich gleichmässig eingengt. Bis gegen Weihnachten liess der Stand der Dinge nichts zu wünschen übrig, dann traten intercurrent ohne nachweisbare Ursachen Schmerzen im Ge-

biete des Trigeminus auf, bald hier, bald dort, gegen die bei der zu Grunde liegenden hochgradigen Anaemie Ferrum carbon. längere Zeit hindurch gebraucht wurde. Vor und nach wurde das Gesicht dürftiger, das Kammerwasser trübte sich von Zeit zu Zeit, die Härte der Augäpfel wuchs. Im Mai 1862 wurde deshalb nochmals eine breite Iridectomie auf beiden Augen ausgeführt; der Effect für eine weitere Verbesserung des Gesichts war absolut gleich Null, das Uebel schritt langsam weiter und weiter bis zur vollständigen Erblindung beider Augen. Wie dieser Fall der einzige ist, in dem ich trotz 6wöchentlichem Bestehen des ausgebrochenen Glaucoms das Gesicht wiederkehren sah, so ist es auch der einzige in der Reihe der acuten Glaucome, bei dem das einmal restituirte Gesicht nicht bleibend war. Ich begreife indessen einen solchen Ausgang vollkommen, seitdem ich durch weitere Beobachtungen der operativen Resultate beim chronischen Glaucom mich überzeugt habe, dass bei diesen Formen der prognostische Schwerpunkt nicht in der kunstgerechten Ausführung der Iridectomie allein liegt, vielmehr der Art der Gesichtsfeldbeschränkung und dem substantiellen Verhalten der Sehnerven selbst ein ebenso grosser Antheil an der Gestaltung der Zukunft zugeschrieben werden muss.

Der vorliegende Fall gehörte trotz seinem acuten Auftreten hinsichtlich der grossen, nicht mehr ausgleichbaren Gesichtsfeldbeschränkung und der durch die lang bestandene Druckwirkung hervorgerufenen, ziemlich bedeutenden perlmutterartigen Atrophirungs-Excavation, wenn ich mich so ausdrücken darf, zu den chronischen Formen. Ein chronisches Glaucom gewährt einer günstigen Prognostik nur dann eine zuverlässige Operationsbasis, wenn keine hochgradige Einengung des Gesichtsfeldes und keine Atrophirungen der Sehnervensubstanz vorliegen. Wo diese beiden Factoren keinen Anlass zu Bedenken geben, da sind die Erfolge für die operative Behandlung des chronischen

Glaucoms wohl eben so sicher wie beim acuten. Ich entsinne mich nur eines einzigen Falles aus meiner Praxis, in dem ein chronisches, ohne Gesichtsfeldbeschränkung einhergehendes Glaucom, trotz rechtzeitiger, beiderseits vollführter Iridectomie, doch schliesslich zu vollständiger Erblindung führte. Allerdings bestand schon seit Jahren eine auffallende Kleinheit der Sehnervenscheibe mit ungewöhnlicher Dünne aller Retinalgefässe.

So wichtig mir vielleicht dieser Umstand unter andern Verhältnissen erschienen wäre, so glaubte ich ihn hier doch nicht gar zu hoch anschlagen zu dürfen, weil die Dame, trotzdem sie schon die 60 überschritten hatte, mit Hülfe des ihre Presbyopie corrigirenden Convexglases No. 10 die feinste Schrift zu lesen vermochte. Sie wurde Ende August 1864 operirt. Im Frühjahr stellten sich ab und zu leichte Verdunkelungen des Sehfeldes ein, Erscheinungen die an und für sich von keiner grossen Tragweite waren, weil Patientin schon seit vielen Jahren häufig an Blutwallungen litt. Ostern 1865 las sie noch in meiner Gegenwart aus einem englischen Buch, das in Diamantschrift gedruckt war. Im August desselben Jahres sah ich sie wieder, der Sehnerv und die Netzhautgefässe waren noch dünner geworden, als sie sich früher schon gezeigt hatten. Das Gesichtsfeld war schlitzförmig eingeengt, das Sehvermögen einerseits bis auf 14, andererseits bis auf 16 hinuntergegangen. Augenblicklich wurde eine Punction der vordern Kammer ausgeführt; trotz der momentanen Druckerleichterung schritt das Uebel weiter, eine abermalige Iridectomie, die wenige Monate später anderwärts stattfand, vermochte den Process nicht aufzuhalten, vollständige Blindheit war der traurige Ausgang.

Gewiss würde dieser Fall etwas Räthselhaftes haben wenn er nicht durch die progressive Sehnervenatrophie vollständig erklärbar wäre.

Ein chronisches Glaucom, das einen relativ raschen Verfall der Sehschärfe nach sich zieht, gewährt durch-

schnittlich bessere Operationsresultate, als ein solches, das in langsamem Verlauf, das Gesichtsfeld eingeengt hat, ehe die abnehmende Sehschärfe dem Patienten ernstliche Besorgnisse einflösste. Diese Erscheinungen sind einleuchtend, denn je langsamer die zunehmende Druckwirkung einen Theil der Netzhaut paralyisirt, um so sicherer ist immer, abgesehen von der Excavation, eine Degeneration der Opticussubstanz, meist von sehnigem oder perlmutterartigem Aussehen vorhanden. Die gefährlichen Störungen haben um so mehr Zeit gehabt ihren verderblichen Einfluss zu entfalten, je länger der scheinbar günstige Stand des Sehvermögens den Patienten in eine trügerische Sicherheit gewiegt hat. Allerdings sieht man auch unter diesen Verhältnissen die Iridectomie noch ihren glänzenden Einfluss durch eine vollständige Sistirung der Krankheit entfalten, indessen wo mehrere Factoren das schliessliche Resultat bestimmen, ist die Berechnung ihrer Wirkung mehr aus der Hand gegeben. Ich operirte vor etwa 3 Jahren eine Holländerin mit so hochgradiger Beschränkung des Gesichtsfeldes, dass die Begränzungslinie an beiden Augen dicht am Fixationspunkt verlief. Es wurde kaum noch No. 20 buchstabirt. Eine weitere Besserung ist seit jener Zeit nicht eingetreten, wie auch a priori nicht zu erwarten stand, indessen das Ziel, worum sich Alles drehte, ist erreicht, der Krankheitsprocess hat keine weitere Fortschritte gemacht; bei der letzten Untersuchung, die im vorigen Herbste vorgenommen wurde, hatte das Gesichtsfeld genau dieselbe Ausdehnung beibehalten, die es 14 Tage nach der Iridectomie gehabt hatte.

Niemals habe ich beobachtet, dass ein chronisches Glaucom, welches ohne Glaskörpertrübungen bestand, durch die Iridectomie ein grösseres Gesichtsfeld gewonnen hätte, als vor der Operation constatirt werden konnte. Lagen jedoch diffuse Trübungen des Glaskörpers vor, so konnte in einer grossen Zahl von Fällen eine Zunahme des Sehfeldes, oft sogar eine bedeu-

tende beobachtet werden. Die Beschränkung wurde unter diesen Verhältnissen nicht als das blosse Symptom einer paralytirten Netzhautenergie aufgefasst, sie trug mehr den Character der Herabsetzung der excentrischen Wahrnehmungsfähigkeit, die nicht allein als das Resultat einer Druckwirkung, sondern noch mehr als eine Folgeerscheinung der vorhandenen Glaskörpertrübungen gedeutet werden musste. Die vollständige Ausgleichung einer beim frischen Glaucom vorhandenen Einengung des Gesichtsfeldes fand häufig statt.

Diese Unterscheidung scheint von grosser practischer Bedeutung, denn überall wo Stauungsanomalien vorhanden waren, die in einer bestehenden Glaskörpertrübung ihren Ausdruck fanden, konnte nach verrichteter Iridectomie der Stand des Sehvermögens noch bedeutend durch eine zweckmässige Nachbehandlung gebessert werden.

Berücksichtigt man diesen charakteristischen Unterschied in der Begründung der Gesichtsfeldbeschränkung, so wird es erklärlich, dass jene Art von Beschränkung, die theils das Symptom einer durch Druck bewirkten Netzhautparalyse, theils eine Theilerscheinung der materiellen Veränderungen an der Sehnervensubstanz ist, von einer so gefährlichen Bedeutung für die Zukunft des Patienten wird. Von diesem Gesichtspunkte aus scheinen mir die wenig günstigen Resultate, welche die Iridectomie bei den s. g. Amaurosen mit Sehnervenexcavation, dem Glaucoma simplex in dem Donders'schen Sinne, erzielt hat, gedeutet werden zu müssen. Dazu kommt freilich, dass bei der Latenz der Erscheinungen die Patienten in der Regel die Hülfe der Kunst zu spät nachsuchen. Von der andern Seite zweifle ich aber auch keinen Augenblick, dass wenn die Druckerscheinungen die Substanz des Sehnerven bis zu einem gewissen Grade atrophirt haben, die einmal gesetzten Veränderungen gross genug sind, um sich spontan, selbst bei vermindertem Druck weiter entwickeln zu können.

Im Winter 1859 präsentirte sich mir ein Patient, der auf beiden Augen reclinirt, das Bild einer Reascension der Linsen darbot. Die der Operation folgende Entzündung schien unter dem Bilde einer Iritis serosa verlaufen zu sein. Die beiden Bulbi waren hart, die vordere Kammer scheinbar tiefer, die Pupille ziemlich weit. Ich vollführte die beiderseitige Extraction mit vorausgeschickter breiter Iridectomie; der Erfolg war in jeder Beziehung befriedigend, der Glaskörper hellte sich vollständig auf, der Augenspiegel documentirte jedoch beiderseitige Sehnervenexca-vation mit weisslicher Verfärbung seiner Substanz. Die Aufnahme des Gesichtsfeldes ergab eine hochgradige Einengung, die rechts beinahe den Fixationspunkt erreichte. Patient las mit Convex $2\frac{1}{2}$ R. 14 L. 8. Von Zeit zu Zeit sah ich ihn wieder. Nach Verlauf von 2 Jahren war unter wachsender Einengung des Gesichtsfeldes das rechte Auge total erblindet, im vorigen Sommer ereilte dasselbe traurige Geschick das zweite Auge.

Die Operation des Glaucoms bei Anwesenheit von Sclerotico-Chorioiditis posterior habe ich bis jetzt in 9 verschiedenen Fällen einseitig, 3mal doppelseitig verrichtet. Die Resultate waren durchaus befriedigend und sind meines Wissens auch befriedigend geblieben. Es scheint fast als wenn die Operation bei dem Vorhandensein dieser Complication an Sicherheit des Erfolges verliert, wiewohl ich bis jetzt erst 2 Fälle mit unglücklichem Ausgang gesehen habe. Beide waren anderwärts in untadelhafter Weise iridectomirt. Der anfängliche Erfolg der Operation war nach der übereinstimmenden Aussage der Patienten ein glücklicher gewesen, dann aber hatten ohne nachweisbare Ursachen sich neue Reizerscheinungen mit Trübung des Humor aqueus und Ciliarneuralgien eingestellt, die in rascher Weiterentwicklung nach Verlauf weniger Wochen zu einem vollständigen Verlust des Gesichts führten.

Wegen eines derartigen unglücklichen Ausgangs die Iridectomie anschuldigen zu wollen, wäre gewiss

die grösste Ungerechtigkeit. Bei Berücksichtigung der zu Grunde liegenden Verhältnisse muss man höchstens darüber staunen, dass die Resultate der Iridectomie bei der glaucomatösen Complication mit Sclerotico-Chorioiditis post. noch so glücklich sind, wie sie sich bis jetzt gestaltet haben. Man darf unter diesen Umständen den Antheil der Sclera niemals unterschätzen, ihre Ausbuchtung ist eine progressive und wie wäre es denkbar, dass die fortwährend distendirte Chorioidea aufhören sollte eine Quelle der secretorischen Erscheinungen zu bilden. Schreitet die Ausbuchtung der Sclera rapide vorwärts, so ist nichts natürlicher, als dass die Druckzunahme bald wieder zu ihrer frühern Höhe gelangt und das kaum gewonnene Resultat wieder in Frage stellen kann.

Bei diesen ungünstigen Nebenbedingungen scheint mir die Ausführung der sonst ungefährlichen Iridectomie die grösste Vorsicht zu erfordern, nicht bloss vom Standpunkte der Technik aus, sondern noch mehr mit Rücksicht auf die Nachbehandlung. Ich zweifle keinen Augenblick daran, dass unter diesen Umständen die geringste reactive Iritis grosse Gefahren nach sich ziehen kann, indem eine vermehrte Ausscheidung des Humor aqueus ihrerseits wieder zur Erhöhung des intraoculären Druckes beiträgt. Ich entsinne mich eines Falles von chronischem Glaucom, der einerseits zu totaler Amaurose andererseits bis zu einer Herabsetzung des Sehvermögens auf No. 20 geführt hatte. Das Gesichtsfeld war kaum von der Grösse eines Zweithalerstückes. Die Iridectomie wurde nur noch versuchsweise auf den ausdrücklichen Wunsch der Patientin ausgeführt. Bei sorgfältigster Ueberwachung der Nachbehandlung stellte sich in der Nacht ein leichter Stirndruck ein, der wie sich am folgenden Morgen erwies, das Symptom einer leichten iritischen Reizung war. Die Erscheinungen wurden bald coupirt, indessen war durch die unbedeutende secretorische Thätigkeit der Iris das Gesicht noch mehr reducirt, so dass

eben nur noch meine Handbewegungen unterschieden wurden, das Sehvermögen kehrte nicht wieder. Offenbar ist eine leichte Iritis nur dort von Bedeutung wo eben ein Verein ungünstiger Nebenerscheinungen zusammentrifft.

Zweimal habe ich beobachtet, dass nach der Glaucomoperation sich die vordere Kammer nicht wieder restituirte. Der erste Fall betraf eine ältliche Frau in den climacterischen Jahren, die schon $1\frac{1}{2}$ Jahre vor ihrer ersten, im Sommer 1863 erfolgten Vorstellung ein Auge durch acutes Glaucom eingebüsst hatte. Die hochgradige concentrische Einengung des Gesichtsfeldes auf dem 2ten Auge erweiterte sich nach der Iridectomy so weit, dass es einen Durchmesser von 7—8" gewann. Die Beseitigung der Ciliarneuralgien, welche ich der armen Frau in so sichere Aussicht glaubte stellen zu dürfen, trat jedoch ebenso wenig wie eine Besserung des auf No. 11 reducirten Sehvermögens ein. Nach der Operation blieb die Iris der Hornhaut fest anliegen, eine vordere Kammer existirte nicht mehr, nirgends bestand die Spur einer Fistelbildung. Fünf Wochen später machte ich nochmals die Excision eines breiten Irisstücks, es trat ebensowenig eine Veränderung in den Lageverhältnissen der Iris ein. Im vorigen Jahre sah ich nach 3jährigem Zwischenraum die Patientin wieder, Gesichtsfeld und Sehvermögen bestanden in demselben Umfange wie früher. Die vordere Kammer hatte sich eben so wenig hergestellt wie die neuralgischen Schmerzen in den verschiedenen Trigeminiästen geschwunden waren.

Der 2te Fall betraf ein kleines 9jähriges Mädchen A. S. aus Cöln, beiläufig die jüngste Patientin, welche ich jemals von Glaucom habe befallen sehen. Das eine Auge war vollständig erblindet, als mir das Kind zugeführt wurde; auf dem andern Auge gelang die Sistirung des Zerstörungsprocesses durch Iridectomy, die vordere Kammer, deren völliges Schwinden ich gleich am andern Tage nach Ausführung der Operation be-

obachten konnte, hat sich bis zur heutigen Stunde nicht wieder hergestellt, das hypermetropische Kind macht trotzdem mit Hülfe seiner Convexbrille, alle Schularbeiten.

Das Glaucom sah ich einmal bei einem 16jährigen und in einem andern Falle bei einem 19jährigen jungen Menschen auftreten.

In einem 3ten Falle endlich war die 24jährige Patientin auf dem einen Auge total erblindet, zu einer Iridectomy wegen des andern Auges vermochte sie sich nicht zu entschliessen.

Durchschnittlich wurde der Eintritt des Glaucoms erst nach dem 50sten Lebensjahre beobachtet.

Es scheint fast als wenn Glaucom erblich sein kann, ich habe wenigstens ein paar Fälle beobachtet, in denen 2 Geschwister von der Krankheit befallen waren; eine friesische Familie kenne ich, in der 4 Mitglieder und zwar 3 Geschwister und 1 Vetter ein doppelseitiges Glaucom aufzuweisen haben.

IX. Krankheiten des Glaskörpers.

Eine bekannte Thatsache ist, dass der Glaskörper Structur-Veränderungen bei lang dauernden Entzündungsprocessen des innern Auges erleidet. Diese Abnormität manifestirt sich in ihrer einfachsten Form als s. g. Myodesopsie. Es wäre jedoch eine irrige Voraussetzung annehmen zu wollen, dass in allen Fällen von Myodesopsie der Glaskörper pathologische Alterationen erlitten habe. Obgleich die Existenz dieser mouches volantes an moleculäre, im Glaskörper suspendirte Formelemente gebunden ist, so kann man sie doch vom ärztlichen Standpunkte aus völlig unbeachtet lassen, wenn die Leseproben eine vollständige Integrität des Sehvermögens constatiren und der Augenspiegel die Abwesenheit von Circulationsstörungen beweist. Unter solchen Umständen wurde dem Klagenden der Rath gegeben, seine Aufmerksamkeit möglichst von den Erscheinungen abzulenken und allenfalls zur Beseitigung der gesteigerten Empfindlichkeit der Retina der Gebrauch einer blauen Schutzbrille vorgeschrieben.

Von grösserer Tragweite war jedoch die Sache, wenn bei sonst ganz durchsichtigem Glaskörper auch nur die geringste materielle Veränderung des Augenhintergrundes, sei es in der Form von Congestionen oder anderer krankhaften Processe vorlag. Bei einer derartigen Lage der Dinge wurde indessen das Glaskörperleiden nicht als eine Krankheit sui generis, sondern nur als Symptom eines tiefern Leidens aufgefasst und so wird man es auch erklärlich finden, wenn das oben mitge-

theilte Verzeichniss der Krankheiten so wenig Glaskörperstörungen enthält.

Es scheint, dass die Anwesenheit von Sclerectasia posterior in ihrer hochgradigen Entwicklung fast immer mit *mouches volantes* und endlich auch mit mehr oder minder wahrnehmbaren Trübungen des Glaskörpers verbunden ist. Keine einzige Krankheitsform des Uvealtractus, welche mit Stauungsanomalien verbunden ist, entwickelt sich ohne gleichzeitiges Auftreten leichter Trübungen des Glaskörpers. Diese Alterationen zeigen sich von den leisesten Schattirungen bis zur vollständigen Verdunkelung. Bemerkenswerth ist das rasche Schwinden dieser pathologischen Veränderungen sobald eine Ausgleichung der Circulationsstörungen stattgefunden hat.

Im Jahre 1859 operirte ich ein 21jähriges Mädchen aus Elberfeld durch Ausführung einer Iridectomie wegen Iritis serosa. Patientin hatte kaum noch ein Unterscheidungsvermögen zwischen hell und dunkel; dabei war der Bulbus ungewöhnlich hart, die Pupille beträchtlich erweitert und der Glaskörper reflectirte absolut kein Licht; er bot das Bild der vollständigen Schwärze. Jede Hoffnung auf Wiederherstellung des Gesichts schien mir geschwunden und nur durch das Flehen der Unglücklichen liess ich mich bestimmen, einen Kurversuch zu machen. Der Patientin, die von den stärksten Congestionen zum Kopfe heimgesucht war, wurde nach Ausführung der Iridectomie innerlich Elixir propr. Paracelsi 2mal täglich 1 Theelöffel voll gereicht. Ich war in der That mehr wie erstaunt, als das Mädchen 8 Tage später meine Finger in 10 Fuss Entfernung zu zählen vermochte und das Ophthalmoskop mir wieder den rothen Schein des Glaskörpers zeigte. Solche Beobachtungen wird indessen ein jeder Ophthalmologe gemacht haben. Noch mehr frappirte mich ein Fall, den ich im April vorigen Jahres wegen Glaucoma consumatum einer Iridectomie unterwarf. Die Operation hatte nur den rein symptomatischen

Zweck durch Herabsetzung der intraoculären Druckverhältnisse die Ciliarneuralgie zu beseitigen. Der vor der Operation absolut schwarze Glaskörper war am 13ten Tage nachher so völlig gelichtet, dass ich jedes kleinste Netzhautgefäss zu erkennen im Stande war, — und doch hatte der Process länger als ein Jahr bestanden.

Die sog. Flocken des Glaskörpers deuten auf tiefere Störungen in diesem Gebilde; auch sie wurden meist in Verbindung mit Sclerectasia posterior beobachtet, indessen auch unabhängig von jedem frühern Erkrankten, als Ausdruck einer sattgehabten intraoculären Blutung. Die Flocken stören das Gesicht in einer äusserst frappanten Weise, wenn sie zufällig das Pupillargebiet occupiren. Es darf bei den vorgenommenen Leseversuchen auf eine Veränderung der krankhaften Erscheinungen nicht deshalb geschlossen werden, weil der Patient zufällig einige Nummern besser liest als vielleicht einige Tage früher der Fall war. Die Illusion ist in der Regel von kurzer Dauer, der nächste Augenblick kann bei veränderter Kopfstellung ein ganz anderes Resultat geben. Vor ihrem Schwinden zerfallen die Flocken in immer zahlreichere Elemente, die schliesslich zu einer vollständigen Resorption gelangen. In dem Auge eines jungen robusten Bauern, welcher Gegenstand der Beobachtung war, hatten sich nach Apoplexien in der Chorioidea zahllose Glaskörperopacitäten in allen nur möglichen Gestaltungen entwickelt. Patient war kaum im Stande, einzelne Buchstaben von 19 der Jaeger'schen Scala herauszubringen; 7—8 Monate später vermochte er Nr. 1 zu lesen und der Glaskörper bot auch nicht den leisesten Anhaltspunkt, um die Existenz des früheren Leidens beweisen zu können.

Den merkwürdigsten Fall von Verdunkelung des Glaskörpers sah ich im Jahre 1863 bei einem kräftigen Eisenbahnarbeiter. Er hatte mich wenige Wochen zuvor wegen einer leichten, durch Congestionserschei-

nungen bedingten Amblyopie consultirt, dann war plötzlich das Gesicht auf beiden Augen geschwunden, ohne dass eine nachweisbare Störung des körperlichen Befindens vorausgegangen wäre. Auf dem einen Auge wurde nur noch der Schein einer Lampe unterschieden, auf dem andern zählte Patient meine Finger mühsam in 5 Fuss Entfernung. Die Diagnose lautete auf Bluterguss in den Glaskörper. Die Behandlung vermochte erst nach 3monatlicher Dauer das Resultat zu erzielen, dass Patient wieder die feinste Schrift zu lesen im Stande war.

Wenige Monate nachher wiederholte sich ohne alle Veranlassung dieselbe Störung auf dem einen Auge, um dann zur Abwechslung wieder einmal das andere Auge zu befallen. Bis zum Laufe dieses Sommers hat die Blutung sich 7mal wiederholt; bald einseitig, bald doppelseitig auftretend, dauerte die hervorgerufene Gesichtsstörung immer 2—3 Monate, einmal sogar 5 Monate, ehe der Glaskörper sich aufzuhellen begann. So wie aber einmal die Resorption anfing, ging sie ziemlich rasch vor sich. Die Störung hatte sich immer bis zur völligen Wiederherstellung des Sehvermögens ausgeglichen, nur in dem verflossenen Sommer trat auf einem Auge partielle Ablösung der Netzhaut ein, die bis jetzt glücklicherweise keine weitem Fortschritte gemacht hat.

In einem 2ten Falle sah ich bei einem 26jährigen Kaufmann die Blutung sich seit 1862 bis zum vorigen Herbst 4 mal einseitig einstellen, ausserdem war das Uebel 2 mal aufgetreten, ohne dass ich durch eigene Untersuchung mich von seiner Anwesenheit zu überzeugen Gelegenheit hatte. In 4 Wochen war die Störung durchschnittlich ausgeglichen. Als ich den Patienten zuletzt untersuchte, bestand eine grosse Menge peripherisch gelegener Chorioideal-Apoplexien.

Dass in beiden Fällen die Augen sich immer wieder erholt haben, erfüllt mich in in der That mit Staunen;

jeder Beobachter weiss aus Erfahrung, wie leicht wiederholte Blutergüsse in's Innere des Auges entweder zu einer Entwicklung glaucomatösen Erkrankens führen, oder aber selbst Phthisis bulbi einleiten können. Es scheint, dass auch unter diesen Verhältnissen verschiedene Stellen des Augenhintergrundes von verschiedener Dignität für das Verhalten des Glaskörpers sind.

Blutungen des Corpus ciliare, sowohl nach Verletzungen wie bei der Anwesenheit von Irido-Chorioiditis leiten, abgesehen von ihrem sympathischen Einfluss auf das zweite Auge, mit besonderer Vorliebe Schwund des Glaskörpers resp. Phthisis bulbi ein. Sclero-Chorioidalewunden bei Integrität des Corpus ciliare bewirken vorübergehend Glaskörpertrübungen, ohne jedoch weitere Zerstörungen im Glaskörper anzurichten. Vielleicht hängt es mit dem Umstande zusammen, dass der Gefässreichthum des Corpus ciliare ein zu grosser ist, um überhaupt gestatten zu können, dass eine einmal gesetzte Entzündung so rasch in ihren Folgeerscheinungen zum Schwinden kommt. Wie gut der Glaskörper einfache oder besser gesagt, einmalige Verletzungen erträgt, beweisen die zahlreichen Operationen, die zur Extraction an Cysticercus oder zur Durchschneidung der Netzhaut in Anwendung gekommen sind.

Ein wirklich instructives Beispiel einer Verwundung dieser Art sah ich vor 2 Jahren an einer Bauernfrau aus Rheinberg, die mein Freund Dr. Willik mir zugeschickt hatte. Der Patientin war durch einen Schlag mit dem Dreschflegel die innere Aequatorialpartie der Sclera zerrissen, der Glaskörper soweit ausgetreten, dass der Bulbus wie eingequetscht erschien, die vordere Kammer voller Blut, die ganze Conjunctiva mit Sugillationen unterlaufen, die blutrünstigen Lider ödematös, das Unterscheidungsvermögen zwischen hell und dunkel so unbestimmt, dass meine Prognostik hinsichtlich einer Restitution des Sehver-

mögens absolut ungünstig lautete. Mein einziges Ziel war durch eine sorgsame Anwendung des Druckverbandes und der üblichen Antiphlogistica die Entwicklung von Panophthalmitis abzuschneiden. Es war für mich eine angenehme Ueberraschung als bei dem ruhigen Verhalten der ungewöhnlich folgsamen Patientin nicht bloss die Wunde heilte, sondern auch schon am 16ten Tage das scheinbar für immer entschwundene Gesicht wieder die Zahl der Finger zu erkennen vermochte. Von nun an erholte sich bei der eingeschlagenen Behandlung, unterstützt von der Anwendung des Heurteloup das Auge wieder so weit, dass Patientin nach Monatsfrist mittelgrossen Druck zu lesen vermochte.

Die Verluste, welche der normale Glaskörper an seinem Volumen durch Austritt bei Wunden oder Operationen erleidet, werden bekanntlich durch hydropische Bildungen ersetzt. Unter gewissen mir nicht näher bekannten Verhältnissen kann die gesammte Construction des Glaskörpers einen Erweichungsprocess eingehen, der sich auch schon äusserlich durch Iridodonesis bemerkbar macht. Indessen gibt es Fälle, in denen bei Abwesenheit aller äussern Erscheinungen eine derartige Verflüssigung besteht, dass die Consistenz einer schwachen Syruplösung gleich kommt.

Ein auffallendes Beispiel bot sich im Winter des Jahres 1859 zur Beobachtung. Hr. B. M. aus Binnigen an der Mosel präsentirte sich auf beiden Augen mit einer reifen Cataract zur Operation; der Lichtschein war vortrefflich, der Staar mit kleinem Kern, wie die Operation erwies, cohärent. Nach vollendeter Lappenbildung, die durchaus kunstgerecht bei vollkommenster Ruhe des Patienten vor sich ging, senkte sich die Linse, ein dünnflüssiger Glaskörper sickerte aus und zwar in solchem Umfange, dass die Sclera sich im buchstäblichsten Sinne des Wortes in Falten legte. Nur mit der unglaublichsten Mühe wurde die Capsel

eröffnet und die in die Tiefe gesunkene Linse mit Hülfe eines Daviel'schen Löffels herausgeholt. Damals wusste ich die Vortheile einer begleitenden Iridectomy noch nicht hinlänglich zu würdigen und so kam es, dass die normale Extraction in Anwendung gebracht wurde. Ohne weitere Hindernisse trat die Heilung ein. Die Operation des zweiten Auges geschah durch Discision bei vorausgeschickter Iridectomy, denn die Gefahren einer Extraction erschienen mir unter den vorliegenden Verhältnissen zu enorm. Die Linse bedurfte wegen ihrer zähen Consistenz, vielleicht auch wegen der pathologisch veränderten Glaskörperconsistenz, ein volles Jahr bis zu ihrer vollständigen Resorption. Patient erfreut sich indessen bis zur heutigen Stunde auf beiden Augen eines vortrefflichen Sehvermögens.

Ein Vetter des Vorigen wurde ein Jahr später wegen einer Cataract von gleicher Consistenz der Extraction unterworfen. Auch hier wiederholte sich zu meiner grossen Bestürzung dieselbe Scene, Faltenbildung der Sclera durch Ausfluss des dünnflüssigen Glaskörpers. Das Auge ging zu Grunde; Patient hatte keine Lust, sich das zweite Auge von mir operiren zu lassen.

Ein dritter Fall kam genau mit denselben Erscheinungen im Sommer des Jahres 1865 zur Operation. Hier war der Extraction eine Iridectomy vorausgeschickt und dieser allein schreibe ich es zu, dass es möglich war, die sich senkende Linse aus dem Auge zu entfernen. Unter Reizerscheinungen, die 6 volle Wochen lang bestanden erlitt der Heilprocess keine weiteren Störungen, das Gesicht war vortrefflich.

Die Existenz eines Rudiments der Arteria hyaloidea beobachtete ich nur ein einziges Mal, im Dezember 1859. Diese Beobachtung war eine rein zufällige, denn der Träger des Krankheits-Objects, ein Bauer in den mittlern Lebensjahren, kam nur zur Begleitung eines augenleidenden Bekannten. Der colossale linksseitige Strabismus divergens des Mannes fiel mir auf und gab Veranlassung, dass ich ihn halb gegen seinen Willen

untersuchte. Es bestand Iridodonesis mit Verflüssigung des Glaskörpers, von Nr. 20 der Jaeger'schen Schriftscala wurde hier und da ein Buchstaben erkannt, Convexgläser bewirkten keine Besserung. Sehnerv und Netzhautgefäße waren nur dürftig entwickelt, nach aussen von der Papille entsprang aus einem Arterienästchen ein kleiner graublauer Strang, der sich in den Glaskörper hinein verlängerte und ungefähr bis an die Linse reichte. Der Strang war grade, in seinem obern Theile mit einer leichten welligen Verbiegung; er machte langsame Bewegungen, so wie durch rasche Ortsveränderung des Bulbus der verflüssigte Glaskörper eine Erschütterung erlitt.

Ein ähnliches Krankheitsbild ist mir nie wieder vorgekommen.

Das auffallendste Verhalten des Glaskörpers, vielleicht ein Unicum in der ophthalmologischen Literatur, beobachtete ich am 21. September 1863 an dem rechten Auge eines 19jährigen Technikers. Patient, der Sohn eines unserer berühmtesten Maler, präsentierte sich unmittelbar nach einer Verbrennung durch flüssigen Stahl, die er einige Minuten zuvor in einem Schmelzwerk erlitten hatte. Die rechte Halsseite war mit einer Reihe von Brandstellen bedeckt, die durch Anspritzung der glühenden Metalltropfen hervorgerufen waren. In das rechte bis dahin ausgezeichnet scharfsichtige Auge waren ebenfalls einige Tropfen des flüssigen Metalls eingedrungen und hatten sich zwischen Bulbus und unterm Tarsus eingebettet. Die in dieser Lage erhärtete Form entsprach genau einem kleinen, nach oben gewölbten, nach unten kegelförmig zulaufenden 5 Linien langen Metallreifchen. Durch Unterschieben einer stumpfen Nadel wurde das Metallstück entfernt, der Bulbus zeigte auch nicht die allergeringste Spur einer Zerreißung an irgend einer Stelle, war indessen in seinem äussern Ansehen so, als hätte Microphthalmus congenitus bestanden; die Hornhaut war in allen Durchmessern concentrisch

verkleinert, aber noch so weit transparent, dass man eben noch die Iris erkennen konnte; eine vordere Kammer war indessen nicht wahrzunehmen. Meine Handbewegungen konnte Patient noch sehen. Sclera und Conjunctiva waren weissgelb, pergamentartig von Anblick und Gefühl. Hier musste offenbar das flüssige Metall eine vollständige Verdunstung aller wässerigen Bestandtheile des Glaskörpers, der Linse, des Humor aqueus und der übrigen Membrane des Auges hervorgerufen haben, denn durch keine andere Annahme wäre die rapide in wenigen Secunden eingetretene Bildung des Microphthalmus erklärlich; ich betone nochmals, dass nirgends eine Zerreißung der Sclera oder Cornea vorlag. Patient war im Momente absolut ohne Schmerzen am Auge, er hatte nur das Gefühl einer ausserordentlichen Trockenheit und Schwerbeweglichkeit; die Brandflecken des Halses waren dagegen sehr schmerzlich. — Wenige Stunden nachher änderte sich indessen die Scene, das Auge fing durch Aufnahme wässriger Bestandtheile aus der Umgebung und dem Blut an zu schwellen und wurde äusserst empfindlich gegen Licht und Druck; dabei bestand die grösste Eingenommenheit des Kopfes, der später Delirium folgte. Es entwickelte sich in einem Worte das Bild vollständigster Panophthalmitis. Erst einige Wochen nach Entfernung der Stahlschlacke sah ich den Patienten wieder; denn ich hatte unmittelbar nachher eine Erholungsreise als Typhusreconvalescent angetreten. Eine völlige Verwachsung der Lidflächen mit dem phthisischen Bulbus war eingetreten und die Lidspalte ebenfalls bis auf eine kleine $1\frac{1}{2}$ Linie breite Stelle des äussern Lidwinkels zusammen gewachsen. Das Sehvermögen auf dem anderen Auge blieb in jeder Weise intact.

Cholestearinbildungen beobachtete ich in einem Zeitraum von 10 Jahren nur ein einziges Mal. Sie bestanden auf einem durch vorausgegangenen Stoss einseitig erblindeten Auge, die entzündlichen

nungen waren im Momente der Vorstellung als abgelaufen zu betrachten. Die ungewöhnlich stark hervortretende Iridonesis documentirte die hochgradige Verflüssigung des Glaskörpers; die pathologischen hellweissen Bildungen lagen auf dem Boden des Augenhintergrundes wenn der Bulbus eine Zeit lang unbeweglich geblieben war, um sich in wirrem Durcheinander zu erheben, so wie der Augapfel plötzlich nach der einen oder andern Seite gewendet wurde. Da der Patient von allen subjectiven Beschwerden frei blieb, sah ich ihn nicht wieder.

X. Krankheiten der Linse.

Von jeher ist es von grossem Interesse für Aerzte und Laien gewesen, den Ursachen der Staarbildung nachzuforschen. Die Alten liebten es in der alleinigen Existenz einer jeden zufällig anwesenden Dyscrasie den Grund der Störung zu suchen. Eine spätere Zeit verwarf eine solche Ansicht, weil sie eben zu allgemein hingestellt war, man ging jedoch in der Negation offenbar zu weit, wenn man sagte, die Ursachen des Staars sind völlig unbekannt. Nur von einer Krankheit schien es festzustehen, dass sie die Entwicklung des Staars begünstige, nämlich dem Diabetes mellitus; im Allgemeinen begnügte man sich damit, in der grossen Mehrzahl der Fälle den Staar als Ausdruck des Alters aufzufassen.

Vor circa 8 Jahren behandelte ich einen Arbeiter von ungefähr 50 Jahren an einer heftigen Iritis, die mit einer starken Trübung des Humor aqueus einherging; der Fall heilte ohne Synechien mit vollständiger Durchsichtigkeit des Glaskörpers. Fünf Monate später sah ich den Patienten wieder, es hatte sich auf dem bei der Entlassung vollkommen sehfähigen Auge eine Cataract entwickelt. Das Auftreten dieser Form von Sehstörung, welche ich vor und nach in einer Reihe von Fällen beobachtete, in denen ein Hornhautabscess mit gleichzeitiger Trübung des Humor aqueus, eine Iritis oder eine Trübung des Glaskörpers vorausgegangen war, gab Veranlassung, der Pathogenese des Staars eine ganz besondere Aufmerksamkeit zuzuwenden.

Drücke ich das Resultat meiner Beobachtungen in wenigen Worten aus, so liesse es sich in der Thesis zusammenfassen: die Bildung des Staars ist niemals eine primäre, sondern stets eine secundäre Erscheinung. Sein Entstehen wird nur möglich gemacht durch bestimmte entzündliche oder atrophische Veränderungen im Bereiche des Uvealtractus. Reine Krankheitsprocesse des Opticus oder der Retina, welche ohne Veränderungen des Glaskörpers einhergehen, üben keinen Einfluss auf die Entwicklung des Staars.

Der alte Satz, dass Rheuma, Athritis, Syphilis u. s. w. den Grund zur Entwicklung eines Staars legen, findet demnach seine Bestätigung, aber nur in dem Sinne, als diese und andere Krankheitsformen den Anstoss zu pathologischen Veränderungen in dem einen oder andern Theile des Uvealtractus geben. Den Schlüssel des Gelingens oder Nichtgelingens mancher Staaroperationen vermochte ich erst zu finden, als die Zeit mich gelehrt hatte, diese pathologischen Störungen richtig zu würdigen und in ihnen die Factoren zu suchen, welche ebensowohl die Bildung des Staars einleiten, als im Verein mit der Technik das Resultat der operativen Schlusscene bestimmen.

Die günstigsten Staarformen sind die s. g. Alterscataracte; ihre langsame Entwicklung und die Härte der Linse lassen sie als das Product einer senilen Veränderung, weniger als das Resultat einer pathologischen Störung im Augenhintergrunde erscheinen. Sehr häufig sind diese Formen stationär, besonders wenn sie mit schmalen Speichenbildungen einhergehen; ich kenne Fälle, die vor 10 und 9 Jahren genau auf derselben Stufe der Entwicklung standen, auf der sie noch heute stehen.

Eine in der Entwicklung begriffene Cataract mit harter Kerntrübung gewinnt von dem Momente an eine weichere Consistenz in ihren peripherischen Schichten und schreitet ungleich rascher vorwärts, wenn eine acut auftretende Schädlichkeitseinwirkung den Bulbus

betroffen hat, sei es unter der Form eines leichten Stosses, oder unter dem Einfluss einer vorübergehenden Trübung des Glaskörpers.

Eine Staarbildung, die nach Iritis oder Abscessus corneae unter der Einwirkung eines pathologisch veränderten Humor aqueus erfolgt, zeigt eine harte, cohärente Bildung, aber niemals eine Streifenformation. Es scheint diese Thatsache mit jener Beobachtung im Zusammenhange zu stehen, dass eine weiche, durch Discision der Einwirkung des Humor aqueus ausgesetzte Cataract nur so lange ungestört in der Resorption fortschreitet, als die Iris von jeder Entzündung frei ist. So wie durch begleitende Iritis eine krankhaft veränderte Augenflüssigkeit ausgeschieden wird, stockt die Aufsaugung und die früher weiche Linse wird cohärent.

Kommt es nach Netzhautablösung zu einer raschen Bildung des Staars, so ist die Consistenz desselben weich, wahrscheinlich weil durch Verdrängung der normalen Glaskörpersubstanz eine reichlichere Ausscheidung von wässerigen Bestandtheilen eingetreten ist. Von dem Momente an, wo eine Reaction Seitens der entzündeten Iris eintritt, oder der Glaskörper Sitz krankhafter Transsudationen wird, ändert sich die Scene, die Linse hört auf weich zu sein und erlangt in allen ihren Theilen eine grosse Cohärenz. Eine Cataracta accreta kam fast niemals als eine weiche Bildung vor, nicht etwa, weil sie meist nur in den spätern Lebensjahren beobachtet wird, sondern weil ihre Consistenz das Product der Einwirkung eines krankhaft veränderten Glaskörpers ist.

Ein 4 Monate altes Kind, das durch fötale Irido-Chorioiditis in Folge von hereditärer Syphilis blind geboren war, zeigte als Complication eine harte, gelblich aussehende Cataract. Dieselbe harte Form sah ich bei einem zweiten 17 Monat alten Kinde. Es ist wahr, die Staarformen des kindlichen Alters sind weich, indessen habe ich die gelblich wachsartige Bildung des Staars mit einer ungewöhnlich zähen Beschaffenheit bei

einem 8jährigen Knaben gesehen, der nach vorausgeschickter Iridectomie auf beiden Augen der Discision unterworfen wurde. Trotz der grössten Vorsicht entwickelte sich schleichende Chorio-Iritis, die allen Mitteln Trotz bot und schliesslich mit dem Ruin der Augen endete.

Vom rein technischen Standpunkte aus müsste ein solcher Ausgang absolut unerklärlich bleiben, er gewinnt nur dann seine rechte Deutung, wenn man in dieser wachsartigen Staarform den Ausdruck einer latenten Chorioiditis sieht, die durch jeden operativen Eingriff die allergefährlichsten Dimensionen annehmen kann. Alle Staarformen, welche auf eine vorausgegangene Cyclitis oder ein acut aufgetretenes Glaucom zurückgeführt werden müssen, sind ausgezeichnet durch ihre harte Consistenz. In der Regel ist diese Härte des Staars bedingt durch die Resorption von Kalksalzen, die in einem um so reichlicheren Masse erfolgt, als die Entzündung intensiv war. Wenn im Allgemeinen bei der Staarbildung der Grundsatz gilt, dass rasche Formation die weiche Consistenz begünstigt, so sind die Formen, wie sie nach Cyclitis und Glaucom erfolgen, doch in jeder Beziehung ausgenommen. Mehrmals konnte beobachtet werden, dass innerhalb weniger Wochen die Bildung der härtesten Cataract erfolgte, ohne dass ein einziges Mal Streifenbildung aufgetreten wäre. Umgekehrt konnte zu einer in der Entwicklung begriffenen radiären Cataract eine veränderte Bildung sich gesellen, wenn intercurrent eine Complication mit Glaucoma acutum auftrat. Erwägt man alle diese Umstände, so wird man unwillkürlich zu der Annahme gedrängt, dass die Art der Staarentwicklung mehr oder minder abhängig sein muss von der Art der vorausgegangenen Gesichtsstörung.

Dass Diabetes mellitus zu Staarbildungen disponirt, ist eine längst bekannte Thatsache. Es scheint in dieser Form nur das Prototyp einer ganzen Reihe von Störungen gegeben zu sein, die sich alle auf eine grosse

Blutarmuth als gemeinsames ursächliches Moment zurückführen lassen. Nur selten wurde eine hintere polare Linsentrübung hierbei als Ausgangspunkt der Staarbildung beobachtet, in der Regel bestand eine nur unbedeutende oder höchst mässige Kernbildung, die Linsensubstanz selbst hatte eine halbweiche, halb feste Umwandlung erlitten, die Farbe immer einen Strich in's bläulich-weisse. Das Zusammentreffen dieser Erscheinungen ist ein so constantes, dass ich mich gewöhnt habe, darin den Ausdruck des Marasmus zu sehen. Nach erschöpfenden Metrorrhagien, nach Blutbrechen, nach schlechter dürftiger Nahrung ebensowohl wie nach deprimirenden geistigen Einflüssen, sah ich diese Form vorkommen, sie befällt meistens die mittlern Lebensjahre; es scheint, dass der Verlust an ernährenden Blutelementen, welche der Organismus erlitten hat, zur Aufsaugung wässeriger Bestandtheile führte, die nicht bloss auf die Bildung, sondern auch auf die Consistenz der Linse einwirkten.

Junge Frauen, die während der Lactationsperiode von einer vorübergehenden Transsudation des Glaskörpers befallen werden, sind der Bildung von hinterer Polarcataract besonders leicht ausgesetzt. Demselben Process sind Heizer an Dampfkeßeln, Arbeiter an Puddlingswerken, kurz solche unterworfen, die vermöge ihrer Beschäftigung darauf angewiesen sind, sich der Einwirkung eines intensiven Feuers auszusetzen, das nicht bloss blendend, sondern auch congestionirend auf ihre Augen einwirkt.

Bei leichten Quetschungen und Erschütterungen, die der Augapfel durch Einwirkung eines fremden Körpers erlitt, konnte ich in 10—12 Fällen trotz vollständiger Integrität der Linsencapsel, die rasche Bildung einer hintern Polarcataract constatiren. Es scheint, dass durch solche traumatische Vorgänge das Zusammenhangsverhältniss zwischen Linse und tellerförmiger Grube etwas gelockert und durch eine relative Ernährungsstörung der Linse, die Art der Staarbildung bedingt

wird. Vor einigen Monaten sah ich einen 18jährigen Bergknappen des Eschweiler Reviers, der während der Arbeit in der Grube auf seinem bis dahin vortrefflichen linken Auge einen dumpfen Schmerz mit plötzlicher Verdunkelung des Sehfeldes verspürte, — Erscheinungen, die als Bluterguss in den Glaskörper gedeutet werden mussten.

Bei der ersten Vorstellung, die 3 Wochen nachher erfolgte, konnte allerdings der Heerd der Blutung nicht mehr nachgewiesen werden, indessen neben feinen Trübungen des Glaskörpers existirte eine $\frac{2}{3}$ der hintern Linsenwand einnehmende Capseltrübung. Das Uebel blieb stationär, ich ging später zu einer künstlichen Reifung des Staars über, der wenige Wochen später die Restitution des Gesichts durch eine Extraction folgte.

Es unterliegt gar keinem Zweifel, dass das Verhalten des Glaskörpers speciell von der grössten Bedeutung für die Durchsichtigkeit des hintern Linsenpols ist. Alle Atrophirungsprocesse in der Chorioidea wie sie unter der Form von Retinitis pigmentosa, Sclerotico-Chorioiditis posterior, Chorioiditis disseminata auftreten, involviren nothwendig auch eine Obliteration in dem nutritiven Maschennetz des Glaskörpers. Es kann demnach nicht blosser Zufall sein, wenn die eben erwähnten Krankheitsprocesse die Bildung von Cataracta polaris posterior begünstigen. Unter 82 Fällen von Retinitis pigmentosa sah ich jene Complication 20 mal doppelseitig und 2 mal einseitig, weiterhin 17 mal bei Chorioiditis disseminata und ausserordentlich häufig bei Sclerotico-Chorioiditis posterior. Bemerkenswerth ist, dass diese Formen in der Mehrzahl der Fälle bei Retinitis pigmentosa auf einer niedern Stufe der Entwicklung verharren; denn so lange ich practicire, habe ich neben den erwähnten Fällen nur ein einziges Mal im December 1858 eine doppelseitige Staarreife bei einer alten Bäuerin aus der Grafschaft Mors gesehen. Die Diagnose auf Coexistenz von Retinitis pigmentosa wurde vor der

Operation als wahrscheinlich hingestellt. Die glücklich auf beiden Augen vollführte Extraction gestattete der Patientin nur ein äusserst dürftiges, kaum nennenswerthes Sehvermögen und mir die ophthalmoskopische Untersuchung des Augenhintergrundes.

Wenn die polaren Bildungen nach langer Zeit gegen unsere Prognostik einen unerwartet rapiden Verlauf nehmen, so kann man mit ziemlicher Gewissheit sagen, dass intercurrent Glaskörpertrübungen aufgetreten sind. Bei einer Frau, Ende der 30er, sah ich eine mit Retinitis pigmentosa complicirte Cataracta polaris posterior Jahre lang stationär bleiben, dann aber rasch das Doppelte des Umfangs annehmen, als sich ohne nachweisbare Ursachen Glaskörpertrübungen eingestellt hatten. Dasselbe konnte ich 2 mal bei Chorioiditis disseminata constatiren. Wenn man bei Sclerotico-Chorioiditis posterior seltener ein Stehenbleiben, häufiger eine Weiterentwicklung zu vollständiger Cataractbildung beobachtet, so liegt es wohl in dem Umstande, dass der Glaskörper hier wegen der Stauungsanomalien in der Chorioida häufiger Trübungen ausgesetzt ist und demnach eher einen ungünstigen Einfluss auf die Ernährung der Linse ausübt.

Man betrachte diese Notizen nur als Andeutungen der allergröbsten Art. Niemand kann mehr überzeugt sein wie eben ich, dass es noch unendlich vieler und allseitiger Beobachtungen bedürfen wird, ehe auch nur die Grundzüge zu einer wissenschaftlichen Pathogenese der Staarbildung gelegt sind. Schon vor ein paar Jahren theilte ich deshalb meine Ansichten hinsichtlich dieses Punktes dem Dr. Ivanoff mit, ihn bittend, bei seinen pathologisch-anatomischen Untersuchungen auf die Beziehungen zwischen Linsentrübung und Uvealtractus ein ganz besonderes Augenmerk zu richten.

Wenn ich mir erlaubte, oben stehende Bemerkungen zu machen, so weiss ich darum ganz genau, dass viele Beobachter sich eben so gut und gewiss noch viel besser wie ich über die Consistenz der Linse unterricht-

tet haben. Bin ich indessen gut unterrichtet, so wurde die Frage nach der Consistenz der Linse mit Rücksicht auf die Methode der Operation gestellt. Eine zunehmende Erfahrung hat mich gelehrt, die Frage auch noch in einem andern Sinne zu stellen, um aus der Form der Staarbildung prognostische Schlüsse auf das Verhalten des Augenhintergrundes und den Erfolg der Operation zu machen.

Eine Linsentrübung, die einmal existirt, wird niemals wieder rückgängig, denn es gibt kein Mittel in der gesammten Medicin, dem die Fähigkeit innewohnt, eine fettige Degeneration der Linsenröhrchen in eine hyaline Substanz umzuwandeln. Unzweifelhaft ist es jedoch, dass unter Umständen eine durch Transsudation des Glaskörpers rasch entstandene Linsentrübung, durch Bekämpfung des Grundleidens auf einer niedern Stufe der Entwicklung zu halten ist. Man beobachtet bei diesen Formen oft eine überraschende Besserung des Gesichts; zu wiederholten Malen habe ich mich davon überzeugt, dass die Patienten von 14—12 Jaeger wieder bis auf Nr. 3 selbst 1 kamen. Kein Irrthum würde aber grösser sein, als annehmen zu wollen, dass die Besserung des Gesichts durch Zurückdrängen der Linsentrübung bedingt sei, sie ist allein abhängig von dem veränderten Zustand des Glaskörpers. Aus der Verwechslung dieser beiden Factoren entspringen alle irrigen Schlussfolgerungen, die sonst gute Beobachter sich haben zu Schulden kommen lassen. Wenn Sperino behauptet, er habe durch Punction der vordern Kammer Staare geheilt, so bezweifle ich keinen Augenblick, dass die Sehstörung, welche gleichzeitig neben dem Staar bestand, eine Besserung erlitten hat, nicht weil die Linsentrübung sich verminderte, sondern weil die Punction einen günstigen Einfluss auf eine Störung im Uvealtractus, sei sie eine Trübung des Humor aqueus oder des Corpus vitreum gewesen, ausgeübt hat. Das Irrige der Schlussfolgerung liegt nur darin, aus einer Besserung des Gesichts auf eine Verminderung der

Linsentrübung schliessen zu wollen. In demselben Sinne sind auch die Beobachtungen Karlsbader Aerzte zu deuten, welche nach dem Gebrauch ihrer Therme Cataracte rückgängig werden sahen, die so weit vorgeschritten schienen, dass das Gesicht auf eine schwache Wahrnehmungsfähigkeit zwischen hell und dunkel reducirt war. Ich selbst habe einen Diabetiker gesehen, der dem Augenscheine nach zu urtheilen mit einer für die Operation reifen Cataract des linken Auges behaftet war. Patient unterschied noch die Bewegung meiner Hand, die nähere Untersuchung ergab eine unbedeutende Linsentrübung, aber vollständige Verdunkelung des Glaskörpers. In Folge der eingeschlagenen Behandlung kam Patient so weit, dass er Nr. 8 der Jaegerschen Scala las. Das Ophthalmoskop überzeugte mich, dass eine Lichtung des Glaskörpers statt gefunden hatte, während die Linsentrübung genau blieb, wie sie war. Für einen wenig geübten Beobachter lag der Schluss nahe, dass die Besserung des Gesichts durch Verminderung der cataractösen Linsentrübung bedingt sei.

Die Beseitigung des Staars ist nur auf operativem Wege möglich. In einem Zeitraum von 10 Jahren beobachtete ich 1904 verschiedene Personen, die mit Staar behaftet waren, davon waren 1013 einseitig und 891 doppelseitig erkrankt. Der Grad der Sehstörung war verschieden, je nachdem die Staarbildung sich mehr oder minder der Reife näherte oder mit anderweitigen Complicationen einherging.

Das rechtseitige oder linkseitige Vorkommen ist in den Journalen allerdings bemerkt, in die Tabelle jedoch nicht mit aufgenommen, da dieser Umstand nur das Ergebniss des Zufalls und nicht von irgend einer practischen Bedeutung ist.

Die Hauptformen der Staarbildung, so wie die Zahl der beobachteten Fälle ist mit Rücksicht auf die einzelnen Jahrgänge in der nebenstehenden Tabelle ausgedrückt. Ihrer Aufzählung schliesst sich ein numerisches Verzeichniss der Secundär-Cataracten an, so weit sie sich mir als fertige Bildungen präsentirten.

Jahrgang.	Cataracta matura atque immatura.		Cataracta traumatica.		Cataracta zonularis.		Cataracta polaris.		Cataracta congenita.		Cataracta accreta.		Cataracta complicata cum Amaurosi		Cataracta secundaria.	
	I.	II.	I.	II.	I.	II.	I.	II.	I.	II.	I.	II.	I.	II.	I.	II.
18 ⁵⁶ / ₅₇	34	36	3	—	—	3	4	2	—	1	7	—	9	3	4	5
18 ⁵⁷ / ₅₈	28	44	5	2	3	5	2	1	2	2	8	3	6	1	6	—
18 ⁵⁸ / ₅₉	35	42	5	2	—	2	3	3	—	1	7	3	1	1	9	1
18 ⁵⁹ / ₆₀	24	49	9	2	—	2	2	3	—	1	13	2	9	3	4	8
18 ⁶⁰ / ₆₁	58	63	8	1	—	1	7	7	—	3	18	3	6	—	14	2
18 ⁶¹ / ₆₂	85	126	28	3	1	1	3	11	1	2	14	1	21	6	16	2
18 ⁶² / ₆₃	58	102	22	—	—	6	5	13	—	6	18	2	13	3	10	1
18 ⁶³ / ₆₄	70	106	26	—	3	2	7	6	—	2	7	1	15	3	21	4
18 ⁶⁴ / ₆₅	77	97	38	—	—	—	10	4	—	—	16	1	10	—	18	1
18 ⁶⁵ / ₆₆	76	79	38	—	—	2	14	9	—	—	16	—	5	—	16	2

Auf die einzelnen Jahrgänge kommen demnach:

Jahrgang.	I.	II.
18 ⁵⁶ / ₅₇	61	50
18 ⁵⁷ / ₅₈	60	58
18 ⁵⁸ / ₅₉	60	55
18 ⁵⁹ / ₆₀	61	70
18 ⁶⁰ / ₆₁	111	80
18 ⁶¹ / ₆₂	169	152
18 ⁶² / ₆₃	126	133
18 ⁶³ / ₆₄	149	124
18 ⁶⁴ / ₆₅	169	103
18 ⁶⁵ / ₆₆	165	92
Summa	1131	917

Diese 2048 Fälle vertheilen sich nach den verschiedenen Formen in folgender Weise:

	I.	II.
1. Cataracta matura atque immatura	545	744
2. traumatica	182	10
3. zonularis	7	24
4. polaris	57	59
5. congenita	3	18
6. accreta	124	16
7. complicata cum Amaurosi	95	20
8. secundaria	118	26
Summa	1131	917
	2048	

Bei Berücksichtigung des Umstandes, dass die Staarbildung in der Mehrzahl der Fälle eine Zugabe des

Alters ist, wird es begreiflich, wenn viele Staare niemals zur Operation kommen, denn manche Patienten sterben, ehe ihre Linsentrübung die völlige Reife erlangt hat, oder sie sind durch andere körperliche Leiden zu sehr heimgesucht, um sich überhaupt einem operativen Eingriff unterwerfen zu können. Ein grosser Theil derer, die an einseitiger Staarblindheit leidet, empfindet niemals das Bedürfniss einer Operation, ein anderer Theil wieder ist bei doppelseitigem Vorkommen des Staars zufrieden, wenn ein Auge gut operirt ist und verzichtet deshalb von vorneherein auf die Operation des zweiten Auges. Eine dritte Reihe von Patienten wendet sich andern Aerzten zu, wenn grösseres Vertrauen oder besondere Umstände sie dort hinziehen.

Die Zahl der ausgeführten Staaroperationen betrug 897. Die verschiedensten Methoden kamen dabei in Anwendung. Principiell ausgeschlossen war nur die Reclination. Die Nachwehen dieser Methode sah ich noch in die ersten Jahre meiner Praxis hineinragen, denn es stellten sich allein von October 1856—58 21 Fälle vor, die durch eine vorausgegangene Reclination unheilbar erblindet waren, 6 davon hatten gleichzeitig durch sympathische Irido-Chorioiditis das Sehvermögen des zweiten Auges eingebüsst. Da das Ergebniss der Statistik die Ueberlegenheit der Extraction in ihren Endresultaten bis zur Evidenz documentirt hatte, so kam diese Operationsmethode überall dort in Anwendung, wo die Consistenz der Linse oder das jugendliche Alter der Patienten nicht eine Contraindication aufstellten. Die Thatsache jedoch, dass auch die Extraction trotz ihrer Vorzüge nicht gar selten, bei der brillantesten Technik mit Vereiterung der Hornhaut abschliesst, gab schon seit dem Jahre 1859 Veranlassung, den Ursachen Beachtung zu schenken, die allem Anscheine nach dazu beitrugen, bei diesem traurigen Ausgang mitzuwirken. Abgesehen von jenen Anschauungen der Graefe'schen Schule, die mit Recht in der Ausführung der Iridectomie das Mittel sieht, um dem

zerstörenden Einfluss eines Hornhautabscesses Schranken zu setzen, war es eine ganz nothwendige Consequenz meiner Beobachtungen, in der der Extraction vorausgeschickten Iridectomie die Bedingung zu erblicken, unter der die Suppuration des Lappens, wenn nicht gänzlich zu verhüten, so doch jedenfalls zu beschränken war.

Die Resultate der Beobachtungen über consecutive Lappenvereiterung nach der Extraction schienen mir damals eine doppelte Reihe von Erscheinungen zu repräsentiren, einmal primäre Vereiterungen, die durch Lappenretraction bedingt waren, dann secundäre, abhängig und eingeleitet durch das Auftreten iritischer Processe.

Diese Anschauungen erlitten zum Theil hier und dort Widerspruch, zum Theil war ihre practische Verwerthung in den Händen Anderer nicht mit jenen glücklichen Resultaten verbunden, die sie für mich gehabt hatte. Alle diese Umstände trugen dazu bei, mich vor und nach wieder auf das Gebiet des Versuchs zu bringen und die Extraction nach verschiedenen Modificationen auszuführen. Die Erfolge und die Misserfolge, die eigenen Beobachtungen und die fremden Meinungen wurden nur ein Grund mehr, den Staaroperationen und den Beziehungen des Augenhintergrundes zu der Staarbildung eine ganz besondere Aufmerksamkeit zu widmen.

Am Schlusse des Jahres 1862 hatten sich die Resultate der Staaroperationen für mich so gestaltet, dass unter 97 normalen Extractionen 11 % Verlust war, dagegen gingen bei einer der Extraction vorausgeschickten Iridectomie unter 59 Augen nur 2 zu Grunde; bei 32 Auslöfflungen nach der Waldau'schen Methode blieb die Operation in 10 Fällen resultatlos. *)

*) Die verminderten Gefahren einer Hornhautvereiterung bei der Staarextraction von Dr. A. Mooren. Berlin 1862.

Seit dem 1. Januar 1862 bis zum 14. October 1866 wurden, abgesehen von der Extractio linearis per corneam und der Discision, die später erörtert werden, 375 Staare durch Extraction operirt. Dieses Zahlenverhältniss gestaltet sich mit Rücksicht auf die einzelnen in Anwendung gekommenen Methoden in folgender Weise:

1. Normale Extraction	90
2. Extraction mit vorausgeschickter Iridectomie	170
3. Extraction mit begleitender Iridectomie	11
4. Extraction durch Auslöfflung	2
5. Lineare Scleral-Extraction	102

Bei diesen 375 Staarextractionen gingen 24 Augen zu Grunde; davon kamen 6 auf die reine Extraction, 12 auf die mit vorausgeschickter Iridectomie verbundene Extraction, 1 auf die mit dieser Operation gleichzeitig ausgeführte Iridectomie, 2 auf die Auslöfflung und 3 auf die lineare Scleral-Extraction.

Bestimmt formulirt würden also bei Zugrundelegung dieser Zahlenhöhe auf die reine Extraction $6\frac{2}{3}\%$ Verlust kommen, ein Verhältniss, das bei der vorausgeschickten Iridectomie auf 7% , bei der begleitenden auf 9% und bei der Löffel-Extraction sogar auf 100% sinkt, sich jedoch bei der Scleral-Extraction zu der glänzenden Höhe von kaum 3% erhebt.

Die Ursachen, welche das operirte Auge zu Grunde richteten, waren bei der reinen Extraction:

- 1 mal Suppuratio corneae partialis (Potator),
- 2 „ Suppuratio corneae totalis (Marasmus senilis),
- 3 „ Chorioiditis resp. Irido-Chorioiditis suppurativa;

bei der der Extraction vorausgeschickten Iridectomie:

- 2 mal Retractio corneae,

- 3 mal Phthisis corneae nach intracapsulärer Zellenwucherung,
 4 „ Suppuratio corneae cum iritide (3 Marasmus senilis,
 1 Potator),
 2 „ Irido-Chorioiditis,
 1 „ Chorioiditis latentia mit Ausgang in Phthisis bulbi; die
 ersten Anfänge zeigten sich erst am 8. Tage nach der
 Operation, als der Lappen schon angeheilt war und
 Patient meine Finger in 7' zählen konnte;

bei der Extraction mit begleitender Iridectomie:

- 1 mal Suppuratio corneae partialis durch Marasmus pauperum;

bei der Auslöfflung:

- 2 mal Irido-Cyclitis purulenta;

bei der Scleralextraction:

- 3 mal Prolapsus corporis vitrei.

Die reine Vereiterung des Hornhautlappens als Ausdruck der Retraction ist ein sehr seltenes Ereigniss. Die erste Beobachtung dieser Art, welche ich an dem Auge der von mir am 2. Mai 1861 extrahirten Frau Halfes aus St. Hubert machte, theilte ich schon früher mit. Kurz darauf berichtete Jacobson über einen ähnlichen Fall. Seit jener Zeit habe ich noch zwei solcher Beobachtungen gemacht. Der erste Fall betraf eine äusserst marastische, hoch in den 70er stehende Frau, die ich einige Wochen vor Ausführung der Extraction einer Iridectomie unterworfen hatte. Bei der Staaroperation zeigte sich nach der Vollendung des Hornhautschnitts augenblicklich eine Retraction des Lappens, bevor noch die Linse entfernt war. Mit ihrer Beseitigung hob sich der dünne Lappen noch mehr. Trotz Druckverband war die totale Eiterinfiltration der Hornhaut, welche schon am folgenden Tage auftrat, nur die natürliche Weiterentwicklung dieses Vorgangs. Am 4ten Tage zeigten sich die ersten Erschei-

nungen von Panophthalmitis, die mit der Zerstörung des Auges ihren Abschluss fanden.

Drei Jahre vergingen ehe ich dasselbe Factum wieder beobachtete. Es handelte sich um einen 50jährigen Patienten mit ungewöhnlich weisser und zarter Hautbildung. Auch ihm, der nur einseitige Staarbildung hatte, war 19 Tage vor der Extraction eine Iridectomie gemacht. Der erste operative Eingriff verlief ohne bemerkenswerthe Vorgänge. Bei der Extraction trat jedoch eine so auffallende Retraction des Lappens ein, dass eine ziemlich breite Zone zwischen Hornhaut und Scleralgrenze unbedeckt blieb. Es war mir augenblicklich klar, dass hier ein Absterben des Lappens erfolgen müsse. Als am folgenden Morgen der Druckverband entfernt wurde, war die Hornhaut in ihrer Totalität eitrig durchtränkt, der Lappensaum durch Auflockerung der Hornhautsubstanz scheinbar dicker geworden. Kein Zeichen von Iritis war vorhanden, weder Druck in der Stirne noch irgend welche gastrische Störungen. Erst später als die Hornhaut so weit zerstört war, dass die untern Theile des Iriscoloboms bloss lagen, trat eine leichte Chemosis auf. Zur Entwicklung von Panophthalmitis kam es nicht; neben der Phthisis corneae trat eine leichte Abplattung des Bulbus an den Muskelinsertionen ein.

Unter solchen Umständen ist die Lappenvereiterung nichts anderes, als eine cutane Mortification. Der Verein der Erscheinungen, welcher zusammentreffen muss, um ein solches Ereigniss hervorzurufen, ist mir unbekannt. Das Alter oder der Marasmus an und für sich bewirken es nicht; denn sie würden längst eine grössere Reihe von Beobachtungen geliefert haben. Unzweifelhaft scheint jedoch zu sein, dass in einigen Fällen, bei ungewöhnlicher Dünnhheit der Cornea der Durchmesser des gebildeten Lappens sich in der Richtung von unten nach oben um ein wenig vermindert, und somit eine genaue Anlegung der correspondirenden Schnittflächen kaum zulässt. Es wird wohl noch an-

derer ungünstiger Nebenbedingungen bedürfen, ehe diese Erscheinungen Anlass zu einer Störung des physiologischen Heilprocesses geben.

Dass die verpestete Luft überfüllter Hospitäler und die Einwirkung einer glühenden Sommerhitze zu Hornhautvereiterungen disponiren, ist eine Thatsache, die nicht dem geringsten Zweifel unterliegt. Ich habe wenigstens im Sommer des Jahres 1859 unter dem Einflusse einer ungewöhnlichen Hitze 4 Operationsfälle durch Suppuration an einem einzigen Tage verloren. Der erste Fall betraf die Patientin mit dem Ringabscess, deren Krankheitsgeschichte ich S. 100 mittheilte; dann 2 Fälle, in denen die Waldau'sche Löffel-extraction zur Anwendung gekommen war; der 4te Fall endlich kam bei einem 10jährigen Knaben vor, dem ich die Extraction der Secundär-Cataract gemacht hatte. Die Operation wurde in Gegenwart mehrerer Aerzte mit der grössten Leichtigkeit ausgeführt, das Kind war unmittelbar nachher und während des folgenden Tages so munter und wohlauf, dass es kaum im Bette zu halten war. Bei der Wegnahme des Verbandes hätte ich eher an alles Andere gedacht, als eine totale Eiterinfiltration der Hornhaut zu finden. Ich konnte in der That keine Worte finden um meine Bestürzung zu verbergen. »Das Unglück schreitet schnell.«

Unter den Lappenvereiterungen, welche ich nach Extraktionen sah, fanden zwei an dem Auge von professionirten Branntweintrinkern statt; ich bin überzeugt, dass die schmierige Hautbeschaffenheit und die gestörte Verdauung, welche man so häufig vereint bei diesen Leuten findet, mit dazu beitragen, die Heilvorgänge an dem Hornhautlappen zu stören.

Eine Störung des Heilprocesses konnte gleichfalls nach vorausgegangener antisyphilitischer Schmierkur beobachtet werden, als die Haut jene klebrige Beschaffenheit angenommen hatte, die so characteristisch für die Vergangenheit ist. Ich wage nicht zu entscheiden, welchen Antheil der Syphilis und welchen der Mercurialisation zuzuschreiben ist.

Alle jene Verhältnisse, die in irgend einer Weise die Widerstandsfähigkeit des Organismus herabsetzen, begünstigen den Eintritt von Hornhautvereiterung. Ich rechne dazu erschöpfende Vorbereitungskuren. Unter den beobachteten Fällen glaube ich wenigstens einen in diesem Sinne deuten zu müssen. Patient ein gesunder, kräftig aussehender Mann präsentirte sich im Juni 1865 zur Extraction, die mit Rücksicht auf sein körperliches Befinden, die Entwicklung des Staars und den Atropineinfluss auf die Pupille das allergünstigste Resultat zu versprechen schien. Am Tage nach der Operation stellten sich die ersten Anfänge einer eitrigen Infiltration der Wundränder ein; die Infiltration erstreckte sich sichelförmig in die gesunde durch keinen Schnitt tangirte Cornea hinein. Trotz der systematischen Anwendung des Druckverbandes trat secundär Iritis auf, die in ihrer Rückwirkung auf die bestehende Infiltration des Lappens den noch erhalten gebliebenen, obern Theil der Hornhaut so weit diffus trübte, dass das Auge für den Sehsact verloren ging. Patient gestand mir später, dass er auf Anrathen eines Freundes sich zu Hause einer 3wöchentlichen Vorbereitungskur unterzogen und durch übermässigen Gebrauch von Friedrichshaller Bitterwasser seine Kräfte reducirt habe.

Unter diesen verschiedenen Umständen dürfte die partielle oder totale Infiltration der Wundränder der Hornhaut als das Symptom einer localen oder allgemeinen Störung zu deuten sein.

Die directe Untersuchung der Hornhaut, welche im Gegensatz zu früheren Zeiten, von den neuern Beobachtern wenige Stunden, oder höchstens am andern Tage nach der Operation vorgenommen wird, lässt es unzweifelhaft, dass in einer grossen Zahl von Fällen der Zerstörungsprocess in den Wundrändern des Lappens seinen Ausgangspunkt nimmt. Man sagt die etwa auftretende Iritis entwickelte sich erst secundär durch Fortpflanzung der Entzündung von den Hornhauttheilen

her. Darin stimmen jedoch alle Beobachter überein, dass von dem Momente an, wo die Iritis eingetreten ist, der Zerstörungsprocess ungleich grössere Dimensionen annimmt, als dort wo sie nicht vorhanden ist.

Ich habe mich von dem Beginn des Processes in der Hornhaut gleichfalls überzeugt, ihn jedoch auch nicht ein einziges Mal ohne Iritis auftreten sehen. Zugabe, dass die bei der eitrigen Infiltration des Lappens beobachtete Iritis sich erst in zweiter Reihe zeige und kein bedingendes Symptom in der Reihe der Erscheinungen bilde, so beweisen die Thatsachen doch zur Evidenz, dass eben unter diesen Verhältnissen dem Verhalten der Iris eine entscheidende Bedeutung für die Erhaltung oder Zerstörung der Hornhaut zukommt. Die Iridectomie verhindert nicht die Entwicklung einer eitrigen Infiltration des Hornhautlappens, aber es ist gewiss, dass das Vorhandensein eines Iriscoloboms dazu beiträgt, um den Zerstörungsprocess auf einer niedern Stufe der Entwicklung zu halten. Damit ist von vornherein die Stellung bezeichnet, welche die Iridectomie zur Extraction einnimmt; mit ihrer Ausführung sind nur die Bedingungen geschaffen, unter denen es möglich ist, dass der Process in der Hornhaut sich localisirt und der Druckverband seine glanzvollen Eigenschaften entfalten kann. In einem Worte die Iridectomie ist bei der Extraction nicht der Erfolg selbst, sie ist nur Mittel zum Erfolg. Diese Thatsache in Zweifel ziehen, heisst das negiren, was wir täglich beobachten können, ich meine die Beschränkung von Verschwärungsprocessen in der Hornhaut durch die Ausführung einer Iridectomie. Die Zerstörung des Hornhautgewebes wird bei Abscessen um so sicherer aufgehalten, je weniger die Iris im Momente der Operation schon erkrankt war. Die Gefahr einer vollständigen Abscedirung wächst mit der Intensität des iritischen Processes. Gibt man aber einmal zu, dass die Beschränkung entzündlicher Vorgänge in der Iris einen günstigen Einfluss auf die Sistirung der Hornhautabscesse ausübt, so ist die

Beschränkung ulceröser Vorgänge an und in den Wundrändern der Hornhaut nur eine nothwendige Consequenz dieser Anschauung.

Mag die Iritis nach der Extraction durch Fortpflanzung des Wundreizes entstehen und damit einen secundären Character gewinnen, oder umgekehrt durch primäres Auftreten hemmend auf den Heilungsvorgang in der Cornea einwirken, in dem einen wie in dem andern Fall hat die Iridectomy keinen andern Zweck als der auftretenden Irisentzündung das Gefährliche ihres Characters zu benehmen. Je grösser im Allgemeinen der Marasmus eines Operirten ist, um so grösser ist auch die Neigung zu Iritis. Das Verzeichniss jener 59 Fälle, welches ich früher veröffentlichte, gibt dafür einen schlagenden Beweis. Es ist einleuchtend, dass grade unter diesen ungünstigen Nebenverhältnissen das Fernbleiben von Iritis von der grössten, wenn nicht von einer entscheidenden Bedeutung ist. Bei Anwesenheit eines Iriscoboms erschöpft sich die Iritis unter dem Einflusse von Breiumschlägen gewissermassen in sich selbst, ohne uns zu zwingen bei cachectischen Individuen Blutigel und Derivantia in Anwendung zu bringen, von deren Gebrauch doch kaum irgend eine nennenswerthe Wirkung zu erwarten ist. Wenn durch die Anwesenheit eines Coloboms der quetschende Einfluss der Linse auf die Iris möglichst verringert ist, überhaupt der mechanische Act der Extraction erleichtert wird, so wäre das nur eine Seite der Iridectomy, wie sie sich eigentlich von vorne herein vom rein mechanischen Standpunkte aus geltend macht, noch höher ist der wohlthätige Einfluss anzuschlagen, welchen sie bei dem Zurückbleiben von Corticalmassen entfaltet. Dass diese Theile durch intracapsuläre Zellenwucherung, selbst dann noch das Auge in Gefahr bringen, wenn der Heilprocess des Hornhautlappens schon beendet ist, bedarf keiner weiteren Auseinandersetzung. Offenbar wird ihre gefahrbringende Einwirkung auf ein möglichst geringes Mass bei der Anwesenheit eines

Coloboma Iridis reducirt. Vielleicht ist die vollständige Entfernung auch der unbedeutendsten Corticalmassen von noch grösserer Tragweite für das Fernbleiben entzündlicher Zustände als wir uns bis herangestanden haben, selbst dann wenn wir ihre Anwesenheit niemals als eine gleichgültige Sache angesehen haben. Es kann gewiss nicht blosser Zufall sein, wenn unter 13 Linsenextractionen, die ich von 1858–66 gleichzeitig mit der Capsel vollführte, nur ein einziges Auge zu Grunde ging. Die Fälle, in welchen ich ein derartiges Verfahren allein für indicirt hielt, waren solche, in denen die vordere Capselwand jene umschriebenen Auflagerungen zeigte, die immer auf ein vorausgegangenes Erkranken der Chorioidea und eine substantielle Veränderung des Glaskörpers hindeuten. Die Auflagerungen wurden stets mit der Pupillenpincette zu entfernen gesucht. Es wurde dieses Verfahren nicht als eine Methode sui generis cultivirt, weil die Extraction der Linse mit der Capsel nur dann in einem Acte zur Ausführung kam, wenn beide Theile ungewöhnlich fest mit einander verwachsen waren. Meine einzige Indication für diesen, zuweilen unerwartet eintretenden Erfolg, war durch Beseitigung der verdickten Capselauflagerung die Entbindung der Linse zu erleichtern und die Formation eines Nachstaars zu verhüten, der durch seine ungewöhnliche Härte und die in ihm zurückbleibenden Linsentheile noch immer eine Reihe von Gefahren in sich schloss, die Anlass zu dem Auftreten tückisch verlaufender Entzündungen geben konnten.

Selbst derjenige, welcher meine Besorgnisse hinsichtlich des Zurückbleibens von Corticalmassen nicht in demselben Umfange theilt, wird zugeben müssen, dass der Erfolg einer mit vollendeter Technik ausgeführten normalen Extraction selbst noch mehrere Tage nach der Operation durch das Auftreten einer heftigen Iritis in Frage gestellt werden kann, gleichviel ob die Entzündung eine rein accidentelle ist, oder durch vorhandene Corticalreste eingeleitet wird.

Ich entsinne mich zweier Fälle, in denen die wenige Tage nach einer normal ausgeführten Extraction auftretende Iritis rasch einen so bedeutenden Umfang annahm, dass die stärksten Atropineinträufelungen keinen lösenden Einfluss auf die circulären Synechien auszuüben vermochten. Im Gegentheil steigerten sich unter dem Einfluss des Atropins die Reizerscheinungen zu einer solchen Höhe, dass das an der hintern Irisfläche angesammelte Secret diese Membran nach vorne bis an die Hornhaut vorwölbte; dabei hatten die Synechien eine so feste Verbindung mit den Capselresten eingegangen, dass Pupille und Iris von vorne angesehen einem Blumenkelche glichen. Nur eine nachträgliche Ausführung der Iridectomy vermochte hier die beiden Augen von dem Untergange zu retten. Nimmt man auf den Umstand Rücksicht, dass die Staarbildungen in einer so überaus grossen Zahl von Fällen aus einem nachweislich vorausgegangenem Erkranken des Augenhintergrundes resultiren, so wird es begreiflich, dass mit der im Gefolge einer Extraction auftretenden reactiven Iritis nur zu leicht eine Weiterverbreitung der Entzündung auf den übrigen Uvealtractus stattfinden kann. Es ist ausser allem Zweifel, dass ein solches Ereigniss zu den grossen Seltenheiten gehört, indessen ist es für mich ein Ausdruck der Ueberzeugung, dass die Klippe für den Erfolg einer Extraction — bei Voraussetzung einer kunstgerechten Technik — nicht allein in dem Verhalten der Hornhaut und der Iris liegt, sondern auch dem Corpus ciliare und der Chorioidea ein berechtigter Antheil an dem Zerstörungsprocess zuzuschreiben ist. Von diesem Gesichtspunkte aus beobachtet, repräsentirt die Iridectomy in dem Erfolge der Extraction das mechanische Antiphlogisticum in seinem ganzen Umfange, wie es von v. Graefe für die secretorischen Entzündungsformen des innern Auges geltend gemacht wurde.

Eine solche Auffassung mag mit Rücksicht auf die Extraction befremdend erscheinen, indessen stütze ich

mich dabei auf 3 Beobachtungen. In allen 3 Fällen lag eine Staarbildung im mittleren Lebensalter vor. Die Cataract war ohne streifige Trübung, von wachsartigem Aussehen und wie sich später erwies, von äusserst cohärenter Beschaffenheit, die Pupille ungewöhnlich weit und träge in ihren Bewegungen, die vordere Kammer tief wie bei einer Iritis serosa. Auf Atropin erweiterte sich die Pupille nur wenig über den Durchmesser hinaus, den sie für gewöhnlich hatte.

Die grosse Pupillarweite war das Criterium, welches mich in diesen Fällen für die Vornahme einer normalen Extraction bestimmte, wengleich die Hautbedeckungen ein etwas welkes Aussehen darboten. Die Schnittführung verrieth eine gewisse Dünnhheit der Cornea und die Entbindung der Linse ging nur höchst schwierig vor sich, indem ein ungewöhnlich fester Zusammenhang mit der hintern Capselwand bestand. Der Lappen legte sich indessen genau an und wurde durch einen gut schliessenden Verband in seiner Cooptation erhalten. Bei sorgfältiger Nachbehandlung trat schon am folgenden Tage Iritis ein mit den ersten Anfängen einer eiterigen Infiltration des Hornhautlappens. Die Infiltration reichte noch über die ursprüngliche Wunde hinaus, dabei zeigte sich Oedem und Röthe der Lider mit einer beträchtlichen Secretion Seitens der chemotisch aufgewulsteten Conjunctiva. Trotz systematischer Anwendung des Druckverbandes war am 4ten Tage das Bild der Panophthalmitis vollständig. In allen 3 Fällen war der Gang der Zerstörung ein ziemlich ähnlicher. Ich bin der Ueberzeugung, dass durch eine vorausgeschickte Iridectomy die Gefahren, welche aus der Iritis für das eine oder andere Auge erwachsen, niedergehalten, vielleicht gänzlich abgeschnitten wären. Diese Voraussetzung gründet sich auf die Beobachtung, dass man in jenen Formen der Staarbildung nur das Symptom einer latent vorausgegangenen, vielleicht noch bestehenden Chorioiditis zu erblicken hat. Unter solchen Verhältnissen ist es doppelt wahrscheinlich, dass die directe

operative Verwundung der Cornea und noch mehr die auftretende Iritis die entzündliche Disposition in der Chorioidea zu einer solchen Höhe steigern, dass alle Factoren in gegenseitiger Wechselwirkung dazu beitragen die Zerstörung des Auges zu befördern.

Auch unter diesen Umständen gewährt die Iridectomy als solche kein Privilegium gegen die Zerstörung des Auges, sie hat nur insofern Sinn und Bedeutung, als sie durch Niederhaltung entzündlicher Processe auf einer geringen Stufe der Entwicklung, die Zahl der Hornhautvereiterungen beschränkt.

Dass das Streben, die Iridectomy in dieser Weise zu verwerthen nicht bloss einen idealen, sondern einen realen Erfolg aufzuweisen hat, wird die mitgetheilte Statistik in überzeugender Weise darthun. Die procentalischen Ergebnisse für den Erfolg der normalen Extraction und der durch vorausgeschickte Iridectomy modificirten Operationsmethode weist scheinbar keine grosse Differenz auf und doch ist in Wirklichkeit der Unterschied ein ausserordentlicher, denn ein jeder Fall, der in irgend einer Weise ungünstige Verhältnisse aufzuweisen hatte, wurde der durch vorausgeschickte Iridectomy modificirten Methode der Extraction reservirt.

Es wird dieses um so mehr einleuchten, wenn ich die Indicationen hier mittheile, welche für die verschiedenen Fälle zur Richtschnur des operativen Verfahrens dienten.

1. Der normalen Extraction wurden alle harten Staare und solche unterworfen, die neben einem harten Kerne nur wenig Corticalmassen hatten.
2. Die Extraction wurde nach vollführtem Hornhautschnitt mit gleichzeitiger Iridectomy verbunden:
 - a) wenn eine normale Staarbildung mit ungenügender Pupillarerweiterung auf Atropin einherging;
 - b) bei denjenigen Staarformen, deren Ausgangspunkt aus einer hintern polaren Linsentrübung vor der Operation festzustellen war;

- c) bei voraussichtlicher Erschwerung einer längern Bettlage durch Alter oder körperliche Schwächestände.
3. Der Extraction wurde die Iridectomie vorausgeschickt, mehr oder minder früh, je nach der Individualität des Falles:
- a) bei allen Staarbildungen, die durch ihr Aussehen ein krankhaftes Verhalten des Augenhintergrundes wahrscheinlich machten;
 - b) bei Kleinheit des Hornhautdurchmessers und tiefer Augenlage;
 - c) bei allen Formen des ausgeprägten körperlichen Marasmus.

Ueberall dort, wo ich von diesen Indicationen abgewichen bin, habe ich, wenige Ausnahmen abgerechnet, Gelegenheit gefunden mit meinen operativen Resultaten unzufrieden zu sein.

Ein auch nur flüchtiger Vergleich der normalen und der durch vorausgeschickte Iridectomie modificirten Extraction zeigt, dass die erstere trotz der ausgesucht günstigen Fälle in keiner Weise über die zweite prävalirt, wenngleich die letztere unter allen, nur irgend erdenklichen ungünstigen Nebenbedingungen ausgeführt wurde; ein evidentere Beweis, dass in der Methode selbst eine Reihe von Hindernissen liegt, die hemmend auf die Erzielung eines günstigen Erfolgs einwirken.

Die die Extraction begleitende Iridectomie kann eben so wenig den Vergleich mit den Vortheilen aushalten, welche aus einer vorausgeschickten Iridectomie resultiren. Ich muss indessen gestehen, dass die Reihe derjenigen Extractionen, welche mit gleichzeitiger Iridectomie vor sich gingen, keine Zahlenreihe repräsentirt, die gross genug wäre, um definitive Schlussfolgerungen zuzulassen. Eben so wenig will ich den Umstand hervorheben, dass bei ihr die Verlustgrösse 9% repräsentirt, während auf die vorausgeschickte Iridectomie nur 7% fallen. Wäre nach beiden Methoden das

Ergebniss der Erfolge ein gleiches, so würde nichtsdestoweniger dieser Umstand allein genügend sein, um die zweite Modification als die bessere zu erklären. Eines Beweises bedarf es dafür nicht; ein Vergleich der unter 2 und 3 aufgestellten Indicationsreihen spricht zu deutlich.

Abstrahirt man von allen unangenehmen Zwischenfällen, die das Operationsresultat herunterdrücken können, so scheint mir in der begleitenden Iridectomie ein Nachtheil der Methode zu liegen, der eigentlich für die empfehlende Seite gehalten wird. Ich meine die mit der Extraction vorgenommene Irisexcision; sie vermehrt die Ausdehnung der verwundeten Theile. Zugegeben, dass in den Schnitträndern der Iris auch keine primäre Entzündung auftritt, die von dort aus nachtheilig auf die Hornhaut einwirkt, so ist doch unzweifelhaft, dass die möglicherweise auftretenden Infiltrationserscheinungen an den Hornhauträndern durch Fortpflanzung auf die Iris unter diesen Umständen einen doppelt empfänglichen Boden finden, um sich rasch zu einer gefährlichen Höhe zu erheben. Keiner wird läugnen, dass die Combination solcher unangenehmen Ereignisse in den Grenzen des Möglichen liegt und somit der gehoffte Vortheil zum grössten Verderben ausschlägt. Die frisch abgeschnittene Iris wird aber in der That die Veranlassung zu dem Auftreten jener gefährlichen Infiltrationen, welche die Integrität der Hornhaut bedrohen. Bei der gewöhnlichen Iridectomie fällt die Breite des excidirten Iristheils mit der Ausdehnung der Hornhautwunde zusammen, wogegen bei der Extraction niemals so viel von der Iris abgeschnitten wird, als der Grösse des Bogenschnitts in der Hornhaut entspricht. Der Theil der Iris, welcher beim Abschneiden für einen Augenblick in das Bereich der Hornhautwunde gezogen wird, erleidet eine mehr oder minder umfangreiche Zerrung, die die Entwicklung einer Entzündung begünstigt. Ferner prolabirt die Iris nur in Ausnahmefällen nach der Ausführung des Hornhaut-

schnitts, und weil wir es bei der grossen Hornhautwunde instinctmässig vermeiden den Augapfel mit der Pupillarpincette zu berühren, so wird die Iris näher ihrer Peripherie als an dem kleinen Irisringe gefasst. Dadurch wird eine Anspannung des Ligamentum pectinatum bewirkt und damit sind die Bedingungen zu einer Entzündung gegeben, die wir eben vermeiden wollen. Nicht soll damit behauptet werden, als müssten derartige Ereignisse überall eintreffen, es soll nur die Möglichkeit ihres Auftretens constatirt werden. Wären diese Bedenken nicht in so grosser Stärke bei mir aufgetreten, so würde gewiss die Ausführung einer begleitenden Iridectomie häufiger erfolgt sein, als eben geschehen ist. Unbedingt würde ich dann der begleitenden Iridectomie den Vorzug vor der vorausgeschickten gegeben haben, schon wegen der Einheit des operativen Eingriffes und wegen Abkürzung der Heilvorgänge.

So weit hatten sich meine Anschauungen über die Extraction und ihre Modificationen bis zum Schlusse des Jahres 1865 gestaltet, als ich mit der Ausführung der v. Graefe'schen Scleral-Extraction vertraut wurde. Wenn vielleicht der eine oder andere Anhänger der normalen Extraction und ihrer Modificationen mein Zahlenverhältniss nicht als den absoluten Werth oder Unwerth einer Lieblingsmethode will gelten lassen, da immerhin der Einwurf denkbar wäre, dass bei einer andern Stellung der Indicationen sich der relative Procentsatz der Erfolge nach der einen oder andern Richtung hin verändert haben würde, so ist ein solches Bedenken von jetzt an nicht mehr möglich; denn seitdem ich mit dem v. Graefe'schen Verfahren bekannt wurde, habe ich neben der *Extractio linearis per corneam* und der *Discision*, die ganz andern Indicationen entsprachen, ausschliesslich nur nach dieser Methode operirt. Ich extrahirte in dieser Weise bis zum 14. October v. J. 102 Fälle, und 3 Augen gingen dabei zu Grunde.

Berücksichtigt man die verschwindend kleine Zahl der unglücklichen Ausgänge im Verhältniss zu den glücklichen, so muss man unbedingt zu der Ueberzeugung gelangen, dass diese Methode der Extraction alle andern bei weitem übertrifft. Die vorhergehenden Seiten haben zur Genüge documentirt wie entschieden ich einer der Extraction vorausgeschickten Iridectomie das Wort geredet habe, indessen bin ich durch eine consequente Ausübung der v. Graefe'schen Methode zu der Ueberzeugung gelangt, dass alle Vortheile, die überhaupt die modificirte Extraction nur gewähren kann, sich in einem noch ausgedehntern Masse bei der Scleral-Extraction vorfinden.

Diese Methode genügt in einer vollendeten Weise den 3 Hauptbedingungen, welche zusammentreffen müssen, um den glücklichen Ausgang des Heilprocesses zu sichern.

Dazu sind zu rechnen:

1. Die genaue Anlegung des Lappens.
2. Die verminderte Gefahr der Iritis.
3. Die ungewöhnlich leichte Entfernung aller Corticalmassen.

Alle diese Vortheile resultiren aus der Richtung und aus der anatomischen Lage des Schnitts. Die grade Schnittrichtung gestattet, dass unmittelbar nach der Extraction die Wundränder sich dicht aneinanderlegen und durch eine vortheilhafte Bedeckung mit dem Coniunctivallappen gewissermassen jenen günstigen Bedingungen genähert werden, die man jeden Augenblick bei den subcutanen Wunden zu beobachten Gelegenheit hat.

Die Lage des Schnitts in der Sclera bewirkt, dass der Hornhautlappen von einem Theile des Scleralrands, eingefasst und von diesem wenig nachgiebigen Saume in seinem natürlichen Spannungsverhältniss erhalten wird. Dieser Punkt ist von einer ausserordentlich grossen Bedeutung für die Verhinderung eines eiterigen Zerfalls der

Hornhaut. Als ich vor einigen Jahren von einer Retraction des Lappens sprach, fand diese Ansicht überall Widerspruch; der verdienstvolle Siehel in Paris bemerkte mir einmal gesprächsweise „in Frankreich kommen keine Lappenretractionen vor“. Seit jener Zeit habe ich nicht bloss erfahren, dass selbst französische Augen von einer derartigen Catastrophe befallen werden, ich habe mich auch durch fortgesetzte Beobachtungen davon überzeugen können, dass das Entstehen eines eiterigen Infiltrationsprocesses der Wundränder, wenn auch nicht grade immer von einer Lappenretraction doch häufig von einer ungenauen Anlegung der gegenseitigen Schnittflächen herrührt. Es ist, wie ich bereits oben bemerkte, begreiflich, dass eine aus ihren Verbindungen getrennte Hornhaut sich in ihrem Höhendurchmesser um ein wenig verkleinert, ähnlich jenen Erscheinungen, die wir an der Cutis und der Schleimhaut bei oberflächlichen Wunden fast täglich beobachten. Wenn die aus einem solchen Verhalten der Cornea hervorgehenden Nachtheile auch nicht überall zu Tage treten, so wird damit nichts gegen die Richtigkeit der Thatsache bewiesen; es ist genügend, dass in diesem Umstand die Bedingungen enthalten sind, die bei einem Zusammentreffen ungünstiger Verhältnisse zu einer Mor-tification der Hornhaut führen können.

Bei der Scleral-Extraction scheint mir eben wegen des starren Scleralsaums die Schrumpfung des Lappens unmöglich. Dazu kommt, dass der grosse Gefässreichtum des Scleralsaums eine ungleich bessere Ernährung der Hornhaut und damit eine unendlich raschere Anheilung des Lappens vermittelt, als eine jede Schnittführung in der Continuität der Cornea jemals gestatten wird und kann.

Weiterhin erschliesst die der Operation inhärente Irisexcision alle diejenigen Vortheile, welche der Iridectomy überhaupt an dem glücklichen Ausgang des Heilprocesses nach einer Staaroperation zuzuschreiben sind. Die sclerale Operation übertrifft die Extractions-Methode mit vorausgeschickter Iridectomy, abgesehen

von den erwähnten Bedingungen einer raschen Heilung, schon durch die Einheit des operativen Eingriffs; in einem noch höhern Grade übertrifft sie die Methode mit begleitender Iridectomie, weil die lineare Schnitt-richtung in der Sclera eine so leichte und vollständige Abschneidung der Iris dicht an ihrer Insertion erlaubt, wie es bei einem Bogenschnitt in der Hornhaut absolut unmöglich ist. Hierbei ist wie schon oben bemerkt wurde ein exactes Abschneiden nicht ausführbar, denn ein Theil des äussern Iriskreises bleibt immer unter dem Scleralbogen verborgen. Dass umgekehrt eine zu starke Anzerrung dieses Theiles die Eiterinfiltrationen der Hornhaut durch das Auftreten von Irido-Cyclitis begünstigt, bedarf keiner weiteren Auseinandersetzung. Dazu kommt, dass bei der Scleral-Extraction die Corticalmassen ungleich leichter und viel vollständiger aus dem Auge zu entfernen sind als bei der normalen Extraction und ihren Modificationen der Fall ist. Auf diese Verhältnisse werde ich beim Nachstaar zurückkommen.

Ein Jeder, der die lineare Scleralextraction nur einige Monate hindurch cultivirt, wird sich bald überzeugen, dass die gerühmten Vortheile sich auch in der Wirklichkeit so gestalten, wie eben auseinander gesetzt wurde. Es ist nicht ohne Belang, dass kleine Fehler bei der Operation so weit bis jetzt meine Erfahrungen reichen, niemals von irgend welchen ernstern Consequenzen gefolgt sind. Einmal begegnete mir beim Einstecken des Extractionsmesserchens, dass die Schneide statt nach oben, nach unten gerichtet war. Meinen Irrthum wahrte ich erst nach Vollendung der Contrapunction. Was ich indessen nie bei der normalen Extraction gewagt haben würde, durfte ich hier unternehmen, nämlich das Messer herausziehen und bei umgekehrter Schneide, trotz Ausfluss des Humor aqueus, den Scleralschnitt vollenden. Wenngleich in dem vorliegenden Falle die Iris nicht angeschnitten wurde, so wäre doch ein solches Ereigniss unter ähnlichen Umständen leicht denkbar. Das einzige Störende

könnte vielleicht das Auftreten einer Blutung abgeben; ein leichter Druck auf den Scleralrand mit einem flachen Löffel würde jedoch bald ein Ausfliessen des Blutes ermöglichen, um ungestört die Iris abschneiden zu können. Eine etwaige Quetschung dieser Membran zwischen Messer und Linse nach vorzeitigem Ausfliessen des Humor aqueus wird ohne Folgen bleiben, weil das Extractionsmesser sehr schmal ist und der verletzte Iristheil durch die Excision entfernt wird, somit also nicht Quelle einer Entzündung werden kann.

Fällt der lineare Schnitt zu klein aus, so lässt er sich leicht etwas erweitern, dadurch, dass die Spitze des Messers ein wenig gesenkt und nach der Nasenseite zu in der gegebenen Schnittrichtung durch die Sclera durchgestossen wird. Durch weiteres Verschieben findet eine Vereinigung der kleinen Wunde mit der grössern statt und gibt so dem Schnitt die erforderliche Ausdehnung.

Es ist wünschenswerth, dass bei der Vollendung des Schnitts der Conjunctivallappen nicht zu gross ausfalle, denn er schrumpft unter diesen Umständen immer bedeutend zusammen und lässt eine ziemlich breite Zone der Sclera wund und unbedeckt. So angenehm auch der Conjunctivallappen als Deckmittel der Scleralwunde ist, so treten doch keine gefährlichen Zufälle ein, wenn er bei der Irisexcision zufällig sollte abgeschnitten werden. Dreimal ist mir dieses Ereigniss begegnet; es war nur für mich eine Aufforderung das Auge länger geschlossen zu halten, als unter andern Umständen der Fall gewesen wäre. Mit Rücksicht auf den Umstand, dass directes Eindringen von Atropin in die vordere Kammer Anlass zu Iritis gibt, wurde der Gebrauch dieses Topicums in den ersten 8 Tagen vermieden.

Man kommt weniger leicht in die Lage, den Conjunctivallappen an- oder abzuschneiden, wenn man nicht gleich die vorfallende Iris an der prominentesten Stelle des Prolapsus abträgt, sondern erst nach vorheriger, sorgfältiger Umstülpung des Conjunctivallappens

den äussern Schenkel des Prolapsus an sich heranzieht und nach seiner Abschneidung den innern so weit nach einwärts zieht, das er der Cooper'schen Scheere bequem zugänglich wird.

In 4 Fällen, in denen die Iris nicht entsprechend der Länge der Scleralwunde abgeschnitten war, konnte beobachtet werden, dass die Conjunctiva nicht glatt heilte, sondern durch die in der Schnittrichtung liegende Iris buckelig emporgehoben wurde, ähnlich jenen cystoiden Vernarbungen, die man zuweilen nach einer Iridectomy sieht. Obgleich in den vorliegenden Fällen keine Reizerscheinungen auftraten, so wäre es doch immerhin denkbar, dass bei einer nicht genügend tiefen Excision der Iris, dieser Prolapsus den Ausgangspunkt von Entzündungen (Cyclitis) bildete, wie es in der That schon nach Iridesis beobachtet wurde.

Es war ein sehr seltenes Ereigniss, dass nach der Irisexcision sich noch Blut in die vordere Kammer ergossen hätte, wo es jedoch statt fand, war ein gelinder Druck auf den Scleralrand genügend, um sein Austreten zu bewirken.

Die Introduction des Cystotoms erfolgte, so wie es v. Graefe vorschrieb. Sein senkrecht, oder mehr schräges Aufsetzen zur Capsel war abhängig von der Weiche oder Härte der Cataract. Bestanden Auflagerungen auf der vordern Capselwand, so wurde von vornherein auf den Gebrauch des Cystotoms verzichtet und statt dessen eine gewöhnliche Irispincette eingeschoben, mit ihrer Hülfe die Capsel zerrissen und ihre Auflagerungen entfernt.

Der Zughaken wurde nur in den ersten Wochen in Anwendung gezogen, sein Gebrauch jedoch bald verlassen, weil fast immer gleichzeitig Glaskörpervorfall auftrat. Die Entbindung der Linse wurde theils durch einen leichten Druck auf die Sclera bei sanftem Hin- und Herschieben des flachen Löffels erzielt, theils wenn eine besonders feste Verbindung zwischen Linse und hinterer Capselwand bestand, durch Einschieben

des Löffels der Staar in einem hebelartigen Zug entfernt. Der Erfolg dieser Manipulation war stets befriedigend, es erfolgte entweder gar kein Vorfall des Glaskörpers oder in einem so geringen Grade, dass seine Quantität der nach Anwendung des Zughakens auftretenden immer noch nachstand.

War der Glaskörperaustritt ziemlich beträchtlich und hatten die prolabirten Theile mit den im Auge befindlichen einen festern Zusammenhang, so wurde das Auge nicht gleich geschlossen, sondern mit einer graden Scheere erst der Zusammenhang zwischen den intraoculären und den prolabirten Parteien getrennt. Mit der Unterbrechung des Zusammenhangs, hörte das weitere Ausfliessen auf. War in Folge des Glaskörperaustritts die Scleralwunde noch so klaffend, so habe ich doch in allen Fällen, wenn dem Auge ein paar Minuten Rube gegönnt war, das genaueste Anlegen der Wundränder gesehen. Der Glaskörperaustritt war übrigens ein Grund, um besonders sorgsam in der Nachbehandlung zu sein, wengleich hier wie überall nicht das einzelne Symptom, sondern der Verein ungünstiger Nebenerscheinungen die Möglichkeit einer Gefahr involvirt. Bis jetzt habe ich nicht beobachtet, dass dem nach vollendeter Extraction sich einstellenden Glaskörperaustritt irgend welche gefährlichen Erscheinungen gefolgt wären. Von sehr grosser Bedeutung kann ein solches Ereigniss jedoch werden, wenn der Austritt erfolgt, ehe noch die Linse extrahirt ist. Die 3 Fälle, welche ich nach der Scleral-Extraction einen ungünstigen Verlauf nehmen sah, waren insgesamt von einem solchen Zufall begleitet gewesen. In allen 3 Fällen bestand eine einseitige Staarbildung, die ihren Ausgangspunkt in einer hintern polaren Linsentrübung genommen hatte. Zwei dieser Fälle wären vielleicht ohne das Auftreten dieses unvorhergesehenen ungünstigen Ereignisses nicht zu Grunde gegangen. Der erste Patient, ein Potator der allerschlimmsten Sorte, verlor das schon als geheilt betrachtete Auge, weil er 18 Stunden nach der Operation

von Delirium tremens befallen wurde, in diesem Zustande den Verband abriss und unter fortwährendem Toben und Rasen Sehversuche anstellte. Es entwickelte sich schleichende Chorioiditis, die das Auge zu Grunde richtete.

In dem 2ten Fall stiess der sonst ruhige und verständige Patient sich so heftig in's Auge, dass Panophthalmitis eintrat. Der Verlust des 3ten Auges muss nicht bloss dem in jeder Beziehung unfolgsamen Patienten zugeschrieben werden, sondern eben so sehr meinem vorzeitigen operativen Eingriff. Es handelte sich um eine polare Trübung, die die ganze hintere Linsenfläche einnahm, wobei die übrige Linse noch völlig durchsichtig war. Sicher gemacht durch die bisherigen glücklichen Operationsresultate, liess ich mich verleiten die kaum den Namen einer Staarbildung verdienende Linse extrahiren zu wollen. Ich suchte dieses durch Unterschieben des flachen Löffels zu erreichen, ein Wagniss, das schon von vornherein von Glaskörperaustritt begleitet war. Unglücklicherweise vermochte ich die Linse nicht in toto herauszubefördern, abgebröckelte Fragmente vermischten sich mit dem verflüssigten Glaskörper und gaben Anlass zu dem Auftreten von eitriger Chorioiditis. Diese 3 Unglücksfälle sind die einzigen, die ich zu beklagen gehabt hätte.

Ich kann hier die Bemerkung nicht unterdrücken, dass das einseitige Vorkommen von Staarbildungen immer auf ein besonders krankhaftes Verhalten des Auges hindeutet. In diesem Augenblick weiss ich allerdings nicht genau die Zahl der Extractionen anzugeben, die bei einseitiger Staarblindheit ausgeführt wurden, indessen konnte das Auftreten von Suppuration der Hornhaut in den letzten 4 Jahren 3 mal unter solchen Umständen constatirt werden. Weiterhin ist mir eine Reihe von 6 Fällen gegenwärtig, in denen nach Ueberstehung aller aus dem operativen Eingriff resultirenden Gefahren, vom 8ten Tage bis zum 3ten Monat, eine mehr oder minder umfangreiche Ablösung

der Netzhaut eintrat. Zum ersten Male beobachtete ich dieses Ereigniss im Frühjahr 1859.

Das Jahr 1862 brachte sogar 3 solcher Fälle. Ueberall war unter den vorausgehenden Erscheinungen subjectiver Lichtempfindungen ein Bluterguss in den Glaskörper erfolgt, nach dessen Resorption die Anwesenheit von Netzhautablösung documentirt werden konnte.

Kleine Blutergüsse in die vordere Kammer wurden mehrmals einige Tage nach der Operation beobachtet; in 3 Fällen waren sie spontan eingetreten, in 4 andern hatten sie sich gezeigt in Folge eines unvorsichtigen Druckes, den die Patienten auf's Auge ausgeübt hatten. In der Regel schwand das dem Corpus ciliare entstammende Blut bei ruhigem Verhalten der Kranken ohne Zuthun der Kunst nur in einem Falle war die vordere Kammer noch volle 14 Tage ganz mit Blut erfüllt, so dass durch einen Hornhautschnitt mit dem graden Lanzennesser dem Blute Austritt geschafft werden musste. Ein dickes, dunkelschwarzes Coagulum wurde entleert, dem allerdings wieder eine kleine Blutansammlung folgte, aber durch den Einfluss des chemisch veränderten Humor aqueus innerhalb 3 Tage einer vollständigen Resorption entgegengeführt wurde.

Die Nachbehandlung der Staar-Operirten, welche schon durch die Verbindung der Iridectomie mit der Extraction eine sehr einfache geworden war, wurde es in einem noch höhern Grade bei der Scleral-Extraction. Die lineare Schnittrichtung und die Bedeckung der Wunde durch den Conjunctivallappen reducirt die Sorgen der Nachbehandlung gewissermassen auf Null. Als die Kriegereignisse des vorigen Jahres mir jede Unterstützung von Seiten eines Assistenten raubten, konnte ich bei dem ungeheuren klinischen Material den Operirten nur wenige flüchtige Augenblicke widmen; trotzdem nahm mit wenigen Ausnahmen der Heilverlauf überall den ungestörtesten Fortgang, so dass nur selten die Verordnung irgend eines Medicaments noth-

wendig wurde. In dieser Hinsicht übertrifft die Scleral-Extraction alle Operationsmethoden, höchstens kann die Extractio linearis per corneam den Vergleich mit ihr aushalten. Dem Patienten wurde unter Umständen vor der Operation ein leichtes Eccoproticum gereicht; nach vollführter Extraction wurden beide Augen mit einem Leinwandläppchen bedeckt und durch aufgelegte Charpie und eine nicht zu fest schliessende Binde in seiner Lage erhalten. Sobald der Patient in's Bett gebracht war, wurde, wenn das Bedürfniss vorlag, gleich für eine genügende Erwärmung der Füsse durch Zulegen einer Wärmflasche gesorgt. Am Abende wurde der Verband, der durch die in den ersten Stunden reichlichere Thränenabsonderung immer etwas angefeuchtet war, durch frische trockene Charpie ersetzt und dem Patienten zur Erzielung einer ungestörten Nachtruhe ein Morphinumpulver gereicht. Eine Erneuerung des Verbandes fand täglich statt; gegen den 4ten bis 6ten Tag nach vollständigem Schliessen der Wunde wurden Atropininstillationen gemacht. War der Conjunctivallappen abgeschnitten, so wurde auf jedes Topicum verzichtet. Wenn nach 3tägiger Anwendung des Atropins wegen einer etwa vorhandenen leichten Iritis keine vollständige Pupillarerweiterung eingetreten oder der Humor aqueus ein wenig getrübt war, so wurde zu dem Gebrauche von Cataplasmen übergegangen. In 2 Fällen war die auftretende Iritis so heftig, dass die Pupille vollständig mit grauen Exsudatmassen durchsetzt war und trotzdem traten bei diesem einfachen, consequent durchgeführten Verfahren die Erscheinungen der Entzündung in 8 Tagen vollständig zurück.

So erzielte die einfachste Behandlung immer die besten Resultate. Der Charpieverband wurde so lange fortgesetzt als noch grosse Lichtscheu, starke Thränenabsonderung und die Zeichen von subconjunctivaler Injection bestanden. Man thue hierin eher zu viel als zu wenig, denn ich war Zeuge, dass ein Herr, der jeden Tag trotz meiner Vorstellungen die Sehschärfe des ope-

rirten Auges probirte, von einer so heftigen Iritis befallen wurde, dass ich nur der energischen Anwendung von Cataplasmen, 8 Tage lang fortgesetzt, die Erhaltung des Auges zuschreibe. Als die Pupille sich unter dem Einfluss der feuchten Wärme aufgehellt hatte, vollendete ein Druckverband die definitive Heilung.

Die s. g. Vorbereitungskuren wurden überall als schädlich vermieden, dagegen dem Allgemeinbefinden besonders im höhern Alter eine ganz besondere Aufmerksamkeit gewidmet. Den Einfluss der Allgemeinbehandlung lernte ich in einer wirklich eclatanten Weise kennen, als ich im Nov. 1856 einen alten Napoleonischen Grenadier am Staar extrahirte. Patient hatte seit dem Jahre 1814 das Schwert mit dem Pfluge vertauscht und aus alter Gewohnheit eine grosse Vorliebe für Spirituosen beibehalten. Meine Frage, ob der Genuss des Branntweins zum Bedürfniss geworden sei, wurde von dem Veteranen ganz entschieden verneint. Die Extraction wurde ohne Zufälle ausgeführt. Als ich am 3ten Tage das Auge öffnete, war noch gar keine Anheilung des Lappens erfolgt, sein Aussehen indessen so frisch, als wäre die Operation erst einige Minuten vorher ausgeführt. Patient wurde jeden Morgen um 4 Uhr von den heftigsten Hustenstössen gequält, die keinem Narcoticum weichen wollten. Am 7ten Tage nach der Operation war das Auge grade wie am 4ten, Patient fühlte sich indessen äusserst schwach und elend; seit 2 Tagen hatte er keinen Bissen mehr zu sich genommen. Ich erwartete die Suppuration des Lappens und war nur darüber erstaunt, dass sie noch nicht eingetreten war. Meine Kunst schien zu Ende. Da ich keinen Ausweg mehr aus dem Labyrinth wusste, so gestattete ich dem alten Soldaten auf seine Bitten den Branntweingenuss. Im Laufe des Tages nahm er eine halbe Flasche davon zu sich und nach 24 Stunden war die Anheilung der Hornhaut vor sich gegangen.

Der Genuss von Spirituosen ist nicht bloss den Potatoren von Fach, sondern auch allen schwächlichen

Personen zu gestatten. Es ist in der That staunenswerth, wie gross der Einfluss dieser Genussmittel auf den Heilprocess ist. Nur einmal habe ich einen Potator gesehen, der trotz Branntwein von Delirium befallen wurde und durch Abreissen des Verbandes sein Auge zu Grunde richtete. In andern Fällen konnte ich dagegen einen ungewöhnlich raschen Heilverlauf constatiren. Vor 3 Jahren extrahirte ich einen ehemaligen Soldaten der französischen Fremdenlegion, der unmittelbar nach der Operation eine grosse Flasche voll Branntwein mit sich in's Bett nahm, um in den nächsten 24 Stunden, wie er sich eben so euphemistisch als höflich ausdrückte, den Wärter nicht unnöthigerweise zu belästigen. Drei Tage später sah ich ihn schon im Hofe einen Eimer Wasser tragen.

Ein Staarkranker von der Mosel musste nach der Operation eine Flasche „eigenen Wachsthums“ haben. Am folgenden Morgen erhob sich Patient, um gewohnheitsgemäss „seine Promenade“ anzutreten, er beklagte sich „über Rücksichtslosigkeit“ als er von der Strasse zurückgeholt und wieder in's Bett geschickt wurde, indessen der Hornhautlappen war (Scleral-Extraction) vollständig angeheilt.

Eine ungünstige Jahreszeit für die Heilung ist der hohe Sommer, von Mitte Juli bis August. Rasche Sprünge in der Temperatur gaben häufig Anlass zu dem Ausbruch einer leichten Iritis. Dieses Ereigniss konnte ich gleichzeitig bei 5—7 verschiedenen Patienten constatiren.

Das Alter ist niemals eine Contraindication für die Vornahmen der Staaroperation. Vielleicht ist von mir die älteste Cataract operirt, die jemals bestanden hat. Sie befand sich auf dem Auge eines 89jährigen Herrn, der 74 Jahre zuvor als Gymnasiast einen Stich in's Auge erhalten hatte. Die Capselwunde hatte sich bald geschlossen, die Staarbildung blieb jedoch als eine vollendete Thatsache zurück. Die Operation geschah durch Ex-

traction; im vorigen Jahre sah ich ihn nach der Feier seines 95ten Geburtstages wieder. Das Gesicht war noch immer vortrefflich.

In einem 2ten Falle sah ich, dass ein Staar 42 volle Jahre auf beiden Augen das Sehvermögen aufgehoben hatte und nach der Extraction ein ungewöhnlich scharfes Gesicht sich einstellte.

Diesen Beispielen liessen sich noch viele anreihen.

Stelle ich hier nochmals alle Staarextractionen mit Ausnahme der durch *Extractio linearis per corneam* und *Discision* operirten Fälle zusammen, die von mir nach den verschiedensten Modificationen ausgeführt wurden, so ergibt sich folgendes Zahlverhältniss:

	Zahl der Opera- tionen.	Zahl der Ver- luste.	Pro- cent- Ergeb- niss.
1. Normale Extraction	187	17	9
2. Extraction mit vorausge- schickter Iridectomie	229	14	6
3. Extraction mit begleitender Iridectomie	11	1	9
4. Extraction durch Auslöfflung	34	12	32
5. Lineare Scleral-Extraction .	102	3	3

Demnach verhalten sich die Hauptmethoden der Staaroperation, nämlich die normale Extraction, die Extraction mit vorausgeschickter Iridectomie und die lineare Scleral-Extraction hinsichtlich ihrer Erfolge zu einander wie 3:2:1, ein Verhältniss, das die Ueberlegenheit der linearen Scleral-Extraction in jeder Weise documentirt.

Man muss die Geschichte der Staar-Extraction kennen, um die unermesslichen Fortschritte begreifen zu können, welche die neuere Zeit auch auf diesem

Gebiet der operativen Technik geschaffen hat. Ich erlaube mir deshalb für den Nicht-Ophthalmologen als Belegstück jene Tabelle hier anzureihen, welche von Professor Jacobson in dem v. Graefe'schen Archiv mitgetheilt wurde. Der Abdruck ist unverändert, die Zahlenangaben, so weit sie meine Wirksamkeit betreffen, umfassen den Zeitraum der operativen Thätigkeit bis zum Schlusse des Jahres 1860, während die vorstehende kleine Tabelle mit ihren procentalischen Ergebnissen, sich über eine 10jährige Wirksamkeit erstreckt.

	Operateur	Gesamt- zahl der Extractionen	Procentsatz der Verluste.	Q u e l l e n .
1	Daviel	206	28	Weller & Hunly II. 321.
2	la Faye	6	30	} Makenzie II. p. 368.
3	Sharp	19	50	
4	Tartra	33	25	
5	Roux	179	30	
6	Rowley	?	16	
7	Richter	10	30	} Himly.
8	Beer	?	25	
9	F. Jäger	728	ca. 4½	E. Jäger.
10	E. Jäger	114	ca. 7½	E. Jäger Staar und Staaroperationen.
11	Arlt	540	ca. 7¼	Arlt Handbuch II. 349.
12	Rivand-Laudran	2073	ca. 10	Annales d'oculistique 47.
13	Pagenstecher	85	8½	Jahresbericht 1861 u. 62.
14	Mooren	} 97	11	} Verminderte Gefahren der Hornhautvereiterung.
			59	
15	Jüngken	16	?	Schmidt Jahrbücher VIII. 330.
16	Rosas	39	12	IX.322 u. XIII.335
17	Sichel	516	10	LXXXV. 124.

	Operateur.	Gesamt- zahl der Extractionen	Procentsatz der Verluste.	Quellen.
18	Werner	26	12	CI 331.
19	Rothmund jun.	?	13	Zehender Monatsblätter 1864 p. 69
20	Rosander	168	34	p. 118.
21	Braun	?	45 u. 6	Graefe's Archiv XI.
22	Küchler	22	5	Deutsche Klinik XV. p. 492

Diese Zahlenverhältnisse beweisen am besten die unermessliche Ueberlegenheit der linearen Scleral-Extraction, nicht bloss für mein eigenes und wenn man so will relativ beschränktes Wirken, sondern auch für andere Operateure. Das Procentverhältniss der glücklichen Ausgänge, welches sich für den Werth der Scleral-Extraction in einer so schlagenden Weise ergibt, könnte ich in einer noch glänzenderen Gruppierung reden lassen, wenn ich die Reihe jener Operationen mit-anführte, welche ich seit dem 14. October vorigen Jahres verrichtete. Auch nicht ein einziges Auge ist bis zu diesem Augenblick zu Grunde gegangen. Da jedoch die vorliegende Darstellung nicht den Zeitraum meiner 10jährigen Wirksamkeit überschreiten soll, und die Vortheile der Methode zu klar zu Tage liegen, so kann ich das weitere, sich noch günstiger gestaltende procentalische Ergebniss hier übergehen. Ich wage hinzuzufügen, dass es meines Wissens in dem Gesamtgebiete der Chirurgie keine einzige Operationsmethode gibt, die selbst in den Händen des gewiegtsten und erfahrensten Operateurs so glänzende Erfolge aufzuweisen hat, wie eben die lineare Scleral-Extraction. Ohne anmassend zu erscheinen, darf ich mir auf Grund ausgedehnter operativer Erfahrungen das Urtheil erlauben, dass diese Operations-Methode, wie sie durch

v. Graefe ausgebildet ist, hinsichtlich des technischen Erfolgs und der Leichtigkeit der Nachbehandlung allen jenen Ansprüchen genügt, welche die schärfste Kritik nur erheben kann.

Meiner vollsten Ueberzeugung nach ist es das grosse Verdienst Graefe's hiermit die Staar-Extraction einer solchen Stufe der Vollendung entgegen geführt zu haben, dass wir damit an die Grenze des überhaupt Erreichbaren gelangt sind. Diese Sprache ist nicht der Ausdruck der Begeisterung, sie ist nur das Resultat einer nüchternen statistischen Addition. Ich übertreibe nicht und weiss recht wohl, dass auch bei Anwendung dieser Methode Augen zu Grunde gegangen sind und auch noch viele zu Grunde gehen werden, aber die Pathogenese der Staarbildung zeigt es und wird es in der Zukunft noch mehr zeigen, dass die Existenz von Krankheitsprocessen des Augenhintergrundes in ihrem Einflusse auf die Staarbildung eine Reihe von Hindernissen schaffen kann, deren Bewältigung jenseits der Grenzen aller Kunst liegt.

Bei den Ergebnissen der Staarextractionen die Sehschärfe mit anzuführen war unmöglich; einmal sind die Resultate nicht immer verzeichnet, dann wurde auch während des vorigen Sommers meine Zeit so in Anspruch genommen, dass an eine genaue Aufnahme gar nicht zu denken war.

Da die *Extractio linearis per corneam*, wie sie von v. Graefe zuerst angewendet und vervollkommenet wurde, eine in sich abgeschlossene Methode ist, so wüsste ich kaum jenen Bemerkungen, die ihr berühmter Begründer über sie längst gemacht hat, irgend etwas hinzuzufügen. Im vorigen Jahre wurden 27 verschiedene Fälle dieser Operation unterworfen und überall ein glückliches Resultat erzielt. Der Schnitt wurde nicht in die Hornhaut dem äussern Pupillarrand gegenüber gelegt, wie ich in den ersten Jahren meiner Praxis zu thun pflegte, sondern nach vorheriger Pupillarerweiterung das Lanzenmesser am äussern Rande dort introducirt, wo Cornea

und Sclera zusammen stossen. Durch Vorschieben des Messers bis in die Linse hinein wurde den breiigen Staarmassen der Austritt ermöglicht. In 10 Fällen genügte dieser eine Operationsact, um eine völlige Entfernung des Staars zu bewirken, in den 17 übrigen Fällen wurde die Operation mit Iridectomie verbunden, sei es, weil die Linse nur schwer über den Irisrand wegschlüpfte oder dass einige Corticalmassen zurückblieben, die den möglichen Ausgangspunkt für die Entwicklung einer Iritis darzubieten schienen. Bei diesem combinirten Verfahren wurde entweder völlige Reinheit der Pupille durch Hin- und Herschieben der beiden Augenlider erzielt, oder es konnten die wenigen Corticalmassen ohne den Eintritt consecutiver gefährlicher Zufälle der definitiven Resorption überlassen bleiben. Zwei von diesen 17 Fällen betrafen traumatische Cataracte, die mit Corneo-Scleralwunden complicirt vorkamen. Als 2—3 Wochen nach der Extraction die beiden durch Netzhautablösung amaurotischen Augen noch immer die Zeichen von Cyclitis an sich trugen, und damit die Bedingungen zu einem sympathischen Erkranken schufen, musste nachträglich zur Enucleatio bulbi geschritten werden.

Es wurden 11 Discisionen an 6 verschiedenen Persönlichkeiten ausgeführt und zwar so, dass 4 Patienten einseitig und 2 doppelseitig operirt wurden. Auf die beiden doppelseitig operirten Augen fielen 6 Discisionen. Sowohl in dem einen wie in dem andern Falle bestand seit vielen Jahren eine Cataracta polaris posterior, die gewissermassen stationär geblieben, nicht zu einer Trübung der vordern Linsenschichten geführt hatte. Nach vorausgeschickter Iridectomie in der Richtung nach oben wurde einige Tage später mit einer Discisionsnadel die vordere Capsel in nicht zu grosser Ausdehnung eröffnet, um durch successive Einwirkung des Humor aqueus auf die durchsichtigen Linsentheile eine vollständige cataractöse Trübung herbeizuführen. In beiden Fällen wurde der beabsichtigte Effect erreicht

und durch Anwendung der Scleral-Extraction ein vorzügliches Sehvermögen erzielt. Im Allgemeinen hängt es vom Alter der Patienten und der nachträglichen Consistenz der Linse ab, ob nach künstlicher Reifung des Staars die *Extractio linearis* mit dem Scleral- oder mit dem Hornhautschnitt in Anwendung gezogen wird. Vor 2 Jahren operirte ich 2 Personen in ähnlicher Weise doppelseitig, beide hatten durch längern Aufenthalt in den Tropen, die eine auf Madagascar, die andere auf Guadeloupe eine ausgedehnte hintere polare, aber stationär bleibende Linsentrübung bekommen. In dem ersten Falle musste nach der künstlichen Reifung des Staars zu der Extraction mit Bogenschnitt geschritten werden, in dem zweiten genügte eine *Extractio linearis per corneam*. Der beiderseits auftretende Nachstaar, der hier wie in allen übrigen Fällen, welche aus einer hintern polaren Linsentrübung hervorgehen, unausbleiblich ist, wurde durch Dilaceration beseitigt. Das Gesicht war in der That ausgezeichnet und ist es noch, wie ich aus einer mir vor wenigen Monaten zugegangenen brieflichen Mittheilung erfuhr. Bis jetzt habe ich durch das Verfahren der künstlichen Staarreifung nur ein einziges Auge verloren. Es geschah dieses vor einigen Jahren als ich mit den unter diesen Umständen zu beobachtenden Vorsichtsmassregeln noch nicht genügend vertraut war. Diese Vorsichtsmassregeln bestehen einfach in der Vorausschickung einer Iridectomie, um der möglicherweise auftretenden Linsenblähung nicht eine zu stürmische Einwirkung auf die Iris zu gestatten und somit a priori die Gefahren einer Iritis, abzuschneiden oder wenigstens niederzuhalten. Von dem Momente an wo Iritis auftritt, sistirt die weitere Resorption der Linse sei es dass die Capselwunde verklebt, sei es dass der chemisch veränderte Humor aqueus durch Hervorrufen einer grössern Consistenz in den schon getrübten Linsentheilen seinen weitem Einfluss auf die noch durchsichtigen Partien verliert.

Dem sei jedoch wie ihm wolle, die Wiederholung der Discision hatte unter solchen Verhältnissen immer etwas Precäres, selbst wenn es gelungen war die Gefahren der Entzündung vollständig zurückzudrängen. Ich konnte mich einmal davon überzeugen, dass eine nach 6wöchentlichem Ablauf der Iritis abermals ausgeführte Discision die ganze Reihe der Entzündungserscheinungen wieder hervorrief und das Auge in die grösste Gefahr brachte.

Im Allgemeinen ist die Discision keine so ungefährliche Operations-Methode als von vielen Seiten behauptet wird, wengleich als operativer Act betrachtet, sie zu den allerleichtesten Eingriffen gehört. Die Discision hat ihre grosse Bedeutung und ihre grossen Vortheile für die weichen Staare des kindlichen Alters, aber voraussetzen zu wollen, dass alle Staare in dieser Lebensperiode weiche Bildungen seien, ist ein ungeheurer Irrthum; ich wenigstens habe durch den Verlust 2er Augen die Ueberzeugung von dem Vorkommen des Gegentheils gewinnen müssen. Erweist sich die Linsenconsistenz nicht als eine weiche, so ist es gerathen ohne Rücksicht auf das Alter eine Iridectomy nach oben vorzuschicken und ihr später eine Discision folgen zu lassen. Bestehen gleichzeitig Auflagerungen auf der vordern Capselwand, so suche man sie nicht mit der Discisionsnadel zu zerreißen, denn es tritt fast immer eine Verschiebung des Linsensystems ein, am zweckmässigsten entfernt man sie unmittelbar nach vollführter Iridectomy mit Hülfe der Pupillenpincette. So wird einmal die Bildung eines Nachstaars vermieden, dann auch die Linse durch Einwirkung des Humor aqueus so rasch erweicht, dass sie bald durch Anwendung der *Extractio linearis per corneam* zu entfernen ist.

Die Discisionen, welche bei Anwesenheit eines Schichtstaars nothwendig waren, wurden nie anders als bei vorausgeschickter Iridectomy vorgenommen. Auch hier bildete die *Extractio linearis per corneam* das Schlussglied in der Reihe der operativen Eingriffe. Das

Auftreten des Schichtstaars ist in unsern Landestheilen ein relativ seltenes Ereigniss, seine Entwicklung konnte fast immer auf Convulsionen in den ersten Lebensjahren zurückgeführt werden. Als Complicationen ergaben sich in einigen Fällen Schwerhörigkeit oder Verbildung des Schädels. Die Indication für die Discision des Schichtstaars wurde aus der streifigen Trübung der Randtheile entnommen. War der Rand durchsichtig und genügend breit, so reichte die alleinige Anwendung der Iridectomie hin, um ein befriedigendes Sehvermögen zu schaffen. Die erste doppelseitige Operation des Schichtstaars durch blosse Iridectomie, in der Absicht die durchsichtigen Randtheile der Linse für das Sehvermögen zu verwerthen, vollführte ich am 8. Juni 1858 an den beiden Augen des damals 10jährigen Töchterchens des Pastors S. zu Saarn bei Mülheim a. d. Ruhr.

Cataracta secundaria. — Die Bildung eines Nachstaars ist sehr oft das Ergebniss des Zufalls, und tritt dann besonders häufig auf, wenn viele Polarcataracte, oder nicht genügend reife Staare einer Operation unterworfen werden. In diesem Sinne wäre also die blosse Anwesenheit von *Cataracta secundaria* nicht massgebend für den Werth oder Unwerth irgend einer Operationsmethode. Wenn indessen die Erscheinungen eines einzigen Jahres zu einer bestimmten Schlussfolgerung berechtigen, so scheint die lineare Scleral-Extraction weniger die Bildung eines Nachstaars im Gefolge zu haben, als es bei der Extraction unter vorausgeschickter oder begleitender Iridectomie der Fall ist. Es wäre keineswegs undenkbar, dass durch das Heraustreten der Linse in der Richtung einer Ebene, welche ihrer normalen Lage entsprechend ist, weniger Corticalmassen abgestreift werden, als es durch eine veränderte Linsenstellung bei den andern Extractionsmethoden geschieht. Vielleicht bildet unter diesen Verhältnissen der schmale mit der Sclera in Verbindung gebliebene Hornhautsaum eine kleine leistenartige Erhöhung, welche sich dem vollständigen Austreten der Corticalmassen entgegenstellt. Diese Vermuthung liegt deshalb nahe, weil das Jahr

18^{65/66} viel weniger Nachstaar-Operationen brachte, als die frühern Jahrgänge. Das mitgetheilte Verzeichniss liefert allerdings keinen absolut sichern Massstab, weil in ihm auch diejenigen Secundär-Cataracten aufgeführt sind, die mir von auswärts als fertige Bildungen zukamen.

Häufig wurde beobachtet, dass selbst bei einer im Momente der Entlassung des Patienten vollständigen Schwärze der Pupille einige Wochen später spinnwebartige Trübungen resp. Niederschläge auf der Capsel vorkamen, die so enorm fein waren, dass sie nur durch eine scharfe seitliche Beleuchtung erkannt werden konnten. Trotz ihrer Feinheit stören sie das Gesicht in einer wirklich frappanten Weise. Vor 2 Jahren entliess ich einen durch normale Extraction operirten Schmiedemeister, der beim Weggehen fliegend No. 2 las. Ich war nicht wenig erstaunt als Patient nach Verlauf von paar Monaten mit der Klage zurückkam, dass sein Gesicht für die grobe Arbeit nicht mehr hinreiche. Der Mann war in der That nicht im Stande mit Hülfe der Staarbrille No. 18 zu lesen. Die Pupille schien vollkommen schwarz, erst die seitliche Beleuchtung liess mich zarte rostbraune Niederschläge auf der Capsel entdecken. Die Discision dieses feinen Gebildes setzte den Patienten nach Verlauf von 6 Tagen wieder in die Lage eben so scharf sehen zu können wie bei seiner ersten Entlassung. In einem andern Falle wurde mit Conv. $2\frac{1}{4}$ beim Abgange No. 1 gelesen, ein Jahr später No. 16 buchstabirt. Auch hier wurde das gleiche Hinderniss durch Discision beseitigt. Trat Cataracta secundaria auf einem durch Combination der Extraction und Iridectomie operirten Auge auf, so wurde die Hornhaut mit einem Lanzenmesser wie bei der Coremorphose an der dem Colobom entsprechenden Stelle eröffnet, ein Irishäkchen bis unter den gegenüberstehenden Pupillarrand eingeschoben und die Capsel an dieser Stelle zerrissen. Im Zurückziehen nahm diese für gewöhnlich eine etwas halbmondförmige Gestalt an und trug dazu bei die dem Colobom inhärenten Blendungserscheinun-

gen zu ermässigen. Nach der normalen Extraction war die Dilaceration nur selten anwendbar, hier sowohl wie bei den aus einer hintern polaren Linsentrübung hervorgehenden Nachstaaren wurde immer zur Extraction geschritten. Früher als ich noch grösseres Vertrauen zu der Ungefährlichkeit dieser operativen Eingriffe hatte, wurde die Hornhaut in ihrer Contiguität am äussern Pupillarrande durch ein grades Lanzenmesser eröffnet. Als es mir jedoch einmal begegnete, dass bei einer derartigen Extraction der Nachstaar abriss und durch die zurückgebliebenen Reste schleichende Irido-Chorioiditis mit consecutiver Phthisis bulbi hervorgerufen wurde, verliess ich diesen Weg und extrahirte durch einen am äussern Hornhautrande gelegenen Schnitt. Auch hierbei sah ich, dass ein über die Iris weggezogener Nachstaar, der jedenfalls quetschend auf diese Membran eingewirkt hatte, Anlass zu Irido-Cyclitis purulenta gab und das Auge zerstörte. Seit jener Zeit habe ich überall dort, wo es sich um härtere Capselreste handelte, oder leichte Adhaerenzen zwischen Iris und Nachstaar bestanden, gleichzeitig eine Iridectomy ausgeführt. Trotz aller dieser Vorsichtsmassregeln verlor ich noch im vorigen Jahre ein Auge durch Cyclitis, bei dem der operative Eingriff scheinbar leicht und glücklich vorübergegangen war.

Schichtstaare, die der Discision unterworfen sind, sah ich nie anders sich resorbiren als mit Hinterlassung eines Nachstaars. Cataracte, die das Product einer schleichenden Chorioiditis sind, zeigen selbst nach Entfernung des Nachstaars neue glashäutige Bildungen, die kaum entfernt immer wieder von Neuem hervorschiessen.

Da alle Staarformen, die eine vordere Capselauflagerung zeigen, stets von der Bildung eines Nachstaars gefolgt sind, so geschah die Eröffnung der Capsel als Voract der Extraction niemals mit dem Irishäkchen. Die Auflagerungen wurden stets mit der Pupillarpinette abgezogen, einmal weil so die Linse sich nicht drehen kann, dann auch weil durch die totale Entfernung

der vordern Capselwand nur in äusserst seltenen Fällen, die Bildung eines Nachstaars möglich wird, es sei denn dass gleichzeitig der hintere Pol getrübt war.

Eine jede Nachstaaroperation an einem reclinierten Auge wurde vermieden, wo irgend wie vermeidbar, so lange die Linse noch nicht völlig resorbirt war. Unter allen Umständen ist die Operation, auch wenn sie mit der Iridectomie verbunden wird, ein äusserst gefährlicher Eingriff. Zu wiederholten Malen kam ich in die zwingende Nothwendigkeit, solche Nachstaare extrahiren zu müssen, weil die Anwesenheit von glaucomatöser Chorioiditis das Auge unfehlbar bei ruhigem Zuschauen zerstört haben würde. Die Iridectomie war unter diesen Verhältnissen das einzige Sistierungsmittel. Die mit ihr verbundene Extraction des Nachstaars brachte allerdings eine Ermässigung der entzündlichen Erscheinungen hervor, indessen nur in seltenen Fällen war der Erfolg für das Gesicht irgendwie ein nennenswerther. Ich entsinne mich nur eines einzigen Falles, in dem ein wirklich vortreffliches Gesicht eintrat. Handelte es sich gleichzeitig um eine Reascension der Linse, so war der Erfolg ein günstiger. Unter vorausgeschickter Iridectomie habe ich in solchen Fällen die Extraction 11 Mal mit Glück gemacht.

Linsenluxation. — Neben den spontanen Ortsveränderungen der Linse, welche nach ihrer vollständigen Verkalkung durch die totale Verflüssigung des Glaskörpers möglich wurden, bildeten ihre Luxationen ein keineswegs seltenes Ereigniss. Sie kamen entweder angeboren vor oder waren das Resultat einer traumatischen Einwirkung. Bei diesen Zuständen war Iridodonesis ein beinahe constantes Symptom. Die aus der angeborenen Luxation resultirenden Sehstörungen waren vielfachen Schwankungen unterworfen, je nach der mehr oder minder günstigen Lage, welche die Linse als optisches Correctionsmittel zu dem Pupillargebiete einnahm. Am günstigsten waren die Fälle, in denen die Linse den Boden des Auges occupirte,

denn die Patienten, meist im Kindesalter stehend, waren so in die Lage versetzt, sich der Staargläser mit einigem Vortheil bedienen zu können; indessen fiel auch hier die Correction nie vollständig befriedigend aus, denn es hat den Anschein als ob die angeborene Linsenluxation immer mit einem gewissen Grade von Schwachsichtigkeit verbunden ist. In Verbindung mit Ectopia pupillae, beiderseits nach oben und aussen sah ich die Anomalie, wie schon erwähnt wurde, an 2 Brüdern aus Neer in der Provinz Limburg am 16ten Juli 1857. Bei dem ältern, einem 14jährigen starken Knaben hatten sich beide Linsen cataractös getrübt. Die weiche Beschaffenheit des Staars war für mich eine Aufforderung zur Discision zu schreiten; die Schwierigkeiten erwiesen sich jedoch unendlich grösser als ich mir vorgestellt hatte, die bewegliche Linse wich in dem verflüssigten Glaskörper jedesmal der Nadel aus und erst nach vielen vergeblichen Versuchen gelang die Eröffnung der Capsel. Auf dem rechten Auge verlief der Resorptionsprocess der Linse ohne alle weitere Störung, auf dem linken jedoch entwickelte sich eine Iritis, die nicht blos Anlass zu einer äusserst langsamen Resorption wurde, sondern auch noch die Bildung einer umfangreichen Secundär-Cataract in ihrem Gefolge hatte. Erst nach Verlauf 3er Monate konnte ich unter gleichzeitiger Iridectomy zur Extraction des Nachstaars schreiten. Trotz der vorausgegangenen Störungen fiel das Gesicht recht befriedigend aus, indessen würde ich mich schwerlich in einem 2ten Falle zu der eben so gefährlichen wie zeitraubenden Discision entschliessen, ich würde es vorziehen eine Coremorphose an dem der Linsenluxation entgegengesetzten Iristheil auszuführen. Es möchte gerathen sein auch diese Operation nur unter Chloroformnarkose vorzunehmen, denn jedes Pressen von Seiten des Patienten drängt den Glaskörper über die Iris weg, wodurch diese Membran sich gleichzeitig nach einwärts schlägt und so dem Fassen mit der Pincette grosse Hindernisse entgegensetzt.

Es ist gewiss falsch wenn behauptet wird, dass eine luxirte Linse früh oder spät eine Umwandlung in Staarbildung erleide. Ich sah noch die Durchsichtigkeit der Linse wo die Luxation schon volle 36 Jahre bestanden hatte. Im vorigen Jahre präsentirte sich mir ein Schlossermeister mit einer Linsenluxation des linken Auges, die wenige Tage vorher durch ein abspringendes Holzstück, welches den äussern Orbitalrand betroffen hatte, hervorgerufen war. Fünfzehn Jahre vorher hatte Patient denselben Unfall auf dem rechten Auge erlitten; die vollständig durchsichtige Linse, die sich nach unten und einwärts an die Iris angelegt hatte, liess das Pupillargebiet frei. Da die Richtung der Luxation auf beiden Augen dieselbe war, so konnte Patient mit Convex 5 eine genügende Correction seines Fernsehens erzielen, $2\frac{3}{4}$ war hinreichend für die gewöhnliche Arbeit, nur musste jede plötzliche Kopfbewegung vermieden werden, um keine Schwankung der Linse hervorzurufen.

Traumatische Linsenluxationen verlaufen nur in der Minderzahl der Fälle ohne Complicationen. In der Regel treten die Erscheinungen einer serösen Transsudation des Glaskörpers auf und diese können durch einen veränderten Einfluss auf die Ernährung der Linse die Bildung von Staar begünstigen oder einleiten. Sehr störend für den Kranken sind jene so äusserst mobilen Formen von Luxationen, in denen die Linse bald die hintere bald die vordere Kammer einnimmt und die mechanische Insultation des Pupillarrandes früh oder spät das Auftreten von Iritis bedingt. Die Entwicklung dieser Entzündung konnte ich 4mal beobachten wo die Linse zwischen Cornea und Iris eingeklemmt war, 2mal gelang mir die Extraction, der 3te Fall entzog sich der Beobachtung. Besonders interessant war der 4te Fall, er betraf einen jungen Eisenbahnbeamten, der durch eine seit mehreren Wochen bestehende Linsenluxation in die vordere Kammer von der heftigsten Irido-Cyclitis heimgesucht war. Der Vorschlag zu einer operativen

Entfernung der Linse wurde von dem Patienten bereitwilligst angenommen. Mit einem breiten Lanzennesser ging ich am äussern Hornhautrande ein; das Messer zwischen Linse und Iris weiterschiebend, war ich so glücklich mit einem einzigen Ruck die luxirte Linse herauszuhebeln. Nach ein paar Wochen konnte Patient als geheilt entlassen werden. Einige Monate später sah ich ihn wieder, seiner Angabe nach war eine Erkältung vorausgegangen und in Folge dessen eine neue Entzündung hinzugetreten. Die Natur des Uebels war dieselbe wie früher — Irido-Cyclitis, diesmal complicirt mit Chorioiditis. Die Spannungsverhältnisse des Bulbus hatten eine ungewöhnliche Steigerung erlitten, dabei war die Grenzzone zwischen Sclera und Cornea scheinbar verbreitert, die violett geröthete Sclera nach unten zu ectasirt. In wenigen Tagen zeigten sich die ersten Spuren eines Abscesses unter dem Musculus rectus inferior. Ich rieth zur Exstirpation des Bulbus; der Patient, welcher in dem frühern Gebrauch von Cataplasmen Linderung gefunden hatte, lehnte die Operation ab. Die Geschichte dieses Falles belehrte mich, dass bei der Entfernung der Linse etwas unterlassen war, was wahrscheinlich die Weiterentwicklung der Entzündung zu dieser Höhe verhindert haben würde, ich meine die gleichzeitige Ausführung einer Iridectomy. Wenngleich es unzweifelhaft fest steht, dass die traumatische Einwirkung an und für sich und weiterhin jene an die Linsenluxation sich anreihenden Reizungen des Auges nur das erste Glied in der Kette der spätern Erscheinungen bildeten, so ist doch nicht zu läugnen, dass der druckvermindernde Einfluss der Operation dazu hätte beitragen können, die tiefere Erkrankung des Uvealtractus zu verhüten. Die Tragweite der Entzündung lag in dem Ergriffensein des Corpus ciliare, von dem aus nur zu leicht ein verderblicher Einfluss auf das zweite Auge möglich gewesen wäre.

Im August des vorigen Jahres sah ich eine Linsenluxation seltener Art, es war die erste die ich in mei-

ner eigenen Praxis beobachtete; 13 Jahre früher hatte ich einen ähnlichen Fall bei v. Graefe gesehen. Einer Bauernfrau war durch Stoss die Sclera des linken Auges nach oben in der Gegend des Corpus ciliare zerissen. Die Wunde, mit einem durchaus linearen Verlauf, mochte etwas grösser sein als der Schnitt ist, welcher bei der Scleral-Extraction gemacht wird. Die sie bedeckende Conjunctiva war vollständig erhalten und liess an ihrer Hervortreibung augenblicklich erkennen, dass hier eine subconjunctivale Linsenluxation vorliege. Durch einen Transversalschnitt wurde die Linse entfernt und hinterher ein leichter Druckverband angelegt. Der Patientin, die in der Nähe wohnte, wurde empfohlen das Bett zu hüten und sich nach einigen Tagen wieder einzufinden. Bei der zweiten Vorstellung war die Scleralwunde geheilt. Die Sugillationen der Conjunctiva hatten ein violett gelbliches Aussehen angenommen. Das Hyphaema, welches gleich nach der Verletzung die vordere Kammer vollständig ausgefüllt hatte, war geschwunden und liess eine umfangreiche Dialyse des Irisrandes von unten und innen nach oben und aussen gehend, erkennen. Spätere Untersuchungen ergaben die Complication mit Netzhautablösung

XI. Krankheiten der Netzhaut und des Sehnerven.

Auf einen angeborenen Mangel der Retina musste bei einem 7monatlichen Kinde geschlossen werden, weil der weiss verfärbte Sehnerv auch nicht die leiseste Andeutung von der Existenz eines aus ihm hervortretenden Gefässes enthielt. Auf dem zweiten Auge des Kindes waren die Rudimente der Netzhautgefässe nur wenig über das Bereich der Sehnervenpapille zu verfolgen. So häufig auch eine angeborene Blindheit durch Atrophie der Sehnerven constatirt werden konnte, so zeigte sich doch niemals eine so ungewöhnlich dürftige Gefässentwicklung als in dem vorliegenden Falle.

In 9 Fällen konnte neben einer gut erhaltenen centralen Sehschärfe eine dürftige Entwicklung des Sehnerven und der Netzhautgefässe bei solchen Patienten beobachtet werden, welche einer Ehe aus blutsverwandten Eltern entstammten. Ueberall bestanden hämeralopische Beschwerden, die in einer concentrischen Einengung der Gesichtsfelder, bis auf 5" ja selbst 3" Durchmesser, ihre Erklärung fanden. Nirgends zeigte sich jedoch, selbst wenn die Patienten in den Jahren schon vorgeschritten waren, eine Ablagerung von Pigment, die das consecutive Auftreten von Retinitis pigmentosa wahrscheinlich gemacht hätte. Es ist mir mit Rücksicht auf die verwandtschaftliche Abstammung, die dürftige Entwicklung des Sehnerven und der Netzhaut, die concentrische Einengung des Gesichtsfeldes und die hämeralopischen Erscheinungen kaum zweifelhaft, dass der beobachtete Symptomencomplex nur die Vor-

stufe zu einer in den spätern Generationen auftretenden Retinitis pigmentosa bildet.

Die Zahl der von mir bis jetzt beobachteten Fälle von Retinitis pigmentosa ist bis auf 82 angewachsen. Die Krankheit zeigte sich überall doppelseitig, mit Ausnahme eines einzigen Falles, den ich im vorigen Sommer bei einer 35jährigen Dame beobachtete. Das linke mit regelmässiger Pigmentirung der Retina behaftete Auge, war seit einigen Monaten total erblindet. Rechterseits waren Opticus und Retina zwar dürftig entwickelt und das Gesichtsfeld zeigte eine Einengung bis auf 4 Zoll Durchmesser, indessen war nirgends auch nur die leiseste Andeutung einer Pigmentirung vorhanden, Nro. 1 wurde fliessend und mit grosser Leichtigkeit gelesen. Die Symptome der Haemeralopie hatten immer bestanden, so weit die Erinnerung der Patientin zurückreichte.

Von diesen 82 Fällen hatten 9 einen Ausgang in doppelseitige und 3 in einseitige Amaurose genommen. In 2 andern Fällen hatten die Patienten niemals gesehen, sie waren blind geboren. Die erste Beobachtung dieser Art machte ich schon vor vielen Jahren an einem 21jährigen Bauernmädchen, die zweite an den Augen eines 9jährigen mit starkem Nystagmus behafteten Knaben, der mir von seiner hochbetagten Grossmutter aus der Gegend von Nancy zugeführt wurde. In keinem der beiden Fälle hatte eine Ehe unter Blutsverwandten in den frühern Generationen statt gefunden.

Mit der Anwesenheit von Retinitis pigmentosa konnte 20mal Cataracta polaris posterior doppelseitig, und nur 2mal einseitig constatirt werden. Fast überall erwies sich diese Linsentrübung als eine rein stationäre, oder doch als eine ungewöhnlich langsam fortschreitende Form, so dass nirgends eine wirkliche Reifung des Staars abzusehen war. Nur ein einziges Mal sah ich neben diesen 22 Fällen eine vollständige Reife des Staars bei der Anwesenheit von Retinitis pigmentosa.

Wenngleich die pigmentirte Entzündung der Netz-

haut 3mal mit Glaskörperflocken und 5mal mit Nystagmus verbunden auftrat, so sind diese Complicationen doch zu wenig zahlreich, um auf ein gewisses Abhängigkeitsverhältniss von dem Grundleiden schliessen zu dürfen.

Dass die Krankheit übrigens in manchen Familien mehrere Mitglieder zugleich befällt, davon habe ich mich nicht bloss durch die directe Beobachtung, sondern in einer noch ausgedehntern Weise durch die Berichte der Patienten überzeugen können. Ein Mann theilte mir mit, dass 5 seiner Geschwister von demselben Uebel wie er selbst befallen seien, in einem andern Falle waren ausser jenem Patienten, der zufällig Gegenstand der Untersuchung war, noch 3 andere Geschwister in derselben Weise erkrankt.

In den frühesten Jahren habe ich auf das Abhängigkeitsverhältniss der Krankheit von blutsverwandten Ehen nicht geachtet, die Beobachtungen, welche später über diese Beziehungen gemacht wurden, lassen kaum einen Zweifel übrig, dass ungefähr in $\frac{1}{3}$ aller Fälle ein derartiger Zusammenhang besteht.

Zu wiederholten Malen konnte ich mich davon überzeugen, dass die Anhäufung des Pigments in der Netzhaut mit den Jahren zunahm. Hat die Krankheit mehrere Familienglieder zugleich befallen, so bemerkt man bald, dass durchgehends die Pigmentirung eine um so dürftigere ist, je geringer die Zahl der Jahre. Gesichtsfeldbeschränkung und Haemeralopie bestehen, ehe auch nur eine Andeutung von Pigment wahrnehmbar ist. Durchschnittlich zeigt sich die letztere zuerst zwischen dem 6. bis 8. Lebensjahre.

Drei Fälle habe ich indessen beobachtet, in denen die Pigmentablagerung nur das Ergebniss späterer Jahre war. Hinsichtlich eines jungen 26jährigen Mannes, den ich zuerst im Sommer 1859 untersuchte, finde ich in meinem Journale ausdrücklich bemerkt, dass damals bei einer Einengung des Gesichtsfeldes auf 7 Zoll Durchmesser nur ein paar isolirte punktförmige Pigmen-

tirungen vorhanden waren. Auf's Entschiedenste behauptete Patient niemals an hämeralopischen Beschwerden gelitten zu haben. Vor 2 Jahren sah ich ihn wieder. Das charakteristische Bild der Retinitis pigmentosa hatte sich mit allen Zeichen der Atrophie des Sehnerven und der Retina entwickelt. Die früher exacte Sehschärfe war von Nr. 1 auf 7 heruntergegangen. Die Hämeralopie fehlte eben so wenig. Das Gesichtsfeld, so weit es noch eben existirte, war in 2 concentrische Zonen zerlegt, die durch einen 3 Zoll breiten Gürtel von einander getrennt waren, correspondirend dem nicht mehr perceptionswohl aber noch leitungsfähigen Theile der Retina.

Bei einer Frau sah ich nach frühzeitiger Cessatio mensium dieselbe Reihe der Erscheinungen auftreten, nur noch complicirt durch ungewöhnlich starke subjective Lichtempfindungen. Es scheint, dass ein latenter Entzündungsprocess in der Chorioidea durch Infiltration des Pigments in die Netzhaut jene charakteristische zonuläre Unterbrechung der Gesichtsfelder hervorrief.

Im Frühjahr 1862 stellte sich mir die Frau eines Gutsbesitzers vom Niederrhein vor, die bei schwach myopischem Bau des rechten Auges fliegend Nro. 1 las. Das Gesichtsfeld konnte sowohl auf diesem, wie auf dem andern durch leichte atrophische Veränderungen des Sehnerven schwachsichtig gewordenen Auge (Nro. 16 wurde gelesen) als normal gelten, denn die excentrische Einengung war so unbedeutend, wie man sie nur bei einer leichten Amblyopie antrifft. Von Hämeralopie war keine Spur vorhanden; eine sorgfältige Untersuchung des Augenhintergrundes liess nur mit Mühe ein paar Pigmentpünktchen entdecken. Drei Jahre später stellte sich mir die Patientin wieder vor. Das Bild der Retinitis pigmentosa war ganz entschieden ausgeprägt. Ohne eine nachweisbare Schädlichkeitseinwirkung war wenige Monate vor der zweiten Consultation unter den Erscheinungen von Druck und Stirnkopfweg eine so plötzliche und hochgradige Sehstörung eingetreten, dass Patientin volle 4 Wochen für total erblindet galt, und

weder von ihrem Hausarzte noch von ihren Angehörigen eine Restitution des Gesichtes erwartet wurde. Dann trat nach einer derivatorischen Behandlung das Sehvermögen langsam wieder ein und hatte sich im Momente der Vorstellung so weit gehoben, dass mit dem rechten Auge Nro. 14 gelesen wurde. Das Gesichtsfeld dieser Seite war concentrisch bis auf 3" Durchmesser eingeengt, das linke Auge total erblindet. Die Art der Entwicklung und des Verlaufs der Sehstörung, sowie das ophthalmoskopische Bild des Augenhintergrundes lassen bei mir keinen Zweifel darüber bestehen, dass ein acut aufgetretener Infiltrationsprocess diese Aenderung des Krankheitsbildes bedingt hatte. Von dieser Voraussetzung ausgehend wurde der Patientin consequent Ferrum jodat. gereicht und zwar mit einem solchen Erfolg, dass sie im vorigen Herbst wieder Nro. 3 las.

In einem anderen Falle konnte ich im Mai 1859 nur eine Andeutung von Pigment auf dem rechten Auge eines Patienten bemerken. Dabei bestand ein leichter halbmondförmiger, excentrisch gelegener Gesichtsfelddefect, entsprechend jener erwähnten Localisation der Pigmentpunkte. Nach Verlauf von 2 Jahren hatte jener Defect eine grössere Ausdehnung in zonulärer Anordnung gewonnen, dann wurde das linke Auge in derselben Weise von einigen Pigmentpünktchen durchsetzt. Mit zunehmender Pigmentirung wuchsen die subjectiven Lichtempfindungen, aber trotz einer immer deutlicher hervortretenden Atrophie der Sehnervenscheibe las Patient noch immer Nro. 1. Mit dem Schlusse des Jahres 1862 gesellte sich zu diesen Erscheinungen Schwerbesinnlichkeit und Vergesslichkeit, sowie jener langsame unbeholfene Ausdruck der Sprache, wie er sich nur zu häufig bei der Anwesenheit von encephalitischen oder basalen Processen documentirt. Wenige Monate später erlag Patient einem Anfalle von Apoplexie, nachdem er noch den Abend zuvor im Kreise seiner Freunde zugebracht hatte. Ich besitze noch eine Zeichnung seiner

Gesichtsfelder, die er selbst wenige Tage vor seinem Tode aufgenommen hatte. In einer erschreckenden Weise hatte sich die defecte Zone erweitert, die concentrische Vereinigung war nur durch einen schmalen Streifen perceptionsfähiger Netzhaut auseinander gehalten. Jener Kreis, der von dem Defect umschlossen war, entsprach der Ausdehnung eines Fünfgroschenstückes.

Ich führe diese beiden Fälle hier an wegen des Umfangs, den sie durch eine cerebrale Störung angenommen hatten, dann auch weil sie neben dem oben S. 262 erwähnten Falle solche sind, in denen das Bild der Retinitis pigmentosa sich unter meinen Augen entwickelte.

Ueberschaue ich die Resultate der Behandlung, die sich bei einer Reihe von Fällen durch Anwendung der verschiedensten Kurversuche ergaben, so muss ich gestehen, dass der Erfolg niemals in irgend einem Verhältniss zu den aufgewendeten Mühen stand, die Krankheit ist aller Kunst unzugänglich. Je mehr tief eingreifend die Medication ist, um so rascher wird der traurige Ausgang in absolute Blindheit herbeigeführt. Sich selbst überlassen führt die Krankheit zwischen dem 40. bis 50. Jahre zur Erblindung, nur in einem Falle sah ich, dass mit 62 Jahren noch unter Anwendung von Convex 10 Nro. 9 gelesen wurde.

Das Vorhandensein dunkel contourirter Nervenfasern, die sich als eine markige Hypertrophie der Nervenfaserschicht documentirt, konnte in einer grossen Zahl von Fällen beobachtet werden. Ueberall war es eine gemeinsame Erscheinung, dass die weisstrahlige Figur sich der Circumferenz des Sehnerven anlehete, theilweise auch die Papille mit umschloss und die Retinalgefässe, in deren Bereich ihre Entwicklung fiel, entweder vollständig bedeckte, oder in ihrem Verlauf durchscheinen liess. In der Regel bestand nur eine einzige pathologische Figur, in wenigen Fällen bestanden 2 Figuren, die sich dann aber nur als schmale Ausläufer in getrenntem Vorkommen nach oben oder

unten vom Sehnerven hin erstreckten. Nur ein einziges Mal konnte an den Augen einer mit Amblyopia congenita behafteten jungen Dame (sie las No. 3) linkseitig eine ungewöhnlich grosse Ausdehnung des pathologischen Bildes constatirt werden, während nach oben, um die Breite der Opticusscheibe getrennt, eine zweite kreisrunde, scharf umschriebene, hellweisse Bildung von der Grösse eines Apfelkerns vorkam. Es ist nicht unwahrscheinlich, dass die pathologische Erscheinung häufig angeboren vorkommt, denn ich entsinne mich einer ganzen Reihe von Fällen, in denen auch nicht die geringste Störung des Gesichts vorlag; in einer anderen Reihe von Fällen, und diese bilden die grössere Zahl, bestanden entweder wirkliche Störungen des Sehvermögens oder zum mindesten eine grosse Hyperaesthesie der Netzhaut. Ob die hierbei angestellte ophthalmoskopische Untersuchung zufällig zur Entdeckung der weissglänzenden hypertrophischen Bildung führte oder ob diese nur eine Theilerscheinung des gesammten Krankheitsbildes war, darüber will ich mir kein Urtheil erlauben.

Ich theile hier alle Fälle so mit, wie sie mit ihren Complicationen in meine Journale eingetragen wurden. Eine gleich grosse Zahl von Fällen kam ohne Abnahme der Sehschärfe vor; von diesen waren aber $\frac{2}{3}$ mit Hyperaesthesie der Netzhaut verbunden.

1. Amblyopia congestiva mit grosser Hyperaesthesie der Netzhaut; die Hypertrophie der Nervenfaserschicht besteht auf beiden Augen, beiderseits wird 5 gelesen.
2. Amblyopia congenita. Patientin liest rechts 3, links 2. Hypertrophia in sinistro.
3. Beiderseitige leichte Amblyopie nach Insolation, complicirt R.*) mit Mydriasis, l. R. 14 (+ 10) 4; L. 3. Hypertrophia in utroque.
4. Beiderseitige Hypertrophie, abgelaufene Neuro-Retinitis, liest R. 20, L. 19.

*) R(echts) L(inks) l(iest.)

5. Congestiones Retinae l. R. 3, L. 10 Hypertr. in dextro.
6. Myopia simplex in utroque, complicirt links mit leichter Amblyopie und Hypertr., liest R. 1, L. 3.
7. Asthenopie und Hyperaesthesia der Retina durch Ueberanstrengung, liest beiderseits 2. Hypertrophie entwickelt sich während der Behandlung an beiden Augen.
8. Amblyopia congenita in dextro complicirt mit ausgedehnter Hypertrophie, l. 18, Convex 10 bessert bis auf 14, das linke Auge normalsichtig.
9. Leichte Hyperaesthesia der Retina in utroque, complicirt links mit Hypertrophie, l. N. 4.
10. Einseitige Hypertrophie l. 6.
11. Doppelseitige Retinalcongestion und Hypertrophie, l. R. 14, L. 18.
12. Retinitis unilateralis cum hypertroph. l. 20.
13. Atrophia nervi opt. in utroque, complicirt links mit Hypertrophie, l. R. 18, L. 16.
14. Hypertrophia in dextro, l. 1; fleckenförmige Chorioi-ditis in sin. l. 12.
15. Retinitis et Hypertrophia in utroque, liest beiderseits 16 buchstabirend (+ 10) 14.
16. Neuro-Retinitis in utroque, complicirt links mit Hypertrophie; l. beiderseits hier und da ein Wort von 20, Gesichtsfeld R. bis auf 2", L. bis auf 3" eingeengt.
17. Doppelseitige Retinalcongestion complicirt L. mit Hypertrophie l. R. 16, L. 14. Gesichtsfeld R. 10, L. 7 Zoll Durchmesser.

Der erste Fall kam an den Augen einer jungen Dame vor, die sich ein paar Monate hindurch mit Perl- und Goldstickerei beschäftigt hatte. Als ich die Patientin zuerst sah bestand die Hypertrophie der Nervenfaserschicht in ihrer vollständigen Entwicklung. Bemerkenswerth waren jedoch die ungewöhnlich lange, Monate hindurch sich hinziehenden subjectiven Lichtpfindungen. In einem noch höhern Grade war dieses Symptom in dem 4. Falle vorhanden. Als der Patient sich mir zuerst präsentirte, bestand die Lichtscheu

beider Augen schon volle 5 Jahre. Ausdrücklich wurde von Seiten des Kranken hervorgehoben, dass das Uebel in seiner ganzen Ausdehnung wie es eben jetzt bestehe, innerhalb 14 Tagen entstanden sei, als er den weiten Weg von der holländischen Provinz Over-Yssel bis nach Kevelaer zu Fuss zurückgelegt hatte und seine Augen fortwährend durch das von der Chaussee hell reflectirte Licht geblendet waren.

Der 9. Fall war ein besonders interessanter, weil ich die Entstehung der beiderseitigen Hypertrophie mit eigenen Augen beobachten konnte. Als Patient, ein 22jähriger Schneidergeselle, sich mir zuerst vorstellte, bestanden die Erscheinungen der Asthenopie, bedingt durch Hyperaesthesie der Netzhaut nach Ueberanstrengung. Ausser einer grössern Breite der Netzhautvenen war ophthalmoskopisch nichts wahrnehmbar, nach jeder Untersuchung mit dem Spiegel schwammen indessen die Augen in Thränen. Trotz der derivatorischen, durch Anwendung des Heurteloup unterstützten Behandlung, stiegen die hyperaesthetischen Erscheinungen. Ohne dass eine trübe Schwellung der Retina vorausgegangen wäre, entwickelten sich gleichzeitig an beiden Augen in der Umgebung des Sehnerven einzelne hellweisse Stellen, die durch ein allmäliges Confluiren ein Bild erzeugten, das eine grosse Aehnlichkeit mit den Formen von Sclerotico-chor. post. hat, in welchen man noch auf der bloss gelegten Sclera einzelne erhaltene Stellen der Chorioidea beobachten kann. Wäre ich meiner Sache nicht so äusserst sicher gewesen, so würde ich gewiss an eine Chorioidealatrophie gedacht haben. Die kleinen inselförmigen Reste der Chorioidea wurden in dem vorliegenden Falle immer mehr durch die Dickenzunahme des Stratum nervosum der Netzhaut verdrängt und nach Verlauf von 3 Monaten konnte der Hypertrophirungsprocess als vollendet angesehen werden. Von dort an liess die Empfindlichkeit für Lichteindrücke allmählig nach. Die Hyperaesthesie der Retina blieb aber noch viele Monate hindurch auf einer gewissen Höhe bestehen, so dass Patient gezwungen wurde sein Hand-

werk gänzlich aufzugeben. Die Sehschärfe war inzwischen wieder bis auf Nr. 1 gestiegen.

Das vollständige Schwinden der Lichtscheu gab in allen Fällen das Criterium für das Erlöschen des Krankheitsprocesses ab. Niemals wurde selbst bei der umfangreichsten Besserung der begleitenden Sehstörung irgend eine Abnahme in der Ausdehnung der Hypertrophie beobachtet.

Die gewöhnliche *Hyperaesthesiae* der Netzhaut, welche unabhängig von der eben erwähnten Krankheitsform auftrat, war das Product sehr verschiedener Zustände. Diejenigen Formen, welche durch *Asthenopia muscularis* bei der Accomodation für die Nähe bedingt waren, wurden entweder durch den Gebrauch einer passenden Convexbrille, oder durch die Anwendung einer partiellen Tenotomie beseitigt. Ein paar Fälle waren dadurch merkwürdig, dass die Erscheinungen der *Hyperaesthesiae* niemals bestanden so lange die Patienten sich in ihrem Zimmer befanden, sie durften sich sogar ungestört viele Stunden lang unausgesetzt mit Lesen und Schreiben beschäftigen. Sowie jedoch bei Aufenthalt im Freien das Sehen für die Ferne beansprucht wurde, zeigten sich Farbsehen, Thränen und Lichtscheu. Es lag ein schwacher Grad von Myopie vor, der hinsichtlich des Fernsehens die Wirkung hatte, dass nur ein Sehen in Zerstreuungskreisen möglich war. Unter dem Gebrauche schwacher Concavgläser schwanden die lästigen Symptome augenblicklich.

Häufig wurden die Patienten durch das Auftreten von Nachbildern gequält. Sowohl unter diesen Umständen als bei den andern Formen von *Hyperaesthesiae* war der Gebrauch einer mehr oder minder intensiv gebläuten Schutzbrille eine wahre Wohlthat. Die Blendungseinflüsse des Lichts und des Schnees wurden in einer grossen Zahl von Fällen als die Ursachen des Uebels angeschuldigt. Ich sah einen Fall von so ungewöhnlich grosser Härtnäckigkeit, dass 2 volle Jahre hindurch kaum die Augen geöffnet werden konnten. Durch den Gebrauch salinischer Mittel

und die Anwendung des Heurteloup schwand das Uebel nach einer 6wöchentlichen Behandlung vollständig.

Einen ausserordentlich merkwürdigen Fall von Hyperaesthesia Retinae beobachtete ich im October 1857. Ich füge den Namen des betreffenden Patienten bei wenn Fernstehende die mitgetheilten Thatsachen bezweifeln sollten und sich an Ort und Stelle erkundigen wollen. Am 17. jenes Monats wurde mir der damals 14jährige Rudolph Stopps aus Crefeld von seinem Vater mit der Klage zugeführt, dass der Knabe bei Tage nicht mehr sehen könne. Im Juli desselben Sommers hatte Patient in Gesellschaft einiger seiner Gespielen sich damit belustigt von der Strasse aus in einen offen stehenden, nicht tiefen Keller hinunterzuspringen. Unglücklicherweise stiess er sich bei einem solchen Sprunge in den Keller mit dem Kopfe gegen einen vorstehenden Balken. Die Wunde der Kopfscharte war in einigen Tagen geheilt, allein die kurz nach dem Stosse auftretende Empfindlichkeit gegen Licht schwand nicht, steigerte sich im Gegentheil so sehr, dass der Knabe bei Tagesbeleuchtung gar nicht mehr auszugehen vermochte. Als ich ihn zuerst sah, musste er geführt werden, jeder Versuch den Augenhintergrund zu ophthalmoskopiren rief die heftigsten Lidkrämpfe hervor. Eine Feststellung der Sehschärfe war unmöglich, ebensowenig war eine Aufnahme des Gesichtsfeldes ausführbar. Dass indessen eine hochgradige Gesichtsfeldbeschränkung existirte, war ganz unzweifelhaft, denn der Knabe gab eben so correct wie richtig an, dass er nur grade aus sehe und nichts von dem wahrnehme, was an den Seiten sei. Beim Gradeaussehen war das Wenige, was eben noch mit einem Blicke erhascht werden konnte, in einer fortwährenden, zitternden, tanzenden Bewegung. Nach Untergang der Sonne besserte sich der Zustand allmählig und gegen 11 Uhr vermochte der Knabe etwas zu lesen.

Die Thatsachen schienen mir so neu und so ungläublich, dass ich den Knaben zur Beobachtung bei mir behielt. Die Angaben erwiesen sich als richtig. Jeden

Abend, niemals vor 11 Uhr, zuweilen gegen $\frac{1}{2}$ 12 Uhr vermochte der Patient bei Abwesenheit alles künstlichen Lichts so wie er an's Fenster ging, zu lesen. Es war eine so dürftige Beleuchtung, dass keiner der Umstehenden einen Buchstaben erkennen konnte. Der Knabe las alle Schriftgrößen der Jäger'schen Scala, welche über Nr. 14 hinausgingen. Dabei bestand Nystagmus und die Empfindlichkeit der Netzhaut für Zerstreuungskreise war so gross, dass der Patient die Reihen nicht in horizontaler, sondern nur in verticaler Richtung zu lesen vermochte. Offenbar, weil unter diesen Verhältnissen die Zerstreuungskreise der nahe an einander stehenden Buchstaben nicht so leicht in einander flossen. Diese Fähigkeit des Erkennens und Lesens währte aber nur bis ungefähr 1 Uhr in der Nacht. Bis Ende October hatte ich den Patienten fortwährend unter Augen. Die Erscheinungen der Nyctalopie blieben genau dieselben. Als der Knabe nach Hause ging war keine Aenderung in dem Stande der Dinge eingetreten. Um die Mitte November wurde er von einer täglich wiederkehrenden Epilepsie heimgesucht. Das Uebel wich nach 3monatlichem Bestehen dem Gebrauche eines Geheimmittels und damit schwand der Nystagmus, die Sensibilität der Retina, so wie die Fähigkeit des nächtlichen Sehens. Die Nyctalopie war allein möglich gewesen durch die unendlich scharfe Reaction der Netzhaut auf Lichteindrücke, für welche andere Menschen keine Perceptionsfähigkeit mehr besitzen.

Im vorigen Winter sah ich den Patienten wieder. Er erzählte mir, dass man ihn im October 1864 dem damaligen 17. Infanterie-Regiment als Recruten zugeheilt habe, so spurlos wäre das alte Uebel verschwunden gewesen. Vor Weihnachten jedoch sei die Epilepsie zurückgekehrt, nach 3 Anfällen sei er in's Lazareth gebracht und als dort noch 2 Anfälle auftraten, für untauglich erklärt worden. Nach Hause zurückgekehrt habe er bald wieder Heilung durch den Gebrauch des frühern Mittels gefunden. Patient las nunmehr mit

jedem Auge einzeln Nro. 1, wenngleich mit einer gewissen Anstrengung. Die Sehschärfe für die Ferne war nach den Snellen'schen Tabellen = $\frac{5}{6}$. Das Gesichtsfeld erwies sich als normal, nur bei schwacher Lampenbeleuchtung hatte es eine unbedeutende peripherische Einengung. Der Nystagmus war vollständig geschwunden, ophthalmoskopisch wahrnehmbare Veränderungen des Augenhintergrundes bestanden nicht. In einem Worte, Gesicht und Allgemeinbefinden waren vortrefflich.

Wo Hyperaesthesia der Netzhaut auftritt, befällt sie mit wenigen Ausnahmen beide Augen zugleich, im vorigen Jahre sah ich jedoch einen Herrn, der durch langen Aufenthalt in Indien sich eine ausserordentlich hartnäckige einseitige Hyperaesthesia zugezogen hatte. Erst durch das Vorhalten dreier intensiv blauer Glasplatten und durch eine gleichzeitige Compression des Nervus supraocularis wurde es möglich, das Auge zu öffnen.

Am häufigsten kam die Hyperaesthesia der Retina bei Hysterischen vor, offenbar nur als Theilerscheinung des Gesamtprocesses. Es wurde dabei innerlich Argent. nitr. oder Zinc. acet. verordnet, in einigen Fällen erwies sich der Gebrauch von Tinct. Calad. seguin. besonders hilfreich. Mehrmals konnte beobachtet werden, dass dem hartnäckigen Uebel eine Deviation in der Lage des Uterus zu Grunde lag. Bei einer Patientin mit Descensio uteri war die Erscheinung besonders frappant, denn augenblicklich konnten die Augen mit Leichtigkeit geöffnet werden, sowie der Uterus in seine normale Stellung zurückgeführt wurde. Bei einer andern Patientin war das Uebel ausgezeichnet durch den proteusartigen Wechsel der Erscheinungen. Bald bestand Hyperaesthesia der Retina, bald partielle Lähmung der Stimmbänder, ein ander Mal Ptosis, um dann später einer Parese des Nervus ischiadicus Platz zu machen. Bei einem 15jährigen Mädchen trat zu der Hyperaesthesia eine hysterische Parese des Oculomotorius. Die Medication, bestehend

in Ferrum carb. und Anwendung des Inductionsstromes blieb Wochen lang erfolglos, um dann rasch ihre Wirksamkeit zu entfalten, als das Kind einer vernünftigen Erziehung unterworfen und dem Einfluss der „nervösen Mutter“ gänzlich entzogen wurde.

Im Allgemeinen blieb bei derartigen Zuständen die Sehschärfe befriedigend, selbst dann wenn eine leichte Beschränkung des Gesichtsfeldes hinzutrat. Ein paar Mal konnte eine laterale Einengung des Gesichtsfeldes in horizontalem Verlauf constatirt werden, unter andern Umständen war die Einengung mehr oder minder concentrisch.

Abgesehen von allen hysterischen Einflüssen ist die erwähnte Erscheinung mit entsprechender Herabsetzung der centralen Sehschärfe eine häufig vorkommende. Es ist in der That schwer die vorhandene Sehstörung immer auf einen bestimmten Typus des Erkrankens zurückzuführen. In dem einen Fall muss man eine erschöpfte Perceptionsfähigkeit der peripherischen Netzhauttheile anschuldigen, ein ander Mal sieht man Retinalcongestionen, in einer dritten Reihe von Fällen endlich muss man sich auf die Annahme circulatorischer Störungen in der Chorioidea oder an der Basis cranii beschränken.

In die erste Kategorie gehören jene Erscheinungen, die unter der Form von Hämeralopie auftreten. Die Verminderung der centralen Sehschärfe ist häufig bei der ersten Untersuchung schreckenerregend, die Gesichtsfeldbeschränkung colossal, beinahe auf Null zusammenschrumpfend, wenn ihre Aufnahme unter dem Einflusse einer schwachen Lampenbeleuchtung oder unter dem Vorhalten dunkel gebläuter Gläser stattfindet. Diese Beobachtung konnte besonders häufig bei Arbeitern gemacht werden, die in den Eisenschmelzen beschäftigt waren.

Vor 2 Jahren präsentirte sich mir ein 18jähriger Arbeiter, der schon seit vollen 15 Monaten an einer hochgradigen Sehstörung gelitten und bis dahin keine

Hülfe gefunden hatte. Auf jedem Auge einzeln wurde Nr. 20 wortweise gelesen, Convex 10 besserte so weit, dass hier und da ein Buchstabe von Nr. 18 erkannt wurde. Die Ausdehnung des Gesichtsfeldes überschritt nicht die Grösse von $2\frac{1}{2}$ Zoll. Diese Umstände und die Beschäftigung des Patienten in einem Puddlingswerk sowie die Abwesenheit aller atrophischen Veränderungen des Sehnerven, bestimmten mich für die Diagnose einer Haemeralopie. Von dieser Annahme ausgehend wurde Patient 3 Wochen lang in einem dunkeln Zimmer gehalten und ihm des Abends in der Dämmerung ein halbstündiger Spaziergang gestattet. Während der Kur wurde 2mal Heurteloup applicirt und der tägliche Gebrauch eines Glases Bitterwasser verordnet. Nach Ablauf der 4. Woche war jede Anomalie des Gesichtsfeldes ausgeglichen und Patient im Stande Nr. 1 fliegend zu lesen.

Die Haemeralopie kommt wenn auch nicht so hochgradig wie in dem oben erwähnten Falle, doch in allen nur möglichen Abstufungen vor. Ich zweifle keinen Augenblick daran, dass in zahlreichen Fällen von Netzhautcongestionen, die mit concentrischer Beschränkung des Gesichtsfeldes einhergehen, die erste Ursache für das Entstehen der Krankheit auf unsere heutigen Beleuchtungsverhältnisse zurückzuführen ist. Die Beleuchtung mit Gas oder Petroleum wirkt nicht bloss durch die Intensität des orangefarbigem Lichtes abstumpfend auf die Netzhaut, sondern auch durch die gleichzeitige starke Wärmeentwicklung congestionirend auf Kopf und Auge. Besonders auffallend waren die Störungen bei jungen Hypermetropen, die bei Nicht-Correction ihrer Refraktionsanomalie durch die entsprechenden Gläser, die Augen besonders stark bei unzweckmässiger Beleuchtung anstrengen mussten. Vor einigen Jahren wurde mir ein 12jähriger Gymnasiast zugeführt, bei dem Sehschärfe und Gesichtsfeld in einer höchst beunruhigenden Weise abgenommen hatten. Die Untersuchung ergab die gleichzeitige Anwesenheit von

Hypermetropie $\frac{1}{10}$; selbst bei ihrer Correction wurde nur Nr. 6 mit Mühe gelesen. Auf meinen Rath hin wurden dem Knaben alle Bücher entzogen und ihm 14 Tage lang Acidum. sulph. dilut. gereicht. Dabei 2mal 2 Blutigel an das Sept. narium applicirt, um die vorhandenen Netzhautcongestionem zu beseitigen. Nach 3 Wochen war jede Beschränkung des Gesichtsfeldes ausgeglichen und beim Gebrauch des neutralisirenden Convexglases wurde Nr. 1 mit Leichtigkeit gelesen.

Im vorigen Winter hatte ich Gelegenheit die Augen nochmals zu untersuchen; 5 Jahre waren seit jener Zeit verflossen, aber keine Spur der frühern Anomalie mehr vorhanden.

In einer grossen Zahl von Fällen konnte derselbe Symptomencomplex bei jungen Mädchen in den Entwicklungsjahren constatirt werden, wenn Dysmenorrhoea congestiva zu Grunde lag. Mochte die Sehstörung und die Einengung des Gesichtsfeldes noch so hochgradig sein, die Prognose konnte überall günstig gestellt werden. Ich besitze eine Reihe von Zeichnungen des Gesichtsfeldes, in denen beim Gebrauche emmenagogischer Mittel die wachsende Ausdehnung graphisch dargestellt ist.

Es ist übrigens interessant, aber physiologisch sehr wohl erklärbar, dass man genau dieselben Erscheinungen bei chlorotischen Mädchen, oder durch Blutverluste heruntergekommenen Frauen beobachtet. Wenn sich unter solchen Umständen eine Hyperaemie der Netzhautgefässe findet, so ist diese nicht Ursache der Sehstörung, sondern Folge der durch die Anaemie bewirkten mangelhaften Gefässcontraction. Besonders schön konnte ich im vorigen Jahre unter dem Einflusse einer Eisenbehandlung die von Woche zu Woche zunehmende Ausdehnung des Gesichtsfeldes an den beiden Augen einer jungen bleichsüchtigen Dame constatiren. Bei einer jungen Frau, die an erschöpfenden Uterinblutungen litt, bewirkte der längere Gebrauch von Dec. Ratanhae,

dem später ein eisenhaltiges Mineralwasser folgte, eine auffallende Besserung.

Es bleibt natürlich Sache der individuellen Auffassung wie der jedesmal vorliegende Fall zu behandeln ist. Mag man sich für diese oder jene Medication entscheiden, niemals ist der Patient von der vollständigsten Ruhe der Augen und von dem zeitweiligen Aufenthalt in einem mässig dunkeln Zimmer zu dispensiren.

Der Einfluss chorioidealer oder cerebraler Circulationsstörungen auf die Erzeugung der in Rede stehenden Anomalie wurde schon vorher erwähnt. Ein Jahr nach dem in den Niederlanden und im nordwestlichen Deutschland allgemein bekannten Brande der Stadt Enschede in der Provinz Over-Ijssel consultirte mich ein alter, den 70 nahe stehender Herr, der bei jener Gelegenheit durch Schrecken und Blendung sein Gesicht so weit eingebüsst hatte, dass er mit Convex 10 nur einzelne Buchstaben von Nr. 18 zu lesen vermochte. Mit dem Augenspiegel war ausser leichten Netzhautcongestionem nichts Pathologisches zu eruiren. Entsprechend der grossen Herabsetzung der centralen Sehschärfe waren die peripherischen Grenzen des Gesichtsfeldes leicht eingeengt. Mit Rücksicht auf diese Thatsachen wurde der Grund der Sehschwäche in circulatorischen Störungen gesucht. Neben dem anhaltenden innern Gebrauch von Sulph. depur. und Tartar. tartaris. wurde dem Patienten 2mal eine künstliche Blutentziehung in dem Zeitraume von 4 Wochen gemacht. Das Resultat der Behandlung war, dass nach Ablauf jener Zeit die Sehschwäche sich vollständig ausgeglichen hatte. Bis zu dieser Stunde ist keine weitere Störung mehr eingetreten.

Diesog. Amblyopia potatorum beruht zum Theil auf denselben Störungen. So lange es sich nur um einfache Congestiverscheinungen handelt, kann man immer, selbst bei der hochgradigsten bis auf Nr. 18 oder 20 heruntergegangenen Sehschwäche, auf eine voll-

ständige Ausgleichung der Schwachsichtigkeit rechnen, wenn die Patienten moralische Kraft genug besitzen, um sich völlig von dem Genusse der Spirituosen fern zu halten. Die Kur wurde mit dem Gebrauche von Tart. stib. gr. iii; Aq. dest. $\bar{3}$ vi, 3—4 tgl. 1 Essl. voll eröffnet, dann zum Gebrauche des Heurteloup in einem jedesmaligen Zwischenraum von 8—10 Tagen übergegangen und innerlich consequent 3 Wochen lang ein Decoct aus Rhamnus frangula gereicht. Die Besserung des Gesichts war wirklich überraschend. Als eine auffallende Thatsache füge ich noch hinzu, dass fast niemals eine Einengung des Gesichtsfeldes unter diesen Umständen beobachtet wurde. War die Sehstörung schon eingewurzelt und hatten sich bereits atrophische Veränderungen am Sehnerven eingestellt, so wurde zwar auch immer eine leichte Besserung, aber nur höchst selten eine Heilung erzielt. Die Ursache dieser unbefriedigenden Resultate war weniger in der leichten Atrophie des Sehnerven zu suchen, als in einer geschwächten Energie der Willenskraft und des gesammten Nervensystems der Patienten. Vereinzelt Fälle kamen vor, in denen die Kranken sich aufrafften und die Spirituosen vollständig mieden. Dann gestalteten sich auch die Erfolge für das Sehvermögen in jeder Beziehung befriedigend. So entsinne ich mich ganz lebhaft eines jungen Kaufmanns, dessen Gesicht beiderseits bis auf Nr. 19 heruntergegangen war. Der kaum 25jährige Patient mit leicht atrophirtem Opticus und dünnen Netzhautgefäßen war so sehr Slave seiner Leidenschaft geworden, dass seine Lippen bebten, die Hände zitterten und die Kniee selbst bei ruhigem Sitzen eine schlotternde Bewegung machten. Unter dem Einflusse der oben erwähnten Behandlung und in einem noch höhern Grade durch die vollständigste Enthaltung von allen geistigen Getränken, trat ein so erfreulicher Fortschritt in der Besserung ein, dass nach Ablauf der 5ten Woche Nr. 8 gelesen wurde. Mit Rücksicht auf den Zustand des Sehnerven und der Netzhaut wurde von da an Tinc-

tura ferri acet. aether. gereicht, der später der Gebrauch von Ferrum carbon. folgte. Die Besserung rückte bis auf Nr. 4 vor, dann nahm Patient 3 Monate lang Arg. nitr. in Pillenform. Als ich ihn vor wenigen Wochen nach Jahresfrist wieder sah, wurde No. 1 mit Anstrengung gelesen. Patient war nie wieder seinen schlimmen Neigungen nachgegangen und das Zittern der Glieder gänzlich gewichen.

Niemals habe ich bis jetzt gesehen, dass selbst bei der umfangreichsten Gesichtsstörung die in Rede stehende Form von Amblyopie in Amaurose übergegangen wäre. Bis zur höchsten Höhe gekommen scheint die Krankheit den Zustand des Beharrens zu lieben, nur ein einziges Mal konnte ich beobachten, dass die vorhandenen circulatorischen Störungen sich zu einer wirklichen, doppelseitig auftretenden Retinitis entwickelten.

Retinitis. — So lange die Nervenfaserschicht ihre Durchsichtigkeit behält, handelt es sich selbst bei der grössten Verbreiterung der arteriellen oder venösen Blutgefässe, nur um einfache Retinalcongestionen. Theils durch das lange Bestehen dieser anomalen Congestionen, theils unter dem Einflusse einer acut auftretenden Schädlichkeitseinwirkung kommt es zu einer Trübung der die Gefässe umhüllenden und bedeckenden Nervenfaserschicht, eine Erscheinung, die nur als das Product einer serösen Durchtränkung dieser Theile aufzufassen ist. Dadurch gewinnen die Gefässe das Aussehen als wären sie mit einem matten Hauch bedeckt. Es ist merkwürdig wie ungewöhnlich häufig diese Form des Erkrankens auf ihrer niedrigsten Stufe der Entwicklung bei den Feuerarbeitern unserer Metallindustrie beobachtet wird. Es scheint, dass eine doppelte Reihe von Schädlichkeitsverhältnissen anzuschuldigen ist, sowohl der directe Einfluss des Lichtes und der Gluth auf die Augen, wie die Congestionen zum Kopf und die häufige Unterdrückung der Hautthätigkeit unter

dem Einfluss einer kalten Luftströmung. Bei den Grubenarbeitern rief der Aufenthalt in der feuchten Erde eine besonders nachtheilige Einwirkung hervor.

Sowohl bei dem blossen Vorhandensein stark ausgeprägter Retinalcongestionem mit daraus resultirenden Sehstörungen, als auch bei den leichtern Formen von Retinitis ist das erste Symptom die umschriebene Herabsetzung des centralen Sehens, eine Störung, welche der Patient instinctmässig bei der Fixation durch Hin- und Herschieben des betrachteten Objects zu umgehen sucht. Die seitlichen Theile der Retina sind dabei nach jeder Richtung hin functionsfähig. Der Unterschied zwischen centraler und excentrischer Wahrnehmungsfähigkeit ist indessen so stark, dass er selbst ganz ungebildeten Patienten auffällt. Characteristisch ist, dass alle Kranken angeben beim Anbruch der Dämmerung besser zu sehen, wohl deshalb, weil zu jener Zeit weniger Ansprüche an das centrale Sehen gemacht werden und somit der Unterschied zwischen centraler und excentrischer Wahrnehmungsfähigkeit weniger scharf hervortritt. Diese Besserung der Sehschärfe beim Eintritt der Dunkelheit ist indessen nur scheinbar, in Wirklichkeit existirt sie nicht, wie man sich beim Hervorrufen eines künstlichen Dunkels durch Vorhalten intensiv gebläuter Gläser überzeugen kann. Niemals kommt, wie die Lehrbücher angeben, der reinen Retinitis das Symptom der Lichtscheu zu; wo sie zu Anfang der Krankheit besteht, ist immer ein gleichzeitiges Erkranken der Sehnervensubstanz mitvorhanden.

Die Behandlung der Retinitis wurde immer mit der Anwendung der künstlichen Blutentziehungen und dem Gebrauche derivirender Mittel, meistens aus der Klasse der salinischen eröffnet, um nach Beseitigung der Netzhautcongestionem in minder hartnäckigen Fällen zu dem Gebrauche des Sublimats überzugehen. Die früheste Heilung der Krankheit sah ich nach einer 5wöchentlichen Behandlung, im Durchschnitte waren 2 oder noch mehr Monate erforderlich, ehe der Patient

als geheilt betrachtet werden konnte. Eine acut entstandene Retinitis lieferte selbst bei der umfangreichsten Herabsetzung der centralen Sehschärfe eine günstigere Prognose als jene Formen, die sich langsam entwickelt und das Sehvermögen nur in einem relativ geringen Grade herabgesetzt hatten. Zu wiederholten Malen konnte ich bei einer acuten Retinitis, die das Sehvermögen bis auf Null reducirt hatte, eine rasche und wahrhaft staunenswerthe Besserung in Folge der eingeschlagenen Behandlung constatiren, wenn die continuirliche Circulation in den Blutgefäßen nicht durch eine strangulirende Einwirkung Seitens der Nervenfaserschicht unterbrochen war. Es scheint, dass bei diesen Formen immer ein Erguss seröser Meningealexudationen das ursächliche und das complicirende Element der Krankheit bildet.

Am 27. Dec. 1860 consultirte mich ein 17jähriger Lehrling W. B. aus Lennep, dessen rechtes Auge wenige Tage vorher unter den Erscheinungen von Eingenommenheit des Kopfes erblindet war. Patient unterschied nur höchst unsicher die Bewegungen meiner Hand. Das Ophthalmoskop documentirte die Anwesenheit einer acut aufgetretenen Retinitis; Störungen des Allgemeinbefindens waren nicht mehr vorhanden, denn die Schwere des Kopfes war schon geschwunden. Die Therapie wurde nach den eben erwähnten Grundsätzen geleitet. Am 8. Januar 1861 wurden bereits meine Finger in 3 Fuss Entfernung gezählt, am 22. einzelne Worte von 19, am 25. Nr. 16 mit Anstrengung gelesen. Am 2. Februar las Patient 7, am 15. sogar 2. Die centrale Fixationsfähigkeit wurde nicht vollständig ausgeglichen, denn beim Lesen musste das Buch immer ein wenig seitlich, in der Richtung nach aussen gehalten werden. Vor 2 Jahren hatte ich nochmals Gelegenheit, das Auge zu untersuchen; die Retina erwies sich vollkommen durchsichtig, ihre Gefäße jedoch waren dünner als auf dem nicht afficirt gewesenen Auge und die Sehschärfe wieder bis auf Nr. 6 heruntergegangen, denn es hatte

sich ein leichter Strabismus divergens entwickelt, der die gemeinsame Fixation verhinderte.

Bei einem jungen kräftigen Manne, Herr M. aus Aachen, war am 25. October 1865 eine Retinitis vorhanden, die nur noch ein Unterscheidungsvermögen zwischen hell und dunkel gestattete. Patient hatte seiner Angabe nach noch 8 Tage vorher die feinste Diamantschrift lesen können. Auch hier war eine Schwere des Kopfes dem Auftreten der Sehstörung vorausgegangen. Es wurde Heurteloup und innerlich Coccionella mit Magnes. ust. verordnet, um auf die Diurese zu wirken. Am 31. October zählte Patient meine Finger in 5 Fuss, am 3ten Nov. wurden einzelne Worte von 14, 8 Tage später Nr. 5 mit Mühe gelesen. Dann wurde zum Gebrauch von Magnes. sulph. mit Zusatz von Oxymel scillit. übergegangen. Nach Ablauf der 5. Woche war Patient vollständig geheilt.

Als er sich mir im Mai des vorigen Jahres wieder vorstellte, um mit Rücksicht auf die überstandene Sehstörung vom Militärdienste befreit zu werden, musste ich ihm das gewünschte Attest verweigern, denn die Sehschärfe für die Ferne war vollkommen normal geworden.

Man sieht, es handelt sich um solche Fälle, die unmittelbar nach der eingetretenen Störung zur Behandlung kommen. Mit der Dauer der Netzhautcompression wächst die Gefahr für das Sehvermögen, indessen auch bei längerem Bestehen der Krankheit beobachtet man, wenngleich keine Restitutio ad integrum, doch eine ausserordentliche Besserung des Gesichts.

Am 3. Mai 1862 wurde mir ein 10jähriges Mädchen M. N. aus Düsseldorf zugeführt, dessen beide Augen seit 12 Tagen nach eben überstandenen Masern in Folge von unterdrückter Hautthätigkeit erblindet waren. Die Patientin unterschied nur höchst unsicher eine ihr dicht vorgehaltene Kerze. Das Gesicht war leicht ödematös, eine Nierenerkrankung jedoch nicht vorhanden.

Dem Kinde wurde Inf. flor. Sambuc. mit Liq. Ammon. acet. als heisses Getränk verordnet, dabei Ein-

reibungen von Tart. stib. in den Nacken und von Spirit. formic. in die Füße. Gegen mein Erwarten konnten nach Verlauf weniger Tage meine Finger gezählt werden und, ehe 7 Wochen verflossen waren, las die kleine Patientin wieder Nr. 1. Der Durchmesser des Gesichtsfeldes überschritt während des Sommers 1862 nur wenig die Grösse eines Zweithalerstückes. Bis zum vorigen Jahre hatte es allmählig eine Ausdehnung bis auf 6 Zoll Durchmesser angenommen, die Retinalgefässe waren dünner wie gewöhnlich, der Opticus zeigte sich etwas weisslich, die Sehschärfe jedoch musste untadelhaft genannt werden.

Es ist in der That auffallend, in welch' nahen Beziehungen die gestörte Hautthätigkeit zu einem krankhaften Verhalten der Retina steht; die Störung tritt bald unter der Form von Netzhautcongestionen, bald unter der Form von Retinitis auf. Zu wiederholten Malen konnte ich diese Erscheinungen nach Pockenepidemieen constatiren, auch dann, wenn der Verlauf der Krankheit ein regelmässiger gewesen war. Die hervorgerufenen Alterationen des Gesichts schwanden immer in Folge der eingeschlagenen Behandlung. Indessen auch abgesehen von diesen Allgemeinerkrankungen, ist es unzweifelhaft, dass die blosse Unterdrückung eines Eczems oder einer Psoriasisform dieselbe Reihe der krankhaften Gesichterscheinungen hervorrufen kann.

Bei einer Sehstörung, die sich nach angeblicher Unterdrückung eines Flechtenaussschlags seit Jahresfrist entwickelt hatte, konnte ich im Mai 1862 leichte Atrophie des Opticus und der Retina wahrnehmen. Diese Erscheinungen wurden als das Atrophirungsstadium der Netzhaut nach abgelaufener Retinitis aufgefasst; rechts wurde 18, links hier und da ein Wort von 20 gelesen, Convex 10 war wirkungslos, das Gesichtsfeld des rechten Auges intact, links der obere Theil des Sehfeldes defect. Genau 3 Zoll von dem Fixationspunkt verlief die Begrenzungslinie des Defectes in einem nach unten gekrümmten Bogen. Dem Patienten L. B.

aus Coblenz wurde Solut. arsen. Fowleri $3i : aq. dest. 3iii$ (dreimal täglich 4 Tropfen in einem Esslöffel voll Wasser) verschrieben. Dabei wurde des Abends zur Erregung der Transpiration ein Thee aus Spec. ad dec. lign. genommen. Am 11. August las Patient rechts 16, links 20, die Gesichtsfeldbeschränkung war ausgeglichen. Ende Mai des folgenden Jahres vermochte Patient bei Gebrauch von Convex 10 Nr. 4 mit Leichtigkeit zu lesen.

Ein alter Geistlicher aus der Nähe von Osnabrück hatte nach einer Durchnässung der Haut sein Gesicht so weit eingebüsst, dass er beiderseits kaum Nr. 20 erkennen konnte, Convex 10 besserte in so weit, dass rechts 19, links 17 mit Mühe wortweise gelesen wurde. Vier Wochen wurden schweisstreibende Mittel verordnet, dann zum Gebrauche von Saidschützer Bitterwasser übergegangen. Nach 4monatlicher Behandlung las Patient beiderseits mit Hülfe von Convex 10 Nr. 1.

Die Zahl dieser Fälle liesse sich noch bedeutend vermehren, da die Grubenarbeiter ein zahlreiches Contingent zu diesen Formen von Sehstörungen stellen, indessen diese wenigen Beispiele mögen genügen, um die therapeutische Auffassung darzuthun.

Es scheint der Application des Heurteloup ein ausserordentlich gewichtiger Antheil an den erzielten Heilerfolgen zugeschrieben werden zu müssen und es ist keineswegs fraglich, dass ein jeder Ophthalmologe, dem ein umfangreiches klinisches Material zur Seite steht, Fälle anführen kann, die, nachdem sie sich Jahre lang als unzugänglich für die Kunst erwiesen haben, einer raschen Besserung entgegengeführt wurden, sobald der Kurversuch von den künstlichen Blutentziehungen unterstützt ward.

Das merkwürdigste Beispiel dieser Art erlebte ich an den Augen eines jungen englischen Seeofficiers H. B., dessen Bekanntschaft ich im Frühjahr 1861 machte. Patient war vor vielen Jahren, als er mit seinem Schiffe an der westafrikanischen Küste von Sierra Leone stationirte, von einer Leberentzündung befallen worden, die durch Hervorrufen von Erbrechen und Kopfweh eine so hoch-

gradige Sehstörung einleitete, dass der gänzliche Verlust des Gesichts unvermeidlich schien. Seit 10 Jahren befand sich der Unglückliche auf dem Continent, bald hier, bald dort nach Hülfe suchend. Patient war in Folge einer beiderseitigen Einengung des Gesichtsfeldes bis auf $3\frac{1}{2}$ Zoll so hülflos, dass er nie anders als von seinem Bedienten begleitet ausgehen durfte. Nur mit der grössten Anstrengung wurden einzelne Buchstaben rechts von 16, links von 14 erkannt. Die Anamnese, das Verhalten des grauverfärbten Opticus und der dünnen Retinalgefässe liessen die Diagnose auf das Atrophirungsstadium einer abgelaufenen Retinitis stellen.

Im Beginne des Monats Mai wurde eine systematische Behandlung angefangen, die neben dem Gebrauche des in grossen Zwischenräumen angewendeten Heurteloup in der consequenten Darreichung eines Inf. rad. Rhei bestand. Gegen Ende Juli wurde rechts 10, links 8 mit Anstrengung gelesen, Convexgläser übten indessen noch eben so wenig einen bessernden Einfluss wie zu Anfang der Behandlung. Das Gesichtsfeld hatte jetzt 7 Zoll Durchmesser. Anfangs August wurde nun zu dem mässigen Gebrauch von Friedrichshaller Bitterwasser übergegangen und zwar mit einem solchen Erfolg, dass Ende October die Ausdehnung des Gesichtsfeldes als normal zu betrachten war. Die Sehschärfe war beiderseits bis auf Nr. 4 der Jaeger'schen Scala gestiegen. Eine jede medicinische Behandlung wurde nunmehr sistirt, dem Patienten aber das Vermeiden von Lesen und Schreiben zur strengsten Pflicht gemacht. Im Mai 1862 konnte, wenngleich mit grosser Anstrengung, Nr. 1 gelesen werden. Im Winter 1864 besuchte mich der Patient nochmals, um mir mitzutheilen, dass seine Beschäftigung die Litteratur geworden sei; eine solche Stärke und eine solche Ausdauer hatte sein Gesicht angenommen.

Die staunenswerthe Besserung des Sehvermögens in dem vorliegenden Falle zeigt, dass eben keine substantielle Zerstörung wichtiger Partien der Retina resp.

des Opticus vorgelegen haben kann, liefert aber auch von der andern Seite den evidenten Beweis, dass selbst in dem Atrophierungsstadium einer Retinitis noch immerhin Heilresultate zu erzielen sind, die man a priori nicht für wahrscheinlich halten sollte. —

Retinitis albuminosa wurde während des vorigen Jahres nur in 2 Fällen beobachtet, während die frühern Jahrgänge ihrer durchschnittlich 5—7 lieferten.

Die Untersuchung des Urins scheint darauf hinzuweisen, dass das Auftreten der Sehstörung im Allgemeinen dann beginnt, wenn der zu Grunde liegende Morbus Brightii aus dem 2ten in's 3te Stadium übergeht. Bei der Feststellung der Diagnose war es gar kein seltenes Ereigniss, constatiren zu müssen, dass die Patienten bis zum Momente der Vorstellung durchaus keine Ahnung von der Anwesenheit eines zerstörenden Krankheitsprocesses gehabt oder wenigstens einen Zusammenhang zwischen Augenleiden und Nierenerkrankung nicht für denkbar gehalten hatten. Die Erklärung, dass eine Behandlung des körperlichen Leidens eigentlich schon eine Behandlung der Sehstörung involvire, bewirkte, dass nur relativ wenige von den beobachteten Fällen sich einer klinischen Behandlung unterzogen.

Der innerliche Gebrauch von Tannin oder von Eisenpräparaten, wenn die begleitende Anaemie besonders stark ausgeprägt war, bildete neben der sorgfältigsten Beachtung der Hautthätigkeit, die Grundlage der Therapie.

Drei Fälle habe ich bis jetzt beobachtet, in denen die weissen Plaques in der Retina vollständig schwanden; zwei dieser Fälle waren dadurch merkwürdig, dass trotz vollständigem Schwinden der pathologischen Bildungen, der Eiweissgehalt des Urins sich gleich blieb. In dem 3ten Falle konnte nach 3monatlicher Behandlung die Krankheit als geschwunden betrachtet werden, die Sehstörung war völlig ausgeglichen und kein Eiweiss mehr im Urin nachweisbar. Es ist dieser Fall der einzige, dessen Heilung ich jemals constatiren

konnte. Doppelt interessant ist die Thatsache deshalb, weil schon 3 Glieder derselben Familie an Morbus Brightii zu Grunde gegangen waren. Den Patienten, welcher Gegenstand dieser Beobachtung war, habe ich noch 3 volle Jahre hindurch häufig bis zu seinem durch Apoplexie erfolgten Tode wiedergesehen, das alte Uebel schien vollständig erloschen.

Hatte sich die Retinitis albuminosa mit Glaskörpertrübungen complicirt, so wurde zu der einmaligen Anwendung des Heurteloup übergegangen, wenngleich im Allgemeinen Blutentziehungen bei der vorhandenen Anaemie nicht empfehlenswerth sein dürften. In dieser mässigen Anwendung war der Erfolg des Therapeutiums häufig überraschend; es scheint, dass die unter seiner Einwirkung veränderten Circulationsverhältnisse einen ähnlichen günstigen Einfluss auf die Lichtung des Glaskörpers ausüben, wie Punction der vordern Kammer bei der Anwesenheit iritischer Processe auf die Ausscheidung eines neuen Humor aqueus.

So ohnmächtig auch im grossen Ganzen die ärztliche Kunst sich in der Behandlung des Morb. Brightii erweist, so glänzend ist doch häufig — wenn auch nur temporär — der Erfolg in der Behandlung der begleitenden Sehstörung. Vor einigen Monaten noch behandelte ich ein 21jähriges Mädchen, dessen Gesicht R. bis auf 16, L. bis auf 11 heruntergegangen war. In 4 Wochen las die Patientin beiderseits wieder Nr. 1. Bei einer 2 mal doppelseitig ausgeführten Blutentziehung, jedesmal in der Stärke eines halben Cylinders, hatte die Patientin im Beginne der Kur Spec. ad dec. lign. gebraucht und schliesslich längere Zeit hindurch Ferr. carbon. mit Leberthran genommen. Einige Male konnte ich constatiren, dass dem Auftreten der Retinitis albuminosa wenige Wochen später der Tod folgte.

Im Herbst 1857 sah ich einen jungen Mann, der die charakteristischen Netzhautveränderungen im höchsten Grade darbot, wenige Stunden nachdem er sich mir vorgestellt hatte, in Folge der gestörten Urinaus-

scheidung von den heftigsten Convulsionen befallen werden; drei Tage später erfolgte der Tod unter den Erscheinungen der Uraemie. In einem andern Falle trat 4 Tage vor dem Tode eine absolute Blindheit unter dem Einfluss der Uraemie ein.

Unabhängig von den ophthalmoskopisch wahrnehmbaren Veränderungen der Netzhaut, beobachtete ich einige Male Sehstörungen unter wüthendem Kopfweh, heftigem Erbrechen, Stechen der Haut und Convulsionen, sobald die Urinausscheidung eine Zeit lang sistirt hatte. Characteristisch hierbei war eine ausserordentlich rasche Entwicklung von hochgradiger Hypermetropie. Die Sehstörung wurde als eine Anaesthesia optica und somit als Theilerscheinung eines paralytischen Zustandes der Nervencentra aufgefasst. Unter solchen Verhältnissen war das Hauptaugenmerk der Therapie darauf gerichtet, möglichst rasch eine Thätigkeit der Haut herbeizuführen. Die Darreichung von Campher und Benzoë erwies sich von diesem Gesichtspunkt aus als sehr nützlich.

Retinitis luëtica wurde häufiger beim weiblichen als beim männlichen Geschlecht beobachtet, wohl deshalb weil bei dem ersten leichter die Anwesenheit eines Ulcus syphiliticum übersehen und somit eher Anlass zu einem Allgemeinerkranken gegeben wird. Niemals habe ich bis jetzt das Auftreten der Krankheit bei der gleichzeitigen Anwesenheit secundärer Erscheinungen constatirt. Die Diagnose auf Retinitis luëtica wurde mehr aus dem vorausgegangenen Allgemeinerkranken gestellt, als dass sie durch wirklich greifbare, constitutionell syphilitische Symptome zu eruiren gewesen wäre. Häufig wurde in ihrer Begleitung eine welke Beschaffenheit der Haut mit spärlichem Wachsthum des Kopfhaares beobachtet.

Ich kenne einen Fall, der bis jetzt jeder Heilung Trotz geboten hat. Die Patientin, im Beginne der 40er, stellte sich mir zuerst im Jahre 1861 vor. In Folge der eingeschlagenen Behandlung stieg das Gesicht von

Nr. 18 auf 5. Einige Monate blieb das Sehvermögen auf dieser Höhe, dann trat intercurrent eine Leberentzündung auf, die in der Heimath der Patientin behandelt und von dem Hausarzte auf ein gleiches ursächliches Moment zurückgeführt wurde. Patientin ging dann nach Aachen und wurde dort noch einer Schmierkur unterworfen. Diese Behandlung übte auf das Gesicht, welches vorher schon bedeutend abgenommen hatte, keinen bessernden Einfluss. Durch Holzthee und Jodkali mit Leberthran hob das Sehvermögen sich wieder bis auf Nr. 12. Es ist ein ewiger Wechsel zwischen Steigen und Fallen. Bemerkenswerth ist dieser Fall noch durch die Stärke der subjectiven Lichtempfindungen, ein Symptom, das ich sehr oft bei Retinitis syphilitica beobachten konnte.

Zwei Fälle sind mir in der Erinnerung geblieben, in denen pigmentirte Hautflecken auf eine eben geschwundene Psoriasis hindeuteten. Die Retinitis als solche trägt nicht den Character der Specificität an sich — wenigstens habe ich mich in keinem einzigen Falle davon überzeugen können; stets ist sie ausgezeichnet durch ihre Hartnäckigkeit gegen die angewendeten Heilmittel und durch die ungewöhnlich lange Dauer ihres Bestehens. Im Allgemeinen lässt sich als Grundsatz aufstellen, dass durch eine sonsequente Behandlung nur dann ein Resultat zu erreichen ist, wenn nach den scheinbar getilgten Symptomen der vorausgegangenen Sehstörung die Patienten Ausdauer genug besitzen, die lästige Kur noch viele Wochen hindurch fortzusetzen.

Im Herbste 1862 präsentirte sich mir ein junger Kaufmann mit den Erscheinungen einer beginnenden Retinitis des linken Auges. Mit Rücksicht auf die Anamnese wurde die Diagnose auf Retinitis luëtica gestellt. Die Sehschwäche, welche bei der ersten Vorstellung sich nur durch eine leichte Herabsetzung des centralen Sehens documentirte, nahm im Verlauf von 14 Tagen eine so grosse Dimension an, dass nur noch einzelne Worte von Nr. 16 gelesen wurden. Unter

dem Einflusse einer Sublimatkur trat eine so bedeutende Besserung ein, dass Patient im December als geheilt entlassen werden konnte. Ende Januar 1863 sah ich den Kranken wieder, es wurde noch eben so fliessend Nr. 1 gelesen wie im December, indessen waren zahlreiche, sich häufig wiederholende subjective Lichtempfindungen aufgetreten. Da der Augenspiegel eine vollständige Durchsichtigkeit der Retina nachwies, so legte ich diesen Erscheinungen keine grosse Bedeutung bei um so weniger, weil Patient mir als ein höchst reizbarer und stets in Aufregung lebender Mann bekannt war. Drei Wochen später kommt Patient abermals zurück, das Gesicht hat ausserordentlich abgenommen, die Netzhaut ist trübe, das Sehfeld nach unten und aussen beschränkt, Nr. 19 wird buchstabirt. Ein Recidiv der Retinitis war unzweifelhaft. Der 8wöchentliche Gebrauch von Kalium jodatum verhinderte zwar eine Weiterentwicklung der Krankheit, bewirkte aber auch nicht die mindeste Veränderung in dem Stande des Gesichts. Ein rascher Umschlag der Erscheinungen erfolgte indessen, als die bisherige Medication mit der Anwendung des Dec. Zittm. vertauscht wurde. Um die Mitte Juni wurde wieder Nr. 1, wengleich mit einiger Anstrengung gelesen. Dann ging Patient in eine Kaltwasseranstalt, um jedoch nach wenigen Tagen wiederzukehren, weil abermals eine Beschränkung des Gesichtsfeldes eingetreten war.

Mit Rücksicht auf die rasche Entwicklung und die Art des Defects wurde eine Bindegewebswucherung in der Sehnervensubstanz praesumirt. Als nach der Darreichung von Sarsaparilla eine Besserung eingetreten war, wurde dem Patienten neben dem Gebrauche der Aachener Thermen eine Schmierkur empfohlen, ihm jedoch dringend angerathen, auch die Meinung von Professor v. Graefe einzuholen. Dieser war derselben Ansicht und Patient machte in Aachen unter der Leitung von Dr. H. Velten die vorgeschlagene Kur durch. Als ich den Kranken im Beginne des Monats November

sah, war die centrale Sehschärfe ziemlich befriedigend zu nennen, die Scene hatte sich aber in so ferne geändert als seit dem September ein zonulärer Gesichtsfelddefect eingetreten war. Die centrale perceptionsfähige Stelle der Netzhaut repräsentirte einen Kreis von $1\frac{3}{4}$ Zoll Durchmesser. Die Zone des Defects war $2\frac{1}{4}$ Zoll breit, jenseits dieser Grenze, also in den peripherischen Netzhauttheilen, die Wahrnehmungsfähigkeit ungestört. Mit Rücksicht auf den Umstand, dass die Anregung der Haut- und Nieren-Thätigkeit das einzige Mittel gewesen war, welches einen eclatanten Erfolg gehabt hatte, rieth ich nochmals zu dem Gebrauche des Dec. Zittm. Die Dosis von 24 Flaschen, zur Hälfte stark, zur Hälfte schwach, wurde nach ihrem Verbrauch nochmals erneuert. Das Gesichtsfeld glich sich zum grössten Theil aus, nur nach oben und innen blieb ein Defect bestehen, repräsentirend die Grösse eines Sextanten von dem ursprünglichen Defect. Es wurde nun dem Kranken eine Pause von 14 Tagen gegönnt, um sich einigermaßen zu erholen, dann Thee aus Sarsaparille verschrieben, um die Hautthätigkeit fortwährend zu unterhalten. Nach 14tägigem Gebrauch wurde dieser Thee mit einem Dec. Pollini vertauscht, das 2 Monate hindurch continuirlich genommen wurde. Nach Ablauf dieser Zeit las Patient fliessend Nr. 1. Die Sehschärfe für die Ferne stieg nach den Snellen'schen Tafeln auf 1, die Netzhaut wurde vollkommen durchsichtig, der Gesichtsfelddefect glich sich vollständig aus, nur an einer einzigen Stelle blieb eine leichte Herabsetzung der Wahrnehmungsfähigkeit bestehen in einem Umfange, der der Grösse einer Haselnuss entsprach. Weitere Recidive sind nicht eingetreten.

Diesen zonulären Defect des Gesichtsfeldes habe ich zu wiederholten Malen nicht bloss bei Retinitis luëtica, sondern auch bei den Formen syphilitischer Chorioiditis beobachtet, die mit Pigmentinfiltration in die Netzhaut einhergingen. Niemals sah ich diese Zone des Defects in einer grösseren Ausdehnung als während

des verflorbenen Sommers, sie war mindestens $3\frac{1}{2}$ Zoll breit, und der centrale noch functionsfähige Theil der Netzhaut übertraf ein wenig die Grösse eines Silbergrschens. Auch hier trat in Folge der eingeschlagenen Behandlung eine vollständige Heilung ein. Bei einem andern Patienten überschritt das Gesichtsfeld nicht die Grösse eines Zweithalerstückes, jede excentrische Wahrnehmungsfähigkeit war aufgehoben. Dieser Fall war mir noch insoferne bemerkenswerth, als er einer der wenigen war, in dem ich die Anwesenheit von Synechia posterior zwischen Iris und Linse constatiren konnte. Diese Complication scheint jedoch eine rein accidentelle gewesen zu sein, ganz unabhängig von der Anwesenheit der Retinitis. Weiter noch war dieser Fall ausgezeichnet durch die relativ gut erhaltene Sehschärfe, es wurde Nr. 4 mit Anstrengung gelesen, während die Sehschärfe für die Ferne = $\frac{1}{5}$ betrug.

Es gibt keine Retinitis, deren Gefässinjection eine so wenig bedeutende Rolle spielt, wie eben die syphilitische. Die Circulationsstörung scheint successive auf rein mechanischem Wege durch eine Wucherung des die nervösen Elemente der Netzhaut tragenden Bindegewebsgerüsts zu Stande zu kommen. So ist auch jene seltene Strifenbildung erklärlich, die man zuweilen neben den Gefässen sich hinziehen sieht, so auch die Art der Gesichtsfeldbeschränkung und die Erscheinungen der Micropsie, welche in Folge der partiellen Netzhautschrumpfung bei dieser Form von Retinitis häufiger vorkommen wie bei irgend einer zweiten.

Besonders ausgeprägt sah ich die Micropsie bei einem jungen mit Scotoma centrale behafteten Offizier. Eine Retinitis war nicht nachweisbar, nur starke Netzhautcongestion waren vorhanden. In Folge der eingeschlagenen Behandlung war die Sehschärfe von Nr. 16 auf 1 gestiegen. Zeichnete Patient in ein gegebenes Quadrat ein zweites, so wie es ihm auf dem erkrankten Auge erschien, so betrug die seitliche Differenz der Grössenverhältnisse $\frac{1}{5}$, die Ausdehnung von oben nach

unten war dagegen nur um $\frac{1}{6}$ vermindert. Nirgends ergab sich jedoch ein Verzerren der Winkel, die Linien des kleinen Quadrats waren überall denen des grossen parallel.

Es gibt keine Krankheit, die in der Manifestation ihrer verschiedenen Formen so sehr zu Bindegewebswucherungen neigt, wie eben die Syphilis; die enge Beziehung der Bindegewebelemente der Netzhaut und des Sehnerven erklärt die Leichtigkeit, mit der die Selbstörung bald ihre substantielle Localisation in der Retina bald im Opticus findet.

In diesem Sinne handelt es sich bei den tiefern Formen des Erkrankens fast immer um eine Neuro-Retinitis. Wenn in Folge der eingeschlagenen Behandlung das Grundleiden als abgelaufen zu betrachten ist, dann kann gegen die zurückgebliebene Sehschwäche, soweit sie eben aus einer gestörten Circulation resultirt, der Heurteloup mit Vortheil in Anwendung gezogen werden. So lange die Krankheit auf ihrer Höhe steht, nutzt seine Anwendung zu gar nichts.

Die Infiltrationsprocesse der Netzhaut gehen aus der gewöhnlichen Retinitis hervor, so dass diese gewissermassen nur das Vorstadium repräsentirt. Sie sind in der Regel ausgezeichnet durch die Raschheit ihres Entstehens und durch die ungewöhnlich grossen Gefahren, mit der sie die Existenz des Gesichts bedrohen. In ihrer zerstörenden Wirkung sind sie nur mit dem Glaucom zu vergleichen.

Die seröse Durchtränkung der Nervenfaserschicht verleiht dem Auge ein mattgraues Ansehen, aus dem man häufig die nicht infiltrierte Macula lutea in scharf contrastirender rother Färbung hervorleuchten sieht. Dabei ist der Uebergang zwischen Sehnervenscheibe und Netzhaut mehr oder minder vollständig verwischt. Die Netzhautgefässe sind ausgezeichnet durch ihren stark geschlängelten Verlauf; der strangulirende Einfluss der Nervenfaserschicht bewirkt, dass die Gefässe an einzelnen Stellen fadendünn, an andern wiederum

spindelförmig angeschwollen erscheinen. Die zahlreichen Gefässapoplexien, welche man bei den hochgradigen Formen beobachtet, führen unwillkürlich zu einem Vergleich mit jenen Circulationsstörungen, die man bei einer diphtheritischen Conjunctiva beobachtet. Ich sah den Zerstörungsprocess innerhalb weniger Tage eine so furchtbare Höhe erreichen, dass das Sehvermögen für immer vernichtet war.

Wenn es irgend eine Krankheitsform des innern Auges gibt, von der man sagen kann, dass sie ein Spiegel körperlicher Störungen ist, so gilt dieses mit vollem Recht in Bezug auf die Infiltrationen der Netzhaut. Sie sind immer der Ausdruck einer Circulationsstörung der allertiefsten Art. Bald erweisen sie sich als das Symptom von Meningitis oder Encephalitis, bald ist ihre Anwesenheit durch Menstruationsanomalien oder puerperale Processe bedingt, in andern Fällen wiederum sind sie Theilerscheinung einer gestörten Hautthätigkeit. Ihre Ursachen in erschöpfender Weise darthun, hiesse einen grossen Theil der innern Pathologie mit in den Bereich der Discussion ziehen. Ich weiss sehr gut, dass manche Beobachter in den Infiltrationen die Anwesenheit von Neuro-Retinitis sehen. Wenn gleich diese Deutung in Bezug auf das Wesen der Sache eine ganz correcte ist, so habe ich doch seit vielen Jahren vom klinischen und rein practischen Standpunkte aus die Bezeichnung Neuro-Retinitis nur für solche substantielle Erkrankungen des Sehnerven gebraucht, bei denen die begleitenden entzündlichen Erscheinungen der Netzhaut nur das nächste Bereich der Sehnervenpapille occupirten. Eine genaue Zusammenstellung aller Beobachtungen vom 15. October 1859 bis zu demselben Zeitpunkt des Jahres 1866 ist am ehesten geeignet, ein richtiges Bild von dem zerstörenden Einfluss der Krankheit zu verschaffen. Die Fälle sind unter Zahlenbezeichnung der Reihe nach aufgeführt.

N ^o	Ursache, sofern sie nachweisbar war.	Stand des Gesichtes bei der ersten Vorstellung.	Erfolg der Behandlung.
1	Meningitis.	R. Amaurose, L. 8.	R = 0, L. 3.
2	Suppressio mensium.	R. 18, L. 11.	Nicht behandelt.
3	Apoplexia cerebri.	R. normal, L. hell und dunkel.	L. 4.
4	Unterdrückte Hautthätigkeit.	Atrophia Retinae, nichts von 20.	Soll 1/2 Jahr später erblindet sein.
5	Menostasia.	R. 19, L. nichts von 20.	R. 3, L. 14.
6	Insolatio.	R. 8, L. nichts von 20.	R. 2, L. 3.
7	Suppressio mensium.	R. 19, L. 20 buchstabirend.	R. 13, L. 20.
8	desgl.	Beiderseits einzelne Worte von 20.	R. 20, L. 7.
9	Encephalitis.	R. Amaur., L. 18.	Stirbt an Encephalomalacie zwei Jahre später.
10	desgl.	R. nichts von 20, L. 9.	Nicht behandelt.
11	Meningitis.	Beiderseits nichts von 20.	desgl.
12	Fall auf den Kopf.	Stad, der Atrophie, l. 14. Gesichtsfeldbeschränkung.	desgl.
13	Suppressio mensium.	Amaur. absol. seit 5 Wochen.	desgl.
14	Morbus cerebri?	R. Amaur. Zwei Jahre später plötzlich Amaur. in sinistro.	desgl.
15	Suppressio mensium.	Amaur. in utroque.	desgl.
16	Verletzung des Kopfes.	R. Amaur., L. 20.	Behandlung erfolglos.
17	Tumor cerebri.	Plaques-Bildung an der Insertion des Opticus, R. 15, L. 8.	Wird zu Hause mit Sublimat behandelt, stirbt nach 7 Monaten.

18	Suppressio mensium. Encephalitis.	Beiderseits nichts von 20. Gesichtsfield.	Nicht behandelt.
19	Keine nachweisbare Ursache. Ueberanstrengung.	1. 5., beiderseitig ovaler Defect im Gesichtsfield. R. Amaur., L. 19 (+ 10) 16. R. 19, L. 20.	Gesichtsfielddefect ausgeglichen, Patient stirbt einige Monate später plötzlich. R = 0, L (+ 10) 14. beiderseits 1.
20	Keine nachweisbare Ursache. Apoplexia cerebri.	R. zählt Finger, L. 19. 1. einzelne Buchstaben von 20. R. 16, L. nichts von 20.	Nicht behandelt.
21	Keine nachweisbare Ursache.	R. Amaur., L. normal. Amaur. in utroque.	desgl.
22	Suppressio mensium. Encephalitis.	R. Amaur., L. 11, Gesichtsfielddefect.	R. 3, L. 18 (+ 10) 14.
23	Suppressio mensium.	R. Finger in 2, L. in 1 Fuss Ent- fernung zählend, Stad. atroph., Ge- sichtsfield Thalergröss.	— — Erblindet nach 1/2 Jahre, alle Zeichen der Encephalomalacie vorhanden.
24	Suppressio mensium.	R. 14, L. normal. Amaur. in utroque. Amaur. in utroque.	Nicht behandelt.
25	Tumor retrobulbalis.	R. 18, Stad. atroph. L. Amaur. Stad. atroph., nichts von 20. R. 19, L. 8.	desgl.
26	Suppressio mensium.	beiders. 19 (+ 10) bessert nicht. Amaur. in utroque. R. 16, L. normal.	— — Nicht behandelt.
27	Anaemie in Folge von Abortus. Meningitis.		desgl.
28	Cessatio mens. praematura. Otorrhoea suppressa. Ueberanstrengung.		desgl.
29	Plötzliche Cessation der Lochien. Scarlatina.		desgl.
30			desgl.
31			desgl.
32			desgl.
33			desgl.
34			desgl.
35			desgl.
36			desgl.
37			desgl.

Nr.	Ursache, sofern sie nachweisbar war.	Stand des Gesichtes bei der ersten Vorstellung.	Erfolg der Behandlung.
38	Keine nachweisbare Ursache.	R. normal, L. hell und dunkel. Ein Jahr später beiders. Retinitis mit Plaques-Bildung R. 14, L. 16.	l. beiders. 5.
39	Menostasia.	Rückgängiges Stad. l. 7.	Nicht behandelt.
40	Insolatio.	Krankheitsprocess abgelaufen, l. 3. Einengung des Gesichtsfeldes.	desgl.
41	Cessatio mens. praematura.	Amaur. in utroque.	—
42	Keine nachweisbare Ursache.	Amaur. in utroque.	—
43	Meningitis.	R. 4, L. 8.	R. 2, L. 4.
44	Cessatio mens. praemat.	L. Amaur., R. normal.	Nicht behandelt.
45	desgl.	Amaur. in utroque.	—
46	Cephalaea.	L. Amaur., R. normal.	—
47	Tumor cerebri.	Plaques-Bildung in der Umgebung des Opticus, l. 18.	Stirbt nach 3 Monaten.
48	Keine nachweisbare Ursache.	L. Amaur., R. normal.	—
49	Suppressio mensium.	Amaur. in utroque.	—
50	Cessatio mens. praemat.	L. sieht hell und dunkel, L. normal.	Zählt Finger auf 12 Fuss.
51	Ursache nicht verzeichnet.	R. Amaur., L. 16.	Nicht behandelt.
52	Encephalitis.	Amaur. in utroque.	—
53	Durchnässung.	R. 18, L. 16, (+ 10) R. 16, L. 13.	l. beiderseits (+ 10) 5.
54	Keine nachweisbare Ursache.	Beiderseits ein Wort von 20.	Nicht behandelt.
55	Unterdrückte Hautthätigkeit.	R. 17, L. 20.	R. 14, L. 15.
56	Meningitis.	Amaur. in utroque.	—

Stirbt nach 2 Monaten an Apoplexia.

57	Apoplexia cerebri.	R. 20, L. 19.	—
58	Keine nachweisbare Ursache.	R. Amaur., L. 18.	Nicht behandelt.
59	Encephalitis.	Beiderseits 19.	Stirbt nach 5 Monaten.
60	Menostasia.	L. Amaur., R. normal.	(+ 10) 4.
61	Haemorrhoids.	R. 18, L. 16	(+ 10) 6.
62	Unterdrückte Hautthätigkeit.	R. zählt Finger in 3' Entfernung, L. 16	R. 12, L. 5, Gesichtsfeld normal.
63	Anhaltende Kopfoongestionen.	Gesichtsfeld R. 4', L. 8" gross.	—
64	Tumor cerebri.	Amaur. in utroque.	—
65	Wahrscheinlich tumor cerebri, da gleichzeitig Lähmung sämtlicher Augenmuskeln besteht.	R. Amaur. Ein Jahr später L. Amaur.	—
66	Meningitis chron.	Beiderseits 14.	Beiderseits 2.
67	Apoplexia.	R. Amaur., L. 20.	Nicht behandelt.
68	Encephalitis.	Beiderseits ein Wort von 20, Einengung des Gesichtsfeldes.	l. 18, Gesichtsfeld wird ein wenig grösser. $\frac{3}{4}$ Jahre später wieder plötzliche Abnahme nach Kopfweh.
69	Durchnässung.	R. 20, L. hell und dunkel.	R. 14, Finger in 5'.
70	Encephalitis.	Amaur. in utroque.	—
71	Dysmenorrhoea.	R. Amaur., L. normal.	—
72	Encephalitis.	R. Amaur., L. normal.	—
73	Meningitis chron.	R. Amaur., L. zählt Finger auf 7'. Einengung des Gesichtsfeldes im grössten Durchmesser 5".	L. 16.
74	Cephalalgia congestiva.	R. Retinalcongestion, L. Amaur.	—
75	Suppressio mens.	R. Amaur., L. 20.	Nicht behandelt.
76	Cessatio mens. praem.	R. normal, L. 18.	—

Es bestand demnach unter den beobachteten 76 Fällen im Momente der ersten Vorstellung 19 mal einseitige und 16 mal doppelseitige Erblindung, also zu einer Zeit, in der durchschnittlich nur wenige Wochen, selten einige Monate seit der ersten Störung verflossen waren. Von den 152 Augen, welche die 76 verschiedenen Persönlichkeiten repräsentirten, waren nur 12 normalsichtig; neben 51 absoluten Erblindungen bestanden 89 Sehstörungen der allerschlimmsten Art. Sind diese Zahlenverhältnisse schon geeignet, um eine richtige Vorstellung von der weittragenden Bedeutsamkeit der Krankheit zu geben, so ist ein Blick auf die 3te Colonne der Tabelle hinreichend, hochfliegende Hoffnungen, die sich an eine etwaige Behandlung anknüpfen könnten, gleich niederzuschlagen. Und trotzdem geben die verzeichneten Resultate noch nicht ein vollkommen richtiges Bild der Wirklichkeit, denn ich habe die Ueberzeugung, dass die erzielte Besserung in manchen Fällen nur auf eine momentane Zurückdrängung der gefährlichsten Erscheinungen beruhte und durch das häufig unheilbare Grundleiden früh oder spät die alte Gefahr wieder von neuem heraufbeschworen wurde. Die vorsichtige und reservirte Prognose, welche eben mit Rücksicht auf diesen Umstand in manchen Fällen gestellt werden musste, veranlasste viele Patienten sich gar keiner Behandlung zu unterziehen, sie zogen es vor in Resignation abzuwarten, was die Zukunft bringen würde.

Die Fälle, in denen eine wesentliche Besserung durch die eingeschlagene Behandlung erzielt wurde, sind 3, 5, 6, 21, 34, 35, 66. Sie boten für die Therapie insoferne unendlich günstigere Bedingungen, weil eine Behandlung schon wenige Tage nach der eingetretenen Sehstörung statt fand. Der 3te Fall präsentirte sich mir schon am 3ten, der 34ste am 4ten Tage nach dem Eintreten der Krankheit. Beide Fälle habe ich im Laufe der Zeiten noch häufig beobachten können, die erzielte Besserung ist niemals wieder Schwankungen unterworfen gewesen. Der 34ste Fall ist besonders merkwür-

dig, weil er durch plötzliche Unterdrückung einer lang bestandenen rechtseitigen Otorrhoe nach Zinkeinspritzungen entstanden war. Die Therapie bestand in der Anwendung von warmen Cataplasmen auf's Ohr und in dem Gebrauch von Spec. ad decoct. lignor., um die vollständig darniederliegende Thätigkeit der Haut zu heben. Als nach Verlauf von ein paar Wochen die Erscheinungen der Infiltration immer mehr zurücktraten, wurde diese Medication mit der Anwendung von Kalium jod. vertauscht.

Der 21ste und 35ste Fall stellten sich mir in dem Stadium der Resorption der Infiltration resp. dem Beginne der Retinalatrophie vor. Der erste der Patienten war aus Eyndhoven in Nord-Brabant, der 2te aus Amsterdam. Beide schuldigten als Ursache der Krankheit eine Ueberanstrengung des Kopfes an. Als ich die Patienten zu Gesicht bekam, bestand das Uebel bei dem einem schon 8, bei dem andern schon 10 Monate. Von Nr. 19 wurde mit jedem Auge einzeln nur hie und da ein Buchstabe gelesen; entsprechend der hochgradigen Verminderung der centralen Sehschärfe war das Gesichtsfeld beiderseits concentrisch bis auf 6 und 7 Zoll Durchmesser eingeengt. Wenn in den vorliegenden Fällen meine Therapie, bestehend in dem Gebrauche des Dec. Zittmanni und in der spätern Anwendung des Sublimats einen so glänzenden Erfolg hatte, dass beide Patienten später wieder Nr. 1 zu lesen im Stande waren, so kann ich es nur dem Umstande mitzuschreiben, dass sowohl in dem einen wie in dem andern Falle in der Heimath der Betreffenden eine rationelle Kunsthülfe eingetreten war, die, wenn sie auch nicht zu einer Verbesserung der hochgradigen Sehstörung beigetragen, doch unzweifelhaft dazu mitgewirkt hatte, dass der Zerstörungsprocess nicht noch grössere Dimensionen annahm, als sonst unzweifelhaft statt gefunden hätte.

Die Besserung in dem 4ten Falle wurde durch Darreichung von Elixir pr. Paracelsi bewirkt, dessen

emmenagogische Wirksamkeit durch den Gebrauch reizender Fussbäder mit Zusatz von Aqua reg. unterstützt wurde. Was in spätern Jahren aus der äusserst vollblütigen 19jährigen Patientin geworden ist, weiss ich nicht, das Auftreten neuer Sehstörungen würde nichts Befremdendes haben wegen der grossen Beschwerden, die sich bis dahin bei jeder Menstruation eingestellt hatten.

Der 6te Fall wurde mit Sublimat behandelt; der Erfolg der Therapie war wohl deshalb ein günstiger, weil die vorausgegangenen entzündlichen Erscheinungen ihren verderblichen Einfluss nicht bis auf die tiefen Theile des Gehirns erstreckt hatten.

Ein Seitenstück zu diesem Falle bildete der 40ste, einen französischen Ingenieur aus der Normandie betreffend. Patient war während seiner Reisen in Algier längere Zeit hindurch der Einwirkung einer glühenden Sonnenhitze ausgesetzt gewesen. Dann hatte sich unter den Erscheinungen von Kopfweh und Schwindel eine solche umfangreiche Störung des Gesichts eingestellt, dass während mehrerer Tage nur noch hell und dunkel unterschieden wurde. Durch die eingeschlagene Behandlung (Kaltwasseraufschläge, Blutigel in den Nacken etc.) hob sich das Gesicht soweit, dass Patient die Rückreise nach Frankreich antreten konnte und in der Heimath von ausgezeichneten Aerzten weiter behandelt wurde. Als ich den jungen 24jährigen Mann im Sommer 1864 zuerst sah, waren die Infiltrationserscheinungen vollständig erloschen, die leichte Atrophie des Opticus und der Retina so wie die hier und da vorhandenen Pigmenteinlagerungen in die Netzhaut, documentirten bei der Anamnese die einstige Anwesenheit des furchtbaren Uebels. Der Durchmesser des Gesichtskreises betrug indessen kaum 7 Zoll, subjective Licht- und Farben-Erscheinungen bestanden noch immer fort.

Wo die Verhältnisse es irgend zuliessen, wurde bei den Patienten, die sich einer Behandlung unterwarfen,

die Kur mit der Application eines Setaceum's in den Nacken eröffnet und bei ab und zu stattfindender Erneuerung 3—4 Monate lang liegen gelassen. Es ist in der That merkwürdig, welch' eine wohlthätige Einwirkung die meisten Kranken von jenem Zeitpunkte an auf ihren Kopf verspürten.

Wenn auch, wie es bei der grossen Zerstörung in vielen Fällen kaum anders zu erwarten stand, hinsichtlich des Gesichts eine umfangreiche Besserung nicht nachweisbar war, so zeigte die Verminderung des Kopfschwehs doch stets eine Verlangsamung des Grundleidens an.

Bei den zu Grunde liegenden Menstruationsstörungen wurden Blutigel an das Collum uteri gesetzt und innerlich Sulph. depur. mit Borax und Tart. tart. verordnet, in andern Fällen wurden Aloë, Crocus, Sabina, Fussbäder etc. etc. vorgezogen. War die Benommenheit des Vorderkopfes besonders gross, so wurden zur Entlastung des Sinus venos. longit. Blutigel an das Septum narium gesetzt, bei grosser Steifigkeit des Genickes in den Nacken. Bot dagegen der Patient eine erschöpfte, heruntergekommene Constitution dar, so wurde von allen Blutentziehungen abstrahirt, weil es eine unzweifelhafte Thatsache ist, dass das Resorptionsstadium der Infiltration um so länger dauert, je mehr das Kräfteverhältniss des Patienten zu wünschen übrig lässt. Unter diesen Umständen wurde es vorgezogen, trockene Schröpfköpfe in den Nacken oder der Wirbelsäule entlang zu verordnen, dabei wurden innerlich Mineralwässer wie Saischütz, Friedrichshall, Marienbader Kreuzbrunnen in mässigen Quantitäten gereicht. Die Anwendung der künstlichen Heurteloup'schen Blutigel wurde allen andern Blutentziehungen vorgezogen, sobald das rückgängige Stadium der Infiltration eingetreten war indem die hiermit erzielte Gefässdepletion ungleich rascher und tiefer auf die Circulationsverhältnisse des Gehirns einwirkte, als jedes andere Mittel. Da die rückgängige Krankheit die verschiedensten Gra-

duirungen hinsichtlich des atrophischen Zustandes des Sehnerven und der Netzhaut aufweist, so ergaben sich aus den veranlassenden Ursachen und dem Grade der Atrophie die Indicationen für die Weiterbehandlung. Zeigt sich das Gesichtsfeld ziemlich intact, so lässt sich selbst bei der hochgradigsten Herabsetzung der centralen Sehschärfe viel von dem Gebrauche des Sublimats, des Jodkali und selbst des Dec. Zittm. erwarten.

Im Allgemeinen galten jedoch auch hier dieselben Grundsätze wie bei der Behandlung der Retinitis pigmentosa, je grösser die Atrophie, um so vorsichtiger sei man mit einer tief eingreifenden Behandlung. Bei einer umfangreichen Beschränkung des Gesichtsfeldes möchte der Gebrauch jener Mittel gewiss ein zweischneidiges Schwert sein, denn wenn ich nach ihrer Anwendung bei Retinitis pigment. eine befriedigende Besserung des Gesichtes sah, so wurde dieser Ersatz doch bald wieder vollkommen paralysirt, durch die rasch zunehmende Einengung des Gesichtsfeldes, welche constant jener Medication folgte. Vor mehr als 10 Jahren operirte ich einen 40jährigen Patienten wegen chronischer Sehnervenexcavation mittelst Iridectomy. In Folge der Operation wurde das eine Auge, wenn ich nicht irre, das rechte, welches seit 18 Jahren durch Cicatrix adhaerens erblindet war, wieder sehfähig. Neben einer bedeutend verminderten centralen Sehschärfe bestand beiderseits eine hochgradige Einengung des Gesichtsfeldes, so dass an einer Seite die Begränzungslinie nach dem Fixationspunkte verlief. Durch den Gebrauch des Dec. Zittm. hob sich die Sehschärfe in einer frappanten Weise. Als nach Verlauf von ein paar Monaten eine abermalige Verminderung der Sehschärfe eintrat, liess ich mich, durch den frühern Erfolg ermuthigt, verleiten, nochmals Dec. Zittm. anzuwenden. Das Resultat fiel aber anders aus, als ich erwartet hatte, die Gesichtsfeldbeschränkung nahm rasch zu und nach Verlauf eines Vierteljahrs war Patient vollständig erblindet.

Wiewohl ich nach meiner jetzigen Anschauung der

Dinge die Ueberzeugung habe, dass die schliessliche Erblindung des eben angeführten Falles ohnehin nur eine Frage der Zeit gewesen wäre, ist doch auch von der andern Seite gewiss, dass dieses Ereigniss nicht so rasch eingetreten wäre, hätte ich eine weniger tief eingreifende Medication angewendet. Es ist eine unumstössliche Wahrheit, dass die allgemeinen Grundsätze der Pathologie und Therapie ihre Geltung in allen Disciplinen ärztlichen Handelns behalten; sobald man sie ausser Acht lässt, wird selbst der momentane, scheinbare Erfolg schliesslich zum Nicht-Erfolg.

Mit den Infiltrationsprocessen verwandt, nur weniger stürmisch in ihren Erscheinungen ist die sog. Neuro-Retinitis. Unter dieser Bezeichnung sind hier alle jene Formen zusammengefasst, in denen die Sehnervenentzündung, gleichviel ob sie als localisirtes Leiden oder als Ausdruck einer cerebralen Störung auftritt, die angrenzende Netzhaut in begrenzter Ausdehnung mit befällt. Das Auftreten dieser Form wurde mehrmals bei Erkrankungen im Truncus opticus beobachtet. Zweimal sah ich diese Verhältnisse eingeleitet durch eine Apoplexie des linken Truncus opticus, denn in der Aufnahme des Gesichtsfeldes erwies sich rechts die innere und links die äussere Netzhautschicht als vollkommen functionsunfähig. In dem ersten der beobachteten Fälle verminderte sich der Defect um Einiges in Folge der eingeschlagenen Behandlung, in dem 2ten Falle, den ich noch ab und zu wiedersah, sind allerdings die begleitenden Symptome der entzündlichen Stauung zurückgetreten, indessen der laterale Gesichtsfelddefect ist geblieben, wie er war.

Apoplexie des rechten Truncus opticus mit Defect der rechten äussern und der linken innern Netzhauthälfte wurde einmal an den Augen eines 74jährigen Herrn beobachtet. Das centrale Sehen war, weil der Defect eben nicht völlig bis zur Mittellinie reichte, noch so weit erhalten, dass ein mittelgrosser Druck mit Hülfe von Convex 10 gelesen werden konnte, es fehlte in-

dessen wegen der vorausgegangenen centralen Störungen an Ausdauer im Sehen.

Defect der beiden innern Netzhauthälften kam 3mal vor.

Der erste Fall betraf ein 21jähriges kräftiges Mädchen, das wenige Monate später nach einer Mittheilung seines Hausarztes an einem encephalitischen Processe zu Grunde ging.

In dem 2ten Fall handelte es sich um eine in ihrer Entwicklung fortschreitende Geschwulst an der Basis des Gehirns bei einem jungen Bauer aus der Nähe von Münstereifel. Ein heftiges Kopfweh war das constante Symptom, Erbrechen und Steifigkeit in den Nackenmuskeln wechselten mit Schwindel und vollständiger Betäubung. Beinahe 3 Monate lang hatte ich den Patienten unter Augen, die Stauungsphänomene und die fortschreitende Abnahme der Sehfähigkeit in den beiden äussern Netzhauthälften in der Richtung von innen nach aussen zu, liessen über die wachsende Ausdehnung des Tumor gar keinen Zweifel. Patient erlag in der Heimath bald seinen Leiden.

Der 3te der beobachteten Fälle gehört, strenge genommen, nicht der Neuro-Retinitis an, denn entzündliche Erscheinungen bestanden im Opticus nicht. Der Defect schnitt gegen die Mittellinie so scharf ab, als wäre die Grenze mit dem Lineal gezogen. Patient nahm längere Zeit hindurch mit grosser Consequenz Jodkali.

Hemipie der beiden äussern Netzhauthälften kam 2mal ohne die Anwesenheit entzündlicher Erscheinungen vor. Bei dem ersten Patienten war der Fall von einer beträchtlichen Höhe das veranlassende Moment gewesen. Als ich den Patienten sah, bestanden schon alle Zeichen von Atrophie des Opticus. Der 2te Patient war der Sohn eines mir befreundeten hiesigen Militairarztes. Der 16jährige Knabe wurde plötzlich von Schwindel und Kopfweh befallen, mit denen eine vollständige Perceptionsunfähigkeit der beiden äussern Netzhauthälften einherging. Da gleichzeitig ein leichter Gastricismus bestand, so wurde Acid. sulph. dil. ver-

ordnet und nach Verlauf von 2 Tagen war die Erscheinung ebenso spurlos verschwunden, als sie sich, plötzlich gekommen, eingestellt hatte.

Unter dem Einfluss einer latent verlaufenden, sich kaum durch eine leichte Trübung der Sehnervenpapille maskirenden Neuro-Retinitis sah ich zu wiederholten Malen vollständigen Verlust des centralen Sehens eintreten. Ueberall war die Krankheit ohne nachweisbare Ursache aufgetreten. Bemerkenswerth ist die Disposition, die manche Familien für diese Formen des Erkrankens zu haben scheinen. Ich kenne eine Familie, in der 3 Brüder und der Oheim an dieser Störung leiden; in einer zweiten Familie sind 3 Brüder der Reihe nach befallen und in 2 andern Familien jedesmal 2 Brüder. Alle diese Fälle habe ich, mit Ausnahme von zweien, in ihrer Entstehung verfolgen können, der Beginn der Krankheit fiel überall zwischen das 18. bis 23. Lebensjahr. Die Patienten können grade das nicht sehen oder nicht deutlich sehen, was sie eben fixiren wollen. Abgesehen von der Unfähigkeit des centralen Sehens, ist die Netzhaut nach jeder andern Richtung vollkommen perceptionsfähig. Die entzündlichen Erscheinungen, welche zu Anfang der Krankheit bestehen, schwinden bald, um einer leichten Atrophirung Platz zu machen. Auffallend war mir, dass überall zu Anfang der Behandlung Besserung eintrat, einzelne Patienten waren selbst so weit gekommen, dass sie mit Anstrengung wieder Nr. 5 zu lesen vermochten, dann trat ohne irgend eine nachweisbare Veranlassung wieder Abnahme des Gesichts ein. Es ging nicht bloss das verloren, was durch die Behandlung schon gewonnen schien, es sank die Sehschärfe sogar noch viel tiefer, als sie bei der ersten Vorstellung gewesen war. Ich habe noch häufig Gelegenheit, dieselben Patienten wieder zu sehen. Der Opticus ist weisslich oder bläulich verfärbt, die Netzhautgefässe sind dünn, die Fixationsfähigkeit hat sich nirgends wieder eingestellt. Es scheint, dass unbekannte krankhafte Vorgänge in der

Substanz des Sehnerven selbst diesen traurigen Zustand bedingen, wenigstens habe ich niemals bis jetzt einen Zusammenhang mit Erkrankungen des Gehirns gesehen.

Bei einer andern Form, die sich immer durch einen centralen Defect des Gesichtsfeldes manifestirt, scheint ein Abhängigkeitsverhältniss von einer cerebralen Erkrankung zu bestehen. Ich habe bis jetzt 8—10 solcher Fälle gesehen, von denen 4 sich einer Behandlung unterzogen haben; 2 dieser Fälle wiesen einen centralen elipsenförmigen Defect auf, der in seiner Längsachse eine Ausdehnung von $1\frac{1}{2}$ Zoll erreichte, der Scheitelpunkt des Defects fiel mit dem Fixationspunkt zusammen. Schon während der Behandlung, durch die absolut kein Resultat erreicht wurde, begannen die Zeichen einer Sehnervenatrophie sich kund zu geben. In wie weit später cerebrale Störungen aufgetreten sind, vermag ich nicht anzugeben, denn ich sah die Patienten nicht wieder.

In einem 3ten Falle soll der Defect plötzlich auf dem linken Auge entstanden sein. Als ich den Patienten, einen etwa 60jährigen Herrn, zum ersten Male sah, bestand ein kreisförmiger Defect, der etwas über 3 Zoll im Durchmesser hielt. Das Einzige, was durch die Behandlung erreicht wurde, war, dass der Defect an seiner Peripherie sich überall um die Breite eines halben Zolles verengte. Störungen des Allgemeinbefindens schienen nicht vorzuliegen. Als ich den Patienten im vorigen Herbste nach $1\frac{1}{2}$ jährigem Zwischenraume wieder sah, war das Auge vollständig erblindet; als Complication war eine Ablösung der Netzhaut hinzugetreten. Auf dem andern, früher stets gesund gewesenen Auge, machten sich die ersten Zeichen einer progressiven Sehnervenatrophie bemerkbar. Dabei bestand eine gewisse Schwere des Kopfes, Schwerbesinnlichkeit und ein ungewöhnlich langsamer Ausdruck der Sprache.

Der 4te Fall betraf eine junge kräftige Frau, ungefähr 25 Jahre alt, die sich mir im Mai 1863 mit einem ausgedehnten, centralen Gesichtsfelddefect vorstellte.

In dem Verhalten des Sehnerven bestand zwischen dem gesunden Auge (mit dem 1 gelesen wurde) und dem kranken absolut kein Unterschied, ohne vorherige Aufnahme des Gesichtsfeldes würde ich das Auge selbst für gesund gehalten haben. Ich vermuthete ein Exsudat oder eine leichte Atrophie in der Substanz des Sehnerven. Auch nicht die leiseste Störung des Allgemeinbefindens war vorhanden. Wegen des grossen Interesses, den dieser Fall für mich hatte, bat ich Prof. Donders und Sneevogt, die damals grade in Düsseldorf waren, den Fall zu untersuchen und mir ihre Ansicht mitzutheilen. Beide Beobachter gewannen die Ueberzeugung, dass die Prognose unbedingt günstig zu stellen sei, einmal wegen der Abwesenheit einer jeden Störung des Allgemeinbefindens, dann auch, weil Sehnerv und Netzhaut ein vollkommen normales Aussehen darboten. Die eingeleitete Behandlung (Heurteloup und Friedrichshaller Bitterwasser) bewirkte auch insofern eine Besserung, als der Defect sich so sehr verkleinerte, dass seine obere Grenze sich dem Fixationspunkte näherte. Das weitere Schicksal der Kranken war mir unbekannt geblieben, bis ich im vorigen Jahre von meinem alten Studienfreunde Dr. Ulrich Hamm in Beleke die briefliche Mittheilung erhielt, dass Patientin bald nachher auf dem Auge erblindet sei. Im Frühjahr 1865 fühlte Patientin, gleich nach einer Entbindung den linken Fuss nicht mehr, es war, als gehöre ihr derselbe nicht mehr an. Wiewohl wenige Tage nachher eine Besserung dieses Zustandes eingetreten war, so blieb doch eine solche Schwäche zurück, dass das Bein beim Stehen manchmal einknickte. Seit dem April 1866 war jedoch eine wesentliche Verschlimmerung eingetreten. Ich lasse den Bericht meines Freundes hier unverkürzt folgen, weil die Beobachtungen geeignet sind, einiges Licht auf den Zusammenhang zwischen Sehstörung und Allgemeinerkranken zu werfen. „Der rechte Fuss ist in seinen Bewegungen gehindert. Dieser sowohl wie der linke sind und waren bei hori-

zontaler Lage immer in jeder Bewegung frei; aber im Stehen und Gehen versagen sie ihren Dienst so weit, dass dasselbe nur in kleiner Ausdehnung und gestützt auf Andere oder auf Krücken möglich erscheint. Es haben sich in den Beinen häufig blitzartig durchschiesende Schmerzen eingestellt mit Ameisenlaufen und Eingeschlafensein, während früher die Lähmung eine durchaus schmerzlose war. Die Kranke vermag nur mit etwas gekrümmten Knien zu stehen, weil sie durch eine gewisse (objectiv nicht bemerkbare) Spannung in den Hacken und durch das Gefühl eines eisernen Strumpfbandes um die Waden behindert wird. Dabei scheint ihr eine Filzsohle unter den immer kalten Füßen zu liegen. Ein Nadelstich wird am linken Fuss entschieden weniger deutlich als am rechten, an diesem weniger als an der Hand gefühlt. Bereits seit längerer Zeit kam der Kranken das Gefühl in den Fersen taub vor, sobald sie dieselben mit der Hand rieb. Vorübergehend hat sie eine ähnliche Taubheit zu wiederholten Malen in der Haut des rechten Hypochondriums gehabt. Wurde mit 2 Stecknadelspitzen geprüft, so war die Distanzunterscheidung am rechten Unterschenkel 3 Zoll, am linken nicht unter 4, an den Fingerspitzen normal.

Die Kranke bemerkt selbst, dass, wenn sie die stets frierenden Füße am Ofen wärme, sie nicht im Stande sei, den Grad der Ofenwärme mit den Füßen zu unterscheiden. Characteristisch ist, dass sie bat, die Wärmflasche von den Füßen zu entfernen, weil sie sich daran verbrenne, während factisch die Füße noch mindestens 2 Zoll von der Flasche entfernt waren. Der Drucksinn an den Händen war durchaus normal, an dem linken Fusse aber so auffallend gestört, dass die Unterscheidung zwischen einem auf die Dorsalseite aufgesetzten Gewichte von $\frac{3}{4}$ Pfund und Nichts unmöglich war. Mit geschlossenen Augen schwankt sie so stark, dass man mit ihr befürchten muss, sie hinstürzen zu sehen. Dagegen will sie im Dunkeln nicht schlechter gehen als bei Tage.

Die Patientin ist sich der Lage ihrer Füße nicht bewusst, denn manches Mal findet sie den einen oder andern vom Lager heruntergerutscht, während sie überzeugt war, er liege noch auf demselben. Die Urinentleerung ist in den letzten Wochen der Art erschwert, dass ein längeres, jedoch schmerzloses Drängen nöthig ist. Ein eigentlicher, unwillkürlicher Drang stellt sich durchaus nicht ein, es geschieht nur deshalb in verschiedenen Zwischenräumen, weil es einmal so von früher her Gewohnheit ist. Das deutliche Gefühl des Urinabgangs besteht nicht. Bei den Stuhlentleerungen ist es häufig vorgekommen, dass die Entleerung schon erfolgt war, ehe die Kranke auf dem Stuhle sitzend, es bemerkt hatte.

Die psychischen Functionen ungetrübt, auffallende Sorglosigkeit.

Versuchsweise wird jetzt Arg. nitr. gereicht.“

So leicht es in vielen Fällen sein mag zu bestimmen, ob eine etwa vorhandene Sehnervenatrophie der Ausgangspunkt einer abgelaufenen Infiltration ist, da die Scheibe des Opticus an ihren Randtheilen mehr oder minder verwaschen wird und isolirt auftretende Veränderungen in der Netzhaut und Chorioidea immer einige Anhaltspunkte gewähren, so schwer wird es in der überaus grossen Mehrzahl der Fälle zu entscheiden, ob die Entartung des Sehnerven der Ausdruck einer genuinen Atrophie der Substanz ist, oder als secundäre Erscheinung einer vorausgegangenen Neuro-Retinitis auftritt. Abstrahire ich gänzlich von der Anamnese eines gegebenen Falles, so bot mir der Kreis meiner Beobachtungen keine Anhaltspunkte, um auf rein ophthalmoskopischem Wege eine derartige Frage zu entscheiden. Die Atrophien des Sehnerven, die meistens doppelseitig auftreten, sind eine so häufig vorkommende Erscheinung, dass ihre Beobachtung zu den Alltagserlebnissen gehört. Ich sah sie mehrmals angeboren vorkommen, in einer einzigen Familie waren 3 Kinder nach einander in Folge dieser

Anomalie blind geboren; unter andern Umständen beobachtete ich die Störung als Theilerscheinung einer senilen Gehirnatrophie, ebenso konnte ich ihr Vorkommen nach den Einwirkungen erschöpfender Krankheiten z. B. der Dysenterie constatiren. Ihre Anwesenheit nach einer vorausgegangenen plötzlich und profus aufgetretenen Blutung, war keine Seltenheit; 3 mal konnte ich Atrophie des Sehnerven und der Netzhaut nach Haematemesis constatiren. Die bis dahin vollkommen sehfähigen Augen waren von dem Augenblick an vollständig erblindet; in einem 4ten Falle kam nach derselben Ursache einseitige Amaurose vor, während das zweite Auge neben den Erscheinungen der Sehnervenatrophie, noch ein so dürftiges Gesicht besass, dass meine Finger in 3 Fuss Entfernung gezählt wurden. Nach Metrorrhagie sah ich ein einziges Mal plötzliche Amaurose eintreten, wogegen Sehstörungen im Gefolge einer derartigen Anomalie häufiger beobachtet wurden. In der Regel glichen sich nach einem längeren Eisengebrauch die aus der leichten Atrophie des Sehnerven resultirenden Erscheinungen der Gesichtsschwäche in einem mehr oder minder umfangreichen Grade wieder aus. Es scheint aber, dass die Ernährungsstörung nicht eine gewisse Grenze überschritten haben darf, wenn die Therapie überhaupt noch irgend eine Wirksamkeit entfalten soll. Ich entsinne mich ganz lebhaft einer durch Metrorrhagie erschöpften Frau, die sich mir im Frühjahr 1862 zuerst präsentirte; R. wurde 14, L. 17 mit Mühe gelesen. Trotz kräftiger Diät und unausgesetztem Eisengebrauche schritt die Atrophie der Sehnerven immer weiter und nach Verlauf von $2\frac{1}{4}$ Jahr konnte beiderseits Amaurosis absoluta constatirt werden.

Es ist für mich eine unzweifelhafte Thatsache, dass Atrophie des Sehnerven durch Unterdrückung der Fusschweisse hervorgerufen werden kann; 3 mal beobachtete ich einen solchen Ausgang bei Leuten, die längere Zeit hindurch im Wasser stehend gearbeitet hatten. Die

Berichte der Kranken selbst würden für mich nicht beweisend sein, hätte ich nicht im Jahre 1860 Gelegenheit gehabt, mich durch eine ganz correcte Beobachtung von der Richtigkeit dieser Thatsachen zu überzeugen.

Patient, ein gesunder kräftiger Herr aus der Provinz Limburg, präsentierte sich mir mit einer so hochgradigen Sehstörung, dass R. 16, L. 14 buchstabirend gelesen wurde. Ophthalmoskopisch waren im Innern der Augen keine Veränderungen nachweisbar, ich glaubte deshalb, obschon Convex 10 keinen bessernden Einfluss ausübte, die Prognose günstig stellen zu müssen. Bei dem vollständigen Mangel einer Grundlage für eine rationelle Therapie musste ich mich empirisch auf die Anwendung des Heurteloup und den Gebrauch derivirender Mittel beschränken. Diese Medication hatte ebensowenig einen Erfolg wie der spätere Gebrauch des Sublimats. Im Gegentheil, die Sehschwäche wurde immer grösser, schliesslich konnte Patient beim Gebrauche beider Augen nur mühsam hier und da ein Wort von Nr. 19 erkennen. Dabei nahm die Papille allmählig eine weissliche Verfärbung an und die Besorgnisse einer beginnenden Sehnervenatrophie drängten sich mir zu wiederholten Malen auf. Patient, der ein sehr eifriger Jagdliebhaber war, erzählte mir oft und häufig von seinen Erlebnissen und bemerkte mir einmal im Laufe unserer Unterhaltung, wie er sich eines Abends in einem Sumpfe die Füsse durchnässt habe und seit jener Zeit von einer Transpiration der Füsse nichts mehr merke. Dieses Factum aufgreifend, verschrieb ich Oleum Tereb. mit Spirit. formicar. und liess damit einige Male täglich die Füsse einreiben. Innerlich wurde von jetzt an gar keine Medication angewendet. Die Füsse erlangten vor und nach wieder ihre frühere Ausdünstung und damit konnte eine zunehmende Besserung des Sehvermögens beobachtet werden. Der Erfolg war in der That staunenswerth, denn nach Ablauf von 7 Wochen konnte Patient wieder Nr. 9 und einige Monate später Nr. 1 lesen.

Seit jener Zeit habe ich es niemals unterlassen, mich nach solchen schädlichen Einwirkungen zu erkundigen und ich darf wohl hinzufügen — mit grossem Nutzen hinsichtlich der erzielten therapeutischen Resultate, namentlich bei Grubenarbeitern.

Unter den verzeichneten Sehnervenatrophien finde ich eine, die sich nach Caries der Orbita entwickelte, eine zweite war abhängig von einer cariösen Zerstörung des Felsenbeines.

Eine central bedingte Sehnervenatrophie habe ich 5 mal als Vorläufer von Blödsinn auftreten sehen. Meine frühere Anschauung, dass die neben einer zunehmenden Einengung des Gesichtsfeldes auftretende Kurzsichtigkeit ein charakteristisches Zeichen dieser Catastrophe ist, scheint jedoch irrig zu sein; Professor v. Graefe bemerkte mir einmal gesprächsweise, dass das Criterium zur Beurtheilung des Eintritts von Blödsinn mehr ein psychisches sei, wenn nämlich die Hallucinationen der Patienten, bei dem Vorhandensein von Sehnervenatrophie, eine bestimmte Ideengestaltung annähmen.

Nach allen Schädlichkeitseinwirkungen, die das Gehirn treffen, kann eine progressive Sehnervenatrophie eintreten; ich sah ihre Entwicklung ebensowohl nach Typhus oder Insolation wie nach einem Fall oder Schlag auf den Kopf.

Es ist bemerkenswerth, dass unter diesen Umständen längere Zeit hindurch Netzhautcongestionem dem Auftreten der Atrophie vorangehen können. Fast immer besteht in diesem Prodromalstadium Eingenommenheit des Kopfes, verbunden mit der häufigen Anwesenheit subjectiver Lichtempfindungen. Geht mit der consecutiven Abnahme des centralen Sehens eine hochgradige Gesichtsfeldbeschränkung einher, dann ist die Zukunft der Patienten immer sehr gefährdet.

Vor 2 Jahren wurde mir ein 13jähriger Gymnasiast aus Eupen zugeführt, der häufig über Kopfweh und Brechneigung klagte. Patient las für die Nähe zwar

Nr. 4, indessen die Ausdauer des Sehens erlosch schon nach einer Viertelstunde, weil jede Anstrengung des Gesichts von Eingenommenheit des Kopfes gefolgt war. Daneben bestand eine grosse Empfindlichkeit gegen Licht, und feurige Kugeln zeigten sich bei geschlossenen Augen im Sehfelde. Bei Abwesenheit aller Kurzsichtigkeit war die Sehschärfe für die Ferne = $\frac{1}{5}$. Ophthalmoskopisch war nichts zu constatiren als eine mässige Netzhauthyperaemie; das Gesichtsfeld war in seiner Peripherie nur mässig eingeengt. Alle meine Fragen, ob eine Krankheit des Kopfes vorausgegangen sei, wurde von den Eltern entschieden verneint. Der Knabe kehrte mit ein paar Verordnungen versehen in seine Heimath zurück, um sich mir nach wenigen Wochen, über zunehmendes Kopfweh klagend, wieder vorzustellen. Von nun wurde der jugendliche Patient klinisch behandelt. Nach einem wiederholt angestellten Krankenexamen, bemerkte er mir endlich, dass er vor 10 Monaten die Treppe hinunter auf den Hinterkopf gefallen sei. Die Betäubung habe nur eine halbe Stunde angehalten und das Gefühl des Drucks im Hinterkopfe habe schon am folgenden Tage nicht mehr bestanden. Diese Mittheilung interpretirte alle Erscheinungen; es wurde deshalb augenblicklich zur Verordnung eines Haarseils übergegangen, das ein volles Vierteljahr, nur von Zeit zu Zeit erneuert, im Nacken liegen blieb. Schon nach Verlauf von 3 Wochen war das Kopfweh seltener geworden, dann schwanden die subjectiven Lichtempfindungen und endlich kehrte mit der wachsenden Sehschärfe auch die Ausdauer im Sehen zurück. Ich sah den Knaben noch ein paar Mal im Laufe des vorigen Jahres; er war vollständig genesen.

Das leichteste Kopfweh, welches nach cerebralen Erkrankungen oder Verletzungen jeder Art, längere Zeit hindurch persistirt, verdient die allergrösste Beachtung, wenn es nicht früh oder spät den Grund zu gefährlichen mit Atrophie des Opticus endigenden Ge-

sichtstörungen legen soll. Bei frühzeitigem Einschreiten vermag die Kunst Ausserordentliches zu leisten. Im vorigen Jahre behandelte ich einen jungen Franzosen aus der Auvergne, der durch übermässiges Studium sich ähnliche Erscheinungen zugezogen hatte. Erst nach einer viele Monate hindurch fortgesetzten, durch Anwendung des Haarseils unterstützten Behandlung und durch Sistirung jeder geistigen Thätigkeit gelang es, die gefährlichen Symptome vollständig zurückzudrängen, so dass Patient wieder fähig wurde, seine Studien mit Ausdauer aufzunehmen.

Die Apoplexien der Retina in ihrer einfachsten Gestalt als punktförmige, über den ganzen Augenhintergrund verbreitete Blutaustritte wurden besonders häufig nach der Operation des Glaucoms beobachtet. In der Regel war jede Spur davon nach 5—6wöchentlichem Bestehen verschwunden. Das Auftreten zahlreicher, an einzelnen Stellen sogar ziemlich ausgedehnter Apoplexien beobachtete ich ein einziges Mal nach Morbus maculosus; ehe die Resorption vollendet war, erlag der Patient der vorhandenen Dissolution des Blutes. Es ist eine allgemein bekannte Thatsache, dass nach umfangreicher Verbrennung der Haut zahlreiche Blutextravasate in den innern Organen des Körpers, in den Lungen, der Milz u. s. w. beobachtet wurden. Meines Wissens ist ein solches Factum hinsichtlich der Netzhaut bis jetzt nicht notirt. Im November 1858 präsen- sirte sich mir ein armer Wallone, der an einem Hochofen beschäftigt, sich eine oberflächliche Verbrennung des Gesichtes, der Brust und der Arme zugezogen hatte. Die Cornea des rechten Auges war total zerstört, linkerseits bestand ein centraler Abscess, der an Umfang etwa dem Durchmesser der doppelten Pupillenweite gleich kommen mochte. Die ganze Retina war mit einer ausserordentlich grossen Menge punktförmiger Apoplexien durchsetzt, in der Gegend des hintern Pols zwischen der Sehnerveninsertion und der Macula lutea hatten sie eine mehr streifige Gestal-

tung. Nach Consolidirung der leucomatösen Trübung und der inzwischen eingetretenen Resorption der Blutaustritte wurde eine künstliche Pupille nach oben und einwärts gebildet. Die Fähigkeit des centralen Sehens hat sich jedoch niemals restituirt; für das gewöhnliche Sehen, wie eben nur ein Tagelöhner beansprucht, reichte das Gesicht des armen Mannes vollkommen hin, eine weniger grobe Schrift als Nr. 16 der Jaeger'schen Schriftscala vermochte Patient weder bei seiner Entlassung noch 2 Jahre später, als er mich nochmals consultirte, zu lesen. Wenngleich ophthalmoskopisch keine Veränderungen im Augenhintergrunde mehr nachweisbar waren, so scheinen doch die vorausgegangenen Störungen die Perceptionsfähigkeit der Macula lutea vernichtet zu haben.

Eine ähnliche Störung sah ich vor einigen Jahren bei einem Knaben, dessen linkes Auge durch zahlreiche Netzhautapoplexien in Folge eines Steinwurfs so weit geschwächt war, dass nur hie und da ein Buchstabe von Nr. 19 erkannt wurde. Auch hier beschränkte der Blutaustritt sich vorzugsweise auf die Gegend des hintern Augenpols. Die eingeschlagene Behandlung erzielte nach Verlauf von 6 Wochen eine so umfangreiche Besserung, dass das Erkennungsvermögen wieder bis auf Nr. 4 der Jaeger'schen Scala stieg, die volle Fähigkeit des Fixirens stellte sich jedoch niemals wieder ein, Patient war gezwungen, beim Sehen die Gegenstände etwas seitlich nach auswärts zu halten. Im vorigen Jahre hatte ich Gelegenheit, das Auge nochmals zu untersuchen, ein leichter Strabismus divergens hatte sich auf dem früher afficirten Auge eingestellt, die Sehschärfe war — wahrscheinlich in Folge dieses Umstandes — bis auf Nr. 7 der Scala heruntergegangen, die laterale Fixirung war dieselbe geblieben.

Apoplexien, welche vorzugsweise die Insertionsstelle des Sehnerven occupirten und kaum die nächste Umgebung der Netzhaut befallen hatten, sah ich in 5 ver-

schiedenen Fällen. Bemerkenswerth war überall die hochgradige Sehstörung, welche bei der ersten Vorstellung der Patienten bestand, die Besserung erfolgte jedoch eben so constant wie rapide, im Durchschnitt vermochten die Kranken nach Ablauf von 4 Wochen wieder die feinste Schrift zu lesen. Im Allgemeinen habe ich immer beobachtet, dass die Apoplexien vollständiger resorbirt wurden, wenn der Glaskörper nicht gleichzeitig mit getrübt war, nur ein einziges Mal habe ich gesehen, dass die zahlreich und ausgedehnt vorliegenden Apoplexien eine Fettmetamorphose eingingen. Die fettige Umwandlung war eben auch in diesem Falle eine so vollständige, dass kaum ein Drittel der Retina das einstige anatomische Bild erkennen liess.

Im Allgemeinen darf man behaupten, dass die Therapie bei den Netzhautapoplexien höchst glückliche Resultate erzielt, so lange die Störung gewissermassen einen localen Character bewahrt, d. h. so lange sie nicht als Theilerscheinung einer Retinitis oder eines acuten Infiltrationsprocesses auftritt. Unter diesen Verhältnissen ist die Apoplexie in der Mehrzahl der Fälle nur der Ausdruck des Grades der vorhandenen Circulationsstörungen. Ihre Bedeutung für das Ganze wird dann immer durch die graduelle Höhe des Grundleidens bestimmt.

Bei der Prognostik eines gegebenen Falles wird unser Urtheil weniger von dem Umfange der apoplectischen Erscheinung allein bestimmt, als von dem Verhältniss, das sie zu den übrigen Theilen der Retina einnimmt, dabei kommt in Betracht, die Ursache des Leidens, das Alter der Patienten, der Zustand des Gefässsystems und das Verhalten der Herzthätigkeit.

Bei einer Apoplexie, die sich von Zeit zu Zeit wiederholt, kann, wenn sie an und für sich auch noch so geringfügig erscheint, die Beurtheilung der Dinge nie vorsichtig genug sein.

Vor einigen Jahren behandelte ich eine junge Dame an einer Sehstörung des linken, bis dahin normalsich-

tigen Auges, die durch plötzlich eingetretene Retinalapoplexie bedingt war. Abgesehen von einer ziemlich stark ausgeprägten Scoliose, die das gesammte Arteriensystem wohl unter abnorme Spannungsverhältnisse setzen mochte, war das Allgemeinbefinden der Patientin vortrefflich. Ein Vitium cordis war nicht nachweisbar, die Apoplexien zogen sich in streifenförmigem Verlauf an den Hauptstämmen der Retinalarterien hin, der Glaskörper erwies sich in jeder Beziehung durchsichtig, Nr. 20 wurde nicht mehr gelesen. Nach einer 4wöchentlichen Behandlung hatte sich das Gesicht so weit gebessert, dass wieder Nr. 12 mit grosser Leichtigkeit gelesen wurde, die Resorption der apoplectischen Stellen schritt langsam vorwärts, dann traten unter subjectiven Lichtempfindungen ausgedehntere Apoplexien ein, die das gewonnene Resultat nicht bloss zerstörten, sondern das bei der ersten Vorstellung noch vorhandene Sehvermögen bis auf ein dürftiges Erkennen meiner Finger reducirten; dann begann die Retina sich in grössern Bezirken zu trüben, später der Glaskörper von serösen Transsudationen durchsetzt zu werden und in wenigen Wochen war das Bild einer glaucomatösen Chorioiditis vollständig. Wie schon beim Glaucom bemerkt wurde, ist diesen Erscheinungen gegenüber die Kunst vollständig hülflos. Will man unter diesen Verhältnissen zur Ausführung einer Iridectomy mit Rücksicht auf den glaucomatösen Character des Leidens übergehen, so erwarte man höchstens einen symptomatischen Erfolg und selbst dieser ist in den frühesten Zeiten des Erkrankens noch höchst zweifelhafter Natur.

Unter andern Verhältnissen sah ich mit den apoplectischen Processen in der Netzhaut eine mehr oder minder vollständige Ablösung dieses Gebildes eintreten, doch fand dieses Ereigniss seltener statt, als man a priori erwarten sollte. Es darf jedoch nicht ausser Acht gelassen werden, dass die Patienten sich häufig in einer Zeit vorstellten, in der ein directer Zusammenhang zwischen der einen und der andern Anomalie nicht mehr nachweisbar war.

Stelle ich die Fälle von Netzhautablösung nach ihrem ursächlichen Verhältnisse zusammen, so weit ich sie in den letzten 3 Jahren beobachtete, so ergibt sich nachstehendes Resultat:

- 6 mal Apoplexie der Retina.
- 14 „ directe traumatische Einwirkung.
- 7 „ nach Corneo-Scleral-Wunden im Stadium der Narbenschwundung.
- 10 „ nach Erweichung des Glaskörpers.
- 3 „ bei Anwesenheit von Chorioidal-Veränderungen.
- 6 „ bei Vorhandensein von Presbyopie oder Hypermetropie.
- 18 „ bei Myopia simplex.
- 32 „ nach Sclerotico-Chorioiditis posterior.
- 25 „ ohne nachweisbare Ursachen.
- 25 „ mit gleichzeitiger Staarbildung ohne dass auf das Abhängigkeitsverhältniss von den Ursachen geachtet war.

Von diesen 146 Netzhautablösungen kamen 10 doppel- und 126 einseitig vor, ziemlich genau fielen $\frac{2}{3}$ auf das männliche und $\frac{1}{3}$ auf das weibliche Geschlecht.

Während meiner ganzen Wirksamkeit konnte ich nur 2 Fälle beobachten, in denen eine kleine Ablösung der Netzhaut sich wieder durch Anlöthung ausglich, in allen übrigen Fällen habe ich niemals von irgend einer Therapie Erfolg gesehen. Man constatirt allerdings wenige Wochen nach dem ersten Auftreten der Netzhautablösung eine Besserung des Gesichts, indessen tritt diese scheinbare Besserung ganz unabhängig von jeder Therapie durch eine mechanische Senkung des Fluidums ein.

Hat man in den spätern Stadien des Erkrankens Gelegenheit, das afficirte Auge nochmals zu beobachten, so ist es ein ausserordentlich seltenes Factum, wenn man eine Persistenz der Ablösung auf derselben Höhe wie früher constatiren kann. Meist ist das Uebel bis zur völligen Vernichtung des Gesichts fortgeschritten, sei es, dass Cataractbildung sich hinzugesellte oder das Krankheitsbild den Character der Irido-Chorioiditis, in einzelnen Fällen sogar den des Glaucoms annahm.

Immer ist das Auftreten von Netzhautablösung ein höchst bedenkliches Uebel für die Zukunft des Patienten, auch wenn keine Sclerotico - Chorioiditis vorliegt.

Ich sah bei einem 8jährigen, von hochgradiger Sclerotico - Chorioiditis post. befallenen Kinde beide Augen durch Netzhautablösung erblinden; in einem andern Falle sah ich bei Anwesenheit einer solchen Sclerectasia posterior beide Augen in einer einzigen Nacht von Ablösung der Netzhaut befallen werden. Bei einer Netzhautablösung durch Apoplexie wurde das zweite bis dahin vortreffliche Auge schon wenige Tage später von derselben Anomalie heimgesucht.

XII. Accomodations- und Muskel-Krankheiten.

Seitdem durch die Bemühungen von Prof. Donders die Diagnose und die optische Behandlung des Astigmatismus in die Ophthalmologie eingeführt ist, wurde dem Vorkommen dieser Anomalie die erforderliche Aufmerksamkeit zugewendet. Die Anwesenheit eines solchen Zustandes in einem derartigen Grade, dass durch den Gebrauch des entsprechenden cylindrischen Glases eine erhebliche und wesentliche Correction des Gesichts erzielt wurde, konnte nicht so häufig constatirt werden als von andern Beobachtern geschehen ist. Es würde eine Uebertreibung sein, wollte ich behaupten, dass mir jährlich mehr als 8 bis 10 solcher evidenten Fälle vorgekommen sind. Die Anwesenheit des Astigmatismus wurde vorzugsweise bei jugendlichen Individuen und zwar bei allen nur möglichen Refraktionszuständen beobachtet; sein Vorkommen war meist doppelseitig, seltener einseitig.

Den diagnostischen Bemerkungen und Beobachtungen, welche schon längst gemacht sind, wüsste ich kaum etwas Neues hinzuzufügen. Deuteten bei einem Patienten die Erscheinungen auf einen zu Grunde liegenden Astigmatismus, so fand die erste provisorische Untersuchung unter Anwendung der Stokes'schen Linse oder durch Vorhalten eines cylindrischen Glases, etwa Nr. 16 oder 20 in den Hauptmeridianen statt. Dem reihte sich häufig der Controlle wegen eine ophthalmoskopische Untersuchung an, um aus der Art der unregelmässigen optischen Gestaltung der Sehnerven-

papille Rückschlüsse auf die Richtung der Hauptmeridiane machen zu können. Wenn unter dem Einflusse des den Grad und die Art des Astigmatismus corrigirenden cylindrischen Glases oder seiner Combinationen keine umfangreiche Besserung des Gesichts erzielt wurde, so zog ein Theil der Patienten es vor von der Anwendung eines cylindrischen Glases zu abstrahiren. In andern Fällen war dagegen die Wirkung der Gläser eine wahrhaft staunenswerthe und wo eine scheinbar unheilbare Amblyopie vorgelegen hatte, stellte sich das Sehvermögen in nahezu normaler Weise wieder ein. Mit der Verbesserung der Sehschärfe, erschienen dem Kranken die früher verwischten und verzerrten Contouren in natürlicher Bestimmtheit. Damit schwand das Gefühl der Spannung und der Ermüdung, welches bisheran constant allen länger fortgesetzten Sehversuchen zu folgen pflegte und die Empfindlichkeit der Netzhaut, ein Resultat des Sehens in Zerstreuungskreisen, trat allmählig immer mehr und mehr zurück, um endlich vollständig zu schwinden. Patienten, die einmal die Wohlthat einer Ausgleichung ihrer Beschwerden unter der Einwirkung der neutralisirenden Gläser empfunden hatten, konnten nicht genug das Behagliche ihres Zustandes im Vergleiche zur Vergangenheit hervorheben. Auch bei Staaroperirten konnte ich einige Male durch den Gebrauch convex-cylindrischer Gläser eine Verbesserung des Gesichts eintreten sehen, die durch die Staarbrille in keiner Weise zu erreichen gewesen war.

So gross die Vortheile der Gläser bei dem Vorhandensein eines regelmässigen Astigmatismus waren, so dürftig fiel der Versuch einer Correction dort aus, wo die unregelmässige Form vorlag. Häufig handelt es sich um solche Zustände, die wegen der anatomischen Veränderung der Cornea von vornherein nicht ausgleichbar sind, wie z. B. jene Sehstörungen, die aus der Anwesenheit von Keratoconus resultiren.

Im vorigen Jahre sah ich einen Fall dieser Art, der wirklich typisch war, in dem sich alle jene Be-

schwerden vereinigten, die man sonst nur vereinzelt im Gefolge dieser Anomalie auftreten sieht. Beide Hornhäute waren so weit conisch vorgetrieben, dass nur ein dürftiges Sehen mit ihren untern Randtheilen möglich war. Unglücklicherweise war Patient seiner ganzen Lebensstellung nach auf eine grösstentheils wissenschaftliche Beschäftigung angewiesen. Als ich den jungen, zu Anfang der 30 stehenden Mann in mein Zimmer treten sah, glaubte ich einen Amaurotiker herankommen zu sehen, so sehr war der Kopf in den Nacken gelegt und die Richtung der Augen der Zimmerdecke zugewendet. Beim Sprechen musste Patient, der nebenbei hochgradig myopisch war, in derselben zurückgelehnten Kopfstellung seine Lider zusammenkneifen, um einigermaßen die Züge eines ihm gegenüber Sitzenden erkennen zu können. Der Schlag Schatten auf der Iris war bei einer seitlichen Beleuchtung so gross, dass er, sonst dunkel an Färbung, einer Mondsichel glich. Daneben bestand umfangreiche Sclerotico-Chorioiditis posterior. Das Resultat aller dieser Erscheinungen war eine quälende Netzhauthypermästhesie. Durch Vorhalten einer stenopäischen Brille wurde die Sehschärfe nothdürftig so weit gesteigert, dass einerseits Nr. 3, anderseits Nr. 5 der Jaeger'schen Scala mit Anstrengung gelesen wurde. Vereint konnten beide Augen nicht gebraucht werden, mit dem einen war nur dann ein relativ genaues Erkennen möglich, wenn das andere geschlossen war und umgekehrt. Mir ist es stets unbegreiflich geblieben, wie es dem Patienten möglich geworden ist, bei diesem Zustande des Gesichts, sich eine wissenschaftliche Bildung zu erwerben.

Myopie. — Das nebenstehende Verzeichniss der im Laufe der Jahre beobachteten Fälle von Kurzsichtigkeit gibt die überraschende Thatsache, dass die Zahl der einfachen Formen, der durch Sclerotico-Chorioiditis posterior bedingten gleich kommt, mag man nun Bezug auf das einseitige wie auf das doppelseitige Vorkommen

nehmen; das einseitige Auftreten der verschiedenen Arten von Myopie, wurde sowohl bei Emmetropie als bei Hypermetropie und Presbyopie des zweiten Auges constatirt.

Die 3te Colonne des Verzeichnisses enthält die Zahl der jährlich beobachteten Netzhautablösungen, ganz unabhängig von den veranlassenden Ursachen. Dem reiht sich eine genaue Angabe derjenigen Netzhautablösungen an, die durch eine vorhandene Sclerotico-Chorioiditis posterior bedingt wurden, das Verhältniss der letztern zu den erstern gestaltet sich

Jahrgang.	Myopia simplex.		Myopie nach Scler. chorioid. p.		Netzhautablösung.		Netzhautablösung nach Scler. choroid. post.		Netzhautablösung u. Cataract.	
	I.	II.	I.	II.	I.	II.	I.	II.	I.	II.
18 ⁵⁶ / ₅₇	—	15	7	42	16	—	1	—	2	—
18 ⁵⁷ / ₅₈	3	36	10	71	15	—	6	—	6	—
18 ⁵⁸ / ₅₉	1	54	10	43	12	2	2	—	2	—
18 ⁵⁹ / ₆₀	6	58	11	37	11	—	2	—	3	—
18 ⁶⁰ / ₆₁	5	88	13	79	13	3	8	2	10	—
18 ⁶¹ / ₆₂	19	118	36	139	22	3	7	—	12	4
18 ⁶² / ₆₃	22	177	7	166	20	3	10	—	10	—
18 ⁶³ / ₆₄	25	199	10	160	23	2	8	1	11	—
18 ⁶⁴ / ₆₅	18	144	5	145	34	2	5	2	8	—
18 ⁶⁵ / ₆₆	22	194	15	156	20	2	11	1	6	—
Summa	121	1083	124	1038	186	17	60	6	70	4

demnach wie 1:3. Leider wurde bei Aufstellung der Tabelle nicht auf das Abhängigkeitsverhältniss geachtet, in dem die Netzhautablösung zu der einfachen Myopie steht. Die 5te Colonne enthält die Zahl der Cataracte, welche neben einer vorhandenen Netzhautablösung beobachtet wurden, ohne alle Rücksicht auf die zu Grunde

liegende Ursache. Die Zahl der vorliegenden, durch Netzhautablösung bedingten Staarbildungen verhielt sich zu der Summe der Netzhautablösungen überhaupt ungefähr wie $1:4\frac{1}{2}$.

In dieses Verzeichniss sind nur diejenigen Myopen aufgenommen, welche eben wegen ihrer Kurzsichtigkeit sich vorstellten, denn es konnte begreiflicher Weise nicht meine Absicht sein, ein jedes mit Conjunctivitis oder anderweitigen leichten Erkrankungen befallene Auge auf Refractionsanomalien untersuchen zu wollen.

Bei allen Myopen wurde nach Feststellung des Grades der Myopie und dem Stande der Sehschärfe zu der Untersuchung des Augenhintergrundes übergegangen, um ein prognostisches Urtheil über die Form der Myopie, ihren wahrscheinlichen Entwicklungsgang und die etwa nebenhergehenden Complicationen zu gewinnen. Lagen keine Erscheinungen vor, die zu einem therapeutischen Verfahren Anlass gaben, so wurden für das Fernsehen, die dem Grade der Kurzsichtigkeit entsprechenden Concavgläser verordnet. Die Stärke der verordneten Gläser fiel immer etwas geringer aus, als dem wirklichen Grade der Kurzsichtigkeit entsprach, um für das mittlere Bereich des Sehens nicht eine unnöthige, meist sogar schädliche Anspannung der Accommodation herbeizuführen. Der Patient wurde von vornherein darauf aufmerksam gemacht, sich niemals dieser völlig neutralisirenden Gläser für das Nahesehen zu bedienen, denn es ist eine unzweifelhafte Thatsache, dass unter ihrem Einflusse die Kurzsichtigkeit in Folge der übermässigen Accommodation zunimmt und zwar unverhältnissmässig rasch bei den progressiven Formen von Myopie, die durch krankhafte Veränderungen des Augenhintergrundes bedingt waren. Um den Patienten nicht in die Lage zu bringen von diesen Vorschriften vor und nach abzugehen, so wurden die entsprechenden Concavgläser meist in Form einer Lorgnette verschrieben. Liess der Grad der vorhandenen Kurzsichtigkeit eine genügende Sehweite für die Beschäftigungen

in der Nähe zu, so wurde für diese Verhältnisse von jedem Concavglase abstrahirt, höchstens der Gebrauch einer cobaltblauen Planbrille verordnet. Bei hochgradiger Kurzsichtigkeit, die das Nahesehen nur unter starker Kopfneigung erlaubt, wurde theils zur Vermeidung von Congestionen, theils zur Schonung einer schwachen Brust der Gebrauch eines Concavglases gestattet, nicht in einer Stärke, die der vorhandenen Myopie correspondirte, sondern nur um so weit zu sehen als das Bedürfniss für den Bereich einer bestimmten Entfernung erforderte. Mit Rücksicht auf den vorliegenden Zweck und die Art der Beschäftigung fiel die Stärke der Gläser bei verschiedenen Personen verschieden aus, selbst bei der Anwesenheit eines gleich grossen Grades von Myopie. Bei diesem Verfahren wurde die Accomodation in keiner Weise forcirt und eine übermässige Anspannung der Interni für die Erzielung der nothwendigen Convergenzstellung gänzlich vermieden. Damit stieg die Ausdauer im Sehen und in demselben Masse schwand die Gefahr für die Entwicklung gefährlicher intraoculärer Circulationsstörungen. Auf diese Verhältnisse muss ein um so grösseres Gewicht gelegt werden, als das progressive Fortschreiten der Myopie dort unverhältnissmässig rasch vor sich geht, wo Einflüsse bestehen, die in irgend einer Weise die Leichtigkeit des Sehens behindern. Durch Nichts wird dieses schlagender bewiesen, als wenn auf einem schon vorher kurzsichtigen Auge sich leichte Hornhauttrübungen entwickeln; die rapide Zunahme der Myopie unter solchen Verhältnissen beunruhigt auch den indolentesten Patienten.

Ein Auge, das niemals von Kurzsichtigkeit befallen war, kann kurzsichtig werden, wenn das Sehen längere Zeit hindurch unter grosser Anstrengung z. B. unter dem Einflusse einer ungenügenden Beleuchtung statt findet. In Jahre 1859 consultirte mich ein junger Gelehrter, der während vieler Monate sich mit archivalischen Arbeiten befasst hatte. Sowohl die grosse Anstrengung des Gesichts beim Entziffern alter Urkunden,

als auch die ungenügende Beleuchtung bei seinen Arbeiten, hatten den früher normalsichtigen Archivar so weit kurzsichtig gemacht, dass Concav 24 für das Fernsehen erforderlich war. Seit jenem Zeitpunkte setzte der Patient seine wissenschaftliche Beschäftigung unter denselben ungünstigen Aussenverhältnissen fort und als ich im vorigen Jahre seine Augen nochmals untersuchte, war die Myopie bis auf $\frac{1}{16}$ gestiegen, dazu hatte sich noch Sclerotico Chorioiditis posterior gesellt, eine Erscheinung, die früher nicht bestanden hatte.

Es ist gewiss irrig, wenn man behauptet, wo eine solche Myopie sich entwickle, habe sie auch schon früher bestanden, denn vor 2 Jahren behandelte ich einen Herrn aus Puebla, der während der Belagerung dieser Stadt durch die Franzosen von einer so hochgradigen, durch Retinalcongestion bedingten Sehstörung befallen wurde, dass er bei seiner ersten Vorstellung R 14, L 11 mit Mühe las. In Folge der Behandlung stieg die Sehschärfe wieder bis auf Nr. 1, indessen blieb Patient für die Ferne kurzsichtig und musste zur Ausgleichung dieser Störung Concav 14 gebrauchen. Patient behauptete mit aller Bestimmtheit, niemals kurzsichtig gewesen zu sein; ich habe gar keinen Grund, gegen die Beobachtung des intelligenten Mannes irgend wie misstrauisch zu sein.

In einer noch evidenteren Weise beobachtete ich dasselbe Factum an den Augen eines Steuermanns, der von mir an beiderseitigem chronischen Glaucom operirt wurde. Ich untersuchte diesen Fall besonders genau, weil er der einzige war, in dem ich die Entwicklung des Glaucoms auf einem früher emmetropischen Auge mit steigender Kurzsichtigkeit einhergehen sah. Als Patient sich mir zuerst vorstellte, bestand neben einer excentrischen Gesichtsfeldbeschränkung eine so bedeutende Kurz- und Schwachsichtigkeit, dass in 3 Zoll Entfernung nur Nr. 8 buchstabirend gelesen wurde. In 10 Fuss Entfernung von den Snellen'schen Tafeln vermochte Patient nicht ein-

mal das grosse A in Umrissen zu erkennen, kein einziges Convexglas bewirkte irgend eine Besserung der Sehschärfe, dieselbe stieg aber unter dem Gebrauche von Concav 4 bis auf $\frac{1}{20}$. Vierzehn Tage nach der Iridectomy las Patient beiderseits No. 1 und die Sehschärfe für die Ferne war unter der Anwendung von Concav $5\frac{1}{2}$ bis auf $\frac{1}{2}$ gestiegen. Concav 4 erwies sich jetzt als zu stark.

Auch in diesem Falle konnte gar kein Irrthum obwalten, denn Patient hatte sich in seiner Eigenschaft als Steuermann eines Schiffes, nur auf dem Rheine lebend, stets die genaueste Rechenschaft über die Tragfähigkeit seines Gesichts geben können.

Ein myopisches, mit Sclerotico-Chorioiditis posterior behaftetes Auge, erleidet, wie bekannt, eine Aenderung seines Refractionszustandes, wenn die Bildung von Cataract die Extraction der Linse nothwendig macht. Bei den höchsten Graden von Myopie kann es sich sogar ereignen, dass die in den ersten Zeiten nach der Operation passenden schwachen Convexgläser im Laufe der Zeiten wieder mit Concavgläser vertauscht werden müssen.

Ein mit hochgradiger Sclerotico-Chorioiditis posterior behafteter Herr erlitt auf seinem Auge durch Fall auf das Eis eine Luxation der Linse. Wegen Integrität des Pupillargebietes konnte Convex 3 für das Nahesehen verwendet werden, für die Ferne genügte ein schwächeres Convexglas, dessen Stärke mir nicht mehr rememberlich ist; vor und nach wurde das Sehen für die Nähe und Ferne immer schwieriger und nach Verlauf von einigen Jahren war die Hypermetropie vollständig in Myopie umgeschlagen, so dass Concav 14 zu einer Correction für das Fernsehen verwendet werden musste, während für die Nähe Convex $2\frac{3}{4}$ nur nothdürftig genügte. Dass exquisit Myopische nach einer Staar-Operation sich für die Ferne schwacher Concavgläser bedienen mussten, habe ich zu wiederholten Malen beobachtet; der eben erwähnte Fall ist jedoch der einzige, in welchem ich die successive Aenderung

des Refractionszustandes unter meinen Augen eintreten sah.

Dagegen kamen jährlich einige Fälle, durchschnittlich 6—8, vor, in denen Patienten mit colossaler Hypermetropie sich unter den Erscheinungen der Myopie präsentirten. Trotz der scheinbar so bedeutenden Kurzsichtigkeit vermochten die Kranken niemals in nächster Nähe die feinste Schrift zu lesen. Das Erkennungsvermögen ging selten bis über Nr. 4. der Jäger'schen Schrift hinaus. Das Fernsehen stand in gradem Widerspruch zu der scheinbaren Höhe der Kurz- und Schwachsichtigkeit, denn die Sehschärfe für die Ferne betrug ohne Zusammenkneifen der Lider ungefähr $\frac{1}{5}$, zuweilen auch weniger.

Diese Zustände wurden in der Mehrzahl der Fälle bei Kindern beobachtet, seltener bei Erwachsenen. Bis zum Momente der Vorstellung war das Uebel in der Regel nicht bloss verkannt, sondern selbst einige Mal zur Correction der vermeintlichen Kurz- und Schwachsichtigkeit der Gebrauch von Concavgläsern in Anwendung gezogen.

Niemals habe ich diese Erscheinung in einem höhern Grade gesehen, als bei einem jungen Philologen, Dr. P. aus Kempen, der mich im Herbste 1859 consultirte, als seine von Kindheit an für kurz- und schwachsichtig gehaltenen Augen ihm nach einer länger andauernden Beschäftigung, jeden weitem Dienst versagten. Bis dahin war immer Concav 12 getragen. Die Lider des jungen Mannes waren gedunsen, das Auge geröthet und empfindlich gegen Licht. Die nähere Untersuchung erwies die Existenz einer Hypermetropie von $\frac{1}{12}$.

Es ist in der That staunenswerth, wie rasch alle Beschwerden der Patienten schwinden, sobald nach Erkennung der Hypermetropie die neutralisirenden Convexgläser getragen werden.

Hypermetropie und Presbyopie sind ihrem Wesen nach identische Zustände, beide beruhen auf der Unfähigkeit des Auges parallel einfallende Lichtstrahlen

auf der Netzhaut zur Vereinigung zu bringen. Die Differenz beider Anomalien liegt in dem Umstande, dass die erste Erscheinung einen Mangel der Refraction, die zweite eine Störung der Accomodation repräsentirt. Beide Zustände wurden ausserordentlich häufig beobachtet, weil ein grosser Theil unserer Bevölkerung bei seiner Beschäftigung mit den verschiedenen Zweigen der Industrie rascher das Bedürfniss einer baldigen Abhülfe der vorliegenden Anomalie verspürt, als vielleicht in andern Bezirken des Landes der Fall ist.

Der Grad der Hypermetropie wurde durch die Stärke des Glases bestimmt, mit dem für die Ferne am deutlichsten gesehen werden konnte. Die in dieser Weise erzielte Erhöhung des Brechzustandes bewirkte, dass das verordnete Convexglas und die Linse des Auges eine refractorische Einheit darstellten, die dem Patienten den anhaltenden Gebrauch seiner Augen möglich machte. Bei der Presbyopie dagegen war es Grundsatz, die Wahl compensirender Convexgläser von dem Bereiche des deutlichen Sehens abhängig zu machen, wie es grade für eine bestimmte Art der Beschäftigung gewünscht wurde, um dabei mit Beharrlichkeit und Ausdauer arbeiten zu können.

Wenn, wie es in der Natur der Dinge liegt, die Presbyopie eine Zugabe der höhern Jahre ist, so konnte die Anwesenheit von Hypermetropie besonders häufig in der Jugend, selbst schon im kindlichen Lebensalter constatirt werden.

Im Laufe der Jahre wurde eine Anzahl von Familien gesehen, deren Mitglieder entweder alle oder doch zum grössten Theil einen hypermetropischen Bau der Augen aufzuweisen hatten. Je früher bei Kindern eine anhaltende Thätigkeit des Gesichts beansprucht wurde, um so eher verlangte durchschnittlich die vorhandene Hypermetropie eine Correction durch entsprechende Convexgläser. Bei andern Personen wiederum blieb die Hypermetropie viele Jahre hindurch latent, um plötzlich in die Erscheinung zu treten, wenn eine längere

Krankheit, die störend auf die Accomodationsverhältnisse eingewirkt hatte, vorausgegangen war. Unter andern Umständen konnte ich das Aufhören der Latenz der Hypermetropie constatiren, nachdem ein Fall auf den Kopf, oder ein heftiges Erbrechen statt gefunden hatte. Durch Professor Donders ist zur Evidenz nachgewiesen, wie die Anwesenheit von Hypermetropie die Entwicklung eines convergenten Schielens begünstigt, weil behufs Erhöhung des Refractionszustandes die meisten Patienten unwillkürlich ihre Interni anspannen, um mit grösserer Deutlichkeit und mit grösserer Ausdauer sehen zu können. Es war übrigens keine Seltenheit, Kinder zu sehen, welche ohne irgend welche Erscheinungen des Schielens darzubieten, eine Convergence der Sehachsenstellung hervorzurufen vermochten, wenn ein Auge allein, selbst unter der Correction eines neutralisirenden Convexglases, für die scharfe Fixation verwendet wurde. Eine andere Reihe von jungen Hypermetropen mit allen Erscheinungen eines concomitirenden convergenten Schielens, das besonders stark hervortrat, wenn eine accomodative Thätigkeit für die Nähe beansprucht wurde, verlor diese Anomalie der Sehachsenstellung, nachdem eine längere Zeit hindurch neutralisirende Convexgläser getragen waren. Manche Hypermetropen habe ich beobachtet, die bis zum Momente ihrer ersten Vorstellung niemals Convexgläser getragen hatten und doch ausdrücklich hervorhoben, dass sie als Kinder stark convergent schielend gewesen seien, so lange sie in der Schule ihr Gesicht sehr anstrengen mussten. Dieser Zustand hatte sich mit den Jahren vollständig ausgeglichen, als eine veränderte Lebensstellung eine geringere Anstrengung des Gesichts mit sich brachte.

Das Rückgängigwerden eines von Hypermetropie abhängigen Schielens auch ohne operativen Eingriff ist eine unzweifelhafte Thatsache. Abstrahire ich ganz von den Berichten jener hypermetropischen Patienten, welche mir die allmälige friedliche Correction ihrer

schielenden Augenstellung mittheilten, so steht mir eine Reihe eigener Beobachtungen zur Seite, um die Richtigkeit der Thatsache aufrecht halten zu können. Eine Ausgleichung des Schielens, ganz unabhängig von dem Grade der Ablenkung ist immerhin möglich, die Ursachen jedoch, warum in dem einen Falle Ausgleichung erfolgt, in dem andern nicht, sind mir unbekannt. Als unzweifelhaft darf man voraussetzen, dass eine reale Verkürzung in dem mittlern Spannungszustande der Muskeln noch nicht eingetreten sein darf. Einen wirklich typischen Fall von Ausgleichung eines hochgradigen Strabismus convergens concomitans durch den Gebrauch der die Hypermetropie corrigirenden Convexgläser, sah ich an dem Söhnchen des Herrn v. B. aus U. Der Knabe wurde mir am 7. März 1857 durch seine Mutter zuerst vorgestellt. Beim ruhenden Blick war die Ablenkung des Auges so unbedeutend, dass sie kaum den Namen des Schielens verdiente, so wie jedoch eine genauere Fixation statt fand, wendete sich auf dem einen Auge die Hornhaut so weit nach einwärts, dass ihr innerer Rand bis an die Caruncula lacrimalis reichte. Ich bemerke hier ein für allemal, dass das Gesetz des Zusammenhangs zwischen Hypermetropie und Strabismus convergens mir zu jener Zeit unbekannt war und nicht eher bekannt wurde, als bis Donders die allgemeine Aufmerksamkeit darauf hinlenkte. Wenn ich damals dem Knaben Convex 10 für das abgelenkte Auge verordnete, so geschah es nur aus Gründen der Zweckmäßigkeit, um durch Separatübungen die Schwachsichtigkeit des schielenden Auges so weit wie möglich zu heben. Die Uebungen wurden so lange fortgesetzt, bis mit dem Glase Nr. 3 der Jaeger'schen Schriftscala gelesen wurde, dann mit Rücksicht auf die vorhandene Hypermetropie Convex 12 für das Nahesehen und 20 für die Ferne verordnet. Dass der Gebrauch dieser Convexgläser günstig auf den Stand der Augenachsen einwirken könne, war mir nicht im entferntesten in den Sinn gekommen. Bis zum Herbste 1859 hatte die Con-

vergenzstellung für die Fixation nahe gehaltener kleiner Objecte so weit abgenommen, dass die Ablenkung nur noch $1\frac{1}{2}$ Linien betrug. Im Frühjahr 1861 war jede Spur des früheren Schielens ausgeglichen, weder trat es beim gewöhnlichen Blicke auf, noch zeigte sich irgend eine Convergenz der Sehachsen, wenn mit Hülfe des neutralisirenden Convexglases gelesen wurde.

Im September vorigen Jahres wurde mir ein 11jähriges Mädchen zugeführt, mit der Bemerkung, dass seit einigen Wochen sich eine im höchsten Grade beunruhigende Sehschwäche mit convergentem Schielen entwickelt habe. In der That war die kleine Patientin nur im Stande mit der äussersten Anstrengung einzelne Worte von 16 sowohl auf dem einen wie auf dem andern Auge zu lesen. Wurde das eine Auge für die Fixation eingestellt, so machte das 2te eine so starke Einwärtsdrehung, dass die Cornea mit der Nasenseite parallel stand. Die Untersuchung erwies, dass keine Amblyopie bestand, sondern eine Lähmung der Accomodation vorlag. Die noch bestehende Lähmung des Gaumensegels und die Anamnese ergaben, dass die angebliche Sehschwäche erst seit 6 Wochen existirte und durch die fortwährende Anstrengung beim Nahesehen eine so hochgradige Convergenz der Sehachsenstellung herbeigeführt hatte, wie eben jetzt vorlag. Dem Kinde wurde mit Rücksicht auf diese Verhältnisse der Gebrauch von Convex 10 verschrieben. Als nach Verlauf von 3 Wochen die Symptome der Accomodations- und Gaumenmuskellähmung abgenommen hatten durften zum Gebrauch von Convex 18 übergegangen werden. Nach abermals 3 Wochen waren die paralytischen Erscheinungen noch mehr gewichen und mit der allmäligen Erbreiterung des Accomodationsgebietes schwand die Schielstellung immer mehr und mehr. Keine 2 Monate waren vergangen, bis auch die leiseste Spur der frühern Anomalie gewichen war. Das Kind liest heute ohne alle Convexgläser und bietet weder beim ruhenden Blicke noch bei der Fixation auch nur die geringste Ablenkung der Sehachsen dar.

Ich zweifle keinen Augenblick, dass ohne den Gebrauch neutralisirender Convexgläser, sowohl in dem einen wie in dem andern Falle, das vorübergehende Schielen einen permanenten Character angenommen hätte. Wenn es möglich ist, dass ein durch die Existenz von Hypermetropie schielend gewordenes Individuum successive aufhören kann zu schielen, sobald seine accomodative Thätigkeit für die Nähe nicht mehr über Gebühr beansprucht wird, dann ist es nur eine nothwendige Consequenz derselben Erscheinung, dass unter dem Einfluss neutralisirender, die Accomodation erleichternder Convexgläser eine vorhandene Schielstellung sich vor und nach auf friedlichem Wege ausgleiche. Wie ich schon oben bemerkte, boten sich sowohl für die eine wie für die andere Thatsache zu wiederholten Malen die evidentesten Beweise dar. Verglichen indessen mit der grossen Zahl schielender Hypermetropen ist die Reihe derjenigen, welche eine Ausgleichung ihrer convergenten Sehachsenstellung auf friedlichem Wege fanden, eine ausserordentlich kleine.

Stelle ich die Anzahl der Schielenden zusammen, welche sich mir in den 3 letzten Jahren zur Untersuchung präsentirten, so ergeben sich in Bezug auf das convergente Schielen folgende Categorien.

194	Fälle	Strab.	conv.	concomitans,
34	„	„	„	alternans,
14	„	„	„	periodicus,
106	„	„	„	mit manifester Hypermetropie,
43	„	„	„	nach alten Hornhauttrübungen,
11	„	„	„	mit hochgradiger Myopie,
8	„	„	„	bei Anwesenheit von Cataracta polar. post.,
8	„	„	„	complicirt mit Nystagmus,
12	„	„	„	mit Vorbeischiessen der Sehachse,

- 7 Fälle Strab. conv. als Uebergänge aus einer frühern Pa-
rese des M. rectus externus,
2 „ „ „ bei Cat. sec. und Linsenluxation.

Strabismus divergens kam vor:

- 77 mal ohne offenkundige Ursache,
38 „ nach alten Hornhauttrübungen,
37 „ nach den verschiedenen Formen von Myopie,
13 „ nach Hypermetropie,
8 „ nach Ablösung der Netzhaut,
7 „ als Kunstproduct nach Operation der Antagonisten,
4 „ in Begleitung von Cataract,
1 „ complicirt mit Nystagmus.

Daneben zeigte sich ein reiner Strabismus sursum vergens nur ein einziges Mal. Die secundäre Contractur des M. rectus superior bei hochgradigem Strabismus convergens wurde häufig beobachtet.

Es ergeben sich demnach für einen 3jährigen Zeitabschnitt 439 Fälle von Strabismus convergens, 185 von Strabismus divergens. Das oben S. 3 mitgetheilte Verzeichniss der Operationen gibt einen ungefähren Massstab über die Zahl der Individuen, welche einer Tenotomie unterworfen wurden. Berücksichtigt man, dass in jene statistische Mittheilung auch die Operationen der Muskel-Insufficienzen aufgenommen wurden, so weit sie Anlass zu den Erscheinungen der Asthenopie gaben, dass weiterhin in der überaus grossen Mehrzahl der Fälle der Effect der Operation, behufs Erzielung einer bessern Gleichgewichtsstellung der Muskelthätigkeit auf beide Augen vertheilt wurde, so wird die Zahl der operirten Personen etwa $\frac{5}{6}$ der Summe der ausgeführten Tenotomien umfassen.

Es ist bemerkenswerth, dass am Rhein und in Westphalen noch immer ein gewisses Vorurtheil gegen

die Schieloperation besteht, dass sogar ein grosser Theil der Patienten sich gegen den Rath und die Ansicht des betreffenden Hausarztes operiren liess. Und doch gibt es keine Operation, die so sehr die Gewissheit des Erfolges in sich schliesst, als eben die Tenotomie eines schielenden Auges. Das Misstrauen gegen diesen Eingriff rührt noch aus der Dieffenbach'schen Zeit, als die operative Behandlung des Schielens noch in der Kindheit lag. Bekanntlich war damals der Effect der Operation nicht bloss ein höchst unvollkommener, es wurde sogar in einer grossen Zahl von Fällen eine noch grössere Entstellung durch die Operation geschaffen, als vorher bestanden hatte. Der Grund dieser Erscheinung ist, Dank den Bemühungen Graefe's, längst aufgeheilt; die Vorstellung über den Einfluss des durchschnittenen Muskels auf den Bulbus war eine durchaus falsche. Man glaubte in der Operation der Achillessehne das Analogon zu der Tenotomie eines Augenmuskels zu sehen. Wie dort ein die beiden Enden der Sehne verbindendes Zwischengewebe sich bilde, so dachte man, dass auch hier der Muskel durch neue Gewebsbildung sich verlängere und damit selbstredend einen veränderten Einfluss auf die Bewegungsverhältnisse des Augapfels gewinnen müsse. So richtig diese Ansicht auch in der Theorie war, so sehr sie auch durch die Ergebnisse anderer Sehnendurchschneidungen begründet schien, so unhaltbar erwies sie sich grade in Bezug auf die Tenotomie eines Augenmuskels. Die Untersuchungen tenotomirter Muskeln ergaben, dass sich hier kein Zwischengewebe bildet. Das vordere Muskelende war entweder vereitert oder verschrumpft, während das hintere Ende sich mehr oder minder retrahirt hatte und somit entweder einen geringern Einfluss auf die Drehung des Auges ausübte, als vorher statt gefunden hatte, oder aber jeden Einfluss auf die Beweglichkeit des Bulbus verlor und später durch die Wirkung der Antagonisten in die entgegengesetzte Schielstellung hinübergezogen wurde. Es ist

einleuchtend, dass bei einer solchen Operationsmethode die richtige Einstellung des Auges eher das Ergebniss des Zufalls, als das Resultat einer richtigen Vorausbestimmung war. Der Misscredit, in den die Schieloperationen mit Recht wegen ihrer unsichern Ausgänge gelangte, konnte erst schwinden, als Graefe die wirkliche Tenotomie der Augenmuskeln einführte. Was man früher dafür gehalten hatte, war nur eine Myotomie gewesen. Dadurch erst gelangte die Operation des Schielens zu ihrer richtigen Stellung. Durch Ablösung der Sehne an ihrer Insertionsstelle hat man den Vortheil, dass einerseits der Muskel in seiner ganzen Länge erhalten bleibt, anderseits durch Schonung der seitlichen Verbindungen des Muskels mit der Tenon'schen Capsel sein Einfluss auf die Beweglichkeit des Bulbus nicht aufgehoben wird. Eine Retraction des hintern Muskelendes ist nicht mehr möglich, man sieht deshalb auch nach einer kunstgerecht ausgeführten Schieloperation niemals eine Unbeweglichkeit nach Seiten des tenotomirten Muskels hin. Es ist hier nicht der Ort, Vorschriften für die operative Behandlung der verschiedenen Categorien des Schielens zu geben, nur so viel möge bemerkt werden, dass die ganze Kunst einer richtigen Behandlung einerseits auf eine exacte Diagnose des vorliegenden Falles, anderseits auf eine genaue Beurtheilung des Endeffects basiren muss.

Das beste Mittel, um jene Schwachsichtigkeit auszugleichen, welche in der weitaus grossen Mehrzahl der Fälle aus dem vorhandenen Schielen sich entwickelt, besteht in der richtigen Einstellung des Auges, wie sie eben durch die Operation möglich gemacht wird. Es ist ein grosses Vorurtheil glauben zu wollen, dass durch den operativen Eingriff die Sehkraft der Augen geschwächt werden könne; wenn der eine oder andere Patient erst später die Entdeckung einer vorhandenen Schwachsichtigkeit macht, so ist er nur zu sehr geneigt, der Tenotomie zuzuschreiben, was nur Ursache oder Folge der Schielstellung war. Um

solchen unbegründeten Ansichten von vorneherein entgegenzutreten, wurde niemals unterlassen, die Sehschärfe vor Ausführung der Operation genau festzustellen und zu notiren. Selbst in Fällen, in denen durch die Operation eine nachweisliche, umfangreiche Besserung des Gesichts eingetreten war, das Sehvermögen sich um volle 6-8 Nummern der Jaeger'schen Schriftscala gebessert hatte, habe ich bei Leuten, die sich niemals Rechenschaft über den Grad ihrer Sehschärfe gegeben hatten, die Klage gehört, dass das Gesicht schlechter wie früher sei. Die Differenz in der Sehschärfe beider Augen wird von solchen Patienten erst dann beobachtet, wenn das Gesicht des ehemals abgelenkten Auges an Kraft gewonnen hat.

Es gibt jedoch eine andere Reihe von Fällen, in denen die Klagen der Patienten über Abnahme des Gesichts eine scheinbare Berechtigung haben, wenn nämlich eine früher latente Hypermetropie vorlag, die durch die Operation zur manifesten wurde. Mit der abnehmenden Convergenz der Sehachsenstellung, haben die Operirten eine geringere Herrschaft über ihre Accomodation und verspüren in der ersten Zeit einen Zustand des Unbehagens, den sie früher nicht gekannt haben. Durch den Gebrauch einer die Hypermetropie neutralisirenden Convexbrille, schwinden alle Beschwerden und alle Besorgnisse. Als ich mit diesem Zusammenhang der Dinge noch nicht vertraut war, hatte ich eine Zeit lang die vage Vorstellung, dass die Schieloperationen unter einzelnen mir nicht bekannten Verhältnissen schwächend auf das Sehvermögen einwirken und die Entwicklung von Weitsichtigkeit begünstigen können. Im Sommer 1857 präsentirten sich mir im Laufe einer einzigen Woche zwei Patientinnen, die ich im Juli 1855 wegen eines hochgradigen aus der frühesten Kindheit her datirenden Strabismus convergens tenotomirt hatte, mit der Klage, dass sie seit der Operation unendlich schlechter wie früher sähen und kaum eine halbe Stunde lang

sich mit einer feinen Arbeit beschäftigen könnten. Ich war nicht wenig über diese mir damals noch neue Erscheinung erstaunt, um so mehr, weil die beiden Patientinnen, die sich in durchaus verschiedenen Lebensstellungen bewegten, vorher ihre Ansichten und Erfahrungen nicht gegenseitig auszutauschen vermocht hatten. Die Untersuchung erwies die Existenz von Hypermetropie, zu deren Correction in dem ersten Falle Convex 18, in dem zweiten Convex 10 nothwendig wurde.

Im Laufe der Zeiten sah ich noch einige solcher Fälle, ohne mir indessen über den Grund einer Erscheinung Rechenschaft geben zu können, die ganz im Widerspruche zu jenen umfangreichen Verbesserungen des Gesichts stand, wie ich sie sonst nach Schieloperationen beobachtet hatte. Erst die Donders'sche Lehre über das Abhängigkeitsverhältniss des convergenten Schielens von Hypermetropie liess mich in der Sache klar sehen. Seit jenem Zeitpunkte wurde immer auf diesen innern Zusammenhang der Dinge geachtet; das eben mitgetheilte Verzeichniss der Schielfälle beweist, dass 106mal Hypermetropie sich als die Ursache der vorhandenen Deviation erwies. Zu bemerken ist, dass überall nur die manifeste Hypermetropie verzeichnet wurde. Es kamen Fälle vor, in denen erst durch die Operation die latent vorhandene Hypermetropie schwand und als manifeste auftrat. Weiterhin ist unzweifelhaft, dass Strabismus convergens periodicus häufig von Hypermetropie abhängt, obschon wegen des kindlichen Lebensalters vieler Patienten die Existenz der Refraktionsanomalien nicht nachweisbar war.

Wenngleich der Einfluss der Hypermetropie auf das Entstehen des Schielens weit nach der Veröffentlichung der v. Graefe'schen Arbeit über die operative Behandlung des Strabismus durch Donders entdeckt wurde, so behalten doch jene Vorschriften, welche v. Graefe hinsichtlich der Dosirang des Effects der Tenotomie für die verschiedenen Formen des Schielens

gegeben hat, ihren vollen Werth. Nur möchte es rathsam, unter Umständen sogar absolut nothwendig sein, dort wo Hypermetropie vorliegt, auch nach der Operation des Schielens eine neutralisirende Convexbrille tragen zu lassen, damit die mangelnde Refraction nicht durch eine vermehrte Convergenzstellung der Sehachsen verdeckt und so die Möglichkeit eines Recidivs bei Zeiten abgeschnitten werde. Bis jetzt sind mir 16 Fälle vorgekommen, in denen selbst nach mehrmals wiederholter Tenotomie keine Gradestellung der Sehachsen zu erzielen war, erst als Convexgläser getragen wurden, die die vorhandene Hypermetropie vollständig corrigirten, war der Effect für die Gradestellung der Augen ein bleibender. Die Ursachen, welche hierbei eine Ausgleichung des Schielens trotz tief eingreifender Tenotomie erst dann möglich machten, wenn Convexgläser getragen wurden, sind mir unbekannt; es ist auffallend, dass man in andern Fällen mit eben so grosser und vielleicht noch grösserer, aus Hypermetropie resultirender Schielstellung ein solches Ereigniss niemals eintreten sieht, selbst dann nicht, wenn keine Convexgläser getragen werden.

Die Combination von Strabismus convergens mit Nystagmus fand nur dann statt, wenn eine angeborene oder von frühester Kindheit her datirende Sehstörung gleichzeitig mit vorlag. Nur in einem einzigen Falle habe ich gesehen, dass die Entwicklung des Nystagmus erst mit dem 18. Lebensjahre begann, als die anämische Patientin von beiderseitiger Kerato-Iritis befallen wurde, in deren Gefolge unheilbare Hornhauttrübungen zurückblieben.

Die Merkwürdigkeit füge ich hier bei, dass ich ein einziges Mal das einseitige Vorkommen von Nystagmus beobachtete, während das zweite Auge keine Anomalie der Bewegung und keine verminderte Sehschärfe constatiren liess. In 4 Fällen von Nystagmus war eine so grosse Empfindlichkeit der Retina für Zerstreuungskreise vorhanden, dass die Patienten beim Le-

sen die Reihen nicht horizontal, sondern nur vertical zu halten vermochten, denn der Unterschied in dem gegenseitigen Abstand der nach einander folgenden Zeilen war grösser, als die Entfernung zwischen den nebeneinanderstehenden Buchstaben.

Die operative Behandlung des *Strabismus divergens artificialis* durch Vorlagerung des völlig retrahirten *Musculus rectus internus* fand 23 mal statt, in 22 Fällen mit ganz entschiedenem Erfolg; nur einmal war der Effect in so ferne ein ungenügender, als nur eine vermehrte Beweglichkeit eintrat. Die Operation wurde in frühern Jahren so ausgeführt, dass nach Durchschneidung des Antagonisten eine Fadenschlinge durch dessen Insertionsstelle geführt wurde. Die Befestigung des Fadens auf dem Nasenrücken mittelst Heftpflasterstreifen gestattete eine so umfangreiche Einwärtsstellung des Bulbus, dass der zuvor frei präparirte *Musculus rectus internus* sich bis an den Hornhautrand verschob und in dieser Lage wieder anheilte. Seit einigen Jahren wurde das Critchett'sche Verfahren adoptirt, nämlich zuerst der Antagonist durchschnitten, dann der aus der Tiefe hervorgeholte *Musculus rectus internus* mit ein paar Suturen in seiner neuen Lage befestigt. Nach 24–30 Stunden war die Anheilung vollendet, so dass zur Entfernung der Suturen geschritten werden durfte. Beide Augen wurden dann noch einige Tage hindurch mit einer gut schliessenden Binde bedeckt und, wenn die starken Reizerscheinungen geschwunden waren, der freie Gebrauch des Gesichts gestattet. In allen Fällen jedoch war, um eine gleichmässige Bewegung beider Augen zu erzielen, eine compensirende Tenotomie auf dem 2ten Auge nach Verlauf von 14 Tagen bis 3 Wochen nothwendig. Die Operation gehört zu den allerdankbarsten, sie restituirt die völlig aufgehobene Beweglichkeit, bringt die Excursionen beider Augen in Uebereinstimmung und be-

seitigt die ungewöhnlich grosse Entstellung. Die Operation wurde auch da noch möglich, wo die unglücklich verlaufende Schieloperation vor 15 oder 20 Jahren stattgefunden hatte. Es klingt beinahe wie Ironie wenn ich hinzufügen muss, dass ich 6 Fälle von Strabismus divergens artificialis sah, die von der Hand eines Arztes herrührten!


Die Zahl der Augenmuskellähmungen, welche sich in den letzten 3 Jahren zur Beobachtung darboten, vertheilt sich mit Rücksicht auf die afficirten Muskeln in folgender Weise:

1	mal	Parese	aller	Augenmuskeln.
14	"	"	"	Oculomotorius.
6	"	"	"	Rectus internus.
28	"	"	"	Abducens.
4	"	"	"	Nerv. trochlearis.
1	"	"	"	Rectus inferior.
2	"	"	"	Nervus facialis.

Bemerkenswerth ist die grosse Häufigkeit der Lähmungen des Abducens und des Oculomotorius; in der Regel hatten rheumatische Einflüsse die Störung hervorgerufen; bei der Lähmung des Oculomotorius lag meist Syphilis, seltener ein encephalitischer Process zu Grunde. Die Behandlung bestand in der Darreichung schweisstreibender Mittel und in dem anhaltenden Gebrauch von Kalium jodatum, welchem Mittel später die Anwendung des Inductionsstromes folgte.

Ich entsinne mich indessen 3er Fälle, die, obgleich durch Unterdrückung der Hautthätigkeit entstanden, aller Medication spotteten. Dagegen sah ich einen Fall

von vollständiger Parese des Oculomotorius durch den consequenten halbjährigen Gebrauch des Inductionstromes vollständig schwinden, wiewohl das Uebel schon volle 8 Monate bestanden hatte, ehe die Patientin meine Hülfe nachsuchte.



Inhaltsverzeichnis.

	Seite.
I. Klinische Statistik	1
II. Krankheiten der Augenhöhle	23
Schussverletzungen. — Caries. — Zellgewebsabscesse. — Tenonitis. — Orbitale Blutergüsse. — Morbus Basedowii. — Geschwülste der Orbita. — Anophthalmus congenitus.	
III. Krankheiten der Lider	43
Blepharitis. — Blepharadenitis. — Entropium. — Angeborene Verkümmernng des Tarsus. — Ectropium. — Ankyloblepharon. — Tarsoraphie. — Warzenbildungen. — Epitheliom. — Syphilitische Affectionen der Lider.	
IV. Krankheiten der Bindehaut	53
Therapie der Conjunctivitis. — Therapie des Trachoms. — Diphtheritis. — Blenorrhoe. — Pterygium. — Carcinomatöse Wucherungen. — Hypertrophien der Plica semilunaris und der Caruncula lacrimalis.	
V. Krankheiten der Thränenorgane	74
Quelle der Thränen. — Hypersecretion der Conjunctiva. — Einfluss des Trachoms. — Behinderte Druckwirkung des Orbicularis. — Bowman'sche Operation. — Therapie der Thränenstauung. — Webersche Operation. — Sondirung. — Fistelbildung. — Obliteration des Thränensackes. — Anomalie der Thränenpunkte.	
VI. Krankheiten der Hornhaut	84
Epithelialabschilferung. — Schnittwunden. — Quetschungen. — Anätzungen. — Oberflächliche Hornhaut-Entzündung. — Therapie der Infiltrate — Keratitis fasciculosa. — Keratitis parenchymatosa. — Geschwürs-	

bildungen und Abscesse der Cornea. — Perforation der Cornea und Prolapsus iridis. — Atonische Hornhautgeschwüre. — Ring- und Central-Abscess. — Neuro-paralytische Entzündungen. — Sclerosirungsprocessé. — Epithelial-Hypertrophie. — Bläschenbildung. — Interlamelläre Hornhautabscesse. — Ulcus rodens.

VII. Krankheiten der Sclera 111

Entzündung und Verschwärung der Sclera. — Scleral-Wunden. — Mortification. — Pustelbildung. — Therapie der Episcleritis. — Ursachen derselben. — Ectasie der Scleral-Capillaren. — Knorpelbildung.

VIII. Krankheiten der Gefässhaut 121

Coloboma iridis. — Ectopia pupillae. — Irideremie. — Reste der Membrana pupillaris. — Uveal-Wucherungen. — Teleangiectasie der Iris. — Cystenbildung. — Einsenkung eines Iristheils. — Therapie der Iritis. — Iritis serosa. — Iritis parenchymatosa. — Iritis specifica. — Cyclitis. — Sympathisches Erkranken. — Chorioiditis chronica. — Chorioiditis disseminata. — Distensionsatrophie der Chorioidea. — Chorioiditis plastica et purulenta. — Irido-Chorioiditis. — Glaucom. — Indicationen der Iridectomie. — Therapeutische Erfolge der Iridectomie. — Aufhebung der vorderen Kammer. — Alter und Erbllichkeit bei Glaucom.

IX. Krankheiten des Glaskörpers 197


Myodesopsie. — Glaskörpertrübungen. — Verflüssigung des Glaskörpers. — Rudiment der Arteria hyaloidea. — Verdunstung des Glaskörpers. — Cholestearin-Bildungen.

X. Krankheiten der Linse 207

Ursachen der Staarbildung. — Erfolglosigkeit der nichtoperativen Therapie. — Staarbildungen. — Statistik der Staaroperationen. — Vereiterung der Hornhaut. — Einfluss der Iritis. — Einfluss der Corticalmassen. — Indicationen für die Extractions-Methoden. — Gegenseitiges Verhältniss der Extractions-Methoden. — Die lineare Scleral-Extraction. — Ihre Vortheile und die dabei auftretenden Zufälle. — Nachbehandlung der Staar-Operirten. — Operationsresultate. — Extractio linearis per corneam. — Discision des Staars. — Schichtstaar. — Nachstaar. — Linsenluxation.

	Seite
XI. Krankheiten der Netzhaut und des Sehnerven .	260
Dürftige Entwicklung des Sehnerven und der Netzhaut. — Retinitis pigmentosa. — Hypertrophie der Nervenfaserschicht. — Hyperaesthesie der Netzhaut. — Haemeralopie. — Retinalamblyopien nach Circulationsstörungen — Amblyopia potatorum. — Retinitis. — Retinitis albuminosa. — Retinitis luëtica. — Infiltrationsprocesse der Netzhaut. — Therapie der Infiltrationsprocesse. — Neuro-Retinitis. — Verlust des centralen Sehens. — Sehnervenatrophie — Apoplexie der Retina. — Ablösung der Netzhaut.	
XII. Accomodations- und Muskel-Krankheiten	320
Astigmatismus. — Myopie. — Presbyopie und Hypermetropie. — Strabismus. — Strabismus divergens artificialis. — Muskelparese.	





Druckfehler.

S. 33	Z. 9 v. u.,	lies Pulmonalis	statt Pulmolis.
„ 48	„ 18 v. u.,	„ Resultat	„ Resultat.
„ 62	„ 15 v. o.,	„ versetzter	„ versetzten.
„ 64	„ 19 v. o.,	„ Schleimhaut	„ Schleimheit.
„ 71	„ 15 v. o.,	„ Stadium	„ Stadidium.
„ 80	„ 3 v. u.,	„ zu paralyisiren waren.	
„ 88	„ 15 v. o.,	„ pathognomonisch	statt pathognomisch.
„ 88	„ 13 v. u.,	„ irrationelle	statt irationelle.
„ 97	„ 15 v. o.,	„ sympathischen	„ sympatischen.
„ 105	„ 8 v. o.,	„ beschränkten	„ beschränktem.
„ 121	„ 5 v. u.,	„ ausgezeichnete	„ ausgezeichneter.
„ 127	„ 4 v. o.,	„ Papille	„ Pupille.
„ 127	„ 3 v. u.,	„ leichte	„ leicht.
„ 129	„ 16 v. o.,	„ denn es	„ denn als.
„ 131	„ 14 v. u.,	„ Uvea	„ Sclera.
„ 136	„ 2 v. o.,	„ nach	„ vor.
„ 153	„ 10 v. o.,	„ das	„ dass.
„ 164	„ 4 v. o.,	„ letztere	„ erstere.
„ 164	„ 5 v. o.,	„ erstern	„ letztern.
„ 170	„ 5 v. o.,	„ Nahesehen	„ Nachsehen.
„ 181	„ 8 v. u.,	„ das	„ dass.
„ 201	„ 15 v. u.,	„ cines	„ an.
„ 206	„ 1 v. o.,	„ Erscheinungen	„ nungen.
„ 206	„ 3 v. o.,	„ Iridodonesis	„ Iridonesis.
„ 208	„ 11 v. o.,	„ Arthritis	„ Athritis.
„ 219	„ 7 v. u.,	„ 1861	„ 1862.
„ 233	„ 5 v. u.,	„ und	„ um.
„ 239	„ 12 v. o.,	„ Partien	„ Parteien.
„ 246	„ 7 v. o.,	„ 1861	„ 1860.
„ 249	nach Z. 6 einzuschalten: und zwar so, dass die Operation 13mal vorausgeschickt wurde und 4mal gleichzeitig statt fand.		
„ 270	Z. 17 v. o.,	lies Kopfschwarte	statt Kopfscharte.
„ 302	„ 17 v. o.,	„ Erfolg	„ Ersatz.
„ 302	„ 11 v. u.,	„ nahe	„ nach.
„ 307	„ 6 v. o.,	„ Apoplexie	„ Atrophie.
„ 332	„ 19 v. o.,	„ nach vorlag,	als Folge einer Halsdiphtheritis.
„ 334	„ 4 v. u.,	„ $\frac{5}{8}$	statt $\frac{5}{6}$.

Franklin

Faint, illegible text, possibly bleed-through from the reverse side of the page.

