

**Zur Indikation und Technik der Unterkiefer-Resektionsprothese / von
Bruno Möhring.**

Contributors

Möhring, Bruno, 1882-
University of Leeds. Library

Publication/Creation

Berlin : H. Meusser, 1914.

Persistent URL

<https://wellcomecollection.org/works/cx43jbmp>

Provider

Leeds University Archive

License and attribution

This material has been provided by This material has been provided by The University of Leeds Library. The original may be consulted at The University of Leeds Library. where the originals may be consulted.

Conditions of use: it is possible this item is protected by copyright and/or related rights. You are free to use this item in any way that is permitted by the copyright and related rights legislation that applies to your use. For other uses you need to obtain permission from the rights-holder(s).

**wellcome
collection**

Wellcome Collection
183 Euston Road
London NW1 2BE UK
T +44 (0)20 7611 8722
E library@wellcomecollection.org
<https://wellcomecollection.org>

S A M M L U N G M E U S S E R

ABHANDLUNGEN

AUS DEM GEBIETE DER KLINISCHEN ZAHNHEILKUNDE

HEFT 2

*Zur Indikation und Technik der
Unterkiefer-Resektionsprothese*

von Bruno Möhring

Zahnarzt in Berlin



H E R A U S G E G E B E N

IN GEMEINSCHAFT MIT

PROFESSOR DR. WILLIGER, BERLIN, VON PRIVAT-
DOZENT DR. ALFRED KANTOROWICZ, MÜNCHEN

LEEDS UNIVERSITY LIBRARY
Special Collections

Bamji Collection

MOE



30106022950744

S A M M L U N G M E U S S E R

ABHANDLUNGEN

AUS DEM GEBIETE DER KLINISCHEN ZAHNHEILKUNDE

HERAUSGEGEBEN IN GEMEINSCHAFT MIT PROFESSOR DR. WILLIGER, BERLIN
VON PRIVATDOZENT DR. ALFRED KANTOROWICZ, MÜNCHEN

AUS DER TECHNISCHEN ABTEILUNG DES ZAHNÄRZTLICHEN
INSTITUTS DER KÖNIGL. UNIVERSITÄT BERLIN.
DIREKTOR PROF. DR. SCHRÖDER

HEFT 2

ZUR INDIKATION UND
TECHNIK DER UNTERKIEFER-
RESEKTIONSPROTHESE

VON

BRUNO MÖHRING

ZAHNARZT IN BERLIN

BERLIN

VERLAG VON HERMANN MEUSSER

1 9 1 4

Alle Rechte vorbehalten

INHALTSVERZEICHNIS.

	Seite
Kapitel I: Überblick und Bewertung der wichtigsten Methoden zum Ersatz von Substanzverlusten am Unterkiefer	7—15
Kapitel II: Indikation und Anwendung der einzelnen Methoden	16—65
a) nach Resektion aus der Kontinuität	
b) nach Exartikulation	
Schlußwort	66—67

I.

ÜBERBLICK UND BEWERTUNG
DER WICHTIGSTEN METHODEN ZUM
ERSATZ VON SUBSTANZVERLUSTEN
AM UNTERKIEFER.

II.

INDIKATION UND ANWENDUNG DER
EINZELNEN METHODEN.



Digitized by the Internet Archive
in 2015

<https://archive.org/details/b21539248>

1. Kapitel.

Überblick und Bewertung der wichtigsten Methoden zum Ersatz von Substanzverlusten am Unterkiefer.

Das Problem der zahnärztlichen Prothese nach Unterkieferresektionen mit Kontinuitätstrennung kann trotz der genialen Anfänge von Martin und Sauer und trotz der vielfachen Arbeiten über diesen Gegenstand noch nicht als völlig gelöst in dem Sinne gelten, daß eine typische, für alle Fälle geeignete Behandlungsweise festgelegt werden könnte.

Allerdings darf man von vornherein jeden Versuch ablehnen, der diese Frage schematisch lösen wollte; denn auf keinem Gebiete der Zahnheilkunde ist es notwendiger zu individualisieren, als auf diesem.

Andererseits liegt es auf der Hand, daß eine, wenigstens nach Möglichkeit einheitliche, in ihren Prinzipien erprobte Behandlungsweise für die allgemeine Anwendung von größtem Nutzen wäre.

Bei dem augenblicklichen Stande der Frage muß es deshalb als dankenswerte Aufgabe erscheinen, an der Hand eines umfangreichen Materials, wie es mir in der technischen Abteilung des Zahnärztlichen Instituts in Berlin zur Verfügung stand, die vorhandenen Behandlungsmethoden in bezug auf ihre Brauchbarkeit und die Indikation ihrer Anwendung zu prüfen.

Dabei können füglich alle jene alten Verfahren unberücksichtigt bleiben, die durch äußere Verbände die ihrer knöchernen Stütze beraubten Weichteile von außen zu stützen, oder, nach dem Vorschlage Préterres, den nach der Verheilung vorhandenen Defekt durch eine an den verlagerten Kieferstümpfen befestigte, intraorale Prothese zu decken suchen.

Diese Behandlungsmethoden haben ausschließlich historischen Wert und entsprechen der Auffassung ihrer Zeit, welche die durch Muskelzug und Narbenschumpfung bedingte Verlagerung der zurückbleibenden Fragmente für eine unabwendbare Folge der Unterkieferresektion ansah. — Erst als man diesen Standpunkt aufgab, ergaben sich günstigere Bedingungen für die prothetische Nachbehandlung der Kontinuitätsresektionen, und zwar in der Hauptsache dadurch, daß es gelang, den schlimmen Folgen derselben, der Dislokation der Kieferstümpfe und der Narbenschumpfung der Weichteile vorzubeugen.

Das erreichte man durch Resektionsverbände oder durch Immediatprothesen, und zu diesen Behandlungsmethoden gesellte sich in neuester Zeit noch eine dritte, die Implantationsprothese, die zwar an sich einzigartig ist, aber generell nichts anderes darstellt als eine gewisse Art von Immediatprothese.

Die Resektionsverbände, die in Form von mehr oder minder starken Drähten oder Spangen sofort nach Entfernung des kranken Kieferteiles an den Zähnen der zurückbleibenden Stümpfe oder an diesen selbst befestigt werden, zielen in der Hauptsache darauf hinaus, diese in ihrer normalen Lage zu erhalten.

Bekanntlich hat Sauer¹⁾ die Resektionsverbände angegeben und zuerst angewendet in Form eines kräftigen Drahtbügels, den er unmittelbar nach der Resektion an den Zähnen der zurückbleibenden Kieferteile durch Klammern und Ligaturen (vgl. Fig. 1) befestigte. — Ein derartiger Verband konnte den

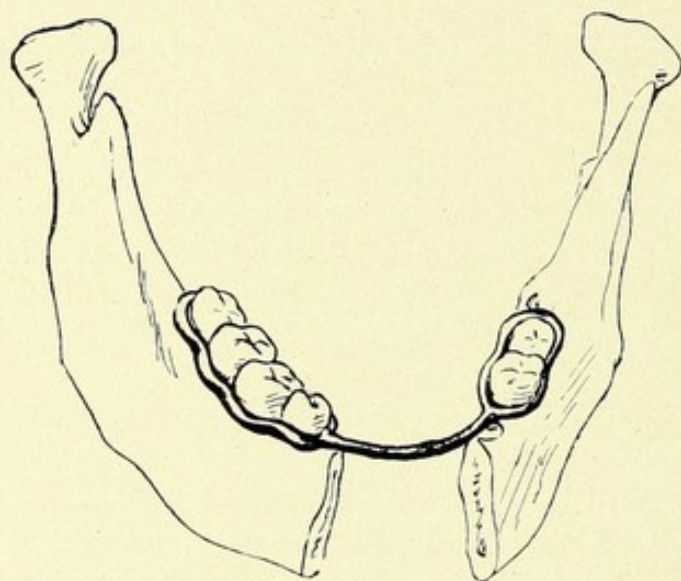


Fig. 1.

Sauerscher Drahtbügel.

Weichteilen natürlich keine Stütze bieten, auch war seine Verwendung nur eine sehr beschränkte, denn er war nur dann zu applizieren, wenn beide restierenden Kieferfragmente noch bezahnt waren. Um diese Nachteile zu beseitigen, um insbesondere den Resektionsverband auch da in Anwendung bringen zu können, wo die zu seiner Befestigung dienenden Zähne fehlten, entstanden mancherlei Modifikationen, die einzeln zu beschreiben und aufzuzählen zu weit führen dürfte. Als wichtig aber und für die Beurteilung der in Rede stehenden Behandlungsmethoden bedeutungsvoll will ich den Hahlschen und den von Partsch angegebenen Resektionsverband hervorheben.

Hahl²⁾ verwendete statt des Drahtes einen breiten Metallstreifen und versah diesen, wenn die Zähne fehlten, mit einem gabelförmigen Fortsatz, den er in die Knochenmarkhöhle einspießte. Partsch³⁾ verwendete zur Fixierung der Kieferstümpfe einen ungefähr der Breite des resezierten Stückes entsprechenden Streifen aus Viktoria-Metall, den er mit Drahtligaturen an den mit Löchern versehenen Kieferstümpfen befestigte. Die in dieser oder ähnlicher Weise konstruierten Resektionsschienen sind wohl imstande, die zurückbleibenden Kiefer-

stümpfe während der Zeit der Verheilung in ihrer normalen Lage zu fixieren; sie sind auch verhältnismäßig schnell und leicht herzustellen und zu applizieren, so daß sie teilweise sogar — z. B. der Partschsche Verband — den Chirurgen im Augenblick der Operation vom Zahnarzt ganz unabhängig machen.

Im übrigen aber haften ihnen, wie im folgenden erörtert werden wird, nicht unbedeutende Mängel an. Der Anwendbarkeit der eben erwähnten Resektions-

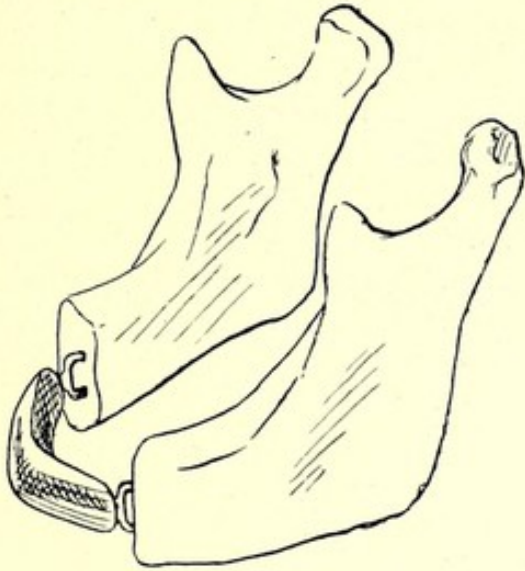


Fig. 2.

Resektionsverband von Hahl.

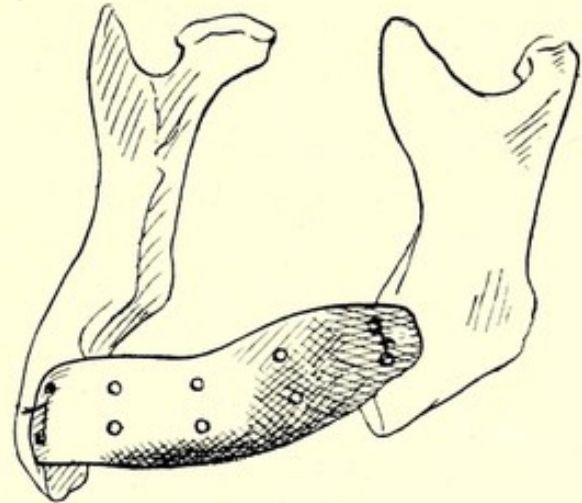


Fig. 3.

Resektionsverband von Partsch.

verbände war von Anfang an eine Grenze dadurch gesetzt, daß sie nur für Kontinuitätsresektionen ausreichten, bei Exartikulationen dagegen versagen mußten. Man half sich in solchen Fällen, dem Vorschlage Sauers folgend, damit, daß man den zurückbleibenden Kieferstumpf durch eine an dessen Zähnen befestigte, von buccal, also von außen gegen die Zähne des Oberkiefers wirkende schiefe Ebene in seiner Lage fixierte. (Fig. 4.)

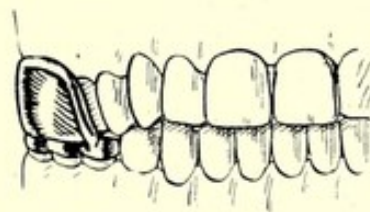


Fig. 4.

Schiefe Ebene nach Sauer.

Diese schiefe Ebene Sauers ist eine geniale und für die Resektionsprothese außerordentlich wichtige Erfindung, der wir auch heute nicht entraten können. Sie setzt uns nicht nur in den Stand, von vornherein nach Exartikulationen den zurückbleibenden Kieferstumpf dauernd in seiner richtigen Stellung zu fixieren, sondern ermöglicht es auch — und das soll hier besonders hervorgehoben werden — bereits durch Muskelzug und Narbenkontraktion verlagerte Fragmente in verhältnismäßig kurzer Zeit wieder in die richtige Lage zu bringen.

Natürlich kann sie die Narbenschumpfung und Deformierung der Weichteile auf der exartikulierten Seite nicht hintanhaltend und erfordert deshalb auch vor dem Einsetzen der definitiven Prothese eine langwierige Dehnungstherapie, wenn die ursprüngliche Form des Gesichts wiederhergestellt werden soll.

Diesen immerhin recht großen Übelstand suchte Hahl dadurch zu vermeiden, daß er die am restierenden Kieferteil angebrachte schiefe Ebene mit einem aus Kautschuk angefertigten zahntragenden Fortsatz versah, der (Fig. 5) die exartikulierte Unterkieferhälfte bis zum Angulus ersetzte und so wenigstens die Narbenschumpfung im Bereiche des horizontalen Kieferteiles verhinderte. Der aufsteigende Ast wurde nicht ersetzt, und infolgedessen bildete sich bald über dem Angulus eine auffällige, durch die Schrumpfung der Weichteile verursachte Delle (Fig. 6 und 7).

Bei dieser Methode ist der Resektionsverband in seiner ursprünglichen, einfachen Form schon verlassen und ein Übergang zu den Immediatprothesen geschaffen.

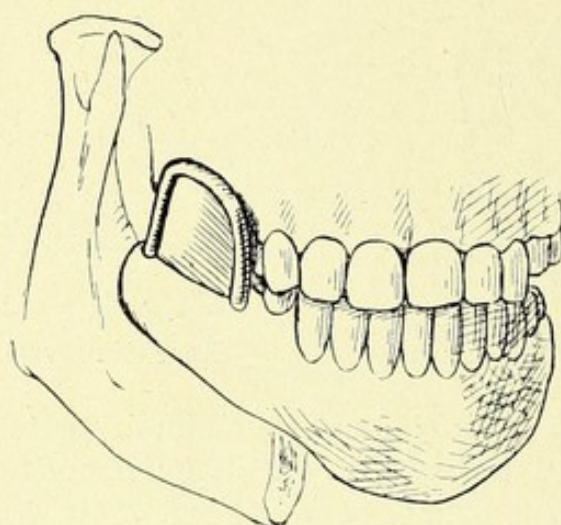


Fig. 5.

Schiefe Ebene mit Kautschukprothese nach Hahl.

Diese Immediatprothesen machen es sich zur Aufgabe, nicht nur die restierenden Kieferteile in ihrer normalen Lage zu erhalten, sondern suchen auch den verloren gegangenen Knochen im vollen Umfange zu ersetzen, so daß ein Einsinken der Weichteile ausgeschlossen ist und dem Prothetiker keine Schwierigkeiten bei dem Einsetzen der definitiven Prothese erwachsen.

Bekanntlich war Martin⁴⁾ (Lyon) der erste, der die Idee praktisch zur Ausführung brachte, schon während der Operation, vor Durchführung der Wundnaht, einen dem entfernten Knochenteil in Form und Größe völlig entsprechenden Ersatz in die Wunde zu setzen, den er aus Kautschuk bereits vor der Operation angefertigt hatte und den er mit Spangen und Schrauben an den Kieferstümpfen umständlich befestigte (vgl. Fig. 8).

Durch eine umfangreiche Kasuistik hat Martin den Beweis erbracht, daß sich auf diese Weise nicht nur außerordentlich günstige kosmetische, sondern auch ausgezeichnete funktionelle Erfolge erzielen lassen. In Deutschland fand diese Methode wenig Freunde und Anhänger, wenn auch von gewissenhaften deutschen Zahnärzten, so z. B. von Kühns und Löhrs, über gute Resultate

mit ihr berichtet wurde. Man scheute sich, besonders chirurgischerseits, einen so großen, umfangreichen Fremdkörper in die frische Wunde zu bringen und vor allem auch, diesen Ersatz bis zum Kiefergelenk auszudehnen. Die Technik selbst schien nicht ganz einfach, ebenso die Applikation des Verbandes, und so zog man es bei uns vor, die einfachen, leicht herzustellenden und sicher zu sterilisierenden Resektionsverbände, wie sie eben beschrieben wurden, nach Sauer, Hahl und Partsch zu verwenden; bei Exartikulationen half man sich mit der Sauerschen schiefen Ebene und der von Hahl sehr geschickt durchgeführten Kombination von schiefer Ebene und Immediatprothese.

Der Standpunkt, den die deutschen Chirurgen und Zahnärzte der Martinschen Praxis gegenüber einnahmen, erscheint wohl verständlich. Es ist nicht

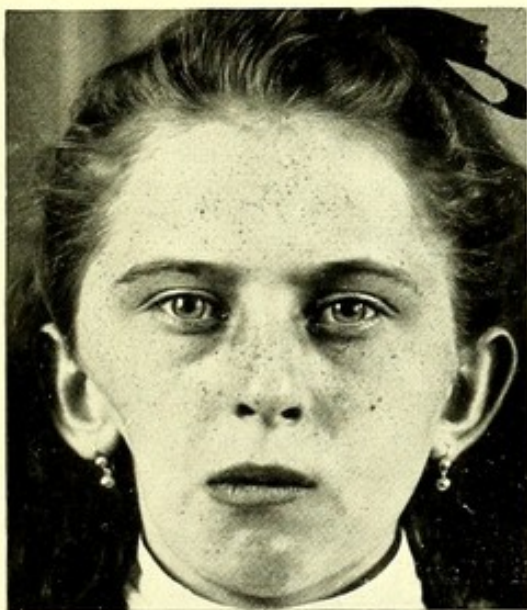

Fig. 6.

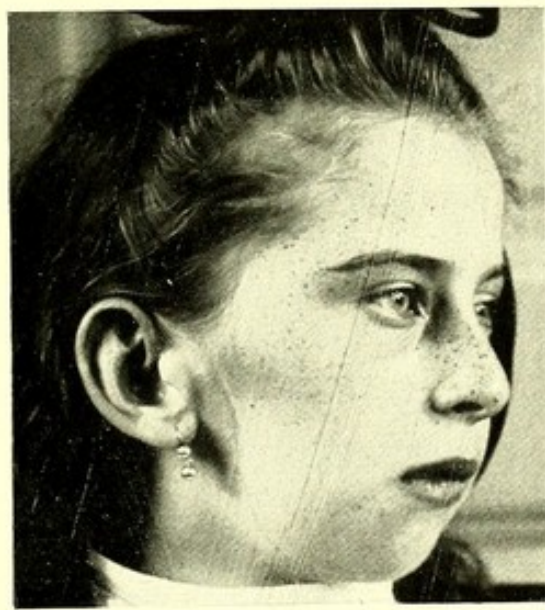

Fig. 7.

Einsinken der Weichteile nach Verlust des aufsteigenden Kieferastes.
Prothese bis zum Angulus.

zu leugnen, daß so umfangreiche Prothesen, wie sie Martin anwandte, das Wundgebiet unübersichtlich machen, besonders auch jene Teile, die leicht zu Infektionen neigen, die Knochensägeflächen, vollkommen verdecken und dadurch die Infektionsgefahr sehr erheblich steigern. Es muß auch zugegeben werden, daß die Herstellung einer solchen Prothese technische große Schwierigkeiten bereitet und einen von vornherein festgelegten Operationsplan zur Voraussetzung hat; wird dieser während der Operation geändert, was ja sehr leicht der Fall sein kann, so ist es schwierig, die bereits vor der Operation angefertigte komplizierte Prothese den neuen Raumverhältnissen anzupassen und sie schnell zu applizieren und zu befestigen. Als unvorteilhaft muß auch die Befestigungsart an den Knochenstümpfen selbst bezeichnet werden. Es soll schon hier darauf hingewiesen werden, daß die Befestigung der Resektionsverbände sowohl wie der Immediatprothesen am Knochen selbst möglichst vermieden, vielmehr die noch bestehenden Zähne dazu ausgenutzt werden sollen, um Infektionen und Nekrosen an den Knochenenden zu verhindern. Im übrigen darf man aber nicht übersehen,

daß die Idee von Martin einen großen Fortschritt auf dem Gebiete der Resektionsprothetik bedeutet. Abgesehen davon, daß sie nicht nur für jede Kontinuitätsresektion, sondern auch nach Exartikulationen Anwendung finden kann, gewährt sie den ihrer knöchernen Unterlage beraubten Weichteilen eine formgerechte Stütze, die jede stärkere Narbenschumpfung und Deformation ausschließt und der Wundhöhle eine Form gibt, die zur Aufnahme der sekundären Prothese ohne weiteres geeignet ist.

Das sind Vorteile, die zur Anerkennung des Martinschen Prinzips führen mußten. Man war sich darüber klar, daß sich auf diese Weise außerordentlich günstige Resultate erzielen lassen mußten, wenn es gelingen würde, die erwähnten Nachteile der Martinschen Behandlung zu vermeiden, ohne ihre Vorzüge aufzugeben. In diesem Sinne sind auch die weiteren, von späteren Autoren, ins-

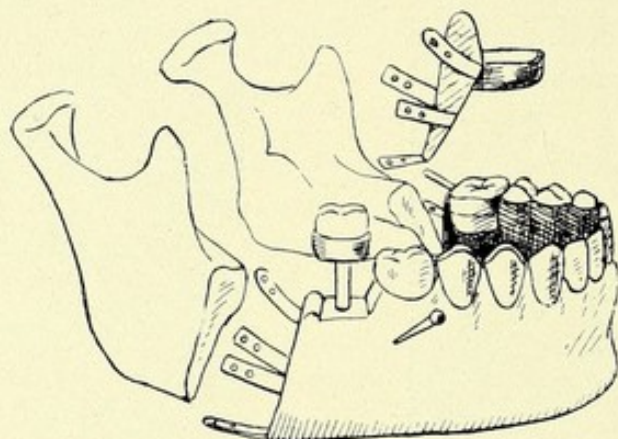


Fig. 8.

Immediatprothese nach Martin.

besondere Stoppany, Fritsche, Hauptmeier und Schröder empfohlenen prothetischen Behandlungsmethoden zu beurteilen und zu bewerten.

Die Stoppany'sche Prothese stellt eine aus Aluminium gestanzte, der Außen- und Unterfläche des gesamten horizontalen Unterkieferanteiles entsprechende Hohlchiene dar (Fig. 9). Sie bildet also, im Gegensatz zu dem kompakten Körper der Martinschen Prothese, eine trogartige Hohlform, welche die für die Modellierung der Weichteile wichtige Außengestalt des Kiefers wiedergibt. Ihre Befestigung erfolgt durch Ligaturen an den Knochenstümpfen. Ihre Anwendbarkeit ist natürlich in dieser Form auf Kontinuitätsresektionen beschränkt.

Schröder erweiterte die Anwendbarkeit der Stoppany'schen Schiene bei Exartikulationen dadurch, daß er den fehlenden Angulus und aufsteigenden Ast in Zinn an die Stoppany'sche Hülse angoß.

Fritsche und Hauptmeyer gingen dazu über, die Schienen kompakt aus Zinn zu gießen, indem sie geltend machten, daß Zinn einmal ein durchaus aseptisches Material sei, und daß zweitens seine Schwere für die Einlagerung und Fixierung der Prothesen nur vorteilhaft sein könne. Freilich ist das Zinn vom chirurgischen Standpunkte ein einwandfreies Material in bezug auf die Forderungen der Asepsis, aber seine Schwere wirkt nach unseren Beobachtungen und Erfahrungen oft nachteilig, ganz besonders in den Fällen, wo eine Erhaltung der Mundhöhlen-

weichteile und der Schleimhaut nicht mehr zugänglich ist und nur die äußere Haut den Defekt umschließt.

Auch Pichler⁵⁾, der in letzter Zeit verschiedentlich über Prothesen nach Unterkieferresektionen berichtet hat, bemerkt, daß das große Gewicht der Zinn-

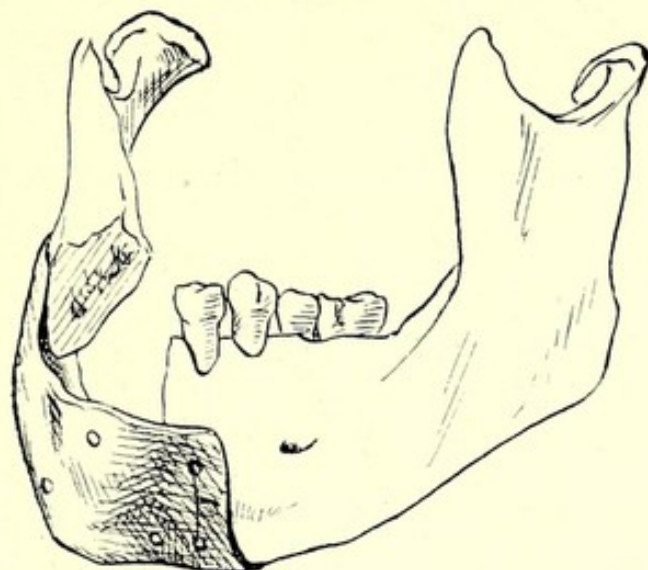


Fig. 9.

Stoppansche Hohlzahnprothese.

schienen in den meisten Fällen den Patienten unangenehm war, und daß es sehr gut entbehrlich ist, wenn es sich nicht gerade um Dehnung geschrumpfter Narben handelt.

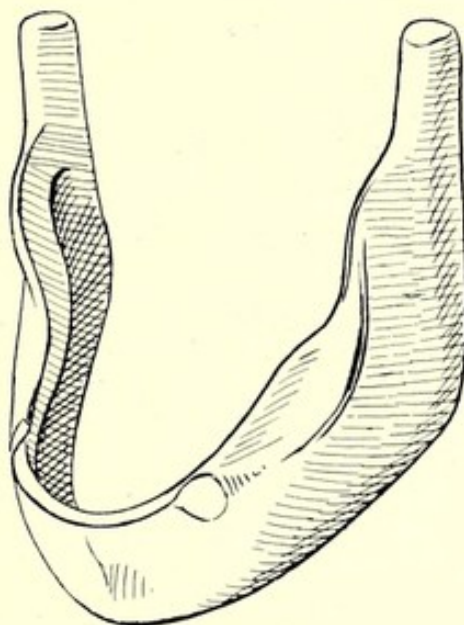


Fig. 10.

Hartgummischleuse nach Schröder.

Dieser Nachteil der Zinnschiene wird durch die Hartgummihülse von Schröder vermieden (Fig. 10). Hartgummi hat sich als vorzügliches Material für die Prothesenbehandlung erwiesen. Sicher und leicht sterilisierbar, ist es im Kontakt mit Wundflächen, Mundsekreten und Wundsäften unveränderlich, wie

die Erfahrung gelehrt hat. Außerdem wird es nicht in dem Maße als Fremdkörper empfunden wie Metall und reizt, in Berührung mit Wundflächen und Schleimhäuten, diese durchaus nicht. Was die Form der Prothese anbelangt, so entspricht sie nur in den Richtungen dem Volumen und der Gestalt des Kiefers, die für die normale Lagerung der ihrer Stütze beraubten Weichteile und für eine naturgemäße Modellierung der Granulationen in Betracht kommen. Sie ahmt also den Kiefer nur in seinen äußeren Dimensionen nach. Scharfe Ecken und Winkel sind völlig vermieden, der Processus condyloideus ist überall gleich stark, der Coronoideus hat gar keine Berücksichtigung gefunden.

Neben diesen zahnärztlichen Methoden müssen die chirurgischen Ersatzmöglichkeiten, die Implantationsprothese und die Osteoplastik, erwähnt werden.

Beide Verfahren bezwecken eine dauernde Einheilung des als Ersatz dienenden Materials unter aseptischen Kautelen; beide leiden unter der Schwierigkeit, in der Nähe des Mundes die Asepsis genügend sicher durchzuführen; im übrigen unterscheiden sie sich durch die Art des als Ersatz dienenden Materials.

Bei der Implantation wird ein totes, dem Knochen mehr oder weniger fremdes Material gewählt, das selbst bei gelungener Einheilung (wenn man von dem neuerdings angewandten Elfenbein absieht) wenig Aussicht für eine dauernde, feste Verbindung des Implantates mit dem Knochenstumpf bietet.

Von den zuerst angewandten Materialien, wie Golddraht (Gluck⁶), Zelluloid (Berndt⁷) sind vereinzelt gelungene Einheilungen beschrieben worden, doch waren die Resultate nicht sehr ermutigend. In den meisten Fällen waren langdauernde Eiterungen und Fistelbildungen Begleit- und Folgeerscheinungen der Implantation, so daß man prinzipiell (auch von chirurgischer Seite) der herausnehmbaren zahnärztlichen Prothese den Vorzug gab.

Erst neuerdings, als man für die Implantationsprothese ein Material verwandte, das, organischen Ursprungs, eine ähnliche chemische Zusammensetzung hatte wie der Knochen, nämlich Elfenbein, erzielte man bessere und sicherere Resultate. König⁸) war es bekanntlich, der in Verbindung mit dem Altonaer Zahnarzt Roloff Elfenbein als Implantationsprothese zur Deckung von Unterkieferdefekten anwandte, und zwar so, daß das zu implantierende Elfenbeinstück sich an der der Knochensägefläche zugewandten Seite zu einem Elfenbeinstift verjüngte und mittels dieses in die Markhöhle eingekeilt wurde. Sudeck⁹), der auch diese Methode anwandte, konnte ebenfalls über günstige Resultate berichten.

Daß die Wahl des Materials für den Erfolg der Implantationsprothese ausschlaggebend ist, ist nicht zu bezweifeln und erscheint auch auf Grund der Befunde über Einheilung fremder Substanzen im Körper durchaus verständlich (Marchand¹⁰).

Das Verhalten des Unterkiefers verschiedenenartiger Einschlüssen gegenüber hat Schröder¹¹) durch experimentelle Studien am Tier geprüft. An Hunden legte er den unteren Kieferrand nach Durchtrennung der Haut und des Periosts vollkommen frei, brachte unter aseptischen Kautelen mehrere, fast bis zum Canalis mandibularis reichende Bohrlöcher an und verschloß diese mit verschiedenen Substanzen, wie Schwer- und Leichtmetallen und Elfenbein.

Hierbei fand sich, wie die Untersuchungen der nach 3—4 Monaten getöteten Tiere ergaben, daß der Knochen und das Periost um die Einschlüsse aus Edel-

metallen und Porzellan nur eine dünne, bindegewebige Hülle gebildet hatte. Die Leichtmetalleinschlüsse waren von üppigen Granulationen umgeben, die diese schnell zur Resorption brachten. Knochenneubildung war in beiden Fällen nicht zu beobachten. Ganz anders verhielt sich der Knochen gegenüber den Elfenbeineinschlüssen. Hier fehlt die resorbierende bindegewebige Schicht gänzlich, die von der Peripherie langsam fortschreitende Resorption wird sofort durch Neubildung von Knochen gedeckt, so daß man von einer Durchwachsung des Elfenbeins mit neugebildetem Knochen sprechen kann. Die rege, proliferierende Tätigkeit hält stets mit der Resorption Schritt.

Noch günstigere Bedingungen für eine feste, dauernde Einheilung erzielt der Ersatz des verloren gegangenen Knochenteiles durch lebenden Knochen. Er entspricht, um mit Perthes¹²⁾ zu sprechen, „am meisten der ganzen Entwicklungsrichtung der modernen Chirurgie, da er unter günstigen Bedingungen eine sichere, organische Verbindung zwischen dem erhaltenen Knochenteil und dem Ersatz gewährleistet“.

Lebender Knochen kann entweder auf dem Wege der Plastik oder dem der Transplantation als Ersatz verwandt werden.

Im ersten Falle, der Osteoplastik im engeren Sinne, wird ein gestielter Knochen-Periostlappen gebildet, der während der Einheilung mit der Matrix in Verbindung bleibt.

Dieser Lappen muß natürlich der nächsten Umgebung des Defektes, in unserem Falle des Unterkiefers, entnommen werden, und so sind zuerst gestielte Knochenlappen aus dem Unterkiefer selbst (Bardenheuer¹³⁾, Krause¹⁴⁾, später auch aus anderen, ihrer Form nach geeigneten Knochen (Clavicula: Rydygier¹⁵⁾, Rippe: Payr¹⁶⁾ verwandt worden.

Bei dem in allerletzter Zeit geübten Verfahren, der freien Transplantation, bei der das Knochenperioststück ganz von seinem Mutterboden gelöst wird, kann das Transplantat entweder auch aus der näheren Umgebung des Defektes (Sykoff¹⁷⁾ oder einem entfernten, geeigneten Knochen entnommen werden, und dann kommt hauptsächlich Rippe und Tibia (Lexer¹⁸⁾, Schmieden) desselben Patienten, seltener ein Knochenstück aus frisch amputierten Gliedmaßen in Frage.

2. Kapitel.

Indikation und Anwendung der einzelnen Methoden.

Nach diesem kurzen Überblick über die verschiedenen Ersatzmethoden soll eingehend erörtert werden, unter welchen Verhältnissen und Bedingungen die einzelnen Möglichkeiten des Ersatzes die besten Resultate zeitigen.

Die durch die operative Entfernung kranker Kieferteile geschaffenen Situationen sind zu verschiedenartig und stellen zu vielseitige Forderungen an den Ersatz, als daß man eine bestimmte Methode als die beste und zuverlässigste ansehen und bezeichnen könnte. Bestimmte Gesichtspunkte und Regeln, die Technik des Ersatzes und seine Applikation betreffend, werden sich allerdings immer wieder geltend machen und von der Prothese, unter welchen Bedingungen sie auch angewandt wird, gewisse charakteristische Eigenschaften fordern. Aber die Beobachtung bestimmter technischer Details genügt nicht, um der Prothese in allen Fällen einen kosmetisch und funktionell befriedigenden Erfolg zu sichern; oft genug wird es notwendig werden, daß der chirurgischerseits festgelegte, durch Krankheitsart und Ausdehnung bestimmte Operationsplan in Rücksicht auf die Prothese erhebliche Veränderungen erfahren muß.

Der Chirurg, der sich bei der in Aussicht genommenen Operation auf den ihm vom Zahnarzt gelieferten Ersatz stützt, wird, entsprechend dem Grundsatz der prothetischen Kunst, die natürlichen Verhältnisse sowohl anatomisch als auch physiologisch möglichst getreu wiederzugeben, in Schnittführung, in Anlage und Ausdehnung der Operation auf die Prothese Rücksicht nehmen, soweit er es in Hinsicht auf den Heilungsverlauf verantworten kann. Selbstverständlich erscheint es von vornherein ausgeschlossen, daß die Prothese jemals einer Einschränkung der vom Chirurgen für notwendig befundenen Operationsgrenzen das Wort reden darf; wohl aber erscheint es angängig, besonders, wenn es sich um maligne Neubildungen handelt, den Operationsplan im Interesse des Ersatzes und seiner funktionellen Leistungen zu erweitern.

Unter Voraussetzung und Berücksichtigung dieser Auffassung legen wir unseren Betrachtungen über Indikation und Technik der Prothese die übliche Einteilung der Resektionen zugrunde, wie sie z. B. auch Perthes angegeben hat:

1. Resektionen aus der Kontinuität des Unterkiefers.
2. Exartikulation einer Kieferhälfte.

Bei der Besprechung der ersten Gruppe wollen wir noch unterscheiden zwischen Mittelstücksresektionen, d. h. solchen, denen in mehr oder minder großer Ausdehnung der Kinnteil des Unterkiefers zum Opfer fällt, und Seitenstücksresektionen, darunter wollen wir solche verstehen, die nur den seitlichen, horizontalen Teil betreffen, also nicht über die Mittellinie ausgedehnt werden.

Diese Unterscheidung scheint darum angezeigt, weil, wie wir noch sehen werden, dem Prothetiker nach Mittelstücksresektionen besondere Aufgaben erwachsen, die bei Seitenstücksresektionen von geringerer Bedeutung sind oder ganz fortfallen.

Die durch Entfernung des Kinnteiles verursachten Störungen sind weit schwererer Natur als bei jeder anderen Unterkieferresektion (wenn wir von der Totalexstirpation absehen) und treten schon während der Operation so in den Vordergrund, daß ein Abschluß derselben ohne prothetische Behandlung überhaupt kaum denkbar ist; denn abgesehen davon, daß erstens die Zunge nach Entfernung ihres Insertionspunktes völlig ihren Halt verliert, nach rückwärts sinkt und durch Niederdrücken der Epiglottis unmittelbare Erstickungsgefahr verursachen kann, entbehren auch zweitens die Weichteile des Kinnes bzw. des unteren Gesichtes jeglicher Stütze und lassen sich auch nicht durch äußere Verbände so fixieren, daß ein genügender Mundschluß erzielt werden kann. Dazu kommt dann noch als weitere unangenehme Erscheinung drittens die durch Muskelzug verursachte, schon während der Operation eintretende Verlagerung der restierenden Kiefertile.

Die nicht mehr als Antagonisten wirkenden Kaumuskeln üben einen Zug auf die Stümpfe aus, dessen Resultat von Riegner¹⁹⁾ experimentell festgelegt wurde und das sich mit unseren klinischen Erfahrungen deckt:

Es kombiniert sich hierbei beiderseits die Wirkung des Temporalis und Pterygoideus internus, welche die Fragmente heben, mit der nach außen drehenden Kraft des Masseter, die so groß ist, daß die antagonistische Wirkung des Mylohyoideusrestes sie nicht kompensiert. Die Fragmente werden also gewöhnlich nach oben gezogen und nach außen gedreht.

Zu diesen drei unmittelbaren Störungen tritt nun nach der Operation als vierte die Narbenschumpfung. Diese ist in ihrer Größe und Richtung abhängig von der Ausdehnung und Lage des Weichteildefektes; ihre dislozierende Kraft ist häufig größer als die der Muskelkontraktion, und in den Fällen, in denen die beiden dislozierenden Komponenten in derselben Richtung wirken, treten so starke Verlagerungen auf, daß die Stümpfe schließlich außen neben der oberen Zahnreihe liegen.

Ähnlich verhängnisvoll ist die Wirkung der Narbenkontraktion auf die Weichteile des Kinnes und der Unterlippe.

Diese an sich schon nach einer Mittelstücksresektion herabsinkenden Weichteile werden durch die Schumpfung völlig funktionsuntüchtig. Die Sprache wird fast unverständlich, der Mundhöhlenboden völlig abgeflacht, die Nahrungsaufnahme ist sehr erschwert, der Speichel wird von der herabgesunkenen Lippe nicht gehalten, und die nicht gestützten und geschrumpften Weichteile des Kinnes ergeben das vogelartige Profil, wie es auch bei starker Mikrognathie beobachtet wird.

Die Aufgabe des Prothetikers muß es sein, nicht nur die während der Operation eintretenden, sondern auch diejenigen üblen Zustände zu verhüten, welche sich, wie geschildert, im Verlaufe der Vernarbung einstellen. Zu diesem Zwecke muß er die prothetische Behandlung so durchführen, daß

1. die Zunge während der Operation an der Prothese genügend sicher fixiert werden kann,
2. die Kieferfragmente in ihrer normalen Lage dauernd gehalten werden,
3. den Weichteilen eine Stütze gegeben wird, die sie in ihrer normalen Lage und Form erhält und dem Narbenzug genügend Widerstand entgegensetzt, um eine Deformierung zu verhindern.

Nach dem, was wir über die uns zur Verfügung stehenden Methoden im allgemeinen bereits gesagt haben, kann es nicht schwer fallen, zu entscheiden, welche Art der prothetischen Behandlung hier am meisten angezeigt ist.

Die erste und zweite Forderung ist zweifellos auch mit den gebräuchlichen Resektionsverbänden zu erfüllen, d. h. man ist wohl imstande, die zurücksinkende Zunge z. B. an einem Sauerschen oder Hahlschen Verbands zu fixieren und ferner auch die Stümpfe in ihrer normalen Lage zu erhalten.

Es ist aber nicht möglich, mit Hilfe von Resektionsverbänden den Weichteilen des Kinnes die wahre anatomische Form zu erhalten. Auch über breiten, schienenartigen Resektionsverbänden flacht das Kinn sich mehr und mehr ab und sinkt nach rückwärts, so daß schon nach Abheilung der Operationswunden eine nicht unerhebliche Deformierung des Gesichtes vorhanden ist. Soll diese später durch definitive Prothesen ausgeglichen werden, so bedarf es vor ihrer Anwendung einer umständlichen, nicht einmal immer zum Ziele führenden Dehnungstherapie, die erst den nötigen Raum, ein passendes Bett für eine die ursprüngliche Form des Kinnes bzw. des unteren Gesichtes wiederherstellende Prothese zu schaffen hat.

Das kosmetische und funktionelle Endresultat ist natürlich von der Wirkung der definitiven Prothese gänzlich abhängig, und da die Resektionsverbände nicht ausreichen, um von vornherein günstige Bedingungen für die Applikation einer formentsprechenden definitiven Prothese zu schaffen, so sehen wir ganz besonders bei Mittelstücksresektionen von ihrer Anwendung ab und verwenden statt ihrer ausschließlich Immediatprothesen, welche, wenigstens im Prinzip der ursprünglichen Prothese von Martin, entsprechend konstruiert sind. In ihrer vorher beschriebenen Urform ist sie im Zahnärztlichen Institut der Königlichen Universität Berlin auch versuchsweise nicht angewendet worden, einerseits deswegen, weil die Technik ihrer Herstellung und Applikation sehr umständlich erschien, andererseits, weil insbesondere von chirurgischer Seite schwerwiegende Bedenken operationstechnischer und hygienischer Art dagegen erhoben wurden.

Ganz abgesehen davon, daß die voluminöse und schwere Prothese während der Operation kaum modifizierbar ist und bei plötzlicher Änderung des Operationsplanes unverwendbar wird, ist auch die Befestigung an den Stümpfen durch Schrauben umständlich, zeitraubend und in hygienischer Hinsicht durchaus nicht einwandfrei. Der Abschluß der Knochensägeflächen durch die Prothese und das Einsetzen der Befestigungsmittel in den Knochen selbst führt leicht zu entzündlichen und eiterigen Prozessen in den Kieferteilen, wodurch die Fixierung der

Schiene natürlich gefährdet und der Heilungsverlauf außerordentlich ungünstig beeinflußt wird. Mag es sich um Resektionsverbände oder um Immediatprothesen handeln, stets sollte man die Knochensägeflächen frei lassen und die Befestigung möglichst an den noch in den Kieferknochen befindlichen Zähnen suchen; denn selbst die einfache, durch den Knochen geführte Drahtligatur, die nach unserer Meinung noch immer die schonendste Art der chirurgischen Befestigung ist, führt fast regelmäßig zu zirkumskripten Nekrosen (Lexer, Schröder).

Jede blutige Befestigung einer Unterkieferprothese ist deshalb ein Nachteil, der, wenn irgend möglich, dadurch vermieden werden sollte, daß man die Zähne zur Befestigung ausnutzt. Wir stehen hier im Gegensatz zu Billing²⁰⁾, der die Naht in jedem Falle für angebracht hält, oder Weiser²¹⁾, der einen in die Spongiosa gespießten Metalldorn als eine geeignete Befestigungsweise vorschlägt.

Auch gegen Perthes¹²⁾ müssen wir uns wenden. Derselbe behauptet nämlich, der Narbenzug sei besonders in der ersten Zeit der Vernarbung so groß, daß die Zähne zur Befestigung der Immediatprothese nicht ausreichen, sie hielten nicht stand und lockerten sich allmählich. Aus diesem Grunde sei die Immediatprothese unter allen Umständen am Knochen selbst zu befestigen. Die Dauerprothese, für die ja die Befestigung an den Zähnen nicht zu umgehen sei, dürfe erst dann eingesetzt werden, wenn kein Druck mehr von seiten des vernarbenden Gewebes auf die Prothese bzw. die zu ihrer Befestigung dienenden Zähne ausgeübt würde.

Wir wissen aber aus Erfahrung, daß die Befestigung der Immediatprothese an den Zähnen sicherer und zuverlässiger ist als im Knochen, und daß die Zähne — vorausgesetzt natürlich, daß diese absolut fest im Knochen stehen — dem Narbenzug genügend Widerstand entgegensetzen. Wie lange müßte man außerdem mit dem Einsetzen der Dauerprothese warten, wenn man jede Druckwirkung von seiten der narbigen Weichteile auf die Prothese ausschließen wollte? Noch nach Monaten ist die Spannung der Weichteile ziemlich bedeutend; so lange Zeit aber wird man eine durch Knochennaht an den Kieferstümpfen befestigte Immediatprothese nicht in der Wunde liegen lassen können.

Außerdem, und darin muß man Pichler⁵⁾ beistimmen, wird in der ersten Zeit nach der Operation, welche also für die Immediatprothese hauptsächlich in Betracht kommt, die Dislokation der Knochenfragmente weniger durch Narbenzug als durch Muskelwirkung bedingt. Diese ist aber durchschnittlich nicht so groß, als die Kraft der später einsetzenden Narbenschumpfung; wenn also sogar die Befestigung der Dauerprothese an den Zähnen dem Narbenzug erfahrungsgemäß standhält, so wird auch die Immediatprothese dem schwächeren Muskelzug genügend Widerstand entgegensetzen.

Es ist deshalb nicht einzusehen, weshalb man nicht für die Immediatprothese die beschriebene Befestigung anwenden sollte, zumal da sie erhebliche Vorteile bietet. Ganz abgesehen davon, daß die an den Zähnen befestigte Immediatprothese jederzeit zur Kontrolle des Wundgebietes herausnehmbar und ebenso leicht wieder an Ort und Stelle zu bringen ist, erleichtert sie auch den Ersatz durch die Dauerprothese, ein Vorteil, der im Interesse des Endresultates nicht hoch genug eingeschätzt werden kann.

Fassen wir noch einmal die Forderungen zusammen, die sich aus dem bisher Gesagten für eine Immediatprothese bei Mittelstücksresektionen ergeben. Eine solche muß

1. leicht herzustellen und zu sterilisieren sein,
2. während der Operation leicht der Größe des entfernten Knochenstückes angepaßt werden können,
3. die Knochensägeflächen frei und das Wundgebiet übersichtlich lassen,
4. wenn irgend möglich an den Zähnen der restierenden Stümpfe befestigt werden, und zwar in einer Art, die unmittelbar zur Befestigung der Dauerprothese ausreicht.

Erheblich näher als die ursprüngliche Martinsche Prothese kommt diesen Forderungen die Stoppanysche Schiene. Sie erfüllt die meisten der festgelegten Forderungen, und die einzigen Mängel, die man eventuell an ihr hervorheben könnte, wären:

1. daß sie nach der Absicht Stoppanys stets chirurgisch am Knochen befestigt werden muß, was auch immerhin nur unter ziemlichen Schwierigkeiten zu vermeiden wäre, und
2. daß sie nur dann appliziert werden kann, wenn die Schleimhaut oder auch die äußere Haut in genügender Ausdehnung erhalten bleibt, um über die hülsenartig die Kieferstümpfe umfassende Schiene vernäht zu werden.

Ist dies nicht der Fall, so müßte natürlich, um genügend Raum für die Vernähung der Schleimhaut bzw. der äußeren Haut außerhalb der Hülse zu schaffen, diese entsprechend höher gelegt werden, was aber die trogartige Form der Stoppanyschen Schiene ohne weiteres nicht gestattet.

Die Erörterung dieses zweiten Punktes gewinnt eine gewisse allgemeine Bedeutung für die Bewertung der Immediatprothese in Fällen von Kontinuitätsresektionen, die mit größerem Schleimhaut- und Hautverlust verbunden sind. Durch den hierdurch bedingten erheblichen Raummangel kommt der Hauptvorteil der Immediatprothese, die Erhaltung der ursprünglichen Form, nicht in vollem Maße zur Geltung, und man könnte es verständlich finden, wenn Anhänger der Resektionsverbände gerade für solche Fälle die Immediatprothese für kontraindiziert zugunsten des Resektionsverbandes halten.

Auf Grund unserer Beobachtung kann aber auch bei so ungünstiger Situation eine, wenn auch verkleinerte Immediatprothese die Weichteile noch besser modellieren und das Bett zweckmäßiger für die Dauerprothese vorbereiten als ein Resektionsverband, selbst wenn er in breiter Form die Weichteile zu stützen sucht.

Diese Anschauung wird auch von den meisten Prothetikern geteilt; einen prinzipiell anderen Standpunkt nimmt Billing²²⁾ ein, wenn er behauptet, daß die Immediatprothese überhaupt nicht einen völligen, d. h. jede Deformation ausschließenden Ersatz gewährleistet und daß es unter allen Umständen zu mehr oder minder starken Schrumpfungen der Weichteile käme, auch nach Anwendung der von Schröder benutzten Hartgummihülse.

Da Billing selbst diese Art der Prothese nicht angewandt hat, so benutzt er zur Begründung seiner Ansicht die Krankengeschichte eines von Schröder und Heller²³⁾ behandelten Falles, in dem nach Entfernung des Mittelstückes

der entfernte Teil durch einen Abschnitt aus der Schröderschen Hartgummischiene ersetzt wurde. In der Tat trat hier eine Schrumpfung der Weichteile des Kinnes ein, wenn diese auch sehr gering war. Es darf aber nicht verschwiegen werden, daß in diesem Falle mit der Entfernung des Knochens gleichzeitig die Entfernung fast der gesamten Schleimhaut des Mundhöhlenbodens vorgenommen werden mußte, so daß nur die äußere Haut außerhalb der Hartgummischiene vernäht wurde. Trotzdem trat keine Nekrose ein, und die Schrumpfung der Weichteile des Kinnes war eine so geringe, daß das Äußere der Patientin den stattgefundenen Eingriff nicht verriet (Fig. 11 und 12).

Das Wesentliche der Krankengeschichte stellt sich wie folgt dar:

Es handelte sich um eine 16jährige Patientin, bei der ein Kiefersarkom von folgender Ausdehnung festgestellt wurde: Der Tumor reichte vom rechten



Fig. 11.



Fig. 12.

Dens caninus bis zur Grenze zwischen dem zweiten Prämolaren und dem ersten Molaren auf der linken Seite.

Die Operation wurde in der Weise ausgeführt, daß vom linken Mundwinkel ein 5 cm langer Schnitt horizontal nach hinten geführt wurde. Nach Umschneidung der Schleimhaut dicht an den Zähnen wurde sie in Ausdehnung des Tumors herunterpräpariert, und nach Extraktion des ersten Prämolaren rechts unten an dieser Stelle der Kiefer mit der Giglischen Drahtsäge durchsägt. Bei dem nun folgenden Abtrennen der Schleimhaut und der Muskelansätze von dem nach vorn gezogenen Mittelstück trat infolge der Ausdehnung des Tumors nach hinten die erwähnte Notwendigkeit ein, fast die gesamte Mundbodenschleimhaut zu opfern. Auf der linken Seite wurde der Kiefer an der Stelle des extrahierten zweiten Molaren durchgesägt. Das entfernte Stück zeigt Fig. 13.

Es ist nicht recht erklärlich, wie gerade dieser Fall gegen die Immediatprothese ins Feld geführt werden konnte. Er könnte mit größerem Recht als Beweis dafür gelten, daß selbst auch in den Fällen, wo die Schleimhaut zum größten Teil oder völlig der Operation zum Opfer gefallen ist, die Immediatprothese eine fast vollständige Wiederherstellung der ursprünglichen Form ermöglicht.

Aber ganz abgesehen davon, daß einfache am Knochen befestigte Schienen, wie sie Billing nach Mittelstücksresektionen verwendet, niemals so günstige

Vorbedingungen für das Einlegen der definitiven Prothese schaffen, wie eine die Form des entfernten Knochenstückes nachahmende Prothese, so macht auch die Art der Befestigung in den Knochenstümpfen, wie es auch von Billing empfohlen und angewandt wird, das Auswechseln der primären Schiene durch die definitive Prothese zu einer schmerzhaften und komplizierten Prozedur, die dem Patienten in einer Zeit zugemutet wird, in der er sich kaum von den Anstrengungen der ersten Operation erholt hat.

Die Schwierigkeit des Auswechselns bzw. des Abdrucknehmens für die definitive Prothese dadurch zu umgehen, daß der primäre Ersatz, wie Billing es vorschlägt, zwischen Haut und Schleimhaut eingenäht wird, um die Mundhöhle für die Einlegung der definitiven Prothese frei zu lassen, erscheint uns völlig verfehlt. Die Einheilung erfolgt, wie Billing selbst beschreibt, unter Fistelbildung, und die nachträgliche Entfernung der submukös gelagerten Schiene ergibt eine völlige Veränderung des Mundhöhlenbodens, nachdem die definitive Prothese eingesetzt ist. Gerade bei Kontinuitätsresektionen des Mittelstückes er-

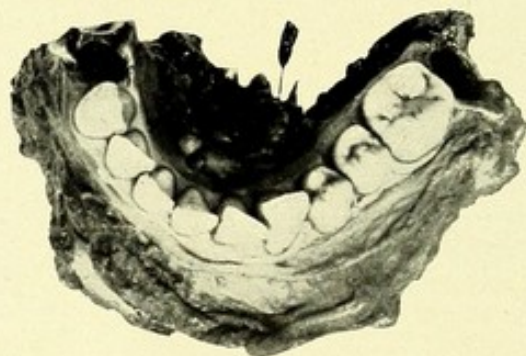


Fig. 13.

fordert die Rücksicht auf den Patienten eine sorgfältige und bis ins kleinste durchgedachte Vorbereitung, die nicht nur eine schnelle und sichere Applikation der primären Prothese (an noch vorhandenen Zähnen) ermöglicht, sondern auch ein leichtes Auswechseln derselben durch den definitiven Ersatz.

Nicht darin haben wir unsere Aufgabe gesehen, den Chirurgen während der Operation unabhängig vom Zahnarzt zu machen, indem wir ihm möglichst einfache und primitive Methoden an die Hand gaben, die notwendigerweise den Abschluß der prothetischen Behandlung schwierig und kompliziert gestalten müssen, sondern wir haben den Hauptwert darauf gelegt, die Immediatprothese in eine Form zu bringen, die für alle Fälle ausreicht und leicht und schnell allen Änderungen des Operationsplanes während der Operation angepaßt werden kann, und ferner die Befestigungsmittel so zu wählen, daß sie ohne irgendwelche Veränderungen auch für die definitive Prothese ausreichen. Wir benutzen dazu die von uns bereits oben geschilderte Hartgummihülse nach Schröder, die in der Art, wie wir sie für die Behandlung von Mittelstücksresektionen anwenden, die Bedingungen erfüllt, die wir an eine Immediatprothese gestellt haben.

Von der vorrätig zu haltenden Hartgummihülse ist ein entsprechend großes Stück an den noch vorhandenen Zähnen der zurückbleibenden Fragmente sicher, aber doch abnehmbar zu befestigen, und zwar so,

1. daß es je nach Bedarf höher oder tiefer zum unteren Kieferrande eingestellt werden kann,
2. daß die Knochensägeflächen frei bleiben,
3. daß nach völliger Verheilung der Wunde der zum Ausgleich des Defektes dienende Hartgummitteil durch die definitive Prothese mit Ausnutzung und ohne Veränderung des zur Befestigung des Immediatersatzes dienenden Gerüstes leicht zu ersetzen ist.

Technisch wird das Verfahren so durchgeführt:

Nachdem chirurgischerseits Umfang und Ausdehnung der Operation nach Möglichkeit festgelegt ist, werden Zähne und Wurzeln der intakten, mit aller Bestimmtheit in das Operationsgebiet fallenden Kieferteile sorgfältig revidiert und soweit es notwendig erscheint, mit Hilfe von Kronen so präpariert, daß sie Befestigungsmitteln, wie Klammern, Ringen, Geschieben usw. einen sicheren Halt geben, der auch zur Befestigung der definitiven Prothese ausreichen muß. Die künstlichen Kronen werden zu diesem Zweck seitlich, meistens bukkal mit vortretenden Felgen und Leisten versehen, zwischen denen die den Zahn umgreifenden Klammern unverrückbar festliegen, so daß sie nicht abzugleiten vermögen, oder sie tragen Einlässe und Geschiebe für entsprechende Gegenstücke der zu beschreibenden, den Hülsenteil tragenden Befestigungsschiene (Fig. 14). Nachdem die Kronen jederseits aufgepaßt sind, wird mit ihnen zugleich vom übrigen Kiefer mit Einschluß der erkrankten Partie Abdruck genommen und so ein übersichtliches, den zahntragenden Teil des Kiefers in seiner Gesamtheit wiedergebendes Gipsmodell gewonnen, das auch die bereits fertiggestellten künstlichen Kronen trägt.

Nunmehr wird der zwischen den präparierten Zähnen liegende Kieferteil aus dem Gipsmodell herausgeschnitten, beiderseits also erheblich mehr, als der Operation zum Opfer fällt, und ein entsprechendes Stück der Hartgummihülse so in den Defekt eingestellt, daß ihr oberer Rand ungefähr in der Höhe der Zahnhäuse der Seitenzähne verläuft. In den weitaus meisten Fällen wird dann der untere Rand der Hülse etwas höher zu liegen kommen, als der untere Rand des zu entfernenden Knochenteils, was Anlage und Durchführung der Schleimhautnaht wesentlich erleichtert. Geht voraussichtlich viel Schleimhaut und auch äußere Haut verloren, so ist die Hülse nicht so tief, sondern entsprechend höher einzustellen, wobei allerdings zu bemerken ist, daß die noch zu beschreibende, besondere Art der Befestigung der Hülse an den Seitenzähnen auch noch während der Operation eine beliebige Verschiebung derselben in vertikaler Richtung ermöglicht, so daß, da der Hülsenteil an beiden Enden schnell zu verkürzen ist, der Prothetiker während der Operation niemals in Verlegenheit kommen kann. Nachdem nun am Modell die Hülse richtig eingestellt ist, wird ein flacher, möglichst kräftiger Bügel aus Draht so gebogen, daß er, jederseits mit Klammern oder Geschieben versehen, die in die entsprechenden Rinnen und Fassungen der präparierten Zähne hineinpassen, zwischen diesen eine sichere Verbindung herstellt.

Dieser Drahtbügel bzw. Gußbogen verläuft an der lingualen Seite der restierenden Kieferteile etwa in Höhe der Zahnhäuse, senkt sich dann aber nach dem Defekt zu bis zur mittleren Höhe desselben; er trägt hier — inmitten des

Operationsgebietes — einen sagittal eingestellten Gußzapfen, der in mehrere, in ungleicher Höhe nebeneinander angebrachte, kiemenartige Ausschnitte der Hülse genau paßt (Fig. 15), und der nun das entsprechende Stück der Hülse an Ort und Stelle festhält. Diese Art der Anordnung ermöglicht die bereits besprochene

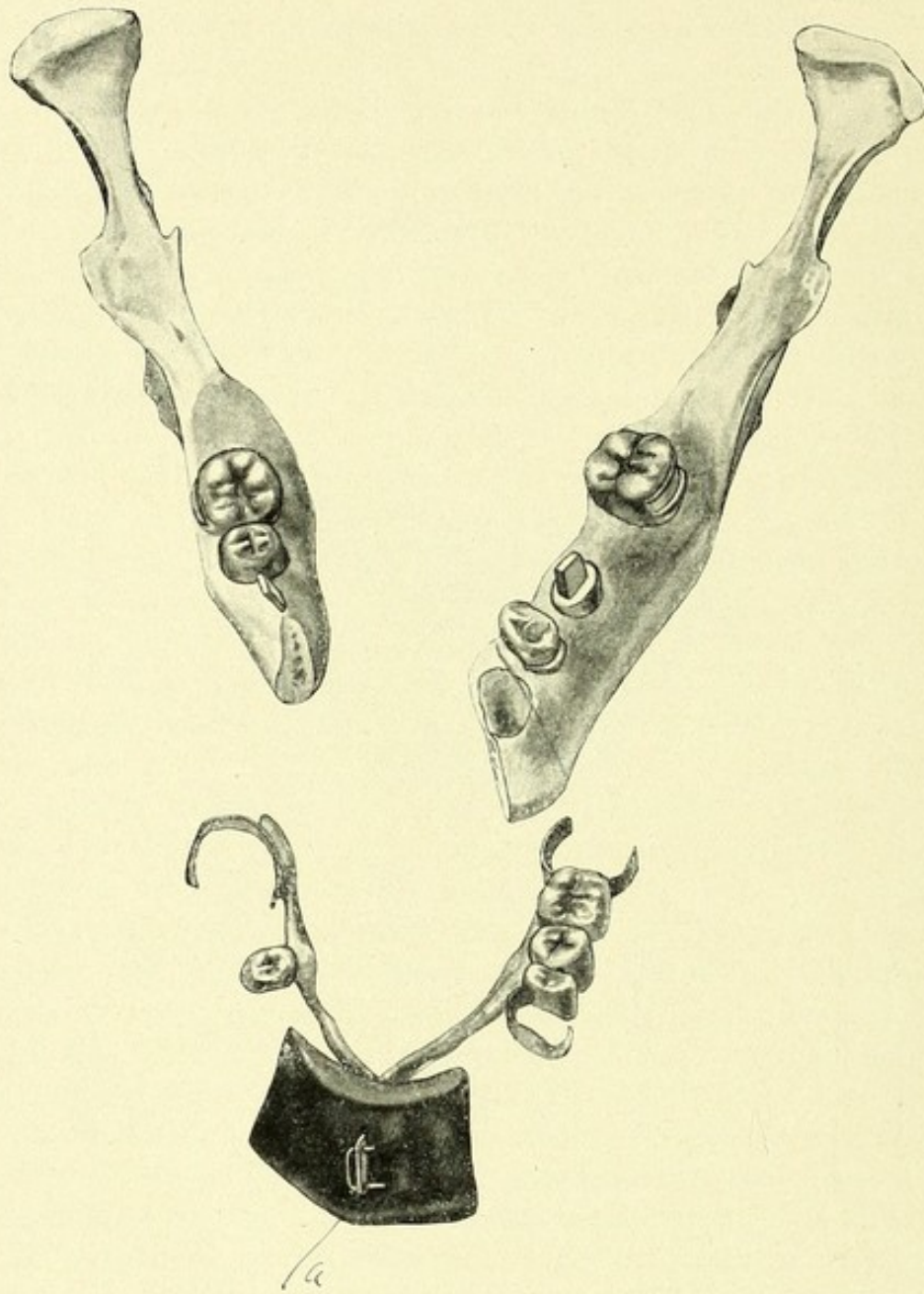


Fig. 14.

Immediatprothese nach Mittelstücksresektionen nach Schröder.

Verstellung der Hülse in vertikaler Richtung während der Operation (Fig. 14 und 15).

Wenn alles so weit am Modell fertiggestellt ist, werden die Kronen bzw. Hülsen auf den Wurzeln und Zähnen fest aufzementiert, und damit sind alle Vorbereitungen getroffen. Nachdem der Knochen reseziert und die Weichteilwunde entsprechend versorgt ist, wird der Klammerbügel auf die präparierten

Zähne gesetzt, die Hartgummihülse auf den Gußzapfen geschoben und dieser durch einen federnden U-förmigen Stift verankert, der vor der Hülse durch zwei entsprechende Öffnungen des Gußzapfens geschoben wird (Fig. 14 bei *a*).

Ganz abgesehen davon, daß der Prothetiker, wie schon gesagt, niemals während der Operation in Verlegenheit kommt, wird die eventuell nötig werdende Beseitigung der Prothese nur Bruchteile von Minuten in Anspruch nehmen. Die Prothese deckt ferner verhältnismäßig wenig Schleimhaut, läßt die Knochen-sägeflächen ganz frei, kann keinen Defekt der Stützzähne herbeiführen — die sie vielmehr vor kariösem Zerfall schützt —, und nicht zuletzt ermöglicht sie ein außerordentlich leichtes Auswechseln durch die Dauerprothese.

Nach abgeschlossener Heilung löst man das Stück der Hartgummihülse von dem Bügel, verkleinert es allseitig, belegt es ringsum mit Guttapercha und bringt es so wieder an Ort und Stelle. Indem sich nun bei längerem Tragen dieses Guttaperchastückes die Weichteile der vernarbten Wundhöhle besonders lingualwärts genau einprägen, erhält man schließlich das Guttaperchamodell eines den Defekt sehr genau ausfüllenden Mittelstückes. Auf diesem Modell werden die fehlenden Zähne in möglichst genauer Artikulation mit den Zähnen des Ober-

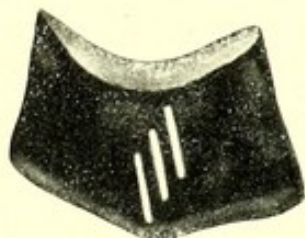


Fig. 15.

Mittelstück der Immediatprothese.

kiefers angebracht, und schließlich die provisorische Guttapercha durch vulkanisierten Kautschuk ersetzt.

Während dies vor sich geht, wird die Defekthöhle mit Gaze austamponiert die mittels des den Defekt durchziehenden Drahtbügels leicht an Ort und Stelle gehalten wird.

Der fertiggestellte Ersatz wird genau so wie das ursprüngliche Stück der Hartgummihülse auf den Gußzapfen geschoben und befestigt.

Es ist in der Tat leicht einzusehen, daß die geschilderte Methode ein leichtes und schnelles Anpassen des primären Ersatzes selbst dann ermöglicht, wenn während der Operation der Plan der chirurgischen Behandlung geändert wird, daß sie ferner auch das Auswechseln der primären Prothese durch die sekundäre zu einem höchst einfachen, schnell durchführbaren Vorgang gestaltet, der die Kräfte des Patienten in keiner Weise in Anspruch nimmt.

Wenn Billing von dieser Methode behauptet, sie sei zu kompliziert und setze sehr intelligente und willensstarke Patienten voraus, so müssen wir diese Auffassung als irrtümlich bezeichnen, zumal da wir wissen, daß der genannte Autor selbst niemals Gebrauch von der in Rede stehenden Art der Behandlung gemacht hat. Immerhin würden wir uns bescheiden, wenn uns von ihm eine bessere und einwandfreihere Methode an die Hand gegeben wäre. Das ist aber

nicht der Fall: Das von ihm empfohlene Verfahren besteht darin, daß die restierenden Kieferteile, mögen sie bezahnt oder nicht bezahnt sein, in der Lage gehalten werden durch einen in Form eines nach oben offenen U-förmig zusammengebogenen Blechstreifen, dessen beiderseits aufgeschnittene und aufgebogene Enden die Knochenfragmente innen und außen umfassen und durch Knochennähte an ihnen befestigt werden. Die Billingsche Methode ist also weiter nichts als ein Partschscher Resektionsverband, in der Art modifiziert, daß statt des einfachen Blechstreifens ein doppelt so breiter U-förmig umgebogener zur Fixierung der Stümpfe Verwendung findet. Auf diese Weise glaubt Billing der Operationsprothese eine bessere Befestigung an den Knochenstümpfen und vor allem den Weichteilen des Kinnes eine den natürlichen Verhältnissen mehr entsprechende Unterlage zu geben. Die Befestigung an den Knochenstümpfen mittels Knochennaht hält er für absolut einwandfrei und stellt das Eintreten von zirkumskripten Nekrosen um die Drahtligaturen herum als etwas ganz Unwahrscheinliches und Unmögliches hin, im Gegensatz zu anderen Autoren (Lexner, Kühns, Schröder), die auf Grund vielfacher Beobachtungen das Auftreten von nekrotischen Prozessen als besondere Nachteile der Knochennaht hervorheben und diese auch deshalb, wo es möglich ist, vermeiden. In der Tat lehrt die Beobachtung von Knochensuturen im Röntgenbilde, daß Billing sich hier im Irrtum befindet. Ferner ist zu bemerken, daß man einer Hohlschiene nicht, wie Billing angibt, durch freihändiges Biegen auch nur annähernd die Form des Kinnes geben kann, und schließlich bedingt die Art seiner Methode, insbesondere die Befestigung des Ersatzes, beim Auswechseln der Prothese sehr erhebliche Schwierigkeiten.

Wenn Billing sagt, „ich bin bei meiner Behandlung zu der Erfahrung gekommen, daß die größten Schwierigkeiten bei der Prothesenbehandlung von Unterkieferresektionen bei dem Austausch der Operationsprothese durch den definitiven Ersatz auftreten“, so erscheint das bei der von ihm angewandten Methode recht glaublich.

Der Ausweg, den Billing aus dieser Schwierigkeit zu finden sucht, besteht, wie erwähnt, darin, daß er die Operationsprothese submukös zwischen Haut und Schleimhaut einlagert und so die Mundhöhle für den Austausch frei läßt.

Man kann dann allerdings ungehindert zum Zwecke der Anfertigung der Dauerprothese Abdruck nehmen und kann auch die definitive Prothese während der Zeit, wo die Operationsprothese getragen wird, einpassen. Im übrigen aber muß man gegen ein derartiges Verfahren schwerwiegende Bedenken äußern; denn erstens sind bei der Unmöglichkeit, auf die von Billing beschriebene Art eine aseptische Einheilung der Operationsprothese zu erzielen, unangenehme Komplikationen während der Einheilung mehr als wahrscheinlich, und Fisteln, wie sie auch Billing beobachtet hat, erscheinen selbstverständlich; zweitens ist die Entfernung der Operationsprothese nach Abschluß der Wundheilung keine so einfache Sache, wie es Billing darstellt, sie wird immer für den von der Operation geschwächten Patienten eine unangenehme und schmerzhafteste Prozedur bedeuten; drittens wird die Entfernung der Operationsprothese nach der Applikation des definitiven, intraoral eingelagerten Ersatzes eine nicht unerhebliche Veränderung und Deformation der Weichteile des Kinnes nach sich ziehen, mit der man von vornherein nicht gerechnet hat und die kaum zu beseitigen sein wird.

Viertens endlich nimmt die ganze Art der Behandlung keine Rücksicht auf die spätere Fixierung restierender, zahnloser Kieferteile und auf die Fixierung der Dauerprothese in solchen Fällen. Diese Sätze sind nicht nur das Resultat theoretischer Überlegung, sondern basieren auf praktischen Erfahrungen, die Schröder mit der von Billing angegebenen Methode an Patienten gemacht und über die er im zweiten Teil seines Handbuches über chirurgische Prothese eingehender berichten wird.

Es erscheint jedenfalls durchaus verständlich, daß die Autoren, die sich neuerdings mit der Frage des Ersatzes nach Kontinuitätsresektionen beschäftigt haben (Riegner, Hauptmeier, Fritsche, Pfaff, Trauner und besonders Pichler) auf einem anderen Standpunkte stehen wie Billing. Ganz allgemein tritt man für die möglichst exakte Durchführung des Prinzips der Immediatprothese ein, wenn man auch in einzelnen Punkten, so z. B. in der Art der Befestigung und des Auswechslens der Prothesen, voneinander abweicht. Aber auch hinsichtlich der Einzelheiten macht sich eine einheitlichere Auffassung geltend; besonders der in der Berliner zahnärztlichen Klinik seit Jahren vertretene Grundsatz, daß die Befestigung der Immediatprothese möglichst an den Zähnen der restierenden Kieferteile und nicht an diesen selbst zu befestigen ist (und zwar abnehmbar, im Interesse eines leichten Auswechslens der primären Prothese durch die sekundäre) hat viel Anhänger gefunden. In diesem Zusammenhange erwähne ich die von Hauptmeier und Pichler angewandte Befestigung der Immediatprothese an den Zähnen mit Hilfe von Scharnierschienen aus Zinn oder Silber. Diese Befestigungsart läßt sich auch, wie wir gesehen haben und wie auch Pichler bemerkt, in praktischer Weise mit der von uns angewandten Hartgummischiene vereinen.

In Fig. 16 handelt es sich beispielsweise um eine Mittelstücksresektion bei einem 54jährigen Manne, der in der Charité von Herrn Geheimrat Hildebrand operiert wurde. Der einzige, im rechten Kieferfragment zurückbleibende, aber noch sehr feste Molar, wurde vor der Operation mit einer Goldkrone versehen, die ihrerseits bukkalwärts zwei 3—4 mm voneinander entfernte vortretende Felgen zur Aufnahme einer sehr kräftigen Goldklammer trug. Auf der anderen Seite konnten alle drei Molaren erhalten bleiben; diese erschienen durch ihre unter sich gehende kolbenartige Form zur Anbringung einer Scharnierschiene besonders gut geeignet. Die Scharnierschiene auf der einen Seite und die die Goldkrone umfassende Klammer auf der anderen Seite wurden nun durch einen stabilen, aus Gold gegossenen Bügel in normaler Lage miteinander verbunden. Dieser trug seinerseits inmitten des Operationsbereiches einen Gußzapfen zur Aufnahme der Hartgummischiene.—Das Auswechseln der primären und sekundären Prothese erfolgte in derselben Weise, wie es oben bereits beschrieben ist.

Wenn sich auch die Scharnierschiene in diesen wie in anderen Fällen bewährt hat, so dürfen doch gewisse Einwendungen dagegen nicht unterbleiben:

1. Sie kann nur dann einen genügenden Halt an den Zähnen gewinnen, ist also nur dann anwendbar, wenn diese unter sich gehende, kolbenartige Form haben, die das Abrutschen der Schiene nach oben verhindert.
2. Sie bedeckt verhältnismäßig viel Schleimhaut, schließt die interdentalen Zwischenräume ab und gibt so leicht Veranlassung zu entzündlichen

Prozessen des Zahnfleisches und zu kariösem Zerfall der zur Befestigung dienenden Zähne, auf deren Erhaltung besonders Gewicht zu legen ist. Sie kann daher als Dauerbefestigung nicht sehr günstig beurteilt werden.

Wenn wir daher diese Art der Befestigung auch als wertvolle Bereicherung der Technik der Unterkieferresektionsprothese ansehen, so können wir sie doch nicht der von uns empfohlenen, oben beschriebenen, durch Klammern an bekronten Zähnen gleichstellen.

Einer besonderen, speziell für Mittelstücksresektionen angegebenen Behandlungsart muß hier noch Erwähnung getan werden, nämlich der von Thamer-

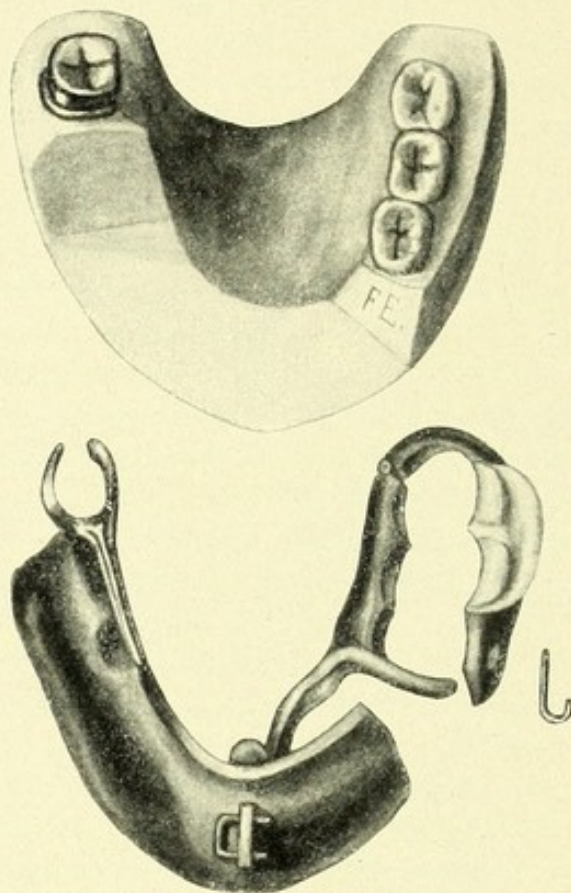


Fig. 16.

Kombination von Klammerbügel und Scharnierschiene mit Hartgummihülse.

Eberswalde vorgeschlagenen, vor der Operation durchzuführenden, völlig festen Vereinigung der bezahnten Fragmente durch einen brückenartigen Ersatz (Fig. 17)²⁴).

Thamer schlägt vor, nach Entfernung der in das Operationsgebiet fallenden Zähne alle diejenigen Zähne zu überkappen, die mit Sicherheit der Operation nicht zum Opfer fallen werden, und diese Überkappungen durch ein massives, brückenartiges Zwischenstück vor der Operation fest miteinander zu verbinden. Die Vorteile dieser Methode bestehen nach Thamer darin, daß die Brücke, die sich auf die Zähne außerhalb des Resektionsbereiches stützt, vor der eigentlichen Operation fest aufzementiert wird. Das freischwebende Mittelstück der Prothese ermöglicht die Vornahme der Resektion unter der unverrückbar in ihrer Lage verbleibenden Immediatprothese, die ein Verschieben der

zurückbleibenden Kieferstümpfe unmöglich macht und die ursprüngliche Artikulation erhält, so daß, wie Thamer meint, sich der Ersatz durch eine zweite definitive Prothese völlig erübrige.

Die völlige Erledigung der zahnärztlichen Prothese vor der Operation wäre an sich gewiß ein außerordentlicher Vorteil, aber die Thamersche Prothese nimmt doch zu wenig Rücksicht auf die Gestaltung der Weichteile; sie wirkt nicht als Immediatprothese, sondern als Resektionsverband, da sie einen Ersatz des resezierten Knochens vermissen läßt. Sie könnte deshalb füglich hier ganz außer acht gelassen werden, wenn nicht die Frage: Liegt es überhaupt im Interesse der Operation, daß die von der Erkrankung verschonten Kieferteile schon vor dem operativen Eingriff fest verankert werden? prinzipiell wichtig erschiene. Wir müssen die aufgestellte Frage verneinen. Wenn Thamer meint, daß sein brückenartiger Verband das Operationsfeld übersichtlich läßt, so ist das nur bedingt richtig. Gerade nach Mittelstücksresektionen pflegt der Chirurg nach Durchtrennung des Kiefers die Stümpfe mit Haken zu fassen und möglichst weit auseinanderziehen zu lassen, ein Handgriff, der die Übersichtlichkeit des

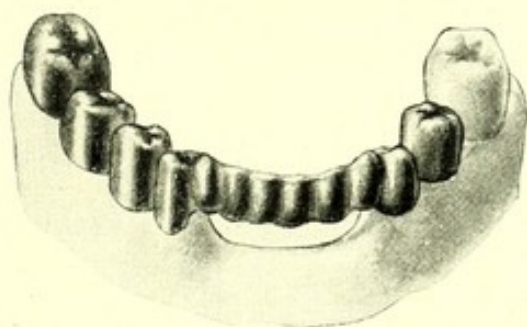


Fig. 17.

Vor der Resektion eingesetzte Brücke nach Thamer.

Operationsfeldes ganz außerordentlich vergrößert und namentlich das Aufsuchen erkrankter Lymphknoten ermöglicht. Bei Anwendung der Thamerschen Brücke wäre das natürlich nicht möglich. Ferner erscheint es zweifelhaft, ob die aufzementierte Brücke noch bei Durchsägung oder gar bei Durchmeißelung des Knochens festsitzen bleiben wird, und schließlich würde jede bei der Prothese notwendig werdende Reparatur (und eine solche ist nie auszuschließen) schwerwiegende Folgen haben müssen, da sie nicht auszuführen wäre, ohne die Fragmente längere Zeit ohne Stütze zu lassen. Die Schwierigkeit einer solchen Reparatur beschreibt Thamer selbst bei einem Falle, bei dem ihm die Brücke beim Wiederbefestigen zerbrochen war.

Wir können daher in der vor der Operation durchgeführten festen Vereinigung der Fragmente keinen Vorteil sehen, sind vielmehr der Meinung, daß sie im Interesse einer übersichtlichen und exakten Durchführung der Operation zu vermeiden ist.

Übrigens muß in diesem Zusammenhange betont werden, daß auch die von uns angewandte Art der Befestigung die Möglichkeit bietet, die primäre Prothese so zu gestalten, daß sie in ihrer ursprünglichen Form dauernd getragen werden kann, daß sie also unter Umständen den von Weiser als Ideal bezeichneten Ersatz ermöglicht, bei dem die Immediatprothese gleichzeitig als Dauerprothese

verwendbar ist. Das kann natürlich nur für solche Fälle in Frage kommen, bei denen man die Ausdehnung der Operation vorher ganz genau übersehen und festlegen kann.

Auch hierfür will ich aus der mir zur Verfügung stehenden Kasuistik Prof. Schröders ein Beispiel bringen.

Es handelte sich um eine typische Mittelstücksresektion, die von Prof. Williger wegen eines sich im Bereiche der unteren Frontzähne entwickelnden Kankroids vorgenommen wurde.

Krankengeschichte.

Anamnese: Am 30. 9. 1912 stellte sich die Patientin in der chirurgischen Abteilung des zahnärztlichen Instituts vor, mit der Angabe, daß ihr im Januar

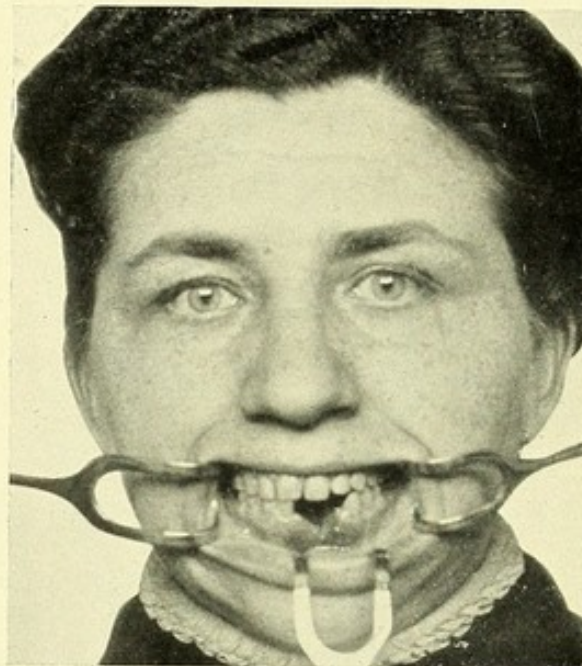

Fig. 18.

Unterkieferkarzinom.

von einem Zahnarzt eine kleine Geschwulst sowie $\overline{1} | \overline{12}$ entfernt worden sei. Es zeigte sich nach Öffnung des Mundes, daß in dem leidlich gepflegten Gebiß $\overline{1} | \overline{12}$ fehlten. An ihrer Stelle sah man eine mit anscheinend gesunder Schleimhaut überzogene Einsenkung (Fig. 18).

Die Patientin wollte wissen, ob eine Prothese angefertigt werden könnte. Es wurde ihr gesagt, daß Bedenken dagegen nicht beständen. Eine Röntgenfilmaufnahme, die auf Wunsch der Patientin angefertigt wurde und keinen Befund ergab, wurde mitgegeben. Es wurde angenommen, daß es sich um ein Riesenzellensarkom gehandelt habe; die sonstige Anamnese war o. B. — Am 18. 3. 1913 stellte sich dann die Patientin wieder vor, mit der Angabe, daß sich seit einiger Zeit an der operierten Stelle eine Entzündung gebildet habe, und daß sich dort auch bisweilen unangenehme Empfindungen (keine ausgesprochenen Schmerzen) bemerkbar machten.

Befund: Mittelgroße, kräftige Frau von gesundem Aussehen. Innere Organe o. B. Äußerlich sind am Gesicht keine Veränderungen wahrnehmbar. Nach Öffnung des Mundes sieht man ein leidlich gepflegtes Gebiß. Im Unterkiefer stehen $\overline{87432}$ | $\overline{34578}$. An Stelle von $\overline{1}$ | $\overline{12}$ bemerkt man eine mäßig gerötete und sehr wenig geschwollene Partie. Auf der Oberfläche sieht man einige stecknadelkopfgroße Knötchen. Ulzerationen sind nirgends zu sehen. Das ganze Bild erinnert viel mehr an Tbc. als an Ca. Nur der vordere Teil des Mundbodens ist in etwa 1 cm Entfernung derb infiltriert. Drüenschwellungen sind nirgends deutlich zu palpieren. Es wird unter lokaler Anästhesie ein Stück exzidiert und zur Untersuchung an das pathologische Institut geschickt. Die Diagnose lautet: Kankroid. Die Exzisionsstelle hat sich nicht mit Epithel überzogen, sondern an ihrer Stelle zeigt sich eine oberflächliche Ulzeration.

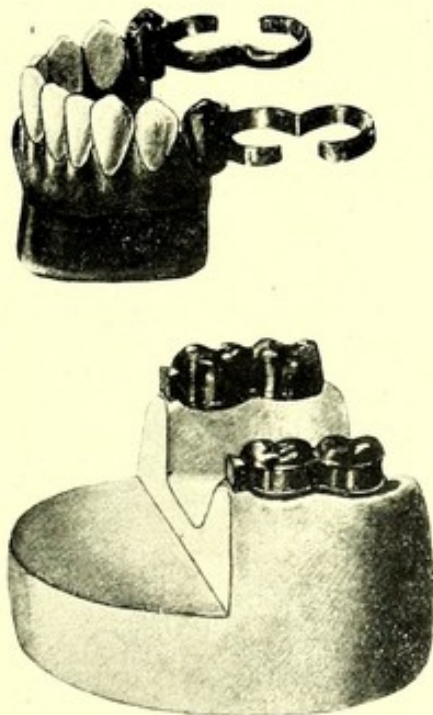


Fig. 19.

Immediatprothese nach Mittelstücksresektion, gleichzeitig als Dauerprothese.

Behandlung: Der Operation ging eine zahnärztlich-prothetische Vorbehandlung voraus, die in typischer Weise nach den weiter oben gekennzeichneten Prinzipien vorgenommen wurde.

Da weit im Gesunden operiert werden mußte, so wurden als Stützzähne für die künftige Prothese $\overline{87}$ | $\overline{78}$ gewählt, die sicher außerhalb des Operationsbereiches blieben. Diese vier Zähne wurden mit Goldkronen versehen, welche in der oben angegebenen Weise Aufhänger und Geschiebe trugen, wie sie in Fig. 19 zu sehen sind, und welche dazu dienen sollten, das Gerüst für die Prothese absolut sicher zu fixieren. Mit diesen über die Zahnstümpfe gestülpten Kronen wurde ein Abdruck vom Unterkiefer genommen, das so gewonnene Gipsmodell (auf dem sich nun die vier Kronen in der richtigen Lage befanden) mit einem Modell des Oberkiefers in die normale Artikulation gebracht und nunmehr das Stück herausgeschnitten, welches dem durch die Operation zu entfernenden entsprach.

Ein Klammergerüst von früher beschriebener Form, das sich auf die Kronen und auf die Geschiebe stützte, durchzog den Defekt und trug die aus Kautschuk gefertigte und mit Zähnen versehene Prothese.

Nachdem diese Prothese fertiggestellt war, wurden die Kronen aufzementiert, und damit waren die prothetischen Vorarbeiten für die Operation erledigt. Diese wurde nun in folgender Weise vorgenommen:

In Kuhnscher Tubage-Narkose wird der Hautschnitt von einem Kieferwinkel bis zum anderen dicht unterhalb des Kieferrandes geführt. Dann werden die Glandulae submaxillares saliv. beiderseits, sowie alle sichtbaren Lymphknoten entfernt. Hierauf wird der Knochen freigelegt und mit der Gigli-Säge dicht vor den oben erwähnten Schiebern der Goldkronen durchtrennt. Dann wird der

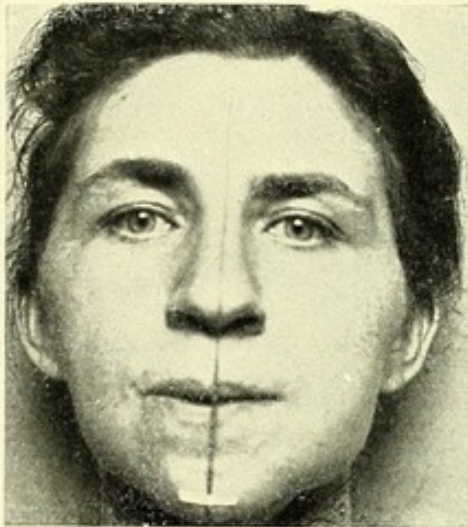

Fig. 20.

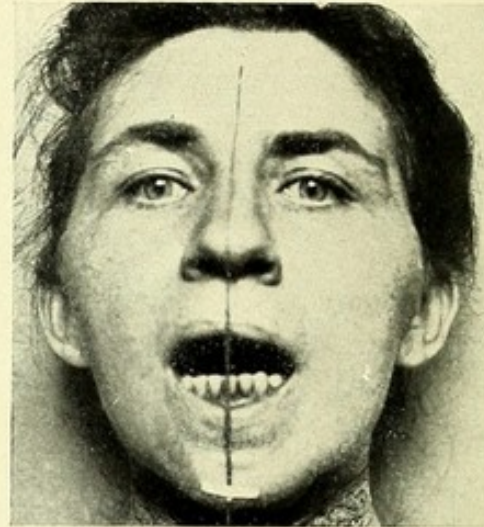


Fig. 21.

Verhinderung der Dislokation durch die Prothese (etwa 6 Wochen nach der Operation) bei geschlossenem Mund.

bei geöffnetem Mund.

Mundboden 1 cm von der oben erwähnten Infiltration aus umschnitten. Danach wird die Prothese eingesetzt, was infolge der Kuhnschen Tubage mit einiger Schwierigkeit gelingt.

Die Weichteile unterhalb der Zunge werden mit einigen Situationsnähten zusammengezogen. Die Zunge wird mit einer Drahtnaht an der Prothese durch zwei dafür vorgesehene Löcher befestigt. Je ein Tampon wird in die Gegend der exstirpierten Speicheldrüsen, ein dritter Tampon in die Mitte gelegt. Alle drei Tampons werden zur Mitte des Hautschnittes geführt. Die seitlichen Partien der Wunde werden genäht. Ich hatte Gelegenheit, die Patientin etwa 6 Monate nach der Operation zu sehen (Fig. 20 und 21). Sie hatte sich an ihre Prothese gut gewöhnt, konnte sie selbst herausnehmen und wieder einsetzen, die Sprache war völlig verständlich, die Kaufunktion und überhaupt das ganze Befinden der Patientin nach ihrer Aussage und nach dem Befund gut.

Die Art der prothetischen Behandlung, wie sie soeben von uns beschrieben worden ist, setzt voraus, daß beide zurückbleibenden Fragmente derart bezahnt

sind, daß eine Befestigung an diesen Zähnen möglich ist. Daraus ergibt sich, wie wir gesehen haben, besonders der Vorteil, daß die Befestigungsmittel der Operationsprothese ohne weiteres für die Dauerprothese ausreichend sind.

Bei weitem ungünstiger für die Durchführung der prothetischen Behandlung liegt der Fall, wenn das eine oder gar beide Fragmente zahnlos oder doch nur mit solchen Zähnen versehen sind, die für die Befestigung der Prothese nicht ausreichen können. Diese Fälle stellen zwar nicht vom Standpunkt des Operateurs, wohl aber von dem des Prothetikers eine besondere, prinzipiell verschiedene Gruppe dar, insofern nämlich, als bei allen Fällen dieser Art die Rücksicht auf die Befestigung der Dauerprothese den chirurgischerseits als ausreichend erachteten Operationsplan, dem nur die radikale Entfernung des erkrankten Mittelstücks zugrunde liegt, im Sinne einer weiteren Ausdehnung der Operation beeinflusst.

An zahnlosen Stümpfen kann man nämlich, wie auch Pichler bemerkt, eine eigentliche Befestigung für die Dauerprothese nicht anbringen. Würde man, dem Vorschlage Billings folgend, auch in solchen Fällen die Kieferstümpfe durch eine mittels Naht an ihnen befestigte Schiene miteinander verbinden, so würde zwar die augenblickliche Fixierung der Stümpfe bzw. der Immediatprothese keine Schwierigkeiten machen, es würde damit aber nur für die Zeit der Heilung ein erträglicher Zustand geschaffen werden.

Nach Entfernung einer solchen Schiene ergeben sich erfahrungsgemäß dadurch große Schwierigkeiten, daß man die zahnlosen Stümpfe durch keine Dauerprothese, wie sie auch geartet sein mag, in ihrer Lage zu halten imstande ist. Sie werden vielmehr, je nach Ausdehnung und Beanspruchung durch Muskel- und Narbenkontraktion, nach innen oder außen derartig verlagert, daß Störungen entstehen, die eine nachträgliche Entfernung der zahnlosen horizontalen Kieferteile bis zum Angulus notwendig machen. Lehrreich nach dieser Richtung war besonders ein Fall, der im folgenden beschrieben werden soll:

Bei der fast 66jährigen Frau N. war der mittlere, teilweise bezahnte Teil des Unterkiefers rechts bis zum Angulus, links bis 3 cm vor dem Angulus wegen Ca. reseziert (Fig. 22) und die zurückbleibenden Kieferteile durch eine kräftige, bogenförmige Metallschiene, die an den Knochenenden durch Ligaturendraht befestigt war, in ihrer Lage gehalten. Nach abgelaufener Heilung, nach 5 Wochen, wurde die Resektionsschiene entfernt und eine zahntragende eingesetzt, die rechts mit dem Angulus abschloß und links den restierenden zahnlosen Stumpf flügelartig umfaßte, um ihn auf diese Weise in der Lage zu halten. Die Prothese selbst war durch Gebißfedern mit einer oberen zahnärztlichen Prothese verbunden.

Nur einige Wochen war dieser Zustand möglich. Der zahnlose Stumpf entglitt schon nach einiger Zeit der flügelartigen Umfassung und war bald so weit nach außen und oben verlagert, daß er in der Höhe der oberen Zahnreihe lag und hier sich ständig an den noch vorhandenen Molaren des linken Oberkiefers reibend, so starke Schmerzen verursachte, daß er kaum ein halbes Jahr nach der ersten Operation durch einen zweiten Eingriff bis zum Angulus entfernt werden mußte. Die Prothese wurde auch auf dieser Seite bis zum Angulus geführt.

Aber auch so befriedigte sie nicht, da sie auf dem seiner muskulösen Teile beraubten Mundboden liegend, von der Patientin nicht gegen den Oberkiefer geführt werden konnte. Ein günstigeres funktionelles Resultat hätte man erzielt, wenn man rechtsseitig exartikuliert und linksseitig bis zum Angulus reseziert hätte.

Abgesehen davon, daß die Prothese durch die einseitige Fortführung bis zur Fossa einen sicheren Stützpunkt gefunden hätte, wäre es auch möglich gewesen, nach sorgfältiger Lösung der am Angulus inserierenden Kaumuskelatur diese unterhalb der Prothese zu einer Schlinge zu vernähen, mittels derer dann eine Kaubewegung der Prothese gegen den Oberkiefer möglich gewesen wäre, während Spiralfedern zwischen Ober- und Unterkieferprothese als Mundöffner gewirkt hätten. Jedenfalls bietet ein solches Vorgehen viel größere Aussicht auf funktionellen Erfolg, als die eben erwähnte Billingsche Methode.

Bleiben also nach der Resektion des Mittelstückes zahnlose Kieferfragmente von geringer Ausdehnung zurück, so empfiehlt es sich, die Operation so weit

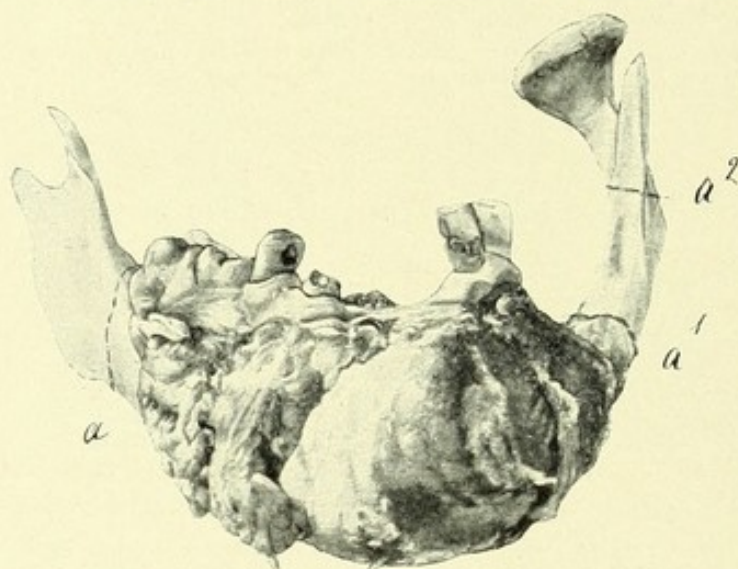


Fig. 22.

Unterkieferkarzinom des Mittelstückes, a^1 falsche, a^2 richtige Schnitfführung.

auszudehnen, daß Störungen durch Verlagerung horizontaler Kieferteile nicht mehr möglich sind, und weiter, daß eine günstige Befestigung der sekundären Prothese mit funktionellem Erfolg erreicht werden kann. Zu diesem Zwecke wird man auf der stärker erkrankten Seite die Exartikulation, auf der anderen die Resektion bis zum Angulus vornehmen. Die prothetische Behandlung der Exartikulation wird später näher beschrieben werden.

Stellen die zurückbleibenden zahnlosen Fragmente große Abschnitte des horizontalen Astes dar, handelt es sich also um wenig ausgedehnte Mittelstücksresektionen, so kann man, wie die Erfahrung gelehrt hat, die Stümpfe durch eine sie flügelartig umfassende definitive Prothese dauernd stützen, wenn die letztere durch Spiralfedern am Oberkiefer ein Widerlager findet. Der Federdruck kann in solchen Fällen Muskelzug und Narbenschumpfung überwinden, wie Schröder in mehreren Fällen nachweisen konnte.

Was den Fall anbetrifft, daß ein Fragment bezahnt, das andere zahnlos ist, so würde das zahnlose Fragment bis zum Angulus zu reseziern sein, während

auf der bezahnten Seite eine schiefe Ebene angebracht würde, von der aus ein der Form des resezierten Kieferteiles entsprechender Ersatz bis zum Angulus der anderen Seite fortgeführt würde, mit anderen Worten, es würde die Hahlsche Methode in Anwendung kommen, die wir allerdings, wie noch beschrieben werden wird, für manche Fälle in besonderer Weise modifizieren, um die ihr anhaftenden Mängel zu beseitigen.

Das Kapitel über prothetische Behandlung der Mittelstücksresektionen möchte ich nicht abschließen, ohne die Frage kurz zu erörtern, ob und unter welchen Bedingungen nach Mittelstücksresektionen außer den bisher beschriebenen zahnärztlichen Ersatzmethoden die rein chirurgischen Mittel des Ersatzes (Implantation und Plastik) anwendbar sind.

Beide Verfahren — darauf wurde schon im allgemeinen Teil hingewiesen — können ernstlich nur dann in Frage kommen, wenn eine aseptische Einheilung des Implantates zwischen Schleimhaut und Haut möglich ist, wenn, mit anderen Worten, nach der Operation so viel äußere Haut und besonders Schleimhaut zurückbleibt, daß es möglich wird, das Ersatzmittel zwischen Schleimhaut und Haut in den restierenden Knochenteilen so einzupflanzen, daß es dauernd bis zum Abschluß der Heilung von der Mundhöhle abgeschlossen bleibt.

Das ist verhältnismäßig leicht zu erreichen, wenn es sich um den Ersatz von Knochendefekten handelt, die infolge von Traumen oder entzündlichen, bereits abgeheilten Prozessen entstanden sind, da es in diesen Fällen meist sogar gelingen wird, die Enden der restierenden Knochenfragmente von außen her mit völliger Schonung der Schleimhaut freizulegen, ohne also die Mundhöhle zu eröffnen. Bei Resektionen dagegen, die wegen maligner Neubildungen vorgenommen werden, wird der Versuch aseptischer Einheilung auf große und in vielen Fällen auf unüberwindliche Schwierigkeiten stoßen, da sie fast ausnahmslos den Verlust großer Schleimhautpartien bedingen.

In solchen Fällen könnte ein sicherer Abschluß für das Transplantat erst nach völliger Abheilung der durch die erste Operation geschaffenen Wunde ermöglicht werden, also erst sekundär in einer zweiten Operation. Die Gefahr des Rezidivs und die oft sehr weite Ausdehnung der bei maligner Neubildung notwendig werdenden Resektionen des Mittelstücks bilden weitere Kontraindikationen für die Anwendung der Implantationen und der Plastik.

Beide Verfahren sind, wie die Literatur lehrt, häufiger nach Seitenstücksresektionen und Exartikulationen in Anwendung gekommen, als nach der Entfernung des Mittelstücks. Meines Wissens ist der Versuch nicht allzuoft gemacht worden, den Defekt des Mittelstücks durch Transplantation zu decken, während mir Fälle von Elfenbeinimplantationen bei Mittelstücksresektionen nicht bekannt sind.

An sich ist die Implantation und die Plastik bei Mittelstücksresektionen natürlich ebensogut durchführbar, wie bei Seitenstücksresektionen; die plastische Wiedergabe des gerundeten Kinnteiles läßt sich entweder durch Anwendung eines gebogenen Rippenteiles (Tillmann²⁵) oder auch durch Einpflanzung von Stücken anderer geeigneter Knochen erreichen, wie die Operation eines Falles beweist, dessen Krankengeschichte mir von Herrn Prof. Schmieden gütigst

zur Verfügung gestellt wurde. Bei dieser Operation wurde ein Stück der Tibia zur Deckung des Mittelstückdefektes benutzt.

Ich lasse die Krankengeschichte dieses Falles im Auszuge folgen:

Anamnese: Arbeiter der Kruppschen Werke. Unfall vor 6 Jahren durch Schlag einer Brechstange gegen den Unterkiefer mit Zertrümmerung desselben, mit Verletzung der äußeren Haut und der Schleimhaut. Eiterung, Abstoßung von Sequestern, Heilung ohne Wiedervereinigung der Kieferfragmente. Die Kieferteile bleiben beweglich. Kauen fast unmöglich; Sprache erheblich gestört.

Befund: Kleiner, schwächlicher Mann. Haut und Schleimhaut blaß, Fettpolster atrophisch, Muskulatur schwach. Knochen grazil. Brustwirbelsäule skoliotisch verkrümmt. Herz und Nieren gesund. Herz nach rechts etwas verbreitert. Töne rein, Pulmonalton etwas akzentuiert.

Lungengrenzen normal, rechts unten geringe Dämpfung. Abdomen nicht druckempfindlich. Unterkiefer scheint verschmälert und zurückgesunken. In der Medianlinie besteht Quertrennung der Mandibula. Die Kieferbögen lassen sich gegen-

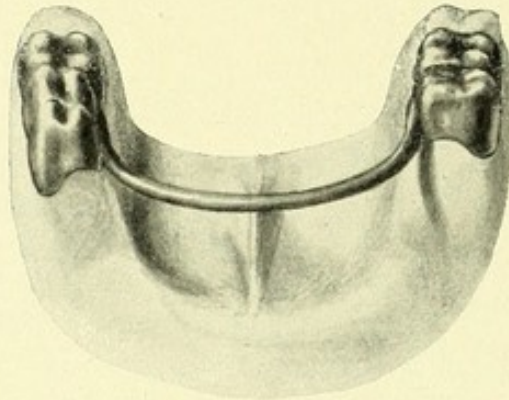


Fig. 23.

Prothetische Vorbehandlung für Mittelstücksresektion mit Transplantation.

einander verschieben, von außen fühlt man eine deutliche Lücke zwischen den beiden Knochenenden. Zähne fehlen bis zu den Prämolaren. Schleimhaut der Unterlippe in der Medianlinie narbig verändert. Außen ebenfalls entsprechende Narbe.

Vor der Operation wurde eine prothetische Behandlung ausgeführt, die den Zweck hatte, die beiden gegeneinander verschieblichen Fragmente während der Operation und der späteren Einheilung in der richtigen Lage zu fixieren (Fig. 23).

Eine solche Fixierung erleichtert nicht nur die Anbringung des Transplantates, sondern begünstigt auch die Heilung außerordentlich; sie wurde hier in folgender Weise erreicht: Über die noch stehenden Backenzähne rechts und links wurden Kronen gearbeitet, mit diesen Kronen Abdruck genommen, das Modell in der Mitte getrennt und nunmehr beide Gipsmodellfragmente in die richtige Artikulation zu einem Oberkiefermodell gebracht. In dieser Stellung wurden die Kronen durch einen starken Goldbügel miteinander verbunden und das fertige Gerüst aufzementiert.

Operation (Prof. Schmieden): Pantopon-Atropin-Äthernarkose. Dauernd Asphyxie und Zyanose. Bogenförmiger Schnitt unterhalb der Mandibula bis auf

den Knochen. Sehr vorsichtig wurde die Zungenmuskulatur an ihren Ansätzen am Kieferbogen durchtrennt und das narbige Gewebe vom Knochen mit Elevatoren abgehoben. Auf diese Weise blieb die Mundschleimhaut unverletzt. Um die Größe des Knochentransplantates, durch das der Kieferdefekt bedeckt werden sollte, zu bestimmen, wurde zunächst aus einer Bleiplatte ein Modell ausgeschnitten (Fig. 24). Nach diesem Modell wurde mit der Kreissäge ein entsprechendes Stück aus der Tibia entnommen. An den Enden des Knochenstückes wurden vier Bohrlöcher angebracht, das Stück in den Kieferdefekt eingelegt und durch Aluminiumbronzedrahtnaht befestigt. Muskelnah; Hautnaht.

Der Heilverlauf wurde durch die schon während der Narkose bestehende, trotz wiederholten Aussetzens nicht weichende Asphyxie und Zyanose beeinträchtigt. Ein Zurücksinken der Zunge bedingte einige Stunden nach der Operation einen Erstickungsanfall, der durch Hervorziehen der Zunge, Herzmittel, Kochsalzinfusionen erfolgreich bekämpft wurde. In den folgenden Tagen bildete sich jedoch eine konfluierende Pneumonie aus, der der Patient am vierten Tage nach der Operation erlag.

Das Präparat zeigte, daß die Unterkieferkurve durch Einführung des erwähnten Stückes aus der Tibia sehr gut wiederhergestellt war und diese Opera-




Fig. 24.

Bleiplattenmodell für die Größe des Knochentransplantates.

tion bewies, daß die Autoplastik auch bei Mittelstücksresektionen keine unüberwindlichen technischen Schwierigkeiten bietet.

Die Fixierung der Fragmente durch einen zahnärztlichen Verband vor der Operation sollte bei einer Transplantation, besonders auch nach Mittelstücksresektionen, niemals verabsäumt werden. Auch in dem eben beschriebenen Falle leistete der Fixierungsapparat bei der Einführung des Transplantates sehr gute Dienste.

Erheblich zahlreicher sind in der Literatur die Fälle, in denen seitliche Teile des horizontalen Unterkieferastes und auch der aufsteigende Ast bis zur Fossa hinauf durch Implantation resp. Osteoplastik ersetzt wurden.

Was den Ersatz mit totem Material betrifft, so sind die einwandfreiesten Resultate mit Hilfe der König-Roloffschen Elfenbeinprothese erzielt worden, die besonders dann indiziert erscheint, wenn die restierenden Fragmente zahnlos sind und die Schleimhaut ganz oder wenigstens zum großen Teil erhalten bleiben kann.

König empfiehlt auf Grund einiger mit vorzüglichem Erfolg behandelter Fälle bei zahnlosem Kiefer die Implantation eines Elfenbeinersatzes, vorausgesetzt, daß die Operation den Abschluß der Mundhöhle durch Vernähen der Schleimhaut gestattet.

Bei der Operation geht er so vor: Nach Entfernung der kranken Unterkieferhälfte wird die Schleimhaut sorgfältig vernäht, so daß sie die Mundhöhle

nach außen hin völlig abschließt; sodann wird die mit einem Dorn versehene Elfenbeinschiene in die Markhöhle fest eingetrieben, während ihr oberes Ende ebenso fest in die Cavitas glenoidalis eingestellt wird. Über der eingefügten Prothese werden die Weichteile mit Einschluß der Muskelfasern völlig vernäht, so daß die unterhalb des Angulus der Elfenbeinschiene zusammentreffenden Fasern von Masseter und Pterygoideus internus wieder eine gewisse Wirkung im Sinne der Kaubewegung ausüben können.

Die Elfenbeinprothesen heilten fest und ohne Beschwerden ein; das nebenstehende Röntgenbild des Falles (Fig. 25) zeigt, daß der in die Knochenmarkhöhle eingespießte Elfenbeinstift keine Nekrose des Knochens erzeugt, sondern daß er vielmehr fest von ihm umschlossen, umwachsen wird, eine Tatsache, die den im allgemeinen Teil erwähnten Erfahrungen über Einkeilung von Elfenbeinstiften in den Kiefer entspricht.

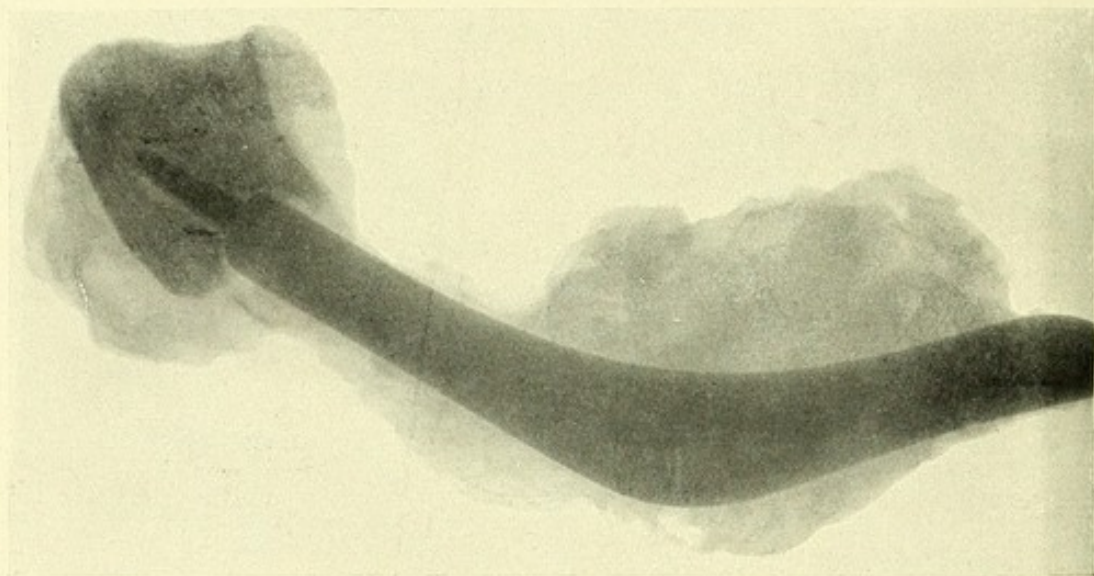


Fig. 25.

Röntgenbild eines implantierten Elfenbeinkiefers.

Kleinere Defekte am horizontalen Teil des Unterkiefers, besonders wenn sie durch Traumen, durch entzündliche Prozesse oder durch Entfernung gutartiger Neubildungen zustande gekommen sind, lassen sich besser durch lebendes Material als durch totes decken. Diese Art von Defekten ist das gegebene Feld für die Plastik am Unterkiefer, denn einmal sind die Bedingungen für die primäre Einheilung kleiner Knochenperioststücke besonders günstig, dann aber auch sind kleinere und nicht gebogene Stücke periostbedeckten Knochens leichter zu beschaffen.

Jedenfalls hat man mit der Einpflanzung lebenden Knochens in einer ganzen Reihe solcher Fälle ausgezeichnete Resultate erzielt, während nach Exartikulationen, bei denen König mit der Elfenbeinimplantation so gute Erfolge hatte, die Osteoplastik bisher noch nicht angewandt worden ist.

In der ersten Zeit verwandte man Knochenperiostlappen, die entweder dem Unterkiefer selbst oder, im Zusammenhange mit einem gestielten Hautlappen, der Klavikula oder der oberen Rippe entnommen wurden. In letzter Zeit hat

man häufiger zur freien Transplantation gegriffen, und als Ersatz ein von Muskelresten freies Perioststück aus der Rippe oder der Tibia desselben Patienten, oder sogar aus frisch amputierten Gliedmaßen verwandt.

Solche Transplantate heilten vielfach ein, auch ohne daß die restierenden Fragmente vor Ausführung der Plastik immobilisiert worden waren; aber es besteht kein Zweifel, daß die Methode des Kieferersatzes durch lebenden Knochen noch viel aussichtsreicher wird, wenn die Fragmente vor der Operation durch zahnärztliche Schienen in ihrer richtigen Lage fixiert und immobilisiert werden, so daß die Einheilung des Transplantates durch die beim Sprechen und Schlucken entstehenden Verschiebungen der Fragmente nicht ungünstig beeinflusst werden kann.

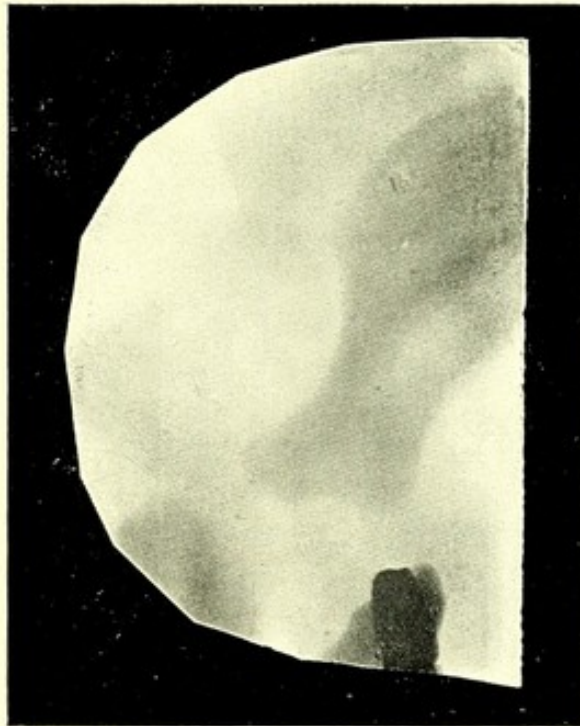

Fig. 26.

Röntgenbild eines Kieferdefektes infolge luetischer Nekrose.

(Der tiefschwarze Streifen rechts unten rührt von einer Goldkrone über einen restierenden Zahn her.)

Als Illustration dazu, daß diese Maßregel selbst in solchen Fällen, in denen die Heilungstendenz durch das Alter, durch Lues, Tabes u. a. m. sehr herabgesetzt ist, günstige Aussichten für ein reaktionsloses Einheilen des Transplantates schafft, sei die Krankengeschichte eines von Schmieden operierten und von Schröder prothetisch behandelten Falles eingeschaltet:

Krankengeschichte.

Bei einem etwa 50jährigen Patienten war infolge luetischer Nekrose ein größerer Abschnitt des horizontalen Teiles des linken Unterkiefers (vom Prä-molar bis zum Angulus) verloren gegangen (Röntgenbild Fig. 26). Auf diesem Bild kommt allerdings die Ausdehnung des Defektes nicht ganz richtig zum

Ausdruck, da die Knochenfragmente während der photographischen Aufnahme durch das Öffnen des Mundes näher aneinandergerückt waren.

Um die Operation der Plastik selbst zu erleichtern und um die Heilungsaussichten günstiger zu gestalten, wurde versucht, die Fragmente des Unterkiefers in richtiger Lage möglichst festzustellen. Das erreichten wir durch nebenstehend abgebildeten Apparat (Fig. 27).

Eine an den Zähnen des Unterkiefers (es standen nur sechs lockere Frontzähne) befestigte Platte trägt rechts einen domförmigen Aufbau, der in eine entsprechende Vertiefung des oberen Ersatzstückes eingreift, das seinerseits an den im Oberkiefer noch vorhandenen Zähnen (3 | 47) seine Befestigung durch Klammern findet. Linksseitig trägt die untere Platte einen nach dem Angulus zustrebenden Fortsatz, der geeignet ist, das kleinere rückwärtige Fragment in richtiger Lage zu fixieren. Beide Platten wurden unmittelbar vor der Operation

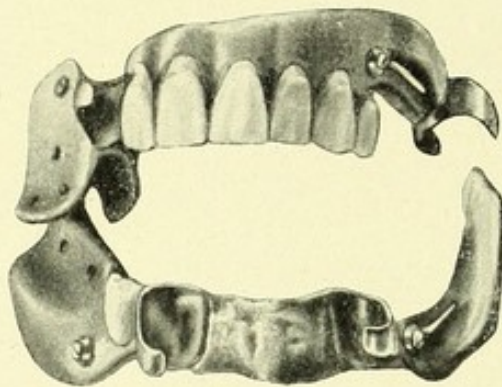


Fig. 27.

Prothese zur Retention mangelhaft bezahnter Kieferfragmente während und nach der Operation.

eingelegt und auf diese Weise die Fragmente in richtiger Lage zum Oberkiefer fixiert.

Operation (Prof. Schmieden): Operation in Narkose, während die von Prof. Schröder angefertigte Prothese im Munde liegt.

Mit einem Schnitt über alter Narbe, die nur wenig nach vorn überschritten zu werden braucht, werden zunächst die beiden Fragmente freigelegt, zunächst das vordere; es erweist sich als ein abgerundetes, atrophisches Knochengewebe, an dessen bukkaler Fläche die Schleimhaut so fest anliegt, daß nur die Außenfläche ohne Gefahr der Öffnung der Mundhöhle freigelegt werden kann; alsdann wird das durch Muskelzug stark aufwärts dislozierte, ebenfalls atrophische hintere Fragment bloßgelegt; es endigt in einem haken- oder bajonettförmigen Fortsatz, offenbar ein Resultat der früheren Auffrischung zwecks Naht.

Nach Blutstillung und provisorischer Tamponade erfolgt Entnahme eines etwa 12 cm langen, 1½ cm breiten, kräftigen Knochenpannes der Tibia. Er wird zugeschnitten, mit Bohrlöchern versehen (drei vorn, drei hinten) und mit der Periostseite nach innen so in den Defekt der Mandibula genäht, daß die drei vorderen und die drei hinteren Drahtnähte das Knochenstück absolut fest, bei Bewegung unverschieblich, fixieren. Diese Lage wird ferner durch die Prothese absolut gewährleistet. Heilung per primam ohne Fistel (Fig. 28).

Erstmalige Herausnahme der Prothese nach 3 Wochen. Nach etwa 2 Monaten kann eine grobe Probe auf Festigkeit ausgeführt werden, ohne daß Beweglichkeit festzustellen ist; knöcherne Einheilung.

Patient trägt seit einem Jahr auf dem nunmehr völlig zahnlosen Kiefer (die lockeren Frontzähne sind inzwischen verloren gegangen) ein vollständiges Gebiß, das ihn befähigt, auch feste Nahrung gehörig zu zerkleinern.

Die eben beschriebenen, mehr chirurgischen Methoden des Ersatzes machen natürlich die zahnärztliche Prothese nach Resektionen am horizontalen Teil und nach Exartikulationen nicht entbehrlich, sie wird auch hier in der Mehrzahl der

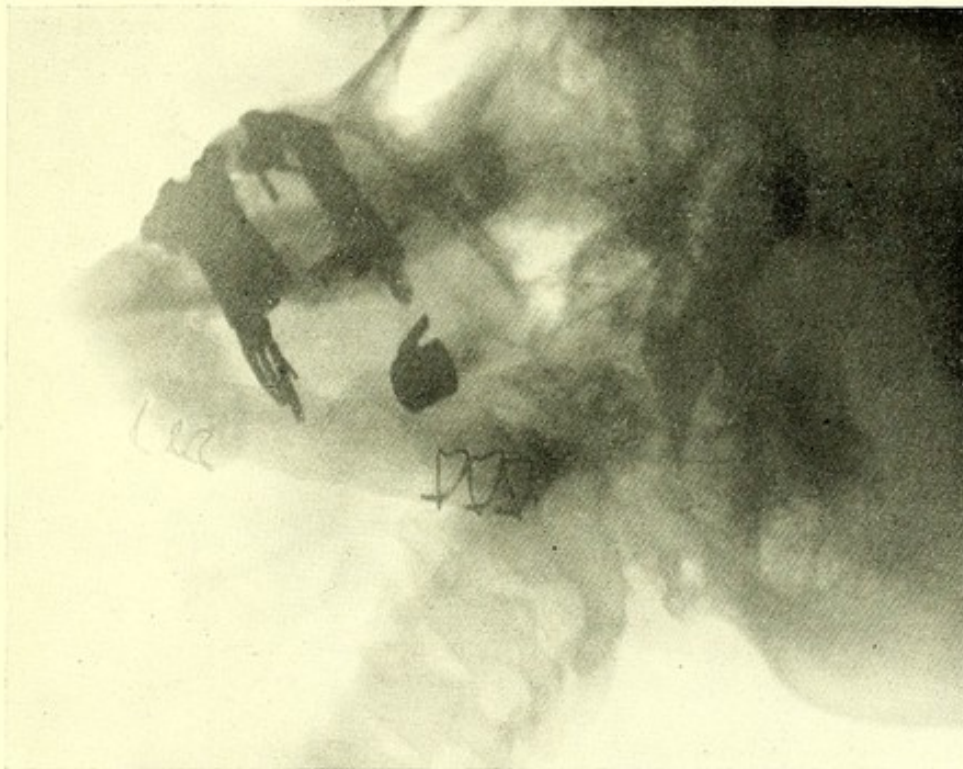


Fig. 28.

Röntgenbild, das der Transplantat in situ zeigt.

Fälle, fast ausschließlich aber dann in Frage kommen, wenn es sich um ausgedehnte Resektionen infolge maligner Neubildungen handelt.

Wie nach Mittelstücksresektionen, so muß die Prothese nach Seitenstücksresektionen (aus den gleichen, oben angeführten Gründen) möglichst in der Form der Immediatprothese zur Anwendung kommen. Zwar sind die unmittelbar nach der Seitenstücksresektion, selbst nach einseitigen Exartikulationen auftretenden Störungen nicht so quälend und gefahrdrohend, wie nach Mittelstücksresektionen (es bleibt der Mundhöhlenboden wenigstens einseitig gestützt und die Zunge genügend fixiert, so daß die Gefahr der Erstickung durch Zurückschlagen der Zunge nicht vorliegt), aber die nach Entfernung des erkrankten Knochenteiles sich sofort einstellende Verlagerung der restierenden Fragmente ist doch so belästigend und funktionsstörend, daß eine sofortige Fixierung der Fragmente angezeigt ist, die auch natürlich so durchgeführt werden soll, daß

sie der im weiteren Verlauf der Heilung eintretenden Kontraktion der Weichteile entgegenwirkt.

Geschieht das nicht, so kann infolge der fortschreitenden Kontraktion und der dadurch bedingten Verlagerung der restierenden Kiefertteile die Mundhöhle so verengt werden, daß die Zunge nicht genügende Bewegungsfreiheit behält und das Öffnen des Mundes nur bis zu einem gewissen Grade möglich ist, ganz abgesehen von der äußeren Entstellung. Oft genug sehen wir nach Entfernung selbst kleinerer Stücke (über 2—3 Zähne hinweg) verhältnismäßig große Entstellungen und funktionelle Störungen. Das zeigt beispielsweise ein in Fig. 29 abgebildeter, von Schröder beobachteter Fall.

Es handelte sich um eine etwa 50jährige Frau, bei der vor Jahren wegen einer ziemlich scharf begrenzten Geschwulst ein etwa 3 cm langes Stück aus dem horizontalen Ast des rechten Unterkiefers entfernt worden war, ohne daß

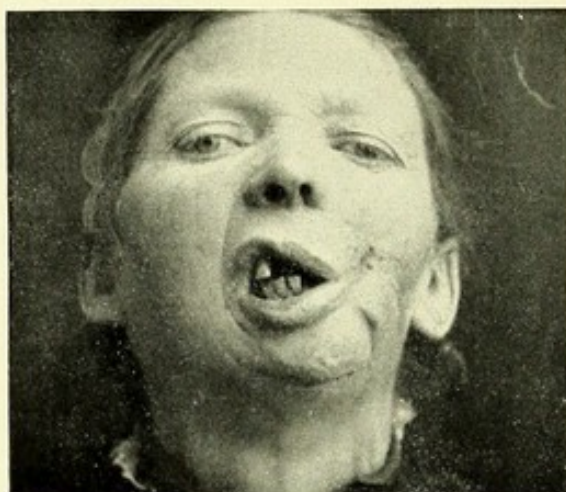


Fig. 29.

Seitenstücksresektion ohne prothetische Behandlung mit starker narbiger Kontraktion der Weichteile.

während oder nach der Operation für eine prothetische Behandlung Sorge getragen worden war. Die Patientin kann nur mit Mühe den Mund so weit öffnen, daß sie kleine Bissen zu sich nehmen kann.

In diesem Falle haben Muskelwirkung und Narbenschumpfung sich gegenseitig in ihrer deformierenden Wirkung unterstützt, und dadurch wird die auffällige Entstellung und Funktionsstörung nach der wenig umfangreichen Resektion erklärlich.

Der Grund der Verlagerung der Fragmente und der äußeren Entstellung ist ja überhaupt, wenn keine Immediatprothese in Anwendung kommt, von dem mehr oder minder starken Verlust von Haut und Schleimhaut und von der sofort nach der Resektion eintretenden Muskelwirkung abhängig. Wenn beide Faktoren ohne Einschränkung zur Wirkung kommen, so hat die Prothese natürlich eine doppelt schwere Aufgabe zu erfüllen. Dieser Aufgabe ist sie gewachsen, wenn die Fragmente noch feste Zähne tragen; ist aber das eine oder sind gar beide Fragmente zahnlos, so entstehen infolge der mangelnden Stützpunkte für die Prothese gewisse Schwierigkeiten, die man am besten dadurch vermeidet

bzw. vermindert, daß man durch eine zweckmäßig gewählte Schnittführung Narbenzug wie Muskelwirkung so wenig wie möglich zur Wirkung kommen läßt oder auch sie gegeneinander ausspielt.

Im Interesse einer gründlichen Operation ist der Verlust an Schleimhaut und Haut oft nicht zu umgehen, eine Einschränkung des Operationsplanes in dieser Richtung kann überhaupt nicht in Frage kommen, wenn es sich um die Entfernung maligner Tumoren handelt, wohl aber erscheint es angängig — und das gilt besonders für die Seitenstücksresektionen —, die Operation über die notwendige Grenze hinaus so weit auszudehnen, daß durch die neue Schnittführung die störende Muskelwirkung ganz oder doch wenigstens zum Teil ausgeschaltet wird oder gar in gewissem Grade der Narbenkontraktion entgegenwirkt.

Inwieweit wir diesen Grundsatz zur Anwendung bringen, soll bei der Besprechung der einzelnen, im folgenden angegebenen Möglichkeiten noch näher erörtert werden:

1. Die Lokalisation der Erkrankung macht nur die Entfernung des aufsteigenden Astes (von der Fossa bis zum Angulus) erforderlich.

Die Folgen dieses Eingriffes bestehen

- a) darin, daß die über dem aufsteigenden Ast befindliche Wangenpartie einfällt, so daß sich vor dem Ohr nach dem Angulus zu eine flache muldenförmige Vertiefung bildet,
- b) darin, daß das Unterkieferfragment nach der kranken Seite und nach rückwärts absinkt.

Wollte man beide Übelstände verhüten, so würde das nur mit Hilfe einer den entfernten Knochenteil in seiner ganzen Ausdehnung ersetzenden Immediatprothese möglich sein. Einen derartigen Ersatz hat Schröder wiederholt in Anwendung gebracht, indem er ein entsprechendes Stück der Hartgummihülse, also den aufsteigenden Ast, in die Gelenkhöhle einführte und es andererseits an den noch vorhandenen Molaren abnehmbar befestigte. Dadurch wurde allerdings während der Zeit der Verheilung die Verlagerung des Kiefers und die Schrumpfung der Weichteile vermieden, aber späterhin machte das Einführen und Herausnehmen der sekundären Prothese infolge von Raumangel so erhebliche Schwierigkeiten, daß wir in den bezeichneten Fällen ganz von dieser Art des Ersatzes absahen, uns vielmehr darauf beschränkten, den restierenden Kiefer mit Hilfe von schiefer Ebene und Gleitschiene in seiner normalen Lage zu erhalten. Die dellentartige Einsenkung der Weichteile vor dem Ohre ist allerdings auf diese Weise nicht zu vermeiden, aber sie ist auch nicht so folgenschwer, daß wir deswegen unbedingt zur Immediatprothese greifen müßten.

Es stehen uns hier (d. h. wenn der restierende Kieferteil bezahnt ist) in der Sauersehen schiefen Ebene und der Schröderschen Gleitschiene zwei Methoden zur Verfügung, die völlig ausreichen, den Unterkiefer in der richtigen Lage zu halten. Beide werden auf der gesunden Seite angebracht, und zwar gewöhnlich nur eine von beiden. In Fällen, in denen einer starken Narbenkontraktion am Angulus der kranken Seite von vornherein begegnet werden soll, unterstützt man die Wirkung der auf der gesunden Seite angebrachten schiefen Ebene zweckmäßig durch eine möglichst zierlich gebaute Gleitschiene zwischen den

letzten Molaren der kranken Seite. Die Gleitschiene muß dann natürlich so angelegt werden, daß sie den restierenden Kiefer nach vorn treibt und zugleich auch dem durch Narbenschrumpfung und Muskelzug zustande kommenden Zug nach oben entgegenwirkt. Das erreicht man dadurch, daß man den unteren Teil der mit ihrer Konvexität nach vorn gerichteten Gleitschiene, den unteren Gleitzapfen, vor die obere Schleifbahn treten läßt, wie es in der Fig. 30 dargestellt ist.

Eine so angelegte Gleitschiene kann die störende Narbenkontraktion am Angulus verhindern und schafft Raum und Möglichkeit, als dauernden Ersatz für Gleitschiene und schiefe Ebene ein intramaxilläres Gelenk zwischen den letzten Zähnen auf der operierten Seite anzulegen.

Gleitschiene und schiefe Ebene sind nämlich als dauernde Korrektionsmittel nicht besonders geeignet, erstens weil sie die Kaufähigkeit der sie tragenden Kiefertelle sehr beeinträchtigen, und weil sie zweitens infolge des von seiten

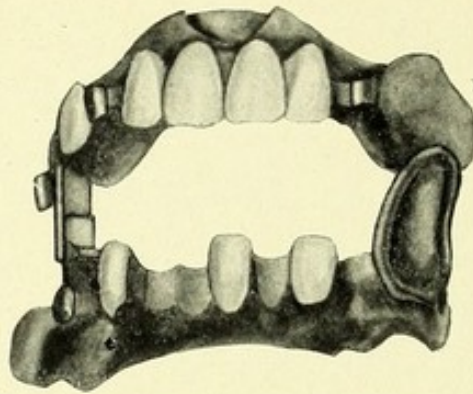


Fig. 30.

Prothese mit schiefer Ebene und Gleitschiene.

der oberen Zähne auf sie ausgeübten Druckes die ihrer Befestigung dienenden Zähne sehr stark belasten.

Es schien uns geraten, den Versuch zu machen, das Korrektionsmittel der Dauerprothese auf der Seite des Defektes anzulegen, zumal auch dann seine Wirkung eine mehr direkte, unmittelbare sein mußte.

Auf dieser Annahme beruht auch der Vorschlag Zimmers (Greifswald), durch eine gelenkartige Verbindung zwischen den Zahnreihen der resezierten Seite den Unterkiefer in dem richtigen Lagerungsverhältnis zum Oberkiefer zu erhalten, wie es Fig. 31 und 32 zeigen, die uns freundlicherweise vom Autor zur Verfügung gestellt wurden. Die Pfanne des künstlichen Gelenkes ist unbeweglich fest durch eine kräftige Drahtspange mit den überkronten Molaren des Oberkiefers verbunden, sie umschließt einen in ihr leicht beweglichen Gelenkkopf aus Metall, der durch einen aus Bolzen und Kanüle bestehenden Schenkel mit den entsprechenden unteren, ebenfalls überkronten Zähnen scharnierartig verbunden ist. Der den unteren Zähnen zugewandte Bolzen ist leicht in der Kanüle verschieblich (wie beim Herbstschen Okklusionsscharnier), so daß zwar eine Verlängerung des beweglichen, mit der Gelenkkugel verbundenen Schenkels, nicht aber eine Verkürzung möglich ist (Fig. 32). Auf diese Weise erhält der Unterkiefer eine ausreichende Bewegungsfreiheit nach vorn und nach beiden

Seiten und zwar besonders nach der gesunden, kann aber weder in der Ruhelage noch während der Öffnungs- und Schließungsbewegung nach der resezierten Seite oder nach rückwärts absinken.

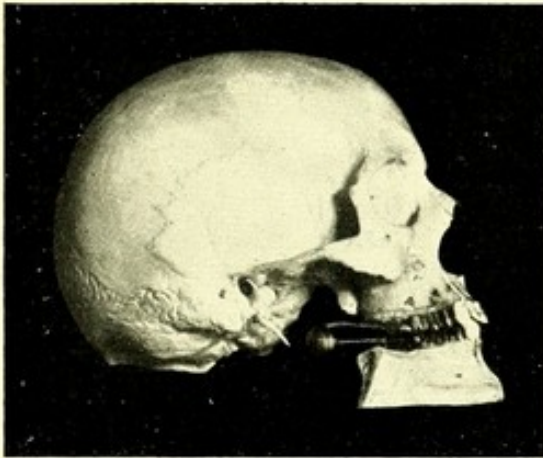


Fig. 31.

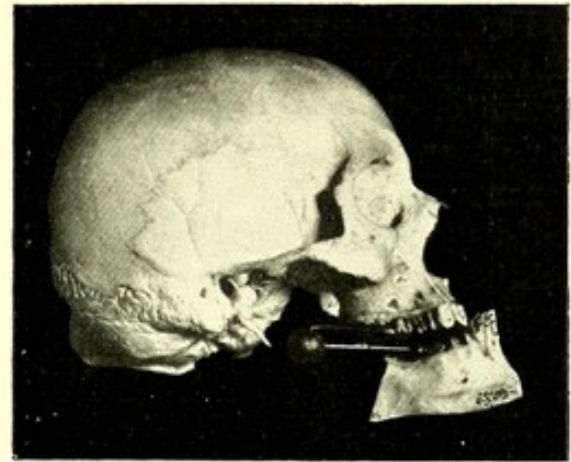


Fig. 32.

Kugelgelenk nach Exartikulation.

So wie das Gelenk vom Autor angegeben und wie es in den Fig. 31 und 32 abgebildet ist, haben wir es nicht in Anwendung bringen können. Es war zu umfangreich, erforderte zu viel Raum, und wir haben es deshalb erheblich kleiner

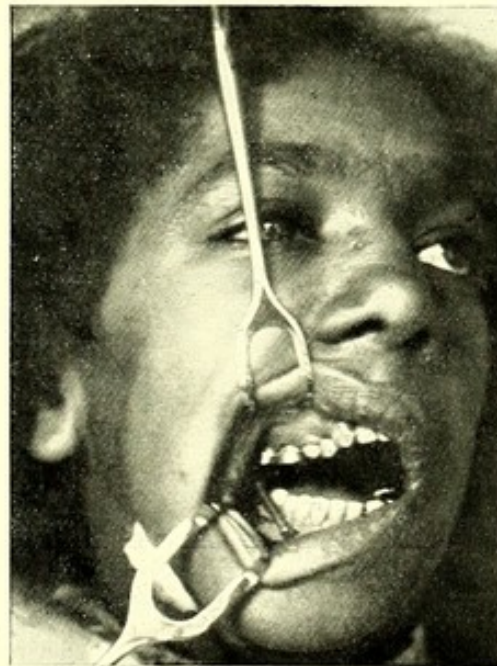

Fig. 33.

Kugelgelenk in situ, bei weitgeöffnetem Mund den Unterkiefer in der richtigen Lage haltend.

konstruiert, den Gelenkkopf nicht viel größer als eine starke Erbse, so daß er neben der Tuberositas, bzw. hinter den letzten Molaren Platz finden konnte (Fig. 33).

Hier stört es am allerwenigsten. Die funktionelle Wirkung des Gelenkes war überraschend gut; sie übertraf bei weitem den Effekt einer auf der gesunden

Seite angelegten schiefen Ebene und erreichte die Wirkung einer bis in die Fossa hochgeführten Gelenkprothese. Die Idee Zimmers bedeutet jedenfalls einen erheblichen Fortschritt in der prothetischen Nachbehandlung der Unterkieferresektion.

Nach Entfernung des aufsteigenden Astes sehen wir also, wenn in den Kiefern noch Zähne vorhanden sind, die zur Befestigung der eben erwähnten Korrektionsmittel dienen können, von der Immediatprothese ab, beschränken uns viel mehr darauf, den Kiefer während der Heilung durch Anwendung von schiefen Ebenen und Gleitschienen in der richtigen Lage zu erhalten und applizieren nach eingetretener Heilung, etwa 6—8 Wochen nach der Operation, das oben beschriebene Gelenk.

Sind keine Zähne vorhanden, so empfehlen wir die Implantationsprothese von Elfenbein, wie sie von König-Roloff in Vorschlag gebracht und zuerst mit Erfolg ausgeführt worden ist.

2. Zu beiden Seiten der Resektion bleiben bezahnte Fragmente zurück.

Die Verhältnisse für die Prothese liegen dann ähnlich wie bei den Mittelstücksresektionen am bezahnten Kiefer, insofern noch etwas günstiger, als die Deformierung der Weichteile nicht ganz so folgenschwer ist, als bei den Weichteilen des Kinnes. Sind die in den restierenden Kieferteilen verbleibenden Zähne noch absolut fest und bieten sie Aussicht auf längeren Bestand, so sollen sie für eine möglichst stabile, aber doch leicht zu lösende Verbindung der Fragmente ausgenutzt werden.

Die den Defekt überbrückende, absolut fest mit den Zähnen beider Fragmente zu verankernde, aber doch abnehmbare Schiene kann von vornherein das den entfernten Kieferteil ersetzende Prothesenstück tragen, kann aber auch ohne dasselbe lediglich dazu dienen, die Fragmente in der richtigen Lage zueinander zu erhalten, um eine später, d. h. nach der Vernarbung vorzunehmende Implantation lebenden Knochens oder auch von Elfenbein zu ermöglichen.

Gerade bei Fällen dieser Gruppe werden besonders häufig günstige Bedingungen für die Implantation bzw. Plastik vorliegen, denn erstens wird eine Beschränkung der Operation auf einen so kleinen Teil des Unterkiefers fast nur bei gutartigen Neubildungen möglich sein, oder, es handelt sich um Nekrosen, Traumen, kurz um solche Eingriffe, bei denen auch die Schleimhaut und Haut möglichst geschont werden kann, was ja für das Gelingen der Implantation von großer Bedeutung ist. Zweitens macht die Formgestaltung des Implantates keine Schwierigkeiten, da es sich immer nur um ein geradliniges Knochenstück handelt.

Ist eine Implantation oder Plastik nicht in Aussicht genommen, so wird man das die Fragmente fixierende Prothesenstück von vornherein mit einem dem entfernten Knochenstück in Größe und Form entsprechenden Ersatz aus Kautschuk oder Aluminium versehen, der das Einsinken der Hautdecke und die Narbenschumpfung verhindert.

3. Es bleibt nach der Resektion aus dem horizontalen Teil ein hinteres zahnloses oder so schwach bezahntes Fragment zurück, daß eine Prothese an ihm dauernd nicht zu befestigen ist.

Das hintere Fragment ist in diesen Fällen nicht dauernd durch prothetische Hilfsmittel in der richtigen Lage zu erhalten, wird durch Verlagerung (meist nach außen und oben) mit der oberen Zahnreihe in Konflikt geraten und den Patienten sehr belästigen. Deshalb ist hier die Resektion unter allen Umständen bis über den Angulus hinaus auszudehnen, um die dislozierende Kraft der hier einsetzenden Muskeln auszuschalten, auch dann, wenn Art und Ausdehnung der Erkrankung das nicht erforderlich erscheinen lassen.

Die Berliner Schule vertritt heute nicht mehr den Grundsatz, in allen Fällen, in denen eine Entfernung des horizontalen Kieferastes bis zum Angulus notwendig ist, zu exartikulieren, sie beschränkt sich darauf, die Resektion bis dicht hinter den Angulus auszudehnen, seitdem sie in dem oben beschriebenen Kugelgelenk ein brauchbares Mittel zur Retention und zur Aufrechterhaltung der Artikulation gefunden hat.

Wie weit die Resektion im Interesse der definitiven Prothese medialwärts auszudehnen ist, hängt von der Beschaffenheit, insbesondere der Bezahnung des zurückbleibenden Kiefersteiles ab.

Für den Fall, daß dieses und der entsprechende Teil des Oberkiefers genügend bezahnt ist, um Korrektionsmitteln, wie schiefer Ebene und Gleitschiene eine genügende Befestigung zu bieten, oder eine genügend sichere Unterlage für ein auf der kranken Seite anzubringendes künstliches Gelenk zu bilden, kann der Operationsschnitt ohne Rücksicht auf die Operationsprothese so geführt werden, wie ihn die Situation erfordert. Man wird dann immer imstande sein, das restierende, bezahnte Fragment mit den genannten Hilfsmitteln in der richtigen Lage zu erhalten.

Ist aber der zurückbleibende Kiefersteil zahnlos, so ist der nach der Resektion eintretenden Dislokation mit prothetischen Hilfsmitteln schwer zu begegnen. Wohl könnte man — und das wird ja auch oft genug ausgeführt (Billing) — den Immediatersatz an den restierenden Kieferstümpfen durch Naht befestigen, doch ist natürlich eine solche Befestigung für die Dauer nicht zu gebrauchen. Deshalb sollte man in solchen Fällen von vornherein durch Anlage und Schnittführung der Operation den Eintritt einer stärkeren Dislokation zu verhindern suchen.

Das kann am sichersten dadurch geschehen, daß der Resektionsschnitt durch die Mittellinie geführt wird. Die Unterkiefermuskulatur der kranken Seite wird dadurch vollkommen ausgeschaltet und infolgedessen ist die Dislokation viel geringer, als wenn noch ein Teil der Mundboden- und Zungenmuskulatur auf dieser Seite an dem restierenden Kieferfragment wirken kann.

Wird in dieser Weise von vornherein auf die Prothese Rücksicht genommen, so wird sie unter allen Umständen ihre Hauptaufgaben, nämlich die dauernde Fixierung der restierenden Kieferfragmente in der richtigen Artikulation und die Verhinderung der Deformierung der Weichteile über dem Defekt erfüllen können.

Anlage und Konstruktion der Prothese selbst ist wiederum abhängig von dem Zustande bzw. der Bezahnung des Oberkiefers und des restierenden Unterkieferstückes. Weisen beide wenigstens einige feste Zähne auf, die die Anwendung einer schiefen Ebene ermöglichen, so ist als primärer Ersatz die von Hahl an-

gegebene und oben bereits beschriebene Resektionsprothese zu empfehlen, d. h. — um es noch einmal zu wiederholen — eine schiefe Ebene auf der kranken Seite, verbunden mit einem in den durch die Operation geschaffenen Defekt hineinreichenden zahntragenden Ersatz aus Kautschuk, der dem entfernten Knochen in Form und Ausdehnung entspricht. Diese von Hahl so oft mit Erfolg angewandte Methode ermöglicht:

1. die Retention der restierenden Knochenteile in ihrer normalen Lage,
2. die Verhinderung der Weichteildeformierung auf der operierten Seite.

Bei dem in Fig. 34 u. 35 abgebildeten Patienten z. B., der von Herrn Geh.-R. Hildebrand im Jahre 1911 operiert wurde, war nach einer linksseitigen Exartikulation der Hahlsche Ersatz als Immediatprothese eingesetzt worden, wie es später ausführlicher beschrieben werden wird. Der Erfolg war auch hier ein

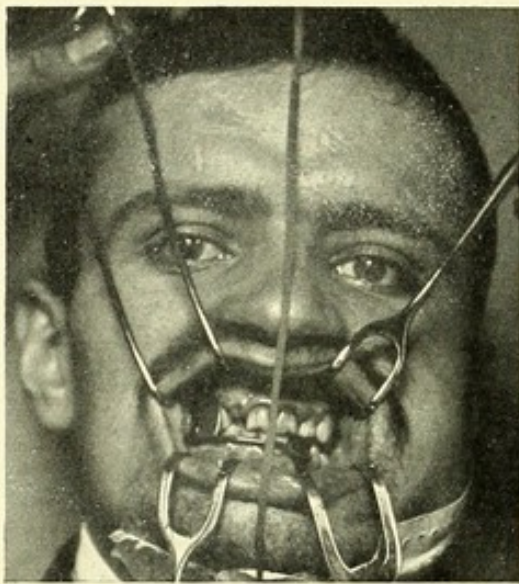

Fig. 34.

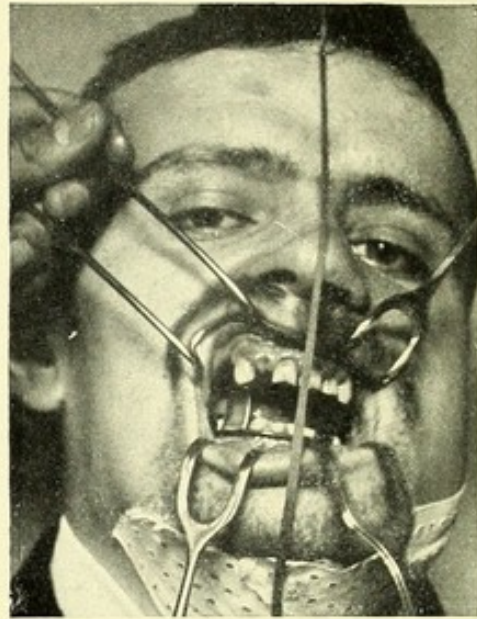

Fig. 35.

Hahlsche Prothese nach linksseitiger Exartikulation.

sehr guter, wie die etwa 3 Wochen nach der Operation aufgenommene Photographie beweist.

Wenn wir den Hahlschen Ersatz ganz allgemein als Dauerprothese in diesen Fällen nicht anwenden, so haben wir hierfür dieselben Gründe, die wir gegen die Anwendung der schiefen Ebene oder Gleitschiene bei der Gruppe I der Fälle anführten: Erstens nämlich wird die Kaufunktion der gesunden Seite, die doch hier besonders wichtig für den Patienten wird, durch eine dort angebrachte schiefe Ebene sehr erheblich herabgesetzt, und zweitens findet bei der dauernden Anwendung der Hahlschen Prothese eine Überlastung der Stützzähne statt, die in diesen Fällen noch stärker als bei denen der ersten Gruppe ist, weil die Belastung der Stützzähne hier durch die Hebelwirkung des in den Defekt hineinreichenden Prothesenteiles ungleich erheblicher ist. Auf ihn wirkt einmal der auch nach einer Resektion oft nicht unerhebliche Kaudruck — wir fanden in einem Fall einige Wochen nach der Resektion einen Druck von etwa 60 Pfund auf der operierten Seite (Fall Hildebrand) —, dann aber auch der Zug der unter der Prothese

vernähten Kaumuskeln und der Narbenzug, so daß die Stützzähne abwechselnd bald nach außen, bald nach innen überlastet werden. Wird der Mund geöffnet, so suchen Muskel- und Narbenzug die Prothese aus dem Operationsdefekt herauszudrängen, wird der Mund geschlossen, so wirkt der Kaudruck in entgegengesetzter Richtung auf sie ein.

Berücksichtigt man dazu noch den Druck, der durch die schiefe Ebene auf die Stützzähne beim Kauakt ausgeübt wird, so muß man es erklärlich finden, daß mit der Zeit Schmerzhaftigkeit und Lockerung der belasteten Zähne eintreten. Auch Billing, der für derartige Fälle ausschließlich die Hahlsche Prothese vorschlägt, hat diese Nachteile beobachtet und versucht sie durch besondere Modifikationen zu umgehen. Er schlägt vor, um die Zähne zu entlasten, die die schiefe Ebene tragende Kautschukbasis bukkal- oder lingualwärts möglichst weit auf den Alveolarteil übergreifen zu lassen. Dadurch gewänne zudem die Operationsprothese einen besonders großen Halt, man sei auch nicht mehr auf die von Sauer vorgeschlagene Ligatur angewiesen und für den Patienten bestände sogar die Möglichkeit, die Prothese, wenn es ihm nötig schiene, selbst herauszunehmen. Gegen diesen Vorschlag ist mancherlei einzuwenden. Das ausgiebige Übergreifen der Kautschukbasis auf den Alveolarfortsatz führt leicht zu entzündlichen Reizungen und zu Dekubitus, zudem bleibt es fraglich, ob das weiche nachgiebige Tegument der Alveolarfortsätze der Prothese eine so sichere Unterlage und Stütze bietet, daß dadurch die Zähne wirklich entlastet und einer Lockerung derselben vorgebeugt wird. Außerdem halte ich es nicht für einen besonderen Vorteil, daß der Patient selbst ohne Schwierigkeiten die Operationsprothese entfernen kann; das könnte leicht dazu führen, daß er ohne Wissen und Wollen des behandelnden Arztes die Prothese zu seinem Schaden entfernt; derartiges haben wir leider schon oft genug beobachtet.

Wir legen vielmehr Gewicht darauf, die Operationsprothese so zu befestigen, daß sie für den Patienten absolut fest liegt, vom Arzt aber ohne Schwierigkeiten abzunehmen ist.

Für diesen Zweck scheint mir die von Schröder angewandte und empfohlene Befestigungsart noch immer am geeignetsten zu sein.

Übrigens wird man durch eine besondere Befestigungsart der Hahlschen Prothese an den Zähnen der gesunden Seite die eben beschriebenen Nachteile nicht ausgleichen können. Es muß vielmehr darauf ankommen, der Prothese auf der resezierten Seite einen Stützpunkt zu schaffen. Das suchten wir anfänglich dadurch zu erreichen, daß wir in allen Fällen, wo die Erkrankung die Resektion bis zum Angulus notwendig machte, die Exartikulation befürworteten, um die Prothese bis ins Gelenk fortführen zu können und ihr auf diese Weise einen sicheren Stützpunkt auf der kranken Seite zu verschaffen.

Die Erfahrung hat gelehrt, daß diese Art des Vorgehens nicht nur außerordentlich günstige kosmetische, sondern auch vorzügliche funktionelle Resultate schafft. Erstens wird dadurch die schiefe Ebene auf der gesunden Seite überflüssig, zweitens werden die zur Befestigung dienenden Stützzähne vollkommen entlastet und der restierende Teil des Kiefers wird in allen Bewegungen durch die kontinuierliche Fortsetzung bis in das Gelenk der kranken Seite, wie wir oft genug sahen, ganz außerordentlich unterstützt.

Die Erfolge waren so ausgezeichnete, daß wir es für richtig hielten, in allen Fällen der eben beschriebenen Art den aufsteigenden Ast im Interesse der Prothese zu opfern. Erst als wir die oben beschriebene Kugelgelenkprothese in ihrer vorzüglichen Wirkung kennen gelernt hatten, gaben wir diesen Grundsatz auf, begnügten uns mit der Resektion bis zum Angulus, verwendeten als primäre Resektionsprothese wieder den Hahlschen Verband und machten ihn dadurch zur Dauerprothese geeignet, daß wir den in den Defekt hineinragenden, mit Zähnen versehenen Kautschukfortsatz mit Hilfe des Kugelgelenks gegen die Zähne des Oberkiefers stützten.

So haben wir z. B. auch in dem oben erwähnten Fall Hildebrand die primäre Hahlsche Prothese durch eine solche mit künstlichem Gelenk ersetzt, wie sie in Fig. 36 dargestellt ist.

Die Krankengeschichte dieses Falles gebe ich im folgenden wieder:

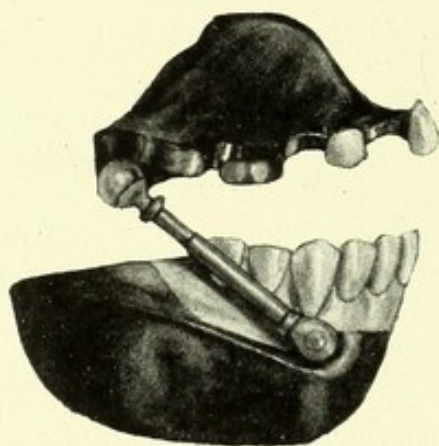


Fig. 36.

Dauerprothese mit Kugelgelenk.

Patient wird am 7. 9. 1911 in die chirurgische Klinik der Kgl. Charité aufgenommen.

Anamnese: Außer einer früheren Hornhautentzündung ist der Patient angeblich nie krank gewesen. Vor einem halben Jahr ließ sich Patient einen Zahn ziehen, im Anschluß daran bildete sich eine Kieferentzündung, wegen der er operiert wurde. Trotzdem kam der Prozeß nicht zum Stillstand.

Befund: Mittelgroßer, kräftiger, etwas blasser junger Mann. Herz und Lungen o. B. Urin frei. Patellarreflexe beiderseits normal, Iris etwas verzogen, Pupillen reagieren beiderseits.

Die linke Wange ist in der Nähe des Kieferwinkels verdickt, der Mund kann nur 2—3 cm weit geöffnet werden.

Am linken Unterkiefer ist vom zweiten Prämolare ab der Alveolarfortsatz mit den Zähnen entfernt, man sieht eine etwas speckige, granulierende Fläche.

Am Kieferwinkel ist eine mäßig große Anschwellung, die ebenfalls speckig belegt aussieht. Am Unterkiefer mehrere bohnen große, mäßig harte Drüsen.

Wassermann negativ; trotzdem Jodkalium, täglich 4 g Jod.

Am 12. 9. 1911. Die Geschwulst nimmt zunächst ab und beginnt sich zu reinigen.

16. 9. 1911. Die Wange schwillt nach dem Kieferwinkel zu mehr an. Umschläge; Mundspülen.

26. 9. 1911. Röntgenbild ergibt einen großen, in den Knochen führenden Gang von 3—4 cm Länge. Schwellung am Halse fühlt sich hart an.

Probeexzision. Untersuchung ergibt Ca.

6. 10. 1911. Vorbereitung einer Immediatprothese in der zahnärztlichen Klinik.

9. 10. 1911. Operation in Mischnarkose (Geheimrat Hildebrand).

Nach Längsschnitt am Kieferrand entlang Freilegung des Unterkiefers. Es zeigt sich, daß die Geschwulst den ganzen aufsteigenden Kieferast einnimmt und zwischen Ober- und Unterkiefer in das Gelenk hineinwuchert. Es wird eine typische Resektion des Unterkiefers gemacht mit stumpfer Auslösung aus dem Gelenk. Die Geschwulstmassen werden möglichst radikal entfernt und die Immediatprothese eingelegt. Doppelseitige Drainage der Wunde. Schlundsonde durch die Nase zur Ernährung.

15. 10. 1911. Patient hat die Operation gut überstanden. Wunde sezerniert mäßig stark.

20. 10. 1911. Temperatur 38,7. Schwellung der linken Gesichtshälfte. Ziemlich starke Retention.

25. 10. 1911. Entfernung der Schlundsonde. Prothese liegt gut. Wunde reinigt sich.

30. 10. 1911. Wunde heilt gut, geringe Sekretion aus den Dräns.

7. 11. 1911. Entfernung der Dräns.

14. 11. 1911. Geringe Sekretion.

23. 11. 1911. Entlassung.

Die prothetische Behandlung wurde so durchgeführt, daß als Operationsprothese die Hahlsche schiefe Ebene mit in den Operationsdefekt reichendem, zahntragendem Kautschukteil eingesetzt wurde (Fig. 34 und 35). Als Dauerprothese kam hier gleich das Kugelgelenk am Angulus der operierten Seite zur Anwendung, wozu wir besonders dadurch veranlaßt wurden, daß bei dem starken Kaudruck, den der Patient schon einige Wochen nach der Operation auf den freien Teil seiner Prothese ausüben konnte (wir fanden wie gesagt, einen Druck von 60 Pfund), eine baldige Überlastung der stützenden Zähne sehr wahrscheinlich war.

Ein zweiter, hierher gehöriger Fall ist der in Fig. 37 und 38 abgebildete. Hier war nach linksseitiger Exartikulation wegen Sarkoms (Operation, Prof. Borchardt, November 1909) die Hartgummischiene als Immediatprothese bis an das Gelenk eingeführt worden.

Das kosmetische und funktionelle Resultat war zwar ein recht gutes, doch machten sich ziemlich erhebliche Druckbeschwerden vor dem Ohr bei Kau-bewegungen bemerkbar.

Kürzungen des aufsteigenden Astes brachten nicht genügend Besserung; diese wurde erst dadurch erreicht, daß in die Prothese selbst ein Kugelgelenk am Angulus eingefügt wurde.

Diese Prothese hätte, wie ja oft in anderen Fällen, als dauernder Ersatz wohl getragen werden können, doch da die Bezahnung des Oberkiefers die An-

bringung eines auf diese Zähne sich stützenden Gelenkes günstig erscheinen ließ, so wurde als endgültige Dauerprothese ein solches Gelenk, in diesem Falle ein Scharnier¹⁾, kein Kugelgelenk, gewählt, wie es in den Fig. 39 und 40 abgebildet ist.

Weder die Hahlsche Prothese noch das Kugelgelenk können in Frage kommen, wenn der restierende Kieferstumpf zahnlos ist. Ihre Anwendung setzt in Oberwie Unterkiefer einen festen, unnachgiebigen Stützpunkt voraus, und einen solchen kann ein zahnloser Kiefer nicht bieten. In solchen Fällen muß, wie schon betont, das Vorgehen des Chirurgen die Arbeit des Prothetikers durch eine besondere Art der Schnittführung erleichtern.

Liegt die Notwendigkeit einer Seitenresektion vor, so ist einerseits mindestens bis dicht hinter den Angulus, andererseits bis zur Mittellinie zu reseziieren. Die

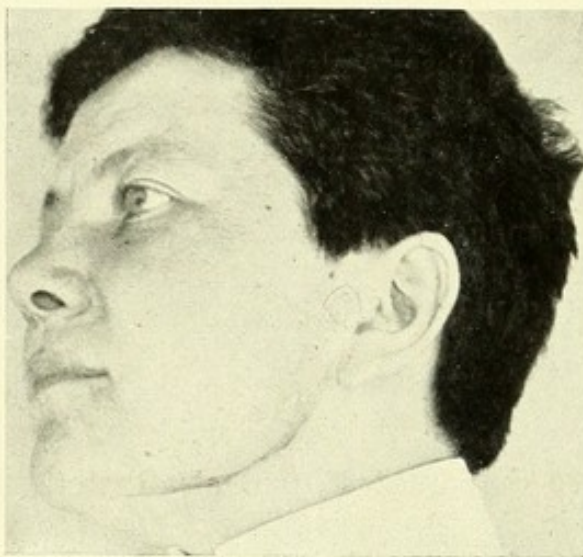

Fig. 37.

Halbseitige Exartikulation mit Immediatprothese bis ins Gelenk.
(Seitenansicht.)

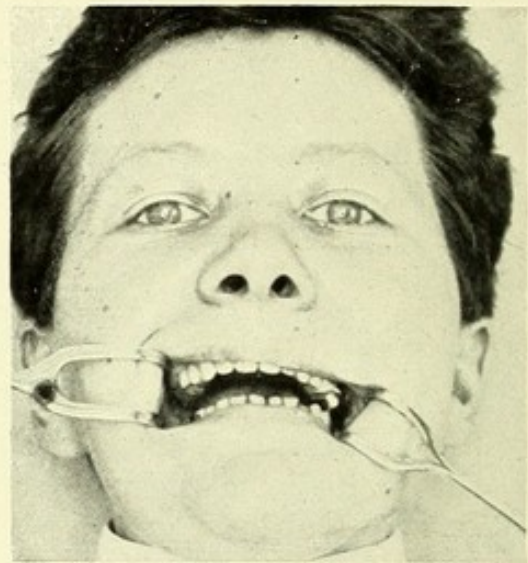


Fig. 38.

(Vorderansicht.)

Immediatprothese besteht dann aus einer zahntragenden Kautschukbasis, die einerseits den restierenden Kieferstumpf umfaßt, andererseits den durch die Operation geschaffenen Defekt ausfüllt. Um diese Prothese während der Heilung sicher zu fixieren, empfiehlt sich die Anbringung von nicht zu kräftig wirkenden Federn, die an den natürlichen oder an künstlichen Zähnen des Oberkiefers ihren Stützpunkt finden. In den Fällen, in denen man mit einer starken narbigen Kontraktion auf der resezierten Seite zu rechnen hat, kann man den dem Operationsgebiet entsprechenden Teil der Prothese durch Zinnguß beschweren, wie wir das erst in einem kürzlich behandelten Fall erfolgreich durchgeführt haben. Die sekundäre Prothese wird in derselben Art hergestellt, nur wird man die Federn nach der Verheilung etwas kräftiger und stets so wirken lassen, daß die auf der resezierten Seite angebrachte Feder nicht nur nach unten, sondern auch medialwärts wirkt, um so der Dislokationsneigung des

¹⁾ Die Herbstsche Scharnierschiene ist hierfür sehr geeignet.

zahnlosen Fragments entgegenzuwirken. (Vgl. auch den weiter unten beschriebenen Fall J.)

Man kann in vielen Fällen durch diese günstige Schnittführung ein gutes funktionelles und kosmetisches Resultat mittels dieser prothetisch relativ einfachen Methode erzielen.

Ganz allgemein ist von den zahnlosen Stümpfen für die Fixierung nicht viel zu erwarten; wir sind stets darauf angewiesen, eine Art der Befestigung zu

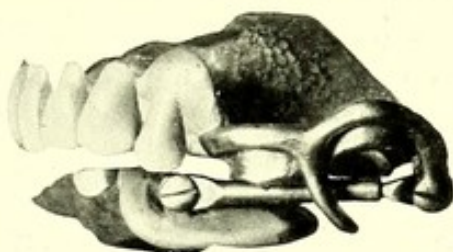

Fig. 39.

Dauerprothese nach Exartikulation mit Scharniergelenk und schiefer Ebene.

wählen, die unabhängig von ihnen anwendbar und wirksam ist; aber als Mittel zur Bewegung der Prothese und zur Verstärkung ihrer funktionellen Leistungen sind sie nicht zu unterschätzen. Unterstützt durch die Federn, deren Anlage wir eben beschrieben haben, vermögen sie der Prothese eine Bewegung und Kaukraft zu geben, die zum Zerkleinern nicht allzu harter Nahrungsmittel ausreicht.

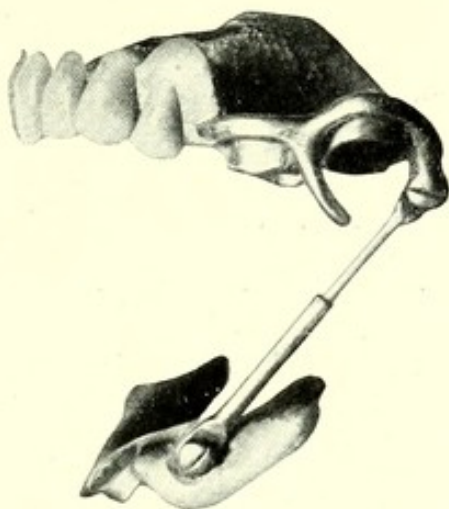


Fig. 40.

Die funktionelle Leistung wird aber doch wesentlich gesteigert, wenn die Prothese von vornherein nach voraufgegangener Exartikulation bis ins Gelenk hochgeführt wird, hier einen sicheren Stützpunkt gegen die Schädelbasis findend.

Daß man auf diese Weise einer bestehenden Dislokationstendenz besser begegnen kann, ist ohne weiteres klar, trotzdem aber sollte selbst unter Voraussetzung dieser prothetischen Behandlung die Resektion nach Möglichkeit stets so ausgeführt werden, daß die Dislokationsneigung des restierenden Kieferteiles möglichst gering ist. Der Resektionsschnitt ist also möglichst durch die Mitte,

oder wenn Art und Ausdehnung der Erkrankung die Resektion über die Mittellinie hinaus erfordern, durch den Angulus der gesunden Seite zu legen. In letzterem Falle müssen wir darauf verzichten, den jenseits der Mitte liegenden horizontalen Teil als Träger und Bewegungsmittel der Prothese auszunutzen, da er durch die einseitige Muskelwirkung so stark verlagert wird, daß eine dauernde Retention durch die Prothese ausgeschlossen erscheint.

Die fehlende funktionelle Leistung des entfernten Kieferstumpfes muß dann nach Möglichkeit ersetzt werden durch die unter der Prothese möglichst sorgfältig vernähten äußeren und inneren Kaumuskeln. Diese gewinnen, wie wir oft genug beobachten konnten, mit der Zeit eine so große Kraft, daß sie eine genügend kräftige Schlußbewegung des Mundes bewirken.

Bevor ich eine hierauf bezügliche Krankengeschichte aus der Kasuistik der technischen Abteilung des zahnärztlichen Instituts bringe, will ich noch kurz auf den Versuch Billings hinweisen, den zahnlosen Kiefer durch Anwendung der schiefen Ebene in der richtigen Lage zu erhalten. Diese suchte er mangels




Fig. 41.

Schiefe Ebene für zahnloses Kieferfragment nach Billing.

anderer Befestigungsmöglichkeiten durch Knochennaht am Unterkiefer zu befestigen und läßt sie gegen den Alveolarteil auch des zahnlosen Oberkiefers wirken (Fig. 41).

Wir wollen nicht bezweifeln, daß sich auf diese Art die Retention des zahnlosen Kieferfragmentes während der Zeit der Verheilung ermöglichen läßt, aber ein dauernder, für die definitive Prothese günstiger Zustand läßt sich dadurch nicht schaffen, denn erstens wird die Knochennaht günstigstenfalls nur einige Monate zur Befestigung der schiefen Ebene ausreichen und zweitens wird die schiefe Ebene am zahnlosen Oberkiefer fraglos Druckschmerz und Dekubitus hervorrufen, der für den Patienten sehr lästig ist und ihn jede Kaubewegung vermeiden lassen wird.

Billings Bericht kann uns nur in dieser Annahme bestärken. Die Patientin, die in dieser Weise von ihm behandelt wurde, klagte darüber, daß sie den Mund nicht ohne Schmerzen schließen konnte²⁶). Billing selbst bemerkt dazu, daß die Kaufunktion 2 Monate lang fast völlig aufgehoben und daß an der Berührungsstelle Dekubitus entstanden sei.

Ein solcher Zustand, über eine so lange Zeit ausgedehnt, bedeutet sicherlich für den operierten Patienten eine schwere Schädigung, die unserer Meinung nach auf alle Fälle vermieden werden muß.

Es ist außerdem gegen diese Methode logischerweise einzuwenden, daß die ihrer knöchernen Stütze beraubten Weichteile der resezierten Seite in der Prothese keine neue Stütze finden, so daß infolgedessen die tiefe, anfänglich der Form des entfernten Knochens entsprechende Wundhöhle sich narbig kontrahiert und so stark abflacht, daß sie zur Aufnahme einer die Form des Gesichts wiederherstellenden Dauerprothese nicht mehr geeignet ist.

In der Tat beweist auch die Billingsche Abbildung (Billing, Fig. 8 und 9) (Fig. 42), daß das kosmetische Resultat nach dieser Behandlung kein besonders günstiges, jedenfalls für unseren Begriff nicht ausreichend ist.

Billing selbst ist mit seinen Resultaten zufrieden, zumal da er in seiner Behandlungsmethode die einzige Möglichkeit zahnärztlicher Hilfeleistung in sonst prothetisch aussichtslosen Fällen sieht.

Offenbar hat Billing die von der Berliner Schule in solchen Fällen in bezug auf die Ausführung der Operation und der Prothese aufgestellten Grund-



Fig. 42.

Halbseitige Exartikulation. (Abbildung aus Billing.)

sätze und die erprobten Verfahren nicht genügend gekannt, er hätte sonst zu der Überzeugung kommen müssen, daß mit dieser Methode bedeutend günstigere Resultate sowohl kosmetisch als auch funktionell sich erzielen lassen, als mit der durch Knochennaht am Kiefer befestigten schiefen Ebene.

Daß man in der Tat gerade in diesen Fällen durch Einführung der Immediatprothese bis in das Gelenk bessere funktionelle Resultate erreicht, ist aus der mir zur Verfügung stehenden Schröderschen Kasuistik leicht nachzuweisen. Natürlich würde die Beschreibung sämtlicher einschlägiger Fälle über den Rahmen dieser Arbeit hinausgehen, und ich will mich darauf beschränken, einen typischen Fall zu beschreiben.

Es handelte sich um eine etwa 50 Jahre alte Frau J., der infolge maligner Neubildung die linke Kieferhälfte exartikuliert wurde.

Krankengeschichte.

Anamnese: Patientin ist angeblich früher nie krank gewesen. Seit sechs Wochen hat Patientin im linken Unterkiefer eine geschwollene Stelle, die zu eitern begann und zerfiel. Es entwickelte sich eine Vertiefung im Unterkiefer,

die etwas eiterte und oft blutete. Schmerz gering. Seit etwa 2 Wochen bemerkte Patientin eine Anschwellung unter dem Kiefer. In der chirurgischen Poliklinik Probeexzision. Darauf wurde ihr geraten, sich aufnehmen zu lassen.

Befund: Kleine Frau in schlechtem Ernährungszustand. Lunge und Herz o. B. Bei der Inspektion der Mundhöhle gewahrt man am linken Unterkiefer am Übergang in den Kieferwinkel eine längere Vertiefung, in der die Schleimhaut fehlt und deren Grund gelblich nekrotisch aussieht. Die Ränder sind hart infiltriert, die Schleimhaut in der Umgebung ist gewulstet und fühlt sich sehr hart und derb an. Außerdem fühlt man unter dem Kiefer eine apfelgroße, sehr harte, derbe Anschwellung, die mit dem Knochen fest zusammenhängt. Keine Druckschmerzhaftigkeit. Zervikaldrüsen bohnen- bis walnußgroß, Submaxillardrüsen indolent. Urin frei.

Mikroskopische Untersuchung ergibt Kankroid.

Operation am 15. 5. 1911 in der chirurgischen Klinik der Kgl. Charité (Geheimrat Hildebrand).

Längsschnitt längs des Unterkiefers, Exartikulation und Resektion desselben in typischer Weise. Einlegen der Prothese und Befestigen derselben in der Mitte durch Drahtnaht. Verschuß der Muskulatur unter der Prothese, Hautnaht. Drän in den oberen Mundwinkel, täglicher Verbandwechsel, Drän entfernt, Wunde sieht gut aus. Kleiner Jodoformgazetampon an der Dränstelle.

30. 5. 1911. Nähte entfernt, Wunde gut verheilt. Sekretion gering, kein Tampon mehr eingelegt, Verbandwechsel alle 2 Tage. Entlassung am 5. 8. 1911.

Prothetische Behandlung: Unmittelbar nach der Resektion war ein entsprechendes Stück der Hartgummihülse an Stelle des entfernten Knochens eingelegt, so daß es den Raum des entfernten Knochenstückes von der Mittellinie bis zur Gelenkgrube einnahm, medianwärts war sie durch Knochnaht am rechten Kieferstumpf befestigt, distal fand sie mit dem künstlichen Kondylus genügend Halt und Stütze in der Fossa glenoidalis.

Sieben Wochen wurde die Schiene ohne Beschwerde getragen, sie hatte keinen Reiz auf die ungestört vernarbende Wunde und die umgebenden Weichteile ausgeübt, auch dann nicht, als am Schlusse der Vernarbungszeit die Silberdrahtligatur, die die Kautschukschiene mit dem restierenden Kieferstumpf verband, gerissen war. Es hatte sich dadurch Schiene und Kieferstumpf in der Mitte etwas übereinander verschoben; auch war die Entfernung von Ligatur und Prothese etwas erschwert. Dieser Übelstand hätte vermieden werden können, wenn statt des Silberdrahtes, der durch den Schwefelgehalt der Hartgummischiene brüchig geworden war, Aluminiumbronzedraht genommen worden wäre. Die Lockerung der Ligatur und die infolgedessen eingetretene gegenseitige Verschiebung von Prothese und Kieferfragment erschwerte die Technik des Auswechselns der primären Prothese durch die sekundäre und ließ den in solchen Fällen von uns angewandten typischen Weg nicht zu.

Dieser typische Weg des Auswechselns ist folgender:

Von dem durch die Naht fest miteinander verbundenen Kieferstumpf- und Prothesenteil wird ein zusammenhängender Gipsabdruck genommen, nachdem die unter sich gehende, nach der Zunge zu gerichtete Höhlung der Schiene mit Wachs und Gaze ausgefüllt ist.

In den entsprechenden negativen Abschnitt des Gipsabdruckes wird dann ein Duplikat des verwandten Hülsenstückes, das im voraus für diesen Zweck zurückgelegt wird, eingelegt, und dann das Positiv hergestellt.

Das positive Modell, das also einerseits den restierenden zahnlosen Kieferstumpf zeigt, andererseits die mit diesem zusammenstoßende Hartgummihülse, wird nun zunächst zur Anfertigung der Bißplatte benutzt, die im Munde auf Kieferstumpf und oberen Rand der Hülse gleichzeitig lagernd, zur Bestimmung des Okklusionsverhältnisses des Unterkiefers zum Oberkiefer dient, von dem natürlich ebenfalls ein Gipsmodell hergestellt ist.

Nach Bißnahme werden beide Modelle in dem Artikulator montiert, dann werden auf der mit Wachs versehenen Bißplatte die Zähne aufgestellt und sodann die mit Zähnen versehene Bißplatte noch einmal genau eingepaßt, um die Richtigkeit des Bißverhältnisses und vor allem die Bißhöhe zu kontrollieren.

Stimmt alles, so wird nach Anfertigung eines die Lage sämtlicher Teile sichernden, aus mehreren Stücken bestehenden Gegengusses die Hülse und die Bißplatte vom Modell entfernt, und nach dem angefertigten Gegenguß modelliert man nun eine der ursprünglichen Hartgummihülse gleichende Wachsbasis, bei der allerdings die konkave Einbuchtung der lingualen Fläche ausgeglichen bzw. konvex geformt wird.

Nachdem die Prothese so in Wachs hergestellt worden ist, entfernt man alle scharfen Ecken und vorspringenden Kanten und sucht gleichzeitig auch das Volumen etwas zu verkleinern, indem man die Wachsbasis mit einem Messer gleichmäßig abschabt. Nun wird in der üblichen Weise nach dem Wachsmo-
dell die Kautschukprothese hergestellt.

So konnten wir nun in unserem Falle nicht vorgehen. Wir mußten die Immediatprothese vorzeitig entfernen, da wir andernfalls die vorhandene Dislokation nicht hätten beseitigen können.

Ich will hier nicht beschreiben, auf welche Weise es gelang, die infolge des Nahtisses eintretende Dislokation zu beseitigen und einen Abdruck von Kieferfragment und Schiene in richtiger Situation zu erhalten. Es gelang jedenfalls, nach diesem Abdruck ein den zahnlosen Kiefer in seinem Lagerungsverhältnis zur Hartgummihülse genau wiedergebendes Gipsmodell und darauf eine zahntragende Prothese anzufertigen, die den rechtsseitigen Kieferstumpf möglichst tiefgehend umfaßte und andererseits den Defekt bis in die Gelenkhöhle hin ausfüllte.

Um diesen Ersatz noch besser zu fixieren, wurde zwischen ihm und einem oberen Zahnersatzstück eine Gebißfeder anfänglich auf der rechten, also gesunden Seite, befestigt und zwar so, daß sie lingualwärts, in der Gegend des ersten oberen Molaren anfangend, in nach vorn offenem Bogen nach vorn und unten strebte und in der Nähe des Resektionsschnittes lingualwärts an der Prothese ansetzte.

Die Prothese saß gut mit ihrem aufsteigenden Teil in dem Schleimhautmuskelschlauch, dagegen hob sie sich, besonders beim Öffnen, etwas vom Kieferstumpf ab. Um das zu vermeiden, wurde die Feder linksseitig angelegt und zwar so, daß sie vertikal nach unten und gleichzeitig etwas nach rechts wirkte. Dadurch wurde ein besseres Anliegen der Prothese am Kieferstumpf erzielt.

Allerdings machte sich noch immer bei weitem Öffnen des Mundes ein Abheben der Prothese vom Kieferstumpf bemerkbar. Es lag dies augenscheinlich daran, daß der aufsteigende Prothesenteil in dem ihn fest umschließenden Weichteilschlauch derart festgehalten wurde, daß die abwärts wirkende Federkraft nicht ausreichte, die Prothese beim Öffnen des Mundes dem sich senkenden Kieferstumpf folgen zu lassen.

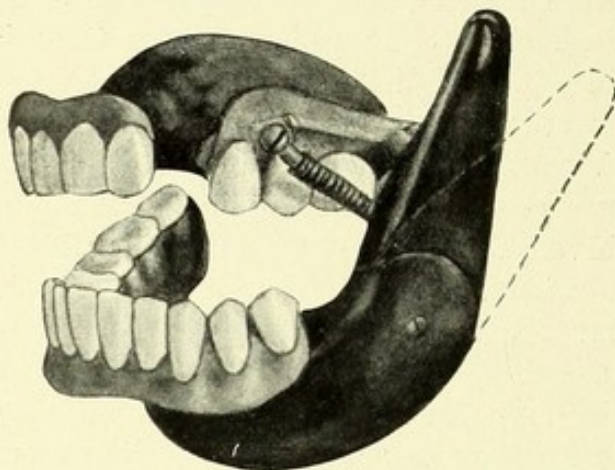


Fig. 43.

Dauerprothese nach halbseitiger Exartikulation am zahnlosen Unterkiefer mit Scharniergelenk nach Ernst.

Diesem Übelstande wurde durch eine auch in anderen Fällen und aus anderen Gründen von Schröder wiederholt angewandte Modifikation der Hartgummischiene abgeholfen, nämlich durch ein in der Mitte des Angulus angelegtes Gelenk. Der horizontale Prothesenteil konnte infolge dieser Konstruktion dem sich senkenden Stumpf mühelos folgen und lag auch beim Öffnen den Weichteilen an. Die Dauerprothese ist in Fig. 43 abgebildet. Sie läßt das auch hier




Fig. 44.

Scharnierteil der Prothese in Fig. 43.

im Angulus angebrachte Gelenk erkennen, das in diesem Falle im Gegensatz zu dem sonst angewandten Kugelgelenk als Scharniergelenk nach Ernst konstruiert worden war (Fig. 44).

Den kosmetischen Erfolg zeigen die Fig. 45—48, bei denen die kurze schwarze Linie die Stelle des Resektionsschnittes andeutet. Die Fig. 46 und 48 zeigen die geringe Verschiebung des Stumpfes bei geschlossenem und geöffnetem Munde beim Tragen der Prothese, die Fig. 45 und 47 die erheblich stärkere Verschiebung ohne Prothese.

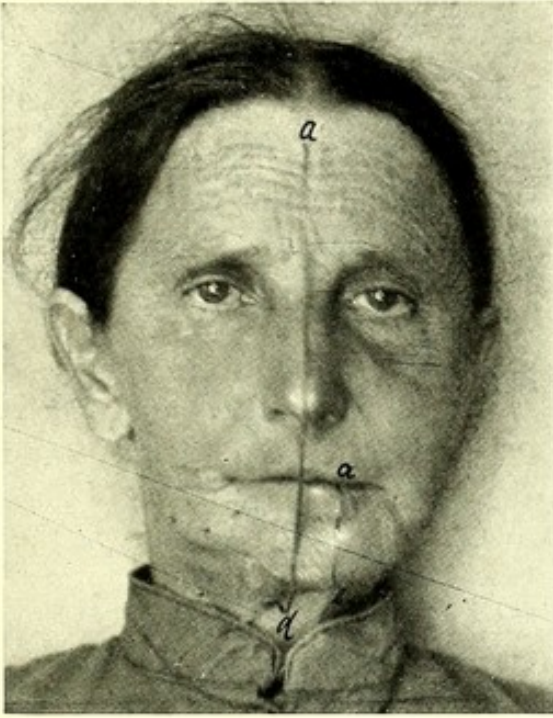

Fig. 45.

Dislokation des restierenden Kieferstumpfes bei geschlossenem Mund ohne Prothese.

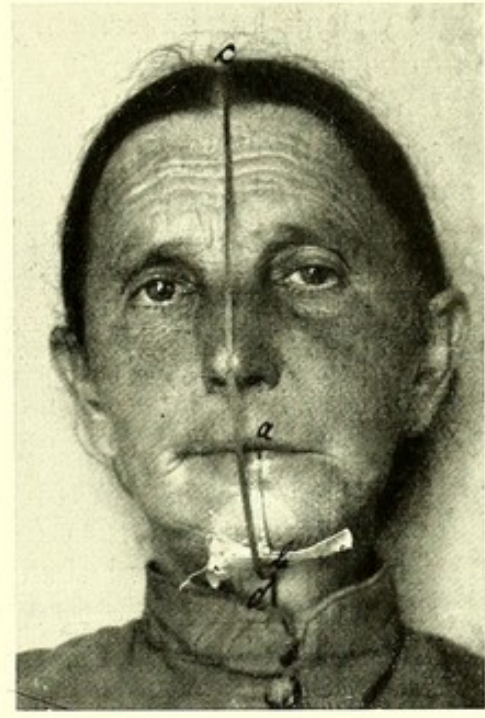


Fig. 46.

Geringere Dislokation mit Prothese bei geschlossenem Mund.

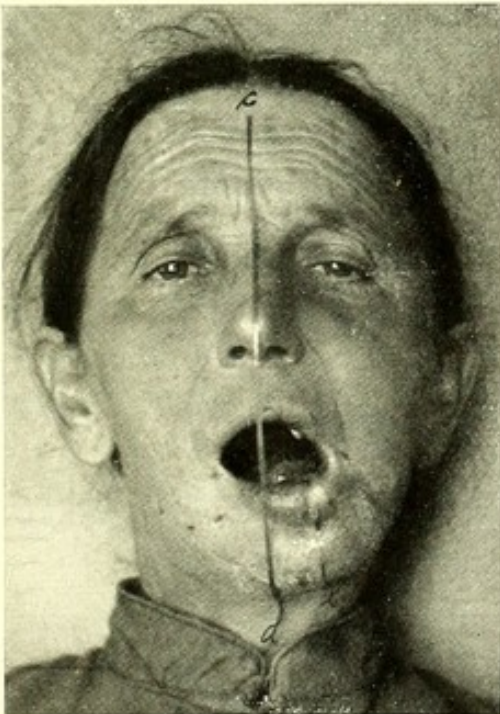

Fig. 47.

Dislokation bei geöffnetem Mund ohne Prothese.

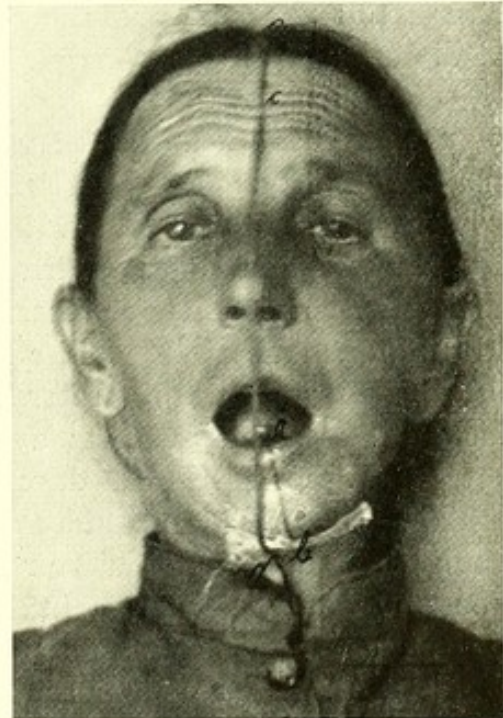

Fig. 48.

Geringere Dislokation mit Prothese bei geöffnetem Mund.

(Linie $a-b$ entspricht dem Resektionschnitt, Linie $c-b$ der Mittellinie.)

Das in der Gegend des Angulus in diesem und auch in anderen Fällen angelegte Gelenk hat außerdem, wie wir noch sehen werden, den Zweck, die Gelenkgrube zu entlasten.

Ich habe diesen Fall, dem, wie ich schon bemerkte, eine ganze Reihe ähnlicher an die Seite gestellt werden könnten, ausführlicher behandelt, um die Behauptung Billings zu widerlegen, daß derartige Fälle für die Behandlung mit der Hartgummischiene nicht in Betracht kämen. Daß es für die erste Zeit nach der Operation besser ist, die Hartgummischiene an Stelle einer an den Knochen genähten schiefen Ebene zu tragen, bedarf kaum der Erörterung. Schon beim Tragen der Operationsprothese kann der Patient den Mund ausgiebig öffnen, im Gegensatz zu Billings Retentionsapparat. Daß die Prothese die Wundheilung nicht behindert und daß sie jahrelang getragen werden kann, ohne zu reizen, wissen wir aus Erfahrung. Ein ganz erheblicher weiterer Vorteil ist aber die Möglichkeit des Auswechslens von Operations- und Dauerprothese, in der beschriebenen typischen Art, bei der eine Dislokation des Stumpfes mit Sicherheit vermieden werden kann.

Über die Funktion ist zu sagen, daß unsere Patientin sofort mit der Dauerprothese weichen und harten Zwieback zerkleinern konnte. Störend wirkte anfänglich nur eine gewisse Druckempfindlichkeit vor dem Ohre, die offenbar daraus resultierte, daß die aus einem Stück bestehende, in sich starre Prothese in dem Bestreben, den Bewegungen des restierenden Unterkieferstumpfes unter der Druckwirkung der Federn zu folgen, mit ihrem freien Ende, dem künstlichen Gelenkkopf also, abnorme, den natürlichen Verhältnissen nicht entsprechende Bewegungen machte.

Es fehlt hier die die Bewegung des Gelenkkopfes einschränkende Kapsel und die seine Bewegungsenergie einschränkende Funktion des Meniskus; ebenso fehlt die Wirkung des Pterygoideus externus, der bei der Öffnung und Vorbewegung das Köpfchen nach vorn und unten auf das Tuberkulum führt, und den Muskelkräften, die den Kiefer nach oben gegen die Gelenkpfanne drücken, gewissermaßen entgegenwirkt. Nach der Operation finden also Weichteilschwellung, Narbenzug und die Wirkung der am Stumpf verbleibenden Muskeln in dem Bestreben, den Kiefer einseitig nach rückwärts zu drängen, keinen aktiven Widerstand durch irgendwelche Muskelwirkung, und so muß dann notwendigerweise die Prothese während der Bewegung des Kiefers einen nicht unerheblichen Druck auf die Gelenkpfanne ausüben. Der künstliche Gelenkkopf wird dabei nicht, wie der natürliche, durch die Wirkung des Pterygoideus externus auf das Tuberkulum gleiten, sondern wird infolge einfacher, durch keinerlei Muskelwirkung irgendwie modifizierter Drehung gegen den vorderen Teil der Gelenkgrube und das Tuberkulum kräftig anwirken und mit der Zeit eine nicht unbedeutende Veränderung in der knöchernen Gestaltung der Fossa zur Folge haben.

Diese Annahme wird durch eine neuerdings erschienene Arbeit Riegners-Breslau: „Über den Totalersatz der Mandibula“ bestätigt.

Es handelte sich um eine doppelseitige Exartikulation wegen Tuberkulose, die prothetisch mit der Hartgummischiene behandelt wurde. Die Patientin ging nach 5 Monaten an Lungentuberkulose zugrunde. Die anatomische Untersuchung der Gelenkgrube ergab folgendes: Die aufsteigenden Äste des künstlichen Kiefers

lagen bis zum Angulus in einem mit dicken, derben Schwarten ausgekleideten Hohlraum, während die Gelenkhöhle selbst mit einem faserigen, dünnen Gewebe ausgekleidet war. Der in der Gelenkhöhle liegende Teil des künstlichen Kiefers hatte infolge der Exkursion desselben den oberen Teil des Hohlraumes, d. h. die Gelenkhöhle, stark erweitert und die hintere Fläche des Tuberculum articulare vollkommen fortgehobelt, der Knochen selbst war stark usuriert.

Die histologische Untersuchung ergab ebenfalls, daß sowohl Gelenkhöhle wie Schienengang von einem derben, faserigen Bindegewebe ausgekleidet waren; daß sich glattes Narbengewebe um die Prothese gebildet hatte.

Daß derartige Vorgänge, wie sie hier angenommen und beschrieben sind, zu gelegentlichen schmerzhaften Empfindungen führen können, erscheint erklärlich; das war, wie gesagt, auch in dem eben beschriebenen Fall J. so.

Anfänglich suchten wir diese Unbequemlichkeit dadurch zu beseitigen, daß wir den Gelenkfortsatz der Prothese um einige Millimeter kürzten. Das brachte zwar eine gewisse Erleichterung, aber nicht eine völlige Beseitigung der Beschwerde. Da wir diese nun auf die abnorme Bewegung des künstlichen Gelenkpfandes zurückführten, suchten wir zunächst, um gründliche und zielbewußte Abhilfe zu schaffen, uns über die Art der Bewegungsbahn des künstlichen Gelenkpfandes zu orientieren. Mit Hilfe des unten beschriebenen und abgebildeten Apparates (einer Modifikation des von Gysi angegebenen) stellte ich diese Bahnen graphisch dar und konnte den Nachweis erbringen, daß das künstliche Kaputulum in der Tat beim Öffnen und bei der Kaubewegung erheblich größere Exkursionen ausführt als das natürliche, und zwar nach vorn und oben, also in der von Riegner beobachteten und bestätigten Richtung.

Der Apparat (Fig. 49) besteht aus einem Querbügel (*a*), der mittels eines Kardangelenkes (*b*) allseitig drehbar an den Stiften einer Befestigungsschiene angebracht werden kann, welche die Unterkieferzähne resp. die Unterkieferprothese des zu Untersuchenden tragen.

Von dem Ende dieses an dem Bügel befestigten horizontal eingestellten Querbügels gehen rechtwinklig nach hinten zwei Seitenteile (*c*), die an ihrem Ende zwei rechtwinklig nach oben führende Metallstäbe (*d*) tragen. An letzteren sind federnde Schreibstifte verschiebbar so angebracht, daß man die Spitze des Stiftes genau auf die Gegend des Kiefergelenkes richten kann.

Von der Mitte des Querbügels führt senkrecht nach unten ein weiterer Metallstab (*e*), der wiederum einen hier wagerecht nach hinten gerichteten Schreibstift trägt.

Durch eine Befestigungskappe (Fig. 49 *f*) werden nun Schreibkarten so angebracht, daß je eine sich in der Gegend des Kiefergelenkes (in sagittalen Ebenen), die dritte unter dem Kinn in der Mittellinie, und zwar in einer Frontalebene, befinden.

Stellt man nun die Stifte so ein, daß sie bei geschlossenem Mund die Kärtchen berühren und läßt dann öffnen und schließen, so werden die Stifte in der Gegend des Gelenkes die Bewegung des Kaputulum resp. des Endstückes einer starr mit dem übrigen Kieferstumpf verbundenen Prothese, aufzeichnen. Der dritte, untere Stift zeichnet die Abweichung eines in der Medianlinie liegenden Punktes des Unterkiefers nach rechts oder links auf.

Der Apparat ergab die in Fig. 50—55 wiedergegebenen Kurven. Fig. 50 und 51 sind die im rechten, gesunden Gelenk aufgezeichneten, Fig. 52 und 53 die der operierten Seite, Fig. 54 und 55 die Aufzeichnungen der Deviation von der Mittellinie beim Öffnen.

Diese Kurven besagen folgendes: Der Schreibstift der rechten Seite zeichnete eine schräg nach abwärts gerichtete Kurve auf (Fig. 50 und 51), wie wir sie mit einigen Abweichungen auch an normalen Gelenken zahnloser Kiefer beobachten können; sie beweist die Möglichkeit ausgiebiger und der normalen sehr ähnlicher Bewegung im gesunden Gelenk.

Die Kurven auf der operierten Seite haben einen ganz anderen Charakter. Sie sind vor allem, im Gegensatz zu der anderen Seite, nach oben und vorn ge-

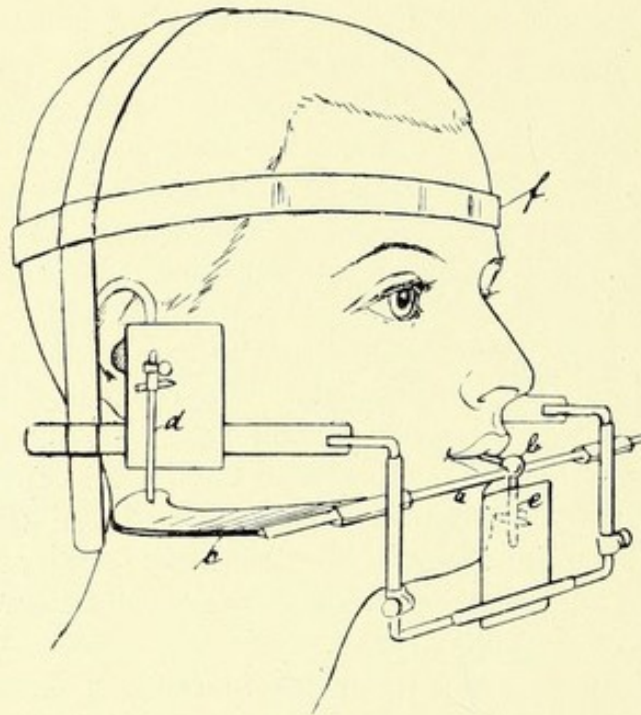


Fig. 49.

Apparat zur graphischen Darstellung der Bewegung des Capitulum.

richtet (Fig. 52 und 53) und zeigen -dadurch, daß der dem Kondylus entsprechende Teil der Prothese in dieser Richtung abnorm ausgedehnte Bewegungen vollführt.

Der Nachweis dieser abnormen, gegen die nicht erheblich gepolsterte Gelenkfläche und besonders gegen das Tuberkulum gerichteten Bewegung macht die Tatsache erklärlich, daß eine solche starre Prothese Schmerzempfindungen beim Bewegen des Unterkiefers auslöst.

Diese zu starken Bewegungen des künstlichen Köpfchens zu verhindern, gelang in diesem wie auch in vielen anderen Fällen durch Verlegung des Gelenkes von seinem ursprünglichen Ort in die Gegend des Angulus, indem dort ein künstliches Scharniergelenk in der Prothese angelegt wurde wie in Fig. 43.

Die Beschwerden wurden durch diese Vorrichtung durchaus beseitigt, und die Kasuistik der Berliner Zahnärztlichen Klinik verfügt über Fälle, bei denen

derartig konstruierte, bis ins Gelenk geführte Prothesen über 5 Jahre getragen wurden, ohne Störungen zu verursachen.

Immer war das kosmetische und funktionelle Resultat ein hervorragend gutes; ich will zur weiteren Illustrierung dieser Tatsache die Krankengeschichte einer Patientin bringen, die im Jahre 1909 operiert und prothetisch behandelt wurde.



Fig. 50.




Fig. 51.

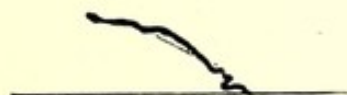


Fig. 52.




Fig. 53.



Fig. 54.




Fig. 55.

Bewegungskurven von der Patientin J.

Krankengeschichte.

Auguste W., 51 Jahre.

Anamnese: Außer in ihrem 18. Lebensjahre an Gelenkrheumatismus war Patientin niemals krank. Im Oktober 1908 suchte sie wegen Schwellung am linken Unterkiefer, die schon seit 2 Jahren bestand und immer größer geworden war, die Klinik auf. Die ärztliche Untersuchung ergab eine Zyste. Die Patientin wurde sofort operiert und im Februar 1909 als geheilt entlassen.

Ungefähr 3 Monate später entstand bei der Patientin, unter ziemlich heftigen Schmerzen, ein neuer Tumor am linken Unterkiefer in der Gegend des Eckzahnes; Patientin suchte abermals die Klinik für Zahn- und Mundkrankheiten auf. Diagnose: Kystom.

Status praesens: Mittelgroße Frau von schlechtem Ernährungszustande und blassem Aussehen. Am linken Unterkiefer, in der Gegend des Eckzahnes,

zeigt Patientin einen Tumor von der Größe eines Hühnereies, der scharf umschrieben ist und sich knochenhart anfühlt. Bei der Inspektion des Mundes sehen

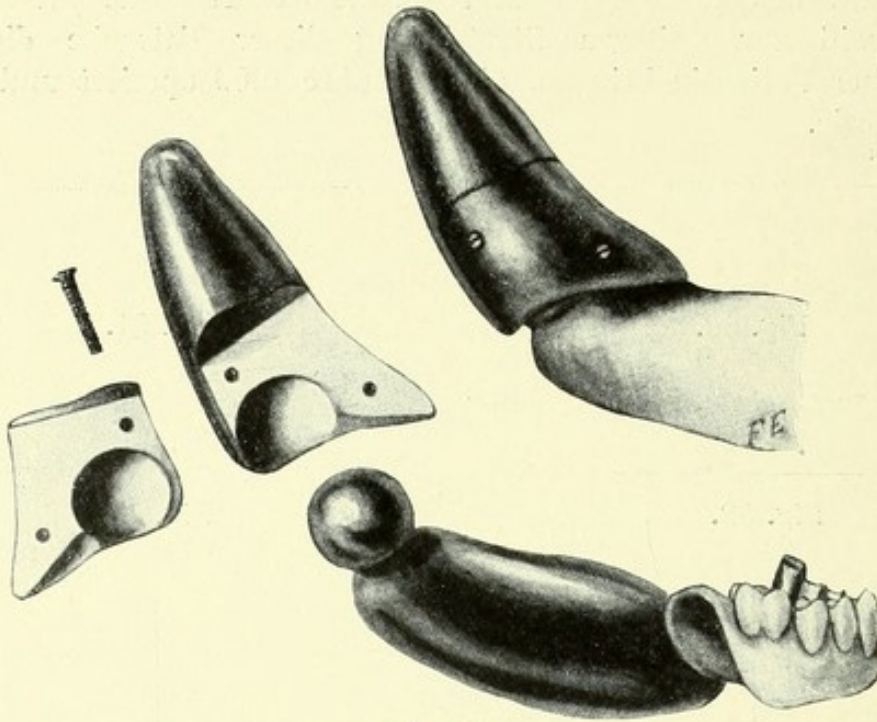


Fig. 56.

Dauerprothese nach halbseitiger Exartikulation mit Kugelgelenk im Angulus.

wir einen zahnlosen Oberkiefer, unten sind drei Vorderzähne an der linken Seite vorhanden, das linke Vestibulum zeigt eine ungefähr 3 cm lange und $\frac{1}{2}$ cm breite Öffnung, die von der früher operierten Zyste herrührt.

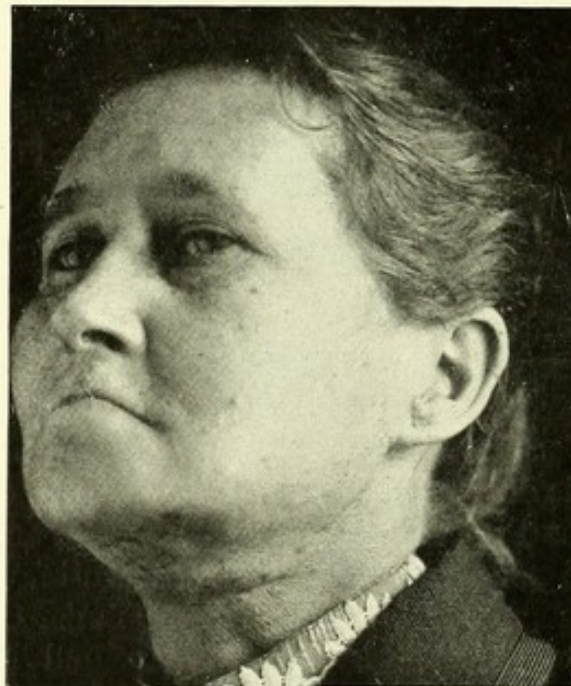

Fig. 57.

Halbseitige Exartikulation mit Immediatprothese bis zum Gelenk.

Operation: Linksseitige Unterkieferexartikulation (Prof. Williger). Ersatz des resezierten Stückes durch Hartgummischiene, die an den noch vorhandenen Frontzähnen des Unterkiefers durch Überkappung ihre Befestigung findet.

Reaktionslose Heilung. Gute Funktion der Prothese.

Auch hier stellten sich leichte Beschwerden in der Gegend des Gelenkes ein, die sofort verschwanden, als die Immediatprothese durch die in Fig. 56 abgebildete Dauerprothese mit Kugelgelenk ersetzt worden war.

Das vorzügliche kosmetische Resultat zeigt Fig. 57.

Die Prothese wurde mehrere Jahre getragen, bis die Patientin an Magenkarzinom zugrunde ging.

Schlußwort.

Nach den Beobachtungen, die ich an dem klinischen Material der Berliner Zahnärztlichen Klinik machen konnte, teile ich nicht die Bedenken, die von einigen Seiten (z. B. von Billing) hinsichtlich der Fortführung der Prothese bis ins Gelenk geäußert worden sind.

Wir haben gesehen, daß selbst starre Hartgummischienen jahrelang getragen worden sind, ohne erhebliche Störungen zu zeitigen. Auch Riegner stellt das auf Grund seiner Beobachtungen fest und sagt: „Die Fossa verträgt anstandslos den künstlichen Kondylus.“

Im übrigen trägt das von Schröder eingeführte Kugel- oder Scharniergelenk im Angulus außerordentlich dazu bei, die Gelenkgrube zu entlasten, und diese Methode, unter Umständen vereint mit dem Auskleiden der bloßgelegten Gelenkhöhle durch einen Muskellappen, wie es König vorgeschlagen hat, läßt das Einführen einer Prothese bis in die Gelenkgrube unbedenklich erscheinen.

Im übrigen sei bemerkt — wie verschiedene mit der Hartgummischiene behandelte Exartikulationsfälle gezeigt haben —, daß es nicht unbedingt notwendig ist, den aufsteigenden Ast der Prothese bis an die Gelenkfläche reichen zu lassen.

Selbst wenn er sich nicht gegen die knöcherne Gelenkpfanne stützen kann, gewährt der im vernarbenden Muskelschlauch befindliche Prothesenteil genügend Halt, um die seitliche Dislokation des Stumpfes zu verhindern und eine gute Ausnutzung der Prothese für die Kaufunktion zu gewährleisten. Es ist dann allerdings nötig, während der Zeit der Verheilung die Verhinderung der Dislokation durch eine kleine schiefe Ebene auf der gesunden Seite zu unterstützen. In dieser Zeit füllt sich der Raum zwischen dem oberen Ende der Prothese und der Gelenkfläche mit Narbengewebe, so daß für die Dauerprothese die schiefe Ebene fortgelassen werden kann.

Die Art der anatomischen Veränderungen, die das Tragen der Schiene in den sie umgebenden Weichteilen und Knochen hervorruft, kann nur durch das naturgemäß noch sehr seltene Präparat erwiesen werden.

In dem Falle Riegners ergab die Untersuchung, wie schon weiter oben angeführt wurde, daß der Schleimhautmuskelschlauch, der zuerst eine röhrenförmige Wundfläche darstellt, von Epithel ausgekleidet war, was wiederum mit den klinischen Erfahrungen übereinstimmt.

Es hat sich aber auch gezeigt, daß in vielen Fällen unbeschadet des funktionellen Erfolges die Anbringung einer intermaxillaren Gelenkverbindung auf der reserzierten Seite das Fortführen der Prothese bis ins Gelenk nach Exartikulation entbehrlich macht.

Bei der Zusammenfassung der Resultate dieser Arbeit möchte ich zuerst den am Anfang aufgestellten Satz wiederholen, daß eine allgemeine, für alle Resektionsfälle gültige Form der prothetischen Behandlung nicht festgelegt werden kann.

Jede prothetische Methode, die eine Verbesserung des Endresultates in kosmetischer und funktioneller Beziehung gewährleistet, sollte angewandt werden, und zwar sollte die Erreichung eines möglichst guten Endresultates die einzige Richtschnur für den Prothetiker sein, nicht aber die möglichst große Vereinfachung der prothetischen Methodik.

Ich hoffe, gezeigt zu haben, daß der zahnärztliche Prothetiker als Mitarbeiter des Chirurgen, unter voller Berücksichtigung dieser Auffassung, in der Lage ist, mit trotzdem einfachen prothetischen Mitteln bei jeder Form der Unterkieferresektion kosmetisch und funktionell gute Resultate zu erzielen.

Die im Text angeführte Literatur.

1. Sauer, Verhandlungen des XII. Chirurgenkongresses 1883, S. 69; Centralbl. f. Chir. 1888.
2. Hahl, Berliner klin. Wochenschr. 1896, Bd. 33; Archiv f. klin. Chir. 1897, Bd. 54, S. 695.
3. Partsch, Archiv f. klin. Chir. 1897, Bd. 55.
4. Martin, De la prothèse immédiate. Lyon.
5. Pichler, Österr.-Ungar. Vierteljahrsschr. f. Zahnheilkunde 1911, Heft 4.
6. Gluck, Centralbl. f. Chir. 1910, S. 116.
7. Bernd, Archiv f. klin. Chir. Bd. 56, S. 208.
8. König, Deutsche Zeitschr. f. Chir. 1907.
9. Sudeck, Centralbl. f. Chir. 1908, S. 500.
10. Marchand, Wundheilung.
11. Schröder, Korrespondenzbl. f. Zahnärzte Bd. 40, Heft 4.
12. Perthes, Deutsche Chirurgie, Liefer. 33a, S. 336.
13. Bardenhauer, Archiv f. klin. Chir. Bd. 43, S. 52.
14. Krause, Centralbl. f. Chir. 1907, S. 1045.
15. Rydygier, Centralbl. f. Chir. 1907, S. 1045.
16. Payr, Centralbl. f. Chir. 1908, S. 1065.
17. Sykoff, Centralbl. f. Chir. 1900, S. 881.
18. Lexer, Münch. med. Wochenschr. 1913, S. 2135.
19. Riegner, Die Physiologie und Pathologie der Kieferbewegungen.
20. Billing, Von der Unterkieferresektionsprothese. Stockholm 1910.
21. Weiser, Deutsche Zahnheilkunde in Vorträgen, Heft 15.
22. Billing, siehe Anm. 21 und Von der Unterkieferresektionsprothese, S. 92.
23. Schröder u. Heller, Deutsche Zeitschr. f. Chir. Bd. 92, S. 263.
24. Thamer, Deutsche zahnärztl. Wochenschr. Nr. 40, Jahrg. 11.
25. Tilmann, Über Unterkieferresektionen. Deutsche medicin. Wochenschr. 1903, Nr. 23, S. 400.
26. Billing, Von der Unterkieferresektionsprothese, S. 72.

Die zahnärztliche Hilfe im Felde

Von

Dr. F. Williger und Dr. H. Schröder

Professoren der Zahnheilkunde an der Kgl. Universität Berlin

87 Seiten mit 63 Abbildungen

Preis Mark 3.60

Inhaltsverzeichnis:

Prof. Dr. Williger

Kapitel I: Zahnärztliche Tätigkeit im Felde

Kapitel II: Versorgung der Verwundeten im Felde und in der Heimat

Prof. Dr. Schröder

Einleitung

Kapitel I: Schußfrakturen des Unterkiefers und ihre Behandlung

Kapitel II: Schußfrakturen des Oberkiefers und ihre Behandlung

In Vorbereitung resp. unter der Presse ist:

Prof. Dr. Williger, Berlin: Kleine Verbandslehre für Zahnärzte
und

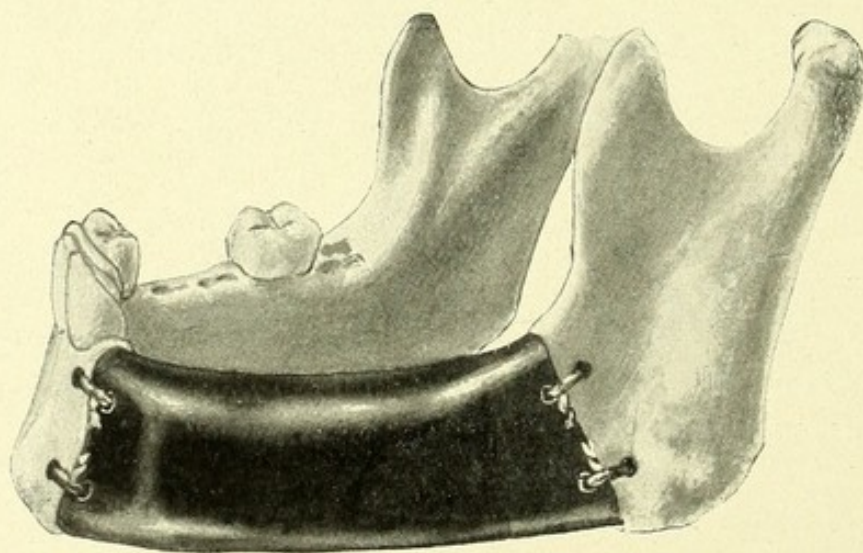
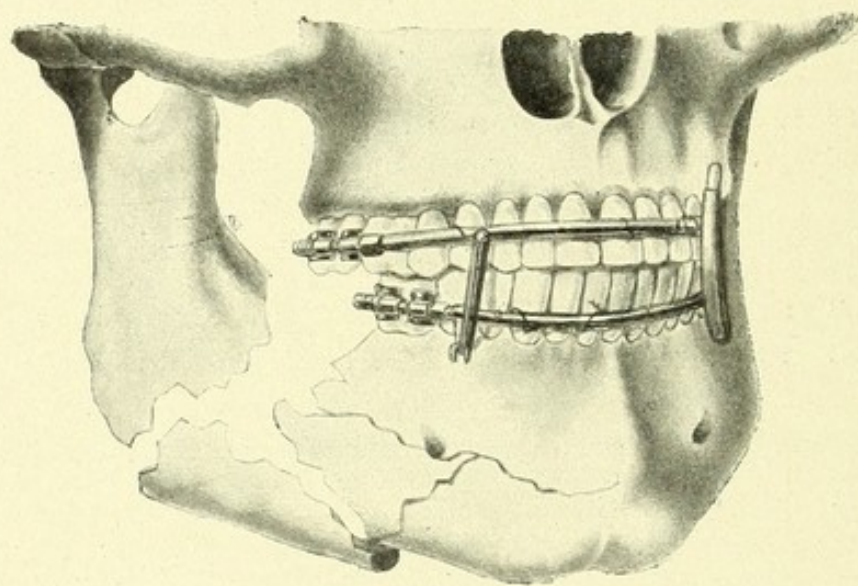
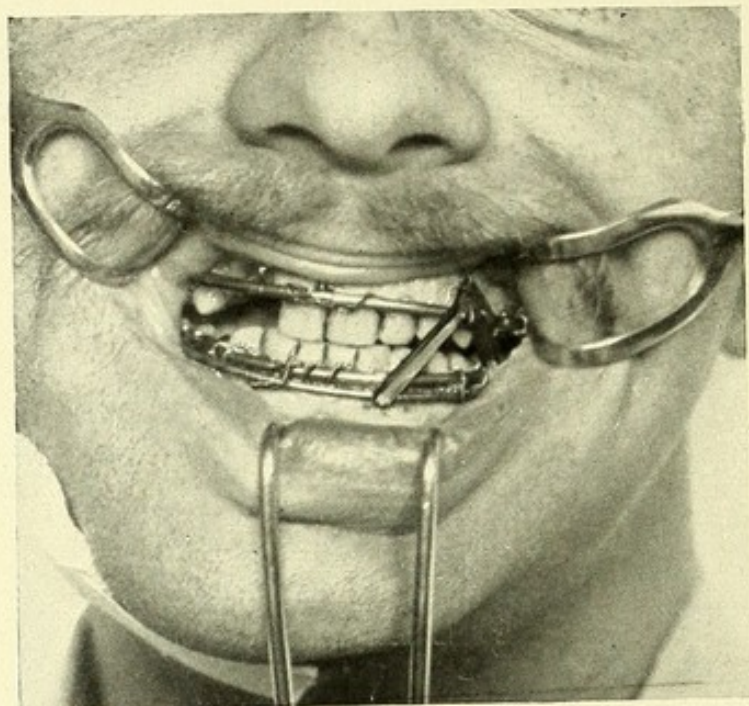
Prof. Dr. Dieck, Berlin: Anleitung zur Röntgenuntersuchung der
Schußverletzungen der Kiefer

Beide Arbeiten in einem Heft. Preis ca. 3 Mark

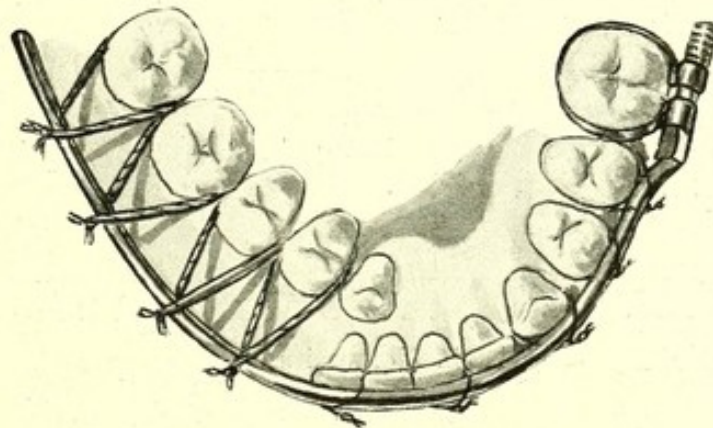
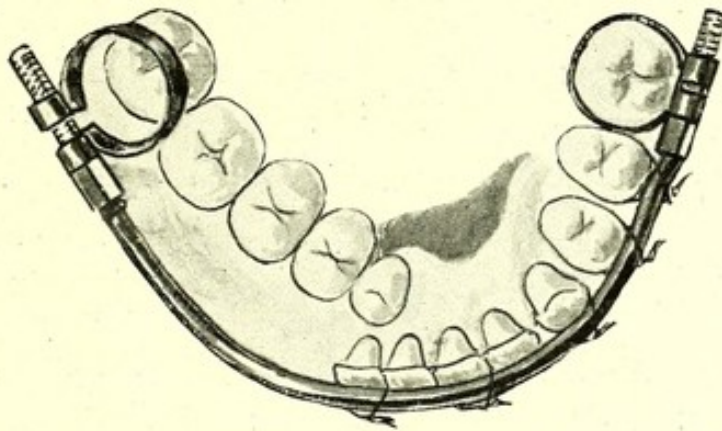
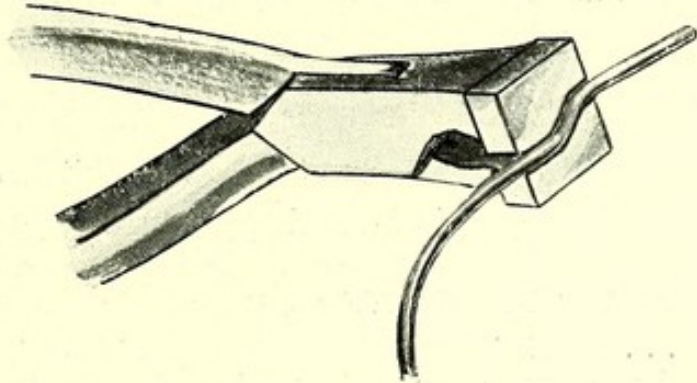
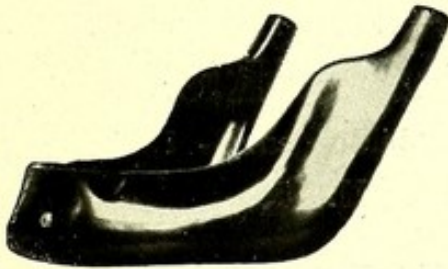
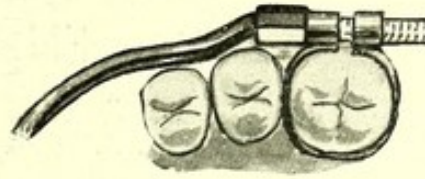
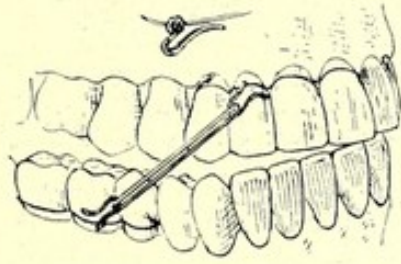ferner:

Prof. Dr. Schröder, Dr. C. Rumpel und Zahnarzt Ernst, Berlin:
Bericht und Kasuistik über die Behandlung von Schußverletzungen
der Kiefer.

Probeabbildungen aus Williger-Schröder, Zahnärztliche Hilfe im Felde



Probeabbildungen aus Williger-Schröder, Zahnärztliche Hilfe im Felde



Früher erschien und ist jetzt von aktueller Bedeutung:

Handbuch der zahnärztlich-chirurgischen Verbände und Prothesen

Von

Prof. Dr. Hermann Schröder

Direktor der technischen Abteilung des zahnärztlichen Instituts der Universität Berlin

Band I

Frakturen und Luxationen der Kiefer

191 Seiten in Quartformat. — Mit 121 Abbildungen. — 1911

Preis broschiert M. 13.50, gebunden M. 15.—

Deutsche Militärärztliche Zeitschrift, Jahrgang 1912, Heft 8:

... Den Militärzahnarzt am meisten interessieren naturgemäß die Erörterungen über die Schußverletzungen bzw. Schußfrakturen der Kiefer und ihre Behandlung mit zahnärztlichen Maßnahmen im Felde. Da Lochschüsse und einfache Durchbohrungen der Kieferknochen selbst bei Schüssen aus größerer Entfernung selten beobachtet, vielmehr in den weitaus meisten Fällen die Verletzungen mit bedeutender Splitterung oder Frakturen des Knochens verbunden sind, so ist zahnärztliche Hilfe um so weniger zu entbehren, als gerade Schußverletzungen der Kiefer unter allen Gesichtsknochen die größte Prozentzahl aufweisen. Als Material zur Bereitung von Schienen u. dgl. bei der Behandlung dieser Verletzungen empfiehlt Sch. das von Port für diese Zwecke benutzte chemisch reine Zinn, das verhältnismäßig einfach und leicht zu bearbeiten ist und zu dessen Verarbeitung die nötigen Utensilien der Feldzahnarzt in den Packtaschen eines Reitpferdes mitführen kann...

... All diese Fragen und Punkte sind in dem Werke mit eingehendster Genauigkeit behandelt und werden dem Feldzahnarzt in jedem einschlägigen Falle Hinweise geben, nach welcher Richtung er den Heilplan anlegen soll. Jedem Militärzahnarzt, dem chirurgische Fälle ja wohl am ehesten zur Mitbehandlung überwiesen werden, kann das Werk Schröders nicht dringend genug zum Studium empfohlen werden, eben schon aus dem obenerwähnten Grunde, weil die zahnärztliche Ausbildung auf der Universität hierin eine mehr oder minder fühlbare Lücke gelassen hat. Dem zweiten bis vierten Teil über partiellen und totalen Kieferersatz, über die Defekte des harten und weichen Gaumens und über die Gesichtsprothesen, welche noch in Vorbereitung sind, kann nur mit der größten Spannung entgegengesehen werden.

Band II

Geschwülste, Resektionsprothese

ist in Vorbereitung.

Stimmen der Presse
über Schröder, Frakturen und Luxationen der Kiefer.

Therapeutische Monatshefte 1912, Heft 4:

... Der Wert des Handbuches für den Arzt liegt hauptsächlich darin, daß der Mediziner daraus entnehmen kann, wann der Zahnarzt zur Behandlung zugezogen werden soll, in welcher Weise die Unterstützung in der Therapie erfolgen wird, und was für Erfolge aus der gemeinsamen Tätigkeit zu erwarten sind ...

Es verdient besonders hervorgehoben zu werden, daß der Autor möglichst einfachen Mitteln, so z. B. dem Gummizug, der Gleitschiene das Wort redet ...

Alles in allem: eine wertvolle Neuerscheinung auf dem Büchermarkt, die eine störende Lücke ausfüllt und für den Arzt wie den Zahnarzt gleich bedeutsam ist; sie dürfte zum mindesten da nicht fehlen, wo öfter Verletzungen und Eingriffe am Kiefer vorkommen.

Zentralblatt für Chirurgie 1912, Nr. 2:

Die Erledigung dieser Aufgabe ist außerordentlich gut gelungen; die Schreibweise ist klar, und das Verständnis wird durch die zahlreichen guten Abbildungen, die zum allergrößten Teil Originale sind, sehr erleichtert; die äußere Ausstattung ist sehr gut, das Werk ist für Arzt und Zahnarzt gleich wertvoll.

Münchener Medizinische Wochenschrift 1912, Nr. 2:

... Der um die zahnärztliche Prothetik, speziell in ihrer Anwendung auf die Chirurgie, hochverdiente Verfasser hat im vorliegenden Werke seine reichen Erfahrungen zusammengefaßt und niedergelegt. In meisterhafter Weise hat es der Autor verstanden, das ausgedehnte Gebiet so zu bearbeiten, daß auch die einzelnen Methoden der verschiedenen Praktiker für sich in objektiv-kritischer Weise gesichtet sind und so dem Leser eine rasche Orientierung ermöglicht ist ...

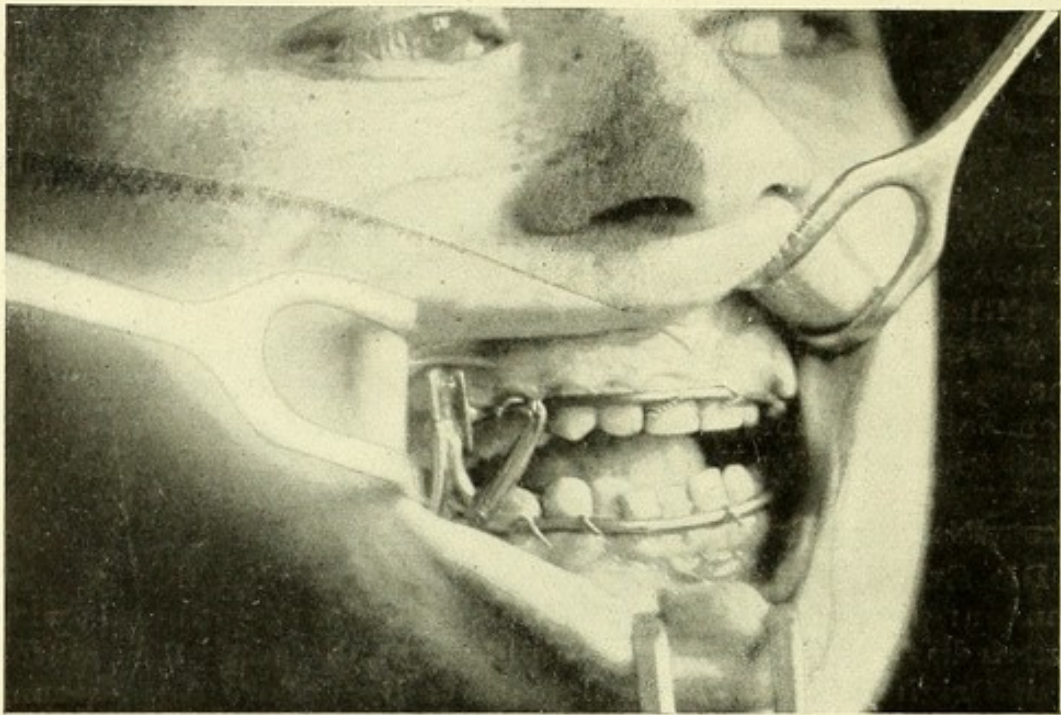
Deutsche Monatsschrift für Zahnheilkunde 1912, Heft 4:

Selten habe ich in der zahnärztlichen Literatur ein Buch gelesen, das durch die Behandlung des Stoffes, die Fülle des Materials und die Klarheit der Sprache so zu fesseln vermochte, wie das mir vorliegende Handbuch von Schröder.

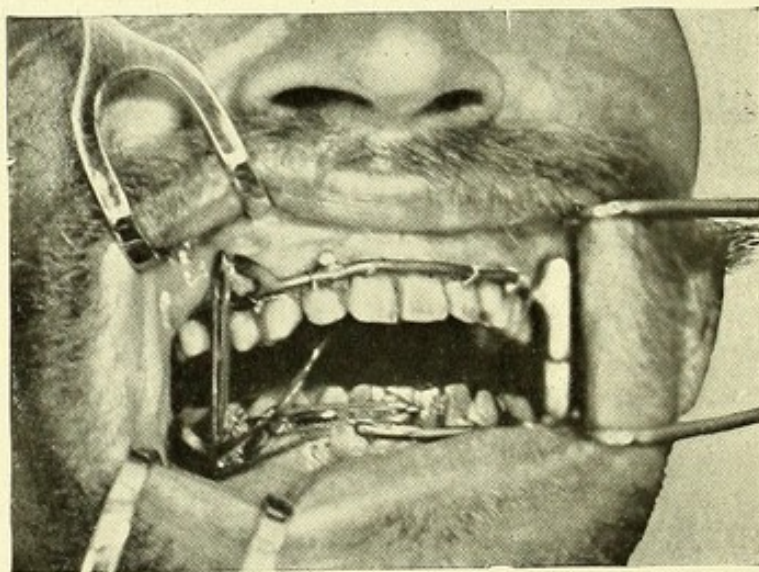
Medizinische Klinik 1911, Nr. 49:

Die schwierige Materie ist durch anschaulich beschriebene und durch instruktive Zeichnungen reich illustrierte Behandlungsmethoden so eingehend und erschöpfend erklärt, daß hier nach selbst der unerfahrene Praktiker Frakturen und Luxationen der Kiefer, die ja keine Schematisierung dulden, sondern eine eingehende Individualisierung erfordern, erfolgreich und schonend behandeln kann ...

Abbildungen aus Schröder, Frakturen und Luxationen



Gleitschiene mit Gummizug zum Vorziehen des stark nach rückwärts verlagerten Unterkiefers



Starke vertikale Dislokation durch Gummizug ausgeglichen

Inhaltsverzeichnis von

H.Schröder, Frakturen und Luxationen der Kiefer

Allgemeines über Frakturen. Anatomischer Charakter der Frakturen. — Symptome und Diagnose eines Knochenbruches. — Verlauf und Heilungsvorgänge der Knochenbrüche. — Komplikationen bei Knochenbrüchen. — Verzögerte Heilung bei Knochenbrüchen. — Therapie der Knochenbrüche.

Frakturen des Unterkiefers. Statistik und Ätiologie der Unterkieferbrüche. — Der anatomische Charakter der Frakturen des Unterkiefers. — Symptome und Diagnose der Unterkieferfrakturen. — Prognose, Verlauf und Ausgang der Frakturen des Unterkiefers. — Therapie der Unterkieferfrakturen. — Spontanfrakturen des Unterkiefers.

Frakturen des Oberkiefers. Ätiologie und anatomischer Charakter der Oberkieferfrakturen. — Symptome und Diagnose der Frakturen des Oberkiefers. — Prognose und Verlauf der Oberkieferfrakturen. — Therapie der Oberkieferfrakturen.

Allgemeines über Luxationen. Ätiologie und anatomischer Charakter der Luxationen. — Symptome und Diagnose der Luxationen. — Therapie der Luxationen.

Luxation des Unterkiefers. Anatomischer Charakter und Ätiologie der Kieferluxation. — Symptome und Diagnose der Kieferluxation. — Therapie der Kieferluxation.

Die chirurgische Behandlung der Wurzelhauterkrankungen

Schleimhautaufklappung, Wurzelspitzenresektion und Replantation

Ein Leitfaden für die Praxis

von

Zahnarzt **Bernhard Faulhaber**

I. Assistent am Institut für zahnärztliche Fortbildung in Berlin

und

Zahnarzt **Robert Neumann**

chem. Assistent an der chirurgischen Abteilung des zahnärztlichen
Instituts der Königlichen Universität Berlin

146 Seiten mit 80 Figuren im Text und 12 Tafeln

Preis broschiert 6 Mark, gebunden 7 Mark

INHALTSVERZEICHNIS:

I. Theoretischer Teil von Zahnarzt Bernhard Faulhaber:

Vorwort. — I. Die Berechtigung der chirurgischen Behandlung der Wurzelhauterkrankungen und ihre Durchführbarkeit in der Praxis. — II. Indikationsstellung und Diagnostik. a) Schleimhautaufklappung und Wurzelspitzenresektion. b) Replantation. — III. Die verschiedenen Operationsmethoden. a) Schleimhautaufklappung und Wurzelspitzenresektion. b) Replantation. — IV. Unangenehme Zufälle bei der Ausführung der Operation. — V. Erfolge und Mißerfolge. a) Schleimhautaufklappung und Wurzelspitzenresektion. b) Replantation. — VI. Literaturnachweis.

II. Praktischer Teil von Zahnarzt Robert Neumann:

Vorwort. — I. Das Instrumentarium. — II. Sterilisation der Instrumente. — III. Tupfermaterial. — IV. Reinigung der Hände vor der Operation. — V. Belichtung des Operationsfeldes. — VI. Anatomische Angaben. — VII. Die Anästhesie. — VIII. Die Operation. — IX. Die Naht. — X. Nachbehandlung. — XI. Infektion der Operationswunde und ihre Behandlung. — XII. Die Replantation.

III. Anhang von Zahnarzt Bernhard Faulhaber:

Die Zelluloidprothese, ihre Herstellung und ihre Verwendung in der Praxis.

AUS DEN BESPRECHUNGEN:

Ein sehr hübsches Werkchen, eine sehr schöne Arbeit, die das Verdienst in Anspruch nehmen kann, bei der Fülle von Publikationen auf diesem Gebiete dennoch sehr zu fesseln. Referent wünscht dem Werke die wohlverdiente weite Verbreitung.

... Kein moderner Zahnarzt kann dessen entraten, was hier in überaus klarer Weise erörtert und gezeigt wird: mit Recht ein „Leitfaden für die Praxis“ genannt.

... Der vorliegende Leitfaden enthält eine sehr geschickte Zusammenstellung der neueren Erfahrungen und feineren Methoden, so daß auch der auf diesem Gebiete Vertraute Anregung darin finden wird, während der Anfänger — schon durch die außerordentlich schönen Illustrationen besonders im zweiten praktischen Teil — sich mühelos über alles ihm Willenswerte orientieren kann.

DIE BEFESTIGUNGS- SCHIENE

Darstellung der mechanischen Befestigung loser Zähne

von

Zahnarzt **H. J. MAMLOK**

Oberassistent am zahnärztlichen Institut der Universität Berlin

Mit vielen, zum größten Teil farbigen Figuren im Text

Preis broschiert M. 3.75, gebunden M. 4.75

INHALT: Vorwort / Einleitung / Provisorische Befestigung / Plättchenschiene
Inlayschiene / Ersatz eines Zahnes in der Schiene / Kombinierte Schiene
Schiene als Brückenpfeiler / Brücken als Stützen für eine Schiene / Replantation
eines Zahnes und Retention durch Schiene / Schiebe- und Röhrench Zähne an
der Schiene / Nachbehandlung / Kasuistische Beiträge.

Aus den Besprechungen:

... Mamlok, ein Praktiker von großer Erfahrung in diesen Arbeiten, hat sich auf das mechanische Festhalten der Zähne beschränkt und schildert nur Operationen, die er eine Reihe von Jahren hindurch erprobt hat. Das Buch ist aufs wärmste zu empfehlen.

... im übrigen liegt ein brauchbares Werk vor, nach dessen schönen Abbildungen sich direkt arbeiten läßt, so daß auch der noch Unerfahrene bei einigem Geschick sich die beschriebenen Methoden leicht aneignen kann.

... man sollte diese Arbeit sofort in die französische Sprache übersetzen, so wertvoll erscheint sie mir.

... als einen entschiedenen Fortschritt auf diesem Gebiete dürfen wir die von Mamlok angegebene Kieferschiene bezeichnen, die sich in der Praxis gut bewährt hat.

... Mamlok verbindet sich mit der Herausgabe dieser Arbeit alle Kollegen zu innigem Danke. Seine Veröffentlichung ist unstreitig die beste, welche die Behandlung dieses Themas zum Gegenstand hat.

EDWARD H. ANGLE
Die
Okklusionsanomalien
der Zähne

Zweite deutsche umgearbeitete und bedeutend vermehrte Auflage

Autorisierte, deutsche Übersetzung von J. Grünberg, Orthodontist, Berlin
Redigiert von Dr. A. Oppenheim, Wien.

778 Seiten mit 806 Abbildungen.

Preis in gediegenem Leinenband M. 30.—

Selten hat das Erscheinen eines neuen Buches ein so großes Aufsehen in der zahnärztlichen Welt erregt wie diese neue deutsche Übersetzung der 7. Auflage von

ANGLE, MALOCCLUSION OF THE TEETHS

Dieses große Werk ist nicht zu verwechseln mit der bisher im Handel gewesenen kleinen Anleitung.

Und in der Tat, das Aufsehen und die begeisterte Aufnahme sind berechtigt, haben wir in dem Buche doch endlich einen zuverlässigen Führer auf dem Gebiete der schwierigen Orthodontie gefunden, der auch den Mindergeübten in den Stand setzt, dieses neue große, noch wenig kultivierte Gebiet der Regulierungen in das Bereich seiner Tätigkeit zu ziehen und sich eine neue, gut rentierende Einnahmequelle zu schaffen. — Angle, der unbefrittene geistige Führer und Pfadfinder auf dem Gebiete der Orthodontie, legt in diesem Werke die Quintessenz seiner Lebensarbeit nieder, leitet, was wohl das wichtigste und schwierigste Kapitel in der Orthopädie ist, in einer Unzahl von Fällen in klar verständlicher und eingehender Weise zu richtiger Diagnose und hieraus sich als notwendig ergebender strikter Behandlungsweise an, illustriert und bespricht jeden Fall in den einzelnen Behandlungsstadien und vermittelt auf diese Art auch dem Anfänger genügende positive Kenntnisse, um Regulierungen durchzuführen, ohne das beängstigende Gefühl, ob es auch wirklich gelingen werde, aller Schwierigkeiten Herr zu werden. — Alle Kritiken stimmen darin überein, daß wir es in Angle mit dem monumentalen und wichtigsten Werke der Orthodontie zu tun haben, das jeder Zahnarzt besitzen sollte.

Um den neuen Errungenschaften Rechnung zu tragen, wurden fast sämtliche Kapitel neu geschrieben oder stark verändert, auch mehrere neue Kapitel wurden hinzugefügt. — Dies und die epochemachende Vervollkommnung der Behandlungstherapie durch Angle, ferner der weitere Ausbau der Klassifikation durch Grünberg, daneben die grundlegenden histologischen Feststellungen über die Gewebsveränderung während der Zahnbewegung durch Dr. Oppenheim machen erneut das Werk zu dem, was es beim Erscheinen der 7. englischen Ausgabe war — zu einer Offenbarung für die Fachwelt.

VERLAG VON HERMANN MEUSSER IN BERLIN W 57

KONSERVIERENDE ZAHNHEILKUNDE

Von

Dr. G. V. Black

Professor und Direktor der zahnärztlichen Abteilung der Northwestern University
in Chicago

Autorisierte deutsche Übersetzung von **Dr. Hans Pichler** in Wien / Unter Mitwirkung der Herren **Dr. Rudolf Bum** und **Dr. Robert Koller** in Wien

2 Bände in Lexikon-Format

Über 800 Seiten Text mit 634 Illustrationen auf Tafeln

In solidem Leinenbände, Preis 45 Mark

Durch die Übersetzung des großen Buches von G. V. Black über konservierende Zahnheilkunde soll den Zahnärzten deutscher Zunge das bedeutendste Werk zugänglich gemacht werden, das in den letzten Dezennien diesen wichtigsten Teil ihrer Wissenschaft behandelt. Black hat in einem langen, reichen Leben, in dem die Praxis der Zahnheilkunde neben theoretischen Forschungen auf sehr verschiedenen Gebieten derselben einherlief, immer wieder die Nutzanwendung aus den Ergebnissen der Forschung und des Experiments für die Praxis gezogen, und er war der Mann dazu, seine Resultate systematisch auszugestalten und im Verein mit dem von anderen übernommenen Schatz von Kenntnissen zu einem mehr oder weniger lückenlosen Ganzen zusammenzufügen.

Mit Black beginnt in der Tat eine neue Epoche der konservierenden Zahnheilkunde. Insbesondere seine jetzt auf der ganzen Welt anerkannte Methode der Kavitätenpräparation, das Prinzip der präventiven Extension dabei und die systematische Ausarbeitung der Lehre von der Wiederherstellung der Zahnkonturen und der Kontaktpunkte haben uns erst die Wege gewiesen, die Zähne wirklich für die Dauer zu erhalten und die Schäden der Karies nicht nur so weit auszubessern, daß ein erträglicher Zustand resultiert, sondern so, daß ihre volle Funktionstüchtigkeit wiederhergestellt und die Gesundheit an Zähnen und Zahnfleisch dauernd erhalten werden kann. Blacks Lehren hätten aber nie einen so großen Erfolg haben können, wenn er sie nicht auch zu einem wohlgedachten und in allen Details praktisch ausgearbeiteten System der Zahnbehandlung ausgestaltet hätte.

Das Metall=Einlage=Verfahren Die Goldguß=Einlage

von

Zahnarzt H. W. C. BÖDECKER, B.S.D.D.S.M.D.

150 Seiten mit 157 Abbildungen im Text und 14 Tafeln

2. Auflage 1911 — Preis broschiert M. 6.20, gebunden M. 7.—

AUS DEM VORWORT:

Zu den Errungenschaften der konservierenden Zahnheilkunde ist aus den letzten Jahren unstreitig das Metalleinlageverfahren zu rechnen. Die Erfolge, welche mit Goldeinlagen erzielt worden sind, berechtigen uns, dieses Verfahren als eine anerkannte Füllungsmethode zu betrachten.—Vielfacher Anregung folgend, habe ich mich entschlossen, meinem von der Kritik und Fachwelt überaus günstig aufgenommenen Buche ein größeres Kapitel über die Verwendung der Goldeinlage als Brückenverankerung beizufügen, so daß nunmehr das ganze Anwendungsgebiet der Goldeinlage in diesem Buche behandelt ist.

INHALT: Die Entwicklung der Einlage / Die Vorteile und Nachteile der Metalleinlagefüllung / Retention der Metalleinlagefüllungen / Retention durch ein Bindemittel / Selbstretention / Retention und Kavitätenform / Karies und Kavitätenform / Der Schmelzrand bei Einlagefüllungen / Instrumente zur Kavitätenvorbereitung / Kavitätenvorbereitung / Das Abdrucknehmen / Die Herstellung der Einlage / Ältere Verfahren / Das Gußverfahren / Die Einbettungsmasse / Das Gußmetall / Die Gußapparate / Kombinierte Einlagen / Das Einsetzen der Einlage / Das Einpassen / Der Zement / Das Trockenlegen der Kavität / Das Einsetzen der Einlage / Das Finieren und Polieren / Goldeinlagen als Brückenverankerung.

Hiervon ist auch eine engl. Ausgabe unter dem Titel „**The metall inlay**“ erschienen.

Aus den Besprechungen:

... Der Titel des ganz vortrefflichen, praktischen Buches könnte leicht irreführen, denn es handelt sich lediglich um die Herstellung von Goldeinlagen in kariösen Zähnen zu Füllungszwecken. ... Eine sehr instruktive, wertvolle Anleitung mit schönen, klaren Illustrationen.

Das Erscheinen einer 2. Auflage ist ein Beweis für die Güte und praktische Brauchbarkeit des Buches.

Sammlung Meusser:

Es sind folgende Hefte in Vorbereitung resp. erschienen:

1. *Prof. Dr. F. Williger* und *Prof. Dr. H. Schröder*, Berlin: Die zahnärztliche Hilfe im Felde. Mit 63 Abbildungen im Text. Preis Mark 3.60
2. *Bruno Möhring*, Berlin: Zur Indikation und Technik der Unterkiefer-Resektionsprothese. Mit 57 Abbildungen im Text. Preis Mark 3.—
3. *Dr. C. Rumpel*, Berlin: Cramponlose Zähne. Mit 21 Abbildungen im Text. Preis Mark 1.50
4. *Prof. Dr. F. Williger*, Berlin: Chirurgische Verbandlehre für Zahnärzte. *Prof. Dr. W. Dieck*, Berlin: Anleitung zur Röntgen-diagnostik der Schußverletzungen der Kiefer. Mit vielen Abbildungen im Text. Preis etwa 3 Mark.
5. *Prof. Dr. H. Schröder*, Berlin: Bericht und Kasuistik der Behandlung von Schußverletzungen der Kiefer.
6. *Prof. Dr. P. Ritter* und *Zahnarzt J. Kientopf*, Direktor der I. Berliner Schulzahnklinik: Einrichtung und Organisation der Schulzahnpflegstätten. Mit Abbildungen im Text.
7. *O. Riechelmann*, Zahnarzt, Straßburg: Brückenarbeiten.
8. *Privatdozent Dr. A. Kantorowicz*, München: Studien zur Vererbung der Gebißanomalien I: Die Progenie. Reich illustriert.
9. *A. Fenchel*, Zahnarzt, Freiburg i. B.: Amalgame.

Änderungen vorbehalten.

Die lokale Anästhesie in der Zahnheilkunde

mit spezieller Berücksichtigung der Schleimhaut- und Leitungsanästhesie
Kurzes Lehrbuch für Zahnärzte, Ärzte und Studierende

von

Professor Dr. Guido Fischer

Leiter des Zahnärztlichen Instituts der Kgl. Universität Marburg

Mit 81 meist farbigen Figuren im Text und 7 Tafeln

179 Seiten Kl.-4°.

Preis brosch. M. 8.50, in Leinwand geb. M. 9.50

3. Auflage

**Die Tatsache, daß in 3 Jahren 3 starke Auflagen dieses Buches
erscheinen konnten, spricht für seine Aktualität und Brauchbarkeit.**

AUS DEM VORWORT: In der Überzeugung, daß die lokale Anästhesie besonders durch ihren Aufschwung in neuerer Zeit berufen ist, die Narkose größtenteils aus dem zahnärztlichen Operationszimmer zu verdrängen, habe ich den Schwerpunkt in vorliegender Arbeit auf eine genaue Darstellung der Injektionstechnik gelegt und dieselbe zugleich durch zwingende Erörterungen zu begründen gesucht. Ich habe mich auf die eingehende Darstellung des Novokains und seiner Lösungen absichtlich beschränkt, um dieses Anästhetikum, welches ich nach meinen zahlreichen Versuchen auch mit anderen viel gebrauchten Anästhetizis als das geeignetste schätzen gelernt habe, mit voller Überzeugung zu empfehlen. Es kann dem Kollegen in der Praxis nur gedient sein, wenn er von den vielen Anpreisungen ein Anästhetikum kennen lernt, das der scharfen Prüfung eines Braun standgehalten und sich in den angegebenen Lösungen so hervorragend bewährt hat. Mit Befolgung der feineren Injektionstechnik werden dieselben bald neue Freunde gewinnen und — dankbare Patienten.

THERAPEUTISCHE MONATSHEFTE:

Ein Buch, von dem man mit gutem Gewissen sagen kann: es entspricht einem
Bedürfnis. Aus der Praxis ist das Buch geschrieben, für die Praxis ist es be-
stimmt und dem Praktiker ist es wärmstens zu empfehlen.