Lehrbuch der Speziellen Chirurgie fur Studierende und Arzte : auf Grundlage von E. Alberts Lehrbuch der Chirurgie / neu Bearbeitet von Dessen Schulern G. Alexander [and others] ; herausgegeben von J. Hochenegg.

Contributors

Hochenegg, J. von 1859-1940.
Albert, Eduard, 1841-1900. Lehrbuch der chirurgie.
Alexander, Gustav.
University of Leeds. Library

Publication/Creation

Berlin ; Wien : Urban & Schwarzenberg, 1907-1909.

Persistent URL

https://wellcomecollection.org/works/stdv6ucb

Provider

Leeds University Archive

License and attribution

This material has been provided by This material has been provided by The University of Leeds Library. The original may be consulted at The University of Leeds Library. where the originals may be consulted.
Conditions of use: it is possible this item is protected by copyright and/or related rights. You are free to use this item in any way that is permitted by the copyright and related rights legislation that applies to your use. For other uses you need to obtain permission from the rights-holder(s).

wellcome collection

Wellcome Collection
183 Euston Road
London NW1 2BE UK
T +44 (0)20 7611 8722
E library@wellcomecollection.org
https://wellcomecollection.org


30106017997510

H 377

STORE

LEHRBUCH

DER

SPEZIELLEN CHIRURGIE

FÜR STUDIERENDE UND ÄRZTE.

AUF GRUNDLAGE VON

E. ALBERTS LEHRBUCH DER CHIRURGIE

NEU BEARBEITET VON DESSEN SCHÜLERN

G. ALEXANDER — K. EWALD — R. FRANK — F. R. v. FRIEDLÄNDER — M. GNESDA — L. HARMER — J. HOCHENEGG — K. JARISCH — H. KEITLER — A. LORENZ — H. LORENZ — E. PAYR — M. REINER — J. SCHNITZLER — O. ZUCKERKANDL

HERAUSGEGEBEN VON

HOFRAT PROF. DR. J. HOCHENEGG,

VORSTAND DER II. CHIRURGISCHEN KLINIK IN WIEN.

ZWEITER BAND. 1. TEIL.

CHIRURGIE DES UNTERLEIBS.

MIT 374 ABBILDUNGEN.

URBAN & SCHWARZENBERG

BERLIN
N., FRIEDRICHSTRASSE 105b

WIEN
I., MAXIMILIANSTRASSE 4

1909.

Alle Rechte vorbehalten.

UNIVERSITY OF LEEDS
MEDICAL LIBRARY.

Published November 12, 1908. Privilege of copyright in the United States reserved under the Act approved March 3, 1905, by Urban & Schwarzenberg, Berlin.

Verzeichnis der Mitarbeiter

und der von ihnen behandelten Gebiete.

Dr. Gustav Alexander, *Privatdozent für Ohrenheilkunde und Abteilungsvorstand der Wiener allgemeinen Poliklinik:*

Chirurgische Erkrankungen des Ohres.

Dr. Karl Ewald, *Privatdozent, k. k. Primararzt in Wien:*

Die Verletzungen, Entzündungen und Geschwülste des Halses mit Ausschluß jener der Schilddrüse, des Kehlkopfes, der Luft- und der Speiseröhre.
Die Verletzungen der Wirbelsäule und des Rückenmarkes.
Die Verletzungen des Beckens.
Chirurgie der Leber und der Gallenwege.
Chirurgie der Milz.
Die Verletzungen der Extremitäten.

Dr. Rudolf Frank, *Privatdozent, k. k. Primararzt in Wien:*

Die Lehre von den Unterleibsbrüchen.

Dr. Friedrich R. v. Friedländer, *Privatdozent, k. k. Primararzt in Wien:*

Chirurgische Erkrankungen des Gesichtes.
Chirurgische Erkrankungen der Gebilde der Mundhöhle.
Verletzungen und Erkrankungen der Speicheldrüsen und ihrer Ausführungsgänge.
Embryonal angelegte Fisteln und Geschwülste des Halses. Die Halsrippe.
Die angeborenen Mißbildungen der Wirbelsäule, des Rückenmarkes und des Beckens. Die angeborenen Sakralgeschwülste.
Die entzündlichen Erkrankungen der Weichteile der Extremitäten.
Die entzündlichen Erkrankungen der Extremitätenknochen.
Die Erkrankungen der Gefäße der Extremitäten und ihre Folgen.
Die Tumoren der Extremitäten.
Die typischen Operationen an den Extremitäten.

Dr. Max Gnesda, *k. k. Primararzt in Wien:*

Chirurgie der Kiefer (mit Ausschluß der Zahnerkrankungen).

Dr. Leopold Harmer, *k. k. a. ö. Professor für Laryngo- und Rhinoskopie, Vorstand der Klinik für Kehlkopf- und Nasenkrankheiten an der deutschen Universität in Prag:*

Chirurgische Erkrankungen der Nase und ihrer Nebenhöhlen.
Krankheiten des Rachens, des weichen Gaumens und der Mandeln.
Chirurgische Erkrankungen des Kehlkopfes und der Luftröhre.
Chirurgische Erkrankungen der Speiseröhre.

Dr. Julius Hochenegg, *k. k. Hofrat, o. ö. Professor für Chirurgie, Vorstand der II. chirurgischen Universitätsklinik in Wien:*

Die Darmfisteln.
Chirurgie des Afters und des Mastdarms.

Dr. Julius Hochenegg, *k. k. Hofrat etc., gemeinsam mit* ***Dr. Paul Albrecht,*** *Privatdozent, Assistenten der II. chirurgischen Universitätsklinik in Wien:*

Anatomie der Bauchdecken und des Peritoneum. — Physiologie des Peritoneum. — Allgemeines über Laparotomien.
Die Erkrankungen des Peritoneum.

Vorbemerkungen zur Chirurgie des Dünn- und Dickdarms. — Einiges über die Methoden der Darmuntersuchung. — Die Operationen am Darm.
Die Geschwülste des Dünn- und Dickdarms.
Einiges über die Diagnose der Bauchgeschwülste.

Dr. Julius Hochenegg, *k. k. Hofrat etc., gemeinsam mit den Privatdozenten* ***Dr. Alfred Exner*** *und* ***Dr. Hans Lorenz,*** *Assistenten der II. chirurgischen Universitätsklinik in Wien:*
Chirurgie des Magens.
Chirurgie des Pankreas.

Dr. Karl Jarisch, *Zahnarzt in Wien:*
Die Krankheiten der Zähne und die durch die Zähne verursachten Kiefererkrankungen.

Dr. Heinrich Keitler, *Privatdozent für Geburtshilfe und Gynäkologie, Primararzt in Wien:*
Chirurgie der weiblichen Genitalorgane.

Dr. Adolf Lorenz, *k. k. Regierungsrat, a. ö. Professor für orthopädische Chirurgie, Vorstand des orthopädischen Universitätsambulatoriums in Wien:*
Der angeborene Schiefhals. Der angeborene Hochstand des Schulterblattes.
Die erworbenen Deformitäten der Wirbelsäule.

Dr. Hans Lorenz, *Privatdozent und Assistent der II. chirurgischen Universitätsklinik in Wien:*
Kongenitale Anomalien des Dünn- und Dickdarms. — Angeborene und erworbene Divertikel.
Die geschwürigen und entzündlichen Prozesse des Dünn- und Dickdarms.
Die Appendizitis.
Die Störungen der Darmpassage.

Dr. Erwin Payr, *Professor für Chirurgie und Direktor der chirurgischen Universitätsklinik in Greifswald:*
Chirurgische Erkrankungen der Schilddrüse.
Chirurgie der Brust (Verletzungen und Erkrankungen des Thorax und seines Inhaltes, der Lunge, des Herzens etc.; Chirurgie des Zwerchfelles; Chirurgie der Brustdrüse).

Dr. Max Reiner, *Privatdozent und em. Assistent am orthopädischen Universitätsambulatorium in Wien:*
Die Erkrankungen der Wirbelsäule und des Beckens.
Die entzündlichen Erkrankungen der Extremitätengelenke.
Die angeborenen und erworbenen Deformitäten der Extremitäten (mit einem Beitrage von ***Dr. Rudolf R. v. Aberle,*** *Assistenten am orthopädischen Universitätsambulatorium in Wien*, welcher die Fußwurzelkontrakturen bearbeitete).

Dr. Julius Schnitzler, *a. o. Professor für Chirurgie u. k. k. Primararzt in Wien*
Chirurgie des Schädels.
Die Erkrankungen der Bauchdecken.
Die Verletzungen des Bauches.

Dr. Otto Zuckerkandl, *a. o. Professor für Chirurgie und Primararzt in Wien:*
Chirurgie der Nieren, der Harnleiter und der Blase.
Chirurgie der männlichen Genitalorgane.

Inhaltsverzeichnis.

I. Abteilung.

Chirurgie des Unterleibes.

I. ABSCHNITT.

Die Erkrankungen der Bauchdecken und des Peritoneum. — Die Verletzungen des Bauches . . . . . Seite 1
A. Vorbemerkungen 1
1. Kapitel: Anatomie der Bauchdecken und des Peritoneum 1
2. „ Physiologie des Peritoneum 6
3. „ Allgemeines über Laparotomien 9
B. Die Erkrankungen der Bauchdecken 18
C. Die Erkrankungen des Peritoneum 26
1. Kapitel: Die Entzündungen des Bauchfelles (Peritonitis) 26
2. „ Geschwülste des Peritoneum, des Netzes und der Mesenterien . 54
D. Die Verletzungen des Bauches 62
1. Kapitel: Vorbemerkungen 62
2. „ Die offenen Bauchverletzungen 66
3. „ Die subkutanen Bauchverletzungen 81
4. „ Symptomatologie und Therapie der Bauchverletzungen 90

II. ABSCHNITT.

Chirurgie des Magens 107
1. Kapitel: Anatomische und physiologische Vorbemerkungen 107
2. „ Einiges über die Methoden der Magenuntersuchung 109
3. „ Die Operationen am Magen 112
4. „ Kongenitale Anomalien und erworbene Verlagerungen des Magens 132
5. „ Die Verletzungen des Magens 133
6. „ Die Fremdkörper im Magen-Darmtrakt 135
7. „ Das Magengeschwür 140
8. „ Die Geschwülste des Magens 156
9. „ Die Magenfisteln 163

III. ABSCHNITT.

Chirurgie des Dünn- und Dickdarmes 165
A. Vorbemerkungen 165
B. Einiges über die Methoden der Darmuntersuchung 171
C. Die Operationen am Darm 176
D. Kongenitale Anomalien. — Angeborene und erworbene Divertikel 202
E. Die geschwürigen und entzündlichen Prozesse des Darmes 209
1. Kapitel: Das Duodenalgeschwür 209
Anhang: Das Ulcus pepticum jejuni 214
2. „ Chirurgische Bemerkungen zum Typhus abdominalis 216
3. „ Die Darmtuberkulose 219
4. „ Die Darmaktinomykose 227
5. „ Sonstige entzündliche und geschwürige Darmprozesse 213

Seite

F. Die Appendizitis 234
1. Kapitel: Anatomische und physiologische Vorbemerkungen 234
2. „ Pathologische Anatomie der Appendizitis 237
3. „ Die Mitbeteiligung des Peritoneum bei der Appendizitis 243
4. „ Ätiologie und Pathogenese der Appendizitis 247
5. „ Klinischer Verlauf der akuten Appendizitis 253
6. „ Klinischer Verlauf der appendizitischen Abszesse 258
7. „ Die durch chronische Veränderungen am Wurmfortsatz verursachten Beschwerden (chronische Appendizitis) 262
8. „ Die Differentialdiagnose der Appendizitis 265
9. „ Prognose der Appendizitis 269
10. „ Die Behandlung der Appendizitis 271
G. Die Geschwülste des Dünn- und Dickdarmes 282
H. Die Störungen der Darmpassage 296
1. Kapitel: Passagestörungen durch mechanische Hindernisse (akuter Darmverschluß, chronische Verengerung, aus chronischer Verengerung hervorgegangener akuter Verschluß). Symptomatologie, Prognose und Verlauf dieser Zustände 296
2. „ Die Ursachen der Darmverlegung 307
3. „ Passagestörungen infolge von Lähmung und motorischer Insuffizienz des Darmes. („Dynamischer Ileus". „Paralytischer Ileus") 329
4. „ „Kombinierter Ileus" 332
5. „ Diagnose der Darmpassagestörungen 335
6. „ Grundzüge der Therapie bei Störungen der Darmpassage . . . 345
Anhang: Einklemmungen, Achsendrehungen und Verknotungen der Darmanhänge (Netz, Appendices epiploicae, Wurmfortsatz und *Meckel*sches Divertikel) 352
J. Die Darmfisteln 359

IV. ABSCHNITT.

Chirurgie des Afters und des Mastdarms 372
1. Kapitel: Einleitung. — Anatomische Vorbemerkungen. — Die Untersuchung des Mastdarms 372
2. „ Die angeborenen Anomalien des Mastdarms 385
3. „ Erworbene Gestalts- und Lageveränderungen des Rektums. — Der Mastdarmvorfall 393
4. „ Fremdkörper im Mastdarm 404
5. „ Verletzungen des Mastdarms. — Mastdarmblutungen 408
6. „ Hämorrhoiden und deren Konsequenzen 413
7. „ Entzündungen des Afters, des Mastdarms und dessen Umgebung 425
8. „ Die Mastdarmfisteln (Fistulae ani) 444
Anhang: Tuberkulöse Mastdarmfisteln 449
9. „ Strikturen des Mastdarms 451
10. „ Die Neubildungen des Afters, des Mastdarms und des perirektalen Gewebes (mit Ausschluß des Karzinoms) 459
11. „ Der Krebs des Afters und des Mastdarms und seine Behandlung 466

V. ABSCHNITT.

Die Lehre von den Unterleibsbrüchen (Herniologie) 510
1. Kapitel: Pathologie und Klinik der Hernien 510
2. „ Bruchpforten und Bruchhüllen 521
3. „ Entstehung der Hernien 532
4. „ Therapie der freien Hernie 537
5. „ Entzündung der Hernie 552
6. „ Brucheinklemmung 555
7. „ Symptome und Verlauf der Brucheinklemmung 559
8. „ Therapie der Brucheinklemmung. Taxis 570
9. „ Therapie der Brucheinklemmung. Die Herniotomie 577
10. „ Ergänzende Bemerkungen zu den einzelnen Brucharten 593
11. „ Darmwandbrüche, Darmanhangsbrüche 617

VI. ABSCHNITT.

Seite

Chirurgie der Leber, der Milz und des Pankreas 621

A. Chirurgie der Leber und der Gallenwege 621

1. Kapitel: Anatomische Vorbemerkungen 621
2. „ Die Gallensteinkrankheit 624
3. „ Der Echinokokkus der Leber 643
4. „ Die Geschwülste der Leber. Der Leberabszeß, Leberzirrhose, Hepatoptose und Schnürlappen 649

B. Die Chirurgie der Milz 652

C. Die Chirurgie des Pankreas 655

VII. ABSCHNITT.

Chirurgie der Nieren, der Harnleiter und der Blase 670

A. Chirurgie der Nieren 670

1. Kapitel: Symptomatologie der Nierenerkrankungen. Untersuchungsmethoden 670
2. „ Die operativen Eingriffe an den Nieren 682
3. „ Die angeborenen Anomalien der Nieren 685
4. „ Die Wanderniere 688
5. „ Die Verletzungen der Niere 691
6. „ Die Entzündungen des Parenchyms der Niere (suppurative Nephritis, Nierenabszeß), des Nierenbeckens (Pyelitis) und des pararenalen Zellgewebes (Paranephritis) 695
7. „ Die Hydronephrose 700
8. „ Die Tuberkulose der Nieren 704
9. „ Das Steinleiden der Niere 709
10. „ Die Geschwülste der Niere 714
11. „ Zystische Geschwülste der Niere 722

B. Die Erkrankungen der Harnleiter 724

C. Die Erkrankungen der Blase 726

1. Kapitel: Anatomische und physiologische Vorbemerkungen 726
2. „ Die Methoden der Blasenuntersuchung 729
3. „ Die kongenitalen Anomalien und die erworbenen Abweichungen von der normalen Form und Lage der Harnblase 736
4. „ Die entzündlichen Erkrankungen der Harnblase 742
5. „ Die Blasensteine 747
6. „ Die Blasengeschwülste. — Fremdkörper in der Harnblase . . . 760

VIII. ABSCHNITT.

Chirurgie der männlichen Genitalorgane 768

A. Krankheiten der Prostata 768

B. Die Erkrankungen der Harnröhre 785

1. Kapitel: Untersuchungsmethoden 785
2. „ Bildungsfehler und erworbene Formveränderungen der Harnröhre . 791
3. „ Die Verletzungen der Harnröhre 798
4. „ Die Entzündungen, Strikturen und Fisteln der Harnröhre . . . 801
5. „ Fremdkörper, Steine und Geschwülste der Harnröhre 816

C. Die Krankheiten des Penis (mit Ausschluß der venerischen) . . . 820

D. Die Krankheiten des Hodens und seiner Hüllen 830

1. Kapitel: Krankheiten der Hodenhüllen 830
2. „ Die Krankheiten des Hodens und Nebenhodens 848

IX. ABSCHNITT.

Seite

Chirurgie der weiblichen Genitalorgane 860

1. Kapitel: Anatomische Vorbemerkungen 860
2. „ Die gynäkologische Untersuchung 866
3. „ Erkrankungen der äußeren Genitalien 870
4. „ Erkrankungen der Scheide 873
5. „ Erkrankungen des Uterus 877
6. „ Erkrankungen der Tuben, Parovarien und Ovarien 892
7. „ Erkrankungen der Ligamenta rotunda und des Beckenbindegewebes 901
8. „ Die Entzündung des Beckenbauchfelles (Pelviperitonitis) . . . 905
9. „ Urinfisteln und Kotfisteln des weiblichen Genitales 907

X. ABSCHNITT.

Einiges über die Diagnose der Bauchgeschwülste 912

I. ABTEILUNG.
Chirurgie des Unterleibes.

I. ABSCHNITT.
Die Erkrankungen der Bauchdecken und des Peritoneum. — Die Verletzungen des Bauches.

A. Vorbemerkungen.

1. Kapitel.
Anatomie der Bauchdecken und des Peritoneum.

Die Haut des Bauches entspricht in ihrer ganzen Beschaffenheit der Haut des Thorax, nur daß sie unter Umständen einen besonders großen Fettreichtum aufweisen kann, wobei wieder die Haut der Unterbauchgegend noch reicheren Fettansatz trägt als die Haut der höheren Regionen. Die Bauchhaut ist mit den tieferen Schichten der Bauchwand nur locker verbunden, woraus sich einerseits das starke Klaffen der Wunden, andrerseits das Entstehen großer Falten bei Abmagerung erklärt.

Die drei Muskeln, welche die seitliche Bauchwand bilden, M. obliquus externus, M. internus und M. transversus abdominis, sind nur zu einem Teile fleischig, zum anderen Teile aponeurotisch. Die Aponeurosen dieser drei Muskeln vereinigen sich am lateralen Rande des M. rectus abdominis und bilden die Scheiden dieses Muskels.

In der Medianlinie verweben sich die Scheiden der beiden geraden Bauchmuskeln zur Linea alba. Dieselbe stellt eigentlich ein sehniges Band dar; dessen Breite beträgt an den obersten Partien in der Reg. epigastrica nur 6—7 *mm*, nimmt aber weiter nach abwärts rasch zu. In der Nabelgegend ist das Band etwa 2 *cm* breit. Vom Nabel nach abwärts wird es bald wieder schmäler, so daß es im unteren Drittel der Bauchwand nur mehr 2 *mm* in der Breite mißt.

Die Linie, in welcher die Muskelbündel des Obl. ext. in die Aponeurose übergehen, beginnt am vorderen Darmbeinstachel, verläuft horizontal gegen die Mittellinie bis nahe an den äußeren Rektusrand und zieht von da gerade nach oben zur 5. Rippe.

Beim Obl. int. reicht diese Linie von der Spitze der zehnten Rippe bis zum Tubercul. pubicum.

Die Linea Spigelii, welche die Grenze zwischen fleischigem und aponeurotischem Anteil des M. transv. darstellt, verläuft vom Proc. xyph., nach außen leicht konvex, ebenfalls zum Tub. pub.

Will man es vermeiden, Muskelbündel zu durchtrennen, so wird man daher den Laparotomieschnitt entweder in der Linea alba oder am seitlichen Rektusrande oder unter Verschiebung der Muskulatur anlegen.

Lange Zeit hindurch andauernde Dehnung der Muskulatur durch Volumzunahme des Bauches (Gravidität, Meteorismus, Tumoren, Aszites) vermindern die Elastizität dieser Muskulatur, machen infolgedessen die Bauchwand schlaffer und weniger widerstandsfähig. Nicht nur für die Bauchverletzungen im gewöhnlichen Sinne des Wortes, sondern auch für die Technik der Laparotomien ist die erhaltene oder verminderte Straffheit der Bauchmuskulatur von Bedeutung.

Die Faserbündel des M. obl. ext. weichen gerade ober dem Tub. pub. auseinander und bilden den äußeren Leistenring, Annulus inguin. cutaneus. Der (untere) äußere Schenkel des Ringes verwächst in seiner ganzen Ausdehnung mit dem *Poupart*schen Bande und zieht mit diesem zum Tub. pub. Der (obere) innere Schenkel ist viel schmäler als der äußere; er verschmilzt mit der Scheide des M. rectus und heftet sich mit dieser am Tuber ossis pubis an.

Ohne auf die topographischen Verhältnisse des Leistenkanals näher einzugehen, welche bei der Lehre von den Hernien besprochen werden, sei hier nur noch der Verlauf der Arteria epigastrica inferior in Erinnerung gebracht. Ihre Durchtrennung kann sowohl bei Verletzungen der Bauchdecken im allgemeinen, als speziell bei der Punctio abdominis, wie sie zum Zwecke der Entleerung von Aszites ausgeführt wird, der Anlaß zu schweren Blutungen werden. Sie geht hinter dem *Poupart*schen Bande von der Art. iliaca ext. (Bauchstück der Femoralis) ab, zieht schräg nach oben und innen, um sich an der hinteren Seite des M. rectus im Cavum praeperitoneale in ihre Äste aufzulösen. Auf diesem Wege kreuzt sie die hintere Wand des Leistenkanals und bildet jenes Bauchfellfältchen (Plica art. epigastr.), zu dessen beiden Seiten die Fovea ing. medialis und lateralis liegen.

Die vordere Rektusscheide bedeckt den Muskel in seiner ganzen Ausdehnung, die hintere Scheide dagegen reicht nur bis zur Linea Douglasii, die ungefähr in der Mitte zwischen Nabel und Symphyse quer verläuft. Von da an scheidet den Rektus nur mehr eine dünne Faszie (Fascia Retzii) vom Peritoneum. Die Linea Douglasii, der laterale Rand der Rektusscheide und das Schambein begrenzen jenen Raum, durch welchen man vor dem Peritoneum zur Blasenwand vordringen kann. Dieser Raum wird deshalb die Blasenpforte oder das Cavum Retzii genannt.

Die Topographie des Peritoneum und der von ihm bedeckten Organe der Bauchhöhle ist eine ungemein komplizierte, ihre Kenntnis andrerseits zum Verständnis der Erkrankungen des Bauches im allgemeinen, speziell der Pathologie des Peritoneum unbedingt erforderlich; die zahlreichen Falten und Buchten des Bauchfelles erlangen ein besonderes chirurgisches Interesse in bezug auf die Lehre von der inneren Inkarzeration, andrerseits spielen die Ortsveränderungen der beweglichen Organe der Bauchhöhle eine große Rolle für die Ausbreitung der entzündlichen Erkrankungen des Bauchfelles. Wir müssen daher auf diese Verhältnisse etwas näher eingehen und werden dabei vielfach der Darstellung *Langer-Toldts* folgen.

Die Bauchhöhle ist die größte mit Serosa ausgekleidete Höhle des menschlichen Körpers. Nach den Untersuchungen *Wegners* beträgt die Gesamtoberfläche der peritonealen Organe und Wandungen einer mittelgroßen weiblichen Person nahezu 17.200 cm^2, die äußere Körperoberfläche 17.500 cm^2; es ist also die Flächenausdehnung des Peritoneum nahezu gleich groß der der äußeren Haut.

Die Bauchhöhle begrenzt sich nach oben mit der Zwerchfellkuppel, nach unten mit der Linea terminalis des großen Beckens. Um uns rasch über die einzelnen Gegenden der Bauchhöhle orientieren zu können, denken wir uns dieselbe durch zwei Ebenen, von denen die eine durch die Körpermittellinie, die andere durch die Nabelhorizontale gelegt ist, in 4 Teile geteilt und sprechen von einem rechten und linken, oberen und unteren Quadranten. Im besonderen haben wir an der Bauchhöhle folgende Regionen zu unterscheiden:

1. Die Regio epigastrica, die Oberbauchgegend. Dieselbe umfaßt die Kuppe der Bauchhöhle und reicht bis zu einer horizontalen Linie, welche die Knorpel der falschen Rippen miteinander verbindet. Diese Region wird durch die Mittellinie in die beiden Hypochondrien geteilt. Darunter verstehen wir jederseits den Raum der Bauchhöhle, welcher an den Seiten von der Thoraxwand, soweit diese aus den falschen Rippen gebildet ist, begrenzt und oben vom Zwerchfell überdacht wird. In der Mitte zwischen den beiden Hypochondrien liegt der Scrobiculus cordis, die Magengrube.

2. Die Regio mesogastrica, die Mittelbauchgegend, reicht von der unteren Grenzlinie der Regio epigastrica bis zu einer Linie, welche die Scheitel der beiden Darmbeine miteinander verbindet. In ihr liegt *a)* die Regio umbilicalis, die Gegend um den Nabel an der vorderen Bauchwand und *b)* die Regio lumbalis, die vom Quadratus lumborum und dem Musculus psoas begrenzt wird.

3. Die Regio hypogastrica, die Unterbauchgegend, reicht von der Verbindungslinie der beiden Darmbeinkämme nach abwärts, wo sie sich mit den beiden Leistenbändern und dem Schamberge begrenzt. In ihr liegt *a)* die Gegend vor den beiden Darmbeinschaufeln, die Regio iliaca, *b)* die Regio inguinalis, die Gegend, in welcher der Leistenkanal die Bauchwand durchsetzt, und *c)* die Regio pubica.

Wie an anderen serösen Häuten, so unterscheiden wir auch am Peritoneum eine Pars parietalis und eine Pars visceralis.

Der viszerale Anteil des Bauchfelles überzieht einige Organe der Bauchhöhle vollständig, wie z. B. die dünnen Därme. Dieselben sind im Cavum peritonei nach allen Richtungen frei beweglich; bei diesen Organen haftet die Serosa innig an ihrer Unterlage. Bei anderen Organen, die, wie z. B. die Harnblase, nur an einem Teile ihrer Oberfläche einen Peritonealüberzug erhalten, ist die Serosa nur in ganz lockerer Verbindung mit ihrer Unterlage. Dadurch ist es ermöglicht, daß bei der Volumszunahme dieser Organe der im leeren Zustande in Falten verlaufende peritoneale Überzug gleichsam entfaltet wird.

Ähnlich sind die Verhältnisse bei allen anderen Organen, die nur zum Teil von Peritoneum bedeckt sind. Es gilt dies hauptsächlich von jenen, die aus dem kleinen Becken ins Cavum peritonei, hineinragen bzw. aus der Bauchhöhle durch das kleine Becken ziehen, also, wie schon erwähnt, für die Harnblase, das weibliche Genitale und den Mastdarm.

Das Peritoneum parietale der vorderen Bauchwand schlägt sich auf den Scheitel der Blase über, bedeckt die hintere Wand derselben, tritt dann beim Manne auf die vordere Wand des Rektum und bildet so die Excavatio vesico-rectalis oder den *Douglas*schen Raum. Beim Weibe stülpt sich vom kleinen Becken her der Tractus genitalis in den Peritonealsack ein, so zwar, daß Tuben und Ovarien vollständig mit Serosa bedeckt sind, der Uterus an seiner vorderen Fläche vom Isthmus angefangen, an seiner Hinterfläche durchwegs einen Peritonealüberzug hat; auch das Scheidengewölbe ist in seinen hintersten Partien auf eine kurze Strecke vom Peritoneum bedeckt.

Der *Douglas*sche Raum, beim Manne zwischen hinterer Blasen- und vorderer Rektumfläche gelegen, beim Weibe dagegen zwischen hinterer Uterus- und vorderer Mastdarmwand ausgebreitet, hat eine sehr wechselnde Tiefe. Seine obere Grenze wird beiderseits durch eine Falte gebildet (Plica Douglasii), die vom Uterus bzw. der Harnblase zum Rektum zieht. Es ist individuell sehr verschieden, wie weit das Peritoneum an der Vorderfläche des Mastdarmes nach abwärts reicht. Stets ist der Peritonealüberzug der vorderen Rektalfläche so geformt, daß die Serosa mehr oder weniger spitzwinkelig, zungenförmig an der Mastdarmfläche nach abwärts sich erstreckt. Nach oben zu verbreitert sich der Peritonealüberzug immer mehr, so daß die obersten Partien des Mastdarmes oft schon ringsum vom Bauchfell bedeckt sind und das kurze Mesorektum bzw. Mesosigma am Übergange des S romanum in den Mastdarm gewöhnlich einen Peritonealüberzug hat.

Aus diesen Verhältnissen ergibt sich, daß wir an der vorderen Wand der Harnblase und an deren Grund, an der Prostata, den Samenbläschen, der Urethra, an der Scheide, mit Ausnahme des kleinen von Peritoneum überkleideten Bezirkes am hinteren Scheidengewölbe, und endlich am Endstück des Mastdarmes operieren können, ohne das Peritoneum zu verletzen.

Das Innere der Bauchhöhle wird durch das Mesocolon transversum in eine obere und eine untere Hälfte geteilt. Die Haftlinie des Mesocolon transversum, die gegeben ist durch die Anwachsung des Mesocolon ascendens und Mesocolon descendens an die hintere Bauchwand, zieht ober der Flexura duodeno-jejunalis hinweg, so daß das Mesocolon transversum ober und vor dem Konvolut der dünnen Därme liegt. Die Linie, welche die Flexura coli dextra mit der Flexura coli sinistra verbindet, entspricht der Verbindungslinie zwischen den Knorpeln der beiden 9. Rippen. Das Querkolon ist aber länger als diese Linie, verläuft daher in einem nach oben konkaven Bogen von rechts nach links. In manchen Fällen ist der Längenunterschied so groß, daß das Querkolon, besonders wenn es gefüllt ist, vorn an den Eingang ins kleine Becken zu liegen kommt.

Die untere der durch diese quere Scheidewand gebildeten Hälften der Bauchhöhle wird wieder durch die Ansatzlinie des Mesenteriums in eine rechte und linke Hälfte geteilt. Diese Ansatzlinie verläuft nicht genau in der Mittellinie von oben nach unten, sondern zieht von links oben, der Höhe des 2. Lendenwirbels entsprechend, nach rechts unten über die Mittellinie gegen die rechte Darmbeingrube.

An Faltenbildungen des Peritoneum seien die folgenden als besonders wichtig hervorgehoben:

1. Das Ligamentum suspensorium hepatis. Dasselbe inseriert sich an einer Linie, die an der vorderen Bauchwand am Nabel beginnt und über die Zwerchfellkuppe nach rückwärts verläuft, verwächst dann mit der oberen Fläche der Leber bis an die Incisura hepatis und teilt so die Leberoberfläche und den Spalt ober der Leber in zwei Teile, dem rechten und dem linken Lappen entsprechend. Es setzt

sich nun an der Incisura hepatis auf die untere Fläche der Leber fort bis an die linke Längsfurche derselben, von dort zieht der freie Rand des Ligaments, der, Reste der Nabelvenen enthaltend, Ligamentum teres heißt, zum Nabel.

Dieses Ligament teilt den subphrenischen Raum in eine rechte und eine linke Hälfte. In der rechten Hälfte liegt nur der rechte Leberlappen in inniger Berührung mit dem Peritonealüberzug der Zwerchfellkuppe. Die hintere Fläche des rechten Leberlappens ist mit dem Zwerchfell verwachsen. Im linken subphrenischen Raum befindet sich der linke Leberlappen, der kardiale Anteil des Magens und die Milz.

2. An der Innenseite der vorderen Bauchwand sind folgende Falten von Wichtigkeit: *a)* die Plica urachi (Ligamentum vesico-umbil. med.), welche vom Nabel zum Scheitel der Harnblase zieht, *b)* die Plicae arteriar. umbilical. (Ligamenta vesico-umbil. later.). Sie ziehen, vom Nabel kommend, am Scheitel der Harnblase vorbei gegen die Arteriae hypogastricae hin. Zwischen diesen beiden Falten liegt die Fovea pubovesicalis. Nach außen von diesen beiden Falten, in der Leistengegend, wird das Peritoneum auf eine kürzere oder längere Strecke abgehoben durch die Vasa epigastrica inferiora: Plica art. epigastr. Zwischen der Plica arter. umbil. und der Plica arter. epigastr. liegt ein seichtes Grübchen, die Fovea inguinalis medialis. Gerade vor derselben liegt in der Aponeurose des Obliquus externus der Annulus inguinalis cutaneus. Nach außen von der Plica arter. epigastr. findet sich als mehr oder weniger seichtes Grübchen die Abschnürungsstelle des Proc. vaginalis peritonei, die Fovea inguinalis lateralis. Unmittelbar vor diesem Grübchen liegt der Bauchring des Leistenkanales (Annulus inguinalis abdominalis).

Abgesehen von der Wichtigkeit, welche die letztgenannten Grübchen für die Lehre von den Hernien besitzen, sind die angeführten Falten und die durch sie gebildeten Taschen deshalb von chirurgischem Interesse, weil sie gelegentlich die Lokalisation einer inneren Inkarzeration abgeben können. So erinnern wir uns eines Falles von innerer Einklemmung, die dadurch bedingt war, daß ein ansehnlicher Teil der Dünndarmschlingen in der Fovea pubo-vesicalis derart eingelagert war, daß die Plica arter. umbil. den Darm strangulierte. Die Operation brachte Heilung.

3. Noch andere Taschen und Buchten im Peritonealraum erheischen besondere Beachtung, weil sich in ihnen eine innere Einklemmung entwickeln kann. So ist von besonderer Wichtigkeit der Recessus duodeno-jejunalis. Am unteren Rande des 12. Brustwirbels, ungefähr in der Höhe des Pylorus und unmittelbar unter der Haftlinie des Mesocolon transversum findet sich die Flexura duodeno-jejunalis. Links neben dieser Flexur liegt der Recessus duodeno-jejunalis. Es ist dies eine Bauchfelltasche, die dadurch zustande kommt, daß vom Mesocolon descendens eine Peritonealfalte medialwärts zur Flexura duodeno-jejunalis und eine zweite etwas weiter unten, vor dem Endstücke des Duodenums verlaufend, zur Radix mesenterii zieht. Aus diesem Recessus entsteht der Bruchsack der *Treitz*schen Hernie (Hernia retroperitonealis).

4. Einklemmungen des Darmes kommen auch vor am Foramen Winslowii (Foramen epiploicum). Das kleine Netz ist ausgespannt zwischen der kleinen Kurvatur des Magens und der Leber von deren Pforte bis in die hintere Abteilung der linken Längsfurche. Der verdickte rechte freie Rand des kleinen Netzes, der von der Leberpforte zur Pars horizontalis superior duodeni zieht, ist das Ligamentum hepato-duoden. Dieses Ligament bildet den vorderen Rand des Foramen Winslowii, welches nach unten durch das obere Querstück des Duodenum, nach hinten durch das Peritoneum parietale der hinteren Bauchwand und nach oben durch den Lobus caudatus der Leber begrenzt wird. Der Finger dringt durch dieses Loch in die Bursa omentalis.

5. Die Recessus ileo-coecales. Man unterscheidet einen R. i. superior, der gebildet wird durch die vordere bzw. obere Wand des untersten Ileum und ein Fältchen, das von der Vorderfläche des Mesenterium über das Ileum zum Zökum zieht. Der R. i. inferior liegt ebenfalls medial vom Zökum. Er wird einerseits vom Mesenteriolum begrenzt und andrerseits von einer Falte, die von der hinteren unteren Fläche des Ileum zur medialen Wand des Zökum zieht.

6. Ein Recessus coecalis schlechtweg entsteht zwischen hinterer Wand des Zökum und dem hinteren Bauchfelle, dann, wenn die physiologische Verwachsung dieser beiden ganz oder teilweise ausgeblieben ist.

7. Als Recessus intersigmoideus bezeichnet man jene Tasche des Bauchfelles, die sich an der unteren Anwachsungsgrenze des Mesocolon descendens zwischen diesem und dem Peritoneum parietale mehr oder weniger weit nach aufwärts erstreckt. Ihre Öffnung liegt in der linken Darmbeingrube außen vom Mesosigma am medialen Rande des Psoas.

Zur anatomischen Orientierung im Cavum peritonei sei noch an die folgenden Verhältnisse der Darmgekröse und Netze erinnert. Die Anwachsung des Mesocolon ascendens an die hintere Bauchwand vollzieht sich derart, daß das absteigende, das untere quere und die rechte Hälfte des aufsteigenden Stückes des Duodenum damit bedeckt sind. Die untere Anwachsungsgrenze des Mesocolon ascendens stellt zugleich die Haftlinie des Dünndarmgekröses dar. Dieselbe verläuft, an der linken Seite des 2. Lendenwirbels beginnend, vor der Pars ascendens duodeni vorüber nach unten und rechts bis nahe an die Synchondrosis sacro-iliaca dextra. Durch die Anwachsung des Mesocolon ascendens und des Mesocolon descendens erhält das Mesocolon transversum eine sekundäre Haftlinie, welche zwischen der Flexura coli hepatica und der Flexura coli lienalis oberhalb der Flexura duodenojejunalis verläuft.

Die hintere Platte des axialen Teiles des großen Netzes verwächst mit der oberen Fläche des Mesocolon transversum und mit dem Colon transversum selbst. Es bildet also das Mesocolon transversum die hintere resp. untere Wand des Netzbeutels. Vom Querkolon zieht die hintere Platte des großen Netzes weit nach abwärts, die dünnen Därme deckend. Die vordere Platte des großen Netzes zieht beim Neugeborenen vom unteren Netzrande direkt nach aufwärts zur großen Kurvatur des Magens. Später kommt es meist zu einer Verwachsung der vorderen Platte des Netzes mit dem Querkolon. Der Teil der vorderen Platte des großen Netzes, der dann vom Querkolon zur großen Kurvatur des Magens zieht, wird Ligamentum gastrocolicum genannt. Bleibt diese Verwachsung aus, so kann man von einem Ligamentum gastrocolicum naturgemäß nicht sprechen.

Aus den eben dargelegten topographischen Verhältnissen in der Bauchhöhle ergibt sich zur Genüge, wie kompliziert die Anordnung der Gebilde in derselben ist. Daraus erhellt einerseits, wie günstig die Bedingungen zur Verbreitung einer Entzündung in dieser Höhle sind und andrerseits, wie schwierig, ja geradezu unmöglich es ist, die Bauchhöhle zu desinfizieren und zu drainieren. Allerdings begünstigt der komplizierte Bau der Bauchhöhle im Vereine mit der großen Fähigkeit des Peritoneum, Adhäsionen zu bilden, die Abkapselung eines Entzündungsherdes.

Für die Verbreitung einer infektiösen Entzündung im Cavum peritonei ist noch ein Faktor von großer Wichtigkeit, das ist die Beweglichkeit der einzelnen Gebilde in der Bauchhöhle.

Dieselbe ist einerseits bedingt durch die Eigenbewegung der Organe, wie die Peristaltik des Darmes, andrerseits durch die Volumsänderungen der dem Peritoneum benachbarten Organe, so z. B. der Harnblase, und drittens durch die Ortsveränderungen, welche die beweglichen Organe infolge der wechselnden Beschaffenheit ihres Inhaltes erleiden. Sind Dünndarmschlingen mit Gas gefüllt, so steigen sie nach oben; ist dagegen ihr Inhalt ein flüssiger oder dünnbreiiger, so sinken sie nach unten ins kleine Becken. Weiter haben wir zu berücksichtigen die Wirkung der Bauchpresse und die Lageveränderungen der intraabdominellen Organe durch die Respirationsbewegung. Durch die Exkursionen des Zwerchfelles wird nicht nur die Lage der Organe der Bauchhöhle zueinander, sondern auch zu denen der Brusthöhle wesentlich verändert. Ein Beispiel möge dies erläutern. Ein horizontaler Stich, der den Thorax in einer Ebene trifft, die durch die Knorpelknochenfuge der 7. Rippe geht, wird bei der Exspirationsstellung des Zwerchfelles nur Organe des Bauchraumes verletzen. Wenn jedoch bei tiefer Inspiration die Lungenränder die Pleurasinus entfalten, so trifft ein Stich derselben Richtung und Länge auch die Lungen.

Am meisten vermindert wird die Kapazität der Bauchhöhle dann, wenn die Bauchmuskulatur und das Zwerchfell sich gleichzeitig kontrahieren, wie dies beispielsweise beim Absetzen des Stuhles der Fall ist.

2. Kapitel.

Physiologie des Peritoneum.

Wir müssen auf dieselbe näher eingehen, da nur auf Grund des Verständnisses der physiologischen Eigenschaften des Peritoneum die komplizierten Verhältnisse, wie sie sich bei Erkrankungen des Organismus, aber auch bei dem von uns ausgeführten operativen Eingriffe ergeben, verständlich werden.

Die wichtigsten physiologischen Eigenschaften des Peritoneum, welche für seine Pathologie die größte Bedeutung haben, sind sein Vermögen der Resorption, der Transsudation und Exsudation.

1. **Resorption.** Über die große Fähigkeit des Peritoneum, Flüssigkeiten, welche in die Bauchhöhle eingebracht wurden, zu resorbieren, haben uns die Versuche von *Wegner* an Kaninchen unterrichtet. Derselbe wies nicht nur nach, daß Lösungen verschiedener Natur vom Peritoneum aufgesaugt werden, ohne daß eine Veränderung im Abdomen wahrgenommen wird, sondern er stellte auch fest, wie groß die Flüssigkeitsmenge ist, die das Peritoneum resorbieren kann. Seine Versuche ergaben, daß das Bauchfell eines Tieres in etwa 24 Stunden eine seinem eigenen Körpergewichte gleiche Menge von Flüssigkeit aufsaugen könne. Die Resorption durch das Peritoneum kommt hauptsächlich auf dem Wege der Blutgefässe und durch die von *v. Recklinghausen* zuerst aufgefundenen Lymphstomata am Centrum tendineum des Zwerchfelles zustande. *v. Recklinghausen* selbst hat durch Versuche dargetan, daß auf diesem Wege sowohl wässerige Flüssigkeiten als auch Fettemulsionen und ebenso Lösungen, in denen feste Körperchen suspendiert sind, wie z. B. mit chinesischer Tusche versehene Zuckerlösung, fein zerriebenes Kobaltblau u. dgl. in den Ductus thoracicus gelangen. *Wegner* spritzte Aufschwemmungen von Bakterien in die Bauchhöhle ein und fand, daß die Lymphgefäße des Centrum tendineum mit Bakterien vollgepfropft waren und daß dieselben im Blute und in den inneren Organen massenhaft angetroffen werden konnten. Eingehende Untersuchungen über die peritoneale Resorption haben *Schnitzler* und *C. Ewald* angestellt. Die Ergebnisse ihrer Versuche sind kurz folgende: Am raschesten werden wässerige Salzlösungen resorbiert, und zwar um so rascher, je konzentrierter die Lösung ist. Bildet jedoch Glyzerin oder Zuckerlösung das Lösungsmittel der Salze, so wird die Resorption verzögert. Noch langsamer ist sie bei kolloiden, salzhaltigen Flüssigkeiten. Ebenso verzögert verminderte Peristaltik die Resorption; gesteigerte Peristaltik dagegen fördert sie nicht. Ganz erheblich verlangsamt wird weiters die Resorption durch Vermehrung des Druckes im Cavum peritonei und durch bakterielle Peritonitis nach Injektion von Bakterien, Toxinen und Proteinen. Ebenso

beträchtlich ist die Verzögerung der Resorption durch Verdickung des Peritoneum infolge chronischer Entzündung (nach Einbringung eines Fremdkörpers in die Bauchhöhle). Die Resorption wird weiters so lange gehemmt, als das Tier intensiv abgekühlt ist. Auf den ferneren Verlauf der Resorption übt jedoch die Abkühlung keinen Einfluß. Auch die vorübergehende Austrocknung des Peritoneum hat eine deutliche Verlangsamung der Resorption zur Folge. Nach der Meinung dieser Autoren folgt die Resorption nicht den Gesetzen der Transfusion und Diffusion, sondern geht derart vor sich, daß die zu resorbierenden Medien sich dem kontinuierlichen Saftstrome zwischen den Serosaflächen beimengen und in diesem in die Lymph- bzw. Blutbahn gelangen. Nach Versuchen, die *Clairmont* und *Haberer* in jüngster Zeit angestellt haben, wird die peritoneale Resorption durch Ausschaltung des Zwerchfelles wesentlich herabgesetzt. Diese Autoren sind im Gegensatz zu *Schnitzler* und *Ewald* zu der Ansicht gekommen, daß gesteigerte Peristaltik, wie sie z. B. im Beginne der Peritonitis vorhanden ist, die Resorption wesentlich fördert.

In dem großen Resorptionsvermögen des Bauchfelles liegt einerseits für den Organismus die Gefahr, daß hochvirulente Bakterien und deren Toxine rasch in den Kreislauf gelangen und ihre deletäre Wirkung entfalten, andrerseits ermöglicht es uns diese Eigenschaft des Peritoneum, große Quantitäten von Flüssigkeit dem Saftstrom zuzuführen, indem wir vor dem Verschlusse der Laparotomiewunde 1—2 *l* steriler körperwarmer, physiologischer Kochsalzlösung in das Cavum peritonei eingießen.

2. **Transsudation und Exsudation.** Auch bezüglich der peritonealen Transsudation hat *Wegner* grundlegende Untersuchungen angestellt. Er fand, daß das Peritoneum eines Kaninchens auf die Einbringung reizender Substanzen mit einer lebhaften Transsudation antworte und stellte fest, daß die Menge der transsudierten Flüssigkeit in einem Zeitraume von 12—24 Stunden dem Körpergewichte des Tieres gleichkomme. *Clairmont* und *Haberer* haben neuerdings auf die Wichtigkeit der reichlichen Leukozytose hingewiesen, die eintritt, wenn das Peritoneum z. B. durch Eventration gereizt wird. Die emigrierten Leukozyten entwickeln anfangs eine sehr energische Phagozytose, die aber bald wieder sistiert. Von besonderer Wichtigkeit für den Chirurgen ist die Eigenschaft des Peritoneum, auf mechanische oder chemische Reize durch fibrinreiche Exsudation zu reagieren. Durch diese Fibrinausscheidung und die spätere Organisation des fibrinösen Exsudats erklärt sich die Abkapselung von Fremdkörpern im Peritoneum, ebenso die rasche Verklebung unserer peritonealen Operationswunden und die große Leichtigkeit der Adhäsionsbildung. Die Exsudation von Fibrin ist das Resultat des Zugrundegehens der Endothelzellen, die, wie wir wissen, überaus empfindlich gegen alle mechanischen und chemischen Einflüsse sind *(Graser)*. Diese Eigenschaft begrüßen wir oft mit großer Freude, wenn sie z. B., wie später ausgeführt werden soll, zur Abkapselung eines Entzündungsherdes führt, andrerseits aber tritt sie unseren chirurgischen Bestrebungen hinderlich entgegen, da wir gerade dadurch bei den Operationen oft nicht imstande sind, den angesammelten Eiter aus den zahlreichen Buchten und Taschen sicher zu entleeren. Sie verhindert nicht weniger eine genügende Drainage der Bauchhöhle und bringt uns selbst nach glücklich ausgeführten Operationen bei entzündlichen Prozessen in der Bauchhöhle um einen dauernden Erfolg, da durch diese Adhäsionsbildung

nicht selten Knickungen oder Strangulationen des Darmkanales bedingt werden, die das Wohlbefinden unserer Patienten wesentlich beeinträchtigen, ja nicht selten sogar ihr Leben neuerdings gefährden.

Von der allergrößten Bedeutung ist die hohe bakterizide Wirkung des peritonealen Transsudats. Wir wissen schon durch die Tierversuche von *Grawitz* (1886), daß das Peritoneum auch die Injektion einer gewissen Menge von Reinkulturen pathogener Mikroorganismen verträgt. Es handelt sich bei der peritonealen Infektion stets darum, ob das Individuum imstande ist, durch die peritoneale Transsudation eine so große Menge von Schutzstoffen aufzubringen, daß die eingeführten Keime und deren Toxine in ihrer Vermehrung gehindert bzw. in ihrer verderblichen Wirkung paralysiert werden. Wesentlich unterstützt wird die bakterizide Wirkung der Transsudation durch die rasche Resorption der bakterienhaltigen Flüssigkeit, die so in kürzester Zeit in die Blutbahn gebracht und dort unschädlich gemacht wird. Es findet also immer ein Kampf statt zwischen der Resistenzfähigkeit des Individuums einerseits und der Menge und Virulenz resp. Toxizität der eingeführten Keime andrerseits. Dies gilt natürlich nur dann, wenn ein normales Bauchfell sich gegen den Insult einer Infektion zu wehren hat. Ist dasselbe durch mechanische oder chemische Schädlichkeiten in seiner Abwehrkraft beeinträchtigt, so werden die eingeführten Keime viel leichter den Sieg erringen. *Clairmont* und *Haberer* schreiben der Schädigung des Endothels durch die Bakterientoxine große Bedeutung für den Verlauf einer peritonealen Infektion zu. Wenn nämlich das Peritoneum nicht imstande ist, die nötige Menge von Schutzstoffen gegen die eingebrachten Bakterien aufzubringen, so werden gerade die eben erwähnten Schutzvorrichtungen, die in der Resorptions- und Transsudationsfähigkeit liegen, zu seinem Verderben. Das peritoneale Transsudat bietet dann den Keimen den besten Nährboden, sie vermehren sich rapid und werden samt ihren Toxinen durch den so ausgezeichnet wirkenden Resorptionsapparat des Peritoneum unheimlich schnell in die Blutbahn gebracht.

Wir sehen also, daß die physiologische Eigenschaft des Peritoneum, die Fähigkeit der raschen Resorption großer Flüssigkeitsmengen, das Vermögen, ein bakterizid wirkendes Transsudat abzusondern und reichlich fibrinöse Massen zu exsudieren, welche die Verklebungen der mit einem Peritonealüberzug versehenen Organe bewerkstelligen, zum Schutze sowohl als zum Schaden des Menschen gegeben sind. Wir danken ihnen die schönsten Erfolge der Bauchchirurgie und verwünschen sie ein anderes Mal wieder, weil sie es uns unmöglich machen, das Leben eines an Peritonitis Erkrankten zu retten. Wir wissen sehr gut, daß die Heilung unserer Operationswunden im Bereiche des Cavum peritonei nur durch eine umschriebene Peritonitis möglich wird, die auf die allernächste Umgebung der Nahtlinie beschränkt bleibt und in der kürzesten Zeit abläuft. Leider erfahren wir aber auch nur zu oft, daß alle unsere Bemühungen vergebens sind, wenn nach der Perforation eines Geschwüres im Magendarmtrakt in wenigen Stunden schon eine so große Menge von Keimen und Toxinen resorbiert ist, daß das Herz des Kranken den Dienst versagt oder daß wir eine Eiterung im Bauchraum infolge der vielfachen, durch Adhäsionen abgeschlossenen Abszesse nicht zu beherrschen imstande sind.

3. Kapitel.

Allgemeines über Laparotomien.

Das Wort Laparotomie (τὰ λάπαρα = die Weichen) bedeutet Bauchschnitt, die operative Eröffnung der Bauchhöhle. Wir verstehen darunter jedoch nur die operative Eröffnung der Bauchhöhle mittelst eines Schnittes durch die vordere oder seitliche Bauchwand, im Gegensatz zur Inzision des Peritoneum parietale auf sakralem oder perinealem Wege, durch das Diaphragma hindurch oder von der Vagina aus. Für alle Operationen, bei denen überhaupt die Bauchhöhle eröffnet wird, gebrauchen heute viele den Ausdruck Köliotomie (ἡ κοιλία = die Bauchhöhle).

Soweit die Geschichte berichtet, wurde die Laparotomie als Vorakt intraperitonealer Operationen in den fünfziger Jahren des vorigen Jahrhunderts planmäßig ausgeführt und bald wagten die Chirurgen dieser Zeit immer häufiger den kühnen Eingriff — freilich blieb der Erfolg damals nur allzuoft aus, die Patienten erlagen in kurzer Frist, manchmal nach wenigen Stunden der Peritonitis. Wir müssen den Mut und die Beharrlichkeit unserer Vorkämpfer anstaunen, die sich durch so zahlreiche Mißerfolge nicht abschrecken ließen, immer wieder von neuem anzustürmen gegen den Feind, den sie nicht kannten, rastlos an der Verbesserung der Operationsmethode zu arbeiten.

Erst *Listers* große Tat brachte auch in diesem Gebiete der operativen Chirurgie den erlösenden Umschwung. Immer größer wurde unter dem segensreichen Einflusse der antiseptischen Maßnahmen die Zahl derer, die glücklich den so gefürchteten Eingriff überstanden, doch galt auch noch in jener Zeit die Laparotomie für die gefährlichste der Operationen.

Die Ära der Asepsis sowie die neuesten serologischen Forschungen endlich brachten uns die Erkenntnis, daß wir gerade in den physiologischen Eigentümlichkeiten des Peritoneum den besten Bundesgenossen besitzen in dem Kampfe gegen die Erreger der tödlichen Peritonitis.

Wir wissen heute, wie schon oben ausgeführt wurde, sehr wohl, daß wir trotz aller unserer aseptischen Maßnahmen nicht imstande sind, bei Laparotomien, in deren Verlauf wir Hohlorgane des Bauches mit bakterienhaltigem Inhalt eröffnen müssen, das Peritoneum vor Infektion zu bewahren. Wir wissen aber auch ebensogut, daß das Peritoneum glücklicherweise imstande ist, durch die Schutzstoffe, die es produziert, sich dieser Infektion bis zu einem gewissen Grade selbst zu erwehren; die Entzündung des Peritoneum, die sich in unmittelbarer Nähe des Operationsfeldes einstellt, bleibt lokalisiert und erlischt in kürzerer oder längerer Zeit völlig — vorausgesetzt natürlich, daß das Peritoneum seine physiologische Kraft ungeschmälert besitzt.

In diesen Tatsachen sowie in der Ausbildung der operativen Technik liegt der Grund der ausgezeichneten Erfolge, welche die beiden letzten Dezennien der Chirurgie des Bauches gebracht haben. Die große Scheu der früheren Zeit vor der Eröffnung des Cavum peritonei kann heute als überwunden betrachtet werden, wir dürfen heute mit Fug und Recht behaupten, daß die Gefahren einer Laparotomie, die von kundiger, geübter Hand ausgeführt wird, auf ein Minimum zusammengesunken sind.

Trotz dieser Erkenntnis halten wir strengstens fest an dem Grundsatze, den auch neuerdings wieder *Kocher* betont hat, eine Laparotomie nur dann auszuführen, wenn eine strikte Indikation hierfür vorliegt. Wenn auch die Gefahr dieser Operation heute ganz wesentlich verringert ist gegenüber früheren Zeiten, so besteht sie doch, zumal da es immer noch Faktoren gibt, die wir nicht vollkommen sicher beherrschen, so daß immer einmal ein Fehler unterlaufen kann; man hat in jedem einzelnen Falle mit allen zu Gebote stehenden Mitteln danach zu trachten, zu einer sicheren

Diagnose zu gelangen und danach die Indikation zu stellen. Reine Probelaparotomien, Laparotomien bloß zur Stellung der Diagnose sind, wenn irgend möglich, zu vermeiden. Anders ist die Indikationsstellung für Verletzungen des Bauches; hier müssen wir die Laparotomie machen, wenn auch nur der Verdacht einer Perforation besteht.

Der ganze für die sichere Ausführung einer Laparotomie nötige Apparat ist ein äußerst durchgebildeter und bewährter, dabei gegen früher wesentlich vereinfachter. Wir haben gelernt, wie die Patienten, an denen eine Operation mit Bauchschnitt vorzunehmen ist, am zweckmäßigsten vorzubereiten sind, wie die Haut des Patienten gründlich gereinigt werden muß. Die Technik des Schnittes und am Schlusse der Operation die der Naht, die Art des Verbandes und der Nachbehandlung sind das Resultat der Erfahrung an Tausenden von derartigen Operationen. Jeder Chirurg, der mit gutem Gewissen eine Laparotomie ausführen will, muß aber auch diese Technik vollkommen beherrschen und gelernt haben, sicher aseptisch zu operieren. Daß die verschiedenen Chirurgen in der Art und Weise, wie sie den Endzweck, eine Operation des Bauchschnittes kunstgerecht zu Ende zu führen, erreichen, einigermaßen voneinander abweichen, ist nicht zu verwundern.

Es würde hier zu weit führen, die Technik der Laparotomie, welche die einzelnen Chirurgen anwenden, anzuführen und kritisch zu besprechen. Im folgenden sollen die Maßnahmen, die an unserer Klinik für die Vorbereitung, Ausführung und Nachbehandlung einer Laparotomie Brauch sind und sich bewährt haben, kurz geschildert werden.

1. Vorbereitung des Operationsraumes. Das gewiß sehr lobenswerte Streben, Laparotomien in eigenen, nur dazu bestimmten Operationssälen durchzuführen, stößt in der Praxis, auch der klinischen, auf große Schwierigkeiten und es hat die Erfahrung gelehrt, daß auf den reaktionslosen Verlauf einer Laparotomie die Art des Operationslokales wohl nur ausnahmsweise von Einfluß ist. Man kann selbst in jeder halbwegs reinen Privatwohnung einen Bauchschnitt mit gutem Gewissen ausführen und wir geben den Kollegen, die hierzu gezwungen sind, den Rat, in der Vorbereitung einer zu einem Operationszimmer umzugestaltenden Privatwohnung nicht zu weit zu gehen. Handelt es sich doch in diesen Fällen gewöhnlich um dringliche Operationen; wenn man nun vor einer solchen Vorhänge und Bilder entfernen, die Wände und Möbel abstauben läßt, so ist die Luft mit Staubteilchen für lange verunreinigt und man hat so mehr geschadet, als wenn man den bürgerlichen Schmutz und Staub ruhig an den Wänden belassen hätte. Die Temperatur des Operationsraumes besonders zu erhöhen, halten wir für unnötig; wir heizen im Winter den Raum bloß auf 16—18° C.

2. Vorbereitung der Ärzte. Daß Operateur und Assistenten keine Manipulationen an unreinen Wunden oder Manipulationen an Leichen vornehmen dürfen, da dann die Gefahr besteht, daß sie ihre Hände nicht genügend keimfrei bekommen, wenn sie sich auch noch so gründlich waschen und desinfizieren, ist eine eigentlich seit *Semmelweis* zu beherzigende Tatsache. Da ein beschäftigter Chirurg niemals weiß, welch operative Anforderungen ihm in nächster Stunde erwachsen, sollte sich ein solcher überhaupt zum Prinzip machen, alle Manipulationen an auf seine chirurgische Reinheit verdächtigem Material, also alle Verbände an eiternden Wunden, alle Operationen an infizierten Teilen, alle Untersuchungen am Rektum, Mund und Vagina etc. immer nur in Kautschukhandschuhen auszuführen. Wir halten diese prophylaktische Maßregel für empfehlenswerter als die Gepflogenheit, in sterilisierten Kautschukhandschuhen die Laparotomie selbst auszuführen, da die oft sehr subtilen Handleistungen hierdurch doch erschwert werden. Ebenso strenge müssen bei Eiterungen an den Händen des Operateurs und seiner Assistenten die Vorsichtsmaßregeln gehandhabt werden, um einer Infektion vorzubeugen.

In bezug auf die Händewaschung vor Laparotomien befolgen wir folgenden Vorgang: Vor allem werden Hände und Vorderarme in warmem Wasser durch zirka 5 Minuten gebadet, dann durch weitere 5 Minuten mit durch Auskochen sterilisierter Bürste und gewöhnlicher Seife energisch abgerieben, dann mit lauem Wasser abgespült, mit sterilem Tuche gut abgetrocknet. In gewöhnlichen Fällen verwenden wir also keine antiseptischen Flüssigkeiten, weder Sublimatlösung noch Alkohol. Diese werden nur dann benutzt, wenn wir trotz aller Vorsicht mit infektiösem Material in Berührung kamen. Über die so gereinigten Hände werden sterilisierte Zwirnhandschuhe gezogen und in diesen die ganze Operation ausgeführt.

Die Kleidung des Operateurs und seiner Assistenten besteht in sterilisierten Operationsmänteln und Kopfhauben. Gesichtsmasken verwenden wir nur dann, wenn einer von uns an einem Katarrh der Luftwege leidet.

3. Vorbereitung des Patienten. Jeder Patient, bei dem eine Laparotomie vorgenommen werden soll, wird, wenn möglich, 2—3 Tage auf leichte, flüssige Kost gesetzt, er bekommt Laxantien per os und täglich 1—2 Klysmen. Diese Entleerung des Darmkanales vor der Operation ist wichtig, da geblähte Darmschlingen die Orientierung im Abdomen erschweren und die Reposition von Organen, die vor die Wunde gelagert waren, hindern. Ferner sind die Beschwerden der durch den Operationsshok gestörten Darmfunktion nach der Operation um so größer, je mehr der Darm gefüllt ist und endlich ist die Leerheit des Darmes von besonderer Bedeutung bei Operationen, die den Darm eröffnen. Vor jeder Laparotomie muß — nötigenfalls mittelst Katheters — die Harnblase entleert werden.

Die letzte Nahrung per os erhalten die Patienten am Vorabend der Operation.

Von einer Reinspülung des Magens nehmen wir in der Regel Abstand, es sei denn, daß wir am Morgen selbst zu operieren haben oder daß es sich um einen Fall von Ileus handelt; hier erscheint diese Maßregel dringend geboten, um einer Aspiration von Mageninhalt beim Erbrechen in der Narkose vorzubeugen.

Am Nachmittag vor dem Operationstag bekommt der Patient ein warmes Bad, in welchem ihm mit Schmierseife die Haut der vorderen Bauchwand, besonders der Nabel so gründlich als möglich gereinigt wird. Bei sehr empfindlichen Patienten verzichten wir auf das Bad am Vortage, weil wir glauben, daß hierdurch eine Quelle für die so gefürchteten postoperativen Katarrhe der Luftwege vermieden werde. Von allen anderen Prozeduren zur Hautreinigung am Vortage der Operation sehen wir ab, da sich nicht so selten, namentlich um die Haarfollikel herum, bis zum nächsten Morgen ein Ekzem entwickelt.

Unmittelbar vor der Operation werden die Haare von der Intermamillarlinie angefangen bis zur Symphyse hinunter abrasiert, die Haut zuerst mit Äther so lange gerieben, bis der Gazebauschen kein Fett bzw. Schmutz mehr annimmt und dann die ganze Region in den oben bezeichneten Grenzen gründlich mit eingeseifter Holzwolle abgewaschen und endlich mit Sublimat in Lösung von 1:1000 abgespült. Das Waschen und Spülen wird dreimal ausgeführt.

Von Wichtigkeit ist es, um Erkältungen zu verhüten, die Kranken nach der Reinigung nicht in dem Spülwasser liegen, sondern dasselbe durch Neigen des Operationstisches abfließen zu lassen.

Zur Bedeckung des Kranken wird trocken sterilisierte Wäsche genommen; auch diese Maßnahme ist erforderlich, um einer Erkältung des Patienten vorzubeugen. Den Gebrauch von heizbaren Operationstischen halten wir für entbehrlich. Recht vorteilhaft erscheint es, die unteren Extremitäten des zu Operierenden bis in die Höhe des Trochanters mit dicken Flanellstrümpfen zu umhüllen.

4. Anästhesierung. Bezüglich derselben sei bemerkt, daß wir bei den Laparotomien der allgemeinen Narkose den Vorzug geben. Es gelingt ja zweifellos, durch die Einwirkung der Infiltrationsanästhesie die vordere Bauchwand schmerzlos zu durchtrennen, wenn es auch oft Schwierigkeit bereitet, das Peritoneum parietale gänzlich unempfindlich zu machen. Das Peritoneum viscerale ist so gut wie unempfindlich; man kann z. B. ohne jede Anästhesierung eine Enteroanastomose schmerzlos ausführen — aber nur unter der Voraussetzung, daß an der Radix mesenterii kein Zug ausgeübt wird. Überall dort, wo sich die Gekröse und Ligamente der Bauchorgane an die hintere oder seitliche Bauchwand heften, löst Zug intensiven Schmerz aus. Deshalb ist die Orientierung bei Laparotomien ohne allgemeine Narkose eine so große Qual für den ohnehin hochgradig erregten und geängstigten Patienten, deshalb ist unter diesen Verhältnissen die Orientierung so oft ungenügend. Die psychische Alteration, der Shok, schädigt unserer Ansicht nach den Kranken mehr als eine leichte allgemeine Narkose. Dazu kommt noch, daß es nicht jedermanns Sache ist, in dem Bauche eines vor Schmerz schreienden und sich windenden Patienten kalten Blutes herumzuhantieren, ferner, daß durch die oft ungebührlich lange Dauer einer solchen Operation, durch die Unruhe des Kranken und der Ärzte die Asepsis ins Wanken kommt — kurz: wir vermeiden die lokale Anästhesie, wenn irgend möglich.

Dagegen erscheint es oft recht zweckmäßig, die beiden Verfahren zu kombinieren, wie dies *Bakeš* mit bestem Erfolge bei seinen Gallenblasen- und Magenoperationen getan hat. Man beginnt unter lokaler Anästhesie die Operation, nachdem der Patient 1—2 *cg* Morphin subkutan bekommen hat. Vor Eröffnung des Cavum peritonei läßt man die Äthermaske dem Kranken vorhalten und im Ätherrausch orientiert sich der Operateur möglichst rasch über die Verhältnisse. Sowie mit der Operation an dem betreffenden Organe begonnen, z. B. die Gastroenterostomie ausgeführt wird, läßt man den Kranken wieder völlig erwachen und erst bei der Naht

der Bauchdecken kann — wenn nötig — ein zweiter Ätherrausch dem Patienten appliziert werden. Unter gewissen Umständen kommt auch die Rückenmarksanästhesie in Frage.

5. **Lagerung.** In der Regel wird die Laparotomie bei Rückenlage des Patienten ausgeführt.

Sehr vorteilhaft ist es bei Operationen im Epigastrium und in den Hypochondrien, ein dreikantiges Kissen unter den Rücken des Patienten zu schieben; durch die so erzeugte Lordose der Brust- bzw. Lendenwirbelsäule wird die Zugänglichkeit oft wesentlich erhöht, namentlich bei Eingriffen an den tiefen Gallenwegen.

Bei Laparotomien mittelst eines Flankenschnittes, wie z. B. bei Nierenexstirpationen, werden die Patienten in Seitenlage operiert, je nach der Zweckmäßigkeit machen wir ausgedehnten Gebrauch von der *Trendelenburg*schen Beckenhochlagerung und der Beckentieflagerung (Schrägstellung von 45°, *Rühl*).

6. **Schnitt.** Der Schnitt für die Laparotomie ist in jedem Falle so zu wählen, daß er dem Operateur die beste Zugänglichkeit und Übersicht verschafft und daß er die besten Aussichten für eine feste Narbe in den Bauchdecken verspricht.

Nach diesen allgemeinen Gesichtspunkten richtet sich sowohl die Wahl des Ortes als auch die Größe des Schnittes.

Die verschiedenen Schnittführungen bei Operationen an den einzelnen Organen der Bauchhöhle sind in den betreffenden Kapiteln abgehandelt; hier nur einige allgemeine Angaben.

Unser Hauptaugenmerk bei der Wahl des Laparotomieschnittes muß vor allem darauf gerichtet sein, die Nerven, welche die Bauchmuskulatur versorgen, möglichst zu schonen. Denn wir wissen, daß Lähmung eines Teiles der Bauchmuskulatur das Zustandekommen einer Hernia ventralis in der Narbe ganz wesentlich begünstigt. Die Nerven, die hier in Betracht kommen, sind die N. intercostales, N. ileohypogastricus und N. ileoinguinalis. Der Verlauf dieser Nervenstämme ist ein zur Medianlinie senkrechter oder schräger. Daraus ergibt sich, daß wir Schnitte in den beiden Seiten des Bauches, dem Verlaufe der Nerven entsprechend, senkrecht oder schräg zur Mittellinie anlegen, längere Schnitte parallel zu dieser aber vermeiden. Von mehreren Seiten, so namentlich von *Kocher*, wird zur Vermeidung von Nervenverletzungen bei den Laparotomieschnitten empfohlen, die Bauchmuskeln stumpf, parallel zu ihrer Faserrichtung zu durchtrennen und kräftig auseinanderzuziehen. Doch besteht dabei unserer Ansicht nach immer die Gefahr, die Nervenstämmchen durch das starke Auseinanderziehen der einzelnen Muskelplatten zu durchreißen.

Eine Verletzung von motorischen Nerven ist ausgeschlossen bei Schnitten in der Medianlinie, durch die Linea alba.

Wir wenden den medianen Schnitt an bei den meisten Operationen am Magen, Dünndarm und an den Organen des kleinen Beckens sowie bei den Explorativlaparotomien. Ebenso halten wir eine mediane Inzision für indiziert in allen Fällen von Ileus, in denen wir den Sitz des Hindernisses nicht mit Sicherheit vor der Operation eruieren können.

In derartigen Fällen wird ebenso wie bei den Probelaparotomien der Schnitt so angelegt, daß er links den Nabel umgeht und von diesem halbiert wird. Manche Chirurgen machen grundsätzlich bei jeder Laparotomie in der Medianlinie die Exzision der Nabelnarbe aus den Bauchdecken (Omphalektomie, *v. Mikulicz*).

Kleinen Schnitten ist unbedingt der Vorzug zu geben vor den gewiß oft ganz unnötig langen Inzisionen. Vernünftigerweise beginnt man wenigstens immer mit einem kleinen Schnitt, verlängern kann man ihn immer noch, wenn der lokale Befund dies erheischt. Sind alle Schichten der Bauchwand durchtrennt, so werden die Schnittränder des Bauchfelles mit Klemmen gefaßt, welch letztere nach außen umgelegt werden.

7. **Das Operieren im Cavum peritonei.** Für das Operieren im Cavum peritonei gelten die folgenden allgemeinen Regeln:

a) Sowie das Peritoneum parietale durchtrennt ist, muß es das Streben des Chirurgen sein, sich möglichst rasch über die Verhältnisse im Bauchraum zu orientieren. Erfordert der Fall die Vornahme einer intraperitonealen Operation, dann darf keine Sekunde verloren werden; die Operation muß mit der größten Schnelligkeit, welche Exaktheit zuläßt, zu Ende geführt werden.

b) Das Einführen der Finger oder der ganzen Hand des Operateurs in den Bauchraum ist so weit als nur irgend möglich einzuschränken. Wir halten gerade für die Laparotomie strenge an unserem Grundsatze fest, das Operationsfeld nur mit Instrumenten und nur im Notfalle mit unseren Händen zu berühren. Abgesehen von

der gesteigerten Infektionsmöglichkeit bedeutet das Anfassen von Organen der Peritonealhöhle mit der Hand, die einen Handschuh trägt, einen mechanischen Insult des Peritoneum, der unter Umständen gewiß nicht gleichgültig ist.

c) Ebenso wie vor mechanischen muß das Bauchfell vor chemischen Reizen bewahrt werden. Es sind deshalb alle antiseptischen Flüssigkeiten, wie Sublimat, Karbol, Lysol etc. ängstlich zu vermeiden. Zur Reinigung der Hände, nötigenfalls zum Reinigen des Operationsfeldes ist nur warme, physiologische Kochsalzlösung zulässig.

d) Man hat danach zu trachten, das Organ, an dem operiert werden soll, vor die Schnittwunde, also extraperitoneal zu lagern und die Wunde im Peritoneum sorgfältig mit trockenen Mullkompressen zu decken. Dadurch verhindern wir die Infektion des Cavum peritonei fast mit Sicherheit auch dann, wenn Hohlorgane mit bakterienreichem Inhalt, wie Magen oder Darm, eröffnet werden.

Ist jedoch die Vorlagerung des Organs nicht oder nur teilweise möglich, dann haben wir unser Operationsfeld dadurch gleichsam zu isolieren, daß wir dasselbe gegen die Umgebung, d. h. gegen die freie Bauchhöhle exakt mit Mullkompressen „abstopfen", so daß auch dann das Ausfließen infektiösen Inhaltes aus dem Organ, an dem wir operieren, eine diffuse Peritonitis nicht erzeugen wird.

e) Die Blutstillung muß die exakteste sein, um Nachblutungen und Adhäsionsbildung durch intraperitoneale Blutansammlung zu vermeiden. Wir verwenden als Ligaturmateriale stets nur Seide.

f) Jede zufällig oder absichtlich gesetzte Wunde des Peritoneum muß genauestens vernäht und übernäht werden. Traut man der Festigkeit der Naht nicht ganz, so ist es gut, die Nahtstelle noch mit einem Netzzipfel oder einer Appendix epiploica zu bedecken.

Gelingt es jedoch nicht, Defekte des Peritoneums zu schließen, respektive mit Peritoneum, das man anderswo hernimmt, zu decken, so tritt die Tamponade in ihr Recht (siehe unten).

g) Um sich vor dem Unglück zu schützen, einen Tupfer oder ein Instrument in der Bauchhöhle zurückzulassen, stehen verschiedene Methoden in Verwendung (Perltücher, besonders große Klemmen, *v. Mikulicz*). Das sicherste Mittel, über welches wir derzeit verfügen, ist noch immer die genaueste Zählung der Kompressen und Instrumente, die bei einer Laparotomie verwendet werden sollen, unmittelbar vor der Operation und vor dem Verschließen der Laparotomiewunde durch einen gewissenhaften Arzt.

8. **Naht der Bauchwand.** Für die vollständige Naht der Bauchdecken nach der Laparotomie gibt es zwei Methoden: die Massennaht und die Schichtennaht. Die erstere ist heute jedoch ziemlich allgemein verlassen, auch wir wenden prinzipiell die Naht in Etagen an. Der Grund, warum die Chirurgen sich lange gegen die Schichtennaht gesträubt haben, ist der, daß wir ja bei derselben Nahtmaterial versenken, also zur Einheilung bringen müssen. Ist aber das Nahtmaterial nicht aseptisch gewesen, respektive bis zum Schlusse der Hautwunde geblieben, so kommt es zu sehr unangenehmen Eiterungen der Bauchdecken in der Umgebung der tiefen Nähte, die erst mit der Abstoßung des infizierten Fadens nach außen enden. Das Resultat dieser Eiterungen in der Tiefe ist aber leider sehr häufig eine Hernia ventralis, die dem Kranken, der glücklich war, den ersten Eingriff überstanden zu haben, bald alle Pein einer zweiten Operation auferlegt.

Man hat in erster Linie das Nahtmaterial für derartige Mißerfolge verantwortlich gemacht und daher rührt das bunte Durcheinander von verschiedenen Stoffen, welche die einzelnen Chirurgen zur Bauchdeckennaht verwenden: außer Seide, Catgut, Silkworm, die verschiedenen Metalldrähte, Renntier- und Känguruhsehnen, Silberkautschukseide etc.!

Wir haben uns von allen diesen Neuerungen ferngehalten, sind der alten Seide treugeblieben und sind mit unseren Erfolgen recht zufrieden. *Kocher* hat dieselben Erfahrungen gemacht und der Seide zuliebe alles andere Nahtmaterial wieder über Bord geworfen. Wir verwenden allerdings „antiseptische" Seide, d. h. die käufliche Seide wird 1 Stunde gekocht und dann in einer 3%igen Formalin-Alkohollösung — auf Spulen gewickelt — aufbewahrt. Unmittelbar vor dem Gebrauch wird die Seide durch kurze Zeit in Wasser gekocht, um von der Konservierungsflüssigkeit befreit zu werden.

Bei Medianschnitten nehmen wir gewöhnlich das Peritoneum mit allen Schichten bis zum Unterhautfettgewebe in eine Etage, bei seitlichen Bauchschnitten wird die unterste Etage aus den Nähten durch Peritoneum und Fascia transversa gebildet.

Jeder durchtrennte Muskel, jedes gespaltene Faszienblatt muß exakt vernäht werden; wir bedienen uns ausschließlich der Knopfnaht. Sollte sich der seltene Fall ereignen, daß der Patient in der Zeit der Nachbehandlung durch Hustenstöße oder beim Brechakt die Nähte ganz oder teilweise sprengt, so ist unverzüglich — im Ätherrausch womöglich — eine neuerliche Naht der Bauchdecken anzulegen.

Als Verband nehmen wir ein Stück steriler Gaze, das durch zwei ziemlich lange, querangelegte Heftpflasterstreifen fixiert gehalten wird; darüber kommt eine Lage feiner Watte und endlich eine *Scoultetens*che vielköpfige Flanellbinde.

9. **Tamponade der Bauchhöhle.** Von einem vollständigen Verschlusse der Bauchhöhle durch die Naht nach der Laparotomie müssen wir absehen und eine Tamponade anwenden:

a) Wegen der Gefahr einer Nachblutung; des öfteren sind wir außerstande, bei Operationen in der Bauchhöhle die Blutung durch Unterbindungen oder Umstechungen vollständig zu beherrschen. Es gilt dies namentlich für die flächenhaften Blutungen, wie sie bei dem Lösen von peritonealen Adhäsionen auftreten und für parenchymatöse Blutungen z. B. aus der Leber, besonders bei Cholämischen.

b) In allen jenen Fällen, in denen ein größerer Defekt des Peritoneum gesetzt wurde. Es entstehen dadurch sezernierende Wundflächen, wir haben durch die Tamponade resp. Drainage für den Abfluß des Wundsekretes zu sorgen (tote Räume, *v. Mikulicz*).

c) Haben wir bei einer Laparotomie ein Hohlorgan der Bauchhöhle mit infektiösem Inhalte eröffnet und durch die Operation in irgend einer Form, sei es mittelst Anastomose oder Ligatur verschlossen, so werden wir dann tamponieren, wenn wir nicht überzeugt sind, daß unser Verschluß fest ist, d. h. wenn wir fürchten, daß in einigen Tagen sich die Nähte lockern und der bakterienreiche Inhalt des Hohlorganes in die freie Bauchhöhle gelangen könnte. So tamponieren wir bei Ligatur des Ductus cysticus nach der Cholezystektomie, bei Versenkung des Duodenalstumpfes nach Resectio pylori u. a.

d) Überall dort, wo wir Eiter oder seröse Ergüsse im Cavum peritonei finden, die wir für infektiös halten müssen (siehe Behandlung der Peritonitis).

e) Sobald wir Grund zu der Annahme haben, daß bei der Operation eine Infektion des Peritoneum erfolgt ist.

Wir verwenden zur Tamponade innerhalb der Bauchhöhle sterile Gaze, manchmal Jodoformgaze meist in der Form des *Mikulicz*-Tampons. Darunter versteht man „ein viereckiges Stück einfacher steriler oder 1%iger Jodoformgaze von der Größe eines großen Taschentuches, in dessen Zentrum ein langer, starker Seidenfaden befestigt ist. Das Gazestück wird in Form eines Beutels zusammengelegt, so daß seine Spitze vom Mittelpunkt gebildet wird, der Seidenfaden in seinem Innern verläuft und mit seinem freien Ende heraushängt. „Mit diesem „Schleier" werden die Wände des ganzen Raumes, der tamponiert werden soll, sorgfältig ausgelegt, wenn nötig wird in das Innere des Tampons noch sterile Gaze hineingestopft. Öfters geben wir auch noch gelochte Gummidrains in den Gazebeutel, wenn wir eine stärkere Sekretion erwarten. Rings um diesen Tampon legen sich alsbald die beweglichen Organe des Bauchraumes (Netz, Dünndarm) an, ihr peritonealer Überzug beginnt durch fibrinöse Exsudation zu verkleben, nach einigen Tagen schon hat sich um den Tampon herum ein Mantel von Granulationen entwickelt. Durch diese Vorkehrungen sind wir imstande, die Gefahr einer diffusen Peritonitis beim Herausleiten infektiöser Sekrete auf ein Minimum herabzusetzen.

Wann und in welchem Ausmaße zu tamponieren ist, läßt sich naturgemäß durch strenge Regeln nicht feststellen; es sind das Entscheidungen, die jeder Chirurg nach seiner Erfahrung treffen wird. Im allgemeinen läßt sich nur sagen, daß in zweifelhaften Fällen man eher zur Tamponade sich entschließen möge als zum vollständigen Verschlusse der Bauchhöhle.

Die Entwicklung einer Hernia ventralis kommt wohl häufig nach Tamponade der Bauchhöhle vor, ist aber durchaus nicht die notwendige Folge derselben. Es ereignen sich Fälle genug, in denen derart behandelte Wunden mit fester Narbe ausheilen.

Man beginnt am 4. oder 5. Tage nach der Operation zuerst die Füllung des Tampons, dann die äußeren Teile des Schleiers selbst durch langsames, leises Ziehen zu entfernen und fährt nach 2 Tagen in dem vorsichtigen Herausziehen fort, bis endlich nach mehreren solchen Prozeduren der Rest des Schleiers mit dem Seidenfaden aus dem Bauchraume extrahiert werden kann.

Als Verband solchermaßen tamponierter Wunden nimmt man sterile hydrophile Gaze in ausreichender Menge, die das Aufsaugen des aus der Bauchhöhle herausgeleiteten Sekrets zu besorgen hat.

10. **Nachbehandlung.** Nach der Operation kommen die Patienten in ein vorgewärmtes Bett, dessen Temperatur durch Thermophore und Wärmflaschen konstant erhalten wird.

Sollte das Erbrechen infolge der Narkose ungewöhnlich lange anhalten, so geben wir eine Morphininjektion von 1—2 *cg*.

Liegt ein Grund zu der Befürchtung vor, daß sich eine entzündliche Affektion der Lungen einstellt, so erhöhen wir den Oberkörper der Kranken — oft schon wenige Stunden nach der Operation — durch eine Rückenlehne und lassen alle 3 Stunden Wasserdampfspray inhalieren. Dabei müssen die Patienten aufgefordert werden, möglichst tief zu inspirieren. Verursacht die Expektoration größere Schmerzen, so ist oft eine Morphininjektion am Platze.

Besonderes Augenmerk ist nach jeder Laparotomie der Darmtätigkeit zuzuwenden. Wir wissen, daß normalerweise am 1., mitunter auch am 2. Tage nach der Operation Winde nicht abgehen. Ist das Abdomen dann schon gebläht und verursacht dieser Zustand den Patienten Beschwerden, so legen wir für einige Stunden ein Mastdarmrohr ein; erzielen wir damit nicht den gewünschten Erfolg, so wenden wir Glyzerinklysmen oder Klistiere von $^1/_4$ *l* Kamillenabsud an. Durch diese Reizmittel erreichen wir es in der Regel, daß die Darmtätigkeit angeregt wird, es gehen Winde und bald auch Stuhl ab. Sobald wir sehen, daß der Darm wieder normal funktioniert, geben wir milde Laxantien per os.

An Nahrungsmitteln bekommen die laparotomierten Patienten während der ersten 24 Stunden nichts; wird der Durst unerträglich, dann dürfen sie teelöffelweise in Eis gekühlten Tee nehmen, eventuell Eisstückchen schlucken. Die folgenden 2 bis 3 Tage bleiben wir bei flüssiger Kost: Milch und Milchspeisen, Suppe, Eier. Am 5. oder 6. Tage bewilligen wir unseren Kranken leicht assimilierbare, feste Nahrung, auch denen, die eine Operation am Magen oder Darm überstanden haben.

Die Patienten stehen in der Regel zwischen dem 12. und 14. Tage nach der Operation auf, doch bringen wir hie und da, wenn es geboten erscheint, die Kranken auch schon am Ende der ersten Woche auf die Beine. Zumal bei Schnitten im Epigastrium kann man diese Verordnung ruhig wagen — vorausgesetzt natürlich, daß eine exakte Schichtennaht angelegt war —, wir haben nie schlimme Folgen gesehen.

11. **Komplikationen nach Laparotomie.** Die Komplikationen, welche wir am meisten nach Laparotomie fürchten, sind die Pneumonie und die Peritonitis.

Die Pneumonie, diese tückische Krankheit, die uns manchmal den schönsten Erfolg raubt, entsteht nach der Operation aus verschiedenen Ursachen. Einmal sind wir nicht zu selten gezwungen, bei Patienten den Bauchschnitt zu machen, die an chronischer Bronchitis leiden. Unter dem schädigenden Einflusse der Narkose auf die Luftwege, bei der durch die Wunde so sehr erschwerten Expektoration kommt es in solchen Fällen zu einer akuten Steigerung der Bronchitis. Dazu kommt noch als unterstützendes Moment die ruhige Rückenlage, in der die Kranken die ersten Tage nach der Operation verbringen; es tritt in den Unterlappen der Lungen Hypostase ein und oft sind alle unsere prophylaktischen Maßnahmen, von denen schon oben die Rede war, nicht imstande, die unheilvolle Lungenentzündung zu bannen. Leider sehen wir aber auch mitunter Pneumonie auftreten bei Patienten, die vor der Operation eine katarrhalische Affektion der Bronchien nicht aufwiesen.

Ein weiterer Faktor für das Auftreten einer Pneumonie ist die Aspiration von Mageninhalt beim Erbrechen während des Erwachens aus der Narkose. Trotz aller Vorsicht und Überwachung sind wir nicht immer mit Sicherheit imstande, dieses unheilvolle Ereignis zu verhüten.

In eine dritte Gruppe gehören jene Pneumonien, die durch Infektionen innerhalb der Peritonealhöhle entstehen *(Kelling)*. Nach *Payr* gelangen die infektiösen Keime nicht so selten auf dem Wege der Lymphbahnen aus dem Cavum peritonei in die Brusthöhle und rufen dort Entzündung hervor. *Payr* hat sehr lehrreiche Untersuchungen angestellt über die Beziehungen der Thrombosen der Netz- und Mesenterialvenen zur Pneumonie und ist zu der Ansicht gekommen, daß nicht so selten derartige infektiöse kleinste Thromben eine Pneumonie verursachen können.

Wir müssen annehmen, daß die infektiösen Thromben der Netz- und Mesenterialvenen durch Anastomosen zwischen den Wurzeln der Pfortader und der Vena cava in den großen Kreislauf gelangen *(Gebele)* oder aber, daß die Infektion durch die Lymphbahnen innerhalb des Cavum peritonei übergeht auf die retroperitonealen Lymphgefäße, die ja die innigsten Beziehungen zu den Venen haben; so kommt es zur Thrombose kleiner retroperitonealer Venenstämmchen und damit ist die Möglichkeit gegeben, daß infektiöse Thromben in die Lungen verschleppt werden *(Kelling)*.

Eine weitere Komplikation, die wir aber glücklicherweise recht selten beobachten, ist das Auftreten von Magen- und Darmblutungen. *v. Eiselsberg* hat auf dieselben aufmerksam gemacht und erklärt ihr Auftreten als bedingt durch Ulzerationen im Magen oder Darm. Wir werden ihr Zustandekommen im Anhang an das Kapitel Magengeschwür besprechen.

Besorgniserregend sind stets Lähmungen der Magen- oder Darmmuskulatur nach Laparotomien. Wie sie zustande kommen, wissen wir genau noch nicht, es scheint, daß es sich um reflektorische Paralysen der Muskulatur handelt, hervorgerufen durch den Insult des Peritoneum, der durch die Operation gesetzt wird.

Von der Trägheit der Darmmuskulatur nach Laparotomien haben wir schon gelegentlich der Nachbehandlung gesprochen. Fehlt die Peristaltik des Darmes durch mehrere Tage gänzlich, so wird schließlich die Auftreibung des Bauches eine so hochgradige, der Allgemeinzustand des Patienten ein so schlechter, daß wir die ernstesten Besorgnisse um das Leben unserer Kranken hegen müssen. Der Gesichtsausdruck wird ängstlich, die Atmung rasch und oberflächlich, der Puls immer kleiner und frequenter, es stellt sich Erbrechen ein, das endlich fäkulent wird — es liegt das gräßliche Bild des Ileus vor.

Man hat versucht, diesen paralytischen Ileus durch Physostigmininjektionen (Rp. Physostigm. salicyl. 0·005, Aq. dest. 10·0, 2—3 Spritzen tägl.) zu behandeln, um eine Kontraktion der Muskularis hervorzurufen, in einigen Fällen mit eklatantem Erfolg *(Vogel, Kocher)*.

Handelt es sich um einen mechanischen Ileus, bedingt durch Knickung des Darmes, vielleicht durch Kompression eines Darmstückes durch die Tamponade oder durch frische Adhäsionen, kurz durch mechanische Veränderungen, die bei der Operation erzeugt wurden oder deren unmittelbare Folgen sie sind, so werden wir keinen Augenblick zögern, den Tampon zu entfernen bzw. eine Relaparotomie auszuführen, um das Hindernis zu beseitigen.

Es leuchtet ein, daß die Unterscheidung zwischen einem paralytischen und einem mechanischen Ileus in vielen Fällen ungemein schwer ist; die Schwierigkeit der Differenzierung wird noch erhöht durch die dritte Möglichkeit, an die wir leider immer denken müssen, daß die Darmlähmung entzündlicher Ätiologie sei, daß eine Peritonitis vorliege.

Wir verweisen bezüglich der Diagnose des Ileus auf die in dem betreffenden Kapitel gegebenen Anhaltspunkte.

Noch einige Worte über die traurigste Komplikation nach einer Laparotomie: die Peritonitis. Wir müssen im allgemeinen zwei Formen dieser postoperativen Peritonitis unterscheiden: 1. Fälle, in denen es während der Operation zu einer Infektion des Peritoneum kommt, über welche dieses nicht Herr werden kann, sei es, daß bakterienhaltige Hohlräume eröffnet wurden oder nicht. Die Maßnahmen gegen dieses — heutzutage glücklicherweise selten gewordene — Ereignis müssen in erster Linie prophylaktische sein, von diesen war oben die Rede. Ist einmal die Peritonitis manifest, so ist von einer operativen Therapie — der Relaparotomie — kaum viel zu erwarten. Wir beschränken uns darauf, den Organismus in seinem Kampf gegen die Infektion zu unterstützen. Dazu kommen als Mittel in Betracht: alle Stimulantien für das Herz, subkutane Kochsalzinfusionen, denen wir Strophantustinktur zusetzen, eventuell feuchtwarme Einpackungen des ganzen Abdomens. In seltenen Fällen erleben wir die Freude, dadurch noch ein Menschenleben retten zu können.

Die zweite Form der Peritonitis ist jene, die erst dann einsetzt, wenn die Nähte, durch welche wir die Hohlorgane verschlossen, an denen wir operiert haben, insuffizient werden. Es ist dabei eine primäre ausgedehnte Infektion des Peritoneum nicht erfolgt, die Kranken erfreuen sich 2—3 Tage eines relativen Wohlbefindens, am 4., längstens 5. Tage ist die Kommunikation zwischen Hohlorgan und freier Bauchhöhle komplett und die Peritonitis manifest. Die Peritonitis entwickelt sich in solchen Fällen ähnlich wie bei einer sich allmählich vollziehenden Perforation eines Ulkus. Sind wir imstande, hier rechtzeitig die richtige Diagnose zu machen, wozu allerdings oft der Scharfblick eines sehr erfahrenen Klinikers erforderlich ist, dann ist auch hier noch chirurgische Hilfe möglich. Wir relaparotomieren sofort und treffen die nötigen Maßnahmen, entweder übernähen wir die Stelle der Nahtinsuffizienz oder wir tamponieren in ausgiebiger Weise die Bauchhöhle, um so den infektiösen Sekreten freien Abfluß nach außen zu verschaffen. Bezüglich der Details in der Behandlung der Peritonitis ist das betreffende Kapitel nachzusehen.

Eine sehr unangenehme Komplikation nach der Laparotomie bilden endlich die Venenthrombosen. Am häufigsten treten sie auf im Gebiete der Vena saphena

magna bei Patienten, die an Ektasien im Bereiche dieser Venen leiden. Oft finden wir keine andere Ursache, als die längere Bettruhe an sich, manchmal, so namentlich nach Operationen am weiblichen Genitale, läßt sich nachweisen, daß die Thrombose vom Orte der Operation sich peripherwärts in die Schenkelvene fortgesetzt hat.

Wir fürchten das Ereignis der Venenthrombose nicht nur wegen der Schmerzen, die daraus unseren Patienten erwachsen, sondern hauptsächlich deshalb, weil jede Venenthrombose die Ursache für höchst fatale Zufälle bilden kann. Einmal erleben wir es, daß ein Kranker mehrere Tage oder Wochen nach der Operation aus bestem Wohlbefinden mit heftigen Schmerzen in der Brust, Hustenreiz und Fieber erkrankt; er wirft ein rostfarbenes Sputum aus: es ist zum Lungeninfarkt gekommen. Ein anderes Mal tritt die Katastrophe der Embolie der Art. pulmonalis ein, ein Kranker, den wir längst allen Gefahren der Laparotomie entronnen glaubten, ist in wenigen Minuten dahingerafft.

Es ist gewiß kein zufälliger Befund, daß wir die Thrombose der Schenkelvenen fast immer auf der linken Seite finden; wir glauben, daß hierfür als ursächliches Moment der Druck mit allen seinen schädlichen Folgen in Betracht kommt, den die mit Kotmassen gefüllte Flexura sigmoidea auf die Beckenvenen ausübt.

Haben wir bei einem Patienten eine Thrombose der Venen festgestellt, so werden wir erst dann erlauben, daß derselbe das Bett verlasse, wenn wir bestimmt hoffen dürfen, die Thromben sind mit der Venenwand so fest verwachsen, daß ein Loslösen derselben nicht mehr eintritt; sicher nicht vor Ablauf der 4. Woche nach der Operation.

Als prophylaktische Maßnahmen lagern wir die unteren Extremitäten, wenn wir Varikositäten an ihnen sehen, gleich nach der Operation hoch; außerdem achten wir sorgfältigst auf eine gründliche Entleerung des Darmes.

B. Die Erkrankungen der Bauchdecken.

Die angeborenen Krankheiten, die sich an den Bauchdecken manifestieren, haben ihren Sitz fast ausnahmslos am Nabel. Hier können sich die Folgen von Entwicklungsstörungen in verschiedener Weise zeigen. Von der Besprechung an dieser Stelle bleibt der Nabelschnurbruch, obwohl er auch zu den Entwicklungsstörungen zu zählen ist, ausgeschlossen, weil die Erörterung seiner Diagnose und Therapie gemeinsam mit der der anderen Hernien erfolgt. Mannigfache Abnormitäten können sich zeigen, wenn der Ductus omphaloentericus nicht rechtzeitig obliteriert. Es bleibt dann ein vom untersten Ileum zum Nabelring ziehender Strang bestehen, der wieder, je nachdem, ob sein Lumen (und dessen Schleimhautbekleidung) in der ganzen Länge des Stranges oder nur teilweise erhalten geblieben ist, verschiedene Erscheinungen nach sich zieht. Ist nur im peripheren Stück die Schleimhaut erhalten, die Verbindung mit dem Darme jedoch obliteriert, so entwickelt sich in der Regel eine lebhaft rote, mit Schleimhaut bedeckte Ausstülpung, die Schleim sezerniert und mitunter auch zu starken Blutungen Anlaß gibt. Seitdem *Tillmann* in einem von ihm operierten derartigen Fall die exstirpierte Schleimhaut in ihrem Aufbau der des Pylorus analog gefunden und infolgedessen eine angeborene Abschnürung eines Pylorusdivertikels angenommen hatte, sind weitere Untersuchungen von *Siegenbeck, v. Rosthorn, Lexer* u. a. vorgenommen worden und es ist wohl jetzt zweifellos festgestellt, daß es sich bei diesen angeborenen Schleimhautprolapsen am Nabel stets um Reste des Ductus omphaloentericus handelt. Zu schwereren Störungen kann es kommen, wenn der Dottergang überhaupt nicht obliteriert und eine Kommunikation zwischen Nabel und unterstem Ileum bestehen bleibt. Da kommt es in kürzerer oder längerer Zeit zu einer Ausstülpung zunächst des Dotterganges, dann aber auch des nachgezogenen und selbstverständlich auch umgestülpten Darmes, der schließlich, wenn auch die mesenteriale Wand des Darmes herausgetrieben wird, hammerförmig nach rechts und links vom Nabel, die Schleimhaut nach außen kehrend, vorliegt. Im vorliegenden Darme kommt es dann weiterhin zu Erscheinungen der Stauung und der Inkarzeration.

Die Diagnose des offengebliebenen Ductus omphaloentericus macht wohl in diesem Stadium keine Schwierigkeiten. Weniger klar liegen die Dinge, wenn sich mitten in einem am Nabelende und am Darmende obliterierten Ductus omphaloentericus eine Schleimhautstrecke erhält und nun zur Bildung einer Zyste Anlaß gibt. Allerdings ist dies ein sehr seltenes Vorkommnis. Auch die sogenannten Enteroteratome, am Nabel sitzende, meist weiche, rote Ge-

schwülste, die bei der histologischen Untersuchung in ihrer Wand den Darmdrüsen analoge Gebilde erkennen lassen, sind auf zurückgebliebene Reste des Ductus omphaloentericus zu beziehen.

In einer neueren Arbeit zählt *Turner* die am Nabel ersichtlichen Folgen von Entwicklungsstörungen des Ductus omphaloentericus in folgender Weise auf: 1. Kotfisteln beim Kinde; 2. Kotfisteln beim Erwachsenen; 3. Geschwülste aus Granulationsgewebe und evertierter Schleimhaut; 4. Nabelpolyp; 5. Nabelkarzinom; 6. Intussuszeption, aus dem offenen Divertikel hervortretend; 7. Nabelzyste.

Die Therapie der Dottergangfisteln wie des aus dem Ductus omphaloentericus hervorgegangenen Darmdivertikels kann natürlich nur eine operative sein. Zunächst muß die äußere Öffnung umschnitten werden. Handelt es sich um einen einfachen Schleimhautprolaps, so kann eine Naht ohne Eröffnung der Bauchhöhle gelingen und genügen. Handelt es sich jedoch um ein etwas längeres Divertikel, so muß dasselbe herauspräpariert und abgetragen werden; natürlich wird dann Peritonealhöhle und Darm eröffnet. Es muß daher eine Darmnaht und eine Bauchdeckennaht ausgeführt werden. Trotzdem es sich bei diesen Operationen um Individuen im jugendlichsten Alter handelt, so sind doch die Erfolge der Operation recht gute. Die Entfernung eines zurückgebliebenen Ductus omphaloentericus ist übrigens auch, wenn derselbe kein mit Schleimhaut ausgekleidetes Lumen mehr enthält, darum angezeigt, weil ein vom Darm zum Nabel ziehender Strang im spätern Leben die Ursache eines inneren Darmverschlusses werden kann.

Wir werden uns übrigens mit den Folgen der totalen und partiellen Persistenz des Ductus omphaloentericus noch in verschiedenen späteren Abschnitten zu beschäftigen haben.

Als angeborene Krankheit der Bauchdecken ist noch die Urachusfistel und die Urachuszyste zu nennen. Die Urachusfistel sitzt selbstverständlich am Nabel und ist, da sie sich durch Austritt von Urin verrät, leicht diagnostizierbar: Allerdings fließt mitunter der Urin nur dann durch die Fistelöffnung, wenn die Entleerung auf dem normalen Weg durch eine pathologische Verengerung behindert ist. Die Urachuszyste stellt eine zwischen Nabel und Blasenscheitel präperitoneal gelegene Geschwulst dar, die mitunter *(Lexer)* trichterförmig in den Blasenscheitel übergeht. Die Urachusfistel kann durch Kauterisation zur Heilung kommen; will man ein sicheres Resultat erzielen, so ist der Fistelkanal zu exstirpieren, das Loch in der Blasenwand entsprechend der Abtragungsstelle exakt zu vernähen. Auch die Urachuszysten sind durch vollständige Ausschälung mit folgender Blasennaht heilbar.

Wenn wir nun zu den erworbenen Erkrankungen der Bauchdecken übergehen, so beginnen wir, von der üblichen Einteilung abweichend, deswegen nicht mit der Besprechung der Verletzungen, weil es zweckmäßiger erscheint, die Bauchverletzungen, sowohl die der Bauchwand als die des Bauchhöhleninhaltes, im Zusammenhang zu erörtern. Daher wenden wir uns zunächst den entzündlichen Erkrankungen der Bauchdecken zu. An der Bauchhaut finden sich sehr häufig Furunkel; nur die Nackengegend ist noch öfter Sitz dieser um die Haarbälge sich entwickelnden Infektionsprozesse, die zumeist dadurch entstehen, daß die fast stets auf der Hautoberfläche und in den Ausführungsgängen der Hautdrüsen sitzenden Eiterkokken in die Haut eingerieben werden. Die Schmerzhaftigkeit, die starre, nur die Haut betreffende Infiltration, die Rötung und später

der im Zentrum des Krankheitsherdes sitzende nekrotische Pfropf sind die Charakteristika dieser alltäglichen Krankheit. Ist der Entzündungsherd größer, zeigt sich nicht nur ein zentraler Eiterherd, bricht durch die siebartig durchlöcherte Haut der Eiter an mehreren Stellen durch, so spricht man von einem Karbunkel. Temperatursteigerungen, Schwellung der regionären Lymphdrüsen gehören noch zum gewöhnlichen Bild des Furunkels. Ist die Infektion eine besonders virulente, ist die Widerstandskraft des Patienten besonders gering (Diabetes!), so kann auch der Bauchhautfurunkel immer weiter um sich greifen, kann zum Ausgangspunkt einer Pyämie oder einer Septikämie und damit Todesursache werden. Auch zweckwidrige Behandlung, rohes Quetschen und Drücken an einem Furunkel ist zweifellos schon oft genug die Ursache verhängnisvoller Verschlimmerungen dieses zumeist nicht gefährlichen Leidens gewesen. Der beginnende Furunkel kann mitunter durch feuchtwarme Umschläge oder durch Umschläge mit 80%igem Alkohol noch günstig beeinflußt, d. h. das Infiltrat zur Resorption gebracht werden. Zumeist ist aber die zentrale Nekrose schon entschieden, wenn die Therapie in Anspruch genommen wird, und dann kommt man ganz ohne operativen Eingriff kaum aus. Ist der Furunkel klein, der zentrale Eiterherd bis nahe zur Oberfläche heranreichend, so kann man mit einer kleinen zentralen Inzision und folgender Nachbehandlung mit *Bier*schen Saugglässern auskommen. Durch mehrmals täglich wiederholtes Aussaugen kann man den Eiter entleeren, das Gewebe entspannen und schließlich wird der nekrotische, zentrale Pfropf herausgesaugt werden. Kommt aber ein größerer Furunkel mit ausgedehnter Infiltration zur Behandlung, so gehe man lieber energisch vor. Am besten begnügt man sich nicht mit den alten Kreuzschnitten, die nur durch schmerzhaftes Einführen von Gazestreifen klaffend erhalten werden können, sondern schneide lieber ein großes zentrales Stück aus der ganzen Dicke des Furunkels heraus. Man wird dann von verschiedenen Seiten aus der Tiefe Eiter herausquellen sehen und wird es nie bereuen, wenn man aus dem infiltrierten Gebiet große Keile herausgeschnitten und für vollständige Entspannung und Unmöglichkeit einer Eiterretention gesorgt hat. Zeigt der Kranke septische Erscheinungen, so exstirpiere man am besten den Furunkel vollständig. Daß diese Eingriffe nur in Narkose (Ätherrausch) und unter Berücksichtigung der erforderlichen Blutstillung mit entsprechender Assistenz ausgeführt werden können, sei besonders betont. Der Vorteil der radikalen Behandlung größerer, zur Progredienz neigender Furunkel ist, abgesehen davon, daß die nach den einfachen Kreuzschnitten so häufig erforderlichen Nachoperationen entfallen, die Einfachheit und Schmerzlosigkeit der Nachbehandlung. Man bedeckt die Wunde mit in essigsaure Tonerde getränkter Gaze und wechselt den Verband täglich 1—2mal, bis die Wunde rein granuliert; dann geht man zur Salbenbehandlung (1% Lapissalbe, 3% Borsalbe) über. Auch die Heilungsdauer ist bei Anwendung der beschriebenen Methode kaum länger als bei Ausführung der alten Kreuzschnitte, die Narben sind allerdings größer.

Das Erysipel geht von der Bauchhaut relativ am häufigsten bei Neugeborenen — Nabelinfektion — aus, während sonst die Bauchhaut zumeist eine Durchwanderungsetappe eines an anderer Stelle entstandenen Rotlaufes ist. Natürlich kann jede Wunde der Bauchhaut einmal

die Einbruchspforte eines Erysipels abgeben und in früheren Zeiten waren auch postoperative Erysipele der Bauchhaut keine Seltenheit. Die lebhafte Rötung, die scharfe Abgrenzung, das Wandern, das hohe Fieber, der Beginn der Erkrankung mit Schüttelfrost und Erbrechen sind die Kennzeichen der stets leicht erkennbaren Krankheit. Prophylaktisch kommt die aseptische Behandlung aller Wunden (Nabel!) in Betracht. Therapeutisch stehen wir der — bei nicht zu alten und nicht zu sehr geschwächten Individuen — gerade nicht besonders gefährlichen Krankheit ziemlich machtlos gegenüber. Die spezifische Behandlung mit den von verschiedenen Forschern angegebenen Streptokokkenseris hat bisher versagt. Die alte Behandlung mit Eis bewirkt nur eine Verzögerung und Verlängerung des Krankheitsverlaufes. Hingegen scheint die Behandlung mit Wärme (Thermophor) oder Alkoholumschlägen den Ablauf des Prozesses zu beschleunigen. Umschläge mit essigsaurer Tonerde, Injektionen von Karbolsäure in die Randzone, Stichelungen oder kleine Inzisionen in die Randzone des Erysipels, Pinselungen mit Ichthyol — all diese Mittel scheinen keinen wesentlichen Einfluß auf den Verlauf des Prozesses zu nehmen.

Die Phlegmonen der Bauchdecken sind zumeist die Folge von Verletzungen. In erster Linie handelt es sich dabei natürlich um zufällige Verwundungen, wie sie Unfälle des täglichen Lebens und der verschiedensten Berufsarten mit sich bringen. Daneben spielen absichtlich zugefügte Verletzungen, im Frieden wie im Kriege, eine hervorragende Rolle, und daß auch an operative Verletzungen (z. B. Laparotomien) sich gelegentlich eine Phlegmone der Bauchdecken anschließt, kann nicht verschwiegen werden. Neben den Verletzungen gibt es aber noch eine zweite Quelle der Bauchdeckeneiterungen: die Infektion von den mit infektiösem Material erfüllten Organen der Bauchhöhle aus, zumeist den Därmen, seltener Magen, Gallenblase, Harnblase. Als Beispiele seien angeführt: Durchbruch eines tuberkulösen, vorher mit den Bauchdecken verklebten Darmgeschwürs, Gangrän eines eingeklemmten Bruches mit Übergreifen der Bruchsackentzündung auf die Bauchdecken, Durchbruch eines Ulcus ventriculi in die Bauchdecken, Perforation einer ulzerierten Gallenblase, Durchbruch eines perityphlitischen Abszesses, Übergreifen eines verjauchten Karzinoms des Darmes, Magens oder der Gallenblase auf die Bauchdecken, Perforation eines Blasendivertikels etc. Der Durchbruch eines Fremdkörpers aus Magen oder Darm, eines Gallensteines aus der Gallenblase in die Bauchdecken steht als Bindeglied zwischen der zuerst und der zweitgenannten Quelle der Bauchdeckenphlegmonen. Was einem großen Teil der Bauchdeckenphlegmonen ihre besondere Charakteristik gibt, das ist der Umstand, daß es sich, sobald eine Infektion mit Darminhalt erfolgt ist, nicht um die typischen, rein eitrigen, durch Staphylokokken und Streptokokken hervorgerufenen Eiterungen, sondern um Jauchungen handelt, daß Mischinfektionen vorliegen, die besonders durch die Mitwirkung von anaëroben Mikroorganismen und von Darmbakterien (Bact. coli) ausgezeichnet sind, daß — besonders bei den nach gangränösen Hernien sich entwickelnden Phlegmonen — Gasphlegmonen auftreten und daß es zur Abstoßung großer Teile der Bauchwandfaszien kommt. So finden wir denn nur bei einem Teil der Bauchdeckenphlegmonen das Bild der gewöhnlichen Phlegmonen: Rötung der Haut, Infiltration, Ödem in der Peripherie, bei der Inzision Entleerung dicken,

grüngelben, geruchlosen Eiters, Fieber, Schmerzhaftigkeit. Ein anderer Teil der Bauchdeckenphlegmonen zeigt ein anderes Bild! Grüngelbe, schmutzige Verfärbung der Haut, Knistern von Gasblasen in der ganzen Umgebung des Entzündungsherdes, dementsprechend tympanitischer Perkussionsschall, bei der Inzision entleert sich eine schmutziggraue, dünne, stinkende Flüssigkeit und gleichzeitig oder in den folgenden Tagen stoßen sich Gewebsfetzen ab. Das Allgemeinbefinden ist zumeist etwas beeinträchtigt, der Kranke ist septisch. Zumeist finden wir hohes, unregelmäßiges Fieber, oft genug aber verlaufen diese Formen der Gasphlegmonen mit kaum erhöhter oder selbst mit subnormaler Körpertemperatur. Die Prognose der Bauchdeckenphlegmonen hängt von ihrer Ausdehnung, ihrer Progredienz, ihrer Ätiologie und von der Konstitution des Kranken ab; stets ist die Prognose der zuletzt geschilderten jauchigen Phlegmonen eine schlechtere als jene der durch die gewöhnlichen Eitermikroorganismen bedingten. Daß eine Phlegmone, die sich an ein perforiertes Karzinom angeschlossen hat, eine fast absolut schlechte Prognose bietet, daß die Prognose der Phlegmone nach gangränöser Hernie von dem Resultat der Herniotomie in erster Linie abhängig ist, daß der Diabetiker und der Nephritiker bei den Bauchdeckenphlegmonen in doppelter Gefahr schwebt, sei hervorgehohen.

Auch gegenüber den Bauchdeckenphlegmonen gibt es eine Prophylaxe: sachgemäße Behandlung der zufälligen Verletzungen der Bauchdecken, strenge Asepsis bei Anlegung von Bauchwunden. Die Behandlung der Bauchwunden wird später erörtert werden, wenn von den Bauchverletzungen die Rede ist. Zur Prophylaxe im weitesten Sinne gehört wohl auch das rechtzeitige Operieren inkarzerierter Hernien, ehe es zu Gangrän kommt, die rechtzeitige Inzision von perityphlitischen Abszessen und Empyemen der Gallenblase etc. Besondere Sorgfalt ist bei allen jenen Operationen zu verwenden, bei denen die Eröffnung intraabdominaler Hohlorgane mit infektiösem Inhalt erfolgt (Darm, Magen etc.); wird während der Operation die Berührung der Bauchdeckenwunde mit dem infektiösen Inhalt nicht vermieden, so kommt es zur Phlegmone in der genähten Laparotomiewunde und diese Phlegmonen sind die Quelle großer Gefahren, zumindest die Ursache vieler Schmerzen und Verzögerungen in der Nachbehandlung.

Die Therapie der Bauchdeckenphlegmonen besteht in ausgiebigsten Inzisionen — bei Sitz der Entzündung in genähten Wunden Entfernung aller Nähte, womöglich in Narkose, ausgiebige Drainage, Nachbehandlung mit feuchten (essigsaurer Tonerde) Verbänden; ferner muß der Kranke in genauester Weise überwacht werden (Temperatur!), um eventuelles Weiterschreiten der Infektion, Retention von Eiter etc. rechtzeitig entdecken und sofort neuerlich eingreifen zu können. Jede Retention muß um so mehr vermieden werden, als ja bei den Bauchdeckenphlegmonen noch eine besondere Gefahr besteht: Übergreifen der Infektion auf das Bauchfell, Entstehung einer in diesen Fällen fast stets letal verlaufenden Peritonitis. Nur durch Freihalten des Eiterabflusses, Vermeidung jeder Retention und Spannung wird dieser Gefahr begegnet. Nekrotische Gewebsfetzen müssen entfernt werden und da im Verlaufe solcher Bauchdeckenphlegmonen oft große Teile der Bauchmuskeln und Faszien zugrunde gehen, ist spätere Hernienbildung oft genug die Folge solcher Phlegmonen.

Einer Lokalisation der Bauchdeckenentzündungen wird vielfach eine besondere Bedeutung zugeschrieben, den Entzündungen im Cavum Retzii. Es handelt sich hierbei um im prävesikalen Raum sich abspielende Entzündungs- resp. Eiterungsprozesse, welche zumeist von Erkrankungen der Blase (Zystitis, Perizystitis) ausgehen, mitunter aus benachbarten Zellgewebslagern in das Cavum Retzii eingewandert sind (z. B. bei Appendizitis) oder endlich um metastatisch entstandene und zufälligerweise gerade im prävesikalen Raum lokalisierte Eiterungen. Man findet dann die Zeichen der Entzündung oberhalb der Symphyse ausgesprochen, dazu noch Blasenbeschwerden, Dysurie oder Retentio urinae. Da eine straffe Muskelfaszienschicht vor dem Eiterherd sitzt, so ist auf Fluktuation, welche uns den Sitz des Abszesses anzeigen soll, nicht zu zählen. Sie wird sich weder früh noch deutlich einstellen. Hier heißt es, wenn Schmerz, Schwellung, Fieber, Blasenbeschwerden und ein Gefühl der Resistenz oberhalb der Symphyse den Eiterherd andeuten, mit dem Eingriff nicht zu lange warten. In Narkose wird in der Mittellinie präparando dicht oberhalb der Symphyse die Haut und oberflächliche Faszie eingeschnitten und dann stumpf zwischen den Musc. rectis in die Tiefe präpariert. Ist der Eiterherd gefunden, so wird ein dickes Drain eingeführt und ein aseptischer Verband angelegt.

Alle Schichten der Bauchdecken können den Sitz von Neubildungen abgeben. In der Haut des Abdomens finden wir nicht selten Atherome. Die Genese dieser Geschwülste ist schon bei der Besprechung der Atherome am Kopf erörtert. Die Diagnose der zystischen, erbsen- bis über walnußgroßen, zunächst schmerzlosen, von etwas verdünnter Haut überzogenen Tumoren ist eine leichte. Ein kleiner dunkler Punkt auf der Kuppe des Tumors sichert oft noch die Diagnose gegenüber den seltenen parasitären Zysten (Zystizerken) in der Haut. Kommt es im Atherom zur Entzündung und Vereiterung, so finden wir Schmerz, Rötung, Infiltration um den Tumor und endlich kommt es zum Durchbruch und zur Entleerung des aus Epidermisbrei, Fett, Cholestearin und Eiter gemischten Inhaltes. Die Therapie dieser Geschwülste besteht in Exstirpation des ganzen Balges. Bleiben Teile desselben zurück, so kommt es zu Rezidiven.

Papillome, gestielte Geschwülste mit warziger Oberfläche finden sich relativ selten an der Bauchhaut. Da sie leicht mechanischen Schädigungen unterliegen, entferne man sie frühzeitig: Abtragung mit der Schere, Wundnaht. Die verschiedenen Formen des Hämangiom — die flachen Teleangiektasien wie die kavernösen Geschwülste — finden sich an der Haut des Abdomens ziemlich selten. Die Exstirpation und Naht ist hier allen anderen Behandlungsarten vorzuziehen und nur im Falle besonderer Ausdehnung der Tumoren durch Kauterisation (Stichelungen mit dem Paquelin, eventuell mehrmals wiederholt) zu ersetzen. Kleine Fibrome, sog. Spontankeloide und endlich Hautsarkome sind ebenfalls nicht häufig an der Bauchhaut zu finden. Diese Geschwülste sind meist mit verdünnter, an den Tumor fixierter Oberhaut bedeckt, sind schmerzlos, wachsen langsam — es sind ja auch diese Hautsarkome nicht zu den bösartigsten Gliedern dieser Geschwulstform zu zählen — und sind durch Abtragung mit nachfolgender Naht radikal zu entfernen. Epitheliome finden sich an der Bauchhaut fast ausschließlich am Nabel. Die exulzerierte, von harten Granulationen gebildete Oberfläche, die kontinuierliche Ausbreitung nach der Fläche und, wenn auch langsam, nach der Tiefe zeigt die Malignität des Tumors und ermöglicht dadurch die Diagnose. Frühzeitige radikalste Exstirpation ist in allen etwas rascher progredienten Fällen angezeigt. Milder verlaufende Fälle können mit Röntgenstrahlen behandelt werden, die ja gegenüber den flachen Epitheliomen eine Heilwirkung entfalten

können. Selbstverständlich ist diese Behandlung viel langwieriger als die Exstirpation. Eine Prädilektionsstelle für die Epitheliome stellt der Nabel dar, der bei älteren Leuten nicht allzu selten der Sitz dieses Leidens wird. Neben diesen primären Epitheliomen finden wir jedoch am Nabel, u. zw. relativ häufiger, sekundäre Karzinome, speziell Metastasen eines Magenkarzinoms und mitunter ist eine derartige Karzinomatose am Nabel das erste klinische Merkmal eines Karzinoms eines intraabdominalen Organes. Man findet dann den Nabel zu einer starren, schmerzlosen Platte umgewandelt, die deckende und umgebende Haut herangezogen und fixiert, später exulzeriert, mitunter zieht ein infiltrierter Strang in die Tiefe und in der Regel wird die genauere Untersuchung das primär erkrankte Organ — zumeist den Magen — feststellen können. Im Gegensatz zu den primären Epitheliomen des Nabels, welche radikal exstirpiert werden sollen und können, bilden selbstverständlich die sekundären Nabelkrebse keinen Gegenstand operativer Therapie.

Im subkutanen Fettgewebe des Bauches finden sich, wenn auch nicht sehr häufig, Lipome. Ihre weiche Konsistenz, der lappige Aufbau, die Schmerzlosigkeit, das langsame Wachstum charakterisieren diese Geschwulstform hinlänglich. Bei dem Krankheitsbilde der symmetrischen Lipomatose finden wir die Bauchdecken relativ häufig beteiligt.

Wenn man von „Bauchdeckentumoren“ ohne weitere Determinierung spricht, so sind darunter gewöhnlich Geschwülste gemeint, welche der Bindegewebsreihe angehören und im fibrös-muskulösen Teil der Bauchwand ihren Ursprung nehmen. Man nennt diese Gruppe von Geschwülsten auch Desmoide der Bauchdecken oder mit Bezug auf einen ihrer frühesten Beschreiber, *Nélaton*sche Tumoren. Histologisch handelt es sich um Fibrome oder Fibrosarkome, seltener weiche Sarkome, welche zumeist von der Scheide des Rektus, den Inscriptiones tendineae desselben, seltener von fibrösen Anteilen der anderen Bauchmuskeln ausgehen. Für die Genese dieser Tumoren ist der Umstand bedeutungsvoll, daß 90% der Fälle Frauen, und zwar zumeist wieder Frauen im 3. Lebensdezennium betreffen. Zieht man weiters in Betracht, daß diese Geschwülste am häufigsten nach überstandenen Schwangerschaften und Geburten zur Beobachtung kommen, so liegt der Schluß nahe, daß die traumatische Schädigung der Bauchdeckenmuskulatur durch die Gravidität resp. den Partus einerseits, der gesteigerte Stoffwechsel der Gewebe während dieser Zeit andrerseits für die Entstehung dieser Tumoren von Bedeutung ist. Am häufigsten sitzen sie unterhalb des Nabels (nach *Nélaton* häufiger links als rechts) und derbe, faserige Verbindungen täuschen oft eine un-

Fig. 1.

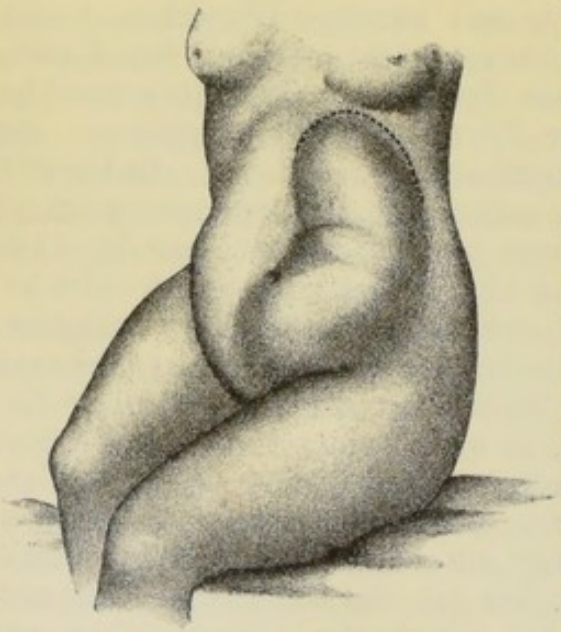

Fibrosarkom der Bauchdecken.

mittelbare Verbindung mit dem Darmbeinstachel vor. Die klinischen Merkmale dieser Geschwulstgattung sind, abgesehen von der Prädilektion der genannten Altersklasse und des weiblichen Geschlechts und nebst der Lokalisation: derbe Konsistenz, glatte Oberfläche, Lagerung innerhalb der Bauchdecken, aber von einem Teil der Muskulatur gedeckt, Schmerzlosigkeit, langsames Wachstum. Innerhalb von Monaten erlangen die Tumoren Faustgröße, erst nach mehr als Jahresfrist Kindskopfgröße. Wächst ein derartiger Tumor einmal rascher, so ist es sehr wahrscheinlich, daß der sarkomatöse Charakter den fibrösen überwiegt. Bei zunehmender Größe verursacht die Geschwulst selbstverständlich durch ihr Gewicht und das Gefühl der Spannung gewisse Beschwerden, während kleinere derartige Tumoren ohne größere Unannehmlichkeiten ertragen werden.

Prognostisch sind die Desmoide der Bauchdecken insofern günstig zu beurteilen, als es zu Metastasierungen nur in seltenen Fällen kommt. Andrerseits kann aber ein derartiger Tumor doch durch das Übergreifen auf das Peritoneum und auch durch weitgehende Volumszunahme Bedeutung erlangen und zu lebensbedrohenden Komplikationen Anlaß geben. Auch in bezug auf lokale Rezidive kann die Prognose bei der Operation nicht absolut günstig gestellt werden. Nur sehr ausgiebige Exstirpation unter entsprechender Mitnahme gesunden angrenzenden Gewebes schützt vor Rezidiven.

Die Therapie der genannten Geschwülste kann nur eine operative sein. Sobald die Diagnose feststeht, ist, falls nicht Kontraindikationen bestehen, die Entfernung des Tumors indiziert.

Bezüglich der Technik und bezüglich der Prognose der Operation hängt alles davon ab, ob und wieviel Peritoneum parietale infolge Verwachsung mit dem Tumor mitentfernt werden muß. Nur bei kleinen, nicht weit vorgeschrittenen Tumoren ist zumeist vollständige Schonung des Bauchfelles möglich. Dann wird nach Spaltung der Haut über dem größten Umfang des Tumors dieser mit einem Stück umgebender Muskulatur entfernt, der Defekt durch Muskelnähte, die oft unter großer Spannung angelegt werden müssen, geschlossen, in die meist restierenden Wundbuchten werden Drains eingeführt, die Haut schließlich größtenteils vernäht. Ist das Peritoneum mit dem Tumor verwachsen, so muß natürlich ein entsprechend großes Stück des Bauchfelles reseziert werden, und dann ist die Aufgabe, den Defekt in den Bauchdecken zu schließen, nicht immer eine leichte. Jeder zurückbleibende Defekt in der Peritonealbekleidung der vorderen Bauchwand ist aber in zweifacher Weise bedenklich: primär durch die unter solchen Umständen enorm erhöhte Infektionsgefahr, weiterhin aber durch die Entstehung von Verwachsungen an der von Serosa entblößten Stelle der Bauchwand. Es muß daher eine Deckung des Peritonealdefektes angestellt werden. Gelingt die Naht durch Heranziehung nicht, so näht man Netz in den Defekt ein. Auch ein gleichzeitig vorhandener Bruchsack wurde schon zur Deckung eines derartigen Defektes verwendet *(Kramer)*. Die Naht der Bauchmuskeln muß nach Exstirpation von Bauchdeckentumoren mit kräftigem Material (Silber, Seide) ausgeführt werden. Trotz Einhaltung genauer Technik ist das Auftreten von Bauchwandhernien nach operativer Entfernung größerer Bauchdeckendesmoide nicht selten zu beklagen.

C. Die Erkrankungen des Peritoneum.

1. Kapitel.

Die Entzündungen des Bauchfelles (Peritonitis).

Die Ursachen, die zur Bauchfellentzündung führen können, sind ungemein mannigfaltig, ebenso die Wege, auf denen Infektionserreger in den Bauchfellraum gelangen können, so daß es uns nicht wundernehmen kann, wenn der Arzt häufig in seiner Praxis mit der so schweren Erkrankung zu tun bekommt. Wie bei der eitrigen Pleuritis, die zum besseren Verständnis ja mit Recht herbeigezogen zu werden pflegt, wenn die beiweitem komplizierteren Verhältnisse der eitrigen Peritonitis klargelegt werden sollen, kann man zunächst ätiologisch verschiedene große Gruppen unterscheiden, wobei hervorgehoben werden muß, daß sich diese Gruppen auf die Peritonitis mit infektiösem Charakter beziehen, während die für die Praxis in den Hintergrund tretende aseptische Peritonitis später separat zur Besprechung gelangt. Wir teilen also die Peritonitis nach ihrem Entstehen ein in die

1. traumatische Peritonitis; hierher gehören jene Fälle, bei welchen durch eine äußere in die Bauchhöhle eindringende Wunde die Infektion zustande kommt. Wir werden diese Form bei den Bauchverletzungen kennen lernen und haben sie schon gestreift als gefürchtete Folge unserer Laparotomien.

2. Peritonitiden mit abdominalem Ursprung. Bei der großen Anzahl der im Bauchraume lagernden Organe, bei der komplizierten Funktion dieser, bei der mit daraus erklärbaren Häufigkeit schwerer, vor allem geschwüriger Erkrankungen namentlich hohler Bauchorgane ist es einleuchtend, daß die Fälle dieser Kategorie besonders große Häufigkeit aufweisen werden. Es kann zunächst durch Berstung, sei dieselbe durch stumpfe Gewalt oder Verletzung von innen, durch schwere Entzündung etc. dieser Organe bedingt, zum Austritt von Infektionskeimen gegen die freie Bauchhöhle kommen, oder die schwere, geschwürige Wandentzündung setzt sich von der das Lumen auskleidenden Schleimhaut durch die Darmwand bis auf das viszerale Blatt des Peritoneum fort, oder endlich ein durch irgend welche Schädlichkeit im Bauchraume entstandener Abszeß löst wieder durch Berstung oder durch kontinuierliche Übertragung die Infektion des Peritonealraumes aus.

Die Frage, ob es eine primäre, idiopathische Peritonitis gibt, eine Entzündung, deren Ausgangspunkt wir nicht nachweisen können, wurde viel umstritten und ist auch heute noch nicht völlig geklärt. Man hat sie eine Zeitlang ganz geleugnet, bis französische Autoren und von den deutschen insbesondere *v. Leyden* wieder eine primäre Peritonitis — ein Analogon der rheumatischen Pleuritis — angenommen haben.

Die Möglichkeit der idiopathischen Entzündung des Peritoneum ist ja gewiß gegeben; wir müssen uns vorstellen, daß auf dem Wege der Blutbahn Bakterien ins Peritoneum gelangen und dort die Entzündung hervorrufen. So würde sich eine primäre Peritonitis bei Pyämie, akutem Gelenkrheumatismus oder Nephritis erklären. Die sicheren Fälle einer idiopathischen Peritonitis sind aber so ungemein selten, daß sie ein praktisches Interesse nur in geringem Maße beanspruchen können.

Die pathologische Anatomie und die klinische Beobachtung haben uns vielmehr gelehrt, daß die Peritonitis fast immer eine fortgeleitete ist, d. h. daß sie von erkrankten Organen der Bauchhöhle oder deren Umgebung auf das Peritoneum übergegriffen hat.

Weitaus die häufigste Entstehungsursache der Peritonitis sind ulzeröse Prozesse im Magen und Darmkanal. Greifen diese Prozesse so tief, daß auch die das betreffende Organ überkleidende Serosa sich entzündet, so entsteht zunächst eine zirkumskripte Peritonitis in der nächsten Umgebung des Geschwüres. Es kommt dann häufig zu fibrinöser Anlötung benachbarter, mit Peritoneum bedeckter Organteile im Bereiche dieser umschriebenen Peritonitis. Diese Verwachsung kann eine Zeitlang oder für immer den Durchbruch des Inhaltes des Hohlorganes in die freie Bauchhöhle aufhalten. Sei es nun, daß die Adhäsionen nicht standhalten oder daß die Perforation so rasch erfolgt, daß sich Verwachsungen gar nicht bilden konnten, so kommt es zu einer Überschwemmung der Peritonealhöhle mit infektiösem Magen- oder Darminhalt und damit zur Ausbildung einer akuten, diffusen, mykotischen Peritonitis. Hier kommen hauptsächlich in Betracht das Ulcus ventriculi et duodeni, die typhösen und tuberkulösen Geschwüre des Dünndarmes, die katarrhalischen, dysenterischen, luetischen und karzinomatösen Exulzerationen des Dickdarmes, am häufigsten aber die entzündlichen Erkrankungen des Processus vermiformis.

Auch Passagestörungen im Darmkanal durch verschiedene pathologische Prozesse können die Veranlassung geben zum Ausbruche der Peritonitis. Durch eine große Reihe von Untersuchungen ist es heute festgestellt, daß eine normale Darmwand für Bakterien undurchgängig ist. Sowie es aber zu einer Schädigung des Darmepithels kommt, büßt die Darmwand diese Eigenschaft ein und es können Keime aus dem Darmlumen durch die Darmwand ins Cavum peritonei gelangen. Bedingt sind diese Schädigungen am häufigsten durch Ernährungsstörungen im Bereiche der Darmwand. Diese können veranlaßt sein durch Inkarzeration, Strangulation, Achsendrehung (Volvulus), Invagination oder endlich durch Überdehnung, wie beispielsweise beim Obturationsileus.

Bei Invaginationen kann die adhäsive Entzündung der einander zugekehrten Flächen der Invaginationsstrecke eine so feste Verlötung hervorbringen, daß selbst die Nekrose eines Darmstückes zu keinem Austritte des Darminhaltes in die Peritonealhöhle führt. Beim Volvulus hängt der Grad und die Ausbreitung der Peritonitis zunächst von der Ausdehnung der Stase in den gedrehten Darmpartien ab. Beim Darmverschluß aus den verschiedenen Ursachen kann sich gelegentlich auch der Fall ereignen, daß es zur Berstung des Darmes infolge der Überdehnung kommt. Wir beobachten z. B. diese Berstung nicht gar so selten am Zökum bei einem die Flexura sigmoidea okkludierenden Karzinom.

Auch vom Mastdarme aus kann die Peritonitis ihren Ursprung nehmen; sie gesellt sich zu einer diffusen Periproktitis, wie sie sich nach Perforationen von hochgelegenen Mastdarmgeschwüren, nach operativen Eingriffen am Rektum sowie nach Verletzungen dieses Darmabschnittes ereignen kann. Nicht gar so selten hat man namentlich in früherer Zeit die Peritonitis nach brutal applizierten Klysmen entstehen gesehen, wenn der harte Spritzenansatz die Mastdarmwand perforiert hatte und die Flüssigkeit ins periproktale Gewebe injiziert worden war. Ebenso kann brüske Bougierung zur Peritonitis führen.

In seltenen Fällen kann die Peritonitis von Erkrankungen und Verletzungen des Urogenitaltraktes ihren Ausgang nehmen. Ulzeröse Zerstörung der Harnblasenwand ruft eine perivesikale Phlegmone hervor, durch welche das Peritoneum auf das höchste gefährdet wird. Deshalb waren in der vorantiseptischen Zeit die Operationen an der Blase und Urethra so gefürchtet. Aber auch von den Ureteren, vom Nierenbecken, von der Niere selbst können eitrige Prozesse ex contiguo auf das Peritoneum übergreifen. Besonders die exulzerativen Prozesse dieser Organe bei Lithiasis kommen hier in Betracht. Noch seltener sehen wir die Peritonitis verursacht durch entzündliche Prozesse im Bereiche der Samenbläschen und der Prostata. Ungemein wichtig für die Ätiologie der Peritonitis sind die so weit verbreiteten entzündlichen Erkrankungen des weiblichen Genitales. Wenn dieselben auch ziemlich selten zu einer fortschreitenden Peritonitis Anlaß geben, so sehen wir um so häufiger umschriebene Entzündungen des Bauchfelles im kleinen Becken bei diesen Erkrankungen. Zu den schwersten Formen der Peritonitis gehören jene, die sich im Anschlusse an einen Puerperalprozeß einstellen. Daß auch Verletzungen des männlichen und weiblichen Genitaltraktes die Ursache einer Peritonitis bilden können, ergibt sich aus den topographischen Verhältnissen des Bauchfelles von selbst.

Wie uns ferner die operativen Erfahrungen der Letztzeit gelehrt haben, sind die entzündlichen Erkrankungen der Gallenwege sehr häufig das primäre Moment für eine Entzündung des Bauchfelles. Es bleibt wohl in der Mehrzahl der Fälle die Entzündung auf die Serosa der Gallenblase selbst und deren nächste Umgebung beschränkt (Pericholezystitis), aber es kann sich auch der Fall ereignen, daß eine Perforation der Gallenblase bei eitrigem Inhalt eine diffuse foudroyant verlaufende Peritonitis erzeugt. Erkrankungen der Leber (Abszeß, vereiterter Echinokokkus), der Milz und des Pankreas verursachen relativ selten Peritonitis.

3. In einer weiteren Gruppe wären die durch Kontinuitätsinfektion von außerhalb des Peritonealkavums gelegenen Entzündungsherden ausgegangenen Peritonitiden anzuführen.

Gering ist die Anzahl der Fälle, wo ein in der Nachbarschaft des Peritoneum gelegener Entzündungsherd eine Peritonitis hervorruft. Man hat solches bei Pleuraempyem, bei tief gelegenen Abszessen der vorderen Bauchwand, bei Psoasabszessen und selbst bei Bubonen in der Leiste beobachtet; im letzteren Falle entsteht die Peritonitis dadurch, daß die Entzündung der Leistendrüsen sich auf die retroperitonealen Drüsengruppen fortsetzt und von dort auf das Bauchfell übergreift. Nicht immer wird man finden, daß ein retroperitonealer Abszeß, der Peritonitis hervorgerufen hat, unmittelbar bis an das Bauchfell selbst heranreicht; die Fortsetzung des Entzündungsprozesses ist dann zumeist auf dem Wege der Blutgefäße erfolgt, indem sich von dem Eiterherd aus

längs einer Vene eine Periphlebitis entwickelt hat. Den Ausbruch einer Peritonitis bei eitriger Entzündung einer retroperitonealen Lymphdrüse nach einer Exkoriation am Fuß beobachtete *H. Lorenz*.

4. Durch hämatogene Infektion werden so manche Peritoniti-den erklärt, bei denen kein anderer Ausgangsort und -Weg aufgefunden werden kann (idiopathische Peritonitis).

Unter allen diesen aufgezählten Bedingungen kommt es zu der lebhaften Reaktion des Organismus, deren Gesamtsymptome wir als Peritonitis bezeichnen. Da aber diese Reaktion in den weitaus meisten Fällen durch Bakterienwirkung bedingt ist, so werden auch diese Formen als mykotische Peritonitiden zusammengefaßt und der kleineren Gruppe der aseptischen Peritonitis, wo mechanische und chemische Reize zur peritonealen Entzündung führten, gegenübergestellt.

Die bakteriologischen Befunde bei Peritonitis sind ungemein mannigfach. Da, wie wir gesehen haben, die Peritonitis am häufigsten hervorgerufen ist durch Erkrankungen des Magendarmtraktes, so werden wir in erster Linie die Bakterienflora dieser Hohlorgane in dem peritonitischen Exsudate antreffen. Das Bacterium coli commune sowie seine zahlreichen Verwandten spielen in der Ätiologie der Peritonitis eine große Rolle. Daß es auch Peritonitiden gibt, die durch anaërobe Stäbchen aus dem Verdauungstrakt bedingt sind, ist sicher erwiesen *(Ghon* und *Sachs, Friedrich)*. Daß den Anaëroben und ihren Toxinen eine wesentliche Bedeutung für den Verlauf einer Peritonitis zukommt, ist in hohem Grade wahrscheinlich. Doch ist dieser Punkt in der Ätiologie der Peritonitis noch nicht genügend durchforscht.

Sei es als Monoinfektion, sei es gemischt mit der Flora des Magendarmtraktes finden wir im Peritonitiseiter alle Arten von Kokken, die sonst für den Menschen pathogen sind, also Staphylo-, Strepto- und Diplokokken. Der Gonokokkus ist, wie durch einwandfreie Untersuchungen nachgewiesen ist, wohl imstande, eine diffuse Peritonitis zu erzeugen *(Wertheim)*, doch ist dieses Ereignis ungemein selten. In der Regel bleibt die gonorrhoische Entzündung des Peritoneums umschrieben.

Von der Art, der Menge und der Virulenz der Keime, welche eine Peritonitis erzeugen, sowie von der Beschaffenheit der Toxine hängen die Veränderungen ab, die wir an dem entzündeten Bauchfelle wahrnehmen. Dieselben sind ungemein variabel. Als die ersten Folgen der Infektion sehen wir Rötung, stärkere Injektion der Gefäße und Verschwinden des spiegelnden Glanzes des Peritoneum. In kurzer Zeit kommt es zur Absonderung einer trüben, oft Fibrinflocken enthaltenden serösen Flüssigkeit, zarte fibrinöse Auflagerungen bedecken das Bauchfell; bald früher, bald später wird das Exsudat eitrig; besonders wenn es Bakterien der Darmflora enthält, jauchig.

Teilt man daher die einzelnen Formen der Bauchfellentzündung nach dem pathologisch-anatomischen Befunde resp. nach der Art des Exsudates ein, so haben wir zu unterscheiden eine trockene, eine seröse, fibrinöse, eitrige und jauchige Peritonitis. Alle diese Formen sowie mannigfache Übergänge finden wir bei der mykotischen Peritonitis. Bei der aseptischen Form ist das Exsudat serös oder fibrinös, manchmal auch hämorrhagisch.

Beide Arten der Peritonitis, die mykotische wie aseptische, können ihrem klinischen Verlaufe nach sowohl akut als auch chronisch auf-

treten. Bei beiden Formen müssen wir außerdem unterscheiden, ob der Erkrankungsherd auf eine bestimmte Fläche des Bauchfelles beschränkt bleibt — wir sprechen dann von einer umschriebenen, zirkumskripten Peritonitis —, oder ob er die Tendenz hat, sich weiter auszubreiten, eine größere oder die ganze Fläche des Peritoneum zu ergreifen. Dann haben wir das Krankheitsbild der fortschreitenden oder diffusen Peritonitis vor uns.

Um dem Anfänger die Übersicht schon nach diesen einleitenden Bemerkungen zu erleichtern, kann folgendes Schema gegeben werden, natürlich mit dem Vorbehalt und der Einschränkung, die für alles Schematisieren bei Vorgängen in der Natur gilt, welche immer ineinander übergehende, niemals scharf getrennte Typen darstellen.

Wir unterscheiden folgende Arten der Peritonitis.

Nach der Entstehungsweise der Peritonitis: traumatische, abdominale, fortgeleitete, metastatische.

Nach der Ätiologie: Mykotische, aseptische.

Nach dem Exsudate: trockene, seröse, fibrinöse, eitrige, jauchige.

Nach dem Verlaufe: akute, chronische.

Nach der Ausbreitung: umschriebene (zirkumskripte), fortschreitende, (diffuse).

Nach dieser Übersicht auf die Besprechung der einzelnen Formen der Peritonitis übergehend, wollen wir zuerst die weitaus häufigste Form der infektiösen Bauchfellentzündung besprechen, nämlich

1. Die akute diffuse mykotische Peritonitis.

Symptome. Das klinische Bild der Peritonitis ist ein ungemein wechselndes und hängt ab von der Entstehungsursache der Krankheit, von dem Erreger, von der Ausbreitung des Prozesses und von der Abwehrkraft des Individuums.

Namentlich der Beginn der Erkrankung wird ein verschiedener sein, je nachdem die Entzündung allmählich von einem erkrankten Organe der Bauchhöhle oder deren Nachbarschaft auf das Bauchfell übergegriffen hat oder die diffuse Peritonitis entstanden ist durch die mehr oder weniger rasche Perforation eines Organs mit bakterienhaltigem Inhalt. Wir müssen auf diesen Unterschied später noch zurückkommen und wollen im folgenden den Symptomenkomplex der akuten diffusen mykotischen Bauchfellentzündung schildern, welcher in der Mehrzahl der Fälle doch ein einheitlicher ist.

Die Symptome können wir teilen in die Gruppe der Allgemeinerscheinungen und in die örtlichen Symptome. Von den ersteren sind hervorzuheben:

α) Der Habitus. Das Aussehen und das Gehaben eines an Peritonitis Kranken ist so charakteristisch, daß der Erfahrene daraus allein in vielen Fällen die richtige Diagnose wird stellen können. Der Patient macht einen schwer leidenden Eindruck; sein Gesicht ist blaß, manchmal schwach ikterisch, die Züge verfallen, der Gesichtsausdruck schmerzlich; wie Hilfe suchend irren die Augen unstet umher; die Nase ragt spitz aus dem Antlitz, die Nasenflügel atmen mit, in den späteren Stadien der Krankheit ist an den prominenten Teilen des Gesichtes Zyanose zu

sehen (Facies hippocratica). Der Kopf und die Arme werden konstant bewegt, wogegen der übrige Körper ängstlich in ruhiger Rückenlage bei angezogenen Beinen gehalten wird. Das Sensorium ist meist frei. Viele Patienten sind auffallend gesprächig und werden von einer förmlichen Gedankenflucht geplagt. In weiterem Verlaufe stellen sich manchmal Delirien ein; im Endstadium der Krankheit tritt an Stelle der qualvollen Angst Euphorie.

β) Die Atmung ist sehr frequent, rein kostal. Die Patienten vermeiden die abdominelle Atmung, weil durch diese der heftige Schmerz im Bauche noch gesteigert werden würde.

γ) Der Puls ist fast immer in seiner Frequenz vermehrt. Es hat diese Steigerung der Pulsfrequenz ihren Grund sowohl in einer Reizung des Vagus durch Entzündung des Peritoneum als auch in dem Hochstande des Zwerchfelles, der bei zunehmendem Meteorismus im vorgeschrittenen Stadium der Erkrankung vorhanden ist. Doch verursachen auch die in die Blutbahn aufgenommenen Toxine der Erreger der Peritonitis eine Steigerung der Pulsfrequenz. Abweichungen von dieser Regel kommen vor und infolge des Fehlens dieses Symptoms dürfen wir die Peritonitis in unserem diagnostischen Raisonnement nicht ausschließen.

Die Spannung des Pulses ist in den verschiedenen Stadien der Krankheit wechselnd, im Beginne finden wir vermehrte Spannung, die aber einer Verminderung Platz macht, sobald es zu einer schweren Schädigung des Herzens als Ausdruck der Vergiftung gekommen ist. Bei kleinen Pulswellen werden die peripheren Körperabschnitte, Nase, Ohren, Hände, Füße unheimlich kühl und mit kaltem Schweiß bedeckt.

δ) Das Fieber. Im Beginn der Erkrankung beobachten wir nicht selten einen Schüttelfrost; in der Regel ist Temperatursteigerung vorhanden, die ziemlich kontinuierlich auf ihrer Höhe bleibt und erst beim Kollaps sinkt. Doch läßt auch dieses Symptom mitunter im Stiche und wir finden schwerste entzündliche Veränderungen des Peritoneum bei Patienten mit subfebriler oder normaler Temperatur.

Der Grund für dieses wechselnde Verhalten des Pulses und der Temperatur ist keineswegs klar. Es spricht aber sehr viel dafür, daß die Art der Infektion hierbei eine große Rolle spielt. Mehrmals konstatierten wir niederen Puls und niedere Temperatur in Fällen, wo die Peritonitis ihren Ausgangspunkt von einem gangränös veränderten Appendix genommen hatte, und mehrmals handelte es sich um Reininfektion mit einem Bakterium der Koligruppe. Der Einfluß der anaëroben Bazillen und ihrer Toxine auf Puls und Temperatur ist noch nicht genügend klargestellt.

Von den Lokalsymptomen ist der Schmerz an erster Stelle zu nennen. Er ist charakterisiert dadurch, daß er spontan vorhanden ist, durch Druck auf die Bauchwand intensiv zunimmt, und weiters dadurch, daß er ununterbrochen anhält. In der Regel ist der Schmerz am intensivsten in der Gegend des Ausgangspunktes der Erkrankung und an Stellen der intensivsten Entzündung. Häufig machen die Patienten die Angabe, er strahle gegen den Nabel aus. Besteht aber die Erkrankung schon längere Zeit, so ist der Schmerz im Bereiche des ganzen Peritoneum gleich intensiv. Sehr häufig beobachten wir eine Remission der Schmerzen, wenn die Krankheit sich schon in einem vorgeschrittenen Stadium befindet, wenn es zur Bildung eines größeren Exsudates und zur Darmlähmung gekommen ist.

Die enorme Schmerzhaftigkeit des entzündeten Peritoneum ist die Ursache für das so charakteristische Verhalten des Kranken: die ängstlich eingehaltene Ruhelage bei angezogenen Beinen. Oft wird schon die leiseste Erschütterung des Bettes schmerzhaft empfunden; der noch so vorsichtige Versuch einer Betastung der Bauchhaut ruft den heftigsten Schmerz hervor. Diese hochgradige Schmerzhaftigkeit des entzündeten Bauchfelles, namentlich in seinem parietalen Anteile, bewirkt in den Anfangsstadien der Krankheit auf reflektorischem Wege eine intensive Spannung der Bauchmuskulatur. Auf dieses von den Franzosen treffend als „defense musculaire" bezeichnete Symptom kommen wir noch bei den Bauchverletzungen zu sprechen. Unbewußt fixiert der Kranke seine Viszera, wie etwa ein Coxitiskranker sein Gelenk. Das Abdomen fühlt sich infolgedessen entweder nur in der Region der Entzündung oder in seiner ganzen Ausdehnung bretthart an. Erst wenn im weiteren Verlaufe sich der Meteorismus eingestellt und die Schmerzhaftigkeit nachgelassen hat, kommt es zu einer Erschlaffung der Bauchmuskulatur, zu einer mächtigen Auftreibung des Abdomens. Das Verhalten der Patienten infolge der großen Schmerzhaftigkeit des entzündeten Peritoneum ist auf den ersten Blick anders als bei Darmkolik; denn bei der letzteren krümmen und winden sich die Patienten und es tut ihnen ein Druck auf den Bauch eher wohl.

Das zweite der örtlichen Symptome ist die Bildung eines Exsudats. Über die verschiedenen Arten desselben haben wir schon oben gesprochen. Es ergibt sich aus diesen Ausführungen, daß wir in einer Reihe von Fällen nicht in der Lage sein werden, den klinischen Nachweis für die Art des Exsudates zu erbringen, in anderen Fällen können wir nur mit einer gewissen Wahrscheinlichkeit ein flüssiges oder festeres Exsudat diagnostizieren.

Ist flüssiges Exsudat welcher Art immer im Peritonealraume in geringer Menge vorhanden, so kann man es schwer nachweisen, da es zwischen den tympanitisch klingenden Schlingen verteilt ist. Nur bei beträchtlicher Menge desselben findet man die Dämpfung an den abhängigen Stellen und konstatiert Schallwechsel bei Lageveränderung des Kranken. Daß es oft so schwierig, ja manchmal unmöglich ist, mittelst der physikalischen Untersuchungsmethoden sicher festzustellen, ob flüssiges Exsudat vorhanden ist oder nicht, hat seinen Grund häufig darin, daß die Flüssigkeit enthaltenden, gelähmten Darmabschnitte jeweilig den tiefsten Punkt des Abdomens einnehmen, während die mit Luft gefüllten Darmschlingen in die Höhe steigen. Weiters bereitet öfters auch die Ansammlung von freiem Gas in der Bauchhöhle diagnostische Schwierigkeiten. Dieses Gas ist das Produkt der Lebenstätigkeit gasbildender Bakterien, die ja so häufig in peritonitischen Exsudaten zu finden sind, oder aber stammt aus den durch Trauma oder Perforation eröffneten Darmabschnitten.

Recht häufig konstatieren wir durch Palpation das peritonitische Exsudat als Resistenz oder mehr minder scharf abgegrenzten Tumor dann, wenn es zu reichlicher Exsudation von Fibrin und zur Verklebung intraabdomineller Organe gekommen ist. Die Resistenz oder der deutlich fühlbare Tumor, beispielsweise bei der Appendizitis, besteht in der Regel aus dem entzündlich veränderten Appendix, dem Zökum, Dünndarmschlingen, meist auch Netz, die durch Fibrinmassen miteinander

verbunden sind. Zwischen diesen Gebilden kann eine verschieden große Menge meist eitrigen Exsudates angesammelt sein.

Das Erbrechen fehlt nie oder höchst selten. Es tritt sehr häufig nach Üblichkeit und Aufstoßen im Beginne der Krankheit auf und dominiert in der ersten Zeit über die übrigen Symptome. Der Brechakt ist eigentümlich. Man sieht dabei keine Anstrengungen der Bauchpresse, sondern es tritt der Mageninhalt ohne alles Pressen in einem Gusse zum Munde heraus. Anfangs wird nur der Mageninhalt, d. h. Speisereste und Schleim, später auch eine gallig-grüne, bittere Flüssigkeit heraufgebrochen, die die Haut der Lippen förmlich anätzt, wodurch auch die charakteristischen streifenförmigen Borken zu beiden Seiten der Mundwinkel entstehen.

Da außerdem die Magen- und Darmschleimhaut infolge Lähmung der Blutgefäße Flüssigkeiten nicht mehr resorbiert, stellt sich bald ein quälendes Durstgefühl bei den Patienten ein. Der große Säfteverlust, der einerseits bedingt ist durch dieses oft kontinuierliche Erbrechen, andrerseits durch reichliche Flüssigkeitsabsonderung in das Cavum peritoneale, führt im Vereine mit der beträchtlichen Erhöhung der Körpertemperatur eine relative Trockenheit der Gewebe herbei. Ein Ausdruck derselben ist das Einsinken der Augen, das Hervortreten der prominenten Stellen des Gesichtes, das Spitzwerden der Nase, ebenso wie die für Peritonitis so charakteristische Trockenheit der Zunge.

Ist es bereits zur Darmlähmung gekommen, so tritt Dünndarminhalt in den Magen zurück, das Erbrechen wird fäkulent. Das Erbrechen bei der Peritonitis ist ein reflektorisches; es tritt auch dann auf, wenn der Entzündungsherd sich in einer Gegend des Peritonealraumes befindet, die vom Magen weit ab liegt.

Gleichfalls ein Reflexvorgang ist der die Patienten oft so furchtbar quälende Singultus. Die Zwerchfellkontraktionen, die das ununterbrochene Schluchzen verursachen, sind dadurch bedingt, daß die motorischen Fasern des Phrenicus durch die sensiblen Fasern desselben, die aus dem Peritoneum in ihn eintreten, infolge der Entzündung auf reflektorischem Wege erregt werden.

Ein ungemein wichtiges Symptom ist die allmählich eintretende Lähmung des Darmes: es kommt nicht zum Abgang von Stuhl oder Winden. Wie weit hierbei reflektorische Vorgänge eine Rolle spielen, wie weit das direkte Übergreifen der Entzündung von der Serosa auf die Muskularis des Darmes in Betracht kommt, möge dahingestellt sein. Wir beobachten stets, daß im Beginne der Peritonitis als Zeichen der Reizung die Peristaltik des Darmes eine vermehrte ist. Unter den qualvollsten Schmerzen für den Kranken laufen diese peristaltischen Bewegungen ab, ohne durch Entleerung von Stuhl oder Darmgasen Erleichterung zu bringen. Nur im Beginne der Erkrankung erzielt man mittelst Nachhilfe durch Klistieren die Entleerung der untersten Dickdarmpartien; ist diese erfolgt, so gehen Stuhl und Winde nicht mehr ab (Kompression des Dickdarmes durch meteoristische Därme). In dem stagnierenden Darminhalt kommt es zu einer enormen Vermehrung der gasbildenden Bakterien, die Darmschlingen blähen sich immer mehr und mehr, der Meteorismus wird immer hochgradiger, die Peristaltik hört auf.

Ab und zu stellen sich im Verlaufe einer Peritonitis profuse Durchfälle ein, denen auch Blut beigemengt sein kann. Das sind septische Diarrhöen von der allerschlechtesten prognostischen Bedeutung.

Sub finem vitae steigt bei immer zunehmendem Meteorismus die Frequenz des Pulses und die Zahl der Respiration während die Temperatur sinkt. Dadurch kommt es zu einer Kreuzung der Kurven, einem sicheren Vorboten des nahen Endes. Die Respiration wird frequenter und oberflächlicher, bis endlich das Herz der Wirkung der resorbierten Toxine erliegt.

In jenen Fällen, wo die Peritonitis durch das Übergreifen der Entzündung von einem Organ der Bauchhöhle allmählich einsetzt, ist das erste Symptom in der Regel der Schmerz in der Gegend, in welcher sich der Prozeß etabliert. Bald stellt sich Üblichkeit und Erbrechen ein und in mehr oder weniger rascher Folge gesellen sich die oben geschilderten Symptome hinzu.

Anders jedoch ist der Beginn immer dann, wenn plötzlich ein Organ mit bakterienhaltigem Inhalt, sei es durch ein Trauma, sei es infolge entzündlicher oder neoplastischer Veränderungen mit dem Cavum peritonei in Kommunikation tritt. Dann sehen wir das Bild des akutesten Kollapses (Shock). Der Bauch ist entweder eingezogen, bretthart oder er kann durch Gase, die aus den eröffneten Hohlorganen ins Cavum peritonei ausgetreten sind, mehr oder weniger aufgetrieben sein. Rasch, oft in wenigen Stunden, kommt es zum Meteorismus, sehr heftige spontane Schmerzen quälen den Kranken, Erbrechen und Singultus tritt ein, die Temperatur sinkt nicht selten unter die Norm; der Puls ist sehr frequent, klein. Von entscheidendstem Eindrucke ist die Physiognomie der Kranken: tief eingesunkene Augen, Ausdruck der höchsten Angst, kühle Nase, kalte Extremitäten, schwache Stimme. Ist es durch die Perforation eines Hohlorganes zur Infektion des Peritoneum mit einem besonders hochvirulenten Bakterium gekommen, so tritt manchmal in weniger als 24 Stunden der Tod unter dem Bilde der schwersten Intoxikation ein.

Als Teilerscheinung des Puerperalprozesses verläuft die Peritonitis einerseits unter gleichzeitig stark in den Vordergrund des Symptomenbildes fallender Prostration und zeigt andrerseits eine ganz auffällige Disharmonie der Symptome. Neben einem in der Regel sehr großen Exsudate, neben starkem Meteorismus, neben häufigem Erbrechen besteht auffallenderweise gar keine Schmerzhaftigkeit. Weder die spontanen Schmerzen quälen die Kranken, noch reagieren die Nerven auf Druck schmerzhaft. Auch die Stuhlverstopfung fehlt, im Gegenteile sind die Durchfälle die Regel und späterhin der unwillkürliche Stuhlabgang nicht selten. Wir haben hier eine Peritonitis vor uns, deren lokale Symptome in den Hintergrund gedrängt werden durch die schweren Allgemeinerscheinungen der tödlichen Intoxikation.

Diagnose. In der überwiegenden Mehrzahl der Fälle sind wir auf Grund der angeführten Symptome wohl imstande, die Diagnose einer akuten diffusen Peritonitis oft auf den ersten Blick mit Sicherheit zu stellen. Große diagnostische Schwierigkeiten erwachsen uns jedoch nicht selten dann, wenn es sich um die Entscheidung handelt, ob in einem gegebenen Falle die Peritonitis schon eine diffuse ist oder zu werden droht

oder ob wir eine zirkumskripte Entzündung vor uns haben. Da, wie wir später hören werden, auch bei der zirkumskripten Peritonitis im Beginne Reizerscheinungen vorhanden sein können, die sich über das ganze Peritoneum erstrecken, wird diese Entscheidung oft ungemein schwierig, manchmal sogar unmöglich; es bleibt uns in solchen Fällen nichts anderes übrig, als die Entwicklung der Krankheit in den nächsten Stunden genauestens zu verfolgen und nach dem Verlaufe unsere therapeutischen Maßnahmen zu treffen. In manchen Fällen gibt den Ausschlag für unsere Erwägungen der Gesamteindruck, den das Krankheitsbild auf uns hervorruft. Nur langjährige, sorgfältige klinische Beobachtung, reichliche persönliche Erfahrung ermöglichen es, in diesen Fällen zu differenzieren, ob die Peritonitis schon diffus ist oder ob wir noch hoffen können, den Krankheitsherd zu lokalisieren. Der Gesichtsausdruck, das Benehmen des Kranken sind wichtige Faktoren für unsere Schlußfolgerungen. Von besonderer Bedeutung ist immerhin das Verhalten des Pulses, der in der Regel, wenigstens in den Fällen, die zirkumskript bleiben, nicht so frequent, nicht so leicht unterdrückbar ist wie bei den Fällen der diffusen Peritonitis.

Die Untersuchung bei Verdacht auf Peritonitis muß eine möglichst schonende sein, nicht bloß um den Kranken Schmerzen nach Möglichkeit zu ersparen, sondern auch deshalb, weil man durch starkes Palpieren irreparablen Schaden, man denke an das Platzen eines Abszesses, herbeiführen kann.

Daß Puls, Temperatur, Harnbefund genau aufgenommen, die Untersuchung der erbrochenen und eventuell per anum abgegangenen Massen vorgenommen werden muß, ist ja selbstverständlich. Wir wollen hier nur einiges über die Aufnahme des Lokalbefundes sagen.

Durch schonendste Palpation bestimmt man zunächst die Bauchdeckenspannung, dann die Ausbreitung der größten Empfindlichkeit. Bei Patienten, die auf Übertreibung ihrer Berührungsschmerzen verdächtig sind, kann manchmal der Wechsel im Pulse während der Palpation Aufschluß geben. Wird dieser während der Palpation frequenter und kleiner, so sind die Schmerzen als tatsächlich empfunden anzusehen. Die Palpation klärt uns ferner auch über vorhandene Peristaltik (Darmverschluß) und über die „Grabesruhe“ des gelähmten Darmes auf, wir werden ferner nach etwaigen Resistenzen fahnden. Um über die Existenz, die Menge und die Verteilung des Exsudates Aufschluß zu erhalten, wird perkutiert, per Rektum resp. Vagina palpiert. Nur ausnahmsweise darf aus diagnostischen Gründen und nur dann, wenn eine Operation unmittelbar angeschlossen werden kann, punktiert werden.

In vielen Fällen ist eine genaue vergleichende Messung des Bauchumfanges lehrreich. Oft kommt man mit einer Untersuchung nicht zum Ziele, da heißt es öfters untersuchen und den Verlauf genau beobachten. Immer halte man sich vor Augen, daß eventuell ein Menschenleben am Spiele steht, das gerettet werden kann, wenn rechtzeitig die richtige Diagnose gestellt wird, das meist sicher verloren ist, wenn der Zeitpunkt für die Operation versäumt wird.

Hauptsächlich zwei Erkrankungen sind es, die uns oft recht schwierige differentialdiagnostische Aufgaben zu lösen geben, wenn wir entscheiden sollen, ob eine Peritonitis vorliegt oder nicht. Es ist dies vor allem der Darmverschluß und die Gallenstein- und Nierensteinkoliken. Namentlich der Ileus und die Cholelithiasis sind besonders deshalb so schwer von der Peritonitis zu trennen, weil nicht so selten aus beiden sich eine Peritonitis entwickeln kann. Das wichtigste differentialdiagnostische Moment der Peritonitis gegenüber ist bei den genannten Krankheiten die Art des Schmerzes. Er tritt bei beiden anfallsweise auf, es wechseln Perioden der intensivsten Schmerzhaftigkeit mit schmerzfreien Intervallen. Wir haben gesehen, daß der Peritonitisschmerz ein kontinuierlicher ist. Ferner werden wir bei Steinkoliken sowohl wie beim Ileus eine so ausgebreitete, intensive Druckschmerzhaftigkeit der Bauchwand nicht konstatieren können wie bei der Peritonitis. Es wird vielmehr bei den Steinkoliken der intensivste spontane Schmerz sowie die größte Druckschmerzhaftigkeit an der Stelle der Steineinklemmung beim Ileus in der Umgebung des Hindernisses angegeben. Wir müssen uns ferner erinnern, daß wir bei Nierenkoliken Schmerzen, die in die unteren Extremitäten, bei den Anfällen von

Cholelithiasis solche, die in die Schultern ausstrahlen, finden können, die bei Peritonitis nicht vorhanden sind. Deshalb, weil der diffuse intensive spontane Schmerz bei den genannten Krankheiten fehlt, nehmen die Patienten nicht die für die diffuse Peritonitis so charakteristische ängstliche Ruhelage ein. Die hochgradige Spannung der Bauchdecken, die uns in vielen Fällen mit Sicherheit die beginnende Peritonitis anzeigt, ist bei den Steinkoliken und beim Ileus weit weniger deutlich. Entschieden für die Diagnose des Ileus spricht die Beobachtung gesteigerter Peristaltik auf der Höhe des Schmerzanfalles.

Der Nachweis eines peritonitischen Exsudates ist, wie wir oben gesehen haben, oft sehr schwierig, manchmal unmöglich; ein solches kommt überdies auch bei zum Ileus führenden Zuständen vor. Fieber kann bei Peritonitis fehlen. Erbrechen kann bei den Steinkoliken sowie beim Ileus ähnlich dem peritonitischen sein; bei vorgeschrittenen Fällen des Darmverschlusses tritt fäkulentes Erbrechen auf, ebenso wie bei schon länger bestehender Peritonitis, und den Meteorismus sehen wir ebensowohl bei der Peritonitis als beim Ileus und den Steinkoliken, wenn auch bei diesen selten in so hohem Maße.

Dagegen haben wir im Verhalten des Pulses und der Atmung oft ein wichtiges Hilfsmittel für die Entscheidung. Wir konstatieren weder bei den Steinkoliken noch beim Darmverschluß — wenigstens in den ersten Stadien — einen so frequenten kleinen Puls wie bei der Bauchfellentzündung; die Atmung ist keine so rasche, oberflächliche, rein kostale.

Die angeführten Unterscheidungsmerkmale, die natürlich das eine Mal schärfer, das andere Mal weniger scharf ausgeprägt sind, weisen uns gewiß in den meisten Fällen den rechten Weg. Gerade jedoch bei der Differenzierung der in Rede stehenden Krankheiten gibt der Gesamteindruck, den der Patient auf den beobachtenden Arzt macht, den Ausschlag für die richtige Diagnose. Das Bild der schweren Intoxikation, das wir bei der Peritonitis zu sehen gewohnt sind, fehlt bei den Steinkoliken und ist beim Ileus nur in seinen Endstadien vorhanden.

Verlauf und Prognose. Die Prognose der diffusen Peritonitis ist unter allen Umständen eine sehr ernste, sie war es vor einem Dezennium in noch viel höherem Maße als heute. Erst seitdem die Chirurgie sich der Behandlung der Peritonitis bemächtigt hat, wächst die Zahl der Fälle von diffuser Peritonitis, in denen es gelungen ist, das Leben zu retten. So verschieden die einzelnen Formen der diffusen Peritonitis in bezug auf ihre Entstehungsursache und ihre Erreger sind, so verschieden ist auch ihr Verlauf. Daß derselbe zu einem nicht geringen Teile von der Resistenzfähigkeit des Individuums abhängt, wurde schon oben mehrfach hervorgehoben.

Die Prognose der Perforativperitonitis namentlich kann nach den Erfahrungen der letzten Jahre weit günstiger gestellt werden als früher. *Lejars* gibt als Mortalitätsprozent für die medikamentös behandelte Perforativperitonitis 95 an, während wir nach den bisher vorliegenden Berichten der Autoren behaupten können, daß durch die Operation der Perforativperitonitiden etwa ein Drittel der Patienten gerettet wird. Und es wird die Zahl der Geheilten noch um ein erhebliches größer werden, wenn einmal die Erkenntnis in die breiten Schichten der Ärzte gedrungen sein wird, daß ein Fall, bei dem wir die Perforation eines Organes der Bauchhöhle auch nur vermuten können, einer chirurgischen Station zu überweisen ist.

Auch bei der diffusen, mykotischen Peritonitis, die aus einer zirkumskripten sich entwickelt hat, hängt der Erfolg unserer Maßnahmen zum großen Teile von dem Zeitpunkte ab, in welchem wir den Kranken auf den Operationstisch bekommen. Wenn wir auch heute auf eine stattliche Reihe von Erfolgen in der Behandlung der Peritonitis zurückblicken können, so wird zweifellos die Prognose dieser mit Recht so sehr gefürchteten Krankheit in der Zukunft eine noch bessere werden. Die puerperale Peritonitis, welche ja eine Teil-

erscheinung einer schweren Allgemeininfektion ist, hat die schlechteste Vorhersage.

Es ist eine traurige Regel, daß die diffuse Peritonitis, wenn nicht noch eine Operation Hilfe bringt, fast stets einen letalen Ausgang nimmt. In den schwersten Fällen tritt die Katastrophe schon innerhalb der ersten 24 Stunden ein, manchmal dauert es Tage, mitunter eine Woche, selten um einige Tage länger, bis der Tod die Kranken von ihren Qualen erlöst.

Doch kommt es ausnahmsweise vor, daß diffuse Peritonitiden einen mehr chronischen Verlauf nehmen. Die stürmischen Erscheinungen, mit denen die Krankheit eingesetzt hatte, klingen allmählich ab, die Schmerzhaftigkeit läßt nach, das Erbrechen wird seltener, der Puls kräftiger, weniger frequent: es stellen sich Remissionen des Fiebers ein, der Darm beginnt allmählich zu funktionieren, Eßlust kehrt wieder. Dabei ist der Gesamteindruck, den der Patient macht, noch immer der eines Schwerkranken; wir finden noch immer Druckschmerzhaftigkeit des Abdomens, wir weisen ein bald größeres, bald kleineres eitriges Exsudat, das jetzt den Eindruck des abgekapselten macht, nach. Dieser Zustand kann Wochen, ja sogar Monate andauern. Er kann auch spontan ausheilen, dadurch, daß der Eiter nach außen oder in ein Hohlorgan des Bauchraumes (am häufigsten in den Darm) durchbricht. In der Regel aber ist auch in solchen Fällen, wenn nicht rechtzeitig chirurgische Hilfe kommt, der Ausgang ein ungünstiger.

Wir beobachteten folgenden Fall: Bei einem 16jährigen Mädchen hatte am 23. November 1904 mit einem Schüttelfrost und schwersten allgemeinen und lokalen Erscheinungen die Peritonitis begonnen. Es bildete sich ein reichliches Exsudat in der Bauchhöhle. In der zweiten Woche ließen die stürmischen Erscheinungen nach. Im Februar des folgenden Jahres wurden von dem behandelnden Arzt durch Punktion einmal 5 und einmal 3 *l* Eiter entleert. Mitte März kam die Kranke in die Behandlung der Klinik; wir fanden große Mengen eines eitrigen Exsudates in beiden unteren Quadranten des Bauchraumes. Am 20. März 1905 wurden durch eine Inzision in der Medianlinie unter dem Nabel, durch zwei Einschnitte über den beiden Darmbeingruben und durch eine parasakrale Gegenöffnung mehrere Liter eines ziemlich dicken, gelben Eiters entleert und die Bauchhöhle durch die bezeichneten Öffnungen ausgiebig drainiert. Am 12. April schon konnte sich die Patientin in ambulatorische Behandlung begeben, wenige Wochen später war sie vollkommen geheilt. In dem Exsudat wurde ein Streptokokkus gefunden.

Andere Fälle verlaufen so, daß sich, nachdem die stürmischen Erscheinungen vorübergegangen sind, derbe Absackungen des Exsudates bilden, so daß der flüssige Rest wie in einer derben Schwiele eingeschlossen ist. Wenn sich derlei Absackungen an zahlreichen Stellen gebildet haben, so zeigt der Bauch eine große Zahl von derbwandigen Tumoren, zwischen denen Schlingenkomplexe fixiert sind. Die Perkussion ergibt dann abwechselnd dumpfe und tympanitische Territorien. Zumeist aber lagert der größere Teil der Schlingen rückwärts, der größere Teil der Exsudatmassen vorn, so daß dort die Territorien des dumpfen, rückwärts des tympanitischen Schalles überwiegen. Während sich diese Absackungen bilden, treten in Zwischenräumen neue Exsudationen und neue Absackungen auf, so daß der Prozeß nicht zum Stillstande kommt. Der Unterleib wechselt daher im weiteren Verlaufe wiederholt seine äußere Konfiguration und seine Schallverhältnisse. Es ist leicht begreiflich, daß ein so langwieriger Prozeß zu mannigfaltigen, sowohl abdominalen als Allgemeinstörungen Anlaß gibt. Der Appetit liegt meist darnieder, Diarrhöen wechseln mit Stuhlverstopfung; zeit-

weise stellt sich stärkerer Meteorismus ein, es kommt wieder zu Brechreiz oder wirklichem Erbrechen; kolikartige Schmerzen und stärkere Empfindlichkeit des Bauches gegen Druck treten häufig auf; fieberhafte und fieberlose Epochen lösen einander ab. Durch Druck der Exsudatmassen auf Gefäße und Nerven stellen sich auch entferntere Störungen an den Extremitäten ein, insbesondere Ödeme und Neuralgien. Die Durchgängigkeit des Darmrohres leidet mitunter so stark, daß ileusähnliche Symptome auftreten. Der schließliche Ausgang dieses Prozesses ist fast immer ein ungünstiger *(Albert)*.

Einen ganz eigentümlichen Verlauf nehmen die Fälle, die durch den Pneumokokkus verursacht sind. Nachdem französische Autoren diesem Krankheitsbilde schon längere Zeit ihre Aufmerksamkeit zugewendet hatten, lenkte in Deutschland *v. Brunn* und später *Jensen* das Interesse der Chirurgen auf diese Form der Peritonitis. Unter den schwersten Intoxikationserscheinungen tritt die Krankheit — merkwürdigerweise am häufigsten bei jungen Mädchen — auf; es besteht hohes Fieber, diffuse Schmerzhaftigkeit des Bauches ohne Muskelspannung, kleiner Puls, Erbrechen, Diarrhöen. Wenn das Individuum nicht dem ersten Ansturme erliegt, so schwinden nach einigen Tagen unter der Bildung eines reichlichen Exsudates diese schweren Allgemeinerscheinungen. Die Krankheit tritt dann in ein chronisches Stadium, das viele Wochen dauern kann. Man findet ein mehr oder weniger reichliches eitriges Exsudat in den mittleren und unteren Partien des Abdomens, die Temperatur ist normal oder nur mäßig erhöht; die Schmerzhaftigkeit des Unterleibes hört auf, das Exsudat zeigt in der Regel die Tendenz, in der Nabelgegend nach außen durchzubrechen. Die Prognose ist in den meisten Fällen eine ungünstige, wenn nicht rechtzeitig chirurgische Hilfe kommt. Das Exsudat ist graugelb, mit einem Stich ins grünliche, und reichlich mit Fibrinflocken untermischt. Es enthält den Diplococcus pneumoniae in Reinkultur. Ihren Ausgang nimmt die Krankheit meist vom Appendix, vielleicht auch von den Tuben; in einigen Fällen konnte ein primärer Herd nicht gefunden werden.

Therapie. Die Behandlung der akuten Peritonitis gehört heute den Chirurgen.

In welch kurzer Zeit sich der enorme Umschwung in der Behandlung der diffusen Bauchfellentzündung vollzogen hat, beweist ein Blick auf die Geschichte. Spärlich und ungenau sind die Mitteilungen aus dem Altertum und dem Mittelalter über die operative Eröffnung abgesackter Eiterherde der Bauchhöhle. Erst im vorigen Jahrhundert wurde der Begriff eines Empyems der Bauchhöhle, des intraperitonealen Abszesses, präziser gefaßt und um so mehr muß man staunen, wie auffallend gering die Zahl der bekannten Eröffnungen solcher Abszesse ist. *Kaiser*, der 1876 das vorhandene Material sammelte, fand nur 16 Fälle von Bauchempyem, zu denen in den neunziger Jahren des vorigen Jahrhunderts noch einige wenige hinzukamen. *Albert* schreibt noch in der letzten von ihm besorgten Auflage dieses Buches: „Die Tatsache, daß unter 20 Fällen, die ich kenne, nur ein einziger Todesfall vorgekommen ist, beweist hinlänglich, daß die operative Behandlung eine sogar sehr günstige ist.“ Wenn wir daraus entnehmen, wie spät der ausgezeichnete Erfolg einer operativen Behandlung der abgesackten Eiterherde allgemein erkannt und gewürdigt wurde, so dürfen wir darüber nicht staunen, daß die chirurgische Behandlung der diffusen Peritonitis erst als eine Errungenschaft des letzten Dezenniums ist.

Die Vorschläge, welche zur operativen Bekämpfung der akuten diffusen Peritonitis, die aus verschiedenen Ursachen entsteht, gemacht und zum Teile auch durchgeführt wurden, liegen etwas weiter zurück. *Albert* hat schon in der ersten Auflage dieses Werkes sehr warm dafür plädiert, daß man bei subkutanen Rupturen des Darmes nach Bauchkontusion das Peritoneum eröffnen soll, um den Darm zu

vernähen und den Eintritt der Peritonitis zu verhüten. *Hunter Mc Guire* hat dann 1881 die Grundsätze entwickelt, nach welchen man handeln soll, um bei offenen Wunden des Bauches eine bereits beginnende Peritonitis zu behandeln.

Weiterhin wurde bei einer größeren Zahl von Fällen, wo die Peritonitis nach einer Laparotomie entstanden war, die Naht gelüftet, das Peritoneum abgespült und drainiert. Hier hat man einige Erfolge erlebt. Ein weiterer Schritt auf diesem Wege war der Vorschlag, bei perforierenden Geschwüren des Magens *(Rydigier, Kuh)* oder des Darmes *(Mikulicz)* das Peritoneum zu eröffnen und zu reinigen und dem weiteren Eintreten von Darminhalt in die Bauchhöhle durch Resektion des Magens oder Darmes, eventuell durch Anlegen einer äußeren Kotfistel zu begegnen. Auch die durch Perforation des Wurmfortsatzes entstandenen Peritonitiden *(Weir, Bull, Kraft)* und diejenigen, welche von der Tube und dem Ovar ausgingen *(Terillon)*, wurden einer chirurgischen Behandlung unterzogen. So erkämpften sich die Chirurgen ganz allmählich auch dieses Gebiet und erzielten durch Darlegung ihrer Erfolge, daß heute wohl allgemein anerkannt wird, daß die Peritonitis in das Arbeitsfeld der Chirurgie einzurechnen sei.

Der Zweck des operativen Eingriffes ist in dem einzelnen Falle ein verschiedener. Dem alten Grundsatze folgend, ubi pus, ibi evacua, machen wir 1. in einer Reihe von Fällen die Laparotomie, um dem Eiter aus dem Cavum peritonei für den Moment und für später durch Drainage und Tamponade Abfluß zu verschaffen und dadurch die Resorption von Bakterien und deren Giften durch das Peritoneum zu verringern. 2. Stellt die Inspektion der Bauchhöhle nach der Laparotomie den Ausgangspunkt der Peritonitis fest, finden wir das Organ, durch dessen Durchbruch die Bauchfellentzündung entstanden ist, so werden wir die Quelle der Infektion verschließen, gegebenenfalls das Organ entfernen (Gallenblase, Wurmfortsatz, weibliches Genitale). Hat ein Trauma die Kommunikation eines Hohlorganes des Bauches mit dem Cavum peritonei veranlaßt, so werden wir die Perforationsstelle durch exakte Naht verschließen. 3. Wir sind weiters bemüht, die intraabdominelle Spannung möglichst zu vermindern, sowohl um das Peritoneum wieder resorptionsfähig zu machen, als auch um die Darmpassage wieder herzustellen.

Wie schon in den anatomischen Vorbemerkungen hervorgehoben wurde, dürfen wir uns bei den komplizierten topographischen Verhältnissen der Bauchhöhle von einem Desinfektionsversuch des Peritonealsackes nichts erwarten. Erinnern wir uns ferner der Ausführungen über die große Resorptionskraft des Peritoneum, so werden wir einsehen, daß in all den Fällen, wo es bereits zu einer schweren Vergiftung des ganzen Organismus durch vom Peritoneum resorbierte Bakterien und ihren Toxinen gekommen ist, uns ein Erfolg operativer Maßnahmen versagt sein muß.

So einig man heute über diese allgemeinen Gesichtspunkte für die operative Behandlung der diffusen Peritonitis ist, so sehr weichen noch die Wege voneinander ab, welche die einzelnen Chirurgen zu diesem Behufe einschlagen.

Eine der hauptsächlichsten Gefahren bei der Operation der diffusen Peritonitis liegt nach der Überzeugung aller Chirurgen in dem oft so elenden Allgemeinzustande der Patienten, wenn sie zur Operation kommen. Es leuchtet ein, daß wir bestrebt sein werden, den schädigenden Einfluß der Narkose bei den Peritonitisoperationen nach Tunlichkeit zu verringern. Es stimmen daher die meisten Operateure darin überein, daß sie die Operation nur in einer leichten Äthernarkose möglichst rasch und schonend auszuführen sich bemühen. Diese Erwägung ist auch maßgebend für die Länge des Schnittes. Wenn man auch

Lennander, Mikulicz, König u. a. zustimmen muß, daß ein großer Schnitt allein die Möglichkeit gewährt, sich die nötige Übersicht über die Ausbreitung des Prozesses im Cavum peritonei zu verschaffen, so muß man doch andrerseits *Körte,* dessen Standpunkt wir vollkommen teilen, Recht geben, der nur dann die Anlegung eines langen Schnittes für erlaubt hält, wenn der Allgemeinzustand des Patienten die Ausführung einer eingreifenderen Operation zuläßt. Muß man jedoch Patienten operieren, deren Kräfte schon beträchtlich verfallen sind, so rät *Körte,* sich mit einem Schnitt von Handbreite zu begnügen, von dem aus alle erreichbaren Eiterherde zu entleeren sind. Sind wir vor der Operation imstande, den Ausgangspunkt der Peritonitis mit Sicherheit oder großer Wahrscheinlichkeit zu diagnostizieren, so werden wir den Schnitt über dem erkrankten Organe anlegen; fehlen uns jedoch sichere Anhaltspunkte für die Diagnose des primären Entzündungsherdes, so gehen wir in der Medianlinie ein. *Friedrich* hält es für vorteilhaft, mehrere kleine Schnitte anzulegen zum Zwecke der besseren Drainage. Die meisten Chirurgen legen außer dem Laparotomieschnitt noch Kontrainzisionen an in der seitlichen Bauchwand, in der Nabelgegend, parasakral *(Hochenegg, Langenbuch)* oder beim Weibe vaginal ins Cavum Douglasii.

Eine wichtige, aber noch nicht endgültig entschiedene Frage ist es, ob man nach der Eröffnung der Bauchhöhle den Eiter aus derselben durch Spülen mit großen Mengen einer indifferenten Flüssigkeit entfernen soll. Wir haben dieses Mittel nie angewendet und trotzdem manch schönen Erfolg in der operativen Peritonitisbehandlung erzielt. Die Mehrzahl der Chirurgen jedoch (*Körte, Rehn-Nötzel, v. Eiselsberg, Lennander,* die englischen und amerikanischen Chirurgen) rühmen den segensreichen Einfluß der Spülungen ungemein. *Körte* steht nicht an, zu erklären, daß es kein besseres und kein schonenderes Mittel zur Reinigung der infizierten Bauchhöhle gibt als energische Spülung mit warmen (40—44° C), indifferenten Salzlösungen. Dieselben werden derart ausgeführt, daß man unter Beiseiteschieben der Därme mittelst der Hand zwei fingerdicke Gummi- oder Glasrohre allmählich in die verschiedenen Regionen des Bauches einführt; man läßt nun mittelst Irrigators oder einer Spülkanne solange Flüssigkeit durch das eine Rohr einfließen, bis die aus dem anderen Rohre rückströmende Flüssigkeit vollkommen klar ist. *Lejars* bedient sich bald der Spülung, bald des trockenen Abwischens des Peritoneum. *Friedrich* sowohl als auch *Krogius* verwenden sie, so wie wir, nicht. Auch *Kocher* empfiehlt sie nicht.

Von mehreren Seiten wurde sehr warm eine noch energischere Reinigung der Bauchhöhle von dem Eiter empfohlen. So raten *Rehn* und die amerikanischen Chirurgen dazu, den Inhalt der Bauchhöhle zu eventrieren und sorgfältig mit Gazetupfern zu reinigen. Wir glauben, daß diese Maßnahme im allgemeinen zu große Anforderungen an die Resistenzfähigkeit des Individuums stellt, und sind bisher ohne dieselbe ausgekommen.

Auch in bezug auf die Vorrichtungen, welche die beste Drainage der eröffneten Bauchhöhle gewähren sollen, gehen die Meinungen der einzelnen Operateure auseinander. *Friedrich* empfiehlt die sog. Blättertamponade, d. h. er legt Gazestücke zwischen die Darmschlingen, zwischen Darm und seitlicher Bauchwand etc.; *Krogius* ist ein Anhänger der Mikulicztamponade; *Mc Cosh* empfiehlt die Zigarettendrains (mit Guttapercha umwickelte Gazestreifen), die auch *Kocher* gern ver-

wendet. *Rehn* ist für die quere Drainage des Bauchraumes, d. h. er führt ein Drainrohr durch einen Schnitt in der Lumbalgegend der einen Seite quer über die Mittellinie durch das Mesenterium hindurch aus einer Öffnung in der Lumbalgegend der anderen Seite heraus. An welchen Stellen, in welchem Ausmaße und mit welchen Mitteln die Drainage der Bauchhöhle zu erfolgen hat, entscheiden wir in jedem einzelnen Falle nach dem Befunde der Eiteransammlung im Bauchraume. Doch empfehlen sich aus anatomischen Gründen besonders die Drainage nach der Lumbalgegend für den liegenden und in die Perinealgegend *(Frank)* für den sitzenden Patienten. Um dem Sekrete bestmöglichen Abfluß zu gewähren, wurde von *Küster* vorgeschlagen, den Kranken nach der Operation lange fortgesetzte Bauchlage einnehmen zu lassen. *Fowler* hält es für das zweckmäßigste, die Kranken im Bette in sitzende Lage zu bringen und durch geeignete Apparate darin zu erhalten. Auch *Rehn* befürwortet Beckentieflagerung.

Ist die Darmlähmung schon weit vorgeschritten, so liegt in dem Stagnieren des Darminhaltes bei hochgradigem Meteorismus eine wesentliche Gefahr für den Kranken. Deshalb mehren sich in neuester Zeit die Stimmen, welche fordern, in solchen Fällen den Darmkanal durch eine Enterostomie oder Enterotomie von seinem zersetzten Inhalte zu befreien. Die Punktion des Darmes kann diese Forderung nicht erfüllen, auch wenn sie an mehreren Stellen ausgeführt wird; denn wir sehen, daß gerade nur die unmittelbar der Punktionsöffnung benachbarte Darmschlinge sich ihres gasförmigen oder flüssigen Inhaltes durch die Punktionsöffnung entledigt. Es wurde deshalb, namentlich von *Dahlgren, Kocher, Heidenhain* u. a. der Vorschlag gemacht, den durch Inzision eröffneten Darm auszumelken, d. h. dadurch, daß man den Darm gegen die Enterotomieöffnung hin durch die Finger zieht, seinen Inhalt nach außen zu schaffen; selbstverständlich kann dies nur unter den strengsten aseptischen Kautelen geschehen; nach der Entleerung wird die Darmwunde vernäht. Von anderen Seiten, so von *Lennander,* wird die Enterostomie eventuell an mehreren Stellen des Darmes zur Entleerung seines septischen Inhaltes angeraten. Uns hat in mehreren Fällen die Entleerung und Drainage des Zökums durch den vorgelagerten Wurmfortsatz gute Dienste geleistet, ebenso wird von anderer Seite Anlegung einer Zökalfistel warm empfohlen.

Für die Nachbehandlung nach solchen Operationen ist es von besonderer Wichtigkeit, gegen die Herzschwäche anzukämpfen. Außer den altbewährten exzitierenden und auf den Gefäßtonus einwirkenden Medikamenten wie Äther, Kampferöl, Koffein, verwenden wir, wie wohl heute die meisten Chirurgen, ausgiebige subkutane Kochsalzinfusionen. Wir setzen denselben mit bestem Erfolge 10 bis 15 Tropfen Tinctura Strophanti zu. Man soll nicht zu sparsam sein in der Applikation der Kochsalzinfusionen; wir geben 1—$1^1/_2$ *l* 3—4mal täglich. Die Kochsalzinfusionen wirken nicht nur dadurch so wohltätig, daß sie die Herzaktion durch stärkere Füllung des Gefäßsystemes und damit auch des Herzens heben, sondern sie befreien auch den Kranken von den Qualen des Durstgefühles. Solange die Darmfunktion nicht wieder hergestellt ist, ist Flüssigkeitsaufnahme per os hintanzuhalten. Erbrechen die Kranken nach der Operation noch weiter, so bringen wiederholte Magenspülungen mit körperwarmem Wasser oft wesentliche Erleichterung.

Die Ampulle des Rektum ist im weiteren Verlaufe durch kleine ($^1/_4$ *l*) Eingießungen rein zu erhalten; Ernährungsklistiere per rectum und hypodermatische Ernährung *(Friedrich)* sind oft von wesentlichem Nutzen.

Müssen wir aus irgend einem Grunde auf die operative Behandlung einer diffusen Peritonitis verzichten oder halten wir den Fall wegen zu weit vorgeschrittener Intoxikation für bereits inoperabel, so werden wir den Schatz der symptomatischen Therapie unseren Patienten zuwenden; er ist leider kein großer und noch weniger ein mächtiger. Wir müssen uns bemühen, durch möglichst ruhige Lagerung bei leicht gebeugten Hüftgelenken und etwas erhobenem Oberkörper dem Kranken seine Schmerzen zu lindern. Wir werden auf die Bauchhaut zu demselben Zwecke Kälte oder Wärme applizieren. Die Wirkung dieser beiden Mittel ist ja schließlich dieselbe, denn beide rufen, durch längere Zeit angewendet, Dilatation der Gefäße und dadurch im Bereiche ihrer Einwirkung eine Hyperämie hervor; sie wirken als Derivantien. Man gibt entweder Eisbeutel oder einen *Leiter*schen Kühlapparat auf den Bauch; bei Warmbehandlung leisten den besten Dienst die Thermophorkompressen. Es ist individuell verschieden, ob Kälte oder Wärme besser vertragen wird; daher überläßt man am besten die Wahl zwischen den beiden Mitteln dem Kranken selbst. Oft bringt die meiste Erleichterung eine *Priessnitz*sche Einpackung des Bauches.

Das Mittel, das von jeher in der symptomatischen Behandlung der Bauchfellentzündungen die größte Rolle gespielt hat und vielfach heute noch spielt, ist das Opium. Die Darreichung der Opiate verfolgt einen doppelten Zweck. Wie oben auseinandergesetzt, liegt der Grund der qualvollen Schmerzen namentlich im Beginn der Peritonitis in der Steigerung der Peristaltik; diese soll das Opium verringern. Ferner wissen wir, daß das entzündete Peritoneum durch die Ausscheidung eines fibrinreichen Exsudates die günstigsten Bedingungen schafft zu Verklebungen der peritonealen Flächen miteinander und damit zur Lokalisation des Entzündungsherdes. Die vermehrte Peristaltik wirkt diesem für den Verlauf der Erkrankung günstigen Faktor direkt entgegen. Dies ist der zweite Grund, aus dem bei der Bauchfellentzündung Opium in großen Dosen (Tinct. opii, 10—20 Tropfen mehrmals täglich, per Klysma oder in Form von Suppositorien) gegeben wird. Außerdem setzt das Opium die Empfindlichkeit auch für den spontanen Schmerz herab.

Schwere Sorge bereitet dem behandelnden Arzt so oft das unstillbare Erbrechen der Kranken. Jede interne Medikation erweist sich als zwecklos, der Magen refüsiert jede Flüssigkeit. Von der Darreichung kleiner Eispillen oder Chloroform haben wir wenig Vorteil gesehen. *Kussmaul* hat als erster die Magenausspülungen bei peritonitischem Erbrechen empfohlen und tatsächlich verschaffen wir durch dieses Mittel — freilich leider nicht auf lange Zeit — dem Kranken Erleichterung.

Ein wesentlicher Fortschritt in der symptomatischen Behandlung der Peritonitis ist erzielt worden durch die Einführung der subkutanen Kochsalzinfusionen. Wir verdanken sie *Michaux*. Ihre Bedeutung wurde schon oben auseinandergesetzt.

Es hat gar keinen Zweck, ja es kann nur Schaden wirken, Peritonitiskranken die Flüssigkeitsaufnahme per os, sei es auch nur in kleinen Quantitäten, zu gestatten. Die Flüssigkeiten bleiben doch nur im Magen solange, bis dessen Inhalt durch das oft so qualvolle Erbrechen herausbefördert wird. Spülen des Mundes mit kühlen, kohlensäurehaltigen Wässern, häufiges Benetzen der trockenen Lippen werden im Vereine mit den subkutanen oder intravenösen Infusionen die Pein des Durstes lindern.

Daß das Darreichen von Nahrung per os bei der gewöhnlich ohnehin mangelnden Eßlust besser zu unterbleiben hat, geht aus dem oben Gesagten deutlich hervor. Die Peritonitiskranken sollen zu absolutem Fasten veranlaßt werden. Um den Kräfteverfall hintanzuhalten oder hinauszuschieben, nehmen wir unsere Zuflucht zu Nährklysmen ins Rektum und zur hypodermatischen Ernährung.

Noch ein paar Worte über die Statistik der diffusen mykotischen Peritonitis. Von den durch *Krogius* zusammengestellten 680 Operationen wegen Peritonitis kamen durch die Operation 28·5% zur Genesung, im ganzen wurden nach *Lennander* bereits 294 Heilungen bei diffuser eitriger Peritonitis publiziert.

2. Die akute zirkumskripte mykotische Peritonitis.

Die Ätiologie der zirkumskripten Peritonitis ist dieselbe wie die der diffusen, sowohl was die Erreger als auch die Ausgangspunkte der

Entzündung anlangt. Warum es in dem einen Falle zu einer diffusen, in einem anderen Falle zu einer zirkumskripten Peritonitis kommt, hängt von sehr verschiedenen Umständen ab, die zum Teil in der Menge und Art der in die Peritonealhöhle gelangenden Infektionskeime, zum Teil von der Widerstandskraft des Individuums und nicht zum geringsten von lokalen Bedingungen abhängig ist. Wir werden diese Verhältnisse eingehend in den Kapiteln über Appendizitis zu besprechen haben, gibt doch diese Erkrankung die häufigste Ursache dieser Form der Peritonitis ab. Nach der Beschaffenheit des Exsudates, nach dem Verlaufe der Erkrankung müssen wir verschiedene Formen dieser Peritonitis unterscheiden. Die Fälle, welche die leichtesten klinischen Erscheinungen hervorrufen, sind jene, bei denen es nicht zur Bildung eines eitrigen Exsudates kommt; es wird nur eine geringe Menge eines serösen oder fibrinösen Exsudates ausgeschieden, manchmal fehlt dieses überhaupt.

Die klinischen Erscheinungen bestehen im wesentlichen nur in einer meist nicht sehr hochgradigen Schmerzhaftigkeit im Bereiche der Umgebung des primär erkrankten Organes, die sich auf Druck beträchtlich steigert. Abgesehen von der Appendizitis, die weitaus den häufigsten Ausgangspunkt für die zirkumskripte Peritonitis darstelllt (siehe dieses Kapitel), kommen gerade für diese leichte, nicht eitrige Form der zirkumskripten Peritonitis ätiologisch in Betracht Erkrankungen des Magens und des Darmes ulzeröser Natur, häufig Cholelithiasis, seltener das weibliche Genitale bei nicht gonorrhoischen Entzündungen. Die Erscheinungen dieser Form der zirkumskripten Peritonitis schwinden meist in einigen Tagen. Es kann entweder eine Restitutio ad integrum eintreten oder es bleiben als Resultat der abgelaufenen Entzündung Verwachsungen mit den benachbarten Organen der Bauchhöhle zurück. So sieht man besonders häufig Adhäsionen zwischen der Gallenblase und unterer Fläche der Leber, Netz, Querkolon, Magen nach dem Ablaufe einer akuten Pericholezystitis.

Das Bild einer schwereren Erkrankung bieten jene Fälle der zirkumskripten Peritonitis, in deren Verlauf sich ein eitriges Exsudat bildet. Auch hier kommt für die Ätiologie in erster Linie die Appendizitis in Betracht. In diagnostischer Beziehung besonders wichtig sind außerdem jene Fälle, bei denen die Entzündung von der Gallenblase und vom weiblichen Genitale auf das Bauchfell übergegriffen hat. Seltener sind die Fälle, wo der seröse Überzug der Milz und des Magen-Darmtraktes entzündlich erkrankt. Ausnahmsweise sind die mesenterialen und retroperitonealen Lymphdrüsen sowie die Organe des Harnapparates Ausgangspunkt der Erkrankung.

Die Symptome der zirkumskripten Peritonitis sind verschieden je nach dem Ausgangspunkte derselben. Sie sind in den Kapiteln, in welchen diese Erkrankungen abgehandelt werden, ausführlich geschildert. Hier folgen nur einige allgemeine Bemerkungen.

Der Beginn einer umschriebenen Entzündung des Peritoneum gibt sich vor allem in einer spontanen Schmerzhaftigkeit des erkrankten Bezirkes kund, die sich auf Druck steigert. In der Regel setzt die Krankheit mit Fieber ein, häufig mit einem Froste. Die Frequenzzahl des Pulses ist meist gesteigert, jedoch erreicht sie nie die Höhe wie bei der diffusen Peritonitis. Der hauptsächliche Unterschied zwischen beiden Formen der Erkrankung liegt ja überhaupt darin, daß die schweren Allgemein-

erscheinungen bei der zirkumskripten Peritonitis fehlen oder nur in geringem Ausmaße vorhanden sind, das Krankheitsbild vielmehr beherrscht wird von den lokalen Symptomen. Doch muß auch hier betont werden, was schon bezüglich der Diagnose der diffusen Peritonitis hervorgehoben wurde, daß die Unterscheidung, ob eine Peritonitis zirkumskript ist oder ob es sich bereits um eine diffuse Erkrankung des Bauchfelles handelt, keineswegs immer leicht ist. Es gilt dies namentlich für die Appendizitis. Gerade bei dieser Erkrankung bereitet uns die Entscheidung darüber oft große Schwierigkeiten und gerade hier ist sie von der allergrößten Bedeutung. Denn von ihr hängt ja auch die Beantwortung der Frage ab, ob wir operieren müssen oder ob wir die Verantwortung übernehmen dürfen, mit einem Eingriffe noch zu warten.

Der Schmerz ist wohl häufig nur auf die Gegend des Ausgangspunktes der Erkrankung beschränkt, oft aber strahlen die Schmerzen über das ganze Peritoneum aus, wir finden Druckschmerzhaftigkeit an allen Stellen des Bauches. Diese diffuse Druckschmerzhaftigkeit ist jedoch oft nur im Beginne der Erkrankung zu konstatieren. Hat die Entzündung nicht die Tendenz, sich auszubreiten, so ist die diffuse Schmerzhaftigkeit am nächsten Tage wieder verschwunden.

Auch die Darmlähmung ist häufig ein Symptom der beginnenden zirkumskripten Bauchfellentzündung; nach einem oder mehreren Tagen stellt sich jedoch die Funktion des Darmes wieder ein.

Das beste Mittel, die Peritonitis als eine solche zu erkennen, die zirkumskript bleibt, bietet uns stets die Beurteilung des Allgemeinzustandes. Der Gesichtsausdruck des Patienten ist kein so ängstlicher, die Züge nicht so schmerzverzerrt wie bei der diffusen Peritonitis. Die Patienten zeigen keine so auffallende Unruhe, der Puls ist, wie schon erwähnt, wohl etwas frequenter, keineswegs aber so klein und leicht unterdrückbar. Erbrechen ist meist vorhanden, jedoch nicht so häufig wie bei der diffusen Peritonitis und hört nach kürzerer oder längerer Zeit auf. Oft schon sehr frühzeitig, nach 1—2 Tagen, sind wir imstande, das Vorhandensein eines Exsudates zu konstatieren. Wir fühlen einen Tumor oder wenigstens eine Resistenz. Wie schon gelegentlich der Besprechung der peritonitischen Exsudate erwähnt wurde, ist dieser Tumor gebildet durch Organe oder Organteile der Bauchhöhle, welche untereinander und mit dem Organ, das den Ausgangspunkt der Erkrankung bildet, durch fibrinöse Massen verwachsen sind; im Innern dieses Tumors findet sich gewöhnlich ein eitriges oder jauchiges Exsudat oft von minimaler Menge. Bevor es zur Ausbildung des „plastischen“ Exsudates kommt, ist in der Regel eine seröse Exsudation vorhanden, doch entzieht sie sich meist unserem Nachweise.

Selbstverständlich kann die zirkumskripte Peritonitis in jedem Stadium diffus werden. Es kann durch einen neuen Nachschub der schützende Wall, der sich um den Entzündungsherd gebildet hatte, durchbrochen werden und wir sehen oft in wenigen Stunden die jähe Änderung des Krankheitsbildes sich vollziehen.

Tritt aber dieser Fall nicht ein, so sind für den weiteren Verlauf der zirkumskripten Peritonitis zwei Möglichkeiten gegeben. Entweder kommt es zur Resorption des eitrig-fibrinösen Exsudates, der Tumor wird allmählich kleiner und schwindet endlich ganz oder es bleibt ein abgesackter Eiterherd bestehen, wir haben dann einen intraperi-

tonealen Abszeß vor uns. Während im ersten Falle das Befinden der Patienten sich von Tag zu Tag bessert, das Fieber nachläßt, Appetit sich einstellt, der Darm seine Funktion wieder aufnimmt und die Schmerzhaftigkeit bald verschwindet, bieten die Patienten, bei denen sich ein intraperitonealer Abszeß etabliert, immer noch das Bild einer schweren Erkrankung. Es besteht noch immer Fieber von einem ganz unregelmäßigen Typus, der Puls kehrt nicht zur Norm zurück, die Nahrungsaufnahme ist ungenügend, die Schmerzen in der Umgebung des Erkrankungsherdes dauern an, die Kranken magern ab. Diese intraperitonealen Abszesse bedeuten eine eminente Gefahr für den Kranken; jede Stunde kann den Durchbruch des Abszesses gegen die freie Bauchhöhle und damit die diffuse Peritonitis bringen, deren Ausgang ja, wie wir oben gesehen, ein so sehr zweifelhafter ist. Spontane Heilungen können eintreten, wenn der Abszeß in ein Hohlorgan des Bauches durchbricht und sein Inhalt auf diesem Wege entleert wird oder wenn sich der Eiter durch die Haut seinen Weg bahnt.

In vielen Fällen wird die Diagnose eines abgesackten intraperitonealen Eiterherdes keine wesentlichen Schwierigkeiten bieten. Wir erinnern nur an die appendizitischen Abszesse, die wir meist leicht erkennen können.

Es gibt, wenn wir so sagen dürfen, Lieblingssitze der intraperitonealen Abszesse. Diese sind vor allem die Gegend des Zökums in der rechten Darmbeingrube sowie der Raum zwischen Außenseite des Colon ascendens und seitlicher Bauchwand, ebenso der Flexur und dem Darmbeinteller oder medialwärts vom Sigma entsprechend dessen Gekröse (periphere Abszesse); ferner der subphrenische Raum, die Gegend der Leberpforte und das Cavum Douglasii. Damit soll aber keineswegs gesagt sein, daß nur an diesen Lokalisationen sich intraabdominelle Abszesse bilden; dieselben können vielmehr an jedem Orte der Bauchhöhle zur Entwicklung gelangen.

Die Abszesse im *Douglas*schen Raume und die subphrenischen Abszesse erfordern eine kurze Besprechung.

Der *Douglas*sche Raum stellt bei aufrechter Haltung des Oberkörpers den tiefsten Punkt des Cavum peritonei dar. Sowie sich freie Flüssigkeit im Bauchraume ansammelt, wird sie bei der genannten Körperstellung zunächst das Cavum Douglasii erfüllen. Finden wir vom Rektum aus bei einem reichlichen, eitrigen Exsudat die Vorderwand des *Douglas*schen Raumes vorgewölbt, so können wir auf Grund dieses Befundes noch keineswegs von einem Abszeß im Cavum Douglasii sprechen. Unserer Ansicht nach liegt ein „Douglasabszeß“ erst dann vor, wenn der *Douglas*sche Raum mit Eiter erfüllt, aber an seiner oberen Grenze durch darüber gelagerte Organe des Bauchraumes, die untereinander und mit dem Peritoneum parietale entzündlich verklebt sind, gegen die Bauchhöhle abgeschlossen ist; also wenn es sich tatsächlich um einen abgekapselten Eiterherd handelt. Ein Symptom ermöglicht uns leicht die Konstatierung dieses Ereignisses: Erfüllt freier Eiter den *Douglas*schen Raum, so werden wir vom Rektum aus fühlen, daß die Spannung, unter welcher die Flüssigkeit im *Douglas*schen Raume steht, bedeutend nachläßt, sowie wir den Oberkörper des Patienten flach legen; nicht selten werden wir sogar wahrnehmen, daß die Vorwölbung des *Douglas*schen Raumes bei dieser Lageveränderung vollkommen ver-

schwindet. Besteht jedoch in dem eben ausgeführten Sinne ein Douglasabszeß, so wird die pralle Spannung der Abszeßwand, die wir vom Rektum aus fühlen, dieselbe bleiben, wenn der Oberkörper des Patienten aufrecht oder horizontal gelagert ist *(Hochenegg)*.

Die Erscheinungen, aus denen wir auf das Vorhandensein eines Douglasabszesses schließen können, sind oft recht markante und werden uns noch bei der Darstellung der perityphlitischen Abszesse beschäftigen. Abgesehen von dem Fieber, stellt sich häufig ein sehr quälender Tenesmus ein; die Patienten entleeren aber keinen Stuhl, sondern nur geringe Mengen einer schleimigen Flüssigkeit. Bald treten unangenehme Erscheinungen der Okklusion des Rektums ein, es bildet sich ein Meteorismus aus, der die Kranken sehr belästigt, häufig ist der Sphinkter gelähmt und hierdurch der Anus klaffend, sehr oft bestehen Beschwerden beim Urinieren, die sich durch Druck auf den Blasenhals bis zur Harnverhaltung steigern können.

Zur Entleerung dieser abgesackten Eiteransammlungen im Cavum Douglasii sind verschiedene Wege vorgeschlagen worden, deren Schilderung und Kritik wir uns für später (Behandlung der Appendizitis) vorbehalten.

Weit größere Schwierigkeiten in diagnostischer Hinsicht bietet uns der subphrenische Abszeß. Wir verstehen darunter Eiteransammlungen unterhalb des Zwerchfelles im subphrenischen Raum (S. 4). Dieselben ragen verschieden hoch in den Thoraxraum hinauf; sie können sich sowohl unter der Zwerchfellkuppel hinter dem Bauchfell, also extraperitoneal, als auch intraperitoneal bilden. Diese letzteren entstehen sowohl links als auch rechts vom Ligamentum suspensorium hepatis, das den subphrenischen Raum in zwei Teile scheidet.

Für die Entstehung dieser Abszesse sind mannigfache pathologische Prozesse verantwortlich zu machen. Am häufigsten sehen wir sie entstehen nach der Perforation eines Ulcus ventriculi, das an der kleinen Kurvatur oder der hinteren Wand des Magens sitzt. Auch Duodenalgeschwüre können gelegentlich Veranlassung zu dieser Abszeßbildung sein. In zweiter Linie kommt die Appendizitis in Betracht, ferner Erkrankungen der Leber, wie vereiterte Echinokokkussäcke, Cholangitis, Cholelithiasis, seltener eitrige Erkrankungen der Nieren, der Milz (Echinokokken, septische Infarkte), endlich, wenn auch nur ausnahmsweise, Empyeme der Pleura sowie eitrige Erkrankungen der Rippen. Auch Traumen der oberen Bauchgegend kommen für die Ätiologie der subphrenischen Abszesse in Betracht.

Die Bakterien, welche die Eiterung im subphrenischen Raume hervorrufen, gelangen entweder direkt in diesen, wie z. B. bei der Perforation eines Magengeschwüres, oder aber sie werden auf dem Wege der Lymphbahnen in denselben gebracht, wie wir dies für die meisten subphrenischen Abszesse bei der Appendizitis annehmen müssen.

Das klinische Bild des subphrenischen Abszesses ist erst gegen das Ende des vorigen Jahrhunderts schärfer gezeichnet worden; namentlich *Maydl, Leyden* und *Nothnagel* haben uns die Kenntnis des Symptomenkomplexes vermittelt. Für die Erkenntnis eines subphrenischen Abszesses ist die Anamnese von der allergrößten Wichtigkeit. Sie wird uns in der Regel sagen, daß die Erkrankung im Bauche begonnen hat, daß Beschwerden von Seite des Magens, der Leber oder des Appendix etc.

vorausgegangen sind, Erscheinungen einer Lungen- oder Pleuraaffektion jedoch nicht vorhanden waren. Es ist dies namentlich deshalb wichtig, weil das Resultat der physikalischen Untersuchung beim subphrenischen Abszesse in vieler Hinsicht gleich oder ähnlich dem beim Pyopneumothorax ist. Wir finden beim subphrenischen Abszesse, wenn er Eiter und Gas enthält — es ist dies etwa in der Hälfte der Fälle zu konstatieren —, ebenso wie oft beim Pyopneumothorax über der vorderen Thoraxwand von der 3. Rippe nach abwärts einen abnorm tiefen und lauten Perkussionsschall, der manchmal tympanitischen Beiklang hat. Er reicht nach abwärts bis über den Rippenbogen, die Leberdämpfung ist nach abwärts verlagert, wir palpieren deutlich ihren vorderen Rand. Im Bereiche dieser Zone des tiefen und lauten Schalles fehlt jedes Atemgeräusch und der Stimmfremitus. Man hört häufig einen amphorischen Hauch oder ein metallisches Klingen, besonders bei gleichzeitiger Auskultation und Perkussion. Wir können die Succussio Hypokratis hervorrufen und Schallwechsel bei Lageveränderung hören. Als wichtiges Mittel zur Differenzierung des subphrenischen Abszesses vom Pyopneumothorax betont *Nothnagel* den scharfen Übergang vom amphorischen oder metallischen Klingen in vesikuläres Atmen, den wir an der 2., 3. oder 4. Rippe beim subphrenischen Abszesse hören, beim Pyopneumothorax vermissen. Ferner konstatieren wir bei diesem eine normale Beweglichkeit der Lunge und auskultieren keinerlei pathologische Geräusche *(Maydl)*. Weiter kann uns das Verhalten der Herzdämpfung oft einen Fingerzeig geben. Die Verschiebung derselben ist beim subphrenischen Abszesse geringer als beim Pyopneumothorax; sie findet weniger nach der Seite als vielmehr nach oben statt.

Von ausschlaggebender Bedeutung ist das Resultat einer Probepunktion. Finden wir in dem Eiter, den wir aspiriert haben, die Flora des Magen-Darmtraktes, so gewinnt dadurch die Diagnose eines subphrenischen Abszesses ganz wesentlich an Sicherheit. Finden wir in dem aspirierten Abzeßinhalt gar Partikelchen, die wir als Speisebestandteile erkennen, so werden wir nicht anstehen, zu erklären, daß ein subphrenischer Abszeß nach Perforation eines Magen- oder Duodenalgeschwüres vorliegt.

Wir wissen, daß nicht selten im Verlaufe eines subphrenischen Abszesses sich eine seröse Pleuritis entwickelt. Es wurde daher von mehreren Seiten als wertvoller diagnostischer Behelf angegeben, daß man beim subphrenischen Abszeß bei der Punktion in zwei verschiedenen Interkostalräumen verschiedene Flüssigkeiten aspirieren wird, je nachdem die Punktionsnadel in das Cavum pleurae oder in den subphrenischen Raum eingedrungen ist. Ferner wird man aus den Bewegungen der Punktionsnadel entgegengesetzt den Bewegungen des Zwerchfelles dann auf einen subphrenischen Abszeß schließen können, wenn die Nadel das Zwerchfell durchbohrend in den subphrenischen Raum eingedrungen ist und aus diesem der Eiter aspiriert wurde.

Sobald wir mit allen uns zu Gebote stehenden Hilfsmitteln die Diagnose eines subphrenischen Abszesses sichergestellt haben, zögern wir keinen Augenblick, denselben zu eröffnen. Für diese Operation kommen hauptsächlich zwei Methoden in Betracht: 1. Die perpleurale *(v. Volkmann, Israel)*. Man reseziert über dem Abszeß eine oder zwei Rippen (8., 9. oder 10.), schließt die Pleurahöhle durch die Annähung

der Pleura costalis an die Pleura visceralis im Bereiche der Operationswunde ab, spaltet das Zwerchfell und gelangt so in die Abszeßhöhle; dieselbe wird ausgiebig drainiert, die Wunde selbstverständlich offen gelassen. Trifft man jedoch in der Pleurahöhle auf ein seröses oder eitriges Exsudat, so wird man auch die Pleurahöhle durch Drainage von ihrem Inhalte befreien. 2. Nach der zweiten Methode operierend geht man so vor, daß man am Rippenrande einschneidend stumpf an der unteren Seite der Zwerchfellkuppel bis zum Abszeß vordringt; man kann auch hierbei eine oder die andere Rippe, wenn nötig, resezieren. Welche von den beiden Methoden man wählt, hängt von der Erfahrung des einzelnen Chirurgen ab; man erzielt mit beiden gute Erfolge. *v. Eiselsberg (Clairmont* und *Ranzi)* ist kein Anhänger der perpleuralen Methode, auch *Hochenegg* und *Schnitzler* haben sich gegen dieselbe ausgesprochen. Die Resultate der Operation gestalten sich relativ günstig. Bei sehr herabgekommenen Patienten, denen diese doch immerhin eingreifenden Operationen nicht zugemutet werden dürfen, schlägt *Maydl* vor, zweizeitig, und zwar so vorzugehen, daß fürs erste durch eine Punktion der Abszeß entleert, die hierdurch bedingte Besserung abgewartet werde und man erst hierauf durch Inzision die Entleerung des Abszesses folgen lassen soll. *Körte,* der eine sehr reiche Erfahrung in dieser Hinsicht besitzt, berichtet über 40 Heilungen unter 60 Operationen; 20 Patienten starben *(Grüneisen).*

Die Behandlung der akuten zirkumskripten Peritonitis hat in vieler Hinsicht dieselben Aufgaben zu erfüllen wie bei der diffusen Bauchfellentzündung. Es muß zunächst unser Bestreben sein, den Entzündungsherd ruhigzustellen. Die Patienten haben unbedingt das Bett zu hüten, die Nahrungsaufnahme wird nach Sicherstellung der Diagnose sofort sistiert, um die Peristaltik des Darmes tunlichst einzuschränken. Die Patienten erhalten nur zur Bekämpfung des Durstes ganz geringe Mengen kohlensäurefreier Flüssigkeit, sie werden aufgefordert, durch Spülungen des Mundes die Qualen des Durstgefühles zu vermindern. Da sehr häufig Koprostase den Grund einer gesteigerten Peristaltik abgibt, so trachten wir danach, durch kleine Klistiere ($^1/_4$ *l* Kamillenabsud) zunächst die Ampulle des Rektums zu entleeren, dadurch ein allmähliches Nachrücken der Kotsäule herbeizuführen und so den Dickdarm nach und nach von den angestauten Kotmassen zu befreien; wir geben diese Klysmen meist 2mal täglich. Wir vermeiden die Anwendung von Opium. Gegen die lokalen Schmerzen verwenden wir auch hier entweder Kälte oder, was in der Regel besser vertragen wird, kontinuierliche Wärme (Thermophor). Sollten die Schmerzen sehr heftige werden und weder Kälte noch Wärme sie mildern, so gibt man Morphin in subkutaner Injektion.

Wir betonen nochmals ausdrücklich, daß diese symptomatische Behandlung der zirkumskripten akuten Peritonitis eine rein exspektative ist. Der Verlauf der Erkrankung muß auf das sorgfältigste überwacht werden; wir warten „mit dem Messer in der Hand“ ab, ob die Entzündung sich lokalisiert oder ob sie die Tendenz hat, fortzuschreiten. In diesem Falle ist die Operation strikte indiziert; sie hat, wenn möglich, die Entfernung des Entzündungsherdes zu leisten, oder wenigstens den vorhandenen Eiter nach außen abzuleiten.

3. Die chronischen mykotischen Peritonitiden.

Diejenigen Fälle der akuten mykotischen Peritonitis, sei sie zirkumskript oder diffus, welche in ihrem Verlaufe in ein chronisches Stadium treten, wurden schon oben besprochen. Sie gehören nicht zu den Formen der chronischen Peritonitis. Als chronische Peritonitiden bezeichnen wir, der Auffassung *Nothnagels* folgend, nur jene Fälle, die nicht akut einsetzen, sondern allmählich, schleichend beginnen und in keinem Stadium ihres Verlaufes ein so schweres Krankheitsbild bieten, wie die akuten Formen.

Die wichtigste und häufigste der hier in Betracht kommenden Arten der Bauchfellentzündung ist die tuberkulöse Peritonitis.

Dieselbe stellt in der überwiegenden Mehrzahl der Fälle eine sekundäre Erkrankung dar, d. h. wir finden bei den Patienten, die von ihr befallen sind, irgend ein anderes Organ des Körpers bereits tuberkulös erkrankt. Weitaus am häufigsten ist die primäre Lokalisation des Leidens in den Lungen, seltener in den Lymphdrüsen, den Knochen oder Gelenken. Wir wissen, daß von diesen primären Herden aus die Tuberkelbazillen mit dem Blute oder auf dem Wege der Lymphbahnen in das Peritoneum gelangen und sich dort ansiedeln. Sehr häufig kommt es aber auch auf diese Weise zum Ausbruch der Erkrankung, daß der tuberkulöse Prozeß von einem Organe der Bauchhöhle oder deren Nachbarschaft direkt auf das Peritoneum übergreift. Es sind der Darm, das weibliche Genitale (Tuben), intra- und retroperitoneale Lymphdrüsen, seltener die Nieren, welche den primären Herd abgeben.

Die tuberkulöse Peritonitis tritt uns hauptsächlich in zwei Formen entgegen. 1. Die aszitische Form. Bei dieser finden wir das viszerale und parietale Blatt des Peritoneum mit einer reichlichen Aussaat der graurötlichen, vielfach miteinander konfluierenden Tuberkel übersät, das Cavum peritonei erfüllt von einem grüngelblichen, leicht getrübten, dünnflüssigen Exsudate, oft in ungeheurer Menge. 2. Die adhäsive Form, charakterisiert durch ein fibrinöses oder fibrinös-eitriges Exsudat, durch welches die Organe der Bauchhöhle, namentlich die dünnen Därme und das Netz, zu tumorartigen Gebilden miteinander verlötet werden. Seröses Exsudat kann entweder vollständig fehlen (P. tbc. sicca), oder es ist nur in sehr geringer Menge vorhanden; öfters sieht man auch zwischen den miteinander verbackenen Organteilen größere oder kleinere Mengen eines serös-eitrigen oder käsigen Exsudats. In den schwersten Fällen kann man beobachten, daß alle mit Peritoneum bekleideten Organe untereinander und mit dem Peritoneum parietale durch fibröse, käsig-eitrige, schwielige Massen zu einem unentwirrbaren Konvolut verschmolzen sind.

Ganz im Gegensatz zu den schweren Krankheitserscheinungen, mit welchen eine akute Entzündung des Bauchfelles einsetzt, beginnt die tuberkulöse Peritonitis in der Regel so, daß prägnante Symptome fehlen; unter Verlust des Appetites magern die Patienten ab, sehen blaß, bald verfallen aus, ab und zu klagen sie über unbestimmte Schmerzen im Abdomen, die Temperatur ist normal oder subfebril, selten erreicht sie höhere Grade. Handelt es sich um die aszitische Form der tuberkulösen Peritonitis, so fällt den Kranken oft die Volumszunahme ihres Bauches als erstes Symptom auf; liegt jedoch die adhäsive Form vor, so können

die Stenosenerscheinungen des Darmes in den Vordergrund des Krankheitsbildes treten. Druckschmerzhaftigkeit und Erbrechen fehlen in der Regel.

Wir können auch bei dieser Art der Peritonitis eine zirkumskripte und eine diffuse Form unterscheiden. Die aszitische stellt in ihrem Typus eine diffuse Peritonitis dar, bei der adhäsiven hingegen kommt es öfter zur Bildung abgesackter tuberkulöser Herde im Bauchraume. Es ist selbstverständlich, daß die beiden Formen nicht scharf zu trennen sind; wir finden die mannigfachsten Übergänge der einen in die andere. Die abgesackten tuberkulösen Peritonitiden können uns mitunter diagnostische Schwierigkeiten bereiten, so namentlich dann, wenn der primäre Sitz der Erkrankung das weibliche Genitale ist und sich in der unteren Bauchgegend ein als zystischer Tumor imponierender tuberkulöser Abszeß gebildet hat; man wird ihn mitunter schwer von einer Ovarialzyste differenzieren können. Es hat ja ein solcher Irrtum die Veranlassung gegeben, die tuberkulöse Peritonitis chirurgisch zu behandeln. *Spencer Wells* fand (1862) anstatt einer Ovarialzyste eine Bauchfelltuberkulose, die im Anschluß an die Laparotomie rasch ausheilte.

Auch mit den chronischen Formen der Appendizitis kann die zirkumskripte tuberkulöse Peritonitis im Bereiche des Zökum und des Appendix verwechselt werden. In solchen Fällen muß uns eine sorgfältig aufgenommene Anamnese, das eifrige Fahnden nach anderweitiger Lokalisation der Tuberkulose im Körper sowie der Verlauf (häufige Diarrhöen bei Tuberkulose) die Diagnose sichern, eventuell werden wir uns zu einer Probepunktion verstehen; die bakteriologische Untersuchung der aspirierten Flüssigkeit oder ein Tierversuch wird uns in den meisten Fällen aufklären. Sollten wir aber mit diesem Verfahren nicht zum Ziele kommen, so haben wir in den Tuberkulinreaktionen eine, wie es scheint, wertvolle Bereicherung unserer diagnostischen Hilfsmittel erhalten.

Die chirurgische Behandlung der Bauchfelltuberkulose besteht darin, daß man durch die Laparotomie in der Medianlinie das Cavum peritonei breit öffnet, das Exsudat abfließen läßt und das Peritoneum in allen seinen Buchten und Taschen möglichst gründlich abtrocknet; hierauf wird die Bauchwunde durch Naht vollständig wiedervereinigt.

Die Frage, ob wir die tuberkulöse Bauchfellentzündung einer chirurgischen Behandlung zuzuführen berechtigt sind, ist noch immer vielfach umstritten. Der Grund hierfür liegt einerseits darin, daß ja zweifellos ein Teil der Fälle auch unter interner Behandlung zu dauernder Heilung gelangt. Andrerseits wird der Heilerfolg der Laparotomie deshalb angezweifelt, weil wir seine Gründe noch nicht genau kennen. So haben namentlich *Borchgrevink* und *Naunyn (Rose)* sich zugunsten der internen Behandlung geäußert und auf Grund eines großen Beobachtungsmateriales dargetan, daß durch dieselbe tatsächlich etwa ein Drittel aller Fälle der tuberkulösen Peritonitis zur Ausheilung gelangt. Doch sprechen die Zahlen, die wir aus den Arbeiten der letzten Jahre über die chirurgische Therapie der Bauchfelltuberkulose entnehmen, dafür, daß durch die Laparotomie zweifelsohne eine größere Zahl von Heilungen und namentlich in kürzerer Zeit erzielt wird als durch die interne Medikation. Nach den Zusammenstellungen von *Pagenstecher* und *Thönes* beträgt die Zahl der Dauerheilungen für die chirurgische Therapie

53·9%, für die interne Behandlung 40·8%. Die besten Resultate für die Operation geben die rein aszitischen Formen (*Thönes* berechnet dafür über 61% Dauerheilungen), minder günstig sind die Erfolge bei den adhäsiven, tumorbildenden tuberkulösen Peritonitiden; die schwersten Formen derselben sind von jeder chirurgischen Behandlung auszuschließen. Dieselbe kann in solchen Fällen auch Schaden stiften, da es nicht so selten nach dem Eingriffe zur Etablierung von Darmfisteln kommt.

Genau sind die Gründe der Heilwirkung des Bauchschnittes bei der tuberkulösen Peritonitis noch nicht ermittelt, doch darin sind die meisten Forscher einig, daß die Hyperämie, welche durch die Entlastung des Abdomens sowie durch den mechanischen Reiz der Austrocknung herbeigeführt wird, und die ihr folgende Leukozytose die Tuberkel vernichtet.

In ihrem klinischen Verlaufe der tuberkulösen Peritonitis ungemein ähnlich, ja manchmal nicht von ihr zu trennen ist eine Reihe von chronischen Peritonitiden, deren Ätiologie uns gänzlich unklar ist. Es kommt allmählich ohne Schmerzen, ohne Fieber zur Bildung eines oft reichlichen serösen Exsudates, das rein mechanisch Störungen von Seite der Abdominalorgane hervorruft. Die Prognose ist eine günstige; die Fälle heilen in der Regel bei interner Therapie aus, es fehlt deshalb auch eine genügende anatomische Grundlage zur Beurteilung des ganzen Krankheitsbildes. Es liegen jedoch einwandfreie Beobachtungen dieser nicht tuberkulösen chronischen serösen Peritonitis vor *(Vierordt, Galvagni, A. Fränkel, Lennander)*.

Die zweite Form einer chronischen Peritonitis ist ausgezeichnet durch die Bildung von Schwielen und Narben im Peritoneum resp. durch bindegewebige Verwachsung der Organe der Bauchhöhle untereinander und mit dem seitlichen Bauchfelle. Wir stellen uns das Zustandekommen dieser Veränderungen so vor, daß lange bestehende chronische Entzündungen von Organen der Bauchhöhle zuerst zu fibrinöser Exsudation geführt haben. Die fibrinösen Massen haben sich organisiert, in Bindegewebe umgewandelt und dieses junge Bindegewebe ist im Verlaufe der Erkrankung immer mehr und mehr geschrumpft. Namentlich ist es das weibliche Genitale, die Gallenblase, einzelne Abschnitte des Darmtraktes, so besonders die Gegend der Flexura sigmoidea, wo wir diese Veränderungen finden. Daß diese Verwachsungen oder strangförmigen Adhäsionen Veranlassung zu oft nicht unerheblichen Beschwerden geben können, darf uns nicht wundern. Wenn wir von den Veränderungen des Pelveoperitoneum infolge chronisch entzündlicher Erkrankung der weiblichen Genitalien absehen, so kommen für uns hauptsächlich die chronischen adhäsiven Formen der Peritonitis in Betracht bei Erkrankungen der Gallenblase. Die Verwachsungen dieses Organes mit dem Magen, dem Querkolon, dem Netze und der vorderen Bauchwand konstatieren wir ja so häufig bei unseren Operationen und verstehen, wie große Beschwerden sie den Patienten verursacht haben mögen.

Die bindegewebige Schrumpfung im Bereiche des Netzes, der Mesenterien, die Strangbildung in der Nachbarschaft des Dickdarmes geben nicht so selten Ursachen ab für die Darmtorsion, den Strangulationsileus und die innere Inkarzeration.

Von mehreren Seiten, so namentlich von *Riedl* ist die chirurgische Behandlung dieser chronischen Form der Peritonitis empfohlen worden, die darin besteht, daß man die bindegewebigen Stränge exstirpiert und die Verwachsungen löst. Dabei müssen wir jedoch immer bedenken, daß nach der Lösung flächenhafter Verwachsungen sich neuerlich Adhäsionen bilden werden, wenn wir nicht imstande sind, die Wundflächen mit gesundem Peritoneum zu decken.

4. Aseptische Peritonitis.

Von einer aseptischen Entzündung des Bauchfelles sprechen wir dann, wenn dasselbe auf mechanische oder chemische Reize durch die Ausscheidung eines serösen, seröshämorrhagischen oder fibrinösen

Exsudates reagiert, ohne daß bei diesem Vorgange Bakterien beteiligt wären. Im Tierexperiment ist das Verhalten des Peritoneum aseptischen, chemischen oder mechanischen Reizen gegenüber genauer studiert. Für die menschliche Pathologie kommt hauptsächlich der Inhalt intraperitoneal gelegener zystischer Organe als Reiz in Betracht. Platzt beispielsweise eine Ovarialzyste, eine Echinokokkusblase, ergießt sich keimfreie Galle oder Urin in die Bauchhöhle, so antwortet das Peritoneum in oberwähnter Weise. Das klinische Bild, welches derartige Ereignisse hervorruft, hat einen Teil der Symptome gemeinsam mit dem der mykotischen Peritonitis. Die Patienten erkranken mit einem Shok unter den heftigsten Leibschmerzen, der Puls nimmt an Frequenzzahl zu, es kann erhöhte oder subfebrile Temperatur auftreten, für kürzere oder längere Zeit ist der Darm in seiner Funktion beeinträchtigt, es kommt zu Auftreibung des Leibes, Stuhl und Winde gehen nicht ab, Erbrechen tritt auf, das Aussehen der Patienten ruft den Eindruck eines Kollapses hervor, so daß wir im Beginne der Erkrankung zweifeln können, ob wir eine aseptische oder mykotische Affektion des Bauchfelles vor uns haben. Sehr bald jedoch zeigt uns der Verlauf den richtigen Weg für die Diagnose. Die bedrohlich scheinenden Symptome nehmen rasch an Intensität ab, die Patienten erholen sich in Stunden oder längstens 1 bis 2 Tagen, die Schmerzen lassen nach, der Darm fängt an zu funktionieren, der Puls kehrt zur Norm zurück, die Druckempfindlichkeit bleibt allerdings noch längere Zeit bestehen; das Exsudat, das mitunter sehr rasch erhebliche Dimensionen annimmt, wird resorbiert.

Ein ähnlicher Symptomenkomplex wird ausgelöst, wenn es sich um Zirkulationsstörungen intraabdomineller Organe handelt; Stieldrehung von Ovarialzysten, Abschnürung von Netzteilen, intraabdominelle Blutungen kommen hier hauptsächlich ätiologisch in Betracht.

Anhang: Aszites.

Da auch für die Behandlung bestimmter Formen des Aszites chirurgische Eingriffe geübt werden, erübrigt es uns, auch hierüber einiges zu sagen. Vorauszuschicken wäre, daß wir den Begriff Aszites enger fassen, als dies meistens geschieht. Durch das über Peritonitis Gesagte haben wir schon einige Formen ausgeschieden, die von manchen Autoren dem Aszites beigerechnet werden: den chronischen Erguß bei peritonealer Tuberkulose, die abdominellen Flüssigkeitsansammlungen bei malignen Tumoren intraabdomineller Organe, die Ergüsse bei geplatzten und gedrehten abdominalen Zysten rechneten wir der aseptischen Peritonitis bei. Es bleiben für uns daher unter dem Begriffe Aszites nur jene Formen von Flüssigkeitsansammlungen im Cavum peritonei übrig, die als Transsudat bei Störungen des venösen Kreislaufes aufzutreten pflegen. Auch aus dieser Gruppe sind als für den Chirurgen ohne therapeutisches Interesse die Kreislaufstörungen im großen Kreislauf bei Herz- und Nierenerkrankungen auszuscheiden, so daß bloß die durch Beeinträchtigung des Pfortaderkreislaufes bedingten mächtigeren Transsudate hier zur Besprechung gelangen sollen. Die häufigste Ursache hierfür gibt die Leberzirrhose, wie sie im Gefolge von Alkoholmißbrauch oder durch Lebersyphilis entsteht, und welche, den Pfortaderkreislauf hemmend oder aufhebend, zur Stauung in den Pfortaderwurzeln und im weiteren Verlaufe zum peritonealen Transsudat führen muß.

Als bekannt kann die Diagnose und der vom Aszites ausgelöste Symptomenkomplex gelten und nur die Therapie soll hier gestreift werden.

Bis vor kurzem kannte man nur ein Mittel der Behandlung: die Punktion des Abdomens; sie wurde so oft wiederholt, als es durch die Menge des Transsudates geboten erschien. (In einem Falle von *Lecanu* wurde 886mal punktiert, in dem Falle von *Lanini* wurden in 92 Punktionen 1561 *l* Flüssigkeit entleert.)

Die Punctio abdominis wird entweder am liegenden oder halbsitzenden Patienten mit einem 3 *mm* dicken, durch Kochen sterilisierten Troikart nach gründlicher Reinigung der Bauchdecken meist links in der Mitte der Verbindungslinie zwischen Nabel und Spina, nachdem man sich durch Perkussion knapp vor dem Eingriff nochmals vom leeren Schall überzeugt hat, vorgenommen. Auch in der Mittellinie, oberhalb der entleerten Harnblase, ist die Punktion statthaft; manche ziehen die Punktion an dieser Stelle vor, um sicher die epigastrischen Gefäße zu vermeiden. Beim Einstich hat man natürlich größeren Hautvenen, wie sie ja bei Aszites zur Regel gehören, auszuweichen. Der Troikart soll senkrecht zu den Bauchdecken eingestochen werden, der plötzliche Nachlaß des Widerstandes zeigt an, daß man in die freie Bauchhöhle eingedrungen ist. Nun wird der Stachel entfernt, die Flüssigkeit fließt ab und wird durch ein an die Hülse angelegtes, ebenfalls durch Kochen sterilisiertes Drainrohr in ein Meßglas abgeleitet.

Während des Abfließens, das langsam vor sich gehen soll, hat der Arzt auf folgendes zu achten: Der Puls muß kontrolliert werden, ein plötzliches Schwächerwerden deutet auf Hirnanämie oder abdominelle Blutung und erfordert, den Patienten horizontal zu lagern und mit dem Entleeren zu warten, bis der Patient sich erholt hat, bei abdomineller Blutung aber, die aus der blutigen Verfärbung der abgelassenen Flüssigkeit erkannt werden kann, vollständig zu sistieren. Nach der Punktion legen wir eine das kollabierte Abdomen leicht komprimierende, vielköpfige Binde an, nachdem die Punktionsöffnung mit steriler Gaze bedeckt, oder, wenn aus derselben eine stärkere Blutung erfolgt, durch eine tiefe Naht verschlossen ist. Es ist weiter als praktisch zu empfehlen, durch ein der Länge nach vierfach zusammengelegtes Leintuch, das unter dem Patienten durchgezogen und überm Bauch gekreuzt wurde, schon während des Abfließens eine leichte Kompression auszuüben.

Im Jahre 1898 hat *Talma* vorgeschlagen, durch operative Erzeugung breiter peritonealer Verwachsungen des großen Netzes mit dem Peritoneum parietale der vorderen Bauchwand ausgiebige neue Anastomosen des Pfortaderkreislaufes mit dem der Vena cava inferior und superior zu erzeugen und so die Ursache für die Stauung im Pfortaderkreislauf und die hierdurch bedingte Transsudation in den Bauchraum zu beheben. Der Vorschlag *Talmas* wurde seither wiederholt am Lebenden erprobt und zeitigte, allerdings nur in einer spärlichen Anzahl von Fällen, beachtenswerte Resultate (Verschwinden des Aszites, Erlangung der Arbeitsfähigkeit). *Tillmanns* hat die Berechtigung des *Talma*schen Vorschlages experimentell erwiesen, indem er nachwies, daß Hunde, bei denen vorher Adhäsionen zwischen Darm und vorderer Bauchwand operativ erzeugt worden waren, die Unterbindung der Vena portae vertragen. In der Ausführung der *Talma*schen Operation ist noch keine völlige Einigung erfolgt. Manche Chirurgen begnügten sich, nach gemachter Laparotomie bloß das Netz am Peritoneum parietale anzunähen, andere gingen noch energischer vor, indem sie die Milz in die Bauchdecken vorzogen, die Milzkapsel mit Tupfern, bis Blutung eintrat, abrieben und dann in die Muskulatur einnähten. In einem so operierten Falle erzielten wir einen sehr guten Erfolg. Nach der Operation blieb der Aszites fast ganz aus und der Patient wurde wieder vollkommen arbeitsfähig und ist dies heute, 2 Jahre nach dem Eingriffe, noch immer. Daß es eine längere Zeit braucht, bis die Wirkung der Operation sich einstellt, ist begreiflich, ebenso verständlich ist es, daß in einigen Fällen nach der Operation wieder Aszites auftrat und eine abermalige Punktion nötig machte, so daß der Effekt der Operation erst nach dieser erkennbar war. Vor einem halben Jahre können wir selbst in den günstigsten Fällen nicht erwarten, daß sich der operativ angebahnte Kollateralkreislauf ausgiebig genug einstellt.

2. Kapitel.

Geschwülste des Peritoneum, des Netzes und der Mesenterien.

Wir führen hier nicht nur die Tumoren im engeren Sinne an, sondern der besseren Übersicht wegen auch die entzündlichen Geschwülste; am Schlusse des Kapitels möge eine kurze Besprechung der Geschwülste des retroperitonealen Raumes (mit Ausnahme der Nieren- und Nebennierentumoren) Platz finden.

1. Maligne Neubildungen.

Wir müssen dieselben trennen in primäre und sekundäre (metastatische) Tumoren.

a) Von primären Neubildungen des Bauchfelles unterscheiden wir nach *Kaufmann*: α) vom epithelialen Zellbelag der Serosa ausgehend das Carcinoma peritonei. β) das Endotheliom, welches vom Endothel der Lymphgefäße und Saftspalten seinen Ausgang nimmt, γ) den diffusen Gallertkrebs des Peritoneum, von dem man annimmt, daß er aus einem Zylinderzellenkrebs hervorgegangen ist, welcher sich aus embryonal abgeschnürten Teilen der Darmanlage entwickelt hat, δ) Angiosarkome, die meist plexiform sind.

Die primären malignen Neoplasmen des Peritoneum sind ungemein seltene Krankheiten, relativ am häufigsten kommt das Endotheliom zur Beobachtung.

Sie breiten sich längs der Lymphbahnen aus und führen sehr rasch zur Bildung eines meist hämorrhagischen Aszites.

b) Ungleich zahlreicher sind die Fälle von sekundärer Erkrankung des Bauchfelles an bösartigen Neubildungen. Besonders bei Karzinomen des Magendarmtraktes, des Ovarium und der Gallenblase sehen wir oft Dissemination über das Peritoneum. Je nach der Art des Krebses ist die Beschaffenheit der Metastasen eine verschiedene. Wir finden beim Skirrhus die Mesenterien sehr beträchtlich geschrumpft, das Netz in einen wurstförmigen, harten, höckerigen Tumor umgewandelt; die Gallertkarzinome dagegen bilden oft sehr umfangreiche metastatische Geschwülste im Netz und in den Mesenterien.

Dementsprechend ist der klinische Befund in den einzelnen Fällen ein sehr verschiedener.

Auch bei der sekundären Ausbreitung eines malignen Tumors auf das Peritoneum tritt bald ein reichlicher, meist blutigroter Aszites auf.

Die Symptomatologie beider Arten der Peritonealerkrankung, der primären und der sekundären Karzinomatose (oder Sarkomatose), ist dieselbe, wir können die beiden Formen oft nicht trennen; ohne wesentlichen Schmerz, ohne Fieber tritt Aszites auf, die Kranken werden bald kachektisch.

Soweit es der Aszites zuläßt, tasten wir oft an verschiedenen Stellen des Abdomens mehr oder weniger bewegliche, knollige, harte, höckerige Tumoren.

Erheben wir einen derartigen Befund in einem Falle von Karzinom eines Organes der Bauchhöhle, dann wissen wir, daß Dissemination des Tumors eingetreten ist und daß wir natürlich von jeder radikalen Operation absehen müssen.

Die primären Tumoren können wir immer nur mit einer gewissen Wahrscheinlichkeit diagnostizieren, wenn wir einen primären Tumor nirgends anderwärts auffinden, die rasch einsetzende Kachexie jedoch und das Alter des Patienten sowie der rapid zunehmende Aszites, manchmal auch die Untersuchung der Probepunktionsflüssigkeit die Annahme einer malignen Neubildung nahelegen.

Schwierigkeiten kann uns die Differentialdiagnose bieten, ob in einem gegebenen Falle eine Peritonitis tuberculosa oder eine Erkrankung des Bauchfelles an Karzinom bzw. Sarkom vorliegt. Fieberbewegungen, das jugendlichere Alter, Lokalisation der Tuberkulose an anderen Organen und die meist nur leicht getrübte, gelbgrünliche Aszitesflüssigkeit sprechen für die Peritonitis tuberculosa, rascher Kräfteverfall, hämorrhagischer Aszites, höheres Alter des Patienten dagegen für die Karzinomatose oder Sarkomatose des Peritoneum.

Die Entleerung des Aszites bei malignen Neoplasmen des Bauchfelles bringt den Kranken nur vorübergehende Erleichterung; das Cavum peritonei füllt sich in der kürzesten Zeit wieder mit dem hämorrhagischen Exsudat.

Daß einzelne karzinomatöse Knötchen auf dem Peritoneum nach operativer Eröffnung der Bauchhöhle sich spontan zurückbilden, „ausheilen“ können, erscheint sichergestellt.

Wir fanden bei der Exstirpation eines Rektumkarzinoms im Cavum Douglasii mehrere Krebsknötchen auf dem Peritoneum; der Fall blieb dauernd geheilt (12 Jahre nach der Operation). Gleiche Beobachtungen haben *Kocher* und *Freund* mitgeteilt.

2. Die gutartigen Neubildungen, endzündlichen und parasitären Geschwülste

des subserösen Gewebes, des Netzes und des Mesenterium scheiden wir zunächst in zwei Gruppen, in die zystischen und die soliden.

1. Zysten. Die zystischen Geschwülste im Netz und im Mesenterium teilen wir nach ihrem Inhalt ein in seröse Zysten, Lymph-Chylus-, Blutzysten und endlich solche, die durch den Echinokokkus hervorgerufen sind.

Die subserösen Zysten sind ziemlich selten, man beobachtet sie an allen Orten des Gekröses und Netzes, am häufigsten in der Gegend der Rezessusse des Peritoneum.

Wir exstirpierten vor 3 Jahren eine halbkindskopfgroße, subseröse Zyste in der Gegend des Recessus subcoecalis, in welchem es einige Zeit vorher zu einer inneren Inkarzeration gekommen war. Heilung.

Anatomisch und klinisch wohl charakterisiert sind die gleichfalls recht seltenen Lymph- bzw. Chyluszysten des Mesenterium. Es sind dies bis zu mannskopfgroße, zwischen den Blättern des Mesenteriums wachsende Geschwülste, deren Wand aus Bindegewebe besteht. In diesem Bindegewebe finden sich gewöhnlich mehr oder weniger dichte Anhäufungen von Rundzellen und glatte Muskelfasern. Ihr Inhalt läßt sich in der Regel als Chylus erkennen. Sie sitzen am häufigsten im Mesen-

terium des Dünndarms, meist des Ileum. Sie verursachen erst Symptome und werden von dem Patienten und dem untersuchenden Arzt erst wahrgenommen, wenn sie eine entsprechende Größe erreicht haben. Die Patienten klagen dann über kolikartig auftretende Schmerzen in der Mitte des Bauches und außerdem über Störungen im Bereiche des Verdauungstraktes; also Appetitlosigkeit, Aufstoßen, Stuhlträgheit usw. Die kolikartig auftretenden Schmerzen sind verschieden erklärt worden, unserer Ansicht nach sind dieselben bedingt durch Zerrungen, welche die Zyste durch ihr Gewicht bei Lagewechsel des Körpers an der Radix mesenterii bewirkt. Die Störungen von Seite des Magens und Darmes werden durch den Druck, welchen die Zysten auf diese Organe mitunter ausüben, ausgelöst.

Man tastet bei der Untersuchung des Abdomens die Zyste als prall gespannten, mehr oder weniger deutlich fluktuierenden Tumor mit glatter Oberfläche. Charakteristisch für diese Tumoren ist ihre exquisite Beweglichkeit.

In einem Falle, den wir im Jahre 1895 beobachtet und operiert haben, war die Beweglichkeit des Tumors so groß, daß man denselben nach oben bis unter den Rippenbogen, nach der Seite bis in die Flanken und nach unten bis zum Eingang ins kleine Becken dislozieren konnte.

Als charakteristisch für diese Zysten wird von manchen Autoren ein rapides, oft ruckweises Wachstum angegeben.

Die Perkussion über dem Tumor ergibt wechselnden Schall, je nachdem derselbe gerade von Darmschlingen bedeckt ist oder nicht. In dem eben erwähnten Fall war der Schall über der Zyste tympanitisch, erst wenn der Tumor durch die Hand eines Assistenten gegen die vordere Bauchwand gedrängt wurde, ergab die Perkussion eine Dämpfung über der Kuppe der Geschwulst.

Die exzessive Beweglichkeit der Mesenterialzysten, so weit es sich nicht um solche an der Gekrösewurzel oder an fixierten Mesenterialabschnitten handelt, ermöglicht eine gute Differenzierung gegenüber anderen Tumoren der Bauchhöhle.

Mit einer Geschwulst in einer Wanderniere können sie deshalb nicht verwechselt werden, weil wir die Mesenterialzyste wohl bis in die Flanke, nicht aber bis in die Nierengegend drängen können. Von Tumoren der Leber, der Milz und des Genitales können wir sie dadurch trennen, daß bei den Bewegungen der Zyste die betreffenden Organe nicht mitgehen. Der hohe Grad von Beweglichkeit läßt uns auch mit Wahrscheinlichkeit eine Netzzyste ausschließen, weil wir wissen, daß diese meist frühzeitig durch peritoneale Verklebungen mehr oder weniger fixiert wird.

Die Blutzysten entstehen meist aus einem Hämatom des Mesenterium, sie gehören zu den größten Seltenheiten.

Etwas häufiger kommen Echinokokkuszysten im Mesenterium und im Netz zur Beobachtung.

Sie entstehen in der Regel durch Aussaat nach dem Platzen einer Blasenwurmzyste der Leber, primäre Echinokokkusblasen im Netz oder den Mesenterien sind gewiß sehr selten.

Fig. 2 zeigt einen multiplen, primären Netzechinokokkus, den *Hochenegg* mit Erfolg aus dem Bauche einer 25jährigen Frau entfernte.

Als Raritäten sind noch zu nennen Zystizerken und Zysten des Mesenteriums, die, an ihrer Innenwand mit Epithel ausgekleidet, aus erhalten gebliebenen Resten des Ductus omphaloentericus hervorgegangen sind.

Für alle diese Zysten gilt als einzig rationelle Therapie die Exstirpation. Echinokokkuszysten werden wir nur dann entfernen, wenn sie mit der Netzpartie, in der sie sitzen, leicht entfernt werden können (Fig. 2) oder wenn sie gut gestielt sind; sonst werden wir uns mit

ihrer Einnähung in die Bauchwand begnügen. Zur Exstirpation derartiger Zysten spaltet man das sie bedeckende Peritoneum in der Linie, welche die größte Schonung der Gefäße erlaubt und schält die Zyste aus. Diese Operation kann sehr leicht sein, manchmal aber die größten Schwierigkeiten bieten, ja unausführbar werden, wenn zu ihrer Vollendung die Unterbindung größerer den Darm ernährender Gefäße nötig sein würde. Auch in solchen Fällen wird man die Einnähung der Zyste in die Bauchwand vorziehen. Erfahrungsgemäß schließen sich die

Fig. 2.

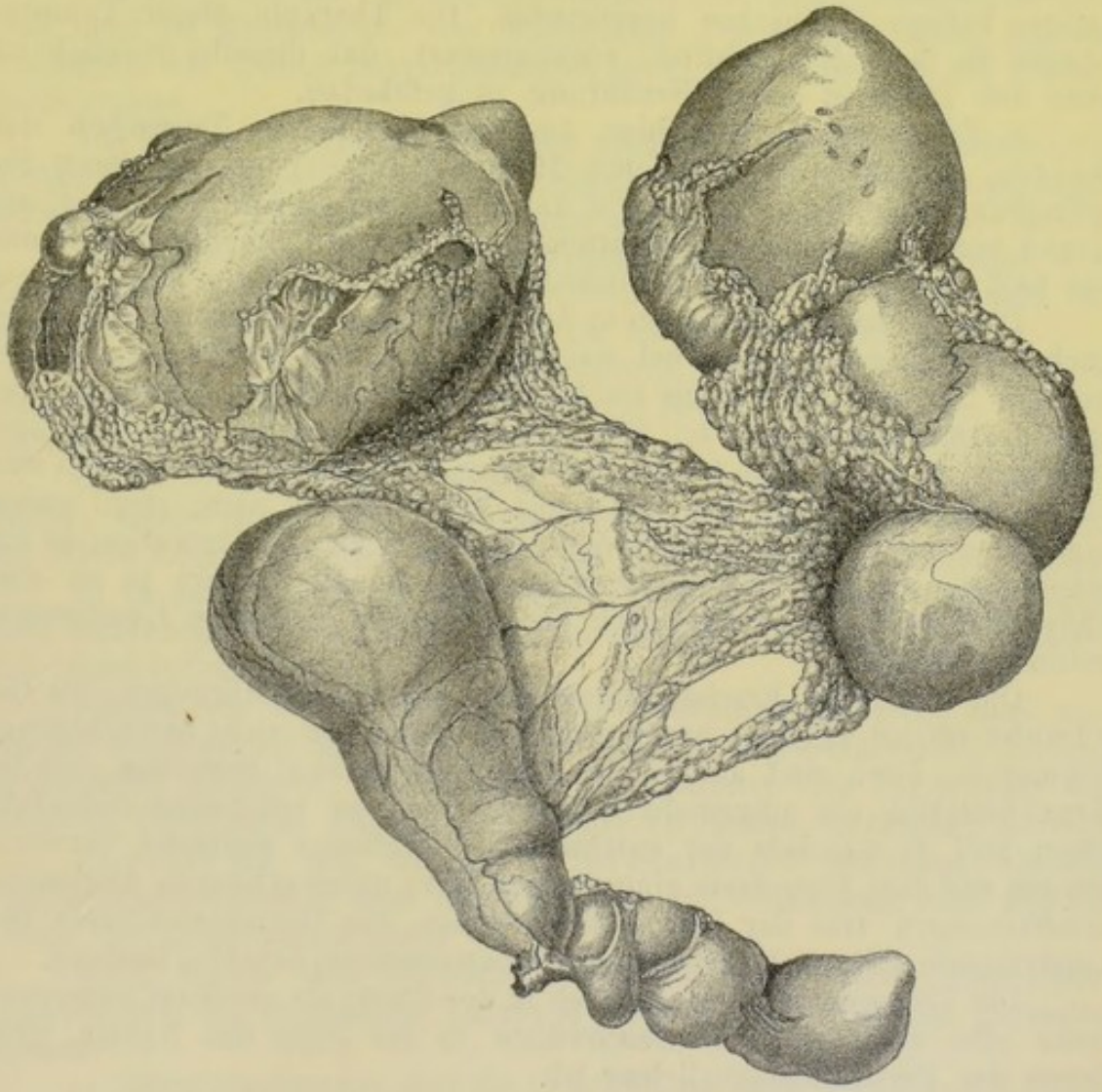

Multipler Echinokokkus des großen Netzes. 1/4 natürl. Größe.

Fisteln, die nach der Entleerung einer solchermaßen eingenähten Zyste zurückbleiben, bald, da ja die Zysten meist nur mit einer einfachen Endothelschichte ausgekleidet sind. Nur die epithelialen Zysten müssen, um komplette Heilung zu erzielen, vollständig exstirpiert werden.

2. Solide Tumoren. Es kommen im Netze und im Mesenterium Lipome, Fibrome und Angiome vor, sowie Mischformen dieser Tumoren. Sie alle sind sehr selten, relativ am häufigsten finden sich Lipome. Dieselben erreichen oft eine ansehnliche Größe. Wenn sie gestielt sind,

können sie sich von ihrem Stiele trennen und freie Peritonealkörper werden, die verkalken.

An Gefäßgeschwülsten sind sowohl Hämangiome, Lymphangiome als auch Chylangiome beobachtet worden; den ersten Fall von Chylangiom des Mesenterium hat *Weichselbaum* beschrieben.

Alle diese Tumoren machen erst klinische Erscheinungen, wenn sie so groß geworden sind, daß ihr Druck auf die Nachbarorgane Symptome von seiten dieser auslöst.

Es sind in erster Linie Beschwerden von Seite des Verdauungstraktes, über welche die Patienten Klage führen. Sie können auch ebenso wie die Mesenterialzysten durch Zug an der Radix mesenterii kolikartige, heftige Schmerzen hervorrufen. Die Therapie dieser Tumoren besteht in ihrer Exstirpation, vorausgesetzt, daß dieselbe möglich ist, ohne den Darm in seiner Ernährung zu gefährden.

3. Zu erwähnen sind hier die entzündlichen Tumoren des Netzes. *Schnitzler* hat im Jahre 1900 auf diese Tumoren, deren Beschreibung sich bis dahin nur in der französischen Literatur fand, auf Grund von vier eigenen Beobachtungen aufmerksam gemacht und *Braun* hat bald darauf eine Anzahl einschlägiger Fälle veröffentlicht.

Diese Tumoren entstehen in der überwiegenden Mehrzahl der Fälle nach Hernienoperationen, bei welchen Partien des Netzes abgebunden werden. Ab und zu werden sie beobachtet nach Appendektomien und nach Darmresektion *(Körte)*. Sie nehmen ihren Ausgang von den Ligaturstümpfen, sei es, daß bereits infiziertes Netz abgebunden worden war, sei es, daß die Seidenfäden, mit denen ligiert wurde, nicht steril waren. Sie treten nicht im unmittelbaren Anschlusse an die Operation in Erscheinung, sondern mehrere Wochen oder Monate später; ja es sind Fälle mitgeteilt, wo Jahre nach der Operation derartige Geschwülste gefunden wurden.

Die klinischen Erscheinungen sind meist nicht stürmisch; die Geschwulst wächst langsam unter mäßigem Fieber und nicht beträchtlichen Schmerzen. Doch sind andrerseits auch Fälle bekannt geworden, wo das Krankheitsbild ein ungemein schweres war; so beschreibt *Schnitzler* einen Fall, in welchem der entzündliche Netztumor vielfache Verwachsungen mit dem Dünndarm eingegangen war; unter schweren Allgemeinerscheinungen trat der Symptomenkomplex des Darmverschlusses auf; Laparotomie mit nachfolgender Enteroanastomose brachte Heilung.

Die Tumoren präsentieren sich in der Regel als unscharf begrenzte, mehr oder weniger flache Geschwülste in der Nähe des Nabels, über denen der Perkussionsschall leer ist.

Sehr häufig bilden sie sich unter Bettruhe und Applikation feuchtwarmer Umschläge zurück, manchmal jedoch kommt es zur Bildung von Abszessen, die eine Eröffnung erheischen. Bei diesem Eingriffe wird in der Regel die Bauchhöhle nicht eröffnet, da dann die Tumoren mit der vorderen Bauchwand verwachsen sind. Nach Entleerung des Eiters und Drainage der Wundhöhle verkleinern sie sich sehr rasch und verschwinden bald gänzlich. *Schnitzler* widerrät dringend die Exstirpation in der Erwägung, daß bei derselben ja neuerdings infizierte Netzligaturen anzulegen sein würden. Er fordert die Unterlassung von Massenligaturen am Netz und hält es, um das Auftreten der Tumoren zu verhindern, für geboten, die Netzgefäße isoliert zu unterbinden.

Die durch Torsion des Netzes entstehenden Geschwülste werden wir noch im Anhang an die Passagestörungen des Darmes kennen lernen.

4. Die teratoiden Geschwülste der Bauchhöhle. Genauere Kenntnis dieser Tumoren verdanken wir der grundlegenden Arbeit von *Wilms* und der zusammenfassenden Studie von *Lexer*.

Dem letzteren Autor folgend unterscheiden wir drei Gruppen dieser Geschwülste, die Dermoidzysten, die fötalen Inklusionen und teratoide Mischtumoren.

Die Dermoidzysten werden eingeteilt in einfache und komplizierte. Die einfachen, von der Bauchspalte stammenden, liegen meist im großen Netz oder im Mesenterium des Dünndarms. Die komplizierten, die aus Anhängen des Uterus hervorgegangen sind, finden sich in der Unterbauchgegend.

Die fötalen Inklusionen, in denen wiederholt rudimentär entwickelte Körperteile nachgewiesen wurden *(Maydl)*, haben entweder innige Lagebeziehung zum Mesocolon transversum oder zur Bursa epiploica *(Lexer)*.

Die teratoiden Mischtumoren enthalten Elemente aus allen drei Keimblättern und sind höchstwahrscheinlich auch als bigerminale Implantation anzusehen. Ihre Lokalisation ist eine verschiedene.

Alle diese durch Entwicklungsstörung bedingten Tumoren rufen manchmal klinische Erscheinungen durch Druck auf die ihnen benachbarten Organe hervor; sie sind wiederholt mit Glück exstirpiert worden.

5. Kurze Erwähnung mögen hier auch noch jene Geschwülste finden, welche sich im Retroperitonealraum entwickeln und die mit der Niere oder Nebenniere genetisch in keinem Zusammenhange stehen.

a) In dem subserösen Fettgewebe entstehen Lipome, die mitunter eine beträchtliche Größe erreichen; sie wachsen oft zwischen die Blätter des Mesenterium hinein.

Ebenso, wie bei der Operation der mesenterialen Zysten kann man bei der Exstirpation derartiger Geschwülste mit den Gefäßen des Darmes in Kollision kommen, sie müssen nach Spaltung des Peritoneum der hinteren Bauchwand sorgfältigst, womöglich stumpf, enukleiert werden.

b) Fibrome und häufiger Fibrosarkome entstehen aus der Fascia praevertebralis, dem Bandapparate der Wirbelsäule oder aus der Faszie der Lendenmuskulatur.

Auch Myxo- und Chondrosarkome sowie Misch- und Übergangsformen der genannten Tumoren sind in dieser Gegend gefunden worden.

c) Mannigfacher Art sind die Geschwülste, welche von dem Lymphapparate des Retroperitonealraumes ihren Ausgang nehmen.

Auf die akute eitrige Lymphadenitis und ihre Bedeutung für die Ätiologie der Peritonitis wurde oben hingewiesen.

Nicht so selten finden sich tuberkulöse Lymphome in dem Plexus hypogastr. und lumbal.

Wir beobachteten vor 4 Jahren folgenden Fall dieser Art an unserer Klinik: Ein 38jähriger Mann wurde wegen heftiger Kreuzschmerzen, die ihm seit 3 Monaten schwere Arbeit unmöglich machten, aufgenommen. Wir fanden in Nabelhöhe, rechts an der Wirbelsäule einen gänseeigroßen, derben Tumor mit glatter Oberfläche, der unbeweglich seiner Unterlage auflag. Durch einen rechtseitigen Lumbalschnitt wurde unter Abschiebung des Bauchfelles in den retroperitonealen Raum vorgedrungen und dortselbst der Tumor exstirpiert. Er war innig mit der Vena cava verwachsen und

saß der Bandscheibe des 3. Lendenwirbels auf. Die mikroskopische Untersuchung stellte den Befund eines tuberkulösen Lymphoms fest. Heilung.

Eine eigenartige Geschwulstbildung beobachtet man bei der Lymphangiektasie im Bereiche der genannten Abschnitte des Lymphapparates.

Besteht Lymphangiektasie an einer unteren Extremität, wie wir sie bei der Elephantiasis finden, oder liegt das Krankheitsbild der Lymphadenokele vor, so entwickeln sich die Lymphgefäße und -drüsen im retroperitonealen Raume oft zu umfänglichen Tumoren, welche aus erweiterten Lymphgefäßen und zystisch-kavernös veränderten Drüsen bestehen.

Auch einfache Lymphzysten sind in dieser Gegend wiederholt beobachtet und operiert worden *(Narath)*.

Das Lymphosarkom der retroperitonealen Drüsen kommt sowohl — in seiner Anlage zweifellos angeboren — im frühesten Kindesalter als auch in späteren Lebensaltern zur Beobachtung. Einen besonders seltenen Befund erhob *v. Eiselsberg* bei einem retroperitonealen Tumor. Derselbe war apfelgroß und saß an der Teilungsstelle der Aorta; er bestand fast ausschließlich aus chromafinen Zellen und war von dem sog. *Zuckerkandl*schen Organ ausgegangen. *E. Stangl* hat den Fall veröffentlicht.

d) Ferner sind hier noch jene Tumoren anzuführen, welche sich aus versprengten Keimen des Urogenitalapparates entwickeln. Sie entstehen aus Resten des *Wolff*schen Körpers oder aus persistierenden Resten der Anlage der Urniere, des *Wolff*schen und *Müller*schen Ganges. Es sind meist zystische Tumoren, die ausgekleidet sind mit einem verschiedenartigen Epithel: es wurden Zysten mit Platten-, Flimmerepithel sowie solche mit einem Zellbelag an ihrer Innenfläche beschrieben, der dem Darmepithel sehr ähnlich ist; auch Zysten, die mit einem Epithel von Becherzellen ausgekleidet sind, kommen vor.

Häufig haben die Kystome papillären Bau und gleichen in der Art ihres Wachstums sowie in ihrer Metastasierung den Ovarialkystomen.

Wir beobachteten einen derartigen retroperitonealen zystischen Tumor bei einem 47jährigen Manne; die Geschwulst war über 20 Jahre in der rechten Bauchseite manifest gewesen. Bei der Operation vor 10 Jahren fand sich eine dickwandige, retroperitoneale Zyste mit schleimigem Inhalt; dieselbe wurde in die Bauchwand eingenäht. Vor 5 Jahren wurde bei einem zweiten Eingriffe die Geschwulst mit der rechten Niere, in welche sie hineingewachsen war, exstirpiert. Einige Jahre später wurden multiple Metastasen im Bereiche der Bauchhöhle konstatiert, denen der Patient in diesem Jahre nach einer dritten palliativen Operation erlag.

Die histologische Untersuchung der Geschwulst und ihrer Metastasen ergab den Befund eines papillären Kystoms mit Becherzellen und Schleimbildung, welches in ein Gallertkarzinom entartet war. Der Fall ist von *Heyrovsky* beschrieben.

e) Kurz erwähnt sei endlich noch eine Geschwulst des retroperitonealen Raumes: das Aneurysma der Bauchaorta und der Art. iliaca. Es repräsentiert sich als ein der hinteren Bauchwand fest aufsitzender, kugeliger Tumor mit glatter Oberfläche, der allseitige Pulsation zeigt. Die Geschwulst ist kompressibel und wird erheblich kleiner, wenn ober ihr die Aorta komprimiert wird. Sie verursacht Schmerzen durch Druck auf die Nerven seiner Umgebung, kann auch bei beträchtlicherer Größe Beschwerden infolge Verdrängung der benachbarten Organe der Bauchhöhle hervorrufen (Magen, Darm). Nicht selten treten Störungen nervöser Natur im Bereiche der unteren

Extremitäten auf, wenn das Aneurysma zur Usur der Wirbelsäule geführt hat.

Man hat versucht, zur Heilung der Aortenaneurysmen die Bauchaorta oberhalb zu unterbinden. Die erste Unterbindung der Bauchaorta wurde von *A. Cooper* im Jahre 1817 wegen eines Aneurysma der Iliaca externa ausgeführt; *Cooper* ging transperitoneal vor und unterband die Aorta etwa in Nabelhöhe. Der Patient überlebte den Eingriff nur 40 Stunden.

Seitdem wurde dieser Versuch sowohl auf transperitonealem Wege als auch von einem lumbalen Schnitte aus noch einige Male wiederholt, jedesmal aber war der Ausgang ein ungünstiger.

Auch die anderen uns zu Gebote stehenden Maßnahmen der Aneurysmabehandlung (Injektionen, Einbringen von festen Fremdkörpern in den Aneurysmasack zur Thrombenbildung, Elektropunktur etc. etc.) sind ebenso unsicher als bedenklich.

Noch rarer als die Aortenaneurysmen sind Aneurysmen der Mesenterialarterien; einen solchen Fall, der als mykotisch parasitäres Aneurysma im Sinne *Eppingers* aufzufassen war, publizierte *Hochenegg* aus der *Albert*schen Klinik.

D. Die Verletzungen des Bauches.

1. Kapitel.

Vorbemerkungen.

Den Verletzungen der Bauchdecken kommt nach den verschiedensten Richtungen schwerwiegende Bedeutung zu. Vor allem knüpft sich diagnostisch an jede Bauchdeckenverletzung die Frage, ob nicht nebst der Bauchdecke auch Bauchhöhleninhalt verletzt ist; kann doch bei einer Gewaltwirkung, die an den Bauchdecken nicht einmal sichtbare Spuren hinterlassen hat, eine schwere Beschädigung innerer Organe vorliegen, während andrerseits ein Stich oder ein Schuß die Bauchdecken passieren kann, ohne an den Organen der Bauchhöhle Schaden anzurichten. Diese diagnostischen Probleme sind, wie wir noch ausführen werden, schwer, mitunter überhaupt nur durch operative Autopsie lösbar. An der richtigen Lösung dieser Fragen hängen aber Menschenleben. Nichts wäre unrichtiger als die Annahme, schwere Allgemeinerscheinungen seien der Beweis für das Mitbetroffensein der inneren Organe, das Fehlen dieser Erscheinungen hingegen das Anzeichen dafür, daß die intraabdominalen Organe unverletzt geblieben seien. Nach beiden Richtungen ist in dieser Hinsicht diagnostisch kein verwertbares Zeichen zu finden. Kann doch Shok, um zunächst nur dies eine wichtige Symptom zu erwähnen, bei reinen Bauchdeckenverletzungen ebensowohl auftreten als bei den schwersten Verletzungen innerer Organe. Die Zeichen des Shok sind unverkennbar. Es tritt eine mäßig tiefe Inspiration ein, in welcher der Brustkorb fixiert wird; der Mund bleibt offen, die Augen wälzen sich heraus und ein unsägliches Gefühl von Vernichtung, von Ekel und Schwäche beherrscht das Bewußtsein. Bei stärkerer Wirkung des Traumas tritt auch oft sofort Ohnmacht ein, in welcher die angedeutete Atemlosigkeit andauert. Der Puls ist klein, wenig gefüllt, verlangsamt, mitunter allerdings auch beschleunigt. Der Zustand geht indessen meist vorüber, ohne dauernde Störungen zu hinterlassen. Wer sich die Tatsache verständlich machen will, findet in dem berühmten Klopfversuch von *Goltz* einen Ausgangspunkt für weitere Erhebungen.

Wenn man nämlich einem Frosch das Herz bloßlegt und dem auf dem Rücken liegenden Tiere wiederholt gegen die unversehrten Bauchdecken klopft, so schlägt

das Herz alsbald langsamer und steht zuletzt für einige Zeit im Erschlaffungszustande still. Wie *Goltz* erwiesen hat, tritt durch das Klopfen eine reflektorische Lähmung des Gefäßtonus, und zwar nicht nur in dem getroffenen Gebiete, sondern allenthalben ein, was zur Folge hat, daß die Blutbewegung überhaupt stockt. Ohne uns auf eine nähere Ausführung einzulassen, bemerken wir nur noch, daß *Goltz* dieselben Erscheinungen auch hervorgerufen hat, wenn er, ohne auf die Bauchhaut zu klopfen, die Bauchhöhle des Frosches eröffnete, Magen und Darm hervorzog und die vorgefallene Masse zwischen Daumen und Finger einer Hand wiederholentlich derb quetschte; daß aber die Erscheinungen ausblieben, wenn die Eingeweide chemisch oder elektrisch gereizt wurden.

Zweifellos tritt der Shok in erster Linie bei Verletzungen ein, welche mit breiter Angriffsfläche einwirken, während er bei Stich- oder Schnittwunden fast nie zur Beobachtung gelangt. Man hat dies mit der Einwirkung auf ein größeres Gebiet sympathischer Nervenfasern in Zusammenhang gebracht, doch muß die Richtigkeit dieser Erklärung dahingestellt bleiben. Jedenfalls zeigt die Erfahrung, daß in erster Linie stumpfe Bauchverletzungen Shok nach sich ziehen. Relativ selten führen die stumpfen Bauchverletzungen zur Durchtrennung der Bauchhaut, während Exkoriationen und Suffusionen selbstverständlich häufige Folgen derartiger Gewalteinwirkungen sind. Die große Verschieblichkeit resp. Eindrückbarkeit der Bauchhaut erklärt dieses Verhalten hinreichend. Mitunter findet man an den Bauchdecken als Folge einer tangential einwirkenden Gewalt — Wagenrad, Verschüttung — jene Ablösung der Haut von den tieferen Schichten mit darauffolgendem Erguß von Lymphe in das entstehende Spatium, die wir als Decollement traumatique bezeichnen. Die schlaffe, schwappende Beschaffenheit der fluktuierenden Geschwulst, der Mangel der das frische Hämatom auszeichnenden Eigenschaften — Blutunterlaufungen der Umgebung, weiche Krepitation —, die Hartnäckigkeit, die Schmerzhaftigkeit reichen zur Erkennung des Zustandes wohl aus. Tritt nicht doch schließlich spontane Resorption ein, so ist Punktion und Injektion von Jodtinktur, eventuell Inzision und Tamponade mit Jodoformgaze angezeigt.

Wichtiger sind jene Zusammenhangstrennungen, welche infolge Einwirkung einer stumpfen Gewalt mitunter die Bauchmuskeln (und Faszien) betreffen. Durch den Stoß einer Wagendeichsel, eines Gewehrkolbens, durch heftiges Anrennen an eine Tischkante kann beispielsweise die fibrös-muskuläre Bauchwand an einer umschriebenen Stelle durchbrochen werden, während die Haut einerseits, die tieferen Gebilde andrerseits unverletzt bleiben. Lange Zeit und wiederholt wurde die Frage diskutiert, ob unter solchen Verhältnissen die Entstehung einer traumatischen Hernie möglich sei. Diese Frage ist wohl unbedingt zu bejahen; wir haben eine solche, entstanden durch den Stoß einer Kuh mit ihrem Horn, gesehen und die Literatur zählt schon eine Reihe von Beobachtungen auf, die durch operative Autopsie die Existenz derartiger — nicht den typischen Bruchpforten entsprechender — traumatischer Hernien sicherstellen! Eine derartige Hernie kann sofort in Erscheinung treten, soweit die Verschieblichkeit des Bauchfells es gestattet. Sie wird daher zunächst nicht groß sein können. Wird die Muskellücke nicht operativ geschlossen, so kann sich natürlich allmählich auch eine große traumatische Hernie entwickeln. Ist nebst den Muskeln auch das Peritoneum eingerissen, so kann man natürlich nicht mehr von einer Hernie sprechen, es handelt sich dann um einen subkutanen Prolaps; ein solcher kann sofort eine beträchtliche Größe aufweisen.

Die Diagnose dieser Zustände ist eine leichte: man findet die Vorwölbung, die sich unter Einwirkung der Bauchpresse vergrößert, man fühlt den Schlitz in der Muskulatur und man kann die Haut durch diesen Schlitz gegen die Bauchhöhle einstülpen. Die Prognose einer solchen traumatischen Bauchwandhernie ist eine ungünstige; auf spontane Heilung ist nicht zu rechnen. Vergrößerung des Bruches, Bildung von Verwachsungen, eventuell Inkarzeration sind zu gewärtigen. Die rationelle Therapie besteht in der Bloßlegung und exakten Vernähung der verletzten Teile. Da ja zumeist schwere Gewalteinwirkungen die Ursache dieser Bauchwandverletzungen sind, wird die Operation schon deswegen unternommen werden müssen, um etwa vorhandene Verletzungen innerer Organe sicherstellen und behandeln zu können. Gegen die Vornahme der Operation in solchen Fällen wird wohl nur selten eine Kontraindikation bestehen. Sucht aber ein derart Verletzter erst nachträglich, wenn die Hernie schon länger besteht, unsere Hilfe auf, so werden wir als wirkliche Therapie auch nur die Operation — Bloßlegung und Anfrischung der Defektränder, schichtweise Naht— empfehlen können. Das Tragen von Bauchbinden oder Pelotten kann vielleicht die Vergrößerung des Spaltes verhindern, niemals die Lücke zum Verschwinden bringen.

Als eine weitere Folge stumpfer Verletzungen der Bauchdecken haben wir in den letzten Jahren die Entstehung von Verwachsungen zwischen den Bauchdecken und inneren Organen kennen gelernt. *Riedel, Credé* u. a. haben derartige Beobachtungen mitgeteilt. In solchen Fällen können die der Verletzung unmittelbar folgenden Erscheinungen ganz leichte gewesen sein; nach einem Wochen, Monate, mitunter selbst Jahre betragenden Zeitraum subjektiven und objektiven Wohlbefindens folgt das Auftreten von Beschwerden: Schmerzen im Abdomen, Koliken, Unregelmäßigkeiten in der Magen- und Darmfunktion, Druckempfindlichkeit an der alten Verletzungsstelle. Nutzlosigkeit interner Behandlung hat schon in manchen derartigen Fällen zur Laparotomie gedrängt, die eben das Vorhandensein von Verwachsungen innerer Organe (Magen, Netz, Darm) mit den Bauchdecken festgestellt hat. Auch wurde in einzelnen Fällen durch operative Beseitigung der Verwachsungen Besserung oder Heilung erzielt. Nun ist zweifellos in einer Reihe analoger Fälle nicht eine reine Bauchdeckenverletzung, sondern eine Verletzung mit Beteiligung der inneren Organe (Quetschung der Magen- oder Darmwand) die Ursache dieser Verwachsungsvorgänge. Daneben gibt es aber eine Anzahl von Fällen, in welchen die Verletzung der Bauchdecken allein die Quelle derartiger Verwachsungen ist, und insbesondere scheinen subperitoneale Blutungen in diesem Sinne wirken zu können. In vielen Fällen wird übrigens die Entscheidung darüber, ob die subkutane Bauchverletzung, welche die Verwachsungen als Endresultat nach sich gezogen hat, eine reine Bauchwandverletzung war, gar nicht möglich sein. Praktisch wichtig ist die Tatsache, daß mitunter längere Zeit nach einer, zunächst vielleicht ohne irgendwelche schwerere Erscheinungen verlaufenden stumpfen Bauchverletzung abdominale Erscheinungen auftreten, welche trotz des inzwischen verflossenen Stadiums anscheinend voller Gesundheit mit dem alten Trauma in ursächlicher Verbindung stehen. Von besonderer Bedeutung ist dieses Verhalten für die Begutachtung auf Grund der modernen Unfallgesetzgebung.

Im Anschluß an diese „direkten" Bauchdeckenverletzungen mögen hier in Kürze die sog. Zwangsverletzungen der Bauchdecken erwähnt werden. Durch plötzliche ruckweise Anspannung der Bauchmuskeln — Aufsitzen auf das Pferd, manche Übungen am Reck — kann es zu Rissen in den geraden Bauchmuskeln und zu Hämatomen kommen, deren Schicksal wieder ein verschiedenes sein kann. Bald tritt Heilung ohne Zwischenfall, bald Vereiterung des Hämatoms, mitunter die Entstehung der früher erwähnten Verwachsungen ein. Kommen solche Muskelrupturen bei gesunden Bauchdecken vor, so ist es begreiflich, daß degenerierte Bauchmuskeln, wie sie sich z. B. bei Typhusrekonvaleszenten finden, noch leichter solchen Zerreißungen unterliegen. In der Tat sind derartige Beobachtungen bei Typhusrekonvaleszenten schon mehrfach gemacht worden. Die Diagnose solcher Muskelzerreißungen wird unter Berücksichtigung der Funktionsstörung, des Blutergusses und der meist deutlich tastbaren Lücke im Muskel nicht schwer fallen. Die Therapie besteht in Ruhelage, später eventuell Tragen einer Bandage zur Stütze der Narbe.

2. Kapitel.

Die offenen Bauchverletzungen.

Die Stich- und Schnittwunden der Bauchdecken sind auch in Friedenszeiten häufige Verletzungen. Bildet doch der Unterleib ein beliebtes Ziel für Angriffe bei Überfällen und Schlägereien. Soweit diese Verletzungen nur die Bauchdecken betreffen, erlangen sie kaum jemals größere Bedeutung. Sie haben je unter diesen Umständen fast niemals größere Ausdehnung, außer den epigastrischen Gefäßen kommen keine Quellen bedrohlicher Blutung in Betracht, der feste Zusammenhang der tieferen Schichten ist der Ausbreitung phlegmonöser Prozesse nicht förderlich und so ist, wenn eben die Verletzung keine in die Bauchhöhle penetrierende ist, die Behandlung eine sehr einfache. Die Wunde und ihre Umgebung ist exakt zu reinigen, eine etwaige arterielle Blutung durch Unterbindung oder Umstechung zu stillen, eine größere Muskelwunde zu vernähen, der Verschluß der Wunde aber im übrigen davon abhängig zu machen, ob nach den Umständen des Falles eine gleichzeitig mit der Verletzung oder unmittelbar nachher erfolgte Infektion wahrscheinlich ist oder nicht. Scharfrandige, mit relativ reinen Instrumenten zugefügte Verletzungen — z. B. im Duell erfolgte — wird man zumeist vernähen können; ist aber beispielsweise die Verletzung gelegentlich des Ausweidens eines Tieres erfolgt, so wird man wohl Bedenken gegen einen kompletten Wundverschluß haben müssen. Der wesentliche Punkt in der Behandlung der Stich- und Schnittwunden des Bauches bleibt immer die Sicherstellung der Mitverletzung oder Unversehrtheit des Bauchfells und des Bauchhöhleninhaltes. Hier dürfen wir uns niemals mit einer Wahrscheinlichkeit begnügen, es muß vielmehr absolute Gewißheit erlangt werden. Nach der positiven Seite ist sie oft durch den bloßen Anblick zu erlangen. Ragt, wie nicht selten, Netz aus der Wunde, ist Darm prolabiert, so ist natürlich die Diagnose der penetrierenden Bauchverletzung schon gegeben. Fehlen aber solche positive Anhaltspunkte, so sind die Schwierigkeiten der Entscheidung oft groß, ja ohne operative Autopsie unüberwindlich. Die Allgemeinerscheinungen lassen keinen sicheren Schluß zu. Einerseits kann eine Stichverletzung der Bauchdecken Shokerscheinungen nach sich ziehen, allerdings viel seltener als eine stumpfe Bauchverletzung. Andrerseits ist es eine schon vielfach bestätigte Tatsache, daß schwere Verletzungen innerer Organe zunächst stunden- und mitunter auch tagelang ohne schwerere Allgemeinerscheinungen verlaufen können. Natürlich gibt es einzelne Erscheinungen, welche eine Verletzung bestimmter innerer Or-

gane beweisen. Tritt z. B. nach einem Stich in das Epigastrium Hämatemesis auf, so wird man mit Recht eine Magenverletzung annehmen; erfolgt sehr bald nach einem Stich in den Bauch Blutabgang per anum, so liegt wohl eine Darmverletzung vor; finden sich nach einem Stich durch die Bauchdecken rasch zunehmende Zeichen der Anämie, tritt gleichzeitig Flankendämpfung auf, so muß eine Blutung in die Bauchhöhle angenommen werden, die wieder durch Verletzung eines parenchymatösen Organes, des Netzes oder des Gekröses veranlaßt sein kann. Neben solchen mehr oder weniger eindeutigen Fällen finden sich aber zahlreiche andere, in welchen kein Symptom die Verletzung eines inneren Organes beweist, während andrerseits die Beschaffenheit der Bauchwunde, die Art des verletzenden Instrumentes, der ganze Hergang der Verletzung die Möglichkeit einer derartigen Komplikation nicht ausschließen lassen. Während man nun früher in derartigen Fällen nur die äußere Wunde versorgte und dann zuwartete, ob sich die Zeichen der Verletzung eines inneren Organes — intraperitonealer Bluterguß oder peritonitische Erscheinungen infolge des Austrittes von Magen- oder Darminhalt in die Bauchhöhle — einstellten, hat man jetzt mit Recht dieses exspektative Verfahren, das den Verletzten großen, eventuell vermeidbaren Gefahren aussetzt, verlassen und ist dazu übergegangen, in jedem Fall von Bauchdeckenverletzung sobald als möglich durch Verfolgung und eventuelle Erweiterung der Wunde deren Tiefe und die etwaige Mitverletzung von inneren Organen sicherzustellen. Die präzise Diagnose erfolgt also auf operativem Wege und es muß betont werden, daß es sich hier oft um sehr komplizierte Laparotomien handelt und daß die Verfolgung der Wunde unter allen für Laparotomien üblichen Kautelen zu geschehen hat. Abgesehen von jenen schwersten Blutungen, die ein Eingreifen an Ort und Stelle ohne jeden Zeitverlust erfordern, gilt daher die Regel: man schaffe den in den Bauch Gestochenen — dasselbe gilt, wie noch erwähnt werden wird, für alle Bauchverletzungen — an einen Ort und unter Verhältnisse, welche eine große Operation unter Anwendung aller modernen Hilfsmittel ermöglichen, also in eine Krankenanstalt. Selbst ein mehrstündiger Transport ist zumeist unschädlicher als die Ausführung einer Laparotomie mit improvisierten Hilfsmitteln. Es drängt sich nur die Frage auf, ob man nicht vorgefallenes Netz, vorgefallene Eingeweide jedenfalls sofort reponieren soll? Zumeist wird es am zweckmäßigsten sein, die vorgefallenen Teile nur zu reinigen, und zwar durch Abspülen mit vorher ausgekochter 0·7%iger Kochsalzlösung oder, im Notfall, mit abgekochtem Wasser, sie dann mit aseptischer Gaze einzuhüllen und so den Transport vornehmen zu lassen. Ist Darm vorgefallen und gleichzeitig inkarzeriert, so wird ein kurzer — bis 6 Stunden währender — Transport in eine entsprechend eingerichtete Anstalt auch noch der Operation unter improvisierten Verhältnissen vorzuziehen sein; bei der großen Anzahl gut eingerichteter und von chirurgisch geschulten Ärzten geleiteter Spitäler wird die Berechtigung zu derartig improvisierten, durch minder geübte Ärzte auszuführenden Laparotomien immer mehr in Frage gestellt.

Ist der Verletzte im Spital untergebracht oder sind (im ungünstigeren Falle) am Orte der Verletzung resp. in der Behausung des Ver-

letzten die Vorbereitungen zur Laparotomie getroffen, so reinige man zunächst die Umgebung der Wunde gründlichst mit Wasser und Seife, Alkohol und Äther. Ist es nach dem Befunde zweifellos, daß die Wundversorgung eine Laparotomie erfordert, so soll der Verletzte, wenn nicht bestimmte Kontraindikationen vorliegen, narkotisiert werden. Shok und Anämie machen eine Narkose durchaus nicht unmöglich, machen nur eine besondere Technik der Narkose, äußerste Sparsamkeit in der Anwendung des Narkotikums, Bevorzugung des Äthers vor Chloroform erforderlich. Da die Bauchverletzungen zumeist Männer im kräftigsten Alter betreffen, ist oft eine Morphiuminjektion vor Beginn der Narkose indiziert.

Wir wollen nun zunächst annehmen, es handle sich um eine mehrere Zentimeter lange Schnittwunde in den Bauchdecken, für deren Tiefe wir keinen Anhaltspunkt haben. Da lassen wir die Wundränder mit Haken auseinanderhalten und stellen fest, ob außer der Haut auch die Muskeln durchtrennt sind, lassen, wenn dies der Fall ist, die Muskelränder auseinanderziehen und stellen das Peritoneum ein. Ist dieses unverletzt, so ist der explorative Eingriff beendet und die Wunde kann durch Naht, eventuell unter Anwendung einer Drainage geschlossen werden, wenn wir nicht wegen Verdacht gröberer Verunreinigung vorziehen, die Naht zu unterlassen. (Liegt ein sehr kurzer Schnitt oder ein Stich vor, so kann die Exploration der Wunde nur unter Ausführung eines die vorhandene Wunde erweiternden Schnittes durchgeführt werden.) Finden wir aber das Bauchfell auch verletzt, so muß das Vorhandensein oder Fehlen innerer Verletzungen sichergestellt werden. Im Gegensatz zum Verhalten bei Schußverletzungen, bei welchen weit entfernt vom Einschuß gelegene Organe betroffen sein können, finden sich bei Stichverletzungen die verletzten Organe meist in unmittelbarer Nähe der Einstichstelle. Von den unbeweglichen Organen (Leber, Milz, Magen) ist dies selbstverständlich und bezüglich der beweglichen Darmabschnitte hat die Erfahrung gezeigt, daß der gestochene Darm meist in der Nähe der Bauchwunde liegen bleibt.

Zunächst gibt uns aber zumeist schon der Anblick der eröffneten Bauchhöhle — und diese Eröffnung soll bei Stichverletzungen, wie erwähnt, in der Regel von der verletzten Stelle aus erfolgen und nicht, wie manchmal vorgeschlagen wurde, von einem Medianschnitte aus — einen Anhaltspunkt dafür, ob wir eine Verletzung innerer Organe zu erwarten haben. Schon das Vorhandensein einer größeren Menge Blutes in der Bauchhöhle legt den Verdacht auf eine Verletzung eines intraperitonealen Organes nahe, da ja stärkere Blutungen aus Wunden der Bauchdecken nur unter besonderen Verhältnissen — Verletzung der epigastrischen Gefäße — zu erwarten sind und weil der Bluterguß aus den Bauchdeckenwunden zumeist nach außen hin erfolgt. So wird das Ausströmen von größeren Blutungen aus der erweiterten Bauchwunde immer veranlassen müssen, die Blutungsquelle sicherzustellen, wobei je nach der Lage der Wunde Leber, Milz, Magen, Därme, Netz, eventuell Pankreas abgesucht werden müssen. Der Vollständigkeit halber sei erwähnt, daß eine Stich-(Schnitt-)Verletzung des Bauches auch bei Verletzung retroperitonealer Organe — Nieren — zu einer intraperitonealen Blutung führen kann, da das zunächst retroperitoneal angesammelte Hämatom

durch die Wunde im hinteren Peritonealblatt in die Peritonealhöhle gelangen kann.

In anderen Fällen wird nach Erweiterung der Bauchwunde Darm- oder Mageninhalt herausströmen und damit die Diagnose einer Darm- oder Magenverletzung gesichert sein. Zeigt sich galliger Erguß in der Bauchhöhle, so muß die Gallenblase oder ein großer Gallengang verletzt sein, während bei Verletzungen des Leberparenchyms der reichliche Bluterguß die beigemengte Galle nicht erkennen läßt. Zeigen schon die vorstehenden Bemerkungen, wie kompliziert die Feststellung der Verhältnisse nach Eröffnung der Bauchhöhle sein können, so wächst die Schwierigkeit noch, wenn die Laparotomie der Verletzung nach so langer Zeit folgt, daß eventuell schon eine Peritonitis besteht. Zunächst besteht ja die Möglichkeit, daß die Peritonitis die Folge der die Bauchdecken samt Bauchfell durchtrennenden Verletzung ist, ohne daß ein intraperitoneales Organ verletzt worden war. Primäre Infektion gelegentlich der Verletzung, sei es durch das unreine verletzende Instrument selbst oder durch mit diesem importierte Fremdkörper (Kleidungsfetzen etc.) oder sekundäre Infektion vom eiternden Wundkanal in den Bauchdecken aus kann zu einer Peritonitis bei bloßer Bauchdeckenverletzung führen. Unter diesen Umständen wird eine Peritonitis mit zumeist geruchlosem, rein eitrigem respektive serös- oder fibrinös-eitrigem Exsudat zu finden sein. Liegt aber eine Verletzung des Magendarmkanals vor, so wird das Exsudat zumeist übel riechen, das geübte Auge des erfahrenen Operateurs wird die Beimengung von Magendarminhalt zum Exsudat nicht verkennen.

Die bisherigen Erörterungen über die Laparotomie bei Stichverletzungen des Bauches haben ausschließlich die diagnostische Seite dieses Eingriffes berücksichtigt. Das weitere therapeutische Verhalten, die prognostische Verwertung des erhobenen Befundes, die Nachbehandlung etc. sollen weiter unten bei Besprechung der Laparotomie bei Bauchverletzungen jeder Art erörtert werden. Zunächst sollen uns hier die Stich- und Schnittverletzungen der einzelnen Bauchorgane beschäftigen. Hier kann das Verhalten wieder insofern ein verschiedenes sein, als mitunter das verletzte Organ durch die Bauchwunde prolabiert ist, während es in anderen Fällen — und dies ist das häufigere Verhalten — innerhalb des Bauchraumes gelagert bleibt.

Über das Vorfallen von Eingeweiden durch Bauchdeckenwunden mögen hier einige Bemerkungen eingeschaltet werden. Je nach der Richtung und Größe der Wunde kann der Magen oder die Leber, oder die Milz, oder der Darm, oder das Netz, oder mehrere dieser Organe vorfallen. Am häufigsten prolabiert das Netz; die Wunde kann dabei ganz unbedeutend sein, und man hat diesen Vorfall sogar nach Punktion des Bauches aus der Troikartwunde erfolgen gesehen. Häufig prolabieren auch die beweglichen Dünndärme; diese insbesondere nicht nur an der vorderen und seitlichen Bauchwand, sondern auch durch eine Wunde des Beckenbodens etwa in die Scheide hinein. Bei Wunden, die den Thoraxraum durchdringen und durch das Zwerchfell hindurchgehen, kann das Netz durch die Wunde des Zwerchfells und sofort durch die Wunde in der Thoraxwand nach außen vorfallen, so daß es außen in einem Interkostalraum erscheint. Wie viel von den Eingeweiden vorfällt, das hängt nicht nur von der Größe der Wunde, sondern auch von ihrer Örtlichkeit und vom Verhalten des Kranken ab. Die Örtlichkeit hat einen großen Einfluß, das weiß jeder Chirurg von den Herniotomien her. Bei der Herniotomia cruralis wird nie so viel vorfallen können, wie bei der H. umbilicalis; denn bei der letzteren erlaubt es die Länge

des Mesenterium fast allen Dünndarmschlingen, vorzufallen. Ebenso wichtig ist es, ob der Kranke die Bauchpresse wirken läßt oder nicht; schreit er, bricht er, flieht er nach empfangener Wunde, so wird eine Menge der Därme ausgepreßt werden. Bei sehr großen Wunden, und dahin gehören insbesondere die Fälle, wo der Bauch durch die Hörner eines Rindes aufgeschlitzt wurde, werden große Mengen der Därme außen angetroffen, so daß die Schlingen den Bauch und die Schenkelflächen bedecken. Das therapeutische Verhalten hängt von dem Zustande der vorgefallenen Eingeweide und von der Form der Wunde ab. Ist Netz vorgefallen, nicht grob verunreinigt, nicht zerrissen und ist die Verletzung erst vor ganz kurzer Zeit erfolgt, so kann das Netz nach entsprechender Desinfektion der Umgebung und nach Abspülung mit warmer physiologischer Kochsalzlösung reponiert werden. Zeigen sich hingegen Zirkulationsstörungen, ist auch nur die Wahrscheinlichkeit einer erfolgten Infektion des prolabierten Netzes da oder ist dasselbe nicht nur prolabiert, sondern selbst verletzt, so reseziere man das zunächst noch etwas weiter vorgezogene Netz unter partienweiser Ligatur und reponiere den Stumpf. Ist Darm vorgefallen, so wird man selbstverständlich jeden Versuch einer Reposition unterlassen, wenn seine Lebensfähigkeit fraglich oder ausgeschlossen erscheint. Unter zwei Bedingungen kann dies der Fall sein: erstens kann das zu der betreffenden Darmschlinge gehörige Mesenterium selbst verletzt oder am Darm abgetrennt — durchschnitten, abgerissen — sein; zweitens kann der prolabierte Darm in der Bauchwunde inkarzeriert sein und hier allen Veränderungen unterliegen, deren Genese und Bedeutung bei der Besprechung der inkarzerierten Hernien erörtet werden. Einen gangränösen oder auch nur mit Wahrscheinlichkeit der Gangrän verfallenden Darm darf man natürlich nicht reponieren; es muß die Darmresektion und die Darmnaht gemacht werden; unter Umständen, die zur Eile zwingen — schlechter Zustand des Verletzten, mangelhafte Behelfe — kommt nach Abtragung des gangränösen Darmes die vorläufige Etablierung eines Anus praeternaturalis in Frage. Ist der prolabierte Darm lebensfähig und nicht verletzt, so wird er reponiert. Findet sich im vorliegenden, im ganzen gut erhaltenen Darm eine zirkumskripte Verletzung, so wird diese genäht, der Darm dann nach Abspülung mit warmer Kochsalzlösung reponiert.

Bei der Reposition der Därme halte man sich die alte Regel vor den Augen, daß derjenige Teil, der zuletzt vorgefallen ist, zuerst zu reponieren sei; freilich kommt man zu konkreten Fällen, wo man nicht wissen kann, was zuletzt herausgekommen war. Um die Reposition zu erleichtern, werden die Schlingen durch einen mäßigen Druck von ihrem Inhalte entleert und dann erst hineingeschoben. Diese Arbeit ist mitunter schwierig und dauert oft lange Zeit, weil immer neue Schlingen vorfallen können. Hier ist oft tiefe Narkose erforderlich, um zum Ziele zu gelangen, und die Narkose auch für den kollabierten Patienten schonender als die schmerzhaften Manipulationen bei erhaltenem Bewußtsein. Ist die Wunde groß genug, so kann der Gehilfe dadurch unterstützend eingreifen, daß er mit einem breiten Haken bis in die Bauchhöhle eingeht und den oberen Wundwinkel stark anzieht. Man vergesse auch nie, zumal bei gerissenen Wunden, daß es sehr leicht geschieht, daß man die Därme statt in die Bauchhöhle zwischen die Schichten der Bauchwandung hineinschieben kann, wo sie sich inkarzerieren können. Um diesen Unfall zu vermeiden, muß man nach geschehener Reposition mit dem Finger in die Wunde eingehen, bis in die Bauchhöhle vordringen und die peritoneale Öffnung des Wundkanals umkreisen; so überzeugt man sich sofort, ob alles reponiert worden ist. Hat aber ein anderer Arzt die Reposition gemacht, so sei man auf die Möglichkeit eines solchen Mißgriffes immer bedacht; denn es könnte geschehen, daß der Darm sich in dem falschen Bette einklemmt. In der Regel wird man schon den Kontur der Gegend verdächtig finden; wenn das aber auch nicht der Fall wäre, so muß man, sobald sich wirkliche Inkarzerationserscheinungen zeigen würden, die Wunde aufmachen und nachsehen. Selbstverständlich muß nach vollzogener Reposition die Bauchwunde exakt genäht werden. Ist die Bauchhöhle jedoch verunreinigt, so kann eine Drainage resp. drainierende Tamponade der Bauchhöhle angezeigt sein.

Während den Verletzungen der gleichzeitig prolabierten Baucheingeweide durch den Prolaps eine neue Quelle von Gefahren — Inkarzeration — erwächst, bedeutet andrerseits dieser Prolaps mitunter insofern eine Verminderung der Gefahr, als der infektiöse Inhalt sich nun nicht in die Bauchhöhle, sondern nach außen ergießt. Bleibt das verletzte Organ, wie in der Mehrzahl der Fälle, intraperitoneal gelagert, so ergießt sich Blut, eventuell Mageninhalt, Darminhalt, Galle, Pankreas-

sekret oder auch Urin (bei transperitonealen Nieren-, Harnleiter- oder Blasenverletzungen) in die Bauchhöhle. Der Erguß von Blut erlangt nur Bedeutung, wenn es sich um große Blutungen handelt, die aus Wunden des Mesenteriums, des Netzes oder der parenchymatösen Organe stammen können. Wird die Blutung nicht gestillt, so erliegt der Verletzte der Anämie. Kleinere Blutungen in die Bauchhöhle sind bedeutungslos, die Entstehung von Adhäsionen aus derartigen Blutergüssen ist sehr fraglich. Der Erguß von Magen- oder Darminhalt in die Bauchhöhle bedeutet hingegen schon in den geringsten Quantitäten eine große Gefahr; kann doch eine Peritonitis schon durch die geringfügigste Verunreinigung der Bauchhöhle angeregt werden und die kleinste Wunde im Magendarmkanal derart zur Todesursache werden. Allerdings kann durch glückliche Zufälle der letale Ausgang auch bei unbehandelten derartigen Wunden ausbleiben. Es können sich um die Wunde sofort Verklebungen bilden und den Austritt des infektiösen Inhaltes in die freie Bauchhöhle verhindern; oder es kann eine infektiöse Bauchfellentzündung durch allmähliche Ausbildung von Adhäsionen sich abgrenzen und zur Bildung eines umschriebenen, leicht heilbaren Abszesses führen. Dieser Abszeß kann operativ eröffnet werden, er kann aber unter glücklichen Umständen nach außen oder in einen Darm durchbrechen.

Wenden wir uns nun speziell den Stich-(Schnitt-)Verletzungen des Magens zu, so können dieselben auf zwei Wegen erfolgen: entweder als direkte Bauchverletzungen, indem das verletzende Werkzeug von der Bauchwand her unterhalb des Zwerchfells eindringt, oder aber — in relativ selteneren Fällen — indem die Verletzung zunächst die Brusthöhle betrifft und dann durch das mitverletzte Zwerchfell hindurch den Magen erreicht. In beiden Fällen kann die Verletzung wieder entweder alle Schichten des Magens betreffen oder nur einen Teil der Wanddicke durchdringen. Entscheidend für die Bedeutung der Verletzung ist immer der Umstand, ob das Lumen des Magens eröffnet wurde oder nicht, weil davon die Infektionsgefahr abhängt. Bleibt die Schleimhaut unverletzt, so kann kein Mageninhalt in die Bauchhöhle austreten und die Verletzung der anderen Magenwandschichten kann nur durch die etwaige Blutung aus größeren Gefäßen oder späterhin durch die Entstehung von Verwachsungen Bedeutung erlangen. Nur die perforierende Magenverletzung kann sich sofort durch ein prägnantes Symptom verraten, durch blutiges Erbrechen kurze Zeit nach erfolgter Verletzung. Doch muß dieses Symptom nicht auftreten; kann ja doch Erbrechen überhaupt oder wenigstens längere Zeit hindurch ausbleiben.

Das Bluterbrechen ist übrigens nicht eindeutig und nicht unbedingt beweisend für das Vorhandensein einer Magenverletzung. Das Blut kann aus anderer Quelle stammend in den Magen gelangt sein: eine gleichzeitige Verletzung der Luftwege kann dazu führen, daß Blut in den Rachen kommt, verschluckt und dann wieder erbrochen wird.

Der Verdacht auf eine Verletzung des Magens wird vor allem durch die Lokalisation der Bauchdeckenwunde (zwischen Rippenbogen und Nabelhöhe, zwischen rechter Parasternal- und linker Mamillarlinie) gegeben sein. Sichere Beweise für die Magenverletzung wären Prolaps des verletzten Magens oder Ausfließen von Mageninhalt aus der Bauchwunde. Aber nicht nur diese eindeutigen Symptome, sondern überhaupt alle Zeichen einer schwereren Verletzung können fehlen, trotzdem

eine Magenverletzung vorliegt. Es gibt glücklich verlaufende Fälle, in welchen solche Symptome dauernd ausbleiben und die Magenverletzung ohne rationelle Behandlung ausbleibt. In anderen Fällen stellen sich Verwachsungen ein, welche die freie Bauchhöhle schützen, es kommt aber zur Bildung einer Bauchdecken-Magenfistel, die später beseitigt werden muß. In der größten Mehrzahl der Fälle führt jedoch die unbehandelte Magenverletzung zur Peritonitis und zum Tod. Unter dem bekannten Bild der septischen Bauchfellentzündung: Singultus, Erbrechen, Meteorismus, Pulsbeschleunigung, Sistieren von Stuhl und Winden tritt ein qualvolles Ende ein. Es muß daher, wenn nur der entfernteste Verdacht auf das Vorhandensein einer Magenverletzung besteht, Sicherheit gewonnen werden. Daraus folgt die Regel, wie schon früher auseinandergesetzt wurde, die Verletzung in den Bauchdecken in die Tiefe zu verfolgen; wenn das Peritoneum verletzt ist, die Bauchhöhle weiter zu eröffnen und die Bauchorgane einer direkten Inspektion zu unterziehen. Findet sich nun der Magen verletzt, so muß die Wunde durch Naht verschlossen werden. Dabei vergesse man nicht, daß eine Wunde an der vorderen Magenwand oft genug einer zweiten Wunde an der hinteren Wand entspricht; es muß daher nicht nur die bequem zugängliche vordere Seite des Magens abgesucht werden, sondern es muß — am besten unter Hinaufschlagen des Querkolon — auch die hintere Magenwand genau abgesucht werden. Die Naht geschieht am besten in zwei Etagen, von denen die eine alle Schichten, die zweite die Serosa mit etwas Muskularis betrifft. Nach vollendeter Naht der Magenwunde überzeugt man sich noch vom Fehlen von Verletzungen der Nachbarorgane, reinigt das Operationsgebiet mit warmer Kochsalzlösung und schließt dann die Bauchwunde zum Teil oder ganz. Selbstverständlich wird man in den ersten Tagen nach der Operation nur flüssige oder dünnbreiige Nahrung verabreichen und erst nach 10—12 Tagen zu festerer Kost übergehen.

Komplizierter und ungünstiger liegen die Verhältnisse, wenn die Magenverletzung durch den Brustraum hindurch transdiaphragmal erfolgt ist. Die Wunde befindet sich dann zumeist im 7., 8. oder 9. Interkostalraum; häufig ragt ein Netzzipfel aus der Brustwunde und zeigt an, daß das Zwerchfell verletzt ist. Man kann in derartigen Fällen auf verschiedene Weise vorgehen. Zunächst kann man die Versorgung der Verletzung von der Brusthöhle aus vornehmen. Man muß zuerst die Wunde erweitern, entweder unter Resektion einer oder mehrerer Rippen oder unter Ausführung eines langen Schnittes im Interkostalraum entsprechend der Wunde; zieht man dann die beiden Rippen weit auseinander, so erhält man, wie dies *v. Mikulicz* angegeben hat, genügenden Spielraum für viele Eingriffe. Jedenfalls läßt sich von hier aus das Netz oder auch in die Pleurahöhle vorgefallener Magen oder Darm reponieren und die Zwerchfellwunde nähen. Diese Naht ist unerläßlich, weil die Erfahrung gezeigt hat, daß anderenfalls der Defekt im Zwerchfell bestehen bleibt und späterhin Inkarzeration von Zwerchfellhernien mit fast stets tödlichem Ausgang sehr häufig sind. Man kann wohl von der Thoraxwunde aus auch ein Loch im Magen nähen; niemals kann man jedoch das Fehlen weiterer Nebenverletzungen im Bauchraum von der Brusthöhle aus mit genügender Sicherheit feststellen, und darum ist schon mehrmals eine Laparotomie im Epigastrium zu voller Klarlegung der Verhältnisse, eventuell zur Ausführung einer exakten Magennaht, bisweilen auch behufs Reduktion der durch die Zwerchfellwunde vorgefallenen Eingeweide in die Bauchhöhle ausgeführt worden. Für die unkomplizierten Zwerchfellwunden, d. h. die ohne Verletzung von Baucheingeweiden verlaufenden, ist wohl die transpleurale Operationsmethode allein zu empfehlen. Nach *Suter* sind von 57 transpleural operierten Zwerchfellwunden nur 3 letal abgelaufen.

Bezüglich der Stichverletzungen des Darmes gilt im allgemeinen dasselbe wie bezüglich der analogen Magenverletzungen. Für das

Vorhandensein einer Darmverletzung finden sich mitunter sichere Zeichen: Vorfall des verletzten Darmes, Austritt von Darminhalt durch die Wunde. Das Fehlen einer Darmverletzung kann aber nie durch das Fehlen dieser Erscheinungen oder die Abwesenheit irgend welcher schwerer Erscheinungen überhaupt bewiesen sein; trotz Mangels aller schweren Symptome kann der Darm selbst mehrfach verletzt sein und die schweren Symptome, die ja nicht der Darmverletzung an sich, sondern der konsekutiven Peritonitis entsprechen, können unter Umständen erst nach Tagen eintreten. Da nun die unbehandelte, d. h. nicht genähte Darmverletzung in der Regel zum Tod durch Peritonitis führt, so muß das Fehlen oder Vorhandensein einer solchen Verletzung mit Sicherheit nachgewiesen werden, und dies geschieht wieder durch Erweiterung der Bauchdeckenwunde, Erweiterung der gefundenen Peritonealwunde, also diagnostische Laparotomie.

Mit Wahrscheinlichkeit spricht für eine Darmwunde eine der Verletzung bald folgende Entleerung von Blut per anum. Aus der Lage der Wunde, der Beschaffenheit des verletzenden Werkzeuges und den Dimensionen der Wunde, aus der Art des Herganges der Verletzung wird man ja mitunter Wahrscheinlichkeitsschlüsse ziehen können. Nie lasse man sich aber in falscher Sicherheit wiegen; hier muß absolute Sicherheit geschaffen werden. Nur mehr historisches Interesse hat *Senns* Vorschlag: man lasse per anum Wasserstoffgas einlaufen und stelle nun fest, ob bei der Bauchwunde dieses — entzündliche — Gas entweicht. Die Methode vereinigt Unsicherheit und Gefährlichkeit.

Wie schon erwähnt, gestattet oft schon der erste Anblick der eröffneten Bauchhöhle eine Schlußfolgerung bezüglich des Fehlens oder Vorhandenseins einer Darmverletzung. Aber auch wenn Blut, Darminhalt oder entzündliches Exsudat nicht sichtbar sind, kann eine Darmverletzung vorliegen. Die Wunde kann klein sein, ein zunächst häufig sich einstellender Schleimhautprolaps mit krampfhafter Kontraktion der Muskularis kann vorläufig den Austritt von Darminhalt und zunächst auch das Einsetzen der Peritonitis verhindern. Doch ist ein dauernder Schutz durch diesen Schleimhautprolaps sicherlich nicht gegeben; hindert doch vielmehr der Schleimhautvorfall eine wirkliche Heilung der Wunde und schon nach kurzer Zeit verläßt infektiöser Inhalt den Darm. Gewiß kann durch günstige Zufälligkeiten ab und zu einmal eine Abgrenzung des Entzündungsherdes zustande kommen, ein zirkumskripter jauchiger Abszeß, der leicht inzidiert werden kann, wird dann den Abschluß des Prozesses bilden. Eine begründete Aussicht auf einen so günstigen Ausgang der Verletzung hat man nicht und zahlreiche Statistiken haben erwiesen, daß die Stichverletzungen des Darmes in mehr als 90% der Fälle zu letaler Peritonitis führen.

Hier sei daran erinnert, daß es auch extraperitoneale Stichverletzungen des Darmes gibt. Von rückwärts her kann aufsteigendes oder absteigendes Kolon von einem verletzenden Instrument erreicht werden, ohne daß die Peritonealhöhle dabei betroffen wird. In solchen Fällen kommt es zu retroperitonealen Blutungen, retroperitonealen Phlegmonen, die weiterhin zu septischen Prozessen, durch Weiterkriechen oder Durchbruch auch sekundär zu einer Peritonitis führen können. Zunächst ist die Gefährlichkeit derartiger extraperitonealer Darmverletzungen jedenfalls etwas geringer als die der gewöhnlichen, durch die freie Bauchhöhle erfolgenden.

Hat die Laparotomie die Wunde im Darm festgestellt, so vergesse man wieder nicht, daß Multiplizität der Darmwunden häufig ist. Bleibt auch der gestochene Darm zumeist nahe der Bauchwunde liegen, so gilt diese Regel doch nicht ausnahmslos. Wenn man auch bei den Bauchstichen nicht wie bei den Schußverletzungen den ganzen Darm

auf Verletzungen absuchen muß, so soll doch der Darm in weitem Umfang um die Einstichstelle inspiziert werden. Daß dabei den eventuellen Verletzungen des Mesenteriums genaue Beachtung geschenkt werden muß, sei besonders betont. Verletzungen größerer Mesenterialgefäße gefährden naturgemäß die Lebensfähigkeit der entsprechenden Darmabschnitte und nötigen nicht selten zur Resektion mehr oder weniger ausgedehnter Darmabschnitte. Die Darmwunden selbst werden mit zweischichtiger Naht exakt geschlossen, wobei wieder darauf geachtet werden muß, daß die Naht das Darmlumen nicht verengen darf. Zum Schlusse folgt die Reinigung der Bauchhöhle mit heißer Kochsalzlösung und die — vollständige oder teilweise — Naht der Bauchdecken.

Die Stichverletzungen der Leber werden naturgemäß mit Sicherheit auch erst durch die Bloßlegung der Wunde konstatiert. Die Lage der Bauchdeckenwunde, die besonders rasch eintretende Anämie — Leberwunden bluten sehr stark — lassen allerdings oft einen Wahrscheinlichkeitsschluß auf das Vorhandensein einer Leberwunde zu. Besteht die Wunde mehrere Tage, so tritt mitunter Ikterus auf, da die in die Bauchhöhle sich ergießende Galle resorbiert wird. Der weitere Verlauf einer Leberverletzung hängt einerseits von der Intensität der Blutung ab; diese kann rasch zum Tode führen, es kann aber auch spontaner Stillstand der Blutung und damit Ausschaltung dieser Gefahr eintreten. Andrerseits ist der Austritt der Galle in die Bauchhöhle natürlich von Bedeutung. Reine Galle scheint allerdings keine deletäre Peritonitis hervorzurufen (*Erhardt* u. a.), vielmehr können enorme Quantitäten von Galle in der Bauchhöhle angesammelt bleiben, ohne daß hieraus eine fulminante Lebensgefahr erwächst. Mehrfach ist schon durch wiederholte Punktionen und dadurch bewirkte Entleerung der Galle aus der Bauchhöhle schließlich Heilung erzielt worden. Es muß übrigens betont werden, daß diese großen Gallenergüsse zumeist nur bei Verletzungen der Gallenblase oder der großen Gallengänge, nicht bei Verletzungen des Leberparenchyms zustande kommen. Diagnostisch ist aber jedenfalls das allmähliche Entstehen eines solchen Gallenaszites bedeutungsvoll. Ist die in die Bauchhöhle sich ergießende Galle jedoch nicht rein, sondern infiziert, so kommt es natürlich zur Entstehung einer Peritonitis. Ebenso kommt es natürlich zur Peritonitis, wenn, wie so häufig, neben der Leberverletzung eine Magen- oder Darmverletzung vorliegt.

Die Leberwunden, die durch Stich erfolgt sind, müssen genäht oder tamponiert werden, um die Blutung dauernd zu stillen. Liegt die Wunde für die Naht günstig gelagert, ist das Organ nicht besonders brüchig (Fettleber), so ziehe man die Naht — mit stumpfen Nadeln und dickem Nahtmaterial — vor. Andernfalls tamponiere man exakt mit Jodoformgaze oder mit in Adrenalinlösung (10—20 Tropfen der käuflichen 1‰ Adrenalinlösung auf 50 cm^3 physiologischer Kochsalzlösung) getränkter Gaze. Wenn auch zweifellos manche Leberwunden auch ohne Operationen ausheilen können, so zeigen doch die modernen Statistiken (*Terrier* und *Auvray*), daß die operative Behandlung bessere Resultate gibt. Zeigt sich bei der Operation die Gallenblase durchtrennt, so ist wohl deren Exstirpation das rationellste Verfahren; ist die Exstirpation im speziellen Fall — wegen schlechten Zustandes des Verletzten, wegen technischer Schwierigkeiten — nicht durchführbar, so stecke man ein Drainrohr durch die Verletzung

in die Gallenblase und tamponiere die Wunde. Ist ein großer Gallengang verletzt, so soll womöglich die Naht gemacht werden; ist diese unausführbar, so tamponiere man mit steriler Gaze und drainiere womöglich den Ductus hepaticus oder den Ductus choledochus, um die Galle provisorisch nach außen zu leiten.

Die Milzstiche erfolgen relativ häufig transpleural, also unter Mitbeteiligung des Zwerchfells. Nicht selten ist ferner die Kombination der offenen Milzverletzung mit dem Prolaps des verletzten Organes, das durch den Druck des Zwerchfells herausgedrängt wird. Die wichtigste Folge der Milzverletzung ist entsprechend dem Blutreichtum des Organes die starke Blutung, das wichtigste Symptom daher die meist rasch zunehmende Anämie. Kleinere Wunden der Milz können wohl spontan heilen, größere Wunden oder Durchtrennungen am Hilus der Milz führen unbehandelt zum Verblutungstod. Die Prognose der operativ behandelten Milzwunden ist eine relativ günstige. Was zunächst den Prolaps der Milz betrifft, so kann das unverletzt prolabierte Organ nach entsprechender Reinigung und vorausgesetzt, daß der Stiel unverletzt ist, reponiert werden. Ist aber die prolabierte Milz außerdem verletzt, so ist die Exstirpation — die Splenektomie — das einzig zweckmäßige Verfahren und die unter Umständen ja auch noch mögliche Naht und Reposition der verletzt prolabierten Milz zu widerraten. Die Milz kann ohne Schädigung des Organismus entfernt werden, die Exstirpation ist, wenn sie das prolabierte Organ betrifft, ein sehr einfacher, rasch durchzuführender Eingriff, der ja nur in der exakten partienweisen Ligatur des Hilus besteht; demgegenüber ist die Vernähung und Reposition das kompliziertere und im Erfolg weniger sichere Verfahren; daher wird die Entscheidung zugunsten der prinzipiellen Exstirpation der verletzten prolabierten Milz fallen.

Ist die durch Schnitt oder Stich verletzte Milz nicht prolabiert, so muß das Organ durch entsprechende Erweiterung der Wunde gut zugänglich gemacht werden. Hierzu genügt oft ein einfacher Längsschnitt nicht, sondern es muß ein Querschnitt durch den linken Rektus hinzugefügt werden. Ist die Verletzung durch das Zwerchfell hindurch erfolgt, so halten wir auch die Bloßlegung der Milz durch einen eigens ausgeführten Bauchschnitt für angezeigt, während von der erweiterten Thoraxwunde aus die Zwerchfellwunde genäht werden soll. Finden sich nun an der Milz nur kleinere Wunden, ist das Organ nicht so brüchig, daß Nähte durchschneiden, so kann nach Ausführung der die Blutung stillenden Naht die Milz erhalten und die Bauchwunde genäht werden. Unsicherer in der Wirkung, aber doch mitunter erfolgreich zu verwenden ist die Tamponade der Milzwunden mit Jodoformgaze. Liegen jedoch sehr tiefe Verletzungen der Milz vor, ist die Naht nicht durchführbar oder eine sichere Blutstillung durch die Naht nicht zu erzielen, sind größere Äste der Art. linealis gleich bei ihrem Eintritt in das Parenchym verletzt, so daß das Auftreten von Nekrosen zu fürchten ist, dann ist unbedingt die Splenektomie auszuführen. Der wichtigste und mitunter nicht ganz leicht durchzuführende Akt dieser Operation ist die Unterbindung der großen Milzgefäße. Diese müssen selbstverständlich mit Seidenligaturen verläßlich unterbunden werden, wobei man sich vor der mitunter schwer vermeidbaren Mitverletzung des Pankreasschwanzes zu hüten hat.

Die Prognose der operativ behandelten offenen Milzverletzungen ist eine relativ gute; sind nicht komplizierende Verletzungen anderer Organe vorhanden, greift man ein, ehe die Anämie durch die Blutung aus der Milzwunde eine irreparable geworden ist, so hängt ja das Gelingen nur mehr von der Sicherheit der Blutstillung und der Wahrung der Asepsis ab. Die Sicherheit der Blutstillung hängt, abgesehen von der elementaren Technik, auch von der richtigen Entscheidung zwischen Naht der Milzwunden und Splenektomie ab. Daher ist die richtige Indikationsstellung in dieser Beziehung entscheidend für den Ausgang des Falles; liegen die mindesten Zweifel an der Verläßlichkeit der Milznaht vor, so mache man unbedingt die Exstirpation.

Die Pankreaswunden sind infolge der geschützten Lage des Organes naturgemäß seltener; besonders selten sind sie als isolierte Verletzungen zu beobachten; sie kombinieren sich besonders häufig mit Magenverletzungen. Bemerkenswert ist, daß auch das Pankreas durch eine Schnittwunde prolabieren kann. Hier muß natürlich die Reposition ausgeführt und die etwa vorhandene Wunde des Pankreas in gleich zu besprechender Weise versorgt werden. Die Bedeutung der Pankreasverletzung liegt außer in der Blutung in dem Ausfließen von Pankreassekret und der daran sich anschließenden Fettgewebsnekrose in der Bauchhöhle. Da diese Veränderung, die sich in dem Auftreten eigentümlicher mattgelber, Fettsäurekristalle enthaltender Flecken im Netz und Mesenterium zu erkennen gibt, deletäre Bedeutung erlangen kann, ist bei der Behandlung der Pankreasverletzungen in erster Linie mit dieser Komplikation zu rechnen. Eine Exstirpation des Pankreas ist natürlich, ganz abgesehen von den großen technischen Schwierigkeiten, schon aus physiologischen Gründen unerlaubt. Die Versorgung der Wunde kann auf zweierlei Weise erfolgen: durch Naht oder durch Tamponade. Beide Methoden sind schon angewendet worden. Die Verletzung des Pankreas, die aus der Lage der Wunde, wenn auch niemals mit Sicherheit diagnostiziert, so doch in das Bereich der diagnostischen Erwägungen gezogen werden kann, verrät sich nach entsprechender Erweiterung der Bauchwunde, wenn schon mindestens 24 Stunden seit der Verletzung verstrichen sind, durch die verstreuten Fettnekrosen. Mitunter leitet ein in der Bursa omentalis angesammelter Bluterguß auf das Pankreas. Zugänglichkeit erlangt man entweder unter Hinaufziehen des Magens und Eindringen durch das Lig. gastrocolicum oder indem man oberhalb des Magens durch das kleine Netz vordringt. Stärker blutende Stellen im Pankreas werden jedenfalls ligiert oder umstochen. Tiefere Wunden sind schon mehrmals mit Erfolg genäht worden; doch kann man auch mit Tamponade auskommen. Wesentlich ist aber, daß bei Pankreasverletzungen keineswegs die Bauchwunde verschlossen werden darf; denn auch von der in der vorerwähnten Weise versorgten Pankreaswunde aus kann es noch zu Fettgewebsnekrosen kommen und es muß daher das Gebiet um die Pankreaswunde von der übrigen Bauchhöhle durch Tamponade abgegrenzt werden. Man wird daher auf die verletzte Bauchspeicheldrüse sterile Gaze oder Jodoformgaze legen und diese durch die Bauchwunde herausleiten. Durch diese Behandlungsmethode sind schon eine Reihe von Pankreasverletzungen zur Heilung gebracht worden.

Den Schußverletzungen des Bauches stehen wir in gewisser Beziehung mit den gleichen Erwägungen gegenüber wie den subkutanen Bauchverletzungen durch schwere Gewalten. Ganz selbstverständlich gilt dies von den matt auffallenden Stücken der groben Geschütze. Splitter von Granaten können, ohne die Haut zu verletzen, schwere subkutane Eingeweideverletzungen verursachen und so sind es gerade diese Schußverletzungen, welche die schwersten Fälle von Shok zu veranlassen pflegen.

Was nun die Schußverletzungen im eigentlichen Sinne des Wortes betrifft, so müssen zwei Ergebnisse der chirurgischen und experimentellen Erfahrung festgestellt werden; erstens, daß die weitaus überwiegende Zahl der Bauchschüsse mit einer Eingeweideverletzung einhergeht, und zweitens, daß der Verlauf des Projektils in der Bauchhöhle ein ganz unregelmäßiger, daß also aus der Lage der Einschußöffnung kein verläßlicher Schluß auf das verletzte Eingeweide zu ziehen ist. Dazu kommt noch der Umstand, daß gerade bei den Schußverletzungen multiple Verwundungen — vielfache Perforationen des Magendarmkanales, Verletzung mehrerer Organe — sehr häufig sind. Daraus ergibt sich schon, daß die Bauchschüsse sehr schwere Verletzungen sind und daß sie der operativen Therapie schwierige Aufgaben stellen. In den folgenden Ausführungen sind in erster Linie die Verletzungen durch kleine Geschütze — Gewehre, Revolver — berücksichtigt. Die Verwundungen durch die modernen großen Geschütze sind, falls es sich nicht um stumpf wirkende, matte Geschosse oder um kleine Geschoßfragmente handelt, zumeist rasch tödlich wirkend. Man hat gerade für die kleinkalibrigen Bauchschüsse eine Unterscheidung zwischen Kriegs- und Friedensverletzungen durchführen wollen und man hat, besonders mit Rücksicht auf die Erfahrungen der letzten Kriege (südafrikanischer Krieg, japanisch-russischer Krieg) für diese beiden Arten von Verletzungen verschiedene Prinzipien aufstellen wollen. Zweifellos lassen sich ja gewisse Differenzen aufstellen: zunächst erfolgt doch ein sehr großer Teil der Kriegsverletzungen aus sehr großer Distanz, während der größere Teil der Friedensverletzungen Nahschüsse vorstellt. Nicht unwichtig ist der Umstand, daß im Kriege Magen und Darm zur Zeit der Verletzung oft leer sind, ein für die Prognose der Verletzung günstiger Umstand. Viel wichtiger ist aber der Unterschied in den äußeren Verhältnissen, unter denen sich der in der Schlacht Verletzte einerseits, der durch Unfall oder Verbrechen Verletzte andrerseits befindet. Hier handelt es sich um einen einzelnen oder doch sehr wenige Verwundete, denen die normale Spitalspflege und die ganze Zeit und Sorgfalt des Chirurgen zur Verfügung stehen, dort aber sind große Massen Verletzter erst mehr oder weniger weit zu transportieren, die Verhältnisse sind in den Kriegsspitälern nicht immer ideale, und vor allem verteilt sich die enorme, nach einer Schlacht zu bewältigende Arbeitslast auf eine relativ kleine Zahl von Ärzten. In diesem Sinne also muß ein Unterschied in der Beurteilung und Behandlung von Kriegs- und Friedensverletzten zugestanden werden.

Zur Beurteilung der Gefährlichkeit von Bauchschüssen im allgemeinen stehen uns große Zahlen zur Verfügung. Der Sanitätsbericht der Deutschen Armee berichtet, daß im Kriege 1870—1871 von 1600 Bauchverletzungen nur 33 einfach perforierend waren, während

in den übrigen Fällen stets innere Organe mitverletzt waren. *Siegel* berechnet, daß auf 30 Bauchschüsse mit Eingeweideverletzung nur einer ohne Eingeweideverletzung kommt. *Chauvel* fand bei 41 Laparotomien wegen Bauchschuß stets Eingeweide mitverletzt. *Klemm* vermißte bei 32 Experimenten nur zweimal Verletzungen innerer Organe; in beiden Fällen hatte das Projektil das Peritoneum nur gestreift, ohne die Bauchhöhle zu eröffnen. *Perkes* fand unter 37 Versuchen nur zweimal einfach perforierende Schüsse ohne Organverletzung. Eine Zusammenstellung *Lätzes* ergab unter 152 perforierenden Bauchschüssen nur dreimal kein Eingeweide verletzt. Aus all diesen Zahlen ergibt sich die Tatsache, daß ein Bauchschuß, der die Peritonealhöhle eröffnet, fast immer auch ein Eingeweide, zumeist den Darm verletzt. Sehr häufig handelt es sich dabei nicht nur um einfache, sondern um mehrfache Perforationen — man hat auch in operativ geheilten Fällen schon bis zu 20 Darmwunden genäht — und um Verletzungen mehrerer Organe. Die Zahl und die Größe der Magen- und Darmwunden hängt, abgesehen von der Größe des Projektils, vor allem vom Auffallswinkel ab. Je schräger das Projektil auftrifft, desto größer, je senkrechter es auftrifft, desto kleiner ist unter sonst gleichen Umständen das Loch. Die allgemeine Regel, daß der Ausschuß stets größer ist als der Einschuß, gilt nicht ausnahmslos. Speziell im Magen ist die Ausschußöffnung an der hinteren Wand mitunter infolge der Kleinheit des Serosarisses nicht zu finden *(v. Frisch)*. Die Häufigkeit der Eingeweideverletzung bei den Bauchschüssen erklärt ihre schlechte Prognose. *Siegel* berechnet aus einer Zusammenstellung von 532 exspektativ behandelten Bauchschußwunden ihre Mortalität auf 55·2%. Ihnen stehen 736 operativ behandelte analoge Verletzungen mit einer Mortalität von 51·6% gegenüber. Was die Verletzung der einzelnen Organe betrifft, so sei eine Zusammenstellung aus *Mikulicz'* Klinik wiedergegeben: Unter 146 Bauchschußwunden war in 19% nur die Bauchwand verletzt, in 28% der Dünndarm, in 24% die Leber, in 24% der Magen, in 19% der Dickdarm, in 12% die Milz, in 0·2% das Pankreas, in 0·13% die Gallenblase; hierbei sind die Fälle, in denen mehrere Organe betroffen waren, entsprechend mehrmals gezählt. Die folgenden Zahlen zeigen, wie relativ selten nur ein einzelnes Organ betroffen wird; dies war der Fall 16mal beim Dünndarm, 9mal Dickdarm, 7mal Magen, 9mal Leber, 2mal Milz, einmal Gallenblase. Die Verletzungen des Darmes sind zumeist perforierende, doch kommen auch Kontusionen durch matt auffallende Projektile vor. Nahe dem Mesenterialansatz befindliche Wunden sind oft durch ein Hämatom verdeckt.

Die ungemein große Häufigkeit der Organverletzung bei den Bauchschüssen, die Erwägung, daß Peritonitis oder Verblutung zumeist solchen Verletzungen folgen mußten, waren die Ursache, daß bei den Bauchschüssen die Therapie in den letzten Dezennien eine vorwiegend operative wurde. Konnte man doch die Verletzung eines inneren Organes nicht mit Sicherheit ausschließen, wenn einmal eine Bauchschußwunde da war, und erschien es denn doch gefährlicher, den Verletzten seinem Schicksal zu überlassen, als ihn zu laparotomieren. Nur selten wird ja eine präzise Diagnose betreffs Vorhandensein einer Organverletzung möglich sein. Nur wenn Magen- oder Darminhalt sich zur Wunde heraus entleeren, wäre dies möglich. Gerade im negativen Fall

ist aber eine bestimmte Diagnose unmöglich, d. h. wir können, wenn wir eine Bauchschußwunde konstatieren, wenn wir uns weiterhin (durch Präparation, durch Sondierung nur dann, wenn ihr die Laparotomie unmittelbar folgen kann) davon überzeugt haben, daß das Bauchfell durchbohrt ist, das Vorhandensein einer Organverletzung niemals mit Sicherheit ausschließen. Nun kann, wie wir dies schon bei den subkutanen Bauchverletzungen erwähnt haben, auch trotz Vorhandenseins von Organverletzungen Heilung eintreten; Verklebungen können das Entstehen der allgemeinen Peritonitis verhindern und ohne alle Zwischenfälle oder unter Bildung eines Abszesses kann schließlich Genesung erfolgen. Dazu müssen natürlich eine Reihe günstiger Umstände zusammenwirken und bei den so häufigen multiplen Verletzungen müssen diese günstigen Umstände sich ebenso oft wiederholen. Vor allem darf der durch den Schuß eröffnete Magen oder Darm nicht zu voll sein. Dann muß der Verletzte möglichst in Ruhe gelassen werden, d. h. der Transport vom Orte der Verletzung (Schlachtfeld) zum Krankenbett soll möglichst kurz und möglichst schonend gemacht werden. Die Bedeutung dieses Momentes ist besonders durch die letzten Kriege bewiesen worden; weiter, rücksichtslos durchgeführter Transport, Beförderung auf schlechten Wegen und in stoßenden Karren berauben den Verletzten der ohnehin nicht allzu großen Heilungsaussicht. Ein sehr großer Teil der in den Bauch Geschossenen geht an Peritonitis zugrunde und das Auftreten dieser Komplikation beweist ja nahezu im Einzelfalle das Vorhandensein der intraabdominalen Organverletzung. Wollen wir mit unserem operativen Eingreifen bis zum Einsetzen der Peritonitis warten, so sind die Chancen der operativen Therapie gewaltig verschlechtert. Wie bei den subkutanen Bauchverletzungen liegt auch bei den Bauchwunden das Heil in möglichst frühzeitiger Laparotomie. Auch hier sollen die Zahlen aus *Siegels* Zusammenstellung wiedergegeben werden. Von den

in den ersten 4	Stunden	nach	der	Verletzung	Operierten	starben	15·2%
in 5 bis 8	„	„	„	„	„	„	44·4%
„ 9 „ 12	„	„	„	„	„	„	63·6%
über 12	„	„	„	„	„	„	70%

Von den innerhalb der ersten 12 Stunden Operierten starben also nur 28%. Nun haben allerdings die Erfahrungen des südafrikanischen, in gewissem Maße auch die des russisch-japanischen Krieges hier eine Enttäuschung gebracht. Es hat sich nämlich gezeigt, daß die Resultate der Laparotomie im Felde eine ganz enorme Mortalität aufweisen. Die Laparotomien bei Schußverletzungen sind ja keine einfachen Eingriffe. Bei dem regellosen Verlauf der Projektile, bei der traurigen Erfahrung, daß zahlreiche wegen Bauchschuß Operierte daran zugrunde gegangen sind, daß nur ein Teil der Verletzungen gefunden und versorgt, eine oder die andere dann deletär wirkende Verletzung aber übersehen worden ist, muß ja die Bauchhöhle systematisch abgesucht werden, die Därme müssen ausgepackt werden, zahlreiche Darmwunden müssen oft vernäht werden, es handelt sich also um Operationen, die an den aseptischen Apparat, an die Erfahrung und Geschicklichkeit des Operateurs, an die Qualitäten der Assistenz große Anforderungen stellen. Versagt eines dieser Momente,

so kann man leicht mit der Laparotomie mehr schaden als nützen. Dazu kommen noch überraschend günstige Zahlen über die spontane Heilung von Bauchschüssen aus den erwähnten Kriegen. Die Mehrzahl derart Verletzter sollte spontan heilen! Hier hatte sich allerdings ein Irrtum eingeschlichen. Man hatte die gleich nach der Verletzung oder vor der Abtransportierung vom Schlachtfeld Verstorbenen nicht mitgezählt und nur aus den in das Feldspital gebrachten Verletzten die Berechnung angestellt. Immerhin scheint es, daß die modernen kleinkalibrigen, dank ihrer enormen Rasanz fast senkrecht auf Magen oder Darm aufschlagenden Projektile heilungsfähigere Verletzungen setzen, als nach den älteren Statistiken zu erwarten war. Unter diesen Umständen ist wohl für den Krieg die operative Behandlung der Bauchschußwunden, welche für die geordneten Friedensverhältnisse als Regel gelten darf, nur ausnahmsweise vorzuziehen.

Wir haben uns bisher in erster Linie auf die Magen- und Darmwunden bezogen. Einige Bemerkungen sollen noch den Schußverletzungen der anderen Bauchorgane gewidmet werden. Leberschußverletzungen sind bei der beträchtlichen Größe des Organes nicht selten, allerdings häufig mit Verletzungen anderer Organe (Magen, Zwerchfell, Darm, Pankreas) kompliziert. *Terrier* und *Auvray* haben 14 Schußverletzungen der Leber mit nur 4 Todesfällen zusammengestellt. Finden wir bei der wegen Bauchschuß ausgeführten Laparotomie die Leber verletzt, so werden wir die Wunde wohl am besten in der früher schon besprochenen Weise tamponieren.

Schoefer hat 71 Schußverletzungen der Milz zusammengestellt; nur eine dieser Verletzungen war eine isolierte Milzverletzung, sonst waren stets andere Organe mitbetroffen. Von den 71 Milzschüssen wurden 20 operiert, davon 7 geheilt, während von 51 Nichtoperierten 50 starben und nur einer zur Heilung kam. Zumeist wird wohl bei den Schußverletzungen der Milz die Splenektomie die Methode der Wahl sein.

Die Schußverletzungen des Pankreas hat zuletzt *Gobiel* zusammengestellt. Er berichtet über 19 Fälle. Von diesen wurden 6 nicht operiert; sie starben sämtlich. Von 13 operierten Fällen starben 6, während 7 geheilt wurden. Die Todesursachen waren teils Verletzungen anderer Organe, Verblutung, Peritonitis, teils Fettnekrose. Nur einmal war das Pankreas isoliert durchschossen, sonst waren stets noch andere intraperitoneale Organe getroffen. Therapeutisch sei hier neuerlich hervorgehoben, daß bei Pankreasverletzungen, auch wenn die Pankreaswunde selbst genäht wurde, stets eine Tamponade der Umgebung erfolgen muß, um der Entstehung von Fettnekrosen in der Bauchhöhle vorzubeugen.

Das Mesenterium ist begreiflicherweise auch oft von Schußwunden betroffen. Betreffs der Dignität und Behandlung dieser Wunden sei auf das bei Besprechung der subkutanen Bauchverletzungen Gesagte verwiesen. Nur sei hier nochmals hervorgehoben, daß unter Hämatomen, die nahe dem Darme am Mesenterialansatz sich finden, nicht selten eine in den Darm perforierende Schußverletzung sich verbirgt. Daher muß entsprechend diesen Hämatomen eine besonders genaue Untersuchung, eventuell unter Spaltung der Serosa erfolgen, um folgenschwere Unterlassungen zu vermeiden.

3. Kapitel.

Die subkutanen Bauchverletzungen.

Wir haben bisher die durch Stich, Schnitt und Schuß erfolgten Bauchverletzungen besprochen. Schon hier mußten wir die oft erheblichen diagnostischen Schwierigkeiten betonen, die schließlich dazu führen mußten, an Stelle einer konstruktiven Diagnostik eine autoptische zu setzen und die Erweiterung der Wunde resp. die Probelaparotomie zum Normalverfahren zu erheben. Ungleich größer sind noch die Schwierigkeiten, denen wir bei den durch stumpfe Gewalten erfolgenden Bauchverletzungen, den Bauchkontusionen, den subkutanen Bauchverletzungen, gegenüberstehen. Mannigfaltig sind die Anlässe, die zu diesen Bauchverletzungen führen. Zunächst sei erwähnt, daß die weitaus überwiegende Mehrzahl der subkutanen Bauchverletzungen insofern direkte sind, als die Gewalteinwirkung ihren Angriffspunkt an den Bauchdecken selbst hat. Dabei bewegt sich zumeist das verletzende Werkzeug gegen den Verletzten, seltener ist das Verhalten ein entgegengesetztes, indem das betreffende Individuum gegen einen festen Körper stößt oder fällt. Unter den verletzenden Werkzeugen sind Wagendeichseln, Wagenräder, Puffer, Gewehrkolben, matt auffallende grobe Geschosse, Pferdehufe die häufigsten. In seltenen Fällen treten subkutane Bauchverletzungen als indirekte auf, z. B. beim Herabspringen oder Herabfallen von mehr oder weniger beträchtlicher Höhe, wodurch Mesenterium, Darm, Leber oder Milz später zu beschreibende Verletzungen erleiden können. Eine besondere Rolle spielen endlich jene subkutanen Bauchverletzungen, die durch die Wirkung der Bauchpresse zustande kommen. Sowohl Magen- als Darmverletzungen, ebenso Rupturen der Gallenblase sind als Folgen heftigster Bauchmuskelkontraktion (beim Heben schwerer Lasten, beim Erbrechen) beobachtet worden. Von besonderer Bedeutung ist aber die Tatsache, daß es durchaus nicht immer besonders heftige Gewalteinwirkungen sein müssen, die zur Verletzung innerer Bauchorgane führen, vielmehr sieht man mitunter im Anschluß an anscheinend leichte Traumen — Anstoßen an eine Tischkante zum Beispiel — schwere Bauchverletzungen entstehen. Im allgemeinen kann man sagen, daß die mit breiter Angriffsfläche auf die Bauchdecken einwirkenden Gewalten relativ geringere Tiefenwirkung entfalten als die auf einen kleinen Bezirk einwirkenden. So sind z. B. Hufschläge oder Stöße durch eine Wagendeichsel besonders häufig von schweren Verletzungen innerer

Organe gefolgt. Eine große Bedeutung kommt natürlich auch der Beschaffenheit der Bauchdecken zu. Sehr straffe Bauchdecken geben einen kräftigen Widerstand ab und schützen daher bis zu einem gewissen Grade die dahinter liegenden Organe, während schlaffe Bauchdecken der Gewalt sofort nachgeben, so daß diese unvermindert auf die tiefen Teile fortwirkt. Wie die Beschaffenheit der Bauchdecken ist auch die Beschaffenheit der Bauchorgane selbst nicht ohne Einfluß auf den Verletzungseffekt. Eine verfettete Leber unterliegt leichter einer Zerreißung als eine normale; die Malariamilz erleidet bei gleicher Gewalteinwirkung viel tiefer greifende Destruktionen als die normale Milz. Der Füllungszustand des Magens, der Därme, der Gallenblase ist natürlich von entscheidendem Einfluß auf das Zustandekommen oder Ausbleiben einer Ruptur, auf die nähere Beschaffenheit derselben und selbstverständlich auch auf die Prognose der Verletzung.

Schon die hier erörterte Abhängigkeit des Verletzungseffektes von so vielen verschiedenen, durchaus nicht immer bestimmbaren oder erkennbaren Faktoren zeigt, daß die Diagnostik dieser Verletzungen mit unendlichen Schwierigkeiten zu kämpfen hat. Man sollte meinen, daß das Befinden und Verhalten des Verletzten unmittelbar nach dem Zustandekommen der Verletzung Anhaltspunkte zu wenigstens innerhalb gewisser Grenzen verläßlichen Schlußfolgerungen über das Vorhandensein oder Fehlen innerer Verletzungen gestatten müßte. Wir haben schon früher des Shok Erwähnung getan und auch schon erörtert, daß und warum gerade bei Bauchverletzungen durch stumpfe Gewalten der Shok besonders häufig eintritt. Ganz verfehlt wäre es jedoch, aus dem Auftreten oder den besonders intensiv sich einstellenden Zeichen des Shok auf das Vorhandensein oder aus dem Ausbleiben des Shok auf das Fehlen innerer Verletzungen zu schließen! Gewiß gehen in einer großen Reihe von Fällen schwere Bauchverletzungen mit einem schweren initialen Shok einher und andrerseits fehlt bei vielen leichten Bauchverletzungen jede Andeutung von Shok. Daneben aber finden wir die für den Unerfahrenen überraschendsten und in verhängnisvollster Weise täuschenden Extreme: primären, schweren Shok, ohne daß irgend eine nennenswerte innere Verletzung erfolgt wäre einerseits, fast ungestörtes Allgemeinbefinden unmittelber nach der Verletzung trotz tiefgehender innerer Bauchverletzungen andrerseits. Ehe wir aber weiter auf die Symptomatologie, Prognose und Therapie der subkutanen Bauchverletzungen eingehen, halten wir es für zweckmäßiger, die Pathogenese und pathologische Anatomie der hier in Betracht kommenden Verletzungseffekte zu besprechen.

Eines der häufigst betroffenen Organe ist die Leber, und die Kasuistik der subkutanen Leberrupturen ist eine sehr große. Nach *Tilton* war unter 389 subkutanen Bauchverletzungen die Leber 189mal betroffen; der rechte Lappen ist ca. 6mal so oft verletzt als der linke. Nebst den Größenverhältnissen spielt die nicht sehr widerstandsfähige Konsistenz der Leber die ausschlaggebende Rolle für die Häufigkeit der subkutanen Leberverletzungen. Die Leberrupturen entstehen am häufigsten durch direkte Gewalteinwirkung: Überfahrenwerden, Stoß einer Wagendeichsel etc. Aber auch indirekte Leberrupturen kommen zur Beobachtung.

Es wird berichtet, daß ein Mann, der seinem Leben durch Erhängen ein Ende machen wollte, rechtzeitig entdeckt und der Strick, mit dem er sich aufgehängt hatte, abgeschnitten wurde. Zunächst erholte sich der Mann, er starb aber nach einigen Stunden. Die Sektion ergab, daß Verblutung infolge einer Leberruptur vorlag. Als man den Mann vom Stricke abgeschnitten hatte, war er fest auf die Füße aufgefallen; bei diesem Anlaß war die Leberruptur eingetreten! Bei Sturz von beträchtlicher Höhe sind Leberrupturen sehr häufig.

Die Leberrupturen können die verschiedenartigsten Formen und Dimensionen annehmen. Bald gehen Längsrisse durch das ganze Organ, bald sind nur kleine Einrisse da, sternförmige Einrisse sind nicht selten und mitunter (*Tillmanns, Wilms, Schnitzler* u. a.) sind ganze Stücke bis zu Faustgröße, ja fast ein ganzer Lappen aus der Kontinuität der Leber herausgebrochen.

Als Andeutungen von Rupturen finden sich mitunter subkapsuläre Blutergüsse. Daß die Rupturen den rechten Leberlappen häufiger betreffen als den linken, ist schon durch die Größenverhältnisse erklärt.

Die unmittelbaren Folgen der Leberruptur sind der Erguß von Blut und von Galle in die Bauchhöhle. Die entscheidende Rolle kommt dem Bluterguß zu und die Todesursache der letal ablaufenden Leberrupturen ist fast ausnahmslos die Anämie. Sind die Risse nicht sehr ausgedehnt, sind größere Gefäße nicht zerrissen, so kann die Blutung spontan zum Stillstand kommen und Heilung eintreten. Der Austritt von Galle ist wohl auch eine Konsequenz jeder Leberruptur; doch kommt nur der Verletzung der größeren Gallenwege in dieser Beziehung klinische Bedeutung zu. Es liegen auch Beobachtungen von subkutanen Rupturen des Ductus hepaticus sowie des Ductus choledochus vor und in einzelnen Arbeiten *(Stierlin, Hildebrand)* ist das klinische Bild dieser Verletzungen genau dargestellt. Nach Schwinden der primären Shokerscheinungen und Verstreichen eines mehrtägigen Stadiums relativen Wohlbefindens stellt sich eine langsam zunehmende Anschwellung des Abdomens ein. Diese ist durch die intraperitoneale Ansammlung von Galle bedingt. Es kommt zu einer chemischen Peritonitis, zur Resorption von Gallensalzen, es tritt starke Abmagerung ein, das Auftreten von Ikterus ist häufig, aber nicht ausnahmslos zu beobachten, der Stuhl ist, wenn ein totaler Querriß des Gallenganges vorliegt, acholisch, sonst nur gallenärmer, und schließlich tritt, wenn nicht operativ eingegriffen wird, der Tod als Folge von Inanition und von Resorption gallensaurer Salze ein. Wiederholte Punktionen, durch welche nach und nach große Mengen von Galle entleert wurden, haben in einzelnen Fällen zur Heilung geführt. Doch wird es sich in diesen Fällen keineswegs um totale Zerreißung eines Hauptgallenganges gehandelt haben. In solchen Fällen kann nur die Laparotomie helfen, der entweder die Naht des verletzten Ductus oder die Einführung eines Drains in den Ductus hepaticus und Tamponade zu folgen hat. Die große Gefahr dieser Verletzungen zeigen folgende Zahlen: Von elf Choledochusverletzungen — zehn davon waren operiert worden — starben acht, von sechs Hepatikusverletzungen (drei davon operiert) starben fünf.

Nebst den sozusagen selbstverständlichen Folgen der Leber- und Gallengangsverletzungen: Erguß von Blut und Galle, wären noch einige seltenere Konsequenzen zu erwähnen. Da wäre zunächst das Auftreten von Leberzellenembolien zu erwähnen. Das Hineingelangen größerer Leberfragmente in den Vorhof, wie es durch Autopsie

festgestellt wurde, hat wohl keine direkte klinische Bedeutung, erleichtert uns aber das Verständnis für die durch das Hineingelangen von kleineren Leberzellenkonglomeraten in die Lunge zu erklärenden Komplikationen seitens dieses Organes, wie sie von *Hesse, Schnitzler, Wilms* u. a. beobachtet worden sind. Eine andere, seltenere Folge von Leberrupturen ist das Entstehen von Lebersequestern, die monatelang nach der Verletzung zu ausgedehnten Eiterungen führen und sich abstoßen respektive operativ entfernt werden müssen (*Graser* u. a.). Zu einer rasch letal verlaufenden Peritonitis scheinen solche Lebersequester hingegen kaum je zu führen.

Die subkutanen Verletzungen des Pankreas sind oft genug mit Verletzungen anderer Organe kompliziert, kommen aber auch häufig isoliert vor. Überfahrenwerden, Hufschlag, Anprall von Waggonpuffern sind die häufigsten Ursachen der subkutanen Pankreasverletzungen. Mitunter kommt es nur zu kleinen Zerreißungen mit intra- und periglandulären Blutungen, mitunter jedoch auch zu tiefen, selbst die ganze Dicke der Drüse durchdringenden Rupturen. Nach der jüngsten Zusammenstellung von *Karewski* sind bisher 34 Fälle von subkutaner Pankreasruptur publiziert; davon waren 11 isoliert, die übrigen mit Verletzungen anderer Baucheingeweide kompliziert. Die unmittelbare Folge der Pankreasverletzung ist der Erguß von Blut- und Pankreassekret in die Bursa omentalis. Die Blutung ist zumeist keine sehr abundante und tritt an Bedeutung hinter die des Sekretergusses zurück. Durch den Austritt des Pankreassekretes kommt es zur Entstehung der schon früher erwähnten Fettnekrosen und das ausgedehnte Auftreten solcher Fettnekrosen in der Bauchhöhle kann zum Tode unter teils peritonitischen, teils toxischen Erscheinungen führen. Sehr wichtig sind aber die nicht so seltenen Spätfolgen der Pankreasverletzungen; sind doch die Pankreaszysten großenteils als Endausgang von Kontusionsherden resp. kleinen Rupturen im Bereich der Bauchspeicheldrüse aufzufassen. Dies gilt sowohl von einer Reihe der nach ihrem topographisch-anatomischen Verhalten als echte Pankreaszysten zu betrachtenden Geschwülsten als auch besonders von den sog. peripankreatischen Zysten. Letztere entstehen aus retroperitoneal oder in der Bursa omentalis abgesackten Hämatomen. Diese Spätfolgen der Pankreasverletzungen treten nach einem Zeitraum von Monaten oder selbst Jahren nach dem Trauma in Erscheinung, während in der Zwischenzeit oft keinerlei Beschwerden bestanden. Dann stellen sich Schmerzen oder Druckgefühl im Epigastrium und Verdauungsbeschwerden ein, es wird ein zwischen Schwertfortsatz und Nabel liegender Tumor, der Fluktuation aufweist, nachweisbar, man kann feststellen, daß die Geschwulst zwischen Magen und Querkolon liegt und wird dann mit Rücksicht auf die Anamnese — Trauma mit Angriffspunkt im Epigastrium, sofortige mehr oder weniger schwere peritoneale und Shokerscheinungen, zunächst Erholung, dann neuerliche Beschwerden und Auftreten des Tumors — unschwer die richtige Diagnose stellen. Die frische Ruptur des Pankreas wird man hingegen, wie wir noch besprechen werden, kaum je mit Sicherheit diagnostizieren können, wenn auch die Vermutung bei entsprechender Lokalisation und Intensität des Trauma und Vorhandensein schwerer posttraumatischer Symptome naheliegen wird.

Schon mehrmals *(Garrè, Karewski)* hat man bei subkutanen Zerreißungen des Pankreas durch Laparotomie mit nachfolgender Naht

oder Tamponade der Pankreasverletzung und Tamponade der Umgebung Heilung erzielen können. Es darf niemals vergessen werden, daß trotz Naht oder Tamponade der Pankreaswunde immer noch Pankreassekret in die Umgebung gelangen und Fettnekrosen hervorrufen kann; daher darf bei Pankreasverletzungen die Bauchhöhle nicht primär ganz geschlossen, die Tamponade der Wundumgebung, die eventuelle Drainage der Bursa omentalis darf nicht unterlassen werden.

Die Rupturen der Milz kommen zumeist durch direkte respektive regionäre Gewalteinwirkungen zustande. Auch hier spielen Überfahrenwerden, Hufschläge, Wagendeichseln etc. die Hauptrolle. Immerhin sind auch schon Milzrupturen durch Fall von beträchtlicher Höhe ohne lokale Gewalteinwirkung beobachtet worden. Für das Zustandekommen und für die Ausdehnung der Milzruptur hat die Beschaffenheit des Organes eine große Bedeutung. Es ist erwiesen und leicht verständlich, daß die kranke Milz, sei sie durch Malaria, durch Leukämie oder durch Typhus verändert, besonders leicht zerreißt. Die Einrisse können mehr oder weniger tief reichen, solitär oder multipel sein, sie können das Organ in mehrere Stücke teilen (Fig. 3). Ganze Stücke der Milz können aus dem Zusammenhang gerissen werden und später nekrosieren, ja es kann die Milz in toto durch Zerreißung der Gefäße einer traumatischen Nekrose verfallen, wenn der Verblutungstod infolge besonderer Umstände (Verschluß der zerrissenen Gefäße durch eine Art von Torsion) ausbleibt. Andrerseits kommt es mitunter vor, daß von der Verletzung zunächst nur das Milzparenchym betroffen wird, während die Kapsel erhalten bleibt. Dann bildet sich ein subkapsuläres Hämatom; nun kann aber nach einigen Tagen die Milzkapsel über dem Hämatom einreißen, die vorher durch den Kapseldruck gestillte Blutung erneuert sich in verstärktem Maße und kann zu schweren Erscheinungen oder auch zum Verblutungstode führen. Die Blutung und die konsekutive, akute Anämie sind die schweren Folgen der Milzruptur und nur in den früher angedeuteten seltenen Fällen der traumatischen Milznekrose kommen noch die Gefahren der Abszedierung resp. der Peritonitis hinzu. Die Milzrupturen sind durchaus keine seltenen Verletzungen; *Hörz* hat schon 103 Milzexstirpationen wegen subkutaner Milzrupturen gesammelt. Die Aussichten dieses Eingriffes sind, wie gleich hier bemerkt werden möge, keine allzu schlechten. Während von den unbehandelten Milzrupturen 92% sterben, beträgt die Mortalität der wegen subkutaner Verletzungen ausgeführten Splenektomien nur ca. 35%, und diese Todesfälle sind nicht durch die Operation, sondern dadurch bedingt, daß der Eingriff nicht früh genug ausgeführt wurde. Die Diagnose der subkutanen Milzruptur wird man an der Art und Lokalisation des Trauma und den

Fig. 3.

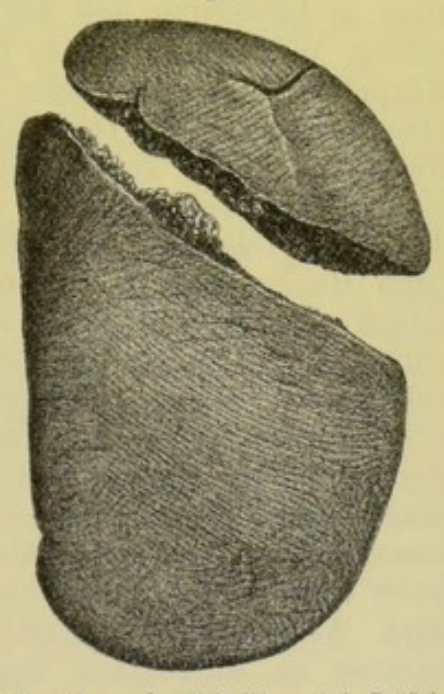

Zerreißung der Milz (1/2 natürl. Größe) bei einem 8jähr. Knaben, dessen linke Körperseite durch ein Wagenrad gestreift worden war. Splenektomie bei dem hochgradig anämischen Kind 2 1/2 St. nach der Verletzung, Heilung.

später zu besprechenden Symptomen der Verletzung eines intraabdominalen Organes überhaupt mit einem mehr oder weniger großen Grad von Wahrscheinlichkeit stellen. Schon mit der Vermutungsdiagnose ist die Indikation zur operativen Therapie, als der einzig rationellen Behandlungsmethode gegeben. Der Entschluß zur Splenektomie speziell fällt ja leicht, weil funktionelle Ausfallserscheinungen diesem Eingriffe nicht folgen.

Die subkutanen Rupturen des Magens und des Darmes müssen, da ihr Mechanismus der gleiche ist, gemeinsam besprochen werden; auch können die Mesenterialverletzungen gleich im Zusammenhang damit erörtert werden. Was zunächst die Veranlassungen zu den subkutanen Magendarmverletzungen betrifft, so kann man zwei große Gruppen unterscheiden. Die eine, die überwiegende Mehrzahl der Fälle umfassende, betrifft die Fälle, in welchen eine äußere Gewalt auf das Abdomen einwirkt. Dabei kann entweder das verletzende Werkzeug in Bewegung und der menschliche Körper in Ruhe sein — Hufschlag, Wagenrad, grobes Geschütz etc. — oder aber der menschliche Körper bewegt sich gegen einen festen Gegenstand — Anrennen gegen eine Tischkante — resp. fällt von einer Höhe herab. In einer kleinen Reihe von Fällen kommen jedoch Rupturen des Magen-Darmkanals ohne äußere Gewalteinwirkung, nur durch die Wirkung der Bauchpresse zustande. Das sind jene seltenen Fälle (*Mikulicz* u. a.), in denen z. B. beim Heben einer schweren Last ohne irgend eine von außen auf den Bauch einwirkende Gewalt eine Zerreißung des Magens oder des Darmes entsteht. Im allgemeinen muß über die Disposition zur Entstehung subkutaner Magen- oder Darmverletzungen bemerkt werden, daß natürlich kranke Organe unter sonst gleichen Verhältnissen leichter einer Zerreißung unterliegen als gesunde, daß daher ein schon ulzerierter Magen oder Darm schon bei recht geringer Gewalteinwirkung reißen kann. Ebenso spielt das Alter und die verminderte Elastizität der Gewebe eine Rolle, indem hierdurch die Disposition zu Rupturen erhöht wird. Wichtig ist die Tatsache, daß zirkumskripte Gewalteinwirkungen leichter zu subkutanen Magenrupturen führen als breit angreifende. Schlaffe Bauchdecken erleichtern, straffe erschweren das Zustandekommen einer derartigen Verletzung. So konnte auch *Eichel* in seinen Tierversuchen bei straff gespannten Bauchdecken niemals durch Schlag eine subkutane Magenverletzung erzeugen. Auch große Dicke der Bauchdecken erschwert ihr Zustandekommen. Von Bedeutung ist die Richtung und der Angriffspunkt der Gewalt. Es kann nämlich keinem Zweifel unterliegen, daß die Gewalteinwirkung besonders intensiv und wirkungsvoll sich entfaltet, wenn sie gegen einen knöchernen Widerleger (Wirbel, Becken) wirkt.

Von großer Wichtigkeit ist endlich der Füllungszustand der Eingeweide; stärkere Füllung begünstigt die Entstehung der Ruptur. Man kann drei Formen der Magendarmrupturen unterscheiden: 1. Zerquetschung, 2. Abriß durch Zug, 3. Berstung (durch Erhöhung des Innendruckes).

Dem Studium dieser Mechanismen haben in der letzten Zeit *Petry, Bunge, Sauerbruch* u. a. eingehende Arbeiten gewidmet. Während früher angenommen wurde, daß die Berstungsverletzungen die häufigsten seien, wissen wir jetzt, daß die Quetschungen in erster Linie stehen. Ihr Mechanismus ist leicht verständlich: das betreffende Eingeweide wird zwischen verletzendem Körper und einem meist knöchernen (Wirbel,

Darmbein), seltener nur straff gespannten (Lendenmuskulatur) Widerleger so heftig gedrückt, daß die Kontinuität der Magen- oder Darmwand resp. des Mesenteriums geschädigt wird. Es kann nun zu einfachen Suffusionen, dann zu nichtpenetrierenden und endlich zu penetrierenden Zerquetschungen kommen. Nicht selten findet sich neben einer vollständigen Durchquetschung die Nachbarschaft nur suffundiert oder partiell gequetscht. Manchmal zeigt auch die Bauchwand an der entsprechenden Stelle Merkmale der Quetschung. Der zweite Mechanismus: Abreißung durch Zug setzt eine schräg oder tangential wirkende Gewalt oder das Betroffenwerden einer fixierten Darmpartie voraus. (Nur das Abreißen eines Darmes von seinem Mesenterium oder der Abriß des Mesenteriums von seinem Ansatz kann auch durch vertikalen Fall von der Höhe zustande kommen.) Die Abreißungen durch Zug kommen in der Regel durch Überfahrenwerden (tangentiale Gewalteinwirkung) oder durch Angriff einer Gewalt auf die Gegend der Flexura duodenojejunalis oder ileocoecalis (fixierte Darmabschnitte) zustande. Da auch der Ansatz des Darmes am Mesenterium als eine Fixation aufzufassen ist, so ist das Abreißen des Darmes von seinem Mesenterium in diese Kategorie von Darmverletzungen einzureihen. Die größten Erklärungsschwierigkeiten verursacht die Entstehung der Magendarmrupturen durch Berstung, und eine ganze Reihe von Arbeiten befaßt sich mit dem Studium dieser nicht nur theoretisch interessanten, sondern auch praktisch wichtigen Frage. Die Berstung eines Darmes kann natürlich nur derart zustande kommen, daß an einer umschriebenen Stelle des Darmes der in der Schlinge herrschende Innendruck den extraintestinalen oder intraabdominalen Druck übersteigt und es entsteht die Frage, ob ein solches Verhalten überhaupt möglich ist?

Es ist begreiflich, daß die Frage nach dem Mechanismus der Darmberstung und Magenberstung zahlreiche Experimente und Diskussionen angeregt hat. Aus der diesbezüglichen Literatur mögen hier eine Reihe der bemerkenswertesten Ausführungen folgen. Die ursprüngliche Annahme, die Berstungen des Darmes seien so zu erklären, daß der Bauchraum durch das Trauma verkleinert werde, hierdurch der Druck auf den gefüllten Darm erhöht werde und dieser nun platze wie ein gedrückter Gummiballon, kann, wie besonders *Bunge* ausführte, einer näheren Überlegung nicht Stand halten. Wirkt doch, wenn eben nur die Erhöhung des intraabdominalen Druckes zur Entfaltung gelangt, dieser Druck auf die Außenfläche des Darmes und daher einer Berstung entgegen! *Beck* nahm an, die Ruptur des Darmes komme derart zustande, daß infolge der Fortpflanzung der Erschütterungsschwingungen der Inhalt an einer Stelle mit Macht an die Wand gestoßen wird. *Moty* erklärte das Zustandekommen der Berstung dadurch, daß der Darm über das zulässige Maß komprimiert werde, während der Druck gleichzeitig das Ausweichen des Inhaltes nach beiden Seiten hindert. *Petry* nahm zwei Möglichkeiten an. Entweder bringe die durch eine Erhöhung des intraabdominalen Druckes (Bauchdeckenspannung, Kompression des Abdomens) bewirkte Steigerung des intraintestinalen Druckes den Darm zum Platzen, oder eine oben und unten durch Knickung abgeschlossene Darmschlinge, die durch Verkleinerung und Druckerhöhung im Bauchraum fixiert ist, wird vom Trauma betroffen und platzt infolge der durch das Trauma bedingten weiteren Erhöhung des Innendruckes an der Stelle, wo sie sich vorbuchten kann. *Sauerbruch* hält das Zustandekommen der Berstung als am wahrscheinlichsten bei beiderseitigem Abschluß der Darmschlinge. Der Abschluß erfolgt durch Knickung, durch Verwachsungen, durch das Trauma selbst. Vorbedingungen für die Berstung sind nach *Sauerbruch:* starke Füllung der Schlinge, Abschluß nach beiden Seiten, Kontusion des Abdomens in der Gegend der aufgetriebenen Schlinge. Da diese Bedingungen selten zutreffen, ist eben die Berstung viel seltener als die Quetschung oder der Abriß des Darmes. *Berndt* und *Petry* legen bei der Ermöglichung der Darmberstung großes Gewicht auf die Verkleinerung des Bauchraumes infolge der Anspannung der Bauchmuskeln (Sistierung der Atmung, An-

spannung des Zwerchfelles) und des Eindrückens der Bauchdecken durch das Trauma. Diese Momente erschweren auch das Ausweichen des Darmes gegenüber dem Trauma. *Bunge* hat nun in all diesen Erklärungen einen schwachen Punkt entdeckt. Nach physikalischen Begriffen ist es nämlich nicht möglich, daß eine Darmschlinge platzt, wenn der auf ihr lastende intraabdominale Druck nicht geringer ist als der intraintestinale. Aber nach allen bisher vorgebrachten Erklärungsversuchen ist dies nicht der Fall; ist doch vielmehr in einer Reihe von Fällen — Darmruptur infolge von vermehrter Bauchdeckenspannung beim Heben einer schweren Last — die Drucksteigerung in der Darmschlinge nur eine Konsequenz der intraabdominalen Drucksteigerung. Eine Ruptur kann aber, wie *Bunge* ausführt, nur an einer Stelle entstehen, auf welcher ein Außendruck lastet, der geringer ist als der Innendruck. Nun gibt es im Bereiche des Darmtraktes zunächst schon normalerweise eine Stelle, an der solche Bedingungen vorkommen können, es ist dies die Durchtrittsstelle des Rektum durch den Levatorschlitz; in der Tat finden sich nun die Rektumrupturen gerade an dieser Stelle. Die gleichen Bedingungen sind aber auch durch die Existenz der Bruchpforten gegeben und *Bunge* hebt die Wichtigkeit der Bruchpforten für die Entstehung subkutaner Darmrupturen, seien sie nun durch verstärkte Muskelaktion oder durch Bauchkontusionen veranlaßt, hervor. Aus der Analyse der in der Literatur verzeichneten Fälle findet *Bunge* eine Stütze für seine Theorie.

Für das Zustandekommen einer Magenruptur nahm schon *Billroth* das — eventuell durch das Trauma bedingte — Bestehen eines Verschlusses (Abknickung) an der Kardia und am Pylorus als unerläßlich an. Die Magenrupturen sitzen zumeist an der kleinen Kurvatur und die Berstungslinien verlaufen fast immer parallel zur kleinen Kurvatur.

Von großer Bedeutung, sowohl vom pathologisch-anatomischen als auch vom klinischen Standpunkt ist die Tatsache, daß sowohl am Magen als am Darm die subkutanen Verletzungen unter Umständen nur einzelne Wandschichten betreffen. So sind am Magen neben den Perforationen schon Quetschungen nur der äußeren Schichten, Blutungen unter die Schleimhaut, Abhebungen der Schleimhaut von der Muskularis, Schleimhauteinrisse ohne Risse in den äußeren Schichten beobachtet worden. Zweifellos kann in vielen derartigen Fällen unter Bildung einer Narbe volle Heilung eintreten. In anderen Fällen jedoch kann eine derartige Verletzung weiterhin infolge von Abnormitäten im Heilungsprozeß zu Störungen verschiedenster Art Anlaß geben. Zunächst kann sich an die Verletzungen der äußeren Schichten, an Risse in der Serosa sowie an subseröse Blutungen die Bildung von Adhäsionen anschließen. Diese Adhäsionen sind mitunter sehr breit, hindern späterhin die Bewegungen des Magens, werden bei der Peristaltik gezerrt und können die Quelle hochgradiger Störungen in der Funktion des Magens werden. Sie können wie eine echte Stenose des Pylorus wirken und zu Magendilatation mit allen ihren weiteren Konsequenzen führen. Die Schleimhautverletzungen im Magen können entweder durch das Trauma unmittelbar gesetzt sein — *F. v. Winiwarter* hat einen derartigen Fall mit Erfolg operiert — oder derart zustande kommen, daß infolge einer submukösen Blutung ein Stück der Schleimhaut nekrotisch wird, wodurch ein Substanzverlust in der Schleimhaut erfolgt. Während nun in einer Reihe von Fällen diese Schleimhautdefekte in kurzer Zeit heilen und zu keinen weiteren Störungen Anlaß geben, sind sie in anderen, allerdings selteneren Fällen die Basis für ein traumatisches Magengeschwür. Man muß annehmen, daß in diesen Fällen die infolge der traumatischen Veränderungen schlechter ernährte Magenwand den peptischen Einflüssen des Magensaftes unterliegt. Da aber nicht alle Magenschleimhautwunden, sondern nur eine ganz geringe Minderzahl derselben derart verändert werden, so muß noch eine spezielle Ursache, vielleicht Hyperazidität, hinzukommen, damit ein

derartiges Ulcus traumaticum ventriculi entstehen kann. An ihrer Existenz kann nicht gezweifelt werden; *Krönlein* u. a. haben überzeugende Krankengeschichten mitgeteilt. Dem initialen, durch die rein traumatischen Veränderungen bedingten blutigen Erbrechen folgt dann nach einiger Zeit neuerliches Erbrechen, das, da es sich eben um ein Ulkus handelt, wieder Blut enthalten wird. Es kann dann zu allen Konsequenzen des Magengeschwürs, zu Verwachsungen, zur Pylorusstenose und zur Perforation kommen. *Fertig* hat kürzlich einen Fall mitgeteilt, in dem schon kurze Zeit nach einem Hufschlag in die Magengegend traumatische Geschwüre an der kleinen Kurvatur auftraten, die zum Tode durch Verblutung führten. *Menne* hat 25 Fälle von traumatischen Magengeschwüren zusammengestellt. Auch darf nicht übersehen werden, daß ein schon bestehendes Magengeschwür durch ein Trauma verschlechtert, zur Perforation oder zur schweren Blutung gebracht werden kann.

Auch am Darm kann die Ruptur entweder alle Schichten oder nur einen Teil derselben betreffen. Das Aussehen der Perforationsstelle ist je nach dem Mechanismus der Perforation ein verschiedenes. Ist der Darm durchgequetscht, so zeigt, wie schon erwähnt, die nächste Umgebung des perforierten Darmes Suffusionen oder partielle Quetschungen. Ist der Darm durch Zug abgerissen, so kann es sich entweder um Abtrennung des Darmes von seinem Mesenterium handeln, ein leicht zu deutender Befund, oder aber der Darm ist senkrecht auf die Längsachse durchgerissen. Da findet man nun mitunter, als Hinweis auf den Mechanismus des Zustandekommens der Verletzung, an dem einen Darmende einen langen, fadenförmigen Streifen hängen, der aus der Serosa des anderen Darmendes parallel zur Längsachse des Darmes herausgetrennt ist. Auch sind die meisten ganz zirkulären Darmzerreißungen durch Abriß — tangential wirkenden Zug — bedingt.

Die Berstungsrupturen nehmen meist nur einen kleinen Teil der Zirkumferenz des Darmes ein und weisen eine kaum veränderte Nachbarschaft auf. Die Ausstülpung der Schleimhaut findet sich bei Berstungen ebenso wie bei den anderen Formen der Darmruptur, ist eine Folge der verschiedenen Elastizitätsverhältnisse der Mukosa, Submukosa und Muskularis resp. der Kontraktion der Muskularis und läßt keine Rückschlüsse auf das Zustandekommen der Verletzung zu.

Unvollkommene Darmrupturen sind zumeist Folge einer Quetschung. Dabei sind isolierte Schleimhautrisse recht selten, Risse durch Serosa und Muskularis relativ häufiger. Diese unvollkommenen Darmrisse sind ja zunächst natürlich weniger bedeutungsvoll als die Perforationen, doch können sie weiterhin zu Veränderungen verschiedener Art Anlaß geben, besonders zur Entstehung von Stenosen; diesen hat *Schloffer* eingehende Untersuchungen gewidmet. Nicht nur vollständige Zerreißungen des Darmes, bei denen unter besonders glücklichen Umständen der Tod an Peritonitis ausbleiben kann, sondern auch ausgedehnte Zerstörung einzelner Darmschichten kann zur Ausbildung von Strikturen führen. Mesenterialverletzungen, kleine Ablösungen des Mesenterium vom Darm können zu zirkulären Narbenbildungen im Darm mit konsekutiver Stenose Anlaß geben. Durch Verletzungen der äußeren Darmschichten kann es zu Verwachsungen von Därmen untereinander, Verwachsungen von Därmen mit der Bauchwand oder dem Netze kommen, wodurch ebenfalls Darmstenosen bedingt sein können.

4. Kapitel.

Symptomatologie und Therapie der Bauchverletzungen.

Wenn wir nun auf die Besprechung der Symptomatologie und Therapie der Bauchverletzungen nochmals im Zusammenhang eingehen, so werden wir auch auf die Verletzungen von Blase und Niere in mancher Beziehung Rücksicht nehmen müssen, verweisen aber bezüglich des Mechanismus und der pathologischen Anatomie der Verletzungen dieser Organe auf die speziellen Kapitel.

Die Fragen, deren Beantwortung bei der Untersuchung eines Bauchverletzten erwünscht wären, sind: Ist überhaupt ein inneres Organ verletzt? Betrifft die Verletzung ein Organ mit infektiösem resp. für die Bauchhöhle gefährlichem Inhalt oder Sekret? Betrifft die Verletzung ein so blutreiches Organ und in solchem Ausmaße, daß eine spontane Blutstillung nicht zu erwarten ist? Sind es doch zwei Gefahren, denen der Bauchverletzte entgegengehen kann: Verblutung und Peritonitis. (Auch die Fettnekrose nach Pankreasverletzung zieht ja schließlich eine Peritonitis nach sich.) Während uns aber die Zeichen der langsam zunehmenden Anämie schon lange bekannt sind und die Chirurgen seit langer Zeit die rationelle Behandlung kennen, war bis vor kurzer Zeit nur das Bild der voll entwickelten, therapeutisch kaum mehr zu beeinflussenden Peritonitis bekannt, während die Frühsymptome erst in jüngerer Zeit eine richtige Deutung erfahren haben.

Schon an anderer Stelle haben wir erwähnt, daß die Bauchverletzungen sehr häufig von den Erscheinungen des Shok begleitet sind. Aber wir haben auch schon der wichtigen Tatsache Erwähnung getan, daß das Auftreten des Shok durchaus nicht das Vorhandensein innerer Verletzungen beweist, und es muß andrerseits immer wieder nachdrücklichst betont werden, daß trotz Fehlens aller Shoksymptome vielfache und schwere Verletzungen innerer Organe vorliegen können. Das eine Mal finden wir beispielsweise einen Kranken, dem ein Wagenrad über den Bauch gegangen ist, der die Zeichen schwerster Schädigung aufweist: kleiner, frequenter Puls, oberflächliche Atmung, Blässe, Ohnmachtsanwandlungen mit Erbrechen, Unmöglichkeit, sich zu erheben — alle diese dem Trauma unmittelbar folgenden Erscheinungen, aber rasch schwindend und ungestörter Genesung weichend —, das andere Mal kommt ein von einem Hufschlag in die Unterbauchgegend getroffener Mann zu Fuß in das Spital, sieht

ganz gesund aus, hat normalen Puls, ruhige Atmung, hat noch stundenlang nach dem Trauma nicht erbrochen — dabei besteht aber eine Darmruptur, die wenige Stunden später durch die unvermutet einsetzenden und rasch zunehmenden Erscheinungen der Peritonitis sich entlarvt. Man hat früher angenommen, daß die Konsequenzen jeder schweren Bauchverletzung, die intraperitoneale Blutung sowohl als die peritoneale Infektion sich sofort durch schwere Erscheinungen verraten müßten; das Fehlen dieser Erscheinungen erklärte man sich früher vielfach so, daß z. B. bei einer Darmverletzung durch den Schleimhautprolaps viele Stunden hindurch der Austritt von Darminhalt in die Bauchhöhle verhindert werde und daß darum auch die Symptome der Peritonitis so lange ausbleiben können. Heute wissen wir, daß die alten klassischen Symptome der Peritonitis: diffuse Schmerzhaftigkeit, Meteorismus, fortwährendes Aufstoßen und Erbrechen, absolutes Stillstehen der Peristaltik den vorgeschrittenen, therapeutisch kaum mehr beeinflußbaren Stadien der peritonealen Infektion entsprechen. Wir müssen heute unsere Aufgabe den Bauchverletzungen gegenüber so auffassen, daß wir der Ausbildung einer gefährlichen Anämie oder einer progredienten Peritonitis zuvorzukommen haben; nur wenn wir in diesem Sinne vorgehen, können wir gute Resultate erzielen.

Die Anamnese muß genau erhoben werden. Gewiß gibt es ganz geringfügige Traumen, welche zur Entstehung innerer Verletzungen kaum Anlaß geben können. Aber die große Zahl dieser Fälle wird überhaupt kaum Gegenstand ärztlicher Beobachtung. Sucht der Verletzte den Arzt auf, so handelt es sich zumeist um Traumen, bei denen die Möglichkeit einer inneren Verletzung kaum je mit Sicherheit auszuschließen ist. Je intensiver die einwirkende Gewalt war einerseits, je zirkumskripter sie eingewirkt hat andrerseits, desto wahrscheinlicher ist das Vorhandensein einer inneren Verletzung.

Die Untersuchung der Kleidung und der Bauchdecken wird mitunter gewisse Anhaltspunkte über Art und Intensität der angreifenden Gewalt liefern können. Da wir hier nur von den subkutanen Bauchverletzungen sprechen, so kommen nicht Wunden, sondern nur Suffusionen oder Hautabschürfungen an den Bauchdecken in Betracht, deren Lokalisation gewisse Rückschlüsse über das eventuell verletzte innere Organ zulassen kann. Aber das Fehlen jeder Verletzungsspur an der Haut schließt das Bestehen schwerer innerer Verletzungen durchaus nicht aus.

Der Puls bietet nur unmittelbar nach erfolgter Verletzung kein verwertbares Kriterium für das Fehlen oder Vorhandensein einer Organverletzung. Einerseits kann bei der einfachen Kontusion der Puls infolge von Shokwirkung oder durch ein psychisches Moment zunächst klein und frequent sein, andrerseits kann der Puls trotz Vorhandensein von Darmrupturen oder Verletzungen anderer innerer Organe stundenlang, ja selbst bis zu zweimal 24 Stunden lang nach dem Trauma gute Qualitäten und eine normale Frequenz aufweisen; erst die fortschreitende Peritonitis verändert dann den Puls in eindeutiger Weise, die Frequenz steigt auf 100 und mehr Schläge, der Puls wird klein und leicht unterdrückbar; aber in diesem Stadium kommen die therapeutischen Entschlüsse meistens zu spät. Verläßlichere Anhaltspunkte gewinnen wir

aus der Beobachtung des Pulses natürlich für die Erkennung einer inneren Blutung.

Auch das Verhalten der Temperatur ist bei den Bauchverletzten kein ausschlaggebender Anhaltspunkt. Unmittelbar nach einer schweren Verletzung ist die Körpertemperatur mitunter herabgesetzt. Aber diese Shokwirkung kann auch ohne Bestehen von Organverletzungen vorhanden sein. Wichtiger ist ein Temperaturanstieg, der, nach einem mehrstündigen Intervall auftretend, das Einfließen eines abnormen Inhaltes in die Bauchhöhle sehr wahrscheinlich macht. Dabei sind schon geringfügige Temperatursteigerungen (37·5 in der Achselhöhle gemessen) zu beachten. Bemerkenswert ist, daß diese leichten Temperatursteigerungen dann oft wieder für 24 Stunden und länger verschwinden, daß die Temperatur eine Zeitlang normal ist, obwohl eine Peritonitis in fortschreitender Entwicklung begriffen ist, und daß dann eine beträchtliche Temperatursteigerung erst in einem späteren Stadium der Peritonitis, oft sprunghaft einsetzend, auftritt. Daneben gibt es in ihrem ganzen Verlaufe fieberlos bleibende Peritonitiden einerseits, sehr hohe Temperaturen im Beginne der Peritonitis andrerseits, also eine Regellosigkeit, die eine diagnostische Verwertung der Körpertemperatur bei den Bauchverletzungen sehr erschwert. Immerhin würden wir auf Grund persönlicher Erfahrungen raten, Temperatursteigerungen, die bei Bauchverletzten innerhalb der ersten 6—12 Stunden post trauma auftreten, als ein Moment aufzufassen, welches das Vorhandensein einer Organverletzung, und zwar speziell einer Magen- oder Darmverletzung wahrscheinlich macht.

Ein weiteres wichtiges Symptom, dem wir bei Bauchverletzten Aufmerksamkeit schenken müssen, ist das Erbrechen. Allerdings beweist Erbrechen allein noch nicht mit Sicherheit das Vorhandensein einer Organverletzung und andrerseits kann Erbrechen trotz Bestehens schwerster intraabdominaler Verletzungen lange Zeit fehlen, aber immerhin ist ein wiederholtes Erbrechen in den ersten Stunden nach der Verletzung ein Symptom, das eine intraabdominale Verletzung wahrscheinlich macht. Beiläufig sei erwähnt, daß gleichzeitig mit einer Bauchverletzung auch eine Kopfverletzung erfolgt sein und daß Erbrechen in solchen Fällen als Folge einer Commotio cerebri auftreten kann. Erbrechen unmittelbar nach der Verletzung kann eine Folge der Shokwirkung und der damit verbundenen Hirnanämie sein. Wichtiger ist ein wenige Stunden nach der Verletzung auftretendes und besonders ein wiederholtes Erbrechen. Dasselbe ist dann zumeist die Reaktion auf das Einfließen abnormen Inhaltes (Blut, Magen- und Darminhalt, Galle) in die Bauchhöhle und derart ein Frühsymptom der Peritonitis. Aber immer wieder finden wir auch Fälle, in denen trotz Bestehens einer schon mehr oder weniger weit vorgeschrittenen Bauchfellentzündung Erbrechen fehlt. Bemerkenswert ist, daß oft auch bei Magenverletzungen Erbrechen besteht, obwohl man ja annehmen könnte, daß das Vorhandensein einer Magenwunde aus mechanischen Gründen das Auftreten von Erbrechen unmöglich machen müßte. Ist Blut dem Erbrochenen beigemengt, so wird der Verdacht natürlich auf eine Magenverletzung gelenkt werden.

In dieser Hinsicht gibt es allerdings manche Täuschungsquellen. Zunächst hat man schon oft bei Peritonitis Blut im Erbrochenen gefunden. Ferner kann bei einer

Verletzung der Lunge Blut verschluckt und dann erbrochen werden. Selbstverständlich kann Blut erbrochen werden, wenn die Verletzung nur die Magenschleimhaut betroffen hat, die Verletzung nicht in die Bauchhöhle penetrierend ist und daher keinen unmittelbaren Anlaß zu einem operativen Eingriff bietet.

Vom Aufstoßen und Singultus gilt dasselbe wie vom Erbrechen. Wiederholtes Aufstoßen wenige Stunden nach der Verletzung spricht mit Wahrscheinlichkeit für das Bestehen einer intraabdominalen Verletzung. Daß in den späteren Stadien der Peritonitis häufiger Singultus und wiederholtes Erbrechen die Regel bilden; daß dann das Erbrochene oft hämorrhagisch wird, daß nicht selten Dünndarminhalt erbrochen wird (paralytischer Ileus), sei auch hier betont.

Die Veränderung der Perkussionsverhältnisse im Bereiche des Abdomens läßt auch nur sehr bedingte Rückschlüsse auf das Vorhandensein intraperitonealer Verletzungen zu. Beträchtliche Blutergüsse führen natürlich mehr oder weniger rasch zum Auftreten einer Flankendämpfung und die anatomischen Verhältnisse, durch welche die Lokalisation dieser Blutergüsse je nach ihrem Ursprungsorte (Leber, Milz, Mesenterium) in gewisse Bahnen gelenkt wird, ermöglichen mitunter diagnostische Vermutungen. So tritt bei Milzrupturen die Dämpfung zuerst links, bei Leberrupturen die Dämpfung zumeist rechts auf, um erst später die andere Seite mitzubetreffen. Doch gilt dies nur, wenn der Verletzte die Rückenlage einhält. Auch eine zunächst in die Mitte der Bauchhöhle sich ergießende Blutung wird bei Seitenlage der Verletzten eine entsprechend lokalisierte Flankendämpfung ergeben. Jedenfalls aber ist eine innerhalb weniger Stunden nach der Verletzung auftretende abnorme intraabdominale Dämpfung eine wesentliche Stütze der Annahme, daß eine Organverletzung vorliegt, sei diese Dämpfung nun durch Blut oder durch rasch sich ansammelndes Exsudat bedingt. Andrerseits muß auch das Verschwinden der normalen Dämpfungen, speziell der Leberdämpfung beachtet werden. Ob dieses Verschwinden durch Ansammlung von freiem Gas in der Bauchhöhle — besonders bei Magenrupturen — oder durch rasch zunehmenden Meteorismus mit folgender Kantenstellung der Leber bzw. Überlagerung der Leber durch geblähtes Querkolon bedingt ist, jedenfalls ist auch das Verschwinden der Leberdämpfung ein zu beachtendes Symptom. Da dieses Symptom aber bei Meteorismus überhaupt auftreten kann, da Meteorismus selbst beträchtlichen Grades nach Bauchkontusion reflektorisch auch ohne Organverletzung zustandekommen kann, so ergibt sich, daß weitgehende Schlüsse aus dem Verschwinden der Leberdämpfung allein nicht gezogen werden dürfen.

In der letzten Zeit ist es ein Symptom, dem eine besondere Bedeutung für die frühzeitige Diagnose einer intraabdominalen Verletzung zugesprochen wird: die lokalisierte Bauchdeckenspannung. Dieses zuerst von französischen Chirurgen in seiner vollen Wichtigkeit erkannte, bezeichnenderweise „defense musculaire“ benannte Symptom entsteht als Reflex, ausgelöst durch den auf eine Stelle des Peritoneum parietale wirkenden Reiz. Dieser Reiz kann durch einen Bluterguß ebenso wie durch ein beginnendes entzündliches Exsudat gegeben sein und es ist daher begreiflich, daß die lokale Bauchdeckenspannung nicht nur für die Klinik der Bauchverletzungen, sondern auch für die Indikationsstellung bei intraabdominalen Entzündungsprozessen jeder Art von größter Bedeutung ist. Ganz kritiklos darf selbstverständlich auch dieses

Symptom nicht verwertet werden. Vor allem kann eine Verletzung der Bauchdecken selbst, speziell ein präperitoneales Hämatom, reflektorische Bauchdeckenspannung auslösen; mitunter wird eine geübte Hand hier durch den Palpationsbefund die Sachlage klären. Andrerseits können oberhalb oder im Bereiche des Zwerchfells sitzende Läsionen zu Bauchdeckenspannung führen und bei den Zwerchfellrupturen ist eine Spannung der Bauchdecken oberhalb des Nabels sehr häufig. Im allgemeinen kann man aber sagen, daß das Symptom einer lokalisierten, deutlich ausgesprochenen Bauchdeckenspannung nach einer Bauchverletzung zumeist den Verdacht auf das Bestehen einer intraabdominalen Organverletzung wachrufen muß.

Sind die Symptome, die eine Verletzung eines intraabdominalen Organes anzeigen, anfangs unklar und nicht eindeutig, so werden sie oft genug im weiteren Verlaufe und sehr schnell erschreckend deutlich. In jenen Fällen, bei denen die Blutung das wesentliche Moment darstellt — Verletzungen von Milz, Leber, Mesenterium —, nimmt die Anämie rasch zu, der Kranke wird immer blässer, der Puls wird rascher und kleiner, endlich unfühlbar, die Extremitäten werden kühl, das Sensorium wird unklar, die Atmung wird rasch uud oberflächlich, der Kranke wird unruhig, Erbrechen tritt auf und innerhalb weniger Stunden, mitunter noch schneller, tritt der Tod ein. Langsam ist der Verlauf in jenen Fällen, in denen infolge Verletzung eines mit infektiösem Material erfüllten Organes — Magen, Darm — Peritonitis auftritt, während die Blutung in den Hintergrund tritt. Da kann erst eine Zeit scheinbaren relativen Wohlbefindens verstreichen, der eventuell anfangs vorhandene Shok vergeht und stundenlang, ja 24 Stunden und mehr, kann der Unerfahrene, der die Bewertung unscheinbarer Symptome nicht erfaßt, das Vorhandensein einer inneren Organverletzung für ausgeschlossen halten, bis dann die mitunter in rascher Folge einsetzenden Erscheinungen der Peritonitis ihm zeigen, daß er den richtigen Zeitpunkt für das therapeutische Handeln unbenutzt verstreichen hat lassen. Nun kommen Aufstoßen, Singultus, Erbrechen, spontaner Bauchschmerz, Meteorismus, Pulsbeschleunigung, eventuell Temperatursteigerung, Stuhl und Winde bleiben aus und nun läuft das Krankheitsbild der Peritonitis mit all seinen Qualen im Verlaufe von wenigen Tagen zu dem nicht mehr abwendbaren Ende. Die wenigen Fälle, in denen unter Bildung eines zirkumskripten Abszesses Heilung einer nach Bauchverletzung aufgetretenen Peritonitis beobachtet werden kann, sind so selten, daß sie praktisch für die Prognose dieser Verletzung nicht in Betracht kommen. Selbstverständlich sind die Zahlen, welche die Statistiken für die ohne Operation geheilten Bauchverletzten anführen, nicht einwandfrei, weil man ja in diesen Fällen zumeist keinen Beweis für das Vorhandensein einer Organverletzung liefern kann.

Immerhin mögen hier einige Zahlen angeführt werden, die sich in Zusammenstellungen von großen Reihen von Bauchverletzungen finden und aus denen die Gefährlichkeit dieser Verletzungen und die Besserung der Prognose bei frühzeitiger Operation hervorgeht. *Petry* hat 219 Magen-Darmrupturen zusammengestellt. Davon betrafen 21 den Magen, 172 den Dünndarm, 26 den Dickdarm. Am häufigsten waren das obere Ende des Jejunum und das unterste Ende des Ileum, also zwei fixierte Darmabschnitte betroffen. Von 199 Darmrupturen wurden 39 operiert; von den 160 anderen starben 149; 11 kamen zur Heilung; doch kam es in 10 von diesen 11 Fällen zu Kotabszessen (von denen 7 operiert werden mußten, während 3 spontan durchbrachen). Von den 149 Verstorbenen waren 16 verblutet. Bei 122 war diffuse Peri-

tonitis die Todesursache. Bei 6 Verletzten bestanden anfangs Adhäsionen; die Kranken starben später an Spätperitonitis. Zweimal bildeten sich ungenügende Verklebungen, die das Auftreten einer allgemeinen Peritonitis nicht verhinderten. 1mal war Inkarzeration durch adhärentes Netz die Todesursache; 9mal bildete sich anfangs eine zirkumskripte Peritonitis, die 3mal später diffus wurde, während die anderen 6 Verletzten an der zirkumskripten Peritonitis starben. Von 28 Darmkontusionen, also Verletzungen ohne sofortige Eröffnung des Darmlumens, starben 12, während 16 geheilt wurden, davon 3 unter Abstoßung einer gangränösen Darmpartie; 1mal entwickelte sich eine Stenose, die eine spätere Operation erforderlich machte. Von den 12 Verstorbenen starben 2 an Shok, 4 an Perforationsperitonitis, 2 an Diffusionsperitonitis, 4 an Stenosen. Von 26 Magenverletzungen, und zwar 22 subkutanen Rupturen und 4 Kontusionen, starben 13, darunter 2 an Blutung, 11 an Peritonitis. Von den 13 geheilten Fällen genasen die meisten auch nicht ohne alle Komplikationen: 2mal entwickelten sich Ulzera, die später ohne Operation heilten, 2mal kam es zu Stenose nach Ulzerationsbildung, wodurch nachträgliche Operationen erforderlich wurden; in 4 Fällen kam es zu zirkumskripter Peritonitis mit Abszeßbildung; 2 dieser Abszesse perforierten spontan, 2 mußten operativ eröffnet werden. Aus *Petrys* Zusammenstellung geht außerdem hervor, daß die meisten Todesfälle nach Darmrupturen in den ersten 12—48 Stunden nach der Verletzung erfolgen. Die Magenrupturen erscheinen prognostisch etwas besser als die Darmrupturen.

Auf welche Weise können die spontanen Heilungen bei subkutanen Bauchverletzungen erklärt werden? Leber- und Milzverletzungen können, wenn die Blutung zum Stillstande kommt, ohne jede weitere Konsequenzen ausheilen. Eine Narbe, welche die Funktion in keiner Weise stört, kann später das einzige Residuum der Verletzung darstellen. Natürlich darf der Riß nicht zu tief gehen, er darf vor allem nicht die großen Gefäße am Hilus betreffen. Ist letzteres der Fall, so ist der Verblutungstod die Regel. Mitunter kann allerdings auch unter solchen Verhältnissen die Blutung spontan zum Stillstande kommen und späterhin kann es dann, wie schon erwähnt, zur Bildung von Sequestern an der Leber und Milz, eventuell auch zu Totalnekrose der Milz und unter Bildung von Abszessen zur Ausstoßung der Sequester kommen.

In der Literatur sind einige Fälle von Abstoßung von Lebersequestern mehrere Monate nach der Verletzung mitgeteilt, die sämtlich in Heilung ausgegangen sind. Daß dies aber nicht immer zu erwarten ist, zeigt ein Fall, den *Schnitzler* beobachtet hat. Die betreffende Patientin, eine ca. 30jährige Frau, war bei einem Sturz mit der Postkutsche unter den Wagen zu liegen gekommen. Zunächst schwere Shokerscheinungen, dann lange dauernder Ikterus und peritonitische Erscheinungen. Nach 4 Monaten war der Zustand so weit gebessert, daß die Kranke nach Wien gebracht werden konnte. Als sie hier untersucht wurde, konnte man folgendes feststellen: Die Kranke war äußerst herabgekommen, die unteren Extremitäten ödematös, abendliche Temperatursteigerungen bis 38·6, Puls 120, sehr klein; geringer Ikterus; in der Unterbauchgegend rechts eine fluktuierende Resistenz; der Nabel etwas vorgetreten und fluktuierend; über der rechten Lunge hinten unten eine 3 Querfinger hohe Dämpfung; über dieser die Haut etwas ödematös. Eine Inzision vom Nabel nach abwärts förderte etwas Eiter, dem Leberbröckel beigemengt waren, zutage; ein mit der Steinsonde verfolgbarer Gang führte in die Lebergegend. Die Kranke erholte sich aus ihrem elenden Zustande nicht mehr und starb wenige Tage nach der Inzision. Es unterliegt wohl keinem Zweifel, daß hier traumatische Lebersequester zu der deletären Eiterung geführt hatten und daß ein früher ausgeführter operativer Eingriff die Kranke hätte retten können.

Ernster liegen schon die Verhältnisse, wenn die Leberruptur die Gallenblase oder einen großen Gallengang mit betrifft. Normale Galle erzeugt wohl nur eine chemische und keine septische Peritonitis; ist jedoch die Galle, wie so häufig, infiziert, so kann natürlich eine progrediente und deletäre Peritonitis entstehen. Aber auch das Ausfließen der reinen Galle in die Bauchhöhle und der Gallenaszites bedingt eine große Gefahr, die der Inanition, und bei Rupturen der großen Gallen-

wege kann eine spontane Heilung nur in den Fällen erfolgen, bei denen ein Teil der Zirkumferenz der Kanalwand erhalten ist. Aber schon früher haben wir die Zahlen angeführt, welche erweisen, daß die spontanen Heilungen bei Rupturen des Ductus hepaticus oder choledochus nur seltene Glücksfälle sind.

Bei Zerreißungen des Mesenteriums müssen zwei Gefahren vermieden werden, wenn Heilung eintreten soll: die Gefahr der Verblutung aus dem zerrissenen Mesenterium und die Gefahr der Ernährungsstörung (Gangrän) des zu dem betreffenden Mesenterium gehörigen Darmabschnittes. Die Gefahr der Verblutung ist, abgesehen von dem Umfang der Verletzung, immer größer, je weiter zentral, d. h. je weiter vom Darm entfernt die Zerreißung erfolgt ist; die Gefahr der Darmgangrän ist hingegen um so größer, je näher dem Darmrand das Gekröse verletzt ist, und ist am größten, wenn der Darm auf einer längeren Strecke gerade am Mesenterialansatz abgerissen ist. Kleine und auch mittelgroße Mesenterialgefäße können wie analoge Gefäße anderer Regionen spontan zu bluten aufhören, wenn die Kontraktion der Wand oder Thrombosierung eintritt. Die Blutung aus größeren Mesenterialgefäßen hingegen kann zum Tode durch Anämie führen. Die Gangrän des Darmes kann ausbleiben, wenn die Ablösung des Mesenteriums vom Darm nur eine ganz kurze, weniger als 10 *cm* lange Strecke betrifft oder wenn die Verletzung des Mesenteriums so weit vom Darmrand entfernt liegt, daß die dicht am Darm laufenden, einen Kollateralkreislauf ermöglichenden Gefäßarkaden unversehrt geblieben sind. Unter solchen Umständen kann spontane Heilung selbstverständlich leicht erfolgen. Aber selbst wenn eine zirkumskripte Darmgangrän erfolgt, ist spontane Heilung nicht ausgeschlossen. Bedarf es doch immerhin einer nach vielen Stunden zählenden Zeit bis zur vollen Ausbildung der Darmgangrän; bis dahin können sich Adhäsionen bilden, welche das Eintreten einer diffusen Peritonitis verhindern. Es kann zu zirkumskripten Abszessen kommen, der gangräneszierende Darm kann später abgestoßen werden, glückliche Zufälligkeiten können das schwer bedrohte Leben retten. Verfehlt wäre es aber, auf das Eintreffen dieser Zufälligkeiten zu rechnen; auch die Mesenterialverletzungen sind rationellerweise nur operativ und nicht exspektativ zu behandeln.

Auch bei den Rupturen von Magen oder Darm gibt es verschiedene Möglichkeiten eines spontanen glücklichen Ausganges: die Bildung zirkumskripter Abszesse, die bald mitten im Bauchraum, bald nahe der vorderen Bauchwand, mitunter im *Douglas*schen Raum, bisweilen subphrenisch gelagert sind. Allerdings kann von solch einem Abszeß später wieder eine diffuse Peritonitis — infolge von Perforation des Abszesses oder infolge von Durchwanderung von Infektionserregern durch seine Wandungen — ausgehen und noch nachträglich zum Tode führen. Auch kann ein solcher Abszeß, wenn er nicht rechtzeitig eröffnet wird, zu Pyämie oder Sepsis führen und so kann die Scheinbarkeit dieser spontanen Heilung klargelegt werden. Um aber überhaupt das unmittelbare Entstehen der allgemeinen Peritonitis zu verhindern und das Zustandekommen einer zirkumskripten Entzündung zu ermöglichen, müssen viele günstige Umstände zusammenwirken. Von Bedeutung ist der möglichst geringe Füllungszustand des perforierten Organes; ferner ist eine geringe Beweglichkeit des verletzten Teiles günstig. Zur Bildung

der abgrenzenden Verklebung können die umliegenden Eingeweide, Netz und Peritoneum parietale herangezogen werden. Jede Bewegung, sowohl Bewegung des Individuums als Bewegung des verletzten Intestinums erschwert die Entstehung von Verklebungen und erhöht infolgedessen die Gefahr der Verletzung noch mehr. Daraus ergeben sich die therapeutischen Vorschriften für die aus irgend einem Grunde nicht operativ behandelten Bauchverletzungen: absolute Ruhe des Verletzten, möglichste Einschränkung der Ernährung für die ersten Tage nach der Verletzung.

Aus all dem bisher Gesagten geht hervor, daß die spontane Heilung der subkutanen Bauchverletzungen von einer Reihe glücklicher Zufälligkeiten abhängt, deren Herbeiführung nicht in unserer Hand liegt. Hingegen sind alle intraabdominalen Verletzungen, sofern sie nicht durch ihre Ausdehnung oder Multiplizität absolut tödlich sind, einer planvollen operativen Therapie wohl zugänglich. Daraus ergibt sich die Regel, die subkutanen Bauchverletzungen stets operativ zu behandeln, wenn nicht entweder durch die Schwere der Verletzung jede Aussicht auf Heilung geschwunden ist oder andrerseits das Bestehen einer intraabdominalen Organverletzung mit Sicherheit auszuschließen ist. Wie aber mehrfach betont worden ist, sind unsere diagnostischen Hilfsmittel leider keine so zuverlässigen, daß wir in jedem einzelnen Falle das Vorhandensein oder Fehlen einer intraabdominalen Organverletzung mit Sicherheit behaupten könnten. Da aber unter diesen Verhältnissen die Unterlassung der Laparotomie bei Vorhandensein einer intraabdominalen Verletzung, ja nur das Hinausschieben der Operation bis zum Eintreten solcher Symptome, welche uns diese Verletzungen sicher beweisen, gefährlicher ist als die Ausführung einer explorativen Laparotomie, die uns eventuell das Fehlen intraabdominaler Verletzungen aufweist, so ergibt sich die Regel, jeden Bauchverletzten an einen Ort und unter Verhältnisse zu bringen, welche die Ausführung einer Laparotomie unter den notwendigen Sicherheitsmaßregeln gestatten. Dann wird eine vielleicht überflüssigerweise unternommene Laparotomie dem Verletzten keinen Schaden bringen und, wenn diese Besorgnis entfällt, wird die rechtzeitige Vornahme der Operation bei der subkutanen Bauchverletzung nicht unterlassen werden. Der Transport des Verletzten in eine chirurgische Krankenanstalt ist daher eigentlich die erste Aufgabe, die an den Arzt herantritt, wenn er zu einem Bauchverletzten gerufen wird, und die Fälle, in welchen dieser Transport unterbleiben kann, sind schon vorher angedeutet, einerseits jene schwersten Fälle, in welchen jede ärztliche Hilfe zu spät erscheint, andrerseits jene Fälle allerleichtester, auf das Abdomen einwirkender Traumen, bei denen eine Verletzung innerer Organe ausgeschlossen werden kann. Allerdings kann man in der Entscheidung nach dieser Richtung nicht vorsichtig genug sein!

So sahen wir folgenden Fall: Ein zirka 60jähriger Mann rutscht, während er sitzend seine Uhr aufzieht, von einem niederen Sessel herab, so daß er ganz leicht auf das Gesäß auffällt. Er arbeitet zunächst weiter. Nach einigen Stunden treten Schmerzen im Unterleib auf, so daß der Verletzte sich nach Hause begibt. Gegen Abend wird der Arzt gerufen, der bei der Geringfügigkeit des Traumas sich nicht entschließen kann, eine ernste Verletzung anzunehmen. Der Kranke wird exspektativ 2 Tage lang behandelt. Als wir den Verletzten am dritten Tage nach dem Unfall zu

Gesicht bekommen, bietet er das Bild der fortschreitenden Peritonitis. Die Laparotomie, welche als Quelle derselben ein erbsengroßes Loch im Ileum nachweist, kann den Verletzten nicht mehr retten. Hier hatte also ein Fall auf das Gesäß von zirka 80 *cm* Höhe zur Entstehung einer Darmberstung geführt.

Die Möglichkeit des Transportes in eine entsprechend eingerichtete Anstalt ist bei der großen Anzahl moderner Spitäler, die in nicht allzu großer Entfernung voneinander verteilt sind, zumeist vorhanden. Selbstverständlich kann die Anstalt nur dann als entsprechend betrachtet werden, wenn ein erfahrener und gut ausgebildeter Chirurg dort wirkt, aber auch daran ist ja kein Mangel mehr vorhanden. Ist einmal ausnahmsweise der Transport in die chirurgische Anstalt aus äußeren Gründen unmöglich oder verweigert — was wohl selten vorkommt — der Verletzte den Transport, dann soll der praktische Arzt, der naturgemäß in der Beurteilung solcher Verletzungen keine große Erfahrung haben kann, baldmöglichst einen Chirurgen behufs Indikationsstellung zur Operation beiziehen. Nochmals möge als das vielleicht wichtigste Symptom der intraabdominalen Verletzung die reflektorische Bauchdeckenspannung hervorgehoben werden, was oft genug als entscheidend für die Indikation zur Vornahme der Laparotomie angesehen werden kann. Temperatursteigerung, gesteigerte Pulsfrequenz, Meteorismus, Erbrechen, spontaner Bauchschmerz, Verschwinden der Leberdämpfung, Auftreten von Flankendämpfung — all diese Symptome treten oft erst zu spät ein, um sie mit Vorteil für den Kranken verwerten zu können.

Wir müssen aber, das haben die Erfahrungen der letzten 20 Jahre ergeben, die Entscheidung über die Ausführung der Laparotomie rasch treffen, wir müssen mit Stunden sparen.

Petry hat festgestellt, daß von 42 innerhalb der ersten Tage nach der Verletzung operierten Kranken mit subkutanen Magendarmverletzungen nur 14 geheilt wurden. Von 18 innerhalb der ersten 24 Stunden Operierten starben 10, während 8 geheilt wurden; von 24 später als nach 24 Stunden Operierten wurden nur mehr 6 gerettet, 18 starben. Von den 28 Verstorbenen erlag einer einer interkurrenten Krankheit, 5 waren unvollständig operiert (Übersehen einzelner Verletzungen), 22mal konnte die vollständig durchgeführte Operation den Tod nicht aufhalten. Auch aus anderen Statistiken geht hervor, daß Operationen, die jenseits der ersten 24 Stunden nach der Verletzung ausgeführt wurden, wenig Aussicht mehr bieten, ja daß selbst eine Zusammenstellung der Resultate nach je 6stündigen Intervallen die verhängnisvolle Bedeutung der Verschleppung des Eingriffes auch um nur wenige Stunden unwiderleglich beweist.

Wenn aber auch der Entschluß und die Vorbereitungen zur Laparotomie wegen Bauchkontusionen rasch getroffen werden sollen, so müssen die Herrichtungen doch andrerseits mit aller Umsicht und Exaktheit getroffen werden. Ganz abgesehen davon, daß wir bei Einhaltung des Prinzips der Frühoperation gewiß ab und zu einmal die Laparotomie ausführen und keine innere Verletzung finden werden, daß wir daher dafür sorgen müssen, daß diese Laparotomie dem Verletzten keinen Schaden bringen darf, muß andrerseits daran gedacht werden, daß die Operationen bei Bauchverletzungen mitunter sehr komplizierte und langwierige Eingriffe bedeuten, daß wir mitunter Verletzungen an mehreren Organen zu versorgen haben, die Bauchhöhle auswaschen und drainieren müssen, daß also diese Operationen unter Umständen alle Umsicht und Erfahrung des Chirurgen erfordern. Diese Erwägung könnte dazu veranlassen, Verletzte, welche Zeichen von Shok aufweisen, von

der Operation auszuschließen, weil sie einem solchen Eingriff nicht gewachsen seien. Die Erfahrung hat jedoch gezeigt, daß in dieser Hinsicht Kühnheit mehr Verletzte rettet als zu weit getriebene Vorsicht. Der anfängliche Shok weicht allerdings von selbst oder unter Anwendung von Exzitantien und der nun eintretende bessere Zustand des Verletzten ermöglicht ruhigeres Überlegen und Operieren; bekommt man aber den Verletzten erst nach mehreren Stunden zu Gesicht und bestehen die sogenannten Shoksymptome — Blässe, Stupor oder Unruhe, schlechter Puls — noch fort, so muß bedacht werden, daß sich hinter den Shoksymptomen jene der Verletzung, Anämie und die fortschreitende Peritonitis verbergen, und jedes weitere Zuwarten erhöht dann nur die Gefahr.

Man hat auch bezüglich der Narkose bei schweren Bauchverletzungen Bedenken gehabt und die Ausführung der Laparotomie in Lokalanästhesie vorgeschlagen. Auch hier hat die Erfahrung gezeigt, daß die Ausführung der Laparotomie ohne Narkose an die Resistenz des Verletzten größere Anforderungen stellt als die entsprechend durchgeführte Inhalationsnarkose, die wir in solchen Fällen am besten mit Äther, eventuell unter Hinzufügung geringer Mengen von Chloroform durchführen.

Während bei den Stichverletzungen des Bauches die Stelle der Laparotomie durch die Wunde bestimmt ist, stehen wir bei den subkutanen Bauchverletzungen dieser Frage weit weniger sicher gegenüber. Ist schon die Frage, ob überhaupt eine intraabdominale Verletzung vorliegt, oft genug nicht mit voller Bestimmtheit zu beantworten, so ist die Entscheidung, welches Organ verletzt und ob nicht mehrfache Verletzungen vorliegen, noch seltener mit Sicherheit zu treffen. Einige Anhaltspunkte stehen uns wohl zur Verfügung, aus denen wir Rückschlüsse über die spezielle Art der Verletzung ziehen können. Zunächst bestehen doch häufig bestimmte Beziehungen zwischen dem Angriffspunkt der verletzenden Gewalt und dem verletzten Organ. In der Regel ist die Wirkung der Bauchkontusion in der nächsten Umgebung der äußeren Angriffsfläche am intensivsten und dementsprechend finden wir Leberrupturen am häufigsten bei rechtseitig einwirkenden, Milzrupturen bei links einwirkenden Traumen; der Magen wird zumeist nur bei Kontusionen des Oberbauches verletzt werden etc. Aber schon die früher erwähnten Tatsachen, daß Leber- und Milzrupturen bei Fall auf die Füße, Magen- und Darmrupturen bei Fall auf das Gesäß, bei starken Muskelanstrengungen, also indirekt entstehen können, beweisen, daß das verletzte Organ weit ab vom Angriffspunkt der Gewalt liegen kann. Daß oft genug weder ein objektiver (Hautabschürfung), noch ein anamnestischer Anhaltspunkt für die äußere Lokalisation der verletzenden Gewalt zu gewinnen ist, sei noch hinzugefügt. Rasch zunehmende Anämie spricht wohl in erster Linie für Verletzung von Leber oder Milz, in zweiter Linie für Verletzung des Mesenteriums, während die Blutung aus dem verletzten Darm selbst gewöhnlich nicht so stark ist, daß die Zeichen der Anämie denen der Peritonitis vorauseilen können. Es muß hier erwähnt werden, daß auch die subkutane Verletzung retroperitonealer Organe (Nieren) zu schwerer Anämie führen kann, wobei das zunächst retroperitoneal angesammelte Blut durch eine Ruptur des rückwärtigen Peritoneal-

blattes auch in die Bauchhöhle gelangen und so das Symptomenbild der schweren intraperitonealen Blutung erzeugen kann. Als diagnostisches Zeichen für die Leberrupturen kann mitunter auch ein in die rechte Schulter ausstrahlender Schmerz aufgefaßt werden. Der Ikterus nach Leberverletzungen tritt, wenn überhaupt, erst nach Ablauf mehrerer Tage auf, ist daher für den Operationsplan bei der frühzeitigen Operation wegen Bauchverletzung nicht verwertbar. Freies Gas in der Bauchhöhle spricht natürlich für Magen- oder Darmverletzung, rasches Verschwinden der Leberdämpfung wird in erster Linie bei Magenverletzungen beobachtet. Hämatemesis spricht für Magenverletzung, Blut im Stuhl für Darmverletzung. Die Bauchdeckenspannung ist auch für die Lokalisation der subkutanen Bauchverletzungen mitunter wertvoll: oft ist die stärkste Spannung gerade über dem verletzten Organ nachweisbar.

Wir haben diese wenigen und durchaus nicht immer verläßlichen diagnostischen Hilfsmittel an dieser Stelle eingeschaltet, weil sie weniger für die Frage der Indikation zur Laparotomie bei Bauchkontusionen überhaupt als für die Wahl der Operationsmethode verwertet werden können. Sprechen alle Erwägungen dafür, daß die Verletzung eines bestimmten Organes anzunehmen ist, so wird man natürlich den Schnitt dementsprechend anlegen und beispielsweise bei mit hinreichender Sicherheit diagnostizierter Milzruptur unter dem linken Rippenbogen eingehen. Im allgemeinen jedoch empfiehlt sich zunächst ein Schnitt in der Linea alba, der je nach dem Befund durch Verlängerung vergrößert werden kann, wenn nicht die Hinzufügung eines Querschnittes oder eines zweiten Schnittes an entfernter Stelle im einzelnen Falle zweckmäßiger erscheint. Dem Befund nach Eröffnung des Peritoneums hat man alle Aufmerksamkeit zu widmen, da die sichere Diagnose oft durch den ersten Blick in die Bauchhöhle geklärt wird. Liegt eine intraabdominale Verletzung vor, so wird Blut fast immer zu finden sein; geringe Blutungen lassen über die Blutungsquelle keinen Schluß zu, größere Blutungen, stets nachquellendes Blut lenken natürlich die weitere Untersuchung auf Leber, Milz und Mesenterium. Strömt Gas aus der eröffneten Bauchhöhle, so haben wir nach Verletzungen des Magens oder Darmes zu suchen (geruchloses Gas spricht für Magenverletzung); sind Magen- oder Darminhalt in der Bauchhöhle zu finden, so ist die Diagnose eo ipso gegeben. Nicht selten quellen aus dem Peritonealschlitz gelbe Krümel, von einer Leberruptur herrührende Partikelchen hervor und der Erfahrene kann dadurch mit dem ersten Blick die Diagnose stellen. Schon wenige Stunden nach der Verletzung findet man unter Umständen bei der Laparotomie schon fibrinös-eitrigen Belag auf Bauchfell, Netz und Därmen und das eigentümlich klebrige Anfühlen der Därme im ersten Beginne der Peritonitis ist mitunter schon 2—3 Stunden nach der Verletzung zu konstatieren. So klärt in der Mehrzahl der Fälle die Laparotomie sehr rasch über Fehlen oder Vorhandensein einer intraabdominalen Verletzung auf. Mitunter liegen allerdings die Verhältnisse anders; es besteht nur eine kleine Darmverletzung oder eine Ruptur an der kleinen Kurvatur oder am Fundus des Magens. Da kann stundenlang der Austritt von Inhalt in die Bauchhöhle ausbleiben und nur die nächste Umgebung der Verletzungsstelle weist Spuren der beginnenden Entzündung auf. Daher muß auch bei zunächst negativem Befund der ein-

fachen Eröffnung der Bauchhöhle eine etwas genauere Absuchung derselben folgen, um nicht dem Mißgeschick zu verfallen, trotz Laparotomie die inneren Verletzungen unbehandelt zu lassen — ein Mißgeschick, das schon viele Opfer gefordert hat.

Sind die Verletzungen dem Auge und der Hand zugänglich gemacht, so muß man sich bei der Versorgung der Wunden von den allgemein gültigen chirurgischen Regeln leiten lassen.

Bei Leberwunden steht die Sorge für die Blutstillung in erster Linie. Wie schon früher erwähnt, haben wir hier die Wahl zwischen Tamponade mit Jodoformgaze oder in Adrenalinlösung getränkter Gaze einerseits, Naht andrerseits.

Wir haben mehrmals mit der Tamponade mit Adrenalingaze, speziell in einem Falle von gänzlicher Loslösung eines faustgroßen Leberstückes, sehr gute Erfahrungen gemacht und empfehlen sie daher für alle Fälle, in denen die Naht nicht leicht ausführbar ist, z. B. bei weit rückwärts gelegenen Leberrupturen.

Sind die großen Gallengänge zerrissen, so wird die Naht kaum je mit so großer Verläßlichkeit ausführbar sein, daß auf Drainage des Ductus hepaticus oder choledochus verzichtet werden könnte. Daher begnügt man sich am besten mit dieser Drainage und umgebender Tamponade. Ist der Ductus choledochus total quer durchrissen, so käme wohl die Abbindung desselben und Cholezystenterostomie als Methode der Wahl in Betracht.

Findet man bei der Laparotomie eine Ruptur der Milz — Einwirkung des Trauma in der Gegend des linken Rippenbogens, rasch zunehmende Anämie, Bauchdeckenspannung unter dem linken Rippenbogen, hauptsächlich linkseitige Flankendämpfung können die Vermutungsdiagnose ermöglichen —, so hat man die Wahl zwischen Splenektomie, Naht und Tamponade der Milzwunde. Nur bei oberflächlichen, keineswegs in den Hilus reichenden Rupturen begnüge man sich mit der Tamponade oder Naht. Ist die Milz besonders brüchig — Malariamilz z. B. —, so ist die Naht ganz unsicher und der Versuch aufzugeben. Da Nachblutungen nach Tamponade und auch nach Naht der Milz möglich sind, da die Exstirpation der Milz für den Organismus keine wesentliche Bedeutung hat, so ist bei tieferen Einrissen in die Milz die Splenektomie allen anderen Methoden vorzuziehen. Nur vergesse man nicht, daß sehr sorgsame und isolierte Ligatur der Gefäße des Milzstieles erforderlich ist, wenn man Nebenverletzungen einerseits (Pankreasschwanz, Magengefäße) oder Nachblutungen andrerseits mit Sicherheit vermeiden will. Gute Zugänglichkeit zum Operationsgebiete ist hier die erste Bedingung.

Verletzungen des Pankreas verraten sich, wenn mehr als 24 Stunden seit dem Unfall verflossen sind, durch die Fettnekrosen am Netz und Mesenterium. Sieht man diese gelben, mattglänzenden Flecke, so muß das Pankreas unbedingt bloßgelegt werden. In früheren Stadien wird ein in der Bursa omentalis nachweisbarer Bluterguß zur Untersuchung des Pankreas veranlassen und schließlich soll man, wenn das Trauma die Oberbauchgegend betroffen hat, gelegentlich der Laparotomie eine Inspektion des Pankreas nie unterlassen. Auch bei den Pankreasrupturen hat man die Wahl zwischen Naht und Tamponade. Die Naht ist von *Garrè, Borchardt* u. a. schon mit Erfolg ausgeführt worden. Doch muß stets eine Tamponade des Wundgebietes hinzugefügt werden, weil ja

der Naht Fettnekrosen folgen und bei beträchtlicherer Ausdehnung derselben, wenn nicht für Schutz der Umgebung durch Tamponade gesorgt ist, eine neuerliche Gefahr für den Verletzten entsteht. Ist die Naht des Pankreasrisses nicht ausführbar, so begnüge man sich mit ausgiebiger Tamponade. Die Aussichten der operativen Behandlung von Pankreasrupturen sind nach den Erfahrungen der letzten Jahre durchaus nicht so schlecht.

Bei den Verletzungen des Mesenteriums ist die Blutstillung natürlich in exaktester Weise durchzuführen, doch ist diese Aufgabe durch die Rücksicht auf die zu erhaltende Lebensfähigkeit des Darmes oft erschwert. Bei kleinen Einrissen, die nicht unmittelbar am Darmansatz liegen, kann natürlich unbedenklich Ligatur oder Umstechung ausgeführt werden. Ist weiter zentral ein größeres Gefäß verletzt, so wäre wohl seitliche Ligatur oder Gefäßnaht zu versuchen; immerhin kann auch ein Mesenterialgefäß mittleren Kalibers einige Zentimeter weit vom Darm noch ligiert werden; es kann dann durch die Randgefäße ein Kollateralkreislauf stattfinden; jedenfalls wird man nach der Ligatur den betreffenden Darmabschnitt genau inspizieren und das Vorhandensein einer Pulsation in den kleinen Darmarterien kontrollieren. Die Verletzungen der großen Mesenterialgefäße führen natürlich oft zu so raschem Verblutungstod, daß gar keine Laparotomie mehr unternommen werden kann; kommt es doch noch zur Operation, so kann bei Arterienverletzung die Naht, bei Venenverletzung seitliche Ligatur oder das Liegenlassen einer Klemme versucht werden. Betrifft die Verletzung den Ansatz des Mesenteriums an den Darm in der Ausdehnung von mehr als 6—8 *cm*, so muß der entsprechende Darmabschnitt, der ja der Gangrän verfallen würde, reseziert und die Darmvereinigung nach einer der üblichen Methoden angeschlossen werden.

Bei Magenrupturen, deren Diagnose in der Regel gleich nach Eröffnung des Peritoneums durch das Ausströmen von Gas und Spuren von Mageninhalt gesichert wird, kommt natürlich in erster Linie die Naht und daneben eine der anderen bei der Ulkusperforation des Magens geschilderten Methoden in Betracht. Die Ausführung der Naht unterliegt nur bei Verletzungen nahe der Kardia Schwierigkeiten.

Bei Darmrupturen, deren Auffindung ebenfalls durch die sichtbaren Inhaltsspuren und die gegen den Ort der Ruptur zunehmenden Zeichen der Peritonitis erleichtert wird, ist zumeist die Naht indiziert. Nur bei ausgedehnten Quetschungen oder bei gleichzeitiger Verletzung des Mesenteriums ist anstatt der einfachen Naht die Darmresektion auszuführen.

Man darf nicht vergessen, daß für die subkutanen Darmrupturen gewisse Prädilektionsstellen erwiesen sind: Abgang des Jejunum vom Duodenum und unterstes Ileum; diesen Stellen muß entsprechende Aufmerksamkeit gewidmet werden. Es sei ferner darauf hingewiesen, daß im Bereiche des Dickdarmes Darmrupturen vorkommen, welche mit dem retroperitonealen Zellgewebslager, nicht aber mit der freien Bauchhöhle kommunizieren; hier fehlen natürlich zunächst peritonitische Zeichen und die Laparotomie ergibt (bei rechtzeitiger Ausführung) innerhalb des Peritonealkavums kein Symptom dieser Darmverletzung. Es muß daher nach dem Vorhandensein solcher Läsionen, wenn ihr Bestehen im speziellen Falle denkbar erscheint, direkt gesucht werden. Endlich darf an die Multiplizität von Darmrupturen nicht vergessen werden. Unscheinbare Zeichen können hier wertvoll sein. So operierten wir einmal folgenden Fall: Ein Mann war von einer Wagendeichsel in die Ileozökalgegend getroffen worden. Shok. Als wir den Kranken 3 Stunden später

sahen, bestand starke Bauchdeckenspannung rechts. Laparotomie: Ziemlich viel Blut in der Bauchhöhle. Vom untersten Ileum das Mesenterium dicht am Darmrand in der Ausdehnung von ca. 15*cm* abgerissen. Darmresektion in entsprechendem Ausmaß. Sonst war zunächst keine Verletzung der umliegenden Därme sichtbar. Es fiel ein zwirnsfadendünner Serosafaden auf, der vom eröffneten Unterbauch nach oben zu zog. Bei Verfolgung dieses Fadens kam man nun auf eine dicht unter dem Querkolon liegende, quer durchtrennte Jejunumschlinge; der aus dem peripheren Ende herausgezogene, dem zentralen Ende anhaftende Serosafaden hatte auf diese Verletzung geführt und zeigte gleichzeitig den Mechanismus an — Abreißung durch tangential wirkenden Zug.

Nie darf vergessen werden, daß sich die Bauchverletzungen in mannigfachster Weise kombinieren können und nur große Aufmerksamkeit und Erfahrung schützt vor dem Übersehen weiterer Verletzungen nach Auffindung einer solchen. Sind die intraperitonealen Verletzungen versorgt, die Ligaturen, Nähte, Tamponade ausgeführt, so entsteht stets noch die Frage nach der Versorgung der Bauchwunde. War schon weiter vergeschrittene Peritonitis da oder war die Bauchhöhle mit Magendarminhalt verunreinigt, so ist eine Ausspülung der Bauchhöhle mit heißer Kochsalzlösung (0·7%) stets angezeigt. War nur Blut in der Bauchhöhle angesammelt gewesen, so kann die Auswaschung der Bauchhöhle ebensogut unterbleiben. Komplette Naht der Bauchhöhle ist nur zu raten, wenn erstens keine Verletzungen vorliegen, bei denen Tamponade vorzuziehen ist (z. B. Pankreasverletzungen) und wenn zweitens noch keine weit fortgeschrittene Entzündung oder nennenswerte Verunreinigung des Peritoneums zu finden war. Sonst ist stets Drainage der Bauchhöhle zu empfehlen, und zwar jedenfalls drainierende Tamponade der nächsten Umgebung des verletzten Organes (mit feuchter Gaze und Gummidrains), bei verschleppten Fällen außerdem Drainage des *Douglas*schen Raumes, eventuell auch der Flankengegenden. Bei starkem Meteorismus ist außerdem die Einnähung einer geblähten Darmschlinge in die Wunde in Erwägung zu ziehen, um notwendigen Falles rasch eine Darmfistel zur Behebung des Meteorismus anlegen zu können. (Die Einnähung einer Darmschlinge kommt außerdem als Aushilfsmittel in Betracht, wenn eine Mesenterialverletzung dieser Schlinge vorliegt, welche die Lebensfähigkeit der betreffenden Schlinge in Frage stellt, aber noch nicht ausschließt.)

Die Nachbehandlung der operierten Bauchkontusion erfordert noch große Aufmerksamkeit. Bettruhe für mindestens 14 Tage, ruhige Rückenlage für 4—6 Tage sind selbstverständliche Erfordernisse. War die Indikation zur Laparotomie in erster Linie in einer Blutung gelegen, so muß eine weitere Zunahme der Anämie nach der Operation den Verdacht nach einer zweiten Blutungsquelle oder ungenügenden Blutstillungsmethode (speziell bei bloß tamponierten Parenchymwunden!) nahelegen und gibt eventuell Veranlassung zu einem neuerlichen, allerdings nicht sehr aussichtsreichen Eingriff. Schwerer zu deuten sind nach der Laparotomie fortschreitende, eventuell nach kurzdauernder Besserung neuerlich einsetzende peritonitische Erscheinungen. Hier kann eine übersehene Verletzung, eine ungenügend ausgeführte Naht die Ursache sein, es kann aber trotz tadellos durchgeführter Operation die schon vorher bestehende Peritonitis weitergehen und so wird man sich unter diesen Umständen zu einem neuerlichen Eingriff nur ausnahmsweise entschließen. Nur eine Nachoperation ist nach unseren Erfahrungen in derartigen Fällen nie zu unterlassen: die Anlegung einer

Darmfistel bei fortschreitendem Meteorismus. Dieser kleine Eingriff bringt fast immer subjektive Erleichterung und ist oft genug ausschlaggebend für das Zustandekommen der Heilung bei Peritonitis. Im übrigen spare man bei derart Operierten nicht mit subkutanen Kochsalzinfusionen — 1—2mal täglich 1—1·5 *l* 0·7% Kochsalzlösung von 40° —, verabreiche nach Bedarf Digitalis, Kampfer, zur Ernährung gebe man für die ersten Tage Tee mit etwas Milch und Kognak, zur Anregung der Darmtätigkeit verabfolge man — auch wenn der Darm genäht wurde — Klysmen von 30—100 cm^3; Massenklistiere sind in diesen Fällen zwecklos; ist Abgang von Stuhl und Winden bei Laparotomierten nicht durch kleine Klysmen, eventuell Belladonna (Atropin) zu erzielen, nimmt der Meteorismus bedrohliche Dimensionen an, so zögere man nicht mit der Anlegung einer Darmfistel.

Wir haben bisher nur von der operativen Behandlung nach Bauchkontusionen gesprochen; wie haben wir uns zu verhalten, wenn aus irgend einem Grunde — z. B. mangelnde Einwilligung des Verletzten — eine operative Behandlung nicht durchgeführt wird? Zunächst muß der Verletzte — abgesehen von dem unerläßlichen, schonend durchzuführenden Transport in das Krankenzimmer — absolute Bettruhe einhalten. Ferner muß die Nahrungszufuhr, wenn irgend ein Verdacht auf Magen- oder Darmverletzung besteht, möglichst restringiert werden. Bei unruhigen Kranken sei man nicht zu sparsam mit Morphiuminjektionen. Für die Darmtätigkeit muß in der oben angedeuteten Weise gesorgt werden. Vor allem muß aber für genaueste Beobachtung gesorgt werden, um bei irgend einem neu auftretenden Symptom, das die Indikation für eine operative Therapie wieder in den Vordergrund schiebt, nicht weiter Zeit zu verlieren; zunehmende Pulsfrequenz, Temperatursteigerung, Erbrechen, Meteorismus sind, wie schon erörtert, die wichtigsten der hier in Betracht kommenden Symptome. Erst wenn mehr als eine Woche nach einer Bauchkontusion gut vorübergegangen ist, dürfen wir mit größerer Bestimmtheit auf spontane Heilung rechnen. (Haben wir hingegen einen Bauchverletzten operiert, so sind wir meist schon, wenn die ersten 3 Tage nach der Operation gut verlaufen sind und der Darm seine Tätigkeit aufgenommen hat, zur Stellung einer guten Prognose berechtigt.) Allerdings kommen auch später noch Komplikationen verschiedenster Art vor. Zunächst entwickeln sich ja nach subkutanen Magen- und Darmrupturen, wenn sie unoperiert nicht letal verlaufen, oft nach Ablauf von vielen Tagen oder Wochen Abszesse, welche ebenso wie die ihnen folgenden Darmfisteln zumeist einer operativen Behandlung bedürfen.

Von besonderer Wichtigkeit sind aber, besonders mit Rücksicht auf die Unfallsgesetzgebung, Spätfolgen von subkutanen Bauchverletzungen, die sich mitunter einstellen, nachdem die unmittelbaren Unfallfolgen ganz unscheinbar gewesen waren. Schon früher wurde die Entstehung von Pankreaszysten und peripankreatischen Zysten nach stumpfen Verletzungen der Oberbauchgegend erwähnt. Der Zusammenhang dieser Zysten mit den Bauchkontusionen ist so häufig beobachtet, die Residuen direkt traumatischer Herde in Pankreaszysten sind so oft festgestellt worden, daß über die kausalen Beziehungen zwischen Pankreaszysten und Bauchverletzungen kein Zweifel mehr bestehen kann. Das Vorkommen von Lebersequestern sowie

von Milznekrosen nach subkutanen Bauchverletzungen wurde auch schon erwähnt; die praktische Bedeutung dieser Vorkommnisse ist schon wegen der großen Seltenheit geringer.

Auch die Mesenterialverletzungen können zu wichtigen Spätfolgen führen. Daß Darmgangrän und infolgedessen Peritonitis mit letalem Ausgang einer ausgedehnten Mesenterialverletzung folgen können, wurde schon erwähnt. Umschriebene Mesenterialverletzungen können aber zu zirkumskripten Nekrosen im Bereiche der Darmwand führen, es kann speziell die Mukosa wie nach Embolien kleiner Mesenterialgefäße etc. ringförmig nekrosieren und die resultierende Narbe führt zur Darmstenose mit allen ihren weiteren Konsequenzen. Diese Stenosen erfordern natürlich operative Behandlung durch Enteroanastomose oder Resektion.

Mannigfach sind die Störungen, welche den subkutanen Verletzungen des Magens und Darmes später folgen können. An die subserösen Hämatome kann die Entstehung von Verwachsungen des Magens und der Därme mit der vorderen Bauchwand, mit dem Netz oder der Därme untereinander folgen. So können schwere Erscheinungen von Störungen der Magen- und Darmfunktion — Schmerzen, Abmagerung, Erbrechen, Magendilatation, Darmsteifungen — einer zunächst leicht erscheinenden Bauchverletzung später folgen (*Riedel, Eichberg, Schloffer* u. a.). In manchen Fällen sind es traumatische Ulcera ventriculi, die später zur Stenose und zu multiplen Adhäsionsbildungen führen; auch Verblutung aus derartigen Magengeschwüren, Perforation in die freie Bauchhöhle andrerseits sind berichtet worden.

Sehr eingehend hat sich *Menne* mit den Spätfolgen der die Magengegend betreffenden stumpfen Verletzungen befaßt. Mit sehr kleiner Angriffsfläche wirkende Gewalten scheinen relativ häufiger zu derartigen Konsequenzen führen zu können als breit angreifende. Die unmittelbare Folge des Traumas in solchen Fällen ist zumeist eine Abhebung der Schleimhaut an den tieferen Schichten. Die abgehobene Schleimhaut kann nun der Nekrose verfallen. Ob dies geschieht, hängt von der Ausdehnung der Abhebung, der Größe des darunter befindlichen Hämatoms, dem Verhalten des Magensaftes ab. Da nun das Magendrüsensekret quantitativ und qualitativ Nerveneinflüssen unterworfen ist, kann das Trauma auch durch seine nervösen Konsequenzen auf den weiteren Verlauf der Magenverletzung von Einfluß sein.

Die Darmstenosen nach Bauchkontusionen sind durch verschiedene pathologische Zustände erklärlich *(Schloffer)*. Abgesehen von den früher erwähnten zirkulären Strikturen nach Mesenterialverletzungen, abgesehen von Verwachsungen der Därme untereinander, mit der Bauchwand oder mit dem Netz, kann beispielsweise eine nach Trauma entstandene Invagination — ein mehrfach beobachtetes Ereignis — unter Stenosenbildung ausheilen. Selbst eine zirkuläre Durchtrennung des Darmes kann durch glückliche Zufälligkeiten, anstatt zu einer allgemeinen Peritonitis zu führen, zunächst ausheilen, worauf Stenosenbildung folgt. Auch sind Abknickungen des Darmes nach teilweiser Wandzerstörung beobachtet worden. Wenn auch in einem großen Teil dieser Fälle die unmittelbaren Unfallfolgen sehr schwere und augenfällige, die Laparotomie indizierende sind, so kommen doch auch Fälle vor, in denen das klinische Bild zunächst kein entsprechend schweres ist und erst die später einsetzenden Störungen die Schwere der Verletzung klar legen. Andrerseits kommen diese Spätfolgen in Fällen zur Beobachtung, die wegen zu schlechten Allgemeinzustandes nicht operiert

werden, die doch mit dem Leben davonkommen und später an den erwähnten Stenosenbeschwerden erkranken.

Aus all dem, was über die Bauchverletzungen hier erörtert wurde, ergeben sich für den praktischen Arzt eine Reihe von Regeln, deren Befolgung ihm nicht dringend genug empfohlen werden kann. Vor allem darf nie vergessen werden, daß eine scheinbar nur die Bauchdecken betreffende Wunde sehr häufig perforierend ist und ein Eingeweide mitverletzt; ebenso häufig finden sich bei einer durch stumpfe Gewalt erfolgten Bauchverletzung trotz anfänglichen Fehlens aller schweren oder peritonealen Erscheinungen intraabdominale Organverletzungen. Nur große Erfahrung auf diesem Gebiete ermöglicht hier einigermaßen verläßliche Diagnosen; ganz bestimmte Diagnosen gewinnen wir aber oft genug erst durch die Laparotomie. Die Aufgabe des praktischen Arztes erschöpft sich daher bei den Bauchverletzungen in der aseptischen Versorgung der eventuellen Bauchdeckenwunde, Durchführung eines schonenden Transportes in die nächste, entsprechend eingerichtete Krankenanstalt, wo unter allen Kautelen die so oft erforderliche operative Therapie durchgeführt werden kann. Nur die Stillung einer äußeren Blutung, stamme dieselbe aus den Bauchdecken oder aus vorgefallenem Netz oder Intestinum, die aseptische Bedeckung vorgefallener Eingeweide gehört noch in das Gebiet der ersten Hilfe, welche der praktische Arzt unbedingt leisten muß. Aber alles, was darüber hinausgeht, auch die Reposition vorgefallener Intestina, vermeide der nicht speziell chirurgisch ausgebildete Arzt. Er möge sich nicht durch falschen Ehrgeiz zur Lösung einer Aufgabe verleiten lassen, deren um wenige Stunden verspätete Durchführung durch die Hand des Geübten dem Kranken mehr Aussicht auf Rettung bietet als die sofortige aber nicht tadellose Erledigung durch den minder Erfahrenen. Auch hier kann sich in der Beschränkung ein Meister zeigen.

II. ABSCHNITT.

Chirurgie des Magens.

1. Kapitel.

Anatomische und physiologische Vorbemerkungen.

Der Magen, eine sackartige Erweiterung des Verdauungstraktes, schließt sich unmittelbar an die Speiseröhre an, welche 2—3 *cm* unterhalb des Hiatus oesophageus des Zwerchfelles ohne scharfe äußere Grenze in die Kardia, den Magenmund, übergeht. Vergleichen wir die Gestalt des Magens mit der Form einer Birne, so können wir sagen, das kolbige Ende liegt links oben unter dem Zwerchfell, der Stiel — die Pars horizontalis duodeni — rechts unten neben der Wirbelsäule.

Der Magen liegt aber nicht, wie man früher annahm, quer, sondern schräg, von links oben nach rechts unten, manchmal sogar fast vertikal.

Nach links und oben von der Kardia befindet sich eine blindsackförmige Ausbuchtung, der Fundus, welcher ohne Unterbrechung in das Corpus ventriculi, den Magenkörper, übergeht. An letzterem unterscheiden wir eine vordere und eine hintere Wand, welche durch die große und die kleine Kurvatur begrenzt werden.

Die kleine Kurve verläuft von der Kardia in einem nach rechts und oben konkaven Bogen zum Pylorus, die große Kurve stellt den längeren, in konvexem Bogen verlaufenden linken bzw. unteren Rand des Magens dar. An den allmählich schlanker werdenden Magenkörper schließt sich wieder eine kleinere Ausbuchtung von wechselnder Größe und Form, das Antrum pyloricum (Regio, s. Pars pylorica), welches bis an den Magenausgang, den Pylorus (Pförtner), reicht, an dem sich der Magen scharf gegen das Duodenum abgrenzt. Außen markiert eine meist scharf ausgeprägte Furche die Grenze, in der Tiefe ein muskulöser Ring (Sphincter pyloricus) und dieser bildet mit der nach innen vorspringenden Schleimhaut eine meist deutlich ausgebildete Klappe, die Valvula pylorica.

Die Regio pylorica ist äußerlich durch eine Einschnürung an der Curvatura major gegen den Magenkörper abgegrenzt, während an der kleinen Kurve die beiden Anteile ohne sichtbare Grenze ineinander übergehen. An der Innenfläche des Magens begrenzen sich beide Teile durch eine manchmal ziemlich scharf ausgeprägte Schleimhautfalte (Plica praepylorica).

Der Magen ist sowohl an seiner Vorder- wie an seiner Rückfläche von Peritoneum überzogen; von der kleinen Kurvatur spannt sich zur Leber das kleine Netz (Omentum minus), eine ungemein dünne Peritonealduplikatur, die nach rechts in das starke Lig. hepatoduodenale, nach links in das Lig. phrenicogastricum übergeht, welches die Kardia mit dem Zwerchfell verbindet. Das große Netz (Omentum majus) haftet sich an die große Kurvatur des Magens, verbindet zunächst den Magenfundus mit der Milz (Lig. gastrolienale), weiterhin die große Kurve mit dem Colon transversum (Lig. gastrocolicum) und in weiterer Folge mit der hinteren Rumpfwand (s. S. 5), von wo aus die Blutgefäße in das große Netz eintreten. Das Omentum majus ist das während des embryonalen Lebens umgeformte Magengekröse.

Die Versorgung des Magens mit Blutgefäßen ist eine überaus reichliche. Seine Arterien verlaufen entlang den Ansätzen des kleinen und großen Netzes; die beiden Arterien zwischen den Blättern des kleinen Netzes heißen Arteria gastrica dextra und sinistra*), die beiden zwischen den Lamellen des großen Netzes Ar-

*) Früher Aa. coronariae.

teriae gastroepiploicae; die den Magenfundus versorgenden Arteriae gastricae breves. Alle diese Arterien entstammen der Coeliaca, direkt von ihr entspringt jedoch nur die Arteria gastrica sinistra, während die übrigen mittelbare Zweige derselben sind: die Arteria gastroepiploica sinistra und die 2 oder 3 Arteriae gastricae breves zweigen von der Arteria lienalis ab, die Arteria gastrica dextra und die gastroepiploica dextra entstammen dem absteigenden Aste der Arteria hepatica (der Arteria gastroduodenalis). Die großen Venen folgen ziemlich genau den Arterien und ergießen ihr Blut mittelbar und unmittelbar in die Pfortader.

Von besonderer Bedeutung für den Chirurgen — mit Rücksicht auf die Radikaloperation des Magenkarzinoms — ist die Kenntnis der regionären Lymphdrüsen des Magens, die wir den Untersuchungen von *Most, Cuneo* und *Stahr* verdanken.

Die erste Station stellen drei Lymphdrüsengruppen dar: 1. die Drüsen im kleinen Netz, welche vom Pylorus bis zur Kardia reichen und welche von den meisten und stärksten Lymphgefäßen beider Magenflächen beschickt werden; 2. die Drüsen im großen Netz, welche entlang der Arteria gastroepiploica dextra verteilt sind; 3. Drüsen am Hilus der Milz, welche ihre Lymphe vom Fundus beziehen. Alle drei Gruppen senden ihre Lymphe weiter zu der zweiten Station, einem Paket von Drüsen, die sich am oberen Rande des Pankreas um den Ursprung der Arteria coeliaca gruppieren und sich einerseits bis zum Pylorus, andrerseits längs der Arteria lienalis fast bis zur Milz ausbreiten. Diese Lymphoglandulae pancreatico-lienales und coeliacae werden von einzelnen Lymphgefäßen des Magens auch direkt, mit Umgehung der ersten Drüsenstation, erreicht, sie beziehen ferner auch Lymphe von der Leber, der Milz und dem Pankreas und geben ihre Lymphe durch Vermittlung des Truncus intestinalis an den Ductus thoracicus weiter.

Die Innervation des Magens erfolgt durch beide Nn. vagi und durch den Sympathikus.

Von den drei hauptsächlichen Schichten der Magenwand (Serosa, Muskularis, Mukosa) bedarf die Muskulatur an dieser Stelle einer kurzen Besprechung. Man unterscheidet dreierlei Schichten: die Schichte der Ring-, der Längs- und der schräg verlaufenden Muskelfasern. Nur die (innerste) Schichte der Ringmuskulatur bekleidet den Magen ringsum; viel dürftiger ist die Längsmuskellage ausgebildet, welche hauptsächlich zwei, den Kurvaturen entlang verlaufende, der zirkulären Muskulatur eng anliegende Züge bildet. Eine besondere Stellung nehmen die schiefen Fasern ein, welche, zu einem zirka 2 *cm* breiten Band vereinigt, als eine hufeisenförmige Schlinge die linke Seite der Kardia umgreifen; die beiden Schenkel dieser hufeisenförmigen Schlinge verlaufen schräg über die vordere und hintere Magenfläche und reichen fast bis zur großen Kurvatur herab, wo sie sich an der Grenze zwischen Antrum pyloricum und Corpus ventriculi verlieren.

An dieser Stelle entsteht im arbeitenden Magen, sobald die Nahrung bis hierher vorgeschoben ist, ein tief einschneidender Kontraktionsring *(Hofmeister, Schütz)* und während seines Bestehens kontrahiert sich plötzlich das gesamte Antrum pyloricum unter Eröffnung des Pylorus. Aber auch am übrigen Magen treten dank der eigenartigen Verteilung der Muskulatur Kontraktionsphänomene auf, mit deren Studium *R. Kaufmann* sich befaßt hat, zirkuläre Kontraktionen, Drehungen und Schiebungen der Magenwände und schließlich Phänomene, welche zur Bildung einer Rinne an der kleinen Kurvatur führen.

Der Plan dieser ungemein komplizierten Bewegungen scheint zu sein, während des ganzen Verdauungsaktes die beiden durch die Hufeisenschlinge begrenzten Magenhälften voneinander abzuschließen, die festen Speisen in der Fundushälfte des Magens zurückzuhalten, die Flüssigkeiten hingegen entlang der an der kleinen Kurvatur entstehenden Rinne direkt ins Antrum pyloricum überzuführen. Das Prinzip einer Teilung des Magens in mehrere Abteilungen, welches beim Wiederkäuermagen morphologisch am deutlichsten ausgebildet ist, scheint also auch im Magen anderer Tiere und des Menschen funktionell, mit Hilfe von Kontraktionen bestimmter Partien, zum Ausdrucke zu kommen *(Kaufmann)*.

Über die verdauenden Eigenschaften des von den Drüsen der Schleimhaut produzierten Magensaftes sei folgendes erwähnt:

Die wichtigste Eigenschaft des sauren Magensaftes ist seine Fähigkeit, durch sein Pepsin unlösliche oder geronnene Eiweißkörper bei Körpertemperatur zu lösen. Ferner löst der Magensaft Leim und leimgebendes Gewebe. Milch wird durch ein besonderes Ferment, das Labferment, gefällt, durch ein anderes Ferment werden Trauben- und Milchzucker in Milchsäure verwandelt und Fette zu einem kleinen Teil schon im Magen hydrolytisch gespalten.

2. Kapitel.

Einiges über die Methoden der Magenuntersuchung.

Schon die bloße Inspektion kann ungemein wertvolle Aufschlüsse geben. Größere Magentumoren zeichnen sich durch schlaffe Bauchdecken deutlich ab, verschieben sich unter unseren Augen bei der Respiration, zeigen sich bei leerem Magen in der Mittellinie oder links von derselben, bei vollem weiter rechts; sehr oft sehen wir eine durch Blähung eines mäßig überdehnten Magens bedingte Vorwölbung in der Herzgrube; bei höheren Graden der Dilatation erkennen wir an dem geblähten, oft weit unter die Nabelhorizontale herabreichenden Magen den Verlauf der großen und kleinen Kurve, wir sehen, wie die gesteigerte Peristaltik in der gegen ein Hindernis ankämpfenden hypertrophischen Magenmuskulatur von links nach rechts abläuft, wie das Organ, in tetanischer Kontraktion einige Augenblicke verharrend, sich förmlich bäumt („Magensteifung"). Es gelingt häufig, durch leichtes Streichen oder Beklopfen des Organes oder durch Abkühlung Peristaltik und Magensteifung anzuregen und so sichtbar zu machen.

Die Perkussion gibt uns im allgemeinen wenig Aufschlüsse; sie ermöglicht uns immerhin, eine durch einen geblähten Magen bedingte Vorwölbung als solche zu erkennen und die Grenzen des künstlich aufgeblähten Organes (s. u.) annähernd festzustellen.

Für die Diagnose wichtige Momente erfahren wir durch die Palpation. Sie zeigt uns das Vorhandensein eines Tumors, orientiert uns über die respiratorische Verschieblichkeit eines solchen und läßt erkennen, ob ein Tumor bei Veränderung der Lage oder beeinflußt durch die untersuchende Hand Bewegungen ausführt. Können wir bei ausgesprochenen, auf eine Geschwulst hindeutenden Symptomen eine solche auch nicht palpieren, so ist dies noch kein Beweis für ihr Fehlen, verbergen sich doch zuweilen recht große Tumoren unter dem Rippenbogen oder unter der Leber. Führt man gegen einen dilatierten, Flüssigkeit und Luft enthaltenden Magen mit der Hand kurze Stöße, so entstehen ungemein charakteristische Plätschergeräusche, wie beim Schütteln eines halbvollen Fasses; sie sind häufig auch auszulösen, wenn man den Körper des Patienten ein wenig schüttelt. Schmerzempfindungen bei der Palpation, event. ausstrahlende Schmerzen können ebenfalls von Wichtigkeit sein.

Die Aufblähung des Magens geschieht zur Feststellung seiner Lage, Größe und Form; sie wird am besten so vorgenommen, daß man den Patienten zuerst 1 Kaffeelöffel voll Acidum tartaricum (Weinsteinsäure), in wenig Wasser gelöst, und gleich danach $1^1/_2$ Kaffeelöffel Natrium bicarbonicum, gleichfalls in Wasser gelöst, verschlucken läßt. Im Magen

entwickelt sich Kohlensäure, welche das Organ aufbläht, und schon nach wenigen Augenblicken sieht man bei Dilatation des Magens — schlaff gelassene Bauchdecken vorausgesetzt — die Umrisse desselben sich deutlich abkonturieren oder man ist wenigstens imstande, durch die Perkussion den abnorm tiefen Schall des Magens von der Nachbarschaft deutlich abzugrenzen. Bei Verdacht auf frisches Ulkus darf die Magenaufblähung als sehr gefährlich nicht ausgeführt werden; in jedem Falle empfiehlt sich, den Magenschlauch bereit zu halten und einzuführen, falls Gefühl stärkerer Spannung eintritt und der Kranke nicht durch Aufstoßen die Gase entleert.

Fig. 4.

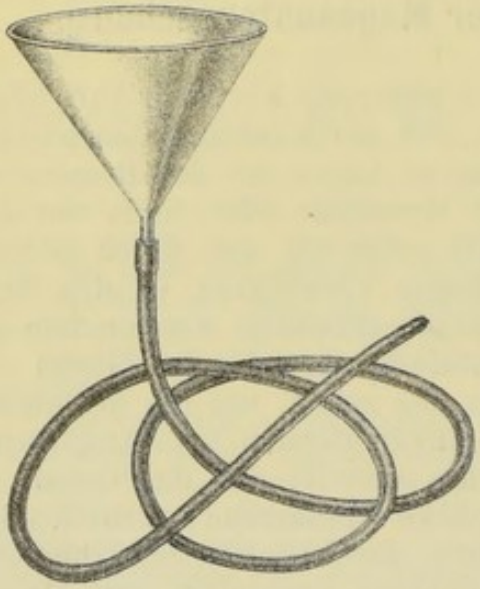

Magenschlauch.

Zur weiteren Untersuchung des Magens stehen uns noch eine Reihe von Methoden zur Verfügung, deren wichtigste die Funktionsprüfung des Organes ist.

Schon die Untersuchung des Erbrochenen gibt uns hierbei wichtige Fingerzeige.

Erfolgt das Erbrechen ca. 7 bis 8 Stunden nach der letzten Mahlzeit, so läßt sich daraus entnehmen, daß eine motorische Insuffizienz, eine häufige Folgeerscheinung der Pylorusstenose, vorliegt. Vorhandensein von unverdauten Speiseresten im Erbrochenen ca. 3 Stunden nach der Mahlzeit läßt eine Störung des Chemismus erkennen.

Für gewöhnlich werden wir uns mit der Untersuchung des Erbrochenen nicht begnügen, sondern die Ausheberung des Magens zu Hilfe nehmen.

Wir benutzen hierzu stets einen weichen Schlauch von 2 *m* Länge und 10 *mm* Lumen, an dem ein Trichter befestigt ist (Fig. 4) und wenden prinzipiell die Magenpumpe (Fig. 5) als zu gefährlich nicht an. Man führt die Sonde für gewöhnlich dem sitzenden Kranken ein, der durch Schlucken die Manipulation wesentlich erleichtern kann. Mit Hilfe des Schlauches kann man:

1. die Magenkapazität bestimmen, wozu nur notwendig ist, die Menge des leicht einfließenden Wassers (37° C) zu messen;

2. aus dem nüchternen Magen eventuelle Rückstände entfernen, deren Untersuchung zu dem gleichen Resultate führt wie die Untersuchung des Erbrochenen;

3. das Probefrühstück entnehmen. Wir pflegen als solches $^3/_4$ Stunden vor der Magenentleerung dem nüchternen Kranken eine Semmel und eine Tasse leeren Tee (zirka 400 *g*) zu reichen *(Ewald)*.

Der durch die Ausheberung gewonnene Speisebrei wird unverdünnt filtriert und zur Untersuchung verwendet. Aus einem normalen Magen erhalten wir so 30—70 cm^3 Filtrat, bedeutend größere Mengen machen motorische Insuffizienz oder Hypersekretion wahrscheinlich. Das Filtrat prüfen wir nun mit Lackmuspapier, ob es sauer reagiert; mit Kongopapier weisen wir die freie Säure nach.

Die gebräuchlichsten Methoden zur Erkennung der freien Salzsäure sind die Tropäolinreaktion und *Günzburgs* Methode. Setzt man einer kleinen Menge von Magensaft einige Tropfen dünner (gelber) Tropäolinlösung zu, so wird die Lösung bei Anwesenheit von freier Salzsäure mehr oder weniger rot.

Das *Günzburg*sche Reagens besteht aus 2·0 Phloroglucin, 1·0 Vanillin, 30·0 Alkohol. absol. Von dieser in dunkler Flasche aufbewahrten Lösung wird 1 Tropfen mehreren Tropfen Magensaft in einem Porzellanschälchen hinzugefügt; bei schwacher Erwärmung bilden sich bei Anwesenheit von freier HCl rote Streifen. Kompliziertere Untersuchungen sind notwendig, um die Gesamtazidität und den Salzsäuregehalt quantitativ zu bestimmen. Sie mögen ebenso wie die Methoden des Blutnachweises in den internen Lehrbüchern eingesehen werden. Zum Nachweis von Milchsäure bedienen wir uns des *Uffelmann*schen Reagens (10 cm^3 1%ige Karbolsäurelösung, mit 1—2 Tropfen Liq. ferri sesquichlorati vermischt). Dieser blauvioletten Lösung fügt man in einer Eprouvette etwas Magensaft bei; bei Vorhandensein von Milchsäure in etwas größerer Menge tritt hellgelbe Verfärbung ein. Bei gleichzeitig in größerer Menge vorhandener freier Salzsäure kommt die Milchsäurereaktion nicht zustande, man muß dann 10 cm^3 Magensaft mit 50 cm^3 Äther ausschütteln, um die Milchsäure zu gewinnen.

Fig. 5.

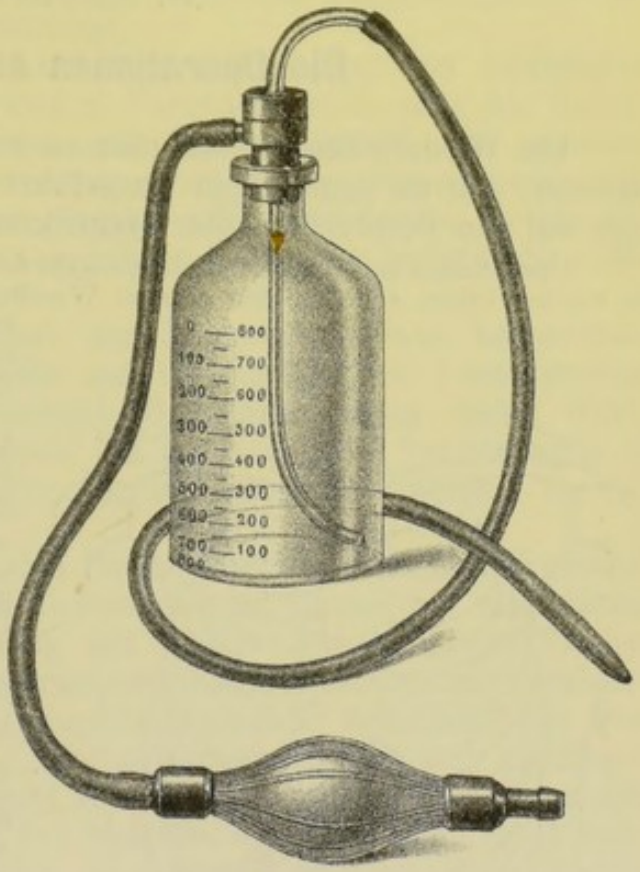

Magenpumpe.

Wichtige Aufschlüsse gibt uns auch die mikroskopische Untersuchung des Mageninhaltes; wir finden zuweilen außer den verschiedensten Speiseteilchen Bakterien, von welchen die langen Milchsäurebazillen am meisten Beachtung verdienen; außerdem Hefe, Sarzine und Blutkörperchen.

Die Gastroskopie, ein der Oesophagoskopie (I. Bd., S. 610) analoges Verfahren *(v. Mikulicz)* hat eine größere Verbreitung nicht gefunden und wird heute, ebenso wie die „Diaphanie" (d. h. die Durchleuchtung vom Mageninnern aus behufs Feststellung seiner Grenzen) wohl kaum mehr geübt.

Bedeutsamere Aufschlüsse erhalten wir durch die Röntgendurchleuchtung nach Verzehren von mit Bismutum subnitricum vermengtem Grießbrei *(Holzknecht)*. Durch dieses Verfahren sind wir imstande, uns über den Ablauf der Magenperistaltik und über das Vorhandensein von Stenose und Dilatation zu orientieren.

Aber auch dieses Verfahren ist für die große Mehrzahl der Fälle entbehrlich und wird daher bei uns nur ganz ausnahmsweise geübt.

3. Kapitel.

Die Operationen am Magen.

Um Wiederholungen tunlichst zu vermeiden, wollen wir alle Operationen, die an dem Organ ausgeführt werden, erörtern, bevor wir noch auf die Besprechung der Magenkrankheiten eingehen.

Operationen am Magen sind nicht erst in der antiseptischen Ära erdacht worden. Sie wurden schon zur Zeit der offenen Wundbehandlung konzipiert und als große Seltenheiten auch ausgeführt. Aber erst die Antiseptik und Asepsis ermöglichten ihre häufigere Ausführung.

Fig. 6.

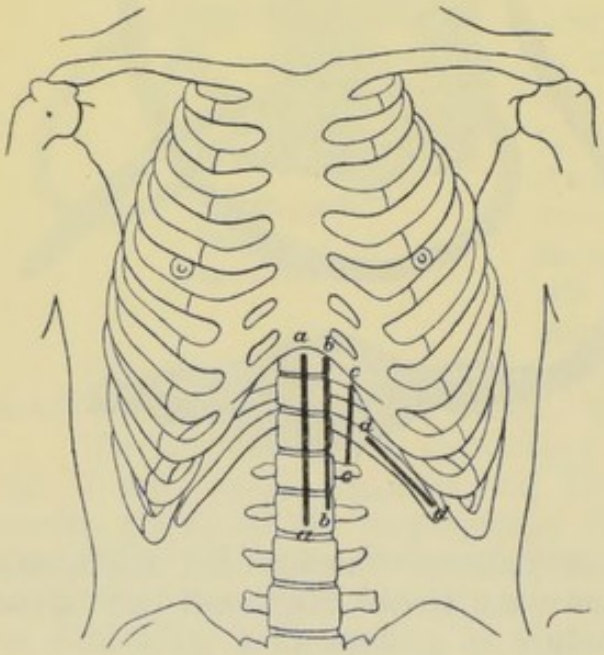

Schema der für die Bloßlegung des Magens gebräuchlichsten Bauchschnitte.
a a Medianschnitt, *b b* transrektale, *c c* pararektale Laparotomie, *d d* Schrägschnitt, parallel dem Rippenrand.

Die erste bekannt gewordene Mageneröffnung wurde anno 1602 in Prag durch *Florian Mathias* aus Brandenburg an einem Bauer vorgenommen, um ein 7 Wochen vorher verschlucktes Messer zu entfernen, dessen Spitze durch die Bauchdecken zu perforieren begann.

Derartige Operationen wurden in der vorantiseptischen Zeit noch mehrmals ausgeführt.

Die erste Magenfistel wurde im Jahre 1849 von *Sédillot* angelegt, nachdem schon vorher an Tieren der Beweis erbracht worden war, daß die Ernährung von der Fistel aus möglich sei.

Die gebräuchlicheren Schnittmethoden, dem Magen beizukommen, veranschaulicht Fig. 6. Am häufigsten findet der Medianschnitt oberhalb des Nabels *(a—a)* Verwendung, er ist der Normalschnitt für die Gastroenterostomie, die Pylorusresektion etc. Für die Gastrostomie sind Sagittalschnitte links von der Mittellinie beliebter, der transrektale *(b—b)* und der pararektale *(c—c)*. Viel verwendet für die Gastrostomie wird auch heute noch *Fengers* Schrägschnitt *(d—d)* parallel dem linken Rippenrande.

Es empfiehlt sich, zur leichteren Orientierung die Operationen in zwei Gruppen einzuteilen:

I. in Operationen ohne Eröffnung des Magens,

II. in Operationen mit Eröffnung des Magens.

In die erste Gruppe gehören:

1. Die Divulsion des Pylorus *(Loretta)*, ein Verfahren von nur mehr historischem Interesse; der narbig verengte Pylorus wurde mit dem Finger oder mittelst eigener Dilatatoren erweitert, entweder unter

Einstülpung der Magenwand bei uneröffnetem Magen oder nach Eröffnung des Magens an einer kleinen Stelle nahe dem Pylorus.

Diese Operation ist heute allgemein verworfen, da sie gefährlicher ist und schlechtere Dauerresultate gibt wie andere dem gleichen Zweck dienende Eingriffe.

2. Die Gastroplicatio *(Bircher)*; man versteht darunter die Verkleinerung des dilatierten Magens, indem man durch *Lembert*-Nähte die Magenwand in Form von Längs- und Querfalten einstülpt. Auch dieser Eingriff hat wenig Nachahmung gefunden, da er einer kausalen Indikation entbehrt.

3. Die Gastropexie; so wird die Annähung des herabgesunkenen Magens an normaler Stelle bezeichnet.

4. Die Gastrolysis; so kann man die Lösung von Adhäsionen zwischen Magen einerseits und seinen Nachbarorganen oder der Bauchwand andrerseits benennen, wenn man diesem Eingriff, der meistens nur einen Operationsakt darstellt, schon einen eigenen Namen geben will.

Wir konnten uns bei dieser Gruppe sehr kurz fassen, da alle genannten Operationen außer der Gastrolysis heute fast nicht mehr geübt werden.

Ehe wir die zweite Gruppe der Magenoperationen besprechen, welche die Eröffnung des Magens zur unumgänglichen Voraussetzung haben, müssen wir der **Magennaht (Gastrorrhaphie)** einige Worte widmen, die wir anwenden müssen, um penetrierende Verletzungen zu versorgen, Perforationslücken oder operativ gesetzte Öffnungen zu verschließen.

Welche von den später bei den Darmoperationen ausführlich geschilderten Nahtmethoden man auch anwenden mag, immer hat man darauf zu achten, daß durch Übernähung mit *Lembert*-Nähten breite Flächen normaler Serosa zur Berührung gebracht werden. Auf dem raschen Verkleben derselben beruht ja in erster Linie die Sicherheit der Naht. Die Forderung, nur normale Serosa zur Naht zu verwenden, läßt sich am Magen infolge der Größe der in Betracht kommenden Flächen verhältnismäßig leichter als am Darm erfüllen. Im Notfalle schneidet man (z. B. beim perforierten Geschwür oder beim operativen Verschluß einer Magenfistel) die Defekträndер zurecht, bis man normale Serosa für die Naht verwenden kann. Dabei gibt man dem Defekt eine solche Gestalt, daß womöglich eine lineare Nahtlinie resultiert, vermeidet, wenn irgendwie tunlich, die Bildung eines Zwickels. Denn erfahrungsgemäß ist diese Stelle, an der drei Nahtlinien zusammenlaufen, sehr gefährdet. Eine unsicher erscheinende Nahtlinie deckt man zweckmäßig durch aufgenähtes Netz *(Senn)*.

Während man bei der Darmnaht jede Verkleinerung des Organes in querer Richtung peinlich zu vermeiden hat, braucht man sich im allgemeinen beim Magen — abgesehen natürlich von den Ostien und den Partien in deren Nähe — eine derartige Beschränkung nicht aufzuerlegen.

Auch auf den Verlauf der Magengefäße brauchen wir dank der reichlichen Blutversorgung nur wenig Rücksicht zu nehmen, ohne deshalb Zirkulationsstörungen befürchten zu müssen.

Die Blutstillung muß eine sehr exakte sein, da man sonst tödliche Nachblutungen erleben kann. Wir bevorzugen daher die *Albert*sche Naht, welche in ihrer inneren Reihe sämtliche Schichten durchgreift und so am besten die Blutung stillt.

Die Eröffnung des Magens mit nachfolgender Vernähung der gesetzten Wunde (**Gastrotomie**) ist nötig, wenn wir irgendwelche Mani-

pulationen im Mageninnern vorzunehmen haben. Also vor allem zur Entfernung von Fremdkörpern, in seltenen Fällen behufs direkter Blutstillung im Magenkavum. Der Magen wird — wenn irgend tunlich — noch uneröffnet vor die Laparotomiewunde gezogen und erst nach exakter Abdichtung des Peritonealkavums eröffnet. Meist wird man, nach exakter Magennaht, den Magen versenken und die Bauchdeckenwunde ohne Drainage verschließen können.

Eine ganze Reihe von Eingriffen ist zur Behebung oder Umgehung von Passagehindernissen ersonnen worden:

1. die Gastrostomie (Anlegung einer Magenbauchwandfistel), zur Umgehung eines Hindernisses an der Kardia oder im Oesophagus, eventuell zur späteren Beseitigung desselben durch Bougierung ohne Ende.

2. Die Gastroenterostomie (Herstellung einer neuen Passage zwischen Magen und Dünndarm) zur Umgehung eines in der Nähe des Pylorus oder im Duodenum sitzenden Abflußhindernisses.

3. Die Gastrogastrostomie (Gastroanastomose), zwecks Umgehung eines Hindernisses im Magenkörper.

4. Die Pyloroplastik, Behebung einer Pylorusstenose durch eine plastische Operation.

5. Die Gastroplastik, Behebung einer Stenose im Magenkörper durch einen der Pyloroplastik nachgebildeten Eingriff.

Der Entfernung kranker Magenabschnitte dienen die Resektion, eventuell die Totalexstirpation des Magens.

Einer ganz speziellen Indikation (s. u.) entspricht die Pylorusausschaltung.

Die Gastrostomie

bezweckt die Herstellung einer Magenfistel, durch welche wir den Kranken unabhängig vom Schluckakt ernähren können. Sie ist also indiziert bei allen höhergradigen Passagehindernissen im Bereiche von Pharynx, Oesophagus und Kardia, welche auf andere Weise nicht zu beheben sind, kommt auch bei Verletzungen der Speiseröhre und als Vorakt von Eingriffen am Pharynx und Oesophagus in Betracht (Exstirpation von Divertikeln etc.) und ermöglicht uns, vom Magen aus rückläufig den Oesophagus zu bougieren (Bd. I, S. 630), wovon wir bei den benignen Speiseröhrenverengerungen ausgedehntesten Gebrauch machen.

Die erste Gastrostomie wurde von *Sédillot* im Jahre 1849 angelegt, nachdem schon vorher Tierversuche die Möglichkeit einer Ernährung auf diesem Wege gezeigt hatten. Anfangs wurde die Operation so ausgeführt, daß nach Vernähung der vorderen Magenwand mit dem Peritoneum parietale der Magen — eventuell zweizeitig — eröffnet wurde. Der Hauptnachteil dieses Verfahrens war die Unmöglichkeit, das Ausfließen von Mageninhalt zu verhindern. Durch den ausfließenden Magensaft wurde die Umgebung der Fistel stets gereizt, es kam zu furchtbar schmerzhaften Ekzemen, das Gewebe fiel teilweise der Verdauung anheim und das Loch im Magen vergrößerte sich. Trotz der Anwendung der verschiedensten Obturatoren, die das Ausfließen verhindern sollten, dieser Aufgabe jedoch nicht gerecht wurden, war der Zustand des Kranken ein bejammernswerter.

v. Hacker versuchte, durch Hindurchziehen eines Magenzipfels durch den linken Musculus rectus eine Art Sphinkter herzustellen, hatte damit aber nur geringen Erfolg. Eine wesentliche Verbesserung brachte das Verfahren von *Frank*. Er holte sich einen Magenzipfel durch eine schräge Laparotomie unterhalb des linken Rippenrandes (Fig. 6, *d—d*) hervor, umsäumte die Basis dieses Zipfels mit dem Peritoneum parietale, legte oberhalb des Rippenrandes einen zweiten kleinen Hautschnitt parallel zum ersten an, unterminierte die Haut zwischen beiden Schnitten, zog den Magenzipfel nun unter dieser Brücke hindurch (Fig. 7) und nähte ihn oben ein, woselbst er später eröffnet wurde. Der untere Hautschnitt wurde vollkommen verschlossen. Auf diese Weise war ein winkelig abgeknickter, ins Magenkavum führender Kanal hergestellt, der überdies gegen den Rippenbogen komprimiert werden konnte.

Auch dieses Verfahren kann heute als aufgegeben gelten, seit wir gelernt haben, in noch einfacherer Weise schlußfähige Fisteln herzustellen.

Witzel gebührt das Verdienst, den Bann gebrochen zu haben. Sein Prinzip besteht in der Herstellung eines schrägen, mit Serosa ausgekleideten Kanales durch entsprechende Einstülpung der Magenwand, wobei er sich durch den Innendruck des Magens auf den Schrägkanal Schlußfähigkeit desselben erhoffte. Er hat sie tatsächlich erzielt.

Von einem 4—6 *cm* langen, vom Rippenrand nach abwärts durch den linken Musculus rectus geführten Bauchdeckenschnitt aus sucht man sich den Magen auf, der in den zur Gastrostomie kommenden Fällen

Fig. 7.

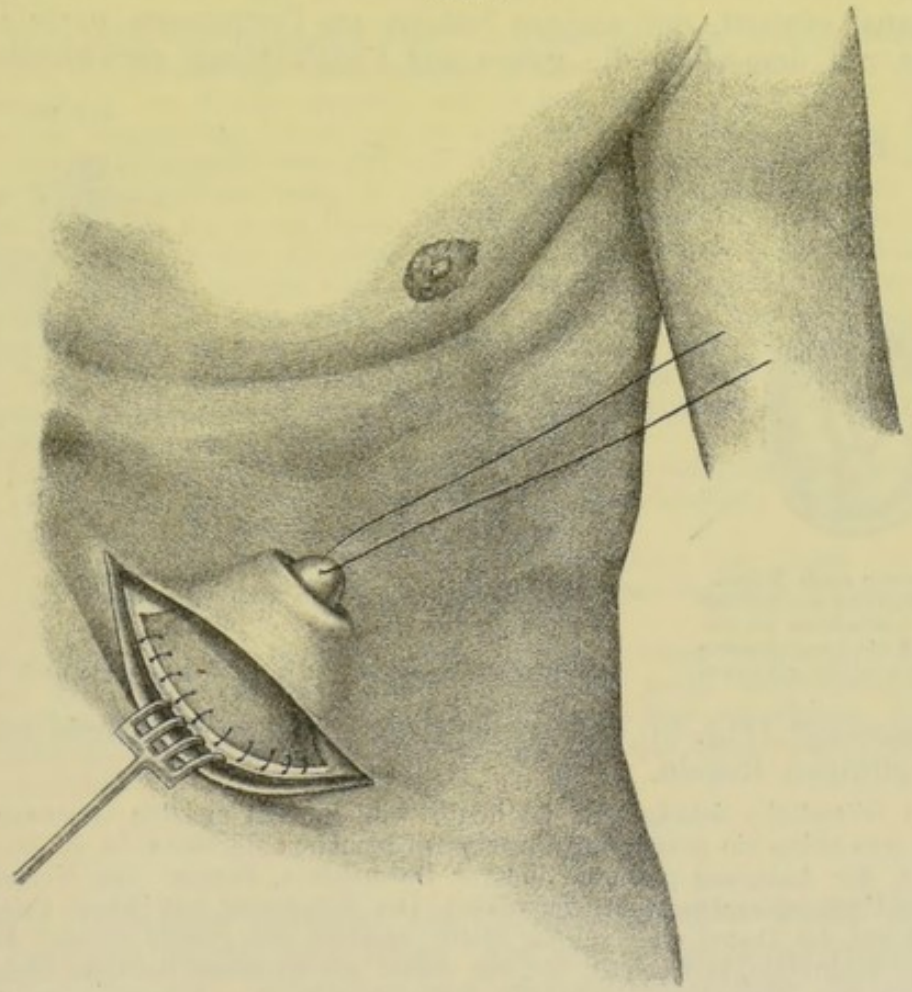

Gastrostomie nach *Frank*.

zumeist hochgradig geschrumpft und ganz zurückgesunken ist. Sein Durchmesser ist oft nicht größer als der des Querkolon. Am Ansatz des großen Netzes und der Art und Weise der Gefäßverteilung an beiden Kurven ist er aber leicht zu erkennen. Es wird nun die vordere Magenwand vorgezogen und ein kleiner Bezirk derselben, der sich ohne Spannung in die Bauchdeckenwunde bringen läßt, zur Fistelbildung bestimmt.

Das Bestreben, den größeren Gefäßen auszuweichen, bringt es bei den kleinen, geschrumpften Mägen mit sich, daß der Kanal meist am besten parallel zu den Kurven anzulegen ist. Es wird nun ein bleistiftdickes Drainrohr auf die Magenwand aufgelegt und über diesem werden

zwei seitlich vom Rohr aufgehobene, etwa 3 *cm* lange Falten der Magenwand mit *Lembert*-Nähten vereint, wodurch ein mit Serosa ausgekleideter Kanal um das Rohr zustandekommt. Erst nach der Bildung desselben schreitet man an die Eröffnung des Magens. Das Ende des Rohres, welches nach abwärts den Kanal um etwa 3 *cm* zu überragen hat, wird vom Assistenten mittelst einer Pinzette emporgehoben; man macht nun dort, wo der Kanal endet, eine ganz kleine Lücke in die Magenwand, schiebt das Rohr in das Magenkavum hinein, fixiert es an der Magenwand mit einer Naht (welche nach einigen Tagen durchschneidet und das Herausziehen des Rohres nicht hindert) und übernäht die Stelle, an der das Rohr in den Magen taucht, mit einigen *Lembert*-Nähten in 2 Etagen. Schließlich fixiert man die Stelle, an der das Rohr in den Schrägkanal eintritt, mit einigen Nähten am Peritoneum parietale oder umsäumt mit demselben die ganze zur Fistelbildung verwendete Stelle

Fig. 8.

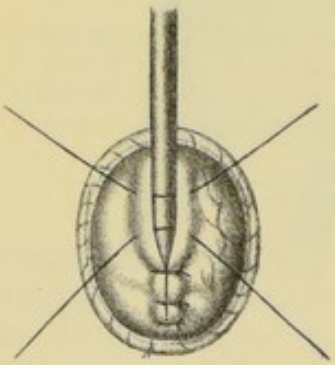

Gastrostomie nach *Witzel*. Um die Bildung des Schrägkanales verständlich zu machen, sind die zwei obersten Nähte noch nicht geknüpft.

Fig. 9.

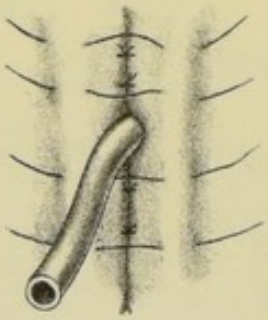

Gastrostomie nach *Kader*.

Fig. 10.

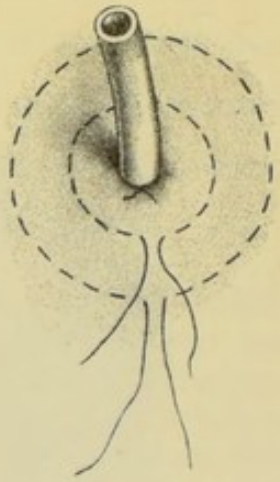

Gastrostomie nach *Franke*.

der Magenwand (Fig. 8) und schließt die Bauchdeckenwunde nach allgemein gültigen Regeln.

Die *Witzel*sche Schrägfistel ist heute wohl die am meisten angewandte und auch wir verwenden sie gerne; ihr Prinzip wird auch anderwärts (z. B. bei der Jejunostomie, der Anlegung gewisser anderer Darmfisteln, Blasen- und Nierenbeckenfisteln, der Ureterenimplantation) verwendet. Die Erfahrung hat jedoch gelehrt, daß der Kanal auf die Dauer nicht schräg bleibt, sondern sich gerade streckt, dabei aber doch seine Schlußfähigkeit behält. Es war daher ein durchaus richtiger Gedanke von *Kader*, einen die Magenwand senkrecht durchsetzenden, von Serosa ausgekleideten Kanal durch das Aufheben und Vernähen von zwei Seromuskularisfalten um ein in den Magen eingeführtes Drainrohr herzustellen (Fig. 9). Auch eine derartige Fistel ist schlußfähig.

Franke erzielt einen geraden Kanal im Sinne *Kaders* durch Einstülpung der Magenwand mittelst zweier Tabaksbeutelnähte (Fig. 10). Diese ausgezeichnete Methode ist unseres Erachtens die einfachste und läßt sich auch von dem weniger Geübten so schnell und sauber ausführen, daß wir ihr neuerer Zeit den Vorzug geben. Sie hat ferner den großen Vorteil, einen nach allen Richtungen hin beweglichen Kanal zu schaffen, eignet sich daher ganz besonders für jene Fälle, in denen die Bougierung ohne Ende in Aussicht genommen ist.

Nach Eröffnung des Abdomens durch einen ganz kleinen transrektalen Schnitt wird die vordere Magenwand unter Beobachtung der

oben gegebenen Vorschriften in Form eines Kegels vorgezogen. Die Spitze desselben wird mit einer durch Serosa und Muskularis dringenden Zügelnaht fixiert. Dann wird 1 *cm* von der Spitze die erste und von dieser wieder 1 *cm* entfernt die zweite Tabaksbeutelnaht (natürlich nur durch Serosa und Muskularis) angelegt. Nach Abdichtung der Umgebung wird neben der Zügelnaht das Magenlumen an einer ganz kleinen Stelle eröffnet, ein Drainrohr hineingeschoben und mit einer Naht an die Magenwand geheftet. Durch das festgenähte Drainrohr läßt sich nun leicht der Kegel einstülpen, es wird zuerst die eine und dann die zweite Tabaksbeutelnaht geknüpft. Vier Nähte (oben, unten und zu beiden Seiten des Drains) befestigen die vordere Magenwand an das Peritoneum parietale.

Am Schlusse der Operation wird — gleichviel nach welcher Methode man operiert hat — mittelst eines aufgesetzten Trichters oder mittelst einer Spritze die Durchgängigkeit des Rohres geprüft und in den Magen gleich etwas Flüssigkeit, nach der der ausgedorrte Körper ja so sehr verlangt, eingefüllt. Das Rohr wird mittelst eines Holzstöpsels verstopft und über der Verbandgaze mit Heftpflaster an die Haut fixiert. Es bleibt ruhig 8—14 Tage liegen, nach Ablauf dieser Zeit wird es behufs Reinigung für kurze Dauer entfernt. Die Operierten werden mit Hilfe eines Trichters mit allen Arten flüssiger Nahrung, eventuell auch unter Zuhilfenahme einer Spritze mit dünnbreiiger Nahrung gefüttert. Anfangs verträgt der geschrumpfte Magen nur ganz kleine Quantitäten, man gibt ihm solche also alle 1—2 Stunden. Die Kranken lernen es bald, sich selbst zu füttern; man kann sie während der Mahlzeit irgend eine beliebige Speise kauen lassen, um ihnen eine angenehme Geschmacksempfindung zu verschaffen; Getränke können sie zuerst in den Mund nehmen und von da in den Trichter spucken.

Übrigens pflegt der Oesophagus selbst bei impermeablen Strikturen und Karzinomen bald nach der Gastrostomie so weit abzuschwellen, daß er wieder für Flüssigkeiten durchgängig wird.

Die Fisteln nach *Witzel*, *Kader* und *Franke* haben den Vorteil für sich, daß sie nach der Entfernung des Schlauches meist in kurzer Zeit sich spontan verengern und zuheilen.

Man braucht also in Fällen, wo bei schon lange bestehenden Fisteln das Drainrohr den weiterwerdenden Kanal nicht mehr exakt abschließt und Mageninhalt daneben heraussickert, das Rohr nur für kurze Zeit wegzulassen. Schon nach einer Stunde ist oft der Kanal so weit verengt, daß das Rohr wieder paßt und genügend abschließt.

Die Gastroenterostomie.

Wir verstehen darunter die Herstellung einer neuen Kommunikation zwischen Magen und Darm. Aus physiologischen Gründen, da es unsere Aufgabe ist, möglichst viel funktionstüchtigen Darm für die Verdauung zu erhalten, kommen naturgemäß nur das Duodenum und die obersten Partien des Jejunum für diese Anastomose in Betracht.

Weitere Gründe, welche uns zur Verwendung einer möglichst hohen Dünndarmschlinge bestimmen, werden wir noch kennen lernen.

Die erste Gastroenterostomie wurde am 27. September 1881 von *Wölfler* an der Klinik *Billroth*, deren Assistent er damals war, ausgeführt. Es handelte sich um ein Pyloruskarzinom, dessen Exstirpation versucht werden sollte, die sich aber als undurchführbar herausstellte. Da tat *Nicoladoni*, der als Zuseher anwesend war, die Äußerung, ob es denn nicht möglich wäre, durch Herstellung einer Anastomose den Kranken von den Stenosenbeschwerden zu befreien. *Wölfler* ging auf den Vorschlag ein, stellte die Anastomose in der heute als Gastroenterostomia antecolica anterior (s. u.) bezeichneten Art her (Fig. 11) und hatte damit den gewünschten Erfolg.

Aber schon der zweite, in gleicher Weise von *Billroth* operierte Fall endete letal, und zwar durch den sog. Circulus vitiosus, der eine gefürchtete Kompli-

kation des so segensreichen Eingriffes werden sollte (s. u.). Für das Zustandekommen derselben wurden im Laufe der Zeit mehrfache Ursachen aufgedeckt und in dem Streben, sie zu vermeiden, wurde eine Unmenge von Modifikationen empfohlen, die alle anzuführen den Rahmen dieses Buches weit überschreiten würde. Wir wollen uns daher nur auf die wichtigsten Angaben beschränken.

Wir haben schon eingangs erwähnt, daß für die Anastomose bloß das Duodenum und das Jejunum in Betracht kommen. Demnach können wir zwischen Gastroduodenostomie (S. 125) und Gastrojejunostomie unterscheiden. Nun läßt sich das Jejunum, wie ein Blick auf den schematischen Sagittalschnitt Fig. 12 zeigt, auf zwei verschiedenen Wegen an den Magen heranbringen, vor dem Querkolon oder hinter demselben vorbei; man kann es ferner mit der vorderen oder mit der hinteren Magenwand anastomosieren.

Daraus ergeben sich schon vier Operationsverfahren:

1. die Gastroenterostomia antecolica anterior *(Wölfler)*, die ursprüngliche Methode,
2. die Gastroenterostomia retrocolica posterior *(v. Hacker)*,
3. die Gastroenterostomia retrocolica anterior *(Billroth-Brenner)*.
4. die Gastroenterostomia antecolica posterior.

Fig. 11.

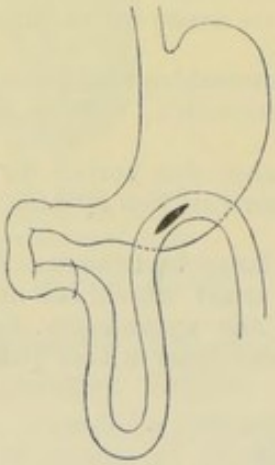

Gastroenterostomia antecolica anterior nach *Wölfler*.*)

Fig. 12.

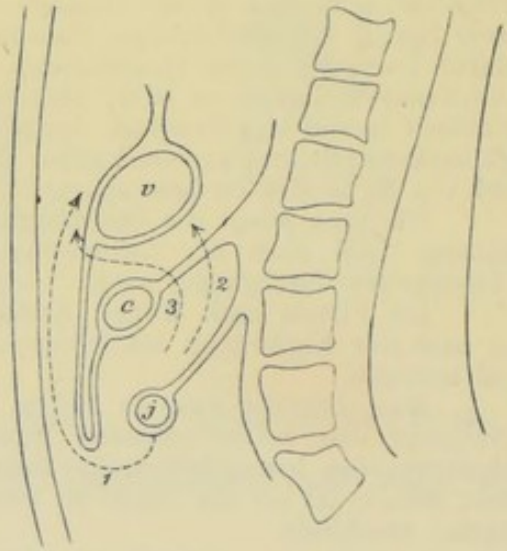

Schematische Darstellung der gebräuchlichsten Verbindungswege zwischen Magen und Jejunum bei der Gastroenterostomie.

v Magen, *c* Colon transversum, *j* Jejunum, *1* G. E. antecolica anterior, *2* G. E. retrocolica posterior, *3* G. E. retrocolica anterior.

Die Anlage der Gastroenterostomie gerade an der großen Kurve (Gastroenterostomia intermedia) kann als aufgegeben betrachtet werden, da sie durch die Ablösung des großen Netzes und die großen hier verlaufenden Gefäße, mit denen man leicht in Konflikt kommt, unnütz erschwert wird, während ihr Vorteil (Sitz der Anastomose am tiefsten Punkt des Magens) in funktioneller Beziehung nur gering zu veranschlagen ist. Nach der Gastroenterostomie spielt bei der Fortbewegung der Ingesta die Schwere, der höhere oder tiefere Sitz der Anastomose eine geringere Rolle als die Richtung des geringsten Widerstandes *(Kelling)*.

Man darf sich aber durch das eben Gesagte nicht verleiten lassen, diesen Punkt vollkommen zu vernachlässigen. Kranke, bei welchen man durch die Ausdehnung der Erkrankung gezwungen war, die Öffnung im Magen weit entfernt vom tiefsten Punkt anzulegen, klagen manchmal in der Folgezeit über Beschwerden in aufrechter Stellung. Sie kommen darauf, daß ihre Anastomose nur bei gewissen Körperhaltungen gut funktioniert und nehmen nach den Mahlzeiten diese Stellung ein. So hatte sich ein Kranker angewöhnt, nach Tisch Billard zu spielen, da nur in

*) Die Figuren 11—15, 17, 19—22, 25 und 26 sind dem Handbuch der praktischen Chirurgie entnommen.

vornüber gebeugter Stellung der Mageninhalt die hoch oben an der vorderen Magenwand gelegene Öffnung passierte. Derartige Fälle zeigen, daß es von Vorteil ist, die Anastomose doch nicht allzu entfernt vom tiefsten Punkt anzulegen.

Daß man bei einer so rücksichtslos progredienten Erkrankung wie dem Karzinom so weit als möglich entfernt vom Krankheitsherd die Magendarmfistel anlegen muß, um der Verlegung derselben durch den weiterwachsenden Krebs tunlichst vorzubeugen, versteht sich von selbst.

Ehe wir die Besprechung der verschiedenen Gastroenterostomiemethoden fortsetzen, müssen wir die Frage erledigen, welcher Art denn die Komplikationen sind, die wir nach der Gastroenterostomie zu fürchten und durch Befolgung bestimmter Regeln zu vermeiden haben. Es sind Störungen der Magendarmpassage, durch Hindernisse, welche wir ihr durch die Operation selbst errichten. Sie werden meist erst am 3. oder 4. Tage manifest, wenn das nach der Narkose so häufige Erbrechen nicht aufhören will, obwohl keine Zeichen für Peritonitis vorhanden sind.

Diese Störungen können wir in drei Gruppen einteilen:

1. Trotz der Operation bestehen die Symptome der Pylorusstenose weiter, die Patienten erbrechen fort, aber nur die aufgenommene Nahrung und Schleim, niemals Galle. Die objektive Untersuchung ergibt maximale Magendehnung, eventuell Magensteifung und Druckempfindlichkeit am überdehnten Magen. Dauert der Zustand längere Zeit an, so kann das Erbrochene hämorrhagisch werden (Erosionen).

Die Ursache für diese Erscheinungen kann in der Anastomose selbst beruhen: sei es, daß ihre Ränder nachträglich durch submuköse Blutung oder Ödem verschwellten, daß sie an einer so unzweckmäßigen Stelle angelegt wurde, daß ihr Lumen nach Reposition des vorgelagerten Magens durch Kompression oder Verziehung unwegsam geworden ist oder daß sie a priori zu eng hergestellt wurde. Die zwei letzteren Momente sind leicht zu vermeidende technische Fehler.

Eine weitere Ursache kann in der motorischen Insuffizienz eines überdehnten Magens gelegen sein.

So stellte sich bei einer Frau 8 Tage, nachdem wir sie gastroenterostomiert hatten, nach einem bis dahin tadellosen Verlauf und guter Funktion der Anastomose im Anschluß an einen Diätfehler Auftreibung und Überdehnung des Magens und heftiges Erbrechen ein; Aushebern schuf Besserung, es stellten sich aber noch mehrmals anfallsweise derlei Zustände ein, bis schließlich dauernde Heilung eintrat.

Auch ein hastig hinuntergewürgter Brocken kann gelegentlich ventilartig die junge und vielleicht noch etwas verschwellte Gastroenterostomie vorübergehend verstopfen.

Das souveräne Mittel in diesen Fällen — abgesehen von der zu eng oder an schlechter Stelle angelegten Anastomose — ist die Magenspülung. Durch sie und gleichzeitige Rektalernährung kann man Zeit gewinnen und so dem Kranken meist die Relaparotomie ersparen. Anders bei der

2. Gruppe, deren Symptomenkomplex wir mit dem Namen des Circulus vitiosus bezeichnen und die im Gegensatz zur ersten Gruppe durch massenhaftes, exquisit galliges Erbrechen sich auszeichnet und unoperiert unter dem Bilde des akuten, hohen Dünndarmverschlusses zum Tode führt.

Wir finden in solchen Fällen die Oberbauchgegend aufgetrieben, den Magen maximal gefüllt, das übrige Abdomen eingesunken.

Führt man den Magenschlauch ein, so entleert sich eine große Menge galliger Flüssigkeit und das Erbrechen sistiert einige Stunden, um dann von neuem zu beginnen.

Wir selbst haben bei der von uns bevorzugten Art der Gastroenterostomie (s. u.) den Circulus vitiosus niemals erlebt und sind der Ansicht, daß in jedem Falle technische Fehler sein Entstehen verschulden. Durch diese werden mechanische Verhältnisse erzeugt, welche einerseits den Abfluß des Mageninhaltes gegen den abführenden Schenkel der zur Anastomose verwendeten Dünndarmschlinge unmöglich machen, andrerseits es ermöglichen, daß Galle, Pankreas- und Darmsekret in den Magen fließen und ihn überfüllen, bis sie endlich durch Erbrechen herausbefördert werden.

Auf Grund der Sektionsbefunde sind die zum Circulus vitiosus führenden Umstände hinreichend genau aufgeklärt.

Alle Momente, welche eine Verengerung des abführenden Schenkels bedingen, können den Anstoß zu seiner Entwicklung geben. So kann z. B. bei spitzwinkelig

an den Magen angelegter Darmschlinge ein durch die aneinander liegenden Wände beider Schlingenschenkel gebildeter Sporn („Darmsporn") entstehen und bei Füllung des zuführenden Schenkels vom Magen her den abführenden Schenkel komprimieren. Der im zuführenden Schenkel sich stauende Inhalt verschließt auf diese Weise den abführenden immer mehr, so daß kein Tropfen in ihn hinübergelangt, sondern alles gegen den Magen regurgitiert.

Es kann auch der Teil der Magenwand, welcher mit der Wand des abführenden Schlingenschenkels vernäht ist, gemeinsam mit der letzteren („Magendarmsporn") herabsinken und den abführenden Darm ventilartig verschließen, während ein gleicher Zufall am zuführenden Schenkel keine Störungen setzt.

Es kann schließlich der abführende Schenkel zwischen Magenwand und zuführendem Schenkel komprimiert werden oder zwischen Querkolon und vorderer Bauchwand. In die

3. Gruppe fassen wir endlich jene Fälle von Passagestörungen zusammen, welche ihren Sitz peripher von der Gastroenterostomie haben, in ihren Symptomen aber manchmal naturgemäß mit jenen des Circulus vitiosus vollkommen übereinstimmen. Artefizielle Achsendrehung der zur Anastomosenbildung verwendeten Dünndarmschlinge vor ihrer Anlagerung, Herabsinken des fehlerhafterweise nicht fixierten Mesenterialschlitzes über die Dünndarmschlinge und dadurch bedingte Strangulation und schließlich Kompression des Querkolon durch die mit dem Darm vereinigte

Fig. 13.

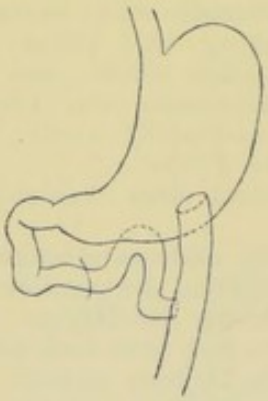

Gastroenterostomia y-formis *(Wölfler-Roux).*) = Plica duodenojejunalis.

Fig. 14.

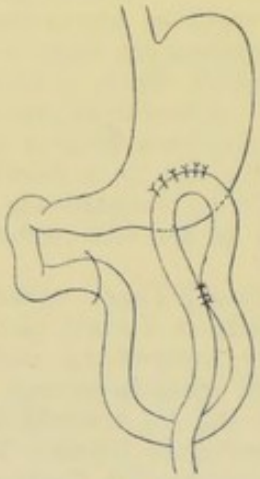

Gastroenterostomia antecolica anterior, kombiniert mit Enteroanastomose nach *Braun.*

Fig. 15.

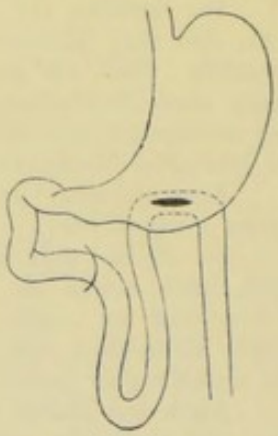

Gastroenterostomia retrocolica posterior *(v. Hacker).*

Dünndarmschlinge sind Typen dieser Gruppe, für die man noch viele Beispiele beibringen könnte, ohne eine erschöpfende Darstellung zu geben.

Um die Ausbildung eines Darmsporns zu vereiteln, vermieden *Kappeler* und *Brenner* eine spitzwinkelige Anlagerung der Dünndarmschlinge, welche sie nach beiden Richtungen hin mittelst „Suspensionsnähten" eine Strecke weit über die Anastomose an den Magen hefteten. Andere suchten die Möglichkeit des Einfließens von Mageninhalt in den zuführenden Schenkel durch Ventilverschluß oder totalen Verschluß desselben zu beheben.

So stellte *Kocher* durch eigenartige Schnittführung einen Magendarmsporn her, der sich als Klappenventil in den zuführenden Schenkel legen sollte; *Chlumsky* fixierte die zuführende Schlinge hoch oben am Magen und stellte eine winkelige Abknickung derselben vor der Anastomosenstelle her; *v. Hacker* verengte die zuführende Schlinge durch Einstülpungsnähte; *Wölfler* durchtrennte (bei der vorderen Gastroenterostomie) die Jejunumschlinge, implantierte den abführenden Schenkel End zu Seit in den Magen und den zuführenden Schenkel ebenso in den abführenden (Gastroenterostomia y-formis, Fig. 13), *Roux* ging in gleicher Weise bei der hinteren Gastroenterostomie vor.

Wegen der Möglichkeit einer Kompression des abführenden Schenkels zwischen der Magenwand und dem zuführenden Schenkel wurde eine derartige Anlagerung verworfen.

Braun fügte der Gastroenterostomie noch eine Enteroanastomose zwischen den beiden Jejunumschenkeln hinzu (Fig. 14), von der richtigen Erwägung ausgehend, daß es nun einerlei sei, in welchen der beiden Schenkel der Mageninhalt hineingerät, er könne immer noch aus dem zuführenden in den abführenden Schenkel entweichen.

Die üblen Folgen, welche die Kreuzung der zur Anastomose verwendeten Jejunumschlinge mit dem Querkolon, eine conditio sine qua non bei der Gastroenterostomia anterior antecolica, haben kann (Kompression des Dünndarms durch das sich blähende Querkolon, eventuell Strangulation des Kolon durch den Dünndarm) forderten zum Verlassen der vorderen Gastroenterostomie heraus, welche tatsächlich heute von uns und vielen anderen Chirurgen nur mehr als Verlegenheitsoperation angesehen und nur dann ausgeführt wird, wenn sich die hintere Gastroenterostomie als undurchführbar erweist. Die Kompression des einen Darmes durch den anderen läßt sich zwar dadurch vermeiden, daß man eine entsprechend lange Dünndarmschlinge nimmt und so beiden Därmen genügenden Spielraum läßt; die alte Vorschrift, man solle die Anastomose 50 *cm* von der Flexura duodenojejunalis entfernt herstellen, bezweckt ja nichts anderes.

Aber gerade die lange Dünndarmschlinge, deren Schenkel vom Magen schlaff herabhängen und zu spitzwinkeliger Abknickung an der Anastomosenstelle führen können, hat ja ihre Bedenken. Die Gastroenterostomia retrocolica posterior (Fig. 15) vermeidet alle Komplikationen, welche das Querkolon auslösen kann, bietet an sich aber keinen Schutz gegen die Übelstände, welche die Verwendung einer vom Duodenum entfernten Stelle zur Herstellung der Anastomose, die Bildung einer langen und in gefülltem Zustande schweren zuführenden Schlinge mit sich bringen kann.

Es ist aber gar nicht einzusehen, weshalb man für gewöhnlich bei der hinteren Gastroenterostomie vom Duodenum weit weg gehen soll. Vorteil kann das keinen bringen, nur Nachteile.

Deshalb hat *Hochenegg* seit jeher jede Schlingenbildung an dem zuführenden Jejunumschenkel vermieden (Fig. 16). Durch *Porges* machte er 1897 darauf aufmerksam, wie wichtig gerade dies zur Vermeidung des Circulus vitiosus sei, doch blieb dieser Punkt unbeachtet, bis *Petersen* 4 Jahre später den gleichen Vorschlag gemacht hatte.

Fig. 16.



Gastroenterostomia retrocolica posterior *(Hochenegg)*.

Fig. 17.

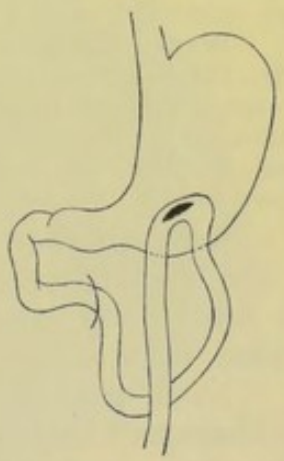

Isoperistaltische Lagerung bei der vorderen Gastroenterostomie.

Jetzt wird ziemlich allgemein so vorgegangen und die Methode als jene von *Petersen* bezeichnet.

Die Verwendung einer möglichst hohen Dünndarmschlinge hat noch den weiteren Vorteil, daß sie scheinbar ziemlich sicher die Ausbildung peptischer Jejunalgeschwüre (siehe Anhang zum Kapitel „Duodenalgeschwür") verhütet.

Großes Gewicht wurde früher auf die sog. isoperistaltische Lagerung der zur Anastomose verwendeten Darmschlinge gelegt (*Lücke-Rockwitz*, Fig. 17), da man sich vorstellte, der Abfluß aus dem Magen in den Darm werde günstiger sein, wenn die Peristaltik in der zur Anastomose verwendeten Schlinge in der gleichen Richtung ablaufe wie im Magen, also von links nach rechts. Es hat sich aber gezeigt, daß diesem Umstande keinerlei Bedeutung beikommt und daß die antiperistaltische Lagerung ceteris paribus durchaus zulässig ist.

Zur Herstellung der Anastomose wurde früher vielfach der Murphyknopf bevorzugt; er scheint tatsächlich den echten Circulus vitiosus ziemlich sicher zu verhüten, denn solange er liegt, kann weder ein Darmsporn noch ein Magendarmsporn entstehen bzw. seine schädliche Wirkung als Ventil entfalten. Da wir den Circulus bei unserem unten geschilderten Vorgehen gleichfalls mit Sicherheit vermeiden zu können glauben, der Knopf aber doch große, a. a. O. gewürdigte Nachteile hat, sind wir von ihm vollständig abgekommen.

Resorbierbare Knöpfe *(Kelling)* anzuwenden, die Naht mit Hilfe eingelegter Platten (*Baracz, Credé* etc.) zu versuchen, hatten wir keine Veranlassung. Auch das Vermeiden der sofortigen Eröffnung des Magen- und Darmlumen während der Operation, was sich durch Auflegen kaustischer Mittel auf die bloßgelegte Schleimhaut erzielen läßt, welche die Mukosa erst nach vollkommen hergestellter Seromuskularisnaht zerstören, halten wir für keinen Fortschritt.

Wir geben also, um kurz zu rekapitulieren, der Gastroenterostomia retrocolica posterior, ausgeführt mittelst Naht in der gleich zu schildernden Weise, den Vorzug, da wir bei Anwendung derselben niemals einen Circulus vitiosus oder ein Ulcus pepticum jejuni erlebten. Sie hat zur Voraussetzung, daß man den Magen und das Querkolon vor die Bauchwunde wälzen oder wenigstens den Magen und das Mesocolon transversum genügend weit nach aufwärts schlagen kann; es müssen ferner gesunde Abschnitte der hinteren Magenwand und des Mesocolon transversum vorhanden sein. Treffen diese Vorbedingungen nicht zu, so müssen wir in anderer, unten zu schildernden Weise vorgehen.

Wenn irgend tunlich, so schicken wir der Gastroenterostomie ebenso wie allen anderen Operationen, bei denen der Magen eröffnet werden muß, eine gründliche Magenspülung eine Stunde vor dem Eingriff voraus. Bei frischem Ulkus, bei drohender Perforation und endlich bei sehr herabgekommenen Patienten, wenn bei ihnen das Einführen des Magenschlauches heftige Würgbewegungen auslöst und sie dadurch stark hernimmt, wird von der Spülung abgesehen.

Bezüglich der Art der Anästhesierung verweisen wir auf das oben (S. 11) Gesagte. Die Lagerung auf einer unter die Lendenwirbelsäule geschobenen Rolle, welche wir später als die zweckmäßigste für Eingriffe an den Gallenwegen kennen lernen werden, ist auch für die Gastroenterostomie und andere Magenoperationen sehr bequem, weil dadurch das Duodenum und das oberste Jejunum den Bauchdecken genähert werden. Sie ist allerdings entbehrlich, gewöhnliche Rückenlage genügt auch.

Nach üblicher Vorbereitung des Operationsfeldes wird der Bauch in der Medianlinie oberhalb des Nabels eröffnet. In der Regel genügt ein Schnitt von etwa 8 *cm* Länge, der natürlich nach Bedarf verlängert werden kann.

Nach genauer Orientierung über die am Magen und in der Nachbarschaft bestehenden Veränderungen wird das Netz und Querkolon vorgezogen und im Zusammenhang mit dem Magen nach aufwärts geschlagen. Das muß ausführbar sein, denn sonst ist die Gastroenterostomia retrocolica posterior technisch nicht möglich. Durch Assistentenhände wird der hinaufgeschlagene Magen gegen das gleichfalls hinaufgeschlagene und gespannt gehaltene Mesocolon transversum gedrängt und nun durchtrennt man das letztere an einer gefäßfreien Stelle durch einen 6 *cm* langen Schnitt. Die auseinandergezogenen Ränder des so entstandenen Schlitzes werden sogleich mit einigen Knopfnähten an die hintere Magenwand (auch an dieser sucht man sich eine möglichst gefäßfreie Stelle nahe der großen Kurvatur) fixiert. So erzielt man einen Abschluß des Operationsfeldes gegen die Bursa omentalis und verhindert, daß später der Mesokolonschlitz über die zur Anastomose verwendete Schlinge sich stülpt oder daß eine andere Darmschlinge in dem Schlittze sich inkarzeriert. Nun holt man das oberste Jejunum hervor. Man hat es unmittelbar unter der Wurzel des Mesocolon transversum, gleich links von der Wirbelsäule zu suchen und kann es ohneweiters daran erkennen, daß es infolge der Fixation an der Flexura duodenojejunalis sich nicht weiter vorziehen läßt.

Wir verwenden nun das oberste Jejunum zur Anastomose und vermeiden jede Schlingenbildung an dem zu-

führenden Schenkel, den wir gerade nur so lange nehmen, als es nötig ist, um Spannung und Zug an der Anastomose zu vermeiden. Wir legen den Darm ferner im antiperistaltischen Sinne an den Magen an, so daß das zur Anastomose verwendete Darmstück gewissermaßen als Verlängerung der Pars horizontalis inferior duodeni in gleicher Richtung wie diese verläuft.

Durch diese beiden Punkte unterscheidet sich das Vorgehen *Hocheneggs* wesentlich von dem ursprünglichen Verfahren *v. Hackers*.

Es wird also das oberste Jejunum in dieser Weise an den mit dem Mesokolon umsäumten Bezirk der hinteren Magenwand angelegt

Fig. 18.

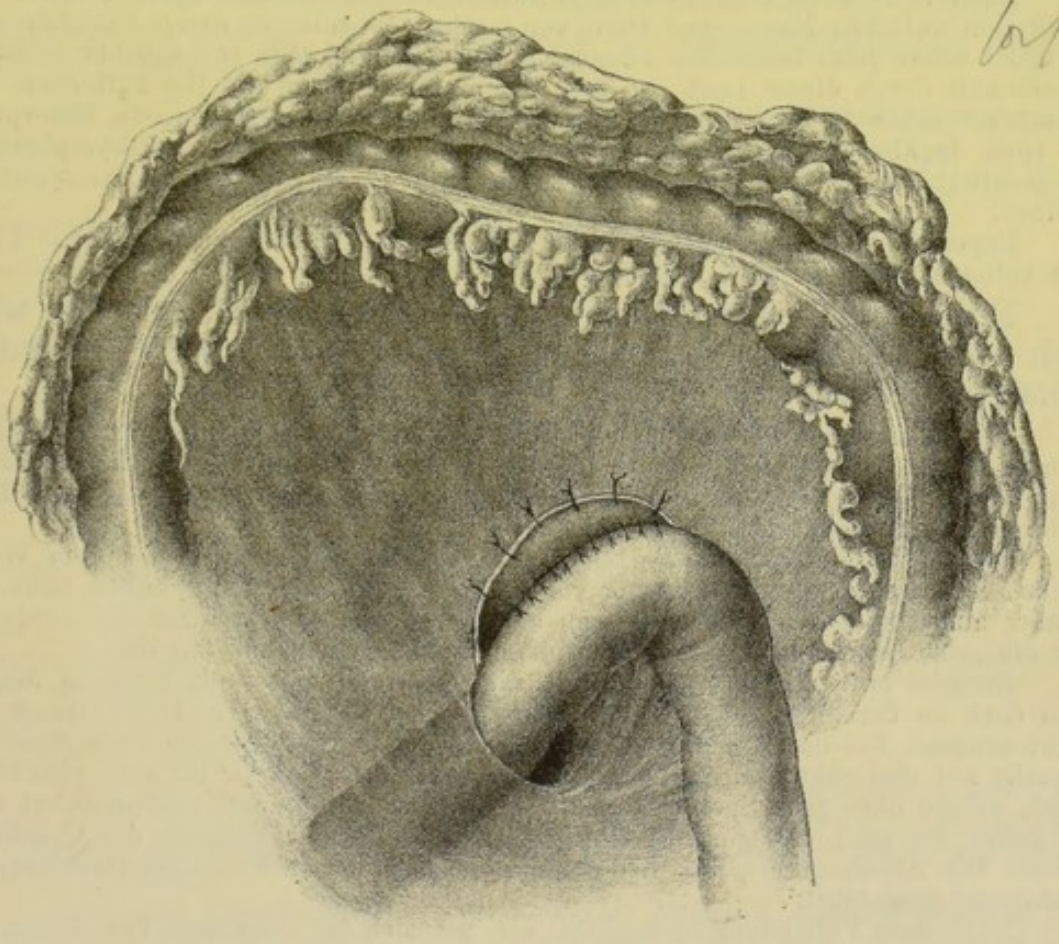

und der dem Mesenterialansatz gegenüberliegende Darmrand mit *Lembert*-Knopfnähten an die Magenwand genäht (Fig. 18). Diese Nähte stellen die hintere Übernähung der Anastomose dar.

Nun wird — nach Abdichtung der ganzen Umgebung mit Gaze — parallel zu dieser Nahtreihe, auf eine etwas kürzere Strecke als die letztere und 2—3 *mm* von ihr entfernt, die Magen- und Darmwand bis auf die Mukosa eingeschnitten; die aneinanderliegenden Seromuskularisränder werden mit ganz wenigen (etwa 4) Nähten aneinander geheftet, denen keine prinzipielle Bedeutung zukommt, die aber die Adaptierung bei der hinteren, durch alle Schichten greifenden, gleich zu schildernden Naht erleichtert.

Es folgt die Eröffnung der Lumina durch Durchtrennen der bloßliegenden Mukosa. An beiden Winkeln wird sogleich je eine, die ganze Magen- und Darmwand fassende Naht angelegt; indem man diese zwei Nähte vorläufig lang beläßt und sie zum Vorziehen der Anastomosenstelle benützt, erzeugt man während der Anlegung der anderen hinteren, gleichfalls die ganze Dicke beider Wände fassenden Nähte einen Sporn, der das Ausfließen von Magen- und Darminhalt fast sicher vermeidet und die Anlegung der Nähte ungemein erleichtert. Nach Vollendung der hinteren Naht wird die vordere, wieder durch alle drei Schichten greifende Naht angelegt, wobei auf exakte Adaptierung und Einstülpung der sich leicht vorstülpenden Schleimhaut zu achten ist, und schließlich diese Nahtreihe mit *Lembert*-Nähten gesichert.

Nach Vollendung einer derartigen Anastomose besteht eine spaltförmige Kommunikation zwischen Magen und Darm von 3—4 *cm* Innenlänge, deren Funktionieren wir meist schon jetzt feststellen können, indem Gase und etwa vorhandener flüssiger Mageninhalt durch dieses Loch in den Dünndarm strömen und ihn aufblähen. Es kommt oft schon in erstaunlich kurzer Zeit, unter unseren Augen, zu Resorption der eben herabgerückten Flüssigkeit, was sich durch Füllung der Lymphgefäße dokumentiert, welche als weißliche, fein verzweigte Linien unter der Darmserosa erscheinen.

Reposition der vorgelagerten Teile und exakte Bauchdeckennaht ohne Drainage vollenden den Eingriff.

Erweist sich die Gastroenterostomia retrocolica posterior als technisch undurchführbar, so kommen die anderen Arten der Gastroenterostomie in Betracht.

Bei einem lange herabhängenden Mesocolon transversum und verhältnismäßig kleinem Magen ist die Gastroenterostomia retrocolica anterior am Platze, wobei wir das obere Jejunum durch das Mesocolon transversum und das große Netz hindurch an die vordere Magenwand bringen.

Diese Methode geht wenigstens jenen Unannehmlichkeiten aus dem Wege, welche die Lagerung des Dünndarms vor das Querkolon zur Folge haben kann, sie ist aber nur dann gut ausführbar, wenn das Mesokolon sehr lang ist und genügend weit die große Kurve überragt, Verhältnisse, welche man selten antrifft.

Zumeist muß man bei Fixation — oder Erkrankung — der hinteren Magenwand doch zu der alten Gastroenterostomia antecolica anterior seine Zuflucht nehmen. Bei der Ausführung derselben sucht man wieder die Plica duodenojejunalis auf und geht nun am Dünndarm so weit nach abwärts, bis man eine Stelle findet, welche ohne jede Spannung mit der vorderen Magenwand anastomosiert werden kann. Es muß genügend Spielraum selbst für starke Blähung des Querkolon bleiben. Die Anastomose selbst wird geradeso wie bei der rückwärtigen Gastroenteroanastomose ausgeführt.

Nach ihrer Vollendung beobachten wir, wie sich der Dünndarm vom Magen aus füllt. Bläht sich der abführende Schenkel, so haben wir ja damit fast eine Garantie auch für weitere gute Funktion; bläht sich jedoch der zuführende Schenkel, während der abführende leer bleibt, oder tauchen Zweifel auf, so ist es ein Gebot der Vorsicht, die beiden Schenkel der Dünndarmschlinge durch Enteroanastomose nach *Braun* zu verbinden (Fig. 14), was nur eine geringe Verlängerung der Operationsdauer bedeutet.

Die Gastroenterostomia antecolica posterior erscheint, wenn man den schematischen Sagittalschnitt Fig. 12 betrachtet, widersinnig, sie ist es auch, wenn Magen und Querkolon in normalem Lageverhältnis zueinander stehen. Dennoch kann sie ganz ausnahmsweise indiziert sein. Wir haben sie einmal mit ausgezeichnetem Erfolge angewendet; es handelte sich um einen durch Narbenstenose enorm dilatierten Magen, der in den Unterbauch hinabhing, während das Mesocolon transversum ganz ungewöhnlich kurz, scheinbar geschrumpft war, so daß das Ligamentum gastrocolicum die hintere Magenwand bedeckte. Die Gastroenterostomia retrocolica posterior wäre technisch undurchführbar gewesen und unter diesen Verhältnissen war die Gastroenterostomia antecolica posterior das einzig rationelle Verfahren.

Schließlich kommt für einzelne Fälle die Gastroduodenostomie in Frage. Vereinzelt schon vorher ausgeführt, ist sie erst von *Kocher* methodisch ange-

wendet worden, der sich die leichte Mobilisierbarkeit der Pars descendens duodeni zu Nutze machte, welche bloß durch sekundäre, während des embryonalen Lebens entstandene Konkreszenzen an die hintere Bauchwand fixiert ist. Es gelingt in der Tat leicht und ohne Spannung, die mobilisierte Pars descendens duodeni an die Pars pylorica heranzubringen und mit ihr zu anastomosieren (Fig. 19).

Es unterliegt auch keinem Zweifel, daß dieser Eingriff Verhältnisse setzt, welche der Norm sehr nahe kommen und daß nach ihm ein Circulus vitiosus nicht auftreten kann. Aber die Methode ist doch nur dann anwendbar, wenn wir die Anastomose nahe dem Pylorus anlegen können, also vor allem bei der narbigen Pylorusstenose, während sie sich in anderen Fällen und auch beim Karzinom des Pylorus von selbst verbietet. Sie erscheint uns also nicht geeignet, als Normalmethode an Stelle der hinteren Gastrojejunostomie, wie wir sie üben, gesetzt zu werden.

Die Nachbehandlung nach Gastroenterostomie ist einfach und unterscheidet sich nicht wesentlich von jener jedes anderen Laparatomierten (vgl. die Vorschriften S. 15).

War die Gastroenterostomie wegen Ulkus, also bei Hyperazidität vorgenommen worden, so empfiehlt sich die Verabreichung von Alkalien, z. B. in Form von alkalischen Wässern.

Da fast alle Patienten, denen die Gastroenterostomie gemacht werden mußte, infolge ihres Magenleidens chronisch verstopft sind, ist auf die Stuhlentleerung (S. 15) zu achten. Dieselbe hat um so mehr Bedeutung, als sich sonst leicht meteoristische Blähung der Därme einstellt, in deren Folge die junge Anastomosennaht gefährdet und die Funktion der Anastomose erschwert werden könnte.

Vom Tragenlassen einer Bauchbinde nach der Genesung sind wir allmählich ganz abgekommen und beobachten dennoch kaum jemals nach der Gastroenterostomie eine Bauchwandhernie.

Fig. 19.



Gastroduodenostomie nach *Kocher*.

Die Gastroenterostomie stellt an sich bei der heutigen Technik einen Eingriff von nur minimaler Gefahr dar.

Die Mortalität nach der Operation ist in allererster Linie von der Grundkrankheit und dem Kräftezustand des Kranken abhängig.

Deshalb ist die Mortalität bei der wegen Karzinom ausgeführten Gastroenterostomie noch eine recht hohe, nach der jüngsten Sammelstatistik beträgt sie noch etwa 31%.

Wesentlich günstiger ist die Mortalitätsziffer bei den wegen Ulkus und Ulkusstenose ausgeführten Gastroenterostomien. An unserer Klinik betrug bei diesen Fällen die Operationsmortalität bis zum Jahre 1903 noch 10%, seither ist sie auf weniger als 6% gesunken.

Aber auch diese Mißerfolge sind nicht der Methode, sondern in erster Linie darauf zurückzuführen, daß wir noch immer viele Kranke erst im Zustande hochgradiger Inanition zur Behandlung bekommen.

Ehe wir die Besprechung der Gastroenterostomie schließen, wollen wir noch die heute gültigen Indikationen für den so häufig ausgeführten Eingriff zusammenfassend aufzählen.

Die Gastroenterostomie ist heute die Operation der Wahl:

1. bei allen Formen gutartiger Verengerungen des Pylorus und in dessen Nähe (Pars pylorica, Duodenum);

2. bei Kompression des Pylorus und des Duodenum von außen her, falls die Ursache der Kompression nicht behoben werden kann (z. B. Geschwülste des Pankreaskopfes, inoperable Gallenblasenkarzinome u. dgl.);

3. bei ausgedehnten und festen, die Passage behindernden, Pylorus oder Duodenum verziehenden Adhäsionen, wenn die Lösung der Adhä-

sionen zu kompliziert erscheint oder keinen bleibenden Erfolg zu geben verspricht;

4. beim Ulcus ventriculi und Ulcus duodeni, gleichviel, wo dasselbe sitzt;

5. beim stenosierenden Magenkarzinom, wenn es nicht mehr radikal entfernt werden kann.

Die Begründung aller dieser Indikationen muß in den betreffenden Kapiteln eingesehen werden.

Fig. 20.



Gastrogastrostomie.

Die Gastrogastrostomie (Gastroanastomose).

So nennt man die Herstellung einer Anastomose zwischen den beiden Abschnitten eines Sanduhrmagens (Fig. 20). Die Anastomose wird nach allgemein gültigen Regeln, und zwar an der Vorderfläche des Magens hergestellt. Das Verfahren konkurriert mit der Gastroplastik (s. u.); ist der pylorische Anteil des Sanduhrmagens klein, so ist meist die Gastroenterostomie zwischen oraler Hälfte des Sanduhrmagens und Jejunum vorzuziehen.

Fig. 21.

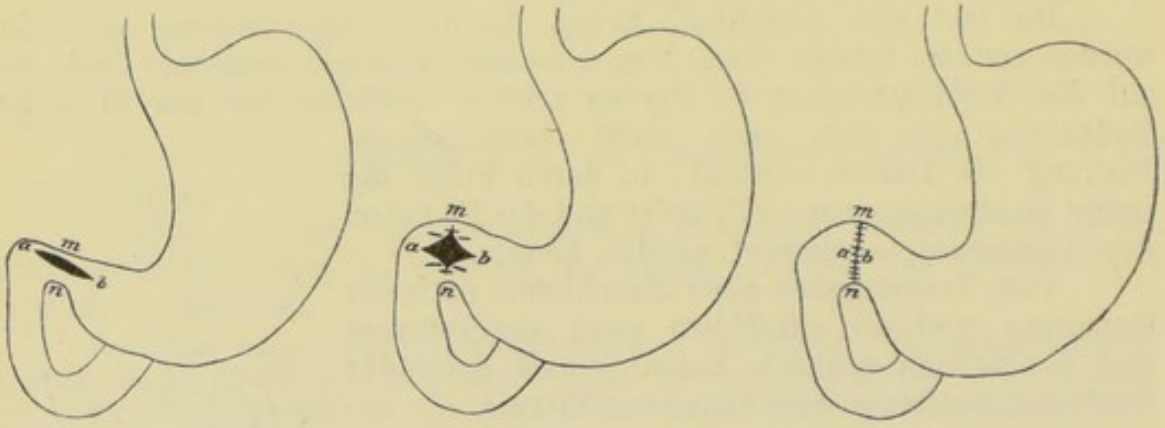

Pyloroplastik nach *Heinecke-Mikulicz*.

Fig. 22.

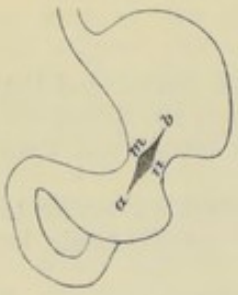

Gastroplastik.

Nach der Anlegung der Naht werden die Punkte *m*, *n* zu Endpunkten derselben, während die früher am Ende des Schnittes gelegenen Punkte *a*, *b* in die Mitte der Naht zu liegen kommen.

Die Pyloroplastik.

Wir verstehen darunter eine Operation, welche *v. Heinecke* und *v. Mikulicz* zur Erweiterung des durch gutartige Erkrankungen stenosierten Pylorus angegeben haben.

Die stenosierte Stelle wird durch einen 4—6 *cm* langen Schnitt eröffnet, die entstandene Längswunde wird breit auseinandergezogen und in querer Richtung vernäht. Dadurch fallen die beiden Endpunkte des Schnittes in die Mitte der Nahtlinie, während die Mittelpunkte der beiden Schnittränder *(m n)* zu Eckpunkten der Naht werden (Fig. 21).

Die Operation, welche wir nie geübt haben, ist heute fast allgemein zugunsten der Gastroenterostomie verlassen. Bei Fixation des Pylorus oder Infiltration seiner Wände hielt sie auch *v. Mikulicz* für kontraindiziert.

Die Pylorusverengerung ohne Vorhandensein einer Schleimhautnarbe (z. B. bei der sog. hypertrophischen Pylorusstenose oder beim Pyloruskrampf) hat *v. Mikulicz* den Pylorus bloß bis auf die Schleimhaut inzidiert und den Schnitt in oben angegebener Weise versorgt (extramuköse Pyloroplastik).

Der Pyloroplastik nachgebildet ist die Gastroplastik (Fig. 22) beim Sanduhrmagen.

Die Magenresektion.

Die häufigste Indikation für Magenresektionen geben die Geschwülste, bei Geschwüren halten wir die Operation nur ausnahmsweise für indiziert. Wir unterscheiden zwischen segmentärer, sektorärer und zirkulärer Resektion:

Die segmentäre und sektoräre Resektion (Exzision), die Entfernung eines Stückes der Wand, in Form eines Segmentes oder eines Sektors, ohne Unterbrechung der Kontinuität des Magens, kommt nur bei exquisit gutartigen Tumoren, ferner bei Karzinomen nahe dem Fundus und allenfalls bei Geschwüren in Betracht. Wo immer sie vorgenommen wird, haben wir die Aufgabe, die Wundränder, wenn irgend möglich, so zu gestalten, daß eine lineare Nahtlinie resultiert (S. 113). Ferner ist

Fig. 23.

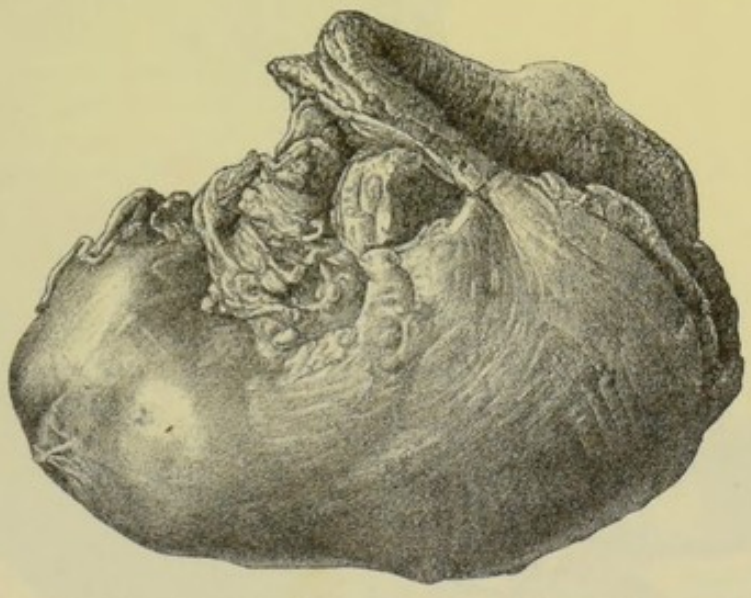

Der erste von *Billroth* wegen Karzinom resezierte Pylorus. $^2/_3$ natürl. Größe.

darauf zu achten, daß das Magenlumen nicht zu sehr verengt wird, es empfiehlt sich daher die Anlegung einer queren Naht.

Unter zirkulärer Resektion verstehen wir die Entfernung von zirkulären Teilen des Magenschlauches. Da die Operation zumeist wegen Karzinom ausgeführt wird und dieses in der Mehrzahl in der Gegend des Pylorus lokalisiert ist, beansprucht die Resektion des Pylorus, die Pylorektomie, das größte Interesse.

Sie wurde am Menschen zum ersten Mal von *Péan*, kurze Zeit nachher von *Rydygier* ausgeführt; beide Kranke starben. Zwei Jahre später resezierte *Billroth* als erster mit Erfolg den karzinomatösen Magen (Fig. 23, 24). *Gussenbauer* und *v. Winiwarter* hatten sich durch methodische Vorarbeiten über die anatomischen Verhältnisse beim Magenkarzinom unterrichtet. Sie hatten gefunden, daß nach Sektionsprotokollen unter 903 Fällen 542mal der Pylorus erkrankt war und daß von diesen 542 Fällen 223mal kein anderes Karzinom vorhanden war, endlich daß in 172 Fällen keine Verwachsung mit der Umgebung bestand. Es ergab sich daraus, daß eine gewisse Anzahl von Magenkarzinomen die für eine gründliche Exstirpation erforderlichen Bedingungen in der anatomischen Situation wohl darbietet, daß eine weit beträchtlichere Zahl der Operation bedeutende technische Schwierigkeiten entgegensetzt, und

daß in der Mehrzahl der Fälle die Operation aussichtlos ist. Erwägt man aber, daß die Sektionsprotokolle nur den schließlichen Befund bieten und ein früheres Stadium jedenfalls günstigere Bedingungen aufweist, so kann man sagen, daß bei früherem Eingreifen die Zahl der operablen Fälle größer sein muß.

Auf Grund dieser anatomischen Untersuchungen und von Tierexperimenten, welche die technische Ausführbarkeit der Resektion bewiesen, hat *Billroth* sodann am Menschen eine Reihe derartiger Operationen nach wohl ausgearbeiteten Methoden ausgeführt.

Fig. 24.

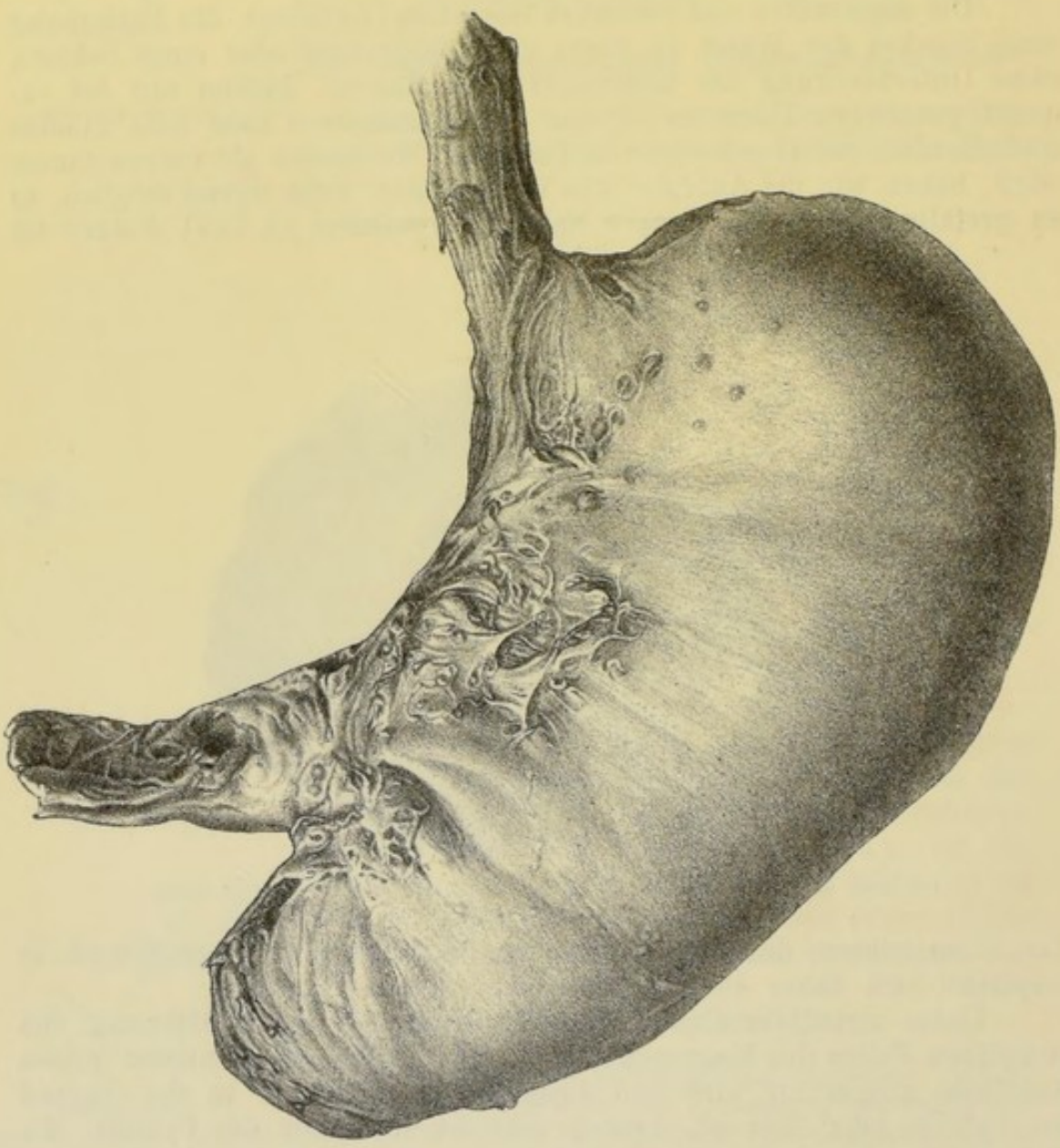

Der Magen des ersten von *Billroth* resezierten Falles. Leichenpräparat, gewonnen bei der Obduktion des drei Monate nach der Operation an Lebermetastasen gestorbenen Patienten. Das Duodenum war an der kleinen Kurve mit dem Magen vereinigt worden.

Bei der *Billroth*schen Methode „Nr. I“ (Fig. 25) wird nach der Resektion des kranken Teiles das Lumen des Duodenum mit dem Magen direkt vereinigt. Zu diesem Zwecke muß vorerst die große Wunde am Magen so weit geschlossen werden, daß nur mehr ein dem Duodenallumen entsprechender Teil derselben (am besten an der großen Kurvatur) offen bleibt.

Es ist einleuchtend, daß diese Methode Verhältnisse herstellt, welche der Norm nahekommen. Sie hat aber mehrfache Nachteile. Ein Nachteil ist, daß bei ihr an

einer Stelle drei Nahtlinien zusammenstoßen und so die Sicherheit der Naht gefährden; es ist ferner klar, daß dieses Verfahren nur anwendbar ist, wenn kleinere Teile des Magens zu resezieren sind, da sonst Duodenum und Magen entweder gar nicht oder nur unter großer Spannung aneinander gebracht werden können. Schließlich hat das Verfahren den Nachteil, daß ein etwa auftretendes Rezidiv schon frühzeitig zu neuerlichen, quälenden Stenosensymptomen führt und eine neuerliche Operation (Gastroenterostomie) erfordert.

Diesen Nachteilen geht die II. *Billroth*sche Methode (Fig. 26) aus dem Wege. Sie besteht in blindem Verschluß des Duodenum und des Magens und Herstellung einer neuen Kommunikation zwischen Magenrest und Jejunum. Da aber *Billroth* sich der vorderen Gastroenterostomie bediente, setzte er sich den nach derselben manchmal vorkommenden Passagestörungen aus (S. 119), so daß er selbst seine II. Methode bloß ausnahmsweise, als Verlegenheitsoperation, ausgeführt wissen wollte.

Kocher gebührt das Verdienst, die Forderung aufgestellt zu haben, prinzipiell nach Exzision des Krebsigen den Magen zu schließen und eine Gastroenterostomie hinzuzufügen; *Kocher* vernähte den Magen blind und implantierte hierauf das Duodenum in die hintere Magenwand. In seinen Händen gab die Methode ausgezeichnete Resultate, sie vermeidet auch mit Sicherheit Komplikationen von Seite der Gastroenterostomie, die bei der II. *Billroth*schen Methode zuweilen beobachtet wurden.

Fig. 26.

Fig. 25.

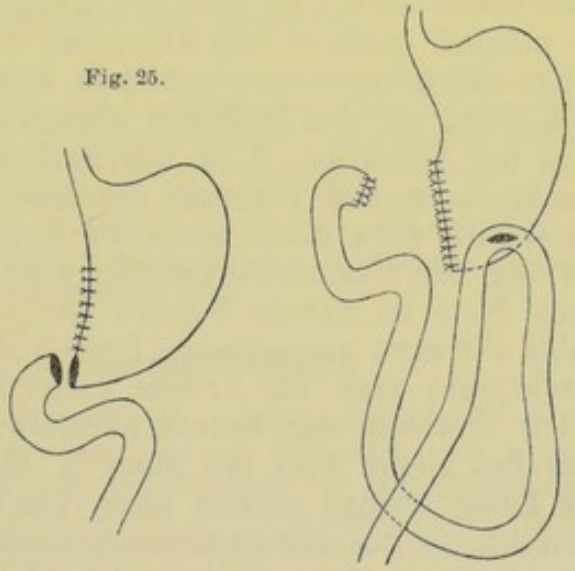

Pylorusresektion nach *Billroth* (I. Methode).

Pylorusresektion nach *Billroth* (II. Methode).

Sie teilt aber mit *Billroths* I. Methode den Nachteil, daß sie nur anwendbar ist, wenn Duodenum und Magenrest ohne Spannung einander genähert werden können; man darf auch nicht zu nahe an der Magenokklusionsnaht die Implantation vornehmen, denn wir kennen einen Fall, in dem das Stück Magenwand dazwischen infolge von Zirkulationsstörungen gangränös wurde.

Krönlein und *v. Mikulicz* modifizierten *Billroths* II. Methode. Beide verschließen das Duodenum blind und benutzen den untersten Abschnitt der Magenwunde zur Anlegung einer Gastroenterostomie. Diese Methode kann höchstens dann indiziert sein, wenn nach der Entfernung des Krankhaften nur ein so kleiner Magenrest zurückbleibt, daß kein Platz für eine neuerliche Eröffnung des Magens vorhanden ist, denn diese Art zu operieren vereinigt in sich die Nachteile der ersten und zweiten *Billroth*schen Methode.

Die Nachteile der letzteren lassen sich aber vollkommen vermeiden, wenn man statt der vorderen eine hintere Gastroenterostomie in der bei uns üblichen Weise (S. 122) anwendet. Mit dieser Modifikation halten wir die zweite *Billroth*sche Methode für das beste uns zur Verfügung stehende Verfahren, das wir als Normalmethode verwenden und als solche daher eingehender schildern wollen.

Vorbereitung, Lagerung und Nachbehandlung unterscheiden sich nicht von jener bei der Gastroenterostomie, so daß wir auf das dort Gesagte verweisen können.

Nach Eröffnen des Abdomens durch eine mediane epigastrische Laparotomie und Bestätigung der klinischen Diagnose Karzinom verschaffen wir uns zuerst Gewißheit, ob die Resektion technisch noch ausführbar ist und ob keine durch die Ausbreitung der Erkrankung gegebene Kontraindikation dieselbe verbietet.

Kontraindikationen sind: Leber- oder Peritonealmetastasen, sicher krebsige Erkrankung der regionären Drüsen höherer Ordnung, also jener am Pankreas, an der Arteria coeliaca oder gar an den großen Gefäßen unter der Zwerchfellkuppe. Ebenso die allerdings meist erst spät zustande kommende Infektion der Drüsen an der Porta hepatis und der retroperitonealen Drüsen nach abwärts vom Pankreas.

Hat das Karzinom das Mesocolon transversum im Bereiche größerer Gefäße ergriffen oder ist es mit der Leber verwachsen, so ist die Resektion meistens aussichtslos; Unterbindung größerer Äste der Arteria colica media kann Gangrän eines Teiles des Kolon bedingen, verlangt daher die Resektion oder besser die Vorlagerung der gefährdeten Teile des Querkolon, wie bei der zweizeitigen Darmresektion.

Wir überzeugen uns also zunächst, ob das Karzinom vor die Bauchwand gewälzt werden kann, ob nicht mehr zu entfernende Lymphdrüsenmetastasen vorhanden sind*), orientieren uns über das Vorhandensein und die Ausbreitung der mitzuentfernenden Drüsen im kleinen Netz und an der großen Kurvatur. Haben wir bis dahin keine Kontraindikation gefunden und erlaubt der Allgemeinzustand überhaupt den großen und schweren Eingriff, so durchtrennen wir das große Netz, um Einblick in die Bursa omentalis zu bekommen. So können wir sehen und fühlen, ob sich das Karzinom vom Pankreas abheben läßt und ob es das Mesocolon transversum intakt gelassen hat. Erst nach reiflicher Erwägung aller Verhältnisse sollen wir uns zur Resektion entschließen. Haben wir uns zu ihr entschlossen, so legen wir zunächst eine hintere Gastroenterostomie an, nach den S. 122 gegebenen Regeln, und zwar so weit als möglich entfernt vom Karzinom. Die Gastroenterostomie der eigentlichen Resektion vorauszuschicken, empfiehlt sich aus zweierlei Gründen: 1. Können wir den Magen in diesem Zeitpunkte kräftiger vorziehen als nach der Resektion, 2. ist uns nach der Gastroenterostomie noch immer der Rückzug und eventuell die Resektion in einem späteren Zeitpunkt offen, falls etwa der Kranke die Narkose schlecht verträgt. Nach Ausführung der Gastroenterostomie wird das schon vorher eingeschnittene große Netz im ganzen Bereich der zu resezierenden Partie durchtrennt, wobei alle etwa vorhandenen Drüsen mitentfernt werden müssen. Sodann durchtrennt man die Arteria gastrica sin. zwischen zwei Ligaturen ein Stück oberhalb der letzten kardialwärts zu tastenden Drüsen, worauf man das kleine Netz mit allen in ihm enthaltenen Drüsen knapp an der Leber stumpf ablösen kann. Die Durchtrennung des kleinen Netzes wird bis an das Ligamentum hepatoduodenale heran fortgesetzt.

Nun ist die zu resezierende Magenpartie genügend isoliert, so daß Kompressen unter sie geschoben werden können, um den Magen nach allen Seiten abzudichten.

Darauf werden kardialwärts von der zu resezierenden Partie zwei starke Klemmzangen angelegt und der Magen zwischen beiden quer durchschnitten. Der am Duodenum hängende Magenteil wird dann mit einer Darmkompresse bedeckt, nach rechts hinübergeschlagen und es folgt der blinde Verschluß des Magens.

Sehr schnell und exakt läßt sich die Magenokklusionsnaht in folgender Weise ausführen: Anlegen einer fortlaufenden Matratzennaht knapp kardialwärts von der die Mukosa und Muskularis zerquetschenden, bloß die papierdünne Serosa erhaltenden Klemme; dann Abnahme derselben, Abtragen des überschüssigen, gequetschten Materiales mit der Schere. Übernähung mit fortlaufender *Lembert*-Naht und darüber mit *Lembert*-Knopfnähten. Es hängt nun die zu resezierende Partie nur mehr am Duodenum. Einem exakten Verschluß desselben ist große Sorgfalt zu widmen. Man kann das Duodenum ähnlich versorgen wie die Magenwunde oder durch

*) Man denke allerdings auch an die Möglichkeit, daß vorhandene Drüsen bloß entzündlich geschwellt sind.

den Schnürverschluß (siehe Operationen am Darm). Die Schwierigkeiten bei der Versorgung des Duodenalstumpfes liegen darin, daß nur der Anfangsteil des Duodenum rückwärts noch von unverändertem Peritoneum bedeckt ist. Mußte man diesen Duodenalteil mit resezieren, so empfiehlt sich das Verfahren von *Krogius:* Man macht die Pars horiz. sup. duodeni ein Stück weit vom Pankreas frei, bindet dann das Duodenum in gehöriger Entfernung vom Tumor ab oder verschließt es mit Naht und versenkt nun den Stumpf und die vom Peritoneum entblößte hintere Darmwand gegen das Darmlumen hin, indem man am oberen und unteren Rand des Peritonealdefektes die Peritonealränder mit Nähten faßt und so dieselben in eine längsverlaufende, den Stumpf sicher überkleidende Nahtlinie zusammenzieht.

Auf den Duodenalstumpf pflegen wir ein kleines Streifchen weißer Gaze zu legen, das durch die sonst exakt zu vernähenden Bauchdecken herausgeleitet und etwa am 6. Tage entfernt wird.

Die Totalexstirpation des Magens,

von *Schlatter* zuerst mit Erfolg ausgeführt, ist bisher nur selten ausgeführt worden und ist gewiß noch seltener bei Abwägung aller Verhältnisse wirklich indiziert. Denn die Fälle sind enorm rar, wo ein infiltrierendes Karzinom den größten Teil des Magens ergriffen hat, ohne zu so ausgedehnten Verwachsungen und Drüsenschwellungen geführt zu haben, daß an einen radikalen Eingriff überhaupt noch gedacht werden kann. Wir dürfen uns daher auf die Erwähnung des Eingriffes beschränken und auf den Hinweis, daß naturgemäß die Vereinigung des Oesophagus mit dem Darm nur schwer zu überwindende Schwierigkeiten bereitet.

Die unilaterale Pylorusausschaltung

hat *v. Eiselsberg* ausgeführt, um zu verhindern, daß einerseits Mageninhalt an den kranken Pylorus herankommt, daß andrerseits das von ihm stammende jauchige Tumorsekret in den Magen fließe. Der Magen muß oralwärts von der auszuschaltenden Partie durchtrennt und jedes der beiden Lumina muß blind verschlossen werden, während die Magendarmpassage durch Hinzufügen einer Gastroenterostomie aufrecht erhalten wird. Es ist ein großer Eingriff, zu dem man sich wegen seiner Größe nur selten entschließen wird. Sehr zweckmäßig wäre er zur Ausschaltung des Duodenum bei Geschwüren desselben.

4. Kapitel.

Kongenitale Anomalien und erworbene Verlagerungen des Magens.

Als seltene Erkrankung kommt angeborene Pylorusstenose zur Beobachtung; es handelt sich dabei entweder um einen Krampf des Pylorus oder um eine angeborene Hypertrophie der Pylorusmuskulatur.

Die Krankheit tritt häufig bereits im Verlauf der ersten Lebenstage, stets jedoch im ersten Lebensjahr in Erscheinung und trotzt oft jeder internen Behandlung, so daß nur eine rechtzeitig ausgeführte Pyloroplastik oder Gastroenterostomie die Kinder zu retten vermag.

Nicht allzu selten wurde auch das Vorkommen eines angeborenen Sanduhrmagens beschrieben. Fälle dieser Art müssen durch Gastroanastomose oder Gastroplastik (S. 126) behandelt werden.

Zu den angeborenen Veränderungen ist ferner noch das Bestehen einer Zwerchfellhernie mit Verlagerung des Magens in den Pleuralraum und das Bestehen eines Situs inversus viscerum zu rechnen.

Die gewöhnlichste Form der erworbenen Verlagerung ist die Gastroptose, die fast stets als Teilerscheinung einer allgemeinen Enteroptose auftritt. Bloß in jenen seltenen Fällen, wo der Magen allein von Störungen betroffen ist, wird der Versuch einer Gastropexie (S. 113) gestattet sein; die Erfolge dieser Operation waren bisher nicht ermutigend.

Volvulus des Magens ist nur einige Male beobachtet worden. Der Magen dreht sich dabei um seine Längsachse, so daß Kardia und Pylorus an ihrem Platze bleiben.

Die Fälle von *Wiesinger* und *Pendl* wurden operativ (durch Aufdrehen des Volvulus) geheilt. Wir haben einen Volvulus des Magens in einer Zwerchfellhernie gesehen.

Eine durch polypöse Tumoren der Magenwand bedingte partielle Intussuszeption des Magens hat *H. Chiari* durch Sektion aufgedeckt.

Endlich wurden in seltenen Fällen Verlagerung des Magens, ja selbst Inkarzeration des Organes in Nabel- und auch in Skrotalbrüchen beobachtet.

Daß ein Zipfel des Magens sich in einer Hernia epigastrica vorfinden und Anlaß zu lebhaften Beschwerden geben kann, wird noch zur Sprache kommen.

Schließlich seien jene seltenen Fälle erwähnt, wo bei einer traumatischen Zwerchfellhernie der Magen einen Teil des Bruchinhaltes bildet und dadurch stenosiert wird. Ein derartiger Fall wurde von *Heidenhain* operativ geheilt.

5. Kapitel.

Die Verletzungen des Magens.

Die Verletzungen des Magens durch von außen wirkende Kräfte sind oben (I. Abschnitt, D, 2. u. 3. Kap.) schon ausführlich erörtert worden; wir verweisen daher auf das dort Gesagte und beschränken uns hier auf die Besprechung jener Verletzungen, die von innen her erfolgen.

Die wichtigsten Verletzungen dieser Art sind die Verätzungen durch Säuren und Alkalien, deren Einwirkung wir bereits beim Oesophagus kennen gelernt haben (I. Bd., S. 616). Häufig genügt eine interne Behandlung vollkommen; unter Ruhigstellung des Magens und Darreichung von neutralisierenden Medikamenten tritt die Heilung ein.

Wegen der immer auch bestehenden Verätzung des Oesophagus vermeiden wir es womöglich, zum Magenschlauch zu greifen, sind jedoch bei ätzenden Giften (Sublimat) dazu gezwungen.

Die Verätzungen können auf die oberflächlichen Schichten der Schleimhaut beschränkt bleiben; dann heilen sie für gewöhnlich, ohne chirurgische Eingriffe nötig zu machen, aus. Bedenklicher sind jene Fälle, wo auch die Muskulatur zerstört ist. Es kann dabei die Verätzung so tief greifen, daß es entweder sofort oder nach kürzerem oder längerem Intervall zur Perforation der Magenwand kommt; zumindest heilen so tiefgreifende Verätzungen stets erst nach langer Zeit unter schwerer Narbenbildung.

Zwischen den leichtesten Formen und den schwersten Verätzungen, die unter sofortiger Perforation zum Tode führen, gibt es eine Reihe von Zwischenstufen, die die chirurgische Intervention früher oder später erfordern. Betrifft die Verätzung nicht den ganzen Magen, so sind meistens entweder Pylorus und Kardia oder der Pylorus allein ergriffen. Es ist klar, daß derartige Verätzungen ebenso wie im Oesophagus bei der Heilung narbig schrumpfen.

So können eine ganze Reihe von Eingriffen bei Verätzungen und ihren Folgen nötig werden:

Perforation und Peritonitis verlangen die sofortige Laparotomie.

Bei hochgradiger Verätzung des Magens wird es sich empfehlen, durch Jejunostomie den Magen für längere Zeit auszuschalten oder im frischen Fall die Gastrostomie anzulegen, von der aus man den Magen waschen kann.

Ist es infolge der Verätzung zu Pylorusstenose oder zur Bildung eines Sanduhrmagens gekommen, so wird die Stenose durch Gastroenterostomie umgangen oder die Gastrogastrostomie resp. die Gastroplastik ausgeführt.

Bei den komplizierteren Verätzungen, wo es zu Kardia- und Pylorusstenose gekommen ist, empfiehlt *v. Eiselsberg* bei den zumeist ganz heruntergekommenen Kranken: 1. sofortige Jejunostomie; 2. nach mehreren Wochen Gastrostomie mit retrograder Dilatation der Kardia resp. einer gleichzeitig vorhandenen Oesophagusstriktur; 3. einen Monat später Jejunorrhaphie und Gastroenterostomie; 4. endlich nach mehreren Monaten Schließung der Gastrostomie. *v. Eiselsberg* hat mit diesen Eingriffen mehrmals schöne Erfolge erzielt.

Endlich müssen wir noch die spontane Ruptur des Magens erwähnen, die wohl fast immer nur an einem kranken Organe zustande kommt. Durch maximale Luftaufblähung des Magens und durch übermäßige Füllung mit Wasser wurde in einigen wenigen Fällen das Organ zum Bersten gebracht. Die Therapie dieser Magenperforationen fällt mit derjenigen der traumatischen und der Ulkusperforation zusammen. Die durch verschluckte Fremdkörper bedingten Folgeerscheinungen werden im nächsten Kapitel Erwähnung finden.

6. Kapitel.

Die Fremdkörper im Magen-Darmtrakt.

Aus praktischen Gründen empfiehlt es sich, die Fremdkörper im Magen und Darm nicht getrennt zu erörtern; gelangt doch die Mehrzahl der Fremdkörper einerseits durch den Magen in den Darm, andrerseits ist es häufig unmöglich, mit Sicherheit festzustellen, ob ein Fremdkörper sich noch im Magen befindet oder bereits in den Darmtrakt gelangt ist.

Man kann die Fremdkörper in absolute und relative einteilen *(Eckhold)*. Zu den ersteren hätten wir jene zu zählen, die auf irgend einem Wege von außen her in den Körper eingedrungen sind, zu den letzteren alle im Körper selbst entstandenen Produkte, die wie Fremdkörper wirken, wie z. B. Konkrementbildungen, eingedickte Sekrete und abgestorbene Gewebsteile. Für den Chirurgen werden naturgemäß die absoluten Fremdkörper mehr Interesse haben, da sie bei weitem häufiger Veranlassung zum Einschreiten geben. Wir wollen bei der Besprechung der Fremdkörper die lebenden (Parasiten) beiseite lassen und uns nur mit den leblosen befassen.

Die Wege, auf welchem die Fremdkörper in den Magendarmkanal gelangen können, sind verschieden.

1. Können die fremden Körper im Organismus selbst, entweder im Magen oder Darm entstanden, oder von ihrem Entstehungsort dorthin gewandert sein (Darmsteine, Gallensteine usw.).

2. Können sie von außen her nach Verletzungen in den Magen oder Darm gelangen (Projektile, Monturstücke, Bruchstücke von scharfen Waffen, wie Dolch-, Messer- und Pfeilspitzen, Bruchstücke anderer Gegenstände [Baumäste, Gabeln u. dgl.]. Derartige Körper können auch bei der Verletzung erst in das Cavum peritonei gelangen und erst später, eventuell nach Bildung eines Abszesses, in den Intestinaltrakt wandern. Hierher gehören auch die Fremdkörper, welche nach Operationen aus Versehen im Peritonealkavum zurückgelassen wurden: Tupfer, Schieber, Nadeln etc.)

3. Können sie durch Verschlucken hineingelangen.

4. Können Fremdkörper auch primär in das Rektum geraten, entweder bei Verletzungen (Pfählung) oder durch den Anus.

5. Gehören hierher auf operativem Weg in den Darm eingebrachte Körper (Murphyknöpfe etc.).

Die Mehrzahl aller Fremdkörper gelangt durch Verschlucken in den Magen. Teils verschlucken Kinder beim Spielen die verschiedensten Gegenstände, teils geschieht dies von Hysterischen, Geisteskranken und Personen, die in dieser Weise einen Selbstmord auszuführen versuchen.

Die Fig. 27 zeigt die Gegenstände, welche durch Gastrostomie aus dem Magen eines Irren entfernt werden mußten. 13 Stück! Nägel, Drähte, ein Glasscherben, Holzstücke, eine Zigarettenmaschine, ein Blechstück, ein Löffelgriff.

Verbrecher bringen gestohlene Gegenstände auf diesem Wege in Sicherheit und eine große Anzahl von Fremdkörpern wird durch einen unglücklichen Zufall verschluckt. So schlucken Tischler und Tapezierer, die gewohnheitsmäßig während der Arbeit Nägel zwischen den Zähnen halten, leicht einen solchen, Gauklern gerät bei ihren Kunststücken unversehens ein Messer in den Magen usw.

Betrachten wir zuerst das Schicksal jener Fremdkörper, die durch die Bauchdecken ins Peritonealkavum eindringen und im Magen oder Darm so stecken bleiben, daß sie zum Teil in der Bauchhöhle, zum Teil

Fig. 27.

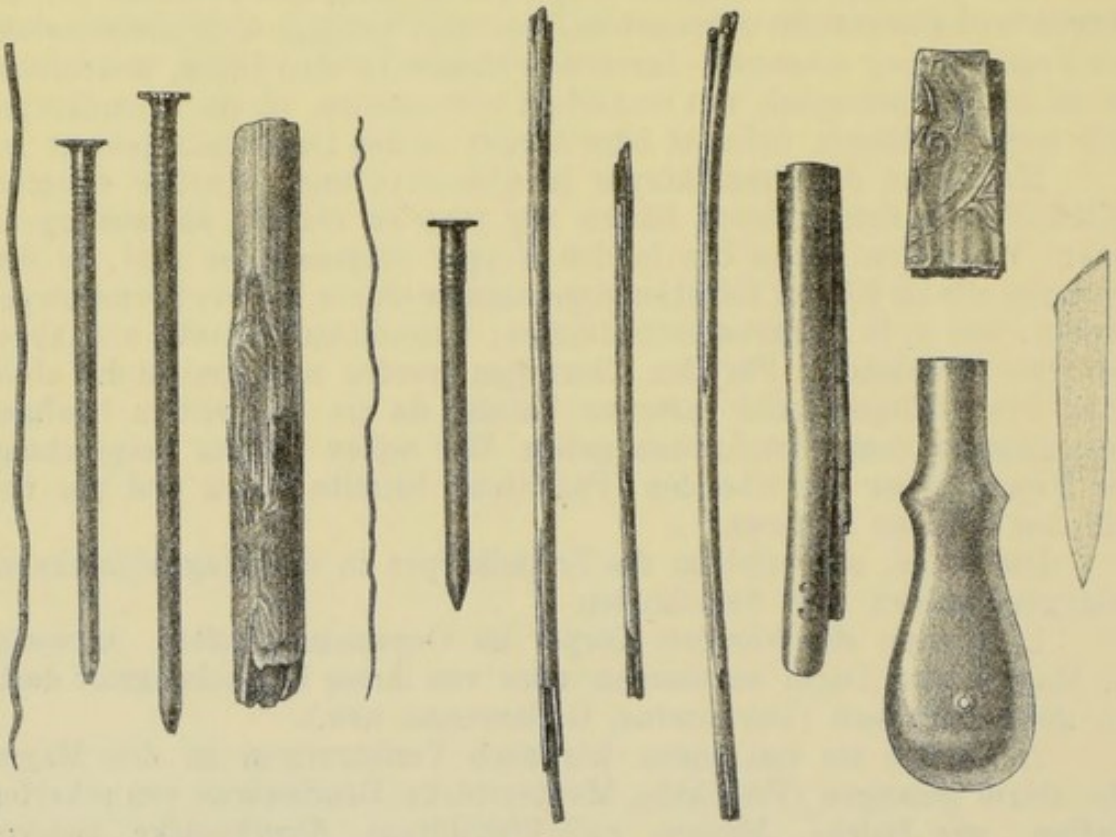

Aus dem Magen eines Irren durch Gastrostomie entfernte Gegenstände.

in dem betreffenden Organ liegen, so läßt sich folgendes sagen. Sehr häufig ist allgemeine Peritonitis die unmittelbare Folge; mitunter bleibt sie aber beschränkt und es entsteht ein zirkumskripter Peritonealabszeß, aus welchem der fremde Körper endlich eliminiert oder extrahiert wird. In einzelnen seltenen Fällen entsteht adhäsive Peritonitis um den fremden Körper und derselbe wird abgekapselt.

In einer, wie es scheint, nicht gar geringen Zahl von Fällen wird der Fremdkörper durch den Darmkanal entleert. Bei Schußverletzungen hat man beobachtet, daß die Projektile schon in den ersten Tagen nach der Verletzung mit dem Stuhl abgingen. In Fällen dieser Art ist man berechtigt, anzunehmen, daß die Kugel primär die Darmwand durchbohrt und schon bei dem Trauma in den Magen oder Darm gelangt ist.

Fremde Körper, die durch Verschlucken in den Intestinaltrakt gelangen, erfahren die mannigfaltigsten Schicksale, die zunächst von ihrer eigenen Beschaffenheit, dann von dem Verhalten des Darmrohres, endlich auch von den angewandten Mitteln abhängen. Ihre Gefährlichkeit ist demnach sehr verschieden. Man kann die Fremdkörper nach ihrer physikalischen Verschiedenheit in weiche und harte einteilen. Die ersteren werden meist, ohne Beschwerden zu verursachen, entleert, bei den letzteren spielt naturgemäß Gestalt und Größe eine bedeutende Rolle.

Kleinere, rundliche Gegenstände passieren anstandslos den Verdauungstrakt. Große, spitze oder eckige Fremdkörper rufen leichter Störungen hervor. Der fremde Körper kann aus dem Magen durch Erbrechen herausbefördert werden oder er bleibt im Magen oder an einer anderen Stelle des Darmtraktes liegen. Hauptsächlich dort, wo die Passage erschwert ist, z. B. im Duodenum und Cökum, den Dickdarmflexuren, vor dem Anus, oder dort, wo eine pathologische Verengerung des Lumens besteht.

Bleibt der Fremdkörper an einer Stelle liegen, so kann er eine chronische Gastritis respektive Enteritis, Dekubitus mit allen seinen Folgen, ja sogar Obstruktion des Darmlumens hervorrufen.

Eine weitere Komplikation stellt die Perforation des Magens oder Darmes dar; diese kann entweder langsam unter vorhergehender adhäsiver Peritonitis stattfinden, so daß der Fremdkörper, wie es häufig beobachtet wurde, nach Bildung eines Abszesses an die Körperoberfläche kommt und extrahiert werden kann, oder die Perforation erfolgt plötzlich in die Peritonealhöhle mit nachfolgender allgemeiner Peritonitis.

Schließlich müssen wir erwähnen, daß Fremdkörper, welche nicht aus indifferenten Stoffen bestehen, Giftwirkung entfalten können. So haben wir in der Zeit, da wir uns des Murphyknopfes gelegentlich noch bedienten, eine Vergiftung infolge schlechten Metalles (vernickeltes Kupfer) beobachtet, die unter dem Bilde einer schweren, hämorrhagischen Enteritis zum Tode führte.

Kleine Fremdkörper, z. B. Nadeln, können, ohne schwere Störungen zu veranlassen, aus dem Darme austreten und weite Wanderungen unternehmen. So entfernte z. B. *Otto* 396 verschluckte Nähnadeln aus den verschiedensten Gegenden des Rumpfes einer Frau.

Es ist verständlich, daß hauptsächlich die großen, langen Fremdkörper den Darmtrakt nicht ohne Störung passieren, doch ist es andrerseits sehr auffallend, daß so häufig kleinere spitze Gegenstände, Nägel, Glasscherben und Nadeln ohne Schaden anzurichten per anum entleert werden. Dies wird verständlich, wenn man annimmt, daß der Magen und Darm in seiner Muscularis mucosae eine Schutzvorrichtung gegen derartige Verletzungen besitzt *(A. Exner)*. *Exner* hat nachgewiesen, daß, wenn die Spitze einer Nadel z. B. an einer Stelle die Darmschleimhaut berührt, sich hier ein anämisches Grübchen in der Schleimhaut als Schutz gegen Blutung und Verletzung bildet. Durch einen eigentümlichen Mechanismus ist der Darm imstande, Stecknadeln, die mit der Spitze voran in den Magen gebracht wurden, mit Regelmäßigkeit so zu lagern, daß die weitere Wanderung mit dem ungefährlichen Köpfchen voran erfolgt.

Von Fremdkörpern endlich, die im Magen entstehen, wären die Tricho- und Phytobezoare zu erwähnen. Die ersteren entstehen aus menschlichen und tierischen Haaren, die nach und nach in kleinen

Mengen verschluckt wurden und welche allmählich einen kompletten Ausguß des Magens und des Duodenum geben können (Fig. 28); Phytobezoare sind ähnliche Bildungen aus Pflanzenfasern.

Auch im Darm können Fremdkörper entstehen:

Darmsteine, Kotsteine und Kottumoren. Alle diese Bildungen finden sich fast nur im Dickdarm und werden noch an anderen Orten besprochen werden.

Endlich wären noch Fremdkörper zu erwähnen, die, im Körper des Kranken entstanden, in den Magen oder Darm gelangen. Gallen-

Fig. 28.

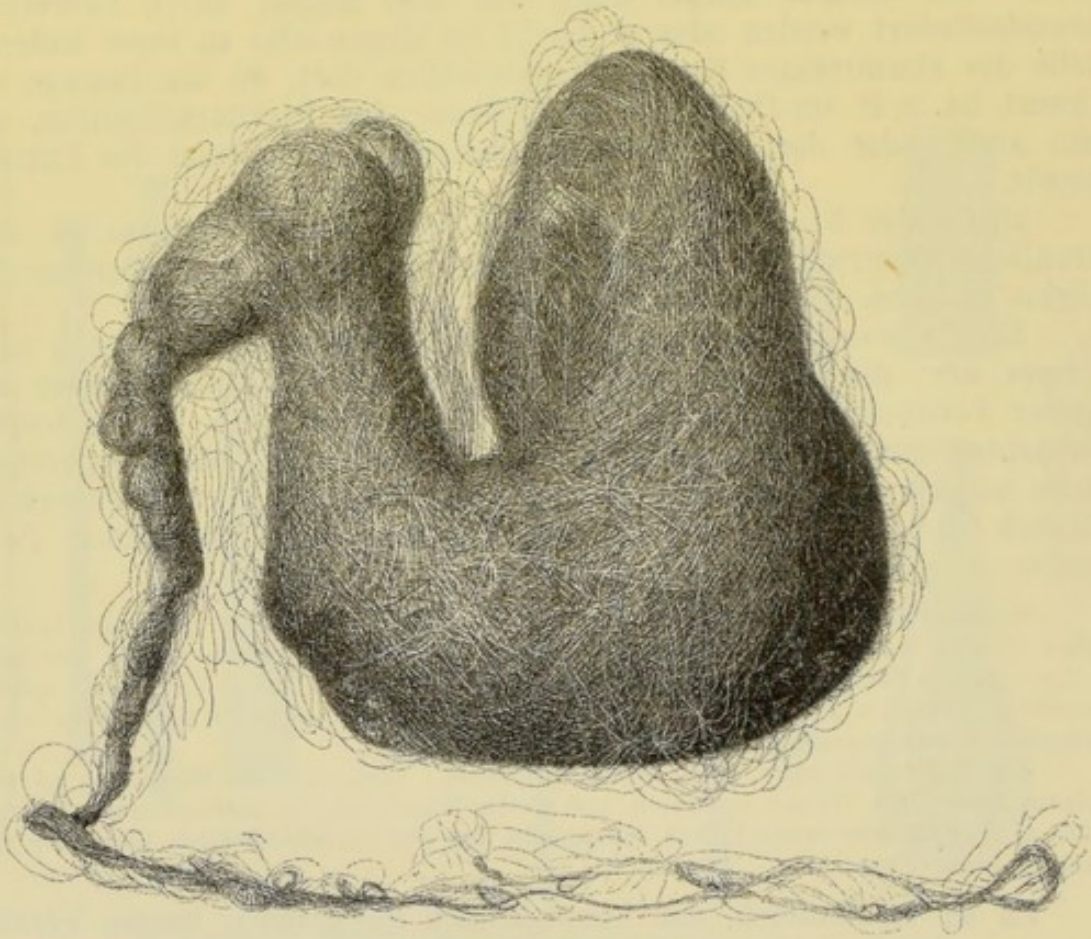

Trichobezoar (Fall von *Schopf*).
Umfang 26 *cm*. Länge an der kleinen Kurvatur 18 *cm*, an der großen Kurvatur 35 *cm*.
Gewicht 160 *g*.

steine wurden bereits im Pylorus angetroffen und akuter Darmverschluß, bedingt durch einen Gallenstein, ist ein relativ häufiges Ereignis.

Auch Blasen- und Nierensteine, welche in den Darm eingewandert waren, wurden als sehr große Seltenheiten beobachtet. Zum Schluß sei erwähnt, daß auch Spulwürmer im Magen und Darm Obturationssymptome hervorrufen können.

Die Diagnose der Fremdkörper kann, wenn die Anamnese im Stich läßt, sehr schwer sein und häufig wird erst der Befund bei der Operation oder der Abgang des Fremdkörpers die Sachlage klarstellen. Bestehen die Fremdkörper aus schweren Stoffen, die durch Röntgenstrahlen nachweisbar sind, so besitzen wir in dieser Methode

ein ausgezeichnetes Mittel, um uns über die Anwesenheit eines Fremdkörpers zu orientieren und seine Wanderung durch den Darmtrakt zu verfolgen.

Die Therapie wird sich vor allem danach richten, ob ein spontaner Abgang des Fremdkörpers zu erwarten ist oder nicht. Kann man das erstere voraussetzen, so wird man zuwarten und, handelt es sich um spitze Fremdkörper, eine Kartoffelkur einleiten. Man gibt den Kranken große Mengen von Kartoffelspeisen zu essen, in der Erwartung, daß der Fremdkörper, eingehüllt in den breiigen Stuhl, ohne Schädigung des Verdauungstraktes abgehe. Vor Abführmitteln ist entschiedenst zu warnen. Die Methode dieser Kartoffelkur ist folgende: man gibt den Kranken bis zum Abgang des Fremdkörpers reichlichst Kartoffeln in allen möglichen Formen, Sauerkraut, Brot, Vegetabilien, kurz Dinge, die reichlich Kot erzeugen. Die abgesetzten Fäzes werden auf die Anwesenheit des Fremdkörpers untersucht. Nach Abgang desselben — meist vor dem 10. Tag — kann man ein Abführmittel geben. Diese Art der Behandlung hat die Chirurgie englischen Dieben abgelauscht, die sich auf diese Weise vor den üblen Folgen verschluckter gestohlener Münzen etc. zu schützen pflegen *(F. Salzer)*.

Kommt es zur Bildung eines Abszesses um den Fremdkörper, so ist die Inzision und Extraktion zu machen.

Wenn der spontane Abgang des Fremdkörpers nicht zu erwarten ist, wenn seine Art eine Perforation befürchten läßt oder bei eintretenden Okklusionssymptomen ist die Gastrotomie resp. Enterotomie indiziert.

7. Kapitel.

Das Magengeschwür.

Mit dem Namen „Magengeschwür“ (Ulcus ventriculi, Ulcus peptic um) belegen wir einen chronischen, nicht spezifischen Ulzerationsprozeß *) der Magenschleimhaut, welcher oft auch auf die übrigen Schichten übergreift, sich durch geringe Tendenz zur Spontanheilung auszeichnet und ungemein schwere Folgen nach sich ziehen kann.

Es ist ein ernstes, häufig vorkommendes Leiden. Nach verschiedenen Statistiken findet sich die Erkrankung bei 1—13% der Gesamtbevölkerung; das starke Überwiegen des weiblichen Geschlechtes, das von den meisten Autoren behauptet wird (nach *Leube* wäre das Verhältnis 2 : 1), fanden wir in unserem Material nicht bestätigt. Die meisten Erkrankungen finden sich zwischen dem 20. und 40. Lebensjahre; im ersten Lebensdezennium ist das Vorhandensein eines Magengeschwüres eine enorme Rarität, sehr rar sind auch Neuerkrankungen an Magengeschwür im hohen Alter; da aber die Krankheit sich nicht selten über Jahrzehnte erstreckt, so trifft man nicht so selten Ulkusleidende, die im Greisenalter stehen.

Die Ätiologie des Leidens ist noch nicht völlig klar.

Daß es sich im wesentlichen um ein Angedautwerden der Magenwand handelt („peptisches Geschwür“), ist kaum zu bezweifeln; finden sich doch als peptisch anzusprechende Geschwüre nur dort, wohin noch die Wirkung des sauren Magensaftes reicht: außer im Magen noch im Oesophagus nahe der Kardia, im Duodenum und schließlich nach Anlegung einer Gastroenterostomie nahe derselben im Jejunum.

Die Tatsache, daß bei Vorhandensein von Magengeschwüren fast stets gesteigerte Azidität („Hyperazidität“, „Hyperchlorhydrie“) besteht, fast immer freie Salzsäure im Magensaft sich findet (*Riegel*), ist gleichfalls für die Annahme eines Angedautwerdens der Magenwand zu verwerten, erklärt aber an sich noch nicht diesen Prozeß; denn selbst bei hochgradiger Hyperazidität pflegen am Magen angelegte Wunden, z. B. unsere Operationswunden, anstandslos zu heilen und nicht etwa die Tendenz zu Zerfall zu zeigen. Es muß also noch ein Moment hinzukommen, eine lokale Schädigung der Magenwand ganz besonderer Art, über deren Natur wir noch nicht ganz im klaren sind.

Offenbar ist eine normale Blutversorgung der Schleimhaut nötig, um die Selbstverdauung zu verhindern; Zirkulationsstörungen wurden von *Rokitansky* und *Virchow* schon in der Mitte des vorigen Jahrhun-

*) Als enorme Raritäten seien spezifische (tuberkulöse, syphilitische, typhöse) Magengeschwüre erwähnt.

derts als Ursache des Magengeschwürs beschuldigt, andere nahmen eine abnorme Blutbeschaffenheit (Chlorose, Anämie) als prädisponierendes Moment an. Aber so ganz geklärt ist die Frage, wie gesagt, noch nicht.

Dem Trauma, sei es in Form von Kontusionen oder in Form mechanischer Reize vom Mageninnern, kommt scheinbar ebenso wie thermischen Reizen eine größere Bedeutung nicht zu, obwohl in vereinzelten Fällen ein ursächlicher Zusammenhang nicht ganz von der Hand zu weisen ist (vgl. S. 88 u. 105).

Chemische Noxe führen zu Ulzerationen der Schleimhaut, die aber mit dem Ulcus ventriculi im engeren Sinne des Wortes nichts zu schaffen haben.

Dieses stellt in vielen Fällen einen ovalen oder kreisrunden, wie mit dem Locheisen hergestellten*) Substanzverlust dar, doch kommen auch ganz unregelmäßige Defekte zur Beobachtung. Seine Größe variiert; von winzig kleinen, mit unbewaffnetem Auge kaum auszunehmenden Geschwürchen bis zu handtellergroßen Ulzerationen kommen alle Zwischenstufen vor. In der Regel ist es solitär, nicht allzu selten aber auch multipel.

Seine Tiefe wechselt. Manchmal betrifft der Gewebszerfall nur die Schleimhaut, manchmal auch die tieferen Schichten; dann hat das Geschwür Trichterform, weil die tieferen Schichten in geringerer Ausdehnung zerfallen sind als die Mukosa; aus demselben Grunde zeigt es auch nicht so selten Terrassenform: jede der tieferen Schichten springt etwas vor.

Die Ränder sind ungemein scharf, in frischeren Fällen über das Niveau der übrigen Schleimhaut nicht prominent. Nach längerem Bestande können die Ränder durch Rundzelleninfiltration und Bindegewebseinlagerung starrer und wallartig erhaben werden, so daß sie sich sehr hart anfühlen (kallöse Geschwüre).

Weitaus am häufigsten sitzt das Geschwür an der hinteren Magenwand oder dem Pylorus, seltener an der kleinen oder großen Kurve, der vorderen Magenwand, dem Fundus oder der Kardia.

Die übrige Magenschleimhaut ist im Beginne des Leidens meist unverändert. Erst bei lang andauernder Erkrankung pflegen sich Katarrhe und Atrophie der Schleimhaut einzustellen.

Bei den jetzt immer häufiger werdenden Operationen wegen frischer Ulzera hat man gefunden, daß der Pylorus in der Regel selbst in tiefer Narkose krampfhaft kontrahiert ist, ganz unabhängig von der Lage des Geschwüres, was als reflektorischer Krampf aufzufassen ist (Pylorospasmus). Die Ringmuskulatur des Pylorus kann mächtig hypertrophiert, schon durch die Bauchdecken als nußgroßer Tumor palpabel sein. Dieser Pylorospasmus ist so konstant beim frischen Magengeschwür, daß er geradezu als das Primäre, als eine der Ursachen für die Ulzeration angesprochen wurde *(Talma, Doyen)*. Das ist aber nicht angängig, findet er sich doch auch beim Ulcus duodeni. Aber er erklärt uns einen großen Teil der Beschwerden des Ulkuskranken, erklärt bis zu einem gewissen Grade die mangelhafte Heilungstendenz des Magengeschwüres und die schönen Erfolge der Gastroenterostomie bei diesem Leiden.

Mit dem fortschreitenden Zerfall der Magenwand, dem Tiefergreifen des Geschwüres stellen sich zumeist Entzündungsvorgänge an der

*) Daher der heute noch gebräuchliche Ausdruck „Ulcus rotundum".

Serosa ein, eine umschriebene Peritonitis (Perigastritis), welche zu Verklebungen und weiterhin zu festen, flächenförmigen Verwachsungen mit den Nachbarorganen führen kann. Kommt es in solchen Fällen dann auch zum Zerfall der Serosa, zum Penetrieren des Geschwüres durch die ganze Magenwand, so wird dadurch das freie Peritoneum gar nicht in Mitleidenschaft gezogen, sondern es ist einfach statt der Serosa eines der vorher verlöteten Nachbarorgane — die Leber, das Pankreas, die Milz, das Querkolon, in seltenen Fällen auch die vordere Bauchwand — zum Geschwürsgrund geworden.

Der geschwürige Zerfall greift nun auch auf diese Organe über und die Hand in Hand damit gehende entzündliche Infiltration der Umgebung veranlaßt die Bildung von palpablen Tumoren recht beträchtlicher Größe.

Auf diese tumorbildenden Magengeschwüre hat zuerst *Hofmeister* hingewiesen, *Brenner* hat ihnen den seither allgemein akzeptierten Namen „kallöse penetrierende Magengeschwüre“ gegeben und *Schwarz* hat den praktischen Vorschlag gemacht, das Organ, auf das sie übergreifen, gleich in der Benennung zum Ausdruck zu bringen, von einem „Magenleber-“, „Magenpankreasgeschwür“ usw. zu sprechen.

Durch den fortschreitenden geschwürigen Zerfall kann es bei Magenkolongeschwüren zu einem Einbruch ins Kolon und so zur Ausbildung einer Fistula gastrocolica (s. Darmfisteln) kommen, bei dem sehr seltenen Übergreifen auf die Bauchdecken zu einer nach außen führenden Magenfistel etc.

Arrosion von Gefäßen, die natürlich auch bei kleinen und nicht kallösen Geschwüren zustande kommen kann, führt zu Blutungen, die ungemein schwer, ja tödlich werden können, wenn eine der vier Hauptarterien des Magens oder große Nachbargefäße eröffnet wurden.

Erfolgt der Durchbruch des Magens, bevor noch schützende Verklebungen von genügender Stärke sich gebildet hatten (Ulkusperforation), so ist die Überschwemmung der freien Bauchhöhle mit Infektionsstoffen und diffuse Peritonitis die naturgemäße Folge.

Diese Perforation erfolgt am häufigsten an der vorderen Magenwand, was offenbar darauf zurückzuführen ist, daß hier infolge der beständigen respiratorischen Verschiebung schützende Verwachsungen mit der vorderen Bauchwand am schwersten zustande kommen. 80% der perforierten Geschwüre saßen an der Vorderwand des Magens, während nur etwa 5% aller Magengeschwüre diese Lokalisation zeigen. Wer je bei Operationen das papierdünne Serosablättchen gesehen, welches oft bei derartigen tiefen Geschwüren die letzte Scheidewand zwischen Magenlumen und Peritonealkavum bildet (Fig. 30), begreift, daß es nur eines minimalen Anstoßes zum Zerreißen desselben bedarf; eine ausgiebige Mahlzeit, ein ganz geringfügiges Trauma, ja eine heftige Bewegung, z. B. das Stoßen des Pferdes bei einem Ritt, kann die Perforation herbeiführen.

Dort, wo eine feste Verlötung der Magenwand mit einem Nachbarorgan ausgeblieben ist, sich aber doch in der Umgebung Verklebungen gebildet haben, welche eine plötzliche Überschwemmung der Peritonealhöhle hintanhalten, kommt es zu zirkumskripten Abszessen. Viele subphrenische Abszesse, namentlich der linken Seite, haben diesen Ursprung.

Wir haben schon erwähnt, daß das Magengeschwür eine sehr geringe Tendenz zu spontaner Heilung besitzt. Sie kommt aber doch in einem beträchtlichen Prozentsatze der Fälle zustande, wie dies die Häufigkeit von Magennarben auch als zufälliger Befund bei Obduktionen beweist.

Ganz oberflächliche Schleimhautgeschwüre können mit Restitutio ad integrum ausheilen, tiefe Schleimhautgeschwüre lassen eine von Schleimhaut überzogene Narbe zurück. Geschwüre, welche in die tieferen Magenschichten eindringen, können nur durch eine tiefe, bindegewebige Narbe ausheilen, welche bloß von einschichtigem Zylinderepithel überzogen wird.

Allen diesen Narben kommt eine ausgesprochene Tendenz zu Schrumpfung zu, ja diese Tendenz ist so groß, daß die Schrumpfung oft noch lange vor der Ausheilung des Geschwüres in Erscheinung tritt.

Die Folgen der Narbenschrumpfung sind natürlich je nach der Lokalisation des Geschwüres verschieden. Selbst ziemlich hochgradige Narbenschrumpfung am Fundus oder Corpus ventriculi kann symptomlos bleiben, während schon geringe Schrumpfung am Pylorus oder in dessen Nähe zu Strikturierung des Pylorus oder Verziehung und Abknickung desselben führt; Geschwüre an der Kardia oder in deren Nähe führen zu Verengerung bzw. Verzerrung und Abknickung derselben. Ein größeres, längs der kleinen Kurvatur sich ausbreitendes Geschwür kann durch seine Vernarbung Stenose gleichzeitig an beiden Magenengen, sowohl an der Kardia wie am Pylorus, nach sich ziehen.

Fig. 29.

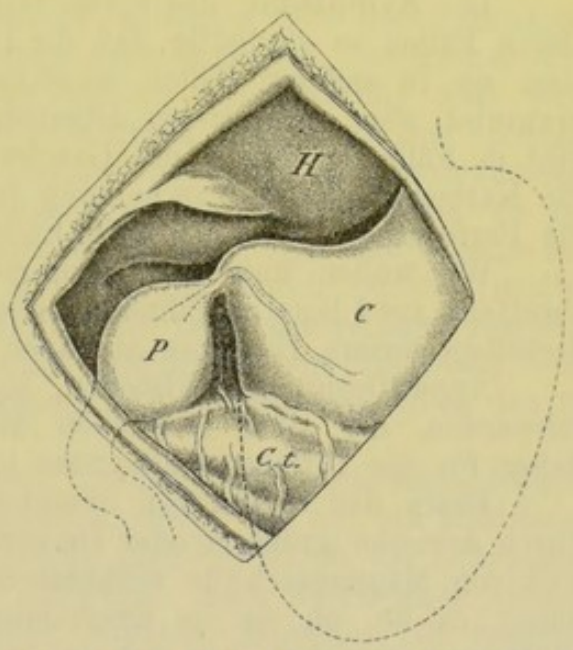

Sanduhrmagen. Beobachtung *Hocheneggs*, halbschematisch. *H* Leber, *Ct* Colon transversum, *P* pylorischer, *C* kardialer Anteil des Magens.

Die größeren Geschwüre, welche, von der einen oder der anderen Kurvatur ausgehend, hufeisenförmig in die vordere und hintere Magenwand entsprechend der queren Achse des Magens sich erstrecken oder gar gürtelförmig die ganze Zirkumferenz des Magens betreffen, setzen eine Stenose mitten im Magen, so daß derselbe in zwei Hälften geteilt erscheint, an einen Zwerchsack oder eine Sanduhr erinnert (Sanduhrmagen, Fig. 29). Natürlich können auch schrumpfende perigastritische Verwachsungen Abknickungen des Magens und Stenosenerscheinungen ohne Vorhandensein einer Striktur nach sich ziehen.

Hat sich eine Stenose entwickelt, so geht der Abschnitt ober derselben jene Veränderungen ein, welche wir im ganzen Magendarmtrakt ober einer Verengerung zu sehen gewohnt sind: es kommt zu Hypertrophie der Muskulatur und zu Dilatation, zur Magenektasie. *) Dem-

*) Zur Ausbildung der Hypertrophie genügt schon der oben erwähnte Pylorospasmus.

gemäß finden wir bei der Pylorusstenose eine oft mächtige Wandverdickung und solange die Muskulatur die von ihr verlangte Mehrarbeit zu leisten vermag, braucht nicht einmal eine beträchtliche Dilatation zu entstehen. Erst wenn die Muskulatur zu erlahmen beginnt, gewinnt die Dilatation des Magens die Oberhand und nun kommt es zu ganz immenser Vergrößerung des Organes, das in seinen mobilen Teilen herabsinkt („Gastroptose"), dessen große Kurve bis zur Symphyse hinabhängen und deren Kapazität dann mehrere Liter betragen kann.

Diese Erlahmung der Magenmuskulatur mit der ihr folgenden exzessiven Dilatation tritt in manchen Fällen ganz plötzlich auf („akute Magendilatation", vgl. S. 155). Je größer die Dilatation, desto dünner pflegt die Magenwand zu sein, desto geringer die Hypertrophie der Magenmuskularis zum Ausdruck zu kommen.

Da aber doch geraume Zeit verstreicht, ehe es zur Erlahmung der Muskulatur kommt, so finden wir niemals beim Karzinom (außer bei dem auf Ulkusbasis entstandenen) so ungeheure Dilatationen des Magens wie bei der Narbenstenose.

Die **Symptome** des Ulcus ventriculi sind ungemein wechselnd. In vielen Fällen so eindeutig, daß die Diagnose gar nicht zu verfehlen ist, sind sie in anderen Fällen so unbestimmter Art, daß das Leiden nur vermutet, aber nicht sicher angenommen werden kann, und schließlich gibt es Fälle, in denen das Geschwür vollkommen latent verläuft, bis die Narbenstenose in Erscheinung tritt oder gar bis eine Blutung oder die Perforation dem Leben ein Ende setzt.

Wir wollen nun die Symptome aufzählen, nach welchen wir bei Verdacht auf Ulkus zu fahnden haben, um auf dem Nachweis einzelner derselben unsere Diagnose aufbauen zu können.

Appetitlosigkeit, Aufstoßen, Magendrücken erwähnen wir als Beschwerden, die allen möglichen Magenerkrankungen gemeinsam und daher für die Differentialdiagnose kaum verwertbar sind.

Eines der wichtigsten Symptome ist die Magenblutung; bedingt durch Arrosion größerer oder kleinerer Gefäße bleibt sie wohl in keinem Fall von Magengeschwür vollkommen aus, von ihrer Intensität jedoch hängt es ab, ob sie in Erscheinung tritt; einigermaßen schwerere Blutungen manifestieren sich in zweierlei Weise: in Hämatemesis*), dem Erbrechen kaffeesatzartiger Massen**) oder selbst unveränderten Blutes und in Melaena***), dem Abgang pechschwarzer, teerartiger, durch das veränderte Blut geschwärzter Stühle. Dazu gesellen sich in schweren Fällen die bekannten Zeichen akuter Anämie, Blässe, Klein- und Frequentwerden des Pulses, Schwarzsehen, Ohnmacht etc.

Sind die Blutungen nicht so schwer, daß es zu Überfüllung des Magens kommt, so braucht Hämatemesis nicht aufzutreten, es kommt nur zu Melaena. Kleine Blutungen führen nicht einmal zu einer charakteristischen Veränderung des Stuhles, aber auch diese können, wenn sie sich, wie so oft, häufig wiederholen, zu sehr hochgradiger Anämie führen.

Sehr charakteristisch sind in vielen Fällen die spontan auftretenden Schmerzen, über die die Patienten klagen. Sie pflegen meist unmittelbar nach der Nahrungsaufnahme, auch bei leerem, nur mit dem sauren Magensaft angefüllten Magen aufzutreten, werden als krampfartiger oder brennender Schmerz geschildert, werden im Oberbauch am

*) τὸ αἷμα, das Blut, ἡ ἔμεσις, das Erbrechen.

**) Aus dem roten Hämoglobin bildet sich durch die Einwirkung des Magensaftes schwarzes Hämatin.

***) μέλαινα sc. νόσος, d. h. schwarze Krankheit.

intensivsten empfunden und strahlen oft in den Rücken aus. Manchmal sind sie besonders intensiv nach dem Genuß saurer Speisen und nicht so selten kommen die Kranken mit der präzisen Angabe, daß durch Einnehmen einer bestimmten Lage (Linkslage, Rechtslage, Rückenlage etc.) der Schmerz zu lindern ist.

Die Beeinflussung der Schmerzen durch den Lagewechsel ist so zu erklären, daß bei gewissen Stellungen das Geschwür über das Niveau des Speisebreies gebracht und so dem chemischen und mechanischen Reiz desselben entrückt werden kann. Sehr häufig besteht auch lokaler Druckschmerz, oft in Form eines ausgesprochenen Druckpunktes in der Mittellinie oberhalb des Nabels, häufig auch links oder rechts davon. Besonders schmerzhaft wird oft die Perkussion empfunden.

In vielen Fällen findet sich der 9. Brustwirbeldornfortsatz spontan oder auf Druck schmerzhaft *(Boas)*, so daß Verwechslungen mit Spondylitis vorgekommen sind.

Das Erbrechen ist auch zumeist abhängig von der Nahrungsaufnahme und tritt verschieden lange nach derselben, manchmal erst Stunden danach, auf. Es schafft gewöhnlich Erleichterung und wird daher manchmal von den Patienten absichtlich ausgelöst. Das spontan auftretende Erbrechen bei frischen Geschwüren ist am ungezwungensten durch den fast regelmäßig vorhandenen Pylorospasmus (s. oben) zu erklären, bei älteren Geschwüren deutet es oft auch auf eine bereits bestehende Strikturierung oder auf Stenosierung durch perigastritische Adhäsionen hin. Daß gesteigerte Azidität ein fast regelmäßiges Begleitsymptom des Ulkus ist, wurde bereits gebührend hervorgehoben. Von ihm abhängig ist das saure Aufstoßen und Sodbrennen, über das so viele der Kranken klagen.

Der Stuhl ist zumeist retardiert. In den ausgesprochenen Fällen kommen die Kranken durch die Schmerzen, durch die auf ein Minimum eingeschränkte Nahrungsaufnahme, welche überdies durch das Erbrechen oft illusorisch gemacht wird, und schließlich auch durch ganz kleine, aber oft sich wiederholende Blutungen furchtbar herunter. Sie magern zum Skelett ab, verlieren jegliche Lebensfreude und Widerstandskraft und viele der Kranken verfallen der Lungenphthise, die ihnen den Garaus macht.

Ganz besonders heftig sind die Schmerzen in den Fällen von kallösen Magengeschwüren, sie mögen die Magenwand penetrieren oder nicht, was wir mit *Brenner* auf die besondere Beschaffenheit des Geschwürsgrundes und seiner Umgebung zurückführen, auf die derbe, entzündliche Infiltration, welche nicht bloß unter dem Einflusse des Mageninhaltes chemisch gereizt, sondern auch durch die peristaltische Bewegung mechanisch gezerrt wird. Die Schmerzen müssen furchtbare sein. Wir haben unter unseren Fällen Leute, welche geistesgestört wurden, solche, die Selbstmordversuche verübten oder dem Morphinismus verfielen.

In den Fällen von kallösen Geschwüren finden wir häufig ein für die Diagnose wichtiges Symptom; sitzt das Geschwür in einem der Palpation zugänglichen Bezirk, so ist der Nachweis eines deutlichen, druckschmerzhaften Tumors oder wenigstens einer undeutlichen druckempfindlichen Resistenz unschwer zu erbringen. Ist es einmal zur Stenosierung des Pylorus oder des Magens (Sanduhrmagen) gekommen,

so stehen meist die Stenosensymptome im Vordergrund; hinter ihnen können sich die Ulkussymptome, auch wenn das Ulkus noch offen*) (noch nicht vernarbt) ist, völlig verstecken. Die Schmerzen, die nun auftreten, sind in erster Linie durch die abnorm gesteigerte Peristaltik und durch tetanische Kontraktionen (Magensteifung) bedingt und haben daher den Charakter von Koliken; wir können den vollen, dilatierten Magen oft durch die bloße Inspektion als große Vorwölbung in dem abgemagerten Bauch erkennen, welche unter dem linken Rippenbogen hervorkommt und bis zur Regio pylorica reicht, agnoszieren an den deutlich erkennbaren Magengrenzen die kleine und große Kurvatur, können sehen, wie die peristaltische Welle abläuft und wie sich der Magen steift.

Oder wir können, wenn keine Vorwölbung vorhanden ist, durch die S. 109 geschilderten Maßnahmen Magenplätschern erzeugen, das

Fig. 30.

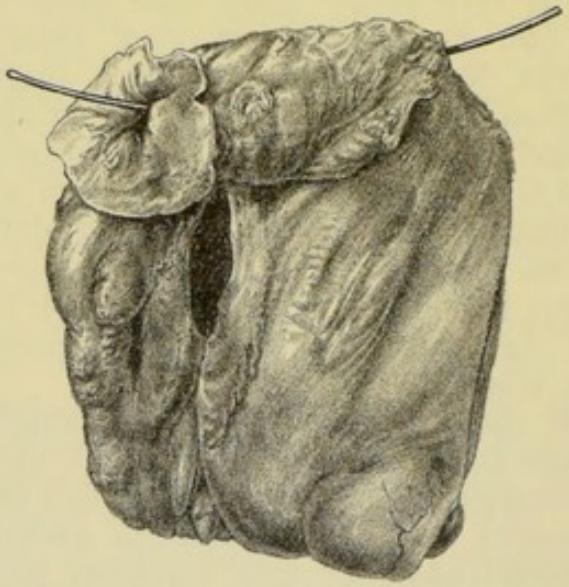

Hochgradigste Stenose durch ein kallöses Geschwür; der Pylorus (natürl. Größe) ist nur mehr für eine Sonde durchgängig. Die Perforation des Geschwüres erfolgte in dem Moment, als der Pylorus nach Eröffnung des Abdomens zur Ansicht gebracht wurde.

freilich für die Diagnose Dilatation nur dann verwertbar ist, wenn die Untersuchung längere Zeit nach einer Nahrungsaufnahme erfolgt.

Ein für Stenose sehr charakteristisches Symptom ist das „Stenosenerbrechen". Im Gegensatz zum Erbrechen beim offenen Ulkus in seinen früheren Stadien ist es von der Nahrungsaufnahme unabhängig. Es kommt erst zustande, wenn der Magen überfüllt ist, wiederholt sich erst nach mehreren Tagen, fällt aber dem Kranken durch die ungeheuerlich große Masse des Erbrochenen auf und dadurch, daß er Reste von Speisen entdeckt, die er eine ganze Reihe von Tagen vorher zu sich genommen. So charakteristisch das Stenosenerbrechen auch ist, so braucht es doch nicht in jedem Fall von Stenose aufzutreten, eine vielfach verbreitete irrige An-

*) Von einem „offenen" Ulkus zu sprechen, ist ein Pleonasmus, denn jedes Ulkus ist offen, und ein „vernarbtes Ulkus" ist eine Narbe und kein Ulkus mehr. Wir behalten aber aus praktischen Gründen den ziemlich allgemein üblichen Ausdruck bei.

sicht, der wir energisch entgegentreten müssen; denn wir haben oft gesehen, daß Ärzte ihre Patienten nur deshalb nicht zur Operation sandten, weil Erbrechen fehlte und sie daher an eine Stenosierung des Pylorus nicht dachten.

Solange die Hypertrophie der Muskulatur des Hindernisses noch Herr wird, solange sie den Speisebrei, wenn auch nur langsam und unter Schmerzen, durch das Hindernis hindurchzupressen vermag, braucht Erbrechen nicht aufzutreten.

Wir haben Pylorusstenosen gesehen, die kaum mehr für einen Federkiel durchgängig waren und bei denen es erst wenige Tage vor der Operation zum ersten Stenosenerbrechen gekommen war.

Viele Kranke nehmen instinktiv sehr viel Flüssigkeit zu sich, nur um die Speisen recht aufzulösen und das Niveau des Mageninhaltes bis zur Höhe des Pylorus zu bringen, damit dann etwas in den Darm überlaufen kann. Einer unserer Kranken trank täglich 9 Liter Wasser zu diesem Zwecke! Andere nehmen zur Verdauung die abenteuerlichsten Stellungen ein, stellen sich förmlich auf den Kopf, um den Pylorus zum tiefsten Punkt zu machen und dem Magen das Durchpressen von etwas Speisebrei zu erleichtern.

In seinen Folgen ist die Pylorusstenose einigermaßen höheren Grades ebenso deletär wie die schwersten Fälle von offenem Ulkus; die Kranken verfallen unoperiert, unbehandelt oder „intern behandelt" der Inanition; wir haben große, einst starke und schwere Männer zu Gesicht bekommen, die nur mehr wenig über 30 *kg* wogen und buchstäblich nur mehr aus Haut und Knochen bestanden, zusammengeschrumpft, wie ausgedorrt aussahen.

Das Harnquantum sinkt auf wenige hundert Kubikzentimeter, das spezifische Gewicht des Urins ist abnorm hoch; auch der Magenchemismus erleidet Veränderungen. Während das Ulkus in der Regel mit Hyperazidität einhergeht, nimmt bei stärkeren Stenosen und Ektasien mit der Atrophie der Schleimhaut der Gehalt an freier Salzsäure wieder ab, ja bei hochgradiger motorischer Insuffizienz kann sogar Milchsäure auftreten, ein Symptom, das den Verdacht auf Magenkarzinom wachruft.

Mit der Aufzählung der Symptome haben wir die wichtigsten Anhaltspunkte gegeben, welche die Stellung der Diagnose „Magengeschwür" ermöglichen; wir haben die manchmal unüberwindlichen Schwierigkeiten hervorgehoben und es erübrigt uns nur noch die Aufzählung der Krankheiten, mit denen das Ulcus ventriculi verwechselt werden kann, sowie die Heraushebung einzelner Momente, welche die Differentialdiagnose erleichtern.

Solange keine typischen Ulkussymptome auftreten und bloß dyspeptische Beschwerden mehr minder unbestimmter Art vorliegen, liegt die Verwechslung mit chronischer Gastritis, Magenatrophie, nervöser Dyspepsie recht nahe; stehen nervöse Symptome im Vordergrunde, so führt dies recht häufig zur Annahme, daß Hysterie, Hypochondrie oder Neurasthenie ein Magenulkus bloß vortäuscht, selbst wenn die Kranken über zeitweises Erbrechen und über Schmerzen klagen, wie sie bei Ulkus sich finden. Auf der anderen Seite werden die genannten Zustände, die nicht selten mit Hyperchlorhydrie einhergehen, leicht für Ulkusbeschwerden gehalten. Manchmal wird an Ulkus gedacht, wo nur gastrische Beschwerden im Beginne einer Phthise oder gastrische Krisen bei beginnender Tabes vorliegen. Was diese Erkrankungen und die Differentialdiagnose derselben anlangt, verweisen wir auf die internen Lehrbücher.

Hat außer dyspeptischen Beschwerden und Schmerzen einmal Hämatemesis und Melaena bestanden, so ist das eine ungemein wertvolle Unterstützung für die Diagnose. Aber es kommt differentialdiagnostisch in Betracht, ob das Blut wirklich aus dem Magen stammte und ob nicht eine andere Magenaffektion die Blutung auslöste.

Speiseröhrenvarizen, namentlich bei Pfortaderstauung, und Blutungen aus Duodenalgeschwüren (siehe diese) sind hier ebenso in Erwägung zu ziehen wie Blutungen

bei Hämophilie und beim Magenkarzinom. Auf die Differentialdiagnose des letzteren kommen wir noch zurück.

Die Magenblutungen bei inneren Magenverletzungen (durch Fremdkörper oder Verätzungen) werden wohl meist durch die Anamnese aufgeklärt, jene bei cholämischen Patienten durch den bestehenden Ikterus. Die Hämatemesis nach Bauchoperationen, deren Ursachen wir im Anhang zu diesem Kapitel besprechen werden, ist auch kaum zu verkennen.

Dort, wo die Schmerzen nach der Nahrungsaufnahme das Bild beherrschen, müssen wir außer an das Ulcus ventriculi und Ulcus duodeni (die Differentialdiagnose des letzteren besprechen wir in dem demselben gewidmeten Kapitel) in erster Linie an die bekannten, winzig kleinen, so leicht zu übersehenden epigastrischen Hernien denken.

Darum mache man es sich zur Regel, in jedem solchen Falle die Palpation mit der Abtastung der Linea alba zu beginnen. Wir haben des öfteren dadurch die wahre Natur des Leidens, das zahlreichen anderen Beobachtern vor uns entgangen war, gleich zu Beginn der Untersuchung richtig erkannt.

Man denke ferner an Gallensteine, an dadurch bedingte, Pylorus und Gallenblase verbindende Adhäsionen, an straffe Fixation des Netzes in Hernien, an erkrankt gewesene Wurmfortsätze etc. Auch Pankreaserkrankungen kommen manchmal in Betracht.

Fig. 31.

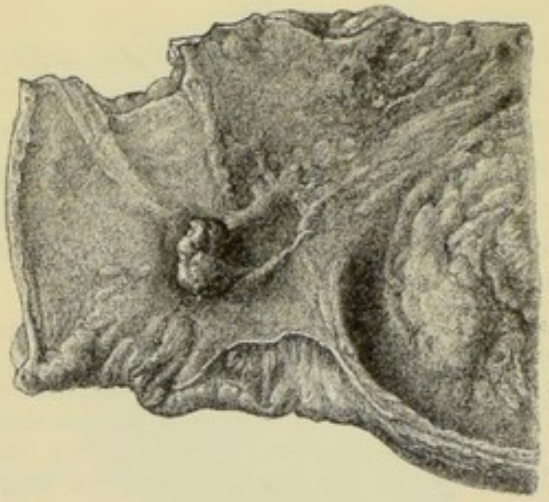

Aus dem Rande eines offenen Ulcus pylori hervorgegangenes Karzinom ($^1/_2$ natürliche Größe).

Ist nach voraufgegangenen Magenblutungen ein Tumor zu tasten, so beschäftigt uns in erster Linie die Frage: kallöses Ulkus oder Karzinom? Sie ist schlechterdings in einer großen Anzahl von Fällen auch nicht mit annähernder Sicherheit zu entscheiden. Wir haben hervorgehoben, daß beim Ulkus fast immer Hyperazidität besteht, werden später hervorheben, daß bei einem Magenkarzinom, das in einem gesunden Magen entstand, keine freie Salzsäure, sondern zumeist Milchsäure nachzuweisen ist. Nun entsteht das Karzinom gar nicht so selten auf der Basis eines offenen Ulkus (Fig. 31) oder einer Ulkusnarbe*), Fälle, die *v. Mikulicz* kurzweg als „Ulkuskarzinome" bezeichnet, und für dieses Ulkuskarzinom gilt als Regel, daß auch nach der karzinomatösen Umwandlung noch lange Zeit Hyperazidität bestehen bleibt.

Die Prüfung des Magenchemismus hat für die Differentialdiagnose also nur einen beschränkten Wert.

Wichtiger in solchen Fällen erscheint uns die Anamnese und die Schmerzhaftigkeit. Schon lange Zeit vorausgegangene Magenbeschwerden sprechen für Ulkus (lassen allerdings die Möglichkeit eines Ulkuskarzinoms noch immer offen) und je heftiger die Schmerzen, je heftiger druckschmerzhaft die Geschwulst, desto wahrscheinlicher handelt es sich bloß um ein kallöses, eventuell penetrierendes Ulkus. Der Nachweis von Leber- oder peritonealen Metastasen (Metastasen im Douglas durch Digitalexploration des Rektum oder der Vagina festzustellen!) entscheidet natürlich die Frage in einfacher Weise.

---

*) Nach *Hauser* erkranken 6% aller Ulkuskranken später an Karzinom.

Auf die vordere Bauchwand übergreifende Geschwüre wurden mit Bauchdeckentumoren verwechselt und als solche angegangen; eine genaue Aufnahme der Anamnese und Analysierung der vorhandenen Beschwerden wird einen gewissenhaften Beobachter zumeist vor einer derartigen Fehldiagnose schützen.

Sind die Zeichen einer Pylorusstenose vorhanden*), so handelt es sich in erster Linie um die Entscheidung, ob die Stenose wirklich durch eine Magenaffektion bedingt ist. Vergrößerte, den Pylorus komprimierende, oder geschrumpfte, mit ihm verwachsene und ihn verzerrende Gallenblasen können ja dasselbe Bild erzeugen. Eine exquisite Gallensteinanamnese, Druckempfindlichkeit in der Gallenblasengegend oder der Nachweis einer sicher der Gallenblase angehörigen Geschwulst können die Sachlage mühelos klären, während andrerseits eine typische Ulkusanamnese und das Fehlen eines am Pylorus nachweisbaren Tumors die typische Narbenstenose charakterisieren. Die „primäre idiopathische Magenektasie", eine Folge von primärer Erschlaffung der Muskulatur, ist nicht immer sicher von der Narbenstenose abzugrenzen, was praktisch jedoch ohne Bedeutung ist. Bei einem am Pylorus palpablen Tumor kommt wieder die Differentialdiagnose zwischen Neoplasma und kallösem Geschwür aufs Tapet, daneben denke man noch an die Möglichkeit eines spastisch kontrahierten oder hypertrophischen Pylorus.**) Die Entscheidung zwischen noch offenem Geschwür und derber Narbe ist oft selbst nach Bloßlegung des Magens unmöglich.

Auch Pylorusstenose und Sanduhrmagen sind in ihrem Symptomenkomplex außerordentlich ähnlich; tatsächlich ist bisher meistens der Zustand erst intra operationem richtig gedeutet worden. Das Auftreten von zwei getrennten Magenhälften bei der Aufblähung des Magens und auch die Röntgenuntersuchung des mit Wismutbrei gefüllten Organes hat in einzelnen Fällen die richtige Diagnose noch ante operationem ermöglicht, doch hat diese Feststellung nur geringe praktische Bedeutung. Denn beide Zustände, Sanduhrmagen und Pylorusstenose, erfordern eine operative Therapie.

Die Kardiastenose verrät sich durch Steckenbleiben der Nahrung ober dem Mageneingang, Erbrechen von noch unverdauten Speiseresten, Steckenbleiben der Schlundsonde etwa 42 *cm* von der Zahnreihe (vgl. auch Bd. I, S. 625).

Wir werden die Stenose als Narbenstenose nach Ulkus deuten, wenn Ulkussymptome vorhergegangen waren. Ob die Stenose durch Striktur oder Verziehung der Kardia bedingt wird, ist kaum zu entscheiden. Manchmal kombiniert sich die Kardia- mit der Pylorusstenose. Wir finden dann den Magen, in den man eine dicke Schlundsonde nicht einzuführen vermag, gebläht. Ob in solchen Fällen zwei Geschwüre, eines am Pylorus und eines an der Kardia, zu zwei getrennten Stenosen geführt haben oder ob durch ein einziges großes Geschwür an der kleinen Kurve die beiden physiologischen Magenengen verzerrt und dadurch abgeknickt wurden, ist kaum zu entscheiden, es sei denn, daß Kardia und Pylorus weit auseinander liegen, was getrennte Stenosen beweisen würde.

Als düsterste Komplikation des Magengeschwüres müssen wir wohl die Perforation desselben bezeichnen; sind sichere Ulkussymptome voraufgegangen, so stößt die Diagnose auf keine nennenswerte Schwierigkeit, nur die praktisch bedeutungslose Differenzierung zwischen Magen- und Duodenalperforation wird begreiflicherweise leicht verfehlt; handelt es sich jedoch um die Perforation eines bis dahin latenten Geschwüres, so kann die Diagnose sehr große Schwierigkeiten bereiten und muß sich oft genug auf die Diagnose einer Perforation überhaupt beschränken, namentlich, wenn wir den Fall erst im Stadium der diffusen Peritonitis sehen.

Verwechslungen mit den ganz foudroyanten Appendixperforationen, mit der Perforation beim Typhus ambulatorius, der Ruptur eines Gallenblasenempyems usf. liegen nahe. Immerhin liefern die typischen Fälle im Anfang einige für Magenperforation ziemlich charakteristische objektive Symptome. Der Durchbruch pflegt mit einem äußerst intensiven

---

*) Auf ihre Differenzierung gegenüber den Duodenal- und hohen Jejunalstenosen werden wir noch mehrfach in späteren Abschnitten zurückkommen.

**) „Hypertrophische Pylorusstenose" *(Boas)*.

Schmerz einzusetzen, der oft ganz richtig in den Oberbauch lokalisiert wird. Die Allgemeinsymptome (Kollaps mit ungemein kleinem, frequentem Puls etc.) decken sich mit jenen bei jeder anderen Perforation. Die Bauchdecken sind meist bretthart gespannt, überall auf Druck empfindlich, besonders aber bei Betasten des Epigastrium. Nun sei daran erinnert, daß der Magen ein meist mit ziemlich viel Gas gefülltes Organ ist. Das Gas entweicht in die freie Bauchhöhle, steigt als Blase zu dem höchsten Punkt derselben empor und bringt so frühzeitig die Leberdämpfung zum Verschwinden. Und während in der Folge alle anderen Symptome der diffusen Peritonitis (S. 30) einsetzen, fehlt bei größeren Perforationen nicht selten gerade ein Kardinalsymptom derselben, das Erbrechen, wohl deshalb, weil der Magen seinen Inhalt direkt in die Bauchhöhle entleert.*) Oder die Kranken brechen „leer", würgen, ohne etwas herauszubefördern.

Ob die Perforation in die freie Bauchhöhle oder in einen durch Verwachsungen abgesackten Hohlraum, z. B. in die Bursa omentalis, erfolgte, ist im Anfang, selbst wenn die Diagnose „Magenperforation" gelingt, kaum zu entscheiden. Wird nicht sofort eingegriffen, so lehrt es der weitere Verlauf. Die Perforationen in die freie Bauchhöhle, die nicht baldigst laparotomiert werden, sind wohl alle verloren, sie erliegen einer foudroyanten diffusen Peritonitis; in den anderen Fällen hingegen kann sich nach anfangs sehr stürmischen Erscheinungen die Peritonitis lokalisieren; es kommt meist zu einem subphrenischen Gasabzeß (S. 46) und dessen Eröffnung kann noch das arg bedrohte Leben retten.

Hält man sich nun die drei häufigsten Komplikationen und Folgezustände des Ulcus ventriculi vor Augen, die schwere Blutung, die Perforation und die narbige Stenose, so darf man wohl sagen, daß jeder Fall von Ulcus ventriculi recht ernst genommen und die allgemeine **Prognose** recht unbestimmt gestellt werden muß.

Obwohl zahlreiche und große Statistiken über das Magengeschwür vorliegen, läßt sich heute noch nicht sagen, in wieviel Prozent aller Fälle es beiläufig zu dieser oder jener Komplikation kommt; denn die Statistiken differieren in den wesentlichsten Punkten zu sehr.

Manche der von Internen publizierten Zusammenstellungen kranken an demselben Übel wie die internen Appendizitisstatistiken: Es werden Fälle als geheilt gezählt, welche in Wahrheit nur ganz vorübergehend gebessert wurden und über kurz oder lang rezidivieren.

Es ist eben auch hier unzuläsig, die unmittelbaren Erfolge interner Behandlung einer völligen Heilung gleichzusetzen.

Greenbourgh und *Joslin* fanden von den 80% zunächst geheilter oder gebesserter Fälle 5 Jahre später nur mehr die Hälfte gesund, *Schulz*, der das große Material der Breslauer internen Klinik und des Hamburg-Eppendorfer Krankenhauses verwertete, kam zu ähnlichen Resultaten.

Wir müssen es also als feststehend betrachten, daß das Magengeschwür in einer beträchtlichen Anzahl von Fällen durch die interne Therapie nicht zur Heilung gebracht werden kann. Diese Mißerfolge dürften sich auf zirka ein Viertel der Fälle belaufen und mindestens 10—13% aller bloß intern behandelten Ulkuskranken gehen früher oder später infolge ihres Leidens zugrunde *(Krönlein)*.

Diese hohe Mortalitätsziffer zu verringern, dem Tod einen Teil seiner Beute wenigstens zu entreißen, war der Chirurgie vorbehalten. Sie hat in verhältnismäßig kurzer Zeit so große und reiche Erfolge mit operativer Behandlung errungen, daß sie die Führung in der Ulkusfrage übernehmen durfte: das Magengeschwür ist eine vorwiegend chirurgische Erkrankung geworden.

---

*) a. a. O. wurde ausgeführt, daß allerdings das Erbrechen gelegentlich auch bei jeder anderen Peritonitis fehlen kann.

Ehe wir auf die **Therapie** des offenen Ulkus eingehen, wollen wir jene der narbigen Pylorusstenose besprechen; ist doch hier die Berechtigung, ja die unumgängliche Notwendigkeit chirurgischen Eingreifens über jeden Zweifel erhaben. Denn was nützt dem Kranken, in dessen dilatiertem Magen sich die Speisereste ober dem verengten Pylorus stauen und zersetzen, bis sie endlich erbrochen werden, die früher so beliebte methodische Magenauswaschung? Eine Erleichterung mag sie erzielen, der begleitende Katarrh kann sich bessern, die überdehnte Muskulatur sich ein wenig erholen und dann eine Zeitlang wieder etwas Nahrung durch das Hindernis hindurchpressen, aber das Hindernis bleibt bestehen und früher oder später führt es doch alle die fürchterlichen, oben geschilderten Konsequenzen herbei, während der Zustand auf operativem Wege einer raschen und völligen Heilung zugänglich ist.

Was für einen Fortschritt die chirurgische Behandlung gegenüber der internen bedeutet, lehrt ein Fall *Alberts* aus der Zeit, da die Operation erst festen Fuß zu fassen begann: er gastroenterostomierte einen Herrn, bei dem schon 17 Jahre lang Magenspülungen vorgenommen worden waren. Nach 14 Tagen war er völlig hergestellt und erfreut sich noch heute, 17 Jahre nach der Operation, vollster Gesundheit.

Bei der Narbenstenose des Pylorus konkurrierten früher zwei Operationsmethoden: die Beseitigung des Hindernisses durch Pyloroplastik und die Umgehung desselben durch die Gastroenterostomie. Das erstere Verfahren, die Pyloroplastik, kann heute als verlassen betrachtet werden; wir haben sie niemals geübt, sondern seit jeher der Gastroenterostomie den Vorzug gegeben.

Die Gefahr dieser Operation ist eine minimale geworden; wir dürfen uns rühmen, daß wir nur ab und zu einen jener allzu sehr geschwächten Kranken verlieren, die unmittelbar vor dem Hungertode stehen und die auch durch die nach der Operation wieder mögliche Nahrungszufuhr nicht mehr gerettet werden können. Gerade deshalb muß man die Forderung erheben, daß die Gastroenterostomie nicht als ultimum refugium aufgehoben, sondern in jedem Falle vorgeschlagen werden möge, sobald eine Pylorusstenose, und sei sie auch leichteren Grades, nachgewiesen ist.

Die Chirurgie verfügt über wenige Eingriffe, die durch ebenso schöne und ebenso überzeugende Erfolge belohnt werden wie die Gastroenterostomie bei der narbigen Pylorusverengerung. Schon nach wenigen Tagen pflegt sich ein kräftiger, oft kaum zu befriedigender Appetit einzustellen, die Kolikschmerzen und das Erbrechen sind behoben, die Lebensfreude kehrt wieder zurück und nach 8—10 Tagen haben sich manche Kranke bereits so erholt, daß sie kaum mehr im Bett gehalten werden können.

In der Folgezeit geht die Dilatation allmählich zurück, das Wohlbefinden hält an und es findet eine oft enorme Gewichtszunahme statt*), so daß die Kranken nach einigen Monaten gesünder aussehen und sich wohler fühlen denn je.

Aber auch bei den offenen Geschwüren, welche noch zu keiner narbigen Verengerung geführt haben, kann die Gastroenterostomie geradezu Wunder wirken.

---

*) Wir haben Zunahme um 29 *kg* binnen wenigen Monaten beobachtet.

Es steht fest, daß nach der Gastroenterostomie selbst sehr hartnäckige Ulzera ausheilten. *Fibich* hat durch das Tierexperiment den Nachweis erbracht, daß nach Anlegung einer Magendarmfistel das experimentell erzeugte Ulkus wie eine frische Verletzung in kürzester Zeit ausheilte, während am Kontrolltier das ebenso erzeugte Ulkus ohne Gastroenterostomie hartnäckig fortbestand.

Um die segensreiche Wirkung des Eingriffes zu erklären, erinnern wir an die Tatsache, daß beim Ulkus fast ausnahmslos drei Momente sich kombinieren, das Geschwür selbst, die Hyperazidität und der Pylorospasmus. Durch die Gastroenterostomie machen wir den letzteren unschädlich. Der Pylorus mag sich nun krampfen wie er will, es kann nicht mehr zu einer Stauung des Mageninhaltes kommen; was in den Magen hineinkommt, fließt wie aus einem Trichter wieder heraus, so daß der Magen und mit ihm das Geschwür ruhiggestellt und nicht immer und immer wieder durch Blähung gezerrt wird; dazu kommt, daß die gesteigerte Azidität nach der Gastroenterostomie in allen Fällen sinkt, oftmals bis zur Norm, manchmal sogar vorübergehend unter dieselbe *(Kausch, Kreuzer)*, und so sind in der Tat die denkbar besten Bedingungen für die Ausheilung gegeben.

Die von manchen Seiten propagierte Exzision des Geschwüres steht der Gastroenterostomie weit nach. „Schon der Umstand, daß das Magengeschwür häufig multipel auftritt, daß ferner die topische Diagnose selbst bei freigelegtem Magen oft ganz unmöglich ist und endlich, daß die Exzision auf unüberwindliche Schwierigkeiten stoßen kann, sollte von diesem Verfahren abmahnen. Zudem genügt die Operation der Indicatio causalis viel weniger als die Gastroenterostomie und müßte eigentlich, um einigermaßen als rationell gelten zu können, stets mit dieser letzteren Operation kombiniert werden" (*Krönlein*, 1906).

Diesen Standpunkt haben wir seit jeher eingenommen. Wir halten die Resektion nur dann für erlaubt, wenn begründeter Verdacht auf karzinomatöse Umwandlung des Ulkus besteht*). Mit Wort und Schrift haben wir uns wiederholt gegen die prinzipielle Resektion selbst in Fällen kallöser penetrierender Magengeschwüre ausgesprochen.

Gerade für die tumorbildenden kallösen Ulzera ist von verschiedenen Seiten die Resektion gefordert worden. Aber auch für diese Fälle genügt die Gastroenterostomie, ja gerade bei diesen erzielt sie oft verblüffende Erfolge.

A. Brenner, der früher ein Vertreter der Resektion beim kallösen, penetrierenden Geschwür war, wozu ihn seine persönlich glänzenden Resultate vollauf berechtigten, und der die Gastroenterostomie nur als Verlegenheitsoperation betrachtete, fand in drei Fällen, die von ihm wegen kallösem Ulkus gastroenterostomiert worden waren und die er wegen verschiedener Erkrankungen nach Jahr und Tag relaparotomieren mußte, die Geschwüre ausgeheilt, worauf er sich den prinzipiell Gastroenterostomierenden anschloß mit der Erklärung, es sei nicht zu bestreiten, „daß die Gastroenterostomie an den Kranken weit weniger Ansprüche macht als die Resektion, ebensowenig, daß sie eine wirkliche Heilung des Geschwüres herbeiführt".

Bei den kallösen penetrierenden Magengeschwüren kommt es naturgemäß schon bei den ersten, bloß auf Orientierung abzielenden Operationsakten ungemein leicht zum Einreißen des Geschwüres, zu einer Perforation während der Operation (Fig. 30), und gerade dieses Einreißen der mit weithin schwielig veränderten Rändern umgebenen Geschwüre war in den ersten zur Beobachtung gelangten Fällen die Veranlassung zur Resektion, einfach deshalb, weil man nur auf diese Weise das Leben der Kranken noch retten zu können glaubte.

Hochenegg hat nun bewiesen, daß selbst in diesen verzweifelten Fällen noch Heilung erzielt werden kann, einfach dadurch, daß man sich mit der Tamponade des Raumes zwischen eingerissenem Geschwür und dem durch das Nachbarorgan gebildeten Geschwürsgrund begnügt und durch Gastroenterostomie für dauernde und rasche Entleerung des Magens sorgt. Durch das eingerissene Geschwür kann man überdies ein Drainrohr in den Magen einschieben und die Kranken nach der Operation wie nach einer Gastrostomie ernähren.

---

*) Die bloße Möglichkeit späterer Umwandlung eines Ulkus in Karzinom rechtfertigt keineswegs die prinzipielle Resektion; kann doch auf den Boden einer jeden Narbe Karzinom entstehen *(v. Eiselsberg)*.

Die überraschend schnelle Ausheilung der Geschwüre in solchen Fällen dürfte nicht nur der Gastroenterostomie zu danken sein, sondern wir schreiben auch dem Einreißen des Geschwüres, der Bloßlegung des dasselbe umgebenden Schwielengewebes und seiner Drainage nach außen, endlich der Mobilisierung der vorher starr fixierten Geschwürsränder einen sehr wesentlichen Anteil an dem Zustandekommen der Heilung zu.

Die ausgezeichneten Resultate der Gastroenterostomie beim offenen Magengeschwür berechtigen uns, jedem Ulkuskranken den Eingriff vorzuschlagen, den eine sachgemäße innere Behandlung nicht dauernd beschwerdefrei gemacht hat. Die soziale Stellung der Kranken veranlaßt uns häufig, mit der inneren, so häufig erfolglosen Behandlung nicht allzuviel Zeit zu verlieren.

Wir haben noch die Behandlung der zwei schwersten Komplikationen des offenen Magengeschwüres zu besprechen, der Blutung und der Perforation.

Daß bei Perforation des Ulkus gegen die freie Bauchhöhle nur durch eine Operation Rettung zu bringen ist, wird wohl allgemein zugegeben. Der Eingriff muß, um Aussicht auf Erfolg zu haben, so rasch als möglich vorgenommen werden. Sind einmal mehr als 12 Stunden seit der Perforation verflossen, so ist nur mehr wenig zu hoffen.

Die Übernähung des Geschwüres (eventuell mit Aufnähen eines Netzstückes), die zumeist Anwendung fand, hat den Nachteil, daß in den ersten Tagen nach der Operation die Ernährung vom Munde aus zu wünschen übrig läßt, so daß die Forderung *v. Eiselbergs*, den durch die Perforation so schwer geschädigten und geschwächten Kranken gleich nach der Operation durch Nahrung zu stärken und so seine Widerstandskraft zu heben, schwer erfüllbar ist.

Man muß daher der Übernähung des Ulkus eine Jejunostomie hinzufügen *(v. Eiselsberg)* oder durch die Perforationsstelle ein Drainrohr in den Magen und weiter durch den Pylorus ins Duodenum schieben *(H. Lorenz)*, worauf man den Operierten wie einen Gastrostomierten ernährt.

Um das Drainrohr bildet man einen Kanal aus der Magenwand wie bei der Gastrostomie nach *Kader* oder *Franke* (S. 116) und fixiert diese Stelle, wenn ihre Lage es zuläßt, mit einigen Nähten an der Bauchdeckenwunde oder dem freien Teil des Ligamentum suspensorium hepatis, das unter Umständen zu einer Kanalbildung um das Drainrohr benutzt werden kann.

Ist eine derartige Fixation nicht möglich, so kann man sich auch mit Tamponade der Umgebung begnügen *(Föderl)*.

Die durch Perforation in einen abgesackten Hohlraum zustande gekommenen Abszesse sind nach allgemein gültigen Regeln zu behandeln.

Was schließlich die Ulkusblutungen anlangt, so müssen wir konstatieren, daß erfreulicherweise die große Mehrzahl derselben unter zweckmäßigen Maßnahmen auch ohne Operation zum Stehen kommt und nur wenige letal enden. Die althergebrachten Maßregeln sind Aussetzen jeder Nahrungszufuhr per os, statt dessen Rektalernährung und Auflegen eines Eisbeutels auf die Magengegend.

Noch wichtiger erscheint uns, den Magen völlig zu entleeren.

Darum sorge man für Entleerung des geblähten Darmes durch ein Klysma und scheue sich nicht, einen Schlauch in den Magen ein-

zuführen, um auch diesen von seinem ihn blähenden Inhalt zu befreien. Auf diese Weise kann man eklatante Erfolge erzielen. Es liegen beim Magen ähnliche Verhältnisse vor wie z. B. bei den Rektalblutungen, wo meist alle Tamponade nichts nützt, wenn man nicht durch ein über den Tampon vorragendes Drain die Gasblähung vermeidet *(Hochenegg)*.

Beim ausgedehnten Magen scheint die Blutzufuhr zur Schleimhaut eine stärkere zu sein, während durch die kontrahierte Muskulatur beim leeren Magen die die Magenwand durchsetzenden Gefäße komprimiert sind.

Neben all den genannten Maßnahmen kann auch Adrenalin und Gelatine versucht werden, obwohl von diesen allein nicht viel zu erwarten ist.

Steht trotz allem die Blutung nicht und nimmt sie besorgniserregende Grade an, so müssen wir uns zu einem operativen Eingriff entschließen. Die direkte Blutstillung durch Aufsuchen des blutenden Gefäßes, Unterbindung, Umstechung usf. gelingt nur in den seltensten Fällen, ist doch selbst das Auffinden eines sicher nachgewiesenen Geschwüres bei der Laparotomie oft ein Ding der Unmöglichkeit.

Können wir das Geschwür nicht finden, so bleibt uns noch immer die Gastroenterostomie übrig. Der Magen kann sich nun unbeschadet eines Pylorospasmus seines blutigen Inhaltes gegen den Dünndarm entleeren, er kollabiert und bleibt kontrahiert und damit kann die Blutung zum Stillstande kommen. Auch die Jejunostomie stellt den Magen insofern ruhig, als sie ihm die Schädigungen durch die Nahrungszufuhr benimmt, aber sie kann nicht verhüten, daß der Magen durch Schleim, Blut, verschluckten Speichel und infolge Zersetzung sich bildende Gase wieder ausgedehnt wird und deshalb steht sie der Gastroenterostomie als Heilfaktor des offenen, blutenden Ulkus weit nach, es sei denn, daß man der Jejunostomie noch eine Gastrostomie als Entleerungsfistel hinzufügt.

Mit Narbenstenosen ausgeheilte Ulzerationen an der Kardia erfordern Dilatation durch Bougiebehandlung, eventuell Gastrostomie mit nachfolgender „Bougierung ohne Ende“ (I. Bd., S. 630).

Bei Stenosen des Corpus ventriculi, dem sog. Sanduhrmagen, sind mit Erfolg verschiedene Eingriffe ausgeführt worden: die Resektion der verengten Stelle, die der Pyloroplastik nachgebildete Gastroplastik, die Anastomose zwischen beiden Magenhälften (Gastrogastrostomie) und die Gastroenterostomie zwischen kardialer Magenhälfte und Jejunum. Die zwei letzteren Operationen sind wohl die rationellsten und einfachsten. Kombiniert sich Sanduhrmagen und Pylorusstenose, so muß man die Gastrogastrostomie und gleichzeitig eine Gastroenterostomie oder an jeder der beiden Magenhälften je eine Gastroenterostomie anlegen.

Anhang.

Über das Blutbrechen nach Abdominaloperationen. — Gastritis phlegmonosa und Magenabszeß. — Akuter Magenverschluß und akute Magenektasie.

Nach den verschiedensten Laparotomien, namentlich nach solchen, bei denen ausgedehnte Netz- und Mesenterialunterbindungen notwendig waren, kann es zu Hämatemesis und Melaena kommen, worauf namentlich *v. Eiselsberg* hingewiesen hat. Die Blutungen sind durch das Auftreten kleiner Geschwüre im Magen und Duodenum bedingt, die offenbar durch Verdauung der Magen- bzw. Duodenalschleimhaut nach Schädigung derselben auf thrombotisch-embolischem Wege zustande kommen.

Diese Schädigung ist auf zweierlei Weise denkbar: es können kleinste Partikel aus Venenthromben des Netzes oder des Mesenterium sich lösen und bei einer zentrifugalen Bewegung im Venensystem, z. B. beim Brechakt, in das benachbarte venöse Gefäßgebiet des Magens oder des Duodenum geworfen werden (rückläufige Embolie). Oder es kann eine Thrombose im arteriellen Gefäßsystem z. B. in einer Gastroepiploica nach aufwärts sich fortsetzen und ein Thrombenpartikelchen in den Magenkreislauf verschleppt werden.

Die so bedingte Zirkulationsstörung eines kleinen Schleimhautbezirkes ermöglicht dann dem sauren Magensaft, seine auflösende Wirkung zu entfalten, geradeso wie bei Sepsis durch Verschleppung septischer Thromben Magen- und Duodenalgeschwüre entstehen können *(Billroth)*.

Wir haben Magendarmblutungen im Sinne *v. Eiselsbergs* des Öfteren beobachtet und hatten das Glück, mehrere dieser Patienten trotzdem genesen zu sehen. Bei einem der tödlich verlaufenen Fälle handelte es sich um eine Pylorusresektion (*Billroth* I) wegen Karzinom, bei der es erst 10 Tage nach dem Eingriff zur Hämatemesis und am Ende der 2. Woche plötzlich zu einer tödlichen Perforation kam. Die Operationswunden am Magen waren tadellos verheilt. Aber der Magenfundus war übersät von unzähligen winzigen, frischen Geschwüren und eines derselben war perforiert. Duodenalgeschwüre, welche durch Verblutung den Tod herbeiführten, haben wir unter anderem zweimal nach sakraler Mastdarmexstirpation beobachtet.

Sehr selten und daher noch wenig gekannt sind eitrige Entzündungen der Magenwand. Man hat sowohl umschriebene Abszesse als diffuse Phlegmonen beobachtet. Die Abszesse waren meist metastatisch, die Phlegmonen, welche sich vorwiegend in der Submukosa ausbreiten, schlossen sich gelegentlich an Schleimhautverletzungen (durch Fremdkörper) oder an offene Magenverletzungen an. *Körte* und *v. Eiselsberg* haben die Magenphlegmone je einmal nach einer wegen Karzinom vorgenommenen Gastroenterostomie beobachtet, auch im direkten Anschluß an exulzerierte Karzinome wurde sie gesehen, während der hyperazide Magensaft beim Ulkus ihrer Entstehung hinderlich zu sein scheint. Wir haben den Zustand einmal bei Milzbrandinfektion des Magens zu beobachten Gelegenheit gehabt.

Die Symptome bestehen in heftiger Schmerzhaftigkeit des in seiner Wand verdickten und daher vergrößerten Magens, in Erbrechen, hohem Fieber und in allgemeinen infektiösen Erscheinungen, und in der Regel kommt es wohl zur akuten Peritonitis. Eine Heilung kann höchstens von frühzeitiger Laparotomie, Inzision der Magenwand und Tamponade erhofft werden.

Schließlich seien noch dem akuten Magenverschluß und der akuten Magenektasie einige Worte gewidmet. Ein Fall von plötzlicher, vollständiger Obturation des Pylorus durch einen Fremdkörper ist uns nicht bekannt. Hingegen haben wir gesehen, daß ein hastig verschlungener großer Bissen bei einem Gastroenterostomierten die Passage verlegte und heftiges Erbrechen auslöste, bis durch Magenspülung das Hindernis beseitigt war.

Tampons, wie man sie namentlich nach Gallenwegoperationen gegen die Pars horizontalis superior duodeni oder den Pylorus einführt und welche sich dann ansaugen, können die genannten Teile komprimieren und unstillbares Erbrechen auslösen, das nach Lockerung des schuldtragenden Tampons sofort sistiert.

Ein ptotischer, namentlich ein schon dilatierter Magen mit einer Verengerung am Pylorus kann durch Überfüllung so weit herabsinken, daß es am fixierten Pylorus oder in seiner Nähe zu einer Abknickung oder zu vollständigem Verschluß kommt (akute Magenektasie). Die akute Überdehnung führt zu vollständiger Erschlaffung der Magenmuskulatur, welche den abnormen Inhalt nicht mehr herausbefördern kann. Der Magen kann so eine enorme Größe erlangen, bis ins kleine Becken hereinreichen, und wenn es in diesen Fällen von akuter Magenektasie überhaupt zu Erbrechen kommt, so ist es ein einfaches Überlaufen.

Man hat die akute Magenektasie im Anschluß an mutwillige Überfüllung des Magens, im Anschluß nach in Narkose ausgeführten Operationen (namentlich nach Eingriffen an den Gallenwegen) und nach Rückenmarksläsionen beobachtet.

Wir sahen einen Fall im Wochenbett. Auch starkes Schnüren wird beschuldigt. Das einfache Einführen des Magenschlauches kann manchmal helfen.

Zu einer akuten Magendilatation kommt es auch beim sog. duodenojejunalen Darmverschluß (s. d.), doch ist bei diesem Zustande das Erbrechen gallig.

8. Kapitel.

Die Geschwülste des Magens.

Als große Seltenheiten wurden Fibrome, Myome, Lipome und Adenome beobachtet, von welchen die Adenome insofern ein praktisches Interesse darbieten, als sich aus ihnen zuweilen Karzinome entwickeln. Sonst lösen diese gutartigen Tumoren außer durch ihre Größe nur insofern Beschwerden aus, als sie durch ihr Hineinragen in das Mageninnere zur Stenose des Pylorus führen können. Die Unterscheidung dieser Geschwülste von malignen wird wohl nie sicher durchzuführen sein, so daß therapeutisch nur die radikale Entfernung in Betracht kommt.

Etwas häufiger als diese gutartigen Geschwülste finden sich Sarkome des Magens. Dieselben gehen zuweilen von Fibromen oder Myomen aus oder treten unabhängig davon als Rundzellen-, Spindelzellen- oder Lymphosarkome auf. Derartige Tumoren bilden zuweilen sehr große Geschwülste. Ihre Therapie unterscheidet sich nicht von jener der Karzinome. Wir verfügen über einen Fall von Lymphosarkom des Pylorus, der noch 4 Jahre nach der Operation rezidivfrei war.

Praktisch weitaus wichtiger als diese seltenen Tumoren ist seiner Häufigkeit wegen das Karzinom. 2% aller Todesfälle sind durch Magenkrebs bedingt *(Wyss)*, und von 100 Krebsen haben 35 im Magen ihren Ausgangspunkt *(Virchow)*.

Der Magenkrebs bevorzugt das höhere Alter, die meisten Erkrankungen finden sich zwischen dem 40. und 60. Lebensjahr.

Von den verschiedenen ätiologisch in Betracht kommenden Momenten scheint dem Ulcus ventriculi eine nicht geringe Bedeutung beizukommen. 6% aller an Ulkus leidenden Personen erkranken später an Karzinom *(Hauser)*. Männer und Frauen werden ziemlich gleichmäßig betroffen.

Die Prädilektionsstellen für das Karzinom sind die Regio pylorica und die kleine Kurvatur; weitaus seltener sind Karzinome an der Kardia und den übrigen Teilen des Magens.

Die häufigste Form ist das Adenokarzinom, ferner beobachtet man Skirrhen, Medullar- und Gallertkarzinome.

Auch makroskopisch tritt das Karzinom in verschiedenen Formen auf. Prognostisch am günstigsten sind die seltenen, scharf umschriebenen, blumenkohlähnlichen Geschwülste, die der Magenwand förmlich gestielt aufsitzen und ins Mageninnere stark prominieren (Fig. 32). Dann gibt es tief ulzerierte Karzinome mit wallartig aufgeworfenen, gegen die Umgebung ziemlich scharf abgegrenzten Rändern (Fig. 33), solche, welche ohne jede erkennbare Abgrenzung die Magenwand weithin infiltrieren, und zwischen diesen Extremen alle Zwischenstufen. Es ist hier wie überall: je schärfer abgegrenzt das Karzinom ist, desto günstiger liegen ceteris paribus die Verhältnisse für eine operative Dauerheilung.

Das Wachstum des Magenkarzinoms findet hauptsächlich in den Lymphbahnen, namentlich in jenen der Submukosa statt, und zwar am

intensivsten in der Richtung des Lymphstromes; deshalb trachten die Karzinome die kleine Kurve zu erreichen und sich dieser entlang gegen die Kardia auszubreiten, deshalb finden wir auch in der Regel eine ganz scharfe Abgrenzung am Pylorus (Fig. 34) gegen das Duodenum *(Cuneo, Hartmann)*, so daß bei der Resektion selbst von Krebsen, die bis an den Pylorus reichen, die Durchtrennung des Duodenum $1^1/_2$—2 *cm* vom Neoplasma entfernt genügend weit im Gesunden erfolgt.

Außerhalb des Magens findet die Ausbreitung der Neubildung auf verschiedene Weise statt:

1. Auf dem Wege der Lymphbahn,
2. auf dem Wege der Blutbahn,
3. durch schrankenloses Übergreifen auf Nachbarorgane (Pankreas, Mesocolon und Colon transversum, Leber etc.), und
4. durch peritoneale Aussaat.

Fig. 32.

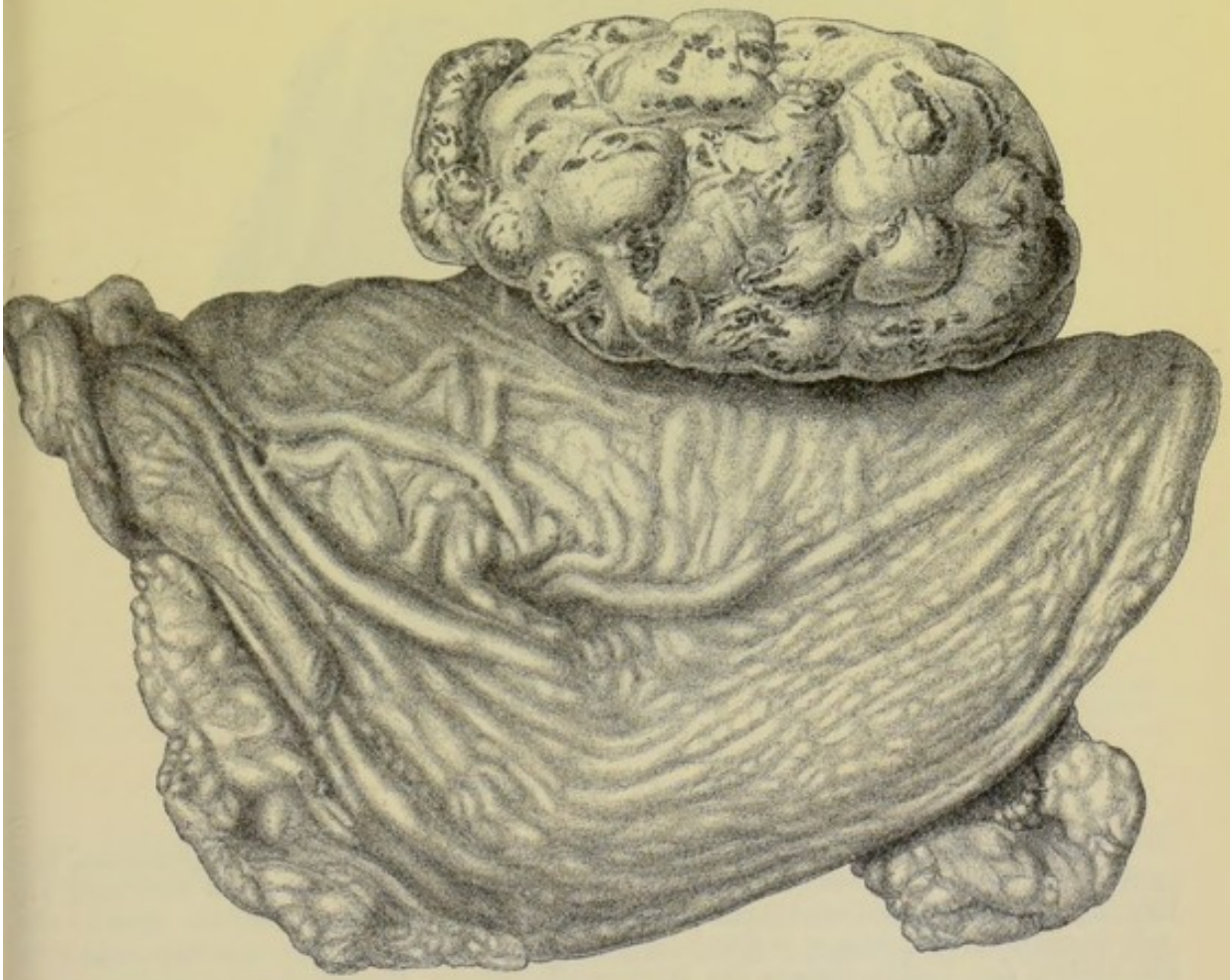

Pilzförmig aufsitzendes, blumenkohlartiges Magenkarzinom.

Frühzeitig — wie bei allen Karzinomen — erkranken die regionären Lymphdrüsen (S. 108); zunächst jene an der kleinen und großen Kurvatur (bei Fundus-karzinomen jene am Hilus der Milz), weiterhin die Drüsen am oberen Rande des Pankreas und die Drüsen, welche neben den großen Gefäßen an der Zwerchfellkuppe sich befinden; von diesen aus können die Keime in den Ductus thoracicus eintreten und durch deren Vermittlung in die supraklavikularen Drüsen der linken Seite gelangen, so daß man in einzelnen, meist sehr vorgeschrittenen Fällen ein hartes Drüsenpaket in der linken Supraklavikulargrube findet *(Bamberger)*.

Wie bei anderen Karzinomen kann auch beim Magenkrebs schon ein kleiner, sonst noch gut beweglicher Tumor zu sehr ausgedehnter Drüseninfektion geführt haben, während andrerseits bei sehr großen Geschwülsten nur wenige Drüsenmetastasen gefunden werden.

Auch die Lymphdrüsen an der Porta hepatis und die retroperitonealen Drüsen vom Pankreas nach abwärts können erkranken, obwohl sie nicht als regionäre aufzufassen sind; die infizierte Lymphe gelangt auf dem Wege von Kollateralen dahin, was bei Verstopfung der normalen Abflußwege besonders leicht erfolgt. Kommt es zu einer vollständigen Verlegung des Truncus intestinalis oder gar des Ductus thoracicus, so ist Ascites chylosus die naturgemäße Folge, d. h. das Auftreten eines milchigen, vorwiegend aus Lymphe bestehenden mächtigen Ergusses.

Durch Einbruch des Krebses in die Magenvenen, welche bekanntlich der Pfortader tributär sind, entstehen die häufigen Lebermetastasen. Aber auch durch den großen Kreislauf kann eine Verschleppung der Keime erfolgen, dadurch, daß solche durch den Ductus thoracicus in die linke Vena anonyma gelangen; so können Metastasen in den entferntesten Organen entstehen.

Fig. 33.

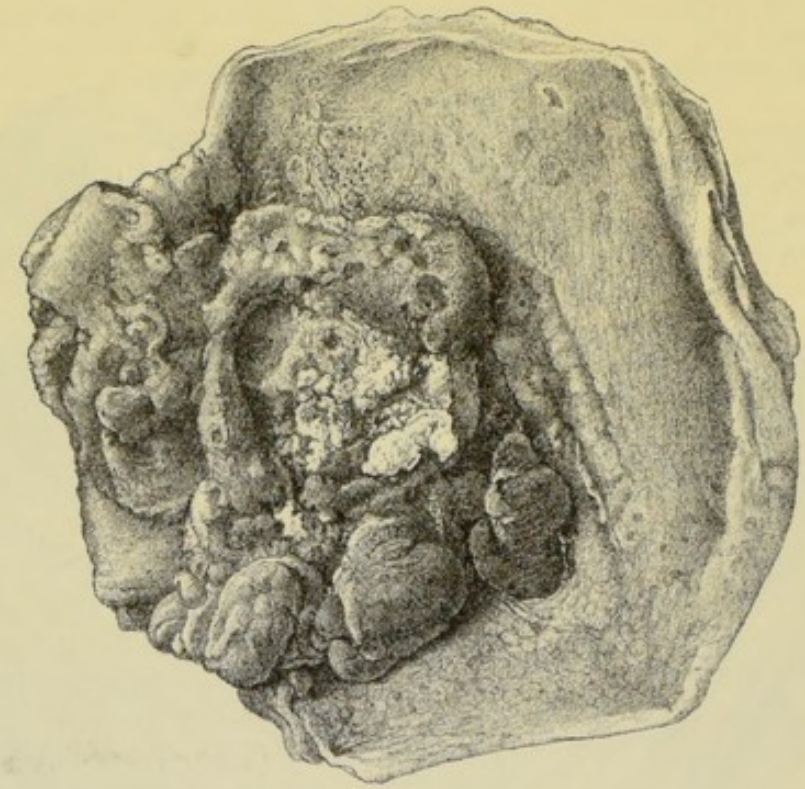

Karzinom des Pylorus mit wallartig aufgeworfenen Rändern.

Hat einmal das Karzinom durch direktes Weiterwachsen die Magenserosa ergriffen, so können Krebszellen in die freie Peritonealhöhle gelangen und sich an beliebigen Stellen des Peritoneum parietale und viscerale ansiedeln; so entwickeln sich hirsekorngroße, immer größer und größer werdende Knoten und schon bald verrät Aszites das Vorhandensein der Peritonealkarzinose. Bezüglich des Auftretens von Nabelmetastasen verweisen wir auf S. 24.

Klinisch besonders interessant sind die Ovarialmetastasen skirrhöser Magenkarzinome. Meistens sind gleichzeitig beide Ovarien erkrankt, gelegentlich in über kindskopfgroße Tumoren umgewandelt, dabei können die Ovarialgeschwülste die einzigen vorhandenen Metastasen sein.

Ist dazu noch der primäre Magentumor klein und so situiert, daß er keine auffälligen Beschwerden macht, so kann er leicht übersehen werden; oft genug sind die Ovarialtumoren als primäre angesehen und als solche operativ angegangen worden. Ein großer Teil der „*Krukenberg*schen Ovarialtumoren", welche von *Krukenberg* als eigenartige, Fibrosarkome („Fibrosarcoma mucocellulare [carcinomatodes]") aufgefaßt wurden sind nichts anderes als Metastasen eines skirrhösen Magenkarzinoms, welche

infolge schleimiger Degeneration der Epithelzellen ein eigenartiges histologisches Bild liefern *(G. A. Wagner)*.

Der Beginn des Magenkarzinoms ist ungemein schleichend. Alle die **Symptome**, die mit geringerer oder größerer Wahrscheinlichkeit oder gar mit Sicherheit die Diagnose erlauben, treten erst im Verlauf der Krankheit auf, während uns kein einziges sicheres Frühsymptom bekannt ist. Die ersten Erscheinungen sind dyspeptische und unterscheiden sich kaum von denen eines chronischen Magenkatarrhs: Magendrücken, Appetitlosigkeit, Aufstoßen, gelegentliches Erbrechen.

Die Kranken sehen sich zu dieser Zeit entweder noch nicht bemüßigt, den Arzt aufzusuchen, oder wenn sie es tun, so sehen sie noch so gesund aus, daß Ärzten, welche die ausgesprochene Krebskachexie

Fig. 34.

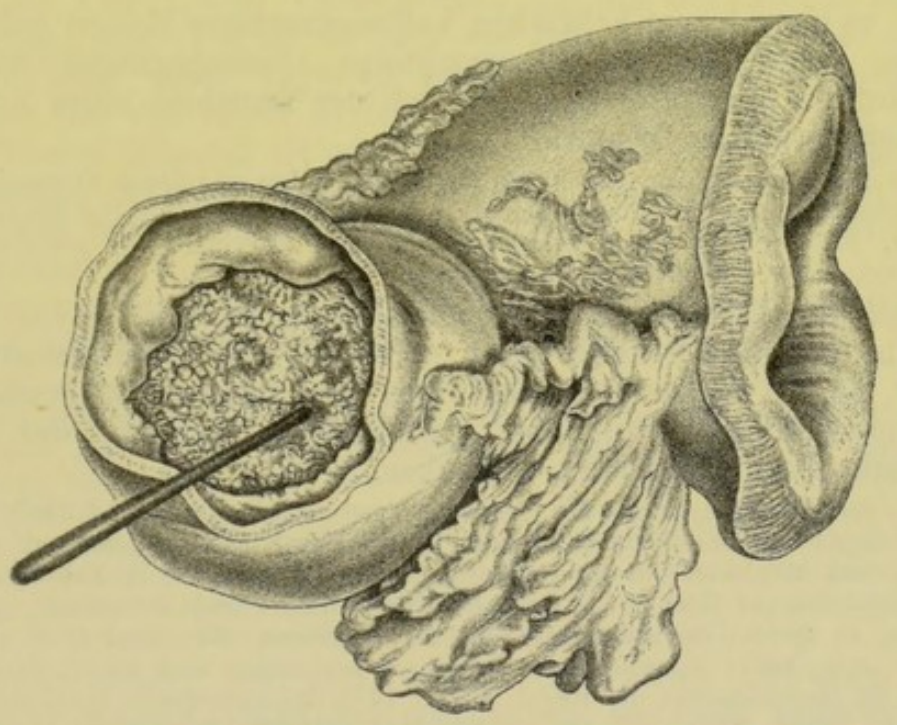

Karzinom des Pylorus (der zweite von *Billroth* resezierte Fall). Natürl. Größe. Man sieht von der duodenalen Seite frei gegen den Tumor und bemerkt die hochgradige Stenose des Pylorus durch das Karzinom. Während die unterhalb der Stenose gelegene Duodenalwand normal dick ist, ist die Magenmuskulatur mächtig hypertrophiert. Das Karzinom ist gegen das Duodenum ganz scharf abgegrenzt.

zur Diagnose brauchen, der Gedanke an ein Neoplasma überhaupt nicht kommt.

Der weitere Verlauf ist ungemein verschieden, je nachdem die Geschwulst zu einem Passagehindernis wird oder nicht. Verlegt das Neoplasma den Pylorus, so treten sehr bald die Symptome der Pylorusstenose (S. 146) in den Vordergrund der Erscheinungen, geradeso wie beim Kardiakarzinom jene der Kardiastenose*) (S. 149), und damit sind zumeist die Schwierigkeiten der Diagnose behoben. Entwickelt sich das Karzinom hingegen entfernt von den Ostien des Magens, so kann

*) Beim Kardiakarzinom ist manchmal der Processus ensiformis sterni auffällig druckempfindlich, ein Symptom, das sich aber auch bei tiefsitzenden Speiseröhrenkrebsen und selbst bei peptischen Geschwüren des untersten Oesophagus findet.

es lange im Verborgenen weiterwachsen, ehe es sich durch eklatante Symptome verrät.

Gelingt bei Magensymptomen der Nachweis eines derben, höckerigen, sicher dem Magen angehörigen und dabei nicht oder nur wenig druckempfindlichen Tumors, so hat die Diagnose einen ungemein festen Stützpunkt gewonnen. Schon die Schmerzlosigkeit, das Fehlen vorausgegangener Ulkussymptome ermöglicht dann zumeist die Unterscheidung gegenüber dem tumorbildenden Magengeschwür, dessen Differentialdiagnose wir S. 148 besprachen. Aber ein vorhandener Tumor braucht nicht nachweisbar zu sein, er kann sich durch seine hinter der Leber oder in der Zwerchfellkuppe verborgene Lage der Palpation entziehen, ganz abgesehen davon, daß infiltrierende Karzinome keinen deutlichen Palpationsbefund liefern, selbst wenn sie der tastenden Hand zugänglich sind.

Ist es einmal zum Erbrechen kaffeesatzartiger Massen gekommen, ohne daß ausgesprochene Ulkussymptome vorausgegangen wären, so wird selbst der größte Optimismus sich der Annahme eines Karzinoms kaum mehr erwehren können.

Die Hämatemesis ist eine Folge der Exulzeration und deren Zustandekommen wird offenbar durch das Einwirken des Magensaftes auf die Oberfläche der Geschwulst begünstigt. Im Gegensatz zum Ulkus gibt es beim Karzinom nur ganz ausnahmsweise schwere oder gar tödliche Blutungen.

Auch die Änderungen im Magenchemismus, welche für die Diagnose eine große Bedeutung haben, kommen erst verhältnismäßig spät zustande, ja sie dürften gar nicht dem Karzinom selbst, sondern dem begleitenden Katarrh und der konsekutiven Atrophie der übrigen Schleimhaut ihre Entstehung verdanken.

Die freie Salzsäure und die Fermente verschwinden, während die Milchsäurebakterien, durch die Salzsäure nicht mehr in ihrer Entwicklung gehemmt, sich rapid vermehren und Milchsäuregärung verursachen. Findet sich also im Erbrochenen oder in den ausgeheberten Resten des Probefrühstücks keine freie Salzsäure, wohl aber Milchsäure, so spricht das außerordentlich für Karzinom. Man muß aber wissen, daß einerseits trotz freier Salzsäure ein Karzinom vorhanden sein kann (beim Ulkuskarzinom ist Hyperazidität die Regel; vgl. S. 148), daß andrerseits Milchsäuregärung, obwohl sehr selten, doch auch bei anderen Magenaffektionen vorkommt; so bei sehr schweren Katarrhen, bei Atrophie der Schleimhaut, bei hypertrophischer Pylorusstenose.

Wird außer Milchsäure auch Blut im Mageninhalt nachgewiesen, so steht wohl die Diagnose Karzinom fest, auch wenn ein Tumor nicht auffindbar ist.

Die verringerte Nahrungsaufnahme führt zu einer raschen und auffälligen Abmagerung; daneben stellt sich bei manchen Kranken, manchmal bei noch befriedigendem Ernährungszustand, eine hochgradige Anämie ein, das Gesicht bekommt ein ganz eigentümliches, wachsgelbes Kolorit, das dem Kundigen öfters auf den ersten Blick die richtige Diagnose erlaubt.

Diese Anämie dürfte nicht nur auf die kleinen, sich oft wiederholenden Blutungen zu beziehen sein, sondern auch auf die Resorption von Giftstoffen aus dem fauligen Mageninhalt.

So kommt es zu einem rasch fortschreitenden Verfall, zu dem traurigen Bild der Krebskachexie und nach 1—2 Jahren vom Auftreten der ersten Symptome an kommt der Tod als Erlösung. Manchmal macht eine Perforation mit diffuser Peritonitis dem Jammer früher ein Ende. Die stenosierenden Karzinome bedingen naturgemäß einen noch viel qualvolleren, dafür aber kürzeren Verlauf.

Nach dem Gesagten glauben wir von einer Erörterung der Differentialdiagnose absehen zu dürfen. Bezüglich der Differentialdiagnose gegenüber dem Ulkus verweisen wir auf S. 148. Die wichtigsten Unterscheidungsmerkmale der Magengeschwülste gegenüber Geschwülsten des Pankreas, der Gallenblase, der Leber etc. werden in dem Abschnitt „Differentialdiagnostik der Bauchgeschwülste" Aufnahme finden.

Bedenken wir, was für ein trostloses Leiden das Magenkarzinom ist, so müssen wir die Erfolge der modernen Chirurgie auch auf diesem Gebiete glänzende nennen.

Freilich ist die Zahl der Dauerheilungen, welche durch die Resektion bisher erzielt wurden, noch keine sehr große, die Operationsmortalität noch eine sehr hohe (25—50%). Wir dürfen aber bei der Beurteilung dieser Erfolge nicht vergessen, daß es sich um ein sonst sicher zum Tode führendes Leiden handelt und daß wir fast nur sehr vorgeschrittene, gerade noch operable Fälle zur Operation bekommen. Das findet zum Teil in dem schleichenden Beginne des Leidens seine Entschuldigung, zum Teil ist es aber die Schuld einer zu spät gestellten Diagnose oder eines nicht zu rechtfertigenden Hinausschiebens der Operation, die von vielen Ärzten nicht zugelassen wird, ehe nicht ein großer Tumor palpabel ist oder ehe nicht ganz schwere Symptome zur Entscheidung drängen. Dann ist es aber, wie gesagt, schon meistens zu spät und nur in einem Bruchteil der Fälle ist der Eingriff technisch noch ausführbar.

Wir können daher nicht eindringlich genug möglichst frühzeitige Diagnose und möglichst frühzeitige Operation verlangen.

Was auch auf diesem Gebiete durch frühzeitige Operation und einmütiges Zusammenarbeiten von praktischen Ärzten und Chirurgen zu erwarten wäre, zeigen die Resultate *Jedličkas*. Bei 33 Resektionen, die wegen Verdacht auf karzinomatöse Umwandlung eines Ulkus ausgeführt wurden (in 26·6% der Fälle war der Verdacht, wie dann die histologische Untersuchung zeigte, begründet), also bei frühzeitig ausgeführter Resektion betrug die Mortalität 5·8%, während beim vorgeschritteneren Karzinom die Sterblichkeit nach der Resektion 32% betrug. Die beginnenden Karzinome der ersten Kategorie gaben sehr befriedigende Dauerresultate, während von den 41 Fällen der zweiten Kategorie kein einziger dauernd geheilt blieb.

Jeder Fall, wo bei einem Kranken höheren Alters schwerere Magensymptome auftreten, die nicht anderweitig eine ganz ungezwungene Erklärung finden, muß den Gedanken an ein Magenkarzinom nahelegen und man sollte sich in solchen Fällen nicht scheuen, von der Explorativlaparotomie ausgedehnteren Gebrauch zu machen.

Die Kontraindikationen der Resektion, soweit sie vom Karzinom selbst abhängen, haben wir schon oben (S. 129) besprochen. Daß es außer diesen noch andere allgemeine Kontraindikationen gibt, die in jedem Falle abzuwägen sein werden, versteht sich von selbst.

Dem oben (S. 131) über die Magenexstirpation Gesagten brauchen wir nichts hinzuzufügen.

Aber auch dann, wenn die Resektion nicht mehr ausführbar ist, leistet die Chirurgie noch viel. Durch die Gastroenterostomie kann man bei den Pyloruskarzinomen die quälenden Stenosensymptome bannen und auf längere Zeit hinaus dem Kranken noch Wohlbefinden und Arbeitsfreude geben. In der Regel findet sogar in den ersten 2—3 Monaten noch eine Gewichtszunahme statt, so daß der durch die Operation erzielte Zustand tatsächlich einer vorübergehenden Heilung gleichkommt.

In einzelnen, leider allerdings sehr raren Fällen bleiben die Kranken nach der Gastroenterostomie sogar 2 Jahre und darüber bei bestem Wohlbefinden, so daß man

an einen Wachstumsstillstand, ja vielleicht an eine Rückbildung des Karzinoms denken muß. Die Vorgänge, denen dies zu verdanken ist, sind noch nicht völlig aufgeklärt; ein Beweis dafür, daß solche Fälle aber wirklich vorkommen und daß es sich bei ihnen nicht einfach um eine Verwechslung mit tumorbildenden Magengeschwüren handelt, ist folgender Fall:

Hochenegg gastroenterostomierte am 23. September 1902 einen Arzt, weil der vorhandene Magentumor nicht mehr radikal zu entfernen war. Von zwei zur Feststellung der Diagnose exstirpierten Lymphdrüsen zeigte unter dem Mikroskop die eine bloß chronisch-entzündliche Veränderungen, die zweite hingegen enthielt metastatisches Adenokarzinom. Der Mann erholte sich glänzend, nahm wieder seine Praxis auf und ging derselben, scheinbar völlig gesund, noch bis zum Sommer 1906, also fast durch volle 4 Jahre nach. Erst dann begann er wieder zu kränkeln und dem jetzt rasch um sich greifenden Karzinom erlag der Kranke am 9. Dezember 1906.

Bei jedem den Pylorus stenosierenden Karzinom ist somit ein operativer Eingriff indiziert, gleichviel, ob eine Resektion noch ausführbar oder z. B. wegen bereits nachzuweisender Metastasen unausführbar erscheint. Bei den nicht stenosierenden Karzinomen hingegen wird man nur dann zur Operation raten, wenn nicht schon vor Eröffnung der Bauchhöhle die Unausführbarkeit eines radikalen Eingriffes zu erkennen ist.

Kardiakarzinome können, wenn Bougiebehandlung die Passage nicht genügend frei hält, die Gastrostomie erfordern; bei jauchenden, nicht mehr exstirpablen Pyloruskarzinomen kann die unilaterale Pylorusschaltung in Frage kommen und schließlich ist man in den Fällen, in denen man bei bestehenden Stenosensymptomen keinen Platz mehr findet zur Anlegung einer Gastroenterostomie, imstande, durch eine Jejunostomie den Kranken zu ernähren. Der Nutzen, den dieser Eingriff bringt, ist häufig nur minimal, immerhin erzielt er manchmal auch noch sehr schöne und beachtenswerte Erfolge. Man muß aber etwa jeden zweiten Tag den Magen waschen, denn in ihm sammelt sich die vom Karzinom produzierte Jauche und es kommt sonst von Zeit zu Zeit zu sehr quälendem, furchtbar übelriechendem Erbrechen.

9. Kapitel.

Die Magenfisteln.

Einem späteren Abschnitte ist die Besprechung der Darmfisteln vorbehalten; alles, was dort im allgemeinen über dieselben gesagt werden wird, läßt sich auf die Magenfistel übertragen. Wir müssen also auch hier zwischen äußeren Fisteln, welche an der Körperoberfläche münden, und inneren Fisteln, welche den Magen mit einem benachbarten Hohlorgan in Verbindung setzen, unterscheiden.

Äußere und innere Magenfisteln werden ungemein häufig auf operativem Wege hergestellt, erstere durch die Gastrostomie (S. 114), letztere durch die Gastroenterostomie (S. 117), eventuell durch Cholezystogastrostomie; wider unseren Willen entstehen gelegentlich im Anschluß an Magenoperationen äußere Fisteln, wenn die Magennaht insuffizient wird und der Durchbruch glücklicherweise nicht gegen die freie Bauchhöhle, sondern durch die Bauchdeckennaht nach außen erfolgt.

Spontan entstandene Magenfisteln hingegen gehören naturgemäß zu den großen Seltenheiten; rufen doch alle jene Ereignisse, welche zur Bildung einer Magenfistel führen können — die subkutanen und offenen Verletzungen des Magens, die Perforation verschluckter Fremdkörper, der Durchbruch von Magengeschwüren und Magenkarzinomen — unendlich viel häufiger eine diffuse Bauchfellentzündung hervor. Bleibt dieselbe aus und etabliert sich statt dessen eine Magenfistel, so ist dies eben ein seltener Glücksfall, dadurch ermöglicht, daß sich noch rechtzeitig die freie Bauchhöhle schützende Adhäsionen bilden konnten.

Es versteht sich von selbst, daß die äußeren Magenfisteln fast ausnahmslos an der vorderen Magenwand entspringen; ihre Ausmündung haben sie zumeist im Epigastrium. Man hat aber auch Fisteln gesehen, welche weiter entfernt ihre Ausmündung hatten, ja selbst solche, welche durch das Zwerchfell, durch die verödete Pleurahöhle und durch einen Zwischenrippenraum hindurch an die Oberfläche führten.

Von haarfeinen Kanälen, aus denen sich kaum ein Tropfen entleert, bis zu Löchern, aus denen die ganze aufgenommene Nahrung hervorstürzt, hat man alle Zwischenstufen beobachtet.

Von der Menge des ausfließenden Mageninhaltes hängt es ab, ob die äußere Magenfistel ihren Träger in seiner Ernährung gefährdet, ihn der Inanitionsgefahr aussetzt oder nicht; die sonstigen quälenden Folgen der äußeren Magenfistel, die ungemein schmerzhaften Ekzeme usf. haben schon bei Besprechung der alten Gastrostomiemethoden (S. 114) Erwähnung gefunden.

Die Behandlung der äußeren Magenfistel variiert nach ihrer Größe und nach ihrer Ursache; die Fisteln, welche Gastrostomien nach den Methoden von *Witzel*,

Kader und *Franke* (S. 116) ihre Entstehung verdanken, schließen sich fast regelmäßig spontan, sobald man ihrer nicht mehr bedarf und das Drainrohr wegläßt; gründliche Darmentleerung, Vermeiden einer Überfüllung des Magens, Zusammenziehen mit Heftpflaster, Kauterisation mit Ätzmitteln oder dem Glüheisen unterstützen die spontane Verheilung. Ebenso heilen kleinere Fisteln nach Magenoperationen und nach Verletzungen ohne viele Nachhilfe aus. Größere Fisteln hingegen verlangen oft operativen Verschluß, am sichersten nach *Billroths* Vorgang: Man umschneidet die Fistel, dringt praeparando in die Tiefe, eröffnet die Bauchhöhle, löst die Magenwand vom Peritoneum parietale, zieht die Magenwand hervor, an der nun die umschnittene Partie der Bauchdecken mit der Fistel hängt, exzidiert die kranke Partie aus der Magenwand und schließt den Defekt durch Gastrorrhaphie (S. 113).

Hat der Durchbruch eines Karzinoms zur Fistelbildung geführt, so wird nur in den seltensten Fällen noch an eine Radikalheilung gedacht werden können; es ist dann die Jejunostomie in Betracht zu ziehen.

Ebenso selten als spontan entstandene äußere sind spontan entstandene innere Magenfisteln. Von solchen kam am häufigsten die Fistula gastrocolica, eine abnorme Kommunikation zwischen dem Magen und dem ihm benachbarten Querkolon, zur Beobachtung, in der Regel bedingt durch Übergreifen von Geschwürsprozessen des Magens (Karzinom, Ulkus) aufs Kolon, seltener umgekehrt durch Perforation des Querkolon gegen den Magen.

Die Symptome der Fistula gastrocolica sind leicht zu erklären; sie beruhen darauf, daß einerseits Mageninhalt direkt ins Querkolon übertritt, daß andrerseits Dickdarminhalt in den Magen regurgitiert.

So findet man denn im Stuhl eben erst angedaute Speisen, und zwar schon ganz kurze Zeit nach dem Genusse derselben; Mohn oder Kohlenpulver, das man der Nahrung beimengt, wird schon nach kurzer Frist entleert; breite Kommunikation führt naturgemäß infolge ungenügender Verwertung der Nahrung rapid zur Inanition.

Bei genügend breiter Kommunikation kann Kot aus dem Querkolon in den Magen gelangen, es kann also zu echtem Kotbrechen, zum Ausspeien geformter Fäzes kommen oder es werden solche bei einer Ausheberung des Magens zutage gefördert.

Bläst man Luft ins Rektum ein, so kann dieselbe unverzüglich unter lauten, glucksenden Geräuschen in den Magen übertreten und gleich nachher durch Aufstoßen entleert werden; füllt man den Dickdarm mit einer gefärbten Flüssigkeit (z. B. Methylenblaulösung), so läßt sich dieselbe durch Ausheberung aus dem Magen gewinnen. Auch durch das Röntgenverfahren läßt sich bei Aufblähung des Dickdarmes der direkte Übertritt von Luft in den Magen nachweisen.

So haben wir denn eine ganze Reihe von Symptomen, welche uns zur Diagnose einer Fistula gastrocolica verhelfen. Freilich gibt es auch Fälle, bei denen infolge einer Art von Ventilverschluß bloß die Kommunikation in einer Richtung sich feststellen läßt.

Die Fistula gastrocolica kann zur Heilung gebracht werden, indem man die erkrankten Partien des Magens reseziert und jedes der beiden Organe in sich vernäht. Oder man kann, wie *v. Eiselsberg* es tat, die totale Ausschaltung der mit dem Magen kommunizierenden Partie des Querkolon vornehmen. Die beiden Enden der ausgeschalteten Darmpartie kann man zirkulär miteinander vereinigen oder beide blind verschließen und versenken.

Welche der beiden Methoden anzuwenden ist, ob Resektion, ob Ausschaltung, muß von Fall zu Fall nach dem Operationsbefund entschieden werden. Ulkus als Ursache der Fistelbildung wird von den S. 152 entwickelten Gesichtspunkten aus die gleichzeitige Ausführung einer Gastrojejunostomie indizieren, auch wenn keine Stenosierung des Pylorus besteht; bei gleichzeitiger Pylorusstenose und bloß enger Magenkolonfistel mag gelegentlich die Entlastung des Magens durch eine Gastrojejunostomie allein genügen, den Verschluß der Fistel anzubahnen.

III. ABSCHNITT.

Chirurgie des Dünn- und Dickdarmes.

A. Vorbemerkungen.

Die Länge des Darmkanales, vom Pylorus bis zum Anus gerechnet, beträgt beim erwachsenen Menschen durchschnittlich 8 *m*; etwa 6·2 *m* mißt der Dünndarm, 1·8 *m* der Dickdarm.

Das Lumen des Dünndarmes ist nicht in seiner ganzen Länge gleich; er ist in seinem Anfangsteil am weitesten mit einem Durchmesser von annähernd 4 *cm*, der cökalwärts allmählich abnimmt; im untersten Ileum mißt er meist nur mehr 3 *cm*.

Aus den Angaben über die Ansatzlinien des Mesenterium und Mesokolon (S. 3) erhellt, daß das Mesocolon transversum eine horizontal gestellte Scheidewand im Cavum peritonei darstellt, oberhalb welcher wir unter normalen Verhältnissen Dünndarmschlingen nicht finden. Die oberen Partien des Jejunum liegen meist in der linken Bauchhälfte, in dem Raum, den die untere Fläche des Mesocolon transversum mit dem Mesocolon descendens resp. mit der hinteren Bauchwand begrenzt.

Wie oben (S. 5) auseinandergesetzt wurde, wechselt die Lage der frei beweglichen Dünndarmschlingen nach der Menge und Beschaffenheit ihres Inhaltes sowie nach dem Volumen der Nachbarorgane; in der Regel jedoch finden sich die unteren Ileumschlingen in größerer oder geringerer Zahl im kleinen Becken.

Bezüglich der topographischen Verhältnisse des Duodenum sei folgendes in Erinnerung gebracht.

Der Zwölffingerdarm beginnt etwas nach rechts von der Mittellinie neben dem Schwertfortsatz, zieht dann als oberes Querstück in der Ebene der Bandscheibe zwischen 12. Brust- und 1. Lendenwirbel horizontal, der hinteren Bauchwand angeheftet, nach rechts und biegt, an der rechten Seite der Wirbelsäule verlaufend, in die Pars descendens um. Diese deckt das Endstück des Ductus choledochus und teilweise auch die Vena cava inferior. Am 3. Lendenwirbel legt sich das Duodenum wieder quer über die Wirbelsäule (unteres Querstück), zieht aber knapp links neben der Mittellinie als Pars ascendens wieder nach oben bis in die Höhe des Pylorus zur Flexura duodeno-jejunalis. Die Fixation des Duodenum in seinem ganzen Verlauf an die hintere Bauchwand ist von besonderer Wichtigkeit für den Mechanismus der subkutanen Bauchverletzungen (S. 87).

Das Duodenum von seinem absteigenden Stück an sowie das ganze Jejunum enthalten die Plicae conniventes; diese Falten verstreichen nie, ja sie richten sich um so steiler auf, je mehr der Darm gefüllt ist. Im Ileum fehlen sie. Erinnern wir uns, daß das adenoide Gewebe in Form der solitären Follikel zwar im ganzen Darm vorkommt, als *Peyer*sche Plaques sich jedoch nur im Ileum findet, so haben wir damit ein weiteres Moment gegeben, bloß durch die äußere Betastung Jejunum von Ileum zu unterscheiden. Zu bemerken ist, daß die Längsachse der elliptischen Plaques stets gleich gerichtet ist der Achse des Darmrohres; sie finden sich in der Regel in dem Teil der Zirkumferenz des Ileum, der dem Mesenterialansatze gegenüberliegt. Je größer und zahlreicher die Plaques in dem untersuchten Ileumstück zu konstatieren sind, desto näher liegt dasselbe der Ileocökalklappe.

Dickdarm wird man von Dünndarm stets leicht unterscheiden durch die Tänien, Haustren und Appendices epiploicae, die dem Kolon eigentümlich sind. Das Querkolon ist als solches durch die Anheftung des Netzes sofort kenntlich.

Über die anatomischen Verhältnisse des Cökum ist unten (III. Abschnitt, F., 1. Kapitel) nachzusehen, über den Verlauf des Dickdarmes finden sich die nötigen Bemerkungen auf S. 3.

Wir haben nur noch über die Flexura sigmoidea nachzutragen, daß dieselbe, sobald sie leer ist, in ihrer ganzen Länge im kleinen Becken liegt; im Zustande der Blähung aber steigt sie in die Bauchhöhle hinauf, ja sie kann, vor der Harnblase liegend, bis in die rechte Unterbauchgegend verlagert gefunden werden; sie geht in der Regel links, manchmal aber auch rechts von der Mittellinie ins Rektum über.

Bezüglich der topographischen Verhältnisse des Darmes zu den Nieren sei erwähnt, daß die Pars descendens duodeni, besonders wenn sie stärker gefüllt ist, bis knapp an den medialen Rand der rechten Niere heranreicht, ihn manchmal sogar überlagert. Der untere Pol der rechten Niere wird vom Colon ascendens tangiert, das Colon descendens verläuft lateral von der linken Niere.

Es sind hauptsächlich zwei große, direkt aus der Aorta entspringende Arterien, welche dem Darm das Blut zuführen: die Art. mesenterica superior und inferior.

Nur das obere Querstück und der absteigende Teil des Duodenum werden von der Arteria pancreatico-duodenalis superior versorgt, einem Zweige der Art. gastro-duodenalis. Diese kommt aus der Hepatika, demnach aus dem Stromgebiete der Coeliaca.

Die Art. mesenterica superior geht unmittelbar unterhalb der Coeliaca aus der Aorta ab, also knapp unterhalb des Hiatus aorticus. Sie tritt unter dem unteren Rande des Pankreas hervor und zieht über das untere Querstück des Duodenum hinweg in die Radix mesenterii. Sie versorgt den ganzen Dünndarm, gibt einen Ast für das unterste Ileum und das Cökum ab, die Art. ileocolica, und entsendet endlich die Arteria colica dextra zum Colon ascendens und die Colica media für das Querkolon. Sie führt weitaus die größte Menge Blut dem Darm zu, die Mesenterica inferior, welche in der Höhe des 3. Lendenwirbels aus der Aorta entspringt, hat nur mehr das Colon descendens, die Flexura sigmoidea und die obersten Partien des Mastdarmes zu speisen; sie teilt sich in drei Zweige: die Art. colica sinistra, Art. sigmoidea und haemorrhoidalis superior.

Die dem Stromgebiete der Mesenterica superior und inferior entsprechenden Venen, die Vena mesenterica superior und inferior, vereinigen sich hinter dem Pankreas mit der Vena lienalis zur Vena portae, die im Ligamentum hepatoduodenale zur Leberpforte zieht.

Die Lymphdrüsen des Dünndarmes liegen, ebenso wie die des Kolon, zwischen den beiden Blättern des Gekröses. Sie sind von besonderer Wichtigkeit, da sie die erste Station der Metastasierung bei den Darmkarzinomen darstellen. Die Glandulae mesentericae und die Lymphdrüsen im Mesokolon des Cökums, des Colon ascendens und transversum entsenden ihre Vasa efferentia zum Plexus coeliacus, der die zweite Station der für die genannten Darmabschnitte in Betracht kommenden Lymphdrüsen repräsentiert. Die Glandulae coeliacae bilden jene Gruppe der retroperitonealen Drüsen, die unmittelbar unterhalb des Hiatus aorticus, in der Umgebung der Arteria coeliaca liegen (vgl. S. 108). Die Lymphdrüsen im Mesocolon descendens und im Mesosigma dagegen entleeren ihre Lymphe in den Plexus lumbalis sinister. Die Drüsen dieses Plexus — die zweite Station der Lymphdrüsen für das Endstück des Dickdarmes bis zum Rektum — liegen retroperitoneal vor der Aorta und der Vena cava inferior, manchmal auch zwischen den beiden Gefäßen. Aus ihnen entspringt der Truncus lumbalis sinister, der zusammen mit dem Truncus lumbalis der anderen Seite und dem Truncus intestinalis, in welchen der Plexus coeliacus seine Lymphe abgibt, sich in die Cisterna chyli ergießt.

In der Umgebung der Ursprungsstelle der Art. coeliaca, vor den Schenkeln des Diaphragmas, liegt der Plexus solaris mit dem Ganglion coeliacum. Das Sonnengeflecht entsendet die den Darm versorgenden Nerven; es enthält vorwiegend Fasern des Sympathikus, doch auch spinale Elemente und Anteile des N. vagus.

Wir finden im Darmrohr zwei Nervengeflechte, den Plexus myentericus *(Auerbach)* und den *Meissner*schen Plexus. Das *Auerbach*sche Geflecht innerviert die Muskularis des Darmes und veranlaßt, gereizt durch den Darminhalt, die Peristaltik; sie wird durch Vagusreizung gesteigert, durch Splanchnikusreizung gehemmt.

Nach *Nothnagel* haben wir drei Arten der physiologischen Peristaltik zu unterscheiden:

1. Die eigentliche peristaltische Bewegung, welche durch periodische Verengerung und Erweiterung des Darmlumens infolge der Kontraktion der Muskularis den Darminhalt analwärts fortbewegt.

2. Pendelnde Bewegungen. Dieselben betreffen ein und dasselbe mehrere Zentimeter lange Darmstück und finden in der Richtung der Längsachse des Darmes statt.

3. Rollbewegungen, welche sich in der Weise vollziehen, daß ein Konstriktionsring der Darmwand sich sehr rasch hinter einer gefüllten Schlinge analwärts fortbewegt.

Die Peristaltik ist im Dickdarm viel träger als im Dünndarm, sie wird durch Herabsetzung der Körpertemperatur wesentlich verringert, während des tiefen Schlafes hört sie unter normalen Verhältnissen auf. Sie wird gesteigert durch eine abnorme Beschaffenheit des Darminhaltes, durch Entzündung der Darmschleimhaut sowie des serösen Überzuges über den Darm, weiters durch nervöse Einflüsse, z. B. Schreck (Vagusreizung). Am mächtigsten wird sie angeregt durch ein Hindernis, das sich der Fortbewegung des Darminhaltes entgegenstellt. Die Muskulatur der Darmschlingen oberhalb des Hindernisses verfällt schließlich in den Zustand der tonischen Kontraktion; wir sehen Darmsteifung, ein Symptom, das stets zur Diagnose einer Darmstenose berechtigt. Zu therapeutischen Zwecken steigern wir die Peristaltik des Darmes durch die gebräuchlichen, per os einverleibten Laxantien. Aber auch ein Klysma wirkt zu einem Teile so, daß es auf chemischem Wege die Peristaltik vermehrt — mehr oder weniger, je nach den Medikamenten, die wir dem Einlaufe zusetzen. Zum anderen Teile ist die Wirkung der Klistiere darin gelegen, daß die Sekretion der Darmschleimhaut vermehrt und der harte, eingedickte Kot dadurch sowohl als durch die eingebrachte Flüssigkeit selbst aufgeweicht wird.

Wir geben das Klysma in verschiedener Form: Mikroklysmen von Glyzerin in einer Menge von 5—10 *g* führen in den meisten Fällen eine prompte Entleerung der Ampulle des Rektum herbei. Zu demselben Zweck und mit demselben Effekt applizieren wir kleine Klistieren von $^1/_4$ *l* körperwarmem Kamillenabsud, die langsam ins Rektum einfließen müssen. Man erhöht die Sicherheit und Raschheit der Wirkung, wenn man diesem Einlauf eine Messerspitze voll Kochsalz und einen Kaffeelöffel voll Glyzerin zusetzt.

Durch diese Art von Klysmen erreichen wir, daß nach der Entleerung der Ampulle des Rektum die Kotsäule, welche das Kolon erfüllt, allmählich analwärts vorrückt. Appliziert man diese Klistieren 2—3mal des Tages, so kann man, ohne die Peristaltik zu sehr anzuregen und dadurch dem Patienten Schmerzen zu verursachen, die Koprostase bald beheben.

Will man die Entleerung des Dickdarmes rascher erzielen, so wendet man die sog. „hohen Irrigationen“ an; man führt ein Kautschukrohr bis in die Flexura sigmoidea oder noch höher hinauf und läßt unter ganz geringem Druck 1—$1^1/_2$ *l* lauwarmen Wassers in den Dickdarm einlaufen; dabei hat man stets darauf zu achten, daß das zentrale Ende des Darmrohres sich nicht knickt oder einrollt.

Die Peristaltik befördert gewöhnlich innerhalb dreier Stunden die eingeführte Nahrung durch den ganzen Dünndarm (die Ileocökalklappe verhindert ein Zurücktreten des Dickdarminhaltes in das Ileum). Im Dickdarm bleiben die Kotmassen bei regelmäßiger Verdauung nicht länger als 12—24 Stunden.

Die Häufigkeit der Defäkation ist bei den einzelnen Individuen ganz verschieden. Es gibt Menschen, die nur alle 2—3 Tage Stuhl absetzen, ohne verstopft zu sein; andere hingegen defäzieren bei vollkommen normaler Darmfunktion 2—3mal täglich. Die Menge der Fäzes steht im direkten Verhältnisse zur Menge und auch zur Art der genossenen Nahrung.

Im Dickdarm wird mehr Flüssigkeit aus den Stuhlmassen resorbiert, als von der Schleimhaut in das Darmlumen sezerniert wird, deshalb kommt es zu einer Eindickung des Stuhles; im Ileum ist derselbe noch dünnbreiig.

Durch die langsame Peristaltik des Dickdarmes werden die Fäzes allmählich analwärts fortbewegt, geformt werden sie erst in der Ampulle des Rektums.

Wie schon oben erwähnt, ist das Resorptionsvermögen der Dickdarmschleimhaut ein sehr hohes; wir ziehen daraus Nutzen für die Ernährung per rectum. Schon *Celsus* hat — am Anfange unserer Zeitrechnung — Nährklistiere angewendet. Doch darf man den Wert dieser Methode der Nahrungszufuhr nicht überschätzen. Versuche haben gezeigt, daß man nicht imstande ist, mehr als den vierten Teil der zur Erhaltung des Stoffwechselgleichgewichtes nötigen Eiweißmenge durch Nährklistiere zur Resorption zu bringen.

Man kann die Nährklistiere durch langsames Einfließenlassen in den Mastdarm bis zur Cökalklappe bringen, nach *Grützner* gelangen in Kochsalzlösung getränkte Eiweißpartikel sogar bis in den Dünndarm, ja selbst in den Magen. Es müssen zur Ernährung per Klysma leicht resorbierbare Substanzen genommen werden, vor allem Eigelb, Pepton, Propepton, Milch, Eiweiß mit Kochsalz. Sehr gut eignet sich eine Auflösung von 1 Eßlöffel voll *Leube-Rosenthal*scher Fleischsolution in $^1/_4\,l$ warmen Wassers oder: 3 Eier in 150 g warmer 20%iger Traubenzuckerlösung gequirlt mit 1 Glas Rotwein.

Sehr vorteilhaft verwenden wir Eingießungen von körperwarmer physiologischer Kochsalzlösung ($^1/_4$—$^1/_2\,l$ alle 3—4 Stunden) bei ausgebluteten Patienten, bei Kollapszuständen und dann, wenn Kranke unter den Qualen des Durstes leiden (z. B. nach schweren Operationen) und wegen des Erbrechens Flüssigkeit per os nicht zu sich nehmen können. Von besonderem Vorteil ist in solchen Fällen die Anwendung der von *Wernitz* empfohlenen tropfenweisen Rektaleinläufe von physiologischer Kochsalzlösung, die so ausgeführt werden, daß man einen Nélatonkatheter mit einem Irrigator in Verbindung setzt und den Zufluß so weit sperrt, daß bloß 1 Tropfen in der Sekunde abfließt. Der Katheter wird durch den Anus eingeführt und bleibt permanent liegen. Auf diese Weise kann man im Laufe eines Tages mehrere Liter Flüssigkeit, die vom Darm aus resorbiert wird, dem Körper zuführen.

Physiologisch ablaufende Peristaltik wird nicht schmerzhaft empfunden; macht sie Schmerzen, dann liegt irgend ein pathologischer Prozeß vor, infolgedessen es zu tetanischer Kontraktion der Darmmuskulatur kommt. Diese schmerzhafte Erregung der Darmwandnerven, welche mit einer starken tetanischen Kontraktion des Darmrohres einhergeht bzw. durch sie hervorgerufen wird, bezeichnet *Nothnagel* als Darmkolik.

Ist die Innervation der Darmmuskulatur eine mangelhafte, besteht eine „abnorme Einstellung der Kolon- und Rektumperistaltik", so tritt habituelle Obstipation ein. *Nothnagel* faßt dieselbe als primäre, selbständige Erkrankung auf.

In anderen Fällen, die ziemlich häufig, besonders bei Frauen, zu unserer Beobachtung gelangen, ist die habituelle Obstipation eine Begleiterscheinung der allgemeinen Nervosität, der Neurasthenie *(Dunin* und *Bouveret)*.

Liegt jedoch der Grund der dauernden Stuhlverhaltung nicht in einer fehlerhaften Innervation, sondern in einer Schwäche der Darmmuskulatur selbst, so handelt es sich um eine Darmatonie im eigentlichen Sinne. Diese Schwäche der Muskulatur kann angeboren oder erworben sein (durch chronische Katarrhe, Überdehnung, Alkoholismus, unzweckmäßigen Gebrauch stark wirkender Abführmittel).

Chronische Obstipation kann zur Bildung von Kottumoren führen, die uns ein Neoplasma des Darmes vortäuschen; eine derartig hochgradige Koprostase kann aber auch unter den schwersten Kollapserscheinungen das Bild des Darmverschlusses hervorrufen. Es ist wichtig, bei der Beurteilung unklarer Fälle von Ileus stets an diese Möglichkeit zu denken. Die Wirkung energischer Maßnahmen zur Darmentleerung durch Klistiere wird uns bald Aufklärung bringen.

Verringerte Muskeltätigkeit des Darmrohres führt häufig zum Meteorismus; wir verstehen darunter eine Blähung des Darmes durch abnorme Gasansammlung.

Physiologischerweise findet sich Gas in allen Abschnitten des Darmkanales; es wird einerseits mit den genossenen Speisen und Getränken in denselben eingebracht, andrerseits entsteht es im Darm durch die Lebenstätigkeit der Darmbakterien. Unter normalen Verhältnissen tritt Meteorismus niemals ein, die Darmgase werden zum Teil vom Blut resorbiert und mit der Exhalationsluft ausgeschieden, zum anderen Teil gehen sie per anum ab.

Ist jedoch die Aufnahme von Gas mit der Nahrung oder die Bildung desselben im Darm eine abnorm reichliche oder ist die Abgabe der Darmgase irgendwie gestört, so kommt es zu einer mehr oder weniger hochgradigen Ansammlung von Gas im Darm, zum Meteorismus.

Als Ursache für das Auftreten des Meteorismus haben wir demnach anzusehen:

1. reichlichen Genuß kohlensäurehaltiger Getränke oder solcher Speisen, die gärungsfähige Substanzen in größerer Menge enthalten (z. B. Leguminosen, Kohl, Kraut, Hefe u. ä.). Die gasbildenden Bakterien der Darmflora — hauptsächlich die Stäbchen der Koligruppe und die anaeroben Bazillen — entwickeln bei einem so beschaffenen Darminhalt eine intensiv gesteigerte vitale Energie und produzieren oft ungeheure Mengen von Gas. In noch erhöhtem Maße findet dieser Prozeß statt, wenn die Darmschleimhaut nicht normal funktioniert, wie bei manchen Katarrhen.

2. Zirkulationsstörungen, namentlich Stauung im Pfortaderkreislauf; sie führen zu einer mangelhaften Resorption der Darmgase durch das Blut.

3. Viel häufiger jedoch ist die Ursache des Meteorismus in einer ungenügenden Tätigkeit der Darmmuskulatur zu suchen. Sie kann durch dieselben Momente, die wir oben als Gründe der habituellen Obstipation kennen gelernt haben, bedingt sein; aber auch alle die gleich zu besprechenden Störungen, welche für die Ätiologie der Darmlähmung in Betracht kommen, führen zunächst zu einer motorischen Insuffizienz der Darmmuskulatur und dadurch zum Meteorismus. Derselbe ist entweder ein allgemeiner, wenn der Darm in allen seinen Abschnitten gebläht ist, oder ein lokaler, wenn es sich um eine abnorme Gasansammlung nur in einer kurzen Strecke des Darmrohres, etwa nur in einer Dünndarmschlinge, handelt.

4. Daß die Darmstenosen aus verschiedener Ursache sowie der Darmverschluß von besonderer Bedeutung für das Zustandekommen des Meteorismus sind, ergibt sich aus dem Gesagten von selbst. Die Symptomatologie und die diagnostische Bedeutung des allgemeinen und des lokalen Meteorismus werden bei Besprechung der Passagestörungen im Darmkanal eine so eingehende Würdigung finden, daß wir, um Wiederholungen zu vermeiden, hier auf dieses Kapitel verweisen müssen.

Besonders aufmerksam machen wollen wir auf den Meteorismus bei Hysterischen; er ist charakterisiert durch sein plötzliches, ganz unvermitteltes Auftreten, er hält oft tage-, mitunter sogar wochenlang an und verschwindet ebenso plötzlich, als er gekommen ist.

Sofern die Behandlung des Meteorismus nicht durch die Beseitigung einer anatomischen Störung der Darmpassage vorgeschrieben ist, bekämpfen wir ihn am sichersten durch milde Laxantien per os oder durch Klistieren. Oft genügt schon das Einlegen eines Darmrohres für mehrere Stunden ins Rektum. Zweckmäßig erweisen sich auch hydrotherapeutische Maßnahmen (Einpackungen und Begießungen des Abdomens) oder leichte Streichmassage des Bauches.

Die motorische Insuffizienz der Darmmuskulatur kann sich bis zur Darmlähmung steigern, zum vollständigen Sistieren der Peristaltik. Die Darmparalyse kann den ganzen Darm, aber auch nur einzelne Abschnitte desselben betreffen. Ihre Ursachen sind mannigfache; wir teilen sie in folgende vier Gruppen: *a)* nervöse, *b)* entzündliche, *c)* toxische, *d)* mechanische Momente.

a) Hierher gehören jene Fälle, in denen die Darmlähmung bei pathologischen Prozessen auftritt, die sich in der Nachbarschaft des Darmes abspielen: z. B. Orchitis, Contusio testis, Abszesse in der Leistengegend. Ferner ist hierher zu rechnen der postoperative Ileus. Sei es, daß am Darm selbst operiert wurde oder eine Laparotomie aus anderer Ursache ausgeführt wurde — hie und da tritt im Anschluß an derlei Operationen Darmparalyse, oft unter den bedrohlichsten Erscheinungen auf. Gleichfalls in diese Gruppe einzureihen sind die recht seltenen Fälle, wo es nach der Reposition inkarzerierter Hernien, bei *Littré*schen Darmwandbrüchen, bei der Torsion intraabdomineller Organe (Ovarialzysten, Netz), bei Ureterkoliken zum Ileus kommt. Es handelt sich in allen diesen Fällen um eine reflektorische Splanchnikusreizung. Endlich kann Hysterie, sehr selten auch eine anatomische Läsion des Zentralnervensystems die Ursache der Darmlähmung sein.

b) Entzündung des serösen Überzuges des Darmes: Peritonitis.

c) Nach der Meinung *Nothnagels* gibt es eine Darmparalyse, die infolge von bakterieller Vergiftung auftritt.

d) Überdehnung des Darmes durch besonders hochgradigen Meteorismus führt gleichfalls zur Darmlähmung. Bei den anatomischen Stenosen (und bei Koprostase) hypertrophiert zuerst die Darmmuskulatur im Kampf gegen das Hindernis (namentlich in den dem Mesenterialansatz gegenüber liegenden Teilen der Darmwand *[Hochenegg]*). Endlich stellt sich ein Erschöpfungszustand der Muskularis ein, die Darmbewegungen werden insuffizient, bald sistieren sie gänzlich: der Darm ist gelähmt.

Alle diese Fälle von Darmlähmung bieten klinisch das Bild des Ileus (III. Abschnitt, H., 3. Kapitel).

B. Einiges über die Methoden der Darmuntersuchung.

Wenn auch in den einzelnen Kapiteln über die Erkrankungen des Darmes die diagnostischen Hilfsmittel, über welche wir verfügen, angeführt sind, so mögen doch hier einige allgemeine Bemerkungen über die Untersuchungsmethoden bei Darmleiden Platz finden.

Höchst bedeutungsvolle Aufschlüsse gewährt uns in vielen Fällen schon die genaue Inspektion des Abdomens.

Wir können oft aus dem Zurückbleiben eines Teiles der Bauchmuskulatur in den Atmungsexkursionen bei tiefer Inspiration einen Entzündungsprozeß erschließen (z. B. bei Appendizitis). Wir sehen in anderen Fällen die Konturen eines Tumors sich durch nicht zu fettreiche Bauchdecken abbilden. Von besonderer Wichtigkeit ist jedoch die Besichtigung und Beobachtung des Abdomens für die Diagnose einer Darmstenose. Mit großer Wahrscheinlichkeit, oft mit Sicherheit, können wir schon durch die Inspektion allein nicht nur die Stenose, sondern auch den Sitz derselben feststellen. Hierfür einige allgemeine Anhaltspunkte:

Bei Dünndarm- und Cökalstenosen ist das Abdomen in seinen mittleren Anteilen am meisten vorgewölbt, wir sehen vermehrte Peristaltik: die geblähten Dünndarmschlingen oberhalb der Stenose steigen oft unter laut hörbarem, gurrendem oder plätscherndem Geräusche auf und nieder. Die Schlingen, welche dem Hindernis zunächst liegen, kontrahieren sich am meisten, die tetanische Kontraktion hält an, die Schlinge „stellt sich auf", wir haben den Befund der Darmsteifung.

Handelt es sich jedoch um ein Hindernis in der Flexura coli dextra, so finden wir das Cökum und das Colon ascendens mächtig gebläht: rechter Flankenmeteorismus; je nach dem Grade der Stenose und der Dauer des Prozesses wird auch der Dünndarm mehr oder weniger gebläht sein. Das Querkolon ist leer, ebenso die folgenden Dickdarmabschnitte, folglich finden wir die Gegend der Magengrube sowie die linke Flanke eher eingesunken, sofern nicht geblähte Dünndarmschlingen sich in diese Gegenden eingedrängt haben.

Bei einer Stenose an der Flexura coli sinistra können wir das geblähte Querkolon in seinem ganzen Verlaufe oft nachweisen, auch in diesen Fällen ist die linke Flanke oft retrahiert.

Bei Verengerungen im Bereiche des S romanum konstatieren wir eine beiderseitige Ausdehnung der Flanken durch das geblähte Kolon, die mittleren Partien des Bauches sind eher flacher.

In einer Reihe von Fällen können wir durch die Inspektion die Diagnose eines lokalen Meteorismus stellen, wenn es sich um Stran-

gulation z. B. einer Schlinge des Ileum handelt. Freilich wird, wenn wir erst nach längerem Bestehen der Erkrankung zur Untersuchung eines solchen Falles kommen, die Blähung in den höher oben gelegenen Darmabschnitten das Bild verwischen. Schwer zu deuten wird der Befund natürlich auch dann sein, wenn es sich um mehrfache Stenosierung handelt.

Die Palpation hat uns über die Größe, Beschaffenheit der Oberfläche, Konsistenz und Beweglichkeit eines Tumors aufzuklären und mit Hilfe der Perkussion werden wir uns über die Ausdehnung des Meteorismus unterrichten sowie die Grenzen einer Dämpfung feststellen.

Von einigen Autoren ist zur Diagnose einer Darmstenose, namentlich einer Dickdarmstenose, als diagnostisches Hilfsmittel die Darmaufblähung angegeben worden.

Man führt dieselbe so aus, daß man ein weiches Kautschukrohr bis in die untersten Partien der Flexura sigmoidea — also wenigstens 15 *cm* über den Anus — hinaufschiebt und nun mittelst eines Doppelgebläses langsam Luft in den Dickdarm einpumpt. Man ist so imstande, die Luft sehr hoch in den Darm hinaufzubringen, ja *Lauenstein* hat gezeigt, daß wir auf diese Weise unter normalen Verhältnissen sogar den Magen mit Luft füllen können.

Viel haben wir jedoch von dieser Methode in diagnostischer Hinsicht nicht zu erwarten, denn sehr selten ist einmal eine Stenose so hochgradig, daß sie selbst der eingepumpten Luft den Durchgang versagen würde. Wir verwenden sie auch aus dem Grunde ungern, weil die Entleerung der oft in erheblicher Menge einverleibten Luft den Patienten recht große Beschwerden verursacht.

In keinem Falle einer Darmerkrankung ist die **Indagation des Mastdarmes** zu unterlassen. Nicht nur, weil wir dadurch die wichtigsten Aufschlüsse über Erkrankungen des Mastdarmes selbst erhalten, sondern auch deshalb, weil wir oft durch die Mastdarmwand hindurch einen Tumor der Flexura sigmoidea, der sich ins kleine Becken gesenkt hat, ertasten können. Es gelingt dies mitunter besonders leicht, wenn wir den Kranken im Stehen untersuchen. Auch über pathologische Prozesse, welche sich in der Excavatio Douglasii lokalisieren, orientiert uns die Palpation per rectum.

Zur Feststellung von Hindernissen in den untersten Partien des Darmes verwenden wir häufig mit Vorteil die Rekto-Romanoskopie (siehe diese).

Von besonderer Wichtigkeit für die Diagnose der Krankheiten des Darmes ist die gewissenhafteste Untersuchung der Fäzes.

Von der Norm abweichender, auffallend aashafter Geruch der Dejekte muß stets den Verdacht wachrufen, daß Geschwürsprozesse, sei es entzündlicher, sei es neoplastischer Art, im Darm sich abspielen.

Bezüglich der Farbe des Stuhles sei hier nur erinnert an die acholischen Stühle bei Erkrankungen der Gallenwege und an die Abweichungen in der Färbung infolge Blutbeimengung zum Stuhl; davon später.

An pathologischen Beimengungen zu den Fäzes kommen für die chirurgische Diagnostik hauptsächlich in Betracht: Schleim, Eiter, Blut und Geschwulstteile.

Der Befund von größeren Mengen Schleimes im Stuhl läßt nur den Schluß zu, daß es sich in dem vorliegenden Falle um eine katarrhalische Affektion des Darmes handle; wodurch dieselbe bedingt ist,

ob der Katarrh die primäre Erkrankung oder die Folge eines anderen Leidens, z. B. eines zerfallenden Tumors ist, muß durch die weitere Untersuchung festgestellt werden.

Hie und da findet sich in Dejekten, die unter heftigen Koliken entleert wurden, Schleim in sehr bedeutender Menge, der von festerer Konsistenz ist und in Gestalt von eigentümlichen, bald röhrenförmigen, bald bandartigen Stücken, bald in Form von fetzigen oder membranösen Gebilden dem Stuhl beigemengt ist. Manchmal scheint das ganze Dejekt nur aus solchen Schleimmassen zu bestehen. Diesen Befund erheben wir bei der Colica mucosa *Nothnagels* (Enteritis membranacea).

Eiter werden wir mit dem unbewaffneten Auge nur dann im Stuhl nachweisen können, wenn derselbe in großer Menge, gleichsam in einem Guß, in den Darm gelangt ist, wie beispielsweise beim Durchbruch eines Abszesses; aber auch nur in jenen Fällen, wo der Durchbruch nicht zu weit oberhalb des Rektums erfolgt ist; perforiert ein Abszeß die Cökalwand oder gar den Dünndarm, so mischt sich der Eiter so innig mit den Fäzes, daß wir ihn makroskopisch nur selten erkennen werden. Mit dem mikroskopischen Nachweis der Eiterzellen hat es seine Schwierigkeiten, da einerseits polynukleäre Leukozyten normalerweise im Stuhl zu finden sind und andrerseits die Eiterzellen durch die chemische Wirkung des Darminhaltes ungemein rasch vernichtet werden. Hie und da gelingt es, durch den mikroskopischen Nachweis von Tumorzellen im Stuhl die Diagnose auf eine bestimmte Geschwulstart zu stellen.

Besondere Aufmerksamkeit müssen wir der Beimengung von Blut zum Stuhl widmen; es kann dies Ereignis aus den verschiedensten Ursachen eintreten:

1. Zunächst sind es konstitutionelle Krankheiten, Infektionskrankheiten und Intoxikationen, welche zu einer Schädigung der Gefäßwände des Darmes führen; infolge dieser tritt die Hämorrhagie ein.

Wir müssen uns mit der Anführung der wichtigsten, hierher gehörigen Krankheiten begnügen und im übrigen auf die Lehrbücher der inneren Medizin verweisen. Es kommen hier in Betracht: schwere Anämie, Leukämie, die sog. hämorrhagischen Diathesen, Amyloidose, Skorbut, Wechselfieber, septische Zustände, Quecksilber- und Phosphorvergiftung usw. Erwähnt seien auch die Darmblutungen infolge venöser Hyperämie bei Herz- und Lungenkrankheiten sowie bei Stauungen im Gebiete der Pfortader.

2. In die zweite Gruppe sind die Erkrankungen des Darmes selbst zu reihen, die zur Enterorrhagie führen können: Verletzungen der Darmwand, alle ulzerativen Prozesse und die Neoplasmen des Darmes.

Die häufigste Ursache der Darmblutungen geben die Hämorrhoiden ab, sehr selten kommt es zu einer Blutung aus einem venösen Varix höher oben im Darmkanal. Auch arterielle Aneurysmen der Darmwandarterien können zur Blutung führen.

3. Die Zirkulationsstörungen im Bereiche des Darmrohres bilden die dritte Gruppe von pathologischen Prozessen, die eine Beimengung von Blut zum Stuhl verursachen. Hierher gehört die Embolie und Thrombose großer Darmgefäße, Strangulation des Darmes, Invagination und Volvulus.

Schnitzler hat darauf aufmerksam gemacht, daß auch nach der Reposition inkarzerierter Hernien Blut im Stuhl gefunden werden kann.

Abgesehen von den Hämorrhoidalblutungen treten nach *Bamberger* Darmblutungen am häufigsten auf bei Dysenterie, dann bei Typhus und endlich bei Kolonkarzinomen.

In vielen Fällen kann man durch die bloße Besichtigung des Stuhles mit Sicherheit die Diagnose einer Darmblutung stellen.

Ist die Blutung ziemlich tief unten im Dickdarm erfolgt und wurde das Blut rasch per anum entleert, dann finden wir neben Fäkalmassen oder auch ohne diese hellrotes Blut als Dejekt. Handelt es sich dagegen um eine Blutung im Duodenum oder im oberen Jejunum, so ist der Stuhl schwarz, teerartig. Zwischen diesen beiden Extremen gibt es natürlich alle Übergänge; das Aussehen des Blut enthaltenden Stuhles hängt ab von der Menge des Blutes, das in den Darm entleert wurde, von der Länge der Strecke des Darmkanales, die es passiert hat, und von der Zeit, die zwischen Blutung und Defäkation vergangen ist; die Beimengung von Blut ist um so leichter zu erkennen, je größer die Menge des entleerten Blutes, je kürzer die Entfernung der Blutquelle vom Anus ist und je rascher das Blut abgeht.

Gibt uns die Besichtigung des Stuhles keinen sicheren Aufschluß über die Blutbeimengung, so kann der positive Befund von Blutzellen im Deckglaspräparat Klarheit bringen; finden wir aber unter dem Mikroskop keine roten Blutkörperchen, so dürfen wir daraus keinen Schluß ziehen, denn wir wissen, daß die Erythrozyten oft sehr rasch durch den Chemismus der Verdauung vernichtet werden. In solchen Fällen greifen wir zu chemischen Reagentien: wir machen die *Teichmann*sche Häminprobe oder die Terpentinguajakreaktion. Geben auch diese Proben kein sicheres Resultat und ist unser Verdacht auf eine Darmblutung anderweitig begründet, so bleibt uns als letztes diagnostisches Hilfsmittel die spektroskopische Untersuchung.

Sehr vorsichtig müssen wir in der Abschätzung der Blut*menge* sein, die in den Darm gelangt ist. Es kann vorkommen, daß eine enorme Blutung ins Darmlumen stattfindet, ja es kann sich ein Mensch „in seinen Darm verbluten", ohne daß es zu einer Defäkation kommt. Andrerseits geben mitunter geringfügige Blutungen, die durch längere Zeit anhalten, dem Stuhl das für Blutbeimengung charakteristische Aussehen, wenn gleichzeitig Diarrhöe mit reichlichen Entleerungen besteht.

Die Erkenntnis der *Ursache* einer Darmblutung ist in all den Fällen leicht, in welchen uns die klinische Untersuchung ermöglicht, das Grundleiden zu diagnostizieren: also Dysenterie, Typhus, tuberkulöse Ulzerationen, ein Karzinom des Kolon etc. Schwer, ja oft unmöglich wird die Diagnose dann, wenn ein Mensch bei völligem sonstigen Wohlbefinden ganz unvermittelt Blut im Stuhl aufweist. Sind diesem Ereignis plötzlich einsetzende, heftige Kolikschmerzen vorausgegangen, so müssen wir an eine Ursache aus der dritten der angeführten Gruppen denken, an eine plötzliche Zirkulationsstörung im Darmrohr.

Schwierig ist es oft auch, den *Ort* im Darmkanal, wo die Blutung stattgefunden hat, zu bestimmen. Wenn uns das Grundleiden hierfür keinen Fingerzeig gibt (z. B. Typhus, Dysenterie), so müssen wir die Beschaffenheit der Dejekte zur Beantwortung der Frage heranziehen. Sicher sind jedoch die Aufschlüsse, welche wir hierdurch erhalten, keineswegs. Im allgemeinen läßt sich sagen, daß Blut, welches ungemischt mit Fäkalien entleert wird, die Quelle der Blutung im Rektum oder in den untersten Partien der Flexura sigmoidea vermuten läßt. Charakteristisch für Rektalblutungen ist ja das Anhaften des Blutes an der Oberfläche des sonst normalen Stuhles. Finden wir jedoch das Blut innig mit den Fäkalien vermengt, so dürfen wir annehmen, daß das

Blut aus einem Abschnitt des Dünndarmes oder des oberen Dickdarmes stammt.

Diese Regel erfährt oft genug Ausnahmen; kommt es zum Beispiel aus einem Geschwür im Ileum, sagen wir bei Typhus, zu einer beträchtlichen Blutung und besteht gleichzeitig Diarrhöe, so kann ganz ungemischtes Blut entleert werden.

Auch Schlüsse, die wir aus der Farbe des Blutes ziehen, sind sehr unsicher. Es ist ja richtig, daß hellrotes Blut meist einer Quelle im Rektum entstammt und teerschwarze Farbe für eine Blutung hoch oben im Dünndarm spricht; aber in dem eben angeführten Beispiel kann das entleerte Blut, namentlich wenn schon mehrere diarrhoisch-hämorrhagische Stühle kurz vorher abgesetzt wurden, ganz hellrot erscheinen. Andrerseits nimmt Blut, das aus einer Blutung im Kolon herrührt, vollständig dunkle Färbung an, wenn es — bei Obstipation — längere Zeit im Dickdarm verweilt.

Zum Schluß noch ein Wort der Warnung: Man hüte sich vor Verwechslung eines schwarzen Stuhles nach Blutung mit einem Stuhl, wie er nach dem Genuß von Blutwurst, Leber, schwarzem Holler oder Heidelbeeren, von Wismut- oder Eisenpräparaten auftritt! Läßt die Anamnese im Stich, so muß die mikroskopisch-chemische Untersuchung Klarheit verschaffen.

C. Die Operationen am Darm.

Die schönsten Erfolge, welche die Chirurgie in den letzten Jahrzehnten errungen hat, sind ihr auf dem Gebiete der Magendarmoperationen zuteil geworden. Sie verdankt sie in erster Linie der hohen Vollkommenheit, zu der die Technik der Naht ausgebildet wurde; jeder Chirurg, der diese Technik absolut sicher beherrscht — aber auch nur dieser —, kann heute die schwersten Eingriffe im Bereiche des Magendarmtraktes zum Heile seiner Patienten ausführen.

Wir schicken eine Beschreibung der verschiedenen Arten der Darmnaht voraus, bevor die einzelnen Operationen am Darm besprochen werden.

Die Geschichte berichtet von Versuchen der Darmnaht aus früher Zeit: Man verschloß den Darm mit den Kiefern großer Ameisen, man führte die Naht aus über einer Kanüle aus Sambucus, über einem Stück Tierdarm, einem Zylinder aus Kartenpapier u. ähnl.

Fig. 35.

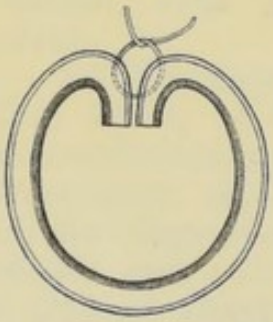

Darmnaht nach *Lembert.*

Fig. 36.

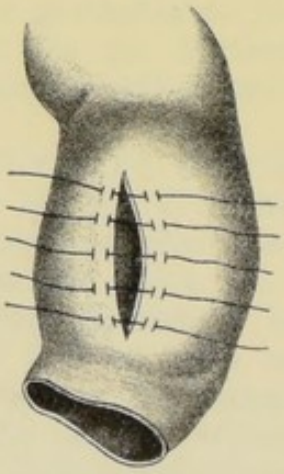

Darmnaht nach *Lembert.*

Fig. 37.

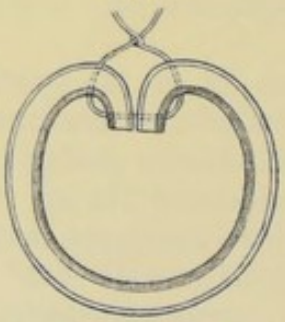

Darmnaht nach *Jobert.*

Es hat sehr lange gedauert, bevor man die Tendenz des Peritoneums, auf mechanische oder chemische Reize durch fibrinreiche Exsudation zu reagieren (siehe S. 7), kennen gelernt und diese Eigenschaft des Bauchfelles für die Darmnaht verwertet hat. Erst seit dem Jahre 1826 gründen sich die Methoden der Darmnaht auf diese Erkenntnis und das Verdienst daran gehört *Lembert.*

I. Die einfache (lineare) Darmnaht, Enterorrhaphie. Die Darmnaht nach der Vorschrift *Lemberts* wird folgendermaßen ausgeführt: Man sticht eine sehr feine Nadel eine Strecke vom Wund-

rande in die Serosa ein, führt sie ein Stückchen in der Darmwand gegen den Wundrand hin und sticht noch vor demselben aus; auf der ent-

Fig. 38.

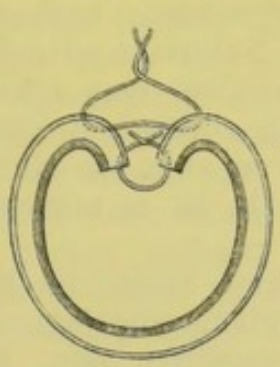

Darmnaht nach *Czerny*.

Fig. 39.

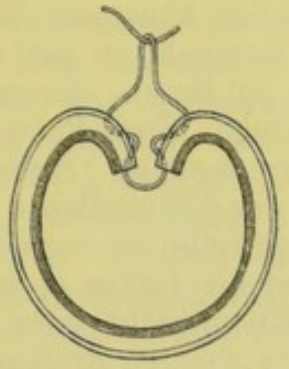

Darmnaht nach *Gussenbauer*.

Fig. 40.

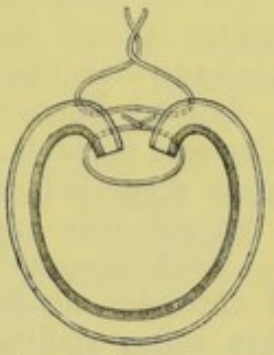

Darmnaht nach *Albert*.

gegengesetzten Seite wird in analoger Weise näher dem Wundrand eingestochen und etwas weiter davon ausgestochen, so daß auf beiden Seiten eine Brücke der Seromuskularis vom Faden aufgeladen ist. Wird nun der Faden angezogen, so stülpen sich die Wundränder gegen das Darmlumen ein und es berühren sich breite Streifen der Serosa innig (Fig. 35 u. 36).

Das Verfahren von *Jobert* unterscheidet sich von dem *Lembert*schen nur dadurch, daß der Faden bis in das Darmlumen geführt wird, wie aus Fig. 37 ohneweiters ersichtlich ist. Durch diese Methode kann man erzielen, daß der Faden, nachdem er durchgeschnitten hat, in das Darmlumen fällt und ausgeschieden wird, während er bei der *Lembert*schen Naht nach außen durchschneidet und in die Peritonealhöhle fällt.

Czerny legte darauf Gewicht, daß nicht nur die Serosaflächen, sondern auch die Wundflächen des Darmes in Berührung kommen, damit Darminhalt zwischen die Wundränder nicht eindringen könne, und führte eine „doppelseitige Naht“ ein (Fig. 38); von demselben Gedanken ausgehend, ersann *Gussenbauer* seine Achternaht (Fig. 39).

Fig. 41.

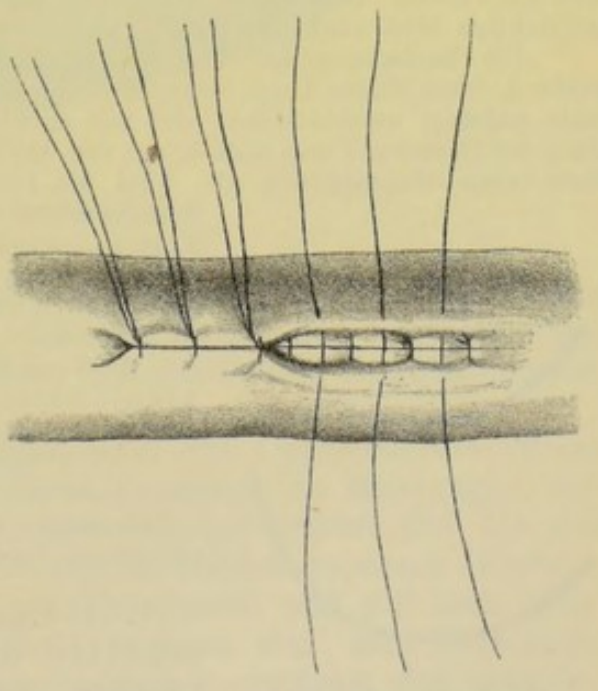

Naht einer längsverlaufenden Wunde des Darmes nach *Albert*.

Albert hat die Doppelnaht so ausgeführt, daß eine Reihe von Seidennähten geknüpft wurde, welche die ganze Dicke der Wandungen faßten und beim Durchschneiden ins Lumen abfallen sollten; äußerlich legte er als zweite Reihe dichte Nähte an, die nach dem *Lembert*schen Prinzipe die Serosa einstülpen (Fig. 40 u. 41). Man nennt

heute diese die Serosa einstülpenden Übernähungsnähte schlechtweg Lembertnähte. Es ist zweckmäßig, mit diesen Nähten die Muskularis mitzufassen; dadurch gewinnt die Übernähungsnaht beträchtlich an Festigkeit.

Es ist jetzt wohl ziemlich allgemein Regel geworden, nach dem Vorgange *Alberts* bei der Darmnaht in der ersten Nahtreihe alle drei Schichten der Darmwand zu fassen, besonders seitdem man erkannt hat, daß die Submukosa durch ihren Reichtum an elastischen Fasern die festeste Schicht der Darmwand ist *(Halsted)*. Nur wenn die Mukosa als sehr dicke Schicht auf der Schnittfläche vorquillt, ist es manchmal von Vorteil, eine eigene Nahtreihe zu verwenden.

Als Nahtmaterial dient am besten nicht zu feine Seide, die Naht wird entweder als Einzel-(Knopf-)naht oder fortlaufend angelegt. Die Nadeln sollen spulrund, ihre Spitzen dreikantig geschliffen sein; man benutzt zur Einzeldarmnaht verschieden stark gekrümmte, zur fortlaufenden Naht auch gerade oder Schlittennadeln.

Wir führen die Darmnaht grundsätzlich nur mit Einzelnähten aus und sind mit unseren Resultaten sehr zufrieden.

Es ist ja richtig, daß die fortlaufende Naht, wenn ein sehr Geübter die Nadel führt, rascher auszuführen ist, doch glauben wir, daß wir mit den Einzelnähten leichter als bei der fortlaufenden Naht jeden Ein- und Ausstich so setzen können, wie es eben an dem Punkte der Nahtlinie am zweckmäßigsten ist. Ferner vermeiden wir bei der Methode der Einzelnähte die große Gefahr der fortlaufenden Naht, daß sie ganz oder doch zum großen Teile aufgeht, wenn auch nur ein Stich, z. B. infolge Durchschneidens des Fadens, nachgegeben hat.

Um dem Durchschneiden bei den Nähten vorzubeugen, darf man den Faden ja nicht zu fest anziehen, andrerseits muß der Knopf doch so fest gelegt werden, daß die Wundränder bzw. die Serosaflächen durch den Faden in inniger Berührung gehalten werden. Die Stärke des Zuges am Faden beim Knüpfen ist Gefühlssache; das richtige Maß kann nur durch große Übung gewonnen werden.

Die Entfernung der einzelnen Stichkanäle voneinander soll beim Darm ungefähr 3, beim Magen 4 *mm* betragen. Wie weit von der ersten Nahtreihe die Lembertnähte angelegt werden sollen oder mit anderen Worten, wie breit das einzustülpende Stück der Darmwand sein darf, hängt von der Weite des Lumens der zu vereinigenden Darm- resp. Magenpartien ab: Sind die Lumina weit, dann legen wir die beiden Serosaflächen in der Breite von $^1/_2$—1 *cm* durch die Einstülpungsnähte aneinander. Haben wir jedoch bei engem Lumen, wie z. B. bei der zirkulären Dünndarmnaht durch die Einstülpung eine Stenosierung zu befürchten, dann begnügen wir uns, Serosastreifen von 2—3 *mm* Breite aneinander zu legen. Je breiter wir die Serosaflächen aneinander legen, desto sicherer hält die Naht.

Fig. 42.



Nadeln zur Darmnaht. (Natürl. Größe.)

Wir verwenden zu unseren Darmnähten feine, aber nicht zu feine Seide und nähen mit mittelstark gekrümmten, spulrunden Nadeln (Fig. 42), die wir mit einem *Langenbeck*schen Nadelhalter führen.

II. Handelt es sich darum, zwei Querschnitte des Darmes zu vereinigen, so kommen zwei Verfahren in Betracht:

a) die zirkuläre Darmnaht,

b) die Vereinigung mit dem Knopf.

a) Der zu- und der abführende Schenkel des Darmes werden mit Klemmzangen oder durch Abschnürung mit Dochten verschlossen, so daß wir ein Überfließen von Darminhalt während der Operation nicht

zu fürchten haben. Nun werden die beiden Punkte der beiden Lumina, an welchen das Mesenterium an den Darm angeheftet ist (*b b*, Fig. 43), einander genau gegenübergebracht und durch eine Seidenknopfnaht miteinander vereinigt. Die beiden dieser Naht diametral gegenüberliegenden Punkte der Zirkumferenz des Darmrohres (*a a*, Fig. 43) werden durch eine gleiche Naht aneinander geheftet, so daß nunmehr bei Anspannung der beiden lang gelassenen Nähte die Darmlumina in Form zweier schmalster Ellipsen aneinander liegen. Jetzt näht man die beiden sich berührenden Strecken der Querschnitte vom Lumen aus und dann durch Nähte, die von außen ins Lumen geführt werden, die beiden anderen „äußeren" Hälften der beiden Darmwände zusammen. Damit ist die Zirkelnaht hergestellt und es folgt eine exakte Übernähung dieser Nahtlinie durch *Lembert*sche Nähte.

Man kann auch so vorgehen, daß man die beiden „äußeren" Hälften durch Nähte vereinigt, die ebenfalls den Knopf im Lumen des Darmrohres haben. Man muß dann den ersten Einstich vom Lumen aus machen. Natürlich kann man auf diese Weise die Naht nicht bis zu Ende führen; die letzten 2—3 Nähte müssen immer von außen ins Lumen geführt werden.

Fig. 43.

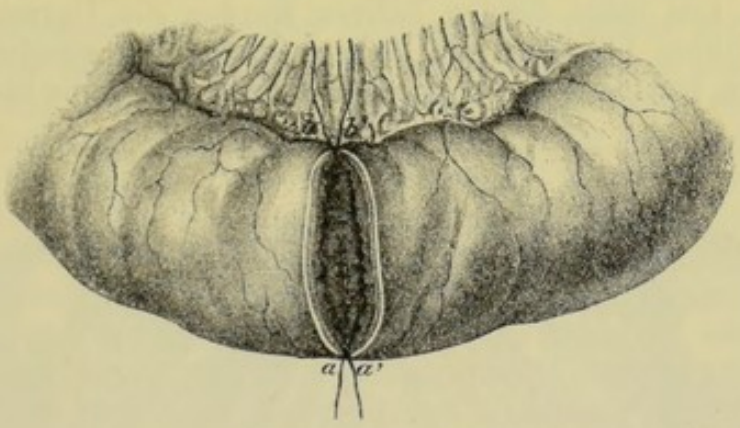

Zirkuläre Dünndarmnaht.

Wird die zirkuläre Darmnaht in dieser Art ausgeführt, so dürfen wir mit Bestimmtheit den Erfolg, d. h. das Halten der Naht erwarten, sobald wir sicher sind, in gesundem, gut ernährtem Gewebe operiert zu haben.

Es sei hier nachdrücklich betont, daß der Operateur die Pflicht hat, sich vor Anlegung jeder zirkulären Darmnaht zu überzeugen, daß die beiden Darmenden, die er vereinigen will, gut ernährt sind, d. h. daß die zuführenden Äste der Mesenterialarterien deutlich pulsieren *(Kocher)*.

Sind die beiden Darmlumina nicht kongruent und will man trotzdem die zirkuläre Darmnaht ausführen, so kann man, dem Vorschlage *Billroths* folgend, das kleine Lumen dadurch vergrößern, daß man den Darm schräg zu seiner Längsachse durchschneidet; dieser Schrägschnitt muß so geführt werden, daß an der Seite des Mesenterialansatzes mehr vom Darmrohr erhalten bleibt.

b) Einerseits um Zeit bei der Operation zu sparen und andrerseits in dem Glauben, die Sicherheit der zirkulären Vereinigung zweier Darmlumina zu erhöhen, sind verschiedene Methoden angegeben worden,

durch welche die beiden Darmenden über soliden, hohlen Körpern vereinigt werden.

Es wurde vorgeschlagen, Röhren aus entkalkten Knochen *(Neuber)*, aus Kartoffel *(Landerer)* und aus verschiedenem anderen Materiale zu verwenden; gegenwärtig wird fast ausschließlich der Knopf benützt, den *Murphy* konstruiert hat (Fig. 44).

Fig. 44.

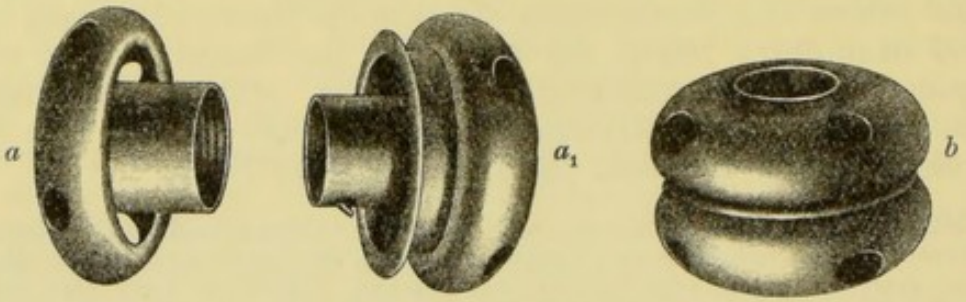

Murphyknopf; a, a_1 seine beiden Hälften, geöffnet, b geschlossen.

Derselbe ist aus vernickeltem Eisenblech verfertigt und besteht aus zwei schalenförmigen durchlochten Hälften, deren jede zentral eine Röhre trägt. Um diese beiden Röhren werden die Darmlumina durch fortlaufende Nähte befestigt, die Röhren ineinander geschoben und die beiden Schalen fest aneinander gedrückt (Fig. 45). Eine Stahlfeder hält

Fig. 45.

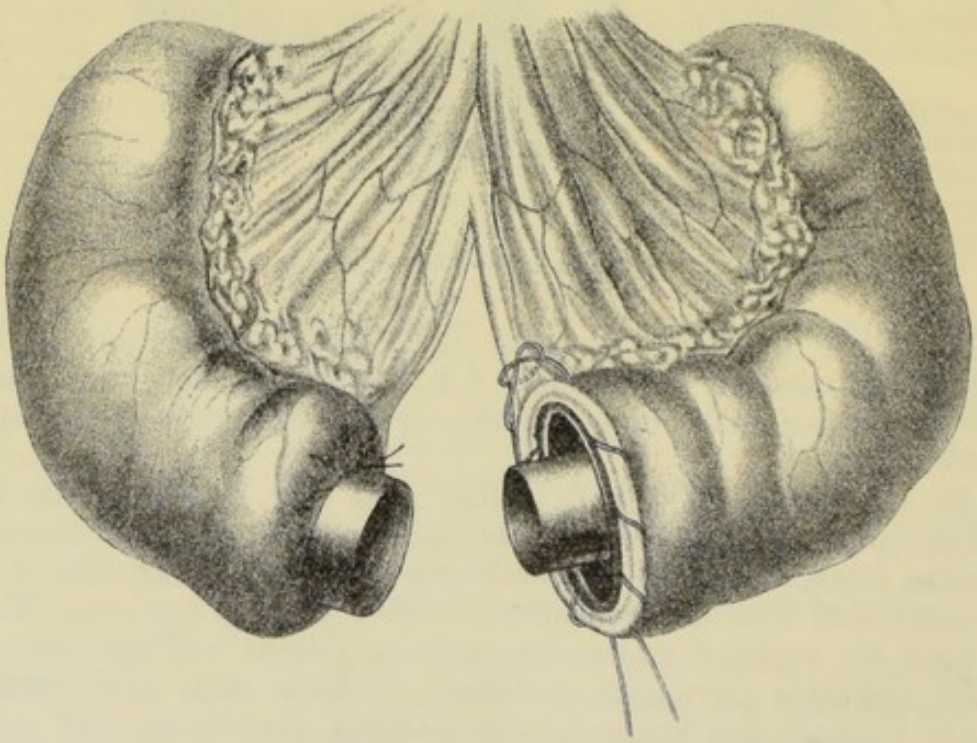

Einbinden des Murphyknopfes.

sie derart fest aneinander, daß die zwischen den beiden Schalen eingestülpten Darmränder langsam nekrotisch werden. Dadurch verliert der Knopf seinen Halt und fällt in das Darmlumen hinein. Die Serosaflächen der beiden Darmstücke sind unterdessen an ihrer Berührungs-

stelle fest verklebt. Dieser Vorgang beansprucht einen Zeitraum von etwa 10 Tagen. — In jüngster Zeit hat *Lieblein* einen Knopf zur Darmvereinigung angegeben, der ähnlich dem *Murphy*schen konstruiert und aus dem leichten, resorbierbaren Galalith hergestellt ist.

Wenn auch zugegeben werden muß, daß durch die Verwendung des Knopfes nicht unwesentlich Zeit erspart wird, so dürfen wir uns doch nicht verhehlen, daß sich dabei eine Reihe höchst beklagenswerter Zufälle ereignen können.

Porges berichtet über einen Fall, in welchem *Hochenegg* nach einer Pylorusresektion (sec. *Kocher*) wegen Karzinom ein mit diesem verwachsenes Stück des Querkolons mitentfernen mußte und die beiden Dickdarmlumina mit dem Murphyknopfe vereinigt hatte. Nach zweitägigem Wohlbefinden erlag die Patientin am 3. Tage einer Peritonitis. Die Obduktion zeigte, daß der schwere Knopf, der gerade vor der Wirbelsäule auf dem Duodenum gelegen war, dieses derart komprimiert hatte, daß es zu einer mächtigen Dilatation des Magens und dadurch zu einer Diastase der Magennaht gekommen war.

Derselbe Autor teilt einen zweiten Fall mit, in welchem 14 Tage nach Ausführung einer Gastroenterostomie mittelst des *Murphy*schen Knopfes durch *Hochenegg* eine foudroyante Magenblutung, die das Leben des Patienten ernstlich bedrohte, auftrat; der Fall ging aber doch noch in Heilung aus.

Es sind ferner Fälle bekannt geworden, in denen der Knopf zu früh abgefallen war: die Folge eine tödliche Peritonitis. Wenn aber auch die Vereinigung der beiden Darmenden durchaus befriedigend erfolgte, ist doch nicht zu vergessen, daß das Schicksal des Knopfes im Darmkanal ganz unbestimmt ist. Man hat beobachtet, daß der Knopf oberhalb der Vereinigungsstelle liegen geblieben ist, öfters hat er an der *Bauhin*schen Klappe ein Hindernis gefunden, ja, es ist vorgekommen, daß durch den im Darm an irgend einer Stelle längere Zeit liegenden schweren Knopf Dekubitusgeschwüre der Darmwand entstanden, die zur Peritonitis führten; öfters schon waren Chirurgen gezwungen, durch eine zweite Operation den Knopf wieder aus dem Darm zu entfernen.

Wir ziehen aus diesen Erwägungen der Vereinigung des Darmes mit dem Knopfe prinzipiell die zirkuläre Darmnaht vor, die allerdings größere Anforderungen an die Technik des Operateurs stellt; übrigens ist in der Hand des Ungeübten auch der Murphyknopf gewiß kein unbedenkliches Instrument.

Die zirkuläre Darmnaht wenden wir — mit einer geringfügigen Abweichung von dem oben geschilderten Vorgang — auch bei der Enteroanastomose, der seitlichen Implantation und der lateralen Apposition an (siehe Enteroanastomose und Darmausschaltung).

III. Haben wir die Absicht, aus Gründen, die später zu erörtern sind, ein Darmstück bleibend zu verschließen, so stehen uns zwei Verfahren zur Verfügung:

1. Man verschließt das Darmlumen durch eine Nahtreihe und übernäht die so gebildete lineare Naht mit einer zweiten Reihe *Lembert*scher Einstülpungsnähte.

2. Das zweite Verfahren wird als Schnürnaht bezeichnet. Wir führen dieselbe so aus, daß der Darm an der Stelle, wo er vernäht werden soll, mit dem Enterotrib (Fig. 46) gequetscht, in der Quetschfurche ligiert und der Ligaturstumpf durch Nähte eingestülpt wird.

Der Enterotrib ist ein in der Darmchirurgie heute ungemein häufig verwendetes Instrument, welches wir dem französischen Chirurgen *Doyen* verdanken. *Doyens* kostspieliges und schwerfälliges Instrument wurde vielfach modifiziert und

vereinfacht; ein derartiges für den Darm völlig ausreichendes Instrument zeigt die Fig. 46. Mittelst desselben wird der Darm unter immer stärkerem Druck zusammengequetscht. Zuerst weicht die Mukosa, dann die Muskularis dem Druck der Branchen. Sie werden vollständig zerquetscht, ohne daß es dabei zu einer Blutung käme. Die Serosa allein hält Stand; nach Abnahme des Instrumentes präsentiert sich die Quetschfurche, aus den papierdünnen, fest miteinander verklebten Serosastreifen bestehend. In sie wird der abschnürende Seidenfaden gelegt und geknüpft. Jenseits dieser Ligatur wird

Fig. 46.

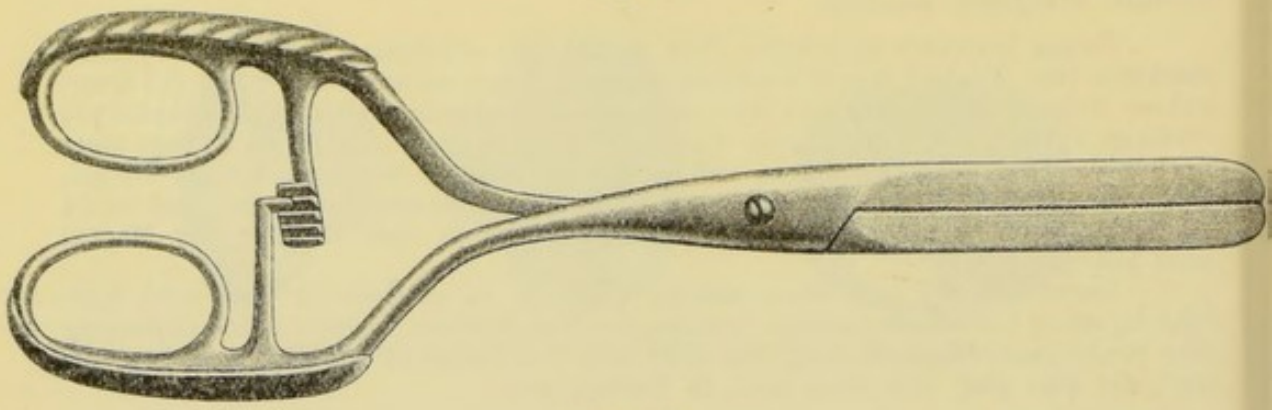

Enterotrib.

der Darm nun so abgeschnitten, daß nur ein kleiner Bürzel über der Ligatur stehen bleibt. Etwa 5 *mm* breit von diesem Bürzel entfernt wird hierauf eine Tabaksbeutelnaht durch die Darmwand angelegt, durch deren Zuziehen man den Bürzel einstülpt. Zur größeren Sicherheit wird noch eine zweite Tabaksbeutelnaht — 5 *mm* breit von der ersten entfernt — hinzugefügt (Fig. 47).

Die Operationen am Darme, die wir heute ausführen, sind die folgenden:

I. Unter **Enterotomie** versteht man die operative Eröffnung des Darmes mittelst schneidender Instrumente.

Fig. 47.

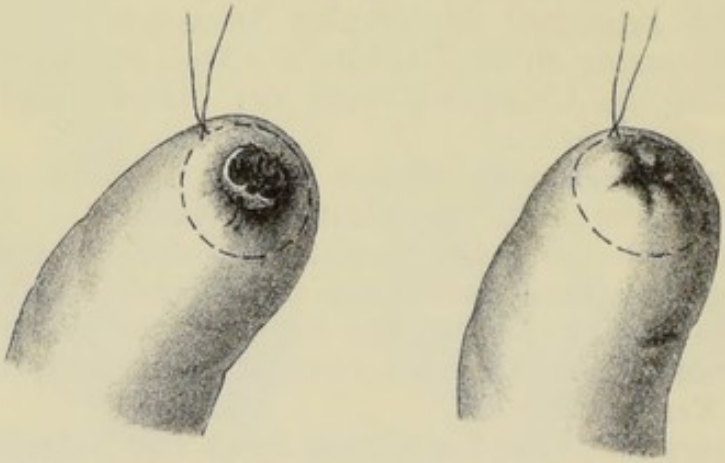

1. Einstülpungsnaht. 2. Einstülpungsnaht.
Schnürverschluß.

II. **Enterorrhaphie** bedeutet Vernähung des Darmes. Sie kann als Verschließung einer Darmfistel einen selbständigen Operationsakt bilden; oder sie kann, wie bei der Entfernung eines Fremdkörpers, der Enterotomie als zweiter Akt folgen.

III. Als **Enterostomie** ist die Anlegung einer künstlichen Darmfistel zu bezeichnen. Die Operation hat die Bedeutung einer künstlichen Mund-

bildung dort, wo es sich um künstliche Ernährung handelt; also Duodenostomie oder Jejunostomie. Weit häufiger aber hat die Operation zum Zweck, einen künstlichen After zu etablieren, dem Darme also eine abnorme Mündung zu geben.

IV. Mit dem Worte **Enteroanastomose** bezeichnen wir jene Operationen, bei welchen eine abnorme Verbindung zwischen 2 Darmstücken hergestellt wird. Durch diese Operation führen wir die verschiedenen Arten der Darmausschaltung aus.

V. **Enterektomie oder Resektion** des Darmes nennt man jene Operation, bei welcher ein Stück Darm aus dessen Kontinuität herausgeschnitten wird. Sie kann eine laterale sein, wenn aus einer Partie der Darmwand ein Stück entfernt wird; oder eine zirkuläre, wenn aus dem Darmrohr ein Zylinder ausgeschnitten wird.

I. Die Enterotomie wird in der Regel mit Enterorrhaphie verbunden, d. h. der Darm wird eröffnet und nach Erfüllung der Indikationen wieder mittelst Naht geschlossen. Diese Indikation gibt erstens das Vorhandensein eines Fremdkörpers ab. Es gehören hierher Fälle von eingeklemmten Gallensteinen, ferner jene Fälle, wo in den Mastdarm eingeführte Fremdkörper so hoch in den Dickdarm hinaufschlüpfen, daß sie per rectum nicht mehr entfernt werden können. Auch geschluckte Körper können eine Läsion der Darmwand oder Verstopfung des Darmes herbeiführen und so zur Enterotomie Veranlassung geben.

In neuerer Zeit wird diese Operation ausgeführt bei länger bestehendem Ileus und bei Peritonitis, wenn es sich darum handelt, den Darm von seinem zersetzten, schwere Gifte führenden Inhalt zu befreien. Wir führen die Enterotomie auch stets vor Anlegung einer Enteroanastomose bei Ileus aus; dadurch wird verhindert, daß der oberhalb des Hindernisses stagnierende, stark toxische Darminhalt nach Herstellung der neuen Kommunikation in den Darmabschnitt jenseits der okkludierten Partie gelangt und dort schwere Enteritis hervorruft. Nicht minder gefährlich ist die rasche Resorption der Toxine durch den gänzlich leeren Darm unterhalb der Stenose.

Wird die Operation aus dieser letzteren Indikation vorgenommen, so geht man derart vor, daß man eine geblähte Darmschlinge zunächst vor die Bauchwunde lagert. Nach sorgfältigster Abdichtung der Bauchhöhle mit Gazekompressen wird mit dem Messer eine kleine Öffnung an der Konvexität des Darmes angebracht, in welche Öffnung ein Glasrohr oder Gummidrain eingebunden wird. Nunmehr streift man eine möglichst weite Strecke des Darmes in der Richtung gegen die Enterotomie durch die Finger, so daß sich sein Inhalt durch das eingebundene Rohr nach außen entleert, ohne das Operationsfeld zu verunreinigen. Nachdem der Inhalt der ausgestreiften Partien des Darmes abgelassen worden ist, zieht man das eingebundene Rohr aus dem Darm wieder heraus und vernäht exakt die Öffnung.

II. Über Enterorrhaphie siehe oben.

III. Enterostomie. *a)* Als künstliche Mundbildung kann diese Operation nur am obersten Teil des Darmes vorgenommen werden, wenn eine Gastrostomie nicht ausführbar oder nicht indiziert ist. Sie kann also nur als Duodenostomie oder Jejunostomie in Betracht kommen.

Die erste Duodenostomie führte *Langenbuch* aus, indem er bei einem inoperablen Pyloruskarzinom das Duodenum in die Bauchwunde einnähte und eine

Woche später eröffnete, doch ging die Kranke 3 Tage nach Anlegung der Duodenalfistel zugrunde. Erst *Maydl* gelang es 1887, einen Mann durch 8 Wochen nach Anlegung einer Jejunumfistel am Leben zu erhalten, bis das Karzinom den letalen Ausgang herbeiführte. Bald darauf führte *Albert* diese Operation mit Glück aus.

Wegen der technischen Schwierigkeiten, die sich einer Duodenostomie infolge der Lage und Fixation dieses Darmabschnittes entgegenstellen, ist sie heute verlassen.

Viel häufiger wird dagegen die Jejunostomie angewendet, die namentlich in *v. Eiselsberg* einen warmen Fürsprecher gefunden hat. Sie ist indiziert in allen Fällen von Karzinom des Magens, in welchen die Ausführung einer Gastrostomie oder Gastroenterostomie unmöglich geworden ist, natürlich unter der Voraussetzung, daß wir durch diese palliative Operation dem Patienten noch nennenswerten Nutzen bringen. Ferner führen wir sie aus bei ausgedehnten Verätzungen des Magens bzw. Schrumpfung des Magens infolge von Verätzung und drittens endlich bei Ulcus ventriculi, wenn die Ausführung der doch viel länger dauernden Gastroenterostomie nicht mehr erlaubt ist (vgl. S. 134, 154 und 162).

Die Technik der Operation ist analog jener bei der *Witzel*schen Gastrostomie (S. 115): man bildet über einem dünnen Drainrohr eine Schrägfistel aus der Wand des abführenden Schenkels des Jejunum und umsäumt dieselbe allenthalben mit den Wundrändern des Peritoneum parietale.

Fig. 48.

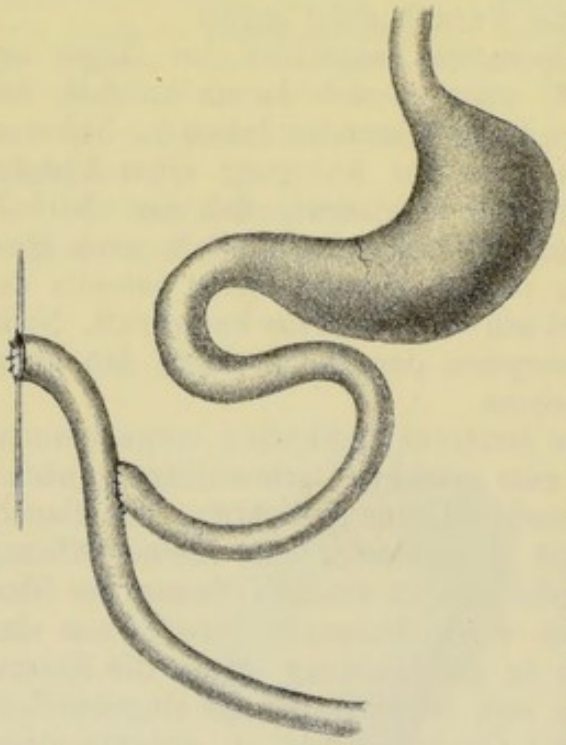

Jejunostomie nach *Maydl*.

Die Jejunostomie nach dem *Witzel*schen Prinzip hat die älteren und komplizierten Methoden von *Maydl* und *Albert* verdrängt, umsomehr, als sie auch den Vorteil bietet, daß sich die Schrägfistel, sobald dies wünschenswert sein sollte, meistens spontan in Kürze schließt.

Maydl hat folgende Technik der Jejunostomie angegeben. Er trennt das Jejunum etwa 20 *cm* unterhalb der Plica duodenojejunalis quer durch, implantiert das proximale Ende ungefähr 30 *cm* unterhalb der Durchtrennungsstelle in das Jejunum, zieht das distale Ende durch eine eigene Öffnung der Bauchwand hindurch und näht es in die Haut ein (Fig. 48). Dieses Verfahren erleichterte wesentlich die Ernährung des Patienten, ohne daß wir zu fürchten brauchten, daß sich Darminhalt aus der Öffnung entleert. Die Erfahrung hat gezeigt, daß die analwärts ablaufende Peristaltik des in die Haut eingenähten Darmstückes dies verhindert.

Albert ist so vorgegangen, daß er an der Basis der obersten Jejunumschlinge eine Enteroanastomose zwischen den beiden Schenkeln der Schlinge anlegt, die Kuppe der Schlinge, so wie *Maydl* das distale Darmende, durch eine eigene Öffnung der Bauchwand durchzieht, an die Haut fixiert und eröffnet.

b) Wollen wir durch die Enterostomie dem Darm eine abnorme Mündung geben, also einen künstlichen After etablieren, so kommt dabei zunächst in Betracht, ob der Anus praeternaturalis ein dauernder oder nur ein temporärer sein soll. Wir werden einen temporären Anus praeternaturalis in allen jenen Fällen anzulegen haben, in welchen es sich um eine Verschließung des Darmes handelt, deren Ursache wir in einer zweiten Operation beseitigen wollen. Ferner bei verschlepptem Ileus, wenn das schlechte Allgemeinbefinden ein Suchen nach der Ursache des Darmverschlusses nicht erlaubt; in solchen Fällen hat man einzig und allein danach zu trachten, den mächtig geblähten und prall gefüllten Darm so rasch als nur irgend möglich von seinem Inhalte zu befreien. Wir führen hier die Enterostomie aus derselben Indikation aus wie die Enterotomie in derlei Fällen (siehe oben). Handelt es sich um eine Peritonitis, bei welcher es schon zu meteoristischer Blähung der Därme gekommen ist, so kann manchmal die Ableitung des Darminhaltes durch die temporäre Enterostomie noch Hilfe bringen. Freilich darf der Entzündungsprozeß noch nicht so weit vorgeschritten sein, daß die Insuffizienz der Muskularis zur kompletten Lähmung geworden ist; dann nützen wir dem Kranken höchstens noch durch die Entfernung des schwer toxischen Darminhaltes. Endlich führen wir die temporäre Enterostomie noch dann aus, wenn wir durch die so angelegte Öffnung Medikamente zur Behandlung eines entzündlichen Darmleidens einzubringen beabsichtigen.

Der Abschnitt des Darmkanales, an welchem wir diese Operation machen, ist natürlich verschieden. Bei Ileus suchen wir die Enterostomie so nahe als möglich vor dem Hindernis anzulegen, außer wenn wir fürchten müßten, durch die Fistel, die ja an die Bauchwand fixiert ist, bei der späteren Operation zur Entfernung des Hindernisses gestört zu werden.

Die Etablierung einer Enterostomie im Dünndarm führen wir höchst ungern aus und nur dann, wenn uns ein anderes Auskunftsmittel fehlt. Einmal müssen wir bedenken, daß die Gefahr der Inanition bei Dünndarmfisteln eine beträchtliche ist, sie ist um so größer, je weiter die Fistel vom Cökum entfernt ist. Als weitere, höchst unangenehme, ja auch gefährliche Konsequenz einer Dünndarmfistel stellt sich in der kürzesten Zeit ein qualvolles Ekzem auf der die Fistel umgebenden Haut ein, oft in weitem Umkreise.

Handelt es sich um einen Verschluß des Dünndarmes, so sind wir in der Regel imstande, das Hindernis zu beseitigen oder durch eine Enteroanastomose zu umgehen. Auch bei Cökalstenosen werden wir stets die Ileokolostomie der Ileostomie vorziehen. Haben wir die Aufgabe, den Dünndarm von seinem stagnierenden, zersetzten Inhalt zu befreien, so entschließen wir uns, wenn irgend tunlich, zu der Enterotomie mit nachfolgender Vernähung. Es bleibt aber immer noch eine Anzahl von Fällen, wo wir der temporären Dünndarmfistel nicht ausweichen können. Dies gilt für die Peritonitis und jene verzweifelten Ileusfälle, in denen wir mit jeder Minute der Operationsdauer geizen müssen und der Naht nach der Enterotomie wegen schwerer Schädigung der Darmwand nicht trauen dürfen. Selbstverständlich machen wir dann die Enterostomie so nahe der *Bauhin*schen Klappe, als es die Verhältnisse erlauben.

Wir führen die Anlegung einer Fistel im Dünndarm, die Enterostomie im engeren Sinne, gewöhnlich folgendermaßen aus: Die Schlinge

wird vor die Bauchwunde gezogen — an welcher Stelle des Abdomens wir die Laparotomie machen, hängt ganz von dem klinischen Befunde in dem einzelnen Falle ab — und das Cavum peritonei durch Gazetupfer sorgfältig abgeschlossen. Nun wird die Kuppe der Schlinge durch eine quere Inzision eröffnet, die gerade groß genug ist, um ein mittelstarkes Kautschaukdrain in den Darm — oralwärts — einzuschieben. Sofort nach der Inzision kollabiert die geblähte Schlinge und wir können nun ohne Schwierigkeit das Rohr nach Art der *Witzel*schen Schrägfistel bei Gastrostomie in die Darmwand einnähen. Der Teil der Darmwand, welcher die Schrägfistel birgt, wird durch kräftige Nähte, welche durch Fascia endogastrica und parietales Peritoneum einerseits und durch die Darmwand andrerseits geführt werden, an die vordere Bauchwand fixiert. Die Umgebung der Fistel ist sorgfältigst mit Jodoformgaze abzudichten. Ein langes Gummirohr, das durch eine Glasröhre mit dem eingenähten Drain in Verbindung gebracht ist, leitet den Darminhalt in einen Kübel, der neben dem Bette des Kranken steht.

Eine solchermaßen angelegte Enterostomie bietet den Vorteil, daß sich die Fistel sehr rasch schließt, wenn wir ihrer nicht mehr bedürfen. Ist exakt operiert worden, so darf Darminhalt mit der Wunde oder ihrer Umgebung nicht in Berührung kommen.

Ein anderes Verfahren, das namentlich in England und Amerika zahlreiche Anhänger hat, besteht darin, daß man eine ziemlich weite, rechtwinkelig abgebogene Glasröhre (*Paul-Mixter*sche Röhre) in die Enterotomiewunde mittelst einer Tabaksbeutelnaht einbindet und die Darmwand in der Umgebung des Rohres an die vordere Bauchwand anheftet (Fig. 49).

Fig. 49.

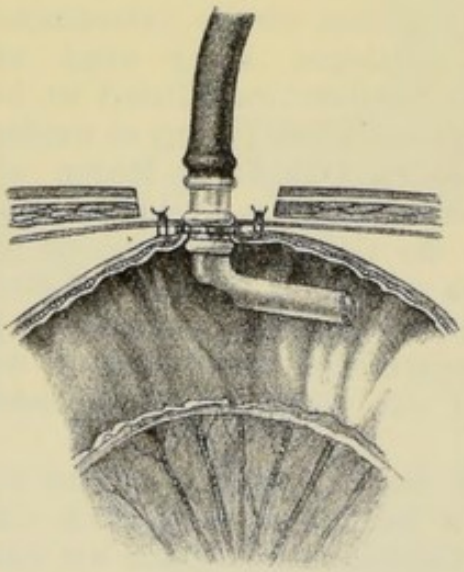

Enterostomie mit der *Paul-Mixter*schen Glasröhre. Nach *Kocher*, Chirurgische Operationslehre.

Die verschiedenen Verfahren der Enterotomie und Enterostomie zur Befreiung des Darmes von seinem zersetzten Inhalt wurden namentlich von *Haidenhain*, *Lennander*, *Dahlgreen* und *Moynihan* ausgebildet und empfohlen.

Der erste, welcher die Idee entwickelte, in Fällen, bei denen eine Beseitigung der Ursache des Darmverschlusses nicht möglich ist, einen Anus praeternaturalis oberhalb der Okklusionsstelle anzulegen, war *Maunoury* (1818). *Nélaton* ist später dafür eingetreten, die „Laparoenterostomie", die Etablierung einer Kotfistel im untersten Ileum, zum Normalverfahren bei Darmverschluß zu machen.

Viel häufiger als am Dünndarm haben wir jedoch am Kolon eine Darmfistel anzulegen, die Kolostomie auszuführen.

Sitzt der Verschluß im Rektum oder tief unten im S romanum, so kann man dieses von einem Schnitte in der linken Fossa iliaca aus eröffnen *(Littré)*; findet er sich höher oben in der Flexur, so legt man die Öffnung im Colon descendens an *(Fine)*, indem man sich durch die Laparotomie zu demselben den Weg schafft. *Amussat* und *Callisen* haben Methoden angegeben, das Colon descendens durch einen lumbalen Schnitt — gewissermaßen extraperitoneal — freizulegen und zu eröffnen; diese Operationsverfahren hatten damals ihre Berechtigung, weil man sich so sehr scheute, das Cavum peritonei zu eröffnen; gegenwärtig sind sie verlassen.

Welche Stelle des Dickdarms wir zur Anlegung der Kolostomie benutzen, hängt natürlich ganz von dem Befunde in dem einzelnen

Falle ab. Demgemäß läßt sich auch von einem typischen Schnitt zur Kolostomie nur für den Fall sprechen, als es sich um die Ausführung der Operation an der Flexura sigmoidea bei Erkrankungen des Rektums handelt. Dann führen wir den Schnitt in einer Länge von etwa 6 bis 8 *cm* parallel dem *Poupart*schen Bande, zweifingerbreit über demselben und etwa 4 *cm* nach innen von der Spina ant. sup. ossis ilei beginnend über die Fossa iliaca sinistra. Nach Durchtrennung der Haut und der Aponeurose des Musc. obliquus externus trachten wir durch Auseinanderdrängen der Faserbündel des Obl. int. und des Transversus stumpf gegen das Peritoneum vorzudringen und eröffnen es in einer Ausdehnung von etwa 5 *cm*. Welche Art der Kolostomie wir nach dieser Voroperation ausführen, hängt von der Indikation ab, aus welcher wir uns zu der Operation entschließen.

Wir haben heute hauptsächlich 2 Arten der Kolostomie zu unterscheiden:

α) Die Kolostomie mit seitlicher Eröffnung des Darmes (wandständige, laterale Kolostomie).

β) Die Kolostomie mit querer Durchtrennung des Dickdarmes (axiale Kolostomie).

Die wandständige Kolostomie führen wir nur dann aus, wenn wir wünschen, daß sich die Öffnung bald wieder schließe, oder wenn wir den Darm möglichst rasch von der Überdehnung durch den gestauten Inhalt befreien wollen. Ferner ist sie indiziert, wenn wir auf diesem Wege Medikamente in den Dickdarm einbringen wollen. Diese Art der Kolostomie hat den Nachteil, daß der abführende Darmschenkel nicht gänzlich aus dem Strom des Darminhaltes ausgeschaltet ist. Wir haben diesen Mangel durch täglich applizierte reichliche Spülungen zu bekämpfen.

Bei der zweiten Art der Kolostomie gelangt kein Darminhalt in den abführenden Schenkel; sie ist die Methode unserer Wahl in all den Fällen, wo wir einen bleibenden Kunstafter anlegen wollen.

Beide Arten der Kolostomie können einzeitig oder zweizeitig ausgeführt werden, d. h. man kann entweder den Dickdarm gleich nach seiner Einnähung eröffnen oder erst nach einem oder mehreren Tagen. Je länger man mit der Eröffnung des Darmes warten kann, desto besser ist es, denn um so inniger werden die Verklebungen zwischen Peritoneum parietale und viscerale sein, desto geringer die Gefahr einer Infektion des Peritoneums durch den Darminhalt.

Fig. 50.



Querkolon, zur wandständigen Kolostomie eingenäht.
a Haut. *b* Linea alba, *c* Nahtlinie des Peritoneum parietale und viscerale.

α) Die wandständige Kolostomie wird derart ausgeführt, daß man die Bauchhöhle durch einen Schnitt von etwa 6 *cm* Länge eröffnet und das Peritoneum parietale an das viszerale durch ziemlich dichtstehende Nähte derart befestigt, daß die Nahtlinie die Form einer Ellipse mit einem kurzen Durchmesser von etwa 3 *cm* Länge hat. An den beiden Enden des Längsdurchmessers dieser Ellipse legt man je eine Naht so an, daß zuerst das Peritoneum parietale der einen Seite, dann das Peritoneum viscerale und schließlich das Peritoneum parietale der anderen Seite in die Naht gefaßt wird. Dadurch wird das Cavum peritonei vollständig abgeschlossen (Fig. 50). Es ist klar, daß die Eröffnung des Dickdarms gleich nach seiner Einnähung bei dieser Art der Kolostomie

große Gefahren mit sich bringt, da ja der infektiöse Darminhalt leicht durch die Zwischenräume zwischen den Nähten eindringen und eine tödliche Peritonitis hervorrufen kann.

Erfordert der Fall dringend eine sofortige Entlastung des stark geblähten Dickdarms, so geht man analog wie bei der oben geschilderten Enterostomie besser so vor, daß man den Darm aus der Wunde vorzieht, die Umgebung sorgfältig durch unterlegte sterile Kompressen schützt und nun den Darm durch eine kleine Inzision eröffnet. Durch diese Öffnung führt man ein mittelstarkes gelochtes Drainrohr in das Darmlumen ein und näht das Drainrohr nach dem *Witzel*schen Prinzip (S. 115) auf den Dickdarm auf. Rings um das derart fixierte Drainrohr wird nunmehr das Kolon mit dem seitlichen Bauchfell umsäumt.

Die Verklebungen zwischen Peritoneum parietale und viscerale stellen sich schon nach wenigen Stunden her, besonders dann, wenn man reizende Substanzen, wie z. B. Jodoform, im Bereiche der Nahtlinie appliziert. 24 Stunden nach der Operation können wir mit ziemlicher Sicherheit annehmen, daß der Darminhalt keinen Schaden mehr hervorruft, wenn er sich auch über die Nahtlinie ergießt.

β) Die Art der Kolostomie, die wir weitaus in den meisten Fällen gegenwärtig ausführen, entspricht dem Verfahren, das *Maydl* seinerzeit an der *Albert*schen Klinik entwickelt hat. Angenommen, es handelt sich darum, eine Kolostomie im Bereiche der Flexura sigmoidea auszuführen, so werden wir zunächst in der oben angegebenen Weise die Bauchdecken durchtrennen und das Peritoneum eröffnen. Dann wird die Flexur vor die Wunde gelagert und das Mesosigma knapp an seinem Darmansatze mit einer anatomischen Pinzette durchbohrt. Durch den so gebildeten Schlitz führt man einen Streifen Jodoformgaze oder ein mittelstarkes Drainrohr, auf dem der Darm gleichsam „reitet". Nunmehr wird der zuführende und abführende Schenkel durch Nähte an das seitliche Bauchfell fixiert (Fig. 51) und womöglich erst nach 24 Stunden der Darm auf seiner Kuppe mit dem Paquelin eröffnet. In den nächsten Tagen paquelinisiert man weiter, bis der Darm in seinem ganzen Querschnitte durchgeglüht ist.

Fig. 51.

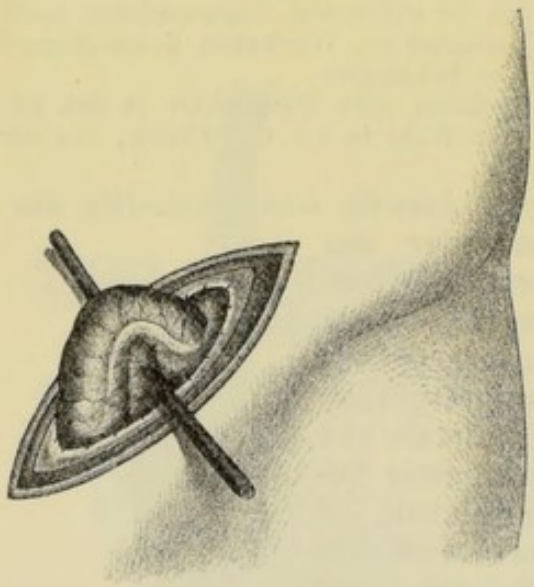

Flexura sigmoidea, auf einem Drainrohre „reitend", zur Kolostomie eingenäht.

Bei der Anlegung des Schlitzes im Mesokolon ist darauf zu achten, daß man nicht den Darm verletzt; durchbohrt man, um dies zu vermeiden, das Mesokolon etwas weiter von seinem Ansatze am Dickdarm entfernt, so kann man beim Durchglühen der hinteren Hälfte des Darmrohres das unangenehme Ereignis erleben, daß es aus den unmittelbar dem Darm anliegenden, mit diesem parallel verlaufenden Gefäßen zu einer ganz beträchtlichen Blutung kommt. Wir gehen deshalb so vor, daß etwa 1 *cm* unterhalb des Mesenterialansatzes das Drainrohr durchgeführt wird; am 5. oder 6. Tage nach der Kolostomie ist der Darm bis auf den Rest der hinteren Wand und den Streifen des Mesokolon durchgeglüht. Nun wird neben dem Drainrohr, auf welchem der Darm reitet, ein zweites von kleinstem Kaliber durchgezogen

und mit diesem die Gewebsbrücke abgeschnürt. Diese elastische Ligatur schneidet nach einigen Tagen durch, ohne daß eine Blutung eintritt.

Kocher empfiehlt als Normalverfahren der Kolostomie die Methode von *Moynihan*. Dieselbe besteht darin, daß man in den zu- und abführenden Schenkel des auf einen Jodoformgazestreifen reitenden Dickdarms je eine dicke Glasröhre (*Paul*sche Röhre) (Fig. 52) einbindet und die beiden Darmschenkel durch eine fortlaufende Naht mit dem seitlichen Bauchfell vernäht. An den beiden Glasröhren ist je ein langer Gummischlauch angebracht, der den Darminhalt nach außen ableitet.

Hat man bei der Operation sämtliche oder einzelne der drei breiten Bauchmuskeln nicht quer auf die Faserung getrennt, sondern ist man, wie oben erwähnt, parallel zu den Fasern stumpf vorgedrungen, so entsteht ein System von Zwingen, ein förmlicher Sphinkter des widernatürlichen Afters, welcher den Darm bei normaler Verdauung verschlossen erhält. Über allfälligen Verschluß durch eine Pelotte werden wir noch beim Mastdarmkarzinom sprechen.

Fig. 52.

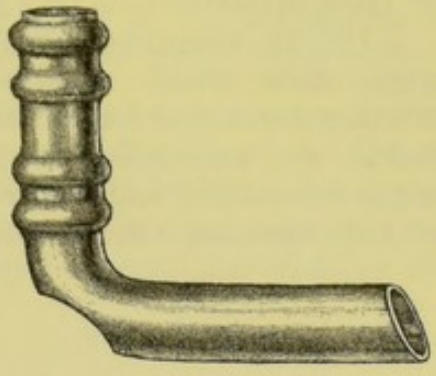

*Paul-Mixter*sche Glasröhre.

Haben sich die Patienten einmal an das Tragen derselben gewöhnt und gelernt, ihren Stuhlgang durch die entsprechende Diät zu regeln, so empfinden sie den Anus praeternaturalis oft nicht mehr sonderlich unangenehm; ja es ist uns wiederholt vorgekommen, daß Patienten den Vorschlag einer operativen Verschließung ihres künstlichen Afters mit der Begründung abgelehnt haben, sie hätten sich mit ihrem Zustande so gut abgefunden, daß sie eine Änderung desselben, welche sie einer neuerlichen Operation aussetzen würde, gar nicht wünschen.

Wie schon oben erwähnt, führen wir die Kolostomie in den höheren Abschnitten des Dickdarmes, namentlich am Cökum nur selten und ungern aus; wir trachten stets danach, durch eine Anastomose (Ileo-Kolostomie, Kolo-Kolostomie, siehe unten) das Hindernis zu umgehen. Ist das Cökum maximal gebläht, zeigen Serosa und Muskularis schon Diastasen infolge der Überdehnung, dann machen wir die Cökotomie mit folgender exakter Naht und legen danach die Anastomose z. B. zwischen unterstem Ileum und Querkolon an. Für die sog. „Notfälle", in denen der Allgemeinzustand der Patienten schon ein höchst elender ist, mag hie und da die Cökostomie in Betracht kommen.

Nicht unerwähnt wollen wir einen Vorschlag *Weirs* lassen, der in jüngster Zeit geraten hat, gegebenenfalls die Spitze des Processus vermiformis in die Bauchwand einzunähen, zu eröffnen und den Appendix dazu zu verwenden, um einerseits dem Cökalinhalte einen Weg nach außen zu schaffen und andrerseits Nahrung oder Medikamente zur Behandlung von Dickdarmleiden ins Kolon einzubringen. Es wäre namentlich zu erwägen, ob wir in diesem Verfahren — der Appendikostomie — nicht ein geeignetes Mittel hätten zur Behandlung infektiöser oder ulzeröser Prozesse des Kolons, wie beispielweise der Dysenterie u. ähnl.

IV. Enteroanastomose, Darmausschaltung.

Die Enteroanastomose hat in der Darmchirurgie in den letzten zwei Dezennien eine ungemein reichliche Anwendung gefunden. In erster Linie führt man sie aus, um ein Hindernis im Darm zu umgehen, d. h. man stellt die abnorme Verbindung zwischen zu- und abführender Darmschlinge her. Die einfachste Art dieser Operation besteht in der seitlichen Anastomose, der Enteroanastomose im engeren Sinne. Wir können diese Verbindung zwischen allen Darmabschnitten herstellen und unter-

scheiden demnach eine Jejuno-Jejunostomie, Jejuno-Ileostomie, Ileo-Ileostomie, Ileo-Kolostomie, Kolo-Kolostomie, je nach den einzelnen Darmabschnitten, die wir miteinander verbinden.

Als erster hat die laterale Enteroanastomose *Maisonneuve* ausgeführt, 1882 wandte sie *Billroth* in einem Falle einer Kotfistel im Cökum an, 6 Jahre später erzielte *v. Hacker* mit diesem Operationsverfahren bei Stenose des Cökums in zwei Fällen den besten Erfolg.

Die Technik der Operation ist eine einfache, analog wie diejenige der Gastroenterostomie (S. 123).

Die zu vereinigenden Darmstücke werden vor die Bauchhöhle gelagert, diese durch untergeschobene Gazekompressen sorgfältigst vor Infektion durch den Darminhalt geschützt. Um das Ausfließen des Darminhaltes, das namentlich leicht aus dem meist prall gefüllten zuführenden Schenkel erfolgt, zu verhüten, empfiehlt es sich, zu beiden Seiten der anzulegenden Anastomose den Darm temporär durch Klemmzangen

Fig. 53.

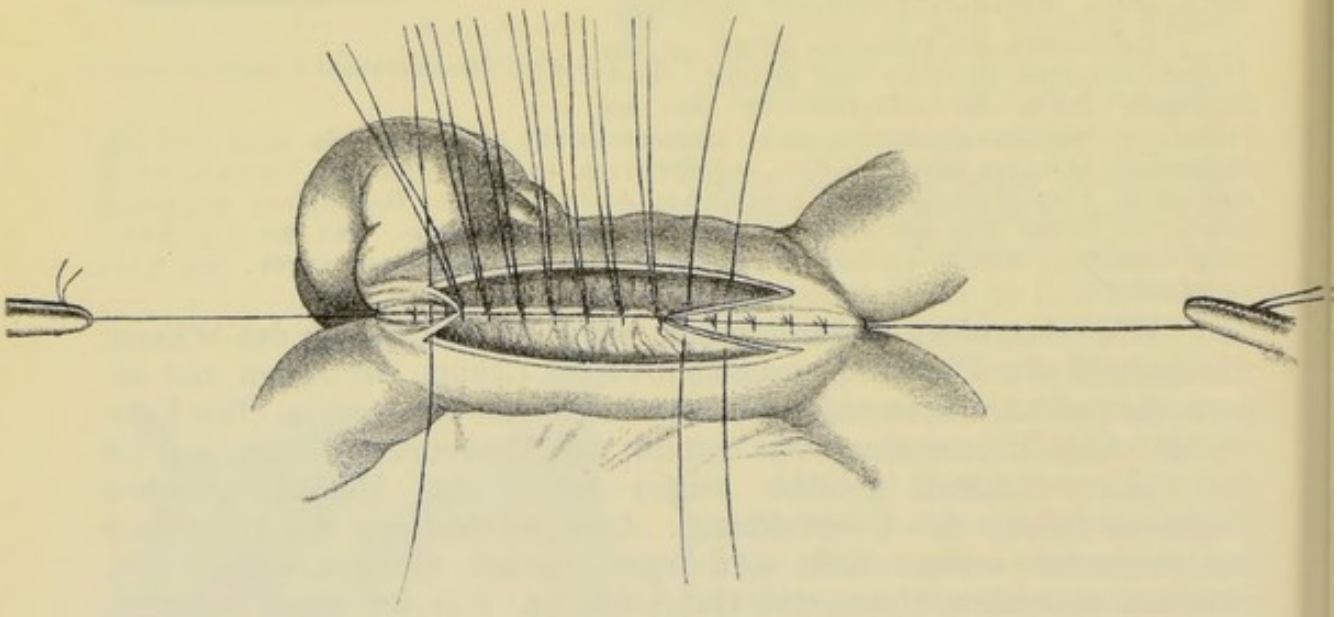

Laterale Enteroanastomose.

oder durch Abbinden mit Gazedochten zu verschließen. Nun werden die beiden Därme durch etwa 5—6 *cm* voneinander entfernte Seidennähte aneinander fixiert. Man wählt für diese Fixationsnähte am Dünndarm die ungefähr dem Mesenterialansatze gegenüberliegende Partie des Darmrohres, beim Dickdarm sucht man nach Tunlichkeit eine Tänie in die Naht zu fassen. Zwischen diesen Fixationsnähten werden nun in der üblichen Entfernung voneinander Lembertnähte als Knopfnähte gelegt, welche Nahtreihe die Einstülpungsnähte an der hinteren Zirkumferenz der späteren Anastomose darstellt. Hierauf folgt die Inzision der beiden Darmstücke, die Schnitte werden etwa 3 *mm* von der Nahtreihe entfernt angelegt und reichen bis etwa $^1/_2$ *cm* vor die Fixationsnähte. Die vier Wundränder, die so entstanden sind, vereinigt man nun durch die zirkuläre Darmnaht; zunächst werden die schmalen Streifen der Darmwand, die zu beiden Seiten der ersten Nahtreihe liegen, durch *Albert*sche Knopfnähte aneinander genäht (Fig. 53). Ist dies geschehen, so setzt man

diese Nahtreihe — so wie dies für die zirkuläre Darmnaht oben geschildert wurde — auf die vordere Zirkumferenz der Anastomose fort, solange als es räumlich möglich ist, die Knöpfe der Nähte ins Lumen verlegend. Sind die Wundränder dermaßen miteinander vereinigt, löst man die temporäre Okklusion der beiden Darmstücke und beschließt die Ausführung der Enteroanastomose mit der Anlegung *Lembert*scher Einstülpungsnähte an der vorderen Zirkumferenz derselben.

Man kann die Anastomose entweder so anlegen, daß die Peristaltik in den beiden Darmstücken in entgegengesetzter Richtung abläuft: anisoperistaltische Enteroanastomose (Fig. 54), oder man dreht eines der beiden zu vereinigenden Darmstücke derart um 180°, daß der Strom des Darminhaltes in beiden Stücken gleichgerichtet ist: isoperistaltische Enteroanastomose (Fig. 55). Auf die Funktion der Anastomose hat diese Verschiedenheit in der Technik keinen nennenswerten Einfluß.

Durch die seitliche Enteroanastomose wird der Strom des Darminhaltes von dem Darmstück, welches zwischen den beiden miteinander in Kommunikation gesetzten Stellen des Darmrohres liegt, zum größten Teile abgelenkt. Es repräsentiert also dieses Operationsverfahren die

Fig. 54.

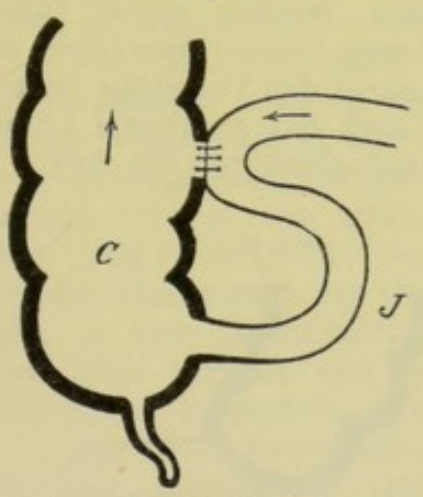

Anisoperistaltische Ileokolostomie (laterale Anastomose). *C* Cökum, *J* Ileum.

Fig. 55.

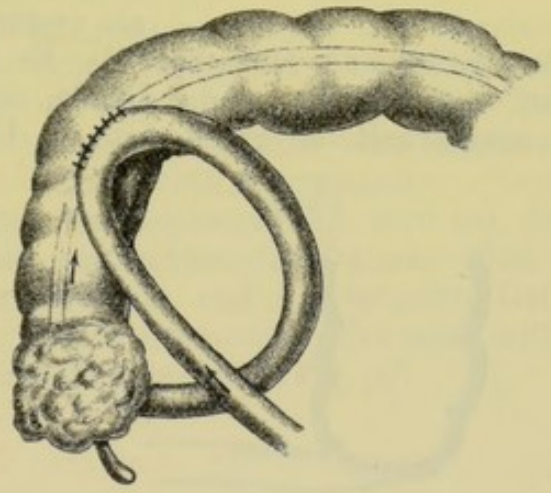

Isoperistaltische Ileokolostomie (laterale Anastomose).

einfachste Form der Darmausschaltung. Begreiflicherweise wird aber trotz des neuen Weges, den wir ihm geschaffen, der Darminhalt zu einem, wenn auch kleinen Teile in das umgangene Darmstück gelangen. Wir können daher bei diesem Operationsverfahren nur von einer partiellen Darmausschaltung sprechen.

Eine weit bessere Ablenkung des Stromes erzielen wir dann, wenn wir nach dem Vorschlage *Senns* den Darm vor der erkrankten Partie quer durchtrennen, den magenwärts gelegenen Querschnitt in den abführenden Schenkel seitlich implantieren und den analwärts gelegenen Querschnitt blind vernähen und versenken (Fig. 56); falls aber eine hochgradige Stenose in dem ausgeschalteten Stück eine Stauung des Darminhaltes hervorrufen und dadurch die Sicherheit der Darmnaht gefährden könnte, so muß der Querschnitt in der Bauchwunde eingenäht, also eine Enterostomie hergestellt werden. Man kann auch aus therapeutischen Rücksichten so vorgehen, um durch diese Enterostomie Medikamente in den partiell ausgeschalteten kranken Darmabschnitt einzuführen.

Freilich wird auch bei dieser Art zu operieren der erkrankte Darmabschnitt nicht vollständig ausgeschaltet; es wird in den blindsackartigen Darmteil zwischen dem vernähten Ende und der Anastomose immer noch Darminhalt gelangen und so die Ausschaltung zu einer nur partiellen (unilateralen) machen.

Fig. 56.

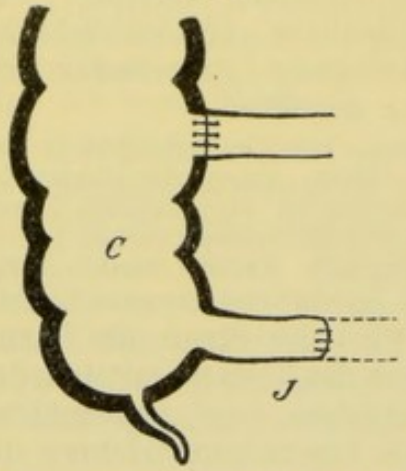

Unilaterale Darmausschaltung. Das untere Ileum ist abgetrennt und End-zu-Seit ins Colon ascendens implantiert worden.

Um ein Darmstück vollständig aus dem Strom des Darminhaltes auszuschalten, schlug *F. Salzer* 1891 — gestützt auf Tierversuche — vor, den Darm vor und hinter der erkrankten Partie quer zu durchtrennen, die beiden Lumina des gesunden Darmes zu vereinigen und von den beiden Querschnitten des ausgeschalteten Stückes das proximale zu vernähen und in die Bauchhöhle zu versenken, das distale hingegen in die Bauchwand einzunähen (Fig. 57). Wenige Wochen später führte als erster *Hochenegg* diese Operation mit bestem Erfolge am Menschen aus. Er modifizierte den Vorschlag *Salzers* dahin, daß er nicht nur das distale, sondern auch das proximale Lumen des ausgeschalteten Stückes in die Bauchwand einnähte (Fig. 58).

Fig. 57.

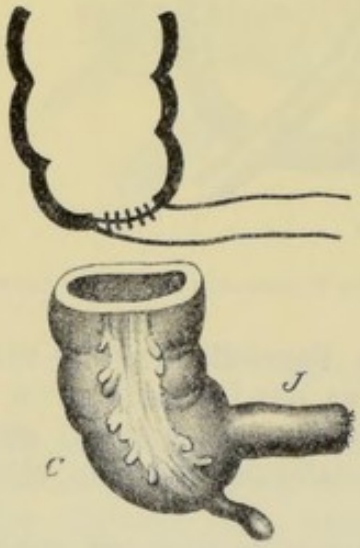

Totale Darmausschaltung mit Ileokolostomie (End-zu-End). Das proximale Ende des ausgeschalteten Stückes blind vernäht *(Salzer)*.

Fig. 58.

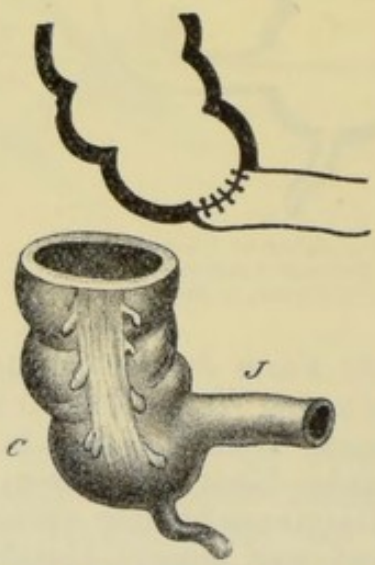

Totale Darmausschaltung mit Ileokolostomie. Beide Enden des ausgeschalteten Stückes werden in die Bauchwunde eingenäht *(Hochenegg)*.

Salzer selbst warnte auf Grund seiner Erfahrungen im Experiment davor, die beiden Lumina des ausgeschalteten Stückes miteinander zu vernähen und so einen in sich geschlossenen Ring aus einem Stück des Darmrohres herzustellen. Die Möglichkeit, daß die Schleimhaut des ausgeschalteten Stückes mehr sezerniere als resorbiere, birgt eine eminente Gefahr: Berstung der Darmwand und konsekutive Peritonitis. Nicht minder gefährlich ist Geschwürsbildung infolge Zersetzung des Inhaltes des ausgeschalteten Stückes. Trotzdem haben *Obaliński* und *v. Baracz* das Experiment am Menschen gewagt. Wenn auch diese beiden Chirurgen in ihren Fällen — *Obalinski* machte die totale Ausschaltung an einem Stück des gesunden Colon

ascendens, *v. Baracz* am kranken Ileocökum — keinen Mißerfolg erlebten, so ist ihnen doch sehr bald *Reichel* auf Grund seiner Erfahrungen beim Tierexperiment entgegengetreten. In der entschiedensten Weise wendete sich *Hochenegg* auf Grund klinischer und anatomischer Erwägungen gegen dieses Vorgehen, das als gänzlich verlassen zu betrachten ist.

Nur in dem einen Fall darf man es wagen, die beiden Enden des ausgeschalteten Darmstückes miteinander zu vernähen und zu versenken, wenn eine Fistel die Kommunikation desselben mit der Außenwelt sicherstellt. *v. Eiselsberg* ging tatsächlich in einem Falle mit bestem Erfolge so vor; er machte die totale Darmausschaltung und vernähte beide Enden miteinander bei einer Kotfistel im Cökum, die beträchtliche Weite besaß.

Es stehen uns demnach drei Möglichkeiten der Versorgung für die Querschnitte des total ausgeschalteten Darmstückes zu Gebote;

a) Vernähung und Versenkung des proximalen Querschnittes und Einnähen des distalen Querschnittes in die Bauchdecke *(Salzer)*;

b) Einnähen beider Querschnitte in die Bauchdecke *(Hochenegg)*;

c) Vernähung beider Querschnitte miteinander bei genügend weiter Fistel im ausgeschalteten Stück *(v. Eiselsberg)*.

Für die Vereinigung des durchtrennten Darmes zur Herstellung der Zirkulation ergeben sich drei Möglichkeiten: 1. Die beiden Darmlumina werden direkt miteinander vereinigt durch die zirkuläre Darmnaht (Vereinigung End-zu-End). 2. Der Querschnitt des zuführenden Darmes wird in den abführenden Darm seitlich implantiert (Vereinigung End-zu-Seit). Bei der totalen Darmausschaltung wird bei dieser Art der Vereinigung der Querschnitt des abführenden Darmes blind vernäht. 3. Der Querschnitt des zuführenden und abführenden Darmes wird blind vernäht und zwischen beiden Darmteilen wird eine seitliche Anastomose hergestellt. (Vereinigung Seit-zu-Seit) (Fig. 59).

Aus der Kombination der hier angeführten Operationsverfahren resultieren zahlreiche Abarten der Darmausschaltung; welche in dem einzelnen Falle anzuwenden ist, hängt ebensowohl von dem lokalen Befunde als von der persönlichen Erfahrung und Neigung des Operateurs ab.

Fig. 59.

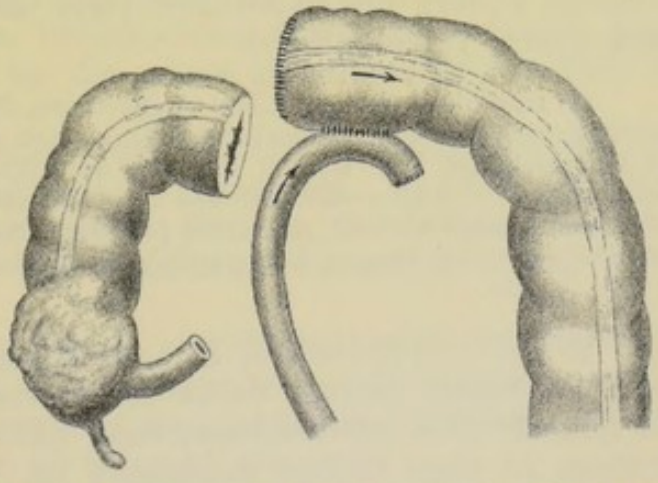

Totale Darmausschaltung mit Ileokolostomie (Seit-zu-Seit).

Es wurde oben gesagt, daß die Enteroanastomose in erster Linie bei Stenosen des Darmes angewendet wird; gerade für diese Operation und speziell für ihre Ausführung zum Zwecke der Darmausschaltung ist jedoch das Indikationsgebiet in den letzten 20 Jahren ganz wesentlich erweitert worden.

Namentlich *v. Hacker, Salzer, Hochenegg, v. Eiselsberg* und *Narath* haben gezeigt, wie oft wir die einzelnen Arten der Anastomose und Ausschaltung des Darmes segensreich in Anwendung bringen können,

und tatsächlich haben sich diese Operationsverfahren heute in allen Landen eingebürgert.

Wenn wir denselben auch ein sehr weites Indikationsgebiet zuerkennen, so geschieht dies selbstverständlich, ohne die Anwendung der Darmresektion zu beschränken. Dieselbe wird immer das vollkommenere Operationsverfahren bleiben und nur dann, wenn sie aus irgend einem Grunde nicht ausführbar sein sollte oder wenn wir dem Kranken den um vieles schwereren Eingriff der Resektion nicht zumuten dürfen oder endlich, wenn wir durch die in Rede stehenden Verfahren denselben Zweck erreichen können wie mit einer Resektion, werden wir die partielle oder totale Darmausschaltung anwenden.

Die Erfahrung hat gelehrt, daß es weitaus am häufigsten Erkrankungen des Ileocökums sind, welche die Enteroanastomose und die verschiedenen Arten der Darmausschaltungen indizieren; die folgenden Ausführungen über die Indikationen der Operation beziehen sich daher hauptsächlich auf die Ileokolostomie bzw. die partielle oder totale Ausschaltung des untersten Ileum und des Cökum.

Diese Operationen sind demnach hauptsächlich indiziert:

1. bei nicht mehr resezierbaren malignen Tumoren, am häufigsten bei den Karzinomen; besteht eine Stenose, so wird sie behoben, besteht keine, so wird dem Zustandekommen einer solchen vorgebaut. Dadurch, daß der Darminhalt entweder ganz oder doch zum größten Teil von dem exulzerierten Tumor abgelenkt wird, gehen die entzündlichen Erscheinungen, die sich ja so häufig in der Umgebung eines geschwürig zerfallenen Neoplasma des Darmes finden, zurück; möglicherweise wird dadurch das Wachstum des Karzinoms verlangsamt. Von Wichtigkeit ist es auch, daß bei der totalen Ausschaltung des Darmes die Zerfallsprodukte des Tumors nicht in den abführenden Darmteil gelangen und dort infolge der Resorption der toxischen Massen oder durch die Erzeugung von Darmkatarrhen infolge der intensiven Reizung der Schleimhaut des gesunden Darmes Schaden verursachen können. Nicht zu übersehen ist endlich die Möglichkeit einer Infektion im abführenden Darmstück durch Tumorpartikel.

Ob man die einfache seitliche Anastomose, die unilaterale oder die totale Darmausschaltung bei nicht resezierbaren Karzinomen ausführt, hängt von dem Zustande des Patienten ab. Wir werden uns mit der einfachsten Maßnahme, der seitlichen Anastomose, begnügen oder gar nur eine Enterostomie anlegen, wenn der Patient schon sehr kachektisch ist; läßt sich jedoch nach seinem Allgemeinbefinden erhoffen, daß ihm noch eine längere Lebenszeit vergönnt ist, so tritt die totale Ausschaltung in ihre Rechte.

2. Bei chronischen Entzündungen des Ileocökum mit ulzerösen Prozessen, infolge deren der erkrankte Darmabschnitt breit an die seitliche oder hintere Bauchwand fixiert ist. Wenn es infolge dieser Prozesse zu einer Stenose gekommen ist, dann findet die Ileokolostomie selbstverständlich ihre Anzeige. Sie kann aber auch aus dem Grunde gemacht werden, um durch die teilweise oder vollständige Ausschaltung der erkrankten Partie aus dem Strom des Darminhaltes Heilung oder wenigstens wesentliche Besserung des Grundleidens anzustreben. Sie wird nicht nur durch die Fernhaltung des Kotes erzielt, sondern auch durch die direkte medikamentöse Beeinflussung des Prozesses, welche uns die totale Darmausschaltung ermöglicht *(Salzer, Hochenegg)*. Na-

mentlich, wenn wir sie nach der von *Hochenegg* angegebenen Modifikation anlegen, sind wir imstande, durch die beiden in die Bauchwand eingenähten Lumina des ausgeschalteten Darmstückes dasselbe leicht und gründlich durch Spülungen reinzuhalten und Medikamente in dasselbe einzubringen.

Ein weiterer wesentlicher Vorzug der totalen Darmausschaltung liegt darin, daß durch sie entzündliche Tumoren des Darmes, speziell des Cökum, in kurzer Zeit bedeutend kleiner und um vieles beweglicher werden. Wir kommen dadurch oft in die Lage, einen Tumor, der bei der ersten Operation als unexstirpierbar imponiert hatte, durch eine zweite Operation ohne große Schwierigkeit entfernen zu können. Für viele Fälle stellt also die totale Darmausschaltung nur den ersten Akt der Behandlung dar, und einem zweiten operativen Eingriffe ist es vorbehalten, das exstirpierbar gewordene, geschrumpfte Darmstück zu entfernen *(Hochenegg)*.

3. Die dritte, ungemein wichtige Indikation der totalen Darmausschaltung bilden die Darmfisteln, aus welcher Ursache immer dieselben aufgetreten sein mögen. So schlug schon *Salzer* die Darmausschaltung vor wegen Koteiterfisteln bei Schußverletzungen, Inkarzeration, chronischer Appendizitis, Tuberkulose, malignen Neoplasmen, ferner bei Darm-Blasenfisteln. *Narath* wandte die Operation mit Erfolg bei den Fisteln zwischen Darm und weiblichem Genitale an. Über besonders günstige und reiche Erfahrungen in der Behandlung der Darmfisteln mit der totalen Ausschaltung verfügt *v. Eiselsberg*.

4. Für bestimmte Fälle des Verschlusses eines Anus praeternaturalis, wenn die gebräuchlichen Resektionsverfahren nicht anwendbar sind, z. B. durch Abszeßbildung in der Umgebung des künstlichen Afters.

5. Gewisse angewachsene Cökalbrüche können unter bestimmten Umständen behufs Radikaloperation die Indikation für eine Darmausschaltung abgeben.

6. Fixierte Invagination des Ileum ins Cökum kann unter Umständen die Ausführung einer Ileokolostomie angezeigt erscheinen lassen, sei es auch nur als Vorakt für die später auszuführende Resektion des Ileocökums *(Hochenegg)*.

7. Liegt bei der Operation einer inkarzerierten Hernie der Verdacht auf beginnende Gangrän des Darmes vor, so ist es vorsichtig, zwischen den beiden Darmschlingen diesseits der Inkarzeration eine Anastomose anzulegen und das verdächtige Darmstück in der Wunde zu fixieren *(Helferich)*.

Es würde hier zu weit führen, alle Möglichkeiten anzuführen, die eine Enteroanastomose resp. Darmausschaltung indizieren können; wir wollten nur die Hauptgruppen der pathologischen Prozesse aufzählen, bei denen diese Operationen in Betracht kommen.

Bezüglich der Frage, wann partielle und wann totale Darmausschaltung zu machen sei, diene folgendes zum Anhaltspunkte: Wir wenden die partielle Ausschaltung dann an, wenn wir mit ihr auszukommen hoffen und behalten uns die totale für die besonders schweren, mit Eiterung und Fistelbildung kombinierten Fälle vor. Die totale Ausschaltung ist ferner indiziert als erster Akt der Therapie, als vorbereitende Operation zur Exstirpation des Krankheitsherdes bei entzündlichen Prozessen des Darmes. Nur sie sichert uns die vollkommene Ableitung der Fäzes und macht den Krankheitsherd einer lokalen Behandlung zugänglich *(Hochenegg)*.

Die Prognose der Enteroanastomose ist eine relativ günstige, besonders wenn man bedenkt, daß ja diese Operation oft bei Patienten, die sich in einem elenden Allgemeinzustande befinden (verschleppte Ileusfälle, schwere Krebskachexie), auszuführen ist. Nach der Zusammenstellung *v. Haberers* verlor *v. Eiselsberg* von 35 Kranken, bei denen er aus verschiedener Indikation die Enteroanastomose ausgeführt hatte, 7 im Anschlusse an die Operation.

V. Enterektomie oder Resektion des Darmes.

Die Resektion wird wegen Verletzung, entzündlicher Prozesse, Gangrän oder wegen Neubildung ausgeführt. In der Regel ist sie eine zirkuläre, weil die laterale nach Ausführung der Naht eine Knickung des Darmes herbeiführen oder sein Lumen zu stark verengern kann, außer in Fällen, wo aus der Darmwand ein minimales Stückchen ausgeschnitten wird. Bezüglich der Resektion nach Verletzungen des Darmes und des Gekröses sei auf S. 94 u. 96 verwiesen. Hier soll nur die Rede sein von den Darmresektionen aus den anderen angeführten Indikationen. Bezüglich der Darmresektion zur Beseitigung von Darmfisteln und eines Anus praeternaturalis siehe III. Abschnitt, J.

Die Resektion des Darmes wegen Neubildung in seiner Wand ist das erste Mal von *Raybard* in Lyon im Jahre 1833 ausgeführt worden. Es handelte sich um einen 28jährigen Mann, der an einer Geschwulst des S romanum und infolge dessen an Obstruktion des Darmes litt. Bei der Operation fand sich die Geschwulst von Adhäsionen frei; das Kolon wurde reseziert und eine eigene Naht angelegt. Reposition. Bauchnaht. Heilung. Nach 6 Monaten Rezidive. Tod 2 Monate später.

Erst 42 Jahre danach unternahm *Thiersch* in Leipzig eine Resektion des unteren Teiles der Flexura sigmoidea wegen Striktur durch adenoides Gewebe und narbiges Bindegewebe; der Darm wurde genäht und reponiert, aber es wurde oberhalb der Resektionsstelle eine Kotfistel absichtlich angelegt, um die Heilung leichter zu machen; es trat nach 12 Stunden Tod ein.

2 Jahre später resezierte *Gussenbauer* am Colon descendens ein medulläres Karzinom. Tod nach 15 Stunden.

Es kann sich ereignen, daß man bei der Entfernung eines in der Bauchhöhle gelegenen Neugebildes auf solche Verwachsungen des letzteren mit einem Darmabschnitt stößt, daß die Operation nur unter gleichzeitiger Resektion der angewachsenen Darmstrecke möglich ist. Ferner können auch perforierende Geschwüre zur Darmresektion Veranlassung geben.

Endlich hat man Resektionen von angeborenen, in der Nabelnarbe offen ausmündenden Darmdivertikeln (Persistenz des Ductus omphaloentericus) ausgeführt *(Barth, Albert)*.

Gerade bei der Lehre von der Darmresektion zeigt sich der große Unterschied, den wir in der Auswahl unserer Technik bei der Operation an den einzelnen Darmabschnitten machen müssen. Der flüssige oder dünnbreiige Inhalt des Dünndarms, dessen Infektiosität keine besonders hochgradige ist, erlaubt uns nach Resektion an diesem Darmabschnitte stets die zirkuläre Darmnaht zu verwenden.

Nach der Resektion des untersten Ileums samt dem Cökum haben wir Dünndarm mit Dickdarm in Verbindung zu setzen. Wir werden hierfür eine der bei der Besprechung der Darmausschaltung angeführten Methoden wählen.

Nach Resektion eines Stückes des Dickdarms findet die zirkuläre Darmnaht selten Anwendung. Die Erfahrung hat nämlich gelehrt, daß die harten Kotballen im Dickdarm sowie dessen Reichtum an hochvirulenten Bakterien eine enorme Gefahr für das Halten der zirkulären

Darmnaht bilden. Es sind daher für die Resektion an diesem Darmabschnitt besondere Methoden empfohlen worden. So teilt sich die Lehre von der Darmresektion von selbst in drei Abschnitte, wir haben die Dünndarmresektion, die Resektion des Ileocökums und die Dickdarmresektion gesondert zu besprechen.

Hier möge nur im allgemeinen hervorgehoben werden, daß es gerade für die Darmresektion von besonderer Wichtigkeit ist, extraperitoneal zu operieren; das Vorziehen des in Rücksicht kommenden Komplexes vor die Bauchwunde ist gewissermaßen eine Conditio sine qua non. Gelingt die Verlegung des Schauplatzes, so hat man das Spiel halb gewonnen.

Ferner sei hier nochmals der Grundsatz betont, den wir schon bei der Besprechung der zirkulären Darmnaht aufgestellt haben: Man darf mit der Darmnaht erst dann beginnen, wenn man sich überzeugt hat, daß die zu vereinigenden Darmenden durch die Gefäße ihres Mesenteriums genügend ernährt sind.

Eine Forderung, die sich freilich vielfach nicht erfüllen wird lassen, ist die, daß der Darm vor der Resektion so gründlich als möglich entleert werde; bei stenosierenden Prozessen können wir ihr nur in jenen Fällen, wo ein Anus praeternaturalis oder eine Darmfistel besteht, ganz gerecht werden.

Wie weit nun können wir in der Entfernung erkrankter Darmteile gehen, mit anderen Worten, wieviel Darm ist unbedingt nötig, um dem Patienten die Erhaltung seines Lebens zu sichern?

Diese Frage ist heute noch nicht endgültig beantwortet, weil bei der großen Mehrzahl der bisher bekannt gewordenen ausgedehnten Darmresektionen die Länge des zurückgelassenen Darmrestes nicht festgestellt wurde, die Länge des entfernten Stückes jedoch bei der schwankenden Länge des ganzen Darmrohres keinen sicheren Rückschluß erlaubt; doch haben vielfältige Erfahrungen gelehrt, daß wir in der Resektion des Darmes sehr weit gehen dürfen.

Es ist schon eine ganze Reihe von Fällen in der Literatur mitgeteilt, wo 2, 3, ja $3^1/_2$ *m* Dünndarm reseziert wurden ohne Schaden für den Patienten. *Köberle* hat als erster bewiesen, daß es möglich ist, mit Erfolg 2 *m* Dünndarm zu resezieren. *Kukula*, der an *Maydls* Klinik 2 Kranke beobachtet hatte, bei welchen mehr als 2 *m* Dünndarm entfernt worden waren, ist unter Zugrundelegung seiner Beobachtungen der Frage näher getreten. Er meint, daß man unbesorgt die Hälfte des Dünndarms entfernen könne, ohne den Patienten zu gefährden; beim Dickdarm brauche man in dieser Hinsicht noch weniger ängstlich zu sein. *Lorenz* hat an der Klinik *Hochenegg* wegen eines Karzinoms des Cökums, das zu einem mächtigen Drüsentumor im Dünndarmgekröse geführt hatte, nebst 26 *cm* Dickdarm die Hälfte des Dünndarms — 292 *cm* — entfernt. Das Duodenum und rund 280 *cm* Jejunum wurden zurückgelassen. Der Kranke genas und ist derzeit — nach $2^1/_4$ Jahren — noch immer völlig gesund. Berichte über ausgedehnte erfolgreiche Darmresektionen liegen auch vor von *Roux*, *Kocher*, *v. Eiselsberg*, *Brenner* (540 *cm*!) u. a.

1. Dünndarmresektion. Nehmen wir den Fall an, wir finden bei der Operation einer inkarzerierten Hernie ein Stück des Dünndarms gangränös und sind entschlossen, die Resektion des gangränösen Stückes vorzunehmen.

Zunächst werden wir den erkrankten Darmabschnitt und die ihm benachbarten Partien vor die Wunde lagern, die Bauchhöhle durch sorgfältiges Abtamponieren vor Infektion schützen. Nun wird vor den beiden Stellen, an welchen wir den Darm durchschneiden wollen, je eine Darmklemme angelegt. Um ein Ausfließen von Darminhalt aus den

gesunden Darmenden zu verhüten, bindet man den Darm jederseits mit einem durch eine Lücke im Mesenterium gezogenen Docht ab oder legt gleichfalls je eine Darmklemme an (Fig. 60). Liegt kein Grund vor, das zu dem kranken Darmstück gehörige Mesenterium mitzuentfernen, so legt man knapp am Mesenterialansatze, schrittweise vorgehend, Klemmen an und trennt den Darm von seinem Mesenterium. Hat man die durch die Klemmen gefaßten Gewebsstränge des Mesenteriums unterbunden, so schneidet man das kranke Darmstück zwischen den beiderseitigen Darmklemmen durch. Es empfiehlt sich, den Darm nicht genau senkrecht auf seine Längsachse zu durchtrennen, sondern etwas schräg, so daß an dem Mesenterialansatze ein etwas größeres Stück des Darmes erhalten bleibt. Diese Maßnahme hat ihren Grund darin, daß die dem Mesenterialansatze gegenüberliegenden Teile des Darmrohres weniger gut ernährt sind. Bringt man die beiden zu vereinigenden Darmenden nun aneinander, so wird eine Falte des Mesenteriums entstehen. Man vereinigt den dem Ansatze an den Darm entsprechenden freien Rand (Fig. 60 b—b_1) durch eine Nahtreihe auf die Linie (Fig. 61 $b\,b_1$—a).

Fig. 60.

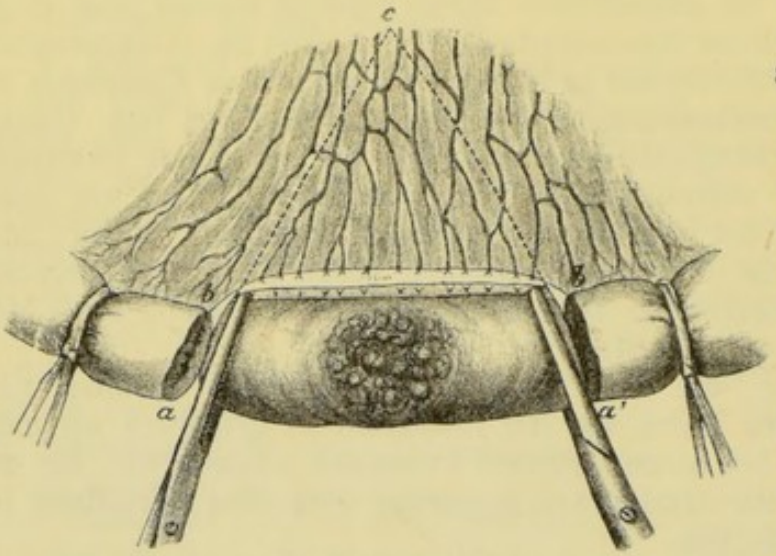

Dünndarmresektion.

Ist jedoch die Mitentfernung des dem kranken Darmabschnitte entsprechenden Mesenteriums angezeigt — sei es wegen Gangrän oder wegen Erkrankung der mesenterialen Lymphdrüsen, so reseziert man das Stück des Mesenteriums unter präventiver Ligatur seiner Gefäße in Form eines Dreieckes, dessen Spitze in die Radix mesenterii fällt (Fig. 60 c). Nun resultiert bei der Adaptierung der beiden Darmenden ein Schlitz im Mesenterium, der durch Naht vollständig geschlossen werden muß (Fig. 61 $b\,b_1$—c). Wir sind nicht so selten gezwungen, bei der Darmresektion wegen Erkrankung der mesenterialen Lymphdrüsen ausgedehnte Partien des Mesenteriums mitzuentfernen. Dadurch berauben wir aber den diesen Partien entsprechenden Darm seiner ernährenden Gefäße und müssen daher die Darmresektion oft auf sehr weite Strecken ausdehnen. (Über die Gefäße des Darmes siehe S. 166.)

Fig. 61.

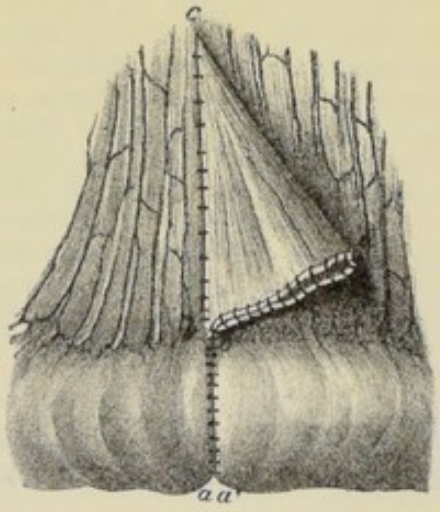

Dünndarmresektion mit zirkulärer Naht.

Nunmehr wird nach den oben angegebenen Regeln die zirkuläre Darmnaht ausgeführt.

2. Cökumresektion. Die Resektion des Cökum hat in den letzten Jahren eine immer häufigere Ausführung gefunden. Es lokalisiert sich ja gerade in diesem Darmteile sowie in den untersten Schlingen des Ileum relativ häufig die Tuberkulose und die Valvula Bauhini ist ein Lieblingssitz für das Karzinom.

Die Ausführung der Operation ist die folgende: Schnitt etwa 10 *cm* lang, knapp neben dem äußern Rand des rechten Rektus. Nachdem man sich klar geworden ist, in welcher Ausdehnung man die Resektion vornehmen will, spaltet man außen vom Cökum das Peritoneum parietale und löst das Mesocökum und das Mesocolon ascendens soweit als nötig stumpf von der seitlichen Bauchwand ab. Ist dadurch der zu resezierende Darmabschnitt genügend mobil geworden, um ihn vor die Wunde zu lagern, so werden am Dickdarm sowohl als am untersten Ileum je zwei Darmklemmen angelegt und zunächst das Colon ascendens durchtrennt. In der Regel wird es nötig sein, wegen Miterkrankung der regionären Lymphdrüsen das Gekröse des zu resezierenden Darmstückes auch zu entfernen. Dies geschieht, indem man schrittweise unter Anlegung von Klemmen das Mesokolon, das Mesocökum und das Mesenterium des untersten Ileums soweit als nötig abträgt. Will man einen Teil des Colon ascendens erhalten, so ist Vorsicht geboten, die Arteria ileo colica nicht zu durchtrennen, da sie neben der Art. colica dextra (vgl. S. 166) an der Versorgung des Colon ascendens Anteil hat. Nun durchschneidet man auch das Ileum quer zwischen Klemmzangen und beendet damit die Resektion. Die Vereinigung des Ileum mit dem Colon ascendens kann man durch die zirkuläre Darmnaht bewerkstelligen, besonders dann, wenn der Querschnitt des Ileum durch Dilatation vor einer Stenose gleich geworden ist dem Querschnitt des kontrahierten Kolon. Ist diese Kongruenz jedoch nicht vorhanden, so empfiehlt es sich nicht, das Lumen des Dickdarmes durch eine Nahtreihe soweit zu verkleinern, bis es mit dem des Dünndarmes übereinstimmt. Es leidet dadurch die Verläßlichkeit der Naht, besonders an der Stelle, wo die lineare Verkleinerungsnaht mit der zirkulären Naht zusammentrifft. Es ist in solchen Fällen besser, folgendermaßen vorzugehen: An dem distalen Ende des zu resezierenden Dickdarms wird nach Erzeugung einer Quetschfurche eine Schnürnaht angelegt und der Querschnitt des Ileum in das Colon ascendens oder transversum seitlich implantiert (Vereinigung End-zu-Seit).

Diese Art der Vereinigung des Dünndarms mit dem Dickdarm ist sicherer als die Vereinigung End-zu-End durch die zirkuläre Darmnaht und andrerseits rascher auszuführen als die Vereinigung Seit-zu-Seit nach blindem Abschluß des Ileumendes. Ist nach Beendigung der Operation eine größere Fläche der seitlichen bzw. hinteren Bauchwand ohne peritonealen Überzug, so empfiehlt es sich, auf dieselbe einen *Mikulicz*-Tampon zu legen. Kann man jedoch diese wunden Flächen durch Übernähung mit den Mesenterialresten oder mit dem Netz peritoneal decken, so begnügt man sich, ein Drainrohr bis zur Nahtstelle zu leiten, und verschließt im übrigen die Bauchwunde. Als Vorakt vor der Cökumresektion ist bei großen fixierten Tumoren oft die totale Darmausschaltung (siehe oben) angezeigt, durch welche die Tumoren kleiner und beweglich werden *(Hochenegg)*.

3. Dickdarmresektion. Wie schon oben bemerkt, birgt die direkte Vereinigung zweier Dickdarmabschnitte unmittelbar nach der Resektion eine so große Reihe von Gefahren, daß man in letzter Zeit fast allgemein auf andere Methoden der Dickdarmresektion verfallen ist. Will man es vermeiden, nach der Resektion eines Dickdarmabschnittes die Vereinigung der beiden durchtrennten Darmlumina vorzunehmen, so bleibt als einfachstes Auskunftsmittel die Anlegung eines Anus praeternaturalis. Dieser Anus praeternaturalis ist dann in einem zweiten Akt zu verschließen (zweizeitige Dickdarmresektion).

Zur einzeitigen Resektion eignen sich nur die Fälle, in denen sich die Möglichkeit ergibt, das unterste Ileum seitlich in den Dickdarm einzupflanzen und den ganzen so ausgeschalteten Dickdarm zu entfernen. Es können so Karzinome des Colon ascendens, des Querkolons und des Colon descendens nach derselben Methode operiert werden, wie die Cökumkarzinome.

Entschließt man sich jedoch zu dieser Methode nicht, sondern gedenkt nach der Resektion des erkrankten Dickdarmstückes einen widernatürlichen After anzulegen, so steht man immer vor der Gefahr, durch die sofortige Eröffnung des ja meist maximal gefüllten zuführenden Schenkels, eine Peritonitis zu verursachen. Diese Erwägungen drängten dazu, die Dickdarmresektion unter Vorlagerung des zu resezierenden Stückes vorzunehmen *(Bloch, Hochenegg)*.

Hochenegg führte die Operation nach dieser Methode unabhängig von *Bloch* zum erstenmal im Juni 1894 aus. Der Fall war kurz folgender:

Bei einem 76 Jahre alten Patienten bestand seit 3 Tagen Ileus. Die Laparotomie deckte als Grund des Darmverschlusses ein zirka drei Finger breites, zirkuläres Karzinom in der Mitte des Colon transversum auf. Da eine Resektion bei dem Kräfteverfall und hohem Alter des Patienten einerseits, der bedeutenden Überdehnung des Kolons und der Enge des abführenden Dickdarms andrerseits zu gefährlich erschien, wurde das Karzinom durch einen quer durch das Gekröse durchgeführten Jodoformgazestreifen vor der Wunde fixiert, diese dann oben und unten, soviel es eben anging, durch Naht verkleinert. Am Nachmittag desselben Tages wurde der Darm an einer kleinen Stelle vor dem Karzinom eröffnet, ein Glasrohr eingebunden und so, ohne daß eine Beschmutzung der Wunde durch Kot zu befürchten gewesen wäre, der Darm allmählich entleert. Nach 10 Tagen wurde die Resektion des karzinomatösen Darmes mit zirkulärer Darmnaht ausgeführt und die Bauchwunde vollkommen geschlossen. Es erfolgte glatte Heilung, der Patient ist bis heute rezidivfrei.

Dieser Vorgang ist bis heute die Methode unserer Wahl geblieben. Die Vorteile des Verfahrens sind wohl in die Augen leuchtend. Vor allem vermeidet man eine peritoneale Infektion durch Kot, da erst nach vollkommenem Abschluß der Bauchhöhle der Darm eröffnet wird. Ferner stellt die erste Operation, bestehend in der Eröffnung der Bauchhöhle, Vorziehen und Einnähen des mobil gemachten Karzinoms, einen kleinen chirurgischen Eingriff dar, während die Resektion und Darmnaht, also der schwerer und länger dauernde Eingriff, einer zweiten Operation vorbehalten ist. Er wird erst gemacht, wenn der Patient nach gehöriger Entleerung gekräftigt und neuerdings widerstandsfähig geworden ist *(Hochenegg)*.

Verschiedene technische Variationen des Verfahrens können sich in verschiedenen Fällen ergeben. Wir haben wiederholt auch ein dreieckiges, die infiltrierten Drüsen enthaltendes Stück aus dem Mesokolon ausgeschnitten, den Mesokolonschlitz verschlossen und gleich bei der

ersten Operation die beiden Schenkel unmittelbar nebeneinander liegend in die Bauchwunde eingenäht und das Darmlumen erst nach einigen Tagen durch Abtragung des kranken, vorgelagerten Stückes eröffnet. Auf die Resultate der Operation kommen wir noch in einem späteren Kapital zu sprechen.

v. Mikulicz führte die Vorlagerungsmethode folgendermaßen aus: Der Tumor mit dem zu- und abführenden Darmschenkel wird vor die Bauchwunde gebracht, die beiden Darmschenkel, soweit sie entfernt werden sollen, ihres Gekröses beraubt und so gelagert, daß sie parallel und unmittelbar nebeneinander liegen. Sie werden im unteren Wundwinkel an das seitliche Bauchfell genäht und außerdem noch durch einige Nähte aneinander geheftet. Die Bauchwunde wird bis auf die Durchtrittsstelle der Darmschenkel vollständig verschlossen und durch einen Zinkpastaverband geschützt. Die Abtragung erfolgt in der Regel 12—48 Stunden nach der Vorlagerung. Erscheint die sofortige Eröffnung des Darmes indiziert, so wird der Verband mit einem Stück Mosetigbattist bedeckt, welches nur einen Schlitz für den vorgelagerten Darm besitzt und die Resektion so vorgenommen, daß die zurückbleibenden Darmschenkel 3—5 *cm* den Verband überragen. Um denselben möglichst lange vor dem austretenden Darminhalt zu schützen, wird in das Lumen des zuführenden Darmschenkels ein Glasrohr mit einem daran befestigten Gummischlauch eingebunden. Nach 10—14 Tagen wird die *Mikulicz*sche Spornquetsche angelegt und später die Kotfistel beseitigt (siehe III. Abschnitt, J).

Ist jedoch der Allgemeinzustand des Patienten, wenn er zur Operation kommt, infolge des Darmverschlusses bereits ein sehr schlechter, so wird unsere erste Aufgabe darin bestehen, dem Darminhalt so rasch als möglich Abfluß zu verschaffen; wir werden uns bemühen, unter lokaler Anästhesie eine Kolostomie anzulegen. Erst in einem zweiten Akt, wenn sich der Patient erholt hat, folgt durch neuerliche Laparotomie die Resektion des Karzinoms mit Darmnaht und die dritte Operation hat den Verschluß der Kolostomiewunde zu leisten. Dieses Verfahren hat hauptsächlich *Schloffer* empfohlen. (Mehrzeitige Darmresektion mit Fistelbildung ohne Vorlagerung.)

In bezug auf die Nachbehandlung nach Darmoperationen verweisen wir auf S. 15. Wir betonen hier nur, daß wir schon am Tage nach der Operation den Kranken flüssige Nahrung geben. Wir wissen durch die Experimente *Chlumskys*, daß die Festigkeit der Darmnaht vom 1. bis zum 5. Tage post operationem allmählich abnimmt und nach dem 5. Tage wieder immer mehr an Haltbarkeit gewinnt. Viele Chirurgen sind deshalb in der Verabreichung von Nahrung während der ersten fünf Tage nach einer Darmnaht sehr sparsam. Wir geben unseren Patienten schon am 2. oder 3. Tage nach der Operation breiige und, wenn sie gut kauen können, auch feste Nahrung; natürlich immer nur wenig auf einmal und leicht assimilierbare Kost! Wir haben mit diesem Regime nur gute Erfahrungen gemacht. Von besonderer Wichtigkeit ist es, für eine prompte Entleerung des Dickdarmes zu sorgen; wir erreichen dies mit kleinen Klistieren (S. 165) in ausgezeichneter Weise. Opium oder Laxantien per os zu geben, halten wir für unnötig, in vielen Fällen für schädlich.

D. Kongenitale Anomalien. — Angeborene und erworbene Divertikel.

Wir müssen zunächst an einige entwicklungsgeschichtliche Tatsachen erinnern, ohne deren Kenntnis das Verständnis verschiedener, gelegentlich anzutreffender Lageanomalien und abnormer Gekröseverhältnisse nicht möglich ist. Einzelne von diesen Anomalien spielen eine Rolle als ätiologisches Moment für manche pathologische Prozesse oder deshalb, weil infolge abnormer Lagerung gewisse Erkrankungen unter ungewöhnlichen Bildern verlaufen können.

In den allerfrühesten Stadien embryonalen Lebens ist der ganze Darm mit einem völlig freien, gemeinschaftlichen Gekröse versehen. In der 6. Embryonalwoche hat sich der ursprünglich annähernd geradlinig und median gelegene Darmkanal folgendermaßen gestaltet: Das Duodenum hat sich differenziert; es bildet eine mit ihrer Konvexität nach rechts vorne sehende Schlinge, deren unterer Fußpunkt vor der Wirbelsäule mittelst einer scharfen Biegung (Flexura duodenojejunalis) in den nächstfolgenden Darmabschnitt übergeht, eine langgestreckte Schlinge, deren beide Schenkel annähernd parallel verlaufen und die in eine in der Nabelschnur liegende Ausbuchtung des Bauchraumes hineinragt („Nabelschleife"). Der von der Flexura duodenojejunalis absteigende Schenkel liegt anfangs vor, später rechts neben dem rücklaufenden Schenkel, welcher zu der späteren Flexura coli sinistra aufsteigt und daselbst mit einer scharfen Krümmung in das Endstück des Darmes übergeht. An dem rücklaufenden Schenkel ist zu dieser Zeit nicht weit vom absteigenden bereits eine kleine Auftreibung zu sehen, die Anlage des Blinddarmes, während an dem Schleifenscheitel der Ductus omphaloentericus entspringt.

Die weitere Entwicklung geht nun so vor sich, daß aus dem größten Teil des abführenden Schenkels der Nabelschleife das Cökum, Colon ascendens und Querkolon, aus dem Anfangsteil des abführenden Schenkels das unterste Ileum wird, während aus dem absteigenden Schenkel der größte Teil des Ileum und das Jejunum entstehen.

Das Längenwachstum des Darmes in der Folgezeit ist ein ungleichmäßiges. Während der Dickdarmteil der Nabelschleife — ihr aufsteigender, rücklaufender Schenkel — eine Zeitlang noch ganz gerade gestreckt bleibt, wächst der andere Schenkel rapid in die Länge und zeigt schon in der 8. Woche ein ganzes Konvolut von Schlingen. Infolge der zunehmenden räumlichen Ausdehnung des Dünndarmkonvolutes wird der Dickdarm immer weiter nach oben getrieben. Die Blinddarmanlage steigt so am Nabel vorbei nach rechts gegen die Leber auf, wandert entlang der unteren Leberfläche bis vor die rechte Niere und von da nach abwärts zur Ileocökalgegend.

Mit der Wanderung des Dickdarmes Hand in Hand geht die sekundäre Anheftung der Gekröse. Wir haben oben gesagt, daß es in den frühesten Stadien embryonalen Lebens nur ein einheitliches, gemeinsames, überall mobiles Gekröse gibt. Allmählich erfolgt aber die Anwachsung des Duodenalgekröses, des Mesocolon ascendens und descendens, ja schließlich selbst der zugehörigen Darmabschnitte an das Peritoneum parietale der Rumpfwand, so daß diese Darm- und Gekröseabschnitte ihre freie Beweglichkeit verlieren und die freigebliebenen Teile des Gekröses die bekannten sekundären Haftlinien bekommen.

Nun kann — gerade so wie der Testikel während seines Deszensus an jeder beliebigen Stelle stehen bleiben kann — auch der Darm in

einer Anordnung verharren, wie sie einer früheren embryonalen Entwicklungsstufe entspricht.

Auf diese Weise können unzählige Abarten zustande kommen und tatsächlich hat man fast jede erdenkliche angetroffen.

Selbst der Urzustand (gerader Darm mit durchwegs freiem, einheitlichem Gekröse) wurde beobachtet *(Merkel)*.

Des öfteren fand man das Cökum samt dem ganzen Dickdarm auf der linken Körperseite wie im Stadium der ausgebildeten Nabelschleife („Sinistroposition des Cökum"; dieser Zustand hat natürlich mit dem bekannten Situs viscerum inversus nichts zu schaffen).

Einmal haben wir Hochstand des Cökum angetroffen; es lag das Cökum gleich unterhalb der Leber, ein als Colon ascendens zu bezeichnender Dickdarmabschnitt war nicht vorhanden.

Von großem Interesse ist die Tatsache, daß das Cökum — analog dem deszendierenden Testikel — bei seiner Wanderung in eine falsche Richtung geraten kann: statt vor dem Dünndarm kann es hinter dem Dünndarm seinen Weg nehmen, denn man hat etliche Male das Querkolon hinter das Duodenum gelagert gefunden.

Die sekundäre Anheftung der Gekröse, von der wir oben sprachen, kann auch alle erdenklichen Störungen erleiden.

Am häufigsten bleibt wohl das Colon ascendens frei beweglich, so daß es ein freies Gekröse besitzt, welches ins Dünndarmgekröse unmittelbar übergeht; ein Zustand, welcher für Achsendrehungen und Invaginationen prädisponiert (s. die einschlägigen Kapitel). Wenn der Anfangsteil des Colon ascendens frei beweglich bleibt, so spricht man von einem „Coecum mobile", da natürlich in solchen Fällen das Cökum eine exzessive Beweglichkeit besitzt. Die Bezeichnung ist insoferne nicht glücklich gewählt, da ja das Cökum normalerweise in die sekundäre Anheftung nicht einbezogen wird, sondern ringsum frei und daher bis zu einem gewissen Grade auch frei beweglich bleibt.

Am S romanum werden Abweichungen von der Norm, was Länge des Gekröses und Grad seiner Anheftung betrifft, so häufig gefunden, daß wir uns gewöhnt haben, die verschiedensten Varietäten als innerhalb physiologischer Grenzen liegend zu betrachten.

Auch am Colon und Mesocolon descendens kann die Anheftung ausbleiben, ja selbst am Duodenum, das wir in einem Falle frei, mit freiem Gekröse, gefunden haben. In diesem Falle fehlte auch die Flexura coli hepatica, das Colon stieg schräg zur Flexura coli lienalis empor, ein Zustand, der öfters beschrieben wurde und gleichfalls mit nicht kompletter Anheftung des Mesocolon ascendens erklärt werden muß.

Auf Abnormitäten in der sekundären Anwachsung der Gekröse sind auch die verschiedenen ungewöhnlich großen Bauchfelltaschen an Stelle der normalen kleinen Buchten (Recessus duodenojejunalis etc.) zurückzuführen, denen die meisten inneren Hernien ihre Entstehung verdanken.

Die sekundäre Verklebung der Gekröse kann andrerseits auch über die normalen Grenzen hinaus fortschreiten; so hat man die obersten Abschnitte des Jejunum gleich dem Duodenum fixiert gefunden und ebenso trifft man gelegentlich das Cökum, ja selbst den Appendix oder das unterste Ileum an der hinteren Bauchwand gleich dem Colon ascendens völlig angewachsen. Diese Anwachsung kann auch — noch im embryonalen Leben — an der Rückwand eines offen bleibenden Processus vaginalis peritonei erfolgen, wodurch der kongenitale Cökalbruch entsteht (s. unten).

Vermehrtes Längenwachstum einzelner Dickdarmabschnitte gibt zu verschiedenen Formanomalien Veranlassung.

Die großen Unterschiede in Länge und Schlingenbildung des S romanum sind allgemein bekannt; jene Form desselben, bei dem ein langes, schmales Gekröse besteht, die Fußpunkte der Flexur einander also sehr naheliegen, prädisponiert besonders zum Volvulus der Flexur. Am Querkolon werden, wenn auch seltener, gleichfalls abnorme Schlingenbildungen gefunden. Es kann z. B. W-Form oder die Form eines umgekehrten Ω haben; über einen Fall von Volvulus des Querkolon bei letzterer Form hat *Lorenz* berichtet.

Als enorm seltene kongenitale Anomalien seien schließlich Defekt des Cökum, kongenitales Fehlen des Appendix, multiple Blinddärme sowie Verdoppelungen einzelner Darmabschnitte erwähnt.

Gleich der großen Mehrzahl der bisher erwähnten Anomalien scheinen auch die angeborenen Verschließungen (Atresien) und Verengerungen des Darmes auf der Persistenz eines physiologischen Zustandes zu beruhen.

Für das Duodenum, das eine Lieblingsstelle derartiger angeborener Passagestörungen ist*, hat *Tandler* den Nachweis geliefert, daß das ursprünglich durchgängige Rohr bei Embryonen von 10—20 *mm* größter Länge regelmäßig durch epitheliale Okklusion verschlossen ist und erst dann wieder allmählich wegsam wird. Durch Zugrundegehen des Epithels im Stadium der epithelialen Okklusion kann es zu einer bleibenden Verwachsung oder Verengerung kommen.

Für andere Darmabschnitte hat *Kreuter* dasselbe nachgewiesen und *Forssner* schloß sich den Ansichten beider auf Grund sehr eingehender Untersuchungen an.

Fig. 62.

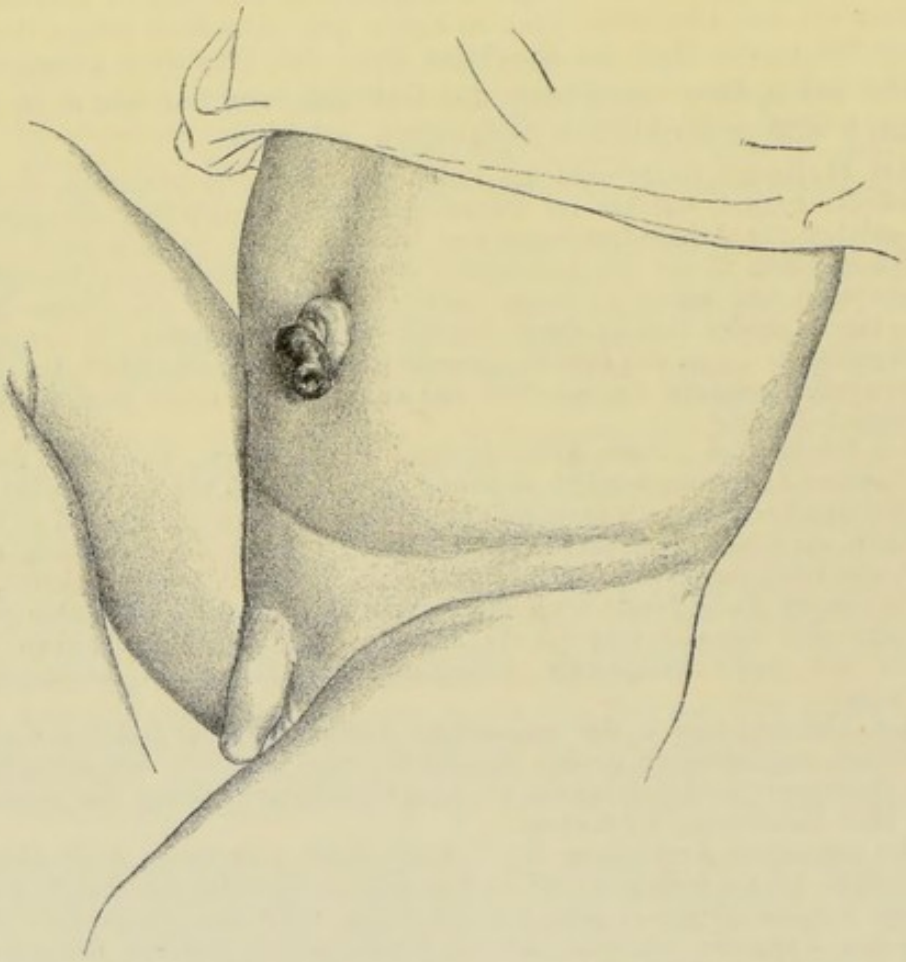

Offen gebliebener Ductus omphaloentericus mit Prolaps.

Ein Lieblingssitz für kongenitale Atresien und Stenosen des Dünndarms ist ferner die ehemalige Abgangsstelle des Ductus omphaloentericus (Fig. 62).

Auf die häufigen Atresien des Mastdarmes, die wohl in analoger Weise auf Persistenz eines embryonalen Zustandes zurückgeführt werden können, kommen wir später noch zu reden, ebenso auf die *Hirschsprung*sche Krankheit (Megakolon).

Eine ganze Reihe angeborener Anomalien beruht auf der totalen oder partiellen Persistenz des Ductus omphaloentericus**, jenes Ganges,

* Teilt man den Darm in Abschnitte von 20 *cm* und vergleicht nun das Duodenum mit den tieferen, je 20 *cm* langen Darmabschnitten, so steht das Duodenum in der Frequenz der Atresien sogar unmittelbar nach dem Rektum; die Duodenalatresie ist 15mal häufiger als die übrigen Dünndarmatresien.

** Vgl. darüber S. 18.

der im frühesten embryonalen Leben den Darm mit dem Dottersack verbindet.

Normalerweise soll der Dottergang, der an der Krümmung der Nabelschleife in den Darm einmündet, von der 8. Fötalwoche an nicht nur völlig obliteriert, sondern völlig verschwunden sein. Gelegentlich findet sich als Überrest ein dünner, bindegewebiger Strang, der sich vom Darm zum Nabel spannt; dieses Überbleibsel kann auch den Kontakt mit einem seiner Insertionspunkte verloren und neue Ansatzpunkte gefunden haben. Der Duktus kann aber auch gänzlich oder in einzelnen Teilstrecken erhalten bleiben. Bleibt er in toto offen, so resultiert daraus die angeborene Nabeldünndarmfistel mit ihren S. 18 besprochenen Folgeerscheinungen; ist nur der Nabelteil des Duktus offen geblieben, so findet sich ein blindes, von Schleimhaut ausgekleidetes Säckchen oder Grübchen am Nabel oder, wenn sich dasselbe nach außen umstülpt, ein von Schleimhaut überzogener Höcker.

Hat sich der Gang gegen Nabel und Darm geschlossen, während in der Mitte die Schleimhaut erhalten blieb, so entstehen nun zystische oder komplizierter gebaute Gebilde zwischen Nabel und Darm (Enterokystome).

Fig. 63.

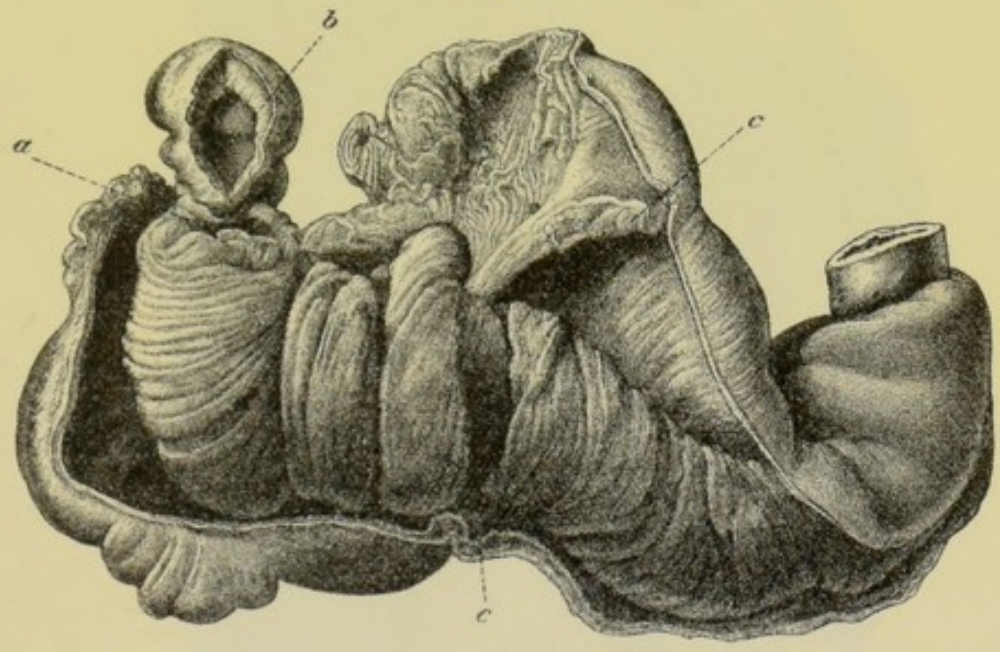

Invaginatio iliaca-ileocolica, verschuldet durch ein umgestülptes *Meckel*sches Divertikel. (Fall von *Gnesda*.)
Die Scheide ist der Länge nach aufgeschnitten, man sieht in ihr die Valvula Bauhini *(c)* und dieser gegenüber eine tiefe Schnürfurche im Intussusceptum. An der Spitze des letzteren das umgestülpte Divertikel, aufgeschnitten *(b)*. *a* das Lumen des Intussusceptum.

Bleibt nur der Darmteil des Duktus offen — es ist dies das Häufigste, findet sich in etwa 1—2% der darauf untersuchten Leichen —, so resultiert das *Meckel*sche Divertikel.

Es entspringt beim Neugeborenen etwa 20 *cm* ober der Ileocökalklappe oder noch näher derselben, beim Erwachsenen, entsprechend dem seither eingetretenen Längenwachstum des Darmes, beträchtlich höher, bis $1^3/_4$ *m* über dem Blinddarm; es stellt bald nur ein kleines, gerade noch bemerkbares Säckchen, in den ausgebildeten Fällen hingegen einen handschuhfingerförmigen Fortsatz verschiedener Länge (bis 30 *cm* lang) und verschiedener Dicke dar. Es verfügt bald über ein ausgesprochenes Mesenteriolum, bald fehlt ein solches; bald inseriert das Divertikel mit seiner Spitze oder unter Vermittlung eines dünnen Stranges am Nabel, bald flottiert es frei wie der normale Appendix, bald hat das einstmals frei flottierende Divertikel mit oder ohne Vermittlung eines soliden, von

seiner Spitze entspringenden Stranges (es ist das der obliterierte Rest des Dotterganges) eine sekundäre Anheftung am benachbarten Darm, dem Mesenterium, irgend einem beliebigen Nachbarorgan gefunden.

Ein instruktiver Fall unserer Beobachtung möge hier Erwähnung finden: Gelegentlich der dringlichen Operation wegen Volvulus einer Dünndarmschlinge in einem großen linkseitigen Skrotalbruch fanden wir an einer zweiten, im Bruchsack liegenden, höheren, also stark geblähten Schlinge das durch die halbschematische Zeichnung Fig. 64 festgehaltene Bild.

Vom zuführenden Schenkel entsprang ein langes, dickes Divertikel, das als die direkte Fortsetzung des zuführenden Darmes imponierte, umsomehr, als unmittelbar peripher vom Divertikelabgang eine Narbenstenose mäßigen Grades bestand.

Die Spitze des keinerlei Andeutung eines Mesenteriolum zeigenden Divertikels hatte sich sekundär an dem abführenden Schlingenschenkel angeheftet und dort ein kleines Traktionsdivertikel (s. unten) erzeugt.

Fig. 64.

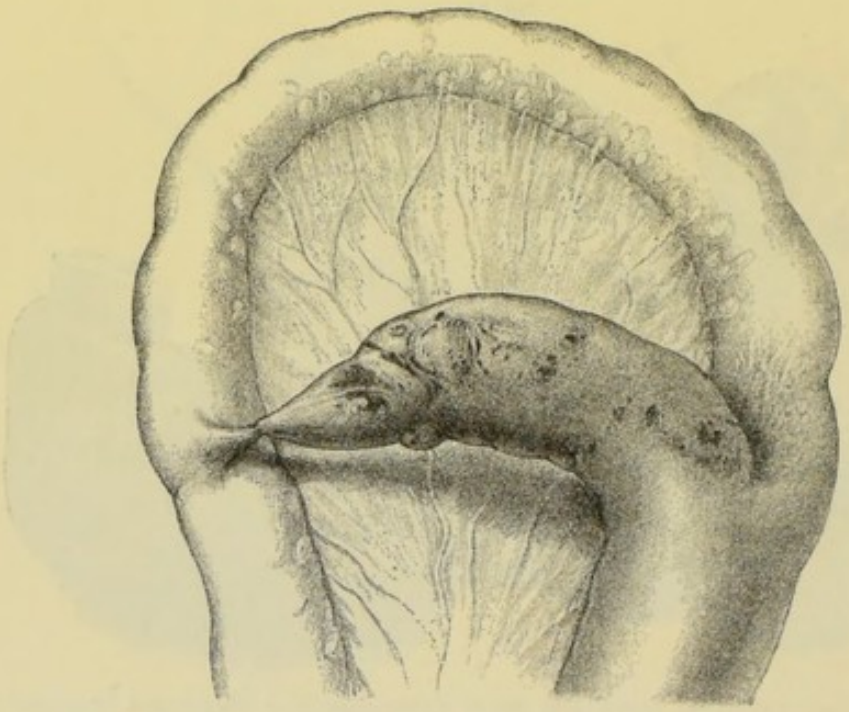

*Meckel*sches Divertikel, das durch seine adhärente Spitze ein kleines Traktionsdivertikel erzeugt hatte.

Es war fraglich, ob die torquierte Schlinge sich erholen würde, dieselbe wurde daher vor die Bauchhöhle gelagert und erst tags darauf, nachdem sie sich erholt hatte, in die Peritonealhöhle zurückgeschoben.

Gelegentlich des radikalen Verschlusses der Bruchpforte, der einige Wochen später stattfand, wurde dann das Divertikel, das als langer Strang eine Strangulation zu veranlassen imstande war, exstirpiert.

Auf verschiedene Zufälle, welche fixierte und flottierende *Meckel*sche Divertikel herbeiführen können, wird noch an mehreren Orten hingewiesen werden (Strangulationen, Verknotungen, Invaginationen, Inkarzeration des Divertikels). Hier möge nur darauf besonders hingewiesen werden, daß in *Meckel*schen Divertikeln Entzündung (Divertikulitis) auftreten kann, welche klinisch und pathologisch-anatomisch das Bild der Appendizitis vollkommen imitiert. Alles bei der Appendizitis über Ätiologie, Prognose und Therapie Gesagte läßt sich hierher übertragen. Die Abtragung derartiger erkrankter Divertikel hat nach ähn-

lichen Prinzipien zu erfolgen wie die Appendektomie. Die im Darm entstehende Lücke nach der Abtragung breit aufsitzender Divertikel muß natürlich durch Darmnaht in querer Richtung verschlossen werden, um ja jeder Stenosierung vorzubeugen.

Ob man bei Laparotomien zufällig als Nebenbefund angetroffene Divertikel entfernen soll, wird man von Fall zu Fall zu entscheiden haben. Es wird z. B. wohl niemandem einfallen, ein bei einer wegen eines inoperablen Karzinoms ausgeführten Palliativoperation zufällig

Fig. 65.

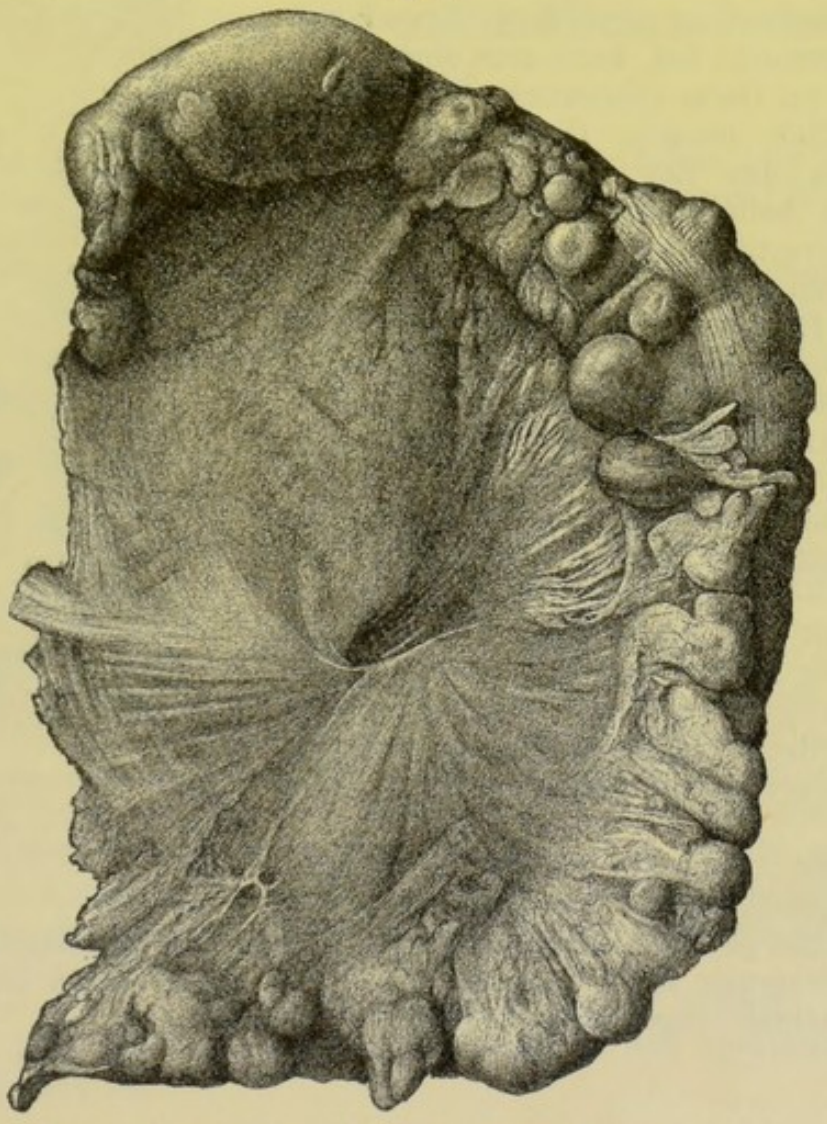

Multiple Divertikel des Dickdarmes (zufälliger Sektionsbefund).

entdecktes Divertikel zu exstirpieren, hingegen wird man sich zur Abtragung leicht entschließen, wenn sie keine nennenswerte Komplikation des Haupteingriffes darstellt und wenn die Größe und Form des Divertikels Komplikationen für späterhin wahrscheinlich machen.

Außer dem *Meckel*schen Divertikel kommen noch andere Divertikel an den verschiedensten Stellen des Darmtraktes vor. Viele von diesen oder wenigstens ihre Anlage sind wahrscheinlich auch angeboren; so die klinisch wenig bedeutungsvollen, ganz kleinen Divertikel, die, in einer Anzahl selbst von mehreren hundert über den ganzen Darmkanal verstreut, gelegentlich bei Autopsien gefunden wurden oder

die enorm seltenen großen Divertikelsäcke am S romanum, die mehrere Liter fassen können.

Dann gibt es kleine Divertikel, welche dadurch entstehen, daß sich die Schleimhaut durch kleine Lücken der Muskularis hindurchzwängt, welche dem Gallenpankreasgang oder den Gefäßen am Mesenterialansatz zum Durchtritt dienen (sog. falsche Divertikel). Auch durch die kleinen Muskellücken, durch welche die die Appendices epiploicae versorgenden Gefäße hindurchtreten, können solche Divertikel sich vorstülpen. Für die Entstehung dieser Divertikel, auf deren Bedeutung neuerdings *Graser* aufmerksam gemacht hat, kann man eine Drucksteigerung im Darm (chronische Obstipation) verantwortlich machen (Pulsionsdivertikel).

Fig. 66.

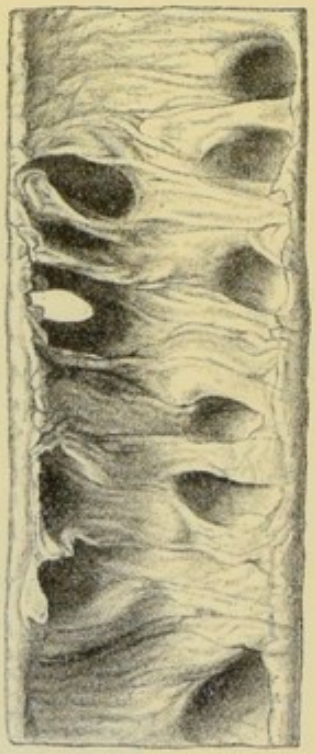

Multiple Divertikel des S romanum, von denen eines perforierte und durch Peritonitis zum Tode führte.

Durch den Zug von Verwachsungen können an beliebigen Stellen des Darmes Traktionsdivertikel entstehen. Ein Beispiel dafür enthält die Fig. 64.

Alle Divertikel, in denen es nicht zu Stauung und sekundären Veränderungen kommt, werden symptomlos getragen. Stauung des Darminhaltes kommt bei Dickdarmdivertikeln leichter vor und ist auch bedeutungsvoller, da die Kotstauung — aus dem Kot entstehen durch weitere Eindickung Kotsteine — zu Ulzeration und zu Entzündungen mit all den gelegentlichen Folgen derselben (z. B. Perforation, Fig. 66) führen kann. Die ganz großen, oben erwähnten Divertikel des S romanum machen Passagestörungen durch Kompression des anliegenden Darmes.

Ferner teilen die Dickdarmdivertikel mit allen jenen Stellen des Dickdarmes, an denen es schon physiologischerweise zu einer gewissen Kotstauung kommt, die fatale Neigung zur Karzinombildung; wir haben dieses traurige Ereignis mehrmals angetroffen.

E. Die geschwürigen und entzündlichen Prozesse des Darmes.

Mitten durch das große Gebiet der entzündlichen und geschwürigen Prozesse des Darmkanales zieht die Grenze zwischen Chirurgie und interner Medizin.

Die verschiedenen Formen des Darmkatarrhes sind ebenso wie die dabei vorkommenden follikulären und katarrhalischen Geschwüre Domäne des Internisten. Dasselbe gilt für die vielen Arten von Geschwüren, die, meist auf eine große Darmstrecke verteilt, nur die Teilerscheinung einer so außerordentlich ernsten Allgemeinerkrankung sind, daß deren Schwere an sich schon jeden chirurgischen Eingriff verbietet, auch wenn es zu Komplikationen kommt, die sonst chirurgisches Eingreifen rechtfertigen und erfordern (schwere Blutung, Perforation).

Wir meinen die Geschwüre bei Vergiftungen, bei Urämie und Amyloidose, bei Sepsis, Milzbrand, Skorbut, Lepra usw.

Andere entzündliche Erkrankungen, so vor allem die Appendizitis, welche wir unten (F) zusammenhängend besprechen wollen, dann gewisse Formen der Darmtuberkulose, die Aktinomykose u. a. hat sich die Chirurgie erobert und in die Behandlung einiger hier in Betracht kommender Prozesse teilen sich heute noch Internist und Chirurg, derart, daß die operative Behandlung einsetzen muß, sobald gewisse gefahrdrohende Komplikationen eintreten (Perforation des Typhusgeschwüres) oder sobald die medikamentöse Behandlung zu versagen droht (Dysenterie, Colitis ulcerosa).

Indem wir auf die Lehrbücher der inneren Medizin verweisen, wollen wir hier nur jenes besprechen, was für den operierenden Arzt von Wichtigkeit ist.

1. Kapitel.

Das Duodenalgeschwür.

Das Ulcus duodeni ist nicht nur der Nachbar, sondern auch der nächste Verwandte des runden Magengeschwüres; alles, was über die Anatomie, die Ätiologie und den Verlauf des Ulcus ventriculi gesagt wurde (S. 140), läßt sich im großen ganzen auf das typische Duodenalgeschwür übertragen; *Leube* hat ihm mit Recht den Beinamen „pepticum“ gegeben, handelt es sich der Hauptsache nach doch offenbar um ein Angedautwerden der Darmwand durch den sauren, meist hyper-

aziden Magensaft. Allerdings müssen wir voraussetzen, daß — wie beim Magenulkus — irgendeine uns noch nicht näher bekannte lokale Schädigung die Darmwand für den Verdauungsprozeß vorbereitet.

Eine Bestätigung für unsere heutigen Anschauungen bezüglich der Ätiologie des Duodenalgeschwüres gibt uns die Statistik; die überwiegende Mehrzahl der Duodenalgeschwüre findet sich im oberen Querstück des Zwölffingerdarmes, je weiter weg vom Magen, desto seltener wird es beobachtet, am seltensten unterhalb der Papilla Vateri, wo Galle und Pankreassekret den sauren Mageninhalt bereits neutralisiert haben. (Hingegen können sich bei abnormer Kommunikation zwischen Magen und Jejunum, nach der Gastroenterostomie, peptische Geschwüre auch des Jejunum bilden [S. 214].)

So wie das Magengeschwür ist auch das Ulcus duodeni in der Regel solitär, nur selten multipel.

Es kommt weit seltener zur Beobachtung als das Magengeschwür; bei Männern soll es etwa viermal so oft beobachtet worden sein als bei Weibern.

Geradeso wie das Magengeschwür kann auch das Ulcus duodeni latent verlaufen, was jene Fälle beweisen, in denen Blutung oder Perforation das erste klinische Symptom darstellen.

Auch werden nicht allzu selten bei der Autopsie als zufälliger Nebenbefund noch offene oder schon vernarbte Geschwüre angetroffen, die im Leben nie in Erscheinung traten.

Was Blutung und Perforation anbelangt, so ist das Ulcus duodeni zweifellos weit gefährlicher als das Magengeschwür. Die große Dünne der Darmwand begünstigt die Perforation, die tatsächlich in einem erschreckend hohen Prozentsatz, mindestens in 40% aller beobachteten Fälle, eintrat.

Schwere und direkt tödliche Blutungen* sind weit häufiger als beim Ulcus ventriculi, was bei den vielen großen, neben dem Duodenum verlaufenden Arterien und Venen nicht wundernehmen kann. Jedes dieser Gefäße wurde schon arrodiert, am häufigsten die Arteria pancreaticoduodenalis superior und die gastroepiploica dextra; aber auch die Arteria hepatica, die Pfortader, die Vena meseraica sup. und selbst die Aorta wurden gelegentlich durch das zerfallende Geschwür eröffnet.

Nehmen wir noch dazu, daß die Heilungstendenz des Ulcus pept. duodeni eine sehr geringe ist (denn vernarbte Geschwüre sind große Raritäten), so müssen wir sagen, daß die in Rede stehende Affektion ein sehr ernstes und gefährliches Leiden darstellt, das in jedem auch nur mit Wahrscheinlichkeit diagnostizierten Fall chirurgisches Eingreifen rechtfertigt.

Leider sind die Symptome, die vielfach jenen des Magengeschwüres gleichen, selten so klar, daß die Diagnose über eine gewisse Wahrscheinlichkeit hinausgehen kann; darum sind auch die meisten bisher operierten Fälle unter der Diagnose Magengeschwür zur Operation gekommen.

* Bei schwereren Duodenalblutungen kann der Reiz des in den Darm ergossenen Blutes die Peristaltik so sehr anregen, daß schon nach wenigen Stunden schwarze, dünnflüssige Stühle entleert werden; nach kleineren Blutungen kommen die teerfarbigen Stühle erst tags darauf oder noch später.

Gleichwie beim Magengeschwür, so ist auch beim Ulcus duodeni der Schmerz nach der Nahrungsaufnahme ein hervorstechendes Symptom. Während er beim Magengeschwür dem Essen meist unmittelbar folgt, tritt er beim Ulcus duodeni in der Regel erst später, erst 1 bis 3 Stunden nach dem Essen ein, sobald eben der Speisebrei aus dem Magen in den Zwölffingerdarm hinübergewälzt wird. Dieser Umstand ist für die Differentialdiagnose verwertbar, man muß aber wissen, daß auch beim Magengeschwür der Schmerz später und beim Duodenalgeschwür weit früher auftreten kann.

Als typisch werden ferner spontane Schmerzen und Druckempfindlichkeit rechts von der Mittellinie, etwa in der Parasternallinie, angesehen. Diese Schmerzen können aber ebensogut beim Magengeschwür vorkommen und auch ein öfters beobachteter Schmerzpunkt am Rücken, rechts von der Wirbelsäule, ist nur mit Vorsicht zu verwerten.

Erbrechen kommt vor, kann aber auch fehlen. Es kann reflektorisch zustande kommen, auch durch reflektorischen Pylorospasmus bedingt sein und ist an sich nicht zu verwerten. Wichtiger ist, daß Hämatemesis beim Ulcus ventriculi häufig, beim Ulcus duodeni hingegen nur sehr selten auftritt, daß andrerseits Melaena (Abgang teerartiger, von Blutungen herrührender Stuhlmassen) beim Ulcus duodeni sehr häufig, beim Ulcus ventriculi weit seltener beobachtet wird. Findet man gleichzeitig unblutiges Erbrechen und teerfarbigen Stuhl, so spricht das zumindest für den Dünndarm als Quelle der Blutung und ist in einem solchen Falle Druck- und spontane Schmerzhaftigkeit rechts von der Mittellinie vorhanden, so erreicht die Diagnose eine an Sicherheit grenzende Wahrscheinlichkeit.

Ein fast beweisendes, allerdings nur sehr selten auftretendes Begleitsymptom ist Ikterus. Er kommt dadurch zustande, daß ein das Ulkus begleitender Schleimhautkatarrh auf die Papille, eventuell den Choledochus übergreift. Da Ikterus beim Ulcus ventriculi so gut wie niemals beobachtet wird, so spricht Ikterus bei bestehenden Ulkussymptomen für die Lokalisation im Duodenum.

Das Symptom ist aber, wie gesagt, zu selten, als daß es die Schwierigkeiten der Differentialdiagnose beheben würde.

Der Verlauf ist in der Regel ein sehr chronischer. Die Kranken kommen durch die Schmerzen, durch das Erbrechen und die dadurch bedingte Furcht vor der Nahrungsaufnahme sowie auch durch häufige, kleine, keine weiteren Symptome machenden Blutungen immer mehr herunter und verfallen der Inanition, wenn nicht rechtzeitig eingegriffen wird.

In vielen Fällen setzt, wie schon erwähnt, eine heftige Blutung oder die Perforation mit all ihren Konsequenzen dem Leben ein jähes Ende, ja Blutung und Perforation können die ersten Symptome eines bis dahin latenten Geschwüres sein. (*Chvostek* fand ein Fehlen von Symptomen vor der Blutung oder Perforation in mehr als der Hälfte der von ihm gesammelten Fälle.)

Über die Diagnose des perforierten Duodenalgeschwüres ist wenig zu sagen. Sie wird nur dann mit Wahrscheinlichkeit gestellt werden können, wenn Symptome vorausgegangen waren, welche auf Ulcus duodeni hindeuteten; ist die Perforation einmal erfolgt, so ist häufig der größte Druckschmerz nicht mehr entsprechend der Perforationsstelle, sondern in der Ileocökalgegend.

Es wurde daher häufig Appendixperforation angenommen und der wahre Sachverhalt erst nach genauerem Absuchen des eröffneten Abdomens festgestellt. Derartige Fehldiagnosen haben übrigens wenig zu sagen. Die Hauptsache ist, daß man die Perforation erkennt und möglichst frühzeitig operiert.

Was für die Perforationen im allgemeinen gilt, gilt für die Perforation des Duodenum im besonderen: erfolgt der Durchbruch in die freie Bauchhöhle, so ist diffuse Peritonitis die fast unausweichliche Folge; erfolgt er in einen durch schützende Verklebungen abgegrenzten Raum, so kann ein zirkumskripter, subphrenischer oder periduodenaler Abszeß oder ein Abszeß in der Bursa omentalis (viel Gas, wenig Eiter!) resultieren.

Wird die Duodenalwand nach rückwärts durchbrochen, so entsteht ein retroperitonealer Abszeß, der sich wie ein tuberkulöser senken kann. Eine auf diese Weise in der Leistengegend entstandene Gallenfistel hat *R. Wagner* beschrieben.

Das Durchbrechen der Darmwand braucht übrigens, wenn es nicht rapid vor sich geht, nicht einmal zu einem Eiterungsprozeß zu führen. Analog den kallösen, penetrierenden Magengeschwüren hat man auch am Duodenum tumorbildende, auf Nachbarorgane übergreifende Ulzera gefunden. Meist bildete das Pankreas, seltener die Leber, Gallenblase etc. den Boden des Geschwüres.

Was die Therapie des peptischen Duodenalgeschwüres betrifft, so haben wir jene des perforierten bereits gestreift. Den wenigen darüber gesagten Worten ist nicht viel hinzuzufügen. Frühzeitiges Erkennen der Perforation, frühzeitiges Eingreifen, das sind die einzigen Mittel, den sonst verlorenen Kranken zu retten.

Der bloßen Übernähung der Perforationsstelle möchten wir das Einführen eines Gummirohres durch die Perforationslücke ins Duodenum den Vorzug geben, ein Vorschlag, den *Lorenz* für das perforierte Magenulkus (S. 153) gemacht hat und der, nebst der Einfachheit des Verfahrens, das für sich hat, daß er genügende, vom Appetit des Kranken unabhängige Nahrungszufuhr schon unmittelbar nach der Operation ermöglicht.

Die Behandlung im Anschluß an Perforationen entstandener zirkumskripter Abszesse deckt sich mit dem an anderer Stelle (S. 48) Gesagten.

Hingegen müssen wir noch auf die Behandlung des nicht perforierten, nicht akut blutenden Ulkus und auf jene der akuten, schweren Duodenalblutung eingehen.

Was ist unser Operationsplan, wenn wir ein mit Wahrscheinlichkeit diagnostiziertes Duodenalgeschwür angehen, wie sollen wir uns verhalten, wenn wir statt eines diagnostizierten Magengeschwüres bei der Operation ein Ulcus duodeni antreffen? Eine radikale Therapie, die Exzision des Geschwüres, ist zweifellos beim Duodenum noch viel weniger angebracht als beim Magengeschwür, ja in den meisten Fällen schlechterdings unmöglich. Es bleibt uns also die Gastrojejunostomie, welche den Strom des Magensaftes vom kranken Darmabschnitt ablenken und durch dessen Ruhigstellung die Ausheilung anbahnen kann.

Die Gastroenterostomie leistet zweifellos Gutes, ist aber in ihrer Wirkung nicht so prompt wie in der Regel beim Magengeschwür. Die

Erklärung haben wir in der Tatsache zu suchen, daß bei offenem Pylorus auch nach Anlegung der Magendarmfistel ein großer Teil des Speisebreies noch durch den Pylorus hindurchgetrieben wird. Eine idealere Ruhigstellung wäre durch die unilaterale Pylorusausschaltung *(v. Eiselsberg)* zu erzielen (S. 131), doch haben wir es meist mit so herabgekommenen Kranken zu tun, daß man ihnen diesen um so viel schwereren Eingriff nicht zumuten kann. Wir haben einmal der Gastroenterostomie eine Verengerung des Pylorus durch Einstülpungsnähte hinzugefügt, ein Vorgang, den wir empfehlen zu können glauben.

Als Notoperation käme allenfalls noch die Jejunostomie in Betracht.

Einen absolut sicheren Schutz vor weiterem Zerfall des Geschwüres, vor Perforation oder tödlicher Blutung bietet natürlich keine der zur Verfügung stehenden Operationen. Tödliche Blutungen nach der Gastroenterostomie wurden tatsächlich beobachtet *(Hochenegg, Jaboulay)*.

Sehr schwierig, ja unmöglich ist es auch, allgemein gültige Vorschriften für das Verhalten gegenüber der schweren, bedrohlichen Blutung zu geben. Wir wissen, daß die Duodenalblutungen sehr oft tödliche sind, dennoch werden wir uns energischem Eingreifen gegenüber sehr reserviert verhalten müssen, denn ein Versuch direkter Blutstillung erscheint bei der schlecht zugänglichen Lage des Zwölffingerdarmes und der anatomischen Bedeutung der ihm anliegenden Gebilde recht problematisch.

Immerhin könnte man bei sehr bedrohlichen Erscheinungen daran denken, die Gastroenterostomie auszuführen und die blutende Stelle durch die uneröffnete Darmwand hindurch mittelst Tamponade zu komprimieren.

Wir kommen zur Besprechung einer recht seltenen Folgeerscheinung des Duodenalgeschwüres, der narbigen Duodenalstenose.*

Je nach ihrer Lage setzt sie verschiedene Symptome. Liegt die Verengerung zwischen Pylorus und Papille („suprapapilläre Stenose"), so gleichen die Symptome aufs Haar jenen der Pylorusstenosierung, eine sichere Diagnose ist nicht möglich.

Sitzt die Stenose in der Höhe der Papille und ist diese gleichzeitig mitverengt („papilläre Stenose"), so kombinieren sich die Symptome der Pylorusverlegung mit chronischem Ikterus und seinen Folgen, während durch die Verlegung des Ductus pancreaticus und die dadurch beeinträchtigte Fettverdauung fettreiche Stühle zustande kommen können. Bei der Stenose unterhalb der Papille („infrapapilläre Stenose") ist wieder die regelmäßige Beimengung von Galle und Pankreassaft im Erbrochenen oder Ausgeheberten charakteristisch. Der beigemengte Pankreassaft neutralisiert die freie Salzsäure, macht den Mageninhalt alkalisch und verleiht ihm die chemischen Eigenschaften des Duodenalinhaltes: Eiweiß wird verdaut, Fette werden verseift und Stärke invertiert. Im Gegensatz zu hoher Jejunalverlegung ist das Erbrechen immer nur gallig, nie fäkulent; der Bauch ist eingesunken.

Die Therapie der Duodenalstenose muß wohl meist in der Gastroenterostomie bestehen; bei der infrapapillären Stenose wird man es in der Regel mit in den Kauf nehmen müssen, daß Galle und Pankreassaft auf dem Umweg über den Magen dem Dünndarm zukommt.

---

* Strangbildungen, Verwachsungen und Verzerrungen nach periduodenalen Entzündungen setzen gleiche Symptome.

Die normale, physiologische Verhältnisse anstrebende, der Pyloroplastik (S. 126) nachgebildete Duodenoplastik stößt für gewöhnlich auf zu große technische Schwierigkeiten (ungenügende Beweglichkeit, Verwachsungen, zu sehr veränderte Wand) und aus denselben Gründen wird wohl immer eine Anastomose zwischen Duodenum und Jejunum zu riskant erscheinen.

Übrigens wissen wir von der Cholecystogastrostomie, daß der Magen das Durchfließen von Galle ganz gut verträgt.

Die Besprechung der Duodenalgeschwüre können wir nicht schließen, ohne an die außerordentlich interessante Tatsache zu erinnern, daß häufig anschließend an ausgedehntere Hautverbrennungen Duodenalgeschwüre* entstehen, die in überaus akuter Weise durch Blutung oder Perforation den letalen Ausgang herbeiführen.

Diese 1—2 Wochen nach der Verbrennung, manchmal auch rascher auftretenden Geschwüre sind wohl auch peptische; wie es zu der die Verdauung ermöglichenden Schädigung der Darmschleimhaut kommt, ist nicht aufgeklärt. Therapeutisch stellen diese Geschwüre ein Noli me tangere dar.

Dasselbe gilt für jene akut nach den verschiedensten Abdominaloperationen gelegentlich auftretenden Magen- und Duodenalgeschwüre, die wir schon S. 154 besprachen.

Anhang.

Das Ulcus pepticum jejuni (nach Gastroenterostomie).

So wie im Magen und Duodenum, so können auch im Jejunum, bei direktem Übertritt von Magensaft in dasselbe, also nach der Gastroenterostomie, an der Anastomosenstelle oder entfernt von ihr Geschwüre entstehen.

Daß es peptische sind, daß es sich tatsächlich um ein Angedautwerden der Dünndarmwand durch den hyperaziden Magensaft handelt, unterliegt wohl keinem Zweifel. Demgemäß wurde das Ulcus pepticum jejuni immer nur nach Gastroenterostomien wegen Ulkus, niemals nach solchen wegen Karzinom konstatiert.

Im Jejunum ist ja normalerweise alkalischer Inhalt, die Magensäure soll hier bereits neutralisiert sein; kein Wunder, daß sie den Kontakt namentlich mit hyperazidem Saft manchmal nicht verträgt.

Seit *Braun* 1899 den ersten derartigen Fall beobachtet hat, sind eine ganze Anzahl solcher Geschwüre beschrieben worden, es wurde sogar schon des öfteren auf Grund richtiger Diagnose operativ eingegriffen.

Diese Geschwüre machen sich durch das Auftreten neuerlicher Ulkusbeschwerden nach einem mehr minder langem, beschwerdefreien Intervall durch neuerliche Blutungen, gelegentlich auch durch Tumorbildung bemerkbar; sie können aber auch latent verlaufen und plötzlich zur Perforation führen.

Wir sind so glücklich, nicht aus eigener Erfahrung sprechen zu können; wir haben das peptische Geschwür des Jejunum trotz der großen Zahl unserer Ulkusgastroenterostomien niemals beobachtet und sind der Ansicht, daß wir dies der Art und Weise, wie wir die Gastro-

* In Ausnahmsfällen entstehen auch bei Infektionskrankheiten, Vergiftungen, Nierenentzündungen Geschwüre im Duodenum, gelegentlich auch in anderen Darmabschnitten und im Magen.

enterostomie ausführen, zu verdanken haben (Anastomose mit dem obersten Jejunum ohne jede Schlingenbildung, Vermeidung von Hämatombildung, indem wir mit der innersten Nahtreihe alle drei Schichten fassen).

So ziemlich der gleichen Ansicht sind auch *Tiegel* und *Kausch,* welch letzterer die Anastomose mit kürzester Schlinge als sicherste Prophylaxe betrachtet.

Sicher ist, daß das Ulcus pepticum jejuni am häufigsten bei der vorderen Gastroenterostomie (also mit langer Schlinge) zur Beobachtung kam, namentlich dann, wenn die *Braun*sche Anastomose zwischen zu- und abführendem Jejunumschenkel hinzugefügt wurde. Auch nach der nur wenig geübten Gastroenterostomia y-formis entstanden peptische Ulzera.

Bei diesen beiden Arten der Magendarmfistel wird ja ein Bespülen der Magendarmanastomose und der Darmschleimhaut in ihrer Nähe mit dem neutralisierenden Gallen-Pankreassaft unmöglich gemacht und ein schon ziemlich weit von der Flexura duodenojejunalis entfernter Darmabschnitt zur Anastomosierung verwendet; je weiter weg vom Magen, desto schlechter verträgt offenbar die Darmschleimhaut die Einwirkung hyperaziden Magensaftes.

Immerhin sei hervorgehoben, daß auch nach der hinteren Gastroenterostomie mit kurzer Schlinge Ulcus pepticum aufgetreten sein soll. Es wird sich also in jedem Fall von Gastroenterostomie wegen Ulkus empfehlen, zur Paralysierung des hyperaziden Magensaftes durch längere Zeit Alkalien zu verabreichen.

2. Kapitel.

Chirurgische Bemerkungen zum Typhus abdominalis.

Von seiten der Typhusgeschwüre drohen zwei ernste Komplikationen: die Blutung und die Perforation.*

Die Blutung kommt erfahrungsgemäß fast immer spontan zum Stillstand, man wird sich also ihretwegen nur bei sehr bedrohlichen Symptomen zu einem Eingriff entschließen, auch deshalb, weil bei der Multiplizität der Typhusgeschwüre die blutende Stelle nur schwer ausfindig gemacht werden kann.

Anders die Perforation. Sich selbst überlassen führt sie, man kann sagen ausnahmslos, zum Tode, während rechtzeitiges Eingreifen schon in einer stattlichen Anzahl von Fällen den unglücklichen Ausgang abzuwenden vermochte.

Nehmen wir noch dazu, daß von den immerhin seltenen Todesfällen beim Typhus eine erkleckliche Anzahl in der Perforation ihre Ursache hat, so können wir die praktisch außerordentliche Wichtigkeit dieser exquisit chirurgischen Komplikation ermessen.

Die Perforation kann in jedem beliebigen Stadium des Typhus und auch in der schon vorgeschrittenen Rekonvaleszenz erfolgen. Am häufigsten tritt sie in der 2.—4. Woche ein, also zu der Zeit, da die Abstoßung der Schorfe vor sich geht. Sie wird ebenso bei den ganz schweren wie bei den leichtesten Fällen (auch beim Typhus ambulatorius) beobachtet, ja man hat behauptet, daß sie bei den leichteren Fällen häufiger sei als bei den schweren *(Curschmann)*. Die einzelnen Epidemien verhalten sich insofern verschieden, als bei manchen scheinbar eine ganz besondere Neigung zum Durchbruch besteht.

Entsprechend der häufigsten Lokalisation der Typhusgeschwüre erfolgt die Perforation meist in den untersten 100 *cm* des Ileum; seltener am Cökum, am Appendix; einige Male wurde das *Meckel*sche Divertikel durchlocht gefunden, auch höher oben am Dünndarm, ja selbst am Duodenum wurden Typhusperforationen angetroffen. Zumeist ist die Perforation singulär, man hat aber auch bis zu fünf Perforationen gefunden. Sie stellen sich als winzig kleine bis hellerstückgroße, runde oder schlitzförmige Löcher dar.

Kommen die Kranken mit der ausgesprochenen Perforationsperitonitis zur Untersuchung, ohne daß man etwas von der Grundkrank-

---

* Stenosen nach Typhusgeschwüren — *Hochenegg* hat eine solche beobachtet — gehören zu den größten Raritäten.

heit weiß (nicht behandelte Typhusfälle, Typhus ambulatorius), so wird man natürlich über die Diagnose „Perforationsperitonitis“ schwerlich hinauskommen, es sei denn, daß zu der Zeit eine Typhusepidemie herrscht.

Weiß man hingegen, daß es sich um einen Typhuskranken handelt, so stößt die Diagnose auf keine großen Schwierigkeiten.

Plötzlich einsetzender, heftiger Schmerz, meist in der Ileocökalgegend, Verfall des Gesichtes, Kollaps, rapides Ansteigen des Pulses bei gleichzeitiger Abnahme seiner Spannung galten seit jeher beim Typhus als Zeichen eingetretener ernster Komplikation. Diese Symptome kommen sowohl der Blutung als der Perforation zu, doch stellen sich rasch noch andere Symptome ein, welche die Differenzierung meist unschwer erlauben.

Bei der Blutung bleiben die Bauchdecken weich, bei der Perforation zeigen sie bald die für alle peritonitischen Prozesse so ungemein charakteristische Rigidität.

Namentlich bei Untersuchung der Ileocökalgegend fällt das Sichwehren der Bauchmuskulatur auf. Spontane und Druckschmerzhaftigkeit sind bei der Perforation viel ausgeprägter. Bei der Blutung kommt es meist bald zum Abgang von flüssigem Blut aus dem After, während bei der Perforation natürlich reflektorisch Sperrung der Darmpassage auftritt.

Die Körpertemperatur sinkt im ersten Shok wohl regelmäßig um 1—1½°; erholt sich der Kranke aus dem Kollaps, so kann sie auf höhere Werte ansteigen als vorher, wie wenig aber im allgemeinen auf das Verhalten der Temperatur zu geben ist, wissen wir von anderen Perforationsperitonitiden. Meteoristische Auftreibung des Leibes fehlt anfangs, zeigt sich erst 12—24 Stunden nach der Perforation *(Escher)*, auch Aufstoßen, Singultus und Erbrechen können anfangs fehlen.

Auf das Eintreten dieser Symptome brauchen wir nicht zu warten; ja wir dürfen das nicht, denn wenn bei irgend einer Form der Perforation schleunigstes Eingreifen erforderlich ist, so ist es hier: handelt es sich ja häufig um noch hoch fiebernde, durch die schon lange bestehende Infektionskrankheit enorm geschwächte Organismen, deren letzte Widerstandskraft in wenigen Stunden erschöpft sein kann.

Ein gleiches Symptomenbild liefern zwar auch einige andere, sehr seltene Komplikationen des Typhus (Peritonitis infolge Berstens einer vereiterten Mesenteriallymphdrüse, Durchbrechen eines vereiterten Milzinfarktes, die „Kontiguitätsperitonitis“, entstanden ohne Perforation infolge Durchwanderns von Eitererregern durch die geschädigte Darmwand*; praktisch ist aber die Verwechslung mit all diesen Zuständen völlig bedeutungslos, denn sie haben unoperiert die gleiche trostlose Prognose wie die Perforation; auch ihnen kann höchstens die baldige Laparotomie Hilfe bringen.

Daß bei einer so enorm schweren Komplikation eines an sich sehr ernsten Leidens die Aussichten auf operative Heilung nicht gerade glänzende sind, liegt in der Natur der Sache.

Viele operierte Fälle gehen zugrunde, nicht wegen der Operation, sondern trotz derselben; immerhin ist die Zahl der operativen Heilun-

* Zu peritonealer Reizung kann es auch beim Entstehen einer typhösen Cholezystitis kommen, doch zeigt diese meist andere charakteristische Symptome. Siehe unten.

gen schon heute so groß (20—30%), daß die Zweckmäßigkeit des Eingriffes über allen Zweifel erhaben ist.

Je schneller die Perforation diagnostiziert und je früher danach laparotomiert wird, desto größer ist naturgemäß die Aussicht auf Heilung; bessere Chancen geben natürlich auch die Perforationen in der Rekonvaleszenz als jene auf der Höhe der Erkrankung. Bei der Aussichtslosigkeit jeder anderen Therapie soll man in jedem Falle, außer in Agonie, die Operation versuchen.

Der Streit, ob man im ersten Shok operieren oder diesen abwarten soll, ist wohl recht irrelevant, denn selbst unter den günstigsten Verhältnissen wird eine gute Stunde verstreichen, ehe an die Laparotomie geschritten werden kann.

Ob man die Bauchhöhle in der Ileocökalgegend oder median eröffnet, ist gleichgültig. Eingedenk der häufigsten Lokalisation sucht man am zweckmäßigsten vom Cökum aus das Ileum ab, dabei recht zart vorgehend, um nicht etwa den Boden noch nicht perforierter Geschwüre zu zerreißen.

Hat man die Perforation gefunden, so trachte man, sie, am besten ohne vorhergehende Exzision, nach allgemein gültigen Regeln zu vernähen. Wiederholt wurde auch die zirkuläre Resektion, zum Teil mit gutem Erfolge ausgeführt; wir würden uns aber zu derselben nur ungern entschließen, nur dann, wenn multiple Perforationen auf einer kurzen Strecke beisammen liegen oder wenn im Umkreis eines perforierten Geschwüres die Darmwand durch eine Reihe anderer Geschwüre schwer geschädigt wäre. Als Notbehelf kommt die Vorlagerung der perforierten Schlinge, die Verwendung der Perforationslücke zur Anlegung einer Ileostomie *(Escher)* in Betracht. Sie erscheint in Fällen schon vorgeschrittener Peritonitis mit starkem Meteorismus nicht unzweckmäßig. Was die Reinigung der Peritonealhöhle, Drainage derselben etc. anlangt, sei auf S. 38 verwiesen.

Der günstige Verlauf nach einer derartigen Operation kann plötzlich durch eine neue Perforation unterbrochen werden. *Cushing* hat in einem Falle dreimal nacheinander laparotomiert und den Kranken schließlich doch geheilt!

Zu peritonealen Symptomen können auch typhöse Cholezystitiden führen, welche durch Infektion auf dem Wege der Blutbahn, häufiger wohl durch direktes Einwandern der Erreger via Choledochus und Cysticus entstehen können. Diese Gallenblasenentzündungen entstehen jedoch weniger plötzlich, nicht unter Kollaps, die Schmerzen beschränken sich auf den rechten Oberbauch, häufig sind sie auch von Ikterus begleitet. Die Therapie dieser Komplikation besprechen wir an anderer Stelle.

Hier wollen wir noch eine Reihe chirurgischer Komplikationen des Typhus von seiten anderer Organe zusammenfassend erwähnen.

Es ist bekannt, daß frühzeitig nach erfolgter Infektion die Bazillen ins Blut übertreten. Demnach kann es gelegentlich auf metastatischem Wege in den verschiedensten Organen zu Entzündungen und Eiterungen kommen.

Sie treten meist erst im Rekonvaleszenzstadium in Erscheinung, auch Latentbleiben solcher Herde und Aufflackern derselben erst nach einer Reihe von Jahren kommt vor. Solange die Typhusbazillen alleinige Erreger sind, zeigen die Entzündungen meist einen leichten, manchmal ausgesprochen chronischen Verlauf. Der gebildete Eiter ist rötlichgelb, dünnflüssig. Da aber gleichzeitig mit den Typhusbazillen auch gewöhnliche Eitererreger ins Blut übergehen können, so kommt es manchmal zu sehr schweren Mischinfektionen.

Mit Vorliebe kommt es zu Metastasen im Knochenmark und Periost. Aber auch zahlreiche andere Organe können erkranken (Leber, Milz, Gallenblase, Pankreas, Nieren, Schilddrüse, Parotis, Hode, Ovar, Meningen, Pleura etc.). Symptomatologie und Therapie dieser metastatischen Affektionen mögen in den einschlägigen Kapiteln nachgelesen werden.

3. Kapitel.

Die Darmtuberkulose.

Die Tuberkulose ist eine der häufigsten Ursachen von Geschwürsbildungen im Darmtrakt.

Sie kommt in zwei Formen zur Beobachtung, als tuberkulöses Geschwür und als tumorbildende chronische Entzündung. Obwohl es Übergänge zwischen beiden Formen und Kombinationen derselben gibt, so sind doch beide klinisch und pathologisch-anatomisch so sehr verschieden, daß sie eine getrennte Besprechung verlangen.

Das tuberkulöse Darmgeschwür

entsteht wohl nur ausnahmsweise primär, zumeist durch das Verschlucken der eigenen bazillenhaltigen Sputa; sein Lieblingssitz ist das untere Ileum. Durch die verschluckten Keime werden zumeist die solitären Follikel infiziert, sie schwellen, verkäsen im Zentrum, zerfallen; das so entstandene, ursprünglich hirsekorngroße Geschwür vergrößert sich durch Einschmelzung immer neuer, in der Umgebung sich bildender Tuberkel und hat die Tendenz, sich der Fläche nach auszubreiten. Diese Ausbreitung findet fast immer in querer, fast nie in der Längsrichtung statt, so daß schmale, lange Geschwüre entstehen, die schließlich einen mehr minder geschlossenen Ring bilden.*

Nur ausnahmsweise trifft man längsgestellte, nicht selten jedoch ganz unregelmäßig gestaltete, durch das Konfluieren mehrerer entstandene Geschwüre.

Dem Tiefergreifen der Ulzeration setzt oft lange Zeit die Muskularis einen auffallenden Widerstand entgegen; ist dieser einmal überwunden, dann hindert nichts mehr den Zerfall der Darmwand und nur die große Regelmäßigkeit, mit der das Netz oder andere Nachbarorgane mit den gefährdeten Stellen verwachsen, gibt eine Erklärung dafür, daß Perforationsperitonitiden bei der so ungemein häufigen Darmtuberkulose ein sehr seltenes Ereignis sind.

Eher kommen umschriebene intraperitoneale Abszesse vor; diese können, wenn ihr Eiter gegen den erkrankten Darm Abfluß findet, symptomlos verlaufen, in seltenen Fällen führen sie zu Durchbrüchen nach außen, am ehesten in der Nabelgegend.

Das ausgebildete tuberkulöse Geschwür hat unregelmäßigen, hellroten oder lividen, weithin unterminierten Rand. Der Grund ist größten-

---

* Auch andere Darmgeschwüre, so dekubitale, luetische, embolische, bevorzugen die Ringform. Es hängt dies mit der Art und Weise der Gefäßverbreitung zusammen *(Rindfleisch)*.

teils schmierig, von zerfallendem Gewebe gebildet, in dessen Mitte noch einzelne Schleimhautreste sich finden können oder über den hinweg sich einzelne Schleimhautbrücken spannen (Fig. 67).

In der Umgebung, namentlich an dem chronisch entzündeten Peritoneum viscerale über den Geschwüren, finden sich fast regelmäßig schon makroskopisch erkennbare Tuberkelknötchen, wodurch die pathologisch-anatomische Diagnose der Geschwüre meist schon bei der Besichtigung des Darmes von außen her unschwer gestellt werden kann. Die zugehörigen mesenterialen Lymphdrüsen zeigen fast immer Schwellung und zentrale Verkäsung.

Fig. 67.

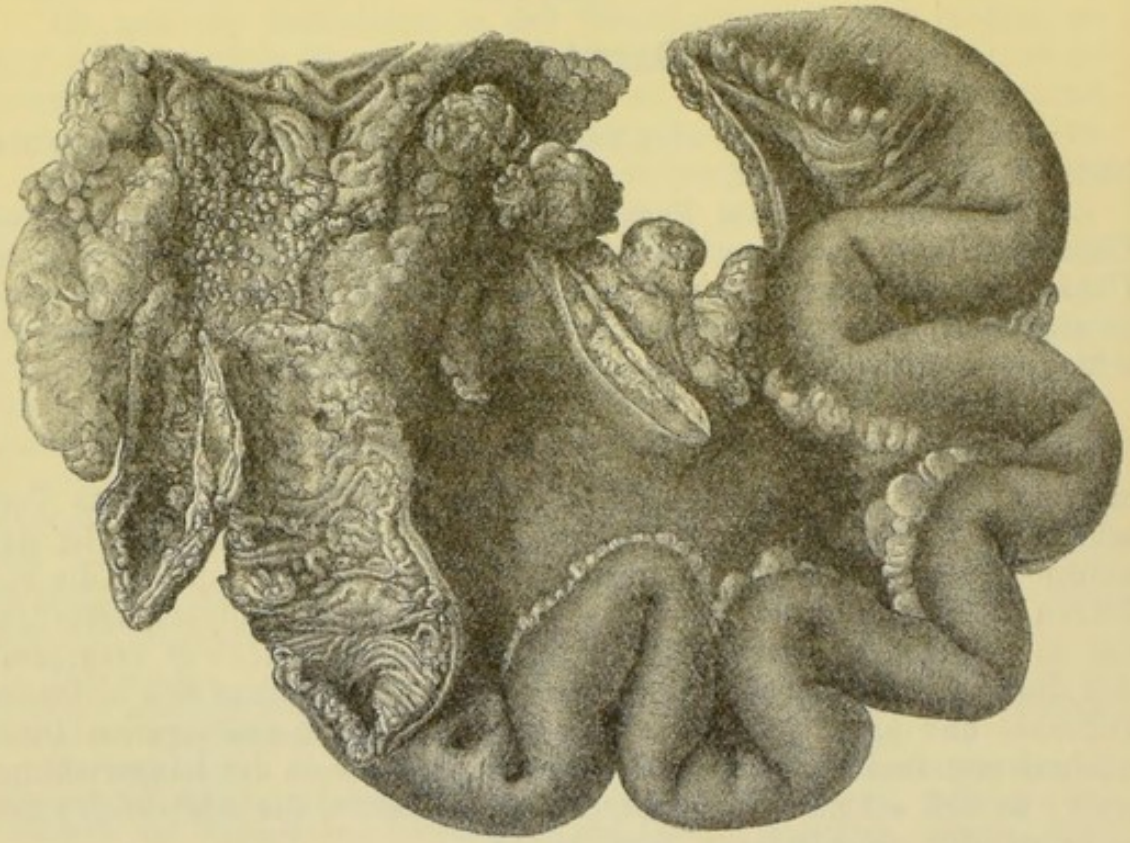

Tuberculosis coeci, primär scheinbar vom Appendix ausgegangen. Das Cökum, der Appendix und das unterste Ileum sind aufgeschnitten. Die Schleimhaut des Appendix ist in toto geschwürig zugrunde gegangen, das Cökum stellt eine große Geschwürsfläche dar, in der sich zahlreiche kleine inselförmige Schleimhautreste erhalten haben, die auf den ersten Blick wie Papillome aussehen. An der Grenze gegen das Colon ascendens spannen sich einzelne Schleimhautbrücken über den Geschwürsgrund. Die Mesenterialdrüsen, deren größte an der Gekrösewurzel aufgeschnitten ist, waren verkäst. Ihre Mitentfernung zwang zur Unterbindung des Stammes der Art. ileocolica und daher zur Resektion von 135 *cm* Dünndarm. Heilung.

Der Lieblingssitz der Geschwüre ist, wie gesagt, das untere Ileum; meist sind sie multipel, nur selten solitär; sie finden sich gelegentlich bis hinauf ins Duodenum und nach abwärts bis in den Mastdarm.

So erwähnen wir als Kuriosum folgenden Fall: Unter der Fehldiagnose „Karzinom" exstirpierten wir bei einem älteren Mann mit alter Lungentuberkulose (Kavernen) ein zirkuläres, stark stenosierendes tuberkulöses Geschwür im oberen Rektum. Der Fall kam zur Autopsie und es fand sich außer dem exstirpierten Geschwür nirgends im ganzen Darm ein zweites.

Das tuberkulöse Geschwür findet sich in jedem Alter. Bevorzugt sind jüngere Leute unter 30 Jahren mit ausgesprochen phthisischem Habitus und positivem Lungenbefund.

Die frühere Anschauung, die Darmtuberkulose stelle einen Krankheitsprozeß ohne Heilungstendenz mit stets infauster Prognose dar, ist heute als irrig aufgegeben.

Eine infauste Prognose geben nur die ganz diffusen Formen bei schwerer, vorgeschrittener Lungentuberkulose; diese entbehren allerdings jeder Heilungstendenz und beanspruchen kein chirurgisches Interesse.

Alle anderen Formen hingegen haben Heilungstendenz, die sich durch oft schon sehr frühzeitig einsetzende Narbenschrumpfung dokumentiert. Die narbige Schrumpfung der mehr minder zirkulären Ge-

Fig. 68.

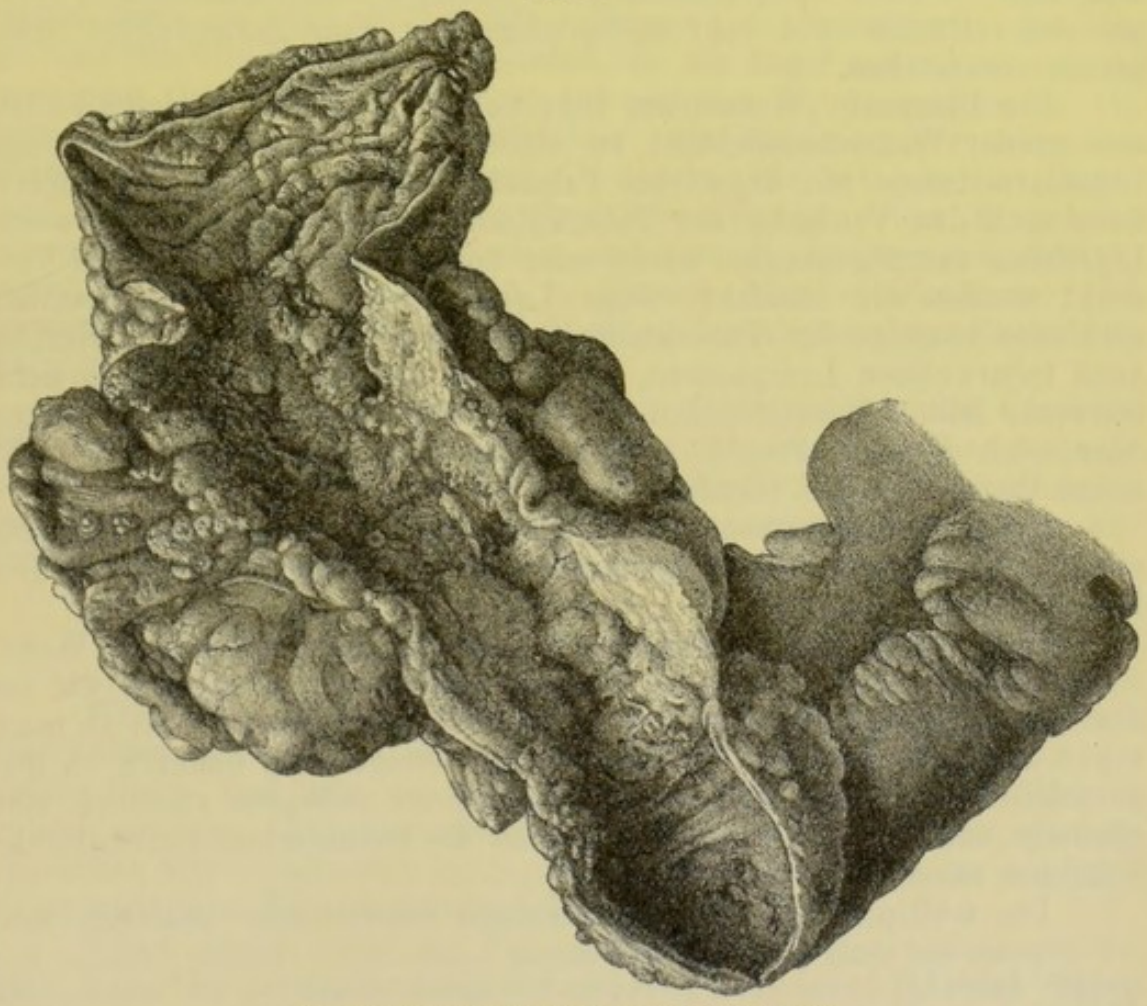

Tuberculosis coeci; Tuberkel am unteren Ileum.

schwüre erzeugt, oft noch lange vor der völligen Vernarbung, Stenose und diese ist es, welche das Leiden zu einem chirurgischen macht*; stärkere Blutungen, die zu einem Eingreifen auffordern würden, kommen kaum vor, die Seltenheit einer Perforation haben wir schon hervorgehoben.

Wie rasch es zur Narbenschrumpfung kommen kann, mag folgender Fall lehren: Wir operierten eine 30jährige Frau mit den Zeichen schwerer Dünndarmstriktur und fanden vier hochgradig geschrumpfte tuberkulöse Geschwüre mit florider

* Floride Darmtuberkulose ohne Stenosensymptome weisen wir interner Behandlung zu.

Tuberkeleruption in ihrer Umgebung. Zwei Anastomosen schafften freie Darmpassage.

Nach vorübergehendem Wohlbefinden und rascher Gewichtszunahme traten schon nach mehreren Wochen wieder Stenosensymptome auf, die sich so steigerten, daß $7^1/_2$ Monate nach der ersten Laparotomie neuerlich laparotomiert werden mußte. Zu unserer Überraschung fanden sich an dem Dünndarmabschnitt oberhalb der höheren Anastomose, der bei der ersten Operation noch völlig gesund ausgesehen hatte, vier neue, schon hochgradig geschrumpfte, tuberkulöse Geschwüre, von denen mehrere den Darm auf Federkieldicke strikturiert hatten, so daß zwei neue Anastomosen hinzugefügt werden mußten.

Die Dünndarmstenose, bedingt durch Vernarbung tuberkulöser Geschwüre, ist ein sehr häufiges Ereignis; wir bekommen viele solche, aber lange nicht alle derartigen Fälle zu Gesicht, denn, wie an anderer Stelle ausgeführt werden wird, können geringgradige Dünndarmstenosen symptomlos verlaufen und sehr hochgradige nur ganz geringfügige Symptome verursachen.

Die Diagnose „Stenose auf tuberkulöser Basis" ist in vielen Fällen mit großer Wahrscheinlichkeit zu stellen; jede langsam entstandene Dünndarmstenose mit negativem Palpationsbefund bei jüngeren Individuen muß den Verdacht auf Tuberkulose erwecken, namentlich wenn Diarrhöen voraufgegangen waren oder noch bestehen; in diesem Verdacht werden wir bestärkt, wenn Lungenveränderungen nachweisbar sind oder sonstige für Tuberkulose verwertbare Befunde (z. B. Narben nach tuberkulösen Lymphomen, ausgeheilte fungöse Erkrankungen usf.). Schwerer läßt sich entscheiden, ob wir es mit einem schon ausgeheilten oder noch floriden Prozeß zu tun haben, doch beeinflußt dies nicht unser therapeutisches Handeln.

Neben Stenosensymptomen fortbestehende Diarrhöen sprechen für einen noch floriden Prozeß, Nachweis der Tuberkelbazillen in den Dejekten beweist ihn.

Sind wir so weit, daß wir mit größerer oder geringerer Wahrscheinlichkeit eine tuberkulöse Stenose annehmen, so müssen wir bei der notorischen Multiplizität tuberkulöser Darmgeschwüre stets an multiple Stenose denken; wir haben solche einige Male dadurch zu diagnostizieren vermocht, daß wir gleichzeitig an mehreren räumlich voneinander entfernten Stellen im Bereiche des Dünndarmes Darmsteifung auftreten sahen.

Die multiplen tuberkulösen Stenosen können sehr zahlreich sein.

Strehl hat einen Fall mit 15 Stenosen beschrieben, *Fraenkel*, *König*, *Hofmeister* haben je 10 Stenosen gefunden. Wir haben einmal 15, ein anderes Mal 10 Stenosen angetroffen. Vier, fünf trifft man nicht selten.

Sie können auf eine relativ kurze Strecke zusammengedrängt sein, ein anderes Mal liegen sie wieder weit auseinander.

So haben wir in dem Fall mit den 15 Stenosen mit zwei Anastomosen das Auslangen gefunden, da die Verengerungen in zwei Gruppen angeordnet waren. In dem anderen Falle lag die erste Stenose 25 *cm* von der Plica duodenojejunalis entfernt, die zehnte im untersten Ileum und es mußten vier Anastomosen hergestellt werden.

Wie schon das gewöhnliche Aussehen der tuberkulösen Darmgeschwüre erwarten läßt, sind die Stenosen zumeist so schmal, daß der Darm wie mit einem Band abgeschnürt erscheint; seltener sind sie röhrenförmig; der Darm ober den Stenosen kann schiefergraue Pigmentierung zeigen; bei den multiplen Stenosen kann, wenn sie nahe

beisammen liegen, die ganze von den Stenosen eingenommene Partie oberhalb der tiefsten Stenose Dilatation und Hypertrophie zeigen, so daß das Darmstück zwischen je zwei Stenosen aufgebläht ist und die ganze Darmpartie an eine Kette von Knackwürsten erinnert. Liegen die Stenosen jedoch weiter auseinander, so können sich mitten zwischen ihnen Partien nicht dilatierten und nicht hypertrophischen Darmes finden, was weiter nicht wundernimmt. Nimmt doch z. B. bei einer Stenose an der Valvula Bauhini die Dilatation und Hypertrophie nach aufwärts so ab, daß man das hohe Jejunum vollkommen leer, das unterste Ileum stark aufgetrieben findet.

Die Therapie des tuberkulösen Darmgeschwüres, sobald es einmal zu einer nennenswerten Stenose geführt hat, kann nur eine operative sein; sie hat, wie bei jeder Stenose, in Beseitigung oder Umgehung des Hindernisses zu bestehen. In der Regel kommt es wohl auf eine oder (bei multipler Stenose) auf mehrere Enteroanastomosen hinaus, die Beseitigung des Hindernisses, die Resektion der erkrankten Darmpartie, ist nur ausnahmsweise indiziert. Sie hat, als der größere und gefährlichere Eingriff, nur dann Berechtigung, wenn es sich um einen noch floriden Prozeß handelt und man die Überzeugung gewinnt, wirklich alles Kranke entfernen zu können. Man unterlasse nie, den ganzen Darm abzusuchen, um nicht einen fernab liegenden Krankheitsherd zu übersehen.

Unter Umständen kann auch eine selbst ausgedehnte Resektion technisch einfacher sein als die Anlegung mehrerer Enteroanastomosen. So war es wohl in dem vielzitierten Fall *Koeberles*, der als seinerzeit ausgedehnteste Darmresektion berechtigtes Aufsehen erregte. Er entfernte mit gutem Erfolg 205 *cm* Dünndarm mit 4 Stenosen.

Die tumorbildende Darmtuberkulose.

Wir haben hervorgehoben, daß das bisher besprochene einfache tuberkulöse Geschwür in erster Linie den Dünndarm, mit Vorliebe das untere Ileum und nur ganz ausnahmsweise den Dickdarm befällt; es gehört mit zum Charakteristischen der Dünndarmtuberkulose, daß sie, abgesehen von gelegentlich tastbaren Drüsenintumeszenzen, in der Regel einen negativen Palpationsbefund bietet.

Neben dieser Form der Tuberkulose gibt es eine andere, die wir nach ihrem hervorstechendsten Symptom als tumorbildende Darmtuberkulose bezeichnen können.

Es kommt bei derselben durch Verdickung der Darmwand zur Bildung harter, obturierender Tumoren, die in ihrem klinischen Verlauf mit den malignen Neoplasmen die größte Ähnlichkeit haben können.

Die in Rede stehende Form bevorzugt so sehr das Cökum und das sich ihm unmittelbar anschließende Ileum, daß wir von ihr auch schlechtweg als vom tuberkulösen Ileocökaltumor zu sprechen gewohnt sind.

Durante und *Billroth* haben zuerst diese Erkrankungsform gebührend herausgehoben; seither ist das Bild wohl jedem Chirurgen geläufig geworden.

Im Gegensatz zu der außerordentlich häufig disseminierten Dünndarmtuberkulose ist der tuberkulöse Ileocökaltumor häufiger eine soli-

täre Erkrankung; seltener ist die Kombination mit verstreuten Dünndarmgeschwüren. Er hält sich an keine bestimmte Altersgrenze, wurde aber am häufigsten zwischen dem 20. und 40. Lebensjahr gesehen.

Conrath hat pathologisch-anatomisch zwei Formen aufgestellt, die subseröse und die mukös-submuköse. Bei der ersten, häufiger vorkommenden Form geht nach *Conrath* die Erkrankung von der Serosa aus und diese ist wieder auf primäre Erkrankung der Lymphdrüsen in der Regio ileocoecalis zurückzuführen, welche tatsächlich bei Kindern auch ohne jede nachweisbare Darmerkrankung häufig geschwollen und verkäst gefunden werden. Von der Serosa greift die Tuberkelbildung auf die Subserosa über; sie wird von einer mächtigen Bindegewebsentwicklung begleitet, welche eben zur Entstehung des palpablen Tumors führt. Die Muskularis wird bei dieser Form erst spät durchbrochen und noch sehr viel später kommt es zur Ulzeration der Schleimhaut.

Bei der mukös-submukösen Form *Conraths* hingegen ist das Primäre ein tuberkulöses Schleimhautgeschwür, an das sich die mit Schwielenbildung einhergehende Erkrankung der Submukosa und weiterhin auch der übrigen Darmschichten anschließt.

Die Schwartenbildung bei der Ileocökaltuberkulose ist so stark, so sehr in die Augen springend, daß *Kundrat* bei *Billroths* erstem Falle die Frage aufgeworfen und offen gelassen hat, was denn das Primäre sei, die Schwielenbildung oder die Tuberkulose.

In vielen Fällen handelt es sich gewiß nur um eine sekundäre tuberkulöse Infektion *(J. Richter)*, auf dem Boden einer schon vorher bestehenden chronischen, ulzerierenden, nicht spezifischen Entzündung des Cökum, die mit Schwielenbildung einhergeht. Eine solche, namentlich durch Fremdkörperdekubitus entstandene, zu Ulzeration, Schwielenbildung und Stenose führende Typhlitis ist uns wohl bekannt (S. 232); sie kommt gar nicht so selten vor und liefert klinisch dasselbe Bild wie der sog. tuberkulöse Ileocökaltumor, unterscheidet sich auch pathologisch-anatomisch von dem letzteren nur dadurch, daß man eben nichts von Tuberkulose nachzuweisen vermag. Viele Fälle sind also offenbar nichts anderes als solche chronische Typhlitiden, bei denen einzelne tuberkulöse Veränderungen einen rein akzidentellen Befund darstellen, der mit dem Wesen des Prozesses in keinem direkten Zusammenhang steht, sondern nur eine Komplikation bildet.

Für einzelne Fälle mag auch die Erklärung *E. Fraenkels* zu Recht bestehen, der die auffallende Schwielenbildung auf eine Mischinfektion zurückführt; eine solche kann im Dickdarm bei dessen Bakterienreichtum besonders leicht zustande kommen.

Dafür ließe sich die Tatsache verwerten, daß man die tumorbildende Tuberkulose höher oben im Dünndarm nicht oder höchstens als größte Rarität findet, während sie, wenn auch sehr selten, außer im Ileocökum auch an anderen Stellen des Dickdarmes vorkommt; wir haben sie je einmal am Querkolon und am S romanum getroffen.

Die Erkrankung entwickelt sich meistens schleichend unter dem Bilde der chronischen Darmstenose (siehe diese); nicht allzu selten begegnet man der Angabe, es seien ein oder einige akute Anfälle vorausgegangen, die als Blinddarmentzündung gedeutet wurden.*

Allmählich entwickelt sich dann in der Ileocökalgegend ein harter, höckeriger, taubenei- bis über mannsfaustgroßer, auf Druck mehr minder unempfindlicher Tumor, den gelegentlich der Kranke selbst oder ein Arzt entdeckt. Er ist anfangs gut beweglich, wird früher oder später, manchmal sehr frühzeitig, durch Übergreifen der Entzündung auf die hintere oder vordere Bauchwand fixiert und zeigt klinisch in allen seinen Symptomen so große Übereinstimmung mit den malignen Tumoren (auch mit der Aktinomykose, der perityphlitischen Schwiele), daß die Differentialdiagnose auf die allergrößten Schwierigkeiten stößt. Gerade das Cökumkarzinom kommt auch nicht so selten bei

---

* In solchen Fällen mag eine rezidivierende Appendizitis den Boden für die Tuberkulose vorbereitet haben.

jüngeren, die Tuberkulose auch bei alten Individuen vor; der Wechsel von Verstopfung und Diarrhöe, von manchen als charakteristisch für die Tuberkulose hingestellt, findet sich auch, obwohl seltener, beim Karzinom und anderen hier differentialdiagnostisch in Betracht kommenden Erkrankungen (Aktinomykose, Syphilis, Schwielenbildung bei im Cökum liegen gebliebenen Fremdkörpern [Dekubitalgeschwür]). Kurzum, die Schwierigkeiten der Differentialdiagnose können so große sein, daß sie manchmal erst durch sorgfältige mikroskopische Untersuchung der exstirpierten Geschwulst zu überwinden sind. Leichter wird freilich die Diagnose, wenn man gleichzeitig bestehende oder ausgeheilte tuberkulöse Erkrankungen anderer Organe nachzuweisen vermag, obwohl man nicht vergessen darf, daß Tuberkulose und Karzinom sich keineswegs ausschließen.

Auch das Auftreten kalter Abszesse neben dem Tumor bei verschleppten Fällen, späterhin das Auftreten charakteristischer Fisteln in der Haut der Ileocökalgegend können die Schwierigkeiten der Diagnose herabsetzen.

Zu völliger Obturation kommt es bei der Tuberkulose im Gegensatz zum Karzinom nur sehr selten.

Fistulöser Durchbruch in andere Organe (Darm, Blase, Genitalien etc.) wird beobachtet; Auftreten von Fieber deutet auf Komplikationen hin (phlegmonöse Abszesse, Aufflackern von Lungentuberkulose etc.).

Während die tuberkulösen Ileocökaltumoren so gut wie niemals spontan, d. h. auf interne Medikation zur Ausheilung kommen, sondern mit allen ihren Folgen das Leben enorm bedrohen, bieten sie der operativen Chirurgie ein außerordentlich dankbares Arbeitsfeld.

Wir sehen nach unseren Operationen, auch nach den palliativen, scheinbar schon verlorene Kranke sich in überraschend kurzer Zeit wieder erholen, ja, schon nachgewiesene Lungentuberkulose kann zum Stillstand kommen, ähnlich wie wir dies bei den wegen vorgeschrittenem Fungus Amputierten sehen.

Es stehen uns mehrere Operationen zur Verfügung, die alle ihre Indikationen und Kontraindikationen haben.

Der radikalste, allerdings auch der schwierigste und gefährlichste Eingriff ist die einzeitige Resektion des Ileocökum (S. 197). Sie ist am Platze, wenn es sich um gut bewegliche Tumoren bei Kranken in einem noch befriedigenden Allgemeinzustand handelt, also in allen Fällen, die rechtzeitig zur Operation kommen.

Gleichzeitig bestehende Tuberkulose in höheren Dünndarmabschnitten gilt natürlich als Kontraindikation, hingegen wird man sich bei der Tuberkulose im Gegensatz zum Karzinom noch eher zur Resektion entschließen, wenn man auch sieht, daß man vielleicht einzelne erkrankte Lymphdrüsen zurücklassen muß. Der zweizeitigen Resektion können wir beim Cökum nicht das Wort reden; hier, wo der Darminhalt noch flüssig ist, sind die Gefahren der einzeitigen Resektion zu gering, als daß wir die sonstigen Übelstände mehrzeitigen Vorgehens dafür in Kauf nehmen möchten.

Ist der Tumor mit der Umgebung stärker verwachsen oder gar unbeweglich geworden, dann tritt die totale Darmausschaltung in ihre Rechte. Gerade hier, beim tuberkulösen Ileocökaltumor, hat sie ihr Hauptanwendungsgebiet, feiert sie ihre Triumphe.

Sie behebt die Stenosensymptome, schafft günstige Bedingungen für die Ausheilung, da nun der Darminhalt nicht mehr beständig die kranke, exulzerierte Darmpartie berieselt. andrerseits die Entzündungsprodukte auf kürzestem Wege nach außen abfließen können. Auch versetzt sie uns in die Lage, die kranke Darmpartie durchzuspülen und in sie eventuell Medikamente einzubringen, denen wir eine spezifische Wirkung auf den tuberkulösen Prozeß zuschreiben (Jodoformemulsion).

So sehen wir tatsächlich in vielen Fällen einen raschen Rückgang der entzündlichen Tumoren, früher ganz unbewegliche und daher inoperable werden beweglich und können in einem zweiten Akte leicht entfernt werden, vorhandene Fisteln können sich schließen, ja die Ausheilung des Prozesses kann eine so vollständige sein, daß an dem ausgeschalteten Darmstück, wenn man es einige Monate nachher exstirpiert, nichts mehr von Tuberkulose nachgewiesen werden kann, obwohl z. B. vorher typische tuberkulöse Fisteln bestanden.

Erscheint bei zu sehr herabgekommenen Kranken auch die totale Darmausschaltung als zu schwerer Eingriff oder bestehen andere Kontraindikationen gegen die Resektion sowohl als die totale Ausschaltung, z. B. Peritonealtuberkulose, offene Geschwüre im oberen Dünndarm u. dgl., dann bleibt uns die Enteroanastomose (Ileokolostomie, S. 191) übrig, um den Kranken wenigstens den Qualen der Stenose zu entreißen. Nicht selten erlebt man aber selbst in diesen traurigen Fällen noch wesentliche Besserungen, ja selbst eine Rückbildung des Tumors, ein weiterer Beweis dafür, daß die Darmtuberkulose keineswegs jenes unheilbare Leiden ist, für das es noch vor nicht langer Zeit gegolten.

Die Anlegung eines Kunstafters ober dem Hindernis (Ileostomie) kommt höchstens als Notoperation in den seltenen Fällen in Betracht, in denen sich die Stenose zum kompletten Darmverschluß gesteigert hat.

4. Kapitel.

Die Darmaktinomykose.

Unter 421 Fällen von Aktinomykose, welche *Illich* gesammelt hat, betrafen 218 den Kopf und Hals, 85 den Bauch, 58 die Lunge.

Der Bauch rangiert also unter den Lieblingssitzen der Aktinomykose an zweiter Stelle.

Nach unseren heutigen Ansichten über die Entstehung und Verbreitung der Bauchaktinomykose erfolgt die Erkrankung durch das Verschlucken pilzhaltigen Materiales. Bei intakter Darmwand kann dasselbe ohne Schaden den ganzen Darm passieren, ohne Läsion der Schleimhaut ist eine Infektion nicht denkbar.

In der überwiegenden Mehrzahl der Fälle scheint nun, wie bei der vom Digestionstrakt ausgehenden Aktinomykose des Kopfes und Halses, auch beim Darm die Infektion durch die kleinen, mit Widerhaken versehenen, so häufig pilzbesetzten Gerstengrannen zu erfolgen, die sich in die Schleimhaut einbohren und so traumatische Läsion und Infektion gleichzeitig vermitteln.

Diese Grannen werden von Leuten, die die Gewohnheit haben, an Getreideähren zu kauen, oder auch ganz zufällig verschluckt; andere pilzbesetzte Fremdkörper (Holzsplitter u. dgl.) können natürlich in gleicher Weise wirken und tatsächlich hat man oftmals Grannen und Fremdkörper in den Erweichungsherden bei Bauchaktinomykose nachgewiesen.

Die Übertragung von strahlenpilzkranken Tieren auf den Menschen scheint sehr selten zu sein; immerhin ist eine Infektion durch Verschlucken pilzhaltigen Materiales auch dann denkbar, wenn es weich, nicht verletzend ist, vorausgesetzt, daß die Pilze Schleimhautläsionen antreffen.

So entstand die Erkrankung in einem von *Hochenegg* beschriebenen Fall der Klinik *Albert* — einer der ersten Beobachtungen von Bauchaktinomykose — im Anschluß an ein stumpfes Trauma der Ileocökalgegend bei einem Hufschmied, der während der Arbeit einen Stoß mit einem schweren Schmiedehammer erlitten hatte.

Da die Landbevölkerung mit infektiösem Material ungleich mehr in Berührung kommt als der Städter, so ist begreiflich, daß sie die meisten Krankheitsfälle liefert. Auffällig ist, daß sich in manchen Jahren die Beobachtungen von Aktinomykose häufen, in anderen Jahren wieder große Raritäten sind. Es hängt das wohl davon ab, daß der Aktinomyzes draußen auf den Getreidefeldern in der Witterung mancher Jahre besonders günstige Wachstumsbedingungen findet.

An der Schleimhaut selbst hält sich der Krankheitserreger nur selten auf. Zur Zeit, da die Erkrankung klinisch in Erscheinung tritt, ist gewöhnlich irgend eine Läsion der Schleimhaut nicht mehr nachweisbar, ja es kann die Erkrankung auch schon die übrigen Darmschichten spurlos verlassen haben und sich fern von der Eingangspforte zeigen.

Unter jenen Fällen, in denen die Eingangspforte bei der Operation oder Autopsie überhaupt noch nachweisbar war, wurde sie am häufigsten in der Ileocökalgegend (Cökum, Ileum, Appendix) angetroffen.

Wie überall, so zeichnet sich die Aktinomykose auch im Bereiche des Darmes und Bauches durch völlige Mißachtung anatomischer Grenzen aus. Der Prozeß gilt daher mit Recht für weit aggressiver als der tuberkulöse und steht in dieser Beziehung dem malignen Neoplasma näher. Alles, was in den Weg kommt, wird durchwandert und so sehen wir bei vorgeschrittenen Fällen die grauenhaftesten Zerstörungen. Man findet dann weithin verzweigte Höhlen im retroperitonealen Raum, die selbst die Wirbelsäule bloßlegen, um alle Nachbarorgane in der regellosesten Weise sich ausbreiten und überallhin durch die Bauchwandungen Fisteln entsenden.

Kehren wir aber zu dem Frühstadium der Erkrankung zurück: Die Krankheitserreger haben die Schleimhaut passiert, sie breiten sich in den übrigen Darmschichten aus. Bekanntlich regt der Aktinomyzes eine chronische Entzündung an, bei der im Gegensatz zu anderen Entzündungen die Proliferation der zelligen Elemente die Exsudation und den Gewebszerfall weit überwiegt; eine mächtige Schichte von Granulations- und Bindegewebe sowie von zelliger Infiltration umgibt die kleinen Pilzkolonien.

So kommt es ganz schleichend zur Bildung von harten Tumoren; da nun die Aktinomykose erfahrungsgemäß niemals zur Darmstenose führt (außer bei den vorgeschrittenen Fällen durch Kompression des Darmes seitens der Schwielen), so werden in diesem Stadium die Kranken ihrer Erkrankung meistens noch nicht gewahr. Bewegliche aktinomykotische Darmtumoren („Aktinomykome"), die natürlich klinisch die größte Ähnlichkeit mit dem Karzinom und der tumorbildenden Tuberkulose hatten, wurden daher nur in einigen ganz raren Fällen gefunden und exstirpiert *(Borelius, Brabec, Hofmeister)*.

Sehr bald greift der Prozeß in rücksichtsloser Weise auf die Nachbarschaft über. Durch adhäsive Peritonitis werden die benachbarten Därme herangezogen, der Prozeß breitet sich im retroperitonealen Gewebe (Psoaskontraktur!), in den Bauchdecken aus, setzt enorme, brettharte Schwielen und Schwarten, die durch ihre Schmerzlosigkeit auffallen und in deren Mitte sich meist nur kleine Erweichungsherde, seltener (außer bei den hier häufigen Mischinfektionen) größere Abszesse bilden; die Haut über den ihr immer näher rückenden Erweichungsherden wird fixiert, sie wird blaurot, verdünnt sich immer mehr und schließlich brechen da und dort, in der Nabelgegend, in der Leistenbeuge, in den Lenden usf. Fisteln auf, welche spärliche Mengen eines dünnen Eiters entleeren, der in den typischen Fällen die charakteristischen weißen oder graugelben Körner (Pilzdrusen) beigemengt sind. In den typischen Fällen zeichnen sich die aus den Fisteln herauswuchernden Granulationen durch ihre hellrote Farbe aus und auch dadurch, daß sie besonders leicht bluten.

Sowie nach außen können natürlich auch Durchbrüche in Nachbarorgane (äußerst selten in die freie Bauchhöhle) erfolgen: in andere Darmschlingen (Entstehung von Kotfisteln!), ins Genitale, in die Blase. So hat *Eug. Bamberger* durch den Nachweis der Pilzdrusen im Harn eine in die Blase durchgebrochene Aktinomykose zu diagnostizieren vermocht.

Es bildet sich eine ausgesprochene Kachexie aus, die lange dauernde Eiterung führt zur Amyloidose und der Tod ist die unaufhaltsame Folge. Durch Einbrechen der zerfallenden Granulationsmassen in Venen kann er wesentlich beschleunigt werden; Einbrechen in Pfortaderäste ruft Metastasierung in der Leber hervor, es kann aber auch zu einer Generalisation des Prozesses, der nun kein Gewebe, kein Organ verschont, unter dem Bilde der Pyämie kommen.

Eine Metastasierung auf dem Wege der Lymphbahn wurde bei der Aktinomykose bislang nicht beobachtet; Drüsenschwellungen sind auf Mischinfektionen zu beziehen. Letztere sind gerade bei der Bauchaktinomykose aus leicht begreiflichen Gründen ungemein häufig und ändern das eben skizzierte Bild manchmal nicht unbeträchtlich. So kann die Erkrankung durch eine akute Abszedierung unter Fieber und lokalem Schmerz manifest werden und eine perityphlitische Attacke vortäuschen; erst die Inzision oder gar erst der weitere Verlauf können Aufklärung bringen.

Seltener als das skizzierte düstere Bild sind schärfer umschriebene Infiltrate in den Bauchdecken, namentlich um den Nabel, welche in einem gewissen Stadium Bauchdeckendesmoiden außerordentlich gleichen, auch bei der Operation keinen Zusammenhang mehr mit dem Darm erkennen lassen. Dies wird so gedeutet, daß das tiefe, dem Darm ehemals anliegende Infiltrat zur Zeit der Beobachtung bereits zurückgegangen ist. Diese Infiltrate zeigen später Tendenz zum Durchbruch, Verwachsung und Rötung der Haut und verraten damit ihren wahren Charakter.

Die exakte Diagnose der Bauchaktinomykose kann unüberwindliche Schwierigkeiten bieten. In den Fällen umschriebener Darmtumoren (Aktinomykome) ist sie schlechterdings unmöglich. Aber auch in jenen Fällen, bei denen schon zahlreiche, chronisch entstandene Fisteln inmitten eines mächtigen Infiltrates den Gedanken an Aktinomykose wachrufen, glaube man nicht, daß die Untersuchung des Eiters die Diagnose leicht zu sichern vermag. Der mikroskopische Nachweis der charakteristischen Pilzdrusen hebt allerdings jeden Zweifel auf, aber die Suche nach solchen kann wochen- und monatelang resultatlos verlaufen. Man denke nur an die Regelmäßigkeit der Mischinfektionen in dieser Gegend!

Liefert die Eiteruntersuchung keinen positiven Befund, so hat sich die Differentialdiagnose bei den fistelnden Fällen zwischen Darmtuberkulose, Aktinomykose und allenfalls Lues zu bewegen; bei Infiltraten in den Bauchdecken kommen differentialdiagnostisch Bauchdeckengeschwülste und Bauchdeckenphlegmonen in Betracht; retroperitoneale Schwielen können außer auf Aktinomykose auf Appendizitis, Erkrankung retroperitonealer Drüsen, des Darmbeines, der Wirbelsäule, gelegentlich auf Nierenprozesse bezogen werden.

Diese wenigen Andeutungen mögen die Schwierigkeiten der Diagnose illustrieren. Da heißt es: man vergesse nie auf die Aktinomykose, aber im allgemeinen kann man sagen, man vermutet sie öfters, als man sie beweisen kann und manchmal ist sie da, ohne daß man sie vermutet.

Die Therapie kann bei der Bauchaktinomykose nur eine operative sein. Bei isolierten aktinomykotischen Darmtumoren, die noch gut beweglich sind, ist die Resektion am Platze; ihr Verwechseln mit malignen Tumoren oder mit Tuberkulose ist folglich belanglos.

Die großen Schwielen sollen bei der Aktinomykose gespalten werden; ihre Exstirpation ist technisch undurchführbar (außer bei Bauchdeckeninfiltraten), übrigens auch überflüssig; die gründliche Spaltung der unter dem Messer knirschenden Schwielen, die Spaltung aller Fisteln, das Auskratzen der Erweichungsherde und Auslegen der Wunden mit Jodoformgaze, die wir in Sublimat tränken, oder mit dem von uns seinerzeit empfohlenen sublimatgetränkten Kieselgur, genügt in der Regel, den Prozeß zur Ausheilung zu bringen. Es ist überraschend, wie schnell nach der breiten Spaltung die Schwarten sich zurückbilden. Zurückbleibende Fisteln müssen neuerdings gespalten werden.

Außer der Entleerung des Eiters und dem Kontakt mit der Jodoformgaze ist wohl auch der Luftzutritt ein den Aktinomyzes schwer schädigender, also heilsamer Faktor *(v. Mikulicz)*.

Neben den unumgänglichen chirurgischen Maßnahmen empfiehlt sich die Verabreichung von 3—5 *g* Jodkali pro die intern.

Zum Schlusse sei noch erwähnt, daß Aktinomykose im Bereiche des Bauches auch ohne Vermittlung des Darmes auftreten kann. So kommt es vor, daß aktinomykotische, vom Oberkiefer oder Rachen, eventuell auch von Lunge und Pleura ausgehende Abszesse längs der Wirbelsäule sich bis in den Bauchraum senken; Lungen- und Pleuraaktinomykose kann durch das Zwerchfell hindurch greifen und den Bauchraum, die Leber oder Milz befallen. Schließlich können bei Einbruch jeder beliebig lokalisierten Aktinomykose in die Blutbahn embolische Herde im Darm und jedem anderen Organe entstehen.

5. Kapitel.

Sonstige entzündliche und geschwürige Darmprozesse.

Im Dünndarm sowohl als im Dickdarm kommen **syphilitische** Geschwüre vor, ebenso bei kongenitaler wie im Tertiärstadium der erworbenen Lues. Man wird an Syphilis denken, wenn auch andere Zeichen von ihr aufzufinden sind. Durch Vernarbung der fast stets multiplen Geschwüre kommt es zur Bildung multipler Stenosen. Man hat bis zu 30 beobachtet.

Als Folge **embolischen Verschlusses** der kleinen, in der Darmwand selbst befindlichen Arterienverzweigungen (bei Atherom der Aorta, endokarditischen Prozessen), ferner bei Endarteriitis obliterans dieser kleinsten Arterien kommt es durch Nekrose im Bereiche des verlegten Gefäßbezirkes zu Ausbildung kleiner, runder, manchmal multipler Geschwüre („Ulcus simplex"; „embolisch-thrombotisches Geschwür").

Ihre Größe und Tiefe hängt von der Größe des verstopften Gefäßes ab; die ursächliche Gefäßerkrankung ist auch Schuld an der außerordentlich mangelhaften Heilungstendenz; wiederholt rezidivierende, meist kleine, selten schwerere Blutungen lassen den Gedanken an Karzinom aufkommen, um so mehr, als es sich zumeist um ältere Leute handelt. Die Verwechslung mit Karzinom liegt noch näher in jenen Fällen, in denen sich harte, entzündliche Infiltrate in der Nachbarschaft des Geschwüres ausbilden. Perforationsperitonitis, bedingt durch diese Art von Geschwüren, gehört zu den Raritäten.

Auf die hohe Bedeutung der **Dehnungsgeschwüre** hat *Kocher* hingewiesen. In dem überdehnten Darm oberhalb einer schweren Darmstenose oder einem Darmverschluß kommt es zu venösen Stasen, zu Suffusionen; an diesen Stellen geht das Epithel zugrunde und von dem gestauten Darminhalt aus kommt es zu Bakterieninvasion in die Darmwand; umschriebene Ulzerationen und Nekrose eventuell der ganzen Darmwand sind die Folge, so daß nicht so selten solche Kranke an einer Perforation zugrunde gehen, die fern von dem Ort des Darmverschlusses zustande kam. Diese Schleimhautgeschwüre kommen an allen Stellen des Darmtraktes zur Beobachtung und sind auf die kolossale Überdehnung, nicht etwa auf Dekubitus durch harte Kotmassen zurückzuführen. Bei Dickdarmhindernissen, auch bei ganz tiefsitzenden, finden sie sich mit besonderer Vorliebe am Cökum als dem muskelschwächsten und daher am stärksten überdehnten Dickdarmabschnitt. Bei Dünndarmhindernissen werden sie auch beobachtet, doch ungleich seltener als im Dickdarm.

Geschwüre, welche durch Druck entstehen, bezeichnen wir als **Dekubitalgeschwüre,** jene, die durch den Druck eingedickter stagnierender Kotmassen verschuldet werden, speziell als Sterkoralgeschwüre. Sie finden sich naturgemäß vorwiegend im Dickdarm, dort, wo in erster Linie Kotstauung auftritt. Also vor allem am S romanum, an der Flexura coli dextra und sinistra und, wie wir noch hören werden, im Rektum. Durch den Druck kommt es ursprünglich nur zu Nekrose der oberflächlichen Schleimhautpartien, hinzutretende Infektionen bedingen jedoch submuköse und auch tiefergreifende phlegmonöse Eiterungen.

Am S romanum kann so unter ähnlich stürmischen Symptomen und ähnlichem klinischen Verlauf wie bei der Appendizitis eine akute Entzündung mit Ausbildung eines palpablen entzündlichen Tumors sich abspielen (Sigmoiditis).

Zur Entstehung submuköser, zirkumskripter Dickdarmentzündungen, die unter dem skizzierten Bilde mit manchmal recht schweren Symptomen ver-

laufen, kann es auch ohne voraufgehende Koprostase kommen. Allem Anschein nach kommt es nicht so sehr auf die Kotstagnation, sondern auf die Qualität des Kotes bzw. dessen pathogenen Inhalt an *(Pal)*.

Auf die Rolle, welche durch kleine Kotsteine bedingte Dekubitalgeschwüre in der Ätiologie der Appendizitis spielen, kommen wir noch zurück.

Dekubitalgeschwüre können natürlich auch durch die Einwirkung von verschluckten Fremdkörpern, von Gallensteinen, echten Darmsteinen, liegen bleibenden Murphyknöpfen entstehen.

Namentlich am Cökum kann durch Ulzeration, die bis in die Submukosa reicht, durch mächtige entzündliche Infiltration, Schwielenbildung und Stenosierung ein Bild entstehen, das dem sogenannten tuberkulösen Ileocökaltumor klinisch vollkommen gleicht. Auf die Beziehungen derartiger Fremdkörpertumoren zur Tuberkulose haben wir schon oben (S. 224) hingewiesen. Ab und zu findet man noch innerhalb der erkrankten Darmpartie den schuldtragenden Fremdkörper (Fig. 69, 70).

Von hohem Interesse für den Chirurgen sind jene Schleimhautulzerationen und die ihnen zu verdankenden Darmstenosen, die sich an **Inkarzerationen** anschließen. Sie sind unschwer zu erklären. Es kann zur Zeit der Behebung der Inkarzeration die Schleimhaut ihre Lebensfähigkeit bereits eingebüßt haben, während Muskularis und Serosa sich wieder erholen. Die Folge ist ein Ulzerationsprozeß, der bei seiner Ausheilung zu narbiger Schrumpfung führt. Man hat solche Narbenstenosen als ringförmige, nur an einer, auch an beiden Schnürfurchen und als röhrenförmige Stenose entsprechend der ganzen ehemals eingeklemmten Darmschlinge angetroffen.

Fig. 69.

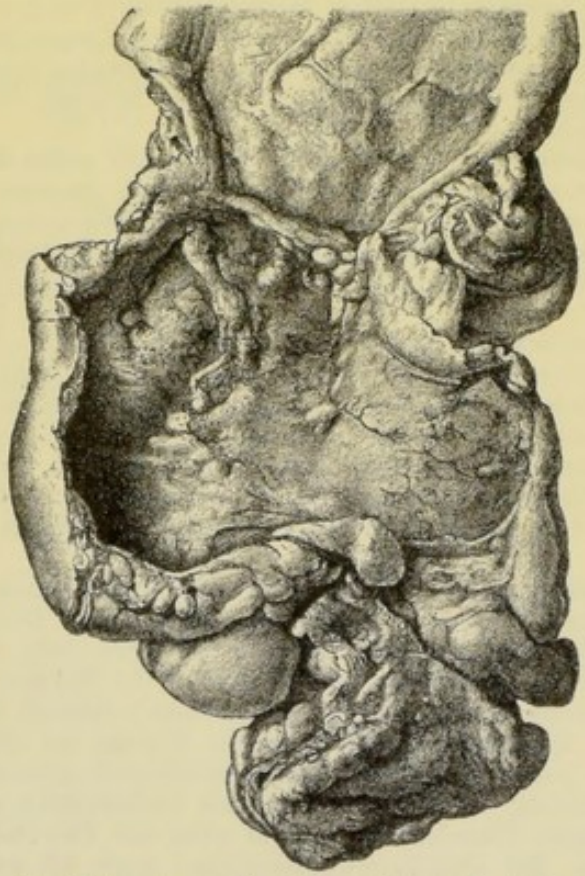

Fremdkörpertumor des Cökum. ($^1/_2$ natürl. Größe.)

Fig. 70.



Der inkrustierte Pflaumenkern, welcher im Cökum Fig. 69 gelegen war und die chronische Entzündung offenbar verschuldet hatte.

Meyer hat 23 solcher Befunde nach unblutiger und blutiger Reposition gesammelt; die Stenosensymptome haben manchmal nach Wochen, manchmal nach Jahren eingesetzt. In den ersten Tagen nach der Taxis oder Herniotomie sich einstellende diarrhoische und namentlich blutig-diarrhoische Stühle deuten auf die in Rede stehenden Ulzerationen hin.

Zum Schlusse müssen wir noch der Erfolge gedenken, welche die Chirurgie bei der Behandlung zweier trostloser, ätiologisch scheinbar verschiedener, klinisch fast identischer Prozesse errungen hat, bei der **chronischen Dysenterie** und der **Colitis ulcerosa** *(Boas)*. Bei beiden Prozessen stehen unzählige wässerige, mit Blut und Eiter vermengte, meist furchtbar stinkende Stuhlentleerungen im Vordergrund der Erscheinungen. Keinerlei Nahrung wird vertragen, die unglücklichen Kranken rinnen förmlich aus, furchtbare Koliken und Tenesmen bringen sie herab und sie verfallen der Inanition. Besserungen, spontan oder auf Medikamente, sind

selten und meist nur vorübergehend und bei dem rasch zunehmenden Verfall muß man sich bald zum Eingreifen entschließen, denn sonst wird es zu spät.

Durch die chirurgische Behandlung vermag man 1. den erkrankten Darm (krank ist immer nur der Dickdarm, meist nur in seinen tiefsten Partien) von der Kotpassage zu entlasten, ruhig zu stellen und so die Ausheilung einzuleiten, 2. die erkrankte Darmschleimhaut intensiver lokal zu behandeln, als dies vom After aus durchführbar ist *(Nehrkorn)*.

Man hat diese Ziele auf verschiedenen Wegen zu erreichen gesucht und manchmal tatsächlich Heilung erzielt: Von einer am Cökum angelegten Fistel aus hat man den Darm durchgespült, man hat am Ileum, am Cökum, am Colon descendens einen Anus praeternaturalis angelegt usw.

Am radikalsten erzielt wohl ein Anus praeternaturalis am Ileum die Ruhigstellung des kranken Dickdarmes. Er hat aber manche Nachteile (flüssiger Stuhl, Ekzeme etc.) und scheint entbehrlich zu sein; die Anlegung einer linkseitigen Kolostomie scheint für die Mehrzahl der Fälle zu genügen, auch dann, wenn die Kolostomie direkt noch in den Bereich des kranken Darmes zu liegen kommt, da der Hauptsitz der Erkrankung doch immer das Rektum und die Flexura sigmoidea ist.

Von der linkseitigen Kolostomie aus läßt sich dann der zuführende Darm bis zur Ileocökalklappe bequem ausspülen und ebenso der hauptsächlich kranke Darmabschnitt darunter.*

Das Anlegen einer Cökumfistel nach dem *Kader*schen oder *Witzel*schen Prinzip (S. 115), um von dort aus den Dickdarm durchspülen zu können, scheint weniger gute Erfolge zu haben, was bei der mangelhaften Ableitung der Fäkalien nicht wundernimmt. Dasselbe gilt auch für die Appendikostomie (S. 189). Hingegen scheint uns eine Appendikostomie im Verein mit einer am Sigma ausgeführten Kolostomie ein geeignetes Mittel im Kampfe gegen die hier in Rede stehenden Erkrankungen.

---

* Man verwendet hierzu Zinksulfatlösungen (1%), Silbernitrat (1—5‰), Acid. tannicum (1%), Acid. boricum (3—5%) etc.

F. Die Appendizitis.

Noch vor 25 Jahren war die Ansicht allgemein verbreitet, die akuten Entzündungen, welche sich so ungemein häufig im rechten Unterbauch abspielen, verdankten zum größten Teil ihre Entstehung einer durch Kotstauung bedingten Entzündung des Cökum. Daher der Name „Typhlitis stercoralis", der für die mit Geschwulstbildung einhergehenden Entzündungen geprägt wurde, daher der Name „Blinddarmentzündung", der im Laienpublikum sich erhalten hat, die Bezeichnung „Para- und Perityphlitis", von denen die letztere heute noch im Gebrauch ist, ohne daß man allerdings mit diesem Namen den Ausgangspunkt andeuten will.

Mit der richtigen Erkenntnis, daß diese entzündlichen Prozesse nicht vom Blinddarm selbst, sondern von seinem wurmförmigen Anhang, dem Appendix vermicularis, ausgehen, hat der Neuaufbau der ganzen Lehre begonnen, der zu einem völligen Umsturz aller unserer Anschauungen geführt hat. Das Verdienst, den Anstoß zu dieser Umwälzung gegeben zu haben, gebührt amerikanischen Ärzten, an deren Spitze wir *Reginald Fitz* und *Gaston* nennen. *Gaston* hat 1887 als der erste den für die damalige Zeit enorm weitgehenden Vorschlag gemacht, bei Verdacht auf Appendixperforation prinzipiell zu laparotomieren, *Fitz* gab der Krankheit den Namen Appendizitis, der von manchen als sprachlich falsch verworfen wurde *, aber so eingebürgert und so einfach ist, daß wir ihn dennoch beibehalten wollen, um so mehr, als die Bezeichnungen „Skolekoiditis" *(Nothnagel)* und „Epityphlitis" *(Küster)* nur wenig Anklang gefunden haben.

1. Kapitel.

Anatomische und physiologische Vorbemerkungen.

Als „Wurmfortsatz", „Wurm", „Processus vermiformis", Appendix vermicularis" oder „Appendix" schlechtweg bezeichnen wir das bekannte hohle Anhängsel des Blinddarmes, das in seiner Form an einen Regenwurm erinnert. Während die Dicke des gesunden Wurmfortsatzes beim Erwachsenen bloß zwischen Federkiel- und Bleistiftstärke schwankt, variiert seine Länge innerhalb recht weiter Grenzen.

Etwa 8 *cm* gelten als mittleres Längenmaß, oft ist er sehr viel kürzer, oft länger. Wurmfortsätze von 12—15 *cm* sind nichts besonderes, man hat aber auch solche von 20, 23, ja 25 *cm* Länge beschrieben. So wie die Länge, so unterliegt auch die Lage und die Art der Einmündung ins Cökum den größten individuellen Varianten. Wir kommen darauf noch zurück.

Am Appendix treffen wir dieselben Gewebsschichten wie am Cökum und dem übrigen Dickdarm; drei Schichten: Mukosa, Muskularis, Serosa.

Die Serosa ist durch die an der medialen Seite des Gebildes verlaufenden Blut- und Lymphgefäße zu einer Falte abgehoben, einer Duplikatur, die wie ein kleines Gekröse aussieht, ein solches auch ist und mit dem treffenden Namen Mesenteriolum (siehe unten) belegt wird. Die Muskularis ist in 2 Lagen angeordnet, der inneren Ringmuskel- und der äußeren Längsmuskelschichte. Während die letztere am übrigen Dickdarm sich fast ausschließlich auf die Tänien beschränkt, ist sie beim Appendix ganz gleichmäßig als geschlossener Mantel um die zirkuläre Schichte angeordnet.

Die Mukosa unterscheidet sich von der des Dickdarmes durch den ungewöhnlichen Reichtum an lymphoider Substanz. Dieselbe fehlt beim Neugeborenen noch

* Es wäre auch sprachlich richtiger „die" statt „der" Appendix zu sagen.

vollständig, tritt erst in den ersten Lebensjahren auf und verfällt etwa vom 30. Lebensjahr einem Involutionsprozeß. Bis gegen das 30. Lebensjahr ist jedoch der Reichtum an lymphoider Substanz, angeordnet in zahllosen Follikeln, ein so großer, daß die Oberfläche der Schleimhaut schon makroskopisch gekörnt, uneben, ja geradezu hügelig aussieht. Das Lumen des Schleimhautkanales ist normalerweise so groß, daß man eine gewöhnliche Hohlsonde bequem einführen kann.

Den allergrößten Schwankungen unterworfen ist die Lage des Appendix, was nicht wundernimmt, wenn man bedenkt, von wieviel Faktoren sie abhängig ist: von der Lage des Blinddarmes, seiner Form, seiner Größe und seinem Füllungszustand, von der Länge und Form des Mesenteriolum, von sekundären, während des embryonalen Lebens entstandenen, nicht pathologischen Verklebungen usw.

Es sei hier an die Wanderung erinnert, welche die im physiologischen Nabelschnurbruch entstehende Blinddarmanlage während des embryonalen Lebens unternehmen muß, ehe das Cökum die ihm angewiesene Stelle erreicht. Wir haben diese Wanderung und die zahlreichen Störungen, welche sie erfahren kann, S. 202 skizziert. Hier können wir uns mit der Feststellung der Tatsache begnügen, daß schließlich in etwa 50% der Fälle das Cökum vor der rechten Darmbeinschaufel stehen bleibt, in der anderen Hälfte der Fälle ist es anders gelagert, ist nicht so weit oder noch weiter herabgestiegen, hängt über die Linea terminalis ins kleine Becken herab, ist in Bruchsäcke* geraten usw.

Fig. 71.

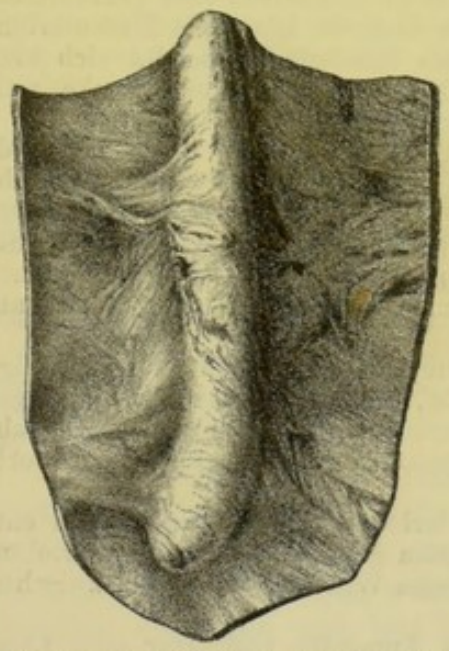

Durch embryonale Konkreszenzen mit der Wand einer kongenitalen Hernie verwachsener Wurmfortsatz.

Es kann auch, wie wir dies mehrmals sahen, der Appendix allein in einer kongenitalen Hernie liegen und an der hinteren Bruchsackwand durch Fortschreiten der sekundären physiologischen Anheftung adhärent geworden sein (Fig. 71).

Als große Rarität wird in der Literatur das Verweilen des Cökum und des Appendix in einer Nabelhernie beschrieben, doch scheint uns dies nicht gar so selten zu sein, denn wir haben den Wurmfortsatz mehrmals in Nabelbrüchen älterer Leute gefunden.

Ziehen wir außer den vielen innerhalb physiologischer Grenzen liegenden Lageanomalien noch die verschiedene Größe, verschiedene Form und den verschiedenen Füllungszustand des Blinddarms in Betracht, so müssen wir schon aus diesen Gründen die individuelle Variante der Appendixlage als außerordentlich groß bezeichnen.

Das fötale Cökum ist trichterförmig, ohne scharfe Grenze geht es in den Appendix über; dieser Zustand persistiert in manchen Fällen. In der Mehrzahl der Fälle jedoch bildet sich mit dem Größerwerden des Cökum, mit dem das Wachstum des Appendix keineswegs Schritt hält, eine scharfe Abgrenzung des Wurmfortsatzes gegenüber dem annähernd halbkugelig gewordenen Cökum aus. Diese Grenze ist öfters an der Schleimhaut in Form von ein oder zwei halbmondförmigen Falten ausgeprägt, die mit dem Namen „*Gerlach*sche Klappe" belegt wurden. Die Bezeichnung „Klappe" ist für diese inkonstanten Gebilde schlecht gewählt, denn während bei allen anderen Klappen ein muskulärer Sphinkter nachweisbar ist, entbehrt die „*Gerlach*sche Klappe" eines solchen.

Der Ursprung des Appendix entspricht stets dem Schnittpunkt der drei Tänien des Cökum, eine Tatsache, deren Kenntnis unter schwierigen Verhältnissen das Aufsuchen des Wurmfortsatzes erleichtern kann. Er liegt meist etwas nach innen und hinten von der größten Konvexität des Cökum. Von da kann der Anhang nach den verschiedensten Richtungen verlaufen, was zum Teil durch Länge und Form seines Mesenteriolum bedingt ist. Er kann frei ins kleine Becken herabhängen (kaudale Position), er kann hinter das Cökum (und hinter ein ganz oder zum Teil noch mo-

* Schreitet die sekundäre, physiologische Anheftung des Colon ascendens und seines Gekröses auch aufs Cökum fort, welches in einen angeborenen rechtseitigen Skrotalbruch geraten ist, so entsteht der angeborene Cökalbruch (siehe unten).

biles Colon ascendens) hinaufgeschlagen sein (dorsokraniale Position)*; liegt er nach vorn vom Cökum, so sprechen wir von ventraler Position, sieht er mit seinem Ende nach links oder rechts, so bezeichnen wir dies als mediale bzw. laterale Position.

Natürlich gibt es zwischen diesen Typen — die mediale Position soll deren häufigste sein — unzählige Zwischenstufen und Varianten.

Schließlich kann der Wurmfortsatz, ohne daß er jemals entzündet gewesen wäre, durch Konkreszenzen, die sich im embryonalen Leben bilden und nicht so selten persistieren, in Schleifen der verschiedensten Anordnung gelegt sein *(H. Albrecht)*, Befunde, auf deren Bedeutung für die Pathogenese der Appendizitis wir noch zu sprechen kommen werden.

Die Lage des Appendix wird mitbestimmt durch die zahllosen Variationen des Mesenteriolum, jener schon oben erwähnten, annähernd dreieckig gestalteten Serosaduplikatur, zwischen deren beiden Blättern die Arteria und Vena appendicularis, die Lymphgefäße und Nerven verlaufen.

Sie kommt dadurch zustande, daß die Gefäße, welche, subserös verlaufend, ursprünglich der medialen Seite des Appendix unmittelbar anliegen, mit dem Wachstum des Appendix nicht gleichen Schritt halten und so allmählich eine gekröseähnliche Falte abheben, das Mesenteriolum, das, vom hinteren Blatt des Mesenterium ilei, neben dem Cökum entspringend, zum medialen Rand des Appendix sich hinüberspannt und bald bis zur Spitze des Appendix, bald nur eine Strecke weit deutlich ausgeprägt, gegen die Spitze zu aber nur angedeutet ist.

Die Arteria appendicularis entstammt der Arteria ileocolica. Diese, ein Endast der Arteria mesenterica superior, teilt sich in die vorn am Cökum herabziehende Arteria ileocoecalis anterior und den nach hinten tretenden Truncus coecoappendicularis. Dieser teilt sich wieder in zwei Äste, die Arteria ileocoecalis posterior und die Arteria appendicularis, welche das unterste Ileum an seiner Rückseite kreuzt und, zahlreiche kleine Äste zum Wurmfortsatz entsendend, am freien Rand des Mesenteriolum herabsteigt.

Varianten des Mesenteriolum, so Verlagerung desselben nach vorn infolge atypischen Abganges der Arteria appendicularis etc., scheinen uns von zu geringer praktischer Bedeutung, als daß wir hier näher darauf eingehen möchten. Die abführenden Venen ergießen ihr Blut in die Vena ileocolica, gehören also zum Pfortadersystem.

Die Nerven stammen aus dem Plexus mesentericus des Sympathikus und entbehren spinaler Elemente. Die Lymphgefäße verlaufen gleichfalls im Mesenteriolum und treffen die ersten Lymphdrüsen bereits an dessen Wurzel, im Winkel zwischen Ileum und Cökum.

Beim Weib findet sich manchmal zwischen Appendix und Ovar oder Ligamentum latum eine Peritonealfalte (Ligamentum appendiculoovaricum), die nach einigen Autoren eine Anastomose zwischen Appendicularis und Ovarica, nach anderen niemals eine solche enthält.

Damit hätten wir alle uns einigermaßen bedeutungsvoll erscheinenden anatomischen Einzelheiten hervorgehoben.

Weit kürzer können wir uns fassen bezüglich der Physiologie des Wurmfortsatzes.

Die Tatsache, daß lymphoides Gewebe beim Neugebornen noch fehlt, dann erscheint und vom 30. Lebensjahr an wieder verschwindet**, läßt uns die Zuzählung des Appendix zu den lymphoiden Apparaten (Tonsillen, Knochenmark, lymphatischer Schlundring) berechtigt erscheinen. Näheres über seine physiologische Bestimmung ist unbekannt. Wichtig ist die durch vieltausendfältige Erfahrung über jeden Zweifel erhabene Tatsache, daß der Verlust des Wurmfortsatzes nicht die geringsten Ausfallserscheinungen macht.

Rudimentäre Entwicklung des Appendix haben wir öfters gesehen, kongenitaler Mangel ist einwandfrei beobachtet worden, gehört aber gewiß zu den ganz enormen Raritäten.

---

* Kommt bei solcher Lage noch physiologisch oder pathologisch ein Anwachsen des Colon ascendens an das Peritoneum parietale der hinteren Bauchwand zustande, so wird dadurch eine retroperitoneale Lage des Appendix vorgetäuscht.

** Von *Ribbert* u. a. wird behauptet, daß vom 30. Lebensjahr an der Wurmfortsatz einer von der Spitze her zunehmenden Obliteration verfällt. Wir registrieren diese Behauptung, ohne uns als Anhänger derselben bekennen zu können.

2. Kapitel.

Pathologische Anatomie der Appendizitis.

Die großen Schwierigkeiten, eine den Bedürfnissen des klinischen und praktischen Arztes entsprechende Einteilung der Wurmfortsatzentzündungen aufzustellen, erhellen schon aus der großen Menge der Einteilungsvorschläge, die bisher gemacht wurden.

Eine Einteilung, welche sich zu sehr ins pathologisch-anatomische Detail verliert, in Einzelheiten, die man erst mit dem aufgeschnittenen Präparat in der Hand zu diagnostizieren vermag, hat für den Praktiker keinen Wert; sie führt überdies dazu, daß verschiedene Stadien desselben Prozesses mit verschiedenen Attributen belegt werden, als ob es ganz verschiedene, klinisch zu trennende Erkrankungen wären.

Wie bei jeder Entzündung, so unterscheiden wir auch hier zwischen akuter und chronischer Appendizitis.

Die akute Entzündung trennen wir mit *Sprengel* bloß in die beiden Unterarten der Appendicitis catarrhalis und der Appendicitis destructiva.

Die katarrhalische Entzündung ist einer völligen Restitutio ad integrum fähig, die Appendicitis destructiva läßt jedoch selbst im günstigsten Fall Veränderungen am Wurmfortsatz (Narben, Strikturen, Abknickungen etc.) zurück, welche die fatale Neigung zu neuerlichen akuten Anfällen bedingen und welche häufig von chronischer Entzündung begleitet sind.

Veränderungen bei der akuten Appendizitis.*

Bei der Appendicitis acuta catarrhalis (s. simplex, superficialis) handelt es sich um einfachen Schleimhautkatarrh. Die Mukosa und ihre Follikel sind hyperämisch, geschwollen, der Appendix dadurch in toto verdickt, steifer, starrer (Fig. 72); schneidet man ihn der Länge nach auf, so quillt die geschwellte Schleimhaut über die Schnittränder der andern, an der Schwellung nicht mitbeteiligten Schichten vor (Fig. 73). Die Schwellung betrifft den ganzen Appendix, seltener nur Teile desselben; dann kann man fast immer eines der noch später zu besprechenden prädisponierenden Momente (Stenosen, Kotsteine etc.) nachweisen.

Das von der Schleimhaut abgesonderte Sekret ist anfangs vermindert, später vermehrt. Es ist schleimig, schleimig-eitrig, oft ausgesprochen hämorrhagisch. Die Epitheldecke bleibt in den leichtesten Fällen intakt oder sie desquamiert, so daß mehr minder ausgedehnte Erosionen sich finden, sogenannte „katarrhalische Geschwüre“. Auch

---

* Die Veränderungen an der Serosa, die Beteiligung des übrigen Peritoneum werden im nächsten Kapitel zusammenhängend besprochen werden.

diese sind noch einer Restitutio ad integrum fähig, doch haben wir es hier schon mit einem Übergang zu den destruktiven Formen zu tun, denn an die Erosion können sich tiefergreifende Eiterung oder nekrotisierende Entzündung anschließen.

Die Appendicitis destructiva liefert ungemein vielgestaltige Befunde, von denen die meisten nur graduelle Unterschiede eines und desselben Prozesses sind. Wir müssen uns daher darauf beschränken, gewisse Typen herauszugreifen, die sich nicht selten in verschiedener Weise kombinieren.

Fig. 72.

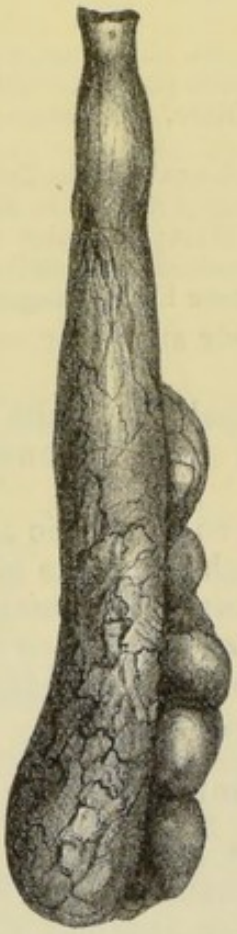

Akute katarrhalische Appendizitis. (Natürl. Größe.)

Fig. 73.



Akute katarrhalische Entzündung in einem von früher her zur Hälfte obliterierten Appendix (natürl. Größe). Die cökale, nicht obliterierte Hälfte des Wurmes, in der sich die Entzündung abspielt, ist aufgeschnitten, die Schleimhaut dehnt sich so über die anderen Schichten aus, daß sie eine konvexe Fläche darstellt.

Fig. 74.



Appendicitis destructiva. Nekrotischer Zerfall der Schleimhaut. ($^1/_2$ natürl. Größe.)

Da haben wir zunächst einen bei der Frühoperation innerhalb der ersten 48 Stunden nicht seltenen Befund: Der Appendix sieht von außen wie bei der katarrhalischen Entzündung aus. Er ist hyperämisch, prall gespannt, wie erigiert. Er zeigt oft fleckige, subseröse Hämorrhagien, eventuell schon graue oder grünliche Verfärbung dieser Flecken. Am aufgeschnittenen Wurm finden wir die Schleimhaut geschwürig zerfallen, in einen schmierigen, stinkenden, blutig-gefärbten Brei verwandelt, der die tieferen, widerstandsfähigeren Wandschichten bedeckt (Fig. 74).

Die Muskularis ist schwer entzündet, gerötet oder auch schon im Zerfall begriffen, grünlich verfärbt (Fig. 74). Die gedachten Veränderungen

können eine umschriebene Strecke oder auch die ganze Schleimhaut betreffen. Übersteht das Individuum den Entzündungsprozeß, so kommt es nach Abstoßung der zugrunde gegangenen Schichten zu Granulations-, weiterhin zu Narbenbildung.

Gleich hier wollen wir jenen Befund anreihen, der wohl am meisten von der Zweckmäßigkeit frühzeitigen chirurgischen Eingreifens überzeugt: Die Gangrän des Appendix („Appendicitis gangraenosa").

Man findet bei noch rechtzeitiger Operation den bis fingerdicken Appendix auf weite Strecken hin brandig, grau, graugrün oder schwarz verfärbt, die Serosa hochgradig verdünnt, aber gerade noch resistent genug, die zunderartig zerfallenen übrigen Schichten zusammenzuhalten (Fig. 75).

Fig. 75.



Appendicitis destructiva (Gangrän). Die Anschwellung des Wurmfortsatzes in seiner Mitte durch einen großen in ihm steckenden Kotstein bedingt. (Natürl. Größe.)

Fig. 76.

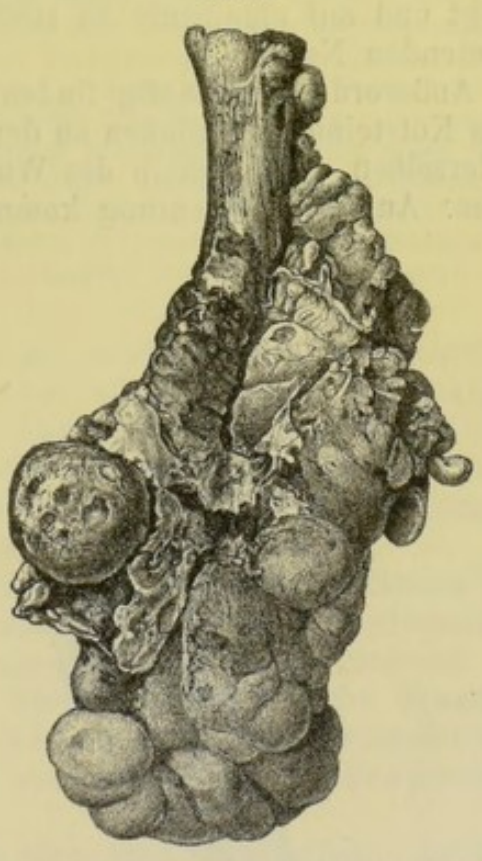

Appendicitis destructiva. (Perforationslücke in der ein Kotstein liegt. Mesenteriolum kolossal geschwellt, starr infiltriert.)

Bei späterem Eingreifen sind die Veränderungen entsprechend weiter vorgeschritten; in den ganz schlimmen Fällen fehlt der Appendix vollständig, er ist zerflossen, höchstens einige mißfärbige Fetzen, in Jauche schwimmend, sind als seine traurigen Überreste zu agnoszieren.

Am häufigsten betrifft die Gangrän die Spitze und ein mehr minder großes, sich anschließendes Stück; in den schlimmsten Fällen greift der brandige Zerfall sogar noch auf die Nachbarpartien des Cökum über.

Das Mesenteriolum ist in der Regel starr infiltriert, hämorrhagisch infarziert, die Gefäße in ihm nicht mehr blutend, was dafür spricht, daß die ausgebreiteten Gangränen schweren Zirkulationsstörungen ihr Entstehen verdanken, einer bald nach der Entzündung des Wurmfortsatzes einsetzenden thrombotischen Verstopfung des zugehörigen Gefäßbezirkes.

In einer weiteren Gruppe von Fällen finden wir inmitten phlegmonös veränderter, starr infiltrierter Wandpartien umschriebene, fleckige Gangränen in der Ein- oder Mehrzahl. Greift die Gangrän durch alle drei Schichten durch („Appendicitis perforativa"), so sind in der Regel die äußeren Schichten in geringerem Umfange betroffen als die Schleimhaut, so daß nicht selten die Perforation in der Serosa bloß punktförmig, von außen schwer auffindbar, für eine feine Sonde gerade durchgängig ist.

Von diesen feinen punktförmigen Perforationen bis zu Löchern von 1 *cm* Durchmesser finden sich alle Größen; ja es kann durch eine solche Perforation der Appendix in 2 Teile zerbrochen sein, die gerade noch durch das starr infiltrierte, brüchige Mesenteriolum zusammengehalten werden.

Diese umschriebenen Gangränen sind offenbar durch Ischämie bedingt und auf eine Stufe zu stellen mit den z. B. bei Fingerpanaritien auftretenden Nekrosen.

Außerordentlich häufig finden wir in akut entzündeten Wurmfortsätzen Kotsteine; sie können an der Stelle einer Perforation oder abseits von derselben, ja außerhalb des Wurmfortsatzes im Bauchraum gefunden werden. Auf ihre Bedeutung kommen wir S. 248 zu sprechen.

Fig. 77.

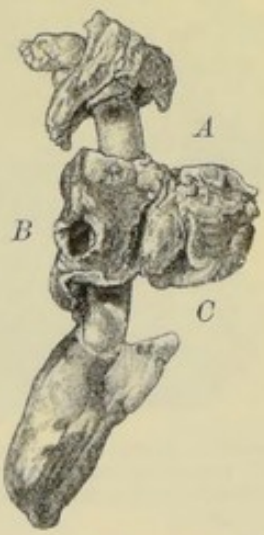

Appendicitis destructiva. Dissezierende subseröse Eiterung mit mehrfacher Perforation. (1/2 natürl. Größe.)

Fig. 78.



Appendicitis destructiva. Submuköse dissezierende Eiterung. (1/2 natürl. Größe.)

Wir müssen endlich noch des Auftretens von Eiterungen gedenken, welche sich in den Wandungen des Appendix, die einzelnen Schichten auseinander drängend, ausbreiten und schließlich zur Perforation führen können. Diese dissezierenden Eiterungen sind selten und, wie uns scheint, so gut wie unbekannt. Wir haben sie mehrmals beobachtet und bringen mit den Figuren 77 und 78 zwei schöne Beispiele.

Das Präparat Fig. 77 stammt von einem achtjährigen Knaben, der am 5. Tage des ersten Anfalles im Stadium der diffusen Peritonitis noch mit Erfolg operiert wurde. Dünndarmschlingen, Blase und Cökum waren durch dicke Fibrinbeläge verbacken und aus diesem Konvolut ragte frei, von Eiter umspült, die Spitze des Appendix heraus. Beim bloßen Anfassen derselben gab sie nach und mit ihr im Zusammen-

hang ließ sich ohne jede Gewaltanwendung ein weißes, wurmähnliches Gebilde herausziehen — die Seromuskularis des ganzen Appendix! Durch ein klaffendes Rohr konnte man nun cökalwärts sehen, es bestand nur aus der verdickten Serosa und ließ sich, zerbrochen in zwei Stücke, wie es war, mühelos aus den Fibrinbelägen ausschälen und vom Cökum abtragen. Der Schleimhaut-Muskelzylinder war knapp am Cökum abgefallen. Eine zirkuläre Ulzeration der Schleimhaut an dieser Stelle war offenbar das Primäre gewesen; von da aus war die dissezierende subseröse Eiterung entstanden und der Abszeß perforierte dann bei A, B und C.

Das Präparat Fig. 78 wurde bei einer im Intervall mehrere Wochen nach einem schweren Anfall vorgenommenen Radikaloperation gewonnen. Der verdickte, kurze, außen intakte Wurmfortsatz war aus seinen Verwachsungen gelöst, das Mesenteriolum abgebunden. Als nun nahe der Basis des Appendix die Seromuskularis zirkulär durchschnitten wurde, zeigte sie sich von der Mukosa völlig abgehoben und der Mukosaschlauch zog sich bei dem leichten Anspannen des Appendix, das in dieser Operationsphase erfolgt, wie ein dünnes Gummiband unheimlich in die Länge, ohne danach wieder zusammenzuschnurren; als dann am Präparat die Seromuskularishülle, die nur an der Appendixspitze mit der Schleimhaut noch zusammenhing, der Länge nach gespalten wurde, fand man in der Schleimhaut nahe der Spitze eine kleine Perforation; es war offenbar durch eine Schleimhautgangrän an dieser Stelle die Submukosa eröffnet worden und im Anschlusse daran zu einer dissezierenden submukösen Eiterung gekommen, der Eiter aber hatte wieder den Weg zurück durch den Appendix ins Cökum gefunden, so daß die Perforation der Seromuskularis ausblieb.

Daß es bei subserös sich ausbreitenden Eiterungen nur mehr eines minimalen Anstoßes zur Perforation bedarf, versteht sich von selbst.

Fig. 79.



Im Intervall exstirpierter Appendix mit zwei hochgradigen Stenosen. ($^1/_2$ natürl. Größe.)

Zum Schluß sei erwähnt, daß die entzündliche Infiltration bei allen Formen destruktiver Appendizitis vom Appendix auch auf das Mesenteriolum und auf die Cökalwand übergreifen kann, so daß auch diese verdickt, ödematös durchtränkt, hyperämisch und morsch gefunden wird.

Außer den bisher geschilderten Befunden beobachten wir in akut erkrankten Wurmfortsätzen und in solchen, die im anfallsfreien Intervall exstirpiert werden, Veränderungen, welche beweisen, daß der Appendix schon früher einmal erkrankt war, Folgezustände früherer akuter, manchmal auch chronischer Erkrankungen.

So finden wir sehr häufig eine oder mehrere Narben, die bald nur die Schleimhaut, bald auch die Muskulatur, ja auch die Serosa betreffen und welche die Folge akuten Gewebszerfalles oder chronischer Dekubitalgeschwüre sind. Diese Narben sind manchmal vollständig zirkulär und häufig so schmal, daß der Appendix an einer oder mehreren Stellen wie mit einem Faden abgeschnürt erscheint (Fig. 79).

Denn wie bei allen mehr minder zirkulären Narben im Darmtrakt kommt es auch hier zu Schrumpfung und infolgedessen zu hochgradiger Stenosierung, ja am Appendix nicht so selten zu vollkommener Obliteration. Die obliterierte Strecke kann ziemlich lang sein, ja in einzelnen Fällen den Appendix seiner ganzen Länge nach betreffen.

Betrifft die Obliteration oder Verengerung die Spitze des Appendix (Fig. 80), so hat sie keine weiteren Störungen zur Folge. Anders, wenn die verengte Stelle näher dem Ursprung des Appendix sitzt, wenn zwischen ihr und der Appendixspitze noch eine Strecke sezernierender Schleimhaut liegt.

Die Folgen werden verschieden sein, je nachdem es sich um eine Striktur oder um völlige Obliteration handelt.

Nehmen wir zunächst an, es handle sich um eine Striktur: Es werden im kleinen mit der Partie zwischen Striktur und Spitze genau dieselben Veränderungen vor sich gehen, wie im Darm ober einer Stenose. Der Abfluß des produzierten Schleimes ist erschwert, ihn gegen das Cökum zu entleeren gelingt der normalen Muskulatur nicht mehr, sie hypertrophiert, um die vermehrte Arbeitsleistung vollführen zu können, und dennoch kommt es zu Dilatation oberhalb der Verengerung (Fig. 81).

Fig. 80.



Appendix, der nach einer schweren, im 12. Lebensjahr durchgemachten Appendizitis größtenteils obliteriert und in einen dünnen, straffen Bindegewebsstrang umgewandelt ist. (Natürl. Größe.)

Fig. 81.



Im Intervall exstirpierter Appendix mit hochgradiger Stenose. Starke Hypertrophie und Dilatation oberhalb. (1/2 natürl. Größe.)

Der Narbenstenose gleichzusetzen, was die Folgezustände betrifft, sind Abknickungen des Appendix durch Adhäsionen, Kompression durch solche von außen her und Verlegungen des Wurmfortsatzes durch Kotsteine. In der Schleimhaut oberhalb der Stenose entwickelt sich begreiflicherweise chronischer Katarrh, das Sekret wird immer trüber, immer eitriger, es entstehen Schleimhauterosionen, durch den Druck der Kotsteine auch Dekubitalgeschwüre, die Rundzelleninfiltration greift auf die tieferen Schichten über, kurz, wir bekommen in solchen Fällen auch histologisch das Bild chronischer Entzündung.

Sammeln sich oberhalb einer hochgradigen Stenose etwas größere Mengen purulenten Inhaltes, so sprechen wir von „Empyem“ des Wurmfortsatzes. Die Ausdehnung des Appendix beim Empyem beträgt selten mehr als Fingerdicke, weil bei noch stärkerer Spannung es wohl immer zu neuerlichen akuten Erscheinungen, akuter destruktiver Entzündung, Perforation etc. kommt. Das Empyem erreicht also niemals so große Dimensionen, wie der gleich zu besprechende, ungleich seltenere Hydrops processus vermiformis.

Derselbe — ein Gegenstück zum Hydrops der Gallenblase — kommt dadurch zustande, daß durch eine hochgradige Stenose oder völlige Obliteration der Abfluß des Schleimes behindert ist, eine bakterielle Infektion jedoch ausbleibt. Es kommt so allmählich zur Ausbildung einer walzenförmigen, eiförmigen oder kugeligen Retentionszyste bis zu Faustgröße mit klarem, schleimigem oder gallertigem Inhalt. Die Zystenwand ist durch Hypertrophie von Muskularis und Serosa verdickt, während die spezifischen Elemente der Schleimhaut zugrunde gehen.

Hydrops und Empyem können je nach der Lage der schuldtragenden Stenose den ganzen oder auch nur einen Teil des Wurmfortsatzes betreffen.

3. Kapitel.

Die Mitbeteiligung des Peritoneum bei der Appendizitis.*

Höchstens bei den leichtesten katarrhalischen Appendizitiden und bei ganz chronischen Formen bleibt ein Übergreifen der Entzündung auf die Serosa aus oder beschränkt sich auf Hyperämie und stärkere Gefäßinjektion des Peritonealüberzugs am Appendix.

In allen andern Fällen kommt es zu einer stärkeren Mitbeteiligung des Peritoneum und diese, das oft so folgenschwere Übergreifen der Entzündung auf die Peritonealhöhle ist es, welche der ganzen Erkrankung in erster Linie ihren düsteren Ernst verleiht.

Wir müssen auch für die Appendizitis an der Tatsache festhalten, daß die Mitbeteiligung des Peritoneum keineswegs eine Läsion der Kontinuität der Appendixwand zur notwendigen Voraussetzung hat. Die Entzündung greift per continuitatem von der Mukosa auf die Muskularis und dann aufs Peritoneum über, die entzündete Appendixwand wird frühzeitig für die Stoffwechselprodukte aller möglichen Keime und für die Bakterien selbst durchlässig, ohne daß eine Perforation nötig wäre, und das erklärt zur Genüge alle die Veränderungen, die im Verlauf einer Appendizitis am Peritoneum vor sich gehen können. Schon wenige Stunden nach dem Beginn eines schwereren Anfalles finden wir bei der Laparotomie in vielen Fällen ein freies seröses Exsudat. Seine Menge wechselt: es zeigt sich oft sofort nach Eröffnung der Bauchhöhle, in anderen Fällen nimmt es nur die abhängigen Partien ein, füllt das kleine Becken teilweise oder ganz aus.

Dieses „Frühexsudat" kann sehr rasch wieder resorbiert werden; in anderen Fällen findet man ein freies seröses Exsudat noch 2—4 Wochen nach dem Abklingen einer selbst leichten Attacke.

Das Frühexsudat ist klar und wurde bei sehr vielen bakteriologischen Untersuchungen zumeist noch steril gefunden, so daß es von *Sprengel* als der Ausdruck einer toxischen oder chemischen Reizung des Peritoneum durch Bakterientoxine und nicht durch die Bakterien selbst aufgefaßt wird.

Was weiter geschieht, hängt im wesentlichen von den fortschreitenden Veränderungen am Appendix ab, die ja verschieden sind, und was noch wichtiger ist, von der Schnelligkeit, mit der sich diese Veränderungen vollziehen. Die verschiedene Virulenz der Entzündungserreger, auf die manche Autoren besonderes Gewicht legen, kommt auch in Betracht, namentlich insofern, als von ihr die Schnelligkeit, mit der die destruktiven Veränderungen am Appendix vor sich gehen, offenbar bis zu einem gewissen Grade abhängig sind.

---

* Wir setzen das S. 26 u. ff. Gesagte als bekannt voraus.

Schließlich ist auch die verschiedene Lagerung des Wurmfortsatzes für den weiteren Verlauf von Wichtigkeit.

Im Stadium des Frühexsudates vermißt man in der Regel noch die Bildung von Fibrin, es fehlen noch fibrinöse Auflagerungen und Verklebungen; das Fibrin fällt nach *Sprengel* erst aus dem serösen Frühexsudate aus, das also als eine Vorstufe der fibrinösen Ausschwitzung anzusehen ist.

Mit Recht wird die Fibrinausscheidung als eine der wichtigsten Schutzvorrichtungen in der Peritonealhöhle angesehen, es wird ihr die Aufgabe zugeschrieben, die serösen Flächen in der Umgebung eines Entzündungsherdes gegenüber der freien Bauchhöhle zum Abschluß zu bringen. Eine derartige wohltätige Verklebung kann jedoch nicht stattfinden, wenn das Peritoneum überrumpelt wird, wenn dem toxischen Frühexsudat der Austritt der Bakterien allzu rasch folgt. In diesen Fällen wird das anfangs seröse Exsudat rasch trübe, weiterhin eitrig und es kommt zur Ausbreitung der Entzündung über große Teile der Peritonealhöhle oder das ganze Peritonealkavum, die Entzündung des Wurmfortsatzes ist rasch von diffuser Peritonitis gefolgt. Es sei nochmals hervorgehoben, daß dieser ungünstigste Ausgang der Appendizitis nicht unbedingt an eine Perforation gebunden ist, daß andrerseits Perforationen verhältnismäßig milde verlaufen können*, wenn eben der Durchbruch allmählich zustande kam, so daß dem Peritoneum Zeit gelassen wurde, schützende Verklebungen um den Entzündungsherd zu bilden.

In jenen Fällen, bei denen rechtzeitig schützende Verklebungen entstehen konnten, bei denen sich also der peritoneale Entzündungsprozeß lokalisiert, kommt es zur Ausbildung eines palpablen entzündlichen Tumors. Über die Natur dieses Tumors wurde einst viel gestritten, heute ist sie genau gekannt; die alte, einst herrschende Ansicht, daß die Geschwulst vorwiegend durch Kotstauungen im Cökum bedingt sei, ist längst als irrig verlassen.

Wir wissen heute, daß der Tumor aus dem verdickten Wurmfortsatz, der verdickten, entzündlich infiltrierten und ödematös durchtränkten Wand der mit ihm verflochtenen Darmschlingen und meistens auch aus entzündlich infiltriertem Netz besteht, das, wie bei jeder anderen entzündlichen Affektion im Bauchraum, der gefährdeten Stelle gewissermaßen zu Hilfe kommt und mit ihr zu verkleben sich beeilt. Liegt der appendizitische Tumor dem Peritoneum parietale der vorderen Bauchwand an, so verdickt sich naturgemäß auch dieses, verklebt mit dem dahinter liegenden Tumor und nimmt so an seiner Bildung mit teil. Wohl ausnahmslos enthält der appendizitische Tumor auch Eiter, aber oft nur in so geringer Menge, daß er nicht nachweisbar ist.

---

* Die Perforation des Wurmfortsatzes ist weitaus die häufigste Perforation im Bereiche des ganzen Verdauungstraktes, aber verhältnismäßig die gutartigste. Es hat dies seinen Grund wohl darin, daß bei der akuten Appendizitis im Moment der Perforation eine verhältnismäßig geringe Menge infektiösen Materials und nach derselben nur ausnahmsweise Darminhalt in größerer Menge austreten kann, weil die Verschwellung der cökalwärts von der Perforation befindlichen Appendixschleimhaut einen zumeist hinreichenden Abschluß liefert. Perforationen an der Appendixwurzel sind die gefürchtetsten, weil bei ihnen am ehesten eine offene Kommunikation zwischen Darm und freier Bauchhöhle entsteht.

Eine so kleine Eitermenge pflegt anstandslos resorbiert zu werden; selbst in Fällen, in denen man die Anwesenheit von Eiter sicher annehmen konnte, findet man bei einer mehrere Wochen später vorgenommenen Operation keine Spur mehr davon oder höchstens ganz kleine, krümelige Reste eingedickten Eiters; die Verklebungen, namentlich die mit dem sich energischer bewegenden Dünndarm, werden größtenteils wieder resorbiert, das entzündliche Ödem geht zurück und so verschwindet der Tumor allmählich vollständig. Es bleiben von der ganzen Erkrankung — außer den schon gewürdigten Veränderungen im Innern des Wurmes — schließlich nur einzelne flächenförmige oder strangförmige Verwachsungen zurück; nur ausnahmsweise hüllen die bleibenden Adhäsionen den ganzen Wurmfortsatz ein, meist sind sie ganz unregelmäßig verteilt, so daß ihnen irgend ein Wert für den Ablauf späterer Erkrankungen, für die Lokalisierung neuerlicher Entzündungen nicht zugesprochen werden kann *(Lenzmann, Meisel, Sprengel)*.

Ist Eiter in größerer, sicher nachweisbarer Menge vorhanden, so sprechen wir von einem appendizitischen oder perityphlitischen Abszeß.

Auch ein solcher kann, wenn er solide abgekapselt wird, in einzelnen Fällen noch zur Resorption kommen. In der Regel jedoch vergrößert er sich, sich selbst überlassen, während immer neue Verklebungen in der Peripherie sich bilden.

Es gibt da Fälle, in denen die Bildung neuer Verklebungen mit der Einschmelzung der alten nicht gleichen Schritt hält, es kommt zum Durchbruch des Abszesses gegen die freie Bauchhöhle und so noch spät zur diffusen Peritonitis.

Demgegenüber muß man noch den Durchbruch in einen dem Abszeß benachbarten Darm (Dünndarm, Cökum, S romanum, Rektum), in die Vagina, den Uterus als ein glückliches Ereignis, als eine Art Spontanheilung ansehen; verhältnismäßig häufig entleert sich der Abszeß durch den wieder abschwellenden, wieder durchgängig werdenden Rest des Wurmfortsatzes ins Cökum („Selbstdrainage des Abszesses"). Bedenklicher sind Durchbrüche in die Harn- oder Gallenblase wegen der leicht sich daran anschließenden Infektion der Harn- bzw. Gallenwege. Durch derartige Spontandurchbrüche entstehen nicht so selten innere Wurmfortsatzfisteln.

Durchbrüche durch die Haut nach außen sind früher, wo die Messerscheu noch größer war als heute, oft beobachtet worden, werden auch heute noch hie und da gesehen. Diese Durchbrüche erfolgen ober oder unter dem *Poupart*schen Band, am Nabel, in der Lumbalgegend; die daraus resultierenden Fisteln sind meist recht kompliziert und daher ungenügend zur Drainage, zur spontanen Ausheilung der Herde, so daß ein derartiger Durchbruch nur selten ein glückliches Ereignis bedeutet.

Findet ein großer, sich selbst überlassener appendizitischer (perityphlitischer) Abszeß keinen Ausweg, so vergrößert er sich immer mehr; die Eiterung kriecht, kontinuierlich fortschreitend, zwischen den Darmschlingen weiter, steigt ins kleine Becken hinab, am Colon ascendens empor, greift aufs retroperitoneale Gewebe über, bricht in die Psoasscheide ein, erscheint unterhalb des *Poupart*schen Bandes, in der Nierengegend, im subphrenischen Raum; so bilden sich ganz unregelmäßige Höhlen, deren Ausbuchtungen sich wieder abschließen, so daß selbst mehrere Abszesse entstehen können, die miteinander nicht mehr kom-

munizieren. Um solche verschleppte Abszesse kann eine an Aktinomykose erinnernde Schwielenbildung von immenser Ausdehnung und Härte zustande kommen.

Wir haben oben gesagt, daß auch die verschiedene Lagerung des Wurmfortsatzes für den weiteren Verlauf von Wichtigkeit sei.

Die Lagerung etwa sich ausbildender Abszesse ist in der überwiegenden Mehrzahl der Fälle durch die Lage des Wurmfortsatzes bedingt. So entsteht z. B. bei einem nach oben lateral vom Cökum und Colon ascendens liegenden Appendix am ehesten ein zwischen Cökum und Beckenschaufel liegender Eiterherd; bei einem ins kleine Becken hineinhängenden Wurmfortsatz ein Beckenabszeß; bei einem nach links gelagerten Wurm ein Abszeß zwischen Dünndarmschlingen; bei einem vor dem Cökum hinaufgeschlagenen Appendix ein der vorderen Bauchwand anliegender Abszeß.

Eine Eiterung, die von einem hinter Cökum und mobilem Colon ascendens versteckt liegenden Wurmfortsatz ausgeht, hat im allgemeinen größere Aussicht, sich zu lokalisieren, als eine, die von einem anders gelagerten Wurm ihren Ausgang nimmt; sie führt zu einem retrocökalen Abszeß, kann aber andrerseits leicht auf das retroperitoneale Zellgewebe übergreifen, ja zu einer retrofaszialen Eiterung führen, die hinter der Fascia iliaca herabsteigen und unterhalb des *Poupart*schen Bandes durchbrechen kann.

Daß die Erkrankung eines in einem Bruchsack liegenden Appendix oder eines Wurmfortsatzes, der einem abnorm gelagerten Cökum anhängt, zu Abszessen an ganz ungewöhnlichen Orten führen kann, braucht kaum betont zu werden.

Wir haben bisher bloß solche Abszesse im Auge gehabt, welche sich unmittelbar an das erkrankte Organ anschließen und eventuell durch kontinuierliche Ausbreitung fern vom Ursprung der Eiterung erscheinen. Wir müssen noch jener umschriebenen intraperitonealen Eiterungen gedenken, die fern vom Ausgangspunkt, im *Douglas*schen Raum, unter dem Zwerchfell, zwischen Dünndarmschlingen entstehen, ohne daß hierzu ein kontinuierliches Fortkriechen der Eiterung nötig wäre. Die Art und Weise, wie ihr Auftreten zu erklären ist, wurde schon ausführlich besprochen, wir begnügen uns daher mit dem Hinweis auf die Darstellung S. 45.

Eine besondere, glücklicherweise enorm seltene Form subseröser Eiterung kann dadurch entstehen, daß nach voraufgegangener Verlötung zwischen Appendix und Dünndarmmesenterium ein Durchbruch zwischen die beiden Mesenterialblätter erfolgt. Eine derart entstandene Phlegmone des lockeren Zellgewebes zwischen den Mesenterialblättern führt *Sprengel* als Unikum an, auch wir verfügen über einen solchen, letal verlaufenen Fall.

Sehr ernst, sehr folgenschwer sind Arrosionen der benachbarten Gefäße; Einbrüche in Wurzelvenen der Pfortader führen zu dem traurigen Bilde der Pylephlebitis suppurativa und zu oft zahllosen Leberabszessen; Einbrüche in Wurzelvenen der Cava inferior oder in diese selbst sind von Pyämie gefolgt; auch Arrosionen der Arteria iliaca externa, interna oder anderer arterieller Gefäße wurden beobachtet und führten selbst zu tödlichen Blutungen.

4. Kapitel.

Atiologie und Pathogenese der Appendizitis.

Es unterliegt keinem Zweifel, daß wir es bei der Entzündung des Wurmfortsatzes mit einer bakteriellen Infektion zu tun haben. Aber nicht mit einer spezifischen Infektion, sondern mit einer solchen, welche durch die verschiedensten Eitererreger bedingt werden kann.

Im Eiter appendizitischer Abszesse wird fast stets ein Bakteriengemenge gefunden, Bact. coli, Streptokokken, Staphylokokken, anaerobe Bakterien, kurz alle möglichen Keimarten, die auch im gesunden Dickdarm und im gesunden Wurmfortsatz angetroffen werden; wir können daher nicht, wie etwa beim Typhus, dem Auftreten eines bestimmten Erregers die Schuld an der Erkrankung beimessen, sondern müssen gewisse prädisponierende Momente ausfindig machen, welche den schon vorhandenen Mikroorganismen den Boden für ihre Invasion vorbereiten.

Es sei hier an die Tatsache erinnert, daß die Appendizitis in den seltensten Fällen mit einem glücklich überstandenen Anfall erledigt ist, sondern daß es in der Regel nach kürzeren oder längeren Pausen zu erneuten Anfällen kommt.

Diese Neigung zu neuerlichen Erkrankungen in Veränderungen zu suchen, welche der erste Anfall zurückläßt, liegt unendlich nahe.

Wir haben oben (S. 241) die Folgezustände nach akuter Appendizitis zusammenhängend besprochen; wir haben betont, daß Strikturen durch Narbenschrumpfung, Stenosen durch Abknickungen des Appendix, bedingt durch Verwachsungen in mannigfach geknickter Stellung, Kompression des Appendix durch über ihn hinwegziehende Stränge zurückbleiben können, Zustände, welche naturgemäß eine erschwerte Entleerung des im Wurmfortsatz gebildeten Sekretes, also Stauung desselben, Erhöhung des Innendruckes oberhalb der Stenose, zur Folge haben; eine leichte Verschwellung der Schleimhaut ober einer verengten Stelle kann zu vollkommener Obturation führen.

Das Sekret ist so gut wie niemals steril, sondern enthält die verschiedensten Mikroorganismen beigemengt. Nun wissen wir, daß überall, wo bakterienhaltiges Sekret sich staut, die Mikroorganismen sich enorm vermehren, daß ferner die Bakterienresorption überall im Körper durch erhöhten Druck wesentlich gefördert wird und die Gewebe in der Umgebung eitriger Einschmelzung verfallen, daß schließlich die Schleimhaut des Appendix infolge ihres Reichtums an lymphoider Substanz ein besonders empfindliches Gewebe darstellt. In dem Zusammenwirken aller dieser Verhältnisse haben wir somit für die große Mehrzahl der Rezidiven eine ungezwungene Erklärung.

Es frägt sich nun, ob nicht auch für den ersten Anfall ähnliche mechanische Verhältnisse als prädisponierendes Moment herangezogen werden können, und diese Frage müssen wir entschieden bejahen.

Bei dem Mißverhältnis zwischen Länge und Querschnitt des Wurmfortsatzes kann es schon in einem etwas längeren, sonst frei beweglichen Appendix zur Stagnation kommen, und das um so leichter, wenn der Abfluß gegen das Cökum infolge von Stauung in letzterem (Koprostase etc.) nicht frei ist.

Noch leichter wird Sekretverhaltung im Appendix entstehen, wenn schon durch angeborene Anomalien die Entleerung gegen das Cökum erschwert ist.

Wir haben S. 235 von den zahllosen Varianten der Appendixlagerung gesprochen; wenn der Appendix vom Cökum nicht nach abwärts hängt, sondern nach aufwärts geschlagen ist, gleichviel ob an der medialen, lateralen, ventralen oder dorsalen Seite, und z. B. durch die Kürze des Mesenteriolum in dieser Lage fixiert wird, so hat dies sehr leicht eine Sekretverhaltung zur Folge.

Wir müssen ferner an dieser Stelle der schönen Befunde *H. Albrechts* gedenken, der unter 400 Leichen Neugeborener oder ganz kleiner Kinder in 15% der Fälle Verwachsungen des Appendix mit der Umgebung, dadurch bedingte Abknickungen und Schlingenbildungen der mannigfachsten Art gefunden hat, Veränderungen, welche unmöglich auf vorausgegangene entzündliche Veränderungen, sondern nur auf fötale, über das physiologische Maß hinaus vor sich gegangene Konkretionen zurückgeführt werden können (S. 203), und welchen für die Ätiologie des ersten Anfalles die gleiche Bedeutung beigemessen werden muß wie zurückbleibenden entzündlichen Verwachsungen und dadurch bedingten Abknickungen für die Entstehung des Rezidives.

Wir haben solche, offenbar aus dem fötalen Leben persistierende Verwachsungen und Abknickungen wiederholt an Wurmfortsätzen gefunden, die wir zufällig bei Laparotomien aus anderen Ursachen zu Gesicht bekamen, bei Fällen, in denen auch die nachträglich eingehend erhobene Anamnese für eine früher durchgemachte Erkrankung des Appendix keinerlei Anhaltspunkte ergab, haben häufig bei angeblich ersten Anfällen solide Verwachsungen in derartiger Ausdehnung angetroffen, daß wir an der Richtigkeit der Anamnese zweifelten; offenbar waren auch diese Verwachsungen angeborene, den von *Albrecht* beobachteten analog.

Eine ungemein wichtige Rolle in der Pathogenese sowohl des Rezidivs wie des ersten Anfalles spielen die Kotsteine.

Unter diesem Sammelnamen bezeichnen wir schlechtweg alle Konkremente, die wir in Wurmfortsätzen finden, obwohl wir sie, streng genommen, in Koprolithen und Enterolithen trennen sollten. Denn zum Teil handelt es sich um nichts anderes als eingedickten Kot (Koprolithen), der in noch flüssigem Zustand aus dem Cökum in den Wurmfortsatz trat und nun durch Resorption der flüssigen Bestandteile immer festere Konsistenz erhielt*, zum Teil bilden sich um kleinere, zunächst noch weiche

* Über den regulären Inhalt des Appendix an Fäkalien ist viel gestritten worden. Tatsache ist, daß schon beim Neugeborenen regelmäßig Mekonium im Appendix zu finden ist, daß später der normale Wurmfortsatz bald leer gefunden wird, bald etwas Schleim, häufig aber auch flüssigen oder breiigen fäkulenten Inhalt enthält, dessen er sich offenbar immer wieder durch Kontraktionen entleert. Auch kleinere eingedickte Kotpartikel können wir noch nicht als pathologischen Inhalt ansprechen, obwohl wir annehmen, daß solche bei längerem Verweilen die Schleimhaut reizen und zu Entzündungen Veranlassung geben können. Daß bei Stauungen im Dickdarm,

Kotpartikel, um kleine, unverdauliche Speisereste oder kleine Fremdkörper, die zufällig in den Appendix gerieten, ganz analog den Blasen-, Nieren- und Gallensteinen durch Inkrustation mit Salzen und immer zunehmende Auflagerung allmählich ziemlich harte, konzentrisch geschichtete Steine (Enterolithen), die vorwiegend aus kohlensaurem und phosphorsaurem Kalk und Tripelphosphaten bestehen und bis über Haselnußgröße anwachsen können. Der Bakteriengehalt dieser Körper ist so groß, daß man sie als „konzentrierteste Bakterienanhäufungen" bezeichnet und in diesem Umstand ihre pathologische Bedeutung gesucht hat.

Ihre Konsistenz ist wechselnd, doch selten so groß, daß man sie mit kräftigem Fingerdruck nicht mehr zerdrücken könnte.

Die Kotsteine sind kugelig, häufiger eiförmig, walzenförmig, manchmal auch kantig; liegen mehrere Kotsteine so nebeneinander, daß sie sich berühren, so finden wir deutliche Facettierung, genau wie bei den Gallensteinen.

Es ist vielleicht weniger der mechanische Reiz dieser Körper, als die durch sie bedingte Hemmung der Passage, die Obturation, welche den Kotsteinen eine so große Bedeutung für das Zustandekommen der Wurmfortsatzentzündung verleiht.

Die Kotsteine vergrößern sich allmählich durch Apposition immer neuer Schichten; im selben Maß, in dem ein Kotstein wächst, dehnt sich der Appendix um ihn herum aus, der gegen die Spitze gelegene Abschnitt verfällt gleichfalls, infolge des erschwerten Sekretabflusses, der Dilatation (Fig. 75), während cökalwärts das Lumen des Appendix seine normale Enge behält, was wieder einer Stenosierung vollständig gleichkommt.

Es braucht jetzt nur zu einer etwas stärkeren Sekretion zu kommen und der Kotstein wird cökalwärts gedrängt, in die relativ verengte Partie eingekeilt; er wirkt dann wie ein Kugelventil, läßt keinen Tropfen mehr gegen das Cökum passieren und unter dem hohen Druck des infektiösen Sekretes kommt nun eine schwere Entzündung zustande, die unter sonst gleichen Verhältnissen ohne den Kotstein vielleicht ganz mild abgelaufen wäre.

Schon der Reiz und der Druck des harten Körpers kann die Schleimhaut allmählich schwer alterieren; es kommt zu oberflächlichen Epithelläsionen, welche die Eingangspforte für Mikroorganismen abgeben können, auch ausgesprochene Dekubitalgeschwüre mit anschließender Lymphangoitis kommen zustande.

Ungemein häufig finden wir bei Wurmfortsatzperforationen Kotsteine im Appendix oder neben demselben in der Bauchhöhle. Diese Perforationen sind nicht ohneweiters als Druckusur durch die Kotsteine aufzufassen.

Denn wir finden tatsächlich bei der Frühoperation akuter Appendizitiden, bei denen wir der Perforation noch zuvorkommen, einen oder mehrere Kotsteine des öfteren frei in der jaucheerfüllten Appendixhöhle

---

Blähung des Cökum und damit auch des Appendix Fäkalien und auch kleine Fremdkörper leichter in den Appendix gelangen können, ist selbstverständlich.

Verhältnismäßig häufig findet man Traubenkerne und andere kleine Fremdkörper im Wurmfortsatz, doch glauben wir, daß solche zumeist wieder aus dem normalen Wurmfortsatz herausbefördert werden. Größere Fremdkörper, die längere Zeit im Appendix verweilen, können natürlich dieselbe Rolle übernehmen wie Kotsteine; spitze Fremdkörper, Fischgräten, Nadeln etc. haben stets etwas Bedenkliches, da sie immerhin einmal zu einer traumatischen Perforation führen können.

Zweifellos ist die Bedeutung der Fremdkörper für die Appendixfrage in früherer Zeit sehr überschätzt worden und wird es von Laien noch heute. Wir erinnern an das noch heute viel verbreitete Märchen, die Appendizitis werde durch zufällig verschluckte, von Emailkochgeschirr stammende Splitter bedingt.

schwimmen (Fig. 82); wir finden, während der Appendix gegen seine Spitze zu prall gespannt und mit Jauche gefüllt ist und während wir nahe der Spitze die drohende Perforation erkennen, den Stein cökalwärts, fern von dieser Stelle, wie einen Stöpsel im Appendix stecken, wir finden endlich den Stein nach erfolgter Perforation entfernt von derselben im Appendix unverschieblich festsitzend und die Schleimhaut daselbst unversehrt.

Freilich ist es nie auszuschließen, daß der Kotstein der Stelle der späteren Perforation ursprünglich doch anlag, die Läsion derselben doch verschuldete, dann aber, durch die Füllung des Appendix und die Ausdehnung desselben durch Jauche, von dieser Stelle abgehoben und cökalwärts gedrängt wurde, bis er nicht mehr weiter konnte.

Fig. 82.

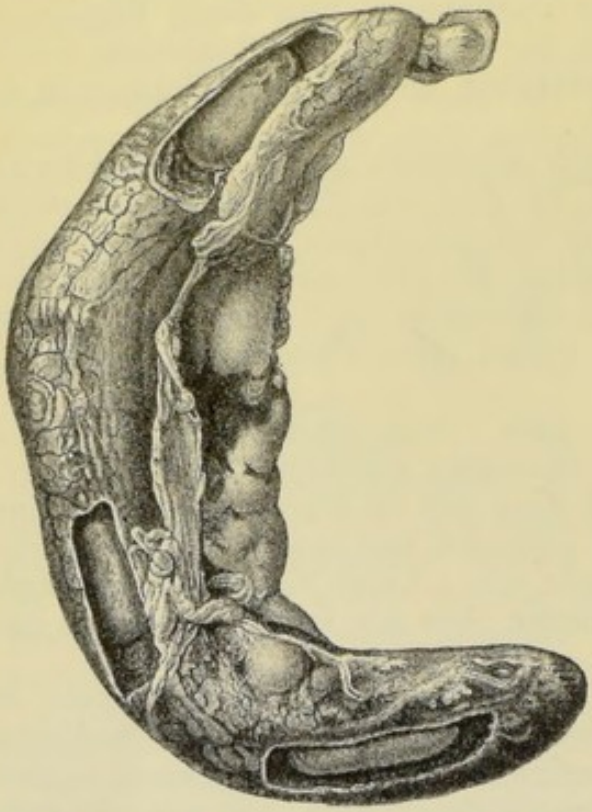

Appendicitis acuta destructiva. In dem 36 Stunden nach Beginn des Anfalles exstirpierten Wurm sind drei Fenster geschnitten, um die im Wurmfortsatz liegenden Kotsteine zur Ansicht zu bringen.

Fig. 83.



Im Intervall exstirpierter Appendix mit Stenose, dahinter ein kleines Empyem und ein Kotstein.

Als Beweis dafür, eine wie große Bedeutung der Stenosierung des Appendix zukommt, mag folgende hübsche Beobachtung gelten:

Wir entfernten einem jungen Mann, der wegen appendizitischen Abszesses einige Wochen zuvor inzidiert worden war, den Wurmfortsatz. Zu unserer Überraschung fanden wir nahe der Spitze des Appendix einen haselnußgroßen Tumor, der sich histologisch als Adenom entpuppte und der eine hochgradige Stenose bedingt hatte.

Oberhalb derselben, gegen die Spitze zu, war noch deutlich die Stelle der Perforation zu erkennen, die zu dem perityphlitischen Abszeß geführt hatte.

Eine einschlägige Beobachtung hat *Vassmer* publiziert. Er fand in einem wegen akuter Appendizitis exstirpierten Wurm ein stenosierendes, ringförmiges Karzinom; die Schleimhaut oberhalb der Stenose war von der akuten Entzündung befallen.

Die aufgezählten prädisponierenden Momente geben gewiß eine genügende ätiologische Erklärung, aber nur für die große Mehrzahl der Fälle. Wir wollen uns nicht auf den extremen Standpunkt *Dieulafoys*, des energischesten Verfechters der mechanischen Theorie unter den Franzosen, stellen, der den Satz aussprach: „L'appendicite est toujours le résultat

de la transformation du canal appendiculaire en un cavité close.“ Denn es gibt zweifellos außer den bisher berücksichtigten auch noch andere ätiologische Momente.

Was von den echten Fremdkörpern zu halten ist, haben wir gerade vorhin in der Fußnote gesagt; als abnormer Inhalt finden sich im Wurmfortsatz gelegentlich auch tierische Parasiten — Oxyuren, Bandwurmglieder, Spulwürmer.

Namentlich die Oxyuren sind nach den übereinstimmenden Beobachtungen mehrerer Autoren als nicht ganz unschuldig zu betrachten. Sie setzen einen entzündlichen Reiz, unter Umständen Schleimhautläsionen und können gewiß in einzelnen, wenn auch recht seltenen Fällen eine echte Appendizitis veranlassen.

Ferner ist leicht einzusehen, daß akute Darmkatarrhe auf den Appendix übergreifen können, gerade so gut, wie ja auch beim Typhus der Appendix gern sich mitbeteiligt; während für den übrigen Darm der Katarrh meist ein harmloses Leiden darstellt, kann er im Appendix bei seinem Mißverhältnis zwischen Länge und Lumen durch Verschwellung der Schleimhaut Sekretstauung mit all ihren ernsten Folgen bedingen, namentlich dann, wenn eines der aufgezählten mechanischen Momente den Wurmfortsatz für eine ernste Entzündung prädisponierte.

Wir teilen die Anschauung *Lennanders* und *Sonnenburgs*, daß der Appendix an allen diffusen Erkrankungen der Darmschleimhaut mehr oder weniger teilnehmen kann.

Diesen Appendizitiden, welche als Teilerscheinung einer diffusen Enterokolitis aufgefaßt werden müssen, stehen jene Fälle nahe, bei denen es sich um eine ungemein schwere Allgemeininfektion des Darmes handelt, an der sich der Appendix allerdings lebhaft mitbeteiligt, ohne daß es jedoch zu schwereren, makroskopisch erkennbaren Veränderungen am Appendix und am Peritoneum kommt, einfach deshalb, weil unter der Einwirkung einer ungeheuer gesteigerten Virulenz der vorhandenen Mikroben das Individuum noch vor Ausbildung der Entzündung zugrunde geht. Vereinzelte derartige Fälle haben wir geradeso wie *Sprengel* u. a. beobachtet.

Von großem Interesse sind Wurmfortsatzentzündungen im Verlauf oder im Gefolge infektiöser Erkrankungen. Wir haben da zunächst des nicht so seltenen Ereignisses Erwähnung zu tun, daß während oder nach einer Angina tonsillaris Appendizitis entsteht.

Die Ähnlichkeit im Aufbau der Tonsillen und des Appendix erklärt bis zu einem gewissen Grade, warum beide Organe durch eine und dieselbe Infektion nacheinander befallen werden („Angina des Wurmfortsatzes“, *Sahli*).

Auf den Zusammenhang von Appendizitis und Angina hat namentlich *Kretz* hingewiesen; er und *Schnitzler* haben im Belag der Angina und im Appendizitiseiter bei demselben Individuum Streptokokken festgestellt, was wohl für einen mehr als zufälligen Zusammenhang spricht, obwohl wir persönlich mindestens ebenso oft Angina nach als vor der Appendizitis auftreten sahen. Nach *Kretz* haben wir uns den Infektionsmodus so vorzustellen, daß hochvirulente Eitererreger verschluckt werden und in einen zu Entzündung neigenden Wurmfortsatz hineingeraten. Immerhin ist daneben die Möglichkeit einer hämatogenen Infektion (*Adrian*, *Schnitzler* u. a.) unter dem Einfluß verschiedener Infektionskrankheiten im Auge zu behalten; der an Lymphfollikeln so reiche Appendix kann doch ebensogut eine Prädilektionsstelle für die Ansiedlung von Mikroben abgeben, wie Gelenke, seröse Höhlen oder das Knochenmark.

Lanz hat so zu deutende Fälle beschrieben und erinnert an *Gambetta*, der einer im Anschluß an eine Armphlegmone aufgetretenen Appendizitis erlag.

Wir haben eine akute, äußerst schwere Appendizitis bei einem Kind beobachtet, das an Impetigo contagiosa circinata, einer oberflächlichen, durch Staphylococcus pyogenes aureus bedingten, blasenbildenden Dermatitis, an den Händen litt. Aus dem peritonealen Eiter ging Staphylococcus pyogenes aureus auf, ebenso aus dem Stuhl.

Einige Male beobachteten wir auch Appendizitis im Anschluß an Scharlach.

Mehrere Erkrankungen an Appendizitis in derselben Familie haben wir gleich anderen Autoren mehrfach beobachtet.

Die Ursache für ein derartiges familiäres Auftreten der Appendizitis möchten wir weniger, wie es von anderer Seite geschieht, in dem in einzelnen Familien herrschenden Abusus von Abführmitteln suchen, als in ungewöhnlich langen oder durch abnorme Lagerung geknickten Wurmfortsätzen, kurz in Abnormitäten, welche sich sehr gut vererben können.

Dem Trauma können wir mit *Sonnenburg* keine andere Bedeutung beimessen, als daß es das Zustandekommen einer akuten Entzündung in einem schon veränderten Wurmfortsatz begünstigen kann.

Der durch verschiedene Statistiken gestützten Behauptung, die Wurmfortsatzentzündung komme beim männlichen Geschlecht häufiger vor, können wir für die Ätiologie der Erkrankung keine Bedeutung zusprechen.

Sehr bemerkenswert ist das auch mit unseren Erfahrungen übereinstimmende Ergebnis statistischer Forschung, daß die in Rede stehende Erkrankung das Alter zwischen 10. und 30. Lebensjahr bevorzugt. Bis zum 5. Lebensjahr stellen Appendizitiden Raritäten dar, vom 30. Lebensjahr nimmt die Zahl der Erkrankungen immer mehr ab, im Greisenalter ist die Krankheit fast ebenso selten wie bei den ganz kleinen Kindern.

Das Abnehmen der Erkrankung vom 30. Lebensjahr an hat man in plausibler Weise mit der Rückbildung der Follikel erklärt, allerdings kann man auch sagen, die Zahl der Fälle nehme deshalb im höheren Alter ab, weil die Leute mit Wurmfortsätzen, die zu Entzündungen prädisponieren, schon früher von ihrem Schicksal ereilt werden.

Die Seltenheit der Appendizitis in den ersten Lebensjahren hingegen wurde durch den zu dieser Zeit meist noch fötalen, trichterförmigen Ursprung des Wurmfortsatzes, das Fehlen der als „*Gerlach*sche Klappe" bezeichneten Schleimhautfalte zu erklären versucht *(v. Hansemann)*. Der *Gerlach*schen „Klappe" kommt für die Entstehung der Appendizitis schwerlich eine Bedeutung zu, reicht doch die Verschwellung der Schleimhaut in den akuten Fällen kaum jemals bis an die Klappe heran *(Sprengel)*.

Wichtig für die Beantwortung der Frage sind zwei andere Momente: der kindliche Appendix entleert infolge seiner relativ viel stärkeren Muskulatur seinen Inhalt wesentlich leichter und er entbehrt fast vollkommen des adenoiden, offenbar besonders vulnerablen Gewebes *(Tandler)*.

Überdies werden gewiß noch heute viele appendizitische Attacken im ersten Kindesalter übersehen. Eltern und Ärzte helfen sich über sie mit der Annahme einer „einfachen Kolik" hinweg, so daß nur die wirklich schweren Attacken zur Operation oder zur Autopsie in mortuo kommen.

Als bekannt setzen wir voraus, daß die Appendizitis heute eine der häufigsten und verbreitetsten Krankheiten ist. Man hat sich darum gestritten, ob das immer so war oder ob in der neuesten Zeit die Krankheitsfälle sich wirklich mehrten, ein Streit, der mit Sicherheit nicht zu entscheiden ist. Aber es ist über allen Zweifel erhaben, daß mit der richtigen Erkenntnis der Krankheit, die wir erst der modernen Chirurgie verdanken, zahllose Fälle richtig erkannt werden, die früher gewiß verkannt worden sind. Die leichten Fälle liefen unter dem Namen eines „verdorbenen Magens", eines Magendarmkatarrhs oder unter irgend einer anderen unverbindlichen Diagnose, welche einfach die mangelhafte Kenntnis maskieren mußte, während die schweren Fälle als „Bauchfellentzündung" zugrunde gingen, um deren Ätiologie man sich nicht lange den Kopf zerbrach.

5. Kapitel.

Klinischer Verlauf der akuten Appendizitis.

Wer sich einmal klar gemacht hat, wie vielerlei pathologisch-anatomische Bilder uns die Appendizitis liefert, wie verschieden auch bei annähernd gleichen Befunden am Appendix sich die Mitbeteiligung des Peritoneum gestaltet, wird a priori auch eine große Mannigfaltigkeit des klinischen Verlaufs erwarten. Er wird verstehen, daß ein sicherer Rückschluß aus den Krankheitserscheinungen auf die Art der Veränderungen am Wurmfortsatz nicht immer möglich ist, so daß, wie wir schon a. a. O. hervorhoben, es nicht gut angeht, die pathologisch-anatomischen Veränderungen am Wurm einer klinisch-praktischen Einteilung zugrunde zu legen.

Das Krankheitsbild, der Ablauf der ganzen Erkrankung, hängt so sehr von der Mitbeteiligung des Peritoneum ab, daß wir ganz gut die Veränderungen am Peritoneum zum Einteilungsprinzip machen und uns mit der Diagnose derselben begnügen könnten, ohne uns viel über den jeweiligen Zustand des Wurmes selbst den Kopf zu zerbrechen, wenn wir nur zu Beginn des Anfalles die Scheidung schon vornehmen und andrerseits im vorgeschrittenen Anfall, bei dem es scheinbar bereits zu einer Lokalisierung der Entzündung gekommen ist, immer sagen könnten, ob nicht schon in den nächsten Stunden ein Ereignis von den deletärsten Folgen eintreten wird. Wie oft kommt es vor, daß ein Fall, der leicht genommen wurde und auch wirklich leicht schien, im Handumdrehen sich zum Schlechtesten wendet!

Wir haben in der pathologisch-anatomischen Besprechung die akute Entzündung in eine katarrhalische und destruktive geschieden, haben die Möglichkeit eines Rückganges der ersteren ohne nennenswerte Mitbeteiligung des Bauchfells hervorgehoben, den perityphlitischen, spontan sich zurückbildenden Tumor, die zirkumskripte, intraperitoneale Eiterung und die diffuse Peritonitis als die Folgen des Übergreifens der Entzündung auf das Bauchfell geschildert. Appendizitischer Tumor, Abszeß, diffuse Peritonitis sind auf dem Höhepunkt ihrer Ausbildung ohneweiters auseinander zu halten, auch die katarrhalische Appendizitis diagnostizieren wir oft genug, doch immer erst, wenn eine gewisse Spanne Zeit seit dem Einsetzen der ersten Erscheinungen verstrichen ist.

Ganz zu Beginn des Anfalls hingegen – zu einer Zeit, in der wir Chirurgen die Kranken allerdings noch immer bloß ausnahmsweise zu Gesicht bekommen — ist eine Vorhersage, wie der Fall weiter verlaufen wird, also auch nur eine Scheidung in leichte und schwere Fälle ein Ding der Unmöglichkeit. Wir stimmen wohl mit allen Beobachtern überein, wenn wir behaupten, daß sich an sehr stürmische Initialsymptome ein leichter Verlauf anschließen, daß andrerseits ein ganz leicht beginnender Anfall zum Tode führen kann.

Wir wollen daher die Appendizitiden, ihren klinischen Verlauf und ihre möglichen Ausgänge im Zusammenhang besprechen.

In einer Reihe von Fällen erfolgt die Erkrankung als erster Anfall ohne alle Vorboten mitten im besten Wohlbefinden, ähnlich wie bei einer Brucheinklemmung oder einer inneren Inkarzeration; in anderen Fällen waren gewisse, wenig beachtete Prodromalsymptome vorausgegangen, die schon seit längerer oder kürzerer Zeit bestanden, gelegentlicher Bauchschmerz, Stuhlunregelmäßigkeiten (Verstopfung oder Diarrhöe), nicht selten ein ausgesprochener Darmkatarrh; wieder in anderen Fällen handelt es sich nicht um die erste Attacke, sondern um ein Rezidiv, es waren bereits eine oder mehrere, richtig oder falsch gedeutete

Attacken vorhergegangen, seit der letzten bestand völliges Wohlbefinden oder gelegentliche Beschwerden, deren Besprechung wir uns für später (S. 262) vorbehalten.

Aber in all diesen Fällen, gleichviel ob erste Attacke oder Rezidiv, ist der Beginn des Anfalls fast ausnahmslos so prägnant markiert, daß intelligente Kranke den Beginn der Erkrankung nicht auf den Tag, sondern sogar auf die Stunde genau angeben können.

Der Anfall setzt ein mit ungemein intensivem Bauchschmerz, der meist „um den Nabel herum" oder in die Magengegend* lokalisiert wird, mit Übelkeit, Brechreiz und in der Regel auch sofort mit Erbrechen, das gleich anfangs außerordentlich stürmisch einsetzen kann. Seltener werden die Schmerzen gleich in den rechten Unterleib lokalisiert, wie uns scheint, hauptsächlich bei den leichteren Fällen. Nicht selten erfolgen mit dem Einsetzen der Schmerzen noch ein, zwei diarrhoische Stuhlentleerungen, öfters besteht schon vorher Obstipation, die nach dem Beginn des Anfalls fast regelmäßig das Bild mit beherrscht. Ein initialer Schüttelfrost gehört zu den selteneren, dem Patienten selbst zum Bewußtsein kommenden Symptomen.

Werden wir gleich zu Anfang gerufen, so finden wir außer den erwähnten subjektiven Syptomen in der Regel frequenten Puls, zumeist auch erhöhte Körpertemperatur; sie ist manchmal nur um wenige Zehntelgrade, manchmal auf 40 und darüber gesteigert. Manchmal ist Kollaps, Ausbruch von kaltem Schweiß, Zyanose vorhanden.

In den Anfangsstadien der Appendizitis besteht meist noch kein Meteorismus, im Gegenteil, der Bauch ist eher eingezogen; aber schon zu dieser Zeit besteht in der Regel eine ausgesprochene Bauchmuskelspannung, manchmal bloß in der rechten Unterbauchgegend, manchmal über das ganze Abdomen verbreitet, und es findet sich bei Palpation des sonst nicht druckempfindlichen Abdomens ein ausgesprochener Druckschmerz im rechten Unterleib, oder wenn das ganze Abdomen druckempfindlich ist, so ist es die Ileocökalgegend am stärksten.

Das bisher Gesagte läßt sich dahin kurz zusammenfassen, daß Schmerz und Druckschmerz die konstantesten Frühsymptome sind; weniger konstant, doch kaum jemals fehlend ist das Erbrechen, am ehesten werden noch im Frühstadium Puls- und Temperatursteigerung vermißt; in jedem Stadium des weiteren Verlaufes kann Fieber gelegentlich fehlen; im allgemeinen gehört es aber so zum Bilde der Appendizitis, daß der immer wiederkehrenden Behauptung, eine akute Appendizitis könne ganz ohne Fieber verlaufen, mit großem Mißtrauen zu begegnen ist. Daß alle die genannten Symptome nicht ohne schwere Störung des Allgemeinbefindens auftreten können, versteht sich von selbst. Sehen wir von dem Wechsel der Intensität der Frühsymptome ab, die keineswegs immer in geradem Verhältnis zu der Schwere des weiteren Verlaufes steht, so müssen wir sagen, daß doch der Beginn der Erkranknng für alle Fälle, für die leichten und die schweren, ein recht gleichförmiger ist.

Aber schon die nächsten Stunden können im Verlaufe große Differenzen bringen.

---

* Daher die Verwechslung mit Magenkatarrh seitens Laien und unerfahrener Ärzte.

Da haben wir zunächst Fälle, in denen nach manchmal sehr stürmischen Anfangserscheinungen und selbst hohem Fieber schon nach wenigen Stunden ein deutlicher Rückgang aller Erscheinungen zu konstatieren ist. Das Fieber ist im Abklingen, das Erbrechen hat aufgehört, die Pulszahl ist nur mehr wenig erhöht, der Druckschmerz in der Ileocökalgegend ist erträglich geworden, löst keine stärkere Bauchdeckenspannung mehr aus. Nach 2, 3 Tagen fühlt sich der Kranke wieder genesen und hat höchstens noch leichte Mahnungen an das Überstandene. Das sind die Fälle, die wir klinisch als katarrhalische Appendizitiden ansprechen; nur wenn schon schwerere Attacken vorhergegangen waren, müssen wir erwägen, ob es sich bei der neuerlichen, rasch abgeklungenen Attacke nicht um eine vorübergehende, rasch wieder behobene stärkere Sekretstauung auf dem Boden eines alten Empyems gehandelt hat. — Andere Fälle: Wir werden am 2. Krankheitstag gerufen, hören, daß tags vorher stürmisches Erbrechen und alle sonstigen Kardinalsymptome einer akuten Appendizitis bestanden; das Erbrechen hat aufgehört, der Kranke fühlt sich viel wohler, die Temperatur ist nahe der Norm. Aber der Puls ist frequent, 120 und darüber, die Zunge trocken und belegt, die Ileocökalgegend auf Druck bald mehr, bald weniger empfindlich, die Bauchdecken jedoch sind in toto gespannt, oder wenigstens die Palpation in der Ileocökalgegend löst ein sich Wehren der Bauchmuskulatur aus. Das Cökum ist gebläht, deutlich quatschend, im übrigen braucht noch kein Meteorismus da zu sein.*

Diese Fälle müssen wir ernst und sehr vorsichtig beurteilen, sie können unoperiert noch glimpflich verlaufen; wie oft haben wir aber bei der Operation in diesem Stadium schon schwer destruierte, manchmal fast in toto brandige Wurmfortsätze gefunden, ohne auch nur eine schützende Verklebung; die nächsten Stunden schon können den Ausbruch einer vielleicht nicht mehr reparablen, diffusen Peritonitis bringen.

Je mehr Tage seit dem Beginne des Anfalles verlaufen sind, desto leichter wird uns die Bestimmung, wie schwer die Komplikationen von seiten des Peritoneum sind, desto leichter wird uns die Beurteilung des Falles und seine Einrangierung unter einen gewissen Typus. Am 3., 4. Tage der Krankheit ist in vielen Fällen das Los bereits entschieden; nach einer vorübergehenden Besserung hat neuerlich heftiger Schmerz, vielleicht gefolgt von schwerem Kollaps, eingesetzt, das Erbrechen, das anfangs schon da war, ist wieder gekommen und wiederholt sich unaufhörlich, daß schon die Haut zu beiden Seiten der Mundwinkel gerötet und frett wird; das Gesicht ist verfallen, der Bauch bretthart gespannt, meteoristisch** und wo immer man ihn berührt, auf Druck empfindlich. Der Puls ist flie-

---

* Wie sehr das Krankheitsbild durch Opium oder Morphium verschleiert sein kann, haben wir schon a. a. O. hervorgehoben. Es wird eine Euphorie erzeugt, welche Kranke, Angehörige und weniger erfahrene Ärzte so täuscht, daß dadurch die letzte Zeit zu erfolgreichem Eingreifen versäumt wird. Es kann daher nicht eindringlich genug vor der Verabreichung von Opiaten im Frühstadium gewarnt werden.

** Die vielfach verbreitete Ansicht, Meteorismus und aufgetriebener Bauch seien identisch, ist falsch. Bei straffen Bauchdecken — was bei jugendlichen Individuen zur Regel gehört — gibt eher das Zwerchfell als die Bauchdecken nach; in diesen Fällen sind also selbst bei noch eingezogenem Bauch Hochstand des Zwerchfells und Kantenstellung der Leber die ausschlaggebenden Symptome für Meteorismus. Bei Frauen, die oft geboren haben oder bei alten Leuten kommt es bei Meteorismus freilich rasch zur Auftreibung des Abdomens.

gend und klein, die Temperatur erhöht, normal oder subnormal; kurz das ausgesprochene Bild der diffusen Peritonitis ist da und nicht zu verkennen, Zweifel können höchstens in bezug auf den Ausgangspunkt der Peritonealaffektion auftauchen. Bei kräftigen Individuen kann selbst noch in diesem Stadium der Prozeß sich lokalisieren, ein glücklicher Zufall, auf den allerdings niemals gerechnet werden darf.

Die Fälle, in denen es zu Lokalisierung der Entzündung, zur Ausbildung des perityphlitischen Tumors oder Abszesses kommt, entscheiden sich meist noch früher. Nach manchmal sehr stürmischen, manchmal milderen Anfangssymptomen lokalisiert sich der Schmerz am 2., 3., 4. Tag im Unterbauch; die Bauchdeckenspannung nimmt ab und es entsteht eine lebhaft druckempfindliche, derbe, etwa hühnereigroße bis faustgroße Resistenz, die bald der Beckenschaufel und dem *Poupart*schen Bande unmittelbar anliegt, bald mehr medial sich befindet, bald an der rückwärtigen, bald an der vorderen Bauchwand fixiert, manchmal auch beweglich ist.

Der perityphlitische Tumor kann auch bei entsprechender Lage des Wurmfortsatzes im kleinen Becken versteckt sein und nur bei bimanueller Untersuchung von oben und vom Rektum aus (oder von der Vagina) entdeckt werden, eventuell sich auch ganz der Beobachtung entziehen, wenn er klein ist und etwa am Promontorium sitzt.

Ist der Tumor entsprechend groß und wird er nicht durch geblähte Därme verdeckt, so fällt er schon bei der Inspektion des rechten Unterbauches als flache Vorwölbung auf.

Zeigt diese Geschwulst die Tendenz zur Rückbildung, so verschwindet das Fieber, die Empfindlichkeit läßt nach und der Tumor verkleinert sich, manchmal von Tag zu Tag, um nach 4—6 Wochen völlig verschwunden zu sein.

Wird die Geschwulst hingegen schmerzhafter, nimmt sie an Größe zu, bleibt die Körpertemperatur eine Woche lang und darüber erhöht, steigt das Fieber, das schon gesunken war, neuerdings an, so sind das fast sichere Zeichen für die Ausbildung eines perityphlitischen Abszesses. Der ausgebildete Abszeß ist wieder unverkennbar; auf seine Symptomatologie werden wir im nächsten Kapitel zurückkommen.

Hier sollen hingegen noch einige ausführende Bemerkungen über die Frühsymptome der akuten Appendizitis Platz finden; die Spätsymptome decken sich völlig mit jenen der Peritonitis und mögen dort nachgesehen werden (S.30).

Wir rekapitulieren nochmals: Schmerz und Druckschmerz sind die konstanten, niemals fehlenden Frühsymptome, kaum jemals fehlen Erbrechen, Puls- und Temperatursteigerung.

Das Zustandekommen des spontanen Anfangsschmerzes, der, wie gesagt, in der Regel in die Nabel- oder Magengegend lokalisiert wird, ist auf verschiedene, indes nicht völlig befriedigende Weise erklärt worden.

Die viel verbreitete Annahme, daß es ein Perforationsschmerz wäre, ist von der Hand zu weisen, denn der plötzliche Anfangsschmerz tritt auch in jenen Fällen auf, in denen bei der Operation keine Perforation, ja nicht einmal eine Destruktion gefunden wird.

Sehr viel für sich hat die Ansicht, daß der Schmerz auf eine abnorm gesteigerte Peristaltik im Wurm zurückzuführen sei, der sich krampfhaft bemühe, sich seines Inhaltes zu entledigen (*Mayo Robson* u. a.).

Große Bedeutung kommt dem Druckschmerz zu, der häufig an einem bestimmten Punkt, an der Kreuzungsstelle zwischen äußerem Rektusrand und einer von der Spina anterior superior ossis ilei zum Nabel gezogenen Linie am intensivsten ist (*Mac Burney*scher Punkt).

Mac Burneys Erklärung, daß dieser Punkt in der Regel dem Abgang des Wurmfortsatzes vom Cökum entspräche, wird heute wohl nicht mehr anerkannt, doch vermögen

wir keine bessere an ihre Stelle zu setzen; *Kelling* macht daselbst gelegene, durch die Entzündung gereizte Sympathikusganglien verantwortlich, am ehesten könnte die Schmerzhaftigkeit durch eine Entzündung von Lymphbahnen, welche hier das Peritoneum parietale der hinteren Bauchwand erreichen sollen, erklärt werden *(Lennander)*.

Wir müssen jedoch betonen, daß dieser Schmerzpunkt kein konstanter ist, daß man den Punkt manchmal selbst bei schweren Veränderungen des Wurmfortsatzes unempfindlich oder viel weniger empfindlich findet wie andere Stellen, daß man andrerseits auch bei Adnexerkrankungen, ja selbst bei Hysterie den Punkt — dann öfters sogar symmetrisch auf beiden Seiten — schmerzhaft findet, und daß selbst nach vollzogener Appendektomie der Druckpunkt bestehen bleiben kann *(Lanz)*.

Damit verliert der *Mac Burney*sche Druckpunkt aber fast jeglichen Wert für die Differentialdiagnose.

Rovsing hat behauptet, daß, wenn man in der linken Unterbauchseite auf das S romanum drücke und dasselbe nach aufwärts gegen das Querkolon ausstreife, durch die nach aufwärts getriebenen Gase das Cökum gebläht und durch die damit einhergehende Zerrung des kranken Appendix Schmerzempfindung in der Ileocökalgegend ausgelöst würde, was eine sichere Differenzierung der Appendizitis gegenüber anderen differentialdiagnostisch in Betracht kommenden Erkrankungen ermögliche. Wir haben diese Angaben in sehr zahlreichen Fällen nachgeprüft und können sie nicht bestätigen; selbst bei schweren Appendizitiden haben wir des öfteren keinen Cökalschmerz par distance auslösen können; wo uns die Auslösung gelang, hatten wir den Eindruck, daß der Schmerz nicht durch die hinaufgepreßten Gase, sondern einfach dadurch ausgelöst werde, daß sich der Druck von Schlinge zu Schlinge bis auf den entzündeten Wurmfortsatz fortpflanze, ein Symptom, das schon vorher von *Rothgans* als „Andruckschmerz" geschildert wurde.

Auch *Lauenstein* hebt auf Grund eines Falles, bei dem er infolge vorhandenen *Rovsing*schen Symptoms Appendizitis diagnostiziert, bei der Operation jedoch eine akute Cholezystitis gefunden hatte, hervor, daß das Symptom kein pathognomonisches für Appendizitis sei.

Drückt man ganz langsam und vorsichtig mit der Hand die Bauchdecken gegen einen akut erkrankten Wurmfortsatz an und entfernt nun plötzlich die palpierende Hand, so löst das Abheben der Hand einen größeren Schmerz aus als das Niederdrücken derselben *(Blumberg)*.* Diese Tatsache konnten wir mehrfach bestätigen, doch fehlt uns noch die Erfahrung, ob dem Symptom differentialdiagnostische Bedeutung zukommt und ob wir aus einem stärker oder weniger stark vorhandenen Druckphänomen auf stärkere oder weniger starke Mitbeteiligung des Peritoneum schließen können.

Das initiale Erbrechen wird reflektorisch von den Nerven des Wurmfortsatzes ausgelöst und kann sich sehr rasch wieder geben. Seine Intensität läßt keinen Rückschluß auf die Schwere der Erkrankung zu. Hat einmal die Entzündung das Peritoneum ergriffen, so tritt peritoneales Erbrechen auf; daß zwischen initialem und peritonealem Erbrechen eine größere Pause, frei von Erbrechen, sich einschieben kann, bedarf wohl keiner weiteren Erklärung.

Fieber stellt sich, wie bei jeder anderen akuten Entzündung, in der Regel ein, es zeigt keinen charakteristischen Verlauf; der Puls ist im Anfang zumeist klein und frequent; geht aber bei unkomplizierten Fällen rasch so weit zurück, daß Körpertemperatur und Puls konform sind. Frequent bleibender oder gar kontinuierlich sich verschlechternder Puls läßt stets auf schwere, am Peritoneum vor sich gehende Veränderungen schließen. Schüttelfröste deuten unserer Erfahrung nach auf akute Entzündung der regionären Lymphdrüsen hin.

Blasentenesmen und Schmerzen in der Harnröhre deuten an, daß der entzündete Wurm neben der Blase liegt und die Blasenwand selbst oder wenigstens ihr Peritonealüberzug sich an der Entzündung mitbeteiligt.

* Es ist das auch eine Art „Andruckschmerz", der durch plötzliche Füllung des eben entleerten Cökum ausgelöst wird, oder dadurch, daß beim plötzlichen Nachlassen des Druckes mit der Hand die verdrängten Darmschlingen gegen die entzündete Partie stürzen.

6. Kapitel.

Klinischer Verlauf der appendizitischen Abszesse.

Wir haben S. 244 hervorgehoben, daß auch bei dem sogenannten appendizitischen, spontan sich zurückbildenden Tumor die Anwesenheit von Eiter in geringer Menge angenommen werden muß, der aber gut abgekapselt ist und so allmählich resorbiert wird. Kommt es zu Ansammlung von Eiter in größerer Menge, so sprechen wir von einem appendizitischen (perityphlitischen) Abszeß.

Wir können zweierlei Arten von Abszessen unterscheiden: solche in unmittelbarer Nachbarschaft des erkrankten Wurmes, so daß dieser in die Abszeßhöhle hineinragt oder wenigstens die Abszeßwand mit bilden hilft, und solche, welche fern von dem schuldtragenden Organ durch Verschleppung infektiösen Materiales innerhalb der Bauchhöhle entstehen.

Den Fällen, in denen es zu Abszeßbildung kommt, liegt zumeist eine destruktive Appendizitis zugrunde; sie haben in der Regel, doch keineswegs immer schwere Initialsymptome durchgemacht.

In der Regel hat also diffuse Bauchfellreizung bestanden, erst am 3., 4. Tag hat sich der Schmerz im rechten Unterbauch lokalisiert und gleichzeitig ist daselbst — wir haben zunächst im Unterbauch gelagerte Wurmfortsätze vor Augen — eine deutliche, derbe, lebhaft druckempfindliche Resistenz nachweisbar geworden: während dieselbe bei dem perityphlitischen Tumor allmählich zurückgeht und dabei immer weniger empfindlich wird, fehlt den zu Abszedierung neigenden Fällen die Tendenz zur Rückbildung; die Schwellung wird immer schmerzhafter, vergrößert sich mehr und mehr, das Fieber, das bei den spontan sich zurückbildenden Fällen selten länger als 5, 6 Tage anhält, will nicht weichen oder steigt, wenn es gesunken war, neuerlich an.

Die anfangs derbe Konsistenz wird teigig weich, im Zentrum der Resistenz oder in ausgesprochenen Fällen im Bereich der ganzen Schwellung wird Fluktuation nachweisbar.

Liegt der Abszeß der vorderen Bauchwand an, so wird die Bauchhaut ödematös und zeigt bald eine Spur, später ausgesprochene Rötung. Weniger als die Palpation sagt uns die Perkussion; liegt ein größerer Abszeß der Bauchwand unmittelbar an, so erhalten wir gedämpften Schall; schallt die als Abszeß angesprochene Geschwulst tympanitisch, so müssen wir an zweierlei denken, daran, daß vor dem Abszeß gashaltige Darmschlingen liegen und daran, daß der Abszeß selbst gashaltig ist. Die Entscheidung ist meist unschwer zu fällen; ist der Abszeß einigermaßen groß und liegt er der Bauchwand unmittelbar an, so ist die Respirationslinie nach einwärts und oben verschoben, d. h. die

Bauchdecken bewegen sich bei der Atmung bloß bis zum inneren oberen Rand des Abszesses; deutliches Ödem oder gar Rötung der Bauchhaut sprechen gleichfalls für Anliegen des Abszesses an die Bauchdecken.

Abszesse, welche lateral vom Cökum entstanden, reichen bis an die Spina ant. sup. oss. ilei heran; solche, die einem medialwärts vom Cökum liegenden Appendix ihre Entstehung verdanken, haben zwischen sich und dem Beckenrand eine Zone tympanitischen Schalles: das Cökum. Die Größe des Abszesses schwankt zwischen weiten Grenzen. Abszesse, welche den ganzen rechten Unterbauch ausfüllen, ja die Nabelhorizontale nach aufwärts und die Medianlinie nach links überschreiten, haben wir oft gesehen und gehören selbst heute noch nicht zu den größten Raritäten. Dann bildet der Abszeß an dem hochgradig abgemagerten Patienten eine schon sichtbare Vorwölbung.

Hinter dem Cökum sich ausbreitende Eiterungen haben das tympanitisch schallende, meist geblähte und quatschende Cökum sowie andere Darmschlingen vor sich, die Bauchdecken sind oft ganz nachgiebig, gar nicht rigid.

Das kollaterale Ödem, das sich in solchen Fällen im retroperitonealen Gewebe und in der Fascia iliaca ausbreitet, hat zur Folge, daß sich der Oberschenkel wie bei der Psoaskontraktur aus anderen Ursachen in Adduktions- und Flexionsstellung begibt. Dasselbe Symptom kommt auch den retroperitonealen und retrofaszialen Eiterungen zu, so daß diese im Anfang von den bloß retrocökalen Eiterungen nicht sicher zu trennen sind. Die länger dauernde retrofasziale Eiterung steigt in der Lacuna musculorum herunter und erscheint unterhalb des Poupartschen Bandes, lateral von der Arteria femoralis, der retroperitoneale Abszeß in der Lende, in der Nierengegend. Manchmal, noch lange Zeit, ehe der Abszeß dort deutlich nachweisbar wird, verrät er seine Existenz durch Auftreten von Ödem und einer anämischen Zone an der Haut in der Lende.

Mit dem längeren Bestehen eines perityphlitischen Abszesses werden die Kranken immer elender. Das Fieber kann zwar, wie bei jedem längere Zeit bestehenden Eiterherd, allmählich verschwinden, aber der Puls bleibt frequent — eine Folge der beständigen, den Organismus vergiftenden Resorption aus dem Eiterherd —, der Appetit liegt danieder, die Kranken magern zum Skelett ab, werden blaß und hinfällig und dabei bleibt als Schreckgespenst noch immer die Eventualität eines Durchbruches gegen die freie Bauchhöhle bestehen!

Die Möglichkeit einer Perforation in den Darm mit nachfolgender Ausheilung des Abszesses haben wir schon im 3. Kapitel hervorgehoben. Sie markiert sich klinisch durch plötzliches Kleinwerden des Tumors, Verschwinden des Fiebers, Aufhören der Schmerzen und der sonstigen Symptome und Beimengung von Eiter zum Stuhl, was bei einigermaßen größeren Eitermengen schon makroskopisch erkennbar ist. Der Durchbruch in den Darm ist, wie gesagt, ein glücklicher Zufall, auf den man nie rechnen darf.

Die Symptome eines etwaigen Durchbruches in die Vagina, in die Blase dürfen als bekannt vorausgesetzt werden, auch auf eine Schilderung der Symptome, wenn es zu Einbruch des Eiters in die Blutbahn kommt, glauben wir hier nicht eingehen zu müssen.

Manche perityphlitische Eiterungen gehen mit einer enormen, brettharten Schwielenbildung einher, die den Gedanken an Aktinomykose

wachruft. Klinisch ist diese Form von der echten Aktinomykosis nur dadurch zu trennen, daß auch bei wiederholten Untersuchungen des Eiters niemals die charakteristischen Drusen nachgewiesen werden können, sowie dadurch, daß nach einfacher Spaltung des schwielenumgebenen Abszesses rasch völlige Ausheilung erfolgt. Ja, es kommt vor, daß der Eiter im Zentrum der Schwiele bereits verschwunden ist; Spaltung der Schwiele allein genügt in solchen Fällen, die Heilung herbeizuführen.

Wir haben bisher nur jene Abszedierungen im Auge gehabt, die sich im Bereiche des Bauches und des großen Beckens abspielen. Infolge ungewöhnlicher Lagerung des Appendix können sich Abszesse an den ungewöhnlichsten Stellen entwickeln.

Lagerung des Appendix in der Nähe der Gallenblase kann z. B. einen der Gallenblase anliegenden Abszeß bedingen, der fälschlich als pericholezystitischer angesprochen wird.

Wir operierten ein Kind mit diffuser Peritonitis, bei dem ein wurstförmiger, beweglicher Tumor scheinbar des S romanum bestand, so daß von dem zuerst gerufenen erfahrenen Pädiater und dann auch von uns die Peritonitis auf eine Invagination des S romanum zurückgeführt wurde, um so mehr, als die Mutter erzählte, es sei in den letzten Tagen auffällig viel Schleim abgegangen. Die Operation ergab bei diffuser Peritonitis einen dem S romanum anliegenden, appendizitischen Abszeß, in den der lange, nach links hinübergeschlagene, an seiner Spitze perforierte Wurmfortsatz hineinragte. Derartige Beispiele ließen sich noch viele aufzählen. Wir begnügen uns mit der Konstatierung, daß kein Abszeß im Bauchraum so gelagert sein kann, als daß er nicht ein appendizitischer sein könnte.

Von besonderer Bedeutung sind die sogenannten Douglasabszesse, wegen ihrer Häufigkeit, ihrer versteckten, von oben her in der Regel nicht nachweisbaren Lage und ihrer eigenartigen Symptomatologie.

Unter einem Douglasabszeß verstehen wir eine geschlossene Eiteransammlung, die den Grund der Douglas-Peritonealumschlagsfalte einnimmt. An den Abschluß des Abszesses nach oben beteiligen sich Dünndarmschlingen und die Flexur mit ihrem Gekröse. Diese Teile verkleben untereinander und decken den Abszeß, solange er keine erhebliche Größe erreicht hat, wie eine Kuppel zu.

Nach unten bildet die vordere Wand der Ampulla recti, nach vorn Blase bzw. Uterus, nach hinten Mastdarm und Kreuzbein, nach den Seiten die Seitenwände des kleinen Beckens die Begrenzung.

Bei den Appendektomien, die man nach Ausheilung eröffneter Douglasabszesse vornimmt, findet man in der Mehrzahl der Fälle den Wurm nicht einmal ins kleine Becken hineinhängen, sondern auf der Beckenschaufel gelagert, ja eventuell sogar nach aufwärts geschlagen *(Rotter, Hochenegg)*.

Wir nehmen daher so wie *Rotter* als Entstehungsursache des Douglasabszesses an, daß aus einem perforierten oder für Bakterien durchlässig gewordenen Wurmfortsatz infektiöses Material herausrinnt und, dem Gesetz der Schwere folgend, sich im Douglas ansammelt; während das in den freien Bauchraum gelangte Material den Schutzvorkehrungen des Peritoneum erliegt, bildet sich an der Stelle der reichlichsten Ansammlung, also im Douglas, ein Abszeß, der häufig erst in der zweiten Krankheitswoche oder noch später in Erscheinung tritt.

Er ist in der Mehrzahl der Fälle bei der Palpation von oben her nicht nachweisbar, sondern bloß bei der Digitalexploration des Rektum, eventuell der Vagina.

Das Wichtigste und oft allein ausschlaggebende Symptom ist das Vorhandensein einer prallelastischen, manchmal derben Vorwölbung der vorderen Rektalwand.* Im Frühstadium der Abszeßentwicklung ist die Resistenz noch 8—10 *cm* ober dem Anus, mit der Fingerspitze noch kaum erreichbar. Später rückt die Resistenz weiter herab bis zur Prostata, bzw. dem hinteren Scheidenfornix.

Diese Kompression des Rektum bedingt hochgradigen Meteorismus, Aufstoßen, Brechreiz oder Erbrechen und Stuhlverhaltung; nicht selten ist gesteigerte Peristaltik sogar zu sehen; die Rektalwand ist infolge der in ihrer unmittelbaren Nähe sich abspielenden Entzündung hyperämisch und ödematös geschwellt, die Schleimhaut produziert reichlich glasigen Schleim, es kommt zu Tenesmus, später zu Klaffen des Afters, offenbar infolge Ödems und dadurch bewirkter Parese der den Sphinkter versorgenden Nervenfasern. Beim Mann bedingt die Nachbarschaft der Blase auch Beschwerden von dieser Seite.

Die Kompression bedingt Harndrang, eventuell Retention, in späteren Stadien stellt sich Harnträufeln ein und die Blase ist außerordentlich gefährdet, da die ödematös durchtränkte Blasenwand von Bakterien durchwandert und dadurch Zystitis hervorgerufen werden kann. Durch Kompression der Ureteren an ihrer Einmündung in die Blase kann es zu vollständiger Anurie kommen *(v. Khautz)*.

Nach Entleerung des Abszesses schwinden der Meteorismus und die sonstigen Symptome rapid binnen 12—24 Stunden. — Auch der Douglasabszeß kann in günstigen Fällen, sich selbst überlassen, einen Ausweg in das Rektum oder die Vagina finden und so spontan ausheilen. Natürlich können auch höher oben im kleinen Becken, z. B. am Promontorium, Abszesse entstehen, deren Nachweis besonders schwer sein kann, da kleine derartige Abszesse weder von oben, noch vom Mastdarm her getastet werden können.

Geradeso wie die Douglasabszesse treten auch die subphrenischen Abszesse (vgl. S. 46), die sich an eine Appendizitis anschließen, erst spät, selten früher als in der zweiten Woche, in Erscheinung. Ihre Entstehung muß ähnlich wie jene der Douglasabszesse gedeutet werden. Auch hier handelt es sich um infektiöses Material, das in den subphrenischen Raum gelangt, erst durch die Stagnation zur Entfaltung seiner schädlichen Wirkungen befähigt wird, während die Infektionskeime in der freien Bauchhöhle, zwischen den sich bewegenden Därmen, rascher resorbiert und dadurch unschädlich gemacht werden. Beweis dafür sind jene Fälle, in denen es nebeneinander zu Douglas- und subphrenischen Abszessen kommt.

Man vergesse nie auf die Möglichkeit multipler Abszeßbildung!

Die Pleuritis, welche durch Vermittlung eines subphrenischen Herdes oder metastatisch auf dem Wege der Lymph- oder Blutbahn entsteht (I. Band, S. 713), ferner Pyämie, eitrige Pfortaderthrombose seien hier nochmals kurz erwähnt.

---

* Bei einem peritonealen Totalexsudat ist der Douglas natürlich auch ausgefüllt. Dieser Zustand hat jedoch mit dem nach oben geschlossenen Douglasabszeß nichts zu tun, höchstens das, daß sich aus ihm ein Douglasabszeß entwickeln kann. Das Totalexsudat läßt sich durch den ins Rektum eingeführten Finger wegdrücken, ist weich, nachgiebig, der Abszeß viel resistenter.

7. Kapitel.

Die durch chronische Veränderungen am Wurmfortsatz verursachten Beschwerden. (Chronische Appendizitis.)

Wir haben schon mehrmals betont, daß es mit einem glücklich überstandenen Anfall nur in seltenen Fällen sein Bewenden hat; ungemein häufig bleiben als Residuen einer Attacke Veränderungen zurück (S. 241), welche den Ausbruch einer neuen akuten Entzündung außerordentlich begünstigen. Es handelt sich bei den gedachten Veränderungen um Narbenstrikturen, Stenosen und Abknickungen durch Verwachsungen, um Dilatation und Hypertrophie ober der verengten Stelle; Hand in Hand mit diesen gehen chronisch entzündliche Veränderungen, vom chronischen Schleimhautkatarrh bis zum Empyem.

Diese Befunde, deren Kenntnis wir den zahlreichen Intervalloperationen verdanken, machen es erklärlich, daß auch in der Zeit zwischen den Anfällen bei vielen Patienten mehr minder große Beschwerden auftreten können.

Die Patienten haben ein Gefühl der Schwere in der Ileocökalgegend, die auf Druck empfindlich bleibt, zeitweise kommt es zu ausgesprochenem kolikartigem Schmerz von kurzer Dauer, der mit Brechreiz, ja selbst mit Erbrechen einhergehen kann.* Jedes Abweichen von einer reizlosen Diät rächt sich, ebenso Stuhlunregelmäßigkeiten, die trotz Anwendung von Abführmitteln an der Tagesordnung sind. Dazu kommt die ständige Resorption kleiner Mengen von Giftstoffen, welche Kopfschmerzen, Neuralgien, ja Asthma auslösen können. Schließlich fürchten die Kranken geradezu das Essen, sie kommen herunter, sehen elend aus und verlieren jedwede Lebensfreude, werden zu Melancholikern. Wir kennen Patienten, die es ihren Hausärzten nach erfolgreicher Appendektomie sehr übelnahmen, daß sie dieselbe nicht früher ausführen ließen, sondern es mit allen möglichen anderen Mitteln versuchten und so ihre Klienten jahrelang um jeden Lebensgenuß brachten.**

---

* Ganz ähnliche Symptome können allerdings auch durch Adhäsionen, welche das unterste Ileum verziehen und welche durch Appendizitis oder andere Erkrankungen zurückgelassen wurden, ausgelöst werden. Derartige Verwachsungen können sogar nach der Entfernung des Wurmfortsatzes noch das Bild einer chronischen Appendizitis vortäuschen.

** Um Mißverständnissen vorzubeugen, betonen wir auch hier, daß andrerseits chronisch schwer veränderte Appendizes auch gar keine Beschwerden zu machen brauchen; in vielen Fällen deutet höchstens leichte Druckempfindlichkeit in der Ileocökalgegend darauf hin, daß etwas nicht in Ordnung ist.

Wir sprechen in solchen Fällen klinisch von einer chronischen Appendizitis, obwohl die Beschwerden in erster Linie nicht von dem meistens allerdings auch vorhandenen chronischen Entzündungsprozeß herrühren, sondern auf den erschwerten Sekretabfluß zurückzuführen sind. Die Beschwerden sind in erster Linie als Stenosensymptome aufzufassen, der Schmerz, der sich kolikartig steigert, rührt von der vermehrten Peristaltik der Muskulatur oberhalb der Stenose her, welche den abnormen Inhalt auszutreiben sich bemüht; Brechreiz und Erbrechen, das in solchen Momenten eintreten kann, ist geradeso zu erklären wie bei einer Darmstenose, also nicht etwa als peritoneales aufzufassen.

Im Appendix liegende Kotsteine bedingen gleichfalls erschwerten Sekretabfluß. Auch in diesen Fällen bemüht sich der Wurmfortsatz, den abnormen Inhalt, den Stein, und das dahinter sich stauende Sekret herauszutreiben, wodurch gleichfalls appendikuläre Koliken *(Talamon, Breuer)* entstehen können. In günstigen Fällen mag wohl auch einmal ein Kotstein wirklich herausgetrieben werden, meist gelingt dies aber nicht, sondern es wird nur der hinter dem Stein angesammelte Schleim herausgepreßt, an dem Stein vorbei. Gelingt das dem Appendix, dann gut; gelingt es ihm nicht, so klemmt sich der Kotstein, cökalwärts gedrängt, im Lumen ein und eine verhängnisvolle, zur akuten Appendizitis führende Sekretstauung ist da.

Fig. 84.



Nicht entzündeter Appendix, in dem vier Kotsteine stecken, die zu appendikulären Koliken Veranlassung gegeben hatten.

Sehr lehrreich ist die Fig. 84; sie zeigt einen Wurmfortsatz, der von einem jungen Mädchen stammt, das seit Monaten zeitweise an krampfartigen Schmerzen im Abdomen litt, regelmäßig mit Brechreiz, manchmal auch mit Erbrechen. Die Koliken gingen stets rasch vorüber, so daß die Kranke nie bettlägerig war, wurden aber in der letzten Zeit so häufig, daß das Mädchen ihren Dienst vernachlässigen mußte.

Bei einer zwei Tage vor der Operation während eines lebhaften, mit Erbrechen (aber ohne Störung der Temperatur und des Pulses) einhergehenden Kolikanfalles vorgenommenen Untersuchung war der Appendix durch die gar nicht rigiden Bauchdecken als außerordentlich druckempfindlicher Strang zu tasten. Die Operation ergab einen dünnen, 9 *cm* langen Appendix ohne Adhäsion und ohne irgend welche entzündliche Veränderungen. Er enthielt vier dattelkernförmige Kotsteine, um die herum die Muskularis noch bei der Operation sich so krampfte, daß der Appendix im Aussehen an einen Rosenkranz erinnerte. Der S. 250 abgebildete Appendix (Fig. 82) mag vor der akuten Entzündung ähnlich ausgesehen haben.

In anderen Fällen stehen Appetitlosigkeit, Gefühl von Völle nach der Nahrungsaufnahme, Schmerzen im Oberbauch, also Symptome im Vordergrund, die an eine Magenaffektion denken lassen. Genaue Untersuchung des ganzen Bauches, exquisite Druckempfindlichkeit der Ileocökalgegend klärt den Sachverhalt manchmal auf; die Magenbeschwerden in solchen Fällen sind häufig dadurch ausgelöst, daß der Magen durch das in der Ileocökalgegend adhärente Netz gezerrt wird, sobald er in Tätigkeit ist.

Bei Frauen mit chronischer Appendizitis sind Beschwerden im Beginn der Menses recht häufig; sie finden in der großen Nähe von

Appendix und Genitale und in Adhäsionen, die häufig Appendix und Tube oder Ovar verbinden, vielleicht auch in einer stärkeren Hyperämie des Appendix ihre ungezwungene Erklärung.

An chronische Appendizitis, welche niemals zu einer akuten Attacke geführt hatte, kann sich eine Peritonitis adhaesiva partialis anschließen, welche zu Adhäsionen und Abknickungen des Darmes weitab vom Appendix (an den Dickdarmflexuren) führen, so zum Bilde einer Stenose an diesen Stellen und zu der irrtümlichen Annahme „Karzinom" führen kann („Appendicitis adhaesiva", *v. Haberer*).

Aber selbst leere, weder strikturierte, noch komprimierte oder obturierte Wurmfortsätze, an denen weder akute, noch chronische Entzündungen nachweisbar sind, können unter gewissen Bedingungen lebhafte Beschwerden machen und so zu der klinischen Diagnose „chronische Appendizitis" führen.

Es handelt sich in diesen Fällen um Appendizes, die infolge embryonaler Konkreszenzen *(H. Albrecht)* oder infolge einer einmal durchgemachten entzündlichen Affektion adhärent geworden sind und nun, bei dem wechselnden Füllungszustand des Cökum, gezerrt werden. Man kann zwei Haupttypen unterscheiden:

1. Der Appendix ist am Cökum seiner ganzen Länge nach adhärent, liegt ihm an wie der Reifen dem Faß; bei geblähtem Cökum muß naturgemäß der Appendix in die Länge gezerrt werden.

2. Der Appendix ist mit seiner Spitze irgendwo im kleinen Becken fixiert; bei geblähtem Cökum (Obstipation) wird er entspannt, also schmerzfrei, bei leerem Cökum gezerrt, also empfindlich.

Trichterförmiger Abgang des Appendix (Persistenz der embryonalen Form) kann zeitweilig auftretende Schmerzen verursachen, da in einen derartigen Wurmfortsatz bei Cökumdehnung sehr leicht Fäkalien treten können, deren Austreibung dann unter Schmerzen vor sich geht.

Hochenegg, der auf diese Befunde aufmerksam gemacht hat, schlug die Bezeichnung „Appendalgie" vor. Klinisch lassen sich diese Fälle jedoch von der „chronischen Appendizitis" mit Sicherheit nicht abgrenzen.

Es sei schließlich noch erwähnt, daß selbst ungewöhnliche Länge des Appendix und Verkrümmung durch ein relativ kurzes Mesenteriolum Schmerzanfälle von gelegentlich kolikartigem Charakter auslösen kann, die durch Exstirpation prompt sistiert werden *(Schlange).*

8. Kapitel.

Die Differentialdiagnose der Appendizitis.

In den Kapiteln über Symptomatologie haben wir die Anhaltspunkte gegeben, welche uns im einzelnen Falle die Diagnose Appendizitis ermöglichen, und die nicht unbeträchtlichen Nuancen im Krankheitsbild, welche durch die großen individuellen Schwankungen in der Lage des Appendix bedingt sind, hervorgehoben.

Es erübrigt uns noch, darauf hinzuweisen, daß in jedem Stadium der Appendizitis eine Verwechslung mit anderen Erkrankungen vorkommen kann, und die Mittel an die Hand zu geben, welche uns die Differentialdiagnose ermöglichen. Wir wollen gleich im voraus betonen, daß die Differentialdiagnose nicht immer möglich ist und daß wir manchmal über einen gewissen Grad von Wahrscheinlichkeit nicht hinauskommen, zum Glück, ohne daß die Ungewißheit unser therapeutisches Handeln zu beeinflussen braucht.

So ist z. B. bei den ganz schweren Fällen, die gleich beim ersten Anfall unter dem Bilde der Perforationsperitonitis verlaufen, manchmal nur diese letztere Diagnose möglich, ohne daß der Sitz der Perforation klinisch mit Sicherheit festzustellen wäre. Magen- und Darmperforationen, ein geplatzter Pyosalpinx, ein perforiertes Gallenblasenempyem und anderes wurde gefunden, wo man einen perforierten Appendix vermutet hatte.

Die Anamnese (z. B. voraufgegangene Magenblutungen, Melaena, Anhaltspunkte für Typhus ambulatorius usf.), ferner der Nachweis, daß bei diffus schmerzhaftem Abdomen doch die größte Druckschmerzhaftigkeit im rechten Unterbauch besteht, geben Anhaltspunkte für eine feinere Detaildiagnose, die aber praktisch von geringem Wert ist, denn ein Zustand wie der andere erfordert die schleunigste Laparotomie. Verwechslungen von akuten Appendizitiden mit Extrauteringravidität und torquierten Ovarialzysten kommen vor, sind aber weit leichter zu vermeiden; bei der ersteren Affektion beherrschen die Zeichen der schweren intraabdominellen Blutung das Bild, Anamnese und vaginale Untersuchung klären vollends auf; für die Stieldrehung einer Zyste wird dem aufmerksamen Beobachter die Existenz der glatten, kugeligen Geschwulst nicht entgehen, die höchstens mit einem perityphlitischen Tumor verwechselt werden könnte; ein solcher kann aber zu Beginn des Anfalles noch nicht vorhanden sein. Dort, wo die Zeichen der Entzündung (Fieber, hohe Pulszahl) nicht evident sind, kommen auch die

verschiedenen Formen akuter Darmverschlüsse in Betracht. Wo die Koliken das Bild beherrschen, haben wir Gallenstein- und Ureterenkoliken, ferner die Bleikolik in differentialdiagnostische Erwägung zu ziehen. Bei der Appendizitis haben wir die größte Druckempfindlichkeit in der Ileocökalgegend, bei der Gallensteinkolik im rechten Oberbauch; ausstrahlende Schmerzen sprechen für Cholelithiasis, die Anamnese hilft auch oft weiter; freilich kann ein gegen die Leber hinaufgeschlagener Appendix Druckempfindlichkeit am gleichen Ort wie bei einer Cholezystitis ergeben. Bei den Nieren- und Ureterenkoliken ist die Nierengegend schmerzhaft, eventuell ein charakteristischer Harnbefund vorhanden.

Die Bleikolik scheint uns durch den Mangel eines typischen Lokalbefundes, ferner durch fieberlosen Verlauf ohne erhöhte Pulsfrequenz und durch den Bleisaum der Appendizitis gegenüber hinlänglich charakterisiert.

Der perityphlitische Tumor kann zu Verwechslungen mit einem Neoplasma coeci, mit Tuberkulose, Aktinomykose, Fremdkörpertyphlitis führen. In der überwiegenden Mehrzahl der Fälle klärt allerdings die Anamnese, eventuell eine mehrtägige Beobachtung den wahren Sachverhalt auf. Weit schwieriger ist die Differenzierung gegenüber entzündlichen Adnextumoren; der Umstand, daß bei der unmittelbaren Nachbarschaft der Organe rechtsseitige Adnexschwellungen mit dem Appendix verlöten, andrerseits eine Appendizitis zu Infektion der Adnexe führen kann, erschwert die Feststellung des wahren Sachverhaltes selbst am herausgenommenen Präparat. Man kann nur im allgemeinen sagen, daß bei Anwesenheit einer linkseitigen Adnexschwellung die Wahrscheinlichkeit dafür spricht, daß auch der rechtseitige Tumor als rein genitale Affektion aufzufassen sei, daß andrerseits die Anwesenheit eines bloß rechtseitigen, scheinbar den Adnexen angehörigen Tumors bei Freisein der linkseitigen Adnexe stets den Gedanken auf Appendizitis erwecken muß. Wir verfügen über mehrere durch Operation erhärtete Beobachtungen, daß unter Massage der vermeintlichen Adnexschwellung akute Appendizitis zustande kam.

Größere differentialdiagnostische Schwierigkeiten ergeben sich, wenn bei abnormer Lagerung des Wurmfortsatzes Infiltrate an ungewohnter Stelle entstehen. Verwechslungen mit Chole- und Pericholezystitis, Sigmoiditis usf. sind nicht immer zu vermeiden.

Was wir eben vom perityphlitischen Tumor sagten, gilt zum guten Teil auch vom perityphlitischen Abszeß; die Verwechslung lumbaler appendikulärer Abszesse, ferner retroperitonealer oder retrofaszialer appendizitischer Entzündungen mit Eiterungen, welche von der Niere ausgehen, den Harn aber unverändert lassen, liegt außerordentlich nahe, ebenso die Verwechslung appendikulärer subphrenischer Abszesse mit solchen anderer Provenienz. Niemals unterlasse man bei einer Appendizitis die Untersuchung per rectum. Sie läßt uns oft frühzeitig schon den Douglasabszeß erkennen, der im ausgebildeten Zustand kaum mit irgend einer anderen Affektion zu verwechseln ist.

So unerläßlich in solchen Fällen die Rektal- eventuell Vaginaluntersuchung ist, so sehr muß man vor einer forcierten bimanuellen Untersuchung warnen, die unabsehbaren Schaden (Bersten des Abszesses etc.) bringen kann.

Beckenabszesse, welche, medial gelagert, die Symphyse nach oben überragen, können manchmal differentialdiagnostische Schwierigkeiten

bereiten, insofern, als man im unklaren darüber sein kann, ob der fluktuierende, die Symphyse überragende Abschnitt die überfüllte Harnblase ist oder die obere Grenze des Abszesses. Einführen des Katheters klärt die Sachlage mit einem Schlage. Niemals vergesse man die Möglichkeit multipler Abszeßbildung.

Alte Abszesse mit mächtiger Schwielenbildung in der Umgebung sind klinisch von Aktinomykose kaum zu unterscheiden.

Entzündung von Wurmfortsätzen, welche in Bruchsäcken liegen, hat schon des öfteren zu Verwechslung mit inflammierten und inkarzerierten Hernien* geführt.

Das Auftreten von akuter Appendizitis bei Graviden kann zu verhängnisvollen Irrtümern mit Genitalaffektionen führen.

Ungemein häufig wird nach einem oder mehreren als Appendizitis gedeuteten Anfällen die Entscheidung von uns verlangt, ob wirklich eine Appendizitis bestanden hatte, ob also die Appendektomie indiziert sei; in Fällen, bei denen zur Zeit der Untersuchung selbst bei genauestem Abtasten des ganzen Abdomens nirgends mehr eine Resistenz oder auch nur ein Druckpunkt gefunden wird, ermöglichen uns sehr oft die genaue Aufnahme der Anamnese, die Angaben eines gewissenhaften ärztlichen Beobachters noch nachträglich die Bildung eines richtigen Urteils; Cholelithiasis und Nephrolithiasis kommen in solchen Fällen in erster Linie differentialdiagnostisch in Betracht.

Erleichtert wird die Entscheidung, wenn noch ein ausgesprochener Schmerzpunkt in der Ileocökalgegend, am *Mac Burney*schen Punkt oder weiter unten sich findet; der Appendix selbst ist nur in Ausnahmsfällen tastbar, häufig wird das aus dem kleinen Becken zum Cökum aufsteigende unterste Ileum, wenn es gerade kontrahiert ist, für den verdickten Wurm gehalten. Doch scheint uns gerade dieser Befund, daß das unterste Ileum deutlich tastbar ist, für Appendicitis chronica geradezu pathognomonisch zu sein. Wir glauben, daß in diesen Fällen die Valvula Bauhini in einem dem Pylorospasmus beim Ulcus ventriculi analogen Reizzustand sich befindet und die Muskulatur des untersten Ileum infolgedessen hypertrophiert. Gegenüber dem druckempfindlichen Ureter läßt sich die Entscheidung oft dadurch treffen, daß wir den Patienten erst in Rücken-, dann in linker Seitenlage untersuchen. Entspricht die druckempfindliche Stelle dem Appendix, so verschiebt sich die Lage des Druckpunktes, genügende Beweglichkeit des Wurmfortsatzes vorausgesetzt, etwas nach einwärts; gehört sie dem Ureter an, so ändert sie nicht die Lage.

Der Nachweis einer druckempfindlichen Stelle in der Ileocökalgegend erlaubt die richtige Deutung von Fällen chronischer Appendizitis, die unter Magen- oder menstruellen Beschwerden einhergehen.

Beschwerden in der Ileocökalgegend, ähnlich wie bei chronischer Appendizitis, können auch bei Karzinomen bzw. Stenosen im Bereich des ganzen Dickdarms auftreten, dadurch, daß ober der Stenose Stauung und damit Blähung des muskelschwächsten Abschnittes, des Cökum, entsteht.

Bei älteren Leuten, die nie eine Attacke durchgemacht haben und bei denen die Beschwerden allmählich einsetzten, denke man daher an diese Möglichkeit und untersuche genau.

---

* Es gibt auch echte Inkarzerationen des Wurmfortsatzes.

Schließlich sei auf die Möglichkeit hingewiesen, daß Hysterie eine Appendizitis vortäuscht („Pseudoappendicitis hysterica", *Nothnagel*). Gegenüber der akuten Appendizitis mit ihren objektiven Symptomen kommt die Hysterie nur selten in differentialdiagnostische Erwägung, um so häufiger hingegen bei chronischer Appendizitis. Die Druckempfindlichkeit bei der letzteren und der Druckschmerz bei Hysterie (Ovarie) haben in der Tat große Ähnlichkeit. Man prüfe dann, ob nicht auch links Druckempfindlichkeit besteht. Ist sie nur rechts vorhanden, so spricht das für Appendizitis; man vergesse aber nicht, daß auch eine Hysterika mit sicher nachweisbaren Stigmen an einer chronischen Appendizitis leiden, die Beschwerden einer solchen in viel schwererer Weise empfinden kann! Im zweifelhaften Fall ist es noch immer besser, einen gesunden Wurmfortsatz bei einer Hysterika zu exstirpieren, als einen kranken, der später vielleicht perforieren wird, zu belassen.

Eine hysterische Pseudoappendizitis, die Vortäuschung eines Anfalles durch Hysterie, kann natürlich auch bei Personen eintreten, denen der Wurmfortsatz bereits exstirpiert worden ist. Genaue Untersuchung klärt manchmal auf, daß bloß Hyperästhesie der Haut besteht. Man sei aber in dieser Beziehung mit der Diagnose sehr vorsichtig, denke daran, daß vielleicht Adhäsionsbeschwerden oder gar eine regelrechte Strangulation vorliegen kann.

Wir möchten dieses Kapitel nicht schließen, ohne nochmals die große Schwierigkeit, ja Unmöglichkeit eines sicheren Rückschlusses aus der Schwere des Verlaufes auf die Art der anatomischen Veränderungen des Wurmfortsatzes zu betonen.

Vor wenigen Jahren noch war man voll Hoffnung, in jedem Fall durch eine systematische Leukozytenzählung Anhaltspunkte für die Differentialdiagnose und für die Beurteilung der Schwere des einzelnen Falles zu gewinnen; die Hoffnung war trügerisch. „Die Methode ist unzuverlässig und läßt uns gerade in den Fällen im Stich, in denen es außerordentlich darauf ankäme, etwas für den Kranken daraus schließen zu können" *(Sprengel)*.

Leichte Veränderungen des Wurmes können unter schweren Bildern, sehr schwere unter leichten Erscheinungen verlaufen; Kranke mit kleinen, gut umschriebenen perityphlitischen Abszessen werden schwer bettlägerig überbracht, einzelne mit größeren Abszessen kommen zu Fuß und sind kaum vom Ernst ihrer Erkrankung zu überzeugen.

Welche Überraschungen man erleben kann, mag folgender Fall unserer Beobachtung beweisen:

Ein 32jähriger Bahnwächter kam zu Fuß in die Ambulanz, mit der Klage, er habe sich vor 14 Tagen „den Magen verdorben". Bis dahin sei er stets völlig gesund gewesen, an diesem Tage hätten sich plötzlich Bauchschmerzen und Erbrechen eingestellt. Drei Tage lang habe er gefiebert. Am 4. Tag hätte er das Bett verlassen und seinen Dienst wieder aufnehmen können. Aber er fühle sich noch immer nicht ganz wohl.

Es fand sich ein kleiner, mäßig schmerzhafter, appendizitischer Tumor und nur mit großer Mühe war der Patient zu bewegen, sich aufnehmen zu lassen.

In der 4. Woche war die Resistenz fast ganz verschwunden und, da der Kranke sich nicht länger mehr halten ließ, wurde zur Operation geschritten.

Zwischen Netz, Perit. parietale der hinteren Bauchwand, Cökum und unterstem Ileum fand sich ein kleiner, etwas mehr als einen Kaffeelöffel dicken Eiters enthaltender Abszeß; er enthielt einen haselnußgroßen und einen bohnengroßen, harten Kotstein, vom Appendix war jedoch nichts anderes mehr zu finden als ein etwa 3 *mm* langer zentraler Stumpf, dessen Lumen frei durchgängig war und die Selbstdrainage des Abszesses ermöglicht hatte. Es war also im ersten Anfall der Appendix fast in toto gangränös zugrunde gegangen und das war mit einer dreitägigen Bettlägerigkeit abgetan!

9. Kapitel.

Prognose der Appendizitis.

Bei einer Krankheit, die nachgewiesenermaßen so sehr zu Rezidiven neigt wie die Appendizitis, dürfen wir uns nicht mit der Besprechung der unmittelbaren Prognose des einzelnen Anfalles begnügen. Wir müssen bei jedem, der eine Attacke glücklich überstanden hat, mit der Möglichkeit rechnen, daß über kurz oder lang wie ein Blitz aus heiterem Himmel ein neuer Anfall kommen und den Kranken aufs neue an den Rand des Grabes oder wirklich ins Grab bringen kann.

Man hat geglaubt — und hört diese Ansicht vielfach noch heute —, daß die leichteren Anfälle mehr zu Rezidiven neigen, daß nach einem schweren Anfall, namentlich dann, wenn es zu Abszeßbildung gekommen war, ein Rezidiv unwahrscheinlich sei, weil in solchen Fällen der Processus vermiformis zugrunde gehe. Sehr zahlreiche Appendektomien, die wir nach Ausheilung inzidierter Abszesse vornahmen, haben uns eines Besseren belehrt.

Es gibt keinen einzigen sicheren Anhaltspunkt dafür, ob sich in einem bestimmten Fall die Anfälle erneuern werden, wann beiläufig der nächste einsetzen und welchen Charakter er haben wird.

Halten wir uns diesen Satz, an dessen Richtigkeit nicht gerüttelt werden kann, vor Augen, so müssen wir die Appendizitis als eine der unheimlichsten und heimtückischesten Erkrankungen bezeichnen.

Der aktive und passive Widerstand, den manche praktische Ärzte und einzelne Internisten heute noch der Chirurgie entgegensetzen und der in der Messerscheu und Ignoranz vieler Leute, die sich in ärztlichen Angelegenheiten über den Arzt hoch erhaben dünken, noch immer neue Nahrung findet, hat die absonderlichsten Publikationen gezeitigt. Die Furcht der Chirurgen vor der Appendizitis wird als übertriebene hingestellt; sie werden verdächtigt, mit der Indikationsstellung und mit der Operation selbst Mißbrauch zu treiben.

Die Erfolge interner und chirurgischer Behandlung wurden gegenübergestellt und das schwere Geschütz der Statistik zugunsten der internen in Tätigkeit gesetzt. Dabei kamen wir Chirurgen freilich schlecht weg.

Um ein drastisches Beispiel zu bringen: Fünf auf einer internen Station geheilte appendizitische Anfälle werden als fünf Heilungen verbucht, auch wenn sie ein und denselben Patienten betrafen, während der 6. Anfall bei diesem Kranken, den der Chirurg im Stadium der vorgeschrittenen Peritonitis zur Operation bekam und der dann tödlich endigte, dem Chirurgen schlechtgeschrieben wird.

Die Wertlosigkeit derartiger statistischer Erhebungen leuchtet wohl ein.

Veröffentlichungen, die den Nachweis erbringen, daß die moderne chirurgische Therapie ziffernmäßig keine besseren Resultate erzielt als die uralte interne Methode müßigen Zusehens, können wir nicht ernst nehmen; wir würden für sie nicht mehr

als ein mitleidiges Lächeln übrig haben, wenn sie nicht für die Allgemeinheit unberechenbaren Schaden brächten. Denn noch immer finden so unsinnige Behauptungen ihre gedankenlosen Nachbeter in Ärzte- und Laienkreisen und Todesopfer, dadurch verschuldet, kann wohl jeder beschäftigte Operateur aus seiner Erfahrung aufzählen.

Die Unmöglichkeit einer präzisen Vorhersage im Beginn des akuten Anfalles glauben wir schon oben genügend hervorgehoben zu haben. Am 2., 3. Krankheitstag gibt uns unter allen Symptomen der Puls noch den besten Anhaltspunkt; ein kleiner, schlechter Puls von 110 und mehr bei Erwachsenen, über 125 bei Kindern, namentlich dann, wenn die Temperatur bloß wenig erhöht ist, bloß 38 oder gar nur 37·5 beträgt, gibt stets eine sehr ernste Prognose, auch wenn das Abdomen nicht aufgetrieben ist und das Erbrechen aufgehört hat.

Ein wenig frequenter Puls bei Rückgang auch der übrigen Erscheinungen hingegen erlaubt mit großer Wahrscheinlichkeit den Anfall als einen leichten und bereits abklingenden zu bezeichnen. Der Abgang der ersten Winde ist auch in der Regel als günstiges Omen zu begrüßen.

Je vorgeschrittener der Anfall, desto klarer wird es, nach welcher Richtung hin sich die Krankheit entwickelt, desto bestimmter also auch die Prognose.

Hat sich einmal der typische perityphlitische Tumor entwickelt, der von Tag zu Tag kleiner und weniger schmerzhaft wird, während der Kranke völlig entfiebert ist, so ist ziemlich sicher auf eine spontane Rückbildung und somit spontane Ausheilung dieses einen Anfalles zu rechnen; doch vergesse man nicht, daß es noch spät, in einem schon fast verschwundenen perityphlitischen Tumor, zu Abszeßbildung und eventuell Durchbruch ins Cavum peritonei kommen kann. Diese letztere Eventualität beherrscht ja die Prognose des perityphlitischen Abszesses; in zweiter Linie müssen wir an die Möglichkeit eines Einbruches in die Venen (Pyämie, metastatische Pleuritis, eitrige Pfortaderthrombose etc.) oder Arrosion einer Arterie (schwere Blutung) denken: mit der günstigen Eventualität eines Durchbruches in den Darm dürfen wir niemals rechnen.

Die Prognose der diffusen appendikulären Peritonitis setzen wir hier als bekannt voraus (S. 36).

Nach dem Abklingen eines schweren Anfalles, der Verwachsungen im Peritonealkavum zurückließ, droht dem Patienten außer einem neuen Anfall noch eine andere, nicht zu unterschätzende Gefahr: die innere Inkarzeration. Derartige Fälle sind von uns und von anderen Autoren beobachtet worden.

10. Kapitel.

Die Behandlung der Appendizitis.

Mit dem Ausbau der Lehre von der Appendizitis, wie er in den letzten zwei Dezennien durch Chirurgen bewerkstelligt wurde, ist ein enormer Umschwung in der Behandlung eingetreten. Früher wurde der Chirurg ganz allgemein nur zu den verzweifelten Komplikationen gerufen, heute sind wir so weit, daß wir das Leiden als ein rein chirurgisches bezeichnen und in jedem Fall von Anfang an die Beiziehung eines Chirurgen verlangen dürfen.

Die großen und ruhmreichen Erfolge der Chirurgie werden noch nicht von allen neidlos und widerspruchslos anerkannt, was wir ja im vorstehenden Kapitel erwähnten. Aber wir können mit Genugtuung konstatieren, daß der Kampf zwischen fortschrittlichen Chirurgen und einzelnen rückständigen Internisten vom Publikum selbst, um dessen Haut es ja geht, entschieden worden ist; bei der Mehrzahl der Patienten stößt man heute weder mit dem Vorschlag der Früh- noch mit dem der Intervalloperation auf nennenswerten Widerstand; denn fast jeder Laie kennt aus seinem Bekanntenkreis irgend ein trauriges Beispiel für den Wert der internen „Behandlung“ und in den breitesten Schichten der Bevölkerung sind richtige Anschauungen über die Gefahr der Erkrankung verbreitet.

Bezüglich der Indikationsstellung, was den Zeitpunkt der Operation anlangt, herrscht allerdings selbst im chirurgischen Lager noch keine völlige Übereinstimmung.

Indikationsstellung.

Wir müssen es uns versagen, eine Schilderung zu geben, wie sich die heutige Indikationsstellung im Lauf der Jahre herauskristallisiert hat, alle die Forscher zu nennen, denen die Chirurgie des Appendix ihre heutige Höhe verdankt; denn es würde den Rahmen dieses Buches weit überschreiten. Wir müssen uns darauf beschränken, unsere Indikationsstellung, die mit jener der meisten anderen Chirurgen übereinstimmt, mitzuteilen und sie in Kürze zu begründen.

Wir sind entschiedene Anhänger der Frühoperation, wie sie in Deutschland rückhaltslos zuerst von *Sprengel*, in Österreich von *Payr* empfohlen wurde. Das heißt, wir stehen auf dem Standpunkt, in jedem Fall, den wir innerhalb der ersten 48 Stunden nach Beginn des Anfalles zu Gesicht bekommen, die sofortige Operation vorzuschlagen,

außer in jenen sichtlich leichten Fällen, bei denen schon nach wenigen Stunden ein Rückgang aller Erscheinungen mit Sicherheit zu konstatieren ist und der Puls kaum eine Alteration zeigt.

Der Eingriff bietet innerhalb der ersten 48 Stunden kaum größere, häufig sogar infolge noch fehlender Verwachsungen geringere Schwierigkeiten als die später zu besprechende Intervalloperation; dabei ist er das sicherste Mittel, alle die Gefahren, welche eine Appendizitis im weiteren Verlauf mit sich bringen kann, von dem Kranken fernzuhalten.

Die Überlegenheit der Frühoperation jedem anderen Vorgehen gegenüber wird wohl am schönsten durch jene Fälle von Appendizitis bewiesen, in denen wir noch zurecht kommen, den gangränösen, aber noch nicht zerfallenen Wurmfortsatz in toto zu entfernen. In solchen Fällen stand die Perforation, die sichere Infektion der freien Bauchhöhle, der Tod oder ein langes Siechtum unmittelbar vor der Tür; nach rechtzeitiger Entfernung eines solchen Wurmfortsatzes gibt es hingegen einen idealen Verlauf; der Puls ist oft am Schluß der Operation schon besser und langsamer als zu Beginn derselben oder kehrt gemeinsam mit der Temperatur am Tag darauf zur Norm zurück; das Erbrechen, das noch zu Beginn der Narkose bestand, ist oft mit dem Eingriff sofort behoben; nach 14 Tagen sind die Kranken zumeist genau so wie nach einer Intervalloperation genesen, aber wirklich genesen, nicht der Möglichkeit überlassen, einige Zeit später einem Rezidiv zu erliegen.

Bei der Frühoperation können wir also fast mit voller Sicherheit auf baldige Genesung ohne ernsteren Zwischenfall rechnen, beim Abwarten haben wir dagegen alle Gefahren desselben, alle die bisher als möglich erwähnten Komplikationen der Appendizitis zu fürchten. Ziehen wir dazu in Betracht, wieviel Leute bei Nichtausführen der Frühoperation (was praktisch einem prinzipiellen Abwarten der Intervalloperation gleichkommt) zugrundegehen, die durch die Operation hätten gerettet werden können, so müssen wir sagen, es gibt kein besseres Verfahren, einen Appendizitiskranken schnell und dauernd zu heilen, als die Operation innerhalb der ersten 48 Stunden.

Am 3. Krankheitstag kommen wir mit der Indikationsstellung leicht in ein Dilemma. Sind die Erscheinungen in sicherem Rückgang begriffen, der Puls gut und nicht frequent, sind vielleicht schon Winde abgegangen, die Bauchdeckenspannung im Schwinden, so kann gegen ein Zuwarten wenig eingewendet werden.

Aber häufig ist am 3. Krankheitstage ein gewisser Stillstand eingetreten, der ebenso als Ruhe vor dem Sturm wie als beginnende Rekonvaleszenz gedeutet werden kann. Den wichtigsten Anhaltspunkt zu dieser Zeit gibt uns der Puls. Eine Pulsfrequenz von etwa 120 oder darüber betrachten wir als Indikation zu operativem Vorgehen auch am 3. Tag.

Wir haben in den letzten Jahren in jedem zweifelhaften Fall auch am 3. und 4. Tag eingegriffen und es niemals bereut.

Vom 4. Krankheitstag an sind die Fälle prognostisch unschwieriger zu beurteilen, womit sich die Indikationsstellung erleichtert. Die peritonealen Erscheinungen sind entweder in sicherem Rückgang begriffen oder sie sind progredient. Im letzteren Falle müssen wir auf eine schwere, diffuse Mitbeteiligung des Peritoneum schließen und dürfen keine Zeit verlieren, durch Eröffnung des Abdomen und Entfernung der Infektionsquelle Hilfe zu bringen. Hat sich hingegen die Entzündung auf die Ileocökalgegend lokalisiert, so kann durch Zuwarten dem Kranken kaum ein Schaden erwachsen.

Wir sorgen dann für absolute Ruhe des Kranken in Rückenlage, für flüssige, reizlose Diät, wir räumen die Ampulle aus, suchen durch kleine Glyzerinklysmen Stuhlgang zu erzielen. Niemals verabreiche man bei Appendizitis eine hohe Irrigation, denn durch sie kann ein kranker Wurm perforiert werden, niemals gebe man Abführmittel*, denn auch diese können die verhängnisvollsten Konsequenzen nach sich ziehen. Abführmittel regen naturgemäß zuerst die Peristaltik im Dünndarm an, während der Dickdarm meist infolge der mehrtägigen Obstipation mit Stuhlmassen verlegt ist. So kann es zu einer bedenklichen Vermehrung des Innendruckes im Cökum und auch im Appendix, zu Berstung der schwer geschädigten Appendixwand kommen. Wir sind mehrmals zu Perforationen gerufen worden, die der Einnahme eines kräftigen Purgans auf dem Fuße gefolgt waren.

Über den Bauch geben wir feuchtwarme Umschläge oder noch besser Thermophorkompressen. Die Erfahrung hat gezeigt, daß Wärme meist angenehmer empfunden wird und die Rückbildung von Infiltraten besser anregt als die einst übliche „antiphlogistische“ Behandlung mit dem Eisbeutel.

Die allernächsten Tage bringen die Klärung, ob wir einen zu spontaner Rückbildung neigenden perityphlitischen Tumor vor uns haben oder einen appendizitischen Abszeß. Ist das erstere der Fall, so trachten wir unter den schon beschriebenen Maßnahmen den spontanen Rückgang abzuwarten und die Operation auf später, in die anfallsfreie Zeit hinauszuschieben. Denn die Appendektomie in diesem Stadium, dem sogenannten Intermediärstadium, hat ihre Bedenken. Wir sagten, daß an der Zusammensetzung des perityphlitischen Tumors fast regelmäßig auch Eiter in geringer Menge teilnimmt, den der Organismus gut abgekapselt und dadurch unschädlich gemacht hat. Wenn wir auch zugeben, daß früher die Angst vor Infektion der freien Bauchhöhle durch Eröffnung derartiger Entzündungsherde eine übertriebene war, so müssen wir an der Möglichkeit festhalten, daß dadurch gelegentlich doch eine folgenschwere Infektion bedingt werden kann, welche sich durch Abwarten der allmählichen, spontanen Resorption vermeiden läßt. In etwa 6 Wochen pflegen die kleineren perityphlitischen Tumoren völlig verschwunden zu sein.

Ist ein ausgesprochener perityphlitischer Abszeß entstanden, dann tritt der alte Spruch „Ubi pus, ibi evacua“ in seine Rechte. Die Eröffnung des perityphlitischen Abszesses wird uns heute allgemein zugebilligt; der einst angefeindete Ausspruch, daß „der Durchbruch des Eiters in ein inneres Organ als ein Kunstfehler seitens der Behandlung anzusehen sei, da der Kranke ebenso lange der Gefahr der Perforation in die freie Bauchhöhle ausgesetzt war“ (*Kraussold*, 1881), braucht heute wohl nicht mehr energisch verteidigt zu werden.

Wir beschränken uns auf Eröffnung des Eiterherdes und Ableitung desselben nach außen, vermeiden es womöglich, die freie Bauchhöhle zu eröffnen, hüten uns vor jedem überflüssigen Zerreißen von Adhäsionen, welche vielleicht den letzten wirksamen Schutz der freien Bauchhöhle vor Infektion bilden. Deshalb müssen wir fast ausnahmslos den Wurmfortsatz zurücklassen und seine Exstirpation auf später hinausschieben.

* Über die Verabreichung von Opium, die wir perhorreszieren, vgl. S. 42.

Dieses zweizeitige Vorgehen ist nur durchaus im Interesse des Kranken; wir kennen Fälle, in denen die forcierte Exstirpation des Appendix gelegentlich der Abszeßeröffnung diffuse Peritonitis und Exitus zur Folge hatte.

Selbst umfangreiche perityphlitische Abszesse pflegen in 6 bis 8 Wochen ausgeheilt zu sein, worauf die Radikaloperation angeschlossen werden kann.

Manchmal bleiben jedoch ungemein hartnäckige Fisteln bestehen, deren Ausheilung nicht immer abgewartet werden kann. Diese Fisteln können sein:

1. Appendixfisteln, d. h. die Fistel führt in das durch eine Perforation eröffnete Lumen des Wurmfortsatzes. Die Appendixfisteln sind echte Sterkoralfisteln, wenn die Kommunikation mit dem Cökum frei ist (Fig. 85), oder Schleimfisteln, wenn sie versperrt ist.

2. Sterkoralfisteln, welche einem Durchbruche des Abszesses in das Cökum oder den Dünndarm ihre Entstehung verdanken. Diese Fisteln haben größere Tendenz zur Ausheilung.

3. kann die Fisteleiterung durch einen im Abszeß liegenden Kotstein bedingt sein, der als reizender Fremdkörper wirkt.

Fig. 85.

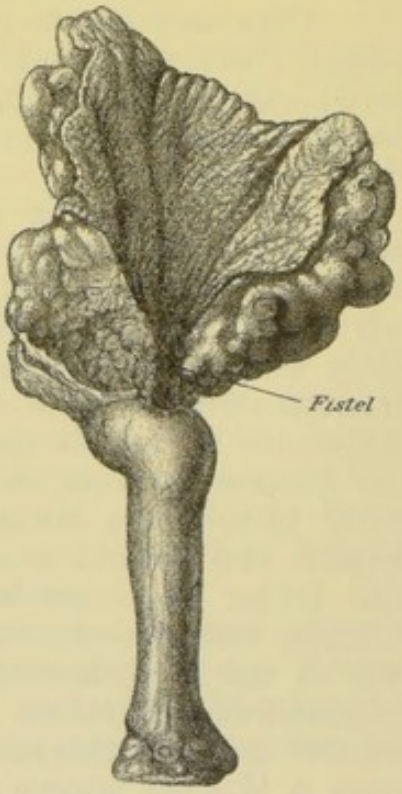

Nach Inzision eines perityphlitischen Abszesses zurückgebliebene Appendix-(Sterkoral-)fistel. Durch Operation gewonnenes Präparat. (Natürl. Größe.)

Daß im Stadium der diffusen Peritonitis höchstens noch die Laparotomie und Entfernung des schuldtragenden Wurmfortsatzes Rettung bringen kann, wird heute kaum mehr bestritten; die oft so undankbare Behandlung dieses Stadiums haben uns die internen Kollegen ja auch schon in früherer Zeit überlassen.

Die Kenntnis der außerordentlichen Häufigkeit von Rezidiven hat zur Ausbildung der „Intervalloperation“ geführt, zur Exstirpation des Wurmfortsatzes nach dem völligen Abklingen des Anfalles (Operation „à froid“, im anfallsfreien Intervall, im Stadium der „chronischen Appendizitis“). Sie ist ein durchaus berechtigter Eingriff, denn nach einem oder gar mehreren überstandenen Anfällen müssen wir mit großer Wahrscheinlichkeit auf weitere Anfälle rechnen, wir wissen nie, wann der nächste Anfall kommen und ob er nicht vielleicht ein lebensgefährlicher sein wird. Dieser Eventualität beugt die Appendektomie mit Sicherheit vor, sie beseitigt das Schwert des Damokles ober dem Patienten, beseitigt die Beschwerden der „chronischen Appendizitis“ und gibt dem Kranken wieder Lebensmut und Lebensfreude.

Der Eingriff ist auch bei Schwangeren in den ersten Monaten, die an chronischer Appendizitis leiden, indiziert, da die Schwangerschaft auf einen chronisch veränderten Wurmfortsatz verhängnisvoll einwirken kann. Auch bei leichteren Fällen soll operiert werden, wenn möglich während der ersten fünf Schwangerschaftsmonate; die Gravidität lauft nach der frühzeitigen Operation ungestört weiter *(v. Rosthorn)*.

Bei der heutigen Ausbildung der Technik ist die Intervalloperation in der Hand des geübten Operateurs ein ungefährlicher Eingriff zu nennen, sofern wir überhaupt irgend eine Operation ungefährlich nennen dürfen. Nach 4, 5 Tagen, nach dem ersten ausgiebigen Stuhl, fühlt sich

der Operierte wohl, nach 14 Tagen kann er die Krankenanstalt verlassen, eine Woche später seinem Beruf wieder nachgehen. Das ist die Prognose des segensreichen Eingriffes. Jeder Arzt hat somit die Verpflichtung, einen Patienten, der Appendizitis durchgemacht hat, auf die Möglichkeit aufmerksam zu machen, daß er sich durch eine nur eine geringe Berufsstörung mit sich bringende Operation allen weiteren, unter Umständen lebensgefährlichen Konsequenzen entziehen kann.

Welche enorme Verantwortung aber der Arzt auf sich ladet, der zu der Operation nicht nur nicht ratet, sondern sie widerrät, mag folgendes exemplifizieren:

Ein 16jähriger Gymnasiast, dessen Fleiß und außerordentliche Begabung die Eltern zu den schönsten Hoffnungen berechtigte, wurde uns vorgestellt, nachdem er vor Jahresfrist eine zweifellose appendizitische Attacke durchgemacht hatte. Der Palpationsbefund war bis auf eine minimale Druckempfindlichkeit in der Cökalgegend vollkommen negativ. Dennoch rieten wir entsprechend unseren Grundsätzen zur Appendektomie, sagten dem Vater, daß es ja denkbar sei, daß die Anfälle nicht wiederkämen, schilderten ihm, welche Konsequenzen aber die Belassung des Wurmfortsatzes nach sich ziehen könne. Die Eltern waren mit dem Vorschlag einverstanden, der intelligente Junge wünschte ihn selbst und so wurde der Eingriff für die nächsten Ferien in Aussicht genommen. Wir bekamen aber den jungen Mann erst volle 14 Monate später wieder zu Gesicht, am 4. Tag eines neuen Anfalles, mit hochgeschwollenem Bauch, im Kollapsstadium einer Perforationsperitonitis, welcher der kräftige junge Mensch unter unsäglichen Leiden trotz all unserer Bemühungen erst 17 Tage später erlag.

Weshalb war das so gekommen? Ein der Familie befreundeter Arzt hatte sich ins Mittel gelegt, die vorgeschlagene Intervalloperation mit den üblichen Hinweisen auf die Operationswut der Chirurgen als überflüssig hingestellt und vereitelt. Er bekam auch in dem neuerlichen Anfall die Behandlung anvertraut und gab da, erst auf wiederholtes Drängen der Eltern, die Beiziehung des Chirurgen zu, als nichts mehr zu hoffen war.

Diesem drastischen Beispiel könnten wir aus eigener Erfahrung noch viele andere beifügen; wenn alle Chirurgen ihre Erfahrungen in dieser Beziehung zusammentragen würden, es gäbe eine Anklageschrift gegen die eigensinnigen Vertreter konservativer Behandlung, die Bände füllen würde! Wie wenig hat es gegenüber solchen Tatsachen zu bedeuten, wenn wirklich einmal ein Appendix überflüssigerweise herausgeholt wird!

Technik der Intervalloperation.

Sie stellt den Grundtypus auch für unser Vorgehen bei der Frühoperation und den Eingriff bei der vom Appendix ausgehenden diffusen Peritonitis dar, soll also an erster Stelle ihre Besprechung finden.

In der großen Mehrzahl der Fälle ist sie so einfach, daß sie als eine der leichtesten Bauchoperationen bezeichnet werden darf. Sie kann aber in einzelnen Fällen durch Verwachsungen, Fixation des Appendix tief drinnen im kleinen Becken, durch das Antreffen von nicht mehr erwarteten Abszeßresten, von Perforationen in benachbarte Darmschlingen ganz unvermutet technisch so schwierig werden, daß ihre glückliche Vollendung dann das ganze Können eines in der Bauchchirurgie durchaus bewanderten Operateurs in Anspruch nimmt; nur ein solcher soll sich daher an eine Appendektomie wagen!

Eine Unzahl von Bauchdeckenschnitten wurde für den in Rede stehenden Eingriff angegeben, manche der Methoden haben mehrere Autoren gleichzeitig und unabhängig voneinander ersonnen.

Wir wollen vorausschicken, daß man bei günstigen Verhältnissen, bei genügend beweglichem Cökum, von jedem beliebigen Bauchschnitte, ja selbst von einer epigastrischen Laparotomie aus, den Wurm zu exstirpieren imstande ist; für gewöhnlich kommen aber doch nur Schnitte im Bereiche des rechten Unterbauches in Betracht.

Der Schnitt, den wir bevorzugen, ist im großen ganzen identisch mit jenem, der in Amerika von *Kammerer* als „Falltürschnitt" und in Deutschland zuerst von *Lennander* empfohlen wurde.

Der Schnitt wird beiläufig in der Mitte des Rektus angelegt, beginnt oben in der Nabelhorizontale und durchdringt in der gleichen Richtung wie der Hautschnitt die vordere Rektusscheide. Der laterale Teil der vorderen Rektusscheide wird stumpf (nur ausnahmsweise zwingt eine Inscriptio tendinea zu scharfem Vorgehen), vom Rektus soweit abgelöst, bis dessen Außenrand sichtbar wird. Derselbe wird mit einem stumpfen Haken kräftig nach einwärts gezogen, worauf die hintere Rektusscheide, die Fascia transversa und das Peritoneum beiläufig in der Mitte der hinteren Rektusscheide durchtrennt werden. In der Regel kommen nach dem Beiseiteziehen des Rektus zwei von außen her in die Rektusscheide eintretende und schräg zum Rektus herabziehende Nerven (die zwei untersten Interkostalnerven) mit Begleitvenen und an der medialen Seite, hinter dem Rektus, die Arteria und Vena epigastrica inferior zu Gesicht. Die Nerven können meistens geschont werden. In einfachen Fällen genügt die Durchtrennung des Peritoneum zwischen beiden Nerven, in schwierigeren Fällen kann man das Peritoneum nach aufwärts und abwärts weiter eröffnen und dennoch die gut dehnbaren Nerven schonen. Aber selbst wenn der eine oder der andere Nerv durchtrennt werden muß, bedingt das noch nicht auch nur mit Wahrscheinlichkeit Atrophie des entsprechenden Muskelbezirkes und Hernienbildung, weil keiner der beiden Nerven ein scharf umschriebenes Gebiet versorgt, sondern die Endigungen beider innerhalb der Muskulatur anastomosieren, vielfach sich kreuzen und ineinandergreifen.

Ist die Appendektomie (siehe unten) vollendet, so werden Peritoneum, Fascia transversa und hintere Rektusscheide mit einschichtiger Knopfnaht verschlossen, worauf der einwärts gezogene Muskel wieder freigegeben wird; er legt sich sofort über die Peritonealnaht, dieselbe breit deckend; Naht der vorderen Rektusscheide und Hautnaht vollenden den Eingriff.

Wir beginnen den Bauchschnitt sehr klein und erweitern ihn bei schwierigeren Verhältnissen ganz nach Bedarf nach abwärts oder nach aufwärts.

Der geschilderte Schnitt, den wir noch vor *Lennanders* Anempfehlung, also seit mehr als 10 Jahren in der Regel verwenden, erfüllt alle Anforderungen, die man billigerweise an eine für die Appendektomie brauchbare Bauchdeckennaht stellen kann: er gibt brillante und direkte Zugänglichkeit, bietet recht günstige Verhältnisse für eine eventuell nötig werdende Drainage und vermeidet, da der Rektus sich über die Peritonealnaht legt, mit großer Sicherheit die Ausbildung einer Ventralhernie.

Als Empfehlung für diesen Schnitt mag es gelten, daß von den zahllosen Fällen, in denen wir ihn bisher angewendet haben, uns kein

einziger nachher mit einer Ventralhernie zu Gesicht kam, ausgenommen natürlich einzelne Fälle, in denen die Verhältnisse breites Offenlassen der Bauchdeckenwunde verlangten. Manche unserer Operierten haben bald nach der Operation Graviditäten durchgemacht und selbst dadurch keine Dehnung der Bauchdeckennarbe bekommen. Der Schnitt hat noch einen weiteren Vorteil: Ein im oberen Wundwinkel eingeführter Finger kann in zweifelhaften Fällen bis zur Gallenblase vordringen, um sie abzutasten, und die Inzision kann beliebig nach oben oder unten verlängert werden, so wie es die Umstände gerade verlangen.

Statt nach einwärts kann man den Rektus auch nach auswärts verdrängen; das gibt etwas weniger gute Zugänglichkeit zum Appendix, empfiehlt sich aber, wenn man z. B. gleichzeitig auch eine Ventrofixatio uteri ausführen will.

Gebräuchlichere andere Methoden sind:

1. Schrägschnitt durch die schiefe Bauchmuskulatur, annähernd parallel zum *Poupart*schen Band *(Roux)*, durch alle Schichten dringend.

2. Der „Wechselschnitt", der dem von *Maydl* für die Kolostomie empfohlenen Bauchdeckenschnitt analog ist. Er durchtrennt die Haut und die Aponeurose des Obliquus externus in der Faserrichtung des letzteren, den Obliquus internus stumpf in dessen Faserrichtung, die übrigen Schichten (Musculus transversus, Fascia transversa und Peritoneum) wieder analog dem Hautschnitt. *Sonnenburg* hat diese Methode insofern modifiziert, als er vor dem Hautschnitt die Haut des Oberschenkels bis auf den Bauch herüberziehen läßt, so daß schließlich die Hautnarbe außerhalb des Bauches zu liegen kommt. Die Methode hat aus leicht begreiflichen Gründen unseres Wissens wenig Anhänger gefunden.

Für Fälle, in denen die Diagnose zwischen Appendizitis und Adnexerkrankung schwankt, empfiehlt *Lihotzky* die von *Pfannenstiel* in die Gynäkologie eingeführte suprasymphysäre Laparotomie, die ein glänzendes kosmetisches Resultat ergibt, da die Narbe ganz in den Bereich der Schamhaare fällt. Der Hautschnitt ist ein knapp über der Symphyse geführter, nach unten konvexer Bogenschnitt. Der obere Wundrand wird mit einem Haken zurückgezogen, die vordere Scheide beider Musculi recti quer durchtrennt und die Scheidewand zwischen beiden geraden Bauchmuskeln mit der Schere durchschnitten, so daß die vorderen Rektusscheiden nach aufwärts und abwärts zurückgezogen werden können. Dann wird stumpf zwischen den beiden Musculi recti et pyramid. in die Tiefe eingedrungen und das Peritoneum eröffnet.

Diese Schnittführung ist gewiß für viele oder vielleicht für alle einfachen Fälle eine sehr brauchbare, sie ist jedoch nicht unbedenklich, wenn man zur Drainage seine Zuflucht nehmen muß; in einem schwierigen Falle hat sie uns völlig versagt; wir sahen uns gezwungen, als zweiten Bauchschnitt unseren gewöhnlichen Falltürschnitt hinzuzufügen.

Haben wir die Bauchhöhle nach dieser oder jener Methode eröffnet, so kommt als nächster Akt die Aufsuchung des Cökum. In manchen Fällen stellt es sich sofort ein, andere Male müssen wir erst das große Netz und Dünndarmschlingen, gelegentlich auch das Querkolon oder das S romanum zur Seite drängen, ehe wir das Cökum zu Gesicht bekommen. Wir orientieren uns — womöglich noch ohne Anwendung der Beckenhochlagerung, die die wirklichen Situsverhältnisse verwischt — über seine Lage, seine Form, seine Fixationsverhältnisse und trachten es dann vor die Wunde zu ziehen, wobei meist der Appendix von selbst erscheint. In Fällen, in denen die Orientierung schwierig ist, kann das Verfolgen der Tänien die Auffindung erleichtern. Wir orientieren uns nun über die Lage und die sonstigen Verhältnisse am Appendix und ziehen ihn dann, eventuell nach Lösung von Verwachsungen, vor die Bauchwunde. Die im Mesenteriolum verlaufenden Arteria und Vena appendicularis werden in ihrem Hauptstamme oder in ihren Ästen unterbunden, das Mesenteriolum bis an die Wurzel des

Appendix eingeschnitten. Die Abtragung des Appendix und die Stumpfversorgung läßt sich nun in verschiedener Weise bewerkstelligen. Dazu muß das Cökum durch einen Assistenten gut fixiert werden.*

Wir trennen zumeist mit einem Zirkelschnitt knapp am Cökum die Serosa und Muskularis, ligieren die Mukosa, legen jenseits der Ligatur eine Klemme an, um das Ausfließen des Appendixinhaltes beim

Fig. 86.

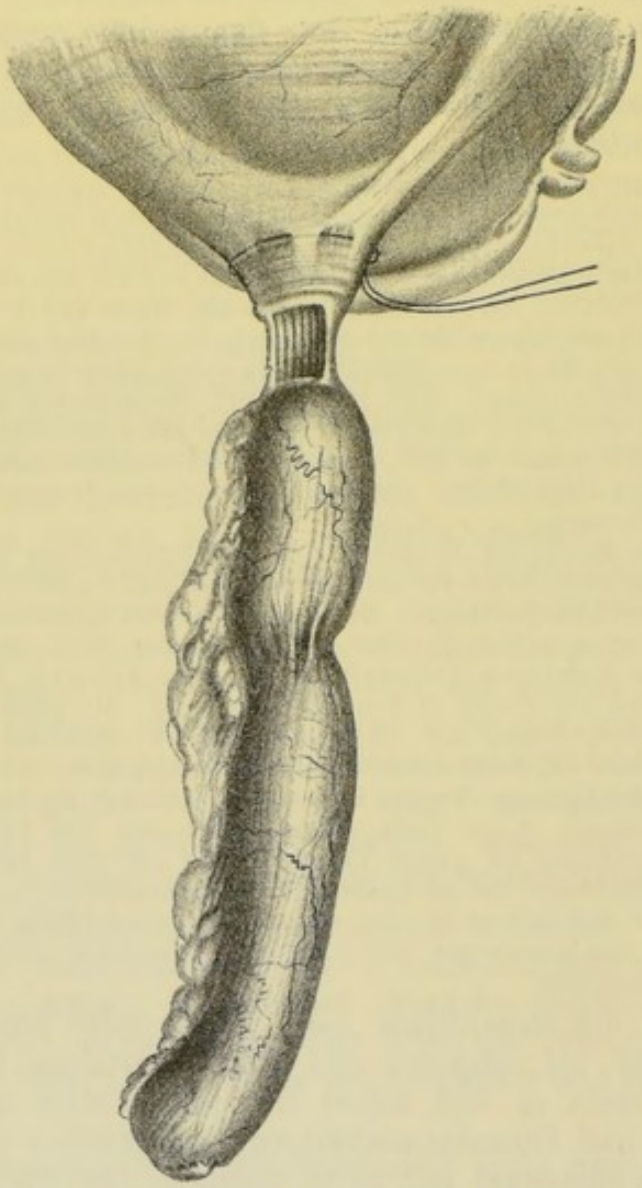

Die Tabaksbeutelnaht, durch welche der Appendixstumpf eingestülpt erhalten werden soll, ist bereits angelegt, ebenso die Quetschfurche, in welcher ligiert wird.

Wegschneiden des Wurmes zu vermeiden, amputieren ihn dann, schneiden eventuell vorragende Schleimhaut weg, kürzen die Ligatur und übernähen den Stumpf mit einigen Lembertnähten in zwei Etagen.

Andere quetschen den Appendix, ohne erst die Seromuskularis zu umschneiden, mit einer starken Klemme ab, wodurch die Muskularis und Mukosa zerquetscht werden und nur die Serosa intakt bleibt. Diese wird nun in der Quetschfurche (Fig. 86)

* Wenn man nicht über verläßliche Assistenz verfügt oder wenn das Cökum nicht vor die Bauchwunde gezogen werden kann, so empfiehlt es sich, zu beiden Seiten des Appendixursprungs je eine Lembertnaht anzulegen, die vorläufig als Zügelnähte und später gleich zur Einstülpung des Stumpfes dienen.

ligiert. Manche bevorzugen zur Einstülpung des Stumpfes statt einzelner Knopfnähte eine Tabaksbeutelnaht, die zweckmäßig vor der Abtragung des Appendix angelegt werden kann (Fig. 86). Auch mit einer einzigen Matratzennaht läßt sich der Stumpf sehr gut einstülpen, einige Knopfnähte darüber vervollständigen den absolut sicheren Verschluß.

Wir haben schon eingangs erwähnt, daß Verwachsungen mit der Umgebung, Fixation des Cökum oder Fixation des Appendix namentlich im kleinen Becken, das Aufdecken von Abszeßresten, die man nicht mehr vermutete, eventuell kombiniert mit Perforation ins Cökum oder in andere benachbarte Organe, das Vorhandensein von inneren Wurmfortsatzfisteln und noch manche andere Überraschung den sonst so einfachen Eingriff zu einem technisch außerordentlich schwierigen gestalten können. Manchmal kann man sich die Arbeit dadurch erleichtern, daß man gleich anfangs den Appendixursprung durchtrennt und den Stumpf am Cökum in der geschilderten Weise versorgt. Darauf kann man das Cökum zur Seite drängen und für die Auslösung des Appendix besseren Einblick und bessere Zugänglichkeit gewinnen. Kleine, alte Abszeßreste, auf die man recht häufig stößt, sind zumeist schon steril oder so wenig virulent, daß sie die Wundheilung kaum mehr stören. Dennoch empfiehlt sich in solchen Fällen wenigstens das Einlegen eines dünnen Drainrohres für wenige Tage, während wir in den einfachen Fällen die Bauchhöhle vollkommen verschließen.

Perforationen in Nachbarorgane und innere Wurmfortsatzfisteln müssen nach allgemein gültigen Regeln versorgt werden.

Die Technik der Frühoperation, der Appendektomie innerhalb der ersten 48 Stunden eines Anfalles unterscheidet sich nicht wesentlich von jener der Intervalloperation.

Die Auslösung der oft knapp vor der Perforation stehenden Wurmfortsätze muß mit großer Vorsicht geschehen, ist aber, da Verklebungen und Verwachsungen noch fehlen, kaum jemals so schwierig als bei schwierigen Intervalloperationen.

Ist der Wurmfortsatz noch nicht perforiert, das Exsudat noch rein serös und geruchlos, so können wir im Vertrauen auf die Resorptionskraft des Peritoneum auf Drainage der Bauchhöhle verzichten; ist der Erguß jedoch bereits stärker getrübt oder gar eitrig und stinkend, so muß drainiert werden. Die Bauchdeckennaht pflegt auch in solchen Fällen reaktionslos zu heilen.

Die Frühoperation ist also häufig bereits gleichbedeutend mit einer Operation wegen diffuser Peritonitis in einem frühen Stadium, das eben noch der Heilung zugänglich ist.

Das Peritoneum braucht in diesen Fällen nicht die volle Entleerung des Eiters, sondern bloß eine Entlastung und die Entfernung der Infektionsquelle, und dafür genügt regelmäßig auch der laterale, durch die Rektusscheide führende Falltürschnitt.

Unser Vorgehen bei vorgerückter diffuser Peritonitis, die manchmal noch andere Inzisionen nötig macht, haben wir Seite 38 geschildert; dort haben wir auch unseren Standpunkt bezüglich Ausspülung der Peritonealhöhle präzisiert.

Beim umschriebenen peritonealen Abszeß wird die Schnittführung natürlich ganz von der Lage der Eiteransammlung diktiert. Hier kommt alles darauf an, den Eiterherd auf dem kürzesten Wege,

womöglich ohne Eröffnung der freien Bauchhöhle, zu erreichen und dem Eiter möglichst günstige Abflußbedingungen zu schaffen.

Der vorderen Bauchwand anliegende, mit ihr verwachsene Abszesse eröffnen wir durch Schnitte, welche die schiefe Bauchmuskulatur praeparando durchtrennen; die Schnitte brauchen nicht größer zu sein, als es die Orientierung verlangt; müssen wir bei erschwerter Orientierung einmal ausgiebigere Inzisionen machen, so ist es statthaft, die Muskulatur bis auf eine Lücke, welche einem dicken Drainrohr und einem oder zwei Gazestreifen (oder Dochten) den Durchtritt läßt, wieder exakt zu vernähen. Durchtrennung der Muskulatur in ihrer Faserrichtung ist dort, wo man voraussichtlich mit kleinen Schnitten auskommt, durchaus zweckmäßig. Retroperitonealen und retrofaszialen Eiterungen kommen wir bei, indem wir nahe bei der Spina anterior superior ossis ilei inzidieren und das Peritoneum parietale von der hinteren Bauchwand ablösen.

Unangenehm, aber nicht immer zu umgehen ist die Aufgabe, Abszesse, z. B. zwischen Dünndarmschlingen, durchs freie Peritonealkavum hindurch zu eröffnen. In solchen Fällen heißt es vor Eröffnung des Abszesses die Umgebung exakt abzudichten und die Drainage des Abszesses mit einer möglichst exakten Tamponade der Umgebung zu verbinden.

Daß man Lumbalabszesse durch Schnitte in der Lende, linkseitige Abszesse durch linkseitige Inzisionen, subphrenische Abszesse nach den für dieselben geltenden Regeln (S. 47) eröffnet, versteht sich von selbst. Der Technik der Eröffnung von Douglasabszessen hingegen müssen wir einige Zeilen widmen.

Wir verstehen bekanntlich unter Douglasabszessen Eiteransammlungen in der Tiefe des kleinen Beckens, welche nach oben, gegen das Peritonealkavum, abgekapselt sind und die Seite 260 geschilderten charakteristischen Symptome machen. Von oben, vom Bauch her, sind diese Abszesse, solange sie nicht eine exzessive Größe erreicht haben und die Symphyse überragen, nur durch die freie Bauchhöhle zugänglich. *Rotter, Hochenegg, Schnitzler, Renvers, Frank* u. a. warnen daher mit Recht davor, sie von oben her aufzumachen.

Es stehen uns etliche andere, überdies kürzere Wege mit besseren Abflußbedingungen zu Gebote: Der Weg vom Rektum her *(Rotter)*, der Weg durch die Vagina, der Zugang vom Perineum aus *(Frank)* und der sakrale bzw. parasakrale Weg.

Die Inzision vom Rektum aus imitiert das, womit sich die Natur selbst in einer Anzahl von Fällen hilft. Sie kann in allen Fällen, in denen der Abszeß als deutlich fluktuierender Wulst mit dem Finger bequem erreichbar ist, versucht werden, doch nur unter der Vorbedingung, daß man durch Einsetzen eines Vaginalspatels sich die Stelle der Vorwölbung zur Ansicht bringt und unter Kontrolle des Auges einschneidet. Bei noch hochsitzendem, noch nicht deutlich fluktuierendem Abszeß halten wir das Eingehen vom Rektum her für bedenklich, obwohl in einzelnen Fällen selbst die einmalige Punktion mit dem Troikart genügt *(Rotter)*. Selbst bei vom Mastdarm aus breit inzidierten Abszessen kann man noch nachträglich, z. B. durch ungenügenden Eiterabfluß, immer wieder vorkommende Retentionen zu einer breiteren Bloßlegung der Abszeßhöhle auf anderem Wege gezwungen werden.

Die Inzision vom Fornix vaginae aus ist bei deutlicher Vorwölbung desselben und bei weiter Vagina eine einfache Sache. Man punktiert, läßt die Punktionsnadel liegen und sticht neben ihr ein Spitzbistouri ein. Immerhin hat das Herausleiten des jauchigen Eiters durch die Vagina, am Cervix uteri vorbei, in unseren Augen gewisse Bedenken. Es verbietet sich von selbst bei virginaler Vagina oder bei Gravidität.

Der perineale Weg hat unseres Erachtens dem gleich zu besprechenden parasakralen gegenüber keine Vorteile; bei Männern ist die perineale Inzision sicher nicht leichter als die sakrale, bei älteren Frauen mit genügend weiter Vagina ist der perineale dem vaginalen Weg gegenüber ein Umweg, bei jugendlichen weiblichen Individuen kann die Narbe am Damm späterhin sich störend bemerkbar machen. Wir bevorzugen den von *Hochenegg* und *Koch* befürworteten parasakralen Weg. Das Verfahren, wie wir es jetzt üben, besteht in Eröffnung des Cavum ischiorectale durch einen Schnitt rechts vom Steißbein und Einkerben des Lig. sacrospinosum. Durch stumpfes Wegschieben des Rektum dringen wir gegen das Cavum Douglasii und somit gegen den Abszeß vor und eröffnen ihn an seinem tiefsten Punkt. Wichtig ist richtige Lagerung des Kranken. Er wird gelagert wie zur sakralen Mastdarmexstirpation, der Tisch jedoch schräg gestellt, so daß das Becken etwas tiefer liegt als der Oberkörper. Andernfalls kann der Abszeß zurücksinken und schwerer zugänglich werden.

Nach Eröffnung des Abszesses kommt meist zuerst dünner, wässeriger, oft mit Gasblasen untermischter Eiter und erst nach Abfluß des dünnflüssigen Anteils dicke, rahmige Jauche. Mit der Entleerung des Eiters ist die Darmkompression behoben, ihre Symptome gehen rasch zurück, die Drainageverhältnisse nach der parasakralen Inzision sind die denkbar günstigsten, selbst große Abszesse heilen sehr oft in überraschend kurzer Zeit aus. Für die Nachbehandlung ist wichtig, den Stuhlgang zu regeln: Koprostase im Rektum kann zu Störung des Eiterabflusses führen.

G. Die Geschwülste des Dünn- und Dickdarmes.

Unter den Geschwülsten des Darmes gebührt sowohl in bezug auf Häufigkeit als auch in Hinsicht auf die Bedeutung für die chirurgische Diagnostik und Therapie dem **Karzinom** der erste Platz.

Nothnagel erweiterte die Statistik *Maydls* über den Darmkrebs (von 1870 bis 1881) bis zu dem Jahre 1893 und fand, daß unter den rund 42.000 Sektionen, die in diesen 24 Jahren im pathologischen Institut des Wiener allgemeinen Krankenhauses ausgeführt wurden, bei einer Frequenz von 3585 Karzinomen überhaupt 181 Darmkrebse verzeichnet sind. Von diesen saßen 7 im Duodenum, 10 im Ileum (im Jejunum keiner) und 164 im Dickdarm. Von den 164 Dickdarmkarzinomen betrafen 2 den Proc. vermiform., 23 das Cökum, 86 das Kolon und 53 die Flex. sigmoid.

Diese Zahlen sind jedoch keineswegs geeignet, ein ganz richtiges Bild von der Frequenz der Darmkarzinome zu geben, sie sind ja dem Leichenmateriale einer Heilanstalt entnommen und enthalten ebensowenig die Fälle, die operiert und als geheilt in Abgang gebracht wurden, wie jene, welche in Versorgungshäusern oder daheim verstorben sind.

Aus der Vergleichung der großen Statistiken von internen Kliniken, aus dem Operations- und Sektionsmateriale ergibt sich die Tatsache, daß über 80% aller Darmkrebse auf den Dickdarm, der Rest auf das Duodenum und Ileum entfallen; Karzinome des Jejunum gehören zu den größten Seltenheiten.

a) Karzinom des Dickdarms. Von den einzelnen Abschnitten des Dickdarms erkranken weitaus am häufigsten das Cökum und die Flexura sigmoidea an Karzinom, seltener die Flexura hepatica und lienalis, nur ausnahmsweise das Colon ascendens, transversum und descendens.

Die Tatsache, daß die Dickdarmkarzinome um so viel häufiger sind als die Dünndarmkrebse, daß ferner gerade jene Stellen des Kolons der Lieblingssitz des Karzinoms sind, an welchen harter, retardierter Stuhl die größten Schwierigkeiten der Passage findet, legt uns den Gedanken nahe, in der Koprostase und ihren Folgen ein ätiologisches Moment für die Entwicklung der Dickdarmkarzinome zu erblicken. Wir wissen, daß durch das lange Liegenbleiben harter Kotballen an den bezeichneten Stellen nicht selten Dekubitusgeschwüre der Darmwand (Ulcera stercoralia, S. 231) entstehen und die Vorstellung ist sehr wohl erlaubt, daß auf dem Boden dieser Ulzerationen sich das Kolonkarzinom in analoger Weise entwickelt wie der Magenkrebs aus einem Ulcus ventriculi chronicum.

Es ist weiters für eine Anzahl von Fällen der Nachweis erbracht worden, daß der Dickdarmkrebs aus einem Divertikel des Kolons hervorgegangen war. Auch dieses Ereignis können wir so erklären, daß Stuhlpartikelchen, welche lange in dem Divertikel liegen bleiben, zur Bildung eines Druckgeschwürs Veranlassung gegeben haben, aus dem später ein karzinomatöses Geschwür geworden ist. Sichere Kenntnis der Ätiologie der Darmkrebse mangelt uns ebenso wie die von der Ätiologie anderwärts lokalisierter Karzinome.

Nicht unerwähnt wollen wir eine Beobachtung lassen, die wir des öfteren zu machen Gelegenheit hatten: es scheint vorzukommen, daß von einem Karzinom, das höher oben im Darmkanal lokalisiert ist, sich Tumorteile ablösen und auf ihrem Wege zum Anus an einer anderen Stelle des Darmes haften bleiben und weiter wachsen. Diese Annahme erklärt uns ungezwungen den Befund zweier Karzinome im Darm desselben Individuums, z. B. eines Carcinoma recti bei primärem Cökalkrebs.

Die Frequenz der Dickdarmkarzinome bei beiden Geschlechtern ist ziemlich gleich. Was das Alter betrifft, so fällt das Maximum der Frequenz in die zwei Dezennien zwischen dem 40. und 60. Lebensjahr; aber die früheren Altersklassen sind nicht sonderlich verschont.

Es sei hier erinnert an die Beobachtung *Nothnagels*, der bei einem zwölfjährigen Mädchen ein Cökumkarzinom sah, ja *Clar* berichtet von einem Carcinoma medullare des Dickdarms bei einem dreijährigen Knaben!

Fig. 87.

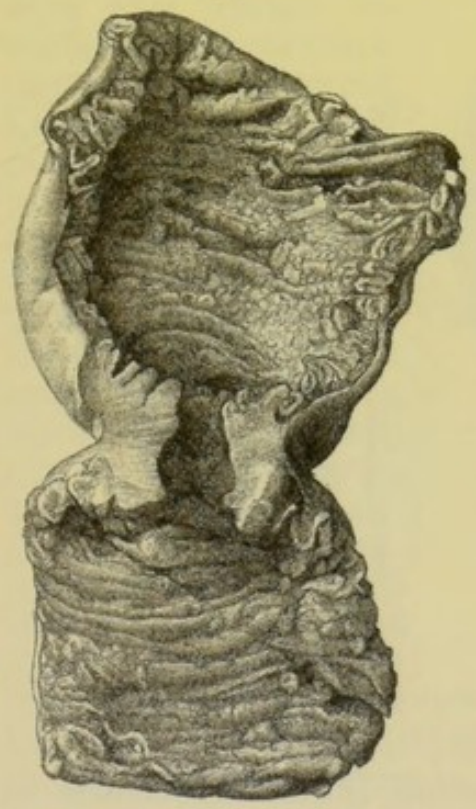

Ringförmiges, strikturierendes Karzinom (Skirrhus) des Jejunum.

Das Darmkarzinom nimmt immer seinen Ausgang von dem Zylinderepithel der Darmdrüsen; die häufigste Form ist das Adenocarcinoma simplex, doch findet sich nicht allzuselten — namentlich in der Flexura sigmoidea — das Carcinoma skirrhosum. Spärlicher sind die Fälle von medullarem Krebs und von Gallertkarzinom des Darmes.

Entsprechend dem verschiedenen histologischen Aufbau wechselt auch das makroskopische Bild der Darmkrebse ungemein; wir finden alle Übergänge zwischen dem kaum fingerbreiten, knorpelharten, ringförmigen Skirrhus (Fig. 87) und dem mächtigen, oft zweifaustgroßen Tumor des Markschwammkrebses, dessen zerfließlich weiches Gewebe blumenkohlartig ins Darmlumen vorwächst (Fig. 88).

Dieses verschiedene anatomische Verhalten erklärt leicht die Mannigfaltigkeit des klinischen Bildes, das uns die Kranken, die von dem schweren Leiden befallen sind, bieten. Bei dem einen Patienten, dessen Flexura sigmoidea ein Carcinoma skirrhosum trägt, steht im Vordergrunde der Erscheinungen die Darmstenose, die oft zu dem erschreckenden Ereignis des Ileus führt. Dabei hat der langsam wachsende, sehr spät metastasierende Skirrhus den Allgemeinzustand des Kranken nicht wesentlich zu erschüttern vermocht. Ein andermal sagt uns ein Patient, er sei erst seit einigen Monaten so rapid abgemagert und sehe so blaß aus. Seit dieser Zeit merke er auch eine Geschwulst in der rechten Unterbauchseite und leide furchtbar unter schier unstillbaren Diarrhöen; die Stühle stinken aashaft, häufig enthalten sie Blut und Schleim beigemengt: Wir finden ein großes, ulzerös zerfallendes Medullarkarzinom des Cökum mit Dissemination über das Peritoneum und vielen Metastasen

in der Leber bei einem hochgradig kachektisch-anämischen Patienten. Wir können also ungezwungen zwei Verlaufstypen unterscheiden.

Bei der ersten Gruppe pflegen die ersten Symptome die Zeichen der Konstipation zu sein. Es tritt Stuhlretardation ein. Der Kranke fühlt sich voll, es kommt zwar zu wiederholtem Stuhldrang, aber unter großer Anstrengung gehen nur kleine Mengen von Darminhalt ab, der Kranke ist nicht erleichtert.

Der Zustand der Obstipation kann sehr lange, oft mehrere Wochen hindurch anhalten, ein oder das anderemal während dieser Zeit werden geringe Mengen bröckligen, mit Schleim überzogenen Stuhles entleert, dem manchmal auch Blut beigemengt ist. Dann treten Koliken hinzu, die auf einen gewissen Punkt hinzielen; der Bauch treibt sich auf, die Darmschlingen zeichnen sich an der Oberfläche des Bauches ab, kurz es bildet sich der Symptomenkomplex der chronischen Darmverengerung

Fig. 88.

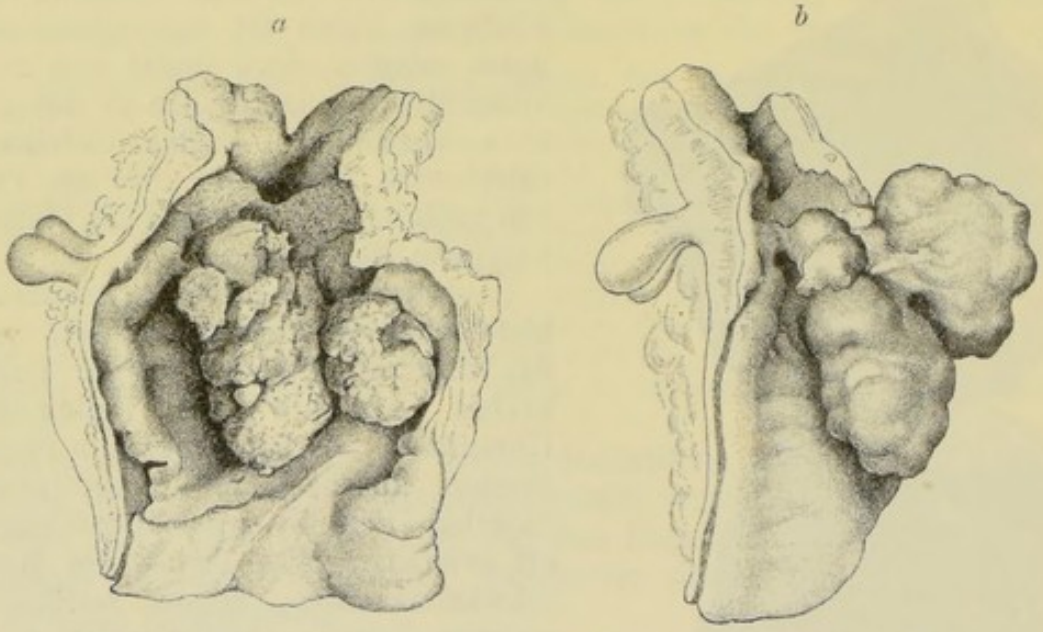

Knolliges Karzinom der Flexura sigmoidea (1/4 natürl. Größe). Resektion, Heilung.

aus, auf deren Symptomatologie, Ätiologie und Differentialdiagnose wir unten (S. 302 und später) eingehen werden.

Ganz andere Befunde erheben wir oft bei den weichen, so sehr zum Zerfall neigenden Dickdarmkarzinomen. Das Bild der Darmstenose bieten sie meist nur im Beginn des Leidens, in den späteren Stadien treten als Hauptsymptome profuse, unstillbare Durchfälle in den Vordergrund. Die Entleerungen sind häufig mit Eiter und Blut gemengt, sie enthalten sehr viel glasigen Schleim und mitunter Fetzen nekrotischer Tumormassen, ihr Geruch ist aashaft. Manchmal sind die Diarrhöen durch eine kürzere Periode der Obstipation unterbrochen, aber diese erreicht nie einen ernsteren Grad. Es ist klar, daß ein solcher Verlauf den Kranken weit mehr schwächt als der zuerst geschilderte, die Patienten verlieren sehr rasch an Körpergewicht, frühzeitig schon stellt sich Kachexie ein, durch die andauernden Blutverluste ist das Aussehen solcher Kranker ein hochgradig anämisches.

Ein Symptom, das uns oft die Erkenntnis eines Kolonkrebses wesentlich erleichtert, ist der Tumor. An den Abschnitten des Dickdarms, die unserem Tastsinn zugänglich sind, am Cökum, dem Colon ascendens, transversum und descendens sowie an dem beweglichen Teile der Flexura sigmoidea palpieren wir häufig relativ frühzeitig eine harte, höckerige, mehr oder weniger bewegliche, nicht sehr druckempfindliche Geschwulst. Karzinome der Flexura hepatica oder lienalis sind jedoch meist von der Leber resp. der Milz überlagert, daß sie sich dem palpatorischen Nachweis entziehen, ebenso sind wir meist nicht imstande, einen Tumor in den tieferen, im Becken fixierten Teilen der Flexura sigmoidea zu tasten, namentlich wenn das Individuum eine reichliche Fettentwicklung in den Bauchdecken aufweist. Der Grad der Beweglichkeit der Dickdarmkarzinome hängt in erster Linie von ihrer Lokalisation ab, vorausgesetzt natürlich, daß sie auf den Darm selbst in ihrem Wachstum beschränkt geblieben sind: die Krebse des Colon transversum und die des beweglichen Teiles der Flexura sigmoidea werden die größte Beweglichkeit aufweisen. So bewegliche Karzinome können teils durch ihre Eigenschwere, teils durch das Gewicht von Kotmassen, die vor ihnen sich angestaut haben, ihre Lage beträchtlich ändern; wir finden mitunter Tumoren des Colon trans-

Fig. 89.

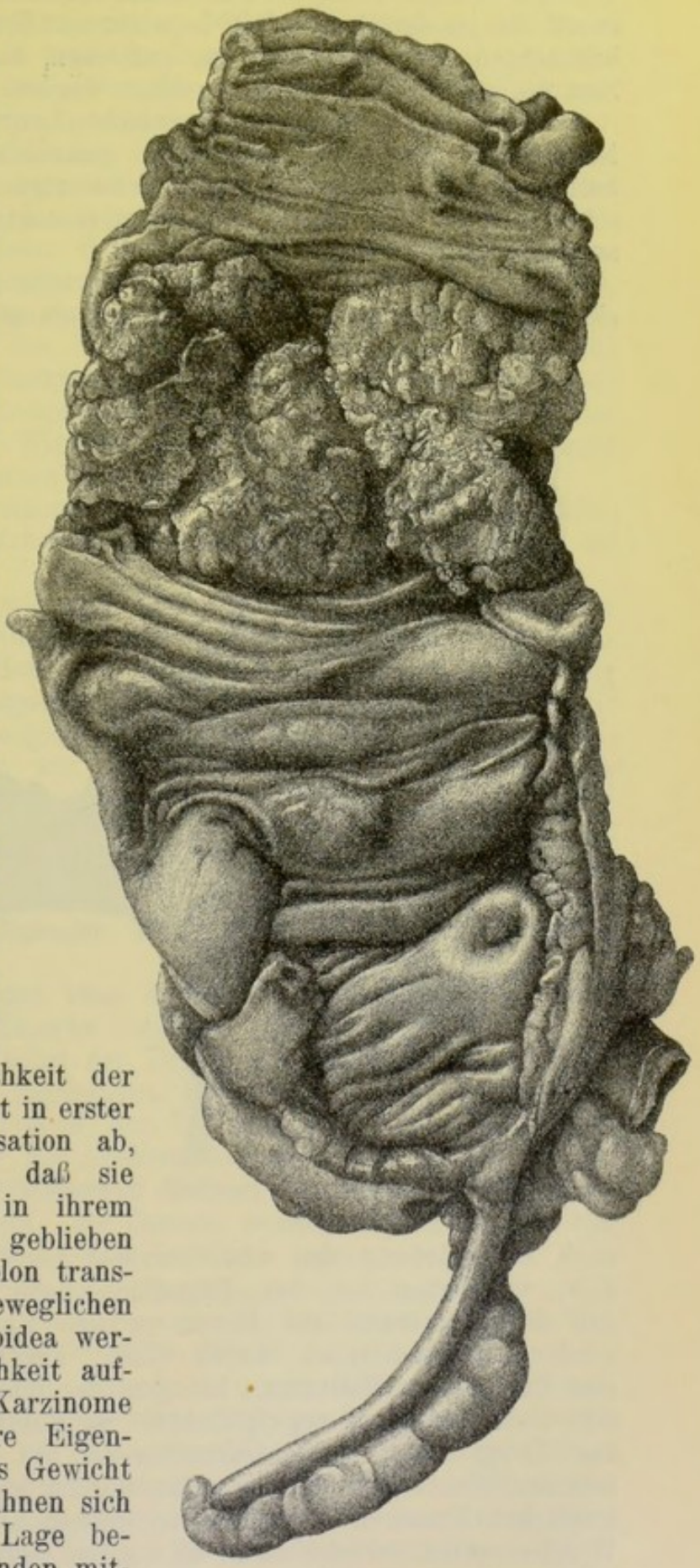

Carcinoma coli ascendentis, durch Resektion geheilt.

versum oder der Flexura sigmoidea tief unten im kleinen Becken. Weniger beweglich sind die Karzinome am Colon ascendens und descendens sowie die an der Flexura coli hepatica und lienalis. In bezug auf letztere beobachten wir allerdings dann und wann, daß sie allmählich durch den Zug des überfüllten Darmes mobiler werden.

Die Differentialdiagnose zwischen entzündlichen Tumoren und Neoplasmen des Dickdarmes, die manchmal — namentlich bei Cökaltumoren — unüberwindliche Schwierigkeiten bereitet, haben wir schon S. 224 besprochen; dem dort Gesagten haben wir nichts hinzuzufügen.

In jedem Falle aber, in dem wir eine Darmgeschwulst diagnostiziert haben, müssen wir, um uns vor einem peinlichen Irrtum zu bewahren, an eine Möglichkeit denken: es kann ein Kottumor vorliegen. Es kommt vor, daß infolge Koprostase harte Skybala längere Zeit im Dickdarm, besonders häufig in der Flexura sigmoidea liegen bleiben. Wir finden runde, verhältnismäßig harte Tumoren, die, wenn sie längere Zeit bestehen, durch die entzündliche Reizung der Darmwand druckempfindlich sein können. Sie unterscheiden sich jedoch meist von den neoplastischen Tumoren durch ein Symptom: sie fühlen sich mehr teigig an, sie sind oft „eindrückbar", plastisch formbar. Oft geben sie nach Öleingießung das von *Gersuny* hervorgehobene Klebesymptom, d. h. wir haben bei der Palpation solcher Tumoren den Eindruck, daß die Darmwand auf Druck an den Kotballen anklebt und dann wieder, wahrscheinlich durch Gase, abgehoben wird. Wir müssen den Darm eines Patienten, bei dem der Verdacht auf das Vorhandensein eines Kottumors rege geworden ist, durch eine mehrtägige Abführkur (Irrigationen, milde Laxantien per os) zu entleeren trachten und während dieser Zeit den Kranken täglich genau untersuchen. Sind die fraglichen Tumoren Kotballen, so werden sie bald unter allmählichem Weicherwerden verschwinden, es werden reichliche alte Kotmassen entleert werden. Aber auch da sei man skeptisch, denke daran, daß es ein

Fig. 90.

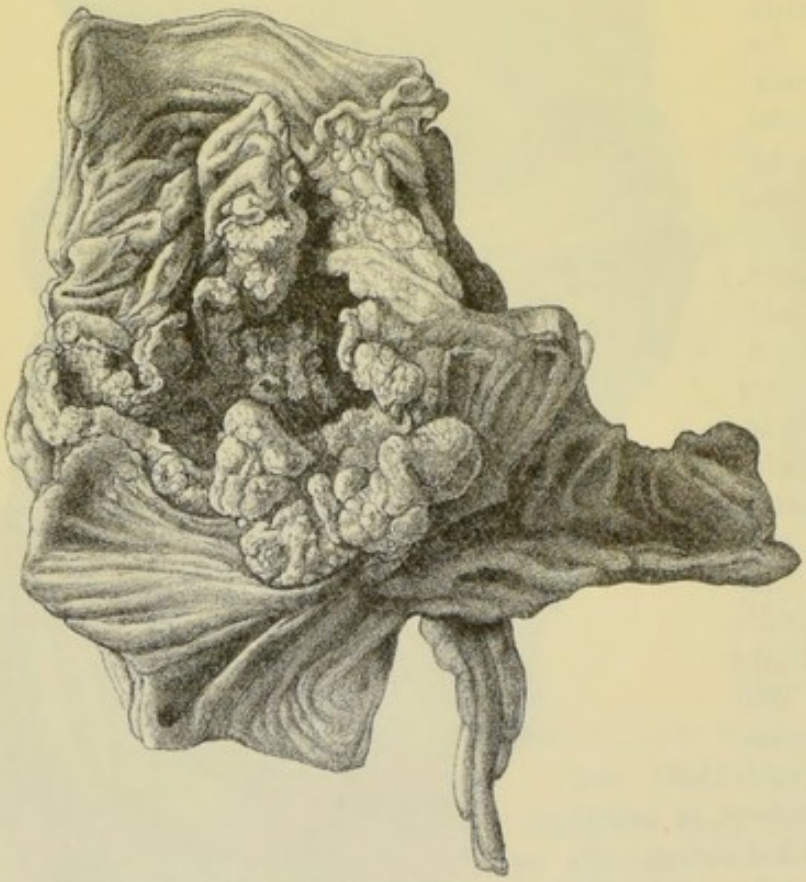

Carcinoma coeci; durch Resektion geheilt. (1/2 natürl. Größe.)

Kottumor oder einer Stenose sein könnte und behalte den Fall in Beobachtung, bis sich die Sachlage klärt.

Wie schon oben erwähnt, gibt es Dickdarmkarzinome, die derart lokalisiert sind, daß unsere tastende Hand sie nicht wahrnimmt. Ein wichtiges Symptom wird uns oft in der Vermutung, daß ein Karzinom der Flexura sigmoidea vorliegt, bestärken: Wir finden bei stark stenosierenden Tumoren der Flexura sigmoidea, wenn wir digital das Rektum untersuchen, die Ampulle desselben durch Gase maximal ausgedehnt, aber kotleer *(Hochenegg)*.

Vermuten wir bei einem Patienten nach der Anamnese und dem klinischen Befunde ein Karzinom in dem Teil der Flexura sigmoidea, der unserem Tastsinn nicht zugänglich ist, oder sind wir infolge meteoristischer Auftreibung des Bauches oder infolge eines reichlichen Panniculus adiposus nicht imstande, einen Tumor zu palpieren, so haben wir oft in dem Rekto-Romanoskop ein wertvolles Hilfsmittel zur Klarstellung der Diagnose. Wir werden das Instrument bei der Chirurgie des Mastdarmes näher kennen lernen.

Sitzt jedoch das Karzinom an der Flexura lienalis oder hepatica, so bleibt uns zu seinem sicheren Nachweis oft kein anderes Mittel als die Probelaparotomie.

Aus all dem, was wir hier über die Symptomatologie und den Verlauf der Dickdarmkarzinome angedeutet haben und aus dem, was wir S. 340 ausführen werden, geht wohl zur Genüge hervor, daß wir meistens die richtige Diagnose zu stellen imstande sind. Wenn wir in Kürze unseren Gedankengang bei der Diagnosenstellung zusammenfassen sollen, so müssen wir sagen: Die Darmstenose ist durch lebhafte Peristaltik, Blähung, Koprostase etc. (S. 302) eklatant; aus der Ausdehnung der Darmsteifung oder Blähung, aus einem nachweisbaren Tumor schließen wir auf den Ort der Stenose; aus den anamnestischen Daten (Dauer des Leidens, Alter des Patienten) und schließlich aus den Blutabgängen auf den karzinomatösen Charakter des Leidens.

Wichtige Modifikationen kann das Bild durch Übergreifen des Neoplasmas auf benachbarte Gewebe erfahren.

Nicht so selten verwächst der Tumor mit der Bauchwand; im weiteren Vordringen des jauchenden Karzinoms kommt es bald zu einer Phlegmone in der Gegend der Verwachsung. Diese Phlegmonen bieten mitunter das Bild des Gasbrandes, manchmal kommt es zur Bildung eines gashaltigen Abszesses. Erfolgt Durchbruch nach außen, so etablieren sich Kotfisteln, die Gewebe werden immer wieder von neuem infiziert, die Patienten gehen in Kürze septisch zugrunde.

Findet sich ein mit der Bauchwand verwachsenes Dickdarmkarzinom in der Nähe einer Bruchpforte, so kann bei einem eventuellen Obstruktionsanfalle die Vermutung einer inkarzerierten Hernie auftauchen *(Albert)*.

Von Verwachsungen mit anderen Organen beobachten wir verhältnismäßig häufig die Anlötung eines Dickdarmkarzinoms — meist in der Flexura sigmoidea, im Colon transversum, seltener im Cökum sitzend — mit der Harnblase. Auch hier entwickeln sich innere Darmfisteln, die Kot und Gase gegen die Blase oder umgekehrt Harn gegen den Darm durchtreten lassen. Es tritt dann beständiger Harndrang auf, bei jeder Miktion werden nur wenige Tropfen entleert; der

Urin wird trüb, es entsteht Zystitis. Kommt es zur Perforation des Karzinoms in die Blase, so wird der Urin kothaltig, die Zystitis wird eine jauchig-diphtherische, es kommt zu Abgang von Winden durch die Harnröhre: das Symptom der Pneumaturie liegt vor.

Kommt es zum Durchbruch eines Dickdarmkarzinoms in ein anderes, höheres Darmstück, so wird keine wesentliche Modifikation des klinischen Bildes hervorgerufen; erfolgt hingegen der Durchbruch in ein analwärts gelegenes Darmstück, so können bei genügend weiter Kommunikation die Beschwerden mit einem Schlage sistieren, wie nach der Anlegung einer Enteroanastomose.

Perforation in den Magen führt zu den Symptomen der Fistula gastrocolica (S. 164).

Bleiben Verwachsungen mit den Geweben der Nachbarschaft aus, so kann durch den Zerfall der Krebsmasse schon bald Perforation in die freie Bauchhöhle erfolgen, die Patienten erliegen in kürzester Zeit einer diffusen, eitrig-jauchigen Peritonitis.

Häufiger noch wird dieser rasche Ausgang herbeigeführt durch die Berstung des oberhalb der krebsigen Striktur kolossal ausgedehnten Darmes; so finden wir z. B. eine Ruptur des Cökums bei einem Skirrhus in der Flexura sigmoidea nicht allzu selten (vgl. S. 231).

Das Auftreten von Metastasen der Dickdarmkarzinome beobachten wir am häufigsten und frühzeitigsten in den regionären Lymphdrüsen. Doch setzen die Dickdarmkrebse im Vergleich zu anderen Adenokarzinomen im allgemeinen relativ spät Metastasen, eine Tatsache, die schon *Maydl* hervorhob.

Wir beobachteten einen 58jährigen Mann, bei dem $1^1/_2$ Jahre vorher ein Karzinom der Flexura sigmoidea nach der *Hocheneggs*chen Vorlagerungsmethode entfernt worden war. Am zu- und am abführenden Schenkel war wiederum je eine schmale Zone des Karzinoms zu konstatieren. Der Kranke erlag der 2. Operation, bei der Sektion konnten weder in den Lymphdrüsen, noch in einem entfernteren Organ Metastasen gefunden werden.

In anderen Fällen freilich finden wir die Drüsen im Mesokolon sowie die retroperitonealen Drüsen ausgedehnt erkrankt.

Eine andere Form der Metastasierung der Dickdarmkarzinome ist die knötchenförmige (miliare oder lentikuläre) Dissemination über das ganze Peritoneum. Wir können diese Form der Weiterverbreitung mitunter aus vorhandenem Aszites vermuten. Jedenfalls fällt der Befund von freier Flüssigkeit im Peritonealkavum als bestätigendes Moment für die Diagnose eines Dickdarmkarzinoms ins Gewicht.

Ist Exomphalus da, so kann man die lentikuläre Erkrankung des Peritoneum parietale durch Einstülpung des Exomphalus direkt fühlen *(Eiselt)*. Nicht selten sind Metastasen gerade am Nabel (S. 24).

Auch auf dem Wege der Blutbahn setzen die Dickdarmkrebse ihre Metastasen. Die Karzinomkeime brechen meist zuerst in das Wurzelgebiet der Pfortader ein, demzufolge finden wir am frühesten Krebsknoten in der Leber, später auch in den Lungen; seltener sind Ablagerungen in den anderen inneren Organen, am häufigsten unter diesen noch in den Nieren.

Die Therapie kann nur eine chirurgische sein; wir müssen den Darmabschnitt, der das Karzinom trägt, resezieren, solange diese Operation technisch mit Aussicht auf Erfolg ausführbar ist und keine anderweitige Kontraindikation vorliegt.

Noch im Jahre 1890 gestand *Albert* freimütig ein, daß „die Radikalbehandlung des Darmkrebses dermalen in der Phase der Vorstudien und Versuche befindlich" sei. Bedauernd schloß er seine Kritik der in der Literatur mitgeteilten Versuche der Radikaloperationen mit den Worten: „Wir wissen also von einer Radikalheilung nichts definitives; es ist kein einziger Beleg dafür vorhanden." Aber auch die Berichte über den unmittelbaren Erfolg der operativen Behandlung der Darmkarzinome lauteten recht ungünstig. Sie waren bei den Radikaloperationen ebensowenig ermutigend wie bei den palliativen Methoden: nur ein Drittel der Patienten überlebte den Eingriff bei beiden Verfahren. Voraussehenden Geistes sagte *Albert* damals: „Man kann für die Zukunft bestimmt voraussagen, daß, wenn einerseits die Erfolge der Radikaloperation steigen werden, dies gewiß auch für die Palliativoperationen stattfinden wird; dort wird der Erfolg größer werden, hier die Gefahr geringer."

Heute verfügt wohl jeder Chirurg über eine Anzahl von Patienten, die nach der Resektion eines Dickdarmkarzinoms als dauernd geheilt zu betrachten sind.

Hochenegg berichtete 1905 über 14 Fälle von Dickdarmkarzinom, in denen die Exstirpation des Tumors nach seiner Methode vorgenommen worden war. Keiner dieser Patienten war den Folgen des Eingriffes erlegen, 1 starb an Rezidive 1 Jahr nach der Operation, ein zweiter nach einer Operation, die zum Verschluß des Anus praeternaturalis unternommen worden war. Zwölf Patienten lebten rezidivfrei, darunter drei schon $4^1/_2$, 5, 11 Jahre nach der Operation.

Ähnlich lauten die Berichte anderer Chirurgen. *Körte* hat unter 19 Exstirpationen von Dickdarmkarzinomen 12 geheilte Fälle zu verzeichnen. Von diesen 12 Patienten leben 5 länger als 3 Jahre rezidivfrei. Auch *v. Mikulicz* hat unter 12 Patienten, welche die Radikaloperation überstanden, 5 Dauerheilungen aufzuweisen. Auch *Rotter* und *Wölfler-Schloffer* konnten günstige Resultate mitteilen.

Wir teilen unsere Maßnahmen zur Behandlung der Dickdarmkarzinome in 2 Gruppen: die radikalen und die palliativen Operationen. Mit jenen streben wir eine Dauerheilung an, durch diese trachten wir den Kranken von den Qualen seiner Darmstenose zu erlösen und sein Leben zu verlängern, sobald wir außerstande sind, den Tumor selbst zu entfernen.

Die Methoden der Radikaloperation, die einzeitige und mehrzeitige Resektion und deren Technik, haben wir schon oben (S. 200) ausführlich erörtert.

Die Therapie der Dickdarmkarzinome wird um so günstigere Erfolge aufweisen, je früher die Patienten der Operation zugeführt werden; erst wenn die Kenntnis der Frühsymptome des Leidens Gemeingut aller Ärzte geworden ist, wenn der Arzt nicht mehr zu lange Zeit verstreichen läßt, bevor er die Hilfe des Chirurgen in Anspruch nimmt, wird die Zahl der Radikalheilungen zunehmen. Dann allerdings wäre die operative Behandlung der Darmkarzinome ein sehr dankbares Feld unserer Tätigkeit, denn die Aussicht auf einen Dauererfolg ist gerade bei diesen Tumoren eine relativ sehr gute. Wir haben ja oben gehört, wie spät sie in vielen Fällen Metastasen setzen und wenn auch die Zahlen von Dauerheilungen, die bis heute mitgeteilt wurden, noch verhältnismäßig klein sind, so berechtigen sie doch zu der sicheren

Hoffnung, daß mit der stetig fortschreitenden Ausbildung der Diagnostik und der operativen Technik die Prognose der Darmkarzinome sich immer günstiger gestalten wird.

Von palliativen Operationen kommen die verschiedenen Darmausschaltungen und die Kolostomie in Betracht. Bei den Cökumkarzinomen empfiehlt sich in der Regel die Anlegung einer Ileokolostomie am Colon transversum. In der Mehrzahl der Fälle finden wir mit dieser Operation, die bei relativ sehr geringer Gefahr für den Patienten diesem die Unannehmlichkeiten eines Kunstafters oder einer Darmfistel erspart, unser Auslangen. Wie schon S. 194 erwähnt, ist es in einer Reihe von Fällen zweckmäßig, die unilaterale oder die totale Darmausschaltung auszuführen.

Bei den Karzinomen im Colon ascendens, transversum und descendens stellen wir, soferne die Operation nach den anatomischen Verhältnissen ausführbar ist, eine Anastomose zwischen zu- und abführendem Dickdarmschenkel her: Kolo-Kolostomie. Ergeben sich aber Schwierigkeiten, käme etwa die Anastomose zu nahe dem Karzinom zu liegen, so wählen wir zwischen der Ileokolostomie und der Kolostomie.

Für die Karzinome der Flexura sigmoidea bleibt die Kolostomie die Operation der Wahl. Wir machen gewöhnlich die „reitende" Kolostomie, einen Anus praeternaturalis; wir wollen erreichen, daß der Stuhl des Patienten von nun an durch den „Kunstafter" entleert und die karzinomatös erkrankte Darmpartie nicht mehr von Fäkalien bespült werde. Eine wandständige Kolostomie würden wir nur dann machen, wenn wir hoffen können, in einem zweiten Akte eventuell den Tumor zu exstirpieren; denn wir wissen, daß diese Art der Kolostomie sich häufig spontan schließt, sowie das Hindernis in der Darmpassage beseitigt ist.

Alle palliativen Operationen können heute als recht wenig gefährlich bezeichnet werden, soferne sie nicht in einem zu weit vorgeschrittenen Stadium der Erkrankung vorgenommen werden. Wenn jedoch durch den schon viele Tage andauernden Darmverschluß der Kräftezustand des Patienten ein sehr elender geworden ist, wenn durch die oft enorme Überdehnung des Darmes vor dem Karzinom die Darmmuskulatur paralytisch ist, die Bedingungen für das Durchwandern von Bakterien durch die Darmwand gegeben sind und eine Peritonitis schon im Anzug ist, ja wenn sie schon besteht, dann freilich schwindet die Hoffnung, dem Kranken durch unseren Eingriff zu nützen. In einem so verzweifelten Falle ist es manchmal besser, von jedem Eingriff abzusehen, denn oft wird ein ungünstiger Ausgang dann der Operation zur Last gelegt und nicht dem Versäumnis, rechtzeitig chirurgische Hilfe in Anspruch genommen zu haben.

Außer dem wesentlichen therapeutischen Effekt, der Befreiung von Schmerzen, erreichen wir durch Herstellung der ungehinderten Stuhlentleerung mittelst dieser palliativen Operationen oft eine wesentliche Verlängerung des Lebens. Die Jauchung des Tumors wird unter dem Einflusse von medikamentösen Spülungen durch den abführenden Schenkel der Kolostomie (schwache Lösungen von Kal. hypermang. oder Tannin) geringer, die entzündlichen Veränderungen in der Umgebung des Karzinoms gehen allmählich zurück; es ist ferner eine vielfach beobachtete Tatsache, daß derart aus dem Strom des Darminhaltes aus-

geschaltete Tumoren ein viel weniger rasches Wachstum zeigen. Wir sind durch diese palliativen Maßnahmen imstande, das Leben eines Patienten um viele Monate, ja um Jahre zu verlängern; wir haben Fälle gesehen, in denen 2, sogar 3 Jahre nach der Kolostomie vergingen, bevor die Patienten ihrem Leiden erlagen.

Will man jedoch einen so günstigen Erfolg durch die Ausführung einer palliativen Operation erzielen, so muß man den Kranken die sorgfältigste Nachbehandlung angedeihen lassen. Nach Enteroanastomose und Darmausschaltung müssen wir unser Hauptaugenmerk auf die Regelung der Diät richten, wir haben den Kranken anzuweisen, nur leicht assimilierbare Nahrung zu genießen, alle Speisen zu meiden, die kopiöse Stühle oder Blähungen hervorrufen. Ist einer oder sind beide Schenkel des ausgeschalteten Darmstückes in die Bauchwunde eingenäht, oder ist eine Kolostomie ausgeführt worden, so wird unsere Sorge auf die Pflege der die Fistel umgebenden Haut gerichtet sein. Bei der Kolostomie speziell werden wir unser Augenmerk hauptsächlich darauf lenken, daß eine Stagnation von Darmschleim und Stuhl über dem stenosierenden Tumor nicht stattfindet. Wir spülen deshalb jeden 3.—4. Tag durch den abführenden Schenkel mit indifferenten oder leicht adstringierenden Flüssigkeiten gründlich durch.

b) Karzinom des Dünndarmes. Wir haben oben, die Besprechung der Dickdarmkarzinome einleitend, hervorgehoben, um wie viel seltener der Krebs sich im Dünndarm lokalisiert. *Hochenegg* traf bei der Zusammenstellung von 284 Darmkarzinomen nur auf einen Fall eines Dünndarmkarzinoms. In der ganzen Literatur sind bisher nicht mehr als 30 Fälle genauer beschrieben, davon 2 aus unserer Klinik *(Finsterer)*.

Wie aus der eingangs mitgeteilten Statistik hervorgeht, ist das Duodenum und das unterste Ileum relativ am häufigsten von Karzinom betroffen, am seltensten das Jejunum. Von unseren beiden Fällen saß der Tumor einmal im mittleren Abschnitte des Jejunum (Fig. 87), das andere Mal im oberen Anteil des Ileum (Fig. 92), also an den seltensten Lokalisationsstellen.

In der Regel nehmen die Dünndarmkarzinome die ganze Zirkumferenz des Darmes ein, häufig sind es skirrhöse Formen. Die Tumoren sind meist klein, kaum nußgroß.

Die Kleinheit der Geschwülste sowie die große Beweglichkeit des Dünndarmes erklären es, daß wir bei den Dünndarmkarzinomen so häufig eines der wichtigsten Symptome der Darmkrebse vermissen: den Tumor; in unseren Fällen fehlte er beidemale.

Je höher oben das Karzinom im Dünndarm sitzt, desto schwerer werden wir auch ein zweites Zeichen der Erkrankung, die Veränderungen des Stuhles durch den ulzerativen Prozeß, nachweisen können. Der Befund von Blut und Schleim im Stuhl ist sehr selten zu erheben. Auffallenderweise finden wir mehrfach in den Berichten über die Symptome profuse Diarrhöen erwähnt; es scheint, daß die Krebsjauche im Dünndarm oft eine heftige Enteritis hervorruft.

Das dritte Kardinalsymptom dagegen, die Darmstenose, steht im Vordergrunde des Krankheitsbildes.

Je nach der Höhe der Lokalisation sind die Stenosenerscheinungen verschiedene. Sitzt der Tumor in der Pars superior des Duodenum, so sind die Symptome ähnlich denen der Pylorusstenose; ein Karzinom

des untersten Ileum wird annähernd dasselbe Bild bieten wie ein Carcinoma coeci. Im allgemeinen muß man den stenosierenden Tumor um so höher lokalisieren, je früher nach der Nahrungsaufnahme sich die bekannten Erscheinungen der Stenose einstellen.

Es muß hier bemerkt werden, daß jüngeres Alter durchaus nicht gegen die Diagnose eines Dünndarmkarzinoms spricht. Wir finden in 43% der Fälle ein Lebensalter unter 40 Jahren *(Kanzler)*.

Die Behandlung besteht in der einzeitigen Resektion des erkrankten Darmstückes möglichst weit im Gesunden und Entfernung des entsprechenden Stückes des Mesenteriums, eventuell, wenn die Radikaloperation nicht mehr geht, in Enteroanastomose.

Leider ist die Prognose der Dünndarmkarzinome nach den bisherigen Erfahrungen eine sehr schlechte. Von den 8 Fällen, in denen reseziert werden konnte, blieb kein einziger geheilt.

Um zu zeigen, wie groß der Unterschied in der Häufigkeit der **Darmsarkome** und der Darmkarzinome ist, führen wir die Zahlen der Statistik *Nothnagels* an. Während in dem Zeitraum von 1882—1893 unter 2125 Krebssektionen im Wiener Allgemeinen Krankenhause im ganzen 243 Fälle auf den Krebs des Darmes entfielen, wurden in dem gleichen Zeitraum unter 274 Sarkomen überhaupt nur 3 Sarkome des Darmes und unter 61 Lymphosarkomen überhaupt nur 9 Lymphosarkome des Darmes seziert.

Auch in bezug auf die Lokalisation verhalten sich die beiden Tumorarten verschieden. Wir haben gesehen, daß die Prädilektionsstellen der Karzinome im Dickdarm liegen; die Sarkome bevorzugen eher den Dünndarm, doch ist der Unterschied zwischen der Frequenz in den beiden Darmteilen kein allzugroßer *(Krüger)*.

Die Darmsarkome nehmen ihren Ausgang meist von der Submukosa; sie sind am häufigsten kleinzellige Rundzellensarkome, doch kommen auch Spindelzellen-, Myosarkome u. a. vor. Nicht so selten sind Lymphosarkome, besonders im Dünndarm. Vereinzelt wurden auch Melanosarkome beobachtet *(Treves, Smoler)*.

In anatomischer Hinsicht ist hervorzuheben, daß die Sarkome des Darmes viel seltener zur Striktur desselben führen als die Karzinome, ja in manchen Fällen findet sich im Bereiche des Tumors eine Erweiterung des Darmlumens *(Madelung, Balzer, Kundrat-Nothnagel)*. Zu erklären ist diese Tatsache einerseits durch den raschen Zerfall der weichen, exulzerierten Sarkome, andrerseits dadurch, daß sie nicht wie die Karzinome zirkulär, den Lymphbahnen folgend, wachsen, sondern sich infiltrierend in der Längsrichtung des Darmes ausbreiten.

In ihrem klinischen Verhalten zeigen sie oft gegenüber den Karzinomen einen deutlichen Unterschied. Die rasch wachsenden Sarkome führen früher zur Kachexie, wir finden häufiger als bei den Karzinomen einen palpablen Tumor. Die an ihrer Innenfläche zerfallenden, jauchenden Sarkome verursachen öfter profuse Diarrhöen mit reichlichen Blutungen und Abgang von Tumorfetzen. Die Ansicht, daß bei den Sarkomen eine Erweiterung des Darmlumens die Regel sei, scheint sich nach den neueren Berichten nicht zu bestätigen; es sind vielmehr in letzter Zeit mehrere Mitteilungen erfolgt, nach denen Sarkome — besonders die des Dünndarms — erhebliche Darmstenose bedingt haben *(Mikulicz, Goedhuis, Weller, Steinthal* u. a.).

Die Therapie ist dieselbe wie die der Karzinome. Die Erfahrungen über die Dauererfolge der Resektion von Sarkomen sind noch zu gering, um ein Urteil zu gestatten; immerhin liegen einige sichere Fälle von Dauerheilung vor (*Czerny-Rindfleisch, Esmarch*), in denen die Patienten länger als 10 Jahre nach der Operation rezidivfrei geblieben sind.

Weit seltener als den Sarkomen oder gar den Karzinomen begegnen wir **gutartigen Geschwülsten** des Darmes. Sie beanspruchen aber aus dem Grunde besonderes Interesse, weil sie die Ursache für höchst bedrohliche klinische Erscheinungen sein können, für die Invagination und den Volvulus.

Die gutartigen Tumoren des Darmes entwickeln sich aus allen Gewebselementen, welche die Darmwand zusammensetzen. Wir kennen Adenome, Fibrome, Lipome, Angiome und Myome des Darmes und die verschiedenen Kombinationen dieser Geschwulsttypen.

Die Adenome (Polypen), die *Smoler* neuerdings einer eingehenden Bearbeitung unterzogen hat, nehmen ihren Ausgang von den *Lieberkühn*schen Drüsen; sie sind entweder flache, breitbasig an der Innenfläche der Darmwand sich vorwölbende Tumoren oder sie ragen, auf einem Stiele sitzend, ins Darmlumen vor. Ihre Größe schwankt sehr, wir finden meist hanfkorn- bis haselnußgroße Adenome, aber auch solche von der Größe eines Apfels.

Relativ am häufigsten kommen sie im Rektum vor, seltener im Kolon, im Dünndarm nur ganz ausnahmsweise. Es sind Fälle bekannt, in denen kleinere oder größere Darmabschnitte förmlich übersät waren mit Adenomen von verschiedener Größe. *Hauser* hat diese Form des Auftretens der Adenome Polyposis intestinalis adenomatosa genannt. Abgesehen von der Schädigung, die dem Träger solcher multipler adenomatöser Polypen durch Blutungen aus denselben erwachsen kann, bergen sie noch die Gefahr der malignen Degeneration in sich. Es ist kein seltenes Ereignis, daß sich auf dem Boden einer derartigen Geschwulst ein Karzinom entwickelt.

Reine Fibrome des Darmtraktes gehören zu den größten Seltenheiten; es sind im ganzen nicht mehr als 5 sichere Fälle bekannt geworden (*Heurtaux, Peek*).

Häufiger finden sich Lipome; sie entwickeln sich entweder subserös an der Außenseite des Darmrohres, an einer Appendix epiploica, oder ragen als mehr oder weniger gestielte submuköse Tumoren (Fig. 91) in das Darmlumen hinein. Sie sind oft nicht größer als ein Hanfkorn, manchmal erreichen sie aber auch die Größe einer Birne.

Angiome des Darmes sind ungemein rare Befunde. *v. Friedländer* fand ein solches als Ursache einer Invagination bei einem Kinde.

Die Myome des Darmkanals nehmen ihren Ausgang entweder von der äußeren (Längs-) Muskelschichte oder der inneren (Rings-) Muskelschichte des Darmes. Die äußeren Myome wachsen meist subserös gegen das Cavum peritonei vor, die inneren gegen das Darmlumen. Diese letzteren sind teils gestielt (polypöse Myome), teils wachsen sie, von einer breiteren Fläche der Muskularis ausgehend und mit der Mukosa und Submukosa innig verbunden, gegen das Darmlumen vor. In einigen Fällen von größeren Myomen läßt sich über den Ausgangs-

punkt kein sicheres Urteil abgeben, es hat manchmal den Anschein, als ob beide Schichten der Muskularis von der Tumorbildung betroffen wären.

Von den gutartigen Darmgeschwülsten erreichen die Myome das größte Volumen; man hat solche von mehreren Kilogramm Gewicht beschrieben. Meist überschreiten sie jedoch nicht Apfelgröße.

Die Myome und Myofibrome sind verhältnismäßig nicht gar so selten; *Steiner* sammelte im Jahre 1898 30 dieser Tumoren, seitdem wurde die Zahl der beobachteten Fälle noch beträchtlich vermehrt.

Alle diese benignen Geschwülste, die im Darm vorkommen, können völlig symptomlos verlaufen. Man findet sie als zufälligen Befund bei Sektionen oder Operationen *(Langemak)*. Mitunter verursachen sie jedoch den Patienten recht erhebliche Beschwerden durch die Einengung des Darmlumens, namentlich dann, wenn sie im Dickdarm sitzen. Es sei jedoch bemerkt, daß nach den bisher mitgeteilten Fällen die gutartigen Darmgeschwülste mit Ausnahme der Adenome den Dünndarm als Sitz bevorzugen.

Das langsame Wachstum benigner Geschwülste bringt es mit sich, daß Stenosenerscheinungen nur ganz allmählich sich einstellen. Dabei fehlt die Kachexie.

Das Alter der Patienten kann manchmal in differentialdiagnostischer Hinsicht von Belang sein; die benignen Darmtumoren sind vorwiegend Geschwülste jüngeren oder mittleren Lebensalters.

Durch Exulzeration ihrer in das Darmlumen vorragenden Oberfläche kommt es mitunter zu Blutungen in den Darm, doch werden dieselben vornehmlich bei den gefäßreichen Adenomen und namentlich bei den Angiomen in Erscheinung treten.

Fig. 91.



Submuköses Lipoma coeci, das zu chronischer Invagination geführt hatte. Resektion, Heilung. Die Schleimhaut an der Konvexität der Geschwulst infolge von Zirkulationsstörungen nekrotisiert. Die lange Sonde ist ins Ileum, die kurze in den Appendix eingeführt.

Eine der in Rede stehenden Geschwülste als deutlichen Tumor durch die Bauchdecken zu palpieren, haben wir selten Gelegenheit. Sie

sind ja meist, wie oben erwähnt, nicht besonders umfänglich, manchmal mehr flach der Darmwand aufsitzend. Ein Lipom z. B. wird sich durch seine geringe Konsistenz leicht dem palpatorischen Nachweis entziehen. Nur die härteren dieser Tumoren, wie Fibrome oder Fibromyome, wurden getastet, namentlich die sogenannten äußeren, subserösen Myome. Das Lipom Fig. 91 war derb genug, daß man es durch die Bauchdecken hindurch an der Spitze der Invagination isoliert tasten konnte.

Aus all dem ergibt sich, daß in der weitaus größten Anzahl der Fälle die Diagnose einer gutartigen Darmgeschwulst nicht oder nur mit geringer Wahrscheinlichkeit gestellt werden kann.

Wenn wir von den exzeptionellen Fällen absehen, wo diese Tumoren die Ursache einer beträchtlichen Blutung oder hochgradigen Darmstenose abgeben, oder gar durch ihre Größe Beschwerden bei ihrem Träger hervorrufen, würden wir berechtigt sein, ihnen nur geringe Bedeutung für die Pathologie beizulegen. Wir wissen jedoch, daß gerade diese „gutartigen" Darmgeschwülste in der Mehrzahl der beobachteten Fälle ein sehr bedrohliches Ereignis herbeigeführt haben, die Invagination, die unten ihre Darstellung finden wird.

H. Die Störungen der Darmpassage.

1. Kapitel.

Passagestörungen durch mechanische Hindernisse (akuter Darmverschluß, chronische Verengerung, aus chronischer Verengerung hervorgegangener akuter Verschluß). Symptomatologie, Prognose und Verlauf dieser Zustände.

Es werden hier vielerlei Krankheitsprozesse zur Sprache kommen, die, ätiologisch und anatomisch voneinander grundverschieden, alle das Eine gemeinsam haben, daß sie zu einer Beeinträchtigung des Darmlumens führen.

Je nachdem, ob das Lumen total aufgehoben oder nur verengt ist, sprechen wir von Darmverschluß (Occlusio intestini) oder Darmverengerung (Stenosis intestini, Enterostenosis).

In all diesen Fällen beherrschen nicht die einzelnen Grundkrankheiten, sondern ihre gemeinsame Folge, die Verlegung des Darmlumens („Obstruktion") das Krankheitsbild, und das rechtfertigt es, daß wir im klinischen Leben von der Darmverschließung und Darmverengerung wie von einer Krankheit reden und die Prozesse, durch welche sie bald in der fulminantesten Weise hervorgebracht, bald langsam und unmerklich vorbereitet werden und welche im pathologischen System die eigentlichen Individuen sind, als ihre Ursachen auffassen.

Je nachdem es sich um allmählich entstandene Verengerungen oder um plötzlich aufgetretene Verschließungen handelt, kommen verschiedene, wenn auch verwandte Krankheitsbilder zustande.

Deshalb müssen wir die chronische Verengerung von der akuten Verschließung trennen und gesondert betrachten. Diese Besprechung schicken wir der Aufzählung der einzelnen anatomischen Grundursachen schon deshalb voraus, weil einzelne der bei der anatomischen Klassifizierung getrennt zu besprechenden Prozesse bald unter dem Bilde des akuten Verschlusses, bald unter jenem der chronischen Stenosierung verlaufen, weil ferner nicht selten die chronische Stenose aus verschiedenen Gründen zum kompletten Verschlusse sich steigert, und schließlich, weil wir sehr oft nicht imstande sind, auch nur mit Wahrscheinlichkeit die Differentialdiagnose zwischen den ätiologischen Momenten durchzuführen.

Akuter Darmverschluß.

Die vollständige Verschließung des Darmlumens an irgend einer Stelle des Tractus intestinalis ist in ihrer Bedeutung ganz dasselbe wie die Einklemmung einer Hernie und oft bezeichnet man auch den akuten Darmverschluß in ungenauer Weise als innere Einklemmung. Von anderer Seite die Sache ansehend, können wir auch sagen, die Einklemmung einer äußeren Hernie sei ein spezieller Fall des akuten Darmverschlusses, nur dadurch ausgezeichnet, daß der Darm während seines Aufenthaltes außerhalb der Bauchhöhle unwegsam wird. Die Allgemeinsymptome des akuten Darmverschlusses und der eingeklemmten Hernie sind auch identisch, das Krankheitsbild in den wesentlichen Zügen dasselbe. Aber die Sachlage ist doch darin verschieden, daß bei der eingeklemmten Hernie eine von außen der Hand und oft auch dem Auge ohne weiteres zugängliche Geschwulst besteht, deren Verhalten diagnostisch aufklärend ist, während beim akuten Darmverschluß im Innern der Bauchhöhle die diagnostische Frage nach dem Sitz und der Art des Verschlusses weit komplizierter, das therapeutische Problem, die Lösung des Verschlusses, weit schwieriger ist.

Symptome der akuten Verschließung.

Das klinische Bild der Krankheit zeigt zwei Typen des Verlaufes. Entweder tritt die Okklusion ohne jeden Vorboten, plötzlich und unerwartet auf, befällt einen bis dahin gesunden Darm — oder sie stellt sich nach einem schon längere Zeit bestehenden, auf chronische Darmverengerung hinweisenden Leiden ein.

Die Fälle dieser letzteren Art werden unten, im Anhang an die chronische Darmverengerung, ihre Besprechung finden, hier soll nur auf die Fälle der ersteren Art eingegangen werden, auf jene, bei denen ein bis dahin gesunder Darm irgendwo im Innern der Bauchhöhle von plötzlichem Verschluß betroffen wird.

Mitten im besten Wohlbefinden überraschen den Kranken heftige Kolikschmerzen und er erbricht. Es war vielleicht eine leichte Stuhlverstopfung da, der Kranke nimmt ein leichtes Abführmittel; oder er glaubt sich den Magen verdorben oder sich verkühlt zu haben und greift zu den üblichen Hausmitteln, zu einem bitteren Tee, zu einem Schnaps. Die Sache will sich nicht legen, die kolikartigen Schmerzen treten in immer neuen Anfällen auf und werden heftiger. In der Regel bemächtigt sich des Kranken eine sehr gerechtfertigte Beunruhigung; er schickt um den Arzt. Wehe dem Kranken, wenn der Arzt den Zustand verkennt, wenn er den günstigen Zeitpunkt zu entschlossenem Handeln versäumt! Weder Stuhl, noch Winde wollen kommen; mit der Flüssigkeit eines verabreichten Klysma, einer hohen Irrigation, manchmal auch spontan und hie und da unter ausgesprochenem Tenesmus gehen vielleicht noch einige Fäkalpartikel ab; außerordentlich heftige und immer heftiger werdende reißende Schmerzen wandern um den Nabel herum. Der Unterleib wird aufgetrieben, der Kranke bekommt Aufstoßen. Dann kommt es zum Erbrechen, das meist schon zu Beginn des Anfalles auch da war. Es fördert anfänglich nur den Mageninhalt heraus; dann kommen galliggrüne, dünnflüssige, bittere Massen. Nach dem Erbrechen fühlt sich der Kranke erleichtert, aber

nur für kurze Zeit; abermals treten neue Koliken auf; der Kranke klagt, daß es in seinem Bauch furchtbar arbeitet, poltert, zieht und reißt. Aber die verzweifelten Anstrengungen der Peristaltik sind fruchtlos, der Darminhalt rückt nicht vorwärts, er staut und zersetzt sich. Neues Erbrechen! Durch die immer zunehmende Auftreibung des Bauches wird die Atmung und Zirkulation behindert; die Extremitäten werden kühl, Nase und Ohren livid; ein furchtbarer Durst quält den Kranken, die Urinabsonderung wird immer spärlicher oder hört ganz auf. Unter zunehmenden Qualen und weiterschreitendem Verfall vergehen in Fällen von mittlerer Heftigkeit einige Tage und Nächte; der Bauch ist faßförmig aufgetrieben; der von Qualen entkräftete Kranke bekommt ein geisterhaftes Aussehen. Das Erbrochene hat schon früher einen leicht fäkulenten Geruch angenommen; der Geruch wird immer penetranter.

Unter zunehmender Behinderung der Respiration und Zirkulation kollabiert der Kranke und geht, während kalter, klebriger Schweiß die Stirne bedeckt und der Körper an allen Extremitäten ganz kühl und livid wird, an Erschöpfung zugrunde, falls nicht schon früher Komplikationen (Peritonitis, Aspirationspneumonie infolge des Erbrechens) aufgetreten sind, die das Bild ein wenig verändern und ein rascheres Ende herbeiführen.

Greifen wir aus der eben gegebenen Skizze des Krankheitsbildes — es gibt Fälle, die anfangs leichter und viel langsamer, Fälle, die noch viel grauenhafter und foudroyanter verlaufen — das Wesentlichste heraus, so sind als Kardinalsymptome des Darmverschlusses zu nennen: das Aufhören des Abganges von Stuhl und von Winden, die Koliken, die Auftreibung des Leibes, das Erbrechen, welches späterhin fäkulent riechende, wie diarrhoischer Stuhl aussehende Massen zutage fördert, sich zum „Koterbrechen“ steigert.*

Außer diesen, wie wir sehen werden, durch die Aufhebung der Darmpassage allein unschwer zu deutenden Erscheinungen zeigen die meisten Fälle noch schwere Störungen des Allgemeinbefindens, Störungen der Respiration, der Zirkulation und der Harnausscheidung, die nur zum Teil oder gar nicht durch die unterbrochene Darmpassage erklärt werden können, sondern zum größten Teil durch Störungen der Blutzirkulation im Gekröse und Darm und durch Störungen seitens des Nervensystems bedingt sind.

Mit anderen Worten: bei den meisten akuten Verschlüssen, die vorher gesunden Darm betreffen, handelt es sich nicht um Obturation (Verstopfung von innen), sondern um stürmische Kompression, der Darm und mit ihm zugleich die Gefäße werden abgeschnürt und die durch diese Zirkulationsstörung bedingten „Strangulationssymptome“ vermengen

* Dieser Symptomenkomplex, der sich, wovon noch die Rede sein wird, in ganz ähnlicher Weise auch bei Affektionen findet, die mit Darmverschluß und Darmverengerung nichts zu tun haben, wird seit altersher mit dem Namen „Ileus“ (auch „Miserere“, „Passio iliaca“) bezeichnet. Schon vor Jahren hat *Nothnagel* sich mit Recht dafür eingesetzt, den Ausdruck Ileus fallen zu lassen. „In der Praxis bringt der Ausdruck sogar eine gewisse Gefahr mit sich, da er bei geistig unlustigen Köpfen als bequemes Schlagwort die Vorstellung eines gleichmäßigen pathologischen Zustandes erweckt.“ Wir wollen den Ausdruck Ileus hier tunlichst vermeiden; er ist aber noch so allgemein üblich, daß es nicht angängig erscheint, ihn in einem Lehrbuch schon vollkommen auszumerzen.

sich mit den Okklusionssymptomen so sehr, daß beide nicht immer scharf voneinander zu trennen sind.

Daß nach Aufhebung des Darmlumens der Abgang höchstens von jenem Stuhl erfolgen kann, der sich bereits vorher unterhalb der Verschlußstelle angesammelt hatte, bedarf keiner weiteren Erklärung.

Auch der Meteorismus, die Blähung der oberhalb der Verschlußstelle liegenden Darmabschnitte, ist ohneweiters verständlich. Der Meteorismus ist aber ein, wenigstens in seiner Stärke, keineswegs konstantes Symptom. Er kann die denkbar höchsten Grade erreichen, kann durch enormes Hochdrängen des Zwerchfells zu den schwersten, ja an sich tödlichen Kompressionen der Thoraxorgane führen, er kann aber auch in sehr engen Grenzen sich halten, ja gar nicht erkennbar sein.*

Das hängt ab vom Sitz des Hindernisses, dann aber auch vom Verhalten der Gasresorption.

Solange letztere der Gasproduktion die Wage zu halten vermag, braucht trotz vermehrter Gasbildung Meteorismus nicht aufzutreten.

Die höchsten Grade des Meteorismus finden sich, wenn der Verschluß in den untersten Dünndarmabschnitten sitzt. Handelt es sich um einen sehr hoch oben sitzenden Dünndarmverschluß, so kann der Bauch nicht nur nicht meteoristisch aufgetrieben, sondern geradezu eingesunken erscheinen, weil ja das Gros der Darmschlingen leer und kollabiert ist. Dafür wird aber um so früher Erbrechen sich zeigen und um so früher fäkulent werden.

Andrerseits kann auch bei Dickdarmverschlüssen der Meteorismus in mäßigen Grenzen sich halten, solange nämlich, als die Ileocökalklappe den Rücktritt von Dickdarminhalt verhindert. Sowie sie aber insuffizient wird, können sich beim Dickdarmverschluß ebenso hohe Grade des Meteorismus entwickeln wie beim tiefen Dünndarmverschluß.

Auch die Koliken sind eine selbstverständliche Folge der Darmverschließung. Sie sind der Ausdruck der aufs äußerste sich anstrengenden Peristaltik, die sich erfolglos bemüht, den gestauten Darminhalt weiter zu bringen. Es wird später noch ausgeführt werden, daß beim akut, ohne Vorboten einsetzenden Darmverschluß Peristaltik und Darmsteifung in der Regel nicht zu sehen sind.

Die Kolikschmerzen lassen gegen das Ende der Krankheit nach. Sie verschwinden, sobald Peritonitis hinzutritt, kommen dem Kranken nicht mehr so recht zum Bewußtsein, wenn der Kollaps fortschreitet.

Eine etwas eingehendere Besprechung erfordert das Erbrechen, namentlich das sogenannte „Kotbrechen“.**

Der fäkulente Geruch des Erbrochenen, der dem „Kotbrechen“ den Namen gab, rührt von Zersetzungsvorgängen her, den Dünndarmbakterien in dem sich stauenden Darminhalt hervorrufen.

Der Mechanismus, durch den der Inhalt tieferer Darmpartien nach oben herausbefördert wird, bildete den Gegenstand vielfacher Untersuchungen und lange Zeit eine vielumstrittene Frage.

Die alte Anschauung, daß ein „Modus antiperistalticus“ dieses Geschäft besorge, ist heute völlig verlassen. Durch exakte Tierversuche *(Nothnagel)* ist es zwar sichergestellt, daß antiperistaltische Bewegungen vorkommen, aber ebenso sicher ist, daß dieselben beim Kotbrechen keine Rolle spielen.

---

* Man beherzige das S. 255 Gesagte.

** Ein wirkliches Kotbrechen, ein Ausspeien geformten Kotes, gibt es beim Darmverschluß nicht, sondern wird nur bei Magen-Kolonfisteln (S. 164) und bei Geisteskranken oder Hysterischen, die Kotballen verzehren, beobachtet. Das, was häufig als Kotbröckel gedeutet wird, sind von galligem Schleim überzogene Milchgerinnsel u. dgl.

Es handelt sich da einerseits um ein rein mechanisches Überlaufen des ad maximum gefüllten Magendarmtraktes über dem Hindernis („Überlauftheorie“ *Haguenots*), andrerseits wird der gestaute Inhalt durch die gesteigerten, aber in normaler Richtung wirkenden Darmkontraktionen nach oben getrieben („Rückstoßkontraktion“ *Nothnagels*).

Das kann ja gar nicht anders sein. Der Darm oberhalb ist maximal gefüllt. Seine Muskulatur arbeitet krampfhaft, des Hindernisses vielleicht doch noch Herr zu werden, der Darm zieht sich zusammen. Wohin soll der Darminhalt dabei gelangen? Er kann einzig und allein nach oben ausweichen.

Höhergradiger Meteorismus führt bekanntlich durch Zwerchfellhochstand zu Kompression der Thoraxorgane und diese kann so hochgradig werden, daß sie an sich das Leben aufs äußerste gefährdet, ja zum Tode durch Herzlähmung führt. Ein Teil der Zirkulations- und Respirationsstörungen, wie sie beim akuten Darmverschluß beobachtet werden, ist somit erklärt, während die Herabsetzung der Harnausscheidung zum Teil als Folge der verminderten Resorption durch Ausschaltung der Darmpartien unterhalb des Hindernisses angesehen werden kann.

Fälle von plötzlich einsetzendem Darmverschluß, die reine Okklusionssymptome ohne Vermengung mit Strangulationssymptomen zeigen, sind jedoch selten. Sie rekrutieren sich aus den seltenen Obturationen durch Fremdkörper, Darmsteine und Gallensteine, einzelnen Fällen akuter Kompression durch irgend ein disloziertes Organ, und den zu plötzlichem Verschluß gebrachten chronischen Stenosen (obwohl bei den letzteren schon wieder von der chronischen Stenose herrührende Symptome das Bild trüben).

Es ist eine Tatsache, daß bei all diesen Fällen das Allgemeinbefinden oft längere Zeit auffallend wenig beeinflußt ist; selbst wenn schon fäkaloides Erbrechen aufgetreten ist, kann noch der Puls ganz gut sein. Bei den häufigeren Fällen hingegen, wo gleichzeitig mit der Okklusion Strangulation geschaffen wird, prägt sich neben den Okklusionssymptomen eine viel intensivere und viel rascher sich verschlechternde Störung des Allgemeinbefindens aus. Schon sehr bald nach dem heftigen initialen Bauchschmerz wird der Puls klein und frequent, mit Zunahme der Magendarmerscheinungen wird die Atmung oberflächlich und beschleunigt, die Harnsekretion ist herabgesetzt und diese Herabsetzung steigert sich nicht selten zur Anurie; rasch und durch kein inneres Mittel aufzuhalten, schreitet der zum Tode führende Verfall fort.

In diesem Krankheitsbild sind, wie schon erwähnt, die lokalen Okklusionssymptome vermengt mit entfernten, vom Nervensystem und dem Zirkulationsapparat bedingten Erscheinungen. Selbst das Erbrechen, der Schmerz, der Meteorismus sind in solchen Fällen nur zum Teil eine direkte Folge des mechanischen Verschlusses, zum Teil aber auf die Zirkulationsstörung in Darm und Gekröse und auf die Kompression der Darmnerven zurückzuführen. So ist der initiale Schmerz, der so heftig ist, daß unter ihm selbst die willensstärksten Leute zusammenbrechen, eine Folge der Strangulation, die weiterhin sich einstellenden Koliken eine Folge der gesteigerten, stürmischen Peristaltik, also ein Okklusionssymptom.

Auch das mit dem initialen Schmerz zusammenfallende initiale Erbrechen ist noch nicht auf die Okklusion zu beziehen, sondern ein

Reflexvorgang, ausgelöst durch die plötzliche, heftige Reizung der Peritoneal- und Darmnerven, und in eine Linie zu stellen mit dem bei Peritonealverletzungen oder Perforationsperitonitis auftretenden Erbrechen. Im weiteren Verlauf ist dann das Erbrechen vorwiegend nach der Überlauf- und Rückstoßtheorie zu erklären.

Der sich einstellende Meteorismus ist größtenteils als Stauungsmeteorismus, zum Teil aber, bei gewissen Strangulationsformen, als Folge der Zirkulationsstörung aufzufassen („lokaler Meteorismus", S. 302).

Auch die schweren Allgemeinsymptome mit den Zeichen schwerer Depression im Bereich der Herztätigkeit und des Nervensystems, die unter dem Bilde des schweren Shoks, des schweren Kollapses, verlaufen und die im Initialstadium des Darmverschlusses fast nur bei Strangulationen sich finden, sind am ungezwungensten als Strangulationssymptom, als Reflexvorgang infolge heftiger Erregung der Darm- und Mesenterialnerven durch die Einklemmung zu erklären. Darum ist der Shok um so viel schwerer bei Einklemmungen des Dünndarmes, der, vom Plexus mesentericus superior versorgt, über einen viel größeren Nervenreichtum und über viel entwickeltere zentripetale Verbindungen als wie der Dickdarm verfügt.

Der Okklusionsinsult trifft die intestinalen und abdominalen Verzweigungen von Vagus und Sympathikus und bedingt reflektorische Lähmung des Herzvagus (Pulsverlangsamung) und des Splanchnikus, des vasomotorischen Nerven des Darmes (Hyperämie der Abdominalorgane, dadurch bedingte Blutarmut des anderen arteriellen Gefäßsystemes, in Blässe und Kühle der Haut, erniedrigter Temperatur, kleinem, fadenförmigem Puls sich äußernd). Die Schweißausbrüche, das unaufhörliche Erbrechen führen zu enormer Wasserverarmung, diese bedingt wieder quälenden Durst, Austrocknung der Zunge, und, im Verein mit dem tief gesunkenen Blutdruck, ein Sinken der Harnsekretion, ja selbst Anurie.

Bei den Kollapszuständen, wie sie in den vorgeschritteneren Stadien des Darmverschlusses sich einstellen und mit rapidem Sinken der Herztätigkeit einhergehen, muß man allerdings der Wirkung von Giftstoffen, die aus dem zersetzten, gestauten Darminhalt resorbiert werden, die wesentlichste Rolle zuerkennen (Toxinämie, Sterkorämie).

Auch manche in seltenen Fällen zur Beobachtung kommende Symptome (Delirien, Koma, Nephritis) dürften auf Autointoxikation zurückzuführen sein.

Anatomische Veränderungen beim akuten Darmverschluß.*

Meist besteht ein scharfer Konstrast zwischen den ober- und unterhalb der Verschlußstelle gelegenen Darmschlingen. Die unteren sind leer, kontrahiert, die oberen oft enorm ausgedehnt, in ihrer Wand bald dick und blutigrot imbibiert, bald verdünnt und blaß infolge von Überdehnung. Aber im Gegensatz zur chronischen Stenose fehlen sowohl Hypertrophie der Muskularis als katarrhalische und ulzeröse Affektionen der Schleimhaut oberhalb der Verschlußstelle (eine Ausnahme machen die „Dehnungsgeschwüre"), weil beim akuten Verschluß die für das Zustandekommen derartiger Veränderungen nötige Zeit mangelt.

Die oberhalb der Verschlußstelle entstehende meteoristische Auftreibung des Darmes ist zweierlei Natur.

In einer Reihe von Fällen, da, wo es sich um einfache Okklusion ohne gleichzeitige Strangulation handelt, entsteht der Meteorismus in-

* Es sollen hier nur jene Veränderungen zur Sprache kommen, die allen anatomischen Abarten gemeinsam sind.

folge der Stauung und nimmt magenwärts allmählich ab („Stauungsmeteorismus").

Durch diesen Stauungsmeteorismus kann, namentlich beim Dickdarm, die Wand so gedehnt werden, daß es zu Einrissen in der Serosa kommt, oder daß venöse Stase, hämorrhagischer Infarkt, Geschwür und Darmperforation zustande kommen. Diese „Dehnungsgeschwüre" *(Kocher)* finden sich nicht selten im Cökum, denn dieser muskelschwächste Teil des Dickdarms wird beim Dickdarmmeteorismus oft am stärksten gedehnt.

Die zweite Reihe umfaßt jene Fälle, wo eine ganze Schlinge abgeschnürt ist, wo es sich also um eine Verlegung des Darmes an zwei Stellen mit gleichzeitiger Ernährungsstörung (venöser Stase etc.) des Darmes zwischen den beiden Verschlußstellen handelt.

Bei diesen Fällen ist der Darm oberhalb der proximalen Verschlußstelle wohl auch zumeist nach dem Typus des Stauungsmeteorismus gebläht, braucht dies aber, namentlich im Anfang, in gar nicht auffälliger Weise zu sein, während die Schlinge zwischen den beiden Verschlußstellen weit stärker gebläht, von Gas, Blut und fäkulentem Inhalt erfüllt ist („lokaler Meteorismus"). Natürlich zeigt die Wand der geblähten und abgeschnürten Schlinge auch die dem Grad und der Dauer der Abschnürung entsprechenden Veränderungen.

Durch Tierexperimente *(Kader)* ist bewiesen, daß in Darmschlingen, die zusammen mit ihrem Mesenterium so weit stranguliert werden, daß bei erhaltener arterieller Blutzufuhr der venöse Abfluß gesperrt ist, nach einigen Stunden vollkommene Muskellähmung erfolgt. In den gelähmten Schlingen kommt es zur Gasbildung, auch wenn sie zur Zeit der Abschnürung fast ganz leer waren.

Die Spannung in der Schlinge kann so groß werden, daß sie größere Teile des benachbarten Darmes und benachbarten Mesenteriums nach sich ziehen kann.*

Die lokal meteoristische, enorm überdehnte und geblähte Schlinge wird sehr bald durchlässig für Bakterien und deshalb tritt bei diesen Formen meist bald, bei scheinbar noch intakter Darmwand, Peritonitis oder peritoneale Sepsis hinzu.

Chronische Darmverengerung.

Dem Verständnis ihrer Symptomatologie wird es förderlich sein, wenn wir zunächst die anatomischen Veränderungen, die sich als Folgezustände chronischer Verengerung ausbilden, besprechen.

Nehmen wir an, aus irgend einer Ursache sei es an einer beliebigen Stelle des Darmes zu einer allmählich zunehmenden Stenose, z. B. infolge von Narbenschrumpfung bei Ausheilung eines zirkulären Geschwüres gekommen. Die Darmmuskulatur oberhalb der Stenose beginnt durch vermehrte Arbeitsleistung das Hindernis zu überwinden, zu kompensieren, was ihr auch lange Zeit, bis zu den höchsten Graden der Stenose, gelingen kann. Die vermehrte Arbeitsleistung führt, wie überall, so auch hier zu einer oft enormen Hypertrophie der Muskulatur, die als echte Arbeitshypertrophie aufzufassen ist. Diese Hypertrophie ist am stärksten immer in der Nähe des Hindernisses und nimmt nach aufwärts ab; sie betrifft manchmal nur kurze Strecken ober dem Hindernis,

* Daraus erklärt sich, weshalb man z. B. bei größeren inkarzerierten Hernien nicht selten mehrere Schnürfurchen am eingeklemmten Darme findet.

manchmal sehr lange Stücke und steht in direkter Proportion zur Stärke der Stenose (Fig. 92).

Die Stauung des Darminhaltes ober der Stenose bedingt eine Dilatation des Darmes; in hochgradigen Fällen wird der Darm oberhalb des Hindernisses auch länger und stärker gewunden.

Im Gegensatz zu dem dilatierten und in seiner Muskulatur hypertrophischen Darm ober der Stenose ist der Darm von der Stenose nach abwärts in seiner Wandung normal, leer und kollabiert.*

Nicht selten trifft man in der Mukosa und Submukosa oberhalb des Hindernisses schwere Veränderungen. Der mechanische Druck der gestauten Massen, die chemische und bakterielle Einwirkung derselben führt zunächst zu einem intensiven Katarrh und mit der Zeit zu Geschwürsbildungen, die in die Reihe der Sterkoral- und Dekubitusgeschwüre (S. 231) gehören. In oft großer Zahl bedecken die Ulzerationen das Innere des ampullenartig ausgedehnten Darmes und nicht selten führen diese Geschwüre zu weiteren Komplikationen, zu Perforationen, die umschriebene Abszesse oder diffuse Peritonitis im Gefolge haben.

Fig. 92.

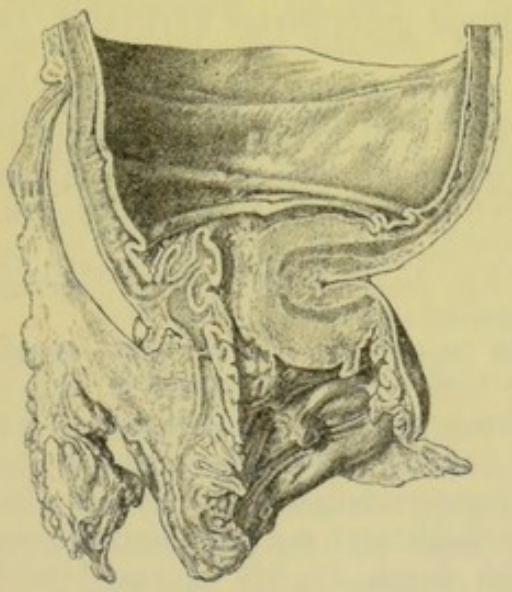

Durchschnitt durch ein Carcinoma ilei. Man sieht den ampullenartig erweiterten, hypertrophischen Darmabschnitt ober der Stenose. Linksadhärentes Netz.

Symptome der chronischen Stenose.

Die chronische Stenose ist ein zumeist sich schleichend ausbildender Zustand, der oft lange Zeit vollkommen oder fast vollkommen symptomlos verlaufen kann, so lange, als der hypertrophische Darm ober dem Hindernis das letztere zu überwinden imstande ist; der Vergleich mit einem kompensierten Herzfehler liegt nahe. Dann treten aber plötzlich als Kompensationsstörung bei dem scheinbar ganz gesunden Individuum schwere Erscheinungen auf.

Es liegt auf der Hand, daß ceteris paribus die Kompensation um so länger gelingen wird, je dünner der Darminhalt ist; je dicker er ist, desto früher wird sich eine Passagestörung geltend machen. Darum werden zumeist Dickdarmstenosen früher manifest als solche im Dünndarm.

Dickdarmverengerungen verursachen zumeist als Initialsymptom Obstipation. Diese wird — auch trotz Laxantien — allmählich stärker, der Bauch beginnt aufzutreiben; Übelkeiten, Abnahme des Appetites sind die weiteren, leicht erklärlichen Folgen. Erleichterung schafft manchmal eine spontan auftretende, vorübergehende Diarrhöe, wobei große Quantitäten sehr übelriechender Fäzes und Gase zutage gefördert werden. Doch bald tritt wieder Verstopfung auf, noch hartnäckiger als früher und nun kommt Aufstoßen hinzu, das sich manchmal schon zum

* Eine Ausnahme hiervon bildet die Ampulla recti bei tiefsitzenden Dickdarmverengerungen.

Erbrechen steigert, kolikartige Schmerzen, während welcher der Kranke selbst das Gefühl hat, daß sich Darmschlingen „aufstellen", Gurren, Rodeln.

Dünndarmstenosen sind, was bei dem flüssigen Darminhalt nicht wundert, meist nicht von Obstipation gefolgt. Daher können Dünndarmverengerungen manchmal hohe Grade erreichen, ohne sich bemerkbar zu machen. Das gilt aber auch für Stenosen an der Valvula Bauhini und selbst in den Anfangsteilen des Kolon.*

Die oben erwähnten Koliken setzen ein, sowie eine Insuffizienz der hypertrophischen Muskulatur eintritt oder wenn bei einem für die Passage des normalen Inhaltes noch ausreichenden Lumen irgendwelche voluminöse Ingesta, die noch als feste Masse in den Dünndarm gelangen, verzehrt wurden (Hülsenfrüchte, Obstschalen und Obstkerne etc.). Gerade in solchen Fällen können lange Zeit latent gewesene Stenosen mit einem schweren Kolikanfall mitten in scheinbar bester Gesundheit sich manifestieren. Die sorgfältige Untersuchung des Abdomen zu dieser Zeit läßt bereits das Vorhandensein sichtbar gesteigerter Peristaltik und sichtbarer Darmsteifung erkennen.

Das Sichtbarwerden gesteigerter peristaltischer Bewegungen und das Sichtbarwerden von durch tetanische Kontraktion sich steifenden Darmschlingen („Darmsteifung") sind ungemein wichtige, für chronische Enterostenose geradezu pathognomonische Symptome.

Bei normalen Bauchdecken ist normale Peristaltik nicht zu sehen. Sie wird ausnahmsweise sichtbar bei sehr dünnen und sehr schlaffen Bauchdecken, wie man sie öfters bei Frauen nach vielen Entbindungen findet.

Aber diese sichtbare normale Peristaltik ist unverkennbar. Sie läuft langsam, ohne jede stärkere Kontraktion und ohne Steifung ab und ist schmerzlos.

Die verschiedensten Ursachen führen zu einer pathologischen Verstärkung der Peristaltik. Aber fast nur bei Passagestörungen und gerade bei den allmählich sich ausbildenden Verengerungen erreicht die Peristaltik jenen hohen Grad, daß sie äußerlich durch normale Bauchdecken hindurch sichtbar wird. Das erklärt sich durch die oft enorme Muskelhypertrophie, wie sie sich nur ober chronischen Stenosen auszubilden vermag und die ganz besonders kräftige Zusammenziehungen ermöglicht, tetanische Kontraktionen, die durch die Füllung und Blähung der betreffenden Schlinge provoziert werden.

Betrachtet man in einem Fall, bei dem Darmsteifung nachweisbar ist, sorgfältig das entblößte Abdomen, so sieht man anfangs oft nichts anderes als einen meteoristischen Leib, Darmschlingen sind nicht oder nur in unscharfen Konturen erkennbar. Plötzlich aber ändert sich das Bild. Die Abkühlung des Bauches durch das Wegziehen der Bettdecke, die Perkussion des Abdomens, eine schonende, zur Orientierung über die Bauchdeckenspannung vorgenommene Palpation sind oft Reiz genug, das Phänomen der Darmsteifung auszulösen. Der Bauch bekommt durch das Vorspringen wurstförmiger Wülste eine buckelige, reliefartige Oberfläche, ganze Konvolute von Darmschlingen zeichnen sich ab, natürlich um so deutlicher, je dünner die Bauchdecken sind, und Schlingen, die man eben noch als weiche, wenn auch geblähte Rohre getastet, werden plötzlich in prall hervortretende, ganz starrwandige Rohre verwandelt, die sich manchmal förmlich umgreifen lassen. Mitten zwischen den gesteiften Konvoluten sieht man dann in anderen und vielleicht in eben

* In solchen Fällen können ganz normale Stuhlentleerungen erfolgen.

gesteift gewesenen Schlingen wälzende Bewegungen auftreten, es bilden sich Querfurchen in den Schlingen, die bald langsam, bald stürmisch den Ort verändern und unter lautem Kollern und Gurren und unter Leibschmerzen verschwinden Wülste, die sich eben erst gebildet hatten. Immer ist die tetanische Kontraktion, die Darmsteifung, mit gesteigerter Peristaltik vergesellschaftet und wechselt mit ihr ab. Nie verharrt ein gesteiftes Rohr sehr lange in diesem Zustand, bald kehrt es zur alten Weichheit zurück und erst nach kürzerer oder längerer Pause setzt wieder unter neuerlichen Schmerzen neuerliche Darmsteifung ein.

Nach stundenlanger Dauer kann der Kolikanfall mit dem Abgang von Gasen und Fäzes abklingen und, wenn er durch zufällig verstopfende Ingesta bedingt war, vielleicht erst nach Wochen sich wiederholen. Es kann aber auch schon der erste Anfall zur totalen Okklusion mit allen ihren Erscheinungen führen. Zwischen diesen beiden Extremen gibt es alle Zwischenstufen. Handelt es sich um bereits vorgeschrittene Stenosen, dann kommt der nächste Anfall vielleicht nach 2, 3 Tagen und auch die Zwischenzeit bleibt nicht mehr schmerzfrei. Das Abdomen bleibt dauernd aufgetrieben, die Atmung wird mehr und mehr erschwert, der Appetit mangelt und immer öfter kommt es zum Erbrechen, bis schließlich das Bild in das des vollständigen Verschlusses übergeht.

Der Meteorismus kann dabei bis zu den Endstadien auch bei tiefsitzendem Hindernis in mäßigen Grenzen sich halten.

Daß Obstipation fehlen kann, falls die Stenose in einem Gebiete liegt, das in der Regel bloß flüssiger Darminhalt passiert, wurde schon erwähnt. Sie wird also desto eher erscheinen, je dicker physiologischerweise der Darminhalt in dem betreffenden Abschnitt ist, dem die Striktur angehört, wird also am frühesten bei Dickdarmstenosen, namentlich Stenosen tief unten, auftreten, wird bei Dünndarmstenosen ganz fehlen können. Es kann übrigens auch vorkommen, daß hochgradige Stenosen selbst noch in den tiefen Dickdarmabschnitten von chronischer Diarrhöe begleitet werden. Das muß man wissen, um nicht getäuscht zu werden. Diese Diarrhöen sind entweder durch jauchende Tumoren bedingt, während ober dem Hindernis der Kot sich ruhig staut („paradoxe Diarrhöe"), oder sie sind die Folge eines Katarrhes der Schleimhaut ober der Stenose, der den gestauten Inhalt verflüssigt und so zu einer längeren Aufrechterhaltung der Darmpassage beiträgt.

Blut, Schleim und Eiter sind bei einzelnen Arten chronischer Stenose dem Stuhl beigemengt. Sie sind aber nicht als Symptom der chronischen Verengerung, sondern als Symptom gewisser Arten derselben von Wert.

Auf das Aussehen der Fäzes, auf schafkotartige und bandartige Stühle hat man früher großes Gewicht gelegt. Derartige Stühle können allerdings bei tiefsitzenden Stenosen vorkommen, ihr diagnostischer Wert ist jedoch ein minimaler. Die schönsten bandartigen, von Blutstreifen bedeckten Stühle kann man nicht selten bei äußeren Hämorrhoiden und Fissuren finden, wenn die Knoten durch Pressen während der Defäkation recht stark anschwollen und vorsprangen, andrerseits kann der Stuhl bei Dickdarmstenosen, die nicht ganz unten sitzen, normal aussehen.

Aus chronischer Verengerung hervorgegangener Darmverschluß.

In vielen Fällen stellen sich Erscheinungen von totaler Okklusion nach einem schon längere Zeit bestehenden, auf chronische Darmverengerung hinweisenden Leiden ein, nicht unerwartet, sondern vorausgesehen und gefürchtet. Häufig verläuft aber auch die chronische Darm-

stenose so latent, daß man von dem stenotischen Anfall ohne jeden Vorboten überrascht wird.

In all diesen Fällen gestaltet sich das Bild etwas verschieden von jenem des akuten Darmverschlusses, der einen bis dahin gesunden Darm befällt. Einmal deswegen, weil in den gedachten Fällen (es handelt sich um plötzliche Verlegungen einer bis dahin latenten Stenose durch einen Kotballen, einen Fremdkörper, durch rasch gewachsene Tumormassen etc.) zumeist nur Okklusions- und nicht auch Strangulationssymptome auftreten, so daß das Allgemeinbefinden weniger schwer gestört ist als beim akut einsetzenden Verschluß; namentlich bei tiefsitzendem Dickdarmverschluß kann das Allgemeinbefinden noch zu einer Zeit, da bereits fäkulentes Erbrechen begonnen hat, so wenig alteriert sein, daß der Unerfahrene den Ernst der Situation kaum vermutet. Dann aber, weil die Muskelhypertrophie ober dem Hindernis, die bei der chronischen Stenose niemals fehlt, die auftretenden Kolikanfälle durch sichtbare energische Peristaltik und energische Darmsteifung auszeichnet, während wir beim akuten Verschluß vorher gesunden Darmes höchst selten Darmsteifung und Peristaltik, und wenn ja, so nur in geringem Maße zu sehen bekommen. Im übrigen haben wir die oben geschilderten Zeichen des akuten Verschlusses.

Prognose und Verlauf

a) des Darmverschlusses.

Einige wenige Glücksfälle abgesehen, die später noch Erwähnung finden werden, führt der Darmverschluß, mag er akut entstanden oder aus chronischer Verengerung hervorgegangen sein, in kürzerer oder längerer Zeit zum sicheren Tod, wenn nicht durch einen operativen Eingriff Hilfe gebracht werden kann. Der Tod erfolgt infolge des Kollapses oder durch allmähliche Erschöpfung oder durch Peritonitis. Diese kann entstehen:

1. Ohne Perforation, infolge Durchwanderung von Bakterien durch die durchlässig gewordene Darmwand.
2. Durch Perforation infolge von Gangrän an der Verschlußstelle.
3. Durch Perforation von Dekubital- oder Dehnungsgeschwüren oberhalb der Verschlußstelle, eventuell weit von derselben entfernt.

b) Prognose und Verlauf der Darmverengerung.

Die Prognose der Darmverengerung ist in erster Linie durch die Prognose der ihr zugrunde liegenden anatomischen Zustände bestimmt und es hieße der Darstellung dieser vorgreifen, wollten wir hier auf Einzelheiten eingehen.

Einzelne Arten der Stenosierung können spontan heilen, die Mehrzahl derselben nimmt jedoch, sich selbst überlassen, einen tristen Verlauf, teils wegen der Art der Grundkrankheit (z. B. Karzinom), teils weil die Stenosierung plötzlich durch üble Zufälle zum Verschlusse sich steigert oder allmählich immer hochgradiger wird.

Die Schmerzen, die aus Furcht vor denselben verminderte Nahrungsaufnahme bringen den Kranken herab und können zum Marasmus führen. Oder es kommt infolge der Schleimhautveränderungen ober dem Hindernis zur Perforation und zu den verschiedenen traurigen Folgen derselben.

2. Kapitel.

Die Ursachen der Darmverlegung.

Die Darmverlegung kann erworben sein oder angeboren.

Das Hauptkontingent der angeborenen Verschließungen stellen die Atresien des Anus, des Rektum. Diese werden bei den Erkrankungen des Mastdarmes zur Sprache kommen, während wir die übrigen angeborenen Atresien und Stenosen des Darmes schon oben erwähnt haben (S. 204).

Auf kongenitale Anomalien des unteren Dickdarmes wird auch von vielen Autoren die nach einem ihrer ersten Beobachter benannte „*Hirschsprung*sche Krankheit" zurückgeführt, so daß wir dieselbe an dieser Stelle besprechen wollen. Es handelt sich da um einen nicht allzuoft zu beobachtenden Symptomenkomplex, dessen Ätiologie noch nicht völlig aufgeklärt ist und überhaupt keine einheitliche sein dürfte. Das hervorstechendste Symptom ist neben der meist schon von Geburt an außerordentlich erschwerten und immer schwerer zu erzwingenden Defäkation eine enorme Dilatation und Hypertrophie des Dickdarmes („Megakolon") mit sichtbarer Steifung desselben wie ober einer Stenose. Manchmal stellt sich auch erst später, erst Monate oder selbst Jahre nach der Geburt die Passagestörung ein.

Die Kinder magern ab und gehen meist schon in den ersten Lebensjahren an zunehmender Schwäche oder an der Perforation von Dehnungsgeschwüren zugrunde, selten erreichen die Individuen ein höheres Alter.

Hirschsprung u. a. haben die abnorme Länge und Weite des Kolon als kongenital und als die Ursache der Erkrankung angesehen; das scheint aber nur in dem kleinsten Teil der Fälle zuzutreffen. Häufiger ist wohl in vermehrter Schlingenbildung und angeborener abnormer Länge des Kolon mit sekundärer Knickung und Ventilverschluß des letzteren das ätiologische Moment zu suchen, die Dilatation und Hypertrophie des Kolon also eine sekundäre Erscheinung, noch häufiger dürfte die Erkrankung gar nicht auf kongenitale Anomalien, sondern auf erworbene Anomalien im Bereiche des Afters, auf eine funktionelle Störung der Sphinkterwirkung zurückzuführen sein (Spasmus infolge von äußeren Einflüssen, Fissuren u. dgl., reflektorische Kontraktion infolge Andrängens eines zu großen, eingedickten Kotballens, Störungen der Sphinktertätigkeit infolge von nervösen Einflüssen). Natürlich können sich den zunächst nur funktionellen Mastdarmstörungen später echte mechanische Verschlüsse infolge von Dilatation und Knickung des S romanum hinzugesellen, was in den vorgeschrittenen Fällen die Aufdeckung des ätiologischen Momentes außerordentlich erschwert; die Kolondilatation kann selbst schon bei kleinen Kindern bis zu Armdicke betragen!

Funktionelle Anomalie der Sphinktertätigkeit wird man namentlich in jenen Fällen annehmen, bei denen der untersuchende Finger gleich ober dem Anus auf große, eingedickte Kotballen stößt, und bei diesen kann man, wenigstens in den früheren Stadien, meist noch durch methodische, monatelang fortgesetzte Irrigationen, durch Massage und elektrische Behandlung Heilung erzielen. Operative Eingriffe haben nur Sinn in den Fällen, bei denen mechanische Hindernisse vorliegen (Enteroanastomose, Resektion, eventuell Anlegung eines Anus praeternaturalis mit nachfolgender Bougierung ohne Ende).

Von ungleich größerer praktischer Bedeutung sind die erworbenen Darmverlegungen.

Das Darmlumen kann auf dreierlei Weise verlegt werden:

A. Durch eine Strukturveränderung der Darmwand: Strictura intestini.

B. Durch Verstopfung von innen her: Obturatio intestini.

C. Durch Druck von außen her: Compressio intestini.

Sehr häufig kombinieren sich zwei der genannten Momente, um so erst zu einem totalen Verschlusse zu führen. Das ist auch leicht verständlich: ein durch Strukturveränderungen seiner Wand oder durch Kompression von außen her verengter Darm wird eher durch einen Fremdkörper verstopft werden können als ein normal durchgängiger und leicht könnte man noch andere Beispiele nennen.

Trotzdem wir also bei sehr vielen Passagestörungen ein Zusammenwirken mehrerer Faktoren haben, so lassen sich doch die einzelnen Formen der Darmverschließungen und -verlegungen, wenn man nur die Hauptursache betrachtet, in diese 3 Rubriken unterbringen und so ergibt sich das nachstehende Schema:

A. Strictura intestini:

1. Neoplasmen*.
2. Narbenstriktur*.
3. Verengerungen durch Knickungen und Verwachsungen.*

B. Obturatio intestini:

1. Durch Fremdkörper.*
2. Durch Gallensteine.*
3. Durch Fäkalmassen, Kotsteine, Darmsteine.*
4. Durch Invagination.**

C. Compressio intestini:

1. Durch dislozierte Nachbarorgane, durch erkrankte Nachbarorgane (Entzündungen, Tumoren).*
2. Infolge bruchähnlicher innerer Einklemmung.***
   - *a)* Durch peritoneale Pseudoligamente.
   - *b)* Durch Spalten und Löcher.
   - *c)* Durch herumgeschlungene freie *Meckel*sche Divertikel oder freie Wurmfortsätze.
   - *d)* Durch Bruchpforten innerer Hernien.
3. Durch Achsendrehungen und Verknotungen.**

A. Strictura intestini.

1. Die Darmneoplasmen

sind oben (S. 282) schon ausführlich besprochen worden und dabei ist auch ihre Bedeutung für das Zustandekommen von Passagestörungen gewürdigt worden. Wir beschränken uns daher hier auf einige kurze Rekapitulationen.

---

* In nicht komplizierten Fällen bloß Okklusions-, keine Strangulationssymptome.

** Zumeist auch Strangulationssymptome.

*** Ausnahmslos auch Strangulationssymptome.

Neoplasmen können hauptsächlich in zweierlei Art eine Verschließung herbeiführen. Wenn sie nämlich gestielt sind, können sie das Lumen wie ein fremder Körper obturieren. Dies gilt für viele benigne Tumoren.

In anderer Weise verengern die malignen Neoplasmen, vor allem die Karzinome, das Darmrohr. Meist werden sie bald zu einem geschlossenen Ring. Sie verwandeln die ergriffene Strecke zunächst in einen starren Zylinder; indem sie gegen das Darmlumen wuchern, füllen sie allmählich dasselbe aus. Bei manchen Karzinomen geht überdies deren Wachstum Hand in Hand mit einer Schrumpfung und dadurch bedingter ringförmiger Konstriktion.

Alle gegen das Lumen zu vorspringenden Geschwülste verlaufen anfangs unter dem Bilde der chronischen Verengerung. Dieselbe kann durch verschiedene Zwischenfälle zum akuten Verschlusse sich steigern.

Einmal dadurch, daß die rasch wachsenden Tumormassen das Lumen wirklich ausfüllen oder daß ödematöse Schleimhautfalten von oberhalb das verengte Lumen klappenventilartig decken. Dann dadurch, daß unverdaute Ingesta, ein Gallenstein, ein Fremdkörper, ein harter Kotballen das verengte Lumen verlegt. Schließlich geben die mobilen polypösen Tumoren nicht selten Veranlassung zur Entstehung von Invaginationen (S. 314).

2. Narbige Darmstrikturen

finden sich als Folge ausgeheilter ulzeröser Prozesse der verschiedensten Art sowohl im Dick- als im Dünndarm. Im Dünndarm können sie, der Flüssigkeit des Darminhaltes wegen, unglaublich hohe Grade erreichen und trotzdem lange Zeit latent bleiben. Sie verlaufen unter dem Bilde der chronischen Verengerung, deren Paradigma ja die Narbenstenose bildet. Die Zunahme und allmähliche Vervollständigung der Obturation, die Schmerzen, welche Furcht vor der Nahrungsaufnahme und weiterhin schweren Marasmus erzeugen, führen aber schließlich doch einen unglücklichen Ausgang herbei, auch wenn nicht Zufälle die chronische Verengerung zur akuten Obstruktion steigern. Der Übergang vom chronischen in den akuten Verschluß kann, geradeso wie bei den neoplastischen Stenosen, durch Fremdkörper, unverdaute, massive Ingesta bedingt werden, welche den verengten Weg plötzlich versperren; auch plötzliche Knickungen und Achsendrehungen der dilatierten Schlinge oberhalb des Hindernisses sind als Ursache für das plötzliche Komplettwerden des Verschlusses gefunden worden.

Die Ursache der Narbenstenose im einzelnen Fall kann häufig nicht einmal vom pathologischen Anatomen mit Sicherheit nachgewiesen werden. Zumeist handelt es sich allerdings um ausgeheilte oder in Ausheilung begriffene Tuberkulose, mit besonderer Vorliebe wird von ihr der Dünndarm, namentlich das untere Ileum befallen und häufig gibt sie die Veranlassung zur Ausbildung multipler Stenosen. Neben der Tuberkulose können aber auch zahlreiche andere Geschwürsprozesse im Darm — Lues, Dekubitalgeschwüre, runde Duodenalgeschwüre, Geschwüre nach Inkarzerationen (S. 232) — gelegentlich, mitunter erst sehr lange Zeit nach der primären Erkrankung, zur narbigen Stenose führen. Nach Dysenterie scheint Narbenstenose nicht vorzukommen, nach Typhus ist sie enorm selten.

3. Durch Knickungen und Verwachsungen

der einzelnen Schlingen eines Darmkonvolutes untereinander wird gar nicht selten chronische Strikturierung hervorgerufen. Fälle dieser Art bilden das Grenzgebiet zwischen Darmstriktur und Darmkompression. Es handelt sich um Verengerungen des Darmlumens nach lokaler oder allgemeiner, akuter oder chronischer (häufig tuberkulöser) Peritonitis. Diese Verengerungen sind in ihrer Erscheinung ungemein mannigfaltig. In ihrer exquisiten Form zeigt sich eine solche Verengerung darin, daß das gesamte Dünndarmkonvolut durch zahllose Adhäsionen der verschiedensten Form und Stärke zu einem einheitlichen Konglomerat von Schlingen wird, an welchen man nirgends eine glatte Serosafläche sieht, welches von außen kaum irgendwo oder nur an beschränkter Stelle regelmäßige Schlingenkonturen entdecken läßt, welches daher durch Präparation von außen unentwirrbar ist. Eine ähnliche Verknäuelung erfahren auch bestimmte Dünndarmpartien durch zirkumskripte Peritonitis. Insbesondere ist dies der Fall bei jahrelang bestehenden großen Hernien, die öfteren Insulten ausgesetzt waren. Man findet dann, sei es im Brucksack, sei es in der Bauchhöhle, den früheren Befund an umschriebenen Strecken des Darmrohres vor. Ähnliche, doch meist beschränktere Strikturierungen trifft man nach zirkumskripten chronischen oder akuten Peritonitiden, namentlich in der Nähe von Gallenblase und Appendix. Man kann als Folge chronisch-entzündlicher Vorgänge im Verlaufe einer Koprostase *(Payr)* die beiden Schenkel der Flexura hepatica oder der Flexura lienalis so miteinander verwachsen finden, daß eine spitzwinklige Abknickung daraus resultiert, Adhäsionen können über eine Darmschlinge, mit ihr selbst innig verwachsen, so hinüberziehen, daß dieselbe komprimiert wird, eine bandförmige Adhäsion zwischen einem Nachbarorgan und einer Darmschlinge kann, namentlich bei plötzlicher Lageveränderung des ersteren, die Schlinge so verzerren, daß sie dadurch abgeknickt und verengt wird.*

Fig. 93.



Spitzwinklige Abknickung an der Flexura hepatica durch Verwachsung der beiden Schenkel. (Schematisch.)

Alle diese Formen können eine Verschärfung durch Schrumpfung des zugehörigen Mesenterium nach gleichzeitiger Entzündung auch desselben erfahren.

Auf eine häufig anzutreffende, Abknickung verursachende Pseudomembran an der Übergangsstelle des Colon descendens ins Colon sigmoideum, die quer über das äußere Blatt des Mesokolon verläuft, hat *Gersuny* aufmerksam gemacht („*Gersuny*sche Adhäsion").

Der Verlauf der meisten eben geschilderten, durch Knickungen und Verwachsungen bedingten Stenosen ist der der chronischen Stenose;

---

* Es mögen hier zwei Beispiele von akutem Verschluß infolge von Zerrung durch ein Band Platz finden:

1. Eine Dünndarmschlinge wird während der Schwangerschaft adhärent an dem graviden Uterus. Nach der Entbindung wird die Schlinge ins kleine Becken herabgezogen und dadurch geknickt und verschlossen.

2. Band zwischen Ovarialzyste und Dünndarm. Punktion der Zyste; dieselbe kollabiert, die nachgezogene Schlinge wird abgeknickt.

doch kann auch hier aus den verschiedenen oben erörterten Gründen der Verschluß ein vollständiger werden.

B. Obturatio intestini.

1. Durch Fremdkörper.

Nebst allen möglichen unverdaulichen Massen, die indolente und sorglose Leute mit der Nahrung verschlucken (Obstkerne u. dgl.), gelangen die unglaublichsten Dinge per os in den Darm. Davon ist oben (S. 135) die Rede gewesen und es wurde dort geschildert, wie fast immer selbst die monströsesten Fremdkörper schließlich doch den Darmkanal passieren, ohne auf ihrem Wege schwerere Obstruktionssymptome gemacht zu haben. Größer als die Gefahr der Obstruktion ist bei voluminösen und spitzen Fremdkörpern die Gefahr des Dekubitalgeschwüres, der Perforation oder der konsekutiven Narbenstenose.

Immerhin können größere und unregelmäßig geformte Gegenstände gelegentlich (oft nur vorübergehende) Okklusionssymptome auslösen, wenn sie im Duodenum, vor der Valvula Bauhini, im Cökum, vor den Dickdarmflexuren liegen bleiben.

Für kleinere Fremdkörper gilt als Regel, daß sie anstandslos passieren. Sie gilt aber nur für normalen Darm. Es ist leicht verständlich, daß selbst kleine Fremdkörper, die auf dem Wege vom Magen zum Anus durch irgendeine Stenose müssen, die bis dahin vielleicht noch latent gebliebene Stenose zum vollständigen Verschluß mit allen seinen Symptomen steigern können. Um eine hochgradige Dünndarmstenose zu verlegen, können manchmal ein paar Traubenschalen genügen.

In die Rubrik der Fremdkörperobturation einzureihen wären auch die angeblichen Obturationen durch Haufen von Eingeweidewürmern („Ileus verminosus"). Früher als sicher vorkommend angesprochen, wurde ihr Vorkommen später bezweifelt, doch sprechen einige neuere Beobachtungen dafür, daß eine solche Darmverlegung durch Parasiten tatsächlich vorkommen kann.

2. Obturation durch Gallensteine.

Für die Gallensteine gilt im großen ganzen dasselbe, was für die Fremdkörper gesagt wurde. Steine, die per vias naturales, durch den Choledochus, in den Darm eingewandert sind, überschreiten nur selten Haselnußgröße und gehen ohne Störungen ab, es sei denn, daß irgendwo eine Stenose bestünde, durch deren Verlegung natürlich selbst ganz kleine Steine verhängnisvoll werden können. Aber es gelangen auch mitunter ganz große Gallensteine in den Darm, meistens wohl auf dem Wege der Fistelbildung zwischen Gallenblase und Duodenum, seltener durch Gallenblasenkolonfisteln. So große Steine können natürlich auch vor den normalen Engpässen, vor der Flexura duodenojejunalis und besonders gerne vor der *Bauhin*schen Klappe stecken bleiben und die Symptome des Darmverschlusses heraufbeschwören. Auch scheint in einzelnen Fällen, wo die Größe des Steines zur Ausfüllung des Darmlumens gar nicht ausgereicht hatte und Symptome akuten Verschlusses bestanden, der Verschluß erst dadurch zustande gekommen zu sein, daß die Darmmuskulatur, in einen Reizzustand versetzt, den Stein krampfhaft umklammerte. Der Natur der Sache gemäß wird man öfters den Darm an mehr als einer Stelle infolge gleichzeitigen Abganges mehrerer Steine verlegt finden.

Hat ein Stein einmal das Ostium ileocoecale passiert, dann wird er zumeist auch anstandslos den Dickdarm durchwandern, höchstens noch vor dem Anus Schwierigkeiten bereiten.

3. Obturation durch Fäkalmassen, Kotsteine und Darmsteine.

Durch Fäkalmassen, die sich im Dickdarm bei habitueller Obstipation ansammeln, können mitunter bedeutende Tumoren entstehen, die zu differentialdiagnostischen Irrtümern führen können (S. 286). Diese Kottumoren können durch Verstopfung des Darmes zur Okklusion führen, dann aber auch dadurch, daß sie die ausgedehnte und in die Länge gezogene Flexura sigmoidea, die sie ausfüllen, zur Achsendrehung veranlassen.

Sind die in Rede stehenden Fäkalmassen stark eingedickt und bröckelig geworden, so werden sie auch als Kotsteine („Koprolithe“) bezeichnet. Sie sind zu unterscheiden von den Darmsteinen, die meist wohl auch organische Stoffe beigemengt haben, aber doch größtenteils aus mineralischen Substanzen bestehen. Meist sind sie aus phosphorsauren Salzen zusammengesetzt, oft enthalten sie als Kern irgend einen Fremdkörper (S. 232, Fig. 70). Sie bilden sich gewöhnlich im Dickdarm, im Cökum, in den Haustren oder in Divertikeln. Auch im *Meckel*schen Divertikel und im Appendix können sie entstehen. Oft bleiben sie, mit ihrem Wachstum den sie beherbergenden Blindsack vergrößernd, lange Zeit symptomlos an Ort und Stelle, und erst wenn sie, groß geworden, in die Darmlichtung geraten, führen sie zu Okklusionssymptomen. In einzelnen Fällen hat man auch nach jahrelangem Gebrauch mineralischer Medikamente (z. B. Magnesia) die Bildung analog zusammengesetzter Darmsteine beobachtet.

Klumpen, die aus verfilzten Massen von Pflanzenfasern, Haaren u. dgl. bestehen, wie sie bei gewohnheitsmäßigem Verschlucken solcher Substanzen sich bilden (sogenannte „Bezoare“, s. S. 137), werden wohl auch als „Steine“ bezeichnet und geben gleichfalls in seltenen Fällen die Ursache für Obturation.

Kotballen, Kotsteine und Darmsteine werden natürlich auch leichter zur Obturation führen, wenn irgendwo schon eine Stenose besteht.

4. Invagination (Intussuszeption, Darmeinschiebung).

Die Invagination besteht in einer Einstülpung eines Darmstückes in seine unmittelbare Fortsetzung. In dem Augenblick, wo die Einstülpung vorliegt, würde ein Querschnitt des Darmes an der Stelle der Invagination den Darm dreimal treffen (Fig. 94 *a*), also drei konzentrische Kreise von Darmwandung zeigen, indem das eingestülpte Darmstück einen inneren, das aufnehmende einen äußeren und zwischen beiden das verbindende Stück einen mittleren Zylinder bildet. Der äußere Zylinder (Fig. 94 *b*) heißt Intussuscipiens oder Scheide, die beiden anderen zusammen Intussusceptum und an diesem heißt das innere Darmstück *(a)* das „eintretende“, das mittlere *(c)* das „austretende“ Rohr. Die Stelle, wo das eintretende Rohr sich zum austretenden umschlägt, heißt die Spitze der Invagination; diese bleibt in Beziehung auf die beiden mittleren Zylinder ein fester Punkt; sie rückt mit ihnen im Intussuscipiens immer weiter vor. Die Stelle, wo sich das austretende Rohr des Intussusceptum zur Scheide umschlägt, heißt der Hals der Invagination und dieser ist es, der von immer neuen und neuen Ab-

schnitten der Scheide gebildet wird, indem die Intussuszeption auf Kosten der Scheide vorschreitet. Da das Mesenterium des Intussusceptum Widerstand leistet, so ist das Intussusceptum gegen seinen Gekrösrand hin konkav, in Querfalten gelegt und auch nicht in die Achse der Scheide eingestellt, sondern in toto und insbesondere mit der Spitze gegen den Mesenterialrand hin exzentrisch gestellt. Der Richtung nach unterscheidet man eine aufsteigende und eine absteigende Invagination. Die erstere ist selten und kommt fast nur bei schweren Paresen des Darmrohres, etwa im Verlaufe einer Peritonitis oder in der Agonie vor; die absteigende, d. i. die gegen den After fortschreitende, ist die uns hier in erster Linie beschäftigende Form.

Fig. 94.

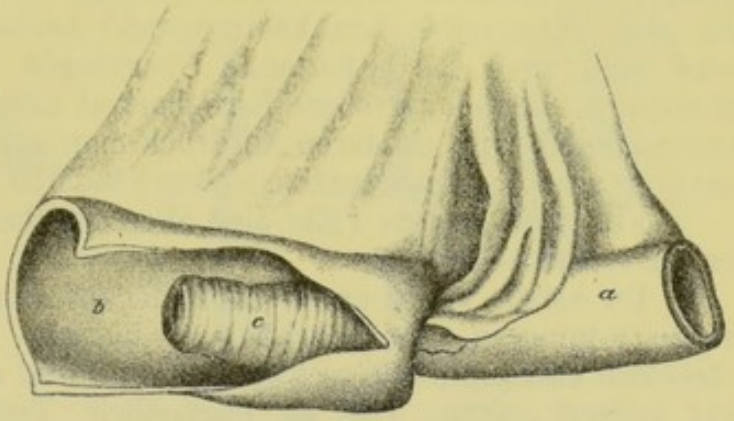

Invagination, schematisch dargestellt. *a)* Eintretendes Rohr. *b)* Intussuscipiens (aufgeschnitten). *c)* Intussusceptum.

Als enorme Raritäten seien die gedoppelten und dreifachen Invaginationen erwähnt, bei denen nicht 3, sondern 5, bzw. 7 Zylinder ineinander geschoben sind (Fig. 95, *b, c*).

Fig. 95.



Invagination im Längsschnitt schematisch dargestellt.

Es kommen auch multiple „einfache" Invaginationen vor, d. h. mehrere einfache Invaginationen übereinander.

Das Zustandekommen einer absteigenden Invagination muß man sich nach *Nothnagels* Untersuchungen für die Mehrzahl der Fälle folgendermaßen erklären:

Es kommt zu einer energischen, ringförmigen, tetanischen Kontraktion einer beliebigen Darmstelle, die nun den fixen Punkt abgibt, von dem aus die Einstülpung sich bildet. Diese geht so vor sich, daß durch die Tätigkeit namentlich der Längsmuskulatur die zunächst unterhalb der spastischen Konstriktionsstelle gelegene Strecke über die kontrahierte Partie nach aufwärts gezogen wird. Damit ist Intussusceptum und Intussuscipiens gebildet und das weitere Wachsen der Invagination geschieht so, daß die Scheide durch ihre peristaltische Aktion das Intussusceptum ebenso vorwärts treibt wie anderen Darminhalt oder einen Fremdkörper.

In manchen Fällen bleibt die Grundursache der Invagination — die Ursache für die die Einschiebung einleitende ringförmige tetanische Konstriktion — auch gelegentlich der Operation oder selbst der Sektion

unaufgeklärt und für diese Fälle muß man annehmen, daß während der durch Diarrhoë oder durch schädliche Ingesta hervorgerufenen stärkeren Peristaltik oder selbst „im Gange der normalen Peristaltik sich zufällig eine stärkere, ringförmige, lokale Konstriktion gebildet hatte, die so stark war, daß sie das Maß der physiologischen Invagination überschritt und der Beginn des pathologischen Grades zustande kam.... Es braucht eben gar keine besondere „veranlassende" Ursache hinzuzutreten; es genügt eine einfache Intensitätssteigerung der normalen Darmbewegung, um den unheilvollen Krankheitszustand herbeizuführen. Damit stimmt sehr wohl auch das bedeutende Überwiegen im frühesten Kindesalter überein, in dem eine größere Erregbarkeit und Beweglichkeit des Darmes angenommen wird, als deren Ausdruck man auch die Häufigkeit der sogenannten agonalen Invagination in den Kinderleichen ansieht." *(Nothnagel)*.

Für viele andere Fälle sind aber greifbare veranlassende Ursachen zu entdecken.

Da haben wir in erster Linie die Invaginationsbildung im Anschluß an Darmtumoren. Im Anschluß an maligne Neoplasmen, wie auch an chronisch entzündliche Geschwülste beobachtet man die Darmeinschiebung nur äußerst selten. Das ist begreiflich. Denn frühzeitig haben diese Geschwülste den Darm in ein starres, unnachgiebiges Rohr verwandelt, frühzeitig tritt eine Fixation desselben ein. Aber selbst wenn diese ausbleibt, liegen bei den gedachten Zuständen die Verhältnisse für das Zustandekommen einer absteigenden Invagination nicht günstig. Ist doch der Darm ober dem Hindernis dilatiert und hypertrophisch, der Darm unterhalb kollabiert und nicht imstande, das erweiterte obere Stück aufzunehmen. Deshalb sehen wir auch die Invagination selbst bei ganz umschriebenen Narbenstenosen kaum jemals auftreten. Am ehesten werden noch Invaginationen eines gut beweglichen Karzinoms des S romanum ins Rektum beobachtet. (Das Karzinom Fig. 88, S. 284, hatte zur Invagination geführt.) Hier haben wir eben fast als Regel eine durch die ober dem Sphinkter sich stauenden Darmgase bedingte Ausdehnung auch des unterhalb der Verengerung gelegenen Darmabschnittes *(Hochenegg)*, so daß einem Sicheinstülpen des erkrankten Darmabschnittes wenigstens kein räumliches Mißverhältnis entgegensteht.

Im Gegensatz zu den bösartigen Geschwülsten kommt es bei den „gutartigen Geschwulstarten (Adenomen, Fibromen, Myomen, Lipomen), insbesondere bei deren gestielter Form, den sogenannten Polypen, in einem zu der absolut geringen Häufigkeit dieser benignen Geschwulstformen geradezu überraschend großen Prozentverhältnis" zur Invagination. Man findet da den Polypen an der Spitze des Intussusceptum hängen (Fig. 91, S. 294).

Man kann sich leicht vorstellen, daß die benachbarte Darmpartie sich bestrebt, den Polypen gleich einem Fremdkörper oder Kotballen weiter zu befördern und daß die dadurch angeregte energische Peristaltik zur Einscheidung führt.

Ganz ähnlich liegen die Verhältnisse, wenn der Wurmfortsatz oder ein Divertikel sich ins Darmlumen hinein umgestülpt hat. Ein so umgestülptes Divertikel wird gerade so wie ein Polyp zu gesteigerter Darmtätigkeit reizen und so zur Einschiebung führen können.

Tatsächlich ist eine solche Umstülpung des Appendix oder eines frei am Darm hängenden, mit seiner Spitze nicht fixierten *Meckel*schen

Divertikels, die weiterhin zur Invagination geführt hat, in einer ganzen Reihe von Fällen beobachtet worden (Fig. 63, S. 205).

Und ebenso wird das Cökum, wenn es sich ins Kolon einstülpt, zur Einschiebung Veranlassung geben können, vorausgesetzt, daß Colon

Fig. 96.

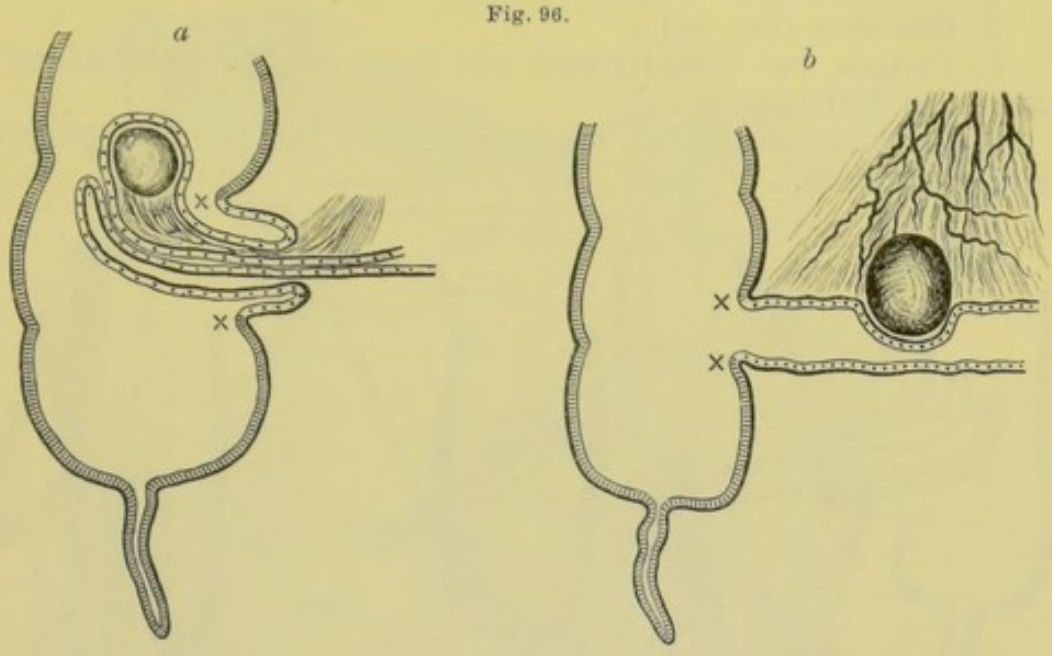

Invaginatio iliaca-ileocolica, bedingt durch eine Mesenterialzyste.

Die in *a* dargestellte Invagination desinvaginiert gedacht.

und Mesocolon ascendens nicht in normaler Weise angeheftet, sondern frei beweglich sind. Das kommt nicht selten bei kleinen Kindern vor und so erklärt sich das enorme Überwiegen der Invaginatio ileocoecalis, die nach *Leichtenstern* 44% aller Invaginationen stellt *(H. Lorenz)*.

Auch am Darmansatz sitzende Mesenterialgeschwülste, die zu einer Einstülpung der Darmwand gegen das Darmlumen führen, können Invaginationen bedingen (*Hochenegg*, Fig. 96).

Fig. 97.

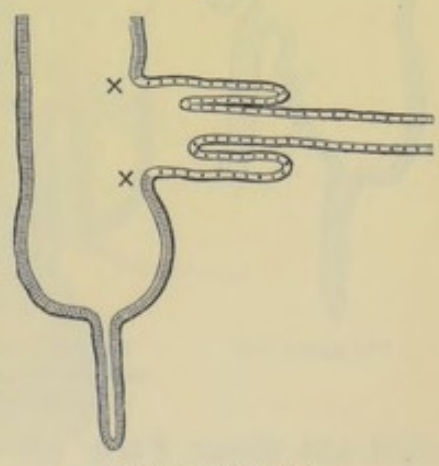

Invaginatio iliaca.

Ihrem Sitz nach kann man drei Gruppen von Invaginationen aufstellen:

1. die Invaginatio enterica, bei der nur Dünndarm,
2. die Invaginatio colica, bei der nur Dickdarm den Invaginationstumor bildet,
3. die Invaginatio ileocoecalis, bei der Dickdarm und Dünndarm gemeinsam denselben zusammensetzen.

Für die Invaginatio enterica hat man, entsprechend der Benennung der verschiedenen Dünndarmabschnitte, die Unterarten duodenalis, duodenojejunalis, jejunalis, jejunoiliaca und iliaca (Fig. 97) aufgestellt, Bezeichnungen, die sich alle von selbst erklären, so wie die Bezeichnungen für die Unterarten der Dickdarminvagination: colica, colica-rectalis, rectalis (diese zwei letzten Formen bilden den Übergang zum Prolapsus recti und werden bei diesem näher besprochen werden).

Die komplizierten Unterarten der Invaginatio ileocoecalis lassen sich folgendermaßen klassifizieren:

a) Formen, bei denen Cökum und Kolon an Ort und Stelle bleiben, also nur die Scheide liefern:

1. Iliaca-ileocolica (Fig. 98 u. 63);
2. Ileocolica (Fig. 99).

b) Formen, bei denen Cökum und Kolon sich an der Bildung der Invagination beteiligen:

1. die „Ileocoecalis im engeren Sinne", bei der die Spitze vom Ostium ileocoecale,

Fig. 98.

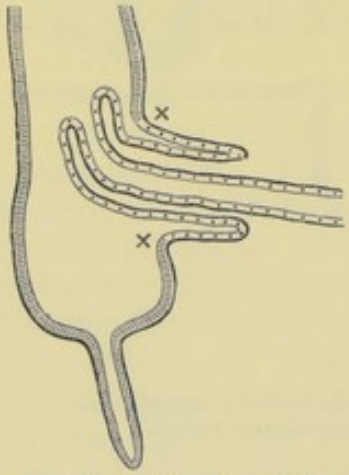

Invaginatio iliaca-ileocolica.
×× Stelle der Valvula Bauhini.

Fig. 99.

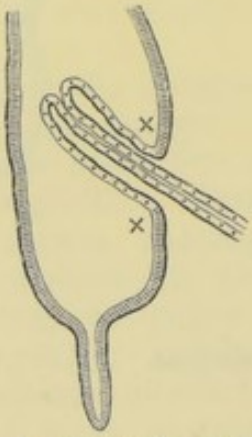

Invaginatio ileocolica.

Fig. 100.

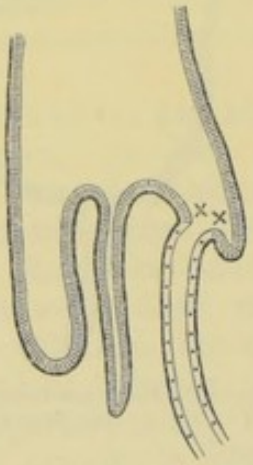

Invaginatio coecocolica im Beginn.

Fig. 101.

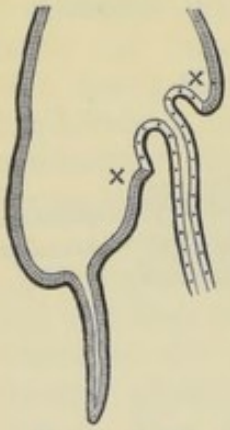

Prolapsus ilei.

Fig. 102.

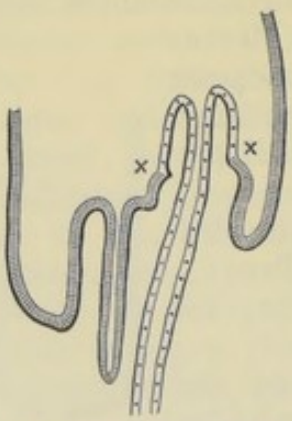

An Prolapsus ilei sich anschließende Invaginatio ileocoecalis.

2. die Coecocolica, bei der sie vom umgestülpten Coecum gebildet wird (Fig. 100),

3. die im Anschluß an eine Ileocolica entstandene Form, bei der das prolabierte unterste Ileum die Ursache abgibt und voranmarschiert (Fig. 101—104).

Bei der Iliaca-ileocolica (Fig. 98 u. 63) handelt es sich um eine Iliaca, deren Spitze bei weiterem Wachstum der Einschiebung das Ileocökalostium passiert und sich nun ins Kolon hinein vorgeschoben hat. Bei noch weiterem Wachstum wird aus dieser Form die Ileocolica (Fig. 99) entstehen müssen, bei der die Umschlagstelle zwischen mittlerem und äußerem Zylinder (also der Hals) nicht mehr im Dünndarm, sondern am Ostium ileocoecale zu suchen ist.*

---

* Nach *Leichtenstern* kann die Ileocolica auch primär durch einen Prolaps des untersten Ileum ins Colon entstehen (Fig. 101). Dabei würden nach Analogie mit dem Prolapsus ani et recti und im Gegensatz zur eigentlichen Invagination immer neue Dünndarmpartien an die Spitze treten. Sekundär kann dann durch den Reiz des im Kolon liegenden Prolapses eine Einscheidung des Kolons entstehen.

Für die Ileocoecalis sensu strictiori hat man sich vorgestellt, daß das Ostium ileocoecale die Veranlassung gebe und an der Spitze des Intussusceptum marschiere. Diese Erklärung scheint, wenigstens für

Fig. 103.

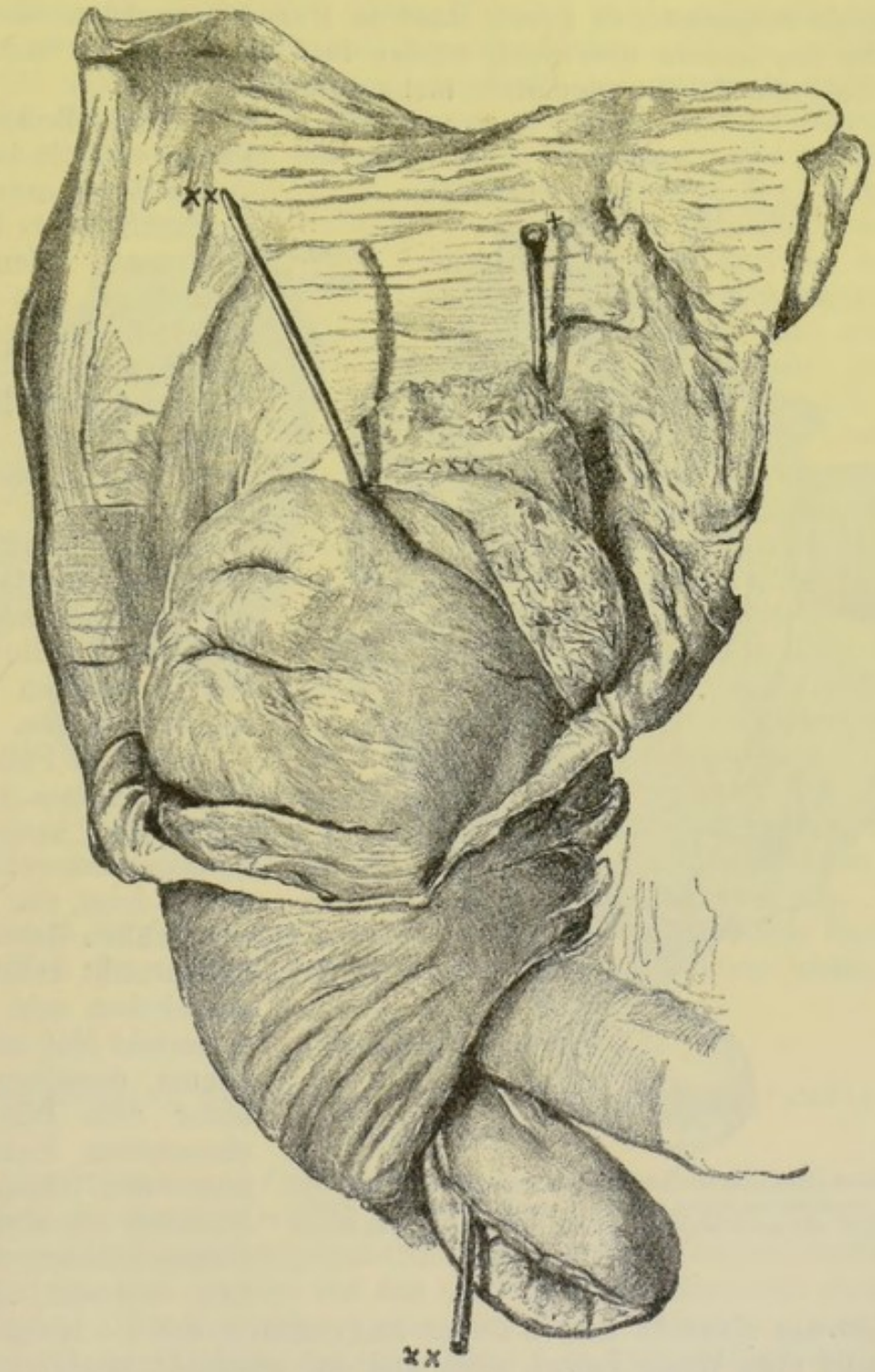

Invaginatio ileocoecalis, durch Prolapsus ilei bedingt (Resektionspräparat). Eingang ins Dünndarmlumen; ×× durch den aufgeschnittenen Appendix durchgesteckte Sonde; ××× Valvula Bauhini.

die Mehrzahl der Fälle, nicht zuzutreffen; meist scheint, wie oben ausgeführt, eine Einstülpung des Cökum das Primäre zu sein, bildet das umgestülpte Coekum und nicht die Ileocökalklappe die Spitze, so daß diese Form als Coecocolica (Fig. 100, 105) zu bezeichnen ist *(Lorenz)*.

Die klinischen Erscheinungen der Invagination werden durch zwei Folgezustände bedingt, einmal durch die Verengerung oder gar Verstopfung des Darmlumens, zweitens durch die Abklemmung des in die Invagination hineingezerrten Mesenteriums und der in ihm liegenden Gefäße.

Beide Folgezustände gehen Hand in Hand, je nachdem aber der eine oder der andere überwiegt, werden bald die Symptome der Obturation, bald die der Strangulation mehr ausgebildet sein.

Fig. 104.



Das gleiche Präparat wie Fig. 103 von rückwärts. Das mittlere Rohr (prolabiertes Ileum und die Gegend der Klappe) aufgeschnitten und auseinandergespreizt, so daß man das innere Rohr sieht.

Eine Reihe von Fällen verläuft in sehr akuter Weise unter der Erscheinung der Darmokklusion, indem die Schwellung des invaginierten Stückes zunächst durch die Knickung der Mesenterialvenen und somit durch ödematöse und hämorrhagische Infiltration der Darmhäute bedingt, eine Obturation des Darmlumens herbeiführt, an der die Kranken in wenigen Tagen zugrunde gehen.

Andere Fälle verlaufen langsam, die Invagination kann monatelang dauern. Schon daraus folgt, daß in solchen Fällen das Darmlumen nicht vollständig aufgehoben sein kann; es besteht bloß eine Abnahme desselben, die unter dem Bilde der chronischen Enterostenose mit ihren den Kranken erschöpfenden Folgezuständen das Leben bedroht. Es ist weiterhin aus einer so langen Dauer zu vermuten, daß die Invagination auf irgend eine Weise fixiert wird, und das geschieht tatsächlich sehr häufig dadurch, daß die beiden Serosaflächen des Intussusceptum, die ja gegeneinander sehen, mitsammen verwachsen.* Wenn dieses mög-

* Diese Verwachsung kann aber trotz wochenlangem Bestand der Invagination in seltenen Fällen ausbleiben. Ja, es kann vorkommen, daß sich der meist im Querkolon liegende Invaginationstumor (die Spitze einer ausgedehnten Invaginatio ileocoecalis kann aus dem Anus hervortreten!) ganz spontan wieder löst, wie wir das zweimal beobachten konnten.

lich sein soll, so darf die Zirkulation in dem eingestülpten Teile nicht unterbrochen werden. Geschieht dies, so tritt Gangrän des Intussusceptum auf und das ist ein nicht seltener Ausgang des Prozesses. Es stoßen sich dann entweder kleinere Stücke, Fetzen, selbst Rohrabschnitte des Darmes ab oder es geht nahezu das ganze Intussusceptum in seiner Röhrenform ab. Haben sich während dessen genügend starke Verwachsungen zwischen den einander zugekehrten Serosaflächen gebildet, so stellt die gangränöse Abstoßung eine Form der spontanen Heilung vor; sind die Adhäsionen nicht fest genug geworden, so tritt Ruptur oder Perforation des Darmes ein mit letalem Ausgange. Aber selbst nach spontaner Abstoßung des Invaginatum — ein seltener Glücksfall, auf den man nie rechnen darf — kann es späterhin zu Narbenschrumpfung an der Abstoßungsstelle mit all ihren lebensgefährlichen Folgen kommen.

Fig. 105.

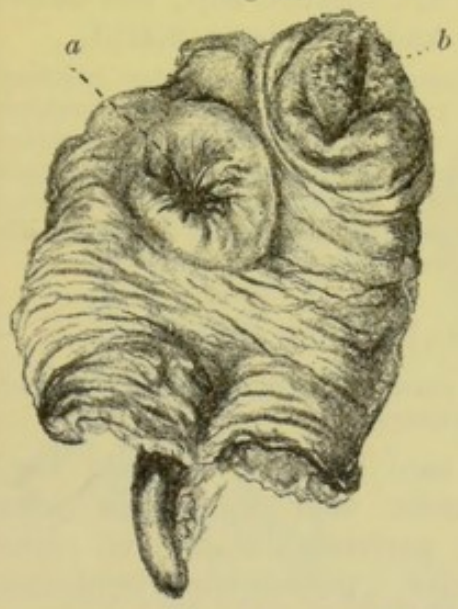

Intussusceptum einer Invaginatio coecocolica (Resektionspräparat). *a* Ileum, *b* durch Ernährungsstörung am umgestülpten Cökum entstandenes Geschwür.

Nach dem, was über den Verlauf vorstehend gesagt wurde, ergibt sich von selbst, daß das Krankheitsbild der Invagination ein ungemein mannigfaltiges ist. Dementsprechend ist die Diagnose manchmal leicht, manchmal sehr schwierig, manchmal überhaupt nicht zu stellen. Ohne dem Kapitel „Diagnose" vorgreifen zu wollen und ohne auf differentialdiagnostische Erwägungen hier einzugehen, sei hier nur erwähnt, daß sich die Diagnose vorwiegend auf den Abgang von mit Blut und Schleim untermengten Stuhles und auf den Nachweis des charakteristischen, wurstförmigen Invaginationstumors stützt. Beide Symptome, namentlich der nachweisbare Invaginationstumor, können fehlen.

C. Compressio intestini.

1. Kompression durch dislozierte und durch erkrankte Nachbarorgane.

Abnorm gelegene Organe (Wanderniere, Wandermilz), Geschwülste aller Art, Neoplasmen sowohl als entzündliche Tumoren, die von Nachbarorganen des Darmes ausgehen (Nierengeschwülste, Gallenblasentumoren, Ovarialzysten und sonstige von den weiblichen Sexualorganen ausgehende Geschwülste, Netztumoren; parametritische Schwarten; große Psoasabszesse, Beckentumoren etc. etc.), können zu Kompression des Darmes führen. Meist handelt es sich dabei um chronische Stenosierungen, die an sich nur selten ein Eingreifen erfordern; meist sind die vorhandenen Stenosensymptome nur von untergeordneter Bedeutung in dem ganzen, durch anderweitige markantere Störungen gekennzeichneten Krankheitsbild. Natürlich kann auch Kompression einer Darmschlinge bewirkt werden durch eine andere, vergrößerte Darmschlinge, durch intraperitoneale, von Darmerkrankungen herrührende Abszesse, Schwielen

und Schwarten (Tuberkulose und Aktinomykose der Cökalgegend, chronische Appendizitis, Douglasabszeß etc.). Auch die Kompressionen des Querkolon durch eine bei der vorderen Gastroenterostomie zu kurz genommene Jejunumschlinge und die Kompressionen durch Tampons nach verschiedenen Operationen gehören hierher.

Gleichfalls durch Kompression bedingt ist der „duodenale Darmverschluß", den schon *Rokitansky* (1842) kannte, dessen praktische Bedeutung später *Kundrat, Hochenegg, Schnitzler* u. a. betont haben.* Wir verstehen darunter akut auftretenden hohen Darmverschluß (massenhaftes galliges Erbrechen!), dadurch bedingt, daß bei leerem Dünndarm das fächerförmig zusammengefaltete Dünndarmgekröse, hauptsächlich durch die in der Gekrösewurzel verlaufende Art. mesent. sup., das untere Querstück des Duodenum zusammendrückt und unwegsam macht.

Die Disposition hierzu wird durch ein langes, schlaffes Gekröse gegeben, durch Eintreten großer Dünndarmpartien in große Unterleibsbrüche, auch Magenatonie („akute Magendilatation", S. 155), wie sie gelegentlich nach Laparotomien, namentlich Gallenwegsoperationen auftritt, scheint ein ursächliches Moment abgeben zu können, dadurch, daß der sich rapide ausdehnende Magen den Dünndarm gegen das kleine Becken drängt, wodurch das Dünndarmgekröse angespannt wird und letzteres nun an der Kreuzungsstelle mit dem Duodenum zusammendrückt.

2. Bruchähnliche innere Einklemmungen.

a) Innere Einklemmung (Kompression und Strangulation) durch peritoneale Pseudoligamente.

Sehr häufig verbinden bald kürzere, bald längere, oft sehr feste Stränge intraperitoneale Organe untereinander oder irgend ein intraperitoneales Organ mit dem Peritoneum parietale. Man muß diese Stränge (man nennt sie „Solitärbänder" oder „peritoneale Pseudoligamente") als Residuen zirkumskript-peritonitischer Prozesse auffassen und die manchmal große Länge derartiger Stränge, die weit voneinander gelegene Organe verbinden, dadurch erklären, daß diese Organe zur Zeit der ursächlichen Entzündungen aneinander gelagert waren, sich dann allmählich voneinander entfernten und so durch Zug den ursprünglich kurzen, sie verbindenden Strang allmählich dehnten. Sehr häufig bilden sich auch strangförmige Adhäsionen zwischen dem freien Netzrande und irgend einem andern Organ oder dem Peritonealperitoneum („Netzstränge").

Auf zweierlei Weise können nun derartige Stränge zur Inkarzeration Veranlassung geben. Einmal dadurch, daß sie, kurz und ziemlich straff angespannt, über eine feste Unterlage (z. B. über die hintere Beckenwand, über den Uterus) brückenartig ausgespannt sind. Eine freie Schlinge, die unter den Strang gerät, kann nun unter den analogen Vorgängen wie eine Schlinge in einem äußeren Bruch inkarzeriert werden.

Diese Form innerer Inkarzeration spielt sich meist in der Beckenhöhle ab, denn dort ist ja die eine Hauptbedingung — unnachgiebige Unterlage für den Strang — am leichtesten gegeben.

Die andere, seltenere Form der Inkarzeration durch ein Pseudoligament entsteht bei langen, schlaffen, außer an den Insertionspunkten

* Derselbe wurde auch „mesenteriale Inkarzeration", „arteriomesenterialer" und „duodenojejunaler Darmverschluß" genannt.

nirgends fixierten Bändern und spielt sich im Gegensatz zur früheren Form öfters oben in der Bauchhöhle, seltener im Becken ab. Wenn in einem solchen langen, schlaffen Band eine Spirale oder eine Schleife entsteht und in diese eine Schlinge eintritt, so kann es natürlich zur Inkarzeration derselben kommen (Fig. 106).

Auch *Meckel*sche Divertikel, die noch am Nabel fixiert sind oder deren Spitze an andern Orten infolge peritonitischer Prozesse wieder festgewachsen ist, ferner Wurmfortsätze, Tuben und Appendices epiploicae, deren Spitze irgendwo adhärent geworden ist, können in analoger Weise wirken wie Pseudoligamente, und eine ähnliche Rolle könnte auch einmal der ringsum von Peritoneum umgebene Samenstrang eines

Fig. 106.

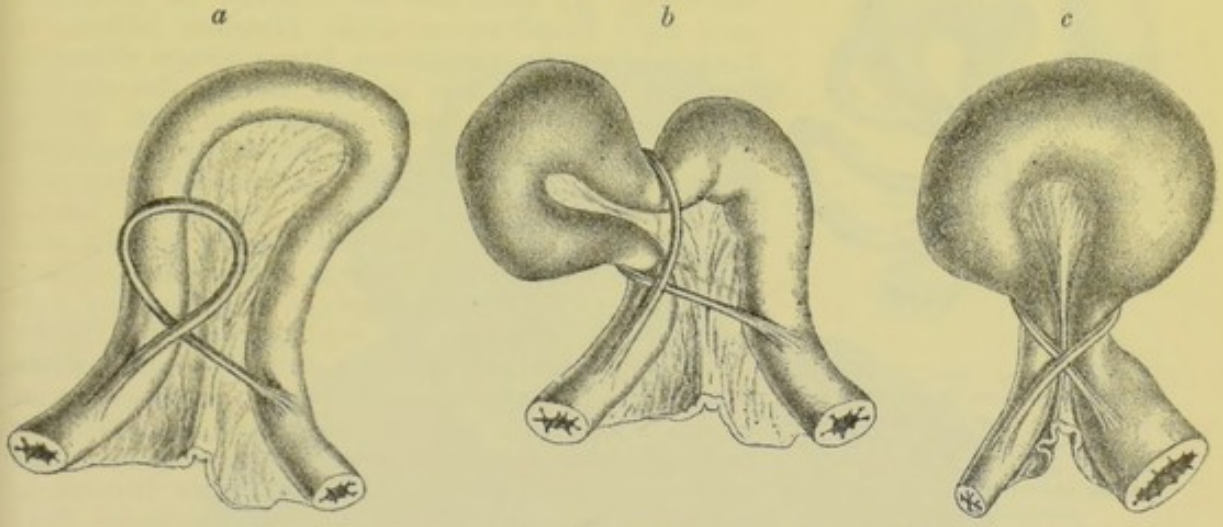

Abschnürung durch ein langes, sich in eine Schleife legendes Pseudoligament zwischen den Schenkeln einer Schlinge.
a Das Band hat sich in eine Schleife gelegt; *b* der Darm ist in die Schleife getreten; *c* die Schleife hat sich um die durchgetretene Darmschlinge zugezogen.

kryptorchischen Testikels übernehmen, der in die Bauchhöhle hineingewandert und dort erst sekundär festgewachsen ist.

b) Inkarzeration in Spalten und Löchern.

Im Netz sowohl als in den Gekrösen finden sich, manchmal angeboren, manchmal erworben (nach stumpfen oder scharfen Verletzungen, nach Operationen*) Spalten, durch die irgend eine freie Darmschlinge eintreten kann. Auch hier spielen sich, kommt es zur Inkarzeration, die gleichen Vorgänge ab wie bei der Einklemmung äußerer Hernien.

Ferner sind Inkarzerationen in Spalten breiter Pseudomembranen, in Spalten zwischen freiem Rand eines Pseudoligamentes und irgend einer normalen Bauchfellfalte, in Spalten, die durch teilweise peritonitische Verwachsung zweier Nachbarorgane (z. B. zwischen Darmschlingen) entstanden, zur Beobachtung gekommen (Fig. 107).

c) Umschlingung durch freie Meckelsche Divertikel oder freie Wurmfortsätze

bilden eine sehr interessante, sehr seltene Form innerer Inkarzeration.

* Nicht vernähte Schlitze in den Mesenterien nach Darmresektion, nicht fixierter Schlitz im Mesocolon transversum nach hinterer Gastroenterostomie.

Als Vorbedingung zum Zustandekommen derselben wird in der Regel angesehen, daß das betreffende flottierende Gebilde sehr lang, frei und an seinem freien Ende knopfartig verdickt ist.* („La clef de l'étranglement.“)

So kann das freie Divertikelende zu einem einfachen Knoten sich schürzen, einen Ring bilden, in den eine Darmschlinge hineingerät und dessen Lösung dann durch das knopfartige Ende verhindert wird.

Fig. 107.

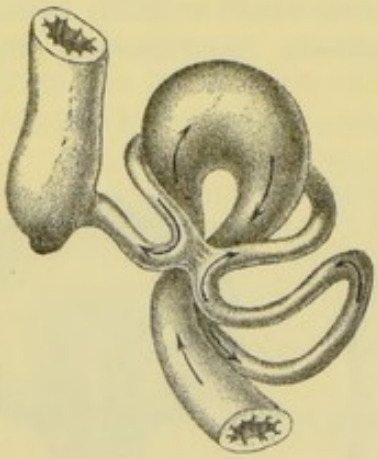

Einklemmung einer Dünndarmschlinge in dem Spalt, der zwischen den beiden miteinander verwachsenen Fußpunkten einer andern Schlinge und den Mesenterien derselben (nach Appendixperforation) entstand.

Das knopfartige Ende des Divertikels, wie es bei dieser Form der Umschnürung stets gefunden wurde, ist aber gewiß nicht immer als Bedingung für das Zustandekommen der Schlingenbildung, sondern sehr häufig als eine Folge derselben, bzw. der Einklemmung anzusehen. Es kann sich die Schlinge im Divertikel auch ohne knopfförmiges Ende derselben bilden, es kann in diese die benachbarte Darmschlinge eintreten. Geradeso, wie diese nun bei Behinderung des venösen Abflusses anschwellen und meteoristisch sich blähen wird, geradeso muß auch das Ende des Divertikels, dessen Blutzirkulation durch die Verschlingung und durch den Druck der von ihm umgebenen Darmschlinge leidet, dem lokalen Meteorismus verfallen und erst dieses und alle die andern Folgen der venösen Stase bringen das Divertikelende zu knopfförmiger Auftreibung, die wiederum die Schlinge unlöslich macht.

Je stärker das Divertikelende anschwillt, desto schärfer muß wiederum die Umschnürung des Darmes werden, denn das sich blähende und anschwellende Divertikelende zieht ja so lange als möglich immer neue, noch nicht geblähte Abschnitte des Divertikels an sich heran, macht so den umschnürenden Ring immer enger und enger (Fig. 108, *a—c*).

Daß dem so ist, konnten wir an einem eigenen Fall studieren (Fig. 17). Das dünnstielige Divertikel, das die Dünndarmschlinge mit aller Macht umschnürt hielt

Fig. 108.

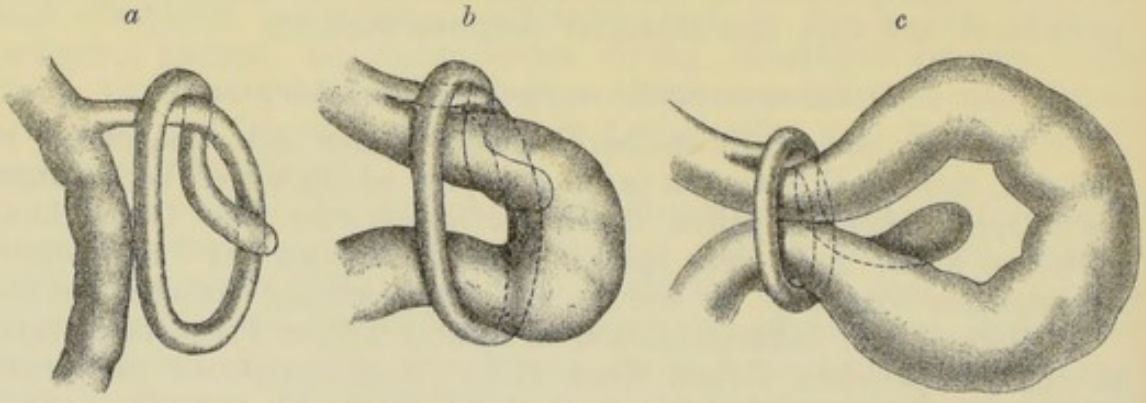

Schema des Zustandekommens der Umschnürung einer Dünndarmschlinge durch ein freies *Meckel*sches Divertikel.

und binnen kurzer Zeit zur Darmgangrän geführt hatte, endete mit einer wie eine prall gespannte Gallenblase aussehenden, schwarzblauen, enorm prall gespannten Auftreibung, die Blut, Schleim und Gase enthielt und bereits nekrotisch war.

---

* Diese Bedingung würde auch der seltene Bauchtestikel, der an einem vom Peritoneum ringsum bekleideten Samenstrang „wie eine Kirsche an einem Stiel pendelt“, erfüllen.

d) Einklemmung innerer Hernien.

Unter „inneren Hernien“ verstehen wir Brüche mit allen Charakteren eines Eingeweidebruches, also mit Bruchpforte, Bruchsack und Bruchinhalt, die aber, mögen sie noch so groß geworden sein, immer noch versteckt im Körperinneren liegen, niemals an die Körperoberfläche gelangen. Der Bruchsack entspricht irgend einer jener Bauchfelltaschen, die sich normaler Weise oder auf Grund von Entwicklungsstörungen gelegentlich der sekundären Anheftung der Gekröse in der Peritonealhöhle vorfinden und die im Laufe der Zeit, wie jeder andere Bruchsack, durch den Druck des allmählich zunehmenden Bruchinhaltes sich vergrößern können. Die Zwerchfellhernie, auf die die eben gegebene

Fig. 109.

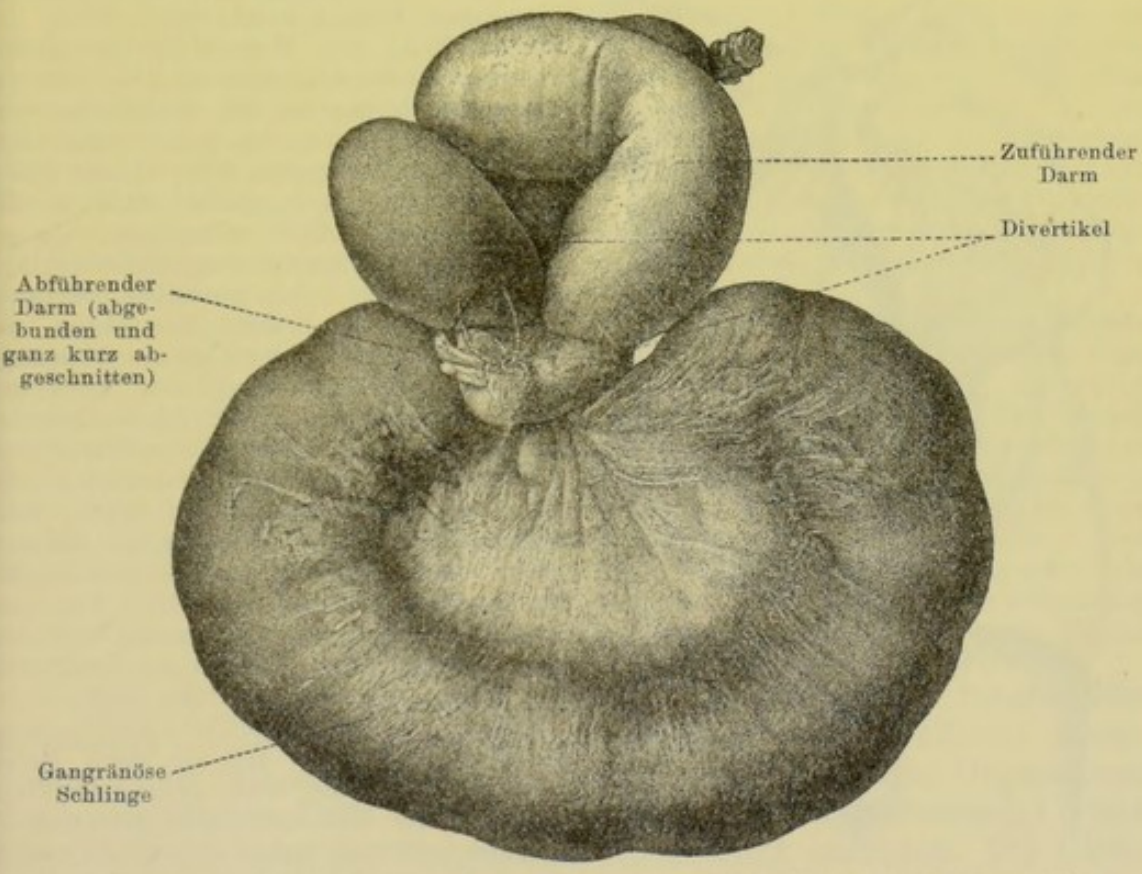

Abschnürung des Dünndarmes durch ein *Meckel*sches Divertikel (Resektionspräparat).

Erklärung nicht ganz paßt und die in mancher Hinsicht eine gewisse Sonderstellung einnimmt, soll unten gesondert besprochen werden.

Die übrigen inneren Hernien, die sich fast ausnahmslos der Diagnose vor der Operation entziehen werden, sind mit Ausnahme der Hernia duodenojejunalis so große Raritäten, daß wir uns mit einer übersichtlichen Aufzählung der einzelnen Arten begnügen können.

Hernia duodenojejunalis. Schon 1776 beschrieben, ist diese Form von *Treitz* in klassischer Weise dargestellt worden, so daß sie auch häufig als „*Treitz*sche Hernie“ bezeichnet wird.

Um die Entstehung derselben zu begreifen, muß man sich einige topographische Verhältnisse des Peritoneums genauer vorstellen. Wenn man die vordere Bauchwand wegpräpariert und das große Netz zurückschlägt, so sieht man die Masse der Dünndarmschlingen von den drei Schenkeln des Kolon umrahmt; das Kolon transversum bildet den oberen Querschenkel dieses unvollständigen Rahmens. Schlägt

man das große Netz über die Brust hinauf und zieht es in dieser Richtung an, so spannt man damit mittelbar auch das Mesocolon transversum. Dasselbe ist quer über die Wirbelsäule gelegt und geht unter der Leber, unter dem Pankreas und unter der Milz von der hinteren Bauchwand ab. Der queren Richtung wegen, die es besitzt, müssen wir seine beiden Blätter als ein oberes und unteres bezeichnen, während wir am Mesenterium des Dünndarms, da es von der hinteren Bauchwand in der Richtung der Körperachse aufsteigt, ein rechtes und ein linkes unterscheiden. Längs der Insertion an der hinteren Bauchwand treten die Blätter des Mesocolon auseinander und fassen das untere Querstück des Duodenum zwischen sich. Das obere Blatt begibt sich über das Pankreas hinauf an die hintere Bauchwand, bildet hinter dem Magen die hintere Wand der Bursa omentalis und schlägt sich noch weiter oben zur unteren Leberfläche zurück; das untere Blatt geht aber auf den freien Dünndarm über. Es wird nun folgendes ersichtlich: Wenn der untere Querschenkel des Duodenum zwischen den zwei Blättern des Mesocolon transversum eingeschlossen ist, so muß die erste Jejunumschlinge aus dem Mesocolon heraus auftauchen. Wenn das untere Blatt des Mesocolon zum freien Jejunum übergeht, wenn es also aus der queren Richtung in die senkrechte sich zu wenden hat, so kann das nicht ohne Faltenbildung abgehen. Eine solche Plica, die Plica duodenojejunalis, wird in der Tat sofort ersichtlich, wenn man, wie gesagt, das Colon transversum hinaufschlägt, so daß das Mesocolon desselben gespannt wird, und hierauf die ganze Masse der dünnen Gedärme nach rechts hin verdrängt. Man sieht dann die genannte Plica mit ihrem scharfen konkaven Rande nach rechts und oben gerichtet; im oberen Horne derselben verlauft die Vena mesenterica inferior; im unteren lauft, bald näher, bald entfernter vom Rande, die Art. col. sinistra. Hinter der Plica liegt eine seichte Tasche, die Fossa duodeno-jejunalis, die eine wechselnde Tiefe besitzt. Da der Übergang des Duodenum zum Jejunum knieförmig ist, so kann die Konvexität dieses Knies sehr leicht in der Fossa Platz finden, wenn sie etwas tiefer ist. Ist sie noch tiefer, so kann auch die erste Jejunumschlinge darin lagern. Und nun denke man sich im Grunde der Fossa irgend eine Kraft, welche die Schlingen hineinzieht und den Raum der Fossa entsprechend erweitert; dann wird auch die zweite, die dritte Schlinge des Jejunum hineingezogen, endlich das ganze Jejunum, dann auch das Ileum und somit der ganze Dünndarm.

Fig. 110.

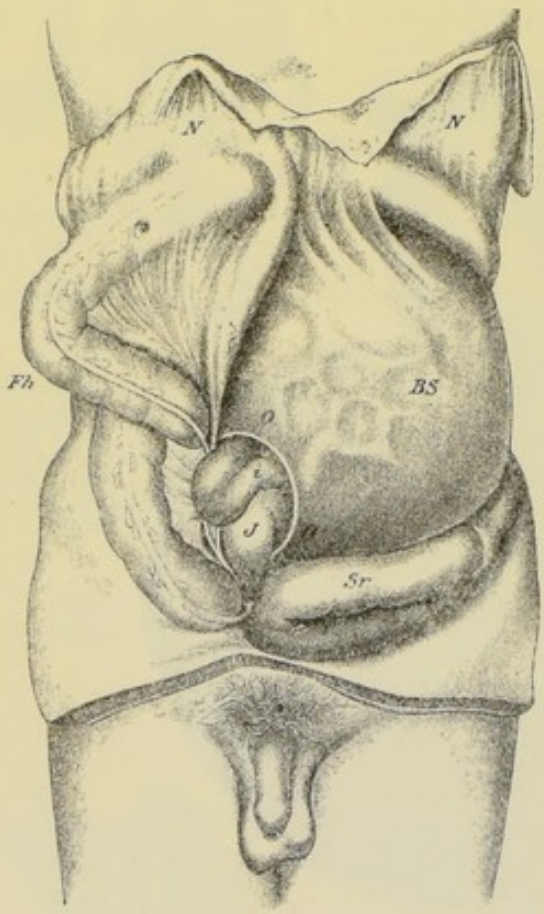

Hernia duodenojejunalis.
N Netz, *Fh* Flexura hepatica, *O* oberes Horn der Plica duodenojejunalis, *BS* Bruchsack, *Sr* S romanum, *i* Jejunum, *J* Ileum.

Es besteht eine Situation des Dünndarms, wie sie in Fig. 110 dargestellt ist; die Eröffnung der Bauchhöhle bietet dann das eigentümliche Schauspiel, daß man keine Dünndarmschlingen sieht, indem die vordere Wand der nun riesig gewordenen Fossa duodeno-jejunalis über dieselben gespannt ist. Man sieht gleichzeitig, daß zur Bildung dieser Tasche nicht nur das Peritoneum parietale posticum, sondern auch das Mesocolon transversum und descendens verwendet wurden, indem diese Darmabschnitte an dieselbe straff herangezogen sind. Die Pforte des großen Bruchsackes ist entsprechend ausgedehnt und reicht mitunter bis zur rechten Articulatio sacroiliaca herab. Ausnahmsweise, wenn die Plica mit ihrer Konkavität nach links sieht, oder wenn das Duodenum von seinem unteren Querschenkel an noch einmal nach rechts umbiegt, so daß es S-förmig wird, geschieht die Entwicklung der Hernie nach rechts hin. Es ist wohl selbstverständlich, daß der erste Anstoß zur Bildung dieser Hernie davon ausgeht, daß die erste Jejunumschlinge längere Zeit im Grunde der

Fossa lagert, indem der Grund der Grube dann sackartig wird, und ist dieses einmal eingetreten, so zieht die eine Schlinge leicht die zweite nach und so fort.

Von den Wenigen, die bisher wegen Einklemmung einer *Treitz*schen Hernie eingegriffen haben, waren *Narath* und *v. Haberer* so glücklich, je einen Fall durchzubringen. *v. Haberer* konnte den Bruchinhalt erst nach Ligatur und Durchtrennung der Vena mesenterica inferior entwickeln. Die Vene war bereits thrombosiert, als Folge der Thrombose bestanden eine Zeitlang diarrhoische Stühle, doch gab sich dies und es erfolgte Heilung.

Hernien in einer der variablen Bauchfelltaschen in der Umgebung des Cökum (S. 4). Die relativ häufigste der hier vorkommenden Hernien ist die Hernia retrocoecalis, welche der manchmal abnorm große Recessus coecalis beherbergt.

Hernia intersigmoidea, im Recessus intersigmoideus, dessen hintere Wand durch das Peritoneum parietale, dessen vordere Wand durch das Mesocolon descendens gebildet wird.

Hernien der Bursa omentalis. Die Bruchpforte ist das Foramen epiploicum (Foramen Winslowii).

Die Hernia diaphragmatica (Zwerchfellbruch) kommt häufiger als die letztgenannten Formen vor. In inkorrekter Weise pflegt man allgemein mit diesem Namen auch Dislokationen der Baucheingeweide in die Brusthöhle, die durch einen Zwerchfellspalt hindurch ohne Intervenienz eines Bruchsackes geschehen, zu bezeichnen. Streng genommen sollte man von Zwerchfellshernien nur dann sprechen, wenn ein aus Peritoneum bestehender Bruchsack sich in die Brusthöhle ausgestülpt hat. Diese echten Hernien sind den bruchsacklosen gegenüber eine sehr schwache Minorität.

Die Zwerchfellhernien kommen angeboren vor, häufiger erworben, als Folge von verschiedenen Beschädigungen (Rupturen oder blutige, penetrierende Verletzungen) des Diaphragma.

In jenen Fällen, wo der Spalt des Zwerchfells durch ein direktes Trauma entstanden war, kann selbstverständlich von keiner typischen Bruchpforte die Rede sein; bei den langsam entstehenden Hernien sind die Bruchpforten beobachtet worden: am Foramen oesophageum; an der bekannten Stelle zwischen der Sternal- und Kostalportion gleich hinter dem Sternum; an einer von *Bochdalek* hervorgehobenen Stelle zwischen der Kostal- und Lumbalportion; an der Spalte, wo der sympathische Nerv durchtritt. Die Bruchpforten sind bei chronisch entstandenen Hernien abgerundet, sehnig; als Bruchinhalt hat man angetroffen: Magen, Querkolon, Netz, Dünndarm, Milz, Leber, Pankreas, selbst Niere; in den meisten Fällen zwei oder mehrere dieser Organe. Die Einklemmung kann bei traumatischen Fällen sofort nach der Entstehung eintreten oder erst jahrelang danach. Auch Volvulus des Magens (Drehung um seine Längsachse) ist in Zwerchfellhernien beobachtet worden.

Bei all den vorgenannten Formen „bruchähnlicher innerer Einklemmung“ (die eingeklemmten Zwerchfellhernien vielleicht ausgenommen) ist fast ausnahmslos der Dünndarm das beteiligte Organ (meist die beweglichsten Teile desselben) und nur ganz ausnahmsweise wurde das Querkolon oder das S romanum inkarzeriert gefunden. Die leichte Beweglichkeit der gedachten Dünndarmabschnitte und die topischen Beziehungen des Dünndarmes zu den meisten als Ursache namhaft gemachten Gebilden erklären diese Tatsache zur Genüge.

3. Volvulus.

(Achsendrehungen und Verknotungen des Darmes.)

Man unterscheidet nach *Rokitansky* drei Möglichkeiten:

1. Eine Darmschlinge dreht sich mit dem zugehörigen Mesenterialabschnitt um die Mesenterialachse (Fig. 111).

2. Ein Darmstück dreht sich um seine eigene Längsachse.

3. Eine Darmschlinge samt ihrem Gekröse schlingt sich um eine andere Darmschlinge und deren Mesenterium herum (Knotenbildung zwischen zwei Darmschlingen).

Es sind alle drei Formen an den verschiedensten Darmabschnitten beobachtet worden. Doch kommt nur eine einzige Achsendrehung öfter

vor, nämlich die Drehung des S romannm um seine Mesenterialachse; sie kann als Typus für alle mesenterialen Achsendrehungen betrachtet werden.*

Vorbedingung für das Zustandekommen derselben ist ein großes S romanum mit entsprechend langem Gekröse, das aber gleichzeitig nahe seiner Wurzel schmal sein muß, so daß die beiden Fußpunkte der Flexur einander sehr nahegerückt sind (Fig. 111 *a*).

Dergestalt ist die Flexur förmlich gestielt und um die Achse dieses Stieles erfolgt nun die Drehung der Schlingenschenkel. Starke Füllung des zuführenden Schenkels und Peristaltik scheinen die Kräfte zu sein, welche die Achsendrehung anbahnen; ist z. B. der zuführende Schenkel durch Kotmassen gefüllt, so kann er über den tiefer gelegenen abführenden Schenkel herüberfallen; eine halbe Drehung, eine Drehung um 180°, ist fertig (Fig. 111 *b*). Der volle zuführende Schenkel komprimiert den abführenden, es kommt in der gedrehten Schlinge zu Blähung (lokaler Meteorismus) und diese sowie die Schwere der herab-

Fig. 111.

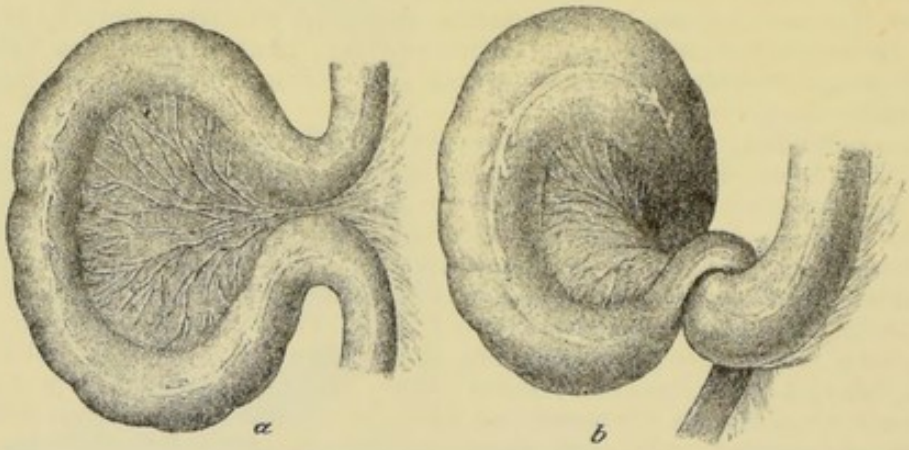

Volvulus des S romanum. Schematisch dargestellt.
a Für Volvulus prädisponierende Schlingenform. *b* Volvulus von 180°.

gefallenen Schlinge verhindern zumeist eine spontane Wiederaufrichtung und Detorsion.

Die Drehung kann aber auch eine ganze, ja eine mehrmalige sein; braucht es bei der halben Drehung nicht zu schweren Zirkulationsstörungen in der betroffenen Schlinge zu kommen (mäßige venöse Stauung dürfte auch hier die Regel sein), so müssen die ganzen und mehrfachen Drehungen naturgemäß zu einer Unterbrechung der Zirkulation in den Mesenterialgefäßen, zur Strangulation mit all deren Folgen führen.

Demnach werden die Symptome verschieden sein, je nachdem, ob die Drehung nur eine annähernd halbe oder eine ganze bzw. gar mehrfache ist. Im ersteren Falle brauchen keine Strangulationssymptome aufzutreten, sondern bloß Stenosensymptome von größerer oder geringerer Schwere und das Leiden kann chronisch verlaufen („chronischer Volvulus"), im zweiten Falle sind die Erscheinungen enorm stürmisch

* In Rußland sollen Achsendrehungen des Darmes häufiger sein als anderwärts. Man erklärt das mit der angeblich größeren Länge der Gedärme der russischen Bevölkerung und das wieder als Folge der vorwiegenden Pflanzenkost.

und der Kranke ist verloren, wenn ihm nicht schleunigste Hilfe wird („akuter Volvulus“).

In analoger Weise kann die mesenteriale Achsendrehung an jedem Darmsegment vorkommen, das gerade die oben genannten anatomischen Vorbedingungen bietet. Das ist nicht so selten bei einzelnen Dünndarmabschnitten der Fall, die z. B. lange in einer Skrotalhernie gelegen waren; solche Schlingen haben ein relativ längeres Mesenterium; durch gelinde chronische Insulte kann ihr Gekröse an irgend einem Punkte, während es fächerförmig zusammengeschoben lag, eine Mesenteriitis mit Schrumpfung oder wenigstens mit konsekutiver Verwachsung in der

Fig. 112.

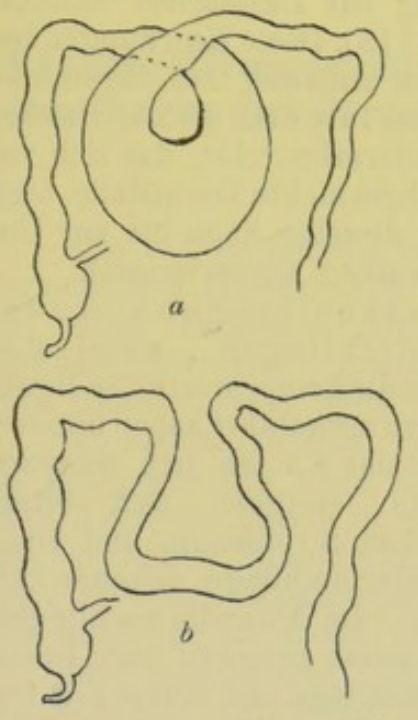

Volvulus des Querkolon um 180°. *a* Schematische Darstellung des Operationsbefundes, *b* Gestalt des Querkolon nach der Detorsion.

Fig. 113.

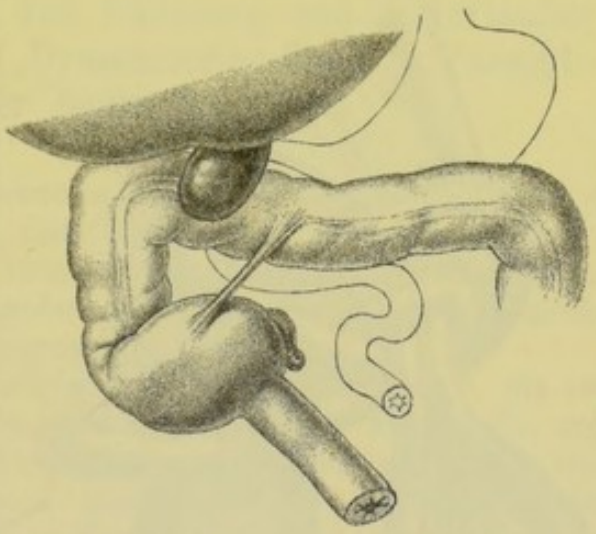

Chronischer Volvulus coeci. (Halbschematische Darstellung eines eigenen Operationsbefundes.)

Das mit freiem Mesenterium ileocoecale commune versehene Cökum ist um die Darmachse gedreht und in dieser Stellung durch ein dünnes, straffes Pseudoligament ans Querkolon geheftet. Es bestanden häufige intensive Schmerzattacken, die man als Gallensteinkoliken gedeutet hatte.

zusammengefalteten Lage durchgemacht haben, so daß die Fußpunkte der Schlinge dadurch genähert sind.

Ein solcher Darmabschnitt kann sich, während er reponiert in der Bauchhöhle liegt, torquieren.*

Auch mesenteriale Achsendrehungen des ganzen Jejunoileums sind beobachtet worden. An den anderen Darmabschnitten sind mesenteriale Achsendrehungen nur dann denkbar, wenn abnorme Gekröseverhältnisse vorliegen.

So operierte *Lorenz* einen Fall von chronischem Volvulus des Querkolon, das um 180° gedreht war (Fig. 112); es waren zwischen Flexura hepatica und Flexura lienalis noch zwei Flexuren eingeschaltet, die bequem aneinandergelegt werden konnten und von diesen Punkten ging nach der Aufdrehung das Mittelstück des Querkolon als lange Schleife fast bis zur Symphyse herunter. Der Fall war auch deshalb bemerkenswert, weil Anamnese und Operationsbefund keinen Zweifel gestatteten, daß dieser

* Ab und zu kommt es auch zu Torsion einer solchen Schlinge im Bruchsack selbst („Volvulus im Bruchsack“) und dadurch zu einem Zustand, der als inkarzerierte Hernie imponiert.

Volvulus schon viele Male bestanden, immer aber wieder spontan sich gelöst hatte. Es beweist dieser Fall geradeso wie die öfters beobachteten Perioden längeren Wohlbefindens beim chronischen Sigma-Volvulus, daß spontane Detorsionen stattfinden können. Gewiß sind sie aber sehr selten.

Drehungen eines Darmstückes um seine Längsachse sind viel seltener als die mesenteriale Achsendrehung.*

Man beobachtet sie namentlich am Cökum und Colon ascendens, wenn die Rückwand des letzteren nicht fixiert ist, wenn ein freies, gemeinsames Ileokolongekröse besteht. Streng genommen handelt es sich in diesen Fällen nicht um Drehungen um die Längsachse des Darmes, sondern um Knickungen, wobei die Knickungslinie mehr minder schräg zur Darmachse verläuft (Fig. 113). Diese Knickungen bedingen zunächst nur chronische Stenose; aber ein meteoristisches Dünndarmkonvolut, das sich vor die abgeknickte Darmstelle legt, kann dieselbe dann bis zur Unwegsamkeit komprimieren.

Fig. 114.

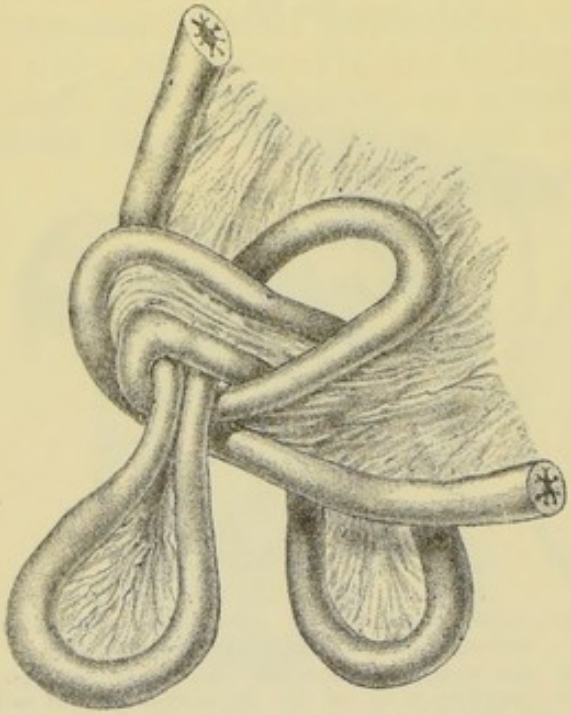

Verknotung zwischen zwei langen Dünndarmschlingen. (Schematisch.)

Verknotungen unter zwei Darmschlingen, wobei dieselben die kompliziertesten Bewegungen ausgeführt haben müssen, damit der Knoten sich schürzen konnte, ereignen sich öfters zwischen S romanum und einer Dünndarmschlinge, seltener zwischen zwei Dünndarmschlingen, ganz selten zwischen einer Dünndarmschlinge und einem mit frei beweglichem Mesenterium ausgestatteten Ileokolon. Abnorm lange, mit schmalem Stiel versehene Gekröse der beteiligten Schlingen sind die Conditio sine qua non (Fig. 114). Der Vorgang ist beiläufig der: Die beiden Schlingen kreuzen sich; zwischen den sich kreuzenden Schlingen und der hinteren Bauchwand bleibt ein Raum, und in den tritt die eine der zwei Schlingen, die sich um die andere herumgeschlagen hatte, hinein, so daß jetzt beide Schlingen zu einem Knoten geschürzt sind. Meist scheint die erstere Schlinge zu allererst eine mesenteriale Achsendrehung erlitten zu haben, um deren Stiel herum die zweite Schlinge kriecht.

Die Erscheinungen sind natürlich die der stürmischen Strangulation.

---

* Natürlich findet auch bei der mesenterialen Achsendrehung gleichzeitig eine Torsion um die Darmachse an den Kreuzungsstellen der Schenkel statt.

3. Kapitel.

Passagestörungen infolge von Lähmung und motorischer Insuffizienz des Darmes. („Dynamischer Ileus.“ „Paralytischer Ileus.“)

Alle die vorstehend besprochenen Arten von Passagestörung, die mechanischen Hindernissen ihre Entstehung verdanken, hat man, an dem alten Terminus „Ileus“ festhaltend, unter dem Sammelnamen „mechanischer Ileus“ zusammengefaßt und diesem den „dynamischen (oder paralytischen) Ileus“ entgegengestellt.

Es handelt sich bei den Formen des letzteren um Dinge, die zwar mit Darmverschluß nicht das Mindeste zu tun haben, aber doch, trotz durchgängigem Darm, zu einer Passagestörung führen und somit einen ganz ähnlichen Symptomenkomplex auslösen. Diese Zustände müssen daher differentialdiagnostisch mit in Betracht gezogen werden und deshalb sollen sie an dieser Stelle ihre Besprechung finden.

Ihre gemeinsame Ursache haben sie in einer Herabsetzung, beziehungsweise Aufhebung der motorischen Tätigkeit, sei es des ganzen Darmes, sei es eines größeren oder kleineren Abschnittes desselben. Am häufigsten kommt es zum „dynamischen Ileus“ bei akuten, diffusen oder zirkumskripten Peritonitiden verschiedenster Ätiologie. Bei der Peritonitis sind für den Stillstand der Peristaltik drei Faktoren verantwortlich zu machen:

1. Direkte anatomische Schädigung der Darmmuskulatur (kollaterales Ödem, seröse Durchtränkung) und dadurch bedingte Schwäche oder Lähmung.

2. Starke reflektorische Erregung der Hemmungsnerven der Darmbewegungen (Splanchnikus), wobei der zentripetale Reiz von der Erregung der Peritoneal- und Darmnerven ausgeht.

3. Überdehnung der Darmmuskulatur infolge Gasanhäufung im Darmlumen.

Auf ähnliche Weise ist der „dynamische Ileus“ zu erklären, wie er bei der Embolie und Thrombose der Mesenterialgefäße vorkommt.

Embolien der Mesenterialarterien entstehen bei Arteriosklerose, bei septischen Prozessen, namentlich Endokarditis etc.; Thrombosen der Mesenterialarterien bei Arteriosklerose, luetischer Endarteriitis, nach Traumen (Zerreißung oder scharfe Verletzung der Arterie, Schädigungen der Gefäße bei Operationen). — Thrombosen der Mesenterialvenen haben in Pfortaderstauung, Verletzung,

Inkarzeration ihre Ursache, kommen aber, so häufig auch das ätiologische Moment gegeben wäre, noch viel seltener als die Verschlüsse der Arterien zustande.

Bei der ungeheuer reichen Anastomosierung der Mesenterialgefäße nimmt es nicht wunder, daß Embolien und Thrombosen der kleineren Äste zumeist ohne ernste Gefährdung des Darmes verlaufen, vorausgesetzt, daß die Kollateralen nicht etwa schwer erkrankt sind. Je näher dem Ursprung der Arterien aber der Verschluß erfolgt, desto größere Anforderungen werden an die Kollateralen gestellt.

Wird einer der Hauptstämme, namentlich jener der Arteria mesenterica superior, vom Verschluß betroffen, so könnten nur die nächsten Hauptstämme auf einem sehr langen Weg durch ein verhältnismäßig enges, dazu noch oft erkranktes Gefäßnetz Hilfe bringen, und das sind sie kaum je imstande; es stockt die Zirkulation, es entsteht ein hämorrhagischer Infarkt, oder, wenn der rückläufige Strom von den Venen her ausbleibt, ein anämischer Infarkt. Die Darmwand verfällt der Nekrose, der Gangrän, und der Tod läßt nicht lange auf sich warten.

Ganz ähnliche anatomische und klinische Konsequenzen hat die Thrombose der Mesenterialvenen.

Der Verschluß großer Mesenterialgefäße setzt mit intensivem, kolikartigem Schmerz ein. Der weitere Verlauf kann zwei verschiedene, nicht selten sich allerdings kombinierende Typen zeigen:

1. Der Infarkt kann zu profusen Darmblutungen führen, die mit der durch sie gesetzten Anämie das Bild beherrschen und an sich zum Tode führen. 2. Durch

Fig. 115.

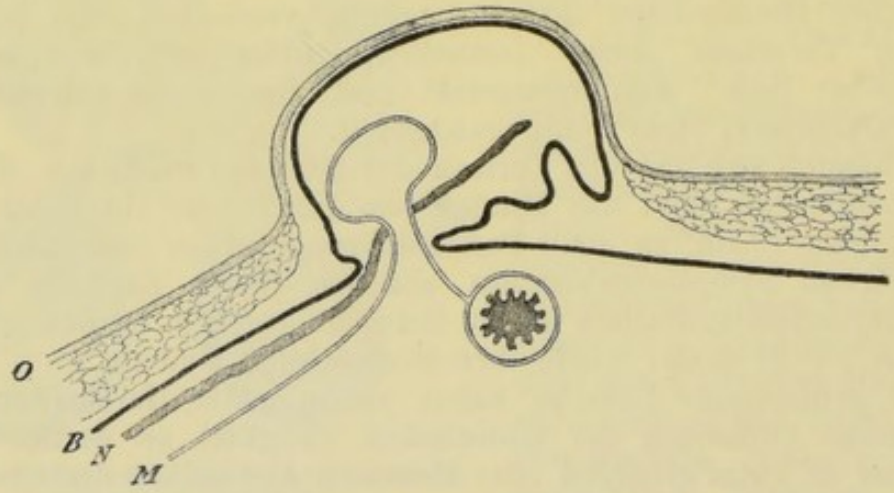

Inkarzeration von Dünndarmgekröse in einer Spalte des großen Netzes. (Schematischer Längsschnitt.)
O Haut, *B* Bruchsack, *N* Netz, *M* Mesenterium.

Lähmung der betroffenen Darmpartie und wohl auch reflektorische Hemmung der Peristaltik in den benachbarten Gebieten kann es, manchmal selbst bei nur kleinen Infarkten, zum „paralytischen Ileus" kommen. In diesen Fällen ist dem Erbrochenen nicht selten Blut beigemengt.

Analoge Folgen muß naturgemäß auch die Einklemmung eines Gekröseabschnittes haben, der größere Gefäße enthält.

H. Lorenz hat einen solchen Fall von dynamischem Ileus — wohl ein Unikum — operiert und beschrieben, bei dem Dünndarmgekröse in einer Spalte des großen Netzes inkarzeriert war.

Das inkarzerierende Netz und der inkarzerierte Gekröseabschnitt lagen in einem Nabelbruch, die dem betroffenen Gekröse angehörende Darmschlinge in der Bauchhöhle (Fig. 115); auf eine Länge von etwa 25 *cm* war sie dunkelblaurot verfärbt und hämorrhagisch infarziert (Fig. 116), wodurch es zum paralytischen Ileus gekommen war.

Dann kann es im Verlauf der Koprostase, der habituellen Obstipation, zum Bild des dynamischen Ileus kommen.

Hier handelt es sich um eine Ermüdungsparese der hypertrophischen Darmmuskulatur, die auf eine Stufe zu stellen ist mit der

Insuffizienz, wie sie bei wirklicher chronischer Stenose die hypertrophische, ermüdende Darmmuskulatur ober dem Hindernis befällt. Die Parese kann sich in beiden Fällen bis zur vollständigen Lähmung steigern.

Ferner kann es, nur auf reflektorischem Wege, zur Hemmung der Peristaltik kommen, wobei der Reiz des Splanchnikus ausgelöst sein kann 1. von den Darm- und Peritonealnerven, 2. von Nerven in der Nähe des Peritoneum, ohne daß eine Peritonealerkrankung bestehen würde.

Fig. 116.

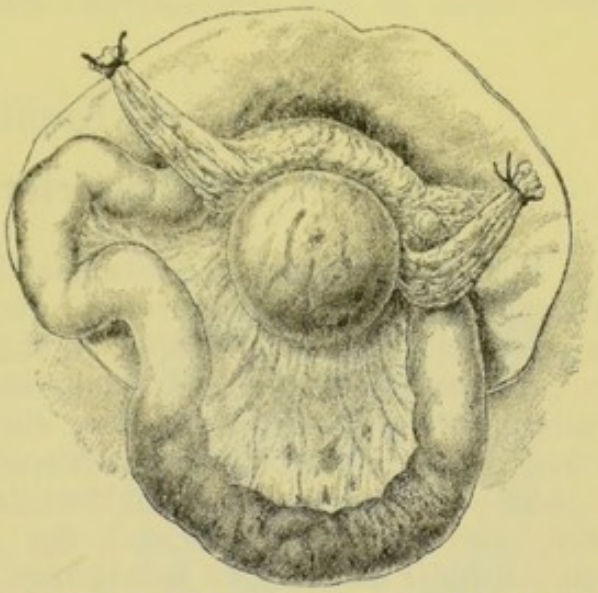

Inkarzeration von Dünndarmgekröse in einer Spalte des großen Netzes. Fall der Fig. 115. Das inkarzerierte Netz ist gespalten, die beiden so entstandenen Netzzipfel sind zurückgeschlagen und die zu dem inkarzeriert gewesenen Gekröseschnitt gehörige Dünndarmschlinge ist aus der Bauchhöhle vorgezogen.

In die erste Rubrik gehören manche der Fälle, wo es nach Operationen in der Peritonealhöhle zu Erscheinungen des Darmverschlusses kommt, ohne daß selbst der pathologische Anatom Anzeichen für Peritonitis entdecken kann. (Die Mehrzahl solcher Fälle dürfte jedoch der „peritonealen Sepsis“, einer foudroyanten bakteriellen Giftwirkung, zuzuschreiben sein.) Dann gehören hierher die Fälle von Inkarzeration eines Darmwandzipfels (*Littre*sche Hernie), von Einklemmungen der Darmanhänge (S. 352) und manche Fälle von „Gallensteinileus“, die durch Steine bedingt werden, welche den Darm gar nicht obturieren.

In die 2. Rubrik gehören Fälle, wo bei akuten Erkrankungen des Hodens und seiner Anhangsorgane, nach Hämorrhoidenoperationen, bei inguinaler Lymphadenitis, bei Bauchdeckenabszessen, bei Ruptur der Bauchmuskeln und ähnlichen, nur in der Nähe des Bauchraumes ohne Mitbeteiligung des Peritoneums sich abspielenden Vorgängen Erscheinungen von Darmverschluß ohne anatomisches Substrat auftreten.

Schließlich sei hier erwähnt, daß Fälle beobachtet wurden, wo nach anatomischen Erkrankungen des Zentralnervensystems die Defäkation so sehr erschwert wurde, daß durch zunehmende Kotstauung im Kolon Überdehnung und Lähmung desselben entstand. Auch an das durch Hysterie vorgetäuschte Bild des Darmverschlusses, das dem Erfahrenen meist keine besonderen diagnostischen Schwierigkeiten macht, sei hier erinnert.

4. Kapitel.

„Kombinierter Ileus."

Eine Kumulierung verschiedener Formen mechanischer Verlegung (Striktur, Kompression, Obturation) durch eine und dieselbe Ursache ist, wie schon oben erwähnt, häufig. Häufig ist ferner auch die Kombination von „mechanischem" und „dynamischem" Ileus. Die oben besprochene Ermüdungsparese des Darmes ober einer chronischen Stenose, das Erlöschen der Peristaltik infolge zirkumskripter Peritonitis, wie sie sich zu jeder der verschiedenen Okklusionen gesellen kann, sind Beispiele dafür, wie zum „mechanischen" der „dynamische Ileus" hinzutreten kann. Auch die umgekehrte Reihenfolge, Auslösung eines „mechanischen" Ileus durch eine zirkumskripte Peritonitis, kommt vor.

Ein Fall möge als Beispiel dienen. Es fand sich bei der Operation das unterste Ileum durch einen fast kleinfingerdicken, von früheren Appendizitisattacken herrührenden, die Zeichen frischer entzündlicher Schwellung zeigenden Netzstrang stranguliert, der Darm oberhalb hypertrophisch und enorm dilatiert, der abführende leer. Unter dem Strang war eine deutliche Schnürfurche, der Darm im Bereiche derselben anämisch, aber noch lebensfähig. Der Strang deckte mit seinem Ende einen kleinen Abszeß inmitten von Adhäsionen und in deren Mitte lag der perforierte Wurmfortsatz. Der Strang hatte offenbar schon lange eine Stenosierung des Darmes verschuldet, die aber latent geblieben war. Die neue Appendizitisattacke führte zum Meteorismus des benachbarten Darmes, dadurch wurde der Dünndarm gegen den noch dazu entzündlich geschwellten Netzstrang gepreßt: die Strangulation war da.

Auch diese Kombinationen zwischen „mechanischem" und „dynamischem Ileus" seien hier nur erwähnt, sie bedürfen keiner eingehenden Erörterung.

Hingegen müssen wir bei einer noch wenig gekannten Form akuten, doppelten Darmverschlusses verweilen, dessen Kenntnis für den Operateur von großer praktischer Bedeutung ist. Dieser „Kombinationsileus", auf dessen Vorkommen, dessen klinisches und anatomisches Verhalten *Hochenegg* aufmerksam gemacht hat, ist wahrscheinlich gar nicht sehr selten.

Hocheneggs Fälle hatten das Gemeinsame, daß zur Zeit der Operation die Zeichen eines akuten Dünndarmverschlusses bestanden, daß ein solcher tatsächlich durch die Operation gefunden und beseitigt wurde, daß aber außerdem noch eine chronische Dickdarmstenose vorlag und daß erst nach dem Undurchlässigwerden der letzteren die Dünndarmstenose, die bisher latent geblieben war, mit einem Schlage manifest wurde. Der charakteristische, allen Fällen gemeinsame anatomische Be-

fund war, daß die Darmstrecke zwischen 1. und 2. Hindernis wohl leer, ihre Wand jedoch stark verdickt, hypertrophisch gefunden wurde.

Der Hergang ist wohl folgender: Ober der chronischen Dickdarmstenose ist es zu mächtiger, kompensatorischer Hypertrophie der Darmmuskulatur gekommen. Die Zunahme, das Komplettwerden der Dickdarmverlegung führt zu Kotstauung und Gasblähung oberhalb. Diese setzen sich bis über das Dünndarmhindernis hinauf fort, das bisher latent gewesen war, nun aber, durch Einschnürung oder Abknickung des überdehnten Dünndarmes, zum Darmabschluß auch an dieser zweiten Stelle führt, so daß jetzt der abfließende Darminhalt schon an dieser viel höheren Stelle ein unüberwindliches Hindernis findet.

In dieser Phase der Ereignisse bestehen zwei undurchgängige Darmstellen, die primäre Verlegung am Dickdarm, die sekundäre am Dünndarm.

Zwischen beiden und ober der letzteren ist der Darm gebläht und in lebhafter, gegen das Hindernis ankämpfender Peristaltik, die von außen durch Darmsteifung etc. erkennbar ist. Bei einem Eingriff zu dieser Zeit könnte man die Dünndarmverlegung übersehen und nur den Dickdarmverschluß erkennen und beheben.

Fig. 117.

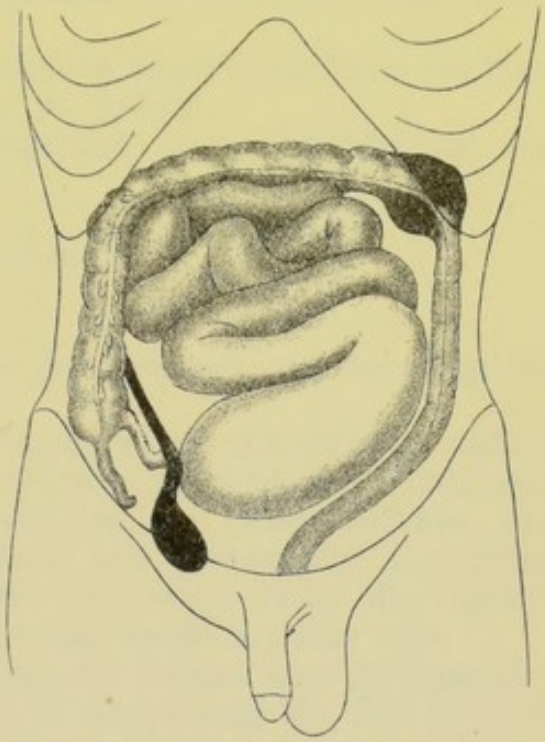

Schematische Darstellung eines Falles von Kombinationsileus *(Hochenegg)*.
Der kryptorchische Testikel, am Samenstrang wie eine Frucht an ihrem Stiele hängend, schnürt das untere Ileum ab; außerdem besteht ein Karzinom der Milzflexur. Der Darm zwischen beiden Hindernissen leer, kontrahiert, aber stark hypertrophisch.

Natürlich läuft die Peristaltik mit der größten Kraft an den Partien mit der stärksten Muskulatur ab, und da, wie auch sonst immer, die dem Hindernis, hier also die dem Dickdarmverschluß zunächst liegenden Darmpartien die stärkste, nach oben zu allmählich abnehmende Hypertrophie zeigen, so wird das muskelkräftigere, nach abwärts zu undurchgängige Kolon durch sein Zusammenpressen seinen Inhalt nach dem Mechanismus der „Rückstoßkontraktion“ natürlich gegen den muskelschwächeren Dünndarm entleeren. Der Darminhalt wird dabei bis über das Dünndarmhindernis hinaufgetrieben, da der Dünndarm beim Hindernis zwar für die mit geringerer Kraft von oben nach unten, nicht aber für die mit größerer Kraft von unten nach oben getriebenen Massen undurchgängig wird.

Operiert man in dieser zweiten Phase (*Hocheneggs* Operationen fielen stets in dieselbe), so findet man die Verhältnisse wie bei primärer Dünndarmverlegung, starken Dünndarmmeteorismus bis zum Hindernis, von da an leere und kollabierte, in ihrer Wandung

jedoch hypertrophische Därme. Eine derartige Hypertrophie wird dem Operateur, der den Zustand kennt, den Gedanken an den „Kombinationsileus“ aufdrängen, ihn zu weiterer Untersuchung veranlassen und ihn so vor manchem Mißerfolg bewahren; denn behebt man nur den anscheinend allein vorliegenden Dünndarmverschluß, so hat man damit dem Kranken so gut wie nicht geholfen, der Darmverschluß bleibt bestehen. Manche der Fälle von Fortbestand der Verschlußsymptome nach angeblicher Behebung des vorgelegenen Hindernisses, die man bisher unter den „dynamischen Ileus nach Darmoperationen“ einrangiert hat, mögen verkannte Fälle eines derartigen „Kombinationsileus“ gewesen sein.

In dieses Kapitel gehört auch als analoger Vorgang die Inkarzeration einer äußeren Hernie bei bestehender Dickdarmstenose.

5. Kapitel.

Diagnose der Darmpassagestörungen.

Bei allen hier in Betracht kommenden Krankheitsbildern hat man nach der Beantwortung dreier Fragen zu streben:

1. Liegt überhaupt eine Verengerung oder Verschließung des Darmes vor?
2. Wo hat sie ihren Sitz?
3. Was ist ihre anatomische Ursache?

* * *

Greifen wir zunächst die Gruppe der Enterostenose, der chronisch entstandenen Verengerungen heraus.

Sicher ist die Diagnose „Darmverengerung“ und leicht zu stellen, wenn beim Vorhandensein der oben (S. 304) geschilderten Funktionsstörungen seitens des Darmes die Inspektion der Bauchoberfläche das Vorhandensein tetanischer Darmsteifung und gesteigerter Peristaltik während der Kolikanfälle erkennen läßt oder wenn durch die Digitalexploration des Rektum die verengte Stelle direkt erreicht wird.

Unmöglich ist die Diagnose, wenn die Stenose noch geringgradig oder der durchströmende Darminhalt so dünnflüssig ist, daß er noch anstandslos passiert („latente Stenose“).

Schwierigkeiten macht die Diagnose, so lange wir kein objektives, sicher für Stenose sprechendes Symptom finden konnten. Aber selbst da kann man oft durch eine sorgfältig erhobene Anamnese die Diagnose mit größter Wahrscheinlichkeit stellen, wenn Patienten, die an seit einiger Zeit bestehender Obstipation und öfters wiederkehrenden Koliken leiden, selbst die Wahrnehmung gemacht haben, daß während der Koliken „sich etwas im Bauch aufstelle“. Solche Kranke schildern oft ganz exakt, wie sie eine bestimmte, tetanisch gesteifte Schlinge des Öfteren schon mit der Hand förmlich umgreifen konnten und wie der Krampf stets unter einem lauten Kollern und Gurren nachließ, wobei sie das Gefühl hatten, als ob an einer bestimmten Stelle etwas durch den Darm durchgespritzt worden wäre.

Aus Obstipation allein ist natürlich niemals auf Verengerung zu schließen, immerhin gibt Obstipation zu denken, wenn sie bei einem Menschen mit bis dahin regelmäßiger Darmtätigkeit erst seit einiger Zeit besteht und wenn nicht andere ätiologische Momente (vorausgegangener akuter Darmkatarrh, Änderung der Lebensweise) sich geradezu aufdrängen. Obstipation wird um so ernster zu beurteilen sein,

wenn Hand in Hand mit ihr Abmagerung, Schwäche, Anämie oder gar blutig tingierte Stühle aufgetreten sind und besonders dann, wenn auch über kolikartige Schmerzen geklagt wird.

In Frage kann kommen, wenn wir bei einem Fall chronischer Verengerung gerade zu einem Kolikanfall gerufen werden und nun stürmische Peristaltik sehen, ob es sich um einen vielleicht noch einmal spontan vorübergehenden stenotischen Anfall handelt oder um einen bereits impermeabel gewordenen Verschluß. Beim ersteren sind zwischen den einzelnen Schmerzattacken ganz schmerzfreie Intervalle, beim letzteren nur Remissionen und Exazerbationen *(Treves)*. Praktisch hat übrigens diese Unterscheidung keine allzugroße Bedeutung; denn auch bei der vorgeschrittenen Stenose ist baldigste Operation indiziert, weiß man doch nie, ob nicht die nächsten Stunden schon die Verengerung zum Verschluß steigern werden.

Welche Anhaltspunkte man für den Sitz des Hindernisses hat und inwieweit man die anatomischen Ursachen für dasselbe zu differenzieren vermag, davon wird noch unten die Rede sein.

Beim Darmverschluß ist das diagnostische Problem in vielen Fällen weit schwieriger als bei der Verengerung.

Leicht ist die Diagnose auch hier wieder in jenen Fällen, wo nebst den sonstigen Zeichen des Darmverschlusses, dem aufgehobenen Stuhl- und Windabgang, dem Erbrechen (später dem Kotbrechen), dem Meteorismus, auch noch deutliche Darmsteifung und abnorme Peristaltik zu sehen sind. Das sind, wie schon oben ausgeführt wurde, die Fälle akuten Verschlusses, die aus chronischen Verengerungen hervorgegangen sind, denn beim akuten Verschluß vorher gesunden Darmes sieht man kaum je Peristaltik. Aber es kann, wenn wir den Fall zur Begutachtung bekommen, die Peristaltik bereits erloschen sein, weil als Komplikation Peritonitis und mit ihr Darmlähmung aufgetreten oder weil der Darm bereits überdehnt worden ist. Dies allein, die Häufigkeit der Kombination zwischen „mechanischem“ und „dynamischem Ileus“, zeigt die große Schwierigkeit der Diagnose in vielen Fällen.

Noch schwieriger ist oft bald nach Beginn der Erkrankung die Unterscheidung, ob ein akuter Verschluß vorher gesunden Darmes (namentlich bruchähnliche innere Einklemmung) oder Perforationsperitonitis vorliegt. Heftiger initialer Schmerz, initiales Erbrechen, Kollaps, Aufhören des Stuhl- und Windabganges sind beiden Zuständen gemeinsam. Aufschluß gibt oft das Verhalten der Bauchdecken: Bei der Perforation sind die Bauchmuskeln bretthart gespannt, beim Darmverschluß weicher; bei der Perforation steigert der geringste Druck auf den Bauch die bestehenden Schmerzen, beim akuten Verschluß fehlt die Druckempfindlichkeit. Aber von allen Regeln und auch von diesen gibt es Ausnahmen. Aufschluß kann (doch nur in der allerersten Zeit) auch das Verhalten der Körpertemperatur geben. Bei Verschluß ist sie nicht erhöht, bei Peritonitis kann sie erhöht sein. Fieber spricht also für Peritonitis, fehlendes Fieber aber nicht dagegen.

Das Vorhandensein freier Flüssigkeit in der Bauchhöhle würde für Peritonitis sprechen; aber solange die Flüssigkeitsmenge keine beträchtliche ist, gelingt ihr Nachweis nicht exakt, andrerseits kann ein mit viel Flüssigkeit und Gas angefülltes, gedehntes Kolon bei Lagewechsel deutlichen Schallwechsel geben* und schließlich kann bei

* Charakteristisch für diesen Zustand und die Differenzierung desselben gegenüber freier Flüssigkeit ermöglichend ist unseres Erachtens ein lautes Plätschern das bei kurzen Stößen gegen die Flanken hörbar wird.

innerer Einklemmung infolge venöser Stase auch ohne Peritonitis reichlich blutige Transsudation in die Peritonealhöhle hinein stattgefunden haben.

Doch darf man trotz all den aufgezählten Schwierigkeiten nicht glauben, daß die Unterscheidung immer so schwierig sei. Gewiß, es gibt Fälle, wo die Unterscheidung, ob Peritonitis, ob Verschluß auch dem Erfahrensten nicht gelingt. In vielen Fällen aber, beim Zusammentreffen einzelner die Diagnose begünstigender Momente und bei sorgfältiger Untersuchung kann die Diagnose bis ins feine Detail möglich sein.

Die übrigen Formen des „dynamischen Ileus", die oben aufgezählt wurden, mit Ausnahme mancher Mesenterialgefäßverschlüsse, werden bei einiger Aufmerksamkeit und Erfahrung mit dem akuten Darmverschluß nicht verwechselt werden.

In unklaren Fällen vergesse man nicht auf die Bleikolik (niemals Darmsteifung, keine Auftreibung, sondern Einziehung des Bauches etc.), auf akuten Darmkatarrh, Wurstvergiftung, gastrische Krisen, Hysterie.

Erwähnt sei, daß zur Zeit von Choleraepidemien öfters akute Darmverschlüsse mit Cholera verwechselt wurden.

Im allgemeinen dürfte aber im Beginn akuter Okklusionen bisher häufiger an andere Zustände zu viel gedacht und eine tatsächlich bestehende Okklusion übersehen worden sein, als umgekehrt.

Die Diagnose des Sitzes

kann manchmal unendlich schwierig, oft aber auch so leicht sein, daß der Erfahrene schon nach der Inspektion des Bauches das Richtige annimmt.

Im wesentlichen dreht sich die Frage immer darum, ob das Hindernis im Bereiche des Dick- oder des Dünndarmes sitzt, und erst dann um die genauere Bestimmung des betroffenen Abschnittes.

Ungemein wichtige Anhaltspunkte liefern uns die nicht das ganze Abdomen gleichmäßig betreffenden Auftreibungen und Gestaltveränderungen, die durch Flüssigkeits- und Gasansammlung in den Schlingen ober dem Hindernis bedingt sind.

Ist der Dickdarm allein oder vorwiegend gebläht — denken wir an ein Hindernis tief drunten im S romanum —, so können wir oft deutlich, entsprechend dem Verlaufe des absteigenden und des aufsteigenden Grimmdarmes, eine Auftreibung, eine Vorwölbung beider meteoristisch schallender Flanken sehen („Flankenmeteorismus") und auch im Oberbauch konturiert sich in solchen Fällen ein querverlaufender Wulst, das gedehnte Querkolon, deutlich ab. Ist es bereits zu einer Stauung über die Valvula Bauhini hinauf, zu einer Insuffizienz der Klappe gekommen, dann liegt inmitten des geblähten Kolonrahmens, der Mitte des Bauches entsprechend und namentlich den Unterbauch einnehmend, der meteoristische Dünndarm; solange derselbe aber nicht unmäßig stark aufgetrieben ist, ist neben dem Dünndarmmeteorismus doch auch die Aufblähung des Kolonrahmens zu erkennen.

Sitzt das Hindernis hingegen im Dünndarm, kommt es also zum Meteorismus bloß des letzteren, so charakterisiert sich derselbe durch eine halbkugelige Vorwölbung in der Mitte des Bauches und namentlich im Unterbauch, während die Flanken und die Oberbauchgegend, so-

lange der Dünndarmmeteorismus nicht ganz hochgradig ist, taillenartig eingesunken erscheinen.

Sehr hochgradiger Dünndarmmeteorismus verwischt freilich den Unterschied. Dann ist das ganze Abdomen gleichmäßig aufgetrieben und wie eine Trommel gespannt und man kann nicht sagen, ob auch Dickdarmmeteorismus besteht, ob die überall hin sich regellos ausbreitenden, ad maximum geblähten Dünndarmschlingen ein leeres oder ein geblähtes Kolon überlagern.

Durch genaue Inspektion des Abdomens allein läßt sich manchmal sogar der Sitz eines Hindernisses im Dickdarm noch genauer lokalisieren.

Sitzt es beispielsweise in der Nähe der Flexura lienalis, so wird das Colon ascendens und transversum gebläht, das absteigende Kolon leer sein: es wird Auftreibung der Oberbauchgegend entsprechend dem Querkolon, aber nur rechtseitiger Flankenmeteorismus bestehen; bei einem Hindernis an der Flexura hepatica wird auch das Querkolon bereits leer sein.

Des lokalen Meteorismus sei gedacht als eines Symptomes, das in einzelnen Fällen die Lokalisation des Verschlusses gestattet. Wir haben über denselben S. 302 ausführlich gesprochen, ihn als Symptom für „bileptische Okklusionsformen“ geschildert. Er hat eine Bedeutung mehr als diagnostisches Hilfsmittel für die anatomische Differenzierung der Art des Verschlusses als für die Lokalisation, wird auch bald durch den allgemeinen Meteorismus überdeckt.

Natürlich darf bei der Würdigung aller dieser Angaben, so wertvoll sie sind, nicht vergessen werden, daß nicht alle Formen der mechanischen Störungen der Darmpassage zu Meteorismus führen und daß auch Fettleibigkeit die Charaktere eines partiellen Meteorismus bis zur Unkenntlichkeit zu verwischen vermag.

Aus dem Fehlen von Meteorismus bei ausgesprochenen Okklusionssymptomen kann auch manchmal auf den Sitz, auf ein Hindernis hoch droben am Dünndarm geschlossen werden, namentlich dann, wenn neben fehlendem Meteorismus, bei galligem oder bereits fäkulentem Erbrechen eine Magendilatation sich findet.*

Dort, wo Darmsteifung und sichtbare Peristaltik bestehen, tragen auch sie außerordentlich dazu bei, den Sitz des Hindernisses zu be-

* Daß man bei sehr stark dilatierten Mägen, bei Pylorusstenose, gelegentlich in differentialdiagnostische Schwierigkeiten kommen kann, sei nebenbei erwähnt. Ein weit herabhängender, im Unterbauch sich steifender Magen kann zunächst an Dünndarmsteifung denken lassen. Die Einführung eines Magenschlauches wird in solchen Fällen den Sachverhalt aufklären. Als lehrreich sei ein Fall eigener Beobachtung erzählt. Bei einer Wöchnerin war im Anschluß an den Partus angeblich ein schwerer „Ileus“ aufgetreten. Wir fanden die Frau im schwersten Kollaps, pulslos, mit lividen Extremitäten, lividem Gesicht. Der Bauch war sehr stark meteoristisch aufgetrieben. Er zeigte aber eine ganz eigene Form. Die Auftreibung schloß sich sogleich an den linken Rippenbogen an, während die Gegend unter dem rechten Rippenbogen eingesunken erschien. Die Auftreibung begrenzte sich rechts oben in einem nach aufwärts konkaven Bogen. Die linke Flanke war vorgewölbt, die rechte leer, nach abwärts reichte die Vorwölbung bis an die Symphyse. Diese eigentümliche Form der immensen Auftreibung ließ sogleich an akute Magenektasie denken; durch den eingeführten Magenschlauch entleerten sich viele Liter stinkender Flüssigkeit und enorm viele Gase und der scheinbare Meteorismus verschwand wie mit einem Schlag. Der Exitus war bei dem Zustand der seit zwei Tagen erkrankten Frau nicht mehr aufzuhalten, die Autopsie ergab eine hochgradige narbige Pylorusstenose, an die sich post partum die akute Ektasie angeschlossen hatte.

stimmen. Sehen wir solche, dann ist ja schon der Schluß „chronische Verengerung oder aus solcher hervorgegangener akuter Verschluß“ gemacht und so sind wir mit der Detaildiagnose schon um einen mächtigen Schritt vorwärts gekommen. Es wurde früher darauf aufmerksam gemacht, daß durch leichte Reize, durch das Auflegen der kalten Hand und namentlich durch leichtes Beklopfen des Abdomens in solchen Fällen häufig Darmsteifung und Peristaltik sich auslösen lassen, man wird daher stets gut tun, gleich nach der Inspektion des Abdomens, wenn nicht Steifung schon zu sehen ist, die Auslösung derselben zu versuchen. Gelingt dies, so kann man beobachten, wie die peristaltische Welle immer und immer wieder an demselben Punkte Halt macht.

Doch sei daran erinnert, daß die Dickdarmperistaltik weniger stürmisch abzulaufen pflegt und daß, z. B. bei einem schon seit einigen Tagen komplett gewordenen, allmählich entstandenen Verschluß des Dickdarms in diesem infolge Ermüdung oder Überdehnung die Peristaltik und Steifung bereits zum Stillstand gekommen sein kann, während sie im Dünndarm noch besteht.

Ist in einem Fall nur Dünndarmmeteorismus zu finden, während früher, bei verläßlicher Beobachtung, Dickdarmblähung gefunden wurde, so denke man an den „Kombinationsileus“.

Ist nach dem Gesagten bei chronischer Stenosierung und dem aus derselben hervorgegangenen Verschluß in vielen Fällen die Diagnose des Zustandes und sogar des Sitzes relativ leicht zu stellen, so ist bei den akuten Okklusionen mit dem bei denselben sich meist rasch entwickelnden enormen Meteorismus die Unterscheidung oft ganz unmöglich.

Daß in jedem Fall das Abdomen sorgfältig nach einem etwa vorhandenen Tumor, einer nachweisbaren abnormen Resistenz, abgetastet werden muß und daß der Nachweis eines solchen Befundes gewichtige Anhaltspunkte ergibt, versteht sich von selbst. Aber bei hochgradigem Meteorismus verläuft die Palpation gewöhnlich resultatlos. Nicht oft genug kann betont werden, daß die Digitalexploration des Rektum (beim Weibe auch jene der Vagina) in jedem einschlägigen Fall vorgenommen werden muß, und daß die Unterlassung derselben einen groben, oft verhängnisvollen Fehler bedeutet. Bei der Exploration des Rektum können wir den stenosierenden Tumor, die Spitze einer Invagination, eine Kompression von außen, oft ohne weiteres finden. Oder wir finden bloß blutigen Schleim und eine von Gasen erfüllte, enorm weite Ampulle, deren Wände mit dem Finger zu erreichen manchmal schwer fällt, so groß ist der Hohlraum. Daß dieses „*Hocheneggsche* Symptom“ sehr zugunsten eines tiefsitzenden Dickdarmhindernisses spricht, wird noch bei Besprechung der Mastdarmkarzinome erörtert werden.

Geringen Wert hat hingegen die Verabreichung von Irrigationen, um die Aufnahmsfähigkeit des Darmes unterhalb der Stenose zu prüfen und daraus auf den Sitz des Hindernisses zu schließen, weil diese Aufnahmsfähigkeit individuell schwankend und von allen möglichen Faktoren abhängig ist. Ebenso wenig Wert hat die Sondierung mit einem elastischen Rohr. Ganz abgesehen von den Schwankungen in der Länge und Lage des S romanum, über das hinaus man mit der Sonde niemals gelangt, kann das Rohr bei tiefsitzendem Hindernis sich unterhalb desselben aufrollen und so scheinbar weit hinauf vorgedrungen sein,

andrerseits kann es immer wieder an einer nebensächlichen Falte sich fangen und so zur gegenteiligen Täuschung Veranlassung geben. Großen Wert hingegen hat die Rekto-Romanoskopie für tiefsitzende Flexur- und hochsitzende Rektumkarzinome.

Die Aufblähung des Dickdarms mit Luft, so wertvoll sie zur Lokalisierung gewisser Tumoren in der Nachbarschaft des Kolon ist, kommt bei der Darmverlegung wohl nicht in Betracht.

Perkussion und Auskultation liefern so selten ein verwertbares Moment für den Sitz des Hindernisses, daß wir hier darauf gar nicht einzugehen brauchen.

Auch der Schmerz ist ein recht unzuverlässiges Symptom, so großen Wert auch manche Autoren auf seine Beschaffenheit legen. Er ist individuell sehr verschieden, wird häufig falsch lokalisiert usf. Einen gewissen Anhaltspunkt gibt die Heftigkeit des Schmerzes. Als Regel gilt, aber als Regel mit vielen Ausnahmen, daß bei der akuten Dünndarmokklusion der Schmerz früher erscheint, heftiger und anhaltender ist als beim Dickdarm. Aber ein Volvulus des Sigma kann geradeso stürmisch verlaufen wie eine Dünndarmstrangulation, die Unterschiede hängen mehr von der Natur des Verschlusses ab als von seiner Lage. Der Dünndarm wird eben viel häufiger, der Dickdarm nur selten von den akuten, mit Strangulation einhergehenden Obstruktionsformen betroffen.

Auch das Erbrechen gibt weder bezüglich seiner Intensität, noch bezüglich der Zeit seines Auftretens oder seiner Qualität irgend einen sicheren Anhaltspunkt. Man kann höchstens behaupten, daß es im allgemeinen beim Dünndarmverschluß früher einsetzt, heftiger und anhaltender ist und früher fäkaloid wird als beim Dickdarmverschluß. Der Grund dafür liegt ebenso sehr im höheren Sitz des Hindernisses als in der größeren Erregbarkeit, dem größeren Nervenreichtum des Dünndarmes.

Die Art des Erbrechens ist höchstens bei den Duodenal- oder den hochsitzenden Jejunumverlegungen von differentialdiagnostischer Bedeutung. Bei Verschluß oberhalb der Papilla Vateri werden die Symptome mit denen der Pylorusverlegung sich decken, das Erbrochene wird nicht gallig sein, sondern aus Mageninhalt bestehen, bei infrapapillärer Verlegung wird das massenhafte Erbrechen von Galle auffallen (siehe auch S. 213).

Schließlich wird auch die Anamnese für die Lokalisationsdiagnose, namentlich bei tiefsitzenden Dickdarmkarzinomen, von Wert sein. So läßt ja der Abgang von Schleim und Blut bei Stenosensymptomen stets auf eine tiefsitzende Ursache schließen.

Die Diagnose der anatomischen Ursache

einer Darmverlegung oder eines Darmverschlusses kommt sehr häufig über die Einschränkung auf einige verschiedene Möglichkeiten nicht hinaus, häufig ist sie ein Ding der Unmöglichkeit, so wenig möglich als die sichere Beantwortung der Frage, ob überhaupt ein Darmverschluß vorliegt.

Durch geschickte Erwägung und Kombination aller Symptome und der Anamnese wird man aber doch in sehr vielen Fällen das Richtige treffen, wenn man es auch nicht immer vor der Operation zu beweisen imstande ist.

Verhältnismäßig am leichtesten ist es auch hier, bei nachgewiesener chronischer Stenose oder bei einem aus dieser hervorgegangenen Verschluß unter den verschiedenen Möglichkeiten das Richtige herauszufinden, während wir bei den akuten, vorher gesunden Darm betreffenden Okklusionen kaum jemals über vage Vermutungen hinauskommen.

Hat der Arzt nach der ersten allgemein orientierenden Untersuchung die Meinung sich gebildet, daß ein Darmverschluß vorliegen könnte, so beherzige er die beiden alten, goldenen Regeln:

1. alle von außen her zugänglichen und auch die seltenen Bruchpforten zu untersuchen,
2. das Rektum (und die Vagina) mit dem Finger auszutasten.

Jede der beiden Untersuchungsarten kann sofort an das gesuchte Ziel führen oder doch wenigstens den richtigen Weg weisen; es kann „en bloc Reposition“ vorliegen, vorhandene alte, wenn auch freie Hernien können doch indirekt (als Ausgangspunkt für Pseudoligamente mit innerer Inkarzeration, für Achsendrehung, Abknickung etc.) an den Okklusionssymptomen schuldtragen.

Liefern diese beiden Untersuchungen kein verwertbares Material, so wird die Anamnese vielleicht ergeben, daß schon seit einiger Zeit erschwerte Defäkation, vielleicht auch Koliken bestanden, daß dem nur durch Abführmittel erzwungenen Stuhl Blut und Schleim beigemengt war; oder die Anamnese sagt, daß die Erscheinungen mitten im besten Wohlbefinden einsetzten. Die anamnestischen Angaben, die weitere Inspektion und Palpation des Abdomens wird doch zumeist die Frage, ob akute Okklusion oder aus chronischer Stenose hervorgegangener Verschluß, an der Hand der oben angegebenen Anhaltspunkte entscheiden lassen, oft wird man sich auch über den Sitz des Hindernisses ein ziemlich klares Bild machen können. Alles das und auch das Alter des Patienten drängt den Gedankengang in eine gewisse Richtung. Liegt akuter Verschluß vor, so wird innere bruchähnliche Einklemmung (Strangulation durch Stränge, Spalten, *Meckel*sches Divertikel oder dgl., Inkarzeration innerer Hernien), akuter Volvulus, akute Invagination, Gallenstein- oder Fremdkörperileus zu erwägen sein. Einklemmung in inneren Spalten, durch Pseudoligamente, wird man vermuten, wenn irgendwelche peritonitischen Erkrankungen in früherer Zeit oder Laparotomien vorausgegangen sind; den nicht gar so seltenen akuten Volvulus der Flexura sigmoidea wird man mit einiger Wahrscheinlichkeit annehmen, wenn man schon bald nach Beginn des Anfalles den Kranken sehen und dabei noch vor Einsetzen des allgemeinen Meteorismus eine der Lage nach einem langen S romanum entsprechende (also von links unten aufsteigende), meteoristisch geblähte, dabei aber regungslose Darmschlinge entdeckt (lokaler Meteorismus). Ist die lokalmeteoristische Schlinge anders gelagert, liegt sie in der oberen oder mittleren Bauchgegend, so wird man an Dünndarmvolvulus oder an eine innere Dünndarmeinklemmung denken. Welcher Natur diese ist und ob es sich etwa um die Einklemmung einer inneren Hernie handelt, wird sich wohl immer der Diagnose entziehen, abgesehen von einzelnen Fällen, in denen die Diagnose Hernia diaphragmatica oder Hernia duodeno-jejunalis gelingen mag.

Für die eingeklemmte Zwerchfellhernie z. B. hat *Leichtenstern* folgende Punkte namhaft gemacht: Da das Eindringen von lufthaltigen Organen — wie Magen, Kolon,

Dünndarm — in den Thoraxraum dieselben Erscheinungen der Auskultation und Perkussion hervorruft, wie der Pneumothorax, so wird es sich bei der Diagnose nur um die Differenzierung zwischen diesen beiden Zuständen handeln. Ist ein Trauma vorausgegangen, welches ebenso gut einen Pneumothorax wie eine Ruptur des Zwerchfells mit Dislokation der Bauchorgane in die Brusthöhle hervorbringen kann, so ist der Gedanke des Untersuchers ohnehin auf den Pneumothorax gelenkt. Ein traumatischer Pneumothorax aber ist regelmäßig sofort ein totaler — vorausgängige Adhäsionen der Lunge begründen allerdings einen Ausnahmsfall —, während die Zwerchfellshernie nur an bestimmten Stellen des Thorax die Erscheinungen eines luftgefüllten Hohlraumes darbietet. Dazu kommen noch folgende Unterschiede. Der traumatische Pneumothorax verschwindet bald oder macht einem Pyopneumothorax Platz; die Zwerchfellhernie bleibt. Der Pneumothorax gibt, in kürzeren Zwischenräumen hintereinander untersucht, so lange er besteht, immer dieselben Erscheinungen, die Zwerchfellhernie gibt aber wechselnde Zeichen; da nämlich die dislozierten Eingeweide durch die Peristaltik ihrer Wandungen verschiedene Spannungsgrade erlangen, da ihr Inhalt hin- und hergeschoben wird und bald mehr, bald weniger Luft enthält, so wird man bei aufmerksamer Perkussion und Auskultation in kurzen Intervallen mannigfaltige Wechsel der Phänomene an denselben Stellen wahrnehmen. Wenn der Kranke schluckt, so wird man, falls der Magen dislociert ist, abermals neue Auskultations- und Perkussionserscheinungen im Brustraume wahrnehmen können. Beim Pneumothorax ist der Bauch sehr vorgewölbt, bei Zwerchfellhernie eingezogen. Die Zwerchfellhernie kommt fast nur links vor, der Pneumothorax ebenso häufig rechts wie links. Treten nach einem Trauma, wo die genannten Erscheinungen für eine Zwerchfellhernie gesprochen haben, auch noch die Zeichen einer inneren Einklemmung hinzu, so wird, unter Ausschluß anderer Erklärungsmomente, die Diagnose auf Zwerchfellhernie fast sicher. Besteht aber die Hernia diaphragmatica längere Zeit, so wird sie sich dem Pneumothorax gegenüber auszeichnen durch die seit der Zeit ihres Bestehens zeitweise in heftigem Grade aufgetretenen Störungen der Verdauung bei gleichzeitig wechselnden dyspnoischen Erscheinungen, insbesondere durch Steigerung der letzteren nach dem Essen; ferner wird sich für einen längere Zeit bestehenden Pneumothorax doch ein Grund nachweisen lassen müssen (Kavernen in den Lungenspitzen, Emphysem usw.). — Auch die Diagnose einer Hernia duodenojejunalis hält *Leichtenstern* in günstigen Fällen für möglich. Er macht darauf aufmerksam, daß diese Hernie, wenn sie einige Größe erlangt hat, einen umschriebenen, kugeligen, elastisch prallen Tumor darstellt, der sich vom Mesogastrium aus hauptsächlich nach links erstreckt und dabei einen tympanitischen Schall gibt.

Bei einem Geisteskranken wird man an Fremdkörperobturation denken, vorausgegangener Ikterus und Gallensteinkoliken werden den Gallensteinileus nahe legen, doch kommt derselbe mindestens ebenso oft ohne derartige Prodromalsymptome vor.

Eine akute Invagination wird oft mit Sicherheit angenommen werden können, wenn sich im Bereiche des Dickdarmes ein wurstförmiger, oft eigentümlich weicher und oft während der Untersuchung härter werdender Tumor findet.* Da bei der Intussuszeption häufig nicht Obstipation, sondern im Gegenteil Diarrhöen, oft mit Blutbeimengung, beobachtet werden, so wird man dies als wichtiges Symptom häufig mit verwerten können. Da ferner bei Kindern die Invagination die weitaus häufigste akute Okklusionsart darstellt, so wird eine akute Okklusion bei einem Kind, gar wenn auch blutige Stühle abgehen, fast mit Sicherheit als Intussuszeption gedeutet werden können, auch ohne den Nachweis eines Invaginationstumors.

* Dieses mit Schmerzen verbundene Hartwerden der Invaginationsgeschwulst beruht in einer der Darmsteifung analogen tetanischen Kontraktion der Scheide, die sich bemüht, ihren Inhalt weiterzutreiben. Das Symptom dürfte sich vorwiegend bei chronischen Invaginationen nachweisen lassen. Von der Steifung eines Darmes ober dem Hindernis unterscheidet sich der gelegentlich sich steifende Invaginationstumor dadurch, daß er nach der Steifung noch immer als eine wenn auch weiche Geschwulst tastbar bleibt, die eine viel größere Konsistenz hat als eine geblähte, hypertrophische Schlinge nach der Steifung.

Ein ähnlicher Symptomenkomplex — Bild des hyperakuten Verschlusses und Abgang von blutigen oder blutig-schleimigen Stühlen — findet sich auch bei zwei anderen, nicht immer sicher von der Invagination zu differenzierenden Zuständen: Beim Volvulus der Flexura sigmoidea und beim Verschluß der Mesenterialgefäße durch Embolie oder Thrombose. Beide Zustände kommen jedoch so gut wie ausnahmslos bei älteren Individuen, die Embolie der Mesenterialgefäße namentlich bei Apoplektikern vor, bei denen vielleicht schon einmal irgend ein anderer apoplektischer Insult vorgekommen war, und das hilft bis zu einem gewissen Grade zu differenzieren, denn Invaginationen jenseits der Kinderjahre sind wieder Raritäten.

Liegt ein aus chronischer Verengerung entstandener Verschluß vor, so wird annähernd der gleiche Gedankengang zur Detaildiagnose führen, wie bei der chronischen Verengerung überhaupt, wir wollen daher zuerst diese besprechen.

Bei chronischen Verengerungen kann es sich handeln um Neoplasmen, um Narbenstrikturen, um entzündliche Geschwülste, um Knickungen und Verwachsungen der Darmschlingen, um partielle Verlegungen durch Fäkalmassen, Fremdkörper u. dgl., um chronische Invagination, chronischen Volvulus, Kompression von außen her.

Der Detaildiagnose am leichtesten zugänglich sind die malignen Neoplasmen, die Narbenstrikturen, die chronische Invagination, die Kompression von außen her.

Ein dislociertes oder vergrößertes Nachbarorgan, Schwarten und Abszesse, von Entzündungen des Darmes oder der Nachbarschaft herrührend, werden dem aufmerksamen Beobachter nicht entgehen; die chronische Invagination wird sich durch den eigentümlich wurstförmig gestalteten, manchmal seine Länge, seine Lage und seine Konsistenz wechselnden Tumor, durch Obstipation abwechselnd mit Diarrhöen, manchmal auch durch blutige Stühle verraten.

Die Narbenstriktur basiert meist auf Tuberkulose und befällt fast nur den Dünndarm, nur selten den Dickdarm. Eine chronisch entstandene, nach dem unteren Dünndarm zu verlegende Verengerung ohne tastbaren Tumor wird also, wenn nicht Abknickung durch Verwachsungen mit dem weiblichen Genitale oder im Gefolge von Appendizitis näher liegt, mit Wahrscheinlichkeit als Narbe nach einem tuberkulösen Geschwür gedeutet werden und anderweitige Lokalisationen desselben Leidens werden die Wahrscheinlichkeit erhöhen.

Findet sich bei Dünndarmstenosensymptomen eine Geschwulst am oder ums Cökum, so wird diese verantwortlich gemacht werden müssen und die Schwierigkeiten der Differentialdiagnose decken sich dann mit den Schwierigkeiten der Differenzierung der hier vorkommenden entzündlichen und neoplastischen Tumoren (S. 224).

Finden wir bei einem älteren Individuum eine Stenose, die wir nach einer der Prädilektionsstellen für Dickdarmkarzinom verlegen müssen (Flexura hepatica, lienalis, sigmoidea), so werden wir den Gedanken an Karzinom nicht mehr los und namentlich, wenn auch Blut den Stühlen beigemengt ist, schwindet der Zweifel. Bei Koprostase, beim Nachweis von Kottumoren werden wir immer skeptisch sein, an die Kotstauung ober einem Hindernis denken und erst dann einfache habituelle Obstipation annehmen, wenn wir ein Hindernis ausschließen konnten.

Natürlich werden auch bei Symptomen, die auf chronische Stenosierung hindeuten, die Bruchpforten, Rektum und Vagina (Lageveränderung des Uterus!) sorgfältig zu untersuchen sein. Ein alter, irreponibler Bruch mit Verwachsung und Knickung der in ihm enthaltenen Darmschlingen ist keine so seltene Ursache für enterostenotische Beschwerden.

Doch sei man auch in diesen Fällen ungemein skeptisch. Es kommt nicht selten vor, daß ein versteckt liegendes Darmkarzinom übersehen wird, bloß weil bei der ersten Untersuchung eine reponible oder irreponible Hernie gefunden und für die Beschwerden verantwortlich gemacht wird. Wir kennen zwei Fälle, wo die Hernie sogar operiert und erst Monate später der richtige Sachverhalt aufgeklärt wurde. Es kommen selbst Inkarzerationen von Hernien vor, die ihre Entstehung dem allgemeinen Meteorismus oder einem Dickdarmhindernis verdanken, eine Form des „Kombinationsileus", die wir schon bei diesem erwähnten.

Steigert sich die chronische Verengerung zum akuten Verschluß, so haben wir so ziemlich dieselben Anhaltspunkte für die Detaildiagnose wie bei der chronischen Stenosierung selbst, vorausgesetzt, daß wir noch zeitig genug kommen, um die Lokalisation mit einiger Wahrscheinlichkeit durchführen zu können. Ein Dickdarmhindernis bei älteren Leuten wird auch da mit Wahrscheinlichkeit als Karzinom, eine Dünndarmstenose eher als Narbe gedeutet werden usw. Unserer Diagnose wird sich freilich entziehen, ob ein Diätfehler, grobe Speisereste, Kotballen oder dgl., ob Knickungen der schweren, gefüllten Schlinge ober dem Hindernis, ob Ödem, entzündliche Schwellung die Unwegsamkeit verschuldet oder ob das Neoplasma selbst das Darmrohr jetzt endlich vollkommen obturiert hat. Auch Intussuszeptionen, wie sie von benignen (und ganz selten von gut beweglichen malignen) Geschwülsten ausgelöst werden und welche die chronische Stenose in den Verschluß umwandeln, werden nur dann der Wahrscheinlichkeitsdiagnose zugänglich sein, wenn man durch die Palpation oder per rectum den charakteristischen Invaginationstumor nachzuweisen vermag.

6. Kapitel.

Grundzüge der Therapie bei Störungen der Darmpassage.

Läßt die Sicherheit der Diagnose in vielen Punkten noch viel zu wünschen übrig, so müssen wir sagen, daß dies zum Glück unser Handeln nicht zu beeinträchtigen vermag. Jeder, der sich über die pathologisch-anatomischen Ursachen der Darmverengerung und Darmverschließung und über ihre notwendigen Folgen klar geworden ist und seine Aufgabe als Arzt darin erblickt, seine Kranken womöglich zu heilen und sie nicht als Studienobjekte oder zum Gelderwerb zu benützen, wird zugeben, daß die Behandlung der in Frage kommenden Zustände fast ausnahmslos dem Chirurgen zukommt, wenn auch einige wenige Formen einer Heilung oder wenigstens Besserung auch auf nichtoperativem Wege zugänglich sind.

Denn was nützt es dem Kranken mit einer Narbenstenose oder gar mit einem vielleicht noch durch Exstirpation radikal zu heilenden Karzinom, wenn wir ihm den Stuhlgang durch Darmentleerung, durch Irrigationen oder durch Abführmittel regeln? Wir beseitigen wohl ein Symptom, leisten ihm aber nicht viel mehr als einem Menschen mit Pylorusverschluß, den wir durch Magenausheberung wohl von dem Erbrechen zersetzter Massen befreien, aber trotzdem der Inanition überweisen.

Was die so beliebte Verabreichung von Abführmitteln bei vollständigem oder nahezu vollständigem Verschlusse betrifft, so wird man mit ihr fast ausnahmslos Schaden stiften. Das Geringste ist es, wenn man durch Vermehrung der ohnehin stürmisch gesteigerten Peristaltik ober dem Hindernis nur die Kolikschmerzen vermehrt; man wird durch die äußerste Anspannung der Peristaltik auch die Perforation von Dekubital- und Dehnungsgeschwüren, das Zerreißen eines schon morschen Karzinoms, die Vergrößerung einer etwa vorliegenden Invagination zur Folge haben können.

Ehe wir auf die Besprechung der speziellen Therapie eingehen, müssen wir die Frage beantworten, welche von den in Betracht kommenden Zuständen einer spontanen Rückbildung bzw. einer nichtoperativen Therapie überhaupt zugänglich sind.

Von den chronischen Obstruktionsformen sind es die nichtkompletten Obturationen durch Fremdkörper, Fäkalmassen, Gallensteine und dgl., die durch den Abgang des obturierenden Körpers oder seine

Entfernung aus dem Mastdarm einer Restitutio ad integrum fähig sind.* Kompressionen durch Schwarten, die sich resorbieren, oder durch Abszesse, die in den Darm durchbrechen, werden gleichfalls spontan zurückgehen können. Strikturen durch Neoplasmen und Narben, Knickungen und Verwachsungen durch schrumpfende peritonitische Residuen werden, wenn der sie verlegende Kot abgegangen ist, sei es spontan, sei es durch Verflüssigung desselben mittelst Irrigationen, die die Stenose von unten nach oben passieren konnten, eine Zeit lang wieder mehr minder symptomlos getragen werden können, selbst wenn schon schwere Koliken aufgetreten waren. Ein chronischer Volvulus kann sich in Ausnahmsfällen so weit detorquieren, daß die Passage für einige Zeit wieder frei wird; eine chronische Invagination kann sich spontan lösen, und eine derartige ausnahmsweise Lösung ist bei beiden Zuständen, wenn sie den Dickdarm betreffen**, auch durch Verabreichung hoher Irrigationen unter starkem Druck wenigstens denkbar. Freilich wird Volvulus und Invagination so gut wie immer sehr bald wieder rezidivieren.

Denkbar ist auch die spontane Detorsion einer akuten, nicht hochgradigen Achsendrehung, die spontane Desinvagination einer akuten Invagination, der spontane oder durch Reizung der Peristaltik erzwungene Abgang eines komplette Okklusionssymptome setzenden Gallensteines oder dgl., die Behebung eines „duodenalen Darmverschlusses“ durch Lagerung des Kranken in Knieellbogenlage *(Billroth)* oder Bauchlage *(Schnitzler)*. Aber das alles sind Raritäten, auf die man so wenig rechnen darf wie auf die mehrmals beobachtete Spontanheilung einer Invagination durch brandige Abstoßung des Intussusceptum.

Völlig ausgeschlossen erscheint eine spontane Heilung bei allen bruchähnlichen inneren Einklemmungen, hier kann einzig und allein das Messer eine Hilfe bringen.

Was man von Abführmitteln erwarten darf, habe ich oben gesagt; ebenso zu verwerfen, wenigstens für alle „mechanischen Ileusfälle“ ist die vor einigen Jahren von verschiedener Seite gedankenlos propagierte Belladonnatherapie.

Ein Versuch mit hohen Irrigationen wird indiziert sein bei begründeter Annahme von Verstopfung durch Fäkalmassen im Verlaufe einer jahrelang bestehenden habituellen Obstipation, obwohl auch da manchmal, wegen schon eingetretener Überdehnung des Dickdarmes mit allen ihren Konsequenzen, nur die Anlegung einer Cökumfistel helfen kann.

Ein Versuch mit hohen Irrigationen wird ferner gerechtfertigt sein bei der begründeten Annahme einer akuten Invaginatio colica oder ileocoecalis, aber nur im ganz frischen Fall. Ist bereits einige Zeit seit dem Entstehen der Invagination vergangen, so könnten wir durch die Irrigation zwar vielleicht die Einschiebung noch zurückbringen, gleichzeitig aber schützende Verklebungen zerreißen und so direkt eine Perforationsperitonitis provozieren.

Die gleiche Gefahr — Provokation der Darmzerreißung — haben die hohen Irrigationen beim vorgeschrittenen Dickdarmkarzinom und bei allen den Dickdarm betreffenden Einklemmungen.

---

* Über die Behandlung der *Hirschsprung*schen Krankheit haben wir schon bei der Erörterung derselben gesprochen.

** Über die Valvula Bauhini hinauf dringen hohe Irrigationen nicht.

Wir sehen also, daß wir auch die früher so vielgepriesenen hohen Einläufe nicht kritiklos ausführen dürfen, daß wir mit ihnen schweren Schaden und nur ganz selten Nutzen stiften können. Deshalb wende man sie mit Vorsicht an und verliere mit ihnen und anderen Mitteln und Mittelchen nicht zu viel der bei akuten Verschlüssen so enorm kostbaren Zeit. *Stromeyers* bekannte Mahnung: „Findet ihr eine Einklemmung am Tage, so soll sie bis zum Sonnenuntergang, findet ihr sie in der Nacht, so soll sie bis zum Sonnenaufgang behoben sein“ kann und muß in gleicher Fassung auch auf den inneren Darmverschluß angewendet werden. Wenn irgendwo rasche und sachkundige Hilfe nottut, so ist es hier!

Nach dem Gesagten ist es kaum nötig, auch noch über eine andere, in früherer Zeit unter dem Schlagworte „Ruhigstellung des Darmes“ allenthalben empfohlene Behandlungsweise viel Worte zu verlieren und wir würden sie gar nicht erwähnen, wäre sie nicht heute noch viel verbreitet. Wir meinen die Anwendung von Opiaten. Sie dient nur dazu, das im einzelnen Fall ohnehin schon schwer zu deutende Krankheitsbild zu trüben, manchen Strich in demselben, der sonst noch markant genug wäre zur Aufklärung einzelner Fragen, zu verwischen. Ein solches Mittel muß verworfen werden, und wenn es auch die Schmerzen des Kranken im Augenblick zu lindern vermag.

Wo wir also mit Wahrscheinlichkeit die Diagnose „Darmverschluß“ stellen mußten, inkarzerierte Hernie ausschließen konnten und wo nicht sehr rasch durch eine unter den besprochenen Kautelen verabreichte Irrigation eine ganz ausgesprochene Besserung erzielt wurde, kann, wie gesagt, nur mehr die Laparotomie Hilfe bringen.

Wie steht es aber mit den Fällen, bei denen die Diagnose „dynamischer“ oder „mechanischer Ileus“ in suspenso gelassen werden muß?

Die oben, S. 329, unter den „dynamischen Ileus“ subsumierten Fälle werden sich dem Erfahrenen fast immer als solche entpuppen, mit Ausnahme der Perforationsperitonitis und des Verschlusses von Mesenterialgefäßen, zwei Formen, die manchmal unüberwindliche differentialdiagnostische Schwierigkeiten bereiten können. Für diese Zustände bedeutet aber die Laparotomie auch die Einleitung der am ehesten noch wirksamen Therapie, um nicht zu sagen die einzige noch mögliche Hilfe. Diesen Fällen wird also bei nicht durchgeführter Differentialdiagnose kein Schade zugefügt.

Und selbst wenn man einmal Darmverschluß annimmt und nach Öffnung des Bauches nicht das Erwartete findet und sich sagen muß, der Kranke wäre auch ohne Operation genesen, ist das nicht zehnmal besser, als wenn man einen Kranken mit wirklichem Verschluß, der zu retten gewesen wäre, unoperiert läßt? Über jene Zeiten sind wir ja doch Gottlob hinaus, wo schon die Eröffnung der Bauchhöhle als gefährlicher Eingriff galt.

Was nun die Lage des Bauchschnittes anbelangt, so hängt dieselbe in erster Linie davon ab, wie weit wir mit der Diagnose gekommen sind. Konnten wir weder über Sitz noch über Natur des Verschlusses genügend klar werden, so machen wir am zweckmäßigsten eine mediane Laparotomie und erweitern den anfangs nicht zu groß angelegten Schnitt nach Bedarf oder machen nach gewonnener Orientierung noch einen zweiten Bauchschnitt näher dem gefundenen Hindernis.

Konnten wir dasselbe schon vorher lokalisieren, so eröffnen wir die Bauchhöhle nahe der angenommenen Stelle; bei sicherer Diagnose In-

vaginatio ileocoecalis und der begründeten Hoffnung, daß noch die Desinvagination gelingen wird, kann es auch zweckmäßig sein, den Schnitt über die Ileocökalgegend zu führen, wenn auch der Tumor im Querkolon liegt, um nach der Desinvagination Colon ascendens und Cökum bequem an normaler Stelle durch Nähte fixieren zu können. Im allgemeinen wird das weitere Vorgehen von dem Operationsbefund abhängen und von Fall zu Fall verschieden sein.

Mit der Durchtrennung eines inkarzerierenden Stranges, der Behebung einer Inkarzeration in Spalten und Löchern, mit der Beseitigung eines Wurmfortsatzes oder *Meckel*schen Divertikels, die einen Knoten um den Darm geschürzt hatten, kann die Aufgabe des Operateurs erledigt sein, wenn die Darmwand noch lebensfähig erscheint; ein paar Lembertnähte werden eine unsicher aussehende Schnürfurche unschädlich zu machen vermögen.

Die Entwicklung des noch lebensfähigen Bruchinhaltes* aus einer inneren Hernie und Verschluß der Bruchpforte durch Nähte, die Aufrollung einer Achsendrehung und geeignete Fixation des gedreht gewesenen Darmes oder Verkürzung des zu langen Mesenteriums durch (dasselbe wie ein Segel reffende) Nähte, die Desinvagination einer Intussuszeption mit Fixation des Cökum und Colon ascendens bei der Invaginatio coecocolica, mit Abtragung des schuldtragenden Divertikels, Exstirpation des schuldtragenden Polypen von einer kleinen Enterotomie aus mit nachfolgender Darmnaht, das kann, wieder bei noch lebensfähigem Darm, alles sein, was wir ausführen müssen. Auch die Entfernung eines Fremdkörpers, eines Gallensteines u. dgl. von einem Einschnitt im Darm aus** ist bei dem heutigen Stande der Technik kein großer Eingriff. Ganz anders liegen allerdings die Verhältnisse, wenn der Inhalt einer inneren Hernie, das Invaginatum, eine gedrehte oder sonst strangulierte Schlinge, bereits gangränös sind. Als gleichwertig hier anzureihen ist auch der Effekt des Mesenterialgefäßverschlusses, der hämorrhagische oder anämische Darminfarkt. Von diesen Fällen ist ein großer Teil verloren. Verloren, weil der Einklemmungsshok ein so schwerer ist, daß die nur in Frage kommende Resektion nicht mehr vertragen wird, verloren, weil es bereits zur Infektion des Peritoneum oder peritonealer Sepsis gekommen war, verloren, weil die Länge des gangränösen Darmstückes so groß ist (Inkarzeration großer *Treitz*scher Hernien, Achsendrehung des ganzen Dünndarmes, Embolie der Arteria meseraica superior mit Gangrän des ganzen Dünndarmes), daß schon deswegen die Resektion völlig aussichtslos erscheint. In den letztgenannten ganz schweren Fällen wird man die Bauchhöhle unverrichteter Dinge schließen, in den nicht ganz schweren Fällen hingegen wird man, wenn es das Allgemeinbefinden überhaupt noch erlaubt, die Resektion wenigstens versuchen, von dem Standpunkte aus, daß da nichts mehr zu verlieren, wohl aber etwas zu gewinnen ist.

In vielen Fällen umschriebener Gangrän mit noch nicht ausgesprochener Peritonitis liegen übrigens die Chancen für die Resektion

---

* Wann wir einen Darm als noch lebensfähig betrachten dürfen, wird bei Besprechung der Herniotomie erörtert werden.

** Bei geringer Größe des betreffenden Gegenstandes, wenn derselbe den Dickdarm voraussichtlich anstandslos passieren wird, kann schon das Durchdrücken durch die *Bauhin*sche Klappe genügen.

nicht gar so ungünstig. In diesen Fällen tut man gut daran, den Darm ober der Resektionsnaht nach den S. 185 für die Enterostomie gegebenen Regeln zu eröffnen, um den Gasen und dem zersetzten, kleinblasigen, gefährliche Giftstoffe enthaltenden Darminhalt Abfluß zu verschaffen.

So erleichtert man einerseits dem paretischen Darm ober dem nun beseitigten Hindernis, sich seines Inhaltes zu entledigen, andrerseits brauchen wir nicht zu befürchten, daß der leere Darm unterhalb der Resektionsstelle nunmehr begierig diese Giftstoffe resorbiert und so, das Blut mit denselben überschwemmend, die Widerstandskraft des Körpers bricht.

Dort, wo es sich ausnahmsweise um umschriebene Dickdarmeinklemmungen handelt, wird man zweckmäßig die Vorlagerung (zweizeitige Resektion, S. 200) in Anwendung bringen.

Bei der akuten Invagination werden wir natürlich nur dann resezieren, wenn — was leider das Häufigere ist — die Desinvagination nicht mehr gelingt oder wo nach der Desinvagination der Darm der Gangrän verfallen erscheint.*

Daß bei Obturation bloß durch eingedickte Fäkalmassen, wie sie sich bei alter, hochgradiger habitueller Obstipation findet, wenn die motorische Kraft des Dickdarms bereits völlig erlahmt ist, die Anlegung einer Cökalfistel einen durchaus rationellen Eingriff bedeutet, wurde schon oben gesagt.

Eine gesonderte Besprechung verlangt die Therapie der unwegsam gewordenen Karzinome des Dickdarmes. Es handelt sich da oft um kleine, eng umschriebene, ringförmige Krebse, zu deren radikaler Entfernung das Bestreben, dem Kranken auf einmal möglichst viel zu leisten, verlockt.

Die schlechten Resultate der einzeitigen Dickdarmresektionen beim Karzinom, auch wenn Erscheinungen von Darmverschluß noch fehlen, haben als Normalverfahren die zweizeitige Resektion (S. 200) gezeitigt; sonach wird ein einsichtiger Operateur, ist der Darmverschluß einmal da, die einzeitige Resektion erst recht nicht in Erwägung ziehen. Aber auch der zweizeitigen Resektion während des Darmverschlusses ziehe man im Interesse seiner Kranken sehr enge Grenzen. Wo das Karzinom einem beweglichen Darmabschnitt angehört, im Querkolon, in der Mitte eines langen Sigma sitzt und ohne weiteres vor die Bauchwunde gewälzt werden kann, wird man natürlich die Vorlagerung ausführen und so gleichzeitig mit der Anlegung des Anus praeternaturalis das Karzinom entfernen. Wo es aber den Fußpunkten, namentlich dem unteren, des S romanum, der Leber-, der Milzflexur angehört und wo man das Karzinom erst durch Mesenterialabbindungen oder sonstige Präparation be-

* Im letzteren Falle muß reseziert werden, was nicht mehr lebensfähig erscheint, im ersteren Fall das Intussusceptum mit Belassung der Scheide. Dabei kann man folgendermaßen vorgehen *(Lejars)*: 1. Lembertnähte rings um den Hals der Invagination. 2. Eröffnung der Scheide von einem nicht zu langen Längsschnitt aus nahe dem Halse. 3. Von hier aus Durchtrennung der beiden Rohre des Invaginatum und des zwischen denselben eingepreßten Gekröses, wonach das Intussusceptum aus der Scheide herausgezogen werden kann. 4. Vereinigung der zwei ineinandergeschobenen, durch den Hilfsschnitt herausgezogenen Darmrohre (Stumpf nach Abtragung des Intussusceptum) mit durch alle drei Darmschichten dringenden Nähten. 5. Exakte Naht des Längsschnittes.

weglich machen müßte, betrachte man diesen Eingriff zur Zeit des Darmverschlusses schon als viel zu gewagt. Er gelingt manchmal ohne Schädigung des Patienten, nicht selten verliert man den Kranken aber, den man hätte retten, vielleicht dauernd hätte heilen können, wenn man zunächst sich auf die Anlegung der Darmfistel vor dem Karzinom beschränkt und dieses erst in einem späteren Zeitpunkt der zweizeitigen Resektion zugeführt hätte.

Ähnlich steht die Sache mit den Narbenstenosen am Dickdarm. Wo einmal der ausgesprochene Ileus da ist, kommt zunächst kaum ein anderer Eingriff als die Anlegung einer provisorischen Darmfistel in Betracht, der erst später die Umgehung des Hindernisses durch Enteroanastomose folgen muß.

Zumeist kommen allerdings Patienten mit Narbenstenosen, mit Abknickungen und Verwachsungen zwischen den Därmen, die schwere Stenosensymptome bedingen, schon in einem früheren Zeitpunkt zur Operation. Da bildet dann die Enteroanastomose die Operation der Wahl, ein Eingriff, der bekanntlich auch bei stenosierenden, bereits schrumpfenden, aber noch nicht ganz ausgeheilten Geschwürsprozessen (Tuberkulose) oft von der glänzendsten Wirkung ist und die völlige Ausheilung anbahnt.

Die Behandlung der zu Stenosenbeschwerden führenden Geschwülste entzündlicher oder neoplastischer Natur in den einzelnen Darmabschnitten ist schon bei den betreffenden Kapiteln abgehandelt worden und kann dort nachgesehen werden.

Die Behandlung der chronischen Kompression eines Darmabschnittes durch vergrößerte und erkrankte Nachbarorgane (Niere, Milz, Gallenblase, weibliche Genitaltumoren usf.) ist zumeist mit der auch sonst indizierten Behandlung dieser Zustände identisch. Eingriffe am Darme selbst werden höchstens nötig sein, wenn zurückgebliebene Adhäsionen oder Verwachsungen Darmschlingen abknicken, ferner manchmal bei mächtigen parametrischen Schwarten, die das Sigma, das oberste Rektum bis zur Unwegsamkeit komprimieren (Colostomia lateralis, die nachher eventuell zur „Bougierung ohne Ende“ verwendet werden kann), schließlich bei Kompressionen durch inoperable Bauch- oder Beckengeschwülste, die gelegentlich Gastroenterostomien, Enteroanastomosen oder Kolostomie nötig machen.

Es sei hier nochmals betont, daß man in allen Fällen den Darm peripher vom Hindernis besichtigen muß. Ist derselbe nicht leer, sondern auch noch gebläht, so spricht das ebenso für das Vorhandensein noch eines zweiten, tiefer liegenden Hindernisses, wie wenn man den abführenden Darm zwar leer, aber hypertrophisch findet (siehe S. 332).

Auch bei Narbenstenosen, namentlich nach tuberkulösen Geschwüren des Dünndarmes, die häufig multipel vorkommen, ferner bei der tumorbildenden Tuberculosis coeci suche man immer den ganzen Dünndarm ab, um nicht in solchen Fällen noch andere vorhandene Stenosen zu übersehen. Man kann in derartigen Fällen zu multipler Anastomosenbildung gezwungen werden.

Damit wäre eine Übersicht der verschiedenen Eingriffe gegeben, soweit sie sich in so gedrängtem Rahmen geben läßt.

Daß bei einem so schwierigen Kapitel wie der Behandlung des Darmverschlusses in vielen Fällen nur große persönliche Erfahrung das

Richtige treffen läßt, und daß selbst der Erfahrenste gelegentlich in ganz ungewohnte Situationen geraten kann, braucht kaum besonders hervorgehoben zu werden.

Die Resultate operativer Eingriffe bei den schweren Formen akuter Verschlüsse sind heute noch keine idealen. Sie werden sich bessern, wenn endlich alle Ärzte rückhaltslos die Notwendigkeit frühzeitiger chirurgischer Behandlung anerkennen, und wenn man erst einmal nicht immer und immer wieder Fälle in die Hand bekommen wird, die von den initialen Symptomen an „behandelt“ wurden bis zum Auftreten fäkulenten Erbrechens.

Viele Ärzte glauben noch heute erst beim Auftreten dieses Symptoms den Zeitpunkt für gekommen, in dem der Chirurg beigezogen werden muß, während zu dieser Zeit selbst das energischeste und unverzügliche Eingreifen den nahe bevorstehenden unglücklichen Ausgang häufig nicht mehr abzuwenden vermag, auch wenn sich noch nicht zum Darmverschluß die akute Peritonitis gesellte. Wir sind in diesem Stadium zwar noch imstande, durch Enterotomie den Darm von seinem toxischen Inhalte zu befreien, vermögen aber nichts oder nur wenig (Kochsalzinfusionen!) gegen die schon ins Blut aufgenommenen Giftsubstanzen zu tun.

ANHANG.

Einklemmungen, Achsendrehungen und Verknotungen der Darmanhänge (Netz, Appendices epiploicae, Wurmfortsatz und Meckelsches Divertikel).

In den vorstehenden Kapiteln, in denen die Passagestörungen des Darmes ihre Darstellung gefunden haben, wurde der folgenschweren Rolle gedacht, welche das angewachsene Netz, das *Meckel*sche Divertikel, der Wurmfortsatz als Urheber für Strangulationen verschiedener Art spielen können.

Es erübrigt noch, daran zu erinnern, daß gelegentlich die genannten Darmanhänge selbst eingeklemmt sein und daß dadurch schwere Krankheitsbilder ausgelöst werden können, ohne daß an der Einklemmung irgend ein Darmabschnitt mitbeteiligt wäre.

Wir erinnern an die nicht seltene Einklemmung von Netz in einer äußeren Hernie. Es ist bekannt, daß dieselbe ebenso stürmisch, unter ebenso schweren Allgemeinsymptomen einsetzen kann, wie die Darmeinklemmung; Reflexlähmung des Darmes, reflektorisches Erbrechen lassen oft genug, im Anfang wenigstens, an wirklichen Darmverschluß denken. Gerade so ist es bei den inneren Einklemmungen von Netz und den Strangulationen des Wurmfortsatzes, des *Meckel*schen Divertikels und der Fettanhänge des Darmes.

Die isolierten Einklemmungen der genannten Gebilde haben das Eine gemeinsam, daß durch sie die Durchgängigkeit des Darmkanals nicht aufgehoben wird (ihr nächster Verwandter ist der eingeklemmte Darmwandbruch) und dennoch wird durch sie in der Regel ein so schweres Krankheitsbild erzeugt, daß man unmittelbar nach dem Eintritt des Ereignisses an einen echten Darmverschluß denken muß. Es kommt eben zum reflektorischen Erbrechen, zu Reflexlähmung des Darmes, kurz zu allen jenen Erscheinungen, die wir schon oben als Strangulationssymptome zusammengefaßt haben und von den Okklusionssymptomen zu trennen versuchten.

Gerade bei den Fällen von Darmwand- oder Darmanhangseinklemmung läßt sich ja der Effekt der reinen Strangulation wie im Experimente studieren.

Sind die ersten Stunden vorüber, dann kann mit einer Besserung aller Symptome auch der Abgang von Stuhl und Winden sich wieder einstellen und so dem Erfahrenen zur Differenzierung des Zustandes

gegenüber der Darmstrangulation verhelfen, den Unerfahrenen jedoch über den Ernst der Situation hinwegtäuschen.

Wenden wir uns gleich den anatomischen Veränderungen zu, welche aus der Zirkulationsstörung resultieren, um dann an der Hand derselben die verschiedenen Möglichkeiten des weiteren Verlaufes und des Ausganges der Erkrankung zu erwägen:

Die Zirkulationsstörung führt zu seröser Durchtränkung der abgeschnürten Teile, zu Transsudation in die freie Bauchhöhle (bzw. in den Bruchsack, Bildung von Bruchwasser), dann zu hämorrhagischer Infarzierung, zur Thrombosierung und schließlich zur Nekrose der abgeschnürten Teile.

Halten wir uns diese letzte Konsequenz vor Augen, so müssen wir einen scharfen Unterschied machen zwischen der Einklemmung von Netz und Fettanhängen des Darmes einerseits, der Einklemmung des

Fig. 118.

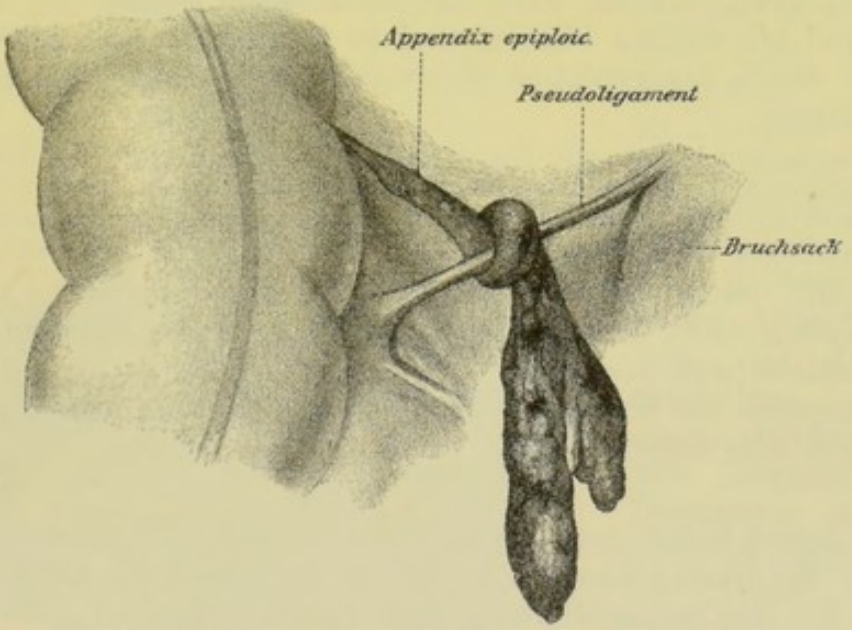

Volvulus einer Appendix epiploica um ein Pseudoligament.

Processus vermiformis und des *Meckel*schen Divertikels andrerseits. Die Nekrose der zwei zuletzt genannten Gebilde führt zur Eröffnung eines mit meist hochvirulentem Inhalt erfüllten Hohlraumes, der mit dem Darminnern in Kommunikation steht, sie hat somit dieselbe düstere Bedeutung wie die Gangrän des Wurmfortsatzes bei der akuten Appendizitis. Demgegenüber weit weniger ernst erscheint die Einklemmung einer Appendix epiploica oder einer Partie des Netzes, selbst bei so schwerer Zirkulationsstörung, daß es zur Nekrose kommen sollte. Aber es darf nicht vergessen werden, daß die venöse Stase zur Ansammlung oft überraschend großer Mengen von Transsudat führt* und daß diese Flüssigkeit, sei es auf hämatogenem Wege, sei es durch Eitererreger, welche die Darmwand durchwandern, infiziert werden kann.

Es ist hier der Ort, auch das Schicksal stranguliert gewesener Netzabschnitte oder Appendices epiploicae zu besprechen.

* In dem Falle von 36 Stunden dauernder Strangulation einer Appendix epiploica, den die Fig. 117 veranschaulicht, war etwa 1 *l* freier Flüssigkeit vorhanden.

Es braucht nicht immer zur Nekrose des abgeschnürten Teiles zu kommen, manchmal betrifft die Nekrose nur den Stiel, nur die Stelle, an der die Abschnürung statt hatte. Werfen wir einen Blick auf die Fig. 118. Der dünne Stiel der Appendix epiploica war zur Zeit der Operation, 36 Stunden nach Eintreten der Strangulation, an der Stelle, wo er sich mit dem Pseudoligament kreuzte, schon halb durchtrennt; durch Weiterschreiten der Nekrose wäre er bald ganz durchtrennt gewesen und dadurch wäre die Appendix zu einem freien Körper geworden.

Solche freie Körper, die durch Abschnürung von Appendices oder von Netzpartien entstehen, kommen tatsächlich vor, man findet sie ab und zu in der Peritonealhöhle und sie führen manchmal, ähnlich wie Fremdkörper, zu schwerer peritonealer Reizung.

In anderen Fällen wieder bestanden schon vor dem Eintreten der Strangulation Verwachsungen mit irgend einem benachbarten Gebilde oder es entstanden solche gleich zu Beginn der Inkarzeration. Durch diese Verwachsungen kann, dank der kollateralen Blutzufuhr, der strangulierte Teil lebensfähig bleiben, und so kann z. B. eine Appendix epiploica, die durch Strangulation sich vom Dickdarm löste, nun dem Dünndarm aufsitzen.

Ja, sie kann mit dem nun freien Ende, das ursprünglich der Insertion am Dickdarm entsprach, an einem anderen Dünndarmabschnitt, am Peritoneum parietale oder sonst irgendwo anwachsen und nun kann das Gebilde wie irgend ein anderer Strang Darmabschnürungen verursachen. Einen Fall dieser Art haben wir beobachtet.

Kurzum, wenn auch die Strangulation von Netz oder Fettanhängseln das Leben nicht so unmittelbar bedroht wie die Einklemmung von Wurmfortsätzen und *Meckel*schen Divertikeln oder gar von Darm, so ist sie immerhin als ein ernstes Ereignis aufzufassen, das unabsehbare Folgen nach sich ziehen kann.

* * *

Wir haben bisher ganz im allgemeinen von Strangulation und Einklemmung der Darmanhänge gesprochen und haben die Aufzählung der Ursachen für die Strangulierung noch nachzutragen.

Die Einklemmung kann erfolgen durch Bruchpforten äußerer Hernien und durch alle die Ursachen, welche zur bruchähnlichen inneren Einklemmung des Darmes führen können, in erster Linie also durch peritoneale Pseudoligamente und durch verschiedene abnorme Spalten und Löcher. Die Strangulation kann ferner erfolgen durch Achsendrehungen, eventuell auch Verknotungen. Diese Achsendrehungen der in Rede stehenden Gebilde sind so interessant, daß sie eine kurze Erörterung beanspruchen.

Achsendrehungen des Netzes — *Bayer* und *Hochenegg* haben zuerst auf sie aufmerksam gemacht — kommen fast ausschließlich im Anschlusse an Hernien vor. Netz, das lange Zeit in einem Bruchsacke lag, allen möglichen Insulten ausgesetzt, degeneriert bekanntlich zu mehr minder derben Knollen, und solche Netzklumpen ziehen ihren Stiel mehr und mehr aus, so daß schließlich ein dicker Knollen an einem dünnen Stiele hängt.

Rutscht bei weiter Bruchpforte ein solcher Klumpen in den Bauch zurück, so sind die Bedingungen für eine Torsion desselben besonders günstig. Die Torsion kann aber auch den im Bruchsack liegenden Knollen

befallen; sie erfolgt um die Längsachse des dünnen Stieles, es kann eine halbe, eine ganze und auch eine mehrfache Drehung (Fig. 119) erfolgen, wodurch die Stielgefäße torquiert werden und eine hämorrhagische Infarzierung der Gewebe zustande kommt. Auch Torsionen eines Netzzipfels um seine Längsachse und gleichzeitig um ein vorhandenes Pseudoligament kommen vor und können trotz der Kleinheit der strangulierten Partie zu den stürmischsten Erscheinungen Veranlassung geben (Fig. 121).

Fig. 119.

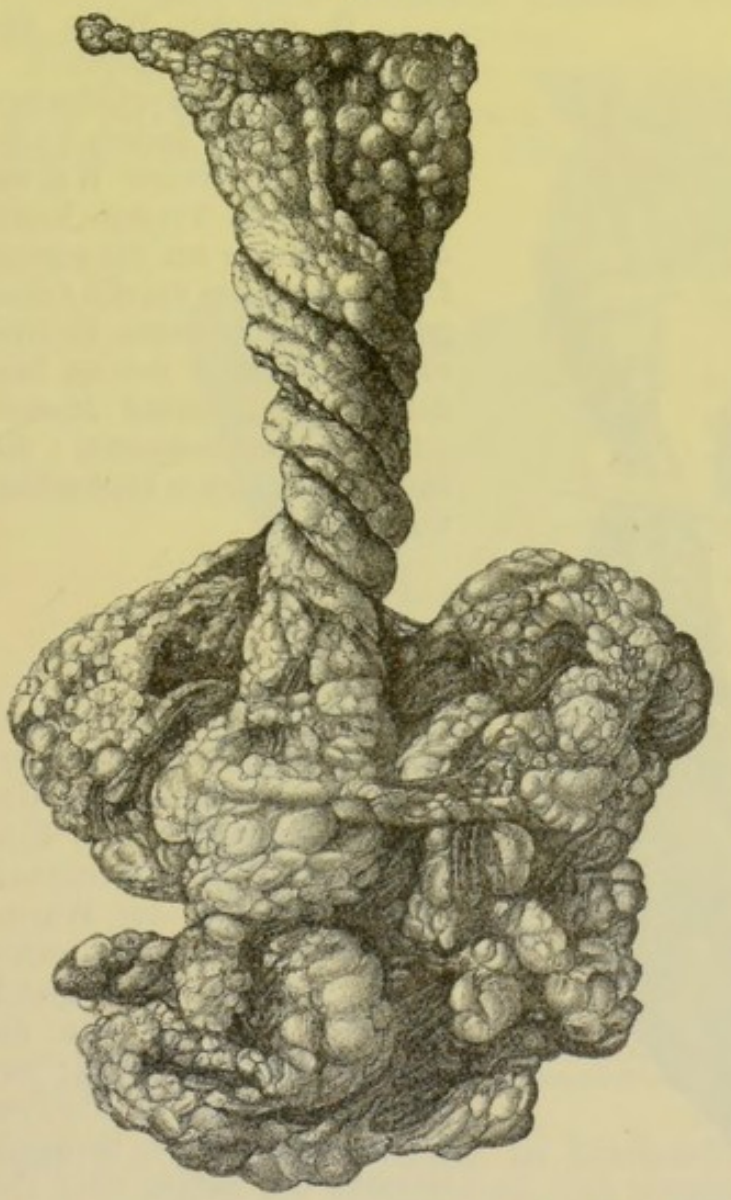

Stieltorsion klumpig degenerierten Netzes in einem Bruchsack.

Solche Netzklumpen, wie man sie als Vorbedingung für die Netztorsion ansprechen muß, wachsen häufig mit ihrem freien Rande irgendwo sekundär an. Kommt es bei einer solchen Netzpartie zur Torsion, so zeigt außer dem Stiel auch der adhärente Netzzipfel oft vielfache Torsionen. Eine hübsche derartige Beobachtung *Bayers* veranschaulicht Fig. 120.

Beobachtet sind ferner **Achsendrehungen von Appndices epiploicae**, und zwar sowohl Drehungen um ihre Längsachse, wie Drehungen um irgend einen Strang herum, um die Achse desselben. Beide Formen von Achsendrehungen verlangen lange Appendizes mit kolbigem Ende und dünnem Stiel, wie man sie namentlich bei Fettleibigen findet.

Ein schönes Beispiel für Achsendrehung einer Appendix epiploica um die Achse eines Stranges gibt die Fig. 118. Sie ist nach einem Operationspräparat angefertigt. Nach 36stündigem Bestande der Strangulation zeigte die Appendix einzelne subseröse Hämorrhagien und an ihrem Stiel, an der Kreuzungsstelle mit dem schuldtragenden Strang, eine tiefe nekrotische Schnürfurche.

Die Achsendrehung der Netzklumpen und der Appendices epiploicae mag, in vielen Fällen wenigstens, durch Bewegungen eingeleitet werden, die der benachbarte Darm ausführt.

Indem die peristaltische Bewegung dem anliegenden Netzklumpen oder der Appendix oder dem Stiel dieser Gebilde mitgeteilt wird,

mögen dieselben förmlich weitergewälzt und so um ihren Stiel gedreht werden. Eine ähnliche Rolle könnte der Darmperistaltik auch bei den Torsionen eines Fettanhanges um die Achse eines Pseudoligamentes zukommen. Für viele Fälle mag auch die Erklärung *Payrs* zutreffen, wonach Druckdifferenzen im Gefäßsystem des betreffenden Organstieles, ungleiche Füllung der arteriellen und venösen Gefäße, stärkere Füllung der Venen und korkzieherartige Schlängelung derselben die Torsion gestielter Bauchorgane einleiten soll.

Fig. 120.

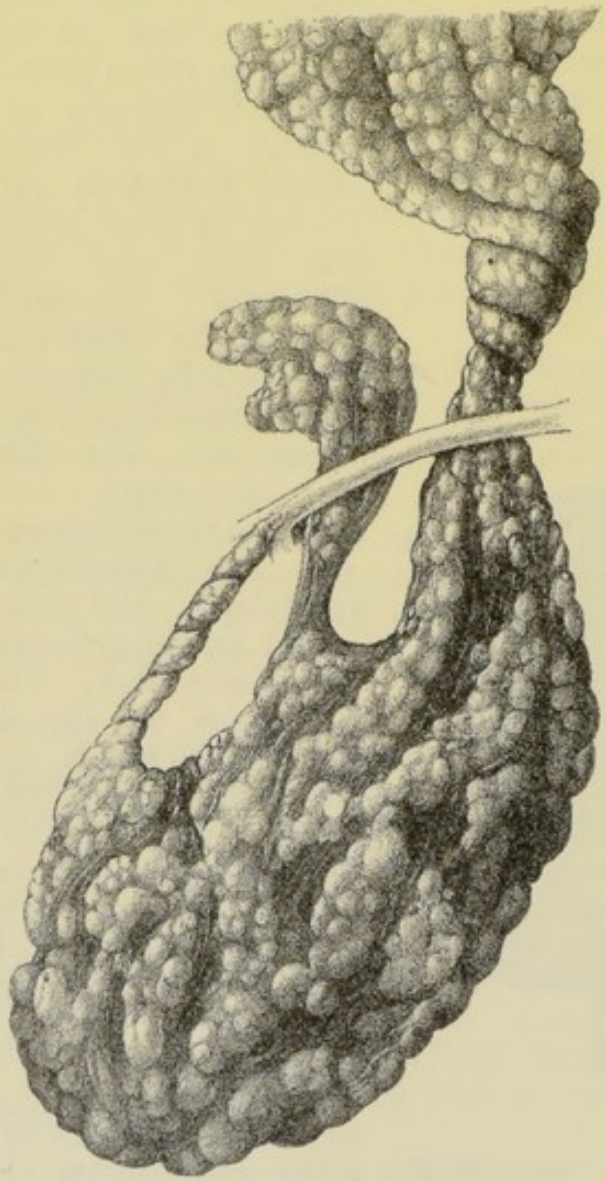

Torsion eines mit seinem freien Rande sekundär angewachsenen Netzklumpen. Der Stiel und der angewachsene Zipfel zeigen vielfache Drehungen; über das torquierte Netz zieht ein Pseudoligament hinweg. (Beobachtung *Bayers*.)

In gleicher Weise wie eine Appendix epiploica könnte auch ein **Meckelsches Divertikel** mit freiem Ende, eventuell ein **freier Wurmfortsatz** eine Torsion erleiden: entweder um die eigene Längsachse oder um die Achse irgend eines Stranges. Es sind sogar Drehungen des an beiden Enden fixierten *Meckel*schen Divertikels um die eigene Längsachse beobachtet worden.

* * *

Das Wichtigste über Verlauf und Prognose ergibt sich aus dem oben Gesagten von selbst: Die Einklemmungen des *Meckel*schen Divertikels und des Wurmfortsatzes geben, nicht rechtzeitig operiert, die gleich schlechte Prognose wie die Appendicitis perforativa; wesentlich günstiger ist die Prognose natürlich bei Strangulationen des Netzes oder der Appendices epiploicae, obwohl auch bei diesen lebensgefährdende Erscheinungen auftreten können.

Es muß also für alle Strangulationen der Darmanhänge frühzeitige Diagnose und frühzeitige Operation angestrebt werden.

Freilich ist gerade die frühzeitige Diagnose oft recht schwierig und nur mit Wahrscheinlichkeit zu stellen, namentlich dort, wo die

Strangulation nicht in einem äußeren Bruch, sondern im Innern der Bauchhöhle erfolgte.*

Die Einklemmungen des *Meckel*schen Divertikels und des Wurmfortsatzes werden und wurden am häufigsten mit Appendizitis verwechselt und kommen am ehesten unter dieser Diagnose zur Operation, was schließlich dem Arzt, der auf dem Standpunkte der Appendizitis-Frühoperation steht, keine unliebsame Überraschung, seinem Patienten keinen Schaden bereitet.

An Einklemmung eines Darmanhanges wird man stets denken müssen, wenn beim plötzlichen Einsetzen von Strangulationssymptomen diese nicht besonders intensiv sind.

Aber man vergesse nicht darauf, daß das bei Darmstrangulationen auch vorkommen kann, daß andrerseits Strangulationen von Netz und anderen Darmanhängen das Bild der schwersten Darmstrangulation bieten können. Die Intensität der Symptome ist also nur ein sehr vages Unterscheidungsmerkmal.

Fig. 121.

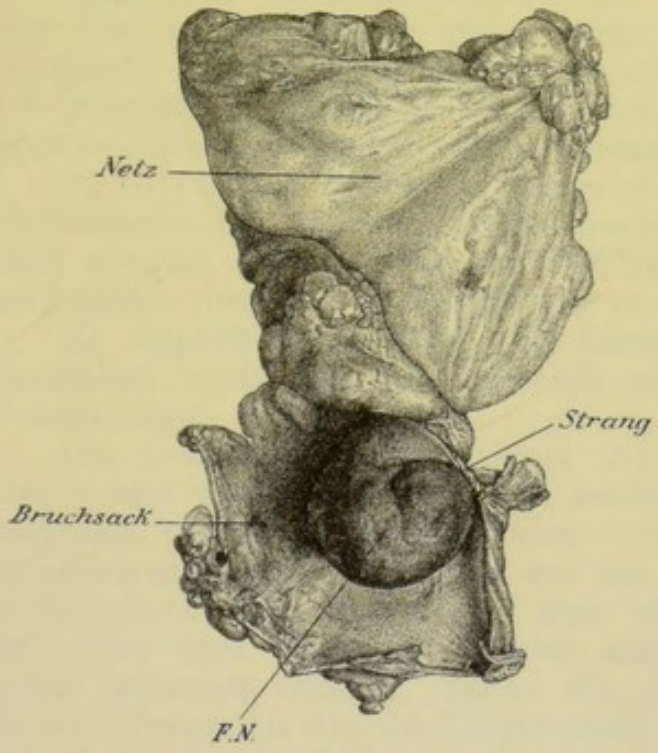

F. N. Freier Netzzipfel, um ein Pseudoligament herumgeschlagen und gleichzeitig um seine Längsachse torquiert.

Ist bereits einige Zeit seit dem Einsetzen der Strangulationssymptome verstrichen, dann gelingt die Diagnose meist leichter, dann nämlich, wenn die Darmpassage nur vorübergehend gestört war und Stuhl und Winde sich wieder eingestellt haben. Die Differentialdiagnose spitzt sich dann meist auf die Differenzierung gegenüber zirkumskripter Peritonitis zu.

Am leichtesten der Diagnose zugänglich sind wohl die Torsionen klumpig entarteter Netzpartien. Es wurde oben hervorgehoben, daß dieser Zustand eine Folge lang getragener Brüche ist und daß die Torsion häufig im Bruchsack erfolgt. In diesen Fällen liegt natürlich die Verwechslung mit Netzeinklemmung sehr nahe.

---

* Bei Darmanhangs-Strangulationen in den Bruchsäcken äußerer Hernien kommt differentialdiagnostisch in Betracht:

1. Hernia incarcerata
   a) eingeklemmter Darmbruch,
   b) „ Darmwandbruch.
2. Hernia inflammata.
3. Appendizitis im Bruchsack.
4. Darmvolvulus im Bruchsack.
5. Isolierte Einklemmung eines Gekröseabschnittes.
6. Samenstrangtorsion.

Auf die Differentialdiagnose kann hier nicht eingegangen werden. Es sei auf die betreffenden Kapitel verwiesen.

Liegt der torquierte Netztumor intraabdominell, dann wird beim Einsetzen der Strangulationssymptome ein druckempfindlicher, verschieblicher Tumor nahe einer noch offenen oder durch eine Operation verschlossenen Bruchpforte zu tasten sein und das wird dem, der an den Zustand denkt, die Annahme Netztorsion nahelegen.

Freilich werden nicht immer Verwechslungen, z. B. mit kleinen torquierten Ovarialtumoren, mit Samenstrangtorsion bei Kryptorchismus zu vermeiden sein. Derartige Fehldiagnosen sind aber recht belanglos, denn auch die anderen in Betracht kommenden Zustände verlangen eine frühzeitige Operation.

Frühzeitig operiert geben alle Darmanhangsstrangulationen eine gute Prognose. Dem Operateur stellen sie eine sehr dankbare Aufgabe, deren Lösung zumeist keine großen Schwierigkeiten bereitet. Torquierte Netzpartien, torquierte Appendices epiploicae werden nach Unterbindung ihres Stieles abgetragen, strangulierte Wurmfortsätze und *Meckel*sche Divertikel in der gleich einfachen Weise wie kranke Wurmfortsätze entfernt.

J. Die Darmfisteln.

In den vorausgegangenen Kapiteln war wiederholt von Darmfisteln die Rede. Wir haben gesehen, daß wir solche operativ anlegen, um die auf natürlichem Wege unmöglich gewordene Ernährung wieder zu ermöglichen (Ernährungsfistel), um bei verhinderter Kotentleerung diese auf künstlichem Wege wieder möglich zu machen (Entleerungsfistel), schließlich um von der operativ erzeugten Öffnung verengte oder entzündlich veränderte Darmabschnitte direkt therapeutisch angehen zu können. Wir haben weiters Darmfisteln als angeborenen Zustand (S. 18 u. 204) kennen gelernt, bei vielen entzündlichen und neoplastischen Erkrankungen der Abdominalorgane wurde die Entstehung von Darmfisteln erwähnt, bei der Lehre von den Hernien werden wir später auf eine häufige Ursache von Darmfisteln zu sprechen kommen.

Es empfiehlt sich daher, die Darmfisteln, die ja so oft einen krankhaften Zustand für sich darstellen, einer gesonderten Besprechung zu unterziehen.

Die gewöhnlichen Definitionen für den Ausdruck „Fistel" auf unser Gebiet anwendend, kann der Ausdruck Darmfistel in zweifacher Bedeutung gebraucht werden: man versteht darunter entweder ein röhrenförmiges Geschwür, welches aus der Darmhöhle an die Oberfläche des Körpers oder in die Höhle eines schleimhautbedeckten Organes führt, oder aber einen mit Epithel ausgekleideten Kanal, eine mit Epithel umsäumte Öffnung, welche die abnorme Kommunikation zwischen der Darmhöhle und der Körperoberfläche oder zwischen dieser und einem benachbarten Hohlorgan darstellt. Es ist selbstverständlich, daß in beiden Fällen Darminhalt durch die Fistel fließt, weshalb eine Darmfistel auch schlechtweg Kotfistel (Fistula stercoralis) genannt werden kann.

Wenn der geschwürige Charakter, wie in den zuerst definierten Fällen, noch besteht, oder wenn zwischen der Darmöffnung und der Hautfistel eine ausgedehnte buchtige Eiterhöhle liegt, wird dem Darminhalt mehr oder weniger Eiter beigemengt sein, so daß dann das Sekret, das aus der Fistel fließt, ein Gemisch von Kot und Eiter darstellt (Fistules sterco-purulentes der Franzosen).

Die Darmfisteln bezeichnet man nach ihren zwei Endpunkten, der Einmündung und der Ausmündung, und spricht daher von Dünndarm-Bauchwandfistel, von Dünndarm-Blasenfistel, Dünndarm-Scheidenfistel, Dickdarm-Bauchwandfistel, Dünndarm-Dickdarmfistel usw.

Fisteln, deren Ausmündung unzugänglich ist (Darm-Darmfistel, Darm-Blasenfistel, Darm-Gebärmutterfistel usw.), nennt man innere, die übrigen äußere Fisteln.

Nur von diesen soll hier die Rede sein, während die inneren Fisteln bei den sie betreffenden Organen abgehandelt werden. Auch die Mastdarmfisteln sind einer späteren Besprechung vorbehalten.

Die weitaus größte Zahl der Darmfisteln mündet an der Körperoberfläche. Diesen stehen die Darm-Scheidenfisteln der Weiber zunächst. An der Körperoberfläche sind wieder verschiedene Punkte an den Wandungen der Bauchhöhle, vor allem die vordere Bauchwand und namentlich die Bruchpforten der gewöhnlichste Sitz der Ausmündung. Bei der Mannigfaltigkeit der Entstehungsursachen genannter Fisteln ist es aber begreiflich, daß Ausmündungsstellen weitab vom eröffneten Darm zur Beobachtung kommen, so daß der Fistelgang zunächst einen weiten Weg durch diverse Körpergegenden zurückzulegen hat, bis er an den offenen Darm gelangt (z. B. Fisteln nach Schußverletzungen).

Hier sei gleich darauf hingewiesen, daß es im Bereiche des Bauches auch andere Fisteln gibt und daß man gut tut, dreierlei Formen zu unterscheiden:

1. Bauchwandfisteln, d. h. Hohlgänge, die nur in der Bauchwand verlaufen. Als Beispiele von solchen können die Fisteln gelten, die von einem tuberkulösen Knochen (Rippe, Darmbein, Schambein) oder von vereiterten retroperitonealen Lymphdrüsen herrühren.

2. Bauchhöhlenfisteln, d. h. Hohlgänge, welche die ganze Dicke der Bauchwand durchsetzen und in die Peritonealhöhle führen, in der Regel in einen abgesackten Abschnitt derselben. Solche Fisteln finden sich nach peritonealen Abszessen, bei Tuberkulose des Bauchfells, bei Aktinomykose etc.

3. Bauchorganfisteln oder Viszeralfisteln, d. h. Hohlgänge, die in das Innere eines Bauchorganes führen, z. B. in den Magen, die Leber, Gallenblase, in den Darm, in die Harnblase. Diese Fisteln benennt man auch nach dem Sekret, welches durch sie fließt und spricht daher von Gallen-, Kot- und Urinfisteln. In diese Gruppe sind also die Darmfisteln einzureihen.

Wenn wir von den anderorts bereits beschriebenen angeborenen Darmfisteln absehen und nur die akquirierten in den Rahmen unserer Besprechung ziehen, können folgende Entstehungsursachen aufgezählt werden:

a) Verletzungen durch Stich- und Schußwaffen. Entweder ist ein vom Peritoneum freier Teil des Darmkanals eröffnet (Kolon von der Lende her oder durch einen Konturschuß sogar von vorn her) oder es wird ein angelötetes Darmstück eröffnet, so daß es zu keinem Kotextravasat gegen die freie Bauchhöhle kommt, oder es verhindern provisorische Verklebungen den Kotaustritt, oder endlich es prolabiert ein verletztes Darmstück durch die Wunde nach außen und der Darminhalt fließt nach außen ab: In diesen Fällen wird sich eine Fistel etablieren können, während bei primärem Koterguß in die Bauchhöhle eine fulminante Peritonitis den Kranken dahinrafft, wenn nicht sofort für Entleerung der Bauchhöhle und operativen Verschluß der Darmwunde gesorgt wird.

b) Perforation des Darms durch einen verschluckten Fremdkörper. Derselben geht eine Anlötung des serösen Darmüberzuges an die Umgebung vorher, so daß die Eröffnung des Darms in den Bauchfellsack nicht zustande kommt und erst die den Austritt des Fremdkörpers begleitende Eiterung einen Durchbruch nach außen bewirkt. Solche Fremdkörperperforationen werden namentlich auch bei in Bruchsäcken vorgelagerten Därmen beobachtet (vide unten).

c) Perforation des Darms durch ein Geschwür. Soll es hier zu einer Fistelbildung kommen, so muß in gleicher Weise der Perforation eine feste Anlötung des Darms vorausgehen.

d) Perforation eines karzinomatös erkrankten Darmstückes, welches früher an die Bauchwandung fest anwuchs.

e) Einklemmung des Darms in einem Bruchring. Hierbei wird ein größerer oder kleinerer Teil des eingeklemmten Darms entweder schon brandig angetroffen, mitunter war sogar das Darmstück perforiert oder es tritt die Perforation sekundär ein, nachdem man die Einklemmung behoben hat, indem eine bei der Operation bloß verdächtig erscheinende Stelle doch noch brandig geworden ist. Manchmal geschieht es, daß nach kunstgemäßer Abtragung des Brandigen und Schließung des

Substanzverlustes durch die Naht die letztere an einer Stelle nachgibt, so daß es wiederum zu einer sekundären Perforation kommt. In allen diesen Fällen muß selbstverständlich eine Anlötung des Darms an die Umgebung vorausgegangen sein, damit die Perforation nach außen innerhalb der gebildeten Adhäsionen stattfinde.

f) Bei nichtinkarzerierten Hernien kann es zur Bildung von Darmfisteln kommen, indem sich an dem überdehnten, daher in seiner Ernährung und Widerstandskraft schwer geschädigten Hautüberzug des Bruchsackes ein Dekubitalgeschwür bildet, welches, allmählich immer tiefer greifend, endlich zur Perforation des mit dem Bruchsacke verwachsenen Darms führt. So sah ich durch den Druck eines unzweckmäßigen Bruchbandes eine Darmfistel bei einer großen Nabelhernie, durch Überdehnung eine solche bei einer sakralen Hernie nach sakraler Rektumexstirpation entstehen (Fig. 122).

Eine weitere Ursache, wieso es bei nichtinkarzerierten Hernien zu Darmfisteln kommen kann, ist durch Fremdkörper meist spitziger, kantiger und scharfer Beschaffenheit gegeben. So hatten wir vor Jahren einmal eine Darmfistel am tiefsten Punkt des durch eine Hernie mächtig ausgedehnten Skrotums gesehen, aus der ein Hühnerknochen vorragte. Die zur Fistelbildung führenden Vorgänge in diesen Fällen unterscheiden sich sehr wesentlich voneinander dadurch, daß in den ersteren Fällen die Fistel durch einen von außen nach innen fortschreitenden Eiterungsprozeß, in letzteren Fällen aber, wie gewöhnlich, von innen her sich entwickelt.

Fig. 122.

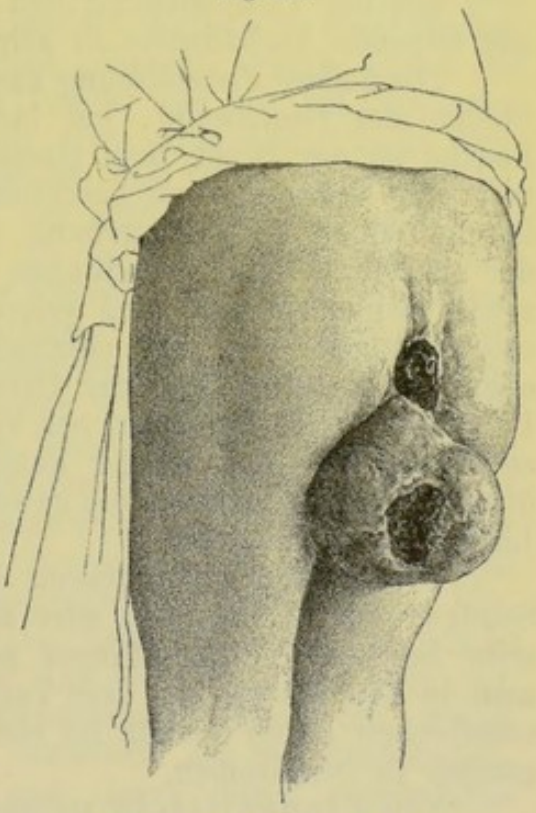

Sakrale Hernie mit Darmfistel.

g) Peritoneale und subperitoneale Abszesse können in den Darm und zugleich nach außen perforieren und so eine Fistel erzeugen. Hervorzuheben sind vor allem die subserösen Abszesse der vorderen Bauchwandung in der Gegend des Nabels an skrofulösen Individuen, die so häufigen Darmfisteln nach Appendizitis und tuberkulösem Ileocökaltumor, dann bei abdomineller Aktinomykose.

h) Endlich wäre der zum Zwecke der Ernährung (Jejunostomie) oder Kotentleerung (Ileostomie, Kolostomie etc.) operativ angelegten Darmfisteln, deren wir schon eingangs Erwähnung taten, sowie auch der nach Operationen entstandenen Fisteln zu gedenken, die dann entstehen, wenn eine Darmnaht, z. B. nach Resektion einer Darmgeschwulst, nachgibt und es so zunächst zu einem Kotabszeß und nach dessen Durchbruch durch die Bauchdeckennaht zur Darmfistel kommt.

Die Entwicklung einer Darmfistel in allen diesen Fällen ist an eine vorausgegangene oder gleichzeitig mit dem allmählichen Perforationsvorgang ablaufende entzündliche Fixation des Darms an eine Stelle der Bauchwand gebunden; dabei ist es zunächst gleichgültig, ob die zur fistulösen Eröffnung gelangende Darmschlinge direkt dem Peritoneum parietale resp. der Bauchwand anliegt und mit ihr verwachsen ist oder ob es zuerst zu einem abgesackten Abszeß zwischen Darm und Bauchwand kommt und dieser die Verbindung und Fixation vermittelt. Sehen wir ab von den durch offene Verletzungen bedingten Darmfisteln, dann von denen, die bei Darmgangrän nach Herniotomien entweder primär oder sekundär entstanden sind, weiters von den durch Patzen einer Darmnaht nach Resektion entstandenen Fisteln, so wird es begreiflich, daß der Bildung einer Darmfistel eine mehr oder weniger heftige Phlegmone der Bauchdecken vorausgehen muß, in deren Gefolge diese zur entzündlichen Einschmelzung kommen und nach deren Perforation erst die

Fistel komplett, d. h. nach außen zu offen wird. Da meistens der Darm das primär eröffnete Organ darstellt, ist es begreiflich, daß unter dem Einflusse der vom Darminhalt ausgehenden Infektion die Perforation der Bauchdecken oft unter stürmischen, dem Bilde einer Gasphlegmone entsprechenden Erscheinungen verläuft (s. S. 22).

Solange diese phlegmonösen Erscheinungen bestehen, beherrschen dieselben so das Bild, daß wir den Zustand nach ihr beurteilen und benennen; erst wenn dieselben abgelaufen und die entzündlichen Erscheinungen ganz oder größtenteils abgeklungen sind, sprechen wir von Darmfisteln, als einem mehr weniger stationären Zustand.

Bei der Untersuchung und Beurteilung von Darmfisteln hat man auf folgende Verhältnisse zu achten:

Die äußere Fistelöffnung kann, wie gesagt, an den verschiedensten Stellen der Bauchwand, bei langem Gange aber auch weit ab vom Bauche an der Brust, dem Gesäß, den Schenkeln etc. angetroffen werden. Man bestimmt und beschreibt zunächst ihre Lokalisation, dann die Beschaffenheit ihrer Umgebung, wobei auf entzündliche Veränderungen der Bauchhaut und -wandungen Rücksicht zu nehmen ist, und falls solche vorhanden sind, muß weiter erhoben werden, ob die Entzündungserscheinungen noch der entzündlichen Perforation zuzuschreiben sind oder ob dieselben von der Darmfistel als solcher ausgehen (Ekzem; Phlegmone nach Retention bei Verlegung der äußeren Öffnung). Nicht so selten sieht man an der Bauchhaut mehrere Lücken als Eingangsöffnung von Hohlgängen, die gewöhnlich konvergierend zu einer einzigen Lücke im Darm ziehen.

Die äußere Fistelöffnung kann ungemein eng, kaum für einen Sondenknopf durchgängig oder aber auch so weit sein, daß man dieselbe bequem mit dem Finger passieren kann. Durch dieselbe gelangt man in den Fistelgang; sein Verlauf, seine Weite und Länge, die Beschaffenheit seiner Wände ist ebenso wie bei anders lokalisierten Fistelgängen zu beschreiben.

Von Lippenfisteln spricht man dann, wenn die Darmschleimhaut ringsum durch Narbenschrumpfung unmittelbar an die Kutis herangezogen ist, so daß Kutis und Mukosa ähnlich ineinander übergehen wie die Mundhöhlenschleimhaut in die Lippenkutis. Erstreckt sich zwischen dem Kutisrande und dem Rande der Darmöffnung ein die Zwischenschichten durchsetzender, mit Granulationen ausgekleideter Gang, so spricht man von einer eiternden oder granulierenden Fistel oder Röhrenfistel.

Das Sekret der Darmfistel ist entweder reiner oder mit Eiter und Schleim vermengter Darminhalt.

Die Menge des durch die Fistel abfließenden Darminhaltes kann ungemein wechselnd sein, manchmal so mächtig, daß auf den ersten Blick und durch den charakteristischen Geruch ohne weiteres der Charakter der Fistel als Darmfistel erkannt werden kann, manchmal so spärlich, daß genaue chemische Untersuchungen nötig sind, um die Beimischung zu erkennen.

Der fäkulente Geruch des Sekretes einer Bauchfistel allein ist nicht absolut beweisend für die offene Kommunikation mit dem Darm, da ja bekanntlich Abszesse in der Nähe des Darmes auch fäkulent riechenden Eiter produzieren können. In zweifelhaften Fällen sucht man sich durch ein Experiment von der bestehenden Kommu-

nikation zu überzeugen, indem man Mohnkörner der Nahrung beimischt und beobachtet, ob solche im Fistelsekret erscheinen oder nicht. Der positive Ausfall des Experimentes ist wohl absolut beweisend, der negative schließt die Kommunikation nicht aus und erfordert häufige Wiederholung.

Sehr häufig kann aus der Beschaffenheit des Sekretes auf die Höhe der Darmfistel geschlossen werden, von der wieder, wie wir sehen werden, die Konsequenzen einer Darmfistel für den Gesamtorganismus in erster Linie abhängig sind.

Vor allem handelt es sich darum, zu bestimmen, ob eine Dünndarm- oder Dickdarmfistel besteht. Dieser Entscheid wird meist nicht schwer fallen, besonders dann nicht, wenn nicht etwa infolge eines Darmkatarrhs die Verhältnisse sich geändert haben. In zweifelhaften Fällen kann durch eine Irrigation Klarheit gebracht werden, indem die Irrigationsflüssigkeit bloß den Dickdarm erfüllt, also nur bei Dickdarmfisteln per Fistel abfließen wird. Fließt trotz Eingießung keine Irrigationsflüssigkeit per Fistel ab, so spricht dies für Dünndarmfistel. Je unverdauter, je weniger kotähnlich der abfließende Darminhalt ist, um so höher muß die Fistel abgehen. Es ist ferner verständlich, daß bei hoher Dünndarmfistel bald nach der Nahrungsaufnahme Darminhalt abfließen wird, bei tieferer später; daß ferner das mikroskopische wie chemische Verhalten nach den verschiedenen Abschnitten des Dünndarmes wechselt. Auch die Ekzeme an der Bauchhaut, soweit dieselbe von dem durch die Fistel austretenden Darmsekret bespült wird und welche oft das quälendste Symptom für den Kranken darstellen, sind diagnostisch verwertbar. Je höher oben eine Fistel liegt, um so schneller und intensiver stellt sich das quälende Ekzem ein. Es ist aber meist unnütz, sich zu lange derartigen Erhebungen hinzugeben. Die Entscheidung, ob auf jeden Fall und möglichst bald gegen eine Darmfistel therapeutisch einzuschreiten ist oder ob man sich zuwartend verhalten darf, um möglicherweise doch eine Naturheilung abzuwarten, hängt einzig und allein von dem Einfluß der Darmfistel auf den Ernährungszustand ab, und dieser kann leicht und sicher durch regelmäßige Körperwägungen bestimmt und kontrolliert werden, die also bei Dünndarmfisteln nie unterlassen werden sollten.

Im weitesten Sinne des Wortes wird zu den Darmfisteln auch der widernatürliche After gerechnet. Nur wird der Begriff des letzteren verschieden umgrenzt. Einige sprechen von widernatürlichem After dann, wenn die abnorme Kommunikation des Darmes unter Kontinuitätstrennung des Darmrohres zustande kam, so daß ein Stück des Darmes, die ganze Peripherie desselben betreffend, verloren gegangen ist. Dann findet man zwei Darmlumina in den Fistelgang einmündend: das zuführende, aus dem der Darminhalt nach außen fließt, und das abführende, von welchem an der Darm sich afterwärts fortsetzt (Fig. 123). Diesem Befunde steht jener entgegen, wo der Substanzverlust nur einen Teil der Darmwand bildet, so daß nur ein Loch der letzteren vorliegt; einen solchen Befund nennt man Darmfistel im engeren Sinne (Fig. 124). Andere betrachten als Einteilungsgrund die Menge des abfließenden Darminhaltes und sprechen von widernatürlichem After dann, wenn der gesamte Darminhalt durch die Ausmündung abfließt, von Darmfistel aber, wenn nur ein Teil des Darminhaltes hier, der andere aber durch den After entleert wird. Denkt man sich von der freien Darmwandung ein großes Stück zerstört, so daß nur die hintere, vom Mesenterium festgehaltene Wandung blieb, so wird der Befund, dem eben Gesagten zufolge, als Darmfistel zu bezeichnen sein. Überlegt man aber, daß hierbei die so verletzte Schlinge mit ihrem Loche in das Loch der Bauchwandung derart eingewachsen sein kann, daß ihre beiden Schenkel spitzwinkelig konvergieren, so wird die mesenteriale Darmwand in Form eines Sporns in das Lumen vorspringen und der Zustand wird in jeder Beziehung die Bedeutung eines widernatürlichen Afters

erlangen. Die Unterscheidung des widernatürlichen Afters von der Kotfistel hat also nur für exquisit verschiedene Fälle eine genügende Rechtfertigung.

Die Lage der beiden Darmabschnitte und deren Lumina pflegen sich im Laufe der Zeit sehr wesentlich zu verändern. Der Zug des Mesenteriums sowie die Peristaltik im Darm kann zunächst den Darm von der Bauchwand abziehen, so daß die Fistel sich allmählich in einen tiefen Trichter verwandelt, der immer enger und enger wird. Hierdurch kann die Ausheilung einer Darmfistel angebahnt werden oder aber es legen sich durch die genannten ziehenden und zerrenden Kräfte die beiden Anteile des Darmes in immer spitzer werdendem Winkel gegeneinander, so daß sie endlich parallel wie die Läufe einer Doppelflinte gegen die Fistelöffnung ziehen. So entsteht der Darmsporn, worunter man das dem Mesenterialansatz des Darmes entsprechende, vorspringende, das zuführende vom abführenden Rohr trennende Mittelstück versteht, welches somit naturgemäß beiderseits aus Darmwand und dem

Fig. 123.

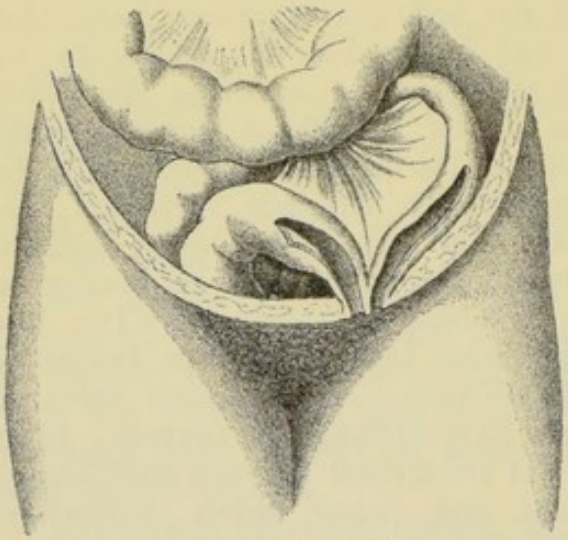

Anus praeternaturalis.

Fig. 124.

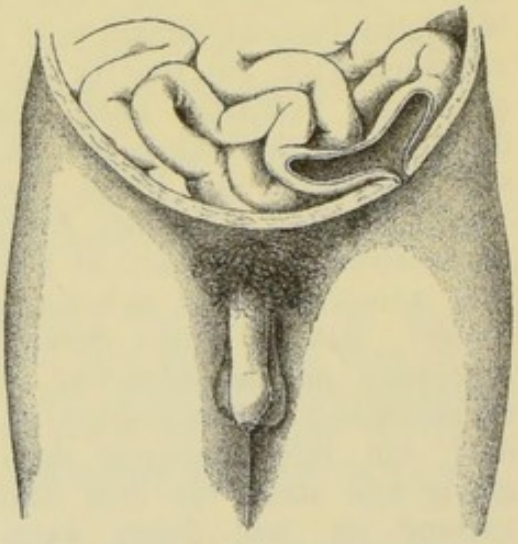

Darmfistel.

dazwischen liegenden Mesenterium besteht. *Scarpa* benannte diesen Teil Promontorium, *Dupuytren* κέντρον, Sporn.

Die Kenntnis dieser Verhältnisse ist für die Therapie von größter Bedeutung.

Auch noch andere Veränderungen an den ursprünglichen Verhältnissen pflegen sich im Laufe der Zeit sowohl unter der Peristaltik des Darmes als auch infolge der Wirkung der Bauchpresse einzustellen:

Bei weiter Fistelöffnung kommt es nicht so selten zum Vorfall der Darmschleimhaut oder zum Vorfall des Darmes in seiner Wanddicke, in welchem Falle man von einem Darmprolaps spricht. Gewöhnlich betrifft der Vorfall den zuführenden Schenkel. Komplizierter werden die Verhältnisse, wenn der Prolaps beide Darmabschnitte, den zuführenden und den abführenden Schenkel, betrifft, noch komplizierter, wenn die den zuführenden mit dem abführenden Schenkel verbindende innere Wand durch den abdominellen Druck hernienartig vorgestülpt wird, wodurch dann außen vor der Darmfistel eine meist quer gelagerte, mit zwei Öffnungen versehene, von durch Stauung meist düsterrot ge-

färbter Schleimhaut überzogene rüsselförmige Geschwulst entsteht, durch die Kot und Schleim vorquillt und die sich beim Husten und Pressen förmlich erigiert (Fig. 125).

Fig. 125.

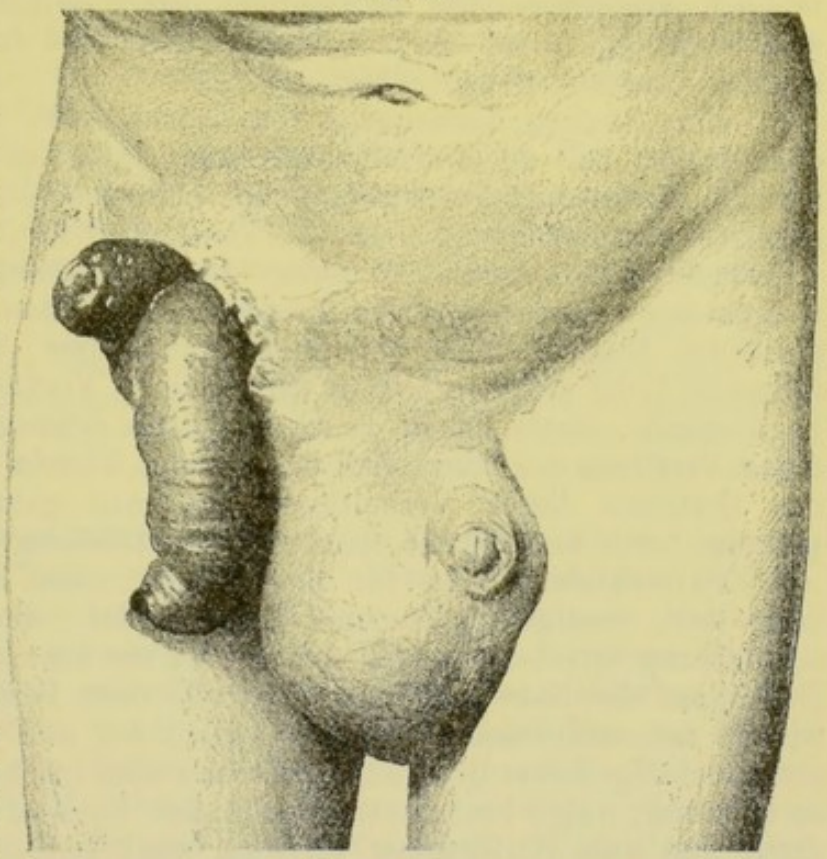

Hammerprolaps aus einem Anus praeternaturalis nach Inkarzeration einer Skrotalhernie. (Beobachtung *Preindlsbergers.*)

Wird der Darmsporn, resp. das sogenannte Promontorium allein vorgedrückt (Fig. 126), so pflegen sich, wie die schematische Zeichnung (Fig. 127) zeigt, in den vorgelagerten sackförmigen Sporn Därme einzulagern, wodurch eine das zu- und abführende Rohr verlegende hernienartige Geschwulst sich bildet, welche nach außen von der Darmschleimhaut des Sporns überkleidet ist. Daß es unter diesen Umständen zu einem vollkommenen Verschluß des Darmes mit seinen bekannten Konsequenzen kommen kann, ist einleuchtend.

Bestehen die Zustände des Prolapses, der Invagination und hernienartigen Ausstülpung schon längere Zeit, so verändert sich das Aus-

Fig. 126.

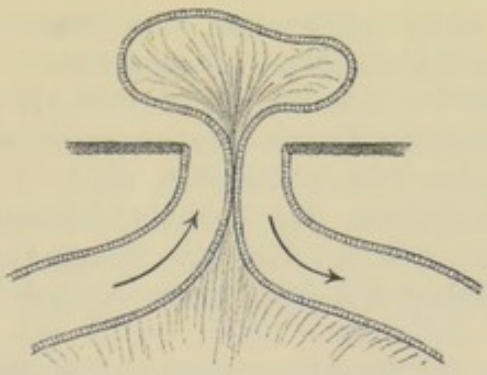

Prolaps des Sporns.

Fig. 127.

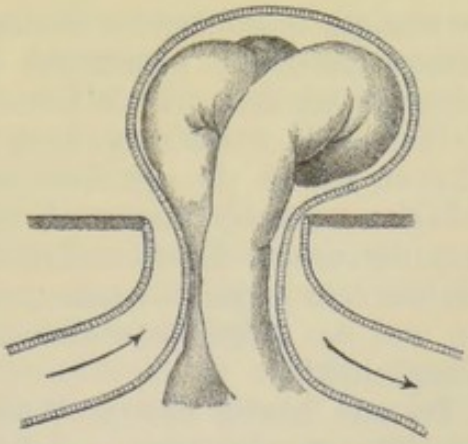

Hernie im prolabierten Sporn.

sehen der Schleimhaut immer mehr und mehr, indem sie durch den Druck und die mechanische Reizung eines etwa getragenen Verbandes

derber und leicht blutend wird. Durch die venöse Stauung kommt es zu ödematöser Schwellung der Wand des prolabierten Darmes und so allmählich zur Hypertrophie des Gewebes. So wird der Vorfall allmählich irreponibel, was die Deutung dieser Befunde für den Anfänger noch mehr erschwert. Ja, es wurden förmliche Inkarzerationen unter solchen Umständen beobachtet.

Eine häufige Konsequenz von Darmfisteln, bei denen der ganze oder größte Teil des Darminhaltes nach außen zu abfließt, ist die allmählich eintretende Verengerung des abführenden, also außer Funktion gesetzten Darmabschnittes. Da die Vis a tergo für das abführende Rohr vollständig fehlt, kommt es ferner zur Kotstauung unter allmählicher vollständiger Eindickung der daselbst angehäuften und zum Stillstand gelangten Massen. Diese abnormen Verhältnisse, unter denen das abführende Rohr steht, scheinen entzündliche Veränderungen in ihm zu begünstigen, unter denen es zur narbigen Schrumpfung und vollständigen Verödung bei lange Zeit bestehenden Fisteln kommen kann. Über das Bestehen dieser Verhältnisse hat man genaue Erhebungen zu pflegen, bevor man an die operative Verschließung einer Fistel schreitet.

Darmfisteln stellen für den Träger einen ungemein qualvollen oder doch wenigstens lästigen Zustand dar; die kontinuierliche Beschmutzung mit Darmsekret, die sich daraus entwickelnden Ekzeme der Bauchhaut die Notwendigkeit, Verbände oder Pelotten zu tragen etc., wirken zum mindesten stark verstimmend ein und machen die Kranken meist unfähig, ihrem Berufe nachzugehen oder irgendwie sich des Lebens zu erfreuen; unter bestimmten Umständen ist aber auch das Leben bedroht und sind die Kranken verloren, wenn es nicht gelingt, die Darmfistel zum Verschluß zu bringen.

Die Beschwerden und die Gefahr für das Leben sind hauptsächlich von der Höhe der Darmfistel abhängig.

Liegt die Fistel im Dünndarm und geht durch dieselbe ein großer Teil des diesen passierenden Darminhaltes ab, so besteht ein derartiger Ausfall von Ernährungsmaterial, daß dieser Zustand meist sehr bald zu bedrohlichen Inanitionserscheinungen führt, die nicht lange ertragen werden können. Je tiefer andernteils eine Darmfistel gelagert ist, je mehr also der Darminhalt bereits verdaut und verwertet werden konnte, um so weniger schädigender Einfluß auf die Ernährung ist zu erwarten. Bei Dickdarmfisteln, namentlich den tiefer gelagerten, bei denen nur Kot abgeht, ist daher auch keine Gewichtsabnahme zu bemerken.

Wenn wir weiters erwägen, daß bei hohem Sitz der Fistel die Bauchhaut, soweit sie von dem austretenden Darmsekret bespült wird, sehr bald von einem ungemein quälenden Ekzem befallen wird, durch welches die armen Kranken Tag und Nacht von den heftigsten brennenden Schmerzen geplagt werden, so wird uns der trostlose Zustand derselben und der sehnlichste Wunsch solcher Kranken nach rascher Abhilfe begreiflich.

Da nun häufig diesem Wunsche der Kranken nicht sofort Erfüllung gewährt werden kann — ich verweise nur auf die Fälle, bei welchen die Erkrankung, die zur Fistel geführt hat (Abszesse, Verletzungen etc.), noch nicht behoben ist und daher deren Abklingen zunächst angestrebt und abgewartet werden muß, oder auf die Fälle, bei denen die Heilung der zur Fistel führenden Erkrankung außer unserer Macht steht (inoperable

Karzinome), oder endlich auf jene Fälle, wo temporär namentlich durch die geschilderten Ekzeme ein operativer Verschluß wegen Infektionsgefahr zu gewagt erscheint — sind für diese Fälle die Maßnahmen zu besprechen, die den Zustand für die Kranken erträglicher und weniger qualvoll machen, die Gefahren der Ernährungsstörung auf ein möglichst geringes Maß reduzieren und für die Zukunft den operativen Verschluß möglichst einfach gestalten.

Was die Beseitigung der Beschwerden betrifft, die, wie wir gesehen haben, namentlich durch das Ekzem gegeben sind, so ist auf eine sorgfältige Hautpflege in der Umgebung der Fisteln und auf eine möglichst exakte Ableitung und Aufsaugung des Fistelsekretes zu achten

Die Haut soll nach gründlicher Reinigung mit Öl in weitem Umfang mit einer dicken Salbe (Rp.: Zinci oxyd., Talci veneti aa. 10·0, Vaselini 20·0. S. Pasta) bestrichen und der Verband, sobald er durchfeuchtet ist, gewechselt werden. Zum Verbande eignen sich namentlich gut saugende Verbandstoffe, z. B. Torfmullsäckchen, die auch desodorisierend wirken. Es ist gut, zunächst um die Fistel herum einen mit Pasta dick bestrichenen Gazekranz und erst auf diesen das Mullsäckchen zu legen.

Bei stark ausgebreitetem Ekzem kann die permanente Lagerung im *Hebra*schen Wasserbette gute Dienste leisten. In demselben sah ich, wahrscheinlich durch den Druck des Wassers, die Sekretion abnehmen, den quälenden Durst verschwinden und ein allen sonstigen Mitteln trotzendes Ekzem so weit ausheilen, daß die Operation ausführbar wurde.

Ist die Fistel enge, so versucht man durch eingeführte, im Fleisch weiche Drainröhren das Sekret wenn möglich in einen Rezipienten (Fischblase) abzuleiten. Manchmal genügt es, solche enge Fisteln durch Zusammendrängen der Ränder und Fixation derselben in dieser Lage durch Heftpflasterstreifen verschlossen zu halten, was dem Ekzem am wirksamsten entgegenwirkt, die schädlichen Folgen für die Ernährung verhindert, eine Naturheilung begünstigt, die Verhältnisse für eine eventuell doch nötige Operation günstiger gestaltet. Bei schon vorhandenem Ekzem leistet, wie *Billroth* zu tun pflegte, manchmal eine Bepinselung mit 10%iger Lapislösung gute Dienste.

Daß gleichzeitig auf die Ausheilung eventuell bestehender Abszeßeiterung Rücksicht genommen werden muß, ist selbstverständlich.

Bei Dünndarmfisteln kann die Sekretion sehr wesentlich durch die Art der Nahrung beeinflußt werden. Alles, was das Darmsekret zu einem besonders reizenden, rasche und energische Peristaltik auslösenden gestaltet, ist zu vermeiden; eine milde, die Peristaltik verlangsamende und sehr ausgiebige Ernährung zu empfehlen: Also vor allem Milchspeisen in der verschiedensten Zubereitung.

Um die Ernährung zu heben, sind ferner Nährklysmen am Platze. Abwechselnd mit diesen sind Eingießungen von Kochsalzlösung per rectum gegen die Flüssigkeitsverarmung und zur Anregung der meist stark darniederliegenden Nierenfunktion zu empfehlen.

Bei Dünn-, aber namentlich Dickdarmfisteln ist auf die Regelung des Stuhles besondere Rücksicht zu nehmen und die bei Darmfisteln so häufig vorhandene, durch den Ausfall der Vis a tergo zu erklärende Kotanschoppung im abführenden Teile durch Klysmen zu beheben. Ich sah die Sekretion so mancher Dickdarmfistel versiegen, wenn der abführende Teil entleert war, sofort wieder abundant werden, wenn harte Kotmassen den Abfluß durch den abführenden Teil erschwerten.

Zum temporären Verschluß der Darmfisteln ist eine Unmasse von Pelotten angegeben worden, was schon zur Genüge illustriert, daß keine einzige der bekannten Typen für alle Fälle den Patienten vor Beschmutzung bewahrt. Die gebräuchlichsten Pelotten sollen in der Chirurgie des Mastdarms geschildert werden. Hier sei nur erwähnt, daß sich sehr häufig der Fortgebrauch einer Pelotte dadurch verbietet, daß durch dieselbe der Darm stark gereizt wird und mit abundanter Schleimsekretion reagiert.

An Stelle der unsicher wirkenden Pelotten nahm *Gersuny* Paraffininjektionen in die Umgebung der Fistel und des Fistelkanales vor und erzielte durch die hierdurch bedingte Kompression des Kanals tatsächlich in manchen Fällen Verschluß. Besonders praktisch erscheint mir dies Verfahren in den Fällen von Prolaps des Darmes, weil man so durch Verengerung der äußeren Öffnung das Vorfallen des Darmes hindern kann.

Gewisse sekundäre Veränderungen an den Darmfisteln oder deren Umgebung erfordern weitere chirurgische Nachhilfe. Es genügt, auf diese Vorkommnisse aufmerksam gemacht zu haben. Bei Prolaps hat man auf exakte Reposition, bei Hernienbildung im Sporn auf deren Zurückhaltung zu sehen. Häufig beobachten wir namentlich bei engen, noch granulierenden Fisteln, daß es zum scheinbaren Verschluß kommt, wobei aber die Verwachsung nur in den äußeren Schichten stattfand. In diesen Fällen kommt es zur Sekretstauung im Fistelkanal, zur Reizung und endlich zur Abszedierung in dessen Umgebung; so kann es im weiteren Verlaufe geschehen, daß durch neue Durchbrüche zahlreiche äußere Fistelöffnungen sich bilden, die alle nur einem Loch im Darme entsprechen.

Kataplasmen, stumpfe Dilatation des Fistelganges, eventuell Inzisionen sind hierdurch geboten.

Es klingt paradox, daß wir häufig bei Darmfisteln, deren Behebung und Verschluß wir ja als Endziel der Behandlung anzustreben haben, gezwungen sind, die Fistelöffnung zu dilatieren, was meist stumpf durch Laminaria, Tupellostifte, Quellstifte (Preßschwamm) erreicht werden kann oder durch *Hegar*sche Dilatationen, deren Anwendung sich besonders deshalb empfiehlt, weil die *Hegar*schen Stifte durch Kochen sicher sterilisierbar sind. Wir sind hierzu gezwungen, wenn durch die Spornbildung der Abfluß vom zuführenden zum abführenden Schenkel unterbrochen, somit das dem zuführenden Rohr entsprechende Lumen die einzige Möglichkeit für die Entleerung der Kotmassen darstellt. Verengert sich nun allmählich dieses Loch, so kommt es zur Stauung im zuführenden Abschnitt. Durch Hypertrophie der Wand kämpft der Darm noch eine Zeitlang gegen die Verengerung an, in Tropfen oder dünnen Würstchen wird das Darmsekret oder der Kot durch die enge Lücke gepreßt, endlich ist auch dies unmöglich geworden (Verlegung durch eingedickten Inhalt) und der Darmverschluß mit seinem bekannten Symptomenkomplex tritt auf.

Für die **Behandlung** einer Darmfistel oder eines widernatürlichen Afters verfügen wir über eine Reihe erprobter Verfahren, deren Auswahl durch Weite und Beschaffenheit der Fistel bestimmt wird.

Ist die Fistel eng, röhrenförmig und noch nicht epithelisiert, sind also Bedingungen vorhanden, die häufig zu einer Spontanheilung führen, dann genügen oft zur Ausheilung Kauterisationen mit dem Lapisstift. Bei mit Schleimhaut ausgekleideter Fistel muß zunächst diese, weil sie jede definitive Verheilung ausschließt, zerstört werden, was entweder durch Kauterisation mit dem Lapisstift und dem Platinbrenner, eventuell auch rein mechanisch dadurch geschehen kann, daß man die Schleimhaut der Fistelumrandung in einer Sperrklemme faßt und diese senkrecht zum Fistelkanal, also parallel den Bauchdecken dreht; so werden streifenförmige Schleimhautfetzen oft aus der ganzen Länge des Fistelkanals durch langsamen Zug entfernt und so die zur Verheilung nötige Anfrischung erzielt.

Fisteln mit weiterem Kanal und der Anus praeternaturalis erfordern zum Verschlusse eingreifendere Operationen. Es ist verständlich, daß diesen in der vorantiseptischen Zeit bedeutende Gefahren innewohnten, die namentlich durch Infektion des Peritoneums gegeben waren. Darum vermied man so ängstlich jede Lösung der Darmanheftung und beschränkte sich darauf, entweder die äußere Fistelöffnung durch Hautplastik und Naht, oder den Fistelkanal, oder die Lücke im Darm allein durch Naht zu verschließen. Da früher Darmfisteln viel häufiger zur Beobachtung kamen — es sei nur an die vielen erinnert, die sich nach gangränösen Hernien entwickelten —, so betrafen diese Operationsvorschläge namentlich die so entstandenen Fisteln, bei denen man auch mit diesen Methoden oft genug zum Ziele kommt.

So trug *Velpeau* die narbige Umgebung der Fistel bis an die Darmöffnung ab und vernähte die aufgefrischten Ränder der gesetzten Wunde nach Anlegung seitlicher Entspannungsschnitte. *Dieffenbach* frischte die Umgebung der Fistel elliptisch an und führte parallel zu der einen Hälfte der Ellipse und in einer Entfernung, welche doppelt so groß war als die Breite der Fistel, einen Hautschnitt, so daß zwischen den beiden parallelen Schnitten eine Hautbrücke lag; diese wurde nun unterminiert, dadurch beweglich gemacht und, indem die beiden Hälften der Ellipse nun aneinandergenäht wurden, über die Fistel zur Deckung derselben herangezogen. *Malgaigne* schlug die sog. „Méthode par inflexion“ vor. Es soll der Fistelkanal bis auf den Darm angefrischt werden, hierauf soll der Rand der Darmöffnung innerhalb seiner Adhäsionen an das Peritoneum parietale losgelöst, die losgelösten Ränder nach innen umgeschlagen und die äußere Fläche des umgeschlagenen Darms mit Knopfnaht vereinigt werden. Der Vorschlag wurde, so unmöglich es scheint, den Darm innerhalb der Adhäsionen abzulösen, dennoch von *Nélaton, Dénonvilliers, Parise* und *Fleurot* ausgeführt, merkwürdigerweise ohne Unfall und mit Erfolg. *Gosselin* trug rings um die Fistel einen 1 *cm* breiten Hautring ab und erhob nun die Bauchdecken so, daß die eine Hälfte des Ringes auf die andere zu liegen kam; hierauf wurden fünf Knopfnähte angelegt.

Diesen ohne Eröffnung des Cavum peritonei auszuführenden Operationen haftet eine Anzahl von Mängeln an; sie sind vor allem unsicher und die Behandlung mit ihnen erfordert meist eine ganze Reihe von Eingriffen, aus welchem Grunde sie heutzutage fast vollkommen verlassen wurden und durch die intraperitonealen Methoden ersetzt erscheinen. Diese nach Eröffnung des Peritoneums auszuführenden Eingriffe können bestehen:

a) In der Darmnaht. Der Darm wird meist nach ovaler Umschneidung der Fistel und Eröffnung des Peritoneums vorgezogen, der ganze Fistelgang vom Darm abgetrennt und die so entstandene Lücke, um ja jeder Stenosierung vorzubauen, durch eine Quernaht verschlossen, hierauf der vernähte Darm reponiert und das Peritoneum sowie die Wunde in der Bauchwand durch Naht geschlossen.

Der Darmnaht muß häufig eine Vorbereitungskur vorausgeschickt werden, sei es, um den abführenden Darmabschnitt, der sich im Laufe der Zeit während des Bestandes einer Kotfistel und namentlich eines Anus praeternaturalis oft stark verengt hat, wieder zu erweitern und leicht passierbar zu machen, sei es, daß sich in oben geschilderter Weise ein Sporn gebildet hat, der so weit vorragt, daß die Passage gegen den abführenden Schenkel durch ihn verlegt ist.

Die Erweiterung des abführenden Rohres kann durch mechanische Dilatation mit weichen Gummikathetern, durch Eingießungen von Flüssigkeit in den abführenden Schenkel, durch Gasblähung vom Rektum her etc. vorgenommen werden. Vor jeder Art der Verschlußoperation sollte der

Operateur sich von der Wegsamkeit des abführenden Rohres überzeugen, da sonst der plastische Verschluß naturgemäß mißlingen muß.

Bei bestehendem Sporn muß zuerst dieser beseitigt werden, was nach vielen fehlgeschlagenen Versuchen zuerst *Dupuytren* mit seinem Enterotom (Fig. 128) fast gefahrlos gelungen ist.

Bei der Anwendung des Enterotoms hat man folgendes zu beachten: Von dem Sporn muß ein ansehnliches Stück (bis zu 6 *cm*) gefaßt werden (Fig. 130 *a*) und hierauf wird das Enterotom zuerst lose, in den nächsten Tagen aber immer fester und fester mit der Schraube zugezogen. Nach 8—10 Tagen fällt das Enterotom endlich ab. Es fangen nun Winde an durch den After abzugehen, bald gesellen sich auch Stühle hinzu und nun hat man den Zustand einer einfachen Fistel vor sich

Fig. 128.

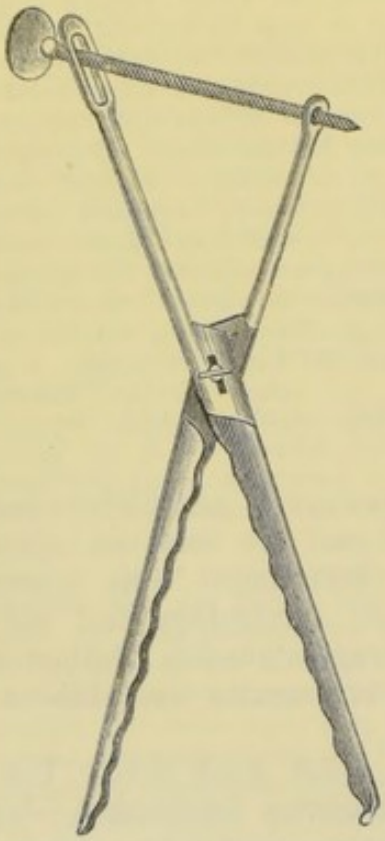

Dupuytrens Enterotom.

Fig. 129.

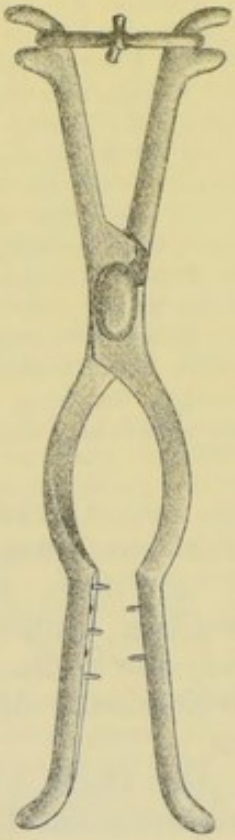

Kentrotrib nach *v. Mikulicz*.

Fig. 130*a*.

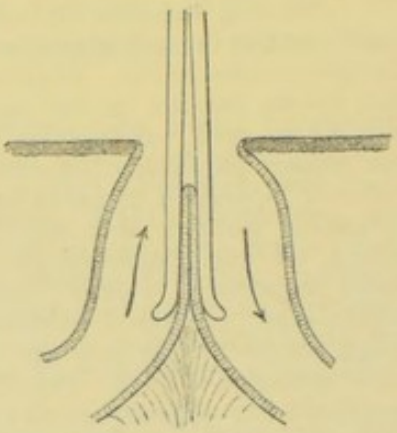

Fig. 130 *b*.

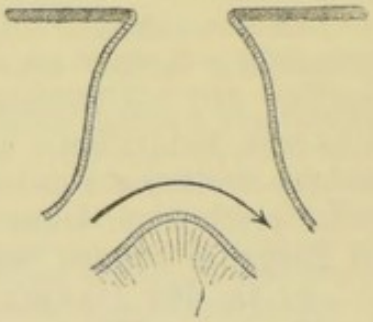

Wirkungsweise des Enterotoms (Kentrotriben). Durch Beseitigung des Sporns wird der Anus praeternaturalis in eine Darmfistel verwandelt.

(Fig. 130 *b*), die entweder rasch spontan heilt oder aber jener Nachhilfe bedarf, die oben für den Fall einer Fistel angegeben wurde.

Da das Enterotom den Sporn im Bereiche der gebildeten Adhärenzen der serösen Seiten des Sporns durchquetscht, sind die Gefahren der Peritonitis nicht zu fürchten, aber selbst wenn die Spitze des Instrumentes über dem Bereiche der Adhäsionen liegt, pflegen sich bei dem allmählichen Durchquetschen neue Adhäsionen um das absterbende Gewebe herum zu bilden und so einer Perforation gegen die freie Bauchhöhle vorzubauen. Das ist eben das Geniale an der Konstruktion dieses Instrumentes, das lange über alle zahlreich angegebenen Modifikationen Sieger blieb.

Sehr zweckmäßig modifizierte *v. Mikulicz* die *Dupuytrens*che Darmschere. Er benannte sein Instrument Spornquetscher, Kentrotrib (κέντρον Sporn) (Fig. 129); mit demselben erzielt man, da statt der

Schraube ein Drainrohr zum allmählichen Verschluß des Instrumentes benutzt wird, einen konstanten, leicht regulierbaren Druck auf den Sporn. Durch die Krümmung der im Darm liegenden Branchen wird dem keilförmigen Querschnitte des Sporns Rechnung getragen.

b) In der Darmresektion, bei welcher das der Fistelöffnung entsprechende Darmstück ausgeschnitten und der zuführende Darm mit dem abführenden Schenkel durch quere Naht, nach den für die Darmnaht geltenden Regeln, vereinigt wird.

Die Operation gestaltet sich hierbei folgendermaßen:

Nach genauer Reinigung und Desinfektion der Bauchwand, zu welchem Zwecke gerade in diesen Fällen die Bepinselung mit Jodtinktur sehr zu empfehlen ist, wird die Fistel ovalär im Gesunden umschnitten, die Haut von den Umkreisungsschnitten bis gegen den Fistelkanal mobilisiert und durch Aufklappen und Zusammenschlagen der so formierten, mit dem Darm zusammenhängenden Hautlappen die Fistel durch Klemmhakenzangen provisorisch verschlossen. Hierdurch vermeidet man die Beschmutzung des weiteren Operationsfeldes. Nun sucht man unter gleichmäßigem, nicht gewaltsamem Vorziehen des Fistelganges, diesen umschneidend, ins freie Cavum peritonei zu gelangen. Ist dies im ganzen Umkreis geschehen, so kann man Haut, Fistelkanal und Darm vor die Wunde vorziehen und nach den schon gegebenen Regeln die quere Resektion des Darms mit nachfolgender Naht ausführen.

c) In der Darmausschaltung, die entweder eine komplette *(Salzer, Hochenegg)* oder eine inkomplette *(v. Hacker)* sein kann. Indem ich in bezug auf die Details der Ausführung auf S. 192 verweise, will ich nur als Indikation für diese Art der Fistelbehandlung anführen, daß diese zunächst den Zweck hat, jene Darmpartie, die durch die Kotfistel eröffnet ist, aus dem Strome der Fäkalmassen auszuschalten und auf diese Weise den Kotabfluß durch die Fistel zu verhindern, aber auch gleichzeitig den kranken Darm dadurch unter Bedingungen zu bringen, die eine spätere definitive Ausheilung der Fisteln, die vorläufig operativ nicht angegangen werden können, anzubahnen. Es sind also diese Methoden namentlich in den Fällen am Platze, wo der zur Fistelbildung führende Eiterungsprozeß noch besteht und durch die Beschmutzung mit Kot fortwährend unterhalten wird, oder wo, wie bei inoperablen Karzinomen, die Ursache der Fistelbildung operativ überhaupt nicht beseitigt werden kann. Wie die von uns operierten Fälle von Darmfisteln bei chronisch entzündlichem und tuberkulösem Ileocökaltumor erweisen, gibt die Darmausschaltung sehr günstige Resultate.

IV. ABSCHNITT.

Chirurgie des Afters und des Mastdarms.

1. Kapitel.

Einleitung. — Anatomische Vorbemerkungen. — Die Untersuchung des Mastdarms.

Arm und Reich, Männer wie Frauen werden ziemlich gleich oft von Mastdarmkrankheiten befallen. Dieselben gehören zu den quälendsten Leiden überhaupt und dessenungeachtet ist der Mastdarm das Stiefkind bei sehr vielen Ärzten geblieben, so daß der chirurgische Lehrer auch heute noch es als seine erste Aufgabe betrachten muß, dieses Kapitel mit der eindringlichen Warnung einzuleiten, endlich mit dem alten Schlendrian des Nichtuntersuchens zu brechen und in jedem Falle, wo auch nur der entfernteste Verdacht auf eine Erkrankung des Mastdarms besteht, diesen Teil des Darms einer genauen Untersuchung zu unterziehen.

Jedes Mastdarmleiden und selbst das schwerste, das Karzinom, ist im Anfang heilbar; um so erschreckender ist es, daß alle Statistiken chirurgischer Stationen immer noch eine so große Anzahl verschleppter, inoperabel gewordener Karzinome ausweisen, und wenn man dann noch aus den Krankengeschichten vieler dieser Fälle erfährt, daß die armen Kranken seit Monaten auf Darmkatarrh und Hämorrhoiden ärztlich behandelt wurden, ohne auch nur ein einziges Mal richtig untersucht worden zu sein, so grenzt das an Verbrechen.

Wie wir sehen werden, ist die Untersuchung des Mastdarms meist leicht und ohne komplizierten Apparat ausführbar. Auch der weniger Erfahrene wird die Anwesenheit einer Krankheit erkennen können, wenn er auch nicht in allen Fällen zur richtigen Diagnose kommt. Dessenungeachtet möchte ich dem angehenden Arzte es wärmstens empfehlen, jede Gelegenheit zu benutzen, um sich in der Digitaluntersuchung des Mastdarms zu üben und sich namentlich auch mit den normalen Verhältnissen, durch häufiges Untersuchen, eventuell auch an Kadavern, vertraut zu machen. Dann wird es nicht geschehen, daß die Prostata für einen Tumor und umgekehrt ein praller Douglasabszeß für die Prostata gehalten wird.

Zum nötigen Verständnis ist die Kenntnis folgender anatomischer Details unerläßlich:

Der Mastdarm ist das unterste Stück des Dickdarms. Er beginnt als Fortsetzung der Flexur am 3. Kreuzbeinwirbel und mündet mittelst des Afters vor und unter der Spitze des Steißbeins. Abgesehen von dem Anfangsstück, welches ein wenig nach rechts abweicht, liegt der Mastdarm nahezu in der sagittalen Ebene. Indem er sich in die Konkavität des Kreuz- und Steißbeins legt, besitzt er in dieser Ebene dieselbe Krümmung wie die genannten Knochen (Flexura sacralis), sobald er aber das Steißbein verläßt, ändert er die Krümmung und bildet eine

Fig. 131.

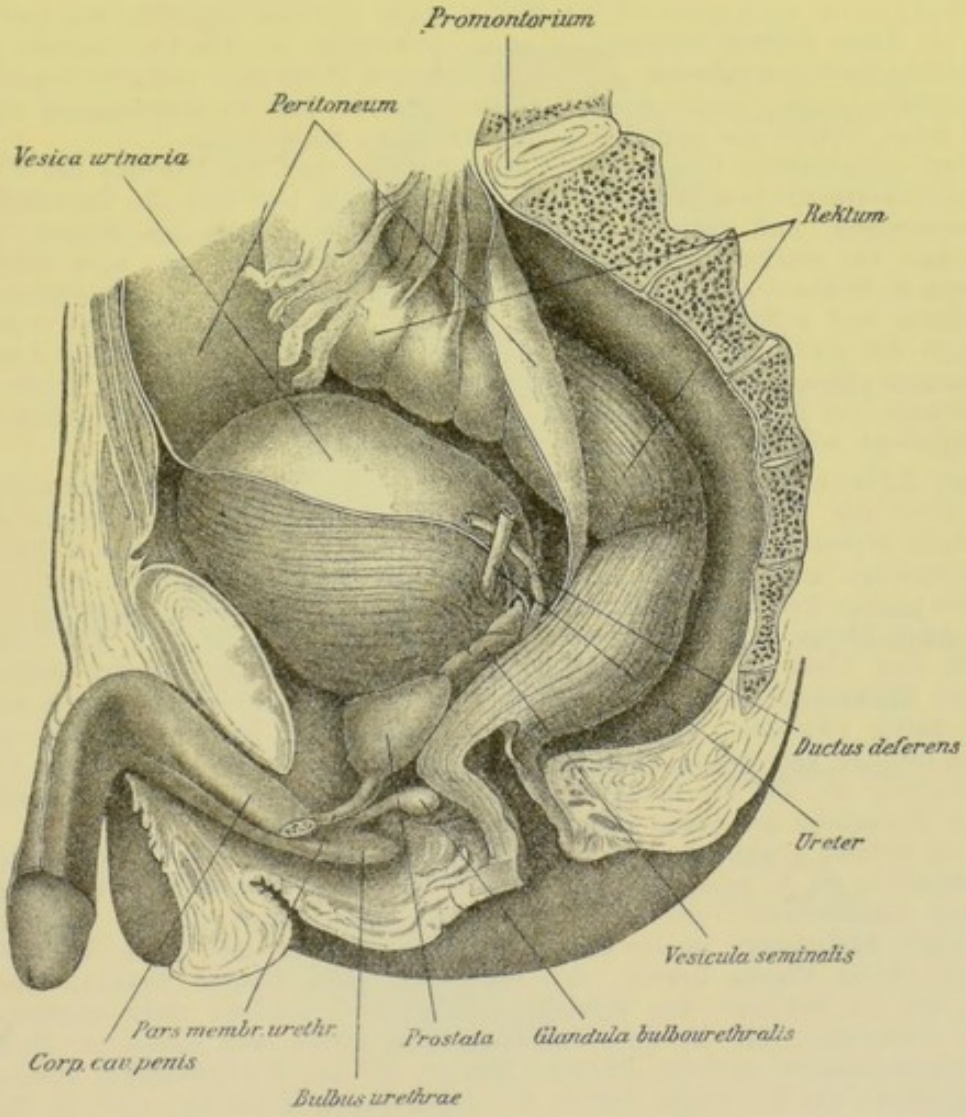

Beckenorgane eines Mannes nach Entfernung der linken knöchernen Beckenhälfte präpariert (nach *Zuckerkandl*).

umgekehrte, aber schwächere, mit der Konkavität nach hinten sehende Krümmung (Flexura perinealis). Der Name intestinum rectum, schon von *Monro* beanständet, ist daher nicht vollkommen zutreffend.

Der Mastdarm wird, obwohl im ganzen nur zirka 15 *cm* lang, aus anatomischen wie aus praktischen Gründen in folgende Teile geteilt:

I. In die Pars analis, dieselbe ist zirka 4 *cm* lang, beginnt am After und endet ober dem inneren Sphinkter an der Flexura perinealis; sie verläuft von hinten unten nach vorn oben, ein Umstand, der bei der Digitaluntersuchung berücksichtigt werden muß. Der unterste Teil dieser Partie ist mit äußerer Haut bekleidet (Zona cutanea), die

meist stark pigmentiert ist und Talgdrüsen sowie große Knäueldrüsen (Glandulae circumanales) enthält; darauf folgt die Zona intermedia, bei der das Plattenepithel keine Verhornung mehr zeigt und endlich die Zona columnaris, die den Namen von den von *Morgagni* zuerst beschriebenen Längsfalten führt, 8—10 an Zahl, deren Bedeutung für gewisse Entzündungszustände wir noch kennen lernen werden. Die distalen Enden der Columnae Morgagni sind stärker erhaben und durch kleine Schleimhautfalten mit einander verbunden. Je zwei Columnae zusammen mit einer solchen Valvula semilunaris begrenzen eine analwärts gerichtete Tasche (Sinus rectalis).

II. Oberhalb der Analportion erstreckt sich der eigentliche Mastdarm (Pars rectalis). Dieser Abschnitt ist in seinem untersten Anteil stark erweiterungsfähig, dient als Rezeptakulum für die von oben vorrückenden Kotmassen und wird auch Ampulle genannt. Das ober der Ampulle folgende Stück des Mastdarms, das von einzelnen Anatomen bereits dem Kolon zugezählt und dementsprechend von *Waldeyer* Colon pelvinum genannt wird, ist wieder enger und hat ungefähr das Lumen der Flexur, als deren direkte Fortsetzung es zu betrachten ist. Die Pars rectalis ist von einer Schleimhaut ausgekleidet, die wie am übrigen Darm eine einfache Schichte von Zylinderepithel besitzt, schlauchförmige Drüsen besitzt und die sogenannten solitären Follikel trägt, welche als mohnkorngroße Knötchen vorspringen.

Der verschiedene Grad der Ausdehnung hat auf die Faltung des Rektums einen selbstverständlichen Einfluß. Im leeren Zustande legt sich die Schleimhaut in Falten zusammen, und zwar im unteren Teile in longitudinale, im oberen in quere und schräge. Bei starker Ausdehnung verschwinden dieselben; nur eine bleibt, das ist die von *Kohlrausch* so benannte Plica transversalis recti, welche sichelförmig von der vorderen und rechten Wand ins Lumen 6—7 *cm* oberhalb des Anus vorspringt und wegen der zirkulären Muskelfasern, die sie enthält, von einzelnen Anatomen und Chirurgen *(Houston, Hyrtl, Calori)* als Sphincter tertius aufgefaßt wurde. Zirka 9 *cm* oberhalb der Analöffnung befindet sich eine zweite, ziemlich konstante Falte (Plica superior), welche von links hervorragt.

Die Arterien des Mastdarms bieten wenig pathologisches Interesse, erfordern aber bei Operationen am Mastdarm exakte Ligatur. Die unpaare A. haemorrhoidalis superior kommt aus der Mesenterica inferior, die paarige A. haemorrh. media entspringt aus der Hypogastrica oder aus dem Anfangsstück der Pudenda comm.; die paarige Art. haemorrh. inferior entspringt aus der Pudenda communis, endlich werden einige kleine Äste von der Art. sacralis media geliefert. Die Art. haemorrh. sup. teilt sich oben in zwei parallele Äste, die längs des Rektum rechts und links nach abwärts ziehen und dasselbe bis an die Durchtrittsstelle durch das Diaphragma pelvis versorgen. Sie anastomosiert mit der Art. haemorrh. media und mit den Ästen der Art. sacr. media. Die Art. haemorrh. inf. versorgt hauptsächlich die Pars analis. Wichtig ist, daß die oberhalb des Diaphragma pelvis gelegenen Arterien mit den unter demselben gelegenen anastomosieren.

Von größter praktischer Wichtigkeit sind die Venen. Die V. haemorrhoidalis super. mündet in die V. mesenter. infer. und bildet somit eine Wurzel der Pfortader. Die Venae haemorrhoid. mediae et inferiores münden aber in die Pudenda und stellen somit Abflußwege in das Gebiet der Cava inferior dar. Beide Abflußbahnen gehen aus einem Plexus hervor, der sozusagen zwei Etagen besitzt, eine submuköse, die im Bereiche des Sphincter externus besonders stark entwickelt ist und eine subkutane, die in der Umgebung des Afters sich ausdehnt. Beide Geflechte kommunizieren mittelst stärkerer Zweige, die den Schließmuskel durchsetzen. Ganz abgesehen von der schon früher hervorgehobenen Tatsache, daß die hier bestehende Kommunikation zwischen der Cava und der Vena portae Kollateralbahnen herstellen kann, auf welchen das Blut bei Verlegung der V. portae gegen die Cava ausweichen kann, sind es vornehmlich die varikösen Erweiterungen des Plexus und die daraus hervorgehenden habituellen Mastdarmblutungen, beides unter dem Namen der Hämorrhoiden zusammengefaßt, die in der Geschichte der Medizin eine bedeutende Rolle spielen und diesen Plexus interessant machen. Weiters muß hervorgehoben werden, daß die Vv. haemorrhoidales inf. mit der Vena saphena und der Vena obturatoria anastomosieren.

Die Lymphgefäße und Lymphdrüsen beanspruchen große praktische Bedeutung, indem Metastasen in denselben nur zu häufig unsere therapeutischen Bestrebungen bei Karzinom illusorisch machen, andrerseits Vereiterungen derselben häufig zu periproktalen Abszessen mit ihren Konsequenzen führen. Mit *Gerota*, dem in erster Linie wir die Erforschung und Darlegung der einschlägigen Verhältnisse verdanken, kann man, von unten nach aufwärts, folgende Gruppen unterscheiden:

1. Die Vasa lymphatica zonae cutaneae ani; diese entleeren ihre Lymphe durch die Vasa lymph. haemorrhoidalia inferiora, die gegen die Innenseite der Oberschenkel ziehen, in die Leistendrüsen. So wird erklärlich, daß bei entzündlichen und neoplastischen Erkrankungen dieser Gegend die Leistendrüsen in Mitleidenschaft gezogen werden. Sie anastomosieren aber auch mit der

2. Gruppe, Vasa lymph. zonae intermediae (Vasa lymph. mucosae ani); diese steigen in den Columnae rectales auf und anastomosieren mit der

3. Gruppe, den Lymphgefäßen der Pars pelvina recti, welche an der Außenseite der Muskulatur, unter der Fascia propria recti, verlaufen und in welche zahlreiche Lymphdrüsen interkaliert sind (Lymphoglandulae anorectales). Außerdem liegt im

Fig. 132.

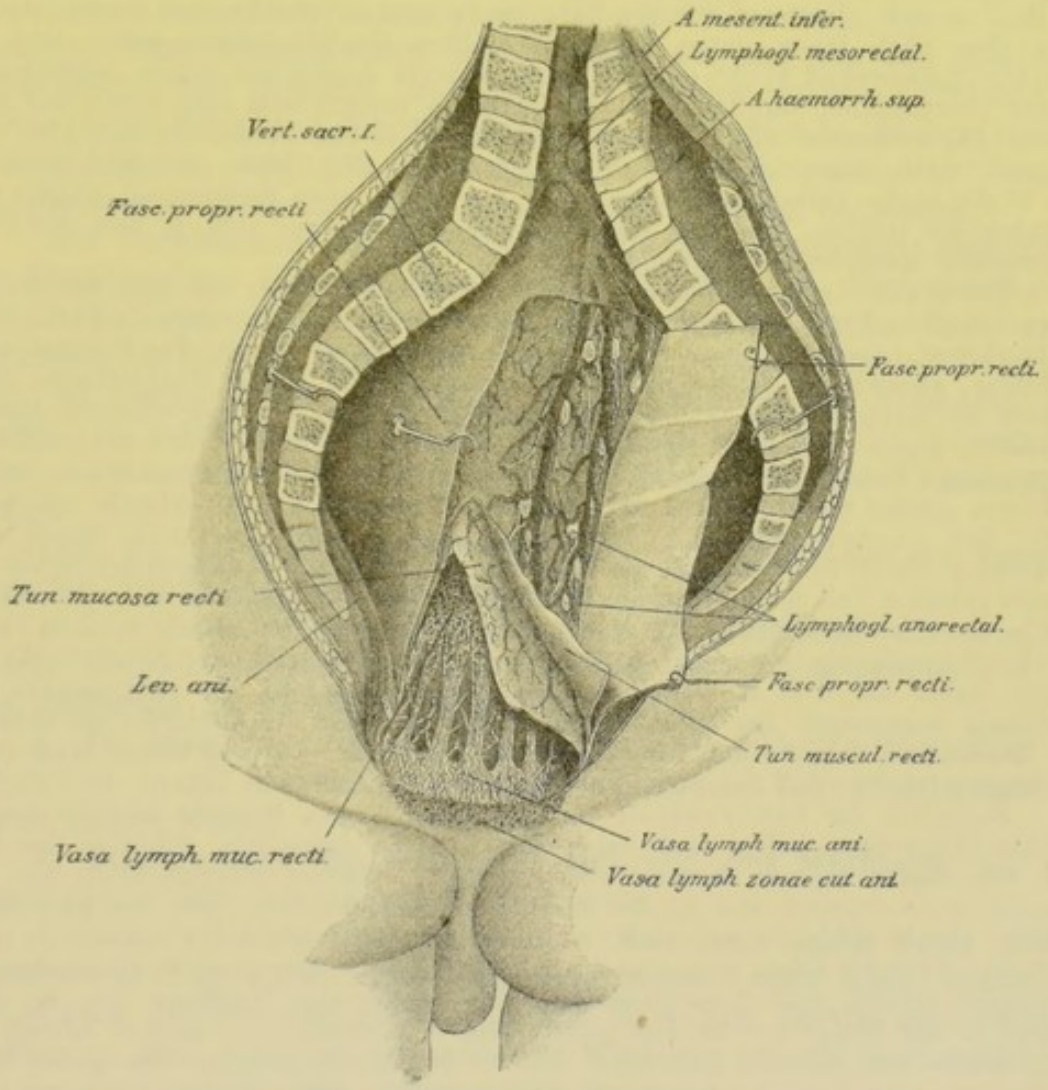

Das Verhalten der Fascia propria recti, der Lymphgefäße und Lymphdrüsen des Mastdarms. (Kreuz- und Steißbein sind durch einen Medianschnitt gespalten, die beiden Hälften auseinandergedrängt. Nach *Joessel-Waldeyer*).

Mesorektum eine Reihe von Lymphdrüsen (Lymphoglandulae mesorectales), in die sich der Hauptstrom der Lymphe vom Rektum her ergießt und die daher auch so häufig miterkrankt angetroffen werden.

Außer diesen Hauptzügen der Gefäße kommen aber auch andere Lymphbahnen, so namentlich die gegen die seitliche Beckenwand ziehenden, in Betracht, namentlich dann, wenn die genannten Hauptgefäße und Drüsen durch Krankheitskeime erfüllt oder durch entzündliches, neoplastisches oder Narbengewebe komprimiert und unwegsam geworden sind, oder wenn operative Eingriffe dieselben zerstört haben. In diesen Fällen können wir die diversen Lymphdrüsen des Beckens pathologisch verändert finden; so erkrankt ja sehr häufig eine Lymphdrüse am Foramen ischiadicum

sekundär karzinomatös nach Rektumexstirpationen. Der Druck dieser geschwellten Drüse erklärt die so häufigen Neuralgien im Bereiche des Ischiadikus.

Das Rektum passiert den Verschlußapparat des Beckens und tritt dabei mit einzelnen Anteilen desselben in praktisch wichtige Beziehungen. Von den die untere Beckenapertur abschließenden Gebilden kommt vor allem die Muskulatur in Betracht. Diese ist in zwei Lagen angeordnet. Die eine stellt einen fast trichterförmig gestalteten Muskel dar, M. levator ani (Diaphragma pelvis), welcher einen von der Symphyse bis zum Mastdarm reichenden schmalen Längsspalt frei läßt. Dieser wird nun durch einen dreieckigen, zwischen den beiden Schambeinästen ausgespannten Muskel, Diaphragma urogenitale, verschlossen. Die nahe der Symphyse entspringenden Fasern des Levator ani umgreifen das Rektum schlingenförmig von hinten an jener Stelle, an welcher sich die Flexura perinealis recti befindet.

Man kann demnach am Rektum einen oberhalb des Diaphragma pelvis und einen unterhalb desselben gelegenen Anteil unterscheiden. Ersterer ist identisch mit der Pars sacralis, letzterer mit der Pars analis recti. Zwischen den beiderseits von außen oben nach innen unten ziehenden Hälften des Diaphragma pelvis und der seitlichen Beckenwand bleibt ein am Frontalschnitt dreieckiger Raum ausgespannt, welcher oberflächlich durch die Fascia perinealis superficialis resp. durch das Integument abgeschlossen wird. Dieser Raum, Fossa ischiorectalis, ist mit Fett vollkommen erfüllt. Durch dieses Fett hindurch ziehen die Gefäße und die Nerven zur Pars analis recti. Pathologische Prozesse, vor allem aber Eiterungen, welche vom Endstück des Rektum bzw. vom Anus ausgehen, verbreiten sich in dem die Fossa ischiorectalis ausfüllenden Fettpolster.

Der Muskelapparat des Rektum unterscheidet sich von dem des übrigen Kolon vor allem durch das Verhalten der Längsmuskulatur. Die als Taeniae coli beschriebenen Längszüge lösen sich nämlich auf und so erhält das Rektum einen mächtigen, gleichmäßig dicken Mantel längs verlaufender glatter Muskelfasern. Diese strahlen am unteren Ende in die Umgebung des Rektum aus und erhalten dadurch Fixpunkte, gegen welche ihre Kontraktionen ablaufen. Die zirkuläre Muskulatur ist im ganzen Rektum gut entwickelt, vor allem aber in der Pars analis zu einem mächtigen glatten Schließmuskel, M. sphincter ani internus s. Leiosphincter ani, angehäuft. Die quergestreifte Schließmuskulatur wird dargestellt durch zwei Muskeln: 1. durch den Sphincter ani externus, 2. durch den schlingenförmig um das Rektum gelegten Teil des Levator ani (Sphincter recti). Der Sphincter ani externus zerfällt in eine oberflächliche und in eine tiefliegende Partie. Die oberflächlichen Fasern umgeben bogenförmig, vorn und rückwärts sich überkreuzend, die Analöffnung und hängen dabei mit dem M. bulbocavernosus vorn zusammen, die tiefliegenden sind ringförmig angeordnet. Der Sphincter recti liegt oberhalb des Sphincter ani externus und internus am Beginne der Pars analis recti. Auf die Wirkung dieses Muskels ist es zurückzuführen, daß die Pars analis de norma geschlossen ist.

Bezüglich der Innervation der eben besprochenen Muskeln ist zu bemerken, daß das Diaphragma pelvis und daher auch der zu demselben gehörige Sphincter recti von einem eigenen Nerven versorgt wird, welcher hauptsächlich aus dem 4. Sakralnerven stammt und an der dem Becken zugekehrten Seite des Levator ani verläuft. Der M. sphincter ani wird von einem Ast des N. pudendus versorgt, welcher durch das Fett der Fossa ischiorectalis zu ihm gelangt. Die sensible Innervation der Analregion verhält sich folgendermaßen: Die ringförmige Hautzone um die Analöffnung in der Breite von ca. 2 *cm* gehört dem N. pudendus an, welcher mittelst der Nn. scrotales resp. labiales post. auch die vor dem Anus gelegene Dammhaut sowie die Skrotal- resp. Labialhaut versorgt. Das außerhalb dieses Gebietes gelegene Hautstück der Regio perinealis gehört dem N. cutaneus femoris posterior an.

Serosa. Nur die Pars sacralis recti besitzt teilweise einen peritonealen Überzug, während die Pars analis unter allen Bedingungen peritoneal frei bleibt. Am Beginne des Rektum in der Höhe des 3. Sakralwirbels bedeckt die Serosa das Rektum fast in seiner ganzen Zirkumferenz. In der Höhe des 4. Kreuzbeinwirbels aber ist nur mehr die Vorderfläche des Rektum mit Peritoneum bekleidet. Knapp darunter am 5. Kreuzbeinwirbel schlägt sich das Peritoneum von dem Rektum auf die Hinterfläche der Blase resp. des Uterus um, Excavatio rectovesicalis resp. rectouterina (Douglasii). Der Grund dieser Excavatio reicht verschieden weit hinunter (wichtig wegen der Douglasabszesse).

Die Haut der Regio sacralis ist derb, das subkutane Bindegewebe fettarm und straff; letzteres enthält in vielen Fällen entsprechend der Vereinigung des Os sacrum mit dem Os coccygeum einen kleinen Schleimbeutel. Von der Spitze des Steißbeines erstreckt sich ein dichter Zug von Bindegewebe (Ligamentum caudale) gegen das

Corium, welches hier grübchenförmig eingesunken ist (Fovea coccygea). Unter der Subkutis befindet sich eine dichte fibröse Lage, welche nach aufwärts in die Fascia lumbodorsalis und nach unten in die Ursprungssehnen der Mm. glutaei maximi übergeht.

Die für den Chirurgen belangreichen anatomischen Details wären nicht erschöpft, wenn nicht auch auf die nächste Umgebung des Mastdarms Rücksicht genommen würde: Die Nachbarschaft von Blase, Prostata und Samenbläschen beim Manne, von Uterus und Vagina bei der Frau machen es begreiflich, daß Erkrankungen dieser Organe sich auf den Mastdarm und umgekehrt solche des Mastdarms auf diese ausbreiten und so den Symptomenkomplex wesentlich komplizieren können. Ein Blick auf den Nervenreichtum des kleinen Beckens läßt die qualvollen, ins Kreuz (Nerv. sacrales) lokalisierten Schmerzen begreiflich erscheinen, wenn bedeutendere Schwellungen am und um den Mastdarm herum diese Äste drücken; es wird klar, daß im weiteren Verlaufe der Nervus ischiadicus und Nervus pudendus ausstrahlende Schmerzen vermitteln können, und daß Neuralgien im Bereich genannter Äste oft das qualvollste Symptom einer Mastdarmerkrankung darstellen.

Die Verhältnisse des Peritoneums und die Topographie namentlich der *Douglas*schen Falte erklären, wieso Ergüsse im Peritonealkavum z. B. beim appendikulären Douglasabszeß so eklatante funktionelle Störungen im Rektum hervorrufen und daß intraabdominelle Eiterungen nicht so selten unter dem Bilde eines periproktalen Abszesses ausklingen. Im weiteren Verlaufe der Ausführung wird auf die Verwertung dieser anatomischen Verhältnisse noch vielfach Rücksicht genommen werden.

Die physiologische Bedeutung des Mastdarms kann in folgenden Funktionen erblickt werden:

1. Die Pars pelvina recti figuriert als Zuleitung zur Ampulle, letztere als Rezeptakulum für den von oben her vorrückenden Kot, die Pars perinealis als Ausführungsgang.

2. Im Mastdarm findet noch eine ziemlich lebhafte Resorption von Flüssigkeit statt, so daß der Kot bei längerem Verweilen eingedickt und so fester wird.

3. Durch seinen Schließapparat figuriert der Mastdarm als Verschlußapparat für den ganzen Darmtraktus.

4. Bei der Entleerung fällt dem Mastdarm durch seine glatte, besonders kräftig entwickelte Wandmuskulatur, aber auch durch die Verhältnisse der quergestreiften, um den Mastdarm herum angeordneten Muskulatur eine wichtige austreibende Wirkung zu, die in Kombination mit der Bauchpresse den Darm entleeren kann.

Diese physiologischen Andeutungen und die Berücksichtigung der geschilderten anatomischen Details ermöglichen das Verständnis der durch Mastdarmleiden verursachten Funktionsstörungen und die Entstehung der oft so ungemein qualvollen und jeden Lebensgenuß nehmenden Beschwerden, über die wir unsere Patienten klagen hören oder an denen wir sie, den Tod stumm als Erlösung herbeisehnend, leiden sehen.

Bestimmte Symptome wiederholen sich bei diversen Mastdarmleiden, so daß es empfehlenswert erscheint, dieselben, um später Wiederholungen zu vermeiden, hier schon zu besprechen, namentlich auch deshalb, weil über dieselben vielfach falsche Vorstellungen herrschen.

Stuhldrang, das Bedürfnis zur Defäkation, stellt sich normalerweise dadurch ein, daß die in der Ampulle des Rektums angesammelten Kotmassen oder Gase, die

unter stärkerem Drucke stehen, einen Reiz auf die Mastdarmwände ausüben, der reflektorisch Kontraktionen der Mastdarmmuskulatur auslöst.

Die normale Defäkation erfordert ein harmonisches Zusammenwirken der Bauchwandmuskulatur, eine Kontraktion des Levator, eine gleichmäßige peristaltische Funktion der glatten Wandmuskulatur und eine Erschlaffung des Sphinkter. Sehr oft ist diese Harmonie gestört und hierdurch die Defäkation unmöglich.

Der Stuhldrang kann sich zum Stuhlzwang, Tenesmus, steigern, welcher wieder große graduelle Unterschiede aufweist. In den geringeren Graden besteht nur eine Überempfindlichkeit des Mastdarms, so daß schon ganz geringe Quantitäten von Kot und Gasen Entleerung verlangen; ist diese erfolgt, so stellt sich das bekannte Gefühl der Erleichterung wie nach einer normalen Entleerung ein. In anderen Fällen gesellen sich heftige, krampfartige Schmerzen, die vom Anus gegen das Kreuzbein zu ausstrahlen, zum Stuhlzwang. Dieselben überdauern verschieden lange die Entleerung (Proktospasmus).

Tenesmus ist ein ungemein häufiges Symptom von Mastdarmerkrankungen und pflegt namentlich bei katarrhalischer Veränderung der Schleimhaut, bei chemischer oder mechanischer Reizung derselben aufzutreten. So wird uns das Auftreten von Tenesmus verständlich bei mächtiger katarrhalischer Schleimproduktion, bei Diarrhöen im Gefolge diverser Enteritiden, auch der medikamentös durch Abführmittel erzeugten, bei Blasenrektalfisteln, bei Leiden, die zur Ansammlung von Jauche und Eiter im Mastdarm führen (Neoplasmen), mechanisch erklärbar ist der Stuhlzwang bei Fremdkörpern und bei Geschwülsten, die die Ampulle erfüllen.

Das Gegenteil des Stuhlzwanges wird durch Mastdarmlähmung gegeben. Hier ist eine Unterempfindlichkeit der Mastdarmwandung und eine Überdehnung der Mastdarmmuskulatur vorhanden, weshalb ganz enorme Massen von Kot oder Gasen in der überdehnten Ampulle sich ansammeln können, ohne durch Stuhldrang Entleerung zu verlangen. Chronische Obstipation ist die häufigste Ursache, manchmal führen aber auch zentrale Leiden zu dieser Erscheinung. Maximale Gasblähung der Ampulle finden wir weiters bei stenosierenden Neoplasmen, namentlich der Flexur.

Der willkürliche Sphinkter besitzt einen bestimmten Tonus, Sphinktertonus; denselben hat man zu überwinden, wenn man z. B. digital untersucht. Dieser Tonus kann zunächst willkürlich gesteigert werden. Unzarte Untersuchung, namentlich bei sehr ängstlichen Patienten, bewirkt nicht so selten eine sehr intensive Kontraktion des Sphinkter, die das weitere Vordringen des Fingers unmöglich macht. Erst wenn diese Kontraktion unwillkürlich eintritt, spricht man von Sphinkterkrampf, den wir als ein Symptom von Fissuren und Hämorrhoiden kennen lernen werden. Dieser Sphinkterkrampf bleibt nun auch in vielen Fällen während der Defäkation bestehen und gibt dann den plastisch weichen Kotmassen die Bandform.

Unter verschiedenen Bedingungen kommt es zur Sphinkterlähmung; wir sehen hierbei ab von den spinalen Ursachen und betrachten nur die den Chirurgen interessierenden peripheren Störungen des Sphinkter und seiner Funktion. Durchtrennung der den Sphinkter innervierenden Nervenfasern bei Operationen, bei Verletzungen, durch Entzündungsvorgänge und Neoplasmen machen natürlich den Sphinkter funktionsuntüchtig, dasselbe Resultat tritt ein bei Durchschneidungen des Sphinkters (Fisteloperationen etc.), bei operativer Überdehnung (*Simon*sches Verfahren, *Recamier*sche Behandlung der Fissuren) oder allmählich als Zeichen des Alters, bei Prolaps, bei großen die Ampulle erfüllenden Tumoren oder bei angehäuften, enormen Stuhlmassen (Incontinentia alvi paradoxa) und endlich beim Douglasabszeß. In allen diesen Fällen finden wir den Sphinkter klaffend und es besteht Incontinentia alvi. Je nach der verschiedenen Intensität der funktionellen Sphinkterstörung pflegen wir verschiedene Grade der Inkontinenz zu unterscheiden: Inkontinenz für Gase, für flüssige Kotmassen und für festen Kot.

Vor der Untersuchung des Mastdarms ist bei Verdacht auf ein Mastdarmleiden eine genaue Anamnese zu erheben: Dieselbe hat auf gewisse Hauptpunkte besonderes Gewicht zu legen *(Allingham)*. Ich lasse die Anamnese nach folgendem Frageschema erheben:

1. Heredität: Tuberkulose, Syphilis, Karzinom?

2. Lebensweise: Sitzende oder angestrengte Körperbewegung? Üppig oder darbend? Alkoholmißbrauch, starke Aufregungen, häufig ignorierter Stuhldrang?

3. Vorausgegangene Erkrankungen, namentlich der Lungen, Leber, Nieren, Genitalleiden, Syphilis, Gonorrhöe, Darmleiden mit Diarrhöe, Appendizitis, Koprostase? Anzahl der Schwangerschaften.

4. Sind Verletzungen vorausgegangen: Verschluckte Fremdkörper, Klysmen, Päderastie?

5. Welche speziellen Veranlassungen scheinen für das Leiden maßgebend zu sein?

Es empfiehlt sich ferner, der Untersuchung des Mastdarms ein genaues Krankenexamen inbezug auf die Symptome des Leidens vorauszuschicken, da aus den Angaben des Kranken oft mit großer Wahrscheinlichkeit auf ein bestimmtes Leiden geschlossen werden kann und so die vorzunehmende Untersuchung, die, noch so schonend ausgeführt, zum mindesten dem Patienten unangenehm ist, in eine bestimmte Richtung geleitet und schonender gemacht wird.

Esmarch gibt hierfür Ratschläge, die, etwas modifiziert, sich in folgender Anordnung als praktisch erwiesen. Die Fragen beziehen sich auf die

1. Art der Beschwerden: Schmerzen, ob konstant, vor, während oder nach dem Stuhle, Stuhldrang, konstant oder zeitweilig, Kreuzschmerzen und andere neuralgische Beschwerden (Ischias);

2. Stuhlverhältnisse: Verstopfung, Diarrhöe, oder beide abwechselnd;

3. abnorme Beimischungen zum Stuhle: Blut, Schleim, Eiter, Jauche;

4. Abgang von Blut, Eiter, Schleim, Jauche, unabhängig vom Stuhle;

5. besteht ein Vorfall, tritt derselbe nur beim Stuhl oder auch unabhängig von der Defäkation ein?

6. bestehen Beschwerden von Seite des Bauches (Aufgetriebensein, Aufstoßen etc., Schmerzen in der Ileocökalgegend), von Seite der Blase und Harnausscheidung?

Erst nach Erhebung dieser Umstände schreitet man zur Untersuchung des Mastdarms. Dieselbe besteht in der Inspektion der Analgegend, in der Digitaluntersuchung und, wenn nötig, in der Spiegeluntersuchung. Für die Untersuchung des Mastdarms bevorzugen verschiedene Chirurgen verschiedene Stellungen und Lagen des Patienten. Oft genügt es, den Kranken sich einfach über eine Sessellehne vorneüber beugen zu lassen, bei schmerzhaften Untersuchungen empfiehlt es sich aber, wegen der Gefahr der Ohnmacht, den Patienten auf einem Tisch in Seitenlage, Steißrückenlage oder Knieellenbogenlage zu situieren, wobei sich erstere namentlich bei periproktalen Entzündungsprozessen, die Steißrückenlage besonders bei Erkrankungen vermutlich an der vorderen Seite des Mastdarms, die Knieellenbogenlage aber namentlich bei höher oben gelagerten Erkrankungen empfiehlt. Ich bevorzuge letztere Stellung namentlich deshalb, weil bei dieser Stellung durch einfaches Aufrichten des Oberkörpers und starkes Pressen auch die oberen Partien des Mastdarms dem tastenden Finger zugänglich werden und wir aus dem Umstande, ob eine getastete Schwellung bei Vorneüberlagerung und später bei der Aufrichtung und beim Pressen ihre Lage verändert, bequem die vorhandene oder nicht vorhandene Fixation konstatieren können.

Zur Inspektion läßt man am besten vom Patienten selbst die Nates auseinanderziehen und übersieht dann die Analhaut, den Anus sowie dessen nächste Umgebung, eventuell aus diesem prolabierende Teile. Man wird also Entzündungen der Analhaut, Fisteln in der Umgebung des Afters, Tumoren der Analhaut konstatieren, aber auch bei höher gelegenen Erkrankungen ist die Inspektion häufig von großer Bedeutung, da dieselbe zur Erkenntnis eines dem Auge deutlichen Sphinkterkrampfes oder Sphinktererschlaffung oder des Prolapses verschiedener pathologischer Produkte führen kann. Besonders hervorheben will ich, daß man auf die Farbe (starke oder geschwundene Pigmentation, Blau-

färbung durch Stauung), auf vorhandenes Ödem dieser Gegend oder entzündliche Rötung besonders achten muß. Nie soll man die Inspektion beschließen, ohne die Analgegend genau abgetastet zu haben, oft werden um den Anus herum gelegene entzündliche wie neoplastische Infiltrate auf diese Weise erkannt, während sie sonst übersehen würden. Nur wenn die Inspektion allein vollständig sichere Aufklärung gegeben hat, darf man von der Digitaluntersuchung absehen, sonst ist es Pflicht jedes Arztes, auch die Digitaluntersuchung vorzunehmen; diese führt in den bei weiten meisten Fällen zur sicheren Diagnose und auf Grund derselben kann die Indikationsstellung für die einzuschlagende Behandlung gestellt werden.

Durch die Einführung der Kondomfingerlinge, die jetzt schon in jeder Apotheke erhältlich sind, hat die Digitaluntersuchung viel von ihren früheren Unannehmlichkeiten verloren; der Arzt braucht nicht mehr die Beschmutzung mit Kot zu fürchten und schützt den untersuchenden Finger vor Infektion. Es empfiehlt sich, den Digitaluntersuchungen eine Entleerung des Mastdarms vorauszuschicken und die Blase entleeren zu lassen. Der mit einem Kondomfingerling versehene Zeigefinger wird ausgiebig mit Vaseline* bestrichen und nun schonend durch den Anus eingeführt, wobei man die anatomischen Verhältnisse in bezug auf Verlauf und Lage des Rektums zu beherzigen hat. Es ist gut, wenn man während der Digitaluntersuchung mit dem Patienten spricht, sich etwa um die Anamnese etc. erkundigt, um die Aufmerksamkeit abzulenken. Vielen Patienten ist es eine Beruhigung, wenn man Kokainvaselin (5%) zur Untersuchung benutzt.

Worauf hat man bei der Digitaluntersuchung zu achten? In der Analportion kommt zunächst die Spannung der Schließmuskeln zur Wahrnehmung, die Spannung kann vermehrt, ja bis zum unüberwindlichen Krampf gesteigert sein oder aber der Sphinkter wird erschlafft, die Analportion klaffend angetroffen. Beide Extreme haben ihre pathognostische Bedeutung. Oberhalb der Pars sphincterica gelangt man in die Ampulle; die Füllungsverhältnisse daselbst sind zu beachten, kotleere oder gasgeblähte Ampulle deutet eventuell auf eine höher oben liegende Stenose. Hierauf ist die Wand der Ampulle abzutasten, jede Resistenzvermehrung auf ihre Lokalisation und ihren Charakter, auf das Verhalten zur Umgebung und auf Schmerzhaftigkeit zu prüfen. Es ist ferner wichtig, das Verhalten der Nachbarorgane genau zu erheben. Oberhalb der Ampulle gelingt es gewöhnlich noch, namentlich wenn der Patient preßt, die obersten Partien des Mastdarms abzutasten, also jenen Teil, den die Anatomen Colon pelvinum benennen. Bei vorhandenen Stenosen gibt die Digitaluntersuchung über deren Weite, bei vorhandenen Tumoren über deren Ausgangsstelle, Ausdehnung und Verschiebbarkeit Aufschluß.

Nur in den seltensten Fällen, entweder bei sehr empfindlichen Patienten, bei sehr hohem Sitz und schmerzhaftem Sphinkterkrampf ist

---

* *Esmarch* hat die Zinntuben in die Praxis eingeführt. Hierdurch vermeidet man am besten die Verunreinigung des Vaselins. Da aber derzeit schon verschiedene Substanzen in solchen Tuben verabfolgt werden (Zahnpasten, Fleckputzmittel etc. etc.), achte man auf die Möglichkeit einer Verwechslung. Mir wurde einmal zur Untersuchung bei einer Fissura ani Kalodont gereicht. Zum Glück bemerkte ich rechtzeitig die Verwechslung.

zur Digitaluntersuchung Narkose nötig. In der größten Mehrzahl der Fälle kann hingegen die Digital- sowie selbst die Spiegeluntersuchung ohne Narkose vorgenommen werden, was ich besonders hervorheben möchte, da noch immer vielfach die Meinung besteht, daß man nur in der Narkose einen aufschlußgebenden Befund erheben könne und diese falsche Vorstellung mit eine Ursache abgibt, warum so häufig von der Untersuchung zum Schaden unserer Kranken abgestanden wird. Auch sei hervorgehoben, daß die Narkose an und für sich gerade bei Mastdarmuntersuchungen nicht ungefährlich ist, daß viel eher bei Narkosenuntersuchungen Nebenverletzungen (Berstungen von Abszessen, Perforationen zerfallender Karzinome, Zerreißungen von Strikturen etc.) sich ereignen können.

In der überwiegenden Mehrzahl der Fälle orientiert den Kundigen die Digitaluntersuchung genügend über den Charakter des Leidens, über dessen Ausbreitung, so daß eine bestimmte Diagnose gestellt und auch die Operabilität des Falles entschieden werden kann.

Fig. 134.

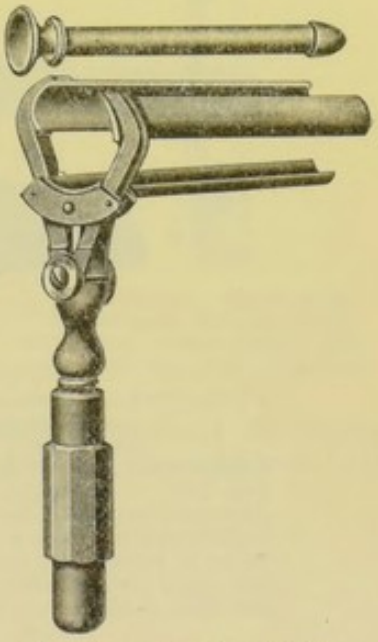

Mastdarmspiegel nach *Weiss*.

Nur in Ausnahmsfällen wird eine Spiegeluntersuchung nötig. Wenn dies der Fall ist, so ist die Art des Spiegels nach der Lokalisation des zu inspizierenden Gebietes zu wählen. Von den vielen, vielen Mastdarmspiegeln, die im Laufe der Zeit konstruiert, meistens aber nur von ihrem Erfinder warm anempfohlen wurden, haben sich nur wenige als wirklich brauchbar und einfach in ihrer Handhabung bewähren können.

Fig. 133.



Fissurenspekulum

Ich benutze nur mehr folgende Arten:

1. Ein röhrenförmiges, den Vaginalspekulis nachgebildetes Spekulum aus Hartkautschuk, welches an seinem vorderen Ende geschlossen ist und einen seitlichen Ausschnitt besitzt. Dasselbe bringt namentlich Fissuren in der Pars sphincterica gut zur Ansicht und macht daselbst lokalisierte Leiden therapeutischen Eingriffen zugänglich (Fig. 133).

2. Den dreiblättrigen sog. *Weiss*schen Mastdarmspiegel (Fig. 134). Er macht die Ampulle der direkten Inspektion zugänglich, ohne den Sphinkter zu stark zu dehnen.

3. Das heute am meisten gebrauchte Instrument ist das Proktoskop mit elektrischem Beleuchtungslämpchen. Von den vielen derartigen nach *Otis, Strauss, Foges* benannten Instrumentarien bringe ich das nach *Foges* zur Abbildung (Fig. 135), welches gestattet, verschieden (bis 30 *cm*) lange, mit Zentimetereinteilung versehene Rohre (Tuben) in das Rektum und S romanum einzuführen (daher die Bezeichnung Rekto-Romanoskopie). Die sinnreiche Konstruktion des *Foges*schen Rektoskopes erlaubt es, nach Einführung des Instrumentes das Rektum mit Luft aufzublähen und so zu voller Entfaltung zu bringen; dies bedeutet in vielen Fällen einen Vorzug gegenüber den älteren, im kollabierten Rektum vorzu-

schiebenden Instrumenten, obwohl man auch mit diesen sehr befriedigende Untersuchungsresultate erhält.

Mit diesen Instrumenten, die, bei Knieellenbogenlage schonend eingeführt, keinen Schaden anrichten können und deren Gebrauch auch ohne besondere Unannehmlichkeiten für den Patienten ist, gelingt es, das ganze Rektum nebst einer ganz ansehnlichen Partie der Flexur zur Ansicht zu bringen und hier lokalisierte Erkrankungen (Ulzerationen, Tumoren, Stenosen etc.) zu diagnostizieren (Rekto-Romanoskopie). Die Endoskopie hat also überall dort zur Anwendung zu kommen, wo die Digitaluntersuchung wegen hohen Sitzes des Leidens nicht mehr ausreicht oder keinen genügenden Aufschluß über die aus den Symptomen wahrscheinlich gewordene Natur des Leidens gibt. Es ist nicht zu leugnen, daß die systematisch ausgeführte Rekto- und Romanoskopie uns wichtige Ergänzungen, namentlich über die Anfangsbilder der verschiedenen Rektalleiden, zu schaffen

Fig. 135.

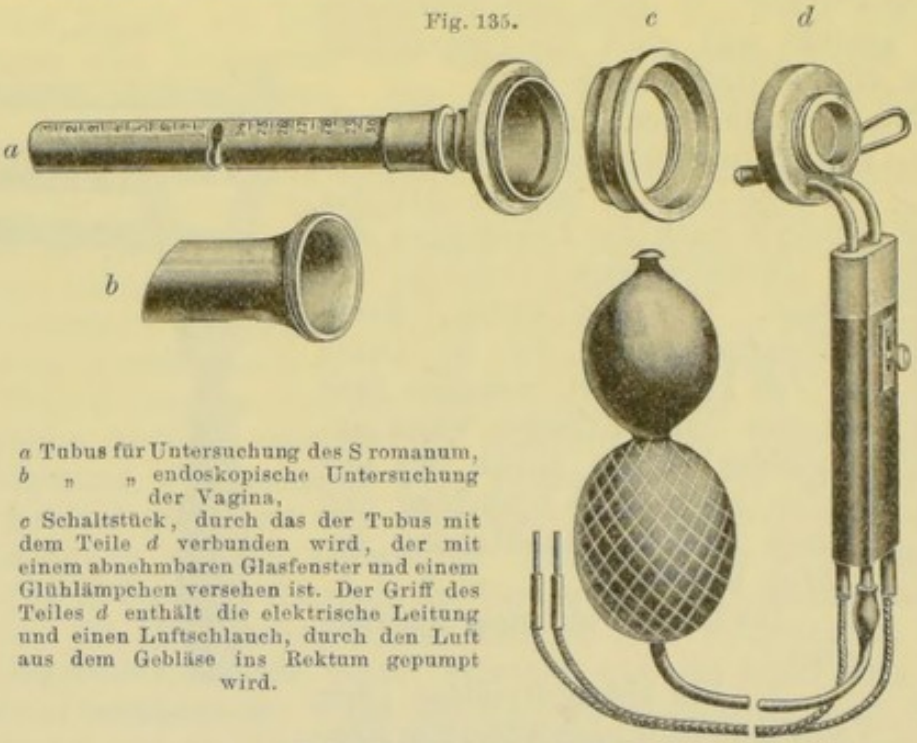

a Tubus für Untersuchung des S romanum,
b „ „ endoskopische Untersuchung der Vagina,
c Schaltstück, durch das der Tubus mit dem Teile *d* verbunden wird, der mit einem abnehmbaren Glasfenster und einem Glühlämpchen versehen ist. Der Griff des Teiles *d* enthält die elektrische Leitung und einen Luftschlauch, durch den Luft aus dem Gebläse ins Rektum gepumpt wird.

Rekto-Romanoskop nach *Foges*.

verspricht und vielleicht imstande ist, eine endorektale Therapie gewisser Affektionen anzubahnen. Wenn ihr Ergebnis bisher aber von geringer praktischer Bedeutung ist, so liegt der Grund hauptsächlich darin, daß die Anfangssymptome der diversen Mastdarmleiden so geringfügiger Natur sind, daß durch dieselben die Patienten nicht veranlaßt werden, sich zu einer Untersuchung beim Arzte einzufinden; ist doch die Rektalschleimhaut, man muß leider sagen, fast unempfindlich, so daß lokale Erkrankungen daselbst kaum empfunden werden.

Mit den geschilderten Untersuchungsmethoden ist in den meisten Fällen die Diagnose zu stellen und man kann von anderen früher üblichen Untersuchungsmanövern, deren Gefahren jetzt hinlänglich bekannt sind, vollkommen absehen. So ist die Untersuchung mit der ganzen Hand, die von *Simon* auch für die Diagnose anderer Unterleibstumoren empfohlen wurde, heutzutage vollständig verlassen. Auch die zu diagnostischen Zwecken vorgeschlagene Sphinkterdehnung und -Spaltung ist nur für Ausnahmsfälle vorzubehalten.

Da sehr viele Mastdarmerkrankungen ihren schädigenden Einfluß auf den gesamten Organismus ausüben, da ferner die einzuschlagende Therapie, die zu stellende Prognose vielfach vom Gesamtbefinden abhängig ist, wäre es fehlerhaft, sich auf die Erhebung des Lokalleidens allein zu beschränken. Wir haben vielmehr namentlich bei Mastdarmleiden die Pflicht, den gesamten Organismus einer genauen Untersuchung zu unterziehen, den Ernährungszustand zu berücksichtigen, Temperaturmessungen vorzunehmen, unter Umständen nach Metastasen zu fahnden, genaue Harnanalysen (Diabetes, Albuminurie, Indikanurie) vorzunehmen, Meteorismus und Kotanhäufung zu konstatieren. Sehr oft muß der Behandlung eines Mastdarmleidens die Behebung irgend eines anderen krankhaften Zustandes vorausgehen, der Kranke einer Vorbereitungskur unterworfen werden; sehr oft kontraindizieren anderwärts gelagerte Erkrankungen die operative Therapie bei an und für sich operablen Mastdarmleiden.

Fig. 136.

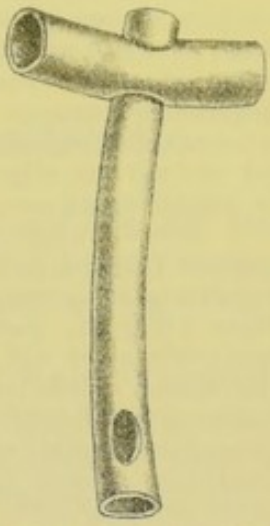

Drainrohr, durch aufgestecktes Kautschukröhrchen (statt durch eine Sicherheitsnadel) fixiert.

Sehr viele Mastdarmleiden erfordern vor ihrer Operation eine auf gründliche Entleerung abzielende Vorbereitungskur. Die Entleerung ist zu erreichen durch Irrigationen und Abführmittel; von letzteren geben wir als am wenigsten reizend dem Rizinusöl den Vorzug. Diese Abführkur soll mehrere Tage bis zu einer Woche ausgeführt werden. Überall dort, wo eine bedeutende Stenose des Mastdarms besteht, sehen wir von dem Versuche einer Entleerung mittelst Abführmittel ab, weil wir die Erfahrung gemacht haben, daß nur eine Verflüssigung der Kotmassen, aber keine halbwegs genügende Abfuhr derselben erzielt wird. Wir kommen hierauf noch im Kapitel Therapie des Rektumkarzinoms zu sprechen.

Nach den Mastdarmoperationen empfiehlt sich eine Ruhigstellung des Darms, um die frische Wunde möglichst vor Beschmutzung mit Kot zu bewahren, an-

Fig. 137.

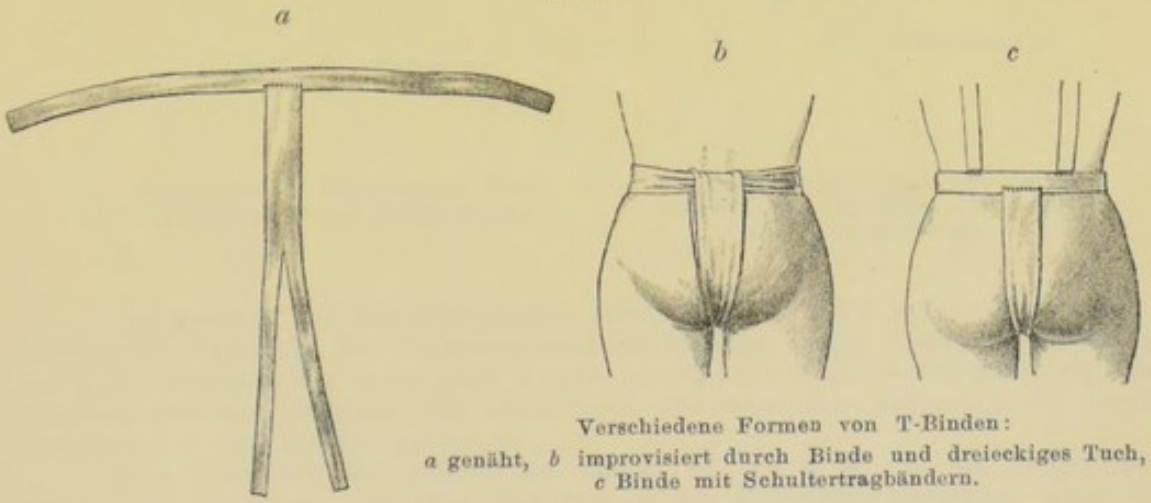

Verschiedene Formen von T-Binden:
a genäht, *b* improvisiert durch Binde und dreieckiges Tuch, *c* Binde mit Schultertragbändern.

drerseits aber auch die etwa genähten Partien vor mechanischer Störung zu schützen. Diese Absicht erreichen wir durch Opium (3mal des Tages 10—15 Tropfen Tinct. opii simpl.) und durch Einschränkung der Nahrungsaufnahme (flüssige, leicht verdauliche Kost [Milchspeisen]).

Ist die Wunde nach einer Mastdarmoperation soweit verheilt oder so lebhaft granulierend, daß eine Infektionsgefahr, die Gefahr der Blutung oder eine wesentliche Steigerung der Schmerzen nicht mehr wahrscheinlich ist, so streben wir den ersten Stuhl am besten durch ein Ölklysma an, das wir mit einem sterilisierten Nélaton-

katheter selbst geben, nicht durch das Wartepersonal verabreichen lassen. Erst nach Abgang der durch das Öl erweichten, im Rektum gelagerten Massen wird durch Rizinusöl per os ausgiebigere Entleerung erzeugt.

Nach sehr vielen Mastdarmoperationen kommt es zu Harnretention infolge Sphinkterkrampfes, so daß Katheterismus nötig wird. Da hierdurch selbst bei allergrößter Vorsicht häufig Cystitis erzeugt wird — wir kommen bei den sakralen Rektumexstirpationen nochmals auf dieses Thema —, so soll erst dann zum Katheter gegriffen werden, wenn die anderen milderen Mittel (warme Umschläge auf die Blasengegend und das Glied, Ablenkung der Aufmerksamkeit des Patienten etc.) fruchtlos versucht wurden. Der Katheterismus (siehe diesen) ist unter allen aseptischen Kautelen vorzunehmen.

Da die Eingriffe am Mastdarm wegen des großen Reichtums des Afters an sensiblen Nerven (punctum nervosum der Alten) zu den schmerzhaftesten überhaupt gehören, ist schon aus diesem Grunde irgend eine Form der Anästhesie bei operativen Eingriffen angezeigt. Nur bei kurzdauernden, außerhalb des Sphinkter sich abspielenden Operationen kommen wir mit lokaler Anästhesie (am besten mit *Schleich*scher Infiltrationsanästhesie) aus, wenn aber eine Erschlaffung des Sphinkter nötig ist, dann sind wir auf die allgemeine Narkose oder auf lumbale Anästhesie, die sich gerade für Rektaloperationen ganz vorzüglich bewährt, angewiesen.

Zum Verbande nach Mastdarmoperation verwenden wir nach wie vor mit besonderer Vorliebe Jodoformgaze, da hierdurch der fortdauernden Desinfektion der Wunde am sichersten Rechnung getragen wird. Dort, wo das Einlegen von Drainrohren nötig ist, verhindern wir das Verschwinden der Rohre gegen Wund- und Darmhöhle nicht wie anderwärts durch eine quer eingeführte Sicherheitsnadel, sondern besser durch ein quer aufgestecktes Drainrohr (Fig. 136), weil hierdurch der manchmal peinliche Druck durch die harte Nadel am besten vermieden wird. Die Verbandstoffe selbst werden durch eine sogenannte T-Binde fixiert, die auch aus gewöhnlichen Binden oder Handtüchern improvisiert werden kann. Dort, wo die Patienten gehfähig sind, wird diese Binde durch Achselbänder vor Herabgleiten gesichert (Fig. 137*a, b, c*).

2. Kapitel.

Die angeborenen Anomalien des Mastdarms.

Es werden nicht so selten Kinder geboren, bei welchen der Mastdarm verschlossen ist oder nicht an normaler Stelle, und dann meistens nur mit einem engen Fistelkanal mündet. *Anders* rechnet auf ca. 6000 bis 15.000 Geburten einen Fall dieser Mißbildung.

Diese angeborenen Mißbildungen erfordern zu ihrem Verständnis einige Daten aus der Entwicklungsgeschichte, deren Darstellung ich der *Frank*schen Monographie über diesen Gegenstand entnehme, auch mit den in derselben befindlichen schematischen Zeichnungen illustriere:

Fig. 138.

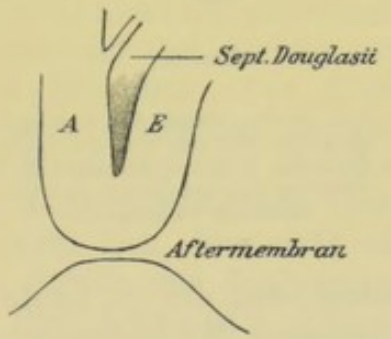

Schematischer Durchschnitt durch Allantois *(A)* und Enddarm *(E)*.

Fig. 139.

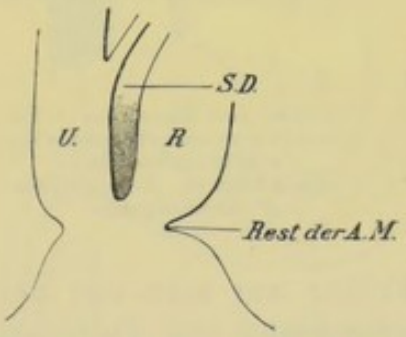

Die Aftermembran *(A. M.)* ist bereits durchbrochen, das Septum Douglasii *(S. D.)* tiefergetreten.

Der unterste Teil des embryonalen Darms, der sog. End- oder Afterdarm, in welchen die Allantois, die *Wolff*schen und *Müller*schen Gänge einmünden, bildet bis zur 4. Embryonalwoche einen nach unten geschlossenen Blindsack (Fig. 138). Allantois *(A)* und Enddarm *(E)* sind durch das von oben hervorragende Septum Douglasii *(S)* voneinander getrennt.

Dem Blindsack des Afterdarms wächst in der 4. Woche des embryonalen Lebens vom Steißende her eine Einstülpung des Ektoderms entgegen, diese Einstülpung ist vorläufig noch durch die Aftermembran von dem Blindsack des Enddarms und der Allantois geschieden, das Septum Douglasii steht noch hoch (Fig. 138).

Nun perforiert die Aftermembran, wodurch eine nach außen zu offene ektodermale Kloake entsteht, in welche der Darm *(R)* und die Ausführungsgänge der Harn- und Geschlechtsorgane *(U)* gemeinschaftlich ausmünden (Fig. 139).

Etwa in der 6. Woche erhebt sich am vorderen Umfang der Kloake ein Hautwulst, der Genitalhöcker (Fig. 140), an dessen Unterfläche sich schon nach kurzer Zeit eine sich rasch mehr und mehr vertiefende Rinne, die Geschlechtsfurche, bemerklich macht, die sich nach hinten in die Kloake verliert. Zu beiden Seiten des

Genitalhöckers bilden sich etwas später als er selbst zwei Hautfalten, die Genitalfalten, die vor seiner Basis mit einer normalen Brücke zusammenstoßen. Aus dem Genitalhöcker entwickelt sich später Klitoris oder Penis, die Wandungen der Genitalrinne wandeln sich zu den kleinen Schamlippen resp. Urethra des Mannes um, aus den Genitalfalten bilden sich die großen Schamlippen resp. das Skrotum. Wie oben gesagt, kommuniziert der Urogenitalapparat mit dem Mastdarm und mündet gemeinschaftlich in der Kloake nach außen.

Die Scheidung des Urogenitalapparates vom Mastdarm und die Bildung völlig getrennter Mündungen vollzieht sich in der 7.—10. Woche, und zwar:

a) Im Bereiche der entodermalen Anlagen durch das Herabwachsen des Septum Douglasii (Fig. 141);

b) im Bereiche der ektodermalen Anlagen durch die Entwicklung des Damms; die Verwachsung des Septum mit dem Damm macht die Trennung perfekt.

Der Damm entsteht durch das Verwachsen von seitlich von der Kloake sich erhebenden Gebilden, den Analhöckern (vide Fig. 140, *A*), die sich bei ihrem Wachstum nach vorn schieben, zuerst mit den Genitalfalten, dann aber gemeinsam mit diesen in der Mittellinie verwachsen. Die Verwachsung findet in der Bildung der Raphe perinei et scroti ihren Abschluß.

Fig. 140.

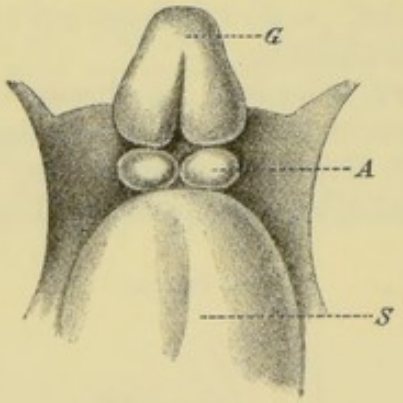

Ungefähr dem Beginn der 7. Embryonalwoche entsprechendes Entwicklungsstadium.
G Genitalhöcker, *A* Analhöcker, *S* Schwanzkappe.

Fig. 141.

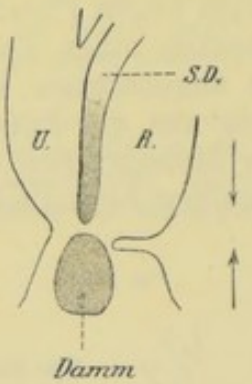

Der untere Rand des herabgestiegenen Septum und die tiefen Teile des in die ektodermale Einstülpung eingeschobenen Dammes berühren sich nahezu.

Früher war man nun der Anschauung, daß die im Laufe der Zeit zur Beobachtung und Publikation gekommenen Mißbildungen alle insgesamt unter die Hemmungsmißbildungen einzureihen seien und dadurch zustande kämen, daß die geschilderte normale Bildung ausbleibe oder in einem Stadium ihrer Entwicklung Halt mache. *E. Kreuter* vertritt auch heute noch die Ansicht, daß sämtliche Mißbildungen solcher Art, auch die der Speiseröhre, des Magens, des Dünn- und Dickdarms in ungezwungener Weise durch einen normalen, entwicklungsgeschichtlichen Vorgang zu erklären seien: Die Organe würden temporär „solide" angelegt. Infolge Hemmungsmißbildung bestehe der Zustand fort (S. 204).

Frank hat gegen diese früher gültige Theorie wichtige Einwände erhoben und an Stelle derselben für die verschiedenen Typen des angeborenen Mastdarmverschlusses nachzuweisen versucht, daß nicht in einer Entwicklungshemmung, sondern im Gegenteil in einem exzessiven Fortschreiten der normaliter vor sich gehenden Verwachsungen die Ursache gegeben sei. Die Atresie sei also durch eine nachträgliche Verwachsung oder Obliteration der bereits offenen Kanäle zu erklären. Die Argumentation *Franks* ist eine so überzeugende, daß ich mich derselben an-

schließe und bei der Schilderung der mannigfachen Formen des Mastdarmverschlusses immer kurz *Franks* Deutung mitskizzieren will.

Man kann die angeborenen Verschließungen des Mastdarms in zwei große Gruppen trennen, u. zw. 1. in solche ohne Nebenausmündung des Mastdarms, 2. in solche mit abnormer Ausmündung desselben.

Die 1. Gruppe enthält folgende drei Typen, deren Benennung wir *Esmarch* verdanken. Übergänge von einer zur anderen Type kommen ebenfalls zur Beobachtung.

a) Die Atresia ani (Fig. 142). Die Analportion ist nicht vorhanden, an Stelle des Anus befindet sich eine mehr weniger deutliche Raphe, der Blindsack des Mastdarms endet nahe der Oberfläche, die Verschlußschicht ist manchmal ganz dünn (epitheliale Verklebung), meist aber ziemlich dicht und derb narbig. Die Atresia ani kommt durch die mehr minder hochgradige Obliteration der Analportion zustande. Aus dem Umstande, daß der Sphincter ani oberhalb der Atresie normal entwickelt sein kann, muß man schließen, daß die Verwachsung die oberflächlichen Teile der Analportion getroffen habe und zu verschiedener Tiefe fortgeschritten sei, die Analportion ist nicht nur entwickelt, sondern oberhalb der Atresie zum Teil offen geblieben. Der Mastdarmblindsack entspricht dementsprechend nicht nur dem aus dem Enddarm hervorgegangenen Teile, sondern einem Plus, dem nicht obliterierten Stücke der Analportion.

Fig. 142.

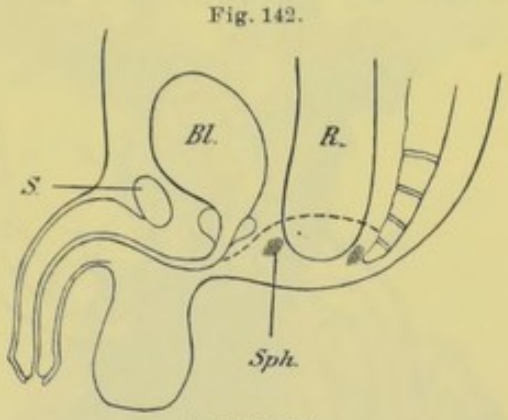

Atresia ani.
S Symphyse, *Bl* Blase, *R* Rektum, *Sph* Sphinkter.
···· Grenze zwischen Ekto- und Entoderm.

b) Die Atresia recti (Fig. 143). Die Analportion ist entwickelt und stellt einen mehr weniger tiefen, im Grund verschlossenen Trichter dar, der Mastdarmblindsack endet ober diesem Trichter in sehr verschiedenem Abstand. Bisweilen ist die Trennungsschichte nur eine dünne, oft aber eine beträchtlich dicke Membran; bei größerem Abstand zieht vom Trichter zum Rektumblindsack ein dichter, wie narbiger Strang. Die Atresia recti entsteht dadurch, daß von dem Verschmelzungspunkte zwischen Enddarm und Analpforte aus die Verwachsung nach oben zu weiterschreitet. Der Sphinkter ist gut entwickelt und zeigt normale Verhältnisse.

Fig. 143.

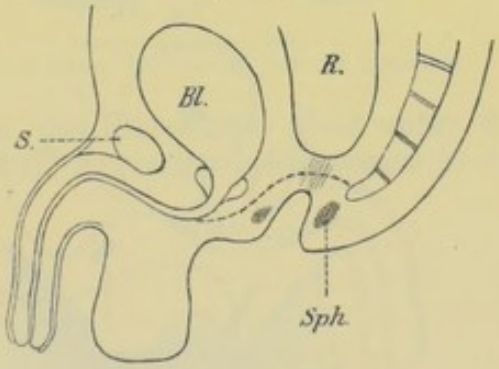

Atresia recti.
Die Analportion, nach außen offen, verengt sich gegen die Tiefe und endet blind, durch einen Strang mit dem Rektumblindsack verbunden.

c) Die Atresia ani et recti (Fig. 144). Bei ihr sind die äußeren Verhältnisse so wie bei der Atresia ani. Der Rektumblindsack endet aber hoch oben, in der Kreuzbeinhöhlung oder noch höher. Auch hier bestehen öfters derbere Stränge, welche vom Rektumblindsack in die Gegend des verschlossenen Anus hinziehen. Diese Form der Atresie entsteht dadurch,

daß die Verwachsung nach beiden Richtungen hin fortschreitet; so kommt es zu Obliteration der Analportion und Hochstand des Rektumblindsackes. Als Ausdruck der geschehenen Verwachsungen persistiert auch in den Fällen dieser Gruppe ein mehr minder dicker Bindegewebsstrang, welcher vom Grunde des Rektumblindsackes gegen den Damm zu ausläuft. Der Sphinkter ist auch in diesen Fällen vorhanden.

Bei der zweiten Gruppe des angeborenen Mastdarmverschlusses geht die Atresie des Anus mit abnormer fistelartiger Nebenausmündung des Mastdarms einher.

Diese Nebenausmündungen finden sich einerseits im Bereiche der Gebilde des Entodermes, andrerseits im Bereiche des Ektodermes.

Fig. 144.

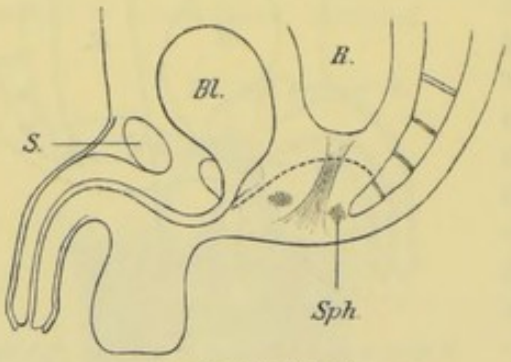

Atresia ani et recti.
Der Sphinkter umschließt den Strang, welcher aus der Obliteration hervorgegangen ist.

Fig. 145.

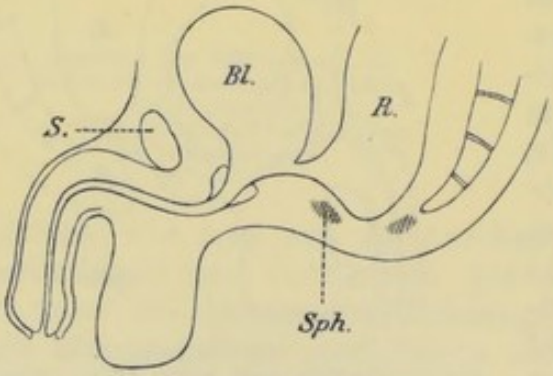

Atresia ani vesicalis.

Fig. 146.

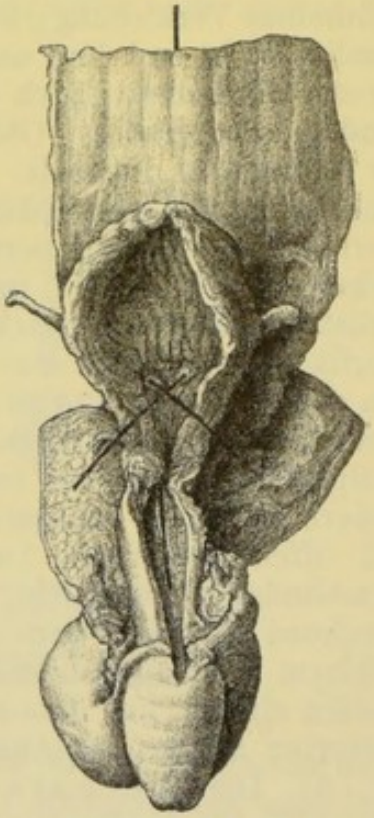

Atresia ani vesicalis.
Die gekreuzten oberen Sonden befinden sich in den Ureteren, die untere in der Fistel zwischen Rektum und Blase.

Erstere kommen dadurch zustande, daß die Verwachsung des unteren Randes des Septum Douglasii mit dem ektodermalen Damme nicht eintritt. Infolge dessen bleibt die ursprüngliche Kommunikation des Darms mit dem Urogenitalapparate offen, die offenbleibende Kommunikation führt beim Manne in die Harnblase oder in den Blasenteil der Urethra, beim Weibe in die Vagina oberhalb des Hymen. Diese Formen der Nebenausmündungen sind wahre Kloakenreste, sie führen die Bezeichnungen Atresia ani vesicalis (Fig. 145 u. 146) und Atresia ani vaginalis (Fig. 147).

Der Kanal ist meist enge, mit Epithel ausgekleidet, das Rektum jedoch umfänglicher an der Blase oder dem Blasenteil der Urethra adhärent.

Von diesen Formen streng zu scheiden sind die Atresien mit äußerer Nebenausmündung (äußere Fistelbildung). Dieselben ge-

hören, wie gesagt, dem Ektoderm an und sind zurückzuführen auf teilweises Offenbleiben der Dammskrotalspalte, und zwar an beliebiger Stelle der medianen Verwachsungslinie der Analfalten und Genitalfalten, welche ihren Ausdruck in der Raphe perinei, scroti et praeputii finden. Da diese Ausmündungen an der Körperoberfläche zutage treten, werden sie eben zum Unterschied von den früher beschriebenen äußere Fisteln genannt.

Fig. 147.

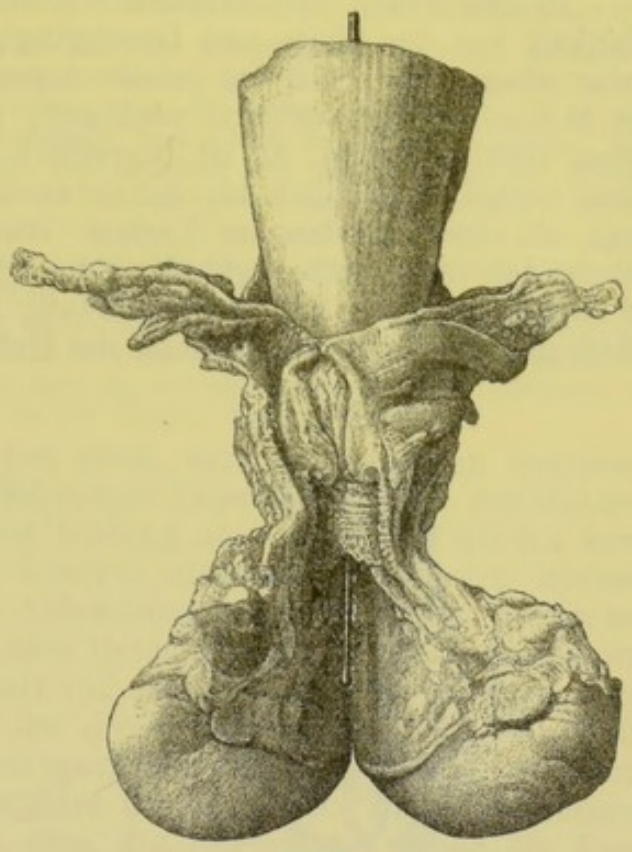

Atresia ani vaginalis.
Urethra und Blase, Uterus und Scheide gespalten.

Die Hauptformen dieser Mißbildung sind nach dem Sitze der Ausmündung der Fistel:

1. Die Atresia ani perinealis (Fig. 148); die fistulöse Rektalöffnung findet sich in der Raphe des Perineums.

2. Die Atresia ani vulvaris oder vestibularis (Fig. 149): die Fistelöffnung befindet sich im Vestibulum (nach abwärts vom Hymen).

3. Die Atresia ani scrotalis; der Fistelkanal zieht unter der Haut des Perineums nach vorn und mündet in der Raphe des Skrotums (Fig. 150).

4. Die Atresia ani suburethralis; der Fistelkanal zieht unter der Haut des Perineums nach vorn und umläuft entweder das Skrotum in der Raphe oder durchsetzt die Skrotalwurzel von vorn nach hinten und mündet an irgend einer Stelle an der Unterseite des Penis, in der Raphe der Penisbedeckung oder im Präputialsacke.

Fig. 148.

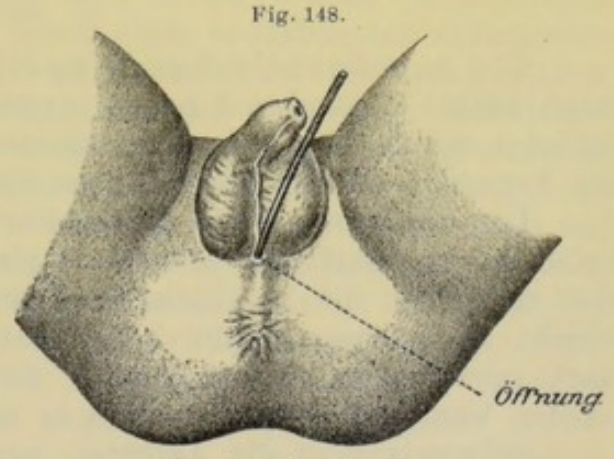

Atresia ani perinealis.

Die Folgen dieser Mißbildungen sind ersichtlich. Wo der Darm vollkommen blind mündet, muß der Neugeborene an Darmverschluß sterben. Mit den ersten Schluckakten scheinen Bakterien eingeführt zu werden, welche rasch das gestaute Mekonium zersetzen, es kommt zur inneren Gasentwicklung zuerst im Bereiche des Dickdarms, endlich wird der ganze Bauch stark aufgetrieben, Erbrechen stellt sich ein, durch Zwerchfellhochstand kommt es zur Atem-insuffizienz, die zu manchmal hochgradiger Zyanose führen kann.

Es dauert aber manchmal bis zu 6 Tage, ausnahmsweise auch länger, bis der gewiß schreckliche Tod eintritt. Wo der Darm in die Blase mündet,

dort entsteht eine das Leben gefährdende Cystitis. Da aber die Kommunikation mit der Blase meist sehr eng ist, so pflegen sich schon früher die Symptome des Darmverschlusses einzustellen. Auch bei Atresia urethralis pflegt es der Darmverschluß zu sein, der den Tod herbeiführt.

In den Fällen von Atresien mit äußerer Fistel hängt die Lebensfähigkeit von der Weite und Durchgängigkeit des Fistelkanales ab. Die Natur pflegt sich selbst bei relativ engem Fistelkanale zu helfen, indem das Mekonium, mit Schleim verdünnt, permanent abfließt und so das Leben erhalten bleibt. Es ist begreiflich, daß ein relativ kurzer Fistelkanal leichter allmählich bis zur notwendigen Weite ausgedehnt werden kann, als einer mit langem Verlauf. Hierauf ist die Erfahrung zu beziehen, daß die Atresia vestibularis die beste Prognose gibt, während es bei Atresia urethralis und scrotalis häufig noch zu Darmverschluß kommt, indem sich durch den langen Kanal das Mekonium nicht genügend entleert.

Fig. 149.

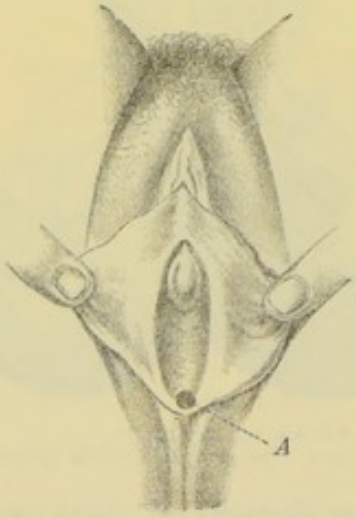

Atresia ani vestibularis (nach *Abel*).
A vestibulare Fistelöffnung.

Fig. 150.

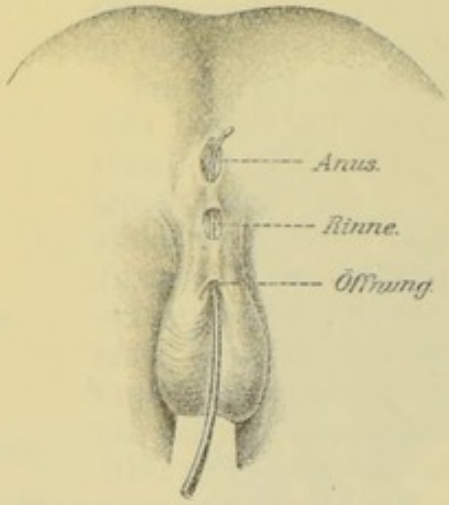

Atresia ani scrotalis.
Die Analöffnung wurde 2 Monate nach der Geburt operativ hergestellt, bis dahin entleerte sich der Stuhl aus der Öffnung am Skrotum.

Ein therapeutischer Eingriff ist demnach absolut notwendig, meist höchst lohnend und genau vorgeschrieben. Immer handelt es sich zunächst um Behebung des Verschlusses, dann in zweiter Linie eventuell um Verschluß der fistulösen Ausmündungen.

Den leichtesten Fall repräsentiert das Vorhandensein einer bloßen Epithelialverschmelzung. Manchmal platzt der Verschluß spontan; meist aber muß doch die künstliche Eröffnung vorgenommen werden; sie geschieht am leichtesten durch Einbohren einer Kornzange in die sich stark vorwölbende bläulichgrünlich durchschimmernde dünne Membran. Ist der Verschluß fester, so muß er mit dem Messer gespalten werden.

Schwieriger ist die Aufgabe, wenn eine Atresia ani et recti vorliegt, so daß der Blindsack in einiger Tiefe endet. Eine bloße Eröffnung desselben nach vorausgängiger Bloßlegung durch schichtenweise Präparation würde zwar die Gefahr des Zustandes momentan beheben; allein die gesetzte Wundöffnung würde sich narbig verkleinern und es würde eine narbige Striktur zurückbleiben, die den Passageanforderungen für die Dauer nicht genügt. Es muß daher ein Verfahren angewendet werden, welches einen dem normalen After analog fungieren-

den herstellt. Diese Aufgabe läßt sich durch die *Dieffenbach*sche Proktoplastik erreichen. Die Operation besteht darin, daß man nach Durchschneidung der Weichteile des Perineums den Blindsack herabzieht, eröffnet und die Schleimhauträndern mit den Rändern der Hautwunde vernäht, so daß die letztere lippenartig mit Schleimhaut umsäumt erscheint.

Bei dieser Operation wird das Kind in Rückenlage mit stark gebeugten und abduzierten Schenkeln von einem Assistenten gehalten; der Operateur macht einen genau in der Mittellinie gelegenen, von der Mitte des Dammes bis an die Mitte des Steißbeins reichenden Hautschnitt und dringt mit sehr vorsichtigen und seichten Messerzügen vorwärts, wobei der Assistent mit feinen Haken die Wunde gleichmäßig auseinanderhält, bis man den von Mekonium gefüllten, grünlich durchscheinenden prallen Blindsack sieht. In stumpfer Weise sucht man nun den letzteren aus seiner Umgebung loszuschälen, und wenn dies bis zu einem gewissen Grade gediehen ist, so drängt die Bauchpresse selbst den Blindsack herab, bis er in der Wunde erscheint. Sofort wird er mit zwei Nähten in den beiden Wundwinkeln fixiert und dann der Länge nach eröffnet. Man läßt das Mekonium herausstürzen und spült es mit lauem Wasser ab. Dann zieht man die Schleimhauträndern mit Hakenzangen vor und näht sie sorgfältig ringsum an die Ränder der Hautwunde an.

Wo der Blindsack hoch oben endet, wird das Verfahren ungemein schwierig, da die gleichzeitig vorhandene Enge des Beckens das Manipulieren in der Tiefe erschwert, die Blutung auch bedeutend werden kann und die Nachbarorgane (Blase, Uterus) leicht verletzt werden können. In diesen Fällen pflege ich die Aufsuchung des Rektum von hinten her nach der sakralen oder parasakralen Methode (siehe unten) vorzunehmen. Ob hierbei das Steißbein enukleiert und eine Partie des Kreuzbeines abgekneipt werden muß, hängt von der Schwierigkeit des Falles ab. Es ist interessant, wie sich bei einigen so operierten Fällen im Verlaufe der Jahre die Kontinenzverhältnisse ausgebildet haben, obwohl in so schwierigen Fällen davon abgesehen werden muß, das Rektum bis gegen die Analgegend herabzuziehen und hier einzunähen, man sich vielmehr damit begnügen mußte, das blind endigende Rektum in dem oberen Winkel der sakralen Wunde zu fixieren. Für noch schwierigere Fälle wurde empfohlen, das gefährliche Suchen nach dem Blindsack lieber aufzugeben und die Kolostomie an der Lende oder in der Weiche vorzunehmen.

Ganz abgesehen davon, daß durch einen so etablierten widernatürlichen After das Leben des Kindes sich zu einem höchst traurigen gestalten wird, muß auch die große Operationsgefahr der einzeitigen Kolostomie am Neugeborenen berücksichtigt werden. Diese Umstände machen es begreiflich, daß sich die meisten Chirurgen heute auf den Standpunkt stellen, auf jeden Fall sich den Weg vom Perineum oder, wie ich geraten, auf sakralem oder parasakralem Wege zum blind endigenden Rektum zu bahnen und einen annähernd an normaler Stelle mündenden After zu etablieren.

Für die Behandlung der mit inneren Fisteln kombinierten Atresien möchte ich auf Grund meiner Erfahrung vorschlagen, zunächst bloß die Atresie nach den soeben gegebenen Regeln operativ zu beseitigen und sich um die innere, gegen Blase, Harnröhre oder Vagina führende Fistel zunächst gar nicht zu kümmern. Zu diesem Rat veranlaßt mich die Erfahrung, daß, wenn nur einmal die Atresie durch eine genügend große Öffnung nach außen behoben ist, die fistulöse Kommunikation immer enger und enger wird, so daß sie für den Träger keine weiteren Gefahren birgt, ferner auch die traurigen Erfahrungen, die ich und andere mit komplizierten Operationen gemacht haben, welche gleichzeitig auf Verschließung der Fistel abzielten. Sollte es sich als

notwendig erweisen, später doch die Fistel operativ zu schließen, so wird man dies bei älteren Kindern mit viel besseren Erfolgen leisten können.

Bei den äußeren Fisteln ist es zunächst nur dann angezeigt, am neugeborenen Kinde operativ einzuschreiten, wenn der äußere Fistelkanal zu enge ist und Darmverschluß droht. Der praktische Arzt wird gut tun, in diesen Fällen den Kanal über der eingeführten Sonde zu spalten und für Anlegung einer genügend weiten Analöffnung Sorge zu tragen. Die weiteren Eingriffe sind auf später zu verschieben.

Fig. 151.

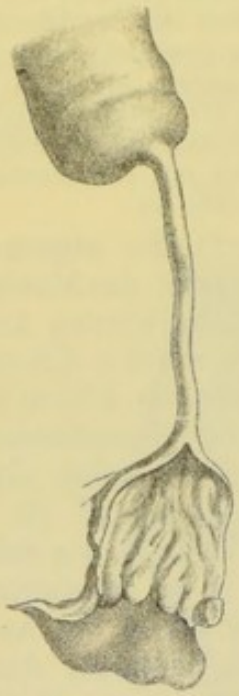

Lange kongenitale Mastdarmstriktur nach *v. Ammon.*

Die Nachbehandlung nach derartigen plastischen Operationen hat folgende Punkte im Auge zu behalten: Durch häufigen Verbandwechsel und genaue Kontrolle der Wunde ist einer Sekretretention vorzubeugen, die sicher zu einer Beckenphlegmone führen würde; ferner muß eine nachträgliche narbige Schrumpfung bei operativ hergestelltem After vermieden werden, was man am leichtesten durch Einlegen eines entsprechend starken Drainrohrs erzielt. Es empfahl sich mir, von Dauerverbänden abzusehen und die Wunde nur leicht mit Jodoformpulver zu bestäuben, hierauf mit sterilisierter Gaze zu bedecken. Das Pflegepersonal ist zu instruieren, mehrmals im Tage das Mekonium mit lauem Wasser abzuspülen, hierauf die Wunde wieder zu bestäuben und zu bedecken. Die eventuell nachträglich sich einstellende Narbenkonstriktion macht Bougierungen, am besten mit Nélatonkatheter, nötig.

Trotz aller Vorsicht bei der Operation und Nachbehandlung sind die operativen Resultate recht schlechte. Das Mortalitätsprozent schwankt zwischen 20 und 75%; je höher oben das Rektum mündet, je schwieriger sich die Aufsuchung gestaltet, je später die mißgestalteten Kinder zur Operation gebracht werden, um so gefährlicher ist der Eingriff. Die Kontrolle jener Kinder, welche die Operation auf Jahre hinaus überstanden haben, ergibt das erfreuliche Resultat, daß sich im weiteren Verlauf des Lebens die Kontinenzverhältnisse fast bis zur Norm bessern.

Die angeborenen Strikturen haben ihren Sitz entweder in der Analportion oder im eigentlichen Rektum und beide sind auch in ihrer Form verschieden. Die angeborenen Analstrikturen stellen äußerlich ganz feine, für eine Sonde durchgängige, fistelartige Öffnungen vor, welche an der Stelle der Aftermündung oder etwas weiter nach vorn sitzen und aus welchen das Mekonium in ganz feinem Strahl herausdringt; führt man eine Sonde ein, so kommt man entweder sofort in die normal geräumige Darmhöhle oder man muß zunächst einen feinen, die Analportion ersetzenden Gang passieren, oberhalb dessen erst der eigentliche Mastdarm seine normale Weite erlangt. Die angeborenen Rektalstrikturen hingegen werden durch leisten- oder klappenförmige Vorsprünge erzeugt, die von einem größeren oder kleineren Teile des Umfanges der Darmwandung in das Darmlumen vorspringen; in ihrem höchsten Grade werden sie durch eine das Darmlumen in zwei Etagen abteilende und nur in ihrem Zentrum durchbohrte Scheidewand hergestellt. Daß man beide Formen als unvollkommene Atresien auffassen kann und an welches Stadium der Mastdarmentwicklung die Entstehung derselben anzuknüpfen wäre, das drängt sich von selbst auf. Meist genügt eine stumpfe Dilatation mit weichen Kathetern.

Als große Rarität finden sich endlich angeborene Strikturen in Form langer, enger Kanäle (Fig. 151).

3. Kapitel.

Erworbene Gestalts- und Lageveränderungen des Rektums. Der Mastdarmvorfall.

Bei der Anatomie des Mastdarms erwähnten wir bereits, daß das als Mastdarm bezeichnete Endstück des menschlichen Darms normalerweise bestimmte Krümmungen (Flexuren) besitzt. Wir können diese Krümmungen als physiologische bezeichnen. Unter pathologischen Verhältnissen, namentlich durch Koprostase, kommt es nun ungemein häufig zu Veränderungen dieser Krümmungen meist im Sinne der Verschärfung: aus der Krümmung entsteht eine förmliche Knickung, wodurch eine Erschwerung für die Kotpassage gegeben ist.

Diese Veränderungen an und für sich geben kaum jemals die Notwendigkeit einer Behandlung ab, sie sind aber von praktischer Wichtigkeit, weil sie mit dem Entstehen bestimmter entzündlicher und neoplastischer Erkrankungen in kausalem Zusammenhang stehen und uns erklären, warum genannte Erkrankungen so häufig gerade an diesen Stellen zur Entwicklung kommen.

Die innigen Beziehungen des Mastdarms zu den Nachbarorganen erklären, warum so häufig Gestaltsveränderungen des Mastdarms im Sinne der Kompression durch Schwellungen und Lageveränderungen in der Nachbarschaft zustandekommen, die dann weiters wieder zu Kotstauung und Dilatation mit allen ihren Konsequenzen ober der komprimierten Partie führen müssen.

Um auch hierin eine Übersicht zu ermöglichen, sei angeführt, daß der Mastdarm *a)* von vorn her beim Manne durch Prostata und Blase, beim Weibe durch Lageveränderungen (bei Retroflexion durch den Uteruskörper, bei Anteflexionen durch die Portio etc.) und durch Geschwülste der Gebärmutter; *b)* von der Seite her durch Tumoren im Cavum ischiorectale; *c)* von hinten durch solche des Kreuzsteißbeins, durch die Distopie der Niere; *d)* von oben her durch diverse entzündliche (Douglasabszeß) und neoplastische Erkrankungen im Cavum peritonei, so namentlich bei karzinomatöser Douglasmetastase, in seiner Form und Lage wesentliche Veränderungen erleiden muß. Es mußte auf diese Verhältnisse hingewiesen werden, da diagnostisch Irrtümer häufig unterlaufen.

Nicht alle Teile des Rektalrohres sind gleich widerstandsfähig gegen Druck von innen, so daß an bestimmten Stellen, namentlich dort, wo die dem Mastdarme angelagerten Nachbarorgane Dehnungen und Verschiebungen erleiden, divertikelartige Ausbuchtungen, Rektaltaschen, zustandekommen können.

„Wie ein Strom den größeren Bogen seines Bettes stärker auswühlt und unterwäscht als den kleineren", so finden wir auch hier diese Ausbuchtungen namentlich an der vorderen Konvexität der Krümmung des unteren Mastdarms, beim Manne oberhalb der Prostata, beim Weibe gegen die vordere Vaginalwand sich ausbilden (cul de sac, poche de l'anus).

Durch isolierte Hypertrophie der Muskulatur kämpft der Darm allerdings eine Zeitlang gegen die Ausbuchtung an, endlich gibt die Wand doch nach und die Tasche kommt zustande. In diesen Taschen kommt es häufig zur Kotanhäufung; der gewissermaßen außer dem Strome liegende Kot verhärtet sich, reizt die Wand und verursacht dadurch dem Träger ein lästiges Gefühl des Druckes und der Völle, was namentlich Frauen, bei denen überhaupt die Taschenbildung häufiger und ausgesprochener zustande zu kommen pflegt, veranlaßt, bei jeder Defäkation mit den

Fingern nachzuhelfen, um so mechanisch diese Tasche zu entleeren. Als weitere Konsequenz dieser Taschenbildung sind sterkorale Geschwüre, eventuell Neoplasmen und die Bildung von Kotsteinen anzuführen. Therapeutisch sind regelmäßige Entleerungen durch Klysmen zu empfehlen.

Durch Narbenbildung und Schrumpfung nach Entzündungen und operativen Eingriffen können an diversen Stellen durch Zug divertikelartige Ausbuchtungen (Traktionsdivertikel) mit ähnlichen Konsequenzen zustandekommen: andrerseits partizipiert das Rektum, namentlich in seinen oberen Partien, wo der Muskelmantel noch keine geschlossene Röhre darstellt, wie der übrige Dickdarm an der Möglichkeit der Entstehung von falschen Divertikeln, bei denen nur die Schleimhaut zwischen den Muskelspalten hernienartig vorgestülpt ist.

Rektoskopisch haben wir wiederholt solche Divertikel mit ihrer scharfrandigen Kommunikationslücke nachgewiesen. Kotretention, Eindickung, dekubitale Geschwüre und daraus sich entwickelnde Abszesse sowie Neubildungen können wie an der Flexur so auch hier die Folge der Divertikelbildung sein *(Rotter, Graser, Hansemann, Hochenegg)*.

Die bei weitem wichtigsten Formen der Lageveränderungen des Rektums sind durch Zustände gegeben, die man unter dem gemeinsamen Namen Vorfall (Prolaps) zusammenfaßt.

Ein Blick auf die anatomischen Verhältnisse des Beckens läßt erkennen, daß das Rektum derartig sicher in der Muskulatur des Beckenbodens eingefügt ist, außerdem in seiner Lage durch das dasselbe umgebende Zellgewebe und durch das Mesorektum so gesichert wird, daß wohl eine schwere Schädigung dieses ganzen Apparates vorausgehen muß, um das Rektum dermaßen mobil zu machen, daß es partiell oder in toto unter dem Bilde des Prolaps vor die äußere Analöffnung treten kann.

Die Bedingungen, die zu einer solchen Schädigung führen können, sind noch immer nicht anatomisch vollkommen sicher erforscht, was uns nicht verwundern darf, sind doch die bedeutend häufigeren Vorfälle am Genitale des Weibes auch noch Gegenstand der Kontroverse.

So viel steht fest, daß die Ansicht, daß zuerst durch Dehnung des Sphinkterapparates die Analpartie vorfalle und dann das eigentliche Rektum nachziehe *(Esmarch)*, für den Mastdarmprolaps nicht allgemein stichhältig ist. Wir haben vielmehr die Ursache für die Lockerung des ganzen Fixationsapparates viel höher oben zu suchen.

Ludloff und *Waldeyer* nehmen an, daß der Prolapsus recti unter der Wirkung der Bauchpresse durch Herabdrängen der Excavatio Douglasii entstehe, welche zuerst die vordere Wand des Rektums, später aber das ganze Rektum einstülpe und nach abwärts bis vor die Analöffnung dränge.

Für viele Fälle erscheint mir diese Erklärung zutreffend, für andere halte ich folgende Bedingungen für zunächst maßgebend.

Stellen wir uns das Rektum mit Kotmassen gefüllt vor und betrachten wir das gefüllte Rektum als ganzes, so ist ohne weiteres begreiflich, daß dieser schwere Körper im Laufe der Zeit unter der permanenten Bewegung und Erschütterung wohl imstande sein wird, alle jene Apparate, also vor allem das Diaphragma pelvis, zur Dehnung und Lockerung zu bringen. Unterstützend für dieses Vorkommnis wird weiter der schädigende Einfluß sein, den die Ausdehnung des Mastdarms in Form der prallen Kotfüllung auf die Muskulatur des Beckenbodens ausüben muß. Gewisse Fasern des Levator werden überdehnt, andere im Gegenteil durch Näherung ihrer Insertionspunkte entspannt, kurz es darf uns nicht Wunder nehmen, daß dieser Muskel allmählich atrophisch wird und nachgibt. Erst jetzt treten die Bänder in Aktion, doch nicht für lange, wie überall im menschlichen Körper geben sie bald nach, werden lax und erlauben die Verschiebung.

Ich halte also für die größte Mehrzahl der Fälle eine Schädigung des Levator ani für das Primäre und für das wichtigste Kausalmoment bei Entstehung des Mastdarmvorfalles. Als Beweis hierfür möchte ich noch meine Erfahrungen nach Operationen anführen: Sphinkterdurchschneidung allein schafft Inkontinenz, aber keinen Vorfall; überall dort,

wo wir den Levator durchtrennen mußten, tritt fast mit Sicherheit im Verlauf der Zeit der Vorfall ein.

Daß die zum Prolaps führenden Vorgänge, die wir im früheren anzudeuten bestrebt waren, nur ganz allmählich zustandekommen, ist klar, sie sind beim perfekten Prolaps weit zurück zu datieren. Ebenso klar ist es, daß nur jene Maßnahmen eine bleibende Heilung versprechen, welche die geschilderten kausalen Momente beseitigen, was wieder niemals schnell erreichbar erscheint, sondern nur in einem allmählichen Rückgange der Veränderungen beruhen kann; deshalb erlauben die Prolapse beim Kinde die gute Voraussage.

Man unterscheidet den Vorfall der Schleimhaut (P. mucosae ani), den V. des Afterteiles (P. ani) und den des Mastdarms (P. recti), und endlich die Kombination beider letzterer (P. ani et recti).

Wir wollen diese Formen getrennt abhandeln:

Beim Prolapsus mucosae ani liegt entweder in der ganzen Zirkumferenz oder nur entsprechend einer Seite die Schleimhaut des untersten Teiles des Rektums — aber nur diese — vor der Analöffnung; da sie hier diversen Schädigungen ausgesetzt ist, wird sie meist sekundär verändert, durch Stauung geschwellt, intensiver gerötet, manchmal durch mechanische Schädlichkeiten bis zur Ulzeration gereizt.

Zur Entstehung des Schleimhautvorfalls, den *Roser* sehr treffend als Ektropium der Mastdarmschleimhaut bezeichnete, führen folgende Momente. Wir finden ihn bei insuffizientem Sphinkter und offenem Anus, z. B. bei alten Leuten. Hier handelt es sich im wahren Sinne um einen Prolaps, der durch verschiedene Umstände (Hämorrhoiden etc.) geschwellten Schleimhaut. Die zweite Form des Schleimhautprolapses tritt auf bei intakter, meist sogar krampfhaft gereizter Muskulatur, hier wirkt die von früher her geschwellte Schleimhaut als Fremdkörper, der die Muskulatur zum Hinausdrängen veranlaßt.

In diesem Falle ist gewöhnlich der Sphinkter krampfhaft kontrahiert und widersteht der Reposition, die aber, wenn durchgeführt, wenigstens für einige Zeit Erfolg behält, während bei der ersten Form sogleich wieder der Schleimhautwulst zutage tritt, sobald z. B. der Patient sich aufrichtet.

Da diese Form des Vorfalls die entzündliche Veränderung der Schleimhaut zur Voraussetzung hat, werden wir seine Therapie in einem späteren Kapitel besprechen.

Bei Prolapsus ani fällt der unterste Teil des Mastdarms mit allen seinen Schichten vor; bei Prolapsus recti handelt es sich um eine Vorlagerung des Mastdarmrohres zunächst in die Höhlung des Mastdarms, also um eine Invagination, deren Spitze gewöhnlich durch den Sphincter recti gebildet wird, und erst im weiteren Verlaufe erscheint die prolabierte resp. invaginierte Partie vor dem After; in diesem Stadium ist die Umbeugungsstelle der Mastdarmwand zum Prolaps im Rektum mit dem Finger erreichbar. Wird nun dieser Vorfall größer, d. h. tritt die prolabierte Partie tiefer, dann rückt auch die Umschlagstelle tiefer und verschwindet endlich ganz. In diesem Stadium sprechen wir von einem Prolapsus recti et ani (Fig. 152). Es soll nicht unerwähnt bleiben, daß wir diesen höchsten Grad des Prolapses in zweierlei Reihenfolgen sich ausbilden sehen können, u. zw. der Prolapsus ani zieht unter konstantem Größerwerden scheinbar das

Rektum nach oder zweitens aus einem primären Prolapsus recti wird im weiteren Verlauf ein Prolapsus ani et recti, indem das Rektum bei seinem allmählichen Vorrücken die Analportion mit zur Umstülpung bringt.

Die Formen, die wir als Prolapsus recti bezeichnen, sind immer kombiniert mit einer sackförmigen Ausstülpung des Peritoneum, also vor allem der *Douglas*schen Falte zwischen die evertierten Wände des Mastdarms.

Hierdurch ist die Bedingung für die Einlagerung von Därmen in diesen Sack gegeben, wir sprechen von einem Mastdarmbruch (Hedrokele).

Untersuchen wir in diesem Stadium der Ausbildung den Prolaps, so können wir folgendes Verhalten nachweisen.

Der nach außen zu umgestülpte, in seiner Wand meist mächtig verdickte Darm birgt in seinem Innern eine mit Peritoneum ausgekleidete Tasche, in welche Därme, meist unterstes Ileum, eingelagert sind. Wir sagten schon, daß die Wand des Darmes verdickt ist, und zwar können wir eine Verdickung der Schleimhaut, des submukösen Gewebes, namentlich aber des ganzen Muskelmantels nachweisen. Man

Fig. 152.

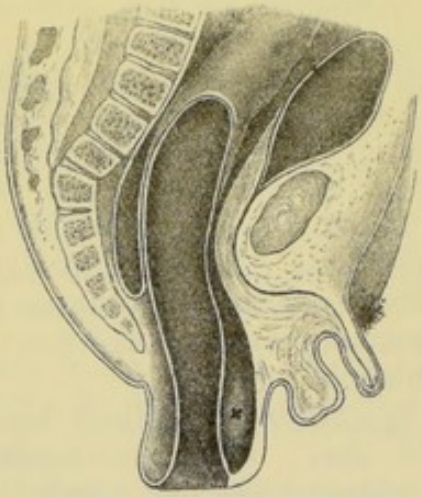

Prolapsus ani et recti. Halbschematischer Längsschnitt nach *Esmarch*. × Peritonealtasche.

Fig. 153.

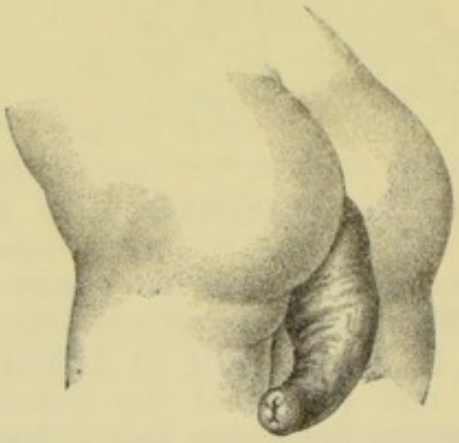

Prolapsus recti (nach perinealer Amputatio recti entstanden).

sieht aus den Veränderungen, wie mächtig der umgestülpte, nun das Becken abschließende Darm gegen die von oben andrängende Last durch Verstärkung seiner muskulären Elemente ankämpft. Denken wir uns einen Querschnitt im Niveau der Analöffnung gemacht, so finden sich, von außen nach innen zu aufgezählt, folgende Schichten: Schleimhaut der Analportion, Muskelmantel, Peritonealspalt, dem herabgerückten Douglas entsprechend, meist erfüllt mit Därmen; nun gelangt man an das Peritoneum des invaginierten und herabgerückten Dickdarms, an dessen Muskelmantel, an dessen Schleimhaut, endlich an das Lumen des Darms. Es ist wichtig, sich diese Verhältnisse klar gemacht zu haben, da dadurch die Gefahr therapeutischer Eingriffe und für viele Fälle die Aussichtslosigkeit einer radikalen Heilung klar wird.

Der Prolaps stellt in diesen Fällen entweder eine blutrote, in wulstige Falten gelegte Geschwulst vor dem After dar, der nun ähnlich ist dem After „eines Rosses, wenn es Stuhl entleert hat“ *(Dieffenbach)* oder er erscheint als ein praller, lebhaft roter Schlauch, der an seinem unteren Ende mit einer zentralen Öffnung (dem Eingang in das Darmlumen) versehen ist (Fig. 153). Zu Beginn des Leidens tritt der Vorfall nur bei stärkerer Wirkung der Bauchpresse, namentlich bei der Defä-

kation aus, zieht sich aber dann wieder von selbst oder unter leichter Nachhilfe zurück.

Wenn der Mastdarmvorfall längere Zeit besteht, so nehmen die vorfallenden Teile eine verschiedene Beschaffenheit an. In einer Reihe bleibt der Vorfall draußen, die Schleimhaut wird derber, trockener, nimmt mehr das Aussehen der Kutis an und belästigt die Kranken wenig. In einer anderen Reihe von Fällen wird die Schleimhaut ungemein locker, gewulstet, wie sich schon *Dieffenbach* ausdrückte, schwammig; sie blutet leicht, exkoriiert sich, entzündet sich und ist sehr schmerzhaft. Der Patient leidet dann ungemein. *Dieffenbach,* der diesem Leiden viel Interesse widmete, verglich den Stuhlgang eines solchen Kranken mit einer förmlichen Geburtsarbeit. In einzelnen, besonders schweren Fällen bringen die Blutungen, die Schmerzen, die Verdauungsstörungen den Kranken an den Rand des Grabes, wenn ihm nicht geholfen wird. Nicht ganz selten kommt es, wenn der Prolaps längere Zeit vorliegt und vom Sphinkter heftig umschnürt wird, zu Stase und zu Gangrän; ab und zu ist der Vorgang von Erbrechen, kaltem Schweiß, Kollaps begleitet, so daß man das Bild der Einklemmung einer Darmschlinge vor sich zu haben glaubt.

Ein sehr ähnliches Bild kann durch eine Invagination des Kolon, bei welcher das invaginierte Darmstück bis vor den Anus gelangt ist, gegeben sein.

Es wäre ein sehr arger, verhängnisvoller Mißgriff, wenn man einen Prolaps mit einer Invagination verwechseln würde. In beiden Fällen hängt zum After ein mit Darmschleimhaut überkleideter und an seinem unteren Ende mit einer zentralen Öffnung (dem Eingang ins Darmlumen) versehener Schlauch heraus; untersucht man aber am Afterrand, so zeigt sich der Unterschied sofort; denn bei der Invagination ist der vorgefallene Teil durch das Rektum bloß durchgesteckt und man kann daher neben demselben überall mit dem Finger ins Rektum eindringen, ohne an die Umschlagsstelle gelangen zu können; beim Prolaps ist das Rektum selbst umgestülpt und somit muß der Finger zur Umstülpungsstelle gelangen.

Die Diagnose ist, wenn der Prolaps vorliegt, bei allen Formen natürlich auf den ersten Blick zu machen, höchstens könnte noch eine vorgelagerte, gestielte Geschwulst, z. B. ein Polyp des Mastdarms, im ersten Momente für einen Prolaps imponieren; die nähere Besichtigung klärt aber sofort dadurch auf, daß die zentrale, zum Lumen des Mastdarms führende Lücke bei prolabierten Geschwülsten fehlt. Dennoch hat die Untersuchung wichtige Details zu eruieren: Sehen wir von dem Prolapsus mucosae ani ab, der sich zwischen den palpierenden Fingern als reine Schleimhautfalte erkennen läßt, so haben wir bei der Untersuchung zunächst die Form oder den Grad des Prolapses zu eruieren, ferner das eventuelle Bestehen eines Mastdarmbruches nachzuweisen.

Bei Prolapsus ani geht die äußere Haut in den Prolaps über.

Bei Prolapsus recti kann der untersuchende Finger in der ganzen Zirkumferenz zwischen Analumrandung und Prolaps zu der in der Ampulle gelegenen Umschlagstelle des Mastdarms gelangen.

Bei Prolapsus ani et recti imponiert die Größe, das besonders deutliche Prallwerden bei Wirkung der Bauchpresse und meist gibt dieser höchste Grad von Prolaps tympanitischen Perkussionsschall und Gurren bei Kompression (Hedrokele).

Die zur Entstehung eines Prolapses führenden Momente sind ungemein mannigfaltig, wodurch sich prognostische und therapeutische Unterschiede ergeben:

Bei Kindern, die durch den steileren Verlauf ihres Rektums zur Prolapsbildung besonders disponiert sind, sehen wir häufig denselben

entstehen, wenn die Bauchpresse besonders stark angestrengt wird. Also bei Blasenstein, Phimose, bei Keuchhusten, bei chronischer Obstipation und dadurch ausgelöstem, besonders starkem Pressen, im Gefolge von Darmkatarrhen etc. Auf einen Defekt im Beckenboden ist der die Ektopie der Blase häufig kombinierende Prolaps zurückzuführen (Fig. 154).

Bei Erwachsenen ist die Prolapsbildung seltener, im Greisenalter wieder häufiger. Bei Frauen, die mehrere Geburten bald nacheinander durchgemacht haben, stellt sich häufig Prolapsus ani wohl wegen der Erschlaffung ein, welche die Teile des Beckenausganges erfahren haben, als sie beim Durchtritt des Kopfes auf das äußerste gespannt und gedehnt wurden. — Die passive Päderastie, zu der sich Individuen beider

Fig. 154.

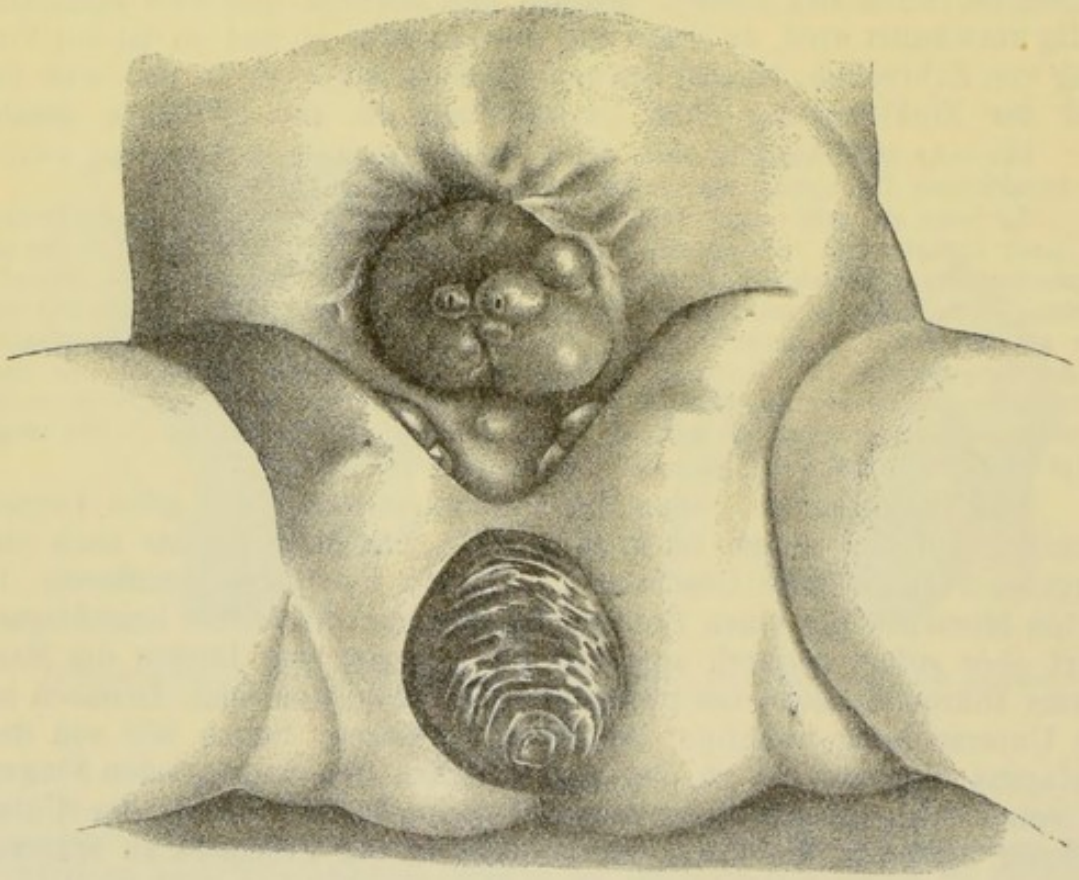

Prolapsus recti bei Ectopia vesicae.

Geschlechter gebrauchen lassen, bedingt neben Erschlaffung des Sphinkter und Glättung des Afterrandes häufig noch einen Prolapsus ani; *Schuh* fand solche in imponierender Größe an einigen Paschas, die er zu untersuchen Gelegenheit hatte. — Mäßige Prolapse kommen auch bei habitueller Stuhlverstopfung erwachsener Individuen vor. Nicht so selten ist der Prolaps bei orthodoxen Juden, die durch ihre Ritualgesetze gezwungen sind, jeden Morgen auch ohne Bedürfnis Stuhl abzusetzen, was zu starkem Pressen Veranlassung gibt. Die Prostatahypertrophie sowie Strikturen der Harnröhre können ähnlich wie das Steinleiden zu Prolaps führen. Endlich wären die nach Operationen (Fig. 153) entstandenen und die künstlich erzeugten Prolapse zu erwähnen.

In erster Hinsicht habe ich schon gesagt, daß überall dort, wo der Levator ani oder dessen Nerven durchschnitten wurden, Prolaps zustande kommen kann, in letzterer Hinsicht hat namentlich *Fillenbaum* darauf aufmerksam gemacht, daß in manchen Gegenden Galiziens die Verstümmelung der militärpflichtigen Jugend geschäftsmäßig betrieben wird. Um zum Militärdienst untauglich befunden zu werden, wird artefiziell entweder eine Skrotalhernie oder ein Prolapsus recti erzeugt. Zu beiden Zwecken dient eine aus Blei gefertigte Birne, die zur Erzeugung einer Skrotalhernie mit dem Stengelteil gegen den Leistenkanal, zum Zwecke eines Prolapses umgekehrt mit der breiten Basis gegen und durch den After gedrängt und dann wieder vorgezogen wird. Hierdurch wird der Sphinkter dilatiert, der Levator geschädigt und endlich das Rektum herab- und aus dem After vorgezogen, wobei allmählich die bänderigen Verbindungen nachgeben. Sehr energisches aktives Pressen unterstützt die Manöver, bis im Verlaufe einiger Wochen „der schönste Prolaps fertig ist".

Die Therapie des Mastdarmvorfalles bildet eine schwierige Aufgabe, mit deren Lösung die Chirurgen aller Zeiten sich beschäftigt haben, die aber auch heute trotz der großen Anzahl von therapeutischen Vorschlägen noch nicht als erledigt zu betrachten ist. Wir können diese nach *Bakeš*, dem wir eine Abhandlung über die Therapie des Prolapses aus der *Albert*schen Klinik verdanken, übersichtlich in folgende vier Gruppen einteilen:

I. Medikamentöse Therapie; sie zerfällt in eine interne und externe.

II. Verband- und Apparattherapie.

III. Massage und Elektrizitätstherapie.

IV. Operative Therapie.

In allen Fällen, wo eine bestimmte Ursache aufgefunden werden kann, ist, wenn irgend möglich, unbedingt diese zunächst zu beheben, da erstens ohne Behebung derselben die Behandlung des Prolapses von vornherein aussichtslos ist und weil zweitens selbst große Prolapse sich nach Entfernung der Ursache von selbst zurückzubilden pflegen.

Dies gilt also vor allem beim Mastdarmprolaps der Kinder, der selten eine andere als eine kausale Therapie erfordert. Dabei sind die Eltern oder das Pflegepersonale anzuhalten, sobald der Prolaps vorgetreten ist, eine sofortige Reposition desselben vorzunehmen. Dies geschieht am besten so, daß die kleinen Patienten stehend zwischen die Beine der Pflegerin eingeklemmt, dann über den linken Oberschenkel derselben vornüber geneigt werden. In dieser Stellung, in welcher jedes ungeduldige Abwehren als fruchtlos sehr bald aufgegeben wird, wird mit der rechten Hand gegen den Prolaps ein mit Vaseline bestrichenes Läppchen langsam angedrückt, hierdurch der Prolaps allmählich verkleinert und endlich reponiert. Ich lege auf das zarte Vorgehen großes Gewicht, da dann die Kinder sich weniger wehren und weniger schreien, und weil hierdurch der durch die allmähliche Kompression verkleinerte Prolaps durch den Sphinkter nach aufwärts gedrückt wird, so daß sich derselbe allmählich zusammenziehen kann.

Sehr zweckmäßig wird die Behandlung namentlich zu Anfang dadurch unterstützt, daß man nach gelungener Reposition die Gesäßbacken mit Heftpflaster zusammengezogen erhält.

Für Prolapse Erwachsener, die aus irgend einem Grunde einer radikalen Behandlung nicht zugeführt werden können, also vor allem für die so häufigen Vorfälle bei Greisen, empfiehlt sich, durch Bandagen den Prolaps, so gut es geht, zurückzuhalten. Der von *Esmarch* empfohlene Portativapparat ist von der großen Zahl der angegebenen am meisten zu empfehlen.

Derselbe besteht aus einem weichen Gummiball, der durch eine elastische T-Binde gegen den After angedrückt wird (Fig. 155).

Den anatomischen Störungen, die wir als Ursachen für die Prolapsbildung angeführt haben, wird am wirksamsten durch das *Thure-Brandt*sche Verfahren entgegengearbeitet.

„Es besteht vorwiegend in gymnastischen Übungen, wie „Knieteilung unter Kreuzbeinhebung" und Massage; in „Kreuzbeinklopfen", wodurch die betreffenden Rückenmarksnerven erregt und die kontraktilen Elemente durch die fortgepflanzte leichte Erschütterung gereizt werden sollen, in „S romanum-Hebung, in verschiedenen Drückungen am Anus, welche ebenfalls kontraktionserregend wirken".

Ich habe in zwei Fällen eklatanten, wenn auch langsam eintretenden Erfolg gesehen und halte mit *v. Eiselsberg* und *v. Mikulicz* das Verfahren unbedingt für empfehlenswert. Auch sollte es in jedem Falle zuerst versucht werden, bevor man an eine eingreifende Operation schreitet.

Die operativen Eingriffe gegen Mastdarmprolaps können bestehen:

1. In Kauterisation des Prolapses.

Fig. 155.



Prolaps-Portativapparat nach *v. Esmarch*.

v. Esmarch beschreibt die Methode folgendermaßen: In der Narkose wird der Prolaps gut abgetrocknet und mit einem in rauchende Salpetersäure getauchten Wattebausch solange betupft, bis sich ein grüner Schorf bildet. Danach bestreicht man den ganzen Prolaps mit Borvaselin, reponiert und führt ein Stopfrohr ein. Um das heraushängende Ende desselben wird ein Wattering gelegt, die Hinterbacken darüber zusammengedrückt und mit breiten Heftpflasterstreifen befestigt. Vier Tage hält man den Stuhlgang mit einigen Tropfen Opiumtinktur zurück.

Unter der intensiven Verschorfung entsteht narbige Schrumpfung und so kann Ausheilung erfolgen.

2. Eine Gruppe von Eingriffen zielt bloß auf eine Verengerung des Anus ab. Dies sucht man zu erreichen durch radiäre Kauterisation der Analhaut *(Quénu)*, wobei die Durchtrennung bis an den Sphinkter reichen muß. oder durch Ausschneidung radiär gestellter Falten *(Hey)* mit nachheriger Naht. Durch diese Verfahren werden Narben und hierdurch Verengerung an der Analhaut erzielt. Auf eine Verengerung des Anus zielt weiters ab die als Proktotomia posterior von *J. B. Roberts* angegebene Methode, die Sphinkterorraphie von *H. Lee*, die Ligatur des Sphinkters *(Kehrer)*, endlich die Methode von *Thiersch*, bei welcher der After mittelst eines in das perianale Gewebe eingelegten Silberdrahtes zugeschnürt wird. Nur letztere Methode erfreut sich noch einiger Freunde, weshalb ich die Technik kurz schildern will.

Man sticht etwa 1 *cm* vom Anus entfernt in die Raphe eine mit einem Silberdraht armierte krumme Nadel ein, führt dieselbe im Bogen eine Strecke weit subkutan, sticht aus, um an der Ausstichstelle von neuem einzustechen, was man solange wiederholt, bis die Nadel in der ersten Einstichstelle wieder ausgestochen wird. Über einen Finger oder eine Bougie wird nun die Drahtschlinge, bis die erwünschte Verengerung erzielt ist, zusammengedreht, abgezwickt und versenkt. Der Prolaps wird entweder vor der Operation oder, wenn sein Zurückhalten Schwierigkeiten bereitet, unmittelbar vor der Zuschnürung des Drahtes reponiert. Der Eingriff soll zunächst rein mechanisch den Prolaps re-

poniert erhalten, aber weiters durch Setzung einer zirkulären Narbe eine feste Verbindung zwischen Mastdarm und Nachbarschaft herstellen.

In neuerer Zeit wurden von *Gersuny* und seinen Schülern Paraffininjektionen gegen Prolapsbildung ausgeführt. Das injizierte Paraffindepot setzt eine mechanische Verengerung durch Kompression und schafft eine Art Widerlager für den sonst vorfallenden Darm.

3. Operationsmethoden mit Abtragung des Prolapses. Hiebei soll der Prolaps möglichst stark vorgedrängt, der Inhalt des Mastdarmbruches sicher reponiert sein. In früherer Zeit, wo Operationen am Mastdarm wegen Infektionsgefahr sehr gefürchtet waren, wurde mittelst Glühschlinge, Ecrasseur *(Weinlechner)* oder mittelst elastischer Ligatur *(v. Dittel)* die Entfernung vorgenommen. Da letzteres Verfahren für bestimmte Fälle auch heute noch seine Berechtigung hat, sei über seine Ausführung folgendes gesagt:

In das Lumen des prolabierten Darms wird behufs Erhaltung der Wegsamkeit ein starres Rohr eingeführt, hierauf beim Bestehen einer Hedrokele der Inhalt sicher reponiert, was man durch Einwicklung des Prolapses mit einer elastischen Binde erzielen kann, dann wird der ganze Prolaps nahe am Anus mit einem elastischen Schlauch abgebunden. Nach 6—8 Tagen fällt das gangräneszierende Darmstück zugleich mit dem starren Rohr ab, die mittlerweile zustande gekommenen narbigen Verwachsungen schützen vor Infektion.

Es ist zweifellos, daß die Methode der elastischen Ligatur durch ihre Einfachheit für den Praktiker große Bedeutung hat und überall dort auch heute noch angewendet werden soll, wo z. B. bei irreponiblem Prolaps, jauchenden Geschwüren oder wie in einem meiner Fälle durch ein jauchendes Karzinom Komplikationen geschaffen werden, die eine Resektion zu gewagt erscheinen lassen; auch sind die Resultate, die *Bakeš* zusammenstellte (9 Fälle mit 2 Todesfällen), relativ günstig zu nennen. Dennoch haften der Methode Mängel an. Vor allem geschah es, daß die Ligatur durchschnitt, bevor die zum Abschlusse der Peritonealhöhle nötigen Verwachsungen sich gebildet hatten, ferner kann es bei bestehender Hedrokele immerhin geschehen, daß irgend ein Darmteil des Inhaltes mit zur Abschnürung kommt (*Ewald* hat gegen diese Gefahr vorgeschlagen, man solle den abgeschnürten Prolaps eröffnen, um eine solche Abschnürung ausschließen zu können), und endlich sind Strikturen der Analöffnung und Rezidive beobachtet worden.

Den günstigen Resultaten, die *Nicoladoni* und *v. Mikulicz* durch die Resektion des Prolapses erzielten, ist es zu danken, daß dieses von *Sabatier, Cooper* und *Dieffenbach* bereits früher geübte Verfahren wieder in die chirurgische Praxis eingeführt und für bestimmte Prolapse das Verfahren der Wahl geworden ist.

Die Technik der Operation gestaltet sich nach der Schilderung *v. Mikulicz'* folgendermaßen:

Als Vorbereitung gründliche Entleerung des Darms; eine Stunde vor der Operation 10 Tropfen Tinct. opii. Steinschnittlage des Patienten. Durch die Kuppe des Prolapses werden zwei tiefgreifende Zügelnähte zum Dirigieren und Festhalten des Darms gelegt. 1—2 *cm* von der Analfalte wird das äußere Darmrohr in seinem vorderen Umfange bis auf die Serosa durchtrennt; die Peritonealtasche zwischen beiden Darmrohren ist mithin eröffnet. Darauf sorgfältige Vernähung der beiden Serosaflächen; dann wird der vordere Umfang des inneren Darmrohres ebenfalls durchtrennt und nun in der ganzen Schnittlinie beide Därme durch eine Reihe tiefgreifender, alle Schichten umfassender Nähte vereinigt. Die Fadenenden läßt man lang, um an ihnen die Nahtlinie beliebig vorziehen zu können.

Analog wird der hintere Abschnitt beider Darmrohre schichtweise durchtrennt und genäht. Die Blutung aus dem hier befindlichen Mesenterium und aus der Darmwand wird am besten durch durchgreifende Nähte gestillt, die man der schrittweisen Durchtrennung des Darms gleich folgen läßt. In dieser Weise vollendet man die vollständige Vereinigung beider Darmenden. Nach Kürzen der Nähte zieht sich der Darm gewöhnlich von selbst zurück, so daß ein Verband überflüssig erscheint. Als Nähmaterial dient mittelstarke Seide, da die Spannung an der Nahtlinie oft eine recht beträchtliche ist. Die Nachbehandlung besteht in der Zurückhaltung des Stuhles eine Woche lang (15 Tropfen Tinct. opii simpl., dreimal tägl.). Wohl etabliert sich in allen Fällen an der Nahtlinie eine zirkuläre, in den ersten Wochen rigide Narbe, welche aber in keinem der beschriebenen Fälle die Mastdarmfunktionen behinderte.

Wie schon diese Schilderung illustriert, stellt die Resektion einen immerhin großen und nicht ganz ungefährlichen Eingriff dar, welcher von seiten des Operateurs große Technik erfordert und wegen der langen Dauer geschwächten Patienten nicht zugemutet werden sollte. Früher spielte auch noch die Gefahr der Narkose eine gewisse Rolle, heute wird man eventuell dieselbe durch die Lumbalanästhesie umgehen können. Die Hauptgefahren des Eingriffes liegen in der Möglichkeit einer stärkeren, schwer zu stillenden Blutung, in der Gefahr der Peritonealinfektion, für später in der Entstehung narbiger Stenose. Dessenungeachtet hat die Resektion ihre volle Berechtigung und ist namentlich absolut indiziert bei chronischen, durch Serosaadhäsionen irreponibel gewordenen Prolapsen mit Mastdarmbruch, wo man naturgemäß unter der Kontrolle des Auges operieren muß.

Einen weiteren Vorteil der Methode, die ich mit besonderer Vorliebe bei Prolaps in Anwendung bringe, lehrte mich ein Fall kennen, wo ich bei einer 37jährigen, seit 17 Jahren an ihrem Prolaps leidenden Dame ohne weiteren Hilfsschnitt durch den eröffneten Douglas eine faustgroße Ovarialcyste herausholen und entfernen konnte.

Der Absicht, dem vorfallenden Darm eine neue Befestigung zu geben, entspringen die verschiedenen Suspensionsmethoden. Das Wesen aller dieser Vorschläge liegt darin, den operativ freigelegten Darm nach Reposition des Vorfalls durch Naht zur Fixation zu bringen. Zu diesem Zwecke wurde das von hinten her freigelegte Rektum an dem Perioste des Kreuz- und Steißbeines fixiert, Rectococcygopexie *(Verneuil)*, oder die durch Laparotomie zugänglich gemachte Flexura sigmoidea an die vordere Bauchwand (Kolopexie, Ventrofixation nach *Jeanne*) fixiert. Obwohl mit dieser Methode schon beachtenswerte Resultate erzielt wurden (*Bakeš* stellte 33 operierte Fälle mit 26 vollkommenen Resultaten zusammen), ist die Technik noch keine einheitliche, so daß wir von einer Schilderung derselben absehen.

Eine sehr empfehlenswerte Operationsmethode wurde von *Rehn* und *Delorme* angegeben. Das Wesen der Methode besteht darin, daß nur die Schleimhaut in Form eines Zylinders abgetragen, das von Schleimhaut entblößte Darmstück zurückgeschoben und mit Nähten in der Weise, wie sie die Fig. 156 *a* und *b* skizziert, zusammengefaltet und zur Zusammenheilung in dieser Lage gezwungen wird. — Nach der Vernarbung besteht ein derber Ring, der für den andrängenden Darm genügend Stütze bietet.

Um der Prolapsbildung nach Operationen vorzubauen, hat *Gersuny* seine Torsionsmethode angegeben. Sie besteht darin, daß das mobilisierte Rektum um 90—180° gedreht und in dieser Stellung durch Nähte fixiert wird. Es wurde dieses gewissermaßen aus prophylaktischen Gründen empfohlene Verfahren auch bei schon perfektem Prolaps versucht, die Erfahrungen hierüber sind aber so spärlich, daß kein endgültiges Urteil über die praktische Verwertbarkeit abgegeben werden kann.

In der Absicht, eine Rezidive des Mastdarmvorfalls in einem meiner Fälle zu vermeiden, führte ich folgende Operation aus:

Sakrale Voroperation, Resektion des bis zu den Knien reichenden Prolapses, exakte Peritonealnaht nach Reposition der in die Prolapstasche vorgelagerten Därme, und zwar so, daß durch Nähte, welche das Peritoneum des Darms mit dem Peritoneum der Hinterseite des Uterus vereinten, der *Douglas*sche Raum zur Verödung gebracht wurde, hierauf Einnähung des Darms unter dem abgetragenen Kreuzbein und Verschluß der dem Cavum ischiorectale entsprechenden Wundhöhle durch versenkte Nähte. In bezug auf den Prolaps erzielte ich Erfolg, leider entwickelte sich nach Jahren eine sakrale Hernie, deren Konsequenzen die Patientin erlag.

Nach dieser Aufzählung der Behandlungsmethoden erübrigt es,

Fig. 156 *a*.

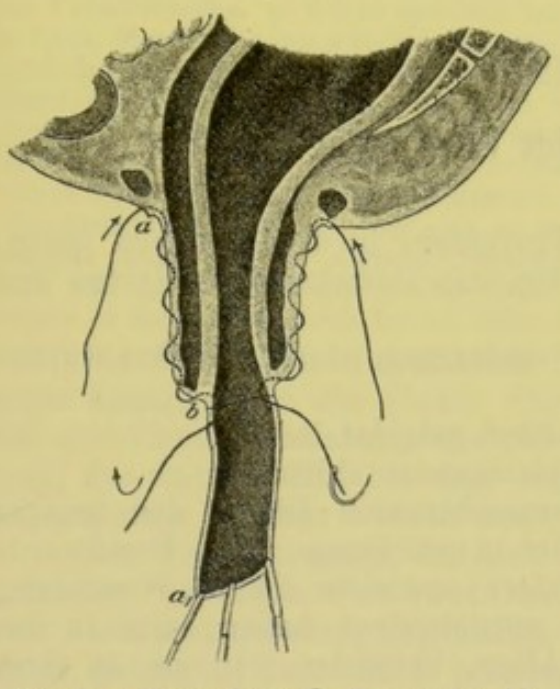

Vom Anus bis zur Spitze des Prolapses *(a—b)* ist die Schleimhaut abpräpariert. Bei *b* wird sie vollends abgetragen.

Fig. 156 *b*.

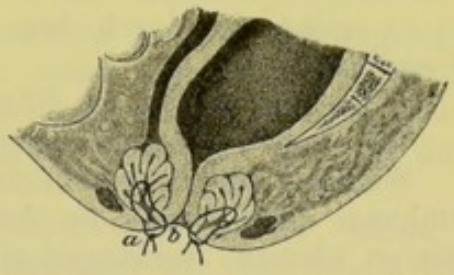

Durch Nähte, welche in der angedeuteten Weise anzulegen sind, wird dann die der Mukosa beraubte Analportion zusammengefaltet, so daß *a* (Hautrand) und *b* (Schleimhautrand) nach dem Knüpfen der Nähte aneinanderliegen.

Prolapsoperation nach *Rehn-Delorme* (schematisch).

über die Indikationsstellung und die Wahl der einzuschlagenden Methoden folgende Ratschläge zu erteilen:

Der Prolaps bei Kindern erfordert kausale Behandlung, systematische Reposition, Heftpflasterfixation, eventuell Kauterisation der Schleimhaut mit Salpetersäure.

Der Prolaps der Greise Bandagenbehandlung, eventuell Kauterisation.

Bei Prolaps der Erwachsenen sollte vor allem der Versuch mit der *Thure-Brandt*schen Methode gemacht werden; bei größeren reponiblen Prolapsen erscheint die Recto- oder Kolopexie am Platze, bei mittleren Prolapsen die Methode nach *Rehn* und *Delorme*, bei sehr großen Prolapsen mit mächtiger Hypertrophie des ganzen Rohres die Abtragung mittelst elastischer Ligatur oder mittelst Resektion.

In besonders schwierigen Fällen ist die Abtragung mit einer Dammplastik zu kombinieren.

Nach allen Operationen soll durch Erheben des Fußendes des Bettes der Druck des Darms gegen das Becken vermindert werden.

4. Kapitel.

Fremdkörper im Mastdarm.

Diese lassen sich nach ihrer Provenienz in drei Gruppen teilen:

a) solche, die verschluckt wurden, den Darmkanal passierten und im Rektum stecken blieben;

b) solche, die durch den After eindrangen oder eingeführt wurden und endlich

c) solche, die sich im Körper selbst gebildet haben.

Wir wollen diese Gruppen hintereinander abhandeln.

Während die unglaublichsten verschluckten Dinge den ganzen Darmkanal und auch die Enge der Analöffnung ohne Beschwerde passieren können, verfangen sich andere, nachdem sie die Wanderung durch den Darmtraktus anstandslos zurückgelegt haben, erst in den Falten des Rektums oder vor dem After, entweder weil sie an ihrer Oberfläche eine Spitze tragen oder weil sie hier eine Lage annehmen, bei welcher eine Dimension derselben größer ist als der Durchmesser des eröffneten Afters. Letzteres kommt beispielsweise bei verschluckten Vogelknochen oder längeren Stiften, Nadeln etc. vor.

In der Regel kündigt sich das Steckenbleiben durch so auffällige Schmerzen oder Druckempfindungen an, daß sich der Arzt veranlaßt sieht, den Mastdarm digital zu untersuchen, wobei dann der fremde Körper sofort oder nach Entfernung einiger Fäkalmassen entdeckt wird.

Sehr häufig kommt es vor, daß in großen Mengen verschluckte Kerne im Mastdarm zu einem großen Knollen zusammengebacken werden, der nicht entleert werden kann. Bei einer sehr großen Menge derselben kann selbst ein Druck auf die Blase oder Harnröhre ausgeübt werden, so daß Strangurie oder gar Harnverhaltung entsteht oder es kann zu den Symptomen des Darmverschlusses kommen.

Hauptsächlich Kirschkerne spielen in dieser Beziehung eine Rolle, indem dieselben häufig darum nicht ausgespuckt, sondern verschluckt werden, weil die unter dem Baume befindlichen Kerne den Kirschendieb verraten würden. Ein derartiger, besonders instruktiver Fall kam im Oberhollabrunner Krankenhaus zur Beobachtung *(v. Winiwarter)*. Bei dem unter dem Bilde des Ileus eingelieferten Patienten stand der Anus klaffend offen, schon beim Stehen sickerten Kirschkerne und eine stinkende Jauche ab, außerdem bestand Harnverhaltung. Es wurden über 2000 Kerne manuell entfernt. Wir hatten es unlängst mit einer enormen Anhäufung von Kirschenkernen ober einer karzinomatösen Striktur zu tun. Dieselben waren mit den Früchten absichtlich verschluckt worden, in der naiven Vorstellung, hierdurch die Darmverlegung zu beheben.

Unter ganz besonderen Verhältnissen gelangen in den Mastdarm auch von außen die verschiedenartigsten fremden Körper.

Einmal ist es ein unglücklicher Zufall, der einen fremden Körper in den Mastdarm treibt und gelegentlich wird das Eindringen gar nicht beobachtet. So glitt ein Bauer bei der Stuhlentleerung im Freien aus und trieb sich eine 7 Zoll lange Baumwurzel in den Mastdarm, worauf er noch meilenweit ritt; erst am vierten Tage wurde der Gegenstand entfernt *(Messerschmidt)*. Ein andermal sind es Dummheit oder Wahnsinn und namentlich perverse Sexualgelüste, welche die Menschen dazu bringen, sich selbst verschiedene Dinge in den Mastdarm zu schieben. Als Beispiel der Dummheit kann der Bauer gelten, den *Realli* behandelte; von Nahrungssorgen gequält, hat der arme Tropf einen dicken Holzpflock in sein Rektum geschoben, in der Voraussetzung, er werde dadurch das Essen ersparen. Narren bringen allerhand in ihren Mastdarm; so war bei *Dumreicher* ein Wahnsinniger, der sich eine ganz ansehnliche Flasche ins Rektum gesteckt hatte. Aus meiner Klinik wurde erst unlängst durch *A. Exner* über zwei Fälle berichtet, die auf das Bestreben, perverse sexuelle Gelüste zu befriedigen, zurückzuführen waren. In dem einen Falle hatte sich ein Offizier ein 30 *cm* langes sog. Lockenholz in den Mastdarm eingeführt, in dem andern Falle ein Knabe einen Federstiel. Diebe verbergen oft gestohlene Pretiosen oder Geld im Mastdarm; bei uns in Österreich habe ich von Seite eines Polizeibeamten den Ausdruck Zigeuner-Portemonnai als gleichbedeutend mit Rektum gehört, weil die Zigeuner gestohlenes Geld in ihrem Rektum verbergen; Sträflinge verbergen in ihrem Mastdarm Feilen, feine Sägen, Bohrer u. dgl.

Die von außen eingeführten Gegenstände können aus dem Mastdarm hinauf gegen die Flexur wandern, wenn ihre Gestalt derart ist, daß eine Zusammenziehung der zirkulären Fasern sie nach oben treiben muß; das war der Fall bei dem eingeführten Federstiel, der nur durch Laparotomie entfernt werden konnte.

Von Fremdkörpern, die sich im Körper selbst bilden, wären anzuführen: vor allem Gallensteine, die entweder auf natürlichem Wege oder nach stattgehabter Perforation die Gallenblase verlassen und in den Darm gelangen, dann unter bestimmten Umständen im Mastdarm liegen bleiben und hier die unten zu besprechenden Symptome auslösen.

Bei Menschen, die an habitueller Verstopfung leiden, kommt es, zumal bei älteren Leuten, bei Paralytikern, Morphinisten, dann bei Kindern mit der sog. *Hirschsprung*schen Krankheit (S. 307), zu Bildung von großen und verhärteten Kotmassen, die selbst jahrelang sitzen bleiben und an ihrer Oberfläche mit Kalk- und Magnesiasalzen inkrustiert werden, so daß sie den Namen Kotsteine mit Recht tragen. Sie sitzen dann in der erweiterten Ampulle des Rektums und lassen natürlich nur weiche Fäkalmassen neben sich vorbeifließen. Manchmal sind solche veraltete Kotmassen in ihrer Achse mit einem Kanal versehen, durch welchen der Darminhalt abfließen kann. Daß bei derartigen Befunden auch eine Darmokklusion stattfinden kann, ist nicht zu verwundern. Zur Entfernung solcher Massen eignen sich am besten die Finger, mit denen man den Klumpen zerdrücken und stückweise herausbefördern kann; ganz gut gelingt die Manipulation auch mit einem Löffelstiel.

Von diesen Koprolithen sind die wahren Enterolithen, die hauptsächlich aus Kalkphosphaten, Magnesia etc. bestehen und wie die Harnsteine sich um ein organisches Gerüst bilden, wohl zu unterscheiden. Sie bilden sich im Rektum selbst und können hier zu tiefen Dekubitusgeschwüren und Phlegmonen Veranlassung geben. Einen eklatanten derartigen Fall aus meiner Beobachtung bringe ich zur Abbildung (Fig. 157). Es ist klar, daß bei Verengerungen des Mastdarms durch Stauung die Bildung solcher Koprolithen und Enterolithen leichter zustande kommt als bei normaler Durchgängigkeit; ebenso geben die obenbesprochenen divertikelartigen Ausbuchtungen günstige Bedingungen ab.

In diese Kategorie der Fremdkörper wären auch nach Perforation des Darms in diesen gelangende und später im Rektum sich stauende Sequester, die irgend einem osteomyelitischen oder kariösen Prozesse an der Wirbelsäule oder dem Becken ihr Entstehen verdanken, kurz zu erwähnen.

Die Symptome der Fremdkörper im Mastdarm sind höchst verschieden; sie sind abhängig von der Größe und der Form der Fremdkörper, von der Zeit, welche sie schon im Mastdarm lagern und schließlich von den durch dieselben erzeugten mechanischen Schädigungen der Darmwand.

Sehr große Fremdkörper, also zusammengeballte verschluckte Massen und Koprolithen, können zur kompletten Stuhlverhaltung mit dem bekannten Symptomenkomplex des Ileus führen, spitze und scharfe Körper (Gräten, Knochensplitter etc.) bohren sich in die Wand des Mastdarms gewöhnlich knapp ober dem Sphinkter ein und lösen qualvollste Schmerzen und Tenesmus aus, wieder in anderen Fällen stehen die Symptome des schweren Mastdarmkatarrhs, also Abgang von Schleim und Eiter, der durch Kotbeimengung einen jauchigen Charakter annehmen kann, im Vordergrund und endlich werden wir manchmal erst durch eine periproktale Phlegmone auf den Fremdkörper als Erreger dieser aufmerksam. Bei langsam im Mastdarm sich bildenden Kotsteinen wird der Mastdarm ganz allmählich gedehnt und es passen sich im Laufe der Zeit auch die Nachbarorgane dem Drucke an. Solche Patienten leiden dann gewöhnlich nur an schleimiger Diarrhöe, einem dumpfen Druck im Kreuz, manchmal an Harnbeschwerden.

Fig. 157.



Darmstein, mit zahlreichen Kristallen besetzt. (Natürl. Größe.)

Wer gewohnt ist, bei jeder Darmerkrankung digital per Rektum zu untersuchen, wird wohl immer leicht die richtige Diagnose zu stellen in der Lage sein. Daß der Operateur vorsichtig zu untersuchen hat, damit er nicht dem Patienten zu starke Schmerzen verursacht oder den vielleicht eingekeilten Fremdkörper noch tiefer in die Darmwand eintreibe, damit er ferner bei spitzen Fremdkörpern sich nicht selbst verletze, soll besonders hervorgehoben werden. Bei jedem längere Zeit eingelagerten Fremdkörper ist die Mastdarmwand als besonders vulnerabel, als sehr leicht zerreißlich anzusprechen, welche Erfahrung ein schonendes Vorgehen von vornherein gebietet.

Häufig wird es sich empfehlen, die Untersuchung in Narkose vorzunehmen und dieser gleich die Entfernung folgen zu lassen, von der sofort das Nötigste gesagt werden soll.

Die Extraktion eines Fremdkörpers aus dem Mastdarm kann unter Umständen eine der schwierigsten, die Geduld, die Klugheit und Geschicklichkeit des Chirurgen auf die schärfste Probe stellenden Operationen sein. Sie muß sofort unternommen werden, sobald der Fremdkörper diagnostiziert ist, da jedes Warten die Schwierigkeiten vermehrt.

Bei der ungemeinen Mannigfaltigkeit der Befunde, die man antreffen kann, lassen sich keine allgemein gültigen Ratschläge erteilen, nur genaue Würdigung der vorliegenden Bedingungen und Geistesgegen-

wart werden dem Arzte die richtige, sicherste und ungefährlichste Art des Eingriffes eingeben.

In vielen der oben angeführten Fälle von Koprolithen etc. kann mit Ölklysmen eine Erweichung und Austreibung ohne weitere Kunsthilfe erzielt werden. Auch für diese Fälle ist vor Abführmitteln eindringlichst zu warnen, solche dürfen erst dann verabreicht werden, wenn digital der Abgang der Hauptmassen nachgewiesen wurde.

In den Fällen, wo von vornherein die Erweichung durch Klysmen aussichtslos ist oder zu langsam wirken würde, wo die Symptome (Ileus, Harnverhaltung) zu rascher Entleerung auffordern, werden die Koprolithen mit dem Finger zerdrückt und mit dem im Mastdarm abgebogenen Zeigefinger herausbefördert. Mit dieser recht unappetitlichen Arbeit darf erst nach vollkommen durchgeführter Zerstückelung und nach Entleerung der Hauptmassen aufgehört werden. Erst dann soll Auswaschung mittelst Irrigator folgen und, wenn der Eingriff nicht von Fiebersteigerung gefolgt ist, am nächsten Tage ein mildes Abführmittel (2 Eßlöffel Rizinus) verabreicht werden.

Welche Schwierigkeiten entstehen aber, wenn man ein Glasgefäß herausbefördern soll, welches gleichzeitig sehr glatt, sehr zerbrechlich und voluminös ist! Man lasse sich ja nicht einfallen, bei Gläsern, Tiegeln, Töpfchen, Flaschen eine Zertrümmung derselben vorzunehmen, in dem verhängnisvollen Glauben, daß die Bruchstücke sich leichter herausziehen lassen könnten. Im Gegenteil, es ist ein großes Unglück, wenn der Gegenstand wider unseren Willen zerbricht; Zerreißungen des Rektums mit Blutung und eitriger Entzündung des Zellgewebes im Becken sind fast unvermeidliche Folgen. Tiefe Narkose, stumpfe Erweiterung des Afters, nötigenfalls die Sphinkterotomie erlauben ja schließlich doch neben dem Gegenstande auch ein Instrument einzuführen, um denselben unter Kontrolle des Auges in toto herauszubringen. Hingegen wird man keinen Anstand nehmen, einen länglichen Gegenstand, der im Rektum quer gestellt ist und in die Wandungen sich einspießt, in seiner Mitte durchzutrennen, um jede Hälfte für sich herauszuziehen.

Bei Fremdkörpern, die bereits durch den Mastdarm nach aufwärts gegen die Flexur geglitten sind oder durch unzweckmäßige Extraktionsversuche dorthin geschoben wurden, ist manchmal die Laparotomie und die Extraktion nach Eröffnung des Kolons nötig. Die exakte Naht des Kolons beendet den Eingriff. Die Zahl der anderwärts publizierten derartigen Operationen wird durch den schon zitierten Fall aus meiner Klinik um ein lehrreiches Beispiel vermehrt.

5. Kapitel.

Verletzungen des Mastdarms. — Mastdarmblutungen.

Trotz der versteckten und geschützten Lage ist der Mastdarm mannigfaltigen Verletzungen ausgesetzt.

Rupturen ereignen sich relativ am häufigsten bei Geburten. Es reißt die hintere Wand der Vagina, der Damm, dann der Sphincter externus, dann auch die Schleimhaut des Afters bis in den Mastdarm hinein, und zwar in der Regel bis an den oberen Rand des Sphincter internus hinauf. Es gibt gewissenlose Hebammen, die ein solches Geschehnis verheimlichen, so daß infolge dessen die blutige Naht nicht sofort angelegt wird. Das schließliche Resultat ist ein sehr unangenehmes. Sieht man den Fall nach Monaten oder Jahren, so bemerkt man nämlich zunächst einen vollständigen Mangel des Dammes; dann findet man, daß aus dem untersten Teil der Rektovaginalwand gleichsam ein mit der Spitze nach oben stehendes Dreieck fehlt; in der Regel prolabiert hier ein Stück der Mastdarmschleimhaut herein; da die Rißenden des Sphinkter sich beiderseits zurückgezogen haben, so bildet der Muskel keinen Ring mehr, sondern eine Art Hufeisen, dessen Enden an die Basis des oberwähnten dreieckigen Substanzverlustes heranreichen. Natürlich sind solche Frauen für Gase und flüssigen Kot inkontinent.

Eine noch hochgradigere Verstümmelung entsteht, wenn der Kopf oder der Ellbogen des Kindes die Rektovaginalwand und den After zerreißt.

Selten, aber sehr merkwürdig sind die queren Rupturen des Mastdarms, die durch gewaltsames Hervorpressen sehr großer, harter Kotballen entstehen. Man hat solche beobachtet, wo die Rektovaginalwand in ihrer ganzen Dicke zerrissen war, so daß eine Kommunikation zwischen Vagina und Rektum bestand, aber auch solche, wo der Riß höher oben stattfand und auch das Peritoneum an der Vorderseite des Mastdarms traf, so daß nun ein Loch in die Peritonealhöhle führte, aus welchem Eingeweide in den Mastdarm prolabierten.

Noch seltener sind die Berstungsrupturen oder Spontanrupturen des Rektums, wie solche *Preindelsberger* und *Heineke* publiziert haben. Der Riß betraf in diesen Fällen die Vorderwand des Rektums ober der *Douglas*schen Falte und war längsgerichtet. In diesen Fällen hatte schon lange vorher ein Prolaps bestanden, so daß eine besonders geringe Widerstandskraft der Rektalwand und die Entstehung der Ruptur besonders begünstigende mechanische Verhältnisse vorlagen.

Am allerseltensten endlich dürften Mastdarmrupturen durch Einwirkung stumpfer Gewalten auf den Unterleib oder bei besonders starker Wirkung der Bauchpresse wie beim Heben schwerer Lasten entstehen.

Eine solche beobachtete *F. Wells*. Ein 40jähriger Mann fiel mit der unteren Bauchgegend auf die Kante einer Kiste und hatte dabei die Empfindung, als ob etwas im Leibe gerissen wäre. Am dritten Tage starb er an Peritonitis. Man fand einen Riß in der Mitte des Rektums, durch welchen Fäzes in die Bauchhöhle ausgetreten waren.

Schnittwunden des Mastdarms werden am häufigsten von Chirurgen in kurativer Absicht oder unabsichtlich — wie beim perinealen Steinschnitt und der Prostatektomie — beigebracht, manchmal allerdings entstehen sie zufällig, wie beim Zerbrechen eines gläsernen oder porzellanenen Nachtgeschirres wiederholt beobachtet wurde. Stich-, Riß- und Quetschwunden kommen bei Unglücksfällen meist dadurch zustande, daß man sich auf einen scharfen Gegenstand unversehens setzt oder auf einen solchen auffällt. Geschieht der Fall von größerer Höhe und ist der Gegenstand hinreichend lang, so dringt er tief hinein ins Becken und es geschehen furchtbare Verletzungen auch der anderen Organe, zumal der Blase, aber auch des Peritoneums, des Uterus usw. (Pfählungen). Hierher gehören endlich auch die Perforationen durch Fremdkörper. Auch Schußverletzungen des Mastdarms kommen bei Beckenschüssen zur Beobachtung und erfordern wegen der unten zu besprechenden Gefahren ihre besondere Behandlung.

Ein ganz merkwürdiges Krankheitsbild wird hervorgerufen, wenn durch rohes Klistieren der Mastdarm perforiert und die Flüssigkeit in die Umgebung des Rektums, in das umliegende Gewebe hinein injiziert wird. Seit der Einführung weicher Mastdarmrohre statt der alten, harten, aus Bein oder Hartkautschuk gefertigten Spritzenansätze sind diese gefährlichen Verletzungen zum Glück selten geworden. Ihre Lokalisation ist bei seichtem Einführen an der vorderen Wand ober der Prostata oder der Vaginalportion, bei tiefem Einführen, namentlich bei Kindern, an der hinteren Wand knapp unter dem Promontorium.

Die Neuzeit zeitigte eine neue Art von Perforationsverletzungen: bei der Sucht, verschiedene Verdauungsbeschwerden auf einen Krampf des Mastdarms zu beziehen, werden schablonenmäßig Bougierungen verordnet, wodurch ähnliche und gleich lokalisierte Verletzungen wie durch Klysmen erzeugt werden.

Allen Mastdarmverletzungen gemeinsam ist die oft sehr abundante Blutung und die große Gefahr der Infektion, indem sowohl durch den verletzenden Körper als später durch Kontraktionen des Darms Infektionsstoffe mit dem Kot durch die Wunde in das den Mastdarm umlagernde Gewebe gebracht werden können. Von dem Sitze der Verletzung ist es dann abhängig, ob eine periproktale Phlegmone, eine retrorektale, im retroperitonealen lockeren Zellgewebe rasch sich verbreitende diffuse Eiterung oder endlich eine jauchige Peritonitis als Folge der Infektion auftritt.

In diesem Sinne werden dreierlei Lokalisationen, deren differente Gefahr aus den anatomischen Verhältnissen klar wird, unterschieden: *a)* Verletzung unter dem Musc. levator ani: wahrscheinliche Folge periproktale Phlegmone, Perforation nach außen, Heilung; *b)* Perforation ober dem Levator, aber unter dem Peritoneum: Gefahr der subserösen

und retroperitoneal fortschreitenden Phlegmone; *c)* Perforation ober der *Douglas*schen Falte ins Cavum peritonei: rapide sich entwickelnde Peritonitis ist die sichere Folge, wenn nicht operativ eingegriffen wird, auch kann es zu Prolaps von Därmen gegen die Ampulle des Rektums und meist durch den After nach außen kommen.

Die Aufgabe des Arztes präzisiert sich mithin zunächst in der Blutstillung und zweitens in der Verhütung oder Bekämpfung der Infektion. Über beides ist wichtiges zu sagen:

Die nach Verletzungen des Mastdarms sich einstellende Blutung ist wie auch die spontan im Verlaufe von Mastdarmwanderkrankungen (innere Hämorrhoiden, Neoplasmen) auftretende eine innere, eine Höhlenblutung, indem sich das Blut zunächst in die Mastdarmhöhle, weiterhin, das Lumen des ganzen Dickdarms allmählich ausfüllend, gegen das Kolon ergießt. Bevor noch ein Tropfen Blut durch den bei diesem Zustande krampfhaft kontrahierten Sphinkter nach außen gelangt und sichtbar wird, kann der Blutverlust ein so abundanter werden, daß sich Zeichen akuter Anämie, manchmal von bedrohlicher Intensität einstellen. Beide Arten der Blutung, die nach Verletzungen des Rektums und die spontan durch Wanderkrankungen entstandenen, unterscheiden sich aber wesentlich dadurch, daß bei letzteren die Blutung allein in das Darmlumen, bei ersterer aber in dieses und in das die Rektallücke umgebende Gewebe resp. die angrenzende Körperhöhle stattfindet, daher wird es begreiflich, daß die für Blutergüsse charakteristische Verfärbung der Haut z. B. bei tiefem Sitz der Perforation am Perineum erscheint, daß ferner bei subperitonealen Darmwunden die Sugillation, im präperitonealen Stratum fortschreitend, zuerst in der Inguinalgegend und am Skrotum resp. den Labien sichtbar wird und endlich bei peritonealer Eröffnung es eventuell zu einem bedeutenden Bluterguß im Cavum peritoneale kommen kann.

Die Blutungen ins Rektum sind sehr heimtückisch; das Blut fließt nämlich, wie schon gesagt, nicht zum After heraus, sondern bleibt in der Höhle des Rektums, sammelt sich hier massenhaft an und bildet endlich eine Blutsäule, die sich selbst bis gegen das Cökum hinauf erstrecken kann; ich sah die Sektion eines Mannes, der am 11. Tage nach einer Hämorrhoidaloperation sich in sein Kolon verblutet hatte, ohne daß auch nur ein Tropfen Blut per anum abgegangen wäre. Erst die allgemeine Blässe und Schwäche, die Ohnmachtsanwandlungen des Kranken können seiner Umgebung so auffällig werden, daß der Arzt geholt wird. Diesen erwartet dann eine schwierige Aufgabe; denn rasch soll die koagulierte Masse entfernt werden, damit man die blutende Stelle erblicke und sicher soll die Blutstillung besorgt werden, damit kein neuer Blutverlust eintrete. Das beste und sicherste Blutstillungsmittel ist und bleibt auch hier die Ligatur; insbesondere bei Verletzungen, wo stärkere arterielle Gefäße bluten, wird man immer auf dieses Mittel rekurrieren. Daß das Sehen und Fassen der Gefäße große Schwierigkeiten bietet, das ist sicher, allein es bleibt eben nichts übrig, als eventuell in Narkose den Sphinkter zu dilatieren und mit Wundhaken und löffelförmigen Spekulis den Mastdarm so zum Klaffen zu bringen, bis man die Wunden und das spritzende Gefäß sichtbar und für die Ligaturinstrumente, eventuell die Umstechungsnadel zugänglich gemacht hat. Ist es nicht möglich, durch Dehnung des Sphinkters zum blutenden

Gefäß zu gelangen, sei es, daß die Wunde im Rektum zu hoch oder die Wand zu stark gequetscht und zermalmt ist, um klar unterscheiden zu können, so empfiehlt es sich, den Sphinkter nach hinten, eventuell bis hinauf zum Steißbein zu spalten und durch die so erzeugte Wunde sich Einblick zu erzwingen. Die operative Freilegung der Rektalwunde empfiehlt sich in diesen Fällen auch, um die Infektionsgefahr zu mildern, worauf wir noch zu sprechen kommen werden.

Nur für kleinere Blutungen eignet sich die Kompression mit dem Kolpeurynter oder dem Kompressorium von *Bushe* (Fig. 158), dessen Ballon aus einem Tierdarm gefertigt ist; beide Apparate werden mit Eiswasser gefüllt, so daß auch die Kältewirkung hinzutritt. Kennt man die blutende Stelle, so genügt oft auch ein länger dauernder Fingerdruck zur Blutstillung.

Fig. 158.

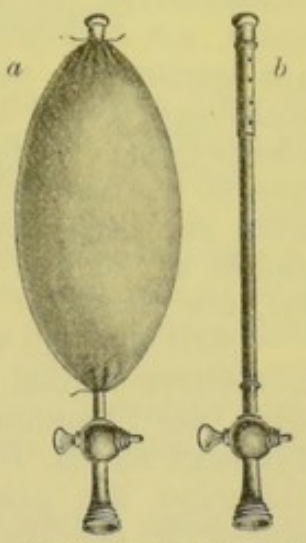

Mastdarmkompressorium nach *Bushe*.
a das mit einem Stück Tierdarm überzogene gefüllte Instrument;
b sein Rohr ohne Überzug.

Bei spontanen, parenchymatösen Blutungen oder den aus inneren Hämorrhoiden stammenden Mastdarmblutungen tamponiert man nach der mechanischen Entleerung der Blutgerinnsel das ganze Rektum mit Jodoformgaze und kann ohne Gefahr für die Rektalwand den Tampon tagelang liegen lassen. Nur muß man, um den Kontakt des Tampons mit der Mastdarmwand sicher zu erhalten, den Kunstgriff gebrauchen, bis ober den Tampon, durch diesen hindurch, ein zirka bleistiftdickes Drain vorzuschieben, das den Gasen Abgang ermöglicht. Eine einfache Tamponade ohne dieses Drain nützt, wie ich mich in der Praxis des öfteren überzeugen konnte, gewöhnlich gar nichts. Durch den Reiz des Fremdkörpers veranlaßt, kommt der übrige Dickdarm in Peristaltik und treibt die bei solchen Gelegenheiten oft massenhaft sich bildenden Gase nach abwärts gegen das Rektum; die Wand desselben wird vom Tampon abgehoben und so das Kavum für neue Blutung geschaffen. Das über den Tampon vorragende Drainrohr ist zugleich das beste Mittel, um die Blutstillung zu kontrollieren und eine eventuell wieder auftretende Blutung sogleich zu erkennen, da das Blut dann durch das Drain nach außen, nicht wie im anderen Falle gegen das Kolon sich ergießt.

Da der Arzt gewöhnlich nur zu gefahrdrohenden Mastdarmblutungen gerufen wird — geringgradige werden vom Publikum kaum beachtet und stehen bald von selbst — vermied ich es, der thermisch oder chemisch wirkenden unsicheren Mittelchen (Irrigationen mit Eiswasser, Essig, Adrenalinlösung, Gelatinelösung) zu gedenken, ebenso halte ich es nicht für nötig, die zahlreich angegebenen kolpeurynterartigen Instrumente oder Mastdarmkompressorien ausführlich zu beschreiben. Sie sind im Notfalle nicht oder wenigstens nicht in gebrauchsfähigem Zustande vorhanden.

Nach ausgeführter Tamponade oder Ligatur stellt man den Darm durch Opium (3mal täglich 10 Tropfen Opiumtinktur) für einige Tage ruhig, am 4. Tage beginne ich mit der vorsichtigen Entfernung des Jodoformgazestreifens, am 6. Tage spritze ich, um den ersten Stuhl möglichst zu erleichtern, Öl durch das Drain in die obere Partie des Mastdarms, bringe so den ober dem Tampon mittlerweile angelagerten und verhärteten Stuhl zur Erweichung und lasse erst am 7. Tage Rizinusöl per os nehmen.

Daß der Patient, der eine heftige Mastdarmblutung durchgemacht hat, im Bette zu liegen hat, ist selbstverständlich. Erst wenn zwei Stühle ohne Blutabgang erfolgt sind, gestatte ich das Aufstehen.

Der Gefahr der primären Infektion bei Mastdarmverletzungen stehen wir ziemlich machtlos gegenüber, wohl aber können wir in vielen Fällen dem nachträglich durch die Wunde erfolgenden Austreten von Infektionsmaterial und der Kotinfiltration vorbeugen. Zuerst eine Mahnung: keine Irrigation — keine Naht der Wunde! Dann der Rat, folgendermaßen vorzugehen: Dilatation des Sphinkters, eventuell Spaltung desselben, vorsichtiges Abspülen der Wundfläche mit physiologischer Kochsalzlösung; die Wunde wird so von Gerinnseln und Kot genügend gereinigt, mit Jodoformpulver eingestaubt, die Rektalhöhle mit Jodoformgaze tamponiert, wieder durch ein weit über die Wunde hinauf eingeschobenes Drain der Abfluß von flüssigen Kotmassen und Gasen gesichert. Genaue Temperaturmessungen und Krankenbeobachtung ist im weiteren Verlaufe nötig, um periproktale Abszesse beizeiten diagnostizieren und nach den bei diesem Kapitel angegebenen Grundsätzen behandeln zu können. Auch bei drohender Infektionsgefahr empfiehlt es sich, den Darm für einige Tage durch Opium ruhig zu stellen.

Sitzt der Riß oder die Ruptur oberhalb des Levator ani, so ist im weiteren Verlauf sorgsam auf jegliche Schwellung längs des Leistenkanals, des Skrotums und der Labien sowie auf dort auftretendes Emphysem zu achten. Beide Erscheinungen geben die Indikation zur breiten Bloßlegung des präperitonealen Zellgewebsraums mittelst großer Inzisionen in der Inguinalgegend ab. So gelang es mir einmal einen Patienten mit dieser gefährlichen Konsequenz nach einer Mastdarmverletzung noch zu retten.

Bei intraperitonealer Ruptur, sei dieselbe spontan oder nach Bougierung artefiziell entstanden, ist sofortige Laparotomie und die peinlichste Reinigung des kleinen Beckens indiziert, wobei auf den etwaigen Vorfall von Dünndarmschlingen durch die Lücke zu achten ist. Tamponade des kleinen Beckens, eventuell Ableitung des Kotes durch Kolostomie vermindert für die Zukunft die Gefahr der Infektion durch austretende Kotmassen *(Schnitzler)*.

6. Kapitel.

Hämorrhoiden und deren Konsequenzen.

Von allen Krankheiten, die am Rektum vorkommen, sind die Hämorrhoiden die häufigsten und weil sie von einer so auffälligen Erscheinung, wie es die Blutung aus dem Mastdarm ist (αἷμα Blut, ῥέω fließen), begleitet sind, gehören sie zu den bekanntesten Übeln, deren Diagnose sich jeder Laie zu stellen getraut. Wenige medizinische Ausdrücke werden zum Nachteil der Kranken so mißbraucht, indem unter dieser Bezeichnung beim Publikum und leider auch bei vielen Ärzten mehr weniger alle Mastdarmleiden, die mit Blutung und Schleimabgang einhergehen, zusammengefaßt und so als fast belanglos, jedenfalls nicht gefährlich charakterisiert werden. Es kann vor diesem Schlendrian nicht oft und eindringlich genug gewarnt werden.

Was versteht man also unter Hämorrhoiden? Nichts anderes, als was schon *Hippokrates* darunter verstand: Erweiterung der Hämorrhoidalvenen, also Varices oder Phlebektasien am Plexus haemorrhoidalis.

In neuerer Zeit hat *Reinbach* auf Grund von mikroskopischen Untersuchungen die Ansicht ausgesprochen, daß das Wesen der Hämorrhoidalaffektion zum Unterschiede von der alten Ansicht darin bestehe, daß es sich hierbei um echte Geschwülste gutartigen Charakters, welche durch eine Neubildung von Blutgefäßen ausgezeichnet sind, also um Angiome handle. Die neueste Arbeit von *Ruediger jun.* aus dem *Weichselbaum*schen Institute widerlegt in einwandfreier Weise diese Deutung und gibt der alten Lehre vom Wesen der Hämorrhoiden wieder ihre volle Geltung.

Die Hämorrhoiden sind, wie gesagt, ein ungemein häufiges Leiden; es kommt häufiger bei Männern als bei Frauen vor, häufiger bei Leuten mit sitzender Lebensweise als bei solchen mit lebhafter körperlicher Betätigung. Meist treten sie nach dem 30. Lebensjahre auf, doch habe ich sie wiederholt bei jugendlichen Individuen beobachtet.

Ätiologisch ist vor allem zu erwähnen, daß die Heredität eine gewisse Rolle zu spielen scheint, wobei man sich eine ererbte geringere Widerstandskraft der Venen als ursächliches Moment vorzustellen hat. Die Tatsache, daß in manchen Familien auch anders lokalisierte Varikositäten (im Bereiche der Saphena, des Plexus pampiniformis) in auf- und absteigenden Generationen zur Beobachtung kommen, stützt diese Annahme.

Außerdem sind alle Momente, die durch längere Zeit hindurch oder häufig sich wiederholend die venöse Zirkulation im unteren Anteil des Mastdarms unter höheren Druck setzen, wohl geeignet, allmählich eine variköse Erweiterung der Mastdarmvenen zu erzeugen.

Bei den schon geschilderten eigentümlichen anatomischen Verhältnissen der Mastdarmvenen kann der Blutdruck durch Kongestion oder Stauung lokal (Koprostase, starke mechanische und chemische

Reize), abdominell (starkes Pressen wegen Verstopfung, Harnbeschwerden, Bauchtumoren, Gravidität) oder allgemein (Leber-, Lungen-, Herzerkrankungen) gesteigert sein; unter allen diesen Umständen kann es, namentlich begünstigt durch den aufrechten Gang des Menschen, zu einer besonders starken Drucksteigerung in den im lockeren Gewebe eingebetteten dünnwandigen, leicht dehnbaren Venen kommen.

Diese Momente genügen vollkommen, um das so häufige Auftreten dieser Ektasien zu erklären und es bedarf daher meiner Meinung nach keineswegs noch einer primären entzündlichen Veränderung der Venenwand, wie *Quénu* dies annimmt.

Den Hämorrhoiden als solchen kommen eine Reihe recht unangenehmer Symptome zu, die aber kaum jene Höhe erreichen, um den Patienten zum Arzt zu treiben. Meistens wird über ein unbehagliches Gefühl der Völle, der inneren Hitze, leichte Kreuzschmerzen, manchmal auch besonders darüber geklagt, daß nach der Defäkation das Gefühl besteht, als ob noch Kot vorhanden wäre etc. So gering die Beschwerden auch zu sein pflegen, so ist in der Regel doch ein wesentlicher Einfluß auf die Gemütsstimmung bemerkbar.

Durch die sehr wechselnde Intensität dieser vagen Beschwerden wird es wahrscheinlich, daß pralle Füllung der Venen diese Sensationen verursachen, das Verschwinden derselben diese wieder abklingen lassen. Da nun eine der häufigsten Ursachen für die Stauung in der Stuhlverhaltung gelegen ist, wird es begreiflich, daß solche Patienten zu wahren Stuhlhypochondern werden, die erst nach erfolgter genügender Defäkation arbeits- und genußfähig sind.

Die eigentlichen Beschwerden werden erst durch die sich auch hier den varikösen Erweiterungen angliedernden Folgezustände ausgelöst. Es verhalten sich auch in dieser Beziehung die Phlebektasien am Rektum ganz ähnlich denen an der unteren Extremität. Für jede Komplikation der dort lokalisierten Varizen haben wir bei den Hämorrhoiden ein Analogon. Die Parallele mit jenen erleichtert uns auch das Verständnis der Hämorrhoidalzustände.

Bevor wir jedoch auf diese eingehen, müssen wir die Lokalisation der Hämorrhoiden besprechen, da nach dem Sitze die Symptome sehr wechseln.

Dem Sitze nach unterscheidet man äußere und innere Hämorrhoiden. Diese Unterscheidung empfiehlt sich nicht allein aus anatomischen Gründen, sondern auch wegen der großen Differenz in klinischer und therapeutischer Beziehung.

Die äußeren Hämorrhoiden sitzen am Afterrande unterhalb des Sphinkter und stellen erbsen-, selten bohnengroße solitäre oder multiple Knoten vor, die unter der Kutis (daher auch subkutane genannt) oder unter der Übergangsmukosa oder teilweise unter beiden* bläulich-rötlich durchschimmern, elastisch, kompressibel sind und bei Anstrengung der Bauchpresse turgeszieren.

Die inneren Hämorrhoiden haben denselben Bau wie die äußeren, auch sie sind einfache oder plexiforme Dilatationen oder kavernöse Varizen im Bereiche des Plexus haemorrh. superior. Sie liegen also submukös in

* Einige Chirurgen pflegen diese in der Pars sphincterica recti sitzenden, nach unten von Übergangshaut, nach oben von Schleimhaut überzogenen Knoten als eine dritte Gruppe unter dem Namen intermediäre Knoten den äußeren und inneren Knoten gegenüberzustellen.

der Ampulle des Mastdarms. Auch sie sind kompressibel, daher digital schwer nachweisbar, erscheinen aber nach Einführung des Spiegels als stark gerötete, von gespannter und daher verdünnter Schleimhaut überzogene Knoten.

Alle Sorten von Knoten disponieren zu sekundären Veränderungen, von deren Eintreten die hauptsächlichsten Beschwerden abhängig sind. Wir werden dieselben der Reihe nach aufzählen.

Als Symptom der Stauung und der unter der varikösen Dilatation veränderten Zirkulation ist fast konstant eine Veränderung der die Varizen deckenden und umgebenden Schichten zu verzeichnen. Bei äußeren Hämorrhoiden kommt es zu ekzematöser Veränderung der Haut, welche sich namentlich durch das Gefühl des Juckens und Brennens subjektiv, durch ein gewisses Nässen objektiv bemerkbar macht. Bei inneren Hämorrhoiden kommt es zu diffuser Schwellung der Schleimhaut, zu Katarrh mit starker Schleimsekretion. Der Schleim erfüllt allmählich die Rektalhöhle, verursacht Stuhldrang; unter Tenesmus und leichten Koliken wird dann meist eine größere oder geringere Menge glasigen Schleims entleert („Schleimhämorrhoiden").

Eine zweite, viel bedeutungsvollere Konsequenz der Knoten liegt in der Blutung. Es ist klar, daß dieselbe bei äußeren Knoten nach außen, bei inneren, sofern sie nicht vorgefallen sind, zunächst nach innen zu stattfindet und am häufigsten während des Stuhlganges auftritt. Geringe Blutungen verschaffen häufig den Kranken einen gewissen Grad von Erleichterung, so daß sie förmlich herbeigesehnt werden; darauf beruht der volkstümliche Ausdruck „goldene Ader" für Hämorrhoiden.

Albert schreibt über diese Blutungen: „Es läßt sich gar nicht leugnen, daß in diesen bloß zeitweiligen, mitunter in auffallender Weise mit Kopfschmerzen oder Schwindelanfällen oder Dyspepsie koinzidierenden Blutungen eine uns noch dunkle Erscheinung steckt. Ich habe mich überzeugt, daß die Blutungen bei einzelnen Individuen ganz unabhängig von mechanischen Beleidigungen der Knoten bei ganz weichen Stühlen auftreten und daß sie von den Leidenden vorausgesagt werden."

Wenn sich aber diese Blutungen zu stark häufen und wenn sie profus werden, so ist es begreiflich, daß durch dieselben die Patienten im Laufe der Zeit chronisch-anämisch werden und sich auch alle Zeichen hochgradigster Blutarmut, namentlich eine auffallende Blässe, Schwindel, Neigung zu Ohnmacht, Ödeme etc. einstellen. In dieser Beziehung sind die inneren Knoten von größerer Bedeutung als die äußeren. Die anfangs seltenen und spärlichen Blutungen werden bei weiterer Entwicklung der Knoten immer häufiger und profuser. Von den blutigen Streifen auf der Kotsäule oder dem am Klosettpapier wahrnehmbaren Blutstropfen bis zur profusen, manchmal lebensgefährlichen Blutung in die Höhle des Dickdarms kommen alle Mengenunterschiede zur Beobachtung. Die Hämorrhoidalblutung hat nichts Charakteristisches, sie kann dem Kotabgang vorhergehen oder nach Abgang der Fäkalien besonders stark sein, so daß der Kot wie mit Blut übergossen erscheint. Häufig wird angegeben, daß am Schlusse der Defäkation das Blut spritzend abgeht, die Abortschüssel weithin mit Blutstropfen zeichnend, woraus man irrtümlich auf den arteriellen Charakter solcher Blutungen schloß, während tatsächlich nur durch die krampfartige Zusammenziehung der Rektalmuskulatur plötzlich eine größere Blutmenge aus dem Anus herausgeschleudert wurde. Noch häufiger erhalten wir die Angabe, daß zu Beginn der Defäkation ein größeres oder kleineres

schwarzes Gerinnsel abgehe, das der in die Ampulle während der Defäkationspausen ausgesickerten Blutmenge entspricht. Es ist begreiflich, daß bei stark ausgebluteten Patienten auch das per anum abgehende Blut immer wässeriger und lichter, zuletzt förmlich „fleischwasser“ähnlich wird. Wir haben ja dasselbe Schauspiel auch bei Uterusblutungen, z. B. beim Myom.

Die Umstände, unter denen es zur Hämorrhoidalblutung kommt, sind recht mannigfaltig, manchmal handelt es sich sicher um mechanische Schädigungen, manchmal um ein Platzen durch zu starke Spannung, manchmal geht der Blutung eine Phlebitis mit Thrombose und Nekrose der oberflächlichen Schichten voraus. Auch hierin verhalten sich die Hämorrhoiden ähnlich den Varikositäten der unteren Extremität. Die Heftigkeit der Blutung bei einmal eröffneter Vene ist verständlicher, handelt es sich doch um klappenlose Äste der Pfortader. Als Gründe, die doch meist zum Stehen der Blutung führen, seien erwähnt die Kontraktion der Rektalmuskulatur sowie die tamponähnliche Kompression durch Fäkalien.

Eine weitere sehr unangenehme Form der Beschwerden ist durch die Entzündung der Knoten gegeben. Der Knoten schwillt auf, wird wärmer, dunkler gerötet, auf Druck empfindlich; er ist jetzt nicht mehr kompressibel und erzeugt auch spontane, äußerst unangenehme, drückende Schmerzen, die im Sitzen und Stehen unerträglich sind, mitunter ist auch leichtes, seltener ein heftiges Fieber vorhanden. Der Zustand dauert einige Tage an und kann unter Abnahme der Schwellung und Spannung wieder zurückgehen; ausnahmsweise kommt es zum Aufbruch, wobei ein Thrombus entleert werden kann, welches Ereignis gewöhnlich von einer Blutung gefolgt ist, allmählich schrumpft der Knoten wieder zur früheren Größe. Dies ist der günstige Ausgang dieses als Phlebitis und Periphlebitis zu deutenden Anfalls. Manchmal, und dies nicht so selten, gesellt sich an eine derartige Entzündung ein Abszeß im submukösen oder periproktalen Gewebe, der nach seinem Durchbruch zur Mastdarmfistel führen kann. Auch für die Inflammation der Knoten sind manchmal bestimmte Schädlichkeiten als kausal zu beschuldigen. Häufig stellt sie nichts anderes dar, als eine Konsequenz des heftigen Rektalkatarrhs oder des Ekzems, wir brauchen uns nur vorzustellen, daß sich hierbei die Entzündung von außen auf die Venenwand fortsetzt, ebenso führt hochgradige Koprostase zu Thrombose und infolge Durchwanderns von Infektionskeimen zu Phlebitis; lange Bahnfahrten, langes Sitzen erklären auf diese Weise ihren schädigenden Einfluß.

Wenn ein Hämorrhoidalknoten öfter von Entzündung befallen war, so wird das Zellgewebe um den Varix herum hypertrophisch und induriert, während gleichzeitig innerhalb des (einfachen oder kavernösen) Varix Blutgerinnung stattgefunden hatte und der Thrombus der Resorption oder Organisation verfiel. Es liegt dann ein Knoten vor, der sich härtlich anfühlt und in der Regel keine Beschwerden verursacht, außer daß er exkoriiert werden kann und so zu wiederkehrenden Schmerzen, auch Ekzemen Veranlassung gibt. Einen solchen Knoten mag man immerhin einen indurierten Hämorrhoidalknoten nennen. Es werden aber als Hämorrhoiden auch jene hypertrophischen Schleimhautfalten bezeichnet, die oft in größerer Zahl als kleine Appendizes um die Aftereröffnung herum hängen und aus kleinen Schleimhautvorfällen hervorgehen, die mit der Zeit irreponibel werden, worauf die prolabierte Mukosa derber, lederartiger wurde. Das sind die „Mariscae“, die „Ficus in ano“ der Alten und diese haben mit den Hämorrhoiden sehr oft gar nichts zu tun; nur ab und zu mögen derlei Falten aus verödeten Hämorrhoidalknoten hervorgegangen sein. Sie pflegen sich durch lästiges Jucken unangenehm bemerkbar zu machen.

Während die Entzündungen hauptsächlich an den äußeren Knoten beobachtet werden, haben wir für die inneren Knoten noch eines Zustandes zu gedenken. Bei längerem Bestande innerer Knoten pflegen diese eine Art Stielung zu erfahren, indem durch den Druck der an ihnen vorbeipassierenden Kotmassen die Verbindung mit der Rektalwand gelockert und so unter Dehnung des submukösen Gewebes der Knoten allmählich tiefer tritt. Hierbei scheint im weiteren Verlaufe auch der konzentrische Druck des sich kontrahierenden Darmrohres eine Rolle zu spielen, der Knoten wird als auszutreibender Fremdkörper empfunden und veranlaßt oft unter Stuhldrang die Darmkontraktion. So pflegt es zu geschehen, daß innere Knoten vorfallen (Hämorrhoidalprolaps), wobei sie von dem Schließmuskel eingeklemmt werden können. Die Einklemmung ist entweder nur eine bald vorübergehende und zieht eine größere Stauung und infolge dessen eine stärkere Blutung nach sich, worauf die Reposition ohne Anstand möglich ist, manchmal wird aber der Schließmuskel von einem heftigen Krampfe befallen, so daß die Reposition unmöglich wird, dann werden die Knoten ungemein prall und schmerzhaft und können der Gangrän verfallen. An der diese begleitenden entzündlichen Reizung beteiligt sich auch die Übergangshaut mit lebhafter ödematöser Schwellung, so daß dann die schwarzblauen, inkarzerierten inneren Knoten durch einen blassen Ödemwulst umgeben erscheinen (Fig. 159).

Fig. 159.

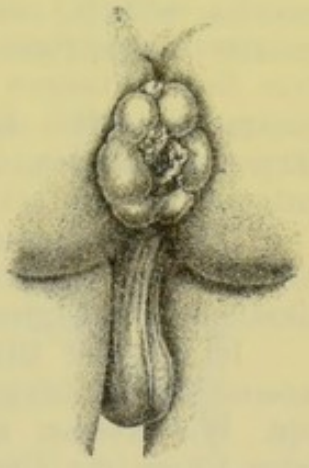

Prolabierte, gangränescierende innere Knoten, von einem ödematösen Wulst umrahmt.

In einzelnen Fällen ist die Einklemmung der Hämorrhoiden von schweren Allgemeinerscheinungen begleitet. Der Kranke fiebert, es kann selbst Erbrechen (Meteorismus) eintreten, so daß das Krankheitsbild an eine akute Darmeinklemmung erinnert, gleichzeitig kann durch fortgeleitete Thrombose und Resorption von Jauche Septikämie eingeleitet werden.

Aber selbst dort, wo der Vorfall nicht von so stürmischen Erscheinungen gefolgt ist, stellt er mit der Zeit auch einen unangenehmen Zustand dar, indem die einmal beweglichen Knoten allmählich unter jeder Anstrengung der Bauchpresse, wie Husten, Niesen, Defäkation, manchmal auch beim Gehen und Stehen vorfallen und dann den mannigfaltigen mechanischen Insulten beim häufigen Prolabieren und Reponieren ausgesetzt werden, wodurch es zu Exkoriation und Geschwüren kommen kann.

Außer diesen besprochenen sekundären Veränderungen der Hämorrhoiden selbst ist der schädigende Einfluß, den dieselben auf das Gewebe des Mastdarms in allen seinen Wandschichten, also zunächst der Schleimhaut und Übergangshaut, später auch des umgebenden Zellgewebes und der Mastdarmmuskulatur ausüben, und die den bekannten Veränderungen bei Varikositäten an den unteren Extremitäten in ihrem Entstehen vollkommen gleich und in ihren Endprodukten ungemein ähnlich sind, zu erwähnen. Die genannten Teile des Mastdarms werden funktionell minderwertig und vulnerabler, d. h. weniger widerstandsfähig, so daß alle in dieser Gegend zur Wirkung kommenden Schädlichkeiten viel

eher und noch dazu schwerwiegendere Läsionen setzen, die sich durch den Mangel jeglicher Heilungstendenz vor gleichen Läsionen nicht vorher durch Hämorrhoiden veränderten Gewebes auszeichnen. So werden wir die Hämorrhoiden als die Ursache von Fissuren und sterkoralen Geschwüren, dem Analogon des Ulcus cruris, als die von Proctitis catarrhalis und Ekzemen, von chronischer Verdickung der Mastdarmschleimhaut und der Übergangshaut, von Abszessen und Fisteln, von funktionellen Störungen des gesamten Muskelapparates des Beckens etc. kennen lernen und besprechen müssen.

Ja der schädigende Einfluß des Hämorrhoidalleidens beschränkt sich nicht allein auf die nächste Umgebung. Bei dem großen Nervenreichtum dieser Gegend und dem den Gesamtorganismus schwer alterierenden Einfluß gestörter Darmfunktion ist es begreiflich, daß wir manchesmal Störungen beobachten, die nur auf reflektorischem Wege ihre Erklärung finden können. Unter meinen diesbezüglichen recht zahlreichen Beobachtungen sind Fälle von schweren ischiadischen Schmerzen, ein Fall von Vaginismus, einer von Sterilität, mehrere Fälle von Impotentia coeundi, ein Fall von Reflexepilepsie verzeichnet, welche nach operativer Beseitigung der Hämorrhoiden zur Heilung kamen. Wenn diese Beobachtungen auch Raritäten darstellen, so können sie doch als Illustration dafür dienen, wie schwer und wie verschiedenartig das Hämorrhoidalleiden unter Umständen den Lebensgenuß zu schmälern imstande ist, wie schwer es körperlich und psychisch verstimmen kann.

Die Behandlung der Hämorrhoiden kann eine kausale, eine palliative und eine radikale sein, ferner ist die Behandlung der Komplikationen zu besprechen.

In kausaler Hinsicht ist in allen jenen Fällen auf Änderung der Lebensweise zu dringen, wo dieselbe als schuldtragend angesehen werden muß. Wir werden also regelmäßige Bewegung anraten, wenn in dem vielen Sitzen die Ursache gegeben erscheint. Dabei ist die Art der Bewegung ziemlich gleichgültig, nur Reiten und Radfahren sind zu widerraten. Es ist zweckmäßig in den Fällen, wo die Patienten den größten Teil des Tages sitzen müssen, ihnen zu raten, gewöhnliche Strohsessel, also nicht gepolsterte oder mit Leder und Wichsleinwand überzogene Sitze zu benützen, da durch letztere eine stärkere Kongestion erzeugt wird, ferner ist solchen ans Bureau Gefesselten zu raten, wenigstens für Stunden stehend am Pult, statt konstant vor dem Schreibtisch sitzend zu arbeiten.

Jeder Hämorrhoidarier macht an sich selbst die Erfahrung, daß bestimmte Nahrungsmittel sein Leiden schädlich beeinflussen. Die durch diese erzeugten Kotmassen scheinen die Schleimhaut besonders zu reizen und so stärkere Kongestion zu erzeugen. Zu warnen ist vor zu konzentrierter Fleischnahrung, namentlich Wildbret mit starkem Hautgout ist zu verbieten, ferner gewisse Käsesorten; Liköre, schwarzer Kaffee, starke Weine sind von altersher als schädlich bekannt.

Da die Koprostase mechanisch und chemisch schädigend wirkt, ist den Stuhlverhältnissen besondere Aufmerksamkeit entgegenzubringen. Es ist vor allem zu versuchen, ob die Regelung des Stuhles nicht ohne Abführmittel durch Diät, Gymnastik, Bauchmassage etc. erzielt werden kann; für Leute, die mit ihrer Zeit kargen müssen, ist es sehr zweckmäßig, wenn sie in eigenen mechanotherapeutischen Instituten *Zander-*

gymnastik oder zu Hause Zimmergymnastik betreiben; um die Zirkulation im Pfortadersystem anzuregen, tun nasse Leibbinden oft ausgezeichnete Dienste. Häufig wirkt schon stuhlregulierend, wenn man die Patienten veranlaßt, zu einer bestimmten Zeit zu Stuhl zu gehen. Dort, wo man mit diesen diätetischen Mitteln nicht zum Ziele kommt, muß man Abführmittel geben oder zu Klysmen seine Zuflucht nehmen. Da bestimmte Abführmittel (Aloë, nach meiner Erfahrung auch Cascara sagrada) die Rektalschleimhaut reizen und es sich in unserem Falle darum handelt, dieselben längere Zeit fortzugeben, muß man in der Auswahl derselben vorsichtig sein. Ich beginne, um die meist bedeutenden Massen alten Kotes möglichst zu entfernen, mit Rizinusöl (täglich 2 Eßlöffel voll), erst in der zweiten Woche bleibt dieses weg und lasse ich einen Kaffeelöffel Pulvis liquiritiae compositus am Abend nehmen. Erfahrungsgemäß kann dieses Mittel lange Zeit fortgenommen werden, ohne seinen stuhlerregenden Einfluß zu verlieren.

Gleichzeitig mit diesem Mittel lasse ich täglich am Abend ein Klysma von $^1/_4$ *l* kühlem Wasser geben (Weiches Mastdarmrohr!), wodurch auch am Abend eine Entleerung der in der Ampulle angesammelten Kotmassen erzielt und so die Zirkulation im Rektum während der Zeit der Ruhe begünstigt wird.

Mit diesen Mitteln kommt man in vielen Fällen insofern aus, als man der Weiterentwicklung des Leidens vorbaut, die Beschwerden bis auf ein kaum nennenswertes Minimum reduziert und namentlich Komplikationen verhindert.

Fig. 160.

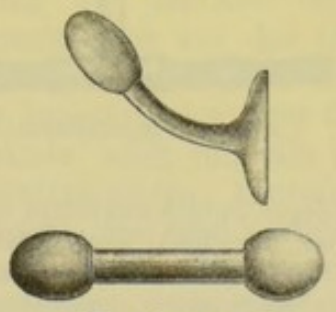

Hantelpessare.
($^1/_2$ der natürl. Größe.)

Zu den palliativen Mitteln sind die zahlreichen Salben und Suppositorien, die in letzter Zeit unter verschiedenen Namen in den Handel gebracht wurden (Anusol, Nodusan, Zymoidin etc.) als ziemlich gleichwertig zu erwähnen; sie bewirken meist ein Zurückgehen der kongestiven Schwellung und der aus diesen stammenden Beschwerden (Brennen, Jucken etc.). Mechanisch werden namentlich die intermediären und die tiefen inneren Knoten durch das Tragen eines sog. Hantelpessars beeinflußt, welches den Sphinkter und die Darmmuskulatur zur gleichmäßigen Spannung veranlaßt, so daß die Knoten locker an das Instrument angepreßt erhalten werden (Fig. 160).

Auch Massage der Knoten und das schon beim Prolapsus recti empfohlene *Thure-Brandt*sche Verfahren ist empfehlenswert.

Bevor wir die radikalen Behandlungsmethoden schildern, wollen wir die durch die Komplikationen indizierten therapeutischen Maßnahmen hier einfügen, da es in den meisten Fällen bei bestehender Komplikation unsere erste Aufgabe ist, diese zum Rückgang zu bringen und erst hierauf an eine eventuell nötige radikale Therapie geschritten werden kann.

Wir lernten als Komplikationen kennen: Ekzeme bei äußeren, Katarrh bei inneren Knoten, die Hämorrhoidalblutung, die Entzündung der Knoten, den Prolaps mit Einklemmung. Wir wollen hier nur die drei letzteren Zufälle besprechen und in bezug auf die erstgenannten Veränderungen der die Knoten umgebenden Schichten auf die betreffenden Kapitel weiter unten verweisen.

Schwächere Hämorrhoidalblutungen verlangen keine besondere Behandlung. Sie stehen meist, wie wir schon oben erwähnten, bald von selbst. Bei stärkeren Blutungen muß der Patient zu Bette liegen; bei äußeren Knoten pflegt ein Eisbeutel, bei inneren kleine Eiswasserklistiere, auch Alaunklysmen manchmal gute Dienste zu leisten. Gegen die Wiederholung solcher Blutungen werden Suppositorien mit Chrysarobin (10%), Adrenalinsalben etc. angewendet. Ist die Blutung sehr heftig, so muß, wie schon geschildert, Tamponade gemacht werden. Bei häufiger Wiederholung heftiger Blutungen und überall dort, wo der Kranke unter dem häufigen Blutverlust leidet, ist auf radikale Entfernung der Knoten zu dringen. So geben starke Hämorrhoidalblutungen die häufigste und dringendste Indikation zur radikalen Therapie ab.

Bei Entzündung der Knoten sind Bettruhe und feuchtwarme Überschläge eventuell Thermophor zu empfehlen. Die manchmal qualvollen Schmerzen bei Entzündung äußerer Knoten können durch Spaltung der thrombosierten Knoten, am besten mit dem Paquelinbrenner, meist rasch beseitigt werden. Zu diesem Behufe injiziert man in die Umgebung *Schleich*sche Lösung und durchglüht die äußeren Schichten des Knotens, bis das Blutgerinnsel frei liegt; dieses wird nun wie ein Pfropf durch Druck entfernt, worauf eine kleine Blutung erfolgt. Schon in ganz kurzer Zeit pflegen sich die entzündlichen Erscheinungen, also vor allem die Schmerzen, zurückzubilden. Bei der Entzündung innerer Knoten sind gegen die Schmerzen Suppositorien mit Morphium und Belladonna (Extr. Belladonn. 0·1, Morph. mur. 0·05, Butyr. Cacao q. s. ut f. sup. Nr. X.) zu verordnen, gegen die entzündliche Infiltration leistet manchmal der *Arzberger*sche Apparat (Fig. 161) gute Dienste. Dieser kleine, aus Metall verfertigte Apparat, dessen keulenförmigen Anteil man in den Mastdarm einführt, wird zwischen die beiden Stücke eines Kautschukrohres eingeschaltet, das nach dem Prinzipe des Hebers Eiswasser aus einem hochstehenden Gefäß in einen auf dem Boden stehenden Kübel leitet. Das Wasser wird so gezwungen, den entsprechend konstruierten Apparat zu durchfließen und erhält ihn dadurch kalt.

Fig. 161.

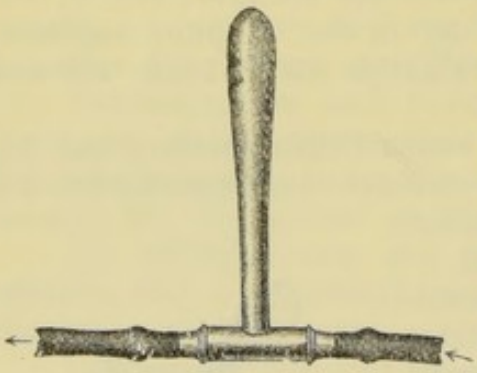

Arzbergers Mastdarmkühler.

Der Hämorrhoidalprolaps erfordert möglichst baldige Reposition, da bei längerem Vorliegen Sphinkterkrampf und Einklemmung der prolabierten Partien mit ihren qualvollen, manchmal auch gefährlichen Konsequenzen eintreten würde, die sich, wie wir schilderten, bis zur Gangrän steigern können. Hämorrhoidarier, die an häufigem Prolabieren leiden, reponieren sich meist selbst den Vorfall und haben sich im Laufe der Zeit hierin eine große Fertigkeit erworben; in anderen Fällen muß, namentlich wenn der prolabierte Knoten bereits ödematös geworden ist, von ärztlicher Seite die Reposition vorgenommen werden. Es ist hierbei der Patient in Seitenlage oder Knieellbogenlage zu bringen, der Prolaps mit einem gut eingefetteten Läppchen zu bedecken und nun ein gleichmäßiger, sanfter Druck auf den geschwellten Knoten auszuüben.

Man soll sich hierbei die Aufgabe setzen, zuerst das Ödem auszudrücken und erst hierauf den wieder abgeschwollenen Knoten über den Sphinkter hinauf gegen die Mastdarmhöhle zu bringen. Die Reposition ist perfekt, wenn der Knoten ober den Sphinkter hinaufgeschoben ist; um dies zu konstatieren, soll nach der Reposition digital untersucht werden. Bei sehr ängstlichen Patienten kann der Reposition eine Bepinselung mit 5%igem Kokainglyzerin vorausgeschickt werden, nur bei sehr starkem Sphinkterkrampf muß ausnahmsweise narkotisiert werden. Bei bereits gangräneszierendem Hämorrhoidalprolaps soll nicht mehr reponiert, sondern die Abstoßung abgewartet werden. Bis zu diesem Zeitpunkte sind feuchtwarme Überschläge, Morphin subkutan, Opiumtropfen (zur Stuhlverhaltung) empfehlenswert.

Ich habe es häufig erlebt, daß selbst von sonst ganz erfahrenen Praktikern in bezug auf den Hämorrhoidalprolaps und seine Behandlung grobe Fehler gemacht werden. Da wird einmal jeder vor dem Anus liegende geschwellte Knoten als ein prolabierter angesprochen und nun unter Qualen der Patienten energisch darauf los reponiert. Der Fehler liegt darin, daß hierbei übersehen wird, daß nur innere Knoten prolabieren können und zu reponieren sind, daß aber auch äußere Knoten durch Entzündung zur Schwellung kommen und so bei oberflächlicher Betrachtung einen Prolaps vortäuschen können. Wer auf die Bedeckung der Knoten achtet, wird den äußeren Knoten sofort als mit Übergangshaut überzogen, der Analöffnung wand-

ständig aufsitzend, den inneren von Schleimhaut überzogen, durch den Anus vorragend, also prolabiert, erkennen. Ein zweiter Fehler besteht darin, daß der ödematöse, der Übergangshaut angehörige Wulst, der die prolabierten Knoten mit einem oft fingerdicken, blaßgelb gefärbten Kranz umgibt und welcher durch die bei längerem Prolaps immer bestehende Entzündung sowie durch die mächtige, auf den Sphinkterkrampf zurückzuführende Stauung zustande kam, zum Prolaps gerechnet wird. Fehlerhafter Weise wurde eine Reposition dieses Wulstes versucht, während es doch einleuchtet, daß eine solche unmöglich ist und die Versuche einer solchen nur schädlich, Schmerzen und Entzündung steigernd sein können. Das Ödem der Übergangshaut verschwindet nach gelungener Reposition rasch von selbst.

Bei habituell auch außer der Defäkation prolabierenden Knoten leisten die schon beschriebenen Hantelpessarien oft sehr gute Dienste.

Häufiger Prolaps der Knoten stellt einen so unangenehmen, störenden Zustand dar, daß hierdurch wieder eine strikte Indikation für eine Radikaltherapie gegeben ist.

Die radikale Therapie, deren Indikationen wir im Vorausgehenden schon erörtert haben, hat sich die Entfernung der Knoten oder deren Verödung auf dem Wege der Thrombose zur Aufgabe zu setzen. Die Bestrebungen in dieser Hinsicht sind uralt, bei *Galen* und *Paul v. Aegina* sind bereits Vorschriften für die Ligatur, die Torsion und Exzision zu finden. Heutzutage sind folgende Methoden in Übung:

1. die Kauterisationsmethode nach *v. Langenbeck*,
2. die elastische Ligatur nach *v. Dittel*,
3. die blutige Exstirpation nach *Whitehead*,
4. die Injektionsmethode nach *Kelsey* und *Lange*.

Jeder Hämorrhoidaloperation soll eine genügende Vorbereitungskur, bestehend in einer ausgiebigen Entleerung des Darmes (siehe S. 11) vorausgehen. Es ist gut, wenn man unmittelbar vor der Operation den Patienten veranlaßt, nochmals zu Stuhl zu gehen und Harn zu lassen. Da es sich meist um die Beseitigung innerer, also ober dem Sphinkter gelagerter Knoten handelt, ist Narkose oder lumbale Anästhesie nötig, denn nur so, nicht aber durch Lokalanästhesie, kommt es zu der absolut nötigen Erschlaffung des Sphinkters, die eine Vorbedingung für die radikale Beseitigung aller Knoten darstellt. Die sog. Rezidiven haben meist in einer mangelhaft durchgeführten Operation ihre Erklärung.

Die Ausführung der Operation nach den verschiedenen Methoden gestaltet sich folgendermaßen:

1. Die Kauterisationsmethode nach *v. Langenbeck*.

Hierbei wird der narkotisierte Patient in Steinschnittlage gebracht, das Steißende des Tisches etwas gehoben, der After stumpf erweitert und die nun vortretenden Knoten mit der Hämorrhoidalfaßzange (Fig. 162) gefaßt und vorgezogen. Hierauf wird die *Langenbeck*sche Blattzange (Fig. 163) an der Basis des Knotens angelegt fest geschlossen und nun der auf den Blättern der Zange liegende und fixierte Knoten langsam mit dem Platinbrenner verkohlt, nicht einfach abgeglüht. Feuchte Tupfer, unter die Blätter der geschlossenen Zange eingeschoben, schützen die Umgebung vor Verbrennung. Zur sicheren Blutstillung pflege ich nach der Verkohlung noch eine Seidenligatur um den Stiel des verkohlten Knotens zu legen. Dieser Vorgang wird bei allen Knoten befolgt. Nach der Operation führe ich ein mit Jodoformgaze umwickeltes Drainrohr Nr. 11 (sogenanntes Stopfrohr, Fig. 164) durch den After bis über den Schließmuskel ein und fixiere mittelst T-Binde ein Stück aseptischer

Gaze oder Watte vor dem After, um den durch das Rohr etwa abfließenden Kot und blutigen Schleim aufzusaugen.

Nach der Operation wird 6 Tage lang durch Opiumtinktur und knappe Diät der Stuhl angehalten, am 7. Tage wird durch das eingelegte Rohr ein Ölklysma zur Erweichung der angesammelten Kotmassen gemacht und Rizinusöl gegeben, worauf der erste Stuhl gewöhnlich unter mäßigen Schmerzen erfolgt. Von nun an lasse ich alle 2 Tage Stuhl absetzen bis zur vollständigen Verheilung, die im Laufe von drei Wochen perfekt zu sein pflegt.

Für mich ist die *v. Langenbeck*sche Methode die Methode der Wahl; ich habe die Überzeugung, daß sie, richtig ausgeführt, gefahrlos, am wenigsten qualvoll ist und am sichersten Heilung bringt. Daß das Urteil über diese Methode nicht ungeteilt so günstig lautet, hat meiner Meinung nach auch in technischen Fehlern seinen Grund. Häufig wird übersehen, daß die durch Vorziehen des Knotens entstehende Schleimhautfalte nicht quer gefaßt werden darf, sondern der Länge des Darmrohres entsprechend gefaßt werden muß. Hierdurch entstehen durch die Kauterisation Brandschorfe und später granulierende Wunden der Schleimhaut, die der

Fig. 162.



Langenbecks Blattzange.

Fig. 163.

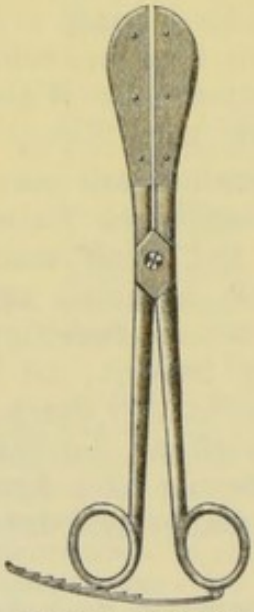

Hämorrhoidalfaßzange.

Fig. 164.



Stopfrohr.

Länge nach verlaufen, von den zwischen den einzelnen Knoten gelegenen intakten Schleimhautstreifen geht prompte Epithelisierung der gesetzten Defekte aus, ohne Stenose zu erzeugen. Faßt man die Knoten quer und glüht man quer ab, so entsteht ein klaffender Schleimhautdefekt ober dem Sphinkter, der sich hier ansammelnde Kot bewirkt ein noch mächtigeres Auseinanderweichen der Schleimhauträndер, die Gefahr der Infektion und der strikturierenden Narbe ist hierdurch gegeben.

Die Gefahr der Blutung ist durch die Einlegung des Stopfrohres beseitigt, ich kann mich bei meinen sehr zahlreichen Operationen dieser Art an keine nennenswerte Nachblutung erinnern. Durch das Rohr gehen die Gase ab und ist hierdurch schon die Blähung der Ampulle verhindert und der kontinuierliche Kontakt mit der die Wunde berührenden Jodoformgaze gesichert.

Häufig tritt Harnverhaltung ein, so daß katheterisiert werden muß. Manchmal wird das Rohr und der dasselbe umgebende Tampon unangenehm empfunden, in welchem Falle man dasselbe durch leichten Zug unter mäßigem Drängen „wie zum Stuhle“ langsam vorziehen kann, oft genügt schon eine geringe Lageveränderung des Tampons, um die Schmerzen zu nehmen, namentlich dann, wenn die Mündung des Rohres mit seiner Kante irgendwo der Darmwand zu fest anliegt; manchmal allerdings muß man das Rohr schon vor dem ersten Stuhl ent-

fernen, dann wird das den ersten Stuhl erleichternde Öl durch einen eingeführten Nélatonkatheter eingespritzt.

Am 12. Tage können die so operierten Patienten entlassen werden; es ist gut, denselben klar zu machen, daß bis zur vollständigen Verheilung noch ein Zeitraum von ca. 14 Tagen vergehen wird; sonst sind die Kranken durch das Gefühl des Wundseins, das eben so lange besteht, oft verstimmt.

Wie schon gesagt, bin ich mit den durch die Kauterisationsmethoden erzielten Resultaten vollkommen zufrieden; bei meinen weit über 500 Fällen habe ich niemals einen Todesfall oder eine ernste Komplikation gesehen, der Erfolg der Operation war ein bleibender, die Funktion nach der Operation niemals durch narbige Striktur gestört.

2. Ähnlich günstige Resultate erzielt man mit der elastischen Ligatur nach *v. Dittel*. Die Technik ist eine noch einfachere. Beim narkotisierten Patienten wird der After gedehnt, der Koten vorgezogen, mit einer Polypenzange gefaßt und nun der Hals des Knotens mit einer elastischen Schnur (am besten ein dünnes Drainrohr Nr. 2) umschnürt, wobei der Knoten des Drains mit einem Seidenfaden gesichert werden muß. Es ist gut, die Drains und Seidenfäden lang zu belassen, so daß sie aus dem After vorragen, da sich sonst bei Kürzung der Enden diese in die Umgebung einbohren, was qualvolle Schmerzen verursacht. Die ligierten Knoten werden reponiert. Nach Verlauf einer Woche fallen die nekrotisch gewordenen Knoten ab und hinterlassen eine ihrer Basis entsprechende granulierende Wunde. Die Methode hat folgende Vorteile: sie ist absolut gefahrlos; Blutung und Infektion sind, solange die Ligatur liegt, absolut ausgeschlossen, später nach Abfall der Knoten durch die bereits gebildeten Granulationen unwahrscheinlich.

Die Methode ist schnell auszuführen, sie erfordert daher nur eine ganz kurze Narkose — sie hat aber den Nachteil, daß bis zum Abfallen der Knoten und dem Durchschneiden des elastischen Fadens häufig über starke Schmerzen geklagt wird und meistens auch Harnverhaltung besteht.

Die Schmerzen sind dann am heftigsten, wenn Übergangshaut mit in die Ligatur gefaßt werden mußte, weshalb auch mehrfach eine blutige Durchtrennung derselben bis auf das subkutane Gewebe vorgeschlagen wurde.

Ich hatte während meiner Zöglings- und Assistentenzeit Gelegenheit, die beiden bisher geschilderten Methoden aus eigener Anschauung kennen zu lernen, indem *Billroth* die *v. Langenbeck*sche Kauterisation, *Albert* die elastische Ligatur besonders protegierte. Die manchmal rasenden Schmerzen nach der Ligatur verstimmten mich dermaßen, daß ich mich allmählich vollständig zur Kauterisation bekehrte und diese Methode, wie gesagt, jetzt fast ausschließlich übe.

3. Die Exstirpation der Knoten wurde namentlich von *Withehead* empfohlen; sie leistet vorzügliches, namentlich wenn ein äußerer isolierter Knoten zu exzidieren ist. Der Knoten wird hierbei mit einer Hakenzange gefaßt, vorgezogen, an seiner Basis umschnitten und abgetragen. Nach genauer Blutstillung mittelst Ligatur wird die Wunde der Schleimhaut resp. Übergangshaut mit feinen Seidennähten exakt verschlossen. Die Nähte werden nach Verheilung der Wunde entfernt, häufig stoßen sie sich spontan ab. Bedenklicher erscheint mir die Anwendung der Exzisionsmethode, wo ein ganzer Kranz von inneren Hämorrhoiden zu entfernen ist. Der Vorgang hierbei ist folgender: Die Haut am Anus wird zirkulär umschnitten, dann der die Knoten enthaltende Zylinder von Übergangshaut und Schleimhaut von der muskulösen Mastdarmwand als Rohr abpräpariert, vorgezogen und abgetragen, worauf die herabgezogene gesunde Rektalschleimhaut mit der Haut des Afters durch zirkuläre Naht vereinigt wird.

Ganz abgesehen von der Gefahr der Infektion, von der Möglichkeit einer Nachblutung, die zur Bildung eines submukösen Hämatoms und Gefährdung der Naht führt, spricht nach meiner Erfahrung gegen diese Methode das häufige Auftreten zirkulärer Stenosen am After, die einen ungemein quälenden Zustand darstellen und nur schwer durch langdauernde Bougierungen zu beseitigen sind. Ich sah von anderer Seite so operierte Patienten mit kolossalen Kottumoren in der Ampulle, so daß es sogar zu Harnverhaltung und durch überstarkes Pressen zu Hernienbildung gekommen war.

4. Durch Injektion von Karbolglyzerin (Acid. carbolic. 1·0, Glycerini puri 5·0) in den Knoten nach *Kelsey* und *Lange* erzeugt man Thrombosierung im Knoten und Ausheilung unter allmählicher Resorption der Thromben. Die Ausführung ist eine ungemein einfache. Man läßt in Seitenlage die Knoten vorpressen, bestreicht sie und die Umgebung mit Vaselin, um eine Verschorfung der Oberfläche durch etwa ausfließendes Karbolglyzerin zu vermeiden, sticht die Hohlnadel einer *Pravaz*schen

Spritze in den Knoten bis zum Zentrum desselben. Hierauf injiziert man je nach Größe des Knotens 1—5 Tropfen. Es folgt sofort Thrombosierung, im weiteren Verlaufe leichte Entzündung in der Umgebung, die aber bald abklingt und meist den Patienten nicht hindert, schon am zweiten Tage seinem Berufe nachzugehen. Da diese Methode ohne Narkose ausführbar ist, fast keine Berufsstörung setzt und nach den vorliegenden Berichten gefahrlos zu sein scheint, hat sich dieselbe zahlreiche Freunde erworben und ist gewiß für isolierte innere Knoten empfehlenswert. Bei zahlreichen, die ganze Peripherie des Darmes einnehmenden Knoten erscheint dieselbe wegen Gefahr der Schleimhautgangrän nicht empfehlenswert, auch ist die Furcht vor weit nach aufwärts reichender Thrombosierung, eventuell sogar der Embolie, nicht ganz ungerechtfertigt.

Außer diesen, eine radikale Beseitigung des Hämorrhoidalleidens anstrebenden Methoden sind noch einige weniger sicher wirkende Verfahren der Vollständigkeit halber anzuführen, und zwar: Die Kauterisation des Knotens mit rauchender Salpetersäure, die Elektrolyse, die forcierte Dilatation des Sphinkters nach *Recamier;* das letztere Verfahren werden wir noch in dem Kapitel „Fissura ani“ zu besprechen haben.

7. Kapitel.

Entzündungen des Afters, des Mastdarms und dessen Umgebung.

1. Entzündungen des Afters.

Die Afterhaut ist durch ihre Zartheit, durch Drüsenreichtum, durch ihre Behaarung sowie wegen der zahlreichen Insulte, die in der Funktion dieses Teiles gelegen sind, für Entzündungen an und für sich schon besonders disponiert. Die Gelegenheit für entzündliche Veränderungen dieser Teile wächst, wenn bei hochgradiger Fettleibigkeit durch starkes Schwitzen daselbst die Epidermis mazeriert ist oder wenn infolge hämorrhoidaler Stauung die Widerstandskraft des ganzen Aftergewebes herabgesetzt erscheint.

Alle Entzündungen am und um den After sind für den Träger mit besonders hochgradigen Schmerzen verbunden, was aus dem Überreichtum an sensiblen Nerven (Punctum nervosum der Alten) verständlich wird. So sehen wir die Patienten bei andernorts fast belanglosen Hautentzündungen schwer leiden und arbeitsunfähig werden, was den hier lokalisierten Entzündungen ihr eigentümliches Gepräge gibt und die Notwendigkeit ärztlicher Behandlung erklärt.

Unter **Intertrigo** oder Wolf versteht man eine Dermatitis in der Aftergegend, wie sie sich namentlich bei längeren Fußmärschen in heißer Sommerszeit, infolge von Unreinlichkeit, Beschmutzung der Afterhaare mit Kot, bei der Eintrocknung von Fäkalien, durch langes Reiten etc. einstellt. Infolge der Entzündung näßt die Afterhaut, das übelriechende Sekret erweicht die Epidermis, so daß dadurch die Haut des Afters und die sich berührenden Afterbacken wund werden. Hierdurch werden zu Anfang das Gefühl quälender Hitze, später bis zur Unerträglichkeit sich steigernde Schmerzen erzeugt. (Ich sah eine ziemlich kräftige Frau, die vor den Genossen einer Landpartie ihren Zustand verheimlichen wollte, infolge der Schmerzen ohnmächtig werden.) Die Behandlung hat zuerst die Aufgabe, die den Intertrigo verursachenden Schädlichkeiten zu beseitigen; sie beginnt, wenn irgend möglich, mit einem warmen Sitzbad und Waschung mit milder Seife (sog. Kinderseife, nicht Glyzerinseifen); sind die Afterhaare mit Fäkalien beschmutzt, so sind diese zu erweichen und sorgfältig zu reinigen. Niemals jedoch dürfen die Afterhaare abgeschnitten oder rasiert werden, da die harten Stummeln der nachwachsenden Haare sich wie Borsten einer Bürste verhalten und die wunden Teile bis zur Unerträglichkeit reizen würden. Nach der Waschung soll die ganze Partie dick mit Reismehl eingestaubt werden. Zur Verhütung einer neuerlichen Entzündung läßt man eine dick mit Salbe (mit Hirschtalg oder der sog. *Schlossmann*schen Salbe [Zinci oxydat., Amyl. aa. 15·0, Lanolini, Ung. paraff. aa. 100·0 S. Salbe]) bestrichene Wicke, am besten aus gewöhnlicher Scharpie hergestellt, zwischen die Backen legen.

Ist die Entzündung sehr heftig, so müssen die Patienten in Seiten- oder Bauchlage liegen und Umschläge von essigsaurer Tonerde machen. Erst nach Abklingen der stärksten Reizerscheinungen ist die weitere Behandlung mit Stupp und Salben am Platze.

Nicht so selten werden Neugeborene von Intertrigo befallen und gequält. Die häufigste Ursache dafür liegt in mangelhafter Hautpflege und in der Benässung mit Harn. Exaktes Trockenlegen, Bäder und Reismehl führen zur Heilung.

Leichter in seinen Symptomen zu schildern als in seinem Wesen zu erklären ist der Zustand, den man **Pruritus* ani**, Afterjucken, nennt. Von einem leichten Juckreiz der Aftergegend bis zu dem qualvollen, die Nachtruhe raubenden, den Patienten psychisch wie körperlich schwer schädigenden Leiden kommen alle Mittelstufen zur Beobachtung. Untertags ist das Übel halbwegs erträglich, am quälendsten ist es des Nachts. Gewöhnlich schildern solche Kranke den Zustand folgendermaßen: Sie schlafen ruhig ein, werden aber sehr bald durch ein sich immer mehr und mehr steigerndes Juckgefühl zunächst am After, später aber auch auf die Hinterseite des Skrotums oder die rückwärtige Partie der großen Labien ausstrahlend, befallen, das sie zwingt, diese Gegend zu kratzen, mit Tüchern zu reiben, mit Speichel zu benetzen; ruhelos, ohne wieder Schlaf zu finden, wälzen sich solche Kranke im Bett, das ihnen zur Stätte der Qual wird, stundenlang herum, bis sie endlich am Morgen ermattet für kurze Zeit einschlafen. Es ist begreiflich, daß dieser Zustand im Laufe der Zeit die Patienten schwer schädigen muß. Sie werden nervös, gereizt, fühlen sich matt, sehen miserabel aus, als ob sie an schwerer Krankheit leiden würden.

Ich behandelte einen Herrn, der mir bei seiner ersten Unterredung einen kurzen Behandlungstermin setzte und erklärte, er werde sich erschießen, wenn ich ihn nicht in der angegebenen Zeit heile. Der Patient war leidenschaftlicher Jäger und Tourist, behauptete aber, zum Gehen unfähig geworden zu sein, da seine Beine zitterten und er sich zum Gehen zu schwach fühle. Wenn der Juckreiz kam, so mußte er solange kratzen und scheuern, bis Ejakulation erfolgte. Dann verfiel er im Zustande höchster Mattigkeit in Schlaf.

Man muß derartige Fälle gesehen haben, um die Verstimmung solcher Patienten zu verstehen und zu begreifen, daß gegen das Leiden selbst eingreifende Operationen empfohlen wurden.

Das Leiden wird auf eine Hyperästhesie der Hautnerven des Afters zurückgeführt; objektiv findet man in frischen Fällen keine wesentlichen Veränderungen an der Afterhaut, mit der Zeit allerdings nimmt diese ein eigenartiges Aussehen an: die Haut der Afterumrandung ist dann geschwellt, induriert, schwielig, pigmentarm, mit Exkoriationen, manchmal mit warzenartigen Exkreszenzen besetzt. Alle diese Veränderungen sind Kratzeffekte und gehören eigentlich nicht direkt zum Krankheitsbilde.

Die häufigste Ursache auch für Pruritus geben hämorrhoidale Zustände und die durch diese bedingten Störungen der Zirkulation ab. Es ist in diesen Fällen der Juckreiz am After dem quälenden Juckgefühl an der Haut des Unterschenkels bei dort lokalisierten Varikositäten vollkommen an die Seite zu stellen. Durch Anfüllung der Ampulle des Mastdarms mit Kotmassen wird die Stauung vermehrt und der Juckreiz gesteigert; aber auch von außen kann eine Steigerung der Stauung eintreten durch überlanges Sitzen auf gepolsterten und warmen Sitzmöbeln, so namentlich auch bei Eisenbahnfahrten, durch vieles Reiten etc.

---

* prurire jucken.

Eine weitere Ursache, namentlich bei Kindern, gibt Oxyuris vermicularis ab, indem diese Würmer bei der Erschlaffung des Sphinkters im ersten Schlafe die Darmhöhle verlassen und sich nun an der Analhaut weiter bewegen, was leichtbegreiflicherweise Juckgefühl auslösen muß. Sind einmal Ekzeme, Exkoriationen etc. durch häufiges Kratzen und unzweckmäßige Behandlung entstanden, so gehen von diesen Veränderungen wieder Brennen und Juckgefühle aus, die sich unter bestimmten Schädlichkeiten, namentlich durch Schweiß, Reibung, Beschmutzung mit Fäkalien bedeutend steigern können.

Die Behandlung hat folgende Aufgaben zu erfüllen:

a) die Ursache womöglich zu beheben,

b) die Hyperästhesie der Analhaut zu vermindern,

c) die Kratzeffekte zu beseitigen.

In bezug auf die kausale Indikation ist vor allem auf eine Regulierung des Stuhles zu achten. In dieser Beziehung kann auf das im Kapitel Hämorrhoiden Gesagte verwiesen werden, hier sei nur wiederholt, daß sich kühle Klysmen am Abend sehr empfehlen; ist durch diese eine Entleerung der Ampulle noch vor dem Einschlafen erzielt worden, so bleibt in der Regel der Juckschmerz für diese Nacht aus. Vor bestimmten, rektale Hyperämie erzeugenden Nahrungsmitteln fester und flüssiger Natur ist zu warnen, auch in dieser Beziehung kann auf das bei Hämorrhoiden Gesagte verwiesen werden. Ist die Ursache durch Oxyuris vermicularis gegeben, so sind die Mittel gegen dieses Leiden (Knoblauchklysmen, Rizinusöl) vor allem indiziert. Nur ausnahmsweise wird es nötig sein, gegen die allgemeine Nervosität, die meiner Erfahrung nach viel häufiger eine Folge und nicht die Ursache des Leidens ist, durch innere Mittel (Bromkali, Arsen, Chinin) vorzugehen.

Die Hyperästhesie der Analhaut vermindert man durch kalmierende Salben (6%ige Zymoidinsalbe *Rosenberg* oder Kalomelsalbe [Calomelanos 0·5, Extr. opii 0·1, Extr. Belladonn. 0·05, Ung. Lanolini 25·0] oder mittelst Ung. Diachyli *Hebra [Esmarch]*), durch Betupfen mit absolutem Alkohol, Tanninlösung oder Bepinselung mit 10%iger Lapislösung. Gleichzeitig sind regelmäßige Waschungen mit milder Seife und lauem Wasser und Bestreuen mit Reismehl am Platze. Durch diese Mittel werden auch gleichzeitig die durch Kratzen erzeugten Ekzeme und Exkoriationen wesentlich gebessert, und so wird eine Quelle der Beschwerden beseitigt. Den Patienten ist ferner jedes Kratzen auf das strengste zu untersagen und ihnen der Rat zu geben, bei Auftreten des Juckreizes sogleich die Analgegend neuerdings mit Salbe zu bestreichen, eventuell einen kühlenden Umschlag zu applizieren. Diese beiden Mittel müssen für die erste Zeit der Behandlung auf dem Nachtkästchen vorbereitet gehalten werden.

Durch die geschilderten Maßnahmen gelang es mir bisher immer, selbst sehr hartnäckige Fälle von Pruritus zur Heilung zu bringen. Daß bei Fortbestehen der am häufigsten durch Hämorrhoiden bedingten Disposition Rezidiven häufig sind, ist begreiflich. Diese erfordern dann eine Wiederholung der Kur. Niemals mußte ich zu den von anderer Seite vorgeschlagenen, mir übertrieben energisch erscheinenden operativen Methoden meine Zuflucht nehmen. In dieser Beziehung wurden Verätzung oder Exzision der Analhaut, Durchschneidung der sensiblen

Nervenfasern nach ovalärer Umschneidung und Unterminierung der Rektalhaut *(Ball)* vorgeschlagen.

Außer den genannten entzündlichen Veränderungen ist der After häufig Sitz von **Geschwüren.** Da wir die aus Neoplasmen hervorgegangenen Geschwüre später im Zusammenhange besprechen werden, so ist hier nur auf die Geschwüre anderer Ätiologie Rücksicht genommen, die wir als nicht spezifische (Fissura ani) und spezifische (syphilitische und tuberkulöse) ungezwungen gruppieren können.

Die **Fissura ani** geht in der Regel der Fälle aus einem Einriß der Schleimhaut des Afters hervor, wie ein solcher leicht während der Defäkation entsteht, namentlich bei besonders voluminösen harten Kotmassen, aber auch durch andere, den After überdehnende und schädigende Einwirkungen (brüske Untersuchung, spitze Fremdkörper, Klysmen, passive Päderastie etc.). Während nun durch diese Gelegenheiten erzeugte Schleimhautwunden oft wie andere Wunden auszuheilen pflegen, verwandeln sich unter bestimmten Umständen diese linearen Wunden in lineare Geschwüre mit allen den Geschwüren zukommenden Charakteren und erst dann ist man berechtigt, von Fissura ani zu sprechen, erst dann entwickeln sich unter dem Fortschreiten dieser Geschwüre die für die Fissura ani charakteristischen quälenden Symptome, die es begreiflich erscheinen lassen, daß dem Leiden eine selbständige Besprechung gewidmet werden muß.

Die Gründe, warum sich gerade am After aus einer oberflächlichen Schleimhautverletzung so häufig Geschwüre entwickeln, sind zweierlei Natur. Vor allem spielt hierbei das mechanische Moment gewiß eine große Rolle, indem die kleine Wunde bei jeder Defäkation neuerdings gedehnt und, wenn auch schon verklebt, wieder aufgerissen wird, dann kommen die chemischen Schädigungen durch die den Einriß passierenden Kotmassen in Betracht. Diese Verhältnisse erklären uns das häufige Auftreten von Fissuren bei an Koprostase leidenden Kindern. Bei Erwachsenen ist meist die Schleimhaut des Afters primär erkrankt, durch hämorrhoidale Stauung weniger widerstandsfähig und weniger zur normalen Heilung tendierend. Ich stehe nicht an, in diesen Fällen die Fissura ani mit dem Ulcus cruris varicosum in Analogie zu bringen. Daß außer den hämorrhoidalen Gewebsveränderungen auch andere entzündliche Vorgänge, wie Ekzeme, chronische Induration bei Pruritus etc., den Boden für das Entstehen von Fissuren abgeben können, ist selbstverständlich, aber die hierdurch geschaffene Disposition steht bedeutend hinter der kausalen Bedeutung, die den Hämorrhoiden zukommt. Wie gesagt, finden wir die Fissura ani sowohl beim Kind als bei Erwachsenen, unter diesen häufiger bei Frauen, ich glaube, weil diese mit ihrem geräumigen Becken und ihrer auf Kosten der Vagina erweiterungsfähigeren Ampulle häufig an koprostatischen Zuständen leiden, bei welchen besonders große, harte und daher beim Durchtritt durch den Anus nicht mehr formbare Kotballen entstehen; diese dehnen dann bei der Defäkation zunächst die Schleimhaut und bringen sie zum Platzen, weitere derartige Defäkationen verhindern die Verheilung und so entstehen die Geschwüre mit ihren charakteristischen Symptomen.

Die Krankheit heißt auch „schmerzhafter Afterkrampf“ und dieser zweite Name bezeichnet weit mehr dasjenige, was der Kliniker unter Fissura ani meint. Die Menschen, die an einer Afterfissur leiden,

geben nämlich an, daß sie bei jedem Stuhlgang fürchterliche Schmerzen im After verspüren, die noch stundenlang nach der Entleerung anhalten, sie geben weiter an, daß dabei ein heftiger Krampf im After besteht. Das für die Fissura ani so charakteristische Symptomenbild besteht also darin, daß der Schmerz bei jeder Stuhlentleerung auftritt, ungemein heftig ist und die Stuhlentleerung oft stundenlang überdauert. *Dupuytren* hat schon hervorgehoben, daß sich die betreffenden Kranken bei der Schilderung ihrer Schmerzen „gigantischer Ausdrücke" bedienen, um deren Höhe zu bezeichnen: sie werden als fürchterlich geschildert, „als ob mit einem glühenden Eisen in den Mastdarm gebohrt, mit spitzen Haken herumgerissen, mit Rasiermessern herumgeschnitten würde". Während der Schmerzen können die Kranken nicht stehen, nicht sitzen, sie legen sich auf den Bauch, werfen sich unruhig herum, knirschen mit den Zähnen, beißen in die Bettkissen oder in ein Tuch, kräftige Männer brüllen wie wilde Tiere. Das dauert 2—3, manchmal bis 6 Stunden unter kleinen Nachlässen und heftigen Exazerbationen. Um dem gefürchteten Stuhlgange möglichst zu entgehen, essen viele Kranke so wenig als möglich oder nehmen sehr zu ihrem Unheile Opiate. Unter dieser Lebensweise kommen die Kranken immer mehr und mehr herab, werden nervös, Nervöse noch nervöser, verlieren ihre Arbeits- und Lebensfreude und machen so einen bedauernswerten Eindruck.

Bei längerem Bestande einer Fissura ani leiden auch die Funktionen der Nachbarorgane. Beim Manne kommt es zur krampfartigen Urinretention, bei Weibern zu Vaginismus, so daß jeder Beischlaf unmöglich wird. Wie überall, so finden wir auch hier, daß schließlich die durch Überanstrengung endlich ermattete Muskulatur nachgibt; der Sphinkterkrampf läßt nach, macht einer Sphinkterschwäche Platz und schon bei geringer Wirkung der Bauchpresse, wie beim Husten, Nießen, beim Bücken und Heben, gehen Flatus meist mit Schleim oder Fäkalien untermischt ab, was die unabhängig von der Defäkation auftretenden Schmerzparoxysmen dieser Krankheitsperiode erklärt.

Diese merkwürdige Erkrankung, die in dem Vaginismus der Weiber eine Analogie findet, wurde zuerst von *Boyer* (1826) näher beschrieben. Seither wurde immer wieder die Frage aufgeworfen, wieso es durch den schmalen und seichten Einriß zu so schweren Schmerzparoxysmen und zu so heftigem Sphinkterkrampf kommen könne. Für die Entstehung dieser beiden, das Bild so charakterisierenden Symptome wurden zahlreiche erklärende Hypothesen aufgestellt, von denen ich folgende als besonders plausibel anführen möchte:

Der Einriß durchtrennt die Schleimhaut bis zum submukösen Gewebe, in welchem die ungemein reichlichen, ein förmliches Netz bildenden sensiblen Nerven verlaufen und sich verzweigen, er legt also diese bloß, ohne sie zu durchtrennen, so daß sie sich auch nicht aus dem Bereiche der offenen Stelle zurückziehen können. Jeder mechanische Insult, so namentlich der der Defäkation, trifft im Bereiche der Fissur die zutage liegenden Nerven. Aber nicht nur auf mechanische Weise wirkt die Defäkation schädigend und schmerzauslösend ein, sondern sie übt auch einen chemischen Reiz aus, ungefähr so wie bei bloßliegender Pulpa diese durch Speisekrümeln mechanisch und unter deren Zersetzung auch chemisch gereizt wird und den Zahnschmerz bis zur unerträglichen Höhe steigert. Dieser namentlich von *Hilton* vertretenen

Ansicht steht die Deutung von *Quénu* und *Hartmann* gegenüber, die auf Grund anatomischer Befunde eine Entzündung der bloßliegenden Nerven als Ursache für Schmerz und Krampf, also eine Neuritis der feinsten Nervenendigungen annehmen. Ich kann mich dieser Ansicht nicht anschließen, da wir in diesem Falle konstante, aber nicht paroxysmal auftretende Schmerzanfälle erwarten müßten. Der starke Sphinkterkrampf stellt, wie *Esmarch* besonders hervorhob, einen Reflexkrampf dar und ist dem Blepharospasmus bei schmerzhaften Augenerkrankungen analog. Es ist klar, daß dieser heftige Sphinkterkrampf auch auf das Entstehen der heftigen Schmerzen einen Einfluß ausüben muß, da durch ihn die Kotsäule besonders fest gegen die offene, geschwürige Stelle angepreßt und in dieselbe eingepreßt wird, daß aber andrerseits auch wieder durch den krampfhaft kontrahierten Sphinkter gewissermaßen instinktiv Beschmutzung von oben verhindert und so die offene Stelle geschützt wird; das erkennen wir am besten daraus, daß die Schmerzen in den späteren Stadien bei Erlahmung des Sphinkters unter permanenter Benetzung mit Schleim kontinuierlich zu werden pflegen.

Wie schon hervorgehoben, sind die Symptome der Fissura ani derartig charakteristisch, daß wir auf Grund derselben die Diagnose stellen können und füglich von schmerzhaften Untersuchungsmanövern, wie Digitalexploration, Spiegeluntersuchung absehen können. Oft genügt die einfache Inspektion unter schonender Entfaltung derf Aterfalten, um die Fissur ohne weiteres zur Ansicht zu bringen, oft verrät sich das Bestehen einer solchen durch eine ödematöse, einen kleinen Polypen vortäuschende Falte der Afterhaut, die entzündlich geschwellte untere Umrandung der Fissur. Versucht man mit dem Finger einzudringen, so verspürt man ein oft unüberwindbares Hindernis, den krampfartig kontrahierten Sphinkter, der, wenn es wirklich gelingt, den Finger einzuführen, wie ein straff gespanntes, zweifingerbreites Gummiband den Finger eng, beinahe bis zur Schmerzhaftigkeit umschnürt.

Bei z. B. in Narkose oder lumbaler Anästhesie erschlafftem Sphinkter kann man sich bequem die Verhältnisse besehen, man gewahrt dann den zum Sphinkterring senkrecht stehenden, schmalen, verschieden langen, nur die Mukosa durchtrennenden wunden Spalt mit scharfen, meist etwas indurierten Rändern und meist rosarotem, manchmal aber speckig belegtem Grund. Meist ist der Spalt an der hinteren Umrandung des Afters, da ja hinten bei der Defäkation die stärkste Dehnung erfolgt, viel seltener vorn oder seitwärts.

Daß durch eine Fissura ani die Eingangspforte für Infektionen gegeben ist und so perianale Phlegmonen mit Durchbruch in den Fissurenspalt zustande kommen können, ist leicht verständlich; tatsächlich finden wir manchmal Mastdarmfisteln in eine Fissur münden und so bedeutendere Eitermengen aus dem Spalte vorquellen.

Die Therapie ist eine medikamentöse oder eine operative. Medikamentös können wir Fissuren durch verschiedene Salben vorteilhaft beeinflussen, teils indem wir anästhesierend wirken, teils indem man den Grund des Geschwüres durch die Salbe vor mechanischen und chemischen Insulten bei der Defäkation schützt. In diesem Sinne wirkt die Aftersalbe *Allinghams* (Calomel 0·25, Pulv. opii 0·1, Extr. Bellad. 0·1, Ung. Sambuc. 5·0), welche zweimal des Tags und vor jeder Defäkation einzuschmieren ist. Mit Vorteil verwendete ich in ähnlicher Weise

Ung. Zymoidini *Rosenberg* 6% (in Originaldosen zu 30·0). Die Schmerzen beim Stuhlabsetzen können vermindert werden, wenn die Kotmassen erweicht und chemisch weniger reizend gemacht werden. Zu diesem Behufe empfehlen sich warme Ölklysmen, die man am besten durch einen dick mit Zymoidinsalbe bestrichenen Nélatonkatheter bei sich einstellendem Stuhldrang applizieren läßt. Als Abführmittel empfehle ich auch hier Süßholz und warne vor allen Mitteln, welche die Kotmassen total verflüssigen und eine zu stürmische Defäkation provozieren, also namentlich vor salinischen Bitterwässern.

Kommt man mit diesen Mitteln nicht bald zum Ziele, so ist die operative Behandlung dringend zu empfehlen. Die bei Fissura ani in Betracht kommenden Eingriffe sind gefahrlos und führen fast sicher zum Ziele; alle sind viel schonender als die noch immer geübte Tuschierung mit dem Lapisstift, ein barbarisches, höchst unsicheres, meist nur für kurze Zeit helfendes Verfahren, vor dem ich eindringlichst warnen möchte.

Folgende Eingriffe werden geübt und sind in bezug auf Promptheit und Sicherheit der Heilung ziemlich ebenbürtig:

1. Die von *Recamier* empfohlene unblutige, gewaltsame Dehnung des Sphinkters.

Der tief narkotisierte oder lumbal anästhesierte Patient wird in Steißrückenlage gebracht, der Operateur führt zuerst den einen, dann den anderen Daumen in den Anus und dehnt so den stark gespannten Sphinkter nach allen Richtungen, bis er vollkommen weich, „wie ein gut geklopftes Beefsteak oder Glaserkitt“ geworden ist. Dabei reißt die Fissur ein und blutet etwas. Schon am nächsten Tage ist ein deutliches submuköses Hämatom rings um den After erkennbar. Die Nachbehandlung ist ebenso einfach: bei Schmerzen muß in den ersten Tagen Morphin subkutan verabreicht werden. Gewöhnlich geht schon die erste Defäkation zur großen Freude der Patienten schmerzlos vor sich. Dieses Verfahren wird namentlich in Frankreich geübt, hat aber auch unter den deutschen Chirurgen Freunde und wurde namentlich auch von *Gussenbauer* warm empfohlen.

2. Die Inzision resp. blutige Spaltung der Fissur.

Narkose, Lagerung wie vorher angegeben. Mittelst eines Fissurenspekulums (Fig. 133, S. 381) stellt man sich die Fissur gut ein, so daß man deren ganzen Verlauf genau übersieht, nun spaltet man den Grund der Fissur und den Geschwürsrand an den beiden Enden desselben bis auf den Muskel mittelst eines Tenotoms der Länge nach in zwei Hälften. Die so gesetzte Schnittwunde ermöglicht die Retraktion der Tunica submucosa nervosa und heilt unter Jodoformbestäubung per granulationem im Verlaufe von 8—10 Tagen mit zarter Narbe vollkommen aus.

3. Denselben Effekt erzielt man durch Kauterisation mittelst Thermokauter.

Auch hier wird der Grund der Fissur gespalten wie bei der Diszission. Der Brandschorf verhindert dabei eine allfällige Infektion, die bei der Inzisionsmethode doch einmal statthaben könnte. Ich bevorzuge dieses Verfahren und lobe es mir als absolut sicher und vollkommen gefahrlos.

Die aufgezählten Verfahren haben eine Anzahl früher geübter verdrängt, so namentlich die submuköse Durchschneidung des Schließmuskels; wegen der Gefahr einer Stenose hat sich auch die Exzision der Fissur mit Naht der Wunde nicht einzubürgern vermocht.

Um für die Zukunft eine erneute Bildung von Fissuren zu verhindern, ist namentlich der Stuhl fortan zu regeln und durch Aftersalben (Zymoidinsalbe) die Afterhaut und Schleimhaut geschmeidig und dehnbar zu erhalten.

Gegenüber der so häufigen und mit so quälenden Symptomen verbundenen Fissura ani treten die andersartigen Geschwüre am After an Bedeutung zurück. Sie sind meist Folgen schwerer Allgemeinerkrankungen oder wenigstens solcher des übrigen Mastdarmes. Die tuberkulösen Geschwüre am After charakterisieren sich durch ihr typisches Aussehen, ihre unterminierten, zerfressenen Ränder, ihren matschen Grund und durch die oft auffallend starke Sekretion des bekannten tuberkulösen Eiters. Sie gehen meist aus dem Zerfalle perianaler, tuberkulöser Infiltrate hervor und erfordern, wenn eine operative Therapie überhaupt angezeigt ist, die gründliche Exzision mit nachfolgender Jodoformgazebehandlung.

Bei Frauen kann durch Herabfließen infektiösen Vaginalsekretes sowie bei passiver Päderastie ein Ulcus molle ad anum entstehen. Es erfordert exakteste Reinlichkeit und Jodoformbehandlung.

Primäre syphilitische Geschwüre verdanken in der Regel passiver Päderastie ihr Entstehen, wir kommen auf sie sowie auf die in den späteren Stadien der Syphilis sich entwickelnden Geschwüre im folgenden Kapitel noch zu reden.

Am und um den After kommen häufig Furunkel zur Entwicklung, die wegen der großen Empfindlichkeit der Gegend und wegen der Eigentümlichkeit der Lokalisation, die eine Kontaktinfektion der dem ersten Furunkel gegenüberliegenden Hautpartie begünstigt, manchmal ein recht lästiges, lange dauerndes Leiden darstellen. Häufig ist das Entstehen dieser Furunkel auf mechanisch-chemische Schädlichkeiten, so namentlich im Beginne des Reitunterrichtes bei unseren Kavalleristen zurückzuführen, manchmal ist sie eine Teilerscheinung allgemeiner Furunkulosis, in welchem Falle man natürlich auf Diabetes oder Autointoxikationsvorgänge vom Darm her zu denken hat. Es empfiehlt sich, unter feuchtwarmen Überschlägen oder Pflasterverbänden den Spontanaufbruch abzuwarten und nur bei größerer Infiltration zu inzidieren. Die widerstandsfähige Fascia perinealis verhindert in der Regel die Ausbreitung der Entzündung auf das tiefer liegende Gewebe.

In der Umgebung des Afters kommt es häufig zur Bildung von Abszessen. Dieselben liegen subkutan, wölben die dünne Analhaut sehr bald blasig vor, kommen bald zur Perforation. Bei längerem Bestehen breiten sie sich submukös nach aufwärts hin aus, während die Ausbreitung gegen das Cavum ischiorectale durch die Fascia perinealis verhindert ist. Wir kommen auf diese Abszesse noch im Kapitel Mastdarmfistel zu sprechen.

2. Entzündungen des Mastdarms. Proktitis.

Der Mastdarm partizipiert als Teil des Kolon an den diversen Erkrankungen des ganzen Dickdarms. Wir finden daher den Mastdarmkatarrh sowie die Mitentzündung der muskulösen Mastdarmwand häufig als Teilerscheinung der übrigen den Dickdarm betreffenden Erkrankungen. Der größere Anteil dieser gehört in das Gebiet der internen Medizin. Soweit diese Erkrankungen den Chirurgen interessieren, wurden sie bereits im Kapitel „Dickdarm“ abgehandelt, auf welches hiermit verwiesen werden kann. Von der Besprechung auszuschalten sind ferner die zahlreichen Fälle, bei welchen der Mastdarmkatarrh im Gefolge anderer Mastdarmerkrankungen auftritt. Finden wir doch diese symptomatischen Katarrhe fast bei jeder ernsteren Mastdarmerkrankung, sie kombinieren das Hämorrhoidalleiden, den Prolaps, wir finden sie bei Fremdkörpern im Mastdarm, bei Neoplasmen. Häufig setzen sich

ferner Entzündungen der Umgebung des Mastdarms auf diesen fort und erzeugen hier zunächst das Bild des Mastdarmkatarrhs. So wurde bereits erwähnt, daß beim appendikulären Douglasabszeß (S. 260) der Mastdarm gewöhnlich im Zustande heftiger katarrhalischer Entzündung angetroffen wird; dasselbe kann von intensiven Blasenleiden, von den diversen Genitalleiden bei Frauen etc. angeführt werden. Jede perirektale Entzündung ist, wie wir noch später schildern werden, mit Mastdarmkatarrh kombiniert.

Von allen diesen Formen wollen wir hier absehen und nur die als selbständige Erkrankung aufzufassenden, den Chirurgen interessierenden Formen besprechen. Unsere neueren diagnostischen Hilfsmittel, namentlich die systematisch durchgeführte Rektoskopie, ermöglicht uns, derzeit viele bisher unaufgeklärt gebliebene Krankheitsformen zu klären und wichtige anatomische Details zu erheben. Diese Art der Untersuchung ist daher bei den akuten, namentlich aber chronischen Mastdarmentzündungen niemals zu unterlassen. Sie ermöglicht uns auch, eine zielbewußte lokale, endorektale Behandlung einzuleiten und deren Erfolg genau zu kontrollieren.

Zur besseren Übersicht und zum leichteren Verständnis wollen wir über die Arten der Mastdarmentzündungen folgendes Schema vorausschicken:

Arten der Proktitis

diffuse		zirkumskripte Formen
rein entzündliche (nicht spezifische) Formen	spezifische Formen	sterkorales Geschwür, proktale Abszesse
Proctitis catarrhalis	Gonorrhöe, Tuberkulose, Syphilis	
akute / chronische		

Klinisch wird der Mastdarmkatarrh nach seinem Verlaufe in einen akuten und chronischen unterschieden. Beide Formen verdanken denselben Schädlichkeiten ihr Entstehen. Als häufigste Ursache muß die Koprostase bezeichnet werden. Die im Mastdarm angehäuften, eingedickten Kotballen reizen mechanisch wie chemisch die Mastdarmschleimhaut und erzeugen den Katarrh. Viele der gegen Verstopfung gebräuchlichen Abführmittel (Aloë, Koloquinten, Jalappa, manchmal aber auch Cascara sagrada) reizen bei längerem Gebrauche chemisch die Mastdarmschleimhaut, ebenso wie unzweckmäßig verabreichte Klysmen und Irrigationen schädigend einwirken können, mechanisch durch das Mastdarmrohr, chemisch durch die Beimischungen (Glyzerin) oder thermisch, wenn zu heiß oder zu kalt gegeben. Außerdem wird unter den Ursachen für Proktitis immer auch die Verkühlung, also namentlich in Form der Durchnässung angeführt und, wie mir gegenüber *Boas* erscheint, mit Recht, da ich einen Jäger und einen Fischer behandelte, bei denen kein anderes ätiologisches Moment für ihren quälenden, akut einsetzenden Katarrh aufgedeckt werden konnte, als das von den Patienten beschuldigte längere Sitzen im feuchten Gras respektive auf einem kalten Stein.

Die Symptome des akuten Katarrhs sind Tenesmus, Schmerzen, Schleimabgang. Unter manchmal sehr heftigen, gegen das Perineum, Kreuz, ja bis zu den Darmbeintellern ausstrahlenden Schmerzen

werden die Kranken durch häufigen Stuhldrang gequält, wobei sie meist nur eine kleine Quantität glasigen Schleimes, der oft mit Blut spärlich vermengt ist, absetzen. Gehen Fäzes mit ab, so sind sie oberflächlich von Schleim überzogen, niemals innig mit Schleim vermischt, was auf einen höheren Sitz des Katarrhs hindeuten würde. Manchmal, jedoch keineswegs immer, besteht Fieber.

Der chronische Katarrh kann sich aus dem akuten entwickeln, aber auch von vornherein als solcher auftreten. Die Symptome sind oft so geringfügiger Natur, daß das Leiden lange Zeit vom Patienten nicht beachtet wird und höchstens über das Gefühl von Hitze und Völle oder über leichte Kreuzschmerzen geklagt wird. Der Stuhldrang ist ebenfalls bedeutend geringer. Häufig wird als besonders unangenehmes Symptom angegeben, daß unter der Vorstellung, daß Winde abgesetzt werden sollen, massenhaft Schleim mit großer Macht ausgestoßen wird und dabei die Wäsche weithin beschmutzt und befeuchtet wird.

Wie schon gesagt, sollte bei jedem Mastdarmkatarrh rektoskopiert werden, schon um zu bestimmen, ob es sich nur um primären Katarrh oder um einen symptomatischen oder um einen vom Dickdarm fortgeleiteten handelt. Hiebei erhebt man zunächst das Verhalten des Sphinkters (beim akuten ist er krampfhaft kontrahiert, beim chronischen oft paretisch), man erkennt weiters im rektoskopischen Bilde die düsterrote Färbung und Schwellung der Schleimhaut beim akuten, beim chronischen aber tritt die Induration, die warzenartige Verdickung, die polypöse Wucherung (Proctitis proliferans polyposa) mehr in den Vordergrund. Häufig genug werden sterkorale Geschwüre hiebei entdeckt, die den Katarrh, solange sie bestehen, unterhalten und dem Sekrete eitrige Beschaffenheit geben können.

Die Rektoskopie empfiehlt sich noch aus einem anderen Grunde. Leute mit heftigerem Mastdarmkatarrh werden, da sie tatsächlich konstant in unangenehmster Weise an ihren Mastdarm erinnert werden, unter dem permanenten Organgefühl hypochondrisch und eine wahre Karzinomophobie bemächtigt sich ihrer. Bevor wir nicht durch endoskopische Untersuchung dieses Schreckgespenst gebannt haben, werden derlei Patienten nicht ruhig und wandern von Arzt zu Arzt.

Die Behandlung besteht beim akuten Katarrh in Bettruhe, Sorge für den Stuhl durch Rizinusöl und lauwarme Kamillenspülungen, denen bei sehr heftigem Tenesmus etwas Opiumtinktur (10 Tropfen auf 1 *l* Absud) beigesetzt werden kann. Durch lange Zeit muß ferner eine milde Diät mit Vermeidung aller reizenden Speisen und Getränke eingehalten werden. Die Behandlung des chronischen Katarrhs muß nebst der Regelung des Stuhls und der Diät eine lokale sein, zunächst sind regelmäßige Ausspülungen des Mastdarms, wenn nötig zweimal des Tages vorzunehmen; hiezu eignen sich am besten schwache (hellrosa) Lösungen von Kalium hypermanganicum. Die Patienten sind anzuhalten, vor allem zu Stuhl zu gehen oder den im Mastdarm angesammelten Schleim durch ein eingeführtes weiches Mastdarmrohr abzulassen; hierauf läßt man ungefähr $^1/_4$ *l* der lauen Spülflüssigkeit ein, wartet einige Minuten ab, läßt ausfließen usw., bis kein Schleim mehr abgeht. Am besten ist es, wenn die Patienten lernen, an sich diese Prozeduren selbst vorzunehmen, was leicht erlernt werden kann und am besten mittelst eines mit einem Trichter armierten Mastdarmschlauches ähnlich wie bei der Magenspülung (S. 110) bewerkstelligt werden kann.

Hält trotz der Spülungen der Katarrh an, so sind Bepinselung mit Argent. nitric. (2%) oder Jodtinktur unter der Kontrolle des Spekulums als wirksam sehr zu empfehlen. Ebenso zu behandeln sind die sterkoralen Geschwüre und die oft multipel über die ganze Schleimhaut des Mastdarms zerstreuten oberflächlichen Erosionen.

Bei langdauerndem Katarrh setzt sich die Entzündung von der Schleimhaut auf das submuköse Gewebe, auf die muskuläre Wand und in das periproktale Zellgewebe fort. Diese Tendenz des Tiefergreifens charakterisiert die Rektalkatarrhe gegenüber den anderwärts im Darmtrakte auftretenden und macht es begreiflich, daß durch langdauernde Katarrhe endlich das ganze Mastdarmrohr in ein starres, narbig verändertes und verengtes Rohr umgewandelt werden kann.

Von den spezifischen Entzündungen hat die Gonorrhöe des Mastdarmes am meisten praktische Bedeutung. Sie ist namentlich bei Frauen eine keineswegs seltene Erkrankung. Während bei Männern wohl hauptsächlich die passive Päderastie den Infektionsmechanismus abgibt, sind die Infektionsbedingungen bei der Frau nebst dieser noch durch Überfließen des infektiösen Vaginalsekretes sowie durch Durchbruch einer gonorrhoischen Bartolinitis gegeben. So kommt es, daß nach *Bär* ungefähr ein Drittel der an Tripper leidenden Frauen auch Mastdarmgonorrhöe zeigt. Auch im Mastdarm breitet sich die durch den *Neisser*schen Gonokokkus verursachte Infektion auf der Schleimhaut sowohl der Fläche als der Tiefe nach aus, so daß im weiteren Verlaufe das periproktale Zellgewebe in Mitleidenschaft gezogen wird. Da der Mastdarmtripper ohne wesentliche Beschwerden verläuft, ist es verständlich, daß er im floriden Stadium relativ selten zur ärztlichen Beobachtung kommt und hauptsächlich in den Stationen für Geschlechtskrankheiten, falls man dort systematisch auf ihn hin untersucht, konstatiert und in seinen ersten Symptomen beobachtet wird. Wir Chirurgen hingegen haben meist erst bei den aus dem länger bestehenden Mastdarmtripper hervorgehenden periproktalen Entzündungen und Strikturen zu intervenieren. Da diese schweren Konsequenzen eine keineswegs seltene Folge der Mastdarmgonorrhöe sind, so ist dem Leiden von allem Anfange an besondere Bedeutung beizumessen und dasselbe einer exakten Behandlung zuzuführen. Bei jedem verdächtigen Katarrh sollte die bakteriologische Untersuchung der Sekrete vorgenommen werden und beim Nachweise von Gonokokken sowohl durch Spülungen mit Argent. nitr. 1 : 2000, mit Hypermanganlösung und durch lokale endorektale Kauterisation der Geschwüre unter der Kontrolle des Spiegels rasche Heilung angestrebt werden.

Ich stellte einst bei einem Patienten, der an einer gonorrhoischen Gelenkentzündung litt, aber keinen Harnröhrentripper hatte und seinen scheinbar belanglosen Mastdarmkatarrh gar nicht beachtete, die Diagnose auf Mastdarmgonorrhöe und konnte meine Diagnose durch bakteriologische Untersuchung verifizieren. Wie es in diesem Falle zur Gelenksmetastase gekommen ist, so können auch anderwärts gelagerte Metastasierungen wie beim Harnröhrentripper stattfinden.

Syphilitische Erkrankungen des Mastdarms kommen unter folgenden Umständen zur Entwicklung: Von den primären syphilitischen Geschwüren des Anus war bereits die Rede. Sie bilden hier die bekannten, meist in der Analfalte liegenden Geschwüre von typischem Aussehen. Im Rektalrohre wird die Sklerose in der Pars sphincterica oder ober der Ampulle des Rektums gefunden.

Warum bei Frauen aus gewissen Gegenden so häufig primäre Rektallues angetroffen wird, erklärte mir eine derartig erkrankte Patientin folgendermaßen: Nach dem zweiten Kinde wird meist nur mehr der Koitus per anum ausgeführt, schon während der zweiten Gravidität pflegen sich die Männer ihrer Gegend außerehelich zu befriedigen, erkranken dann häufig, sind aber der Meinung, daß die Frauen im Mastdarm nicht infizierbar sind.

Bei Lokalisation am After erkranken sekundär die inguinalen, bei tieferem Sitz die perirektalen Lymphdrüsen. Mit den sekundären Formen haben die Syphilidologen häufig zu tun, das Aussehen der Eruptionen am After wird durch den Druck der gegenüberliegenden Backe sekundär verändert, häufig zu Geschwüren umgewandelt, von denen dann Papeln und kondylomatöse Geschwülste ausgehen. Eine genauere Besprechung dieser Vorgänge dem Spezialisten überlassend, will ich nur bemerken, daß in *v. Esmarchs* Monographie über Mastdarmkrankheiten eine umfassende Besprechung dieses Themas mit guten Illustrationen enthalten ist.

Den Chirurgen interessieren die tertiären Formen der Mastdarmsyphilis viel mehr. In dieser Periode kommen diffuse Schleimhaut- und Wanderkrankungen, wie multiple Darmgummen von verschiedenster Größe, multiple Geschwüre, die die Schleimhaut durchsetzen und allmählich unter Konfluenz sie total zerstören, so daß dann der Mastdarm im mikroskopischen Bilde einem Geschwürsrohre gleicht, zur Beobachtung, gleichzeitig setzt sich die syphilitische Verschwärung durch die Darmwand in das periproktale Zellgewebe fort, hier ebenfalls Gummen und Abszesse erzeugend. Es kann wohl gesagt werden, daß es außer dem Karzinom keine Erkrankung gibt, die dermaßen zerstörend auf den Mastdarm wirkt. Wenn dann endlich im Laufe der Zeit nach langen Qualen und unter bedeutender Schädigung des Allgemeinbefindens der Geschwürsprozeß ausheilt, ist das ganze Darmrohr in ein straffes, durch Schrumpfung sich immer mehr verengerndes Narben- und Schwielenrohr umgewandelt. Wir werden hievon noch bei den Strikturen zu sprechen haben.

Ich habe bei diesen Formen wiederholt die Exstirpation nach der sakralen Methode ausgeführt, sakralen After angelegt und so Heilung erzielt. Allerdings ist bei der Mitbeteiligung des periproktalen Zellgewebes begreiflich, daß die Operation in der Regel schwieriger als bei Karzinom ist. Dort, wo die obere Grenze des Prozesses mit unseren diagnostischen Hilfsmitteln nicht zu bestimmen ist oder wo zu stramme Fixation bei diffuser Erkrankung des periproktalen Zellgewebes die Exstirpation unmöglich macht, ist Kolostomie indiziert.

Wir empfehlen dieselbe in folgender Absicht: 1. Durch die Bespülung mit Kot (meist leiden solche Patienten an chronischer Diarrhöe infolge Dickdarmkatarrhs) werden die Geschwüre im Mastdarm gereizt und es können so phlegmonöse Entzündungen, das so schon an und für sich schwere Krankheitsbild komplizierend, sich dazugesellen. Dieser sekundären Infektion wird durch Kolostomie vorgebeugt. 2. Die Erfahrung lehrt, daß, wenn der Prozeß überhaupt ausheilt, sich schwere, oft jeder Behandlung trotzende Strikturen einstellen. Den Gefahren dieser kommt man durch Kolostomie zuvor, durch sie wird die Behandlung derselben erleichtert. 3. Die Behandlung der syphilitischen Geschwüre erfordert eine gründliche Bespülung der ganzen Fläche, aller Taschen und Buchten. Auch diese ist nach Kolostomie sowohl vom Anus nach aufwärts als von der abführenden Kolostomieöffnung nach abwärts leicht durchführbar. Auch in diesem Falle benutzen wir laue Hypermanganlösungen und lassen sie möglichst oft wiederholen.

Als weitere spezifische Entzündung des Mastdarms ist die Tuberkulose anzuführen, welche selten primär, viel häufiger bei ander-

wärts und meist schwer tuberkulös erkrankten Individuen auftritt. Es kommt dann wohl die Infektion durch verschlucktes Sputum zustande. Infektion durch die Nahrung (Milch) oder durch direkte Infektion beim Kratzen scheint enorm selten zu sein. Bei stattgehabter Infektion kann es, wie schon erwähnt, zu einer Erkrankung des Afters unter Bildung charakteristisch tuberkulöser Geschwüre, unter Bildung papillärer Wucherungen, die oft weithin den After umgeben und endlich im Mastdarm selbst unter Bildung von tuberkulösen, anfangs auf die Schleimhaut beschränkten, später auf Submukosa und Muskularis übergreifenden Geschwüren, die zunächst aus dem Zerfalle von Tuberkelknötchen hervorgehen, kommen.

Bei allen diesen Formen kommt es sehr bald zur Miterkrankung der dem Rektum angelagerten analen sowie periproktalen Lymphdrüsen, die allmählich sich vergrößern und zu kalten Abszessen erweichen. Durch den Durchbruch dieser entstehen dann, wie wir noch sehen werden, die tuberkulösen Mastdarmfisteln, deren Eingangspforte und Mündung wieder das charakteristische Aussehen tuberkulöser Geschwüre zeigen.

Die Therapie ist häufig schon aus dem Grunde machtlos, weil es sich um an schwerer Lungentuberkulose Leidende handelt, deren Heilungstendenz auf ein Minimum reduziert ist und denen wir keine eingreifendere Operation — und nur eine solche könnte Heilung bringen — zumuten dürfen. Wenn keine Kontraindikation von seiten der Lungen besteht, so empfehlen wir Exstirpation der Geschwüre oder Exkochleation und Kauterisation des Geschwürsgrundes unter Kontrolle des Auges bei eingeführtem Rektoskop. Gleichzeitig sind Ausspülungen, Stuhlregelung und eine auf Hebung des Allgemeinbefindens abzielende Diät und Lebensweise zu empfehlen; Abszesse sind zu inzidieren und mit Jodoform nachzubehandeln.

Von den zirkumskripten Formen der Mastdarmentzündung führten wir das sterkorale Geschwür und den proktalen Abszeß an.

Sterkorale Geschwüre kommen, dies lehren uns die systematisch durchgeführten rektoskopischen Untersuchungen, viel häufiger vor, als man früher ahnte. Wie der Name schon sagt, entstehen die Ulzerationen durch Kotmassen, welche die Mastdarmwand schädigen, wobei der mechanische Insult, aber auch das chemische Moment eine Rolle spielt. Wie wir schon in der Einleitung hervorhoben, verbleiben ja die Kotmassen im Rektum normalerweise längere Zeit, bei Koprostase oft tagelang, dabei wird durch den Druck derselben die Zirkulation in der Schleimhaut an bestimmten Stellen besonders intensiv gestört, wodurch es allein schon zu oberflächlicher Nekrose kommen kann; ziehen wir nun weiters die chemische Schädigung bei dem innigen Kontakt der Fäzes mit der Schleimhaut in Betracht; erwägen wir schließlich, daß der Mastdarm in dieser Hinsicht ungünstiger daran ist als andere Stellen des Darmtraktes, kann sich doch jeder Teil des übrigen Darms durch eine peristaltische Kontraktion seines reizenden Inhaltes entledigen, indem er ihn einfach vorschiebt, während demselben im Mastdarm durch den Sphinkter Halt geboten wird, so wird es begreiflich, daß sich allmählich gerade im Rektum Geschwüre entwickeln müssen und dies trotz der großen Widerstandskraft der rektalen Schleimhaut. Ist diese durch

Katarrh, Hämorrhoiden etc. primär geschädigt, so wird uns das Entstehen der sterkoralen Geschwüre noch plausibler.

Die sterkoralen Geschwüre machen an und für sich keinerlei Symptome — das beweisen die so häufigen zufälligen Befunde bei unseren Rektoskopien —, sie haben aber ätiologisch große Bedeutung. Wie ich noch beim Rektumkarzinom betonen werde, erscheint mir selbst für dieses Leiden das Entstehen aus sterkoralen Geschwüren, analog dem Magenkarzinom auf dem Boden des Magengeschwürs, mehr als wahrscheinlich, finden wir doch an den bekannten Lieblingsstellen des Karzinoms auch besonders häufig die sterkoralen Geschwüre. Daß ein sterkorales Geschwür weiters ein ätiologisches Moment für alle anderen entzündlichen Vorgänge und für Infektionen der Mastdarmwand, der periproktalen Lymphdrüsen, des periproktalen Zellgewebes abgeben kann, ist leicht verständlich. Schon aus prophylaktischen Gründen ist eine Behandlung dringend geboten. Sie gestaltet sich meist sehr einfach und lohnend: Behebung der Koprostase durch milde Abführmittel, Spülungen des Mastdarmes, eventuell endorektale Behandlung unter rektoskopischer Inspektion.

Durch verschiedene Schädlichkeiten (sterkorale Geschwüre, Hämorrhoiden, Fremdkörperverletzung etc.) kommt es zu submukösen Abszessen, die sich, die Schleimhaut von ihrer Unterlage abhebend, oft auf weite Distanzen sowohl der Länge als der Quere nach ausbreiten können. Da sie bloß von Schleimhaut bedeckt sind und die Muskelschicht vor einer Ausbreitung in die Tiefe schützt, brechen sie meist bald gegen die Mastdarmhöhle durch, worauf die akut entzündlichen Störungen (Tenesmus, Schmerz etc.) bald abklingen. Da aber die kleine Durchbruchsöffnung nicht genügenden Abfluß für die meist ziemlich umfängliche Abszeßhöhle ermöglicht, entwickeln sich aus ihnen meist Mastdarmfisteln. Wir kommen bei diesen nochmals auf die submukösen Abszesse zu sprechen.

3. Entzündungen in der Umgebung des Afters und des Mastdarms (Periproktitis).

In der weiteren Umgebung des Afters kommen nicht so selten phlegmonöse Entzündungen vor (ich erwähne nur die aus vereiterten Dermoidzysten an der Spitze des Steißbeines entstehenden, Haare bergenden Abszesse [I. Bd., S. 881]), die mit dem Rektum in keinerlei kausalem Konnex stehen. Dieselben sollen hier nicht berücksichtigt werden, da sich dieses Kapitel nur auf die durch Vorgänge am Rektum und Anus hervorgerufenen Entzündungen des perianalen, periproktalen Zellgewebes bezieht. Aus den bereits eingangs geschilderten anatomischen Vorbemerkungen sei folgendes rekapituliert:

Wir haben am Rektum einen oberhalb und einen unterhalb des Diaphragma pelvis gelegenen Anteil (Pars sacralis—Pars analis) unterschieden. Zwischen den beiderseits von außen oben nach innen unten ziehenden Hälften des Diaphragma pelvis und der seitlichen Beckenwand bleibt ein im Frontalschnitt (Fig. 165, S. 440) dreieckiger Raum ausgespannt, welcher nach unten durch die Fascia perinealis abgeschlossen wird. In diesem Raum, Fossa ischiorectalis, der mit Fett vollkommen erfüllt ist, spielen sich zunächst jene Vorgänge ab, die als periproktale Entzündungen

und Abszesse bezeichnet werden. Diese Verhältnisse machen es klar, daß die Ausbreitung hier entstandener Entzündungen ungemein günstige Bedingungen findet und daß sich sehr leicht die Entzündung einer Seite auf das gleiche Gebiet der anderen Seite ausdehnen kann, daß der Ausbreitung aber gegen außen durch die Beckenwand, gegen oben durch die Muskulatur des Levators, nach unten durch die Fascia perinealis Halt geboten wird; daher wölben sich naturgemäß zunächst Infiltrate und Abszesse gegen das Rektum selbst vor und beeinträchtigen so dessen Wegsamkeit. Bei eingetretener eitriger Einschmelzung wird auch die Perforation eher gegen das Rektum als nach abwärts oder oben zu stattfinden können.

Die Tatsache, daß Periproktitis zu den häufigen Erkrankungen zählt, nimmt schon angesichts dieser anatomischen Details nicht Wunder und erscheint noch begreiflicher, wenn wir die zahlreichen Möglichkeiten für infektiöse Prozesse in dieser Gegend berücksichtigen. Am häufigsten findet die Infektion vom Rektum her statt, seltener vom Perineum unter Schädigung der Faszie oder von oben nach Perforation des Diaphragma; gar nicht so selten auch von der nächsten Umgebung (Prostata und Blase beim Mann, Genitale beim Weib). Außerdem entwickeln sich im Cavum ischiorectale metastatische Abszesse (z. B. nach Furunkel) oder bei durch Diabetes geschädigter Widerstandskraft der Gewebe.

Vom Rektum her kann die Infektion erfolgen durch Verletzungen (Klysmen, Bougierung, Fremdkörper), durch Geschwüre (sterkorale, so namentlich in den Lacunae Morgagni und den sogenannten falschen Divertikeln des Mastdarms, gonorrhoische, luetische und tuberkulöse), durch Mastdarmfisteln, wenn der Abfluß aus denselben temporär gehindert ist, durch Neoplasmen (Karzinom), im Gefolge von Hämorrhoiden (Inflammation innerer Knoten und hämorrhoidale Geschwüre), weiters im Gefolge endorektaler Operationen (Probeexzisionen, Exkochleation von Geschwüren, Abtragung wandständiger Tumoren).

Vom Perineum her ist die Infektion des Zellgewebes, wie schon früher erwähnt, gewöhnlich durch die Fascia perinealis erschwert, daher finden wir z. B. ausgedehnte Furunkel ohne Periproktitis, sie kann aber sofort zustande kommen, sowie die Kontinuität der Faszie unterbrochen ist, wie dies namentlich bei Verletzungen durch Fremdkörper (z. B. Pfählungen), bei Schußverletzungen, nach Operationen etc. der Fall ist. Ein ganz eigentümliches ätiologisches Moment spielt bei Kontusionen dieser Gegend ohne äußere Verletzung eine Rolle. Bei denselben kommen manchmal sehr bedeutende Blutextravasate in der Fossa ischiorectalis zur Entwicklung, die sich aus den oben genannten Gründen gegen das Rektallumen vorwölben, in der Wand Stauungen und Obturation des Lumens bewirken. Durch Stauung von Kotmassen oberhalb solcher Extravasate kann es zur Durchwanderung von Infektionskeimen kommen, die dann eine rapide Vereiterung des Extravasates mit Abszedierung veranlassen. In diesen Fällen findet man bei der Inzision, von Eiter umspült, das mißfärbige Blutgerinnsel, das die Ätiologie derartiger Abszesse klärt.

Als weiterer Ausgangsort für periproktale Entzündungen und Eiterungen wurden die Organe der Nachbarschaft erwähnt. In dieser Beziehung verdienen eine besondere Besprechung die durch Harninfil-

tration bedingten, besonders rapid sich ausbreitenden Phlegmonen. Namentlich nach Katheterverletzung in der Pars membranacea kommen derartige Prozesse zur Beobachtung, aber auch nach ulzeröser Zystitis und Perizystitis wurden perirektale Abszesse gesehen.

Von oben her können sich intraabdominale Eiterungen den Weg durch das Diaphragma bahnen und im weiteren Verlaufe im periproktalen Zellgewebe Abszesse erzeugen. Die appendikulären Douglasabszesse sind hier besonders hervorzuheben, weil die Eiterung manchmal durch lange Zeit vom Appendix aus unterhalten wird und erst nach Exstirpation desselben zum Stillstande kommt. Auch die durch intraabdominelle Aktinomykose erzeugten Infiltrate können sich auf das periproktale Zellgewebe fortsetzen und erst hier kann die charakteristische Eiterung manifest werden.

Die Symptome der durch all diese vielfachen Ursachen erzeugten Entzündungen sind manchmal in der ersten Zeit recht unklare. Die

Fig. 165.

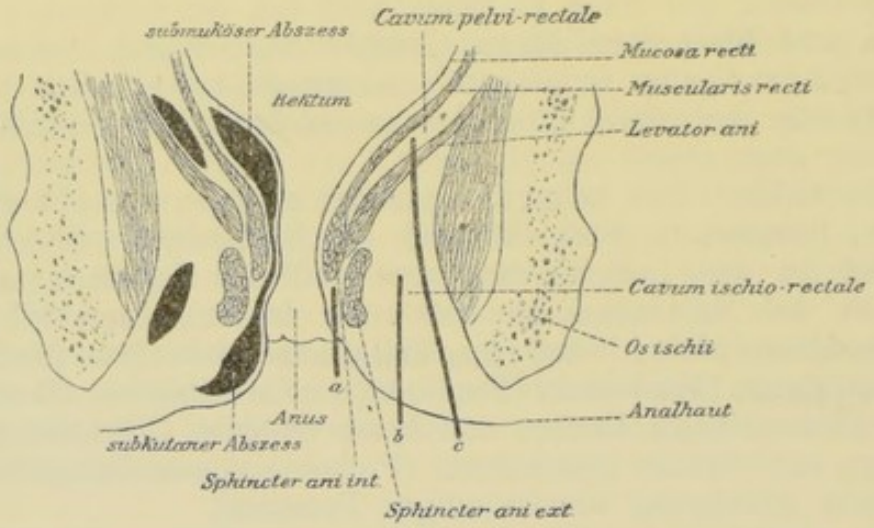

Schema der periproktalen Abszesse (links) und der aus ihnen entstehenden äußeren Mastdarmfisteln (rechts).
a submukös-subkutane Fistel, *b* ischiorektale, *c* pelvirectale Fistel.

Patienten fühlen sich unwohl, fiebern manchmal sehr hoch, ohne bestimmte lokale Schmerzen und Störungen anzugeben. Erst im weiteren Verlaufe stellen sich Erscheinungen ein, die auf den Mastdarm resp. dessen Umgebung hindeuten. Dabei sind abundante Schleimsekretion aus dem Darm, Stuhldrang und Diarrhöen die ersten Erscheinungen, die zu einer Mastdarmuntersuchung auffordern, vielleicht nachdem schon vorher die Störung des Allgemeinbefindens zu verschiedenen falschen Diagnosen (Typhus etc.) geführt hat. Untersucht man in diesem Stadium, so kann man zunächst sehr häufig eine auffallende Schlaffheit des Sphinkters, ja ein förmliches Klaffen konstatieren. Die Mastdarmschleimhaut ist im Zustand akut katarrhalischer Schwellung und meist düster gerötet, von der Seite her ist eine tumorartige Vorwölbung palpabel, deren obere Grenze oft nicht deutlich abgetastet werden kann. Stärkeren Druck auf diese zuerst ziemlich derbe, später allmählich erweichende Vorwölbung löst oft intensive Schmerzen aus. Schon nach wenigen Tagen hat sich das Bild insofern verändert, als die Schwellung an der seit-

lichen Beckenwand diffuser, weicher, vielleicht schon fluktuierend geworden ist. Wartet man noch länger ab, so ist die Ausbreitung der perirektalen Schwellung zunächst an der hinteren Wand, später aber auch auf der anderen Seite konstatierbar. Neben dem After entsteht Ödem, Rötung der Haut, sehr intensive, spontane Schmerzen treten auf, die nach vorn und gegen das Kreuz zu ausstrahlen. In diesem Stadium der Ausbreitung ist meist der Stuhl ganz angehalten, wodurch der sich allmählich ausbildende Meteorismus seine Erklärung findet. Unter all diesen Bedingungen leidet allmählich das Allgemeinbefinden bedeutend, die Patienten machen einen entschieden septischen Eindruck, ihre Haut- und Gesichtsfarbe wird subikterisch. Endlich aber, oft erst nach mehr als einer Woche, erfolgt Durchbruch meist gegen den Mastdarm, eine Unmasse fast aashaft stinkenden Eiters entleert sich im Strom per anum. Das perirektale Infiltrat hat sich in einen periproktalen Abszeß umgewandelt, dieser hat die seitliche Rektalwand durchbrochen, aus dem Abszeß entwickelt sich dann meist eine innere Mastdarmfistel. Überläßt man also eine akute periproktale Entzündung ihrem Verlaufe, so kommt es in der Regel der Fälle zur Nekrose des ganzen Fettgewebes beiderseits und zur zirkulären Umspülung des Rektums mit Eiter. Durch die enorme Spannung des Gewebes kann es in solchen Fällen zur Nekrose der Haut zu beiden Seiten des Anus kommen, so daß nur schmale Hautbrücken lebensfähiger Haut, vorn gegen das Skrotum, nach rückwärts gegen die Steißgegend ziehend, erhalten bleiben, während zu beiden Seiten breite Hautdefekte den Eingang in die Abszeßhöhle bilden. Wir haben schon erwähnt, daß meistens der Durchbruch des periproktalen Abszesses in das Rektum durch dessen seitliche Wand ca. 2—3 Finger ober dem oberen Rande des Sphinkters erfolgt. Seltener breitet sich die Eiterung nach oben zu aus und perforiert den Levator, um sofort als retroperitoneale Phlegmone nach dem Becken zu sich auszudehnen, oder es erfolgt der Durchbruch weit ab vom After, irgendwo am Gesäße, unter Perforation und eitriger Einschmelzung der Fascia perinealis. So entstehen oft nach der Perforation lange Fistelkanäle, die gegen die periproktale Eiterhöhle führen. Unter der Einwirkung bestimmter gasbildender Bakterien kann sich der Ablauf solcher Entzündungen sowie der lokale Befund wesentlich ändern. In diesen Fällen verläuft der Prozeß meist sehr rapid und es kommt bald unter dem Bilde der Gasphlegmone zu sehr ausgebreiteten phlegmonösen Erscheinungen der Haut des Afters, Gesäßes, Skrotums, der Labien, manchmal aber auch der inneren Schenkel- und Inguinal- sowie der Rücken- und Bauchhaut. Überall zeigt die phlegmonös gerötete Haut Emphysemknistern. Prognostisch noch viel ungünstiger zu beurteilen sind die periproktalen Phlegmonen, die sich aus der Harninfiltration (s. diese) entwickeln.

Die Behandlung hat in den verschiedenen Stadien der periproktalen Entzündung verschiedene Aufgaben zu erfüllen. Zuerst kann man ja versuchen, durch antiphlogistische Maßnahmen (absolute Ruhe, Eisbeutel auf das Gesäß, *Arzberger*scher Apparat mit Eiswasser, vielleicht sogar Blutegel in der Umgebung des Afters) die Entzündung zum Rückgang zu bringen. Dieses erste Stadium soll auch dazu benutzt werden, durch milde Abführmittel (Rizinusöl, nicht Irrigationen) den Darm gründlich zu entleeren. Ein entleerter Darm erleichtert

wesentlich den weiteren Verlauf und die Maßnahmen in den späteren Stadien. Nimmt trotz dieser Maßnahmen das periproktale Infiltrat zu, so ist dessen baldige Erweichung durch heiße Umschläge in der Analgegend und durch Einführung des *Arzberger*schen Apparates, durch den man jetzt warmes Wasser leitet, anzustreben. Sobald einmal tiefe Fluktuation vorhanden ist, soll der Abszeß unverzüglich und ausgiebig von außen her eröffnet und dann nach Bedarf drainiert werden. Zu diesem Behufe bringt man den narkotisierten Patienten in die Steinschnittlage und macht auf der Seite des Infiltrates einen den After umkreisenden Schnitt durch die Haut und Faszie; gewöhnlich zeigt einem schon jetzt der vorquellende Eiter den weiteren Weg an. Es erübrigt dann nur, entweder mit dem Messer oder stumpf mit der eingeführten Kornzange die gegen den Abszeß führende Öffnung gehörig zu erweitern, so daß die Höhle breit nach unten zu offen ist. Da nicht so selten durch den Mastdarm ausgetretene oder von oben her eingewanderte Fremdkörper die Ursache der Eiterung sind, soll man niemals versäumen, die Höhle mit dem Finger abzutasten (Achtung vor Selbstverletzung!), um dann sofort den Fremdkörper extrahieren zu können. Mein Lehrer *Albert* eröffnete einen periproktalen Abszeß, der durch einen Gallenstein erzeugt worden war.

Nach der Inzision wird ein genügend mit seitlichen Löchern versehenes Drain bis an die Kuppe des Cavum ischiorectale vorgeschoben und außerdem neben dem Drainrohr Jodoformgaze — auf Jodoform können und sollen wir in dieser Region nicht verzichten — eingelegt. Es ist ferner gut, die erste Zeit mit feuchter Gaze zu verbinden.

Die zur richtigen Zeit ausgeführte breite Inzision und ausgiebige Drainage beseitigt meistens sofort die schweren lokalen und allgemeinen Symptome, sie verhindert die sonst sicher eintretende, oben geschilderte Vereiterung des ganzen periproktalen Zellgewebes und ist oft imstande, der Ausbildung von Mastdarmfisteln vorzubeugen. In Anbetracht dieser so häufig nach eitriger Periproktitis sich ausbildenden Folge möchte ich jedem Arzte den Rat erteilen, schon sofort nach Stellung der Diagnose auf periproktalen Abszeß den Patienten oder die Umgebung desselben auf die Möglichkeit, ja Wahrscheinlichkeit einer Mastdarmfistel aufmerksam zu machen, da sonst von dem nicht immer ärztefreundlichen Publikum das Zurückbleiben einer solchen auf irgend einen Fehler in der Behandlung bezogen werden könnte.

Nach kunstgerechter Inzision und Drainage braucht es immer noch geraume Zeit, bis die Höhle unter Abstoßung nekrotischer Fetzen durch Granulationen zum Verschluß und die Krankheit zur vollkommenen Heilung kommt. Man wird gut tun, statt Jodoformgaze im weiteren Verlaufe mit Lapissalbe bestrichene Gaze zum Verband zu nehmen und mit dieser die Tasche locker zu tamponieren.

Bei aus Periproktitis hervorgegangener Gasphlegmone sowie bei Harninfiltration ist ausgiebige Inzision bis weit ins gesunde Gewebe indiziert; dort, wo der Mastdarm durch Eiterung in großer Ausdehnung bereits umspült ist, empfiehlt sich, sofort Sphinkter und Mastdarm mitzuspalten und die hiedurch breit eröffnete Abszeßhöhle mit Jodoformgaze auszutamponieren. Daß es in solchen Fällen häufig zu Inkontinenz namentlich für flüssigen Stuhl und Gase kommen kann, ist begreiflich; man muß also auch darauf rechtzeitig aufmerksam machen.

Aus dem Gesagten geht zur Genüge hervor, daß die Periproktitis unter Umständen eine das Leben bedrohende Erkrankung darstellt, daß sie zu ihrer Behandlung operative Eingriffe erfordert, daß Fisteln und Inkontinenz aus ihr sich entwickeln können, und daß sie, selbst wenn vollkommen ausgeheilt, durch narbige Schrumpfung und Verödung des zur normalen Funktion des Mastdarms gehörigen perirektalen Zellgewebes schwere funktionelle Störungen des Mastdarms hervorrufen kann. Der in Narben eingebettete, verzogene, an diversen Stellen Taschen bildende, in seiner Muskulatur geschädigte Mastdarm kann so nicht mehr als Rezeptakulum für den Kot dienen und sich niemals mehr vollständig entleeren. Gründe genug, die die schweren, lebenslang dauernden Beschwerden solcher Patienten erklären und gegen welche meist ohne Erfolg warme Bäder, Massage und rektale Ausspülungen angewendet werden.

Zwischen dem Rektum und der mit einer Faszie bekleideten oberen Fläche des Diaphragma pelvis (Fascia superior) ist endlich ein spaltförmiger Raum (Spatium pelvirectale), der mit lockerem Gewebe erfüllt ist und der nach oben zu vom Peritoneum überdeckt wird. Auch in diesem Raum kommt es zur Entzündung und Eiterung, die wegen ihrer hohen Lage und der deshalb anfangs meist recht undeutlichen Symptome einer kurzen separaten Besprechung bedürfen. Die Abszesse dieser Gegend (pelvirektale Abszesse) sind meist eingewanderte: von oben perforieren die *Douglas*schen appendikulären Abszesse zunächst in dieses Spatium, von unten beim Manne Prostataabszesse (besonders häufig auch die metastatischen nach Furunkel und Anthrax). Diesen mehr akuten Formen stehen die gerade an dieser Stelle sich nicht so selten vom Rektum her entwickelnden, langsamer verlaufenden Entzündungen gegenüber, die durch lange Zeit nur eine derbe, das Rektum stenosierende Infiltration setzen. Den Ausgangspunkt für diese Entzündungen geben die sich an der oft scharfen Knickung zwischen Flexur und Rektum entwickelnden sterkoralen Geschwüre ab. Wenn man bedenkt, daß das hervorstechendste Symptom bei Entzündung dieser Gegend die durch ein hartes Infiltrat gegebene Stenose darstellt, die sich digital so derb wie ein Karzinom anfühlt, daß vielleicht auch die harten Ränder des Geschwüres tastbar oder sichtbar sind, so ist es begreiflich, daß bei alten Leuten auf Rektumkarzinom diagnostiziert und unter dieser Diagnose bei der starren Fixation dasselbe als inoperabel angesprochen und deshalb zur Kolostomie geraten wird. So deute ich mir einige Fälle meiner eigenen Beobachtung, bei welchen ich unter dieser Annahme kolostomiert und jahrelange Heilung erzielt habe. Die Bestätigung für diese Ansicht gab mir ein Fall, bei welchem es nach der Kolostomie zur Perforation eines großen Abszesses gegen die Kolostomienarbe kam, und bei welchem bald hierauf die derbe Infiltration im Rektum spurlos verschwand.

Für die Eröffnung dieser tiefliegenden Eiterungen empfiehlt sich entweder eine Freilegung vom Perineum her *(Zeller-Frank)* oder von einer parasakralen Inzision, wie ich dies namentlich für die appendikulären Douglasabszesse seinerzeit vorgeschlagen habe.

8. Kapitel.

Die Mastdarmfisteln (Fistulae ani).

Schon im vorigen Kapitel, in dem über die Art, Lage und Verlauf der perianalen und periproktalen Eiterungen die Rede war, wurde betont, daß, wenn diese Abszesse spontan durchbrechen, die Ausheilung der Abszesse nicht wie anderwärts zur Regel gehört, vielmehr meistens ein Eiter sezernierender Gang, ein röhrenförmiges Geschwür, kurz eine Anal- oder Rektalfistel zurückbleibt.

Verschiedene Gründe verhindern die Verheilung und zeitigen die Fisteln. Da wir nach operativer Eröffnung häufig, beim spontanen Durchbruch fast niemals Ausheilung ohne Fistelbildung erzielen, so muß in dem Unterschied zwischen den Verhältnissen, wie sie die kunstgerechte Eröffnung schafft und wie sie sich nach dem spontanen Durchbruch entwickeln, der Entstehungsgrund für die Mastdarmfistel gelegen sein. Wie unterscheiden sich also die beiden Formen der Entleerung: Bei der operativen Eröffnung ist die dem Eiter Abfluß gewährende Lücke groß, am tiefsten Punkt angelegt und ermöglicht den direkten Abfluß. Die Abszeßwände können sich nach der Inzision breit berühren, resp. die Verheilung von oben nach unten stattfinden. Ganz anders beim spontanen Aufbruch. Die Lücke ist meist an unzweckmäßiger Stelle, so daß trotz Durchbruch eine eiterbergende Tasche zurückbleibt. Durch die im Mastdarm oberhalb des Sphinkters befindliche Lücke, die, weil durch Nekrose entstanden, von Anfang an schon geschwürigen Charakter hat, können Kotmassen mit den in ihnen enthaltenen Infektionskeimen eindringen und so wird die Eiterung naturgemäß fortbestehen. Auch der Umstand, daß die Wände des Abszesses bei der Funktion des Mastdarms (Füllung, mit Überdehnung, Entleerung mit Kontraktion und Hebung) gegen einander in fortwährender Bewegung sind, muß ebenfalls als die Ausheilung verhindernd angeschuldigt werden. So geschieht es, daß sich sehr häufig die Abszeßhöhle in einen eiternden Gang umwandelt, der, wenn nicht operative Hilfe die Heilungsbedingungen schafft, einen bleibenden pathologischen Zustand sui generis darstellt.

Man scheidet die Mastdarmfisteln seit jeher in komplette und inkomplette Fisteln. Bei ersteren besteht eine kutane und eine rektale Öffnung und der zwischen beide sich erstreckende Fistelgang, bei der inkompletten Fistel besteht nur eine Ausmündungslücke, und zwar entweder nur eine solche an der Schleimhaut des Rektums (inkomplette

innere Fistel) oder nur eine kutane äußere Mündung (inkomplette äußere Fistel). Man vergleiche das Schema Fig. 166.

Den einfachen — kompletten und inkompletten — Fisteln stehen gegenüber die mehrfachen. Sie sind in ihren Formen sehr mannigfaltig. Hier einige Beispiele: eine innere Mündung und zwei äußere, indem der Gang sich nach Art eines Y spaltet; das Umgekehrte, indem der Gang gegen den Mastdarm hin in zwei Gänge sich nach Art eines Y spaltet, während außen nur eine Öffnung vorhanden ist; — oder eine äußere oder eine innere Mündung, aber von dem Fistelgange zweigt ein subkutaner Gang ab und öffnet sich an einer entfernteren Stelle nach außen; — oder es sind mehrere äußere und mehrere innere Öffnungen vorhanden und zwischen ihnen ist ein System von Gängen. Die Mannigfaltigkeit dieser Befunde wird noch erhöht, wenn man sich vorstellt, daß die einzelnen Gänge bei einem Fistelkomplex blind, die anderen vollständig sein können, daß die Gesamtzahl der Gänge eine sehr bedeutende und endlich die Entfernung der äußeren Mündungen vom After eine beträchtliche sein kann; in ausgeprochenen Fällen findet man die Umgebung des Afters weithin von zahlreichen kutanen Mündungen gleichsam siebförmig durchlöchert. Wenn man in die einzelnen Gänge Sonden einführt, so sieht man, in welch mannigfaltigen Richtungen diese vorgeschoben werden können, wie sich einzelne treffen, um weiterhin gemeinsam zu gehen oder um sich bloß zu kreuzen, wie erstaunlich weit einzelne subkutane Gänge abzweigen, so daß das blinde oder offene Ende derselben in inguine oder über der hinteren Fläche des Kreuzbeins liegt usw. Die Möglichkeit solcher Befunde hat große praktische Bedeutung. Sie illustriert die Schwere der Zerstörungen, die sich im Laufe der Zeit einstellen können, und macht es begreiflich, daß häufig große operative Eingriffe nötig sind, um alle Gänge bloßzulegen und durch Spaltung der Verheilung zugänglich zu machen.

Fig. 166.

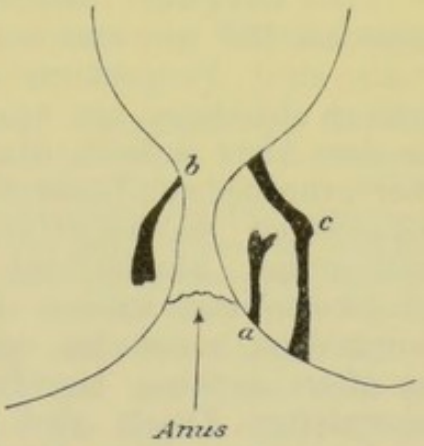

Schema der Mastdarmfisteln.
a inkomplette äußere, *b* inkomplette innere, *c* komplette Mastdarmfistel.

Der Fistelgang selbst ist häufig geradlinig, so daß ihn die Sonde auf den ersten Versuch hin durchsetzt; sehr oft ist er aber auch vielfach ausgebuchtet, manchmal gewunden oder geknickt. Bei längerem Bestande der Fistel ist die Umgebung des Ganges in mannigfacher Ausdehnung von kallöser Beschaffenheit. Die Länge des Fistelganges sowie die Art der Gewebe, die er durchsetzt, ist verschieden, je nach der Art des perianalen resp. perirektalen Abszesses, aus welchem sich die Fistel entwickelt hat. Wir haben schon früher erwähnt, daß wir subkutane resp. submuköse Abszesse, solche im Cavum ischiorectale und endlich Abszesse ober dem Levator ani im Cavum pelvirectale unterscheiden.

Ich ließ diese dreifache Lokalisation der Abszesse in dem Schema (Fig. 165, S. 440) links einzeichnen und die sich aus denselben ergebenden äußeren Fisteln rechts skizzieren. Wie hieraus unschwer erkennbar ist,

können wir analog den Abszessen dreierlei Arten der Fisteln unterscheiden:

a) subkutane resp. submuköse Fisteln, der Fistelgang liegt nach einwärts vom Sphinkter zwischen diesem und der Analhaut. Bei Spaltung der Fistel bleibt der Sphinkter intakt;

b) ischiorektale Fisteln, der Fistelkanal durchsetzt das Zellgewebe des Cavum ischiorectale und zieht von außen unten nach innen oben gegen das Rektum. Er liegt also oberhalb und auswärts vom Sphinkter. Bei kompletter Fistel ist die subkutane Öffnung meist weiter nach außen vom Anus, die muköse Öffnung im Rektum oberhalb des Sphincter externus, meist zwischen diesem und dem internen Sphinkter gelegen. Bei operativer Spaltung dieser Fistel wird der äußere Sphinkter durchschnitten.

c) Die pelvirektalen Fisteln durchdringen zunächst den Levator ani, passieren das Cavum ischiorectale und münden meist weit ab vom Anus am Perineum. Fisteln dieser Art enden fast immer mit kompletter Inkontinenz, wenn sie einfach gespalten werden, da bei ihnen der ganze Sphinkterapparat durchschnitten wird und durch den Eiterungsprozeß aber auch der Levator ani zur Zerstörung kam.

Die Diagnose einer Mastdarmfistel ist nicht schwer. Schon die Anamnese läßt uns eine solche vermuten, wenn wir erfahren, daß Symptome einer Periproktitis vorhergegangen sind, die dann meistens plötzlich abklangen, seit welcher Zeit sich Eiter neben dem After, Eiter aus dem After entleert, oder gar Winde oder flüssiger Darminhalt aus einer neugebildeten Lücke abgehen. Seit diesem Zeitpunkt bestehen die Beschwerden, welche allein der Fistel zuzuschreiben sind, sie sind meist gering, hauptsächlich dadurch bedingt, daß das eitrige Sekret bei inkompletter äußerer Fistel oder das mit flüssigem Stuhl und Darmschleim vermischte Sekret bei kompletter Fistel die zarte Haut des Afters benetzt, hier Juckreiz und Ekzem verursacht. Bei inneren inkompletten Fisteln sind die Symptome weniger eindeutig, meist besteht geringgradiger Tenesmus, Schmerzen bei der Defäkation, und es wird beobachtet, daß gewöhnlich beim ersten Pressen, also vor dem eigentlichen Stuhl Eiter aus dem Mastdarm abgeht. Diese, wie gesagt, meist geringfügigen Beschwerden, die oft jahrelang ruhig ertragen werden und die Patienten kaum veranlassen, ärztliche Hilfe zu beanspruchen, können sich aber zeitweise durch sekundäre Entzündungen in und um den Fistelkanal sehr unangenehm steigern. Dies tritt ein, wenn der Abfluß aus der Fistel verlegt ist, so daß es hierdurch zur Sekretretention kommt, was neue phlegmonöse Vorgänge im Fistelbett oft unter sehr heftigen Schmerzen und Fieber hervorruft. Dieselben halten an, bis neuerlicher Durchbruch entsteht. Derselbe kann durch die alte Lücke entweder nach außen oder nach innen erfolgen, aber auch erst auf dem Wege neuer Eitergänge und Lücken zustande kommen. So entstehen sekundär die schon oben geschilderten mehrfachen Fistelgänge und die oft zahlreichen Fistelmündungen, die häufig das Krankheitsbild komplizieren.

Patienten, die auf eine Mastdarmfistel untersucht werden sollen, besieht man am besten in Knieellbogenlage, läßt die Backen auseinanderhalten, konstatiert bei äußeren Fisteln die äußere Öffnung, aus der man, wenn man einen Finger in den After führt, einige Tropfen

Eiter auspressen kann; hierauf führt man schonend, um ja keinen falschen neuen Weg zu erzeugen, eine nicht zu dünne Knopfsonde ein, konstatiert mit dieser die Weite des Fistelkanales, dessen Länge und Verlauf und ob der Kanal blind endigt oder gegen den Mastdarm zu ausmündet, in welchem Falle man den nackten Sondenknopf mit dem in den Mastdarm eingeführten Finger fühlt. Bei inkompletter innerer Fistel muß man sich die innere Öffnung mittelst Spiegel zur Ansicht bringen und kann durch diese, mit der hakenförmig gebogenen Sonde von innen nach auswärts vordringend, den Fistelkanal sondieren. Die Sondierung macht die früher üblichen komplizierteren und wegen Propagation der Entzündung zu widerratenden Injektionsmanöver — es wurde geraten, mittelst Einspritzung gefärbte Flüssigkeiten in die Fistelöffnung einzutreiben und deren Abfließen zu beobachten — ganz entbehrlich.

Mit der Diagnose einer Mastdarmfistel ist die Indikation zur Operation gegeben, da man weiß, daß eine Mastdarmfistel wohl niemals spontan ausheilt und man im Laufe der Zeit erkannt hat, daß die medikamentöse Behandlung mit Einspritzungen, mit Kauterisationen und Einführung von desinfizierenden Stäbchen höchst unsicher ist. Ein rationell denkender Chirurg soll sich auf eine solche Scheinbehandlung nicht einlassen und seinen Patienten energisch zur Operation raten, da mit dem Zuwarten nur die Möglichkeit zu sekundären Entzündungen und zum Entstehen sekundärer Fisteln gegeben ist.

Wie inkorrekt in dieser Beziehung noch immer vorgegangen wird, illustriert folgender Fall meiner Beobachtung: Ich heilte vor Jahren einen kleinen Beamten im Verlaufe von 14 Tagen, bei dem wegen einer Mastdarmfistel durch 8 Monate 95 Lapistuschierungen, natürlich gegen Honorar, vorgenommen worden waren; erst als der Mann finanziell fast ruiniert war, wurde er der Klinik überwiesen und hier durch einfache Spaltung in kürzester Zeit geheilt. Ein solches Vorgehen muß das Ansehen des ärztlichen Standes schädigen und kann nicht genug verurteilt werden.

Die Therapie der Mastdarmfistel ist seit den ältesten Zeiten festgestellt: die dem Mastdarm zugekehrte Wand der Fistel muß gespalten werden. Die andere Wand stellt jetzt den Grund einer offenen Rinne dar, in der jede Sekretstauung unmöglich ist, und von hier aus kann die Bildung von Granulationen so zur Heilung führen, wie bei jeder offenen Wunde.

Es zeugt von einer wunderbar nüchternen und einfachen Naturbeobachtung der ältesten Chirurgie, daß diese Heilungsbedingung schon von *Hippokrates* erkannt und daraufhin die Methode der Abbindung angegeben wurde. Die späteren Chirurgen trennten aber die Fistel blutig und exstirpierten den Kallus; so insbesondere die Chirurgen der römischen Kaiserzeit. Im Mittelalter wurde sowohl die Ligatur wie auch die Durchtrennung mit einem (glühenden) Messer geübt. Diese zwei Methoden wurden niemals aufgegeben und sind heute noch die geltenden. Wer sich für die Geschichte der Fisteloperationen interessiert, sei auf *Alberts* einschlägige Abhandlung verwiesen, in welcher die zu verschiedenen Zeiten geltenden Ansichten in seiner bekannten klassischen Weise dargelegt sind.

Der Operation pflegt man eine mehrtägige, auf gründliche Entleerung abzielende Vorbereitungskur (S. 383) vorauszuschicken. Bei tieferen Fisteln, die bis über den Sphinkter hinaufreichen, muß narkotisiert oder lumbal anästhesiert werden, bei subkutanen oder submukösen genügt lokale Anästhesie nach *Schleich*. Der Patient wird in Steinschnittlage gebracht, die Aftergegend rasiert und wie üblich gereinigt.

Die Details des eigentlichen Verfahrens sind sehr einfach. Hat man sich überzeugt, daß die Fistel eine komplette ist, so führt man einen

Mastdarmspiegel ein, und zwar einen röhrenförmigen, mit einem Fenster versehenen, um die innere Öffnung zur Ansicht zu bringen, dann führt man eine Hohlsonde durch und spaltet die ganze Brücke, indem man ein Bistouri auf der Hohlsonde rasch vorschiebt. Auf diese Weise wird der Fistelkanal in eine Wundrinne verwandelt, die nur in Form eines schmalen Streifens von dem mit Granulationsgewebe ausgekleideten, jetzt offenen Fistelkanal, im übrigen Anteil aber von dem frisch durchtrennten Gewebe der gespaltenen Brücke gebildet wird. Es ist gut, die Partie des Fistelkanals mit scharfem Löffel auszukratzen oder mit Paquelin zu kauterisieren, damit dieselbe auch in eine Wundfläche umgewandelt wird. Der ganze Wundspalt wird mit Jodoformgaze ausgelegt und ein Stopfrohr in das Rektum eingeführt. Hiedurch wird auch die meist minimale Blutung gestillt. Über Tampon und Rohr kommt ein einfacher aseptischer Gazeverband, der mit einer T-Binde fixiert wird. Ist die Fistel eine äußere blinde, so muß man die innere Öffnung erst bilden, am leichtesten so, daß man die Mastdarmwand am blinden Ende mit der eingeführten Hohlsonde durchstößt. Bei Fisteln, die am Aftereingang offen münden oder blind endigen, braucht man nur die Nates auseinanderzuhalten und die Hohlsonde durchzuführen resp. durchzustoßen.

Bei der inneren blinden Fistel muß man unbedingt den Spiegel zu Hilfe nehmen, von der inneren Mündung aus eine umgebogene Sonde einführen und auf diese von außen einschneiden, bis die Fistel komplett ist, worauf die Spaltung vorgenommen wird. Um die Operation einer kompletten oder äußeren blinden Fistel rasch auszuführen, verfuhr man auch in folgender Weise: Man führte ein hölzernes Gorgeret (Fig. 167) in den Mastdarm, eine Hohlsonde in die Fistel ein. Das vordere Ende der Hohlsonde wurde gegen das Gorgeret festgestemmt, ein spitzes Bistouri in der Rinne vorgeschoben und mit der Spitze in das Gorgeret eingestochen, so daß beide ein Ganzes bildeten; nun wurde dieses Ganze rasch herausgezogen, so daß das Messer die Brücke spaltete. Das Verfahren ist einfach, rasch: allein dasselbe ist für jene Fälle ungenügend, wo die Schleimhaut von der inneren Mündung an in der Richtung nach oben hin unterminiert ist; in einem solchen Falle muß die unterminierte Strecke mit der Schere gespalten werden; um dieses gut und rasch auszuführen, braucht man aber notwendig den Mastdarmspiegel. Statt der blutigen Durchtrennung hat man auch die unblutige mittelst der galvanokaustischen Schlinge oder dem Platinbrenner vorgenommen; dadurch wollte man jeglicher Infektionsgefahr vorbauen und die Blutung vermeiden.

Bei einfacher Fistel ist die Exstirpation der kallösen Umgebung durchaus nicht notwendig, aber nicht unzweckmäßig und im Hinblick auf die Einfachheit des Eingriffes auch zulässig. Wenn die Fistel kompliziert ist, so spaltet man zunächst den Hauptgang, dann die Nebengänge und verwandelt somit das System der Hohlgänge in ein System von offenen Rinnen. Einzelne Chirurgen bleiben nun dabei stehen und halten es höchstens noch für zweckmäßig, ganz flottierende Hautstücke, die sich über diese Rinnen legen, abzutragen und schwammige Granulationsmassen auszukratzen. Andere hingegen halten es für notwendig, die Wundfläche so rein in ihrer Form und für die Heilung so günstig darzustellen als möglich; sie exstirpieren Kallositäten, dünne Hautbrücken, unterminierte Ränder und suchen der Wunde eine dreieckige Form zu geben, mit der Spitze rektalwärts, mit der Basis nach abwärts.

Die Nachbehandlung ist einfach. Durch Opium wird der Stuhl durch 4 bis 6 Tage angehalten, nur ausnahmsweise tritt Harnverhaltung ein, die Katheterismus nötig macht. Am 6. Tage geben wir Rizinusöl; wenn sich Stuhldrang einstellt, wird durch das Stopfrohr Öl eingespritzt, um die eventuell in den Mastdarm vorgerückten harten Kotmassen zu erweichen. Gewöhnlich geht mit dem ersten Stuhl das Stopfrohr und der Tampon ab. Nach dem Stuhl Reinigung im Sitzbad und frischer Verband, diesmal noch mit Jodoformgaze, später mit Lapissalbe. Hierbei hat man zu trachten, daß die operativ hergestellte, jetzt schon granulierende Wunde klaffend erhalten wird und die Verheilung von der Basis aus gegen das Rektum erfolge. Eventuell eingetretene Verklebungen und Bildung von Buchten werden in der Folge stumpf gelöst und durch immer wieder neuerdings eingelegte Salbentampons verhindert. Vom 8. Tage an sind die Patienten gehfähig und können ihrem Berufe nachgehen. Die exakte Verheilung ist, wenn nicht besonders komplizierte Verhältnisse vorlagen, gewöhnlich am 14. Tage perfekt, ob mit Kontinenz oder Inkontinenz, das ist, wie wir oben sahen, von der Lage und dem Verlauf der Fistel abhängig. Zum Troste aller jener, die nach einer Fisteloperation sich inkontinent fühlen, kann betont werden, daß sich dieser unangenehme Zustand im Laufe der Zeit gewöhnlich sehr wesentlich bessert.

Fig. 167.



Gorgeret.

Gegenüber diesen seit altersher bewährten Methoden wurde in neuerer Zeit vorgeschlagen, durch Exstirpation der ganzen Fistel und Naht den Wundverlauf nach der Operation abzukürzen und die Gefahr eventuell eintretender Inkontinenz zu verringern. Um eine primäre Verheilung zu erzielen, muß weit ab vom Fistelkanal die Ausschneidung vorgenommen, also ein großer Defekt gesetzt werden, der dann allerdings durch die Naht zur Verheilung gebracht werden kann. Häufig machen aber Infektionen, die hier mit Sicherheit nicht zu vermeiden sind, die ganze Mühe illusorisch, überdies resultieren danach gar nicht so selten bedeutende Verengerungen am unteren Mastdarmende, deren Symptome viel quälender sind selbst als die Beschwerden der Inkontinenz.

Anhang.

Tuberkulöse Mastdarmfisteln.

Alles bisher über Fisteln Gesagte bezog sich auf die entzündlichen Fisteln, also auf jene, die sich aus akut entzündlichen Vorgängen des Afters und des Mastdarms entwickelt haben. Wie wir schon oben hervorhoben, spielen sich aber in der Umgebung des Mastdarms auch spezifische Entzündungen ab, von denen namentlich die tuberkulösen häufig zu Fistelbildung Veranlassung geben. Im Gefolge der tuberkulösen Infektion kommt es zur Bildung von kalten Abszessen am und um den After und das Rektum, die unter fortschreitender Erweichung zum Durchbruch und so zur tuberkulösen Fistel führen. Natürlich unterscheiden sich diese Fisteln symptomatisch wie prognostisch von den entzündlichen. Es ist notwendig, extra auf sie zu verweisen, da sie in der Praxis häufig mit den entzündlichen verwechselt, daher prognostisch falsch beurteilt, falsch behandelt und erst dann als spezifische erkannt werden, wenn nach der Operation keine Heilung erfolgt.

Bei einer tuberkulösen Fistel lautet schon die Anamnese anders, indem niemals akut entzündliche Erscheinungen vorhergingen, höchstens

unmittelbar vor dem Durchbruch geringe Schmerzen bestanden. Die Fistelöffnungen haben die bekannten Merkmale des tuberkulösen Geschwürs: große, meist ovale Öffnung mit lividen, unterminierten Rändern; der Fistelkanal ist weit, mit matschen Granulationen erfüllt, die Sekretion abundant, aus dünnflüssigem Eiter bestehend. In bezug auf die Lokalisation handelt es sich gewöhnlich um ischiorektale Fisteln, da der zur Fistel führende kalte Abszeß meist im Cavum ischiorectale zustande kam.

Es genügt, auf das recht häufige Vorkommen dieser spezifischen Fisteln aufmerksam gemacht zu haben, um einem Übersehen vorzubauen. In zweifelhaften Fällen ist es geboten, nebst der mikroskopischen Untersuchung der zu diagnostischen Zwecken entnommenen Granulationen und der bakteriologischen Untersuchung des Eiters auch das Tierexperiment heranzuziehen *(Hartmann)*.

Neben den von vornherein als tuberkulös zu bezeichnenden Mastdarmfisteln scheinen bei Tuberkulösen auch nicht so selten sicher rein entzündliche Fisteln mit der Zeit tuberkulösen Charakter anzunehmen, so daß erst sekundär der Fistelgang infiziert und dann in seinem Befunde wesentlich verändert werden kann.

Lange Zeit hindurch galten tuberkulöse Fisteln als ein Noli me tangere, da man die Erfahrung gemacht hatte, daß die gewöhnliche operative Behandlung mit Spaltung nicht nur nicht zur Heilung führe, sondern den Zustand bedeutend verschlechtere; es wandelt sich in solchen Fällen gewöhnlich die ganze Operationswunde allmählich zu einem großen tuberkulösen Geschwür um, so daß man sich mit Recht sagen mußte, durch die Operation dem Patienten nur geschadet zu haben.

Es ist Tatsache, daß tuberkulöse Fisteln nur durch eingreifendere Operationen zur Ausheilung gebracht werden können. Sie erfordern nebst der Spaltung gründlichste Exkochleation des mit matschen Granulationen ausgekleideten Fistelganges und Fistelbettes, häufig müssen wir zum Paquelin greifen, um auch durch Glühhitze den in Taschen versteckten tuberkulösen Herden beizukommen, oft müssen mit Schere und Pinzette die unterminierten Haut- und Schleimhauträndер auf weite Distanz abgetragen werden, so daß nach einer richtig ausgeführten Operation eine große und tiefe Wunde resultiert, die schon bei einem gesunden Organismus lange Zeit (3—6 Wochen) zur Ausheilung brauchen würde, deren Verheilung aber von einem anderwärts schwer geschädigten Individuum nicht erwartet werden kann. Dazu kommt bei Patienten mit schwerer Lungen- oder Darmtuberkulose noch immer die Gefahr der sekundären Infektion der von uns operativ erzeugten Wunde.

Deshalb hat man bei der Indikationsstellung genau auf das Allgemeinbefinden zu achten und wird gut tun, bei weit vorgeschrittener Lungentuberkulose oder bei sehr weit vorgeschrittener lokaler Tuberkulose den Eingriff als aussichtslos zu refüsieren. Bei den operierten Fällen ist natürlich schon während der Nachbehandlung eine das Allgemeinbefinden hebende Lebensweise anzuordnen.

9. Kapitel.

Strikturen des Mastdarms.

Das Lumen des Mastdarms kann in allen Abschnitten desselben durch verschiedene Vorgänge in seinem Querschnitt so verengert werden, daß hiedurch die Kotpassage ganz oder größtenteils unmöglich gemacht und so ein Krankheitsbild gegeben wird, das durch die Schwere seiner Symptome unser diagnostisches wie therapeutisches Raisonnement beherrscht und uns deshalb berechtigt, den ganzen Zustand nach diesem zu benennen.

Wie jedes organische Rohr kann auch der Mastdarm durch folgende Momente in bezug auf sein Lumen eine Verengerung erfahren:

1. Durch Kompression von außen: Entzündliche, wie neoplastische Veränderungen der Nachbarorgane und solche des den Mastdarm umgebenden Zellgewebes gehören in diese Kategorie, aber auch beim Geburtsakt kann durch den Schädel des Kindes der Mastdarm zur totalen Kompression kommen.

2. Durch Obturation: Bei hochgradiger Koprostase kommt es allmählich zur Bildung von förmlichen Kottumoren, welche den Mastdarm vollkommen obturieren, ja beim Manne selbst zur Harnverhaltung führen können. (Ich beobachtete einen solchen Fall nach einer unzweckmäßig durchgeführten Milchkur.) Schon häufiger ist die Obturation durch Fremdkörper (Fruchtkerne), die mit der Nahrung eingeführt wurden (S. 404), oder durch Gallensteine und Kotsteine beobachtet worden. In diese Kategorie wäre ferner die Obturation durch gestielte Neoplasmen (Polypen) einzureihen.

3. Durch entzündliche und neoplastische Veränderung der Wand, wie wir sie schon bei den verschiedenen Formen der Proktitis und Periproktitis kennen gelernt haben und noch als Folge von Neoplasmen, namentlich Karzinom, kennen lernen werden und endlich

4. durch narbige und schwielige Prozesse in der Rektalwand.

Wenn wir schlechtweg von Strictura recti sprechen, so haben wir die Fälle dieser letzteren Kategorie im Auge. Es handelt sich also hiebei um eine Spätfolge einer Wanderkrankung; die ursprüngliche Mastdarmerkrankung ist zum größten Teil oder ganz abgeklungen, die aus ihr resultierende Narben- und Schwielenbildung setzt durch ihre Schrumpfung die Verengerungen. Man kann mithin diese erworbenen zum Unterschied von den angeborenen Strikturen (S. 392) geradezu als narbige oder kallöse bezeichnen, denn sie entstehen durch Vernarbung eines traumatischen, ulzerösen oder gangränösen Substanzverlustes, also nach zufälligen Verletzungen, nach Operationen, nach phlegmonöser Entzündung des Zellgewebes um den Mastdarm, nach syphilitischen, dysenterischen und namentlich gonorrhoischen Ulzerationen.

Bei der bekannten Weite des Mastdarmes, ebenso bei der großen Verschieblichkeit des ganzen Rohres ist es begreiflich, daß wir Strikturen nur bei diffus über das Mastdarmrohr sich erstreckenden, zirkulär oder multipel auftretenden Erkrankungsprozessen auftreten sehen, daß hingegen

wandständige, nur einen kleineren Bezirk der Wand betreffende pathologische Veränderungen nach ihrer Verheilung und Narbenbildung auch keinen wesentlichen, zu Symptomen führenden Einfluß auf die Weite des Mastdarms ausüben. Ebenso ist es bei der Dehnbarkeit und Verschieblichkeit der Schleimhaut begreiflich, daß große, namentlich der Länge nach verlaufende Defekte derselben sich durch Narbenbildung schließen können, ohne daß es zur Striktur kommen muß. Machen wir doch von dieser Tatsache bei unseren Operationen (Hämorrhoiden) ausgiebigen Gebrauch. Aus diesem Grunde sehen wir auch die Striktur namentlich im Gefolge jener Prozesse entstehen, die sämtliche Schichten des Mastdarms und vielleicht noch dazu das periproktale Gewebe schädigen und zur narbigen Schrumpfung bringen.

In solchen Fällen ist der Mastdarm entlang der Striktur häufig zu einem starren, außerordentlich unnachgiebigen, unter dem Messer knirschenden Rohr umgewandelt, in welchem die Textur der einzelnen Schichten vollkommen untergegangen ist.

Fig. 168.

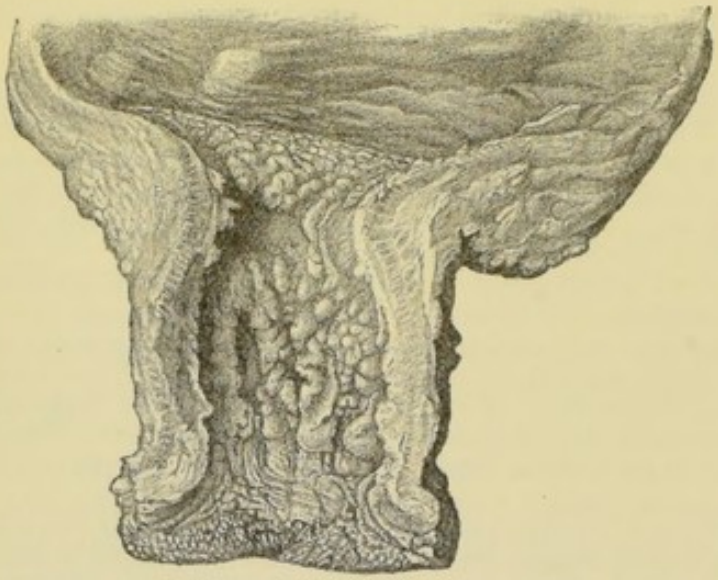

Strictura ani et recti mittleren Grades (wahrscheinlich auf luetischer Basis).
Präparat des Wiener pathol.-anat. Museums.

Bei Verdacht auf Striktur haben wir, nachdem wir uns, so weit es tunlich ist, aus der Anamnese über die Entstehung derselben orientiert haben, zunächst digital zu untersuchen. Die meisten Strikturen können so nachgewiesen werden, nur bei sehr hochgelegenen ist die digitale Untersuchung unzureichend. Früher verwendete man in diesen Fällen Bougies, man verlängerte gewissermaßen seinen tastenden Finger. Heutzutage empfiehlt sich, rektoskopisch zu untersuchen, da diese Art viel ungefährlicher ist und uns gleichzeitig über wichtige Details aufklärt. Ist die Striktur konstatiert, so erhebe man folgende Details, respektive benutze die Erfahrungen, die man bei der Behandlung macht, dazu, um seinen Befund auch in dieser Beziehung zu komplettieren:

1. Die Lage der Striktur. Dieselbe kann schon am After gelegen sein, ihr häufigster Sitz ist aber gleich oberhalb der Analportion, da auch die ätiologisch in Betracht kommenden Entzündungsprozesse (S. 435) hier am häufigsten vorkommen. Es kommen aber auch viel höher gelegene Strikturen vor, so bei passiven Päderasten handbreit ober dem Sphinkter, weil dort durch den eingeführten Penis die Infektion intensiver ist, ferner am Übergang der Flexur ins Rektum, eine Stelle, die durch ihre Knickung häufig Sitz sterkoraler Geschwüre und von diesen ausgehender Entzündungen ist.

2. Die Länge der verengten Stelle. Auch sie ist ungemein verschieden und kann von einem schmalen Ring (wie bei den allerdings seltenen tuberkulösen Strikturen) bis 5 *cm* und darüber betragen, ja das ganze Rektum und einen Teil der Flexur einnehmen.

3. Die Enge der Striktur. Es wurden Strikturen von kaum Bleistiftdicke beobachtet, gewöhnlich stellen sie einen mit dem Finger entrierbaren, aber nicht passierbaren Kanal dar.

4. Die Beschaffenheit des Mastdarms unter und ober der Striktur. Während die Veränderungen unter einer Striktur leicht durch Digital- und Spiegeluntersuchung konstatierbar sind und gewöhnlich das Bild des intensiven Katarrhs darstellen, welcher durch das von der strikturierten Partie abtröpfelnde, eitrigschleimige Sekret fortan unterhalten wird, können wir über das Verhalten des Mastdarmrohres ober der Striktur meist nur aus gewissen Symptomen einen Schluß ziehen. Gewöhnlich ist dasselbe mächtig dilatiert, die Muskulatur hypertrophisch, die Schleimhaut katarrhalisch verändert, häufig an diversen Stellen mit Geschwüren versehen — alles Folgen der Kotstauung oberhalb der verengten Partie. Wie weit sich diese Veränderungen hinauf gegen das Kolon erstrecken, hängt von verschiedenen Umständen, namentlich von der Enge, der Dauer und dem kausalen Leiden ab. Oft genug trüben die hieraus sich ergebenden quälenden Symptome nach operativer Behebung der Striktur für lange den Erfolg.

5. Die Beschaffenheit der Umgebung der Striktur und die Erhebung eventueller sekundärer, entzündlicher Komplikationen, wie periproktaler Abszesse und Fisteln, starre Schwielenbildung etc.

6. Bei jeder Striktur ist genauestens nach der Ursache zu forschen — häufig genug bleiben aber unsere diesbezüglichen Erhebungen resultatlos. Viele Patienten leugnen die Art der Infektion teils aus schlechtem Gewissen (Päderasten), teils aus falscher Scham (per anum infizierte Frauen), und da sehr häufig der Krankheitsprozeß (Gonorrhöe, Syphilis), der zur Striktur geführt hat, vollkommen abgeklungen ist, läßt uns auch die bakteriologische Untersuchung im Stich, so daß wir häufig nur eine Wahrscheinlichkeitsdiagnose zu stellen imstande sind.

Die Symptome einer Striktur sind nach dem bereits Gesagten einleuchtend, sie werden beherrscht durch die chronische Stuhlverhaltung, die sich bis zum Ileus steigern kann, und durch den jede Striktur begleitenden Mastdarmkatarrh.

In bezug auf die Stuhlentleerung muß, um noch immer sehr verbreiteten Irrtümern zu steuern, folgendes gesagt werden:

Gewöhnlich bestehen Diarrhöen. Nach ein- bis mehrtägiger Verstopfung erfolgen diarrhoische, mit Schleim innig vermischte, stürmische Kotentleerungen, die oft unter heftiger Kolik, lautem Gurren und ungemein rapid erfolgen. Diese von *Bamberger* so treffend „paradoxe Diarrhöe“ benannten flüssigen Stühle können das Bild so beherrschen, daß ein Unkundiger einfachen Katarrh diagnostiziert, Opium und Wismut verordnet und hiedurch naturgemäß den Patienten schwer schädigt. Daß diese Diarrhöen nur die Folgen des durch die übermäßige Stauung erzeugten heftigen Dickdarmkatarrhs sind, ist einleuchtend. Sie erfordern statt Opium und Wismut vielmehr Irrigationen und Abführmittel, wenn aus bestimmten Gründen die Striktur selbst nicht gleich behoben werden kann.

Bei festem Stuhl ist manchmal, aber nur unter bestimmten Voraussetzungen, der Stuhl für Striktur charakteristisch verändert, er wird in Bandform oder zu kleinen, ziegenkotähnlichen runden Ballen geformt abgesetzt. Dies ist nur bei tiefsitzenden Strikturen der Fall, bei höher oben gelegenen, bei welchen zwischen Sphinkter und Striktur ein Teil der Ampulle unverengt vorhanden ist, pflegt sich hier der Kot zu Würsten zu formieren und so ganz normale Form und Aussehen zu haben. Auch eine Ursache für diagnostische Irrtümer.

Durch die chronische Stuhlverhaltung kommt es im weiteren Verlaufe zu Störungen des Allgemeinbefindens, die so hochgradig werden können, daß die Patienten geradezu kachektisch aussehen, und man zunächst an Karzinom zu denken veranlaßt ist. Immer ist auch die Gemütsstimmung wesentlich beeinträchtigt, die Kranken machen den Eindruck von Melancholikern, werden lebensüberdrüssig und fallen oft durch ihr scheues, unstetes Wesen auf.

Fig. 169.

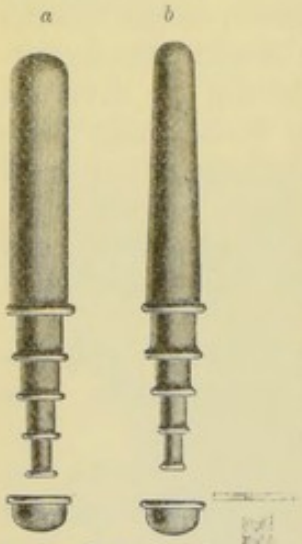

Ineinandergeschobener Satz von Mastdarmbougies aus Metall *a)* zylindrisch, *b)* konisch.

Fig. 170.



Halbweiche Mastdarmbougies *a)* zylindrisch, *b)* konisch.

Durch entzündliche, von der Striktur ausgehende Veränderungen des Mastdarms sowie seiner Umgebung (Ulzeration, Phlegmone, Fisteln) können und pflegen weiters im Verlaufe einer Striktur fieberhafte Zustände aufzutreten, und es werden dann durch diese die ohnehin schon schwer geschädigten Kranken noch elender, so daß unter allen Umständen die Prognose einer sich selbst überlassenen Mastdarmstriktur, wenn sich auch das Leiden oft über Jahre zu erstrecken pflegt, doch immer höchst ungünstig lauten muß. Deshalb ist bei konstatierter Striktur auf Behandlung zu dringen.

Fig. 171.

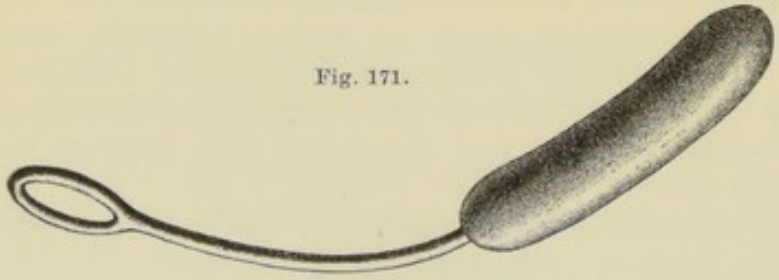

Metallbougie. Der walzenförmige Körper, von dem man verschiedene Größen vorrätig hat, wird auf den Griff geschraubt.

Dieselbe kann *a)* in Bougiebehandlung, *b)* in operativer Behandlung bestehen.

Die Bougiebehandlung bezweckt eine allmähliche mechanische Erweiterung der Striktur und wird mittelst diverser Mastdarmbougies ausgeführt:

Die Mastdarmbougies sind aus verschiedenem Material gefertigt und können in weiche, halbweiche (nach Art der Oesophagusbougies), starre Bougies (Glas, Hartkautschuk, Metall) unterschieden werden; von allen diesen müssen verschiedene Stärken vorrätig sein. In bezug auf die Form verwendet man zylindrische, konische, knopfförmige; die verschiedenen Operateure haben hierin ihre besondere Vorliebe,

es ist überflüssig, bestimmte Vorschriften zu geben. Ich z. B. verwende seit Jahren Metallbougies verschiedener Größe von nebenstehender Form (Fig. 171), welche den Vorteil haben, daß der runde Stiel des Instrumentes den Sphinkter in Ruhe läßt.

Der zu behandelnde Patient nimmt zunächst ein warmes Sitzbad, hierauf wird durch eine Mastdarmspülung die unter der Striktur gelegene Partie des Mastdarms gereinigt und nun bei dem in Seitenlage gebrachten Kranken die gut eingefettete Bougie bis an die Striktur gebracht und unter Kontrolle des Fingers oder des Rektoskops langsam und vorsichtig vorgeschoben, bis man durch Aufhören des Widerstandes merkt, daß man die Striktur in ganzer Länge passiert hat und sich mit dem Schnabel des Instrumentes in dem erweiterten, ober der Striktur befindlichen Darmabschnitte befindet. Hiedurch gewinnt man ein Urteil über Länge und Enge einer Striktur.

Bei der Einführung ist jedes gewaltsame, brüske Vorgehen ängstlich zu vermeiden. Dem eine Striktur behandelnden Arzt muß die Möglichkeit der Erzeugung einer Perforation (gewöhnlich ober der Striktur in dem durch Ulzerationen, Überdehnung etc. geschädigten Darm) permanent als Schreckgespenst vor Augen stehen. Ich kann in dieser Beziehung nicht genug warnen, da ich bei zweien meiner mit Bougierung behandelten Patientinnen Perforation mit tödlicher Peritonitis erlebte, bei der einen, nachdem ich dem Hausarzte die Behandlung übergeben hatte, nachdem durch meine persönliche Behandlung schon eine bedeutende Erweiterung erzielt war, bei einer zweiten, nachdem sie schon wochenlang sich selbst das Bougie einführte. Die Bougie bleibt 5—10 Minuten, eventuell bis zu einer Stunde liegen, worauf sofort eine stärkere Nummer eingeschoben werden kann.

Bei Fieber und Schmerzen ist die Bougierung zu unterbrechen und erst wieder nach Abklingen dieser Reizerscheinungen aufzunehmen.

Nach gelungener Bougierung pflege ich einen weichen Nélatonkatheter durch die Striktur vorzuschieben und mittelst desselben eine Ausspülung der ober der Striktur gelegenen Darmanteile vornehmen zu lassen. Hiedurch wird der daselbst lokalisierte Katarrh gebessert und die Stuhlentleerung angeregt.

Für manche Fälle empfiehlt es sich, zur Befettung der Striktur medikamentöse Salben zu verwenden, vor allem 1% Lapissalbe mit Balsam. peruvianum, bei syphilitischen Strikturen graue Salbe.

Viele Fälle von Strikturen können durch Bougierung soweit gebessert werden, daß Bougie Nr. 22 ohne Schwierigkeit eingeführt werden kann; es empfiehlt sich aber auch nach abgeschlossener Behandlung die Patienten anzuhalten, zeitweise sich die Bougie unter genau zu schildernden Kautelen einzuführen, um einer sonst sicher eintretenden Rezidive vorzubauen.

Andere Strikturen sind wegen Starrheit der Wand, hochgradiger Enge, Entzündungen in der Umgebung, subjektiver und objektiver Empfindlichkeit der Kranken sowie wegen Dringlichkeit des Falles (drohender Ileus) von vornherein ungeeignet für die Bougierung, oder wieder bei anderen muß die schon eingeleitete Bougiebehandlung unterbrochen werden. Diese Fälle sind Objekt operativer Methoden; dieselben bestehen in Proktoplastik, Rectotomia interna, Rectotomia externa, Exstirpation der Striktur, Anlegung eines Kunstafters und Anastomosenbildung.

1. Die Proktoplastik nach *Dieffenbach* ist indiziert bei narbigen Verengerungen des Afters, wie ja solche namentlich nach bestimmten Operationen (*Whitehead*sche Hämorrhoidaloperation, Fistelexzision) vorkommen oder namentlich auch nach Verbrennungen resultieren. Die Operation ist der *Dieffenbach*schen Stomatoplastik nachgebildet. *Dieffenbach* hat zwei Methoden angegeben. Nach der ersten spaltet man nach vorn und hinten erst die Haut (Fig. 172 *a*), dann die Schleimhaut (Fig. 172 *b*) mit je einem Längsschnitt und vernäht schließlich Haut und Schleimhaut lippenförmig (Fig. 172 *c*). Nach der zweiten Methode bildet man zwei zungenförmige Hautlappen mit der Spitze gegen den Anus, spaltet dann die Schleimhaut dahinter linear und näht schließlich die Hautlappen mit ihrer Spitze am Ende der Schleimhautschnitte fest.

2. Die Rektoplastik nach *Péan*: die Striktur wird nach sakraler Freilegung von oben nach unten gespalten, die Naht quer angelegt analog der Pyloroplastik nach *Heinecke-Mikulicz* (S. 126).

3. Die Rectotomia interna. Wie wir in einem späteren Abschnitte schildern werden, machen bei Urethrostenose die Urologen von der inneren Spaltung der Striktur ausgiebigen Gebrauch. Die Methode ist bei dieser Verwendung fast gefahrlos und gibt gute Resultate. Die Spaltung vom Lumen her wurde auch auf das Rektum übertragen, jedoch macht man hier keinen tieferen Schnitt, sondern seichte Einkerbungen an verschiedenen Stellen des strikturierenden Ringes, namentlich um in der Bougiebehandlung rascher vorwärts zu kommen. Die Methode ist entschieden gefährlich (sterkorale Phlegmone, Perforation) und findet deshalb nur selten Verwendung.

Fig. 172.

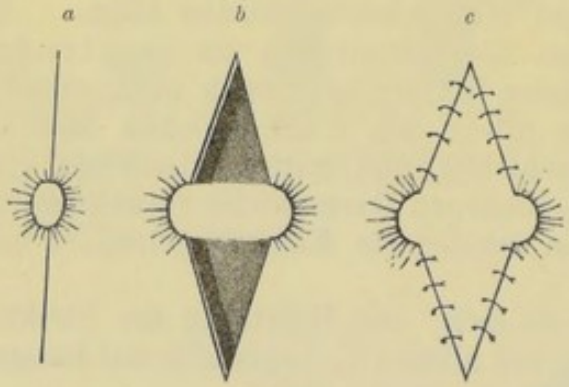

Proktoplastik nach *Dieffenbachs* I. Methode.

4. Hingegen sehr zu empfehlen ist die Rectotomia externa. Sie ist fast ungefährlich, gibt gute Dauerresultate, beseitigt am schnellsten den Katarrh und die periproktalen Entzündungen und hat nur den Nachteil, daß die Patienten nach derselben für flüssigen Stuhl und Gase meist inkontinent sind.

Ich will die Ausführung der Operation in Schlagworten skizzieren: Lage der narkotisierten oder lumbalanästhesierten Patienten wie zur sakralen Rektumexstirpation in linker Seitenlage. Hinterer Rapheschnitt bis zum Os coccygis, bei hoher Striktur Enukleation des Steißbeins, eventuell partielle Resektion des Kreuzbeins. Nach dieser Voroperation durchtrennt man das retrorektale Zellgewebe bis zum Mastdarm, führt durch den Anus ein langes Knopfbistouri bis über die Striktur und spaltet diese und die unter derselben gelegene Ampulle mitsamt dem Sphinkter direkt nach hinten, so daß das Mastdarmrohr in eine nach hinten zu offene Rinne umgewandelt wird. Die meist ganz unbedeutende Blutung macht einige Umstechungen und Tamponade der Wunde mit Jodoformgaze nötig. Durch diese Operation ist zunächst jede Stuhlverhaltung behoben, dann pflegen in kurzer Zeit der ulzeröse Mastdarm-

katarrh ober der Striktur auszuheilen und allmählich auch die periproktalen Kallusmassen sich zurückzubilden. Die sehr einfache Wundbehandlung besteht zumal in Verband mit Jodoformgaze, später Lapissalbe, und kann durch warme Sitzbäder sehr wesentlich unterstützt werden. Um die Konsequenz des Dickdarmkatarrhs zu beseitigen, ist Regelung des Stuhls am besten durch Rizinusöl (Klysmen werden nicht gehalten) und unter passender Diät zu empfehlen.

5. Exstirpation der Striktur mittelst sakraler Methode empfiehlt sich bei totaler narbiger Schrumpfung des unteren oder des ganzen Mastdarms und den ulzerativen Formen. Die Operation selbst gestaltet sich wie eine Karzinomexstirpation, ist jedoch wegen der entzündlichen Verwachsungen sowie auch wegen der jede Differenzierung der Gewebe unmöglich machenden Gewebsveränderungen viel schwieriger als eine solche.

6. Als Verlegenheitsoperation habe ich die Anlegung eines sakralen Afters bei Vernähung des die Striktur bergenden Rektums schon im Jahre 1887 vorgeschlagen und seither ausgeführt.

Ich hatte mich bei geplanter Exstirpation nach Vollendung der sakralen Voroperation von der Unmöglichkeit der Exstirpation des strikturierten Darms überzeugt. Um die Operation nicht abbrechen zu müssen, eröffnete ich vorn den Douglas, zog die Schlinge der Flexur vor, durchschnitt sie quer im Gesunden, nähte das abführende Ende in mehreren Etagen zu und reponierte es, während ich das zuführende Ende als Anus sacralis in die äußere Wunde einnähte. Um einer Retention von Sekret vorzubauen, wurde die strikturierte Partie per anum drainiert (Fig. 173).

Fig. 173.

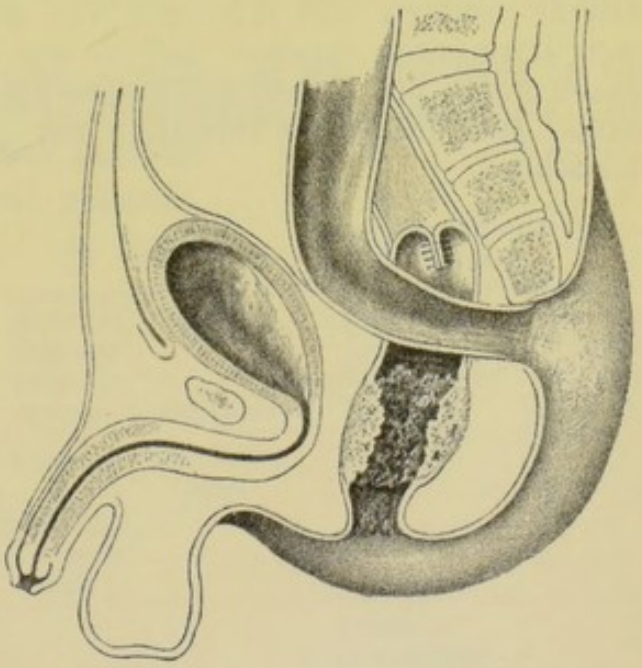

Ausschaltung des strikturierten Rektums durch Anlegung eines Anus sacralis. (Schematisch.)

7. *Emmerich Ullmann* schlug (1889), allerdings für inoperable karzinomatöse Strikturen, die Anastomosenbildung zwischen Sigma und Ampulle des Mastdarms vor, von *Bacon* (1894), *Rotter* und *Keley* (1900) wurde dieses Verfahren wieder aufgenommen und sinnreich modifiziert.

8. Die Kolostomie benutzen wir sowohl als palliatives Verfahren bei hochsitzenden, auf andere Art nicht schnell zu bewältigenden Strikturen mit hochgradiger Stuhlverhaltung, drohendem oder schon perfektem Ileus, als auch als ersten Akt radikaler Behandlung. Während die Anwendung der Kolostomie in erstgenannter Absicht selbstverständlich ist und sich die Ausführung in nichts von aus anderen Indikationen ausgeführten Kolostomien unterscheidet, muß über die zweite Verwendungsart einiges gesagt werden. Bei hoch gelegenen Strikturen, ferner bei den ulzerösen Formen empfiehlt es sich so vorzugehen, daß man vor allem eine wandständige Kolostomie aus-

führt, die vollkommene Entleerung abwartet, dann mit der Behandlung der Striktur beginnt; dieselbe besteht zunächst in diversen medikamentösen Spülungen vom Anus nach aufwärts oder vom abführenden Kolostomielumen nach abwärts; schon auf diese Weise wird die entzündlich geschwellte Striktur gebessert. Sobald dies erreicht ist, beginnt die Bougiebehandlung. Dieselbe kann in Form des Bougierens ohne Ende (*v. Eiselsberg*) oder, wie ich es machte, mit Hilfe eines durchgezogenen, liegen bleibenden, in sich selbst geknoteten Fadens durchgeführt werden, an welchem man dann die am Schnabel perforierten Bougies durchzieht.

Mein erster derartiger Fall (1897) betraf einen Mann mit einer hohen, wahrscheinlich syphilitischen Striktur des Rektums, die durch entzündliche Schwellung nach einer Bougiebehandlung fast undurchgängig geworden war. Zunächst, um dem drohenden Ileus vorzubauen, machte ich die Kolostomie, nach genügender Entleerung ging ich an die Dilatation der Striktur von oben her. Es gelang mir leicht, von oben her zunächst eine Darmsaite durchzuführen und an derselben einen Seidenfaden nachzuziehen. An diesem wurden nun von oben nach abwärts (dies war möglich, umgekehrt vom Anus nach aufwärts zu Anfang unmöglich) halbweiche Bougies nachgezogen, so daß die Dilatation der Striktur, die seit dem Jahre 1881 trotz kontinuierlicher Behandlung nicht zur Heilung gebracht werden konnte, nun im Verlaufe von einem Monat vollkommen gelang. Ich ließ aber noch lange danach die Kolostomiefistel offen und schloß dieselbe erst ein Jahr danach. Pat. ist geheilt geblieben, führt sich zeitweise und vorsichtshalber noch jetzt Bougies ein.

Manchmal ist es sehr schwierig, nach der Kolostomie von der Fistel aus durch die Striktur den Leitfaden durchzubringen. In einem solchen Falle half sich *v. Eiselsberg* damit, daß er von hinten her die Striktur freilegte und eröffnete, von da aus sowohl nach auf- als abwärts Darmsaiten vorschob und so den Faden endlich doch durch den ganzen durch die Kolostomie ausgeschalteten Teil des Rektums durchbekam; jetzt gelang die Dilatation mit „Bougierung ohne Ende“ leicht und schnell.

10. Kapitel.

Die Neubildungen des Afters, des Mastdarms und des periproktalen Gewebes (mit Ausschluß des Karzinoms).

Die hier in Betracht kommenden zahlreichen Geschwülste müssen nach ihrem Ausgangspunkt in Neubildungen des Afters, des eigentlichen Rektums und des periproktalen Zellgewebes getrennt werden.

Die Geschwülste des Anus sowie des Rektums werden ferner aus praktischen Gründen in gutartige und bösartige eingeteilt, wobei nicht der die Passageverhältnisse des Mastdarms betreffende und eventuell so das Leben bedrohende Einfluß, sondern die bekannten Merkmale der malignen Geschwülste überhaupt (rasches Wachstum, schrankenloses Übergreifen auf die Umgebung, Metastasen und Neigung zur Rezidive) bestimmend sind.

Auf Grund des histologischen Aufbaues ist die Einteilung in Geschwülste der Bindegewebselemente, Geschwülste der epithelialen Teile und endlich zystische Geschwülste gegeben.

Wir erhalten also folgendes Schema:

	Geschwülste des Anus		des Rektums		des periproktalen Zellgewebes	
	gutartige	bösartige	gutartige	bösartige	gutartige	bösartige
vom Bindegewebe ausgehend	Fibrome		Fibrome Lipome Myome	Sarkome	Lipome Lymphangiome Teratome	Myxome Sarkome
epithelialen Ursprungs	Kondylome Papillom	Carcinoma ani	Adenome Papillome Polyposis recti	Carcinoma recti		
Zystische Tumoren	Atherom				Atherome Dermoidzysten Lymphzysten Echinokokkuszysten	

Es ist einleuchtend, daß die Geschwülste des Anus und namentlich des Rektums zunächst gegen das Lumen hin sich entwickeln und dann wandständig oder zirkulär sich ausbreitend oder polypös gestielt angetroffen werden; letzteres Verhalten finden wir namentlich bei diversen, zunächst gutartigen, in oder unter der Schleimhaut gelegenen Geschwülsten. Die im periproktalen Gewebe entstandenen oder dahin eingewanderten Tumoren charakterisieren sich dadurch, daß die

Mastdarmwand bei ihnen eine rein passive Rolle spielend, nur vorgewölbt, aber über den Tumoren verschieblich bleibt.

1. Die gutartigen Geschwülste der Aftergegend.

An der Analumrandung werden nicht so selten kleine Fibrome, die mit der Zeit eine förmliche Stielung erfahren können, sodann zystische Geschwülste, die wahrscheinlich aus subkutanen, durch Hämorrhoidalblutungen entstandenen Hämatomen hervorgehen, ferner Atherome beobachtet. Allen diesen Geschwülsten ist gemeinsam, daß sie dem Träger bei der Defäkation Unannehmlichkeiten namentlich dadurch machen, daß die Reinigung des Afters schwierig wird, wodurch leicht Ekzeme in der Umgebung entstehen. Die Atherome werden ferner durch ihre Größe und durch von ihnen ausgehende entzündliche Veränderungen manchmal peinlich. Ich operierte ein solches von Faustgröße, welches den After vollkommen überlagerte und namentlich beim Sitzen genierte.

Unter dem Namen Papilloma ad anum werden Geschwülste von verschiedener Bedeutung zusammengefaßt. So gehören die durch den Reiz des Trippersekrets hervorgerufenen, welche namentlich bei Frauen durch Besudelung des Afters mit aus der Vagina stammendem Trippersekret entstehen, dann die als „Papeln" bezeichneten breiten oder syphilitischen Kondylome hieher. In einem von mir operierten derartigen Falle wurde der tuberkulöse Charakter dieser Wucherung histologisch nachgewiesen. Einen ganz anderen Fall repräsentiert das Papilloma ani der Chirurgen. Es tritt ohne jeden Zusammenhang mit einer venerischen Infektion auf und *Esmarch* sah eines, das in Erbsengröße schon bei der Geburt bestanden hat.

Die histologische Untersuchung der echten Afterpapillome ergibt, daß die einzelnen Protuberanzen des Gebildes aus einem Bindegewebsstück mit Epidermisbedeckung bestehen, welche oft unter Abstoßung der oberflächlichen Lagen nässende Beschaffenheit annehmen, wodurch ein überaus übelriechendes Sekret sich bildet.

Die Therapie aller dieser Zustände ist selbstverständlich und erfordert Exstirpation resp. Kauterisation. Bei sehr ausgebreiteten Papillomen muß der Hautdefekt durch Naht verkleinert resp. durch Plastik gedeckt werden.

2. Geschwülste des Rektums.

Die Neubildungen des eigentlichen Rektums zerfallen histologisch, wie gesagt, in zwei Gruppen, in eine, die den Bindegewebselementen, und in eine zweite, die den epithelialen Elementen ihren Ursprung verdankt. Beide Gruppen umfassen eine Reihe von gutartigen Tumoren und je eine bösartige Form, die erste Gruppe das Sarkom, die zweite das Karzinom.

Die gutartigen Tumoren der ersten Gruppe sind Fibrome, Lipome und Myome. Dieselben haben wenig praktische Bedeutung, so lange sie klein und wandständig sind. Erst durch ihr Größerwerden führen sie je nach ihrer Wachstumsrichtung zur partiellen Obturation des Mastdarms oder werden durch den Druck der Kotsäule nach abwärts gedrängt und so allmählich gestielt, so daß sie in dieser Form als Polypen des Mastdarms imponieren und in seltenen Fällen zu Invagination und Prolaps des Darms Veranlassung geben können. Manchmal vergrößern sich die Geschwülste dieser Gruppe gegen das periproktale Zellgewebe, werden also im Cavum ischiorectale oder retrorectale angetroffen oder sie können, nach aufwärts gegen den *Douglas* wachsend und das Peritoneum vor sich her schiebend, größere im kleinen Becken gelegene Geschwülste darstellen.

Für alle diese Fälle ist der digitale Nachweis intakter oder nur katarrhalisch veränderter, den Tumor überziehender Schleimhaut charakteristisch.

Da allmählich durch die Größe und Stielung derartiger Tumoren Funktionsstörungen des Rektums resultieren, ist ihre operative Entfernung angezeigt. Dieselbe kann nach stumpfer Dilatation des Anus oder Spaltung des Sphinkters vom Rektum aus, oder nach perinealer oder sakraler Freilegung von außen aus vorgenommen werden. Ich möchte entschieden bei größeren Tumoren letzteres Verfahren befürworten, da es nach endorektaler Exstirpation leicht zu Infektion und Beckenphlegmone kommen kann.

Außer den genannten Tumoren kommen als sehr seltene Befunde in der Wand des Mastdarms Hämangiome *(Konis)* und Lymphangiome *(Kaufmann)* vor.

Die Sarkome des Rektums sind die Repräsentanten der malignen Bindegewebstumoren. Sie haben als solche viel größere praktische Bedeutung als die benignen Geschwülste.

Die Verteilung der Darmsarkome auf die einzelnen Abschnitte des Verdauungstraktes erhellt aus der Statistik von *Gant;* von 37 Darmsarkomen entfielen 16 auf den Dünndarm, 5 auf den Dickdarm und 16 auf das Rektum, so daß etwa 43% aller Darmsarkome auf das Rektum kommen. Das Verhältnis der Mastdarmkarzinome zu den Sarkomen des Rektums ergibt sich aus folgenden Zahlen. Unter 500 Fällen von malignen Geschwülsten des Rektums, die ich aus meiner Beobachtung sammeln ließ, waren nur 6 Sarkome, auch aus anderen größeren Statistiken ergibt sich, daß auf etwa 100 Karzinome ein Sarkom kommt.

Fig. 174.

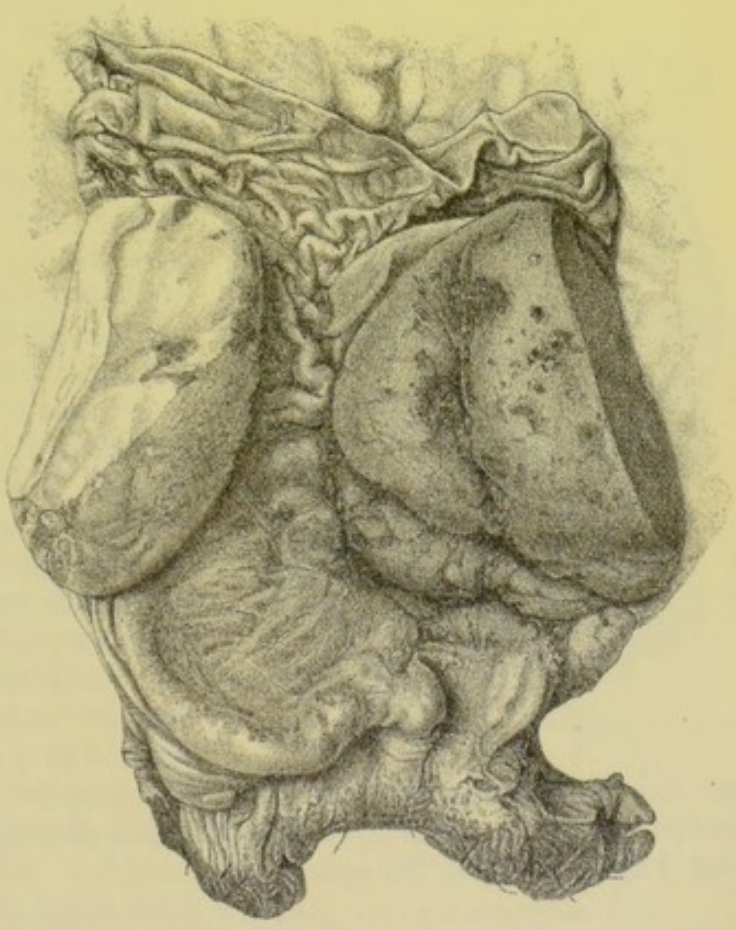

Nicht melanotisches Sarcoma recti.

Wie an anderen Körperstellen wurden auch im Rektum eine ganze Reihe von verschiedenen Sarkomen beobachtet, die, abhängig von dem Muttergewebe, histologisch verschieden gebaut sind. Unter diesen nimmt das vom Lymphgewebe ausgehende Sarkom, wie *A. Exner* in einer Arbeit aus meiner Klinik nachwies, einen bevorzugten Platz ein. Im Beginne sind diese Sarkome rein örtliche Erkrankungen, die, rechtzeitig operiert, radikal heilbar sind.

Prognostisch ungünstig scheinen die Myosarkome zu sein, von denen *Exner* annimmt, daß Hämorrhoidalknoten den Ausgangspunkt für dieselben abgeben, wenigstens gingen unseren Fällen Hämorrhoidalblutungen lange voraus, die sogar in dem einen Falle eine Hämorrhoidaloperation 2 Jahre vor dem Auftreten der Geschwulst nötig machten.

Die Sarkome stellen zu Anfang, wie auch die Abbildung Fig. 174 zeigt, isolierte Tumoren in der Rektalwand dar, welche ohne bestimmten

Lieblingssitz vorn, seitwärts oder rückwärts dem Rektum breitbasig aufsitzen, durch ihre Prominenz gegen das Lumen dieses teilweise verlegen, meist sich nicht so hart wie die Karzinome anfühlen und bei welchen die den Tumor bedeckende Schleimhaut lange Zeit intakt und sogar verschieblich bleibt. Bei größerer Ausdehnung des Tumors exulzeriert durch den mechanischen Reiz der Fäkalien oder durch ulzerösen Zerfall des Tumors selbst allerdings auch bei Sarkomen die Schleimhaut, die so entstandenen Geschwüre haben aber zum Unterschied von Karzinomen weichen Grund und weichere Ränder. Bei Sarkomen bleibt auch lange Zeit hindurch die Verschieblichkeit gegen die Umgebung erhalten. Früher hingegen, als es bei Karzinomen der Fall ist, kommt es zu Metastasierung meist in den inguinalen Lymphdrüsen, welche dann manchmal umfängliche Tumoren darstellen können. Nicht rechtzeitig operiert kommt es weiters wie bei anders lokalisierten Sarkomen zur Einwucherung in die Venen und zu Metastasierung in inneren Organen, welchen die Patienten erliegen. Heilung ist natürlich nur von einer operativen Therapie zu erwarten und es ist in dieser Hinsicht wie bei Karzinomen vom Perineum oder von der Kreuzsteißbeingegend aus der Tumor freizulegen und die Amputatio, Exstirpatio oder Resectio recti vorzunehmen.

Fig. 175.

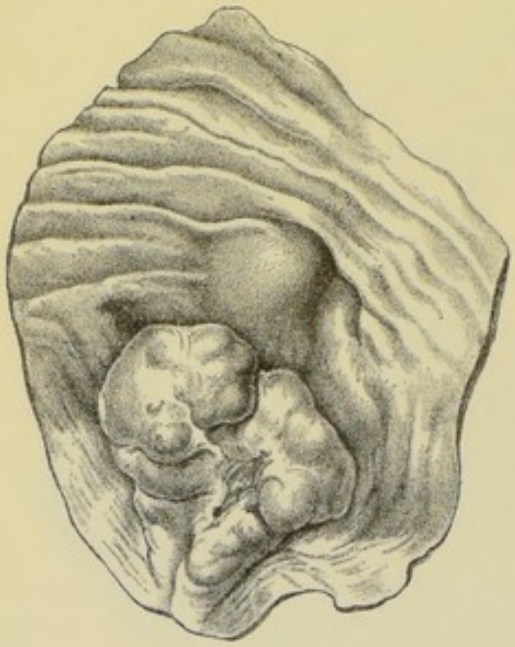

Melanosarcoma recti.

Noch von viel üblerer Prognose scheinen die Melanosarkome (Fig. 175) zu sein, da es bei ihnen viel früher und, wie die in der Literatur zerstreut publizierten und meine eigenen Fälle lehren, auch trotz ausgiebigster operativer Entfernung zu Metastasenbildung kommt.

Die zweite Gruppe umfaßt die epithelialen Geschwülste des Mastdarms, ihr maligner Vertreter ist das Karzinom, das im nächsten Kapitel eingehende Besprechung finden wird; die gutartigen Angehörigen dieser Gruppe sind die Adenome und Papillome, die Polyposis recti.

Das Adenoma recti geht aus der Bildung neuer Drüsenschläuche an einer zirkumskripten Stelle der Mastdarmschleimhaut hervor; es bildet zuerst einen wandständigen weichen Tumor (flaches Adenom), wird aber im weiteren Wachstum gestielt; denn die Kotsäule drängt die ursprünglich wandständige Geschwulst nach abwärts, wodurch sie einen oft lang ausgezogenen Stiel erhält (polypöses Adenom, Schleimpolyp.* Die häufigsten derartigen Adenome kommen im jugendlichen Alter zur Beobachtung, erreichen selten bedeutendere Größe, machen anfangs keinerlei Beschwerden, führen später durch mechanische Schädigung ihres Gewebes zur Blutung, oder prolabieren bei tiefem Sitz oder langem Stiel bei der Defäkation vor die Analöffnung, was Sphinkterkrampf, Blutung, eventuell Gangrän des Knotens mit vorübergehenden, meist geringen Schmerzen auslöst. Die Diagnose ist leicht zu stellen, wenn der Polyp vorliegt, schwerer und oft nur mittelst Spiegel, wenn dies nicht der Fall ist. Meist imponiert zuerst bei der Digitaluntersuchung das Adenom als weicher

* Wenn wir von Mastdarmpolypen sprechen, so bringen wir damit nur zum Ausdruck, daß es sich um gestielte Geschwülste handelt, ohne daß wir eine bestimmte Geschwulstart damit bezeichnen.

Kotballen; erst durch den Nachweis, daß der Knollen an einem Stiele hängt, kommt man zur richtigen Diagnose. Mastdarmblutungen bei Kindern sind fast ausnahmslos durch polypöse Adenome bedingt, wenn auch nicht geleugnet werden soll, daß gelegentlich auch schon im Kindesalter Hämorrhoiden und durch sie erzeugte Blutungen vorkommen.

Die Behandlung besteht in der Abtragung nach Ligatur des Stieles; man legt also, indem man entweder den Polyp vorzieht oder ihn mit dem Spiegel einstellt, einen Seidenfaden um den Stiel, knotet ihn nicht zu nahe seiner Basis und trägt mit einem Scherenschlage den Tumor ab. Auf ein Abreißen oder Abdrehen ohne Ligatur soll man sich niemals einlassen, da aus der im Zentrum des Stieles verlaufenden Arterie starke Blutung erfolgen kann.

Von den Schleimpolypen zu unterscheiden sind die von *Virchow* Papillome des Rektums, von *Esmarch* villöse Polypen benannten Geschwulstbildungen, welche als erbsen- bis haselnußgroße, an der Oberfläche mit Papillen versehene Tumoren zur Beobachtung kommen, entweder wandständig oder gestielt sind und dann meist mit bandartigem Stiele, der deutlich das Entstehen aus einer ausgezogenen Schleimhautduplikatur zeigt, versehen sind. Sie erzeugen Katarrhe und Blutungen und prolabieren bei tiefem Sitz häufig bei der Defäkation. Sie kommen — im Gegensatz zu den Adenomen — fast nur bei Erwachsenen vor und geben nicht so selten den Boden für Karzinombildung ab. Ich habe unter anderem zwei Fälle operiert, bei welchen durch histologische Untersuchung die Umwandlung der Polypen in Karzinom nachgewiesen wurde. Der eine Fall blieb geheilt, der zweite Fall kam sechs Jahre später mit einem inoperablen Rektumkarzinom zur Kolostomie. In beiden Fällen erweckte die Härte der kaum kirschkerngroßen, deutlich gestielten Polypen meinen Verdacht, der auch mikroskopisch bestätigt wurde.

Fig. 176.

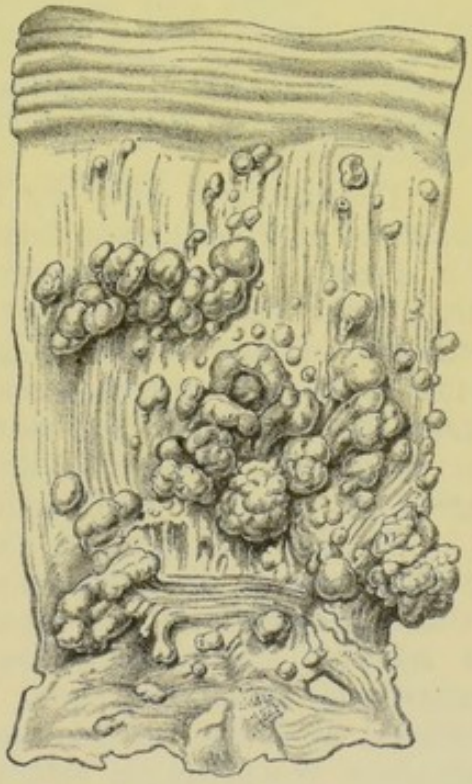

Polyposis recti.

Bei der Polyposis recti handelt es sich um eine Flächenerkrankung der Schleimhaut des Rektums, häufig auch des ganzen übrigen Dickdarms, bei der es zur Bildung von zahlreichen weichen Polypen kommt (Fig. 176). Die Größe derselben schwankt, meist sind sie erbsengroß, selten überschreiten sie Haselnußgröße.

Die Ausbreitung des Leidens scheint auf Grund meiner Fälle entweder von oben nach abwärts vor sich zu gehen, also entsprechend der Peristaltik des Dickdarms oder umgekehrt zuerst im Rektum, und zwar in der Ampulle zu beginnen und nach aufwärts die Flexur, das Colon descendens etc. zu ergreifen, endlich den ganzen Dickdarm einzunehmen. Der absteigenden Form stehen wir ganz machtlos gegenüber, bei der aufsteigenden sind therapeutische Bestrebungen am Platze. Diese letztere Form, also die zunächst im Rektum lokalisierte, soll hier besprochen werden.

Bei längerem Bestehen des Leidens und dort, wo wegen der Weite des Darmlumens eine mächtigere Größenentwicklung (also namentlich im Cökum und in der Ampulle des Rektums) möglich ist, wachsen diese Tumoren, wenn auch selten, bis zu Faustgröße aus. Sehr häufig reißt dann der Stiel dieser besonders großen Polypen ab, unter starker Blutung kommt es zur Ausstoßung der Geschwulstmassen. Das Leiden

ist häufig hereditär, öfters noch familiär, so daß man eine angeborene Disposition, wenn nicht sogar Angeborensein annimmt.

Die Symptome sind die des chronischen Dickdarmkatarrhs, daneben kommt es zeitweilig zu heftigen Blutungen und manchmal zu Abgang von Geschwulstpartien. Bei größeren Tumoren kann es zu Darmverlegung, zu Prolaps der besonders groß gewordenen Polypen und zu qualvollen Tenesmen kommen. Die Prognose bei dieser Erkrankung ist eine sehr schlechte, nach *Rotter* starben unter 18 publizierten Fällen 12 teils an Erschöpfung (6 Fälle), teils durch profuse Blutung und Invagination des Dickdarms ins Rektum, bei 6 Fällen hatten sich sehr rapide verlaufende Karzinome entwickelt.

Die drei von mir beobachteten und operierten Fälle fügen sich dies bestätigend an, indem der eine Fall, ein Mädchen von 21 Jahren, von welcher das abgebildete Präparat (Fig. 176) stammt, trotz sakraler Exstirpation scheinbar im ganz gesunden Darm zuerst wieder an Polyposis erkrankte, auf deren Basis sich dann Karzinom entwickelte. Diesem erlag die Patientin trotz zwei Nachoperationen 8 Jahre nach dem ersten Eingriff. Ein zweiter mit Kolostomie vor 6 Jahren behandelter Patient hatte bereits zweimal sehr profuse Blutungen, ein dritter Fall, der mit Karzinom auf dem Boden einer Polyposis coeci operiert wurde, starb $2^1/_2$ Jahre nach der Cökumexstirpation an Rektumkarzinom, wobei dieses auch von den multiplen Polypen ausgegangen war.

Therapeutisch wird die Entfernung der Polypen vom Anus her, sobald sie eine bestimmte Größe erreichen und durch heftigen Katarrh oder Prolaps besonders unangenehm werden, geübt (Achtung vor Blutung). Sehr bald aber kommt man zur Ansicht (so auch bei meiner Patientin, bei der *Billroth* einige Male eine Ausräumung der mit Polypen erfüllten Ampulle vorgenommen hatte), daß diese lokale Behandlung ohne dauernden Effekt ist, indem sich rasch neuerdings Polypen bilden; für diese Fälle kann bei im Rektum lokalisierter Ausbreitung die Exstirpatio recti oder die Kolostomie in Betracht kommen.

Bei der aufsteigenden Form der Polyposis kann man allerdings genötigt werden, die Kolostomie zu wiederholen. So legte ich bei meinem Falle augenscheinlich am gesunden Darm zuerst einen iliakalen After an, schon 10 Monate später war ich gezwungen, einen solchen am Colon transversum zu machen. Jetzt, 14 Monate nach der zweiten Kolostomie, erscheint auch das restliche zuführende Stück des Dickdarms total mit polypösen Wucherungen erfüllt.

Bei den geringen operativen Erfolgen sind medikamentöse Behandlungsbestrebungen: Bepinselung der Rektalschleimhaut unter Kontrolle des Spiegels mit Jodtinktur, Behandlung des Mastdarmkatarrhs mit Spülungen, innerlich Arsen etc. weiters zu versuchen.

3. Tumoren im peri- und retrorektalen Zellgewebe.

Namentlich aus differentialdiagnostischen Gründen beanspruchen die im Beckenzellgewebe um den Mastdarm herum zur Bildung kommenden Geschwülste zusammenfassende Besprechung.

Die Geschwülste dieser Gruppe stellen Tumoren an der Vorderfläche des Kreuz- und Steißbeins, also hinter dem Rektum, seltener seitlich oder vor dem Rektum gelagerte dar, die das Rektum verdrängen und sich gegen das Lumen vorwölben. Auf deren periproktale Lage und Entstehung kann schon aus dem Umstande geschlossen werden, daß die ganze Rektalwand — also nicht nur die Schleimhaut wie bei den von der Muskulatur des Rektalrohrs ausgehenden Tumoren — über dem Tumor verschieblich ist. Hiedurch wird der wichtigste diagnostische Behelf für die Lokalisation gegeben.

Wie wir schon im Übersichtsschema notierten, kommen im periproktalen Zellgewebe Lipome und Lymphangiome zur Entwicklung, außerdem werden als angeborene Geschwülste Teratome beobachtet.

Andrerseits wurden große Atherome und Dermoidzysten mit ihrem namentlich von *Gussenbauer* charakterisierten Inhalt, der aus Haaren und verfetteten Epithelien besteht, beschrieben. Durch ihren Verlauf bösartig erscheinen die Myxome, die fast niemals radikal exstirpierbar sind und außerdem wurden, von Anfang an die Merkmale der Bösartigkeit zeigend, Sarkome des periproktalen Zellgewebes beschrieben.

Von diesen Tumoren streng zu trennen sind Tumoren, die von den Nachbarorganen (Becken, Prostata, Uterus) gegen das periproktale Gewebslager eingewuchert sind oder z. B. durch die dystope Niere dargestellt werden.

So ziemlich alle periproktalen Tumoren zeigen glatte Oberfläche, bieten weiche (Lipome, Myxome), halbweiche (Sarkome) oder fluktuierende Konsistenz (die diversen Zysten) und sind gegen das Becken mehr oder weniger verschieblich; die Organe der Nachbarschaft (Uterus, Prostata) erweisen sich als normal.

Da die Tumoren das Rektum komprimieren, sind Störungen in der Funktion des Mastdarms die ersten und meist für lange Zeit auch die einzigen Symptome. Ihre Therapie erfordert die operative Freilegung, je nach dem Sitz mit perinealem, sakralem oder parasakralem Schnitt, worauf dank der scharfen Abgrenzung die Auslösung meist leicht gelingt. Ist der Tumor retrorektal nach aufwärts gewachsen, so daß er mit einem oft größeren Anteil retroperitoneal im Abdomen liegt, so sind kombinierte, also dorsoabdominelle Operationsmethoden indiziert. So exstirpierte ich im Jahre 1887 ein teils solides, teils zystisches Teratom nach sakraler Isolierung abdominell, wahrscheinlich die erste Ausführung der seither für Rektumkarzinom von manchen Operateuren so warm empfohlenen kombinierten Methode.

11. Kapitel.

Der Krebs des Afters und des Mastdarms und seine Behandlung.

Zirka 80% aller Darmkrebse sind im Mastdarm lokalisiert. Von 100 Krebserkrankungen betreffen 20% den Mastdarm.

Auch der Mastdarmkrebs bevorzugt das höhere Alter; die meisten Erkrankungen finden sich zwischen dem 50. und 60. Lebensjahre, doch finden wir diese schreckliche Erkrankung nicht so selten auch bei jugendlichen Individuen. Es wurde schon eine ganze Anzahl von Fällen bei 11-, 12- und 13jährigen beobachtet und beschrieben *(Stern, Czerny, Zöppinger)*. Unsere jüngste mit Rektumkarzinom behaftete Patientin (das Karzinom war bereits inoperabel!) zählte 12 Jahre, mein jüngster Operierter war ein 18jähriger Bursche. In bezug auf das Geschlecht prävaliert das männliche Geschlecht bedeutend über das weibliche, nach *Rotter* fast um das Doppelte.

Die jüngste Statistik aus meiner Klinik weist folgende Zahlen auf: Von den an der Klinik in der Zeit vom April 1904 bis Juli 1908 behandelten 1045 Fällen von Krebskranken betrafen 307 den Darm (29·3%), unter diesen waren 219 Mastdarmkrebse (71·4%). Auf das Alter verteilten sich die Fälle wie folgt:

unter 20	20—30	31—40	41—50	51—60	61—70	71—80	80—90
Jahren							
2	8	42	80	127	49	11	1

Davon betrafen 63% Männer, 37% Frauen.

Ätiologie. Unsere Ansichten über die Ätiologie des Mastdarmkarzinoms sind fast rein hypothetischer Natur. Kein Wunder, daß die Meinungen der verschiedenen Autoren dementsprechend weit divergieren. So wird der Einfluß der Heredität von manchen hoch angeschlagen, von anderen ganz in Abrede gestellt *(Rotter)*, manche Autoren bekennen sich zur parasitären Infektionstheorie *(Bela, Leyden)*, andere zur Irritationstheorie, andere stehen noch auf dem Boden der *Cohnheim*schen Theorie von der embryonalen Anlage.

Es ist ja klar, daß bei einem an und für sich so häufigen Leiden, wie es der Mastdarmkrebs darstellt, der Zufall eine große Rolle spielen kann und der Einwand, daß es nur einem Zufall zuzuschreiben ist, wenn in einer Familie mehrere Mitglieder an Mastdarmkarzinom erkranken oder wenn mehrere nicht blutsverwandte, in gemeinsamem Haushalt lebende Leute nacheinander an Karzinom zugrundegehen, ist

nicht leicht zu entkräftigen. Dessenungeachtet verdienen meines Erachtens derartige Beobachtungen derzeit noch unser Interesse und sind so lange zu verzeichnen, bis das Karzinomproblem gelöst ist.

Um das Entstehen von Geschwülsten, also auch um die Genese des uns hier vor allem interessierenden Rektumkarzinoms zu erklären, nehmen wir eine allgemeine Disposition oder eine lokale oder endlich eine Kombination der lokalen mit der allgemeinen Disposition an.

Die allgemeine Disposition für Karzinombildung kann angeboren oder erworben sein. Ich bekenne mich unumwunden zur Ansicht, daß auch beim Rektumkarzinom die Heredität eine große Rolle spielt, indem sich die hereditäre Veranlagung zur Karzinombildung bei 3·5% meiner Fälle angegeben findet. Den eklatantesten Fall dieser Art gibt folgender Stammbaum einer Patientin, auf deren Krankengeschichte wir noch zu reden kommen.

Stammbaum der Patientin Flora D.:

Mutter † 1886 Carc. recti	Schwester der Mutter operiert 1885 Carc. mammae, † 1886 Pleurametastasen	2 Brüder an Diabetes †

Flora	Katharina
Operiert an Carc. recti 19. Februar 1896, operiert an Carc. coli 19. Februar 1903, † 1906 retroperitonealen Metastasen.	von mir operiert an Adenoma recti 1900.

Es hat ja immerhin etwas Mißliches, von hereditärer Veranlagung zu sprechen und so gewissermaßen ein unabänderliches, eventuell grauenhaftes Fatum anzuerkennen. Da aber gerade beim Rektumkarzinom die Prophylaxe nicht ganz aussichtslos zu sein scheint, halte ich es für zweckmäßig, die angeborene Disposition anzuerkennen und bei Vorhandensein derselben besonders das Rektum vor Gefahren zu schützen, die wir für Karzinom kausal nicht ganz von der Hand weisen können.

Die am häufigsten zutreffende Form der erworbenen allgemeinen Disposition ist durch das Alter gegeben (Senilismus nach *Freund*), wobei durch dasselbe nicht nur eine allgemeine Disposition gesetzt wird, sondern durch im Alter besonders vermehrte Vulnerabilität und herabgesetzte Reaktionsfähigkeit des Gewebes (lokalisierter Senilismus) auch eine lokale Disposition gegeben erscheint. Das häufige Auftreten des Karzinoms im Alter findet so seine Erklärung.

Wie das Alter resp. der im Laufe der Lebenszeit naturgemäß gesetzte Aufbrauch an Kräften normalerweise, so scheinen auch andere den Organismus schädigende Einflüsse vorzeitig eine gewisse Disposition für Karzinombildung abzugeben (Senilismus praecox).

Schwere psychische Erregung und Depressionszustände, chronische Übermüdung und geistige Überanstrengung wurden schon vielfach und schon seit langem — ich erwähne *Astley Cooper* — für Karzinombildung verantwortlich gemacht. In neuerer Zeit wird diesem Umstande wieder vermehrte Aufmerksamkeit entgegengebracht und es sind schon überzeugende diesbezügliche Beispiele in größerer Anzahl in der Literatur niedergelegt *(Freund, Schnitzler)*. Ich selbst konnte das Wiedererkranken bei wegen Karzinom operierten und jahrelang geheilt gebliebenen Pa-

tienten unmittelbar anschließend an schwere, den Gesamtorganismus alterierende Momente beobachten.

Außer diesen genannten, schwer zu definierenden Zuständen sehen wir im Gefolge verschiedener körperlicher Erkrankungen Karzinom und speziell Rektumkarzinom auftreten.

So beschrieb ich einen Fall, wo das Rektumkarzinom bei einem 21jährigen Mediziner im Gefolge eines mit schwerer Nebenhodenentzündung und Prostatitis kombinierten Trippers auftrat. Die von mir vorgenommene Operation brachte Heilung. 7 Jahre später akquirierte Patient wieder eine Urethritis mit Epididymitis. Im Gefolge dieser abermaligen , ihn schwer schädigenden Genitalerkrankung kam es wieder zur Karzinombildung im periproktalen Zellgewebe, welcher der Patient erlag.

Auch während der Gravidität scheint eine größere Disposition für Karzinombildung und speziell für Rektumkarzinom zu bestehen. Den Beobachtungen von *Rossa*, *Semlink* und *Nijhoff* wurden von *H. Lorenz* aus meiner Klinik weitere dies illustrierende Beobachtungen beigefügt, so daß wir bereits über 7 derartige Fälle verfügen.

Der lehrreichste dieser Fälle betraf jene Patientin, deren Stammbaum ich oben gegeben habe: Die betreffende Patientin erkrankte an Rektumkarzinom während ihrer 6. Schwangerschaft, sie wurde von mir sakral operiert (1896), erholte sich nach der Operation sehr rasch, nahm 18 *kg* an Gewicht zu und war durch 6 Jahre vollkommen gesund. Im 7. Jahre wurde sie wieder gravid, im Gefolge dieser Schwangerschaft zeigten sich Symptome von Darmverschluß; die von mir vorgenommene II. Operation (1903) deckte ein Karzinom des Colon ascendens als Ursache hiefür auf (Fig. 89, S. 285). Wieder erzielte ich Heilung, Gewichtszunahme und Wohlbefinden durch volle drei Jahre. 1907 erlag die Patientin einer retroperitonealen Metastase, schon vorher hatten sich klimakterische Unregelmäßigkeiten in der Periode eingestellt.

In bezug auf die lokale Disposition ist es uns seit langem bekannt, daß das Rektumkarzinom mit besonderer Häufigkeit an ganz bestimmten Stellen vorkommt, Stellen, die vor allem bei Ausübung ihrer natürlichen Funktion mechanischen und chemischen Reizen ausgesetzt sind. Es wiederholt sich beim Rektumkarzinom dasselbe, was wir auch beim Oesophaguskarzinom, beim Magenkarzinom und beim Karzinom im übrigen Dickdarm schon hervorgehoben haben.

Überall dort, wo durch die anatomischen Verhältnisse das Lumen verengt (Regio sphincterica) oder die Passage erschwert erscheint (physiologische Flexuren), entwickeln sich mit besonderer Vorliebe Geschwüre, peptische im Magen, sterkorale im Darm, und wie es nun für die Ätiologie des Magenkarzinoms eine allgemein anerkannte Tatsache ist, daß von den Geschwüren oder den Narben nach solchen Karzinome sich entwickeln können, so scheint es auch im Darm und speziell im Mastdarm der Fall zu sein. Ich stehe nicht an, den sterkoralen Geschwüren für die Entstehung des Rektumkarzinoms eine große ätiologische Bedeutung zuzuschreiben. Daß auch andersartige Geschwüre und Narbenprozesse (Strikturen) den Boden für Karzinombildung abgeben können, ist selbstverständlich; derartige Beobachtungen sind in der Literatur zahlreich niedergelegt. In die Rubrik der lokalen Disposition gehören weiters die Karzinome, die sich aus ursprünglich gutartigen Tumoren entwickeln. Adenome und Papillome des Rektums pflegen, wie schon hervorgehoben, nicht so selten im Laufe der Zeit krebsig zu werden.

In dem Bestreben, das Unfallversicherungsgesetz auch für die Karzinome und speziell für das Rektumkarzinom in Anwendung zu bringen, wurden die in der Literatur niedergelegten Beobachtungen einer Durchsicht unterzogen und in Fällen, bei denen anamnestisch Traumen der

Rektalerkrankung vorausgegangen waren, diesen eine ätiologische Bedeutung zugeschrieben. Die allgemeine Anschauung aller, die über eine reichliche persönliche Erfahrung in bezug auf das Rektumkarzinom verfügen, ist wohl die, daß es sich hier um reine Zufälligkeiten handelt und daß Traumen, die keine Wunden und Narben im Rektum setzen, auch nicht als Ursache für das Rektumkarzinom angesehen werden dürfen.

So viel über die eine allgemeine und lokale Disposition setzenden Momente. Wie nun bei bestehender Disposition das Entstehen eines Karzinoms zu erklären sei, darüber wurden wieder zahlreiche Hypothesen aufgestellt, von denen ich nur die parasitäre Infektionstheorie *(Bela, Leyden)* gerade für das Rektumkarzinom streifen möchte. Von französischen Autoren wurde auf das nicht so seltene Auftreten von Karzinomen aufmerksam gemacht, welche hintereinander zwei nicht durch Blutsverwandtschaft verbundene, aber in enger Gemeinschaft zusammenlebende Personen befallen; es wurde hiefür der Ausdruck „Cancer à deux" geprägt. Dabei kann es sich bei den Zweiterkrankten um Eheleute oder um Pflegepersonen handeln. Ich will von meinen diesbezüglichen Beobachtungen anderer Lokalisation absehen und nur über die das Rektumkarzinom betreffenden berichten:

1. Die schon erwähnte, allerdings hereditär belastete Patientin Flora D. lebte mit ihrer an Carcinoma recti (1886) verstorbenen Mutter, ihrer an Carcinoma mammae (1886) verstorbenen Tante, ihrer 1895 an Carcinoma cutis capitis verstorbenen Schwägerin, ihrer 1898 an Carcinoma mammae verstorbenen zweiten Schwägerin und ihrem 1902 an Magenkarzinom verstorbenen Schwiegervater im selben Hause, pflegte sämtliche bis zu ihrem Tode, wusch deren Wäsche, machte bei den mit exulzeriertem Mammakarzinomen behafteten Frauen die Verbände etc., und erkrankte 1896 selbst an Rektumkarzinom. Nicht nur für die von mir operierte Patientin, sondern auch für die anderen Krebsfälle in dieser Familie sind im nahen Zusammenleben ätiologische Momente nicht von der Hand zu weisen.

2. Ein 58jähriger Mann wird wegen inoperablem Rektumkarzinom kolostomiert und stirbt 1898. Seine nicht blutsverwandte Gattin wird von mir wegen Rektumkarzinom 1903 sakral operiert.

3. Bernhard G., 61 Jahre alt, wird von mir wegen Carcinoma recti 1901 kolostomiert, er läßt sich zur Pflege einen 27jährigen gesunden Burschen kommen. Derselbe stirbt ein halbes Jahr nach dem Patienten an Rektumkarzinom.

4. Eine 54jährige Frau muß 4 Monate nach dem Tode ihres an Oesophaguskarzinom verstorbenen Gatten wegen Rektumkarzinom operiert werden.

Die hier aufgezählte Reihe könnte ich um ein beträchtliches vermehren, wenn ich die Fälle, bei denen die zuerst erkrankte Person an Carcinoma recti litt und bei der Zweiterkrankten ein Karzinom in irgend einem anderen Organ auftrat, mit aufzählen würde. Es macht mir den Eindruck, daß das Rektumkarzinom als Ersterkrankung unter den Fällen von Cancer à deux prävaliert und vielleicht nur noch durch das Larynxkarzinom übertroffen wird, und wenn ich noch die Beobachtung anführe, daß ein von mir sakral operierter, etwas schwachsinniger Patient, der die Gepflogenheit hatte, sein Irrigationsrohr zwischen den Lippen mit Speichel zu benässen und den ihn infolge der Besudelung mit Schleim stark juckenden After mit den eingespeichelten Fingern zu bearbeiten, an Zungenkarzinom starb, so drängt sich unwillkürlich eine Vorstellung von Übertragbarkeit des Karzinoms bei bestehender Disposition auf.

Die Deutung dieser immerhin auffallenden Beobachtungen ist eine verschiedene, von einigen werden diese Fälle auf reinen Zufall bezogen, der bei der bekannten Häufigkeit der karzinomatösen Erkrankungen

nicht verwundern könne, andere betonen, daß bei Leuten, die im gemeinsamen Haushalt leben, zahlreiche uns noch unbekannte Schädlichkeiten gemeinsam einwirken und so bei dem gehäuften Entstehen des Karzinoms eine Rolle spielen können; für eine weitere Gruppe ist durch derlei Fälle die Übertragbarkeit des Karzinoms wahrscheinlich gemacht. Es bleibt der Zukunft vorbehalten, in das ätiologische Dunkel Klarheit zu bringen; ich ziehe für meine Patienten aus diesen Fällen schon jetzt die Lehre, bei der Pflege Karzinomkranker auf exakteste Reinlichkeit zu dringen (Kautschukhandschuhe) und karzinomatös-hereditär belastete sowie wegen Karzinom operierte Leute von der Pflege fernzuhalten. Denn für welche Kategorie von Menschen ist die Disposition klarer erwiesen als bei den schon einmal an Karzinom erkrankt gewesenen!

Ich habe mich bei der Darlegung dieser Verhältnisse, denen ich auf Grund meiner Erfahrung eine gewisse ätiologische Bedeutung beimesse, aus dem Grunde länger aufgehalten, als es sonst für Lehrbücher, in denen nur erwiesene Tatsachen gebracht werden sollen, üblich ist, weil ich die Anregung zu weiteren Beobachtungen geben wollte, ferner weil ich die Ansicht vertrete, daß gerade in bezug auf das Rektumkarzinom viel in prophylaktischer Hinsicht durch Regelung der Diät und des Stuhles, sowie durch Behandlung chronischer entzündlicher Rektalleiden geleistet werden kann.

Fig. 177.

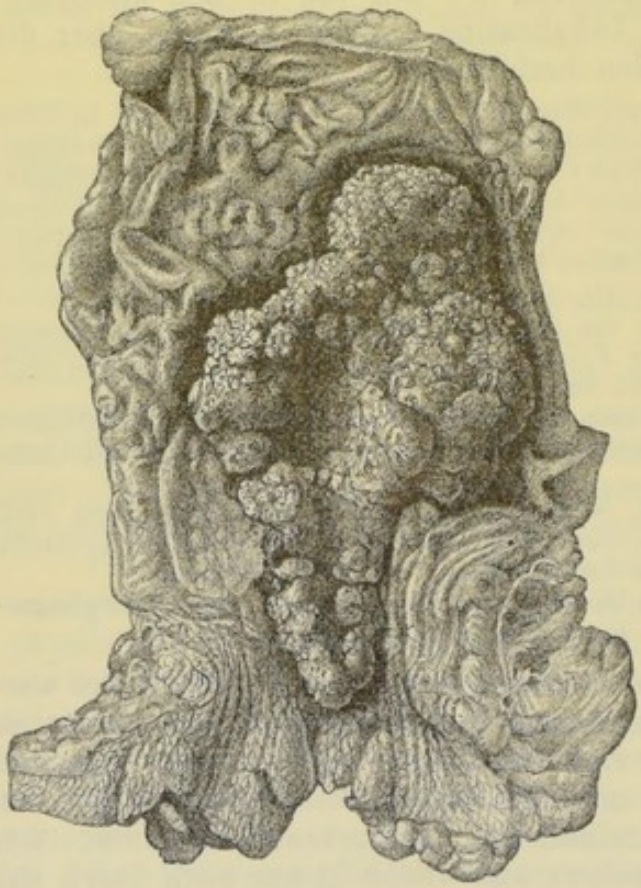

Blumenkohlartiger Analkrebs.

Pathologische Anatomie. Wir teilen die Karzinome des Mastdarms ein: in solche des Anus und solche des eigentlichen Rektums. Erstere gehen von der Anal- und Übergangshaut, letztere von den Drüsen und der Schleimhaut des Rektums aus, dementsprechend sind die Analkrebse Plattenepithel-, die des Rektums Zylinderepithelkrebse.

Die Analkrebse kommen in zwei Formen zur Beobachtung, als flache, oberflächliche Geschwüre und als tiefer gelegene, derbe Geschwülste, nach deren Exulzeration sich große, blumenkohlartige Tumoren zu entwickeln pflegen. Erstere charakterisieren sich schon beim leichten Auseinanderziehen der Gesäßbacken durch ihre harten Ränder und den harten Grund als Geschwüre karzinomatöser Provenienz sowie dadurch, daß bei Druck ein smegmaartiger Brei aus den kleinen Klüften des Grundes sowie zwischen den feinen papillenartigen Erhebungen der Geschwürsoberfläche ausgepreßt werden kann.

Diese Form des Analkrebses entsteht wie der Lippenkrebs meistens entsprechend der Umrandung des Afters und wächst sowohl nach aufwärts gegen das Lumen des Rektums (Fig. 177) als auch nach außen, allmählich die Haut zerstörend, so daß große Geschwüre resultieren. Nicht selten sind andere Erkrankungen, namentlich Fissuren, Rhagaden nach Ekzemen und Pruritus vorausgegangen und dann gewiß in einem ätiologischen Zusammenhang.

Die zweite Form entsteht nicht aus dem oberflächlichen Epithel, sondern aus dem der um den Anus gelegenen, schon in der anatomischen Einleitung erwähnten Talg- und großen Knäueldrüsen, sowie aus den Haarfollikeln und stellt anfangs einen wenig schmerzhaften Tumor unterhalb des Sphinkters dar, über dem die Haut fixiert und meist

Fig. 178.

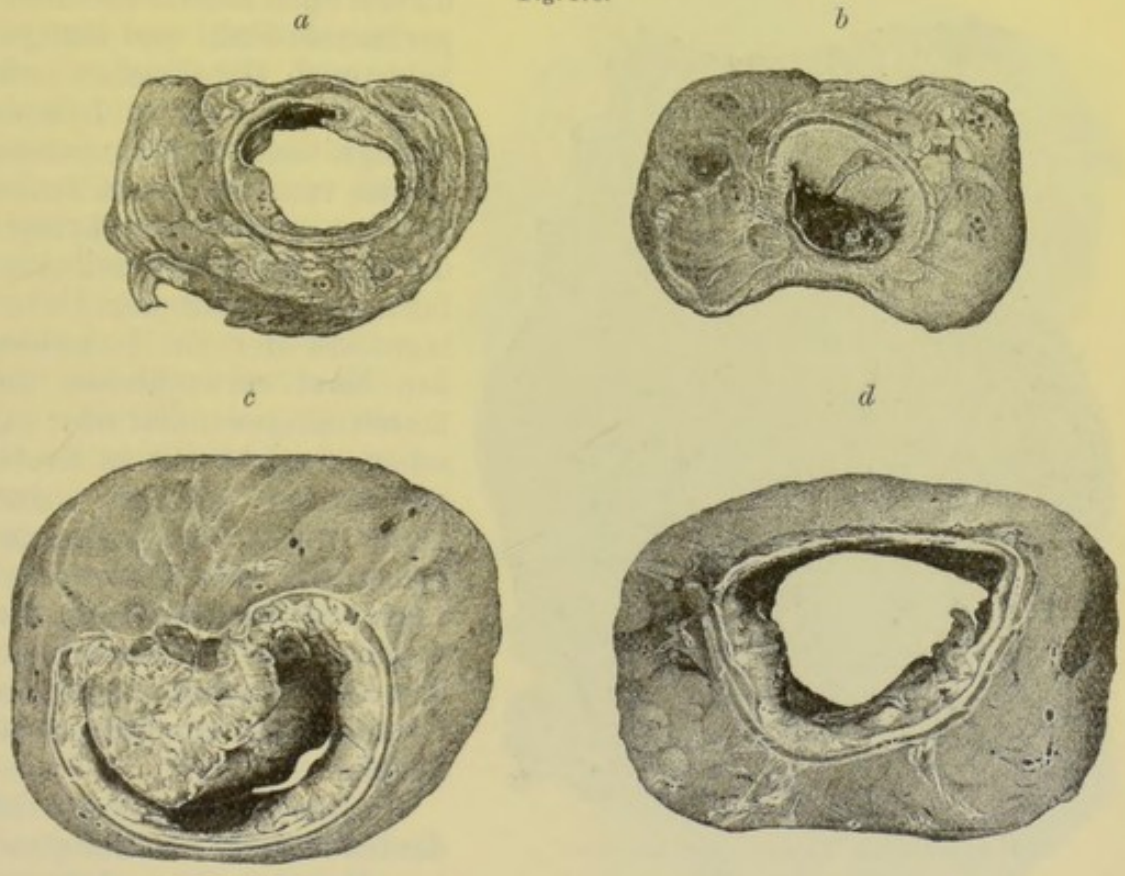

Vier Querschnitte durch ein wegen Karzinom exstirpiertes Rektum; *a* unter der Stenose, *b* an Stelle der hochgradigsten Verengerung, *c* etwas höher oben, *d* durch den hypertrophischen und dilatierten Darm ober dem Hindernis.

düster blaurot gefärbt erscheint. Da sich diese Tumoren meist noch vor ihrem Zerfall gegen den Sphinkter und das Cavum ischiorectale unter Zerstörung der Fascia perinealis ausbreiten, kommt es nach ihrem Zerfall zu tiefen, kraterförmigen Krebsgeschwüren, die meist den Sphinkter zerstören und dann natürlich Inkontinenz bedingen oder zu großen, pilzförmig wuchernden, an der Oberfläche nekrotisierenden Geschwülsten auswachsen.

Beide Formen führen sehr bald zur Metastasierung in den inguinalen Lymphdrüsen, die, wie oben geschildert, auf dem Wege in der Schenkelbeuge gelegener Lymphgefäße ihre Lymphe vom Anus her beziehen.

Außer diesen primär vom After ausgehenden Karzinomen kann der After ergriffen und zerstört werden auch durch Karzinome, die

vom Rektum her nach abwärts wuchern. In den Endstadien gibt nur mehr die mikroskopische Untersuchung vor allem der regionär gelegenen Lymphdrüsen den Entscheid, ob ein nach aufwärts wuchernder Analkrebs oder ein nach abwärts wachsender und zerfallender Rektalkrebs vorgelegen habe.

Das Bild des inoperabel gewordenen Analkrebses ist oft ein gräßliches; der After fehlt, an seiner Stelle besteht ein jauchendes, mit blutenden, zerklüfteten, geschwellten Rändern versehenes Geschwür, das oft vom Perineum bis zum Skrotum oder bis zur Vagina reicht, seitwärts und hinten die Haut bis an die Sitzknorren, bis ans Steiß- und Kreuzbein zur Zerstörung gebracht hat, und in welches irgendwo oben, oft nicht deutlich erkennbar, das Rektum einmündet. Aus diesem Spalt sickert oder fließt permanent Stuhl und blutiger Schleim ab. Dabei ziehen mehrere bindfadendicke Lymphstränge vom karzinomatösen Gebiet vorn um den Schenkel zu den inguinalen Lymphdrüsen, die häufig selbst zu faustgroßen, mit der Unterlage und der sie bedeckenden Haut verwachsenen Tumoren umgewandelt oder gar schon erweicht und zu Krebsgeschwüren zerfallen sind. Unter diesen Erscheinungen gehen die Patienten septisch zugrunde oder erliegen Blutungen, die namentlich aus den zerfallenden inguinalen Lymphdrüsen abundant sein können.

Fig. 179.

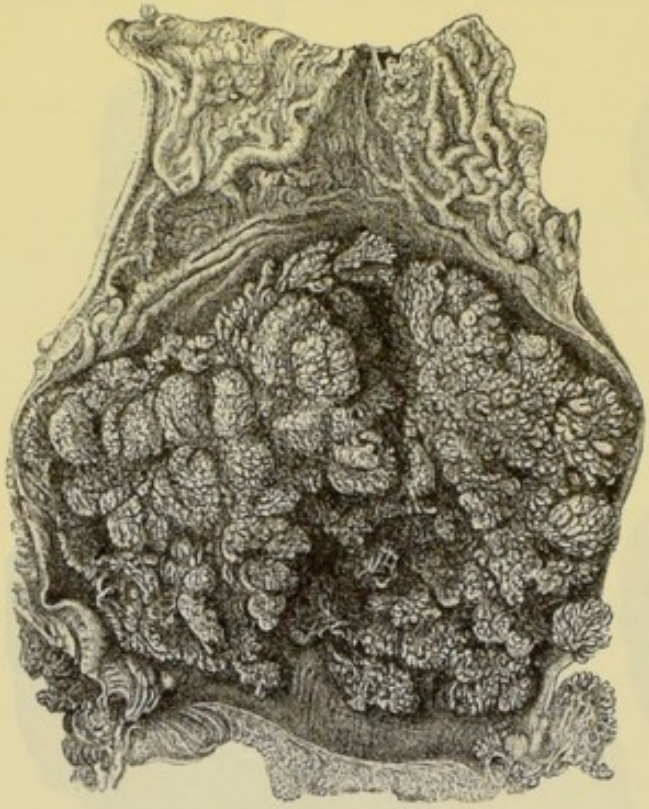

Fast zirkuläres Karzinom der Ampulle.

Der Analkrebs ist bedeutend seltener als der gleich zu besprechende Zylinderzellenkrebs des Mastdarms. *Funke* berechnet 4%, ich verzeichne in meiner Statistik $4^1/_2$%.

Das eigentliche Rektumkarzinom ist seinem Mutterboden entsprechend ein Zylinderzellenkrebs, den Ausgang desselben verlegt man in die Drüsen der Rektalwand.

Es ist schon oben hervorgehoben worden, daß das Rektumkarzinom bestimmte Stellen des Rektalrohres bevorzugt, und daß das Stellen sind, die durch die stetig wirkenden örtlichen Reizungen ihrer natürlichen Funktion allmählich für die Krebserkrankung präpariert werden.

In der Ampulle des Mastdarms ist es die vordere Wand unmittelbar ober der Analportion, dort, wo die sakrale in die perineale Krümmung übergeht, oder wo durch den oberen Rand der manchmal ziemlich bedeutend gegen das Lumen des Rektums vorspringenden Prostata oder des Uterus eine Tasche gebildet wird. Hier tritt das Karzinom

immer zuerst wandständig auf und wird erst später, gleichmäßig sich in die Breite und Höhe ausdehnend, zirkulär. Aber selbst bei der zirkulären Ausbreitung ist der vordere Anteil meist breiter, id est höher hinauf- und herabreichend als der hintere Anteil. Viel seltener als die vordere Wand erscheint die hintere Wand primär befallen, noch seltener gehen die Karzinome von der seitlichen Wand der Ampulle aus. Bei dieser Lokalisation pflegen die Karzinome höher oben zu liegen (Fig. 179). Diese Karzinome exulzerieren sehr bald und bilden dann die sofort durch harten Grund, harte, wallartig aufgeworfene Ränder gekennzeichneten Geschwüre, welche gegen die umgebende, durch Katarrh geschwellte und aufgelockerte Schleimhaut besonders deutlich abgrenzbar erscheinen. Der geschwürige Zerfall geht im Zentrum am tiefsten und hier ist meist die Rektalwand weit gegen ihre Umgebung (Prostata, Uterus) fixiert oder es reicht das Geschwür, die Rektalwand total durchdringend, kraterförmig gegen die Umgebung. Es ist einleuchtend, daß dieser karzinomatöse Zerfall eine Quelle für entzündliche Veränderungen abgeben wird, und tatsächlich finden wir so nicht selten der karzinomatösen Fixation eine entzündliche vorausgehen, die sich sehr weit zurückbilden kann, wenn die durch die natürliche Funktion des Rektums gegebenen mechanisch-chemischen Schädlichkeiten z. B. durch Kolostomie ausgeschaltet werden.

Fig. 180.

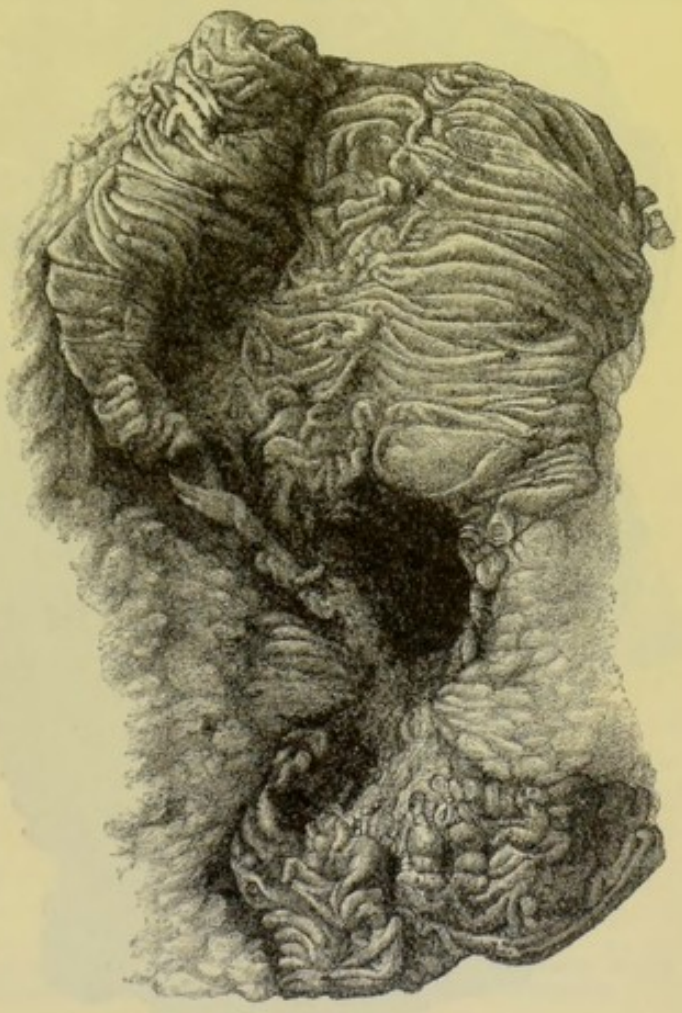

Tief exulzeriertes Carcinoma recti.

Als zweite Lokalisation ist der Übergang der Flexur zum Rektum oder das Rektum in der Höhe der *Douglas*schen Falte zu nennen. Zu unserer Beobachtung kommen diese Karzinome meist schon als zirkuläre, harte, den Darm sehr wesentlich verengernde exulzerierte Tumoren von verschiedener Breite.

Dann gibt es Fälle, bei denen sehr bald das ganze Rektalrohr durch die Aftermasse substituiert wird, wobei der Krebs nicht nur flächenförmig sich ausbreitet, sondern auch sehr schnell die Wand in allen ihren Schichten, später auch das periproktale Gewebe zerstört. Unter Zerfall und Ausstoßung der exulzerierten, zentral gelegenen Teile entsteht an Stelle des Rektums ein klaffender Hohlraum, der

oft schon beim Sphinkter beginnt und bis weit hinauf noch in den Bereich der unteren Partie der Flexur reichen kann (Fig. 181).

Außer diesen primär vom Rektum ausgehenden Karzinomen finden wir hie und da durch einen von der Nachbarschaft entstandenen, in das Rektum hineingewucherten Krebs das Rektum verlegt. So operierte ich unter der Diagnose Rektumkarzinom eine Frau mit einem Ovarialkrebs und *Kraske* beschrieb Krebstumoren des Rektums, die von hinter dem Rektum gelegenen embryonalen Gebilden, auf deren Vorkommen auch *Thaler* aufmerksam machte, ausgegangen waren.

Fig. 181.



Carcinoma recti gelatinosum. Das Rektum ist in ein klaffendes, starres Rohr verwandelt.

Wie schon hervorgehoben, handelt es sich beim primären Rektalkrebs um Zylinderzellenkrebse, von denen gewöhnlich folgende drei histologisch wie makroskopisch verschiedene und, wie wir später noch ausführen werden, auch klinisch noch trennbare Hauptformen unterschieden werden.

a) das Adenokarzinom (Carcinoma simplex), dessen Lieblingssitz die Ampulle ist;

b) das Carcinoma fibrosum (Skirrhus), das hauptsächlich im oberen Rektum vorkommt;

c) das Carcinoma gelatinosum (Schleimkrebs), das sehr bald das ganze Rektum einnimmt (Fig. 181).

Petersen und *Colmers*, die sich mit der Histologie und Histogenese der Darmkarzinome sehr intensiv beschäftigt haben, unterscheiden folgende Typen:

I. Carcinoma adenomatosum (in 4 Formen, Ca. simplex, papilliferum, mikrocysticum gelatinosum).

II. Das Carcinoma solidum (alveolare, diffusum, gelatinosum).

III. Mischformen.

Von diesen Formen ist das Carcinoma adenomatosum die gutartigste. Es zeigt rein expansives Wachstum, die mikroskopische Karzinomgrenze fällt mit der makroskopischen zusammen.

Das Carcinoma solidum zeichnet sich durch rücksichtsloses Tiefenwachstum aus, es injiziert förmlich die mesorektalen Lymphbahnen.

Von den 125 verwertbaren Fällen, die *Petersen* und *Colmers* zur Verfügung standen, waren 21 rezidivfrei. Diese gehörten sämtlich dem Carcinoma adenomatosum an. Sämtliche Fälle von Carcinoma adenomatosum papilliferum blieben frei von Rezidiven, d. h. diese Form des Karzinoms gab 100% Radikalheilungen. Die übrigen Radikalheilungen gehörten dem Carcinoma adenomatosum simplex (16%) an.

Die anderen Formen gaben 0% Radikalheilung, d. h. sie rezidivierten sämtlich.

Auf Grund dieser außerordentlichen Differenz der Malignität empfehlen die genannten Autoren, in klinisch zweifelhaften Fällen eine Probeexzision vorzunehmen und nach dem Ergebnis der mikroskopischen Untersuchung den operativen Eingriff zu modifizieren, d. h. eventuell auf die Radikaloperation zu verzichten und sich mit der Kolostomie zu begnügen.

Abgesehen von dem mikroskopischen Befunde geben uns schon folgende makroskopische Eigenschaften einen Ausblick auf die Prognose. Alle sehr weichen Formen sind prognostisch ungünstiger als die harten Formen; je jünger das Individuum ist, als desto bösartiger kann das Karzinom angesprochen werden; Gallertkrebse geben eine fast absolut infauste Prognose.

Fig. 182.

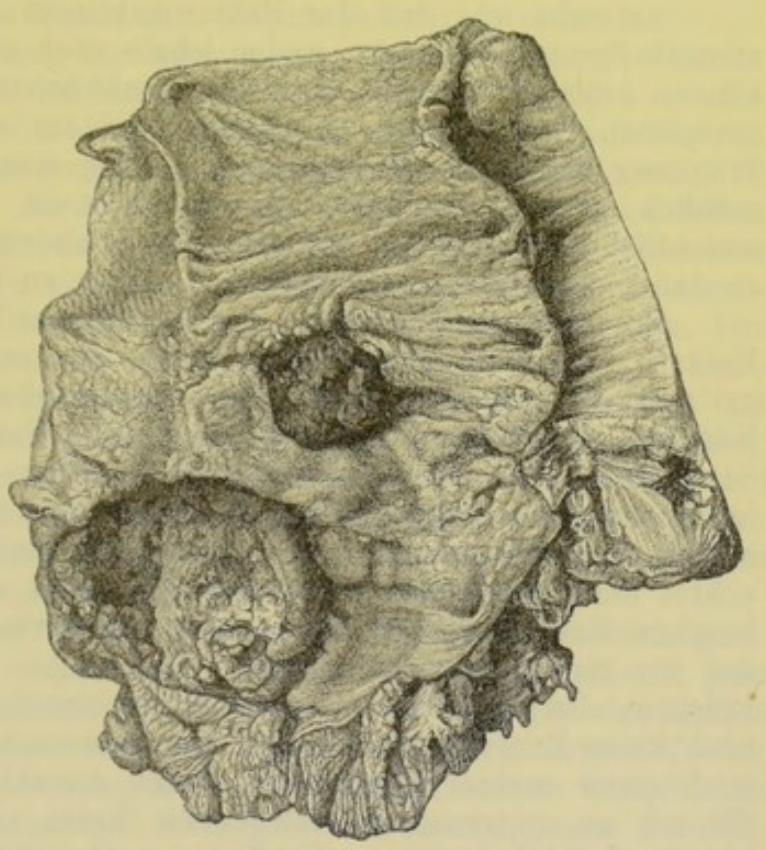

Zwei Krebsherde nebeneinander. Das kleinere Karzinom durch Kontaktinfektion oder als regionäre Metastase entstanden.

Daß natürlich die räumliche Ausdehnung, ebenso die bereits eingetretenen Miterkrankungen der Lymphdrüsen die Prognose verschlechtern, ist klar, wir kommen hierauf noch zurück.

Symptomatologie und Verlauf des Mastdarmkrebses. Es ist schwer, ein erschöpfendes Bild über den Verlauf des Rektumkarzinoms zu geben, da wir dasselbe meist erst in weit vorgeschrittenem Stadium zu Gesicht bekommen, so daß wir über die Anfangsbefunde wenig oder gar keine Erfahrung haben. Wir sind auch nicht imstande, irgend welche bestimmte Anhaltspunkte über die Dauer vom ersten Beginne bis zu dem Momente, wo die Krankheit durch ihre zu schildernden Symptome manifest wird, zu geben; in dieser Beziehung liegen nur Schätzungen vor, denen ich wenig Beweiskraft zuspreche. Die meisten Autoren nehmen an, daß das Karzinom im Rektum 2—3 Jahre bestanden hat, bevor es Symptome macht. Für viele, ja für die Mehrzahl der Fälle mag das zutreffen, andere Fälle zeigen aber einen so rapiden Verlauf, daß wir auch für die Anfangsstadien dieser Fälle einen viel kürzeren Zeitpunkt anzunehmen berechtigt sind. Eine gewisse Begrün-

dung für diese meine Ansicht schien mir durch die von mir beobachteten Fälle von während der Gravidität entstandenen Rektumkarzinomen gegeben zu sein, ebenso wie durch den schon erwähnten Fall, wo ein zur Pflege eines Karzinomkranken aufgenommener junger Mann an Rektumkarzinom erkrankte und nur ein halbes Jahr später als der von ihm Gepflegte seinem Karzinom erlag. Wahrscheinlich ist es, daß die Rapidität des Wachstums von der histologischen Beschaffenheit des Krebses ebenso abhängig ist, wie wir dies nach den interessanten Untersuchungen *Petersens* und *Colmers* für die Prognose nach den Operationen gesehen haben.

Die systematisch durchgeführten Rektoskopien werden voraussichtlich unsere mangelhaften Kenntnisse ergänzen, wenigstens habe ich seither schon einige Fälle von beginnendem Karzinom meist als überraschende Befunde zu Gesicht bekommen.

Tatsache ist, daß das Rektumkarzinom zu Anfang keinerlei bestimmte Symptome macht, weder lokale noch allgemeine. Die Patienten können blühend aussehen, normalen Stuhl haben und keine Beschwerden verspüren. Wir können annehmen, daß im ersten Stadium der Erkrankung das Karzinom einen zu Anfang wandständigen, kleinen, allmählich größer werdenden Tumor darstellt, der das Lumen nicht wesentlich beeinträchtigt und auch die Schleimhaut noch nicht schädigt, so daß nicht einmal ein mäßiger Katarrh zu bestehen braucht.

Bei weiterem Wachstum der Geschwulst kommt es zunächst zum Katarrh, der mit seinen Symptomen die ersten, allerdings anfangs geringen Beschwerden setzt. Nur sehr empfindliche, der Pflege ihres Körpers die größte Beachtung schenkende Patienten lassen sich durch das Gefühl einer gewissen Völle im Mastdarm, eines leichten Druckes im Kreuz oder durch geringe Schleimbeimischung im sonst noch normalen Stuhl bewegen, Ärzte zu befragen. Das Gros der Patienten beachtet diese minimalen Störungen gar nicht oder gibt ihnen eine belanglose Deutung (Dickdarmkatarrh, Hämorrhoiden etc.). So kommt es, daß wir nur ganz ausnahmsweise Karzinome in diesem Stadium, bei welchem also noch keine wesentliche Beeinträchtigung des Lumens und noch keine Exulzeration besteht, zur Untersuchung bekommen. Ich kann mich unter meiner gewiß sehr großen Anzahl von Rektumkarzinomen, die ich zu untersuchen Gelegenheit hatte, nur auf einen Fall erinnern, den ich in diesem Stadium zu Gesicht bekam, es ist dies der Fall, wo die ihren an Rektumkarzinom operierten Mann pflegende Frau begreiflicherweise ihrer rektalen Funktion besondere Aufmerksamkeit entgegenbrachte.

Die Symptome des Mastdarmkatarrhs pflegen sich nun naturgemäß zu steigern, die vermehrte Schleimsekretion erzeugt Tenesmus, anfangs seltener, später häufiger. Die Patienten müssen infolge dessen häufiger als früher zu Stuhl gehen und bemerken, daß manchmal dem abgehenden Schleim Blutfasern beigemengt sind. Diese allerersten Blutbeimengungen sind wohl in der Regel nur Folgen des stärker gewordenen Katarrhs und stammen noch nicht vom Tumor selbst her. Auch diese Erscheinung wird meist nicht weiter beachtet und gewissermaßen als Bestätigung für den hämorrhoidalen Charakter des Leidens ruhig hingenommen.

So wächst meist unbeachtet und, wir müssen sagen, leider schmerzlos die Geschwulst ruhig weiter, substituiert eine immer größere Partie

des Rektalrohres, prominiert infolge dessen immer mehr und mehr gegen das Lumen oder breitet sich zirkulär, die Wand mit einbeziehend, über den größten Teil der Peripherie aus. Hiedurch kommt es naturgemäß zu einer Beeinträchtigung des Lumens und zu einer Erschwerung der Defäkation, als deren Folge eine sich konstant steigernde Kotverhaltung nun in Erscheinung tritt. Die Folgen dieser Stenosenerscheinungen geben gewöhnlich das erste, eine ernstere Erkrankung anzeigende Symptom ab. Die Patienten fühlen sich voll, aufgetrieben, haben das instinktive Gefühl, nicht genug Stuhl abzusetzen und pflegen durch Abführmittel nachzuhelfen. Wenn hiedurch eine ausgiebigere Entleerung erfolgt, fühlen sie sich für einige Zeit wieder wohler. Häufig wechselt so tagelange Stuhlverhaltung mit Diarrhöe und Abgang oft stark stinkender, verflüssigter, alter Kotmassen ab. Bei einigen Patienten treten in diesem Stadium durch allmähliche Überfüllung und Überdehnung des ganzen Dickdarms bis hinauf zum Cökum Schmerzen in der Ileocökalgegend auf, die zur irrigen Vorstellung einer hier lokalisierten Erkrankung führen. (Ich wurde zweimal von ganz geübten Kollegen zu Patienten gerufen, bei denen eine Appendizitis angenommen worden war. Die rektale Untersuchung deckte ein stenosierendes Rektumkarzinom als Ursache der Schmerzen im Ileocökum auf.) Bei gewisser Lokalisation des Karzinoms meist im obersten Anteil des Rektums, bei zirkulärer Ausbreitung und bei den skirrhösen Formen können sich die Stenosenerscheinungen bis zum Ileus mit allen seinen Symptomen steigern. Der Übergang von den Symptomen der chronischen Koprostase zum kompletten Verschluß pflegt in diesen Fällen manchmal sehr schnell, fast plötzlich einzutreten und ist dann meist auf eine totale Verlegung durch harte Kotballen oder unverdaute Speisereste zurückzuführen oder auf hinzugekommene stärkere entzündliche Schwellung oberhalb des Neoplasmas oder auf förmliche Invagination der stenosierten, neoplastisch geschwellten Partie gegen das Rektum.

Während namentlich bei den zirkulär die Rektalwand substituierenden harten Karzinomen Stenosenerscheinungen auftreten, pflegen jene Formen, bei denen es zunächst zur Bildung größerer, gegen das Lumen zu prominierender Tumoren kommt, durch den geschwürigen Zerfall derselben charakteristische Symptome zu setzen; dieselben bestehen in Blutungen bei der Defäkation und in Abgang von Jauche, jenem Gemisch von Blut, Schleim und Sekret des nekrotisch zerfallenden Krebses. Gewöhnlich bestehen auch heftige Tenesmen, die durch die Überfüllung der Ampulle mit Jauche unschwer erklärt werden können. Bei der Ulzeration der Mastdarmkrebse spielen jedenfalls zwei Faktoren eine Rolle. Vor allem haben rasch wachsende Darmtumoren und vor allem die so häufigen Adenokarzinome des Rektums an und für sich die Tendenz, bei weiterem Wachstum im Zentrum zu erweichen und zu exulzerieren, weiters aber liegt in der mechanischen und chemischen Reizung durch die das Karzinom passierenden Kotmassen, durch den permanenten Wechsel der Wandspannung bei Füllung und Entleerung eine Quelle für die Schädigung des Tumors. Der an und für sich zerfallende weiche Tumor wird hierdurch schwer gereizt, reißt ein, blutet infolge dessen, von dem Geschwürsrand gehen entzündliche Veränderungen aus, die das Gewebe des Tumors und das Geschwulstbett zur entzündlichen Schwellung bringen und so die Schleimsekretion bedeutend ver-

mehren. Schalten wir zum Beispiel durch Kolostomie diese Momente aus, so nimmt die Sekretion der Karzinomgeschwüre wesentlich ab.

Im selben Maße, in welchem der Zerfall des Tumors weiter fortschreitet, pflegen die Stenosenerscheinungen geringer zu werden. So ist es zu erklären, daß in gewissen Phasen des Verlaufes die früher schon ziemlich ausgesprochene Stuhlverhaltung verschwindet und an ihrer Stelle manchmal unstillbare Diarrhöen einsetzen. Die jetzt abgehenden Stuhlmassen sind mit Blut, Schleim oder Jauche und nekrotisch gewordenen Geschwulstteilen untermischt und stinken infolge dessen häufig geradezu aashaft.

Infolge der Stenose mit ihren Konsequenzen werden die Patienten appetitlos, durch Blutung und Säfteverlust infolge von Ulzeration kommen sie immer mehr und mehr herab, durch Resorption von Substanzen aus den angestauten, häufig verflüssigten Kotmassen und von Krebsjauche werden sie chronisch-septisch, auch fiebern sie häufig, Tenesmen rauben ihnen den Schlaf und machen sie überaus nervös und verstimmt. So ist es begreiflich, daß allmählich die Patienten abmagern, anämisch, blaß oder schmutziggelb, subikterisch aussehen. Das Bild solcher Kranker, bei denen das Weiße der Sklera vom gelblichen Teint des Gesichtes absticht und die Augen größer erscheinen läßt, mit ihren blassen Lippen, ihrem fast charakteristischen Fötor ex ore, ihrem trommelartig aufgetriebenen Bauch, über dem, um jede Beengung zu verhindern, die Kleidung halb offen getragen wird, ihren langsamen Bewegungen, vorsichtigem Niedersetzen und ihrer eklatanten schweren Depression oder Nervosität ist manchmal ein so charakteristisches, daß man vom ersten Anblicke an die Diagnose auf ein schweres Rektumleiden stellen kann. Bis zu diesem Zeitpunkte der Entwicklung hatten die Patienten noch keine eigentlichen Schmerzen, ihr Zustand verursacht ihnen bloß, allerdings große, Unannehmlichkeiten. Unter weiterer Steigerung dieser gesellen sich, sobald die Geschwulst das Rektum durchwuchert und die Umgebung ergriffen hat, Schmerzen hinzu, die oft als unerträglich geschildert werden und deren Lokalisation und Charakter hauptsächlich von der Wachstumsrichtung der Neoplasmen abhängig ist. Wachsen nach vorn schädigt beim Manne die Blase, führt zur Exulzeration in diese und zu den Qualen einer jauchigen Zystitis oder bei der Frau zur Durchwucherung des Septum recto-vaginale, das jauchige Geschwür kommuniziert dann mit der Scheide, aus der fortan Stuhl oder Jauche, die Haut weitum zum Ekzem reizend, abfließt; Wachsen nach hinten oder karzinomatöse Degeneration der regionären Lymphdrüsen (vide Einleitung) verursacht die qualvollsten Neuralgien im Verlauf des Nervus pudendus, der Sakralnerven, des Ischiadikus (*Quénu*sche Drüse); Wachsen nach aufwärts bringt das Peritoneum, den Douglas oder in demselben lagernde, vielleicht von früher her fixierte Organe zur karzinomatösen Miterkrankung, was meist einen die Spannung des Bauches noch steigernden Aszites zur Folge hat. Wächst der Krebs nach unten, so wird der Sphinkter zerstört, die Qualen der Inkontinenz komplizieren dann das Bild.

Der hier geschilderte Verlauf trifft für die große Mehrzahl der Fälle zu, manchmal aber kommen dadurch Abweichungen vor, daß Komplikationen früher einsetzen, bevor das dieselben auslösende Karzinom in Erscheinung tritt. So beobachtete ich in einem Falle bei einem bis dahin gesunden Manne die rasche Ausbildung eines

scheinbar typischen Douglasabszesses, den ich, da auch Druckempfindlichkeit in der rechten Darmbeingrube bestand, für einen appendikulären hielt. Die Inzision des Abszesses ergab stinkenden Eiter mit den Bakterien der Darmflora und bewirkte rasche Heilung und scheinbar vollkommene Genesung. Nach 6 Monaten wiederholte sich die Abszedierung; die abermalige Inzision eröffnete wieder eine mit stinkendem Eiter und Gasen erfüllte Höhle. Diesmal schloß sich die Öffnung nicht mehr und es blieb eine zuerst nur Eiter, später Kot sezernierende Fistel zurück; die im weiteren Verlauf einsetzenden, sich bis zum Ileus steigernden Erscheinungen machten Kolostomie nötig, welche der Patient noch 5 Monate überlebte. Unter dem Bilde der Peritoneal- und Lebermetastasierung erlag der Patient 19 Monate nach Beginn seines Leidens.

Die Obduktion deckte ein kaum kronenstückgroßes wandständiges Karzinom an der hinteren Seite des Rektums am Übergang zur Flexur auf, welches im Zentrum perforiert war und die Quelle für die Abszesse abgegeben hatte. Trotz wiederholter Rektaluntersuchungen war es uns nicht möglich, das karzinomatöse Geschwür zu konstatieren.

In einem zweiten Falle wird ein bis dorthin in bezug auf seinen Darm scheinbar gesunder Mann nach einem Diner von Harndrang befallen. Trotz starken Pressens ist es ihm zu Anfang nicht möglich, den Harn zu entleeren. Die Ausdehnung der Blase nimmt immer mehr und mehr zu, dieselbe ist bereits als kindskopfgroßer gespannter Körper ober der Symphyse tastbar, gibt aber tympanitischen Schall. Plötzlich erfolgt Entleerung, wobei ein härtlicher Körper, der unterm Mikroskop als unverdautes Fleischstück erkannt wird, unter heftigsten Schmerzen durch die Urethra durchgepreßt wird. Nach Abgang desselben entleeren sich per urethram übelriechender Harn und eine Menge Gase. Von nun an geht auch Harn per rectum ab. Den Durchbruch des Krebsgeschwüres überlebt Patient noch fast ein Jahr, worauf er unter dem Bilde der Pyelonephritis stirbt.

Von *Beriel* und *Bochut* wird ferner auf die unter dem Bilde der Dysenterie mit heftigsten Diarrhöen verlaufenden Fälle, weiters auf Fälle aufmerksam gemacht, bei denen der primäre Tumor des Rektums symptomlos verläuft, während die in der Leber rasch wachsenden metastatischen, oft riesig großen Tumoren allein in Aktion treten (Cancer de rectum à forme hepatique).

Ich habe den Eindruck, daß wenige Krankheiten dermaßen qualvoll abzulaufen pflegen wie gerade das Rektumkarzinom, und wenn wir zu den schauderhaften körperlichen Schmerzen noch den psychischen unsere Aufmerksamkeit widmen, wenn wir berücksichtigen, wie die armen Kranken leiden, wenn sie merken, daß sie gewissermaßen bei lebendigem Körper verfaulen, wenn sie erkennen, daß sie bei aller Liebe und Aufopferung ihrer Angehörigen der Umgebung zur Qual werden, da der entsetzliche Gestank, den sie verbreiten, endlich auch den nächsten Verwandten unerträglich wird, so begreifen wir, daß der Tod schließlich vom Kranken selbst und von seiner Umgebung als Erlösung von unerträglichen Qualen herbeigesehnt wird.

Der Tod infolge des Mastdarmkarzinoms kann unter sehr verschiedenen Bildern eintreten.

Die Qualen des Leidens, der Säfteverlust, die Resorption jauchiger Massen bewirken einen stetig fortschreitenden Kräfteverfall, dem endlich die Patienten unter dem Bilde der Erschöpfung und chronischen Sepsis erliegen. Das kann sehr verschieden lange dauern, früher widerstandsfähige Organismen haben oft 2—3 Jahre vom ersten Auftreten der Krebssymptome bis zu ihrem Tode zu leiden. Diesem qualvollen Ausklingen sind direkt gegenüberzustellen jene Fälle, bei welchen sich die Patienten vorher eigentlich nicht krank fühlen und, oft für ihre Umgebung sehr überraschend, unter Symptomen des Ileus erkranken und dem ersten Anfall erliegen. Bei anderen kommt es durch Perforation der jauchig zerfallenden und zugleich stenosierenden Neoplasmen gegen den Douglas zur rapiden, tödlich verlaufenden Peritonitis; eine solche sah ich durch

quere Ruptur des Darms am Karzinom eintreten; oder es kommt durch Perforation gegen die Blase zu Zystitis und Pyelonephritis; wieder andere erliegen ihren Metastasen, vor allem pflegen Metastasen in der Leber mit ihren oft riesigen Tumoren und schwerem Ikterus den Schluß des Krankheitsbildes zu beherrschen. Seltener sind es anders lokalisierte Metastasen, so die diffuse Bauchfellkarzinomatose mit beträchtlichem Aszites, die Knochenmetastasen vor allem in der Wirbelsäule mit ihren oft schauderhaften neuralgischen Schmerzen, auch Schädel- und Gehirnmetastasen wurden als Todesursache verzeichnet.

Durch die operative Therapie (Versuch einer radikalen Heilung durch Exstirpation oder palliative Behandlung mit Kolostomie) wird die Form des Ausklingens meist wesentlich beeinflußt und es treten Komplikationen in Aktion, die wenigstens ich niemals bei sich selbst überlassenen Rektumkarzinomen sah. So sah ich nach Kolostomien zweimal eine tödliche Blutung auftreten, die jedenfalls nur durch Arrosion großer Beckenarterien bedingt sein konnte, nach sakraler Exstirpation entwickeln sich oft riesige, blumenkohlartige Geschwülste, die zwischen Rektum und der Abtragungsstelle des Kreuzbeines vorwuchern, sehr bald exulzerieren und zu diffuser Phlegmone der Becken- und Glutäalgegend führen.

Diagnose des Mastdarmkrebses. In den meisten Fällen ist die Diagnose des Mastdarmkrebses leicht zu stellen.

Nach genauem Krankenexamen (siehe Einleitung), in dem wir schon vor der Untersuchung namentlich auch auf die Familienanamnese Rücksicht nehmen sollen — es ist dies humaner, als wenn wir nach gepflogener Untersuchung uns erkundigen, ob der Kranke nicht etwa aus einer Krebsfamilie stammt —, genügt bei Analkrebsen die einfache Inspektion, bei den eigentlichen Rektalkrebsen meist die Digitaluntersuchung allein zur Stellung der Diagnose. Ich untersuche immer zuerst in Knieellbogenlage und lobe mir bei dieser Stellung des Patienten, daß es so durch einfaches Aufrichten und Pressen des Patienten leicht gelingt, direkt nach aufwärts zu tastend auch die obersten Partien des Rektums abzufühlen und hier lokalisierte Infiltrate nachzuweisen. Ich kam bisher in allen Fällen zur Stellung der Diagnose mit der einfachen Digitaluntersuchung aus, will aber nicht in Abrede stellen, daß man mit kürzeren Fingern oder bei Patienten mit sehr mächtigem Pannikulus oder bei sehr hohem Sitz des Karzinoms manchmal nicht bis an den Tumor herankommen kann. Das erlaubt aber nicht, wie es leider auch heute noch häufig geschieht, die Existenz eines Rektumkarzinoms auszuschließen. Gerade das sind die Fälle, in denen die Untersuchung mit dem Rektoskop (nicht mit gewöhnlichen Mastdarmspiegeln!) Glänzendes leistet.

Auch durch die Digitaluntersuchung in Narkose läßt sich in solchen Fällen das diagnostische Ziel erreichen.

Es kommt vor, daß wir bei der ersten Digitaluntersuchung bloß ein hartes Infiltrat, nicht aber das exulzerierte Geschwür oder den stenosierenden Ring wahrnehmen und daß wir so nicht zu einer bestimmten Diagnose kommen. Auch in diesen Fällen kann man ja den Versuch machen, durch Rektoskopie seinen Befund zu ergänzen. Im großen und ganzen muß ich aber bekennen, daß die Rektoskopie selbst in der vervollkommeten, oben geschilderten Weise mich bei Rektumkarzinom

enttäuscht hat. Bei ausgedehnter Wanderkrankung bekommen wir durch die Digitalexploration ein viel markanteres Bild von der Ausbreitung des Infiltrates, der Größe und Tiefe des Krebsgeschwüres; bei hohem Sitz kommen wir oft auch mit der Rektoskopie nicht weiter als mit der Digitaluntersuchung, indem wir eben nichts anderes als eine jedes weitere Vordringen verhindernde Stenose, die meist von düster roter ödematöser und katarrhalisch veränderter Schleimhaut umsäumt erscheint, konstatieren können; das durch diesen Schleimhautwulst gedeckte, ober ihm liegende Krebsgeschwür vermögen wir oft nicht zur Ansicht zu bringen.

Hingegen hat die Rektoskopie in den Frühstadien des Karzinoms ihre unbestrittene Bedeutung, sie kann ferner uns gute Dienste leisten, wenn wir Teile des Tumors zur histologischen Untersuchung entfernen wollen. Die durch das Rektoskop einführbaren Scheren oder scharfe Löffel gestatten dies unter der Kontrolle des Auges schonend an günstig erscheinenden Stellen, also namentlich an den Randpartien vorzunehmen, ebenso sofort nach der Exzision die frische Wunde mit Jodtinktur zur Desinfektion und Blutstillung zu betupfen.

Auf was haben wir bei der Digitaluntersuchung zu achten, was wollen und müssen wir alles durch dieselbe erheben?

Vor allem weisen wir die Existenz eines wandständigen Tumors oder einer partiell oder zirkulär das Rektum einnehmenden Resistenz und die durch dasselbe bedingte Veränderung des Lumens nach.

Die Befunde in dieser Beziehung sind naturgemäß ungemein wechselnd, indem wir manchmal bloß eine der Rektalwand breit aufsitzende Platte mit zentralem Geschwür und wallartiger Umrandung finden und im übrigen Teil des Rektalrohres die Wand noch normal antreffen, ein andermal direkt in einen Karzinomtrichter gelangen, dessen zentrale Öffnung so weit sein kann, daß wir bequem mit dem Finger den ganzen, von Karzinommasse gebildeten Kanal bis zu seiner oberen Ausmündung passieren, wo wir wieder die charakteristisch harten Ränder und die ampullenartige Erweiterung des ober dem Karzinom liegenden Darms konstatieren können; dies ist der gewöhnliche Befund bei Adenokarzinom in der Ampulle des Rektums. Ein andermal haben wir den Tasteindruck, als wenn von oben ein harter Zapfen gegen die Kavität der Ampulle vorragen würde, ähnlich wie die Portio vaginalis gegen die Scheide. Nur mühsam entdeckt unser tastender Finger ein zentrales, manchmal aber auch exzentrisch gelagertes enges Loch, den Rest des Rektallumens; das ist der gewöhnliche Befund bei zirkulärem, gegen die Ampulle invaginiertem hohen Mastdarmkrebs. Wieder einmal finden wir die Ampulle mit einem scheinbar weichen, mit dem Finger zerquetschbaren und abkratzbaren Tumor erfüllt, der pilzartig der Wand aufsitzt und nur einen schmalen Spalt zwischen sich und der noch gesunden Rektalwand läßt (wandständiges Adenokarzinom), wieder ein andermal haben wir den Eindruck, als ob wir das Innere eines mit Luft gefüllten Ballons abzutasten hätten. Die Ampulle ist maximal mit Gas erfüllt, aber kotleer, nur wenn wir unseren Finger krümmen, können wir die Wände dieser gashältigen Blase abtasten. Dieser Befund der Luftblähung der Ampulle zeigt uns, wie ich mich zu wiederholten Malen überzeugen konnte, eine enge Stenose am Übergang der Flexur zum Rektum oder am sogenannten Kolon pelvinum an und meist

kann man auch an der Kuppe der Blase irgendwo die harte charakteristische Infiltration tastend erkennen. Wir stellen die Diagnose auf hohes, zirkuläres, stenosierendes, wahrscheinlich skirrhöses Rektumkarzinom.

Wieder ein anderes Mal kommen wir mit dem Finger auch in eine Höhle, dieselbe ist aber erfüllt von Kot, Gewebsfetzen und massenhafter Jauche; wenn wir in diesem Falle den Finger krümmen, um die Wand abzutasten, so finden wir das ganze Rektalrohr gebildet von einem geschwürig zerklüfteten Gewebe, das oberflächlich mit weicheren Exkreszenzen besetzt, in der Tiefe aber hart und starr ist, ein Befund, wie wir ihn häufig bei Gallertkarzinom antreffen.

Mit der Erhebung dieser Tastbefunde, deren Beschreibung bei der großen Mannigfaltigkeit, unter denen sich uns das Rektumkarzinom präsentiert, keineswegs erschöpft ist, haben wir die Existenz des Karzinoms, annähernd die Art (adenomartig, skirrhös, gallertig), die Lokalisation und Ausbreitung (wandständig in der Ampulle, zirkulär im Mittelstück und oberen Rektum; die Höhe bestimmen wir schätzungsweise aus der Distanz vom Sphinkter*), die Hochgradigkeit der Stenosierung (für den Finger durchgängig, entrierbar, aber nicht passierbar, auch nicht mehr entrierbar) konstatiert; um uns aber sofort bei der ersten Untersuchung auch ein Bild von der Operabilität des Falles machen zu können, die, wie wir noch sehen werden, namentlich von der Miterkrankung der Umgebung abhängig ist, so haben wir noch weiter auf Verschiebbarkeit des Karzinoms und auf Lymphdrüsenschwellungen tastend zu untersuchen.

Wir schließen auf Miterkrankung der Umgebung (periproktales Gewebe, Nachbarorgane) aus dem Mangel der Verschiebbarkeit. Solange ein Rektumkarzinom das Rektum allein betrifft, ist es wie dieses selbst naturgemäß verschieblich — wir können, wenn wir bei wandständigem Sitz mit dem Finger vorbei oder bei zirkulärer Ausdehnung die Stenose passiert haben und ober der oberen Grenze unseren Finger krümmend uns festhaken, ganz gut das ganze Karzinom herabziehen und hinaufschieben, auch geringe Exkursionen zur Seite ausführen.

Hat aber das Karzinom das Rektum durchwuchert und das periproktale Zellgewebe infiltriert, dann ist auch dieses starr, und der kranke Darm wird, wie eingegossen in dasselbe, unverschieblich; wenn ferner das Karzinom, nur nach einer bestimmten Richtung besonders stark wachsend, ein Nachbarorgan (Prostata, Blase, Uterus, Vagina, seitliche Beckenwand, Kreuzbein) mit ergreift, dann tritt die Fixation nur in dieser Richtung auf, wir sagen, das Karzinom erscheint gegen Blase etc. fixiert, „es hängt“ an der Prostata etc.

Schwieriger ist es, bei nicht passierbaren zirkulären Krebsen auf Verschiebbarkeit zu untersuchen. In diesen Fällen prüfen wir, ob aktive Verschiebbarkeit vorhanden ist, d. h. wir lassen den Patienten pressen und fühlen, ob hiebei das Karzinom tiefer tritt oder starr lokalisiert

---

* In dieser Beziehung werden seit langem die Rektumkarzinome in 3 Arten geteilt, u. zw.:

1. in Karzinome, bei denen der palpierende Finger bequem die obere Grenze abtasten kann;
2. in solche, bei denen nur die untere Partie, nicht aber auch die obere Grenze der Karzinome zugänglich ist, und endlich
3. in Karzinome, die für den palpierenden Finger überhaupt nicht erreichbar sind.

bleibt. Eben für diese Erhebung bietet uns die Knieellbogenlage wesentliche Vorteile, indem der Patient sich nur aufzurichten braucht, um energisch pressen zu können, der Untersuchende aber genau die hiebei stattfindenden Exkursionen von oben nach unten prüfen kann. Als verschiebbar endlich müssen wir Rektumkarzinome ansprechen, die einmal tastbar (starke Füllung des Darmes oberhalb), einmal nicht auffindbar (entleerter Darm oberhalb, starke Kot- oder Gasfüllung unterhalb) sind.

Da, wie wir schon andeuteten, außer durch direktes Übergreifen des Karzinoms auch durch entzündliche Veränderungen um das Karzinom Fixation eintreten kann, hätten wir noch die Differentialdiagnose zwischen karzinomatöser und entzündlicher Fixation zu besprechen. Dieselbe ist eigentlich nur aus dem Erfolg einer ausgeführten Kolostomie zu entnehmen. Verschwindet einige Zeit nach gemachter und gut funktionierender Kolostomie die Fixation, dann war sie eben eine entzündliche; wenn im Gegenteil die Fixation durch die Kolostomie unbeeinflußt bleibt, ist ihr karzinomatöser Charakter sichergestellt. Wie wir noch zu besprechen haben werden, ist durch eine gewisse Fixation eine Kontraindikation für die Operation gegeben. Manchmal können wir nach Kolostomie Verschwinden dieser Gegenanzeige und damit einen uns anfangs inoperabel erscheinenden Fall operabel werden sehen.

Auch in bezug auf die Lymphdrüsen gibt uns die Digitaluntersuchung wichtige, jedoch keineswegs erschöpfende Befunde. Wir suchen tastend die Retrorektalgegend, also namentlich die Kreuzbeinhöhlung ab und können manchmal die charakteristischen harten runden, nicht schmerzenden Gebilde bis weit hinauf gegen die Bauchhöhle zu konstatieren. Ein diesbezüglich negativer Befund schließt aber die Mitbeteiligung der Drüsen keineswegs aus.

Gegenüber der Digitaluntersuchung ohne und mit Narkose treten alle anderen Untersuchungsarten (Endoskopie, Sondierung, Irrigation etc.) in den Hintergrund, meist können wir mit ersterer allein zu einer sicheren Diagnose und auch zu einem sicheren Entscheid über die Operabilität kommen. Daß wir uns jedoch nicht nur auf den Digitalbefund allein beschränken dürfen, ist einleuchtend, wenn uns die Möglichkeit von Metastasen z. B. in der Leber, in den retroperitonealen Lymphdrüsen und in der Wirbelsäule vorschwebt und wir naturgemäß auch den Füllungsverhältnissen des Darms größte Beachtung zu schenken haben. Wir lassen also der Erhebung des Rektalbefundes zunächst eine genaue Untersuchung des Abdomens folgen. Perkutorisch wird auf Meteorismus (Zwerchfellhochstand), auf bestehenden Aszites (Peritonealmetastasen), auf Vergrößerung der Leberdämpfung, palpatorisch auf Schwellung der retroperitonealen und inguinalen Lymphdrüsen, höckerige Vergrößerung der Leber, auf Vorhandensein von Kottumoren gefahndet, eine chemische Untersuchung des Harnes gibt uns namentlich auch über durch Stauung bedingte Fäulnisvorgänge im Darm sowie über die nicht so seltene Kombination von Mastdarmkrebs und Diabetes Aufschluß.

Daß in den Fällen, wo eventuell eine nicht ungefährliche Operation vorzunehmen ist, der Herz- und Lungenbefund genau erhoben werden soll, gebietet die Vorsicht in der Prognosestellung und endlich vergesse man niemals auf die Möglichkeit von Knochen-, namentlich Wirbelmetastasen.

In dieser Beziehung ist mir einer meiner Fälle unvergeßlich. Die Untersuchung der 40jährigen Frau war vollendet, die Diagnose gestellt, der Fall als an der Grenze der Operabilität stehend erkannt. Beim Ankleiden fiel der Kranken eine Hutnadel zu Boden und als sie sich darum bückte, fiel mir die langsame und vorsichtige

Art ihrer Bewegungen auf. Ich ließ die Patientin nochmals entkleiden und entdeckte eine Wirbelmetastase im Brustsegment, die naturgemäß jede Operation ausschloß.

Es erübrigt noch einiges über die Differentialdiagnose zu sagen. Wir können uns hiebei ziemlich kurz fassen, da die Befunde beim Karzinom meist so prägnante sind, daß die Gelegenheit für Verwechslungen anderer Rektalerkrankungen mit dem Karzinom wohl recht selten ist.

Wenn wir auf Grund eigener Erfahrung jene Zustände aufzählen, die mir zu Verwechslung Anlaß gegeben haben, so sind folgende Erkrankungen differentialdiagnostisch anzuführen.

a) Das Rektumsarkom. Auch dieses setzt oft größere Tumoren in der Ampulle, die in Anbetracht der großen Seltenheit der Sarkome einerseits, der großen Häufigkeit der Karzinome andrerseits zuerst auf diese denken lassen. Die größere Weichheit der Geschwulst und namentlich die submuköse Lage derselben, bei der manches Mal sogar die Schleimhaut über der Geschwulst verschiebbar ist, zeichnet das Sarkom gegenüber dem Karzinom aus.

b) Ein Karzinom der Umgebung kann gegen das Rektum wachsen, dieses durchwuchern und in der Rektalhöhle als harter, vielleicht sogar exulzerierter Tumor für ein primäres Rektumkarzinom imponieren. So wurden Prostata- und Ovarialkarzinome, Karzinome von in der Kreuzbeinhöhle situierten embryonalen Resten, Karzinome der im Douglas fixierten Flexur, endlich karzinomatöse Tumoren des Douglasperitoneums, wie wir solche namentlich häufig im Gefolge von Magenkarzinomen *(Kraske, Schnitzler)* auftreten sehen, mit primärem Rektumkarzinom verwechselt. Die Differenzierung ist nur möglich, solange intakte Rektalschleimhaut den eingewucherten Tumor überzieht, ist auch die Schleimhaut fixiert oder gar exulzeriert, so ist die sichere Diagnose ungemein schwierig, häufig einfach unmöglich.

c) Aber nicht nur Neoplasmen, sondern auch entzündliche Schwellungen geben zu Verwechslungen Anlaß. In dieser Beziehung erscheinen mir nach meiner Erfahrung die chronisch verlaufenden entzündlichen Infiltrate ober dem Levator, die sich bei Koprostatikern aus sterkoralen Geschwüren oder aus falschen Divertikeln *(Rotter, Graser)* hie und da entwickeln und dann einen Palpationsbefund wie bei hohen stenosierenden Rektalkarzinomen geben, besonders hervorhebenswert. Wegen der harten Resistenz und der hochgradigen Stenosierung mit allen ihren Konsequenzen, auf Grund des Alters der Patienten (in meinen diesbezüglichen Fällen handelte es sich immer um Männer in den sechziger Jahren) und des Aussehens der Patienten (sie boten in meinen Fällen das geschilderte Bild wie bei Rektumkarzinom) diagnostiziert man Karzinom, und da die als Karzinom angesprochene Resistenz starr und unbeweglich erscheint, wird die Indikation auf Kolostomie gestellt. Erst der weitere Verlauf nach dieser führt zur Klärung. Die Patienten erholen sich sehr rasch und bleiben weiters gesund; eine später vorgenommene Digitaluntersuchung weist das vollkommene Verschwinden der Infiltration nach. Bei zwei meiner Patienten entleerte sich durch das abführende Kolostomielumen, bei dem einen nach 12 Tagen, beim zweiten in der 3. Woche massenhaft dicker Eiter, so daß ich einen Durchbruch eines größeren Abszesses annehmen mußte. Ich bin der Meinung, daß die in der Literatur beschriebenen Fälle von auffallend

langer Lebensdauer nach Kolostomien, die unter der Diagnose inoperables Rektumkarzinom ausgeführt wurden, hierher gehören. Einer meiner Patienten überlebt in bestem Wohlbefinden seine Operation bereits das 7. Jahr, obwohl ich zur Zeit, als ich die Kolostomie ausführte, nur eine kurze Lebensverlängerung in Aussicht stellte.

d) Strikturen des Mastdarms, namentlich wenn sie mit entzündlicher Infiltration der Umgebung oder mit Geschwüren im Bereiche der Striktur kombiniert sind, können Karzinome vortäuschen, ja es kann der Befund ein so täuschender sein, daß erst die mikroskopische Untersuchung Aufklärung gibt.

In dieser Beziehung ist folgender Vorfall lehrreich:

Anläßlich eines Chirurgenkongresses wurde ich aufgefordert, meine Methode der Rektumexstirpation an einem Patienten vor den Kongreßteilnehmern zu demonstrieren. In zuvorkommendster Weise wurden mir mehrere Fälle von Rektumkarzinom der Klinik *v. Bergmann* zur Verfügung gestellt. Ich entschied mich, eben um die Eignung der sakralen Methode auch für fortgeschrittene Fälle zu dokumentieren, für einen Fall von ausgebreitetem und das Rektalrohr bis auf unabtastbare Höhe substituierendem Karzinom. Noch vor der Operation wurde der schon früher von *v. Bergmann* und seinen Assistenten sowie von mir untersuchte Fall nochmals von *Bardenheuer* untersucht und als ein an der Grenze der Operabilität stehendes typisches Rektumkarzinom den Zusehern gegenüber bezeichnet. Ich vollführte die Exstirpation, das exstirpierte Rektum wurde aufgeschnitten und imponierte makroskopisch als Karzinom. Erst die mikroskopische Untersuchung an der Klinik *v. Bergmann* ergab, daß es sich um eine wahrscheinlich syphilitische Striktur gehandelt habe. Der Operierte blieb auch weiterhin gesund.

Ich will das Kapitel der Diagnose nicht schließen, ohne nochmals ausdrücklich die Notwendigkeit der Digitaluntersuchung bei jedem Falle von Rektalerkrankung betont zu haben; bei den vagen Symptomen in den Frühstadien des Rektumkarzinoms, die nur durch den begleitenden Katarrh ausgelöst werden, kann unter einem ganz unschuldig aussehenden Katarrh, hinter jeder chronischen Stuhlverhaltung, hinter jeder Mastdarmblutung ein Karzinom als Ursache stecken. Erst dann, wenn es sich alle Ärzte zur Pflicht gemacht haben, prinzipiell digital zu untersuchen, werden wir Chirurgen günstigere Fälle zur Operation bekommen und häufiger Dauerheilung des ursprünglich rein lokalen Leidens erzielen. Ich betone nochmals, daß in der größten Mehrzahl der Fälle die Digitaluntersuchung auch ohne Narkose und ohne Spiegel genügt, daß daher die so häufig von säumigen Ärzten gebrauchte Entschuldigung, „ich hatte keinen Mastdarmspiegel zur Hand", hinfällig ist, ich betone weiters, daß die Form der Stühle nur in Ausnahmsfällen bandartig ist, daß trotz stenosierendem Tumor häufig über Diarrhöen geklagt wird, daß das Aussehen der Patienten oft ein blühendes ist und die Symptome der sogenannten Krebskachexie nicht auf den Krebs selbst, sondern auf die erst später zur Geltung kommenden, das Allgemeinbefinden schädigenden Einflüsse (Blutung und Koprostase mit Appetitlosigkeit, Schlaflosigkeit im Gefolge der Tenesmen und Schmerzen, Resorption von Krebsjauche etc.) zurückzuführen sind, es daher vollkommen fehlerhaft ist, Rektumkarzinom auf Grund „guten Aussehens" auszuschließen, ich bringe ferner in Erinnerung, daß gerade vom Rektumkarzinom häufig auch jugendliche Individuen befallen werden. Vielleicht gelingt es diesen Mahnungen, kommende Ärztegenerationen vor den so verhängnisvollen Irrtümern und Versäumnissen zu bewahren.

Die Therapie des Mastdarmkrebses. Ich will vorausschicken, daß für mich durch jedes Mastdarmkarzinom die Indikation für eine Operation gegeben erscheint, wenn überhaupt in Hinsicht auf den Allgemeinzustand noch ein Versuch einer Therapie in Betracht zu ziehen ist.*

Die Berechtigung dieses Grundsatzes werde ich noch später begründen; befolgen wir ihn, so handelt es sich für uns bei konstatiertem Rektumkarzinom nur um die Entscheidung der Fragen: Ist eine radikale Therapie noch möglich? Wenn ja, mit welcher der angegebenen Methoden findet man sein Auskommen? Welche garantiert am ehesten die gründliche Entfernung des Krebses? Die dem Versuche einer radikalen Therapie absolut unzugänglichen Fälle sowie die durch Fixation zweifelhaft gewordenen Fälle geben für uns die Indikation zu der unter den palliativen Behandlungsmethoden zu besprechenden Kolostomie.

Nach Stellung der Diagnose ergibt sich also die Frage: Welche Rektumkarzinome sind als noch operabel zu bezeichnen? In dieser Beziehung differieren die Gepflogenheiten und Ansichten der verschiedenen Chirurgen noch recht weit voneinander, indem von Einzelnen Fälle bereits als sicher inoperabel bezeichnet werden, die anderen noch als exstirpierbar erscheinen. Die persönliche Erfahrung, die Art der geübten Methode und die mit ihnen erzielten Resultate sind begreiflicherweise mitbestimmend.

Die Operabilität von Krebsen der Analportion hängt namentlich von zwei Bedingungen ab, von der lokalen Ausbreitung gegen das Cavum ischiorectale resp. die benachbarten Organe (Harnwege beim Manne, Septum rectovaginale bei der Frau) und von dem Verhalten der Lymphdrüsen, wobei bei den inguinalen namentlich auf die Fixation und das Übergreifen auf die Schenkelgefäße, bei den retrorektalen auf die Ausbreitung der krebsigen Miterkrankung nach oben zu Rücksicht zu nehmen ist.

Bei den eigentlichen Rektumkarzinomen ist für die heutigen operativen Methoden weder der hohe Sitz noch die Ausdehnung der krebsigen Infiltration nach oben zu als Kontraindikation anzunehmen. Die Vorschrift, nur jene Fälle operativ anzugehen, deren obere Grenze deutlich mit dem Finger abgetastet werden könne, ist längst verlassen. Hingegen setzt die Ausbreitung der Erkrankung in querer Richtung uns ziemlich bald Grenzen. Wir entnehmen dieselbe, wie schon erwähnt, aus dem Mangel der Verschiebbarkeit. Unverschieblich gewordene Rektumkarzinome schließen wir von der Radikaloperation aus; sie gehören in das Gebiet der Kolostomie, wobei, das muß hier nochmals hervorgehoben werden, gerade durch die Kolostomie die Fälle mit rein entzündlicher, nicht karzinomatöser Fixation im weiteren Verlaufe, unter Zurückgehen der Entzündungserscheinungen infolge Ausschaltung lokaler Reize, doch noch radikal operabel werden können.

Fixation gegen die Nachbarorgane erschwert die Operabilität, hebt dieselbe aber bei Fixation gegen Prostata, Vagina, Uterus nicht auf. Teile dieser Organe müssen dann eben mitentfernt werden. Fixation

---

* Als absolute Kontraindikation jeder operativen Therapie sind wie überall Marasmus und die diversen schweren inneren, den Organismus zur baldigen Auflösung bringenden Erkrankungen anzuführen; hohes Alter allein gibt keine Kontraindikation ab.

gegen die Blase halte ich für eine Kontraindikation, da eine hiedurch nötig gewordene Resektion der Blase den Eingriff zu sehr kompliziert und die Chancen zu ungünstig gestaltet. Ebenso halte ich Fixation gegen die obere Portion des Kreuzbeines für eine absolute Kontraindikation, während Fixation gegen das Steißbein und die untere Partie des Kreuzbeins, also gegen Knochenabschnitte, die bei der sakralen Voroperation ohnehin entfernt werden, keine Kontraindikation abgibt.

Höher gelegene Lymphdrüsenmetastasen sollten die radikalen Operationsbestrebungen kontraindizieren. Dieselben sind jedoch meist nicht sicher zu diagnostizieren, indem sehr häufig die Möglichkeit, vom Mastdarm aus hoch gegen die rückwärtige Beckenwand zu tasten, durch das stenosierende Karzinom benommen ist und auch die Palpation vom Bauche her durch dicke Bauchdecken, starken Meteorismus oder Kotanhäufung illusorisch wird. Daß wir einen Fall als inoperabel ansehen, bei welchem von oben her längs der Wirbelsäule oder, wie ich wiederholt konstatieren konnte, durch rückläufige Lymphströmung sogar längs der Schenkelgefäße karzinomatöse Lymphdrüsen getastet werden, ist selbstverständlich.

Fälle, bei denen es infolge Stenosierung durch das Rektumkarzinom zu enormer, nicht zu behebender Kotstauung oder gar zu Ileuserscheinungen gekommen ist, halte ich für temporär nicht exstirpierbar. In diesen Fällen ist durch Kolostomie der Darm zu entleeren und erst nach erfolgter Entleerung in einer zweiten Operation die Exstirpation vorzunehmen.

Wie haben wir uns gegenüber Rektumkarzinomen bei Graviden zu verhalten? Es ist schon oben angeführt worden, daß nicht so selten während der Gravidität Rektumkarzinome manifest werden. Daß die Frage der Indikationsstellung nicht nur theoretisches Interesse hat, sondern aktuell ist, lehrte mich erst unlängst wieder ein Fall meiner Praxis. Die Beantwortung der Frage ist deshalb so kompliziert, weil wir hiebei auf die Mutter und auf die Frucht Rücksicht zu nehmen haben, weil ferner gerade während der Gravidität die Karzinome sehr rasch wachsen und um sich greifen, weil schließlich durch ein etwas voluminöseres Rektumkarzinom ein Geburtshindernis entstehen kann oder durch den Geburtsakt die Gefahr der Ruptur des Karzinoms mit allen ihren Konsequenzen (Peritonitis, Beckenphlegmone) heraufbeschworen wird. Bei noch nicht weit vorgeschrittener Schwangerschaft ist auf die Frucht keine Rücksicht zu nehmen und bei sonst operablen Rektumkarzinomen die Exstirpation vorzunehmen. Daß durch dieselbe keineswegs immer Abortus ausgelöst werden muß, lehrte mich wieder eine eigene Beobachtung, bei welcher die Gravidität nach gelungener Resektion und Naht weiter normal verlief und es zu einer vollkommen normalen Entbindung kam. Bei vorgeschrittener Gravidität kommt Einleitung der Frühgeburt und Operation nach überstandenem Puerperium in Betracht. Bei Fällen am Ende der Gravidität — mein letzter Fall war ein solcher — ist Sectio caesarea und Exstirpation nach abgelaufener Verheilung am Platze. Die betreffende Frau überstand beide Eingriffe ohne ernste Komplikation, erlag aber später inneren Metastasen.

Daß wir Patienten mit eklatanten Metastasen im Peritoneum, der Leber oder im Knochensystem dem immerhin schweren Eingriff der Mastdarmexstirpation auch bei sonst noch operablem Tumor nicht

aussetzen, ist klar*, hingegen kommen manche Fälle dieser Art noch für die Kolostomie in Betracht.

Daß wir uns durch hohes Alter bei sonst guter Körperbeschaffenheit nicht von einer noch möglichen Exstirpation abhalten lassen sollen, wurde bereits erwähnt. Gewöhnlich ist in dem lockeren senilen Gewebe die Operation sogar auffallend leicht auszuführen. Natürlich sind die Gefahren der Operation größer und namentlich durch die lange Bettruhe und die Gefährdung von Lungen und Herz durch die Narkose bedingt.

Zum Schlusse noch ein Wort über die Indikationsstellung bei Komplikation mit anderen internen Erkrankungen, namentlich bei der nicht so seltenen Kombination von Diabetes und Rektumkarzinom. In Anbetracht der absolut letalen Prognose, die durch das Rektumkarzinom gegeben ist, in Berücksichtigung des voraussichtlich qualvollen Verlaufes lasse ich mich weder durch Lungentuberkulose und Diabetes, noch durch Prostatahypertrophie mit ihren Konsequenzen etc. vor dem Wagnis der Operation abschrecken. Es ist klar, daß die durch genannte Allgemeinerkrankungen gesetzte Verringerung der Operationschance bei der den Angehörigen zu gebenden Information Erwähnung finden muß.

In dieser Beziehung zwei Fälle zur Illustration:

76jähriger Mann mit 6% Zucker; sakrale Exstirpation am 1. Februar 1906, glatter Verlauf. Patient bisher rezidivfrei, Diabetes vollkommen geschwunden, Patient sieht blühend aus, hat bedeutend an Gewicht zugenommen.

54jähriger Mann mit 4% Zucker; sakrale Amput. recti. Exitus nach 30 Stunden an foudroyanter, gangräneszierender Gasphlegmone.

Nachdem die Operabilität eines Falles entschieden ist, hat man sich zunächst die Frage vorzulegen, wieviel vom Mastdarm operativ entfernt werden muß, um womöglich radikale Heilung zu erzielen: ob man mit der Exzision des Krebsgeschwüres allein sein Auskommen findet oder ob eine partielle oder totale Entfernung des Mastdarms nötig ist, ob bei partieller Entfernung der Sphinkter erhalten werden kann oder ob auch dieser geopfert werden muß. So ziemlich allgemein hat man sich in bezug auf diese Eventualitäten auf folgende Bezeichnungen geeinigt:

1. Man spricht von Exzision des Neoplasmas, wenn nur ein Teil der Darmwand, aber kein zirkuläres Stück derselben entfernt wird;

2. von Amputatio recti, wenn die unterste Partie des Rektums, also die Pars sphincterica und ein verschieden großer Teil des an sie angrenzenden Rektalrohres operativ beseitigt wird. Die Ausmündung des Darmrohres wird nach Amputatio recti vom Rektum, und zwar vom oberen Teil desselben dargestellt;

3. unter Exstirpatio recti versteht man die operative Entfernung des ganzen Rektums, also einschließlich der Pars sphincterica und der Pars pelvina, vielleicht sogar noch eines Teiles der Flexura sigmoidea. Die Ausmündung des Darms findet dann im Bereiche der Flexur statt;

---

* Wie vorsichtig man in dieser Hinsicht zu sein hat, lehrt die Beobachtung, daß Metastasen bei durch Operation und Wundverlauf geschwächten Patienten mit sonst nie gesehener Rapidität abzulaufen pflegen. So beobachteten wir bei 3 Fällen noch während des Wundverlaufes Auftreten und Ausklingen von Wirbelmetastasen, während wir vor der Operation kein dieselben anzeigendes Symptom eruieren konnten.

4. unter Resektion des Rektums versteht man wie bei anderen Darmabschnitten die operative Entfernung eines Teiles des Rektalrohres aus seiner Kontinuität. Der Sphinkter bleibt bei dieser Art der Operation erhalten, wodurch nach operativer Wiederherstellung der Kontinuität des Darmrohres in bezug auf Kontinenz normale Verhältnisse ermöglicht werden.

Die früher vielfach geübte Exzision des Neoplasmas ist heute nur mehr bei ganz kleinen Krebsgeschwüren der Analportion zulässig, bei größerer Ausdehnung und höherem Sitze kommen die anderen Eingriffe in Betracht. Ich kann deshalb alle die Exzision in ihrer früher geübten Anwendung ermöglichenden, auf Zugänglichmachung des Neoplasmas abzielenden Eingriffe (unblutige Erweiterung des Sphinkters nach *Simon,* Sphincterotomia posterior etc.) übergehen.

Nach unseren heutigen Anforderungen präzisiert sich in bezug auf die vorzunehmende Operation die Frage so: Ist der Sphinkter erhaltbar oder nicht? Wenn ja, dann eignet sich der Fall für die Resektion, wenn nicht, so muß die Amputation oder Exstirpation gemacht werden.

Bei allen diesen drei Operationsarten muß der erkrankte Mastdarm aber erst für den operativen Eingriff zugänglich gemacht werden, was auf verschiedenen Wegen erreicht werden kann.

Wir gelangen zum erkrankten Mastdarm von unten, respektive vom Perineum aus — perineale Methoden,

oder von rückwärts — dorsale Methoden,

per laparotomiam vom Bauchraume aus — abdominelle Methode, und endlich bei der Frau auch von der Scheide aus — vaginale Methode.

Eine einfache Überlegung ergibt, daß bei diesen verschiedenen Methoden das operativ freigelegte Gebiet des Mastdarms ein verschiedenes ist, daß die Wahl der Methode also zunächst vom Sitze des Karzinoms abhängig gemacht werden muß, und ferner, daß die Gefahr des Eingriffes bei genannten Methoden eine verschieden große sein wird. Wir kommen auf diese Verhältnisse noch zu sprechen.

Man pflegt den auf die Exstirpation eines Karzinoms abzielenden Operationen eine Vorbereitungskur (S. 11 u. S. 383) vorauszuschicken. Dieselbe ist entschieden am Platze, wenn die Stenose nicht hochgradig ist und wenn man daher sicher sein kann, daß durch Irrigationen und Abführmittel der Darm tatsächlich entleerbar ist. Bei hochgradiger Stenose hingegen schadet man durch eine Abführkur. Die harten Kotmassen werden durch Abführmittel zwar verflüssigt, aber können nicht ausgeschieden werden. Die Folge davon ist, daß bei oder unmittelbar nach der Operation der verflüssigte, mit Jauche untermischte Darminhalt gegen die frische Wunde austritt, was meist eine zur diffusen Nekrose des Zellgewebes führende, meist tödlich verlaufende Beckenphlegmone zur Folge hat. Auch erscheint es mir nicht gleichgültig, wenn der Darm ober dem stenosierenden Neoplasma sich, durch Abführmittel gepeitscht, nutzlos abmüht und wir so nach der Operation einen übermüdeten, fast paralytischen Darm vor uns haben. In diesen Fällen sehe ich von jeder Abführkur ab und gebe lieber Opium, um den Darm ruhigzustellen.

a) Die perineale Methode.

Sie heißt mit Recht auch *Lisfranc*sche Methode, weil *Lisfranc,* auf Grund anatomischer Studien, die hauptsächlich den Bauchfellüberzug des Mastdarms betrafen, die Indikationssphäre für diese Art der Operation präzisiert und das Verfahren genau angegeben hat. Er selbst führte im Jahre 1826 zum erstenmal die Exstirpation mit glücklichem Erfolge aus. Sein Operationsverfahren wurde bald, namentlich von französischen

Operateuren, so von *Velpeau* und in Deutschland von *Dieffenbach* und *Hüter* aufgenommen und modifiziert. Zu Anfang getraute man sich bloß die untersten Partien des Mastdarms bis auf 6—8 *cm* nach aufwärts vom Sphinkter, also jedenfalls nur die extraperitoneal gelegene Partie operativ zu entfernen, später ging man auch mittelst dieser Methode weiter und scheute sich nicht, den Douglas zu eröffnen und auch das mit Peritoneum bekleidete Stück des Mastdarms in die Exstirpation einzubeziehen.

Die Methode ist heute durch die dorsalen außerordentlich eingeengt, hat aber großes historisches Interesse. Da sie überdies von manchen Chirurgen auch heute noch gerne angewandt wird, wollen wir sie in Kürze schildern.

Der narkotisierte Kranke wird in Steinschnittlage gebracht und das Becken entweder durch ein untergelegtes Polster oder durch Hebung des Tisches erhöht. Der Operateur steht oder sitzt zwischen den Beinen, dem Anus gegenüber, die beiden Assistenten postieren sich zu beiden Seiten und lassen die im Hüft- und Kniegelenke gebeugten Beine auf ihren Rücken ruhen. Ich beginne nun die Operation, indem ich, um später eine Beschmutzung mit Kot zu vermeiden, den After mit einer zirkulär durchgeführten Tabaksbeutelnaht schließe. Nun wird der After ca. 3—4 *cm* vom Anus entfernt ovalär umschnitten und sofort die Haut, das Unterhautzellgewebe sowie die Fascia perinealis und die gegen vorne zum M. bulbo-cavernosus und transvers. perinei, nach hinten zum Steißbein ziehenden Muskelfasern quer durchschnitten und beiderseits das lockere Zellgewebe des Cavum ischio-rectale, vorne das Spatium rectovesicale respektive rectovaginale, hinten der retrorektale Raum freigelegt. Schon jetzt gelingt es, das am vernähten und umschnittenen After mit einer Hakenzange gefaßte Rektum vorzuziehen und so die die Äste der Art. haemorrhoidalis inferior, weiter oben der Art. haem. media und superior bergenden Bindegewebsstränge zu spannen, mit einem Ligaturinstrument doppelt zu ligieren und zu durchtrennen. Unter konstantem Vorziehen des Mastdarms (Achtung vor dem Einreißen im Bereiche der Geschwulst, wodurch die weitere Exstirpation ungemein erschwert und die Beschmutzung der Wunde unvermeidlich würde) wird nun größtenteils stumpf der Mastdarm aus seinem Bette ausgelöst, was leicht und ohne Nebenverletzung der Harnröhre und Blase resp. der Vagina gelingt, wenn man sich in der richtigen Schicht hält. Dann ist auch das immerhin mißliche Einführen von Kathetern oder die Markierung der Scheidenwand durch den Finger überflüssig; in der richtigen Schicht vordringend, gelingt es meist vollkommen stumpf, höchstens mit leichten Scherenschlägen nachhelfend, auch an der vorderen Wand das Rektum frei zu bekommen, worauf die durch die Faszie gedeckte Prostata und die Samenbläschen oder die hintere Wand der Scheide frei präpariert zu Gesicht kommen.

Nun ist es von der Ausdehnung der Erkrankung nach oben abhängig, ob der *Douglas*sche Raum uneröffnet bleiben kann oder ob hier das Peritoneum vom Rektum abpräpariert und nach oben abgeschoben werden muß, was meist ohne Schwierigkeit stumpf auf immerhin 2—3 *cm* Breite gelingt, oder ob der *Douglas*sche Raum zu eröffnen und auch der vom Peritoneum überzogene Anteil des Rektums noch ein Stück isoliert und herabgezogen werden soll.

War letzteres der Fall, so beginnt man die Versorgung der Wunde mit der Peritonealnaht, über deren Ausführung bei der Schilderung der sakralen Methode das Nötige gesagt werden soll; nach gemachter Naht oder bei uneröffnet gebliebener Peritonealtasche wird das mobile Rektum vorgezogen, so daß es ohne Spannung (durch eine solche würde die Lebensfähigkeit des Darmrohres in Frage gestellt sein) im Bereiche der Hautwunde 2—3 Finger breit ober dem Neoplasma angenäht werden kann. Erst wenn das Rektum sicher durch Naht fixiert und so ein stärkeres Zurückziehen unmöglich gemacht ist, wird das Rektalrohr quer im Gesunden durchschnitten, die Blutung mittelst Ligatur gestillt und nun auch der Schleimhautzylinder (die erst angelegten Nähte verliefen submukös und betrafen nur das Muskelrohr) mit der Haut durch Knopfnähte vereinigt. Da meist die äußere Weichteilwunde größer ist, als es dem Lumen des einzunähenden Darms entspricht, wird dieselbe durch einige vorne und hinten anzulegende Knopfnähte verkleinert.

Es empfiehlt sich, beiderseits neben dem vorgezogenen Rektum bis hinauf zum Peritoneum ein Drain einzulegen, zunächst um einer Hämatombildung, für später einer Eiterretention vorzubeugen. Wie bei anderen Mastdarmoperationen wird der Stuhl 4—6 Tage lang durch Opium zurückgehalten. Um die Entfernung der

Nähte braucht man sich nicht zu kümmern, dieselben schneiden gewöhnlich von selbst durch und fallen ab.

Als Effekt dieser Operation resultiert ein inkontinenter Anus arteficialis an normaler Stelle; aber dieser hat häufig die Tendenz, sich narbig zu verengern, namentlich dann, wenn sich das Rektum stärker zurückgezogen hat und die Verbindung desselben mit der äußeren Haut durch einen Narbentrichter bewerkstelligt wird. In anderen Fällen kam es zu bedeutendem Prolapsus recti, was begreiflich ist, da ja das Diaphragma pelvis, der Levator ani, der Operation zum Opfer fällt (der auf S. 396 abgebildete Prolaps [Fig. 153] entstand nach einer von *Billroth* ausgeführten perinealen Rektumexstirpation). Auch war die Verwendbarkeit der Methode eine recht beschränkte, hoher Sitz, starke Exulzeration des Tumors, schwere Beweglichkeit mußten als Kontraindikationen gelten, und häufig ergaben sich durch Blutung, Verwachsungen etc. so große Schwierigkeiten für die Ausführung, daß der Eingriff unter Umständen als technisch recht schwierig bezeichnet werden mußte. Auch im Verlaufe stellten sich Komplikationen (Blutung, Beckenphlegmone) ein, so daß auch der momentane Operationseffekt kein sehr günstiger war (20% Mortalität). Wenn noch hervorgehoben wird, daß auch die mit dieser Methode erzielten Dauerresultate keine sehr günstigen waren, so ist es begreiflich, daß für diese Art der Mastdarmexstirpation keine rechte Begeisterung unter den Chirurgen aufkommen konnte und daß diese Methode leicht durch die, wie wir sehen werden, viel leistungsfähigere dorsale Methode verdrängt werden konnte. Es ist derzeit die Indikationssphäre für die *Lisfranc*sche Methode eine recht beschränkte, die meisten Chirurgen wenden sie nur bei tiefem Sitz des Karzinoms, bei gleichzeitiger Miterkrankung der Analportion an, dort, wo keine deutliche Lymphdrüsenerkrankung im Mesorektum besteht, oder beim Weib, weil hier das weite Becken den Eingriff technisch erleichtert.

b) Die dorsalen Methoden der Rektumexstirpation.

Ein Hauptnachteil der perinealen Methode gegenüber den später zu schildernden dorsalen ist die beschränkte Zugänglichkeit.

Etwas besseren Zugang gewinnt man schon, wenn man dem den Anus umkreisenden Schnitt einen medianen Schnitt bis zur Steißbeinspitze hinzufügt („hinterer Rapheschnitt“).

Kocher gebührt das große Verdienst, sich durch Entfernung des Steißbeins einen breiteren Zugang zum Operationsfeld verschafft und dieses Vorgehen (1875) zur Methode erhoben zu haben. Er hat damit die dorsalen Methoden — denen wir seine „coccygeale“ zuzählen — angebahnt; *Kraske* ging dann (1885) noch einen großen Schritt weiter, indem er zeigte, daß man außer dem Steißbein auch noch Stücke des Kreuzbeines resezieren („sakrale Operation“) und so einen ganz besonders guten Zugang auch zu den oberen Abschnitten des Mastdarms sich schaffen könne.

Trotz der bedeutenden Vorteile, die das Verfahren augenscheinlich gegenüber den früher üblichen bot, fand die von *Kraske* vorgeschlagene Operationsmethode anfangs wenig Anerkennung und Anwendung. Ich konnte, wie ich noch als Assistent der Klinik *Albert* die Publikation

unserer Fälle abschloß (1889), nur 23 anderwärts operierte Fälle zusammenstellen, was wohl auf die anfangs ungemein hohe Mortalität (35%) zurückzuführen war. Unsere durch die *Kraske*sche Methode erzielten, auffallend günstigen Resultate (12 Operationen ohne Todesfall) und die Ausarbeitung der Methode trugen viel dazu bei, dem sakralen Vorgehen allgemeine Anerkennung zu verschaffen, so daß sie jetzt, wie ich es auf Grund unserer Fälle schon damals vorschlug, als Normalverfahren für die Exstirpation des Rektumkarzinoms gelten kann.

Das Wesen der dorsalen Methode besteht darin, daß sich der Operateur statt wie bisher von unten, d. h. vom Anus oder Perineum her, von hinten, von der Steißkreuzbeingegend aus den Zugang zum erkrankten Rektum schafft. *Kraske* erzielte denselben durch die Enukleation des Steißbeines und Resektion eines Teiles des Kreuzbeines. Die Methode provozierte im weiteren Verlaufe eine Unmasse von Modifikationen, die hauptsächlich in dem Bestreben basierten, die Verstümmlung der Kreuzbeinresektion zu umgehen. So wurde von *Wölfler* und *Zuckerkandl* vorgeschlagen, von jeder Knochenoperation abzusehen und sich den Weg neben dem Kreuzsteißbein, bloß die Weichteile durchtrennend, zum Rektum zu bahnen (parasakrale Methode); andere befürworteten die temporäre Resektion des Kreuzbeins *(Heinecke, Levy, Schlange-Gussenbauer* etc.). Alle diese Modifikationen konnten sich nicht einbürgern, und da man allmählich einsehen gelernt hat, daß die Befürchtungen, die man an die Kreuzbeinresektion knüpfte, belanglos seien und daß die Voroperation, wie sie *Kraske* vorschlug, tatsächlich ungefährlich sei, haben sich die meisten Chirurgen für dieselbe entschieden.

Alle in die Kategorie der sakralen Rektumoperationen gehörigen Eingriffe lassen sich in ihrer Wesenheit in drei Operationsakte einteilen:

1. Die das Neoplasma und den erkrankten Darm zugänglich machende Voroperation.
2. Die Exstirpation des erkrankten Darms.
3. Die Versorgung des Darms und der Wunde nach der Exstirpation.

Ich werde die bei uns übliche Art der Operationsausführung schildern und im Anschluß die neben dieser gebräuchlichen Modifikationen bloß erwähnen.

Wir lagern unsere Patienten auf die linke Seite, die Beine werden im Knie- und Hüftgelenk gebeugt, zum Rumpf angezogen gehalten, dabei ist die Brust und der Bauch ein wenig nach vorn gegen die Tischplatte geneigt. Der Operateur steht an der Rückseite des Kranken. In dieser Lage wird die ganze Operation vollendet.

Andere Operateure bevorzugen die rechte Seitenlage für die Voroperation und lagern für die eigentliche Exstirpation des Tumors den Kranken in die Steinschnittlage wie bei der perinealen Methode, andere *(Depage)* vollführen die ganze Operation in der Bauchlage.

Nun wird ein die Haut bis auf die knöcherne Unterlage durchtrennender Bogenschnitt geführt; derselbe beginnt entsprechend der Mitte der linken Symphysis sacroiliaca und zieht in nach rechts konvexem Bogen über die Mittellinie bis zum rechten lateralen Rande des Steißbeins, knapp unter diesem endigend.

In den Fällen, bei denen auch die Analportion mit zu exstirpieren ist, zieht der Schnitt von hier aus weiter in der Medianlinie gegen den vorher mit einer Schnürnaht verschlossenen After und teilt sich, diesen umschneidend, in zwei Schenkel, welche sich vor dem Anus wieder treffen.

Nach dem Hautschnitt folgt die Abpräparierung der Weichteile, so daß die linke Hälfte des Kreuzbeines, das ganze Steißbein und der mediale Teil der linken Ligamente frei in der Wunde zutage liegt.

Dieses Abpräparieren geschieht am besten so, daß breite Wundhaken in den durch den Hautschnitt entstandenen linken Anteil der Wunde bis gegen den Knochen eingesetzt werden. Kräftiger Zug an diesen spannt die Verbindungen der sich zum Teile hier an der knöchernen Unterlage inserierenden Muskulatur, leichte Messerzüge trennen die Insertion, so daß rasch die knöcherne und bänderige Unterlage dieser Region frei in der Wunde zutage liegt. Die Blutung ist unbedeutend und leicht zu stillen.

Das Steißbein wird umschnitten und enukleiert, was leicht gelingt, wenn man von rückwärts her die Symphysis sacrococcygea eröffnet und das Steißbein in seinen unteren Anteilen nach vorne drückt.

Schon die Enukleation des Steißbeins gewährt auffallend freien Einblick in die Verhältnisse. Mit den Fingern tastend, kann man sich von der Wunde aus über die Größe und Ausdehnung des Tumors orientieren und bestimmen, ob man in dem vorliegenden Fall mit der Enukleation des Steißbeins allein oder mit dieser und der Durchschneidung der Ligamente auskommen wird oder ob und wieviel man noch vom Kreuzbein resezieren muß, um ein genügend großes Operationsfeld zu gewinnen. Die Möglichkeit, schon in der Voroperation so dosierend und individualisierend zu Werke zu gehen, ist ein nicht unwesentlicher Vorteil dieser Methode.

Kommt man, was wohl meistens der Fall sein dürfte, mit der bloßen Enukleation des Steißbeins nicht aus, so wird die Gegend der Kreuzbeinaushöhlung und die Gegend der beiden Ligamente durch stumpfes Losschälen des hier sehr lockeren, bei Karzinom häufig ödematös sulzigen Zellgewebes nach vorne (id est innen) zu freigemacht; hierauf schneidet man mit der Schere die Ligamente knapp an ihrem Ansatze an das Kreuzbein bis zur Hälfte ein und reseziert dann einen entsprechenden Anteil des Kreuzbeines.

Die Resektion des Kreuzbeines* kann entweder eine laterale oder eine quere sein, beide können in verschiedener Höhe ausgeführt werden; gewöhnlich wird sie in die Höhe des dritten hinteren Kreuzbeinloches verlegt. Um den Ansatz der Ligamente beiderseits zu schonen und die nach Durchschneidung der Ligamente manchmal eintretende Lockerung

* Die Resektion des Kreuzbeines wurde vielfach für sehr gefährlich gehalten, man fürchtete vor allem die Eröffnung des manchmal weit nach unten zu ziehenden Duralsackes, die Verletzung der in dem Resektionsbereiche liegenden Nerven und endlich funktionelle Störungen diverser Art. Meine Erfahrungen haben alle diese Bedenken entkräftigt, ja es wurde sogar durch die Beobachtungen an meinen Fällen sichergestellt, daß selbst für den Geburtsakt die Entfernung genannter Knochenabschnitte belanglos sei. So entbanden 4 sakral operierte Frauen vollkommen normal. Angesichts dieser Tatsachen scheint mir für die zahlreich angegebenen Methoden der temporären Resektion die Berechtigung zu fehlen, weshalb ich auch von deren Schilderung absehe.

in den sacroiliacalen Symphysen zu umgehen, vollführe ich seit mehreren Jahren häufig die Resektion in einem nach oben zu konvexem Bogen (Fig. 183).

Zur Resektion kann man Meißel und Hammer, eine Stichsäge oder eine *Giglis*che Drahtsäge, ja selbst bloß eine starke Knochenzange benutzen. Man hat hiebei aber auf folgendes zu achten: Dem Kreuzbein unmittelbar anliegend verläuft innen die Art. sacralis media; um dieselbe nicht im selben Niveau wie den Knochen zu durchtrennen, was die Ligatur und so die Blutstillung erschweren würde, empfiehlt es sich, vor der Abtragung des Knochens mit einem an der Innenseite vorgeschobenen Raspatorium die Fascia sacralis und so auch die in ihr verlaufende Arterie abzuheben und dann erst die Knochen abzutragen. Auch soll man jede Splitterung am Kreuzbein vermeiden, da die Abstoßung der nekrotisch werdenden Knochensplitter die Wundheilung sehr unangenehm verzögern kann.

Fig. 183.

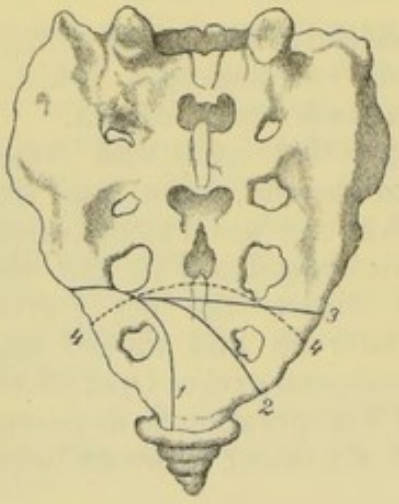

Schematische Darstellung der Resektionslinien. *1* nach *Kraske*, *2* nach *Hochenegg*, *3* nach *Bardenheuer*, *4* nach *Hochenegg*.

Mit der Durchmeißelung des Kreuzbeins und Entfernung des abgemeißelten Stückes ist die Voroperation vollendet und das allerdings noch in Zellgewebe und Faszien eingelagerte Rektum bloßgelegt. Es folgt nun als zweiter Operationsakt die Entfernung des erkrankten Darmstückes weit im Gesunden.

Dieser Operationsakt gestaltet sich naturgemäß verschieden, je nachdem die Analportion geopfert werden muß oder erhalten werden kann.

Nur bei erhaltungsfähiger Pars sphincterica ist natürlich an eine Resectio recti zu denken, muß sie hingegen mitgenommen werden, so läßt sich nur eine Amputatio oder Exstirpatio recti durchführen. Wodurch sich Resektion, Amputation und Exstirpation unterscheiden, wurde schon S. 488 ausgeführt.

Ob das Karzinom den von Peritoneum überzogenen Rektalabschnitt freiläßt oder mitbetrifft, ist nur insofern von Belang, als im letzteren Fall naturgemäß niemals mehr eine Amputation, sondern bloß eine Exstirpation in Betracht kommt und nur bei der Amputation die Eröffnung der Peritonealhöhle vermeidbar ist. Bei den Resektionsfällen muß so gut wie ausnahmslos die Excavatio *Douglasii* eröffnet werden, gleichviel ob der Tumor unterhalb derselben oder in ihr liegt, schon deshalb, damit man den Darm oberhalb des Tumors genügend mobilisieren und ohne Spannung an die belassene Analportion herabbringen kann.

Die Amputatio und die Exstirpatio recti dürfen wir als einander nahe verwandte Eingriffe gemeinsam schildern.

Die Unmöglichkeit, die Analportion zu erhalten, läßt sich fast ausnahmslos schon bei der ersten Untersuchung feststellen; man hat also in der Regel gleich zu Beginn, noch vor der das Rektum freilegenden Voroperation, den Anus mit einer Tabaksbeutelnaht verschlossen, um Ausfließen von Kot und Jauche aus dem After während der übrigen

Operation zu verhindern, und hat gleich anfangs die Haut rings um den After umschnitten. Nach der Freilegung des Mastdarms durch die Voroperation von hinten her erfolgt nun die Auslösung desselben, am besten von unten her. Durch das Fettgewebe der Fossae ischiorectales geht man auf den Levator ani los, durchtrennt diesen in einiger Entfernung vom Mastdarm und trennt die Verbindung zwischen Sphinkter und M. bulbocavernosus. Weiterhin wird das Rektum beim Mann von Prostata und Blase, beim Weib von der hinteren Vaginalwand (falls diese nicht mitgenommen werden muß) abgelöst, wobei man sich hüten muß, die genannten Gebilde zu verletzen. Diese Manipulation — die Trennung des Rektum von der vorderen Nachbarschaft — ist bei der Amputatio und Exstirpatio recti wesentlich leichter als bei der unten zu besprechenden Resectio recti, da man ja an der schon freigemachten Analportion, die mit einer Hakenzange gefaßt und nach rückwärts herausgehoben werden kann, eine gute Handhabe hat. Hält man sich an die richtige Schichte, so ist das immerhin mißliche Einführen einer Steinsonde oder eines Katheters zur Markierung der männlichen Urethra bzw. die Markierung der Scheide durch einen eingeführten Finger vollkommen überflüssig; das Abschieben des Rektum gelingt meistens ohne jede irgendwie nennenswerte Schwierigkeit, in der Regel vollkommen stumpf, höchstens hat man mit einigen leichten Scherenschlägen nachzuhelfen. Prostata, Samenbläschen, hintere Blasenwand bezw. hintere Scheidenwand kommen zur Ansicht und bald stößt man auch auf die Umschlagstelle des Peritoneum am tiefsten Punkte des *Douglas*schen Raumes, die sich, wenn nötig, meist unschwer 2 bis 3 *cm* vom Mastdarm nach aufwärts zurückstreifen läßt.

Nun hat man sich Rechenschaft zu geben, ob man mit einer Amputatio recti sein Auskommen findet, ob man da genügend weit oberhalb des primären Tumors und genügend weit oberhalb der letzten im Mesorektum nachweisbaren geschwellten und daher karzinomverdächtigen Drüsen das Darmrohr abtragen kann. Nur wenn sich diese Frage ruhigen Gewissens mit ja beantworten läßt, ist die Amputation ohne Eröffnung des *Douglas*schen Raumes statthaft. Der weitere Verlauf der Operation, Versorgung der Wunde, Bildung des neuen Anus ist in diesem Falle identisch mit dem gleich zu schildernden Vorgehen bei der Exstirpatio recti nach dem Wiederverschluß der Peritonealhöhle. Wenn aber auch nur der leiseste Zweifel gegen die Zulässigkeit der Amputation auftaucht, hat man ruhig das Peritoneum neben dem durch dasselbe hindurchtretenden Rektum zu eröffnen.

Es macht dies den Eingriff nicht gefährlicher, schafft aber den großen Vorteil, daß man an Übersichtlichkeit außerordentlich gewinnt und beliebig viel vom Colon pelvinum und große Abschnitte des S romanum herabziehen kann. Um im Mesosigma tastbare, verdächtige Drüsen mit exstirpieren zu können, entfernen wir oft ganz gewaltige Stücke gesunden Darms ober dem Karzinom. Hat man schließlich den herabzuholenden Darm genügend mobilisiert (die starken Gefäße im Mesenterium müssen sehr sorgfältig abgebunden werden), so wird das Peritoneum parietale des Cavum *Douglasii* mit Knopfnähten an das Peritoneum viscerale und die Muscularis des herabgezogenen Darms geheftet. Versorgung der großen Wundhöhle und Bildung der neuen Afteröffnung beschließen den Eingriff. Man hat da die Wahl, den Darm entweder an

normaler Stelle, an Stelle des alten Afters, oder unmittelbar unterhalb der Abtragungsstelle des Kreuzbeines einzunähen (Fig. 184). Diesem letzteren Vorgehen, der Bildung eines Anus praeternaturalis sacralis, gebe ich den Vorzug, weil für diesen ein kürzeres Darmstück ausreicht, weil ferner der sakrale After durch die Anlagerung an das Kreuzbein eine knöcherne Stütze erhält, die einer narbigen Verengerung entgegenwirkt und die einen besseren Abschluß durch Pelotten (siehe unten) ermöglicht. Wir gehen also nach dem Abschluß der Peritonealhöhle folgendermaßen vor: Der ausgelöste, noch intakte Darmschlauch wird beim oberen Wundwinkel herausgeleitet; der Boden der großen Wundhöhle, namentlich auch die seitlichen Taschen werden mit Jodoformgaze ausgelegt; überdies legt man, um nur ja für gute Drainageverhältnisse zu sorgen, 1 bis 2 Kautschukdrains in die Wunde, die gemeinsam mit den Enden der Jodoformgaze beim unteren Wundwinkel herausgeleitet werden.

Fig. 184.

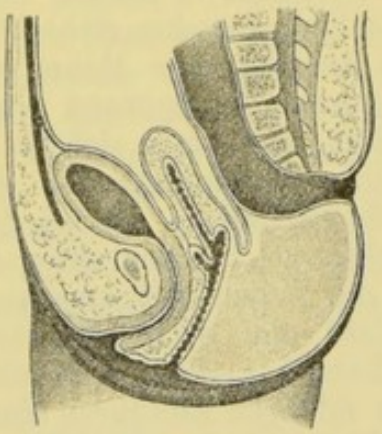

Sagittalschnitt durch ein weibliches Becken (schematisch) nach Exstirpatio recti und Bildung eines Anus sacralis.

Über den eingelegten Gazestreifen und Drainrohren wird nun die große Wundhöhle durch tiefgreifende, die Haut exakt adaptierende Nähte geschlossen, bis an den aus dem obern Winkel herausgeleiteten Darm heran, und erst jetzt wird das Stück, das abzufallen hat, abgetragen. Die Asepsis des Eingriffes ist also bis zu diesem Moment gewahrt worden. Die Abtragung des Darms erfolgt nicht mit einem Schlag, sondern schrittweise, um eine plötzliche Retraktion des Darms zu vereiteln, derart, daß man den Darm zuerst an einer kleinen Stelle eröffnet, diese sofort an die Haut annäht usf., bis die Abtragung und Einnähung vollendet ist. Die Nachbehandlung werden wir später erörtern.

Bei der Resectio recti ist der schwierigste Akt die Isolierung des Darmrohres, welche der Voroperation auf dem Fuße folgt. Möglichst stumpf präparierend, die an das Rektum herantretenden Gefäße doppelt ligierend, trachtet man um das Darmrohr herumzugelangen. Namentlich das Arbeiten an der Vorderfläche hat mit besonderer Vorsicht zu geschehen, damit man in die richtige Schichte gelangt und sowohl ein Einreißen des Neoplasmas als eine Verletzung der Nachbarorgane vermeidet. Ich trachte das Darmrohr möglichst lange intakt zu erhalten, vermeide es also, wenn es irgend tunlich ist, den Darm noch vor seiner Auslösung unterhalb oder oberhalb des Tumors quer zu durchtrennen, was allerdings die technischen Schwierigkeiten wesentlich verringert, eine Wundinfektion aber außerordentlich begünstigt. Die Eröffnung des *Douglas*schen Raumes ist, wie oben erwähnt, bei Resektionsfällen nur selten zu vermeiden, braucht übrigens nicht gescheut und soll gar nicht vermieden werden. Sie bietet außer den auch einer radikalen Exstirpation zugute kommenden, schon oben (S. 495) hervorgehobenen Vorteilen auch den für die Resektion nicht zu unterschätzenden, daß sie uns in die Lage setzt, die Mobilisierung des Darms bis an die beweglicheren, ohne jede Spannung bis zur Analportion oder noch weiter herabziehbaren Anteile des Colon sigmoideum fortzusetzen, welche überdies dank den hier nahe dem Darmansatz des

Mesenterium verlaufenden großen bogigen Gefäßanastomosen besonders gut ernährt sind *(Rotter)*.

Daß man auch bei Resektionsfällen auf Drüseninfektion im Mesorektum und Mesosigma zu achten und entsprechend hoch über dieselbe hinauf die Mobilisierung des Darms fortzusetzen hat, versteht sich von selbst. Wie leistungsfähig auch in dieser Beziehung die sakrale Methode ist, beweist der Umstand, daß es uns wiederholt gelang, auf diesem Wege reine Flexurkarzinome zu entfernen, die 15 *cm* und mehr ober der *Douglas*schen Falte ihr unteres Ende hatten (Fig. 185).

Ist die Mobilisierung des Darms weit genug gediehen, so läßt sich das aus seinen Verbindungen ringsum gelöste, das Karzinom enthaltende Darmstück in Form einer Schlinge aus der Wunde herausziehen. Sogleich erfolgt nun der Verschluß der Peritonealhöhle in der oben bei der Exstirpatio recti geschilderten Weise. Dann haben wir uns für die Art der Darmversorgung zu entscheiden, die Art und Weise, wie wir nach Ausschneidung des den Krankheitsherd beherbergenden Darmabschnittes die Kontinuität des Rohres, die Verbindung mit dem erhaltenen Sphinkter wieder herstellen wollen.

Fig. 185.

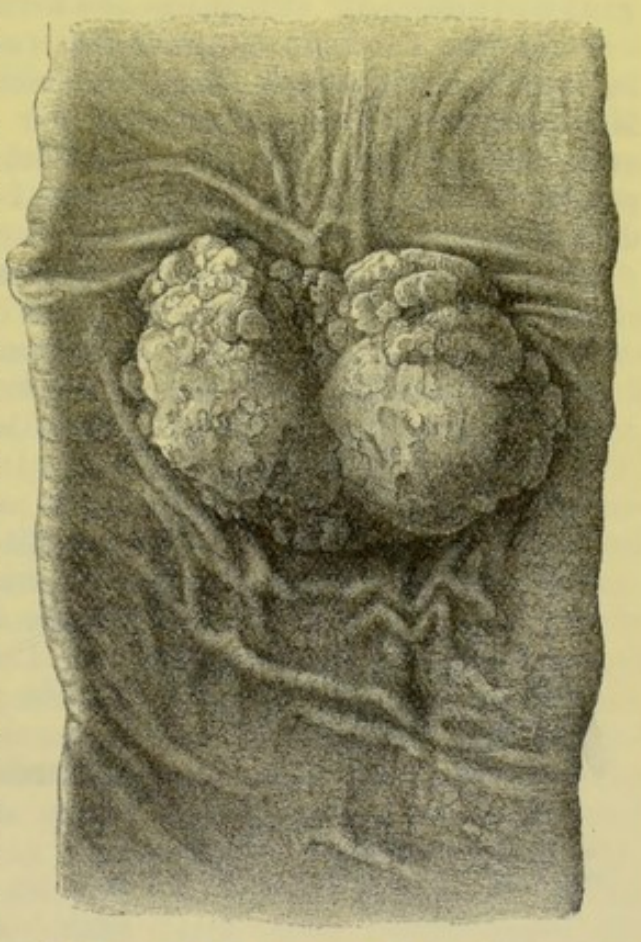

Auf sakralem Wege exstirpiertes Flexurkarzinom, dessen untere Grenze 15 *cm* ober der *Douglas*schen Falte sich befand.

Zu diesem Behufe stehen uns folgende Möglichkeiten des Vorgehens zur Verfügung.

a) Die zirkuläre Naht der Darmenden in der Wunde *(Kraske)*. Nach genauer aseptischer Tamponade der Wunde wird nach der Ausschneidung des zu entfernenden Stückes das zentrale Ende des Darms an das periphere, also an die Analportion, durch zirkuläre Naht ganz so wie bei anderen Darmresektionen vernäht. Dabei beginnt man an der vorderen Peripherie gerade in der Mitte und näht nun nach beiden Seiten, möglichst viel nach innen knüpfend. Nach gemachter Darmnaht führe ich ein Drainrohr durch den Anus über die Nahtstelle, um wenigstens für die erste Zeit Gase und flüssige Stühle abzuleiten, auch erwies es sich mir als praktisch, den Sphinkter zu dehnen, um Kotstauung über dem Schließmuskel zu verhindern, was die Naht gefährden würde.

Die Ausführbarkeit der zirkulären Darmnaht ist an verschiedene Bedingungen geknüpft, vor allem sollte sie nur dann gemacht werden, wenn es möglich war, den Darm vor der Operation gründlich zu ent-

leeren und nach der Operation einige Tage den Stuhl anzuhalten. Ferner ist sie manchmal deshalb unmöglich, weil ein zu bedeutendes Mißverhältnis im Lumen zwischen dem zentralen Anteil und der Ampulle besteht. Aber selbst wo die Naht unter den günstigsten Bedingungen ausgeführt werden kann, besteht die Gefahr des Platzens. Oft rückt sehr bald nach der Operation Kot vor bis zur Nahtstelle und bringt den Darm zum Platzen. Tritt dieses Ereignis bei frischer Wunde ein, so entwickelt sich fast regelmäßig eine sterkorale Phlegmone, die gefürchtetste Konsequenz bei Rektumoperationen.

Um diesen Gefahren vorzubeugen, wurden von mir zwei andere Methoden vorgeschlagen, das Invaginationsverfahren und die Durchziehmethode, die sich beide bewährten.

b) Das Invaginationsverfahren. Es geht darauf aus, die Anlegung der zirkulären Naht zu erleichtern und die hiezu nötigen Manipulationen nach außen von der Wundhöhle zu verlegen. Man geht dabei so vor, daß man nach Dehnung des Sphinkters die Analportion nach außen umstülpt, wie bei einem Prolapsus ani. Durch das umgestülpte Analrohr wird das zentrale Darmende durchgezogen; zentrales und peripheres Darmstück können nun rasch und exakt zirkulär miteinander vernäht werden, worauf schließlich der künstlich erzeugte Prolaps durch leichten Zug von oben behoben wird. Die Gegend der Nahtlinie wird durch einige Nähte an die seitlichen Wundflächen fixiert. Natürlich resultiert auch nach dieser Methode eine in der Wunde liegende zirkuläre Naht.

Fig. 186.

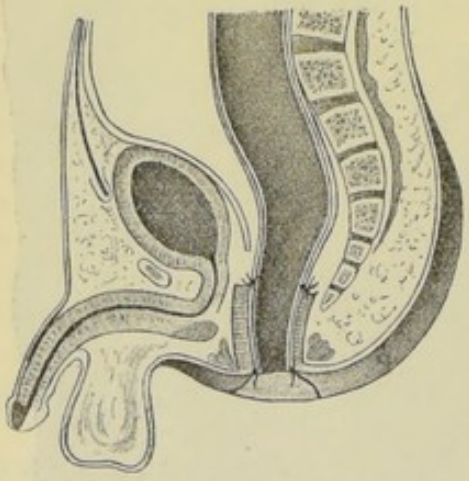

Schematischer Sagittalschnitt durch ein männliches Becken nach ausgeführter Durchziehmethode.

Diese unzuverlässige Naht in der Wunde ganz zu vermeiden, ein intaktes Darmrohr durch die ganze Wundhöhle hindurch bis vor den Anus herauszuleiten, strebt

c) meine Durchziehmethode an. Wie bei der Invaginationsmethode wird, nach vollzogener Ausschneidung des zu entfernenden Darmabschnittes, die Analportion nach außen umgestülpt. Nun wird aber ihre Schleimhaut weggeschnitten und danach die Umstülpung wieder aufgehoben. Durch den so wundgemachten Analkanal wird das zentrale Darmrohr durchgezogen und vor dem After exakt an die Haut angenäht, außerdem vereinigt eine zweite Nahtreihe in der Wunde das obere Ende der Analportion mit dem durchgezogenen Darm (Fig. 186).

Leider ist die Durchziehmethode nur in einer beschränkten Zahl von Resektionsfällen ausführbar. Sie darf nur dann angewendet werden, wenn ein genügend ernährtes Darmstück ohne jede Spannung bis vor den Anus gebracht werden kann. Andernfalls muß eben eine der beiden anderen Methoden der Darmversorgung angewendet und die immer etwas fatale Naht in der Wunde mit in Kauf genommen werden.

Nach allen drei Methoden der Darmversorgung empfiehlt es sich, die Wunde bloß entsprechend dem oberen und unteren Wundwinkel, bis über

die eventuelle Resektionsnaht hinauf zu vernähen, um diese zu bedecken, den übrigen Teil der Wunde jedoch offen zu lassen, locker mit Jodoformgaze auszulegen und mit Kautschukrohren zu drainieren.

Wie schon erwähnt, wurden im Laufe der Zeit vielfache Modifikationen der dorsalen Methode in allen ihren einzelnen Phasen angegeben:

Die sich auf die Voroperation beziehenden Vorschläge, bestehend in der Vermeidung der Knochenoperation durch den parasakralen Schnitt, in den diversen zahlreichen Vorschlägen einer temporären Resektion des Kreuzbeins wurden bereits erwähnt. Für die Isolierung und Auslösung des Darms wurde vorgeschlagen, dieselbe nicht, wie ich beschrieben, von unten nach aufwärts, sondern umgekehrt, von oben nach abwärts *(Rotter)* vorzunehmen, und tatsächlich ermöglicht diese Art der Auslösung für viele Fälle eine leichtere Orientierung; auch ich bediene mich derselben in jenen Fällen, wo Gefahr besteht, die richtige Schicht zu verfehlen. Für die Versorgung des Darms nach vollführter Resektion existieren weitere zahlreiche Vorschläge, die der Gefahr sterkoraler Phlegmone durch Platzen der Darmnaht vorbauen sollen: In dieser Beziehung wäre der Vorschlag *Schedes,* die sakrale Resektion mit einer Kolostomie zu verbinden, weiters die Darmnaht zweizeitig auszuführen, d. h. vorläufig nur die vordere Wand zu vernähen, die hintere Peripherie aber nach außen offen zu lassen und einen temporären Anus praeternaturalis sacralis anzulegen, der dann in einer zweiten Operation durch Plastik verschlossen werden muß *(Hochenegg),* oder der Vorschlag *Kraskes,* die Analportion nach hinten zu spalten und so einer Stauung von Kotmassen vorzugreifen, zu erwähnen und für einzelne Fälle als empfehlenswert zu bezeichnen. Um bei Amputation und Exstirpation, also bei Opferung des Sphinkters der Inkontinenz entgegen zu arbeiten und diese unangenehme Konsequenz des widernatürlichen Afters zu umgehen, wurde vorgeschlagen, das einzunähende Ende des Darms zu drehen *(Gersuny)* oder lateral durch die Glutealmuskulatur durchzuziehen und hier einzunähen *(Witzel),* oder den Darm um das resezierte Kreuzbein herumzuführen, so daß der Darm winkelig abgeknickt erscheint und so durch eine entsprechende Pelotte gegen das Kreuzbein gedrückt und verschlossen erhalten werden kann *(Billroth).* Ich habe alle diese Vorschläge durchprobiert, kann dieselben aber auf Grund meiner Erfahrung nicht allgemein empfehlen, da häufig durch diese Bestrebungen die Lebensfähigkeit des vorgelagerten Darms leidet.

Die Nachbehandlung nach sakralen Rektumoperationen ist schwierig und erfordert wenigstens für die erste Zeit die größte Aufmerksamkeit des behandelnden Arztes sowie des Pflegepersonales. Ich möchte in dieser Beziehung nur auf folgende Punkte aufmerksam machen.

Lagerung: Wir lassen unsere Patienten auch während der ersten Zeit der Nachbehandlung in der Seitenlage liegen, wobei in der Regel der Fälle der Oberkörper durch untergelegte Polster etwas erhöht, also das Becken tiefer gelagert wird. Da wir die Operation in linker Seitenlage vollführten, die Teile der linken Seite während der langen Operation durch das eigene Körpergewicht auf dem harten Operationstisch so schon gelitten haben, ist es gut, den Patienten vorerst auf die rechte und erst am nächsten Tage oder noch später auf die linke Seite zu lagern. Bei jedem Lagewechsel ist ängstlich darüber zu wachen,

daß das Becken tief bleibt und ja nicht höher als der Thorax gelagert werde. Bei Beckenhochlagerung kann durch den vielleicht noch offenen *Douglas* Aspiration von Wundsekret erfolgen und hiedurch eine eitrige Peritonitis ausgelöst werden.

Die Behandlung der Wunde erfordert genaue Temperaturmessung und die Beobachtung des Pulses. Bei Fieber ist der Verband zu wechseln und die Wunde zu kontrollieren. Beim geringsten Verdacht auf Retention oder Kotaustritt soll die Wunde breit eröffnet und feucht mit essigsaurer Tonerde verbunden werden. Ebenso ist bei Beschmutzung der Wunde mit Kot Verbandwechsel nötig, wobei die Wunde schonend ohne jeden stärkeren Druck mit lauer physiologischer Kochsalzlösung abgespült wird. Der Austritt von Kotmassen gegen die Wunde ist gefährlich bei frischer Wunde, flüssigen Kotmassen und bei Retention; fast belanglos bei granulierender Wunde, festem Kot und bei Verhältnissen, die eine Retention unmöglich machen, also vom 4. Tage an bei breit offener äußerer Wunde und Jodoformgazetamponade. In solchen Fällen begnüge ich mich mit mechanischer Entfernung der ausgetretenen Kotmassen. In den Fällen von Resektion und gemachter Darmnaht ist es oft besser, bei von oben vordringenden Kotmassen die Naht des Darms an einer Stelle zu opfern und so dem Kot Abfluß zu verschaffen, sonst lauft man Gefahr, daß die Naht des Darms in der ganzen Peripherie durchreißt.

Eine besondere Aufmerksamkeit erfordert die Blase und die Verhältnisse der Harnentleerung. Ein noch immer recht bedeutender Teil der nach sakralen Exstirpationen unglücklich ausgehenden Fälle ist auf vesikale Sepsis zurückzuführen und ungemein häufig sind Komplikationen im Verlaufe durch Blasenstörungen ausgelöst.

Sehr häufig können sakral operierte Patienten nicht spontan urinieren, sondern müssen katheterisiert werden. Der Grund hiefür ist in verschiedenen durch die Operation selbst bedingten oder nach ihr sich ergebenden Verhältnissen gelegen. Beim Manne spielt vor allem der Umstand eine große Rolle, daß durch die Exstirpation des rektalen Tumors die Blase ihren Halt nach rückwärts verliert und sich bei ihrer Füllung nach hinten zu umlegt. Füllt sich nun die so verlagerte Blase mit Harn, so dehnt sie sich nach der sakralen Wundhöhle hin aus und steigt nicht wie eine normal gefüllte Blase über die Symphyse. Ich habe wiederholt gefunden, daß trotz bedeutender Überfüllung ober der Symphyse weder perkutorisch noch palpatorisch die Blase nachweisbar war. Ist die Blase einmal überdehnt und divertikelartig nach rückwärts ausgestülpt, so ist für lange die normale Harnentleerung unmöglich.

Ich habe bei einem von mir operierten Kollegen, dessen Nachbehandlung ich nur konsiliariter leitete, am zweiten Tage mittelst Katheter $1^1/_2$ *l* konzentrierten Harnes entleert. Der die Nachbehandlung führende Kollege entschuldigte sich mir gegenüber damit, daß er wiederholt auf Völle der Blase in gewöhnlicher Weise untersucht habe und, da er ober der Symphyse die Blase nicht fühlen konnte, annahm, daß wegen Blutverlust und starkem Schweiß eben wenig oder kein Harn gegen die Blase zu geflossen war. Trotzdem von nun an regelmäßig katheterisiert wurde, erforderten die Konsequenzen der einmaligen Überdehnung die Anwendung des Katheters durch mehr als ein halbes Jahr nach vollkommener Wundheilung.

Auch die Lage und das Unvermögen, sich aufzurichten, spielen eine große Rolle, daher sehen wir häufig, daß so lange katheterisiert werden muß, als die Patientin sich nicht aufrichten oder aufknien dürfen.

Manchmal gibt zu feste Tamponade der Wunde ein mechanisches Hindernis ab, manchmal Krampf des Blasensphinkters. Häufig beobachten wir auch, daß in der ersten Zeit die Harnentleerung leidlich vor sich geht und erst im weiteren Verlaufe der Wundheilung Störungen eintreten. Meist ist dann eine entzündliche Infiltration der hinteren Blasenwand und Harnröhrenwand die Ursache dafür.

Wir sehen also, daß die Notwendigkeit für Katheterismus häufig (beim Mann in mehr als 80% der Fälle) gegeben ist. Infolge des Katheterismus treten nun sehr häufig zystitische Erscheinungen auf, was eine sehr unangenehme, oft auch gefährliche Komplikation in der Nachbehandlungsperiode abgibt.

Um eine Zystitis womöglich zu vermeiden, sind die genauesten Kautelen bei der Katheterisierung zu beobachten; da trotz alledem aber bei unseren Fällen dieselbe nicht ganz zu vermeiden war, veranlaßte ich *Lenk*, der Entstehung der Zystitis nach sakralen Rektumoperationen seine Aufmerksamkeit zu schenken. Derselbe konstatierte nun folgende Möglichkeiten für das Entstehen der Zystitis:

1. Katheterismus bei nicht genügend gereinigtem Orificium externum urethrae.

2. Aufsteigende Urethritis. Durch die Besudelung des Orificium mit Kot und Wundsekret entwickelt sich allmählich eine bis zur Blase aufsteigende Urethritis. Sehr häufig beobachtet man als Symptom dieser einen sich scheinbar spontan einstellenden, eitrigen Ausfluß aus der Urethra. Katheterismus in diesem Stadium infiziert rasch die Blase, aber auch ohne Katheterismus kann es durch Aufsteigen der Entzündung zur Zystitis kommen. Um diese Urethritis zu vermeiden, schützen wir das Glied während der Zeit der stärksten Wundsekretion durch einen vorgezogenen Kondom.

3. Mangelhafte Blasenentleerung und Zersetzung des Residualharns. Die mangelhafte Entleerung ist auf die durch die Operation gesetzte Formveränderung der Blase zu beziehen.

4. Infektion der Blase von der Wunde her. In dieser Beziehung ist die Beobachtung meines Assistenten *Heyrovsky* beweisend, der in einem Falle von Infektion der sakralen Wunde mit Pyocyaneus trotz unverletzter Blase im Harn Pyocyaneus nachweisen konnte, obwohl nie katheterisiert worden war.

5. Endlich scheint bei Bakteriurie durch die die Blase passierenden Infektionskeime Zystitis zustande kommen zu können.

Um allen diesen Eventualitäten vorzubauen, legen wir in letzter Zeit bei allen Männern, welche nach sakraler Rektumoperation nicht spontan urinieren, einen Dauerkatheter ein, der erst weggelassen wird, bis die Wundverhältnisse sich als vollkommen befriedigende erweisen.

Eine seltene Komplikation ist durch Reißen der Peritonealnaht und Prolaps der Därme, wohl immer Dünndarm, gegen die Wundhöhle oder diese passierend nach außen vor die Wunde gegeben. Dieses Ereignis kann bei rechtzeitiger Reposition ohne Konsequenzen bleiben, kann aber auch Inkarzerationssymptome und Peritonitis oder für später die Ausbildung einer sakralen Hernie zur Folge haben. Bei Inkarzerationserscheinungen ist die Wunde breit zu öffnen, die Därme zu reponieren und der Peritonealschlitz zu tamponieren, bei Prolaps nach außen vor die Wunde die Därme mit Kochsalzlösung abzuspülen, hierauf zu repo-

nieren und zu tamponieren. In diesen Fällen empfiehlt es sich ausnahmsweise, in Seitenlage mit Beckenhochlagerung nachzubehandeln, was wir am einfachsten durch Heben des Fußendes des Bettes erreichen.

Durch die momentanen Gefahren der Operation selbst (Blutung, Shok, Kollaps) und die Gefahren der Nachbehandlungsperiode (sterkorale Phlegmone, vesikale Sepsis, Pneumonie, Bronchitis) ist der Eingriff der sakralen Exstirpation von Rektalkarzinomen immerhin auch in der Hand des geübtesten und erfahrensten Chirurgen als ein gefährlicher zu bezeichnen. Wenn wir auch nicht wie zu Anfang der sakralen Ära mit 39% Todesfällen zu tun haben, so wird, wie die Berechnung *Krönleins* auf Grund seiner Sammelstatistik ergibt, noch immer für die sakrale Methode ein Mortalitätsprozent von 19·4 anzugeben sein.

Bei den von mir persönlich operierten 243 Fällen hatte ich 27 Todesfälle zu beklagen, was einem Mortalitätsprozent von 11% entspricht.

Die die Operation Überlebenden zeigen nach eingetretener Wundheilung zunächst fast durchaus ein rasches Aufblühen ihrer durch die Jauchung und Stenosierung seitens des Karzinoms, dann durch den Insult der Operation und die Beschwerden während der Nachbehandlung herabgekommenen Gesundheit, welches sich in einer meist auffallenden Gewichtszunahme dokumentiert. Das Wohlbefinden und das gute Aussehen ist nun allerdings bei der bei weitem größeren Hälfte unserer Operierten leider nicht von langer Dauer. Bei diesen stellen sich gewöhnlich schon im Verlaufe desselben Jahres wieder Beschwerden ein, Symptome des Wiederauftretens resp. der Rezidive des Krebses. In der größten Mehrzahl dieser Fälle handelt es sich um ein periproktales Rezidiv, indem es gewöhnlich zwischen Darm und Kreuzbein im retrorektalen Zellgewebe abermals zur Karzinombildung kommt, die im weiteren Verlaufe zu Kompression des Darms, also neuerdings zu Stenosenerscheinungen führt, oder in Form oft ganz kolossaler Tumoren nach außen zu wuchert. Seltener bleibt ein regionäres Rezidiv aus und treten Metastasen namentlich in der Leber oder im Knochensystem auf. Von diesen sind die in der Wirbelsäule lokalisierten besonders qualvoll, aber auch durch karzinomatöse Schwellung der entfernteren, den Beckennerven anliegenden Lymphdrüsen werden ungemein schmerzhafte Neuralgien, am häufigsten unter dem Bilde der Ischias, ausgelöst. Die Dauer von der Operation bis zum Tode durch Rezidive war in meinen Fällen sehr wechselnd und betrug 6 Monate bis $3^1/_2$ Jahre. Allerdings ausnahmsweise tritt Rezidive nach Ablauf des sogenannten „kritischen Trienniums“ auf. Wir beobachteten sogenannte Spätrezidive im 4., 6. und 7. Jahre. Man hat angesichts solcher Fälle die gewiß nicht unberechtigte Frage aufgeworfen, ob das nicht ganz neue Erkrankungen bei einem zu Karzinom disponierten Individuum seien. Interessant ist es, daß einige dieser Fälle unmittelbar im Anschluß an andere Erkrankungen, welche ihr Allgemeinbefinden schwer geschädigt hatten, abermals an Karzinom erkrankten. Nur ein relativ kleiner Teil (19·3%) unserer Operierten bleibt dauernd geheilt.

Von den verschiedenen Chirurgen werden für die Berechnung der Dauerheilungen verschiedene Prämissen herangezogen. Es herrscht z. B. noch immer keine Einigkeit darüber, ob die Berechnung nur über die die Operation Überlebenden oder über alle überhaupt operierten Fälle anzustellen sei, ob Fälle, von denen keine Nachricht einläuft, mit aufgenommen oder ausgeschaltet werden sollen; es ist weiter klar, daß derjenige, der über eine lange Reihe von Jahren berichtet, beim Ausweise

der Dauerheilungen in offenkundigem Nachteil jenem gegenüber ist, der schon früher seine Bilanz zieht, da ja Spätrezidiven dann nicht mit berechnet werden etc. So kommt es, daß die Angaben über die Häufigkeit der Dauerheilungen ungemein schwanken, von 28—9%. Wir verzeichnen bei 217 Operationen 42 Fälle, die über 3 Jahre rezidivfrei lebten. Von diesen starben noch 2 an Spätrezidive, so daß wir 19·3% Dauerheilung ohne jede Ausscheidung zu verzeichnen haben.

Unter diesen dauernd geheilten befinden sich Fälle, deren Heilung sich schon über viele Jahre erstreckt, so befindet sich meine erste im Jahre 1887 operierte Patientin noch immer vollkommen wohl, sie ist vollkommen arbeitsfähig und hat zwei normale Geburten überstanden. Ebenso ist ein Fall aus dem Jahre 1889 völlig gesund, die anderen Fälle von Dauerheilungen betreffen Fälle aus den Jahren 1890, 1891 usw.

Es muß auf diese Erfolge, die durch Operation auch beim Mastdarmkarzinom erzielt werden können, besonders deshalb eindringlichst hingewiesen werden, da gerade in bezug auf den Mastdarmkrebs unter den Ärzten noch ein geradezu unbegreiflicher, durch nichts zu rechtfertigender Pessimismus herrscht. Es ist derselbe teilweise auf die namentlich in England herrschende Lehre von der absoluten Aussichtslosigkeit der operativen Entfernung des Mastdarmkarzinoms zurückzuführen, die auch dazu führte, daß lange Zeit englische Chirurgen bei Mastdarmkarzinom nur die Kolostomie als palliative Operation für zulässig erklärten.

Ich möchte hier über die Nachbehandlung der „Geheilten“ kurz einiges einfügen.

Ich halte es für zweckmäßig, die Behandlung resp. die Beratung der wegen Mastdarmkrebs Operierten nicht mit eingetretener Wundheilung vollkommen beendet sein zu lassen, sondern den Patienten den Rat zu erteilen, durch Regelung der Diät und Lebensweise, durch Regelung ihres Stuhles, durch Vermeidung körperlicher und geistiger Überanstrengung alles zu tun, um ihre Ernährungs- und Stoffwechselverhältnisse zu heben. Konnten wir durch genaue Erhebung der Anamnese bestimmte Bedingungen als der Rektalerkrankung direkt vorausgehend und irgendwie ätiologisch in Betracht kommend eruieren, so ist einer Wiederholung dieser Umstände vorzubeugen (Gravidität bei in der Gravidität entstandenem Karzinom). Bei irgend welchen interkurrenten, den Organismus schwer schädigenden Erkrankungen ist bei den einmal an Krebs erkrankt Gewesenen auf rasche und vollständige Rekonvaleszenz besonderes Gewicht zu legen. Allen an Krebs Operierten möchte ich, wie schon gesagt, die Pflege und den engen Verkehr mit Krebskranken verbieten.

Ehe wir die Besprechung der sakralen Krebsexstirpationen beschließen, müssen wir in Kürze noch auf einen Punkt eingehen, auf das funktionelle Endresultat. Es versteht sich von selbst, daß eine Restitutio ad integrum nur dann denkbar ist, wenn man die Pars sphincterica erhalten und bei der Darmversorgung verwerten kann. Bei der Amputatio und Exstirpatio recti müssen wir naturgemäß a priori Incontinentia alvi als unvermeidlich in den Kauf nehmen. Für die Mehrzahl der so Operierten läßt sich aber der Zustand zu einem sehr erträglichen gestalten. Durch entsprechende Kostauswahl gelingt es meist, den Stuhl so zu regeln, daß bloß 1mal täglich eine Stuhlentleerung erfolgt. Zum Stuhlabsetzen soll gepreßt werden, damit wirklich auf einmal die ganze Entleerung erfolgt. Auf Nichtbeachten dieser Regel sind viele Klagen über beständige Beschmutzung zurückzuführen. Viele können ihren Stuhlgang so genau regeln, daß sich die Stuhlentleerung Tag für Tag zur selben Stunde einstellt. Diese Patienten sind mit ihrem Anus praeter-

naturalis sehr zufrieden und so gut daran, daß wir geradezu von relativer Kontinenz sprechen können. Diese Kategorie von Patienten verzichtet auf jeden Verschlußapparat.

Nur ausnahmsweise kommt noch der von mir für den Anus sacralis angegebene Verschlußapparat (Fig. 187) in Verwendung. Seine Pelotte muß nach einem Wachsabdruck der Afteröffnung hergestellt werden, die in Knieellbogenlage des betreffenden Patienten nach vollständigem Zurücksinken der prolabierenden Schleimhaut gemacht wird. Genau nach diesem Abdruck soll der innen hohle oder mit geschabtem Kautschuk erfüllte Verschlußballon geformt werden. Dieser ist an einer Pelotte fixiert, die wieder genau den Körperformen entsprechend, also nach einem Gipsabguß dieser Gegend geformt werden soll und welche durch eine an einem Bauchgurt in Scharnier bewegliche Feder angedrückt wird. Elastische Schenkelbänder sichern außerdem die Pelotte nach unten und vorne vor Verschiebung

Fig. 187.

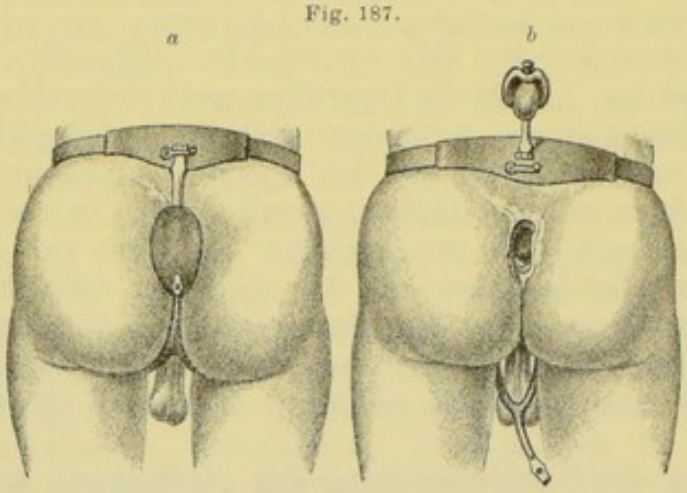

Verschlußapparat für Anus sacralis nach *Hochenegg*. *a* geschlossen, *b* geöffnet.

Wo wir die Resectio recti ausführen, streben wir damit Wiederherstellung der vollen Kontinenz an; diesen idealen Zustand erreichen wir auch bei einer größeren Anzahl der Patienten. Aufgehen der Darmnaht bringt uns allerdings — leider nicht allzu selten — um den angestrebten und verdienten Erfolg. Manchmal bilden sich so nur kleinere Fisteln, die sich nicht so selten sogar noch spontan schließen; in anderen Fällen läßt sich der Verschluß durch kleine, plastische Nachoperationen erzielen; in einzelnen Fällen entstehen aber so breite Lücken, daß der Effekt der gleiche ist wie nach der Anlegung eines sakralen Afters.

Fig. 188.

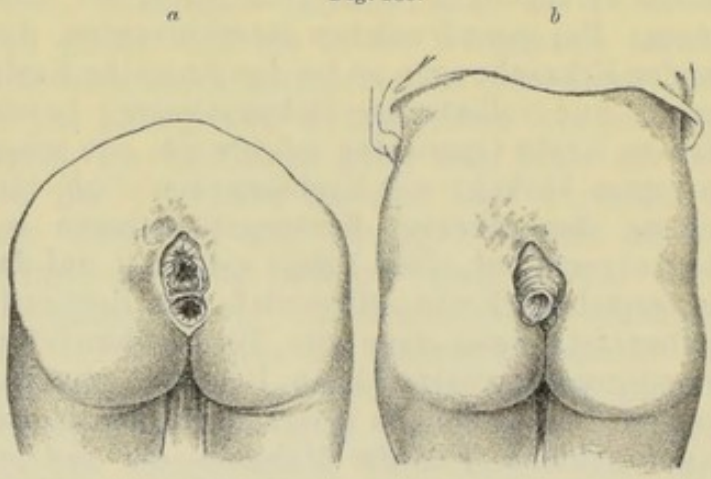

Durch vollkommenes Aufgehen der zirkulären Naht entsteht manchmal ein Anus praeternaturalis mit zwei Öffnungen und einem dazwischen liegenden Sporn (Fig. 188 *a*), dessen Zustandekommen wir S. 364 besprochen haben; Prolaps des zuführenden Darms (Fig. 188 *b*) kann das Bild noch mehr komplizieren.

Auch diese Zustände sind manchmal noch durch mühsame plastische Operationen, gewöhnlich in mehreren Sitzungen, zu beheben.

Gegenüber der perinealen und sakralen Methode haben die noch zu besprechenden anderen Methoden geringere Bedeutung und beschränkte Anwendung.

Die vaginale Methode. Bei Frauen mit weiter Vagina, also solchen, die wiederholt geboren haben, kann durch einen Schnitt an der hinteren Scheidenwand, der nach Bedarf bis zum Damm und dann seitwärts gegen die Tubera ischii weitergeführt wird, der erkrankte Mastdarm freigelegt werden, so daß an ihm die Resektion, die Amputation und die Exstirpation vorgenommen werden kann. Diese Methode ist namentlich von *Rehn* in ihren Details ausgearbeitet worden.

Die abdominellen Methoden, die in neuester Zeit namentlich von *Schloffer, Kraske, Rotter* u. a. warm empfohlen werden, verdanken dem Bestreben, möglichst radikal operierend vorzugehen und namentlich den manchmal weit hinauf erkrankten Lymphdrüsen auch noch operativ beikommen zu können, ihr Entstehen.

Unter den Kautelen der Aseptik, der Verbesserung der Technik und den Vorteilen der Beckenhochlagerung konnte man an die Ausführung dieser Operation schreiten, welche *Volkmann* schon im Jahre 1877 als anstrebenswert bezeichnete. Die Erfahrungen über diese Art der Operationen sind noch recht spärlich und die Resultate keineswegs besonders ermutigend, so daß es der Zukunft vorbehalten bleiben muß, über die Berechtigung und Indikationsstellung zu dieser Operation ein sicheres Urteil zu fällen. Wir können die abdominellen Methoden in zwei Gruppen trennen, in die „rein abdominelle" Operation und die „kombinierte" Methode. Bei der „kombinierten" Methode wird von oben und unten oder von oben und dorsal operiert, so daß man auch von „abdominoperinealen" und „abdominodorsalen" Operationen spricht. Es werden nach gemachter Laparotomie in der Mittellinie zuerst die beiden Arteriae hypogastricae, die bekanntlich die Arteria haemorrh. media abgeben, dann die Arteria haemorrh. superior im Mesosigma unterbunden; hierauf wird der Darm durchtrennt, das zuführende Stück als definitiver Anus praeternaturalis eingenäht und nun nach Spaltung des Peritoneum zu beiden Seiten des Rektums und des *Douglas*schen Raumes das Rektum von oben her vollkommen mobilisiert, worauf die Bauchwunde geschlossen wird. In einem weiteren Akt wird nach dorsaler oder perinealer Methode das Rektum auch unten mobilisiert und nach unten herausgezogen. Die „rein abdominelle" Operation unterscheidet sich dadurch von der „kombinierten", daß nach Lösung des Rektums von einer Laparotomie aus das intakte, aus seinen Verbindungen geschälte Darmrohr ins untere Rektum vom Bauchraume aus invaginiert und in diesem Zustand beim Anus herausgezogen und vor dem Anus reseziert wird. Hierauf wird auch von außen her die zirkuläre Darmnaht angelegt, die Wundfläche im Becken vom Laparotomieschnitt aus mit Jodoformgaze gehörig tamponiert *(Trendelenburg)*.

Die Indikationen für die abdominellen Methoden formuliert *Rotter* folgendermaßen:

1. Karzinome im obersten Teil des Rektums und am Übergang zur Flexur, zumal wenn die Ablösung von der Blase und dem Promontorium Schwierigkeiten macht oder die Drüsen weit hinaufreichen.
2. Wenn die Untersuchung eines hoch hinaufreichenden Karzinoms Zweifel an der Operabilität desselben erweckt.
3. Wenn wir bei Laparotomien wegen chronischer Darmverlegungen das verschließende Karzinom so tief am S romanum resp. Rektum finden, daß die Darmvereinigung vom Bauche aus schwierig auszuführen ist.

Ich möchte diesen Indikationen eine vierte anschließen. Dieselbe lautet: die abdominelle Methode ist indiziert als Verlegenheitsoperation, wenn bei dem Versuche sakraler Operation eine starke, nicht zu stillende Blutung (Ausreißen eines Astes der Art. haemorr. superior) entsteht, die von unten her nicht zu stillen ist.

Aus dieser Indikation mußte ich mehrmals eine sakral begonnene Operation abdominell zu Ende führen. Von den fünf derartig operierten Patienten starben drei im zeitlichen Anschluß an die Operation, einer ging an innerer Metastase und ein weiterer Fall, ein Mann von 39 Jahren, an Metastasen in der Laparotomiewunde und in der Leber zugrunde.

Auf Grund dieser Erfahrungen muß ich die Gefahren der abdominellen Methode ungleich höher als die der dorsalen Methode veranschlagen und ich habe um so weniger Grund, das Indikationsgebiet der dorsalen Methoden zugunsten

der abdominellen zu verschieben, als wir mittelst sakraler Methode auch sehr hoch sitzende Karzinome zu exstirpieren imstande sind.

Die Behandlung inoperabler Rektumkarzinome. Ich habe schon eingangs erwähnt, daß für mich jedes Rektumkarzinom die Indikation für einen operativen Eingriff abgibt. Die noch operablen Fälle werden den auf radikale Therapie abzielenden Methoden, die inoperablen Fälle der palliativen Kolostomie zugesprochen. Ich will nicht verschweigen, daß über diese Anschauung nicht allgemeine Einigkeit herrscht, indem manche Chirurgen erst dann zur Kolostomie raten, wenn durch das Karzinom bedeutende Stenosenerscheinungen verursacht werden. Sie begründen ihre Ansicht mit dem Hinweis, daß der nach der Kolostomie resultierende widernatürliche After eine neue Quelle von Unannehmlichkeiten bietet, wodurch der „jammervolle" Zustand eher verschlechtert als verbessert wird. Ich will, da es wichtig ist, daß namentlich auch die Hausärzte hierin orientiert werden, meine Ansicht mit der durch die Kolostomie angestrebten Beeinflussung des Zustandes begründen.

Bei jedem inoperabel gewordenen Karzinom besteht nekrotischer Zerfall der Neubildung, meist auch Stenose oder insoferne eine Defäkationsschwierigkeit, als durch Zerstörung oder starre Infiltration der Muskulatur wie beim Gallertkarzinom, wo häufig der ganze Mastdarm in ein karzinomatöses, oft auffallend weites Rohr umgewandelt ist, die Fäzes nur mehr durch die vis a tergo, aber nicht mehr durch die Kontraktion des Darms ausgetrieben werden. Durch diese Verhältnisse an und für sich wird der Zustand schon ein unhaltbarer, er wird aber noch in seiner Schädlichkeit und Qual gesteigert, wenn das karzinomatöse Geschwür durch den permanenten Kontakt mit Fäzes mechanisch wie chemisch gereizt wird und hiedurch konsekutiv entzündliche Reizung, die naturgemäß sehr bald die Umgebung mit einbezieht, auftritt. So sehen wir die Patienten auch ohne Stenose unter permanentem Stuhldrang und Tenesmen leiden, bald gesellen sich namentlich beim Manne Blasenbeschwerden dazu, endlich kommt es dann doch zum stenotischen Anfall oder zur Blasenperforation mit der qualvollen Zystitis oder zu Inkontinenz, wenn die Pars sphincterica auch karzinomatös geworden ist.

Durch die Kolostomie halten wir zunächst die genannte Schädigung vom karzinomatösen Ulkus ab, die schon bestehenden perirektalen Entzündungserscheinungen bilden sich bis zu einem gewissen Grade zurück, wodurch schon eine Quelle großer Beschwerden wenigstens für einige Zeit beseitigt erscheint. Bei schon bestehender Stenose können sich die Patienten von ihrer durch Stuhlverhaltung und Jaucheresorption verursachten Intoxikation erholen, sie werden widerstandsfähiger und fähiger, die Beschwerden ihres Leidens zu ertragen. Es scheint ferner, daß das Karzinom selbst nach Kolostomie langsamer wächst und weniger rasch zerfällt, da die Schädigung durch die Kotmassen beseitigt wird. So können wir der Kolostomie nebst einer Verminderung der Qualen direkt einen lebensverlängernden Einfluß zuschreiben.

Wenn die Kolostomie richtig ausgeführt und richtig nachbehandelt wird, stellt der aus ihr resultierende widernatürliche After keineswegs einen so ungemein qualvollen und bedauernswerten Zustand dar. Gewöhnlich geschieht der Fehler, daß man glaubt, mit der Ausführung der Kolostomie alles für den ohnehin verlorenen Patienten getan zu

haben. Man überläßt ihn dann einfach seinem weiteren Schicksal. Unter diesen Umständen ist der Zustand tatsächlich ein höchst bedauernswerter. Aus dem zuführenden Rohre der Kolostomiefistel fließt oder sickert permanent Kot, so daß die Patienten trotz aller möglichen Pelotten und Rezipienten permanent beschmutzt sind und so sich und ihrer Umgebung durch den Gestank unerträglich werden. Da das abführende Darmstück, also der untere Teil der Flexur ober dem Karzinom mit harten, meist eingedickten Kotmassen erfüllt bleibt, bessert sich auch nicht der Zustand des Karzinoms, Jauchung und Stuhldrang bleiben qualvoll wie vor der Kolostomie. Ganz anders gestaltet sich das Schicksal jener Patienten, die nach der Kolostomie richtig nachbehandelt und im weitern Verlauf ihres Lebens richtig gepflegt werden. Vor allem haben wir nach verheilter Kolostomiewunde durch milde Abführmittel und durch Irrigationen, welche in das dem zuführenden Darm entsprechende Lumen verabfolgt werden, für eine gründliche Entleerung der angesammelten alten Kotmassen zu sorgen. Erst nach erzielter genügender Entleerung des ganzen Dickdarms klingt der fast immer vorhandene Katarrh ab und es ist hiedurch möglich, durch entsprechende Kost und Irrigationen — von nun an bleiben die Abführmittel weg — es zu bewerkstelligen, daß einmal oder höchstens zweimal im Tag Stuhl erfolgt. Dabei haben die Patienten zu pressen wie ehedem bei der normalen Defäkation auf natürlichem Wege. Es entleert sich dann die Kotwurst vollkommen in eine vorgehaltene Tasse. Tagsüber bleiben so behandelte Patienten rein. Deshalb sind auch die Pelotten und Rezipienten vollkommen überflüssig, ja sie wirken meist durch Reizung der Schleimhaut am künstlichen After sogar schädlich ein. Meine Patienten bedecken ihren künstlichen After mit einem kleinen Gazepolster, der mit Torfmull gefüllt ist, und tragen eine einfache Bauchbinde. Ich habe unter meinen Patienten mit iliakalem künstlichem After Herren, die ihrer Beschäftigung ungestört nachgehen, Gesellschaften mitmachen, Theater besuchen, stundenlangen Sitzungen präsidieren und, so lange sie keine zu Diarrhöe führende Diätfehler begehen, nicht im geringsten molestiert werden. (In den genannten Fällen blieb der künstliche After nach zweizeitiger Resektion von Flexurkarzinomen zurück.)

Ebenso große Aufmerksamkeit hat man dem abführenden Teil zuzuwenden. Dieser ist vor allem einmal kotleer zu bekommen. Zu diesem Behufe sind durch Öleingießungen die harten, ober dem Karzinom gelagerten Kotballen zu erweichen. Sehr vorteilhaft erwies es sich mir, in das abführende Lumen der Kolostomie Kapseln mit Rizinusöl solange einzuführen, als es überhaupt geht; dann mit Gaze das Kolostomielumen zu verstopfen. Die Gelatine der Rizinuskapseln löst sich ganz allmählich, worauf das austretende Öl erweichend und den Kot austreibend wirkt. Sehr häufig werden dann die so erweichten Massen nach oben zu zur Kolostomiefistel ausgepreßt, oder gehen, wenn die karzinomatöse Striktur nicht zu hochgradig ist, per anum ab. Nach gelungener Entleerung wird das abführende Rohr regelmäßig entweder von oben nach abwärts oder umgekehrt mit lauer Hypermanganlösung durchgespült, schon dadurch mildert sich der Schleimabgang und verschwinden die Tenesmen. Wenn im weiteren Verlaufe durch das unaufhaltsame, seit der Kolostomie nur langsamere Wachstum des Karzinoms die lokalen Beschwerden wieder qualvoller werden, dann werden kalmierende und anästhesierende Mittel

durch das abführende Kolostomielumen appliziert; so erwiesen sich mir Morphin-Belladonnazäpfchen von oben appliziert als viel wirksamer als per anum verabreicht, was dadurch erklärlich wird, daß die ganze Karzinommasse gleichmäßig mit dem Medikament bespült wird und die resorbierende Fläche eine viel größere ist, während bei Applikation per anum das in den Stuhlzäpfchen enthaltene Medikament durch den Schleim und die Jauche einfach ausgespült wird.

Bei intensiverer karzinomatöser Stenose ist endlich auch das Darmstück unterm Karzinom durch Spülung und häufiges Einlegen des Mastdarmrohres von Schleim und Jauche zu säubern, was den quälenden Tenesmus wesentlich vermindert.

So sahen wir wegen inoperablen Karzinoms kolostomierte Patienten meist noch einmal aufblühen und eine Spanne ihrer Lebensdauer schmerzfrei, ja manchmal lebensfroh zubringen. Natürlich gehört hierzu, daß sie über ihren wahren Zustand nicht informiert sind und von der Unheilbarkeit ihres Leidens keine Ahnung haben. Ich möchte bei dieser Gelegenheit meinen Lesern den Rat geben, mit ihren Äußerungen den Patienten gegenüber vorsichtig zu sein. Bei den Laien gilt einmal der wo immer lokalisierte Krebs als unheilbar. Wenn man ihnen die Diagnose mitgeteilt hat, so sind sie nicht mehr von der Idee abzubringen, daß sie unter allen Umständen verloren seien, und so kann es geschehen, daß in dieser Vorstellung jeder Eingriff auch bei gut operablen Fällen refusiert wird, oder daß der Erfolg der Operation durch die tiefe Melancholie, die bei diesen Patienten auch nach erfolgter Heilung anhält, schwer getrübt wird. Ich habe unter meinen Operierten zwei Fälle mit schwerer Psychose nach der Operation, bei beiden wurde dieselbe nach einer unvorsichtigen, den mikroskopischen Befund betreffenden Äußerung des Hausarztes ausgelöst. Speziell bei inoperablen Mastdarmkarzinomen halte ich es geradezu für unverzeihlich, den vielleicht sehr kurzen Rest des Lebens durch eine derartige Mitteilung zu trüben. Am besten ist es, in diesen Fällen von einer schweren, wahrscheinlich auf hämorrhoidaler Basis beruhenden Entzündung des Mastdarms zu sprechen, die einerseits durch die von ihr ausgehende Schwellung den Mastdarm teilweise verschlossen hat und andrerseits unmöglich ausheilen kann, solange der Mastdarm durch den beständig darüberfließenden Kot gereizt werde. „Wie eine schwürige Hand nur gut wird, wenn man mit ihr nicht arbeitet und ihr Ruhe gönnt, so ist es auch mit dem Mastdarm, er muß vor allem ruhiggestellt werden, das Mittel hiezu ist die Ableitung des Kotes mittelst einer Operation. Wenn dann der Mastdarm ausgeheilt ist, kann man ja immerhin daran denken, die normalen Verhältnisse wieder herzustellen.“ So lautet ungefähr meine Information den armen Kranken gegenüber, während irgend jemand Verläßlichem in der Familie der traurige, wahre Sachverhalt klargelegt wird. Ich kann mich an keinen Fall erinnern, in dem die Kolostomie, so plausibel gemacht und als notwendig hingestellt, verweigert wurde.

Daß der weitere Verlauf trotz gemachter Kolostomie ein trauriger ist, ist klar. Die Behandlung eines solchen Patienten erfordert wahre Humanität und Klugheit von seiten des Arztes und der Umgebung. Werden die Schmerzen ärger, so spare man nicht mit Morphium, zuerst in Form von Suppositorien, später von Injektionen.

Die Form des Todes durch Rektumkarzinom nach Kolostomie ist natürlich eine andere als bei dem oben geschilderten Ausklingen eines nicht behandelten Karzinoms. Der Organismus wird hiebei vom Karzinom allein zerstört, nicht wie beim unbehandelten Karzinom durch Kotstauung und Sterkorämie. Lokal fortschreitend habe ich nach Kolostomie durch Arrosion von Beckenarterien häufig tödliche Blutung auftreten gesehen. Durchwuchern der Blase mit ihren Konsequenzen ist eine weitere häufige Erscheinung, weiters kommt es nach Kolostomie häufiger zu Metastasen, da bei operativ nicht behandelten Karzinomen meist keine Zeit zur Ausbildung derselben bleibt.

Die Ausführung der Kolostomie wurde bereits S. 187 genau geschildert, ich habe hier nur zu wiederholen, daß wir in der Regel die zweizeitige quere Kolostomie nach *Albert* ausführen, den Darm, wenn bedeutende Gasblähung mit Koliken besteht, schon am nächsten Tag mit dem Paquelin eröffnen, was, wenn die Haut vor ausstrahlender Hitze durch Auflegen von feuchter Gaze geschützt wird, vollkommen schmerzlos beim Verbandwechsel vorgenommen werden kann, und daß erst am sechsten Tage das weitere Durchglühen respektive die komplette Durchtrennung mittelst elastischer Ligatur gemacht wird. Der Eingriff kann in dieser Ausführung als fast ungefährlich gelten, es sei denn, daß bereits Ileus mit Überdehnung des Dickdarms besteht.

In einem meiner Fälle kam es nach Kolostomie zum letalen Ausgang durch folgendes Ereignis. Ober einem zirkulären, exulzerierten, wegen Verwachsung inoperablen hohen Rektumkarzinom machte ich die Kolostomie, eröffnete am zweiten Tage wegen Koliken den Darm; da aber die Flexur mit harten Kotmassen prall gefüllt war, ging nichts ab. Ich ließ mich verleiten, Rizinusöl zu geben, worauf lebhafte Peristaltik erfolgte, die Kotsäule vorgetrieben, aber nur zum kleinen Teil durch die vielleicht zu kleine Lücke im Kolon ausgetrieben wurde. Infolge des übermäßigen Druckes der Kotsäule kam es zum vollkommen queren Durchreißen des Karzinoms, so daß der ganze Kot in das Becken entleert wurde, was natürlich rasch tötende Peritonitis zur Folge hatte. Ich hätte in dem Falle mit Kornzange und Steinlöffel vorerst das Colon descendens mechanisch und durch Irrigation von der Kolostomiefistel aus entleeren müssen und erst dann Abführmittel geben dürfen.

Die früher gebräuchlichen palliativen Eingriffe, wie Exkochleation des Karzinoms vom Anus her, Spaltung des karzinomatösen Rektums nach hinten wie bei entzündlicher Striktur, Dilatation mit Bougies und Tubage sind mit Recht vollkommen verlassen, denn sie sind gefährlich, qualvoll und verschaffen im besten Falle nur vorübergehende Erleichterung.

V. ABSCHNITT.

Die Lehre von den Unterleibsbrüchen (Herniologie)

1. Kapitel.

Pathologie und Klinik der Hernien.

Allgemeines über Hernien.

Die Herniologie bildet eines der weitläufigsten und interessantesten Kapitel der Chirurgie, das immer ein Lieblingsthema *Alberts* war; in seinem Lehrbuche behandelte er sie in klassischer Weise.

Rokitansky führt die Hernien unter den Krankheiten des Peritoneums an und in der Tat ist die Existenz eines peritonealen Bruchsackes, in welchen sich die Eingeweide der Peritonealhöhle hineinlagern, das wesentlichste Merkmal einer Hernie.

Das Wort Hernie hatte und hat heute noch eine verschiedene Bedeutung. Bei *Celsus*, wo es das erstemal aufstößt, finden wir, daß es der gemeinschaftliche Ausdruck für Darm-, Netz- und Wasserbrüche des Skrotums war; es heißt dort (Lib. VII, cap. 18): „ἐντεροκήλην et ἐπιπλοκήλην Graeci vocant; apud nos indecorum, sed commune his herniae nomen est" und später: „Graeci ὑδροκήλην appellant; nostri vero, scilicet nullis discriminibus satis cognitis, hoc quoque sub eodem nomine, quo priora, habent." Bei den Römern besaß also das Wort hernia eine solche Bedeutung wie das Wort Bruch; denn jetzt noch sprechen die Leute von Netzbruch, Wasserbruch, Krampfaderbruch. Bei den Griechen war hiefür das Wort κήλη in Gebrauch.

In den wissenschaftlichen Systemen hatte das Wort Hernie einen verschiedenen Umfang erlangt. Zunächst versteht man darunter die Dislokation eines Organabschnittes durch die Wandung der betreffenden Körperhöhle bei Intaktsein der äußeren Decken; in diesem Sinne sprechen wir von Zerebral-, Pulmonal-, Intestinalhernien. Einen noch weiteren Umfang erhält das Wort, wenn man es auch auf solche Organe anwendet, die in keiner Körperhöhle gelagert sind; das ist z. B. der Fall, wenn wir von Muskelhernien sprechen, indem wir bloß das Durchtreten eines Organs durch seine Umhüllung zur Erfüllung des Begriffes der Hernie fordern. Und einen noch weiteren Umfang erlangt das Wort, wenn wir auch schon bloße Membranausstülpungen als Hernien bezeichnen, so z. B. Hernien der Synovialmembranen.

Im Nachfolgenden wird nur von den äußeren Bauchbrüchen gesprochen. Die wesentlichen Bestandteile eines Bruches sind:

1. ein vorgelagertes Eingeweide (Bruchinhalt);

2. eine das Eingeweide einschließende Ausstülpung des Bauchfelles (Bruchsack);

3. eine Lücke in der Bauchwand, durch welche die Bauchfellausstülpung erfolgt ist (Bruchpforte).

Durch das letztere Merkmal sind die äußeren Hernien von den inneren unterschieden. Durch das geforderte Vorhandensein eines vom Peritoneum gelieferten Bruchsackes sind die Hernien von anderen Formen des Austretens der Baucheingeweide in die Schichten der Bauchwandung geschieden und ebenso auch von dem Vortreten gewisser, zum Teil extraperitoneal gelagerter Organe in die Schichten der Bauchwandung (z. B. Vortreten der Niere durch einen Riß der Bauchwandung); derlei von manchen Autoren als „bruchsacklose Hernien" bezeichnete Dislokationen der Organe könnte man als Protrusionen bezeichnen, während das Austreten der nackten Eingeweide durch einen penetrierenden Defekt der Bauchwandung Prolaps genannt wird.

Insofern als die Bruchpforte auch kanalförmig sein kann, spricht man von einem Bruchkanal. Die ganze Summe jener Teile, welche den Bruchsack von außen berühren, nennt man Bruchbett. Diejenigen Teile der Bauchwandung, welche der vordrängende Bruchsack vor sich herstülpt, nennt man akzessorische Bruchhüllen.

Die Bruchpforten befinden sich entweder an ganz bestimmten, weniger widerstandsfähigen Stellen der Bauchwand, so daß die Hernie durch einen präformierten Gewebsspalt durchtritt. Derlei Spalten stellen vor: der Nabelring, der Leistenkanal, der Schenkelkanal, dann der Gefäßkanal im verstopften Loch, die Gefäßspalten der durch den Hüftausschnitt austretenden Arterien; oder es sind Bindegewebsspalten zwischen Bündelmassen der Bauchwandung, wie z. B. Spalten zwischen Fasern des Levator ani, oder der Spalt zwischen dem hinteren Rande des M. obliquus abdom. ext. und dem lateralen Rande des M. latissimus dorsi, durch den sich unter Vortreibung der Aponeurosen des Obliquus int. und des Transversus abdom. das Peritoneum vorstülpen kann.

Indem wir nun die Hernien nach den Bruchpforten benennen, schaffen wir eine sehr bezeichnende Terminologie. Wir unterscheiden also: Hernia inguinalis, cruralis, umbilicalis, obturatoria, ischiadica, lumbalis. Hernien, die an einer nicht näher charakterisierten Stelle der Bauchwandung durchtreten, nennt man Herniae ventrales.

Der häufigste **Bruchinhalt** ist der Darm und von seinen Abschnitten kommen wiederum die beweglicheren in einer zur Beweglichkeit proportionalen Häufigkeit vor; am häufigsten also der Dünndarm, dann das Querkolon, dann die Flexur, dann das Cökum. Das Netz kommt sehr häufig mit den Gedärmen, nicht selten aber auch allein als Bruchinhalt vor.

Aber auch der Eierstock, die Tube, der Uterus können den Bruchinhalt bilden; der letztere sogar im schwangeren Zustande. In sehr großen Brüchen kann auch der größere Teil der Baucheingeweide vorgelagert sein; dann spricht man von Eventration.

Wollen wir auch im Terminus schon den Bruchinhalt andeuten, so bedienen wir uns des Wortes Kele, dem wir als Bestimmungswort die Benennung des Bruchinhaltes vorsetzen, z. B. Enterokele cruralis, Enteroëpiplokele umbilicalis, Oophorokele inguinalis usw.

Vom Dünndarm selbst kommen natürlich jene Abschnitte am häufigsten als Bruchinhalt vor, welche das längste Mesenterium besitzen, also die mittleren; gar nicht das Duodenum, die oberste Jejunumschlinge und, für sich allein auch kaum, die unterste Ileumschlinge.

Das Colon transversum, welches häufig verlängert erscheint, so daß es in der Bauchhöhle V-förmig liegt mit der Spitze gegen die

Symphyse, welches in anderen Fällen mit dem rechten oder dem linken Ende tiefer steht, so daß es eine schräge Lage annimmt, kann in Nabel-, dann in rechtsseitigen wie auch linksseitigen Leisten- oder Schenkelbrüchen vorliegen.

Ganz eigentümlich verhält sich das Cökum. Man hat es sowohl in rechtsseitigen wie linksseitigen Brüchen, ja auch in Nabelhernien beobachtet; linkerseits erscheint es nur in sehr großen Brüchen, gleichzeitig mit den untersten Ileumschlingen, und es ist ersichtlich, daß es dahin nur durch den Zug der letzteren unter allmählicher Verlängerung des Mesocökum gelangt. In rechtsseitigen Brüchen aber erscheint es auch allein und dann ist es fast immer unbeweglich. Eröffnet man in einem solchen Falle den Bruchsack, so sieht man das Cökum aus dessen hinterer Wand prominieren und die Bruchsackwandung schlägt sich scheinbar von beiden Seiten auf den Darm um, während die hintere Fläche gerade so wie in der Bauchhöhle hinten fixiert sein kann.

Es ist in einem solchen Falle das Cökum bei seiner Wanderung während des embryonalen Lebens in einen offengebliebenen Processus vaginalis peritonei herabgestiegen und die sekundäre, physiologische Anwachsung ist weiter vorgeschritten als gewöhnlich, hat noch das Cökum mit einbezogen (vgl. S. 203). Ganz ähnlich kann es dem Appendix ergehen (Fig. 71, S. 235).

Das S romanum verhält sich ganz analog dem Cökum. Rechterseits erscheint es mit Dünndarmschlingen frei an seinem verlängerten Mesokolon hineinragend; in linksseitigen Brüchen aber verhält es sich so, wie sich das Cökum in rechtsseitigen verhält, d. h. es rückt gewissermaßen mit seiner Insertion allmählich in das Bruchbett hinunter, so daß es an der hinteren Wand des Bruchsackes fixiert hineinragt und nur an der vorderen und den seitlichen Flächen frei daliegt; in dem freien Bruchsackraume können vor dem S romanum Dünndarmschlingen und Netz liegen.

Manchmal liegt ein wahres Darmdivertikel als alleiniger Bruchinhalt vor — der sogenannte Darmdivertikelbruch oder *Littré*scher Bruch. Ebenso kann auch der Wurmfortsatz allein vorliegen. Beide Formen zusammen nennt man Darmanhangsbrüche. Weiterhin, wenn auch selten, kann bloß ein Teil der Darmwandung vorliegen — Darmwandbruch. Unter Begehen einer historischen Ungenauigkeit nannte man alle diese kleinen Brüche *Littré*sche Hernien.

Bei längerem Bestande eines Darmbruches gehen die Schlingen gewisse Veränderungen ein. Da durch die starken Windungen und Knickungen die Fortbewegung des Darminhaltes gestört wird, so kommt es manchmal zur Hypertrophie der Muskularschicht, während in anderen Fällen, insbesondere bei sehr großen und sehr alten Brüchen, endlich ein paretischer Zustand eintreten kann.

Das große Netz erscheint als Bruchinhalt unter mannigfaltigen Verhältnissen. „Die Netzbrüche zeigen eine solche Mannigfaltigkeit, daß man selten zwei vollkommen gleiche Fälle findet“ *(Linhart)*. Wenn man die Ränder des großen Netzes in der Bauchhöhle untersucht, so findet man, daß der linksseitige sich oben in das Lig. gastrolienale verliert und weiter abwärts eine Strecke weit als zweiblättrige Falte am Colon descendens herabzieht; der rechte Rand verliert sich oben in das Lig. hepatocolicum und weiter abwärts zieht er als analoge Falte am Colon

ascendens herab. Vom letzteren Rande zieht ein starker, oft sehr langer Strang in die Bauchhöhle hinunter, das sogenannte Omentum colicum *Halleri*. Gerade dieses letztere erscheint am häufigsten in Bruchsäcken, und zwar sowohl rechts wie links. Während durch die abwärts gelegenen Bruchpforten demnach das freie Ende des Netzes heraustritt, erscheint in den oben gelegenen vorderen Bruchpforten die Mitte des Netzes, und man kann im allgemeinen sagen, daß, wenn Netz und Darm den Bruchinhalt bilden, die Teile so liegen wie in der Bauchhöhle, das Netz vor dem Darm. Manchmal hüllt das Netz die vorgefallenen Därme vollständig ein, so daß es nach Eröffnung des Bruchsackes einen zweiten Sack um die Därme bildet, ein Verhalten, welches schon *Ledran* und *Richter* bemerkten.

Oft erfährt das Netz im Bruchsacke Veränderungen, welche auf die Stauung zurückzuführen sind, die im Netze durch die Einschnürung an der Bruchpforte entsteht. Das Netz hypertrophiert zu einem derben, von größeren und kleineren Fettlappen durchwachsenen Klumpen, der zu voluminös ist, um durch die Bruchpforte zurückgebracht werden zu können. Der Zug dieser schweren Masse zieht das Colon transversum herab, so daß ein Teil des letzteren selbst in die Bruchpforte hineingeraten kann, ohne deutlich sichtbar zu sein. Mit vollem Rechte warnte daher *Linhart* vor einer zu hohen Abtragung des Netzes, da hiebei leicht das Kolon eröffnet werden könnte.

Derselbe Autor machte von neuem auf die schon von *Wrisberg* hervorgehobenen Adhäsionen des Netzes an den Hoden bei angeborenen Hernien aufmerksam. In solchen Fällen erscheint das Netz im Bruchsacke als ein dünner, fettloser, am angewachsenen Ende verbreiteter Strang, der konstant das untere Ende des Omentum colicum ist und mit dem Punkte der obersten Hodenkonvexität mittelst glatter und durchsichtiger Adhäsionen verwachsen ist. Daß diese Adhäsionen aus einem frühen Fötalleben abstammen dürften, schloß *Linhart* daraus, daß sie meistens links vorkommen. Das Colon transversum ist dabei nie herabgezerrt.

In einem Bruchsack lange Zeit vorliegendes Netz kann auch kleinere und größere Zysten enthalten. Noch frappanter sind einzelne, schon seit *Dieffenbach* bekannte Befunde, bei welchen nach Eröffnung des Bruchsackes eine Zyste aufgefunden wurde, die Netzklumpen einschloß. Man erklärt diese Befunde derart, daß an der Oberfläche des freien Netzendes die Bildung einer Pseudomembran stattgefunden hat, unter welcher dann die Flüssigkeit sich ansammelte.

Von den Blasenbrüchen ist seit der klassischen Arbeit von *Verdier* (1753) gelehrt worden, daß sie keinen Bruchsack besitzen. *Linhart* faßte sie daher gar nicht als Brüche, sondern als Vorfälle auf; er sagt, daß in allen bis dahin bekannten Fällen die vordere seitliche Blasenwand, natürlich ohne Peritoneum, durch eine Bruchpforte hervorgetreten erschien. Derselben Ansicht waren *Scarpa*, *Richter*, *A. Cooper*, während *Brunner*, dem die zwei andern, gleich zu besprechenden Formen der Blasenhernie bereits bekannt waren, dieser Form den Namen „extraperitoneale Blasenhernie“ gab. Man stelle sich, um die Sache leichter vor den Augen zu haben, vor, daß jemand den subserösen Raum vom Leistenkanal aus eröffnet habe, in demselben mit den Fingern vordringt, einen vom Peritoneum freien Teil der Blase faßt und nun gegen den Leistenkanal vorzieht; zerrt er die Blase stark hervor, so muß der vom Peritoneum bekleidete Teil und bei hinlänglicher Loslösung des Peritoneums von der vorderen Bauchwand auch noch dieses dem Zuge folgen,

so daß oberhalb der vorgezogenen Blase noch ein peritonealer Bruchsack heraustritt, in den sich Netz oder Darm vorlagern kann.

Tatsächlich findet sich bei großen Leistenbrüchen in der medialen Wand des Bruchsackhalses häufig ein Blasenzipfel, der bei der ausgedehnten Heranziehung des Peritoneums zum Bruchsacke mitgefolgt ist („paraperitoneale Blasenhernie" *Brunners*). Dieser Blasenzipfel könnte beim Abbinden des Bruchsackhalses leicht mit in die Ligatur geraten.

Schließlich kann die Blase in einem Bruchsacke freiliegen und durch die Bruchpforte reponierbar sein („intraperitoneale Blasenhernie"). Einen Fall der letzteren Art hat *Krönlein* veröffentlicht. Um sich einen solchen Fall zu versinnlichen, stelle man sich einen Leistenbruchsack vor; dieser werde eröffnet; hierauf werde in denselben und durch seine Mündung hindurch weiter bis in den Peritonealraum eingegangen; von hier aus werde die Blase am Scheitel erfaßt und in den Bruchsack hineingezogen.

Ein hervorragendes Interesse beanspruchen die Ovarialhernien. Nach einer sehr verdienstvollen Arbeit von *Englisch* kommt das Ovarium zumeist (in $^3/_4$ der Fälle) in Leistenhernien, weit seltener in Schenkelhernien vor; einmal fand man es in einer Hernia obturatoria, einmal in einer ischiadica vor; in Umbilikalhernien war es nur gleichzeitig mit dem Uterus gelagert. Bemerkenswert ist die Tatsache, daß es bilateral in Leistenhernien nur angeborener Weise vorkommt; unilateral aber sowohl angeborener wie erworbener Weise; in Kruralhernien hingegen erscheint das Ovarium nie vor dem 20. Lebensjahre; alle kruralen Ovarialhernien sind daher erworben. Berücksichtigt man zunächst die angeborenen Eierstockbrüche, so zeigt sich das wichtige Faktum, daß in einer Anzahl derselben, und zwar der bilateralen, noch andere angeborene Mißbildungen der Geschlechtsteile vorhanden sind, wie Fehlen des Uterus oder Mangel einzelner Teile desselben, mangelhafte Entwicklung der Scheide usw.; der äußere Typus der Kranken ist ein sehr männlicher.

Von den Uterusbrüchen sagt *Linhart*, daß sie sich so verhalten wie die rechtsseitigen Cökalbrüche, d. h. daß sie im Bruchsacke nicht freiliegen, sondern dessen hintere Wand vordrängen. Das ist gewiß für die meisten Fälle richtig. *Linhart* demonstrierte ein solches Präparat aus der Würzburger Sammlung und sagt ausdrücklich, er habe nie andere Befunde angetroffen. *Klob* aber spricht von Uterushernien, die sich mit dem Fundus voraus in einem Bruchsacke vorlagern; allerdings äußert er, daß gerade jener Teil des Peritoneum zum Bruchsack ausgestülpt wird, der zunächst dem oberen Ende des Ligamentum latum liegt, daß die Tuben und Ovarien mitgezerrt werden, daß der Bruchsack weiterhin auf Kosten des Ligamentum latum sich vergrößert, wodurch endlich der Uterus an die Bruchpforte herangezogen wird und auch in den Bruchsack selbst gerät. Es scheint also, daß im ganzen doch die Analogie mit den Cökalbrüchen besteht. Angetroffen wurde der Uterus in Leisten-, Schenkel- und Nabelbrüchen, in Hernien des Hüftausschnitts und des Foramen obturatum. In Leistenbrüchen hat man ihn mit dem Ovarium gefunden, so daß er dann durch den abnormen Deszensus mit hineingezogen wurde. — Von diesen Hernien ist zu unterscheiden die Dislokation der Gebärmutter durch einen Riß der Aponeurosen oder durch den Spalt bei Diastase der geraden Bauchmuskeln. Eine solche Dislokation mit Vorwärtsneigung ist nur bei Schwangeren beobachtet worden; der Uterus drängt sich bei einer Vergrößerung durch die nachgiebige Strecke der Bauchwandung vor. — Es kommt weiter auch vor, daß ein in einer Hernie dislozierter Uterus daselbst schwanger wird.

Am Bruchsack unterscheidet man: 1. die Mündung, d. h. jene Stelle, wo das Peritoneum parietale in den Bruchsack übergeht; in einzelnen Werken kommt dafür auch der Terminus Bruchsackpforte vor;

2. den Grund oder das blinde Ende; 3. den Körper, d. h. den zwischen dem Grund und der Mündung sich erstreckenden Teil. Wo die Hernie durch einen Bruchkanal austritt, besitzt der Bruchsack einen Hals, d. h. einen engeren Teil zwischen Mündung und Körper.

Die Mündung des Bruchsackes ist in der Regel rundlich oder länglich-rundlich oder dreiseitig, manchmal auch spaltförmig; der Größe nach so klein, daß eine dickere Sonde durchgeht, bis zu einer Weite, die das Eindringen einer Faust gestattet. Bei frischen Hernien ist das Peritoneum parietale im Umfange der Mündung radiär gefaltet; bei längerem Bestehen des Bruches verwachsen einzelne dieser Falten untereinander und dann findet man ein System von radiär gestellten weißlichen und derberen Streifen, von denen einzelne auch leistenförmig vorspringen — Produkte einer adhäsiven Entzündung der ursprünglichen Faltungen (*J. Cloquet* nannte diese Streifen Stigmata). In dem subserösen Lager kann sich ebenfalls eine Texturumwandlung vollziehen, derart, daß die Serosa der Bruchsackmündung sich mit dem zumeist fibrösen

Fig. 189. Fig. 190. Fig. 191. Fig. 192.

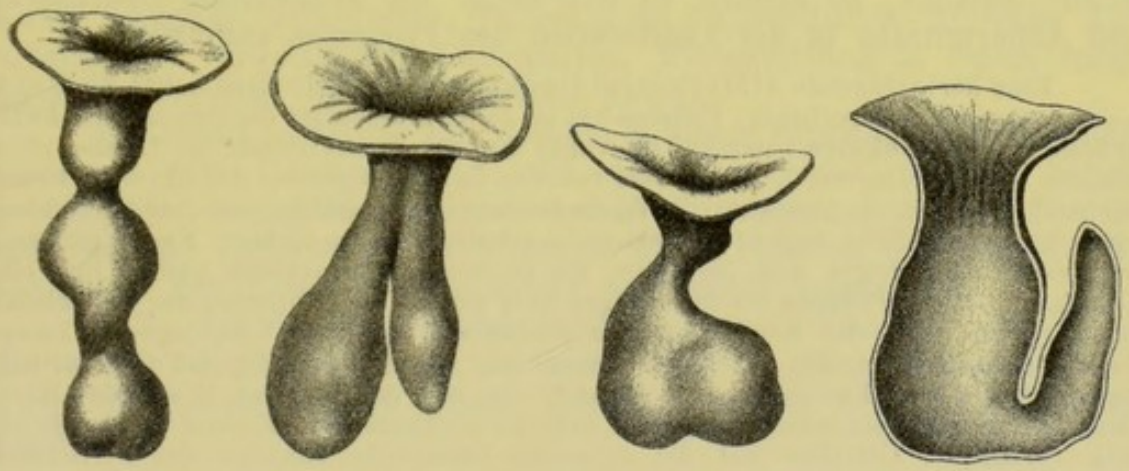

Rosenkranzförmiger Brucksack. Juxtaponierte Bruchsäcke. Bruchsack mit Divertikel. Bruchsack mit aufgerichtetem Divertikel.

Ring der Bruchpforte zu einem derben, in Schichten nicht mehr trennbaren Ring vereinigt. Analoge Vorgänge können auch einem Bruchsackhals entlang stattfinden, so daß dieser einen starren, stellenweise kallösen Kanal vorstellt. Ist die Mündung des Bruchsackes sehr eng, so daß kein Bruchinhalt vordringen kann, so spricht man von einem leeren Bruchsack. Manchmal kommt es sogar zu einer Verwachsung der Bruchsackmündung; dann besteht der Sack als eine zystenartige Geschwulst außerhalb jeder Beziehung zu den Baucheingeweiden. Stellt man sich vor, daß eine Bruchsackmündung durch Verwachsung ihrer serösen Faltungen zu einem nicht mehr entfaltbaren Ring geworden ist, während im subserösen Lager keine Adhäsionen an die fibröse Bruchpforte sich entwickelt haben, so kann es dahin kommen, daß diese Bruchsackmündung weiter nach außen vorrückt, und daß sich hinter ihr eine zweite bildet; dann tritt die erstere als eine zirkuläre Einschnürung des Bruchsackkörpers auf. Es entsteht dadurch ein zwerchsackförmiger Bruchsack. Denkt man sich diesen Prozeß mehrmals wiederholt, so kommt es zur Bildung von rosenkranzförmigen Bruchsäcken (Fig. 189). Doch darf man

nicht umgekehrt schließen, daß derlei ein- oder mehrfach ringförmig eingeschnürte Bruchsäcke nur auf diese Weise entstehen.

Der Bruchsackkörper erfährt mitunter verschiedene Anomalien in seiner Form und Textur. Manchmal erscheint er im ganzen dünner als das Peritoneum parietale; in den meisten Fällen aber bei weitem dicker, wenn auch nicht an allen Stellen gleichmäßig. An Formabweichungen wären nun neben der schon erwähnten ein- oder mehrfachen zirkulären Einschnürung noch folgende hervorzuheben. Es besteht eine einzige Bruchsackmündung, aber dieselbe führt in zwei nebeneinander liegende Taschen (juxtaponierte Bruchsäcke, Fig. 190). Die Haupttasche des Bruchsackes stülpt sich an einer Stelle in eine Nebenhöhle aus (Bruchsack mit Divertikel, Fig. 191); oder es können mehrere solche Divertikel bestehen; oder es kann eine sehr große Zahl derartiger kleinerer Divertikel bestehen, so daß der Bruchsack traubenförmig wird; oder der Bruchsack hat einen engen und langen Anhang, der aufgerichtet steht (Fig. 192); oder es besteht neben einem äußerlich sichtbaren noch ein zweiter präperitonealer oder anderwärts in die Schichten der Bauchwandung sich erstreckender Sack. Was die Entstehung dieser Bruchsackformen anlangt, so handelt es sich meist um kongenitale Bruchsäcke und Abnormitäten in der Obliteration des Processus vaginalis.

Eine hervorragende differentialdiagnostische Bedeutung haben die Fettwucherungen am Bruchsack. *Pelletan* hat im Jahre 1780 zuerst die sogenannten **Fettbrüche** oder **Adipokelen** bemerkt. Es wurde ihm ins Prosektorium die Leiche eines Mannes gebracht, an welcher man zwei von den Leistenringen in das Skrotum hinabreichende Geschwülste bemerkte, die ihrem feinlappigen Anfühlen und ihrer Weichheit sowie der Reponibilität wegen für Netzbrüche gehalten werden mußten. Nach Eröffnung der Geschwülste zeigte sich jederseits ein peritonealer Bruchsack und in ihm eine Fettmasse, welche *Pelletan* für fetthaltiges Netz ansah; die Eröffnung der Bauchhöhle zeigte jedoch, daß das Netz oben ganz freilag und mit dem Vorgelagerten keinen Zusammenhang hatte. Bei näherer Untersuchung zeigte sich aber, daß sich im subserösen Lager eine Fettablagerung vorfand, die von der hinteren Wand der Harnblase bis an den Leistenkanal zog und sich als erwähnter Bruchinhalt in den Bruchsack vorstülpte. Offenbar hat die subseröse Geschwulst zunächst das Peritoneum parietale in eine Duplikatur erhoben, dadurch einen serösen Überzug erlangt und ist dann gegen den Leistenkanal vorgedrungen, um nun abermals einen benachbarten Teil des Peritoneums vor sich her zu einem Bruchsacke herauszustülpen. Ähnliche Beobachtungen wurden von *Velpeau, Tartra, Malgaigne, Szokalsky* u. a. gemacht.

Von den Adipokelen streng zu unterscheiden sind die **bruchähnlichen Fettgeschwülste** *(Szokalsky)*. Das sind Lipome, die aus ihrer subperitonealen Lagerstätte durch eine Lücke der vorderen Bauchwandung vortreten und, indem sie sich vergrößern, hinter sich eine trichterförmige Ausstülpung des Bauchfelles nachziehen; oder es sind alte Bruchsäcke einer beliebigen Entstehungsweise, die an ihrer äußeren Fläche mächtige Fettschichten erhielten und später obliterierten; man fand nämlich einigemal die Geschwulst hohl von einer Serosa ausgekleidet und durch einen Kanal mit der Bauchhöhle in Verbindung. Geschwülste dieser Art findet man in der Linea alba, aber auch in der Umgebung von typischen Bruchpforten.

Sehr häufig finden sich bei der äußeren Leistenhernie sogenannte **Samenstranglipome.** Diese entspringen im subserösen Fettgewebe und begleiten den Samenstrang mehr weniger weit. Sie sind bald zarte Fettläppchenstreifen, bald bis zu fingerdick und -lang. Sie finden sich sowohl bei kleinen Bruchsäcken (interstitiellen Hernien), dann reicht das

Lipom weit tiefer herab als der Bruchsack, als auch bei entwickelten Skrotalhernien, dann liegt das Lipom mit dem Samenstrange dem Bruchsacke an. Diese Lipome sind sämtlich kongenitalen Ursprunges.

Bedeutung und Häufigkeit der Hernien.

Abgesehen von den nicht gerade gefährlichen, aber immerhin lästigen chronischen Störungen der Verdauung (Stuhlträgheit, Flatulenz, Dyspepsie), gibt es gewisse pathologische Zustände oder Inzidenzfälle, denen die Hernie ausgesetzt ist und die für das Leben eine bald größere, bald geringere Bedeutung haben. Wir heben folgende hervor:

1. Die äußeren Verletzungen, sowohl subkutane Rupturen als offene Wunden des Bruchsackes, wie auch des Bruchinhalts.

2. Hydropische Ansammlung im Bruchsack bei Aszites, die bei freier Hernie dahin führen kann, daß der Bruchinhalt zurückgeht und nur der leere Bruchsack sich mit der Aszitesflüssigkeit füllt.

3. Empyem des Bruchsacks bei allgemeiner Peritonitis, ein relativ sehr seltener Zufall.

4. Partizipation des vorgelagerten Eingeweides an einer Erkrankung (Typhus, Dysenterie, Tuberkulose, Appendizitis, krebsige Entartung der vorgelagerten Darmpartie, Zystenbildung in einem vorgelagerten Ovarium, im vorgelagerten Netze).

5. Kommt es häufig vor, daß die in einem Bruchsacke vorliegenden Gedärme zum Darmverschluß und daher zu einer plötzlich hereinbrechenden, hochgradigen Lebensgefahr Veranlassung geben. Die Geschichte, die Pathologie und Therapie dieses Zufalles, den man Inkarzeration nennt, werden wir später ausführlich besprechen.

6. So wie das Peritoneum oder der Darm innerhalb der Bauchhöhle sich entzünden kann, so kann auch in einer Hernie Entzündung vorkommen. Auch diesen Zustand werden wir selbständig abhandeln.

Die Hernien sind ein außerordentlich häufiges Übel. Die Statistik derselben wurde daher schon frühzeitig begonnen. Im 18. Jahrhundert hat *Arnaud*, dann *Louis* mit der Frage sich beschäftigt. *Arnaud* schätzte, daß von je 7—8 Menschen einer eine Hernie besitze. *Louis* ließ sich Zahlen aus verschiedenen Spitälern geben und berechnete, daß die Hernien bei weitem seltener seien. Aus einem Kinderspitale hat er die Verhältniszahl der Herniösen zu den Nichtherniösen von 1 : 50, aus einem Spital für alte Männer die Zahl 1 : 18 erhalten. Zwischen diesen schwankten die anderen Zahlen. Abgesehen von der anderweitigen Bedeutung solcher Erhebungen, können aus der Statistik der Hernien bei verschiedenen Altersstufen, Beschäftigungen u. dgl. Schlüsse pathologischer Natur gefolgert werden. Diesen Weg betrat zuerst *Malgaigne* und stellte die Untersuchung in wirklich großartigem Maßstabe an. Als Quellen dienen die Berichte der Assentierungskommission; doch diese beziehen sich nur auf Männer einer bestimmten Altersklasse. Eine zweite Quelle bilden die Berichte aus großen Hospitälern und anatomischen Anstalten; doch beziehen sich diese wiederum nur auf gewisse Gesellschaftsklassen und oft auch nur auf die Erwachsenen, so daß sie durch Berichte aus Gebär- und Findelhäusern ergänzt werden müssen. Die ausgiebigste Quelle liefern die Berichte von solchen Anstalten, in welchen Bruchbänder verabfolgt werden. Wie groß das Material der letzteren sein kann, beweisen die Berichte der London Truss Society, welche in acht Jahren an mehr als 40.000 Personen Bruchbänder verteilte. Das von *Malgaigne* benutzte Material wurde durch *Wernher* noch ergänzt und kritisch bearbeitet. So hat *Malgaigne* aus den Rekrutierungslisten berechnet, daß in Frankreich die Verhältniszahl 1 : 31 gilt; *Wernher* hat herausgefunden, daß die Ziffer zu hoch berechnet wurde und stellt sie auf 1 : 42 fest, eine Ziffer, die auch in einigen Distrikten Württembergs sich herausgestellt hat.

Indem die Untersuchung nun so detailliert wurde, daß die Verhältniszahlen der Leisten-, dann der Kruralhernien für sich für eine Reihe kleinerer Lebensperioden bei beiden Geschlechtern ermittelt wurden, stellten sich folgende Daten heraus. Am häufigsten sind die Leistenhernien im ersten Lebensjahre, dann sinkt die Frequenz bis zur Zeit der Pubertät, erreicht ihre größte Höhe zwischen dem 25. und 30. Lebensjahre, nimmt allmählich ab bis zum 60. Jahre, worauf sie noch rascher sinkt. Dabei ist bei beiden Geschlechtern folgende Differenz zu beobachten. Gerade im ersten Lebensjahre haben die Knaben 20mal so viel Leistenhernien als die Mädchen. Man kann daraus wohl bestimmt schließen, daß die Störungen beim Herabsteigen des Hodens und das Offenbleiben des Scheidenfortsatzes des Bauchfells die Differenz bedingen. Nun sinkt die Ziffer bei den Knaben zwischen dem 6. und 10. Lebensjahre rasch herunter, auf etwa ein Fünftel ihrer früheren Höhe, bei den Mädchen bleibt sie bis zum 20. Jahre nahezu gleich hoch; bei den Knaben erhebt sie sich aber zwischen dem 11. und 20. Jahre wiederum stark. Da in diesem Lebensalter beide Geschlechter eine gleich hohe Sterblichkeit besitzen, so kann die bei den Knaben bemerkbare Abnahme der Ziffer vor dem 10. Lebensjahre nur dadurch erklärt werden, daß eine große Zahl der Leistenhernien zu dieser Zeit heilt. Die Steigerung der Frequenz, die bei den Knaben mit dem 11. Jahre, bei den Mädchen mit dem 20. Jahre anhebt und bei beiden Geschlechtern bis zum 42. Jahre sich auf der früheren Höhe hält, erlaubt zu schließen, daß die aktiven Gelegenheitsursachen, insbesondere also Anstrengungen, bei den Weibern vielleicht auch die Schwangerschaft das bedingende Moment bilden. Vom 50. Jahre sinken die Ziffern bei beiden Geschlechtern rasch, natürlich im Verhältnis zu der Abnahme der Individuen in den hohen Altersklassen. Im ganzen kommen bei Männern 10mal soviel Inguinalhernien als bei Frauen vor. Bei den Kruralhernien ergaben sich folgende merkwürdige Resultate. Bis zum 15. Lebensjahre ist die Frequenz bei beiden Geschlechtern gleich. Von dem 15. Jahre steigt sie bei den Mädchen auf das $4^1/_2$fache, bei den Jünglingen nicht ganz um das dreifache. Bis zum 50. Jahre nun bleibt bei Männern die Frequenz ungefähr gleich. Die neu hinzukommenden Fälle ersetzen die durch die Sterblichkeit bedingten Abgänge. Beim weiblichen Geschlecht jedoch steigt die Frequenz in der Lebensepoche zwischen dem 25. und 40. Jahre zu der größten Höhe an und nimmt auch in den nächsten Perioden nicht besonders auffällig ab. Es ist also sehr bemerkenswert, daß die Anlage zu Kruralhernien beim Weibe schon beginnt, noch bevor die Zeit der Schwangerschaften eingetreten ist, und daß sie die Epoche der Konzeptionsfähigkeit überdauert. Es kann die größere Frequenz bei Weibern nur in der Differenzierung des Körperbaues begründet erscheinen. Ganz auffällig ist aber die Tatsache, daß Schwangerschaften und Geburten keinen erheblichen Einfluß auf die Entstehung der Inguinal- und Kruralhernie ausüben; von den nicht mannbaren Mädchen zu den mannbaren macht die Frequenz einen bedeutenden Sprung; die Mütter aber sind den mannbaren Nichtmüttern gegenüber auch im Falle eines größeren Kindersegens nicht mit einer größeren Disposition ausgezeichnet. Wohl aber scheinen Schwangerschaften und Geburten auf die Frequenz der Nabelbrüche von Einfluß zu sein; jedenfalls überwiegen die Nabelbrüche bei reiferen Frauen über die bei reiferen Männern; ebenso sind die Herniae obturatoriae bei alten Frauen häufiger als bei alten Männern, wohl wegen des Schwundes der inneren Genitalien. — Was nun die relative Frequenz der einzelnen Bruchformen betrifft, so sind die Inguinalhernien 9mal so häufig als die Kruralhernien, die Nabelhernien etwa 30mal seltener als Inguinal- und Kruralhernien zusammen; die Herniae obturatoriae repräsentieren etwa $^1/_{45}$ aller Bruchformen.

Es mußte auch die Frage aufkommen, ob die Disposition zur Hernienbildung nicht an bestimmten Körperformen sich verrate. *Malgaigne* hat scharfblickend eine bestimmte Gestalt des Unterleibes als diejenige hervorgehoben, welche mit Anlage zu Hernien kombiniert ist. Er unterscheidet vier Varietäten der Form des Unterleibes: die flache, die leicht gewölbte, die spitz vorgewölbte und die dreihügelige (à trois saillies); die letztere sei diejenige, deren Besitzer auf leichte Veranlassung hin Hernien, und zwar häufig multiple, bekämen. Bei dieser Form bildet die Linea alba mit den Rektis eine mittlere Erhöhung, neben welcher zwei seitliche Vorwölbungen, den Musc. obliquis entsprechend, sich befinden. *Wernher* hat eine ähnliche Gestaltung des Bauches mit Neigung zu Hernien beobachtet, gibt von ihr jedoch eine abweichende Darstellung. „Der Leib ist in seinem oberen Teile bis zu dem Nabel vollkommen flach und leer, selbst ausgehöhlt, bildet aber in seinem unteren Teile über dem Beckenrande einen unebenen kugeligen, schlaffen Sack. Der größere Teil der beweglichen dünnen Eingeweide liegt offenbar tiefer als der Nabel, in jener

sackförmigen Vorwölbung des Leibes, und es ist sicher anzunehmen, daß ihre Mesenterien beträchtlich verlängert sind. Sie werden daher durch die Wirkung der Bauchpresse nicht gegen den oberen Teil der Lendenwirbelsäule, sondern von oben herab gegen das Becken und die Bruchpforten gepreßt. Bei Männern, welche diese Gestaltung des Leibes besitzen und welche immer auch sehr schwache Muskeln haben, beobachtete ich, daß in der kürzesten Frist ein Bruch nach dem anderen, bis zu fünfen, entstand." *Albert* hat diesen Unterleibsformen ebenfalls Aufmerksamkeit geschenkt und gefunden, daß beide existieren, beide zu Hernien disponieren; er fand sie jedoch zumeist bei Männern.

Es wurden übrigens noch manche andere Momente, die auf die Häufigkeit der Hernien Einfluß haben könnten, von jeher aufgeworfen; so insbesondere die Berufsarten, die Rassen, die Körperlänge, der Fettansatz des Körpers, die Vermögensverhältnisse usw. Es haben sich aber keine sicheren Resultate ergeben. Hier können zukünftige Untersuchungen noch vieles leisten, wenn von richtigen Grundlagen ausgegangen wird. Bei den Berufsarten dürfte sich am ehesten der Einfluß der aktiven Gelegenheitsursachen sicherstellen lassen. Die allgemein bekannte Tatsache, daß Hernien beim Heben schwerer Lasten und anderen Anstrengungen hervortreten, erlaubt den Schluß, daß gewisse Gewerbearten zur Hernienbildung häufigere Veranlassung geben als andere. Die bisherigen Versuche, die Tatsache ziffermäßig festzustellen, sind jedoch daran gescheitert, daß man die Gewerbe unzweckmäßig gruppierte.

Ärzte haben übrigens Gelegenheit, auch den Einfluß gewisser Körperformen und pathologischer Zustände zu notieren. *Kingdon* hat z. B. mehrfach die Beobachtung gemacht, daß Männer, welche in vorgerückten Jahren doppelte Schenkelbrüche bekamen, sehr weite, stark inklinierte, frauenähnliche Becken besaßen; senile Kyphose und andere Difformitäten der Wirbelsäule, abnorme Beckenstellungen wurden schon von mehreren Autoren als disponierende Momente angeführt.

Diagnose der Hernien.

Zum Schlusse wollen wir uns noch die Frage aufwerfen, wie man das Vorhandensein einer Hernie im allgemeinen diagnostiziert? Wir denken hiebei an den allereinfachsten Fall einer freien Hernie, die an einer Stelle austrat, wo die diagnostische Untersuchung keine besonderen Schwierigkeiten vorfindet; die schwierigeren Fragen können wir erst bei den einzelnen Bruchformen abhandeln. Da wir als wesentliche Bestandteile einer Hernie den Bruchinhalt, den Bruchsack und die Bruchpforte ansehen, so wären bei einem gegebenen Falle diese drei Bestandteile nachzuweisen. Was den Bruchinhalt betrifft, so wird der Darm aus seinem tympanitischen Klange nachgewiesen, also ebenso wie man seine Lage in der Peritonealhöhle bei der Perkussion des Bauches nachzuweisen sucht; reponiert man die Geschwulst, so erzeugt sie ein Gurren. Netz diagnostiziert man, wenn sich in der Geschwulst eine aus Strängen und Läppchen bestehende oberflächlichere Schicht durchfühlen läßt; zeigt die Geschwulst neben diesem Befunde auch noch einen gedämpften tympanitischen Schall, so wird man auf Netzdarmbruch diagnostizieren. Ein vorgelagertes Ovarium wird sich an seiner Größe und Gestalt, ferner daran erkennen lassen, daß es als Adnex des Uterus bei den Bewegungen des letzteren mitgeht, und daß es bei Weibern, die menstruieren, zur Zeit der Menses anschwillt und empfindlich wird. Den Uterus wird man an seiner Gestalt und bei bimanueller Untersuchung an seiner Kontinuität mit dem von der Scheide aus zu kontrollierenden Halsteil erkennen. Blasenbrüche sind weich, und wenn man den vorliegenden Teil reponiert, so entsteht Harndrang; läßt man den Kranken urinieren, so entleert sich die Geschwulst; sie füllt sich, wenn allmählich neuer Harn in die Blase einströmt.

Der Bruchsack läßt sich bei einer freien Hernie aus dem Anblick und aus dem Gefühl erkennen; aus dem Anblick, weil auch nach Repo-

sition des Bruchinhaltes eine gewisse Völle der Gegend zurückbleibt, die meist mit einer Faltung der äußeren Decken verbunden ist; aus dem Gefühl, indem man nach Erheben einer tiefen Falte das Gleiten beider Serosaflächen übereinander wahrnehmen kann. Die Bruchpforte läßt sich nach Reposition des Inhaltes direkt untersuchen; der eingeführte Finger kann ihre Weite, ihre Richtung, die Form ihrer Ränder und ihre Spannung ermitteln. — Gemeinhin aber erstreckt sich die Untersuchung nicht auf alle Teile, so insbesondere nicht auf den Bruchsack; man diagnostiziert die freie Hernie schon aus ihrer Reponibilität und aus ihrem Wiedererscheinen bei der Wirkung der Bauchpresse; bei Darmhernien läßt sich deutlich nachweisen, daß jede Verkleinerung des Bauchraumes eine Vergrößerung der Geschwulst bedingt; wenn also der Kranke hustet, niest, preßt, so wird die Bruchgeschwulst größer; zugleich läßt sich nachweisen, daß bei jeder plötzlichen Wirkung der Bauchpresse die Geschwulst in eine größere Spannung versetzt wird, die der Finger als Anprall oder Impuls fühlt. Diese Beziehung der Geschwulst zur Bauchpresse ist von großer diagnostischer Bedeutung bei angewachsenen Darmhernien, bei denen man das Merkmal der Reponibilität nicht hat.

2. Kapitel.

Bruchpforten und Bruchhüllen.

Der Nabelring.

Im fötalen Leben liegt ein großer Teil der Baucheingeweide außerhalb der Bauchhöhle, oder besser gesagt, es ist die Bauchhöhle nach vorn nicht geschlossen. Indem sich die Bauchplatten nach vorn zusammenlegen, bilden sie die vordere Bauchwandung und es bleibt eine ziemlich in der Mitte der Linea alba gelegene, weite Öffnung unverschlossen, durch welche der Urachus und die Nabelgefäße nach außen durchtreten — der Nabelring. Dieser ist die Pforte der Nabelhernien.

Am unteren Rand derselben treten der Urachus und die beiden Arteriae umbilicales aus dem Körper heraus; diese Gebilde sind mit dem Rande des Nabelringes innig verwachsen. Am oberen Rande tritt die Vena umbilicalis durch; ihr Volumen ist so groß, wie das des Urachus mit den beiden Arterien zusammengenommen; sie ist auch mit dem Rande des Ringes weit loser verbunden, so daß dieser Rand schärfer begrenzt erscheint. Der Nabelstrang erhält eine Strecke weit eine Kutisbedeckung, die, sich trichterförmig zuspitzend, etwa 1 *cm* weit hinausreicht und mit einem deutlichen, mehrfach gekrümmten Rande mit der Amnionhülle des Nabelstranges zusammenhängt. Besichtigt man die Nabelgegend von der Bauchhöhle aus, so sieht man das Peritoneum über dieselbe ganz glatt und ohne jede Spur einer narbigen Bildung hinüberziehen. Wenn der Nabelstrang einige Tage nach der Geburt abgefallen ist, so zieht sich die Kutisbedeckung desselben langsam zurück und vernarbt, indem sie fest mit den Wänden der obliterierten Nabelgefäße verwächst. Der Urachus obliteriert zum Ligamentum vesico-umbilicale medium, die beiden Nabelarterien zu den Ligamentis vesico-umbilicalibus lateralibus, die Nabelvene zum Ligamentum hepato-umbilicale.

Der Nabelring verengt sich nun allmählich und nach einigen Monaten stellt er eine Lücke dar, die eben hinreicht, die obliterierten Gefäßstränge einzuschließen; diese Einschließung ist sehr fest, der sehnige Rand der Lücke sehr straff und das die Lücke ausfüllende Bindegewebe resistent. Da die Verschließung des Nabelringes in den ersten vier Monaten nach der Geburt vor sich geht, so wird eine Hernie, die sich zu dieser Zeit durchdrängt, eine immer größere Bruchpforte haben, je früher nach der Geburt sie entstanden ist; es kann die Größe des Nabelringes, also die Weite der Bruchpforte, dann so bedeutend sein, daß der Bruchsack nach vorn zu spitz auslauft, so daß die Hernie kegelförmig oder auch zylindrisch wird; später wird die Bruchpforte immer enger und die Hernie nimmt eine mehr kugelige Gestalt an. Wenn man den Nabel bei Erwachsenen untersucht, so sieht man, daß die zusammengerunzelte Haut, wenn sie entfaltet wird, nirgends auch nur eine Spur eines Narbengewebes besitzt; die Verwachsung ist also

nach einem anderen Typus erfolgt und strenge genommen nicht als Vernarbung zu bezeichnen. Darum wird auch der (durch Aszites) ausgedehnte Nabel immer glatt gefunden. Präpariert man bei Erwachsenen die Nabelgegend schichtenweise, so findet man unter der häufig an einer Stelle mit der Ausfüllungsmembran fest verwachsenen Haut das subkutane Zellgewebe, dann die Ausfüllungsmembran des Nabelringes, nach ihrer Spaltung keine Spur einer Fascia transversa, die hier ganz fehlt, sondern sofort das subseröse Bindegewebslager und dann das Peritoneum. Nach neueren, von *Sachs* unternommenen Untersuchungen findet sich eine Fascia umbilicalis als ein stärker entwickelter Teil der Fascia transversalis bei Kindern und ist ihr Verhalten für die Entstehung von Hernien von Bedeutung. Das Nähere werden wir später besprechen. In beiden Zellgewebslagern, sowohl dem subkutanen wie dem subserösen, trifft man häufig mächtigere Fettablagerungen; ist das Fett in der subkutanen Schicht, so läßt sich die Haut nicht in Falten legen. Größere Lipome, die aus dem subserösen Lager durch den Nabelring durchtreten, bilden dann bruchartige Fettgeschwülste.

Der Leistenkanal.

Denken wir alle Eingeweide aus der Bauchhöhle weggenommen, die Lendenwirbelsäule und auch die Weichteile der hinteren Bauchwand entfernt, so daß wir die hintere Fläche der Bauchwand vor dem Auge haben, so sieht man an derselben fünf Längsfalten des Peritoneums ziehen, eine unpaare mediane und jederseits noch zwei seitliche (Fig. 193). Die mediane Falte, Plica vesico-umbilicalis media, zieht vom Scheitel der Blase zum Nabel und wird dadurch gebildet, daß das Peritoneum den obliterierten Urachus deckt. Von jeder Seite der Blase zieht gegen den Nabel hinauf konvergierend je eine noch stärker vorspringende Falte, welche die obliterierte Nabelarterie enthält, die Plica vesico-umbilicalis lateralis. Noch weiter nach außen zieht eine sehr wenig ausgeprägte Falte, die die Art. epigastrica enthält — die Plica epigastrica. Lateralwärts von jeder dieser Falten liegt

Fig. 193.

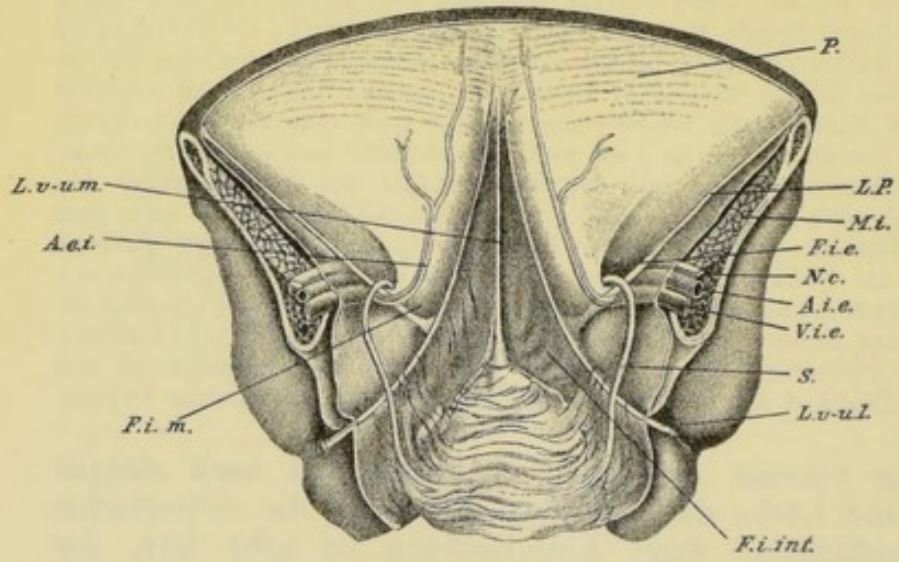

Vordere Bauchwand von der Bauchhöhle aus gesehen.

L. v. u. m. Ligam. vesico-umbilicale medium.
A. e. i. Arteria epigastrica inferior.
F. i. m. Fovea inguinalis media.
P. Peritoneum.
L. P. Ligament. Pouparti.
M. i. Musculus ileopsoas.
F. i. e. Fovea inguinalis externa.
N. c. Nervus cruralis.
A. i. e. Arteria iliaca externa.
V. i. e. Vena iliaca externa.
S. Samenstrang.
L. v. u. l. Ligament. vesico-umbilicale laterale.
F. i. int. Fovea inguinalis interna.

eine Vertiefung; es gibt also beiderseits deren drei; sie führen den Namen Foveae inguinales. Die lateralwärts von der Plica vesico-umbilicalis media liegende Grube heißt die Fovea inguinalis interna (dextra und sinistra); die lateralwärts von der Plica vesico-umbilicalis lateralis liegende heißt Fovea inguinalis media, die lateralwärts von der Plica inguinalis externa liegende Grube heißt die Fovea inguinalis externa. (Die Plica vesico-umbilicalis media trennt also die inneren Leistengruben der rechten und linken Seite; jede Plica vesico-umbilic. later. trennt die innere und mittlere Leistengrube derselben Seite, die Plica epigastrica trennt die mittlere und äußere Grube der entsprechenden Körperseite.) Die mittlere Leistengrube ist tiefer und breiter als die beiden anderen. Wie verhalten sich nun zu diesen Leistengruben die Leistenhernien? Vor *Hesselbach* kannte man nur eine einzige Form der Leistenhernien, und man sprach von der Hernia inguinalis schlechtweg. *Hesselbach* machte aufmerksam, daß es zwei Arten derselben gibt, von denen die eine lateralwärts von der Plica epigastrica austritt, und welche er die H. inguin. externa nannte, während die andere medialwärts der Plica epigastrica vordringt und daher als H. inguin. interna bezeichnet wurde. Es besteht also die kleine Inkongruenz, daß man zwar jene Hernie, die durch die Fovea externa austritt, auch als Hernia externa, diejenige aber, die durch die Fovea media austritt, als Hernia interna bezeichnen würde.

Die häufigste von den Arten der Leistenhernie ist die äußere. Sie dringt durch den Leistenkanal vor und liegt dem Samenstrange auf. Solange sie noch im Leistenkanale ist, nennt man sie H. inguin. interstitialis oder auch unvollkommene Leistenhernie; wenn sie den Leistenring passiert hat, so erscheint sie als deutliche Geschwulst, als „vollkommene“ Hernie und kann nun entweder in der Leiste lagern oder sich weiter herabsenken, beim Manne ins Skrotum, beim Weibe ins Labium majus. Die äußere Leistenhernie besitzt also einen Bruchkanal — den Leistenkanal; sie passiert zwei sehnige Ringe — den Bauchring und den Leistenring.

Den Bauchring des Leistenkanals kann man nur nach Abpräparierung des Peritoneums und des subserösen Fettgewebes genau studieren. Man sieht dann von der Bauchhöhle aus die Fascia transversa vor sich; ihr gehört der Bauchring an; man sieht ihn als einen schrägen Schlitz, dessen medialer Umfang als ein scharfer halbmondförmiger Rand vorspringt, dessen lateraler Umfang als offene Rinne in den lateralen Teil der Fascia transversalis sich allmählich verliert. Der halbmondförmige Rand ist manchmal sehr stark gekrümmt; dann erscheint die Öffnung kleiner; manchmal ist aber die Krümmung geringer, die beiden Hörner divergieren stark und die Öffnung erscheint bedeutend groß. Man darf sich jedoch nicht vorstellen, daß am Bauchring die Fascia transversa eine Unterbrechung ihrer Kontinuität erleidet; der Bauchring ist nur die Eingangsöffnung zu einer beutelförmigen Fortsetzung der Faszie, die den Samenstrang und den Hoden überzieht und den Namen Tunica vaginalis testis et funiculi spermatici communis trägt. Der trichterförmige Anfang dieser gemeinschaftlichen Scheidenhaut wird Fascia infundibuliformis genannt.

Der Leistenring ist kein Ring, sondern eine Spalte; ringförmig wird er nur bei großen alten Hernien. Wenn man von vorneher die Haut und das subkutane Zellgewebe abpräpariert und die Aponeurose des Obliquus externus sauber bloßlegt, so findet man, daß sie an jener Stelle, wo der Samenstrang durchtritt, ihre Fasern in zwei Schenkel divergieren läßt, die man Kolumnen nennt; die laterale Kolumne (zugleich die untere) geht, indem sie sich mit dem *Poupart*schen Bande verwebt, zum Tuberculum pubicum; die mediale oder obere Kolumne geht zur vorderen Fläche der Symphyse. Die näheren Verhältnisse ihrer Insertion sind hier nicht von Belang. Beide Kolumnen stoßen in einem sehr spitzen Winkel zusammen, dessen Halbierungslinie von unten medialwärts, nach oben lateralwärts geht. Der Leisten-

ring hat also die Gestalt eines Dreieckes. Die Spitze liegt in sehr variabler Entfernung von der Basis. Gegen die Spitze hin ziehen von der einen Kolumne zur anderen sehnige Fasern, die man Fibrae intercolumnares seu collaterales s. arciformes nennt; sie kehren ihre Konkavität gegen die Basis der dreieckigen Spalte und verwandeln sie so in eine ovale Öffnung. Vom Umfange dieser Öffnung her geht eine sehr dünne Fortsetzung der Faszie des Obliquus externus trichterförmig auf den Samenstrang über; bei alten Hernien wird diese Schichte sehr ansehnlich, wie schon *Cooper* fand, man nennt sie nach ihm Fascia Cooperi.

Der Kanal, der sich zwischen dem Bauchring und Leistenring erstreckt, ist eigentlich kein Kanal, da er nur nach unten hin eine feste Begrenzung hat; diese wird von dem *Poupart*schen Bande gebildet; er stellt also eigentlich eine Rinne vor. Die vordere Wand ist durch die Aponeurose des Obliquus externus, die hintere durch die Fascia transversa gebildet; von oben her ragt in die Rinne hinein der untere gemeinschaftliche Rand des Obliquus internus und des Transversus und diese Muskeln können um so weniger als obere Wand gelten, da von ihnen der Kremaster in das Innere des Kanales abzweigt, um in Form von verschiedenen Schlingen zum Samenstrang zu ziehen. Einen eigentlichen Kanal bildet nur die Fascia infundibuliformis. Stellt man sich nun vor, daß die Fascia Cooperi einen vom Leistenring ausgehenden, äußeren, die Fascia infundibuliformis einen vom Bauchring ausgehenden inneren, in den ersten hineingeschobenen Trichter bildet, so wird es klar, daß man nach Spaltung der Fascia Cooperi mit dem Finger in den Leistenring eindringen, durch den Leistenkanal vorwärts dringen, aber unmöglich durch den Bauchring in der Bauchhöhle herauskommen kann; das letztere ist nur dann möglich, wenn man auch den inneren Trichter spaltet.

Fig. 194.

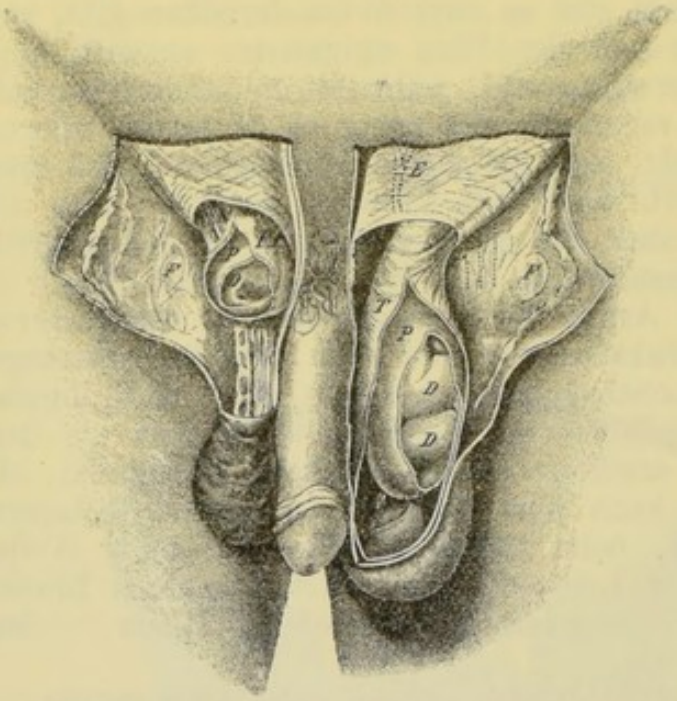

Linksseitige äußere, rechtsseitige innere Leistenhernie. Haut und Fascia sup. ist in einem Lappen wegpräpariert. Die Bruchsackhüllen und die Bruchsäcke sind eröffnet. *E.* Arteria epigastrica. *F.* Fascia superf. *T.* Die vom Kremaster bedeckte Tunica communis. *P.* Peritoneum (Bruchsack). *D.* Darm. *F. t.* Fascia transversa.

Dringt also ein Bruchinhalt in den Leistenkanal vor, so stülpt er den Bruchsack zunächst in die gemeinschaftliche Scheidenhaut vor und erhält beim Austreten aus dem Leistenkanal auch noch die Fascia Cooperi zur Bedeckung. Sämtliche Schichten, die also bei einer bis ins Skrotum hinabgestiegenen äußeren Leistenhernie das Eingeweide bedecken, sind von außen nach innen folgende (Fig. 194):

a) Haut,
b) Fascia superficialis (mit der Dartos),
c) Fascia Cooperi (F. spermatica externa),
d) Cremaster,
e) gemeinschaftliche Scheidenhaut,
f) das subseröse Lager,
g) das Peritoneum.

Anders verhält es sich mit der inneren Leistenhernie. Da diese durch die mittlere Leistengrube vordringt, so hat sie gar keine Beziehung zur Fascia infundibuliformis; sie drängt aber einen anderen

Teil der Fascia transversa vor; jenen Teil nämlich, der medianwärts von der Plica epigastrica liegt und die hintere Wand des Leistenkanals bildet. Da diese Hernien durch den Leistenring austreten, so erhalten sie auch die *Cooper*sche Faszie zur Umhüllung und liegen im Trichter dieser letzteren neben der Fascia infundibuliformis. Von der Muskulatur der Bauchwandung erhalten sie jedoch gar keinen Überzug; sie gehen unter dem gemeinschaftlichen Rand des Obliquus und des Transversus durch und werden von letzteren höchstens eingeschnürt. Die Schichten einer Hernia inguinalis interna sind also von außen nach innen gezählt:

a) Haut,
b) Fascia superficialis,
c) Fascia Cooperi,
d) Fascia transversa,
e) subseröses Lager,
f) Peritoneum.

Wenn eine äußere Hernie längere Zeit bestanden hat, jahrelang vorlag, frei ein- und austrat, so verändert sich der Leistenkanal in bezug auf seine Weite und seine Richtung. Er kann so weit werden, daß man mehrere Finger durchstecken kann; dabei wird der Leistenring aus einem dreieckigen Spalt zu einem rundlichen Loche mit scharf markierten Rändern. Der laterale Schenkel des Leistenringes erscheint dabei mehr lateralwärts gerückt, während umgekehrt am Bauchring der mediale Rand mehr medialwärts gedrängt wird. Durch das letztere Moment rückt die Arteria epigastrica näher an das Ligamentum vesico-umbilicale laterale, die Fovea inguin. media wird kleiner und da hier die Fascia transversa, welche, von hinten gesehen, den Grund dieser Fovea bildet, zugleich die hintere Wand des Leistenkanals vorstellt, so wird die hintere Wand des Leistenkanals in der Quere kleiner. Die beiden Ringe verrücken sich dadurch in der Weise, daß der Bauchring hinter dem Leistenring liegt; der Leistenkanal erhält also eine gerade von vorn nach hinten gehende Richtung. Wenn man nach Reposition einer solchen Hernie den Finger in den Leistenkanal einführt, so kommt man sofort in die Bauchhöhle und kann die innere Wandung des Kanals mit dem Finger gut betasten.

Alle bis nun erwähnten Beziehungen gelten auch von den Hernien des weiblichen Geschlechtes, wenn man statt des Samenstranges das runde Band, statt des Skrotums die großen Schamlippen setzt.

Eine eigene Betrachtung erfordert die angeborene Leistenhernie bzw. der angeborene Bruchsack einer äußeren Leistenhernie. Man muß hiebei auf den Descensus testiculi zurückgreifen.

Wenn nämlich ausnahmsweise keine Obliteration des Scheidenfortsatzes des Bauchfells erfolgt, so ist die Gelegenheit zur Entstehung einer angeborenen Leistenhernie gegeben; dabei ist aber nur der Bruchsack angeboren: der Bruchinhalt tritt erst später hinein, wenn auch vielleicht schon die ersten Tage nach der Geburt. Da hiebei die Bildung einer Tunica vaginalis testis unterblieb, so liegt der Hode im Grunde des Bruchsackes und die vorgetretenen Eingeweide können ihn berühren. Dann spricht man von der H. congenita. Nur dann, wenn das Omentum colicum mit dem Hoden verwachsen war und mit ihm herabstieg, ist auch der Bruchinhalt schon angeborener Weise vorhanden gewesen. In anderen Fällen schließt sich der Leistenkanal oberhalb des

Hodens, es kommt also zur Bildung einer Scheidenhaut des Hodens; aber der oberhalb des Hodens gelegene Teil des Proc. vagin. bleibt offen und bildet somit, wenn Bruchinhalt eintritt, einen angeborenen Bruch-

Fig. 195

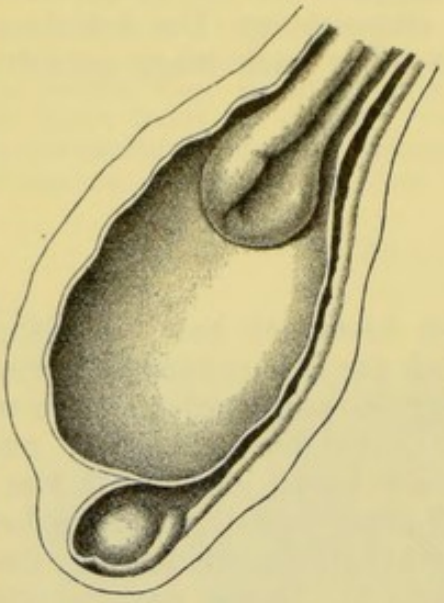

Hydrocele hernialis bei herabgestiegenem Hoden.

Fig. 196.

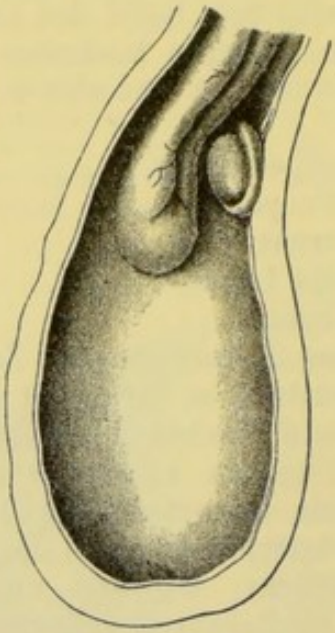

Hydrocele hernialis im offenen Processus vaginalis bei Retentio testis.

Fig. 197.

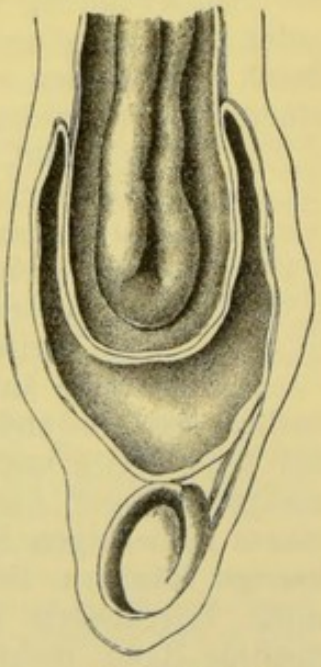

„Encysted hernia" *(Cooper)*.

sack; diese Form nennt man H. congen. funicularis. Verwächst der Proc. vagin. oberhalb des Hodens und am Bauchringe, wobei der mittlere Abschnitt offen bleibt, so entsteht keine Hernie, sondern eine Hydrokele des Samenstranges. Zu bemerken wäre noch die wichtige Tatsache, daß die Schließung des Proc. vagin. manchmal spät nach der Geburt doch noch erfolgt; man hat das in einzelnen Beispielen selbst noch um die Pubertätsperiode erfolgen gesehen.

Fig. 198.

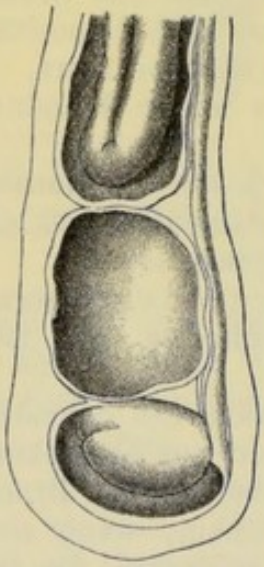

Der untere Pol des Bruchsackes berührt eine Hydrocele funiculi.

Fig. 199.

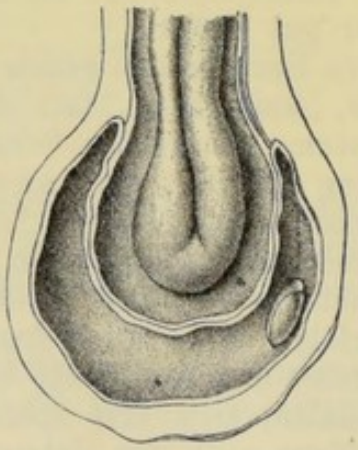

In eine Hydrocele vaginalis eingestülpter Bruchsack.

Sehr interessante Beziehungen treten ein, wenn der angeborene Bruchsack durch Füllung mit Serum zu einer Hydrokele hernialis wird, ob nun der Descensus vollendet ist (Fig. 195) oder nicht (Fig. 196). Noch interessanter ist die Sache, wenn zu einem oben und unten obliterierten, in der Mitte aber zu einer Hydrokele funicularis ausgedehnten Proc. vagin. sich eine Hernie hinzugesellt, deren Bruchsack sich in den Sack der Hydrokele einstülpt, so daß sie vom Hydrokelensack umhüllt wird. Das ist die sogenannte „Encysted hernia" *A. Coopers* (Fig. 197). Diese Einstülpung kann jedoch auch in eine gewöhnliche Hydrokele vaginalis folgen, wie Fig. 199 zeigt. Ohne sich gerade in den Hydrokelensack einzustülpen, tritt ein Leistenbruch

sehr häufig in die innigste Beziehung zu einer Hydrokele fun., wenn die Hernie bis zur Hydrokele hinabgestiegen ist; dann berühren sich die zwei serösen Säcke (Fig. 198). Wahrscheinlich geben auch große, bis in den Leistenkanal hinaufreichende Hydrokelensäcke Veranlassung zur Entstehung einer Hernie.

Der Schenkelkanal.

Wirft man einen Blick auf die Fig. 200, so sieht man, daß die Fascia lata des Oberschenkels unterhalb jener Stelle, wo die Vena saphena in die Vena femoralis einmündet, eine halbmondförmige Leiste besitzt, hinter welcher die Gefäße verschwinden; diese Leiste zieht vom Ileopsoas zum Pektineus herüber. Vom *Poupart*schen Bande an bis zu dieser Leiste liegen die Gefäße also extrafaszial. Die Faszie hat aber in dem Raume, wo die Gefäße auf dieser Abbildung sichtbar sind, keinen Ausschnitt, keine Lücke, sondern sie biegt hinter die Gefäße um. Ich möchte das Verhalten mit dem Bilde vergleichen, welches entsteht, wenn wir eine Nelke ins Knopfloch des Rockes stecken; die Blume versinnlicht uns die Gefäße; so wie der

Fig. 200.

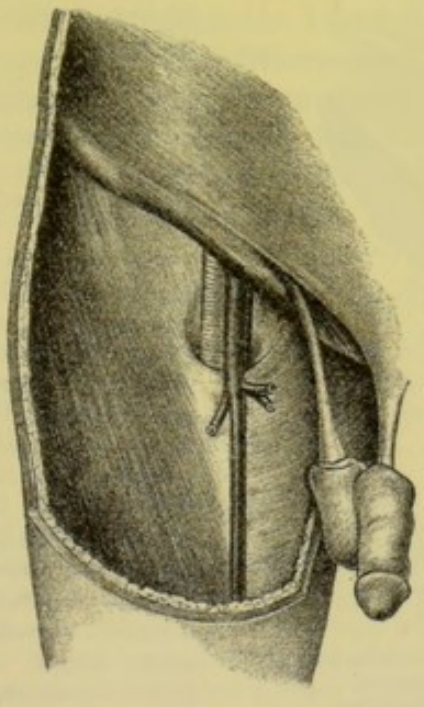

Fig. 200 *a*.

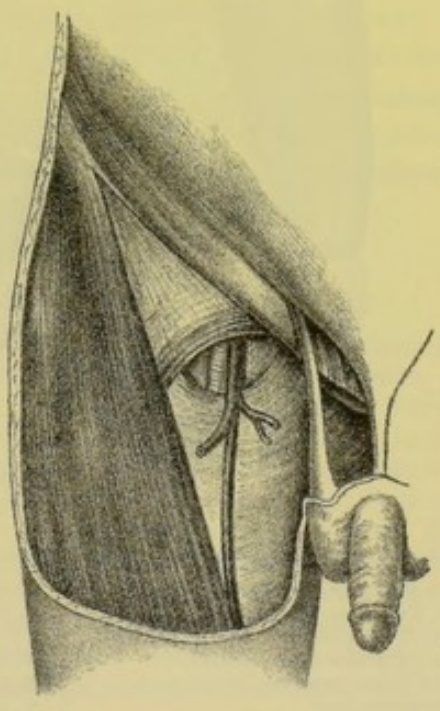

Verhalten der Fascia lata zu den Oberschenkelgefäßen.

Stiel der Blume hinter dem unteren Rande des Knopfloches verschwindet, so verschwinden die Blutgefäße hinter jener halbmondförmigen Leiste; ein Unterschied ist nur darin, daß der hinter den Gefäßen laufende Abschnitt der Faszie nach unten hin keinen so scharfen Rand besitzt, wie ihn der obere Rand des Knopfloches hinter der Blume repräsentiert; der hinter den Gefäßen laufende Teil der Faszie verliert sich nämlich nach abwärts ganz allmählich. Da dieser Faszienteil den M. pectineus überzieht, so heißt er auch Fascia pectinea. Nun sehen wir das zweite Bild an (Fig. 200*a*). Wir bemerken, daß die Gefäße von einem oberflächlicheren Blatte zugedeckt sind, welches auf dem früheren Bilde wegpräpariert erschien. Dieses Blatt der Faszie entspringt jenem Teile der Fascia lata, der den Ileopsoas bedeckt, und zwar in einer Linie, welche mit dem Verlaufe der Arterie fast parallel geht, besser gesagt, mit der Arterie nach unten hin scharf konvergiert; die Fasern dieser Faszie überbrücken die Gefäße und ziehen zum *Poupart*schen Bande hin, mit dem sie eine gemeinschaftliche Insertion besitzen. Nach unten hin ist der auf dem Bilde scharf dargestellte Rand dieses Blattes in der Wirklichkeit nur höchst selten scharf begrenzt und abgeschlossen; er hängt vielmehr mit einem lockeren Zellgewebslager zusammen, welches vor der Schenkelvene liegt und den auf dem Bilde freiliegenden Teil dieser Vene zudeckt; dieses lockere Zellgewebe nennt man die Lamina cribrosa,

weil es zahlreiche Löcher besitzt, durch welche die Blut- und Lymphgefäße, die von der Haut der Genitalien kommen, hier einmünden; dieses Lager schließt auch die Lymphdrüsen ein, welche die Lymphgefäße der Genitalien und des Beines aufnehmen. Nach dieser einfachen Darstellung werden wir jene Beschreibungen leicht verstehen, die sonst von dem Verhalten der Faszie in dieser Gegend entworfen werden und die Vorstellung zugrunde legen, daß sich die Fascia lata in zwei Blätter teilt, von denen das tiefe als Fascia pectinea hinter den Gefäßen, das oberflächliche vor den Gefäßen liegt. Es bleibt nur noch übrig, das Verhalten der Faszienblätter nach oben hin zu schildern. Das *Poupart*sche Band ist in seinem lateralen Abschnitt mit der Fascia iliaca verwachsen. Sowie diese den Musculus ileopsoas im Becken überkleidende Faszie nach medialwärts umbiegt, um die mediale Fläche des Muskels zu bekleiden und sich an dem Tuberculum ileopectineum anzusetzen, wird das *Poupart*sche Band frei und spannt sich über den horizontalen Schambeinast frei hinüber zum Tuberculum pubicum. Es inseriert sich aber nicht allein an diesem Höcker, sondern lauft in einem Faserfächer aus, der auf der Crista pubica eine Ansatzlinie besitzt. Dieser Faserfächer trägt einen selbständigen Namen, Ligamentum Gimbernati.

Fig. 201.

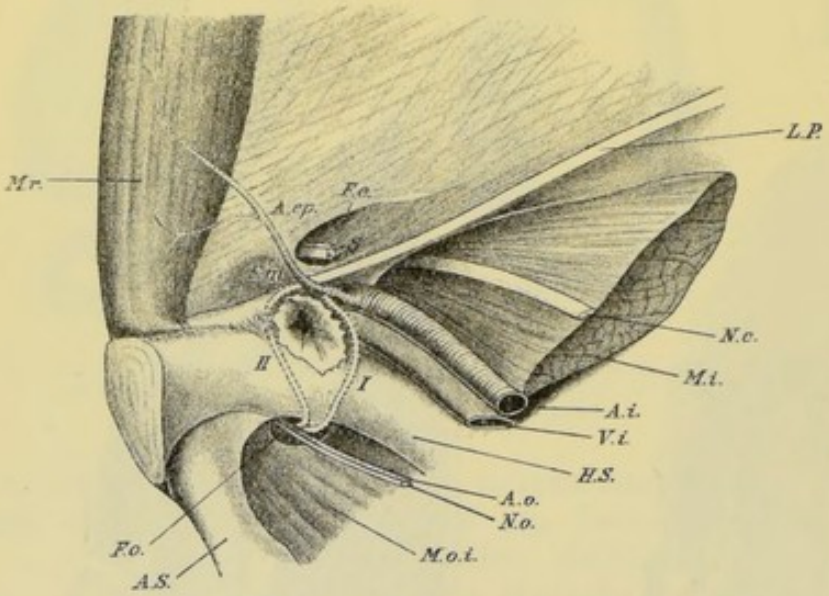

Eintritt der Schenkelbrüche in den Schenkelkanal (nach *Jössel-Waldeyer*).

M. r. Musculus rectus.
F. o. Foramen obturatum.
A. S. Aufsteigender Schambeinast.
A. ep. Arteria epigastrica.
F. e. Fovea externa.
S. Samenstrang.
F. m. Fovea media.
L. P. Ligament. Pouparti.
N. c. Nervus cruralis.
M. i. Musculus iliacus.
A. i. Arteria iliaca.
V. i. Vena iliaca.
H. S. Horizontaler Schambeinast.
A. o. Arteria obturatoria.
N. o. Nervus obturatorius.
M. o. i. Musc. obturator. int.
I häufigere } abnorme Verlaufsrich-
II seltenere } tung der Art. obturat.

Als Schenkelring bezeichnete man jenen Raum, der zwischen der Vena cruralis und dem *Gimbernat*schen Bande übrigbleibt, also den innersten Winkel der Lacuna vasorum. In diesem Raume liegt aber die *Rosenmüller*sche Drüse und ziehen einige Lymphgefäßstämme vom Schenkel gegen die Bauchhöhle hin. Außerdem soll er von Fasern der Fascia transversa abdominis verschlossen sein; diesen angeblich membranösen Verschluß nannte *Cloquet* das Septum crurale. *Linhart* hält es jedoch für eine Fiktion. Da nun nach einer Analogie mit der Leistenhernie gesucht wurde, so mußte, da man einen dem Bauchring des Leistenkanals entsprechenden Ring schon hatte, noch ein dem Leistenring ähnlicher aufgestellt werden. Als solchen bezeichnete man die Stelle unter dem oberen Horne der Margo falciformis. Auf diese Art hatte man also einen oberen und einen unteren (bzw. inneren und äußeren) Schenkelring. Der Raum nun, der an der medialen Seite der Schenkelvene bleibt und durch die genannten zwei Ringe einerseits gegen die Bauchhöhle, andrerseits in die Lamina cribrosa hinausführt, nannten *Roser* u. a. den Schenkelkanal.

Welches ist nun der Weg, den eine Schenkelhernie nimmt? Denken wir uns die Schenkelgefäße nackt durch die Lacuna vasorum durchgesteckt, so begeben sie sich, wie wir sagten, in einen kapselförmigen Raum, der zwischen den beiden Blättern der Fascia lata liegt und der einen von vorn nach hinten plattgedrückten Trichter vorstellt. Von den Wandungen dieses Faches erhalten die Schenkelgefäße eine Scheide, die einen zweiten inneren Trichter vorstellt. Durch ein zwischen der Arterie

und Vene laufendes Sepiment ist der Trichter der Gefäßscheide in eine laterale, für die Arterie bestimmte und eine mediale, der Vene zugewiesene Hälfte abgeteilt. Nach der Bauchhöhle hin ist der Trichter nicht offen, er besitzt, wenn man von hier aus in ihn sehen will, eine etwas gehöhlte Decke aus verdichtetem Bindegewebe; diese Decke ist das *Teal*sche Septum crurale. Die *Rosenmüller*sche Drüse liegt innerhalb der so aufgefaßten Gefäßscheide nahe der Einmündung der Vena epigastrica inferior. Die mediale Wand des Trichters der Gefäßscheide hat mehrere Löcher; eines liegt unten und dient der Vena saphena zum Eintritt; eines befindet sich weiter nach oben und gerade dieses ist dasjenige, durch welches die Schenkelhernie heraustritt. Der Weg also, den eine Schenkelhernie nimmt, ist der folgende: Sie dringt durch das Septum crurale in den Trichter der Gefäßscheide ein (Fig. 201); damit hat sie die Bauchhöhle verlassen, insofern als man das Septum für die Grenze der Bauchhöhle ansieht; in der Gefäßscheide selbst dringt sie medialwärts von der Vene vor; dann tritt sie durch die erwähnte Lücke an der Innenwand der Gefäßscheide heraus und befindet sich nun in dem äußeren von den beiden Faszienblättern gebildeten trichterförmigen Fach; beim weiteren Vordringen endlich kommt sie unter dem konkaven Rande des unteren Schenkelbogens heraus, die weniger widerstandsfähige Lamina cribrosa vor sich herdrängend. Das ist das typische Verhalten der Schenkelhernie, wie sie *Linhart* aufgefaßt hat.

Die übrigen typischen Bruchpforten.

Canalis obturatorius. Am äußeren, oberen Winkel des Foramen obturatorium bleibt zwischen der knöchernen Umrandung und der Membrana obturatoria eine Lücke offen, durch welche die Vasa obturatoria hervortreten. Diese Lücke verdient den Namen eines Kanals wirklich, da ihre knöcherne Wandung bis 2 *cm* lang ist und da Hernien, die hier vortreten, häufig interstitiell bleiben. Man kann daher an diesem Kanale einen Bauchring und einen Schenkelring unterscheiden. Der Bauchring ist mit etwas losem Bindegewebe ausgefüllt. Der Schenkelring wird nur dann sichtbar, wenn man das Ligamentum pubofemorale durchschneidet und den oberen Rand des Obturator externus bloßlegt. Wenn die Hernie den Kanal passiert hat, kann sie also nur zwischen dem Obturator externus und dem Pektineus sich ausbreiten. Die Gefäße liegen lateralwärts von der Hernie. Wichtig wäre noch die Bemerkung, daß beim aufrechtstehenden Körper der Canalis obturatorius nahezu senkrecht nach unten gerichtet ist.

Foramen ischiadicum. Dieses große Loch, welches zum größten Teile eine knöcherne Umrandung in der Incisura ischiadica major besitzt und durch die Ligamenta tuberoso- und spinoso-sacra geschlossen wird, läßt den Musculus pyriformis, den Nervus ischiadicus und die Arteria glutaea superior heraustreten. Die hier beobachteten Hernien treten durch den Gefäßspalt der Glutaea superior, also oberhalb des Pyriformis. Man hat auch Hernien angegeben, welche durch den Gefäßspalt der Glutaea inferior, also am unteren Rande des Pyriformis, neben dem Nervus ischiadicus, ausgetreten waren, doch sind die Beobachtungen letzterer Art nicht ganz sichergestellt.

Die Pforte der **Lumbalhernie** ist das sogenannte *Petit*sche Dreieck. Es entsteht dadurch, daß der M. obliquus ext. hinten unten nicht bis an die Wirbelsäule reicht, sondern von der letzten Rippe nach abwärts zum Darmbeinkamme hinübersetzt, während gleichzeitig der M. latissimus dorsi schief nach oben zieht. Zwischen beiden Muskeln bleibt also eine kleine dreieckige Lücke, auf deren Boden man den M. obliquus int. sieht.

Lesshaft hat gezeigt, daß das Trigonum Petiti nicht konstant ist; es fehlt bei Erwachsenen etwa an jeder fünften, bei Neugeborenen etwa an jeder vierten Leiche.

Eine Hernie, die hier entsteht, muß also die den Boden des *Petit*schen Dreieckes bildenden Muskel durchbrechen; wie das geschieht, ist nicht aufgeklärt. Über-

dies muß bemerkt werden, daß es nur einen einzigen genügend genauen Sektionsbericht einer Hernia lumbalis gibt *(H. Braun)* und in diesem Falle fehlte gerade das Trigonum.

Grynfelt und *Lesshaft* haben noch auf eine gleich oberhalb des Trigonum Petiti gelegene Stelle hingewiesen, die nach oben von der 12. Rippe begrenzt, nur vom Latissimus bedeckt, also zur Hernienbildung geeignet wäre (Trigonum lumbale superius).

Die **Ventralhernien** sind entweder medial und dann ist ihre Pforte eine Lücke in der Linea alba, oder sie sind lateral und dann kommen sie am äußeren Rande des M. rectus, seltener durch das Fleisch dieses oder eines breiten Bauchmuskels zum Vorschein. Man kann zu den Ventralhernien auch noch jene rechnen, die als Varietäten der Leisten- oder Schenkelhernien angeführt werden, aber zu den typischen Pforten dieser Formen keine andere Beziehung haben als die der Nachbarschaft.

Der Ring der **Hernia perinealis** wird gebildet durch einen Spalt zwischen den Fasern des Levator ani. *Ebner* fand gewisse konstante Spalten. Solche, die zwischen dem Levator ani und dem M. ischiococcygeus liegen, dienen der vorderen Perinealhernie als Bruchring; jene zwischen Coccygeus und Ischiococcygeus der hinteren (Fig. 202). *Ebner* nimmt an, daß bei der Entstehung der Hernie präformierte peritoneale Divertikel im Spiele sind, die in die genannten Spalten hineinreichen. Am vollkommensten repräsentiert ist der Perinealbruch, wenn er eine am Damme vortretende Geschwulst bildet, die entweder dem Skrotum (beim Weibe dem Labium) oder dem After näher liegt.

Fig. 202.

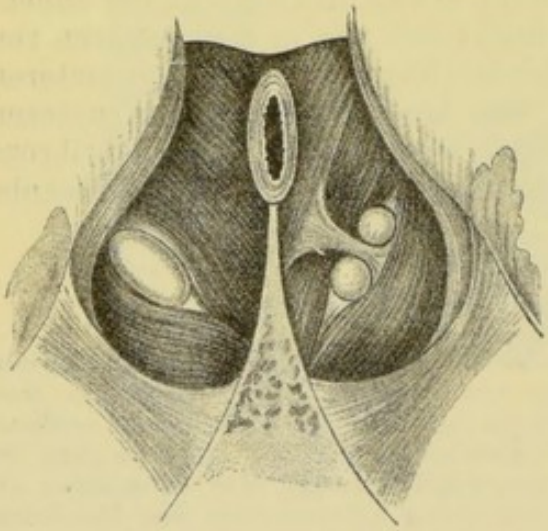

Die Abarten der Hernia perinealis.

Eine unvollkommene Art der Perinealhernie ist die **Hernia vaginalis** (Elytrokele oder Kolpokele), ein Bruch, der ebenfalls zwischen einigen vorderen Fasern des Levator ani durchgeht und die vordere Scheidenwand vorstülpt; meist geht er nicht in der Mittellinie, sondern etwas seitwärts; selten so weit nach rückwärts, daß er die hintere Wand der Scheide vorstülpt.

Mit dem Namen **Hernia rectalis** (Hedrokele oder Rektokele) bezeichnet man das Hervortreten von Eingeweiden unter die in die Mastdarmhöhle vorgestülpte Wandung des Mastdarms. Wir haben den Zustand bereits Seite 396 ausführlich besprochen.

Auch bezüglich des **Bruchbettes** müssen noch einige Bemerkungen gemacht werden. In der neueren Zeit sind, wie später bei den einzelnen Brucharten näher auseinandergesetzt werden wird, zunächst in der Leiste Hernien angetroffen werden, bei denen ein Teil des kompliziert gebauten, zumeist zwerchsackartigen Bruchsackes im subserösen Raum lagert. Später fand man Analoges auch bei Schenkelhernien; endlich in einem Falle bei einer Nabelhernie. Man nennt nun alle diese Formen properitoneale Hernien, und zwar inguino-properitoneale, cruro-properitoneale und umbilico-properitoneale. Bei einer inguino-properitonealen Hernie liegt also eine Ausbuchtung des Bruchsackes in der Leiste, bzw. im Skrotum oder Labium, die andere Ausbuchtung im subserösen Raum hinter der Bauchwandung.

Sawicki fand 55 properitoneale Leisten-, 7 derartige Schenkelhernien und 1 Nabelhernie. Die Leistenbrüche betrafen 50mal Männer und waren 32mal angeboren und darunter 21mal mit abnormer Lagerung des Hodens kompliziert. Die Kruroperitonealhernien betrafen 6 Frauen und 1 Mann.

In erkennbarer, unveränderter Weise existieren die Schichten des Bruchbettes, die Bruchhüllen, nur bei ganz frischen Hernien und nur

in der Umgebung der Bruchpforte. Je älter eine Hernie ist, je weiter man von der Bruchpforte ist, desto inniger verwachsen jene von ihnen, die außerhalb des Bruchsackes sind. Die Haut mit der oberflächlichen Faszie geht in diesen Verschmelzungsprozeß nicht ein; sie bleibt über der Bruchgeschwulst faltbar und verschiebbar, außer sie wäre durch einen Entzündungsprozeß an der einen oder anderen Stelle mit den tieferen Teilen verwachsen. Die Verschmelzung betrifft also alle Schichten, die zwischen der Fascia superficialis und dem Bruchsacke liegen. Das Produkt dieser Verschmelzung ist eine dickere oder dünnere, festere oder nachgiebigere Membran, die den Bruch umhüllt. Hat man die Haut und die Fascia superficialis durchgetrennt, so stößt man auf diese Hülle, die den Bruch wie eine Kapsel umschließt und sich allenthalben mit dem Finger umgehen läßt. *A. Cooper* hat diesen Befund zuerst an den Schenkelhernien als etwas Bemerkenswertes herausgefühlt und nannte die beschriebene Hülle Fascia propria herniae. *Linhart* hat nach ihm die Sache auch für die übrigen Brucharten entwickelt und viele Chirurgen haben die Sache akzeptiert. Wir werden also bei allen Hernien folgende Hüllen unterscheiden: 1. Haut; 2. Fascia superficialis; 3. Fascia propria herniae; 4. Bruchsack. Wie aber diese Teile sich bei den einzelnen Brucharten verhalten, davon können wir mit Nutzen erst dann sprechen, wenn wir die Herniotomie abhandeln werden.

3. Kapitel.

Entstehung der Hernien.

Die irrtümliche Voraussetzung, daß die Hernien durch Ruptur des Peritoneums entstehen können, erhielt sich trotz der widersprechenden Meinung des *Valescus de Tharanta* (15. Jahrhundert), trotz der Einwendungen des *Fabrizius Hildanus* (17. Jahrhundert) bis in den Beginn des 18. Jahrhunderts. Es war *Mery*, der im Jahre 1701 eine Reihe anatomischer Beobachtungen veröffentlichte, welche den Nachweis lieferten, daß das Peritoneum zu einem Bruchsacke ausgedehnt werde, dessen Bildung dem Vortreten der Eingeweide vorausgehe. Um diese Zeit war auch schon der Processus vaginalis peritonei, den *Herophilus* einst als normales Vorkommen erklärt und auf den man ganz vergessen hatte, genauer bekannt; *Swammerdam* galt schon damals als der Entdecker desselben, während ihn *Nuck* bei Frauen konstatierte; *Winslow* kannte ihn, *Schröder* hat ihn abgebildet. Als nun auch seine Entwicklung von *Haller* und *Hunter* verfolgt worden war, konnte man den Unterschied zwischen einem angeborenen und einem erworbenen Bruchsacke wahrnehmen. Um diese Zeit war auch die Schenkelhernie, welche bei den Alten und noch bei *Pierre Franco* als eine Abart der Leistenhernie unter dem Namen Bubonokele figuriert, schon allgemein bekannt und ebenso war auch die Herniotomie bei Inkarzeration fast allgemein verbreitet. Es waren also um das Jahr 1720 alle Kenntnisse vorhanden, welche einem Versuche, die Entstehung der Hernien auf wissenschaftliche Weise zu erklären, notwendig vorausgehen mußten.

Die erste Theorie der Bruchbildung finden wir bei *Reneaulme de Lagaranne* in einer 1721 erschienenen, sehr seltenen lateinischen These. *Reneaulme* will die Ruptur des Peritoneums nicht absolut leugnen, geht aber in seiner Betrachtung nur von dem aus, was er selbst gesehen hat, von der Existenz eines Bruchsackes. Die Vorstellung der Bruchpforten berichtigt er dahin, daß es keine offenen Ringe seien, sondern nur Spalten, von welchen aus das äußere Blatt des Peritoneums sich als Scheide längs der vortretenden Gefäße fortsetzt. Den Processus vagin. periton. kennt er als wirklichen Peritonealfortsatz, als Fortsatz des serösen Blattes, der sich als hohler Kanal neben den Gefäßen ins Skrotum fortsetzt, und da er nur bei manchen Kindern vorkomme, als Vitium formationis anzusehen sei. Beim Schenkelbruche meint er, gleite der seröse Bruchsack, wenn er unter der Arkade hervorgetreten ist, neben der Vene hinaus, ohne in ihre Scheide einzutreten, da diese, obwohl vom Peritoneum abstammend, nicht so locker sei wie die der Samengefäße, sondern, mit sich durchkreuzenden Fasern versehen, der eigentlichen Gefäßscheide zu fest anhänge. Bei der Entstehung einer Hernie wirken nach *Reneaulme* prädisponierende und bewirkende Ursachen (Causes antecedentes et éfficientes). Zu den ersteren rechnet er eine zu große Beweglichkeit des Bauchfells durch Fettanhäufung, durch vermehrte Feuchtigkeit, durch Trennung der Kontinuität, durch vitiöse Anlage. Zu den bewir-

kenden Ursachen werden alle Verhältnisse gezählt, welche die Eingeweide aus der Bauchhöhle treiben: das Gewicht der Eingeweide, insbesondere bei ihrer Überfüllung mit Kot, die Zusammenziehung der Muskeln der Bauchwandung und des Zwerchfelles bei besonderen Anstrengungen. Da der Darm wie das Netz häutig ist, so kann er durch die Muskelkontraktion nur dann gegen eine Bruchpforte andrängen und sie passieren, wenn er mit Kot gefüllt ist, so daß er wie ein fester Körper wirkt. In dieser ersten Theorie liegen schon die Keime der späteren.

Einen neuen und befruchtenden Gedanken hat gegen Ende des 18. Jahrhunderts *Antonio Benevoli*, Professor in Florenz, für die Theorie der Bruchbildung vorgebracht. Er meinte, die Erschlaffung gewisser Stellen der Bauchwand reiche noch nicht aus, um ein Vortreten der Eingeweide zu ermöglichen, es müsse noch ein zweites Moment hinzutreten, nämlich eine Erschlaffung der Befestigungsmittel. Die Gründe *Benevolis* sind sehr berücksichtigenswert und zeugen von vielem Scharfsinn. Zunächst, meint er, können die Eingeweide durchaus nicht beliebige Lagen annehmen; denn sie sind durch ihre Mesenterien in einem bestimmten Grade fixiert und könnten, auch wenn die Ringe ganz offen stünden, nicht hervortreten. Dafür sprechen auch ganz unzweideutige Beobachtungen. Bei einem Hydropiker war der Leistenring so erweitert, daß man die Faust hätte durchführen können; der Kranke wurde wiederholt durch das Skrotum punktiert und obwohl das Wasser mit Gewalt ausströmte, so traten doch niemals Eingeweide vor. Bei Individuen, denen ein reiner Netzbruch reponiert wurde, treten die Gedärme nicht vor. Bei Divertikelbrüchen bleibt das Eingeweide, welches das Divertikel trägt, in der Bauchhöhle. Weiterhin gibt es Fälle, wo die Hernie immer in der Leiste stehen bleibt, ohne in das Skrotum vorzudringen. Hernien des Foramen ovale sind nicht möglich, wenn nicht das Mesenterium verlängert würde. Eine notwendige Bedingung zur Entstehung einer Hernie ist also die Verlängerung des Gekröses; erst dann können die Schlingen über irgend einem der Ringe lasten und ihn ausdehnen.

Bald trat aber gegen diese Ideen ein Gegner auf, der an Kenntnis und Methode allen seinen Vorgängern weit überlegen war — *A. Scarpa*. Dieser ausgezeichnete Forscher leugnete zunächst, daß die Mesenterien und die Bauchfellfalten Befestigungsmittel seien; nach ihm dienen sie zur Ernährung der Eingeweide, indem sie die Gefäße zuführen. Die Lage der Eingeweide wird vielmehr durch gegenseitigen Druck und durch Druck der Bauchdecken erhalten. Wird dieser Druck gestört, so kann es zu Lageänderungen kommen. Am Bauche gibt es einige Punkte, die weniger widerstandsfähig sind; gegen diese hin wirkt die gesamte Kraft der vorderen Bauchmuskeln, des Zwerchfells, des Levator ani. Die nächstliegenden oder überhaupt die beweglichsten Organe werden gegen diesen Punkt hin gedrängt; trifft dies ein Eingeweide, so werde nicht nur es selbst, sondern auch das Mesenterium dahin gedrängt und langsam verlängert; ist der Darm vor den äußeren Ring getreten, so nimmt dann allerdings die Verlängerung des Mesenteriums rasch zu.

Im Jahre 1819 ging von Frankreich eine Theorie aus. *Jules Cloquet* unternahm eine umständliche Untersuchung des Peritoneums. Er schließt, daß die Hindernisse, welche die Eingeweide bei ihrer Dislokation finden, von der Verschiebbarkeit, Stärke, Elastizität des Peritoneums und von der Art, wie dieses von den Bauchwandungen unterstützt wird, abhängen. Die wirkenden Ursachen üben die Gewalt entweder von innen nach außen aus, indem sie die Eingeweide gegen die Bruchpforten treiben, oder sie wirken von außen durch einen Zug, indem sie das Peritoneum vorziehen. So wirkt der Hoden, wenn er mit einem Eingeweide verwachsen ist, bei seinem Deszensus; so kann ein Fettlappen mittelst seines Gefäßstiels das Peritoneum herausziehen und einen Bruchsack bilden.

Die Vorstellung von der Zugwirkung wurde durch *Roser*, dem sich *Linhart* anschloß, entwickelt; sie hat später einen Hauptpunkt der Diskussion gebildet und wurde als die einzig richtige hingestellt. *Roser* wendete sich zuerst kritisch gegen die Vorstellung, daß ein Bruchsack plötzlich entstehen könne. Wo eine Hernie plötzlich entstanden ist, war ein leerer Bruchsack unbemerkt da und das Novum bestand in dem Eintritt des Bruchinhaltes in denselben. Ein solcher Bruchsack muß aber angeboren sein. Weiterhin konnte *Roser* es nicht recht erklärbar finden, daß durch den radiär wirkenden, überall gleichmäßigen Druck der Bauchpresse das Peritoneum an einer bestimmten Stelle verschoben werden könne. Wohl aber lasse sich denken, daß eine

extraperitoneale Geschwulst, wie ein subseröses Lipom, durch Zug das Peritoneum durch einen Spalt in der Bauchwandung vorziehe und dadurch einen minimalen Bruchsack anlege, der durch das nachfolgende Andrängen der Eingeweide ausgedehnt und, wohl unter Intervenienz eines stärkeren Wachstums, vergrößert werde. *Linhart* fügte noch folgende kritische Bedenken hinzu. Die ältere Ansicht, daß durch einen Stoß oder einen einseitigen Druck auf den Bauch eine Hernie erzeugt werden könne — eine in gerichtlicher Beziehung wichtige Frage — ist durchaus unrichtig. Der Stoß hat nur zur Folge, daß die getroffenen Gedärme nach einer anderen Seite ausweichen, allenfalls ihren Inhalt in die benachbarten Schlingen entleeren und dann in ihre Lage wieder zurückkehren. War der Stoß sehr schnell und kräftig, so kann der Darm auch bersten.

Zum positiven Teil der Frage übergehend, meint *Linhart,* daß in der Mehrzahl der Fälle nur ein Zug von außen das Peritoneum herausstülpen könne, und daß erst dann der bereits angelegte Bruchsack durch langsamen Druck allerdings vergrößert werden kann. Infolge dessen nimmt *Linhart* an, daß alle jene Brüche, die durch die plötzlichen Kontraktionen des Bauches entstanden sind, schon vorgebildete Bruchsäcke gehabt haben.

Gegen diese Theorie sind von *Streubel, Emmert, Danzel, Horn, Richter,* am eingehendsten von *Wernher* Einwendungen erhoben worden.

Mit großem Nachdruck hat *Linhart* hervorgehoben, daß es auch mit der größten Kraft nicht gelingt, das Peritoneum mit der Fingerspitze von der Bauchhöhle aus vorzudrängen; und da sollte es einem kleinen Fettklümpchen gelingen, das Bauchfell durch Zug von außen herauszuziehen? Das Bauchfell, das so fest der Bauchwandung adhäriert, daß es weder der drückende Finger am Kadaver, noch die Bauchpresse am Lebenden zu verschieben imstande ist, das soll mittelst des Gefäßstieles eines Fettläppchens leicht vorzuziehen sein? *Linhart* hat solche Fettklümpchen dargestellt, an ihnen gezupft und gesehen, daß das Peritoneum sich in einen kleinen Trichter verziehen ließ. „Wer aber zupft an diesen Klümpchen bei lebenden Personen?“ fragt *Wernher.*

Nach *Linhart* soll der Fortbestand eines offenen Peritonealfortsatzes die Entstehung der äußeren Leistenhernie im späteren Alter erklären. *Linhart* hat schon darauf hingewiesen, daß in einer großen Anzahl von Fällen der Scheidenfortsatz nur unten obliteriert, oben nicht, und daß dies zur Entstehung der Hernia colli processus vaginalis führe.

In letzter Zeit ist von *Frank* eine Reihe von Tatsachen hervorgehoben worden, welche die große Häufigkeit angeborener Leistenbruchsäcke erweisen.

Der Aufschwung der Radikaloperation an freien Hernien hat eben ganz neue Beobachtungen ermöglicht. *Frank* macht aufmerksam, daß schon die Gestalt eines Bruchsackes (fingerförmiger, langer und enger Bruchsack, langer, bis an den Hoden reichender Sack, der aber nur im oberen Teile Bruchinhalt hat, dessen unterer kanalförmig eng ist) auf den angeborenen Ursprung desselben hinweise. Ebenso sprechend ist der Befund eines Bruchsackes, an dessen unterem Pole sich eine Hydrocele funic. spermat. findet. Ganz analoge Bedeutung haben auch die Bruchsäcke mit queren Einschnürungen. Auch die Divertikel und die den Bruchsack begleitenden Samenstranglipome sprechen für den angeborenen

Ursprung des Bruchsackes. Vor allem gilt das für das jugendliche Alter.

Es zeigt dieses, daß die Zahl der angeborenen Bruchsäcke in der Leiste weitaus größer ist, als man bisher glaubte. *Frank* und andere finden eine Ziffer von zirka 30%. Die Theorie der Zugwirkung kann also durchaus keine allgemeine Gültigkeit beanspruchen.

Mit Recht führt man das naheliegende Beispiel der mit einem Divertikel versehenen Blase an. Wenn die Blasenwandung überall gleich stark ist, so wird der in ihr herrschende hydrostatische Druck kein Divertikel bilden können; aber auch bei ungleicher Stärke der Wandungen nicht, so lange die schwächste Stelle der Wandung noch immer so widerstandsfähig ist, daß sie auch beim stärksten in der Blase vorkommenden Druck denselben, ohne sich ausdehnen zu müssen, erträgt. Mit der Zeit wird aber der Widerstand dieser schwächeren Stelle geringer; dann wird auch ein niedrigerer Druck schon hinreichen, die Stelle auszubauchen und so entsteht mit der Zeit das Divertikel. Es ist auffällig, daß diejenigen, die den Druck im Bauche mit dem hydrostatischen verglichen, nicht sofort an die Blase dachten, wo ein wirklicher hydrostatischer Druck besteht und wo seine Wirkungen wahrnehmbar sind. Hätte man an die Blase gedacht, so hätte man dem Zuge von außen unmöglich eine so entscheidende Rolle zugeschrieben. Wenn nämlich zugegeben wird, daß ein Bruchsack, der durch Zug ausgestülpt worden ist, nunmehr durch den Druck von innen her vergrößert werden kann, so kann man fragen, in welchem Momente für den Druck von innen die Möglichkeit entsteht, den Bruchsack zu vergrößern? Muß der angelegte Bruchsack schon 2 *cm* tief sein? Oder beginnt die Wirkung des intraabdominellen Druckes schon, wenn der Bruchsack auch nur 2 *mm* tief ist? Oder genügt nicht schon das Vorhandensein der Leistengrube, um daraus einen Bruchsack zu bilden? Da für den Nabelbruch weder die subserösen Lipome, noch ein angeborener Bruchsack beansprucht wird, warum soll bei den anderen Brucharten nicht Analoges gelten dürfen? Man ersieht aus dem Gesagten, daß die *Roser-Linhart*sche Theorie vom kritischen Standpunkte eine dankenswerte Wirkung hatte, indem man infolge ihrer Aufstellung daran ging, über die Theorie der Bruchbildung gründlicher und vertiefter nachzudenken; in positiver Richtung hat sie insbesondere die angeborenen Bruchsäcke besser zur Geltung gebracht.

Wenn wir nun zum Schlusse fragen, welcher Entstehungsmodus der Hernien die beste Begründung für sich hat, so lautet die Antwort, daß die Bedingungen zur Entstehung der Hernien mannigfaltig sind. Wir fassen am besten die Tatsachen in folgender Weise zusammen:

1. Es gibt angeborene Hernien; solche sind diejenigen Netzhernien, bei denen das Netz durch intrauterine Anwachsung an den Hoden befestigt ist; dann die angeborenen Ovarialhernien.

2. Es gibt angeborene Bruchsäcke — der Processus vagin. peritonei, *Nuck*scher Kanal beim Weibe, beziehungsweise offengebliebene Reste derselben. Eine sehr große Zahl von Hernien verdanken diesen Bruchsäcken ihre Entstehung. Da aber solche Bruchsäcke auch noch im späteren Alter offen und leer angetroffen werden, so muß noch eine vis a tergo hinzukommen, welche dieselben mit einem Bruchinhalt füllt.

3. Es kann ein Bruchsack durch Zug eines subserösen Lipoms allmählich hervorgezogen werden; die anatomischen Befunde sind jedoch mit der allergrößten Vorsicht zu deuten; denn umgekehrt ist es möglich, daß anderweitig entstandene Bruchsäcke durch Fettwucherung an ihrer äußeren Seite obsoleszieren.

4. Es gibt Divertikel des Peritoneums, welche durch Druck von innen her ausgedehnt werden und dann einen Bruchsack bilden können.

5. Durch große Ausdehnung des Unterleibes können einzelne Bruchpforten eröffnet werden (Leisten- und Nabelring bei Hydrops, Nabelring bei Schwangerschaft); verkleinert sich dann das Bauchvolum, so können an dieser Stelle allmählich Hernien entstehen. (Nabelhernien der Frauen des mittleren Lebensalters.)

6. Angeborene Bruchsäcke können längere Zeit leer und unerkannt bestehen und sich plötzlich mit Bruchinhalt füllen; so erklären sich die plötzlich bei einer heftigen Anstrengung auftretenden Hernien.

7. Die plötzliche Entstehung von Hernien (Bruchsäcken) durch intraabdominellen Druck allein ist mit unseren Erfahrungen nicht vereinbar.

8. Die allmähliche Entstehung von Hernien durch intraabdominellen Druck widerspricht durchaus nicht den uns bisher bekannt gewordenen Einsichten, und die dagegen vorgebrachten Einwände sind widerlegt worden; dieser Entstehungsmodus scheint besonders im späteren Lebensalter ein häufiger zu sein.

4. Kapitel.

Therapie der freien Hernie.

Operation der freien Hernien (Radikaloperation).

Die Operation der freien Hernien war schon in jenen Zeiten im Schwunge, wo man die Ansicht hatte, daß das Peritoneum bei einer großen Zahl der Hernien zerrissen sei.

Die ältesten Nachrichten über die operative Behandlung der freien Hernie finden wir bei *Celsus*. Die Bruchstücke aus *Heliodor*, die durch *Oribasius* überliefert wurden, sind glänzende Monumente einer bewunderungswürdigen Periode der operativen Technik! Im Mittelalter treten uns Chirurgen entgegen, die bei dem allgemeinen Niedergange auch der medizinischen Bildung immerhin Ansichten und Leistungen an den Tag legen, die heute noch aller Anerkennung wert sind. Gleichzeitig aber erscheinen auch die sogenannten Bruchschneider auf dem Schauplatz.

Schon die frühesten mittelalterlichen Autoren klagen über den Unfug der herumziehenden Bruchschneider, die durch die Länder strichen und auf Märkten Hernien operierten und die Menschen dabei kastrierten. Soweit die Nachrichten vorliegen, nahm dieser Unfug bis zum 18. Jahrhundert nicht ab, in manchen Gegenden sogar zu, so daß von Seite der Behörden Schutzmaßregeln für das betrogene Publikum ergriffen werden mußten.

Die mittelalterlichen Methoden können wir folgenderweise gruppieren:

1. Bloßlegung des Bruchsackes:

a) Mit nachfolgender doppelter Unterbindung und querer Durchtrennung zwischen den Ligaturen.

b) Mit nachfolgender langsamer Abschnürung.

c) Mit leichter Umschnürung des Bruchsackes und Kauterisation unterhalb des emporgehobenen Bruchsackes.

d) Mit goldener Ligatur. Diese Methode — das berühmte „filum aureum“ — rührt nach *Guido v. Cauliaco* vom Magister *Geraldus* in Metz her.

2. Perkutane Abbindung des Bruchsackes.

a) Lanfrancus führt eine solche Methode an.

b) Die berühmte Methode, die *Alessandro Benedetti* von einem Spanier gelernt hat; sie bestand in folgendem: Nach Abrasierung der Schamhaare und Reposition der Eingeweide umfaßte der Operateur mit der linken Hand das Skrotum am Leistenringe und komprimierte fest, damit nichts vorfallen könne. Mit der rechten wurde der Samenstrang aufgesucht, damit er nicht mitgefaßt werde; hart neben demselben wurde eine starke Nadel eingestochen, die einen doppelten, sehr festen Faden trug; die Nadel wurde losgemacht und der Faden nun um eine auf das Skrotum aufgelegte quadratische Platte aus Elfenbein oder Horn festgeschlungen oder geknüpft. Täglich wurde nun ein- oder zweimal diese Platte umgedreht, so daß die Ligatur, die den Bruchsack und den darüberliegenden Anteil der Skrotalhaut umfaßte, fester und fester geschnürt wurde, bis sie durchschnittlich in zehn Tagen das Skrotum quer durchschnitten hatte.

3. Aktuelle Kauterisation. Diese wurde allgemein angewendet und entsprechend dem Geiste der messerscheuen arabischen Chirurgie in allen Nebensächlichkeiten ausgebildet, so daß ganz besondere Formen von Kauterien im Gebrauche waren und die Kauterisation auch in verschiedenartigen Linien angelegt wurde.

4. Potentielle Kauterisation. Diese ist so eigentlich recht eine Lieblingsmethode des Mittelalters; sie wurde angewendet schon von *Theodericus*, nach *Guidos* Zeugnis, der sie sehr sorgfältig mit Arsenik ausübte, auch von *Joannes de Crepatis*, von *M. Andreas* in Montpellier, von *Petrus de Orliato* in Avignon.

In der neueren Zeit ist noch eine ganze Reihe von Verfahrungsweisen erfunden worden, die, je weniger sie eingreifend waren, auch desto erfolgloser sich erwiesen.

Hieher gehören vor allem die Injektionen von reizenden Flüssigkeiten in die Bruchsackhöhle. Da die Entzündung nicht stark genug schien, so führte man in den eröffneten Bruchsack fremde Körper ein, um Eiterung zu erzeugen.

Während diese Methoden auf die Obliteration des Bruchsackes abzielten, richteten sich andere Versuche darauf, den Bruchsack in den Leistenkanal zurückzustülpen (Invagination) und daselbst die Anwachsung seines eingestülpten Grundes herbeizuführen. Der einfachste Modus procedendi war hiebei der, daß man mit dem linken Zeigefinger die Skrotalhaut tief in den Leistenkanal einstülpte, dann auf der Vola des Fingers eine Nadel nachführte und sie vom Grunde der Einstülpung aus ein- und bei der Bauchhaut herausstach; das wurde an zwei oder drei Punkten wiederholt; dieses Verfahren nannte man Invagination. *Wutzer* erfand für diese Operation ein höchst kompliziertes Instrument, das Invaginatorium.

Die Erfolge der Verfahren waren null; ebenso die Versuche der Verschließung der Bruchpforten durch Plastik.

Man sieht, daß die Methoden immer an gewisse therapeutische Richtungen anknüpften, welche eben modern waren. Die Injektion der reizenden Flüssigkeiten kam auf, als dasselbe Verfahren zur Verödung von Hydrokelensäcken, Zysten u. dgl. in Übung gekommen war; die Methoden des plastischen Verschlusses kamen mit dem Aufschwung der plastischen Chirurgie in Gebrauch; die subkutane Naht entstand, als die subkutane Chirurgie weite Verbreitung erlangt hatte.

Es ist nicht zu verwundern, daß mit dem Aufschwung der antiseptischen Wundbehandlung bald wieder eingreifendere, weil ganz ungefährliche Operationsmethoden versucht wurden. Die ersten Versuche gingen von *Annandale*, *Steele*, *Riesel*, *Nussbaum* und *Czerny* aus. Bald folgten andere Versuche, fast jeder im Detail von den anderen verschieden, im allgemeinen darauf ausgehend, den Bruchsack durch Exzision oder Inzision oder Ligatur zu veröden und den Bruchkanal durch Naht zu verengen. Alsbald hat sich aber auch die Mehrzahl der Chirurgen daran gemacht, bei vorkommender Herniotomie einer eingeklemmten Hernie nach Behebung der Einklemmung sofort auch die Radikaloperation der Hernie zu machen. Hiedurch hat sich die Zahl der Beobachtungen außerordentlich vermehrt. *Delagénière* konnte im Jahre 1888 die stattliche Zahl von 11 modernen Methoden anführen.

Keines dieser Verfahren vermochte durchschlagende Erfolge zu erringen. Die Radikaloperation wurde nicht allgemein und nicht bei allen Hernien geübt, sondern blieb auf bestimmte Indikationen beschränkt; sie wurde ausgeführt im Anschlusse an die Herniotomie einer inkarzerierten Hernie, bei angewachsenen Brüchen und bei durch ein Bruchband nicht reteniblen Hernien. Ein völliger Umschwung trat erst ein, nachdem *Ed. Bassini*, Professor in Padua, im Jahre 1889 seine neue Methode der Radikaloperation der Inguinalhernie veröffentlicht und über 262 operierte Fälle berichtet hatte. Seither hat sich die Indikation für die Radikaloperation der Hernien derart erweitert, daß man heute sagen kann, jeder Bruch, bei dem nicht irgend eine Kontraindikation gegen eine Operation besteht, verfalle der Radikaloperation.

Die Zahl der Radikaloperationen ist ins enorme gewachsen, die Radikaloperation von Hernien ist heute einer der häufigsten chirurgischen Eingriffe geworden.

Die Radikaloperation der Leistenhernie nach *Bassini* hat im Laufe der Zeit nur unwesentliche Veränderungen erfahren; ich gebe sie im folgenden nach der Technik wieder, wie sie von mir seit vielen Jahren geübt wird.

Der Hautschnitt wird parallel dem *Poupart*schen Bande vom äußeren Leistenringe bis über die Gegend des inneren Leistenringes

geführt. Manchmal ist es zweckmäßig, dem Schnitte eine mehr steile, manchmal eine mehr quere Richtung zu geben. Der Schnitt ist in der Regel 8—10 *cm* lang (bei großen Hernien auch viel länger) und steht vom Leistenbande etwa daumenbreit ab. Die Schnittrichtung kreuzen 2—3 subkutane Venen, welche vor der Durchtrennung doppelt unterbunden werden sollen. Im Grunde der Wunde erscheint nun die Aponeurose des Obliquus externus und die von derselben gebildeten Schenkel des äußeren Leistenringes (Fig. 203).

Sofort wird die Aponeurose vom Leistenringe nach aufwärts parallel ihrer Faserung gespalten, hierauf auch die vom Leistenringe abgehende, in verschiedener Stärke entwickelte Fascia Cooperi auf eine Strecke nach abwärts inzidiert. Von dem Schnitte in der Aponeurose aus wird diese nach innen so weit abgelöst, bis der Rand des Musculus rectus abdominis sichtbar wird, nach außen zu, bis man das *Poupart*sche Band frei überblicken kann (Fig. 204).

Zieht man mit Haken die durch die Ablösung gebildeten lappenförmigen Teile der Aponeurose auseinander, so sieht man im unteren Teile der Wunde den vom Kremaster gedeckten Bruchsackhals, im oberen Teile den schief verlaufenden Rand der Muskelbündel des Obliquus internus. Nun wird zwischen zwei Pinzetten der Kremaster und die unter ihm liegende Tunica communis im Bereiche des Bruchsackhalses längs gespalten. Es erscheint nun der Bruchsackhals und der demselben nach außen und hinten angelagerte Samenstrang (Fig. 205).

Fig. 203.

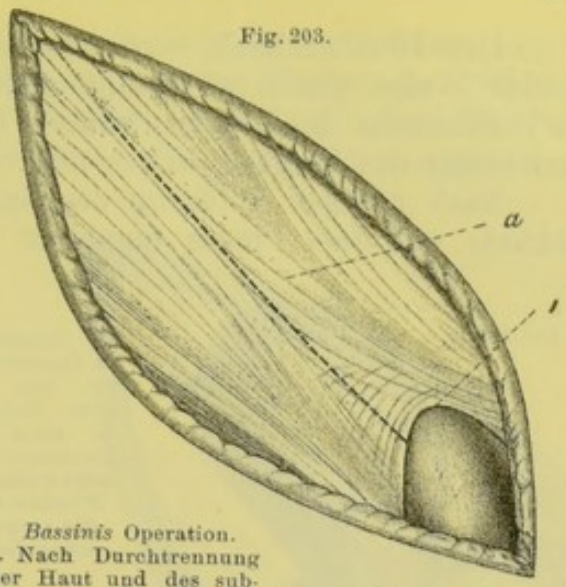

Bassinis Operation.
I. Nach Durchtrennung der Haut und des subkutanen Fettgewebes sieht man die Aponeurosis musc. obl. ext. *(a)* und den äußeren Leistenring *(1)*. Entsprechend der punktierten Linie ist die Aponeurose zu spalten.

Fig. 204.

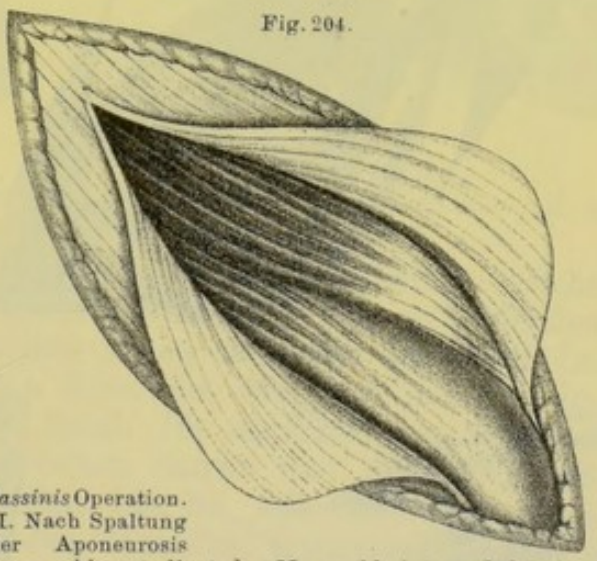

Bassinis Operation.
II. Nach Spaltung der Aponeurosis musc. obl. ext. liegt der Musc. obl. int. und der von demselben abstammende, Samenstrang und Bruchgeschwulst umhüllende Kremastermantel bloß.

Fig. 205.

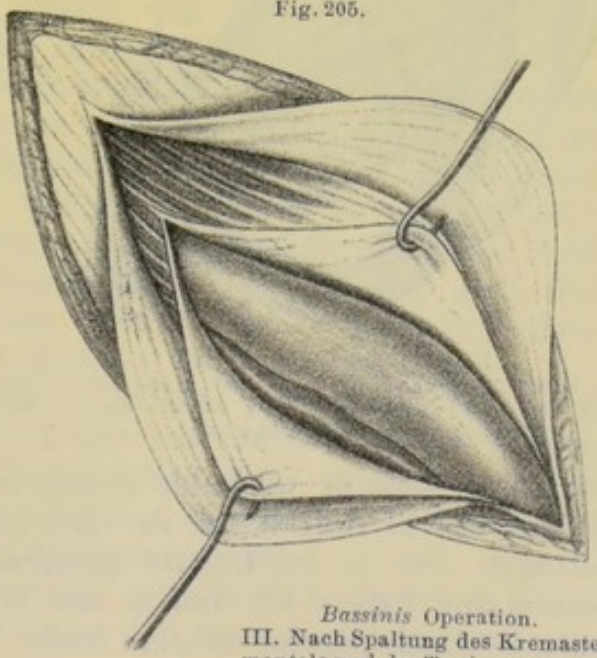

Bassinis Operation.
III. Nach Spaltung des Kremastermantels und der Tunica communis liegt Bruchsack und Samenstrang bloß.

Der Bruchsackhals wird nun herausgehoben und der Samenstrang in der Weise von ihm stumpf abgelöst, daß man sich immer knapp am Peritoneum des Bruchsackhalses hält. Bei diesem Vorgehen ist jede Verletzung des Samenstranges mit Sicherheit vermeidbar.

Nach völliger Ablösung des Samenstranges läßt sich der Bruchsackhals mit dem Finger umgehen und unter Anspannung bis zu den epigastrischen Gefäßen (welche bei der äußeren Hernie an der inneren Seite sichtbar werden) völlig freilegen. Es folgt nun die Freilegung des Bruchsackkörpers, der sich nach und nach in toto herausheben läßt (Fig. 206) (wenn es sich nicht um einen offenen Processus vaginalis handelt, in welchem Falle der Bruchsack vom Hoden mit der Schere abzutrennen ist). Nun wird der Bruchsack eröffnet, sein Inhalt inspiziert und nach eventueller Lösung von Adhäsionen oder Abtragung von Netz reponiert. Ist der Inhalt reponiert, so wird der Bruchsackhals unter Anspannung knapp an den epigastrischen Gefäßen ligiert. Distal

Fig. 206.

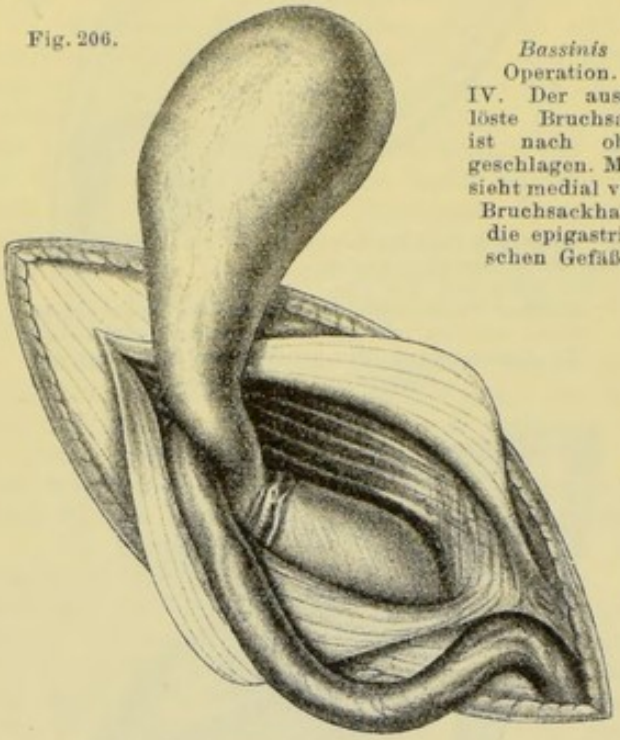

Bassinis Operation. IV. Der ausgelöste Bruchsack ist nach oben geschlagen. Man sieht medial vom Bruchsackhals die epigastrischen Gefäße.

Fig. 207.

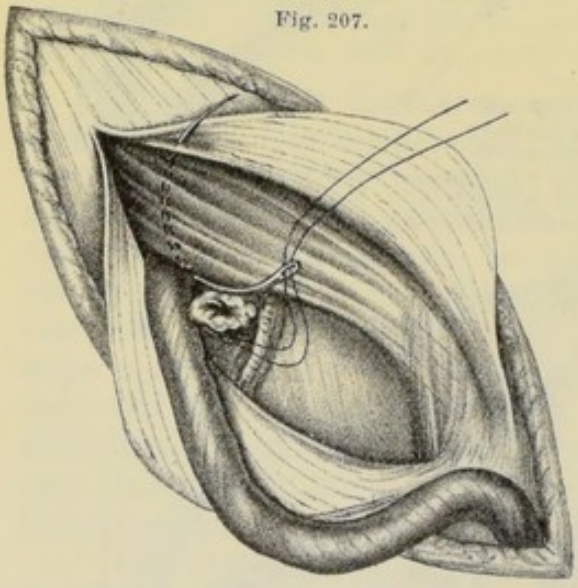

Bassinis Operation. V. Der Bruchsackstumpf wird mittelst einer den Musc. obl. int. durchdringenden Naht an die Aponeurosis musc. obl. ext. geheftet.

Fig. 208.

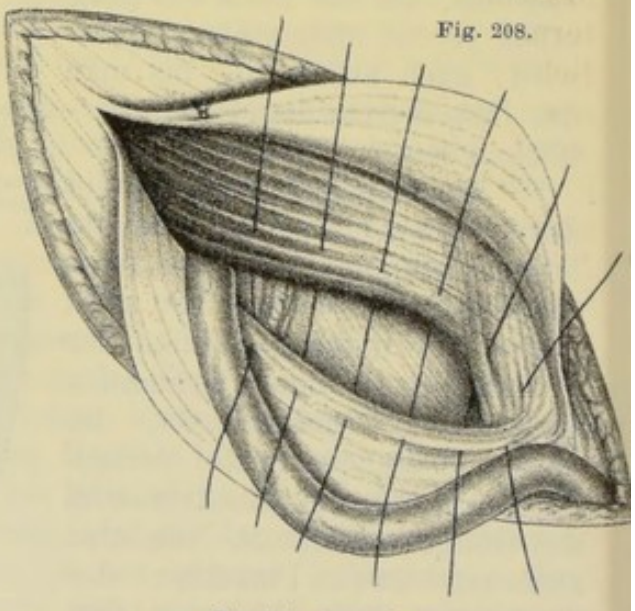

Bassinis Operation. VI. Die Nähte, welche den Musc. obl. int. an das Pou Band heften sollen, sind angelegt, aber noch nicht geknüp

von dieser Ligatur wird eine zweite Durchstichligatur angelegt, um die erste vor dem Abrutschen zu versichern. Der Bruchsack wird dann abgetragen. Den in der Ligatur gefaßten Stumpf des Bruchsackhalses disloziere und fixiere ich nun in der Weise, daß ich die lang gelassene erste Bruchsackligatur in eine Nadel einfädele, die ich hinter dem Obli-

quus internus unter Leitung des Fingers nach aufwärts führe, durch den Muskel und eine Falte des Obliquus externus durchsteche und nun festknote. Hiedurch wird der Bruchsackstumpf hoch hinter dem Obliquus internus hinaufgezogen und dort fixiert, das Peritoneum angespannt (Fig. 207, 208).

Fig. 209.

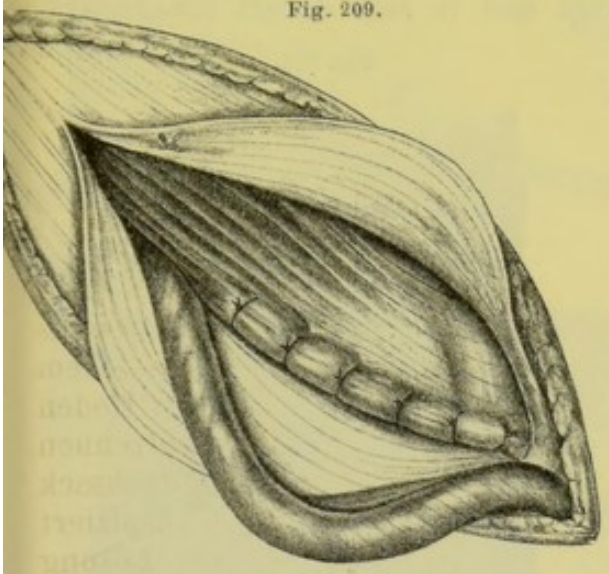

Bassinis Operation.
. Die *Bassini*-Nähte sind geknüpft, der Samenstrang ist nach vorn verlagert.

Fig. 210.

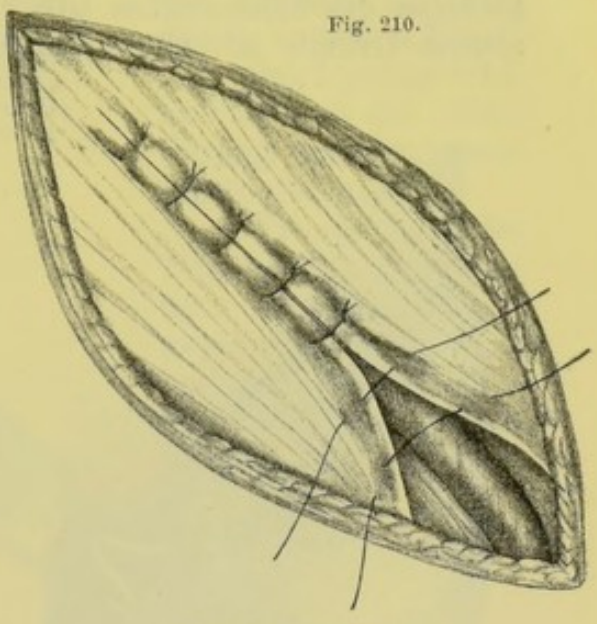

Bassinis Operation.
VIII. Naht der Aponeurosis musc. obl. ext.

Nun wird zur Anlegung der tiefen Muskelnaht geschritten, welche nach der Idee von *Bassini* die hintere Wand des neu zu bildenden Leistenkanales schaffen soll. Die Nähte fassen einerseits den Rand des Musculus rectus abdominis und den Rand des Musculus obliquus internus, andrerseits das *Poupart*sche Band. Die unterste Naht faßt den Rektus und den Ansatz des *Poupart*schen Bandes und greift hier bis ans Periost. Die Muskelnähte greifen bis ins subseröse Zellgewebe durch und fassen dabei auch noch den Musculus transversus und die Fascia transversa mit. Die Einstichpunkte sind je nach der Mächtigkeit der Schichten 1—2 *cm* von den Muskelrändern zu wählen, das *Poupart*sche Band wird in der Breite von $^1/_2$—1 *cm* unterfahren. 5—7 Nähte genügen, um den Spalt zu verschließen (Fig. 208, 209).

Die Knüpfung der Nähte erfolgt erst, bis alle Fäden durchgezogen sind. Der früher vorhandene Spalt in der Bauchwand ist durch diese Naht bis ans Schambein herab völlig geschlossen, die muskuläre hintere Wand des Leistenkanales gebildet. Der bis nun nach unten oder nach oben abgezogen gehaltene Samenstrang wird jetzt auf die durch die Naht gebildete hintere Wand des Leistenkanales gelegt und über ihm der Spalt in der Aponeurose des Obliquus externus durch Naht geschlossen, womit auch die vordere Wand des Kanales fertig ist (Fig. 210).

Die geschilderte Operationsweise ist im allgemeinen die von *Bassini* angegebene; sie weicht von dieser nur durch die Versicherung und Befestigung des Bruchsackstumpfes höher oben an der vorderen Bauchwand ab. Hiedurch lehnt sie sich bis zu einem gewissen Grade an die von *Kocher* entwickelte Radikaloperation an.

Die *Kocher*sche Operation bestand ursprünglich darin, daß der bloßgelegte Bruchsack gedreht und unter der Aponeurose des Obliquus

externus mit einer Zange nach aufwärts geschoben, sein Grund bei einer schlitzförmigen Öffnung der Aponeurose vorgezogen und daselbst nach Abtragung des Bruchsackes der Stumpf durch eine Naht befestigt wurde. Hierauf folgten noch Nähte, die den Leistenkanal von außen her verengten (Fig. 211, 212, 213). Weiterhin ging *Kocher* aber zur Invagination des bloßgelegten Bruchsackes über. Der Bruchsack wurde an seinem Grunde mit einer Zange gefaßt und in sich derart invaginiert,

Fig. 211.

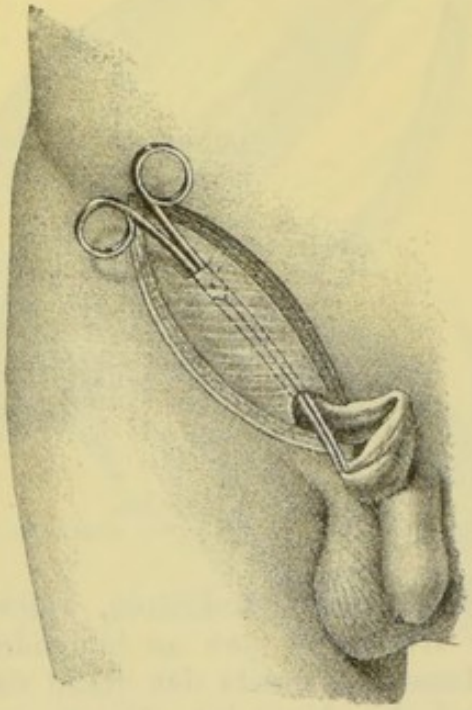

Kochers Operation.
I. Der ausgelöste Bruchsack wird mit einer unter der Aponeurose des Musculus obl. ext. herabgeschobenen Zange gefaßt.

Fig. 212.

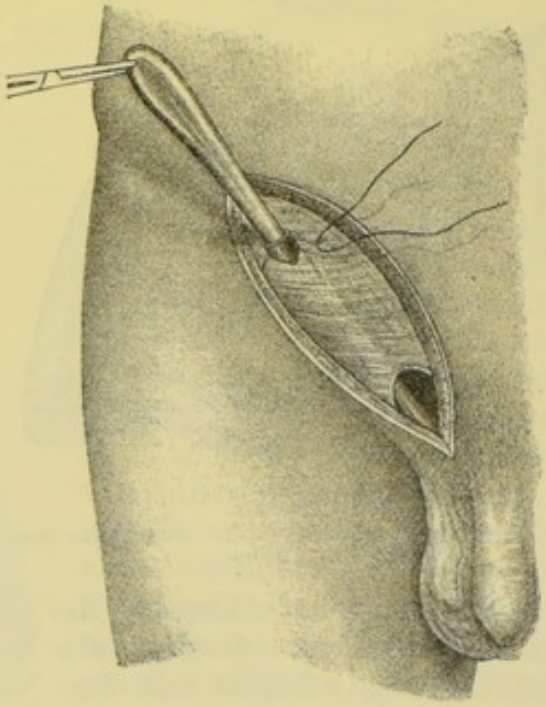

Kochers Operation.
II. Der nach oben dislozierte Bruchsack wird an die Aponeurose fixiert.

daß die Zange mit dem Bruchsacke in die freie Bauchhöhle vordrang und von innen her die vordere Bauchwand vorstülpte. Wurde nun auf die die vordere Bauchwand vordrängende Zangenspitze durch alle Schichten der Bauchwand eine kleine Inzision gemacht, so ließ sich der Bruchsackgrund bei dieser Öffnung vorziehen und daselbst durch eine Schnürnaht befestigen (Fig. 214—215). Endlich wurde auch in der Weise vorgegangen, daß zuerst die Inzision an der vorderen Bauchwand oberhalb der Gegend des inneren Leistenringes gemacht, durch diese mit einer langen Zange in die Bauchhöhle und von hier bis in den Grund des Bruchsackes vorgedrungen, der Grund des Bruchsackes mit der Zange gefaßt, der Bruchsack eingestülpt und bei der Öffnung in der Bauchwand so weit wie möglich vorgezogen, mit einor Schnürnaht befestigt und der vorstehende Teil abegtragen wurde (Fig. 216, 217). Jedesmal schlossen sich an die Bruchsackversorgung Verengerungsnähte am Leistenkanale an.

Fig. 213.

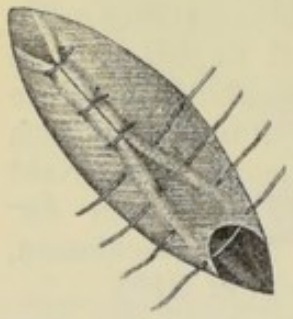

Kochers Operation.
III. Die den Leistenkanal verengenden Nähte der Aponeurosis obl. ext.

Die Methoden von *Kocher* haben den Nachteil, daß sie durchaus nicht in allen Fällen von Hernien gleichmäßig anwendbar sind und auch

in vielen Fällen nicht die volle chirurgische Sicherheit gewähren. Müssen wir es uns doch zu einem Grundsatze machen, jeden Bruchsack zu eröffnen, da wir nur so sicheren Aufschluß über den Inhalt bekommen können.

Fig. 214.

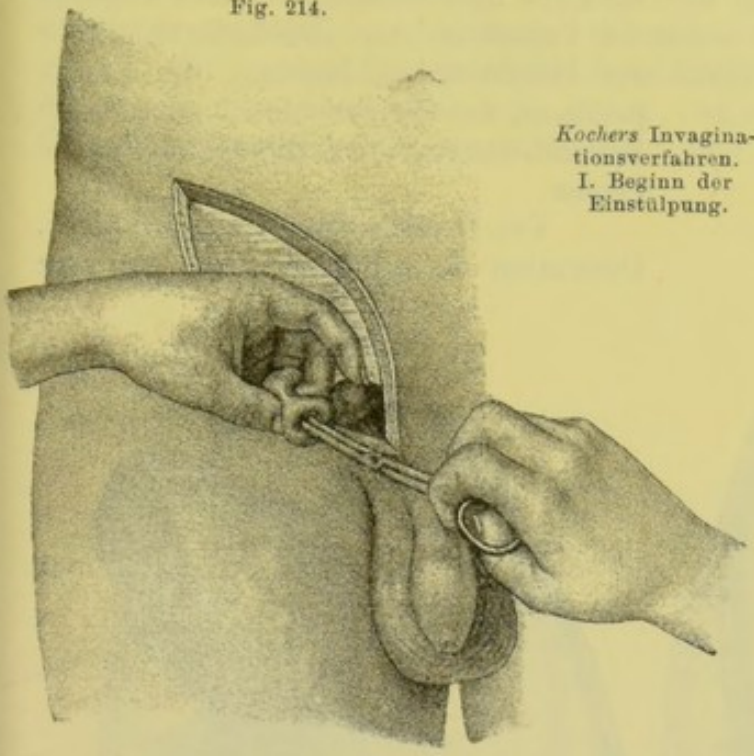

Kochers Invaginationsverfahren. I. Beginn der Einstülpung.

Die Methode von *Bassini* hat jedenfalls die Vorzüge für sich, daß sie in jedem Einzelfalle gleich gut anwendbar ist und die Orientierung über den Bruchinhalt garantiert.

Frank hat der *Bassini*schen Operation noch eine Modifikation gegeben, welche sich besonders bei Rezidivoperationen empfiehlt, nämlich die Verlage-

Fig. 215.

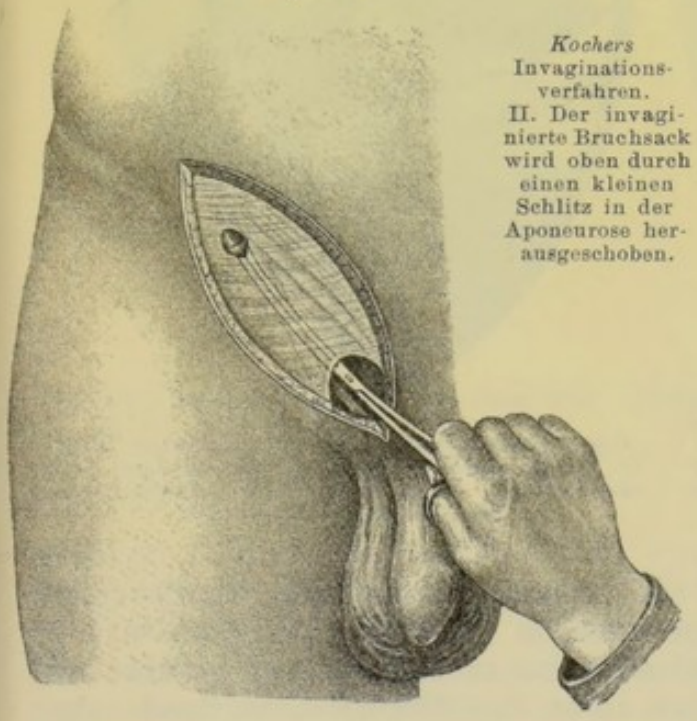

Kochers Invaginationsverfahren. II. Der invaginierte Bruchsack wird oben durch einen kleinen Schlitz in der Aponeurose herausgeschoben.

Fig. 216.

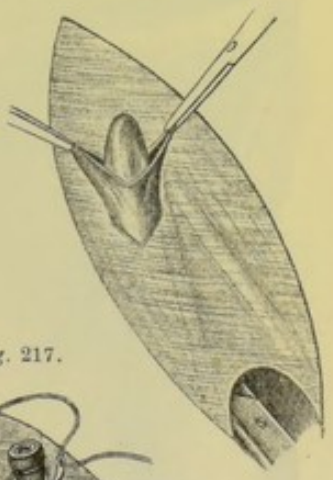

Fig. 217.

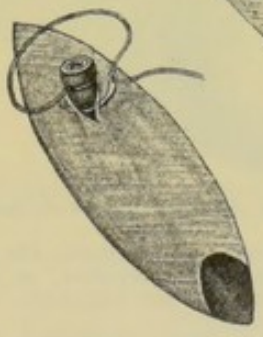

Kochers Invaginationsverfahren. III. Nach Eröffnung des Peritoneum wird der wie ein Handschuhfinger umgestülpte Bruchsack herausgeschoben. IV. Vernähung des Bruchsackrestes mit der Aponeurose.

rung des Samenstranges in eine im horizontalen Schambeinaste ausgemeißelte Knochenrinne; diese gestattet, die Bauchdecken über dem Samenstrange lückenlos zu vereinigen. Nach erfolgter Naht verläuft der Samenstrang hinter den Bauchmuskeln und tritt durch die Knochenrinne aus.

Bei der Radikaloperation der Kruralhernie hat sich gegenwärtig noch kein Verfahren zu so allgemeiner Übung durchgerungen, wie bei der Leistenhernie das Verfahren von *Bassini*.

Zunächst hat *Bassini* auch für die Kruralhernie ein Verfahren der Radikaloperation angegeben, welches in der Bloßlegung der Bruchgeschwulst von einem Schnitte unter dem *Poupart*schen Bande, Eröffnung des Bruchsackes, Versorgung des Inhaltes und möglichst hoher Ligatur des Bruchsackhalses bestand sowie in Verschluß der Bruchpforte durch Nähte, welche den unteren Rand des *Poupart*schen Bandes, die Fascia pectinea, das Periost des horizontalen Schambeinastes und die Gefäßscheide faßten.

Fig. 218.

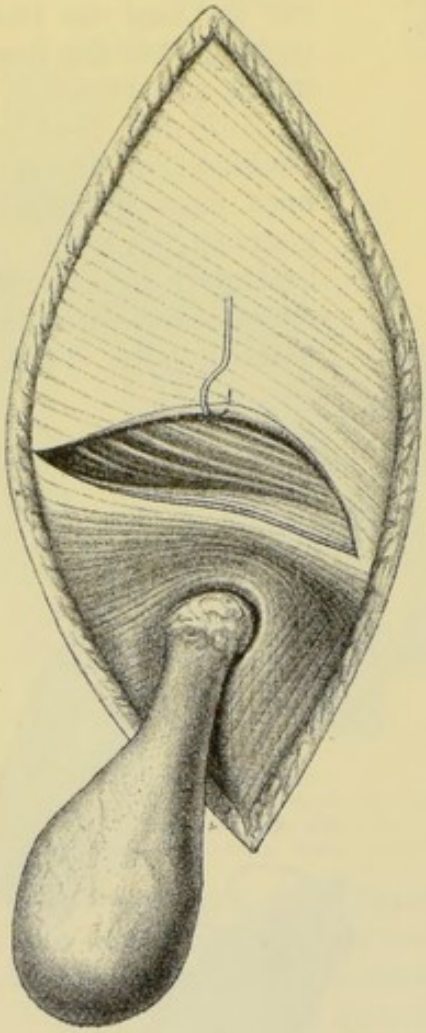

Operation der Kruralhernie auf inguinalem Wege.
I. Der Bruchsack ist ausgelöst, die Aponeurosis musc. obl. ext. gespalten, so daß der Musc. obl. int. bloßliegt.

Von französischer Seite (*Tuffier*, Opération de la hernie crural par voie

Fig. 219.

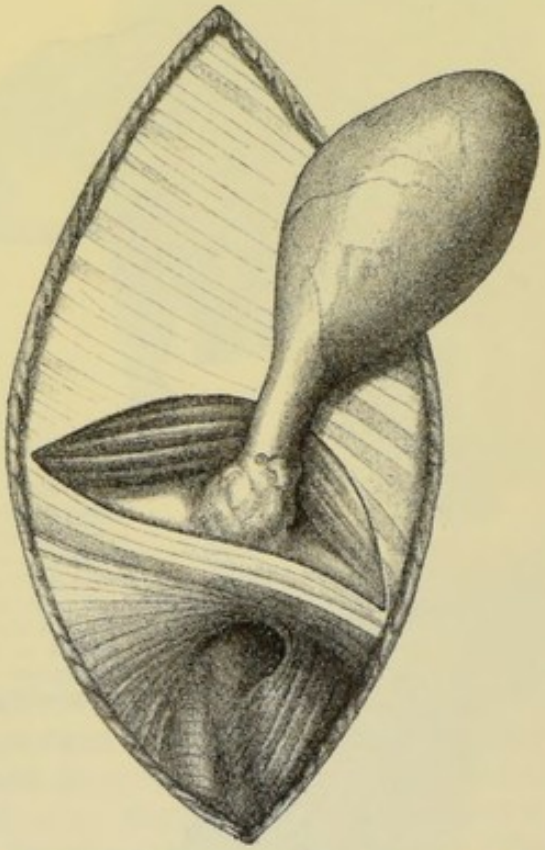

Operation der Kruralhernie auf inguinalem Wege.
II. Der Bruchsack ist nach Spaltung der Aponeurosis musc. obl. ext. und der Fascia transversa beim Leistenkanal herausgezogen worden.

inguinale. Revue de chirurgie, 1894) stammt der Vorgang, die Schenkelhernie vom Abdomen her zu operieren, in der Weise, daß eine Inzision oberhalb des *Poupart*schen Bandes bis ins subseröse Lager geführt und der bloßgelegte Schenkelbruchsack unter dem *Poupart*schen Bande nach aufwärts durchgezogen und ligiert wurde, worauf der Schluß der kruralen Pforte von oben durch Naht ausgeführt wurde.

Einen ähnlichen Weg schlugen dann *Föderl* (Wiener klin. Wochenschrift, Prot. d. Ges. d. Ärzte, 27. Mai 1898) und *Lotheissen* (Zentralblatt f. Chir., 1898, XXV, S. 548) ein. *Föderl* inzidiert oberhalb des *Poupart*schen Bandes, spaltet die Aponeurose des Obliquus externus, eröffnet so den Leistenkanal (wobei eine eventuell vorhandene Leistenhernie

gleichzeitig operiert werden kann), legt den kruralen Bruch von oben frei, ligiert und trägt den Bruchsack ab, näht das Ligamentum Pouparti an das Ligamentum Cooperi (Periost der hinteren Fläche des horizontalen Schambeinastes) an, wodurch die krurale Pforte geschlossen wird und vernäht den Leistenkanal nach *Bassini*.

Lotheissen spaltet ebenfalls den Leistenkanal, isoliert den kruralen Bruchsack von oben oder von unten, ligiert ihn und näht nun die Bauchwandmuskeln (Obliquus internus und transversus) an das Liga-

Fig. 220.

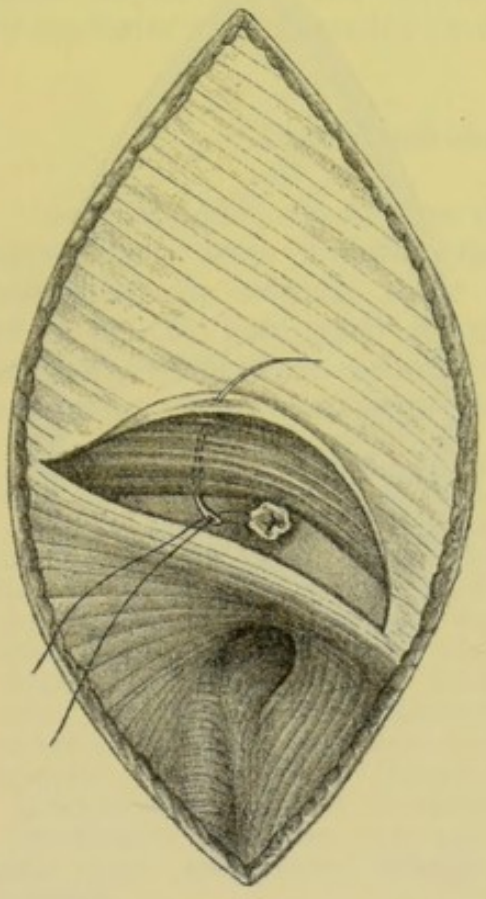

Operation der Kruralhernie auf inguinalem Weg. III. Der Bruchsackstumpf wird wie bei der *Bassini*schen Operation (Fig. 207) verlagert.

Fig. 221.

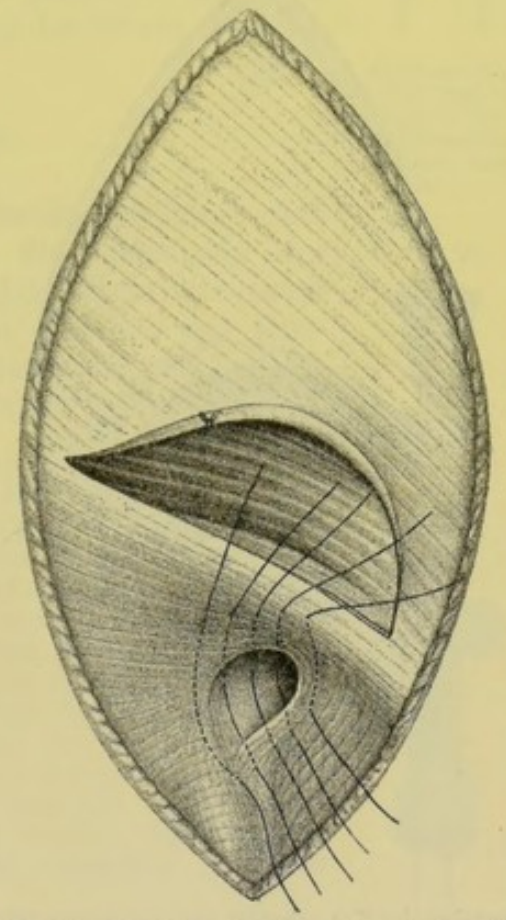

Operation der Kruralhernie auf inguinalem Weg. IV. Naht des äußeren Schenkelringes.

mentum Cooperi; durch diese Naht wird der Leisten- und Kruralkanal gleichzeitig verschlossen.

Fabricius führt einen Schnitt entlang dem *Poupart*schen Bande, legt den Bruchsack von außen bloß, ligiert den Hals und näht nun unter Abziehung der Gefäße nach außen das *Poupart*sche Band, das durch Inzision des Processus falciformis minor und der Fasern des *Poupart*schen Bandes an dessen Insertion am Tuberculum ossis pubis mobil gemacht wird, von außen her an das Ligamentum Cooperi an und verengt gleichzeitig den Leistenring durch einige Nähte.

Kocher wendet seine Invaginationsmethode auch bei Kruralhernien an. Der invaginierte Bruchsack wird durch eine oberhalb des *Poupart*schen Bandes durch alle Schichten der Bauchwand geführte Inzision

vorgezogen, daselbst durch eine Schnürnaht befestigt und abgetragen, die krurale Pforte durch Nähte von außen verschlossen.

Die Methode, die ich seit Jahren übe und die ich in Abbildungen wiedergebe (Fig. 218—223), besteht in folgendem:

Vertikaler Schnitt, oberhalb der Leiste beginnend und über die Bruchgeschwulst nach abwärts verlaufend. Isolierung des kruralen Bruchsackes, Eröffnung desselben und Versorgung des Inhaltes. Nun wird oberhalb der Leiste die Aponeurose des Obliquus externus eventuell bis

Fig. 222.

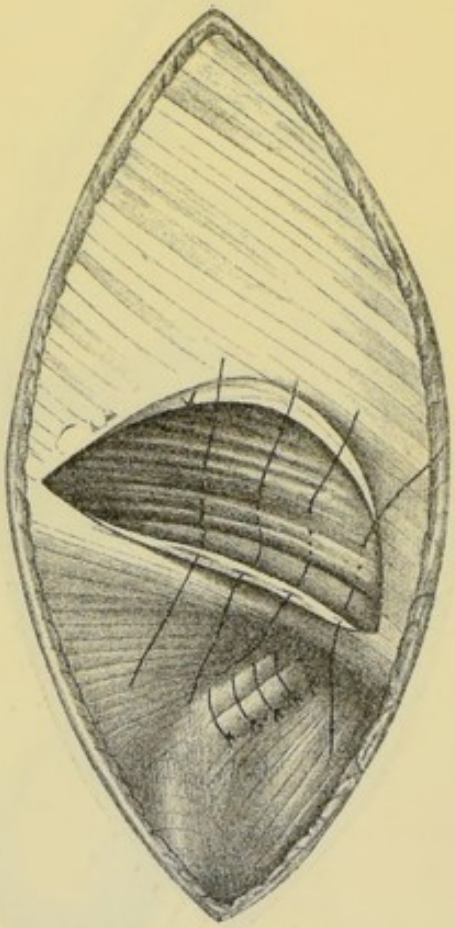

Operation der Kruralhernie auf inguinalem Weg. V. Anlegen der Nähte, welche den Musc. obl. int. ans Periost des horizontalen Schambeinastes zu heften haben.

Fig. 223.

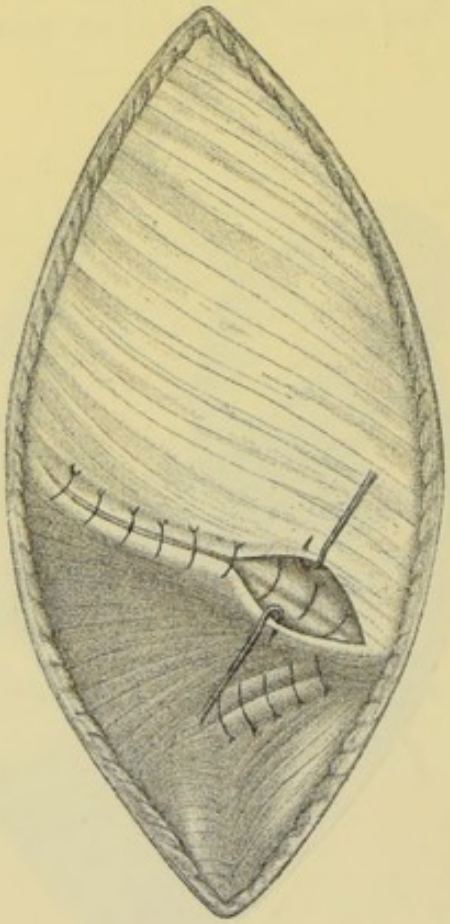

Operation der Kruralhernie auf inguinalem Weg. VI. Naht der Aponeurosis musc. obl. ext.

in den Leistenring gespalten, die Fascia transversa eröffnet und der krurale Bruchsack durch den Schenkelkanal nach oben durchgezogen, ligiert oder abgenäht, der Bruchsack abgetragen; der Bruchsackstumpf wird mit einer lang gelassenen Ligatur hinter der Bauchmuskulatur nach oben außen möglichst hoch verzogen und unter Durchstich durch die Muskulatur nach oben disloziert, fixiert. Hierauf Schluß des Schenkelkanales von oben durch Annähung des *Poupart*schen Bandes an das Ligamentum Cooperi (die bei kleiner Pforte ohne Inzision des *Poupart*schen Bandes möglich ist) oder von unten nach *Bassini*. Verschlußnaht des Leistenkanales nach *Bassini*. Die Verschlußnaht von oben her gelingt besonders dann leicht und ohne Spannung, wenn man die Inzision der Fascia transversa nicht knapp am *Poupart*schen Bande, sondern 1 *cm* von ihm abstehend geführt hat, wodurch die bei der Naht in Frage kommende hintere Lefze des *Poupart*schen Bandes breiter wird.

Bei großen kruralen Pforten kommt der Nahtverschluß nach *Föderl* und *Lotheissen* in Verwendung, eventuell die Lappenplastik nach *Salzer*, der aus der Fascia pectinea oder nach *Schwartz*, der aus der ganzen Dicke des Musculus pectineus einen oben gestielten Lappen schneidet, nach aufwärts schlägt und an das *Poupart*sche Band annäht.

Nach den Erfahrungen an der Klinik *Hochenegg* gibt die *Roux*sche Klammer ausgezeichnete Resultate beim Verschluß des Kruralkanales (Fig. 224 und 225).

Die Klammer wird nach Abbindung des Bruchsackes durch das *Poupart*sche Band in den horizontalen Schambeinast eingetrieben und einwachsen gelassen, hiedurch wird ein fester und dauernder Verschluß der Pforte erreicht.

Fig. 224.



Klammer (nat. Größe) zum Annageln des Poupartschen Bandes nach *Roux*.

Die Bruchbänder.

Je glänzender die Erfolge der Radikaloperation sich herausstellen, desto kleiner scheint die Bedeutung der Bruchbänder zu werden. Aber es darf nicht vergessen werden, daß die Zahl jener Herniösen, die sich der Operation nicht unterziehen wollen, in einem gewissen Lebensalter unter allen Umständen die Majorität bilden wird.

Fig. 225.



Instrument zum Festhalten der Klammer während des Nagelns.

Die Bruchbänder sind seit den ältesten Zeiten im Gebrauche: die Idee eines Bruchbandes drängt sich ja dem Besitzer der Hernie von selbst auf und man findet demgemäß bei Patienten der niedrigsten Volksklassen verschiedene Formen derselben in primitivster Ausführung. Mütter, die den Nabelbruch ihrer kleinen Kinder durch Bandagen zurückzuhalten suchten, waren in diesem Punkte gewiß zu allen Zeiten erfinderisch. Im klassischen Altertume scheinen die Bruchbänder jedoch nur bei Kindern in Anwendung gewesen zu sein, und zwar um eine Radikalheilung herbeizuführen; die Erwachsenen scheinen sich ungemein häufig der Radikaloperation unterworfen zu haben. Seit *Galens* Zeiten, scheint es, wurden die Bruchbänder auch von Erwachsenen angelegt. Doch waren die Bruchbänder der Alten wohl nur aus weichen Stoffen. Die Bandage hatte den Namen ἐπίδεσμος, eine besondere Art hieß βουβωνοφύλαξ.

Der wichtigste Fortschritt in der Fabrikation der Bruchbänder wurde durch die Erfindung der elastischen Stahlfeder gemacht; man verdankt denselben *Nicolaus Leguin* (1663), dem Urheber des sogenannten französischen Bruchbandes, welches in allen wesentlichen Punkten bis heute dasselbe geblieben ist. Das englische Bruchband wurde von *Salmon* konstruiert und durch *Wickham* am Beginne des vorigen Jahrhunderts nach Frankreich importiert.

Das französische Bruchband besteht aus folgenden Teilen: 1. aus einer Pelotte von verschiedener Form und aus verschiedenem Material; 2. aus einer spiralig gekrümmten Stahlfeder, die sich an die Pelotte ansetzt; 3. aus einem Riemen, der sich an die Stahlfeder ansetzt, sie zu einem vollständigen Gürtel ergänzt und an der Pelotte befestigt wird; derselbe ist die Fortsetzung des ledernen Überzuges der Feder (Fig. 226).

Das englische Bruchband besteht: 1. aus einer Pelotte, die den Bruch zurückhalten soll; 2. aus einer zweiten Pelotte, die auf das Kreuzbein gelegt wird und den Stützpunkt der ganzen Bandage bildet; 3. aus einer Feder, welche die beiden Pelotten verbindet, mit der

hinteren unbeweglich, mit der vorderen beweglich verbunden ist und in ihrer Krümmung den Teil einer Ellipse vorstellt (Fig. 227).

Der Hauptunterschied zwischen dem englischen und dem französischen Bruchbande besteht also darin, daß sich die Feder des letzteren in ihrem ganzen Verlaufe der Oberfläche des Beckens anschmiegt, während beim englischen Bruchbande die elliptisch gekrümmte Feder unabhängig von der Beckenform frei drückt.

Fig. 226.

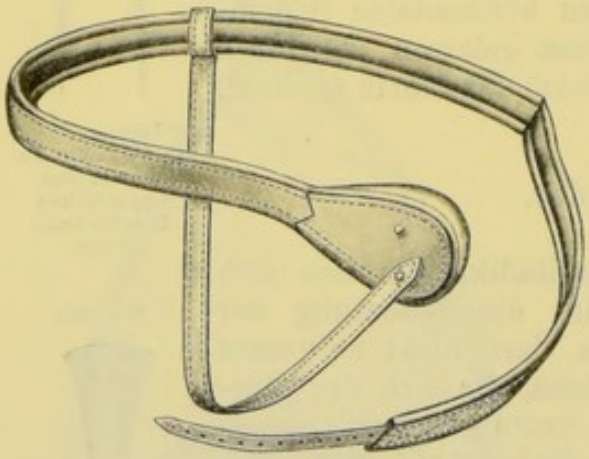

Französisches Bruchband.

Fig. 227.

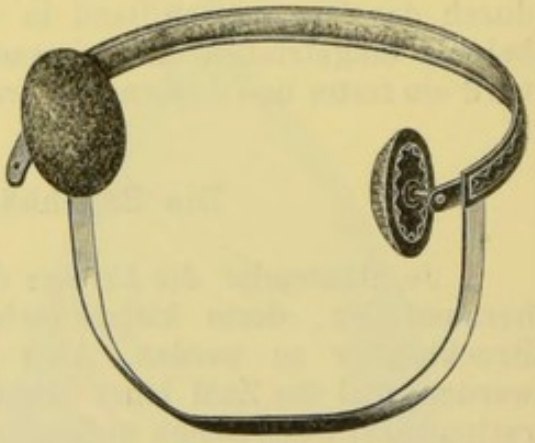

Englisches Bruchband.

Beim französischen Bruchbande in seiner typischen Form ist die Pelotte mit der Feder unbeweglich verbunden; später hat man verschiedene Mechanismen angebracht, welche einen gewissen Grad von Beweglichkeit der Pelotte gestatten. Beim englischen Bruchband nach der Modifikation von *Wickham* ist die Beweglichkeit der Pelotte durch einen sinnreichen Mechanismus hergestellt (Fig. 228).

Fig. 228.

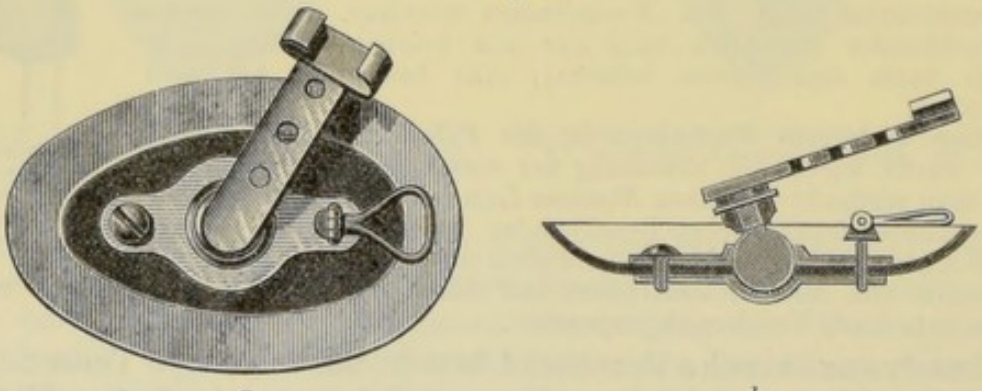

a *b*

Wickhams nach allen Richtungen verstellbare Pelotte mit sperrbarem Kugelgelenk.

Die bei uns häufigste Form des Bewegungsmechanismus zwischen Pelotte und Feder besteht in einer Schraube, die unter dem Lederüberzug verborgen ist, und welche durch ein an der Oberfläche der Pelotte herausragendes Metallplättchen gedreht werden kann; nebstdem findet man noch häufig ältere Bruchbänder, bei welchen die Pelotte mittelst einer in ein Zahnrad eingreifenden Feder bewegt werden kann; indem man auf einen Drücker, der aus der Pelotte herausragt, drückt,

wird die Stellfeder aus dem Zahnrad gehoben und die Pelotte kann um ihre Achse zurückgedreht werden, läßt man mit dem Druck auf den Drücker nach, so springt die Stellfeder wieder ein und fixiert.

Eine eigene Beweglichkeit findet sich bei dem Bruchband von *Chase* (auch bei anderen amerikanischen Formen); die Pelotte ist mittelst Scharnier so befestigt, daß sie in vertikaler Richtung (kopf- oder fußwärts) bewegt werden kann; der Vorteil besteht darin, daß man das Bruchband links und rechts tragen kann — ein Vorteil für den Fabrikanten.

Da sich gewisse Bruchbänder während des Niedersetzens usw. nach aufwärts verschieben können, so besitzen sie noch einen Schenkelriemen (le sous-cuisse), der hinten von der Feder ausgeht und zwischen den Schenkeln durchgezogen wird, um vorne an der Pelotte angeknüpft zu werden. *Féron* hat den Schenkelriemen dadurch ersetzt, daß er von der Pelotte eine Feder nach aufwärts gehen ließ, welche in eine Platte ausläuft, die am Bauche einen Stützpunkt gewinnt und so das Hinaufrutschen des Bruchbandes verhindern soll. In ähnlicher Weise sollen Bruchbänder wirken, bei denen zwischen der Pelotte und dem Leibgurt eine Spiralfeder befestigt ist. Da die praktischen Fragen, die bei der Anwendung der Bruchbänder zu berücksichtigen sind, erst später bei den einzelnen Bruchformen mit Nutzen besprochen werden können, so können wir hier nur von einzelnen allgemeinen Punkten Erwähnung machen.

Die Pelotten sind ihrem Flächenumrisse nach rund, oblong, oval, elliptisch, dreieckig, selbst zweihörnig; ihrem Dickendurchschnitte nach konvex, konkav, plan. Die konkaven sind selbstverständlich nur für irreponible Hernien anwendbar; sie nehmen die Bruchgeschwulst in ihre Konkavität auf und sollen ihre weitere Vergrößerung hindern. Umgekehrt gibt es auch Pelotten, die mittelst eines kegelförmigen oder pilzförmigen Aufsatzes in die Tiefe drücken sollen. Einen derartigen unbeweglichen *(Malgaigne)* oder beweglichen *(Linhart)* Aufsatz kann man dadurch ersetzen, daß man aus übereinander geschichteten, an Fläche abnehmenden Flanellscheiben einen Kegel herstellt, der unter die Pelotte, bevor sie angelegt wird, zu liegen kommt, oder indem man einen Zapfen aus Roßhaar oder dergleichen unterschiebt.

Das Material, aus welchem die Pelotten verfertigt sind, ist äußerst verschieden. Meistens haben sie ein metallenes Gestell, aus einer dünnen Eisenplatte bestehend, dann eine Fütterung, zumeist aus Roßhaar, endlich einen Überzug aus weichem Leder. Man hat aber auch solide Pelotten aus Holz, Elfenbein, Horn, vulkanisiertem Kautschuk; diese sind jedenfalls haltbarer, allein sie haben den Nachteil, daß sie hart drücken. *Cresson* und *Samson* haben luftgefüllte Pelotten aus Kautschuk eingeführt, welche den poetisch duftenden Namen „pelottes éoliennes" erhalten haben. Bruchband- und Pessarienpoesie! Bloß des geschichtlichen Interesses wegen wären auch die durchlöcherten und mit medikamentösen Stoffen ausgefüllten Pelotten von *Jalad-Lafond* zu erwähnen; sie sollten die Radikalheilung um so sicherer erzielen! Jenen Teil der Pelotte, der an den Gurt anschließt, nennt man Hals.

Die Feder ist ein Stahlband von 1—2 *mm* Dicke, 1—1·5 *cm* Breite; man unterscheidet an ihr das an die Pelotte sich ansetzende Kopfende und das Schwanzende. Die elastische Kraft der Feder wird auf folgende Art bestimmt. Man fixiert die Feder am Schwanzende und hängt an das Kopfende Gewichte an, bis die Entfernung der beiden Enden in der Luftlinie so groß ist wie der entsprechende Beckendurchmesser des betreffenden Kranken. Dieses Gewicht drückt die Kraft aus, mit welcher die Feder an die Bruchpforte anzudrücken imstande ist. Es schwankt gemeinhin zwischen 800—2000 *g*. Wenn die Feder, ohne den Körper zu berühren, nur mit ihren beiden Endpunkten am Körper angreift — hinten am Kreuz, vorne an der Bruchpforte, wie es bei den englischen Bruchbändern der Fall ist —, so wird fast die ganze Federkraft zur Wirkung kommen; liegt aber die Feder in ihrem Verlauf der Körperoberfläche an — wie dies in maximo bei den französischen Bruchbändern der Fall ist —, so geht ein großer Teil der Federkraft verloren. Es ist weiterhin selbstverständlich, daß die Kraft der Feder in einem bestimmten Verhältnisse zum Volum der Pelotte stehen muß und daß von ihr um so mehr verloren geht,

je exzentrischer sich das Kopfende an die Pelotte ansetzt: die Befestigung soll immer so getroffen werden, daß sie der Richtung des auszuübenden Druckes entspricht. Da die Federkraft mit dem Querschnitte der Feder wächst, so braucht man nur den letzteren zu vermehren, wenn es sich darum handelt, große Pelotten mit eventuell großem Druck wirken zu lassen. Der durchschnittliche Druck braucht darum nicht groß zu sein, das hängt von der Krümmung der Feder ab; aber der große Querschnitt befähigt die Feder zu großen Leistungen, sobald die Bauchpresse ihrer Krümmung entgegenwirkt.

Die allgemeinen Vorschriften, die man beim Anlegen eines Bruchbandes zu befolgen hat, sind einfach und einleuchtend. Zunächst wird die Hernie reponiert; natürlich in der liegenden Position des Kranken; mit einigen Fingerspitzen hält man die Bruchpforte zu und legt in derselben Lage das Bruchband an. Da die Haut sowohl unter der Pelotte, wie auch unter der Feder häufig exkoriiert wird, so tut man gut, die Bruchpforte mit Amylum zu bestreuen und mit einer ganz kleinen zusammengelegten Kompresse zu bedecken; unter jene Stellen, wo die Feder fest anliegt, legt man später, wenn die Haut exkoriiert werden sollte, ebenfalls feine Kompressen. Man knüpft die Riemen so fest, daß der Kranke das Gefühl eines festen soliden Anliegens bekommt. Dann läßt man den Patienten aufstehen, herumgehen; dann versucht man, ob die Hernie zurückgehalten wird, wenn der Kranke heftiger hustet; weiter läßt man ihn husten, während der Körper nach vorne geneigt ist; endlich in einer kauernden Stellung mit abduzierten Oberschenkeln. Die letzte Probe ist die schärfste; bewährt sich das Bruchband auch hiebei, so ist es verläßlich. Es kann indessen diese Probe in manchen Fällen als zu streng angesehen werden; denn das Bruchband, das sie nicht besteht, muß nicht darum für das betreffende Individuum unbrauchbar sein; ein immer nur spazierender Pensionist kann mit einem Bruchband auskommen, wenn es nur die früheren Proben bestanden hat.

Bei den speziellen Brucharten werden wir noch nähere Angaben machen, welche Wahl von Bruchbändern man macht, wenn das erste sich nicht bewährt, oder welche Modifikationen man an dem vorhandenen vornehmen kann. Manchmal probiert man eine ganze Anzahl von Bracherien, bevor man eines trifft, das wirklich verläßlich genannt werden kann; einzelne Brüche findet man endlich, wo gar kein Bruchband der Welt sich dauernd bewährt.

Was leistet ein Bruchband? Es wirkt palliativ oder gar radikal, d. h. es hält bloß die Hernie zurück und hindert sie am Heraustreten, oder es heilt sie dauernd. Eine vollständige Heilung kann nur bei Nabelbrüchen der Kinder, ferner bei kongenitalen Leistenhernien der Kinder mit großer Wahrscheinlichkeit erwartet werden. Indem beim Offenbleiben des Scheidenfortsatzes die Gedärme durch den Druck des Bruchbandes am Eintreten in den Bruchsack gehindert werden, kann die Verschließung des letzteren, die ja so häufig spontan eintritt, ungestört vor sich gehen. Ob bei später entstandenen Hernien durch den Druck der Pelotte eine adhäsive Entzündung und Verwachsung eingeleitet wird, oder eine langsame Schrumpfung des Sackes, das wissen wir nicht; wir wissen nur, daß mitunter auch solche Hernien heilen. Die meisten Beobachter nehmen an, daß dies nur vor dem Schluß des Wachstums möglich ist; *Malgaigne* sah das 35. Lebensjahr als die äußerste Altersgrenze an, bis zu welcher die Heilung erfolgen kann. In

allen Fällen, wo man die radikale Heilung anstrebt, muß das Bruchband kontinuierlich, Tag und Nacht getragen werden. Wenn man dann nach etwa zwei Jahren findet, daß die Bruchpforte nicht mehr frei ist und daß die Hernie selbst beim Husten nicht vortritt, so läßt man gleichwohl das Bruchband noch tragen und wiederholt von Zeit zu Zeit die Untersuchung. Erst wenn häufige Proben eine feste Verwachsung annehmen lassen, nimmt man das Bruchband bei Nacht, später auch bei Tag fort, und wird gut tun, es bei anstrengenden Bewegungen wieder anzulegen.

Bei älteren Leuten kann die Pelotte eine Atrophie der Gebilde, auf welche sie drückt, erzeugen; es kann dadurch die Umgebung der Bruchpforte nachgiebiger werden, ja sogar eine Erweiterung der Pforte selbst zustande kommen. In solchen Fällen wird man gezwungen, zu größeren Pelotten, zu stärkeren Federn zu greifen.

Dort, wo das Bruchband die Hernie gut zurückhält und keine weiteren Beschwerden verursacht, ist der Kranke vor dem Heraustreten der Eingeweide geschützt. Gleichzeitig aber gilt der Satz, daß jene Hernien, die durch Bruchbänder zurückgehalten werden, sich weitaus häufiger inkarzerieren als jene, wo kein Bruchband getragen wird. *Malgaigne* hat diesem Satz eine übertriebene allgemeine Gültigkeit zugeschrieben. Als ihm einmal während der Vorlesung die Ankunft eines Kranken mit eingeklemmter Hernie gemeldet wurde, fragte er bloß, ob der Kranke ein Bruchband getragen habe. Auf die Verneinung antwortete er: „Dann ist die Hernie nicht inkarzeriert!“ Es ist aber ganz richtig, daß jene Hernien, die immer frei aus- und eintreten können, die nie zurückgehalten werden und sich vergrößern, weite und kurze Bruchkanäle bekommen, so daß eine Inkarzeration nicht leicht möglich ist. In solchen Hernien kommen Kompressionen des Darms durch Netz, Strangulationen und derlei akute Okklusionen vor; nicht leicht aber eine Einklemmung durch die Bruchpforte. Andrerseits tritt die Inkarzeration sehr leicht ein, wenn man das Bruchband weglegt oder wenn es nicht gut hält. Nimmt man noch hinzu, daß unvernünftige Leute oft das Bruchband auf die vorgetretene Hernie anlegen, so muß zugestanden werden, daß die Bruchbänder nur dann gefahrlos sind, wenn sie ausgezeichnet gearbeitet und mit minutiöser Sorgfalt gehandhabt werden.

Bei angewachsenen Hernien kann das Tragen eines Bruchbandes nur gegen die Vergrößerung der Geschwulst von Nutzen sein; hier hat das konkave Bruchband an der Radikaloperation einen schon siegreichen Rivalen.

Sehr große Hernien müssen sowohl vor der Radikaloperation wie vor dem Anlegen eines Bruchbandes zunächst in allmählicher Weise verkleinert werden. Denn der Bauchraum verträgt die Masse Schlingen nicht, die lange Zeit draußen lagen. Man läßt die Patienten daher nötigenfalls auch wochenlang liegen, erhöht das Kreuz, legt gleichzeitig auch unter die Schultern eine Rolle, damit der Bauch hohler wird und der Zug des Mesenteriums zur Geltung komme, und hält die Patienten bei schmaler, leicht verdaulicher Kost. Indem man gleichzeitig öftere Repositionsversuche macht und die Hernie wenigstens verkleinert, akkommodiert man die Bauchwände an den vergrößerten Inhalt der Bauchhöhle.

5. Kapitel.

Entzündung der Hernie.

Die Lehre von der Entzündung einer Hernie ist mit entsprechender Genauigkeit erst durch *Malgaigne* aufgestellt worden. Früher hat man im Prozeß der Einklemmung immer ein entzündliches Moment gesucht, und darum konnte die einfache Entzündung, die Peritonitis im Bruche, nicht scharf genug von der Einklemmung getrennt werden.

Malgaigne ging von folgender Vorstellung aus. Mit Ausnahme der kongenitalen Adhäsionen gibt es eine sehr bedeutende Menge von Anwachsungen des Bruchinhaltes an den Bruchsack, die, dem Produkte nach zu schließen, entzündlichen Ursprunges sein müssen, weil sie sich von anderen notorisch entzündlichen Adhäsionen an den serösen Membranen durch gar nichts unterscheiden. In manchen Fällen geht diese Entzündung sehr langsam vor sich, oft sogar so, daß der betroffene Kranke keine Beschwerden verspürt. In anderen Fällen macht man jedoch die Erfahrung, daß eine früher vollkommen freie Hernie plötzlich schmerzhaft wird, daß sich leichte Erscheinungen von Peritonitis hinzugesellen und daß nach deren Ablauf die Hernie nicht mehr zurückgeht, sondern an den Bruchsack angewachsen bleibt. Insbesondere die Fälle der letzteren Art mußten begreiflicherweise die Aufmerksamkeit auf sich ziehen, da ja die Symptome der Peritonitis den Symptomen eines Darmverschlusses ähnlich sind und somit von Fall zu Fall die Frage auftauchen konnte, ob die Hernie entzündet oder inkarzeriert sei. In Frankreich blieb die Aufmerksamkeit für diese Frage immer wach; allein man kam über die Betrachtungsweise *Malgaignes* nicht hinaus.

Busch und *Danzel* nahmen sich der akuten Entzündungen wärmer an, während *Dieffenbach* die schleichenden Entzündungen bei alten Brüchen umständlicher würdigte. *Franz Schuh*, der nahezu 400 Herniotomien machte, erwähnte weder in seinen Vorlesungen, noch in seiner Abhandlung über Brüche des Zustandes, und als *Albert* mit seiner Abhandlung über den Gegenstand die Sache zur Diskussion brachte, begegnete er einer gewissen Ungläubigkeit. Erst *König* hat den Gegenstand in seinem Lehrbuch eingehend besprochen und so die Kenntnis der Sache verbreitet.

Man kann drei Formen der **Peritonitis herniaria** unterscheiden: die adhäsive, die exsudative, die eitrige.

Der direkteste Weg, eine adhäsive Entzündung nachzuweisen, besteht darin, daß man die Bildung des entzündlichen Produktes nachweist. An der Pleura und am Perikardium läßt sich die Bildung des entzündlichen Produktes aus dem Phänomen der Reibegeräusche nachweisen, seine Weiterverbreitung und seine Abnahme verfolgen. Sehr häufig kann man diese Geräusche auch mit aufgelegter Hand wahrnehmen. Denselben Nachweis führen wir bei der Tendovaginitis crepitans und bei der trockenen Entzündung der Synovialmembranen der Gelenke; das Reiben ist uns bei Abwesenheit des flüssigen Ergusses ein Zeichen des entzündlichen Produktes. Der entzündliche Ursprung dieser Rauhigkeit wird von uns daraus erschlossen,

daß das Phänomen plötzlich aufgetreten ist und meistens auch unter Begleitung von Schmerzen und Funktionsstörungen.

Die Intensität der Erscheinungen ist in verschiedenen Fällen sehr ungleich; in manchen tritt neben dem lokalen Befunde der Schmerzhaftigkeit und des Reibens nur noch etwa ein einmaliges Erbrechen oder Brechneigung mit kolikartigen Schmerzen auf und das baldige Aufhören dieser Erscheinungen, sowie auch der Eintritt der Stuhlentleerungen belehrt bald, daß es sich um keine Einklemmung handelt. Berücksichtigt man, daß Kranke, die Hernien besitzen, nicht selten an Brechneigung und Unregelmäßigkeit des Stuhles leiden, so begreift man, daß leichtere Fälle dem Arzte gar nicht zur Beobachtung kommen.

Der Ausgang einer adhäsiven Entzündung ist sehr häufig die Anwachsung des Bruchinhaltes, insbesondere des Netzes an den Bruchsack (die früher freie Hernie wird irreponibel). Eine weitere Folge ist manchmal auch die Verwachsung der Bruchkontenta untereinander (Netz mit Darm). Wiederholt sich die Entzündung öfter, so zeigt insbesondere das Netz dauernde Veränderungen, es wird derber, klumpig, hypertrophiert auch, da es auf dem Wege von Adhäsionen neue Nahrungszufuhr erhält. Besteht eine relativ enge Bruchpforte, so kann das Netz auch infolge der chronischen Stauung derart klumpig hypertrophieren, daß es irreponibel wird, ohne mit dem Bruchsacke verwachsen zu sein, einfach durch das Mißverhältnis zwischen der Bruchpforte und dem derben Netzknollen. Andrerseits gibt es, wie ich hier bemerken will, gar nicht so selten auch anscheinend ganz gut reponible Hernien (die aber nach der Reposition auch in liegender Stellung des Patienten leicht wieder vorfallen), welche sich bei der Operation als umfänglich angewachsen erweisen. Dies ist nur bei großer Verschieblichkeit des Bruchsackes möglich, welche gestattet, den Bruchinhalt samt dem Bruchsacke zu reponieren.

Die exsudative Entzündung kommt seltener vor; sie ist erkennbar an dem rasch entstandenen, fluktuierenden Erguß in den Bruchsack. Noch seltener ist die eitrige Entzündung, die sich an den phlegmonösen Erscheinungen im Bruchbette kundgibt und zumeist durch die Entzündung eines im Bruchsacke liegenden Appendix verursacht ist. Ähnliche Zufälle wie bei Peritonitis des Bruchsackes ereignen sich, wenn der im Leistenkanale zurückgebliebene Hode resp. seine Scheidenhaut sich entzündet oder der Hode eine Stieldrehung erfährt. Auch da findet man Bauchschmerzen, Brechneigung, Erbrechen, mitunter auch Stuhlverhaltung vor und die Geschwulst, die der Hode vorstellte, vergrößert sich, indem in die Scheidenhaut Exsudation erfolgt. Daß man diese Zustände Einklemmung nennt, das ist nur ein hergebrachter Usus, weil die Symptome an eine Einklemmung erinnerten. Ebenso teilte *Englisch* einen Fall von entzündeter Ovarialhernie mit.

Besonderes Interesse verdient auch die nicht so selten beobachtete Entzündung alter und leerer Bruchsäcke. Schon *Dupuytren* machte auf diesen Prozeß aufmerksam und fügte hinzu, daß die Symptome, die den Prozeß begleiten, jener einer Darmeinklemmung täuschend ähnlich sein können. Bedeutende Zweifel bestehen dort, wo eine Netzhernie vorliegt. Ist der Prozeß der Schwellung, der Schmerzhaftigkeit, der Irreponibilität als Entzündung oder als Einklemmung aufzufassen?

Sicher bestehen beide Zustände; die Entzündung ist aber der weitaus häufigere. Klinisch sind dieselben wenigstens im Beginne meist schwer zu trennen, zumal eine leichte Netzinkarzeration keine anderen Erscheinungen zu machen braucht als die der Entzündung.

Das durch den Druck der Bauchpresse vorgetriebene Netz kann natürlich der elastischen Einklemmung verfallen. Der Effekt der Einklemmung ist aber ein verschiedener. Ist die Schnürung am Bruchringe nur eine geringe, so kommt es nur zu Erscheinungen der Entzündung, die sich wieder zurückbilden und eventuell zur Anwachsung des Netzes führen können.

Bei intensiver Abschnürung aber tritt völlige Stase in den Netzgefäßen auf, man findet die Netzgefäße thrombosiert, das Netz blutet nicht, wenn es durchtrennt wird. Derselbe Zustand des Netzes findet sich auch öfter, wenn Darm und Netz elastisch eingeklemmt sind.

In solchen Fällen von Netzeinklemmung kann es zu Gangrän des Netzes mit folgender Eiterung und Phlegmone des Bruchbettes, Perforation nach außen und Abstoßung des gangränösen Netzes kommen.

Für die klinische Unterscheidung zwischen Netzentzündung und Netzeinklemmung ist nur folgendes zu verwenden: plötzliches Vortreten, bedeutender Inkarzerationsshok, intensive Schmerzen an der Bruchpforte bei geringerer Empfindlichkeit der Bruchgeschwulst sprechen für Inkarzeration, dagegen rasche, schmerzhafte Vergrößerung eines länger bestehenden Bruches, Auftreten von Krepitation für Entzündung.

Unter den äußeren Ursachen, welche zu Entzündung des Bruches führen, ist als besonders häufig der Druck eines mangelhaft funktionierenden Bruchbandes zu nennen, welches den Bruch unter der Pelotte vorrutschen läßt.

Zum Schlusse teilen wir einige Bemerkungen über jene Krankheitsform mit, die *Nicoladoni* als **Phlegmone paraherniosa** bezeichnete. Man versteht darunter eine umfängliche Abszedierung des subserösen Stratums des Bruchsackes. Unmittelbar an der Außenseite des Bruchsackes beginnend, schreitet die Eiterung weiter durch alle Schichten der Fascia propria herniae vor, dringt gegen das subkutane Zellgewebe und manifestiert sich dann als ein weitverzweigter, an mehreren Stellen durch die Haut vordringender Abszeß, der den Bruchsack von allen Seiten umgibt und ihn aus dem Bruchbette förmlich lospräpariert. Eröffnet man die Eiterhöhle, so kann der Bruchsack mit dem Finger von allen Seiten umgangen werden. Nach *Albert* und *O. Zuckerkandl* scheint es sich in den meisten Fällen um nichts anderes zu handeln, als um Appendizitis in einem Cökalbruch.

6. Kapitel.

Brucheinklemmung.

Die Tatsache, daß Menschen, die an einer Darmhernie leiden, plötzlich von den Symptomen der Darmokklusion befallen werden können, ist seit den ältesten Zeiten bekannt und Gegenstand therapeutischer Vorschläge und Eingriffe gewesen.

Die erste Nachricht darüber betrifft *Praxagoras von Kos*, von welchem *Coelius Aurelianus* erzählt, daß er bei denjenigen Menschen, denen der Darm, mit Kotmassen angefüllt, in das Skrotum hinabgestiegen war, zunächst durch Druck der Hände die vorgefallenen Gedärme bearbeitete und schließlich auch riet, den Bauch in der Schamgegend zu eröffnen, das Eingeweide aufzuschneiden, den Kot daraus zu entfernen und es wieder zu vernähen. Ob und in welcher Verbreitung diese „proterva chirurgia", wie sie *Aurelianus* bezeichnet, zur Übung kam, ist nicht bekannt; die Einklemmung aber und die Reposition der Gedärme blieben immer bekannt, wobei die Vorstellung galt, daß der Ileus durch Kotstauung im Bruche bedingt sei. Der erste, der eine eingehendere, ja in allen wesentlichen Punkten sogar vollständige Symptomatologie der Einklemmung gibt, ist *Bartholomäus Montagnana* (von 1422 an Professor in Padua); er hebt hervor die Schmerzen in der Geschwulst und im Bauche, die Spannung der Geschwulst und ihre Irreduktibilität, die Stuhlverstopfung, das Koterbrechen. Die Vorstellung eines neuen ätiologischen Momentes findet man bei *Marcus Gatinaria* († 1496). Er sagt: „Nota quod multotiens, quando intestinum ingreditur bursam testiculorum, intestinum volvitur et torquetur et causat magnum dolorem, ratione involutionis aliae faeces non possunt descendere ad partes inferiores, quare regurgitant ad partes superiores."

Im 19. Jahrhundert war besonders anregend das Auftreten *Malgaignes*. Sein scharfer Blick unterschied zwei Reihen von Fällen. In der einen Reihe von Fällen sind die Symptome der Einklemmung (Darmverschluß) geknüpft an eine Umschnürung des Darms, die zur Gangrän führt; das nannte *Malgaigne* étranglement (Strangulation). In der zweiten Reihe von Fällen sind die Symptome des Darmverschlusses nur unvollkommen vorhanden und der Darm verfällt der Gangrän nicht; das nannte *Malgaigne* pseudoétranglement (falsche Strangulation); zumeist liege dem pseudoétranglement, meinte *Malgaigne*, eine bloße Entzündung des Bruches zugrunde.

Und so wurde bald allgemein angenommen, die wahre Einklemmung des Darms beruhe darauf, daß ein Mißverhältnis bestehe zwischen dem Bruchinhalt und dem Bruchsacke; insbesondere mache sich dieses Mißverhältnis im Bruchsackhalse oder an der Bruchsackmündung geltend.

Diese Vorstellung, an der wir heute noch festhalten, setzt voraus, daß der elastische Bruchring durch das vortretende Eingeweide, sei es Darm oder Netz oder ein beliebiger Bruchinhalt, gleichsam wie durch einen Keil erweitert werde; die Bauchpresse ist es, die den Keil hineintreibt. Hört die Wirkung der Bauchpresse auf, so zieht sich der elastische Ring wieder etwas zusammen und schnürt das Eingeweide ein. Da hier die Elastizitätsverhältnisse maßgebend sind, nennt man diese Form der Einklemmung die elastische.

Frühzeitig dachte man aber, daß es noch einen anderen Mechanismus geben könne, wodurch das Lumen einer im Bruchsacke vorliegenden Schlinge plötzlich aufgehoben werden könne.

Der um die Herniologie so verdiente *Scarpa* hat auch hier eine bemerkenswerte Vertiefung seiner Anschauungsweise an den Tag gelegt.

Er bemerkte, daß die vorgefallene Schlinge mit dem im Unterleibe befindlichen Darmrohr einen spitzen, bisweilen sehr spitzen Winkel bildet. Wenn nun der Darminhalt sich mehre oder eine neue Schlinge plötzlich vorfalle, so könne dieses Moment mit dem ersteren dahin führen, daß das Lumen der Schlinge durch Abknickung aufgehoben werde. Diese Gedanken *Scarpas* wurden in neuerer Zeit hervorgeholt. Insbesondere seit dem Jahre 1874 erregte die Frage durch *Lossens* Experimente ein großes Interesse und beschäftigte die Chirurgen in ganz ausnehmender Weise; eine lange Reihe von Arbeiten wurde unternommen und ältere, aber unbeachtete oder vergessene Versuche wurden wieder in Erinnerung gebracht und von neuem diskutiert.

Die ersten Versuche dieser Art sind aber schon älteren Datums. *O'Beirn* hat folgenden Versuch gemacht: Man nimmt ein Stück Pappe von 3 *mm* Dicke und schneidet darin ein Loch von etwa 15 *mm* Durchmesser; nun zieht man durch das Loch eine Darmschlinge und bindet in den einen Schenkel der Schlinge ein Röhrchen (etwa einen Katheter), dessen eingebundenes Ende jedoch außerhalb des Loches bleiben muß; bläst man nun langsam Luft ein, so streicht sie bei der anderen Schlinge langsam heraus; bläst man aber plötzlich viel Luft ein, so bläht sich die Schlinge, ihre beiden Schenkel legen sich an den Umfang des Loches fest an und es streicht keine Luft mehr durch. Dieser so klassische Versuch blieb ohne Nachahmung. Auf den Mechanismus, durch welchen die Einklemmung zustande kommt, kam erst wieder *Roser*. Er machte (1859) sein vielbesprochenes Experiment auf folgende Weise: „Man bringt eine Darmschlinge, halb mit Flüssigkeit gefüllt, in einen Ring, welcher etwa das Kaliber des kleinen Fingers besitzt. Treibt man nun den Darminhalt in die vorliegende Schlinge und sucht sofort dieselbe durch Kompression von ihrer Spitze her wieder zu entleeren, so sieht man eine Spannung des Darminhaltes gegen den beengenden Ring eintreten; der entsprechende Darmteil wird prall angefüllt, es entleert sich aber nichts durch den Ring hindurch, sondern je mehr man drückt, desto praller wird der vor dem Ring befindliche Darmteil. Der Darminhalt ist also in der Schlinge abgesperrt und der Grund der Absperrung liegt nicht in der Enge des Ringes, denn dieser ist groß genug, um noch der Fingerspitze neben dem Darm Raum zu gewähren, sondern der Grund muß in einer Ventilwirkung gesucht werden, in der Formation von Faltenklappen, die man auch zu Gesicht bekommt, wenn man die Darmschlinge aufschneidet und mit klarem Wasser anfüllt."

Der *Roser*sche Versuch war allgemein bekannt und wurde immer erwähnt. Man machte ihn aber nicht nach. *Busch* war der einzige, der an die Untersuchung ging. Er machte im Jahre 1863 darauf aufmerksam, daß der *Roser*sche Versuch streng genommen eigentlich nur zeigt, daß es bei einer unzweckmäßigen Repositionsmethode nicht möglich ist, den Darminhalt durch eine sonst hinreichend weite Öffnung hindurchzupressen; gleichzeitig mußte er bekennen, daß er die *Roser*schen Klappen nicht wahrnehmen konnte, und machte geltend, daß dieselbe Erscheinung des Verschlusses auch an Därmen gelingt, wo es keine Schleimhautfalten gibt, die sich als Klappen aufstellen könnten; in positiver Richtung stellt er den Satz auf, daß die Obturation oder Okklusion des Bruches durch die plötzliche Füllung des Darmrohres stattfindet, indem der Darm bei dem Versuche, sich gerade zu strecken, eine Abknickung erfährt. Aber auch die Arbeiten von *Busch* brachten noch immer keine Bewegung hervor. Erst im Jahre 1874 hatte *Lossen* das Glück gehabt, durch seine Untersuchungen ein ungewöhnliches Interesse zu erregen, welches zur Folge hatte, daß der Gegenstand zu einer Tagesfrage geworden ist.

Nachdem durch die Experimente (*Busch, Lossen, Korteweg, Hofmokl, Kocher* u. a.) eine Summe von Tatsachen gefunden und eine vielseitige Betrachtungsweise angestellt worden war, handelte es sich um eine übersichtliche Anschauung des Gegenstandes. Mit viel Glück hat *Kocher* einen solchen Versuch unternommen; seine Betrachtungen konnten seinerzeit als abschließend angesehen werden.

Neben der elastischen Einklemmung, der eigentlichen Strangulation des Darms, gebe es noch eine zweite, deren Möglichkeit aus den an-

geführten Versuchen hervorgehe. Für diese Form des Darmverschlusses sei der Terminus Koteinklemmung zu wählen.

Als Koteinklemmung sind demzufolge jene Fälle aufzufassen, wo der Darminhalt den Verschluß des Darmes bedingt; man darf dabei nicht an Kot denken, sondern an die Flüssigkeiten und Gase, die im Dünndarm vorhanden sind. Wir müssen dabei nur festhalten, daß ein wesentliches Merkmal der Koteinklemmung darin liegt, daß das Darmlumen an einer Stelle aufgehoben sein muß; ist in einer großen alten Hernie die Summe der vorliegenden Schlingen mit Darminhalt angefüllt, rührt sich dieser Inhalt nicht, so sprechen wir von einer Kotstauung; der zuführende und der abführende Schenkel sind offen, nur der Inhalt stockt, erst mit der Aufhebung des Lumens, mit dem Aneinanderliegen der Darmwandungen ist ein Merkmal dessen gegeben, was man Einklemmung nennt; und solches ließ sich allerdings auch experimentell darstellen.

Wir haben hierbei nur Versuche im Auge, die an Schlingen gemacht worden sind. Es starben die Menschen aber auch an Einklemmung von Darmwand- und Divertikelbrüchen; es kommen weiter Inkarzerationen auch dadurch vor, daß das Darmrohr bloß an einer Stelle komprimiert wird; in diesen Fällen liegt also eine andere Frage vor.

Das Verdienst, diese Frage experimentell angegriffen zu haben, gebührt *Busch*. Er nimmt ein gerades hängendes Stück Darmrohr, führt einen weiblichen Katheter ein, sticht dann durch das Gekröse einen Faden durch und schnürt mit demselben den Darm über dem Katheter zu. Darauf wird der Katheter ausgezogen und es besteht somit eine Darmstenose, die durch den umschnürenden Faden bedingt ist. Wird nun Flüssigkeit oder Luft etwas weiter oberhalb der Stenose eingetrieben, und zwar mit einer bestimmten Geschwindigkeit, so daß sich das Rohr schnell füllt, so passiert auch nicht ein Tropfen Flüssigkeit, nicht eine Luftblase. Drückt man die gefüllte Strecke, so platzt eher der Darm, aber vom Inhalt passiert durch die Stenose nichts. Hingegen kann man von unten her ganz leicht einen Katheter durch die Stenose durchbringen, worauf Wasser oder Luft rasch abfließen. Wie ist die Erscheinung zu erklären? *Busch* hat folgende Studie gemacht. Man nimmt zwei Seidenfäden und schnürt sie in einer Entfernung von 1—2 Zoll um den Darm, während der Katheter darin liegt. Der Katheter wird ausgezogen und es wird rasch eingespritzt. Das Darmrohr bläht sich mächtig auf, aber während kein Tropfen Flüssigkeit in den zwischen beiden Fäden befindlichen Darmteil gelangt, wandert der erste Faden auf den zweiten zu. *Busch* fügt folgende Erklärung hinzu: „Dieses Wandern geschieht dadurch, daß das geblähte Darmrohr das leere Rohr an sich und durch die enge Passage hindurchzieht. Während dieses Anziehens werden alle innerhalb des Ringes befindlichen Falten möglichst glattgezogen und die Wände des Darmes pressen sich in der stenosierten Stelle so innig aneinander, daß kein Tropfen Flüssigkeit passiert."

Kocher hat den Versuch noch in einer eigenen Weise modifiziert. Die Abänderung besteht in folgendem. Man bindet in einen vom Mesenterium abpräparierten menschlichen Dünndarm einen Katheter Nr. 12 ein, umschnürt den Darm mäßig fest und zieht den Katheter zurück. Füllt man nun in den senkrecht gehaltenen Darm Wasser ein, so beginnt dasselbe, wenn jede Blähung vermieden wurde, durch die Stenose langsam abzufließen. Nun wird ein Glaszylinder in den Darm vorgeschoben, der das Rohr nach allen Seiten gleichmäßig ausdehnt; wenn der Zylinder den Darm oberhalb der Stenose zu dehnen beginnt, so hört auf einmal der Abfluß des Wassers auf. Dabei sieht man, daß der Trichter, den der Darm oberhalb der Stenose bildet, ungleich kürzer, viel flacher wird und daß aus dem Bruchringe Schleimhaut nachgezogen wird, was man an dem Auftauchen neuer Faltenformen ganz deutlich sieht. Zieht man den Glaszylinder wiederum zurück, so fließt das Wasser wieder ab.

Es schien nun nach dem Vorliegenden keinem Zweifel zu unterliegen, daß die Blähung eines Darmstückes, wie *Busch* gezeigt hat, eine vorhandene Einschnürung dadurch vollkommen unwegsam machen kann, daß aus dem stenosierten Teil Darm hereingezogen wird, der die Stelle vollkommen verschließt; dieser Verschluß wird um so fester, je mehr

das Darmrohr gebläht wird, weil desto mehr nachgezogen wird. Diese Tatsache erlaubte, über die Einklemmung im allgemeinen folgende Ansicht zu bilden. Die Einklemmung kommt unter zwei Bedingungen zustande: 1. wenn eine Stelle des Darms verengt ist, 2. wenn oberhalb dieser Stenose eine rasche Ausdehnung der Schlinge stattfindet. Wie sich *Kocher* sehr gut ausdrückt, verwandelt sich die Geschwindigkeit in Seitendruck, die Schlinge wird durch ununterbrochenen Zufluß von oben immer stärker gedehnt und bleibt gedehnt, während an der engeren Stelle das hereingezogene Darmstück das Lumen vollkommen zusperrt. Beide Bedingungen können auch durch Verhältnisse am Lebenden erfüllt werden. Die Stenosierung des Darms ist durch die Bruchpforten, durch Netzstränge, durch Pseudoligamente, durch lastende Geschwülste ebenso gegeben wie durch Achsendrehung u. dgl.; es braucht nur noch die Stelle oberhalb durch Darmgase oder durch anderen Darminhalt ausgedehnt zu werden, und dazu gibt eben die Zirkulation des Darminhaltes genügende Anlässe.

Durch *Kochers* Aufstellungen schien, wie gesagt, die Frage des Einklemmungsmechanismus wie erledigt und die Sache ruhte einige Jahre. Da trat im Jahre 1886 *P. Reichel* mit einer umfassenden Arbeit auf, in welcher Experimente am toten Darm, Experimente am lebenden Tiere und eingehendere Betrachtungen an herniotomierten Menschen enthalten sind und welche zu dem Resultate führt, daß 1. bei der Einklemmung beide Schlingenschenkel verschlossen sind; 2. daß, wie schon *Bidder* hervorgehoben, eine bedeutende Raumbeschränkung im Bruchringe bestehen müsse, d. h. daß die Wandungen der Schlingenschenkel und ihr Mesenterium die Lichtung des Bruchringes ausfüllen müssen; 3. daß in jenen Fällen, wo in eine vorliegende Darmschlinge neuer Darminhalt vorgeschleudert wird, auch gleichzeitig die Bruchschlinge selbst weiter vorgetrieben wird und mit ihr mehr Mesenterium, so daß die Pforte noch mehr ausgefüllt wird und daß somit dort, wo wir von Koteinklemmung sprechen wollten, erst die Frage entsteht, ob nicht eine Kombination mit elastischer Einklemmung vorliegt.

Durch *Reichels* Untersuchungen wird demnach das Gebiet der reinen Koteinklemmung außerordentlich eingeschränkt und somit der Wert aller der angeführten Versuche für die Erscheinungen in vivo sehr erheblich herabgesetzt. Wir stehen sogar jetzt auf dem Punkte, daß wir die elastische Einklemmung im Sinne der alten Strangulationslehre für die Regel ansehen und die in so zahlreichen Experimenten untersuchte Koteinklemmung als mögliche hinstellen müssen, deren Vorkommen in der operativen Praxis erst fallweise nachgewiesen werden sollte.

Es ist selbstverständlich, daß in einer Hernie, die bis zu einem gegebenen Augenblicke durchgängig war, Verhältnisse eintreten können, welche die Wegsamkeit der Schlinge aufheben und doch nicht Inkarzeration sind, weder elastische noch kotige. So kann ein Volvulus der Schlingen auftreten oder Kompression durch Netz u. dgl. Klinisch wird dann das Bild der Einklemmung vorliegen; aber der lokale Befund ergibt etwas von der elastischen und kotigen Einklemmung in dem früher definierten Sinne Verschiedenes. Solches ist jedoch selten. Was wir als Einklemmung klinisch vorfinden, zeigt sich bei der Operation fast immer als elastische Einklemmung.

7. Kapitel.

Symptome und Verlauf der Brucheinklemmung.

Erscheinungen der Brucheinklemmung.

Die elastische Einklemmung einer Darmschlinge — und diese ist der Typus — ist ein so klarer Vorgang, daß sich die Hauptfolgen desselben leicht ableiten lassen. Man kann das Bild der Einklemmung förmlich konstruieren.

Wenn eine Darmschlinge durch die Wirkung der Bauchpresse in einen engen Bruchkanal oder Bruchring hineingerät und darüber hinaus in den Bruchsack durchgepreßt wird, so wird ihr Inhalt hiebei ausgestreift; er bleibt in den Fortsetzungen der beiden Schlingenschenkel zurück. Die in den Bruchsack herausgetretene Darmschlinge hat also keinen Darminhalt, auch keinen gasförmigen, und klingt somit leer.

In dem Augenblicke, wo der Bruchring oder der Bruchsack sich vermöge seiner Elastizität wieder zusammenzieht, legen sich die Wandungen der Schlingenschenkel und das Mesenterium ganz eng aneinander, das Lumen des Darms verschwindet durch das Aneinandergepreßtsein der Wandungen noch vollständiger und die inkarzerierte Schlinge steht nun außerhalb der Wirkung der Bauchpresse. Eine inkarzerierte Darmhernie gibt somit niemals jenen Anprall beim Hustenstoß, den eine nichtinkarzerierte gibt. Auch ergibt sich aus der Leerheit der Schlinge, daß sie nicht jenes weiche elastische Anfühlen bietet wie die gasgefüllte, aus der sich der Inhalt auf leichtesten Druck nach allen Seiten hin fortbewegen und ausweichen kann. Endlich ist es selbstverständlich, daß die vom Bruchkanal fest umhalste Schlinge sich nicht zurückschieben läßt; ja die Hernie läßt sich überhaupt gar nicht verkleinern; sie bildet nun eine fixierte Geschwulst.

Alsbald beginnen jene geweblichen Veränderungen, welche durch die allseitige Kompression der Schlinge herbeigeführt werden müssen. Im ganzen und großen muß sich die Schlinge so verhalten, als ob sie unterbunden wäre. Wären die Bruchpforten kreisrund, so wäre dieser Vergleich sogar vollständig zutreffend. Läge ein etwas längerer und nahezu gleichmäßig starrer Bruchsackhals vor, so könnte man den Zustand mit jenem vergleichen, der durch eine etwas breitere Ligatur der Schlinge herbeigeführt werden müßte, während dort, wo nur ein Bruchring ist, der Zustand der Inkarzeration demjenigen ähnlich wäre, der durch eine schmalere Ligatur bewirkt würde. Berücksichtigt man, daß die Bruchpforten auch spaltförmig sind, so wird man einsehen, daß der Darm nicht an allen Punkten seiner Oberfläche dem Drucke seitens

des Bruchringes gleichmäßig ausgesetzt ist; es wird Strecken geben, wo die Bruchpforte sehr einschneidet und Strecken, wo der Darm weniger gedrückt wird. Bedenkt man, daß die Schlingenschenkel an den einander zusehenden Flächen, also dort, wo das zusammengefaltete Mesenterium zwischen ihnen liegt, gar nicht gedrückt werden, so wird man erwarten, daß die Wirkungen des Druckes von seiten der Bruchpforte an den von ihr direkt gedrückten Punkten sich zu allererst und zumeist manifestieren müssen. Es ergibt sich dann eine große Mannigfaltigkeit des Details und man wird sich sehr gut vorstellen können, wie etwa bei einem Leistenbruch der Bauchring z. B. von seiner medialen Seite her, der Leistenring z. B. von seiner oberen Seite her in die Schlinge einschneidet und dabei wiederum der eine intensiver, der andere weniger.

Eine sehr bald sich einstellende Folge dieses Druckes ist der spontane und der auf Druck sich steigernde Schmerz. Er ist ganz analog dem Schmerze einer in ganz umschriebener Strecke gequetschten Darmpartie, noch ähnlicher dem Schmerz, den eine Hautstelle gibt, die kontinuierlich gedrückt wird (Dekubitus). Von größter Wichtigkeit sind aber die zirkulatorischen Störungen, die aus der Strangulation der Schlinge entstehen müssen. Man geht kaum fehl, wenn man sich vorstellt, daß zunächst der Abfluß des venösen Blutes beeinträchtigt wird. Wenn auch das Mesenterium, zwischen den Schlingenschenkeln zusammengefaltet, vor der direkten Druckwirkung sehr geschützt ist, so ist doch der Druck der zusammengepreßten Gebilde selbst ein solcher, daß er leicht die äußerst komprimierbaren Venen in ihrem Lumen beeinträchtigt. In den Arterien des Mesenteriums mag noch der Druck so groß sein, daß eine geringe Menge Blut zufließen kann. Die Schlinge erhält also noch einigen Zufluß an Blut, aber der Abfluß hört auf; es entsteht eine Blutstauung in der Schlinge, die noch immer zunimmt, bis endlich dem Zuflusse des arteriellen Blutes unüberwindliche Hindernisse gesetzt sind, weil die Spannung im Stromgebiete der Darmgefäße dem Druck in den kleinen Mesenterialarterien gleich geworden. Während sich diese Blutstauung entwickelt, schwillt die Schlinge an und einerseits wird aus der Serosa in den Bruchsack hinein ein seröses, auch blutig tingiertes Transsudat (Bruchwasser) geliefert, andrerseits wird aus der Mukosa gegen das Darmlumen einiger blutiger Schleim abgesondert, vorausgesetzt, daß die Spannungsverhältnisse des Bruchsackes und des Bruchbettes dieses erlauben. Ist das der Fall, so wird dadurch die Bruchgeschwulst etwas größer, praller und dadurch auch noch weniger reponibel als zuvor. Hienach kann man sich auch leicht vorstellen, daß es Fälle gibt, wo die Umschnürung so heftig ist, daß es zu einer sofortigen Unterbrechung der Zirkulation kommt, so daß eine Transsudation gar nicht stattfindet, andrerseits, daß es Fälle gibt, wo eine gewisse Zeit hindurch der Abfluß des venösen Blutes noch leidlich möglich ist, so daß die Überfüllung der Schlinge mit Blut ganz langsam vor sich geht und die Umschnürung von Seite der Bruchpforte erst dann den gefährlichen Grad annimmt, wenn die Schlinge angeschwollen ist und dadurch das Mißverhältnis zwischen ihrem Querschnitt und der Bruchpforte ein bedenkliches geworden ist. Nicht weniger sind die Winkel zu berücksichtigen, welche jeder der beiden Schlingenschenkel mit seiner Fortsetzung in der Bauchhöhle bildet. Im allgemeinen ist dieser Winkel ein ganz bedeutender, so daß der Schlingenschenkel und

seine Fortsetzung wie über eine scharfe Kante gelegt erscheinen. Je größer diese Knickung, um so mehr ist der Anämie der Darmwand an der Knickungsstelle Vorschub geleistet. Analog verhält es sich auf dem Scheitel der Schlinge. Biegt dort, im Bruchsacke, der eine Schlingenschenkel scharf in den anderen um, so sind auch die Blutgefäße in der Darmwandung geknickt und die Ernährung ist hier wesentlicher beeinträchtigt als an den anderen Punkten. Weiterhin ist auch der Blähungszustand des Darms oberhalb des zuführenden Schenkels von Wichtigkeit; je größer die Blähung, desto größer die Zirkulationsstörung an der Bruchpforte, da die in der Darmwandung selbst verlaufenden Anastomosen der feinsten Gefäße in der Umgebung der Inkarzerationsstelle plattgedrückt werden. Kurz, es liegt hier ein ziemlich mannigfaltiges Detail vor. Im ganzen und großen aber läuft alles darauf hinaus, daß Gangrän (Fig. 229—231) eintritt: Gangrän an den Schnürstellen, oder Gangrän an größeren Stellen der Schlinge, oder Gangrän der ganzen Schlinge, oder Gangrän am Scheitel der Schlinge. Übersteht der Organismus den Prozeß bis zu diesem Zeitpunkte, so können inzwischen jene Vorgänge in der Umgebung des Bruchherdes sich entwickeln, die auch sonst im Organismus eingeleitet werden, wenn Gewebe absterben. Im Bruchbette selbst wird es eine tiefe Phlegmone sein, die um den Herd herum Platz greift;

Fig. 229.

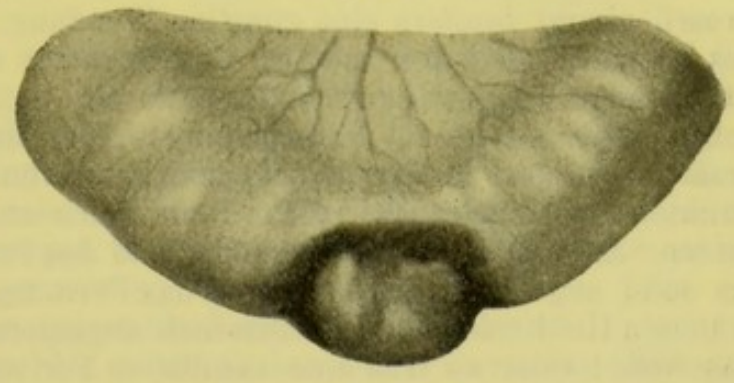

Gangränöser Darmwandbruch.*

Fig. 230.

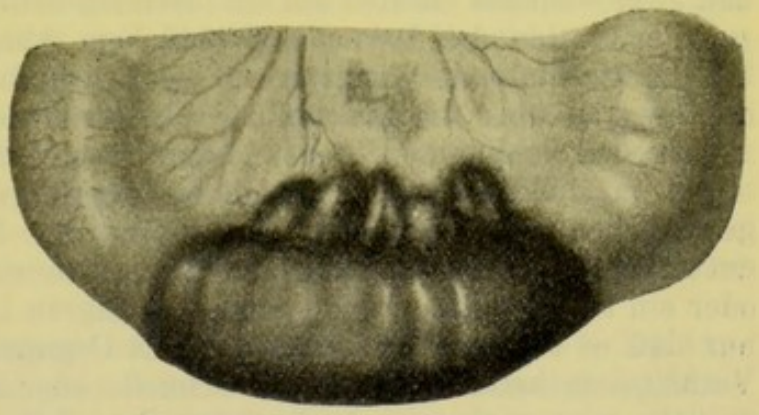

Gangrän einer Schlinge.*

Fig. 231.

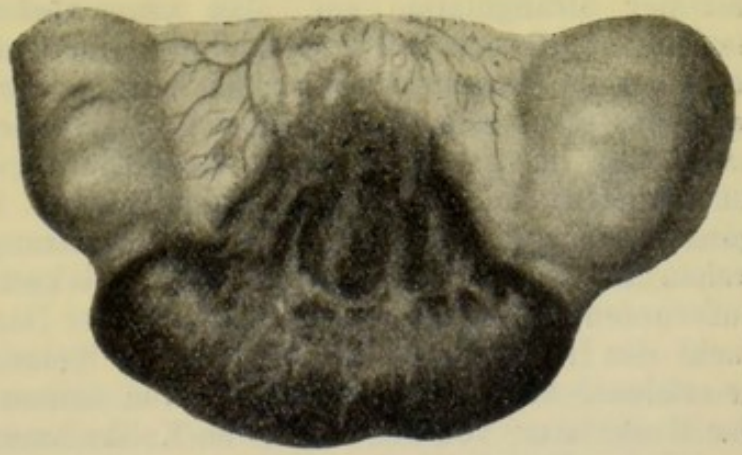

Gangrän einer Schlinge, auf das Mesenterium übergreifend.*

* Fig. 229—231 nach *Sultan*.

sie hat endlich den Durchbruch des gangränösen Herdes zur Folge und aus der einen oder aus mehreren Perforationsöffnungen entleert sich dann alles nach außen: Eiter, Jauche, Bruchwasser, Gewebsfetzen, die Darmschlinge oder ihre Teile und — Kot und der ganze furchtbare Prozeß nimmt insofern eine günstige Wendung, als jetzt die Entleerung des Darms nach außen möglich, die Stauung des Darminhaltes behoben ist und der Kranke nun den Kot durch die gebildeten Fisteln nach außen entleeren kann. Naturheilung! Aber um den Preis eines Anus praeternaturalis. In der Bauchhöhle kann von den gangräneszierenden Punkten aus eine adhäsive Peritonitis sich entwickeln und indem die beiden Schlingenschenkel aneinander und das Peritoneum parietale ringsum solid angeheftet worden, kann das Peritonealkavum gegen den gangränösen Herd vollkommen hermetisch abgesperrt werden, geschehe sonst, was wolle! Oder es tritt eine exsudative Peritonitis ein und gerade die Entstehung dieser ist rätselhaft. Oder es schreitet die Gangrän, die am Bruchring sich entwickelt, am Darm nach aufwärts, d. h. bauchwärts, und zwar wohl am ehesten am zuführenden Schenkel fort, und es kommt zur Perforation des Darms mit tödlichem Ausgange. Denke jeder, der bei der Herniotomie Gangrän an der Bruchpforte vorfindet, daran, daß die Gangrän über die Bruchpforte hinaufreichen kann, um bei dem Vorziehen der Schlinge nicht etwa den Darm einzureißen und einen Koterguß in die Bauchhöhle hinein herbeizuführen! Das wären also die geweblichen Prozesse, die sich infolge der Strangulation des Darms entwickeln. Sie müssen im ganzen dieselben sein, wenn es sich um Netz oder ein anderes Eingeweide handelt. Gangrän ist immer das Endresultat, nur daß es sich bei den verschiedenen Organen um jeweilig besondere Verhältnisse handelt, welche das schnelle oder langsamere Auftreten, die größere oder geringere Ausbreitung derselben mitbestimmen.

Betrachten wir nun die funktionellen Folgen der Strangulation einer Darmschlinge. Die Zirkulation des Darminhaltes hört mit der Strangulation auf. Man kann vielleicht mittelst Ausspülung dasjenige entfernen, was unterhalb der Einklemmungsstelle angesammelt ist, aber die Darmentleerung hört auf, weder Kot noch Winde gehen ab. Alles staut sich oberhalb der inkarzerierten Stelle. Da der Darmkanal eine im ganzen lebhafte Kanalisierungsarbeit betreibt, so steht zu erwarten, daß bei einem eingetretenen Hindernisse diese Arbeit ganz besonders angeregt wird. Diese Anstrengungen — den Geburtswehen analog — sind seit jeher als Koliken bezeichnet. Es sind das außerordentlich schmerzhafte Krämpfe der Darmmuskulatur. Der Darm sucht das Hindernis zu überwinden; er bietet alles auf; es geht nicht; er erlahmt. Aber bald rafft er sich von neuem auf; neue Kontraktionen der Muskulatur, von den heftigsten Kolikschmerzen begleitet; wiederum vergebens. Und doch gibt die Darmmuskulatur nicht nach; sie erlahmt wieder und der Kranke ist für eine Zeit von dem „Gedärmreißen“ frei; plötzlich erhebt sich die peristaltische Welle und strebt dem Hindernisse zu, um den Darminhalt zu entleeren — ein förmlicher peristaltischer Wahnsinn. Umsonst!

Wenn es nicht nach unten geht, so geht es nach oben! Und so tritt Erbrechen ein, und zwar in zunehmendem Maße. Die im oberen, d. h. oberhalb der Einklemmung gelegenen Teile des Darmtraktus enthaltenen Darmkontenta erfahren bald eine faulige Zersetzung mit Frei-

werden von Gasen; auch das wissen wir schon von der Erörterung der Peritonitis und des Darmverschlusses. Es muß also zum Meteorismus intestinalis kommen.

Mit diesem ist aber auch die Behinderung der Atmung und der Zirkulation gesetzt.

Wenn man das alles zusammenfaßt, so wird man begreifen, daß die plötzliche Darmquetschung, der Schmerz, das Erbrechen, der Meteorismus, die Unmöglichkeit der Nahrungsaufnahme auch einen starken Organismus ruinieren können; der Endausgang der Einklemmung ist also der Tod.

Das ist das konstruierte Bild der Einklemmung. Es entspricht Zug für Zug den Erfahrungen am Krankenbette und kann im großen auch experimentell erzeugt werden.

Wir wollen nun den Gegenstand klinisch betrachten!

Wenn wir uns einen der gewöhnlichen Fälle vorstellen, so wird die Hernie, die bisher frei vortrat und sofort zurückgebracht werden konnte, plötzlich irreponibel. Sei es, daß das Bruchband schlecht geworden ist und die Hernie bei einem Sprunge oder dem Heben einer Last herausgleiten ließ; oder daß der Kranke das Bruchband ablegte; oder sei es endlich, daß gar kein Bruchband getragen wurde: die früher immer reponible Geschwulst geht nicht mehr zurück und der Kranke selbst bemerkt, daß die früher weiche Geschwulst auf einmal eine ganz ungewöhnliche Spannung erlangt hat. Fast ausnahmslos treten auch Schmerzen in der Geschwulst selbst auf, die von der Gegend der Bruchpforte ausstrahlen und hier durch leichtesten Druck gesteigert werden können.

Die plötzliche Irreponibilität, die Spannung, die Schmerzhaftigkeit — das sind die drei wichtigsten Lokalsymptome an der inkarzerierten Bruchgeschwulst.

War die Hernie schon seit längerer Zeit angewachsen, so entfällt allerdings das erste Merkmal; dennoch tritt eine darauf bezügliche Veränderung im Verhalten der Geschwulst auf. Früher nämlich konnte man den Inhalt aus dem vorgelagerten Darmabschnitt entleeren, man konnte die Geschwulst durch langsamen Druck verkleinern und unter Gurren traten die Gase und Flüssigkeiten zurück, um abermals unter Gurren vorzutreten und die Geschwulst von neuem zu füllen; ist aber Inkarzeration der angewachsenen Hernie eingetreten, so läßt sie sich nicht verkleinern und man erzeugt das Gurren weder durch Druck noch tritt es spontan auf, da die Wegsamkeit des Darmrohres nunmehr aufgehoben ist.

Klingt die Hernie dumpf tympanitisch, so kann man nur eine elastische Einklemmung ausschließen. Dennoch kann eine andere Form der Inkarzeration vorhanden sein. Vor allem kann eine kotige Einklemmung bestehen. Oder es kann in der vorliegenden Hernie, besonders wo es sich um voluminösere Geschwülste handelt, eine der Schlingen unter einen gespannten Netzstrang geschlüpft sein und Kompression bis zur Unwegsamkeit erfahren. Oder es kann eine Achsendrehung (Volvulus) vorhanden und das Lumen dadurch aufgehoben sein. In solchen Fällen wird selbst Gurren vorhanden sein können.

Die Spannung der eingeklemmten Hernie ist ein Symptom von hervorragendster Bedeutung und so sinnfällig, daß *Danzel* sie als eine eigentümliche, als eine pathognomonische, bezeichnet.

Die Schmerzen, die der Kranke in der Bruchgeschwulst selbst fühlt, vermehren sich heftig auf Druck oberhalb der Bruchpforte.

Die abdominalen Symptome der Einklemmung bestehen in Stuhlverstopfung, Meteorismus, Erbrechen, Koliken.

Die Stuhlverstopfung ist natürlich eine vollständige; man kann zwar durch Klysmen einigen Darminhalt aus dem unter der Inkarzerationsstelle gelegenen Darmabschnitte entleeren, aber es gehen keine Winde durch. Man darf sich beim Abgehen des Klysma nicht täuschen lassen, wenn auch Gase entleert werden, denn diese konnten leicht eingespritzt worden sein. Der Einklemmung kann andrerseits auch Stuhlverstopfung aus anderen Gründen vorausgegangen sein, so daß man die Dauer der bestehenden Einklemmung durchaus nicht aus der Dauer der Stuhlverstopfung abschätzen darf.

Infolge der Kotstauung entwickelt sich Meteorismus. Da am häufigsten Dünndarmschlingen eingeklemmt sind, so bietet der Bauch das Bild des Dünndarmmeteorismus; die Kolonbezirke sind eingesunken; der zentrale Teil des Bauches erscheint aufgetrieben.

Erbrechen ist ein fast ausnahmslos vorhandenes Symptom. Ich möchte sagen, geradezu ausnahmslos, wenn nicht ganz vereinzelte Fälle beobachtet worden wären, wo man es nicht eintreten sah. *Gosselin* erwähnt solcher Fälle; *Weinlechner* sah einen Fall, wo bei mehrtägiger, durch die Herniotomie klargelegter Inkarzeration das Erbrechen ganz fehlte; ich operierte einen Fall am 5. Tage der Inkarzeration und es war kein Erbrechen dagewesen. Sonst aber ist es ein Symptom von unstetem Charakter. Manchmal tritt es gleich im Beginne auf, und zwar mit Heftigkeit, um einen Tag und länger auszubleiben, und dann dürfte es nur als Folge der Reizung der Darmnerven durch den Einklemmungsmechanismus aufzufassen sein. In der Mehrzahl der Fälle kommt es später, und man faßt es als Folge der Stauung des Darminhaltes auf; es kommt nämlich zu einer Zeit, wo der Bauch aufgetrieben ist und wo eine heftige peristaltische Arbeit wahrgenommen werden kann. In manchen Fällen tritt es im Anfange auf, setzt aber nicht mehr aus, sondern hält mit Heftigkeit an, bis die Einklemmung behoben ist. Wiederum in anderen Fällen tritt es in den ersten zwei Tagen ein- oder zweimal auf, um am dritten Tage mit einer ungewohnten Häufigkeit und Heftigkeit zu erscheinen. Man hat nicht konstatieren können, welches die näheren Bedingungen dieser Abweichungen sind; bestimmt hängen sie nicht direkt zusammen mit dem Grade der Einschnürung des Darmrohres; denn bei dem heftigsten Druck auf das letztere, wo das Herniotom mit Mühe vorgeschoben werden konnte, wo auch die Schlinge in kurzer Zeit hochgradige Veränderungen erfahren hatte, war das Erbrechen mitunter mäßig und umgekehrt heftig bei manchen Fällen, wo der Darm ganz wenig verändert war. Das Erbrochene besteht im Beginne aus Mageninhalt, später aus einer galligen, krümeligen Flüssigkeit; später wird es fäkaloid. Selbst in dieser Beziehung treten manche Überraschungen auf, indem Fälle beobachtet wurden, wo der fäkaloide Geruch in kürzester Frist da war; allerdings ist der vorausgegangene Zustand des Verdauungstraktus wahrscheinlich von Einfluß.

Schon im Beginne der Einklemmung treten heftige Kolikschmerzen auf. Sie wandern um den Nabel herum, schießen von der Einklemmungsstelle gegen den Nabel oder sind in ihrer Richtung und

räumlichen Ausbreitung wenig bestimmt. In der Regel lassen sie nach, wenn Erbrechen erfolgt ist, um nach kürzerer oder längerer Pause einen neuerlichen Brechakt einzuleiten. Während die reißenden Schmerzen im Bauche herumwüten, ist der Druck auf den Bauch gar nicht oder nur sehr wenig schmerzhaft.

Endlich beobachtet man noch eine Reihe von begleitenden Allgemeinsymptomen. In manchen Fällen macht sich die rasch eintretende Quetschung des Darms an den Erscheinungen des Shoks oder Kollapses wahrnehmbar: verfallene Gesichtszüge, kalte Prominenzen, matter Blick, schwache Stimme, Darniederliegen aller Energien. Oder es entwickelt sich in langsamerer Weise das Bild der Erschöpfung. Durch die Schmerzen und das fortwährend sich steigernde Erbrechen wird der Kranke immer schwächer; der zunehmende Meteorismus behindert sowohl Atmung als auch Zirkulation; erstreckt sich der Prozeß auf Tage, so tritt noch der Mangel der Nahrungsaufnahme, die Schlaflosigkeit und die peritoneale Reizung (selbst Exsudation) hinzu und unter rasch zunehmendem Verfalle der Kräfte, bei allgemeiner Schwäche, Kühle des Körpers, Zyanose, geisterhaftem Aussehen tritt der Tod an Erschöpfung ein.

Ausgänge der Brucheinklemmung.

Bei manchen Fällen tritt die Naturheilung durch Perforation nach außen ein, indem sich ein widernatürlicher After bildet. Wird nämlich die Schlinge gangränös, so kann sich ihr Inhalt in den Bruchsack ergießen; es tritt eitrige Entzündung des letzteren auf und der Kotabszeß perforiert nach außen; der Darminhalt findet nun einen freien Weg. Dieser merkwürdige Prozeß verdient, daß wir einige nähere Erwägungen daran knüpfen. Schon während sich die Gangrän der Schlinge entwickelt, entsteht, wenn es gut geht, an der inneren Bruchpforte ringsum Peritonitis adhaesiva, durch welche die beiden Schenkel der Schlinge aneinander und gleichzeitig an das Peritoneum parietale im ganzen Umfange ihrer Berührung mit demselben in der Regel fest genug angelötet werden. In die Bauchhöhle wird sich dann der Kot nicht ergießen können; auch können sich die Schenkel des Darms nach Abstoßung der vorgelagerten Schlinge ins Cavum peritonei nicht zurückziehen; denn sie sind durch jene Adhäsionen in die Bruchpforte eingelötet und münden hier nach Abfall der Schlinge nebeneinander offen aus. Die nach außen eingeleitete Perforation kündigt sich an der Bruchgeschwulst rasch durch unzweideutige Symptome an. Die ganze Bruchgeschwulst wird größer und weniger scharf begrenzt, indem alle äußeren Schichten sich entzündlich infiltrieren. Die Haut wird unverschiebar, ödematös und fleckig gerötet. Die Teile sind heiß und fühlen sich teigig an. Es entsteht also das Bild einer zirkumskripten und sehr heftigen Phlegmone. Schon zu dieser Zeit kann man in der Geschwulst selbst ein emphysematöses Knistern wahrnehmen. Bald zeigen sich auch braunviolette Marmorierungen und graue Flecken in der Haut, und es erfolgt bald der Durchbruch an einer oder mehreren Stellen, worauf Eiter, Gase und gangränöse Fetzen ausgestoßen werden. Wenn nun der Darminhalt aus dem zuführenden Schenkel der Schlinge noch nachstürzt und den Kranken förmlich überschwemmt, so folgt sehr schnell eine ungemeine Erleichterung, ein förmliches Wiederaufleben, und die Exkremente werden nun durch die gebildete Fistel entleert.

Ein dritter Ausgang ist durch die sogenannte Spontanreduktion ermöglicht. Die Schlinge geht von selbst zurück; es tritt Windabgang, Kotentleerung ein; das Erbrechen und alle übrigen Erscheinungen hören auf. Welches der nähere Mechanismus der Spontanreduktion ist, das ist nicht leicht zu sagen. Es ist sehr wahrscheinlich, daß dabei ein Zug von innen im Spiele ist. Die Möglichkeit eines solchen ist aber ganz gut denkbar. Berücksichtigen wir das wichtige Moment der Abknickung der Schlingen, so kann man immer annehmen, daß sich durch die peristaltische Arbeit entfernterer Schlingen, durch Anhäufung von Darminhalt an bestimmten Stellen ein Zug zur Geltung bringt, der die Knickung der Schlinge vermindert, und es braucht die Kraft keine große zu sein.

In bezug auf das Tempo des Verlaufes unterscheidet man akute und chronische Einklemmungen. Wir wollen nicht über die Zulässigkeit der Termini streiten. Die Praktiker wollen mit ihnen folgendes sagen. Jemand besitzt eine Hernie, die sonst frei war, oder wenigstens — falls sie angewachsen war — schlaff und weich blieb; sie wird etwas voller; am nächsten Tage etwas gespannt; der Kranke hat keinen Stuhl; die Winde gehen auch nicht ab; es stellt sich Aufstoßen ein; am dritten oder vierten Tage wird die Hernie deutlich schmerzhaft; es kommt zum Erbrechen von Mageninhalt; die Stuhlverstopfung hält an; das Erbrechen wiederholt sich, die Hernie wird gespannter, ist nicht zurückzubringen, der Bauch wird aufgetrieben; endlich nach 8 oder 10 Tagen kommt es zum Koterbrechen. Das beiläufig will man mit dem Ausdrucke chronische Einklemmung bezeichnen. Bei der akuten Einklemmung wird die Hernie plötzlich irreduktibel, bald schmerzhaft, das Erbrechen stellt sich nach einigen Stunden oder am nächsten Tage ein, es kommt zu den Erscheinungen des Kollapses, das Koterbrechen tritt bald ein.

Differentialdiagnose der Brucheinklemmung.

Nach allem Gesagten ist das diagnostische Problem ziemlich einfach. Es ist einmal eine Geschwulst da, und die ganze Frage dreht sich darum, ob diese ein eingeklemmter Bruch ist. Mit Befriedigung kann man konstatieren, daß dieses diagnostische Problem in den weitaus meisten Fällen auch tatsächlich gelöst wird. Eine Geschwulst in der Gegend der gewöhnlichen Bruchlager und mit den Charakteren einer Hernie, plötzliche Spannung, Irreponibilität, Schmerzhaftigkeit der Geschwulst, Stuhlverhaltung, Erbrechen, — selbst der Kranke müßte das Richtige treffen, da er von der Bruchpforte durch öfteres Befühlen in der Regel eine genaue Vorstellung hat und die Idee einer Klemme, einer Einklemmung aus der Tatsache der Stuhlverstopfung und des Erbrechens ihm sich aufdrängen muß.

Alle erfahrenen Ärzte, alle Herniologen insbesondere, haben mit großer Vorliebe von jenen Fällen gesprochen, wo die Diagnose einer Einklemmung schwierig ist.

Wir wollen einzelne Gruppen von solchen Fällen hervorheben, wo in der Praxis ein diagnostischer Mißgriff entstehen kann.

Das Übersehen einer eingeklemmten Hernie ist ein gar nicht seltener Fall. Es kann geschehen, wenn die Hernie tief versteckt ist.

Fast alle Fälle von inkarzerierter Hernia obturatoria sind erst als Kotabszesse diagnostiziert worden, nicht während der floriden Einklemmung. Noch leichter wird eine Hernia ischiadica entgehen können. In einem der älteren Berichte des allgemeinen Krankenhauses in Wien wird erzählt, daß ein Patient mit ausgesprochenen Einklemmungssymptomen angekommen war; man suchte nach einer Hernie; es war nirgends eine zu finden; nur über dem Foramen ischiadicum der einen Seite brachte man bei der Perkussion einen tympanitischen Schall hervor; es wurde die Gegend

durch Explorationsschnitte bloßgelegt, aber man fand keine Hernie; denn ein tympanitischer Schall kann hier entstehen, indem die Gedärme aus der Beckenhöhle her durchklingen; bei mageren Menschen kann man das immer beobachten. Es kann aber auch eine an den gewöhnlichen Bruchpforten vorhandene Hernie übersehen werden; kleine Schenkelhernien werden gar nicht selten übersehen.

Leicht kann eine eingeklemmte Hernie übersehen werden, wenn neben ihr eine zweite freie besteht.

Derlei Fälle sind nicht gar so selten vorgekommen. So wie eine Schenkelhernie durch eine bewegliche Leistenhernie maskiert werden kann, so kann eine Hernia obturatoria durch eine unmittelbar darüber liegende Hernia cruralis verdeckt sein, eine Hernia lineae albae durch eine unmittelbar daneben liegende Nabelhernie. Fälle dieser Art können den Arzt in die größte Verlegenheit bringen, wenn die bemerkte Hernie angewachsen ist. Denn zu der Irreponibilität kann sich auch eine bedeutende Spannung hinzugesellen, wenn nämlich die andere nicht wahrgenommene und inkarzerierte Hernie einen Darmabschnitt enthält, der weiter abwärts liegt; der oberhalb der Einklemmung entstandene Meteorismus pflanzt sich auch auf die Schlingen fort, die in dem anderen Bruchsacke liegen und angewachsen sind; durch die Spannung verleitet, wird der Arzt die Herniotomie machen, die Schlingen mühsam lospräparieren und reduzieren; nun hören die Einklemmungserscheinungen nicht auf — — welche Verlegenheiten! — Ist eine innere Einklemmung ursprünglich vorhanden gewesen? Oder wurden die Schlingen so unglücklich in die Bauchhöhle zurückgebracht, daß sie sich erst dort unter einen Netzstrang usw. inkarzerierten? Es ist begreiflich, daß Fälle dieser Art immer vorkommen werden und daß der Erfahrenste wird getäuscht werden können.

Viel häufiger ergeben sich andere Zweifel. Es besteht eine Hernie, die vielleicht anfänglich übersehen, aber schließlich doch aufgedeckt wird. Daneben besteht Peritonitis. In diesem Falle entsteht nun die Frage, ob die Hernie eingeklemmt ist.

Wenn bei bestehender Peritonitis die Hernie frei ist, so läßt sie sich reponieren, allerdings unter einem gewissen Widerstande, aber doch und unter deutlichem Gurren; sie fällt zwar wegen des in der Bauchhöhle bestehenden hohen Druckes sofort wieder vor und wiederum läßt sie sich reduzieren. Eine angewachsene Hernie kann schon Zweifel erregen; sie geht nicht zurück, und sie ist auch gespannt, weil der Meteorismus auch für die vorgelagerten Schlingen ausgedehnt ist; allein die Spannung ist geringer als bei der Einklemmung; ferner erzeugt der Repositionsversuch zumeist ein lebhaftes, in die Bauchhöhle sich fortsetzendes Gurren; endlich ist lokal noch zu erheben, daß die Hernie unter der Wirkung der Bauchpresse steht, indem bei Brechbewegungen eine starke Anspannung der Geschwulst während der Druckerhöhung zu merken ist. Ich habe dabei allerdings nur etwas größere Enterokelen im Auge. Ist aber die Geschwulst klein oder liegt Netz in Menge vor dem Darm vor, so werden diese lokalen Symptome weniger deutlich sein. Dann wird man auf das Mißverhältnis zwischen dem lokalen Schmerz und der Schmerzhaftigkeit des Abdomens rekurrieren. Bei einer eingeklemmten Hernie ist der Druckschmerz oberhalb der Bruchpforte heftig, heftiger als an anderen Punkten der Bauchhöhle; bei der Peritonitis wird die Berührung des Bauches oberhalb des Nabels, in den Flanken, im Hypogastrium, überall schmerzhaft empfunden; der Punkt oberhalb der Bruchpforte wird nicht durch eine besondere Schmerzhaftigkeit ausgezeichnet sein. Bei Peritonitis kann auch Fieber vorhanden sein, eher als bei Inkarzeration. Das diagnostische Problem ist also — die selteneren Fälle abgerechnet — lösbar.

Bei der Besprechung der Hernia inflammata haben wir angeführt, daß der lokale Befund zur Annahme einer Inkarzeration be-

stimmen könnte; die Geschwulst ist prall, nicht reponibel; aber die Inkarzerationserscheinungen sind nicht ausgesprochen; der Kranke erbricht im Beginn, aber dann läßt das Erbrechen nach, der Bauch bleibt weich, es gehen Winde ab. Tritt nun im Verlaufe noch ein positives Merkmal der Entzündung hinzu, wie etwa das Reiben, oder große Schmerzhaftigkeit an zahlreichen Punkten der Geschwulst bei Schmerzlosigkeit oberhalb der Bruchpforte, oder eine massenhafte Exsudation in den Bruchsack, oder bei eitriger Entzündung Ödem der Decken, so ist die Entscheidung nicht besonders schwer. Allein wir haben auch gleichzeitig angeführt, daß die positiven Merkmale, die für die Entzündung sprechen, nicht immer deutlich genug sind.

Noch größer kann die Verlegenheit werden, wenn es nicht einmal feststeht, daß die vorliegende Geschwulst eine Hernie ist. So leicht im allgemeinen die Erkenntnis einer freien Hernie ist, so schwierig kann ihre Unterscheidung werden, wenn sie eingeklemmt ist. Die Schwierigkeit wird um so größer, je kleiner die Geschwulst ist. Eine bruchartige Fettgeschwulst, die von dem Kranken selbst für eine Hernie gehalten wurde, und die vielleicht selbst ein Arzt als solche angesehen hat, entzündet sich und es treten peritonitische Erscheinungen auf. Was finden wir? Eine in der Nähe einer typischen Bruchpforte gelagerte, lappige, resistente, schmerzhafte Geschwulst! Kann das nicht auch eine Epiplokele sein und kann nicht hinter dem supponierten Netze eine Darmschlinge liegen?

Ein anderer Fall. Der eine Testikel ist nicht herabgestiegen und lagert im Leistenkanale. Plötzlich entsteht eine Entzündung des Nebenhodens an dem zurückgehaltenen Organe (so z. B. bei Tripper). Stürmische peritoneale Reizung pflegt den Zustand zu begleiten: der Kranke hat keinen Stuhl, bricht und bietet wegen der Einzwängung des Organes in dem Leistenkanale das Bild einer heftigen nervösen Reaktion, eines Kollapses. Nur der Umstand, daß der Hode auf dieser Seite im Skrotum fehlt, wird auf die richtige Fährte leiten.

Ein anderer Fall. Wir finden eine vom Leistenkanale ins Skrotum hinabreichende glatte, elastische, schmerzhafte Geschwulst, die einen leeren Schall gibt und sich nicht verkleinern läßt; oberhalb des Leistenrings ist der Bruch schmerzhaft; daneben besteht Stuhlverstopfung und Erbrechen: das kann ein leerer, entzündeter Bruchsack sein.

Eine andere, nicht gar seltene Schwierigkeit bildet die Entzündung tief gelegener Lymphdrüsen in der Leistengegend. Die entzündliche Reizung kann sich durch die Bindegewebsschichten in die Tiefe fortpflanzen, es kommt zu Erbrechen, Stuhlverhaltung und der Arzt findet in der Schenkelbeuge eine umschriebene, härtliche, irreponible, schmerzhafte Geschwulst; er prüft, ob sich an der Hinterseite derselben ein Strang vorfindet, der gegen den Schenkelring hin zieht; allein die Schmerzhaftigkeit ist groß, das Urteil bleibt unentschieden. Die Drüsen in der Umgebung sind nicht geschwellt, ein Geschwürsprozeß an den Genitalien, an der unteren Extremität ist nicht nachzuweisen, das Erbrechen war von einer Art Kollaps begleitet — was Wunder, wenn der Arzt das Vorhandensein einer Hernie annimmt und zum Messer greift. Er findet eine entzündete Lymphdrüse und der Kranke hat von der Operation nur gewonnen, indem die Erscheinungen nachlassen; die Drüse hätte später doch inzidiert oder exzidiert werden müssen. Nun

kann es vorkommen, daß derselbe Arzt ein andermal auf einen ähnlichen Fall stößt, abermals eine entzündete Drüse trifft und sie einfach spaltet. Die Erscheinungen geben nicht nach, der Kranke stirbt und man findet, daß hinter der Drüse doch eine kleine eingeklemmte Kruralhernie lag. Das ist vorgekommen. (Analog verhält es sich mitunter bei Retention des Hodens, wenn er sich entzündet. Man erkennt die Geschwulst als Hoden, macht die Diagnose auf Entzündung und doch kann hinter dem Hoden eine wirklich eingeklemmte Hernie liegen.)

Eine eigene Form der Einklemmung wurde von *Maydl* als retrograde Inkarzeration beschrieben. Die Einklemmung findet durch den Bruchring statt, der eingeklemmte Eingeweideabschnitt liegt aber nicht im Bruchsacke, sondern in der Bauchhöhle. Die Einklemmung betrifft einen Eingeweideabschnitt, welcher im Bruchsacke vorgelagert war und bei der Rückkehr in die Bauchhöhle vom Bruchringe umschnürt wurde, während ein anderer Teil des Eingeweides unverändert im Bruchsacke vorgefunden worden war. Es wurde diese Form der Inkarzeration bisher in wenigen Fällen beobachtet. Das inkarzerierte Eingeweide war eine Tubenschlinge *(Maydl)*, Netz *(Schnitzler, Kukula)*, Darm *(Schmidt)*, Wurmfortsatz *(Maydl)* etc.

Eine isolierte Einklemmung von Dünndarmgekröse hat *H. Lorenz* angetroffen (Fig. 115 und 116, S. 330).

Einen nicht seltenen Fall bildet die wichtige und interessante Koinzidenz einer inneren Einklemmung mit gleichzeitigem Bestand einer äußeren Hernie. Es bedarf keiner Ausführung, daß alle möglichen Formen der inneren Darmokklusion mit äußerer Hernie kombiniert vorkommen können.

Viel schwieriger gestaltet sich die Situation, wenn eine äußere und eine innere Einklemmung koinzidieren. In einer geringeren Anzahl von Fällen stehen die beiden Inkarzerationen ohne Zusammenhang, häufiger aber besteht ein solcher, zumal dort, wo ein Netzstrang in einen äußeren Bruchsack hineinzieht und gleichzeitig eine innere Inkarzeration verursacht.

Manchmal wird die innere Einklemmung erst erkannt, nachdem die äußere durch den Bruchschnitt behoben ist.

Treffend sagt *Streubel* über jene Beziehung der beiden Einklemmungen, wie sie in den letzten Beispielen repräsentiert war, daß hier eigentlich die innere und die äußere Einklemmung zusammen ein Ganzes bilden. Das S. 332 über den „kombinierten Ileus“ Gesagte läßt sich hieher übertragen.

Es gibt aber noch eine andere Beziehung; durch die Hebung der äußeren Inkarzeration kann eine innere gesetzt werden, und davon werden wir später sprechen.

Ein weiterer Fall, der zu der besprochenen Gruppe von Problemen gehört, ist der folgende: Es bestehen deutliche Inkarzerationserscheinungen; es liegen zugleich mehrere Hernien vor; welche ist die eingeklemmte? Aus allem bisher Gesagten werden wir die Antwort selbst finden; jene Hernie ist eingeklemmt, die sich gar nicht verkleinern läßt, die nicht gurrt, die oberhalb der Bruchforte auf Druck schmerzhaft ist. Sind die Zeichen nicht genug klar, so operiert man jene Hernie, die eingeklemmt erscheint, und stellt es sich heraus, daß man sich geirrt hat, so operiert man die andere. So tat *A. Cooper*.

8. Kapitel.

Therapie der Brucheinklemmung.

Taxis.

Die Taxis eines eingeklemmten Bruches ist ein schlagendes Beispiel, wie wenig Einsicht in die pathologische Situation mitunter dazu gehört, um eine erfolgreiche Therapie zustande zu bringen. Man braucht nicht historische Studien zu machen, um diesen Satz an der Therapie der eingeklemmten Hernie zu demonstrieren; wir sehen es um uns her, wie bruchkranke Leute von der geringsten Intelligenz ihre eingeklemmten Hernien angreifen, um sie zurückzubringen, und wie oft sie damit reussieren.

Eine kleine Überlegung zeigt, wie schwach gestützt alle die rationellen Methoden der Taxis waren, die in neuerer Zeit von dieser und jener Seite empfohlen wurden. Da wurde z. B. gesagt, jede Taxis müsse mit einer Dehnung der Bruchgeschwulst unterhalb der einklemmenden Stelle beginnen; man solle nur den Hals der Hernie umfassen und so anziehen, als ob man die letztere herausziehen wollte. Man ging hiebei von der Theorie der *Roser*schen Einklemmungsklappen aus, suchte diese durch Zug auszugleichen und dadurch den Inhalt der Schlinge reponibel zu machen. Aber wer hält heutzutage die Koteinklemmung für den häufigsten Fall? *Lossen* hielt die Taxis durch Kompression der Hernie für schädlich, weil durch den Druck das abführende Ende noch mehr verschlossen wird; alle Manöver sollten nur darauf hin gerichtet sein, den abführenden Schenkel der Darmschlinge nach dem zuführenden hin zu bewegen.

Kocher führt aus, daß wir trachten müssen, einerseits den Bruchinhalt zu reponieren, andrerseits die Schwellung des Darms zu beheben. In letzterer Absicht dient uns, wie *Kocher* meint, das Verfahren bei Paraphimose zum Muster; sowie wir die Eichel fest komprimieren, um dieselbe durch den einschnürenden Vorhautring durchzupressen, so müssen wir durch einen Druck unterhalb der Bruchpforte den geschwellten Darm durch Druck verkleinern, worauf er leichter die Pforte passieren kann. Das Zurücktreten des Bruchinhaltes selbst aber kann am einfachsten durch einen konzentrischen Druck auf die Bruchgeschwulst folgen, wobei uns das Bruchwasser gewissermaßen als Handhabe dient, indem es den Druck auf alle Punkte des Darms fortpflanzt. Die entgegengesetzten Komponenten der drückenden Kraft heben sich allerdings auf; allein es bleiben einzelne Komponenten wirksam, die den Darm vorwärts treiben. Am besten wird ein gleichmäßiger und allseitiger Druck durch elastische Einwicklung der Geschwulst erzielt. Das ist also ein Zurückgehen auf den von *Streubel* verteidigten Standpunkt. *Streubel* aber tat nichts weiter, als daß er die seit jeher übliche Kompressionstaxis mit einigen Argumenten zu begründen suchte. Wir stünden somit auf dem alten Flecke.

Seit langer Zeit ist von verschiedenen Chirurgen betont worden, daß die Reposition noch leichter gelingen müßte, wenn man von der Bauchhöhle aus einen Zug an dem eingeklemmten Darm anbringen könnte. Das leuchtet wohl jedem ein. Einen gewissen Zug übt schon eine richtige Lagerung aus. Wenn man den Patienten so legt, daß das

Kreuz höher liegt als die Brust, so ziehen die beweglichen Eingeweide gegen das Zwerchfell hin, und es ist immerhin möglich, daß dieser Zug auch die eingeklemmte Schlinge trifft. Ein viel wirksamerer Zug könnte durch Aufblähen des Darms vom Anus aus erzielt werden. Tatsächlich sind Versuche dieser Art erfolgreich gewesen.

Alle Manipulationen, welche die Geschwulst direkt betreffen, nannte man die positive Taxis; indirekt wirkende Mittel, wie z. B. die Lagerung u. dgl., nannte man negative Taxis, zwei Ausdrücke, die nicht besonders glücklich gewählt wurden.

Neben den manuellen Repositionsmitteln waren seit jeher noch verschiedene Hilfsmittel in Übung, die das Zurückgehen des Bruches befördern sollten und als unterstützende Mittel bezeichnet wurden.

Von medizinischen Mitteln wäre vor allem das Opium zu nennen. Es wirkt beruhigend auf die Koliken, hat aber auf das Zurückgehen der Hernien keinen Einfluß. Seine Anwendung gebietet die größte Vorsicht, da durch dasselbe scheinbare Besserungen des Zustandes hervorgerufen und die richtige Zeit für den Eingriff versäumt werden könnte.

Es kommt das Opium ebenso wie die Morphininjektion eigentlich nur in Betracht, um die Beschwerden während eines Transports zu mildern.

Von dynamischen Mitteln ist zu erwähnen das warme Bad, das nach meiner Erfahrung die Taxis wohl häufig günstig beeinflußt. Auch die Applikation des Äthersprays oder das Aufgießen von Äther auf das Skrotum nach *Finkelnstein* kann von Erfolg begleitet sein.

Eine infolge Schmerzes oder Shoks eintretende Ohnmacht begünstigt die Reposition der Hernie. In ähnlicher Weise wirkt die Narkose, die gewiß die Taxis am meisten erleichtert, durch Erschlaffung der Bauchmuskulatur und Entspannung des Bauches. Öfter sieht man Spontanreduktion der Hernie in der Narkose.

Wichtig ist bei jeder Taxis Entleerung der etwa gefüllten Blase; eventuell auch Entleerung des Magens mit dem Magenschlauche und des Dickdarms durch Irrigation.

Wiederholt sah ich, daß eine Hernie, bei der die Taxis erfolglos war, bei einem weiteren Transport ins Krankenhaus spontan zurückging oder nach Ankunft im Spital leicht reponiert werden konnte.

Zweitens halte man sich gegenwärtig, daß die Adjuvantia nur dazu dienen, die Zwischenpausen auszufüllen, daß die eigentliche Therapie in der Taxis, eventuell in der Herniotomie besteht. *Stromeyer* pflegte seinen Schülern zu sagen: „Wenn ihr am Tage zu einem eingeklemmten Bruche gerufen werdet, so laßt die Sonne nicht untergehen, und wenn ihr nachts gerufen werdet, so laßt sie nicht aufgehen, ehe ihr denselben befreit habt."

Wir kommen nun auf die wichtige Frage zu sprechen, welches Gebiet der Taxis und welches der Herniotomie zugewiesen ist. In zwei Punkten herrscht hierin eine wohl einleuchtende Sicherheit. Niemand wird eine Hernie reponieren wollen und dürfen, bei der entweder schon die Zeichen der Gangrän vorhanden sind, oder wo man aus dem langen Bestehen der Einklemmung und aus vorausgegangenen energischen Repositionsversuchen auf eine Zerreißbarkeit des Darms schließen kann. Ferner wird niemand eine Hernie reponieren können, wo der Bruchinhalt an den Bruchsack angewachsen ist, und ebenso unmöglich ist die Reposition bei rechtsseitigen Cökal- und linksseitigen Flexurbrüchen

Ob ein Bruch angewachsen ist, das erfährt man häufig doch mit Bestimmtheit aus der Anamnese. Daß aber eine Cökal- oder Flexurhernie vorliegt, das kann man allerdings nicht wissen, man erfährt es erst bei der Herniotomie; allein die Anamnese ergibt, daß der Bruch nie zurückging, und somit handelt man so, als ob ein angewachsener Bruch vorliegen würde. In diesen beiden Fällen ist also die Herniotomie das einzige Verfahren. In allen übrigen Fällen ist die Taxis zulässig. Es handelt sich nur darum, wie lange man es mit der Taxis versuchen und wie energisch man dabei sein darf. Hierin herrscht aber seit jeher eine ungemeine Verschiedenheit der Meinungen.

Schon *Pott* hielt die Entscheidung dieser Frage für einen der schwierigsten Punkte in der Chirurgie. *Desault, Bell, Richter* vertraten die Meinung, daß man frühzeitig operieren solle. Es wurde früher darüber viel diskutiert. Die einen empfahlen, die Taxis mit Ausdauer und Nachdruck zu üben und hielten dafür, daß man auf diesem Wege nahezu alle Hernien zurückbringen könne. Die anderen halten dafür, daß man durch die Taxis schaden oder die beste Zeit verlieren könne; der Schaden kann darin bestehen, daß man bei sehr energischen Taxismanipulationen den Darm quetschen, auch zerreißen kann, und daß eine En bloc-Reposition, d. h. Reposition des Bruchinhalts samt dem ihn einklemmenden Bruchsack möglich ist. Beide Meinungen hatten sehr energische Verteidiger. Noch vor der Einführung des Chloroforms in die Chirurgie hatten *Amussat* und *Lisfranc* der kräftigsten und anhaltendsten Taxis das Wort geredet; sie fanden an *Vignolo* und *Nivet*, an *Gosselin, Thiry, Schede* Anhänger, die zum Teile allerdings einige Einschränkungen gelten ließen. Während *Thiry* sich in der belgischen Akademie dahin aussprach, man könne mit der Taxis immer zum Ziele kommen, wenn man nur wolle, meint *Schede*, daß frische Einklemmungen nur mit außerordentlich seltenen Ausnahmen einer richtig ausgeführten Taxis Widerstand leisten, und *Gosselin* ist später darauf zurückgekommen, bei einer bestimmten Dauer der Inkarzeration überhaupt gar keinen Repositionsversuch mehr zu machen, sondern sofort zur Herniotomie zu schreiten.

Die Anhänger der ausgebreiteten Taxis haben verschiedene Formen derselben unterschieden: die moderierte, die forcierte, die prolongierte, die progressive. Als moderierte Taxis sah man jene an, die höchstens 5—10 Minuten dauerte und dem Operateur keine Ermüdung verursachte; als forcierte jene, die alle Kräfte des Operateurs in Anspruch nahm und selbst die Intervenierung von Gehilfen notwendig machte. Prolongierte Taxis nannte *Gosselin* diejenige, die über 15 Minuten dauert; progressive Taxis ist diejenige, die um so stärker ausgeübt wird, je länger sie dauert. Im Detail der Manipulationen unterscheiden sich die verschiedenen Methoden ungemein, so daß man sagen könnte, es gebe fast keinen Handgriff, der nicht zur Anwendung kommt.

Wenn ein Fall vorkommt, wo der Einklemmungsshok vom Beginne an ein heftiger war, so darf man keine Zeit verlieren; gelingt die Reposition nicht nach dem ersten Versuch, so schreite man sofort zur Operation. Weiterhin berücksichtige man die Art der Hernie und ihre Form. Bei Schenkelbrüchen muß frühzeitiger operiert werden als bei Leistenhernien; bei solchen, wo die Einschnürung straff, das Volumen groß ist, früher als bei solchen, wo das umgekehrte Verhalten stattfindet. Bei sehr kleinen Hernien muß sehr frühzeitig operiert werden, da sie Darmanhangs- oder Darmwandbrüche sein können, die der Gangrän früh verfallen, wenn auch die Einklemmungserscheinungen bei denselben einmal sehr heftig, ein andermal viel milder sind. Viel Bruchwasser deutet meist auf straffe Umschürung, daher starke Transsudation hin, man operiere in solchen Fällen also frühzeitiger. Von größter Wichtigkeit

ist der allgemeine Zustand des Kranken. Wird der Puls klein, die Extremitäten und Prominenzen kühl, tritt Schluchzen ein, so muß zum Messer gegriffen werden. Wenn wir hienach durch diese Andeutungen jene Merkmale betonen, die zur Operation auffordern, so müssen wir andrerseits hervorheben, daß die Taxis innerhalb der ersten Zeit mit Nachdruck und Ausdauer zu üben ist. Ein treffendes Wort von *Gosselin* lautet dahin, daß man gemeinhin die erste Zeit mit unzureichenden Taxisversuchen und illusorischen Adjuvantien zuzubringen pflegt, um schließlich zum Debridement zu kommen, woraus man dann die geringen Chancen der Taxis ableitet. In der ersten Zeit muß man im Gegenteil recht tätig sein; je mehr Stunden man verliert, desto mehr entfernt man sich von der Möglichkeit eines leichteren Erfolges, desto mehr nähert sich die Operation; die Gefährlichkeit der Lage steigt. Nach dem früher Gesagten können wir keine Methode der Taxis als eine allgemein gültige erklären. Man wird am besten tun, wenn man progressiv vorgeht, anfangs gelinde Kompression und seitliche Bewegungen, später andauernde und energischere Kompression der Geschwulst von allen Seiten bei gleichzeitiger Kompression des Bruch-

Fig. 232. Fig. 233.

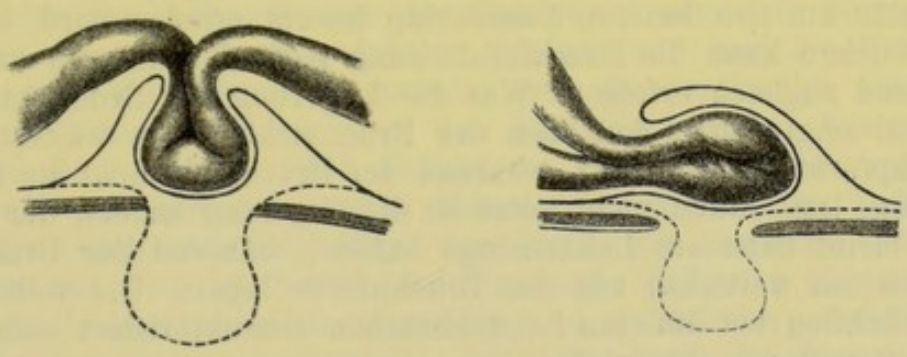

En bloc-Reposition (schematisch).

halses vornimmt. Daß man dem Kranken dabei eine Lage mit erhöhtem Kreuze und erschlafften Bauchwandungen erteilen, daß man den Druck, oder besser: seine Resultante in der Richtung des Bruchkanals wirken lassen muß, daß man bei kleinen Hernien mit einer Hand, bei großen mit beiden Händen komprimieren muß, das sind wohl selbstverständliche Regeln.

Wir haben eines wichtigen Ereignisses zu gedenken, welches sich bei sehr forcierter Taxis ereignen kann. Es ist die En bloc-Reposition oder **Massenreduktion.** Sie ist bei äußeren Leistenbrüchen, akquirierten wie angeborenen, bei inneren, direkten Leistenbrüchen und bei Schenkelbrüchen beobachtet worden; am häufigsten hat sie sich bei äußeren akquirierten Leistenbrüchen ereignet. Die ersten Beobachtungen von Massenreduktion stammen von *Ledran*, *Arnaud* und *de la Faye*. Der Mechanismus der Massenreduktion ist im allgemeinen folgender: Der Druck auf den Bruchsackkörper treibt den Bruchsackhals vorwärts. Die Adhärenzen zwischen Bruchsackhals und Aponeurosenöffnung werden verlängert, gedehnt, zerrissen, und die beiden ringförmigen, miteinander in Berührung stehenden Gebilde entfernen sich in der Weise voneinander, daß der Bruchsackhals nach innen weicht, während der aponeurotische

Ring stehen bleibt (Fig. 232). Je mehr der Bruchsackhals sich nach innen erhebt, um so mehr zieht er das parietale Bauchfell um die Bruchpforte herum nach sich, löst dasselbe immer mehr von der Bauchwand ab, schlüpft endlich vollständig durch und lagert sich unter dem abgelösten Bauchfelle zwischen diesem und der Bauchwand (Fig. 233). Ist die Bruchpforte kanalförmig, der Bruch sehr umfänglich, so kann es sich zutragen, daß der Druck auf den Bruchsackkörper zwar den Bruchsackhals mehr oder weniger nach innen drängt, so daß er eine Vorwölbung bildet; allein der Bruchsackgrund kann nicht bis hinter die Bruchpforte gebracht werden, bleibt im Bruchkanale liegen, und es bildet sich eine unvollständige Massenreduktion. Die Lagerung der en masse vollständig reponierten Leistenhernien ist verschieden. Schon *Arnaud* bemerkte, daß die en bloc reduzierten Hernien nach oben, nach unten, nach links und nach rechts verschoben werden könnten. In der Mehrzahl der Fälle sind die Ablösungen in der Richtung nach der unteren Wand des Bauchfellsackes hin erfolgt, und zwar entweder so, daß das Bauchfell über dem M. iliacus int. erhoben, die Bruchgeschwulst in die Fossa iliaca verschoben wurde, oder das Bauchfell hinter dem horizontalen Schambeinaste, neben und vor der Blase die Trennung erlitt. Bei kleinen Brüchen kann es sich zutragen, daß das Bauchfell zirkulär um den inneren Leistenring herum erhoben wird, bei sehr großen Brüchen kann die Bauchfellablösung nach der unteren und vorderen Wand zugleich erfolgen. Was die Lagerung der Bruchgeschwulst betrifft, so zeigte sich, daß eben der Bruchsackhals am weitesten von der Bruchpforte entfernt war, während der Bruchsack dicht am inneren Leistenringe lag. Allein nicht selten ist die Lagerung anders, der Bruchsackhals bleibt nahe am Leistenringe haften, während der Bruchsackgrund sich am weitesten von der Bruchpforte lagert. Die vollständige Massenreduktion bei äußeren Leistenbrüchen charakterisiert sich durch folgende Symptome *(Streubel)*:

1. Der gespannte Bruch weicht, wie er ist, auf einmal zurück, oder wenn er nur allmählich zurückgeht, behält er dabei seine Härte und Spannung, während bei der erfolgreichen Taxis die Bruchgeschwulst zuerst weicher wird und der Umfang derselben sich vermindert, ehe die Reposition der Bruchkontenta erfolgt.

2. Bei der Massenreduktion kann man von außen keinen Bruchsack mehr durchfühlen, während nach der gelungenen Taxis, seltene Fälle von kleinen, nicht lange erst bestehenden Hernien ausgenommen, der Bruchsack zurückbleibt und mehr oder weniger deutlich mit den Fingern gefühlt werden kann.

3. Bei der Massenreduktion wird jenes gurrende Geräusch weder gehört noch gefühlt, welches bei der Taxis von Darmbrüchen anzeigt, daß der abgeschnürte Darm aus der Einklemmung befreit wurde.

4. Ist eine Skrotalhernie vollständig en bloc reduziert, so findet man die betreffende Hodensackhälfte schlaff oder die Haut gar etwas eingezogen; der Finger kann durch Einstülpung der Skrotalhaut in den erweiterten Leistenkanal dringen, kann meist, namentlich bei gleichzeitiger Verkürzung des Leistenkanals, durch diesen hindurchgeführt werden. (Bei kleinen, interstitiellen, en masse reponierten Hernien ist der Leistenkanal manchmal nicht geräumig genug, um den Finger eindringen zu lassen.)

5. Der in den Leistenkanal durch Einstülpung der Skrotalhaut gebrachte Finger stößt nicht selten in der Gegend des inneren Leistenringes mit der Spitze gegen eine pralle Anschwellung, die beim Husten, Räuspern, Schneuzen des Patienten sowie beim Stehen desselben stärker sich markiert.

6. War die en masse zurückgebrachte Leistenhernie nach der vorderen Bauchwand zu verschoben worden, so findet man eine mehr oder weniger abgegrenzte, beim Druck schmerzhafte Geschwulst über dem inneren Leistenringe, die sich entweder nach der Spina sup. ant. des Darmbeines oder nach dem Nabel hinzieht.

Hatte die Massenreduktion nach der unteren Bauchwand hin stattgefunden, so wird die Bruchgeschwulst, wofern sie in der Fossa iliaca auf dem M. iliacus liegt, nur bei ziemlichem Volumen von außen her gefühlt; liegt sie vor der Harnblase hinter dem Schambeine, so kann selbst bei ziemlichem Volumen keine Spur derselben von außen her entdeckt werden. Es ist aber in manchen Fällen möglich, die Geschwulst von der Scheide oder vom Rektum aus zu fühlen. Wo große Schmerzhaftigkeit des Leibes bei der Berührung besteht, wo ein dickes Fettpolster unter der Haut die Untersuchung von außen her erschwert oder behindert, da wird man häufig bei der Untersuchung in Chloroformnarkose das Vorhandensein der Geschwulst ermitteln können.

Hat man die Massenreduktion erkannt und sind die Kräfte des Kranken noch hinreichend, so versucht man die Geschwulst wieder zum Vorfalle zu bringen, indem man den Kranken pressen, husten, sich schneuzen läßt. Gelingt diese Absicht, so kann, wie Erfahrungen von *B. Schmidt* und *Streubel* gezeigt haben, eine vorsichtige Taxis noch immer die regelrechte Reposition der Geschwulst bewirken. Eine conditio sine qua non ist hiebei der Umstand, daß man imstande sein muß, den Bruchsackhals zu umgreifen und zu fixieren; durch Druck unterhalb der Einklemmungsstelle läßt sich dann die Reposition erzielen. Fehlt jene Bedingung oder ist der Patient in einem großen Schwächezustande (fadenförmiger Puls, kühle Extremitäten, heftiges Koterbrechen), so muß man zum Messer greifen, die Geschwulst aufsuchen und die Inkarzeration beheben.

Bei der unvollständigen Massenreduktion wird die Geschwulst nur zum Teile aus ihrem Bette verdrängt, so daß der Bruchsackhals nur etwas hinter oder über den inneren Leistenring rückt; bei einem höheren Grade weicht die Hälfte, im höchsten Grade der größere Teil der Geschwulst hinter die Bruchpforte. Die Diagnose ist im ganzen leichter, als bei der vollständigen Massenreduktion, da die Fortdauer der Einklemmungserscheinungen im Zusammenhalte mit der veränderten Form und Größe und mit der Prallheit der Geschwulst, insbesondere aber das Auffinden des hinter die Bruchpforte zurückgeschobenen Teiles der Geschwulst keine andere Deutung zulassen, als die der teilweisen Reduktion en masse.

An die Massenreduktion schließen sich verschiedene Formen der **Scheinreduktion** an, die wir nur in kurzen Worten anführen können:

Es besteht ein geräumiger Bruchsack mit zwei Abteilungen, von denen die eine durch den Leistenkanal ins Skrotum hinabreicht, die andere hinter dem inneren Leistenringe präperitoneal liegt. Nun kann bei der Taxis der Bruchinhalt aus der ersten Abteilung des Bruch-

sackes in die zweite zurückgeschoben werden, worauf die Einklemmung fortbesteht; — oder es wird der Inhalt der einen Abteilung wohl in die Bauchhöhle deponiert, aber eine andere Einklemmung besteht in der anderen Abteilung des Bruchsackes und diese dauert fort.

Der Bruchsack kann durch die Taxis zerreißen und der Bruchinhalt wird durch den Riß hindurch in das subperitoneale Gewebe gedrängt.

Der Bruchsackhals wird vom Bruchsackkörper abgerissen und samt dem Bruchinhalt in die Bauchhöhle reponiert, wobei selbstverständlich die Einklemmung fortdauert.

Es kann die Bruchgeschwulst in toto oder der Bruchinhalt allein innerhalb des Bruchbettes verdrängt und in den Bruchkanal oder zwischen die Muskeln eingezwängt werden. Von der Massenreduktion unterscheidet sich dieses Ereignis dadurch, daß die Bruchgeschwulst nicht gegen die Bauchhöhle hin verrückt wird, sie bleibt irgendwo vor der Bauchhöhle eingekeilt.

Bei allen diesen Fällen ist die Situation analog wie bei der Massenreduktion, die Bruchgeschwulst ist ganz verschwunden oder sie läßt sich im Bruchkanal oder innerhalb der Bauchhöhle durchfühlen, und die Einklemmungserscheinungen dauern fort. Bei manchen Formen könnte sie durch Pressen wieder zum Vorschein kommen; zumeist aber wird sie nur mittelst des Messers aufgefunden werden. Wir werden daher noch einige Bemerkungen über diese Ereignisse bei der Herniotomie vorbringen.

Zu erwähnen ist auch die Ruptur des Darms bei der Reposition. Der Darm platzt (meist an einer Stelle, wo schon Dekubitus war) und schlüpft in den Bauchraum zurück. Die unmittelbare Folge ist die sogleich auftretende Perforationsperitonitis. Nur schleunige Laparotomie kann den Patienten noch retten.

Unter den Störungen nach gelungener Taxis sind wiederholt blutige Stühle beobachtet worden. Die Darmblutungen können auch so kopiös sein, daß sie zum Tode führen *(Schnitzler, Ullmann)*.

9. Kapitel.

Therapie der Brucheinklemmung.

Die Herniotomie.

Die Geschichte der Herniotomie ist ein ziemlich unbekanntes Kapitel; noch in unseren Tagen hat dies scheinbar so abgeschlossene Gebiet eine neue Wendung genommen.

Bis in das 16. Jahrhundert hinein wurde die Inkarzeration nur mit der Taxis bekämpft. Die Autoren melden nur von Todesfällen, die sie gesehen haben, wenn die Taxis nicht gelungen war. Aber um die Mitte des 16. Jahrhunderts finden wir auf einmal bei *Paré* die genaue Vorschrift, daß man bei Inkarzeration die Geschwulst bloßlegen, den Bruchsack eröffnen und die einschnürende Stelle auf einer Hohlsonde durchtrennen müsse. *Paré* ist jedoch nicht der einzige und der erste, der die Herniotomie kennt. *François Rousset* erzählt uns eine Herniotomie, die im Jahre 1559 von dem Arzte *Maupas* ausgeführt wurde; ohne Angabe der Zeit führt er einen zweiten Fall an und erzählt uns, daß ein Bruchschneider Namens *Florentius Vallensis* die Operation häufig und immer mit Erfolg ausübte, und daß sich die Kunst auf seinen Sohn vererbte, der sie mit demselben Glücke verrichtete. Die von *Rousset* mitgeteilten Fälle sind sehr genau erzählt und repräsentieren die ersten kasuistisch bekannten Herniotomien. Noch früher datiert aber die Lehre des so wenig bekannten und so hochbegabten *Pierre Franco*.

Ein gewöhnlicher Bruch- und Steinschneider, hat *Pierre Franco* durch geniale Leistungen nicht nur seine Standesgenossen, sondern neben *Paré* auch seine Zeitgenossen so überragt, daß er zu den bedeutendsten Gestalten in der Geschichte der Chirurgie gehört. Er gibt nicht nur die Methode der intraperitonealen, sondern auch die der extraperitonealen Herniotomie an. Man kann freilich nicht bestimmt sagen, *Franco* sei der erste gewesen, der eine Inkarzeration durch Herniotomie behoben hat. So wahrscheinlich es ist, so sehr die Idee und Tat diesem ungewöhnlichen Menschen entspricht, so konnte er die Operation doch auch gelernt haben. Wie immer sich die Sache verhalten mag, der erste, der die Herniotomie ausgeführt hat, war gewiß nur ein gewöhnlicher Bruchschneider; aber die Konzeption und die Ausführung der Sache hat um so mehr alle Merkmale der Genialität. Es ist ein Glück gewesen, daß *Rousset* und *Paré* sich der Sache annahmen. Das große Ansehen, welches diese beiden Männer genossen, verschaffte der Operation in gelehrten Kreisen Eingang. Freilich dauerte es länger, bevor die Operation in allgemeine Übung kam.

Man unterscheidet zwei Hauptmethoden der Herniotomie, die mit Eröffnung des Bruchsackes oder die intraperitoneale (innere) und die ohne Eröffnung desselben oder die extraperitoneale (äußere). Die letztere wurde besonders von *J. L. Petit* protegiert und heißt daher auch die *Petit*sche. Spricht man von der Herniotomie schlechtweg, so versteht man darunter die mit Eröffnung des Bruchsackes. Wir wollen dieselbe sofort besprechen.

Die Momente der Herniotomie sind:

1. Der Hautschnitt;
2. die Bloßlegung des Bruchsackes;

3. die Eröffnung des Bruchsackes;
4. die Lösung der Einklemmung oder das Débridement;
5. die Reposition der Eingeweide.

Den Hautschnitt mache man lieber größer als kleiner; je näher er an die Einklemmungsstelle heranreicht, desto leichter der Akt des Débridement. Diesen Satz mache man sich zur unverbrüchlichen Regel bei jeder Herniotomie.

Nun handelt es sich um die Erkenntnis der tieferen Schichten. Wir haben das Schema der Bruchhüllen vereinfacht und unterscheiden bei jeder Hernie die Haut, die Fascia superficialis, die Fascia propria herniae, den Bruchsack. Wie erkennt man die einzelnen? Das ist eben die ganze Kunst.

Die Fascia superficialis erkennt man daran, daß sie sich im Grunde der Wunde mit verschiebt, wenn man die Ränder der Hautwunde hin und her bewegt.

Unter der Fascia superficialis liegt die Fascia propria herniae, d. h. die Summe jener akzessorischen Hüllen, die vor dem Bruchsacke liegen. Sie stellt eine im allgemeinen verschieden dicke, an verschiedenen Stellen verschieden stark entwickelte, immer stark gespannte, meist gestreifte Membran dar. Sie spannt sich über die eigentliche Bruchgeschwulst hinüber und man kann in der Regel nur sehr schwer eine Falte davon fassen und erheben. Um diese Schichte durchzutrennen, nimmt man eine Hohlsonde nahe an ihrem Schnabel und schabt mit diesem zwischen den Fasern ein Loch; hierauf schiebt man die Sonde ein und trennt die Faszie in der ganzen Länge der Wunde durch. Die Merkmale dieser Schichte sind allerdings nicht so auffällig; merken wir uns also folgendes hinzu: Wenn man die Fascia superficialis durchtrennt hat, so kann man die Bruchgeschwulst ringsum mit dem Finger umgehen. Fehlen nun die Merkmale des Bruchsackes, so wird das streifige Aussehen der vorliegenden Schicht für die Fascia propria entscheiden.

Den Bruchsack erkennt man an zahlreichen Zeichen, von denen einmal mehrere, ein andermal wenige vorhanden sein können. Positiv für den Bruchsack sprechen nun folgende Charaktere:

1. wenn die Geschwulst keine streifige, sondern eine matte Oberfläche besitzt;
2. wenn sich an ihrer Oberfläche irgendwo kleine Fettklümpchen zeigen; denn diese gehören dem subserösen Lager an und liegen somit unmittelbar dem Bruchsacke an;
3. wenn sich eine pelluzide Stelle irgendwo zeigt;
4. wenn die Geschwust bei matter Oberfläche eine rötliche oder bei gleichzeitiger geringer Durchscheinbarkeit eine schwärzlichblaue Farbe hat (trübes Medium vor einem dunklen Grunde, die Erscheinung kommt zumal bei trübem, dunklen Bruchwasser vor);
5. wenn sie durchsichtig ist, so daß man das Netz oder den Darm hindurchschimmern sieht;
6. wenn nach Eröffnung der fraglichen Schicht Bruchwasser abgeflossen ist; wenn sie an ihrer Innenfläche spiegelt.

Diese Zeichen, von denen manche, wie die schwarzblaue Farbe, nicht häufig, oder wie die Durchsichtigkeit ganz selten vorkommen, andere, wie das Abfließen des Bruchwassers, erst nachträglich eine

Agnoszierung herbeiführen, unterscheiden den Bruchsack sowohl von der Fascia propria wie vom Darme. Da es sich aber bei der Herniotomie schließlich nur darum handelt, den Darm nicht anzuschneiden, so gipfelt die Frage darin: wie unterscheidet man den Bruchsack von dem Darm?

1. Vor allem betone ich dieses Merkmal: Der Darm bildet eine Schlinge, der Bruchsack stellt eine runde Geschwulst dar.

2. Der Darm glänzt; er spiegelt, wenn man abends operiert, das Licht — der Bruchsack ist matt.

3. Der Darm hat nie an seiner Serosafläche Fettklümpchen; der Bruchsack hat eines oder mehrere an irgend einer Stelle fast immer. Es sind das kleine, platte, gelbliche Klümpchen, wie sie sonst im subserösen Lager vorkommen.

4. Der Bruchsack enthält Bruchwasser; selbst wenn er mit dem Darm an mehreren Stellen verwachsen wäre, so findet man in der Regel eine kleine Stelle, wo der Bruchsack nicht angewachsen ist, und da sammelt sich Bruchwasser an. An dieser Stelle wird man die Pelluzidität wahrnehmen und mit einem feinen Nadelstiche die Flüssigkeit entleeren können. Nur ausnahmsweise kommen Hernien ohne Bruchwasser (trockene Hernien) oder vollkommen angewachsene Hernien vor, dann aber hat man folgendes Merkmal:

5. Von der Oberfläche des Darms läßt sich nie eine feine Falte aufheben; vom Bruchsacke immer, auch dann, wenn er angewachsen ist. Man erhebt also von der fraglichen Geschwulst eine feine Falte mit der Pinzette und sieht gegen das Licht durch; eine durchscheinende Falte beweist immer, daß man noch vor dem Darm ist. Ist der Bruchsack nicht angewachsen, so kann man zwischen Zeigefinger und Daumen eine kleine Falte fassen und dann prüfen, ob darunter noch ein gespanntes Gebilde ist.

6. Faßt man mit der Spitze zweier Finger bei schlafferem und dickerem Bruchsack eine die ganze Dicke desselben begreifende Falte und walkt sie zwischen den Fingerspitzen, so hat man das Gefühl, daß sich zwei seröse Flächen aneinander verschieben; faßt man eine die ganze Dicke der Darmwandung einnehmende Falte und reibt sie, so hat man ein anderes Gefühl; es ist, als ob sich zwei Samtflächen (die Schleimhautflächen) reiben würden.

7. Ein sehr wichtiges Zeichen besteht weiterhin in der Prüfung der Einklemmungsstelle. Ist nämlich der Bruchsack eröffnet, so kann man in seiner Höhle vordringen und kommt an eine Stelle, wo man von innen den freien, scharfen Rand der Einschnürung fühlt (gleichzeitig kann man durch Auswärtswenden der Ränder des Bruchsackes seine innere seröse Fläche sehen). Ist aber der Bruchsack nicht eröffnet und dringt man gegen die Inkarzerationsstelle vor, so kann man den einschnürenden Ring nicht frei durchfühlen, sondern fühlt zwischen ihm und dem Finger noch eine membranöse Schicht, eben den Bruchsack, da man sich ja an der Außenseite dieses letzteren befindet.

8. Wo endlich der Bruchsack quere Einschnürungen besitzt, erkennt man ihn an deren Vorhandensein.

Wenn man den Bruchsack erkannt hat, so hebt man an einer pelluziden oder sonst als frei erkannten Stelle eine Falte auf und schneidet sie mit flach gehaltener Klinge ein; in der Regel entleert

sich das Bruchwasser sofort in einem dünnen Strahl, oder es fällt ein kleines Netzklümpchen vor. Sofort schiebt man die Hohlsonde ein und erweitert mit dem Messer so weit, daß man die Spitze des linken Zeigefingers einführen kann. Unter dem Schutze des Fingers spaltet man den Bruchsack dann hinauf, um den Bruchinhalt zu überblicken. Man tut immer wohl, wenn man die Ränder des Bruchsackes in zwei oder drei Sperrpinzetten faßt, damit derselbe sowohl beim Aufsuchen der Inkarzerationsstelle als auch beim Zurückschieben der Schlingen angespannt werden könne.

Nach genügender Eröffnung des Bruchsackes sucht man die inkarzierende Stelle auf. Man dringt zwischen dem Eingeweide und der Bruchsackwand mit dem linken Zeigefinger vor, bis man an den freien, immer scharfen, immer sichelförmig gestalteten Inkarzerationsring gelangt. Manchmal gelingt es, einen Teil der Fingerspitze zwischen dieser Sichel und dem Eingeweide vorzuschieben; manchmal ist nur der Nagel imstande, einzudringen. Jedenfalls kann man den Finger auch an mehreren Stellen vorschieben, um zu sehen, wo am meisten Raum ist.

Das Débridement oder die Lösung der Einklemmung ist ein sehr delikater Akt, wenn das Eingeweide der Bruchpforte fest anliegt. Die meisten Chirurgen verfahren dabei in folgender Weise. Ein *Cooper*-

Fig. 234.



Coopers Herniotom.

sches Herniotom wird mit seiner Fläche an die Volarseite des Fingers angelegt und mit dem Knöpfchen über die inkarzierende Stelle vorgeschoben. Nun wird es so um die Achse gedreht, daß die Schneide desselben gegen den einklemmenden Ring sieht. Hierauf drückt derselbe Finger, auf dem es vorgeschoben wird, auf den Rücken des Messers, bis ein Krachen anzeigt, daß der Ring durchtrennt ist. Fast jedes Wort dieser Vorschrift bedarf noch einer kurzen Ergänzung.

Das Instrument selbst ist ein stellbares Knopfbistouri, das nur an seinem vorderen Teile in der Länge von etwa 2 *cm* eine Schneide besitzt; es ist konkav, weil es dann von der Spitze des leitenden Zeigefingers absteht, wodurch dieser zu einem stärkeren Druck befähigter ist, als wenn das Messer seiner ganzen Länge nach aufliegen würde; dieser Krümmung wegen läßt es sich auch leichter in versteckte Bruchpforten einführen (Fig. 234). Heute wird aus Gründen der Asepsis an Stelle des *Cooper*schen Herniotoms ein gewöhnliches gerades oder gebogenes Knopfbistouri verwendet.

Wo die Einklemmung sehr heftig ist, rät *Linhart* an, den Zeigefinger zunächst so einzuführen, daß der Nagel gegen den Einklemmungsring, die Palma gegen das Eingeweide sieht, weil so die Fühlfläche des Fingers den Darm besser fühlen und schützen kann. Hierauf soll das Instrument am Dorsum des Fingers eingeführt und der Ring nur so weit eingeschnitten werden, daß man den Finger vorschieben könne. Dann soll das Messer auf dem Rücken des Fingers zurückgezogen, der Finger mit der Palma gegen den Ring gewendet und erst hierauf das Messer auf der Palma vorgeschoben werden, um das Débridement zu vollenden. Wenn man einen guten Gehilfen hat, der den Darm vom Finger wegzieht, so braucht man nicht zu befürchten, daß der Darm verletzt wird. Einzelne Chirurgen haben das Débridement auf der Hohlsonde vorgenommen; man hat sogar zu diesem Zwecke besondere Hohlsonden erfunden *(Mery, Huguier, Vidal)*. Abgesehen davon, daß der Finger ein un-

mittelbares Gefühl von den Teilen gibt, ist es schon vorgekommen, daß man durch die Hohlsonde den Darm verletzt hat. Das Instrument ist also nicht anzuraten.

Man schneidet durch Druck und nicht in sägenden Zügen, weil man nur so viel durchzuschneiden braucht, als sich anspannt.

Man schneidet immer in jener Richtung, in welcher man die Verletzung eines Blutgefäßes oder eines wichtigen benachbarten Gebildes (A. epigastrica bei den Leistenhernien, Vena cruralis bei den Schenkelhernien, Samenstrang bei beiden usw.) vermeiden kann. Wäre dies nicht möglich, so macht man lieber mehrere kleine Einkerbungen an verschiedenen Stellen.

Ist das Débridement ausgeführt, so sucht man die inkarzerierte Schlinge etwas vorzuziehen, um sie genau besehen zu können. *Linhart* hat zu dem Zwecke Haken eingesetzt, um den Einklemmungsring noch mehr zu erweitern. Die Besichtigung des Darms geschieht hauptsächlich zu dem Zwecke, um zu sehen, ob nicht Gangrän vorhanden ist oder einzutreten droht, ferner um sich etwa über die Art der Inkarzeration und über mögliche abnorme Befunde an der Schlinge Aufschluß zu verschaffen.

Nun schreitet man zur Reposition. Diese ist sehr häufig ein schwieriges Manöver. Man handelt nach der Regel, indem man den Darminhalt der einen Schlinge entleert und sie mit dem Zeigefinger vorschiebt, während die andere mit dem anderen Zeigefinger nachgeschoben wird; aber die Regel hilft oft gar nichts, die eingeschobene Schlinge fällt wieder vor, andere kommen nach und so muß man mitunter sehr lange Zeit und im Schweiße des Angesichtes arbeiten. Manchmal bedeutet das fortwährende Wiedervorfallen der Schlingen nichts Gutes. Wir werden davon später sprechen. Nehmen wir vorläufig an, es gehe der Darm zurück, so vergesse man ja nicht, den Finger in den Bruchkanal einzuführen, mit ihm bis in die Bauchhöhle vorzudringen und denselben an dem inneren Bruchring rings herum kontrollieren zu lassen, ob der Ring an allen Punkten frei und ob hinter demselben nur weiche und ausweichende Schlingen zu fühlen sind. Die Wichtigkeit dieser alten und goldenen Regel werden wir bald einsehen.

Was das Netz betrifft, so wird es zurückgeschoben, wenn es frei daliegt und nicht klumpig hypertrophiert ist. Im letzteren Falle wird es in Portionen abgebunden, abgetragen, die Ligaturstümpfe reponiert.

Wir haben bisher die Verhältnisse berücksichtigt, die sich bei einer freien Hernie darbieten. Es ist noch zu sagen, was bei angewachsenem Bruchinhalt zu tun sei. Hat man bei der Eröffnung des Bruchsackes eine pelluzide Stelle gefunden und somit den Darm an einer glänzenden, mit Serosa überzogenen Fläche bloßgelegt, so verfährt man am besten so, wie es schon *Heliodor* bezüglich der nichtinkarzerierten Hernie angegeben hat! „Wir eröffnen den Bruchsack an einer Stelle, wo er leer ist, nur insoweit, daß wir den Finger einführen können; dann führen wir den Zeigefinger ein und trennen auf demselben den Bruchsack entlang der Anwachsungsstelle an den Darm durch, indem wir die ganze angeheftete Partie des Peritoneums in ihrem Zusammenhange mit dem Darm belassen.“ Wie aber, wenn die Adhäsionen den Darm allenthalben betreffen, insbesondere wenn der Darm im Umfange des Inkarzerationsringes angeheftet wäre? Dann ist die Sache schwierig; zum Glücke kommt aber das Verhalten sehr selten vor. Dann müßte man jedenfalls an der Einschnürungsstelle von außen in die Tiefe präparieren, die Bruchpforte erweitern, in den freien Peritonealsack eindringen und nun den Sack an seiner Basis ringsum ausschneiden und am Darm belassen und reponieren.

Wenn das Netz an den Bruchsack angewachsen ist, so werden Adhäsionen mit dem Grunde des Bruchsackes, wenn sie locker sind, stumpf gelöst; sind sie strangförmig, so werden sie durchgeschnitten.

Mit der in neuerer Zeit eingetretenen häufigen Pflege der Radikaloperation der Hernien trat auch die Methode auf, nach gemachter Herniotomie die **Radikaloperation der Hernie** auszuführen. Damit trat die Technik der Herniotomie in ein neues Stadium. An die Stelle der alten Herniotomie tritt die Radikaloperation und beseitigt die Einklemmung wie auch den Bruch selbst. Dies gilt für die große Mehrzahl der Fälle, vor allem für die Leisten- und Schenkelhernien. Die oben geschilderten allgemeinen Grundsätze der Herniotomie erleiden dadurch wesentliche Änderungen.

Die Herniotomie, die auf die Radikaloperation hinzielt, wendet sich von vornherein den Bruchpforten zu und legt diese bloß; dadurch wird auch ein wesentlicher Akt der Herniotomie, das Débridement, zumindest das intraperitoneale, entweder vermieden oder wesentlich modifiziert. Die Herniotomie der inkarzerierten Hernie vollzieht sich in derselben Weise wie die Radikaloperation der freien Hernie. Nähere Bemerkungen finden sich bei der Beschreibung der Radikaloperationen.

In der vorantiseptischen Zeit spielte eine große Rolle die Frage der Herniotomie ohne Bruchsackeröffnung. Sie ist schon von *Pierre Franco* geübt worden und galt ihm als das Normalverfahren; allgemein benennt man aber das Verfahren als das *Petit*sche, und mit vollem Rechte, da es erst durch *Petit* in größerem Umfange geübt und zur allgemeinen Kenntnis gebracht wurde.

Der größte Gegner der Operation war *Dieffenbach*; er verwarf sie aus dem Grunde, weil man im Dunkeln wirke, d. h. über den Zustand des Bruchinhaltes nichts wisse. Gewiß ist, daß ihr überhaupt keine allgemeine, sondern eine nur auf bestimmte Fälle beschränkte Anwendbarkeit zuerkannt werden konnte. Treffend hat *König* die *Petit*sche Operation charakterisiert, indem er sagte, sie sei ja nur eine Taxis nach vorausgegangenem Schnitt durch die äußeren Bruchhüllen. Technisch bestand die Operation darin, daß in der Gegend des Bruchsackhalses alle einschnürenden Teile bis ans Peritoneum durchtrennt wurden, worauf die Reposition des Bruchinhaltes erfolgte.

Heute hat die Frage ihre Bedeutung vollständig verloren; wir eröffnen grundsätzlich den Bruchsack bei der Herniotomie, obwohl die Erfahrungen bei der modernen Herniotomie nach dem Typus der Radikaloperation den Behauptungen *Petits* insofern recht geben, als sich zeigt, daß tatsächlich bei sehr vielen Hernien die Ursache der Einschnürung in den äußeren Gebilden und durchaus nicht regelmäßig im Bruchsackhalse liegt *(Frank)*.

Auch einem erfahrenen Chirurgen können bei der Herniotomie Befunde vorkommen, die entweder in ihrer Deutung schwieriger erscheinen oder therapeutische Bedenken wachrufen und den Operateur schwanken lassen, wie er sich einer unerwarteten Sachlage gegenüber am zweckmäßigsten zu verhalten hätte.

In den äußeren Schichten der Bruchgeschwulst kommen im ganzen wenig Abweichungen vor, auch haben sie keine besonders wichtige Bedeutung. Quetschungen, Sugillationen der Haut, wenn rohe Taxisversuche kurz zuvor stattgefunden haben; Ödem, entzündliche Röte, wenn schon eine gewisse Zeit seitdem verstrichen ist; analoge Befunde, wenn ein Bruchband heftig drückte; Spuren von Erfrierung, wenn Eis, von Verbrennung, wenn heiße Kataplasmen angewendet worden waren;

Narben von früheren Herniotomien oder Drüsenvereiterungen — das sind die zufälligen Abweichungen, die man in den oberflächlichen Bruchdecken anzutreffen pflegt.

Von einer viel größeren Bedeutung sind jene Veränderungen der oberflächlichen Schichten, welche von den Vorgängen in der Tiefe abhängig sind. Da die Gangrän des Bruchinhaltes sich sehr rasch im Aussehen der äußeren Schichten ankündigt, so wird schon die Besichtigung der Geschwulst auf sie aufmerksam machen.

In manchen Fällen, wo heftige Beleidigungen der äußeren Schichten vorangegangen waren und wo zugleich der Sachlage nach schon eine beginnende Gangrän angenommen werden könnte, wird daher die entzündliche Beschaffenheit der äußeren Schichten nicht bestimmt zu deuten sein. Dann wird der Operateur genau beobachten, ob die entzündlichen Veränderungen nach der Tiefe zu an Intensität zunehmen oder abnehmen. Folgt auf ödematöse, Serum entleerende Schichten ein Stratum, wo trübe oder gar eitrige Infiltration sich zeigt, so muß nun vorsichtig vorgegangen werden, um deutlich zu erkennen, ob in der nächsten Schicht die Veränderung noch hochgradiger ist oder nicht; wenn nicht, so ist die Gangrän kaum da und die Präparation in die Tiefe muß sehr langsam vor sich gehen.

Von viel größerer Mannigfaltigkeit und Bedeutung sind die abnormen Befunde am Bruchsack.

Was es für eine Bewandtnis mit den Brüchen ohne Bruchsack hat, ist schon erörtert worden.

Bei Überzahl der Bruchsäcke ist die auftauchende Schwierigkeit doppelter Art.

a) Es hüllt der eine Bruchsack den anderen ein, so daß man nach Spaltung des ersteren die Höhle nur von Bruchwasser erfüllt findet, und nun erst sich klar machen kann, daß der Bruchinhalt, der eine Vorwölbung in den gespaltenen Bruchsack bildet, noch in einem zweiten sozusagen konzentrischen Bruchsack liegt. Die Diagnose ist sehr leicht, wenn der innere Bruchsack sehr fein ist, so daß man die Eingeweide durchschimmern sieht *(Eggert* und *Gerl)*; sie ist aber auch sonst nicht schwer, wenn man die Merkmale kennt, an denen der Bruchsack überhaupt erkennbar ist.

Es ist im allgemeinen nicht schwer, derlei Bruchsackverdopplungen von Zysten zu unterscheiden. Es kommuniziert nämlich der äußere Bruchsack mit dem inneren durch einen Spalt oder ein rundliches Loch oder er ist an seiner hinteren Wandung narbig. Die Zysten, die hier vorkommen, geben einen anderen Befund. Entweder liegen sie beim Kruralbruch vor den Lymphdrüsen oder mitten unter ihnen und haben keine weitere Beziehung zum Bruchsack, den man erst tiefer findet; oder sie sind zwischen den Lamellen der Bruchsackwandung entwickelt — ein seltener, bei alten Schenkelbrüchen konstatierter Befund —, klein und umgeben den Bruchsack nicht, sondern sitzen, in seine Wandung eingewebt, demselben auf. Als seltene Befunde mögen hier nur größere, weit hinunter auf den Oberschenkel oder unter dem *Poupart*schen Bande hindurch weit in die Beckenhöhle sich erstreckende Zysten genannt werden, deren Natur meist unklar bleibt; ebenso selten sind Echinokokkuszysten. Ernstere Verlegenheiten bietet der Fall, wo man auf einen obsoleten, eitrig entzündeten Bruchsack stoßt. Da diese Entzündung inkarzerationsähnliche Symptome hervorrufen kann, so entsteht die Frage, ob mit der Spaltung des Sackes der operative Akt erledigt ist, oder ob nicht trotzdem eine wirkliche und inkarzerierte Hernie vorliegt. Im ersten Momente wird man also nur das Bruchbett untersuchen; findet sich nichts, so kann zugewartet werden, ob die Inkarzerationserscheinungen fortdauern oder nicht.

b) Die Bruchsäcke liegen nebeneinander und kann der eine leicht übersehen werden.

Einen solchen Fall berichtet *Boyer* nach *Wilmer*. Es wurde bei der Herniotomie eines Skrotalbruches eine große Menge Bruchwassers und eine sehr dunkle Darmschlinge, die den Hoden berührte, vorgefunden; der Bruchring wurde erweitert, der Darm zurückgebracht; die Einklemmungserscheinungen dauerten aber fort und der Kranke starb 38 Stunden nach der Operation. Als man bei der Sektion den Grimmdarm, der vorgelegen hatte, entwickelte, fand man, daß eine andere Portion desselben in einem anderen Bruchsack lag und brandig war; neben dem ersten angeborenen Bruchsack war durch den Leistenring noch ein zweiter erworbener ausgetreten, und dieser war der Sitz der Einklemmung. Manchmal entdeckt man den juxtaponierten Bruchsack leicht. *Mosetig* fand bei einer kruralen Herniotomie die bloßgelegte Bruchgeschwulst durch eine tiefe, medial verlaufende Rinne in zwei nebeneinander liegende Abteilungen geschieden. Er eröffnete zuerst die mehr medialwärts gelegene und fand darin Netz; die Eröffnung des lateralen Abschnittes ergab denselben Befund. Er ließ nun den Finger an der Scheidewand hinaufgleiten und trennte dieselbe der Länge nach durch, worauf sich das Netz schürzenartig gegen den Bauch hinaufschlagen ließ. Unter dem Netze fand sich am höchsten Punkte in den beiden Bruchsäcken gemeinschaftlichen Bruchsackhalse ein heftig eingeklemmter Darmwandbruch.

Seiner Textur nach ist der Bruchsack zunächst von sehr verschiedener Dicke. Es gibt Bruchsäcke von ungemeiner Dünnheit, so daß der Bruchinhalt durchschimmert.

Eine Verdünnung des Bruchsackes im allgemeinen ist erklärlich, wenn die Bruchsackmündung an die sehnige Bruchpforte fest angewachsen ist, so daß der Bruchsackkörper selbst dem Vordrängen des Inhaltes nachgeben muß und bei gleichzeitigem Fernbleiben von äußeren Reizen sich einfach dehnt. Abnorm dicke Bruchsäcke kommen insbesondere durch äußere Reize (Pelottendruck, häufige Repositionsversuche, Entzündungen usw.) zustande. Die Dicke kann eine sehr erhebliche werden und es haben früher einzelne Chirurgen von 10—20 Sackschichten gesprochen.

Anomal mächtige Fettschichten an der Außenseite des Bruchsackes können die Täuschung veranlassen, als ob man den Bruchsack schon eröffnet hätte und nun Netz vorläge. Die Täuschung muß aber verschwinden, wenn man überlegt, daß das Netz einen serösen Überzug hat.

Angenommen nun, man habe dieses gut erwogen und wisse, daß man noch vor dem Bruchsacke liegt, so können neue Verlegenheiten kommen. Man präpariert zwischen den Fettläppchen hindurch und stößt endlich auf ein Kavum, das Flüssigkeit enthält; das Kavum ist leer oder es kommuniziert auch durch einen feinen Kanal nach oben mit der Bauchhöhle. Dann ist das fragliche Gebilde eine bruchartige Fettgeschwulst mit peritonealer Ausstülpung; die Kommunikation kann auch fehlen. Oder ein anderer Fall: Man stößt auf eine Fettmasse; man legt sie der Orientierung halber in etwas weiterem Umfange bloß, findet einen Sack und eröffnet ihn; nun sieht man, daß sich in die Höhle des Sackes hinein ein mit Peritoneum überzogenes, augenscheinlich aus Fettmasse bestehendes Gebilde hineinwölbt, welches mit der äußerlich bloßgelegten Fettmasse ein Ganzes ausmacht. Dann hat man eine Adipokele vor sich.

Der Bruchsack kann zerrissen sein, und zwar entweder durch äußere Gewalt oder durch den von innen wirkenden Druck der Bauchpresse. Das letztere ist selten, aber doch unzweifelhaft beobachtet. Die

Ruptur kann entweder partiell oder total sein; im letzteren Falle kann der Sack so zurückgezogen sein, daß man die Lappen nur mit Mühe findet. Die traumatischen Rupturen können von der größten Wichtigkeit sein. Abgesehen von jenen Fällen, wo sie auf eine zufällige Gewalt hin erfolgt sind und wo die Eingeweide, indem sie durch den Riß hindurchtreten, auch sofort eingeklemmt werden, verdienen insbesondere jene Zerreißungen die größte Aufmerksamkeit, die sich nach Repositionsversuchen am Bruchhalse ereignen. Sie können entweder nur einen Teil des Bruchsackhalses betreffen, einen Einriß — oder eine vollkommene quere Trennung, einen Abriß des Bruchsackes vorstellen. Der Riß erfolgt hinten, weil der Bruchsackhals hier am dünnsten ist. Das Zustandekommen dieser Zerreißung kann man sich erklären, wenn man annimmt, daß der Bruchsackhals nicht nur dünn ist, sondern auch im Leistenringe locker steckt, und daß die gegen den inkarzerierenden Ring hingedrückten Kontenta diesen Teil aufs äußerste spannen und endlich zum Platzen bringen.

Bei uns kam der Fall vor, daß ein sanduhrförmiger Bruchsack, dessen untere Hälfte derb, die obere hingegen sehr zerreißlich war, in der oberen Hälfte ringsum zerrissen war; die Einklemmung dauerte fort, da sie in der unteren Hälfte ihren Sitz hatte; die Zerreißung war durch plötzliches Eintreten neuer Schlingen von innen her erfolgt. Die Hernie ließ sich zum großen Teil reponieren, gurrte, fiel aber wieder vor, weil die durch den Bruchsackriß ausgetretenen Schlingen nicht inkarzeriert waren. Die Herniotomie klärte die Sachlage auf. Die Erkenntnis der partiellen Abreißungen ist nach Bloßlegung der Teile möglich; bei totalem Abreißen ist die Diagnose und Reposition nur möglich, wenn man den Bauchschnitt machen würde. Der Bruchsack kann übrigens, wenn Eiterung in ihm stattfindet, perforiert sein, während noch die Haut die tieferen Schichten deckt, so daß man nach Spaltung der letzteren die Perforationsöffnung im Bruchsacke erblickt.

Ganz ausnahmsweise zerreißt nicht nur der Bruchsack, sondern auch die äußeren Decken, so daß die Därme nach außen vorfallen. Ich sah eine Frau in mittleren Jahren, die eine alte zweifaustgroße, linksseitige Schenkelhernie trug. Am Aborte beim Stuhlpressen fühlte sie plötzlich zwischen den Beinen etwas baumeln, hob sich die Röcke auf und sah die ausgetretenen Därme. Fünf Stunden nach dem Ereignis operierte ich die Frau. Die dünnen Decken der Hernie zeigten ein für zwei Finger durchgängiges Loch, aus dem ein kopfgroßes Konvolut von blauroten, infarzierten, beschmutzten Dünndärmen heraushing. Die Därme waren in dem Hautrisse sehr eng inkarzeriert. Die Radikaloperation heilte die Patienten in 14 Tagen. Der Bruchsack war mit den dünnen Hautdecken innig verwachsen.

Das Bruchwasser kann in seiner Quantität und Qualität Abweichungen zeigen: Die Verhältnisse sind von den Operateuren zu wenig angemerkt worden; nur *E. Richter* hat einige Bemerkungen vorgebracht.

Er findet auf Grund eines allerdings geringen Materiales, „daß ein kausales Verhältnis zwischen dem einklemmenden Moment und der Widerstandsfähigkeit des Sackes einerseits und der Menge des Bruchwassers andrerseits insoferne besteht, als mit der Enge der Einschnürung die Menge des Ergusses proportional steigt, mit der Widerstandsfähigkeit aber ein proportionales Hindernis entgegenwächst". Stellt man sich nämlich vor, daß das Bruchwasser nicht nur vom Bruchsack, sondern zunächst von der Oberfläche des umschnürten Netzes und Darms sezerniert wird, so muß die Menge des Transsudates zunehmen, wenn der Rückfluß des venösen Blutes mehr gehemmt, wenn die Umschnürung heftiger ist; allerdings bis zu einem gewissen Grade, so lange nämlich auch der Zufluß des arteriellen Blutes gleich stark bleibt. Andrerseits kann die Transsudation nur so lange dauern, als der hydrostatische Druck im Bruchsack geringer ist als der Transsudationsdruck. Nimmt man noch hinzu, daß der Grad der Resorption diese Verhältnisse beeinflußt, so resultiert daraus ein ziemlich kompliziertes Schema von möglichen Verhältnissen. Im allgemeinen merkt *E. Richter* an, daß man bei Leistenbrüchen mehr Bruchwasser findet als bei Schenkelbrüchen, daß aber die kleinen, aus dem Leistenkanal eben hervorgetretenen

Brüche ebenso eine Ausnahme machen wie die ganz großen alten Skrotalhernien; jene, weil das Bruchbett den Bruchsack allseitig komprimiert, diese, weil bei ihnen die Bruchpforte wenig einschnürend wirkt. Noch weniger Gesetzmäßiges ist bezüglich der Qualität des Bruchwassers bekannt. Es kommt ein wasserklares, farbloses, aber auch weingelbliches, rötliches Bruchwasser vor; mitunter enthält es blutige Gerinnungen, zuweilen aber auch gelbliche, schlaffe Flocken, die der Oberfläche des Bruchinhaltes anhaften; in einzelnen Fällen hat man es reichlich mit Blut untermengt gefunden; ist der Bruchsack entweder durch gewaltsame Repositionsversuche oder wegen Gangrän des Inhaltes entzündet, so ist das Bruchwasser getrübt, eiterhaltig, bei Perforation des Darms mit Eiter, Jauche, Kot und Gasen gemischt.

Mannigfaltig können die krankhaften Veränderungen des Bruchinhaltes sein. Vor allem sind diejenigen wichtig, die an den Gedärmen vorkommen und unter diesen ist in erster Linie die Gangrän zu berücksichtigen.

Seit jeher hat die Frage, was man bei Gangrän des Darms zu tun habe, mannigfaltige Diskussionen hervorgerufen. Heutzutage ist die Frage einfacher. Ist nur eine kleine Stelle gangränös oder der Gangrän verdächtig, so wird man heutzutage nicht mehr den Vorschlag *A. Coopers* befolgen, der darin bestand, die Umgebung der kranken Stelle mit zwei Pinzetten in die Höhe zu heben und an der Basis abzubinden. Man wird auf diese Art nie eine prima intentio erzielen. Es kann nur einen Weg geben, das ist die regelrechte Darmnaht. Man wird das Gangränöse exzidieren und dann eine alle Schichten begreifende innere Naht machen, worauf dann oberflächliche, nur die Serosa fassende Nähte anzulegen sind, damit der Darm furchtlos reponiert werden und Stuhl erfolgen könne.

Ist die Gangrän ausgebreiteter oder an mehreren diskreten Stellen vorhanden, so hat man die Wahl zwischen einer zirkulären Resektion des Darmstückes oder bloßer Spaltung der Schlinge, um zunächst die Stauung des oberhalb der Einklemmung angesammelten Darminhaltes zu beheben.

Die Spaltung des Darms und Anlegung des widernatürlichen Afters wird nur dann am Platze sein, wenn der Darm schon perforiert und Kot ausgetreten ist, ferner, wenn der desolate Zustand des Patienten oder die äußeren Verhältnisse eine zirkuläre Resektion des Darms mit unmittelbar folgender Naht nicht gestatten.

Fließt nach der Spaltung des Darms der gestaute Darminhalt nicht ab, so ist entweder die Einschnürung an der Bruchpforte durch das Débridement nicht beseitigt oder es besteht noch ein zweites, höher oben gelegenes Hindernis und dann kann nur die Verlängerung des Schnittes bis in die Bauchhöhle (Herniolaparotomie) Aufschluß bringen.

In allen anderen Fällen von gangränöser Hernie tritt die primäre Resektion der gangränösen Partie und die Vereinigung der Darmlumina in ihre Rechte. Die Resektion soll nicht nur knapp das gangränöse Stück entfernen, sondern der Darm muß weitab vom Gangränösen, im ganz gesunden Gewebe durchtrennt werden. Das dem entfernten Darmstücke entsprechende Mesenterium wird keilförmig ausgeschnitten und die Darmlumina entweder End zu End mit *Murphy*-Knopf oder zirkulärer Naht oder durch laterale Apposition vereinigt. Der genähte Darm wird reponiert, die Hernie in der Regel radikal operiert.

Fremde Körper sind im eingeklemmten Darmstück schon öfters beobachtet worden. Schon *Petit* beobachtete derlei, wie einen Schafknochen, einen Vogelknochen, eine Stecknadel; andere Autoren erzählen von Kirsch- und Pflaumenkernen,

von Spulwürmern. *Dorfwirth* hat einen Fall beschrieben, wo die vorgelagerte Darmschlinge von Spulwürmern vollgepfropft war, so daß er gezwungen war, lange Zeit und mit vieler Mühe diesen lebendigen Inhalt aus der Schlinge auszustreichen, bevor die Reposition möglich war. Wenn das Belassen eines Fremdkörpers im Darm bedenklich erscheint, ist er durch Enterotomie mit folgender Naht zu entfernen.

Von großem Interesse sind jene Fälle, wo die Einklemmungsrinne am Darm sehr tief ausgeprägt ist. Die gewöhnliche läßt sich, wie schon *Velpeau* gesagt hat, durch Streichen mit den Fingern in wenig Augenblicken zum Verschwinden bringen. Manchmal bemerkt man aber, daß erst nach längerem Streichen und Drücken eine Verflachung der Rinne eintritt; in einigen Fällen hat man aber sogar beobachten können, daß sich trotz aller Manipulationen die tief eingedrückte Serosa nicht erheben wollte. In Fällen dieser Art muß die Befürchtung entstehen, daß die Einschnürung des Darms noch nach der Reposition fortbestehen könnte, dann zumal, wenn das Darmstück oberhalb derselben durch starke Blähung paretisch geworden ist. Die Erfahrung zeigte, daß diese Befürchtung vollkommen begründet ist. Fälle dieser Art scheinen, wie *Palasciano* hervorgehoben hat, nicht gar so selten zu sein, wie gemeinhin geglaubt wird. Deshalb riet dieser Autor in allen Fällen, wo eine tiefe und nicht verstreichbare Einklemmungsrinne vorgefunden wird, die Verengerung durch Invagination zu beheben; es wird zu dem Zwecke der Darm etwas weiter vorgezogen und der oberhalb der Verengerung befindliche Darm mit der Fingerspitze in die Striktur eingestülpt, damit man eben mit dem Finger die Verengerung dilatieren könne; die Finger der anderen Hand unterstützen die Invagination durch Streichen wie beim Handschuhanziehen. Nach der Dilatation wird das Darmrohr wieder geradegezogen und reponiert.

Ausgebreitete und feste Verwachsungen der Gedärme untereinander und mit dem Bruchsacke können den Operateur in eine große Verlegenheit bringen.

Die Adhärenzen mit dem Bruchsacke machen schon bei der Bloßlegung Schwierigkeiten; bei großen Hernien wird man wenigstens durch die Konturen des Bruchinhaltes einigermaßen geleitet; man findet Stellen, wo der Bruchsack frei ist, eröffnet ihn hier, trennt die lockeren Adhärenzen stumpf, die festen läßt man aber mit dem betreffenden Teile des Bruchsackes am Darm hängen, und so kann es schließlich gelingen, den Bruchinhalt frei darzustellen. Die meisten Schwierigkeiten ergeben sich, wenn die Anwachsungen am Bruchhalse vorhanden sind; hier müssen mitunter Erweiterungen der äußeren Wunde vorausgeschickt werden, um durch sehr sorgfältige Präparation von außen dem Darm beizukommen. Bei kleinen Hernien können aber die Verlegenheiten bei der Präparation viel größer werden; dafür ist der Umstand von Vorteil, daß hier die Einklemmung von außen behoben werden kann, wenn man so verfährt wie bei der extraperitonealen Herniotomie, da bei einer kleinen Hernie sich nicht Teile des Bruchinhaltes wechselseitig einklemmen. Bei großen Hernien aber taucht, auch wenn man den Bruchinhalt praeparando dargestellt hat, die Frage auf, wo die Inkarzeration ihren Sitz hat; denn wo ausgebreitete Adhärenzen an dem Bruchsack vorhanden sind, da sind die Schlingen auch untereinander verlötet. Das sind die Fälle, wo man große Schlingenkonvolute findet, die einen unentwirrbaren Knäuel vorstellen, innerhalb dessen die Okklusion sitzen kann. In solchen Fällen wird man am besten derart vorgehen, daß man zunächst das Débridement vornimmt und dann untersucht, ob sich der Knäuel durch Druck entleeren läßt. Hat sich aber durch Digitaluntersuchung ergeben, daß keine Einklemmung an der Pforte besteht, oder zeigt sich, daß nach dem Débridement der Knäuel nicht entleerbar ist, so ist anzunehmen, daß die Okklusion innerhalb des Knäuels selbst sitzt, und nun entsteht die Frage, was zu tun. Diese Frage hat eine verschiedene Beantwortung gefunden. Die Einen meinen,

man sollte es unter allen Bedingungen mit der Präparation versuchen und die Okklusionsstelle aufsuchen. Die Anderen meinen, daß in Fällen dieser Art der Darm vielfache Knickungen und Verengerungen ohnehin erfahren hat, daß diese fortbestehen werden, daß die Reposition eines solchen Systems von Schlingen unmöglich ist, daß das Belassen desselben im Bruchsacke früher oder später wiederum zur Okklusion führen wird. Ich meine, daß die letztere Ansicht die richtige ist und akzeptiere vollkommen die Konsequenz, daß der ganze Knäuel zu exzidieren ist, worauf die beiden Darmenden durch sorgfältige Naht zu vereinigen und der Darm zu reponieren ist.

Fibröse Stränge, welche innerhalb des Bruchsackes über die Darmschlingen ziehen oder sie zirkulär einschnüren, werden in der Regel nach Spaltung des Bruchsackes entdeckt; sie sind manchmal eben die einzige Ursache der Einklemmung, während die Bruchpforte frei ist. Manchmal aber liegen sie höher oben und können unbemerkt bleiben. Es ist auch beobachtet worden, daß fibröse Stränge, die sich vom Bruchsacke ausspannten, erst nach der Reposition der durch die Bruchpforte eingeklemmten Schlinge in Wirkung traten, den Darm einschnürten und neue Einklemmung hervorbrachten.

Die Bedeutung eines Stranges besitzen auch Darmanhänge und Darmdivertikel, wenn sie sich um Darmpartien herumgeschlungen haben und in dieser Lage angewachsen sind. Solche Befunde sind in Leisten- und Schenkelhernien angetroffen und von *Gazin* gewürdigt worden.

Dieselbe Bedeutung besitzen endlich Netzpartien, die den gleichzeitig vorgetretenen Darm innerhalb des Bruchsackes einklemmen. Hier können die Verhältnisse sehr mannigfaltig sein. *Streubel* hat insbesondere drei Formen von Befunden hervorgehoben:

1. Das Netz verdeckt oder verhüllt den Darm. Dieser Befund kann insbesondere bei Leistenhernien vorkommen.

2. Das Netz bildet einen Sack, der den Darm einschließt; wir haben von diesen Netzsäcken schon gesprochen.

3. Das Netz bildet verschieden geformte Stränge, welche den Darm innerhalb des Bruchsackes einschnüren, oder es besitzt Löcher, in welchen sich der Darm einklemmt. Die niemals zu vernachlässigende Regel, daß man bei Enteroëpiplokelen immer den Darm zuerst zu reponieren hat, zeigt sich bei Befunden dieser Art in ihrer ganzen Wichtigkeit, denn sie schließt schon die Vorschrift ein, daß der Darm aus seiner abnormen Lage im Netze zunächst zu befreien ist.

Hier ist noch ein Wort über **Achsendrehung** der vorgelagerten Schlinge zu bemerken. Das Vorkommen von Volvulus einer ganzen, in einem voluminösen Bruchsacke vorgelagerten Darmpartie wäre wohl zu erwarten, allein es liegen nur wenige Beobachtungen in der Literatur vor. *Zuckerkandl* wies auf mehrere Momente hin, welche eine solche Einklemmung kennzeichnen. (Milderer Verlauf der Darmobstruktion, tympanitischer Schall, Gurren in der Hernie, geringere Spannung derselben als bei der elastischen Einklemmung.) Wohl aber ist häufiger bemerkt worden, daß Darmschlingen durch Adhäsionen in einer gekreuzten Stellung festgehalten werden. *Linhart* notiert einen derartigen Fall, wo in einer Schenkelhernie die Darmschlinge an der Inkarzerationsstelle mittelst leicht trennbarer Adhärenzen angewachsen war und beim Hervorziehen überdies eine Drehung um die Achse zeigte. Daraus

folgt, wie gut motiviert die Regel ist, den Darm nach gemachtem Débridement vorzuziehen, um ihn besichtigen zu können.

Bei dem Momente des Débridement können hauptsächlich folgende drei Übelstände auftreten:

1. Verletzung eines größeren Gefäßes; diesen Unfall werden wir erst bei den besonderen Brucharten besprechen.

2. Innige Anwachsungen des Bruchinhaltes an den Bruchsackhals. In diesem Falle kann man nicht einmal mit dem Nagel des Zeigefingers eindringen. In einem solchen ist die Regel, sich der Einklemmungsstelle von außen durch vorsichtige schichtenweise Präparation zu nähern und den Ring mit aller Vorsicht von außen zu durchtrennen.

3. Verletzung des Darms. Es ist eine der ärgsten Übertreibungen gewesen, wenn *Colliex* meinte, daß bei je zehn Bruchoperationen sieben Darmverletzungen vorkommen. Gewiß nicht einmal bei je hundert! Die Verletzung konnte sich ereignen, wenn man den äußeren Schnitt weit weg von der Bruchpforte angelegt hat, oder wenn bei sehr starker Einschnürung der vorgelagerte Darm vom Gehilfen nicht gut zur Seite gezogen wurde. Alle diese Schwierigkeiten tauchen bei der heute allgemein im Sinne der Radikaloperation modifizierten Herniotomie nur selten mehr auf, da die Bruchpforten genau bloßgelegt und dem Débridement von außen zugänglich gemacht werden.

Die Übelstände, die bei der Reposition der Eingeweide vorkommen können, sind von mancherlei Art und Bedeutung.

a) Es kommt vor, daß die Schlingen sich nicht reponieren lassen. Man drückt ihren Inhalt an einer Stelle aus, aber dafür füllen sich die anderen; man reponiert einen Teil, aber dafür stürzt ein anderer heraus; man gibt sich alle Mühe, aber endlich sieht man ein, daß man nicht zum Ziele kommen kann. Der Grund kann ein verschiedener sein. Manchmal ist es der starke Meteorismus im Bauch, der sich der Reposition widersetzt; bei großen Hernien, die lange Zeit vorlagen, kann das Bauchvolumen sich verkleinert haben, so daß es ein neues Kontentum nicht verträgt; *Petit* fand in einem Falle, daß eine starke Verdickung des Mesenteriums die Reposition verhinderte; in manchen Fällen suchte man das Hindernis aus einer vollständigen Paralyse der Schlingen, in anderen aus übermäßiger Anhäufung des Inhaltes des Darms zu erklären. Würde man in jedem Falle wissen, welcher Grund vorhanden ist, so würde man sein Handeln danach einrichten. *Petit* ließ in seinem Falle die Därme einfach draußen liegen und schützte sie durch Umschläge vor Vertrocknung, ein Vorgang, der heute nicht mehr als nachahmenswert bezeichnet werden kann. Heute wird man doch vor allem die Reposition anstreben. Eine Erweiterung der Bruchpforte würde vielleicht nur dazu dienen, daß neue Schlingen leichter vorfallen; man hat also nur das Mittel der Darmentleerung zur Hand. Sind die Schlingen durch Gas gebläht, so genügt eine Punktion mit dem Troikart und Versicherung der Punktionsstelle durch eine Naht. Sollte ein sehr zäher, nicht entleerbarer Darminhalt die Schuld sein, so müßte man den Darm eröffnen und nach der Entleerung die Wunde vernähen — Hernioenterotomie, eine Operation, die schon einigemal mit gutem Erfolg ausgeführt worden ist. Im äußersten Falle würde die Resektion des irreponiblen Konvolutes in Frage kommen.

b) Ein stark eingeklemmter, aber noch nicht gangränöser Darm könnte bei der Reposition platzen. Jeder besonnene Operateur wird, wenn der Darm stark verändert ist, die Reposition höchst delikat vornehmen und lieber auch noch den Bruchsackhals erweitern, als sich einem solchen Unglück aussetzen. Sollte es dennoch geschehen, so wäre eine Erweiterung der Wunde und Reinigung der Bauchhöhle das einzige Mittel, den Kranken zu retten.

c) Es kann geschehen, daß man eine scheinbar einklemmende Stelle durch den Schnitt erweitert und nun die Eingeweide nicht in die freie Bauchhöhle reponiert, sondern in einen höheren Teil des Bruchsackes, in welchem die eigentliche (oder noch eine zweite) Einklemmung fortbesteht. Man braucht sich nur den Fall eines sanduhrförmigen Bruchsackes zu denken, in welchem die Einklemmung am Bauchring besteht; wenn der Operateur nur die äußere Einschnürung behebt und dann die Gedärme mit Gewaltanwendung zurückdrückt, so zwängt er sie in die obere Bruchsackabteilung ein und die Einklemmung ist nicht behoben. Diese Art von Scheinreduktion wird nur jenem passieren, der die Regeln der Herniotomie nicht beobachtet, insbesondere sich nicht überzeugt, ob er nach der Reduktion mit dem Finger in die freie Bauchhöhle gelangen und die innere Bruchpforte von der Abdominalseite her frei betasten kann.

d) Eine andere Art von falscher Reposition kann dadurch zustande kommen, daß man die Eingeweide in ein großes Bruchsackdivertikel, das präperitoneal liegt, hineinpreßt. Auch in diesem Falle wird der Operateur, wenn er den Fehler nicht erkennt, schuldig zu sprechen sein, da er den Unfall bemerkt haben müßte, wenn er nach der Reposition die innere Bruchpforte zu betasten versucht hätte. Ich kann nicht müde werden, diese Regel immerfort zu wiederholen.

e) Ein übles Ereignis von ebenso schlimmen Folgen bildet die Reposition der Gedärme in das subperitoneale Zellgewebe. Dieser Mißgriff kann sich auf folgende Art ereignen. Der Operateur inzidiert den Bruchsackhals; die dadurch gesetzte Öffnung des Peritoneums führt in das subseröse Lager. Wenn nun etwa Haken eingesetzt werden, um behufs der Reposition eine Erweiterung der Bruchpforte zu bewirken, so kann dieser Zug den in das Peritoneum gemachten Schlitz erweitern. Nun geht der Operateur mit dem Zeigefinger vor, um den Bruchkanal zu sondieren und gerät hiebei in jenen Schlitz, der durch den Finger noch mehr erweitert wird; der Finger bohrt im subserösen Raum eine Höhle aus, und wenn nun die Schlingen etwa stärker gebläht sind und neue vorfallen, so trachtet man mit der Reposition rascher zustande zu kommen; man entleert die Schlingen durch Druck von ihrem Gasinhalt und sucht sie sofort schnell hineinzubringen; statt aber in die Bauchhöhle zu gehen, werden sie in jene vorgebohrte Höhle hineingezwängt, erweitern dieselbe und machen neuen Schlingen Platz, so daß schließlich der gesamte Bruchinhalt im subserösen Zellgewebe lagert. Noch leichter wird das üble Ereignis eintreten, wenn man nur eine äußere Einschnürung behoben hat, eine höhere, tiefer im Bruchkanal liegende aber fortbestehen ließ; dann gehen die Schlingen gar nicht in die Bauchhöhle, weil sie höher oben umschnürt sind, und geraten um so leichter in den unterhalb der eigentlichen Einklemmung gelegenen Schlitz. Man wird diesen Mißgriff vermeiden, wenn man: 1. nach

dem Débridement die Schlinge anzieht, um sie zu besichtigen; folgt sie nicht, so ist noch eine tiefere Einklemmungsstelle da, welche aufgesucht werden muß; 2. wenn man, nachdem die Schlinge vorgezogen ist, mit der Fingerspitze in die Bauchhöhle eingeht, um sich über die Bruchsackmündung zu orientieren; 3. wenn man den Bruchsack bei der Reposition parallel zur Richtung des Erweiterungsschnittes anspannen läßt. Man wird den geschehenen Mißgriff erkennen, wenn die Därme ohne Gurren zurückweichen, wenn sie im Grunde der Wunde sichtbar bleiben, wenn man nach vermeintlicher Reposition mit dem Finger eingeht und nicht in die Bauchhöhle frei vordringen kann.

Was den weiteren Verlauf und die Ausgänge nach der Herniotomie betrifft, so haben wir soeben und auch früher eine größere Zahl von Möglichkeiten hervorgehoben, welche die Fortdauer der Inkarzerationserscheinungen bedingen können. Das sind die Fälle von Scheinreduktionen. Dieser von *Streubel* eingeführte Ausdruck will sagen, daß trotz der gemachten Taxis oder Herniotomie doch noch weiter eine wirkliche Einklemmung besteht. Sei es, daß man bei der Taxis eine Massenreduktion vorgenommen oder den Bruchsackhals abgerissen und mit dem Bruchinhalt zurückgeschoben hat, sei es, daß man bei der Herniotomie den Darm in das subseröse Zellgewebe oder in ein Divertikel des Bruchsackes reponiert oder eine zweite Einklemmung übersehen hat — kurz alle die schon besprochenen Mißgriffe und Versehen, die eine Fortdauer der Inkarzeration bedingen, sind unter dem erwähnten, ganz passenden Ausdruck inbegriffen. Wir haben auch an betreffenden Stellen manches darüber angemerkt, ob und wie man Zustände dieser Art erkennen kann, und welche Mittel allenfalls zu ergreifen wären, um sie zu beheben. Es ist klar, daß nur eine gewisse Zahl von Fällen mit Bestimmtheit diagnostiziert werden kann; so die Massenreduktion nach der Taxis, so die Scheinreduktionen innerhalb des Bruchbettes; unmöglich wird es hingegen sein, zu bestimmen, warum die Einklemmung fortbesteht, wenn nach der Herniotomie die Untersuchung des Bruchsackes und des Bruchbettes erweist, daß der Sitz der fortbestehenden Einklemmung im Bauche gesucht werden muß. Ab und zu wird der tief eingeführte Finger vielleicht doch einen Strang fühlen oder einen anderweitigen Anhaltspunkt zur Vermutung über das Verhalten der Teile gewinnen; in der Mehrzahl der Fälle könnte nur die Eröffnung der Bauchhöhle Aufschluß gewähren. Trifft man den Kranken in einem Zustande an, wo ein solcher Eingriff noch erträglich erscheint, so wird man sich entschließen müssen, die Herniolaparotomie auszuführen, d. h. die Wunde gegen die Bauchhöhle hinauf zu erweitern, letztere zu eröffnen und den Situs der Teile zu untersuchen.

Es gibt aber noch andere Gründe, welche das Fortbestehen, zwar nicht der Inkarzeration, aber der Inkarzerationserscheinungen bedingen können. Hieher gehört z. B. die von *Tissier* hervorgehobene Paralyse des Darms. Dabei bleibt das Darmrohr wegsam, allein es fehlt die evakuierende Kraft; der Kranke bekommt keinen Stuhl, er erbricht, der Bauch bleibt meteoristisch. Ein solcher Zustand mag wohl sehr selten sein, und er würde hauptsächlich darum eine große Verlegenheit bilden, weil man ihn kaum mit Sicherheit erkennen würde; denn wie soll man erkennen, ob nicht eine innere Inkarzeration oder

eine andere Form von Darmokklusion besteht? Der Rat *Gosselins,* in solchen Fällen eine Enterozentese vorzunehmen, ist daher nur insofern begründet, als dessen Befolgung auch für den Fall einer inneren Okklusion rätlich erscheint. — Erbrechen, Stuhlverstopfung, Meteorismus dauern auch dann fort, wenn Peritonitis eintritt; man wird also in der ersten Zeit vielleicht die Erscheinungen auf eine Fortdauer der Inkarzeration beziehen. Doch gibt die allenthalben vorhandene Schmerzhaftigkeit des Bauches, das Steigen des Fiebers, eventuell auch der Nachweis des Exsudates Aufschluß.

So bleibt uns nur noch der widernatürliche After nach Darmeinklemmung zu besprechen.

Nach totaler Gangräneszierung von Darmwand-, Darmanhangsbrüchen, nach ganz zirkumskripter Gangrän beliebiger Darmteile bleibt eine einfache Kotfistel zurück, die in der Regel ausheilt, wenn gleichzeitig der größere Teil des Darminhaltes beim After entleert wird. Tritt aber durch die Fistel mehr nach außen als durch den After, so muß man nach den S. 368 gegebenen Regeln verfahren.

Nach totaler Gangrän einer Schlinge entsteht der widernatürliche After im engeren Sinne; es geht aller Darminhalt beim zuführenden Schenkel nach außen, durch den After geht nichts ab, der abführende Schenkel ist stark kontrahiert, seine Mündung tief in der Wunde versteckt. Schon *Scarpa* hatte darauf hingewiesen, daß ein derartiger Anus praeternaturalis sich namentlich durch die Existenz eines sehr bedeutenden Sporns auszeichne, der immer ein bedeutender ist, da die Schenkel der Schlinge eine Strecke weit nahezu parallel verlaufen und in dieser Lage aneinander gelötet werden. Wie dieser Zustand zu heilen ist, wurde bei der Besprechung der Darmfisteln erörtert (S. 370).

10. Kapitel.

Ergänzende Bemerkungen zu den einzelnen Brucharten.

Die Nabelhernie.

Man unterscheidet: *a)* angeborene; *b)* Nabelhernien junger Kinder; *c)* Nabelhernien der Erwachsenen. Diese Unterscheidung ist praktisch wichtig, da die drei Formen nicht nur in Bezug auf ihre Entstehungszeit, sondern auch dem Entstehungsmechanismus, der Prognose und Therapie nach wesentlich abweichen.

Die angeborenen Nabelhernien nennt man auch Nabelstranghernien, da der Bruchinhalt zum Teil im Nabelstrang liegt und das Amnium als Nabelstranghülle die Bruchhülle bildet. Diese Hernien entstehen dadurch, daß sich die beiden Platten, aus denen die Bauchwandung gebildet wird, in der Mitte nicht vollkommen vereinigt haben; der Bruchinhalt wurde daher gar nicht in die Bauchhöhle aufgenommen und somit sollte der Zustand eigentlich Ektopie genannt werden. Für einzelne Fälle hat man aus gewissen Gründen geschlossen, daß der Bruchinhalt zwar von den sich bildenden Bauchwandungen eingeschlossen, also in die Bauchhöhle aufgenommen worden war, aber später, und zwar noch intra uterum, in den Nabelring vorrückte; nur Fälle dieser Art wären Hernien im eigentlichen Sinne. *Gosselin* unterscheidet von einem rein praktischen Standpunkte aus drei Formen: 1. sehr große Hernien, welche die Leber und den größten Teil der Gedärme enthalten und bei welchen ein Teil der Bauchwandung fehlt; 2. mittelgroße, bei denen der Bruchinhalt von der Leber und einem Teil der Därme gebildet wird und die irreduktibel sind; 3. kleine Hernien, deren Bruchinhalt vom Darm gebildet wird und die reduktibel sind. Wenn wir nur die beiden letzteren Formen berücksichtigen, so stellen sie Geschwülste vor, welche an der Basis des Nabelstranges liegen und denselben an ihrem Gipfel oder mehr an der Seite abgehen lassen und an der Basis von der Haut, am Scheitel vom Amnium bedeckt sind; unter dieser Schicht findet sich *Whartons*che Sulze und die Gefäße des Nabelstranges, darunter das Peritoneum. Als Bruchinhalt kommen vor: eine Schlinge oder der ganze Dünndarm; oder das ganze Colon transversum; oder das Cökum mit dem untersten Ileum (Fig. 235); oder ein Darmabschnitt und ein Teil der Leber. Der durchsichtigen Amniumbedeckung halber kann der größere Teil des Bruchinhaltes gesehen werden. Nur bei ganz kleinen Hernien dieser Art, wo der Bruchinhalt von einer einzigen Schlinge gebildet wird, kann daher die Geschwulst verkannt werden

und wurde auch verkannt, wie schon *Sabatier* und *Dupuytren* meldeten, indem man sie bei der Unterbindung des Nabelstranges in die Ligatur aufnahm und so dem Kinde eine Inkarzeration erzeugte. Was den Verlauf betrifft, so ist er um so ungünstiger, je größer die Geschwulst ist. Die größeren Nabelstrangbrüche verlaufen nahezu immer tödlich, indem beim Abfall des Nabelstranges auch ein Teil des Peritoneums herausfällt und nun allgemeine Peritonitis eintritt, oder indem das Individuum an einer von jenen Komplikationen stirbt, die mit diesem Zustande häufig einhergehen, wie Imperforatio ani, Spina bifida u. dgl. Nur ausnahmsweise geschieht es, daß nach dem Abfalle des Nabelstranges das Peritoneum intakt bleibt, von seiner Außenfläche Granulationen treibt und übernarbt. *Debout* hat 10 Fälle, *Kocher* schon 24 Fälle dieser Art finden können. Bei den ganz kleinen Hernien ist dieser günstige Verlauf Regel; man will sogar Fälle beobachtet haben, wo das Leben erhalten blieb, auch wenn man den Mißgriff beging, die Hernie in die Ligatur aufgenommen zu haben; es soll sich, nachdem das Kind die Inkarzeration überstanden hatte, ein künstlicher After gebildet haben.

Fig. 235.

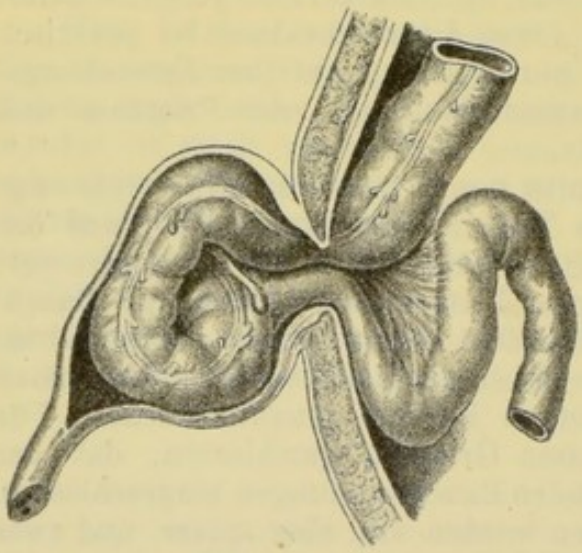

Nabelschnurbruch, Cökum, Colon ascendens und unteres Ileum enthaltend.

In der antiseptischen Ära ist die Operation nach den Grundsätzen der Radikaloperation aufgenommen und zur Regel erhoben worden. So durch *Fear* und *Breus*. Seit dieser Zeit ist die Operation in einer Reihe von Fällen ausgeführt worden. So von *Fleischmann, Krukenberg, Ronaldson, Felsenreich, Lindfors, H. Lorenz* u. a.

Die infantilen Nabelhernien kommen ungemein häufig vor. Irgend eine größere statistische Angabe liegt allerdings nicht vor, aber die Häufigkeitsziffer muß eine bedeutende sein. Das Entstehen ist durch die relative Nachgiebigkeit der Verschlußmittel des Nabelringes und durch die Anstrengungen der Bauchpresse beim Schreien erklärlich und keine der Theorien hat gegen diese Erklärung einen Einwand erhoben. Nach *Gosselin* fällt die Entstehung dieser Hernien in die Zeit vom vierten bis zum sechsten Lebensmonat, während *Desault* die Zeit zwischen dem zweiten und vierten Monate bezeichnete. *Malgaigne* gab noch an, daß das Übel bei Knäblein häufiger ist als bei Mädchen. Der gewöhnliche Bruchinhalt besteht aus Dünndarm oder aus dem Querkolon; in größeren Hernien kann beides vorkommen. Die Bruchpforte ist gewöhnlich ein Spalt mit querer Richtung, selten ein rundes Loch und selbst bei größeren Hernien ist die Pforte gewöhnlich sehr klein. Trotzdem kommt Einklemmung der infantilen Hernie nie vor. Die Prognose ist eine äußerst günstige; die weitaus größte Mehrzahl heilt, indem der Nabelring, trotzdem die Eingeweide in ihn hineindringen, sich allmählich verkleinert und endlich schließt. Verhindert man das Vortreten der Eingeweide, so begünstigt man diesen natürlichen Prozeß

und das ist der ganze Zweck und Sinn der einzuschlagenden Therapie. Diese besteht also in der Anlegung eines Kompressivverbandes. Am besten bewährt sich ein Heftpflasterverband, besonders mit dem die Haut am wenigsten reizenden Kautschukpflaster (Leukoplast), das viele Monate angewendet werden kann, ohne die Haut zu verändern. Man macht sich eine kleine Pelotte (mit Watte gepolstertes Geldstück), legt diese nach Zurückdrücken der Hernie auf die Nabelgrube und befestigt sie mit quer oder gekreuzt verlaufenden langen Pflasterstreifen, die man durch Heranziehen der Haut anspannt. Die Streifen werden ein- bis zweimal in der Woche gewechselt.

Die Nabelhernie der Erwachsenen kommt beim weiblichen Geschlechte viel häufiger vor als beim männlichen und es ist erwiesen, daß insbesondere die wiederholten Schwangerschaften den Entstehungsgrund abgeben. In der Regel verstreicht im achten Schwangerschaftsmonate die Nabelgrube vollständig und verwandelt sich im 8. und 9. Monat sogar in eine Prominenz, indem die hinaufrückenden Gedärme gegen den Nabel vordrängen; häufig fühlt man schon im 7. Monate, daß der Nabelring für die Spitze eines Fingers eröffnet ist. In ganz analoger Weise wirken Aszites und große Unterleibstumoren. Bei anderen Personen ist die Nabelhernie mit Fettanhäufung kombiniert, so daß man an einen ursächlichen Zusammenhang denken muß. *Petit, Richter* und *Scarpa* haben die Lehre verteidigt, daß die meisten Nabelhernien der Erwachsenen nicht durch den Nabelring, sondern durch eine diesem benachbarte Lücke in der Linea alba vortreten, so daß sie eigentlich als Ventralhernien zu bezeichnen wären. Diese Ansicht ist aber schon von *A. Cooper* erschüttert, von *Velpeau, Bérard*, namentlich aber von *Cruveilhier, Després* und *Malgaigne* widerlegt worden. Die erstgenannten Autoren ließen sich wohl dadurch irreleiten, daß bei den meisten Nabelhernien die Nabelnarbe nicht auf dem Scheitel der Geschwulst zu finden ist, sondern an der Basis derselben, und zwar nach abwärts. Das erklärt sich aber dadurch, daß der Nabelring nach oben schärfer begrenzt und mit der obliterierten Vene nicht innig verwachsen ist, so daß die Hernie eben leichter vortritt, während der untere Rand mit den Strängen des Urachus und der Arterien und diese oft auch mit der Haut fest verwachsen ist, so daß die Nabelnarbe ihren Platz nicht ändert. Es muß indessen zugegeben werden, daß es in der Tat Hernien gibt, die unmittelbar neben dem Nabelring austreten; diese nannte *Gerdy* Herniae adumbilicales, *Gosselin* supraumbilicales, *Marduel* nennt sie periumbilicales. Sie unterscheiden sich aber von den Umbilicalhernien in keiner weiteren Beziehung. Der gewöhnliche Inhalt der Nabelhernie der Erwachsenen ist Netz und dadurch ist ein wichtiger Unterschied von der kongenitalen und infantilen Hernie gegeben (in den frühen Lebensepochen ist das Netz noch nicht genug entwickelt, um in den Nabelring einzutreten); neben dem Netze findet man zumeist Dünndarm oder Kolon, ausnahmsweise den Magen oder das Cökum oder einen Teil der Leber. Sehr häufig ist auch das Netz mit dem Bruchsacke verwachsen; fast immer ist dies der Fall, wenn Netz allein vorliegt. Die Fascia propria herniae umbilicalis wird durch die Ausfüllungsmembran des Nabelringes vorgestellt; sie ist in manchen Fällen nicht komplett, sondern nur in einzelnen Faserzügen vorhanden, und dadurch kann die Bruchgeschwulst so ein-

geschnürt werden, daß sie lappig erscheint. Auch durch mächtige Wucherung des subserösen Fettes des Bruchsackes kann dieser unregelmäßig buchtig und lappig werden. Da das Peritoneum an der Umrandung des Nabelringes fest angeheftet ist, so verschiebt es sich bei der Vergrößerung der Hernie nicht, sondern es muß sich der Bruchsack verdünnen, wenn der Bruchinhalt zunimmt. Da es überdies auch häufig mit den äußeren Schichten verwachsen ist, so kann es geschehen, daß man bei der Herniotomie schon mit dem Hautschnitt den Sack eröffnet.

Die Nabelbrüche können eine sehr bedeutende Größe erlangen und dann sind sie ein sehr lästiges Übel. Die Kranken leiden an Dyspepsie, Koliken, Stuhlträgheit; und wenn die Geschwulst herabhängend wird, so entsteht manchmal an den abhängigsten Stellen Gangrän der dünnen Haut, sowie an großen herabhängenden Lipomen. *Boyer* und *Fieber* haben das Platzen der Bruchdecken beobachtet, die Gedärme traten frei heraus. In drei Fällen sah ich das spontane Platzen des Bruchsackes, ohne daß die Gedärme vortraten. Die meisten großen Nabelhernien werden mit der Zeit irreduktibel, und zwar entweder durch Anwachsungen des Bruchinhaltes an den Bruchsack oder durch Hypertrophie des Netzes, welches so grobklumpig wird, daß es nicht mehr durch die Bruchpforte zurückgeschoben werden kann; endlich gibt es Nabelhernien, welche zwar reponiert, aber nicht zurückgehalten werden können, weil der Bauchraum an Kapazität verloren hat und das Plus, das man ihm aufdrängt, nicht verträgt. Eine verläßliche Art, Nabelbrüche reponiert zu halten, ist im ganzen — ein frommer Wunsch.

Das gewöhnliche Nabelbruchband besteht aus einer größeren Pelotte, welche auch die Umgebung der Bruchpforte zu komprimieren hat und die mit einem kugelig gekrümmten oder konischen Aufsatze versehen ist, der in die Bruchpforte hineinzudrücken hat und mithin in seinem Durchmesser von jenem der Bruchpforte abhängt. Dieses Band leidet an dem Übelstand, daß es häufig am Bauche hin- und herrutscht. Insbesondere bei jenen Individuen, bei welchen die untere Bauchgegend stark vorgewölbt ist, gleitet das Bruchband schon bei den Atembewegungen, insbesondere aber beim Niedersitzen gegen die Magengegend hinauf. Diesen Übelstand suchte man durch verschiedene Behelfe zu beseitigen. Man fügte zum Bruchbande auch noch Perinealriemen hinzu, die das Hinaufgleiten verhindern sollten. Da zeigte sich, daß das Bruchband wiederum leicht hinuntergezogen wurde. Also fügte man auch noch Schulterriemen hinzu, die nach Art der Hosenträger das Hinunterfallen verhinderten. Oder man befestigte die Pelotte nicht an eine Feder, sondern an eine Elastique und diese Form bewährte sich beim runden Bauch ganz gut. Man machte sogar ein förmliches Leibchen für den Bauch und befestigte die Pelotte darin; diese Form empfahl man insbesondere beim Hängebauch, allein die Herstellung eines solchen Leibchens ist sehr schwer, weil es zwar beim Stehen passen kann, aber beim Sitzen an der Vorderseite schlaff wird. *Linhart* ließ in einem sehr schwierigen Falle, wo kein Bruchband halten wollte, und wo sich eine förmliche Eventration ausgebildet hatte, eine Art von panzerförmiger Pelotte machen, die die ganze vordere Seite des Bauches einnahm und durch ein breites Stück Gummigewebes festgehalten wurde; in die Bruchpforte wurde ein Konus aus Flanellscheiben eingeführt. *Dumreicher* tadelte die Anwendung aller jener Bracherien, die nur mit elastischen Bändern versehen sind und sprach sehr überzeugend für Bruchbänder mit elastischen Metallfedern. Er wendete Pelotten an, die durch zwei Federn rechts und links fixiert werden. Der Stützpunkt für beide Federn ist in der Lendengegend zu Seiten der Wirbelsäule; hier läuft jede Feder in eine kissenartig gefütterte Platte aus, die um so größer gemacht werden muß, je stärker die Kraft der Feder ist. Nach vorn zu sind beide Federn mit der Pelotte so beweglich verbunden, daß die Federn seitlich am Bauche auf- oder abwärts sich bewegen können, wenn der Stamm plötzlich und in stärkerem Grade seitlich geneigt wird; dadurch wird die Mitbewegung der Pelotte ausgeschlossen. Ist die Hernie vollkommen frei, vollständig reponibel, so trägt die

Pelotte einen höchstens 2 *cm* hohen, an der Spitze abgerundeten Kegel, dessen Basis die Ränder des offenen Nabelringes um einen Zentimeter überragt. Ist die Hernie nur zum Teil oder gänzlich irreponibel, so muß die Pelotte konkav sein und so geformt werden, daß ihre Konkavität die Bruchgeschwulst genau aufnimmt. Wenn gleichzeitig ein Hängebauch vorhanden ist, so soll die Feder ∾förmig gekrümmt sein, derart, daß sie von der Lendengegend an bis zu einer über den Darmbeinstachel verlaufenden Senkrechten eine mäßige Konvexität nach oben, von da ab bis zur Pelotte eine mäßige Konkavität bildet. Die Kraft der Feder muß richtig bemessen sein, um den Gegendruck von innen zu überwiegen. Bei sehr großem Umfange des Bauches, bei reicher Fettbildung und großer Propulsionskraft wird in der ersten Zeit die Haut der Lendengegend durch den Druck empfindlich, wenn auch die Stützfläche eine große ist; dann muß man das Band für einige Stunden abnehmen und den Kranken indeß die Horizontallage beobachten lassen, bis sich die Haut mit der Zeit an den Druck gewöhnt. Bei kleineren und mittleren Nabelhernien kann oft ein Kautschukheftpflasterverband im Verein mit einer Bauchbinde gute Dienste tun. Bei großen irreduziblen Nabelbrüchen ist oft eine Bauchbinde das einzige, was vertragen wird und den Zustand erleichtert.

Bei großen Nabelhernien kommt mitunter der Zustand einer chronischen Entzündung der Geschwulst vor. Die Kranken empfinden heftige Schmerzen in der Geschwulst, welche an einzelnen Stellen bedeutend anschwillt, Fluktuation und leeren Schall zeigt und die Decken röten sich. Unter Ruhe und Kälte schwinden die Erscheinungen, um bald an einem anderen Punkte aufzutreten. So zieht sich der Prozeß mitunter Monate fort.

Die Einklemmung der Nabelbrüche ist, wie allgemein angenommen wird, seltener als die der Leisten- oder Schenkelbrüche. *Gosselin* erklärt dies daraus, daß der Nabelring sich sehr leicht erweitert und mit der Zeit seine Starrheit verliert. Diese Meinung ist jedoch nicht genug erhärtet und es ist erst von zukünftigen Beobachtungen zu erwarten, daß über die Häufigkeit und den Mechanismus der Einklemmung dieser Hernien nähere Aufschlüsse erlangt werden. Das scheint allerdings richtig zu sein, daß das nahezu ausnahmslose Vorkommen von Hypertrophie am vorliegenden Netz, ferner die Häufigkeit von Verwachsungen des Bruchinhaltes mit dem Bruchsacke mehr als bei anderen Bruchspezies Gelegenheit gibt, daß sich Teile des Bruchinhaltes untereinander wechselseitig einklemmen.

Was die Operation des eingeklemmten Nabelbruches anlangt, so zielt dieselbe von vornherein überall, wo es angeht, auf die Radikaloperation des Bruches. Nur bei großen Hernien mit vielen Verwachsungen und schlechtem Allgemeinzustande wird man auf die Radikaloperation verzichten, ja unter Umständen sich auf die Erweiterung der Bruchpforte beschränken müssen. Die meisten Chirurgen empfehlen, das Débridement links oben zu machen, weil man die Vene, wenn sie persistieren sollte, so am besten vermeidet. Was die Radikaloperation von Nabelbrüchen anlangt, so gilt im allgemeinen, daß sie um so schwieriger ist, die Rezidiven um so häufiger sind, je größer die Hernie und die Bruchpforte ist, da damit die Schwierigkeit der Deckung des Defektes wächst. Bei kleinen Nabelbrüchen isoliert man den Bruchsack, ligiert seinen Hals doppelt und verzieht den Stumpf im subserösen Lager und fixiert ihn an die Bauchwand; hiedurch wird das Peritoneum in der Gegend der Pforte angespannt. Hierauf folgt eine Tabaksbeutelnaht oder fortlaufende Naht der derben Faszie. Bei größeren Pforten müssen nach Exstirpation des ganzen Bruches die Scheiden der lateral weit abgewichenen Rekti gespalten werden, um die Rekti hervor-

holen und median vereinigen zu können. Erst über ihrer Nahtlinie werden die Ränder der beiderseitigen vorderen Rektusscheiden in der Mittellinie zusammengenäht.

Der Bauchbruch.

Man rechnet hieher alle an der vorderen und seitlichen Bauchwandung vortretenden Brüche, deren Pforte keinem typischen Spalt oder Ring in der Bauchwand entspricht. So verschieden ihr Standort sein kann, ebenso verschieden pflegt auch ihre Ätiologie zu sein. Die größte Zahl derselben entsteht durch Verwundung der Bauchdecken, wohin auch der heutzutage so häufig geübte Bauchschnitt gehört. Der Bruchsack dieser Hernien trägt also immer eine Narbe, mit Ausnahme jener Fälle, wo die Verletzung das Peritoneum nicht betraf, wie bei nicht penetrierenden Bauchwandschüssen. Eine andere Anzahl der Ventralhernien entsteht nach vorausgegangenen Ausdehnungen des Unterleibes durch Schwangerschaft oder Hydrops; die Musculi recti weichen auseinander (Diastase) und die Eingeweide drängen zwischen den Rändern derselben die Bauchwandung vor. In einzelnen Fällen ist der Ursprung unbekannt: man erklärt einzelne aus einer angeborenen Atrophie bestimmter Teile der Linea alba. Die großen traumatischen Ventralhernien und die durch Diastase der geraden Bauchmuskeln entstandenen stellen daher längliche Bruchgeschwülste vor, deren Pforte eigentlich ein länglicher Spalt ist; der Bruchsack hat keinen Hals; im Gegenteil ist er an Stelle der Bruchpforte am weitesten (Fig. 236). Eine Einklemmung dieser Brüche ist daher im höchsten Grade selten; nur die in der Umgebung des Nabels vorkommenden klemmten sich nach *Uhdes* Zusammenstellung häufiger ein. Die palliative Behandlung durch Bruchbänder und die Herniotomie bei Einklemmung wird nach denselben Grundsätzen vorgenommen, die bei den Nabelhernien gültig sind.

Fig. 236.

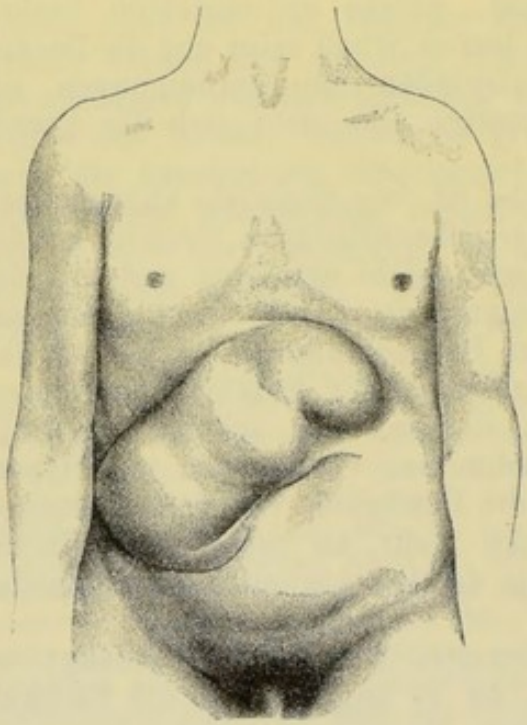

Großer Bauchbruch.

Die ganz kleinen epigastrischen Hernien, namentlich jene der Linea alba, gehen häufig mit bedeutenden Gastralgien einher, namentlich treten die Schmerzen nach der Nahrungsaufnahme ein. In vielen Fällen dieser Art wirkt der Druck eines kleinen Bruchbandes sehr erleichternd. Die epigastrischen Hernien sind häufig nur Fettbrüche, das heißt subseröse Fettlappen, welche durch eine Lücke in der Faszia der Linea alba oder auch etwas seitlich von der Mittellinie durchtreten; oder die Fettlappen ziehen auch einen Peritonealzipfel nach, in den Netz oder selbst Darm eintreten kann. Auf diese Hernien paßt die *Roser-Linhart*sche Theorie von der Bedeutung der Fettläppchen für die Entstehung von Hernien. Die Radikaloperation dieser Hernien erfordert eine sehr exakte (Tabaksbeutel- oder fortlaufende) Naht der Faszienlücke.

Eine besondere Hervorhebung verdienen die epigastrischen Magenbrüche. Unter 22 Fällen von Magenbruch fand *Thoman* 15, die im Epigastrium und in der Linea alba hervorgetreten waren. Die Zeichen waren folgende: Sitz des Tumors unter dem Proc. xiphoid.; seine längliche ovale Gestalt, gleichmäßige Oberfläche, weiche elastische Konsistenz; der sonore, selbst metallisch klingende Ton; die metallisch klingenden Auskultationsphänomene; die Reponibilität; die nach der Reposition zurückbleibende deutliche Lücke, die insbesondere nach dem Essen auftretenden zerrenden Schmerzen und ihr Verschwinden nach der Reposition.

Der Leistenbruch.

Die praktischen Fragen, die wir bezüglich der Leistenhernie noch zu erörtern haben, beziehen sich auf die Diagnostik und die Therapie.

Die Diagnose hat zwei Fragen zu erledigen: 1. ob die vorliegende Geschwulst eine Leistenhernie ist, 2. welche Art von Leistenhernie vorliegt.

In bezug auf den ersteren Punkt hat man folgende Fälle zu unterscheiden:

a) Die Hernie bildet keine äußerlich auffällige Geschwulst, sie ist interstitiell. Dann kommen die Leute gewöhnlich mit der Frage, ob sich nicht eine Leistenhernie entwickelt; häufig geben sie an, daß sie beim Husten einen stechenden Schmerz in der Gegend des Leistenkanals empfinden; oder sie geben das Gefühl an, daß sich etwas vorzudrängen scheint. Um die Sache zu entscheiden, untersucht man am besten im Stehen und läßt den Kranken husten; man sieht dann, wenn eine Hernie vordrängt, die Gegend des Leistenkanals im Momente des Exspirationsstoßes etwas vorspringen. Nun setzt man den Finger auf den Grund des Skrotums neben dem Hoden auf und stülpt die Skrotalhaut gegen den Leistenring ein; man vermag dann, wenn eine interstitielle Hernie vorliegt, mit der Fingerspitze in den Leistenkanal einzudringen, fühlt hier das untere Ende (die Spitze) der Bruchgeschwulst als eine glatte, nach unten rundliche Prominenz und nimmt, wenn der Kranke hustet, deutlich den Anprall wahr.

b) Die Hernie bildet eine vor dem Leistenring gelagerte Geschwulst (Bubonokele). In den allermeisten Fällen ist die Diagnose ungemein leicht. Denn die Geschwulst ist reduktibel; schon wie der Kranke sich auf den Tisch niederlegt, wird die Geschwulst kleiner; fühlt man sie an, so hat sie eine Weichheit, die keine andere Geschwulst besitzt; der leichteste Druck genügt, sie zu reponieren; beim Husten erscheint sie sogleich wieder und zeigt durch ihr Prallwerden während der Exspirationsstöße, daß sie unter der Wirkung der Bauchpresse steht; sie gibt etwa tympanitischen Schall; wenn man sie reponiert, kann man mit dem Finger in den offenen Leistenkanal vordringen. Das ist der regelmäßige Befund. Es gibt nur eine Geschwulst, die mehrere dieser Merkmale besitzen kann; das ist ein durch den Leistenkanal vordringender Senkungsabszeß. Auch dieser ist weich, wird in der Horizontallage kleiner, läßt sich reponieren, erscheint beim Husten wieder und kann bei stärkerer Perkussion durch Mitklingen der Luft in den Eingeweiden einen tympanitischen Schall geben. Allein dann ist die fragliche Geschwulst nur ein kleiner Anteil eines großen Beckenabszesses, dessen anderweitige Symptome, nach dem seinerzeit Gesagten, auffällig sein müssen. Nur außerordentlich selten kommt man in die Lage, diese Differentialdiagnose zu stellen. — Mehrere der genannten Zeichen entfallen, wenn es sich um eine Epiplokele handelt; wir brauchen nicht des Näheren zu erörtern, welche es sind; aber dann fühlt man zunächst, daß die Geschwulst nach unten zu glatt abgerundet ist (Bruchsack); prüft man ihren Inhalt, so zeigt er sich aus Strängen und Läppchen zusammengesetzt und ist nach einigen Versuchen ohne Gurren reponierbar. — Bei angewachsener Hernie entfällt allerdings das wichtige

Zeichen der Reponibilität; allein, entweder enthält die Geschwulst auch Darm, und dann bietet sie den deutlichen Anprall beim Husten, gurrt und gibt tympanitischen Klang; oder sie enthält bloß Netz, und dann ist die strang- und läppchenförmige Anordnung des Bruchinhaltes, die Möglichkeit, in den erweiterten Leistenkanal einzudringen, und die Anamnese hinreichend, die Diagnose zu stellen. — Endlich kann die Hernie entzündet sein: enthält sie Darm, so liegen wiederum die genannten Merkmale vor; enthält sie nur Netz, so könnte man beim Weibe im Zweifel sein, ob eine kleine Netzhernie oder eine Drüsenentzündung vorliegt, besonders wenn das Labium fett ist. Man wird immer die Diagnose stellen können, wenn man berücksichtigt, daß bei einer Drüsenentzündung die Umgebung der Drüse infiltriert erscheint, während bei entzündetem Netz die Umgebung des Bruchsackes vollkommen frei ist; daß das entzündete Netz höckeriger ist; daß es weniger schmerzhaft ist, als eine in entsprechender Zeit und zu einem entsprechenden Grade geschwellte, entzündete Drüse sein müßte; daß die Geschwulst viel beweglicher ist. Übrigens wird bei entzündeter Drüse auch bei noch so fetten Personen sich konstatieren lassen, daß die Hauptschwellung doch unter dem *Poupart*schen Bande, nach außen und unten vom Schamhöcker liegt.

c) Eine bis ins Skrotum hinabreichende Leistenhernie steht einer ganzen Reihe von Geschwülsten gegenüber, die man mit dem gemeinsamen Namen Skrotalgeschwülste bezeichnen kann. Doch zeigt sich gleich, daß die Differentialdiagnose alle jene Skrotalgeschwülste unberücksichtigt lassen kann, die nach oben hin schon unterhalb des Leistenringes begrenzt sind; nur jene Skrotalgeschwülste, die sich in den Leistenkanal hinein erstrecken, fordern zur diagnostischen Unterscheidung auf. Es sind ihrer nur wenige und diese bilden sehr präzise Unterscheidungsmerkmale dar.

Von den gänzlich oder zum Teil reduktiblen kommen nur zwei Formen in Betracht: die kongenitale Hydrokele (H. des Scheidenfortsatzes) und die Formen der Hydrokele bilocularis; die erstere läßt sich durch anhaltenden Druck ganz reponieren, die letztere nur verkleinern; beide können im Liegen kleiner werden und geben beim Hustenstoß einen Anprall. Allein beide zeichnen sich durch größere Prallheit, durch die deutlichste Fluktuation und durch Durchscheinbarkeit aus. Weder fühlt man in ihnen Stränge, noch gurren sie; bei der Kompression hat man überdies das deutliche Gefühl, daß man Flüssigkeit entleert, und es läßt sich auch an der Stelle, wo die Geschwulst sich verengert (am Leistenring), ein Gefühl von feinstem Reiben (Rieseln) wahrnehmen. Bei der Hydrokele bilocularis läßt sich überdies eine deutliche Begrenzung des im Becken gelegenen Abschnittes der Geschwulst durch die Bauchdecken durchfühlen.

Von den irreduktiblen Geschwülsten reicht manchmal auch die Hydrokele der Scheidenhaut bis in den Leistenkanal hinauf; die Fluktuation, Prallheit, Durchscheinbarkeit, der Mangel an Anprall, an durchzufühlenden Strängen oder Klumpen unterscheidet sie von der Hernie. Dieselben Momente bilden auch den Unterschied von einer Hydrokele funiculi spermatici.

Manchmal können bruchähnliche Fettgeschwülste, die sich am Leistenkanal entwickelt haben, einer Netzhernie sehr ähnlich sehen. Der

feinlappige Bau ist beiden Geschwulstformen eigen. Bei einer Netzhernie fühlt man manchmal, bei erschlafften Bauchdecken, das Netz als gespannten Strang auch jenseits der Bruchpforte; zudem finden sich bei einer bruchähnlichen Fettgeschwulst oft kleine Fettläppchen neben dem Haupttumor unmittelbar unter der Haut und diese ist nicht so frei faltbar, wie sie es über einem Bruchsacke ist.

Sollte überdies noch entschieden werden, ob die Hernie eine äußere oder eine innere ist, so hat man sich an folgende Punkte zu halten: 1. nur die äußere Hernie tritt ins Skrotum hinab, die innere bleibt fast immer als Bubonokele in der Leiste lagern; die Frage kann also nur bei Bubonokelen aufgeworfen werden; 2. bei der äußeren Leistenhernie kann man nach der Reposition in den Leistenkanal eindringen und ihn in seinem ganzen Verlauf mit dem Finger passieren; diese wichtigste Entscheidung läßt sich aber nur bei reponiblen Hernien treffen; 3. die äußere Leistenhernie hat den Samenstrang an ihrer hinteren und inneren Seite (aber nicht ganz konstant). Aus diesen Punkten ergibt sich, daß man die Diagnose nur in manchen Fällen und der Art der Merkmale nach auch nur mit Wahrscheinlichkeit stellen kann.

Der gewöhnliche Inhalt der Leistenhernien ist Netz und Dünndarm. Reponiert man, so entweicht der Darm mit Gurren und leicht; dann aber bemerkt man, daß der Bruchsack nicht leer ist; indem man ihn zwischen den Fingern walkt, nimmt man die Netzstränge wahr, welche viel schwieriger, allmählich und ohne Gurren reponiert werden können. Der leere Bruchsack läßt sich bei alten Skrotalhernien sehr schön erkennen, er legt sich ganz platt zusammen, und wenn man das Skrotum von hinten nach vorne zwischen Daumen und Zeigefinger faßt und die Finger gegen den lateralen Rand gleiten läßt, so bemerkt man ganz deutlich den Rand, wo sich die vordere Fläche des Bruchsackes zur hinteren umschlägt; ebenso läßt sich die glatte Berührung der beiden Serosaflächen schön wahrnehmen, wenn man sie zwischen den Fingerspitzen walkt. Die Leistenhernien können ein immenses Volum annehmen, so daß sie bis an das Knie hinabreichen und fast alle beweglichen Eingeweide enthalten.

Was die Form des Bruchsackes und somit die äußere Erscheinung der Bruchgeschwulst betrifft, so zeigen die Leistenhernien die größte Mannigfaltigkeit. Bei beginnender äußerer (interstitieller Hernie) ist der Sack oft exquisit konisch, beim weiteren Vordringen wird er zylindrisch (handschuhfingerförmig); ist die Hernie bis ins Skrotum hinabgestiegen, so ist er in der Regel birnförmig. Bei den medial von der Plica epigastrica austretenden Hernien (interna und ventralis) ist der Sack zumeist halbkugelförmig (sackartig oder beutelförmig). Die verschiedenen komplizierten Formen des Bruchsackes, als die zwerchsackförmige, die sanduhrförmige, die rosenkranzförmige, die des doppelten Sackes, sowohl mit Juxtaposition als mit Supraposition sowie die verschiedenen Divertikelformen sind gerade bei der Leistenhernie am häufigsten anzutreffen. Die komplizierte Gestaltung des Bruchbettes, insbesondere des Bruchkanals, ist die entferntere Ursache davon. Daher kommt es, daß die verschiedenen Formen der Scheinreduktionen gerade bei den Leistenhernien am häufigsten vorkommen. Die Verdrängungen der Bruchkontenta zwischen Fascia transversa und Musc. transv. oder in ein

Divertikel des Bruchsackes vor der Fasc. transv. sind ebenso wie die Bruchsackabreißungen ausschließlich, die Einzwängung der Bruchgeschwulst in den Bruchkanal in überwiegender Häufigkeit bei der Leistenhernie vorgekommen; ebenso ist die bei der Herniotomie mögliche Reposition des Bruchinhaltes in das subperitoneale Gewebe, wiewohl sie sich bei der Schenkelhernie unzweifelhaft ereignen kann, nur bei Leistenhernien beobachtet worden. Selbst die Massenreduktionen kommen bei Leistenhernien häufiger vor als bei Kruralhernien; *Turati* fand von den ersteren 87, von den letzteren 9 Fälle.

Große Leistenhernien (Fig. 237), förmliche Eventrationen, sind bei Männern sehr häufig; der Penis verschwindet, indem seine Bedeckung über die Hernie gezogen wird.

Fig. 237.

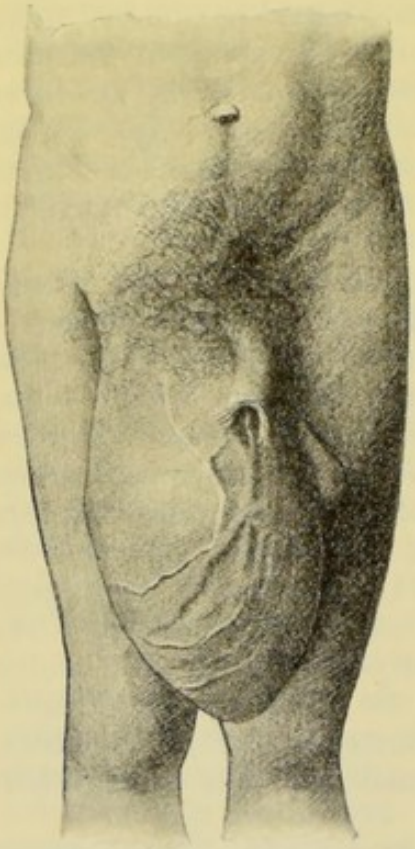

Große Skrotalhernie.
Die Haut des Penis ist ganz zur Bedeckung des Bruches herangezogen.

Von den Komplikationen der Leistenhernie nennen wir: 1. ihre schon erwähnte Multiplizität, die in der Regel nur eine Duplizität ist; man hat

Fig. 238.

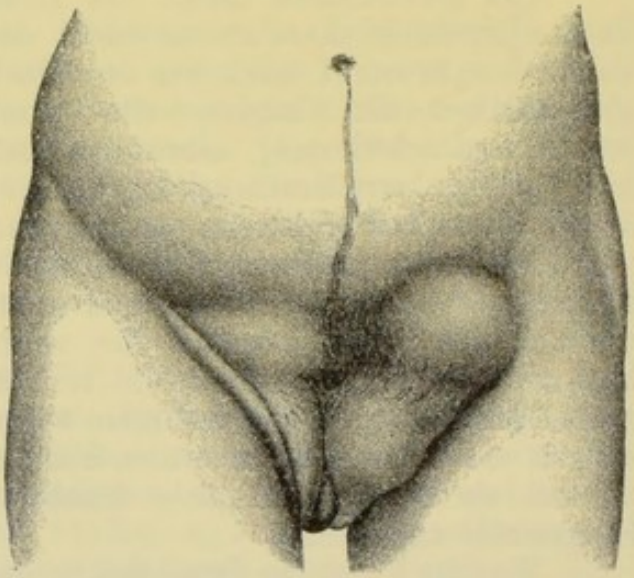

Doppelseitige äußere und linksseitige innere Leistenhernie.

aber schon zwei äußere und daneben eine innere beobachtet (Fig. 238). *Cooper* fand 6 Hernien in der Leiste einer Person. 2. Die Hydrocele herniaria, d. h. eine massenhafte Ansammlung von Serum im Bruchsack, bei angeborener Hernie ohne, bei erworbener nach einer Entzündung. 3. Die Hydrocele vaginalis oder funicularis; oberhalb derselben eine Hernie. Manchmal überwiegt die Hydrokele an Volum; sie ist es, die den eigentlichen Skrotaltumor bildet und oberhalb derselben drängt an den Hydrokelensack die Hernie heran; in anderen Fällen sind beide Geschwülste voluminös, wobei die Hernie oberhalb und vor der Hydrokele lagert; endlich gibt es, insbesondere bei alten, mit großen Hernien behafteten Leuten, noch eine ganz kleine Hydrocele vaginalis.

Fig. 239 zeigt rechts eine eröffnete Hydrokele und den unteren Pol eines sich einstülpenden Bruchsackes; links einen eröffneten Hydrokelensack und einen oberhalb desselben gelegenen, aber mit ihm kommunizierenden Bruchsack *(R. Frank)*.

Bezüglich der Bruchbänder für Leistenbrüche ist man so ziemlich einig, daß diejenigen, bei denen die Pelotte mit der Feder vollkommen

unbeweglich vereinigt ist, weitaus die verläßlichsten sind. Bei der Wahl derselben müssen folgende Punkte beobachtet werden: 1. Die Pelotte darf nicht auf den horizontalen Schambeinast drücken, sonst wird sie nicht vertragen; 2. sie muß nicht sowohl auf den Leistenring, als vielmehr auf den Bauchring drücken (den Leistenkanal komprimieren). Um diesem Zwecke zu entsprechen, macht man die Pelotten konvex; sie dringen dann tiefer ein und lassen den Schambeinast unberührt. Doch gilt dies nur von äußeren Hernien, und zwar nur von solchen, bei denen der Leistenkanal noch schief verläuft, dann von interstitiellen Hernien. Bei alten äußeren Hernien aber, wo der Leistenkanal gerade von vorne nach hinten verläuft, dann bei der Hernia interna existiert kein Kanal, dessen Wandungen aneinander gepreßt werden könnten, sondern es ist ein Loch da, dessen untere Begrenzung durch den Schambeinast gebildet wird. Hier würde nur eine solche Pelotte das Loch zuhalten, die nach Art des Nabelbruchbandes einen kegelförmigen Aufsatz hätte, der in das Loch eindringt, während der übrige Teil der Pelotte die Umgebung komprimieren würde. Der Aufsatz müßte unten auf den horizontalen Schambeinast und auf den Samenstrang drücken und zudem genau die Gestalt des Leistenringes besitzen. Daß ein solches Bruchband jedoch nicht ertragen würde, das ist wohl begreiflich. Man hilft sich in solchen Fällen anders. *v. Dumreicher* empfahl eine Pelotte, deren Fläche ganz eben ist, deren Dicke nach unten zunimmt, so daß die Pelotte ganz die Gestalt eines Keiles besitzt; nur ist der untere Rand des Keiles nicht scharf, sondern etwas zugerundet. Ich habe mich überzeugt, daß diese Pelotten in schwierigen Fällen sehr gute Dienste leisten. Es gibt aber verzweifelte Fälle, wo auch diese Form nicht imstande ist, ein Herausrutschen der Hernie unter der Pelotte hindurch zu verhindern. Hier habe ich eine Pariser Form bewährt gefunden: die Pelotte groß, sehr schwach konvex, fast eben, dreieckig; vom unteren Winkel des Dreieckes geht der Schenkelriemen aus; an seiner Insertion befindet sich eine schnabelförmige Fortsetzung der Fütterung der Pelotte, welche gegen das Schambein drückt und das Herausrutschen der Hernie unter dem Pelottenrande verhindert, wenn der Schenkelriemen fest angezogen wird.

Fig. 239.

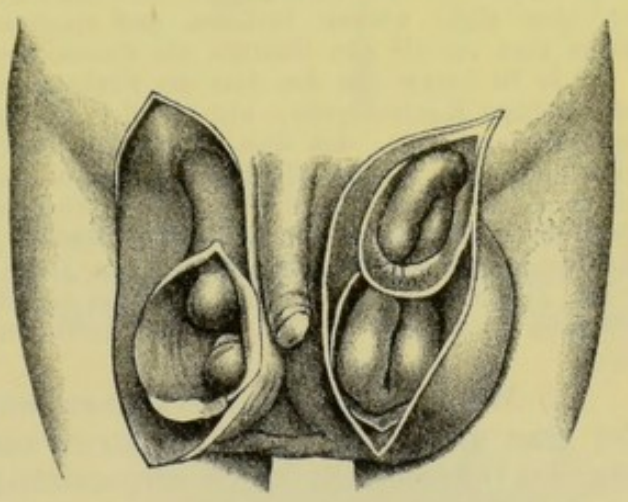

Rechts in eine Hydrokele eingestülpter, links zwerchsackförmiger Bruchsack; an der engen Stelle war die Hernie inkarzeriert.

Von der Herniotomie, wie sie jetzt geübt wird, haben wir schon gesprochen; sie verläuft identisch mit der Radikaloperation, auf die man es von vornherein anlegt. Der Schnitt wird also nicht auf der Bruchgeschwulst, sondern ober der Leiste geführt: Das Débridement wird, wenn ein solches nach Bloßlegung des Bruchsackhalses und Trennung aller einschnürenden äußeren Schichten noch notwendig ist,

offen gemacht, d. h. die zu durchtrennende Stelle ist dem Auge völlig zugänglich.

Wenn die Herniotomie eines Leistenbruches nach alter Methode gemacht wird, so sind folgende Punkte zu merken: die Beschaffenheit der Bruchhüllen; der Sitz der Einklemmung; die Richtung des Débridement.

a) Die Fascia propria einer Leistenhernie entsteht durch Verschmelzung dreier Schichten: der Fascia Cooperi, der Kremasterfasern, der Fascia transversa. Die Fascia Cooperi ist von Haus aus an der oberen und lateralen Seite derber, nimmt nach innen zu an Stärke ab und erscheint hinten kaum als Membran darstellbar. Auch die Fascia infundibuliformis (bei äußerer Hernie) ist hinten schwächer als vorne, aber doch als selbständige Haut isolierbar; sie ist überdies durch größeren Gefäßreichtum ausgezeichnet. Zwischen diesen fibrösen Lagen ist das in seiner gröberen Form sehr wechselnde Stratum der Muskelfasern, das bald als wirklicher Strang, bald als ein Netzwerk erscheint, bald nur in einzelnen Fasern erkennbar ist; ferner setzt sich in diese Schichte eine Spur des intramuskulären Zellgewebes der Bauchwandung fort. Kommt es nun während des längeren Bestandes einer Hernie zu Verdickung dieser Schichten, so findet man, daß die Fascia Cooperi, ganz entsprechend ihrer normalen Beschaffenheit, wiederum zunächst oben und außen, häufig auch noch nach innen an Dicke zunimmt; ebenso verdickt sich die Fascia transversa oft ganz ansehnlich; wie *Englisch* meint, ihres Gefäßreichtums wegen. Diese verschiedenen Schichten lassen sich nur am Leistenring gut voneinander unterscheiden; entsprechend der Ausdehnung des Bruchsackkörpers, den sie bedecken, lassen sie sich aber nicht überall isolieren und ringsum ablösen. Das ist also der Grund, warum man sie als ein Gebilde, als Fascia propria bezeichnet.

b) In bezug auf den Sitz der Einklemmung bestanden vor einigen Dezennien noch heftige Kontroversen, wie oft der Bruchsackhals die Einklemmung bedingt. *Dupuytren* schätzte, daß dies unter zehn Fällen neunmal der Fall sei. *Malgaigne* nahm eine noch größere Häufigkeitsziffer an und im allgemeinen ist es ganz richtig, daß man fast immer bis zum Bruchring vordringen muß, um hier das Débridement auszuführen. Es ist gerade bei Leistenhernien aber auch häufig der Fall, daß man den Bruchsack durch feste Stränge an zwei oder mehreren Stellen eingeschnürt findet; hiedurch darf man sich ja nicht täuschen lassen. Nach jedem Débridement muß man noch tiefer greifen, ob sich nicht eine noch tiefer sitzende Einschnürung findet.

c) Wenn man immer erkennen würde, ob die Hernie eine äußere oder eine medial von der Epigastrica austretende ist, so wäre die Richtung des Débridement schon vorgezeichnet. Bei einer Hernie, die lateral von der Arterie austritt, würde ein Schnitt gegen innen zu die Arterie treffen, und umgekehrt: bei einer medial austretenden der nach außen geführte Schnitt. Die Regel würde also lauten, daß bei äußeren Hernien nach außen, bei allen medialen nach innen zu schneiden sei. Da man aber jene Diagnose durchaus nicht immer machen kann, so tut man am besten, bei allen Leistenhernien ohne Ausnahme direkt nach oben, parallel der Mittellinie des Körpers zu schneiden. Dieser Rat, den *Scarpa, Cooper, Dupuytren* erteilt haben, wird auch allgemein befolgt. Wäre der Bruchinhalt hier angewachsen, so kann man das Débridement multiple an anderen Stellen machen, oder von außen präparieren und den inkarzerierenden Ring von außen durchtrennen.

Anlangend die seltenen Vorkommnisse füge ich zu dem, was schon bei früherer Gelegenheit bemerkt wurde, hier noch die Zeichnung eines Falles von querem Abriß des Bruchsackes. Fig. 240 zeigt die Situation der Schlinge nach ihrer Bloßlegung. Die Schlinge zeigte sich an ihrem Halse von einer Krause umfaßt, welche der abgerissene Bruchsackhals war; Reposition war erst dann möglich, als man diese Krause an zahlreichen Punkten mit Pinzetten und Haken faßte und anspannte; Fig. 241 zeigt das Verhalten in dem Momente, wo die Schlinge während der Reposition eben verschwindet.

Was noch die Varietäten der Leistenhernie betrifft, muß ich zunächst auf eine Zahl von Ausdrücken aufmerksam machen, welche in

der Literatur vorkommen und den Anschein erzeugen könnten, als gäbe es eine sehr große Zahl von Varietäten, während doch eine und dieselbe Sache gemeint ist. Das sind die Ausdrücke: H. inguin. ext. intrailiaca *(Parise)*, H. inguin. intraparietalis *(Birket)*, H. inguinointerstitialis *(Guyrand)*, H. retroperitonealis parietalis *(Linhart)*, H. paringuinalis

Fig. 240. Fig. 241.

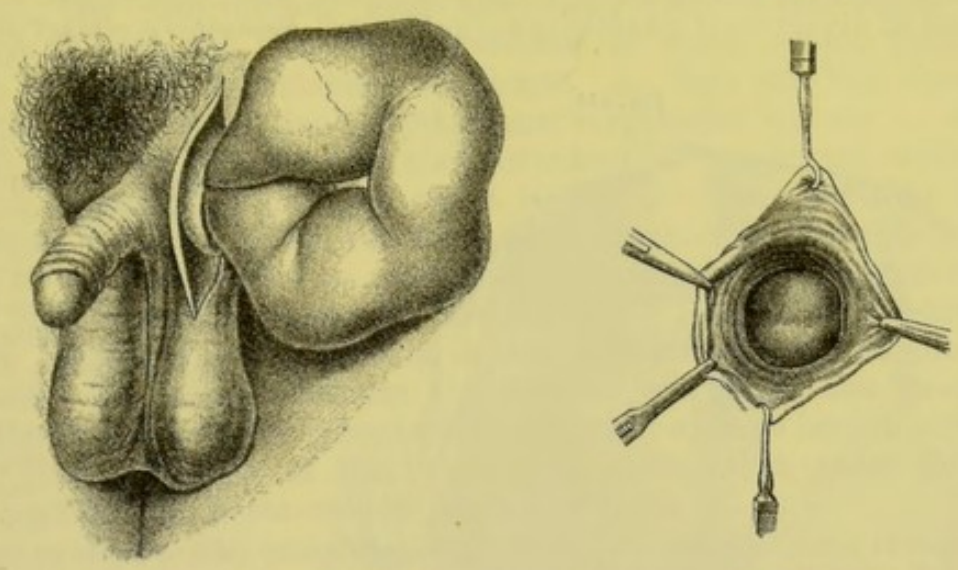

Bei der Taxis abgerissener, zu einer Krause zusammengerollter Bruchsack.

(Bruggiser), Hernie en bissac (mehrere französische Autoren), Zwerchsackbruch *(Bär)*, H. inguino-properitonealis *(Krönlein)*; sie beziehen sich sämtlich auf den Befund eines zweifächerigen Bruchsackes, wobei das

Fig. 242. Fig. 243.

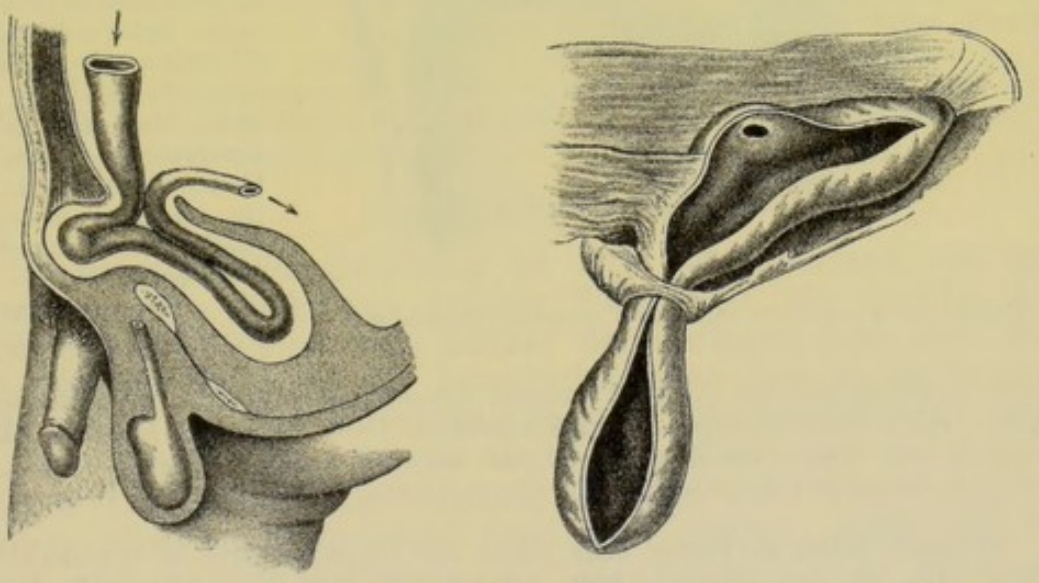

Formen der Hernia inguino-properitonealis.

eine Fach im Leistenkanal liegt und in der Regel von dem offen gebliebenen Scheidenfortsatz gebildet wird, während das andere Fach mit der inkarzerierten Schlinge präperitoneal in der Bauchwand liegt (Fig. 242, 243).

Die Betrachtung dieser Befunde führte dahin, daß man mehrere Formen dieser Varietät unterschied. *Parise* nannte jene Form, wo die subperitoneale Ausbuchtung

des Bruchsackes medialwärts gegen die Blase gerichtet war, H. inguin. antevesicalis; jene Form, wo das Divertikel lateralwärts gegen die Fossa iliaca hin entwickelt war, H. inguin. intrailiaca. *Krönlein* wiederum, der zwei Entstehungsmechanismen dieser Hernie betont, will auch den Terminus darnach einrichten. Wo die Entstehung auf vorausgegangene Gewalten, die das Peritoneum im Umfange der narbig kontrahierten Bruchsackmündung ablösten und die Ausstülpung des Bruchsackes bedingten, zurückzuführen wäre *(Streubel)*, dort gebraucht er den Terminus H. properitonealis. Wo aber die Entstehung der properitonealen Ausbuchtung aus einem Divertikel des Peritoneum parietale anzunehmen wäre, dort schlägt er die Bezeichnung H. diverticuli parietoinguinalis vor. *Sonnenburg* schlägt den Terminus präperitoneale Hernien vor, und indem er von jenen absieht, die nach *Streubel* durch Gewaltwirkung etwa entstehen können, faßt er nur die Fälle ins Auge, wo der Bruch durch Störungen im Descensus testiculorum zustande kommt. Es kann dann der nicht obliterierte Processus vaginalis hinter dem Leistenringe unmittelbar vor dem Peritoneum sich ausdehnen (Hernia praeperitonealis) oder innerhalb des Leistenkanals zwischen den Bauchmuskeln, und zwar zwischen den beiden schiefen (Hernia inguino-interstitialis) oder endlich vor dem äußeren Leistenringe direkt unter der Haut (Hernia inguinalis superficialis, Fig. 244). Man wird in dem Bruchsacke immer den Hoden finden, sehr häufig an einer abnormen Stelle (unvollkommener Descensus).

Fig. 244.

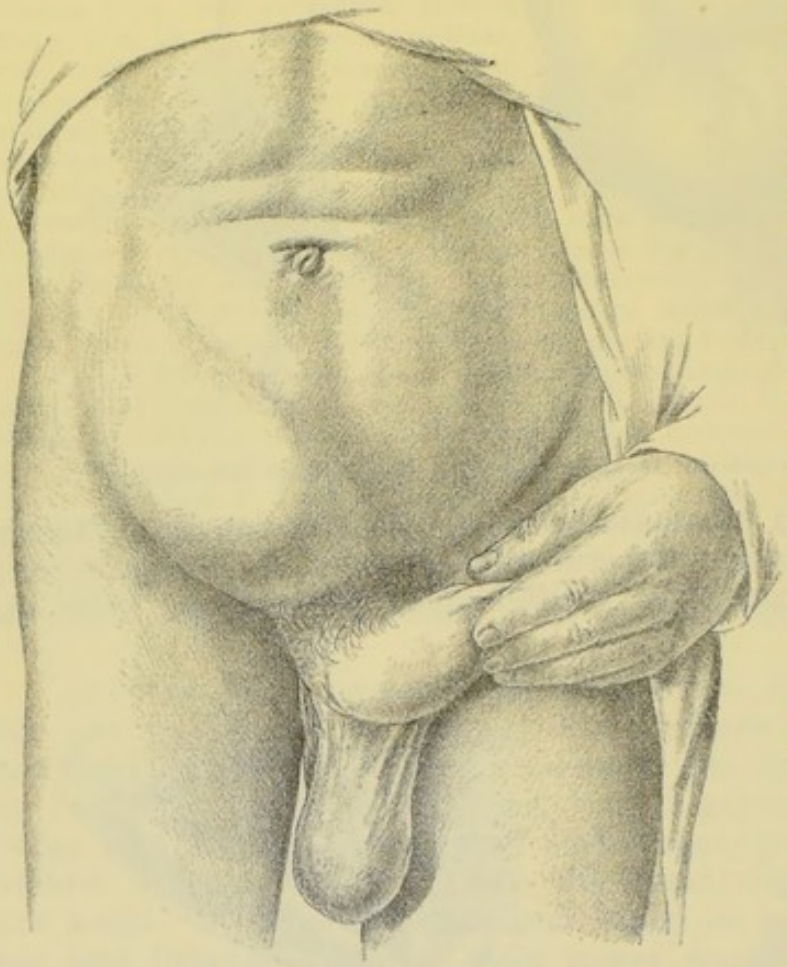

Ectopia testis inguinalis und Hernia inguinalis superficialis.

Das Divertikel kann auch schon von der Fascia transversa gebildet sein, indem diese, wo sie als Processus infundibuliformis auf den Samenstrang übergeht, einen beutelförmigen Fortsatz ausstülpt. Diese Form, die *Engel* als Hernia tunicae vaginalis communis beschrieben, und die auch *Rokitansky* gesehen hat, verhält sich in bezug auf die Einlagerung der Kontenta und Gefahr der Inkarzeration so wie die vorige.

Krönlein stellte als Erster intra vitam die Diagnose einer H. inguino-properitonealis. In den letzten Jahren wurden Fälle von inkarzerierter H. inguinoproperitonealis beobachtet auch noch von *Rossander, Neuber, Trendelenburg, Bolling, Oberst, Sonnenburg, Zeller, Butz.* Man wird bei der Einklemmung einer solchen Hernie nebst dem Skrotaltumor noch eine pralle Geschwulst im Bauche oberhalb des *Poupart*schen Bandes finden; nach Eröffnung der ersteren wird man die vorliegenden Därme nicht in die freie Bauchhöhle zurückschieben können; sie werden immer vorfallen. Die nähere Untersuchung wird dann zeigen, daß der vorgeschobene Finger auf den properitonealen Sack stoßt. In dem Falle von *Oberst* gelang es gut, den in den Bauch führenden (gemeinsamen) Bruchring zu erreichen und zu erweitern, worauf die Reposition erfolgte. *Trendelenburg* spaltete die Bauchdecken in der Linea alba

und zog die eingeklemmten Därme von innen her in den Bauch hinein. *Neuber*, *Krönlein* und *Bolling* eröffneten den Bauchanteil der Geschwulst. Mit Recht betont *Oberst*, daß man auch die Radikaloperation durch Exstirpation versuchen könnte.

Von besonderer Wichtigkeit sind jene Formen der Inguinalhernie, die durch eine abnorme Lagerung des Hodens bestimmt sind. Der Testikel kann nämlich unter dem *Poupart*schen Bande durchtreten und statt im Skrotum sich in der Schenkelbeuge lagern (Ectopia testis cruralis); der Samenstrang geht also unter dem *Poupart*schen Bande hindurch. Würde der Proc. vagin. peritonei in einem solchen Falle offen bleiben und einen Bruchinhalt aufnehmen, so läge der Fall einer Inguinalhernie, die durch den Schenkelkanal vorgetreten ist, vor — vorausgesetzt, daß man jene Hernien als Leistenhernien bezeichnen wollte, die mit dem Samenstrange ziehen, wie z. B. *Bär* die Sache auffaßte. In der Tat zeigte *Vidal de Cassis* im Jahre 1834 der Société médicale de Paris einen Fall vor, wo nebst dem unter dem Schenkelbogen herabgestiegenen Hoden eine Hernie bestand; die entsprechende Skrotalhälfte fehlte. In anderen Fällen liegt der Testikel in der Inguinalgegend (Retentio testis inguinalis), der Scheidenfortsatz bleibt offen und bildet den Bruchsack einer Hernie, die in der Schenkelbeuge lagert; oder es begibt sich hiebei der Hode, nachdem er den Leistenring passiert hat, unter die Haut des Schenkelbuges etwas weiter lateralwärts hin.

Einen solchen Fall bildet *Busch* ab. Es ist ein wohlgebildetes Skrotum vorhanden, welches durch eine Raphe in zwei Hälften geteilt erscheint. Nur in der linken Hälfte befindet sich ein Testikel; die rechte ist vollkommen leer. Zwischen dem Skrotum und dem Oberschenkel ist die Haut durch die herausgetretenen Eingeweide zu einem bis zur Mitte des Oberschenkels herabreichenden Sacke ausgedehnt, welcher eine leichte Einschnürung zeigt. Im Grunde dieses Sackes ist durch die sehr verdünnte Haut der rechte Testikel unter den Eingeweiden deutlich durchzufühlen. Reponiert man den Bruch, so bleibt zwischen dem Skrotum und dem Oberschenkel ein zusammengefallener Beutel zurück, welcher nur noch den rechten Testikel enthält, und es läßt sich erkennen, daß die äußere Öffnung des Leistenkanals so stark erweitert war, daß man zwei Finger in denselben einführen konnte. Einen ähnlichen Fall beobachtete *Bär*. In seinem Falle war die Situation der Hernie genau so, als ob es eine Kruralhernie wäre. Es bestand Einklemmung, man operierte, fand im eröffneten Bruchsacke den Hoden frei und überzeugte sich, daß der Samenstrang von hier aus in den Leistenkanal hineinlief.

Schenkelhernie.

In diagnostischer Beziehung ist ihre Unterscheidung von einer Leistenhernie ein Punkt von größter Wichtigkeit. Ein geübtes Auge unterscheidet beide mit einem Blicke; der Anfänger kann aber leicht in Verlegenheit kommen. Der wesentliche Unterschied in der Situation besteht darin, daß die Leistenhernie oberhalb, die Schenkelhernie unterhalb des *Poupart*schen Bandes liegt. Ein Blick auf die Fig. 245 zeigt den Unterschied sehr deutlich. Es gibt aber Bubonokelen, die ein wenig über das *Poupart*sche Band nach abwärts ragen, und umgekehrt gibt es Schenkelbrüche, die das genannte Band nach oben hin etwas überragen. Würde man zwei solche Fälle nebeneinander legen, so ist die Verschiedenheit der Situation für das Auge schon weniger auffällig. Zudem kann ein bedeutender Fettreichtum die Konturen der Gegend einigermaßen verwischen. Für zweifelhafte Fälle merke man sich also folgendes: 1. Man zieht, falls das *Poupart*sche Band wegen eines großen Fettgehaltes der äußeren Decken nicht gut durchzufühlen wäre, eine Linie von der Spina ilium anter. super. zum Tuberculum

pubicum. Diese Linie repräsentiert den Lauf des Bandes. Nun sehe man hin, ob die Geschwulst mit ihrem größeren Anteile oberhalb oder unterhalb dieser Linie liegt. Denn im äußersten Fall überragt eine Leistenhernie das *Poupart*sche Band nach unten hin nur mit einem ganz kleinen Anteil ihres Konturs, der größere Teil liegt nach oben; umgekehrt steigt eine Schenkelhernie höchstens mit einem Viertel ihrer Ausdehnung über das Band hinauf. 2. Man betrachte die Lage des Tuberculum pubicum gegen die Hernie. Liegt dieser immer durchzufühlende Höcker nach innen und oben von der fraglichen Hernie, so ist diese eine krurale; liegt er nach unten außen, so ist sie eine inguinale. Diese zwei Merkmale sind darum wertvoll, weil sie auch im Falle einer irreduktiblen oder inkarzerierten Hernie orientieren. Ist die Hernie frei, so kann man noch folgende Proben anstellen: 3. Man reponiert die Hernie und schiebt den Zeigefinger in den Leistenring hinein; nun läßt man den Kranken husten; kommt die Hernie trotzdem, daß der Finger den Leistenkanal verschließt, zum Vorschein, so ist sie eine krurale; man bemerkt hiebei, daß sie nach unten außen vom Finger herauskommt. 4. Man reponiert die Geschwulst, dringt mit dem Finger so tief als möglich in den Bruchkanal und untersucht, ob man lateralwärts neben dem Finger eine starke arterielle Pulsation fühlt; in diesem Falle liegt eine Kruralhernie vor.

Fig. 245.

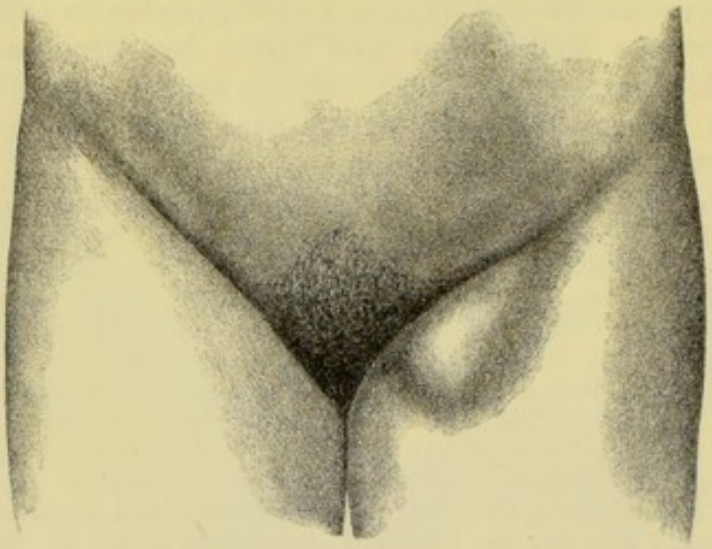

Schenkelhernie durchschnittlicher Größe.

Es gibt weitere Fälle, wo der Zweifel aufkommen kann, ob die vorliegende Geschwulst eine Hernie ist oder nicht; denn im Schenkelbuge gibt es eine Reihe von Geschwülsten, die gewisse Merkmale mit den Hernien gemeinsam haben.

An der Einmündungsstelle der Vena saphena in die Femoralis, also gerade dort, wo eine Schenkelhernie zum Vorschein kommen kann, bildet sich manchmal ein Varix aus, der mit einer kleinen Schenkelhernie das gemeinsam hat, daß die Geschwulst beim Stehen deutlicher wird, daß sie weich und rundlich ist, daß sie sich reponieren läßt, daß sie beim Husten größer wird. Die ungemeine Weichheit der Geschwulst unterscheidet einen solchen Varix von der Hernie allerdings auffällig, aber doch sind Verwechslungen vorgekommen. Daß es sich um einen Varix handelt, kann man dadurch evident machen, daß man die Geschwulst entleert und sofort die Vena femoralis oberhalb der Stelle komprimiert; man sieht dann, wie sich der Varix füllt und prall wird.

Ein Abszeß, der durch den Schenkelkanal vordringt, kann durch seine runde Gestalt, durch die Reponibilität, durch das Prallwerden

beim Husten ebenfalls und noch mehr den Anschein einer Hernie erzeugen. Es kann natürlich nur ein aus dem subserösen Lager der Beckenhöhle vordringender Abszeß sein, der durch die Lacuna vasorum medialwärts von den Gefäßen in den Schenkelbug vordringt. Aber dann fühlt man in der Beckenhöhle den oberen, größeren Teil des Abszesses als eine rundliche, fluktuierende Geschwulst, deren Kompression den fraglichen Tumor unterhalb des *Poupart*schen Bandes prall macht. Ein Psoasabszeß dringt aber durch die Lacuna musculorum vor und ist mit einer Fixierung des Schenkels in pathognostischer Stellung kombiniert.

Lymphdrüsenschwellungen können mit irreduktiblen Hernien leicht verwechselt werden. Die oberflächlichen Drüsen haben wir dabei nicht im Auge, da sie verschiebbar, abhebbar sind; aber es kommt vor, daß die in der Vagina vasorum gelegenen, namentlich die *Rosenmüller*sche, schwellen, sich vordrängen und nun den Anschein einer Hernie erzeugen. In manchen Fällen ist die sichere Diagnose gar nicht zu stellen. Denn der Mangel der Reponibilität, des tympanitischen Schalles, des Anpralles beim Husten schließt nur eine freie Enterokele aus, nicht aber eine angewachsene Netzhernie; und ist die Geschwulst klein, so kann man nicht einmal fühlen, ob sie einen Hals besitzt, der gegen den Schenkelring hinzieht. Sind keine bedenklichen Erscheinungen vorhanden, so hat es nichts auf sich, wenn man die Diagnose nicht stellen kann; sind Inkarzerationssymptome da, so wird man bei ihrer Steigerung operieren müssen, auch wenn man die Entzündung einer Drüse für das wahrscheinliche halten würde; sind bloß die lokalen Zeichen der Entzündung da, so wartet man, bis aus der zunehmenden Erweichung der Geschwulst auf eitrige Schmelzung einer Drüse geschlossen werden kann. Im allgemeinen ereignet es sich häufiger, daß man eine Kruralhernie vermutet und doch nur eine Lymphdrüse findet. Warum dies? Erstlich sind Kruralhernien, in denen nur angewachsenes Netz als Inhalt vorkommt, recht selten, Lymphdrüsenschwellungen häufiger; zweitens neigt man in zweifelhaften Fällen immer eher zur Annahme des schwierigeren Leidens. Selten ereignet sich der umgekehrte Fehler, daß man eine wirkliche Kruralhernie für eine Drüse halten würde. *Linhart* erzählt einen solchen Fall. Es waren an der Leiche einer alten Frau harte Tumoren im Unterleibe vorhanden und die Leistendrüsen konsekutiv geschwellt (Karzinom); unter ihnen war eine walnußgroße Geschwulst, die sich vom *Poupart*schen Bande abziehen und bewegen, aber nicht wegschieben ließ. Er vermutete, daß dies eine degenerierte tiefe Drüse sei und fand eine Schenkelhernie.

Zysten des Schenkelbuges könnten mit einer angewachsenen Epiplokele verwechselt werden, zumal wenn etwas Bruchwasser infolge einer vorausgängigen Entzündung vorhanden wäre. Hier wird nur längere Beobachtung Aufschluß geben, wenn die Hernie durch Ruhe und Kompression doch mit der Zeit reponibel wird.

Am allerschwierigsten ist das Erkennen einer **Adipokele.** Sie kann von einem angewachsenen Netzbruche kaum unterschieden werden, außer man würde die sichere anamnestische Angabe besitzen, daß die Geschwulst niemals reponibel war.

Der Inhalt der Kruralhernie ist zumeist Darm; selten ist Netz dabei; Netz allein am allerseltensten. Vom Darm kommen hauptsächlich Dünndarmteile vor; häufig sind hier Darmwandbrüche. Auch Cökum,

oder bloß der Wurmfortsatz, oder eine Wand des herabgezogenen Kolon wurden angetroffen. *Skey* fand einmal neben adhärentem Netz auch die Gallenblase. Ovarium als Bruchinhalt erworbener Schenkelbrüche haben wir schon früher erwähnt. Es ist der Schenkelhernie eigentümlich, daß sie klein bleibt, vermutlich weil die äußeren Bruchhüllen unnachgiebiger sind; orangengroße oder noch größere Schenkelhernien gelten schon als Seltenheit (Fig. 246).

Was die Bruchhüllen betrifft, so ist die Schenkelhernie durch eine starke Ausprägung der Fascia propria ausgezeichnet. *Cooper* nahm an, daß sie bloß von der Vagina vasorum gebildet werde; aber es partizipieren an ihrer Zusammensetzung auch das *Teale*sche Septum crurale und jenes Bindegewebe, das die Lücken der Gefäßscheide ausfüllt. Sämtliche Bestandteile sind dann verdickt und verschmolzen und die Fascia propria stellt einen straff gespannten Sack dar, in welchem der etwas schlaffere Bruchsack eingeschlossen ist. Zwischen beiden Säcken ist das subseröse Lager fast immer deutlich als selbständige Schichte nachweisbar; es enthält sehr häufig Fett, insbesondere über dem Grunde und über der Innenseite des Bruchsackes. Da die Fascia propria einen wirklichen Sack darstellt, so gibt jenes Fett häufig zu Täuschungen Anlaß; der Operateur kann nämlich das Fett, wenn es in größerer Menge den Bruchsack überzieht, für Netz, die eröffnete sackförmige Faszie für den vermeintlich schon eröffneten Bruchsack halten. Ganz entgegengesetzt ist das Verhalten dort, wo der Bruchsack mit der Fascia propria und diese mit der Haut verwächst; dann ist sowohl das subkutane, wie das subseröse Lager verschwunden, sämtliche Bruchhüllen sind zu einer einzigen Schichte verwachsen, und es kann vorkommen, daß mit dem ersten Schnitt schon auch das Peritoneum eröffnet wird. In dem subserösen Lager der Schenkelhernien findet man manchmal Hohlräume, die eine seröse oder blutigseröse Flüssigkeit enthalten und deren Bedeutung wir seinerzeit bezeichneten.

Fig. 246.

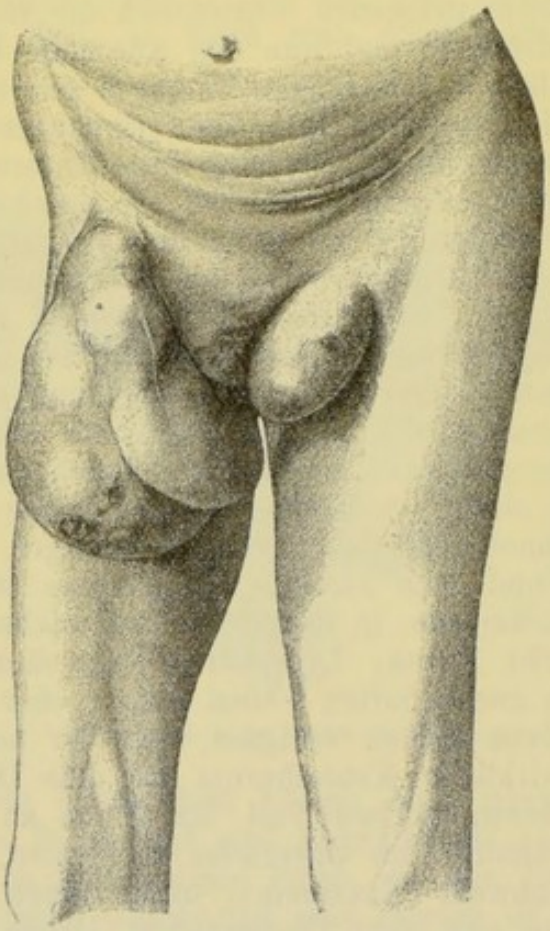

Doppelseitige reponible Kruralhernie, die rechte fast kopfgroß, an der höchsten Konvexität einige oberflächliche Hautgeschwüre.

Bezüglich des Bruchringes hat man früher die Ansicht gehabt, daß, weil der (obere) Schenkelring der Anatomen denselben bildet und die einklemmende Stelle das Ligam. Gimbernati ist, daß dieses also beim Débridement durchzuschneiden ist. Allein durch die Untersuchungen

von *A. Cooper, Malgaigne, Linhart, Demeaux* ist es sichergestellt, daß der Bruchring anderwärts liegt. Der anatomische Schenkelring stellt keinen runden festen Ring vor; operiert man aber eine Schenkelhernie, so findet man immer, daß der Bruchring ein rundes, ringsum von sehr festen Rändern umgebenes Loch vorstellt. An Präparaten ließ sich nun nachweisen, daß dieser runde Ring nichts anderes ist, als jene Lücke in der Gefäßscheide, durch welche die Schenkelhernie in den trichterförmigen Raum zwischen den beiden Blättern der Fascia lata heraustritt; nur sind die Ränder dieser Lücke ungemein verdickt. Daher nannte *Malgaigne* diesen Ring den „akzidentellen" Schenkelring, wogegen *Gosselin* mit Recht bemerkt, daß nur die Dimensionen des Ringes „akzidentell" sind; denn die Lücke besteht ja de norma und dient Lymphgefäßen zum Eintritt. Wenn die Hernie noch frisch und klein ist, dann kann man sich in der Tat überzeugen, daß der Bruchring vom anatomischen Schenkelring entfernt ist. Wird die Hernie alt und größer, so erweitert sich der Bruchring, sein oberer Rand rückt an das *Poupart*sche, sein innerer an das *Gimbernat*sche Band, die Teile verschmelzen und dann bildet allerdings die vordere und mediale Umgrenzung des anatomischen Schenkelrings zugleich den entsprechenden Teil des Bruchringes; dann trifft das Débridement natürlich auch das *Gimbernat*sche Band.

Als Varietäten der Schenkelhernie beschrieb man:

a) Die Hernie von *Laugier*. Diese sollte durch eine Lücke im *Gimbernat*schen Bande hervortreten; doch ist, wie selbst *Gosselin* zu erwägen gibt, eine Täuschung nicht ausgeschlossen.

b) Die Hernia pectinea oder *Cloquet*sche Hernie. Bei dieser dringt die Hernie durch einen Spalt der Fascia pectinea nach hinten vor und lagert sich zwischen der Faszia und dem Musc. pectineus. Diese Form könnte mit einer H. obturatoria verwechselt werden; allein verfolgt man den Stiel derselben, so führt er zum Schenkelring.

c) Als *Hesselbach*sche Hernie bezeichnete *Legendre,* der das Kapitel der Varietäten bearbeitete, jene Form, wo die Hernie mehrere Lappen besitzt, dadurch entstanden, daß sich der Bruchsack durch mehrere Lücken der Gefäßscheide durchdrängte. Als Hernie von *A. Cooper* bezeichnete man wiederum jene gelappte Hernie, wo die Bruchsackdivertikel durch Lücken der Fascia superficialis durchtreten, so daß der Bruchsack unmittelbar unter der Haut liegt. Es ist aber besser, diese beiden Befunde als Anomalien des Bruchsackes aufzufassen.

Diese angeführten Varietäten sind sehr selten.

Die Retention der Schenkelhernie ist schwierig. Das Bruchband kann wegen der Lage der Hernie höchstens den Bruchsackkörper von vorne nach rückwärts komprimieren, aber nicht den Bruchsackhals und nicht den Bruchring, ferner muß es sich notwendig verschieben, wenn mit dem Schenkel Bewegungen vorgenommen werden. Darum werden die Bruchbänder sehr häufig von den Patienten selbst wieder aufgegeben. Wenn man sich gleichwohl bewogen fühlt, ein Schenkelbruchband zu versuchen, so wird man am besten eine Pelotte wählen, die nach unten länglich rund gestaltet ist und mit ihrer Basis bis an das *Poupart*sche Band hinaufreicht. Da der Hals der Pelotte mit der Feder einen stärkeren Winkel bilden muß als beim Leistenbruchbande und dadurch die effektive Kraft der Feder geringer ausfällt, so muß die Feder von Haus aus stärker sein. *Linhart* versuchte Pelotten, an denen ein pilzförmiger, aber im Nußgelenke beweglicher Ansatz angebracht ist; mit diesem sollte der Bruchsackhals komprimiert werden. Doch gibt

Linhart an, daß auch diese Einrichtung nicht sicher ist. Englische Bruchbänder bewähren sich hier oft.

Von den Zufällen, die bei einer Schenkelhernie auftreten können, ist die Entzündung weit seltener als bei Leistenhernien.

Außerordentlich selten ist bei Schenkelhernien die Hydrokele des Bruchsackes. *Langton* fand das Vorkommnis unter 7000 Fällen von Femoralhernien (in den Berichten der Londoner Bruchbandgesellschaft) nur in einem einzigen Falle.

Die Einklemmung kommt bei den Kruralhernien häufiger vor als bei den Leistenhernien. *Bryant* fand unter 100 eingeklemmten Brüchen 50 inguinale, 44 femorale, 6 umbilikale; *Gosselin* unter 156 Einklemmungen 73 inguinale, 70 krurale, 13 umbilikale. *Scholz* fand die Einklemmung bei Leistenhernien in 50%, die der Schenkelhernien in 69% der Gesamtzahl der beobachteten Hernien. Die Zahl der inkarzerierten Kruralhernien ist also nahezu ebenso groß wie die Zahl der inkarzerierten Leistenbrüche, während die Gesamtzahl der Leistenbrüche neunmal so groß ist als die der kruralen. Es ist ferner eine von allen Chirurgen gemachte Erfahrung, daß die Inkarzeration bei kruralen Hernien weit heftiger ist als bei den inguinalen. Die praktische Konsequenz dieses Satzes lautet dahin, daß man bei Kruralhernien mit der Taxis nicht sehr energisch verfahren, mit der Herniotomie nicht lange warten darf. *Th. Bryant* und *Gosselin* schätzen, daß beiläufig ein Drittel der Fälle letal ablauft, und daß an diesem hohen Sterblichkeitsprozent zumeist die verspätete Therapie schuld ist.

Die Überzeugung, daß die Einklemmung der Schenkelhernie heftiger, gefährlicher ist als die der Leistenhernie, ist seit langer Zeit allgemein. Merkwürdig, daß *Pott* eine entgegengesetzte Meinung hatte; er bildete aber schon zu seiner Zeit eine Ausnahme und wurde von *Hey* und *Lawrence* scharf widerlegt. Besonders *A. Cooper* hat die Gefährlichkeit der Kruralhernien betont. Er sagte: „Wenn ich selbst einen Schenkelbruch hätte, würde ich nur die Tabakklistiere versuchen und wenn diese nichts wirkten, gewiß zwölf Stunden nach dem ersten Anfalle in die Operation willigen." *Dieffenbach* bemerkte hiezu folgendes: „Ich würde mich schon nach acht Stunden ohne Tabak operieren lassen, denn nach zwölf Stunden habe ich einmal die Darmfalte schon mortifiziert und eine Kotfistel entstehen gesehen." Diese Aussprüche sind in offenbar absichtlicher Weise scharf pointiert, um auf die Gefährlichkeit des Zustandes hinzuweisen.

Bezüglich der Taxis stimmen die Chirurgen überein, daß sie in flektierter und abduzierter Stellung des Schenkels auszuführen sei; die Flexion erschlafft die Faszien, die Abduktion macht die Hernie zugänglich. Da die Schenkelhernien meist klein sind, so genügen die Finger einer Hand zur Taxis. Man umfaßt die Geschwulst mehr gegen den Hals hin und zieht sie etwas lateralwärts, um sie von dem *Gimbernat*schen Bande zu entfernen; dann komprimiert man dieselbe im Umfang ihrer größten Wölbung, macht sanfte schiebende Bewegungen von innen nach außen und von unten nach oben.

Bei der Herniotomie der Kruralhernien stimmen alle Chirurgen darin überein, daß schon der äußere Schnitt größer ausfallen soll als bei einer entsprechend großen Leistenhernie. Nur in der Richtung und Art des Schnittes zeigt sich eine verschiedene Meinung. *Dieffenbach* machte immer einen senkrechten, d. h. parallel zur Körperachse laufenden Schnitt, der über den erhabenen Teil der Geschwulst verlief und um ein Drittel länger war als die Geschwulst selbst. *Gosselin* macht einen kreuzförmigen Schnitt, um sich die größte Zugänglichkeit zu verschaffen.

Linhart machte bei runden Hernien eine longitudinale Inzision; bei jenen Hernien, deren querer Durchmesser der längere ist, schnitt er parallel zum *Poupart*schen Bande über die höchste Wölbung der Geschwulst so weit, daß die Schnittenden auf beiden Seiten mindestens einen Zoll über den Bruch hinausragten. Da heute auch bei der Kruralhernie an die Herniotomie die Radikaloperation angeschlossen wird, so ist die Schnittrichtung nach dieser einzurichten.

Wenn sich auf dem Grunde der Wunde die Fascia propria als graue oder braunrötliche, glänzende und straffe Membran erkennen läßt, so schiebt man die Hohlsonde zwischen die Kreuzung der Fasern und durchtrennt die Schichte auf der Hohlsonde. Der Bruchsack wird in der Richtung des Hautschnittes gespalten. Die Erweiterung wird immer nach innen vorgenommen; dort zeigt sich der scharfe, sichelförmig vorspringende Inkarzerationsring. Nach außen darf man nicht erweitern, weil man die Vena femoralis sofort verletzen würde, und das bedeutet fast den Tod; nach unten kann man nicht erweitern, denn dort ist der horizontale Schambeinast; nach oben soll man nicht erweitern, denn dort könnte die sogenannte Corona mortis liegen. Unter diesem erschreckenden Namen verstand man die Arteria obturatoria in jenen Fällen, wo sie aus der Epigastrica entspringt und oben über dem Bruche wegläuft.

Würde an der Bruchpforte angewachsenes Netz die Dilatation in der angegebenen Richtung unmöglich machen, so könnte man von außen präparieren und das *Gimbernat*sche Band von außen in die Tiefe durchtrennen oder man könnte kleine Einkerbungen nach oben machen und sie stumpf dilatieren. Würde die Verletzung der Corona mortis erfolgen, so müßte man sofort mit dem Finger komprimieren und das Gefäß dadurch bloßlegen, daß man schichtenweise bis auf den Finger lospräpariert.

Im allgemeinen kann man sagen, daß die anatomischen Verhältnisse bei Kruralhernien weniger kompliziert sind als bei Leistenhernien. Ein Bruchsackdivertikel im subperitonealen Lager hat man nur einmal beobachtet; ebenso sind die anderen Anomalien des Bruchsackes (die doppelten Bruchsäcke, die mit Divertikeln versehenen) hier gar nicht oder nur höchst selten anzutreffen; ferner entfallen auch die Komplikationen mit abnormer Lagerung des Hodens, mit krankhaften Zuständen des Samenstranges; endlich kommen die verschiedenen Einklemmungen der Teile des Bruchinhaltes untereinander hier wegen der Kleinheit der Hernie nicht leicht vor. Was hingegen die Schenkelhernie in ungünstigem Sinne auszeichnet, ist die Häufigkeit der Darmwandbrüche, der sehr kleinen Brüche. *Dieffenbach* konnte aus seiner immensen Erfahrung in der Herniotomie nur wenige auffällige Ausnahmsbefunde konstatieren, so z. B. ein häufigeres Vorkommen von Blut im Bruchsack, Mangel des bei einer früheren Herniotomie abgetragenen Bruchsackes (so daß die Schlingenkonturen durch die Haut zu sehen waren), Vorhandensein eines Gallensteines in der vorgefallenen Darmfalte und ähnliches.

Hernia obturatoria.

Die Hernia obturatoria ist erst im 18. Jahrhundert durch *Arnaud* entdeckt worden. Nach ihm hat *Duverney* einige Fälle an

Leichen beobachtet. *Garengeot* widmete dieser Hernie viel Aufmerksamkeit. Seit jener Zeit wurden die Beobachtungen zahlreicher und es steht fest, daß diese Hernie weitaus häufiger bei Frauen als bei Männern vorkommt, und zwar insbesondere bei Frauen des reiferen und höheren Alters. *Paci* konnte 70 seit *Garengeot* beobachtete Fälle auffinden. Nicht selten ist die Hernie bilateral. Eine erschöpfende Darstellung des Stoffes gab *Englisch*. Wegen der tiefen Lage der Geschwulst ist die Diagnose schwierig. Noch *Lawrence* klagte, „daß das Übel nie bei Lebzeiten des Kranken werde erkannt werden können". Ein sehr wichtiges diagnostisches Zeichen verdankt man *Howship*, der im Jahre 1840 auf einen besonderen Schmerz aufmerksam gemacht hat, der sich am Beine herab erstreckt und zur Diagnose führen kann. *Romberg* hat dieses Symptom, welches auch ältere Beobachter anführen *(Garengeot)*, aber diagnostisch nicht verwerteten, in seiner ganzen Wichtigkeit erkannt und es nach sorgfältiger Beobachtung eines Falles an *Dieffenbach* mitgeteilt, welcher darin ein „kostbares Geschenk" für die Chirurgie erblickte. Dieser Schmerz erstreckt sich an der inneren Seite des Oberschenkels bis zum Knie herab und ist offenbar durch Druck der Bruchgeschwulst auf den entsprechenden sensiblen Ast des N. obturatorius bedingt. Er erscheint beim Heraustreten der Hernie, häufiger noch bei ihrer Einklemmung. Manchmal besteht bloß Ameisenkriechen im Verlaufe dieses Nerven. Nebstdem kommt auch eine motorische Störung vor, nämlich ein Krampf der Abduktoren, der die Beweglichkeit des Schenkels behindert. Der erste, der mit Bewußtsein eine Hernia obtur. operierte, war *Lorinser*; es war allerdings schon Perforation eingetreten und lag ein Kotabszeß vor, der eröffnet wurde; der Fall endete glücklich. Überlegt man sich genau die Lage einer H. cruralis und einer H. obturatoria, so könnte man die Schwierigkeit einer Differentialdiagnose nicht hoch anschlagen; denn die H. obturatoria liegt tiefer abwärts und weiter medialwärts. Die Schwierigkeit in der Deutung des Lokalbefundes liegt vielmehr darin, daß die Hernie meistens gar nicht als sichtbare Geschwulst auffällt, sondern nur eine gewisse Völle der Gegend bedingt, daß man sie also übersehen kann und den Fall als innere Einklemmung auffaßt. Man hat sogar schon Laparotomie gemacht und erst von der eröffneten Bauchhöhle aus die Hernie erkannt.

Nach welchen Anhaltspunkten kann also die Diagnose gestellt werden? Die sensible oder auch motorische Störung im Bereiche des N. obturatorius ist kein konstantes Symptom; ist es aber vorhanden, so ist es gewiß von einem hohen Werte. Entscheidend ist immer die lokale Untersuchung. Wenn der Patient ausgesprochene Inkarzerationserscheinungen darbietet und der Chirurg die gewöhnlichen Bruchpforten untersucht, so wird er auch bei einer noch so kleinen Hernie eine bedeutende Schmerzhaftigkeit auf einen tiefen, gegen das eirunde Loch hin gerichteten Druck auffinden können. Wenn man es nicht unterlassen hat, dieses Symptom zu erheben, so wäre es eine Unverantwortlichkeit, weiter zu gehen und die Gegend bezüglich ihrer Konfiguration und Resistenz ungeprüft zu lassen. Man wird dann auch bei kleiner Hernie doch eine Veränderung der Bruchgegend sehen oder fühlen. Die Veränderung besteht in einer größeren Völle der Fossa subinguinalis, die natürlich um so auffälliger ist, je magerer das Individuum

ist und die nur dann deutlich wahrgenommen werden kann, wenn der Oberschenkel der anderen Seite des Vergleichs halber genau in dieselbe Stellung gebracht wird wie der der kranken Seite. Innerhalb dieser Völle wird man eine umschriebene Resistenz wahrnehmen, die dem Gefühl als tiefliegende Geschwulst imponiert. *Englisch* hebt hervor, daß man die Untersuchung in verschiedenen Stellungen des Beines vornehmen müsse. In einzelnen Fällen aber kann man nicht nur eine Völle, sondern eine wirkliche Geschwulst wahrnehmen. So fand *Kocher* „im linken Trigonum crurale statt der entsprechenden rechtsseitigen Einsenkung eine diffuse Schwellung und man fühlte eine rundliche, prallweiche Geschwulst von der Größe einer kleinen Faust, welche der Membrana obturatoria breit aufzusitzen und bei stärkerem Druck gegen den Stiel hin empfindlich schien". So haben manche Chirurgen die Geschwulst deutlich gefühlt und die Operation unter der Voraussetzung unternommen, es handle sich um eine Schenkelhernie. Bei sorgfältiger Untersuchung wird sich auch eine gewisse Elastizität wahrnehmen lassen. Was nun weiter die Lage der Geschwulst oder der Resistenz betrifft, so wird man die Gegend des Schenkelringes frei finden, die Geschwulst liegt etwas weiter nach innen und jedenfalls auch etwas weiter nach unten als die Schenkelhernie, die ja den Schenkelring verlegt. Untersucht man nun von der Vagina oder bei Männern vom Mastdarm aus, so wird man nicht selten wahrnehmen können, daß zum Foramen obturatorium hin von der Bauchhöhle her ein strafferes Gebilde zieht.

Das Bruchbett dieser Hernie wird von lauter Muskeln gebildet; vor der Hernie liegt der Pektineus, mitunter deckt sie auch noch der Rand des Adductor brevis; lateralwärts liegt der Ileopsoas; medialwärts der Adductor magnus; hinter der Geschwulst der Obturator ext. Von einer Kruralhernie, wenn sie gleichzeitig vorhanden wäre, wäre die Geschwulst also durch den M. pectineus geschieden.

Es muß noch bemerkt werden, daß die Hernie manchmal vom M. obtur. ext. zum Teile bedeckt wird, und daß die Lage der Gefäße keine konstante ist. In der Regel liegen die Gefäße lateralwärts von der Hernie und deshalb wird man das Débridement medialwärts und unten vornehmen; doch ist es immer geraten, sich zuvor über die Lage der Gefäße noch zu orientieren.

Mit großer Sorgfalt hat *Englisch* die außerordentlich mannigfaltigen Details im Verhalten des Bruches zu den umgebenden Teilen gesichtet. Von praktischer Wichtigkeit ist dies Detail indessen nicht.

Hernia ischiadica.

Von der Hernia ischiadica sind wenige Fälle bekannt und diese bieten so große Verschiedenheiten, daß man wenig allgemein Gültiges herausfinden kann.

So ist es bemerkenswert, daß der Bruchinhalt ein sehr verschiedener war. *Bertrandi* sah zwei Fälle, beide rechtsseitig, beide Ileum enthaltend; ebenso verhielt es sich in einem Falle von *Bose*. *Camper, Muriel, Schillbach* fanden als Bruchinhalt nur Ovarium vor. *Linhart* spricht von einer Hernie, die in Würzburg beobachtet worden und deren Inhalt die Harnblase gewesen sein soll. In einem Falle soll die Hernie Netz, Ileum, Cökum und einen Teil des Rektum enthalten haben *(Verdier)*. Darmeinklemmung wurde in einem Falle von *Jones* beobachtet; *A. Cooper* beschreibt

diesen Fall anatomisch, aber in einer Weise, daß man sich die Sache schwer vorstellen kann. So viel geht daraus hervor, daß die Hernie durch das Foramen ischiadicum majus herausgetreten war; denn es wird gesagt, daß die Geschwulst nach oben an den Knochen grenzte, nach unten an Muskeln und Bänder, und daß der N. ischiad. unterhalb des Grundes des Bruchsackes lag. In vivo waren die Erscheinungen der Einklemmung sehr deutlich; aber die Schmerzen hatten ihren Sitz in der Nabelgegend und im Epigastrium; nicht der geringste Schmerz wurde in der Gesäßgegend angegeben.

Bei der ungemeinen Seltenheit der Bruchform und bei dem zum großen Teil ungenau beobachteten Material müssen wir uns der weiteren Betrachtungen enthalten; es wären Spekulationen. Bezüglich der Herniotomie riet *Hyrtl* einen Schnitt an dem unteren Rande des Glutaeus an; nötigenfalls müßte man den Muskel auch noch quer auf seine Fasern einschneiden; jedenfalls müßte der Schnitt eine sehr große Ausdehnung haben, damit man genau sehe, an welcher Stelle die Arterien um das Hüftloch herauskommen. Die Verletzung der einen oder der anderen Glutaea wäre nämlich dann ein sehr fatales Ereignis, wenn sie hart am Rande des Foramen erfolgen sollte; denn dann würde sich das zentrale Ende möglicherweise in die Beckenhöhle zurückziehen.

Hernia lumbalis. — Hernia perinealis.

Die seltene Hernia lumbalis besprechen wir darum etwas ausführlicher, weil sie leicht zu Verwechslungen Veranlassung geben könnte. In der Tat wurde sie in einem Falle für ein Lipom gehalten und sollte die Exstirpation schon vorgenommen werden, als der Operateur *(Bassel)* die Natur der Geschwulst richtig erkannte; in einem anderen Falle glaubte man einen kalten Abszeß vor sich zu haben und inzidierte glücklicherweise so oberflächlich, daß der Darm nicht verletzt wurde; in einem dritten Falle wurde die Hernie für einen Abszeß gehalten, dreist eröffnet und Kot entleert; der entstandene künstliche After schloß sich glücklicherweise wieder. Da die Hernie nach einem in dieser Gegend vorhanden gewesenen Abszeß auftreten kann, so wäre der Gedanke, daß sich der Abszeß wieder gefüllt habe, für denjenigen naheliegend, der den früheren Zustand schon vor Augen hatte. Im Jahre 1869 konnte Baron *Larrey* (der Sohn) über 26 ihm bekannt gewordene Fälle Bericht erstatten. Seit jener Zeit sind von verschiedenen Seiten noch neue Fälle gemeldet worden. Unter den *Larrey*schen Fällen befanden sich 15 Fälle von spontaner Entstehung; die anderen entstanden durch ein Trauma der Bauchwandung (Ruptur, Schußwunde u. dgl.); in einem Falle wurde, wie gesagt, die Entstehung durch Vereiterung der Bauchwandung im Verlaufe eines Senkungsabszesses ermöglicht; in einem Falle war die Hernie angeboren. Offenbar muß man die traumatischen Hernien ausscheiden, wie schon *Hardy* betonte; denn diese können ja in eben solcher Weise an jeder beliebigen Stelle der Bauchwandung auftreten; hat man ja selbst Darmhernien beobachtet, die durch eine traumatische Lücke der Brustwandung vortraten, nachdem die den Brustkorb und die Bauchhöhle eröffnende Wunde vernarbt und die Narbe wieder ausgedehnt worden war.

Fig. 247.

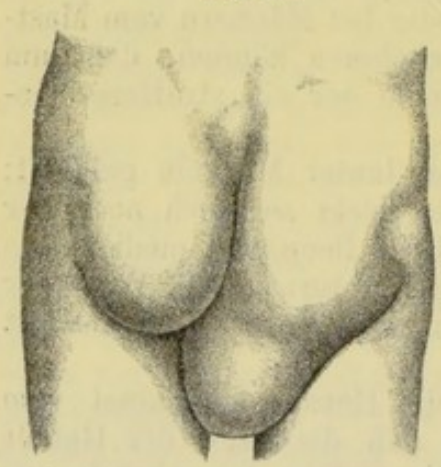

Hernia perinealis.

Über die Hernia perinealis (Fig. 247) haben wir früher die Angaben *Ebners* angeführt. Es ist am besten, als typische Perinealhernien jene aufzufassen, welche einen peritonealen Bruchsack haben. Dieser ist von dem Peritoneum der *Douglas*schen Falte gebildet.

11. Kapitel.

Darmwandbrüche, Darmanhangsbrüche.

Der Vater der deutschen Herniologie, *G. A. Richter*, widmet ein Kapitel seines Buches einem eigentümlichen Stoffe, den er so betitelt: „Von den kleinen Brüchen.“ *Richter* definiert folgendermaßen: „So nenne ich diejenigen Brüche, wo nicht der ganze Kanal, sondern nur eine Seite des Darms in den Bruchring oder irgend eine Spalte in den Bauchmuskeln eingetreten ist und eingekneipt wird.“

Aus der Zeit vor *Richter* stammen Beobachtungen von *Littré*, *Ruysh* und *Mery* über Divertikelbrüche. Lange Zeit wurden diese mit den von *Richter* beschriebenen kleinen Brüchen zusammengeworfen und als *Littré*sche Hernien bezeichnet. Erst im Jahre 1841 hat *Rieke* eine neue Sichtung des Gegenstandes vorgenommen.

Man kann sich nämlich vorstellen, daß von einer normalen Darmschlinge ein Stück der freien Darmwand in einen Bruchsack vorfällt, während die an dem Mesenterium inserierte Wand außerhalb des Bruchsackes in der Bauchhöhle verbleibt. Solche Brüche nennt man sehr passend Darmwandbrüche oder Lateralbrüche.

Ganz verschieden von ihnen sind jene Brüche, wo irgend ein Anhang des Darmkanals vorfällt. Ein solcher Anhang ist z. B. der Wurmfortsatz; es gibt Brüche, deren Inhalt nur aus dem Wurmfortsatz besteht. Ein solcher Anhang ist auch das *Meckel*sche Divertikel. Solche Brüche nennt man sehr passend Darmanhangsbrüche (*Littré*sche Hernien).

Rieke unterscheidet: I. Darmanhangsbrüche; II. Darmwandbrüche; *a)* chronische, *b)* akute.

In zusammenfassender Weise hat den Gegenstand *A. Lorenz* behandelt. Auf Grund seiner Nachforschungen steht folgendes fest:

1. Es ist gar kein Zweifel, daß es freie Darmwandbrüche gibt.

Bekanntlich hat im Jahre 1859 *Roser* die Darmwandbrüche überhaupt geleugnet und sie für einen Beobachtungsfehler erklärt. Er meinte, man habe die in dem Bruchsackkörper vorliegende kugelförmige Blase als Darmwandbruch erklärt und dabei übersehen, daß die der Mesenterialinsertion entsprechende Wand im Bruchsackhalse, also doch im Bruche überhaupt, vorlag.

Lorenz hat nun freie Darmwandbrüche aus Sektionsbefunden nachgewiesen, also die in vivo gemachten Beobachtungen vieler Chirurgen bestätigt.

2. Es ist gar kein Zweifel, daß es akut entstehende Einklemmungen einer Darmwand gibt.

A. Lorenz hat auf diesen Punkt hin die Sektionsprotokolle des pathologischen Institutes in Wien untersucht und eine hübsche Zahl von Fällen vorgefunden.

Man muß nur die Fälle dieser Art gesehen haben, um sich zu überzeugen, daß die Bilder, die der Anatom sieht, identisch sind — was ja selbstverständlich ist — mit jenen, die der Chirurg sieht. Entdeckt die Inkarzeration der Chirurg, so sieht er das Bild; bleibt die Inkarzeration unentdeckt und stirbt das Individuum, so sieht das Bild der Anatom. Keinem Anatomen ist es je eingefallen, die Darmwandbrüche zu leugnen.

In der Regel ist die Einklemmung eine elastische.

In neuester Zeit hat *W. Sachs* einen Versuch angestellt, der die Einklemmung einer Darmwandblase, und zwar Einklemmung im Sinne der *Kocher*schen Koteinklemmung, ad oculos demonstriert. *Sachs* führte einen englischen Katheter von 4 *mm* Durchmesser in ein Darmstück ein in der Weise, daß das abgebogene Ende des Schnabels die Darmwand ausdehnte; darauf wurde ein Seidenfaden um die vorgebuchtete Partie gelegt und fest angezogen. Jetzt wurde durch Injektion von Wasser in den Katheter unter starkem Druck die vorgebuchtete Darmwand zu einer stramm gespannten Blase gebläht und der Katheter schnell zurückgezogen. Die Blase bleibt bestehen, es entleert sich kein Tropfen. Ja, sie bleibt bestehen, auch wenn man den Darm auf der Mesenterialseite aufschneidet. *Schnitzler* nimmt auf Grund experimenteller Untersuchungen die Möglichkeit der elastischen sowie der Blähungseinklemmung von Darmwandbrüchen für erwiesen an. Die Erzeugung letzterer Einklemmungsform gelang ihm unter Einhaltung bestimmter Versuchsbedingungen regelmäßig. Zu ihrem Zustandekommen gehört unter anderem eine sehr hohe Steigerung des intraviszeralen Druckes und eine sehr enge Bruchpforte.

Was die praktische Seite der Frage betrifft, so kann ich diese „kleinen Brüche“ nicht genug hervorheben.

Eine reichliche Zahl derselben wird vollkommen übersehen und erst vom Anatomen erkannt. Der Arzt vermutet Peritonitis, innere Inkarzerationen oder dergleichen und hat die Hernie ihrer Kleinheit wegen überhaupt nicht entdeckt.

Eine andere Zahl der Darmwandhernien wird zwar nicht übersehen, aber unvollkommen erkannt, also verkannt.

Den akuten Lateralbrüchen steht jene Form von Darmwandbrüchen gegenüber, deren anatomisches und klinisches Bild zuerst von *Rieke* entworfen und mit dem Terminus chronischer Partial- oder Lateralbruch bezeichnet wurde.

Denken wir uns eine Darmschlinge, die in der Nähe einer Bruchpforte lagert; denken wir uns weiter das Peritoneum parietale hier in Form eines Grübchens oder in Form eines Bruchsackes vorgestülpt und einen Teil der Oberfläche des Darms damit verwachsen. Da sich dieser angewachsene Teil des Darms nicht zurückziehen kann, wird er bei der peristaltischen Arbeit leicht ausgebuchtet; die wechselnde Füllung der kleinen Darmausbuchtung mit Kot und Gasen, die Peristaltik des Darms und die Wirkung der Bauchpresse wird den kleinen Lateralbruch vergrößern und endlich wird nach jahrelangem Bestehen dieser Wirkung ein wirkliches Divertikel des Darms vorhanden sein. Die Beobachtung lehrt, daß hiebei ein größerer Teil des Darmquerschnittes in das Divertikel aufgenommen, ein immer größerer Teil des Darms zu dem Divertikel umgestaltet wird. Dadurch entsteht nun eine Stenose

des Darmrohres an dieser Stelle mit allen ihren Konsequenzen. Die erschwerte Fortbewegung des Darminhaltes bedingt eine Hypertrophie der Muskulatur des zuführenden Darmrohres, welcher später Parese folgt, da der Darm fast fortwährend gebläht ist.

Das klinische Bild des chronischen Lateralbruches deckt sich also im ganzen mit dem Bilde einer chronischen Darmstenose.

Anatomisch charakterisiert ist der chronische Lateralbruch

1. durch die Strikturierung des Darms an dieser Stelle und die konsekutive Erweiterung der zuführenden Darmpartie;

2. durch bleibende Gestaltveränderung des Darms an der betreffenden Stelle;

3. durch häufig flächenhafte und feste Verwachsung des Divertikels mit dem häufig pigmentierten, verdichteten Bruchsacke.

Daß es in der Regel die unteren Schlingen des Ileums sind, an welchen sich ein derartiger Lateralbruch entwickelt, das begreift sich aus der Lage dieser Schlingen in der Nähe der unteren Bruchpforten.

Man ersieht aus dem Gesagten, welch wesentlicher Unterschied zwischen dem chronischen und dem akuten Lateralbruche besteht.

Der chronische Lateralbruch — fast nur bei bejahrten Frauen und insbesondere im Schenkelkanal, dann im Canalis obturatorius vorfindlich — erzeugt während seiner langsamen Entwicklung ab und zu Verstopfung mit Koliken, Aufstoßen, Brechreiz; der Bruch selbst wird entweder gar nicht entdeckt, oder, wenn entdeckt, nicht als kausales Moment angesehen. Endlich kann doch der Symptomenkomplex einer evidenten Einklemmung plötzlich auftreten. Er ist aber dadurch bedingt, daß die mit dem Lateralbruch einhergehende Verengerung des Darmlumens zur Verschließung gediehen ist, sei es durch einen fremden Körper oder stärkeres Hervortreten des Divertikels und dadurch ein Plattziehen des strikturierten Restes des Darmlumens. Dabei kann es gelingen, das Divertikel zurückzudrücken, natürlich samt dem damit verwachsenen Bruchsack, und dadurch die Erscheinungen zu bannen.

Der akute Lateralbruch hingegen repräsentiert gar so häufig das Bild der fulminanten Einklemmung (Incarceratio acutissima nach *Pitha*), wobei es in kürzester Zeit zum Tode kommen und die Hernie erst am Obduktionstische aufgedeckt werden kann.

Wird die Inkarzeration als solche erkannt, wird rasch operiert, so staunt man häufig, die Darmwandblase gangränös zu finden. *A. Lorenz* führt es wohl mit Recht darauf zurück, daß die umschnürte Darmwandblase in ihrer ganzen Ausdehnung des Blutzuflusses von der Mesenterialseite beraubt wird, während bei einem kompletten Schlingenbruche die Unterbrechung der Zirkulation nicht in so hohem Grade stattfinden kann, da die Mesenterialgefäße im Gekrösfett eingebettet sind.

Alle bisher besprochenen Darmwandbrüche kommen an der freien, der Mesenterialinsertion entgegengesetzten Seite vor. Dem gegenüber sei noch bemerkt, daß es noch andere Divertikel des Darms gibt, die, unter dem Namen der falschen Divertikel bekannt, bloß aus Schleimhaut und Peritoneum bestehen, am Zwölffingerdarm, am Dünn- und Dickdarm, meist in beträchtlicher Zahl vorkommen, erbsen- bis walnußgroß, rund, sackig sind und, an der konkaven Seite des Darms befindlich, zwischen den Mesenterialplatten lagern. Schon vermöge dieser Lage dürften solche Divertikel außerordentlich selten den Inhalt eines Bruches bilden.

Das bisher Vorgetragene bezog sich im ganzen auf den Dünndarm. Es gibt aber auch Lateralbrüche des Dickdarms.

Da der Dickdarm im ganzen wenig beweglich und der Nähe der Bruchpforte entrückt ist, so sind die Lateralbrüche des Dickdarms auch seltener. Am ehesten würden sie in Nabel- und Ventralbruchsäcken vermutet werden; es sind deren aber auch in Leisten- und Schenkelhernien beobachtet worden.

So weit die wenig zahlreichen Beobachtungen lehren, kann man auch bei Lateralbrüchen des Dickdarms einen chronischen und einen akuten Verlauf unterscheiden. Einen chronischen Verlauf dokumentieren alte Verwachsungen mit dem Bruchsacke. Ein akuter Verlauf ist a priori nicht sehr wahrscheinlich und doch fand *Albert* einen Fall, den er selbst operiert hat.

Man kann aller Erfahrung zufolge erwarten, daß die Lateralbrüche des Dickdarms in ihrem Verlaufe sich von den Lateralbrüchen des Dünndarms unterscheiden werden. Wenn ein Haustrum plötzlich vorfällt oder lange Zeit im Bruchsack lagert, so wird die Lichtung des Dickdarms nicht wesentlich verkleinert. Die lokalen Erscheinungen können von Bedeutung werden: beim akuten Lateralbruche des Dickdarms durch die elastische Einschnürung, beim chronischen durch Entzündung, Exulzeration u. dgl. Vor allem wird also die ungestörte Defäkation imponieren. In dem einen (*Lorenz*schen) Falle wurde ja wegen bestehender Diarrhöe eine Inkarzeration geradezu ausgeschlossen. Insbesondere wird die Kotleitung gar nicht beeinflußt, wenn der Blindsack des Cökums mit dem Wurmfortsatze vorfällt, da dieser Abschnitt des Dickdarms für die Kotleitung überhaupt nicht in Betracht kommt.

Es wird nun auch klar sein, daß die eigentlichen Darmanhangsbrüche — nämlich die Brüche des *Meckel*schen Divertikels und jene des Processus vermiformis — in ihrem Verlaufe, insbesondere bezüglich der Einklemmung, sich nicht anders verhalten werden als die Lateralbrüche des Dickdarms.

Für die Brüche des Proc. vermiformis ist es überflüssig, die Sache erst zu beweisen; denn wenn die Vorlagerung des ganzen Blindsackes des Cökums samt dem Wurmfortsatze sich derart verhält, so wird der Wurmfortsatz allein keinen besonderen Einfluß auf das Bild der Einklemmung ausüben.

Für die Hernien des *Meckel*schen Divertikels genügt aber die Bemerkung, daß dieser Darmanhang das Lumen des Dünndarms nicht im mindesten beeinflußt, da er diesem ja aufgesetzt ist; fällt er vor, so kann das Lumen des Darms geradezu absolut unbeeinträchtigt bleiben. Sowohl beim Bruche des Wurmfortsatzes wie bei jenem des *Meckel*schen Anhanges werden wohl die Exulzerationen in der Regel dem einklemmungsähnlichen Bilde zugrunde liegen.

Entsteht ein solcher Zufall, so wird also der Lokalbefund in dem Vordergrund des Bildes stehen; der Bauch wird keinen bedeutenden Meteorismus zeigen, die Gase gehen ab, der Kranke hat Stuhl oder man erzwingt ihn; es ist Aufstoßen gar nicht oder selten, Erbrechen vielleicht nur im Beginne vorhanden.

So beiläufig hat das Bild schon *Littré* entworfen.

Nicht immer fällt der Darmanhang in ganzer Länge vor. Wenn seine Spitze z. B. durch Adhäsionen im Bauchraume festgehalten wird, so kann der Anhang nur in Form einer Schlinge vorfallen. Wird diese eingeklemmt, so muß das im Bauchraume gelegene Ende des Darmanhanges in seiner Ernährung am meisten gestört, zuerst gangränös werden. Das kann bei ungenauer Besichtigung des Inkarzerationsringes, besonders aber dann, wenn der Bruchinhalt selbst noch nicht brandig ist, verhängnisvolle Folgen haben. Der Bruchinhalt wird reponiert und der im Bauchraume gelegene Teil, der nicht vorgezogen und übersehen wurde, führt zur Perforationsperitonitis. Diese Art der Inkarzeration wurde von *Maydl* retrograde Inkarzeration genannt. Sie wurde in Kürze schon S. 569 besprochen.

VI. ABSCHNITT.

Chirurgie der Leber, der Milz und des Pankreas.

A. Chirurgie der Leber und der Gallenwege.

1. Kapitel.

Anatomische Vorbemerkungen.

Die Leber, die größte Unterleibsdrüse, wird durch verschiedene Aufhängevorrichtungen festgehalten. Sie ist daher wenig verschieblich und da sie vorn nur durch die knorpeligen Rippenenden geschützt und ihr Gewebe weich ist, so können stumpfe Gewalten leicht Zerreißungen herbeiführen. Es hat eine „trophische Umbildsamkeit" *(His)*, infolge deren die umliegenden Organe Abdrücke erzeugen, die sich unter besonderen Umständen erheblich vertiefen können.

Die Leber ist wohl als ein symmetrisches Organ mit einem Mittellappen — dem Lobus caudatus (Spigelii) und 2 Seitenlappen — dem linken und rechten — angelegt. Durch den sich verlängernden Darm wird sie in das rechte Hypochondrium gedrängt und der linke Lappen wird derart bedrängt, daß sein Gewebe schwindet. Ein vierter Lappen, der als Lobus quadratus bezeichnet wird, ist nur eine Abteilung des rechten Seitenlappens, gebildet durch den Abdruck, den die Gallenblase in der Leber erzeugt. Man hat an der Leber eine obere konvexe, untere konkave und dreieckige hintere Fläche zu unterscheiden. Die untere Fläche ist durch 3 Furchen, die gewissermaßen ein H bilden, eingeteilt. Der Verbindungsstrich dieses H zieht von einem Seitenlappen zum anderen und ist 6 *cm* lang. In dieser Linie dringen Gefäße ein und treten die Gallengänge aus, sie wird deshalb auch Hilus genannt. Hier verdickt sich die Kapsel des Organs, von hier strahlt das Bindegewebe, die verschiedenen Gefäße umhüllend, in die Leber ein (Capsula Glissonii). Auf den Enden dieser Linie stehen entsprechend dem H zwei Längsfurchen senkrecht. Von ihnen ist nur die linke vollständig durchgeführt, die rechte reicht nur bis zum Querstrich und hat rückwärts keine Fortsetzung mehr. In der linken Furche liegen zwei für das fötale Leben wichtige Gebilde: die Nabelvene und der Ductus venosus Arantii. Die erstere nimmt die vordere Hälfte dieser Furche ein, das zweite dieser später sich schließenden Gefäße liegt in der rückwärtigen Hälfte der Furche. In der rechten, nicht durchgehenden Furche des H liegt die Gallenblase.

In dem bildsamen Lebergewebe hinterlassen die Wirbelsäule, die Speiseröhre, das Duodenum, das Kolon, die rechte Niere und Nebenniere, die V. cava und die Rippen Abdrücke. Wird die Gallenblase größer, so zieht sie den Leberrand aus, sinkt die Leber infolge Senkung aller Eingeweide herab und vergrößert sie sich, so bekommt sie eine Furche durch den Druck des Rippenbogens oder schnürender Kleidungsstücke.

Die Leber bekommt bekanntlich von zwei Seiten Blut zugeführt. Arterielles von der A. hepatica, venöses von der V. portae; sie gibt ihr Blut ohne Vermittlung eines größeren Gefäßes in die V. cava ab. Die A. hepatica, die V. portae, der Duct. hepaticus und seine Fortsetzung, der Duct. choledochus, liegen in dem Verbindungsbande, das vom Zwölffingerdarme zur Leber zieht und den vorderen Rand des For. epiploicum (Winslowii) bildet, während die hintere Umrandung dieses Loches, in das man mit dem Finger eindringen kann, vom Verbindungsbande der Leber und Niere gebildet wird. Zur genaueren Untersuchung des Gefäßbündels benutzt man das Loch in der folgenden Weise. Man hebt mit dem eingeführten Finger die Gebilde in die Höhe und findet in dem Bande am meisten lateral den Gallengang,

benachbart die Pfortader und zu innerst die Leberarterie. Da aber die Pfortader zwischen der Arterie und dem Gallengange ein wenig zurücktritt, so kann in gewissen Lagen die Arterie dem Gallengange näher rücken als die Pfortader. Die Leberarterie und die Pfortader gabeln sich beim Eintritte in die Leber, bleiben aber mit ihren Ästen hinter dem Duct. hepaticus.

Trotzdem die A. hepatica ein enges Gefäß ist, ist sie für den Bestand der Leber von größerer Bedeutung als die Pfortader. Unterbindungen der Arterie führen zu umfänglichen Nekrosen und Tod, denn die akzessorischen Arterien, die von der A. mammaria int., pericardiophrenica, suprarenalis, den beiden A. epigastricae, der A. mesenterica sup. und gastrica dext. kommen, vermögen einen Ersatz nicht oder nur dann zu bieten, wenn sich der Verschluß im Laufe von Wochen ausbildet. Dem gegenüber werden Verschlüsse der Pfortader gar nicht selten mit nur geringen Beschwerden überlebt und entwickeln sich dann mitunter die Kollateralen durch das Omentum minus in die Magen- und Oesophagusvenen hinein, im Lig. suspensor. gegen das Zwerchfell, im Lig. teres gegen die vordere Bauchwand zu in der ausgiebigsten Weise. Die Pfortader gabelt sich beim Eintritte in die Leber derart, daß sie in den rechten Leberlappen fast geraden Weges eintritt, während sie den Ast für den linken Leberlappen in sehr stumpfem Winkel abzweigt. So erklärt sich, warum Embolien viel öfter im rechten als im linken Leberlappen zustande kommen. Sobald die Gefäße die Verzweigungen der Capsula Glissonii verlassen, werden sie von den Leberzellen selbst eingefaßt und verlieren dadurch die Eigenschaft, zusammenzufallen. Sie bleiben ausgespannt und klaffen am Durchschnitte.

Die Gallengänge sammeln sich allmählich zu größeren Gängen, die durch ein besonderes Netz kleiner Gänge miteinander in Verbindung stehen, so daß der Verschluß selbst eines Hepatikusastes durch diese Anastomosen teilweise ausgeglichen werden kann. Schließlich sammelt sich die Galle aus jedem der Seitenlappen zu einem Aste und diese vereinigen sich zu einem 2—3 *cm* langen, 4 *mm* weiten, gemeinsamen Gange, der lateral von der Pfortader abwärts zieht. Ihm legt sich dann der Ausführungsgang der Gallenblase an und so ziehen beide im Lig. hepatico-duodenale mehr als 1·5 *cm* weit nebeneinander her, bis sie sich, natürlich unter einem spitzen Winkel, vereinigen. Aus dieser Vereinigung entsteht ein 5—6 *mm* weiter, 7—8 *cm* (manchmal 5—15 *cm*) langer Gang, der Duct. choledochus. Dieser Gang schlingt sich nun hinten um das Duodenum herum, zwischen ihm und der rechten Niere durch, gelangt dann hinter den Kopf der Bauchspeicheldrüse und gräbt sich in diese eine Rinne oder gar einen Kanal. Hier trifft der Duct. choledochus mit dem Duct. pancreaticus zusammen, sie gehen eine Strecke weit nebeneinander her und vereinigen sich entweder kurz vor der Mündung ins Duodenum oder münden getrennt. Der gemeinsame Gang ist oft erweitert und führt den Namen Diverticulum duodeni (Vateri). Hier springen Schleimhautfalten auch in die Lichtung des Ganges vor.

Die Gallenblase liegt in einer Rinne der unteren Leberfläche, ragt nur, wenn sie über die gewöhnliche Länge von 8—12 *cm* hinausreicht, über den Leberrand vor und ist 1—1·5 *cm* nach außen vom lateralen Rande des M. rectus abdom. dext. zu finden. Ist ihre Wand dünn und gespannt, so schimmert die Galle grünlich durch, sonst fehlt diese bezeichnende Farbe. Sie ist von der Leber zumeist durch lockeres Bindegewebe getrennt und dann leicht und ohne nennenswerte Blutung abzulösen. Dieser der Leber zugewandte Teil ist vom Bauchfelle nicht überzogen. Die Blase richtet sich mit ihrem Ende nach links und hinten und nimmt unweit dem Hilus einen Seitenast der A. hepatica, die A. cystica auf. Gewöhnlich faßt die Gallenblase 50 cm^3 und ist innen infolge gitterförmig vorspringender Leisten leicht uneben. Sie spitzt sich nach unten allmählich zu, geht in den Blasenhals und dieser in den Ausführungsgang mit einer fast U-förmigen Krümmung über. Vor Beginn der ersten Krümmung liegt eine Schleimhautfalte als Grenze gegen die Gallenblase. Der zweite abwärts gerichtete Schlingenschenkel umfaßt eine Lymphdrüse. Im ersten Schlingenschenkel setzen sich gern Steine fest; die Lymphdrüse ist öfter angeschwollen und so können Irrungen zustande kommen. Der Duct. cysticus setzt sich nun in einer Länge von 3 *cm* und der Dicke eines Taubenfederkieles bis zu seiner Vereinigung mit dem Duct. hepaticus fort. Gebogen oder sogar spiralig gewunden liegt er im Lig. hepato-duodenale. Seine Lichtung ist durch mehrere einspringende Falten verengt, die sich zu einer spiraligen Klappe vereinigen (Valv. Heisteri).

Die Lymphbahnen beginnen in zweierlei netzförmigen Verzweigungen. Ein Gefäßnetz liegt im Drüsenparenchym, das andere in der Kapsel. Dieses führt durch das Lig. coronar. und das Zwerchfell in die Brusthöhle, endlich in die mediastinalen Lymphdrüsen. Auf diesem Wege dürften Lungenentzündungen nach Gallensteinoperationen zustande kommen. Ein anderer Abfluß dieses Lymphgefäßnetzes richtet

sich nach Drüsen, die um die Pfortader im Lig. hepatoduodenale gebettet sind und führt weiter in Drüsen, die über dem Ursprunge der A. mesenterica sup. liegen, oder in Drüsen an der Cava zwischen Herzbeutel und Zwerchfell. Die Lymphgefäße der Gallenblase sammeln sich in Drüsen hinter dem Pylorus und auf dem Kopfe des Pankreas.

Die Nerven der Leber werden hauptsächlich vom Vagus und Sympathikus hergegeben, einige Fasern steuert der N. phrenicus bei. Er schickt sie durch das For. cavae an die Unterseite der Leber. Durch diese Beimischung erklärt man sich auch die häufige Erscheinung, daß die Leberschmerzen in die rechte Schulter ausstrahlen. Stammt doch der N. phrenicus aus dem 4. Zervikalnerven, und da dieser auch zur Schulter Gefühlsnerven schickt, so können die Empfindungen dahin ausstrahlen.

Die Leber eines gesunden Menschen sondert in 24 Stunden 1 Liter Galle ab; die Gallensäuren (Glykochol- und Taurocholsäure), Gallenfarbstoffe (Bilirubin, Bili-

Fig. 248.

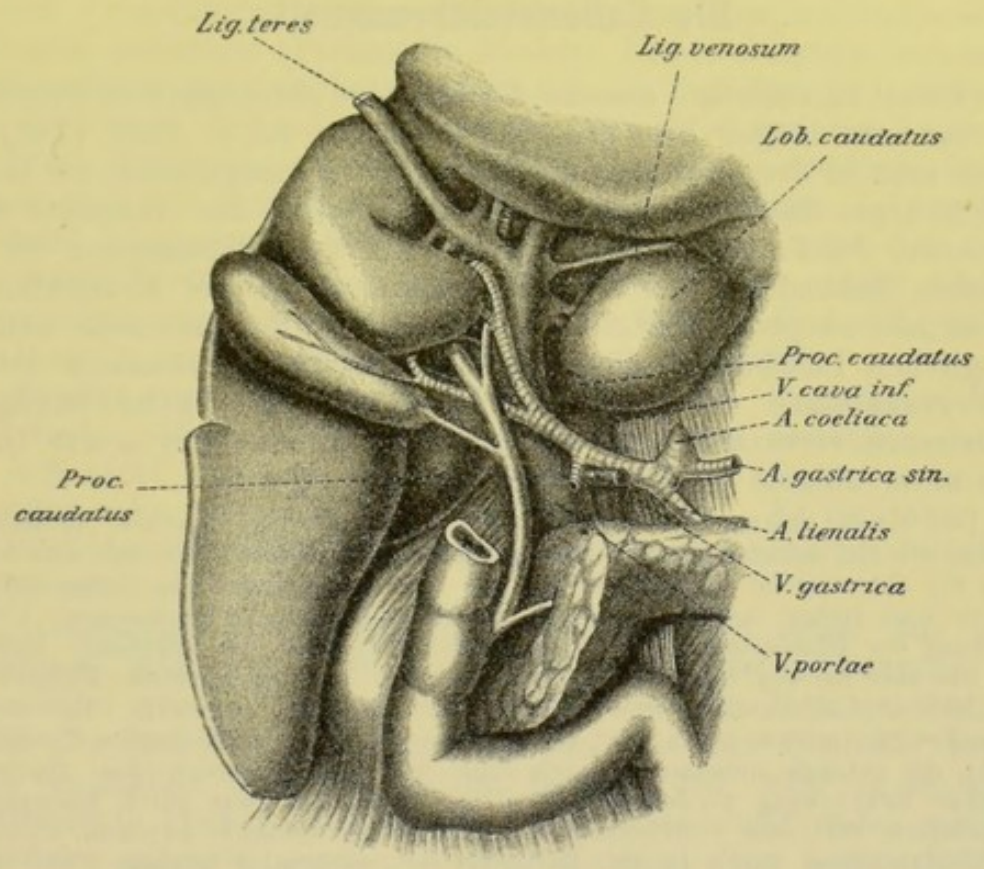

Unterfläche der Leber, Leberpforte, Gebilde des Ligamentum hepatoduodenale (nach *Zuckerkandl*). Um den Ductus choledochus ganz freizulegen, wurde die Pars horizontalis superior duodeni entfernt. Man sieht den Zusammentritt von Hepatikus und Zystikus zum Choledochus und die Vereinigung des letzteren mit dem Ductus pancreaticus.

verdin), Cholesterin, Lezitin und das aus diesen entstehende Cholin, Fette, unorganische Salze und Gase setzen sie zusammen. Das Cholesterin wird nur durch die Gegenwart der gallensauren Salze in Lösung erhalten.

Die Galle wird zwar dauernd, aber nicht gleichmäßig abgesondert, denn während der Verdauung steigert sich die Ausscheidung deutlich. Sie wird heute allgemein als Sekret und nicht als Exkret aufgefaßt, denn ihre Bedeutung für die Verdauung wird wohl nicht mehr in Zweifel gezogen. Sieht man doch Menschen, denen alle Galle durch eine Fistel abfließt, rasch verfallen und Ausnahmen von dieser Regel nur sehr selten. Als Folge der Gallenarmut sehen wir den Stuhl zunächst farblos, grau werden, dann wird er schmierig und bekommt einen aashaften Geruch. Genossene Fette gehen größtenteils unverändert ab. Die Darmbewegungen erlahmen, es tritt Stuhlverstopfung ein.

Die Reproduktionskraft der Leber ist erwiesen und ansehnlich, so daß selbst größere Stücke (— $^1/_4$) fortgenommen werden können.

2. Kapitel.

Die Gallensteinkrankheit.

Obwohl vereinzelte Versuche, Gallensteine chirurgisch zu behandeln, schon vor sehr langer Zeit ausgeführt wurden (*J. L. Petit* 1743), ist es doch erst in den drei letzten Lustren nach Inauguration der Gallenblasenchirurgie durch *Langenbuch*, unter Klärung der Anatomie durch *Courvoisier*, der Pathologie durch *Riedel* und Vervollkommnung der chirurgischen Behandlung durch *Kehr*, gelungen, in der Erkenntnis der Cholelithiasis so große Fortschritte zu machen, daß nunmehr auch die chirurgischen Lehrbücher dieses Leiden eingehend behandeln müssen. Die Erkrankungen der Gallenwege sind so überwiegend häufig von Gallensteinen verursacht, daß wir sämtliche Erkrankungen der Gallengänge unter obigem Titel abhandeln.

Die Entstehung der Gallensteine ist seit den Arbeiten *Naunyns* fast ausschließlich auf katarrhalische Erkrankung der Gallenblase zurückgeführt worden. Gerade die chirurgische Behandlung hat uns aber gelehrt, daß die Steine sich wohl öfter, als man früher annahm, auch in den Gallengängen bilden können. Über die Entstehung der Blasensteine, der weitaus häufigeren sind wir allerdings bedeutend besser als über die der letzteren unterrichtet. Wie der „steinbildende Katarrh" entsteht, darüber hat *Naunyn* verschiedene Beobachtungen angestellt. Ein nicht so seltenes Ereignis scheint es zu sein, daß im Anschlusse an einen Typhus Cholezystitis entsteht, die anfangs unbemerkt, nach Jahr und Tag zu Steinkoliken führt. Aber auch ohne Erkrankung an der Eintrittspforte kann, und zwar durch Einwanderung des Bacterium coli, eine Entzündung der Gallenblase zustande kommen. Gewiß wird diese Einwanderung durch die Papilla Vateri oft ergebnislos erfolgen, weil die ungebetenen Gäste von der Galle bald hinausgespült werden; ist der Gallenfluß aber einmal unterbrochen oder verzögert, so kann das Bakterium in das ruhige Heim der Gallenblase einziehen, sich in der dort stagnierenden Galle vermehren und hinter dem an Klappen reichen Ductus cysticus festsetzen. Ob dieser weite Weg immer zurückgelegt werden muß, ob nicht auch Darm- und Gallenblasenwand durchwandert werden können, steht dahin.

Die Entzündung der Gallenblasenschleimhaut, welche bei leichten Infektionen kaum Beschwerden verursacht, führt zur Desquamation der Epithelien und diese bilden dann den Kern, um welchen sich die schwer löslichen Gallenbestandteile ansetzen. Tatsächlich zeigen die mikroskopischen Untersuchungen überaus häufig Zellen und Mikroorganismen im Zentrum der Gallensteine. In vereinzelten Fällen fand man als Inkrustationskern abgestoßene Ligaturen, abgestorbene Parasiten und Fruchtkerne. Nachdem aber die experimentelle Erzeugung von Gallensteinen bisher nur sehr selten gelungen ist, wird man doch darauf hingewiesen, daß die Inkrustation nur in pathologischer Galle zustande kommen dürfte. Diese krankhafte Veränderung kann vielleicht auch durch die Entzündung hervorgerufen werden. *Exner* und *Heyrovsky* wiesen nach, daß durch das Wachstum der Bakterien (Bact. coli, typhi u. a.) die gallensauren Salze zerstört werden, infolge dessen fällt das Cholestearin leichter aus, denn die Fähigkeit der Galle, dieses gelöst zu erhalten, wird durch die gallensauren Salze bedingt.

Diese Anschauungen über die Gallensteinbildung stehen mit den statistischen Nachweisen über ihre Verbreitung in guter Übereinstimmung. Daß Frauen, und zwar insbesondere wenn sie geboren haben, mehr als doppelt so oft wie die Männer von Gallensteinen gequält werden, ist wohl durch die Stagnation und Eindickung der Galle zu erklären. Die erstere wird durch Rockbänder, Mieder und den vergrößerten Uterus, die letztere durch die Zirkulationsstörungen und unregelmäßige Nahrungsaufnahme bedingt. In analoger Weise begünstigt sitzende Lebensweise und Adipositas die Krankheit, welche sich dem entsprechend meist jenseits des mittleren Lebensalters einstellt, obwohl nicht wenige Beobachtungen ihr Vorkommen schon im zweiten Lebensdezennium erweisen.

Können die Steine schon durch Störung des Gallenflusses Beschwerden verursachen, so werden sie dieselben doch noch in viel höherem Grade dadurch hervorrufen, daß sie zu den verschiedensten Komplikationen führen. Allein durch die dauernde Berührung der Schleimhaut mit dem Fremdkörper mögen ähnlich wie im Konjunktivalsacke Entzündungen entstehen (Perixenitis *Riedels*). Dieser abnorme Zustand muß die Disposition der Gewebe zur Infektion an und für sich erhöhen. Ist diese aber schon vorhanden, so wird ihr Fortschritt und ihre Ausbreitung noch durch die Störung des Gallenflusses — eine Folge des eingeklemmten Steines oder der Schleimhautschwellung im Gallengange — begünstigt. Manchmal kommen die Steine mit der Gallenblase oder den Gängen in so innige Berührung, daß Drucknekrosen entstehen, denen wiederum Perforationen oder Narbenstrikturen folgen können. Gar nicht so selten sieht man in der steinhaltigen Blase Karzinombildung.

Erwägt man, wie überaus häufig sich bei Obduktionen Gallensteine finden, ohne daß zu Lebzeiten Beschwerden bestanden, so wird man sich nicht wundern, daß statistische Berechnungen ergaben, daß unter zehn Menschen einer Gallensteine hat. Es ist daher gewiß berechtigt, bei Schmerzen in der Magengrube und Leberpforte zunächst an Gallensteine zu denken.

Symptomlos bleiben die Gallensteine in der Regel nur in der Gallenblase, während sie in den Gallengängen fast ausnahmslos mehr oder minder große Beschwerden verursachen. Die Zahl der Steine ist für die Beschwerden ebenso unmaßgeblich wie ihre Qualität. Mitunter macht ein kleiner Stein die größten Beschwerden, während ein anderes Mal Hunderte kleiner oder ein die ganze Blase ausfüllender großer beschwerdelos getragen werden. Aber auch dann, wenn heftige Beschwerden entstehen, dauern sie durchaus nicht so lange an, bis der Stein eliminiert ist, sondern sie kommen und gehen in ganz regellosen Zeiträumen — ein Verlauf, welcher sehr dafür spricht, daß die Steine an sich keine Beschwerde machen, sondern nur die Entzündungen, die von ihnen eingeleitet werden. Die Heftigkeit und Ausbreitung dieser bedingt aber nicht nur Beschwerden, sondern auch Gefahren.

Das beherrschende Symptom der unkomplizierten Gallensteinkrankheit ist die Gallensteinkolik. Zum Unterschiede von den heimlichen, bohrenden, aber unerheblichen Schmerzen, welche geplagten Steinkranken gar nicht mehr der Klagen wert sind, stellen sich plötzlich, scheinbar ohne jede Veranlassung, Koliken ein, welche durch ihre überaus große Schmerzhaftigkeit in weitesten Kreisen gekannt und gefürchtet sind. Auch heute noch wird dieses Ereignis zumeist auf mechanische Verhältnisse zurückgeführt. Der Stein verlege den Ductus cysticus oder, wenn gleichzeitig Gelbsucht vorhanden ist, den Ductus choledochus, bedinge im ersteren Falle Stauung des Blasenschleimes, im letzteren der Galle. Diese Stauung

löse die krampfhaften Kontraktionen aus. Das plötzliche Aufhören der Koliken, wenn der Stein durch die Papille in den Darm gelangt, was durch Aufhören der Acholie des Stuhles erweisbar, ist das sicherste Zeichen für die Richtigkeit der Anschauung. Geradezu beweisend ist der sogenannte Stöpselversuch bei Schleimfisteln der Gallenblase. Ist der Ductus cysticus durch einen bei der Operation zurückgelassenen Stein verlegt, so entleert die Gallenblasenfistel nur den von der Gallenblasenschleimhaut abgesonderten glasigen Schleim. Stöpselt man die Fistel fest zu, um den Stein durch den Sekretionsdruck in den Ductus choledochus zu pressen, so entstehen an Heftigkeit zunehmende Schmerzen, die erst aufhören, wenn der Stein oder Stöpsel nachgibt. Es läßt sich also nicht leugnen, daß diese mechanische Erklärung der Steinkolik ihre Berechtigung hat, und doch hört die Gallensteinkolik oftmals auf, ohne daß sich der Stein von der Stelle gerührt hat und fehlt sogar regelmäßig bei völliger Verlegung des Ausführungsganges durch Narbe oder Geschwulst. Dies erklärt sich dadurch, daß nur plötzlicher und nicht allmählich sich entwickelnder Verschluß Koliken bedingt. Dieser Verschluß wird aber vom Steine selbst nie so vollständig und plötzlich erzielt, er kommt vielmehr erst zustande, wenn die Schleimhaut um den Stein anschwillt, und dies ist eine Folge der Entzündung. Geht dieselbe zurück, so hören die Koliken auf und der Stein bleibt doch an seiner Stelle.

Welche Kraft die Steine aus der Gallenblase in den Ductus cysticus drängt, welche sie in den Gallengängen fortbewegt, das ist eigentlich noch unaufgeklärt. Es wird nicht immer dieselbe Ursache sein. Der Sekretionsdruck, die Muskelkontraktionen der Gallenblase, vielleicht auch die der Gallengänge, schließlich wohl auch Lageveränderungen des Körpers und der Bauchorgane dürften die maßgebenden Faktoren sein. Daß die Wanderung der Steine immer Schmerzen verursache, läßt sich mit gutem Grunde bezweifeln. Genugsam bekannt ist aber, daß die Gallensteinkoliken sofort ein Ende haben, wenn das Konkrement abgegangen ist. Ebenso unvermittelt ist auch gewöhnlich ihr Beginn. Der ahnungslose Mensch wird, und zwar meistens des Nachts, zum ersten Male von den Koliken, und zwar nicht selten in ihrer ganzen, entsetzlichen Heftigkeit befallen. Sie dauern 12—48 Stunden und hören oft ebenso plötzlich auf, wie sie begannen. Während des Anfalles ist die Gallenblasen- und Magengegend auf Druck sehr empfindlich, die Bauchdecken sind in der Magengrube so gespannt, daß die Palpation schwer möglich ist. Die Gallenblase ist vergrößert, wölbt mitunter die Bauchdecken sichtbar vor und wird oft vom Kranken als pendelnde Geschwulst gefühlt. Nach dem Anfalle fühlt der Genesene nur noch die Erschöpfung und ein leises Wehegefühl in der Magengrube. An der Sclera bulbi ist während des Anfalles und einen Tag nach demselben oft leichte Gelbfärbung wahrzunehmen. Nichts ist natürlicher, als diesen Verlauf so zu deuten, daß ein Stein aus der Gallenblase sich auf Wanderschaft begab und in den Darm ausgetreten ist. Und in der Tat kann man öfters im Stuhle nach dem Anfalle einen Stein finden. Damit, aber auch nur damit ist der Beweis erbracht, daß der Stein seine Wanderung vollendet hat (*Naunyns* reguläre Cholelithiasis). Viel öfter wird man nach dem Anfalle vergeblich den Stuhl durchsuchen, man sagt, der Anfall war erfolglos.

Die erfolglosen Anfälle können sich in sehr verschiedenen Zwischenräumen wiederholen. Schließlich gibt entweder das Konkrement nach — es geht ab, oder der Patient wird so sehr gequält, daß er es herausschneiden läßt. Geschieht keines von beiden, so kann es im Laufe der Zeit zu immer neuen und stets heftigeren Infektionen der Gallenblase oder gar der Gallengänge kommen, so daß der Kranke diesen oder ihren Konsequenzen (biliäre Zirrhose, Cholangitis, Peritonitis) erliegt. In seltenen Fällen hören selbst nach schwerer Leidenszeit ohne verständlichen Grund die Schmerzen auf — das Steinleiden ist latent geworden.

Ist der Stein glücklich abgegangen, so ist der Kranke geheilt, wenn er nur einen hatte, vorläufig geheilt, wenn er mehrere besaß. Deshalb sehe man den abgegangenen Stein genau an, ob er Fazetten hat und wie viele er besitzt, denn daraus kann man auf seine Brüder schließen. Auch viele Steine können auf diesem Wege abgehen und solcherart zu Heilung auf natürlichem Wege führen. Der Umstand, daß die Steine gewöhnlich gleich groß oder wenigstens regelmäßig so angeordnet sind, daß die kleinen vorangehen, die großen folgen, ist dieser Möglichkeit günstig. *Naunyn* nimmt an, daß der normale Ductus choledochus höchstens kirschkerngroße Steine passieren lasse. Allmählich kann aber dieser enge Gang bis zu Daumendicke ausgedehnt werden.

Viel bedeutungsvoller, wenn auch nicht gerade stürmischer, verlaufen die Erscheinungen, wenn zu dem Steinleiden Infektionen hinzutreten. Daß die Intensität derselben von der allergrößten Bedeutung für Gesundheit und selbst das Leben sein muß, ist ohne weiteres klar. In bezug auf die Ausbreitung ist natürlich die Lage des Infektionsherdes von größtem Einflusse. Infektionen der Gallenblase können leicht auf dieselbe beschränkt bleiben und werden dadurch spontan oder unter Kunsthilfe eher zur Ausheilung kommen als solche der Gallengänge. Diese werden um so verhängnisvoller sein, je weiter sie sich in die Verzweigungen fortsetzen. So kann manchmal die Intensität, ein anderes Mal die Extensität der Entzündung entscheidend werden.

In bezug auf die Schwere der Entzündung sehen wir analoge Grade wie bei anderen Schleimhäuten. Die geringsten Grade sind an der Schleimhaut selbst kaum wahrnehmbar, sondern äußern sich nur so, daß die Galle durch glasigen, mit einzelnen Flocken untermengten Schleim verdünnt ist. Sie zeigt sich bei bakteriologischer Untersuchung in der Tat häufig steril, was allerdings auch die Folge großer Lebensschwäche der Mikroorganismen sein kann, weshalb sie auf künstlichem Nährboden nicht mehr aufgehen. Gegen ihre Anwesenheit im augenblicklichen oder gar früheren Stadium ist durch den negativen Ausfall des Kulturversuches kein Beweis erbracht und derart verständlich, warum verschiedene Forscher über den Keimgehalt der Galle Steinkranker ganz abweichende Befunde mitteilen. Schwere Infektionen haben Trübung der Galle zur Folge. In derselben finden sich dann regelmäßig zahlreiche Mikroorganismen — meist Bact. coli, seltener pyogene Keime. Die Schleimhaut zeigt auch da noch meist keine auffällige Veränderung. Ein noch höherer Grad ist dadurch gekennzeichnet, daß auf der Schleimhaut oberflächliche Nekrosen zustande kommen, eine Veränderung, welche in der Gallenblase sich bis zur Gangrän der ganzen schleimhäutigen Auskleidung steigern kann.

Für die Ausbreitung der Entzündung kann mitunter der Stein ein Hindernis werden. Durch seine Anwesenheit in der Gallenblase hat er das Zustandekommen der Infektion begünstigt. Während die Mikroorganismen im Ductus choledochus keinen Boden fassen konnten, fanden sie ihn in der Gallenblase vorbereitet und setzten sich daselbst fest. Der Stein, der im Blasenhilus saß, wird aber entweder durch die Stauung des vermehrten schleimigen Sekretes in den Duct. cysticus hineingetrieben oder infolge der entzündlichen Reizung der Wände dieses Ganges umklammert und so der Abfluß des infektiösen Blaseninhaltes verhindert. Die Blase wird nun durch die wachsende Exsudatmenge gedehnt, sie erscheint als Tumor, der Kranke hat Schmerzen, Fieber, vielleicht sogar peritoneale Reizungserscheinungen. Zu Anfang ist infolge der großen Spannung der Bauchmuskulatur und der großen Empfindlichkeit nichts vom Blasentumor zu fühlen, der Kranke gibt aber an, daß er nicht tief atmen kann und insbesondere bei linker Seitenlage die Geschwulst ziehen fühlt. Wenn die Entzündung abnimmt, was gewöhnlich einige Tage dauert, dann ist der Tumor nicht nur zu fühlen, sondern auch deutlich zu sehen, wenn man dem Rücken des Kranken etwas unterlegt oder ihn in linker Seitenlage und beim Atemholen untersucht. Hält nun der Stein im Duct. cysticus dem Andrange Stand, so verursacht natürlich die Spannung der infektiösen Flüssigkeit in der Gallenblase erhebliche Störungen und kann dieselbe bei erheblicher Virulenz auf die Wände auch zerstörend wirken. Ist dies nicht in zu hohem Grade der Fall, bleibt der Kranke im Kampfe gegen die Mikroorganismen Sieger, so wird nach mehrtägigem Sturme das Exsudat durch entzündliche Infiltration, schließlich schwielige Verdickung der Wand abgekapselt und endlich langsam resorbiert. Gibt aber der Stein dem Exsudatdrucke nach, so ergießt sich der gestaute infektiöse Blaseninhalt in den Duct. choledochus, und so kann unter passenden Umständen einer vorübergehenden Erleichterung der schwere Symptomenkomplex diffuser Cholangitis folgen.

Fig. 249.

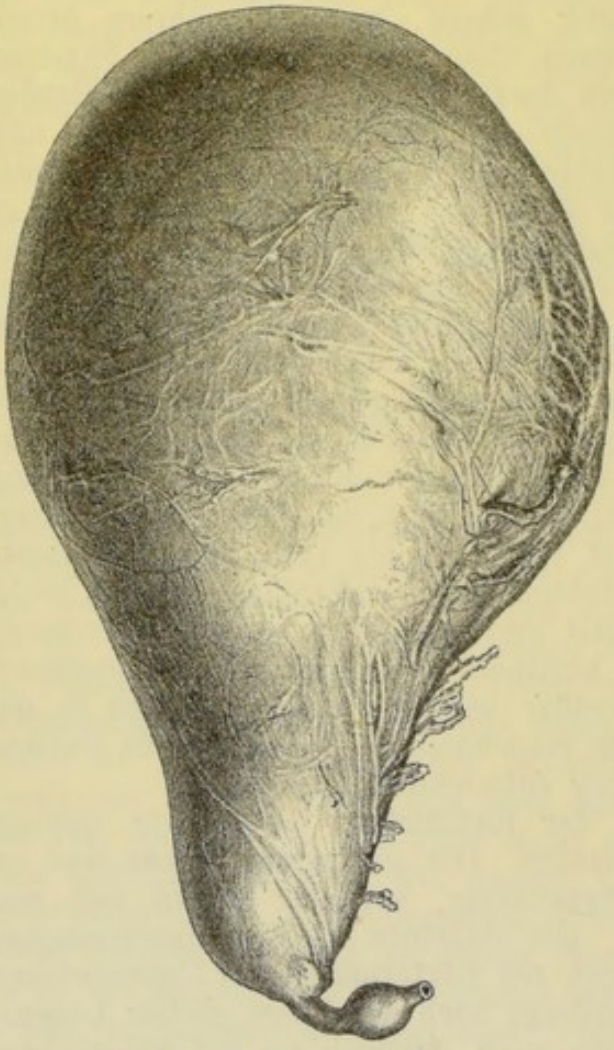

Verschluß des Ductus cysticus durch einen kleinen Stein mit konsekutivem Hydrops vesicae felleae ($^1/_2$ nat. Größe).

Weil die Entzündung in den Gallengängen bei weitem nicht von so hochgradiger Stauung des Exsudates gefolgt ist wie die der Gallen-

blase, sieht man an deren Wänden kaum jemals die schwersten Veränderungen. Hier ist die Schwere der Erkrankung durch die Ausbreitung der Entzündung gekennzeichnet. Reicht dieselbe bis in die feinsten Verzweigungen des Gangsystems hinauf, so werden die ungeheuer große Oberfläche des Entzündungsgebietes, die Abflußschwierigkeiten des Sekretes, die Erleichterung der Resorption septischer Stoffe durch die Kapillaren, die Funktionsstörung der Leberzellen die Gefahr bedingen. Eine Ausheilung der Krankheit ist um so weniger zu gewärtigen, je mehr Schlupfwinkel dieselbe gefunden hat, in welchen sie sich festsetzen kann.

So sieht man denn nicht selten bei Obduktionen, daß die großen Gallengänge sich erholt haben, während die Entzündung sich in einzelnen Leberinseln eingenistet hat, um bei günstiger Gelegenheit sich von diesem Rückhalte her wieder auszubreiten.

Fig. 250.

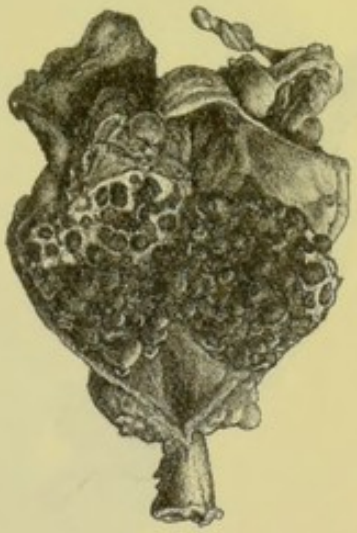

Geschrumpfte Gallenblase (natürl. Größe) der Länge nach aufgeschnitten und aufgeklappt. Sie enthält ein Konglomerat ganz kleiner Steine, die in neugebildetem Bindegewebe eingebettet sind, so daß sie in diesem wie der Honig in der Wabe sitzen.

Ziehen wir nach diesem Hinweise auf die so verschiedene Intensität und Extensität der Schleimhautentzündung noch das Vorkommen von Druckusur durch den Stein in Betracht, so können wir unsere Erwartungen in bezug auf die Mannigfaltigkeit der Krankheitsfolgen kaum zu hoch spannen.

Während die Gallenblase bei Cholezystitis durch das gestaute Sekret selten über faustgroß wird, kann ausnahmsweise bei Fortdauer des Verschlusses und der Schleimsekretion ein ansehnlicher Tumor, der Hydrops der Gallenblase (Fig. 249), zustande kommen. Wir sahen einmal die Gallenblase bis weit über Mannskopfgröße ausgedehnt. Häufige Entzündungen führen unter zunehmender narbiger Schrumpfung der Blasenwand und Verödung der Schleimdrüsen zu so weitgehender Verkleinerung des Organes, daß selbst der Anatom bei seiner Aufsuchung Schwierigkeiten finden kann. Der Ductus cysticus schwindet unter solchen Umständen regelmäßig zuerst, so daß die Blase dem Ductus choledochus wie ein Divertikel aufsitzt. Die Gallenblase kann aber auch durch innige Umklammerung einzelner großer Steine sehr sonderbare Formen annehmen. Zwerchsackform oder Traubenform mit mehr oder weniger vollkommener Verbindung der einzelnen Höhlen können zustande kommen. Da sich Steine auch in den Schleimdrüsen der Gallenblase entwickeln können, kommt es auch vor, daß diese als ein Steinkonglomerat erscheint, das nur mehr von zarten Membranen zusammengehalten wird (Fig. 250).

Die Gallenblasenwand kann in progressiven sowie in regressiven Veränderungen das Unglaublichste leisten. Die Wand jener oben erwähnten, über mannskopfgroßen Gallenblase war dick und fest wie Sohlenleder und innen von Riffzellen ausgekleidet, demgegenüber sieht man Blasenwände, welche zart wie ein Hauch sind. Sie überkleiden nicht selten einen taubeneigroßen Stein so innig und fein, daß

sie nur mühsam in kleinen Fetzen herunterzuziehen sind (Fig. 251). Ein anderesmal findet man das ganze Gallenblasenbett in eine Schwiele umgewandelt und in dieser einen bohnengroßen Hohlraum mit Steinchen oder eingedicktem Eiter. Die Wand der Gallenblase verdickt sich bei chronischer Entzündung, es kommt zur Bildung in die Höhlung vorspringender Leisten, die zu förmlichen Divertikeln führen können (Fig. 252). Die schwielig verdichtete Wand kann so hart werden, daß die Differentialdiagnose gegen Karzinom um so schwerer zu stellen ist, als die Entzündung zu schwieliger Verdichtung des Gallenblasenbettes führen und sich in

Fig. 251.

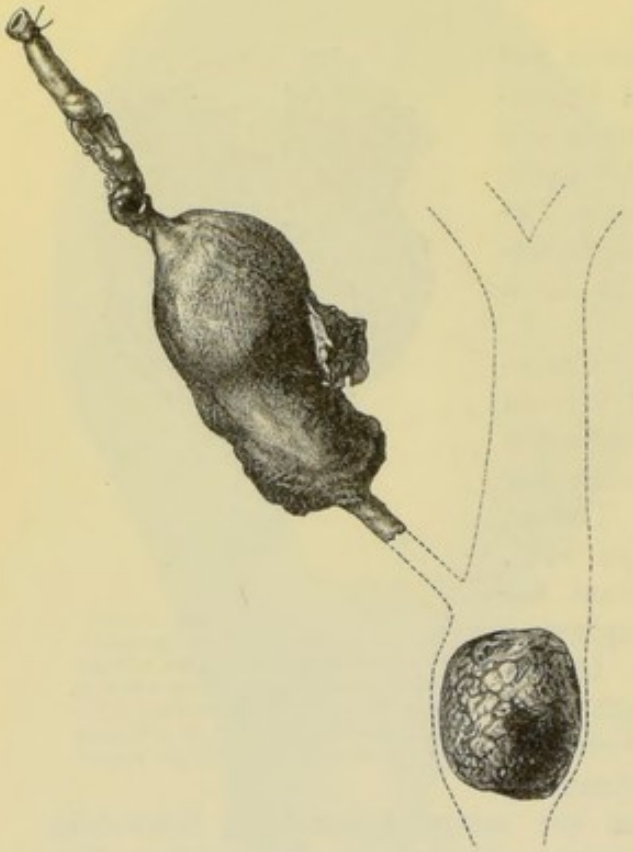

Geschrumpfte, zwei in ihr befindlichen Steinen eng anliegende Gallenblase (mit adhärentem Netzzipfel). Choledochusstein, der im retroduodenalen Abschnitt seit 17 Monaten saß und erst nach Mobilisierung des Duodenum in den supraduodenalen Teil hinaufgeschoben und von dort entfernt werden konnte. (Natürl. Größe, Choledochus und Hepatikus schematisch dargestellt.)

Fig. 252.

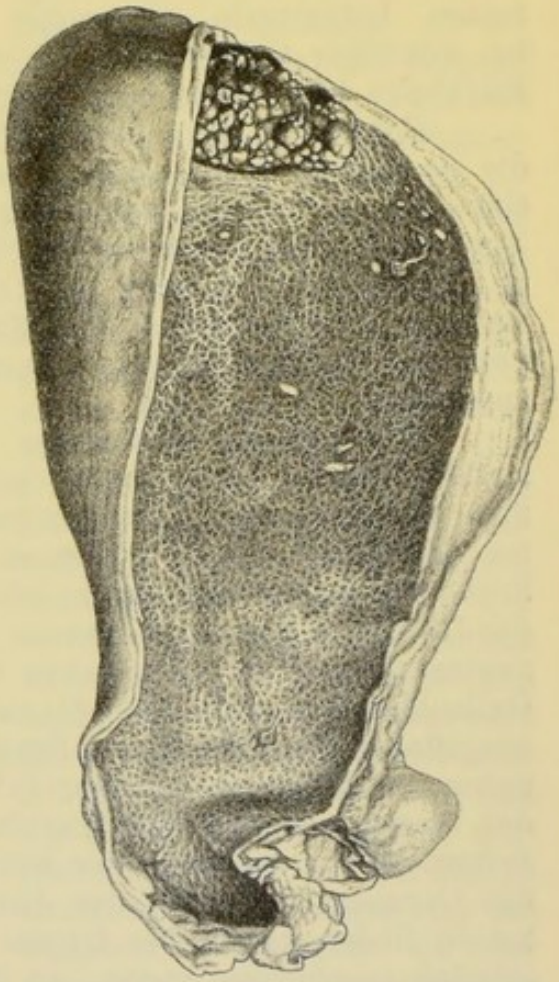

Wegen Cholecystitis acuta purulenta exstirpierte Gallenblase (nat. Größe). In der Schleimhaut mehrere hirsekorngroße Abszesse. An der Gallenblasenkuppe ein Divertikel, in dem ein maulbeerförmiger Stein festsitzt.

gleicher Art sogar bis in das Leberparenchym fortsetzen kann. Die Gallenblase ist dann hart, klein und fest eingewachsen wie beim Skirrhus. Kalkige Einlagerungen können die Wand geradezu steinhart machen. Die mit Eiter gefüllte Gallenblase zeigt nur mehr spärliche Schleimhautreste, frische und alte Geschwüre, welche bis zur Perforation führen können, daneben wohl auch strangförmige und flächenhafte Narben (Fig. 254).

Der Inhalt der Gallenblase verändert sich naturgemäß mit der Zeit, wenn er stagniert. Bleibt der Ductus cysticus geschlossen, so wird der Gallenfarbstoff resorbiert, die Flüssigkeit wird farblos. Die

Blasenschleimhaut sezerniert normal glasigen, fadenziehenden Schleim entsprechend ihrem Gehalte an Schleimdrüsen, der sehr wechselnd ist. Sie wurden auch schon völlig vermißt. Im Laufe der Zeit kann der schleimige Inhalt mehr und mehr serös werden, während der eitrige sich gewöhnlich eindickt.

Infolge der außerordentlichen Größenveränderungen der Gallenblase kann es auch zu erheblichen Lageanomalien kommen. Verwachsungen der Gallenblase können alle Bauchorgane betreffen, selbst die Harnblase und Scheide sind schon erreicht worden. Am häufigsten verwächst die

Fig. 253.

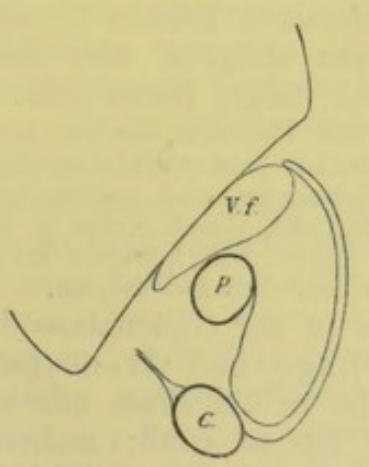

Schematische Darstellung, wie das große Netz mit der Gallenblase zu verwachsen pflegt.
V. f. Gallenblase. *P.* Reg. pylor. *C.* Colon transversum.

Fig. 254.



Chron. Cholezystitis bei Cholelithiasis. Die Gallenblasenschleimhaut übersät von zahllosen Geschwüren mit unterminierten Rändern. Unter die Schleimhautbrücke zwischen zwei solchen Geschwüren ist ein Stäbchen geschoben ($^1/_2$ natürl. Größe).

Gallenblase natürlich mit dem Netze. Eigentümlicherweise verwächst die Blase aber nicht mit der zunächst liegenden Stelle desselben an der großen Magenkurvatur, sondern regelmäßig legt sich der freie Rand des großen Netzes an. Dies geschieht so, daß das Netzende wie eine Schürze gehoben und festgehalten wird (Fig. 253). Wenn sich nun die Gallenblase vergrößert, so wächst sie in diese Schürze hinein und so können topographische Verhältnisse entstehen, welche bei der Laparotomie zur Diagnose Pankreaszyste verleiten.

Dies geschah uns in jenem oben erwähnten Falle eines mannskopfgroßen Hydrops der Gallenblase. Man stieß auf Netz, welches die Geschwulst überzog und konnte der unteren Peripherie der Geschwulst anlagernd das Colon transversum feststellen, während man oben die große Magenkurvatur fand. Daß es die hintere Fläche des Kolon war, daß die vorliegende Netzplatte das Omentum majus und nicht das Lig. gastrocolicum war, konnte bei der schwierigen Zugänglichkeit nicht gleich festgestellt werden.

Die große und schwere, mit Steinen gefüllte Gallenblase kann manchmal die Entleerung des Magens durch Druck auf den Pylorus erschweren. Kommen hiezu noch Verwachsungen mit demselben, so können Stenosenerscheinungen erheblichen Grades zustande kommen. Nicht minder häufig sieht man die Flexura hepatica des Kolon herangezogen und geknickt, so daß sich die für Gallensteinkrankheit symptomatische Obstipation zu Ileus steigert.

Entzündungen um die Gallenblase sieht man infolge von Cholezystitis oder Druckusur in der steinhaltigen Höhle gar nicht selten. Sie führen zur Infiltration des adhärenten Netzes — zur Epiploitis. Durch Perkussion und Palpation kann man den entzündlichen Netztumor, welcher innerhalb 1—2 Tagen bis zu Kindskopfgröße anwachsen kann, nachweisen. Die Bauchdecken sind über ihm gespannt, Druck ist daselbst empfindlich, während Fieber und peritoneale Reizungserscheinungen kaum angedeutet zu sein brauchen. In Bettruhe kann alles innerhalb weniger Tage resorbiert sein. Noch häufiger sind die umschriebenen Darmparalysen bei Entzündungen um die Gallenblase. Dieselben können die Obstipation bis zum Ileus steigern oder doch wenigstens von peinlich langer Dauer sein.

Fig. 255.

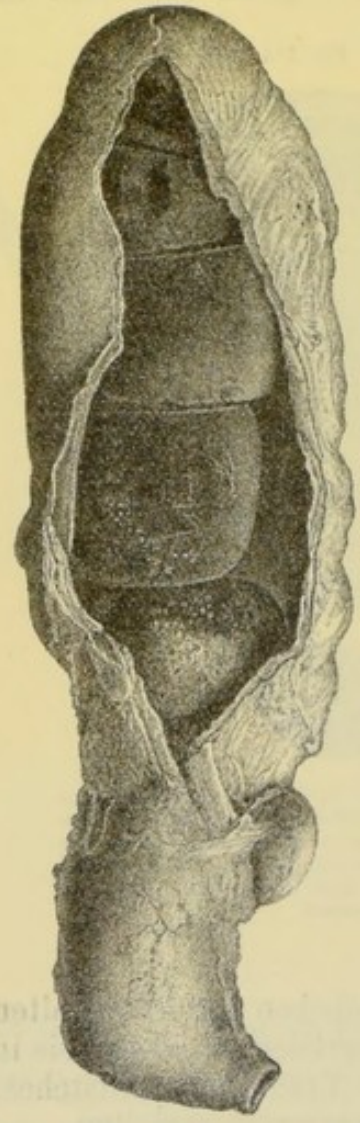

Gallenblase (auf $^2/_3$ verkleinert), ganz ausgefüllt von tonnenförmig zugeschliffenen Steinen.

Wir beobachteten eine Patientin, die gar keine Zeichen von Cholelithiasis bot und nach einer Einleitung mit plötzlichen Schmerzen und zweimaligem Erbrechen eine dreiwöchentliche, durch nichts zu behebende Stuhlverstopfung erfuhr. Die Operation erwies den Zusammenhang mit einem Gallensteinleiden.

Die Steine sind in der Gallenblase der Form, Zahl, Art, Lage und Größe nach äußerst verschieden. Ist in der Blase nur ein Stein gewachsen, so ist er rund; mehrere Steine platten sich aneinander ab (Fig. 255). Sehr ausnahmsweise kommt es vor, daß die Steine getrennt voneinander gelagert bleiben und sich infolgedessen nicht abplatten. Auch kommt es vor, daß ein facettierter Stein sich im weiteren Verlaufe inkrustiert und dadurch abrundet. Nicht selten findet man in der Galle schlammige, schwarze Stoffe, welche so weich sind und der Gallenblase so innig anhaften, daß eine gründliche Säuberung unmöglich ist. Diese Massen können sich stellenweise zu größeren Klumpen ballen. Weitaus am häufigsten findet man gelb bis braun gefärbte, am Durchschnitte strahlig gebaute Cholestearinsteine. Dieselben können stecknadelkopfgroß bis hühnereigroß sein. Meist besteht der Inhalt einer Gallenblase aus nahezu gleich großen Steinen. Stecknadelkopfgroße Konkremente können bis zu 1000 in einer Blase sein, während die größten gewöhnlich allein bleiben. Selten sind Steine aus reinem Cholestearin oder aus Kalk ohne sonstige Gallenbestandteile.

Abgesehen davon, daß die Steine auf natürlichem und unnatürlichem Wege die Gallenblase verlassen können, findet man sie auch innerhalb derselben verschieden gelagert. Meist schwimmen sie in der Galle, drängen sich dabei aber gewöhnlich im Hilus zusammen, mitunter füllen sie die Lichtung so vollkommen aus, daß für Galle kaum mehr Platz übrig bleibt. Manchmal sitzt ein Stein im Hilus eingeklemmt, ein anderes Mal finden sich mehrere große Steine, um welche sich die

Gallenblase zu einem förmlich rosenkranzartigen Gebilde zusammenzieht. Endlich können die Steine in der Wand der Gallenblase liegen.

Der Ductus choledochus zeigt im Verlaufe der Gallensteinkrankheit mannigfaltige und weitgehende Veränderungen. Er kann durch die zunehmende Größe der wandernden Steine bis über daumendick werden. Dabei wird seine normal recht dünne Wand gewöhnlich immer dicker, so daß der Gang schließlich mit einem Darm verwechselt werden kann. Nur selten verdünnt sie sich mehr und mehr und wird so morsch, daß jede Naht durchschneidet. Die Schleimhaut zeigt trotzdem keine auffallenden Veränderungen, nur bilden sich zahlreiche stecknadelkopfgroße bis linsengroße Divertikel, in welchen sich Steine einlagern und sehr gut verstecken können. Sie können daselbst wachsen und den Sack schließlich usurieren. Die Länge des Duct. choledochus bleibt auch bei weitgehenden Veränderungen der Wand gewöhnlich unverändert.

Es ist selbstverständlich, daß die Veränderungen des Duct. choledochus nicht am Ductus hepaticus absetzen, sondern sich längs desselben gegen die Lebergänge in abnehmendem Maße fortsetzen. Dies ist um so begreiflicher, als die Steine, auch wenn sie nicht aus den Lebergängen kamen, sich bis in die Verzweigungen des Duct. hepaticus verlieren können. Wenn sich die Steine in den Lebergängen bildeten, dann können selbst Äste höherer Ordnung von einer mörteligen Masse vollständig ausgestopft sein. Die Erweiterung verbreitet sich aber meist nicht gleichmäßig, sondern betrifft nur einzelne Lebergebiete. Ähnlich verhält es sich bei Entzündungen. Dieselben verbreiten sich auch ungleichmäßig und so sieht man am Leberdurchschnitte nicht nur hochgradig veränderte neben normalen Gallengängen, sondern auch hier Leberinseln mit frischen, dort solche mit älteren Veränderungen. Während das erste Stadium der Cholangitis nur an stärkerer Füllung des Ganges mit trübem, galligen Inhalte kenntlich ist, kommt es allmählich zur Ausdehnung desselben und Verdickung seiner Wand, so daß er auch nach Entleerung klafft. Der Inhalt wird eitrig oder jauchig. In den feinsten Gallengängen kann es zu Abszeßbildung kommen. Das umliegende Gewebe ist dann gallig imbibiert oder schon schwielig. Den nicht eitrigen Entzündungen können endlich schrumpfende Vorgänge folgen, womit die biliäre Zirrhose einsetzt.

Vor der Papille mündet, wenn auch nicht immer, so doch sehr häufig der Ductus pancreaticus in den Ductus choledochus. Dadurch wird die Bauchspeicheldrüse mitunter in Mitleidenschaft der Leber gezogen. Während die Gallensteine vom Duct. cysticus regelmäßig fest umklammert werden, so daß sie selbst mit Gewalt nicht von der Stelle zu bringen sind, wandern sie im Duct. choledochus meist so leicht auf und ab, daß man bei der Operation Mühe hat, sie gehörig einzustellen, um auf sie einschneiden zu können. Man findet daher die Konkremente meist in der Nähe der Papille, weil diese stets zusammengezogen ist. Infolge dessen wird bei gemeinsamer Mündung der Gänge der Ausfluß des Pankreassekretes gestört und die Drüse durch Erkrankungen des Ductus choledochus denselben Gefahren wie die Leber ausgesetzt. Ob auf diese Weise die bei Cholelithiasis wiederholt beobachtete Meliturie zu erklären sei, bleibe dahingestellt, doch hat man Pankreatitis und Nekrose des Organs beobachtet, die man nur auf Gallensteine zurückführen konnte. Allerdings kommt auch ab und zu das Gegenteil vor, wenn

nämlich Erkrankungen des Pankreaskopfes zu Kompression des denselben durchsetzenden Ductus choledochus führen.

Die Papille wird durch einen andrängenden Stein allmählich erweitert und läßt ihn schließlich, gewöhnlich unter erheblichen Schmerzen austreten. Ist der Stein zu groß, so kommt es zu Dekubitus und dadurch zur Erweiterung der Öffnung. So wird allerdings auch Steinen ungewöhnlicher Größe der Austritt ermöglicht, doch kann es nachträglich zu Strikturen oder gar Karzinombildung kommen. Jedenfalls wird der Verschluß der Papille meist dauernd geschädigt, das Einwandern von Mikroorganismen aus dem Darm und damit die Entstehung von Cholangitis erleichtert.

Die Gallensteine im Duct. choledochus sind, weil sie doch zumeist aus der Gallenblase stammen, den Blasensteinen gleich. Mitunter allerdings verändern sie sich durch Inkrustation mit schwarzen, erdigen Massen, welche die Oberfläche abrunden oder die Form ganz unregelmäßig gestalten. Neben den großen Steinen findet man des öfteren schlammige oder direkt erdige Massen in Form mohnkorngroßer oder größerer Klümpchen, welche sich nicht fassen und nicht wegwischen lassen, weil sie so weich sind, daß sie sich sofort verschmieren. In seltenen Fällen backen diese Massen unter Mitwirkung des Schleims zusammen und dann findet man den Duct. choledochus nicht mehr mit einzelnen Konkrementen, sondern mit diesem Schlamme, der schließlich zu einer mörtelartigen Masse werden kann, ausgegossen. Wir sahen einen derartigen Ausguß von der Papille bis in die Gallengänge dritter Ordnung reichen.

Diphtheritische oder Dekubitusgeschwüre entstehen mitunter in der Gallenblase (Fig. 254), in den großen Gallengängen weit seltener. Sie können die Nachbarorgane in Mitleidenschaft ziehen, indem die Entzündung oder das Geschwür auf sie übergreift. Weil der Dekubitus meist sehr langsam vordringt, kann er zu weitgehenden Zerstörungen führen, ohne daß der Kranke auch nur eine Ahnung von diesen Vorgängen bekommt. Perforation in die freie Bauchhöhle kommt recht selten vor, weil sich vor erfolgtem Durchbruche Verwachsungen bilden, aber Durchbrüche zwischen diese, in Hohlorgane oder Drüsenparenchyme sind schon in der mannigfachsten Art beobachtet worden. Kommunikationen zwischen Gallenblase und rechter Flexur des Kolon gehören diesbezüglich zum häufigsten. Seltener sieht man Durchbruch durch die Bauchdecken nach außen (Fig. 256).

Mitunter verlassen die Steine die Gallenblase durch die geschwürige Öffnung und finden sich dann zwischen den verwachsenen Eingeweiden. Ab und zu kann die Leber selbst arrodiert werden und in die Gallengänge bluten.

Eine bedenkliche Komplikation ist durch die Nähe der Vena portae ermöglicht. Wenn auch der Eintritt von Gallensteinen in die Vene eine übergroße Seltenheit ist, so kommt es doch zu Thrombophlebitis in derselben, wenn die Geschwürsbildung an sie heranreicht. Für die Mannigfaltigkeit innerer Gallenfisteln findet man in *Courvoisiers* großer Statistik die zahlreichsten Belege. So kamen Steine durch das Nierenbecken oder die Harnblase in den Harn, durch die Scheide nach außen oder wurden nach Durchbruch in den Magen ausgebrochen, nach Durchbruch in die Lunge ausgehustet usw.

Da der Größe des geschwürigen Durchbruches keine Grenzen gesetzt sind, traten schon Gallensteine von solcher Größe in den Darm aus, daß dessen Lichtung von ihnen verlegt wurde. Es kam zum Gallensteinileus (S. 311).

Die Diagnose auf Gallensteine setzt eine genaue Anamnese voraus, denn der objektive Befund ist meist sehr dürftig und selten eindeutig. Er muß deshalb, wenn die Anamnese nicht genügt, um so genauer aufgenommen werden und hiezu bedarf es des öfteren einer fortgesetzten Beobachtung.

Die Symptome, auf welche man bei der Anamnese zu achten hat, sind die Schmerzen, der Ikterus, das Aussehen des Stuhles und Harnes, Steinabgang, Fieber und Magendarmstörungen.

Den meisten Ärzten scheint die Diagnose Cholelithiasis, wenn Ikterus da war, unumstößlich, ebenso als unsicher, wenn er fehlte. Der katarrhalische Ikterus kommt bei dieser Differentialdiagnose kaum in Betracht, denn dadurch, daß er sich an einen Magenkatarrh anschließt, schmerzlos verläuft und nur kurze Zeit dauert, ist er leicht zu erkennen. Und doch ist der Ikterus kein untrügliches Zeichen für die Erkrankungen der Gallenblase und Gallengänge, denn nicht nur Erkrankungen des Pankreas, sondern auch subhepatische Abszesse, Drüsentumoren, Stauungen und Thrombosen in den Lebervenen, sogar der Zug einer Wanderniere können Ikterus und unter Umständen auch Schmerzen hervorrufen. Andrerseits kommt es vor, daß Steine selbst im Ductus choledochus liegen, den Gallenfluß aber nicht behindern und daher keinen Ikterus hervorrufen. Trotz alldem muß die Untersuchung und anamnestische Erforschung dieses Symptom mit aller möglichen Zuverlässigkeit, wenn es auch nur andeutungsweise vorhanden war, sicherstellen. Selbst dann, wenn die Steine so wenig Beschwerden machen, daß man das

Fig. 256.

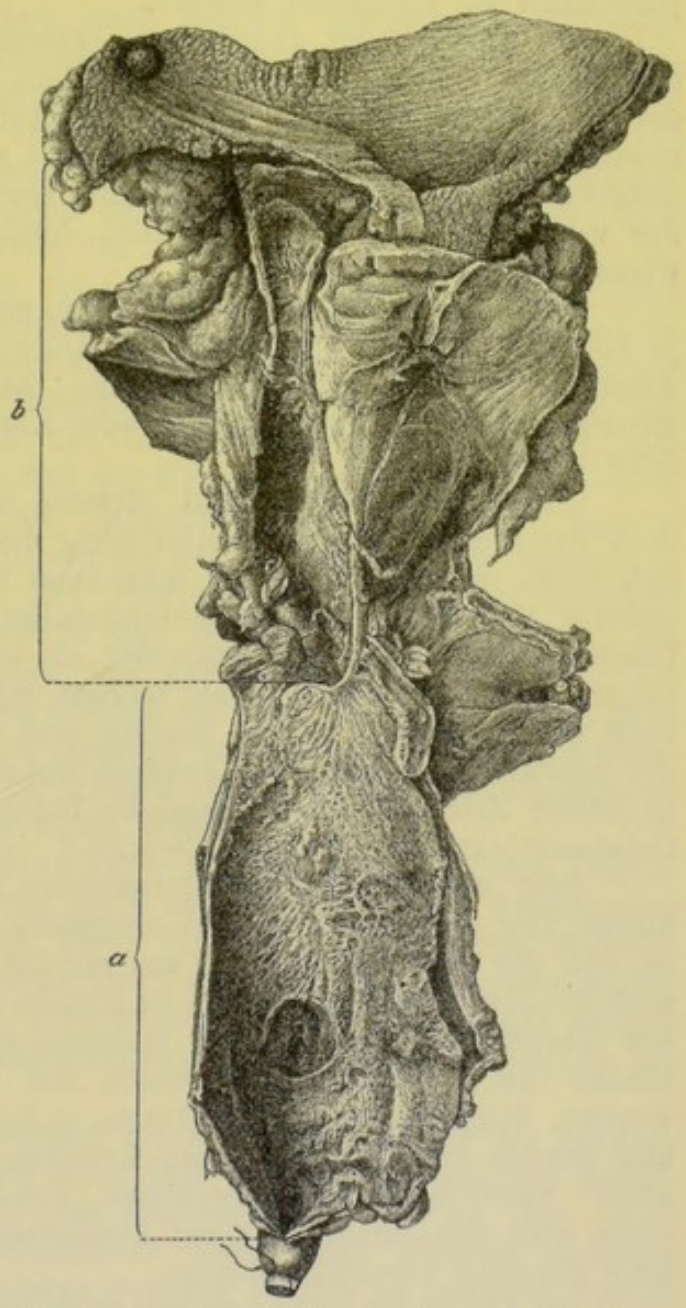

Fistelgang zwischen Gallenblasenkuppe und Nabel. *a* die aufgeschnittene Gallenblase; *b* der aufgeschnittene Fistelgang inmitten von Netz und seine Ausmündung am Nabel ($^1/_2$ nat. Größe).

Leiden als latent bezeichnet, läßt sich dennoch öfters eine leichte Gelbfärbung der Sclera bulbi, wenn auch nur für Stunden, nachweisen, und das soll man dem Patienten sagen, damit er darauf achte. Chronischer Steinverschluß führt gewöhnlich nicht zu jener auffallend zitronengelben Farbe des Gesichtes wie der akute, sondern erzeugt eine mehr fahle, ins Graue gehende Färbung der Haut am ganzen Körper, die nicht jedermann als Gelbsucht auffällt.

Als Komplement gehört zum Ikterus der acholische Stuhl. Fehlt derselbe, so kann man keinen Verschluß, höchstens teilweise Verlegung der Gallenwege annehmen. Acholischer Stuhl ohne Ikterus kann bei hochgradiger Inanition vorkommen und muß als Ausfall der Lebersekretion aufgefaßt werden. Daß Verschluß des Ductus thoracicus den Übertritt der verhaltenen Galle in das Blut hindern kann, ist in letzter Zeit wieder zweifelhaft geworden.

Der Harn ist bei Ikterus bierbraun gefärbt, und dies um so stärker, je höheren Grades der Ikterus ist. Doch verlasse man sich auf dieses Aussehen nicht so sehr, daß man die chemische Probe als überflüssig unterläßt, denn es kann Indikan oder Karbol dem Harn eine sehr ähnliche Farbe verleihen.

Chronischer Ikterus geht oftmals mit starkem Juckreiz einher, doch hat dieses Symptom weiter keine diagnostische Bedeutung. Es läßt sich nicht sagen, warum es manchmal überaus quälend auftritt, ein anderes Mal fehlt. Weit bedeutungsvoller sind die cholämischen Blutungen. Diese zeigen sich entweder als subkutane oder als innere Blutungen, diese insbesondere als blutige Stühle. Die prognostische Bedeutung des Symptoms ist die übelste und werden auch die Aussichten der operativen Behandlung dadurch auf das äußerste gemindert, obwohl in letzter Zeit die hämorrhagische Diathese mitunter erfolgreich mit Gelatineinjektionen behandelt wurde.*

Sehr wichtig ist die Untersuchung des Stuhles auf abgegangene Steine. Die Untersuchung muß sorgfältig ausgeführt werden, und zwar so, daß der Stuhl mit Wasser gut zerrührt und dann durch einen Gazeschleier durchgewaschen wird. Es bleiben unzählige kleine Konkremente, wie Kerne und Überreste der Gehäuse von Früchten (Trauben, Beeren, Birnen usw.), Sandkörner, welche mit Hülsenfrüchten usw. genossen wurden, Schalenreste der letzteren u. dgl. m. auf dem Netze zurück und werden von dem gläubigen Kranken als Gallensteine oder „Gallengrieß" beschrieben und aufgehoben. Schon die oberflächliche Besichtigung wird den Irrtum zumeist klarstellen, den Berichten gegenüber ist aber äußerste Vorsicht geboten.

Der Abgang von Gallensand oder Gallengrieß ist höchst unwahrscheinlich, weil so kleine Konkremente im Darm aufgelöst werden *(Naunyn)*. Bei Zweifel über die Natur der im Stuhle aufgefundenen Stoffe untersuche man dieselben mikroskopisch. Zur chemischen Untersuchung löse man den pulverisierten Körper in alkoholhaltigem Äther. Die Lösung filtriert man in ein Uhrglas, in welchem sich unter Verdunstung der Lösung das Cholestearin in Form glitzernder Schüppchen ausscheidet, die unter dem Mikroskope als durchsichtige, rhombische Tafeln erscheinen. Der ungelöste Rückstand wird mit Wasser gewaschen und mit dünner Lauge gelöst. Mit der Lösung kann man die *Gmelin*sche Probe machen.

* Man injizierte täglich 100—200 *g* 1%ige Gelatinelösung von 40° Wärme in das subkutane Gewebe. Die Gelatine muß wegen Gefahr der Tetanusinfektion auf das sorgfältigste fraktioniert sterilisiert sein. *Mercks* Präparat ist in dieser Weise geeignet vorbereitet.

Da es aber für die Diagnose und nicht minder die Prognose des Leidens von großer Bedeutung ist, in den Besitz abgegangener Steine zu gelangen, so mache man den Kranken darauf aufmerksam, den Stuhl dann, wenn Ikterus oder Koliken plötzlich aufgehört haben, durch einige Tage genau zu untersuchen.

Die Schmerzen, welche im Verlaufe der Gallensteinkrankheit auftreten, sind ihrer Heftigkeit nach äußerst wechselnd, auch nicht immer an den Ort der Gallenblase gebunden. Große Steinlager sowie einzelne Steine können an jedem Orte des Gallengangsystems jahrelang schmerzlos getragen werden. Innere Fisteln bilden sich ohne auffallende Beschwerden und selbst chronischer Hydrops und Empyem der Gallenblase können sich ganz insgeheim entwickeln. Meist erzeugen aber Entzündungen und Geschwüre wenn auch nicht lebhafte Beschwerden, so doch ein heimliches Bohren in der Gallenblasengegend. Allmählich kann dann der Schmerz bis zum denkbar heftigsten Grade ansteigen; er ist dabei aber durchaus nicht immer kolikartig, sondern wird häufig nur wie eine bis zum Platzen heftige Spannung oder ein Bohren geschildert. Die Schmerzen sind nur selten auf die Gallenblasengegend beschränkt, sondern breiten sich derart aus, daß der Kranke sie sehr oft geradezu in den Magen lokalisiert, und viele „Magenkrämpfe" sind nichts anderes als Gallensteinkoliken. Bezeichnend ist das Ausstrahlen der Schmerzen zwischen die Schulterblätter. Der Hydrops der Gallenblase als Folge des Zystikusverschlusses verursacht nur leichtes Spannungsgefühl, das sich steigert, wenn der Kranke auf der linken Seite liegt oder Erschütterungen erfährt. Es wird deshalb die Lage auf der kranken Seite angenehmer empfunden. Ist der Hydrops chronisch geworden, so schwinden die Beschwerden selbst bei großen Geschwülsten. Choledochusverschluß verursacht zumeist gar keine Schmerzen.

Bei der Differentialdiagnose beachte man, daß den Gallensteinkoliken ähnliche Schmerzen auch durch viele andere Krankheiten hervorgerufen werden, als z. B. Ulcus ventriculi, Appendizitis, Wanderniere, Hernia epigastrica, Nieren- und Pankreassteine, Pankreasnekrose, Enterostenose, Kolitis, Taenie, syphilitische Veränderungen der Gallenblase oder Leber, *Neussers* Sekretionsneurose der Leber, schließlich die tabischen Magenkrisen.

Das Fieber und sein Verlauf ist für die Beurteilung der Schwere und des weiteren Verlaufes der Krankheit von der allergrößten Bedeutung, und deshalb weise man den Gallensteinkranken an, bei jeder Störung seines Befindens, insbesondere aber wenn dieselbe mehrere Tage dauert, die Körpertemperatur zweimal täglich zu messen. Wenige Tage anhaltendes, wenn auch hohes Fieber hat weit weniger zu bedeuten als ein subfebriler Zustand, der sich hinzieht. Dieses Symptom weist gewöhnlich auf entzündliche Störungen in den Gallenwegen. Kommt es zu Schüttelfrösten, die sich öfters wiederholen, so muß man an multiple Leberabszesse und Pylephlebitis denken.

Störungen der Magen- und Darmtätigkeit fehlen bei Gallensteinkranken selten. Magenblähungen, häufige Ructus von geschmack- und geruchlosen Gasen, Ekel vor fetten oder besonderen Speisen, deren Genuß Drücken oder Erbrechen verursacht, sind häufige Erscheinungen. Während der Steinkoliken stellt sich Erbrechen überaus häufig ein. Es ist gewöhnlich gallig und bringt oft Erleichterung. Der Stuhl

ist gewöhnlich angehalten, und zwar nicht nur während der Anfälle. Stellt sich Ikterus ein, so steigert sich das Übel natürlich um so mehr, je weniger Galle in den Darm abfließt.

Die Inspektion des Bauches Gallensteinkranker ergibt selten ein positives Resultat. Eine hydropische Gallenblase kann man manchmal sehen, namentlich wenn das Licht den liegenden Kranken von der rechten Schulter her trifft und seine Lende hohlgelegt wird. Die respiratorischen Bewegungen der Geschwulst sind dann sehr deutlich zu sehen. Mitunter ist auch der Rand der durch chronischen Ikterus geschwollenen Leber zu sehen.

Viel belehrender ist gewöhnlich die Palpation, welche man stets auch bimanuell ausführen muß. Während die Untersuchung mit einer Hand sowohl vom Rippenbogen nach abwärts als auch umgekehrt streichend ausgeführt wird, legt man zur bimanuellen Untersuchung die eine Hand in die Lende, die andere auf den Bauch. Der Kranke nimmt dabei gewöhnlich die Rückenlage ein, doch kommt man manchmal bei Seitenlage oder gar aufrechter Stellung besser zum Ziele. Die Bauchmuskulatur muß natürlich bestens entspannt sein, was man bei schmerzhafter Gallenblase am ehesten im warmen Bade erzielt.

Ein Tumor der Gallenblasengegend kann nun entweder auf Vergrößerung der Gallenblase durch Ausdehnung infolge Verlegung des Ausführungsganges zurückzuführen sein, oder auf entzündliche Schwellung adhärenten Netzes (Epiploitis) oder einen Schnürlappen der Leber bzw. den zungenförmigen Leberlappen *Riedels*. Irrungen können durch einen Lebertumor (Gumma, Karzinom, Echinokokkus), einen Pylorus-, Kolon-, Pankreas- oder Bauchdeckentumor, Wanderniere, Nieren- oder Lymphdrüsengeschwülste verursacht werden. Den Gallenblasentumor kann die tastende Hand nicht in Exspirationsstellung festhalten, wohl aber den Nierentumor. Das künstlich geblähte Kolon deckt die Nierengeschwulst, während die Gallenblase von ihm meist nach vorn gedrängt wird. Durch Aufblähung des Magens und Untersuchung des Magensaftes wird man den Pylorus- und Pankreastumor differenzieren können. Durch wiederholte Untersuchung bei gut entspannten Bauchdecken wird man Irrtümern mit Bauchdeckentumoren ausweichen. Probepunktionen sind nicht statthaft, weil infektiöser Gallenblaseninhalt aus der Punktionsöffnung der gespannten und verdünnten Blasenwand nachsickert.

Der Perkussionsbefund hat eine recht untergeordnete Bedeutung. Die Leber- und Milzgrenzen werden im Hinblick auf eine sekundäre Leberzirrhose oder Pfortaderthrombose zu erheben sein.

Die Radiographie läßt bei Untersuchung auf Gallensteine im Stiche, da die Undurchlässigkeit der Galle und der Cholestearinsteine für Röntgenstrahlen nur sehr wenig verschieden ist.

In der Indikationsstellung zur chirurgischen Behandlung der Gallensteinkrankheit gehen die Anschauungen heute nicht mehr so weit auseinander als noch vor wenig Jahren. Eine prinzipielle Ablehnung der Operation auch bei den entzündlichen Komplikationen des Leidens läßt sich heute nicht mehr vertreten. Ebenso hat das Lager der Radikalen, die jeden Gallenstein sofort herausschneiden wollen, eine bedeutende Schwächung erfahren; ein Vergleich mit der Appendizitis ist daher nicht zutreffend. Der Eingriff an der Gallenblase ist aber auch immer schwerer als bei der Epityphlitis, die Gefahr jener Krankheit geringer als die der letzteren und dauernde Genesung durch Entfernung des Wurmfortsatzes mehr gesichert als durch Entfernung der Gallensteine.

Die Indikationsstellung ist verschieden, je nachdem man latente Steine, reguläre oder erfolglose Steinkoliken oder endlich Komplikationen der Cholelithiasis zu behandeln hat.

Die Frage, was man bei latenten Steinen zu tun habe, scheint eine müßige, wenn man sich nicht erinnert, daß dieselben gesucht oder ungesucht bei einer aus anderen Gründen ausgeführten Laparotomie gefunden werden können. Die Entfernung der Steine bedingt, wenn an den Gallenwegen sonst nichts Krankhaftes zu finden ist, keine wesentliche Erschwerung des Eingriffes, denn die Eröffnung, Ausräumung und Naht der Gallenblase kann in wenigen Minuten vollendet sein.

Erfolgreiche Gallensteinkoliken scheinen ebenfalls kein Feld für die Operationstätigkeit abzugeben. Dennoch fordern solche Kranke mitunter aus Furcht vor den rasenden Schmerzen oder gedrängt durch die immer wiederkehrende Berufsstörung Abkürzung ihrer unabsehbar langen Leidenszeit. Die Indikation ist da allerdings eine unbestimmte; kann es doch vorkommen, daß man durch die Operation gewahr wird, daß der letzte Kolikanfall den letzten Stein begleitete und das Nest leer ist. Dennoch wird man dem dringenden Wunsche des Patienten nach der Operation nicht widerstehen, diese geradezu empfehlen, wenn Morphinismus droht. Die Gefahren und Aussichten des Eingriffes muß man dann aber dem urteilsfähigen Kranken wahrheitsgetreu und ausführlich schildern. Die Gefahren des Eingriffes sind nun allerdings nicht ganz sicher zu bemessen. Weitgehende Veränderungen können an den Gallenwegen, ohne daß der Kranke und der Arzt davon eine Ahnung hat, eingetreten sein und nun die Operation erschweren und verlängern, die Rekonvaleszenz in Frage stellen. Da man also vor Eröffnung der Bauchhöhle solche Komplikationen, welche einen schweren Eingriff und ungünstige Heilungsbedingungen setzen, nicht ausschließen kann, muß man sich dahin reservieren, daß man sagt: entspricht der Befund der Erwartung, dann ist der Eingriff ein einfacher; finden sich Komplikationen, dann ist er um so gefährlicher, je bedeutungsvoller dieselben für die Gesundheit sind. Die Operation ist also im ganzen um so gefährlicher, aber auch um so notwendiger, je gefährlicher die Krankheit ist. Abgesehen von diesen unerwarteten, aber durchaus nicht seltenen Überraschungen liegt die Gefahr der Operation in der Narkose und den möglichen Nachkrankheiten. Die erstere schreckt uns doch nicht einmal vor kosmetischen Eingriffen ab und auch die letztere ist verhältnismäßig gering, wenn nicht gerade Emphysem und höhere Grade von Arteriosklerose bestehen oder anderweitige schwächende Krankheiten nebenhergehen.

Der richtige Zeitpunkt zur Operation ist unter den genannten Umständen der, in welchem der Ductus choledochus frei von Steinen ist, also kein Ikterus besteht. Die Operation während der Koliken zu machen, wie die Kranken wünschen, ist nicht empfehlenswert, weil die Eröffnung der Gallengänge die Operation erschwert.

Bei regulärer Cholelithiasis wird heute von der Mehrzahl der Chirurgen nicht mehr die Blasenfistel, sondern die Cholezystektomie ausgeführt. Vielfache anatomische und klinische Erfahrungen lehren, daß weitaus die meisten Gallensteine in der Gallenblase entstehen, somit durch Entfernung dieser eine dauernde Heilung gesichert scheint. Wenn nun auch gut beglaubigte Fälle von echten Steinrezidiven nach diesem Eingriffe noch nicht bestehen, so gibt es doch derartig Operierte, welche auch nach der Operation über Beschwerden, wenn auch meist

nur geringen Grades, klagen. Teils sind dieselben auf Adhäsionen zurückzuführen, die entweder im Laufe von Monaten schwinden oder operative Lösung erheischen, teils kommt es zu Symptomen der Enteroptose, deren Zusammenhang mit der Operation dann allerdings fraglich ist, teils kommt es zu motorischen Störungen in der Magentätigkeit infolge von Anwachsung des Pylorus in der Gallenblasengegend oder Knickung desselben usw. Manchmal sieht man aber Anfälle mit Ikterus und allen Symptomen der Gallensteinkolik. Diese können wohl, wenn man nicht Inkrustationen von Nähten oder Ligaturen bzw. bei der Operation zurückgelassene Steine anzunehmen berechtigt ist, durch Steine bedingt sein, die sich infolge Fortbestandes der Diathese in den Gallenwegen bildeten.

Weit leichter als bei der regulären wird man sich bei der irregulären Cholelithiasis zur Operation entschließen. Wenn immer neue Schmerzanfälle einander folgen, ohne daß der Stein die Gallenblase verläßt, dann liegt es nahe, ihn herauszuschneiden. Die Entscheidung darüber, ob er noch in der Blase bzw. im Ductus cysticus liegt, also durch einen einfacheren Eingriff zu beseitigen ist, oder ob er schon im Ductus choledochus liegt, gelingt gewöhnlich aus dem Ikterus. Derselbe findet sich bei Steinen im Ductus choledochus fast regelmäßig, wenn auch nicht immer sehr stark und gleichmäßig, doch unverkennbar, während er, so lange der Stein noch in der Blase oder deren Ausführungsgang sitzt, fehlt oder nur vorübergehend und schwach auftritt, jedenfalls nie von Acholie des Stuhles gefolgt ist.

Solange der Stein nicht in den Ductus choledochus hinabgestiegen ist und keine Folgekrankheiten gesetzt hat, ist die Indikation immer noch eine relative. Die Anfälle können jederzeit mit oder ohne ärztliche Hilfe aufhören und der Stein symptomlos weitergetragen werden. Man wird also jedenfalls den ganzen Arzneischatz erschöpfen, ehe man zur Operation als letztem Hilfsmittel rät. Wird aber der Ductus choledochus verlegt und stellt sich chronischer Ikterus ein, dann ist das Zuwarten bedenklicher und darf nicht zu lange fortgesetzt werden. Allerdings finden sich in der Literatur Beschreibungen von jahrelangem Ikterus, der dann doch in Heilung überging, aber diesen Glücksfall abzuwarten, ist lebensgefährlich. Die Erfahrung lehrt, daß die Widerstands- und Heilkraft des Körpers durch die chronische Cholämie sehr ungleich rasch, gewöhnlich aber so schnell abnimmt, daß man mit Rücksicht auf die jedenfalls eingreifende Operation mit derselben nicht länger als 1—2 Monate warten soll. Läßt man den Verschluß des Ductus choledochus länger bestehen, so stellt sich allmählich Fieber ein, das erste Zeichen beginnender Cholangitis.

Aber auch durch Steine im Ductus cysticus können Stauungen in der Gallenblase zustande kommen, welche nicht gleichgültig sind. Sie sind keine ausnahmslosen Folgeerscheinungen der Verlegung des Ductus cysticus, setzen aber mitunter recht stürmisch ein. Nicht nur Schmerzen, sondern auch Fieber, Erbrechen und Meteorismus stellen sich ein. Ist die Gallenblasenwand nicht durch vorausgegangene Entzündungen schwielig geworden, so bildet sich innerhalb einiger Stunden ein faustgroßer Tumor. Diesen akuten Hydrops der Gallenblase beobachtet man ruhig, solange keine schweren oder länger dauernden peritonealen Reizungserscheinungen eintreten, bzw. die Temperaturkurve keine eitrige Cholezystitis andeutet. Zumeist schwindet der akute Gallenblasenhydrops so schnell wie er gekommen, nach einigen Tagen. Drohende Perforation

erfordert natürlich ebenso wie die eitrige Cholezystitis operative Hilfe. Der chronische Hydrops der Gallenblase wird oft ebenso wie eine Hydronephrose jahrelang beschwerdelos getragen. Doch ist damit ein Locus minoris resistentiae geschaffen und immer möglich, daß der obturierende Stein Dekubitus oder andere Komplikationen setzt. Deshalb empfiehlt es sich, solche Säcke, wenn keine besonderen Gründe Bedenken wecken, zu exstirpieren.

Die Entzündungen in der Gallenblase, besonders aber die in den Gallenwegen, dann auch die Entzündungen um die Gallenblase, sind einerseits so lebensgefährlich, andrerseits medizinisch mit so geringer Aussicht auf Erfolg zu behandeln, daß für die Operation die unbedingte Notwendigkeit spricht. Man fordere fortdauernde und regelmäßige Messung der Körpertemperatur und säume nicht zu lange mit dem Rate zur Operation, dränge zu derselben, ehe die Blase oder ihr Ausführungsgang dem infektiösen Inhalte den Weg in die Bauchhöhle oder die Lebergänge freigibt. Die Erscheinungen des Empyems der Gallenblase — der stationär gewordenen eitrigen Cholezystitis — sind manchmal nicht zu erkennen, der Zustand auf Grund sorgfältiger Anamnese ist nur zu vermuten. Ist die Gallenblase im Laufe der Zeit auch noch geschrumpft, so ist das Leiden meist nicht mehr diagnostizierbar, aber immer noch gefährlich. Deutlicher sind die Spuren der akuten Pericholezystitis. Die Epiploitis, der subhepatische, subphrenische Leber- oder Bauchdeckenabszeß sind leicht zu erkennen, wenn eine aufmerksame Beobachtung durch einige Tage fortgesetzt wird. Im allgemeinen wird ein empfindlicher Tumor der Gallenblase, der monatelang fühlbar bleibt, zeitweise Temperatursteigerungen verursacht oder von konsumierendem, chronischem Fieber begleitet wird, die Operation erheischen.

Die Operationsmethoden der Gallensteinkrankheit sind sehr mannigfaltig. Die Eröffnung der Blase, Entfernung der Steine, Naht der Blasenwand und Versenkung des Organes — *Courvoisiers* ideale Cholezystotomie oder Cholezystendyse — dürfte nur noch bei latenten Steinen Berechtigung haben. Lange Zeit folgte man dem Rate *Riedels* und nähte den Blasenscheitel in die Laparotomiewunde ein, um ihn nach einigen Tagen zu eröffnen und allmählich die Steine zu entfernen — zweizeitige Cholezystostomie. Die zweite Operation war in der granulierenden Wunde oft schwierig und führte manchmal zu unbeabsichtigter Eröffnung der Bauchhöhle. Man führte dann die Einnähung und Eröffnung der Gallenblase in einem Akte aus. Bei dieser Methode, noch öfter allerdings bei der ersteren machte die gründliche Ausräumung der Steine Schwierigkeiten. Sie zog sich in die Länge, weil einzelne Steine schwer zu fassen waren und die Fistel immer wieder durch Quellstifte erweitert werden mußte. Manchmal keilte sich ein Stein im Gallenblasenhilus ein oder wurde bei der Operation ein Stein im Ductus cysticus übersehen, oder es kam in der Rekonvaleszenz ein Stein bis in den Ductus choledochus. Im ersten Falle mußte man Monate oder Jahre warten, bis der Stein in die Blase zurückfiel. Während dieser Zeit floß aus der Fistel nur Schleim oder zeitweise galliger Schleim in wechselnder Menge. Im zweiten Falle mußte man nochmal operieren oder den Operierten mit einer Schleimfistel entlassen. Im letzten Falle entleerte sich alle Galle aus der Fistel, der Operierte hatte acholische Stühle, keinen Ikterus. Der Zustand wurde oft sehr schlecht ertragen und zwang zu schleuniger Operation. Aus diesen und früher erwähnten Gründen wird jetzt die von *Langenbuch*, dem Vater der Gallenblasenchirurgie, seit jeher geübte Exstirpation der Gallenblase — Cholezystektomie — immer öfter ausgeführt. Die Gallenblase wird aus dem Leberbette, nachdem das Peritoneum an der Umschlagstelle von der Blase zur Leber eingeschnitten worden, stumpf herausgehoben, die Art. cystica ligiert und dann der Ductus cysticus unterbunden, ausnahmsweise mittelst Kanüle drainiert. *R. Frank* gelang es, die Blase aus dem peritonealen Überzuge so auszuschälen, daß dieser als Trichter übrig blieb. Es macht wenig Schwierigkeiten, mit der Blase auch den Ductus cysticus zu entfernen. Aus diesem Grunde wird die Zystikotomie immer seltener ausgeführt. Die Zystikus-

steine sind nämlich gewöhnlich so festgeklemmt, daß sie sich auch gegen die Blase nicht verschieben lassen und deshalb, als man noch die Cholezystostomie als Normaloperation übte, eigens herausgeschnitten werden mußten. Die Entfernung des Ductus cysticus prinzipiell auszuführen, empfiehlt sich auch deshalb, weil sich derselbe später so ausdehnen kann, daß daraus eine neue Gallenblase entsteht *(v. Haberer)*. Die Nähte oder Ligaturen führt man an den Gallengängen entweder mit resorbierbarem Materiale aus oder läßt sie lang, um sie nach mehreren Tagen, wenn sie die Gewebe durchgeschnitten haben, herauszuziehen.

Am Ductus choledochus hat die operative Technik ähnliche Bahnen gewandelt. Ursprünglich schnitt man die Steine heraus und nähte dann den Gang — ein mühsamer und unsicherer Verschluß. *Hochenegg* führte zuerst die Drainage des Ductus choledochus aus, indem er die Wunde offen ließ und einen Mikuliczтampon einlegte. *Kehr* empfahl, die Drainage mittelst in den Ductus hepaticus vorgeschobenen Drainrohres auszuführen. Durch diese jetzt als Normalmethode geübte Hepatikusdrainage werden die Gallengänge am raschesten und sichersten entlastet und die Bauchhöhle vor Einfließen der Galle geschützt. Nebenbei wird die Bauchhöhle tamponiert. Das Drainrohr wird je nach Umständen 1—2 Wochen liegen gelassen. Die Entfernung der Steine aus dem Ductus choledochus ist immer noch der technisch unvollkommenste Teil der Gallensteinoperationen. Die Austastung mit dem Finger, die Sondierung nach oben und unten geben keine vollkommene Gewähr dafür, daß alle Steine entfernt wurden. *Kehr* eröffnet deshalb die Bauchhöhle mit einem Zickzackschnitt und tamponiert dann, ohne zu nähen. Er versucht hierauf, durch tägliche Spülungen die zurückgebliebenen Konkremente auszuwaschen.

Steine, die im retroduodenalen Teil des Choledochus oder in der Papille stecken, lassen sich mitunter hinaufschieben und von einem Einschnitt in den supraduodenalen Teil des Choledochus entfernen, ebenso wie es ab und zu gelungen ist, Steine aus dem Ductus choledochus in die Gallenblase zu schieben und von dort aus zu beseitigen. Läßt sich der Stein jedoch nicht verschieben, dann muß man zu anderen Maßnahmen greifen. *Mac Burney* und *Kocher* haben das Duodenum eröffnet und von seinem Lumen aus durch die hintere Duodenalwand den Choledochus eingeschnitten, um den Stein herausziehen zu können (transduodenale Choledochotomie). Nach Entfernung des Steines wird die Schleimhaut des Ganges mit der des Darmes vernäht, so daß die Mündung erweitert bleibt — *Kochers* Choledochoduodenostomia interna.

H. Lorenz empfahl, die Eröffnung des Duodenums bei im retroduodenalen Abschnitt des Choledochus steckenden Steinen zu vermeiden, indem er vorschlug, die von *Kocher* für die Gastroduodenostomie empfohlene Mobilisierung des Duodenums (S. 125) für Gallenwegsoperationen zu verwerten.

Es läßt sich auf diese Weise die transduodenale Choledochotomie durch eine retroduodenale ersetzen. Ja, *Payr* und *Lorenz* haben gezeigt, daß nach der Mobilisierung des Duodenums Steine, die vollkommen eingekeilt schienen, sich doch noch in der Regel nach aufwärts schieben und dann von einer supraduodenalen Choledochotomie aus entfernen lassen.

R. Frank hat den Ductus choledochus mittelst Lumbalschnittes, also extraperitoneal bloßgelegt und lobt die guten Drainageverhältnisse.

Als die Technik der Gallensteinoperationen noch nicht so entwickelt war, kam es öfters vor, daß der Verschluß des Ductus choledochus nicht behoben werden konnte, und da führte man die Anastomose zwischen Gallenblase, Ductus cysticus oder choledochus einerseits und Duodenum, Dünn-, Dickdarm oder Magen andrerseits aus. Heute werden diese Anastomosen wohl nur mehr bei narbigem oder krebsigem Verschlusse des Ductus choledochus ausgeführt. In allerletzter Zeit versuchte *Kehr* die Gallengänge der Leber zur Fistel- oder Anastomosenbildung zu verwerten, doch ist der Erfolg dieser Versuche höchst unsicher.

In den ersten Wochen nach Gallensteinoperationen beugen sich manchmal die Rekonvaleszenten infolge Fixation der Leber an der Bauchwand beim Gehen nach vorn und fühlen eine Spannung, wenn sie sich aufrichten. Nicht selten kommt es vor, daß die Operationsnarbe in den ersten Wochen noch ein- oder zweimal aufgeht und ein wenig Galle entleert. Nach wenigen Tagen schließt sich die Fistel wieder. Selten kommt es infolge eines Stumpfexsudates zu Epiploitis, die dann in Bettruhe und unter Dunstumschlägen bald heilt. Ventralhernien sind selten, weil die Laparotomie gewöhnlich nicht unter Nabelhöhe herabreicht. Winkelschnitte geben gerade im Winkel leicht Anlaß zur Entstehung von Brüchen. Als Nachbehandlung empfiehlt sich Karlsbad sehr, denn eine gewisse Gallenträgheit bleibt den Operierten doch dauernd zu eigen.

3. Kapitel.

Der Echinokokkus der Leber.

Infolge mangelhafter Schlachtvorschriften kann es vorkommen, daß Hunde oder Katzen Eingeweide mit Echinokokken von Schafen, Rindern oder Schweinen zu fressen bekommen. Es entwickelt sich dann in ihrem Darme aus den verschlungenen Brutkapseln die kaum 0·5 *cm* lange Tänie, deren Proglottiden mit dem Stuhl abgehen. Diese können nun in den Darmkanal der oben genannten Schlachttiere, aber auch in den des Menschen gelangen, wenn sie dieser sich mit dem Wasser, Eis, Gemüse oder Früchten und Medikamenten (Album graecum, d. i. getrockneter Hundekot) oder durch zu innige Berührung mit den infizierten Hunden einverleibt.

Die Taenia echinococcus unterscheidet sich von den anderen Tänien durch ihre Länge, welche höchstens 5 *mm* erreicht, und die dementsprechend geringe Zahl von Proglottiden, welche selten mehr als drei beträgt. Die Größe derselben nimmt so rasch zu, daß das letzte Glied nahezu die Hälfte der Körperlänge des Parasiten ausmacht. Der Kopf trägt einen Hakenkranz und vier Saugnäpfe. Das dritte Glied ist geschlechtsreif und erzeugt durch Auto-Begattung 500—4000 Eier. Diese furchen sich schon im Uterus und bilden sich daselbst zu Embryonen mit einem Hakenkranz aus. Die Entwicklung der Tänie bis zur Geschlechtsreife, also zur Abstoßung der ersten Proglottide, dauert etwa zwei Monate, die Lebensdauer der Tänie selbst nach *Siebold* nicht viel länger. Es kann also ein Wurm nur sehr wenig Glieder abstoßen und ein infizierter Wirt nach Ablauf von drei Monaten frei von seinen Tänien sein, falls er sich nicht neuerdings infiziert. Die Tänie lebt im Dünndarm der oben genannten Tiere, insbesondere aber der zahmen und wilden Hundearten.

Gelangen die abgestoßenen Proglottiden in den menschlichen Magen, so werden die Embryonen derselben durch die Verdauung befreit und gelangen vom Dünndarm aus in die Zirkulation. Naturgemäß bleiben sie zumeist im Pfortadergebiet der Leber stecken und entwickeln sich dort zur Finne, Echinokokkus oder Hydatide genannt. Hiezu braucht es aber bedeutend mehr Zeit als beim Zystizerkus. Innerhalb eines halben Jahres stößt sich der Hakenkranz des Embryo ab und wandelt sich dieser in eine haselnußgroße Blase um. Geht die Weiterentwicklung nun ordnungsgemäß vor sich, so bildet sich an der Innenfläche der Blase die neue Brut. Manchmal bleibt dies aus und die Zyste vergrößert sich wohl durch Flüssigkeitszunahme, bleibt aber steril und wird dann Akephalozyste genannt. Die Blasenwand, Cuticula, ist fast wie Leder zäh, gelblich oder mattweiß und durchscheinend wie gekochtes Hühnereiweiß, sie wird durch schichtenweisen Ansatz von der Lichtung her bis $^1/_2$ *cm* dick. Um diese Blase wuchert, gereizt durch dieselbe, das Parenchym des Wirtes. Es verdichtet sich dasselbe zu einem 1 *cm* dicken bindegewebigen Wall mit reichlicher Vaskularisation, in welchem noch Reste des früheren Parenchyms (Gallengänge) zu finden sind. Aus den Gefäßen dieser Parenchymkapsel bezieht der Parasit seine Nährstoffe.

Die beiden innersten Schichten der wachsenden Blase zeigen nicht den homogenen Bau der chitinösen Schichten, vielmehr führt die eine derselben Muskelfasern, gefäßähnliche Bildungen und eingelagerte Kalkkörperchen, während die andere aus schwingenden Wimpern und tropfenartig vorspringenden Bläschen besteht. Es ist das die Keimschichte der Hydatide. Aus ihr entwickeln sich die Bandwurmkörperchen zu Tausenden, werden von ihr ernährt und werden von der Zystenwand nur durch kadaveröse Mazeration gelöst. Die Entwicklung erfolgt so, daß zunächst die äußere der beiden Keimschichten zapfenförmig in die Lichtung vorwächst. Der Zapfen höhlt sich aus und wird nun einerseits von der inneren Keimschicht bekleidet, andrerseits von der ersten Chitinlamelle ausgekleidet. Aus dieser bilden sich somit gegen die

Lichtung des handschuhfingerförmigen Gebildes die Köpfchen und der Hakenkranz. Die junge Tänie stülpt sich, wenn sie im zweiten Wirt frei wird, wie ein eingestülpter Handschuhfinger aus und nun kommen die gegen die Lichtung des Schlauches gewachsenen Gebilde — Köpfchen und Hakenkranz — nach außen, die Parenchymschichte, welche den Schlauch an der Außenseite bekleidet, nach innen. Statt dieser jungen Bandwürmer bildet die Keimschichte mitunter Blasen, Keim- oder Brutkapseln genannt. Sie werden nie größer als ein Hirsekorn und bilden durch Einstülpung ihrer Wand in gleicher Weise, wie dies von der Hydatidenzyste beschrieben wurde, ein oder auch mehrere (bis 20) Köpfchen.

Im Gegensatze zu diesem nach dem Innern der Zyste wachsenden, also endogenen Echinokokkus gibt es eine Wachstumsform exogener Art, auch E. granulosus genannt. Die Keimschichte stülpt sich dann nicht nach innen, sondern wächst in und schließlich durch die Chitinschichte aus der Zyste hinaus. Beim Menschen aber findet sich weitaus am häufigsten eine dritte Wachstumsform: der E. hydatidosus. Es bilden sich in der Zyste durch Einstülpung ihrer Wand und Abschnürung dieser divertikelartigen Falten freischwimmende Blasen von Stecknadelkopf- bis Apfelgröße. Da sie sich in großer Zahl (25—100, aber auch bis zu 1000) bilden, wird die Flüssigkeit in der Zyste immer spärlicher und die Blasen drücken sich aneinander. In diesen sogenannten Tochterblasen bilden sich, wenn sie nicht steril bleiben, die Köpfchen gegen deren Lichtung aus. Mitunter bilden sich in ihnen aber neue Blasen, sogenannte Enkelblasen, und das kann noch weiter gehen. Es können sich solcher Art Gebilde von riesigen Dimensionen und einem Gewicht von 10—15 *kg* entwickeln.

Im Gegensatz zu diesen Wachstumsformen, die immer an eine Zyste gebunden sind — daher der Sammelname zystöser oder unilokulärer Echinokokkus —, gibt es eine seltenere, auch beim Menschen beobachtete, nach welcher sich ein Haufen von kleinen und sehr kleinen Blasen bildet, welche nur von einem feinen Stroma — gebildet aus dem Gewebe des Wirtes — getrennt werden. Es ist das der multilokuläre oder alveoläre Echinokokkus. Die Abgrenzung gegen das Gewebe des Wirtes ist ganz unregelmäßig, eine fibröse Kapsel fehlt meist. Im Innern des Echinokokkus finden sich öfters Erweichungen, die ganz unregelmäßige Höhlen bilden. Mit Vorliebe wächst dieser Echinokokkus in den Lymphgefäßen. In letzter Zeit scheint der Nachweis gelungen zu sein, daß der Echinococcus alveolaris durch eine besondere Art der Taenia echinococcus hervorgerufen werde, deren Träger das Rind sei.

Da sich der Echinokokkus außer im Menschen auch im Affen, den verschiedenen Katzenarten, dem Rind, Schaf, Kamel, Hirsch, Pferd, Esel, Schwein, Eichhörnchen, Hund, Meerschweinchen, Pfau und Truthahn findet, ist die Möglichkeit zur Infektion des Hundes mit den Brutkapseln eine reichlich gegebene. Wo sie durch mangelhafte Schlachtordnung gesteigert ist, wo durch inniges Zusammenleben von Mensch und Hund die Infektion des letzteren mit den Proglottiden der Tänie begünstigt wird, da wird der Echinokokkus eine häufige Krankheit sein. Vielleicht erklärt sich durch den stärkeren Verkehr im Hause, durch die größere Neigung, Tiere zu liebkosen, das häufigere Vorkommen des Echinokokkus beim Weibe. Besonders häufig findet sich die Krankheit in Island, dem Orient, dem nördlichen und mittleren Deutschland. Der multilokuläre Echinokokkus wird gerade in den Gegenden, in welchen der zystische oder unilokuläre häufig ist, fast gar nicht beobachtet. Er findet sich dementsprechend in Süddeutschland und in der Schweiz.

In nahezu der Hälfte der Infektionen mit den Eiern der Taenia echinococcus entwickelt sich die Finne in der Leber. Je nachdem sie sich nun in deren Mitte oder dem Rande entwickelt, je nachdem sie mehr in die Zwerchfellkuppe oder in den Bauchraum wächst, wechseln die Krankheitsbilder. Aber nicht nur der Sitz, sondern auch der Lebenslauf der Finne bzw. ihr Kampf mit dem Wirte, ändern den Krankheitsverlauf. Ein zentraler Echinokokkus, welcher im Laufe der Zeit abstirbt, bleibt dem Kranken oft ein ewiges Geheimnis — die zufälligen Obduktionsbefunde eines Leberechinokokkus sind nicht selten.

Die Diagnose kann manchmal sehr leicht, mitunter sehr schwierig werden. Denken wir uns einen exquisiten Fall dieser Art. Die Lebergegend ist vorgewölbt, es tritt aus dieser Vorwölbung eine kugelig gekrümmte Prominenz deutlicher hervor. Legt man die Hand auf den

Tumor, so bemerkt man, daß er bei den Respirationsbewegungen mit der Leber auf- und absteigt; er gehört also der Leber an. Perkutiert man die Leber, so wird man eine unregelmäßig vergrößerte Dämpfungsfigur konstatieren können. Der Tumor ist elastisch, zeigt deutlich tiefer gelegene Fluktuation, er enthält also Flüssigkeit. Man findet keine Schmerzhaftigkeit, es war und ist kein Fieber, keine Störung des Allgemeinbefindens vorhanden; man kann also an kein Entzündungsprodukt denken. Endlich ist der Tumor langsam gewachsen. Um kleine oder verborgen liegende Blasen zu finden, empfiehlt sich die Untersuchung in linker Seitenlage, oder in sitzender Stellung, oder in Knieellbogenlage. In letzterer Stellung wird man die Lende einsinken sehen, was bei hydronephrotischen Säcken nicht geschieht. Durch Perkussion und Aufblähung des Magens oder Darmes wird man die Differentialdiagnose gegen das letztere Leiden weiterführen, denn die Hydronephrose drängt den Dickdarm nach vorn. Die Pankreaszyste ist vom Magen gedeckt. Die Lymphzyste der Lende sowie die des Mesenterium ist gewöhnlich viel schlaffer als der Echinokokkussack, zeigt keine respiratorische Verschieblichkeit und eine andere Dämpfungsfigur. Die Lymphzysten der Leber sind regelmäßig multipel, auch Milz und Nieren sind durch dieselben Bildungen vergrößert. Der kalte Abszeß des Rippenbogens wird bei wiederholter Untersuchung erkannt, sobald die untersuchende Hand einmal trotz der gespannten Bauchdecken zwischen Rippenbogen und Leber eindringen kann. Man wird das Aortenaneurysma an seiner Pulsation erkennen, doch erinnere man sich, daß die Aorta dem anliegenden Echinokokkussacke Pulsation mitteilen kann. Die hypertrophische Leberzirrhose, Amyloidose, der erweichte Krebs- und Gummiknoten, der Bauchdeckentumor, die hydropische Gallenblase, der Schnür- und zungenförmige Lappen der Leber werden bei wiederholter Untersuchung immer erkannt werden. Recht schwierig kann die Differentialdiagnose gegenüber dem Gallertkrebs des Magens werden. Unmöglich ist es mitunter, einen verjauchten Echinokokkus von einem subphrenischen Abszeß zu unterscheiden. Der Pyothorax dehnt den Brustkorb faßförmig aus, der Echinokokkus hingegen krempelt den unteren Rand auf, so daß er die Form des Randes einer Glocke bekommt. Die Lungengrenze ist im letzteren Falle mitunter ganz unregelmäßig, z. B. in der Axillarlinie höher als vorn und rückwärts. Recht schwierig wird die Diagnose, wenn der Sack so groß ist, daß die Organe der Bauchhöhle von ihm vollständig verdrängt werden und er die ganze Bauchhöhle ausfüllt. Verwechslungen mit Ovarialzyste sind vorgekommen und einmal sogar der Echinokokkus als Aszites, die verdrängte Leber als atrophische Leberzirrhose diagnostiziert worden. In seltenen Fällen tritt der Echinokokkus aus dem Leberparenchym derart aus, daß er sich stielt, wodurch neue diagnostische Schwierigkeiten entstehen können.

Bei der Verdrängung der Organe kommt es mitunter zu Schädigungen derselben. Das Leberparenchym wird durch den immer größer werdenden Sack zum Schwunde gebracht und vielleicht findet man deshalb so häufig trotz fehlendem Ikterus Gallenfarbstoff im Harn. Allerdings kann durch ansehnliche vikariierende Hypertrophie das zugrunde gegangene Drüsenparenchym ersetzt werden. Die Gallengänge und auch der Ductus choledochus werden komprimiert, weshalb subikterische Färbung nichts seltenes ist und auch biliäre Zirrhose zustande

kommen kann. Mitunter kommt es infolge Druckes auf die Vena cava oder portae zu Anasarka oder Aszites. Durch Druck auf die Nieren kommt es manchmal zu intermittierender Albuminurie. Das Zwerchfell kann durch den in seiner Kuppe sich ausdehnenden Echinokokkus so verdrängt werden, daß unerträgliche Dyspnoe entsteht. Auch das Zwerchfell selbst leidet endlich unter dem Drucke, indem es atrophiert, der Atmung nicht mehr dient, ja sogar angesogen wird, wenn sich der Thorax zur Inspiration weitet, und hinabgedrängt wird, wenn er bei der Exspiration zusammensinkt; der Atmungstypus kehrt sich um — ein Symptom, welches den Leberechinokokkus vom Lungenechinokokkus unterscheidet. Durch Druck auf das Zwerchfell kann ebenso wie durch Druck auf den Vagus oder durch die entzündliche Reaktion der dem Echinokokkussack anliegenden Pleura Hustenreiz ausgelöst werden.

Die glatte gespannte Zystenwand zeigt Fluktuation und manchmal das vielbeschriebene Hydatidenschwirren, welches jenem Gefühle ähnelt, das man empfindet, wenn man einen Sessel mit Sprungfedern beklopft. Drückt man die Geschwulst mit der einen Hand und erzeugt in ihr durch ein Schnellen des Fingers ein Erzittern, so fühlt man das eigentümliche Symptom. Außer den genannten Zeichen stellt sich mitunter der bei Leberkrankheiten bekannte, nach der rechten Schulter ausstrahlende Schmerz ein, auch Nasenbluten und andere Schleimhautblutungen, Hautjucken und Schweiße werden beschrieben. Die Resorption der Echinokokkusflüssigkeit, wie sie bei Punktionen oder Durchbruch des Sackes zustande kommen kann, führt zu Urtikaria und länger dauernden Intoxikationserscheinungen.

Wesentlich schwieriger ist die Diagnose jenes Echinokokkus, welcher in den Lymphbahnen, seltener in den Blutgefäßen der Leber oder den Gallengängen wächst und infolge dieser eigentümlichen Wachstumsform, welche ihm auch den Namen Echinococcus alveolaris oder multilocularis gab, nicht Säcke bildet. Er tritt aus der Leber gar nicht oder unmerklich heraus und führt nur zu knorpelharter Verdickung der überliegenden Leberkapsel. Die Geschwulst ist nicht deutlich abgekapselt und wird nicht diagnostiziert, so lange sie nicht sehr groß geworden oder verjaucht ist.

So verlockend es ist, diagnostischen Schwierigkeiten durch eine Probepunktion ein Ende zu machen, so sehr ist davor zu warnen. Der Echinokokkussack steht regelmäßig unter erheblicher Spannung und so kommt es, daß aus der Punktionslücke immer Flüssigkeit nachsickert. Diese Flüssigkeit wird resorbiert und führt zu den oben erwähnten Intoxikationserscheinungen und — was noch viel gefährlicher ist — unter Austreten von Tochterblasen aus der erweiterten Punktionslücke zur Keimzerstreuung in der Bauchhöhle. Man unterlasse also die Probepunktion jedenfalls.

Infolge der langen Dauer der Echinokokkuskrankheit, die sich bis auf 30 Jahre und mehr erstrecken kann, infolge der Schädigung, welche die vom Sacke bedrängten Gewebe erfahren, kommt es zu mannigfachen Komplikationen. Mitunter stirbt der Parasit aus inneren oder äußeren Gründen ab, womit aber nur ein Teil der Gefahren beschworen ist, denn der Sack verkleinert sich daraufhin nur wenig. Der Tod des Parasiten kann durch den Druck des schwangeren Uterus oder ein Trauma hervorgerufen werden, er tritt ein, wenn Galle in den Sack

eindringt oder die Flüssigkeit des Sackes beim Durchbruch desselben nach außen oder in ein Hohlorgan abfließt. Er erfolgt auch, wenn das Gewebe um den Sack pyogen infiziert wird, wozu es eine gewisse Neigung hat. Diese örtliche Disposition zur Infektion ist auch der Anlaß zur Entstehung der Thrombophlebitis in der Vena cava oder portae, der umschriebenen Peritonitis oder Pleuritis. Aber der Druck der Geschwulst allein führt schon allmählich zur Usur der benachbarten Gewebe und so zum Durchbruche in die verschiedensten Hohlorgane. Es tritt der Tod plötzlich unter einem Anfalle von Erstickung ein, wenn der Durchbruch des Echinokokkussackes in die Vena cava erfolgt und Blasen die Arteria pulmonalis verstopfen; es kommt bei Durchbruch in die Bauchhöhle zu schwerem Kollaps, dem der Tod oder heftige Peritonitis mit Intoxikationserscheinungen folgen. Es kann aber auch zum Durchbruch in die Lunge, den Magen, die Gallenwege oder zum Aufbruche nach außen — meist durch den Nabel — kommen und so der Echinokokkus ausgehustet, erbrochen oder mit dem Stuhl entleert werden. Er wird dann an den manchmal rosinenartig verschrumpften Blasen oder den Skolizes und ihren Haken erkannt. Kommt es nach dem Durchbruch nicht zum Erstickungstode, heftiger Blutung oder Infektion des Sackes, so ist Spontanheilung möglich. Die Geschwulst verschwindet natürlich mit der Entleerung und der Sack löst sich von der Parenchymkapsel ab.

Kommt es zur jauchigen Infektion des Echinokokkussackes oder Eiterung um denselben, so tritt der Parasit im Krankheitsbilde in den Hintergrund und man hat es dann mit dem Leberabszeß, dem subphrenischen oder perihepatitischen Abszeß, dem Empyem, zu tun.

Wegen der großen Gefahren, mit denen der Echinokokkus den Menschen bedroht, muß man ihn, sobald er diagnostiziert ist, mit allen Mitteln bekämpfen, und zwar ohne Rücksicht darauf, ob der Parasit lebt oder abgestorben ist. Ein innerliches Mittel, das den Echinokokkus abtötet, gibt es nicht. Die chirurgische Behandlung geht diesem Ziele durch Entleerung des Inhaltes und Injektion von keimtötenden Flüssigkeiten nach. Sie ist wirksamer, wenn der Sack so eröffnet wird, daß er sich abstoßen kann, noch wirksamer, wenn er exstirpiert und das Wundbett genäht wird *(Delbet)*. Gegen die Behandlung durch eine Punktionslücke sprechen die mehrfach erwähnten Bedenken, sie ist heute schon aufgegeben.

Vor den Gefahren der Keimzerstreuung und Infektion schützt nur die offene Behandlung, welche so durchgeführt wird, daß der Sack mittelst Schnitt bloßgelegt und in die Wunde eingenäht wird. Dann kann man entweder den entleerten Sack mit Jodoformglyzerin *(Billroth)*, bzw. 0·7%iger Kochsalzlösung *(Bobrow)* füllen und zunähen oder drainieren. Das letztere ist die Normalmethode, denn den Sack zuzunähen ist unsicher, weil infolge mangelhafter Entleerung Rezidiven oder trotz aller Vorsicht Infektionen eintreten können. Geht aber alles nach Wunsch, dann ist freilich der Operierte in 2—3 Wochen geheilt, da die eingefüllte Flüssigkeit allmählich unter Schrumpfung des Sackes resorbiert wird. Für größere Säcke ist das Verfahren nicht verwendbar.

Die Technik des Eingriffes besteht darin, daß man nach vorausgegangener Laparotomie, die unter Umständen auch mit Lokalanästhesie ausführbar ist und bei der man sich genau überzeugt, ob nicht mehrere Echinokokkusblasen in der Leber sitzen, die Bauchhöhle sorgfältig mit Kompressen abstopft und dann den Sack punktiert. Ist der Sack durch Ablassen der Flüssigkeit schlaff geworden, so zieht man ihn vor,

näht ihn nach Entfernung der Tampons und Verkleinerung der Laparotomiewunde in die Haut ein und erweitert jetzt erst die Punktionsöffnung mit dem Messer. Bei dieser Gelegenheit kann man wohl auch einen großen Teil des Sackes, wenn derselbe sich gut vorlagern läßt, resezieren. Wenn sich der Sack aber nicht vorziehen läßt, dann muß man ihn entweder mit Serosanähten gut gegen die Bauchhöhle abschließen *(Sänger)* und dann eröffnen, oder man tamponiert von der Laparotomiewunde bis zum Echinokokkussacke und eröffnet diesen erst nach zehn oder mehr Tagen *(Volkmann)*. Der Abschluß ist bei solchem Vorgehen nicht ganz zuverlässig, da durch das Zusammenfallen des eingenähten Sackes Nähte durchschneiden, Verklebungen nachgeben können.

Die Öffnung des Sackes wird oft durch Tochterblasen verlegt und diese müssen mit der Kornzange herausgezogen werden. Schließlich löst sich die Mutterblase teilweise oder ganz ab und kann herausgezogen werden. Man darf den Zug nicht übertreiben, weil sonst die Parenchymkapsel verletzt wird und Blutung oder Gallenfluß eintritt. Aus diesem Grunde, aber auch wegen der Gefahr des Platzens hat man die präparatorische Ausschälung des uneröffneten Echinokokkussackes *(Pozzi, Loebker)* so ziemlich aufgegeben und übt sie nur noch bei gestielten Säcken und solchen, die in einem Schnürlappen sitzen. Liegt der Echinokokkussack in der Zwerchfellkuppe oder ist er in den Brustraum durchgebrochen, so steigern sich die Schwierigkeiten der Operation außerordentlich. Man muß dann wohl auch durch den Pleurasack hindurch operieren. Nicht minder große Schwierigkeiten bereiten die verschiedenen Komplikationen. Durchbruch in die Bauch- oder Brusthöhle ist eine Indikation zu sofortiger Operation, aber auch Eiterung und Jauchung erfordern rasche Hilfe.

Fig. 257.

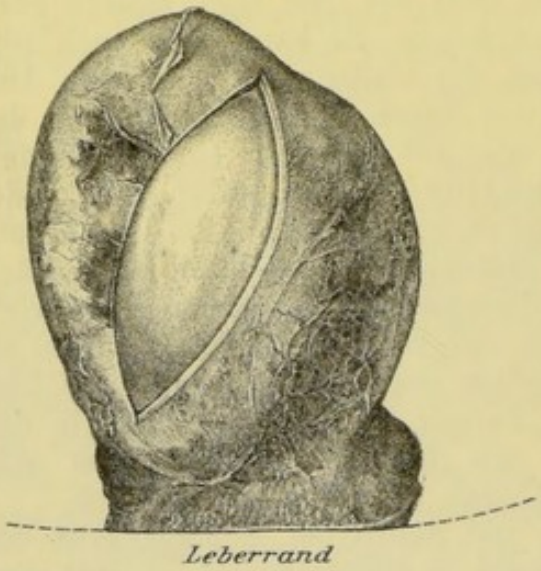

Kleiner Echinokokkus aus dem linken Leberlappen, durch Leberresektion entfernt (⅔ natürl. Größe).

In der Rekonvaleszenz nach Inzision und Drainage stört sowohl die langdauernde Eiterung der Höhle, die nicht selten zur Jauchung wird, als auch die Arrosion von Gallengängen. Stagnation oder Retention des Eiters erfordert öfters Gegeninzisionen, die starrwandige Höhle muß man mitunter durch Narbenexzisionen und Rippenresektionen zum Zusammenfallen bringen. Wegen Gallenfluß muß man nur einschreiten, wenn derselbe nicht ertragen wird. Man verstopft, wenn reine Galle herauskommt, die Drainagelücke und erzwingt so den normalen Abfluß. Kommt nebst Galle auch Eiter, dann kann man die Inspektion der Höhle mit dem Endoskop *(Lihotzky)* und unter dieser Leitung örtliche Behandlung versuchen.

Kleinere Echinokokken kann man auch in toto entfernen (Fig. 257).

4. Kapitel.

Die Geschwülste der Leber. Der Leberabszeß. Leberzirrhose, Hepatoptose und Schnürlappen.

An der Leber bewährt sich die Regel, daß Organe, welche häufig von Geschwulstmetastasen befallen werden, selten primäre Tumoren aufweisen, sehr gut. Wegen der Seltenheit primärer Lebergeschwülste, aber auch deshalb, weil die Diagnose im Frühstadium nur ausnahmsweise gelingt, kommen sie nur ganz vereinzelt zur Operation.

Unter den primären Lebergeschwülsten ist das Karzinom, und zwar an der Gallenblase weitaus am häufigsten. Da der Gallenblasenkrebs sich fast nur nach Cholelithiasis entwickelt, so ist die Differentialdiagnose zwischen einfachem Steinleiden und dem durch krebsige Entartung komplizierten oft recht schwer. Ein harter, höckeriger Tumor, der ohne Schmerzen und Koliken — also nach einer latenten Cholelithiasis — sich allmählich vergrößert, schließlich zu Ikterus und Kachexie führt, wird allerdings unschwer als Karzinom erkannt werden, doch ist er in diesem Stadium auch schon nicht mehr operabel. Auch die diagnostisch wertvolle harte Schwellung der Jugulardrüse, die sich häufiger links als rechts findet, und zwar auch ohne daß andere Drüsen verändert sind, hat für den Chirurgen nur insofern Interesse, als sie ihm sagt, daß er mit dem Messer zu spät kommt.

Auch an den Gallengängen kommt der Krebs manchmal vor, und zwar sitzt er weitaus am häufigsten an den physiologischen Verengerungen: der Papille, der Mündung des Ductus cysticus und der Vereinigungsstelle der Ductus hepatici. Da sich das Karzinom an diesen Stellen durch den Stauungsikterus sehr bald bemerkbar macht, könnte die Diagnose früh gelingen. Die Radikaloperation ist aber bei solchem Sitze der Geschwulst überaus schwierig, außerdem anfangs immer noch zu erwägen, ob es sich nicht nur um Steinverschluß handle. Diese Differentialdiagnose ist um so schwerer, als das Karzinom fast immer dem Steinleiden folgt, mitunter geradezu aus einer Narbe des Gallenganges, die von abgegangenen oder noch zurückgehaltenen Steinen stammt, hervorgeht. Das *Courvoisier*sche Symptom, welches karzinomatösen Verschluß mit vergrößerter — d. i. unveränderter — Gallenblase, Steinverschluß mit kleiner — d. i. narbig geschrumpfter — Gallenblase in Zusammenhang bringt, wird sich häufig als unzuverlässig erweisen. Bei Verdacht auf Neubildung, und diesen sollte man entsprechend deren häufigem Vorkommen öfters haben, kommt die Probelaparotomie in

Betracht. Sie sollte um so öfter ausgeführt werden, als auch bei falschem Verdachte ein weiterer Eingriff — Choledochotomie, Cholezystenteroanastomose — am Platze sein wird.

Außer dem Karzinom führen das Sarkom, Adenom, Kavernom, Gumma und die Tuberkulose zu festen Geschwülsten in der Leber. Die Syphilis ist von diesen Geschwülsten die häufigste und deshalb empfiehlt es sich, vor Operation eines Lebertumors eine antiluetische Behandlung einzuleiten. Man versäume damit aber nicht mehr als 3—4 Wochen.

Seitdem *Hochenegg* die erste erfolgreiche Leberresektion wegen eines Tumors ausgeführt hat, sind ähnliche Eingriffe oder Abtragung gestielter Geschwülste öfters ausgeführt worden. Die Blutstillung macht trotz zahlloser einschlägiger Versuche immer noch die größten Schwierigkeiten.

In letzter Zeit ist von *Kehr* ein Aneurysma der Art. hepatica das erstemal, und zwar erfolgreich operiert worden. Da die Art. hepatica normalerweise durch unzulängliche Kollateralen ersetzt wird, ist sie bisher noch nie planmäßig unterbunden worden. In diesem Falle wagte der Operateur die Unterbindung, weil das Aneurysma thrombosiert war und zufällig verletzt wurde. Die Symptome des Aneurysma — Schmerzen, Ikterus, Blutbrechen — sind so vieldeutig (selbst hämorrhagische Cholezystitis muß in Betracht gezogen werden), die Lage der Geschwulst so versteckt, daß die Diagnose bei uneröffnetem Bauche immer nur eine sehr unsichere sein kann.

Sind schon multiple embolische Leberabszesse nichts alltägliches, so muß man den vereinzelten, größeren Leberabszeß — und nur ein solcher kann den Chirurgen beschäftigen — wenigstens auf unserem Kontinente als eine Rarität bezeichnen. In den Tropen ist die Krankheit insbesondere unter den eingewanderten Europäern nichts seltenes und wahrscheinlich auf intestinale Erkrankungen zurückzuführen. Hierzulande findet sich als Ursache eines Leberabszesses entweder ein Fremdkörper (Fischgräte, Stein, Parasit) oder nekrotisches Gewebe nach Kontusion der Leber. Auch kann der Abszeß durch Vereiterung eines Echinokokkus, Tuberkel- oder Gummiknotens, durch Übergreifen geschwüriger Zerstörung von der Gallenblase, dem Magen oder Wurmfortsatze, einem aktinomykotischen Herde, oder eiterig einschmelzender Pylephlebitis entstehen.

Die Symptome des Leberabszesses sind Fieber, Schmerzen, Lebervergrößerung und der Tumor. Nur selten sind alle Symptome vorhanden; keines ist eindeutig, so daß die Diagnose zumeist schwer zu stellen ist. Allmählich deklariert sich die Krankheit durch dumpfe, später auch drückende, spannende Schmerzen der Lebergegend, die auf Druck zunehmen und nach einer gewissen Zeit auf eine beschränkte Stelle des Organs sich konzentrieren. Bekannt ist der schon von *Hippokrates* angemerkte Schmerz in der rechten Schulter. Das Fieber ist nicht besonders hoch; ausgesprochene Schlaflosigkeit und ein eigentümlicher, stark pelziger, feuchter Zungenbelag ist sehr häufig vorhanden. Was die objektiven Symptome betrifft, so fällt ein fahlgelber Teint auf, während die Konjunktiva von einem eigentümlichen matten Glanze ist. Ikterus ist selten vorhanden. Die Lebergegend ist immer aufgetrieben und die Perkussion weist eine Vergrößerung des Organs zunächst nach oben hin nach, die Interkostalräume sind breiter und erst später vergrößert sich die Leber auch nach unten. Rückt der Abszeß gegen die Oberfläche der Leber vor, so wird zuweilen peritoneales Reiben gehört oder auch gefühlt. Der Schwere des Organs wegen liegen die Kranken am liebsten auf dem Rücken, die linke Seitenlage vertragen sie fast gar nie. In jenen glücklichen Fällen, wo der Abszeß nach außen durchbricht, fängt eine zirkumskripte Prominenz sich zu bilden an; man bemerkt später einen weichen, begrenzten, etwas reduktiblen Tumor, der durch Mitteilung des Herzstoßes auch eine Pulsation zeigen kann. Nachdem sich Adhäsionen zwischen dem Überzug der Leber und der Bauchwandung schon gebildet haben, bricht dann der Abszeß entweder direkt nach außen auf oder er entleert sich zwischen die Schichten der Bauchwandung, erreicht die Achsel oder den Rücken, oder die Leistengegend, den Nabel und bildet einen Fistelgang. In anderen Fällen geschieht der Durchbruch in den Magen oder in das Kolon, oder in die Pleura, oder in die Lunge, oder in einen Bronchus, oder in den Herzbeutel. Der Durchbruch ins Cavum peritonei erfolgt entweder plötzlich mit rasch ablaufender Peritonitis, oder es haben sich mächtige Adhäsionen der Eingeweide gebildet, so daß der Eiter in einen abgesackten

Raum eintritt und endlich an entfernteren Stellen sogar nach außen aufbrechen kann. Die Prognose ist für die weitaus größte Mehrzahl der Fälle ungünstig zu stellen. Die Mortalität mag an 70% betragen. Die Behandlung hat die Aufgabe, den Abszeß so frühzeitig als möglich zu eröffnen. Es ist ein Fortschritt in der Therapie, daß man an die Eröffnung geht, noch bevor sich mutmaßlich Adhäsionen der Leber an die Bauchwand gebildet haben. Die Punktion darf man nur vornehmen, wenn alles zur Eröffnung mittelst Schnitt vorbereitet ist. Diesen muß man auch sofort ausführen, wenn man mit der Probepunktion Eiter findet. Fürchtet man die Narkose, so kann man wohl auch mit der Infiltrationsanästhesie zum Ziele kommen. Ist der Abszeß mit der Bauchwand noch nicht verwachsen, was sich von außen nicht bestimmen läßt, so muß man nach der Laparotomie die Bauchhöhle gut abstopfen und den Abszeß mittelst Troikart entleeren, dann erst dessen Wand einnähen. Bei großen Abszessen dauert die Rekonvaleszenz monatelang und erfordert nicht selten noch Nachoperationen zur besseren Ableitung des Eiters oder zur Mobilisierung der starren, schwieligen Wände.

Der Fingerzeig, den uns die Natur durch Ausbildung des sogenannten Caput Medusae zur Heilung der atrophischen Leberzirrhose gab, wurde von *Talma* durch Anbahnung von Kollateralen auf operativem Wege befolgt. Er fixierte das Netz zwischen Peritoneum und Bauchwand — Omentopexie — und ließ es im subserösen Raume einwachsen. Andere Chirurgen verschorften die Leberkapsel und das anliegende Zwerchfell und fixierten das Netz zwischen diesen verschorften Flächen. Von manchen wurde noch die Splenopexie hinzugefügt. Der Kollateralkreislauf bildet sich natürlich erst im Laufe einiger Monate aus, deshalb muß der Aszites auch nach der Operation noch ein- bis zweimal punktiert werden. Für die Operation sind nur jene Kranken geeignet, welche noch genügend Leberparenchym besitzen, also in ihrem Stoffwechsel nicht zu sehr gelitten haben. Die Erfolge des Eingriffes sind aber im einzelnen Falle nie vorauszusehen und bleiben ziemlich oft aus.

Bei allgemeiner Enteroptose sieht man mitunter auch die Leber herabrücken. Der Zustand wird auch, wenn die Beschwerden durch Hinaufrücken der Leber vorübergehend beseitigt werden können, nur mittelst Bandagen, Mastkur und Bauchmassage zu behandeln sein. Eine operative Behandlung kann nur in Erwägung gezogen werden, wenn die Hepatoptose nicht Teilerscheinung allgemeiner Ptosis ist. Die Operation besteht in Fixation des Leberrandes an der vorderen Bauchwand und Durchtrennung des Ligamentum teres *(Langenbuch)*. Die Beschwerden des Zustandes sind nicht immer nur nervöser Natur, da es infolge der Zerrung auch zu Stauung im Pfortadergebiete mit Aszites, im Gallenganggebiete mit Ikterus und Koliken, oder zu Kompression des Pylorus mit Magenerweiterung kommen kann. Die Schmerzen werden durch die Operation weit weniger sicher beseitigt als diese anatomischen Veränderungen und deren Folgen.

Infolge der Einengung des Thorax durch Mieder oder Gürtel entsteht mitunter aus dem Rande des rechten Leberlappens ein Anhang, welcher sich mehr und mehr auszieht, hypertrophiert und mitunter nur noch durch eine membranöse Brücke mit der Leber zusammenhängt. So isoliert sich manchmal ein sehr beweglicher, rundlicher Tumor, welcher große diagnostische Schwierigkeiten bereiten kann. In analoger Weise, wenn auch selten in so hohem Maße, wird der Leberrand von der Gallenblase ausgezogen und der zungenförmige Lappen *Riedls* gebildet. Wenn der Schnürlappen heftige Beschwerden verursacht — was aber die große Ausnahme ist — und diese trotz Entfernung des Mieders und Entlastung der Körpermitte von den Rockbändern anhalten, so kommt die operative Behandlung in Betracht. Diese besteht entweder in der Fixation des Schnürlappens oder in der Exstirpation desselben.

Auch die Gallenblase kann manchmal, und zwar ohne daß sie Steine führt, als schlaffer, großer Beutel hin- und herpendeln und Beschwerden verursachen (*Krukenbergs* Wanderblase). Sind dieselben hochgradig, so wird man die Fixation oder Exstirpation befürworten.

B. Die Chirurgie der Milz.

Diese umfaßt die Inzision von Milzabszessen, die Operation von Milzzysten, von Milztumoren, die Behandlung der Wandermilz, der verletzten und der vorgefallenen Milz. Von den Verletzungen war schon S. 75, 80, 85, 99 und 101 die Rede.

Die Abszesse der Milz sind selten. Abszesse, die durch Embolie septischer Massen entstehen, sind so zahlreich und meist so klein, daß sie chirurgisch nicht zu behandeln sind. Es bleiben also nur die sekundär infizierten hämorrhagischen oder anämischen Infarkte und von diesen erreichen nur wenige jene Größe, die eine Diagnose ermöglicht. Größere Abszesse können durch Zusammenfließen mehrerer embolischer, durch Vereiterung einer Echinokokkusblase oder ohne bekannte Ursache („idiopathisch") entstehen, ausnahmsweise können sie sich aber auch durch Übergreifen eines perigastritischen Abszesses auf die Milz entwickeln. Werden sie nicht rechtzeitig eröffnet, so brechen sie in die Eingeweide, in den Brustraum, in die Bauchhöhle durch oder wandern retroperitoneal abwärts oder brechen durch die Bauchwand auf. In jedem Stadium kann durch Thrombophlebitis der Milzvene und Pfortader Pyämie zustande kommen.

Für die Diagnose ist von Bedeutung, zu erheben, ob Typhus, Rekurrens, Endokarditis, Pyämie, Ulcus ventriculi mit Übergreifen auf die Vena lienalis oder eine Verletzung (vereitertes Hämatom, aus dem Magen eingedrungene Fischgräte, Schweinsborste) vorausgegangen ist. Unter den Symptomen stehen Vergrößerung der Milz mit Fieber und Schüttelfrösten, Kräfteverfall, Diarrhöen, Hochstand und geringe respiratorische Beweglichkeit der linken Zwerchfellhälfte, pleuritische Reibegeräusche im Vordergrunde. Schmerzen stellen sich erst ein, wenn der Abszeß der Milzkapsel nahe rückt. Dann kommt es aber auch zu den Erscheinungen der peritonealen Reizung, Bauchdeckenspannung, Singultus, Erbrechen. Der Durchbruch des Abszesses wird dieselben Erscheinungen machen wie der Durchbruch eines perityphlitischen oder pericholezystitischen Abszesses. So verlockend es ist, die Diagnose durch eine Probepunktion zu erhärten, so darf das doch wegen der Gefahr, daß der unter Druck stehende Eiter neben der Kanüle herausrinne und nach Vollendung der Punktion aus der Lücke nachsickere, nicht geschehen. Die Diagnose gelingt nur, wenn der Abszeß eine entsprechende Größe erreicht hat, dann ist aber auch die Indikation zur Eröffnung gegeben. Sie wird in einzelnen Fällen durch die Splenektomie erfüllt. Ist der Milzabszeß schon in die Bauchwand durchgebrochen, dann wird eben der Bauchwandabszeß zu inzidieren und zu drainieren sein. Manchmal kommt es zur Sequestration einzelner Gewebsstücke der Milz und selbst des ganzen Organes, so daß dann statt des Organes ein Eitersack gefunden wird.

Die Zysten der Milz sind seltene Erkrankungen, wenn man von den Echinokokken absieht.* Sie haben zumeist serösen, manchmal serösblutigen Inhalt. Die Entstehungsursache ist noch nicht aufgeklärt, doch scheint das Wechselfieber den Boden zur Entstehung vorzubereiten. Manche der serösen Zysten entwickelten sich nach einem Stoß oder einer Quetschung. Die rein serösen Zysten sind zumeist multipel und dann finden sich wohl auch gleiche Zysten in Leber und Nieren. Sie sind meist einkammerig, hirsekorn- bis faustgroß und treten selbst gruppenweise auf. Die Auskleidung ist ein plattes Epithel, doch kann die Wand sogar verkalken. Der Zysteninhalt ist eiweißhaltig, doch wird das Eiweiß zum Unterschiede von dem in der Echinokokkusflüssigkeit durch Salpetersäure und Hitze gefällt. Er enthält auch Cholestearinkristalle. Die blutig-serösen Zysten sind stets vereinzelt und einkammerig, von der Größe einer Faust bis zu der eines Mannskopfes. An der Wand schlägt sich regelmäßig Fibrin nieder und führt auf diese Art zu namhafter Verdickung derselben. Dementsprechend findet man im Zysteninhalt Blutelemente in verschiedenen Graden der Veränderung. Auch Konkremente aus Kalk oder Cholestearin wurden in diesen Zysten gefunden. Die Zystenflüssigkeit ist mitunter schokoladebraun bis schwarz. Die Milzzysten wachsen meist langsam, d. h. innerhalb Monaten bis Jahren, im allgemeinen um so rascher, je reiner serös der Inhalt ist. Im weiteren Verlaufe der Ausdehnung kann die Zyste von selbst oder durch geringfügigen Anlaß platzen. Zu jeder Zeit kann Infektion in der Zyste Eiterung hervorrufen.

Die Diagnose könnte nur durch Probepunktion sichergestellt werden, da diese aber widerraten werden muß, so bleibt sie der Probelaparotomie vorbehalten. Die Behandlung besteht in der Entfernung der Milz oder, wenn diese wegen umfänglicher Verwachsungen oder zu bedeutender Größe nicht ratsam scheint, darin, daß die Zyste eingenäht und eröffnet wird. Ausnahmsweise findet man die Zyste gestielt aufsitzen und kann sie dann abtragen.

Der Echinokokkus der Milz (Fig. 258) verhält sich ganz ebenso wie der der Leber, nur wird man mitunter in die vorteilhafte Lage versetzt, durch Entfernung des ganzen Organes die Heilung weit schneller und sicherer herbeiführen zu können, als durch Einschnitt und Drainage des Sackes.

Geschwülste kommen in der Milz selten vor, besonders selten treten sie aber primär in der Milz auf. Unter diesen sind zu nennen die Blut- und Lymphgefäßgeschwülste, das Fibrosarkom der Milzkapsel, das Sarkom des Parenchyms. Operationen aus diesem Grunde gehören zu den größten Seltenheiten.

Viel häufiger als Neubildungen führen andere Anomalien zur Vergrößerung der Milz. Für den Chirurgen kommt in dieser Beziehung die Malariamilz, die Stauungsmilz, die Hypertrophie aus unbekannter Ursache (*Banti*sche Krankheit) und der leukämische Milztumor in Betracht. Aus allen diesen Gründen wurde schon das Organ entfernt, die Ergebnisse waren aber die traurigsten, so daß dieser Eingriff nur bei einfacher Hypertrophie, die sich auf keine Blut- oder anderweitige Organveränderungen zurückführen läßt, berechtigt erscheint und bei der

* Nebstdem liegen einzelne Beobachtungen von Dermoidzysten vor.

Malariamilz nur dann wohl angebracht ist, wenn das Allgemeinbefinden und die Blutzusammensetzung noch nicht zu sehr gelitten haben. Setzt andrerseits der Entschluß zur Splenektomie einen hohen Grad von Beschwerden voraus, so kann man daraus ableiten, wie selten die genannten Leiden berechtigtermaßen zur Operation führen werden.

Um die Milz zu entfernen, legt man den Schnitt in der Mitte an, er zieht durch die Linea epigastrica, links vom Nabel abwärts. Ist das Organ mit Netz oder anderen Eingeweiden verwachsen, so werden die Verwachsungen nicht von der Milz abgelöst, weil man sie dabei anreißen würde, sondern sie werden durchtrennt oder von den Organen abgelöst, die herangezogen sind. Ehe man entscheidend eingreift, prüft man, ob die Milz nicht mit dem Zwerchfell zu innig verwachsen ist, weil sich dadurch eine Gegenanzeige ergibt. Die Unterbindung des Lig. gastrolienale ist selbst dann recht schwierig, wenn sich die Milz gut vorlagern läßt, noch viel schwieriger, wenn der Stiel kurz ist oder abgebunden wird, ehe die Verwachsungen des Organes gelöst worden sind. Die großen Venen werden bei der Durchführung des Fadens durch den Stiel der Milz sehr leicht verletzt, die Fäden gleiten, selbst wenn sie vor Abtragung des Organes gut sitzen, leicht ab. Es ist deshalb zweckmäßig, ein Stück Pankreas einzubinden *(Billroth)* und stets muß ein großer Ligaturstumpf zurückgelassen werden.

Fig. 258.

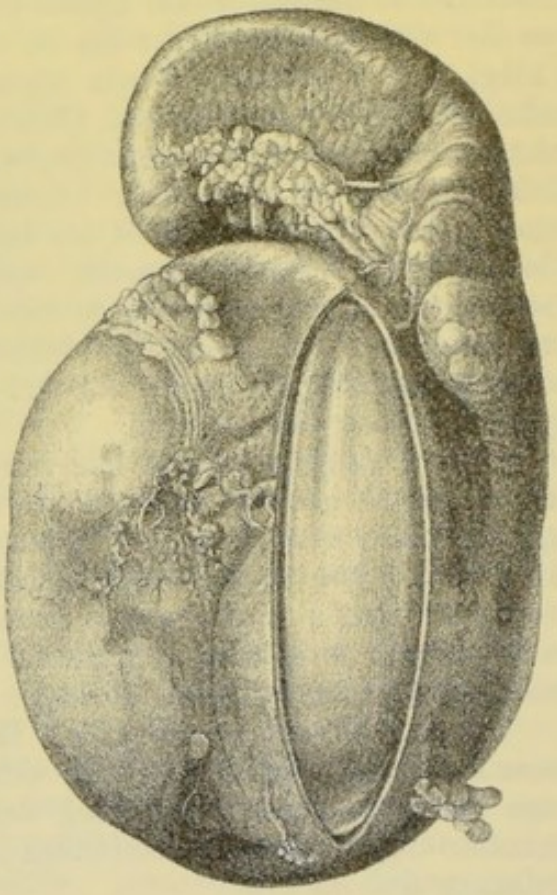

Milzechinokokkus, durch Splenektomie geheilt ($^1/_2$ nat. Größe). (Bei dem gleichen Patienten wurde der Leberechinokokkus, Fig. 257, entdeckt und exstirpiert.)

Von vorwiegend chirurgischem Interesse ist die Behandlung der Wandermilz. Solange die Beschwerden nur in der lästigen Empfindung einer im Bauch wandernden Geschwulst bestehen, wird sie den Chirurgen nicht sehr interessieren. Wenn aber die ektopische Milz die Wegsamkeit des Darmes stört, wenn sich das wandernde Organ um seinen Stiel dreht und dadurch in seiner Ernährung leidet, zu Peritonitis führt, dann darf man auch vor einer Splenektomie nicht zurückschrecken. Zur Diagnose des Leidens gehört zunächst der Nachweis, daß an der richtigen Stelle die Milz fehlt. Die Ursachen dieses seltenen Zustandes finden sich entweder darin, daß die Milz angeborenerweise zu locker befestigt ist, oder daß die Befestigungsbänder durch äußere Gewalten — Sturz, Schlag — zerrissen oder durch dauernd wirkende Ursachen — chronischer Milztumor, wiederholte Schwangerschaften — gedehnt wurden. Oftmals ist die Wandermilz nur Teilerscheinung allgemeiner Enteroptose. Bezeichnenderweise kommt sie fast nur bei

Frauen vor, die geboren haben. Mitunter führen Entzündungen um die Milz zu Verklebungen und befestigen sie wieder, wenn auch nicht an normaler Stelle. Darin liegt auch ein Hinweis der Natur, wie man eine Wandermilz, deren Entfernung wegen übermäßiger Größe (4000 *g* und darüber) nicht geraten scheint, behandeln kann. Natürlich wird man sich zu diesen schweren Eingriffen nur dann entschließen, wenn die Beschwerden erheblich sind — psychische Verstimmung, Dyspnoe, Dyspepsie, Brechneigung, Gefühl von Spannung und Schmerz in der Herz- und Magengegend, kolikartige Schmerzen linkerseits, Druckschmerz über dem verlagerten Organ, Schwächegefühl in dem linken Bein, Urinzwang, Stuhl- und Menstrualbeschwerden — und durch Bandagen vergeblich behandelt wurden.

Wir können diesen Abschnitt, in dem die Entfernung der Milz so oft erwähnt worden ist, nicht schließen, ohne zu erwähnen, daß der vor Jahren lebhaft geführte Streit darüber, ob die Milz ein lebenswichtiges Organ sei, damit geendet hat, daß dem nicht so ist. Zahlreiche erfolgreich ausgeführte Splenektomien beweisen das zur Genüge und unter den daran Verstorbenen findet sich keiner, der an unzweifelhaften Ausfallserscheinungen zugrunde gegangen wäre. Die geringfügigen Veränderungen des Blutes nach Entfernung der Milz haben infolgedessen nur mehr das Interesse des Physiologen.

C. Die Chirurgie des Pankreas.

Das Pankreas, die Bauchspeicheldrüse, ist 12—18 *cm* lang; sie hat in ihrer Form eine entfernte Ähnlichkeit mit einer Kaulquappe, so daß man an ihr Kopf, Körper und Schweif unterscheidet. Die Drüse ist quer vor die Zwerchfellschenkel, in der Höhe des ersten oder zweiten Lendenwirbels gelagert, der Schwanz sieht nach links und steht etwas höher als der Kopf, welch letzterer sich nach aufwärts und abwärts ausbreitet, wodurch das ganze Organ Hammerform erhalten kann. Der untere, manchmal sehr stark ausgeprägte Fortsatz wird Processus uncinatus benannt. Der Kopf ist dem konkaven Rande der hufeisenförmigen Schlinge des Duodenum angeschmiegt, der Schweif reicht bis an den Milzhilus heran.

Die Drüse liegt in der Membrana propria des Mesogastrium, und zwar in dem axialen, hinter dem Magen liegenden Abschnitte desselben, der schon im frühen embryonalen Leben mit dem Peritoneum parietale der hinteren Bauchwand verwächst. Dadurch wird auch das Pankreas an die hintere Rumpfwand fixiert und zu einem scheinbar hinter dem Peritoneum parietale liegenden Organ; aber nur scheinbar; denn in Wirklichkeit liegt es ebensowenig retroperitoneal, wie etwa das Colon ascendens oder das Duodenum, es ist bloß, geradeso wie die genannten Darmabschnitte, durch sekundäre Anwachsung während des embryonalen Lebens festgeheftet worden (S. 202) und liegt nach wie vor in der Membrana propria jenes Abschnittes des Mesogastrium, der zu der hinteren, festgewachsenen Wand des Netzbeutels bzw. zu dem gleichfalls festgewachsenen Gekröse des Duodenum geworden ist.

Der Ausführungsgang, Ductus pancreaticus (Ductus Wirsungianus), liegt, ringsum von Drüsensubstanz umlagert, mitten zwischen dem oberen und unteren Rand des Organes, zieht von links nach rechts, nimmt unterwegs zahlreiche kleine, vielfach verästelte Zweige aus den Drüsenläppchen auf und wird so allmählich immer weiter, so daß er nahe der Mündung Federkieldicke besitzt. Das kurze Endstück schmiegt sich nach seinem Austritt aus der Drüsensubstanz des Pankreaskopfes dem retroduodenalen Abschnitt des Ductus choledochus an, verläuft nun gemeinsam mit diesem neben dem Pankreaskopf in einer Rinne desselben — die sich nicht selten zu einem Kanale schließt — nach abwärts und mündet gemeinschaftlich mit dem Gallengang an der Plica longitudinalis der Pars descendens duodeni. Das kurze gemeinschaftliche Endstück beider Gänge heißt Diverticulum Vateri. Ab und zu münden Ductus choledochus und pancreaticus von einander getrennt.

Einzelne der Nebengänge aus dem Pankreaskopfe vereinigen sich zu einem kleineren Ausführungsgang (Ductus pancreaticus accessorius, Ductus Santorini), welcher einerseits selbständig das Duodenum oberhalb der *Vater*schen Papille durchbohren, andrerseits in den Ductus Wirsungianus einmünden kann.

Die Ernährung der Drüse wird durch Zweige der Hepatica, der Lienalis und der Mesenterica superior besorgt. Die Venen ergießen ihr Blut in die Vena lienalis und Mesenterica superior und durch diese in die Pfortader.

Die Nerven, welche nebst sympathischen auch Vagusanteile führen, werden von dem großen Bauchgeflecht beigestellt, dessen Plexus solaris (mit dem Ganglion coeliacum) dem oberen Rande des Pankreas anliegt.

Daß sich die Drüse vom konkaven Rande des Duodenum bis gegen die Milz erstreckt, haben wir schon gesagt; mit der hinteren Magenwand steht das Organ in Berührung, dazwischen liegt jedoch der Netzbeutelraum, so daß Magen und Pankreas unter normalen Verhältnissen gegeneinander frei beweglich sind.

Gefäße von großer, ja von der größten anatomischen Dignität umgeben das Pankreas (Fig. 259). Unmittelbar hinter ihm treten die Vv. mesenterica superior und lienalis zur Pfortader zusammen; hinter dem Pankreas steigt auch die Arteria mesenterica superior herunter, welche vor dem unteren Querstück des Zwölffingerdarms ins Dünndarmgekröse eintritt und die Arteria pancreaticoduodenalis inferior abgibt; hinter dem Pankreas, zwischen ihm und der Wirbelsäule, liegen die Aorta abdominalis und die Cava inferior; knapp ober ihm teilt sich die Arteria coeliaca in ihre drei Äste, in die Hepatica, die Gastrica sinistra und die Lienalis. Letztere verläuft entlang dem oberen Rande des Organes, unterwegs zahlreiche Zweige demselben abgebend, zur Milz. Die Art. gastroduodenalis, der absteigende Ast der Hepatica, liegt

Fig. 259.

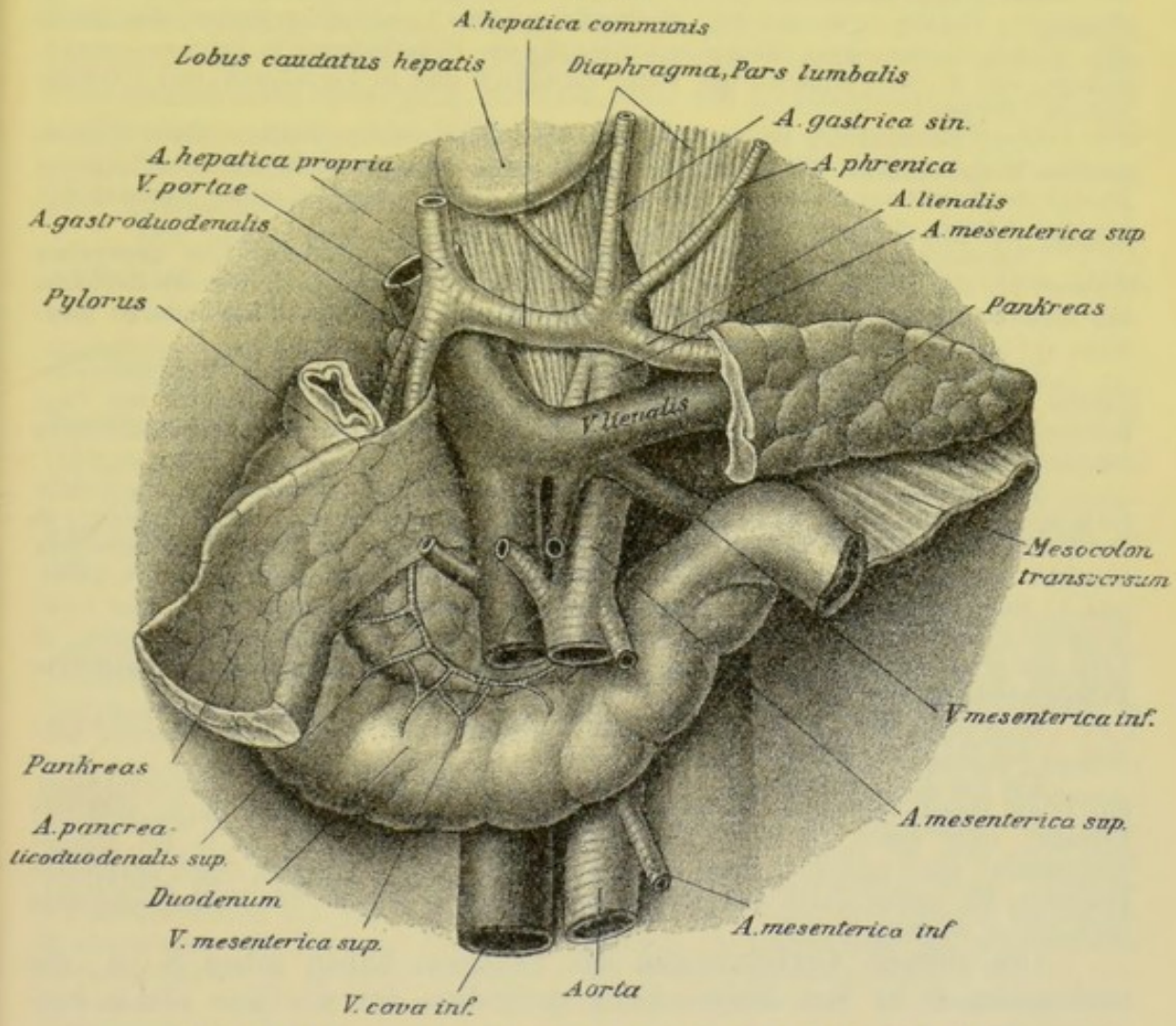

Topik des Pankreas zu den nachbarlichen Gefäßen. (Nach *E. Zuckerkandl.*)
Der Magen, das Mesenterium und der größere Anteil des Mesocolon transversum wurden entfernt, der Körper des Pankreas wurde quer durchtrennt und nach rechts umgeschlagen.

vor dem Pankreas in einer seichten Rinne zwischen Kopf und Körper desselben und löst sich schließlich in mehrere Endzweige auf, in die Arteriae pancreatico-duodenales superiores, die zum Teil in den Pankreaskopf eintreten.

So ist das Pankreas von lebenswichtigen Gefäßen förmlich umsponnen, was allein schon chirurgischen Eingriffen an dem Organ enge Grenzen zieht.

Verschiedene Wege führen den Chirurgen an dasselbe heran.

Der gebräuchlichste und wohl auch in der Mehrzahl der Fälle bequemste führt durch das große Netz (Lig. gastrocolicum) hindurch; indem man dasselbe durchtrennt, den Magen nach oben, das Querkolon nach abwärts drängt, gelangt man durch den Netzbeutelraum zur Drüse.

Bei tiefstehendem Magen kann auch die Durchtrennung des kleinen Netzes oberhalb der kleinen Kurvatur guten Zugang verschaffen; andernfalls ist derselbe

auf diesem Wege beschränkt, da man ja das kleine Netz nur bis zum Ligamentum hepatoduodenale durchtrennen darf. Schlägt man das Querkolon nach aufwärts und durchtrennt man nun das Mesocolon transversum nahe seiner Wurzel (unter Schonung der starken Arteria colica media), so kommt man von unten her an das Organ.

Der Pankreaskopf und der Ductus Wirsungianus können durch Mobilisierung des Duodenum (S. 125 u. 642) freigelegt werden. Von rückwärts, von der Lende her, kann man sowohl Kopf als Schwanz der Drüse erreichen, doch läßt bei diesem Zugange, so kurz er auch ist, die Übersichtlichkeit zu wünschen übrig; dieser Weg kommt eher als Kontrainzision behufs Schaffung besserer Drainageverhältnisse in Betracht.

Der Pankreasschweif läßt sich recht gut von einem lateralen Schrägschnitte aus auf retroperitonealem Wege erreichen, indem man ähnlich vorgeht, wie bei Eingriffen an der linken Niere.

Das **Pankreassekret** ist eine klare, klebrige, eiweißreiche Flüssigkeit von alkalischer Reaktion, welche drei Fermente enthält: 1. ein diastatisches, das gleich dem Speicheldrüsensekret Stärke invertiert, 2. ein Eiweißkörper in Peptone umwandelndes und 3. ein Ferment, das Fette emulgiert und in Fettsäuren und Glyzerin zerlegt (Trypsin).

Diese Fettspaltung ist für das Pankreassekret charakteristisch, doch können gewisse Darmbakterien die gleiche Funktion übernehmen, so daß selbst bei totalem Ausfall der Pankreasfunktion keineswegs Fett im Stuhl erscheinen muß („Fettstühle"), wie dies *Claude Bernard* einst lehrte.

Cammidge und *Mayo Robson* haben eine chemische Urinreaktion angegeben (Lancet, 14. März 1904), deren positiver Ausfall ihrer Ansicht nach für das Bestehen von Pankreaserkrankungen zu verwerten ist. Die sehr komplizierte Methode ist noch nicht spruchreif, so daß wir von ihrer Schilderung Abstand nehmen.

Wichtig ist die Kenntnis der Tatsache, daß bei Tieren nach Pankreasexstirpation Diabetes eintritt *(Minkowski, v. Mering)*. Auch bei Menschen mit Pankreaserkrankungen wird gelegentlich, aber keineswegs konstant, Zuckerausscheidung beobachtet.

Von großem Interesse und großer Bedeutung sind die Veränderungen, welche zustande kommen, wenn, namentlich nach Verletzungen, aber auch bei Entzündungen der Drüse, Pankreassaft in die Umgebung austritt und auf das Fettgewebe derselben einwirkt. Das Fett wird gespalten, die Fettsäuren bilden mit Kalk fettsaure Salze, und so finden sich zahlreiche stecknadelkopf- bis linsengroße, mattweiße oder weißlichgelbe Flecke, welche im peripankreatischen und retroperitonealen Fettgewebe, im Fette des großen und kleinen Netzes, des Gekröses usf. verstreut sind („**disseminierte Fettgewebsnekrose**").

Es kommt dann in den nekrotischen Partien zur Ansiedlung von Bakterien und so sekundär zu Peritonitis.

Um das Zustandekommen der Fettgewebsnekrose wenn möglich hintanzuhalten, gilt es als Regel, bei allen Verletzungen des Pankreas, mögen sie durch zufällige Traumen oder durch die Hand des Operateurs entstanden sein (z. B. bei Magenresektionen), mag man sie genäht haben oder nicht, in jedem Falle durch ausgiebige Drainage, am besten durch Beuteldrainage, für guten Abfluß des Pankreassekretes nach außen zu sorgen.

Die offenen **Verletzungen** des Pankreas haben schon S. 76, die subkutanen S. 84 ihre Besprechung gefunden, der wir hier nichts hinzuzufügen haben.

Ehe wir an die Besprechung der verschiedenen Formen von Pankreatitis schreiten, wollen wir einer Affektion gedenken, welche nicht so selten die Ursache oder wenigstens das prädisponierende Moment für Entzündungen der Drüse ist, der **Steinbildung im Pankreas**. Geradeso wie in den Ausführungsgängen der Submaxillaris, der Parotis, wie in den Gallenwegen und der Gallenblase, kann es auch im Ductus pancreaticus zur Bildung von Konkrementen kommen, die gleich den Speichelsteinen aus kohlensaurem und phosphorsaurem Kalk bestehen.

Sie können aus den gleichen Gründen wie Gallen- und Nierensteine ungemein heftige Koliken auslösen, welche in ihrem Charakter den Schmerzanfällen bei Cholelithiasis so gleichen, daß eine klinische Differenzierung kaum möglich ist; weder das Ausbleiben noch das Auf-

treten von Ikterus erlaubt irgendwelchen Rückschluß, denn einerseits wissen wir, daß selbst bei Steinen im Choledochus und Hepatikus keineswegs Ikterus aufzutreten braucht, andrerseits kann auch bei Pankreassteinen Ikterus zustande kommen, sobald einmal der Stein bis an die Papilla Vateri herabrückt und nun auch die Galle staut oder indem ein Katarrh aus dem Ductus Wirsungianus in die Gallenwege hinüberkriecht.

Das Auftreten von Fettstühlen oder von Zuckerausscheidung während oder nach derartigen Anfällen, wenn der Stein den Ausführungsgang ganz verlegt, würde die Diagnose nahelegen; aber beide Symptome können, wie wir schon oben hervorhoben, selbst bei Ausfall der Pankreasfunktion fehlen und schließlich dürfen wir nicht vergessen, daß auch ein Gallenstein, eingekeilt in der Papille, den Abfluß des Pankreassekretes unmöglich machen, daß ein Krankheitsprozeß von den Gallenwegen nach dem Pankreas hinüber sich fortpflanzen und daß schließlich Steinbildung in den Gallenwegen mit solcher im Pankreas sich kombinieren kann.

Mit voller Sicherheit ist die Diagnose wohl nur dann zu stellen, wenn der Anfall ein „erfolgreicher" war und man im Stuhl einen Stein von der für Pankreaskonkremente charakteristischen chemischen Zusammensetzung (s. o.) gefunden hat.

Jedes einigermaßen größere Konkrement stellt für den Abfluß des Pankreassekretes ein Hindernis dar, die Stauung führt zu Dilatation der Gänge, der erhöhte Druck begünstigt bei Anwesenheit von Bakterien — und solche wandern ja leicht vom Darm her ein — das Zustandekommen von akuten und chronischen Entzündungen, die schließlich in den Vordergrund des Krankheitsbildes rücken.

Über die operative Entfernung von Pankreassteinen, die bisher nur in einigen wenigen Fällen und kaum noch unter richtiger Diagnose stattfand, läßt sich in Kürze folgendes sagen: An der Papilla Vateri steckende Steine, die sich nicht ins Duodenum schieben lassen, wird man, am besten nach Mobilisierung des Duodenum, in den erweiterten Choledochus hinaufzuschieben und durch eine supraduodenale Choledochotomie zu extrahieren versuchen; steckt ein Stein im retroduodenalen Abschnitt des Ductus Wirsungianus, so wird man demselben durch Mobilisierung des Duodenum, im Notfalle transduodenal (S. 642) beikommen können, liegt schließlich das Konkrement höher oben, im intrapankreatischen Teile des Duktus, so wird man, nach Freilegung des Pankreas auf einem der oben (S. 657) geschilderten Wege, durch die Pankreassubstanz auf den Stein einschneiden müssen. Dann wird sich nur bei klarem Pankreassekret die Naht des Pankreas empfehlen; bei trübem oder gar ausgesprochen eitrigem Sekret ist es gewiß besser, wie bei der Hepatikusdrainage (S. 642) zu verfahren, d. h. ein Drainrohr in den Duktus einzuschieben und die Umgebung durch Tamponade zu schützen.

Die **Entzündungen** des Pankreas sind pathologisch-anatomisch besser bekannt als klinisch. Die leichteren akuten Entzündungen haben sich bisher der Diagnose entzogen, obwohl sie vermutlich keineswegs selten sind. Man denke nur daran, wie häufig sich an einen Magendarmkatarrh ein Icterus catarrhalis anschließt. Ebenso leicht kann doch wohl die katarrhalische Entzündung im Ductus Wirsungianus zum Pankreas aufsteigen.

Im Gegensatz zu diesen leichten Formen der akuten Entzündung haben die schwereren Formen derselben chirurgisches Interesse gewonnen, denn durch rechtzeitiges Eingreifen ist es bis heute schon in einer nicht unbeträchtlichen Zahl von Fällen gelungen, die sonst sicher verlorenen Kranken am Leben zu erhalten.

Auf verschiedenen Wegen können Entzündungserreger in die Drüse eindringen: 1. vom Darm her oder vom Choledochus aufsteigend durch den Ductus pancreaticus, 2. auf dem Wege der Blutbahn, so namentlich bei Infektionskrankheiten oder bei Pylephlebitis, wobei es dann meistens auch zu anderen pyämischen Metastasen kommt, 3. durch Übergreifen von Magen- oder Duodenalgeschwüren auf das Pankreas.

Auf dem Seziertische wurden alle nur erdenklichen Formen schwerer, destruierender Entzündung gefunden: diffuse eitrige Infiltration, multiple kleine und große solitäre Abszesse, hämorrhagische Entzündung, Sequestrierung größerer Drüsenabschnitte, ja des ganzen Pankreas (nekrotisierende Entzündung). Zwischen diesen Formen finden sich wieder die verschiedensten Übergänge und Kombinationen, so daß sie nicht einmal pathologisch-anatomisch, geschweige denn klinisch scharf voneinander getrennt werden können.

Die Entzündung greift rasch über die Grenzen der Drüse hinaus und gefährdet so im höchsten Grade das Peritoneum; es kommt zu diffuser Peritonitis, seltener zu einer umschriebenen Eiteransammlung in der Bursa omentalis; in einzelnen Fällen findet die Eiterung, sich dort begrenzend, den Weg durch das Omentum minus hinauf in den subphrenischen Raum; wieder in anderen Fällen bleibt das Peritoneum verschont, dafür kommt es zu Eitersenkungen im retroperitonealen Gewebe, nach der Lende hin oder nach abwärts. Durchbruch der Eiterung in den Magen oder Darm kann als besonderer Glücksfall beobachtet werden.

Eine besondere Gefahr erwächst dem Organismus aus den nachbarlichen Beziehungen des Pankreas zu den umgebenden Gefäßen: eitrige Pfortaderthrombose mit multiplen Abszedierungen in Milz und Leber kann sehr leicht zustande kommen und ebenso wie Arrosion größerer Gefäße mit nachfolgenden Blutungen den Chirurgen selbst bei rechtzeitigem Eingreifen um den Erfolg bringen.

Die akute Pankreatitis tritt plötzlich, unter ungemein schweren Symptomen auf, welche an eine Perforation oder akuten Darmverschluß denken lassen. Tatsächlich ist bisher die Mehrzahl der Fälle unter einer dieser Fehldiagnosen zur Operation gekommen. Plötzlicher Verfall, ungemein heftige Schmerzen im Oberbauch, welche bis zur Ohnmacht führen können, Erbrechen, Singultus beherrschen das Bild. Der Puls ist klein und frequent, die Darmfunktion aufgehoben. Fieber kann fehlen, in manchen Fällen kommt es jedoch zu initialem Schüttelfrost und hohen Temperaturen, was gleich anfangs den Gedanken an eine entzündliche Affektion und nicht an Darmverschluß nahelegt.

In den weniger stürmisch verlaufenden Fällen, die nicht einer rasch progredienten Peritonitis erliegen, läßt sich nach dem Abklingen der schwersten Symptome, bei Weicherwerden der Bauchdecken, ein entzündlicher Tumor in der Oberbauchgegend oder gar ein deutlich fluktuierender Abszeß im Netzbeutel, der ähnliche Schallverhältnisse zeigt, wie die Mehrzahl der Pankreaszysten (s. unten), nachweisen, was die Diagnosenstellung erleichtert. Allerdings können auch ganz gleich lokalisierte, entzündliche Tumoren und Abszesse im Netzbeutel durch Magen- und Duodenalulzerationen hervorgerufen werden.

Diese knappen Andeutungen genügen wohl, die Schwierigkeiten der Diagnose, namentlich in den ganz akuten Fällen, zu beleuchten. Es

läßt sich nur sagen, man soll auch an eine akute Pankreaserkrankung denken, wenn ein bisher gesunder Mensch plötzlich mit heftigen Schmerzen im Epigastrium, mit Kollaps und Erbrechen erkrankt. Da übrigens die anderen Affektionen, welche zu Verwechslungen mit akuter Pankreatitis führen können, gleichfalls rascheste operative Maßnahmen erfordern, so bildet die Unsicherheit der Diagnose keinen Hemmschuh für unsere Entschließungen.

Nach Eröffnung der Bauchhöhle werden ein blutigseröses Exsudat und namentlich die charakteristischen Flecke der als Folgeerscheinung häufigen Fettgewebsnekrose den Kundigen rasch ans Pankreas führen, das in solchen Fällen bis auf Armdicke geschwollen sein kann. Freilegung des Pankreas, Inzision desselben und ausgiebige Drainage nach außen unter Schutz der Umgebung durch Tampons können bei frühzeitigem Eingreifen Hilfe bringen.

Bei den subakut verlaufenden Fällen mit Ausbildung zirkumskripter Abszesse sind dieselben nach allgemein gültigen Regeln zu eröffnen.

Der Inzision kann die Etablierung einer Pankreasfistel folgen, die aber bisher meist Tendenz zu spontaner Ausheilung zeigte.

Anschließend an die akuten Entzündungen sei einer eigentümlichen Affektion gedacht, der **apoplektiformen Blutung** ins Pankreas, welche mitten im besten Wohlbefinden durch spontane Berstung offenbar kranker Gefäße entsteht. Man hat sie vorwiegend bei fettleibigen Individuen gesehen, die plötzlich, ohne jedes Prodromalsymptom, unter epigastrischen Schmerzen (Nähe des Plexus solaris!) und unter Erbrechen erkranken und in den ganz schweren Fällen in rasch zunehmendem Kollaps binnen kürzester Frist zugrunde gehen. Wir stehen diesem Ereignis ebenso machtlos gegenüber, wie den schweren, zu plötzlichem Tode führenden Gehirnapoplexien.

In einzelnen Fällen jedoch bleibt die Blutung, die Zertrümmerung des Pankreasgewebes durch die Blutung eine umschriebene, die Kranken erholen sich aus dem schweren Kollaps; in diesen Fällen kann sich aus dem Hämatom eine Zyste entwickeln, meist aber wird es wohl zu sekundärer Infektion vom Darm her kommen und zur Entwicklung eines Bildes, das klinisch und pathologisch-anatomisch von einer akuten hämorrhagischen Pankreatitis kaum zu unterscheiden ist.

Unter den chronischen Entzündungen ist die chronische interstitielle Pankreatitis am besten gekannt. Wahrscheinlich durch Fortleitung chronischer Entzündungsvorgänge der Nachbarschaft, namentlich der Gallenwege, bedingt, kommt es bei ihr durch Wucherung des Bindegewebes zwischen den Drüsenläppchen zu Induration und Vergrößerung des Pankreas, das sich derb und kleinhöckerig anfühlt. Die Schwellung des Pankreaskopfes führt zu folgenschwerer Kompression der Nachbargebilde: Der Druck auf den Pylorus bzw. auf den Anfangsteil des Duodenum kann zu allen Erscheinungen selbst hochgradiger Stenose des Pylorus führen und legt die Verwechslung mit primären Erkrankungen desselben nahe; durch Kompression des Choledochus — namentlich wenn sein Endstück von Pankreassubstanz ganz umschlossen ist — kommt es zu Gallenstauung und schwerem Ikterus, wie bei einem Steinverschluß des Choledochus oder bei Obliteration desselben durch ein Karzinom; schließlich kann der Druck auf die Pfortader zu allen Symptomen einer Stauung derselben (Aszites etc.) führen. Die sonstigen Symptome sind wenig ausgesprochen und haben nichts für die Erkrankung Charakteristisches. Störungen der Magendarmfunktion, dumpfe Schmerzen im Epigastrium, manchmal auch kolikartig sich steigernd, zunehmende Kachexie können ja zum Teil auf die Kompression der Nach-

bargebilde bezogen werden und finden sich andrerseits auch bei den anderen differentialdiagnostisch in Betracht zu ziehenden Erkrankungen (Steinverschluß und Karzinom des Choledochus, Karzinom des Pankreas). Klarheit schafft oft erst der Verlauf nach einer Operation.

Dieselbe kann nur eine palliative sein, kann nur durch Gastroenterostomie die Störung der Darmpassage, durch Cholezystenterostomie (eventuell Cholezystostomie) die Gallenstauung beheben. Gleichzeitig in den Gallenwegen vorhandene Steine sind zu entfernen.

Erfreulicherweise wird in der Mehrzahl der Fälle durch die genannten palliativen Eingriffe, offenbar dadurch, daß der schuldtragende chronische Reizzustand beseitigt wurde, das Grundleiden so vorteilhaft beeinflußt, daß es — wenigstens klinisch — vollkommen ausheilt.

Von spezifischen chronischen Entzündungen wurden in seltenen Fällen **Syphilis** und noch seltener **Tuberkulose** beobachtet.

Als primäre **Geschwülste** hat man einige Male Adenome gefunden, häufiger sind maligne Geschwülste, namentlich das Karzinom, das am häufigsten als harte, höckerige Geschwulst auftritt. Solange es nicht sicher nachweisbare Metastasen gesetzt hat (begleitender Aszites braucht nicht durch Peritonealkarzinose, sondern kann durch Pfortaderkompression bedingt sein!), ist die Differentialdiagnose gegenüber der chronischen interstitiellen Pankreatitis ein Ding der Unmöglichkeit.

Therapeutisch kommen die gleichen Palliativoperationen wie bei der letztgenannten Krankheit in Betracht: eine radikale Exstirpation namentlich vom Kopf ausgehender Geschwülste erscheint schon wegen der großen Nähe der unbedingt zu schonenden Gefäße, welche wohl immer frühzeitig von der Neubildung ergriffen werden, aussichtslos. Gut abgekapselte, benigne Geschwülste können exstirpiert werden, wobei die Schonung der Gefäße größte Achtsamkeit verlangt.

Wir haben nun noch eine wegen ihrer relativen Häufigkeit wichtige Krankheitsgruppe zu besprechen, die **Pankreaszysten.**

Die Genese derselben ist keine einheitliche, sondern im Gegenteil eine sehr mannigfaltige, ähnlich wie bei den Zystenbildungen in der weiblichen Brustdrüse und bei den unter dem Sammelnamen Ranula zusammengefaßten Zysten des Mundhöhlenbodens. Man hat daher nicht ganz mit Unrecht die kleineren Zysten im Pankreas mit dem Namen Ranula pancreatica belegt.

Nach unseren heutigen Kenntnissen können wir genetisch folgende Formen unterscheiden:

1. Retentionszysten. Der Verschluß des Ductus Wirsungianus scheint selten eine Rolle zu spielen, obwohl auch solche Fälle beschrieben wurden, ja *Senn* hat sogar experimentell gezeigt, daß Unterbindung des Hauptausführungsganges nicht Zystenbildung, sondern Atrophie der Drüse zur Folge hat. Aber infolge von Absperrung kleinerer Seitengänge, sei es durch chronische interstitielle Entzündung oder durch Narben kommen verhältnismäßig häufig Zystenbildungen zustande; die kleinen Gänge oberhalb und die Drüsenbläschen selbst füllen sich mit Sekret, durch den zunehmenden Druck atrophieren die Zwischenwände und es bilden sich mit Flüssigkeit gefüllte Hohlräume, die sich spontan immer mehr und mehr vergrößern. Natürlich sind die so entstehenden Zysten nur selten solitär, meistens multipel;

2. kommen im Pankreas Geschwülste mit Zystenbildung vor (Zystadenome, proliferierende Kystome, ja selbst Karzinome mit Zystenbildung);

3. aus Hämatomen im Pankreas — infolge von traumatischen oder spontanen Blutungen — können Zysten entstehen, indem der abgekapselte Bluterguß, das zertrümmerte Pankreasgewebe, nicht resorbiert wird, sondern sich verflüssigt. So entstehen Erweichungszysten analog jenen z. B. im Gehirn. *Lazarus* hat solche experimentell hergestellt, indem er in dem bloßgelegten Pankreas durch Quetschung ein Blutextravasat erzeugte und die Umgebung mit Jodtinktur bepinselte.

Natürlich können Blutextravasate infolge von Quetschung des Pankreas die Grenze der Drüse auch überschreiten, ja in die Bursa omentalis hinein durchbrechen

und nach Verklebung des Foramen Winslowii zu einer Flüssigkeitsansammlung in der Bursa führen, die nicht mehr vom Peritoneum der hinteren Netzbeutelwand und von der vorderen Netzbeutelwand, sondern bloß von der letzteren bedeckt ist. Aber auch bei diesen sogenannten Pseudozysten läßt sich der Zusammenhang mit dem Pankreas nach der Eröffnung oft noch dadurch beweisen, daß die Flüssigkeit die Pankreasfermente (s. u.) enthält.

Die auf traumatischer Basis entstandenen Zysten und Pseudozysten bilden wohl das Gros der Pankreaszysten, wofür schon der Umstand spricht, daß die Zystenwand meist einer epithelialen Auskleidung entbehrt; allerdings wird auch angenommen, daß eine solche unter der verdauenden Einwirkung des Pankreassekretes zugrunde gehen kann, geradeso wie die gewöhnlich angetroffene hämorrhagische Beschaffenheit des schokoladebraunen Zysteninhaltes auf Arrosion von Wandgefäßen zurückgeführt wird.

Fig. 260.

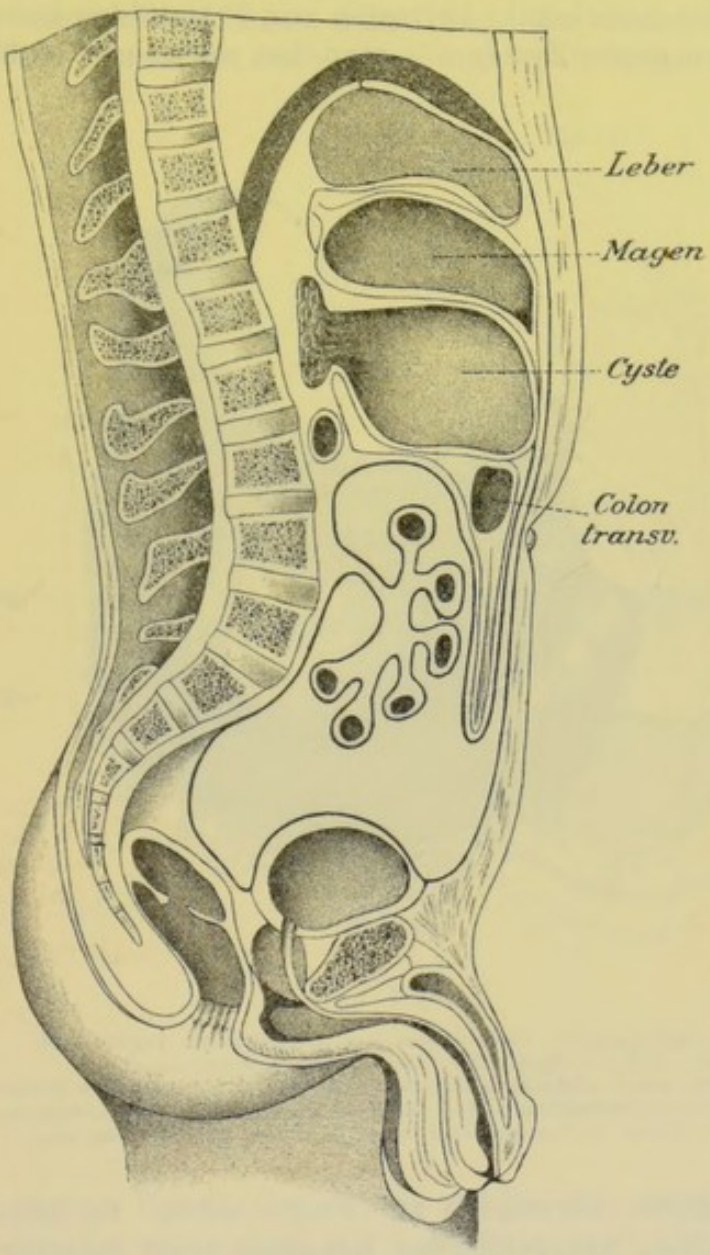

Zyste des Pankreas zwischen Magen (nach oben) und Colon transversum (nach unten) entwickelt. Das Lig. gastrocolicum liegt vor der Geschwulst. (Nach *Körte*.)

4. In einigen ganz raren Fällen hat man Echinokokkuszysten des Pankreas angetroffen.

Die Pankreaszysten wurden in allen Lebensaltern gefunden, am häufigsten allerdings im mittleren Alter, annähernd gleich oft bei Männern wie bei Frauen.

In der Anamnese eines Teiles der Fälle findet sich ein bestimmtes Trauma; so haben wir Pankreaszysten nach Hufschlag, nach Quetschung des Oberbauches zwischen Waggonpuffern u. dgl. beobachtet. Die Zystenbildung wurde zuweilen bald nach dem Trauma bemerkt, schon nach wenigen Wochen, andere Male vergingen Jahre bis zum Auftreten der ersten Erscheinungen.

In einem anderen Teil der Fälle waren entzündliche Erscheinungen, Koliken, Erbrechen, der Zystenbildung voraufgegangen.

Eine dritte Gruppe von Fällen enthält in der Anamnese keinerlei Symptome, die einen Rückschluß auf die Pathogenese der Zyste zulassen. Sicher ist unter diesen so mancher, bei dem doch ein längst vergessenes Trauma die ursächliche Rolle spielte.

Solange die Zysten klein sind, pflegen sie keine nennenswerten Beschwerden zu verursachen; in seltenen Fällen trifft man auch große Zysten, welche fast beschwerdelos getragen werden. Als Regel jedoch gilt, daß Zysten, welche einmal eine bestimmte Größe überschritten haben, durch Kompression der Nachbarorgane sich lästig bemerkbar machen. Durch Druck auf den Pylorus und das Duodenum kommt es zu den Zeichen der Pylorusstenose mit allen Folgen derselben, durch Druck auf den Choledochus gelegentlich zu Ikterus, durch Druck aufs Querkolon zu Kompressionserscheinungen von seiten des letzteren.

Zuckerausscheidung ist manchmal, Auftreten von Fettstühlen kaum jemals zu beobachten. Sehr große Zysten — man hat solche mit 10 bis 20 *l* Inhalt beobachtet — machen natürlich auch schwere Zirkulations- und Respirationsstörungen, wie z. B. ein großer Aszites, und können dadurch lebensgefährlich werden.

Fig. 261.

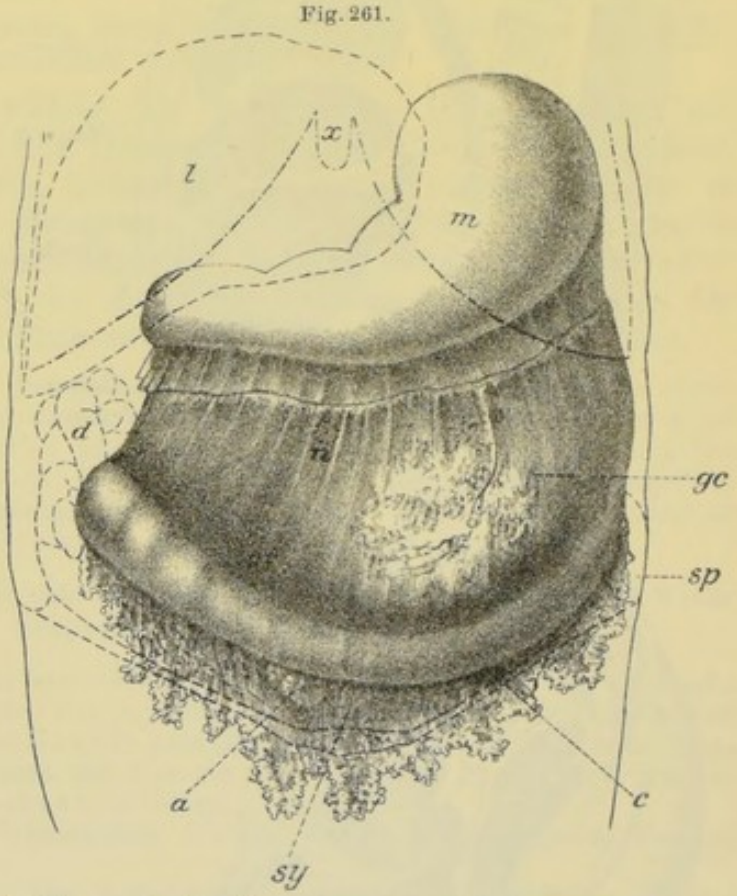

Pankreaszyste, das Ligamentum gastrocolicum vorwölbend. Typus der Fig. 260. (Nach *Salzer*.)
x Processus xiphoideus, *l* Leber, *m* Magen, *d* Dünndarm, *n* großes Netz, *a* Vorwölbung des unteren Zystenrandes, *sy* Symphyse, *c* Colon, *gc* Lig. gastrocolicum, *sp* Spina ossis ilei ant. sup.

Eine weitere Gefahr liegt im Platzen der Zyste; manchmal wird dieses Ereignis symptomlos vertragen; so sahen wir in einem von *A. Exner* publizierten Falle die Zyste unter unseren Augen verschwinden, konnten danach freie Flüssigkeit im Abdomen nachweisen, die allmählich resorbiert wurde, und bekamen den Kranken etwa 2 Monate später mit wiedergefüllter Zyste, die nun operiert wurde, neuerlich zu Gesicht. Das Platzen der Zyste kann aber auch disseminierte Fettgewebsnekrose und tödliche Peritonitis zur Folge haben. So haben wir einen mit geplatzter Zyste eingelieferten Kranken trotz sofortiger Laparotomie verloren, und tödliche Ausgänge nach Ruptur der Zyste wurden auch anderweitig beobachtet (*Rotgans* u. a.).

Die Topographie der Pankreaszysten zeigt verschiedene Varianten; *Körte*, dem wir eine treffliche Monographie der Pankreaserkrankungen verdanken, hat die Ausbreitungswege genau studiert. Dieselben decken sich so ziemlich mit jenen Wegen, die wir S. 657 als Zugang zum Pankreas beschrieben haben.

1. In der großen Mehrzahl der Fälle breitet sich die Geschwulst im Omentalsack aus, denselben mehr und mehr füllend. Der Magen

wird nach oben, das Querkolon nach abwärts verschoben, nach vorn wird die Zyste vom großen Netz (Lig. gastrocolicum) bedeckt (Fig. 260 bis 262).

2. In selteneren Fällen kommt die Zyste oberhalb der kleinen Magenkurvatur hervor, das kleine Netz (Lig. gastrohepaticum) vorwölbend, die Leber nach oben, den Magen nach abwärts drängend (Fig. 263 und 264). Auch durch das Foramen Winslowii können Pankreaszysten hervortreten, wie dies Beobachtungen von *Albert* und *Payr* zeigen.

3. Kann sich die Zyste zwischen den Blättern des Mesocolon transversum entwickeln. Dann liegt das Kolon entweder vor der Geschwulst, von derselben nach oben und nach unten überragt (Fig. 265) oder am

Fig. 262.

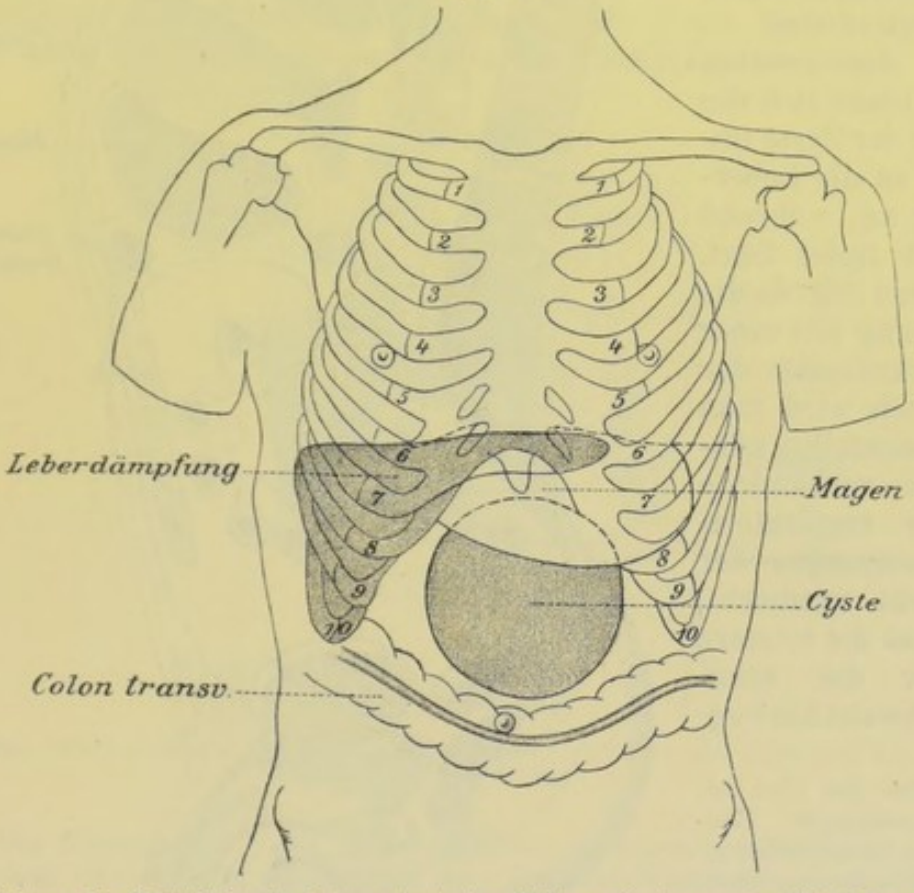

Schema der Verhältnisse bei einem typischen Fall von Pankreaszyste (Fig. 260 u. 261). Magen nach oben gedrängt, überlagert die Zyste zum Teil. Das Colon transversum verläuft am unteren Rand derselben. (Nach *Körte.*)

oberen Rande der Zyste, welche, das untere Mesokolonblatt vorwölbend Wachstumstendenz nach abwärts zeigt (Fig. 266).

Die Pankreaszysten sind kugelige, meist glattwandige, manchmal prall, manchmal weniger gespannte, meist deutlich fluktuierende, gewöhnlich ziemlich median oberhalb des Nabels gelegene Geschwülste, welche natürlich verschiedene Schallverhältnisse je nach ihrer Lagerung zeigen und je nach derselben sich mit größerer oder geringerer Wahrscheinlichkeit diagnostizieren lassen. Um die Lage des Magens und des Querkolons mit Sicherheit festzustellen, bedienen wir uns der künstlichen Aufblähung der genannten Organe (S. 109 und 172). Bei den häufigsten Fällen der ersten Gruppe finden wir zwischen Leber und

Zyste den Magen, also eine Zone tympanitischen Schalles, während das Querkolon am unteren Rande der Zyste vorbeizieht (Fig. 262).

Die Diagnose ist in diesen Fällen fast sicher, Verwechslungen könnten höchstens mit nicht vom Pankreas herrührenden Ergüssen in der Bursa omentalis, mit retroperitonealen Lymphzysten oder mit Netzzysten passieren. Die letzteren zeigen jedoch deutliche respiratorische Verschieblichkeit, während die Pankreaszysten, soweit sie nicht gestielt in die Bauchhöhle hereinreichen, durch respiratorische Unverschieblichkeit charakterisiert sind.

Fig. 263.

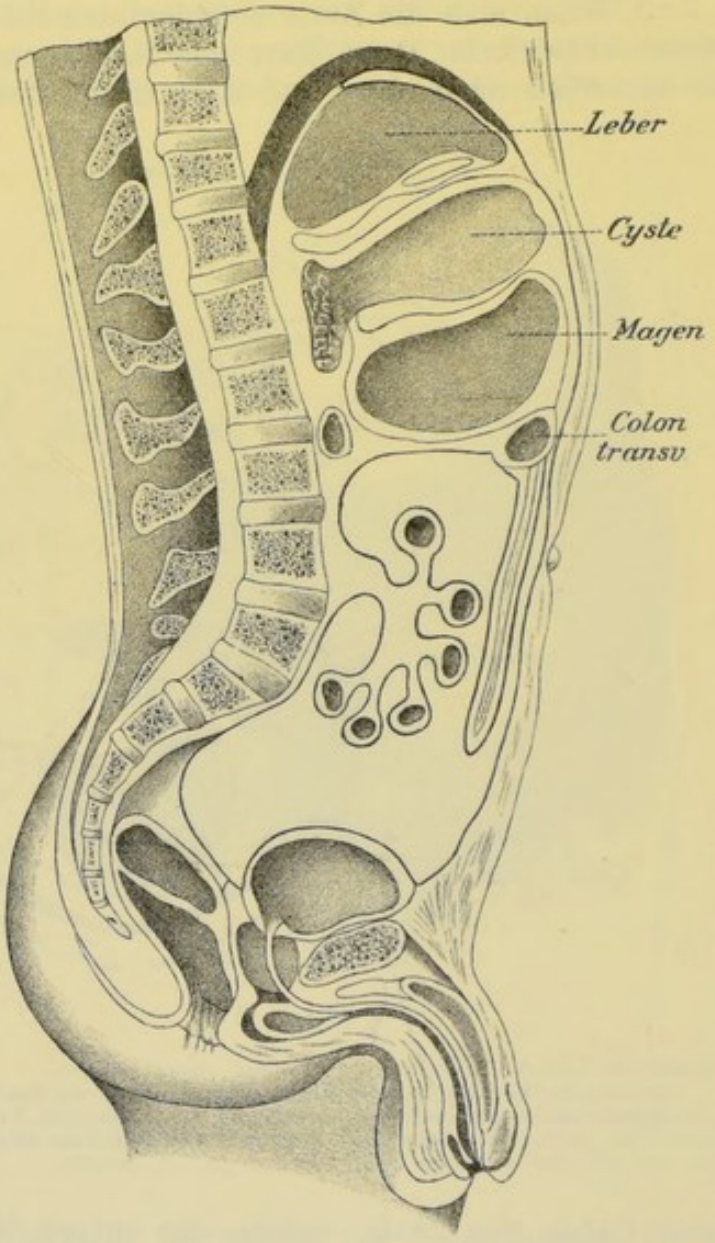

Zyste des Pankreas, nach oben hin zwischen Leber und Magen entwickelt, durch das Foramen Winslowii vorgedrungen, bzw. hinter dem Omentum minus gelegen. (Nach *Körte*.)

Bei der zweiten Gruppe schließt sich die Dämpfung der Zyste unmittelbar an die Leberdämpfung an, während der Magen tiefer liegt. Am nächsten liegt da die Verwechslung mit einer Echinokokkuszyste der Leber, doch wird man zumeist feststellen können, daß die vorhandene Zyste die respiratorischen Bewegungen der Leber nicht mitmacht, sondern daß die letztere sich über die zystische Geschwulst hinwegschiebt.

Keitler hat eine von *Albert* exstirpierte Pankreaszyste beschrieben, welche dem Pankreasschweif gestielt aufsaß, ober der kleinen Kurve, das kleine Netz vor sich herstülpend, herausgetreten war und bis unter die große Kurve herabhing, so daß die Zyste die Schallverhältnisse der Gruppe I zeigte. Natürlich bestand in diesem Falle exzessive Beweglichkeit, so daß die Diagnose auf Pankreaszyste nicht mit absoluter Bestimmtheit gestellt werden konnte.

Ebenso verhält es sich mit den Fällen der Gruppe III, bei denen die Zyste ins Mesocolon transversum einwächst. Die Differenzierung gegenüber einer Mesenterialzyste im Mesocolon transversum, manchmal auch gegenüber einer Ovarialzyste, ist dann ganz unmöglich, was schließlich belanglos ist, denn die Laparotomie ist in jedem Falle indiziert. Seitlich gelagerte Pankreaszysten sind selten, kommen eher links, vom

Schweif ausgehend, als rechts am Kopfe zur Beobachtung. Bei ihnen ist die Differentialdiagnose gegenüber zystischen, von der Niere ausgehenden Bildungen, eventuell auch gegenüber einer hydropischen Gallenblase durchzuführen, was wohl meistens gelingen dürfte.

Die Probepunktion, die gelegentlich die Differentialdiagnose entscheiden könnte, muß als ungemein gefährlich vollkommen verpönt werden. Verletzungen des Magens sind dabei vorgekommen, ferner Todesfälle infolge Ausfließens des Zysteninhaltes in die freie Bauchhöhle. Dazu kommt noch, daß der Zysteninhalt die dem Pankreas eigentümlichen Fermente gar nicht zu enthalten braucht, so daß der negative Ausfall einer diesbezüglichen Untersuchung keineswegs gegen die Abstammung einer Zyste vom Pankreas zu verwerten ist. Deshalb muß auch in manchen Fällen selbst nach der Operation, wenn dieselbe bloß in der üblichen Einnähung und Eröffnung der Zyste besteht (s. u.), die Frage nach der Herkunft der Zyste unentschieden bleiben.

Fig. 264.

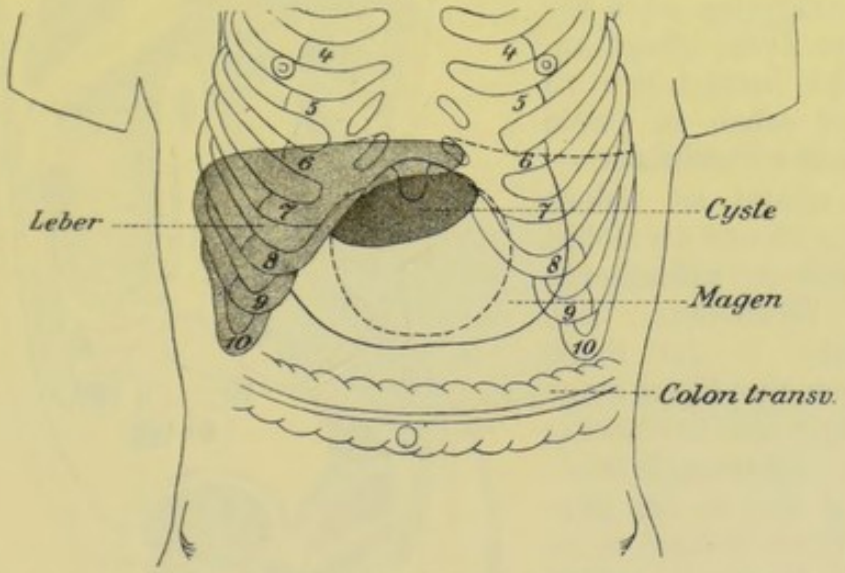

Zyste, zwischen Magen und Leber gelagert. Magen nach vorn und unten von der Zyste. (Nach *Körte.*)

Der Zysteninhalt stellt eine alkalische, eiweißreiche Flüssigkeit mit einem spezifischen Gewicht von 1010—1020 dar. Nur ausnahmsweise ist dieselbe wasserklar; für gewöhnlich ist sie hämorrhagisch, schokoladefarben bis teerähnlich, was in manchen, noch frischen Fällen für die traumatische Genese spricht, in anderen Fällen durch Arrosion von Wandgefäßen erklärt werden muß. Nicht immer gelingt, trotz sicherer Herkunft der Zyste vom Pankreas, der Nachweis der drei für das Pankreassekret charakteristischen Fermente; wo er aber gelingt — ausschlaggebend ist schon der Nachweis des fettspaltenden Fermentes — dort wird die Diagnose über allen Zweifel erhoben.

Die Behandlung der Pankreaszysten kann natürlich nur eine operative sein. *Gussenbauer* war der Erste, der nach richtig gestellter Diagnose einen planmäßigen Eingriff wegen Pankreaszyste unternahm. Sein Verfahren — Einnähung der Zyste in die Bauchwand mit nachfolgender Eröffnung und Drainage — ist im Prinzip dasselbe, welches wir schon bei den Echinokokkuszysten der Leber (S. 647) kennen gelernt haben. Es wird also ein genügend langer Bauchdeckenschnitt über die größte Konvexität der Geschwulst geführt und die Zystenwand freigelegt; meist muß zu diesem Behufe das Lig. gastrocolicum zwischen Ligaturen

durchtrennt werden. Dann wird ein etwa fünfkronenstückgroßer Bezirk der Zystenwand in die Bauchdeckenwunde eingenäht.

Gelingt es, eine exakte Naht anzulegen, so kann man sofort die Zyste eröffnen und ein starkes Drainrohr in den Zystensack einführen, das für den ungestörten Sekretabfluß sorgt. Gelingt die Naht nicht, so führt man zwischen Zystenwand und Bauchdecken Gazetampons ein, wartet 5, 6 Tage, bis sich schützende Adhäsionen gebildet haben und eröffnet dann erst den Hohlraum. Die Umgebung wird zweckmäßigerweise dick mit Zinkpaste bestrichen, da der ausfließende Zysteninhalt und das später nachsickernde Sekret infolge seiner verdauenden Eigenschaften manchmal sehr schmerzhafte Ekzeme hervorruft.

Fig. 265.

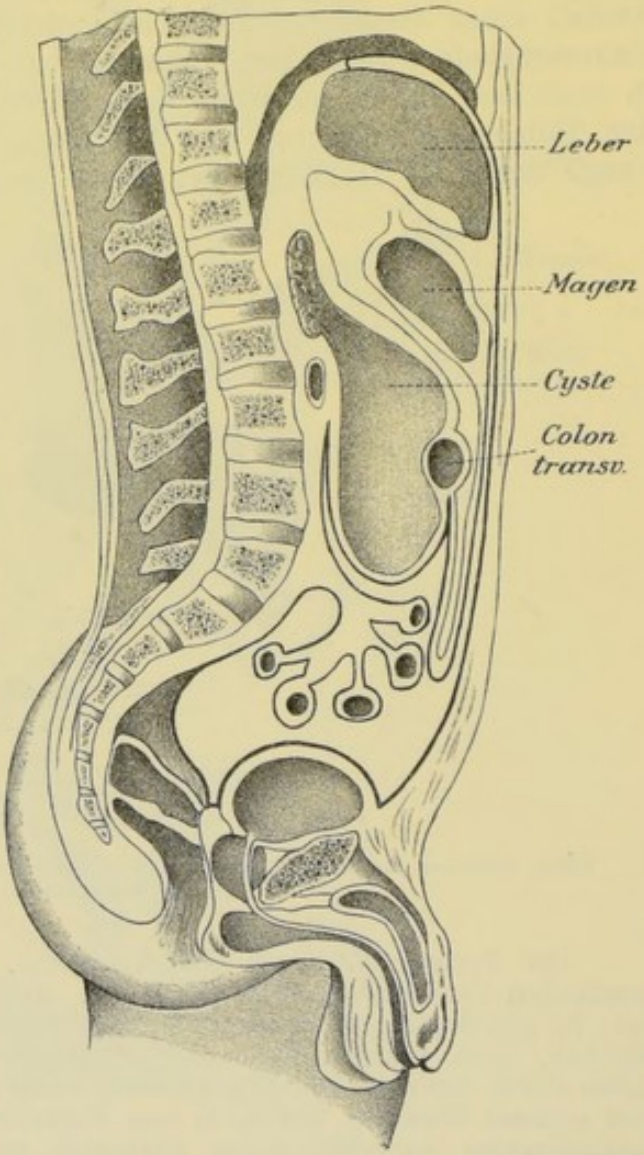

Zyste des Pankreas, zwischen den Blättern des Mesocolon transversum entwickelt. Das Kolon verläuft quer über die Geschwulst. (Nach *Körte*.)

Die Sekretion nach Eröffnung der Zyste pflegt anfangs recht beträchtlich zu sein — wir sahen in einem Falle täglich 1 *l* abfließen — späterhin nimmt sie jedoch immer mehr ab und die Höhle, deren Wand zu granulieren beginnt, verkleinert sich immer mehr. In der Regel bleibt jedoch eine Fistel lange Zeit bestehen, die hartnäckig eitert oder Pankreassekret absondert und nur in den günstigsten Fällen kommt es zu einem spontanen Verschluß derselben.

Eine ganze Reihe von Gefahren bedrohen den Fistelträger: die lange Eiterung, gelegentliche, mit Fieberbewegungen verbundene Retentionen usf. bringen die Kranken herunter und prädisponieren sie zu tuberkulösen Infektionen; *Helferich* verlor einen Fall nach $1^1/_2$jährigem Bestehen der Fistel durch Verblutung aus der arrodierten Milzarterie; einer unserer Fälle ging ein Jahr nach der Operation innerhalb von wenigen Tagen an diabetischem Koma zugrunde, nachdem sich der Kranke 10 cm^3 einer 15%igen Lapislösung in die Fistel eingespritzt hatte; ein anderer unserer Fälle erlag 3 Jahre post operationem einem Darmverschlusse infolge von Strangulation des Darms um den strangförmigen, mit der vorderen Bauchwand verwachsenen Zystenrest.

K. Pichler hat also ganz recht, wenn er die *Gussenbauer*sche Methode eine nicht ideale nennt; viel idealer ist zweifellos die Exstirpation der ganzen Zyste, leider ist dieselbe aber aus naheliegenden Gründen wieder nur in Ausnahmsfällen möglich, nämlich nur dann, wenn die Zyste dem Pankreasschweif aufsitzt und sich mit diesem stielen läßt, oder wenn sie sonst gestielt und gut auslösbar erscheint.

Für die große Mehrzahl der Fälle müssen wir also an der *Gussenbauer*schen Einnähung und nachträglichen Eröffnung der Zyste festhalten, weil das ein Eingriff ohne große Schwierigkeit und Gefahr ist. Hingegen ist die Frage diskutierbar, ob man nicht jenen Kranken, bei

Fig. 266.

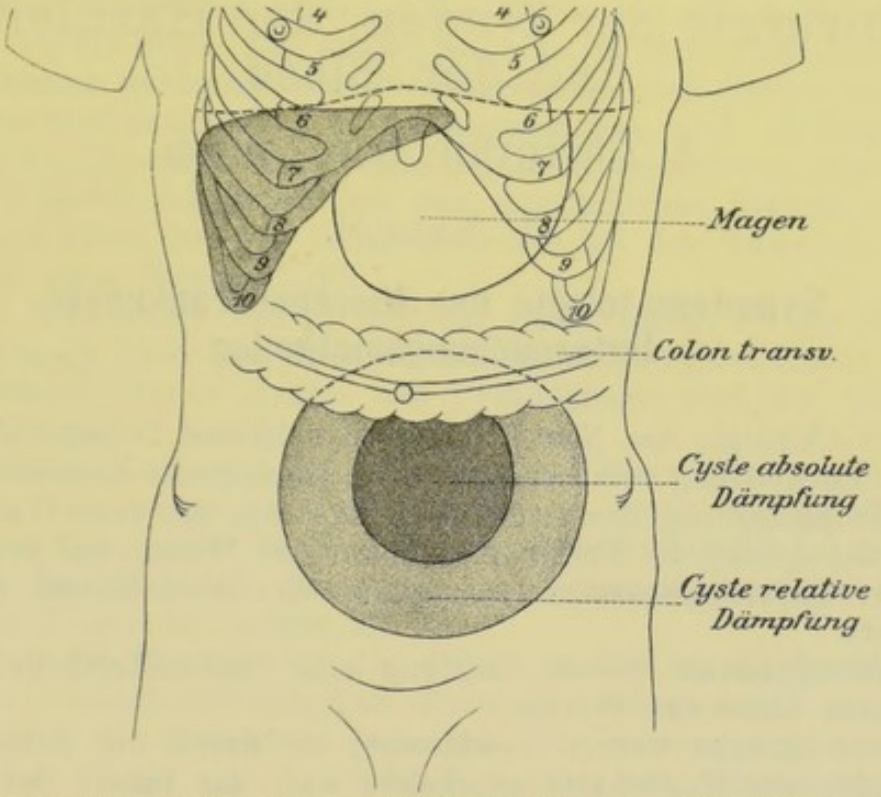

Zyste, nach abwärts gewachsen. Unteres Blatt des Mesokolon vorgewölbt. Colon transversum am oberen Rande der Geschwulst. (Nach *Körte*.)

denen sich die Fistel innerhalb einiger Monate nicht geschlossen hat, raten sollte, sich einem zweiten Eingriffe — der Exstirpation des geschrumpften Zystensackes — zu unterziehen *(A. Exner)*. *Wölfler* hat diesen Eingriff mit Erfolg ausgeführt, ob er immer ausführbar sein wird, muß allerdings erst die Zukunft lehren.

Die anderen Maßnahmen, welche empfohlen wurden, um die Fistel zum Schluß zu bringen, wie Kauterisation mit dem Thermokauter, Exkochleation der Fistel und namentlich die Injektion von ätzenden Flüssigkeiten (Jodtinktur, Silbernitrat etc.), halten wir angesichts unserer oben zitierten Erfahrung für zu gefährlich, als daß wir sie empfehlen könnten.

VII. ABSCHNITT.

Chirurgie der Nieren, der Harnleiter und der Blase.

A. Chirurgie der Nieren.

1. Kapitel.

Symptomatologie der Nierenerkrankungen. Untersuchungsmethoden.

Die Chirurgie der Nieren hat in den letzten Dezennien eine ungeahnte Entwicklung erfahren. Die letzte Konsequenz unseres Handelns, die totale Entfernung des kranken Organs, war die erste Tat. *Gustav Simon* hat (1869) als Erster in zielbewußter Weise, auf breiter anatomischer, physiologischer und experimenteller Basis fußend, eine Niere exstirpiert.

Billroth nannte *Simons* Leistung eine wissenschaftliche Kühnheit im edelsten Sinne des Wortes.

Neue Bahnen wurden erschlossen, als durch die Erfindung des Zystoskopes die Möglichkeit geschaffen war, das Innere der Blase zu überblicken und eine mächtige Förderung erfuhr die Diagnostik der renalen Erkrankungen durch die methodische Übung des Harnleiterkatheterismus und die gesonderte Untersuchung und Vergleichung der Harne beider Seiten.

So konnte eine Reihe von Erkrankungen der Niere in ihren Symptomen und ihrem Verlaufe genau studiert und erfolgreich behandelt werden. Die Chirurgie feiert auf Gebieten von Nierenerkrankungen, die früher klinisch kaum gekannt waren, wahre Triumphe.

Der Arzt muß mit der Symptomatologie renaler Erkrankungen gut vertraut sein, um in dem stets komplizierten Krankheitsbilde nicht auf Irrwege zu geraten, was um so leichter möglich ist, als Nierenstörungen oft unter dem Bilde eines gastro-intestinalen oder nervösen Prozesses auftreten. Die örtlichen renalen Symptome zeigen die Tendenz der Irradiation und häufig sind Blasenschmerzen oder Störungen der Harnentleerung die ersten Zeichen der Erkrankung der Niere. Berücksichtigt man endlich, daß bei den schwersten Veränderungen der Nieren subjektive örtliche Symptome oft kaum angedeutet sind, oft gänzlich fehlen, so wird man die Schwierigkeiten begreifen.

Unter den örtlichen Symptomen nehmen die Schmerzen eine hervorragende Stellung ein, oft weisen diese allein auf die Niere als den Sitz einer Erkrankung hin. Der Nierenschmerz sitzt in der Lumbalgegend bald einseitig, bald auf beiden Seiten und ist hier lokalisiert oder strahlt von da, in ausgeprägten Fällen, nach abwärts zur Blase, in die Harnröhre oder die Testikel aus. Oft ist auch bei schweren Veränderungen der Schmerz auf ein Gefühl der Schwere, auf ein örtliches Unbehagen reduziert. Er erreicht eine exorbitante Höhe, wo er krampfartig in Form von Wehen (Nierenkoliken) auftritt. Charakteristisch für diese sind der Ausgang von der Lumbalgegend und die typische Irradiation nach abwärts.

Nie fehlen dabei Störungen von seiten der Digestion; Aufstoßen, Üblichkeiten, Erbrechen begleiten den Anfall und eine hartnäckige Obstipation ist die Regel. Die andere Niere ist in ihrer Funktion während der Schmerzen gehemmt, eine Verminderung oder völlige Suppression der Harnsekretion kommt vor, wie angenommen wird, als Folge reflektorischer angiospastischer Ischämie der nicht betroffenen Niere.

Wir finden Schmerzen bei den entzündlichen Erkrankungen der Niere, beim Stein, bei der Tuberkulose wie bei den Tumoren; plötzlich einsetzend beim Niereninfarkt.

Die Nierenkolik kommt dort zur Beobachtung, wo der Ablauf des Harnes aus der Niere zur Blase plötzlich stockt; Nephrolithiasis, Wanderniere, intermittierende Hydro- und Pyonephrosen sind die wichtigsten hieher gehörenden Krankheitstypen.

Von den **Methoden der objektiven Untersuchung** gibt die Inspektion nur selten positive Befunde, so, wenn die Lumbalgegend durch einen Tumor oder durch einen paranephritischen Abszeß vorgewölbt ist, wenn die Haut bei Störungen der Zirkulation gerötet oder von dilatierten Venen durchzogen ist.

Durch die Betastung der Niere suchen wir Schwellung, Verlagerung, Druckschmerzhaftigkeit derselben nachzuweisen; wir erhalten ein Bild über die Konsistenz derselben. Die Nierenpalpation erfordert eine gewisse Übung und die Befunde werden mit zunehmender Übung genauer.

Die Nierenpalpation geschieht bimanuell, wobei die eine Hand in der Lumbalgegend, die andere auf die Bauchwand flach aufgelegt wird; man tastet die Niere nach *Tuffier* in der Rückenlage, nach *Israel* in der Seitenlage ab. *Schede* hat die Palpation in steiler halbsitzender Position ausgeführt. *Guyons* Ballotement rénal ist ebenfalls praktisch gut verwendbar; man führt gegen die Lendengegend kurze Stöße mit der flachen Hand, wobei die geschwellte Niere gegen die dem Abdomen aufliegende Hand stößt, was eine unverkennbare Tastempfindung vermittelt. *Garré* tastet die Oberfläche der Niere mit den beiden aufeinandergelegten Händen ab, wobei die obere Hand die darunterliegende langsam in die Tiefe drückt.

Die stark vergrößerte Niere ist bimanuell leicht im Abdomen zu tasten; oft rückt die Niere erst am Ende der tiefen Respiration zwischen die Finger der untersuchenden beiden Hände nach abwärts.

Für die Perkussion ist die von dicken Muskelschichten gedeckte Niere nicht gut geeignet; eine Dämpfungszone des unvergrößerten Organs ist nicht abgrenzbar. Dagegen ist bei beträchtlicheren Ver-

größerungen, von der Lendengegend nach vorn sich erstreckend, an der seitlichen Bauchwand die Grenze der vergrößerten Niere durch Perkussion umgrenzbar. Gerade in Fällen, in denen wegen starker Spannung der Bauchdecken oder wegen Fixierung des oberen Nierenpols die Palpation kein Resultat gibt, ist bisweilen eine gleichbleibende Dämpfungszone im genannten Bereiche diagnostisch von hohem Werte.

Klarer wird bei erheblicheren Vergrößerungen der Niere der Nachweis der Dämpfung, die von der Lumbalgegend nach vorn über die Flanke sich bis in die Axillarlinie und darüber erstrecken kann. Die im Retroperitonealraum gelegene Niere drängt bei ihrem Wachstum das Kolon von der Bauchwand ab, so daß dieses bei erheblichen Vergrößerungen der Niere der Vorderwand derselben aufliegt. Klinisch ist dieses Verhalten von Wert, indem es uns in die Lage setzt, Geschwülste der Niere in zweifelhaften Fällen von solchen der Milz oder der Leber mit Sicherheit differenzieren zu können. Zu diesem Zweck wird die künstliche Aufblähung des Darms verwendet.

Ein Rohr, welches mit einem Gebläse armiert ist, wird in den Mastdarm eingeführt; man setzt in Rückenlage des Kranken das Gebläse in Tätigkeit. Die dem Tumor aufliegende Hand fühlt deutlich das Einlaufen der Luft in den Darm und mittelst Perkussion läßt sich nun deutlich, wenn es sich um eine Vergrößerung der Niere handelt, eine tympanitische Zone, dem Tumor aufliegend, nachweisen.

Wichtig ist, daß es schwere Krankheitsprozesse der Niere gibt, z. B. Vergrößerungen bei schweren Destruktionen des Organs, wobei objektiv auch nicht die Spur einer Schmerzhaftigkeit oder Schwellung nachweisbar ist.

Nebst der Niere muß stets auch das Verhalten des Harnleiters berücksichtigt werden, den wir durch Palpation als druckschmerzhaft, verdickt nachweisen können.

Die Druckempfindlichkeit des Harnleiters findet sich bei Uretersteinen, chronischen Entzündungen und tuberkulösen Veränderungen des Harnleiters. Der Druckschmerz ist entweder lokalisiert oder er strahlt längs des Ureters in die Blase, selbst bis in die Urethra aus. *Israel* drückt den Harnleiter an seiner Kreuzungsstelle mit der Linea arcuata gegen den Knochen. Der Druckpunkt liegt 2 Querfinger über der Stelle, wo eine durch die Spinae ilei ant. sup. gezogene Horizontale von einer Vertikalen geschnitten wird, die vom Tuberculum pubicum nach aufwärts zieht.

Das unterste Ende des Harnleiters läßt sich bei Frauen durch die Scheide palpieren. Bei bimanueller Palpation fühlt man den Harnleiter, wenn man den Finger an der vorderen Scheidenwand von der Portio aus nach unten und lateralwärts gleiten läßt, als deutlichen Strang.

Die Röntgenuntersuchung hat für die Steine der Niere ihre Bedeutung. Je nach den Unterschieden im spezifischen Gewichte geben die Konkremente verschieden dichte Schatten. Es lassen sich namentlich Phosphate, Zystinsteine im Bilde gut darstellen, während die Urate nur schemenhafte Bilder geben. Klinisch verwertbar wurde die Methode erst, seitdem die Kompressionsblenden *(Albers-Schönberg)* aufkamen, durch welche der antero-posteriore Durchmesser der darzustellenden Gegend verkleinert wird.

Die Bilder sind oft von überraschender Klarheit. Man kann in gelungenen Aufnahmen die Form, die Größe, die Anzahl der Steine mit Sicherheit ablesen.

An jeder Nierenfeldaufnahme (Fig. 278, S. 713) sehen wir das kreisförmige Feld nach oben zu von der letzten Rippe, nach unten vom Darmbeinkamme begrenzt. Gegen die Mittellinie zu sind die Körper und die Querfortsätze der Wirbel sichtbar. In einer

zarten Linie markiert sich der Psoasrand. In dem so begrenzten Felde erscheinen die Schatten des Konkrementes bald in Form von diffusen Flecken der Platte, häufig aber scharf umrissen, die genaue Form des Steines mit allen Details wiedergebend.

Der Verlauf des Harnleiters ist radiographisch darstellbar, wenn man nach *Tuffier, Kolischer* und *Schmidt* mit Draht armierte Rohre in die Harnleiter einführt und nun durchleuchtet. Für die Diagnose der ektopischen Niere ist diese Methode von großer Bedeutung.

Zur Darstellung des Nierenbeckens (Pyelographie) haben *Völcker* und *Lichtenberg* durch den Harnleiterkatheter 5%ige Kollargollösung ins Nierenbecken eingespritzt und das Röntgenbild der Niere aufgenommen. Es lassen sich auf diese Weise sonst nicht erkennbare Formveränderungen des Nierenbeckens nachweisen (Fig. 267), die im Zusammenhange mit dem übrigen Befund wertvolle Schlüsse gestatten.

Fig. 267.

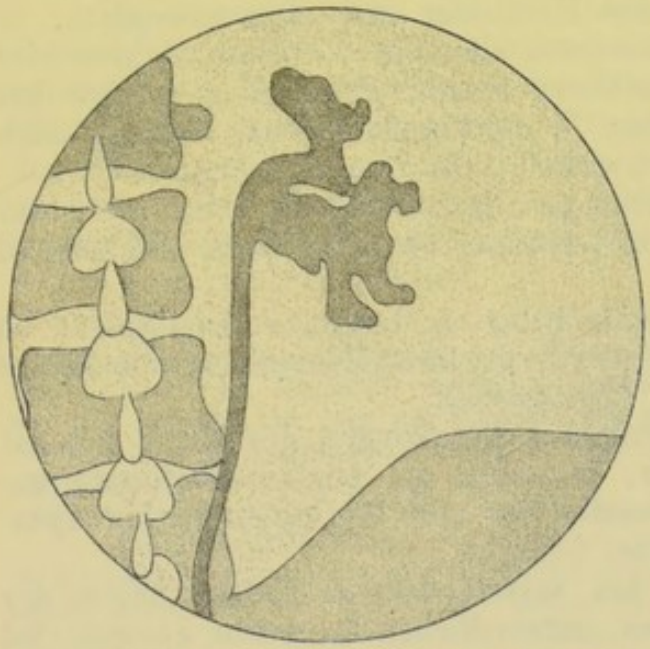

Pyelogramm nach *Völcker-Lichtenberg.*

Am Harne sind bei den verschiedenen Erkrankungen der Niere Veränderungen nachweisbar. Die Zirkulationsverhältnisse der Niere beeinflussen die Sekretion. Wir finden eine Vermehrung der Harnmenge (Polyurie) bei erhöhtem intrarenalem Druck, bei chronischen Entzündungsprozessen wie beim Amyloid der Niere.

Eine Verminderung des Harnes (Oligurie) beobachtet man bei der akuten Nephritis wie in den Endstadien eitriger Zerstörungen der Nieren.

In den höchsten Graden dieser versiegt die Harnausscheidung völlig, die Nieren stellen ihre Arbeit ein, es kommt zur Anurie.

Das spezifische Gewicht des Harnes ist bei Nierenerkrankungen in charakteristischer Weise verändert. Die Regel ist eine anhaltende Verminderung desselben bei den Polyurien, aber auch bei Oligurien und drohender Urämie.

Die Reaktion des Harnes ist bei Nierenerkrankungen verschieden, bei eitrigen renalen Prozessen ebenso häufig alkalisch wie sauer. Oft beobachtet man, daß der eitrige Harn einer Niere alkalisch reagiert, während die andere gesunde Seite sauren Harn ausscheidet.

Wichtig für renale Erkrankungen ist der Nachweis von Serumalbumin im Harne. Das Eiweiß im Harne ist entweder renalen Ursprungs, wenn die Glomerulusepithelien für das Eiweiß im Blutserum durchlässig geworden sind, oder es findet sich im Harne, weil ihm Eiter oder Blut beigemengt ist. Die Eiweißmenge ist nicht immer der Ausbreitung des Krankheitsprozesses proportional.

Bei der Amyloidniere, bei schwerer Schrumpfniere kann der Eiweißgehalt relativ gering sein. Auch geht die Eiweißausscheidung nicht mit

der Harnmenge parallel. Oligurie und reicher Albumingehalt kommen gepaart nicht selten vor.

Eiter im Harne ist bei renalen Prozessen nicht selten, doch gibt es schwere Eiterungsprozesse der Nieren, bei denen der Harn dauernd klar ist, so bei großen Eitersäcken der Niere, wenn der Harnleiter unwegsam geworden ist.

In solchen Fällen gibt die kranke Niere keinen Harn an die Blase ab, doch können auch eitrige Nieren klaren Harn sezernieren, wenn der Eiterherd, im Parenchym der Niere gelegen, nicht mit dem Nierenbecken kommuniziert.

Der Harn ist bei renaler Eiterung trübe, stark diluiert, sedimentiert sehr unvollkommen und hat eine graugrünliche Farbe. Bisweilen ist die Eitermenge sehr beträchtlich und sinkt im Glase rasch zu Boden, ohne daß der Harn sich dabei klärt. Charakteristisch und bei renalen Eiterungen recht häufig ist der intermittierende Typus der Pyurie. Wird bei einseitiger Niereneiterung der Harnleiter zeitweilig unwegsam, so fließt der Harn aus der gesunden Seite allein in die Blase, d. h. es wird mit einem Male klarer Harn entleert. Setzen gleichzeitig infolge der renalen Eiterverhaltung Schmerzen in der Lumbalgegend, vielleicht auch Fieber ein, so ist über den Sachverhalt kein Zweifel zulässig.

Den Kranken fällt die paradoxe Erscheinung oft selbst auf, daß sie sich gerade dann am ärgsten befinden, wenn ihr Harn anscheinend normal erscheint.

Histologisch bietet der renale Eiter nichts Charakteristisches; ob bei renaler Eiterung vorwiegend oder in größerer Mehrzahl mononukleäre Elemente vorkommen, ist nicht sichergestellt.

Zylinder sind bei den eitrigen Erkrankungen der Niere seltener zu beobachten, um so spärlicher, je weiter die eitrige Zerstörung gediehen ist. Wir finden die granulierten und Wachszylinder in spärlichen Mengen bisweilen mit Eiter bedeckt.

Blut im Harne ist bei den verschiedensten Erkrankungen der Niere zu beobachten, bei Traumen, entzündlichen Prozessen, Steinen, bei der Tuberkulose wie bei Neoplasmen.

Ob die gesunde Niere, wie vielfach angenommen wird, zur Quelle langwieriger profuser Blutungen werden kann (essentielle Nierenblutung), muß derzeit noch als ungewiß bezeichnet werden.

Die bakteriologische Untersuchung des Harnes ist bei den eitrigen Erkrankungen der Niere unerläßlich und für die Beurteilung des Falles wie für deren Prognose von großem Werte. Namentlich der Nachweis des Tuberkelbazillus als Krankheitserreger ist bedeutungsvoll. Die diagnostischen intraperitonealen Verimpfungen des eitrigen Harnes auf Meerschweinchen zum Nachweis der Tuberkulose gehören heutzutage zu den unentbehrlichen Behelfen der Klinik.

Ein wichtiges diagnostisches Hilfsmittel ist die Besichtigung des Blaseninnern (Zystoskopie), namentlich die Betrachtung der Harnleitermündungen (S. 734).

Bei Obliteration des Ureters, bei Verödung der Niere, bei Ureterfistel, bei renaler Harnverhaltung, Steineinklemmung kommt kein Harn aus dem Ureter, der Harnleiter „geht leer“.

Ist die Niere Quelle einer Blutung, so kann der Beschauer blutigen Harn oder reines Blut in rhythmischen Intervallen aus dem Ureter treten sehen.

Recht charakteristisch sind die zystoskopischen Bilder bei renaler Eiterung. Man sieht den gelblich-weißen Eiter in dickem Strome kontinuierlich oder in Intervallen aus der Öffnung strömen.

Steine wurden, im untersten Harnleiterabschnitt festgeklemmt, schon zystoskopisch gesehen. Bei der Tuberkulose der Niere findet an der Blase die erste Aussaat der Tuberkelbazillen oft in der nächsten Umgebung des Harnleiters der erkrankten Niere statt, so daß aus dieser Lokalisation des tuberkulösen Prozesses der Blase Rückschlüsse auf die renale Erkrankung gestattet sind.

Die auf diese Weise zu gewinnenden Resultate sind ziemlich grobe; um Prozesse der Niere eingehender zu studieren, bedarf es der gesonderten Entnahme und Untersuchung des Harnes beider Seiten. So gewinnen wir ein Urteil darüber, ob ein Prozeß einseitig ist oder ob er beide Seiten betrifft, ob bei einseitiger Erkrankung die zweite Seite gesund oder geschädigt ist.

Zu diesem Zwecke sind die Harne chemisch und histologisch zu untersuchen, wobei die Ergebnisse miteinander verglichen werden. So gelangen wir zur Aufstellung der Begriffe einseitiger renaler Pyurie oder Hämaturie. Das Bestreben, tieferen Einblick in Krankheitsprozesse der Niere zu gewinnen, indem man die von dieser geleistete Arbeit mißt und aus einem Ausfall der Funktion Schlüsse auf Defekte des Organes zieht, hat zur Aufstellung der Methoden der funktionellen Nierendiagnostik geführt.

Ursprünglich wurden, um die Harne beider Seiten gesondert zu gewinnen, blutige Eingriffe ausgeführt, um von der eröffneten Blase aus Katheter in die Harnleiter einzuführen. Es wurde zu diesem Zwecke die Blase von einem Perinealschnitt von der Scheide aus oder nur suprapubisch eröffnet. *Czerny* hat eine Nierenfistel etabliert, um die Harne beider Seiten zu separieren. *Hegar*, *Sänger* haben den Ureter temporär von der Scheide aus umstochen, um eine Niere zeitweilig auszuschalten und aus der Blase nur den Harn einer Niere zu gewinnen.

Keine dieser Methoden war zu allgemeiner Verwendung geeignet. Ebensowenig *Ebermanns* Abklemmung einer Harnleitermündung von der Blase aus, oder *Fenwicks* Suktionsmethode, bei welcher die Harnleitermündung in das große Fenster eines Katheters mit Hilfe eines Aspirationsballons eingesaugt wurde. *Kelly* hat an der Frau ein am Ende abgeschrägtes Rohr in Beckenhochlage derart an die Harnleitermündung angedrückt, daß der Harn einer Niere direkt aus dem Rohre nach außen lief.

Gegenwärtig sind zwei Methoden klinisch in Verwendung, den Harn gesondert zu entnehmen; beide haben Fehlerquellen, von denen man abzusehen verstehen muß.

Die Errichtung einer Scheidewand in der Blase durch geeignete Instrumente (Harnseparatoren) ist zuerst von *Lambotte*, dann von *Neumann* angewandt worden. Moderne Form erhielten diese Instrumente durch *Luys* und *Catelin*.

Der *Luys*sche Harnseparator (Fig. 268) ist ein starres, aus drei Teilen zusammengesetztes Instrument von der Form einer Harnröhrensonde. Das Mittelstück ist eine Metallspange, in welcher sich durch Schraubenwirkung über die Konkavität eine gegliederte Kette spannen läßt. Die Seitenteile sind Röhren, die am vesikalen Ende gefenstert sind. Das Mittelstück ist mit einem Kautschukrohr armiert, welches, wenn die Kette sich spannt, in Form einer Scheidewand die Konkavität der Krümmung ausfüllt (Fig. 269).

Das Instrument wird in sterilem Zustand geschlossen eingeführt, exakt median gehalten und mit der Konvexität, die in toto intravesikal liegen muß, an den Blasenboden angedrückt. Der Kranke wird mit erhöhtem Oberkörper in Rückenlage festgehalten und die Scheidewand erhoben. Es fließt nun in rhythmischen Intervallen Harn aus den Rohren ab.

Die Methode der Harnseparation ist exakt genug, um klinisch verwendet zu werden. Häufig erhalten wir recht instruktive Bilder, so wenn die eine Seite blutigroten oder eitrig getrübten Harn gibt, während aus der zweiten klarer Harn gewonnen wird. Bei einseitiger renaler Harnverhaltung bleibt die Eprouvette dieser Seite leer.

Fig. 268.



Harnscheider nach *Luys*.

An der Exaktheit der Scheidung beider Seiten kann man nicht zweifeln. Die gewonnenen Harne sind häufig chemisch different, von

Fig. 269.

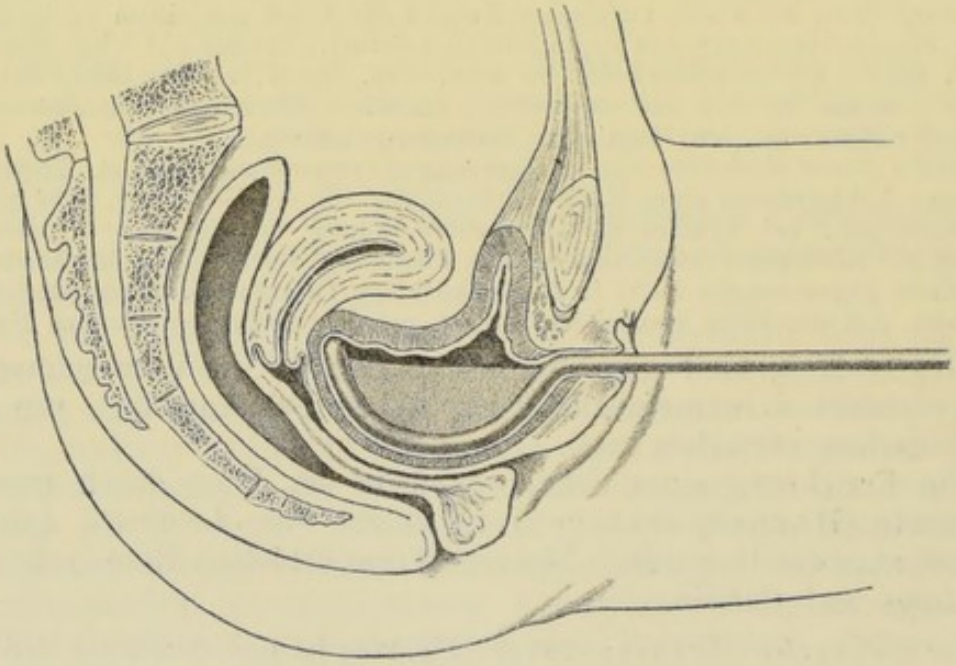

Lage des Instrumentes bei aufgerichteter Scheidewand.

verschiedener Reaktion, und vielfache Kontrollversuche an nephrektomierten Kranken haben uns den Beweis für das richtige Funktionieren des Instrumentes geliefert.

Man muß es verstehen, Irrtümer zu vermeiden, und wird zu diesem Zweck vor der Harnseparation die Blase genau mit dem Zystoskop durchmustern. So wird man den vesikalen Sitz einer Eiterung oder Blutung feststellen können. Der Harn ist für bakteriologische Untersuchung nicht verwendbar, es sind ihm, im Beginne

des Versuches wenigstens, Elemente aus der Blase beigemengt. In ulzerös veränderten Blasen erregt die Einführung des Instrumentes bisweilen Blutung, die das Ergebnis illusorisch macht. Dagegen ist die Methode verläßlich aseptisch ausführbar, was von nicht zu unterschätzender Bedeutung ist.

Fig. 270.

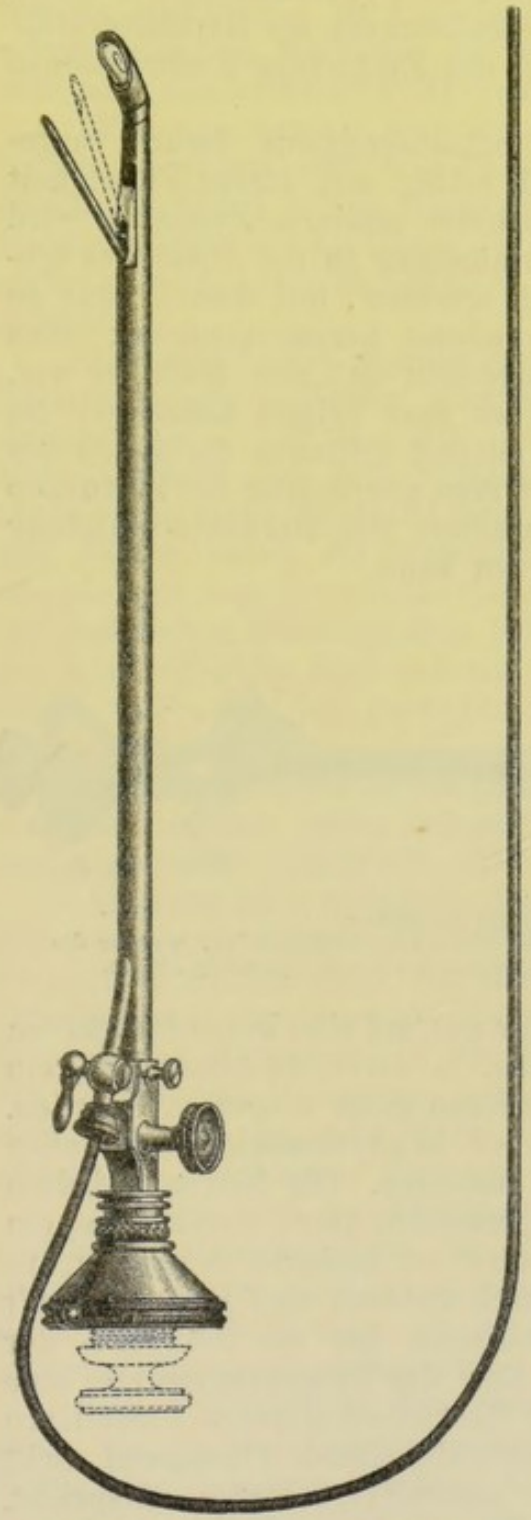

Einläufiges Harnleiterzystoskop (mit einem Ureterenkatheter armiert).

Bestechender und exakter erscheint die Methode, in die Harnleiter Rohre einzuführen, um auf diese Weise gesondert Harn aus den Nieren zu gewinnen (Ureterenkatheterismus). *Pawlik* hat an der weiblichen Blase, ohne jegliche Vorbereitung, als Erster starre Katheter in die Harnleiter eingeführt.

In Knieellenbogenlage wurde an der weiblichen Blase mit der starren Sonde tastend die Harnleitermündung entriert. *Grünfeld* war es gelungen, mit Hilfe eines geraden Rohres und reflektierten Lichtes die Harnleitermündung einzustellen und zu sondieren.

Der Erste, der das Zystoskop zum Katheterismus der Harnleiter verwendete, war *Brenner,* der an der Unterseite des Schaftes am konvex gefensterten Zystoskope ein Rohr zur Aufnahme des Katheters anbringen ließ, welches vorn knapp unter dem Fenster des Instrumentes mündete. *Nitze, Casper* haben die zur Untersuchung meist verwendeten Zystoskope, die die Beleuchtung an der Konkavität des Schnabels tragen und eine Prismenkonstruktion besitzen, verwendet.

Bei diesen Instrumenten (Fig. 270 u. 271) verläuft der Kanal zur Aufnahme des Harnleiterkatheters an der der Konkavität des Schnabels entsprechenden Seite des Schaftes und mündet vor dem Prisma. Dem austretenden Harnleiterkatheter kann man verschiedene Richtung geben, was nötig ist, um dessen Spitze in die Harnleitermündung zu dirigieren. *Casper* dirigiert den Katheter durch den ausziehbaren Deckel der Rinne für den Katheter; wird der Deckel stärker vorgeschoben, so tritt der Katheter unter spitzerem Winkel aus. Bei *Albarran* wird die Spitze des Katheters durch ein Züngelchen dirigiert, welches durch eine Radschraube erhoben werden kann.

Um Untersuchungen exakt durchzuführen, muß es möglich sein, beide Harnleiter in einer Sitzung zu katheterisieren. Dazu gibt es

Zystoskope, an die zwei Röhren für die Harnleiterkatheter montiert sind (Fig. 271).

Der Harnleiterkatheterismus erfordert Übung, ist aber leicht erlernbar. Vielfach sind die Fälle, in denen er auch dem Geübten nicht gelingt, so, wenn die Mündungen verlagert sind (Prostatahypertrophie), wenn schwere Veränderungen der Blasenschleimhaut die Harnleitermündung verschleiern, wenn die Einführung des Zystoskops Kontraktionen der Blase oder Blutung erregt.

Im allgemeinen wird der Harnleiterkatheterismus derart vorgenommen, daß die Blase reingespült und mäßig mit klarer Flüssigkeit gefüllt wird. Das mit dem Harnleiterkatheter armierte Zystoskop wird eingeführt, worauf man eine Harnleitermündung in die Mitte des Gesichtsfeldes einzustellen sucht. Man muß trachten, mit dem Prisma so nahe als möglich an die Harnleitermündung heranzukommen; man schiebt, wenn das Ostium ureterale eingestellt ist, den Katheter vor, bis sein Ende, stark vergrößert (weil es dem Prisma naheliegt) im Gesichtsfelde erscheint. Nun sucht man mittelst Schraube die Spitze des Katheters vom Schafte abzuheben, wobei man gleichzeitig das Zystoskop derart dirigiert, daß die Spitze des Katheters der Harnleitermündung zustrebt und in diese eingeschoben werden kann.

Fig. 271.



Zystoskop zur Sondierung beider Harnleiter.
Oc Okular. *S* Schraube, durch deren Betätigung der Hebel *L* aufgestellt wird, welcher die Spitze der durch die Rohre *CC* eingeführten Ureterenkatheter vom Zystoskop abhebt.

In der Regel genügt es, den Katheter nur auf eine kurze Strecke im Ureter vorzuschieben, damit Harn abfließe. In derselben Sitzung soll ein zweiter Katheter in den Ureter der anderen Seite eingeführt werden.

Wenn die Röhren liegen, so sehen wir in rhythmischen Intervallen den Harn in einer Folge von Tropfen auslaufen. Die Nieren arbeiten ungleich, bald intermittierend, bald synchronisch. Der Umstand, daß ein Rohr keinen Harn gibt, berechtigt a priori zu keinerlei Schlüssen, es kann die Lichtung des Instrumentes durch Schleim und Blut verstopft worden sein oder der Reiz des Katheterismus hat die Sekretion der Niere unterdrückt. Oft tritt durch den Reiz das Entgegengesetzte, eine Hypersekretion, Polyurie ein. Neben den Harnleiterkathetern fließt Harn in die Blase ab, so daß die aus dem Rohre abfließende Flüssigkeit nicht der ganzen von der betreffenden Niere sezernierten Menge entspricht.

Wenn man diese Unvollkommenheiten der Methode kennt und sie berücksichtigt, so wird man die Resultate derselben trotzdem klinisch verwerten können. Wir erhalten Aufschluß, ob eine oder beide Seiten der Sitz von Eiterung oder Blutung sind, ob zwei Nieren vorhanden, die Harn liefern etc.

Es genügt der Nachweis einseitiger Blutung oder Eiterung nicht, um Indikationen für die Entfernung einer Niere zu stellen. Es hat sich

gezeigt, daß nach Entfernung einer Niere die andere, die klaren Harn gegeben hatte, in ihrer Funktion so geschädigt war, daß sie nicht genügte und der Kranke an Urämie erlag.

So wurde die Forderung erhoben, nicht nur anatomische Veränderungen nachzuweisen, sondern auch über die Funktion der Niere, über ihre Arbeitsleistung als Ausscheidungsorgan ein Urteil zu gewinnen. Die Anwendung von Methoden zur Ermittlung der Nierenarbeit bezeichnet man als „funktionelle Nierendiagnostik".

Koranyi hat als Maß für die Arbeit der Niere die molekulare Konzentration des Harnes zu messen empfohlen. In der normal funktionierenden Niere findet nach dem Gesetze der Osmose in den Harnkanälchen ein Austausch zwischen dem Blute und der Harnflüssigkeit statt, bis eine Art Gleichgewicht zwischen beiden Flüssigkeiten zustande kommt.

Die molekulare Konzentration des Harnes, die durch dessen Gefrierpunkt sich in Zahlen ausdrücken läßt, beträgt nach *Koranyis* ersten Angaben von $-1{\cdot}3^{0}$ bis $-2{\cdot}3^{0}$. Der Gefrierpunkt des an Molekülen armen Harnes nähert sich dem Nullpunkt, dem Gefrierpunkt des Wassers; je reicher der Harn an Molekülen, desto tiefer sein Gefrierpunkt. *Casper* und *Richter* haben die Bestimmung des Harngefrierpunktes, die Kryoskopie mit dem Ureterenkatheterismus verbunden und auf diese Weise die molekulare Konzentration beider Seiten miteinander verglichen. Auf der kranken Seite fand sich ein Gefrierpunkt (Δ), der dem des Wassers näher war, auf der gesunden Seite eine Erniedrigung des Gefrierpunktes.

In ausgeprägten Fällen kann man diese Beobachtung immer wieder machen, trotzdem lassen sich mit dieser Methode weitergehende Schlüsse von allgemeiner Gültigkeit nicht ziehen.

Es kann sich ereignen, daß die Sekretion so rasch vor sich geht, daß der entsprechende Austausch vom Blute zum Harn trotz intaktem Parenchym zeitlich nicht vor sich gehen kann. Nun schwankt die Harnausscheidung, eine normale Niere vorausgesetzt, in weiten Grenzen und je nach der Menge des in der Zeiteinheit ausgeschiedenen Harnes, die von psychischen Momenten, von der Flüssigkeitsaufnahme etc. beeinflußt wird, kann die gesunde Niere zu verschiedenen Zeiten Harne von verschiedener molekularer Konzentration ausscheiden.

Es gibt auch annäherungsweise nicht eine stabile Zahl für die molekulare Konzentration des Harnes der gesunden Niere, so daß die absoluten Werte ganz unverwendbar sind, Vergleichswerte nur dann einen Wert haben, wenn sie bei wiederholten Untersuchungen dieselben groben Differenzen aufweisen.

Der Austausch in den Nieren bringt es mit sich, daß in dem Maße, als die molekulare Konzentration des Harnes abnimmt, die des Blutes eine Zunahme erfahren muß. *v. Koranyi* hielt den Blutgefrierpunkt bei intakter Nierenarbeit für eine konstante Größe ($\delta = -0{\cdot}56^{0}$) und demgemäß die Bestimmung des Blutgefrierpunktes für das empfindlichste Verfahren zur Bestimmung der Niereninsuffizienz.

Kümmel hat daraus die klinische Konsequenz gezogen und bei einem Blutgefrierpunkt von $-0{\cdot}58^{0}$ bis $-0{\cdot}60^{0}$ auf Niereninsuffizienz durch Erkrankung beider Nieren geschlossen und demgemäß die Nephrektomie abgelehnt. Andrerseits sollte (nach *Kümmel*) der normale

Blutgefrierpunkt $\delta = -0{\cdot}56^0$ ohne Bedenken die Entfernung einer Niere ermöglichen.

Verschiedene Autoren (*Köppe, Rovsing* u. a) fanden, daß der Blutgefrierpunkt bei Nierengesunden in weiten Grenzen ($0{\cdot}50—0{\cdot}60^0$) schwanken kann.

Eine einfache Erwägung sagt ferner, daß auch bei beiderseitigen Erkrankungen der Blutgefrierpunkt normal bleiben könne, während andrerseits eine einseitige Affektion die Funktion der anderen Niere temporär so weit schädigen kann, daß der Blutgefrierpunkt den normalen übersteigt. Tatsächlich sind vielfach bei $\delta = -0{\cdot}6$ Entfernungen einer Niere mit gutem Erfolg ausgeführt worden.

Die Ausscheidung des Stickstoffs, die an die Funktion des intakten Nierenparenchyms geknüpft ist, wird aus diesem Grunde als Maß für die Arbeit der Niere klinisch bestimmt und verwertet. Leider sind die absoluten Werte zu variabel, als daß aus einer Verminderung der Nierenausscheidung der Schluß auf einen Defekt der Nierenarbeit möglich wäre. Nur vergleichende Bestimmungen sind, wenn bei wiederholten Untersuchungen vorhanden, einigermaßen verwertbar.

In einer anderen Gruppe von Fällen werden dem Körper Stoffe einverleibt, deren Ausscheidung durch die Arbeit der Niere vor sich geht. Bei Erkrankungen des Organs bleibt die Ausscheidung auf der betroffenen Seite zurück; dies die theoretische Voraussetzung dieser Methoden.

Zu den gebräuchlichsten gehören die Methylenblau-, die Indigokarmin- und die Phloridzinprobe. Die Farbstoffe verleihen dem von der intakten Niere ausgeschiedenen Harne deutliche Verfärbung, durch das Phloridzin wird eine vorübergehende Zuckerausscheidung bedingt.

Das Methylenblau, zuerst von *Kutner* und *Casper* empfohlen, ist neuerdings durch das Indigokarmin *(Völcker* und *Joseph)* verdrängt worden, welcher Farbstoff in weit kürzerer Zeit im Harn nachweisbar ist. Man spritzt $4 cm^3$ einer 4%igen Lösung intramuskulär ein und kann schon nach 10—15 Minuten bei Gesunden im zystoskopischen Bilde eine Blaufärbung der aus den Harnleitern spritzenden Flüssigkeit wahrnehmen. Man kann, wie die genannten Autoren raten, sich mit der zystoskopischen Besichtigung bescheiden, doch wird man den Versuch demonstrativer gestalten, wenn man die Harne gesondert mittelst des Harnleiterkatheterismus oder der Separation auffängt; bei groben Veränderungen lassen sich so recht instruktive Bilder erhalten.

Ist die Niere einer Seite zerstört, so wird der Harn aus dieser ungefärbt abfließen zu einer Zeit, da der der anderen Seite bereits intensiv blau gefärbt ist. Ein Ausbleiben oder retardiertes Eintreten der Farbstoffreaktion läßt den Schluß auf eine Störung der Funktion dieser Seite zu.

Schwierig sind aber graduelle Bestimmungen bei geringgradigen Erkrankungen einer oder der beiden Seiten, namentlich da die Färbung auch durch die Harnmenge (Polyurie) beeinflußt wird. So sind auch hier nur krasse Unterschiede diagnostisch von Wert.

Schließlich sei noch die Glykosurie nach Phloridzin als diagnostisches Mittel erwähnt. Die diabeteserzeugende Wirkung des Phloridzin wurde durch *Mering* erkannt. *Klemperer* hat das Ausbleiben des Zuckers bei Nephritis festgestellt. *Casper* und *Richter* haben die Methode zum

Nachweis der Funktionsstörung an den Nieren verwendet, indem sie nach dem beiderseitigen Katheterismus der Ureteren Phloridzin gaben und die rechts und links ausgeschiedenen Zuckermengen bestimmten. Von der Ansicht ausgehend, daß die Zuckermenge der Menge des funktionierenden Parenchyms entsprechend ausgeschieden wird, sollte es ermöglicht werden, auch geringe funktionelle Defekte einer Niere zu erkennen.

Es unterliegt keinem Zweifel, daß eine und dieselbe Niere zu verschiedenen Zeiten nach der gleichen Dosis Phloridzin verschiedene Zuckerquanta liefert. Der Prozentgehalt an Zucker, den wir allein bestimmen können, gibt zu Trugschlüssen überdies Veranlassung, wenn einseitige Polyurie auftritt. Hier muß der Prozentgehalt an Zucker geringer sein, auch wenn die absolute Menge größer ist. Ebenso ist der zeitliche Eintritt der Zuckerausscheidung *(Kapsamer)* als Reagens wenig verwendbar. Denn *Lichtenstern, Lenk, Blum* haben gezeigt, daß bei Gesunden zeitlich große Schwankungen im Auftreten des Zuckers an den einzelnen Nieren nachweisbar sind.

Alles in allem geben die genannten Methoden nur in ausgeprägten Fällen verwertbare Befunde, namentlich werden bei schweren Läsionen auch die Funktionsbestimmungen in ihren groben Ausfällen die anatomischen Zerstörungen, die wir auch aus der klinischen Untersuchung des Harnes erkennen, nur bestätigen. Was zurzeit nicht möglich erscheint, ist, absolute Werte für die Funktion normaler Nieren zu bestimmen, ferner festzustellen, ob ein nachweisbarer Funktionsdefekt anatomisch oder funktionell, dauernd oder passagär ist.

So bleiben nach wie vor bei der Nierendiagnostik die Verwertung der Symptomatologie, die klinische Untersuchung der gesondert entnommenen Harne allein ausschlaggebend. Aus den Ergebnissen der funktionellen Methoden allein Entscheidungen zu treffen, die Entfernung einer Niere vorzuschlagen oder abzulehnen, wäre gleich verfehlt. Wenn wir auch festzustellen vermögen, daß eine Niere zerstört ist, so werden wir nie mit Sicherheit die andere als gesund bezeichnen dürfen. Die Ungewißheit des Ausganges jeder Exstirpation der Niere besteht heute geradeso wie vor den Zeiten der funktionellen Diagnostik.

In Fällen, wo man über die Existenz der zweiten Niere mit den gebräuchlichen Methoden zu keinem bestimmten Urteil gelangen kann, ist die explorative Bloßlegung der Niere zum Zwecke der Besichtigung ein empfehlenswertes Verfahren, welches in den diagnostisch anscheinend unlösbaren Fällen, in denen es zur Anwendung kommt, Klarheit schafft. Die Niere wird von der Lendenseite her wie zur Exstirpation bloßgelegt, vorgezogen und zur Besichtigung der Rinde dekapsuliert.

2. Kapitel.

Die operativen Eingriffe an den Nieren.

In allen Fällen, gleichgültig, welcher Eingriff immer vorgenommen werden soll, wird die Niere in gleicher Weise bloßgelegt, aus ihrer Umgebung isoliert und vor die Wunde luxiert.

Die Niere wird von der Lumbalseite her retroperitoneal oder mittelst Laparotomie, transperitoneal, bloßgelegt; der erstere Weg ist der weitaus häufigst verwendete; nur wo dieser zur Erreichung des vorgesteckten Zieles namentlich wegen Größe der Niere nicht genügt, wird die Bloßlegung mittelst Laparotomie gewählt. Beide Methoden werden auch kombiniert verwendet.

Zum retroperitonealen Lumbalschnitt ist der Kranke seitlich über ein walzenförmiges Kissen derart gelagert, daß die Weichteile zwischen Darmbein und Rippenbogen an der kranken Seite gespannt erscheinen.

Der Hautschnitt beginnt an der Kreuzungsstelle des sakrolumbalen Muskelwulstes und der 12. Rippe und zieht von da zum Darmbeinkamme. *Simon* verwendete einen vertikalen Schnitt, *Czerny*, *Kocher* bevorzugen die mehr horizontale Schnittrichtung; am meisten verwendet sind die schrägen Schnitte von *Bergmann*, *König*. Man paßt die Richtung dem jeweiligen Falle an, muß unter Umständen den Schnitt weit nach vorn an das *Poupart*sche Band verlängern, eventuell der Mitte des schrägen Schnittes einen vertikalen aufsetzen. Man durchtrennt die Haut, das Fett, die Fascia lumbo-dorsalis, die Fasern des Latissimus dorsi, nach Spaltung des tiefen Blattes der Faszie auch den Quadratus lumborum, im vorderen Teile der Wunde auch die dreifache Schicht der Bauchmuskeln; es liegt nun die fibröse Fascia transversa bloß; schneidet man diese ein, so quillt das pararenale Fett vor, in welchem man die Niere als derben Körper häufig schon tasten kann.

Die Fettkapsel wird gespalten und die Niere stumpf mit den Fingern aus ihrem Bette gehoben; ist dies in ausreichendem Maße geschehen, so kann man dann das ganze Organ, noch am Nierenstiele und am Ureter hängend, vor die Wunde ziehen. In allen Fällen erfolgt nun die Besichtigung resp. Betastung der Niere; dazu ist es oft nötig, die Kapsel nach Inzision am konvexen Rande vom Parenchym abzustreifen. Erhebt man die Niere am gespannten Nierenstiele, so kann man das Nierenbecken und den Ureter deutlich abtasten.

Soll das Nierenbecken zugänglich werden, so wird der Schnitt entweder durch das Nierengewebe vom konvexen Rande her bis in

das Nierenbecken geführt (Nephrotomie) oder das Nierenbecken selbst eingeschnitten (Pyelotomie).

Zur Nephrotomie bedarf es der provisorischen Blutstillung, die durch digitale Kompression oder Anlegung einer provisorischen Klemme an den Nierenstiel erzielt wird. Das Nierenbecken wird in der Regel an seiner hinteren Seite in radiärer Richtung, vom Nierenrand beginnend, durchtrennt.

Die Nieren- resp. Nierenbeckenwunde bleibt entweder unter Etablierung einer Nierenbeckendrainage offen oder wird mit Katgutnähten geschlossen.

Die Resektion der Niere wird durch die Tatsache der Erfahrung möglich, daß Nierenwunden, wenn sie vernäht werden, per primam mit linearer Narbe ausheilen können. Exzisionen werden am häufigsten aus diagnostischen Gründen an der explorativ bloßgelegten Niere ausgeführt. Sonst geben gutartige Geschwülste (Angiome, kleine Zysten) die seltene Veranlassung zur Nierenresektion. Die Tuberkulose gestattet vermöge ihrer Lokalisation auch in frühen Fällen nicht die Operation durch partielle Exzision.

Soll die bloßgelegte Niere exstirpiert werden (Nephrektomie), so bedarf es der sorgfältigen Ligatur der Nierenstielgefäße. Zu diesem Zweck wird die Niere vorgezogen und das ganze Gefäßpaket, welches über die Vorderfläche des Nierenbeckens zieht, in toto von diesem abgehoben. Eine starke Klemme wird um die Gesamtheit der Hilusgefäße, mit Ausschluß des Nierenbeckens, gelegt, worauf man den Stiel peripher von der Klemme durchtrennt. Am Querschnitt faßt man die klaffenden Lumina mit Zangen und ligiert jedes einzelne Gefäß. Dann wird noch eine Massenligatur hinter die angelegte Klemme gelegt und geknüpft. Die Niere hängt nunmehr bloß am Ureter. Dieser wird nach speziellen Indikationen entweder ligiert und versenkt, oder vorgenäht, endlich, wenn es nötig erscheint, bis an sein Ende verfolgt und exstirpiert. Zu diesem Zwecke wird *(Israel)* das untere Ende des Schnittes längs des Darmbeinkammes und *Poupart*schen Bandes bis an die Symphyse verlängert und nach Durchtrennung der Muskulatur und Abhebung des Bauchfells der Ureter retroperitoneal bloßgelegt und stumpf von seiner Unterlage gehoben. Stets soll bei infizierten Fällen der Harnleiter mit dem Thermokauter durchtrennt werden.

In der Regel erfolgt die Lösung der Niere zwischen Fettkapsel und Capsula propria. In Fällen lange dauernder Entzündungen sind die Hüllen der Niere in sklerotisches Gewebe umgewandelt und so innig mit dieser verwachsen, daß eine Lostrennung nicht möglich ist. In solchen Fällen muß die Isolierung außerhalb der Fettkapsel erfolgen, was nur Schritt für Schritt unter exakter Blutstillung möglich ist.

Bei starken Verwachsungen kann die Isolierung der Niere im ganzen Umfange unmöglich werden, so daß die Exstirpation in der gewöhnlichen Weise unmöglich wird. Für Fälle dieser Art kann die Entfernung auch des ganzen Organs unter stückweise fortgesetzter Resektion des Parenchyms noch durchgeführt werden. Für dieses „Morcellement“ genannte Verfahren haben *Péan* und *Tuffier* bestimmte Regeln formuliert. Vom unteren Pol beginnend, wird stets nach Anlegung großer Klemmzangen das Nierengewebe Stück für Stück abgetragen. So wird die Gegend des Hilus freigelegt, um den gleichfalls eine Klemmzange

angelegt wird, worauf die übrigen oberen Anteile relativ leicht sich ausschneiden lassen.

Hochenegg geht in derartigen Fällen so vor, daß er nach Auslösung des unteren Poles der Geschwulst eine elastische Ligatur (Drainrohr) um den Tumor unterhalb des Nierenhilus legt; der so aus der Zirkulation ausgeschaltete untere Anteil der Geschwulst wird nun abgetragen, worauf sich der obere Anteil wesentlich leichter vorwälzen läßt und der Hilus bequemer zugänglich wird.

Der retroperitonealen Methode der Nierenbloßlegung steht die transperitoneale gegenüber. Sie ermöglicht nach Eröffnung der Bauchhöhle eine genaue Orientierung über die Vorderfläche der Niere, über das Verhalten der zweiten Niere, hat aber den Nachteil der leichteren Infektion des Peritoneum und der ungünstigeren Drainageverhältnisse. Am zweckmäßigsten wird der Hautschnitt am lateralen Rektusrande angelegt. Nach Eröffnung der Bauchhöhle erfolgt die Orientierung und, wenn die Niere entfernt werden soll, die Spaltung des parietalen Peritoneum, am besten an der Außenseite des Kolon, welches mit seinem Mesenterium nach innen zu geschlagen wird. Nun liegen die Gebilde des Nierenstiels bloß und es können die Gefäße unterbunden werden.

3. Kapitel.

Die angeborenen Anomalien der Nieren.

Die Anomalien der Bildung und Lage der Nieren sind praktisch nicht ohne Bedeutung. Man muß, wenn die Frage der Entfernung einer Niere aufgeworfen wird, mit der Möglichkeit des Defektes einer Niere, der Verschmelzung beider zu einem Körper rechnen. Andrerseits muß man die Verlagerungen der Niere in die Beckenhöhle kennen, um diese als Geschwülste imponierenden Gebilde ihrer Herkunft nach richtig beurteilen zu können.

Der Defekt einer Niere (unpaarige Niere) ist stets mit dem Fehlen der Nebenniere, der Nierengefäße und des Ureters, wenigstens des oberen Ureterendes, kombiniert. Auch Defekte am Genitale, Uterus unicornis, bicornis, Defekt der Tube, des Vas deferens, des Hodens sind bei einseitiger Nierenaplasie beobachtet. Die Einzelniere kommt häufiger beim Manne vor, ist oft größer als das paarige Organ und liegt entweder an normaler Stelle oder über der Wirbelsäule auch tiefer am Darmbein.

Die kongenital-rudimentäre Niere ist durch eine intrauterine Erkrankung in verschiedenem Grade zerstört, bisweilen auf Fett oder Bindegewebe reduziert. Harnleiter und Gefäße sind dabei an normaler Stelle.

Die Diagnose der Einzelniere wird sich bei mangelndem Harnleiter mit dem Zystoskop stellen lassen, auch wird man auf den Defekt der Hälfte des Trigonum vesicae *(E. Zuckerkandl)* Rücksicht zu nehmen haben. Ist ein Harnleiter vorhanden, so wird die bei wiederholten Untersuchungen mit den verschiedenen Methoden nachgewiesene mangelnde Harnausscheidung auf dieser Seite diagnostisch zu verwerten sein.

Eine Vermehrung der Niere von zwei auf drei ist nach *E. Zuckerkandl* auf den Zerfall einer Nierenanlage in zwei Teile zurückzuführen.

Von den Gestaltsveränderungen ist die gelappte Niere, ein Persistieren der Form aus dem späteren embryonalen Zustand, praktisch ohne jede Bedeutung.

Wichtiger erscheint uns die Verschmelzung der zwei Nieren zu einem Körper. Diese auf früh eintretende Vereinigung der Nierenanlagen zu beziehende Anomalie führt zu verschiedenen Formen der sog. Hufeisenniere oder Kuchenniere. In der typischen Form finden wir die erstere, wenn beide Nieren durch eine vor der Lendenwirbelsäule

liegende Parenchymbrücke mit ihren unteren Polen zusammenhängen. Die Nierenbecken sind nach vorn gelagert, oft sind die Harnleiter vermehrt und verlaufen über die Vorderfläche des Organs, desgleichen zeigen die Gefäße vielfache Abweichungen und sind vermehrt. Die Hufeisenniere ist nicht allzu selten. *Socin* fand sie nach den Baseler Protokollen in 0·3% der obduzierten Leichen.

Bei der Kuchenniere sind die beiden Nieren untereinanderliegend verwachsen (Langniere) und liegt der Körper seitlich neben der Wirbelsäule. Die Nierenbecken bleiben getrennt.

Die genannten Formveränderungen der Niere haben insofern klinische Bedeutung, als sie der Sitz von Erkrankungen werden können, die, wie Hydronephrosen, Steinbildung, unter Umständen eine Operation erheischen. Aus dem Palpationsbefunde konnte *Israel* die Diagnose auf Hufeisenniere stellen. Die mediane Lage von Nierensteinen muß den Verdacht auf Steinbildung in einer Hufeisenniere erregen.

Burghardt hat auf das pulsatorische Phänomen der Hufeisenniere aufmerksam gemacht und auf ein nachweisbares systolisches Blasen bei fehlender Pulsverspätung in den peripher gelegenen Arterienabschnitten hingewiesen.

Die Verlagerung der Niere, Dystopia renis, ist angeboren oder ein erworbener Fehler. Die angeborenen Dystopien sind häufiger, wie eben erwähnt, an den zu einem Organ verschmolzenen, seltener an getrennten Nieren zu beobachten.

Bei den angeborenen Dystopien handelt es sich um ein Stehenbleiben der Nierenanlage, die beim Embryo vom Beckenende zur Lumbalgegend emporsteigt. So können wir die Niere im Becken vor dem Promontorium, vor der Lendenwirbelsäule auf einer Darmbeinschaufel liegend finden. Stets entspringen dabei die Nierengefäße an abnormer Stelle.

Die verschiedenen Formen der Nierendystopie hat *Strube* in folgender übersichtlicher Weise gruppiert:

- Einseitige Verlagerung:
  - nach abwärts
    - an die Lendenwirbelsäule
    - in das kleine Becken
  - nach der anderen Seite (gekreuzte Dystopie)
    - mit
    - ohne

    } Verwachsung.
- Doppelseitige Verlagerung:
  - ohne Verwachsung
  - mit Verwachsung
    - Hufeisenniere
    - Kuchenniere.

Die Nierendystopie braucht keine klinischen Symptome zu setzen; viele Fälle sind zufällige Befunde bei Sektionen. Nur wenn die verlagerte Niere erkrankt oder, im Becken liegend, Störungen der Stuhlentleerung *(Hochenegg, Israel)*, oder ein Geburtshindernis bedingt, wird sie zum Gegenstand klinischer Beachtung. *Hochenegg* und *Israel* haben psychische Störungen (Schwindel, Aphasie, Verfolgungswahnideen) als von der Hemmungsbildung bedingt beobachtet. *Wehmer* erwähnt der Hämaturie im Zusammenhang mit der menstruellen Kongestion als diagnostisches Merkmal.

Die dystopische Niere ist um so schwerer in ihrer Form verändert, je früher die Hemmungsbildung entstanden ist; sie ist oft rund-

lich, kuchenförmig, glatt, höckerig oder in jedem Falle verschieden gelappt. Die Gefäße sind stets vermehrt und entspringen an abnormen Stellen. Der Ureter ist kurz, obliteriert oder auch erweitert; oft fehlt die Harnleitermündung *(Preindlsberger)* oder die Hälfte des Trigonums. Auch Vermehrung der Harnleiter kommt vor.

Die Beckenniere wurde nur in sehr vereinzelten Fällen als solche erkannt. Für Beckenniere sprechen: der retroperitoneale Sitz des Tumors an der hinteren Beckenwand, die feste teigige Konsistenz, der palpatorische Nachweis eines Hilus an der Vorderseite mit pulsierenden Gefäßen; ferner die Kürze des Ureters, endlich der radiologisch (durch Kollargolinjektion und Röntgendurchleuchtung zu erbringende) Nachweis, daß der Ureter zu dem Tumor hinzieht, was allerdings die Durchgängigkeit des Ureters zur Voraussetzung hat.

Vor einer eventuellen Operation muß in einem suspekten Falle der Katheterismus auch des Ureters der gesunden Seite vorgenommen werden, da die Beckenniere nicht selten mit Fehlen der anderen Niere kombiniert ist.

Nach *Hochenegg* besteht die Indikation zur Entfernung einer gesunden dystopischen Niere nur dann, wenn diese zu heftigen Stuhlbeschwerden und sonstigen allgemeinen Störungen die Veranlassung gibt. Die Operation der Beckenniere wurde bisher transperitoneal, vaginal, retroperitoneal *(Israel)* und sakral *(Hochenegg)* ausgeführt.

Von den Anomalien des Nierenbeckens sei auf die klinisch wichtige Verdopplung des Nierenbeckens hingewiesen. Die Harnleiter jedes Anteiles können gesondert in die Blase münden oder sich oberhalb der Einmündung zu einem Rohre vereinigen.

Abnorm kurze Harnleiter finden sich bei dystopischen Nieren; verlängert und stark geschlängelt finden wir ihn bisweilen bei doppeltem Harnleiter. Ungewöhnlich enge ist der Ureter bei angeborenem Nierenmangel. Wichtig sind auch abnorme Einmündungen des Harnleiters: in die Harnröhre, in eine Samenblase, in die Scheide, in das Vestibulum vaginae neben der Harnröhrenmündung.

4. Kapitel.

Die Wanderniere.

Die Wanderniere, erworbene Dystopie, ist jene Anomalie, bei welcher die Niere dauernd oder zeitweilig ihren Standort verläßt.

Ein gewisser Grad von Beweglichkeit kommt der Niere auch unter physiologischen Umständen zu. Bei tiefer Inspiration rückt die Niere nach abwärts, so daß ihr unterer Pol zwischen den Fingern der palpierenden Hände deutlich gefühlt wird. *Litten* hat gefunden, daß bei Männern in zirka 6 bis 8%, bei Weibern die linke Niere in 30%, die rechte in 75% aller Fälle zu tasten sei.

In ihren höchsten Graden stellt die respiratorisch bewegliche und empfindliche Niere den Übergang zur pathologischen Wanderniere dar. Diese kommt weitaus vorwiegend bei Frauen und hier wiederum am häufigsten auf der rechten Seite vor.

Schon *Cruveilhier* hat bemerkt, der Grund davon liege wohl darin, daß die Frauen sich schnüren; durch den Druck des Korsetts werde die Leber so gegen die Niere gepreßt, daß diese wie ein Kirschenkern zwischen den Fingerspitzen herausschlüpfe. Später wies man auch darauf hin, daß die rechte Niere weniger gut fixiert sei als die linke; diese habe eine kürzere Arterie und zudem seien die Gefäße am Pankreas fixiert *(Landau)*.

Die isolierte linke Wanderniere ist weitaus seltener, doch finden wir häufig genug beide Seiten gleichmäßig betroffen.

In der Ätiologie der Wanderniere haben gewisse angeborene Prädispositionen, kongenitale Fehler der Anlage, ihre Bedeutung. *Payr* hat diesbezüglich auf die abnorme Konfiguration, mangelhafte oder fehlerhafte Entwicklung der paravertebralen Nischen, die den Nieren als Lager dienen, als prädisponierendes Moment hingewiesen. Damit die Anomalie zustande komme, bedarf es noch gewisser unmittelbarer Einwirkungen, namentlich sind hier Traumen zu nennen, die eine Dislokation der Niere zu veranlassen imstande sind. Solche Traumen sind Stoß oder Fall auf die Lendengegend, gewaltsame Kompression des Brustkorbes; *Payr* hat auch nach forcierter Massage der langen Rückenmuskel Nierenbeweglichkeit entstehen sehen. In das Gebiet der traumatischen Einwirkungen gehören ferner heftige Muskelanstrengungen, anhaltender Husten, Wehen, das starke Schnüren, während die Lockerung der Bauchdecken, der Schwund des retroperitonealen Fettes eine weitere Prädisposition für Nierenbeweglichkeit schaffen.

Nach *Glenard* ist die Wanderniere nur eine Teilerscheinung der Enteroptose, eine Ansicht, die, an größerem Beobachtungsmateriale geprüft, sich nicht behaupten konnte.

Durch ihre große Beweglichkeit, den Abgang der Gefäße an normaler Stelle, unterscheidet sich die Wanderniere von der kongenital dystopischen. Die Niere ist nicht bloß nach abwärts gesunken, sondern stets auch gedreht, so daß ihr oberer Pol nach außen, der Hilus nach aufwärts gekehrt ist.

Die Wanderniere ist in der Mehrzahl der Fälle in ihrem Parenchym normal, seltener kommt es zu Atrophie, fettiger oder zystischer Degeneration.

Ob die an Wandernieren nicht allzu selten zu beobachtenden Entzündungen, Pyonephrosen, Steinbildungen, tuberkulösen Prozesse in den zeitweilig vorhandenen Harnstauungen ihren Grund haben, muß dahingestellt bleiben.

Viele Kranke tragen ihre Wanderniere ohne jede Belästigung, während andere bei gleichen Graden der Veränderung geradezu unsäglich zu leiden haben. Die Symptomatologie ist außerordentlich mannigfaltig. Man unterscheidet bei Wanderniere Nervensymptome, Symptome von seiten der Abdominalorgane und Symptome von seiten der Niere selbst. In die erstere Gruppe gehören Neuralgien verschiedenster Art und Lokalisation, Ischialgien, Lumbal-, Interkostalneuralgien, Ovarialgien und Mastodynien. Außerdem sind Kopfschmerzen, Schwindel, Depressionszustände, Herzklopfen, seltener Parästhesien und Anästhesien verschiedener Form vorhanden.

Die Abdominalsymptome weisen auf den Magen oder Darm als Ausgangspunkt. Wir finden dyspeptische Zustände, Üblichkeiten, Erbrechen. Bisweilen kommt es zu ausgesprochenen atonischen Erweiterungen des Magens, für welche *(Landau, Lindner)* direkte mechanische Wirkungen von seiten der dislozierten Niere auf das Duodenum als Ursache angenommen werden.

Der Anfall von sog. Einklemmung der Wanderniere geht mit plötzlich auftretenden außerordentlich heftigen örtlichen Erscheinungen einher. Ohne äußere Veranlassung treten plötzlich vehemente Schmerzen auf, von der Lumbalgegend ausstrahlend, die krampfartigen Charakter besitzen. Der Leib wird empfindlich und aufgetrieben. Es bestehen Üblichkeiten und Erbrechen bei hartnäckiger Obstipation. Der Harn wird in kurzen Pausen entleert, ist hochgestellt und bisweilen eiweißhaltig.

Ob es sich dabei um eine Torsion oder Knickung der Nierengefäße *(Landau)*, um eine mechanische Reizung der Nerven im Nierenstiele *(Israel)* handelt, ist pathologisch-anatomisch nicht zu erweisen. Ist die wiederkehrende renale Harnverhaltung die Ursache der Einklemmung, so kommt es im Laufe derartiger Attacken zur Bildung ausgesprochener Sacknieren.

Die Diagnose der Wanderniere bietet in der Regel keine Schwierigkeiten. Man weist die Niere an abnormer Stelle durch bimanuelle Palpation nach. Die Niere ist als glatter Körper, an dem man oft den Hilus deutlich tastet, leicht palpabel. Druck auf die Niere ist meist schmerzhaft und ein charakteristisches Symptom ist das Entschlüpfen der Niere aus den Fingern der palpierenden Hand. Die Niere gleitet gegen die Lumbalgegend und verschwindet unter dem Rippenbogen.

Es ereignet sich oft, daß anderweitige bewegliche Abdominalgeschwülste des Mesenteriums, des Magens, des Darms, ein Schnürlappen der Leber, Tumoren der Milz als dislozierte Nieren imponieren und umgekehrt. Eine genaue Palpation, die Analyse der Krankheitssymptome wird in der großen Mehrzahl die richtige Deutung ermöglichen.

Aus dem Harne lassen sich diagnostische Anhaltspunkte nur in einer Minderzahl der Fälle schöpfen. Der Harn kann bei den größten Lageveränderungen der Niere normal sein; nach Einklemmung der Wanderniere kann man Polyurie oder die Entleerung eines hochkonzentrierten, eiweißhaltigen, oft hämorrhagischen Harnes beobachten.

Zur Verhütung der Wanderniere wird man das Tragen von stark schnürenden Leibchen und Röcken den Frauen widerraten. Im Wochenbette wird durch Anwendung zweckmäßiger Bandagen auf die Erhaltung des Tonus der Bauchdecken zu achten sein. War eine rasche Abmagerung die Ursache der Nierenwanderung, so ist eine auf Gewichtszunahme gerichtete diätetische Therapie angezeigt. Zweckmäßige Bandagen (*Glenard*sche Binde), am Morgen, noch vor dem Verlassen des Bettes angelegt, vermehren die Resistenz der Bauchdecken und sind symptomatisch nicht ohne Erfolg. Die viel verwendeten Pelotten zur Retention der Wanderniere sind meistens wertlos.

Versagen die konservativen Mittel, so bleibt den mit schweren Erscheinungen einhergehenden Fällen die operative Therapie vorbehalten. Es war eine verdienstliche Initiative, daß *Hahn* (1881) die operative Fixierung der Wanderniere (Nephropexie) empfahl und damit der bis dahin in viel zu zahlreichen Fällen vorgenommenen Exstirpation der in ihrem Parenchym gesunden Wanderniere ein Ende bereitete. Die mit dem Lumbalschnitt retroperitoneal bloßgelegte Niere wurde ursprünglich durch Nähte, die die Fettkapsel faßten, an ihrer normalen Stelle fixiert.

Es gibt zahlreiche Methoden, die sich durch die Art der Nahtanlegung und durch die Stelle, wo die Niere fixiert wird, unterscheiden. Die Nähte werden entweder durch die Kapsel oder durch das Parenchym der Niere gelegt. Man befestigte die Niere an die Bauchwand der Lumbalgegend oder an die letzte Rippe. Von einzelnen Autoren wurde durch kompliziertere Verfahren die Niere in eine aus ihren Hüllen gebildete Schwebe gelagert und gehoben.

5. Kapitel.

Die Verletzungen der Niere

zerfallen in zwei große Gruppen: in subkutane und perkutane. Die ersteren sind jene, bei denen die bedeckenden Weichteile undurchtrennt bleiben. Zu den perkutanen gehören die Nierenwunden und Schußverletzungen der Niere.

Die häufigste Verletzungsart ist die subkutane Nierenverletzung. Diese entsteht durch direkte Einwirkung stumpfer Gewalt auf die seitliche oder vordere Bauchwand, durch Hufschlag, Fußtritte, Quetschung, Überfahrenwerden, durch Fall aus beträchtlicher Höhe, Verschüttetwerden etc., wobei die Niere entweder direkt getroffen wird, oder durch sog. Contrecoup, indem sie heftig erschüttert wird, der Verletzung unterliegt.

Endlich gibt es Fälle von Nierenruptur durch Muskelanstrengung allein bedingt. *Küster* hat durch sinnreiche Versuche die Bedeutung der Sprengwirkung durch hydraulische Pressung der Niere erwiesen. Durch Muskelwirkung, die eine plötzliche Adduktionsbewegung der unteren Rippen bedingt, kann die Niere so gegen die Wirbelsäule gepreßt werden, daß sie der hydraulischen Pressung unterliegt.

Die Arten der Verletzung sind mannigfach; *Küster* gruppiert sie in Zerreißungen der Fettkapsel ohne Schädigung des Nierenparenchyms, Kontusionsherde der Nierensubstanz, Zerreißungen der Niere bis in das Nierenbecken penetrierend, Zertrümmerung der Niere in zahlreiche Bruchstücke und endlich Zerreißungen der Nierengefäße, Abreißung des Ureters. Endlich sind die nach Traumen entstandenen Hämatohydronephrosen und die ganz seltenen Fälle von traumatischen Aneurysmen der Nierenarterie zu erwähnen.

Im Symptomenbilde kombinieren sich die allgemeinen Zeichen des Shoks, wie sie jede schwere Abdominalverletzung begleiten, mit renalen Symptomen. Zu den ersteren gehören Ohnmacht, Bewußtlosigkeit, Erbrechen, kleiner, frequenter Puls, Schweiß. Die renalen Symptome sind: Schmerz, Hämaturie, häufig auch eine nachweisbare Vergrößerung des ganzen Organs. Der lumbale Schmerz, durch seinen Sitz und Ausstrahlungen gegen Blase, Hoden charakterisiert, steigert sich bei Lageveränderungen, beim Husten und Niesen. Die Nierengegend ist auf Druck empfindlich, die Bauchdeckenmuskel kontrahieren sich beim Versuche der Palpation auf der Seite der verletzten Niere.

Die Hämaturie tritt bald nach der Verletzung auf und fehlt nur ausnahmsweise bei den Kontusionen oder Rupturen der Niere. Sie ist, wenn der Harnleiter von koaguliertem Blute verschlossen wird, von lebhaften Ureterkoliken begleitet, in deren Anschluß es zur Ausstoßung langer, wurmförmiger Gerinnsel kommt. Bei sehr profusen Blutungen können Niere und Blase prall mit gerinnendem Blute sich füllen. Durch ihre Intensität tödliche Blutungen gehören zu den Ausnahmen, meist sind die Blutabgänge chronisch, in ihrer Intensität wechselnd. Unter den chronischen Blutverlusten kann allmählich eine Erschöpfung auftreten, oder es treten im Harn Zeichen komplizierender Prozesse, Zylinder oder Mikroorganismen und Eiter auf.

Traumatische Nephritis *(Billroth)* kann auch ohne vorherige Hämaturie auftreten.

Die Schwellung der Niere ist vorwiegend durch blutige Infiltration der Hüllen des Organs bedingt. In einem Falle *Hocheneggs* war die Blutung einen Monat nach der Verletzung abermals aufgetreten, ein allmählich an Größe zunehmender Tumor der Niere war durch ein großes traumatisches Aneurysma der Arteria renalis bedingt.

Ein intraperitonealer Erguß wird bei komplizierender Verletzung des Bauchfells als frühes Symptom durch Bluterguß, in späteren Stadien durch peritoneales Exsudat bedingt sein.

Die Fälle schwerster Nierenverletzung, der Zertrümmerung des ganzen Organes mit Zerreißung des Bauchfellüberzuges, enden oft frühzeitig letal. Verblutung, Shok, rasche peritoneale Sepsis sind die Todesursachen.

Bei geringeren Verletzungen droht durch hämatogene Infektion und Vereiterung der Niere oder des pararenalen Gewebes Gefahr.

Bleibt die Verletzung aseptisch, ist sie an sich nicht schwer, so sind unter allmählichem Abklingen der Symptome spontane Heilungen die Regel.

Die Diagnose der Nierenruptur ist unschwer zu stellen. Durch den örtlichen, auf Druck gesteigerten Schmerz, die Hämaturie und Nierenschwellung ist sie genügend charakterisiert. Von der Blasenruptur unterscheiden wir die Nierenverletzung durch die schmerzlose Entleerung des Harnes, die Harnretention fehlt bei den Nierenrupturen in der Regel; wo sie besteht, ist sie von kurzer Dauer.

Der Schmerz läßt oft die Lokalisation der Seite der Verletzung zu, doch kommt es vor, daß er auf der entgegengesetzten Seite empfunden wird. In Fällen dieser Art oder in solchen, wo Schmerzen und Nierenschwellung überhaupt fehlen, wird die zystoskopische Untersuchung, eventuell die gesonderte Entnahme des Harnes von beiden Seiten zur Diagnose nötig sein.

In den unkomplizierten Fällen ist die Therapie eine indifferente, zuwartende. Unter Bettruhe, Anwendung der Eisblase auf die Lumbalgegend und entsprechend blande Diät mildern sich die Erscheinungen, um allmählich ganz zu verschwinden. Morphin ist als schmerzlinderndes Mittel und zur Retardation des Stuhles in den ersten Tagen wertvoll.

Styptische Mittel, Ergotin, Styptol, Gelatine, Adrenalin können bei anhaltender Blutung versucht werden. Wertvoller erscheint die Kompression der Nierengegend durch Heftpflaster oder Bindeneinwicklung.

Die vesikalen Komplikationen, Harnretention, Ansammlung geronnenen Blutes in der Blase erheischen dringend Abhilfe. Katheterismus, Spülungen und Aspiration der Gerinnsel mittelst Spritze oder *Bigelow*schen Aspirateurs sind die hier anzuwendenden Mittel.

Bei sehr profuser Hämaturie, bei rasch auftretender Schwellung der Niere, Anämie, heftigen renalen Koliken fordert die drohende Situation eine unmittelbare Abhilfe. Diese kann nur operativ sein; die Nephrotomie mit Tamponade des Nierenbeckens, wie sie *Küster* in einem Falle mit Erfolg ausgeführt hat, wird bei praller Füllung des Nierenbeckens mit Blut angezeigt sein. Ein einfacher Riß der Niere kann durch Naht geschlossen werden.

Bei Zermalmungen, Zerquetschungen der ganzen Niere wird die Entfernung des ganzen Organs, die Nephrektomie, geboten sein. Bei allen diesen Operationen wird die verletzte Niere von der Lumbalseite her extraperitoneal bloßgelegt.

Erscheint eine Komplikation der Nierenverletzung mit Bauchfellzerreißung wahrscheinlich, so ist mit Rücksicht auf die schlechte Prognose derartiger Fälle ebenfalls die sofortige Operation geboten. *Küster* ist auch unter diesen Umständen geneigt, die Niere extraperitoneal bloßzulegen und, wenn nötig, von dieser Wunde aus ins Bauchfell einzugehen.

In späteren Stadien kann eine suppurative Nephritis, Vereiterung des pararenalen Blutergusses, uns einzugreifen veranlassen. Zunehmende Schmerzhaftigkeit der Nierengegend, Fieberbewegungen, Ödem der Lumbalgegend, Auftreten von blutigem Eiter im Harne, Polyurie, Erbrechen, Kräfteabnahme, Appetit- und Schlaflosigkeit, trockene Zunge, Durst sind Symptome, welche ein aktives Vorgehen rechtfertigen. Der Eingriff kann nur in breiter Bloßlegung der erkrankten Niere bestehen. Die Punktion aus explorativen Gründen verwerfen wir. Nach Bloßlegung der Niere wird das weitere Vorgehen dem jeweiligen Befunde angepaßt. Den Nierenabszeß, die paranephritische Eiterung wird man durch breite Inzision und Tamponade der Höhle behandeln. Eine eitrige Zerstörung der Niere in größerer Ausdehnung, die ausgedehnte Zermalmung derselben erheischt die Exstirpation.

Die perkutanen Verletzungen der Niere, Nierenwunden, sind durch Stich, Schnitt, Hieb oder Schuß erzeugt. Der Angriffspunkt ist die Lendengegend oder die seitliche respektive vordere Bauchgegend.

Die Verletzungen dieser Art sind relativ selten, in der Literatur sind, wie *Wagner* erwähnt, kaum 260 Fälle bekannt, von denen die überwiegende Mehrzahl (200) Nierenschüsse sind. Der Wundkanal ist verschieden lang, je nach der Eingangspforte; dem verletzenden Instrumente entsprechend sind die Hautwunden bald glatt, bald an den Rändern gequetscht. Die Nierenschüsse durchdringen entweder das ganze Organ oder das Projektil ist im Parenchym der Niere stecken geblieben. Endlich können bei einem matten Projektil, wie bei der Nierenquetschung, durch Sprengwirkung Risse oder Zersprengungen der Niere erzeugt werden, die *Küster* experimentell nachahmen konnte.

Die Symptome der Nierenwunden sind denen bei subkutanen Nierenrupturen analog. Hier wie dort sind der örtliche Schmerz, die Schwellung und das Blutharnen die charakteristischen Zeichen. Ein

pathognomisches Symptom ist der Abgang von Harn aus der äußeren Wunde, der namentlich dann zu beobachten sein wird, wenn das Nierenbecken eröffnet wurde und der Parallelismus der äußeren Wunde mit der der Niere erhalten bleibt. Je ausgeprägter der Ablauf von Blut und Harn aus der Wunde, um so weniger werden die oberwähnten Symptome der Hämaturie und Nierenschwellung sich äußern. Bei Schußverletzungen kann der Ablauf des Harnes aus der Wunde erst nach Abstoßung der Schorfe auftreten, etwa 10—12 Tage nach der Verletzung.

Schnitt- und Stichwunden heilen oft per primam. Schüsse mit Zerreißungen der Niere neigen zu sekundären Infektionen. Dagegen können kleinkalibrige Mantelgeschosse aus modernen Gewehren die Niere durchbohren, wobei der Schußkanal glatt heilt. So ist die Prognose von der Art und Ausdehnung der Wunde in der Niere selbst sowie von etwaigen Nebenverletzungen abhängig.

In der Behandlung wird man im Beginne möglichst konservativ sein. Ist die äußere Wunde verklebt und reaktionslos, so läßt man sie in Ruhe; ist sie offen und verunreinigt, so beschränke man sich darauf, Fremdkörper aus derselben zu entfernen. Sondierungen des Wundkanals soll man unterlassen. Man deckt die äußere Wunde mit einem aseptischen Verbande und wartet das weitere ab, es sei denn, daß eine heftige, durch Tamponade nicht zu stillende Blutung aus der Wunde auf die Verletzung größerer Gefäße hinweist. In diesem Falle erweitert man die Wunde, dringt bis auf die Niere vor und stillt die Blutung durch Tamponade der Nierenwunde oder des Nierenbeckens, durch Unterbindung des blutenden Gefäßes, oder bei ausgedehnter Zerstörung des Organs durch Exstirpation desselben.

Bezüglich der sekundären Operation bei renalen Eiterungen wird man sich nach den S. 699 aufgestellten Grundsätzen verhalten.

6. Kapitel.

Die Entzündungen des Parenchyms der Niere (suppurative Nephritis, Nierenabszeß), des Nierenbeckens (Pyelitis) und des pararenalen Zellgewebes (Paranephritis)

haben in dem Punkte Gemeinsames, als die Eitererreger dieselben Wege einschlagen, wobei wir nach individuellen, nicht immer definierbaren Momenten entweder die eine oder andere Form der Eiterung zustande kommen sehen.

Die Infektion kann erfolgen: von der Blase her auf dem Wege der Ureteren (aszendierende, urogene Infektion), auf dem Wege der Blutbahn (hämatogene, embolische Infektion), direkt von außen her, durch eine Nierenwunde, endlich, was hier selten ist, durch Überwanderung der Keime aus einem benachbarten Eiterherd.

Die urogene Infektion findet sich bei den akuten wie chronischen Entzündungen der Blase; wir sehen bisweilen bei bisher vollständig unveränderten Harnwegen die akute, z. B. gonorrhoische Zystitis auf das Nierenbecken und die Niere übergehen. Erklärlicher wird uns der Vorgang, wenn bei chronischer Zystitis und Harnstauung mit Harnleiterdilatation der Prozeß aszendiert. Im ersteren Falle kann die Infektion in der Schleimhaut sich kontinuierlich verbreiten, im letzteren kann der Harn in dem stagnierenden Systeme von Flüssigkeit als Infektionsträger dienen.

Die hämatogene Infektion der Niere oder des pararenalen Zellgewebes kann sowohl von eitrigen Erkrankungen der unteren Harnwege wie entfernterer Organe angeregt werden. Die Niere ist als Organ der Ausscheidung in hervorragendstem Maße geeignet, durch im Blute kreisende Keime angegriffen zu werden. Mit dem Harne werden Mikroorganismen auch aus ganz geringfügig veränderten Nieren ausgeschieden; unter welchen Umständen diese haften bleiben und örtliche Herde setzen, läßt sich gewöhnlich nicht bestimmen.

Die Niere kann auf diese Weise erkranken bei Infektionskrankheiten, Typhus, Scarlatina, Diphtherie, Pneumonie, Erysipel, bei allen pyämischen oder septhämischen Prozessen, doch auch bei anscheinend geringfügigen örtlichen Erkrankungen, Furunkel, Panaritium, Prostatitis, Zystitis, Orchitis und Epididymitis etc. oder Verletzungen (beim Katheterismus, bei Steinen und Fremdkörpern der Harnwege).

Die hier in Frage kommenden Krankheitserreger sind: Staphylokokken, Streptokokken, die Koliarten, Proteus, Gonokokkus, seltener der Typhusbazillus, der Diplococcus pneumoniae.

Wir finden an den Nieren in akuten Fällen stärkere Kongestion, trübe Schwellung des Parenchyms, kleine miliare, in der Rinde zerstreute Eiterherde, oder streifenförmig eitrige Infiltrate im Marke und den Pyramiden. Bei längerer Dauer kommt es zur Bildung größerer Eiterherde und zu einer schwieligen Umwandlung des Parenchyms. Die Schleimhaut des Nierenbeckens kann alle Grade der Entzündung, vom einfachen Katarrh bis zu diphtheroiden nekrosierenden Zerstörungen darbieten.

Eine isolierte Erkrankung des Nierenbeckens kommt kaum je vor, stets sind zum mindesten die Papillen am Prozesse beteiligt.

Bei der mit Harnstauung kombinierten Infektion sind das Nierenbecken und die Kelche erweitert, oft in so hohem Grade, daß das Nierenparenchym auf eine schmale Zone reduziert ist. In extremen Fällen ist die ganze Niere in einen schlaffen Eitersack umgewandelt. Bei anderem Verhalten schrumpft unter Einwirkung chronischer Entzündung die Niere, bis sie endlich in eine von Fettmassen umwucherte schwielige Masse umgewandelt wird.

Stets ist das pararenale Fett- und Zellgewebe an der Entzündung der Niere beteiligt, im geringsten Maße durch Schwellung und ödematöse Durchtränkung; in anderen Fällen schmilzt das pararenale Gewebe eitrig ein und wir finden die Niere von Eiter umspült. Ein Zusammenhang mit renalen Eiterherden läßt sich oft grob anatomisch nachweisen, doch kann eine solche Kontinuität der Eiterung auch fehlen. Bei langwieriger Pyelonephritis ist das pararenale Fett in eine derbe fibröse Schwiele umgewandelt, die, mit der Niere innig verwachsen, mit dieser ein Ganzes zu bilden scheint.

Die eitrige Infektion der Niere verläuft entweder zyklisch als akute Erkrankung, oder sie geht in den chronischen Zustand über, der in einer partiellen oder totalen Zerstörung des Organs endet.

Die akute Form verläuft unter dem Bilde einer akuten Infektionskrankheit, beginnt mit Schüttelfrost und hohem Fieber. Die Kranken fühlen sich elend, die Zunge wird trocken, borkig, der Appetit liegt darnieder. Ein dumpfes Schmerzgefühl im Kreuze oder in einer Lumbalgegend weist auf die Lokalisation des Prozesses hin.

Die Krankheit kann unter dem Bilde schwerer septischer Allgemeininfektion, unter Störungen der Herztätigkeit, Benommenheit des Sensoriums, Apathie in wenigen Tagen unter anhaltend hohem Fieber zum Tode führen. In der Regel aber klingen die Symptome ab. Das Fieber fällt lytisch oder unter profusem Schweißausbruch in steiler Kurve. Die allgemeinen Erscheinungen mildern sich, um allmählich ganz zu schwinden, der Harn wird klarer, die Eiweißmenge geringer, bis nach einiger Zeit, vielleicht bis auf eine bakterielle Harntrübung, alle Erscheinungen geschwunden sind.

Objektiv braucht in Fällen dieser Art auch auf der Höhe der Krankheit eine Veränderung an den Nieren palpatorisch nicht nachweisbar zu sein.

In anderen Fällen hat die Krankheit remittierenden Typus und ist durch Anfälle der geschilderten Art, die durch ihre Intensität bemerkenswert sind, charakterisiert. Nach einem instrumentellen Eingriff an der Harnröhre oder der Blase tritt ein heftiger Schüttelfrost auf, welcher nach kurzer Dauer von einem Hitzestadium gefolgt wird, dabei schnellt die Temperatur bis 40° und darüber empor, der Puls ist stark

gespannt, die Respiration frequent. Nach kurzer Frist sinkt die Temperatur mit dem Eintritt eines profusen Schweißstadiums rasch ab. Der Harn enthält Eiter und Bakterien, im Anfalle reichlich Eiweiß, oft auch Zylinder.

Nach einem fieberlosen Intervall von verschieden langer Dauer tritt ohne äußere Veranlassung abermals ein Anfall der geschilderten Art auf. In günstigen Fällen ist der Prozeß nach wenigen Fieberattacken erschöpft und definitiv abgeschlossen. In anderen wiederholen sich in immer neuer Folge und steigender Intensität die Anfälle, wobei der Kranke endlich erliegt, oder es geht der Prozeß in den chronischen Zustand über, welcher durch einen remittierenden Fiebertypus oder durch ein wenig markiertes chronisches Fieber sich charakterisiert.

Stets sind am Harne Veränderungen nachweisbar. Der bis dahin klare Harn wird bei der akuten hämatogenen Infektion der Niere durch Eiter und Bakterien trübe. Im akuten Stadium ist Eiweiß stets reichlich, mehr als dem Eiter entspricht, vorhanden; auch granulierte Zylinder, Blut und zellige Elemente sind nachweisbar.

In den chronischen Fällen ist dem Harne reichlich Eiter beigemengt, doch fehlen auch bei ausgedehnten eitrigen Zerstörungen des Organs eine ausgeprägtere Albuminurie oder Zylinder.

Ein Intermittieren der Eiterausscheidung ist bei renalen Eiterungen die Regel. Wird bei einseitiger Erkrankung der Harnleiter dieser Seite verstopft, so daß nur Harn der anderen gesunden Niere ausgeschieden wird, so wird der Harn mit einem Male hell, klar. Gleichzeitig steigern sich wegen der renalen Eiterverhaltung die örtlichen und allgemeinen Zeichen. Die Niere vergrößert sich, wird tastbar und schmerzhaft, es treten sogar krampfartige Schmerzen auf. Das Fieber tritt in Erscheinung oder erfährt eine Steigerung. Es fällt den Kranken selbst die paradoxe Erscheinung auf, daß sie sich gerade dann am schlechtesten befinden, wenn der Harn klar und rein gelassen wird.

Bei entsprechend langer Dauer der Erkrankung verfallen die Kranken allmählich, magern ab, verlieren den Appetit bis zu ausgeprägtem Ekel vor jeder Speise, sie erbrechen häufig, der Mund ist trocken und der Geschmack fade. Der unstillbare Durst wird zu einem quälenden Symptom. Eine ausgeprägte Polyurie begleitet die Erscheinungen. Endlich erliegen die Kranken an Erschöpfung unter gastro-intestinalen Erscheinungen oder unter einem akuten Aufflackern des Prozesses, unter plötzlicher Steigerung des Fiebers. Es vergehen oft Jahre, ehe das völlige Darniederliegen der Nierenfunktion zu den geschilderten Symptomen führt. Lange Intervalle anscheinenden Wohlbefindens kommen vor. Stets aber behält in diesen der Harn seinen renalen Charakter. Er bleibt, auch wenn der Kranke wohl ist, stark diluiert, die Ausscheidung der Chloride und des Harnstoffes ist gering und Eiter ist stets in reichlicher Menge vorhanden.

Die akuten eitrigen Prozesse werden als solche stets unschwer zu diagnostizieren sein. Das charakteristische Fieber im Verein mit den Veränderungen am Harne sind so typisch, daß eine Verwechslung mit anderen Erkrankungen nicht gut möglich ist. Dagegen ist die aszendierende Infektion, die häufig genug schleichend ihren Anfang nimmt, im Beginne wenigstens kaum besonders markiert.

Bei jeder Eiterung der Blase, die einer rationellen örtlichen Behandlung widersteht, muß man an eine eitrige renale Komplikation

denken, desgleichen wenn bei Pyurie dauernd ein trüber, diluierter Harn, der beim Sedimentieren trübe bleibt, zu beobachten ist.

Besteht der Verdacht auf renale Eiterung, so hat die Diagnose die Aufgabe, festzustellen, ob die Erkrankung mit einer Eiterung der Blase kombiniert ist, ob sie ein- oder beiderseitig ist, ob das Parenchym der Niere bereits schwer geschädigt ist, ferner ob es sich um einen Eiterungsprozeß in der bis dahin unveränderten Niere handelt, oder ob eine Steinniere, eine Sackniere, eine tuberkulöse Niere von der Eiterung betroffen wurde.

Die zystoskopische Untersuchung zeigt uns die etwaige Mitbeteiligung der Blase, deren Schleimhaut entzündliche Veränderungen aufweist oder normal ist.

Bei deszendierender Infektion finden sich an der Mündung des Harnleiters der kranken Seite bisweilen Zysten- oder polypöse Bildungen, bei Tuberkulose auch Knötchen und Ulzerationen.

Der aus dem Harnleiter der kranken Seite austretende Harn kann schon bei einfacher Besichtigung als trübe und eitrig erkannt werden; auch kann man Eiter als weißlichgelbe, dickflüssige Masse aus dem Ureter austreten sehen. Geringe eitrige Trübungen können bei einfacher Besichtigung übersehen werden. So wird es zur Feststellung der Tatsache, ob die Erkrankung ein- oder doppelseitig ist, der gesonderten Entnahme des Harnes aus beiden Nieren bedürfen.

Für die Feststellung des Grades der eitrigen Zerstörung der Niere sind nun vor allem die Symptome und die Beschaffenheit des Harnes von Bedeutung. Anhaltende gastrointestinale Störungen, Abmagerung bei zeitweiligem Fieber weisen, wenn sie mit Polyurie des eitrigen Harnes verbunden sind, in welchem die Ausscheidung der Chloride und der stickstoffhaltigen Substanzen dauernd vermindert ist, auf eine renale Insuffizienz bedeutenderen Grades hin.

Bei Neoplasmen wie beim Stein kommen gelegentlich Blutungen vor, desgleichen bei der Nierentuberkulose; sie fehlen in den Fällen reiner Niereneiterung. Bei der eitrigen Sackniere ist die Schwellung der Niere beträchtlich, oft ist diese als fluktuierender Sack nachweisbar. Schon ehe die Eiterung bestanden, war eine Geschwulst im Leibe vorhanden gewesen, die vielleicht zeitweilig unter Entleerung größerer Harnmengen geschwunden war.

Die Therapie ist eine vorbeugende, wenn man jeden Eingriff an den unteren Harnwegen unter größter Schonung und Anwendung strenger Aseptik durchführt. Auch die rechtzeitige Beseitigung chronischer Harnstauung bei Verengungen der Harnröhre und Vergrößerungen der Prostata ist eine wirksame Prophylaxe gegen renale Infektionen. Die Sorge für eine regelmäßige und ausreichende Entleerung des Harnes, für die Desinfektion der Blase durch Spülungen und Drainage sind auch dort in erster Linie anzuwenden, wo die renalen Eiterungen mit Harnretention und Zystitis gepaart sind.

Neben dieser kausalen Therapie, in welcher die letzte Ursache der Erkrankung unschädlich gemacht werden soll, kommen Mittel zur Anwendung, welche die Zerstörung der Entzündungserreger direkt zur Aufgabe haben. Medikamente, die, in der Niere ausgeschieden, dem Harne antifermentative Eigenschaften verleihen und den Prozeß direkt beeinflussen können, sind die Salizylsäure, namentlich deren Phenylver-

bindung, das Salol, welches in der Behandlung eitriger Prozesse der Harnwege sich großen Ansehens erfreut. Das Urotropin wie dessen Derivat, das Helmitol, spalten im Körper Formaldehyd ab und wirken antiseptisch. Ferner genießen die Borsäure, Benzoësäure, Kampfersäure wie gewisse Balsamika einen Ruf bei der Behandlung der Infektionen der Harnwege. Daneben ist der reichliche Genuß indifferenter Flüssigkeit (Milch, Wasser, alkalische Säuerlinge) nicht unzweckmäßig. Verordnet man endlich noch eine zweckentsprechende, ganz reizlose blande Diät, so sind die Mittel konservativer Therapie erschöpft. Zeigt der Prozeß keine Tendenz zum Rückgange, weisen vielmehr die Erscheinungen auf eine zunehmende Eiterung hin, läßt sich diese lokalisieren, so ist, namentlich wenn der Prozeß unilateral ist, ein chirurgischer Eingriff dringend geboten.

Nach den in der Chirurgie überhaupt geltenden Prinzipien ist es die Aufgabe der Operation, den Eiterherd bloßzulegen, zu eröffnen und für den dauernden Abfluß des Eiters zu sorgen. Dieser Indikation entspricht die Bloßlegung der Niere, Eröffnung des Eiterherdes von der Konvexität her (Nephrotomie), wenn nötig bis in das Nierenbecken (Nephropyelotomie), und Anlegung einer Nieren- resp. Nierenbeckenfistel (Nephrostomie).

Die Niere wird extraperitoneal von der Lendengegend her bloßgelegt und nach Spaltung der Fettkapsel aus ihrem Bette gehoben. Nach eventueller Probepunktion oder wenn der Eiterherd sichtbar resp. tastbar ist, wird dieser vom konvexen Rande der Niere her durch Einstich mit dem Messer oder mittelst Hohlsonde oder Kornzange eröffnet. Man geht mit dem Finger ein, tastet die Höhle resp. das Nierenbecken aus und führt ein dickes Kautschukdrain in die Tiefe der Höhle ein. Man kann die Nierenwunde neben dem Drainrohr durch Katgutnähte verschließen und leitet das Drain zur Wunde heraus, die bis auf die Drainlücke in Etagen geschlossen wird.

Bei ausgedehnten eitrigen Zerstörungen der Niere oder wenn diese von multiplen Eiterherden durchsetzt ist, wird die Ablösung der Kapsel und eine breite, die Niere von der Konvexität bis in das Nierenbecken spaltende Inzision nötig werden. Die Nierenwunde bleibt unvereinigt, der Spalt wird mit antiseptischer Gaze tamponiert, die nach außen geleitet wird.

Bisweilen ist in solchen Fällen bei anhaltenden Erscheinungen von Infektion die sekundäre Exstirpation der Niere nötig geworden. Desgleichen ist bei Nierenfistel, die nach der Nephrotomie persistiert, die Nephrektomie geboten. Sie ist natürlich nur dort gestattet, wo wir eine zweite gesunde Niere anzunehmen Grund haben. Eine leichte Albuminurie der zweiten Niere ist bei eitriger Erkrankung einer Niere kein Hindernis für die Entfernung dieser. Häufig wird der Harn der zweiten Niere nach Entfernung des Eiterherdes wieder normal.

Dieselben Prinzipien müssen uns bei Vornahme der primären Nephrektomie bei Pyonephrosen leiten, die wir nur dort vornehmen dürfen, wo die kranke Niere völlig zerstört gefunden wird, wobei wir eine zweite funktionierende Niere nachweisen können.

7. Kapitel.

Die Hydronephrose.

Unter der dauernden Einwirkung renaler Harnstauung kommen Veränderungen der Niere zustande, die als Retentionsgeschwülste, Sackniere, bezeichnet werden. Je nach dem Inhalte der Niere spricht man von Hydronephrose oder Uronephrose, wenn klarer Harn, Pyonephrose, wenn infizierter Harn, Hämatonephrose, wenn blutige Flüssigkeit den Inhalt der Niere bildet. *Israel* bezeichnet primäre Retentionsgeschwülste mit sekundärer Vereiterung des Inhaltes als infizierte Hydronephrosen, während die Pyonephrosen ohne vorausgegangene aseptische Retention entstanden sind.

Israel nimmt den Sitz des Abflußhindernisses als Einteilungsgrund und unterscheidet 1. Hydronephrosen, bei denen das Hindernis in der Niere selbst sitzt; 2. Hydronephrosen bei gestörtem Lageverhältnis der Niere zum Harnleiter (bei abnormer Mobilität der Niere, schräger Insertion des Ureters, Klappenbildung); 3. Hydronephrosen mit dem Abflußhindernisse im Ureter selbst, und endlich 4. Hydronephrosen bei behindertem Harnabfluß aus dem Ureter in die Blase.

Die Hydronephrose kann angeboren oder erworben sein. Zu den angeborenen gehören diejenigen Formen, bei denen der Ureter fehlt, rudimentär entwickelt oder verengt ist, auch Klappenbildungen, Stenosierungen bei abnormer Insertion am Nierenbecken oder der Blase kommen angeboren vor. Hieher gehören ferner jene Fälle von Hydronephrose, die in Abknickungen des Ureters, bedingt durch eine überzählige Nierenarterie, ihre Ursache haben. Auch die angeborenen Mißbildungen der Harnröhre, die zur kongenitalen Harnverhaltung führen, geben in letzter Konsequenz Veranlassung zur Bildung von Hydronephrosen.

Erworben sind die Formen der Hydronephrose, die durch Dislokationen der Niere, Steine und Geschwülste des Nierenbeckens und der Harnleiter, Verengerungen des Ureters, Kompression desselben durch Geschwülste der Blase, der Prostata, der Beckenorgane geschaffen werden. Traumen sind als Ursache von Hydronephrosenbildung selten. Der Fig. 272 abgebildete Fall ist unter Einwirkung einer Verletzung entstanden, die zu einer engen narbigen Stenose des Ureters geführt hatte.

Die kongenitale Hydronephrose kann zu einem Geburtshindernis werden. Im späteren Alter fällt die Mehrzahl der Beobachtungen in die Jahre 20 bis 40. Die Veränderung ist häufiger einseitig als doppelseitig. Auch an Doppelnieren kommen Hydronephrosenbildungen vor, meist auf eine Hälfte der Niere beschränkt; in einem Falle von *Hochenegg*

konnte die Diagnose auf Hydronephrose einer Hälfte einer Hufeisenniere bei der Operation gestellt werden.

Unter dem Einflusse anhaltender Drucksteigerung in der Niere kommt es zentral vom Hindernisse zu einer progressiven Ausdehnung des Nierenbeckens wie der Nierenkelche, die Substanz der Niere atrophiert unter dem permanent gesteigerten Druck, wird immer dünner und ist in hohen Graden auf eine derart schmale Zone reduziert, daß das ganze Organ, Niere und Nierenbecken, einem großen Sacke gleicht (Sackniere). Die höchsten Grade der Veränderung finden sich da, wo das Hindernis kein vollkommenes ist, sondern Harn aus der Niere durchläßt, doch offenbar weniger als von dieser sezerniert wird. So kommt es zur progressiven Dilatation, während das plötzlich entstandene komplette Hindernis, wenn dadurch die Harnsekretion gleichzeitig gehemmt wird, überhaupt nicht zur Dehnung des Nierenbeckens und zur Atrophie des Nierenparenchyms zu führen braucht.

Fig. 272.

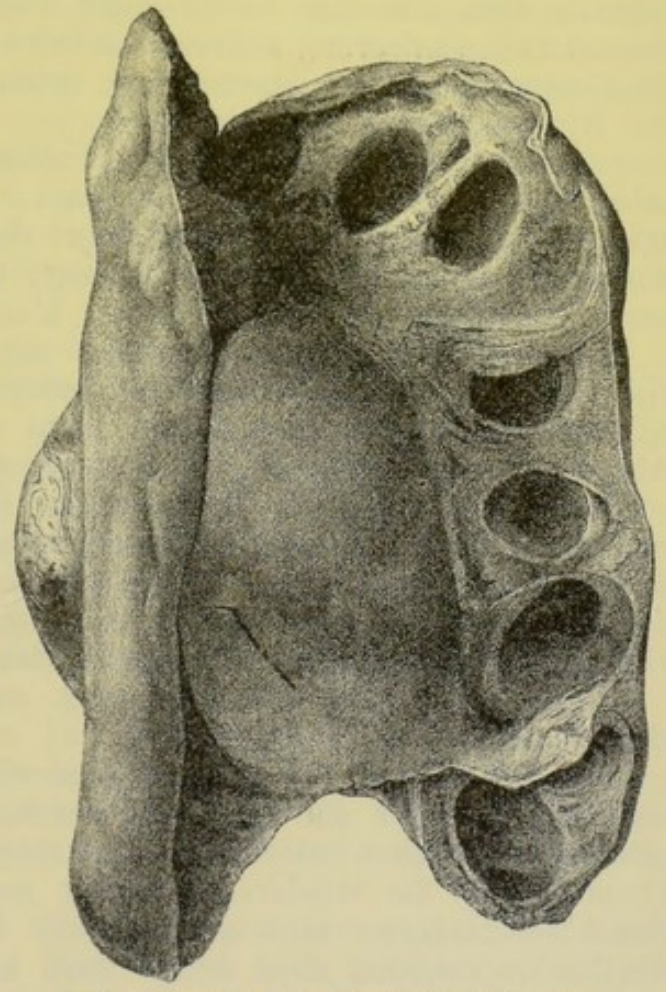

Hydronephrose bei Narbenstriktur des Ureters.

Man spricht von offener oder geschlossener Sackniere, wobei die erstere durch den Ureter noch eine Verbindung mit der Blase aufweist, die bei der letzteren fehlt. Es kann die eine Form in die andere übergehen, intermittierende (remittierende, *Israel)* Hydronephrose.

Die Niere, die als vornehmliches Ausscheidungsorgan für im Körper kreisende Keime fungiert, disponiert, wenn der Abfluß aus derselben stockt, in hohem Maße zur Infektion. Wir beobachten derartig hämatogene Infektionen an Sacknieren nicht selten. Außer dieser kann natürlich ein Eingriff von außen her, die Einführung eines Harnleiterkatheters in gleicher Weise zur Infektion eines hydronephrotischen Sackes führen, bei welchen Entzündungen vornehmlich die gewöhnlichen Mikroben der Eiterung als Erreger gefunden werden.

Das Hauptsymptom der Hydronephrose bildet die nachweisbare Schwellung der Niere. In ausgeprägten Fällen füllt die Geschwulst nahezu den ganzen Bauch aus. Der Tumor der gedehnten atrophischen Niere ist stets glattwandig, elastisch, bisweilen deutliche Fluktuation zeigend. Bei der remittierenden Form fällt die ungleiche Spannung und Größe des Tumors zu verschiedenen Zeiten auf, während bei intermit-

tierender Hydronephrose in den Pausen die Niere auf ihr normales Volum zurückkehrt.

Schmerzen können in allen Fällen vollständig fehlen, in Säcken von wechselnder Füllung kann bei maximaler Höhe des intrarenalen Drucks ein Nierenschmerz von charakteristischem Sitz und Ausstrahlung gegen das Genitale oder die unteren Harnwege vorhanden sein.

Wichtige Merkmale liefert bisweilen der Harn. Er braucht keinerlei Veränderungen zu zeigen, wenn die Sackniere geschlossen ist und der entleerte Harn ausschließlich aus der zweiten Niere stammt. In den intermittierenden Formen können wir abwechselnd normal gefärbten Harn in normaler Menge und stark diluierten blassen Harn in vermehrter Quantität zur Ausscheidung kommen sehen. Auch Hämaturie kommt nach Entleerung angestauten Harnes aus der Niere vor. Dauernde Blutbeimengungen zu einem stark diluierten Harn können gleichfalls bei Hydronephrosen vorkommen.

Bei intermittierender eitriger Sackniere ist der Wechsel im Aussehen des Harnes besonders prägnant, wir sehen bald klaren, bald maximal eitrigen Harn abgehen, wobei die Kranken selbst auf die paradoxe Erscheinung aufmerksam machen, daß ihr Befinden gerade dann am schlechtesten ist, wenn ihr Harn klar und normal wird.

Objektiv ist die Hydronephrose ein fluktuierender Tumor in der Nierengegend, über den das Kolon gelagert ist. Die spezielle Diagnose wird in der überwiegenden Zahl nicht zu stellen sein; die Art des Abflußhindernisses ist wohl nur durch die operative Autopsie zu erschließen. Von zystischen Tumoren des Genitales wird man die Hydronephrosen durch die Vaginaluntersuchung differenzieren können, von anderen intraabdominellen Zysten durch die Aufblähung des Kolon; der Nierenechinokokkus gibt in der Regel dem Harne die charakteristischen Beimengungen der Blasen, Hakenkränze und Membranen.

Die Zystenniere gibt gewöhnlich auf beiden Seiten Schwellungen der Niere.

Die Therapie ist palliativ oder radikal. Von palliativen Mitteln seien die Punktion der Zyste und der Katheterismus des Harnleiters zu erwähnen. Zwischen beiden steht die Anlegung einer Nierenfistel (Pyelostomie), die die Wiederansammlung der Flüssigkeit wohl verhindert, das Abflußhindernis aber nicht behebt. Eine Heilung durch Verödung des Sackes mag auf diese Weise wohl kaum je vorkommen. Dagegen sind die Kranken durch den Harnausfluß sehr belästigt, die großen Nierensäcke werden durch die Fistelbildung stets infiziert und eitern profuse; endlich geht das etwa noch vorhandene Nierenparenchym, wenn eine Fistel lange genug besteht, mit Sicherheit zugrunde. *Hochenegg* hat zur Vermeidung einer dieser Unzukömmlichkeiten vor Anlegung der Fistel den Sack ziemlich weit ausgelöst, reseziert und den Stumpf außerhalb der Wunde suspendiert.

Die Radikalmethoden zerfallen in zwei Gruppen, bei der einen bleibt das Organ erhalten, während es bei der anderen geopfert wird.

Die konservativen Methoden haben den Zweck, bei Erhaltung der Niere das Abflußhindernis zu beseitigen, eventuell die bestehende Diformität zu korrigieren. Die Methoden haben zur Voraussetzung, daß es gelingt, in einwandfreier Weise das Hindernis zu erkennen, was nicht immer möglich ist.

Die Fixierung der beweglichen Niere hat den Zweck, die durch eine solche bedingte intermittierende Form der Hydronephrose durch Streckung des Ureters und Beseitigung des Abflußhindernisses zu heilen. War die Voraussetzung, daß das Abflußhindernis tatsächlich durch den geknickten Ureter gesetzt wurde, richtig, so wird der Eingriff von gutem Erfolge sein.

In anderen Fällen handelt es sich um ein klappenförmiges Hindernis am Übergang des Beckens in den Ureter, um Stenosen und Verlagerungen, Knickungen des Ureters etc. Die mannigfaltige Kasuistik hat Operationsverfahren gezeitigt, die, dem speziellen Falle angepaßt, allgemeiner Gültigkeit entbehren und nur kasuistisches Interesse beanspruchen.

Fenger hat einen klappenartigen Sporn vertikal gespalten und in senkrechter Richtung auf den Schnitt vernäht; in anderen Fällen wurde eine Ureterstriktur am Eingange ins Nierenbecken analog der Pyloroplastik (S. 126) longitudinal gespalten und quer vereinigt.

Den abnorm verlaufenden Ureter hat *Israel* vom Sacke abgelöst und in richtiger Lage fixiert.

Eine Korrektur der Form und Verkleinerung des Nierenbeckens hat *Israel* durch Längsfaltung (Pyeloplicatio), *Albarran* durch Resektion erzielt.

Eine neue Abflußöffnung wurde dem Harne mit Umgehung des Hindernisses bei einer Reihe von Operationsverfahren gegeben.

Küster hat den Ureter unter der Stenose quer durchtrennt und das periphere Ende am unteren Pole des Nierenbeckens implantiert. (Ureteropyeloneostomie.)

Trendelenburg hat dasselbe ohne Durchtrennung des Ureters durch Anlegung einer Anastomose zwischen Nierensack und Ureter erzielt (Ureteropyeloanastomose).

Viertel endlich hat die direkte Einpflanzung des Nierensackes in die Blase empfohlen.

Die Methoden sind zum Teil recht kompliziert und die Erzielung einer prima intentio ist die Bedingung ihres Erfolges; immer läßt sich diese nicht erfüllen und oft steht die angewandte Mühe nicht im Einklange mit dem Resultate, dem Körper ein deformiertes, unbrauchbar gewordenes Organ zu erhalten.

Man sollte, eine zweite normale Niere vorausgesetzt, der Exstirpation weite Grenzen stecken. Jeder große Sack, jede infizierte Hydronephrose, alle geschlossenen Sacknieren erheischen zur Heilung die Exstirpation, ebenso wie diejenigen Fälle, in welchen eine Nierenfistel angelegt wurde.

Die Exstirpation auch großer Säcke ist technisch nicht besonders schwierig und eine nennenswerte Gefahr ist mit derselben nicht verbunden. Man geht mit einem relativ kurzen Schnitte von der Lumbalgegend her auf den Sack los und kann ihn in der Regel stumpf ohne Peritonealverletzung ausschälen.

8. Kapitel.

Die Tuberkulose der Nieren.

Die Tuberkulose der Nieren ward der Chirurgie erst erschlossen, als die Tatsache festgestellt werden konnte, daß die Niere zur primären tuberkulösen Erkrankung in besonderem Maße disponiert und daß der Prozeß entgegen den am Obduktionstische gesammelten Erfahrungen gewöhnlich im Anfange nur eine Seite befällt und keineswegs immer mit der Tuberkulose der Blase und des Genitalapparates kombiniert vorkommt.

Auch die Ansicht, daß die Tuberkulose von der Blase auf die Niere aufsteigt, hat sich als irrig erwiesen. Klinische wie experimentelle Untersuchungen haben zur Evidenz festgestellt, daß die tuberkulöse Infektion am Harntrakt entgegen den gewöhnlichen Eitererregern niemals aszendiert, sondern umgekehrt stets in der Richtung des Sekretstromes in zentrifugaler Richtung von der Niere zur Blase geht.

Fig 273.

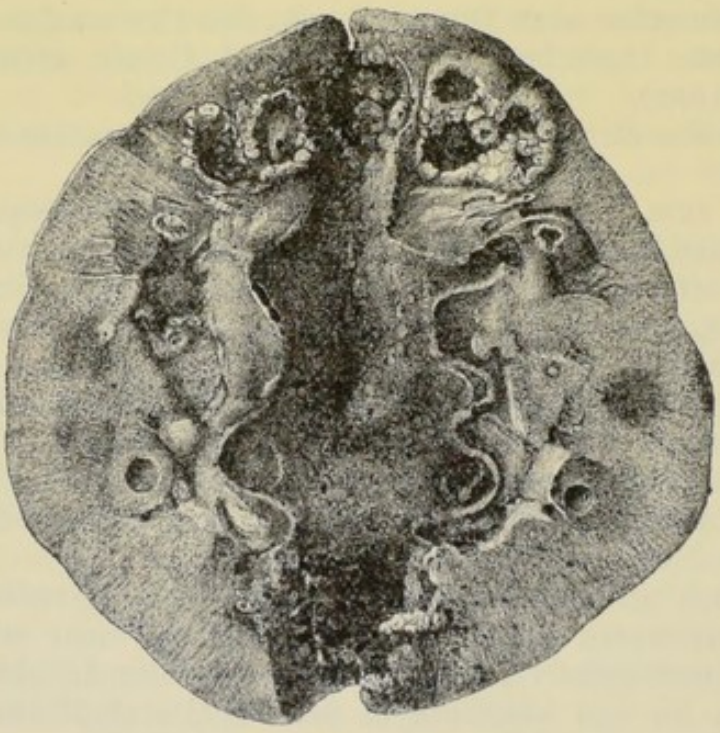

Umschriebene Tuberkulose am oberen Nierenpol. Tuberkulöse Pyelitis.

Die Niere selbst wird durch die im Blute kreisenden Tuberkelbazillen infiziert. Unter den Organen, welche zur hämatogenen Infektion mit dem Tuberkelvirus in hohem Maße disponieren, ist neben Testikel, Prostata, Samenblasen, in erster Linie die Niere zu nennen. Diese ist als Ausscheidungsorgan, in welchem ein Filtrationsprozeß aus dem Blute vor sich geht, der Erkrankung besonders leicht ausgesetzt und tatsächlich ist die isolierte tuberkulöse Erkrankung einer Niere keineswegs selten. In frühen Stadien läßt sich der Gang der Infektion leicht verfolgen.

In der Nierenrinde Knötchen, eine kleine Kaverne an einer Pyramide gegen das Nierenbecken durchgebrochen, die Schleimhaut des Nierenbeckens im Umkreis der Kaverne zeigt die beginnende Schleimhauttuberkulose. In späteren Stadien finden sich ausgebreitetere Veränderungen am Nierenbecken, die im weiteren Verlaufe auch den Harnleiter, endlich die Blase, vom Ureterostium beginnend, ergreifen; wenn das Nierengewebe durch Mischinfektion eitrig einschmilzt und der ganze Harnapparat in ausgedehntem Maße betroffen ist, verwischen sich die Wege der Infektion.

Wenn eine Niere allein in der Regel als Ausgangspunkt der Tuberkulose am Harnapparat nachweisbar ist, so gibt es auch Fälle,

Fig. 274.

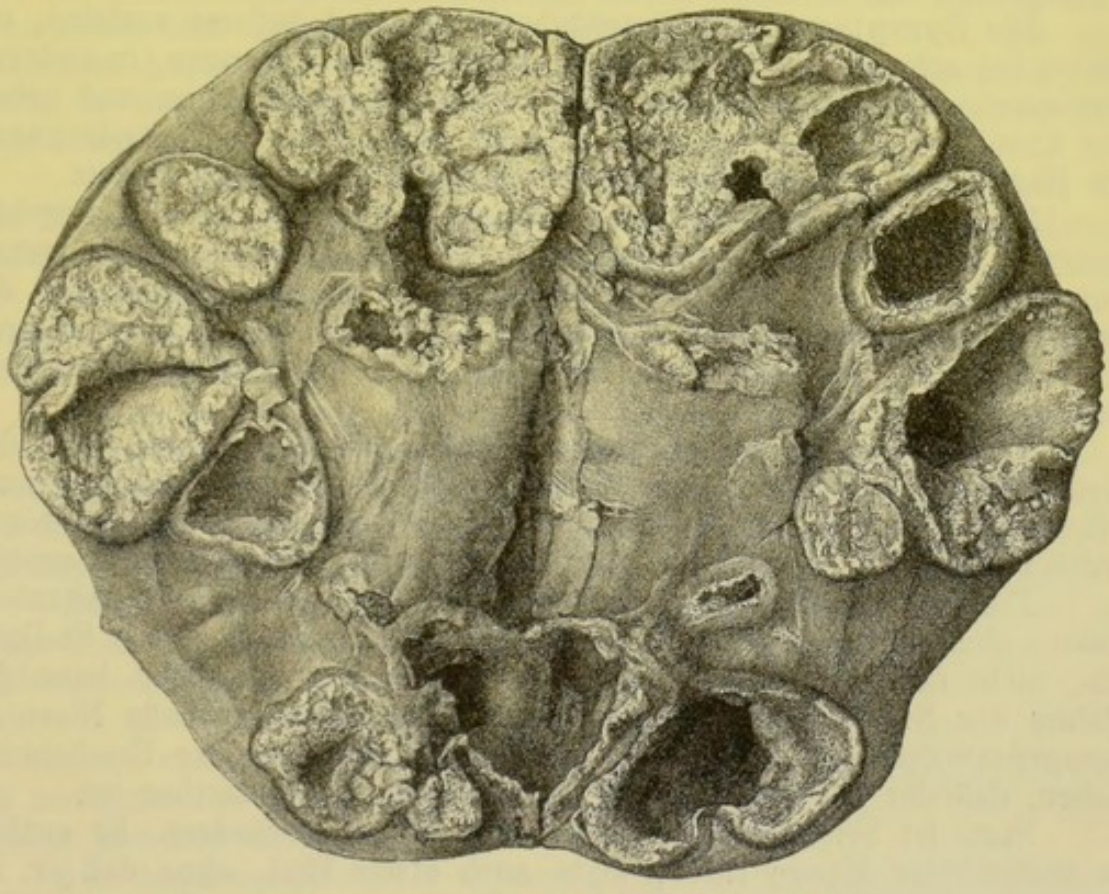

Ausgebreitete käsig kavernöse Tuberkulose der Niere.

in denen der Prozeß gleichzeitig doppelseitig oder an entgegengesetzten Polen des Urogenitales einsetzt. Eine gleichzeitig entstehende tuberkulöse Epididymitis und Tuberkulose einer Niere kommt vor.

Die Nierentuberkulose entsteht unter der Einwirkung der Ansiedelung des Tuberkelbazillus im Gewebe der Niere. Die Krankheitserreger gelangen auf dem Wege des Blutstromes in dieses Organ. Die erste Erscheinung ist die Eruption miliarer Tuberkelknötchen, aus deren Verkäsung und Konfluenz Kavernen entstehen. Die so veränderte Niere unterliegt leichter der Infektion mit den gewöhnlichen Eitererregern, die gleichfalls mit dem Blute in die Niere geschwemmt werden; es kommt zur Eiterung, Kavernenbildung, zur tuberkulösen Pyonephrose, wobei die Niere eitrig einschmelzen oder in einen schwieligen Körper umgewandelt werden kann.

Auch bei der Nierentuberkulose müssen wir auf unbekannte, nicht definierbare Momente reflektieren, die uns das erste Haften der Keime erklären sollen.

Erfahrungen bei Lungenphthise zeigen, daß Tuberkelkeime die nicht tuberkulös kranke Niere passieren, ja es sind Tuberkelbazillen ohne jede Gewebsveränderung in den Glomerulis nachgewiesen worden.

Unter den begünstigenden Umständen spielt die Heredität eine Rolle, wenn wir auch nicht selten die Erfahrung machen, daß gerade die Nierentuberkulose gerne Individuen von gesunder Herkunft befällt.

Männer und Weiber erkranken annähernd gleich häufig an Nierentuberkulose, meist sind es Individuen im Alter von 20—40 Jahren, vor und nach diesem Zeitraum sind die Erkrankungen seltener. Im Greisenalter gehört die Nierentuberkulose zu den Seltenheiten.

Die Symptome der Nierentuberkulose sind äußerst variabel, oft fehlen bei schweren Veränderungen alle örtlichen Störungen, in anderen dominieren die Symptome der gleichzeitigen Blasenaffektion und geben der Krankheit ihr Gepräge. Was niemals fehlt, sind die Veränderungen im Harne und gewisse Einwirkungen auf das Allgemeinbefinden.

Zu den örtlichen Zeichen gehören Schmerzen in der Lumbalgegend, die jedoch mit der Schwere der Veränderung nicht immer übereinstimmen, oft sind bei ausgebreiteten Nierenvereiterungen die örtlichen Schmerzen kaum angedeutet, während bei geringfügigeren Veränderungen die Schmerzen bisweilen auch kolikartigen Charakters dominieren.

Konstanter als der spontane Schmerz ist bei Tuberkulose der Druckschmerz der Niere; nur ist dieser nicht immer leicht nachweisbar; oft weckt man erst den Schmerz, wenn man auf die Niere bei bimanueller Palpation in tiefster Inspirationsstellung einen Druck ausübt.

Eine Geschwulstbildung braucht auch bei schwerer Nierentuberkulose nicht zu bestehen, namentlich wenn das Organ in seiner Stellung fix, nicht deszendiert ist. Bei langer Dauer der Krankheit kann das Volum der Niere sogar verkleinert sein. Die zweite gesunde Niere ist kompensatorisch hypertrophiert, so daß wir die paradoxe Erscheinung haben, daß der Nierentumor auf der gesunden Seite tastbar ist.

Stets ist bei Nierentuberkulose der Harn verändert. Er enthält in wechselnder Menge Eiter, stets auch etwas Blut, ohne daß er, im Beginne wenigstens, den Charakter der renalen Erkrankung deutlich offenbaren würde. Das Eiweiß rührt zum Teil vom beigemengten Blute her, Zylinder oder renale Elemente sind äußerst selten. Die für Tuberkulose als charakteristisch angesehene saure Beschaffenheit des Harnes trifft nicht zu. Ja, es läßt sich bei gesonderter Entnahme des Harnes bei einseitiger, wenn auch beginnender Tuberkulose der Niere immer wieder die Beobachtung machen, daß die kranke Niere alkalischen, die gesunde sauren Harn liefert.

Die Harnmenge, die Konzentration des Harnes brauchen nicht verändert zu sein. Wichtig erscheint der wechselnde Eitergehalt, wenn zeitweilig (Eröffnung einer Kaverne gegen das Nierenbecken) eine größere Menge krümeligen Eiters ausgestoßen wird.

Die Hämaturie kommt bisweilen als erstes Zeichen der tuberkulösen Infektion der Niere vor; bisweilen als eine profuse renale Blutung, häufiger als chronische geringe Blutbeimengung zum Harne.

Niemals sonst fehlt die Rückwirkung auf das allgemeine Befinden. Die Kranken sind blaß, fühlen sich matt und schwach, sind unfähig zur Arbeit, schlafen schlecht und bleiben auch bei reichlicher Nahrungsaufnahme in ihrer Ernährung zurück. Im Beginne fehlt das Fieber, doch tritt dieses bei Mischinfektion in Erscheinung und kann in allen Formen, wie wir sie bei der nicht tuberkulösen Pyonephrose erwähnten, vorkommen.

Der Verlauf gestaltet sich vom Beginne in einem typischen Falle etwa folgend: ein jugendliches Individuum, hereditär belastet, das im Kindesalter vielleicht an Karies zu leiden hatte, erkrankt unter den charakteristischen Erscheinungen der Zystitis. Diese zeigt nicht die Tendenz zur Rückbildung, wird chronisch und es gesellen sich Blutungen oft am Schlusse der Harnentleerung hinzu. Eine Kolik von renalem Charakter tritt einmal auf. Das Allgemeinbefinden leidet, die eine Seite des Leibes ist von einem dumpfen Schmerze eingenommen, der auch in der Gesäßgegend oder längs dem Harnleiter seinen Sitz haben kann.

Unter anhaltenden Beschwerden der geschilderten Art sehen wir die Kranken allmählich abmagern, wenn nicht ein chronisch fieberhafter Zustand eine raschere Konsumption der Kräfte bedingt. Es ist die Nierengegend einer Seite auf Druck schmerzhaft geworden oder man kann nach entsprechender Dauer die vergrößerte Niere als derben Körper direkt tasten.

Renale Insuffizienz, klinisch als urämische Symptome (Kopfschmerz, Erbrechen, Trockenheit der Zunge, schwere Digestionsstörungen) auftretend, weisen auf ein Mitbetroffensein der zweiten Niere. Auch sehen wir in späten Stadien das Genitale erkranken, indem eine suppurative Epididymitis oder Prostatitis ohne jede äußere Veranlassung auftritt.

So geht der typische Fall unter Konsumption der Kräfte seinem Ende entgegen. Es gibt wohl Stillstände, doch keine Heilung. Den Verlauf zeitlich begrenzen zu wollen, geht nicht gut an, indem die Zeit, wohl von der Virulenz der Keime abhängig, in weiten Grenzen schwankt. Es können zwischen Anfang und Ende auch Dezennien liegen, während ein andermal der ganze Prozeß in wenigen Monaten zur höchsten Entfaltung kommen kann.

Aus den geschilderten Symptomen wird die Diagnose, wenigstens der Verdacht auf Nierentuberkulose unschwer zu stellen sein. Zunächst müssen wir den Erkrankungsprozeß ganz im allgemeinen als tuberkulösen feststellen, und zwar durch den Nachweis des Tuberkelbazillus im eitrigen Harne. Dies geschieht durch Färbung auf dem Objektträger in gleicher Weise wie bei den Untersuchungen des Sputums Tuberkulöser, oder durch den Tierversuch.

Der letztere ist das feinste Reagens auf die tuberkulöse Beschaffenheit des Eiters im Harne. Aus dem Eitersediment wird Meerschweinchen unter aseptischen Kautelen subkutan und intraperitoneal eitriges Material verimpft. In den nächsten 2—3 Wochen hat sich an der Impfstelle, an den regionären Drüsen oder in den inneren Organen typisch die Tuberkulose entwickelt.

Haben wir den tuberkulösen Charakter der Eiterung festgestellt, so handelt es sich darum, den Prozeß weiter örtlich zu bestimmen, ferner zu erweisen, ob die Erkrankung an den Nieren ein- oder doppel-

seitig ist. Diesem Zwecke dienen die S. 675 auseinandergesetzten Methoden der gesonderten Entnahme des Harnes aus den Nieren.

Zur Lokalisation des Prozesses in der Niere ist der zystoskopische Befund von großer Bedeutung. Fast stets, auch wenn die Blase gänzlich unbeteiligt ist, ist die Harnleiterpapille, die der kranken Niere entspricht, verändert, geschwellt, klaffend, ektropioniert oder ulzerös. In vorgeschritteneren Graden ist der entzündliche Prozeß in der Blase im Fundus halbseitig der Seite der kranken Niere entsprechend lokalisiert. Im Zentrum der entzündeten Zone sitzt der kraterförmig klaffende Ureter.

Auch die Veränderungen des Ureters sind bei Tuberkulose sehr charakteristisch und für die Lokalisation der Seite gut verwertbar. Der tuberkulöse Ureter ist oft daumendick, schmerzhaft bei Berührung und in ausgeprägten Fällen durch die Bauchdecke, per rectum oder vaginam als dicker Strang tastbar.

Die schmerzhafte Ureterverdickung im Vereine mit der halbseitigen basalen Zystitis sind für die Tuberkulose der Niere der betreffenden Seite von geradezu pathognomonischer Bedeutung.

Die Behandlung kann nach dem geschilderten perniziösen Verlauf der sich selbst überlassenen Tuberkulose der Niere nur eine offensive, chirurgische sein.

Haben wir einmal festgestellt, daß eine Niere tuberkulös ist, daß eine zweite Niere vorhanden, anscheinend Harn normaler Beschaffenheit liefert, dann ist die totale Entfernung des erkrankten Organs dringend geboten.

Es zeigt sich, daß nach der Nephrektomie, mit welcher, wenn der Harnleiter krank ist, auch die totale Entfernung des Ureters verbunden wird, die örtlichen wie allgemeinen Störungen schwinden.

Die Erfolge der Nierenexstirpation wegen Tuberkulose sind gute. Die unmittelbare Mortalität ist, wenn vor der Operation gut untersucht wird, relativ gering. Die Kranken nehmen an Gewicht zu, blühen förmlich auf und unter entsprechender örtlicher Therapie kann man auch die vesikalen Störungen allmählich schwinden sehen. In einzelnen Fällen erholen sich die Kranken rasch und bleiben dauernd gesund. Bisweilen werden langwierige Fistelbildungen der Wunde beobachtet, die meist durch unzweckmäßige Versorgung des Harnleiterstumpfes bedingt sind.

Schwierig wird die Frage der operativen Therapie, wenn der Prozeß sich nicht auf eine Niere beschränkt, wenn die Nierentuberkulose mit einer genitalen oder anderweitigen tuberkulösen Erkrankung kombiniert ist. Hier wird man in einzelnen Fällen strenge individualisierend vorgehen und, wenn Aussicht auf Erfolg vorhanden, selbst vor kombinierten Operationen (Exstirpation des Hodens, Enukleation der Prostata, der Samenblasen neben der Nephrektomie) nicht zurückscheuen.

9. Kapitel.

Das Steinleiden der Niere

ist entweder die Folge einer vorhandenen Disposition zur Bildung von Konkrementen und kann in der sonst unveränderten Niere zur Entwicklung kommen (primäre Steine), oder durch infektiöse Erkrankung der Niere bedingt, wobei die Steinbildung durch Inkrustationen organischen Materials, welches durch den entzündlichen Prozeß geliefert wird, erfolgt.

Während sekundäre Steinbildungen überall in der gleichen Weise vorkommen können, ist der primäre Stein an umschriebenen geographischen Gebieten häufig endemisch, ohne daß es bekannt wäre, welche klimatischen oder geologischen Verhältnisse hier von Bedeutung wären.

Die Erkrankung betrifft ungefähr in gleicher Menge das männliche wie das weibliche Geschlecht; die ersten Symptome machen sich, wenn die Niere infiziert ist, schon im Kindesalter, gewöhnlich aber zwischen dem zwanzigsten und dreißigsten Jahre, geltend. Es ist nicht unwahrscheinlich, daß der Harnsäureinfarkt neugeborener Kinder, wenn er unvollkommen ausgestoßen wird, zur Bildung veritabler Nierensteine die Veranlassung gibt.

Zur Bildung von Nierensteinen bedarf es des Vorhandenseins des betreffenden Steinbildners im Harne in schwer löslichem Zustande (Diathesen, uratische, phosphatische, Zystinurie), ferner muß zum Aufbau organisches Material vorhanden sein, um welches als Gerüst die Ablagerung der Salze stattfindet. So wird es erklärlich, warum nach Verletzungen, nach eitrigen Erkrankungen der Niere gern Steine sich entwickeln. Auch die bei Syringomyelie *(Schlesinger)*, Tabes *(Küster)*, Rückenmarksverletzungen *(Bramann)* häufig beobachteten renalen Steinbildungen scheinen auf entzündliche Prozesse in den Harnwegen, die bei nervösen Erkrankungen häufig sind, zu beruhen; auch bei Osteomalazie sind Nierensteine beobachtet.

Die Nierensteine nehmen bei ihrem Wachstum im engen Raume der Kelche und des Nierenbeckens die Form ihres Bettes an; in ausgeprägten Fällen gibt der große Nierenstein einen getreuen Abguß des Nierenbeckens (Fig. 275), eine zapfenförmige Verlängerung entspricht der Ureterwurzel. Es kommen von kleinen, griesigen Bildungen bis zu mächtigen Steinen von mehr als 1000 *g* Gewicht alle Zwischenstufen vor. Ein einzelnes Konkrement ist seltener als eine größere Anzahl, wobei meist ein größerer Stein und oft zahlreiche kleinere, abgerundete oder korallenförmige gefunden werden. Polierte Gelenksfacetten zwischen zwei Anteilen sind an Nierensteinen keineswegs selten.

Urat- und Phosphatsteine ähneln einander in ihrer Form, die Oxalate sind klein, kugelig und gewöhnlich solitär, dunkelbraun und mit rauher Oberfläche (Fig. 276). Die Zystinsteine sind atypisch geformt, oberflächlich gekörnt, gelblich durchscheinend.

Häufig finden sich in beiden Nieren Steine, in einer ein größeres Konkrement, in der anderen kleinere, oder es sind beide Seiten gleich betroffen.

Die den Stein beherbergende Niere ist entweder unverändert geblieben oder sie hat, durch mechanische Momente beeinflußt, gelitten, endlich unterliegt die Steinniere besonders leicht der Infektion.

In aseptischen Steinnieren beobachtet man eine chronische Nephritis oft mit starker Schrumpfung, ferner, wenn der Stein den Abfluß des Harnes hemmt, Dehnung des Nierenbeckens und der Kelche

Fig. 275.

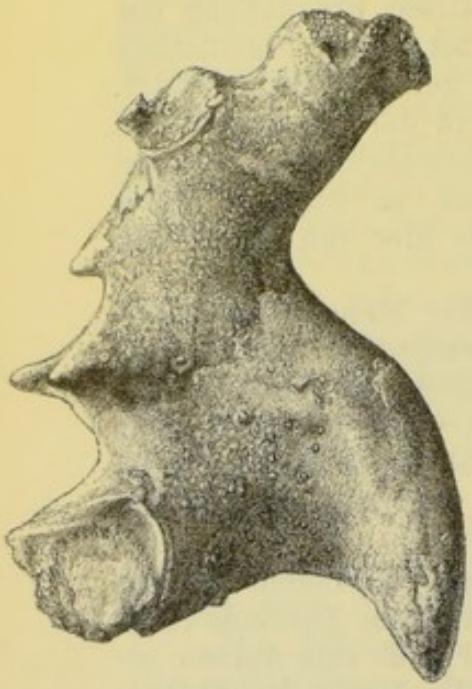

Korallenförmiger Nierenstein; getreuer Ausguß des Nierenbeckens.

Fig. 276.

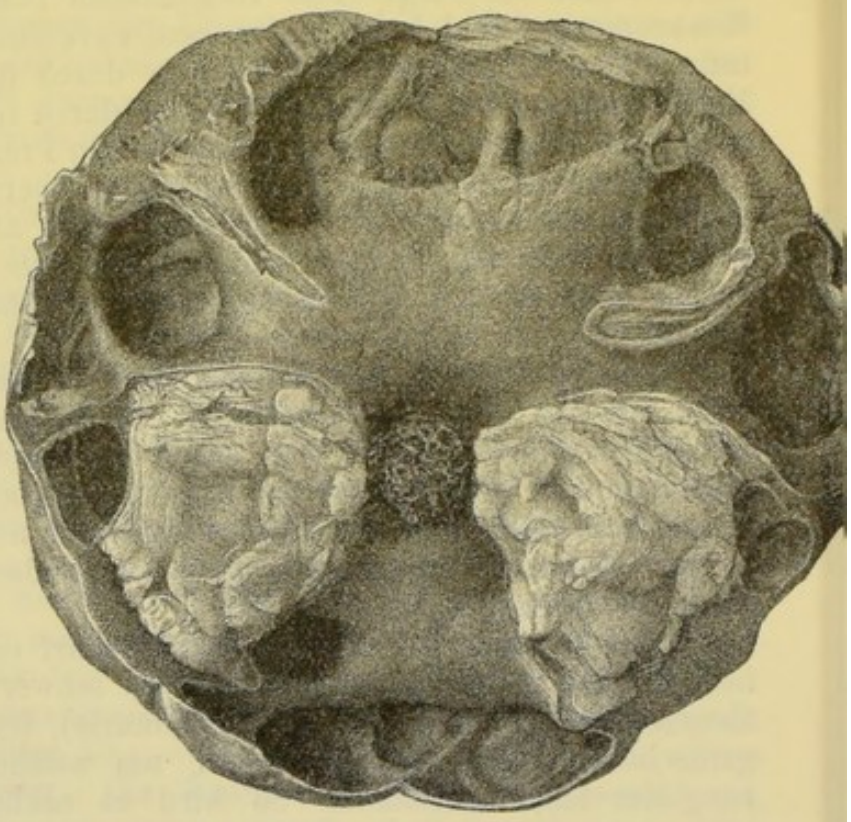

Oxalatstein, am Übergange des Nierenbeckens in den Ureter sitzend, konsekutive Hydronephrose.

unter zunehmender Reduktion des Nierenparenchyms (hydronephrotische Steinniere).

Endlich kann die Niere auch bei langem Bestande des Steinleidens, wenn das Konkrement in einem Kelche wandständig unbeweglich festsitzt, in ihrem Parenchym wie im Becken völlig unverändert bleiben.

Die Infektion erzeugt vielleicht zunächst eine Pyelitis, namentlich wenn der Harn im Nierenbecken sich staut, später stets eitrige Einschmelzung des Parenchyms der Niere. In den Endstadien ist diese von außen gesehen durch Abszesse grob gebuckelt, am Durchschnitt in ein System von eitrigen Hohlräumen umgewandelt, in denen die Steine gelagert sind. Das Parenchym kann völlig geschwunden sein (Fig. 277).

Auch paranephritische Eiterungen sind in solchen Stadien keine Seltenheit, wobei es zum Durchbruch nach außen und zur spontanen Ausstoßung von Steinen aus der Niere in den pararenalen Eiterherd kommen kann.

In kurzer Frist kann die Niere durch einen Stein verändert werden, wenn durch Einklemmung der Harnabfluß mit einem Schlage gehemmt wird. Schwellung, Hyperämie, akute Dilatation des Nierenbeckens sind die ersten Folgen. Doch kann die letztere, wenn mit der Ein-

klemmung die Harnsekretion plötzlich gehemmt wird, auch fehlen, wobei dann nur eine mächtige Schwellung und enorme Drucksteigerung durch Hyperämie die einzigen Zeichen sind. Unter solchen Umständen unterliegt die Niere besonders leicht der Infektion.

Die Symptome des Nierensteinleidens sind im allgemeinen Schmerzen und Blutungen. Daneben machen sich Störungen des Harnablaufes von der Niere zur Blase im Krankheitsbilde bemerkbar. Selten ist der ganze Symptomenkomplex ausgeprägt, bald dominiert das eine,

Fig. 277.

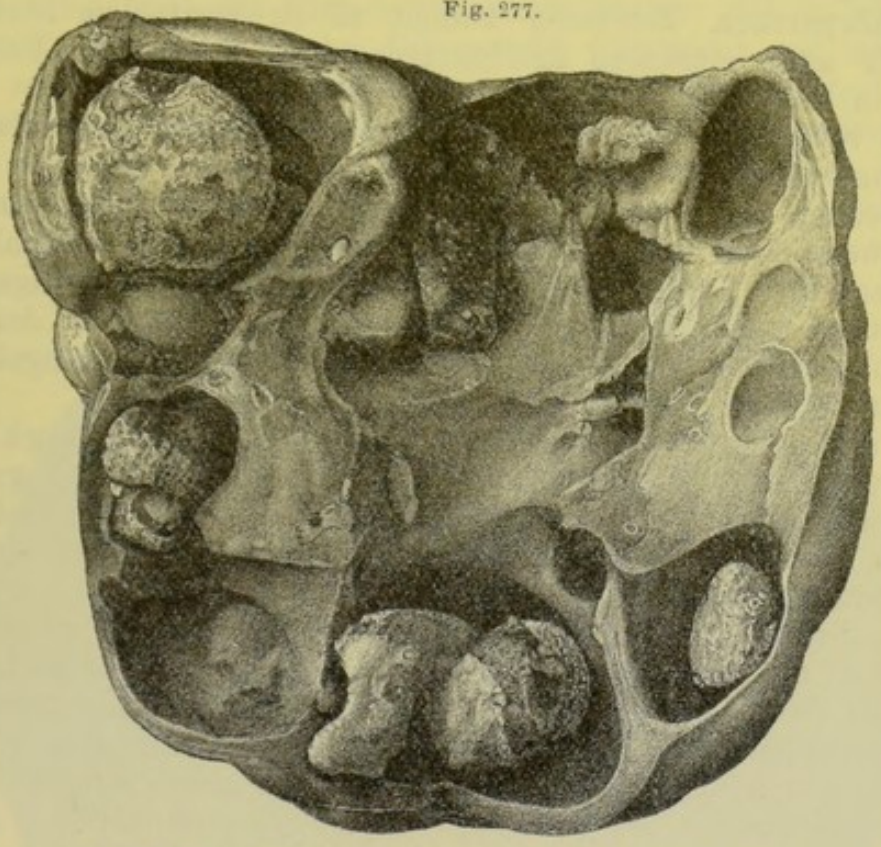

Eitrige Steinniere mit vollständigem Schwund des Parenchyms.

bald das andere Symptom, oft fehlen lange Zeit hindurch alle subjektiven Zeichen einer Erkrankung.

Die Steinniere ist a priori aseptisch und kann es lange Zeit oder dauernd bleiben, aus irgend einem Anlaß (z. B. Trauma) kann die Infektion auf dem Wege der Blutbahn erfolgen.

Der Schmerz ist beim Nierenstein entweder kolikartig oder anhaltend. Die ersteren galten lange als pathognomonisch für den Nierenstein, sind es aber nicht. Wir finden bei Verstopfung des Harnleiters durch Blutgerinnsel, durch krümeligen oder zähflüssigen Eiter, ja bei der Ureteritis allein die gleichen kolikartigen Schmerzen wie beim Stein. Auch vermißt man sie bisweilen, so bei großen, korallenförmigen Konkretionen, die, an ihrem Standorte fixiert, festgekeilt sitzen.

Wichtiger erscheinen diagnostisch die nicht kolikartigen Schmerzen. Sie sind in der Lumbalgegend häufig bloß als Organgefühl, andere Male mit lebhaften Ausstrahlungen vorhanden. Die Ruhe wirkt auf dieselben kalmierend, während Bewegung ein Stärkerwerden derselben zur Folge hat. Oft genügt eine lebhaftere Bewegung, ein Drehen oder Wenden im Bette, das Aufstehen oder Niedersetzen, um eine schmerzhafte Sen-

sation in der Lende hervorzurufen. Durch diese Eigenschaft unterscheiden sich die Schmerzen beim Stein von anderweitigen Nierenschmerzen, etwa bei Tumoren, Pyonephrosen; diese können zwar durch Bewegung exazerbieren, brauchen aber in der Ruhe nicht zu schwinden.

Der Harn bei Nierensteinen enthält, auch wenn er klar ist, Serumalbumin in nicht unbeträchtlicher Menge, ein Phänomen, welches wir auch bei Steinen der Blase antreffen, ohne daß uns der Grund dieser Albuminurie bekannt wäre. Weiters finden sich im klaren Harne, und dies ist diagnostisch für Nierensteine von Bedeutung, stets vereinzelte rote Blutkörperchen. Zeitweilig kommt es zu veritablem Blutharnen, namentlich nach stärkeren Erschütterungen des Körpers (Fahren im Wagen); in der Ruhe klärt sich der Harn alsbald wieder.

Das vollständige Sistieren der Harnausscheidung (Anurie) kann durch Verstopfung des Harnleiters mit einem Stein (Steineinklemmung) bedingt sein, wenn nur eine funktionierende Niere vorhanden ist (die zweite fehlt oder ist zerstört), wenn die zweite, normale Niere reflektorisch ihre Funktion einstellt (Reflexanurie bei einseitiger Steineinklemmung) und endlich, wenn, was bei der Häufigkeit der bilateralen Nephrolithiasis vorkommt, beide Harnleiter durch eingeklemmte Steine verlegt sind.

Zu den objektiven Zeichen gehört die Schmerzhaftigkeit der Niere bei Druck, die jedoch nur bei vergrößerten oder gesenkten Nieren nachweisbar ist. Ist die Niere an ihrer normalen Stelle oder fixiert, so kann der Druckschmerz fehlen. Krepitation ist ein selten nachweisbares Phänomen.

Die Schwellung der Niere, am deszendierten Organe durch Palpation zu ermitteln, fehlt nur selten bei Steinen von beträchtlicherer Größe. Mit Geschwülsten wird man die geschwellte Steinniere wegen der begleitenden Symptome wohl kaum verwechseln, eher mit Pyonephrosen, und häufig genug ist die Steinniere gleichzeitig eine Eiterniere. Zur Differenzierung müssen wir die Beeinflußbarkeit der subjektiven und gewisser objektiver Zeichen, z. B. der Hämaturie und Schmerzen, durch Bewegung und Ruhe heranziehen.

Die Vieldeutigkeit der Symptome läßt es begreifen, daß bei der Unmöglichkeit des objektiven Nachweises der Nierensteine Irrtümer in der Diagnose der Nierensteine auch bei großer Erfahrung und gewissenhafter Untersuchung nicht zu vermeiden waren. Die nötige Sicherheit hat die Diagnostik des Nierensteinleidens erst durch die Möglichkeit des Nachweises durch Röntgenstrahlen erfahren.

Die Tatsache, daß die verschiedenen Konkretionen des Harnes für Röntgenstrahlen mehr minder undurchlässig sind, hat frühzeitig den Gedanken nahegelegt, diese diagnostisch zu verwerten. Es wurden schon im Beginne derartiger Versuche hie und da schemenhaft Steine der Niere auf der photographischen Platte sichtbar. Erst mit der Verbesserung der Technik und Anwendung der Kompressionsblenden *(Albers-Schönberg)* konnten klarere Bilder geliefert werden, an welchen man Form, Größe, Anzahl der Steine gut studieren konnte. An einer gelungenen Aufnahme des Nierenfeldes sieht man im kreisrunden Ausschnitte, der dem Blendendurchmesser entspricht, die Wirbelkörper und ihre Querfortsätze; nach oben zu ist das Bild durch die letzte Rippe, nach unten durch den Darmbeinkamm begrenzt. An guten Bildern sieht

man am lateralen Rande der Wirbelsäule den Schatten des Ileopsoas. Innerhalb des durch diese Gebilde begrenzten Dreieckes finden wir in positiven Fällen das Bild des Steines. Sicher entspricht der Schattenriß einem Steine, wenn er entweder die charakteristische Form eines Nierenkonkrementes zur Schau trägt (Korallenform, Abguß der Kelche und des Nierenbeckens) oder bei wiederholten Untersuchungen stets in der gleichen Weise nachweisbar bleibt.

Die Prognose ist weder von der Form, Größe oder Beschaffenheit der Steine, sondern ausschließlich vom Zustande der Niere abhängig.

Die Therapie des Nierensteinleidens gliedert sich in eine medizinische und eine chirurgische. Die erstere diätetische und medikamentöse ist analog der bei Blasensteinen und soll dort erörtert werden. Man kann bei vorhandener Disposition oder nach operativer Entfer-

Fig. 278.

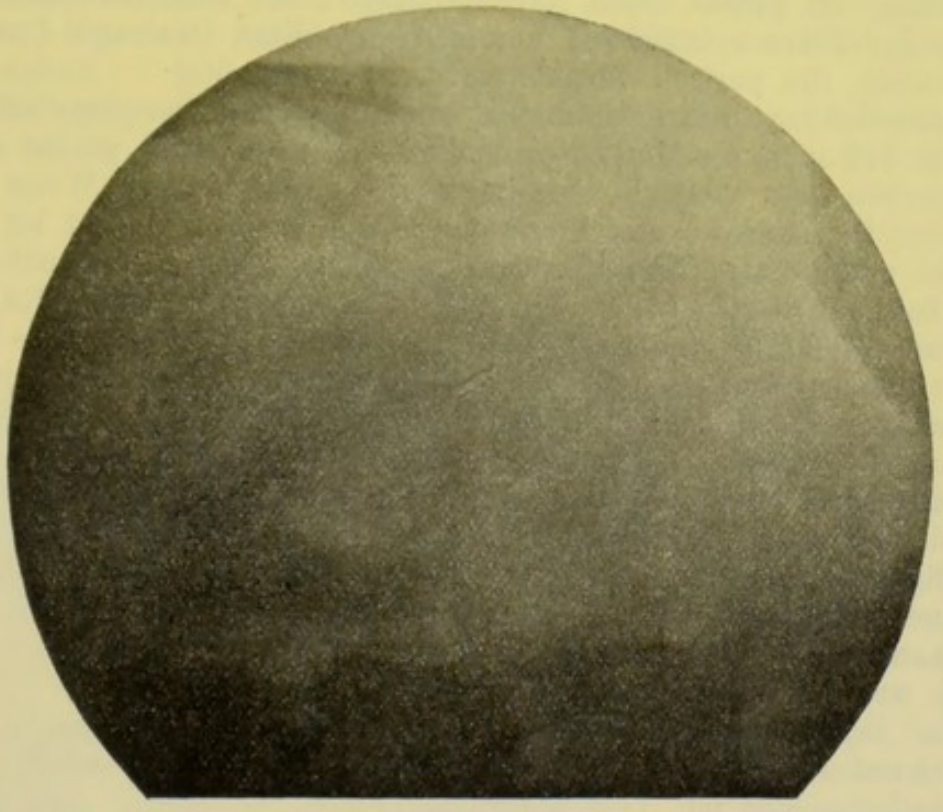

Radiogramm eines Nierensteines.

nung eines Steines aus der Niere durch die Behandlung vielleicht die Steinbildung verhüten; es steht uns aber kein Mittel zur Verfügung, einen Stein der Niere medikamentös zu lösen. So ist auf die chirurgische Behandlung der Schwerpunkt zu verlegen. Es gibt Fälle, in denen wir aus vitaler Indikation eingreifen müssen, andere, in denen zur Operation geraten werden soll. Endlich aber kommen Fälle vor, in denen man füglich von der Operation absehen kann.

Heftige Blutungen aus der Niere, eine eitrige Infektion der Steinniere mit pyämischem Verlaufe, Steineinklemmung und Anurie erfordern dringlich die Operation. Bei chronischer Pyelitis, häufigen Steinkoliken, zeitweiligen Fiebern, allmählicher Zerstörung der Niere soll man den Kranken zur Operation raten. In allen übrigen Fällen, aseptischen Steinnieren mit geringen oder gänzlich fehlenden subjektiven Zeichen kann die Operation unterbleiben. *Israel, Wagner* haben dies-

bezüglich zur Mäßigung geraten, gegenüber jenen Chirurgen, die in jedem Falle von Nierenstein operativ einzugreifen raten.

Die Operationen sind die Spaltung der Niere zur Entfernung des Steines (Nephrolithotomie), die Eröffnung des Nierenbeckens (Pyelolithotomie), endlich die totale Entfernung der Steinniere.

Die Nephro- resp. Pyelotomie gestattet die Entfernung von Steinen unter Schonung der Niere. Die Wahl der Methode ist von dem Befund im Einzelfalle abhängig. Man tastet die vorgezogene Niere sorgfältig ab; größere Steine sind als buckelförmige Vorwölbungen sichtbar oder als Härten zu tasten. Von beiden Methoden ist die Spaltung der Niere die blutigere und weitaus gefährlichere. Man legt um den Nierenstiel eine provisorische Klemme und spaltet vom konvexen Rande her das Parenchym bis in das Nierenbecken. Es resultiert so eine ausgezeichnete Übersichtlichkeit des Nierenbeckens, doch ist nach Abnahme der Klemme die Blutung oft profus, auch Nachblutungen, die eine sekundäre Entfernung der Niere erheischen, kommen vor. Eine Drainage durch die Nierenwunde, die partiell vernäht wird, ist stets nötig.

Ausgedehnte Infarktbildungen sind nach der Nierenspaltung die Regel, so daß man die Methode nur dort anwenden wird, wo bei engem Nierenbecken der vielfach verzweigte Stein auf andere Weise nicht entfernbar ist, oder wo das Nierenparenchym stark reduziert ist.

Bei erweitertem Nierenbecken, wenn der Stein hier tastbar, ist die Pyelotomie die Operation der Wahl. Man inzidiert an der Rückseite in radiärer Richtung und kann nach Entfernung des Steines eine exakte Naht in Etagen anlegen oder das Nierenbecken temporär drainieren.

In allen Fällen muß man das Nierenbecken exakt mit dem Finger austasten, damit nicht in tiefen Nischen kleine Steinchen zurückbleiben, was bei größter Sorgfalt trotzdem noch vorkommt.

Die primäre Nephrektomie hat bei Steinen der Niere ihre Berechtigung, wenn die Niere, vollständig zerstört, in einen Eitersack oder eine fettig-fibröse Masse umgewandelt ist. Die sekundäre Nephrektomie kann bei dauernder Nierenfistel nach der Lithotomie, bei heftiger Blutung nach Nierenspaltung nötig werden.

Zur Entfernung einer Niere soll man sich nur entschließen, wenn das Vorhandensein einer anscheinend normalen Harn gebenden zweiten Niere nachgewiesen ist. Das Nierensteinleiden ist häufig doppelseitig, deshalb soll bei Nephrolithiasis die Röntgenuntersuchung stets auf beiden Seiten vorgenommen werden. In solchen Fällen sollen die Grenzen konservativen Operierens möglichst weit gesteckt werden. Eine Niere mit den geringsten Resten von Parenchym muß noch erhalten werden. Muß man, wozu die Schwere von Erscheinungen bisweilen die Veranlassung gibt, an beiden Seiten operieren, so sollen die Eingriffe zeitlich möglichst einige Monate weit voneinander gerückt werden.

Bei der kalkulösen Anurie wird man heute, wo die Röntgenuntersuchung die Stelle der Einklemmung lokalisieren läßt, direkt auf diese einschneiden und den Stein durch Ureterotomie, Pyelotomie entfernen und eine Drainage etablieren. In unklaren Fällen muß man, wie ehemals, die Nephrotomie an der Seite, wo wir die Einklemmung vermuten, ausführen. Stets genügt der Eingriff, die Harnsekretion in Gang zu bringen, und wir müssen *Garré* zustimmen, der die Operation in jedem Stadium der Anurie auch bei völlig urämischen Patienten noch vornimmt.

10. Kapitel.

Die Geschwülste der Niere

sind der Mehrzahl nach maligne: Sarkome, Karzinome, Hypernephrome, suprarenale Strumen, Mischgeschwülste, neben denen die gutartigen Adenome, Fibrome, Lipome, Angiome, Papillome an Häufigkeit weit zurückstehen.

Die malignen Nierengeschwülste sind im frühen Kindesalter besonders häufig (nach *Küster* betrafen von 621 Fällen 128 das Alter von 1 bis 5 Jahren), nach dieser Zeit ist die Spanne zwischen 40. und 60. Lebensjahr am meisten betroffen.

Fig. 279.

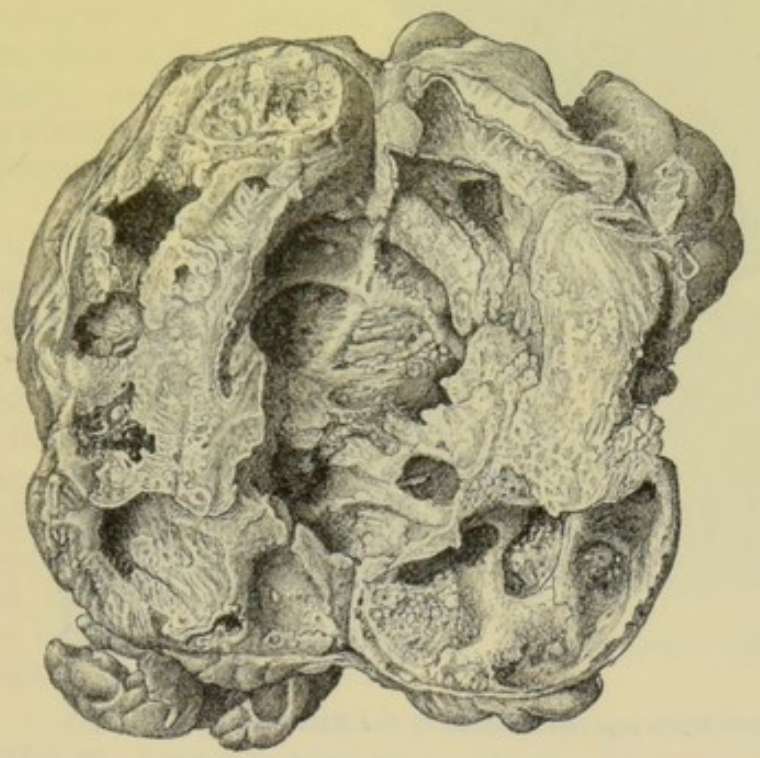

Karzinom der Niere.

Die an anderen Orten nicht nachweisbare Entstehung maligner Geschwülste aus kongenitalen Anlagen oder versprengten Keimen ist für die an den Nieren so häufigen Hypernephrome (versprengte Nebennierenkeime *[Grawitz]*) wie für die embryonalen Mischgeschwülste genügend festgestellt.

Häufig schließt sich an ein Trauma die erste Hämaturie an, worauf sich allmählich die Zeichen der Nierengeschwulst deutlicher zeigen, dennoch braucht hier kein kausaler Zusammenhang zu bestehen, ebenso wenig wie bei den Kombinationen von Stein und Neubildung der Niere.

Die malignen Tumoren sind anfangs umschriebene Knoten, später ersetzen sie die ganze Niere, von der oft nur ein Pol erhalten bleibt, wobei auch das pararenale Fett mitbeteiligt sein kann. Sekundäre Veränderungen. Zerfall, Nekrose mit Infektion der Niere, die eitrig zerstört wird, kommen vor.

Häufig beobachtet man einen zapfenartigen Einbruch in das Nierenbecken oder in die Venen des Nierenstiels, von wo aus die Geschwulstmassen nicht selten in die Hohlvene hineinwuchern. So erklären sich die vielfachen und frühzeitigen Metastasen der malignen Nierentumoren, wobei hauptsächlich die Lungen, die Leber, Lymphdrüsen betroffen zu werden pflegen.

Die *Grawitz*schen Hypernephrome kommen von ganz kleinen Knoten bis zu großen Geschwülsten in allen Zwischengraden vor. Oft ist der

Fig. 280.

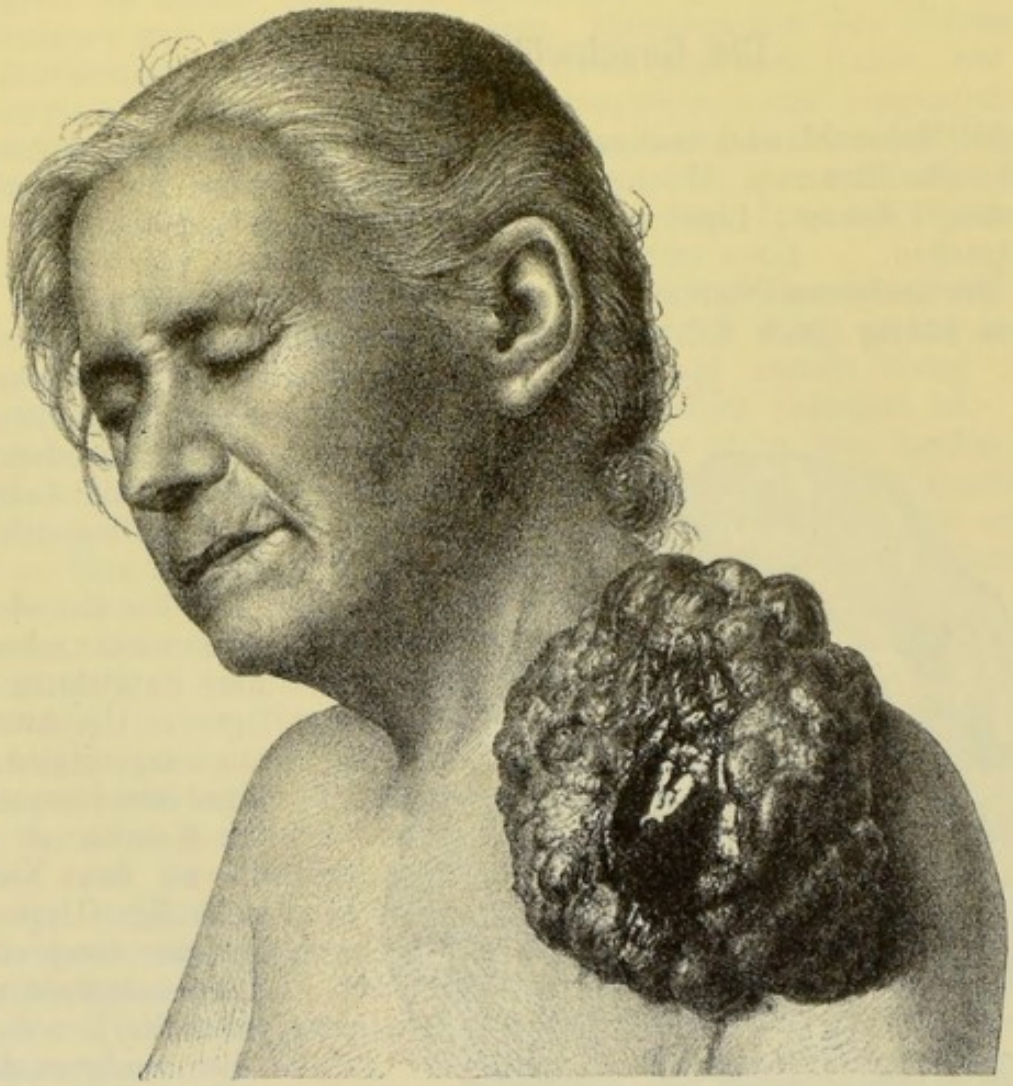

Exulzerierte Hypernephrommetastase in der Klavikula.

Tumor scharf abgekapselt; am Durchschnitt sind sie markig und zeigen oft durch Verfettung eine charakteristische Gelbfärbung.

Die Metastasenbildung bei Hypernephromen, für die *Albrecht* aus *Hocheneggs* Klinik eine Reihe klassischer Beispiele beschrieben hat, sind klinisch aus dem Grunde von eminenter Bedeutung, weil der primäre Tumor bei seiner Kleinheit gegenüber den mächtigen metastatischen Geschwülsten, die als erstes bemerkbares Symptom auftreten, leicht übersehen werden kann, durch welche irrige Auffassung die Behandlung und Beurteilung des Falles in falsche Bahnen gelenkt wird. Die Metastasen sitzen bei Hypernephromen in der Regel am Knochensystem Femur, Schädelskelett, Kniegelenk, Klavikel, Skapula etc.).

Die Figuren 280 u. 281 (der Arbeit *Albrechts* entnommen) geben instruktive Beispiele dieser Art.

Die embryonalen Drüsengeschwülste (Mischgeschwülste *Wilms*) werden fast ausschließlich bei Kindern beobachtet, wachsen nach einer Periode der Latenz in relativ kurzer Zeit zu ganz enormen, die Niere vollständig substituierenden, den Bauch erfüllenden Tumoren heran. Bei diesen Formen sind Metastasenbildungen seltener.

Im Beginne sind viele Geschwülste der Niere völlig symptomlos und bleiben es lange; in vorgerückteren Stadien setzen sie aber unverkennbare Zeichen. Die Kardinalsymptome sind: Blutungen, Schmerzen, Nierenschwellung, weniger konstant charakteristische Metastasenbildungen, Varikokele und Kachexie. Ein frühes Symptom ist die Nierenblutung, oft das erste, durch welches der bis dahin Gesunde aus seiner Ruhe geschreckt wird. Die Blutung kann ohne subjektive Zeichen auftreten, oft aber ist sie von heftigen Ureterkoliken mit allen Erscheinungen dieser begleitet. Die Hämaturie bei Tumoren ist oft ziemlich profus, doch nicht von allzu langer Dauer, und schwindet ganz unvermittelt, wie sie gekommen.

Fig. 281.

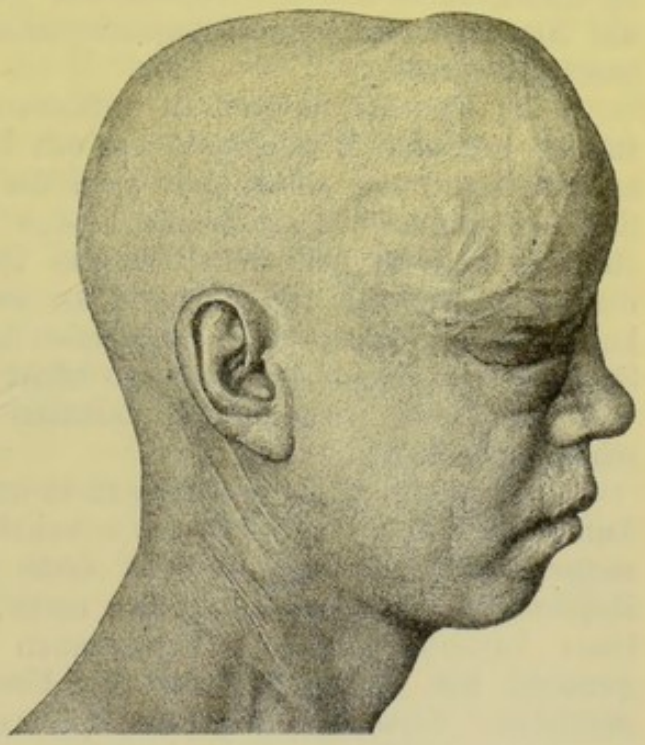

Hypernephrommetastase am Schädel.

In anderen Fällen ist ein Einfluß von Ruhe und Bewegung insoferne wahrnehmbar, als bei letzterer der Harn blutig wird, in der Ruhe sich klärt. In den Intervallen ist der Harn ganz normal, Geschwulstzellen sind wohl nur sehr ausnahmsweise gesehen worden. Bei Papillomen ist bisweilen der Gehalt des Harnes an Epithelzellen besonders groß.

Die Blutungen sind intermittierend, oft können die Intervalle Jahre betragen; berücksichtigt man, daß die Geschwulst lange bestanden haben kann, ehe die erste Blutung auftrat, ferner daß die Blutung oft das einzige Symptom bleibt, daß die Intervalle, in denen der Kranke sich völlig gesund meint, Jahre betragen können, so wird es begreiflich, daß eine Frühdiagnose oft nicht möglich ist.

Der Schmerz kann bei Geschwülsten gänzlich fehlen, in anderen ist er das hervorstechendste Symptom. Er wird in der Lumbalgegend, im Gesäße, im Beine der betreffenden Seite empfunden, ist oft sehr hartnäckig und quälend. Ein hartnäckig persistierender, auch in der Ruhe anhaltender Nierenschmerz bei nachgewiesener Blutung aus der betreffenden Niere ist im höchsten Grade für Tumor der Niere verdächtig.

Ein spätes Symptom ist die nachweisbare Vergrößerung der Niere, dabei ist der Befund einer Prominenz an der Niere oder die Konsistenzvermehrung von besonderer Wichtigkeit.

Wenn die rasche Zunahme des Unterleibes, z. B. bei den Nierentumoren der Kinder, als erstes Zeichen auffällt, dann ist der Prozeß schon weit gediehen, hat vielleicht schon Metastasen gesetzt. Besonders geübten Untersuchern, wie *Israel,* der die Nierenpalpation mit Virtuosität ausführt, ist es gelungen, ganz kleine Geschwülstchen der Niere, solche von Kirschen- oder Pflaumengröße zu tasten; der Mehrzahl von Ärzten gelingt dies nicht, und es muß betont werden, daß bei einer nicht beweglichen, sondern am Zwerchfell fixierten Niere oder bei dicken Bauchdecken auch eine beträchtlichere Vergrößerung des Organs selbst dem geübten Untersucher entgehen kann.

Die Metastasenbildung ist diagnostisch verwertbar. Eine anhaltende Hämoptoe bei einer alten Frau, die in der Lendengegend an Schmerzen zu leiden hatte und die kachektisch geworden war, ließ die Diagnose auf Nierenkarzinom und Lungenmetastasen stellen, die durch Obduktion bestätigt wurde.

Bei Knochentumoren in mittlerem und höherem Alter muß man immer mit der Möglichkeit, es mit Hypernephrommetastasen zu tun zu haben, rechnen, wobei aber auch die Prostata und die Schilddrüse als Sitz des primären Tumors mit in den Kalkül gezogen werden müssen. *Albrecht* hält für manche Fälle das Röntgenbild für die Differentialdiagnose insoferne für verwendbar, als man im Gegensatz zur Tuberkulose am Knochen jede periostale Auflagerung vermißt. Myelogene Sarkome hingegen konsumieren nicht oder erst spät die Kortikalis, während die Hypernephrommetastasen den Knochen in allen Teilen schonungslos vernichten.

Ein wichtiges, wenn auch nicht konstantes Symptom bei malignen Tumoren der Niere ist die Varikokele, in einem der von *Albrecht* mitgeteilten Fälle war sie das erste wahrnehmbare Symptom eines Hypernephroms. *Guyon* war der erste, der auf das Vorkommen variköser Erweiterungen der Plexusvenen bei Nierentumoren aufmerksam gemacht hat. *Hochenegg* hat als Ursache dieser Varikokelenbildung gefunden: Verschluß der Vena spermatica durch in die Vena renalis eingewucherte Geschwulstzapfen, ferner Lymphdrüsenmetastasen, die die Vena spermatica komprimieren, und endlich die direkte Kompression der Vene durch den Tumor.

Die symptomatische Varikokele unterscheidet sich *(Hochenegg)* von der idiopathischen dadurch, daß sie im späteren Alter auftritt, sich rasch entwickelt und schmerzlos ist; diagnostisch wichtig ist, daß bei der symptomatischen Varikokele die Venenfüllung im Liegen nicht verschwindet, wie dies bei der idiopathischen der Fall ist.

Der Verlauf maligner Tumoren ist ein verschiedener, wir finden, wie an anderen Orten, ein stetiges anhaltendes Wachsen oder es bleibt der Tumor Jahre, selbst Dezennien stationär, um dann mit einem Male bei raschem Wachstum unter erschöpfenden Hämaturien oder Metastasenbildungen zum Tode zu führen. Dementsprechend ist die Prognose der Nierengeschwülste stets auch bei anscheinendem Wohlbefinden eine ernste. Die erwähnte lange Latenzperiode macht die Chancen der operativen Entfernung der Niere zu einer guten.

Nach dieser Periode, ebenso wie bei den Nierengeschwülsten im Kindesalter ist die Prognose der Operationen, was die dauernde Heilung betrifft, wohl recht traurig.

Die Diagnose ist in vorgeschrittenen Fällen in der Regel leichter zu stellen, schwierig, oft unmöglich im frühen Stadium der Erkrankung. Die Inkonstanz in der Erscheinung der Symptome wie in ihrer Gruppierung, das häufige Fehlen einer palpablen Geschwulst, die Tatsache, daß Blutungen und Volumszunahme der Niere auch bei anderen Erkrankungen, wie bei gewissen entzündlichen Prozessen, beim Stein, vorkommen, erklären die obwaltenden Schwierigkeiten zur Genüge. Endlich muß die Tatsache erwähnt werden, daß Stein und Nierengeschwulst kombiniert vorkommen, ferner daß die Niere, die einen Tumor enthält, zu einer Eiterniere werden kann, so daß ein Deuten des oft verworrenen kombinierten Krankheitsbildes zur Unmöglichkeit wird.

Der Harn gibt nur in seltenen Fällen (bei papillären Tumoren) durch seinen Reichtum an Epithel einen Anhaltspunkt. Die Vergleichung der Harne beider Seiten (durch Harnleiterkatheterismus) zeigt nur die Seite der etwaigen Blutung an; die Methoden der funktionellen Prüfung geben in frühen Stadien, wenn an der kranken Seite noch genügend funktionierendes Parenchym vorhanden ist, keinen Ausschlag, in vorgeschrittenen Fällen gibt die kranke Seite häufig überhaupt keinen oder Harn, der nach seiner Farbe, seinem Gefrierpunkt und Stickstoffgehalt aus einer schwer in ihrer Funktion geschädigten Niere stammt, daneben auch Eiter enthalten kann, ohne daß wir Anhaltspunkte über die Natur des Zerstörungsprozesses erhalten.

So drängt sich — ein Gedanke, dem auch *Albrecht* und *P. Wagner* Ausdruck geben — bei der Unverläßlichkeit des Symptomenbildes uns die Notwendigkeit auf, schon bei Verdacht auf Tumor der Niere das Organ, eventuell beide Nieren zum Zwecke der Diagnosenstellung (explorativ) bloßzulegen. Wenn eine Eröffnung der Bauchhöhle aus diagnostischen Gründen erlaubt ist, so kann über die Zulässigkeit der weniger eingreifenden, weil extraperitonealen Bloßlegung einer als krank vermuteten Niere kein Zweifel obwalten.

Die Behandlung kann nur in der Entfernung des kranken Organs in ganzer Ausdehnung bestehen. Wir operieren, wenn Metastasen nicht vorhanden zu sein scheinen, auch die großen Tumoren der Niere, vorausgesetzt, daß sie nicht vollständig immobil sind. *Israel* erwähnt als Gegenanzeige Venenerweiterungen oder Thrombosen im Wurzelgebiete der Vena cava inf., am Bauch, den Schenkeln, am Skrotum, weil diese den Verdacht auf ein Einwuchern der Geschwulst in die Hohlvene rechfertigen.

Die Operation wird extraperitoneal oder seltener nur bei großen, mit der Umgebung verwachsenen Geschwülsten mit Eröffnung der Bauchhöhle transperitoneal vorgenommen.

Die Exstirpation der Niere bereitet auch bei malignen Tumoren in frühen Stadien keine Schwierigkeiten, so lange das Organ wenig vergrößert, in seinem normalen Bette beweglich ist. Dagegen erwachsen große Schwierigkeiten, wenn die Niere stark vergrößert, mit den Organen der Nachbarschaft verwachsen, wenn die Geschwulst gegen die Hohlvene wuchert oder Lymphdrüsen am Hilus das Isolieren des Nierenstieles erschweren oder unmöglich machen. In solchen Fällen muß man

bisweilen die Niere Stück für Stück ausschneiden (Morcellement) oder bei Unmöglichkeit der Unterbindung Klemmzangen am Nierenstiele liegen lassen.

Die Mortalität nach Exstirpation der Niere wegen bösartiger Neubildungen ist beträchtlich. Von den 24 von *Albrecht* mitgeteilten Fällen

Fig. 282.

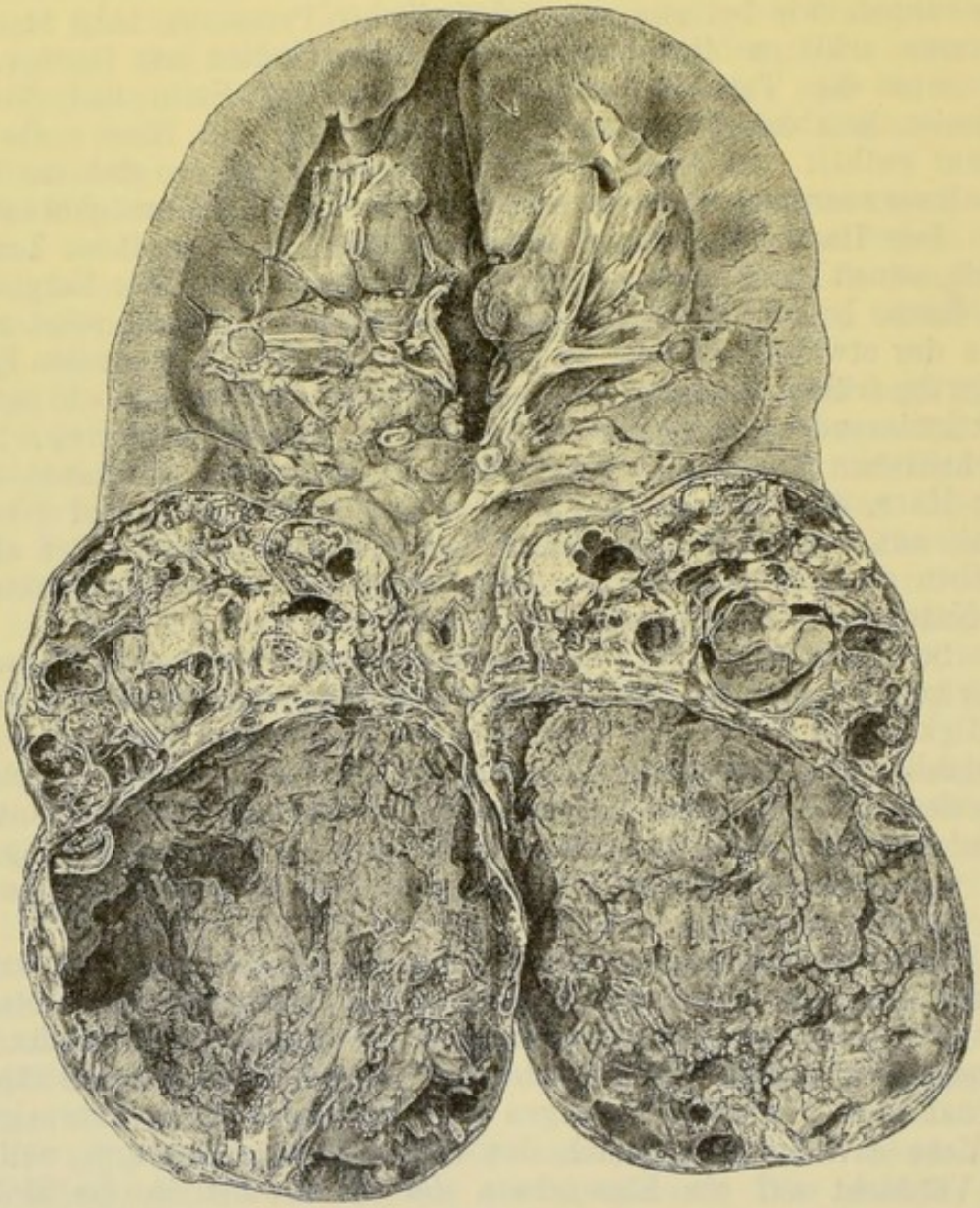

Verkalktes Hypernephrom im unteren Nierenpol.

erlagen 8 (33·3%) den direkten Folgen des Eingriffs. *Israel* konnte die Mortalitätsziffer auf 18·6% reduzieren.

Die Resultate werden davon abhängen, ob frühere oder spätere Stadien zur Operation kommen; im ersteren Falle wird die leichte Operation gut vertragen. In vorgeschrittenen Fällen ist der Eingriff als solcher ein eingreifender und gewöhnlich ist in solchen Fällen der Herzmuskel so geschädigt, daß er den Anforderungen einer großen Operation nicht mehr entsprechen kann.

Auch die Dauererfolge sind nicht gute. Die Rezidiven treten oft sehr rasch, meist im ersten Jahre ein. Doch sind die Kranken auch nach dem vierten Jahre nicht vor Rezidiven gefeit.

Gutartige Neubildungen in der Niere sind die Fibrome, Lipome, Angiome, Adenome, die selten zum Gegenstande klinischer Beobachtung und Behandlung werden.

Von den Tumoren des Nierenbeckens sind die Papillome als die häufigsten auch deshalb zu erwähnen, weil sie zu langwierigen und profusen Blutungen Anlaß geben und häufig auch gleichzeitig die Schleimhaut des Harnleiters und der Blase betreffen. Wie bei den Papillomen der Blase sind Übergänge zu malignen Formen, die oft die ganze Niere ergreifen und sie zu einem Tumor von mächtiger Größe umgestalten können, keineswegs selten. Ein nachgewiesenes Papillom des Nierenbeckens erheischt die Entfernung der ganzen Niere.

Endlich seien die Geschwülste der Nierenkapsel, Lipome, Myxosarkome, Liposarkome, die oft zu großen, den Bauch erfüllenden Geschwülsten heranwachsen, erwähnt.

11. Kapitel.

Zystische Geschwülste der Niere.

Die Zystenniere stellt eine angeborene Anomalie dar, bei welcher schließlich das ganze Parenchym des Organes durch kleinere und größere Zystchen substituiert wird. In der Regel ist der Prozeß doppelseitig. Eine Obliteration der Harnkanälchen in den Papillen durch chronische Entzündung ist für eine Anzahl von Fällen vielleicht die ätiologische Ursache, während von anderer Seite die Veränderung als durch epitheliale Wucherung und kolloide Umwandlung bedingt angenommen wird.

Die Zystenniere ist groß, an ihrer Oberfläche sind durchscheinende Zysten von verschiedener Größe, dicht aneinander gelagert, sichtbar. Am Durchschnitt ist der wabenartige Bau der Zystenniere, das Fehlen des normalen Parenchyms ersichtlich (Fig. 283).

Klinisch spielt die Zystenniere, die nicht allzu selten zu beobachten ist, insoferne eine Rolle, als die Anomalie häufig palpable Geschwülste der Niere setzt, die zu heftigen Blutungen Veranlassung bieten und endlich sekundär infiziert werden können.

Die unkomplizierte Zystenniere verläuft unter dem Bilde der Schrumpfniere, die eitrigen Fälle unter dem der Eiterniere, bei Blutung und beträchtlicher Schwellung des Organs liegt die Verwechslung mit Geschwülsten nahe.

Da die Veränderung oft die eine Seite in überwiegender Stärke befällt, während die zweite noch genügend funktionierendes Parenchym enthält, sind Exstirpationen der Zystenniere aus dringenden Indikationen immerhin gestattet und wiederholt schon mit dauernd gutem Erfolg ausgeführt worden. Jedoch sind nur profusere Blutungen oder die Vereiterung der Zystenniere Gründe für ein aktives Eingreifen. Es kommt nur die Exstirpation in Frage, da die konservativen Eingriffe (Resektion, Nierenspaltung) wenig Aussicht auf Erfolg geben.

Die solitären Zysten des Nierenparenchyms, nach *Virchow* Retentionsgeschwülste, werden nur ausnahmsweise bei besonderer Größe zum Gegenstande chirurgischer Beachtung.

Im pararenalen Gewebe können zystische Bildungen aus Blutungen, Lymphergüssen, aus Resten des *Wolff*schen Körpers entstanden sein, auch Dermoide sind hier beobachtet.

Große Zysten der Niere durch Echinokokkus gleichen in ihrem grob chirurgischen Verhalten den übrigen erwähnten Formen. In einer Anzahl der Fälle erfolgt der Durchbruch gegen das Nierenbecken, sel-

tener gegen die Lunge, die Körperoberfläche. Im Harne finden sich, wenn eine Kommunikation mit dem Nierenbecken besteht, Skolices und Bläschen. Die letzteren lassen sich in instruktiven Fällen im zystoskopischen Bilde bei ihrem Austritt in die Blase beobachten.

Fig. 283.

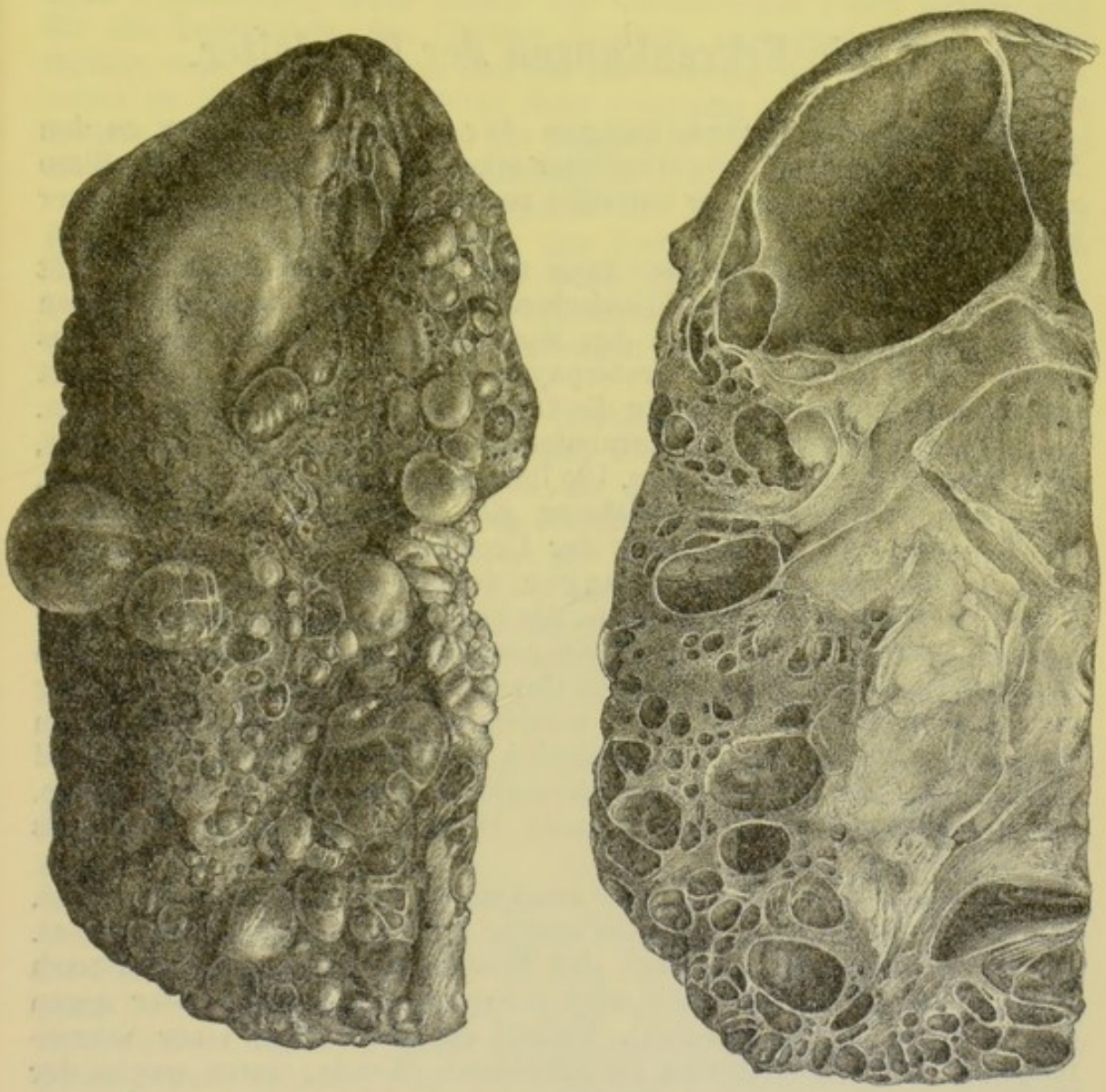

Kongenitale Zystenniere.
a Außenfläche, *b* Schnittfläche.

Die Behandlung ist eine chirurgische, konservativ insoferne, als die Niere womöglich erhalten werden soll. Die extraperitoneale Bloßlegung, Einnähung und Eröffnung des Sackes ist die Operation der Wahl.

B. Die Erkrankungen der Harnleiter.

Die isolierten Erkrankungen der Ureteren gehören zu den Ausnahmen, meist sind die Harnleiter sekundär, entweder von der Blase aus oder von der Niere her betroffen und an Krankheitsprozessen dieser nur mitbeteiligt.

Den normalen Harnleiter kann man nicht tasten, wohl aber läßt er sich, wenn er unter pathologischen Verhältnissen zu einem dicken Strang umgewandelt ist, von den Bauchdecken, von der Vagina aus fühlen. Die Betrachtung der Ureterpapille im zystoskopischen Bilde liefert mannigfache Anhaltspunkte für die Diagnose ureteraler Veränderungen.

Durch Sondierung des Harnleiters sind Verengerungen des Rohres, obturierende Steine nachweisbar. Die Röntgenaufnahme bei eingeführtem, mit Draht armiertem Ureterkatheter gibt Aufklärung über Anomalien der Richtung und des Verlaufes der Ureteren.

Analog wie die Verletzungen der Niere sind auch die des Ureters subkutane und perkutane. Als Folge der subkutanen Verletzung muß es naturgemäß zur Bildung einer umschriebenen Ansammlung von Blut und Harn im retroperitonealen Gewebe kommen; ist die Verletzung mit einer solchen des Bauchfells kombiniert, so erfolgt der Erguß von Blut und Harn in die Peritonealhöhle mit den gleichen Folgen und Symptomen, wie sie bei intraperitonealen Blasenrupturen vorkommen.

Die perkutane Ureterverletzung hat den Abgang von Harn aus der Wunde zur Folge.

Weit häufiger als Gewalteinwirkungen sind operative Eingriffe, namentlich im Becken, die Veranlassung für Verletzungen des Ureters. Der Harn ergießt sich je nach den Wundverhältnissen entweder nach außen gegen den peritonealen oder retroperitonealen Raum oder gegen das Genitale (Uterus, Vagina). Kommt es zur Bildung einer röhrenförmigen, mit Granulationen ausgekleideten Wunde, durch welche der Harn seinen Weg findet, so spricht man von Ureterfisteln; je nach der Situation bezeichnet man diese als Uretercervix-, Uretervaginal- oder Ureterbauchdeckenfisteln. Die Ureterverletzung kann spontan heilen, namentlich wenn die Verletzung wandständig ist.

Von Krankheiten der Ureteren sind bemerkenswert: Fisteln, die tuberkulöse Veränderung, Geschwülste und Steine.

Die persistierenden Fisteln sollen operativ beseitigt werden; zurzeit ist die plastische Neueinpflanzung des Ureters zentral der verletzten Stelle in die Blase *(Novaro, Bazy)* die meist angewandte Operation. Ist die betreffende Niere eitrig erkrankt, die der zweiten Seite gesund, so ist die Exstirpation der Niere der Plastik des Ureters vorzuziehen.

Die Entzündungen der Ureteren sind niemals isolierte Krankheitsformen, sie sind vielmehr gewöhnlich untergeordnetere Be-

gleiter der gleichen Prozesse der Blase oder der Nieren. Klinisches Interesse erregt die Ureteritis bisweilen, wenn im Krankheitsbilde ureterale Kolikschmerzen dominieren.

Wichtiger erscheint, auch vom klinischen Standpunkte, die Uretertuberkulose. Stets geht sie mit Verkäsung der Schleimhaut und einer starken Verdickung der Wand, oft mit einer monströsen, schwieligen Umwandlung dieser einher. Die Verdickungen hohen Grades sind für die Tuberkulose des Ureters geradezu pathognomonisch; berücksichtigt man den Umstand, daß die Entwicklung des tuberkulösen Prozesses an Niere und Harnleiter ihrer Intensität nach nicht die gleiche zu sein braucht, so weist uns die palpable Veränderung des Harnleiters oft auf die sonst latente Erkrankung der betreffenden Niere hin.

Besondere Beachtung verdienen die Steine des Ureters. Die Konkremente benutzen entweder den Ureter als Weg, halten sich da also nur vorübergehend auf oder setzen sich an gewissen Punkten des Ureters dauernd fest; solche Prädilektionsstellen sind: die Stelle dicht unter dem Abgang vom Nierenbecken und der Ureteranteil über der Blase.

Bei partieller Verlegung der Harnleiterlichtung hypertrophiert die Ureterwand über dem Hindernis und wird durch den sich ansammelnden Harn gedehnt, Veränderungen, die allmählich auf das Nierenbecken und die Kelche übergreifen. Der komplette stöpselartige Verschluß veranlaßt heftige Koliken, oft sistiert mit einem Schlage die Harnsekretion auf der erkrankten Seite, bisweilen auch im Gebiete der anderen Niere (reflektorische Anurie). Besonders schwer wird natürlich die Situation, wenn sich in beiden Harnleitern Steine einklemmen oder die einseitige Steineinklemmung in einem Falle sich ereignet, in welchem die zweite Niere fehlt oder verödet ist.

Zur Behandlung der Anurie durch Steineinklemmung soll stets an der Seite der Einklemmung der Harnleiterkatheterismus versucht werden. Man kann unmittelbar nach Einführung des Rohres in die Niere eine profuse Harnsekretion eintreten sehen. Wo das Verfahren im Stiche läßt, wird die Spaltung der Niere angezeigt sein. Die Änderung der Druckverhältnisse in der Niere durch die Spaltung ist stets derart, daß die Harnsekretion sich wieder einstellt. Dort, wo sich die Diagnose mit allen Details hinsichtlich Größe, Lage und Form des Steines machen läßt, wird auf den Stein direkt eingegangen; nach Eröffnung des Ureters durch Schnitt entfernt man den Stein und vernäht die Ureterwunde.

Die Ureterolithotomie wird in retroperitonealer, von der Lende zum Darmbein ziehender Wunde vorgenommen; um an den untersten Ureterabschnitt zu gelangen, wird die Wunde wie zur Unterbindung der Art. iliaca int. angelegt.

Neubildungen des Ureters sind außerordentlich selten; wir finden auch hier den Ureter im Verein mit der Niere betroffen (Papillomatose) oder noch seltener den Ureter als isolierten Sitz einer Geschwulst. In ersterem Falle dominieren die Erscheinungen von Seite der Niere, nur wenn die Papillome aus dem Ureter in die Blase hereinwuchern, ist die Erkennung möglich. Die primären malignen Geschwülste des Ureters sind aus sehr vereinzelten Beobachtungen am Sektionstisch bekannt. Klinisch das Leiden zu diagnostizieren, ist bisher nicht gelungen.

C. Die Erkrankungen der Blase.

1. Kapitel.

Anatomische und physiologische Vorbemerkungen.

Die Harnblase ist ein hohler, eiförmiger Körper, dessen Aufgabe darin besteht, als Reservoir und als austreibendes Organ für die Harnflüssigkeit zu dienen; demgemäß enthält die Wand der Blase eine mächtige Schicht von (glatter) Muskulatur, welche die Mündung gegen die Harnröhre zu schließen und öffnen, wie die Entleerung des Harnes zu bewerkstelligen vermag.

Wir unterscheiden an der Blase den Scheitel, den Körper und den Blasengrund, letzterer trägt die Mündungen der Ureteren, und hier mündet die Harnröhre. Der von den Harnleitermündungen und dem Orificium vesicale begrenzte dreieckige Raum wird als Trigonum bezeichnet. Die Distanz der Harnleiterostien voneinander und von der Blasenmündung beträgt etwa 3 *cm*, eine Distanz, die nur ausnahmsweise bei pathologischen Zuständen eine Änderung erfährt. In allen Handbüchern findet sich die Bezeichnung Blasenhals, trotzdem ein solcher, d. i. eine trichterförmige Verjüngung der Blase zur Harnröhre, anatomisch nicht besteht.

Die Wand der Blase ist grob anatomisch aus Muskulatur und Schleimhaut aufgebaut; an einigen Stellen kommt das Bauchfell als eigene Schicht hinzu. Die Muskelhaut der Blase ist aus drei gleich mächtigen Schichten organischer Fasern zusammengesetzt, aus einer äußeren und inneren, im wesentlichen vertikal angeordneten und einer mittleren zirkulären. Am unteren Pol verdichten sich die zirkulären Bündel und umkreisen in dichter Lage die Blasenmündung (Sphincter vesicae int.). Für die gesamte übrige Muskulatur der Blase ist der Sammelname Detrusor urinae gebräuchlich. Die quergestreifte Muskulatur der Pars membranacea urethrae wird als Sphincter vesicae externus bezeichnet.

Bei kräftigem Muskeltonus bei Kindern und jugendlichen Individuen gibt die Blasenwand bei Untersuchung mit der Sonde das Gefühl einer starken Resistenz.

Bei Hypertrophie der Blasenmuskel springen die Wülste der Fasern als Trabekel deutlich über das Schleimhautniveau in Form sich vielfach kreuzender Balken vor, zwischen denen grubige Einsenkungen sichtbar sind. *Civiale* hat das Innere derartiger Blasen mit der Struktur des linken Herzventrikels verglichen.

Der Übergang von der Blase zur Harnröhre ist ein scharfer, von innen her gesehen ist die Blasenmündung ein Grübchen, von dessen Mitte radiär einige Schleimhautfältchen ausgehen. Dennoch besteht eine gewisse Zusammengehörigkeit zwischen dem Wurzelstück der Harnröhre und der angrenzenden Blasenpartie, indem die Muskulatur und Gefäßversorgung beider Teile eine gemeinsame ist, und klinisch läßt sich die Beobachtung machen, daß die Erkrankungen des hinteren Harnröhrenabschnittes stets auch die der Mündung nahen Teile der Blase in Mitleidenschaft ziehen.

Bei aufrechter Körperhaltung befindet sich das Ostium urethrale immer am tiefsten Punkte der Blase; so wird es erklärlich, warum bei Vorhandensein von Steinen beim Harnlassen in aufrechter Stellung der Harnstrahl so häufig durch ein die Mündung bedeckendes Konkrement unterbrochen wird.

Vermöge ihrer variablen Größe kann die Blase an die benachbarten Gebilde nur locker geheftet sein. Der fixe Punkt, auf welchem die Blase gleichsam wie auf einem Piedestale aufruht, ist die Prostata, mit deren oberer Fläche sie verbunden ist.

Lockerer ist die Verbindung an der Symphyse, am Mastdarm; die sonstigen Fixationsmittel der Blase sind die Fascia endopelvina, das Peritoneum und das Ligamentum vesico-umbilicale medium.

Der weiblichen Blase fehlt das Fundament der Prostata; sie ist mit ihrer Hinterwand an den Zervikalteil des Uterus und an die Scheide geheftet; mit diesen findet die Blase ihre Stütze im muskulären Beckenboden; verliert dieser seine Resistenz, so sehen wir mit dem Genitale Dislokationen der Blase nach abwärts eintreten.

Die Blase liegt, wenn sie leer und zusammengezogen ist, tief hinter der Symphyse; wenn sie gefüllt wird, so dehnt sie sich mit ihrer hinteren Wand gegen den Mastdarm, mit ihrem Scheitel gegen die Bauchhöhle aus; sie nimmt den vordersten Teil der Beckenhöhle ein und ist beim Manne zwischen Symphyse und Mastdarm, beim Weibe zwischen Symphyse und Genitale gelagert. Das Bauchfell ist wie ein Tuch von oben und von den Seiten her über die Blase gebreitet. Von der Bauchwand her zieht das Peritoneum über den Scheitel zur hinteren Blasenwand, von welcher sie in der Höhe der Kuppen der Samenbläschen auf den Mastdarm übergeht.

So ist die hinter der Symphyse gelegene Partie der vorderen Blasenwand nicht von Bauchfell bekleidet. Desgleichen ist der Anteil der hinteren Blasenwand, der zwischen den Vasa deferentia gelegen und der direkt an den Mastdarm angelagert ist, frei von Peritoneum.

An den Seitenwänden der Blase ist die Umschlagslinie des Peritoneums eine unregelmäßige, das Peritoneum überzieht die Seitenwände in ganz verschiedenen Tiefen. Sieht man die Blase von der Seite an, so bemerkt man, daß die untere Ansatzlinie des Peritoneums von den Samenbläschen her zunächst an der lateralen Wand etwas aufsteigt, dann sich wieder senkt und erst am Tuberculum pubicum wieder hinauf gegen die Mittellinie aufsteigt. Sieht man also von vorne zu, so kommen die Ansatzlinien der beiden Seiten auf der vorderen Fläche in einem nach oben konvexen Bogen zusammen.

So verhält es sich bei Erwachsenen, und zwar bei beiden Geschlechtern. Beim Neugeborenen ist dies anders. Da liegt die Blase noch

in der Bauchhöhle; das Orificium urethrae steht im Niveau des oberen Randes der Symphyse. Die vordere, vom Peritoneum freie Blasenfläche berührt also die vordere Bauchwand; hinten aber, wo das Peritoneum an den Mastdarm befestigt ist und demnach mit der Blase nicht miterhoben gedacht werden kann, reicht es relativ tiefer hinab; es überzieht beim Knaben die Samenbläschen und erreicht den oberen Rand der Prostata.

Wenn sich die Blase stark füllt und gegen die Bauchhöhle hinaufsteigt, so könnte sich das Peritoneum dabei in doppelter Weise verhalten; wäre sein Ansatz an die Umgebung der Blase ein fester und unveränderlicher, so müßte es sich entsprechend der Volumszunahme der Blase ausdehnen und verdünnen; ist aber der Ansatz ein lockerer, so kann die Blase, indem sie sich in allen Richtungen vergrößert, das Peritoneum von den Beckenwandungen sozusagen loswühlen und dasselbe beim Aufsteigen mitnehmen. Daß der letztere Vorgang in Wirklichkeit stattfindet, davon kann man sich auch durch künstliche Füllung der Blase überzeugen. Wie *Langer* hervorhebt, kann es dahin kommen, daß das Peritoneum, von der Mitte des Beckenteils des Psoas angefangen, vollständig von den Beckenwänden abgehoben wird, so daß auch die Stellung des Blinddarmes verändert wird. Von der vorderen Bauchwandung wird hiebei das Peritoneum nicht in der ganzen Breite der Blase gleichmäßig abgehoben, sondern derart, daß an der vorderen Blasenwand immer ein nach oben konvexer Teil frei bleibt.

Die Ureteren treten rechts und links am Blasengrunde ein, indem sie die Schichten der Blasenwand schief durchbohren. Ihre Mündungen sitzen gewöhnlich auf einem Hügelchen. Beide Harnleitermündungen sind durch einen stärkeren Muskelwulst verbunden (Ligam. interuretericum); dieses schließt mit den Muskelzügen, die ebenfalls sichtbar von jeder Harnleitermündung zum Orificium urethrale ziehen, einen dreieckigen Raum (Trigonum Lieutaudii, kurzweg Trigonum genannt) ein, in dessen Bereiche die glatte Schleimhaut der Unterlage fest aufsitzt, von dieser nicht abhebbar ist.

Eine bestimmte Größe als Kapazität der normalen Blase gibt es nicht; der Fassungsraum der Blase ist bei den Individuen ein variabler, ja bei einem und demselben Menschen zu verschiedenen Zeiten verschieden.

Die Schleimhaut ist unter normalen Verhältnissen gegen Berührung empfindlich, doch nicht hyperästhetisch oder hyperalgetisch, sie kann verschiedene Wärmegrade gut differenzieren und reagiert nur bei Spannung durch Füllung mit dem Gefühle des Harndranges.

Die Schleimhaut der Blase hat wohl sehr geringe Fähigkeit zu resorbieren, eine weit geringere als alle übrigen Schleimhäute, der Kutikularsaum der oberflächlichsten Schichte des Epithels bietet diesbezüglich wahrscheinlich einen mächtigen Schutz.

Wird die Blase durch den aus den Nieren ausgestoßenen Harn so weit gefüllt, daß die Wände in Spannung geraten, so vermitteln die dadurch ausgelösten Kontraktionen das Gefühl des Harndranges: der Tonus des glatten inneren Sphinkters wird zur Leistung des Widerstandes verstärkt, desgleichen der des quergestreiften äußeren Sphinkters.

Beim Entleeren des Harnes erfolgt ein Nachlassen des Sphinktertonus und erst wenn dies geschehen, kann die Flüssigkeit durch die Kontraktion des Detrusors austreten.

2. Kapitel.

Die Methoden der Blasenuntersuchung.

Bei der Untersuchung der Blase bedienen wir uns sehr umfassender Hilfsmittel.

Die Inspektion der Blasengegend gibt nur bei exzessiven Dehnungen der Blase oder stark prominierenden Tumoren des Organs das Bild einer Vorwölbung ober der Symphyse. Der Perkussionsschall über der vollen, die Symphyse überragenden Blase ist ein leerer, so daß sich diese perkutorisch gegen die luftgefüllten Därme der Umgebung abgrenzen läßt. Doch sind Täuschungen hier sehr gewöhnlich. Verläßlicher erscheint die Palpation. Diese wird mit den flach aufgelegten Händen ober der Symphyse vorgenommen. Die volle Blase gibt eine deutliche Resistenz, stärkerer Druck auf diese erzeugt Harndrang.

Weitere Details ergeben sich bei der kombinierten Untersuchung, die rektal resp. vaginal vorgenommen wird. Der Untersucher geht bei flacher Rückenlage des Kranken mit einem Finger in das Rektum (in die Vagina) ein, während die zweite, den Bauchdecken flach aufliegende Hand das Objekt gegen das kleine Becken zu drängen sucht. Auf diese Weise lassen sich bei überdehnter Blase, bei Verdickung der Blasenwände, bei Tumoren, großen Steinen bisweilen instruktive Befunde erheben.

Den instrumentellen Untersuchungen der Blase kommt eine weit höhere Bedeutung zu als den bisher genannten, schon aus dem Grunde, weil jeder derselben die Dignität eines operativen Eingriffes besitzt. Bei mangelnder Asepsis oder roher Handhabung der Instrumente können Störungen ausgelöst werden, die eine wesentliche Komplikation bedeuten, ja selbst eine lebensgefährliche Wendung im Krankheitsbilde bedingen können.

Also wir müssen aseptisch vorgehen und mit der größten Zartheit manipulieren. So ist es auch begreiflich, daß wir die Eingriffe auf das nötigste Maß reduzieren. Es gehört Erfahrung dazu, die richtige Untersuchungsmethode, d. h. diejenige, die für den speziellen Fall die geeignetste ist, zu wählen.

Die Symptome des Einzelfalles, die Ergebnisse der Untersuchung des Harnes sind dabei maßgebend. So suchen wir uns ein Bild der Krankheit vermutungsweise zu konstruieren, welches nun durch die objektive Untersuchung verifiziert werden soll.

Die Notwendigkeit, die Eingriffe an der Blase, auch die zur Exploration dienenden, aseptisch vorzunehmen, ergibt sich aus der Tat-

sache, daß wir auf diese Weise den Eingriff seiner größten Gefahr entkleiden. Wenn wir aseptisch untersuchen, werden wir örtliche wie allgemeine Erscheinungen der Infektion verhüten.

So wie bei einem chirurgischen Eingriff die Asepsis der Instrumente, des Operationsterrains und der Hände des Operateurs im Wesen die keimfreie Ausübung der Operation bedingen, so werden wir an der Blase sterile Sonden, Katheter mit reinen Händen durch die aseptisch gemachte Harnröhre zu führen haben. Leider sind alle Bedingungen hier nicht erfüllbar, so daß wir mit gewissen Fehlerquellen, die ja auch bei blutigen Operationen nicht völlig auszuschalten sind, zu rechnen haben.

Die Notwendigkeit der Sterilisierung des Katheters zur Verhütung von Infektion wurde schon von *Pasteur* wie von *Traube* in klarer Weise präzisiert. Untersuchungen haben gezeigt, daß weder die mechanische Reinigung, noch die Durchspülung, das Abwaschen des Katheters mit antiseptischen Lösungen genügen, um in allen Fällen keimfreie Instrumente zu geben.

Eine absolute Sicherheit gibt ausschließlich die Sterilisation durch Hitze. Wir verwenden kochendes Wasser, strömenden Dampf und trockene erhitzte Luft.

Für die Zwecke des praktischen Arztes wie für die der Kranken ist die Sterilisation durch Auskochen der Instrumente (durch 5—15 Minuten) die leichtest ausführbare, bequemste und verläßlichste. Metall- und Kautschukinstrumente können beliebig oft gekocht werden, allein auch gute moderne Seidenkatheter vertragen das Kochen häufig genug.

Zur Sterilisation von Kathetern in strömendem Dampf sind handliche Apparate *(Kutner, Rüsch)* erhältlich, die in verläßlicher Weise die Instrumente sterilisieren.

Man darf neben der Sterilisation nie die mechanische Reinigung der Katheter übersehen, muß sie stets waschen und durchspülen, damit Eiter, Blut mechanisch entfernt werde. Äußerlich sollen die Instrumente vor der Sterilisation mit Seifengeist gewaschen und mit Gazeläppchen getrocknet werden.

Vor jedem Katheterismus die Hände im chirurgischen Sinne zu reinigen, ist unmöglich. Man muß sich auf eine einfache Waschung mit Seife und warmem Wasser beschränken, dabei aber vermeiden, den Katheter dort, wo er in die Blase eindringt, mit den Fingern anzufassen.

Die Reinigung der Harnröhre wäre zur keimfreien Ausführung unerläßlich, ist aber praktisch undurchführbar. Nach vielfachen Untersuchungen beherbergen der Vorhautsack und die Fossa navicularis der Gesunden eine üppige Bakterienflora, in welcher die für die Harnwege pathogenen Keime vielfach vorhanden sind. In noch höherem Maße sind die Infektionsträger bei Erkrankungen der Harnröhre, der Prostata im Kanal enthalten.

Die lange Harnröhre mit ihren vielfachen Buchten und Taschen ist durch Spülung nicht entsprechend zu reinigen. Man läßt die Kranken wenn möglich urinieren, wäscht die Glans, den Vorhautsack und spült die Harnröhre mit kräftigem Strahle durch. So wird man wenigstens die Oberfläche der Schleimhaut grob mechanisch scheuern.

Die Vornahme eines beliebigen Eingriffes an der Blase wird sich nach alledem derart gestalten, daß mit gewaschenen Händen die Glans

und Urethra gereinigt werden. Nun entnimmt man das sterile Instrument dem Gefäße, in dem es gekocht wurde. Ehe es eingeführt wird, muß dasselbe mit einer schlüpfrigen Masse bestrichen werden.

Als solche werden Olivenöl, Glyzerin oder Borsäureglyzerinmischungen verwendet. Alle diese müssen steril zur Anwendung kommen, was am besten durch Kochen in einer reinen Eprouvette sich erzielen läßt. Nach Abbrühen des Eprouvettenhalses gießt man eine kleine Menge über den Katheter oder verstreicht die Masse mittelst eines sterilen Gazeläppchens auf dem Instrumente.

Eine andere Art der Prophylaxe vor Infektion besteht darin, daß man nach dem ausgeführten Eingriff durch Spülung der Blase mit antiseptischen Lösungen die etwa in diese eingebrachten Keime abzutöten sucht.

Fig. 284.



Guyons Explorateur.

Die instrumentellen Untersuchungen der Blase haben verschiedene Aufgaben; in einer Gruppe tasten wir mit Bougies und Sonden die Blase aus; in einer anderen suchen wir die Funktion der Blase zu ermitteln, indem wir nach der Miktion den in der Blase zurückgebliebenen Harn durch Katheterismus herausbefördern. Endlich sind wir durch geeignete Instrumente (Zystoskope) in der Lage, das Innere der Blase in allen Teilen direkt zu besichtigen.

Mit weichen geknöpften oder mit der oliventragenden Bougie *Guyons* (Fig. 284) wird man in seltenen Fällen Konkremente der Blase, wenn sie gerade in der Nähe der Blasenmündung liegen, berühren und sie durch das eigentümliche Reibegefühl diagnostizieren können. Der negative Ausfall dieser Untersuchung läßt natürlich keine Schlüsse zu.

Weit leistungsfähiger ist die Exploration mit der Metallsonde. Diese trägt, um mit der Spitze auch die Fundusteile, die näher zum

Fig. 285.



Metallsonde mit kurzem Schnabel zur Exploration der Blase.

Orificium liegen, bestreichen zu können, einen kurzen Schnabel (Fig. 285). Das Kaliber darf nicht zu zart sein, weil sonst die Sicherheit der Palpation leidet (etwa 18 der *Charrière*schen Skala). Ein Handgriff, der zur Steigerung der Resonanz hohl ist, erleichtert die Handhabung.

Die Sondenuntersuchung der Blase muß methodisch vorgenommen werden, wenn wir die Leistungsfähigkeit dieser Untersuchungsmethode voll ausnützen wollen. Man führt bei mäßig voller Blase die Steinsonde nach den Regeln für den Katheterismus (S. 788) ein und schiebt das Instrument, wenn es in die Blase eingedrungen ist, in der Richtung der Achse des Schaftes mit nach oben gerichtetem Schnabel so weit vor, bis die Konvexität an die hintere Blasenwand

stößt. Mit der Sonde übt man einen leichten Druck gegen diese, um ihre Resistenz zu ermitteln. Nun zieht man die Sonde langsam gegen die Blasenmündung und führt dabei rechts und links kurze Schläge mit der Spitze des Schnabels. Liegt ein Stein im Wege, so wird durch die Perkussion mit der Sonde dem Untersucher ein unverkennbarer Tast- und Gehörseindruck vermittelt.

Auch über die Weite und Symmetrie der Blasenlichtung wie über die Beschaffenheit der Wände wird man dabei Aufschluß bekommen. Die Sonde zieht man so weit vor, bis sie mit der Konkavität des Schnabels, die dabei nach aufwärts sieht, an die vordere Blasenwand stößt. Nun dreht man den Schnabel um 180° nach abwärts; stößt man dabei auf den Blasenboden und ist die Wendung nach abwärts bei horizontaler Haltung des Schaftes der Sonde nicht möglich, so ist das Trigonum flach. Bei prominierender Prostata (durch Hypertrophie) ist der Fundus der Blase gehöhlt, so daß die Wendung nach abwärts leicht ausführbar ist.

Man tastet nun mit dem horizontal gehaltenen oder bei flachem Fundus stärker gesenkten Instrumente die Gegend des Trigonum sorgfältig rechts und links ab, wobei man das vesikale Ende der Sonde etwas nach hinten rücken läßt.

Nach dem Gesagten ist das Gebiet der Blasensteine für die Untersuchung mit der Sonde das ergiebigste. Wir schätzen die Größe, die Härte, die Oberfläche des Steines beim Bestreichen und Perkutieren desselben mit der Sondenspitze; auch multiple Konkremente liefern unzweifelhafte Befunde.

Die Untersuchung mit dem Katheter ist eine nicht minder wichtige; führen wir, nachdem der Kranke bis zum Ende der Miktion uriniert hat, einen Katheter ein, so werden bei normaler Funktion kaum einige Tropfen Harn durch den Katheter abfließen. Bei Insuffizienz sehen wir dagegen kleinere oder größere Harnmengen (Residualharn) ablaufen. Doch auch dort, wo wir nicht die Retention von Harn nachweisen wollen, ist die Katheteruntersuchung von Bedeutung. Wir bekommen mit dem Katheter Harn aus der Blase, der urethrale Beimengungen nicht enthält.

Denken wir an eine Eiterung oder Blutung aus der Prostata, so können wir, während der spontan gelassene Harn eitrig (blutig) ist, mit dem Katheter reinen Harn erhalten, was diagnostisch von Bedeutung ist.

Entscheidend ist die Katheteruntersuchung für die Diagnose der erfolgten Ruptur der Blase. Trotzdem Stunden seit der letzten Miktion verflossen sind, fördert der Katheter in Fällen dieser Art keinen oder nur eine geringe Menge blutigen Harnes zutage.

Auch die Entscheidung, ob bei fehlender Miktion Retention des Harnes oder Anurie besteht, ist mit dem Katheter zu stellen. Bei Anurie ist die Blase leer.

Die Sondenexploration der weiblichen Blase bietet größere Schwierigkeiten als die beim Manne. Namentlich wenn die vordere Vaginalwand ihre Resistenz verloren hat, wodurch auch die hintere Blasenwand gesenkt, stärker nach unten ausgebaucht gefunden wird, so daß eine methodische Austastung aller Teile oft nicht mit der nötigen Sicherheit möglich ist.

Die Bestrebungen, das Innere der Blase der Besichtigung zugänglich zu machen, lassen sich bis zum Beginn des 19. Jahrhunderts zurückdatieren.

Der Begründer der modernen Zystoskopie ist *Max Nitze*, der seine Instrumente nach einem originellen Prinzipe konstruierte, indem er die Lichtquelle an der Spitze eines katheterförmigen Instrumentes in die Blase einführte und durch einen optischen Apparat das Gesichtsfeld erweiterte. Die erste Demonstration seines bei Leiter gefertigten zystoskopischen Instrumentes fand in der denkwürdigen Sitzung der Gesellschaft der Ärzte in Wien vom 9. Mai 1877 statt. Als Lichtquelle hatte *Nitze* ursprünglich einen Platindraht, der durch elektrischen Strom zum Glühen gebracht wurde. Eine Kühlvorrichtung war angebracht, um die Erwärmung des Apparates zu verhindern. An den modernen Instrumenten ist diese entbehrlich, denn an Stelle der Platinlampe ist ein Glühlämpchen als Lichtquelle getreten, bei welchem die Wärmeentwicklung auf ein Minimum reduziert ist.

Das Zystoskop ist ein starres, aus Metall gefertigtes Instrument von der Form eines Katheters mit kurzem Schnabel. Das Kaliber soll 18 nicht übersteigen, damit die Einführung leicht und schonend möglich sei. In der abschraubbaren Spitze ist die Glühlampe eingekittet, der Schaft des Instrumentes birgt den optischen Apparat, ein Fernrohr, welches die Besichtigung einer größeren Fläche der Blasenschleimhaut in einem Gesichtsfeld möglich macht.

Wo der Schaft in den Schnabel übergeht, trägt der erstere ein Fenster, in den ein Prisma eingefügt ist, dessen hypotenutische Fläche eine Spiegelfolie trägt. Die einfallenden Strahlen erzeugen auf der Spiegelfläche ein Bild des Objektes, welches in den optischen Apparat reflektiert wird. Das dem vesikalen abgekehrte proximale Ende des Zystoskopes ist zur Erleichterung des Sehens mit einem Trichter versehen und trägt das Okular der Optik, ferner die Vorrichtung zum Anschluß an den elektrischen Strom.

Die Optik der Zystoskope besteht aus einem Objektiv, welches ein stark verkleinertes verkehrtes Bild des Objektes liefert. Dieses wird durch eine in der Mitte der Achse angebrachte Linse umgedreht und in die Gegend des Okulars projiziert, durch welches das Bild vergrößert wird. Wir bekommen also vergrößerte Darstellungen von Spiegelbildern des Blaseninneren, welche demnach die solchen zukommenden Abweichungen der Richtung je nach Neigung der Spiegelfläche zeigen; außerdem erscheinen die Objekte nur bei einer ganz bestimmten Entfernung, etwa 25—30 *mm* des Prismas vom Objekt in ihrer natürlichen Größe; rückt man näher an das Objekt, so wächst das Bild in steigender Progression, umgekehrt wird es, wenn man das Prisma entfernt, kleiner.

Als Lichtquelle benutzen wir Glühlampen, gespeist von Batterien, Akkumulatoren oder durch den Straßenstrom mit Hilfe von Anschlußapparaten. Die letzteren sind bei guter Konstruktion die empfehlenswertesten. Man hat jederzeit Licht zur Verfügung und es ermöglichen die Apparate eine sehr exakte Dosierung der Spannung.

Damit man eine Zystoskopie ausführen könne, muß erstens die Harnröhre mindestens für Kaliber 18 Charrière passierbar, muß die Blase genügend dehnbar sein, um, mit Flüssigkeit gefüllt, die nötigen

Exkursionen mit dem Zystoskopschnabel frei zu gestatten. Endlich muß die Blase sich reinspülen lassen.

Meist sind die Hindernisse reparabel, die enge Harnröhre wird zu dilatieren sein, ein katarrhalischer oder ulzeröser Prozeß der Blase, der die Entfaltbarkeit der Wände behindert, wird, nach örtlicher Behandlung gebessert, die Untersuchung nicht mehr hindern. Ebenso wird bei profuser Blutung oder Eiterung, die das Reinspülen verhindern, oft eine vorbereitende Behandlung (Ruhigstellung der Blase durch permanente Drainage) nötig sein, ehe die Untersuchung möglich wird.

Zur Vornahme der Untersuchung wird der Kranke auf einem hohen Tische derart gelagert, daß er mit dem Becken den Rand gerade überragt. Die Beine sind leicht abduziert, in den Knien rechtwinkelig gebeugt, die Füße ruhen in Stützen. Zunächst wird die Blase reingespült, bis das Spülwasser klar abfließt; nun füllt man die Blase mit ca. 150 *g* steriler Kochsalz- oder 3%iger Borsäurelösung.

Das Zystoskop ist in gereinigtem Zustande vorbereitet und mit sterilem Glyzerin bestrichen. Moderne zystoskopische Instrumente er-

Fig. 286.

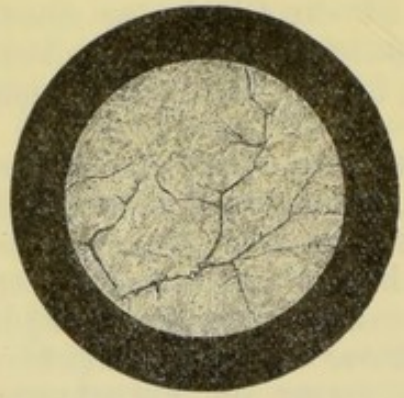

Zystoskopisches Bild normaler Schleimhaut.*

Fig. 287.



Segment der normalen Blasenmündung.

möglichen das Sterilisieren durch Kochen; es genügt bei dem glatten Instrumente auch das Waschen mit Seifenspiritus, Alkohol und Äther und das Abreiben mit einem sterilen Lappen. Das Zystoskop wird nach den Regeln für den Katheterismus eingeführt. Man übersieht stets jenen Teil der Blase, nach welchem das Prisma und mit diesem der Schnabel gekehrt ist. Wie mit der Sonde sind mit dem Zystoskope gewisse typische Manöver auszuführen, damit alle Teile der Blase dem Auge zugänglich werden.

Die Schleimhaut der Blase erscheint unter normalen Verhältnissen graugelb, von zarten Gefäßen durchzogen (Fig. 286). Der Scheitel ist stets durch eine kleine Luftblase markiert, gelegentlich der Spülung in die Blase eingespritzte Luft; vom Scheitel ausgehend betrachtet man durch Neigen des Schnabels nach rechts und links bei gleichzeitigem Vorziehen des Instrumentes die Seitenwände. Kehrt man den Schnabel gegen den Blasengrund, so sind die Ureterenmündungen, zwischen diesen der Ureterenwulst, gewissermaßen aus der Vogelperspektive sichtbar (Fig. 288). An der Vorderwand macht die Symphyse oft eine merkbare Vor-

* Die zystoskopischen Bilder nach Photogrammen von *Nitze*.

wölbung. Zieht man das Zystoskop so weit zurück, daß das Fenster mit einem Anteile in der Blase, mit dem anderen in der Harnröhre liegt, so ist der Rand der Mündung der Blase als dunkelrote, das Gesichtsfeld zu einem Teile erfüllende Sichel im durchfallenden Lichte sichtbar (Fig. 287), darüber ist, im auffallenden Lichte beleuchtet, mit allen Details die angrenzende Partie der Blase sichtbar.

So läßt sich ein Urteil über die Art der Umrandung des Orificium in kombinierten Bildern gewinnen. Für die Diagnose der Prostatahypertrophie, bei welcher frühzeitige Veränderungen an der Blasenmündung auftreten, ist diese Art der Besichtigung von unschätzbarem Werte. Neben Prostatahypertrophie wird die Zystoskopie bei Blutungen und chronischen Eiterungen aus den Harnwegen angezeigt sein, also dort, wo wir einen Tumor der Blase vermuten, oder bei unklarem Symptomenbilde, wo wir zwischen renaler und vesikaler Blutung resp. Eiterung differenzieren wollen. Ferner ist die Zystoskopie angezeigt bei Steinen, wenn wir gewisse Details der Form, Lage, Anzahl feststellen wollen, bei Fremdkörpern, endlich bei allen Arten unklarer vesikaler Symptome.

Fig. 288.



Uretermündung.

Akute entzündliche Prozesse mit örtlichen Reizerscheinungen lassen wie jeden lokalen Eingriff auch die Zystoskopie als nicht angebracht erscheinen. Durch die Zystoskopie sind die in früherer Zeit geübten digitalen Explorationen *(v. Volkmann, Thompson)* der eröffneten Blase oder die Austastung der weiblichen Blase nach Dilatation der Harnröhre entbehrlich geworden. Dagegen ist die Anwendung von Röntgenstrahlen für die Blase von Bedeutung. Über Form und Lage der Blase erhalten wir instruktive Bilder, wenn wir nach *Völcker* die Blase mit Kollargollösung füllen und durchleuchten. Lageveränderungen, Verdrängungen der Blase bei Beckengeschwülsten lassen sich auf diese Weise, wie mit keiner anderen Methode, demonstrativ darstellen.

Auch die Füllung der Blase mit Luft oder Sauerstoff erleichtert die Darstellung, so bei Divertikeln, deren Größe und Ausbreitung auf diese Art festzustellen ist. Endlich gibt es Divertikelsteine der Blase, die weder mit der Sonde, noch mit dem Zystoskop erkennbar, nach Durchleuchtung mit Röntgenstrahlen, auf der photographischen Platte in unverkennbarer Deutlichkeit sichtbar werden.

3. Kapitel.

Die kongenitalen Anomalien und die erworbenen Abweichungen von der normalen Form und Lage der Harnblase.

Unter den Bildungsfehlern der Harnblase nehmen die Spaltbildungen vermöge ihrer Häufigkeit einen besonderen Rang ein. Die Spaltung betrifft die vordere Wand der Blase und kommt, wie es den Anschein hat, bei beiden Geschlechtern gleich häufig vor.

Man findet in der unteren, übrigens verkürzten Bauchgegend einen Defekt der Bauchwandung, der durch ein schleimhautbedecktes, ungemein lebhaft rotes, wulstiges, feuchtes, sich vordrängendes Gebilde ausgefüllt ist, welches an den beiden Urin entleerenden Ausmündungen der Ureteren als die hintere Blasenwand erkannt wird, die ringsum am Rande des Defektes in die Kutis der Bauchwand übergeht. Die Urethra fehlt ganz; die Klitoris ist meist gespalten und jederseits als ein kleines Höckerchen oberhalb des verkümmerten Labium majus zu finden. Unterhalb des Spaltes ist der mit dem Hymen verschlossene Eingang in die inneren Genitalien, die ihrerseits wiederum manche Abnormitäten zeigen können. Greift man auf die Gegend der Symphyse, so findet man, daß die horizontalen Äste der Schambeine nicht vereinigt sind; sie stehen mehrere Zentimeter auseinander (Fig. 289 und Fig. 154, S. 398).

Fig. 289.

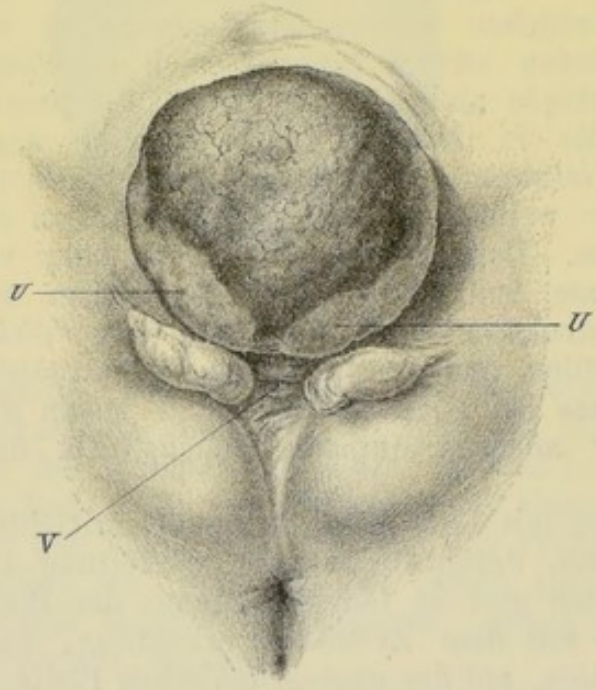

Ektopie der weiblichen Blase.
U Harnleitermündungen. *V* Vagina.

Beim männlichen Geschlechte kommt es zu folgenden Abweichungen: was zunächst die Exstrophie betrifft, so ist der Befund in der Unterbauchgegend derselbe wie beim weiblichen Geschlechte; ebenso fehlt die Symphyse. Aber gleich unterhalb der vorgestülpten Harnblase befindet sich ein rudimentärer, aufwärts gerichteter Penis, dessen Eichel

wie in zwei seitliche Lappen gespalten erscheint; ein dicker Hautwulst, der ihre untere Peripherie umkränzt, stellt die Vorhaut dar. Nirgends jedoch findet man die Harnröhre; erst wenn man den Penis nach unten umbiegt, um seine dorsale Fläche zu sehen, bemerkt man, daß hier eine seichte und breite Rinne nach der Blase zuläuft; wenn man das Glied anzieht, sieht man im hintersten Teil der Rinne den Schnepfenkopf mit den Ausmündungen der Ductus ejaculatorii. Die Urethra ist also auf das Dorsum des Penis verlegt (Epispadie) und ist zudem nur als Rinne vorhanden. Die Hoden sind entweder schon im Skrotum gelagert oder erst im Descensus begriffen, übrigens entweder normal oder verkümmert.

Häufig ist die Verbindung der Blasenbauchdeckenspalte mit Kloakenbildung. An der Blase ist neben den Mündungen der Harnleiter und des Geschlechtsleitungsapparates eine Öffnung vorhanden, aus welcher Darminhalt austritt. In Fällen dieser Art fehlt der Dickdarm in der Regel, es besteht auch Atresia ani. Sehr selten ist der Vorfall der ungespaltenen Blase, der ebenfalls mit Symphysenspalt gepaart ist.

Über die Ätiologie der Blasenspalte herrschen verschiedene Ansichten; die eine verlassene mechanische Theorie führt die Mißbildung auf eine Berstung der gedehnten Blase im Fötalleben zurück. Die volle Blase drängt die Beckenhälften voneinander, bringt die vordere Bauchwand zum Auseinanderweichen, um endlich zu platzen. Die andere Theorie erklärt die Anomalie als Folge von Entwicklungsstörungen, als ein Persistieren auf einer frühen Stufe normaler Entwicklung. *Reichel* hat die Unhaltbarkeit der mechanischen Theorie erwiesen, sie gibt uns keine Erklärung für die völlige Zweiteilung der Blase, zwischen deren Hälften der Darm ausmündet. Allerdings ist für den Menschen ein Entwicklungsstadium, in welchem die Blase vorne gespalten, mit der gleichfalls gespaltenen Bauchwand verwachsen ist, nicht bekannt. Doch lassen die Untersuchungen an Säugetieren in den frühesten Stadien der Entwicklung *(Keibel, Reichel)* schließen, daß die genannten Mißbildungen dennoch Hemmungsbildungen einer frühen Phase der Entwicklung sind und mit dem teilweisen Ausbleiben der Verschmelzung der Primitivrinne zum Primitivstreifen zusammenhängen.

Die Symptome des Leidens sind äußerst quälende, der permanente Harnabfluß, das Wundwerden der Haut, die zystitische bloßliegende Schleimhaut an sich sind Quellen mannigfaltiger Leiden. Aszendierende Infektionen der oberen Harnwege gehören zur Regel. Karzinomatöse Entartung der bloßliegenden Schleimhaut ist *(Birgenheim, v. Eiselsberg)* beobachtet worden.

Die Therapie hat bei Blasenspalten, wenn sie radikal sein will, die Aufgabe, die Fläche der Blase in einen Hohlraum umzugestalten, der geeignet sein sollte, als Harnreservoir und Austreibungsorgan für den Harn zu dienen. Die Versuche, durch Lappenplastiken dieses Resultat zu erzielen, die in Deutschland namentlich von *Thiersch* und *Billroth* unternommen wurden, haben trotz allem operativen Scharfsinn, der aufgeboten wurde, zu keinem befriedigenden Resultate geführt. *Thiersch* hat zunächst die offene Harnröhre durch Plastik in mehreren Sitzungen in ein Rohr umgewandelt und in weiterer Folge erst den Blasendefekt gedeckt.

Es bedurfte oft vieler Operationen, ehe das gewünschte Resultat, welches mit dem Aufwande an Mühe nie im Einklang stand, erzielt

wurde. Die neue Blase funktionierte nicht als solche, den aufgesetzten Lappen fehlte die Muskulatur, und von einer Verschlußfähigkeit der Mündung war nicht die Rede.

Die direkte Vereinigung der Spalträndern nach Auffrischung wurde von *Gerdy* (1845) zuerst ausgeführt. *Neudörfer, Czerny, Mikulicz* haben in verschiedenen Methoden den Zweck zu erreichen gesucht, die angefrischte, von ihrer Unterlage gelöste Blasenfläche zu einem Hohlraum zusammenzunähen und die Wunde durch Plastik zu decken. Die Penisrinne muß dabei ebenfalls durch Anfrischung und Naht zu einem Rohr umgewandelt werden. Eine neue Idee brachte *Trendelenburg* zur Ausführung; er suchte zuerst den Symphysenspalt zu schließen und trennte zu diesem Zwecke die Synchondrosis sacro-iliaca beiderseits auf blutigem Wege. Die so mobil gemachten Darmbeine wurden in der Symphyse aneinander gebracht und in dieser Stellung mehrere Wochen lang durch einen Apparat fixiert gehalten. Erst dann wurden die Ränder der Blase angefrischt und genäht, so daß eine kleine Blase hinter der Symphyse gebildet wurde.

Die Erfolge aller genannten Plastiken der direkten Vereinigung sind nicht völlig befriedigende. Nur *Trendelenburg* hat in einzelnen Fällen schlußfähige Blasen erzielt; mit den anderen Methoden schien dies nicht gelungen zu sein. Die Versuche, ein Stück ausgeschalteten Darm zur Bildung der Blase zu verwenden *(Rutkowski, Hochenegg, Mikulicz)*, fanden keine Nachahmung. Die Operation soll nach *Mikulicz* nur in jenen Ausnahmsfällen bei Erwachsenen Anwendung finden, in welchen ein wirklicher Defekt der Blase vorliegt.

Bei den Derivationsmethoden sollte zur Beseitigung der quälenden Symptome die bloßliegende Blase exstirpiert und dem Harnstrom anderweitiger Abfluß gewährt werden. Der erste derartige Versuch ist (1852) von *John Simon* unternommen worden, der die Ureteren in den Mastdarm implantierte. *Sonnenburg* hat die Harnleiter in die Penisrinne eingenäht, eine Operation, durch welche die Ableitung des Harnes in einen Rezipienten erleichtert wird. Der schon erwähnten Implantation des Harnleiters in den Darm standen die wenig ermutigenden Tierversuche, bei denen Infektionen der Niere zur Regel gehörten, im Wege. *Tuffier* hat zum Schutze der Nieren die Implantation der Harnleiter mit ihren vesikalen Anteilen (Sphinkter) empfohlen. *Maydl* hat die ersten praktischen Erfolge mit dieser Methode erzielt, ihre Technik in allen Details durchgebildet, so daß die Operation mit Recht seinen Namen trägt. Er exstirpierte an einem 29jährigen Manne die ektopische Blase, eröffnete die Bauchhöhle und nähte ein elliptisch ausgeschnittenes Stück des Trigonum mit den intakt gelassenen Harnleitermündungen in einen Längsschnitt der Flexur mittelst Etagennähten ein. Der Fall heilte.

In zahlreichen Fällen hat sich die Methode bewährt *(Frank, Ewald, Mikulicz, Pendl)*, und wenn der Schutz für die Nieren auch kein absoluter ist, so sind die Mißerfolge durch Pyelonephritis im Vergleiche zur Anzahl ausgeführter Operationen gering. *Maydls* Operation ist nach dem heutigen Stande der Lehre die leistungsfähigste, sie ist in allen Fällen einfacher Spaltung ausführbar und macht die komplizierten Operationen an der Harnröhre überflüssig. Den Zeitpunkt der Operation bei Blasenspalte anlangend, sei bemerkt, daß alle Autoren erst vom 5. Jahre ab zu operieren empfehlen.

Neben den Spaltbildungen spielen die sonstigen Bildungsanomalien wegen ihres seltenen Vorkommens eine untergeordnete Rolle. Der gänzliche Mangel der Harnblase, eine Verdoppelung der Blase kommt neben anderen schweren Bildungsfehlern der Beckenorgane in Ausnahmsfällen vor. Die angeborene Ausdehnung der Harnblase, durch fötale Harnverhaltung bedingt, ist ein etwas häufigerer Befund und deshalb von Bedeutung, weil die fötale gedehnte Harnblase oft ein schweres Geburtshindernis setzt.

Störungen in der Obliteration des röhrenförmigen Allantoisganges geben die Veranlassung zur Bildung von Fisteln oder Zysten des Urachus. Das Offenbleiben des Urachus ist meist eine Folge von Harnstauung entweder fötaler, bei kongenitalem Harnröhrenverschluß, oder in späterer Zeit erworbener Retention, wobei der anscheinend obliterierte Urachus für Harn durchlässig wird. Von pathologischen Fistelgängen läßt sich die wahre Urachusfistel nur durch den Nachweis des Epithels am exstirpierten Gange differenzieren. Die Therapie ist eine chirurgische; man exstirpiert den Gang bis zur Einmündung in den Blasenscheitel, der durch Naht geschlossen wird. Partielle Obliterationen des Urachus führen zur Bildung von Urachuszysten. Diese sind zylindrische, dünnwandige, der Bauchwand angehörige Geschwülste zwischen Nabel und Symphyse; sie sind mit Schleimhaut ausgekleidet und besitzen in ihrer Wand Andeutungen von Muskulatur.

Blasentaschen *(Englisch)* sind kongenitale Ausstülpungen der Blase, in deren Wand alle Schichten derselben nachweisbar sind. Die Größe schwankt von der einer Nuß bis zu großen das Becken erfüllenden Formen. Die Kommunikationsöffnung zur Blase ist bald enger, bald weiter. Durch eine große Tasche kann eine Sanduhrform der Blase zustande kommen. Doch gibt es auch eine wahre doppelte Harnblase in ausgebildetem Grade bis zur Bildung zweier völlig getrennter Hälften. Andeutungen von Taschen entstehen, wenn die Schleimhaut in Form von Leisten gegen die Blase vorspringt. Klinisch erscheint uns da nur die Blasenhalsklappe, quer hinter der Blasenmündung vorspringend, von Bedeutung, weil sie mitunter der Einführung von Instrumenten in die Blase ein schwer überwindliches Hindernis setzt.

Zu den erworbenen Anomalien der Lage und Form gehören die Blasendivertikel, Ausstülpungen der Schleimhaut zwischen den Maschen der Muskulatur; sie sind häufig multipel und stets die Folge chronischer Harnstauung. Weiters wären zu nennen die durch genitale Veränderungen beim Weibe bedingten Verziehungen und Verdrängungen durch Geschwülste, durch den graviden Uterus. Am häufigsten ist die Verlagerung der weiblichen Blase nach abwärts, eine regelmäßige Begleiterscheinung des Vaginal- und Uterusprolapses. Die Blase folgt der vorderen Scheidenwand, mit der sie verwachsen ist, ebenso die Harnröhre, die in exzessiven Graden, wenn die Blase vollständig gestürzt ist, senkrecht nach abwärts verläuft.

Auch der Vorfall der invertierten Blase durch die Harnröhre ist bei Weibern wiederholt beobachtet. Starke krampfartige Kontraktionen der Blase, eine Schlaffheit der Harnröhre begünstigen das Zustandekommen. Der Vorfall ist entweder partiell oder komplett und imponiert als blauroter, kugeliger, mit blutender Schleimhaut bedeckter Tumor, der zwischen den Labien vorragt und um dessen Hals die Falten der

Harnröhrenmündung geschlungen sind. Beim Pressen, Schreien wird die Geschwulst größer und praller. Über den Tumor sieht man kontinuierlich den Harn ablaufen; beim Totalprolaps sind auch die Harnleitermündungen sichtbar.

Die Behandlung hat die Reposition und Retention der prolabierten Blase zur Aufgabe. Diese wird, wenn nötig, in Narkose bei Beckenhochlagerung ausgeführt. Man tamponiert die Scheide, bindet die Beine aneinander und entleert einige Tage lange den Harn mit dem Katheter.

Zu den erworbenen Anomalien der Lage gehören auch die Harnblasenbrüche; wir finden dabei die Blase partiell oder total als Inhalt eines Bruches. Die große Mehrzahl der Blasenbrüche sind inguinale; Schenkelbrüche, kaum in einem Fünftteil der Fälle vorkommend, sind die selteneren. Es handelt sich bei den Blasenhernien gewöhnlich um den Vorfall eines bauchfellfreien Anteils der Blase; diese ist also bruchsacklos und liegt präperitoneal; in anderen Fällen findet sich die Blase mit ihrem intraperitonealen Anteile im Bruchsack neben Darm oder Netz.

Bei äußerer Untersuchung bietet der kleine Blasenbruch nichts Charakteristisches. Größere Blasenbrüche zeigen Fluktuation und gedämpften Schall; es fällt das periodische Schwanken im Volum des Bruches, durch Ansammlung und Entleerung des Harnes auf; Druck auf die Geschwulst erzeugt Harndrang; besteht Zystitis, so ist der Druck auch schmerzhaft. Das Harnlassen ist erschwert, oft nur bei Druck auf die Bruchgeschwulst möglich. Auch nach Einführung des Katheters bedarf es oft eines Druckes, des Erhebens der Bruchgeschwulst, damit der Harn abfließe.

Einklemmungen von Blasenbrüchen sind in einzelnen Fällen beobachtet; die Symptome sind kombinierte und werden je nach der Art des Bruches verschieden sein. Es sind bei Einklemmungen gleichzeitig auftretende Darm- und Blasenstörungen beobachtet, während in anderen Fällen die letzteren allein die Irreponibilität des Bruches begleiteten.

Die Diagnose des Blasenbruches ist dort, wo dieser die typischen Symptome setzt, eine leichte. Die kleinen präperitonealen Hernien der Blase hingegen sind als solche in der Regel nicht erkennbar und tatsächlich sind diese meist erst gelegentlich von Operationen als solche erkannt worden. Ja sie sind weit häufiger als gemeinhin angenommen wird und bei den Radikaloperationen der Hernien, die so außerordentlich oft ausgeführt werden, sind Beziehungen der Harnblase zu dem Bruche häufiger, als man glauben sollte, nachweisbar. Isoliert man den Bruchsack bei dieser Operation weit zentralwärts und zieht ihn dabei vor, so wird häufig, diesem medialwärts anlagernd, eine dunkelgelb gefärbte Gewebsschicht sichtbar, präperitoneales, der Blase innig anliegendes Fett. Schließt man den Faden auch um diese Schicht und trennt man den Bruchsack durch, so kann es sich ereignen, daß man auch einen mitgefaßten Zipfel der Blase abschneidet. Tatsächlich ist diese Verletzung beim Bruchschnitt häufig gemacht und übersehen worden.

Neben diesen extra- und intraperitonealen Blasenbrüchen kann man noch von paraperitonealen Hernien der Blase sprechen. Diese sind jene, in welchen neben der präperitonealen Vorlagerung der Blase ein gewöhnlicher peritonealer Bruchsack vorhanden ist. Öffnet man in einem solchen Fall den Bruchsack und reponiert man den Inhalt, so ist vom Peritoneum bedeckt eine der Blase angehörige Vorwölbung

sichtbar. Blase und Darm sind hier durch eine Bauchfellschicht voneinander geschieden. Beim Intraperitonealbruch liegen beide im Hohlraum des Bruchsackes. Die größte Mehrzahl der Blasenbrüche gehört in die Kategorie der paraperitonealen Hernien; die Blase liegt dabei stets nach innen und hinten vom Bruchsack. Oft ist diese nur mit einem divertikelartigen Anhang verlagert; ist sie durch Harnstauung gedehnt, schlaffwandig, so kann sie mit größeren Anteilen vorfallen, ja es sind sogar die Ureteren, die Prostata im Bruche verlagert vorgefunden worden.

Bei Inspektionen unterscheiden sich die Blasenhernien in nichts von den gewöhnlichen inguinalen Bruchformen. Kleinere Zystokelen sind als solche nicht besonders charakterisiert. Bei größeren Zystokelen fällt das mit der Ansammlung und Entleerung zusammenfallende wechselnde Volum der Bruchgeschwulst auf. Größere Blasenbrüche zeigen deutlich Fluktuation, und es ist bemerkenswert, daß der Harnablauf durch Druck auf die Bruchgeschwulst sich befördern läßt. Der direkte Nachweis ist bisweilen durch den Katheter zu erbringen, wenn wir bei Einspritzung von Flüssigkeit in die Blase die Füllung des Bruches eintreten sehen. Durch Kollargoleinspritzung lassen sich Blasenbrüche im Röntgenbilde sehr instruktiv darstellen.

Bei Operationen wird man die Blase, wenn man überhaupt an die Eventualität einer Blasenhernie denkt, kaum je übersehen oder mit dem Bruchsack verwechseln. Die Blasenwand ist durch ihre Dicke, ihre Farbe, die Muskelbündel, durch die ihr stets aufgelagerte Fettschicht von eigentümlicher Farbe, zur Genüge charakterisiert. Ist eine Blasenverletzung trotzdem eingetreten, so werden die im Verlaufe auftretenden Symptome alsbald auf das fatale Ereignis hinweisen. In günstigen Fällen treten nur Hämaturie und Störungen der Harnentleerung, in schweren die der Peritonitis ein. Die praktische Folgerung besteht darin, bei der Radikaloperation von Hernien nur an den vollständig isolierten Bruchsack die okkludierende Ligatur anzulegen. Hat man die Blase verletzt, so wird sie entweder genäht und versenkt, oder die gesetzte Lücke wird zur Drainage durch Einlegung eines Kautschukrohres benutzt. Das erstere Verfahren ist das idealere, man näht mit Catgut in zwei Etagen und stellt die Blase durch Einlegung eines Verweilkatheters ruhig. Bei schlaffen weiten Blasen wird die Fistelbildung das empfehlenswertere Verfahren sein. Ist die Verletzung erst nach beendeter Operation manifest geworden, so ist der Verweilkatheter bei leichteren Symptomen anwendbar; schwerere Symptome erheischen die Eröffnung der Wunde, Bloßlegung der verletzten Stelle der Blase, eventuell die Epizystotomie. Die großen Blasenhernien gelangen erst spät in unsere Behandlung, zu einer Zeit, da schon schwere eitrige Prozesse der Blase, eventuell der oberen Harnwege den Prozeß komplizieren. Wir beschränken uns auf regelmäßig wiederholte Expressionen und, wenn Zystitis besteht, Spülungen der Blase.

Treffen wir bei der Operation einer Hernie auf einen Blasenbruch, so wird der Bruchsack (beim paraperitonealen Bruch der Blase) stumpf von der Blase abgehoben, ligiert und abgetrennt. Der vorliegende Blasenanteil wird aus seiner Umgebung ausgelöst und versenkt. Darüber werden die Muskeln und Faszien nach den für die Radikaloperation geltenden Regeln vernäht.

4. Kapitel.

Die entzündlichen Erkrankungen der Harnblase

kommen wie anderweitig in der überwiegenden Mehrzahl unter Einwirkung pathogener Mikroorganismen zustande. Durch die Harnröhre steht das Blasenkavum mit der Außenwelt in direkter Verbindung und auf diesem Wege gelangen die Keime auch gewöhnlich in die Blase. Außerdem kann die Blase auch von den Nieren aus (deszendierend), ferner durch eine abnorme Öffnung (Fistel, Wunde), auf dem Wege der Blutbahn oder durch direktes Überwandern der Keime aus einem der Blase angrenzenden Eiterherd infiziert werden. Die normale, gut funktionierende Blase ist gegen Infektion ziemlich refraktär. Oft fließt aus einer eitrigen Niere Jahre hindurch infizierter Harn in die Blase, ohne daß diese dadurch geschädigt würde. Auch im Experimente gelingt es nicht ohneweiters, durch Einbringung von Krankheitserregern in die Blase Zystitis zu erzeugen. Dazu bedarf es besonders virulenter Keime und einer erhöhten Disposition der Schleimhaut, die durch Verletzung derselben, durch Kongestion, ferner durch die Möglichkeit der Harnstagnation gegeben ist.

Von urethralen Infektionen steht die gonorrhoische Zystitis ihrer Häufigkeit wegen obenan; auch die Urethritis hinter Strikturen der Harnröhre greift häufig auf die Blase über. Ein typisches Beispiel der deszendierenden Infektion ist die Zystitis, die wir im Verlaufe des Typhus auftreten sehen. Bei eitriger Salpingitis, Oophoritis, nach Rektumexstirpationen erkrankt die Blase, wenn der Eiterherd nahe heranreicht, durch direktes Einwandern der Keime.

Beispiele traumatischer Zystitis sind die Entzündung nach brüsken örtlichen Eingriffen (Sondenexploration), wie die bei Steinen vorkommenden Formen; nach langwierigen Entbindungen oder gynäkologischen Operationen, bei welchen die Blase leidet, sind ebenfalls traumatische Momente die disponierende Ursache. Ein großes Kontingent von Zystitisformen beruht auf Harnstagnation, so die bei Prostatahypertrophie und spinalen Störungen zu beobachtenden Entzündungen.

Die entzündete Schleimhaut der Blase ist bei akuter Zystitis gerötet und geschwellt; es haftet der aufgelockerten Fläche eitriges, zähes Sekret an, auch Ecchymosen aus Ruptur kapillarer Gefäße sind in akuten Fällen regelmäßig. In schwereren Formen zeigt die Schleimhaut Substanzverluste nur auf der Höhe der Falten oder ausgebreiteter, bis zu vollendeter Diphtherie, wobei die Schleimhaut zu einer höckerigen, blutenden Ulzerationsfläche umgewandelt erscheint.

Auch Exfoliation der ganzen Schleimhautfläche ist namentlich bei Zystitiden der Graviden des öfteren gesehen worden.

Bei längerer Dauer des Reizes (chronische Zystitis) überwiegen proliferative Veränderungen gegenüber den degenerativen. Die Schleimhaut gerät in Wucherung, wobei es zu Zysten oder polypösen Bildungen kommt, oder sie nimmt epidermoidalen Charakter an, wird weißlich und trocken. In den tieferen Schichten organisieren die entzündlichen Produkte und in hohen Graden ist die Blasenwand in ein dickes, derbes faseriges Gewebe umgewandelt, wobei in der Regel die Blasenlichtung verkleinert ist (Schrumpfblase).

Die akute Zystitis geht mit allgemeinen und örtlichen Symptomen einher. Die ersteren sind die gewöhnlichen, jede Bakterieninvasion begleitenden: Mattigkeit, Abgeschlagenheit, Fieber, bisweilen von einem initialen Froste eingeleitet. Örtlich finden wir die Harnfrequenz erhöht, den Harndrang gesteigert und die Entleerung des Harnes von Schmerz begleitet. Der Harn selbst ist trübe, enthält Eiter, etwas Blut und Mikroorganismen; zu den gewöhnlichen Erregern der Zystitis gehören die Koliarten, Proteus, Strepto- und Staphylokokken.

Stets sind neben diesen der Zystitis zugehörenden Zeichen noch solche begleitender Affektionen vorhanden, die oft mit der Zystitis in einem ursächlichen Zusammenhang stehen, so z. B. die Symptome urethraler Gonorrhöe, des Blasensteines, der Prostatahypertrophie u. a. m.

Mit dem Zystoskope lassen sich die Zeichen der Zystitis objektiv studieren und spezielle anatomische Details aus dem Bilde herauslesen.

Die akute Zystitis verläuft zyklisch und endet mit Heilung, wenn sie eine bis dahin gesunde, gut funktionierende Blase ergriffen hat; sie geht in den chronischen Zustand über, wenn chronische Harnverhaltung besteht (Prostatahypertrophie, Tabes) oder wenn ein ulzeröser Prozeß (Karzinom, Tuberkulose) die Ausheilung unmöglich macht.

In akuten Fällen sind die örtlichen Störungen stürmische, in torpid verlaufenden mildern sie sich allmählich, doch sind auch hier zeitweilige Exazerbationen die Regel. Schwere Schädigungen erwachsen den Kranken erst, wenn der Prozeß die Grenzen der Blase überschreitet, wenn es zur Infektion des paravesikalen Zellgewebes kommt, oder wenn aszendierend das Nierenbecken oder die Nieren selbst betroffen werden. Es gesellen sich Fieberbewegungen, Schüttelfröste zum Krankheitsbilde nebst schweren Störungen des Allgemeinbefindens. Die unkomplizierte akute Zystitis heilt in der Regel spontan aus. Sie kann, wenn das veranlassende Moment andauert, chronisch werden. Doch kann auch die Jahre bestandene Zystitis ausheilen, wenn ihre Ursache beseitigt wird. Wir sehen nach Beseitigung von Blasensteinen, einer Harnröhrenverengung, einer hypertrophischen Prostata chronische Zystitis in überraschender Weise heilen. Wo die Ursache sich nicht eliminieren läßt, wird die Zystitis unheilbar sein, so die beim Karzinom der Blase. Doch auch die simple chronische Zystitis (z. B. Katheterinfektion) kann bisweilen aus uns unbekannten Gründen chronisch und unheilbar werden, namentlich wenn es dabei zur Epithelmetaplasie gekommen ist.

Die Trias der Symptome, vermehrte Harnfrequenz, Harnschmerz und Eiterharn lassen die Diagnose der Zystitis in der Mehrzahl der Fälle unschwer stellen, um so mehr als aus den Präzedentien die Art der Entstehung meist klar zu erschließen ist. Auch liefert die Untersuchung mit dem Zystoskop unzweideutige Bilder der Entzündung. Schwierig ist bisweilen die Entscheidung zwischen Zystitis und Urethritis

posterior. Hier ist die digitale Exploration vom Rektum aus und die Untersuchung des in isolierten Portionen entleerten Harnes zu Hilfe zu nehmen. Ferner müssen wir festzustellen suchen, ob die Entzündung nur die Blase oder auch andere Teile des Harnapparates ergriffen hat. Ferner ist die kausale Ursache zu ergründen. Spontane Formen erregen den Verdacht auf Tuberkulose, namentlich wenn sie bei jugendlichen Individuen vorkommen. Die Gonorrhöe als Ursache, ein örtlicher Eingriff werden leicht zu ermitteln sein. Harnröhrenengen, Blasenstein, Prostatahypertrophie charakterisieren sich zur Genüge durch die den Erscheinungen der Zystitis vorausgegangenen und sie begleitenden subjektiven Störungen. Die methodische Untersuchung gibt fast in jedem Falle der Diagnose die nötige Stütze.

Für die große Gruppe der instrumentell erzeugten Zystitis ist die exakte Asepsis bei jedem örtlichen Eingriff an der Blase die wirksamste Prophylaxe. Eine zweite Art präventiver Therapie besteht darin, daß wir nach einem örtlichen Eingriff in die Blase antiseptische Mittel in Lösung einführen, um auf diese Weise etwa eingeführte Keime abzutöten. Wo dies möglich, soll die Ursache für die Zystitis entsprechend beeinflußt werden; bei Harnröhrenverengerung wird man rasch das normale Kaliber der Harnröhre durch Dilatation herstellen; ist ein Blasenstein nachweisbar, so muß er entfernt werden.

Ist die Infektion ohne Gelegenheitsursache erfolgt, so wird die Zystitis allein als solche behandelt. Bettruhe, Wärmeapplikationen, warme Sitzbäder, Scheiden- oder Mastdarmirrigationen wirken reizmildernd; ferner wird eine blande reizlose Diät verordnet, als Getränke dienen zweckmäßig warme Milch, Mandelmilch und die schwachen alkalischen Brunnen. Als Antiseptika werden vorteilhaft innerlich die Borsäure, Kampfersäure, wie Benzoesäure gereicht. In neuerer Zeit werden eine Reihe von Mitteln verwendet, die, per os verabreicht, durch Formaldehydabspaltung den Harn desinfizieren. Solche sind das Hexamethylentetramin, Urotropin genannt (0·5—2·0 pro die), wie verschiedene Derivate desselben.

In der Regel genügt die angedeutete Behandlung, ausnahmsweise wird bei akuter Zystitis die örtliche Anwendung antiseptischer Mittel nötig, so wenn der Eiter- und Bakteriengehalt des Harnes wie die örtlichen Reizerscheinungen gleich bleiben. Wir spülen die Blase mit lauer Borsäure oder stark verdünnten Silbersalzlösungen (Arg. nitricum 0·1 bis 0·25 : 1000, Protargol 0·25—0·5 : 100).

Bei der chronischen Zystitis lassen sich Heilerfolge in der Regel nur durch örtliche Eingriffe erzielen. Zunächst ist auch hier die greifbare Ursache wenn möglich zu eliminieren. Besteht Harnretention, so muß diese, wenn der Prozeß beeinflußt werden soll, beseitigt werden. Dazu dienen der intermittierende evakuatorische Katheterismus, eventuell die Blasendrainage durch den Verweilkatheter. Dazu kommt die mechanische Reinigung durch Blasenspülung, wie die Applikation medikamentöser Flüssigkeiten auf die Blaseninnenfläche. Der einfache Katheterismus wird dort angewendet, wo die drei- bis viermalige Entleerung der Blase innerhalb 24 Stunden ein Abklingen der örtlichen Reizsymptome zur Folge hat. Wo diese trotzdem anhalten, ferner bei fieberhaften Fällen von Zystitis mit Harnstauung muß man zum Verweilkatheter greifen. Die Blasendrainage ist eines der wirksamsten Mittel zur Bekämpfung chronischer Zystitis. Ein Kautschukkatheter wird

so weit eingeführt, daß eben Harn abläuft und in dieser Lage mit Heftpflasterstreifen fixiert. Nun fließt der Harn Tropfen für Tropfen ab, die Blase bleibt dauernd entspannt und es fällt jede als Schmerz sich äußernde Spannung der Blasenwände weg. In ganz exquisit schmerzhaften Formen von Zystitis wird der Katheter dieser Art nicht vertragen (bei Blasengeschwür, Blasentuberkulose, Karzinom); hier muß ober der Symphyse eine Blasenfistel etabliert werden.

Die Spülung der Blase wirkt in erster Linie mechanisch, indem durch den Flüssigkeitswirbel der Schleimhaut anhaftende Exsudatmassen losgelöst und herausgeschwemmt werden. Neben der mechanischen beabsichtigen wir auch antiseptische Wirkung auszuüben. Zur Ausführung der Blasenspülung nehmen wir einen Irrigator mit Schlauch und Ansatz oder eine Spritze; beide müssen auskochbar, also durch Hitze sterilisierbar sein. Die Spritze, ganz aus Metall gefertigt, ist das empfehlenswertere Instrument. Liegt der Katheter, so wird eine Menge der Spülflüssigkeit eingespritzt und sofort auslaufen gelassen. Die Prozedur wird so lange wiederholt, bis das Spülwasser klar abläuft. Dazu bedarf es oft größerer Flüssigkeitsquanta. Die jeweils auf einmal eingeführte Menge darf 20—25 cm^3 nicht übersteigen, doch muß man bisweilen auch niedrigere Werte nehmen. Nie darf die empfindliche Blase in Spannung versetzt werden. Die beliebte Methode, die Blase zur Spülung prall zu füllen, ist ein grober Fehler.

Ist die hintere Harnröhre am Krankheitsprozeß beteiligt, so muß auch die Schleimhaut dieser von der Lösung getroffen werden. Zur urethralen Waschung zieht man, während das Spülwasser abläuft, den Katheter so weit heraus, bis der Flüssigkeitsstrom stockt; jetzt liegt das Katheterauge in der prostatischen Harnröhre. Spritzt man in dieser Position ein, so strömt die Flüssigkeit durch die hintere Harnröhre in die Blase. Sistiert man die Einspritzung, entfernt man die Spritze, so fließt kein Wasser aus dem Katheter. Will man den Inhalt der Blase ablaufen lassen, so muß man den Katheter so weit vorschieben, bis das Auge die Blasenmündung überschreitet.

Außer durch Spülung werden auch Medikamente mit Hilfe dünner Katheter tropfenweise in die leere Blase eingeträufelt (Instillation). Diese Applikationsart wird verwendet, wenn die Reizbarkeit der Blase jede Einführung einer erheblicheren Flüssigkeitsmenge unmöglich macht.

Zur Blasenspülung verwendet man von indifferenten Mitteln physiologische Kochsalzlösung, Glaubersalzlösung, von reizlosen antiseptischen Medikamenten Borsäure (3%), Salizylsäure ($^1/_{10}$%), Natrium benzoicum (0·5%), hypermangansaures Kali (0·1%); von stärkerer Wirkung auf das Epithel sind die Silbersalze, das salpetersaure Silber (0·25 : 1000) und die verschiedenen Silberalbuminate, die stärker konzentriert verwendet werden müssen. In Wasser unlösliche Mittel wie Jodoform werden in Öl emulgiert in die leere Blase gebracht.

Wo die erwähnten Behandlungsmethoden im Stiche lassen, die örtlichen Beschwerden eine enorme Höhe erreichen, tritt als letztes Auskunftsmittel die operative Behandlung in ihre Rechte. Von solchen Eingriffen seien genannt: bei hartnäckiger Cystitis colli der Frauen die forcierte Dehnung der Harnröhre; bei ulzerösen Formen, namentlich wenn Inkrustationen der Schleimhaut aufsitzen, die tiefe Exzision des kranken Gewebes an der ober der Symphyse eröffneten Blase.

Als palliatives Mittel müssen wir bei hartnäckigen Fällen bisweilen, um die Blasenfunktion völlig auszuschalten, eine suprapubische Fistel anlegen. Diese wird nach dem *Witzel*schen Prinzipe (S. 116) angelegt und bisweilen bessert sich der Zustand derart, daß nach einiger Zeit die Fistel geschlossen werden kann.

Die Tuberkulose der Blase ist stets nur die Teilerscheinung eines an den Harnorganen oder am Genitale ablaufenden tuberkulösen Infektionsprozesses (S. 704); häufiger ist die Blase von der Niere her (deszendierend) infiziert, weit seltener bei genitaler Tuberkulose von der Harnröhre aus. Klinisch sind die Erscheinungen von Seite der Blase oft zeitlich die ersten, wenn die Affektion der Niere bis dahin symptomlos verlaufen war. Zu den vom Tuberkelbazillus allein bedingten Veränderungen sind auch an der Blase im weiteren Verlaufe Infektionen mit den gewöhnlichen Eitererregern hinzugetreten, so daß wir zwei auch klinisch zu differenzierende Stadien, das der unkomplizierten Blasentuberkulose und das der tuberkulösen Zystitis, unterscheiden. Die Zeichen der Blasentuberkulose sind Hämaturie und frequenterer Harndrang. Der Harn kann dabei noch klar sein oder er enthält spärlich Eiter, in welchem Tuberkelbazillen nachweisbar sind. Ist die Mischinfektion hinzugetreten, so wächst der Eitergehalt des Harnes und zum Harnzwang gesellt sich noch anhaltender heftiger Schmerz bei der Miktion.

Im zystoskopischen Bilde sehen wir in frühen Fällen in der sonst normalen Schleimhaut die miliaren Knötchen an der Gabelung der Gefäße, umschriebene Ulzerationen im Beginne oft nahe einer Harnleitermündung. In späteren Stadien gibt die Blasenschleimhaut das Bild diffuser schwerer ulzeröser Zystitis. Tritt die Blasenaffektion zu einer Lungentuberkulose, Karies, Hodentuberkulose komplizierend hinzu, so ist die Natur der Blasenaffektion unschwer zu erkennen. Wo sie die erste Äußerung der Krankheit ist, müssen wir mit Rücksicht auf die Häufigkeit der Harnwegetuberkulose bei jeder spontanen Hämaturie oder spontanen Zystitis jugendlicher, bis dahin gesunder Individuen in erster Linie an Tuberkulose denken.

Die Untersuchung des Harnes auf säurefeste Bazillen, der Tierversuch wird den Verdacht meistens bestätigen. Weiters ist in solchen Fällen der primäre Herd (Niere, Genitale) festzustellen.

Von den Untersuchungen der Niere war auf S. 707 die Rede. Am Genitale sind Hoden resp. Epididymis, die Prostata, die Samenblasen zu berücksichtigen, die an Tuberkulose primär häufig erkranken.

Eine rationelle Behandlung der Blasentuberkulose hat die Aufgabe, da uns spezifische Mittel für Behandlung der Tuberkulose fehlen, denjenigen Herd, von dem aus unmittelbar die Blase infiziert wurde, zu zerstören. Erfahrungsgemäß ist darauf ein Stillstand, ja selbst eine Heilung des Blasenprozesses zu beobachten. Neben dem chirurgischen Eingriff (Nephrektomie, Kastration) werden wir durch eine zweckmäßige Behandlung (Aufenthalt im Süden, im Gebirge, an der See, Mastkuren) das Allgemeinbefinden zu heben suchen.

Nach der gemachten Operation sind örtliche Behandlungen der Blase, wenn Reizerscheinungen anhalten, zweckmäßig. Das Jodoform und Guajakol sind die besten hier anwendbaren Mittel (Jodoformi 5·0, Guajakolkarb. 1·0, Ol. oliv. 100 *g*). Von dieser Emulsion werden 3—5 *g* in die reingespülte Blase instilliert.

5. Kapitel.

Die Blasensteine.

Wie die Steine der Niere, sind die der Blase entweder die Folge einer Disposition (Diathese) oder durch örtliche Veränderungen der Blase bedingt. Die Diathesen, bei welchen ein Steinbildner im Harne in nicht gelöstem Zustand vorkommt und den Kern zu einer Steinbildung liefert, sind in ihrem Wesen nicht klargestellte Störungen im Stoffwechsel. Hier sind namentlich die uratische Diathese und die Zystinurie zu nennen, während der Zusammenhang der Phosphaturie und Oxalurie mit den betreffenden Steinbildungen weniger klar ist. Die erste Ablagerung kann ebenso in der Niere (Harnsäureinfarkt der Kinder, harnsaure Kristallisationen bei Gichtkranken, Kalkniere) wie in der Blase selbst stattfinden. Aus der Niere kann der erste Keim entweder in die Blase wandern oder, an Ort und Stelle verbleibend, zu einem größeren Stein auswachsen. All dies nennt man primäre Steinbildung. Sekundär sind die Bildungen von Steinen, die als Folge ammoniakalischer Harngärung bei stagnierendem Harne (chronische Harnretention bei Prostatahypertrophie, bei Striktur der Harnröhre) also in örtlichen Verhältnissen allein begründet entstehen.

Neben dem Steinbildner muß, wie *Ebstein* gezeigt hat, organisches Material zum Aufbau des Steines vorhanden sein; Eiweiß oder eine eiweißartige Substanz, welche von dem kristallinischen Körper durchdrungen, förmlich petrifiziert wird. Selbst in mikroskopisch kleinen Steinen hat *Posner* dieses organische Gerüste nachzuweisen vermocht.

Ob wie bei Zahnsteinen auch bei der Genese von Blasensteinen Bakterien eine Rolle spielen, ist noch fraglich. Parasiten (Distomaeier) sind häufig der Kern von Konkretionen, in gleicher Weise wie jeder Fremdkörper die Veranlassung zur Ablagerung von Harnsalzen werden kann. Im Kindesalter ist das Steinleiden, namentlich in gewissen Gegenden, außerordentlich häufig und wird mit dem Harnsäureinfarkt in ursächlichen Zusammenhang gebracht. Im mittleren Lebensalter ist Lithiasis der Blase seltener, die kräftige Muskulatur der Blase stößt auf normalem Wege die Keime der Steinbildung aus. So werden im höheren Alter, wo diese Kraft erlahmt, die Beobachtungen von Blasenstein immer häufiger, wozu noch der Umstand kommt, daß hier auch die vielfachen chronischen Katarrhe mit Harnstauung, durch Prostatahypertrophie bedingt, prävalieren. Die Häufigkeit der Lithiasis der Blase beträgt zwischen dem 40. und 60. Jahre 19·9%, jenseits dieses Zeitraumes 43·9% aller Fälle. So wird es auch erklärlich, daß die weibliche Blase weit seltener an Stein erkrankt. Von 100 Steinen gehört etwa einer der weiblichen Blase an.

Das gehäufte Vorkommen der Steinkrankheit in geographisch begrenzten Zonen war schon den Alten bekannt. *Hippokrates* hielt die Zusammensetzung des Weines, *Aretaios* die des Wassers für ursächlich wichtig; in neuerer Zeit ist man über Betrachtungen ähnlicher Art kaum hinausgekommen und berief sich auf gewisse Weinländer, wo die Lithiasis (wie z. B. in Dalmatien) endemisch ist. Andere Weinländer

Fig. 290 *a*. Fig. 290 *b*.

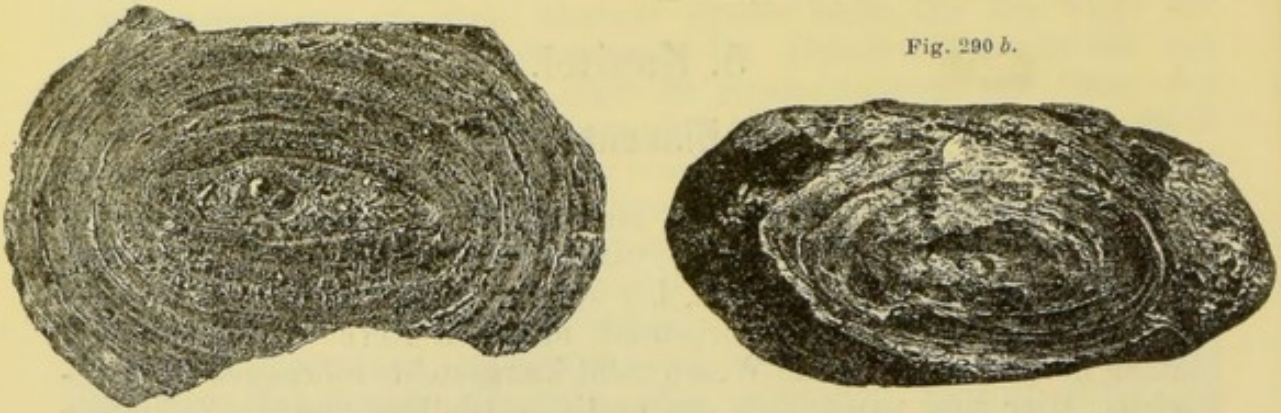

Uratstein. *a* Querschnitt (Arrosion der Oberfläche); *b* Ansicht von der Seite.

(Tirol, die Rheingegend) lassen Lithiasis vermissen, während sie z. B. in Rußland, Persien, Ägypten, wo kein Wein wächst, stellenweise gehäuft vorkommt. *Preindlsberger* hat festgestellt, daß die Verbreitung der

Fig. 291. Fig. 292. Fig. 293.

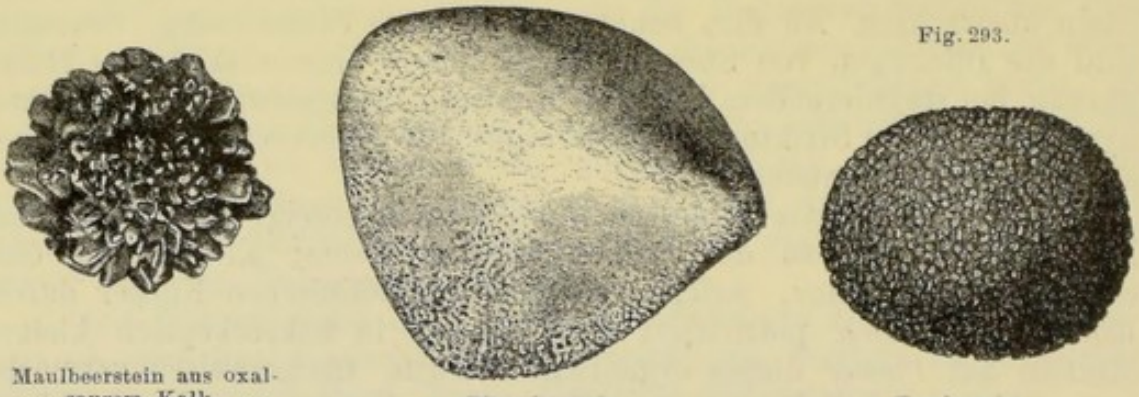

Maulbeerstein aus oxalsaurem Kalk. Phosphatstein. Zystinstein.

Steinkrankheit in Bosnien der größtenteils aus Triaskalk bestehenden Kette der Dinarischen Alpen folgt.

Auffallend ist, daß bei der endemischen Lithiasis die Krankheit meist auf einzelne Bevölkerungsklassen oder Rassen beschränkt bleibt. Gehäuft kommen in den betroffenen Gegenden Steine bei Kindern vor, während die sekundäre Steinbildung der Greise in allen Ländern gleichmäßig verbreitet ist. Zweifellos spielt die Heredität eine gewisse Rolle, wohl aus dem Grunde der familiären Vererbung gewisser Konstitutionsanomalien wie der Uraturie, Zystinurie, deren Zusammenhang mit Steinbildnern jedem Erfahrenen sich aufdrängen muß.

Der chemischen Zusammensetzung nach sind die Steine der Blase: 1. Urate, bestehend aus Harnsäure, harnsaurem Ammon oder harnsaurem Natron. Sie sind gelbliche bis orangebraune harte Konkretionen, eiförmig abgeflacht und oberflächlich glatt oder gekörnt (Fig. 290). 2. Oxalate aus oxalsaurem Kalk sind rehbraun bis schwarz, kugelig geformt, nicht allzu groß und haben eine höckerig-drusige Form (Maulbeersteine) oder

tragen spießige Fortsätze (Morgensternform) (Fig. 291). 3. Phosphate aus phosphorsaurem Kalk oder phosphorsaurer Ammoniakmagnesia entweder isoliert oder vereint, häufig neben harnsaurem Ammon, kristallinisch phosphorsaurem Kalk und phosphorsaurer Magnesia. Sie sind graulichweiß, rauh porös, etwa wie Kreide, ihre Form ist verschieden, bald unregelmäßig rund, bald facettiert (Fig. 292). Am Durchschnitte sind sie körnig, die aus

Fig. 294 *a*. Fig. 294 *b*.

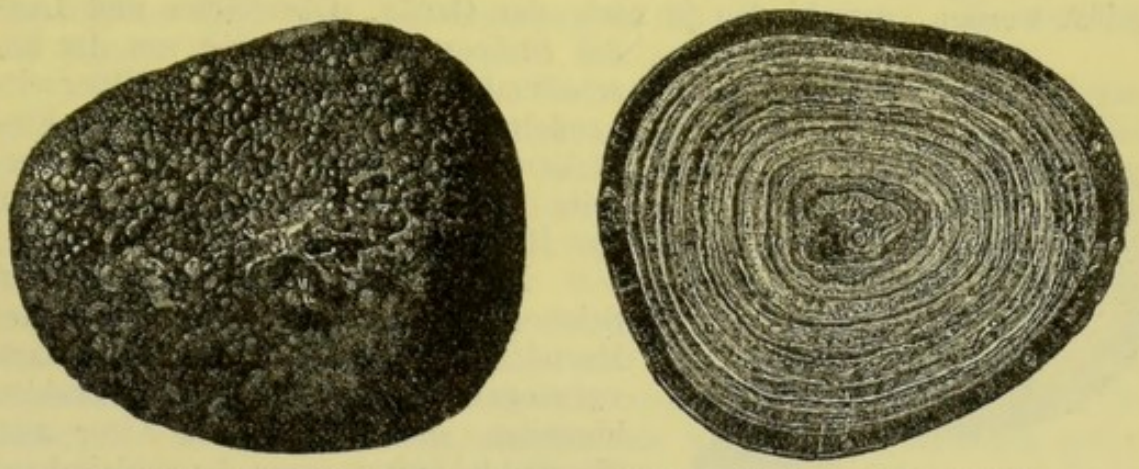

Uratstein mit einer Randzone aus oxalsaurem Kalk. *a* Oberfläche; *b* Schnittfläche.

kristallinischem Kalk aber schön geschichtet. 4. Zystinsteine bestehen aus Zystin, sind wachsartig glänzend, haben radiären Bruch, eine feinkörnige Oberfläche und sind an den Kanten durchschimmernd (Fig. 293).

Die Xanthinsteine ähneln den Uraten, die aus Indigo sind blauschwarz und zeichnen am Papier mit metallischem Strich. Die Karbonate sind weißgrau, von besonderer Härte. Halbiert man mit einer Laubsäge einen Stein, so trifft man im Zentrum auf den Kern, um den in konzentrischer Schichtung die übrige Masse des Steines angeordnet ist. Der Kern liegt in der Mitte oder exzentrisch; auch mehrere Kerne können vorhanden sein, entweder in der Mitte vereint oder als multiple Zentren augeordnet. Bei weitem am häufigsten besteht der Kern aus Harnsäure. Die Schichten zeigen ein mannigfaches Verhalten. Es können um einen oxalsauren Kern harnsaure und zu oberst phosphatische Schichten abgelagert sein. Es können oxalsaure mit harnsauren, harnsaure mit phosphatischen Schichten abwechseln (Fig. 294, 295).

Fig. 295.

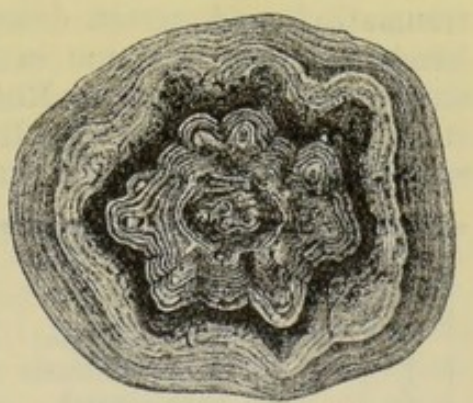

Blasenstein (Schnittfläche). Auf die gezackte Oxalatschichte folgt außen eine helle Uratzone.

Zur chemischen Untersuchung werden kleine Steine pulverisiert, während von größeren das Sägepulver verwendet wird. Ein bequemes Schema der Untersuchung hat *Ultzmann* geliefert (S. 750).

Die Blasensteine sind solitär oder multipel; je kleiner die Steine, desto größer kann ihre Zahl sein. Selbst 500 sind in einer Blase gezählt worden. Auf der anderen Seite kann wiederum ein einziger Stein zu kolossaler Größe anwachsen. *Pitha* spricht von einem 2500 *g* schweren Exemplar. Frei bewegliche solitäre Steine sind von abgeflachter Ei- oder Kugelform; sitzen sie in einem Divertikel, so nehmen sie die Form

dieser Nische an. Sind mehrere Steine vorhanden, so schleifen sie sich wechselseitig ab und bekommen Facetten. Eine besondere Art bilden die Pfeifensteine, das sind Blasensteine, die mit einem Fortsatz in die Harnröhre ragen und entsprechend der Harnröhrenmündung eine Einschnürung tragen (Fig. 296). Im Kleinen wiederholen diese Form die Ureterovesikalsteine.

Mannigfach sind die Symptome, welche durch Blasensteine ausgelöst werden, verschieden je nach der Größe, Oberfläche und Lage des Steines und abhängig von der Beschaffenheit der Blasenwand. Einerseits handelt es sich um traumatische Einwirkungen auf die Schleimhaut, andrerseits um mechanische Behinderungen der Harnentleerung.

Fig. 296.

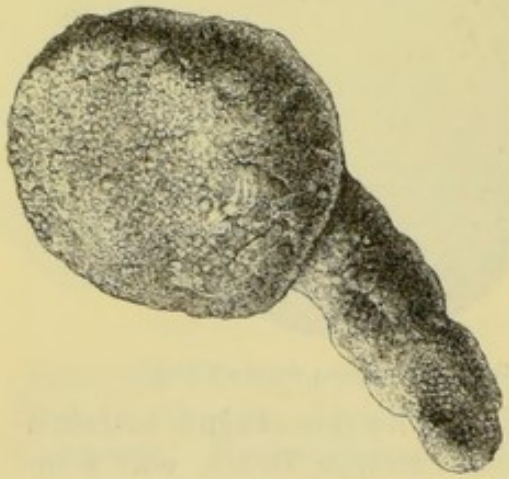

Sogenannter Pfeifenstein.

In die erste Gruppe gehören Schmerzen, Blutungen und Anomalien des Harndranges. Die Schmerzen sitzen vorwiegend in der Glans penis, strahlen bisweilen auch gegen den After aus. Sie sind lebhafter, wenn die Schleimhaut entzündlich erkrankt, also gegen Berührung empfindlicher ist. Jede Bewegung, jeder Schritt, das Erheben vom Sessel, das Umwenden im Bette weckt den Schmerz, der bei körperlichen Erschütterungen, wie beim Fahren im Wagen seine höchsten Grade erreicht, in der Ruhe aber alsbald verschwindet.

Blutungen sind beim Blasenstein in unkomplizierten Fällen stets traumatisch und treten dementsprechend vorwiegend bei körperlichen Erschütterungen auf, um in der Ruhe wieder zu verschwinden. Wenn ein Kranker nach einem Ritte, nach einer Fahrt im Wagen blutigen Harn entleert, der in der Ruhe alsbald sich klärt, so ist die Wahrscheinlichkeit, daß es sich um Blasenstein handelt, sehr groß.

Verbrennlich	Das Pulver verbrennt ohne sichtbare Flamme und ohne Geruch	Die Murexidprobe mit Ammoniak purpurrot, mit Kalilauge purpurviolett	Harnsäure und harnsaure Salze
		Die Murexidprobe mit Ammoniak gelb, mit Kalilauge orangefarben	Xanthin
	Das Pulver verbrennt mit bläulicher Farbe und mit Geruch nach brennendem Schwefel oder Fett		Zystin
Nicht verbrennlich	Das native Pulver braust nicht mit Salzsäure	Das geglühte Pulver braust mit Salzsäure	Oxalsaurer Kalk
		Das geglühte Pulver braust nicht mit Salzsäure	Erdphosphate

Harnstörungen fehlen kaum jemals, zunächst sind es vermehrter Harndrang, der sich namentlich bei Bewegung als lästiges Symptom

geltend macht. Ferner kommen plötzliche Unterbrechungen des Harnstrahles vor, wenn ein kleines Steinchen durch die Strömung des Harnes erfaßt und in die Blasenmündung geschwemmt wird. Harnträufeln, Inkontinenz beobachtet man dort, wo der Blasenstein mit einem Anteil in die Harnröhre ragt und den Blasenverschluß unmöglich macht.

Akzessorische Symptome des Blasensteines, besonders bei Kindern mit starker Behinderung der Harnentleerung vorkommend, sind der Mastdarmprolaps und Verlängerungen des Präputiums, an welchem die Kinder bei den schmerzhaften Miktionen zu zerren pflegen.

Der Harn hat keine für das Steinleiden pathognomonischen Zeichen, er kann aseptisch klar oder infiziert eitrig trübe sein; das erstere, wenn es sich um die Konkretionen des sauren Harnes in der sonst nicht veränderten Blase handelt, das letztere, wenn die Harnwege infektiös erkrankt sind. Blutige Beimengungen gehören zur Regel, oft nur in mikroskopisch nachweisbar geringer Menge. Neben Blutkörperchen finden sich im Harne in der Regel die betreffenden Steinbildner. Bei Uraten die bräunlichen Harnsäurekristalle oder Gruppen in Wetzsteinform, bei Zystinsteinen die ungemein charakteristischen farblosen polygonalen Kristalle von Zystin. Bei Ammoniakzusatz werden diese Kristalle gelöst, sie kristallisieren wieder in gleicher Form unter Einwirkung von Essigsäure. Bei Phosphatsteinen finden sich neben Eiter und Blut amorphe Phosphatsedimente, Tripelphosphate in schönen Sargdeckelkristallen neben den Stechapfelformen des harnsauren Ammons.

Spontanheilungen durch Ausstoßung des Konkrementes mit dem Harnstrahl sind nicht selten. Selbstzerklüftung von Steinen ist ein seltener Vorgang, dessen Ursachen nicht genügend klargestellt sind. *Civiale* beschuldigte heftige Kontraktionen der Blase als ursächliches Moment.

Der Verlauf des Blasensteinleidens ist ein verschiedener. Das aseptische Steinleiden der Blase bleibt stets eine örtliche Störung, die, wenn sie auch bisweilen äußerst lästig wird und die Bewegungsmöglichkeit des Kranken stark einschränkt, ja ihn zur völligen Inaktivität verurteilt, doch selbst bei langer Dauer das Leben nicht ernstlich gefährdet. Gefahren erwachsen erst bei Komplikation der Lithiasis mit Infektion der Harnwege.

Die Zystitis ist in der Regel eine Komplikation des Blasensteinleidens, die spontan oder unter Einwirkung eines örtlichen instrumentellen Eingriffs zustande kommt. Diese Art der Zystitis verschont die oberen Harnwege lange, vorausgesetzt, daß sie nicht mit Harnstagnation gepaart ist. Anders die chronische Zystitis, zu welcher komplizierend Lithiasis hinzutritt. Die Zystitissymptome akzentuieren sich durch die Steinbildung und Komplikationen mit Erkrankungen der oberen Harnwege waren häufig schon vor der Steinbildung vorhanden.

So ist bei der prognostischen Beurteilung des Einzelfalles weniger die Art und Größe des Konkrementes als die Beschaffenheit der Harnwege, die Komplikation mit Harnstauung zu berücksichtigen. Auch die Dauer des operativ zu erzielenden Erfolges ist von diesen Umständen abhängig. Die sekundäre Zystitis heilt, wenn der Stein entfernt wird; ist aber die Lithiasis die Folge chronischer Zystitis, so schaltet die Entfernung des Steines nur ein Glied aus der Kette von Schädlichkeiten aus. Die Hilfe durch Entfernung des Steines ist nur eine palliative, die Entzündung bleibt auch nach Beseitigung des Steines

bestehen und ihre Intensität und Ausbreitung bestimmen den weiteren Verlauf. Prognostisch ernst sind die nicht häufig, aber in typischer Weise vorkommenden Komplikationen von Blasenstein mit Blasenkrebs oder Blasenpapillom, ferner die von Steinen der Blase mit solchen der Prostata, des Harnleiters oder der Nieren.

Die Diagnose des Blasensteines ist in der Regel aus den Symptomen allein mit großer Wahrscheinlichkeit zu stellen, die Untersuchung hat dann die Aufgabe, diese Annahme zu bestätigen, in anderen Fällen aber werden wir durch den Fund eines Blasensteins bisweilen überrascht, wenn kein Umstand im Symptomenbilde einen solchen vermuten ließ. Von Wichtigkeit ist, daß die Symptome durch Bewegung geweckt, durch Ruhe kalmiert werden.

Intensive Blasenstörungen bei klarem Harne, die in der Ruhe schwinden, bei Erschütterung exazerbieren, sind fast pathognomonisch für Stein. Kommt noch hinzu, daß der Harn bei Bewegung blutig wird, so besteht kein Zweifel an der Richtigkeit der Annahme. Wichtig für die diagnostischen Erwägungen ist, wenn den vesikalen Störungen kürzere oder längere Zeit eine Harnleiterkolik vorausgegangen ist.

Fig. 297.

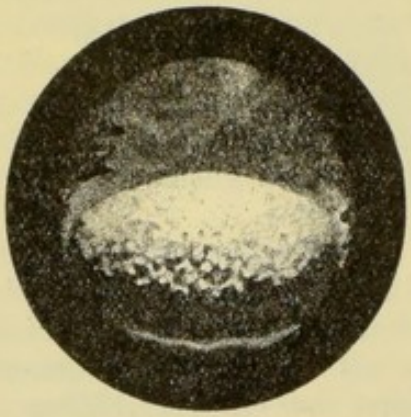

Blasenstein im zystoskopischen Bilde.

Auch der häufige Abgang von Steinfragmenten oder Schalen oder von kleinen kugeligen Konkrementen läßt bei anhaltenden Blasenstörungen die Annahme eines Steines als wahrscheinlich erscheinen. Akzentuieren sich im Verlaufe chronischer Zystitis die Symptome, werden sie in auffallender Weise durch Ruhe und Bewegung beeinflußbar, so säume man nicht, auf Stein zu untersuchen.

Ist nach den Symptomen die Annahme eines Steines nur einigermaßen wahrscheinlich, so gehe man unverweilt zur Feststellung durch die Untersuchung. Bei Kindern und Weibern kann man größere Steine rektal resp. vaginal tasten. Ist die Prostata groß, so brauchen auch große Konkremente keinen positiven Tastbefund zu liefern. Der negative Ausfall der Palpation berechtigt zu keinerlei Schlüssen. Die Steinsonde ist das souveräne Instrument zum Nachweis des Steines der Blase. Mit der Sonde können wir den Sitz, die ungefähre Form und Größe, die Härte, die Oberfläche eines Blasensteines erschließen.

Weitere Details gibt die Zystoskopie, sie zeigt die Farbe der Steine, ihre Lage im Divertikel, im Ureter, ihr Verhalten zur Prostata, ihre genaue Form. Ein Stein, der dem Nachweis mit der Sonde sich entzieht, kann durch das Zystoskop gefunden werden. Mittelst Röntgenstrahlen lassen sich Blasensteine nachweisen; leider sind nur die positiven, nicht auch die negativen Befunde beweisend. Für Divertikelsteine, bei welchen Sonde und Zystoskop negative Befunde geben, gibt das radiologische Bild die einzige Möglichkeit des Nachweises. Ebenso lassen sich die Komplikationen mit Ureter- und Nierensteinen nur mittelst Röntgenuntersuchung nachweisen.

Die Therapie des Blasensteinleidens ist eine chirurgische und erschöpft sich mit der Entfernung des Steines aus der Blase. Dieses Kapitel,

so uralt und so hoch entwickelt, eines der glänzendsten Gebiete der Chirurgie, ist trotzdem weit entfernt, uns zu befriedigen. In Jedem muß der Wunsch sich regen, daß es gelingen möge, die Steinkrankheit zu verhüten, sie durch medizinische Mittel zu beseitigen, oder nach der Operation wenigstens mit Sicherheit eine Wiederkehr unmöglich zu machen. Wenn wir die Mangelhaftigkeit unserer ätiologischen Kenntnisse beherzigen, so scheint es, daß solche Hoffnungen nicht so bald verwirklicht werden dürften.

Die medikamentöse oder örtlich bewirkte Auflösung des Steines der Blase ist auch heute noch eine gewünschte, aber keineswegs verwirklichte Methode. Wie in den ältesten Zeiten haben wir auch heute kein anderes Mittel gegen den Stein als die Entfernung desselben aus der Blase durch eine gesetzte Wunde (Steinschnitt) oder auf natürlichem Wege nach intravesikaler Zermalmung des Steines (Lithotripsie, Litholapaxie).

Der Steinschnitt gehört zu den klassischen Operationen in der Chirurgie, er wird schon in den Werken der altindischen Chirurgie ausführlich beschrieben. In dem Schwur der Asklepiaden aus der Hippokratischen Zeit schwört der Zögling, niemals den Steinschnitt auszuführen, sondern ihn stets den Männern dieses Geschäftes zu überlassen. Es bezieht sich dies auf herumziehende Spezialisten im Steinschnitt, später Periodeuten genannt, die auch heute noch den Orient durchstreifen. Es vererbt sich die Kunst vom Vater auf den Sohn. Mit dem Rufe „καλος ἰατρος“ boten sie ihre Dienste aus. In der Alexandrinischen Schule wurde der Steinschnitt von gelehrten Wundärzten ausgeführt. *Celsus* gibt eine nähere Beschreibung. Im Mittelalter scheint die Praxis des Steinschnittes doch zumeist in den Händen der herumziehenden Spezialisten (Cursores, Circumvagatores) gelegen gewesen zu sein. In der Renaissance finden sich überall „Lithothomi“, die sich bisweilen großer Anerkennung erfreuten. Ein solcher war der berühmte *Peter Franco*.

In der Geschichte des Steinschnittes prävalieren jene Methoden, welche den Zugang zur Blase durch die eröffnete Harnröhre vom Perineum aus suchen. Alles wies auf diesen Weg, hier empfand der Kranke oft den Schmerz. Gegen das Perineum konnte man den Stein drängen, hier prominierte er, hier war nur „Fleisch“, das ihn bedeckte, hier also schnitt man auf ihn los. Es zeigt sich das Bestreben, durch möglichste Vereinfachung der typischen Technik, die Operation auf wenige, leicht erlernbare Handgriffe zu reduzieren.

Dem Mittelalter war nur die von *Paulus von Aegina* beschriebene Methode (Schrägschnitt zwischen After und Skrotum zur linken Hinterbacke) eigen. Die „große Gerätschaft“ aus dem Beginne des 16. Jahrhunderts hat *Giovanni de Romanis* zum Autor und wird nach dessen Schüler *Marianus* benannt. Dieser verwendete als erster das Itinerarium, über welchem er die Harnröhre eröffnete. Im Wesen handelt es sich um einen Seitensteinschnitt, bei welchem eine Unmasse von Handgriffen und überflüssigen Instrumenten in Anwendung kam.

Den gebildeten Chirurgen hat *Cheselden* (1688—1752) diesen Steinschnitt zugänglich gemacht. Er vereinfachte den Instrumentenapparat und die Technik des Verfahrens ist in den Grundzügen die gleiche, wie sie sich bis in unsere Tage erhalten hat. Schiefer Schnitt links von der Raphe dicht unter dem Skrotum beginnend, zum Mittel-

punkte von Anus und Sitzknorren. Das Messer wird in die Furche des Itinerariums eingestochen und vorgeschoben, daß es gegen links den häutigen Teil, den linken Prostatalappen und die Blasenmündung einschneidet. Ein stumpfes Leitinstrument gleitet durch die Wunde in die Blase, worauf nach Entfernung des Itinerariums der Stein mit der Zange extrahiert wird.

Es folgte die Erfindung des medianen Schnittes durch *Vacca Berlinghiere,* der die Harnröhre in der Mitte hinter dem Bulbus eröffnete, dann ein schmales Messer in die Blasenmündung vorschob und die Prostata median spaltete.

Der einzig wirklich prinzipielle Fortschritt in der Methodik des Steinschnittes ist die Tat *Peter Francos*, der (1561) zu Lausanne an einem 2jährigen Knaben die Blase ober der Symphyse eröffnete. Der Stein war durch die perineale Wunde nicht ausziehbar; er hob vom Mastdarm aus den Stein, drängte ihn gegen die vordere Bauchwand und schnitt auf ihn ein. Der Stein war von der Größe eines Eies. Trotzdem die Wunde heilte, warnte *Franco* vor dieser Operation.

Einer der klarsten chirurgischen Köpfe des 16. Jahrhunderts, *Rousset,* bemächtigte sich 20 Jahre später der Idee *Francos.* Er widerlegt die Hippokratische Ansicht, nach welcher die Verletzung der Blase tödlich sein sollte; er erklärt das Verhältnis des Bauchfells zur Blase und zeigt die Möglichkeit der Blaseneröffnung ohne Peritonealverletzung. Die künstliche Füllung der Blase erscheint ihm ein Behelf zur Ausführung der Operation. *Frère Cosme* und *Souberbielle* verbanden mit dem Blasenschnitt einen perinealen Schnitt, vornehmlich zur Drainage und erzielten gute Operationsresultate.

Immer blieb die Methode nur den schwersten Fällen vorbehalten und erst in moderner Zeit nach einer großen günstigen Statistik von *Dulles* erfolgte ein Aufschwung der Operation in der Ära der Antiseptik. Mit Eifer hat sich *Albert* der Sache angenommen und in Wien die erste Operation unter Anwendung der Antisepsis mit gutem Erfolge ausgeführt. *Billroth, Ultzmann* folgten alsbald. *Trendelenburg, Petersen* und *v. Dittel* verbesserten die Technik und heute hat der hohe Steinschnitt die alten perinealen Methoden völlig verdrängt. *Frank* hat dem perinealen Steinschnitt eine moderne Form gegeben, indem er die Blase vom Perineum aus freilegt und in offener Wunde durchschneidet.

Hoher Blasenschnitt (Sectio alta). Das Prinzip der Operation besteht darin, die Blase an ihrer vorderen Wand, die bei starker Füllung ober der Symphyse ohne Verletzung des Bauchfells zugänglich ist, zu eröffnen. Die Operation kann also nur bei gefüllter Blase ausgeführt werden. Man muß jede Gewalt bei Füllung der Blase vermeiden; es genügt, wenn der Blasenkörper ober der Symphyse palpabel ist. Bei forcierten Füllungen sind Rupturen der Blase beobachtet worden. Als Spülwasser dient sterile 3%ige Borsäurelösung. Der Kranke befindet sich in Rückenlage, die im Kniegelenke gebeugten Beine ruhen auf Stützen. Die Ebene des Tisches ist geneigt, so daß das Becken mäßig erhöht ist. Längsschnitt in der Linea alba knapp ober der Symphyse beginnend, ca. 5—7 *cm* lang. Man durchtrennt die Haut, das Fett, spaltet die vordere Rektusscheide, zieht die Musc. recti durch stumpfe Haken auseinander und gelangt so in den prävesikalen Raum, in welchem die Blase als prallgefüllter Körper palpabel ist. Man streift das Fett stumpf

in der Richtung gegen den Blasenscheitel zurück und legt so den Blasenkörper an seiner vorderen Wand frei. Die Blasenwand ist an ihrer dunkleren Färbung, den Muskelbündeln und den zahlreichen Venen, die die Wand durchziehen, kenntlich. Im oberen Wundwinkel liegt von Fett bedeckt die Umschlagstelle des Bauchfells, welches sich stumpf nach aufwärts abheben läßt, so daß ein größerer Anteil der vorderen Blasenwand direkt zugänglich wird. Mit einem spitzen Messer durchsticht man die Wand und verlängert in longitudinaler Richtung den Schnitt. Während das Spülwasser aus der Blase stürzt, führt man den linken Zeigefinger in die Blase ein und an diesem zwei stumpfe spatelförmige Haken, durch welche die Blasenwunde aufgeklafft wird. Der Stein wird mittelst der Steinzange aus der Blase gehoben. Man unterlasse niemals, die Blase sorgfältig mit dem Finger auszutasten, um etwa noch vorhandene versteckte Steine nicht zu übersehen. Man kann die Blasenwunde vernähen, komplett schließen oder eine temporäre Drainage der Blase durch die Wunde etablieren. Endlich kann man eine dauernde Fistel der Blase anlegen. Die komplette Blasennaht wird mit Katgut in ein oder zwei Etagen angelegt; man adaptiert breite Muskelflächen und läßt die Schleimhaut aus dem Nahtbereiche. Es empfiehlt sich, einige der schon geknüpften Nahtfäden durch die Musculi recti zu führen, um auf diese Weise die Blase an die Bauchwand zu fixieren. Naht der Rekti und der vorderen Rektusscheide bis auf den unteren Winkel, durch welchen ein Drain oder Gazestreifen bis in den prävesikalen Raum hinter der Symphyse geleitet wird. Ein Verweilkatheter wird bis zur Heilung der Wunde eingelegt. Die primäre Heilung ist wohl die Regel, allein es kommt vor, daß nach den ersten Tagen eine temporäre Harnfistel sich etabliert, die sich gewöhnlich aber bald schließt. Zur temporären Drainage wird ein Kautschukrohr in die Blase eingeführt und die Blasenwunde bis auf diese Drainstelle exakt in der früher erwähnten Weise vernäht und an die Bauchwand fixiert. Muskel, Faszien und die Haut werden ebenfalls bis auf die Drainlücke vernäht. Eine Drainage des prävesikalen Raumes ist zweckmäßig. Die Blasendrainage bleibt 8—10 Tage unverändert liegen; um diese Zeit ist die Wunde bereits ein Granulationstrichter, der sich nach Entfernung des Rohres unter Ableitung des Harnes auf dem Wege der Harnröhre (Verweilkatheter) in weiteren 8—10 Tagen zu schließen pflegt.

Zur Etablierung einer Blasenfistel wird die Blase partiell vernäht und die Ränder des offen zu lassenden Defektes mit einigen Nähten an die Haut geheftet. Die Rekti und Faszien werden mit Ausnahme des Fistelbereiches zur Vermeidung einer Hernie exakt vernäht.

Die Mortalität nach dem hohen Steinschnitt beträgt dort, wo dieser nur für schwere, den anderen Operationen nicht zugängliche Fälle reserviert bleibt, ca. 12—15%. Wo die Operation für alle Fälle ausnahmslos zur Anwendung kommt, ca. 3%. Rezidiven des Steines sind auch nach dem Steinschnitt in etwa 11% der Fälle zu beobachten.

Bei der Frau kommt mit dem suprapubischen Schnitte die Kolpozystotomie, die Eröffnung der Blase von der Scheide aus, in Konkurrenz. In gynäkologischer Position wird die vordere Scheidenwand durch Vorziehen der Portio zugänglich gemacht und longitudinal eröffnet. Der Schnitt wird bis in die Blase vertieft. Für große Konkremente ist der so geschaffene Weg oft nicht ausreichend. Der supra-

Fig. 298.

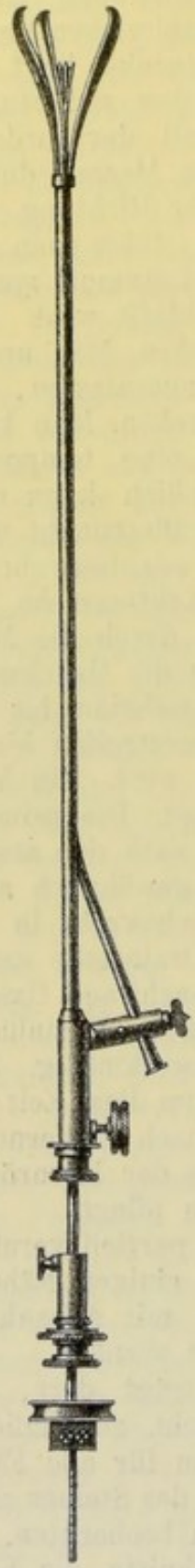

Civiales Litholabe.

pubische Schnitt gibt einen weit bequemeren Zugang und ermöglicht in weit schonenderer Weise die Entbindung selbst der größten Steine, so daß bei diesen nicht mehr der Zertrümmerung zugänglichen Formen dem suprapubischen Steinschnitt vor dem Scheidensteinschnitt der Vorrang einzuräumen ist.

Die Zertrümmerung der Blasensteine. Der Gedanke, die Steine in der Blase mechanisch zu zerkleinern, wurde frühzeitig gefaßt. Bei *Abulkasis* findet sich schon die Methode, den Stein in der Blase zu zerschlagen, geschildert. Bemerkenswert ist, daß Kranke, die an Blasenstein litten, auf die Idee der Zertrümmerung verfielen und diese selbst an sich auszuführen versuchten. Als Methode kam die Steinzertrümmerung erst im 19. Jahrhundert zur Anwendung. *Gruithuisen*, ein bayrischer Arzt, hat ein derartiges Instrument konstruiert, welches indessen nicht versucht wurde. Im Jahre 1818 übergab *Civiale*, damals Student der Medizin, der französischen Akademie ein Memoire über die Steinzertrümmerung; erst im Jahre 1824 hat er die erste Operation am Lebenden gemacht. Das Instrument (Fig. 298) bestand aus einer geraden Röhre, in welcher eine zweite, an ihrem Blasenende in drei Arme gespaltene Röhre sich verschieben läßt; jeder Arm hat an seinem Ende einen Haken. Die drei Arme gehen vermöge ihrer Elastizität auseinander, sobald man die innere Röhre oder Kanüle vorschiebt; zieht man die letztere zurück, so verbergen sich die Branchen in der äußeren Kanüle. Das Instrument wird geschlossen eingeführt, und nun sucht man den Stein, während die innere Kanüle vorgeschoben wird, zwischen ihre drei Branchen zu bekommen und durch Zurückziehen derselben festzuhalten. In der Achse der Kanülen bewegt sich ein Stab, der vorne mehrere Zähne hat und um die Längsachse gedreht werden kann; um die Drehung so schnell als möglich zu machen, besitzt er an dem Handende eine Rolle, welche mittelst eines Fiedelbogens bewegt wird. Der Stab wirkt also als Bohrer und perforiert den Stein in einem Durchmesser. Nun wird der Stein losgelassen, in einem anderen Durchmesser gefaßt und in einer zweiten Richtung durchbohrt. Wenn er so in verschiedener Richtung durchbohrt ist, so sucht man ihn dadurch zu zerdrücken, daß man die drei Branchen mittelst einer Schraube langsam schließt. Man muß die manuelle Geschicklichkeit *Civiales* bewundern, der mit diesem Instrumente verhältnismäßig gute Erfolge erzielte. In Wien hat *Wattman* 1827 die erste Steinzertrümmerung mit *Civiales* Litholabe glücklich ausgeführt.

Einen großen Fortschritt brachte Baron *Heurteloup,* der die Perkussionsmethode zur Steinzertrümmerung erfand. Das Instrument (Perkuteur) besteht aus zwei ineinandergepaßten Teilen von der Form und Krümmung der Steinsonde. Durch Verschiebung der beiden Teile ließ sich der Stein zwischen den Branchen des Schnabels fassen. Durch Hammerschläge gegen das äußere Ende der einen (männlichen) Branche erfolgte die Zertrümmerung. Durch Anwendung der Schraubenwirkung an Stelle der Perkussion ward *Heurteloups* Instrument zum modernen

Fig. 299.

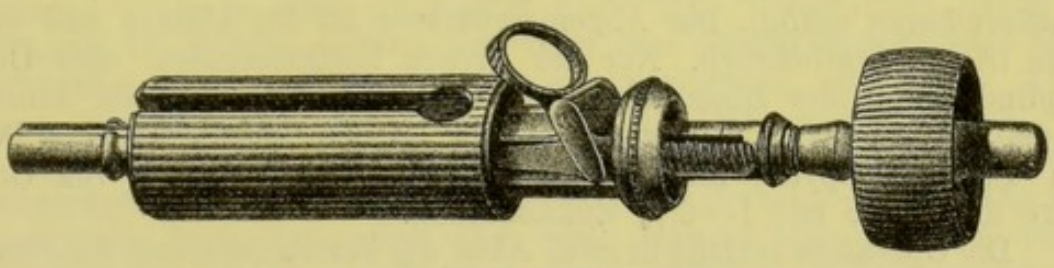

Handgriff des Lithotribes (französisches Schloß).

Lithotrib. Man operierte ursprünglich in Etappen („a courtes séances"); die Fragmente wurden herausgespült oder mit dem Harne entleert.

Die Durchführung der Operation, Zertrümmerung und Evakuation, in einer Sitzung hat der Amerikaner *Bigelow* (1878) empfohlen. Damit hat die Steinzertrümmerung ihre moderne Form gewonnen. An Stelle des bis dahin üblichen Namens der Lithothripsie, nennt *Bigelow* seine Methode Litholapaxie*. Von Instrumenten sind nötig der Lithotrib, der Evakuationskatheter und die Pumpe.

Fig. 300.

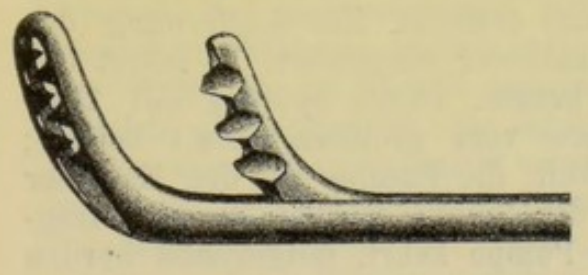

Schnabel eines Lithotribes.

Fig. 301.

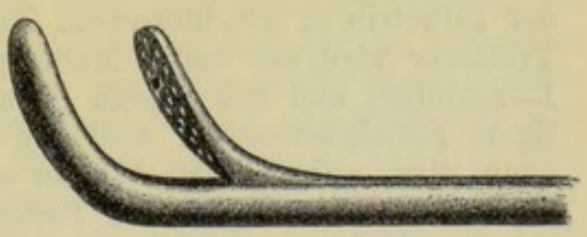

Ramasseur.

Der Lithotrib ist aus bestem Stahl gefertigt, katheterförmig und besteht aus zwei ineinander gepaßten Teilen, von denen der innere (männliche) am Schnabel gezahnt ist. Der weibliche Teil ist im Schafte mit einer Rinne versehen, in welcher die männliche Branche gleitet (Fig. 300). Der Schnabel der weiblichen Branche ist durchbrochen oder imperforiert, löffelförmig (Ramasseur, Fig. 301). Am Handgriff (Fig. 299) trägt das Instrument Vorkehrungen, die beiden Teile in jeder Lage

* λίθος Stein und λαπαξις Ausräumung.

festzustellen, um die weibliche an die männliche Branche durch Schraubenwirkung bis zur vollen Berührung aneinanderzubringen. Die Evakuatoren sind kurzgeschnäbelte Metallkatheter von grobem Kaliber mit weitem Fenster. Die Pumpe ist ein Kautschukballon, der an seinem unteren Ende einen Rezipienten für die Steinfragmente trägt und durch ein Zwischenstück aus Metall dem Katheter angepaßt werden kann.

Die Operation wird aseptisch ausgeführt, das Instrumentenmaterial ist durch Kochen steril. Die zur Verwendung kommenden Spülflüssigkeiten müssen ebenfalls keimfrei sein. Nur unter diesen Voraussetzungen kann man einen reaktionslosen Verlauf gewärtigen. Harnröhre und Blase werden sorgfältig reingespült und die letztere mit ca. 150 *g* steriler Borsäurelösung gefüllt. Die Allgemeinnarkose ist bei kleinen und mittleren Steinen entbehrlich. Nur bei großen Konkrementen oder Überempfindlichkeit der Blase wird sie zur Anwendung kommen müssen. In den erstgenannten Fällen genügt zur lokalen Anästhesie eine Dosis von 1—2 *g* Antipyrin ins Rektum und die Durchspülung von Harnröhre und Blase mit 1—2% Eukainlösung.

Die Operation zerfällt in zwei Akte, die Zertrümmerung des Steines und die Evakuation der Trümmer. Die Zertrümmerung wird in der zartesten Weise derart ausgeführt, daß der Stein zwischen die Branchen des Instrumentes gefaßt und durch die Wirkung der Schraube zertrümmert wird. Die Fragmente werden immer wieder gefaßt und zermalmt, bis endlich der ganze Stein in Schutt verwandelt ist. Der Schnabel des Instrumentes ist dabei bald nach aufwärts, nach einer der Seiten oder gegen den Blasenfundus gekehrt, je nachdem der Stein am bequemsten erfaßt werden kann. In der Regel arbeitet man bei fixer weiblicher Branche, indem man die männliche öffnet und schließt. Das Gefühl, den Stein gefaßt zu haben, ist ein unverkennbares, bei einiger Übung wird man sofort erkennen, ob etwa Schleimhaut mitgefaßt ist, und in diesem Falle die Zertrümmerung unterlassen. Ist mit dem gefaßten Steine eine rotierende Bewegung des Schnabels frei möglich, so ist dies ein sicherer Beweis, daß Schleimhaut nicht mitgefaßt ist. Nach vollendeter Zertrümmerung wird der Lithotrib in geschlossenem Zustand entfernt. Zur Entfernung der Trümmer wird ein weiter Metallspülkatheter eingeführt, es stürzt der Blaseninhalt und mit diesem Schutt heraus. Durch Spülung mit kräftigem Flüssigkeitsstrahl wird die Blase vom gröbsten Schutt befreit; dann wird, während das Wasser abläuft, die Pumpe an den Katheter gepaßt. Ein Druck auf den Ballon der Pumpe wirbelt die Steinfragmente auf, die, wenn der Strom zur Pumpe kehrt, mitgerissen werden und in den Rezipienten fallen. Man wiederholt dies entsprechend lange, wechselt die Pumpen, bis beim Spiel des Ballons nichts mehr abgeht und kein Anschlagen von Steinfragmenten an den Katheter fühl- und hörbar ist. Dann ist die Operation beendet; man revidiert genau mit der Steinsonde, spült sorgfältig mit Borwasser und Lapislösung aus und läßt einen Kautschukkatheter 24—48 Stunden lang zur Ableitung des Harnes liegen. In unkomplizierten Fällen ist bis auf geringe Miktionsschmerzen schon nach 2—3 Tagen das Befinden so gut, daß die Kranken das Bett verlassen können.

Eine zystoskopische Revision ist etwa 6—8 Tage nach der Operation empfehlenswert. Alle Arten von Steinen sind dieser Operation zugänglich, keine Steinart widersteht der Gewalt des Lithotribes. Bei

besonders großen Steinen, gleichviel, ob es sich um Urate, Phosphate oder Oxalate handelt, kann es aber vorkommen, daß der zentral gefaßte Stein dem Lithotrib trotz Anwendung aller Kraft nicht nachgibt.

Verbiegungen, Frakturen der Instrumente sind fatale Ereignisse, für welche die Literatur Beispiele anführt. Wenn nötig, muß durch die suprapubische Eröffnung Hilfe geschafft werden. Rupturen der Blase sind ebenfalls während der Operation beobachtet, stets nur in jenen Fällen, in welchen die Blase, während der Lithotrib arbeitet, heftige Kontraktionen zeigt. Es muß sich dabei keineswegs um ein Durchzwicken der Blase mit dem Gebiß des Instrumentes handeln, sondern es genügt eine einfache Läsion der Schleimhaut z. B. durch Druck. Im weiteren Verlaufe wird ein Defekt dieser Art, namentlich durch die Wirkung der Pumpe vertieft und kann zum Ausgangspunkt einer Harninfiltration werden. Erkennt man die Verletzung rechtzeitig, so ist durch den suprapubischen Blasenschnitt die Hilfe meist möglich.

Die Sterblichkeit nach der Steinzertrümmerung ist eine relativ geringe, sie beträgt nach übereinstimmenden Berichten etwa 1·3—3·5%. Die Rezidiven nach dieser Operation sind, wenn man es sich zur Regel macht. die Evakuation bis ins Extrem durchzuführen, relativ gering. Die Wiederkehr des Steines läßt sich in etwa 10—12% der Fälle nachweisen. Die Fälle gehören in jene Kategorie, in welchen Rezidiven auftreten müssen, gleichgültig, welcher Eingriff immer zur Anwendung gekommen ist.

Die Lithotripsie bei Frauen ist ausführbar, wofern nicht der Stein zu besonderer Größe angewachsen ist. Allenthalben ist zu lesen, daß die Operation bei der Frau schwieriger sei als beim Manne, es ist dies auch richtig. Die hintere Blasenwand entbehrt jeden Haltes, es fehlt auch die Resistenz der Harnröhre, die, beim Manne durch die Prostata vermittelt, dem Instrumente eine stets gleichbleibende Lage, von welcher aus die Manöver unternommen werden, sichert.

Indikationen. Der Standpunkt, in allen Fällen von Stein eine Art von Operation zu machen, besteht heute nicht mehr zu Recht; die Auswahl der anzuwendenden Methode wird nach den Eigenschaften des speziellen Falles zu treffen sein. Die Lithotripsie gilt als Operation der Wahl, sie ist überall angezeigt, wo der Stein in der Blase frei beweglich, zugänglich ist. Sie setzt die Passierbarkeit der Harnröhre und eine gewisse Blasenkapazität voraus. Der suprapubische Schnitt wird angezeigt sein bei angewachsenen, festgeklemmten und Divertikelsteinen, bei besonderer Größe der Steine, oder bei solchen, die sich um voluminösere Fremdkörper gebildet haben, bei Ureterblasensteinen und Pfeifensteinen, bei Kombination von Stein und Tumor, endlich dort, wo mit der Entfernung des Steines die Ausschälung der Prostata geplant ist; endlich wo die Harnröhre in irreparabler Weise verengt, fistulöskallös verändert ist.

6. Kapitel.

Die Blasengeschwülste. — Fremdkörper in der Harnblase.

Die eingehendere Kenntnis der in der Blase vorkommenden Geschwülste stammt erst aus der Zeit, in welcher durch die zystoskopischen Untersuchungen frühe Stadien der Erkrankung erkannt und operiert werden. Man teilt die Geschwülste der Blase in solche, die primär im Organe gewachsen sind, dann in solche, die von angrenzenden Organen sekundär auf die Blase übergegriffen haben. Endlich können, wenn auch äußerst selten, Tumoren der Blase metastatische sein (Melanom des Bulbus mit Blasenmetastase, *Thompson*). Die Tumoren der Blase sind gestielt, breit aufsitzend oder infiltrierend. Der histologischen Natur nach unterscheiden wir epitheliale, fibroepitheliale Geschwülste, zu welchen die Papillome, Adenome und Karzinome gehören. Zu den aus den zelligen Elementen der Bindesubstanzgruppe ausgehenden Tumoren gehören die Sarkome, Fibrome, Myome und Mischformen dieser Arten.

Fig. 302.

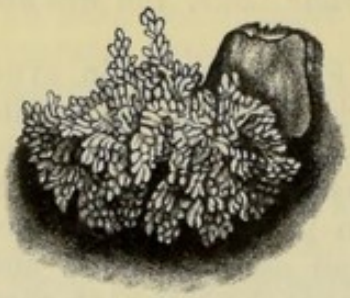

Papillom der Blase, mit der Implantationstelle exstirpiert.

Die Papillome der Blase sind zottige, bald flaumig weiche, bald etwas derbere, fransentragende Geschwülste, die der Schleimhaut mit einem dünnen, bisweilen kammartigen Stiel aufsitzen oder breiter implantiert sind. Die Papillome kommen von Stecknadelkopfgröße bis zu faustgroßen, die Blase erfüllenden Formen vor. Sie sitzen gerne im Trigonum, kommen aber auch anderwärts, an den Seiten, am Scheitel vor. Solitäre Papillome sind seltener als multiple. In extremen Fällen sind die Geschwülste so ausgebreitet, daß zwischen den zottigen Massen nur spärlich Schleimhaut sichtbar bleibt. Das Papillom ist aus den Elementen der Schleimhaut, Epithel, Bindegewebe und Gefäßen aufgebaut; diese behalten auch in der Geschwulst ihre Beziehung zueinander bei.

Ein bindegewebiger Baum, mit dem Stroma der Schleimhaut zusammenhängend, ist das Gerüst der Geschwulst; aus der Mukosa steigen Gefäße empor, die sich, entsprechend den Verzweigungen, bis an das Ende des Bindegewebsbaumes ramifizieren, so daß jede Zotte in ihrer Achse ein Gefäß trägt; dieses bildet am Ende eine Schlinge. Der ganze Bindegewebsbaum ist oberflächlich mit einem mehrschichtigen Epithel bekleidet, welches mit dem Epithel der Blase zusammenhängt und auch

im Aufbau vollständig diesem entspricht. Je nach der Art des Bindegewebsstockes, der Form und Länge der Zotten resultieren verschiedene Bildungen der papillären Geschwülste.

An den Karzinomen der Blase geraten Epithel und Bindegewebe unabhängig voneinander in Wucherung; wir finden das Karzinom der Blase als papilläre Geschwulst (Fig. 303), als Blumenkohlgewächs, endlich als infiltrierte Form.

Das papilläre Karzinom kann makroskopisch dem gutartigen Papillom völlig gleichen. In anderen Fällen weist das derbere Stroma, der infiltrierte Stiel, die starre Beschaffenheit der angrenzenden Schleimhaut auf die maligne Umwandlung hin. Doch kommen exquisit lang und dünn gestielte papilläre Geschwülste karzinomatöser Natur vor. Es finden sich an der Blase: der einfache Zylinderzellenkrebs, der verhornende Plattenepithelkrebs, der Drüsenkrebs und der Schleimkrebs. Eine Umwandlung von gutartiger papillärer Geschwulst in karzinomatöse Formen scheint vorzukommen. Wir finden in exquisit gutartigen Fällen an einzelnen Stellen Einbrüche des Epithels in das Stroma und in die Gefäße; auch an dem Zottenepithel kann man den Übergang in atypische Formen nachweisen. Dem entspricht die klinische Erfahrung, daß ein exquisit gutartiger, papillärer Tumor als Karzinom rezidivieren kann.

Fig. 303.

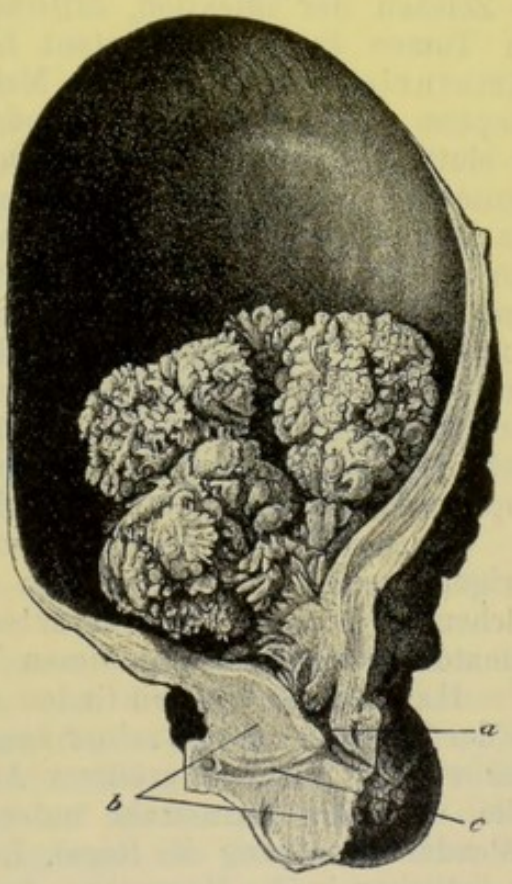

Papilläres Karzinom der Harnblase, gewonnen durch Totalexstirpation der Blase.
a Harnröhre, *b* Prostata, *c* Ductus ejaculatorius.

Von Sarkomen kennen wir an der Blase: Rundzellen-, Spindelzellen-, Fibro-, Myo- und alveolare Sarkome. Fibrome, Myome, Dermoide, Chondrome, kavernöse Tumoren gehören zu den Seltenheiten.

Die Geschwülste der Blase unterliegen sekundären Einwirkungen. Blutungen, Entzündung, Zerfall, Nekrose, Inkrustationen mit Phosphaten sind zu beobachten. Durch Verlegung und Umwucherung der Harnleitermündungen entwickeln sich Veränderungen an den Nieren, Dilatationen der Harnleiter und Kelche, auch Schwund des Nierengewebes. Zu diesen gesellen sich häufig Infektionen, so daß im weiteren Verlaufe das Krankheitsbild der malignen Blasentumoren durch renale Eiterung kombiniert ist. Bei zerfallenden Blasengeschwülsten gehören Niereneiterungen zur Regel.

Die Blasentumoren gehören zu den selteneren Geschwulstformen; sie betragen nach *Gurlt* 0·39%, nach *Küster* 0·76% aller Geschwulstfälle. Unter den Erkrankungen der Harnorgane betreffen sie etwa 3%. Frauen sind nach übereinstimmenden Berichten seltener betroffen. Die

Blasengeschwülste kommen in allen Lebensaltern vor, am häufigsten zwischen 40 und 60. Im Kindesalter überwiegen die Tumoren der Bindesubstanzgruppe, Myxome, Sarkome, in den späteren Lebensabschnitten epitheliale Geschwülste.

Über die Ätiologie der Blasengeschwülste ist nur wenig Sicheres bekannt. Ein anhaltender, auf die Blase geübter Reiz scheint nicht ohne Bedeutung zu sein. Klinische Beweise für den Zusammenhang von Reiz und Geschwulstbildung sind: das kombinierte Vorkommen von Blasentumoren und Stein, der Übergang chronischer Zystitis in Karzinom, das gehäufte Vorkommen von Blasentumoren bei der Bilharziaerkrankung wie bei Anilinarbeitern. Auch der Umstand, daß man histologisch unter anhaltendem Reiz Proliferationsvorgänge am Epithel der Blase mit der Entstehung adenomatöser oder papillärer Bildungen beobachten kann, fällt ins Gewicht.

Die Symptome der Blasengeschwülste sind: Veränderungen des Harnes, Störungen der Harnentleerung und Schmerzen, denen sich die Zeichen der Infektion, örtliche wie allgemeine, zugesellen können. Ein Tumor kann lange latent bleiben, bis als erstes Zeichen eine Hämaturie auftritt. In der Mehrzahl der Fälle ist diese das erste Symptom. Ohne irgend begleitende Symptome wird eines Tages intensiv blutiger Harn entleert. Die Blutung schwindet oft erst nach Tagen, ebenso unmotiviert, wie sie gekommen. Das Befinden, der Harn sind nun völlig normal, bis eines Tages abermals die Blutung kommt. Die Intervalle können Jahre, Monate, Wochen betragen; bei raschem Wachstum werden sie kürzer, bis die Blutung, namentlich bei malignen Tumoren, perenniert. Der Harn kann in den Intervallen vollkommen normal sein. Bisweilen enthält er epitheliale Zellen in großer Menge. Auch findet sich im Harne, namentlich bei zarten papillaren Geschwülsten häufig lebendes Zottengewebe, dessen typischer Aufbau unter dem Mikroskope im nativen Zupfpräparate klar ersichtlich ist.

Bei zerfallenden Geschwülsten fällt der jauchige Geruch des blutigeitrigen Harnes auf. Wir finden in diesem nekrotisches Gewebe, in welchem *Ultzmann* als charakteristisches Zeichen des Blasenkrebses Hämatoidinkristalle nachgewiesen hat.

Harnbeschwerden finden sich bei Blasengeschwülsten nur dort, wo der Tumor vermöge seiner Lage oder Größe den Harnablauf hemmt, oder wo die Wand in größerer Ausdehnung infiltriert ist. Im ersteren Falle wird der Harnstrahl unterbrochen, im letzteren ist häufiger, quälender Harndrang die Regel. Bei ausgebreiteterer Infiltration besteht ein örtlicher in die Harnröhre, den Mastdarm und das Gesäß ausstrahlender Schmerz, der bei der Harnentleerung sich steigert. Die gutartigen papillären Geschwülste bleiben in der Regel lange aseptisch, beim Krebs fehlt die Zystitis fast niemals. Diese ist gegen jede Behandlung refraktär und zeigt die Tendenz des Aufsteigens auf die oberen Harnwege. So finden wir in den späteren Stadien neben den örtlichen Symptomen solche chronischer Niereneiterungen, namentlich unter dem Bilde des Fiebers, wie gastrointestinaler Urämie.

An der weiblichen Blase können gestielte Tumoren unter anhaltenden Tenesmen in die Harnröhre eintreten, ja durch diese nach außen prolabieren.

Aus den charakteristischen Erscheinungsweisen wie aus unverkennbaren Zeichen am Harne ist ein Tumor der Blase allein oft mit

Sicherheit erkennbar, meist aber sind die Zeichen mehrdeutig und es bedarf der objektiven Untersuchung zur Feststellung eines Tumors der Blase. Zu palpieren sind derbe infiltrierende Tumoren nur in vorgeschrittenen Stadien, vom Mastdarm oder von der Gegend über der Symphyse her. Die Untersuchung mit der Sonde ist nur in Ausnahmsfällen sehr derber großer Geschwülste erfolgreich anwendbar. Das souveräne Mittel ist hier die Zystoskopie. Die zystoskopischen Bilder der zottigen Tumoren gehören zu den schönsten und instruktivsten. Man sieht den Tumor kugelig prominieren, er wirft einen dunklen Schlagschatten, und an den flottierenden Zotten sieht man die Gefäßschlingen schön durchleuchtet. Schwieriger ist die Deutung beim infiltrierten Krebs, wo man namentlich den Rand des Geschwürs zu beachten hat.

Die Prognose jeder Blasengeschwulst ist dubiös, da auch zottige dünngestielte Geschwülste Karzinome sein können, die bereits auf dem Wege der Blutbahn tiefere Schichten infiltriert haben können, ohne daß dies irgendwie ersichtlich zu sein braucht. Ein beträchtlicher Prozentsatz der klinisch als gutartig imponierenden Papillome zeigt bei eingehender mikroskopischer Untersuchung Zeichen maligner Entartung. Im allgemeinen sind solitäre ganz umschriebene gestielte Geschwülste prognostisch günstiger als multiple breiter aufsitzende. Krebsinfiltrationen sind in der oberen Blasenhälfte deshalb besser zu beurteilen, weil sie die Möglichkeit einer radikalen Entfernung geben, was bei den basalen Karzinomen nicht der Fall ist.

Fig. 304.

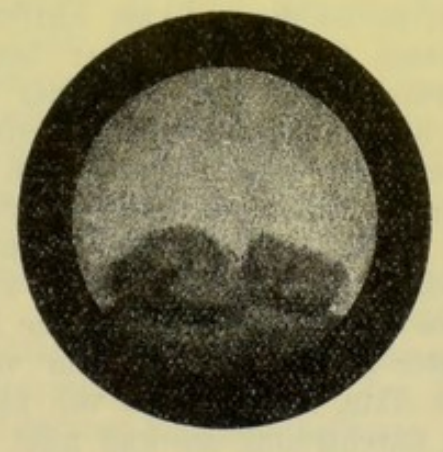

Blasenpapillom (zystoskopisches Bild).

Die Behandlung der Blasengeschwülste hat dort, wo es möglich ist, die Aufgabe der radikalen Entfernung des Tumors; ist dies nicht möglich, so wird man schwere Symptome, die Blutung, die katarrhalischen Erscheinungen, eventuelle Komplikationen von seiten der Niere zum Gegenstande der palliativen Behandlung machen. Von radikalen Methoden kommen die Entfernungen auf normalem Wege, wie die mit Hilfe eines operativ geschaffenen Zuganges in Frage. Auf dem Wege der Harnröhre lassen sich bei Weibern gestielte Geschwülste unter Leitung des Fingers mit der Zange ausreißen oder, wenn sie durch die Harnröhre vorfallen, an ihrer Basis scharf abtrennen, wobei auch die Naht des Geschwulstbettes möglich ist.

Nitze hat eine endovesikale Methode für die Operation der Blasentumoren ersonnen; an einem Zystoskope lassen sich Hülsen adaptieren, die als Schlingen, Galvanokauter geformt, vom äußeren okularen Ende sich dirigieren lassen. Unter Leitung des Auges wird die Schlinge an den Tumor angelegt und dieser als Ganzes oder in Fragmenten abgetragen.

Die Operation darf nur auf gutartige Geschwülste beschränkt bleiben, was leider nicht ohne weiteres zu bestimmen ist. *Nitze* hat nach

Abtragung des ganzen Tumors den Grund verschorft. In seiner Hand hat das Verfahren in der Tat bemerkenswerte Resultate ergeben.

Auf blutigem Wege operiert man mittelst der Sectio alta; diese ist diejenige Operation, bei welcher die ausgiebigste Übersicht geschaffen wird. In Beckenhochlagerung wird die Blase suprasymphysär eröffnet, die Wunde mit Spateln breit aufgeklafft. Man übersieht an der so entfalteten Blase die Größe, den Sitz, die Form des Tumors, man tastet seine Konsistenz und die Art der Implantation. Im allgemeinen exzidieren wir den Tumor weit im Gesunden und vernähen den Defekt mit Katgut. Man vertieft dabei die Schnitte bis tief in die Muskularis. Bei infiltrierten Geschwülsten soll womöglich die Blasenwand in ganzer Dicke exzidiert werden, was am Scheitel, an der hinteren Wand mit Eröffnung des Bauchfells, gut gelingt. Hier schließt man erst die Serosa durch eine dichte Reihe von Seidennähten und näht dann die Blasenwand exakt mit Katgut.

Am Trigonum ist die Exstirpation nicht in so übersichtlicher und sicherer Weise möglich. Gelangt man an den Harnleiter, so muß dieser entsprechend hoch durchtrennt, durch den Wundschlitz in die Blase gezogen und hier fixiert werden. Greift die Geschwulst auf die Prostata über, so ist die radikale Entfernung nur in Verbindung mit der der Prostata möglich. Seltener begangene Wege zur Bloßlegung von Geschwülsten der Blase sind der perineale *(Frank)* wie der vaginale. Bei beiden ist das Operationsfeld nicht in dem Maße übersichtlich wie beim hohen Blasenschnitt. Die Totalexstirpation der Blase ist in vereinzelten Fällen mit wenig ermutigendem Erfolg ausgeführt worden. *Pavlik* hat zunächst die Ureteren in die Vagina implantiert und erst nach Wochen die Blase mit einer kombinierten suprapubisch-vaginalen Methode exstirpiert. *Bardenheuer* ließ die Harnleiter in die Wunde münden, *Küster* hat sie ins Rektum verpflanzt. *Rovsing* teilt den Eingriff in zwei Akte, sucht zuerst von zwei lumbalen Inzisionen aus die Ureteren auf, durchtrennt sie und näht ihr Ende beiderseits in die Lende ein.

Wenn wir, wie bei den Steinen der Blase, aus den Methoden eine Auswahl treffen sollen, so wären etwa die folgenden Prinzipien zu berücksichtigen. Die intravesikale Methode muß auf ganz umschriebene, kleine, gestielte, papilläre Tumoren der basalen Anteile der Blase beschränkt bleiben. Die Exzision mittelst suprasymphysärem Schnitt wird bei allen umschriebenen Geschwülsten der Blase, die exstirpabel erscheinen, vorzunehmen sein, desgleichen wenn die Geschwulst nach dem endovesikalen Eingriff wiedergekehrt ist. Die Exzision des Geschwulstbettes ist bei fehlender Infiltration eine partielle, bei vorhandener eine totale, in ganzer Dicke der Wand vorzunehmende.

Den palliativen Methoden bleiben diejenigen Fälle vorbehalten, die radikal wegen örtlicher Ausbreitung oder Metastasenbildung nicht mehr operabel sind. Heftige örtliche Reizerscheinungen, Harnretentionen, Blutungen bilden den Grund für Eingriffe der genannten Art. Die Aufgabe der Operation besteht darin, die empfindliche Blase möglichst ruhig zu stellen. Dies erreichen wir durch Etablierung einer suprapubischen Fistel und permanente Drainage auf diesem Wege.

Das Übergreifen des Blasentumors auf einen oder beide Harnleiter gibt bisweilen Grund, bei eintretender Anurie die Nieren bloßzulegen und zu spalten. Die Harnsekretion stellt sich wohl in der Regel wieder

ein, doch ist der Erfolg nie ein dauernder. Meist erliegen die Kranken dem Eingriffe. Die Resultate radikaler Operationen bei den Tumoren der Blase sind bei den gestielten Formen, wo breit im Gesunden operiert wird, gute. Das Rezidiv kann auch bei malignen Tumoren dieser Art ausbleiben. In einem kleinen Prozentsatz kehrt auch das Papillom wieder, wobei es sich in der Regel nicht um ein Rezidiv in der Narbe, sondern um eine neue Bildung an anderen Stellen der Schleimhaut handelt.

Bei den basalen infiltrierten Tumoren sind nach kurzer Zeit Rezidiven zu gewärtigen; diese zeigen die Tendenz zu schrankenlosem Wachstum und durchwuchern, was wir bei papillären Karzinomen nicht zu sehen gewöhnt sind, auch die Wandungen des Bauches.

* * *

Fremdkörper können auf dem Wege der Harnröhre, durch eine Wunde von außen her oder unter Veranlassung pathologischer Vorgänge aus benachbarten Organen in die Blase gelangen. Der urethrale Weg ist der gewöhnlichste, meist handelt es sich um Katheter, Sonden, Bougies, die auf diesem Wege in die Blase gelangen. In einer anderen großen Gruppe sind nicht medizinische Motive die Ursache der Einführung von Instrumenten, sondern sexuelle Abnormitäten, welche die Kranken veranlassen, auf diesem ungewöhnlichen Wege ihre Befriedigung zu suchen. Aus diesem Grunde sind bereits die verschiedensten Gegenstände, Bleistifte, Baumzweige, Nadeln aller Art, Früchte, wie Bohnen, Erbsen etc. eingeführt worden. Durch eine Wunde können bei Schußverletzungen und Pfählungen Projektile, Knochenfragmente, Kleiderfetzen, Holzsplitter in die Blase gelangen.

Sehr häufig sind Naht- und Ligaturwanderungen aus den Zellräumen des Beckens in die Blase; bei abnormen Kommunikationen der Blase mit benachbarten Organen können Körper aus dem Darm, aus Dermoidzysten in die Blase gelangen. Im Anfange verträgt die Blase den hineingelangten Fremdkörper ohne wesentliche Reaktionserscheinungen; namentlich kleine rundliche Körper können völlig symptomlos bleiben, es sei denn, daß sie, wie kleine Steine, den Harnstrahl temporär unterbrechen. Spitze, längliche Körper erregen in gewissen Lagen, beim Niedersetzen, Aufstehen einen örtlichen Schmerz. Lagern sich Harnsalze an den Fremdkörper, so sehen wir ganz allmählich die Symptome des Blasensteins entstehen. Häufige Tenesmen, Schmerzen im Verlaufe der Harnröhre bei der Miktion, Exazerbationen der Symptome bei Bewegung, Remissionen in der Ruhe, Hämaturie und Pyurie sind die Hauptsymptome.

Die Zystitis kann primär mit der Einbringung des Körpers in die Blase, oder erst später unter Vermittlung von Beschädigungen der Blasenwand entstehen.

Durch Anspießen der Blasenwand von seiten eines spitzen Fremdkörpers entsteht eine umschriebene Entzündung der Blase in allen ihren Schichten. Berücksichtigt man, daß das paravesikale Infiltrat eine derbe Geschwulst bildet, daß durch den anhaltenden Reiz an der Schleimhautfläche proliferative entzündliche Prozesse angeregt werden, so wird es begreiflich, daß Verwechslungen mit Geschwülsten mög-

lich sind. So in einem Falle von *A. Exner*, in welchem ein Holzsplitter eine umschriebene Zystitis und Parazystitis, die klinisch alle Zeichen einer Blasengeschwulst darbot, erzeugt hatte.

Die Fremdkörper gehen in der Blase gewisse Veränderungen ein, die der Einwirkung des Harnes zuzuschreiben sind. Ein Aufquellen, Zerfallen ist an pflanzlichen Körpern die Regel. Niemals fehlen, wenn der Körper entsprechend lange in der Blase verweilte, Inkrustationen. Meist sind diese weißliche, bröckelige Massen von Phosphaten und Karbonaten, seltener Ablagerungen von harnsauren Salzen. Am raschesten inkrustieren Eisen, Kautschuk und vegetabilische Stoffe. Die inkrustierenden Massen überziehen entweder den Fremdkörper, oder sie hüllen ihn völlig ein, so daß er verschwindet und nur den Kern des oft voluminösen Steines bildet (Fig. 305, 306). Die Fremdkörper können auf normalem Wege ausgestoßen werden; sie werden, wenn sie ihren Sitz behalten, zur Ursache von Entzündungen der Blase. Einkeilungen spitzer Körper in die Blasenwand erregen Ulzerationen, Harninfiltrationen. Auch Wanderungen von Fremdkörpern aus der Blase in den Darm, in die Scheide kommen vor, selbst Perforationen in die Bauchhöhle sind beobachtet.

Die Diagnose bietet keine Schwierigkeiten; selbst dort, wo die Kranken den wahren Sachverhalt verheimlichen oder tatsächlich nichts von der Anwesenheit des Fremdkörpers wissen, gibt das Zystoskop unzweideutige Beweise. Wir erkennen Art, Lage, Form der Gegenstände, sehen Inkrustationen und bekommen ein Urteil über die Beschaffenheit der Blase selbst. Bei mächtiger Phosphatablagerung entzieht sich der Fremdkörper der Betrachtung, die Sonde, das Zystoskop geben nur das Bild eines Blasensteines. Bei Metallgegenständen, inkrustierten Kathetern, sind zur Diagnose Röntgenstrahlen anwendbar.

Fig. 305.



Steinbildung um einen abgebrochenen Katheter (Durchschnitt).

Fig. 306.

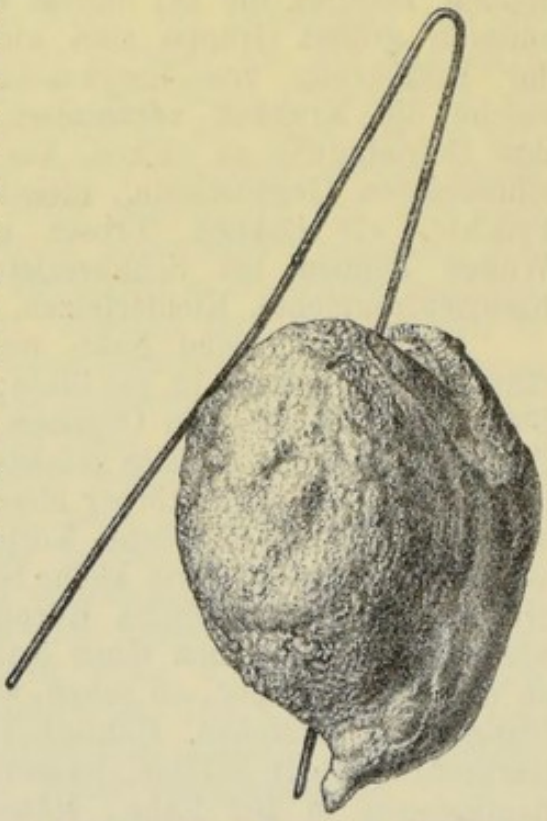

Blasensteinbildung um eine Haarnadel.

Die Therapie hat die Entfernung des Körpers aus der Blase zur Aufgabe. Man hat, wenn nicht eine spontane Ausstoßung zu erwarten ist, die Wahl zwischen unblutigen und blutigen Methoden. Die Extraktion durch die Harnröhre ist die Operation der Wahl; dazu muß der Gegenstand nicht allzu groß, seiner Form nach für die Passage per urethram geeignet und frei beweglich sein. Die Harnröhre muß

ihr normales Kaliber besitzen. Zur Entfernung geht man bei mäßig gefüllter Blase mit dem Ramasseur (Fig. 301, S. 757) ein, faßt den Gegenstand, klemmt ihn mit der Schraube fest genug ein und entfernt langsam das Instrument. So lassen sich Bougies, Katheter, Wachskerzen, pflanzliche Körper gut extrahieren. Bei stärkerer Inkrustation zertrümmert man Stein und Fremdkörper und aspiriert Steintrümmer und die Fragmente des Fremdkörpers. Nach Erweiterung der weiblichen Harnröhre sind auch größere inkrustierte Fremdkörper unter der Leitung des Fingers mit der Kornzange entfernbar.

Zur Fremdkörperextraktion unter Leitung des Auges ist *Caspers* zystoskopische Zange verwendbar. Mittelst eines Elektromagneten hat *Hofmeister* einen Eisenstift aus der Blase eines Mannes herausgeholt. Mit dickem Evakuationskatheter und angepaßter Pumpe lassen sich kleine Körper verschiedenster Natur aus der Blase aspirieren. *Lohnstein, Lenk* haben durch Benzineinspritzung Wachskerzchen in der Blase zu lösen vermocht.

Ist keine der genannten Methoden anwendbar, sei es, daß der Körper seiner Form und Größe nach die Harnröhre nicht zu passieren vermag, daß er eingespießt oder mit einem Anteil in die Harnröhre ragt, so treten die blutigen Methoden der Entfernung in ihre Rechte. Ragt der Fremdkörper in die Harnröhre und ist sein vesikaler Anteil nicht zu groß, um durch eine urethrale Wunde gezogen werden zu können, so wird die lineare Urethrotomie am häutigen Teile der Harnröhre vorzunehmen sein. Der Entfernung durch hohen Blasenschnitt bleiben diejenigen Fälle vorbehalten, in denen es sich um festgekeilte, perforierende Metallkörper, um gläserne Gegenstände oder andere voluminöse Körper handelt. Die Operation wird in analoger Weise wie zur Entfernung von Blasensteinen vorzunehmen sein.

VIII. ABSCHNITT.

Chirurgie des männlichen Genitales.

A. Krankheiten der Prostata.

Die Prostata, ein aus Drüsen und glatter Muskulatur aufgebautes Organ, umgreift ringförmig das Wurzelstück der Harnröhre, doch exzentrisch, derart, daß die hintere Partie ungleich größer ist als die vordere. Die hintere Spange, die eigentliche Masse der Prostata wird in ihrer Form gerne mit der einer Kastanie verglichen, deren Spitze nach abwärts gekehrt ist, während der obere wulstige Rand die basalen Anteile der Blase trägt. Der vor der Harnröhre gelegene Anteil wird als vorderer Halbring bezeichnet. Dieser ist arm an drüsiger Substanz und besteht seiner Hauptmasse nach aus glatter Muskulatur der Blase (Sphincter vesicae ext.) wie der Harnröhre. Der hintere Halbring trägt eine breite Fläche, die der vorderen Mastdarmwand zugekehrt ist und die durch eine seichte vertikale Rinne in zwei Teile (Seitenlappen) getrennt wird. Durch die Einmündung der Ductus ejaculatorii zerfällt das Mittelstück der Prostata in zwei Teile, von denen die dorsale Partie als Isthmus, die ventrale als Lobus medius bezeichnet wird.

Vermöge ihrer versteckten Lage im kleinen Becken ist die Prostata **Verletzungen** kaum je ausgesetzt. Neben anderen Organen kann sie bei abdominellen, perinealen oder rektalen Gewalteinwirkungen (Stich, Schuß, Pfählungen) mitbetroffen sein. Die gewöhnlichen Formen von Prostataverletzungen sind medizinische, durch Sonden oder Katheter gelegentlich Explorationen der Harnröhre, Katheterisierungen oder endovesikalen Operationen verursachte. Namentlich die hypertrophische Prostata ist vermöge ihrer Formveränderung und der Auflockerung ihres Gewebes Verletzungen dieser Art leicht unterworfen. Diese auch als „Fausses routes“ bezeichneten Verletzungen sind ihrem Grade nach verschieden; es kommen von einfachen Schleimhautläsionen bis zu kompletten in die Blase dringenden Tunnelierungen (Fig. 307, S. 772) alle Grade vor. Die nach dem Eingriff auftretende Blutung, die Ablenkung des Katheters von seiner normalen Richtung, das eigentümliche Gefühl beim Vorschieben des Instrumentes im Gewebe charakterisieren diese Verletzungen. Durch Verwendung des dem speziellen Falle entsprechenden Instrumentes, durch zartes Vorgehen wird man Läsionen dieser Art vermeiden. Der fertige falsche Weg erfordert die Anlegung des Verweilkatheters.

Außerordentlich häufig sind die **Entzündungen** der Prostata, von denen wir akute wie chronische Formen unterscheiden. Die meisten

Prostatitisformen sind von der entzündeten Harnröhre fortgeleitete (Gonorrhöe, chronische Urethritis bei Strikturen, Steinen) entweder spontan oder unter Einwirkung instrumenteller oder anderer Eingriffe (Injektionen) entstanden. Die metastatischen Infektionen der Prostata sind bei Pyämie, bei Infektionskrankheiten (Variola, Typhus, Pneumonie u. a.), bei anscheinend geringen örtlichen Erkrankungen (Angina, Panaritium) beobachtet. Endlich sind auf dem Wege der Lymphbahn Infektionen der Prostata bei Entzündungs- und Eiterungsprozessen im Mastdarm (Hämorrhoiden, Fisteln, Periproktitis) beobachtet.

Man unterscheidet zwischen glandulärer und parenchymatöser Form je nachdem die Entzündung sich auf die Drüsenazini beschränkt oder neben diesen auch in intensiverer Weise das muskuläre und Zwischengewebe der Drüse mitergriffen hat. Die eine Form kann aus der andern hervorgehen und auf dem Wege follikulärer Suppuration kann es durch Konfluenz zu größeren Abszessen im Gewebe der Prostata, bei Durchbruch der Kapsel zu periprostatitischer Phlegmone kommen. So zeigen auch die Symptome nach Art und Ausbreitung des Prozesses verschiedene Intensität. In leichten akuten Fällen deckt sich das Symptomenbild akuter Prostatitis mit dem der Urethritis posterior: vermehrter Harndrang, schmerzhaftes Harnlassen; Trübung beider in gesonderten Portionen entleerter Harne. Bei parenchymatöser Entzündung kommt wegen Schwellung des Organs eine Erschwerung des Harnabflusses hinzu. Bei Beginn und am Schlusse der Miktion besteht heftiger Schmerz. Auch Stuhldrang tritt auf und die Defäkation ist von Schmerz begleitet. Die Kranken haben das Gefühl eines großen Körpers im Becken; in schweren Fällen erreichen alle Beschwerden den höchsten Grad: der Schmerz wird stechend und klopfend und strahlt nach den Schenkeln, gegen die Lenden aus; die Dysurie geht in völlige Harnverhaltung über.

Das Allgemeinbefinden kann im Anfange ganz ungestört sein, später sind Fieberbewegungen die Regel, die mit Ablauf der Entzündung schwinden oder, wenn es zu größeren Abszedierungen kommt, über lange Zeit anhalten. Die Prostata ist bei rektaler Untersuchung, wenn es sich um die katarrhalische Form handelt, ganz unverändert; follikuläre Herde sind bisweilen als schmerzhafte Infiltrate vom Mastdarm aus fühlbar. Am markantesten sind die Veränderungen bei den parenchymatösen Formen und beim Prostataabszeß. Das ganze Organ ist als geschwollen durch die vordere Mastdarmwand tastbar. Überwiegt die Infiltration, so ist die Schwellung prallelastisch; bei erheblicherer Größe des Eiterherdes schwillt die Mastdarmschleimhaut an, wird heißer, pulsierend und ödematös; endlich kann man bei rektaler Untersuchung Fluktuation deutlich nachweisen. Hat der Eiter die Kapsel durchbrochen, so werden die Grenzen der Prostata undeutlich.

Bei den leichteren Formen mildern sich die Erscheinungen allmählich im Verlaufe weniger Tage; oft aber vergehen Wochen, ehe dies eintritt. Anders, wenn es zur Abszedierung gekommen; hier wachsen die Erscheinungen stetig, bis entweder spontan der Durchbruch des Eiters erfolgt oder bis unter pyämischen Erscheinungen die Sache verderblich endet. Der Durchbruch erfolgt meist gegen die Harnröhre, den Mastdarm, gegen die Blase oder das Mittelfleisch. Es sistieren hierauf die stürmischen Symptome, doch bleibt wegen der ungenügenden

Abflußöffnung die Eiterung lange bestehen, es kommt zur Bildung von Fisteln. So können urethro-rektale, urethro-perineale Kommunikationen zustandekommen.

Die Behandlung der akuten, nicht abszedierenden Prostatitis ist, wenn keine Harnretention besteht, einfach. Man sistiert jeden urethralen Eingriff, legt die Kranken zu Bett und wartet unter Applikation von Thermophorkompressen und heißen Bädern den spontanen Rückgang der Erscheinungen ab. Bei Harnretention wird der Katheterismus mit dem Kautschukkatheter vorgenommen. Ist ein Abszeß nachweisbar, so wartet man nicht auf die spontane Eröffnung, sondern entleert den Eiter durch Inzision, ebenso wenn nach spontaner Eröffnung Eiter in der Prostata stagniert. In Steinschnittlage wird ein querer Schnitt vor dem Mastdarm geführt, der Bulbus freigelegt und nach Durchtrennung der Verbindung von M. bulbocavernosus und Sphincter ani die vordere Mastdarmwand stumpf freilegt. Man gelangt bald an eine Stelle, wo dies nicht weiter gelingt und ein derbes Gewebe das weitere Vordringen unmöglich macht. Man stößt eine Kornzange ein, öffnet sie und sieht den Eiter ablaufen. Mit dem Finger eingehend, reißt man zart etwaige Scheidewände ein, um eine große Höhle zu schaffen, die durch ein Rohr drainiert wird. Unter rascher Verkleinerung heilt der so behandelte Abszeß im Laufe von 3—4 Wochen stets ohne Fistel aus.

Die chronischen Entzündungen der Prostata, aus akuten hervorgegangen, sind außerordentlich häufig, die gewöhnliche Komplikation fast jeder chronischen Urethritis der hinteren Harnröhre. Das Krankheitsbild ist außerordentlich variabel, oft sind die Symptome nur zeitweilig ausgeprägt, um für lange Zeit, ja für Jahre gänzlich zu verschwinden. Örtliche Zeichen sind die des gesteigerten Harndrangs, des erschwerten Harnlassens, die Ejakulation ist schmerzhaft, und es wird bisweilen Irradiation gegen den Mastdarm, die Harnröhre, die Leistengegend beobachtet. Außerdem sind die Zeichen der sog. sexuellen Neurasthenie häufig durch chronische Prostatitis bedingt. Man beobachtet präzipitierte Ejakulation, Impotenz und allgemeine Symptome der Neurasthenie. Objektiv sind als Folge der Hypersekretion der Drüse Ausfluß aus der Harnröhre spontan oder nach der Miktion (Miktionsprostatorrhöe) resp. nach dem Stuhle (Defäkationsprostatorrhöe) oft vorhanden. Das Prostatasekret enthält Eiter, Blutkörperchen, große, mit Lezithin gefüllte Zellen und Mikroorganismen. Die Prostata ist bei chronischer Entzündung oft vergrößert, bisweilen nur einseitig oder normal groß resp. verkleinert, aber knotig verdickt. Auch eine holzartige Beschaffenheit des Organs bei sklerosierender Periprostatitis ist keineswegs selten. Gewöhnlich wird die Blase bei chronischer Prostatitis komplett entleert, doch sind Störungen in der Blasenfunktion mit inkompletter Entleerung des Harnes bei entsprechend langer Dauer der Erkrankung und fibröser Umwandlung der Prostata selbst bei jugendlichen Individuen möglich.

Die Diagnose wird aus dem Palpationsbefunde, namentlich aber aus dem mikroskopischen Verhalten des vom Mastdarm aus digital exprimierten Prostatasekretes leicht zu stellen sein. Die Krankheit ist anatomisch nicht heilbar, eine Herstellung physiologischer Verhältnisse ist nicht möglich, wohl aber lassen sich die unangenehmen subjektiven

Symptome durch Bekämpfung jeder Sekretstauung in der Prostata beseitigen. Besteht eine Affektion der Schleimhaut der hinteren Harnröhre, so muß diese durch Berieselungen mit Silberlösungen behandelt werden; ist der Harn bei chronischer Prostatitis klar, so unterbleibt diese Spülbehandlung. Wir lassen in Form von Thermophorkompressen, heißen Bädern, heißen Irrigationen oder mittelst des *Arzberger*schen Apparates Wärme örtlich einwirken. Gleichzeitig wird durch systematische Expression und Massage vom Mastdarm aus die Zirkulation in der Prostata angeregt und ihr in Drüsen stagnierendes Sekret herausbefördert. Jod-Jodkalisuppositorien oder solche aus Ichthyol werden vielfach, ob mit Erfolg, erscheint fraglich, angewendet. Wie die Erkrankung selbst, muß die Behandlung chronisch in entsprechenden Intervallen durch Jahre fortgeführt werden. Bisweilen kann man durch Massage der Prostata in entsprechenden Pausen das Aufflackern der Entzündungserscheinungen an der Prostata hintanhalten.

Als **Hypertrophie der Prostata** bezeichnet man eine im höheren Alter auftretende Vergrößerung des Organs, welche mechanisch Störungen der Harnentleerungen zu bedingen pflegt. Es handelt sich dabei histologisch um eine wahre Hypertrophie der einzelnen Elemente der Prostata, wobei die Drüsen oder das muskuläre Gewebe in verschiedener Kombination an der Vergrößerung beteiligt sind. Es können alle Teile der Prostata von der Hypertrophie betroffen werden. Gewöhnlich zeigen die hinteren Anteile (Seitenlappen) der Prostata die größte Zunahme, während anderemale das Wachstum nicht nur nach dem Rektum zu, sondern auch gegen die Blase erfolgt, so daß die Blasenmündung höher gehoben und die Harnröhre so scheinbar verlängert wird. Indem die Prostatahypertrophie kaum jemals gleichmäßig ist, bald den einen, bald den anderen Anteil betrifft, kommt es zu verschiedenen Formen derselben: wir finden bald rektal eine Vergrößerung der Vorsteherdrüse im Verein mit einer vesikalen Vorwölbung oder es kann nur der vesikale Anteil oder der vom Rektum aus tastbare Teil hypertrophiert erscheinen. Indem die Prostata sich gegen die Blase zu erhebt, kann sie verschiedene Formationen und Veränderungen der Blasenmündung bedingen: es kommt entweder zu zapfenförmigen und ringförmigen Bildungen, welche die Mündung der Harnröhre bloß flankieren oder ringförmig umgeben, oder es bildet sich dadurch, daß der hintere Sphinkteranteil von der Prostata gehoben wird, ein Wall, in exzessiven Fällen kann die Prostata sich bis nahe zur Kuppe der Blase erheben. Die Harnröhrenmündung ist bald enger, gewöhnlich trichterförmig erweitert; die Urethra ist im anteroposterioren Durchmesser weiter, in toto verlängert, sie ist stärker gekrümmt und seitlich komprimiert. Diese Kompression ist durch die Seitenlappen bedingt *(Dittel)*. Die Harnröhre wird aus der Mittellinie verdrängt, wenn die Seitenlappen ungleichmäßig hypertrophieren.

Die einzige Folge der Prostatahypertrophie, auf welche alle Störungen und konsekutiven Veränderungen zu beziehen sind, ist die mechanische Behinderung des Harnablaufes von seiten des vergrößerten Organs. Die Blase hypertrophiert in ihrer Muskulatur durch die gesteigerte Arbeitsleistung; stagniert gleichzeitig der Harn und ist der Druck in der Blase dauernd erhöht, so ist ihr Kavum erweitert, zwischen den vorspringenden Muskelbalken sinkt die Schleimhaut grubig ein. In exzessiven Graden gleichen diese Balkenblasen der Innenwand des Herzens.

Die Ätiologie der Prostatahypertrophie ist dunkel. Der Grund, weshalb die Prostata in höherem Alter durch Hypertrophie sich vergrößert, ist heute ebensowenig bekannt wie zu den Zeiten des *Morgagni* oder des *Mercier*, welche als die Ersten die Vergrößerung der Vorsteherdrüse als Ursache der Harnbeschwerden bei Greisen angesprochen haben. Was wir als ätiologisches Moment der Prostatahypertrophie allenthalben erwähnt finden, sind nicht mehr als Hypothesen. Die Landbevölkerung erkrankt seltener als die der größeren Städte, es besteht vielleicht ein Zusammenhang zwischen uratischer Diathese, Gicht, harnsaurer Lithiasis und seniler Prostatavergrößerung, allein mehr, als daß diese sich häufig kombinieren, ist uns nicht bekannt.

Fig. 307.

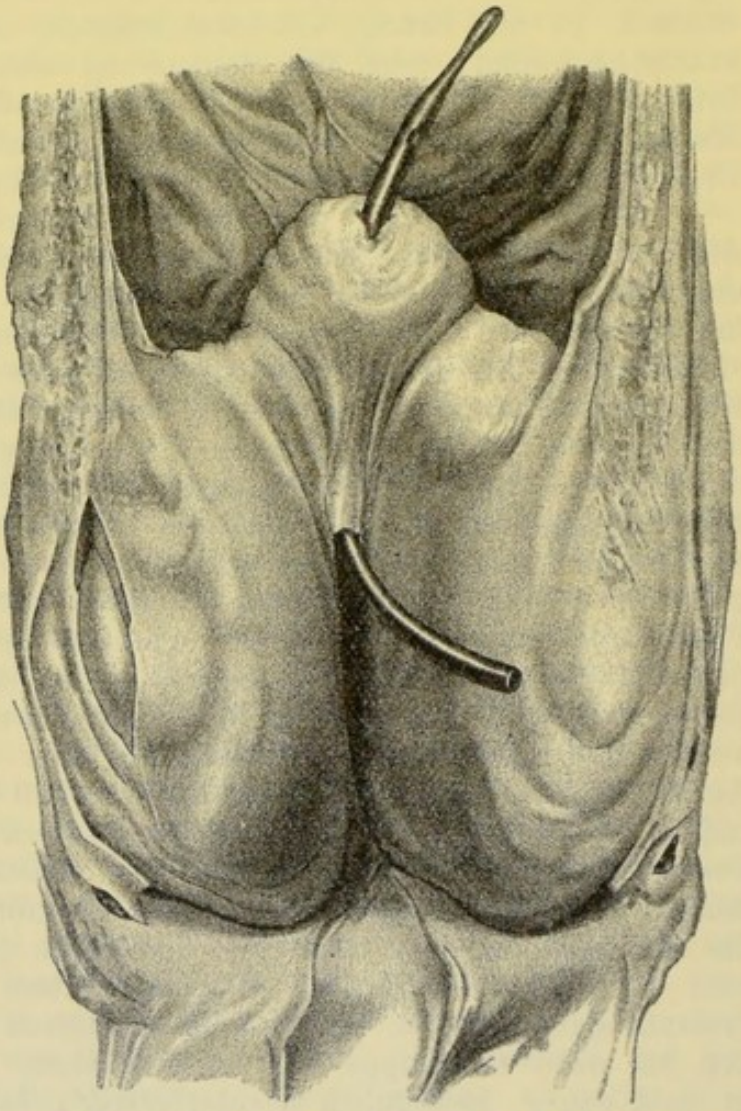

Fausse route bei Hypertrophie aller Teile der Prostata. (Nach *Albarran*.)

Die Ätiologie wurde auf eine breitere Basis gestellt, als *Launois* und *Guyon* die Lehre vom „Prostatismus" aufgestellt haben; die klinisch als Prostatavergrößerung greifbare Erkrankung war nach dieser Theorie nicht eine örtliche Veränderung der Prostata allein, sondern eine auf Arteriosklerose beruhende Systemerkrankung, bei welcher es sich um eine Affektion des gesamten Harnapparates, nebst der Prostata auch der Blase, der Harnleiter, des Nierenbeckens und der Niere handelt. Diese Lehre, die viel Bestechendes für sich hatte, wurde durch Erfahrungen, die man in neuerer Zeit an operierten Prostatikern immer wieder zu machen in der Lage ist, nachdem schon früher an derselben mit anatomischen Argumenten (*Casper* u. a.) gerüttelt worden war, nunmehr definitiv abgetan. Es gibt keinen Prostatismus im Sinne *Guyons*. Die Prostatahypertrophie ist in der Tat nichts anderes als eine örtlich mechanisch durch die vergrößerte Prostata bedingte Behinderung der Harnentleerung mit ihren Folgen. Entfernt man das Hindernis, so heilt der Prostatismus völlig aus, was unmöglich wäre, wenn die Prostatavergrößerung nur ein Glied in der Kette von Altersveränderungen des Harnapparates wäre.

In neuerer Zeit ist vielfach der Meinung Ausdruck gegeben worden, für die Hypertrophie entzündliche Prozesse als Ursache heranzuziehen. Es wird uns gezeigt, daß in hypertrophischen Prostaten entzündliche Veränderungen nachweisbar sind, ferner daß in den Prostaten von Männern im Alter vor der Prostatahypertrophie entzündliche Prozesse anatomisch zu konstatieren sind. Die Folgerung liegt nahe, wenn man bedenkt, daß die überwiegende Mehrzahl von Entzündungen der Prostata auf chronisch gonorrhoische Prozesse zurückzuführen ist, die chronische Prostatagonorrhöe sei die Ursache der Prostatahypertrophie. Über die Richtigkeit der anatomischen Befunde kann kein Zweifel obwalten, obwohl neben erweiterten Drüsenräumen in exquisiter Weise neugebildetes Drüsengewebe in hypertrophischen Prostaten nachweisbar ist. Mit dem Nachweis entzündlicher Herde in der Prostatahypertrophie ist aber für die Ursache der Erkrankung nichts bewiesen. Ein kausaler Zusammenhang braucht deshalb nicht zu bestehen und es gibt tatsächlich exquisite Prostatahypertrophien ohne Entzündung. Viele Prostatiker hatten niemals Gonorrhöe und Kranke mit chronischer Prostatitis bleiben von Hypertrophie gewöhnlich verschont. Andrerseits kommt es aber vor, daß entzündliche Veränderungen der Prostata unter dem klinischen Bilde der Hypertrophie verlaufen, ebenso wie wir Neubildungen der Prostata bisweilen klinisch nicht von Hypertrophien zu unterscheiden vermögen.

Für die Ursachen der Harnstörung wurden seit jeher die vesikalen Lappen der hypertrophischen Prostata verantwortlich gemacht. Diese sogenannten Mittellappen verlegen ventilartig die Mündung. *Dittel* hat, durch sinnreiche Experimente belehrt, diese Lehre zu Falle gebracht resp. sie in ihre Grenzen verwiesen. Er hat gezeigt, daß die Blasenmündung bei der Prostatahypertrophie häufig klafft und kein Hindernis für die Harnentleerung bietet, daß wir dagegen fühlen können, daß die Harnröhre wie in eine Zwinge zwischen die beiden Seitenlappen eingeschaltet ist.

Die Urethra ist also nicht gleichmäßig von allen Seiten komprimiert, sie ist im Gegenteile in der Regel erweitert, und zwar im anteroposterioren Durchmesser, während sie von den beiden Seiten her eingeengt ist, so daß sie einen Längsspalt bildet. Tatsächlich zeigt es sich bei Operationen, daß, wenn wir die Prostata von der Harnröhre ablösen, letztere einen mächtigen Sack darstellt. Endlich ist es auch möglich, daß stark in die Blase ragende Anteile der hypertrophischen Prostata sich bei der Kontraktion des Detrusors einander nähern und auf diese Weise ventilartig dem Harne das Abflußrohr verschließen.

Die Untersuchung bei Prostatahypertrophie muß mit großer Sorgfalt und eingehend vorgenommen werden, wir müssen über die Größe und Form der Prostata, über die Weite und Länge der Harnröhre, über das Relief der Prostata gegen die Blase zu, endlich über das Verhalten der Blase und der oberen Harnwege Aufklärung erhalten. Dazu stehen uns verschiedene Methoden zu Gebote. Die erste und einfachste Untersuchung, die wir zunächst vornehmen, ist die rektale Palpation; man geht bei dem in Knie-Ellenbogenlage befindlichen Kranken mit dem Finger in den Mastdarm ein und tastet die Prostatagegend ab, man fühlt die Pars membranacea und an dieselbe

angeschlossen die beiden Seitenlappen der Prostata; es ist wichtig zu bestimmen, ob die Prostata weit nach abwärts reicht, ob die Lappen scharf umschrieben sind oder ob die Prostata diffus in die Blasenwand übergeht. Man bestimmt die Konsistenz, Größe, Form der Lappen, ihre obere Grenze, untersucht ferner, ob im Parenchym einzelne Härten vorhanden sind. Einige massierende Bewegungen von der Peripherie der Drüse zur Harnröhre lassen zur Harnröhre Sekret austreten, welches mikroskopisch untersucht wird.

Zeigt die rektale Untersuchung keine Vergrößerung der Prostata, so kann immer noch eine Hypertrophie der vesikalen Anteile vorhanden sein (Fig. 308). Man muß also an die rektale Untersuchung die Exploration der Harnröhre mit dem Katheter, dann die zystoskopische Untersuchung anschließen. Bei der Einführung des Katheters bekommen wir eine Vorstellung über die Länge und Weite der Urethra, erfahren, ob die Prostata blutreich oder kongestioniert ist (bei Kongestionierung dringt das Instrument durch weiches Gewebe, eine auftretende Blutung zeigt die leichte Vulnerabilität desselben), endlich gibt uns der ablaufende Harn ein Maß für die Suffizienz der Blase. Wenden wir eine kurze Sonde zur Exploration an, so bilden wir uns ein Urteil über die Konsistenz der Wände im prostatischen Teile, über die Krümmung der Harnröhre, endlich kann man bei Bewegungen mit dem Schnabel der Sonde das Relief der Blasenmündung wie die Oberfläche der Schleimhaut abtasten und bestimmen.

Mit Hilfe der Zystoskopie können wir ferner die in die Blase ragenden Teile der Prostata sehen (Fig. 309) und die Größe, Form und Lage der Lappen bestimmen. Entzündliche Prozesse, Wucherungen der Schleimhaut, variköse Erweiterungen der Venen, xerotische Plaques der Schleimhaut über der Prostata sind zystoskopisch sichtbar. Außerdem wird die Beschaffenheit der Blase selbst zu berücksichtigen sein. Der Grad der muskulären Hypertrophie, Divertikelbildungen, entzündliche Prozesse, eventuelle Komplikationen mit Stein sind zu berücksichtigen. Der Befund am Harne, namentlich die 24stündige Menge desselben, die Ausscheidung der Chloride und der N-haltigen Stoffe wird einen Schluß auf die Funktion der Niere gestatten. Eine Untersuchung der Brust- und Bauchorgane wird den Befund zu vervollständigen haben.

Im Verlaufe der Prostatahypertrophie lassen sich zweckmäßig drei Stadien unterscheiden. Das erste Stadium kann man als das der kompensierten Hypertrophie bezeichnen. Es besteht dabei eine Vergrößerung oft beträchtlichen Grades, aber die Blase ist imstande, mit zunehmender Hypertrophie ihrer Muskulatur das Hindernis zu überwinden. Wir wissen, daß häufig eine beträchtliche Vergrößerung der Prostata jahrelang symptomlos getragen wird, und wenn bei den ersten Erscheinungen untersucht wird, ist man oft erstaunt, die Drüse mächtig vergrößert zu finden. Die Inkongruenz zwischen anatomischer Veränderung und funktioneller Störung ist eben durch die Kompensation von seiten der Blase erklärbar.

Die Symptome des ersten Stadiums sind: vermehrter Harndrang und eine Erschwerung der Miktion; diese Beschwerden sind nicht konstant vorhanden, sie sind ihrer Intensität nach wechselnd und namentlich des Nachts ausgeprägt, während sie am Tage völlig schwinden können. Langes Sitzen auf weichen Möbeln, langes Fahren im

Wagen oder auf der Bahn, heiße Bäder pflegen die Symptome zu steigern. Es unterliegt wohl keinem Zweifel, daß die nächtlichen wie die unter den erwähnten Umständen eintretenden Störungen die Folge einer gesteigerten Kongestion und passageren Volumszunahme der

Fig. 308.

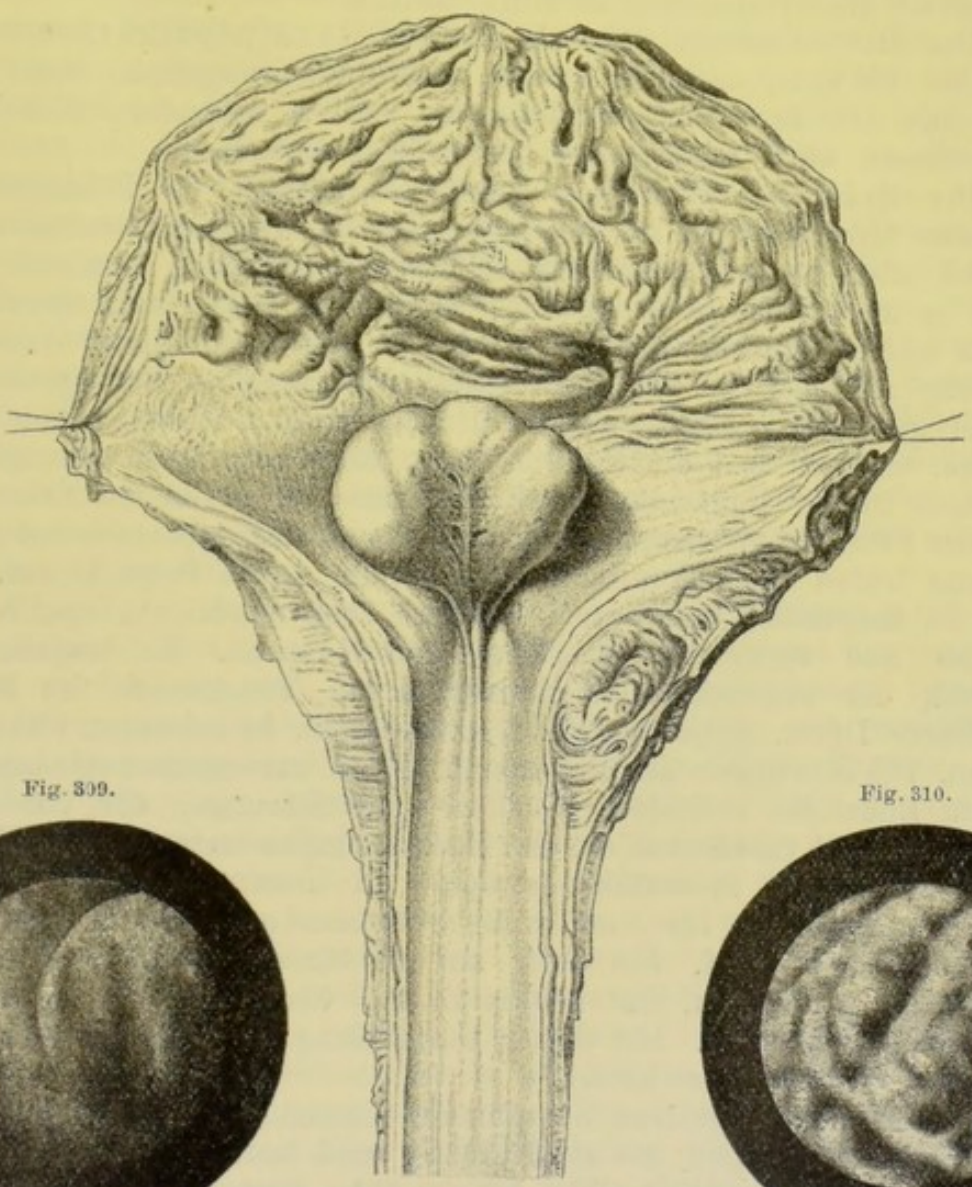

Isolierte Hypertrophie des Mittellappens.

Fig. 309.

Prostatahypertrophie (zystoskopisches Bild).

Fig. 310.

Trabekuläre Hypertrophie der Blase.

Prostata sind. Untersucht man in solchem Stadium nach der spontanen Harnentleerung mit dem Katheter, so findet man die Blase leer.

Das zweite Stadium der Erkrankung ist das der Harnretention, der gestörten Kompensation. Die Insuffizienz ist entweder eine vollständige, rasch entstandene, vorübergehende, oder es kommt bei erhaltener Fähigkeit der Miktion zur Stagnation des Harnes. Der letztere Zustand kann sich ganz allmählich ohne akute Harnverhaltung entwickelt haben oder ist im Anschlusse an eine solche entstanden. Die Symptome der chronischen inkompletten Harnverhaltung gleichen völlig den Störungen des ersten Stadiums, nur sind die Beschwerden stärker ausgeprägt. Die Untersuchung nach der spontanen Harnentleerung weist

in der Blase stagnierenden („residualen") Harn nach. Die akute Harnretention tritt entweder als erste Erscheinung der gestörten Kompensation auf oder es kommt ganz allmählich zur chronischen inkompletten Harnretention, welche in die komplette Form übergehen kann. Die komplette Harnretention kann völlig schwinden, dauernd bestehen oder in inkomplette Harnverhaltung sich umwandeln.

Das dritte Stadium wäre als das der Harnintoxikation zu bezeichnen. Es kann aus dem zweiten Stadium hervorgehen, kann aber auch, ohne daß das zweite Stadium als solches besonders charakterisiert gewesen wäre, anscheinend unvermittelt auftreten.

Die Kranken des dritten Stadiums besitzen die Fähigkeit der spontanen Miktion, doch ist die Entleerung des Harnes unvollkommen; während aber das Harnresiduum im zweiten Stadium stationär war, nimmt es im dritten progressiv zu, so daß die Blase trotz spontanem Harnen immer stärker gedehnt wird; es steigt auf diese Weise die Spannung zunächst in der Blase, dann im gesamten Harnsystem, so daß der gesteigerte Druck, auf die Harnleiter und Nierenbecken übergreifend, endlich auch die Funktion der Niere zu stören vermag. Die Störungen in der Funktion der Nieren charakterisieren das dritte Stadium der Prostatahypertrophie. Zu den bekannten Symptomen des ersten Stadiums treten Harninkontinenz des Nachts sowie Polyurie auf. Der Harn ist aseptisch, klar, stark diluiert, von niedrigem spezifischen Gewichte und vermindertem Chlor- und N-Gehalt. Es bestehen als Ausdruck der ungenügenden Nierenfunktion Trockenheit im Munde, unstillbarer Durst, Appetitlosigkeit, Obstipation, in schweren Fällen Erbrechen. Die Störungen der Verdauung führen zur raschen Abmagerung bis zum Bilde der veritablen Kachexie. Die Störungen der Verdauung prävalieren im Krankheitsbilde, die Harnstörungen treten in den Hintergrund, so daß die Prostatahypertrophie in diesem Stadium oft verkannt, für Diabetes, für eine maligne Erkrankung des Magens oder Darms gehalten wird. Ein Griff auf die Blase, die mächtig ausgedehnt, stets tastbar ist, läßt keinen Zweifel über die wahre Natur der intestinalen Störungen. Mit dieser Feststellung ist der richtigen Therapie der Weg vorgezeichnet.

Neben den regulären Symptomen müssen wir die Komplikationen berücksichtigen; sie sind wichtig uud bedingen oft gefährliche Wendungen im Krankheitsbilde. Ich erwähne zunächst die Infektion der hypertrophischen Drüse, die unter Vermittlung instrumenteller Eingriffe, aber auch spontan zustandekommen kann. Entzündliche Infiltrate, follikuläre Eiterungen steigern die Schwellung des Organes und damit die Harnbeschwerden, zu denen Schmerz hinzutritt. Eine ernste Erkrankung stellt beim Prostatiker der Prostataabszeß dar. Bei tiefem Sitze haben die Kranken oft lange gefiebert, ehe der Abszeß nachweisbar geworden ist. Die Operation wird in der Regel zu spät gemacht, und es erliegen die Kranken der Infektion trotz breiter Eröffnung des Abszesses.

Ähnlich verhält es sich mit der Epididymitis der Prostatiker. Die plastische Schwellung des Nebenhodens ist wenig bedeutsam, langwierige Eiterungen am Nebenhoden und Hoden aber gefährden in ernster Weise das Leben der Kranken. Bekannt ist die Infektion der Blase bei Prostatahypertrophie; sie ist die häufigste und mit

Recht gefürchtetste Komplikation. Sie tritt leicht ein, wird gerne chronisch und greift bei entsprechender Dauer auf die oberen Harnwege über, die durch chronische Eiterung der Zerstörung unterliegen.

Eine weitere Komplikation ist die Hämaturie der Prostatiker. Die Blutung fehlt bei ausgeprägter Hypertrophie fast niemals; sie tritt entweder provoziert oder spontan auf. Die letztere entsteht wohl durch Ruptur von varikösen Venen der Schleimhaut, die, wie wir aus zystoskopischen Erfahrungen wissen, häufig in exzessiver Form hyperämisch ist. Die Blutung erfolgt gegen die Urethra oder gegen die Blase zu; das erstere tritt gewöhnlich im Anschluß an die Harnentleerung ein. Es fließt, nachdem die Miktion beendet ist, aus der Harnröhre reines Blut in Tropfen aus. Ernster erscheinen Hämorrhagien aus den gegen die Blase zu prominierenden Zapfen der Prostata. Bei bestehender Retention füllt sich die Blase mit Blut, welches, wenn es gerinnt, mittelst Katheters nicht zu entfernen ist. Mit der Dehnung der Blase steigern sich die Beschwerden und nimmt die Kongestion zu. *Zuckerkandl* war in einigen Fällen genötigt, unter solchen Umständen die Blase zu eröffnen; man konnte aus dem Prostatalappen an umschriebener Stelle das Blut aus einer geplatzten Vene heraussprudeln sehen. Die Kauterisation mit dem Paquelin war stets imstande, die Blutung zu stillen.

Therapie. Im Prodromalstadium ist die Empfehlung eines geeigneten Regimes und einer streng geregelten Lebensweise angezeigt. Zunächst werden wir von den Kranken alle Schädlichkeiten fernhalten, die erfahrungsgemäß die Prostatakongestion steigern; wir empfehlen ein gleichmäßiges, nach der Uhr geregeltes einfaches Leben. Exzesse, Extravaganzen jeder Art müssen gemieden werden; lange Wagen- und Bahnfahrten sind schädlich. Entsprechende Bewegung im Freien, allwöchentliche lauwarme Bäder werden zweckmäßig empfohlen. Wichtig erscheint die Regelung des Stuhles. Die Kost sei einfach und leicht verdaulich. Örtliche Eingriffe, wie die so beliebte Dilatationsbehandlung mit Metallsonden, bleiben besser unausgeführt.

Bei der akuten kompletten Harnverhaltung der Prostatiker muß man in entsprechenden Pausen, mindestens dreimal in 24 Stunden, die Blase mit dem Katheter entleeren. Niemals bestehen bei der akuten Harnretention der Prostatiker Schwierigkeiten für die Einführung des Katheters, vorausgesetzt, daß vorher keine örtlichen Eingriffe vorgenommen waren und das richtige Instrument gewählt wurde. Der beste Katheter ist heutzutage der nach *Tiemann* benannte, ein Katheter aus vulkanisiertem Kautschuk, dessen konisch geknöpftes Ende eine kurze Krümmung trägt. Versagt dieses Instrument, so wähle man Mercierkatheter aus Seidengeflecht. Neben der Katheterbehandlung empfehlen wir bei akuter Retention Abführmittel, warme Bäder, eine leichte Prostatamassage und Bewegung. Unter dieser Behandlung sehen wir jede akute Harnretention in Tagen oder nach Wochen schwinden, meist so, daß die Blase ihre Tätigkeit wieder ganz ausreichend aufnimmt. Mit Rücksicht auf die gute Prognose der akuten Harnretention ist dieses Stadium nicht geeignet, die Wirksamkeit einer radikalen Behandlungs- oder Operationsmethode der Prostatahypertrophie zu erproben. In diesem Stadium kann man also jeden Versuch einer radikalen Heilung durch eine oder die andere der später zu erörternden Methoden füg-

lich unterlassen, da die Erkrankung erfahrungsgemäß mit größter Wahrscheinlichkeit in ein latentes Stadium tritt.

Anders bei chronischer Harnverhaltung, bei welcher der Kranke dauernd sich des Katheters bedienen muß. Die Chancen des Katheterismus haben sich durch die Aseptik wohl sehr gebessert, so daß die Blase auch bei jahrelangem Gebrauche des Katheters aseptisch bleiben kann. Die Kranken lassen aber im Laufe der langen Zeit es an der nötigen Sorgfalt fehlen, namentlich wenn der Katheterismus in den Nachtstunden nötig wird. Die Anzahl der in 24 Stunden nötigen Katheterismen ist individuell nur von der Toleranz der Blase, von der 24stündigen Harnmenge und von Komplikationen (Zystitis, Stein) abhängig, auch davon, ob etwas Harn spontan entleert werden kann oder ob alles instrumentell ablaufen muß. In einfachen Fällen genügt der Katheterismus in Pausen von 6, 8 oder 12 Stunden, in exzessiven Graden der Intoleranz kann die Anzahl der Katheterismen die Zahl 10, 12 sogar übersteigen. In solchen oder Fällen, in denen die Einführung Schwierigkeiten bereitet oder jedesmal Blutungen auslöst, ferner bei falschen Wegen sind wir genötigt, den Katheter liegen zu lassen und ihn am Penis zu fixieren. Die Prostatiker vertragen den Verweilkatheter in der Regel gut und bei entsprechend häufigem Wechsel lassen sich Entzündungen der Harnröhre vermeiden. Die Kranken sind durch den Verweilkatheter nicht ans Bett gefesselt.

Es ist aber nicht jedermanns Sache, die vielen Kosten an Zeit und Geld aufzubringen, um den Katheterismus mit den nötigen Kautelen auszuführen. Es gibt Kranke dieser Art, die täglich Stunden mit den Vorbereitungen und Ausführungen der Katheterismen verbringen. Ein Mensch, der von seiner Hände Arbeit leben muß, verfügt nicht über die nötige Zeit und ist so den Gefahren der Infektion beim Katheterismus eher unterworfen. Es spielen da also auch soziale, nichtmedizinische Momente mit, wenn man die Entscheidung zwischen der Fortführung des Katheterlebens oder einer anderen palliativen oder radikalen Behandlungsmethode treffen soll.

Die palliativen Methoden haben den Zweck, dem Harne mit Umgehung der Urethra Abfluß zu gewähren. Solche Methoden sind die Punktion der Blase ober der Symphyse mit Etablierung einer Fistel oder die suprapubische Zystostomie.

Von der Blasenpunktion ist auf S. 811 die Rede. Die Zystostomie, zuerst von *Poncet* empfohlen, ist ein typischer, suprapubischer Blasenschnitt, bei welchem die eröffnete Blasenwand mit einigen Nähten an die Bauchwand geheftet wird. *Poncet* legt Gewicht darauf, kein Rohr in die Blase einzulegen, sondern bedeckt die Wunde mit Gazeschichten. Es resultiert, wenn die Fistel formiert ist, eine Art Kontinenz, wobei sogar die Harnentleerung im Strahle durch die Fistel möglich ist, oder es muß ein Katheter permanent in der Fistel liegen, durch den der Kranke den Harn ablaufen läßt. Die *Witzel*sche Schrägfistelbildung wurde als Modifikation der einfachen Zystostomie zur Ausführung an der Blase empfohlen und sollen auf diese Weise in einem größeren Prozentsatz der Fälle kontinente Fisteln sich erzielen lassen. Die perineale Drainage der Blase wird entweder auf dem Wege der eröffneten Harnröhre oder durch direkte perineale Inzision und Einnähung der Blase etabliert. Es ist kein Zweifel, daß diese Ver-

fahren eine gute Ableitung des Harnes ermöglichen, allein bei der Urethrostomie wird der prostatische Teil nicht ausgeschaltet und die Zystostomie vom Mittelfleisch aus ist ein komplizierter, schwieriger Eingriff. Ist die Drainage durch den Verweilkatheter unausführbar, so empfiehlt sich der suprapubische Weg.

Alle genannten Verfahren haben heute ein beschränkteres Anwendungsgebiet, denn eine Anzahl von Methoden sind in den letzten Dezennien als Radikalmethoden der Behandlung gegen Prostatahypertrophie empfohlen und angewandt worden.

Auf indirektem Wege wird die Verkleinerung der Prostata durch die sog. sexuellen Operationen angestrebt. Die abnorme Kleinheit der Prostata bei Eunuchen, ihre Atrophie nach anderweitigen Kastrationen gab den Anstoß und die auch experimentell durch Exstirpation des Hodens erzielbare Prostataatrophie eröffnete eine vielversprechende Perspektive. Praktisch wurde die Sache von *White* inauguriert, der die Entfernung beider Hoden zur Behandlung der Prostatahypertrophie als erster ausführte. Zahllos waren die nach dieser Methode operierten Fälle, ohne daß es möglich wäre, aus den diesbezüglichen Mitteilungen ein klares Urteil über die erzielten Resultate zu gewinnen, schon aus dem Grunde nicht, weil die Krankheit auch spontan Schwankungen aufweist. Es scheint tatsächlich eine Verkleinerung der Drüse zu resultieren, die Harnbeschwerden werden geringer, die Neigung zu Blutungen schwindet; leider ist die Methode unverläßlich und wurde auch aus dem Grunde verlassen, weil nach der Entfernung beider Hoden Kachexien und geistige Störungen auftraten. Als Ersatz für diese Operation wurden die Ligatur des ganzen Samenstranges, später *(Lennander)* die Resektion der Vasa deferentia (Vasektomie) ausgeführt, die, wenn auch langsamer, dennoch eine Verkleinerung der Drüse anbahnen soll. Die anfänglich enthusiastischen Berichte erfuhren im Laufe der Zeit eine merkliche Abschwächung und jetzt schweigt die Literatur über diesen Gegenstand. Nur bei den Epididymitiden der Prostatiker, bei Harnzwang ohne Harnretention hat die Operation nach *Casper* noch ihre Berechtigung.

Auf direktem Wege hat man das Hindernis für die Harnentleerung durch Inzision vom freien Rande zur Basis (Prostatotomie) auszuführen empfohlen. Diese Operation kann auf dem Wege der Harnröhre endovesikal *(Bottini)* oder bei suprapubisch eröffneter Blase vorgenommen werden. *Bottinis* Operation ist eine Neubelebung der *Mercier*schen Prostatotomie, moderner, indem an Stelle eines Messers ein durch elektrischen Strom glühend gemachtes Platinblättchen die Prostata durchschneidet. Es wird dabei der in die Blase ragende stumpfe Wall an einer oder mehreren Stellen eingekerbt. Das Instrument (*Freudenbergs* Modifikation) hat die Form eines Lithotribes, wobei an Stelle der männlichen Branche die Platinschneide angebracht ist. Die Klinge wird durch ein am Griff angebrachtes Triebrad, durch eine Schraube bewegt. Eine Wasserspülung verhindert das Heißwerden des Instrumentes. Zur Ausführung der Operation wird die Blase mit Luft gefüllt, das Instrument in Rückenlage eingeführt und der Schnabel gegen den Fundus gekehrt und vorgezogen, bis er am Wall der Prostata festgehakt ist. Nun setzt man die Spülung in Gang, bringt das Messer zum Glühen und läßt die Schneide durch das Spiel der Schraube ins Gewebe ein-

dringen. Die unmittelbaren Erfolge sind häufig gute; die eingebrannte Bresche ermöglicht das Harnlassen wieder. Leider sind die Erfolge oft nicht nachhaltig, und *v. Frisch,* der die weiteren Schicksale von 23 operierten Kranken, die im Anfange einen Erfolg hatten, ermittelte, fand, daß keiner der Operierten frei von Rezidiv geblieben war. Bedenkt man, daß die Operation nicht ohne Lebensgefahr unternommen wird, so wird bei diesen zweifelhaften Erfolgen die zurzeit allenthalben wahrnehmbare Vernachlässigung dieser Operation begreiflich.

Wir wissen seit *v. Dittel,* daß nicht nur die Blasenanteile, sondern auch die Seitenlappen der Prostata an der Behinderung für den Harn beteiligt sind, wir müssen ferner auch die Krümmung und Knickung der Harnröhre in den Kalkül ziehen. Nachdem wir im speziellen Falle die Natur des Hindernisses nicht genau zu ermitteln vermögen, müssen auch die Resektionen an der Prostata, bei denen meist der leicht zugängliche vesikale Lappen entfernt wird, als unverläßlich gelten.

Inzisionen wie Exzisionen an dem Mittellappen müssen ohne Erfolg bleiben, wenn die Harnröhre durch die Hypertrophie der Seitenlappen verengt ist; Keilexzisionen aus den Seitenlappen sind wirkungslos, wenn die in die Blase reichenden Anteile die Mündung verengen. So ergibt die Überlegung, daß diejenige Methode die Gewähr eines sicheren Erfolges bieten kann, bei der alle prostatischen Hindernisse, urethrale wie vesikale, operativ hinweggeräumt werden. Damit sind wir bei der Frage der totalen Entfernung der Prostata angelangt, die, seit langem angestrebt, erst in jüngster Zeit greifbare Formen angenommen hat.

Möglich wurde die Entfernung der Prostata erst, als durch amerikanische Chirurgen *(Goodfellow, Fuller)* festgestellt wurde, daß die hypertrophische Drüse innerhalb ihrer derben Kapsel stumpf sich isolieren, daß sie mit der Opferung eines geringen Harnröhrenanteils in toto stumpf intrakapsulär sich enukleieren läßt. Mit dieser Erkenntnis war das Problem der totalen Prostatektomie gelöst.

Wir können auf zweierlei Art an die Prostata gelangen, extravesikal vom Perineum aus mit Hilfe des Weges, den *O. Zuckerkandl* uns gewiesen hat, oder transvesikal durch suprapubische Eröffnung der Blase.

Bei der extravesikalen Methode dringt man vom Perineum zwischen der Harnröhre und dem Mastdarm in die Tiefe, durchtrennt die Verbindung zwischen dem Musculus bulbocavernosus und dem Sphincter ani, kerbt rechts und links den Levator ani ein und hebt stumpf den Mastdarm von den Harnwegen ab. Wird in der tiefen Wunde der Mastdarm mit einem Vaginalspekulum abgezogen, so liegen die Pars membranacea und die hintere Prostatawand übersichtlich zutage. Durch weitere Ablösung des Mastdarms lassen sich auch die Samenbläschen sichtbar machen; man spaltet nun median die Kapsel der Prostata, bohrt die Drüse an, hebt sie aus ihrer Nische und löst sie stumpf aus der Kapsel, zunächst aus ihrer Außenfläche, dann nach oben gegen die Blase zu. Die Harnröhre wird über der Pars membranacea quer durchtrennt und die Drüse hierauf in toto entfernt. Über einen eingeführten Katheter werden die Harnröhrenstümpfe vernäht.

Zur transvesikalen Operation wird die Blase ober der Symphyse typisch eröffnet, die Wunde durch Spateln aufgeklafft. Hat man die Harnröhrenmündung auf der Höhe der Prostata umschnitten, so kann man, während ein Assistent die Prostata vom Mastdarm aus

empordrängt, mit dem Finger in den Schleimhautschlitz eingehend die Prostata zunächst an ihrer äußeren Begrenzung, dann gegen das Diaphragma zu stumpf auslösen und, wenn sie nach Durchreißung der Harnröhre frei ist, mit einer Zange entfernen. Es verengt sich die Höhle alsbald, die Blutung ist, wenn in der richtigen Schicht operiert wurde, ganz unbedeutend. Zur Wundversorgung wird ein dickes Drain in die Blase eingeführt und an die Bauchwand fixiert. — Der Wund-

Fig. 311.

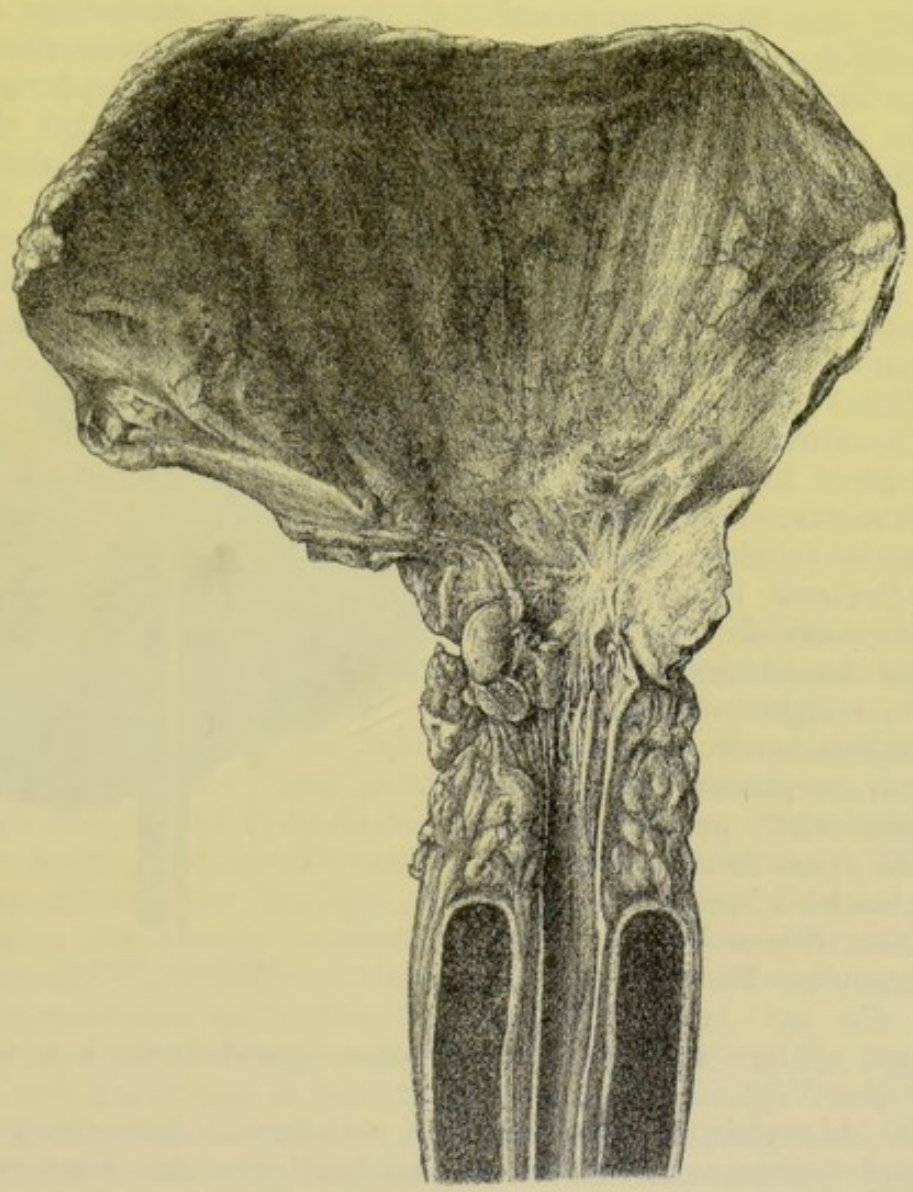

Narbe nach perinealer Prostatektomie.

verlauf unterscheidet sich nicht von dem einer aus anderen Gründen ausgeführten Epizystotomie. Die Heilung nimmt 3—4 Wochen in Anspruch.

Nach abgeschlossener Heilung stellt sich mit absoluter Sicherheit die Miktion, auch wenn sie jahrelang unmöglich war, dauernd wieder ein. Die Pausen sind normal, es schwindet die nächtliche Harnfrequenz. Der Blasenverschluß ist ein physiologischer. Beide Methoden geben bezüglich der Harnentleerung die gleich guten Resultate. Bei der perinealen Methode leiden die Kranken bisweilen für lange Zeit an Harnträufeln. Auch verlieren perineal Operierte das Erektionsvermögen. Es gibt hier stets

eine temporäre, perineale Fistel, die bisweilen perenniert, auch Harnröhrenmastdarmfisteln sind beobachtet. Dagegen ist die transvesikale Methode die gefährlichere, ihre Mortalität dürfte auch bei der besten Beherrschung der Technik und Aseptik stets mehr als 10% betragen, während die der perinealen etwas über 5% beträgt.

Nach alledem ist der gegenwärtige Stand der Indikationsstellung und Wahl der Methode folgendermaßen zu präzisieren: Stets suchen wir die Operation in einem Intervall der Ruhe, gewissermaßen à froid auszuführen. Die heftige akute Retention wird durch den Verweilkatheter behandelt, eine akute Zystitis muß abgeklungen, eine heftige Blutung, wenn möglich, gestillt sein. Der Anfall chronischer Urämie durch Harnretention muß durch entsprechende Behandlung gemildert oder gewichen sein, ehe wir an die Operation gehen. Die Operation ist bei chronisch kompletter Harnverhaltung in allen Fällen, bei inkompletter dann, wenn örtliche Störungen (Harndrang, Schmerzen, Blutungen, Schwierigkeiten des Katheterismus) oder allgemeine Zeichen der Harnintoxikation vorhanden sind, angezeigt. Die Fälle des ersten Stadiums brauchen nicht operiert zu werden. Kontraindikationen sind Diabetes, Arteriosklerose und renale (eitrige oder nichteitrige) Prozesse. In der Wahl der Operationsmethode wird man sich nach den Besonderheiten der Einzelfälle zu richten haben. Eine tief herabreichende, gegen den Mastdarm zu prominierende Hypertrophie wird perineal, eine gegen die Blase vorragende Form suprapubisch leichter zu operieren sein. Außer diesen klar den Weg vorzeichnenden Formen gibt es solche, die auf beiden Wegen gleich gut entfernbar sind; hier wird der Operateur nach seinem Gutdünken die Wahl treffen.

Fig. 312.

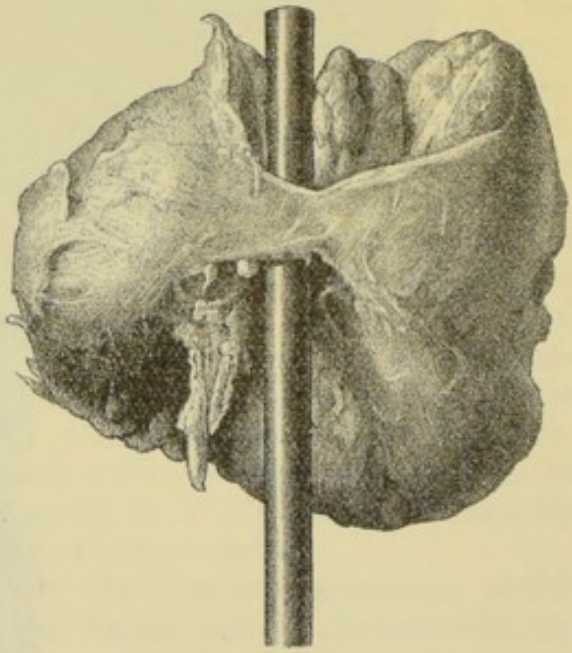

Enukleierte Prostata.

Die **Atrophie der Prostata** ist, wie bereits bemerkt wurde, ein häufigeres Vorkommnis bei der senilen Involution des Körpers. Sie ist in der Regel von gar keinen Beschwerden begleitet; doch ist *Dittels* Meinung, daß die Incontinentia urinae marastischer Greise öfters auf Atrophie der Prostata und des in ihr eingeschlossenen Verschlußapparates der Blase beruht, sicherlich sehr berücksichtigenswert. *Socin* führt zwei Fälle an, wo die Inkontinenz bei jungen Männern mit dem Befunde einer sehr kleinen Prostata kombiniert war, so daß ein kausaler Zusammenhang angenommen werden mußte. Bei Strikturen der Harnöhre kommt es zur Atrophie der Prostata in doppelter Weise; einmal durch Vereiterung, das andere Mal durch Druckschwund, indem bei der Urinentleerung der hinter der Striktur sich stauende Harn unter einen hohen Druck gesetzt wird.

Feste Konkretionen, wahre **Steine**, entstehen in der Prostata wahrscheinlich unter Vermittlung der Corpuscula amylacea. Bekanntlich kommen diese im höheren Alter sehr häufig, aber auch im früheren Lebensalter nicht gar selten vor. Die kleinsten mikroskopischen Korpuskula sind ungeschichtet, rundlich, homogen, wachsartig glänzend; sie stellen wahrscheinlich amyloid degenerierte Zellen vor; durch Anlagerung einer organischen Schichte bekommt das Körperchen eine Hülle; wiederholt sich die Anlagerung mehrmals, so entsteht ein ganzes System konzentrischer Hüllen. Manchmal bilden sich die Hüllen um mehrere aneinander haftende Körperchen gemeinschaftlich.

So entstehen allmählich bis erbsengroße Korpuskula, die mit der Zeit ihre Konsistenz und ihre Farbe verändern. Man findet alsdann auf dem Durchschnitte der Prostata eine ungemein große Zahl der Konkretionen von verschiedener Form, Größe und Farbe; das Organ erscheint wie mit einem ungleichmäßigen Pulver ausgefüllt; die größeren Konkretionen finden sich im mittleren Teile der Drüse in den großen Ausführungsgängen; die kleineren in den Drüsenschläuchen.

Wenn die organischen Schichten dieser Konkretionen mit kohlen- und phosphorsauren Kalksalzen imprägniert werden, so entstehen die Steine, die ihrerseits durch neue Anlagerungen, ferner durch Konglomeration wachsen und mitunter eine ansehnliche Größe erreichen können. In exquisiten Fällen ist der eine oder es sind beide Lappen der Drüse mit Steinchen wie angefüllt, und da das Gewebe atrophiert, so fühlt sich die Prostata nach *Adams* bezeichnendem Ausdruck wie ein gefüllter Schrotbeutel an. Erst wenn einzelne der Konkretionen in die Harnröhre hineingelangen, können sie durch Steckenbleiben Beschwerden verursachen. Ein andermal werden sie Gegenstand der klinischen Behandlung dadurch, daß sie Ulzeration des Organs erzeugen und in die Urethra oder ins Rektum perforieren. Selten geschieht es, daß die Steine in die Blase gelangen; *A. Cooper* entfernte in einem Falle nacheinander 84 Prostatasteine aus der Blase. Prostatasteine im weiteren Sinne sind Konkretionen, die im prostatischen Teile der Harnröhre sitzen, hier wachsen, eventuell mit einem Fortsatz in die Blase ragen. Sie können ansehnliche Größe erreichen. Wir finden sie in anscheinend unveränderten Harnröhren, dann bei Dilatationen hinter Strikturen, bisweilen bei Fisteln der Blase.

Von den **Neubildungen der Prostata** kommen die malignen, Sarkome und Karzinome in Betracht; meist ist der Tumor ein primärer, aus dem Darme findet bisweilen ein direktes Übergreifen auf die Prostata statt; metastatische Tumoren in diesem Organ sind außerordentlich selten. Die Sarkome der Prostata kommen auch in der Kindheit vor; nach dem Auftreten in den ersten Lebensmonaten zu schließen, muß der erste Beginn der Geschwulstbildung ins intrauterine Leben verlegt werden. Auch im Greisenalter wurde Prostatasarkom beobachtet. Die Sarkome erreichen oft beträchtliche Größe, sie imponieren in vorgeschrittenen Graden als mächtige Geschwülste im Becken, die, die Kreuzbeinexkavation ausfüllend, auch nach aufwärts wachsen, dabei die Blase heben oder seitlich verdrängen. Das Karzinom kann von geringem Umfang, in der Prostata eingebettet sein, ohne das Volumen der Drüse wesentlich zu vergrößern; andere Male ist die ganze Prostata durch eine höckerige Tumormasse substituiert, endlich finden sich karzinomatöse, diffuse,

von der Prostata ausgehende Infiltrationen des ganzen Beckenzellgewebes. Das gewöhnliche Verhalten ist, daß der Tumor gegen die Blase zu wuchert, eine der Wände infiltriert und hier ulzeriert. Seltener ist die Exulzeration gegen die Urethra. Eine besondere, bemerkenswerte Form ist die des osteoplastischen Karzinoms der Prostata *(Recklinghausen)*, dadurch charakterisiert, daß es bei umschriebenen Karzinomen der Prostata zu zahlreichen Metastasen am Knochensysteme kommt. Dabei fällt bei den Knochenmetastasen die Neigung zur Osteoplastik, zur Bildung neuen Knochengewebes neben der Entwicklung krebsiger Einlagerung auf.

Beim Sarkom der Prostata im Kindesalter ist Harnverhaltung gewöhnlich die erste Krankheitsäußerung, Blutungen sind hier seltener. Bei Erwachsenen sind die Symptome der malignen Prostatatumoren im Anfange denen der Prostatahypertrophie analog: Harndrang, Dysurie, Schmerzen bei der Miktion sind die subjektiven Symptome, allein es fehlt in diesem Stadium jeder Restharn. Dabei werden die Schmerzen nur ausgeprägter und dauern auch in den Intervallen der Miktionen an, der Harndrang bleibt immer intensiv. Eine zunehmende Kachexie macht sich bemerkbar, die Kranken magern ab. Dabei zeigt die Untersuchung nur geringe Mengen von Restharn, wenn auch zeitweilig akute, vollständige Harnretention vorübergehend auftreten kann.

Bei größeren Prostatatumoren ist die Mastdarmfunktion mechanisch gehemmt. Blutungen treten wie bei der Prostatahypertrophie bald im Beginne, bald nach Abschluß der Miktion auf, sie sind nur im Verein mit den übrigen Symptomen semiologisch von Bedeutung.

Objektiv läßt sich bei erheblicherer Geschwulst mit dem Katheter und dem Zystoskop die Verlängerung, Einengung der Harnröhre, die Wulstung der Blasenmündung nachweisen. Charakteristisch wird das Bild nur, wenn eine Ulzeration gegen die Blase zu vorhanden ist. Die Rektalpalpation gibt dort, wo eine große, höckerige, knollige, derbe Geschwulst besteht, einen kaum zu mißdeutenden Befund; zur Beurteilung des Falles dienen auch die Infiltrationen der Lymphdrüsen in der Leiste, wie Veränderungen an den Knochen. Da die Prostatageschwülste radikal, nicht wie die Hypertrophien intrakapsulär, ausgeschält werden müssen und die extrakapsuläre Exstirpation ein Eingriff ist, dessen Schwere die elenden Kranken kaum je gewachsen sind, sind wir genötigt, den Dingen ihren Lauf zu lassen, eventuell zu einem palliativen Eingriff (suprapubische Etablierung einer Blasenfistel) die Zuflucht zu nehmen. In der Regel ist der Versuch eines radikalen Eingriffes auch schon aus dem Grunde nicht zu unternehmen, weil die sichere Diagnose eines Prostatatumors meist erst gestellt wird, wenn bereits die Krankheit weit gediehen ist und Metastasenbildungen auf eine Generalisierung des Leidens hinweisen.

Ob die Bestrahlung mit Röntgenlicht in solchen verzweifelten Fällen, wenn auch nur symptomatischen Erfolg hat, muß erst durch Erfahrungen erhärtet werden.

B. Die Erkrankungen der Harnröhre.

1. Kapitel.

Untersuchungsmethoden.

Wir untersuchen die Harnröhre mittelst instrumenteller Hilfe, um über die Beschaffenheit der Schleimhaut, über raumbeengende Veränderungen des Harnrohres, über Passagehindernisse verschiedener Art (Steine, Fremdkörper) wie über die Länge der (hinteren) Harnröhre, über die Lage der Blasenmündung Aufschluß zu erhalten. Da wir ferner beim Katheterismus die Harnröhre als Weg benutzen müssen, so soll dieser auch an dieser Stelle erörtert werden.

Die Untersuchungen mit Bougies und Sonden vermitteln uns Tasteindrücke, während wir mit Hilfe der endoskopischen Methoden die Oberfläche der Schleimhaut allenthalben zu übersehen imstande sind. Die Harnröhre ist kein gerades Rohr, sie hat, wo sie flexibel ist, eine variable Richtung, in ihren fixen Anteilen eine bestimmte Krümmung. Auch das Kaliber ist nicht überall das gleiche, die Harnröhre hat Engen und Weiten, wobei die letzteren nur in einem Teile der Peripherie ausgeprägt sind. Mit allen diesen physiologischen Verhältnissen muß der Untersucher vertraut sein, wenn er mit Instrumenten die Harnröhre passieren will.

Der Anteil der Urethra, welcher an den Penis geheftet ist, ist mit diesem frei beweglich, vom bulbo-perinealen Anteil bis an die Blase ist die Harnröhre durch die Prostata, durch das Diaphragma und Faszien in ihrer Lage festgehalten und beschreibt einen nach hinten konvexen Bogen, dessen tiefster Punkt dem Durchtritte der Harnröhre durch das Diaphragma entspricht. Die Harnröhre enthält physiologische Engen und Erweiterungen. Enge Stellen sind die äußere Mündung wie der Übergang vom bulbösen zum häutigen Teil. Weiten sind die Fossa navicularis, der Sinus bulbi und der prostatische Teil, wobei zu berücksichtigen ist, daß diese Ausbuchtungen ausschließlich die untere Wand betreffen, so daß die obere Wand in ihrem gestreckten Verlaufe innerhalb der Harnröhre den kürzesten Weg von der äußeren Mündung zu der Blase darstellt. Die Enge der äußeren Mündung liefert uns bei den Explorationen keine Schwierigkeiten; schwieriger ist es, in die P. membranacea einzudringen, weil diese Stelle fix ist, vom Schnabel des Instrumentes also aufgesucht und entriert werden muß; ferner weil die Muskulatur dieses Teiles der Harnröhre beim Versuche, mit dem Instrumente einzudringen, sich kontrahiert; weil die Harnröhre von diesem Punkte an ihre stärkste Krümmung beschreibt; endlich befindet sich gerade vor diesem Punkte die Bucht des bulbösen Teiles, in welchem sich die Spitze des Instrumentes leicht verfangen kann; so häufen sich

genug der Schwierigkeiten an dieser Stelle. In der Regel sind damit auch alle Hindernisse für das glatte Eindringen beseitigt, es sei denn, daß ein stark gekrümmter prostatischer Teil der vordringenden Spitze des Instrumentes ein Ziel setzt. Die gestreckte, kurze Harnröhre des Weibes ist ohne Schwierigkeit passierbar.

Die Länge der Harnröhreninstrumente beträgt 28 bis 30 *cm*; ihr Kaliber ist verschieden; wir haben von fadenförmigen bis zu voluminösen Instrumenten alle Zwischenstufen zur Verfügung. Man bestimmt das Kaliber an Platten, die den verschiedenen Maßen entsprechend gelocht sind. Die gebräuchlichste ist die französische oder *Charrière*sche Skala, bei welcher Nr. 1 einem Durchmesser von $^1/_3$ *mm* entspricht, dieser wird an jeder folgenden um $^1/_3$ *mm* größer, so daß Nr. 30 einem Rohre von 1 *cm* Durchmesser entspricht. Das Ende des Schnabels ist verschieden geformt, entweder konisch zulaufend, zylindrisch abgerundet oder eine Olive tragend. Harnröhreninstrumente sind gerade oder am Ende aufgebogen (*Merciers* Krümmung), auch mannigfache Formen (Bajonettform, spiralige Krümmung) sind für spezielle Fälle gebräuchlich.

Zur Exploration verwenden wir starre oder biegsame Instrumente. Die Krümmung der starren Sonde ist nach Möglichkeit der der hinteren

Fig. 313.



Metallkatheter.

Harnröhre angepaßt. An den geraden Schaft schließt sich im Bogen der Schnabel des Instrumentes an; je mehr die Krümmung der der hinteren Harnröhre in ihrer Form entspricht, desto geringer wird das Trauma bei Passage des starren Rohres an dieser Stelle sein. *Gely* hat Messungen über die Krümmung der fixen Anteile der Harnröhre angestellt und gefunden, daß sie dem Drittel eines Kreises von 12 *cm* Durchmesser entspricht. Dieser Wert hat natürlich nur innerhalb physiologischer Grenzen seine Geltung. Um die Harnröhre oder Blase auszutasten, verwenden wir solide, starre oder biegsame Instrumente, auch Bougies resp. Sonden genannt. Ist das Instrument hohl, trägt der Schnabel ein Auge, welches in die Höhlung führt, so ist das Instrument zum Katheter geworden; ist dieser mit seinem Schnabel in die Blase eingedrungen, so fließt der Harn durch den Katheter nach außen ab. Schmiegsame Bougies werden zur Zeit nur aus imprägnierten Geweben hergestellt, sie tragen zur Erhöhung der Resistenz im Innern einen Bleidraht. Am viszeralen Ende tragen sie entweder eine Olive (Bougie olivaire zur Exploration der Harnröhre) oder sie sind konisch zulaufend, seltener zylindrisch abgerundet. Starre Sonden verwendet man, um die Blase auszutasten (Steinsonde); der Schnabel einer solchen ist kurz und nach einem kleineren Radius gekrümmt als bei *Gely*. Vermöge dieser Form läßt sich das Instrument mit seinem ganzen Schnabel in die Blase ein-

bringen, deren verschiedene Teile man mit der Spitze bestreichen kann. Die Katheter werden aus Kautschuk oder wie die flexiblen Bougies aus imprägnierten Geflechten hergestellt. Die Kautschukkatheter, nach Napoleons Leibarzt *Nélaton* benannt, sind die weichsten, sie vermögen jede normale Harnröhre, häufig auch die des Prostatikers leicht zu

Fig. 314.

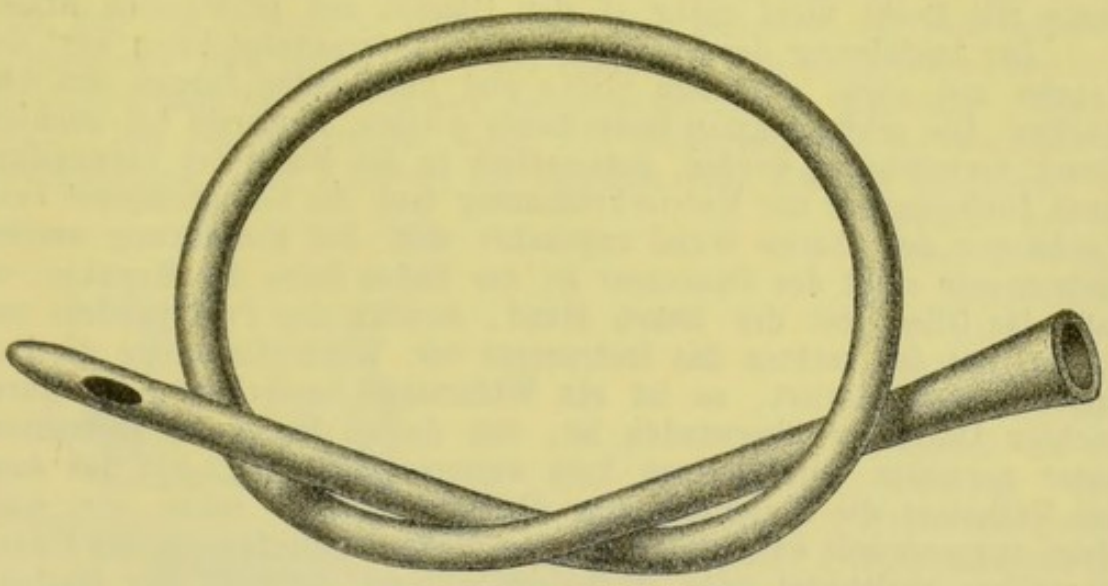

Kautschukkatheter.



Gerade zylindrisch.



Mercierkrümmung (coudé).



Gerade konisch.



Tiemannkatheter.



Konisch geknöpft.



Bicoudé.

Verschiedene Katheterformen.

passieren, sie sind gerade, oder sind am Ende stumpfwinkelig aufgebogen. Größere Resistenz zeigen die sogenannten halbsteifen, aus imprägniertem Geflecht hergestellten Seiden- oder Wollkatheter, die gerade, mit zylindrischem oder konischem Ende in den Handel gebracht werden. Eine der wichtigsten Änderungen der Form stammt von *Mercier,* der dem Ende eine stumpfwinkelige Knickung gab. Der gerade Katheter wird am besten dort angewendet werden, wo die Krümmung der hinteren Harnröhre wenig von der normalen abweicht, der Mercierkatheter kann vermöge seiner Form sich nicht in der unteren Wand der prostatischen Krümmung verfangen, er liegt mit dem Schnabel beim Vor-

wärtsbewegen der glatten oberen Wand der Harnröhre an, längs welcher er in die Blase gelangt. Die Krümmung der hinteren Harnröhre kann so groß werden, daß auch dieser Katheter sie nicht passiert; wir sind genötigt, dem Instrumentenschnabel eine größere Krümmung zu geben, am besten indem wir einen Draht in die Achse des Katheters schieben, dem wir die für den speziellen Fall geeignete Form geben. Metallkatheter sind heute mit Recht nicht mehr in den Händen des praktischen Arztes.

Zur Ausführung der Sonden- oder Katheteruntersuchung liegt der Kranke mit etwas erhöhtem Steiße und gestreckten Beinen auf dem Rücken. Die schmiegsamen Instrumente gleiten, wenn sie bei leichtem Druck vorgeschoben werden, automatisch in die Blase, bei Verwendung eines Instrumentes mit Mercierkrümmung muß die Schnabelspitze beim Vordringen der oberen Wand zugekehrt sein. Bei Einführung weicher Instrumente steht der Operateur an der linken Seite des Kranken, erfaßt das Glied mit der linken Hand, streckt die Pars pendula und schiebt mit der rechten das Instrument vor. Wenn die Spitze die Pars membranacea passiert, so ist ein Widerstand bemerkbar, der durch leichten Druck zu überwinden ist, von da an findet das Instrument unter normalen Verhältnissen kein weiteres Hindernis; hat das Auge des Katheters die Blasenmündung überschritten, so sehen wir, wenn Harn angesammelt war, diesen aus dem Rohre ausfließen. Ist die hintere Harnröhre verlängert oder stärker gekrümmt, so muß der Katheter tiefer, oft bis an das Heft eingeführt werden, ehe es gelingt, die Blasenmündung zu überwinden. Zur erfolgreichen Einführung weicher Instrumente sind keinerlei anatomische Kenntnisse erforderlich, die Kranken selbst erlangen bisweilen im Gebrauche derselben große Fertigkeit; anders bei Verwendung starrer Instrumente, hier gibt die führende Hand dem Instrumente die Impulse; durch Erfahrung nur kann dies erlernt werden, kann man wissen, wie weit Gewalt erforderlich und zulässig ist; oft ist ein stärkerer Druck nötig, um bei starrer Harnröhre (Striktur) den Weg zu bahnen. Dem Erfahrenen zeigt das Gefühl es an, wann er dem Instrument eine Bahn aufnötigen darf, wann nicht.

Im allgemeinen gilt die Regel, die obere Harnröhrenwand als Bahn für den Schnabel zu benutzen. Das erste Hindernis findet der Katheter an der Pars membranacea, am Übergange in die fixe Harnröhre; man sucht tastend ohne jede Gewalt mit dem Schnabel in den häutigen Teil zu treten, am Nachlassen des Widerstandes ist zu merken, daß dies gelang; ist das Diaphragma urogenitale überschritten, so wird unter normalen Verhältnissen kein weiteres Hindernis sich in den Weg stellen, und durch Senken des Griffes dringt der Schnabel ungehindert in die Blase ein (Fig. 315). Zum Katheterismus liegt der Kranke mit erhöhtem Steiß und gestreckten Beinen am Rücken. Der Operateur an der linken Seite hält (bei der sogenannten Bauchtour) den Katheter an seinem äußeren Ende derart in der medianen Körperachse, daß die Konvexität der Krümmung der Decke zugekehrt ist, und daß die Spitze des Instrumentes in die Mündung des senkrecht mit der Linken erhobenen Gliedes taucht, während der Katheterschaft gehoben wird. Ganz langsam läßt man den Katheter eindringen, bis die Spitze mit einem Rucke im Sinus bulbi anlangt; um von da aus in den häutigen Teil zu kommen, muß das äußere Ende in die Senkrechte erhoben werden, am Nachlassen des Widerstandes merkt man, daß die Spitze sich im häutigen Teil befindet und durch

Senken des Katheterschaftes aus der Vertikalen in die Horizontale in der Richtung gegen die Beine zu und ein sanftes Vorschieben kann man das Eintreten des Schnabels in die Blase bewerkstelligen (Fig. 316). Bei allen diesen Bewegungen bleibt der Katheter resp. die Sonde in der Medianebene; in der Horizontalen angelangt, läßt sich das Instrument in der Richtung seiner Achse vorschieben; man kann (ein weiterer Beweis, daß das Instrument in der Blase sich befindet) mit dem Schnabel Exkursionen nach rechts und links ausführen. Die beschriebene Methode der Einführung ist die von der Ausgangsstellung so genannte „Bauchtour". Bei Fettleibigen ist diese Art nicht bequem, es erscheint da zweckmäßiger, dem Katheter im Beginne eine Position zu geben, bei welcher er im rechten Winkel zur Körperachse mit nach oben gerichteter Konvexität mit dem Schnabel an die Mündung der Harnröhre gesetzt wird; während der Katheter vorgeschoben wird, führt man ihn (halbe Meistertour) im Bogen zur Medianebene und hebt gleichzeitig den Schnabel in die Vertikale, bis der Schnabel in den bulbösen Teil gelangt.

Fig. 315.

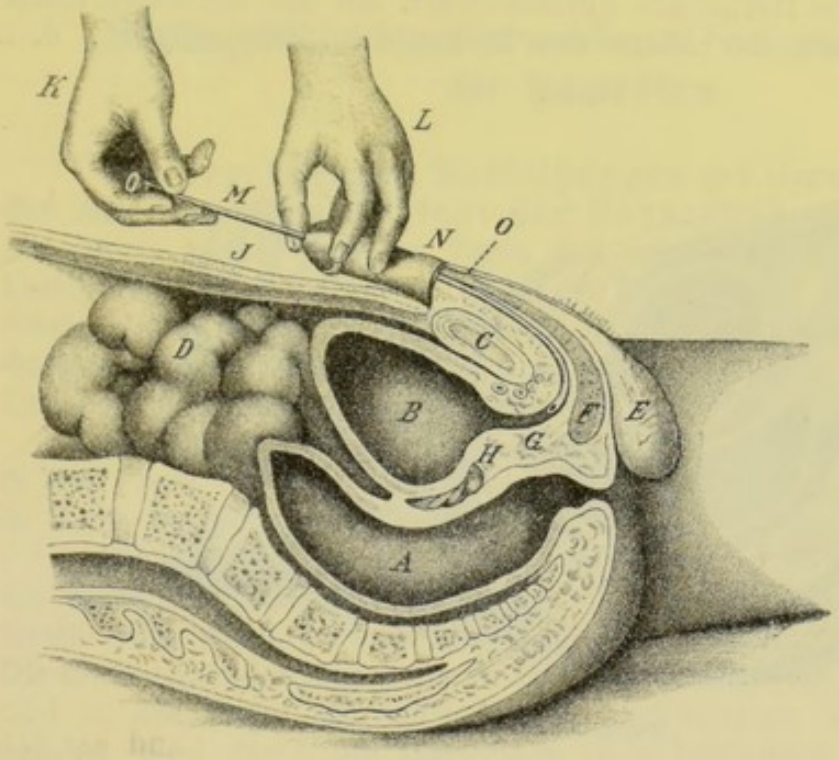

Katheterismus I.

Zur „ganzen Meistertour" sitzt der Operateur vor dem in Steinschnittlage befindlichen Kranken; er faßt den Katheter an seinem äußersten Ende derart, daß er in der Medianlinie mit der Konvexität nach aufwärts, mit dem Ende kopfwärts gerichtet ist. Der Schnabel taucht in das Orifizium des senkrecht gehaltenen Gliedes. Der Katheter wird, während er in die Harnröhre bis an den Bulbus eindringt, in einem Bogen von 180° nach rechts herum bis in die Mittellinie geführt und von da aus nach vorne zu gesenkt, bis der Schnabel in die Blase eingetreten ist.

Die Einführung von Instrumenten in die weibliche Blase ist wegen der Kürze und geraden Richtung der Harnröhre ungleich einfacher. Jedes gerade starre oder weiche Rohr dringt beim Vorschieben bis in die Blase. Nur in der Gravidität, bei Geschwülsten des Genitales oder Vorfällen der Scheide und des Uterus kann die weibliche Harnröhre verlängert oder aus ihrer Richtung gewichen sein, so daß man zu ihrer Überwindung des halbsteifen männlichen Katheters bedarf.

Es besteht die Möglichkeit, die Schleimhautfläche der Harnröhre direkt zu besichtigen (Endoskopie der Harnröhre). Seit *Desormeaux*

ist das Urethroskop ein gerades, vorne offenes Rohr, welches eingeführt bei entsprechender Beleuchtung die Besichtigung eines umschriebenen Schleimhautfeldes ermöglicht. Durch Verrücken des Rohres lassen sich alle Teile des Harnrohres ins Gesichtsfeld bringen. Das Licht wird entweder von außen in die Richtung des Rohres reflektiert *(Grünfeld, Leiter, Casper)* oder man führt die Lichtquelle (ein elektrisches Lämpchen) in das Rohr ein und beleuchtet auf diese Weise das Terrain *(Nitze, Oberländer, Luys)*. Zur endoskopischen Untersuchung wird das in sterilem Zustande gut gefettete gerade Rohr mittelst Konduktor in entsprechende Tiefe eingeführt; der Kranke liegt mit dem Becken am Tischrande, die Oberschenkel sind horizontal gelagert, die Kniegelenke gebeugt, die Füße ruhen auf Stützen. Stets wird schrittweise von rückwärts nach vorne die Harnröhre durchmustert. An der normalen Harnröhre sieht man nach der Mitte des Bildes die „Zentralfigur", d. i.

Fig. 316.

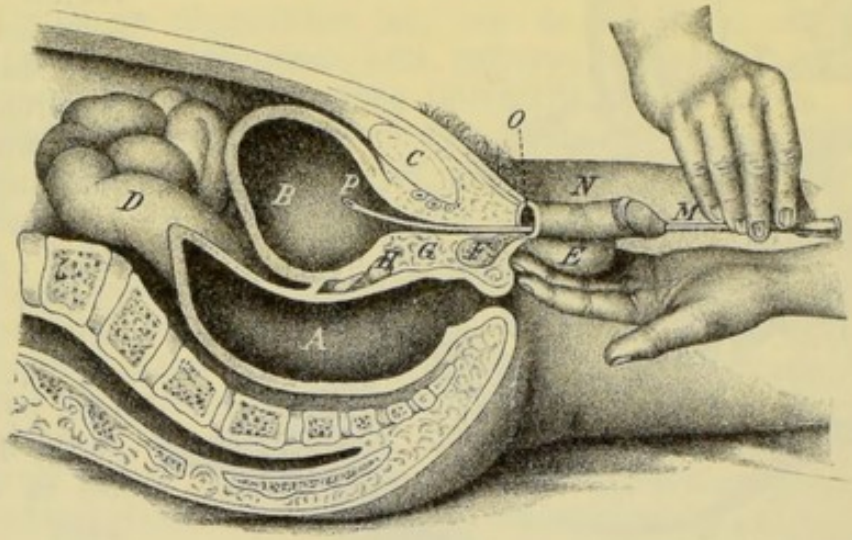

Katheterismus II.

die Harnröhrenlichtung in Form eines Grübchens, zu welchem die Schleimhaut trichterförmig hinzieht. Diese ist glatt, blaß, in longitudinale, radiär zum Zentrum verlaufende Falten gelegt; in der hinteren Harnröhre gibt der von unten in die Lichtung als stumpfer Kegel vorspringende Colliculus seminalis ein unverkennbar charakteristisches Bild. Von pathologischen Zuständen sind es namentlich die durch chronische Gonorrhöe gesetzten Infiltrationen, die veränderten *Morgagni*schen, *Laennec*- und *Littré*schen Drüsen, die der Endoskopie dankbare Objekte liefern. Von sonstigen Krankheiten wären Papillome, Ulzerationsbildungen, eventuell Fremdkörper zu nennen, bei welchen die endoskopische Untersuchung ihre Anwendung finden kann.

Das neue *Goldschmidt*sche Urethroskop ermöglicht in der mit Wasser gefüllten Harnröhre mit Hilfe eines optischen Apparates die Besichtigung einer größeren Fläche des Harnröhreninneren, wobei die Einzelheiten außerordentlich klar sichtbar werden. Namentlich in der hinteren Harnröhre ist die Plastik der Bilder ganz außerordentlich instruktiv.

2. Kapitel.

Bildungsfehler und erworbene Formveränderungen der Harnröhre.

Von angeborenen Mißbildungen der Harnröhre seien genannt: der angeborene totale Defekt der Harnröhre, ein seltenes Vorkommnis, meist mit Fehlen des Penis und schweren Mißbildungen der Blase kombiniert; die Obliterationen des Harnrohres, meist partielle, setzen fötale Harnstauungen, wenn nicht dem Harne durch abnorme Verbindungen der Harnorgane mit dem Darm oder durch Offenbleiben des Urachus Abfluß geschaffen wird.

Angeborene Verengungen kommen am Orificium ext. urethrae, in der Fossa navicularis wie auch in den tieferen Harnröhrenabschnitten in Form ringförmiger oder klappenförmiger Bildungen vor.

Am häufigsten sind Meatusstenosen, oft mit Phimosis kombiniert; die bestehende Harnstauung erheischt rasche Hilfe: Spaltung, Meatotomie vom Harnröhrenlumen aus und Vernähung der Schleimhaut. Die tiefer sitzenden angeborenen Stenosen, namentlich die klappenförmigen, sind in der Regel als solche nicht nachweisbar, weil sie den zentripetalen Weg durch die Harnröhre nicht behindern.

Die angeborenen Divertikel der Harnröhre sind seltene Mißbildungen. *Kaufmann* zählt aus der Literatur nur wenige Fälle auf, die das Gemeinsame haben, daß die untere Harnröhrenwand bis zur Penoskrotalwurzel eine Ausbauchung trägt. Nach *Kaufmann* handelt es sich nur um eine Störung im Zusammentreffen der Eichel- und Penisharnröhre, wobei durch den sich ansammelnden Harn die Ausweitung bedingt wird.

Bei den Doppelbildungen handelt es sich äußerst selten um veritable Verdoppelungen auch des Gliedes und Skrotums. Häufiger sind rudimentäre Formen, bei welchen an der oberen, seltener der unteren Seite des Penisschaftes ein Gang nach oben zu von verschiedener Länge (1 bis 14 *cm*) sich findet, meist zentralwärts von der Eichel ausmündet, blind endet oder mit der Harnröhre, bisweilen auch mit der Blase kommuniziert.

Endlich wären noch die sog. paraurethralen Gänge zu erwähnen; es sind dies aus erweiterten *Morgagni*schen Lakunen oder urethralen Drüsen hervorgegangene kurze, blind im Gewebe endigende Gänge, die neben der Harnröhrenmündung oder am Präputialsaume

ausmünden. Angeboren können solche Gänge aus versprengten Schleimhautteilen *(Burckhardt)* entstanden sein.

Klinisch bedeutungsvoll erscheint unter den Bildungsfehlern die **Hypospadie** schon aus dem Grunde, weil sie von allen am häufigsten vorkommt. Schon im Altertum ist der Ausdruck Hypospadias bekannt; er rührt von *Galen* her und bezeichnet einen Zustand, bei welchem die Harnröhre nicht an der Eichel, sondern weiter zentralwärts an irgend einem Punkte der normal gelagerten Harnröhre an der Unterseite des Gliedes mündet. Findet sich die Mündung im Bereiche der Eichel, so spricht man von Eichelhypospadie, bei tieferem Sitze der Harnröhrenmündung von Penis- oder Perinealhypospadie.

Bei der Eichelhypospadie ist die enge Mündung unterhalb der Stelle, wo das Frenulum ansetzen sollte, zu finden. Die Mündung erscheint enge, doch ist sie dehnbar; häufig zieht eine Rinne an der Unterseite der Eichel zur Stelle, wo sich die normale Mündung finden soll. Oft auch ist diese als in einen Blindsack auslaufende Vertiefung markiert. Die Vorhaut ist rudimentär, sie bildet keinen geschlossenen Zylinder, sondern nur die dorsale Hälfte eines solchen.

Die Penishypospadie ist seltener; wir finden die Harnröhre am Penisschafte, an einer Stelle zwischen Corona glandis und Penoskrotalfalte ausmünden. Die Harnröhre ist vor der Mündung in der Regel durch eine Rinne markiert, die Glans ist rudimentär, imperforiert, das Präputium lappenförmig, der Penisschaft kurz, atrophisch, nach abwärts gekrümmt, oft an der Unterseite mit dem Skrotum verwachsen.

Bei der skrotalen resp. perinealen Hypospadie, der seltensten Form, ist das Skrotum durch eine tiefe Furche in zwei Hälften geteilt, in ihr oder weiter rückwärts am Damme sehen wir die Urethralmündung. Die Veränderungen am Penis sind analog wie bei der Hypospadia penis.

Bei der Frau findet sich eine der Hypospadie entsprechende Anomalie in äußerst seltenen Fällen.

Die Difformität der Hypospadie hat für den Träger viele Störungen zur Folge. Die Enge der Mündung bedingt Erschwerungen der Harnentleerung; die Richtung des Harnstrahls weicht um so mehr von der Längsrichtung ab, je zentraler der Sitz der Mündung. Bei der Penishypospadie muß der Kranke bei der Miktion das Glied heben und mit der Unterseite nach vorn kehren, bisweilen auch drehen, während die Miktion bei perinealem Sitz der Harnröhrenmündung sitzend oder hockend erfolgen muß. Auch die Potentia generandi muß durch die Ablenkung des Ejakulates leiden, bei perinealem Meatus ist sie völlig aufgehoben. So wird es begreiflich, daß die Kranken selbst darauf dringen, von ihrem Leiden befreit zu werden.

Die Therapie ist eine ausschließlich operative. Die plastischen Eingriffe haben den Zweck, eine Harnröhre mit der Mündung an der normalen Stelle herzustellen. Die älteren Methoden bezweckten, die Harnröhre neu zu bilden, wobei gestielte Lappen gebildet und mit ihrer Epidermisfläche der Harnröhrenlichtung zugekehrt wurden *(Thiersch)*. Die Eichelrinne läßt sich in einen Kanal verwandeln, wenn man seitlich der Rinne longitudinale Inzisionen macht und die peripheren Wundlefzen über ein Rohr miteinander vernäht; auch ein präputialer Lappen wurde zur Bildung der Eichelharnröhre verwendet. Derartige Operationen sind schwierig, nur in Etappen ausführbar; das Re-

sultat wird während des Wundverlaufes durch eintretende Erektionen gefährdet; die Heilungsdauer beträgt Monate. Dasselbe gilt für die Lappenplastiken der tieferen Hypospadien, für die verschiedene Operationen zum Teil sehr geistreich ersonnen sind.

Bei hohen Graden, wenn der Penis mit seiner Unterfläche am Skrotum angewachsen ist, muß im ersten Akte die Mobilisierung des Penis vorgenommen werden. Hiezu wird das Glied erhoben und die faltenförmig erhobene Haut quer durchtrennt. Der Schnitt führt, wenn nötig, tief in das Septum der Schwellkörper; die so gesetzte quere Wunde wird der Länge nach vereinigt. Dieser vorbereitende Akt kann in frühem Alter vorgenommen werden, während man die Bildung der Harnröhre lieber erst im 10. bis 12. Jahr vornimmt.

C. Beck in New York hat das Verdienst, als erster die Hypospadie statt durch Neubildung durch Mobilisierung und Vornähung der Harnröhre operiert zu haben. Anfangs bloß für die Eichelhypospadie empfohlen, haben *v. Hacker, Payr* die Anwendbarkeit auch für die schwereren Defekte der tieferen Harnröhrenausmündungen in erfolgreichen Fällen erwiesen. *v. Hacker* bezeichnet die Methode als „Distensionsplastik mit Mobilisierung der Harnröhre".

Fig. 317.

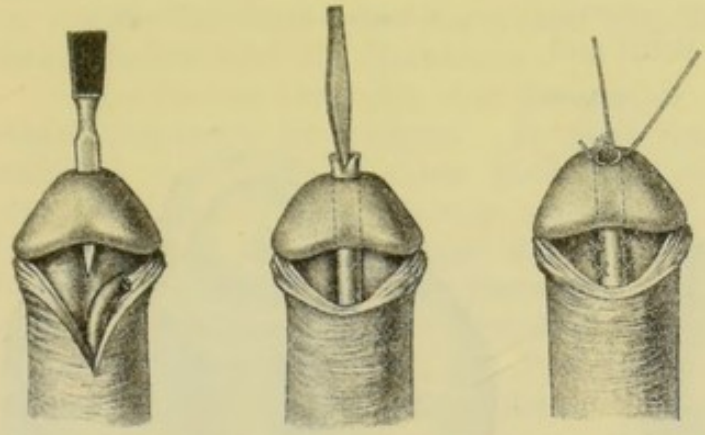

Becksche Operation der Hypospadie.

Bei der Eichelhypospadie wird die Mündung umschnitten und an der Unterseite des Gliedes ein Längsschnitt über der Harnröhre geführt und die Haut von dieser abpräpariert. Die Harnröhre wird bei sorgfältiger Schonung ihres Schwellkörpers vom Penis in entsprechender Länge abgehoben. Mittelst eines schmalen Messers wird die Eichel nun so tunnelliert, daß die äußere Wunde der normalen Ausmündung entspricht. Die wulstförmig freipräparierte Harnröhre wird nun durch den Eichelwundkanal gezogen und mit ihrem vorderen Ende durch einige Nähte an der Glans fixiert (Fig. 317). *v. Hacker* hat mit Hilfe der Distensionsplastik bei perinealer Hypospadie die Harnröhre von der Mündung bis an die Pars prostatica freipräpariert und das Rohr unter die brückenförmig abgehobene Skrotalhaut dislociert und derart fixiert, daß aus der perinealen eine Penishypospadie gebildet wurde (Fig. 318).

Payr hat aus der Methode die letzte Konsequenz gezogen und bei einem 5jährigen Knaben mit perinealer Hypospadie (Fig. 319) die freipräparierte Harnröhre durch den tunnellierten Penis gezogen und an der Glans fixiert. Der Erfolg war ein zufriedenstellender. Die Plastik ist deshalb so gut ausführbar, weil die Harnröhre eine Dehnbarkeit besitzt, die der einer Kautschukschnur gleicht, eine Eigenschaft, die wir erst durch diese Operationen entdeckten und der auch bei den Resektionen aus der Kontinuität der Harnröhre eine nicht zu unterschätzende Bedeutung zukommt.

Als **Epispadie** bezeichnet man eine Mißbildung, bei welcher die mangelhaft entwickelte Urethra am Dorsum penis liegt. Auch hier unterscheidet man eine Ep. glandis, wo die Mündung der Harnröhre gleich hinter der Glans sich befindet, und eine Ep. penis, wo diese zwischen Glans und Symphyse liegt. Bei der totalen Epispadie ist die ganze Harnröhre eine dorsalwärts offene Rinne, die in die gespaltene Blase übergeht.

Fig. 318.

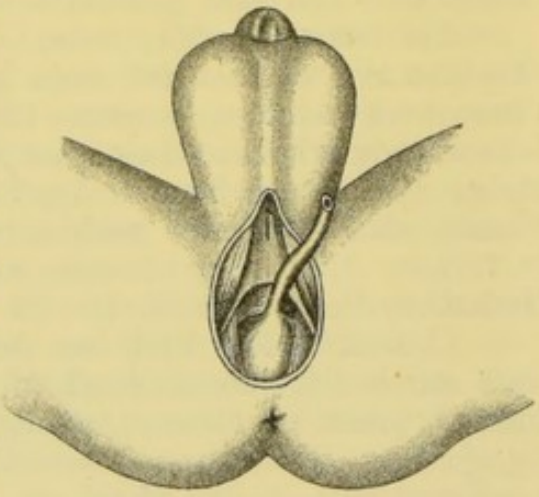

v. Hackers Distensionsplastik.

Der Hypospadie gegenüber ist die Epispadie ein weit selteneres Übel, auf 300 Fälle von Hypospadie kommen zwei Epispadien *(Baron)*.

Die Epispadia glandis ist die allerseltenste; die Mündung ist hier schlitzförmig und sitzt an der Oberseite der Glans oder des Sulcus coronarius (Fig. 320), sonst zeigen Penis und

Fig. 319.

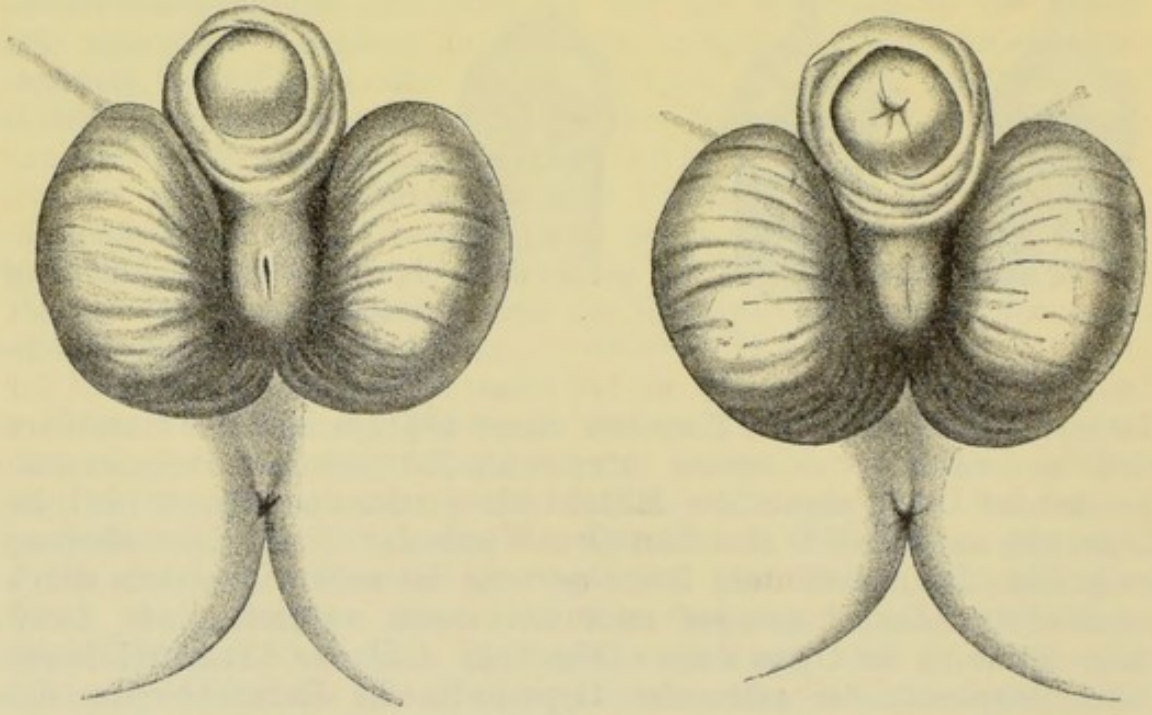

Perineale Hypospadie, durch Distensionsplastik geheilt (nach *Payr*).

Präputium normale Verhältnisse. Häufiger ist die Ep. penis, bei welcher die Mündung meist knapp unter der Symphyse liegt und von einer Hautfalte bogenförmig überlagert wird; eine Rinne, mit Schleimhaut bekleidet, zieht am Rücken des rudimentären Penis zur Glans. Das Präputium ist an der Oberseite gespalten und dick schürzenförmig gebildet (Fig. 321).

Auch bei der weiblichen Urethra wurde Epispadie beobachtet; die Urethra verläuft hier ober der Klitoris, es fehlt die obere Kommissur der Labien und die Klitoris ist gespalten.

Bezüglich der Entstehung der letztgenannten 2 Mißbildungen sind folgende Momente zu berücksichtigen. Die normal spalten-

förmige Kloake trennt sich unter Bildung des Dammes im dritten Monate in After und Sinus urogenitalis, während oberhalb der Kloake bereits der Geschlechtshöcker gebildet ist, der im 4. Monate zum Penis sich entwickelt. An der Unterseite des Geschlechtshöckers entsteht eine Rinne, die zum Kloakenspalt zieht und zur Harnröhre wird. Der Schluß zum Kanal erfolgt nicht allenthalben gleichzeitig, sondern getrennt, indem der Eichelteil aus einer gesonderten Anlage entsteht. Die Bildung des Rohres schreitet von der Peniswurzel bis zur Basis der Eichel fort: an der Glans von der Mündung zur Korona, so daß der Penis in einem Stadium der Entwicklung (*Nagel, R. Paschkis*) zwei Harnröhrenöffnungen, eine an der Spitze und eine hypospadische an der Basis der Glans besitzt. Die Epispadie ist durch Entwicklungshemmung zu erklären, wenn die Trennung der Kloake vorzeitig, noch bevor der Beckenschluß vollendet ist, erfolgt und der Sinus urogenitalis keinen Geschlechtshöcker vorfindet, an dessen Fläche er sich anlegen könnte. Der Geschlechtshöcker bildet sich erst später an der unteren Seite des Sinus urogenitalis aus. Die Corpora cavernosa penis kommen unter die Harnröhre zu liegen. Es bleibt die Harnröhre gespalten, wie eventuell auch die Bauchdecken und die Harnblase.

Kaufmann versuchte die genannten Mißbildungen aus mechanischen Momenten zu erklären. Er geht von der Behauptung aus, daß während des fötalen Lebens wiederholt eine Füllung der Blase und eine Entleerung des Harnes stattfindet, und daß es eine fötale Harnretention mit Dilatation der Ureteren und Nierenbecken gebe. Berücksichtigt man, daß die Harnröhre aus mehreren Stücken gebildet wird, daß insbesondere der Eichelteil aus einer Einstülpung der Kutis gebildet wird, die sich mit der Penisröhre in Verbindung setzen muß, so wird es beim Ausbleiben dieser Verbindung zu einem Hindernis der fötalen Blasenentleerung und zu einer Berstung der Harnröhre an einem Punkte hinter der Eichel kommen. *Kaufmann* betont, daß die bei der Hypospadie vorkommenden, so mannigfaltigen Details der Befunde nicht für eine Hemmungsbildung, sondern für einen anderen, reichlichere Zufälligkeiten schaffenden Faktor sprechen. Hierher gehört insbesondere die narbenähnliche Beschaffenheit der Kutis in der Umgebung des normalen Orifizium. Sehr wichtig ist der Umstand, daß sich mitunter Fälle vorfinden, wo die Eichelurethra vollkommen entwickelt ist, oder an der Glans ein Orifizium sich findet, das in einen kurzen Blindsack nach rückwärts führt, und daneben die Penisurethra bis an die Glans entwickelt erscheint, aber hier Hypospadie, d. i. eine untere Öffnung zeigt; beide Anlagen sind vorhanden, reichen mit ihren Enden bis aneinander, aber da die Vereinigung ausgeblieben war, mußte der Harn sich einen Ausweg bahnen. So scheint es. Also Berstung, Narbenbildung wäre hier im Spiele und daraus würde sich auch die abnorme Krümmung des Penis, seine Fixierung an das Skrotum, ja selbst die (durch den supponierten Substanzverlust erzeugte) Spaltung des Skrotum bei perinealer Hypospadie leicht begreifen lassen.

Kaufmann sucht auch die Epispadie in analoger Weise zu erklären. Vor allem begegnet er jener Hypothese, die eine Entwicklungshemmung annimmt, mit dem Einwurfe, daß der Symphysenmangel nicht konstant sei; das ist aber, wie oben bemerkt wurde, der unentbehrliche Grundstein der Hypothese. Ausbleibender Beckenschluß zieht die Ver-

lagerung der Urethra auf das Dorsum nach sich, so lautet die Hypothese. Nun findet man aber bei Epispadie mitunter eine nachweisbare Erweiterung der Ureteren; ja die große Weite des rückwärtigen Harnröhrenteils und die Inkontinenz sprechen für eine vorausgegangene Stauung. Ferner findet man dort, wo Epispadie und Blasenspalte kombiniert sind, um den Defekt herum narbenähnliche

Fig. 320.

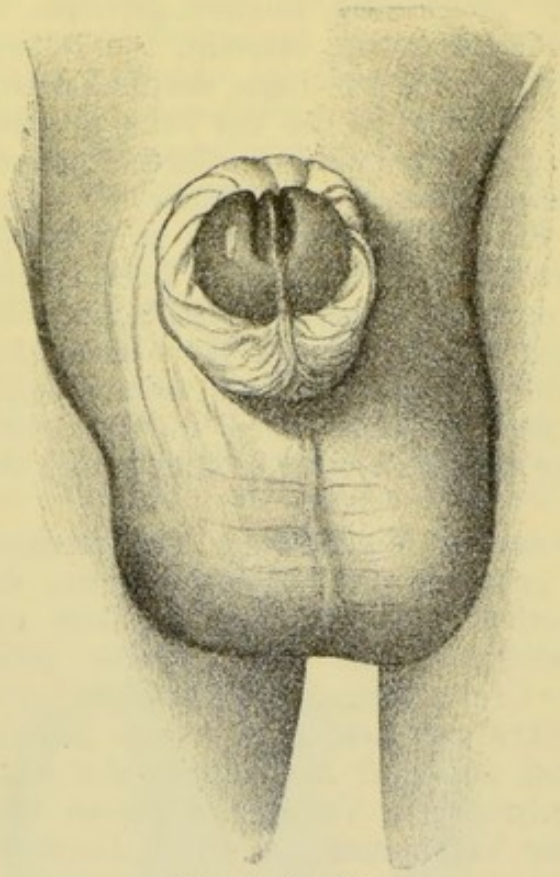

Epispadie der Glans.

Fig. 321.

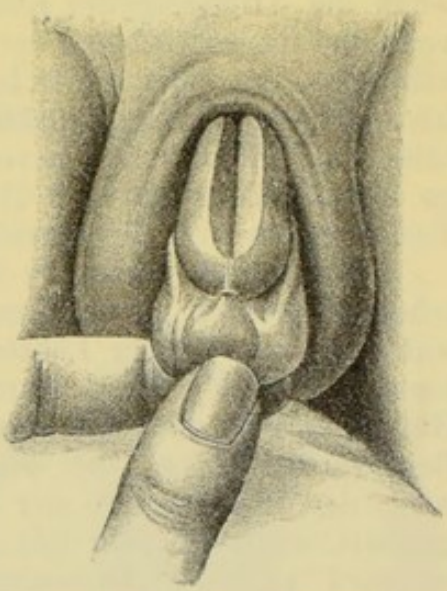

Totale Epispadie.

Massen. Endlich beschrieb *Küster* einen Fall, wo Exstrophie der Blase und Epispadie intrauterin geheilt, d. h. der Defekt mit Narbenmasse überzogen war.

Die Epispadie wäre also dadurch zu erklären, daß die Berstung manchmal dorsalwärts erfolgt. Der Blasenspalt wäre ein höherer Grad der Berstung, sozusagen: Urethra und Blase und die Symphyse bersten.

Der Erklärungsversuch ist geistreich angelegt; aber wie entsteht die weibliche Blasenspalte mit Epispadie? Da kann von einer Eichelharnröhre, einer mangelhaften Verbindung derselben mit der Penisharnröhre und einer dadurch bedingten Stauung keine Rede sein.

Die höhergradigen Formen der Epispadie, auch die nicht mit Blasenspalte kombinierten, bedingen als lästigstes Symptom Harnträufeln in solchem Maße, daß die Kranken dadurch arbeits- und gesellschaftsunfähig werden. So erscheinen die Eingriffe zur Beseitigung der Difformität berechtigt. *Thiersch* erreicht diese Aufgabe durch 3 Operationen. Bei der ersten wird die Eichelrinne in eine Röhre umgewandelt und die Ausmündung der letzteren auf die Eichelspitze verlegt. Zu diesem Zwecke wird zu beiden Seiten der Rinne je ein Längsschnitt geführt, der drei Vierteile der Dicke der Eichel durchsetzt; gegen die Tiefe zu konvergieren die Schnitte etwas. Von den so entstandenen drei Eichellappen werden die zwei seitlichen am Dorsum vereinigt,

während der mittlere hinabgedrückt wird (Fig. 322); da er an seiner Dorsalfläche mit Schleimhaut überkleidet ist, wird die Verwachsung der gebildeten kurzen Röhre verhindert, und so entsteht das Eichelstück der Urethra. Bei der zweiten Operation wird die dorsale Penisrinne in eine Röhre umgewandelt. Man bildet zu jeder Seite der Rinne einen der Länge der letzteren entsprechenden viereckigen Lappen aus der Penishaut; der eine Lappen hat seinen freien Rand längs der Rinne, der andere hat hier seine Basis (Fig. 323 *a*). Der letztere wird nun, so wie man ein Blatt im Buche umwendet, umgeschlagen, damit seine Epidermisfläche der Rinne zusehe; der erstere wird über ihn gezogen, so daß sich die zwei blutenden Lappenflächen berühren. — Beide Lappen werden mittelst einiger Matratzennähte aneinander befestigt, der freie Rand des oberen überdies an den Rand der gegenüberliegenden Penishaut mit Kopfnähten angeheftet (Fig. 323 *b*). Nun ist es noch nötig, den Eichelteil

Fig. 322.

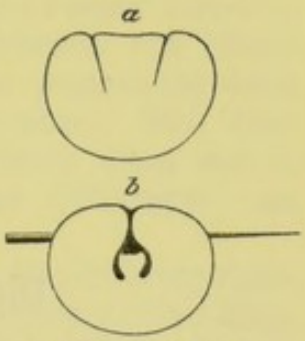

Bildung der Eichelrinne nach *Thiersch*.

Fig. 323.

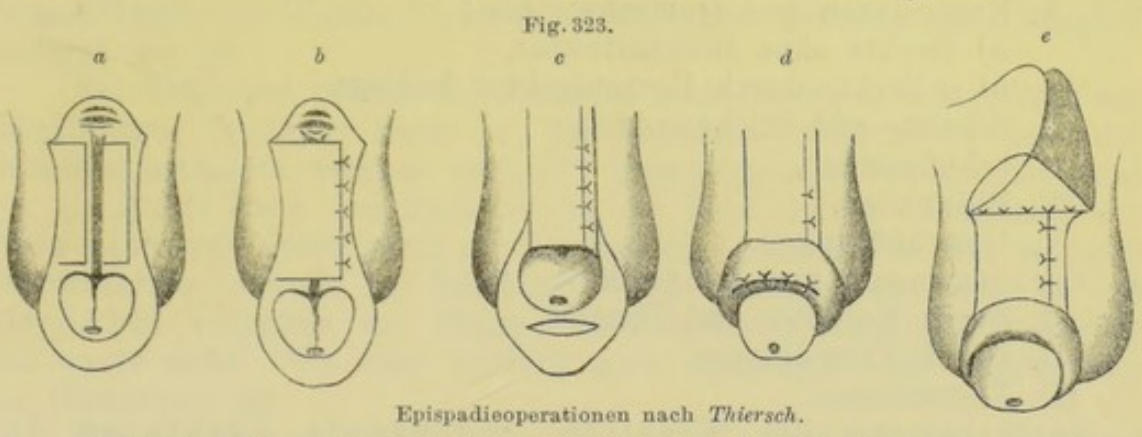

Epispadieoperationen nach *Thiersch*.

der gebildeten Harnröhre mit dem Penisteil in Verbindung zu setzen. *Thiersch* hat hier ein ausgezeichnetes Auskunftsmittel getroffen. Er pflanzt in die zwischen beiden Teilen bestehende quere Lücke ein Stückchen der Vorhautschürze ein. Die letztere wird nämlich angespannt und in querer Richtung knopflochförmig eingeschnitten (Fig. 323 *c*). Durch das Knopfloch wird die Eichel durchgesteckt; der unterste Teil der Schürze kommt somit auf das Dorsum penis zu liegen und wird hier nach Auffrischung aller betreffenden Ränder einerseits mit dem Penisteil, andrerseits mit dem Eichelteil der Rinne vernäht (Fig. 323 *d*).

Durch eine doppelte Lappenplastik (Fig. 323 *e*) wird schließlich auch noch die Lücke an der Peniswurzel verschlossen.

Durch einfache Längsanfrischungen zu beiden Seiten der Harnröhrenrinne bis an die Bauchwand hat *Rosenberger* die Epispadie zu operieren empfohlen, ein brauchbares Verfahren, welches in einer Sitzung zum Ziele führen kann, wenn man nur recht breite Wundflächen bildet.

Von den sonstigen Formveränderungen der Harnröhre sind zu nennen der Prolaps der Harnröhre und sackförmige Erweiterungen derselben (Urethrokele), beide nur an der weiblichen Harnröhre zu beobachten, meist die Folge von Erschlaffungen des Harnröhrensphinkterapparates wie der Beckenbodenmuskeln, wie sie als Folgen wiederholter Geburten häufig zu beobachten sind.

3. Kapitel.

Die Verletzungen der Harnröhre.

Die Verletzungen der Harnröhre teilt *E. Burckhardt* entsprechend dem Mechanismus ihres Zustandekommens ein, in:

A. Verletzungen von außen her.

I. Kontusionen und Quetschwunden:
   a) direkte ohne Beckenfraktur,
   b) indirekte durch Beckenfraktur bedingt.
II. Schnitt- und Stichwunden.
III. Schußwunden.
IV. Bißwunden.
V. Umschnürungen.

B. Verletzungen von innen her.

I. Durch Katheter und Bougies.
II. Durch Fremdkörper.
III. Verätzungen.

C. Verletzungen bei Erektion, sogenannte Frakturen der Urethra.

Die Kontusionen oder Rupturen durch äußere Gewalteinwirkungen kommen in der Mehrzahl durch Fall auf das Perineum aus einiger Höhe zustande; seltener sind Verletzungen durch Schlag, durch Fußtritte, durch Unfälle beim Reiten oder Radfahren. Dabei kann es sich um Blutunterlaufungen in der Schleimhaut, um Zerreißungen im Schwellkörper handeln, ohne daß aber die Kontinuität des Harnrohrs unterbrochen wäre (interstitielle Ruptur).

Betrifft die Verletzung alle Schichten des Harnrohres, so kann die Wunde, der Riß im Rohre, derart sein, daß die Kontinuität durch eine Gewebsbrücke erhalten ist, oder es ist die Trennung eine vollständige, so daß die Harnröhre durch die Verletzung vollständig durchtrennt erscheint.

Ist die Schleimhaut an der Harnröhrenkontusion beteiligt, so fließt Blut unmittelbar nach der Verletzung aus der Harnröhre. Die Harnentleerung schmerzt, ist bisweilen erschwert. Blutet es im Gewebe, so sehen wir am Penis oder Perineum eine auf Druck schmerzhafte Schwellung auftreten.

Bei der Harnröhrenruptur sind die Erscheinungen stürmischer, die Blutung profuser, oft fließt das Blut im Strome aus der Harnröhre, die Schwellung am Perineum wächst rasch zu Faustgröße und als wichtigstes Symptom ist Harnverhaltung zu bemerken.

Die Versuche, Harn zu lassen, erregen heftigen Schmerz, und nach kurzer Zeit ist die perineale Schwellung zum Platzen gespannt, die Schwellung breitet sich rasch auf Skrotum und Penishaut aus. Der Verlauf ist in der Regel der, daß wir in wenigen Tagen unter Steigerung der örtlichen Veränderungen und Symptome Fieber auftreten sehen. Das mit Harn gemengte Blut ist zum Nährboden von Mikroorganismen geworden, es ist zur Entwicklung einer perineo-skrotalen Phlegmone, gemeinhin Urininfiltration genannt, gekommen. Sich überlassen, dringt die Eiterung bis an die Haut, bricht durch diese und es kommt so zur Bildung von oft mehreren fistulösen Öffnungen, aus welchen bei der Miktion der Harn ausströmt.

Die klinischen Zeichen sind so markante, daß die Harnröhrenruptur, wenn man die Anamnese berücksichtigt, kaum je verkannt werden kann. Bei Schleimhautruptur genügt es oft, einen weichen Katheter einzuführen und liegen zu lassen (Verweilkatheter). Auf diese Weise wird die frische Wunde außer Kontakt mit Harn gesetzt, es wird die Urininfiltration verhindert, die Wunde gedeckt, ruhiggestellt; ist nach einigen Tagen die Wunde verklebt, so kann der Katheter ohne Schaden entfernt werden.

Bei Rupturen genügt der Katheter nicht mehr, d. h. es gelingt bei vollständiger Trennung kaum je, den Katheter einzuführen, denn die Harnröhrenstümpfe weichen nach der Trennung weit voneinander und nur ein Zufall kann den Katheter in die Blase leiten. Metallkatheter sollen dabei prinzipiell nicht zur Verwendung kommen, da das morsche paraurethrale Gewebe zu falschen Wegen prädisponiert. Hier ist ein energisches Vorgehen am Platze, man operiere möglichst frühzeitig und warte nicht, wie dies vielfach noch vorkommt, die Vereiterung des Hämatoms ab.

Die Operation bei Ruptur der Harnröhre ist durchaus typisch und wird in folgender Weise vorgenommen: Der Kranke liegt mit gebeugten Hüft- und Kniegelenken derart am Tische, daß das Perineum am Tischrande dem Operateur zugekehrt ist (Steinschnittlage). Der Schnitt wird longitudinal in der Raphe perinei über der größten Vorwölbung geführt und durch die Haut und die darunterliegenden Schichten vertieft, bis die blutgefüllte Höhle eröffnet ist. Es werden alle Koagula aus dieser entfernt und die Wände mit Gazetupfern reingewischt, so daß eine Übersicht möglich ist. In der Regel sieht man auch die Lumina der durchtrennten Harnröhre alsbald in der Höhle. Die suffundierte, geschwellte Schleimhaut quillt über den Wundrand der Urethra als dicker Wulst vor. Ein Katheter wird durch die Harnröhre eingeführt, durch den peripheren und zentralen Stumpf in die Blase geleitet und fixiert. Einige Nähte heften die Harnröhrenstümpfe lose aneinander, wenn nötig, werden dabei stark gequetschte Partien abgetragen. Die Wundhöhle wird locker tamponiert; die Hautwunde bleibt offen. Ist die Harnröhrenverletzung mit Fraktur des Beckens kombiniert, so ist ebenfalls die breite Eröffnung der Wundhöhle das erste Gebot der Therapie.

Die Schnitt- und Stichwunden sowie die Schußverletzungen der Harnröhre sind im ganzen selten. Die Schnittwunden erfordern nach der Blutstillung durch Ligatur die Vereinigung durch Naht, die zweckmäßig in mehreren Etagen angelegt wird. Bei den übrigen ge-

nannten Verletzungen wird der Verweilkatheter anzuwenden sein. Praktische Wichtigkeit kommt den Umschnürungen der Harnröhre zu (vgl. S. 823); häufig wird das Glied mit einem langen Haar, mit Bindfaden, Draht umschnürt; ein häufiges Vorkommnis ist, daß der Penis durch einen starren Ring (Schraubenmutter, Schlüsselgriff) gezogen wird. Die Fadenumschnürungen werden gewöhnlich zur Verhütung des nächtlichen Bettnässens von unklugen Kinderpflegerinnen angewendet, die letzteren gewöhnlich aus sexuellen Gründen genommen. Die anfänglich nicht straffe Umschnürung wird durch zunehmende Schwellung immer strammer, es kommt zu Druckbrand und bei entsprechender Dauer zur Bildung von Harnröhrenfisteln. Die Beseitigung der Umschnürung ist in solchen Fällen die erste Aufgabe der Therapie.

Die Verletzungen der Harnröhre von innen her sind in der Regel instrumentelle. Ein brüskes, ungeschicktes Vorgehen, die Anwendung starrer Instrumente begünstigen das Zustandekommen „falscher Wege". Hindernisse in der Harnröhre, Verengerungen, eine große Prostata, Auflockerung der Gewebe, geben die Gelegenheitsursachen für diese Arten von Verletzungen. So sind der Bulbusteil vor Strikturen des häutigen Teiles und die Pars prostatica Prädispositionsstellen. Von oberflächlichen Schleimhautläsionen bis zu tiefgreifenden, bis ins Corpus cavernosum reichenden Tunnellierungen kommen alle Grade von Verletzungen bis zur völligen Durchspießung der Prostata vor. Bei geringgradigen Verletzungen wird man sich zuwartend verhalten.

Gröbere Läsionen erfordern wegen starker Blutung oder Harnverhaltung ein aktives Eingreifen. Womöglich wird ein Katheter in die Blase geführt und bleibt liegen. Es können auch andere Eingriffe zur Entleerung des Harnes bei unmöglicher Passage der Harnröhre nötig werden, so die Blasenpunktion, die Urethrotomie.

In gleicher Weise wie durch Instrumente kann die Harnröhre durch Fremdkörper verletzt werden, die entweder von der Blase her (Nieren- und Blasensteine) oder von außen (Nadeln, Grashalme, Steinchen, Fruchtkerne) meist aus sexuellen Motiven eingeführt werden. Es handelt sich hier meist um geringfügige, oberflächliche Läsionen, doch kann der länger währende Kontakt mit dem Fremdkörper zu Verschwärungen der Harnröhre und späteren Narbenbildungen die Veranlassung geben.

Als Frakturen der Urethra bezeichnet man jene Verletzungen, welche am erigierten Gliede, durch forcierte Anstrengung beim Koitus oder durch äußere Gewalteinwirkungen (Stoß gegen einen festen Gegenstand) zustande kommen. Stets sind die Penisschwellkörper an der Verletzung beteiligt, ja gewöhnlich ist die Beteiligung der Harnröhre an der Läsion im Vergleiche zum Penis eine geringfügige.

4. Kapitel.

Die Entzündungen, Strikturen und Fisteln der Harnröhre.

Die Harnröhre kann unter traumatischen Einwirkungen (instrumentelle Untersuchungen, Verweilkatheter) entzündlich erkranken. Wir sehen einen reichlichen eitrigen Ausfluß auftreten, der aber, wenn die Schädlichkeit aufhört, rasch versiegt. Die Urethritis dieser Art zeigt keinerlei Tendenz der Ausbreitung.

Anders der Harnröhrentripper, eine kontagiöse Erkrankung, die bei der Kohabitation durch direkte Übertragung, selten anderweitig durch blennorrhagischen Eiter erzeugt wird.

Der Erreger ist *Neissers* Gonokokkus, eine tinktoriell und kulturell wohlcharakterisierte Form, die beim Tripper niemals fehlt, in der gesunden Harnröhre nicht vorhanden ist und mit dessen Hilfe auch im Experimente Tripper sich erzeugen läßt.

Die Infektion breitet sich auf der Schleimhaut der Fläche und Tiefe nach rasch aus, greift auf Drüsen, Nischen zwischen Falten und findet im Epithel kein Hindernis für das Eindringen in die Tiefe. So wird es begreiflich, daß beim Tripper auch das paraurethrale Gewebe, die Drüsen der Harnröhre und Prostata, vereitern können. Auch allgemeine Infektionen, Gelenksmetastasen, selbst Endokarditis sind unwiderleglich durch den Gonokokkus veranlaßt zu beobachten.

Nach einem Inkubationsstadium in der Dauer weniger Tage stellen sich Jucken, Brennen in der Harnröhre, Erektionen ein, denen bald der Ausfluß aus der Harnröhre, erst serös, schleimig, dann eitrig folgt. Der so produzierte Eiter enthält in Reinkultur den Gonokokkus.

In dem Maße, als die entzündlichen Erscheinungen sich steigern, stellen sich schmerzhafte Erektionen und eine profusere Sekretion ein. Der Prozeß schreitet in der Harnröhre zentripetal vor, in dem Augenblicke, in welchem die Infektion das Diaphragma urogenitale überschreitet, also auf die hintere Harnröhre übergreift (Gonorrhoea acuta posterior), wird die Mahnung zum Harnlassen frequenter, drängend und die Harnentleerung, früher normal, ist von Schmerz begleitet. Der Harn der acuta anterior, der nur in seiner ersten Portion getrübt ist und eitrige Filamente mit sich führt, während die zweite vollständig klar ist, ändert sich, sobald die hintere Harnröhre mitaffiziert wird. Hier sind beide Portionen eitrig trübe, in der letzten finden sich sogar blutige Beimengungen. Von der hinteren Harnröhre greift der Tripper bei unzweckmäßigem Verhalten des Kranken oder auch spontan auf die Harnblase,

die Prostatadrüsen, durch das Vas deferens auf den Nebenhoden und die Samenbläschen über. Zystitis, Prostatitis, Epididymitis und Spermatozystitis sind häufige Komplikationen des akuten Trippers. Der akute Tripper kann, auch sich selbst überlassen, ausheilen, die Sekretion wird spärlicher, serös, um endlich ganz zu versiegen. Häufiger ist der Übergang in die chronische Form des Trippers. Die Sekretion persistiert in solchen Fällen, kann aber so gering werden, daß nur nach längerer Pause (am Morgen) ein Tröpfchen an der Mündung sichtbar wird. Äußerlich kann jede Sekretion geschwunden sein, trotzdem aber dauert der chronische Entzündungsprozeß an. Der Harn enthält reichlich weißlichgelbe Filamente (Tripperfäden), die bei mikroskopischer Untersuchung sich als aus Eiter bestehend erweisen. Der Prozeß kann sowohl an umschriebenen, besonders disponierten Stellen, an der Schleimhautoberfläche persistieren (Fossa navicularis, Bulbus), oder die Schleimhautfläche ist normal geworden, während in der Tiefe von Drüsen oder Lakunen der Tripper anhaltend besteht, sogar progredient ist.

So greift die Veränderung allmählich auf die Submukosa über, die anfangs zellig infiltriert, nach Organisation der Exsudate in ein derbes, narbiges Gewebe sich umwandelt; die Harnröhre hat an umschriebener Stelle ihre Elastizität verloren, es ist zur Entwicklung einer Harnröhrenstriktur gekommen. Die Gonokokken können lange Jahre als Erreger fortwirken, in anderen verschwinden sie aus dem Sekrete, ohne daß dadurch der Prozeß in seinem Fortschreiten gehemmt würde. Für die Beurteilung der Schwere ist der bakteriologische Befund des Eiters bei chronischer Urethritis dennoch von praktischer Bedeutung, weil wir nur auf diese Weise die Kontagiosität im Einzelfalle bestimmen können. Aus dem geschilderten Verhalten des Gonokokkus im Gewebe sind die Komplikationen der chronischen Gonorrhöe, wie follikuläre Abszesse, paraurethrale Eiterung, Cowperitis, Prostatitis, Epididymitis, Zystitis, Pyelonephritis verständlich.

Bei akutem Tripper verordnen wir eine völlig reizlose Kost, geben reichlich indifferente Getränke, innerlich Sandelöl oder andere Balsamika. Die örtliche Anwendung antiseptischer Mittel kann vom ersten Beginne der Erkrankung stattfinden; nur muß, um Komplikationen zu verhüten, die Applikation so schonend als möglich stattfinden. In ganz frischen Fällen kann der Versuch einer Abortivbehandlung unternommen werden, man wählt dazu 2%ige Silbernitratlösung, 2—5%ige Protargollösung, ohne jedoch allzu weitgehende Hoffnungen an diese Methode zu knüpfen. Vorteilhafter sind Waschungen der Harnröhre mit großen Flüssigkeitsmengen, am empfehlenswertesten erscheinen Kalium hypermanganicum 1:4000—1:10.000 oder Albargin in der Stärke von 1:1000. Man nimmt einen Liter der Lösung und läßt ihn mit Hilfe eines Irrigators, an dessen Schlauch eine Olive armiert ist, in die Harnröhre bei mäßigem Druck einströmen und auslaufen.

Die akute Urethritis posterior bleibt örtlich am besten unbehandelt. In der Regel genügen Bettruhe, entsprechende Diät, warme Getränke, Bäder, um die Erscheinungen abklingen zu sehen. Die chronische Gonorrhöe muß, um wirksam behandelt werden zu können, genau der Lokalisation und Art nach bestimmt werden. Zur Lokalisation benutzen wir die Zwei- resp. Dreigläserprobe in Verbindung mit der Irrigationsprobe in folgender Weise: Wir spülen die vordere Harnröhre; im Spülwasser findet

sich das Sekret der vorderen Harnröhre. Nun uriniert der Kranke in zwei Portionen, die erste enthält das etwaige Sekret aus der hinteren Harnröhre, die zweite den Blasenharn, der die reine Harnröhre durchströmt hat. So läßt sich, wenn man überdies die Prostata untersucht und exprimiert, die Quelle der Sekretion örtlich gut bestimmen. Man kann den Befund durch Endoskopie und Exploration mit der Sonde vervollständigen. Man appliziert das Medikament an der Stelle der Erkrankung, mittelst Katheterspülung, oder nach *Janets* Methode ohne Katheter. Um die vordere Harnröhre zu spülen, wird der Katheter bis an den Bulbus geführt; beim Spülen strömt die Flüssigkeit zwischen Harnröhrenwand und Katheter nach außen. *Janet* spült den ganzen Kanal mittelst Irrigator und Schlauch, der einen Konus trägt. Die Kanüle wird fest der Harnröhrenmündung angepreßt und der Kranke angewiesen, seinen Sphinkter zu erschlaffen. Die Flüssigkeit durchströmt die ganze Harnröhre und fließt in die Blase; die angesammelte Flüssigkeit wird spontan entleert. Zu diesen Spülungen dienen Silberlösungen (Arg. nitr. 1:10.000 bis 1:2000) oder Kalium hypermanganicum 1:5000—1:1000. In konzentrierterer Form werden Medikamente mittelst Instillation in die Harnröhre eingebracht, dazu benützen wir dünne Kapillarkatheter mit geknöpftem Ende und eine kleine Spritze, die sich an den Katheter anpassen läßt. Sind Infiltrate um die entzündeten Teile vorhanden, so wird die Spülbehandlung zweckmäßig mit einer methodischen Dehnung der Harnröhre verbunden (mittelst Spüldehnung). Besteht Prostatitis, so wirkt die Spülung nur, wenn wir sie mit der methodischen digitalen Massage resp. Expression der Prostata verbinden.

Als Strikturen der Harnröhre im engeren Sinne des Wortes verstehen wir Konsistenzveränderungen der Wand, durch welche diese an umschriebener Stelle ihre Elastizität verliert und eine Einbuße ihrer Lichtung erleidet. Als ätiologische Momente kommen die Gonorrhöe, ulzeröse Prozesse und Verätzungen einerseits, Traumen der Harnröhre andrerseits in Betracht.

Die chronische Gonorrhöe hat in einem nicht unbeträchtlichen, statistisch natürlich nicht zu bestimmenden Prozentsatz Verengerungen zur Folge. Dort, wo eine Flächenerkrankung der Schleimhaut und eine Beteiligung der tieferen Schichten besteht, kommt es wie in der Fossa navicularis und am Bulbus urethrae gewöhnlich zur Striktur, sind dagegen Lakunen, *Littré*sche Drüsen, oder die Drüsen und Ausführungsgänge der Prostata der Sitz chronischer Entzündung, so bleibt, da die Schleimhaut als solche unbeteiligt ist, die Verengerung aus. Es gibt keine gonorrhoische Striktur jenseits des Diaphragma urogenitale; so häufig auch die Prostata von chronischer Gonorrhöe betroffen ist, nie ist sie der Sitz einer Striktur.

Je nach dem Sitz, der Ausbreitung und Art der Entzündung werden wir verschiedene Varietäten der Formen, ring-, knoten-, strang- oder klappenförmige Bildungen vorfinden. Die Striktur ist entweder auf eine kurze Strecke beschränkt oder sie betrifft größere Anteile der Harnröhre. Die Verengerungen sind entweder solitär oder multipel. *Leroy d'Etiolles* erwähnt eines Falles, in welchem er 11 distinkte Engen nachzuweisen vermochte. An der Stelle der Striktur ist die Schleimhaut der Harnröhre gewöhnlich grauweiß verfärbt, trocken oder der Sitz von Ulzerationen. Das Gewebe der Schleimhaut und das

der Submukosa ist in eine narbige Masse umgewandelt. Oft hat diese größere Ausdehnung und umgibt in Form einer ausgebreiteteren derben Schwellung von der Konsistenz des Holzes die Harnröhre. Hinter der stenosierten Stelle ist die Harnröhre gewöhnlich sackartig erweitert, chronisch entzündlich verändert. Die Blasenwände sind bei entsprechend langer Dauer der Erkrankung hypertrophiert. Sind die Harnwege, was in vorgeschritteneren Fällen fast zur Regel gehört, infiziert, so kann die Entzündung Blase und obere Harnwege mitergriffen haben. Bei dauernder Harnstauung finden wir nebst der Blase die Ureteren und das Nierenbecken dilatiert, die Nierensubstanz stark reduziert, nephritisch erkrankt. Für diese Fälle trifft *Alberts* drastisches Wort: „der Anfang ist ein Tripper — das Ende Urämie" zu. Die retrostrikturale Entzündung der Harnröhre führt durch Harnstagnation, vielleicht durch den mechanischen Insult des andrängenden Harnes zu einem anhaltenden Reiz, der zu einer oft exzessiven Gewebsneubildung in den paraurethralen Geweben führt. So findet sich bisweilen das ganze Perineum von einer ungemein derben, faustgroßen, grobhöckerigen Masse (Kallus) eingenommen. Häufig ist die Kallusbildung mit Eiterung kombiniert, die stets ihren Ausgang von der retrostrikturalen Harnröhre nimmt. Die Abszesse dringen im kallösen Gewebe langsam gegen die Oberfläche, wo sie oft an multiplen Stellen aufbrechen. So kommen fistulöse Kommunikationen zwischen Harnröhre und Perinealhaut zustande, aus denen bei der Miktion Harn ausfließt.

Diese verschiedenen Formen der Abszedierung treten in dem Kallus von Zeit zu Zeit auf, und wenn man sich einen derartigen stark vernachlässigten Fall vorstellen will, so denke man sich das Perineum von jener geschilderten kallösen Masse eingenommen und daneben eine Unzahl von Fistelgängen am Perineum, am Skrotum, um den After herum, in der Leiste, selbst über der Symphyse; wenn der Kranke sich nun zum Urinieren hinstellt, so träufelt der Urin aus mehreren dieser Öffnungen, so daß der Kranke gezwungen ist, jedesmal die Hosen auszuziehen und den Urin in jener Stellung zu entleeren, die beim Stuhlgange beobachtet wird. Befunde dieser Art sah man früher häufiger als heutzutage.

Die Urinfisteln der Strikturkranken entstehen übrigens auch noch in anderer Weise. Es ist besonders der Inzidenzfall einer Urininfiltration, der zu Substanzverlusten der Urethra und Etablierung von Fisteln führen kann. Es liegt nahe, zu vermuten, daß die hinter der Striktur dilatierte und in ihrer Wandung verdünnte Harnröhre beim Urinieren platzen könnte, wenn die Blase und eventuell auch die Bauchpresse den Urin unter großer Gewalt heraustreiben. Doch scheint es, daß die Dilatation allein nicht hinreicht und daß immer noch eine anderweitige pathologische Veränderung der Urethralwand, etwa eine Exulzeration derselben, im Spiele sein müsse; insbesondere hebt *Dittel* auch die sogenannte Follikularexulzeration hervor, welche nach längeren Katarrhen eintreten kann. Weiterhin ist auch an die Fälle zu denken, wo eine instrumentelle Perforation — ein falscher Weg — oder ein durch den Verweilkatheter erzeugter Dekubitus der Harnröhre den Weg für die Harninfiltration herstellen kann.

Es ist einleuchtend, daß die Fisteln, da sie hinter der Striktur entstehen, den Kranken vor einer Urinretention bewahren; allein sie sind andrerseits eine sehr unangenehme Komplikation, da sie häufig

erst nach kombinierten und nicht ganz gleichgültigen operativen Eingriffen geheilt werden können. Insbesondere verrufen sind die Fisteln, die sich in lange vernachlässigten Fällen endlich auch um den prostatischen Teil herum bilden.

Die periurethralen Entzündungen bei Strikturen greifen manchmal auch auf die Schwellkörper des Gliedes über. Es entsteht eine meist nur zirkumskripte Kavernitis, nach deren Aufbruch und Vernarbung eine Knickung des Gliedes zurückbleibt. Berücksichtigt man noch die früher schon erwähnten Komplikationen von Epididymitis, Periorchitis, die im Verlaufe einer Striktur entstehen, dann die durch das heftige Pressen hervorgerufenen Vorfälle des Mastdarms und die Hernien, so sieht man, daß die Komplikationen einer Striktur höchst mannigfaltige und ernst sein können.

Die Symptome einer Striktur beziehen sich — wenn von den entfernteren Komplikationen abgesehen wird — auf die Art der Urinentleerung, der Ejakulation, auf die Beschaffenheit des Urins und des Sekrets der in die Harnröhre mündenden Drüsen.

Die erste Veränderung, die der Kranke beim Urinlassen empfindet, pflegt die verlängerte Dauer der Blasenentleerung zu sein; da das Abflußrohr verengt ist, so braucht der Urin zum Abfließen längere Zeit. Weiterhin wird auch die Beschaffenheit des Urinstrahles mehr weniger auffällig verändert. In manchen Fällen ist der Strahl dünner und kürzer, in anderen wird er zersplittert; in manchen Fällen kommen regelmäßig erst einzelne Tropfen, dann eine dichtere Reihe derselben, endlich ein kontinuierlicher Strahl; manchmal wiederum fallen neben einem projizierten Strahle fortwährend einzelne Tropfen senkrecht zu Boden; hat sich eine Dilatation hinter der Striktur ausgebildet, so empfindet der Kranke, nachdem aller Urin scheinbar abgeflossen ist, noch eine gewisse Völle in der Urethra, und wenn er nun instinktiv am Perineum von hinten nach vorne streicht, so kommt der Urin zum Vorschein, der in der Ausbuchtung zurückgeblieben war. Ist der häutige Teil durch Kallositäten rigid geworden oder ist der Sphinkter paretisch, so leidet der Kranke auch an Harnträufeln. Ist die Blase von konzentrischer Hypertrophie befallen, so muß sie sehr häufig entleert werden; selbst während der Nacht wird der Kranke jede Stunde, ja noch öfter vom Harndrange erweckt und muß den Urin mühsam entleeren. Ist die Blase paretisch, so kommt es zu Dilatation, die sich unter den soeben angedeuteten Umständen auch mit Harnträufeln kombinieren kann. In Fällen von Komplikation mit Zystitis bildet der Akt der Urinentleerung eine sehr anstrengende und peinliche Prozedur; der Kranke zerrt am Gliede, läßt die Bauchpresse wirken, so daß Winde und auch Kot herausgepreßt werden, oder der Mastdarm vorgedrängt wird, das Resultat ist die Entleerung einer ganz geringen Menge von Urin.

Bei der Ejakulation fühlen die Kranken im Beginne bloß ein Unbehagen, später aber deutliche, ja heftige Schmerzen; in einzelnen Fällen ist die Ejakulation von einem so unangenehmem Schmerze begleitet, daß der Betreffende auf den Koitus verzichtet. Da sich aber der Same dann in größeren Mengen ansammelt, so ist auch die Pollution im Schlafe sehr schmerzhaft. Der Same wird bei enger Striktur nicht herausgespritzt, sondern fließt träge ab oder regurgitiert, wenn die Striktur rigide ist, unter Schmerz gegen die Blase.

Als Ausdruck der chronischen Entzündung der Harnröhre finden wir bei Strikturen einen eitrigen, urethralen Ausfluß.

Der Harn ist in Fällen von aseptischer Blase klar, enthält aber dicke, eitrige Filamente, namentlich in der ersten Harnportion, wenn der Harn in zwei Gläser entleert wurde. Bei Zystitis sind beide Harnportionen trübe, in der ersten finden sich außerdem kompakte, klumpige Eiterflocken urethralen Ursprungs.

So markant die Symptome der Harnröhrenverengerungen auch sind, so gehört doch zur Diagnose unbedingt der direkte Nachweis, daß die Lichtung der Harnröhre vermindert ist, d. h. daß ein Instrument, dessen Kaliber der Lichtung der betreffenden Urethra entspricht, an einer konstanten Stelle aufgehalten wird und nicht passieren kann. So ist der Nachweis der Verengerung durch Palpation mit der Sonde das einzig sichere Mittel, Sitz, Kaliber, Länge, Resistenz einer Striktur nachzuweisen. Die Besichtigung der Schleimhautinnenfläche durch das Endoskop ist diagnostisch von weit untergeordneterer Bedeutung.

Die Palpation der Harnröhre läßt die Konsistenzveränderung als Härte an Stelle der Striktur oft nachweisen. Auch Kallositäten sind natürlich tastbar, doch ist bei dieser Art von Untersuchung nichts näheres über die Natur einer Striktur ermittelt.

Zur diagnostischen Sondierung bedienen wir uns nicht mehr wie ehemals starrer Sonden aus Metall, sondern flexibler, dünner Bougies, die an ihrem Ende eine Olive tragen. Wir haben Instrumente mit Oliven verschiedenen Kalibers vorrätig und verwenden gerne solche, bei welchen die Olive in ein sich verjüngendes, geknöpftes Ende ausläuft. Wir beginnen mit einer Explorativbougie vom Kaliber 10 Charrière; das sterile, gut gefettete Instrument wird langsam in der Harnröhre vorgeschoben; wir fühlen, wenn der Knopf an die verengte Stelle stößt und haben so die Lokalisation der Striktur; ganz deutlich fühlen wir den Moment, in welchem die Olive die Enge überschritten, und beim Entfernen der Bougie tasten wir das vesikale Ende der Striktur, an welchem die Olive mit ihrer Basis sich verfängt. So erhalten wir ein Bild über die Länge der Striktur. Keine Unebenheit, keine Leiste der Harnröhre kann bei dieser Art der Untersuchung übersehen werden. Passiert die erstgewählte Bougie nicht, so haben wir bloß über den Sitz und das Vorhandensein einer Striktur Aufklärung erhalten, man wählt allmählich dünnere Nummern, endlich eine filiforme Bougie, mit deren Hilfe sich Palpationsbefunde allerdings nicht erheben lassen.

Die Behandlung hat bei Strikturen der Harnröhre in unkomplizierten Fällen die einzige Aufgabe, die Lichtung der Harnröhre auf ihr normales Maß zu bringen. Dies geschieht durch instrumentelle Dehnung.

Die einfachste Art der Dilatation ist die durch Einführung von Sonden oder Bougies; man wiederholt in Intervallen von 24 oder 48 Stunden die Einführung, beläßt das dilatierende Instrument einige Minuten in der Harnröhre und erzielt so eine genügende Erweiterung, um die Erscheinungen der Dysurie zum Schwinden bringen zu können. Bei enger Striktur beginnt man mit filiformen Bougies, geht dann auf biegsame, bleigefüllte Seidensonden über und greift endlich bei den höheren Nummern zur Metallsonde, die, konisch zugespitzt, am besten die Beniquékrümmung trägt.

Bisweilen gelingen uns die Einführungen der dünnen Nummern weicher Bougies ganz gut, ohne daß es aber möglich wäre, entsprechend rasch höhere Sonden einführen zu können; in diesen häufig genug vorkommenden Fällen bedienen wir uns mit großem Vorteil der von *Maisonneuve* geübten Methode, an eine filiforme Bougie die Metallsonden in steigender Stärke zu adaptieren und mit der Leitsonde in die Blase einzuführen. So gelingt die schwerste Passage auch dem Mindergeübten leicht und ohne die Möglichkeit einer Verletzung, wofern er nur tadellose Instrumente zur Verfügung hat und Gewalt zu vermeiden versteht.

Fig. 324.

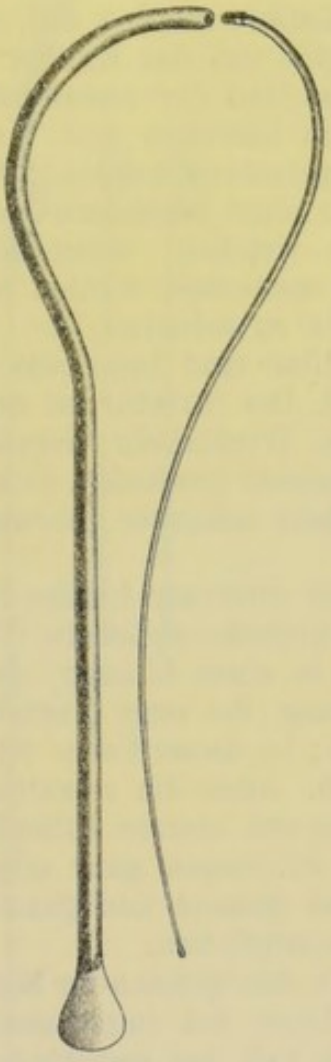

Metallsonde mit aufschraubbarer Leitbougie.

Die filiforme Bougie trägt an ihrem peripheren Ende ein Gewinde, durch welches sie an das Schnabelende der starren Bougie so angeschraubt werden kann, daß sie fugenlos an diese gepaßt erscheint (Fig. 324). Man führt zunächst die dünne Bougie durch die Striktur, schraubt dann die Sonde fest und schiebt diese in der Harnröhre vor, bis sie in die Blase eindringt. Die Leitsonde wird dabei in die Blase vorgeschoben, wo sie sich aufrollt.

Fig. 325.

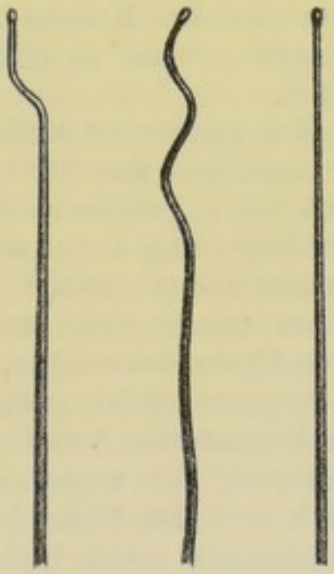

Filiforme Bougies zur Behandlung von Strikturen.

Es gibt Fälle, in denen die temporäre Dilatation nicht zum Ziele führt. Sie kann unmöglich werden, wenn die Striktur, widerstandsfähig, nicht erweiterbar oder elastisch, die graduelle Dilatation nicht zuläßt. Ferner kann jede Sondierung von örtlichen oder allgemeinen Störungen, Blutung, Harnverhaltung, Schüttelfrost und Fieber gefolgt sein, die die öftere Wiederholung des Eingriffes als unangebracht erscheinen lassen. Für Fälle dieser Art kommt in erster Linie die permanente Dilatation in Frage. Bei dieser Methode bleibt das dilatierende Instrument Tage lang in der Harnröhre liegen, und wenn es durch ein stärkeres

Kaliber ersetzt wird, so wird dieses abermals fixiert, so daß in schweren Fällen die Harnröhre Tage, selbst Wochen lang in dauerndem Kontakt mit den dilatierenden Instrumenten bleibt. Anfangs wählt man bei schwerer Passage unperforierte Bougies zur permanenten Dilatation, der Harn sickert zwischen Bougie und Harnröhrenwand ab, später Seidenkatheter von steigender Stärke. Auf diese Weise lassen sich die erwähnten Schwierigkeiten stets überwinden. Die hartnäckigste Enge wird in kurzer Frist leicht bezwungen, und wenn der Charakter der Striktur sich geändert, ihr Kaliber genügend erweitert ist, kann die temporäre Dilatation mit Metallsonden an Stelle der Verweilkatheter aus Seide zur Anwendung kommen.

Bei der Frage, bis zu welchem Kaliber dilatiert werden soll, sind individuelle Verhältnisse maßgebend. Zunächst gibt uns das Kaliber der äußeren Harnröhrenmündung eine Grenze für das Maß der anzuwendenden Instrumente, dann die Striktur selbst, die bisweilen nur bis zu einem mäßigen Grad sich dehnen läßt. Im allgemeinen werden 20 bis 24 der *Charrière*schen Skala genügen, wenn sie ohne besondere Gewalt sich einführen lassen. Auch die Intervalle, in welchen, wenn dieses Kaliber einmal erreicht wurde, die Einführung wiederholt werden muß, sind verschieden. Einmal muß, um diese Weite zu erhalten, die Einführung allwöchentlich erfolgen, in anderen Fällen sind Intervalle von Wochen, selbst Monaten vollständig ausreichend. Die Striktur ist durch Dilatation nicht heilbar, stets muß gegen die Wiederkehr derselben angekämpft werden. Der Kranke ist Zeit seines Lebens bemüssigt, sich behandeln zu lassen, wenn er nicht die Wiederkehr schwerer Störungen gewärtigen will.

Neben den genannten Methoden waren seit altersher brüske Dilatationen, Forcierungen der Striktur durch mannigfache Apparate (Dilatateure, Divulseure) gebräuchlich, bei denen in einer Sitzung, durch Schraubenwirkung unter entsprechender Verletzung, die enge Harnröhre auf ihr normales Volum stumpf getrennt wurde; in dieser Form ist die Behandlung heutzutage nicht mehr gebräuchlich. Auch die gewaltsame Sprengung von Harnröhrenengen, zur Aufsaugung von starren Infiltraten der Wand ein gutes Mittel, geschieht heute in Sitzungen ganz allmählich mit den Dilatatorien von *Collmann*, die eine genaue und ganz allmähliche Dosierung der angewandten Gewalt ermöglichen.

Zahlreich sind die Fälle, in denen wir mit den genannten Methoden unser Auslangen nicht finden. In erster Linie bei impermeablen Strikturen, dann aber auch, wenn dies nicht der Fall, bei verschiedenen Komplikationen, oder wenn in kurzer Zeit die Herstellung der normalen Lichtung dringend geboten ist.

Zu den blutigen Operationen gehören *a)* die Durchschneidung der Striktur, *b)* die Resektion derselben.

Die Durchschneidung der Striktur geschieht entweder vom Lumen der Harnröhre aus, Urethrotomia interna — oder von außen, unter gleichzeitiger Spaltung der Decken, U. externa. Die innere Urethrotomie wird mit eigens konstruierten Instrumenten, welche die Striktur entweder von vorne nach hinten oder umgekehrt durchschneiden (anterograde und retrograde Urethrotomie), vorgenommen. Als innere Urethrotomie bezeichnen wir den Eingriff, mit welchem wir die Striktur von der Harnröhrenlichtung aus mit einem Messer einkerben. Die Operation

ist indiziert: bei schrumpfenden Strikturen, bei Verengerungen mit konsekutiven Erkrankungen der Harnwege:

a) wenn jede Dilatation Fieber oder Harnretention erzeugt;

b) wenn bei Zystopyelitis schwere Symptome die rasche Herstellung normaler Harnableitung angezeigt erscheinen lassen.

Fig. 326.

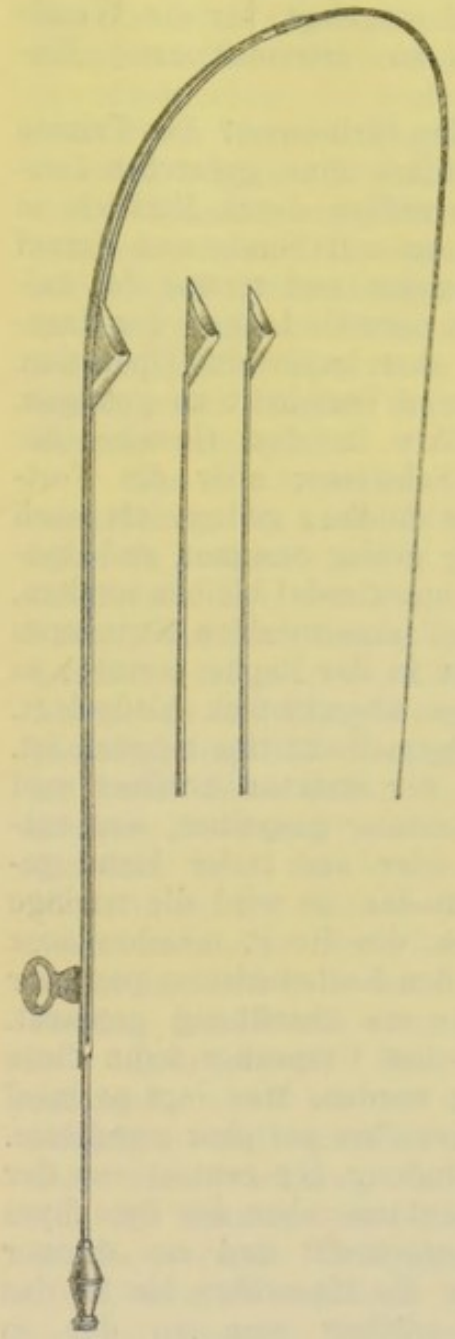

Maisonneuves Urethrotom.

Die Bedingung zur Ausführung ist die Permeabilität der Harnröhre, zum mindesten für eine filiforme Bougie. Es gibt eine Reihe von Instrumenten zur Ausführung; das einfachste und aus diesem Grunde empfehlenswerteste ist das von *Maisonneuve*. Die typische kleine Operation wird nach sorgfältiger Reinigung des äußeren Genitales und Spülung der Harnröhre unter lokaler Anästhesie oder Ätherrausch folgend ausgeführt: 1. eine filiforme Bougie wird eingeführt und die daran geschraubte Leitsonde nach bekannter Art in die Blase geleitet. 2. Die Klinge des Urethrotom wird in der Rinne der Leitsonde bis an die Striktur vorgeschoben. Durch Druck mit dem Messer wird die stenotische Stelle entsprechend der oberen Harnröhrenwand eingekerbt, worauf das Messer entfernt wird. 3. Die Leitsonde wird vorgezogen und an ihrer Stelle ein gerader Metallkonduktor an die filiforme Bougie geschraubt, während über den Konduktor ein Katheter (à bout coupé) von starkem Kaliber (20 bis 22) leicht in die Blase geschoben wird. Die Leitsonde wird bei fixiertem Katheter entfernt.

Zur Nachbehandlung bleibt der eingeführte Katheter 5 bis 6 Tage lang liegen, um nach dieser Zeit entfernt zu werden. Eine zeitweilige Einführung von dilatierenden Sonden ist nötig, da die Operation keine definitive Heilung der Striktur bedingt; die Urethrotomie stellt immer nur einen Teil der Behandlung, ja geradezu nur einen Vorakt derselben vor, dann kommt erst die methodische Dilatation. Selbst eifrige Anhänger der Urethrotomie erkennen an, daß dieselbe eigentlich nur eine Abkürzung der Dilatationsmethode ist. Bedenkt man, daß sie den Chirurgen in den Stand setzt, gerade über ein schwierigeres Stadium der Dilatation — jenes nämlich, wo die Reaktionen am häufigsten und am heftigsten aufzutreten pflegen — gewissermaßen mit einem Sprung hinüberzukommen, so erscheint ihr Wert bedeutend genug.

Die äußere Urethrotomie ist die Spaltung der Harnröhre durch die Stenose hindurch, von außen her; sie ist angezeigt bei im-

permeablen Strikturen, bei bestehender Harnretention, bei Verengerungen, die mit starker Kallusbildung und Fisteln kombiniert sind. Ist die Einführung einer Leitsonde möglich, so ist die Operation unschwer. Der Kranke ist in Steinschnittlage; ein longitudinaler Schnitt wird, wenn die Striktur an der Grenze von Bulbus und P. membranacea liegt, von der Skrotalwurzel bis nahe zum Anus geführt; man durchtrennt die Weichteile, die Striktur bis in die normale Lichtung der Harnröhre zentral und peripher der Enge. Ein Verweilkatheter wird eingelegt, bis die Wunde granulierend stark verkleinert ist. Von da an intermittierend Einführung von Sonden.

Wie handelt man aber bei impermeablen Strikturen? Das Prinzip läßt sich in wenigen Worten sagen: man führe eine gefurchte Leitsonde bis zur Striktur ein, eröffne die Harnröhre durch Einstich in die Furche noch vor der Striktur, suche dann mit Sonde und darauf mit feiner Hohlsonde in die Striktur zu gelangen und trenne das kallöse Gewebe gänzlich durch, bis man in das normale Lumen der Harnröhre jenseits der Striktur gelangt. Es gibt aber kaum eine Operation, bei welcher es schwieriger wäre, der gegebenen Vorschrift zu genügen. Aus dem normalen Abschnitt der Harnröhre in das Gewebe der Striktur hineinzugelangen, das ist nichts Schweres; aber die Fortsetzung des Lumen jenseits der Striktur zu finden, gelingt oft auch bei aller Mühe nicht, und es hat sich häufig genug ereignet, daß Operationen dieser Art auch in geübten Händen unvollendet bleiben mußten. *O. Zuckerkandl* hat den folgenden Modus bei impermeablen Strikturen empfohlen und vielfach erprobt. Längsschnitt in der Raphe perinei; es sind Bulbus urethrae und Pars membranacea übersichtlich bloßgelegt, was erst nach Ablösung des untersten Mastdarmabschnittes möglich ist. Die Harnröhre wird zunächst zentralwärts der Striktur eröffnet und von da aus die Striktur in zentrifugaler Richtung gespalten, was entweder nach Einführung einer Knopfsonde oder aus freier Hand geschieht. Gelingt es nicht, die Lichtung zu finden, so wird die narbige Stelle exzidiert. Für gonorrhoische Strikturen, die die P. membranacea niemals überschreiten, hat diese Operation den Katheterismus posterior von der ober der Symphyse eröffneten Blase aus überflüssig gemacht.

Für impermeable Strikturen traumatischen Ursprungs kann diese Operation (Sectio alta) bisweilen noch nötig werden. Man legt perineal die verengte Stelle bloß und eröffnet die Harnröhre peripher von dieser. Bei Unmöglichkeit der Bloßlegung und Auffindung der zentral von der Striktur gelegenen Harnröhre wird die Harnblase ober der Symphyse eröffnet, die Blasenwunde durch Haken aufgeklafft und ein dünner englischer Katheter durch den Blasenhals in die Harnröhre bis an das Hindernis geschoben. In Steinschnittlage eröffnet man an der so markierten Stelle die zentralwärts gelegene Harnröhre und spaltet retrograd von da aus die Enge. Einlegung eines Verweilkatheters und komplette Naht der Blasenwunde und der Bauchdecke. Wo die Herstellung der Kommunikation zwischen den Harnröhrenenden nicht gelingt, ist die Resektion der ganzen Enge mit dem Kallus mit nachfolgender Naht der Harnröhrenstümpfe angezeigt. Die Grenzen der Resektion können weit gezogen werden, denn die außerordentliche Dehnbarkeit der Harnröhre gestattet auch nach Entfernungen größerer Strecken die Vereinigung der Stümpfe durch die Naht. Es genügt eine partielle Naht der Stümpfe

am besten über einem eingeführten Kautschukkatheter. Die Hautwunde bleibt ebenfalls teilweise offen.

Die Behandlung der kompletten Harnretention bei Harnröhrenverengerungen ist, wenn nicht rohe Versuche des Katheterismus vorausgegangen sind, nicht besonders schwierig, ja eine der dankbarsten Aufgaben. Man nehme eine filiforme Bougie, führe sie durch die Striktur, entferne sie nach einigen Minuten und man wird beobachten, daß der Kranke sofort imstande ist, Harn zu lassen. Bisweilen genügt schon die Berührung des Strikturendes mit dem Knopf der Sonde, um die Miktion zu ermöglichen. In anderen Fällen muß die Bougie liegen bleiben, worauf der Harn in Tropfen zwischen Harnröhrenwand und Bougie abzulaufen beginnt. Es ist also durchaus nicht nötig, daß die Einführung eines Katheters möglich sei, damit eine Harnverhaltung bei Striktur behoben werde. Ist aber nach vorausgegangenen Versuchen oder bei schwieriger traumatischer Striktur die Beseitigung der Harnretention in der genannten Form unmöglich, so haben wir die Wahl zwischen der palliativen Operation des Blasenstiches und der äußeren Urethrotomie, welch letztere die Harnverhaltung und Enge in einem Akte zu beheben ermöglicht.

Der Blasenstich wird ausschließlich oberhalb der Symphyse ausgeführt; er kann dem Zwecke dienen, die Blase einmal ihres Inhalts zu entlasten, oder er soll die Etablierung einer Blasenfistel ermöglichen. Zur einmaligen Entleerung wird die Punktion bei Harnverhaltung der Strikturkranken vorgenommen, wenn die übermäßige Füllung der Blase dringend die Entleerung erheischt, und wenn zu wiederholten Versuchen mit Bougierungen Zeit gewonnen werden soll. Erfahrungsgemäß gelingt die Passage bisweilen nach Entleerung des Harnes, die bei voller Blase jedem Versuche getrotzt hatte. Die Punktion wird zu solchem Zwecke mit einem kapillaren Troikart in sitzender Position des Kranken ober der Symphyse genau in der Mittellinie vorgenommen. Nach Ablauf des Harnes entfernt man die Troikarthülse. Stets heilt die Stichwunde ohne Hinterlassung einer Spur. Man kann, wenn nötig, diese Punktion mehrmals des Tages, ja fortgesetzt Tage hindurch zur Entleerung des Harnes ohne Schaden für den Kranken wiederholen.

Zum Zweck der Fistelanlegung wird die Punktion vorgenommen, wenn wir bei impermeabler Striktur mit Kallus und Fistelbildungen die Harnröhre zeitweilig gänzlich ausschalten wollen. Durch diese Ruhe wird sie permeabler, die Entzündungen weichen, es reinigen sich die Granulationen und selbst Heilungen der Fisteln kommen vor. Ist die normale Lichtung durch Sondierung erzielt, so schließt sich die Blasenfistel spontan, wenn man durch die Harnröhre einen Katheter zur permanenten Ableitung des Harnes für einige Tage einlegt. Das Instrument hiezu ist (Fig. 327) ein gekrümmter Troikart mit einer Doppelkanüle. Der Operateur steht an der rechten Seite des Kranken, legt den Nagel des linken Zeigefingers dicht an den oberen Symphysenrand an und sticht den Troikart gleich oberhalb des Nagels durch die Bauchdecken und durch die vordere Blasenwand hindurch, bis kein Widerstand gefühlt wird; dann wird noch langsam die Kanüle vorgeschoben, damit sie tiefer im Blasenlumen stehe, und der Stachel wird zurückgezogen. Sofort verschließt man mit dem Daumen die Mündung der äußeren Kanüle und führt die innere mit einem Schlauche armierte *(d)*

ein, worauf die Entleerung langsam und mit Unterbrechungen vor sich gehen soll.

Man befestigt die Kanüle mit Pflasterstreifen und läßt durch den angesetzten Schlauch den Harn in eine Flasche abfließen. Bei Zystitis werden tägliche Spülungen der Blase durch die Kanüle vorzunehmen sein. War das Rohr acht Tage in der Blase gelegen, so wird es entfernt und ein Kautschukkatheter läßt sich jetzt leicht durch den Punktionskanal in die Blase einschieben. Der Katheter wird mit Pflaster fixiert und mit einem Stöpsel verschlossen. Der Kranke kann in diesem Stadium das Bett verlassen.

Blasenentzündungen sind häufige Komplikationen bei Harnröhrenstrikturen; begreiflich schon aus dem Grunde, weil die retrostrikturale Harnröhre stets der Sitz von Entzündung ist, die entweder spontan oder leichter noch unter Vermittlung lokaler, instrumenteller Eingriffe zustandekommt. Besonders verderblich werden diese Formen der Zystitis, wenn die Blase durch Harnstauung dilatiert und insuffizient geworden ist.

Fig. 327.

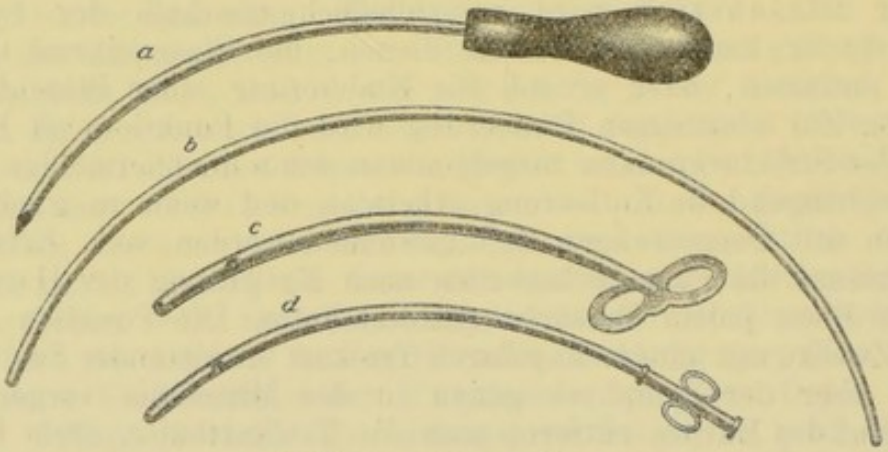

Troikart zur Blasenpunktion.

Für die Art und den Verlauf der Blasenentzündung bei Harnröhrenstrikturen ist weder der Sitz noch der Grad der Verengerung von Belang. Den Verlauf bestimmt in erster Linie das Verhalten des Blasenmuskels. Dieser kann auch bei ausgeprägter Enge seiner Aufgabe noch völlig gewachsen sein. In solchen Fällen kann die Zystitis zyklisch verlaufen und glatt heilen. Bei Blaseninsuffizienz hat die Zystitis die Neigung, chronisch zu werden und auf die oberen Harnwege überzugehen. Die Möglichkeit bei Harnröhrenstrikturen, die Wegsamkeit der Harnröhre, wenn nötig, mit einem Schlage herzustellen, ist wichtig für die Beurteilung der hier vorkommenden Zystitisformen. Wo die Blase noch suffizient ist, kann man nach der Dilatation, nach der inneren Urethrotomie allein, ohne jedwede örtliche Einwirkung auf die Schleimhaut der Blase selbst chronische Entzündungen dieser schwinden sehen. Wird aber die Blase trotz hergestellter freier Wegsamkeit der Harnröhre nur unvollkommen entleert, so ist die örtliche Behandlung mittelst Blasenspülungen zur Behandlung erforderlich.

Eine häufige Komplikation der Harnröhrenstrikturen stellt die Harninfiltration dar, die bei einem und demselben Kranken

des öfteren sich wiederholen kann. Die Verschwärung hinter der Striktur kann dem andrängenden Harne endlich nicht widerstehen und die Gewebsräume um die Harnröhre werden mit Harn infiltriert, gleichzeitig treten auch Mikroben ins Zellgewebe und eine progrediente Phlegmone ist die Folge des Ereignisses.

Die Erscheinungen der Urininfiltration sind die einer progredienten Jauchung des Zellgewebes. Tritt der Harn vor dem Diaphragma pelvis aus (vor dem tiefen Faszienblatt), so dehnt sich die Infiltration auf das Perineum, das Skrotum, den Penis und die Glans aus. Das Perineum wird diffus und stark geschwellt, rot, heiß und schmerzhaft, desgleichen das Skrotum. Bald treten aber am Perineum aus der düsterroten Schwellung schwärzlichblaue Blasen und scharf umschriebene graue Flecken heraus; die Geschwulst zeigt emphysematöses Knistern; schon wird das früher nur ödematöse und mäßig rötlich gefärbte Skrotum saturiert rot, das Präputium und die Glans noch stärker geschwellt und so schreitet der Prozeß nach vorn vor. Wenn an der einen oder anderen Stelle der graue Fleck durchgebrochen wird, so sickert urinöse Jauche ab; aber häufig stirbt die Haut, die von ihrer Unterlage abgehoben ist und deren Gefäße durch die Wirkung der Jauche thrombosiert sind, in größeren Fetzen ab; bei rascher Progression der Jauchung können sehr ansehnliche Stücke der Skrotal- und Penishaut absterben, ja das ganze Skrotum und von der Penishaut der größte Teil. Aber selbst über die äußeren Genitalien hinaus kann die Jauchung vordringen, so daß auch die Haut der Leiste, des Unterbauches gangränös wird. Von einem Schüttelfroste für gewöhnlich eingeleitet, ist der Prozeß auch mit einem schweren Fieber verbunden und nur eine sehr kräftige Konstitution kann der Jauchung und der ihr folgenden Eiterung widerstehen, wenn die Therapie nicht bald mit den energischesten Mitteln zu Hilfe kommt. Diese bestehen in ausgiebigen Inzisionen der infiltrierten Partien, um den Abfluß der Jauche zu ermöglichen und in Verhütung der weiteren Infiltration, d. h. je nach den Umständen in Spaltung der Urethra oder in Applikation eines Katheters.

Hat die Perforation hinter dem Diaphragma pelvis stattgefunden, so tritt zunächst eine Perizystitis ein; die Umgebung der Blase wird auf Druck empfindlich. Bald verbreitet sich aber die Jauchung im Beckenzellgewebe nach allen Richtungen hin. Das kündigt sich in der Regel schon am zweiten oder dritten Tage auch äußerlich an. Es tritt nämlich oberhalb des *Poupart*schen Bandes eine erysipelatöse Röte auf, welche sich gegen die Weichen verbreitet und am Rumpfe aufwärts wandern kann; sie ist der Ausdruck und das Zeichen der Tatsache, daß in den tieferen Schichten der Bauchwandung eine Jauchung stattfindet, und ist mit jener Rötung der Haut über einer Hernie zu vergleichen, welche eintritt, wenn der Darm gangränös wird und perforiert. Da die Jauchung im subserösen Lager fortschreitet, treten auch Zeichen der peritonealen Reizung auf: der Bauch treibt sich meteoristisch auf, der Kranke hat Brechneigung. Aber bald treten auch Symptome der Sepsis auf: zu dem heftigen Fieber, in welchem der Kranke daliegt, kommen Delirien, Trübung des Sensoriums, leichter Sopor, flüssige, stinkende Stühle und ein hämatogener Ikterus. Unterdessen können am Bauche die unzweideutigsten Zeichen sich entwickelt haben, daß der Tiefenprozeß wirkliche Jauchung ist; die Stellen der erysipelatösen Rötung knistern,

klingen stellenweise auch tympanitisch; es dringen also die Zersetzungsgase an die Oberfläche. Da die Harninfiltration häufig im Verlaufe verschiedener und verbreiteter Erkrankungen der Harnorgane auftritt, da hiebei häufig die Nieren tief erkrankt sind, so gesellen sich zu dem Bilde noch die Zeichen der Nierenerkrankung, insbesondere im Urinbefunde. In anderen Fällen tritt das Bild der metastatischen Pyämie mit ihren häufigen Schüttelfrösten in Vordergrund; das ist dann der

Fig. 328.

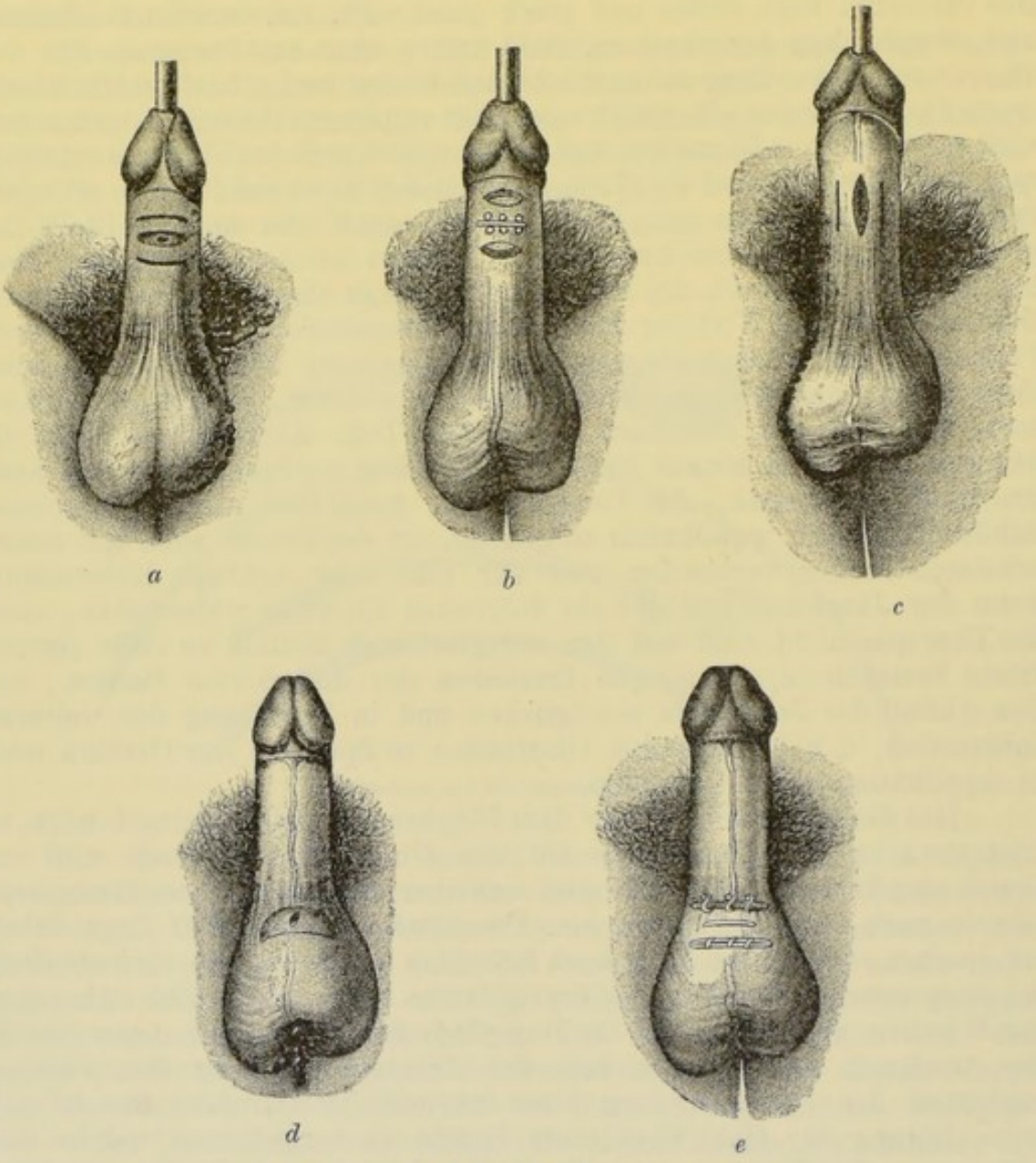

Anfrischung und Naht bei Harnröhrenfisteln.

Fall, wenn im Verlaufe des Prozesses gewisse Venenbezirke (Corpora cavernosa, Plexus prostaticus usw.) thrombosiert wurden und die geschmolzenen Thromben die Organe embolisieren.

Der genannte schwere Verlauf ist nicht die Regel. Gewöhnlich gelingt es durch ausgiebige Inzisionen, die Eiterung zu beschränken, und es ist auffallend, wie rasch die Abstoßung der gangränösen Partien und die Granulationsbildung vor sich gehen.

Die bei Strikturen vorkommenden Harnfisteln haben ihre äußere Mündung am Penisteile, gewöhnlich am Perineum, am Skrotum. Im Gegensatze zu den Harnröhrenfisteln sind sie kontinent, d. h. zwischen den Miktionen trocken; nur während der Miktion lassen sie Harn in Tropfen oder im Strahle passieren.

Die meisten Fisteln, die eine Folge von Strikturen sind, werden im Zustande der Eiterung angetroffen; sehr häufig findet man noch Kallositäten in der Umgebung vor. Bei allen eiternden Fisteln kann zunächst die nichtoperative Therapie versucht werden. Die Fistel kann nämlich spontan heilen, sobald kein Urin mehr durch sie fließt. Man erweitert also die Striktur und läßt dann einen Verweilkatheter liegen. Zur Resorption des Kallus wendet man feuchtwarme Umschläge an. Kommt man mit der Dilatation nicht vorwärts, so macht man die äußere Urethrotomie, durch welche Striktur und Fisteln mit einem Schlage beseitigt werden. Bei sehr vernachlässigten Fällen, wo der eine Hauptfistelgang mehrere Zweiggänge besitzt, die an entfernten Orten ausmünden, genügt es meistens bei der Urethrotomie, nur den Hauptgang zu spalten und die Kallositäten und Fungositäten in seinem Bereich zu entfernen; die Nebengänge heilen von selbst.

Bei Narbenfisteln gelingt es manchmal, die Heilung dadurch zu erzielen, daß man die Überhäutung durch Ätzung zerstört und die Fistel in eine eiternde verwandelt. Gelingt die Heilung auf diesem Wege nicht, so muß man zur blutigen Operation greifen. Der Plan derselben ist ein verschiedener, je nachdem die äußere Öffnung noch am Penis oder weiter zurückliegt. Bei den Penisfisteln nämlich geht der Gang durch so dünne Schichten, daß die aufgefrischten Flächen des Fistelkanals durch die Naht kaum vereinigt werden können; man ist daher gezwungen, eine Urethroplastik vorzunehmen. Man deckt den aufgefrischten Defekt nach den verschiedenen Methoden der Autoplastik durch Verschiebung der Haut aus der nächsten Umgebung oder durch gestielte Lappen. Die Figuren 328 *a—e* geben Beispiele hiefür. Die Nähte können gezerrt und selbst durchgerissen werden, wenn nach der Operation häufige Erektionen auftreten; leider kommt es zu diesen fast regelmäßig. Bei Skrotal- und Perinealfisteln verläuft der Gang durch so ansehnliche Schichten, daß man die Auffrischungsfläche durch die Naht vereinigen kann; aber auch wenn keine Sutur angelegt wird, heilt die Wunde gut, wenn man ihr eine günstige Form gibt, d. h. wenn man sie so gestaltet, daß ihre Ränder gegen die innere Mündung konvergieren; um dies zu erreichen, exstirpiert man nicht nur alle Kallositäten, sondern opfert auch einiges von dem gesunden Gewebe der Umgebung.

Bei Harnröhren-Mastdarmfisteln schneidet man vor allem die Sphinkteren durch. Ist die Fistel noch im Zustande der Eiterung, so genügt schon dieser Vorakt häufig zur Heilung; bei Narbenfisteln aber muß der Fistelrand aufgefrischt und vernäht werden. Man löst den Mastdarm von der Harnröhre und vernäht gesondert die Lücken in beiden Hohlorganen.

5. Kapitel.

Fremdkörper, Steine und Geschwülste der Harnröhre.

Fremdkörper gelangen meist von außen her in die Harnröhre, seltener stammen sie aus der Blase oder dem Gewebe um die Harnröhre. In die erste Gruppe gehören Katheter, Bougies, die, aus therapeutischen Gründen angewendet, abbrechen und in der Harnröhre liegen bleiben, oder Gegenstände, die aus masturbatorischen Gründen oder von Geisteskranken eingeführt werden. Beliebt sind Zündhölzchen, Nadeln, Bleistifte, Federkiele, Halme, Weizenähren und vieles andere. Aus der Blase oder den benachbarten Geweben stammen Knochensequester, Parasiten, Ligaturfäden. Die Fremdkörper sind entweder auf der Wanderung, beweglich, benutzen die Harnröhre nur vorübergehend zum Aufenthalt, oder sie setzen sich hier fest und wachsen durch Inkrustation mit Phosphaten an Ort und Stelle; gleichzeitig erleidet die betroffene Harnröhre Veränderungen entzündlicher Art, auch ulzerative Prozesse mit Beteiligung der paraurethralen Gewebe, Abszessen und Fistelbildungen kommen vor. Die Symptome der stabilen Fremdkörper sind die der tiefgreifenden ulzerösen Urethritis, daneben Zeichen der Raumbeengung und Behinderung der glatten Miktion. Dysurie, Harnträufeln, auch komplette Harnverhaltung kommen vor. Bei den grob anatomischen Befunden machen Fremdkörper auch dort der Diagnose keine Schwierigkeiten, wo die Kranken, mit der wahren Natur des Leidens vertraut, sie zu verheimlichen suchen; man wird aus der Palpation von außen her in Kombination mit der Sondenexploration, einen raumbeengenden Gegenstand in der Harnröhre unschwer auffinden. Die Endoskopie der Harnröhre, bei Metallgegenständen die Radioskopie werden für die Diagnosenstellung unter Umständen von Wert sein.

Jede Behandlung hat als erste Aufgabe die Entfernung des Fremdkörpers. Womöglich soll dies unblutig, auf natürlichem Wege geschehen; mittelst Harnröhrenzangen lassen sich glatte, nicht festgekeilte Gegenstände entfernen. Der Elektromagnet kann in passenden Fällen seine Anwendung finden. Tief sitzende Katheter werden mit Hilfe eines Endoskoptubus und des elektrischen Lichtes leichter zu fassen und zu entfernen sein. Eine sinnreiche Technik zur Entfernung von Nadeln finden wir bei *Lejars,* sie ist aus den Abbildungen (Fig. 329) ohne weiters verständlich. Für die auf urethralem Wege nicht entfernbaren Fremdkörper sind wir genötigt zu der Operation der Urethrotomie unsere Zuflucht zu nehmen.

Die Harnröhrensteine sind entweder in der Harnröhre entstanden und gewachsen oder, aus der Blase ausgestoßen, in der Harnröhre stecken geblieben. Außerdem kennen wir voluminöse Ablagerungen von phosphorsaurem Kalk in paraurethralen Höhlen, Harnröhrenfisteln. Als Harnröhrensteine im engeren Sinne des Wortes gelten uns nur die erstgenannten Formen. Für die Entwicklung von Steinen in der Harnröhre sind gewisse Formveränderungen der Harnröhre (Divertikel, stark ausgeprägte Exkavationen im Bulbus oder prostatischen Teile, Erweite-

Fig. 329.

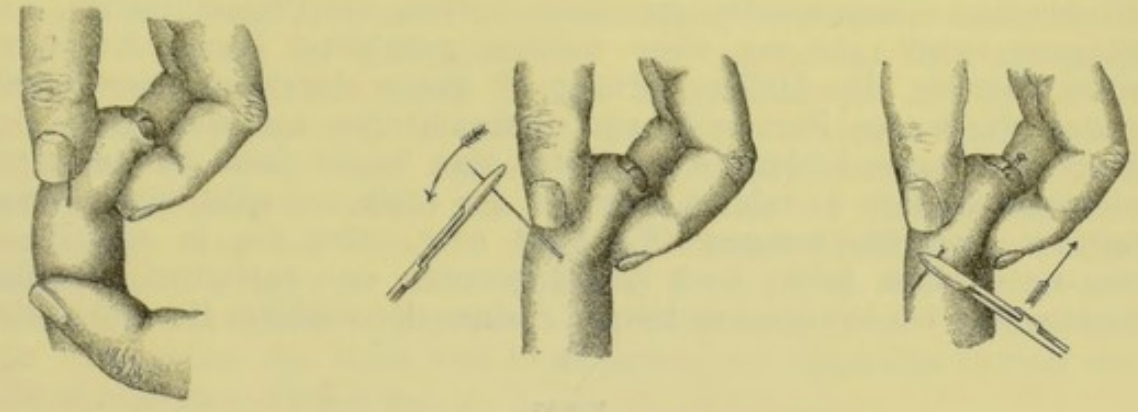

Lejars Extraktion einer Stopfnadel aus der Harnröhre.

rungen hinter Strikturen) insoferne von Bedeutung, als der Kern des Steines an einem Orte verbleiben kann und nicht mit dem Harnstrom ausgestoßen wird. Die Steine nehmen bei ihrem Wachstum im engbegrenzten Raume charakteristische oblonge Gestalt an; auch multiple facettierte Steine sind beobachtet. Am Durchschnitt sieht man in der Regel den Uratkern exzentrisch gelagert, näher dem vorderen Ende, das Wachstum durch Apposition erfolgt am hinteren, der Blase zugekehrten Ende. So können durch allmähliche Ablagerung von Salzen

Fig. 330.

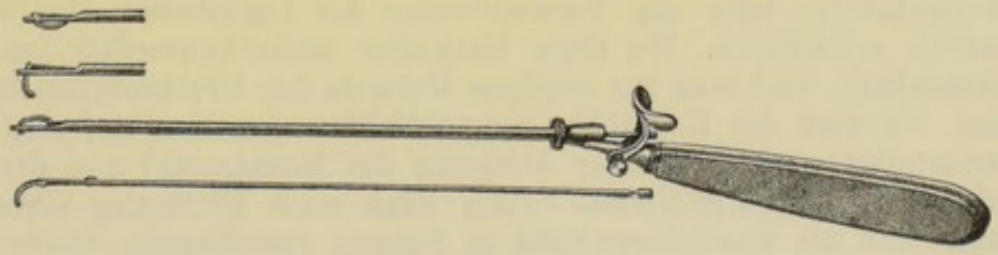

Harnröhrenkürette.

an Steine der hinteren Harnröhre hantelförmige Harnröhrenblasensteine zustande kommen.

Die autochthonen Steine der Harnröhre sind weit seltener als Blasensteine, die ausgestoßen in der Harnröhre stecken bleiben. Diese sind meist lose, sitzen in der hinteren Harnröhre oder bleiben in der vorderen, meist in der Fossa navicularis stecken; hier sind auch mobile Steine nicht selten, die, in der Pars pendula sitzend, bei jeder Miktion bis in die Fossa navicularis geschwemmt werden, wo sie stecken bleiben, um dann abermals blasenwärts zu rücken. Während bei den wahren

Steinen der Harnröhre wenig charakteristische Symptome erst mit der Größenzunahme des Konkrementes auftreten, beobachtet man bei urethraler Steineinklemmung ganz plötzlich schwere Störungen der Harnentleerung (Tenesmen, Dysurie, Harnretention, schmerzhafte Miktion), deren Deutung mit Rücksicht auf das plötzliche Auftreten, auf den ventilartigen Verschluß des Rohres ziemlich leicht wird. Anders in den Fällen langsam wachsender stabiler Steine, die oft verkannt werden, was umso unangenehmer für die Kranken ist, als diese Konkremente gerne Verschwärungen, Perforationen und Fisteln der Harnröhre veranlassen. So sind z. B. Urethralsteine die fast ausschließliche Ursache der im Kindesalter vorkommenden spontanen Formen der Urininfiltration. Zur Diagnose wird man mit einer weichen geknöpften Bougie die Harnröhre abtasten. Die Heilung erfolgt oft genug durch spontane Elimination durch den Harnstrahl per urethram oder auf dem Wege der Perforation unter Bildung einer Fistel. Man wartet diese Ausstoßungen nicht ab, sondern extrahiert entweder den Stein auf natürlichem Wege mittelst Harnröhrenzangen (Fig. 331) oder stößt ihn in die Blase, von wo er dann leicht nach Zertrümmerung sich entfernen läßt. Das erstere wird bei beweglichen kleinen Steinen der vorderen Harnröhre, das

Fig. 331.

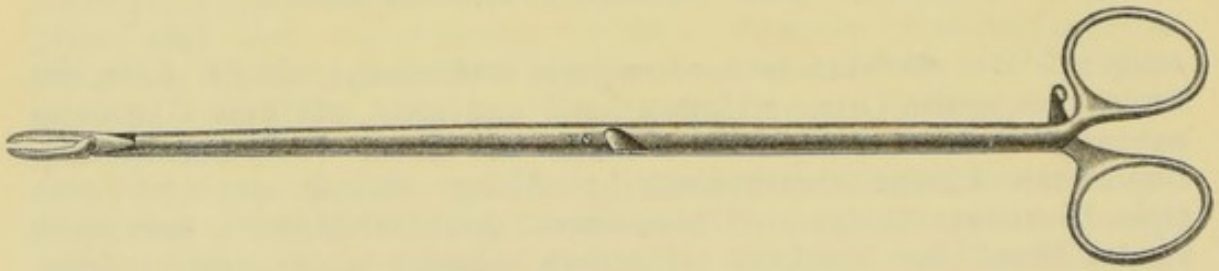

Harnröhrenzange.

letztere bei solchen der Pars membranacea oder prostatica angezeigt sein. Im letzteren Falle wird man durch mehrtägige Einlegung eines Verweilkatheters oder der Verweilbougie die Lokomotion des Steines wesentlich erleichtern. Wo diese Methoden nicht anwendbar sind (Divertikelsteine), wird man zur blutigen Methode der Urethrotomia externa greifen. Es wird die Harnröhre eingeschnitten (an den tieferen Harnröhrenanteilen nach perinealer Ablösung des Mastdarms) und der Stein extrahiert. In unkomplizierten Fällen kann nach Einlegung eines Verweilkatheters die Harnröhrenwand in Etagen verschlossen werden. Bei Komplikation mit Eiterung oder Bildung paraurethraler Höhlen muß die Operationswunde naturgemäß offen bleiben.

Unter den Geschwülsten der Harnröhre sind papilläre Wucherungen vom Bau der spitzen Kondylome auf der Basis chronischer Entzündung ziemlich häufig. Hier ist der Zusammenhang chronisch entzündlicher Reize und Geschwulstbildung ohneweiters klar. Auch bei den weit selteneren malignen Formen, den Karzinomen der Harnröhre, ist dieser Zusammenhang dort nachweisbar, wo die maligne Bildung im Gebiete einer Jahre, oft Dezennien bestehenden Striktur sich entwickelt. Gewöhnlich sind es vom Epithel ausgehende proliferative Prozesse mit Verhornung des wuchernden Epithels, während der Drüsenkrebs der

Harnröhre meist ein sekundärer ist und von der Prostata seinen Ausgang genommen hat.

Die Symptome des primären Harnröhrenkrebses sind für diesen nicht allzu charakteristisch: Behinderung des Harnablaufes, später Schmerzen bei der Harnentleerung wie bei der Ejakulation, ferner seröseitriger Ausfluß, urethrale Blutungen sind die hervorragendsten Zeichen. Die Harnröhre ist an der erkrankten Stelle in ihrer Wandung dicker, derb, schmerzhaft. Paraurethrale Eiterungen mit der Bildung von Harnröhrenfisteln sind gleichfalls häufig. Mit Rücksicht auf dieses vage Symptomenbild, welches in fast analoger Weise bei den Verengerungen der Harnröhre mit Ulzerationsbildung vorkommen kann, ist die sichere Diagnose im Anfangsstadium oft unmöglich. Verdacht erregt die Unbeeinflußbarkeit durch örtliche Maßnahmen, die Infiltration der inguinalen Drüsen und die immer deutlicher werdende Kachexie der Kranken. Bisweilen wird die endoskopische Untersuchung Aufklärung geben, in anderen wieder die Beschaffenheit der Harnröhrenfisteln, aus denen man bisweilen die derbe Aftermasse direkt herauswuchern sieht. Die Therapie ist eine operative, Exstirpation der Urethra mit Schonung der Gliedschwellkörper, oder, wenn auch diese ergriffen sind, die Amputation des Penis und Exstirpation der inguinalen Drüsen sind die angezeigten Verfahren.

C. Die Krankheiten des Penis (mit Ausschluß der venerischen).

Der totale Defekt des Penis oder seine rudimentäre Entwicklung sind seltene Mißbildungen, desgleichen die doppelte Anlage des Penis oder die von *Englisch* zuerst beschriebene Längsspaltung. Die Formveränderungen und Neubildungen des Penis bei Hypo- und Epispadie sind S. 792 u. 795 erwähnt.

Wenn das Präputium an seiner Mündung hochgradig verengt ist, so wird es bei der Urinentleerung durch den Urin zu einer förmlichen Blase aufgetrieben (Fig. 332); diesem Phänomen verdankt der Zustand die Benennung Phimosis (Aufblähung). Diese Anomalie kommt in verschiedenen Graden vor; beim höchsten Grade ist die Öffnung des Präputiums ganz geschlossen (Atresie); als geringsten Grad faßt man jene Enge der Öffnung auf, wo die Vorhaut nur unter größter Ausspannung der Ränder der Mündung über die Eichel zurückgeschoben werden kann; nicht immer kommt es also zu jener blasenförmigen Auftreibung beim Urinieren. Der Zustand ist angeboren und man unterscheidet seit *Vidal* zwei Typen desselben: die atrophische Phimose, wobei die Vorhaut ungemein verdünnt ist, und die hypertrophische Phimose, bei welcher die Vorhaut sehr lang und um ihre Mündung herum verdickt, gewulstet, derb und förmlich rüsselförmig gestaltet ist. Erworben wird die Phimose durch Narben an der Vorhautmündung, die meist nach Heilung infektiöser Geschwüre oder nach Traumen zurückbleiben. Ab und zu ist die Phimose durch eine abnorme, angeborene oder erworbene Kürze des Frenulums bedingt. Manchmal ist die Phimose mit Synechien der Vorhaut an die Eichel kombiniert, die entweder total oder partiell sein können. Die totale Anwachsung kommt meist angeboren vor, die partiellen Synechien sind gewöhnlich erworben.

Fig. 332.

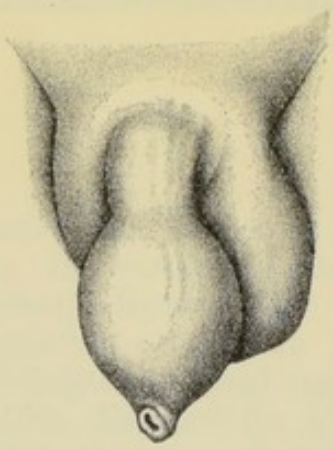

Phimose bei gefülltem Vorhautsack.

Im geringen Grade ist die Phimose im Kindesalter eine gewöhnliche Erscheinung, die mit zunehmendem Wachstum sich spontan geben kann. Höhere Grade haben Unzukömmlichkeiten im Gefolge. Die enge Phimose kann zu Behinderung der Harnentleerung mit Ausdehnung der Blase und allen Folgen der Harnretention die Veranlassung werden. Stagnation von Harn und Smegma im Präputialsack können die Stein-

bildung an dieser Stelle begünstigen, die wiederum zur Quelle chronischer Entzündungen des Präputialsackes wird.

Selten gibt die Harnstauung zur Bildung großer, sackartiger Erweiterungen des Präputialraumes die Veranlassung. Die Dysurie führt häufig bei den mit Phimose behafteten Knaben zu Rektalprolapsen und Hernien.

Der an Phimose Leidende ist wegen der leicht eintretenden Einrisse und der Möglichkeit der Retention infektiösen Materials im Präputialraum venerischen Ansteckungen leichter ausgesetzt. Jede erheblichere Phimose soll daher beseitigt werden. Bei geringen Graden genügt die öftere Dehnung der Präputialmündung zur Beseitigung des Übels. In schwereren Fällen ist die blutige Operation geboten.

Die Inzision wird entweder mit der Schere oder mit dem Messer gemacht. Wo die Öffnung so weit ist, daß man ein stumpfes Scherenblatt einführen kann, bedient man sich der Schere. Man zieht das äußere Blatt etwas zurück, so daß der enge Ring zum Vorschein kommt, führt dorsalwärts von der Glans die Schere ein und spaltet mit einem Schlag das Präputium bis an die Corona. Das äußere Blatt zieht sich dabei stärker zurück als das innere; seine blutenden Ränder bilden ein $\wedge$, innerhalb dessen das innere Blatt in Form eines kleineren $\wedge$ gespalten zutage liegt. Es ist am besten, rechts und links einige und im Wundwinkel eine Knopfnaht anzulegen, welche die beiden Blätter vereinigen und so die Wunde gleichsam einsäumen. Da jedoch die Wunde des inneren Blattes kleiner ist, so muß sie früher vergrößert werden, indem man die Schere im Wundwinkel anlegt und das innere Blatt bis an den Wundwinkel des äußeren Blattes spaltet. *Roser* machte den Vorschlag, diese nachträgliche Spaltung nicht geradlinig zu machen, sondern vom Wundwinkel aus nach rechts und links in divergierender Richtung einzuschneiden, so daß die Wunde des inneren Blattes Y-förmig wird; es wird dadurch ein kleines, dreieckiges Läppchen aus dem inneren Blatte gewonnen, welches nach hinten umgeschlagen und mit seiner Spitze in den Wundwinkel des äußeren Blattes eingenäht wird. Operiert man mit dem Messer, so wird eine Hohlsonde eingeführt und auf dieser ein spitzes Bistouri vorgeschoben; nachdem man dieses vor der Corona nach oben durchgestoßen hat, wird die Vorhaut in einem Zuge von hinten nach vorn durchschnitten (Fig. 333). Bei hypertrophischer Vorhaut würden die zwei Lappen, in welche die Vorhaut durch den Schnitt zerfällt, etwas unförmlich werden; man trägt daher vorn von dem Präputialring beiderseits ein Stückchen ab (Fig. 334).

Die Zirkumzision empfiehlt sich dort, wo die Vorhaut sehr bedeutend verlängert und am Orificium stark hypertrophisch ist. Als beste und namentlich für den Anfänger empfehlenswerteste Methode ist jene von *Emmert*. Die Vorhaut wird zuerst so viel als möglich nach hinten zurückgezogen und dann dorsalwärts wie bei einer einfachen Inzision gespalten; hierauf läßt man die Vorhaut in ihre natürliche Lage zurückgehen und sieht so am besten, wie viel von derselben über die Eichelspitze herüberragt; dieser überschüssige Teil wird nun mit der Schere ringsum gegen das Frenulum abgetragen; hierauf wird die Wunde ringsum mit Nähten umsäumt. Man kann die Zirkumzision allerdings auch mit einem einzigen Messerzuge ausführen, indem man die Spitze der Vorhaut faßt, diese stark vorzieht und vor der Eichel abträgt. Doch

veranlaßt die Besorgnis, die Eichel zu verletzen, den Operateur meistens dazu, daß er die Vorhaut knapp vor der Eichel mit einer Kornzange abklemmen läßt, damit das Messer unmöglich die Eichel auch nur berühren könnte, und bei diesem Verfahren geschieht es meistens, daß man vom äußeren Blatte, indem man dieses zu stark vorgezogen hat, mehr als notwendig abträgt, so daß sich der Schnittrand desselben weit hinter die Corona bis auf den Penis zurückzieht.

Der Phimose in einem gewissen Sinne entgegengesetzt ist die Paraphimose. Man versteht darunter jenen Zustand, wo die hinter die Eichel zurückgezogene Vorhaut nicht mehr über die Eichel vorgeschoben werden kann. Dieser Situs kommt am häufigsten infolge von Phimose zustande. Wenn nämlich das enge Präputium beim Koitus oder bei einer starken Erektion über die Eichel zurückgebracht wurde, so liegt der vermöge seiner Elastizität nun wieder geschrumpfte Ring des inneren Blattes im Sulcus hinter der Corona und kann über diese nicht mehr herübergebracht werden. Hinter die Eichel zurück ging es leichter,

Fig. 333.

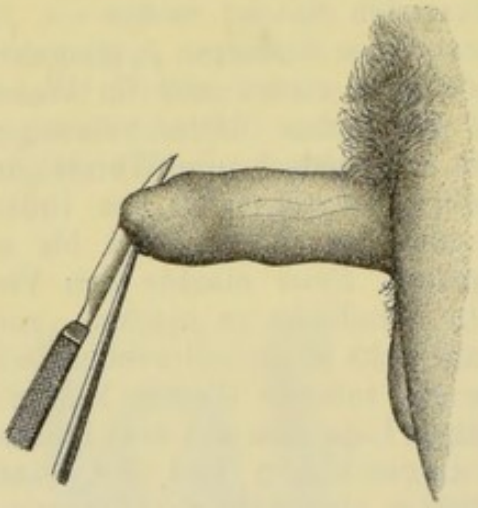

Dorsalinzision der Phimose.

Fig. 334.

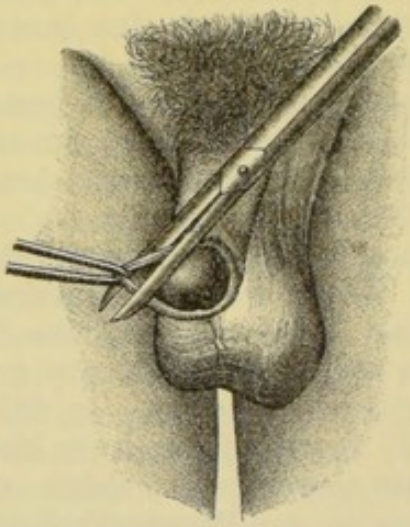

Abtragung des Präputiums (Zirkumzision).

da die Eichel wie ein Keil den Ring ausdehnte; aber nun ist kein natürliches Mittel da, den Ring so weit zu dehnen, daß er weiter wird als die Korona. Durch die inkarzerierende Wirkung des engen Präputialringes wird eine Stauung in der Eichel hervorgebracht, wodurch das Mißverhältnis noch ärger wird.

Bei entsprechender Dauer erfolgt Gangrän der gedrückten Teile im Bereiche der Schnürfurche.

Die Therapie der Paraphimose besteht in Reposition oder im Débridement. Die Reposition wird mit einiger Gewalt derart vorgenommen, daß man den Vorhautwulst über die komprimierte Eichel nach vorn zu schieben sucht. Seichte Einschnitte am einklemmenden Ring erleichtern die nachfolgende Reposition. Ist es gelungen, die Vorhaut vorzuziehen, so schwinden die Schwellungen der präputialen Gewebe in kurzer Frist.

Umschnürungen des Penis kommen häufig vor. Kleine Knaben binden z. B. einen Faden um ihr Glied aus bloßer Spielerei; bei Irrsinnigen fand man den Penis durch Ringe, Schlüsselringe, kurze Metall-

röhren, Schraubenmuttern durchgesteckt und eingeschnürt. Manchmal wird die Umschnürung zu wollüstigen Zwecken unternommen; so kam auf *Schuhs* Klinik ein Bauernbursche, der das erigierte Glied an der Wurzel mit einem Bändchen umschnürt hatte, um seiner Geliebten durch eine dauerhafte Erektion gefällig zu sein. Endlich pflegen manche Menschen, die an Pollutionen oder Harnträufeln leiden, das Glied abzuklemmen. Ist der fremde Körper von einer solchen Enge, daß der Blutabfluß gehemmt wird, so schwillt das Glied vor der Einschnürung bald an und nun kann der Fremdkörper nicht abgestreift werden; häufig vermittelt eine Erektion das Mißverhältnis zwischen dem Umschnürten und Umschnürenden. Furcht, unrechte Schamhaftigkeit, Unverstand bringen den Täter manchmal dazu, daß er seinen Zustand längere Zeit verbirgt, und so findet man dann gänzliche oder teilweise Gangrän des vorderen Penisteiles, Gangrän der Urethra usw. Das Abnehmen eines festen, metallenen Körpers kann ungeheure Schwierigkeiten machen, da der abgeschnürte und stark geschwellte Teil des Penis den Fremdkörper so überragen kann, daß man mit Feilen, Meißeln, Sägen, Kneipzangen und dergleichen nicht gut beikommen hat; manchmal ist der Körper auch so hart, daß ihn nur sehr harte englische Feilen angreifen, und man muß im Schweiße des Angesichtes stundenlang arbeiten, wobei Verletzungen der Penishaut kaum je zu vermeiden sind. In manchen Fällen könnte man unter entsprechender Vorsicht mit metallauflösenden Chemikalien eine Anätzung des Fremdkörpers bewirken, um ihn an der so verdünnten Stelle leichter durchzutrennen.

Fig. 335.

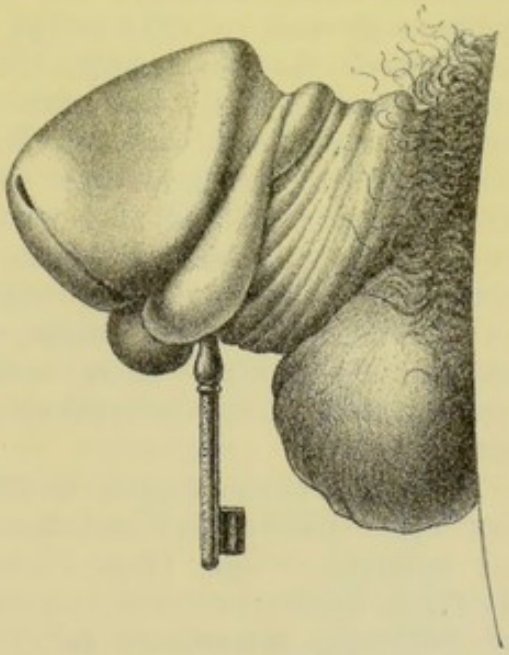

Umschnürung des Penis durch einen Schlüssel.

Von den subkutanen Verletzungen des Penis ist am auffälligsten die Luxation desselben. Man denke sich das innere Blatt der Vorhaut dort, wo es sich an die Glans inseriert, ringsum abgerissen, und man wird begreifen, daß eine gar nicht große Gewalt imstande ist, die äußerst locker befestigte Kutis über den Penis herüberzuziehen, etwa so, wie man einem Menschen das Hemd über den Kopf auszieht; die ganze Penisbedeckung bildet dann einen leeren Sack, der Penis aber schlüpft ins subkutane Lager des Skrotums oder der Regio hypogastrica, selbst unter die Schenkelhaut. Man kann den Penis in seiner abnormen Lage gut fühlen und ihn zurückdrücken oder mit einer Kornzange in die Präputialmündung eingehen und den entschlüpften Penis vorziehen. Gewaltsame Knickung des erigierten Penis (beim Koitus) kann eine Zerreißung der fibrösen Scheide eines oder beider Schwellkörper bewirken, so daß die Achse des Penis winklig geknickt erscheint. Man nennt diesen Zustand Fraktur des Penis. Die Folgen davon sind sehr ernst; wenn Heilung eintritt, kann der vor der Fraktur gelegene Teil nicht

mehr erigiert werden; aber schon unmittelbar nach der Verletzung kann der Zustand bedrohlich werden, indem das mächtige Blutextravasat Gangrän bewirken kann. Man wird in einem vorkommenden Falle am besten so verfahren, daß man nach Einführung eines Katheters in die Urethra den Penis mit feinen Binden zirkulär umwickelt, um das Extravasat zu verkleinern. Unter aseptischen Kautelen kann man die Geschwulst spalten und den Riß im Corpus cavernosum sorgfältig vernähen.

Der Anschein einer Fraktur könnte durch bloße Quetschung des Penis erzeugt werden; wegen der laxen Anheftung der Penishaut kann nämlich ein subkutanes Extravasat sehr bedeutende Dimensionen annehmen, so daß der Penis förmlich unter den Augen des Kranken zu einer bläulichen Wurst anschwillt; eine genaue Palpation wird Aufschluß geben, ob der Schwellkörper irgendwo eine Trennung erfahren hat. Die Behandlung besteht in Kompression und Kälte.

Offene Wunden des Penis sind sehr selten; nebst den freiwilligen Verstümmelungen der Irrsinnigen und der russischen Skopzen kommen ab und zu vollständige oder unvollständige Amputationen des Penis durch die rachsüchtige Hand einer verlassenen Geliebten vor. Es ist selbstverständlich, daß man in jedem Falle von tiefer Peniswunde, wenn die Teile auch nur mit dünnen Brücken zusammenhängen, immer eine sorgfältige Naht anlegen wird, um eine Heilung per primam zu erzielen und das Glied zu retten; die Erfahrung zeigt, daß man oft gute Resultate erreichen kann. Ausgedehnte Abreißungen der Penishaut (Schindung des Penis) entstehen gewöhnlich, indem die Kleider der Verletzten von Treibriemen oder Maschinrädern erfaßt werden, so daß sich das Genitale darin verfängt; die Übernarbung erfolgt durch das Heranziehen der benachbarten Haut und kann die Narbe die Erektion hindern.

Von Entzündungen unterscheiden wir am Gliede die der Eicheloberfläche (Balanitis) und die der Vorhaut (Posthitis), die gewöhnlich kombiniert sind. Diese Formen kommen bei Retention infizierten Materials im Vorhautsack vor und eine bestehende Phimose begünstigt ihr Auftreten. Schwellung der Vorhaut, Rötung der Präputialmündung, der Ausfluß eitrig-blutiger Flüssigkeit sind die Zeichen der Affektion, die wir bei Gonorrhöe, bei spezifischen Ulzerationen, Neubildungen und Steinen beobachten. In höherem Alter auftretende Balanoposthitis, die zur Entstehung einer Phimose und kallöser Verdickung der Präputialmündung führt, ist oft bei Diabetes beobachtet. Durch Stauung bedingte Hypertrophie der Präputialhaut, die ähnliche Folgen nach sich zieht, beobachten wir bei Herzfehlern oder Zirrhosen der Leber. In den letzterwähnten Fällen ist die Vorhautentzündung ein untergeordnetes Symptom ernsterer Erkrankungen und kann füglich unbehandelt bleiben. Anders, wo die Erkrankung ausschließlich eine örtliche ist. Hier ist die Spaltung (Dorsalinzision) geboten, durch welche dem stagnierenden Sekrete Abfluß geschaffen, der Krankheitsherd bloßgelegt und der örtlichen Behandlung zugänglich gemacht wird.

Die Entzündungen der Schwellkörper des Gliedes (Kavernitis) kommen als akute, aus Infiltration in Eiterung übergehende Formen manchmal im Verlaufe des Typhus oder der Blattern als Metastasen vor; wir finden sie nach Verletzungen durch Umschnürung, bei heftiger Urethritis, bei Ulzerationen, Strikturen und Steinen der Harnröhre,

endlich sind bei Karzinom oder schweren Entzündungen der Prostata Infiltrate in den Schwellkörpern beobachtet. Einzelne Fälle von langdauerndem Priapismus und Kavernitis wurden bei Leukämie gesehen. Die Kavernitis hat, wenn sie diffus auftritt, mit Priapismus große Ähnlichkeit. Oft erst gibt der Verlauf Aufklärung. Im Anfange besteht bei Kavernitis eine schmerzhafte umschriebene oder diffuse Schwellung; ist Eiterung aufgetreten, so schwillt die Haut ödematös an. Bei einseitiger Erkrankung krümmt sich bei Erektion der Penis nach der kranken Seite (Chorda). Das Bindegewebe des Penis entzündet sich nur konsekutiv meist im Gefolge periurethraler Eiterungsprozesse; so kann es zu derben Infiltraten in der Penishaut kommen. Lymphangioitis des Penis ist eine Begleiterscheinung bei urethralen Eiterungen wie bei Eiterungen im Präputialsack. Bekannt sind die bei syphilitischen Ulzerationen am Dorsum penis zu beobachtenden knotigen Anschwellungen der Lymphstränge.

Nicht allzu selten findet man in den Schwellkörpern ohne entzündliche Erscheinungen entwickelte, ganz langsam wachsende derbe Schwellungen, Indurationen, in Form von Knoten oder länglichen walzenförmigen Bildungen, die, scharf umschrieben, auf Druck vollkommen unempfindlich sind. Die Kranken werden durch die Formveränderung, die der Penis im erigierten Zustande erleidet, aufmerksam. An der Stelle der Erkrankung fehlt die Blutfüllung der kavernösen Gewebe und bei einseitiger Erkrankung erscheint das erigierte Glied nach dieser Seite zu geknickt. Die Ursachen dieser anatomisch als sklerosierender Kavernitis auftretenden Affektion sind nicht aufgeklärt. Wir finden sie bei Männern im mittleren Lebensalter, oft ohne erweisbare Veranlassung. Man hat Gicht, Arteriosklerose, Syphilis als ätiologische Momente angeführt. Jede Therapie erweist sich als wirkungslos. Gleichfalls auf chronischen Entzündungsprozessen beruht die Elephantiasis penis, die oft mit der in tropischen Gegenden vorkommenden Elephantiasis scroti vergesellschaftet vorkommt.

Die Tuberkulose an der Glans penis ist sehr selten; sie kann durch direkte Inokulation beim Koitus oder durch sekundäre Infektion mit dem eigenen, Tuberkelbazillen enthaltenden Harn entstanden sein. Am Präputium ist die tuberkulöse Infektion nach der rituellen Zirkumzision oft vorgekommen, wenn nach orthodoxem Ritus die Wunde zur Blutstillung von einem Beschneider ausgesaugt wird, der tuberkulös ist. Die erstgenannte Form kann lokal bleiben, bei Tuberkulose der oberen Harnwege ist die der Glans nur ein Symptom von geringer Bedeutung. Bei der nach Zirkumzision entstandenen Form ist Generalisation der Tuberkulose mit tödlichem Ausgange beobachtet worden.

Von Neoplasmen des Penis sind Zysten (Fig. 336), Atherome, Dermoide, Fibrome, Enchondrome seltenere Formen; Papillome kommen an der inneren Lamelle des Präputiums wie an der Glansoberfläche vor (Fig. 337). Die häufigste Form der Neubildungen sind die Karzinome, die in der Form papillärer Geschwülste, als medullare, leicht zerfallende Aftermasse oder als Krebsgeschwür mit hartem Grund und Rändern beobachtet werden. Der Peniskrebs entwickelt sich in höherem Alter, meist nach dem 50. Jahre. Ein großer Prozentsatz der Kranken litt an Phimose und an langwierigen Entzündungen im Präputialsacke; zweifellos kommt es hiebei zu Metaplasie des Epithels, welches endlich in atypische Wucherung gerät. Die

oft aufgestellte Behauptung, es ließe sich Peniskrebs durch Koitus mit einer an Uteruskarzinom Leidenden akquirieren, ist nicht beweiskräftig festgestellt. Die zutage liegenden Formen des Peniskarzinoms sind als solche unverkennbar, schwieriger wird es bisweilen, bei Knoten im Schwellkörper zwischen entzündlicher Verdickung und Neubildung zu unterscheiden. Das rasche Wachstum der Geschwulst, das Auftreten derber, scharf umschriebener Lymphdrüsenschwellungen in der Leiste sprechen für maligne Neubildung.

Die einzig mögliche Art der Behandlung ist die Amputation des Penis im Zusammenhang mit den inguinalen Drüsen und dem Gewebe, das die verbindenden Lymphbahnen enthält. Bei tieferem Sitz ist die totale Emaskulation, eine in Deutschland wenig geübte, doch sehr verwendbare Methode, angezeigt. Diese besteht in Abtragung des Penis mit den Schwellkörpern, im Zusammenhange mit den Hoden. Die Harnröhre läßt man am Perineum ausmünden.

Fig. 336.

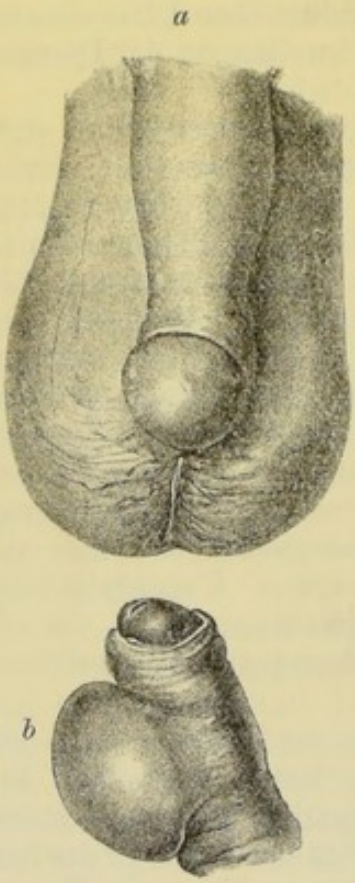

Transparente Präputialzyste bei einem Kind. (Natürl. Größe.) *a* Ansicht von vorn, *b* Ansicht von der Seite bei zurückgezogener Vorhaut.

Seltene Geschwulstformen sind die Sarkome, vom Bindegewebe oder dem Endothel des kavernösen Gewebes ausgehend. Die im Schwellkörper entwickelten Formen stellen knotige, umschriebene Verdickungen dar, die durch ihr rasches Wachstum und die bei spindelförmiger Auftreibung des Penis bald auftretenden Drüseninfiltrationen in den Leisten als maligne Geschwülste charakterisiert sind. Bei den vom Bindegewebe ausgehenden Formen, wie im Falle von *Pupovac*, bleiben die Hohlräume des kavernösen Gewebes von der Wucherung, die im Bindegewebsgerüste sich ausbreitet, frei. Bei den vom Endothel ausgehenden Sarkomen *(Hildebrand)* dagegen sind die Maschenräume der Schwellkörper mit dem Gewebe des Tumors erfüllt. Von den seltenen Formen pigmentierter Sarkome hat *Payr* einen Fall beobachtet. Es fand sich bei einem 63 Jahre alten Mann am dorsalen Teil der Glans penis (Fig. 339) ein haselnußgroßer, schwarzblauer, höckeriger Tumor von glatter Oberfläche, der der Eichel fest aufsaß und nur stellenweise ulzeriert war. Die Inguinaldrüsen waren beiderseits infiltriert und bei der Operation fand *Payr* in die Vena saphena schwärzliche Tumormassen hineingewuchert. Der Patient erlag denn auch trotz Penisamputation und Entfernung der Leistendrüsen bald den sich entwickelnden Leber- und Lungenmetastasen.

Die Amputation des Penis wurde ehemals für eine schwierige Operation erklärt. Man fürchtete die Blutung und operierte daher mit glühenden Messern oder griff lieber zu Ätzmitteln; einzelne banden sogar das Glied nach Einführung eines Katheters ab, um es der Gangrän und dem Abfall zu überlassen. Für den Ekraseur sowohl wie für die galvanokaustische Schlinge war die Amputation des Penis gleichsam

ein Paradeobjekt; nicht nur darum, weil die Operation vollkommen unblutig gemacht werden konnte, sondern auch aus dem angeblichen Grunde, daß der Heilungsverlauf ein günstigerer sei.

Von derlei Illusionen ist man lange schon abgekommen und allgemein wird jetzt die Amputatio penis mit dem Messer vorgenommen. In der neueren Zeit hat man in der *Esmarch*schen Blutsparung ein

Fig. 337.

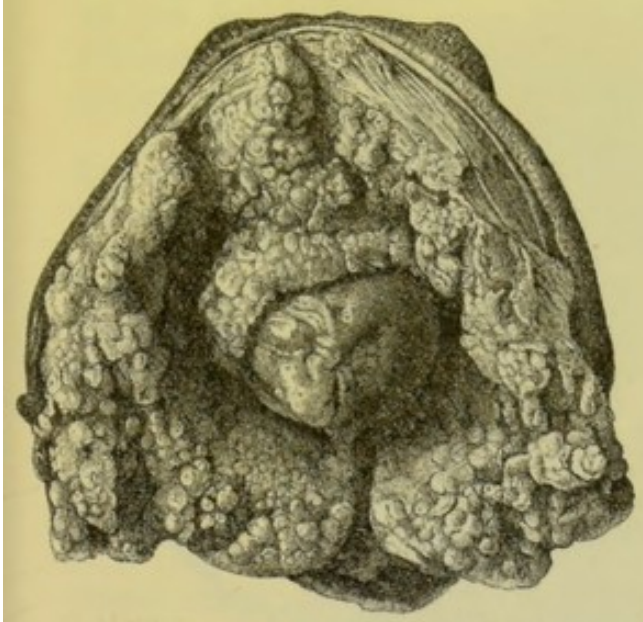

Papillom des inneren Präputialblattes.

Fig. 338.

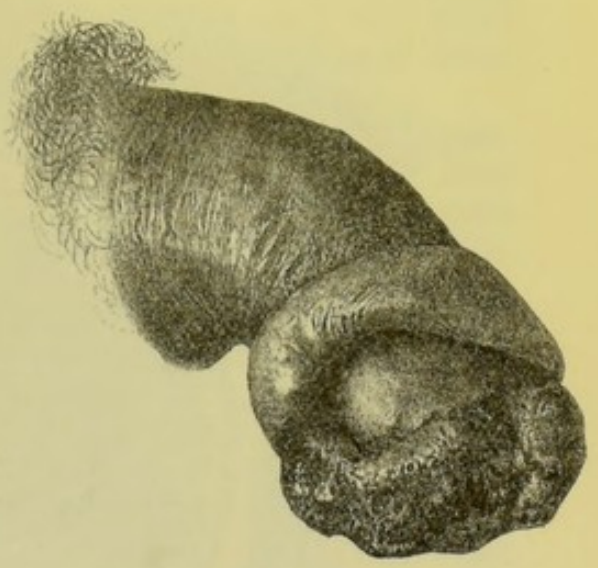

Karzinom der Glans und der Vorhaut.

Mittel gefunden, die Amputation mittelst des Messers in fast unblutiger Weise zu machen, und auf dem Lande, wo es an kundigen Assistenten mangelt, wird dieses Mittel sehr gute Dienste leisten; wo ein verläßlicher Gehilfe zur Hand ist, wird dieser mit seinen Fingern den Penis

Fig. 339.

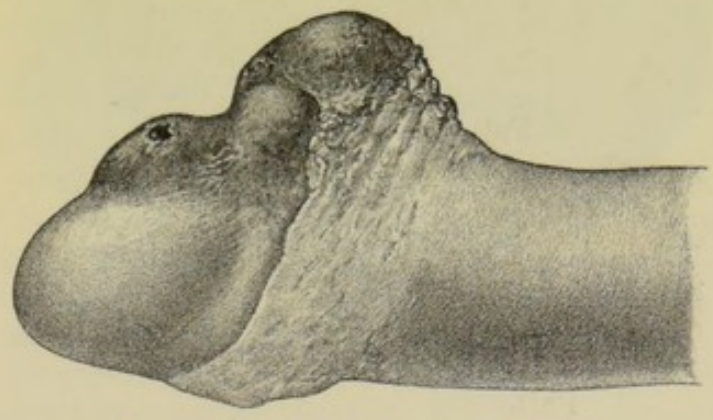

Melanosarkom der Glans penis (nach *Payr*).

so gut komprimieren, daß man des *Esmarch*schen Schlauches ganz gut entraten kann.

Noch zwei andere Punkte wurden in der Geschichte dieser Operation einer über Gebühr umständlichen Diskussion unterzogen und gaben Veranlassung zur Aufstellung verschiedener Methoden und Methödchen — die Stumpfbedeckung nämlich und die Verhütung einer

Urethralstriktur. Um ja genug Haut zur Bedeckung der Amputationsfläche zu haben, schlug man vor, die Penishaut stark zurückziehen zu lassen. Allein auf diese Weise erhält man zu viel; man erhält einen langmächtigen hohlen Hautzylinder, der wie ein leerer Ärmel über den Stumpf heraushängt und der entweder gekürzt werden muß oder die

Fig. 340.

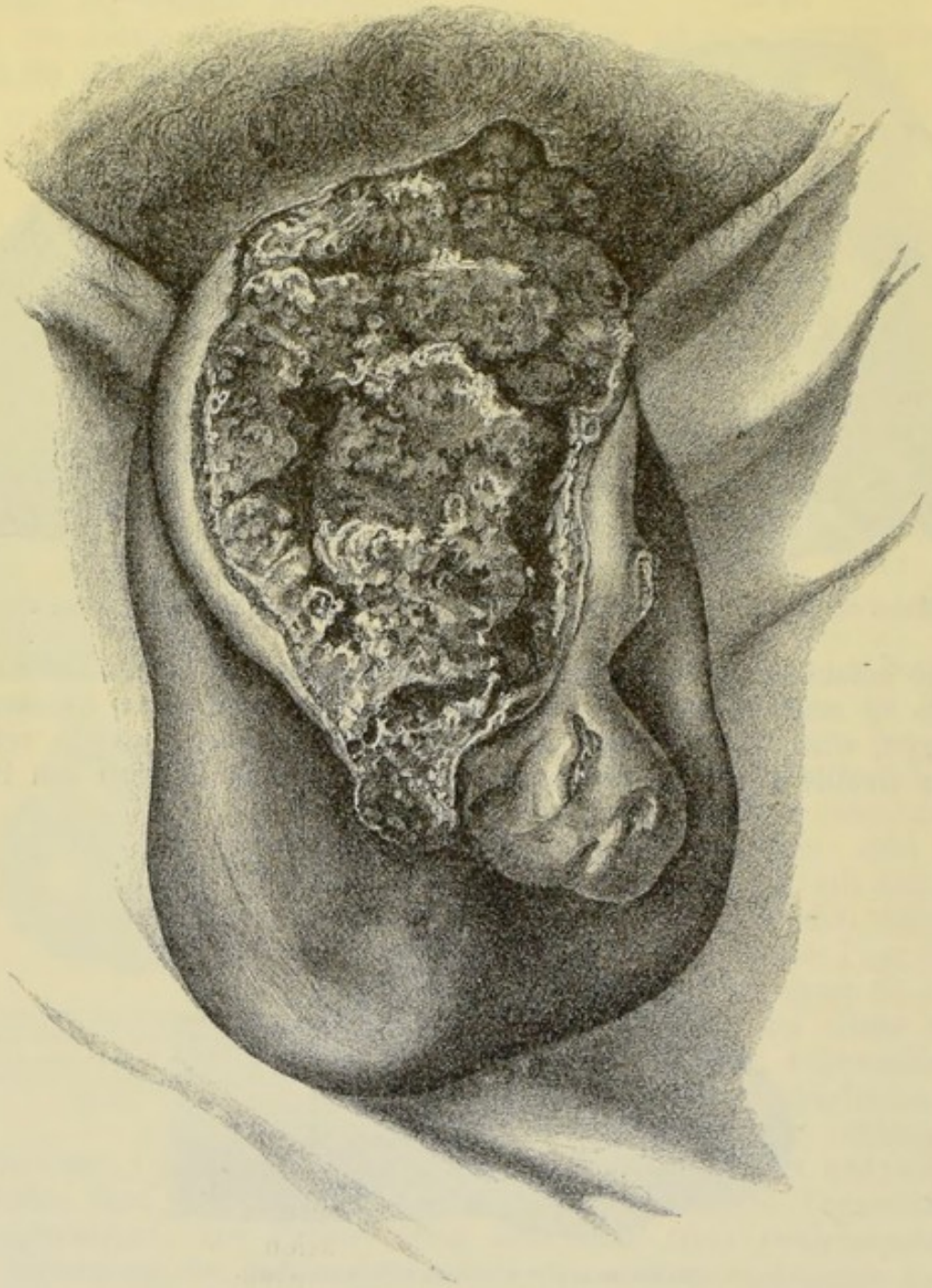

Carcinoma penis.

Heilung ungemein verzögert. Dem Anfänger passiert leicht der entgegengesetzte Unfall, daß er nämlich zu wenig Haut erhält. Man sieht das bei den Operationskursen häufig, wenn der Operateur, der den Penis zwischen den Fingern der linken Hand hält, in dem Augenblick, wo er mit dem Messer eindringt, den Penis stark gegen sich anzieht;

nach vollendeter Amputation zieht sich nun die Haut weit über die Schnittfläche zurück und ein ganzes Stück der Schwellkörper liegt unbedeckt da. Es ist daher am besten, die Haut weder zurück-, noch vorzuziehen; der Gehilfe, der den Penis zu komprimieren hat, legt also seinen Zeige- und Mittelfinger, mit denen er das Glied hinter der Amputationsstelle gleichsam abklemmt, so an, daß er dabei die Haut weder zurück-, noch vorzieht.

Um einer Striktur der Harnröhre, die durch narbige Schrumpfung an der Schnittfläche entstehen könnte, vorzubeugen, muß die Harnröhrenschnittfläche entsprechend versorgt werden, indem man diese, geeignet zugeschnitten, mit der Haut vernäht.

Der Gang der Operation ist demnach der folgende: Unter Digitalkompression oder Anlegung einer elastischen Schnur wird die Haut zirkulär umschnitten und etwas retrahiert. Vom Dorsum her werden nun die bloßliegenden Schwellkörper quer durchtrennt. An der Harnröhre angelangt, wird diese auf kurze Strecke peripherwärts frei präpariert und etwa 2 *cm* vor der Schnittfläche der Schwellkörper quer durchtrennt. Die Arteria dorsalis penis und die begleitenden Venen werden unterbunden, in den Schwellkörpern die Profundae penis und nun die Konstriktion entfernt. Nun schlitzt man die Harnröhre an der Unterfläche auf kurze Strecke, breitet sie über die Wunde und vereinigt ihren freien Rand mit dem der Haut durch Knopfnähte.

Bei Amputation nahe der Wurzel des Gliedes könnte der Übelstand eintreten, daß der Harn beim Urinieren das Skrotum benetzt; um dem vorzubeugen, hat *Thiersch* den Harnröhrenstumpf herauspräpariert und am Damme fixiert (perineale Urethrostomie). Will man auch dann amputieren, wenn die Degeneration über die Wurzel des Penis hinaus auf die Schwellkörper übergreift, so muß man das Skrotum in der Medianlinie spalten; vom oberen Ende des Längsschnittes aus wird die Wurzel des Gliedes zirkulär umschnitten. In der großen Wunde legt man die Schwellkörper an den Schambeinen bloß, trennt sie von diesen ab und durchtrennt die Harnröhre im Gesunden, die, an ihrer Unterseite geschlitzt, in der Raphe perinei eingenäht wird. Greift die Neubildung auf die Skrotalhaut über, so soll auch das ganze Skrotum im Zusammenhange mit den Hoden entfernt werden. Diese Emaskulation benannte Operation wird von französischen Autoren bevorzugt. Zirkulärer Schnitt um die Penis- und Skrotalwurzel. Bloßlegung und Durchtrennung der Samenstränge, worauf von oben nach unten fortschreitend die Schwellkörper abgelöst werden. Die Harnröhre wird in ihrem perinealen Anteil durchtrennt und im untersten Wundabschnitt fixiert. Von der Wunde aus lassen sich die inguinalen Drüsen bloßlegen und ausschälen. Die Erfolge dieser ausgedehnten Operationen sind relativ gute.

Bei ausgedehnter karzinomatöser Infiltration der perinealen Weichteile mit Fistelbildungen und ausgedehnten Eiterungen wird man dennoch zu palliativen Operationen greifen müssen. Die Etablierung einer suprapubischen Blasenfistel beseitigt die quälenden Harnbeschwerden und setzt wenigstens den entzündlichen Prozessen ein Ziel.

D. Die Krankheiten des Hodens und seiner Hüllen.

1. Kapitel.

Krankheiten der Hodenhüllen.

Wie der Hode ursprünglich ein Organ der Bauchhöhle ist, so ist sein späteres Behältnis, das Skrotum, nichts anderes als eine Fortsetzung der Bauchwandung. Die Alten stellten sich vor, das Skrotum sei aus allen jenen Teilen zusammengesetzt, aus welchen die Bauchwand gebildet ist; es habe also eine Kutis, ein Muskelstratum und eine Serosaschichte. Nur dann, wenn der Processus vaginalis offen bleibt, hat man in der Tat ein solches Verhalten vor sich, wobei allerdings das muskuläre Stratum nur durch die Schleifen des Kremasters repräsentiert ist. Dann könnte man sämtliche Schichten als Hodensack auffassen, welchem der Hode allein als Inhalt gegenüberstehen würde.

Bei der regelrechten Entwicklung ändern sich aber die Verhältnisse so, daß man die Vergleichung mit der Bauchhöhle aufgibt. Man versteht unter Hodensack nur die beutelförmige Fortsetzung der Bauchhaut, welche den Hoden, seine Adnexe und seine Hüllen einschließt und dadurch ausgezeichnet ist, daß sie mittelst eines Stratums von glatten Muskelfasern, die in einer bindegewebigen Schichte eingestreut sind, sich sehr stark runzeln kann. Die kontraktile Schicht heißt Tunica dartos.

Spaltet man die Kutis mit der Dartos, so kann man mit dem Finger bohrend das Skrotum von seinem Inhalte ablösen und diesen letzteren aus der Wunde vorziehen. So vorgezogen ist der Inhalt des Skrotums in der Tunica vaginalis communis testis et funiculi spermatici eingeschlossen, welche man sich als Fortsetzung der Fascia transversalis denkt. Spaltet man diese, so kommt man auf die seröse Tunica vaginalis propria testis, welche der Rest des Scheidenfortsatzes des Peritoneum ist. Diese seröse Membran umgibt den Hoden an seiner vorderen und an seinen beiden Seitenflächen, ja sie überzieht auch den Kopf und den Körper des Nebenhodens; frei vom serösen Überzug bleibt daher die hintere Fläche des Hodens, und zwar dort, wo die Gefäße in ihn eintreten, und dort, wo ihm der Schwanz des Nebenhodens anliegt. Die seröse und die fibröse Tunica sind um den unteren Pol des Hodens herum recht fest aneinander gewachsen, im übrigen aber durch ein lockeres Zellgewebe getrennt, welches oberhalb des Hodens den Samenstrang umhüllt. Nach oben setzt sich dieses Zellgewebe durch den Leistenkanal hindurch in das subperitoneale Zellgewebe fort, was sofort verständlich wird, wenn man sich vorstellt, der Scheidenfortsatz des Bauchfells wäre nicht obliteriert; dann würde

ja dieses Zellgewebe zwischen ihm und der von der Fascia transversalis abstammenden Tunica communis liegen, also wirklich subserös sein; es begleitet selbstverständlich auch die Vasa spermatica bis hinauf zur Wirbelsäule.

Was zunächst die Wunden betrifft, so ist das Skrotum äußeren Gewalten wenig ausgesetzt. Neben Schußverletzungen kommen zumeist nur Quetsch- und Rißwunden, ganz selten Schnitt- und Stichwunden zur Beobachtung. Die Quetschrißwunden sind nicht selten mit einem Substanzverlust verbunden. Die schnelle Heilung der Skrotalwunden wird allgemein gerühmt; man beobachtet an diesem Organe eine ungewöhnliche Plastizität und die Fähigkeit, sehr große Substanzverluste zu decken, so daß angeblich nahezu das ganze Skrotum sich von neuem bilden kann. Das ist zum Teil Schwärmerei. Man darf nämlich zwei Momente nicht übersehen. Erstlich erscheinen die Substanzverluste des Skrotums viel größer als sie sind, weil sich der gebliebene Rest der Skrotalhaut ungemein stark zurückziehen kann, und zweitens wird bei der Vernarbung großer Substanzverluste die benachbarte Haut des Schenkelbugs herangezogen, so daß die Narbe sich sehr stark zusammenziehen und relativ klein ausfallen kann. Daß aber die Skrotalwunden rasch heilen, das kann zugegeben werden. Ein häufiges Ereignis bei Skrotalwunden ist der totale oder partielle Prolaps des Hodens. *Malgaigne* hat in bezug auf diesen Punkt eine falsche Lehre verbreitet. Er lehrte, daß der prolabierte Teil sich nicht überhäuten könne, daß man also den Hoden unbedingt reponieren müsse, wobei ein blutiges Debridement des granulierenden Wundrandes oder gar plastische Deckung des Hodens notwendig erscheinen könnte. In der Tat verführt der Anblick der Teile zu einer solchen Meinung sehr leicht. Wenn man nämlich im Verlaufe der Wundheilung sieht, daß die granulierenden Ränder der Skrotalhaut sich von dem mit lebhaften Granulationen überzogenen Hoden immer weiter und weiter zurückziehen, so daß sie schließlich der Samenstrang förmlich einklemmen, so kann man kaum glauben, daß Überhäutung zustande kommen kann; mit jedem Tage, glaubt man, vermindern sich die Chancen. Allein Beobachtungen zeigen, daß auf einmal der Zeitpunkt kommt, wo die Benarbung beginnt, und nun zieht die Schrumpfung der Granulationen die Hauträndер wieder über den Hoden zurück, so daß der Hoden allmählich zurückwandert. Daraus folgt aber nicht, daß man in frischen Fällen verabsäumen sollte, den Prolaps durch Naht der Wundränder primär zu decken; das wird man selbst bei zerrissenen und gequetschten Wundrändern nach Abtragung der zerfetzten Teile immer zu versuchen haben.

Von Entzündungen kann am Skrotum das Erysipel eine ungemein starke Schwellung, zumal bei Kindern, hervorbringen, so daß es zur Gangrän einzelner Partien der Skrotalhaut kommt. Um der Gangrän vorzubeugen, kann man Skarifikationen machen, doch mache man sie bei ganz jungen und schwächlichen Kindern nicht, da die Blutung, relativ sehr groß, für das Kind verhängnisvoll werden kann. *Albert* mußte bei dem Kinde eines Kollegen die Blutung aus den kleinen, mittelst Tenotom beigebrachten Einstichen mit feinen Nähten stillen, da das Blut gar nicht gerinnen wollte. Die Phlegmone scroti hat das Gefährliche, daß sie sich wegen der Lockerheit des Zellgewebes ungemein rasch verbreitet und daß sie meistens zur mehr oder weniger

ausgebreiteten Gangrän der Haut führt. Das letztere Moment ist wohl daraus zu erklären, daß die meisten Fälle entweder durch lokale Infektion entstehen oder eine allgemeine Infektion (Typhus, Blattern, Scharlach usw.) begleiten, so daß mit der Spannung auch noch eine andere Schädlichkeit mitwirkt. Die relativ häufigste Ursache dürfte die Infiltration mit alkalischem Urin bei Harnröhrenstrikturen sein oder, wie das bei Dammverletzungen vorkommt, auch mit saurem Urin, wenn dieser in den zertrümmerten Gewebsräumen später fault, zumal wenn auch gleichzeitig eine Mastdarmverletzung und Kotaustritt stattgefunden hat oder ein fremder Körper in der Wunde steckt.

Fig. 341.

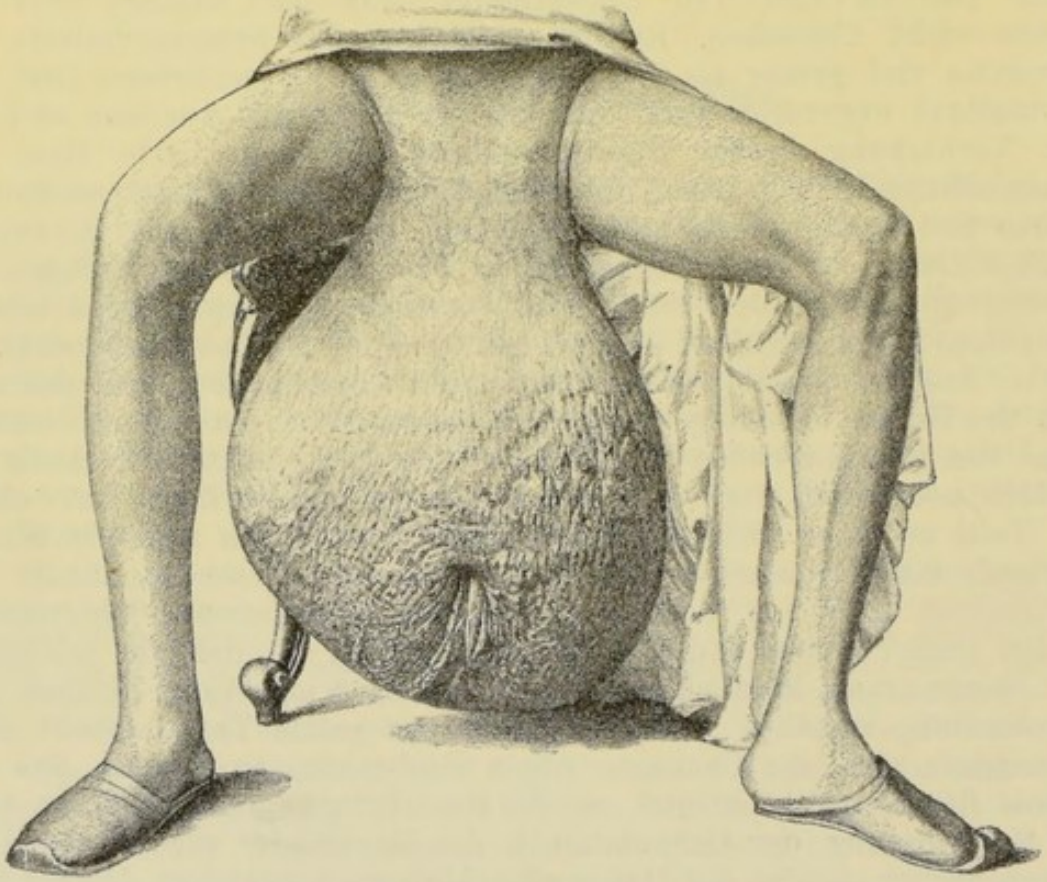

Elephantiasis scroti.

Am Skrotum kommen zwei sehr interessante, aber nur gewissen geographischen Bezirken eigentümliche, bei uns nur ausnahmsweise auftretende Geschwulstformen vor: die Elephantiasis und das Karzinom.

Die Elephantiasis scroti ist in den tropischen Gegenden der alten und der neuen Welt zuhause, und zwar befällt sie mehr die Eingeborenen als die Fremden. In Europa wurde sie indessen schon in einer größeren Zahl von Fällen an Individuen beobachtet, die niemals in den Tropen waren. *Albert* hat mehrere Fälle beobachtet, darunter einige Knaben, bei welchen auch das Präputium zu einer kolossalen Größe herangewachsen war. Das Wesen der Krankheit besteht in einer ungemeinen Hypertrophie der Haut, und zwar sind es sämtliche Be-

standteile der Kutis und des subkutanen Gewebes, die hypertrophieren, sowohl das Bindegewebe als auch die Papillen, die Epidermis, die Blut- und Lymphgefäße und die Talg- und Schweißdrüsen. Der Durchschnitt der Geschwulst zeigt glänzend weiße, derbe Züge von Bindegewebe, welche gegen die Epidermis hin sich zu einem dichteren Gewebe verfilzen, gegen den Hoden hin aber in eine zitternde, weiche, sulzige Masse übergehen; eine solche Masse kann sich auch zwischen den gröberen Zügen des Bindegewebes eingelagert finden; die Arterien und

Fig. 342.

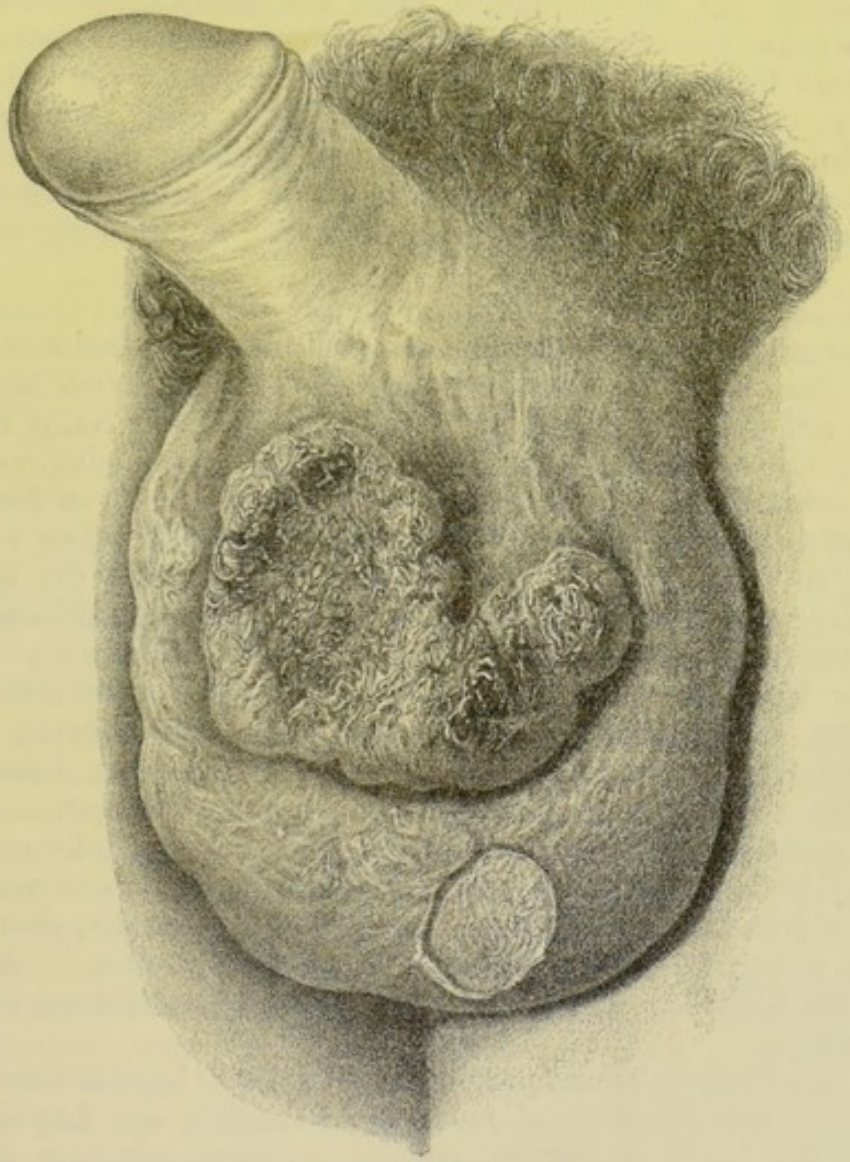

Carcinoma scroti.

Venen sind groß, erweitert, verdickt, ebenso die Lymphgefäße; die Epidermislage ist sehr mächtig, an der Oberfläche höckerig, rissig; der Hoden bleibt unter allen Umständen normal. Die Geschwulst kann eine enorme Größe erreichen (Fig. 341). Über die Ätiologie des Leidens herrscht noch Dunkel. Sehr wichtig ist die Tatsache, daß das Leiden häufig an Erysipel anschließt; es schwellen die Leistendrüsen schmerzhaft an, es stellt sich ein unerträgliches Jucken in der Haut ein und bald bricht unter Fieberbewegung eine erysipelatöse Rötung der Skrotalhaut aus. Das

Jucken läßt nach, aber es bleibt eine Schwellung der Skrotalhaut zurück, die langsam zunimmt. Die weitere Entwicklung erfolgt nun häufig schubweise; nach einer gewissen Zeit tritt wieder Erysipel auf und die Geschwulst wird bedeutend größer, und so geht es weiter. Allein aufklärend ist diese Tatsache nicht; übrigens gibt es Fälle, wo das Wachstum kontinuierlich und ohne Erysipel stattfindet. In neuerer Zeit hat *T. Manson* die Meinung aufgestellt, daß die Krankheit parasitärer Natur ist, indem die von *Lewis* entdeckte Filaria sanguinis hominis sich im Skrotum ansiedelt und zeitweise und stellenweise den Abfluß der Lymphe aus dem betreffenden Organ behindert. Die Behandlung der Elephantiasis ist bisher nur eine operative, denn die mechanische Kompression (durch elastische Einwicklung) hat nur einen vorübergehenden Erfolg. Man exzidiert Keile aus der Geschwulst und vereinigt die Wunde oder man exstirpiert die ganze hypertrophische Masse, auch amputierte man sie samt den Geschlechtsteilen. Die letztere Methode dürfte durch Anwendung der *Esmarch*schen Blutsparung wohl beseitigt werden, da sie nur dort in Anwendung kam, wo man fürchtete, der Blutung nicht Herr werden zu können.

Das Carcinoma scroti ist unter dem Namen Schornsteinfegerkrebs bekannt (Fig. 342); es kommt nämlich bei englischen Kaminfegern häufig vor. Man leitet das Entstehen dieser Krankheit aus der Einwirkung des Russes auf die Skrotalhaut ab und daher auch der Name Rußkrebs. Daß gerade die englischen Kaminfeger darunter leiden, das suchte man daraus zu erklären, daß in England die Kamine schon von Knaben gefegt zu werden pflegen, so daß die reizende Einwirkung schon von früher Jugendzeit an sich geltend machen konnte. Ähnlich wie der Ruß wirkt auch der Teer und ähnliche Körper, welche bei der Paraffinfabrikation gewonnen werden, daher auch Teer- und Paraffinkrebs; natürlich kann dieser Krebs auch an anderen Körperstellen vorkommen. Umgekehrt kommt aber Karzinom am Skrotum auch aus anderen Gelegenheitsursachen vor, so in heißen Ländern nach häufigen Ekzemen (in dieser Weise z. B. bei den mexikanischen Maultiertreibern). Bei dem Teerkrebs entsteht häufig zuerst die sog. „Soot-warts“ (Rußwarze); diese kann nun jahrelang als solche bestehen und später kann von ihr die Bildung des Karzinoms ausgehen. Die gründliche Exstirpation scheint häufig von dauerndem Erfolge begleitet zu sein, selbst in dem Falle, als schon die natürlich mit zu exstirpierenden Lymphdrüsen der Leiste erkrankt waren.

Von den übrigen Tumoren kommen nur die Atherome am Skrotum etwas häufiger vor, manchmal multipel. Bezüglich der Lipome möge die Bemerkung beachtet werden, daß sie meistens aus dem subserösen Lager hinter dem Leistenringe kommen, diesen passieren und erst dann im Skrotum weiterwuchern. Es sind dies Bildungen, die mitunter zu sog. „bruchähnlichen Fettgeschwülsten“ werden, insofern als sie eine Peritonealfalte nachziehen; *Albert* sah ein solches von mehr als Faustgröße die eine Skrotalhälfte einnehmen; bei der Sektion fand man, daß die Fettmasse sich weit in das subseröse Lager erstreckte.

Wenn das lockere Zellgewebe, welches die seröse und die fibröse Tunika voneinander trennt und das sich nach aufwärts durch den Leistenkanal bis in das subperitoneale Zellgewebe fortsetzt, serös infiltriert wird, so liegt dann das vor, was man Ödem des Samen-

stranges nennen müßte und was einzelne ältere Autoren als Hydrocele diffusa funiculi bezeichneten; in deutlich wahrnehmbarem Grade ist das Übel aber selten. Häufiger sind die Hämatome oder Hämatokelen dieses Zellgewebes.

Kocher hat einige Injektionsversuche angestellt, um zu sehen, welche Konfiguration der Gegend zustande kommt, wenn man dieses Gewebe mit einer erstarrenden Masse prall füllt. „Bindet man die Kanüle unmittelbar nach Austritt des Samenstranges aus dem Leistenkanal mit abwärts gerichteter Spitze ein, so bildet sich bei der Injektion langsam eine wurstförmige, abwärts wachsende Geschwulst aus, welche den Samenstrang verhüllt und bis zum Hoden herabreicht . . . Spritzt man mehr ein, so wird der Hode vom Samenstrang abgedrängt. Da sich das Vas deferens am unteren Pol inseriert, so macht der obere Pol um diese Insertionsstelle als Mittelpunkt eine Drehung von 90° abwärts und kommt horizontal zu liegen, und zwar so, daß seine ursprüngliche laterale Fläche nun nach oben sieht. Es beruht dies darauf, daß die Injektionsmasse leichter zwischen der lateralen Fläche der Tunica propria und der anliegenden Tunica comm. eindringt als zwischen den medialen Flächen beider. Dies bedingt eine höchst charakteristische Geschwulstbildung, welche man an Präparaten wiederfindet und deren Kenntnis die Diagnose am Lebenden mit großer Präzision stellen läßt: der Hode ruht am unteren Pole der Anschwellung in einer Delle, deren Umfang als harter Rand erscheint; der Nebenhode liegt nach oben zwischen dem Hoden und der Geschwulst. Ist die Injektion an die Grenze des Möglichen getrieben worden, so findet man auch das subkutane Zellgewebe bis zur Kutis infiltriert, einen kugeligen Tumor mit oberer Verlängerung beim Herauspräparieren darstellend; der Hode liegt im hinteren Umfange . . . Bindet man die Kanüle in den Leistenkanal aufwärts ein und spritzt die Leimmasse in genügender Menge ein, so entsteht eine durch das betreffende Hypogastrium fühlbare Geschwulst, wesentlich in der Fossa iliaca sitzend, im subserösen Bindegewebe. Bei Eröffnung der Bauchhöhle zeigt sich, daß die Anschwellung sich als 6 *cm* dicke Masse auf der Faszie des Musc. iliacus ausbreitet, nach hinten bis zur Crista ilei emporreichend, nach vorn nicht ganz bis zur Spina und zum Ligam. Poupartii, nach innen über den Psoas herüber bis zum Rand des kleinen Beckens sich hinziehend . . . . Wenn man die Kanüle bloß seitenständig einbindet, so kann man gleichzeitig den extrainguinalen und den abdominalen Tumor herstellen, durch eine dünnere Zwischenmasse im Canalis inguinalis verbunden."

Gerade so wie die Injektionsmasse kann auch das Blut, wenn die Gefäße reißen, sich auf den beschriebenen Wegen ausbreiten und Geschwülste hervorbringen, die, der Konfiguration nach, den geschilderten künstlichen Bildern entsprechen. Die gewöhnlichere Form ist die der extrainguinalen Geschwulst, die entweder bis zum Hoden hinabreicht oder nur den oberen Abschnitt der extrainguinalen Strecke einnimmt. Seltener ist die intraabdominelle Geschwulst und kommt nur gleichzeitig mit der extrainguinalen vor. Den Anlaß zur Gefäßruptur geben äußere Gewalten oder die Anstrengung der Bauchpresse: natürlich sind es zuerst die Venen, welche bersten. Die Geschwulst kann rasch auftreten, so daß sie binnen wenigen Stunden mannskopfgroß wird und das Skrotum prall spannt, wie bei der maximalen Injektion im Experiment. Es ist kein Wunder, daß man in so drohenden Fällen dieser Art einzugreifen versuchte, um einer Gangrän der Teile vorzubeugen. In einer anderen Zahl von Fällen kommt es nicht zu gefährlichen Symptomen; die Geschwulst vergrößert sich nicht weiter, ein Eingriff war nicht notwendig und nun kommt es zu einer Art von Organisation, wie etwa bei apoplektischen Zysten. Das Blut resorbiert sich nicht, sondern es entsteht ein dasselbe einkapselnder Balg, der den flüssigen Anteil einschließt; es kommt also zu einer ganz zirkumskripten Geschwulst, die eine Selbständigkeit erlangt, insofern als sie noch wachsen und in ihrem flüssigen Anteil noch manche Veränderungen erfahren kann.

Wir fügen hier noch die Erwähnung zweier anderer Formen von Flüssigkeitsansammlungen ein, die ihrer Form und Ausbreitung nach an das zirkumskripte Haematoma funiculi erinnern. Es ist die Hydrocele bilocularis intraabdominalis und die Hydrocele multilocularis funiculi.

Die Hydrocele bilocularis, bei den Franzosen Hydrocele en bissac, zuerst von *Dupuytren* beobachtet, stellt einen Sack vor, der zum Teil im Skrotum, zum Teil im Becken liegt; beide Anteile kommunizieren mittelst eines engeren Mittelstückes, das den Leistenkanal durchsetzt. Im Liegen nimmt der skrotale Anteil an Volum und Spannung ab und es füllt sich der abdominale; umgekehrt beim Stehen und Husten; durch Druck kann man den Inhalt des einen Anteils in den anderen Abschnitt hineinpressen. Der Inhalt ist rein serös (durchscheinender Tumor) oder nach Traumen blutig oder im Verfolge einer Entzündung auch eitrig. Der Unterschied gegenüber der vorigen Form besteht darin, daß die Flüssigkeit nicht im Sacke liegt, der sekundär um den anfänglich diffusen Erguß sich als abkapselnde Membran gebildet hat, sondern in einem schon vorhandenen serösen Sacke. Was ist aber dieser Sack? Es ist der Processus vaginalis peritonei, der nach oben hin am Peritoneum obliteriert ist, nach unten hin gegen den Hoden ebenfalls obliteriert sein kann oder nicht. Kommt es innerhalb eines solchen nach oben obliterierten Scheidenfortsatzes zu rascher Ansammlung von Flüssigkeit und findet diese auf der ganzen Strecke bis zum Peritoneum hin keinen größeren Widerstand, so wird sie imstande sein, jenen Teil des Sackes auszudehnen, der knapp unterhalb der Verwachsungsstelle mit dem Peritoneum liegt. Knapp unter dem Peritoneum heißt aber so viel wie im subserösen Raume; es wird sich also ein abdomineller, subseröser Abschnitt des Sackes ausbilden, der das Peritoneum abhebt. Fälle dieser Art sind durch Sektionen verifiziert worden. In vivo stellt sich die Sache so dar, daß eine längere Zeit bestehende Hydrokele des Scheidenfortsatzes plötzlich (zumeist nach einem Trauma) sich vergrößert und einen abdominellen Anteil erkennen läßt. Ein zweiter Entstehungsmodus und jedenfalls der häufigere ist durch ein subseröses Divertikel des Scheidenfortsatzes gegeben. Man denke nur an die Hernia inguino-properitonealis (S. 605). Sowie dort der Bruchsack einen skrotalen und einen properitonealen Abschnitt hat, die beide in den Bauchring führen, so braucht man sich nur vorzustellen, daß ein derartig gebildeter Processus vaginalis peritonei sich nur am Bauchring schließt; man erhält dann eine zwerchsackförmige Hydrokele. Obwohl die meisten Fälle nur an Erwachsenen beobachtet worden sind, so kommt der Befund, wie *Kocher* nachgewiesen hat, auch bei Kindern und sogar angeborener Weise vor und läßt sich der abdominelle Abschnitt manchmal durch bimanuelle Untersuchung (ein Finger im Mastdarm) in tiefer Narkose ganz gut abtasten. Welche kolossalen Dimensionen übrigens der Tumor erreichen kann, zeigt eine Beobachtung von *Rochard*, wo der skrotale Teil bis zur Mitte des Oberschenkels, der abdominale bis an den Nabel und über die Mittellinie nach der anderen Seite hinüber reichte und wobei nahezu 300 *g* einer grünlichbräunlichen Flüssigkeit vorhanden waren.

Unter dem Namen Hydrocele multilocularis funiculi werden von *Kocher* einige seltenere Fälle zusammengefaßt, deren Gemeinsames etwa darin liegt, daß sich eine aus vielfachen transparenten Höckern bestehende Geschwulst vorfindet, die den Samenstrang entlang hinauf-

zieht, deren Balg sich selbst ins Abdomen erstrecken kann, und abweichend von der Hydrokele einen wasserklaren, mitunter schleimigen Inhalt besitzt. Die Entstehung dieser Form ist dunkel.

Schon aus terminologischen Rücksichten müssen wir jetzt der Hydrocele bilocularis die Hydrocele communicans gegenüberstellen. Man versteht darunter eine Hydrokele, deren Sack durch den offen gebliebenen Processus vaginalis peritonei gebildet ist. Diese Form ist also immer angeboren, aber sie schlechtweg H. congenita nennen, wäre nicht genau genug, da auch andere Formen der Hydrokele angeboren sein können. Die Flüssigkeit einer Hydrocele communicans kann also durch Druck in die Bauchhöhle entleert werden, wo sie sich sofort zwischen die Schlingen verteilt, um nach längerer Zeit durch den Atmungsdruck der Bauchpresse wiederum in den Scheidenfortsatz zurückzukehren. Dieser letztere kann aber entweder in seiner ganzen Länge offen geblieben sein, so daß das Serum den Hoden umspült, oder er kann teilweise obliteriert sein, z. B. oberhalb des Hodens, so daß dann eine Tunica vaginalis propria besteht und die H. nur eine H. communicans funiculi ist. Die Kommunikationsöffnung des Sackes mit der Bauchhöhle ist von verschiedener Weite, öfters enger, so daß die Flüssigkeit sehr langsam zurückgeht, wobei die komprimierenden Finger ein Gefühl des Rieselns empfinden, welches dadurch entsteht, daß die Flüssigkeit am Bauchring, wo die Kommunikationsöffnung besteht, Wirbel bildet. Ist die Öffnung groß, so kann in den Hydrokelensack ein Eingeweide vortreten; dann besteht eine Hydrocele cum hernia, auch H. hernialis. (Doch bezeichnet der letztere Ausdruck auch eine größere seröse Ansammlung in einem selbständigen Bruchsack.)

Nach Ausscheidung dieser selteneren Formen bleiben uns die häufigeren, für den praktischen Arzt so wichtigen Formen der einfachen Hydrokele. Wenn der Scheidenfortsatz normaliter obliteriert, so daß aus ihm auf der ganzen Strecke vom oberen Pol des Hodens bis zum Peritoneum nur eine bindegewebige Spur, das Ligam. vaginale, zurückbleibt, so kommt dadurch die normale Tunica vagin. propria testis zustande, — so zu sagen eine Expositur der Peritonealhöhle. Angeborener oder erworbener Weise kann die Tunica vaginalis eine größere Menge Serums enthalten und dann besteht eine Hydrocele vaginalis, die Hydrokele schlechtweg. Wenn der Scheidenfortsatz aber nicht vollständig obliteriert, sondern nur nach dem Peritoneum einerseits, nach der Hodenrichtung andrerseits sich abschließt, so stellt eine seröse Ansammlung in der offen gebliebenen Partie die Hydrokele des Samenstranges vor, H. funiculi.

Der gewöhnliche Fall der H. funiculi ist der, daß die Höhle vom Bauchring bis an den Hoden hinab persistiert, so daß dieser unterhalb der Geschwulst liegt, und zwar entweder in normaler Stellung oder bei großer Menge der Flüssigkeit durch die Spannung des Sackes etwa weggedrängt, zumal nach vorn, immer aber von der Geschwulst isolierbar (Fig. 343). In anderen Fällen persistiert die Höhle nur auf einer kürzeren Strecke, und zwar extrainguinal oder intrainguinal, oder sie persistiert an mehreren diskreten Stellen, zwischen welchen Obliteration eingetreten ist, so daß man in diesen Fällen von einer H. funiculi partialis simplex und multiplex sprechen könnte. Man darf nicht glauben, daß die Hydrokelen des Samenstranges etwa zylindrische Geschwülste vor-

stellen; sie sind meist oval, rundlich, ausnahmsweise nur länglich; meist erreichen sie aber kein bedeutendes Volum, sie werden hühnereigroß; sehr große Geschwülste sind auch sehr große Seltenheiten.

Fig. 343.

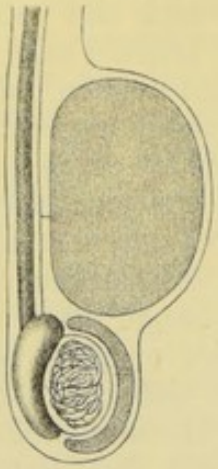

Schema der Hydrocele funiculi.

Fig. 344.

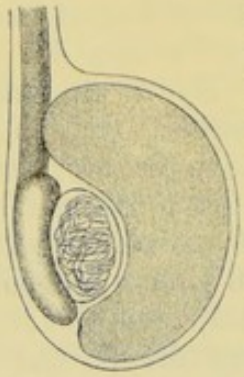

Schema der Hydrocele vaginalis.

Die Hydrocele vaginalis ist in der weitaus größten Mehrzahl der Fälle ungemein genau charakterisiert. Der Hode liegt, wie Fig. 344 zeigt, hinten; er ist gewissermaßen in eine an der hinteren Fläche der Geschwulst vorhandene Delle eingelagert; er füllt diese Vertiefung so aus, daß die Skrotalhälfte eine ovoide Gestalt bekommt. Die außerordentlich scharfe Begrenzung des ganzen Gebildes, seine Abgeschlossenheit nach oben vor dem Leistenring, die glatte Oberfläche, die deutliche Fluktuation, ein gewisses Gewicht desselben und die schöne Transparenz, der gänzliche Mangel eines Anpralles beim Husten — das sind Merkmale, die sehr leicht eruiert werden können und von sehr aufklärender Natur sind. Neben der Eiform kommt auch die Birnform häufig vor, wobei das schmälere Ende der Birne nach oben sieht. In manchen Fällen ist die Geschwulst nicht unter dem Leistenring begrenzt, sondern sie reicht in den stark erweiterten Leistenkanal hinein und grenzt sich erst am Bauchring ab. In diagnostischer Beziehung erwachsen hieraus keine Schwierigkeiten, denn die Geschwulst läßt sich gegen den Bauch zu nicht entleeren und sie gibt beim Husten keinen Stoß, so daß ein Zusammenhang mit dem Peritonealkavum bestimmt ausgeschlossen werden kann; dasselbe gilt für jene Fälle, wo die Geschwulst bilokulär wird.

Die Hydrokele fällt, ob der Kranke steht oder liegt, auch durch ihre starre Form auf, indem sie ja einen in der Regel prall gefüllten Sack vorstellt. Kleinere Hydrokelen sind wiederum in der Regel schlaff. Sehr selten findet man bei großen Hydrokelen eine solche Schlaffheit der Geschwulst, daß sich der Hode durchfühlen oder gar umgreifen läßt; selbstverständlich ist der Sack dann sehr dünnwandig. Empfindliche Stellen findet man bei Hydrokelen außerordentlich selten.

Die Größe der Hydrokele ist sehr verschieden. Es gibt eine Form derselben, die man bei Greisen antrifft und die jahrelang auf einem sehr geringen Volum stationär bleibt; die Menge der Flüssigkeit beträgt an 20 *g*, so daß die Geschwulst häufig übersehen wird; man kann sie an Leichen so häufig finden, daß man sie fast als eine Spezies, als stationäre Hydrokele der Greise bezeichnen könnte. *Kocher* bemerkt, daß die Mehrzahl der Patienten aus der arbeitenden Klasse das Spital dann aufzusuchen pflegt, wenn die Geschwulst etwa $^1/_2$ *l* Flüssigkeit enthält; dann nämlich pflegen sich Schmerzen durch Zug der Geschwulstmasse am Samenstrang einzustellen und zugleich ist das Volumen des Skrotums lästig. Daneben gibt es kolossale Hydrokelen mit vielen Litern Flüssig-

keit als Inhalt. Die Menge der Flüssigkeit hat Einfluß auf die Lage des Hodens. Bei kleinen Hydrokelen wird die Scheidenhaut nach vorn und zugleich unten am meisten ausgedehnt, d. h. der Hode liegt hinten und etwas oben. Bei Hydrokelen mittlerer Größe leistet der untere Teil der Scheidenhaut mehr Widerstand, es muß sich der obere mehr ausdehnen und somit steht der Hode hinten und etwas unten. Bei kolossalen Hydrokelen findet aber die Ausdehnung nach oben ihr Hindernis, es muß wieder der untere Teil nachgeben und so kommt wieder der Hode nach hinten und etwas mehr oben. Die Flüssigkeit ist klar, wässerig dünn, weingelb oder strohgelb gefärbt, hat sehr häufig einen schönen Stich ins Grüne und enthält mitunter sehr zahlreiche schimmernde Cholestearinschüppchen; ihre Reaktion ist neutral, das spezifische Gewicht 1020, sie enthält Fibrin und zeichnet sich durch ihren hohen Gehalt an Eiweiß aus. Die Wand des Sackes ist nur bei jungen Hydrokelen unveränderte Scheidenhaut; je älter die Hydrokele wird, desto dicker und fester wird ihr Sack; es lagern sich an seiner äußeren Fläche ziemlich mächtige, aber ungleichmäßig entwickelte Schichten von einem sehr derben Fasergewebe ab; die Innenwand aber bleibt meist glatt und behält ihr Endothel, dessen einzelne Zellen als die einzigen, spärlichen, geformten Elemente in der Flüssigkeit schwimmen können. In manchen Fällen verliert sich die Glätte der Innenwand und diese wird samtartig und trübe; durch Hämorrhagien entstehen in ihr rostbraune Flecken. Bei ungleichmäßiger Ablagerung des sklerotischen Bindegewebes in der subserösen Schichte erscheint die Innenwand über den eingelagerten Platten wie narbig. Was das Verhalten der Nachbarorgane betrifft, so bleibt der Nebenhode entweder normal stehen oder er wird durch die quere Spannung lateralwärts gezogen, allerdings nur mit seinem Mittelstücke, da Kopf und Schweif mit dem Hoden innig verbunden sind. Der Samenstrang wird schon bei mittelgroßen Hydrokelen verdickt vorgefunden. Die Skrotalhaut ist immer beweglich, faltbar, von mäßig erweiterten Venen durchzogen. Indem die Hydrokele wächst, zieht sie zu ihrer Bedeckung die Haut der anderen Skrotalhälfte heran, so daß schließlich für den Hoden der anderen Seite vom Skrotum nur so viel bleibt, als er zur Bedeckung nötig hat. Wichtig sind die in manchen Fällen vorkommenden Adhäsionen der beiden Serosablätter;

Fig. 345.

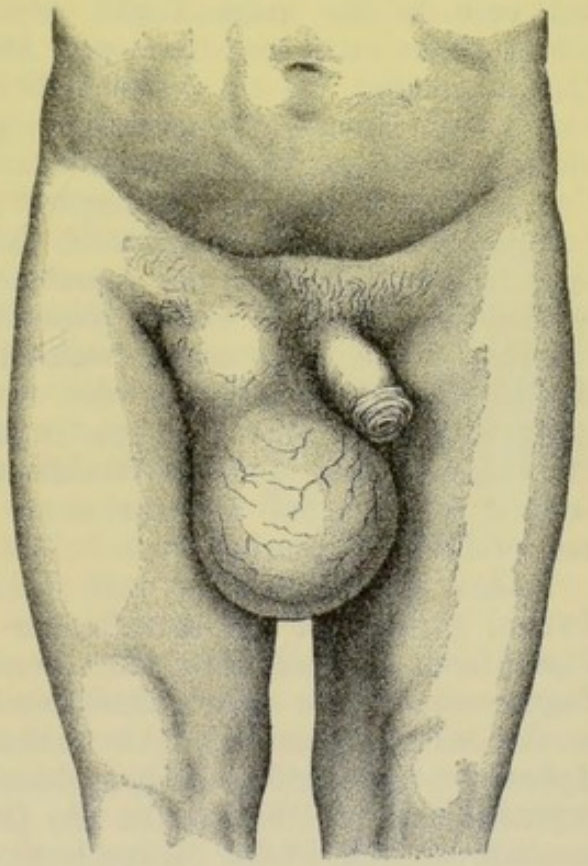

Hydrocele vaginalis.

sie kommen am unteren Pol des Hodens, um den Schweif des Nebenhodens herum vor; wenn sich nun die Flüssigkeit ansammelt, so kann sie nur den oberen Teil der Scheidenhaut ausdehnen und die Geschwulst erhält dadurch eine nach unten hin sich verjüngende — umgekehrt birnförmige oder herzförmige — Gestalt.

Die aufgezählten Formen erschöpfen jenen Begriff, welchen wir unter dem Namen Hydrokele verstehen. *Kocher* hatte einen anderen Terminus einzuführen versucht, indem er die Hydrokele der Scheidenhaut als Periorchitis chronica serosa, die Hydrokele des Samenstranges als Perispermatitis chronica ser. bezeichnete. Es erscheint nicht zweckmäßig, einen so uralten, allgemein verbreiteten Namen ohne die triftigsten Gründe abzuschaffen. *Kochers* Gründe sind aber nicht einmal zureichend. Wir können nicht zugeben, daß die Hydrokele eine Entzündung ist. Wenn wir die Ätiologie untersuchen, so finden wir allerdings in einer gewissen und immerhin ansehnlichen Zahl von Fällen, daß eine leichte traumatische oder gonorrhoische Entzündung der Scheidenhaut vorausgegangen war. Aber diesen Fällen steht eine andere Zahl gegenüber, wo ein entzündlicher Prozeß durchaus nicht vorhanden war, wo die Annahme eines solchen ganz und gar willkürlich wäre. Ja wir sehen die senile Hydrokele als eine Alterserscheinung auftreten. Und endlich können wir unmöglich annehmen, daß die kongenitalen Formen entzündlicher Natur sind. Aber auch die anatomische Untersuchung bestätigt nicht die Annahme eines Entzündungsprozesses; ansehnliche Anatomen *(Virchow, Klebs)* finden, daß hier excipiendis exceptis durchaus keine Entzündung vorliegt. Behalten wir also den Namen Hydrokele zur Bezeichnung des massenhaften serösen Ergusses und sprechen wir von einer Periorchitis nur dort, wo wir den entzündlichen Prozeß bezeichnen wollen. Wir können dann ganz gut von einer Periorchitis serosa acuta und chronica, einer P. adhaesiva, P. suppurativa und proliferans sprechen.

Am ehesten könnte man bei der letzteren Form mitunter in Zweifel geraten, ob ein betreffender Fall noch als Hydrokele oder als P. proliferans zu bezeichnen wäre. Der Befund weist nämlich einen serösen Erguß neben einer sehr reichlichen Neubildung von fibrösem Gewebe in der Scheidenhaut auf. Wir haben früher erwähnt, daß bei älteren Hydrokelen eine mäßige Bildung desselben Gewebes zu den regelmäßigen Befunden gehört. Wo ist also die Grenze? Man wird, glaube ich, in ausgesprochenen Fällen dennoch nicht in Verlegenheit kommen. Wo wir eine große Geschwulst mit reichlichem Ergusse und einer mäßigen Verdickung der Scheidenhaut antreffen, dort werden wir von Hydrokele sprechen. Wo wir eine kleine Geschwulst mit wenig Erguß, aber einer mächtigen Verdickung der Scheidenhaut vorfinden, dort werden wir in dieser Verdickung das überwiegende Merkmal des Prozesses erblicken und von einer Periorchitis proliferans reden. Dazu kommt noch ein Moment. Die Wucherung des Bindegewebes greift auch auf den Nebenhoden über, ja selbst in das Rete testis hinein, und es kann zur Verödung des Nebenhodens kommen (Fig. 346). Selbstverständlich wird gar kein Zweifel aufkommen, wenn der Befund gar keinen Erguß in die Scheidenhaut und nur die enorme Verdickung der letzteren aufweist. In Fällen der letzteren Art kann die Diagnose außerordentlich schwierig sein. Es liegt ja eigentlich nur ein derber, oft knorpelharter Tumor vor, der den

Hoden umschließt und mitunter etwas höckerig ist; kann es Wunder nehmen, daß auch gewiegte Praktiker mitunter die Diagnose auf einen Hodentumor gestellt und den Hoden entfernt haben?

Denken wir uns zu dem Befunde der P. proliferans noch hinzu, daß die verdickte Scheidenhaut an ihrer Innenfläche nicht glatt, sondern von reichlichen Neomembranen besetzt ist, die aus jungem Bindegewebe bestehen und von zahlreichen zartwandigen Gefäßen durchzogen sind, so kommen wir auf eine Abart, welche *Kocher* mit dem Namen P. chronica haemorrhagica bezeichnet. Sie ist das volle Analogon der Pachymeningitis, Perikarditis, Pleuritis, Peritonitis haemorrhagica. Die Blutung kann auch ausbleiben, aber sie bildet bei der zarten Beschaffenheit der Gefäße ein gewöhnliches, regelmäßiges Ereignis, welches von Traumen durchaus unabhängig gedacht werden muß und welches den Charakter des flüssigen Ergusses in der mannigfaltigsten Weise abändert. Bald findet man den Erguß noch dünn, serös und das Blut in Koagulis beigemischt, bald ist der dünnflüssige Erguß leicht oder intensiver rot gefärbt; bald besteht der Erguß aus einer dicken, sirupähnlichen, braunen bis schwärzlichen Masse; endlich kann durch Resorption des flüssigen Anteils der Charakter eines „Ergusses“ vollständig schwinden und man kann nur von einem breiigen, kaffeesatzähnlichen oder graubraunen „Inhalte“ sprechen, der wiederum durch fettige Umwandlungen grau, weißlich werden und eine milchartige Konsistenz erlangen kann, so daß man auch von einer Galaktokele und Liparokele sprach. Das Verhalten des Hodens kann verschieden sein. Entweder prominiert er in die Scheidenhauthöhle frei hinein, während allerdings die extravaginale Bindegewebswucherung ihn von hinten umschließt, indem sie den Nebenhoden in sich aufnimmt; oder es ist nicht nur die parietale, sondern auch die viszerale Wand der Scheidenhaut von den Neomembranen überzogen, so daß der Hode zwar noch prominiert, aber nicht mehr frei, sondern von Neomembranen überlagert, derart, daß er zwischen die zwei Schichten der Wucherung (die extravaginale und die Neomembranen) eingeschaltet erscheint; oder endlich prominiert der Hode gar nicht, sondern liegt zwischen den beiden Schichten ganz abgeplattet, was durch eine Zunahme des Ergusses und des hydrostatischen Druckes zu erklären ist *(Kocher)*. Daß durch den Untergang des Nebenhodens in der Bindegewebswucherung der Hode selbst jede funktionelle Bedeutung verliert, bedarf keiner besonderen Erwähnung.

Fig. 346.

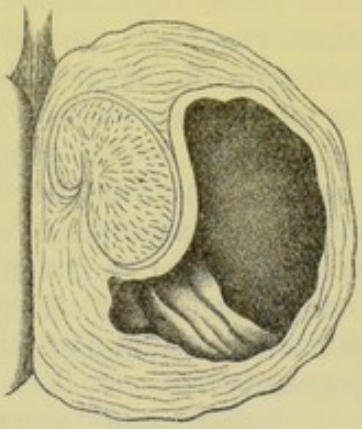

Periorchitis prolifera.

Man unterscheidet eine palliative und eine radikale Therapie der Hydrokele. Die palliative besteht in der Punktion. Man steht hiebei zur rechten Seite des liegenden Kranken, faßt mit der linken Hand die Geschwulst so, daß sie in der Vola manus ruht und daß der Daumen einerseits, die anderen Finger andrerseits die Geschwulst seitlich komprimieren. Dadurch wird der sagittale Durchmesser des Hydrokelenraumes größer, der Hoden entfernt sich also weiter nach hinten und wird der Verletzung weniger ausgesetzt. Mit der rechten Hand

stößt man einen Troikart senkrecht durch die vordere Wand des Tumors hindurch, indem man dabei eine Einstichstelle wählt, wo keine größere Vene verlauft. Der Stachel wird zurückgezogen, die Kanüle gut fixiert und vom Inhalt so viel entleert, als bei mäßigem Drucke noch ausfließt. Darauf wird mit den Fingern der linken Hand die Haut über der Kanüle zurückgestreift, während die letztere mit der rechten Hand ausgezogen wird.

So ist die Hydrokelengeschwulst mit einem Schlage beseitigt, allein sie kehrt nach einiger Zeit wieder, immer rascher, je öfter schon die Punktion vorgenommen worden war. Um die Wiederansammlung zu verhüten, um die seröse Höhle durch adhäsive Entzündung beider Blätter zur Verödung zu bringen, wurde als Radikalmethode die Einspritzung reizender Flüssigkeiten (Jodtinktur, Karbolsäure, Alkohol, Chlorzink, Chloroform) in den Hydrokelensack empfohlen. Nachdem die Flüssigkeit abgelaufen war, wurde eines der genannten Mittel durch den Troikart eingespritzt und nach einigen Minuten ablaufen gelassen. Es folgt heftiger Schmerz, eine intensive örtliche Reizung, eine frische Exsudation in die Scheidenhauthöhle, die allmählich, in günstigen Fällen definitiv schwindet.

Diese Injektionsbehandlungen haben nach übereinstimmenden Erfahrungen, was die Sicherheit des Erfolges anlangt, vielfach im Stiche gelassen, die Hydrokele rezidivierte in einem beträchtlichen Bruchteil der operierten Fälle. *Volkmann* hat die Eröffnung der Hydrokele durch den Schnitt wieder eingeführt, derart, daß im Bereiche der Wunde die Scheidenhaut mit der Haut durch Nähte vereinigt wurde. Die Höhle wurde drainiert und ein antiseptischer Verband darüber gelegt. Die Erfolge waren, mit denen der früheren Methoden verglichen, weit besser, doch brauchte es oft lange Zeit, ehe bei großen Hydrokelensäcken der ganze Hohlraum zur Verödung kam. Auch Rezidiven sind vielfach vorgekommen.

Unter den neueren verläßlicheren Wundbehandlungsmethoden konnte man zu Methoden greifen, die die Gewähr einer primären Heilung boten. *v. Bergmann* hat die Exstirpation der Tunica propria testis empfohlen. Nach Eröffnung des Hydrokelensackes wird das parietale Blatt der Serosa, vom Wundrand beginnend, stumpf abgelöst und am Testikel abgetrennt. Die Blutung muß exakt gestillt werden, worauf die Hautwunde komplett vernäht wird. In 6 bis 8 Tagen ist die Heilung abgeschlossen.

In wenig eingreifender Weise erreicht *Winkelmann* das gleiche Ziel. Er legt den Sack frei, eröffnet ihn, stülpt durch den Schlitz der Serosa des parietalen Blattes den Hoden nach außen und verkleinert den Schlitz so, daß ein Zurücktreten des Hodens nicht mehr möglich wird. In dieser Position wird der Hoden mit dem die Serosafläche nach außen kehrenden parietalen Blatt der Serosa reponiert und die Haut über dem Hoden, der nun subkutan gelagert ist, dessen Albuginea direkt der Hautinnenfläche zugekehrt ist, durch Naht geschlossen. Die Erfolge mit diesem Verfahren sind außerordentlich befriedigende, indem die Wunde in wenigen Tagen heilt und Rezidiven bei richtiger Ausführung in der Regel ausbleiben.

Die akute Entzündung der Scheidenhaut des Hodens, Periorchitis acuta (Vaginalitis, Orchidomeningitis, Hydrocele acuta), ist eine recht häufige Krankheitsform und tritt entweder mit seröser oder mit eitriger,

manchmal auch mit reichlicher fibrinöser Exsudation auf, so daß man eine P. serosa, suppurativa und plastica unterscheiden kann. Wo das Exsudat überwiegend flüssig und in einiger Menge vorhanden ist, dort ist die Diagnose sehr leicht, da neben der Schmerzhaftigkeit der Skrotalhälfte, neben leichter Rötung und ödematöser Schwellung der Haut auch noch Vergrößerung des Hodens vorhanden ist, die sich bei näherer Untersuchung sofort als nur scheinbar erweist, indem vor dem Hoden deutliche Fluktuation vorhanden ist. Es ist richtig, daß der normale Hoden selbst das Gefühl von Fluktuation erzeugt; allein wenn ein flüssiger Erguß in der Scheidenhaut vorhanden ist, so kann man sich kaum täuschen, auch wenn die Menge desselben unbedeutend ist, denn man kann dann mit der Fingerspitze durch die fluktuierende Schicht hindurch den Widerstand der gespannteren Albuginea durchfühlen und somit unterscheiden, daß die gefühlte Fluktuation nicht auf das Hodenparenchym zu beziehen ist. Welcher Natur nun der Erguß ist, das kann aus physikalischen Zeichen nur dann auf der Stelle entschieden werden, wenn man Durchscheinbarkeit des Tumors nachgewiesen hat; dann ist der Erguß jedenfalls serös. Aber dieses Phänomen ist nur bei größerer Menge des Exsudats nachzuweisen, und überdies schließt ein Fehlen desselben den serösen Charakter des Ergusses nicht aus, da ein fibrinöser Belag an der Wandung oder reichliche in der Flüssigkeit suspendierte Flocken die Transparenz aufheben können. In der Regel entscheidet der Verlauf darüber, ob seröse oder eitrige Exsudation anzunehmen ist; bei P. serosa pflegt in der Regel nach drei bis vier Tagen der Schmerz, die Rötung, das Ödem abzunehmen und in acht bis zehn Tagen sind die Entzündungssymptome meist verschwunden, so daß eventuell nur der Erguß zurückbleibt; bei eitriger P. hingegen dauern die entzündlichen Erscheinungen an, nehmen eher zu und insbesondere ist das anhaltende Fieber charakteristisch. Die Ursachen der akuten P. sind mannigfaltig. Die häufigste Veranlassung dürfte die Gonorrhöe bilden; hier entsteht die Scheidenhautentzündung durch Fortpflanzung des Prozesses vom entzündeten Nebenhoden her. Ebenfalls ex contiguo entstehen manche traumatische Scheidenhautentzündungen. Sehr gut kann man den Ablauf der Periorchitis beobachten, wenn man in eine entleerte Hydrokele Jodlösung einspritzt. Man bemerkt schon nach einigen Stunden, daß die betreffende Skrotalhälfte anschwillt, daß die Haut sich rötet und empfindlich ist. Am nächsten Tage findet man diese Symptome noch stärker entwickelt, die Haut auch stark ödematös, heiß; man kann einen mächtigen Erguß in die Scheidenhaut an der Fluktuation konstatieren; gleichzeitig fühlt sich aber die Wandung der Scheidenhaut sehr derb an. Schon jetzt pflegt sich noch ein eigentümliches weiches Knistern einzustellen, wenn man die Geschwulst zwischen die Fingerspitzen faßt und leise drückt; es rührt offenbar von den an die Innenwand des Sackes aufgelagerten Fibringerinnungen her, die durch das Drücken gesprengt werden. Die Empfindlichkeit, die Röte und Hitze dauern einige, fünf bis sechs Tage an, dann verschwinden sie allmählich und es bleibt die Scheidenhaut gefüllt, daneben eigentümlich prall und resistent. Manchmal erfolgt eine solche Entzündung auch auf bloße Punktion hin. Sehr selten ist es, daß auf den einen oder anderen dieser Eingriffe eine Eiterung erfolgt. Weniger heftige Formen der Periorchitis acuta können sehr leicht chronisch werden, d. h. eine

Hydrokele setzen; die Fälle mit lebhafteren Symptomen pflegen aber mit Resorption des Ergusses und Adhäsionen der beiden Serosablätter zu enden; beim Ausgang in Eiterung ist zu bemerken, daß der spontane Aufbruch unverhältnismäßig lang auf sich warten läßt; man kommt in der Regel durch Inzision zuvor. Die Therapie der serösen Periorchitis besteht in Ruhe, Unterstützung des Skrotums, Anwendung von Kälte und im Falle großer Schmerzhaftigkeit in Punktion.

An das Schema der Hydrokelen schließt sich sehr innig dasjenige der Hämatokelen an. Das diffuse Hämatom des Samenstranges erwähnten wir schon, als wir von der experimentellen Nachahmung eines diffusen Ergusses im Zellgewebe des Samenstranges sprachen. Bildet sich um dasselbe ein Balg, so wird daraus eine Haematocele circumscripta funiculi. Der Hydrocele vaginalis steht die Haematocele vaginalis gegenüber. Sie besteht in einem blutigen Erguß in die Scheidenhaut, mag diese zuvor normal oder der Sitz eines serösen Ergusses (Hydrokele) gewesen sein. (Ausgeschlossen sind jene Blutergüsse, die aus den Neomembranen bei Periorchitis prolifera stattfinden.) Würde eine Hydrocele funiculi bestehen und durch ein Trauma Blutung in die Höhle eintreten, so läge auch eine Art von Haematocele funiculi circumscripta vor. Praktisch wichtig ist aber nur die einzige Form der Haematocele vaginalis. Neben diesen Formen der Hämatokelen, denen immer eine Form von Hydrokele entspricht, gibt es aber noch andere Blutergüsse der Skrotalhöhle, denen man auch den Namen der Hämatokelen zu geben pflegt; nämlich Bluterguß in das Zellgewebe des Skrotums, Haematocele scrotalis, und Blutung in den Hoden selbst, Haematocele testicularis.

Fassen wir zunächst die Haematocele vaginalis ins Auge, so wird sie allgemein als eine seltene Affektion bezeichnet, namentlich selten ist die Blutung in eine früher gesunde Scheidenhaut, ja ihr isoliertes Vorkommen wird von *Kocher* angezweifelt. Er konnte sie experimentell nur als Kombination mit einem Hämatom des Samenstranges erzeugen. Er erklärt das Zustandekommen dadurch, daß die Tunica vaginalis, die in ihrem vorderen unteren Anteil mit der Tunica communis inniger verwachsen ist, durch den Bluterguß, der von der letzteren eingeschlossen ist, in die Quere gespannt wird, bis sie einreißt. Wenn man also nach einer heftigen Anstrengung der Bauchpresse ein Haematoma funiculi diffusum auftreten sieht und auch Blut in der Scheidenhaut findet, so wäre das erstere als das bedingende Moment anzusehen. Tatsächlich hat das Hämatom des Samenstranges in den klinisch beobachteten Fällen nicht gefehlt. War eine Hydrokele vorhanden, so kann ein Einreißen der Scheidenhaut selbstverständlich ebenso erfolgen. Die Umwandlung einer Hydrokele in eine Hämatokele erfolgt aber häufiger auf eine andere Weise, und zwar durch direkte Traumen auf die Geschwulst, so z. B. durch Hufschlag, durch Auffallen auf die Hydrokele, durch Anprallen des Skrotums auf den Sattelknopf beim Reiten. *Kocher* hebt hervor, daß in früheren Zeiten, wo die Punktion der Hydrokele allgemein mit der Lanzette gemacht wurde, die Blutung in die Scheidenhaut häufiger war als jetzt, weil man Gefäße der Scheidenhaut direkt angestochen hat.

In praktischer Beziehung stellt sich die Sache so, daß man zwei klinische Bilder unterscheiden kann. Wenn die Scheidenhaut früher

normal war, so wird eine direkte Gewalt eine mehr weniger ausgedehnte und schneller oder langsamer zunehmende Blutung im Skrotum hervorbringen. Wo ist der Sitz des blutigen Ergusses? In den allermeisten Fällen wird das Zellgewebe des Skrotums und das Zellgewebe des Samenstranges suffundiert sein; vielleicht wird auch im Hoden selbst eine Blutung stattgefunden haben; vielleicht ist auch ein Riß in der Scheidenhaut und Bluterguß in dieselbe vorhanden; aber alles das kann man im ersten Augenblicke nicht unterscheiden und die Symptome des Haematoma diffusum funiculi werden dominieren. Erst wenn sich der subkutane Bluterguß resorbiert hat, wird man schließen, daß die Blutung auch in die Scheidenhaut stattgefunden hatte, wenn der Hode nirgend fühlbar ist. Bestand aber zuvor eine Hydrokele, so ist die äußere Suffusion sehr häufig ganz unscheinbar; dafür dominiert die rasche Zunahme des mit den Charakteren der Hydrokele versehenen Tumors bei gleichzeitigem Verschwinden der Transparenz.

Die Behandlung ist operativ und erheischt die breite Eröffnung des Sackes, dessen Inhalt man auslaufen läßt. Ist die Scheidenhaut wenig verändert, so genügt die Drainage der Höhle bei partieller Naht der Hautwunde. Sind die Wände stark verdickt, sind knöcherne Platten eingelagert, so kommt die Entfernung des ganzen Hodens in Frage, besonders dann, wenn dieser bereits atrophisch ist.

Fig. 347.

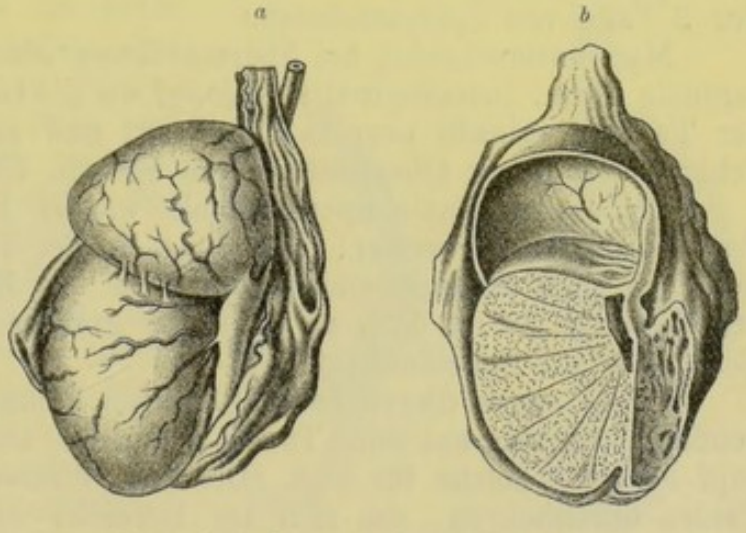

Intravaginale Spermatokele (nach *Hochenegg*)
a nach Eröffnung der Tunica vaginalis propria testis,
b im Sagittalschnitt.

Unter Spermatokele versteht man eine spermahältige Zyste; diese kann auch platzen und dann mischt sich der spermahältige Inhalt mit einem serösen Ergusse in die Scheidenhaut, welchen Befund man mit dem Terminus Hydro-Spermatokele bezeichnen kann.

Derartige Zystenbildungen sind am Hoden, wie *Hochenegg* gezeigt hat, außerordentlich häufig; er fand sie unter 332 untersuchten Hoden von Leichen in nahezu 9% der Fälle.

Die Spermatokelen entstehen durch Retention von Sperma in bestimmten Abschnitten des samenführenden Kanals, sie sind also Retentionszysten. Die Ursachen sind angeborene oder erworbene. Als angeborene Ursache kommt vor die aus der Entwicklungsgeschichte des Geschlechtsorgans begreifliche Bildung blinder Gänge, die mit dem Lumen des samenausführenden Kanals in Verbindung stehen und sich zur Zeit der Pubertät durch den verstärkten Sekretionsdruck mit Sperma füllen. Und zwar geschieht diese Füllung vom Nebenhoden aus. Denn jene blinden Gänge stellen solche Abkömmlinge der Urnierenkanälchen vor, die, von dem Ausführungsgange, wohin sie münden, gegen den Hoden wachsend, die Verbindung mit dem letzteren nicht erlangt haben; es sind also Vasa aberrantia.

Unter den erworbenen Ursachen sind zu nennen: 1. Traumen, durch welche eines oder mehrere Vasa efferentia an ihrer Durchtrittsstelle durch die Albuginea des Nebenhodenkopfes abgerissen werden; das Sperma extravasiert; es bildet sich allmählich eine Extravasationszyste; oder es schließt sich das zerrissene Gefäß und wird dadurch zu einem blind endigenden Schlauch, der sich zystisch erweitert. *Hochenegg* fand bei einem vom Gerüste gestürzten Arbeiter Ruptur der Vasa efferentia.

2. Die Entzündung, vor allem die gonorrhoische Epididymitis, ist wohl häufig im Spiele, da *Hochenegg* bei den in cadavere angetroffenen Spermatokelen häufig die Residuen einer solchen angetroffen hat. Der Einfluß der Entzündung besteht in der durch das Narbengewebe gesetzten Kompression und Knickung.

Die Spermatokelen sind eine Krankheit des kräftigen Mannesalters; vor der Pubertät kommen sie nicht zur Beobachtung; mit dem zunehmenden Alter nimmt auch ihre Häufigkeit zu; hohe, therapeutisch interessierende Grade kommen indes sehr selten vor. Unter 6000 poliklinischen Kranken an *Alberts* Klinik in einem Jahre waren nur 3 Fälle von Spermatokelen.

Man unterscheidet bei Spermatokelen eine intra- und eine extravaginale Form. Intravaginal sind jene, wo die Geschwulst in das Kavum der Tunica vaginalis propria hineinragt und somit auf einem ansehnlicheren Teil ihrer Oberfläche einen serösen Überzug besitzt.

Die extravaginale Spermatokele wächst hingegen im Zellgewebe des Samenstranges weiter, und zwar in der Richtung nach aufwärts; wenn sie auch anfangs einigermaßen in das Kavum der Scheidenhaut protuberierte, so ist doch weiterhin ihr größter Umfang außerhalb jeder Beziehung zur Scheidenhaut.

Wieso es zu diesen beiden Formen kommt, erhellt aus dem folgenden: Der Hode hat seine Tunica albuginea; aber auch der Nebenhodenkopf hat eine solche für sich. (Die Vasa efferentia müssen die letztere Tunica durchbohren, um sich im Bereiche des Nebenhodenkopfes zu den Conis vasculosis zusammenzuwickeln.) Der Kopf des Nebenhodens liegt dem oberen Pole des Hodens nicht unmittelbar an, sondern liegt eine kleine Strecke über ihm. Ein ziemlich gutes Bild dieses Verhaltens liefert der Kürassierhelm. Die Kopfkappe des Helmes möge uns die obere Hälfte des Hodens vorstellen; der Kamm des Helmes den oberen Teil des Nebenhodens; der vorderste Teil des Helmkammes ist dann das Bild des Nebenhodenkopfes. Indem das viszerale Blatt der Tunica vaginalis propria testis auch die Vorderseite des Nebenhodenkopfes überzieht, bildet es zwischen dem oberen Pole des Hodens und dem Nebenhodenkopfe eine Duplikatur, ähnlich wie jene Sagittalplatte, die zwischen Kamm und Kappe des Helmes steht. Im subserösen Raum dieser Duplikatur entstehende Zysten wachsen nun weiter subserös, d. h. im Zellgewebe des Samenstranges. Die innerhalb der Albuginea des Nebenkopfes entstehenden Spermatokelen wachsen aber, da der Nebenhodenkopf in das Cavum vaginale hineinsieht, in dieses letztere hinein.

Ein Vas aberrans also, dessen blindes Ende vom Nebenhoden her in den subserösen Raum der erwähnten Duplikatur hineinreicht, wird Anlaß zu einer extravaginalen Form geben, die Füllung geht vom Nebenhoden her; die Knickung eines Vas efferens, die an der Durchtrittsstelle durch die Albuginea des Nebenhodenkopfes oder noch vor dieser Stelle stattgefunden, wird wiederum eine in demselben subserösen Raum stattfindende Dilatation veranlassen; nur geht jetzt die Füllung vom Hoden her vor sich.

Die extravaginale Form ist es vor allem, die dem Chirurgen in die Hände kommt, da sie die größeren Spermatokelen liefert. Indem eine solche Geschwulst zunächst die beiden Blätter der oft erwähnten Duplikatur auseinanderschiebt und nun in dem Zellgewebe des Samenstranges nach aufwärts wächst, drängt sie vermöge des Widerstandes, den ihr dieses Zellgewebe setzt, den oberen Pol des Hodens nach abwärts, so daß dieser um den fixierten unteren Pol einen nach vorn abwärts gehenden Kreisbogen beschreibt, so daß der Hode eine horizontale Lage einnimmt. In einer gewissen Höhe angelangt, wächst dann die Spermatokele extravaginalis oben in die Breite.

In ihrem gröberen Verhalten stellt diese Spermatokele also eine Geschwulst vor, welche die strenge Begrenzung, deutliche Fluktuation und Transparenz mit der Hydrokele gemeinsam hat, aber von dieser doch durch folgendes unterschieden werden kann: Die Gestalt ist eine umgekehrt birnförmige (das dünnere Ende unten) oder herzförmige, und das rührt daher, weil die ovoide, oben breitere Zyste an ihrem unteren Pol den Hoden trägt; der Hode ist ganz deutlich zu fühlen, man kann seine beiden Pole und die Seitenflächen betasten, was bei der Hydrocele vaginalis nicht der Fall ist; ferner liegt der Hode, d. h. er ist mit seinem oberen Pole nach vorn gerichtet; endlich ist der Hode gegen die Geschwulst nicht verschiebbar, was der Hydrocele funicularis gegenüber unterscheidend ist. Gewöhnlich ist die Hämatokele im Gegensatz zur Hydrokele auffallend schlaff. Durch Probepunktion entleert man eine dünne, milchig getrübte Flüssigkeit, in welcher das Mikroskop Spermatozoën nachweist. In der Regel wird die Geschwulst nicht größer als ein Apfel; nur ausnahmsweise kommen sehr große Spermatokelen vor. So hat *Stanley* 46 Uncen, *Pitha* 2 Pfund, *Albert* 1 *l* Flüssigkeit entleeren können. Manchmal ist die Spermatokele auch multipel; es finden sich zwei oder drei nahezu gleich große oder eine einzige ansehnlichere neben mehreren kleinen Zysten vor. Ferner können in der Wandung Proliferationsvorgänge stattfinden, wie bei der Periorchitis, und es ist selbst Knochenablagerung in der Wand beobachtet worden; in Fällen dieser Art verschwindet die Transparenz und es liegen dieselben diagnostischen Schwierigkeiten vor wie bei der Periorchitis prolifera.

Fig. 348.

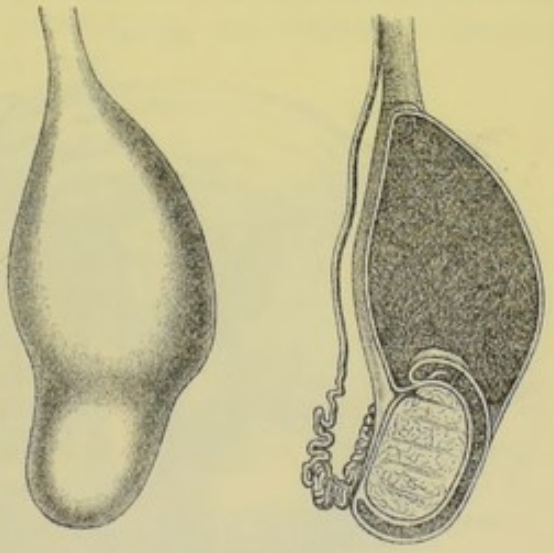

Extravaginale Spermatokele.

Die intravaginale Spermatokele ist kleiner und sie macht den Eindruck, als ob zwei Hoden übereinander wären; die Stellung des Hodens wird nicht alteriert.

Die Therapie der Spermatokelen besteht in Inzision oder besser noch in Ausschälung der Zyste.

2. Kapitel.

Die Krankheiten des Hodens und Nebenhodens.

Der Hode kann an abnormer Stelle gelagert sein, ferner auch an seiner normalen Stelle in der Skrotalhöhle Anomalien der Stellung aufweisen. Der Hode kann in der Bauchhöhle verbleiben (Retentio testis, Abdominaltestikel, Kryptorchismus) oder er gelangt auf den Schenkel (Schenkelhode, Ectopia testis cruralis), ans Perineum (Ectopia testis perinealis (Fig. 349), statt ins Skrotum vom äußeren Leistenring aus nach außen oben (Ectopia testis inguinalis, Fig. 244, S. 606). Im Skrotum ist der Hoden bisweilen um seine vertikale Achse gedreht, so daß der Nebenhoden statt hinten sich lateralwärts oder gar vorn befindet; oder es findet die Drehung um eine horizontale Achse statt, so daß der obere Pol nach vorn oder nach unten sieht oder gar noch weiter in der Drehung fortschreitet, so daß der Kopf hinter dem Nebenhoden wieder aufsteigt. Diese Inversionen, auf welche *Maisonneuve* aufmerksam gemacht hat, werden leicht erkannt, wenn der Hoden sonst gesund ist. Wenn aber eine Hydrokele oder eine Periorchitis vorhanden ist, so wird die anomale Stellung leicht übersehen und eine ausgeführte Punktion oder Inzision wird zur Folge haben können, daß man, statt die Scheidenhaut zu eröffnen, den Nebenhoden oder den Hoden selbst verwundet. Wer die Tatsache der Inversionen kennt, wird sich daran erinnern, sobald die Lage des Samenstranges oder ein anderes Moment eine Inkongruenz der Erscheinungen bedingt, und wird den Eingriff in vorsichtiger Weise ausführen.

Fig. 349.

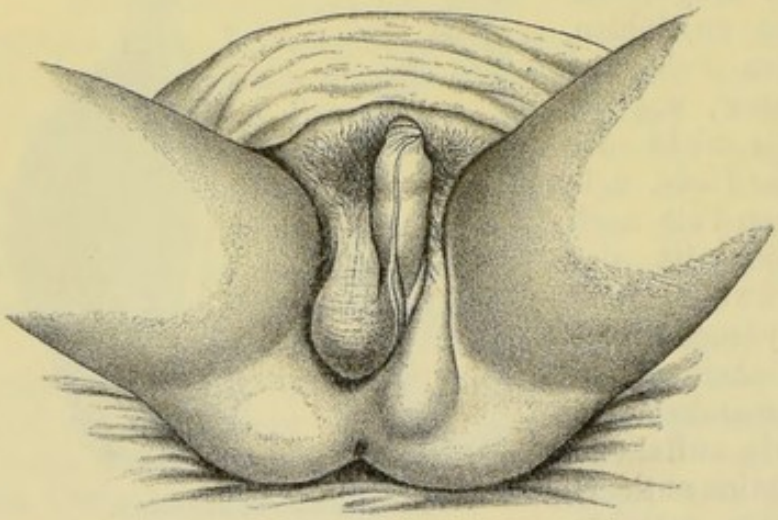

Ectopia testis sinistri perinealis.

Von Hodenverletzungen haben wir den Namen der sog. Haematocele testicularis oder parenchymatosa schon erwähnt; er will nichts anderes sagen, als daß sich durch Quetschung eine Blutung innerhalb der Albuginea einstellen kann. Fälle der Art sind jedoch sehr selten. Eine heftige Quetschung des Hodens kann auch Tod in kürzester Zeit zur Folge haben und die Autopsie weist dabei keine suffiziente Todesursache nach, so daß man an eine gewaltige Erschütterung des Nervensystems denken muß.

Stich- und Schnittwunden des Hodens kommen am ehesten als Mißgriff bei Operationen vor. Hat man den Hoden angeschnitten, so soll man sofort die Wunde der Albuginea zunähen. Denn wenn die Schnittwunde eine auch nur geringe Ausdehnung besitzt, so können Samenkanälchen prolabieren, und jetzt kommt alles darauf an, ob Entzündung eintritt oder nicht. Wo nicht, dort gangränesziert der Prolaps vielleicht; wenn aber Orchitis hinzutritt, dann wird durch die entzündliche Infiltration und Spannung, die innerhalb der Albuginea auftritt, die ganze Summe der Samenkanälchen herausgedrängt und verfällt auch der Gangrän. Ist eine größere Masse prolabiert und Orchitis da, so wird der ganze Hode durch Zunahme des Prolapsus gangränös, und da der Prozeß zur Pyämie, zu diffusen Phlegmonen führen kann, so tut man am besten, den Hoden zu entfernen.

Bei Schußverletzungen des Hodens ist in der Mehrzahl der Fälle die Zertrümmerung des Hodenparenchyms so ausgedehnt, daß zur Vermeidung von Gangrän die primäre Exstirpation des Hodens angezeigt erscheint.

Die Entzündung des Nebenhodens (Epididymitis) ist durch schmerzhafte und harte Schwellung des Organes charakterisiert. Der Nebenhoden wird dabei weit größer als der Hoden, so daß der letztere in dem Nebenhoden wie in einer Schüssel zu liegen scheint. Die Figur 350 zeigt dieses Verhältnis der Organe und es ist selbstverständlich, daß einmal die Cauda, ein anderes Mal das Caput mehr verdickt erscheint. In erstaunlich kurzer Zeit, in einem Tage, kann der Nebenhoden diese Ausdehnung und die große Resistenz erlangen; häufig dauert es doch zwei bis drei Tage, bevor das Maximum der Schwellung erreicht wird. In der Regel ist die Haut des untersten Teiles des Skrotums ödematös und in geringem Umfange und schwächerem Grade auch gerötet. Der Schmerz, der auf Druck erzeugt wird, ist ein ganz eigentümlicher; es steckt in ihm etwas von einem dumpfen Kitzelgefühl; er wird mehr bei aufrechter Stellung des Körpers empfunden und läßt nach, wenn man den Hodensack hebt oder wenn man sich niederlegt. Daher die ungemeine Erleichterung, welche erfolgt, wenn man ein Suspensorium anlegt, das den Hoden gut stützt. Man kann daraus schließen, daß es das vermehrte Gewicht des geschwellten Organs ist, welches den Schmerz zunächst bedingt. Häufig geht diesem Schmerze ein anderer voraus, der am Leistenringe empfunden wird, und man kann mit Recht annehmen, daß er ebenfalls durch den Zug des schwerer gewordenen Organes auf den Samenstrang bedingt ist, der seinerseits wiederum empfindlicher sein kann, wenn die Entzündung durch den Samenstrang auf den Nebenhoden hin sich fortgepflanzt hat. Zudem gesellen sich manchmal auch Schmerzen in der Lende und im Kreuze, welche als reflektierte oder irradiierte aufgefaßt werden können. In manchen Fällen sind die Schmerzen außerordentlich hochgradig; Fieber kommt nicht selten im Anfange vor. Die Dauer der Krankheit beträgt 8—14 Tage; nur wenn es zur Eiternng kommt, dauert die Krankheit auch mehrere

Fig. 350.

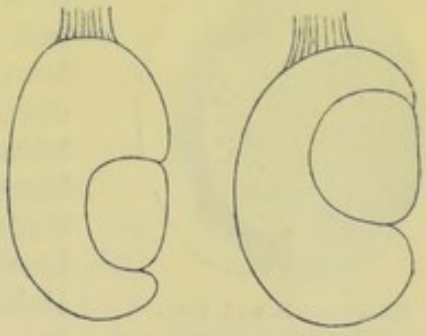

Schema der Epididymitisformen.

Wochen, kann zum Durchbruche und Empyem der Scheidenhaut, zu weitverbreiteter phlegmonöser Entzündung des Zellgewebes usw. führen. Die Folgen einer Epididymitis sind oft ganz ernste; in einer beträchtlichen Anzahl von Fällen bleibt eine Verdickung des Nebenhodens zurück, welche die Lichtung des Ausführungsganges sehr stark vermindern oder gänzlich aufheben kann, so daß bei beiderseitigem Vorhandensein dieser Störung durch Azoospermie Sterilität resultiert. Nebstdem ist die zurückbleibende Verdickung des Nebenhodens sehr häufig der Ausgangspunkt von Rezidiven; nach Jahren erfolgt oft auf eine leichte Reizung hin neue Epididymitis. Was die Ursachen betrifft, so kann man drei Gruppen unterscheiden: die traumatische Epididymitis erfolgt nach Quetschungen, Stößen, Wunden; die E. urethralis gesellt sich zu Entzündungsprozessen in der Urethra, tritt am häufigsten bei Gonorrhöe, nach Katheterismus, nach Lithotripsie, Prostatektomie auf, und es ist anatomisch nachgewiesen, daß hier der eitrige Katarrh von der Urethra durch das Vas deferens bis auf den Nebenhoden sich fortpflanzt; die E. metastatica endlich tritt im Verlaufe gewisser Allgemeinerkrankungen auf, so bei Pyämie, Variola.

Fig. 351.

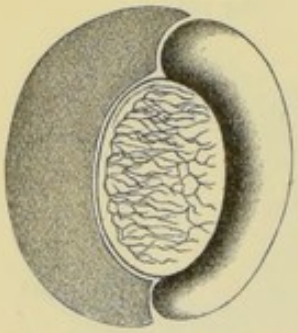

Epididymitis und Periorchitis (schematisch).

Die innige anatomische Beziehung, welche die Scheidenhaut auch dem Nebenhoden gegenüber einhält, ist der Grund, daß die Periorchitis und die Epididymitis so häufig kombiniert vorkommen; bald ist jene primär und diese sekundär, bald verhält es sich umgekehrt. Das Verhältnis der Teile, wie es in Fig. 351 dargestellt ist, bietet keine diagnostischen Schwierigkeiten; wir finden an der hinteren Seite der Geschwulst den harten Nebenhoden und in der von ihm gebildeten Delle die fluktuierende Schichte des Exsudates in der Scheidenhaut und hinter dieser Schichte den Hoden.

Die Therapie der Epididymitis ist aus dem Gesagten abzuleiten. Der Kranke muß zu Bette, das Skrotum wird gehoben und durch ein kleines zwischen die Beine gebrachtes weiches Kißchen unterstützt. Schon mäßige Kälte reicht hin, um die Schmerzen, die trotz der Ruhe etwa noch fortbestehen, zu beseitigen.

Zur rascheren Aufsaugung der entzündlichen Infiltrate dienen heiße Kataplasmen. Man läßt gewöhnlich dem Wasser, welches zu den Umschlägen verwendet wird, Bleiwasser oder Burow zusetzen. Ein gutes Suspensorium muß der Kranke anlegen, wenn er nach überstandener Anschwellung und nach Aufhören des Fiebers Bewegung zu machen gezwungen ist; dasselbe trägt er übrigens noch einige Wochen nach Ablauf der Krankheit. Bei größerem Exsudat mit stärkerer Schmerzhaftigkeit macht man die Punktion oder Inzision der Scheidenhaut.

Die chronische Epididymitis ist charakterisiert durch Wucherung des Bindegewebes zwischen den Windungen des Nebenhodenkanals, welche zum Untergange dieses letzteren und Substitution desselben durch eine Schwiele führt; innerhalb der Schwiele kann auch ein kleiner, eitriger Erweichungsherd vorgefunden werden.

Die akute Hodenentzündung, Orchitis, kommt aus denselben Veranlassungen zustande, wie die Epididymitis, ist aber ungemein viel seltener. Insbesondere ist die traumatische und die urethrale Form

selten; relativ häufiger ist die bei Mumps vorkommende metastatische Form. *Kocher* führt aus, daß bei Mumps eigentlich auch nur eine Orchitis urethralis besteht, indem der Orchitis eine katarrhalische Entzündung der Urethra vorausgeht. Die Orchitis tritt dann in der Regel am 6. Tage der Erkrankung auf, zu einer Zeit, wo die Parotisschwellung abzunehmen beginnt. Wenn man fragen würde, warum eine Entzündung der Urethralschleimhaut, indem sie sich durch den Samenstrang und den Nebenhoden fortpflanzt, diese letzteren verschont und erst im Hoden den Ausbruch einer heftigen Entzündung veranlaßt, so muß darauf geantwortet werden, daß es zwar auffällig ist, daß die Tatsache aber dennoch unleugbar ist.

Was die Symptome betrifft, so möchte man im vorhinein glauben, daß die Albuginea ihrer Festigkeit wegen erstlich eine nennenswerte Schwellung des Hodens kaum erlaubt und weiter, daß die Schmerzen aus demselben Grunde sehr hochgradig sein müßten. Aber die Voraussetzung ist nicht richtig. *Kocher* gibt an, daß er den Hoden binnen eines halben Tages auf doppelte Größe anschwellen sah, und in Mumpsepidemien hat man beobachtet, daß der Hoden in zwei Tagen bis gänseigroß wurde; da auch Präparate vorhanden sind, welche die Tatsache erhärten, so muß man von der obigen Argumentation abgehen. Allerdings ist der Schmerz bei Orchitis bedeutender und vergeht auch nicht in der Rückenlage, aber er ist durchaus nicht quälend.

Die Temperaturerhöhung pflegt höher zu sein als bei Epididymitis. Die lokale Untersuchung ergibt, daß die Skrotalhälfte vergrößert ist; innerhalb derselben findet (Fig. 352) man den auf Druck schmerzhaften vergrößerten Hoden, auf dessen Rückseite der in die Länge gezogene und ein wenig derbere Nebenhoden zieht; der Epididymitis gegenüber besteht also kein Zweifel; das aber muß entschieden werden, ob die Vergrößerung des Organs durch dessen eigene Schwellung oder durch Erguß in seine Scheidenhaut bedingt ist. Da der entzündete Hoden auch eine Art von Fluktuation gibt, so beruht die ganze Entscheidung auf dem richtigen Gefühl und für exquisite Fälle kann man diese Entscheidung fällen. Dort, wo das Gefühl nicht sicher ist, achte man auf folgendes: Ist Erguß in die Scheidenhaut vorhanden, so kann man die Albuginea durch die fluktuierende Schichte hindurchfühlen oder man bemerkt bei größerem Ergusse Transparenz; das wurde schon früher betont. Ferner ist bei akuter Periorchitis die Skrotalhaut ödematös, bei Orchitis nicht, obgleich sie übrigens immerhin schwach gerötet ist. Endlich ist die Verlängerung des Nebenhodens schon an und für sich ein deutlicher Beweis, daß der Hoden an Länge zugenommen habe, also geschwellt sein müsse. Die Dauer der Krankheit ist etwas länger als bei Epididymitis. Der Ausgang ist zumeist günstig, indem vollständige Restitution erfolgt; manchmal schließt sich an die Entzündung eine rasche Atrophie des Organs an. Wo es zur Eiterung kommt, besteht nach dem Aufbruch die Gefahr, daß sich die Eiterung auf den Samenstrang fortpflanzt und zu Peritonitis oder Pyämie Anlaß gibt. Die Behandlung besteht in Bettruhe, Unterstützung des Organs und Applikation von Kälte. Bei deutlich vorhandenem Abszesse inzidiert man.

Fig. 352.

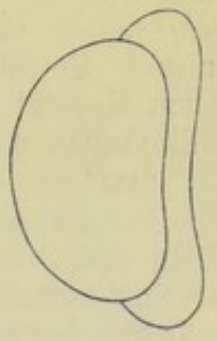

Verhalten von Hoden und Nebenhoden bei Orchitis (schematisch).

Payr hat in einem Falle von akuter Orchitis, bei welchem die exzessiven örtlichen und allgemeinen Erscheinungen den üblichen Mitteln nicht wichen, trotzdem ein Abszeß nicht nachweisbar und, wie sich zeigte, auch nicht vorhanden war, den Hoden bloßgelegt, in zwei Teile gespalten und sofort die Albuginea vernäht. Die Orchidotomie hatte auch in funktioneller Hinsicht den besten Erfolg.

Die Entzündung des Samenstranges, Funiculitis, kommt in isolierter Weise sehr selten vor. Der Samenstrang fühlt sich dann als ein harter, empfindlicher Strang an, der am Leistenring etwas eingeschnürt erscheint, während Hode und Nebenhode ein normales Verhalten zeigen. Häufiger ist die Spermatitis als Kombination einer Epididymitis. Ist diese letztere traumatischen Ursprunges, so schreitet die Spermatitis vom Nebenhoden hinauf; ist der Ausgangspunkt eine Entzündung in der Urethra, so wandert die Entzündung durch den Samenstrang zum Nebenhoden hinab. Von Bedeutung wird die Krankheit nur in zwei Fällen; einmal wenn ihr Auftreten von einer peritonealen Reizung (Erbrechen, Meteorismus) begleitet ist, wo an eine eingeklemmte Hernie gedacht werden könnte; zweitens dort, wo eine Abszedierung in der Nähe des Peritoneums erfolgt, weil dann leicht eine Peritonitis hinzutreten kann; in diesem Falle wird die baldige Eröffnung des Herdes durch Spaltung des Leistenkanals notwendig sein.

Die chronischen Entzündungsprozesse des Hodens und Nebenhodens bilden ein etwas verworrenes Kapitel. Es ist ein großes Verdienst *Kochers*, hier eine Sichtung des Materials vorgenommen und eine echt klinische Betrachtungsweise eingeführt zu haben. *Kocher* zählt zu diesem Kapitel folgende Formen: die einfache chronische Orchitis und Epididymitis, die käsige und tuberkulöse Entzündung, die Hodensyphilis, den gutartigen Fungus des Hodens.

Die chronische Orchitis ist anfangs dadurch charakterisiert, daß in dem bindegewebigen Anteile des Hodens eine diffuse zellige Infiltration auftritt, d. h. man findet um die Gefäße und um die Samenkanälchen herum eine große Menge größerer, mehrkörniger, lymphoider Zellen. Im weiteren Verlaufe verschwindet die Adventitia der Samenkanälchen, es bleibt nur die Propria. Nun gesellt sich dazu ein Zerfallsprozeß; einerseits zerfällt der Inhalt der Samenkanälchen, andrerseits die das Kanälchen umgebenden lymphoiden Zellen zu Fett und von der Tunica propria findet man *(Rindfleisch)* mazerierte Bruchstücke. Gleichzeitig aber findet eine Verdickung und schwielige Umwandlung der bindegewebigen Septa statt. Es entsteht auf diese Art ein System von Hohlräumen, deren Inhalt die zerfallene Drüsensubstanz des Hodens und die zerfallene zellige Infiltration ist, deren Wandung von den Septis gebildet wird. Der Prozeß ist ein ungemein langsamer, er dehnt sich auf viele Jahre hinaus. Das Resultat ist eine Geschwulst, welche bis faustgroß sein kann. Dieser sozusagen zystischen Umwandlung des Hodens steht die zirkumskripte chronische Orchitis oder der Hodenabszeß gegenüber; hier findet sich ein erbsen- bis walnußgroßer Erweichungsherd vor, während die übrige Hodensubstanz etwas verhärtet erscheint.

Der Nebenhoden gehört zu jenen Organen, die zur Infektion mit Tuberkelbazillen auf hämatogenem Wege besonders disponieren. Häufig ist die Tuberkulose des Nebenhodens die erste klinische Manifestation einer tuberkulösen Erkrankung. Am Nebenhoden ist es

der Kopf oder der Schweif, seltener der Körper, wo die Knotenbildung zuerst auftritt. Die Erkrankung ist ein- oder doppelseitig und schreitet zentripetal durch das Vas deferens, welches knotige Infiltration aufweist, gegen die Harnröhre vor. Die Prostata und Samenblase, die oft miterkrankt gefunden werden, sind ebenfalls Organe, die primär von Tuberkulose affiziert werden. Oft tritt die Nebenhodentuberkulose zur Nieren-, Blasentuberkulose hinzu, oder es erkrankt der Testikel, ehe noch am Harnapparate Zeichen einer Infektion vorhanden waren. Es ist aber auch häufig der Fall, daß entfernte Organe tuberkulös erkrankt sind, so insbesondere die Lunge, und zwar kann die entfernte Affektion der Hodentuberkulose vorausgehen oder ihr nachfolgen. Endlich kommt es in einer beträchtlichen Zahl von Fällen auch zum Ausbruche der allgemeinen Miliartuberkulose. Schon in mehreren Fällen wurde beobachtet, daß ein Kranker eine Gonorrhöe erworben hat, daß zu dieser eine Epididymitis hinzutrat, und daß von hier aus Miliartuberkulose eingeleitet wurde, als eine höchst ernste Folge der Tripperansteckung; es braucht das Individuum durchaus nicht von ausgeprägtem lymphatischen Habitus zu sein. Es kommt im Hoden sowohl wie im Nebenhoden der echte, graue Miliartuberkel vor, und zwar als Teilerscheinung der allgemeinen Miliartuberkulose, wie auch als isolierte Eruption der Knötchen bei gleichzeitigem Freisein aller übrigen Organe. Nebstdem aber kommen, und zwar gewöhnlicher, jene hellgelben bis grauweißen, derben und zähen, stecknadelkopfgroßen bis nußgroßen Knoten vor, die man als fibröse Tuberkel bezeichnet und die im weiteren Verlaufe ihres Bestehens die zentrale Erweichung eingehen. Diese letztere Form ist es, die den Gegenstand der klinischen Beobachtung bildet.

Fig. 353.

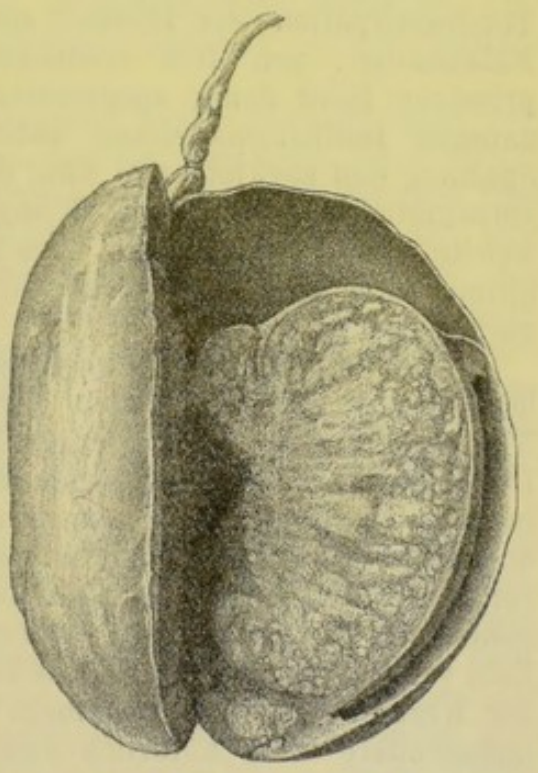

Tuberkulose des Nebenhodens und Hodens.

Das klinische Bild der lokalen tuberkulösen Affektion zeigt sich in der Regel so, daß sich ohne Fieber eine rasche Schwellung des Hodens oder häufiger des Nebenhodens ausbildet, welche sehr bald aufbricht und einen dünnen, eiterähnlichen Inhalt entleert und nun nicht die mindeste Tendenz zur Heilung zeigt; die Schmerzen sind sehr gering, mitunter null, und das ist eben charakteristisch. Längere Zeit hindurch kann der Zustand stationär bleiben, indem aus der kleinen Fistel einige Tröpfchen über den Tag sezerniert werden, oder es kommt nach Wochen, Monaten eine Exazerbation, neue Anschwellung an einer anderen Stelle, neuer Aufbruch, neue Fistelbildung. Weiterhin verbreitet sich die Krankheit auf den Hoden einerseits (Fig. 353), auf das Vas deferens andrerseits, und es ist dann die Gefahr der weiteren Infektion per contiguitatem von Tag zu Tag größer. Es ist gar kein Zweifel, daß der Prozeß auch aus-

heilen kann, und zwar: durch eitrige Abstoßung, durch Verkalkung oder durch fibröse Umwandlung; aber der Nebenhodenkanal obliteriert hiebei und der Hode hat somit seinen Ausführungsgang verloren.

Mit Rücksicht auf die Möglichkeit einer spontanen Ausheilung sind eine Anzahl von Chirurgen für die konservative Behandlung der Affektion eingetreten; allgemeine roborierende Maßnahmen, entsprechende Diät und klimatische Behandlung sind auf Hebung des Allgemeinbefindens gekehrt. Ist ein Erweichungsherd nachweisbar, so soll er eröffnet werden, bei Zerstörung der ganzen Epididymitis kann diese allein durch Resektion entfernt werden. Nur wenn der Hoden miterkrankt, soll die Kastration ausgeführt werden. So wird man in doppelseitigen Fällen durch Teilexstirpationen mit Erhaltung des Hodens bisweilen Erfolge erzielen können.

Ein anderer Standpunkt, der radikalere, ist für die frühzeitige Totalexstirpation des Hodens auch bei umschriebener Tuberkulose am Nebenhoden, von dem Gedanken ausgehend, vielleicht den ganzen primären Herd damit ausgerottet zu haben. Zur Möglichkeit einer genaueren Indikationsstellung haben *Poncet* und *Lanz* die explorative Spaltung und nachfolgende Naht des bloßgelegten Hodens empfohlen. Ein vermittelndes, dem Einzelfall angepaßtes Vorgehen wird sich empfehlen, welches dem Prinzipe folgt, alles Tuberkulöse tunlichst zu entfernen. Als ultima ratio wird man selbst vor doppelseitiger Hodenexstirpation nicht zurückscheuen.

Bei Syphilis ist es im Gegensatze zur Tuberkulose fast ausschließliche Regel, daß der Hoden der primär affizierte Teil ist, und der Nebenhoden nur sekundär erkrankt; das Vas deferens bleibt immer frei. Die Anatomie weist zwei Formen der Befunde auf: gummöse Knoten, welche indes im Hoden derber zu sein pflegen als in anderen Organen *(Virchow)* und die körnig zerfallen und aufbrechen können — oder eine diffuse Wucherung des interstitiellen Bindegewebes, in welcher die Samenkanälchen untergehen und die zur Bildung verbreiteter Schwielen führt. In einer großen Zahl von Fällen finden sich beide Formen gleichzeitig vor. Die Entwicklung der Krankheit ist eine ungemein langsame und vollkommen schmerzlose; insbesondere tritt Aufbruch und Fistelbildung in weit späteren Zeiträumen auf als bei Tuberkulose und das geschieht nicht auf dem Wege einer Vereiterung, sondern auf dem Wege einer langsamen, bindegewebigen Umwandlung der über dem Herde gelegenen Schichten, worauf eine körnige Erweichung folgt; das Gumma bricht sozusagen ähnlich auf wie ein Neugebilde. Der klinische Befund weist auf: mäßige Vergrößerung des Hodens mit gleichmäßiger Zunahme der Konsistenz oder mit Bildung vereinzelter, derberer Knoten, unter allen Umständen aber eine vollkommene Schmerzlosigkeit.

Der Fungus testis benignus ist eine fungöse Bindegewebswucherung, welche aus einem Substanzverlust des Skrotums herauswuchert und entweder von dem Viszeralblatte der gleichzeitig eröffneten Scheidenhaut ausgeht (F. superficialis) oder vom Hodenparenchym selbst (F. profundus). Um den Ausdruck gut zu verstehen, denke man an den Prolapsus cerebri bei penetrierenden Schädelwunden und stelle sich nun vor, es sei durch einen Schnitt, etwa bei verfehlter Diagnose, die Albuginea eröffnet und die Sache sich selbst überlassen worden; es wird ein Prolaps der Hodensubstanz mit Nekrose derselben erfolgen.

Nun denke man sich aber den Hoden erkrankt, etwa so, daß an der Stelle der Inzision ein Gumma eröffnet wurde; dann werden keine Kanälchen vorfallen, aber es können sich von der Wand des eröffneten Gummas aus Granulationen bilden und diese können dann durch die gesetzte Wunde hinauswuchern, während sich gleichzeitig die Ränder der Albuginea, Scheidenhaut und Skrotalhaut ringsum zurückziehen. Aber auch dem spontanen Aufbruch eines Gummas kann die Wucherung des Fungus nachfolgen, ebenso dem Aufbruche eines tuberkulösen Knotens oder eines Hodenabszesses — daher syphilitischer, tuberkulöser und entzündlicher Fungus. War nur die Scheidenhaut eröffnet, so sind es die von ihrem viszeralen Blatte ausgehenden Granulationen, die fungös vorwachsen können. Die fungöse Masse besteht aus reinen Granulationen, wenn der Fungus entzündlich ist; aus festeren zerklüfteten Massen, wenn der Fungus syphilitischen Ursprungs ist; aus derber, von Fisteln und Höhlen durchsetzter Masse, wenn er tuberkulöser Natur ist. Der Fungus war schon *A. Cooper* und *Lawrence* bekannt; *Cooper* nannte ihn „Granulargeschwulst".

Am Hoden kommen zahlreiche Formen von Neubildungen vor, insbesondere ist das häufige Auftreten von Kombinations- oder Mischgeschwülsten hervorzuheben. Reine Fibrome und reine Chondrome sind selten, ebenso Myome. Bemerkenswert aber ist die Tatsache, daß hier auch Myome vorkommen, die aus quergestreiften Fasern bestehen; der erste Fall dieser Art, von *Dumreicher* operiert, wurde von *Rokitansky* erkannt und beschrieben. Myome kommen auch in Kombination mit Sarkomen, Karzinomen oder Chondromen vor. Von allen diesen seltenen Formen ist nur das Chondrom klinisch erkennbar; *Verneuil* hat in einem Falle die Diagnose in vivo gestellt. Häufiger und klinisch wichtiger sind die folgenden Formen:

Sarcoma testis kommt in den früheren Kinderjahren und im späteren Mannesalter vor und zeigt zwei makroskopische Hauptformen: die harte und die weiche. Im ganzen ist ein Sarkom um so schlimmer, je weicher es ist; bis auf einzelne Ausnahmen gilt die Regel auch hier. Die feinere Struktur der Hodensarkome ist mannigfaltig. Neben der medullaren Form, wo die Interzellularsubstanz verschwindet, findet man Formen, wo die letztere fibrillär oder schleimig ist — daher Fibro- oder Myxosarkom; häufig trifft man auch die gewöhnlichen Spindelzellensarkome. Eigentümlich ist dem Sarkom die frühzeitige Miterkrankung des Nebenhodens und das frühzeitige Übergreifen auf den Samenstrang, dann ein rapides Wachstum und eine weiche, aber gleichmäßige Konsistenz, gegebenen Falls auch eine kolossale Größe. Die Leisten- und Retroperitonealdrüsen können infiltriert sein und die Bildung von entfernten Metastasen ist keine Seltenheit.

Die von *Hochenegg* am Hoden beobachteten Zystenformen aus subserösen Blutungen, aus Lymphektasien haben mit den Neubildungen nichts gemein. Das Hodenzystoid, von *A. Cooper* schon unterschieden, von *Billroth, Virchow, Kocher* näher untersucht, ist das vollkommene Analogon des Zystoids am Ovarium, es ist also ein Zystadenom und geht aus der Wucherung und Abschnürung der Samenkanälchen hervor, womit zystische Erweiterung der abgeschnürten Stellen einhergeht. Überwiegt die Wucherung, so nähert sich die Geschwulst dem Adenom, überwiegt die Zystenbildung, dem Kystom. Makroskopisch stellt das

Zystoid eine meist namhafte, bis etwa faustgroße, ovoide Geschwulst vor, welche eine meist gleichmäßige pseudofluktuierende oder elastisch derbe Konsistenz aufweist und nur bei erheblicher Größe Unregelmäßigkeit der Form und Ungleichheit der Konsistenz gewinnt. Es wächst schnell, binnen einem Jahre kann es faustgroß werden. Charakteristisch ist, daß der Nebenhoden und der Samenstrang intakt gefunden wird. Die Prognose hängt davon ab, ob nicht außer den Zysten noch maligne Teile, z. B. sarkomatöse Stellen, vorgefunden werden; dann wird man Rezidive fürchten müssen; sonst gehört das Zystoid zu den benignen Neubildungen.

Das Carcinoma testis kommt in der medullaren und in der skirrhösen Form vor; die erstere ist häufiger. Klinisch unterscheiden sich beide Formen dadurch, daß der Medullarkrebs rascher wuchert und daß der Tumor eine gleichmäßige weichere Konsistenz bietet, während der Skirrhus in unregelmäßigen, distinkten und derben Knoten auftritt und langsamer wächst. Die Wucherung greift sehr häufig auch auf den Nebenhoden über und frühzeitig werden jene retroperitonealen Drüsen, die ihre Lymphgefäße aus dem Hoden beziehen, infiltriert; sie liegen zu beiden Seiten der Wirbelsäule im Niveau der Nieren. *Kocher* findet, daß kein einziger Fall eines Hodenkarzinoms dauernd geheilt blieb.

Eine ganz selbständige Gruppe bilden jene Geschwülste, die man als Teratome des Hodens bezeichnet (von τέρας, monstrum) und die zunächst an die Dermoidzysten des Ovariums erinnern. Man findet nämlich, allerdings außerordentlich selten, angeborene Skrotaltumoren, die entweder wirkliche Dermoidzysten (kutisähnlicher Balg, breiiger, aus Fett und Plattenepithel bestehender Inhalt mit untermengten Haaren usw.) oder noch kompliziertere Kystome vorstellen, deren einzelne Zysten eine kutisähnliche, andere eine schleimhautähnliche Auskleidung haben, wobei die letzteren einen schleimähnlichen Inhalt besitzen; zwischen den Zysten findet man Bindegewebe, Knorpel, wahren Knochen. Endlich gibt es auch Teratome, die neben den Geweben der Bindegewebsreihe auch Muskelfasern, Nervensubstanz und selbst evidente Teile des fötalen Skeletts, z. B. eine Tibia, enthalten. Die Teratome entwickeln sich nicht im, sondern am Hoden, sind immer angeboren und können nur dann diagnostiziert werden, wenn man charakteristische Teile ihres Inhaltes (Haare, Skelettstücke) durch spontane Ausstoßung zu Gesichte bekommt. Über den Ursprung dieser Geschwülste bestehen nur Hypothesen. *Verneuil*, der eine klassische Abhandlung darüber geschrieben hatte, faßte sie als „Inclusion scrotale et testiculaire", d. h. als den Einschluß eines befruchteten Keimes in einen anderen auf; nach *Wilms* sind alle Dermoide des Hodens rudimentäre embryonale Bildungen, die er als „Embryome" bezeichnet.

Zum Schlusse haben wir eine Affektion des Samenstranges zu besprechen, die dem allgemeinsten Sinne des Wortes gemäß auch zu den Geschwülsten gehört, die aber ihrer Ätiologie und ihrer Therapie nach eine ganz selbständige Stellung einnimmt. Es ist dies die Kirsokele oder lateinisch Varikokele, deutsch Krampfaderbruch. Man versteht darunter die variköse Erweiterung der Venen des Samenstranges. Die Krankheit kommt ziemlich häufig vor und betrifft jüngere, geschlechtsreife Individuen; auf die Lebensjahre der größten Potenz, vom 15. bis zum 25., entfällt mehr als die Hälfte der Gesamtfälle. Die betreffende

Skrotalhälfte, und es ist unter fünf Fällen viermal die linke, ist verlängert, erschlafft und von unregelmäßig wulstig gerunzelter Oberfläche. Sieht man näher hinzu, so findet man, daß die Runzelung durch das Konvolut der ausgedehnten Venen des Plexus bedingt ist, welche dunkel durchschimmern. Nimmt man die Skrotalhälfte zwischen die Fingerspitzen, so hat man ein eigentümliches Gefühl, welches treffend mit jenem verglichen wurde, das man empfindet, wenn man die Därme eines kleinen Vogels durch die dünnen Bauchdecken hindurch zwischen den Fingerspitzen walkt. Komprimiert man das Skrotum unterhalb der Leiste, so füllt sich die Venenmasse strotzend an; durch Streichen von unten hinauf läßt sich eine schnell vorübergehende Entleerung des Konvoluts bewirken.

Fig. 354.

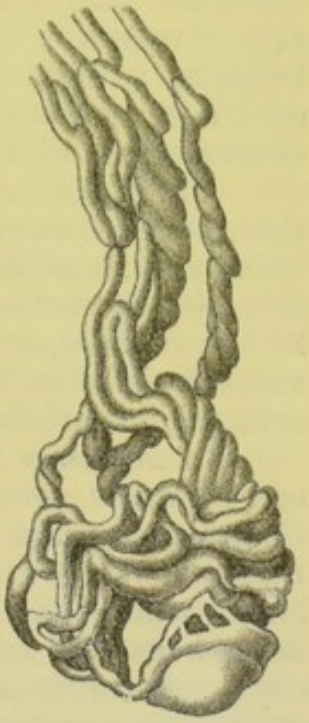

Varikokele.

Der Hoden ist verkleinert und man kann schon beim Zusehen bemerken, daß er mit seinem oberen Pole nach vorn gerichtet ist. Auch die Skrotalhaut und oft selbst die Penishaut zeigen Venenerweiterungen. Die anatomische Untersuchung zeigt, daß die Venen kolossal erweitert und verlängert sind (Fig. 354), daß die Veränderung nach oben hin abnimmt, am Hoden selbst am vorgeschrittensten ist, daß hier zwei Hauptbündel austreten, eines vom Rete testis, das andere vom unteren Pol, daß beide durch dicke Queräste, die dem Nebenhoden parallel laufen, vereinigt sind, und daß die Erweiterung und Schlängelung der Venen sich auch innerhalb des Hodens noch fortsetzt. Die Beschwerden sind in den meisten Fällen gering; der Kranke empfindet ein Ziehen, insbesondere im Sommer, dann nach körperlichen Anstrengungen, häufig auch bei geschlechtlicher Erregung; nur bei höheren Graden des Übels kommen heftigere, mitunter sehr quälende Schmerzen vor. Ausnahmsweise ist die Schmerzhaftigkeit schon im Beginne des Leidens vorhanden; mitunter wurde auch rasche Atrophie des Hodens beobachtet. Die Ätiologie des Leidens ist nicht vollkommen klar; bei der bei Nierengeschwülsten beobachteten symptomatischen Varikokele (S. 718) handelt es sich zweifellos um eine Erschwerung des venösen Rücklaufs und konsekutive Dilatation der Plexusvenen. Bei der idiopathischen Varikokele ist zu berücksichtigen, daß das Leiden in so überwiegendem Prozentsatze häufiger links beobachtet wird als rechts, und hält man die Tatsache damit zusammen, daß der linke Hoden im normalen Zustande häufiger tiefer steht als der rechte, so muß man zunächst daran denken, daß diese beiden Tatsachen einen inneren Konnex haben. Die Venen der linken Seite müssen länger sein, schon darum ist es wahrscheinlich, daß Stauungen auf der linken Seite leichter eintreten. Dann kommt man noch auf einen Umstand. Die linke Vena spermatica mündet gewöhnlich in die Vena renalis statt in die Cava; da der Verlauf beider Venen dann ein sich rechtwinklig kreuzender ist, während die Stromrichtung bei der Einmündung in die Cava eine nahezu übereinstimmende ist, so kann auch dieser Umstand dazu beitragen, daß linkerseits leichter eine Stauung auftritt. Die Tatsache weiter, daß die Krankheit nur in der Zeit florider Potenz vorkommt, läßt der Vermutung Raum, daß die funk-

tionelle Erregung des Hodens ein veranlassendes Moment abgibt. *Kocher* erklärt sich dafür, daß die geschlechtliche Erregung und die damit verbundene sekretorische Tätigkeit des Hodens zunächst eine erhöhte Spannung in der Albuginea bewirkt, daß demzufolge die Eintrittsstelle der Arterie zum stärkeren Klaffen gebracht wird, daß hiedurch der Blutzufluß stärker und somit der Druck in den Venen höher wird.

Die Therapie der Varikokele ist palliativ oder radikal. Die palliative Therapie sucht die Beschwerden zu mildern und die Steigerung des Leidens zu verhüten. Man empfiehlt also dem Kranken, gegen jede Stauung im Unterleib durch Gas- und Kotanhäufung sofort Abführmittel zu gebrauchen, den Stuhl zu regeln, möglichste Enthaltsamkeit in venere zu beobachten. Um den Widerstand der Gefäße gegen die Dehnung zu unterstützen, wird das Skrotum häufig mit kaltem Wasser oder mit verdünntem Alkohol gewaschen, ein weitmaschig geflochtenes Suspensorium wird von manchen Ärzten sehr warm anempfohlen.

Die operative Therapie der Varikokele ist ungemein reich an Methoden. Es gab eine Zeit, wo insbesondere die französischen Chirurgen in der Erfindung neuer Methoden fast unerschöpflich waren, wo auch tatsächlich sehr viele Menschen operiert wurden und viele auch starben. Nach dieser Zeit kam die Operation in Verfall und erst im Vertrauen auf die antiseptische Wundbehandlung wurde die Operation wieder vorgenommen. Es hat wohl nur historisches Interesse mehr, jene Verfahren kennen zu lernen.

In moderner Zeit ist die Operation der Varikokele einfach und gefahrlos geworden, so daß man bei erheblicheren Beschwerden die Unterbindung und Resektion der dilatierten Venen jedem Kranken mit Recht empfehlen kann. Man legt durch einen seitlichen Schnitt die Venen bloß, isoliert das Vas deferens mit der Arterie und einigen Venen, unterbindet die varikösen Venen oben und unten mit Seide und reseziert sie zwischen den Ligaturen. Man kann zweckmäßig die Ligaturstümpfe aneinander knüpfen und die Längswunde quer vernähen. Bei starken Verlängerungen der Skrotalhaut läßt sich durch Resektion des Skrotalfundus eine bessere Stütze für den Hoden gewinnen. Die Erfolge der kombinierten Resektion der Venen und des Skrotums sind gute.

Die Hodenexstirpation. Die Geschichte dieser Operation gehört zum Teil in die allgemeine Kulturgeschichte. Die geschlechtliche Verstümmlung, die heute noch auf einem großen Teile der Erdoberfläche geübt wird, gehört nicht in den Bereich unserer Erwägungen. Aber noch *Paul v. Aegina* berührt das Thema mit folgenden Worten: „Da unsere Kunst den Zweck hat, den Körper von einem widernatürlichen Zustand in einen natürlichen zu überführen, so ist die Kastration eigentlich kunstwidrig. Doch da wir ab und zu von den Machthabern gezwungen werden, die Operation gegen unseren Willen auszuführen, so wollen wir das Verfahren dieses Eingriffes ganz kurz erwähnen.“ Ein würdiger Protest des Arztes gegen die Bestialität. Und nun erzählt *Paul* die Methode des Zerquetschens und der Ausschneidung. „Man setzt die Knäblein in ein Becken, das mit warmem Wasser gefüllt ist, und wenn die Teile durch das Bad erweicht sind, so werden die Hoden zwischen den Fingern zerquetscht, bis sie verschwinden und nicht mehr als kompakte Gebilde gefühlt werden können.“ Genug an dieser empörenden Hindeutung! In alten Städtearchiven lesen wir manchmal, wie viel der Chirurg an Honorar bekommen hat, wenn er die vom

Henker gewaltsam verrenkten Glieder eines gefolterten Kriminalinquisiten wieder eingerichtet hat; da war die Situation des Arztes eine ganz andere, eine dem Begriffe seiner Kunst entsprechende, während sie bei der Kastration der Henkerstellung selbst analog war. Die kunstgemäße Entfernung des kranken Hodens dürfen wir daher gar nicht Kastration nennen, sondern Exstirpation des Testikels, Orchidektomie.

Die Indikationen sind durch folgende Zustände gegeben: 1. Verletzungen des Hodens, wenn der Samenstrang durchtrennt und der Hoden derart zertrümmert ist, daß eine ausgebreitete Jauchung voraussichtlich eintreten müßte, können die primäre Entfernung des Organs rechtfertigen; ist das Organ schon gangränös, so kann die sekundäre Operation vorgenommen werden. 2. Chronisch entzündliche Prozesse können die Operation dann rechtfertigen, wenn das Organ wesentlich zugrunde gegangen ist; das ist bei diffuser Orchitis chronica, bei diffuser Syphilis des Hodens häufig der Fall, da die sezernierenden Elemente des Organs zugrunde gegangen sind. Ob die Exzision des Hodens aber zweckmäßig ist, das kann nur von Fall zu Fall entschieden werden. Man wird daran gehen, wenn die Beschwerden so hochgradig sind, daß der Kranke durch den Eingriff gewinnt. Bei Tuberkulose hat man noch ein anderes Motiv: den Ausbruch der Miliartuberkulose zu verhindern. Auf ähnliche Gründe dürfte sich die Vornahme der Operation bei Periorchitis prolifera in jenen Fällen stützen, wo der Nebenhoden untergegangen ist. 3. Bei Neubildungen wird die Exstirpation des entarteten Organs am häufigsten vorgenommen; bei gutartigen dann, wenn sie durch ihre Größe oder wegen der Mißstaltung belästigen; bei malignen, so lange sie nur als lokale Erkrankung bestehen.

Die Technik der Operation ist einfach. Man nehme den schwierigen Fall, wo etwa ein Sarkom auch schon auf den Nebenhoden und eine Strecke auf den Samenstrang hinauf gegriffen hatte. Man führt einen vorderen Schnitt, der über dem noch gesunden Samenstrangabschnitte beginnt und über die größte Ausdehnung des Hodens durch die Skrotalhaut nach abwärts geführt wird. Zunächst wird nun der Samenstrang möglichst hoch oben, sicher im Gesunden, durchtrennt, um bei den späteren Manipulationen der Geschwulst nicht Keime ins Vas deferens oder die Venen hineinzupressen. Der ganze Samenstrang wird in einigen Partien ligiert und vor den Ligaturen quer durchtrennt; am Querschnitt können die klaffenden Gefäßlumina isoliert gefaßt und unterbunden werden. Dann erst präpariert man bis auf den Tumor; wenn dieser bloßliegt, kann man ihn mit den Fingern umgehen und hervorziehen; nur nach hinten hin müssen immer einige Bindegewebszüge, die vom Skrotum zum Hoden ziehen, durchtrennt werden. Eine sorgfältige Blutstillung im Wundbett ist zur Erzielung primärer Heilung unerläßlich. Die Hautwunde wird durch Naht exakt geschlossen.

Bei zweifelhafter Diagnose ist es zweckmäßig, die Geschwulst zu allererst aufzusuchen und einzuschneiden, um sich zu versichern, ob nicht eine dickwandige Hydro- oder Hämatokele zur Verwechslung mit einer Neubildung geführt hat. Ein Organ, von dem der alte *Paré* wahr und launig bemerkt, daß es für die Zeugung notwendig ist und den Frieden des Hauses bedingt, soll vorsichtig behandelt werden.

IX. ABSCHNITT.

Chirurgie der weiblichen Genitalorgane.

1. Kapitel.

Anatomische Vorbemerkungen.

Das äußere Genitale (Vulva, Pudendum muliebre) besteht aus folgenden Teilen: Die großen Schamlippen, Labia majora; sie erstrecken sich vom Schamberg (Mons veneris), nach rückwärts zu gegen die Dammgegend, sind an der Außenfläche behaart, enthalten lockeres, fettreiches Zellgewebe und bedecken bei Nulliparen die Schamspalte vollständig. Zwischen ihnen verlaufen die kleinen Schamlippen (Labia minora, Nymphae), welche gegen den Scheideneingang zu schleimhautähnlich werden. Die Furche zwischen ihnen und den großen Schamlippen heißt Sulcus interlabialis. Rückwärts vereinigen sie sich in der Commissura labiorum posterior (Frenulum labiorum), während sie sich vorn in zwei Schenkel spalten und den Kitzler (Clitoris) umgreifen. Der vor der Klitoris gelegene Schenkel heißt Praeputium clitoridis, der nach rückwärts gelegene Frenulum clitoridis. Von der Klitoris selbst ist nur ein kleiner Anteil, das Praeputium clitoridis, sichtbar. Der Schwellkörper der Klitoris (Corpus cavernosum clitoridis) kommt durch die Vereinigung der an den absteigenden Schambeinästen festhaftenden Crura clitoridis zustande. Die *Bartholin*schen Drüsen (Vorhofsdrüsen, Glandulae Bartholini) sind beiderseits in der Tiefe der großen Schamlippen vor dem M. constrictor cunni gelagert; ihr Ausführungsgang mündet im hinteren Drittel des Vorhofes (Vestibulum) zwischen Hymen und kleinen Labien. Der Vorhof wird vom Hymen, der Innenfläche der kleinen Labien, der hinteren Kommissur und der Klitoris begrenzt. Unter dem Ausdrucke Fossa navicularis versteht man jenen Teil des Vorhofes, welcher vor der hinteren Kommissur liegt. Die Harnröhrenmündung befindet sich hinter der Klitoris, zirka $1^1/_2$—$2\,cm$ von letzterer entfernt; die Harnröhrenmündung kann dadurch sichtbar gemacht werden, daß man die kleinen Schamlippen nach oben und außen auseinanderzieht. Rechts und links von ihr münden die *Skene*schen Krypten, auch paraurethrale Gänge genannt. Der Hymen (Scheidenklappe) grenzt den Vorhof von der Scheide ab. Meist ringförmig (H. annularis), weist er in seiner Gestalt zahlreiche Variationen auf: H. fimbriatus, semilunaris, septus etc. Durch Einrisse bei der Kohabitation, ferner durch Verletzungen anderer Natur wird der Hymen eingekerbt und bleibt in Gestalt der Carunculae myrtiformes erhalten.

Die Scheide (Vagina) beginnt mit dem Scheideneingang (Introitus vaginae) am Hymen und verläuft anfangs in der Führungslinie des Beckenausganges, nimmt jedoch bald eine gegen das Kreuzbein gerichtete, aufsteigende, nach vorn konkave Richtung an. Vorn von Harnröhre und Blase, rückwärts vom Mastdarm begleitet, ist sie allseits von Bindegewebe umgeben: paravaginales Zellgewebe. Die Scheide endet im Scheidengewölbe (Fornix vaginae), in welches die Gebärmutter so eingepflanzt ist, daß ihre Achse mit jener der Scheide einen nach vorn offenen Winkel bildet. An der vorderen und hinteren Scheidenwand finden sich namentlich in den beiden unteren Dritteln quere Falten, Columnae rugarum, welche durch zahlreiche Geburten und häufigen Geschlechtsverkehr ausgeglichen werden. Die vordere Scheidenwand hat eine Durchschnittslänge von $8\,cm$, die hintere eine solche von $10\,cm$.

Die Gebärmutter (Uterus) ist ein von vorn nach rückwärts abgeplattetes, birnförmiges Organ. Sie ist ein Hohlmuskel, dessen Kavum — Gebärmutterhöhle — von der Mündung in die Scheide bis zum höchsten Punkt im Durchschnitt 7 *cm* beträgt. Davon entfallen 3 *cm* auf den unteren schmalen Teil — Gebärmutterhals (Collum uteri, Cervix uteri), 4 *cm* auf den Gebärmutterkörper (Corpus uteri). Der Gebärmutterhals besteht aus einem frei in die Scheide ragenden Teil, Portio vaginalis cervicis, und einem darüberliegenden, bis zum Beginn des Korpus reichenden: Portio supravaginalis cervicis. Der Halskanal

Fig 355.

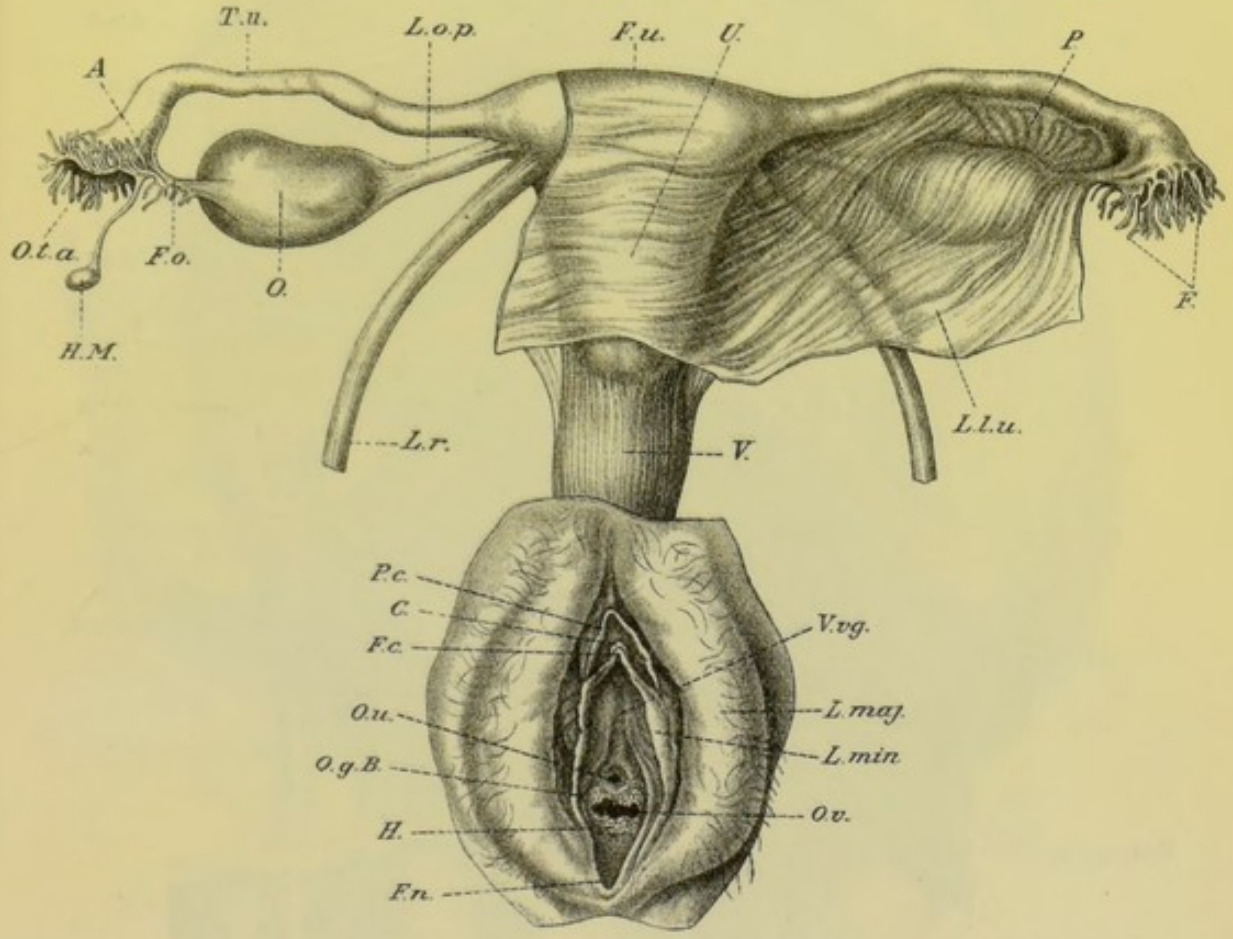

Jungfräuliche Geschlechtsorgane eines 14jährigen Mädchens. (Nach *Heitzmann*.)

F. n. = Fossa navicularis.
H. = Hymen.
O. v. = Ostium vaginae.
O. g. B. = Orific. gland. Bartholini.
O. u. = Orific. urethrae.
L. min. = Lab. minus.
L. maj. = Lab. majus.
F. c. = Frenulum clitoridis.
C. = Clitoris.
P. c. = Praeputium clitor.
V. = Vagina.
L. r. = Lig. rot.
O. = Ovarium.
F. o. = Fimbria ovarica.
H. M. = Hydatis Morgagni.
O. t. a. = Ostium tubae abdom.
A. = Ampulla.
T. u. = Tuba uterina.
L. o. p. = Lig. ovarii proprium.
F. u. = Fundus uteri.
P. = Parovarium.
F. = Fimbriae.
L. l. u. = Lig. lat. uteri.

(Canalis cervicis) ist nach der Scheide zu vom äußeren Muttermund (Os externum), gegen die Körperhöhle zu vom inneren Muttermund (Os internum) begrenzt; seine Wände weisen schräg gestellte Falten (Plicae palmatae) auf, welche sich in der Mitte der vorderen und hinteren Wand vereinigen. Der äußere Muttermund ist bei Nulliparen rundlich, bei Frauen, welche schon geboren haben, quergestellt, oft durch Einrisse erweitert, wodurch sich an der Portio eine vordere und hintere Muttermundslippe unterscheiden läßt. Halskanal und Körperhöhle sind von Flimmerepithel ausgekleidet, welches drüsenähnliche Einsenkungen besitzt und im Halsteile schmale, palisadenartige, im Körperteil kubische Zellen besitzt. Die Uterusmuskulatur ist am dicksten in dem kranial gerichteten Anteil —

Fundus uteri —, woselbst ihr Maß bis zu 20 *mm* betragen kann, während die Wand des Kollum zirka 10 *mm* dick ist. Die Portio supravaginalis ist allseits von Beckenzellgewebe umgeben, welches in seinen rechts und links von der Cervix gelegenen Partien als eigentliches Parametrium bezeichnet wird. Die Seiten-

Fig. 356.

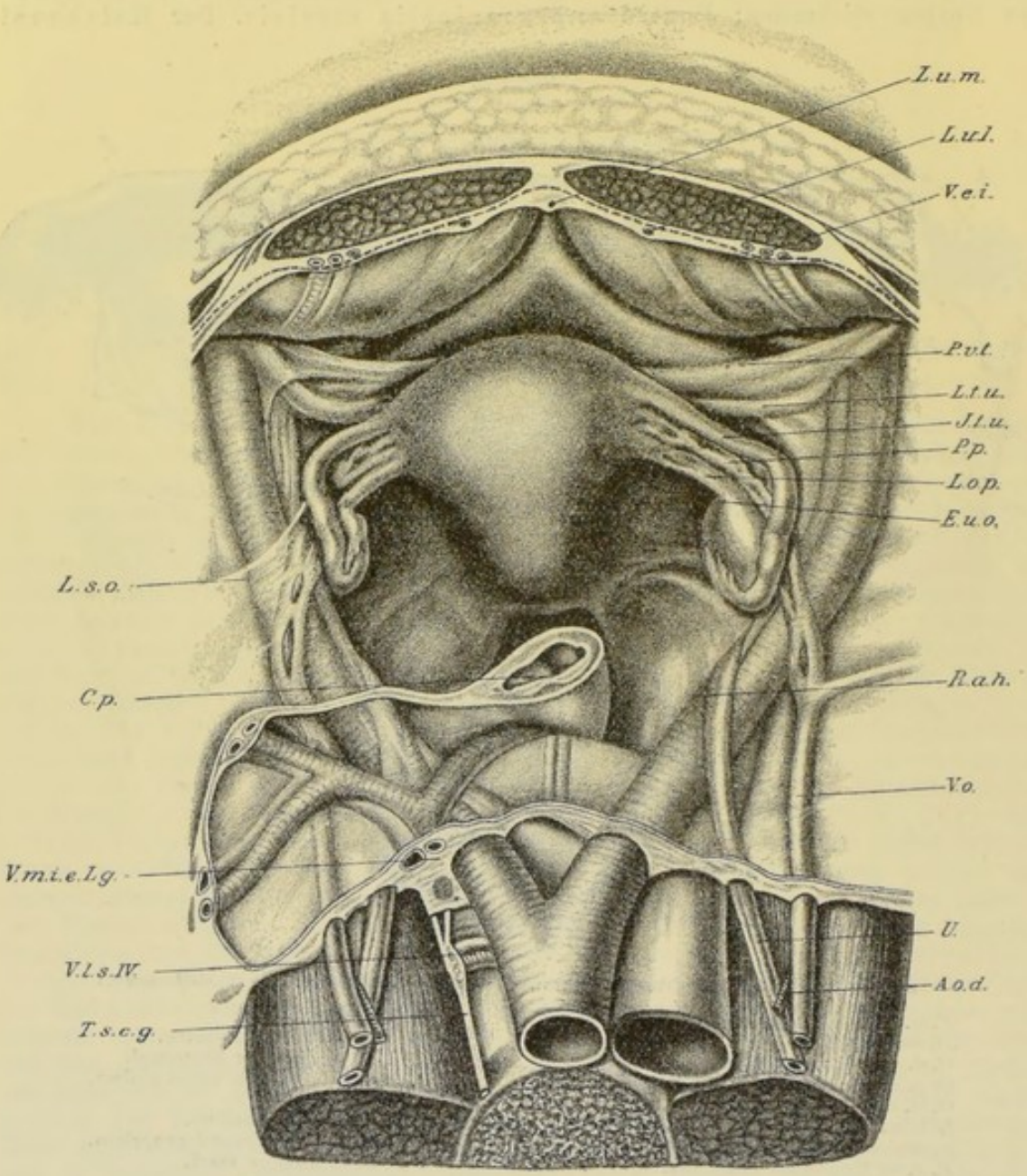

Die inneren Genitalien von oben gesehen. (Nach *Waldeyer*.)

L. s. o. = Lig. suspens. ovarii.
C. p. = Colon pelvinum.
V. m. i. e. lg. = Vasa mesenterica inf. et lymphoglandulae.
V. l. s. IV. = Vasa lumbalia sin. IV.
T. s. c. g. = Truncus sympathicus cum ganglio.
V. e. i. = Vasa epigastrica infer.
L. u. l. = Lig. umbilic. lat.
L. u. m. = Lig. umbilic. med.
A. o. d. = Arteria ovarica dextra.
U. = Ureter.
V. o. = Vena ovarica.
R. a. h. = Radix arteriae hypogastricae.
E. u. o. = Extremitas uterina ovarii.
I. t. u. } Isthmus tubae uterinae.
P. p. } Plexus pampiniformis.
L. o. p. } Lig. ovarii proprium.
P. v. t. = Plica vesicalis transversalis.

kanten des Uterus werden vom breiten Mutterband (Ligamentum latum) begrenzt. Das Corpus uteri ist an der Hinterfläche von fest anhaftendem Peritoneum bedeckt, während die feste Anheftung desselben an der Vorderfläche erst zirka 1 *cm* ober dem inneren Muttermund beginnt.

Fig. 357.

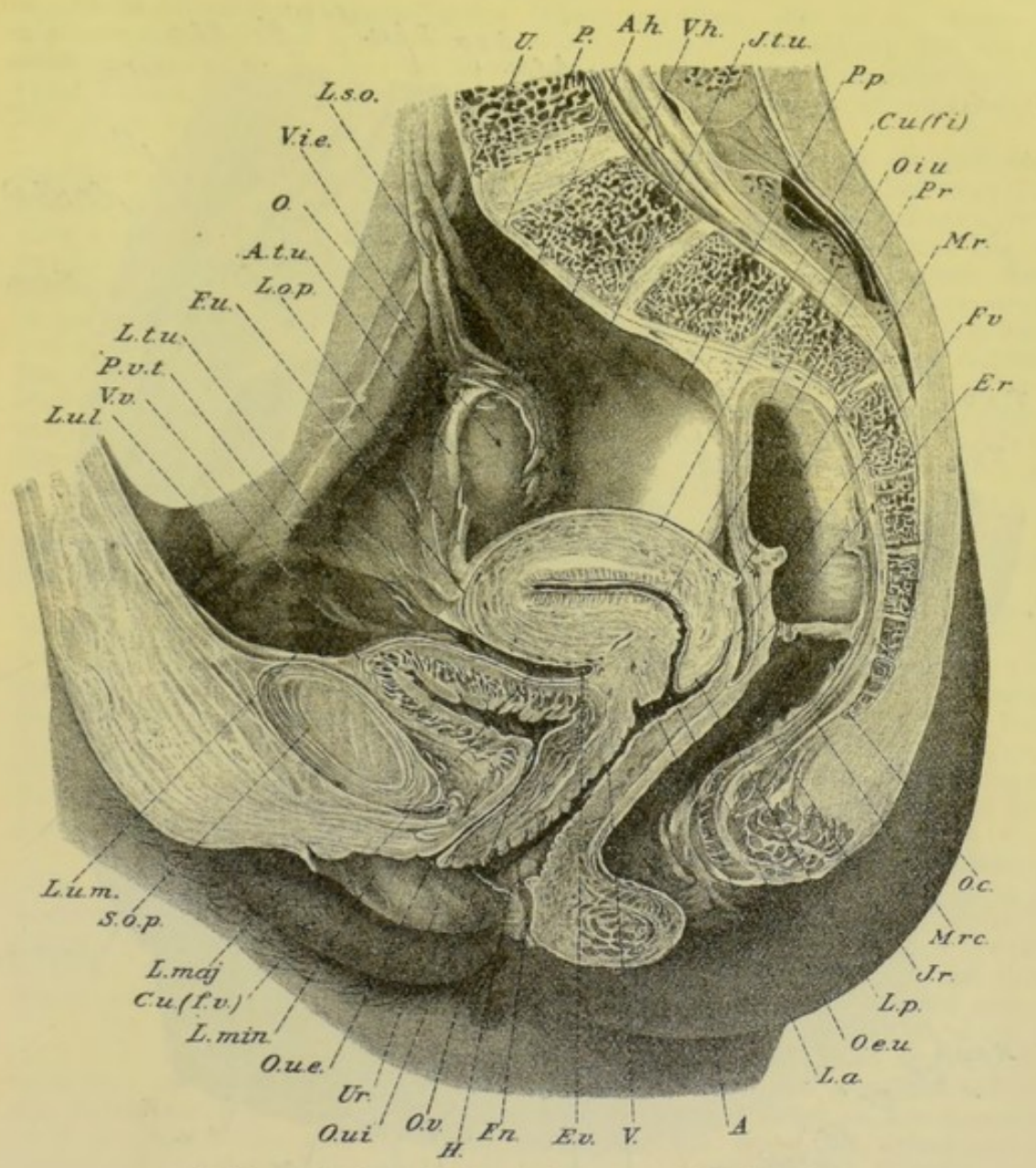

Medianschnitt der weiblichen Beckenorgane. (Nach *Spalteholz.*)

L. s. o. = Lig. suspensorium ovarii.
V. i. e. = V. iliaca externa.
O. = Ovarium.
A. t. u. = Ampulla tubae uterinae.
L. o. p. = Lig. ovarii propr.
F. u. = Fundus uteri.
L. t. u. = Lig. teres uteri.
P. v. t. = Plica vesicalis transversa.
V. v. = Vertex vesicae.
L. u. l. = Lig. umbilicale laterale.
L. u. m. = Lig. umbilicale medium.
S. o. p. = Symphysis ossium pubis.
L. maj. = Labium majus.
C. u. (F. v.) = Corpus uteri (Facies vesicalis).
L. min. = Lab. minus.
O. u. e. = Orific. urethrae ext.
Ur. = Urethra.
O. u. i. = Orific. urethrae int.
O. v. = Orific. vaginae.
H. = Hymen.
F. n. = Fossa navicularis.
E. v. = Excavatio vesicouterina.
V. = Vagina.
A. = Anus
L. a. = Labium anterius.
O. e. u. = Orificium externum uteri.
L. p. = Labium posterius.
I. r. = Intestinum rectum.
M. rc. = Musc. rectococcygeus.
O. c. = Os coccygis.
E. r. = Excavatio rectouterina (Douglasii).
F. v. = Fornix vaginae.
M. r. = Musc. rectouterinus.
P. r. = Plica rectouterina (Douglasii).
O. i. u. = Orificium intern. uteri.
C. u. = Corpus uteri (Facies intestinal.)
P. p. = Peritoneum parietale.
I. t. u. = Infundibulum tubae uterinae.
V. h. = Vena hypogastrica.
A. h. = Arteria hypogastrica.
P. = Promontorium.
U. = Ureter.

Das runde Mutterband (Ligamentum rotundum, Lig. teres) entspringt vorn am Uterushorn und zieht als federkieldicker, derber Strang beiderseits gegen den Leistenkanal.

Fig. 358.

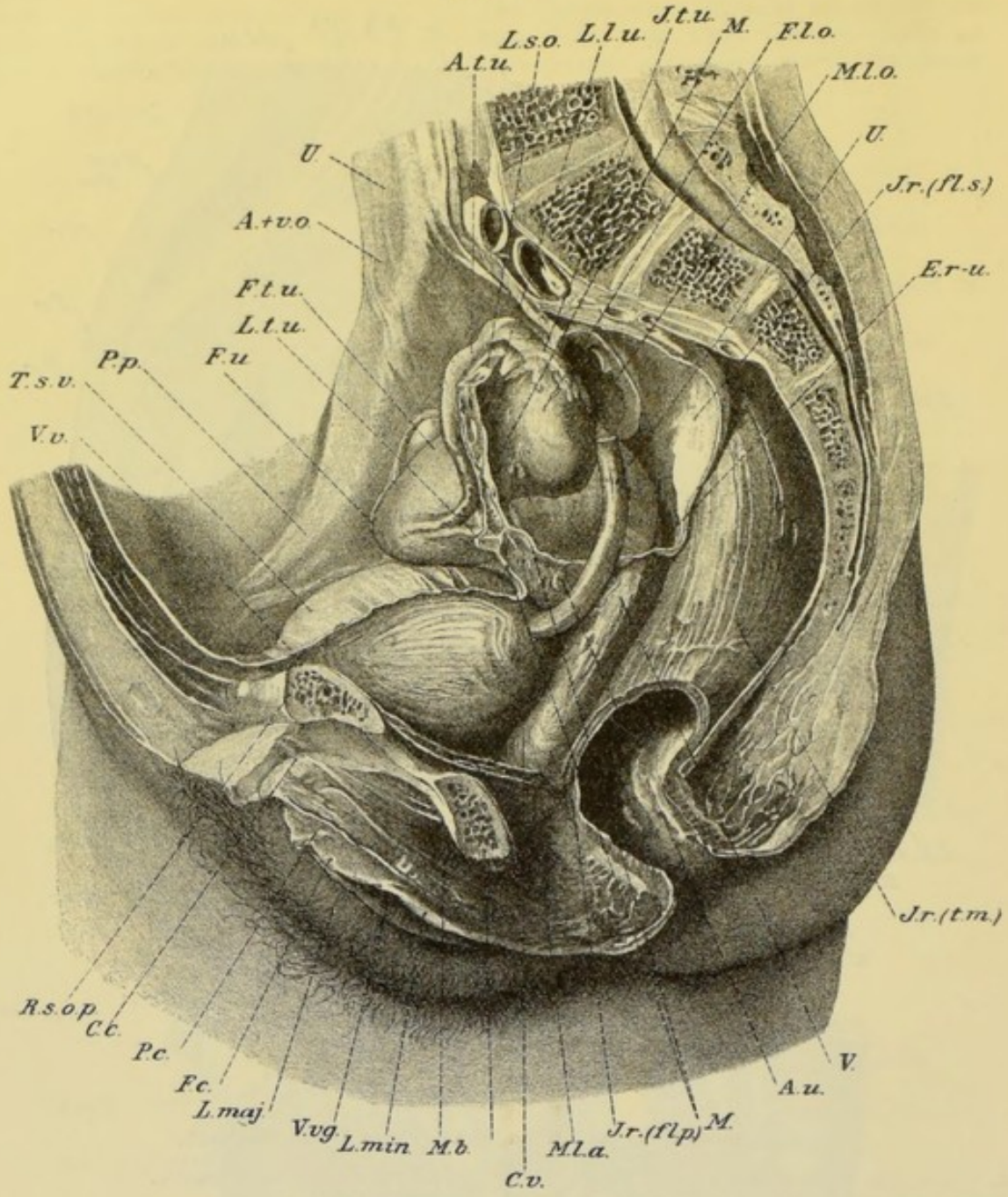

Weibliche Beckenorgane. (Nach *Spalteholz*.)

R. s. o. p. = Ramus sup. ossis pubis.
C. c. = Corpus clitoridis.
P. c. = Praeputium clitoridis.
F. c. = Frenulum clitoridis.
L. m. = Labium majus.
V. vg. = Vestibulum vaginae.
L. min. = Labium minus.
M. b. = Musc. bulbocavernosus.
C. v. = Collum vesicae.
M. l. a. = Musc. levator ani.
J. r. = Intestinum rectum (Flexura perinealis).
M. = Mesometrium.
A. u. = Arteria uterina im Parametrium.
V. = Vagina.
J. r. = Intestinum rectum (Tunica muscularis).
E. r.-u. = Excavatio rectouterina.
J. r. = Intestinum rectum (Flexura sacralis).
U. = Ureter.
M. l. o. = Margo liber ovarii.
F. l. o. = Facies lateralis ovarii.
M. = Mesovarium.
J. t. u. = Infundibulum tubae uterinae.
L. l. u. = Lig. latum uteri.
L. s. o. = Lig. suspensorium ovarii.
A. t. u. = Ampulla tubae uterinae.
U. = Ureter.
A. + *v. o.* = Arteria und Vena ovarica.
F. t. u. = Facies intestinalis uteri.
L. t. u. = Lig. teres uteri.
F. u. = Fundus uteri.
P. p. = Periton. parietale.
T. s. v. = Tunica serosa vesicae.
V. v. = Vertex vesicae.

Die Eileiter (Tubae uterinae [Falloppii]) sind sehr dehnbar, federkieldick und besitzen durchschnittlich eine Länge von 10 *cm*. Sie sind außen von Peritoneum bekleidet, besitzen eine Flimmerepithelauskleidung und bestehen aus einer

äußeren Längs- und einer inneren Ringmuskelschichte. Man unterscheidet an ihnen den in das Uterushorn eingepflanzten interstitiellen, den an der Kante des Lig. latum verlaufenden isthmischen, und den freien ampullären Teil mit dem abdominellen Ostium, welches die Mündung des in die Fimbrien gespaltenen Infundibulum tubae darstellt. Der an der Tube sich ansetzende Abschnitt des Lig. latum wird als Mesosalpinx bezeichnet.

Der Eierstock (Ovarium, weibliche Keimdrüse) ist ein mandelförmiges Gebilde von den Durchschnittsmaßen 3:2:1 *cm*, welches mit der Hilus ovarii genannten Kante einer Falte der hinteren Fläche des Lig. latum, dem Mesovarium (Ala vespertilionis) aufsitzt. Das Lig. suspensorium ovarii oder Lig. infundibulo-pelvicum verläuft vom tubaren Pol des Ovars in der hinteren Kante des oberen Abschnittes des Lig. latum gegen die Faszie des Psoas. Das Lig. ovarii proprium verläuft vom uterinen Pol des Ovars zum Uterushorn, wo es sich hinter und unter der Tube inseriert; es ist im hinteren Blatt des Lig. latum enthalten. Das Ovar ist von Keimepithel bekleidet, welches am Hilus in der *Waldeyer-Farre*schen Linie endet; an letzterer beginnt das Peritoneum. In der Rindenschicht des Eierstockes liegen die Follikel, während die Markschicht Gefäße und Nerven enthält, die vom Hilus aus eintreten. Aus geplatzten Follikeln bilden sich die Corpora lutea, aus diesen die Corpora albicantia.

Der Nebeneierstock (Parovarium, Epoophoron) liegt in der Ala vespertilionis und besteht aus einem der Tube parallel verlaufenden Hauptstamm und zirka 10—15 senkrecht in diesen einmündenden Nebengängen.

Das Beckenbindegewebe (parametranes Gewebe), dessen einzelne Hauptlager miteinander in enger Beziehung stehen, enthält folgende Partien: das Ligamentum latum (breites Mutterband), dessen Basis das eigentliche Parametrium darstellt; das hintere Parametrium zwischen Cervix und Rektum, das Septum rectovaginale zwischen Vagina und Rektum, das vordere Parametrium zwischen Blase und Uterus, das Zellgewebe zwischen vorderer Bauchwand und dem Peritoneum, soweit dieses verschieblich ist (Symphyse bis Nabel). Im hinteren Parametrium verlaufen die Ligg. sacrouterina von der hinteren Cervixwand divergierend gegen den Mastdarm.

Das Beckenbauchfell — über dem Uterus Perimetrium genannt — bildet durch das Vorspringen des Uterus, der Blase, des Ligamentum teres, des Ligamentum latum und der Ligg. sacrouterina von oben her gesehen mehrere Taschen, von denen die zwischen Blase und Uterus gelegene Excavatio vesicouterina oder vorderer *Douglas*scher Raum, die zwischen Rektum und Uterus Excavatio rectouterina oder hinterer *Douglas*scher Raum genannt wird.

Die Blutversorgung des weiblichen Genitales wird hauptsächlich durch die Art. uterina und die Art. spermatica interna hergestellt. Die Art. uterina entspringt aus der Art. hypogastrica, verläuft nach außen von derselben und geht, den Ureter unter einem rechten Winkel kreuzend, zum Uterus; an der Kreuzungsstelle mit dem Ureter teilt sie sich in zwei Äste, von denen der schwächere zur Cervix geht (Ramus cervicalis art. uterinae), während der Hauptast in der Gegend des inneren Muttermundes an den Uterus herantritt und an der Uteruskante bis zum Fundus verläuft; dort teilt er sich in zwei Äste, von denen der eine, Ramus tubarius, der Tube entlang verläuft, während der zweite Ast (Ramus ovaricus) mit der Art. spermatica interna anastomosiert, welche ein kleineres Kaliber als der Ramus ovaricus aufweist. Die Art. spermatica interna entspringt links aus der Aorta, rechts aus der Art. renalis. Sie verläuft zunächst an der Innenfläche des Musc. psoas, kreuzt den Ureter und verläuft im Lig. infundibulopelvicum zum Ovar, wo sie mit dem Ramus ovaricus der Art. uterina anastomosiert.

Eine erhöhte Wichtigkeit kommt mit Rücksicht auf die erweiterte vaginale und abdominelle Uterusexstirpation der Topographie des Ureters zu. Derselbe kreuzt in der Höhe des Promontoriums die Art. iliaca externa knapp vor dem Ursprung der Art. hypogastrica. Am Beckeneingang liegt er zwischen der Art. hypogastrica und Vena iliaca externa und verläuft an der seitlichen Beckenwand. Dort, wo die Art. uterina medial abbiegt, geht er an die Cervix heran, medial von der Uterina verlaufend. Etwas unterhalb des inneren Muttermundes nähert er sich dem Uterus auf eine Distanz von 1—$2^1/_2$ *cm* und mündet, indem er gegen die Mittellinie einen leichten Bogen nach aufwärts zu beschreibt, in die Harnblase. In seinem uterinen Anteil liegt er in einer Länge von zirka 1 *cm* dem vorderen, seitlichen Scheidengewölbe auf; an dieser Stelle wird er vorn von der Art. uterina gekreuzt.

2. Kapitel.

Die gynäkologische Untersuchung.

Gleich der Laryngologie und Otiatrik hat sich die Gynäkologie in den letzten Dezennien zu einem selbständigen Spezialfach ausgebildet; aus diesem Grunde sollen die Erkrankungen der weiblichen Geschlechtsorgane hier nur kurz und in den wichtigsten Kapiteln behandelt werden; bezüglich genauerer Informationen sei auf die speziellen Lehrbücher der Gynäkologie verwiesen.

Trotz der weitgehenden Arbeitsteilung ist es auch heute noch erforderlich, daß der Chirurg zum mindesten die wichtigsten abdominalen gynäkologischen Operationen ebenso beherrsche, wie der Gynäkologe die wichtigsten Kapitel der Bauchchirurgie; ist ja doch das Grenzgebiet zwischen den beiden Spezialfächern ein ziemlich ausgedehntes. So können beispielsweise Tumoren der weiblichen Geschlechtsorgane ins große Becken und noch höher hinauf wachsen, umgekehrt aber wieder Geschwülste der übrigen Bauchorgane durch Verlagerung ins kleine Becken als Genitaltumoren imponieren; außerdem geben angeborene Organverlagerungen zu Täuschungen Anlaß. Häufig ist es schwierig, zu entscheiden, ob Appendizitis oder Adnexerkrankung vorliegt. Aus diesen Gründen muß der Chirurg auch mit den speziellen gynäkologischen Untersuchungsmethoden vertraut sein.

Nach erhobener Anamnese, welche nicht nur die gynäkologischen, sondern umfassende Krankheitsdaten berücksichtigen soll, beginnt die Untersuchung mit der Aspektion des Abdomens. Die Patientin hat vorher, wenn nicht besondere Gründe vorliegen, die Blase entleert; nicht nur die gefüllte Blase, sondern auch der gefüllte Darm erschwert die Untersuchung und verlagert die Beckeneingeweide; deshalb ist besonders bei schwierigen Untersuchungen eine gründliche Darmentleerung, wenn nötig durch Abführmittel, vorauszuschicken. Die Untersuchung wird bei Rückenlage der Kranken, welche Hüft- und Kniegelenke gebeugt hat, und deren Oberkörper leicht erhöht gelagert ist, vorgenommen; geeigneter hiezu als der früher allgemein gebräuchliche Untersuchungsdivan ist ein eigens für gynäkologische Untersuchungszwecke gebauter Stuhl.

Auf die Aspektion des Abdomens folgt die Palpation, wobei nicht nur beide Hypogastrien, sondern auch die übrigen Partien, besonders Nieren- und Blinddarmgegend geprüft werden. Die Perkussion vervollständigt die Untersuchung des Abdomens, welche dann auf einen Krankheitsprozeß des Genitales vermutungsweise schließen läßt, wenn eine

aus dem kleinen Becken aufsteigende Geschwulst oder Schmerzhaftigkeit daselbst konstatiert werden konnte. Nun folgt die Besichtigung der äußeren Geschlechtsteile, welche genau und methodisch vorgenommen werden soll. Folgende Punkte müssen beachtet werden: Behaarung, Verhalten der großen und kleinen Schamlippen, des Scheideneinganges, des Hymens, eventuell vorhandene Dammrisse, Färbung und Sekretion der Schleimhaut, Herabsteigen der Scheidenwände beim Pressen, Geschwüre oder Kondylome, Polypen oder Prolapse der Harnröhre, Verhalten der *Skene*schen Gänge. Nunmehr hält Daumen und Mittelfinger von oben her die kleinen Labien auseinander, um so den Scheideneingang für den untersuchenden Finger zugänglich zu machen.

Nun folgt die innere Untersuchung, welche mit desinfizierter Hand, am vorteilhaftesten mit dünnem Kautschukhandschuh ausgeführt wird. Man denke hiebei an das nicht seltene Vorkommen einer doppelten Scheide. Der eingefettete Zeigefinger streift nun zunächst die Harnröhre von der Symphyse her nach außen aus, um eventuell Sekret derselben zu gewinnen (Untersuchung auf Gonokokken). Gelingt es nun bequem, auch den Mittelfinger in die Scheide einzuführen, so ist dies für die Untersuchung vorteilhaft; macht es Schwierigkeit, so ist letztere mit einem Finger zu vollenden. Um die Berührung der Klitoris zu vermeiden, muß der Daumen abduziert werden; Druck gegen die Harnröhre wird schmerzhaft empfunden und ist zu vermeiden. Man orientiert sich über Weite, Länge und Glätte der Scheide, über Größe und Gestalt der Portio und des äußeren Muttermundes, über Größe, Lage, Form, Beweglichkeit und Empfindlichkeit der Gebärmutter, welche durch die äußere, hinter der Symphyse in die entspannten Bauchdecken eindringende Hand der inneren entgegengedrängt wird („kombinierte Untersuchung"). Dadurch, daß zwischen den im seitlichen Scheidengewölbe befindlichen Fingern und der äußeren Hand das Gewebe seitlich vom Uterus durchgleitet, tastet man die Tuben und nahe deren lateralen Ende die Ovarien. Außerdem ist das Verhalten der Parametrien und des knöchernen Beckens bei der kombinierten Untersuchung stets zu untersuchen.

Nicht selten aber kommt man bei der kombinierten Untersuchung über das Verhalten der Gebärmutter nicht ins Klare. Hier hilft man sich mit der Uterussonde (Fig. 359), welche in den normal großen und normal gelagerten Uterus 7 *cm* weit nach vorn eindringt. Durch die Sondenuntersuchung läßt sich entscheiden, ob der Uterus ante- oder retroflektiert ist, ob der Knickungswinkel zwischen der Achse der Cervix und jener des Corpus stark ausgesprochen, wie lang die Uterushöhle und ob sie geräumig, ob ihre Oberfläche glatt oder rauh (Polypen, Myome!) ist.

Fig. 359.



Uterussonde. (2/3 der nat. Gr.)

Die Sondierung kann durch Ventilbildung der Cervixschleimhaut, durch Stenosen oder Atresien und durch abnorme Gestaltung der Uterushöhle erschwert oder un-

möglich gemacht werden. Jede Kraftanwendung bei der Sondierung kann zu Perforation des Uterus führen, weshalb die Sonde stets leicht und mit größter Vorsicht einzuführen ist. Es ist selbstverständlich, daß die Uterussonde steril sein, daß die Scheide vor der Sondierung gereinigt werden muß; zur größeren Sicherheit soll die Sondierung unter Leitung des Auges also mit Spatel- oder Spiegeleinstellung vorgenommen werden, wobei auch nötigenfalls die vordere Muttermundslippe mittelst einer Kugelzange (Fig. 360) fixiert werden kann.

Fig. 360.

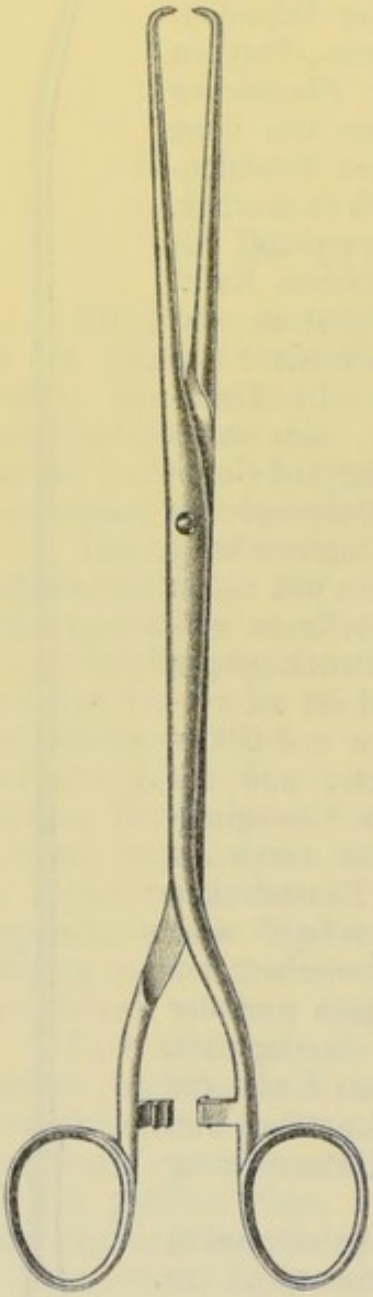

Kugelzange. (2/3 der nat. Gr.)

Ist bei der Sondierung eine Perforation des Uterus erfolgt, so verläuft dieselbe dann, wenn eine Infektion nicht vorliegt, gewöhnlich symptomlos. Jede weitere intrauterine Manipulation muß in einem solchen Falle selbstverständlich unterlassen werden, die Kranke mehrere Tage in absoluter Ruhe zubringen. Man gibt

Fig. 362.

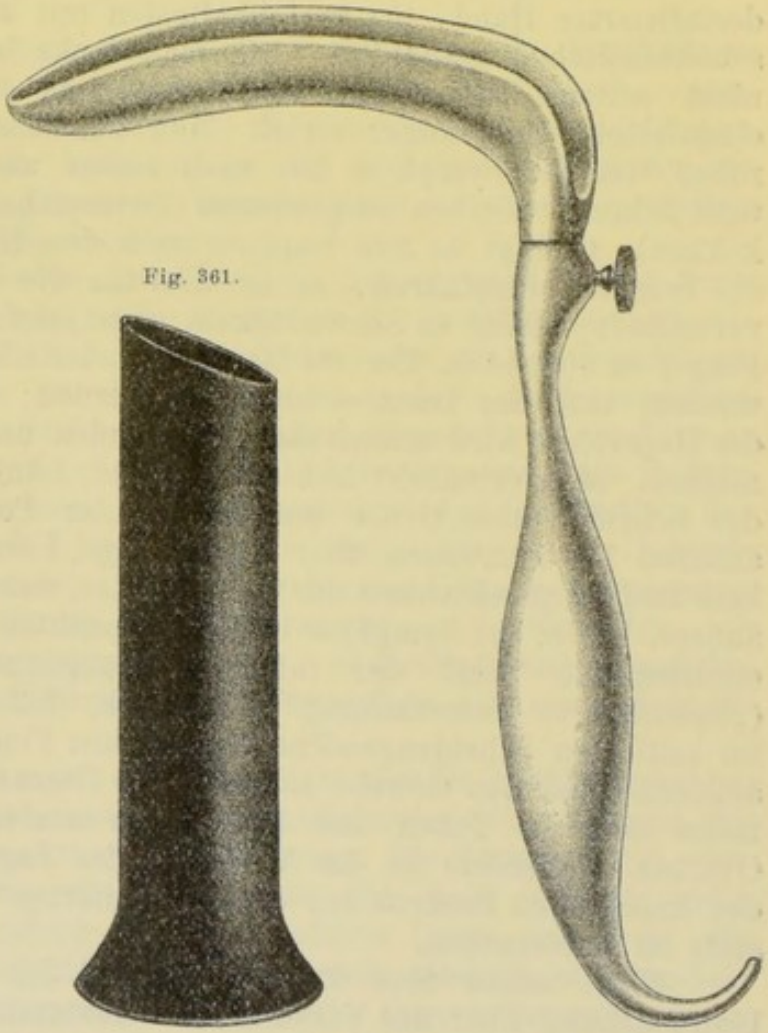

*Simon*sches Spekulum.

Fig. 361.

Röhrenspekulum aus Hartgummi.

etwas Tinct. Opii und eine Kühlschlange aufs Abdomen. Besteht der Verdacht auf eine größere Verletzung des Uterus oder auf eine solche des Darms, so ist durch sofortige Laparotomie Kontrolle zu üben.

Die Sondierung ist unter allen Umständen kontraindiziert bei Verdacht auf Schwangerschaft und bei Vorhandensein von frischen Entzündungen an den inneren Genitalien oder in der Nähe derselben.

Ergibt die Sondierung kein befriedigendes Resultat, so kann man den Uterus mittelst einer an der vorderen oder hinteren Muttermundslippe angehakten Kugelzange herabziehen und ihn vom Rektum her abtasten.

Die Sondenuntersuchung ist keineswegs in der Mehrzahl der Fälle notwendig; es muß im Gegenteil vor ihrer häufigen Verwendung im Hinblick auf ihre Gefährlichkeit in den Händen des wenig Geübten gewarnt werden.

Die Untersuchung in Narkose ist nicht häufig erforderlich. Bei ihr entfällt die Schmerzempfindung und Muskelspannung der Patientin, was bei Bestehen frischer entzündlicher Erkrankungen oder von Eiterherden wegen der Gefahr, durch zu starkes Drücken einen Abszeß zum Platzen zu bringen, bedenklich ist. Stets aber ist es zu empfehlen, die zur Operation narkotisierte Kranke vor der Vornahme des Eingriffes zu untersuchen.

Die vaginale Untersuchung wird durch diejenige des Rektums vervollständigt. Dabei werden nicht selten vermeintliche Genitalprozesse als

Fig. 363.

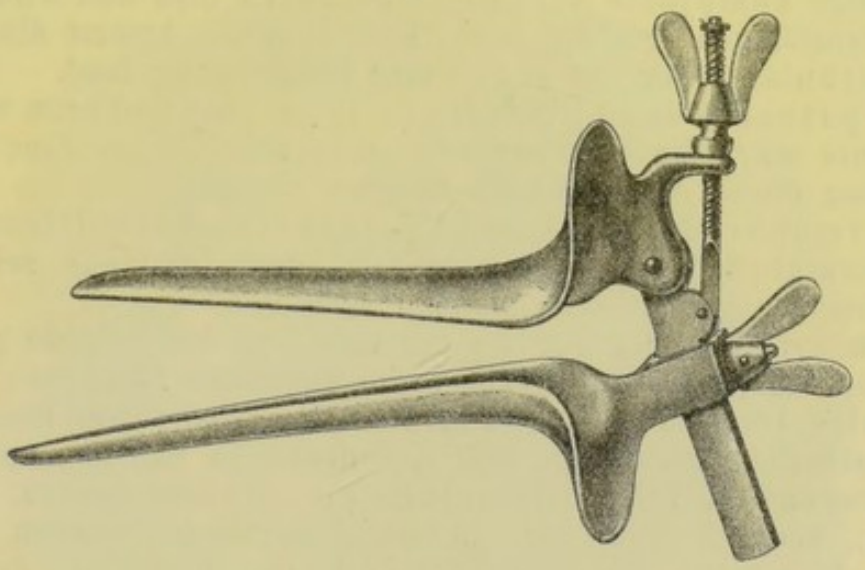

*Cusco*sches Spekulum.

solche des Darms entlarvt. Die Untersuchung per rectum ermöglicht aber auch eine ausgiebigere Abtastung der Parametrien und der Hinterfläche des Uterus, orientiert oft über dessen Lage und Größe und ersetzt bei engem Hymen oder Atresie der Scheide die vaginale Untersuchung.

Die gynäkologische Untersuchung wird vollendet durch Inspektion der Scheide und der Portio vaginalis mittelst röhrenförmiger Hartgummi-, Hartglas- oder Milchglasspekula (Fig. 361) oder mittelst Scheidenspateln, von welchen die von *Sims, Simon* (Fig. 362) und *Martin* angegebenen die gebräuchlichsten sind. Selbsthaltende Scheidenspateln wie die von *Cusco* (Fig. 363), *Neugebauer* u. a. angegebenen sind besonders zur Behandlung und Vornahme kleiner Eingriffe ohne Assistenz geeignet.

3. Kapitel.

Erkrankungen der äußeren Genitalien.

Unter den Bildungsfehlern der äußeren Genitalien wurden gleichzeitige komplette Atresien der Vulva und des Anus nur bei nicht lebensfähigen Früchten beobachtet. Häufiger kommt die Atresia ani vestibularis vor, die S. 390 ihre Besprechung fand.

Hypospadie und Epispadie (S. 792 u. 794) sind beim weiblichen Geschlechte sehr selten und variieren in weiten Grenzen. Eine operative Behandlung dieser Anomalien ist ziemlich aussichtslos.

Hermaphroditismus und Pseudohermaphroditismus haben kaum chirurgische Bedeutung. Bezüglich dieser Zustände sei auf die Lehrbücher der gerichtlichen Medizin verwiesen.

Von großer Bedeutung ist der Verschluß der Scheide gegen das Vestibulum durch eine oft recht dicke, fleischige Membran: Atresia hymenalis. Dieselbe macht erst zur Zeit der Menstruation Beschwerden; das Menstrualblut staut sich, füllt und dehnt die Scheide, später dann den Uterus und die Tuben (Hämatokolpos, Hämatometra, Hämatosalpinx), wodurch große, bis zum Nabel reichende Tumoren entstehen können. Je stärker der Druck des gestauten Blutes ist, desto mehr wird das Hymen vorgebaucht und gedehnt. Die Therapie besteht zunächst in einer ausgiebigen Inzision unter sorgsam aseptischen Kautelen; nie soll die Eröffnung einer Hämatokolpos ambulatorisch vorgenommen werden. Man lasse das Blut ohne Druck von oben spontan und langsam austreten, um das Platzen einer etwa vorhandenen Hämatosalpinx zu vermeiden. Eine Infektion der gestauten Blutmassen kann Peritonitis nach sich ziehen. Erst nach einer Woche erfolgt die gründliche Exzision des Hymen. Wenn mit Sicherheit Hämatosalpinx diagnostiziert werden kann, so ist es rätlich, vor der vaginalen Inzision zu laparotomieren und die Hämatosalpinx zu exstirpieren.

Scheinbare Hypertrophie der äußeren Genitalien, besonders der kleinen Schamlippen ist durch Manipulationen an denselben bedingt; derartig elongierte Labien sind zu resezieren.

Spitze Kondylome erreichen manchmal an den äußeren Genitalien Mannsfaustgröße und sind am besten zu exzidieren, während kleinere Exkreszenzen sich sehr bequem mit dem Chloräthylspray vereisen lassen, worauf sie schrumpfen und abfallen.

Als lymphatische Hypertrophie der Vulva bezeichnet *Fritsch* durch Lymphstauungen entstandene elephantiastische Bildungen, welche eine Folge von Onanie, sowie von Prozessen sind, welche, wie Lues oder Bubonen, einen Verlust oder eine Schädigung der Leistendrüsen nach

sich ziehen. Als Therapie ist die Exzision dieser Geschwülste möglichst knapp an ihrem Rande — um starke Spannung zu vermeiden — zu empfehlen.

Unter dem Namen Esthyomenos, Lupus vulvae, Ulcus rodens vulvae wurden Affektionen beschrieben, welche nach *Löwenbachs* Untersuchungen fast stets auf Lues zurückzuführen und als gummöse Produkte zu deuten sind. Von der Harnröhre an bis zum Anus hin ist hier in ausgesprochenen Fällen das Gewebe unregelmäßig ödematös, zerklüftet, von Fistelgängen durchsetzt, hie und da exulzeriert und verjaucht. Die Kranken haben unverhältnismäßig wenig Beschwerden. Die Therapie, die nur in frühen Stadien Erfolg hat, wäre — wenn Lues anzunehmen ist — antiluetisch, eventuell auch Exzision.

Fig. 364.

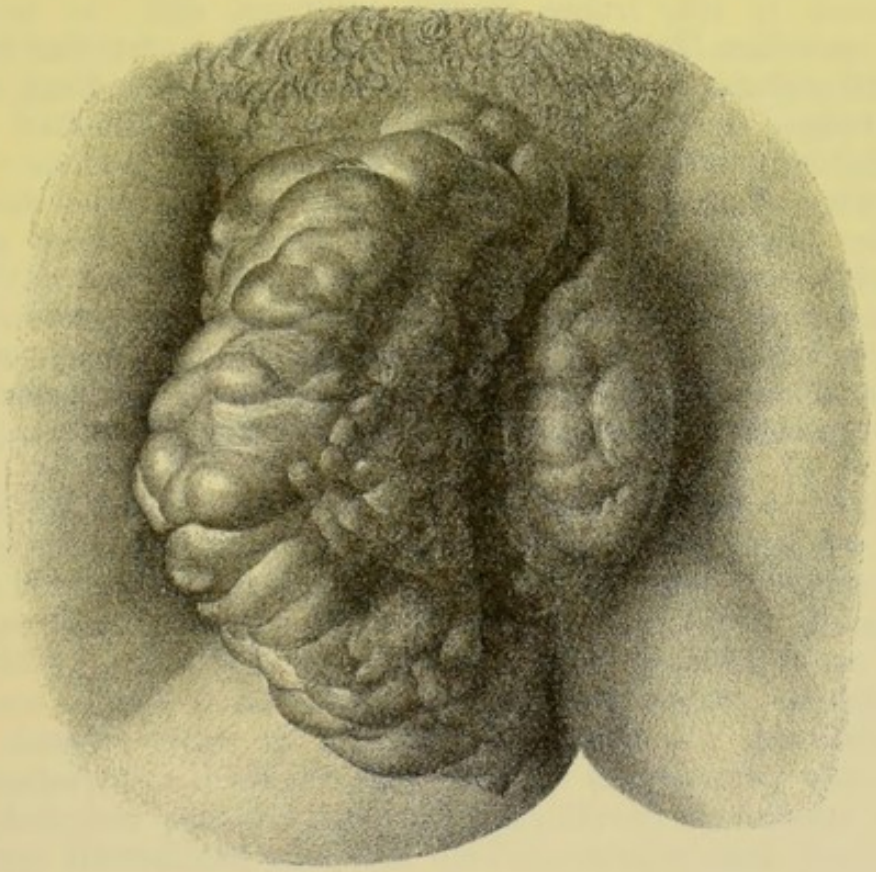

Varices vulvae.

Die häufigsten Erkrankungen der äußeren Genitalien, Lues, Ulcus molle, Gonorrhöe, geben wohl kaum zu chirurgischen Eingriffen Anlaß. Gewöhnlich werden jedoch solche nötig, wenn ein Abszeß der *Bartholin*schen Drüsen — meist auf gonorrhoischer Basis — entsteht. An deren Stelle findet sich dann eine empfindliche rundliche Resistenz, die Umgegend ist ödematös, gerötet und schmerzhaft. Hie und da kann man durch den Ausführungsgang spärliches, eitriges Sekret auspressen. Halbwegs größere Abszesse bilden sich kaum zurück, sondern es kommt meist zum spontanen Durchbruch mit längere Zeit anhaltender Fistelbildung, falls man nicht diesem Ereignis durch Inzision zuvorkommt. Ausgiebige Eröffnung und langes Offenhalten des Abszesses schützen vor unvollständiger Heilung und Fisteln.

Die primäre Tuberkulose der Vulva ist außerordentlich selten; meist ist sie eine Teilerscheinung ausgebreiteterer tuberkulöser Erkrankung.

Durch Verschluß des Ausführungsganges der *Bartholin*schen Drüsen kommen Retentionszysten zustande, in die nicht zu selten Blutung erfolgt — Hämatom der *Bartholin*schen Drüse. Bei größerem Umfang derselben machen sich Beschwerden geltend. Die beste Therapie ist die Ausschälung der Zysten, welche nicht selten bis zu Faustgröße wachsen und deren Entfernung durch Dissepimente ins Cavum ischiorectale hinein unter Umständen recht blutig werden kann.

Karzinom und Sarkom der *Bartholin*schen Drüsen ist selten; das Epitheliom der Vulva ist nicht häufig, dafür aber höchst bösartig. Ausgiebige Exzision weit im Gesunden vermag selbst bei beweglichen Geschwülsten eine Rezidive nicht zu verhüten. Da die Leistendrüsen schon in sehr frühen Stadien infiltriert sind, so müssen sie jedesmal mit dem Primärtumor entfernt werden. Ist das Karzinom schon unbeweglich, so ist es rätlich, jede radikale Behandlung zu unterlassen. Maligne Geschwülste der äußeren Genitalien dürften sich zur Behandlung mittels Fulguration nach *Keating-Hart* besonders eignen.

Myome, Fibrome, Lipome, Angiome, Neurome sind selten, ebenso das primäre Sarkom; die Behandlung erfolgt nach allgemein chirurgischen Regeln. Es sei noch erwähnt, daß hie und da Varikositäten der Labien zur Verwechslung mit Hernien Anlaß geben können; bei näherer Untersuchung ist jedoch stets die Diagnose leicht zu stellen, für welche schon die bläuliche Verfärbung der sich meist deutlich abhebenden geschlängelten Venen sprechen (Fig. 364).

4. Kapitel.

Erkrankungen der Scheide.

Atresien und Stenosen der Scheide sind nicht selten. Vollständige Agenesie der Scheide ist stets mit Defekt des Uterus verbunden. Vollständige Atresie der Scheide läßt die Vagina als einen dünnen, soliden, bindegewebigen Strang erscheinen, welchem eine quere Falte — dem Uterus und den Ligamenten entsprechend — aufsitzt.

Partielle Atresie der Scheide, meist in ihren unteren Abschnitten, ist wahrscheinlich stets intra- oder extrauterin erworben. Ihre Bedeutung liegt außer in der Verhinderung des Geschlechtsverkehrs in der Retention des Menstrualblutes; man muß deshalb in solchen Fällen durch operative Eingriffe die Durchgängigkeit des Scheidenrohrs herstellen.

Die Bildung einer Scheide wird in der Weise vorgenommen, daß man sich, ausgehend von einem queren Hautschnitt, von dem gewöhnlich die Stelle des Introitus vaginae markierenden Grübchen zwischen Harnröhre bzw. Blase und Rektum stumpf oder scharf emporarbeitet, was meist keine großen Schwierigkeiten bietet. Letztere treten erst dann auf, wenn es sich darum handelt, die neugebildete, schleimhautlose Scheide dauernd offen zu erhalten. Es genügt für gewöhnlich nicht, den granulierenden Blindsack lange Zeit zu tamponieren und nach Ausheilung desselben andauernd Spekula einzuführen; die Scheide schrumpft trotz dieser Maßnahmen oder weil die Patientinnen nach einer gewissen Zeit die Dilatation durch Spekula unterlassen. Deshalb empfiehlt es sich, in den Blindsack gestielte Hautlappen von den Schamlippen oder der Innenfläche der Oberschenkel her einzunähen oder solche zu transplantieren. *Gersuny* und *Sneguireff* haben mit Erfolg durch komplizierte Manöver ausgeschaltete Darmstücke zur Plastik verwendet.

Wenn ein funktionierender Uterus vorhanden ist, so muß er mit der neugebildeten Scheide in Verbindung gebracht werden: nach breiter Eröffnung in der Gegend des äußeren Muttermundes, welche sich nicht selten als Grübchen markiert, wird seine Schleimhaut mit jener der Scheide vernäht, weil sonst sicher wieder Verschluß oder hochgradige Stenose entsteht. Ein sehr empfehlenswertes Verfahren hat *Pfannenstiel* angegeben: von unten her werden Blase und Mastdarm möglichst hoch hinauf voneinander abgelöst; hierauf Laparotomie; Spaltung des Bauchfells zwischen Blase und Uterus und Eröffnung des Scheidenrudimentes

von oben her. Hierauf breite Eröffnung der Cervix an ihrer tiefsten Stelle, welche durch zur Scheide hinausgeführte Zügelnähte nach Schluß der Bauchwunde nach Tunlichkeit bis zum Scheidenrudiment herabgezogen wird; gelingt es nicht, Uterus und Scheide zu vereinigen, so ist der erstere, falls er menstruiert, durch Laparotomie zu entfernen.

Stenosen der Scheide werden, wenn sie linear sind, am besten längs gespalten und quer vernäht; brückenartige Verwachsungen, welche gelegentlich nach Verletzungen der Scheide sich bilden, werden abgetragen. Bei doppelter Scheide soll das Septum abgetragen werden; es ist gewöhnlich reich vaskularisiert und die Operation deshalb recht blutig.

Senkung (Descensus) und Vorfall (Prolaps) der Scheidenwände sind die Folge spontaner oder gewaltsam hervorgerufener Lockerung ihrer Befestigungsmittel, oft auch die Folge vernachlässigter oder schlecht geheilter Dammrisse. Schon bei mäßigen Graden von Prolaps ist durch das Herabsinken der vorderen Scheidenwand die Blase in den Vorfall einbezogen — Zystokele —, während die hintere Scheidenwand die vordere Rektalwand mit sich herabzieht — Rektokele. Das Gefühl der Lockerung, des Herabsinkens und Herausfallens, ferner Blasenbeschwerden in Form von vermehrtem Harndrang und Schwierigkeit, die Blase vollständig zu entleeren, sind die den Kranken geläufigen Symptome. Um den Umfang des Prolapses ganz zu übersehen, ist es nötig, die Kranke pressen zu lassen und auch im Stehen zu untersuchen, da sich bei Rückenlage die Scheide gewöhnlich von selbst reponiert.

Über die Pessarbehandlung des Scheidenvorfalls mögen die gynäkologischen Lehrbücher zu Rate gezogen werden. An dieser Stelle möge nur darauf hingewiesen werden, daß leichte Formen durch ein Pessar nicht selten geheilt werden können, wozu auch eine sorgfältige Tamponbehandlung mit adstringierenden Mitteln beitragen kann; so gelingt es häufig, im Anschluß an Entbindungen entstandene Prolapse geringeren Grades in den ersten Monaten post partum ohne Operation zu heilen.

Die Ausbildung der gynäkologischen Technik einerseits, die Anwendung der Lumbalanästhesie andrerseits, sowie die Tatsache, daß bei einfachen Prolapsoperationen die *Schleich*sche Lokalanästhesie gut verwendbar, ja sogar meist nur am Damm absolut nötig wird, haben der operativen Prolapsbehandlung ein bedeutendes Übergewicht über die konservative verschafft. Vor allem ist jeder jüngeren Frau mit halbwegs größerem Prolaps die Operation anzuraten.

Es möge hier darauf hingewiesen werden, daß die gynäkologischen Operationen vielleicht die Hauptdomäne der Lumbalanästhesie darstellen werden.

Es gibt eine Unzahl von Methoden der Operation unkomplizierter Scheidenprolapse (Kolporrhaphien), von denen die im folgenden beschriebenen die gebräuchlichsten sind.

Vorher aber möge noch kurz einiges über die Lagerung und Vorbereitung der Kranken zu vaginalen Operationen bemerkt werden. Nach gründlicher Darmentleerung wird das Genitale am Abend vor der Operation rasiert, die Umgegend desselben mit Seife und desinfizierender Flüssigkeit gereinigt, die Scheide mit Seifenspiritus und Sublimat ausgerieben und mit einem Jodoformgazestreifen

tamponiert. Die Patientin wird zur Operation in Steinschnittlage gebracht und mit dem Steiß auf den Rand des Operationstisches gelegt. Die Beine werden abduziert und hinaufgeschlagen, sodann mittelst *Schauta*scher Beinhalter oder am Operationstisch angebrachter Stützen in dieser Lage fixiert, oder aber, was weniger unbequem ist als man fürchtet, den Assistenten über den Rücken gelegt. Das äußere Genitale und dessen Umgebung bis hoch auf die Schenkel und über die Symphyse hinauf wird mit Seife, Äther und Alkohol gereinigt und die Scheide nach Entfernung des Tampons mit Seifenspiritus und Sublimat ausgewaschen. Sterile Tücher decken das Operationsfeld ab.

Vordere Kolporrhaphie: Nachdem die Portio vaginalis durch Spateleinstellung sichtbar gemacht ist, zieht eine in die vordere Muttermundslippe eingehakte Kugelzange dieselbe herab. Besteht, wie so oft, Hypertrophie oder Lazerationsektropium der Portio, so schickt man der Kolporrhaphie die Portioamputation oder die Naht des Risses voraus (s. u.). Nunmehr markiert man sich mit Kugelzangen zwei Punkte der vorderen Scheidenwand: den einen zirka 1 *cm* hinter der Harnröhrenmündung, den zweiten $1^1/_2$—2 *cm* vor dem Rand der vorderen Muttermundslippe; diese beiden Punkte werden durch zwei nach außen konvexe Bogenschnitte, welche je nach Bedarf mehr oder weniger Scheidenschleimhaut begrenzen, verbunden und die zwischen ihnen gelegene Scheidenschleimhaut möglichst dünn in langen Zügen abpräpariert. Die wunde Blasenwand, welche jetzt zum Vorschein kommt, wird durch quere oder zirkuläre versenkte Katgutnähte verkleinert und darüber die Scheidenwunde durch quere Katgutnähte geschlossen.

Die hintere Kolporrhaphie, welcher stets eine mehr oder weniger umfangreiche Wiederherstellung oder Verstärkung des Dammes — Dammplastik — beigefügt wird (Kolpoperineoplastik, Kolpoperineorrhaphie), wird in der Weise begonnen, daß die Mitte der hinteren Scheidenwand je nach Bedarf, durchschnittlich ca. 5—10 *cm* oberhalb des Scheideneinganges mit einer Kugelzange gefaßt wird, desgleichen beiderseits jene Stelle, wo sich die großen und kleinen Labien vereinigen; durch Aneinanderhalten der beiden letzterwähnten Kugelzangen kann man sich die Höhe des zu bildenden Dammes anschaulich machen. Von dem erstfixierten Punkt aus wird jetzt jederseits ein nach außen leicht konkaver Schnitt zu den seitlichen Kugelzangen geführt und der Schleimhautlappen möglichst oberflächlich gegen den Introitus hin zurückpräpariert. Nunmehr vereinigt ein nach unten konvexer Schnitt die beiden seitlichen Markierungspunkte — normalerweise an der Hautschleimhautgrenze verlaufend, jedoch Narben am Damm mitnehmend; dieser Lappen wird nach oben hin vollständig losgelöst. Jetzt folgt quere Vernähung der korrespondierenden Punkte von oben her durch Katgutnähte, nachdem noch die Wunde durch versenkte Nähte verkleinert wurde. Von der hinteren Kommissur an dagegen werden tiefgreifende Seiden-, Zwirn- oder Drahtnähte gelegt, die vom sechsten Tage an entfernt werden können. Die Scheide wird tamponiert, die Tamponade am vierten Tage entfernt, Stuhlgang bei plastischen Operationen bis zu diesem Tage vermieden.

Der komplette Dammriß, welcher Sphinkter und Mastdarmschleimhaut durchsetzt, ist schwieriger zu heilen; die fast stets dabei bestehende Inkontinenz macht aber seine Beseitigung dringend nötig. Die Narbe, welche Damm und Scheide vereinigt, wird quer gespalten und Rektum und Vagina auf 3—4 *cm* voneinander getrennt. Dieser Querschnitt reicht seitlich so weit wie die Narbe. Senkrecht auf ihn wird beiderseits ein Längsschnitt an der Grenze zwischen Haut und Schleimhaut bis ungefähr zur Vereinigungsstelle der großen und kleinen Labien angelegt, während kleine Schnitte nach unten hin das Rektum mobilisieren. Vereinigung des Risses im Rektum, Vernähung der restierenden Wunde (eventuell unter Zustutzung des Lappens) durch quere Nähte wie bei der gewöhnlichen Dammplastik.

Die Entzündungen der Scheide, von denen die gonorrhoische die häufigste ist, wollen in den gynäkologischen Lehrbüchern nachgesehen werden.

Die Tuberkulose der Scheide ist fast stets sekundär und tritt in Form von Geschwüren auf.

In der Scheide, welche normalerweise keine Drüsen besitzt, finden sich nicht selten Zysten, welche breit aufsitzen und bis pflaumengroß und größer werden können; sie sind auf Reste des *Gartner*schen Ganges

zurückzuführen. Man schält sie aus ihrem Bette aus oder kappt sie ab und vernäht ihre Schleimhaut mit jener der Scheide.

Das seltene primäre Scheidenkarzinom kommt als infiltrierendes oder zirkumskriptes vor. Beide Formen, besonders die erstgenannte, geben eine sehr ungünstige Prognose, da die Krebskeime sehr rasch ins paravaginale Zellgewebe verschleppt werden. Die Diagnose des zirkumskripten Scheidenkarzinoms ist leicht: ein blutender oder jauchender Knoten mit harten Rändern; die Verwechslung mit verjauchten Scheidenmyomen wird durch die mikroskopische Untersuchung aufgeklärt. Die Prädilektionsstelle ist bei beiden Formen das hintere Scheidengewölbe. Das infiltrierende Scheidenkarzinom ist oft sehr schwer zu erkennen, da es sich anfänglich nur durch Rauhigkeit und leichtes Bluten der Scheidenwand dokumentiert.

Die radikale Therapie, welche nur bei beweglichen Tumoren eingeschlagen wird, besteht in der möglichst vollständigen Exstirpation des Scheidenrohres; durch einen ausgiebigen Scheidendammschnitt wird die Scheide zugänglich gemacht und vom Introitus aus stumpf oder scharf ausgelöst; gewöhnlich wird der Uterus mitentfernt — vaginal oder mittelst Bauchschnitts. Ist der Tumor unbeweglich, so begnügt man sich mit Auslöffelung der Geschwulst und Verschorfung derselben mittelst Glüheisens oder rauchender Salpetersäure.

Das Chorionepitheliom (malignes Deziduom, Syncitiom), eine äußerst bösartige Wucherung des Syncitiums, setzt mit Vorliebe in der Scheide Metastasen, welche, unter dem Epithel sitzend, stark durchblutete, bläulich durchschimmernde Knoten darstellen. Zur Diagnose wird der Zusammenhang mit einer vorausgegangenen Schwangerschaft, auffallend häufig in Form einer Blasenmole, beitragen. Die Exzision der Knoten kann Heilung bringen, wenn nicht im Uterus ein Primärtumor sitzt, oder sonstige Metastasen — besonders häufig in den Lungen — bestehen.

Das primäre Scheidensarkom, eine sehr seltene Krankheitsform, ist besonders als traubenförmiges Sarkom der Kinder bekannt: eine breitbasig aufsitzende Geschwulst, von welcher beerenartige oder warzige Gebilde entspringen; meist ist die vordere Scheidenwand der Ausgangspunkt. Mikroskopisch stellen diese Tumoren Mischgeschwülste aus Bindegewebe, glatter und quergestreifter Muskulatur und Knorpel dar, die ausnahmslos einen tödlichen Ausgang nehmen. Die Radikaloperation wird daher, wenn sie überhaupt ausführbar ist, einen bloßen Versuch darstellen. Bei Erwachsenen kommen Spindel- und Rundzellensarkome zur Beobachtung, welche diffus oder zirkumskript auftreten, sehr selten auch dem kindlichen Sarkom ähnlich sind. Ihre Behandlung ist analog der des Karzinoms.

Sehr selten sind Myome der Scheide; man schält sie aus und vernäht das Wundbett.

5. Kapitel.

Erkrankungen des Uterus.

Von den auf mangelhafter Verschmelzung der *Müller*schen Gänge beruhenden Mißbildungen des Uterus geben nur jene Anlaß zu chirurgischen Eingriffen, bei denen die eine Uterushälfte atretisch ist. Dies ereignet sich nicht selten bei dem Uterus bicornis duplex, bei dem die Körperhälften nach oben hin in einem stumpfen Winkel divergieren und sich im unteren Abschnitt äußerlich vereinigt haben, während die Uterushöhlen getrennt nebeneinander verlaufen. Nicht selten mündet jede Uterushälfte in eine separate Scheide; ist die eine Scheide atretisch, so bildet sich Hämatokolpos und Hämatometra an der betreffenden Seite. Die Diagnose ist nicht schwierig; man fühlt bei der vaginalen Untersuchung an der seitlichen Scheidenwand eine sich nach oben fortsetzende längliche, unbewegliche, fluktuierende Geschwulst, welche in die erweiterte Uterushälfte der gleichen Seite übergeht; daneben ist die offene Uterushälfte zu tasten. Die Anamnese ergibt regelmäßige Menstruation, zugleich aber krampfartige, spannende Schmerzen in der atretischen Hälfte.

Die Therapie besteht in der Resektion des Scheidenseptums.

Schwieriger zu diagnostizieren ist die Hämatometra und die Gravidität im rudimentären Nebenhorn.

Bei ersterer fühlt man bei kombinierter Untersuchung einen meistens eigroßen, extramedian liegenden Tumor, welcher vom Uterus durch eine tiefe Furche getrennt ist, mit demselben aber durch einen kurzen Stiel in der Gegend des inneren Muttermundes zusammenhängt. An der offenen Uterushälfte kann man nur auf einer Seite das Lig. rotundum und die Adnexe tasten. Gelingt es, vorn auf dem Tumor das gegen den Leistenring zu verlaufende Lig. rotundum zu fühlen, so ist für die Diagnose viel gewonnen. Ziehende und drückende Unterleibsschmerzen, besonders während der Menses sich bis zur Kolik steigernd, sind die wichtigsten subjektiven Symptome. Differentialdiagnostisch kommen Myome und Ovarialtumoren in Betracht.

Die Diagnose der Gravidität im rudimentären Nebenhorn ist zu einer Zeit, wo der Fötus noch nicht nachweisbar ist, sehr schwierig. Bei einer Frau mit subjektiven Schwangerschaftssymptomen findet sich neben dem Uterus ein mit demselben durch einen nur wenige Zentimeter langen, gewöhnlich daumendicken Stiel verbundener rundlicher Tumor. Der Uterus selbst erinnert in seiner Form an einen Uterus

unicornis. Auch hier hat natürlich der Nachweis des Lig. rotundum große diagnostische Bedeutung. Die Therapie besteht in der Exstirpation des atretischen Hornes per laparotomiam. Die Technik entspricht fast jener der Adnexoperationen. Über die Ruptur des rudimentären, schwangeren Nebenhornes vgl. den Abschnitt über Extrauteringravidität.

Von den Lageveränderungen des Uterus ist in erster Linie der Vorfall (Prolaps) zu besprechen. Dieser kann den ganzen Uterus betreffen — Totalprolaps — oder aber nur die Cervix bezw. Portio.

Die radikalste Therapie ist die Totalexstirpation des Uterus und der Scheide, die natürlich nur bei Frauen jenseits des geschlechtsreifen Alters in Betracht kommt; hier zieht man jedoch die Interpositio uteri vesicovaginalis *(Schauta)* vor, welche, was gewöhnlich notwendig ist, mit einer Scheidenplastik verbunden werden kann; auch bei starken Vaginalprolapsen, besonders Zystokelen nicht mehr menstruierender Frauen, findet die Methode häufig Verwendung.

Nach Anlegung einer Wunde wie bei vorderer Kolporrhaphie oder auch bloß eines Längsschnittes in der vorderen Scheidenwand nebst Unterminierung der Wundränder wird die Blase von der Cervix abgeschoben, bis man an die Umschlagstelle des Bauchfells gelangt, welches als glatte, verschiebliche Membran ein wesentlich anderes Gefühl darbietet als die adhärente Blase. Quere Eröffnung des Peritoneums: Hervorstülpen des Uterus mittelst Häkchens oder eines Stieltupfers; quere Annähung des Blasenperitoneums an die Hinterfläche des Uterus, ungefähr in der Gegend der Sakrouterinligamente, so daß nunmehr der Uterus extraperitoneal gelagert ist, während die Adnexe sich intraperitoneal befinden. Nun folgt der Verschluß der Scheidenwunde über dem Uterus, wobei der Fundus desselben in die ersten, unmittelbar hinter der Harnröhrenmündung angelegten Nähte mitgefaßt wird. Jetzt liegt der Uterus wie eine Pelotte zwischen Blase und Scheidenwand.

Bei Frauen im gebärfähigen Alter ist hier neben Scheidenplastiken die Ventrifixation, die Verkürzung der Lig. rotunda, die tiefe Vaginaefixatio auszuführen; betreffs dieser Operationen vgl. unten.

Die Retroversio uteri — Rückwärtsneigung — ist dadurch charakterisiert, daß der Uterus mit dem Fundus nach rückwärts sinkt; wenn nun die Uterusachse in der Gegend des inneren Muttermundes eine Knickung nach rückwärts aufweist, so spricht man von Rückwärtsbeugung — Retroflexio. Als pathologisch sind diese Retrodeviationen im allgemeinen nur dort zu bezeichnen, wo sie nicht angeboren sind. Meist handelt es sich allerdings um eine erworbene Retrodeviation — eine Folge von Erschlaffung der den Uterus in Anteflexio-versio erhaltenden Bänder. Mangelhafte Involution im Puerperium, langes Zurückhalten der Blasenentleerung, Verwachsungen infolge von sich organisierenden Exsudaten im Douglas sind ätiologisch besonders wichtig.

Nicht jede Retrodeviation des Uterus macht Beschwerden. Auch darf man sich nicht verhehlen, daß Komplikationen, wie Erkrankungen der Adnexe, der Parametrien, Verwachsungen usw. ähnliche Symptome wie ein retroflektierter Uterus verursachen können. Meist aber macht auch die unkomplizierte Rückwärtsverlagerung des Uterus Beschwerden: Kreuzschmerzen, verstärkte menstruelle oder andauernde Blutungen, das Gefühl der Schwere, des Druckes im Unterleib, Erschwerung des Stuhlganges, Schmerzen bei der Menstruation. Es ist ferner nicht zu leugnen, daß bei einer großen Reihe von Frauen verschiedene neurasthenische Beschwerden: Kopf- und Magenschmerzen, Müdigkeit, Herzklopfen durch die Behebung einer Retrodeviation einwandfrei geheilt werden können.

Sehr häufig ist ein Prolaps der Scheide oder des Uterus auf Retrodeviation des letzteren zurückzuführen.

Die Retroflexio oder -versio betrifft entweder den beweglichen oder fixierten Uterus.

Nur jene Fälle sollen behandelt werden, in denen die Retrodeviation Beschwerden verursacht. Die Massage zur Mobilisierung des fixierten Uterus und die Pessarbehandlung wollen in den gynäkologischen Lehrbüchern nachgesehen werden. Hier sei nur die operative Behandlung besprochen.

Bei der Indikationsstellung zur Operation ist zu bedenken, daß einzelne Fälle durch mehrjährige Pessarbehandlung dauernd geheilt werden können, daß aber die operative Behandlung das lästige Tragen des Pessars überflüssig macht und bei wohlüberlegter Auswahl der Methode Dauerheilung ohne üble Folgen fast stets erzielt wird.

Die Wahl der Methode richtet sich danach, ob der Uterus fixiert oder frei ist, was stets noch vor der Operation in Narkose zu prüfen ist.

Die fixierte Retroflexion soll nur per laparotomiam operiert werden. Dabei bedient man sich vorteilhaft des sog. suprasymphysären Faszienquerschnittes *(Pfannenstiel)*, welcher bei kleineren Bauchhöhlenoperationen genügende Zugänglichkeit bietet: Haut und Faszie werden oberhalb der Symphyse an der Grenze der Pubes quer durchschnitten, die Faszie nach oben zu abgelöst und Muskel und Peritoneum längs gespalten. Bei einwandsfreier Asepsis der Wunde gewährt diese Art der Schnittführung eine erhöhte Garantie gegen Narbenbrüche, während sie bei unklarer Diagnose oder in nicht aseptischen Fällen zu widerraten ist.

Die abdominellen gynäkologischen Operationen werden in Beckenhochlagerung vorgenommen; durch das Hinabsinken der Därme gegen das Zwerchfell wird das Operationsfeld übersichtlich und zugänglich.

Der weitere Gang der Ventrifixation, d. i. die Befestigung des Uterus an der vorderen Bauchwand, ist folgender: nach Eröffnung der Bauchhöhle werden die bestehenden Verwachsungen teils scharf, teils stumpf gelöst, die Adnexe revidiert und eventuell in Ordnung gebracht; nun werden die Ansatzstellen der Lig. rotunda an die Wundränder so fixiert, daß die Nähte durch Bauchfell, Muskulatur und Faszie gehen und über der Faszie geknüpft werden, wodurch der Uterus in einer den normalen Verhältnissen entsprechenden Höhe in Anteflexion erhalten wird (Methode von *Olshausen*). Oder man fixiert den Fundus selbst an der vorderen Bauchwand, indem ein durch Faszie, Peritoneum und Fundus geführter Faden durch Peritoneum und Faszie der anderen Seite herausgeführt und, nachdem noch ca. 1 *cm* davon entfernt ein zweiter Faden in gleicher Weise durchgeführt worden ist, über der Faszie geknüpft wird (Methode von *Leopold* und *Czerny*).

Außer dieser Methode kommen bei mobiler Retroflexion hauptsächlich noch folgende in Betracht: die *Alexander-Adams*sche, die Vaginaefixatio, die vaginale Verkürzung der Lig. rotunda nach *Wertheim*.

Die *Alexander-Adams*sche Operation — Verkürzung der Lig. rotunda durch den Leistenkanal — wird folgendermaßen ausgeführt: beiderseitiger Hautschnitt wie zur *Bassini*schen Operation; vom äußeren Leistenring an Spaltung der Faszie parallel zum *Poupart*schen Band; Isolierung und Vorziehen des Lig. rotundum (das Peritoneum kann hiebei eröffnet und das Verhalten des inneren Genitales kontrolliert werden). Das soweit als möglich verkürzte runde Mutterband wird nun mit dem äußeren Leistenring vernäht, die Wunde im übrigen wie bei einer Hernienoperation nach *Bassini* (S. 540) geschlossen.

Bei der Vaginaefixatio wird im gebärfähigen Alter nach vorausgeschickter vorderer Kolpotomie (s. u.) das Peritoneum an der vorderen Fläche des Uterus etwas oberhalb seines normalen Ansatzes angenäht und nun durch die Scheidenwand ein Faden geführt, welcher, die vordere Uteruswand in der Höhe des inneren Muttermundes oder nur wenig höher fassend, durch den anderen Scheidenwundrand korrespondierend heraustritt. Bei Frauen jenseits des geschlechtsreifen Alters kann

Peritoneum und Uterus noch höher gegen den Fundus zu fixiert werden, bis zu dem Grade, welcher der Interpositio vesicovaginalis entspricht.

Unter Kolpotomie versteht man die Eröffnung des Bauchfelles von der Scheide her. Die vordere Kolpotomie, die Eröffnung des Bauchfellraumes von dem vorderen Scheidengewölbe her, wird in folgender Weise ausgeführt: Herabziehen der Portio mittelst Kugelzange, querer Schnitt durch die Vaginalschleimhaut zirka $1—1^1/_2$ *cm* vom Rande der vorderen Muttermundslippe entfernt, dort, wo über dem Cervixgewebe die Scheidenhaut verschieblich zu werden beginnt. Abschieben der Blase von der vorderen Cervixwand, am besten mit dem durch einen Gazetupfer bedeckten Finger. Das Bauchfell kennzeichnet sich gegenüber der adhärenten Blase durch das Gefühl der Verschieblichkeit und Glätte, auch sieht man nicht selten durch die dünne Membran den Darm und das Netz; das Peritoneum wird quer gespalten und nunmehr ist der Bauchraum eröffnet. Bei der hinteren Kolpotomie wird der Bauchfellraum meist durch einen Längsschnitt gegen den Fornix zu von der hinteren Scheidenwand aus eröffnet; hier entfällt natürlich das Abschieben der Blase und man gelangt leichter an das Peritoneum.

Bei der vaginalen Verkürzung der Lig. rotunda werden dieselben nach vorausgeschickter vorderer Kolpotomie gefaßt, vorgezogen und durch Nähte in Form einer Schleife verkürzt.

Es ist zweifellos, daß durch die *Alexander-Adams*sche Operation und durch die vaginale Verkürzung der Lig. rotunda die Lage des Uterus der natürlichen viel ähnlicher gestaltet wird als durch die Ventri- und Vaginaefixatio. Es werden aber so große Operationsreihen der verschiedenen Methoden mit günstigen Dauerresultaten und ohne spätere Geburtsstörungen berichtet, daß die Wahl der Operation der Vorliebe des einzelnen anheimgestellt werden kann. Doch ist zu raten, für die auf Verkürzung des runden Mutterbandes beruhenden Methoden nur leicht bewegliche und nicht vergrößerte Uteri zu wählen.

Stenosen und Atresien des Uterus geben zu Sekretstauung (Pyo-, Hämato-, Hydrometra) Anlaß. Hier soll von der Scheide aus die Durchgängigkeit des Cervikalkanales wieder hergestellt, gegebenenfalls der Uterus scharf eröffnet und seine Schleimhaut mit der der Scheide zirkulär vernäht werden.

Über die Entzündungen der Gebärmutterschleimhaut (Endometritis) und Gebärmuttermuskulatur (Metritis) wollen die gynäkologischen Lehrbücher nachgesehen werden. Die Tuberkulose des Uterus lokalisiert sich meist im Endometrium, sehr selten als Geschwür an der Portio. Probeexzision und Curettage mit nochfolgender mikroskopischer Untersuchung ergeben die Diagnose. Ist der Uterus allein Sitz der Tuberkulose, was außerordentlich selten der Fall und nach genauer Allgemeinuntersuchung der Patientin mit einem gewissen Grad von Bestimmtheit angenommen werden kann, so ist die Totalexstirpation, eventuell des gesamten inneren Genitales, indiziert. Eine Reihe von Autoren rät gründliche Verschorfung mit Karbolsäure etc. an.

Durch Polypenbildung der Gebärmutterschleimhaut durch Hypertrophie derselben, durch Reste von Schwangerschaftsprodukten oder Sklerose der Uteringefäße und noch andere uns zum Teil nicht bekannte Faktoren kommen Blutungen aus dem für den Tastbefund normalen Uterus zustande. Versagen die konservativen Methoden — Bettruhe, Ergotin, Salizylpräparate, heiße Spülungen — so kommt die Ausschabung der Gebärmutter — Curettage — in Betracht, welche bei nicht besonders empfindlichen Frauen ohne Narkose ausführbar ist. Vorbedingung ist das Fehlen von akuten oder subakuten Entzündungen in der Umgebung des Uterus.

Nach üblicher Desinfektion der Genitalgegend wird unter Spateleinstellung die vordere Muttermundslippe gefaßt und durch die Uterussonde die Länge und der Verlauf der Gebärmutterhöhle bestimmt. Hierauf erfolgt die Erweiterung des Zervikalkanales durch *Hegar*sche Dilatatorien (Fig. 365), bis das Eindringen einer Kürette bequem möglich ist, wenn man nicht schon tagsvorher unter peinlichen aseptischen Kautelen

einen Laminariastift (Fig. 367) eingelegt hat, welcher die Erweiterung schonender besorgt als die brüske Methode. Mittelst Kürette (Fig. 366) wird nun die Schleimhaut abgeschabt

Fig. 365.



*Hegar*scher Stift.

Fig. 366.



Kürette.

und dies mit kleinen Küretten so lange fortgesetzt, bis das Instrument die Uteruswand überall hart findet, was sich durch ein Knirschen beim Schaben kenntlich macht. Nicht zu vergessen ist eine sorgfältige Ausschabung der Tubenwinkel, woselbst nicht selten kleine blutende Polypen sitzen. Die abgeschabte Schleimhaut wird gesammelt und mikroskopisch untersucht. Die Uterushöhle wird mittelst eines doppelläufigen Uteruskatheters (Fig. 368) heiß ausgespült und mit einem an der Spitze in Jodtinktur getauchten Jodoformgazestreifen, welcher nach 24 Stunden entfernt wird, ausgestopft.

Unter den Geschwülsten der Gebärmutter stehen, was Häufigkeit und Wichtigkeit anbelangt, die Myome in erster Reihe.

Die Myome haben im allgemeinen eine charakteristisch harte Konsistenz und das Bestreben, sich in Kugelform zu entwickeln; sie können aber infolge von Verkalkung, Verfettung und schleimiger Degeneration und von eingeschlossenen, mit Schleimhaut ausgekleideten und mit deren Sekret gefüllten Hohlräumen alle Abstufungen von Elfenbeinhärte bis zu zystischer Konsistenz aufweisen. Die Myome können einzeln oder multipel auftreten, unter der Uterusschleimhaut (submukös), in der Muskelwand selbst (intramural) oder dicht unter dem Bauchfell (subserös) sitzen, können breitbasig oder gestielt (polypös) sein.

Fig. 367.

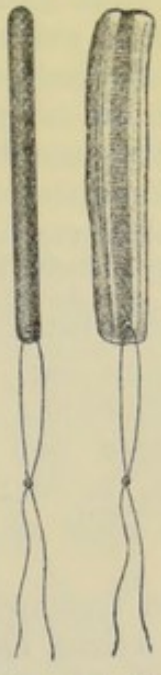

Laminariastift vor und nach dem Quellen.

Fig. 368.

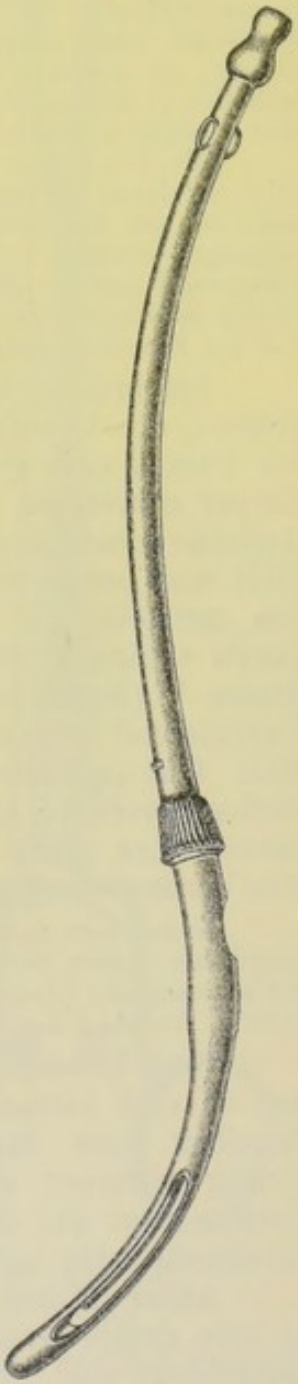

Uteruskatheter nach *Fritsch-Bozeman*.

Die Diagnose der Myome kann sehr leicht, aber auch sehr schwierig sein. Am einfachsten sind subseröse Knoten und gestielte, submuköse Myome (fibröse Polypen) zu diagnostizieren; sind die letzteren nicht

im Muttermund oder durch den Halskanal zu fühlen, was besonders während der Menstruation der Fall ist, und besteht der Verdacht, daß submuköse Myome vorliegen, so hilft oft die Erweiterung des Halskanales oder beiderseitige Einschnitte an der Portio (Diszission); auch die Sondierung der Uterushöhle kann in dieselbe vorspringende Geschwülste feststellen.

Myomatöse Polypen können unter Umständen durch die Umstülpung (Inversion) der Gebärmutter vorgetäuscht werden; auch kann durch starken Zug an Polypen, welche im Fundus inserieren, eine Inversion hervorgerufen werden. Bei totaler Umstülpung ergibt die kombinierte Untersuchung das Fehlen des Uteruskörpers in der Beckenhöhle und an seiner Stelle das Vorhandensein des sog. Inversionstrichters; die umgestülpte Gebärmutter selbst liegt mit ihrer Schleimhautoberfläche nach außen gekehrt als ein ungefähr pfirsichgroßer, leicht blutender Körper, an welchem die Tubenöffnungen nachzuweisen sind, in der Scheide. Bei partieller Inversion fühlt die tastende Hand von den Bauchdecken her eine mehr oder weniger auffallende Vertiefung am Fundus uteri.

Die Therapie der totalen Inversion besteht, wenn die manuelle Reposition erfolglos, in Tamponade der Scheide mit Gaze oder Kautschukballon. Versagt dies, so soll die Exstirpation des Organs durch die *Küstner*sche Operation umgangen werden: quere Eröffnung des *Douglas*schen Raumes, Spaltung der hinteren Zervixwand und nötigenfalls auch Fortsetzung des Schnittes bis zum Fundus; Reinversion des Uterus, Vernähen der Uteruswunde vom Douglas her, Verschluß des letzteren und der Scheidenwunde.

Bei breit aufsitzenden, submukösen Myomen ist der Uterus vergrößert, die Uterushöhle verlängert und verzerrt; ist die Vergrößerung des Uterus eine symmetrische, so wird die Diagnose durch das Fühlen kleiner subseröser Knoten erleichtert. Am ausgesprochensten sind die Gestaltsveränderungen bei intramuralen und subserösen Knoten. Hier fühlt man bei kombinierter Untersuchung einen dem Uterus entsprechenden, unregelmäßig gestalteten Tumor, dessen Bewegungen sich auf die Portio vaginalis übertragen, dessen Konsistenz eine derbe ist und über dessen Vorderfläche unter Umständen die Lig. rotunda nach unten zu divergierend verlaufen. Die Sonde ergibt gewöhnlich ein verlängertes Maß. Gut gestielte subseröse Myome können mit Ovarialtumoren verwechselt werden. Am schwierigsten ist die Diagnose von interligamentär entwickelten, stark verwachsenen oder zystischen Myomen, bei welchen eine Verwechslung mit fast allen übrigen Genitalgeschwülsten möglich ist.

Namentlich zystische Myome vermögen Schwangerschaft vorzutäuschen und umgekehrt. Außer der Anamnese (Schwangerschaftssymptome!) ist die Kontraktilität des schwangeren Uterus, die Pigmentierung der Brustwarzen und der Linea alba usw. wichtig. Auch ist die Kombination von Myom und Gravidität in Betracht zu ziehen.

Eine besondere Gruppe stellen die Cervixmyome dar, welche hie und da eine beträchtliche Größe erreichen. Der Muttermund wird durch dieselben nach der entgegengesetzten Seite verzogen und halbmondförmig gestaltet; sind sie solitär und umfangreich, so sitzt ihnen das Corpus uteri wie ein Myomknoten auf. Gegen die Blase zu entwickelt verursachen sie heftige Urinbeschwerden.

Außer diesen auch Kugelmyome genannten Geschwülsten gibt es eine zweite Gruppe von Myomen des Uterus, welche dadurch charakterisiert sind, daß sie nicht in Kugelform und von einer ausgesprochenen Kapsel umgeben sich vorfinden, sondern diffus in die Uterusmuskulatur übergehen und mehr oder weniger zahlreiche Drüseneinschlüsse enthalten, die zu ausgebreiteten zystischen Bildungen Anlaß geben können; diese Drüsenbildungen können außer vom *Müller*schen

Gang auch von persistenten Resten des *Gartner*schen Ganges und von Urnierenresten stammen — Adenomyome.

Die Symptome der Myome sind verschiedenartig; oft werden die Geschwülste nur zufällig entdeckt; so meist kleine subseröse Knoten. Submuköse Tumoren verursachen fast stets Blutungen, ebenso unter Umständen intramurale Knoten durch die Vergrößerung der Oberfläche des Endometriums und durch Hypertrophie der Schleimhaut; auch Dysmenorrhöe wird durch derartige, oft sehr kleine Myome bedingt. Intramurale und subseröse Knoten rufen nicht selten durch Druck auf Nachbarorgane Schmerzen, durch Druck auf die Blase Harndrang hervor; nicht selten erfolgt durch die Geschwülste Reizung und chronische Entzündung des den Uterus überkleidenden Peritoneums mit darauffolgenden Verwachsungen (Adnexe, Netz, Darm). Durch Austreibungsbestrebungen des Uterus werden bei intramuralen und submukösen Myomen oft heftige, wehenartige Schmerzen ausgelöst.

Fig. 369.

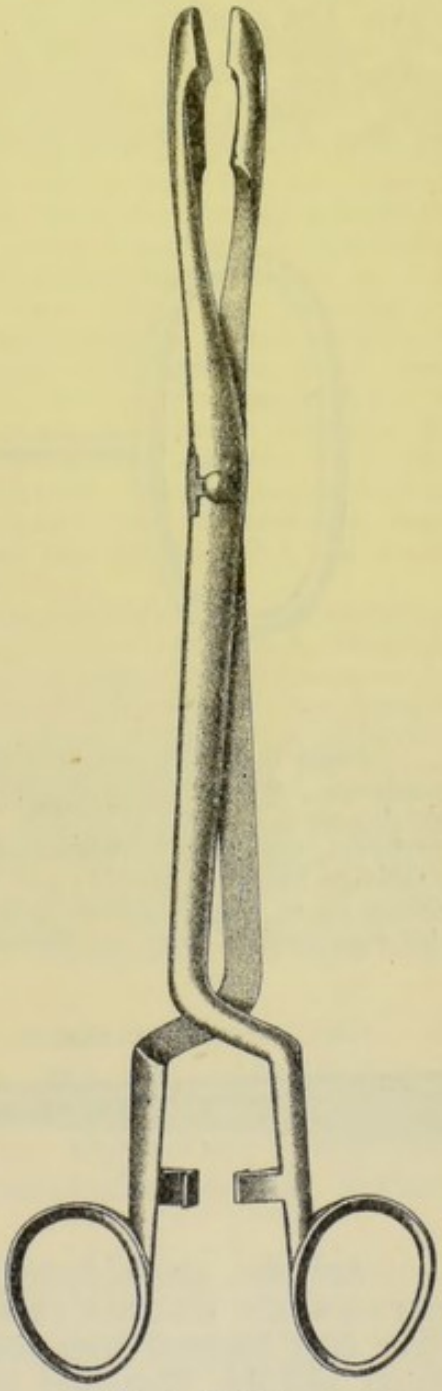

Schultzesche Löffelzange.

In den letzterwähnten Fällen können, vorausgesetzt, daß keine Blutung besteht, Sol- und Jodbäder (z. B. Hall in Oberösterreich) helfen. Bei Metrorrhagien kommen hauptsächlich lange andauernde Ergotinkuren in Betracht. Auch Ausschabung der hypertrophierten Uterusschleimhaut beseitigt bisweilen die Blutung, wenn es sich um keine stark vergrößerte und verzerrte Uterushöhle handelt. Wächst aber ein Myom nachweislich oder hat es schon bei der ersten Untersuchung eine beträchtliche Größe, nehmen trotz versuchter Medikation die Beschwerden nicht ab, bestehen bedrohliche Blutungen, zeigen sich gar Zeichen von maligner Degeneration (rasches Wachstum bei alten Frauen) oder Gangrän (Fieber), Erweichung, so ist die Anzeige zur Operation gegeben.

Die Operationsmethoden sind konservativ oder radikal, vaginal oder abdominell.

Am einfachsten gestaltet sich die Operation polypöser Myome. Der aus dem Muttermund herausragende Polyp wird mit einer Hakenzange gefaßt und, wenn nötig, nach vorgenommener Diszission herabgezogen. Die Schleimhautbekleidung rings um den Stiel wird gespalten und nun der Knoten vom Stiel abgetrennt, welch letz-

terer ligiert wird. Man vergesse nicht, daß durch das Herabziehen der Polypen eine Umstülpung des Uterus hervorgerufen werden kann und sei deshalb bei der Ablösung vorsichtig. Polypen mit ganz dünnem Stiel können einfach abgedreht werden. Submuköse Tumoren oberhalb des inneren Muttermundes können ebenfalls isoliert entfernt werden. Genügt hier nicht, wie oft, die Diszission, so wird die Portio vorn umschnitten, die Blase abgeschoben und, wenn nötig, mit Eröffnung des Bauchfelles die vordere oder auch hintere Uteruswand longitudinal gespalten, bis die Zugänglichkeit genügend bequem ist. Die Schleimhautbekleidung und Kapsel des Myomknotens wird gespalten, der Knoten mit einer Hakenzange gefaßt und aus seinem Bette ausgeschält. Gelegentlich gelingt es nicht, den Knoten in toto zu enukleieren, sondern man muß ihn zerkleinern und stückweise entfernen — Morçellement; durch fortwährendes Nachfassen der zurückbleibenden Anteile gelingt es schließlich, den Rest aus seiner Kapsel auszuschälen.

Fig. 370.



Myombohrer.

Handelt es sich um erweichte Myome, so ist die Benützung einer mit Sperre versehenen *Schultze*schen Löffelzange (Fig. 369) von Vorteil. Sehr harte Myome können mittelst eines Bohrers (Fig. 370) vorgezogen werden. Als schneidende Instrumente verwendet man zur Verkleinerung der Knoten nach der Fläche gekrümmte zweischneidige Messer (Fig. 371) und lange, starke, gerade oder krumme Scheren. Sehr wichtig ist es, das Wundbett und die Uterushöhle fest auszustopfen; die Tamponade wird vom zweiten Tage an stückweise entfernt.

Fig. 371.



Myommesser.

Auf die geschilderte Weise kann man auch subseröse und intramurale Knoten ausschälen, indem man nach vollzogener vorderer oder hinterer Kolpotomie auf die Knoten einschneidet, sie enukleiert und das Wundbett mit durchgreifenden Nähten schließt. Selbstverständlich setzen Myome, welche unbeweglich sind oder über das kleine Becken hinausragen, dieser Methode Schwierigkeiten entgegen.

Auch durch Laparotomie kann man einzelne oder zahlreichere Myome enukleieren; die Mehrzahl der Gynäkologen zieht jedoch bei Vorhandensein zahlreicher Knoten wegen der Gefahr der Rezidive und wegen der einfacheren Wundversorgung die Radikalmethoden, bestehend in Entfernung der Myome mit dem Uterus, vor, ebenso, falls nur wenige, aber sehr umfangreiche Knoten vorhanden sind.

Die myomatöse Gebärmutter kann durch die Scheide entfernt werden, wenn sich die Geschwulst ins kleine Becken eindrücken läßt und wenn voraussichtlich nicht schwere Verwachsungen bestehen.

Die vaginale Totalexstirpation wird auf folgende Weise ausgeführt: Anhaken beider Muttermundslippen mit Kugelzangen, zirkuläre Umschneidung der Portio vaginalis ca. 1—1½ *cm* entfernt vom Muttermund, ungefähr dort, wo die Scheidenschleimhaut aufhört, der Cervix fest aufzusitzen. Zurückschieben der Blase in der Mitte bis zum Peritoneum, aber auch seitlich, um die Blasenzipfel und die Ureteren zu mobilisieren. Eröffnung des vorderen und hinteren *Douglas*schen Raumes. Hierauf werden unter Leitung des Auges oder unter Führung der Finger Klemmen an die Parametrien angelegt oder dieselben mittelst Ligaturinstrumentes abgebunden und möglichst knapp am Uterus durchschnitten. Nun gelingt es gewöhnlich, mittelst Kugelzangen den Uteruskörper zu „stürzen", d. h. durch den vorderen oder rückwärtigen Peritonealschlitz zu luxieren, worauf man die Lig. lata abklemmt; normale Adnexe können belassen werden, erkrankte werden durch eine das Lig. infundibulopelvicum fassende Klemme abgetrennt. Nunmehr quere Vernähung des Peritonealschlitzes in der Weise, daß in die Ecknähte die beiderseitigen Stümpfe an ihrer peritonealen Fläche vorgenäht werden, wodurch nach Schluß der Nahtreihe die Stümpfe in die Scheide ragen. Diese Art der Stumpfversorgung ist sehr wichtig, da intraperitoneal gelagerte Stümpfe zu Verwachsungen und Infektion Anlaß geben können. Fanden sich bei der Operation Eiterherde, so wird das Bauchfell nur bis auf einen medianen Spalt verschlossen, durch den ein Gazestreifen drainiert. Die Scheidenwunde kann durch Umstechungen verkleinert werden und wird — je nach dem Grade der Blutung — locker oder fest ausgestopft. Die Tamponade wird am vierten Tage entfernt, der Drainagestreifen von diesem Tage an stückweise vorgezogen. Die Ligaturstümpfe lockern sich vom zehnten Tage an von selbst und werden von da an durch leichten Zug entfernt.

Bei halbwegs größeren Geschwülsten gelingt es nicht, den Uterus unverkleinert zu exstirpieren. Man hilft sich hier, indem man ihn „morcelliert", d. h. stückweise entfernt. Das Morcellement des Uterus ist weniger bei subserösen Myomen als bei intramuralen und submukösen angezeigt. Bei oberflächlich liegenden Knoten schneidet man durch die Kapsel auf die Geschwulstmasse ein, faßt die letztere mit einer Krallenzange und schält nun entweder den ganzen Knoten aus seinem Bett oder entfernt zunächst ein Stück desselben, faßt den Rest abermals usf. Bei submukösen Knoten morçelliert man in der Weise, daß man, wenn nötig, nach Abbindung der Parametrien oder eines Teiles derselben, die vordere und hintere Uteruswand longitudinal spaltet, die Ränder mit Krallenzangen auseinander- und herabzieht, wodurch auch die Blutung gestillt wird, nun auf den Tumor einschneidet und ihn, wie oben geschildert, behandelt. Dabei gelingt es, den Uterus immer tiefer herabzuziehen und unter fortgesetzter Spaltung schließlich zu stürzen.

Die abdominellen Methoden der radikalen Myomotomie, die Totalexstirpation per laparotomiam und die supravaginale Amputation mit retroperitonealer Stielversorgung (*Chrobak*sche Operation) werden bei sehr großen oder schwer beweglichen, nicht ins kleine Becken eindrückbaren Geschwülsten, auch bei unklaren Verhältnissen in Anwendung gebracht.

In Beckenhochlagerung Längsschnitt in der Linea alba von der Symphyse aufwärts oder suprasymphysärer Faszienschnitt. Nach Eröffnung des Bauchfelles orientiert man sich vor allem darüber, ob Verwachsungen bestehen, die eventuell sogleich gelöst werden, ferner über die Größe und Lage des Tumors. Der Fundus uteri wird mit einer Krallenzange vorgezogen, beiderseits das Lig. latum aufgesucht und letzteres, sowie das Lig. rotundum am uterinen Ansatz abgebunden. Nun pflegt sich meist schon eine gewisse Beweglichkeit des Tumors einzustellen. Jetzt werden die Ansatzpunkte der Ligg. lata und rotunda an der Vorder- und Hinterfläche des Uterus durch einen queren Schnitt verbunden, der das Peritoneum vorn an der Stelle, wo es beginnt, dem Uterus beweglich aufzusitzen, durchtrennt. Das Bauchfell und die Blase wird stumpf oder scharf bis auf die Portio (supravag. Amp.) des Muttermundes oder bis unter dieselbe (Totalexstirpation) zurückgeschoben; Abschieben des gewöhnlich weit entfalteten Lig. latum von der seitlichen Uteruskante, bis man die pulsierende Arteria uterina fühlt; diese wird durch eine kräftige Umstechung möglichst knapp am Uterus versorgt. Jetzt kann man entweder den Uteruskörper von der

Cervix beliebig tief amputieren — supravaginale Amputation — oder vollständig auslösen — Totalexstirpation; letztere Operation ist dann angezeigt, wenn in der Cervix Myomknoten sitzen; im übrigen ist es die Vorliebe für eine der beiden Operationen, welche die Wahl beeinflußt.

Bei der supravaginalen Amputation wird das Korpus keilförmig aus der Cervix ausgeschnitten, der Stumpf durch eine Reihe von Umstechungen versorgt und darüber das Bauchfell durch Knopf- oder fortlaufende Nähte in der Weise geschlossen, daß die Stümpfe retroperitoneal zu liegen kommen. Bei der supravaginalen Amputation kann man durch Erhaltung eines Stückes der Korpusschleimhaut den Operierten die Möglichkeit bewahren, zu menstruieren und dadurch die selbst bei Belassung der Eierstöcke nach Entfernung des Uterus in einem nicht unbeträchtlichen Prozentsatz auftretenden Ausfallserscheinungen verhindern oder mildern; außerdem ist das Vorhandensein der Portio für die Frauen aus dem Grunde nicht ohne Bedeutung, weil sie weniger die Empfindung haben, ihrer geschlechtlichen Eigenart beraubt zu sein.

Bei der Totalexstirpation wird die Arteria uterina nach erfolgter Ligierung und Durchtrennung seitlich abgeschoben, hierauf mit Hilfe einer das hintere Scheidengewölbe vorbuchtenden gespreizten Kornzange letzteres eröffnet, die Portio mittelst Kugelzange luxiert und von der Scheide abgelöst. Der Scheidenstumpf wird umstochen, durch die zentrale Öffnung ein den retroperitonealen Raum drainierender und tamponierender Gazestreifen herausgeleitet und über dem Streifen in der oben geschilderten Weise das Bauchfell geschlossen. Der Streifen wird stückweise vom vierten Tage an durch die Scheide vorgezogen.

Auch abdominelle Myomoperationen können ganz außerordentliche Schwierigkeiten machen, welche man unter Umständen dadurch vermeiden kann, daß man während der Operation einzelne die Beweglichkeit oder Zugänglichkeit behindernde Knoten primär enukleiert, oder dadurch, daß man den Uterus sagittal spaltet. Nicht selten sind Myomknoten zwischen die Blätter des Lig. latum hinein entwickelt; wenn einmal die Arteria spermatica und uterina gefaßt sind, so ist keine größere Blutung mehr zu befürchten, und lassen sich dann derartige Knoten ohne große Schwierigkeit oft stumpf auslösen. Unter den sich dabei spannenden Strängen ist auf den Ureter besonders zu achten; derselbe wird durch interligamentäre Myome gewöhnlich atypisch verlagert.

Myome des Beckenbindegewebes können ohne nachweisbaren Zusammenhang mit dem Uterus vorkommen und mit Erhaltung desselben entfernt werden. Man spaltet das Ligament über der Geschwulst, schält diese aus, umsticht die blutenden Stellen der Wundhöhle und verschließt sie, wenn die Blutung vollständig gestillt werden konnte; wenn nicht, so ist es nötig, zu tamponieren und die Tamponade, wenn es möglich ist, zur Scheide hinauszuleiten.

Cervixmyome, besonders solche der hinteren Lippe, können von der Scheide aus entfernt werden. Sind sie mehr als apfelgroß und sitzen sie in der vorderen Cervixwand, so ist wegen der enormen Verdünnung der hinteren Blasenwand der Bauchschnitt vorzuziehen.

Im Gegensatz zu den jetzt besprochenen Myomen lassen die Adenomyome, welche diffus in die Uterusmuskulatur übergehen, gewöhnlich nur eine radikale Operation in Betracht kommen.

Das Karzinom des Uterus kann seinen Ausgangspunkt von der Portio vaginalis, von der Cervixschleimhaut und vom Endometrium des Uteruskörpers nehmen. Es kommt meist jenseits der dreißiger Jahre zur Beobachtung, ist jedoch auch bei jüngeren Individuen keine Seltenheit. Die Ätiologie ist unaufgeklärt. Der Verlauf richtet sich nach dem Charakter des Neugebildes: weiche, blutreiche Formen führen schneller zum Ende als harte, mehr infiltrierende Karzinome. Das histologische Bild ist vorläufig nicht imstande, die Prognosestellung zu erleichtern. Daß komplizierende Schwangerschaft einen ungünstigen Einfluß auf den Verlauf der Erkrankung ausübt, ist eine nur von

Wenigen bestrittene Tatsache. Auch neigt man der Ansicht zu, daß der Krebs im allgemeinen umso bösartiger ist, je jugendlicher das betroffene Individuum ist. Wenn man bisher der Meinung war, daß die von der Cervixschleimhaut ausgehenden Karzinome prognostisch am bösartigsten seien, da bei ihnen am frühesten Propagation in den Parametrien und den Drüsen beobachtet werde, so scheint diese Annahme durch neuere Untersuchungen *(v. Rosthorn* und *Schottländer)* ins Wanken gebracht. Auch anscheinend wenig vorgeschrittene Portiokrebse ergeben bei der Operation manchmal schon Ausbreitung auf Drüsen und Parametrien. Dazu kommt noch, daß in halbwegs vorgeschrittenen Fällen die Differentialdiagnose, ob Portio- oder Cervixkrebs, nicht entschieden werden kann. Zweifellos geben die Korpuskarzinome die günstigste Prognose.

Die Diagnose des vorgeschrittenen Portiokarzinoms ist leicht: schon aufmerksam gemacht durch den charakteristischen Geruch der faulenden Krebsmassen, findet man die Portio substituiert durch ein leicht blutendes oder jauchendes Geschwür mit aufgeworfenen, harten Rändern und morschem Grunde, mehr oder weniger übergreifend auf die Scheidengewölbe und Scheidenwände. Oft sind in diesem Stadium die Parametrien schon infiltriert und fühlen sich hart an, der Uterus ist dementsprechend immobilisiert. Oder man fühlt einen blumenkohlartigen, von einer Muttermundslippe ausgehenden, weichen, leicht blutenden, eventuell die Portio substituierenden Tumor. Das vorgeschrittene Cervixkarzinom, das ja meist auf die Portio übergreift, ergibt einen ähnlichen Tastbefund; hie und da aber entwickelt sich das Neugebilde bei nahezu intaktem äußeren Muttermund; wenn man dann, aufgefordert durch die Angabe unregelmäßiger Blutungen, mit dem scharfen Löffel den Cervikalkanal untersucht, so ist man oft überrascht, welche Verheerungen das Karzinom schon angerichtet hat. Das vorgeschrittene Corpuskarzinom, durch andauernde Blutungen charakterisiert, ergibt den Befund von weichen, markigen Massen in der Körperhöhle des Uterus, welche unschwer durch Curettage oder durch Abkratzen mit dem scharfen Löffel, nicht selten schon mittelst Kornzange allein gewonnen werden können.

Wie bei jeder anderen Lokalisation des Karzinoms, so ist auch hier die Frühdiagnose von entscheidender Wichtigkeit. Unsere diagnostischen Hilfsmittel ermöglichen es jetzt auch dem praktischen Arzt, im gegebenen Falle zur Stellung der Diagnose das wichtigste beizutragen, indem er an die Möglichkeit eines Karzinoms denkt. Zeigt sich an der Portio eine leicht blutende oder sonst verdächtige Stelle, so ist, abgesehen von den Fällen, in welchen mit Sicherheit eine Erosion angenommen werden kann, stets ein keilförmiges Stück aus der betreffenden Partie zu exzidieren und, in Alkohol oder einer anderen Konservierungsflüssigkeit aufbewahrt, der mikroskopischen Untersuchung zuzuführen. Die Blutungen bei Karzinom haben einen unregelmäßigen Typus, zeigen sich anfangs oft nur in Gestalt eines fleischwasserähnlichen Ausflusses, dauern aber später immer länger an, bis schließlich durch Verjauchung der Ausfluß einen charakteristischen üblen Geruch annimmt. Auch durch Blutungen beim sexuellen Verkehr werden die Frauen nicht selten auf das Bestehen der Krankheit aufmerksam gemacht. Findet sich in solchen Fällen nichts Verdächtiges an der Portio oder ergibt die Untersuchung des zugänglichen Teiles des

Cervikalkanales nichts Positives, so ist eine Ausschabung zu diagnostischen Zwecken auszuführen und das Geschabsel histologisch zu untersuchen; dabei versäume man nie, auch den Cervikalkanal sorgfältig auszukratzen. Da durch ein Probecurettement aber auch die Blutungen, falls sie auf Basis einer Endometritis bestanden, geheilt werden können, so ist mit der Anzeige zu einem solchen bei Frauen in vorgeschrittenen Jahren nicht zu sehr zurückzuhalten. Unter allen Umständen aber ist bei Uterusblutungen solcher Frauen, welche die Wechseljahre schon lange hinter sich haben, die Indikation zur Probecurettage gegeben.

Große diagnostische Schwierigkeiten bietet das dem Cervixkrebs gleichwertige Endotheliom der Cervix. Da sich dieses zunächst bei intaktem Oberflächenepithel entwickelt, so manifestiert es sich erst, wenn eine Auftreibung der Portio zustande kommt. Da aber eine solche wohl kaum Symptome machen dürfte, werden die Frauen erst durch Blutungen oder Schmerzen zum Arzt geführt. Nicht zu vergessen ist, daß die Anwesenheit eines Gebärmutterkrebses sich auch, ohne daß Blutungen vorhergegangen sind, durch Schmerzen, namentlich durch Kreuzschmerzen, verraten kann. Dies ist besonders bei harten, infiltrierenden Formen der Fall; die Schmerzen sind insofern von übler prognostischer Bedeutung, als sie durch das Übergreifen auf benachbartes Gewebe verursacht werden und oft dann der Krebs schon inoperabel ist.

Differentialdiagnostisch kommt im Beginne die einfache Erosion, ferner Tuberkulose, Syphilis und Dekubitus der Portio in Betracht. Die mikroskopische Untersuchung wird hier die sicherste Unterscheidung ergeben.

Die Therapie des Uteruskarzinoms ist eine ausschließlich operative, und zwar je nach der Ausdehnung des Neugebildes eine radikale oder palliative. Die Grenzen zwischen beiden haben sich in den letzten Jahren immer mehr zu Gunsten der radikalen Operation verschoben. Immerhin hält man auch heute noch ein Karzinom, welches beide Parametrien starr bis zur Beckenwand infiltriert, für inoperabel. Ausgedehnteres Übergreifen auf die Blase, welche stets vor der Operation mit dem Zystoskop untersucht werden soll, gilt ebenfalls als Kontraindikation zur Radikaloperation, ebenso Perforation in Blase und Rektum. Eine gewisse, wenn auch nur geringe Beweglichkeit des Uterus dürfte selbst für die am weitesten gehenden Operateure eine Vorbedingung zur radikalen Operation sein. Durch das Verjauchen des Krebsgeschwüres kann entzündliche Infiltration der Parametrien zustande kommen, welche eine krebsige vortäuscht und nach Exkochleation und Verschorfung sich zurückbildet. Man soll daher prinzipiell jede palliativ operierte Krebskranke einige Wochen nach der Auslöffelung wieder untersuchen, um dann eventuell noch die Radikaloperation auszuführen.

Bei letzterer konkurrieren vaginale und abdominelle Methoden. Während die große Mehrzahl der abdominellen Methode den Vorzug gibt, fehlt es auch nicht an gewichtigen Stimmen, welche die vaginale Methode für gleich leistungsfähig betrachten *(Schauta)*; durch den Wegfall der Bauchnarbe und die Verminderung des peritonealen Shoks hätte, wenn die Dauerresultate der vaginalen Operation jene der abdominellen erreichen, erstere gewiß größere Vorzüge. Allerdings verzichtet man bei der vaginalen Operation auf die Entfernung der

Glandulae iliacae und hypogastricae, die in der Mehrzahl der Fälle mit Karzinom infiziert gefunden wurden. Jedoch ist die Bedeutung der Lymphdrüsenexstirpation derzeit nicht allgemein anerkannt, ja sogar durch neuere Untersuchungen *(Schauta)* sehr in Frage gestellt.

Die Totalexstirpation unter Zuhilfenahme des *Schuchardt*schen Pararektalschnittes ist die einzige in Betracht kommende vaginale Methode; um ihre Ausbildung hat sich besonders *Schauta* große Verdienste erworben.

Unmittelbar vor der Operation wird, selbstverständlich unter Anwendung von Kautschukhandschuhen, das Karzinom gründlich ausgelöffelt und mit dem Glüheisen verschorft. Nach abermaliger Desinfektion der Kranken und des Operateurs beginnt nun die eigentliche Operation mit dem Pararektalschnitt, welcher, um eine ausgiebige Zugänglichkeit zu erzielen, „den Trichter des M. levator ani und M. coccygeus dicht am Mastdarm und Steißbein, jedoch unter Schonung des M. sphincter ani ext. in sagittaler Richtung ausgiebig durchschneidet und hiedurch das Cavum musculare pelvis breit eröffnet" *(Schuchardt)*. Die hintere Kommissur wird angespannt und meist nach links unter Umgehung des Rektums, welches seitlich abgehalten wird, dringt nun der Schnitt einerseits bis in die Sakralgegend nach hinten, andrerseits bis in das Scheidengewölbe. Die oft sehr beträchtliche Blutung wird gestillt, die Wunde mit Gaze und Spekulum bedeckt und die Portio herabgezogen. Nun hat man eine ausgiebige Zugänglichkeit. Die Scheidenschleimhaut wird — am besten mit einem gekrümmten Glüheisen — möglichst weit vom Rande des Karzinoms durchtrennt und in Form einer Manschette zurückpräpariert. Nun schiebt man die Blase zurück und vergesse nicht, die fest an den Parametrien haftenden seitlichen Blasenzipfel loszulösen und zurückzuschieben. Die Ureteren werden bis zur Durchtrittsstelle durch das Parametrium zurückgeschoben und dadurch letzteres freigelegt. Vorderer und hinterer *Douglas*scher Raum werden eröffnet und auf dem eingeführten Finger wird das Parametrium bis zum Ureter hinauf dicht an der Beckenwand durch kleine Scherenschläge durchtrennt. Die Uterina wird präventiv nach innen und oben vom Ureterschlitz unterbunden und dann die Operation durch Abklemmen der Lig. lata vollendet. Das weitere Vorgehen ist analog dem bei der gewöhnlichen Totalexstirpation. Der *Schuchardt*sche Schnitt wird mit durchgreifenden Nähten geschlossen.

Als Typus der verschiedenen abdominellen Krebsoperationen möge die *Wertheim*sche Methode gelten.

Das Vorgehen nach erfolgter Auslöffelung und Verschorfung wird von *Wertheim* selbst folgendermaßen beschrieben: 1. Bauchschnitt von der Symphyse bis zum Nabel; 2. Freilegung der Ureteren von der Linea innominata aus bis zum Eintritt ins Parametrium; 3. Ablösung der Blase und Ligatur der Ligg. rot. und infundibulopelvica; 4. Ligatur und Durchtrennung der Vasa uterina auf dem längs des Ureters durch die Parametrien bis auf die Blase eingeführten Finger, worauf die Pars vesicalis der Ureteren freigelegt und die Blase von der vorderen Scheidenwand weit abpräpariert wird; 5. Ablösung des Rektums; 6. Absetzung der Parametrien möglichst nahe der Beckenwand, wobei die Ureteren zur Seite gehalten werden müssen; 7. Abklemmung des nun vollständig freigelegten Scheidenrohres unterhalb des Karzinoms mittelst gebogener Klemmen und Absetzen der Scheide unterhalb der Klemmen; 8. Drüsensuche. Die Gegend der großen Gefäße: Vasa iliaca comm., Vasa iliaca externa, Vasa iliaca interna, wird vollständig freigelegt und werden alle nur irgend vergrößerten Drüsen entfernt; 9. Drainage zur Scheide, darüber peritonealer Abschluß.

Bei sehr fettreichen Bauchdecken ist die abdominelle Radikaloperation, welche auch durch ausgebreitete Verwachsungen erschwert wird, zu widerraten.

Wie schon erwähnt, wird heute die Operabilitätsgrenze sehr weit gesteckt; man reseziert Blase, Rektum, Ureteren mit Erfolg. Nicht selten aber erfolgt nach Operation eines weit vorgeschrittenen Falles eine explosionsartige Propagation des Neugebildes, so daß in solchen Fällen die Auslöffelung und nachherige Verschorfung mit rauchender Salpetersäure vorzuziehen ist. Wird die Exkochleation sorgfältig durchgeführt, so gelingt es nicht selten, ganz überraschende palliative Resultate zu erzielen.

Auch Rezidive können, gelegentlich mit Dauererfolg, operiert werden, besonders wenn sie beweglich sind. Das operative Vorgehen richtet sich nach dem jeweiligen Fall.

Die von *Kraske* zur Exstirpation des Mastdarmkrebses angegebene sakrale Methode wurde von *Hochenegg* und *Herzfeld* auch auf die Operation des Uteruskarzinoms übertragen. Wie bei den radikalen abdominellen Operationen war hier ursprünglich der Erfolg nicht besonders zufriedenstellend. Größere Serien wurden nicht nach der sakralen Methode operiert und so geriet dieselbe bald in Vergessenheit. Erst kürzlich aber wurde von *Brenner* über eine Serie von 151 sakralen Operationen des Gebärmutterkrebses berichtet, deren Dauererfolge jenen der übrigen Methoden keineswegs nachstehen.

Die Technik ist folgende: Lagerung der Kranken und Voroperation analog der sakralen Mastdarmexstirpation (S. 92) oder bloß temporäre Kreuzsteißbeinresektion; rechts vom Mastdarm wird auf das Peritoneum losgegangen; Eröffnung des Douglas, Ablösung der Cervix und Scheide von der Blase; quere Abtrennung der Scheide möglichst weit vom Karzinom entfernt. Hierauf Vernähung des Peritoneums, Fixation der vorderen Scheidenwand an die Peritonealnaht; Naht des Levator ani; war nur temporäre Kreuzsteißbeinresektion gemacht worden, so wird jetzt das Os coccygis mit dem unteren Kreuzbeinwirbel reponiert und angenäht; Naht des Hautschnittes.

Nach *Brenners* Erfahrungen ist die sakrale Methode weder schwieriger, noch gefährlicher als die übrigen; die gelegentlich nötige Resektion von Rektum und die Freilegung der Ureteren ist in hohem Grade erleichtert. Diese Resultate geben zweifellos zu denken, und es ist nicht ausgeschlossen, daß der sakralen Uterusexstirpation bei Karzinom auf Grund der *Brenner*schen Erfahrungen ein Wiedererstehen beschieden ist.

Das Sarkom des Uterus kommt in jedem Lebensalter zur Beobachtung. Meist bei jugendlichen Individuen finden sich die seltenen traubigen Cervixsarkome, höchst maligne Mischgeschwülste, welche wie die gleichen in der Scheide auftretenden zu beurteilen sind. Bei Erwachsenen findet sich das Sarkom entweder als Schleimhautsarkom oder als Wandungssarkom des Uteruskörpers — ersteres in Form von lappigen, häufig polypösen Gebilden, letzteres in Gestalt von meist submukös liegenden, weichen Knoten, öfters auch als Degenerationsprodukt eines Myoms. Die Symptome des Uterussarkoms sind meist Blutungen, deren Quelle durch Austastung der Gebärmutterhöhle und mikroskopische Untersuchung der aus ihr entnommenen Gewebspartikel als Sarkom festgestellt wird. Rezidivierende Polypen sind auf Sarkom verdächtig.

Die Therapie besteht in der Exstirpation des Uterus, welche meist auf vaginalem Wege ausgeführt wird.

Das Chorionepitheliom, häufig nach Blasenmole auftretend, stellt blutreiche, äußerst weiche, in die Uterushöhle hineinwachsende Tumoren dar, deren Zusammenhang mit einer vorausgegangenen Schwangerschaft für die Diagnose wichtig ist. Auch hier sind starke Blutungen das Hauptsymptom. Frühzeitige Operation (Totalexstirpation) kann das Auftreten der sich schnell entwickelnden, mit Vorliebe in den Lungen sitzenden Metastasen verhindern.

Bei Hypertrophie der Portio und Ektropium der Muttermundslippen infolge von seitlichen Einrissen wird die Portioamputation nach *Schroeder-Emmet* ausgeführt: beiderseitige kurze Scherenschläge im Muttermundswinkel spalten denselben; von den Schnittenden aus wird aus der hypertrophierten Muttermundslippe durch quere

konvergierende Inzisionen ein keilförmiges Stück exzidiert und die Scheiden- und Cervixschleimhaut durch durchgreifende Nähte vereinigt; auch die seitlichen Schnitte werden vernäht. Bei einseitigem Cervixriß wird derselbe durch einen kurzen Scherenschlag verlängert, die Narbe angefrischt und die korrespondierenden Partien vernäht.

Hie und da wird man auch zur Entfernung des Uterus gezwungen, ohne daß Tumoren oder entzündliche Veränderungen hiezu Anlaß geben. Hier handelt es sich um meist im Klimax auftretende, trotz Ausschabung und Ätzung nicht zu stillende Blutungen aus dem oft vergrößerten, starrwandigen Uterus. Wenngleich bei der Ausschabung nicht selten reichliche Schleimhautmassen entfernt werden können, ist wohl die Ursache der Blutungen in Sklerose der Uteringefäße zu suchen, welche, bis zu einem gewissen Grade physiologisch, dann verhängnisvoll werden kann, wenn die Muskulatur infolge von bindegewebiger Degeneration nicht mehr ausreicht, die klaffenden Lumina zu verschließen.

6. Kapitel.

Erkrankungen der Tuben, Parovarien und Ovarien.

Entwicklungsstörungen der Tube geben wohl nie Anlaß zu chirurgischen Eingriffen.

Die häufigsten Erkrankungen der Tube sind entzündlichen Ursprungs, wobei in erster Linie der Gonokokkus, dann aber auch der Streptokokkus und das Bacterium coli, Staphylokokken und andere pathogene Bakterien ätiologisch in Betracht kommen. Eingangspforte der Infektion ist meist die Uterushöhle.

Die Entzündung, welche anfangs nur die Schleimhaut betrifft, greift bald auf die Muskulatur der Tube über, welche auf den entzündlichen Reiz mit Hypertrophie des Bindegewebes antwortet. Diese Verdickung der Tube kann ganz beträchtliche Grade erreichen, ohne daß im Lumen eine stärkere Flüssigkeitsansammlung besteht. Eine weitere Folge der Entzündung ist in vielen Fällen die, daß das Tubenlumen sich schließt und nun in demselben sich Flüssigkeit ansammeln kann: Eiter (Pyosalpinx), Serum (Hydrosalpinx) oder Blut (Hämatosalpinx).

Die Symptome der entzündlichen Tubenerkrankungen sind in solchen Fällen Fieber und Schmerzen in der Unterbauchgegend, oft von kolikartigem Charakter. Man darf jedoch nicht vergessen, daß speziell die Pyosalpinx nur eine Teilerscheinung der allgemeinen Infektion des Genitaltraktes sowie des Beckenbauchfelles ist, daß daher zugleich Schmerzen im ganzen Beckenraume und Ausfluß bestehen können.

Oft zeigen die verschlossenen Tuben (Saktosalpingen) eine charakteristische Retortenform; dort aber, wo stärkere pelviperitonitische Prozesse, besonders Adhäsionen, bestehen, ist diese Retortenform nicht deutlich ausgeprägt und man fühlt dann meist einen unscharfen, rundlichen, unregelmäßig geformten, der Seitenkante des Uterus aufsitzenden Tumor, welcher der stark geschlängelten Tube, dem Ovar und den verwachsenen Därmen entspricht.

In jedem Falle, in welchem nicht von vornherein allgemeinperitonitische Symptome einen operativen Fingriff erfordern, ist zuerst mit den konservativen gynäkologischen Methoden — zunächst absolute Ruhe und Eisblase, später heiße Scheidenspülungen und Bäder, Tamponbehandlung etc. — möglichst lange Zeit, Monate hindurch, ein Versuch zu machen, bis der Prozeß sicher ins chronische Stadium über-

gegangen ist. Dann erst, und wohl stets, wenn mit Sicherheit eine größere Flüssigkeitsansammlung in der verschlossenen Tube angenommen werden kann, ist zu operieren.

Im allgemeinen ist die Laparotomie der besseren Übersicht wegen vorzuziehen. Die Tube wird mit möglichster Schonung des Eierstockes vom Ligament abgeklemmt und der interstitielle Teil aus dem Uterus keilförmig exzidiert. Bei starken Verwachsungen, speziell dort, wo aus technischen oder sonstigen Gründen die Eierstöcke mitentfernt werden müssen, ist die Totalexstirpation des Uterus anzuschließen.

Der Scheide eng anliegende Eitersäcke sind, besonders bei Vorhandensein schwieliger, dicker Verwachsungen sowie bei Fieber, gar wo es sich um herabgekommene Individuen handelt, am besten von der Vagina aus breit zu eröffnen, zu drainieren und möglichst lange, mehrere Wochen hindurch, offen zu halten. Unter gleichen Verhältnissen sind den Bauchdecken anliegende und mit denselben verwachsene Eitersäcke von oben her zu eröffnen und zu drainieren. Durch möglichst langes Offenhalten der Abszesse kann eine definitive Heilung erfolgen. Allenfalls kann immer noch später die radikale Operation unter günstigeren Verhältnissen angeschlossen werden.

Da meist der Eierstock zugleich mit den Eileitern von dem entzündlichen Prozesse ergriffen ist, finden sich auch an dem ersteren oft die gleichen Veränderungen. Auch können Eileiter und Eierstöcke zu einer gemeinsamen Eiterhöhle verschmelzen — Tuboovarialabszeß —, oder es kann dadurch, daß eine Hydrosalpinx mit einer Ovarialzyste in Verbindung tritt, sich eine sog. Tuboovarialzyste entwickeln. Die Behandlung dieser Fälle ergibt sich aus dem vorher Gesagten.

Die Tuberkulose der Eileiter ist gewöhnlich nur eine Teilerscheinung der tuberkulösen Peritonitis. Ist — was im einzelnen Fall wohl nur gelegentlich der Köliotomie erkannt werden kann — der Prozeß auf die Tube beschränkt, so sind die Tuben zu exzidieren; auch die Totalexstirpation des gesamten inneren Genitales wird von vielen befürwortet.

Neubildungen der Tube machen in jungen Stadien meistens keinerlei Symptome und ergeben nur den Tastbefund der interstitiellen Salpingitis; bei größerer Ausdehnung kann eine Verwechslung mit einem Ovarialtumor unterlaufen.

Das Karzinom der Tube ist prognostisch sehr ungünstig, zumal wenn es sich in einem offenen Eileiter entwickelt und so frühzeitig Aussaat der Krebskeime über das Peritoneum erfolgt. Hiebei fehlt nie Aszites. Auch Dermoide, Sarkome und Chorionepitheliome der Tuben sind beschrieben. Bei jeder malignen Erkrankung der Tube ist prinzipiell das gesamte innere Genitale zu entfernen.

Die für den Chirurgen wichtigste Erkrankung der Eileiter ist die Tubargravidität, die als intakte oder frisch geplatzte Tubargravidität oder in Form einer retrouterinen oder peritubaren Hämatokele zur Beobachtung kommen kann.

Die Diagnose der ungestörten Tubarschwangerschaft wird auf Grund der Anamnese und des Tastbefundes gemacht. Die Anamnese ergibt Amenorrhöe, eventuell auch subjektive Schwangerschaftssymptome; aber letztere sind im Durchschnitt weniger ausgesprochen wie bei intra-

uteriner Schwangerschaft; auch besteht nicht selten Menstruation, allerdings in kürzerer Dauer und mit geringer Blutung. Der Tastbefund ergibt einen weichen, ovalen oder rundlichen, wenig empfindlichen Tubentumor, dessen Größe beiläufig der Größe des Eies entspricht. Zugleich findet sich Kolostrum, auch besteht Auflockerung und livide Verfärbung des Introitus und der Scheide. Jede diagnostizierte wachsende Tubarschwangerschaft muß operiert werden; die Operation ist meist einfach: nach erfolgtem Bauchschnitt in der Mittellinie wird die schwangere Tube vom Lig. latum und vom Uterus abgetragen. Sofortiges Eingreifen erfordert die frisch geplatzte Tubarschwangerschaft mit Blutung in die freie Bauchhöhle. Die Kranken sind anämisch, blaß, klagen über schlechtes Sehen; Gähnen, Unruhe und Schweißausbruch sind von übelster Vorbedeutung. Das Abdomen ist etwas aufgetrieben, gewöhnlich stark empfindlich; auch Brechreiz ist nicht selten. Dämpfung in den Flanken läßt sich nur bei einem Bluterguß von mehr als einem Liter nachweisen. Die vaginale Untersuchung ergibt möglicherweise einen vergrößerten und aufgelockerten Uterus, bei größeren Blutmengen eventuell den Befund von weichen Massen im Douglas. Die Probepunktion daselbst ergibt gewöhnlich Blut. Die Anamnese, in oben angedeuteter Weise erhoben, kann zur Unterstützung der Diagnose beitragen, ergibt auch oft einen plötzlichen starken Schmerz im Unterbauch, „als ob etwas geplatzt wäre“. Differentialdiagnostisch kommt in erster Linie Perforationsperitonitis in Betracht, um so mehr, als in einer Anzahl von Fällen Temperaturen über 38° bestehen. Auch wurden mehrfach tödliche Blutungen aus einem frisch geplatzten Follikel des Eierstockes beobachtet. Die Laparotomie kann in kürzester Zeit vollendet sein. Sofort nach Durchtrennung der Bauchdecken geht man an die Adnexe, klemmt die blutende Tube ab — nicht selten ist die Öffnung nur stecknadelkopf groß —, räumt schnell die erreichbaren Koagula aus und schließt die Wunde. Zu gleicher Zeit sind subkutane Kochsalzinfusionen vorzunehmen, Weinklysmen und heiße Tücher vorzubereiten.

Wenn es bei Tubarruptur nicht zur freien Blutung in die Bauchhöhle kommt, so bildet sich eine retrouterine oder peritubare Hämatokele, oft auch eine Kombination von beiden. Da bei unterbrochener Tubargravidität nicht selten unregelmäßige, unter Umständen mit dem Abgange der uterinen Decidua verbundene, auch andauernde Blutungen bestehen, so ist das Verhalten der Menstruation hier für die Diagnose nicht maßgebend. Die retrouterine Hämatokele ist im Douglas als eine fluktuierende Resistenz tastbar, welche bei entsprechender Ausdehnung bimanuell gefühlt werden kann und eine ovale oder rundliche Gestalt hat. Je älter die Hämatokele ist, desto deutlicher wird ihre obere, von verwachsenen Darmschlingen gebildete Grenze getastet, desto mehr aber gerinnt ihr Inhalt, so daß in späteren Stadien im Douglas eine unregelmäßige, aus härteren und weicheren Partien bestehende, höckerige Resistenz zu fühlen ist. Auch hier leistet die Probepunktion gute Dienste. — Bei geringen, sich öfter wiederholenden Blutungen sammelt sich das Blut um die Tube herum an, gerinnt und bildet die peritubare Hämatokele, welche durch Nachschübe wächst. Man fühlt in diesem Falle in der Gegend der Adnexe einen unregelmäßigen, aus weicheren und härteren Partien bestehenden, wenig beweglichen Tumor, welcher den verbackenen Därmen mit der schwangeren Tube und der peritubaren

Hämatokele entspricht und sich durch seine geringe Empfindlichkeit von entzündlichen Produkten unterscheidet.

Zeigt die Beobachtung, daß eine Hämatokele an Größe zunimmt, so ist anzunehmen, daß die Blutung fortdauert, und zu laparotomieren; im anderen Falle können sich die Tumoren durch Ruhe und resorbierende Mittel verkleinern und aufsaugen; jedoch können trotz dieser Maßnahmen noch jederzeit bedenkliche Zwischenfälle auftreten. Die Operation ist um so schwieriger, je älter der Prozeß ist, da in letzterem Falle die zahlreichen Verwachsungen auch schon fester geworden sind. Jedenfalls gelingt die Orientierung von der schwangeren Tube aus am besten; zu bemerken ist, daß der durchblutete Uterus hie und da so morsch sein kann, daß das Durchschneiden von Nähten und Ligaturen seine Exstirpation nötig macht. Die Wundhöhle, über welcher sich gewöhnlich unter Zuhilfenahme der Darmserosa ein peritonealer Verschluß anbringen läßt, soll, wenn die Blutung nicht völlig steht, tamponiert und — ebenso wie bei großer Ausdehnung — gegen die Scheide zu drainiert werden. Verjauchte Hämatokelen werden von der Scheide aus inzidiert und drainiert.

Seltene Abarten der Tubargravidität sind: die zwischen die Blätter des Lig. latum entwickelte Form und die im interstitiellen Teil der Tube entwickelte. Letztere bietet große diagnostische Schwierigkeiten insofern, als sie in frühen Stadien nur eine geringe Ausladung des Uterushornes vortäuschen kann; sie führt aber ausnahmslos zur Ruptur; in jungen Stadien kann man bei der Operation konservierend vorgehen und den interstitiellen Teil der Tube exzidieren; bei Graviditäten von 3 Monaten an ist wohl die Amputation des Uterus vorzuziehen.

Die Diagnose der vorgeschrittenen Extrauterinschwangerschaft wird gestellt, wenn einerseits die Frucht, andrerseits neben ihr der Uterus nachzuweisen ist. Letzterer hypertrophiert infolge der bestehenden Gravidität. Da die erste Hälfte der Schwangerschaft wohl kaum je ohne Störungen vorübergeht und die Frucht sich außerhalb der Tube in Form der sogenannten sekundären Abdominalgravidität entwickelt, gibt auch die Anamnese häufig wertvolle Anhaltspunkte; unregelmäßige Blutungen, Krämpfe, sehr starke und schmerzhafte Kindesbewegungen fehlen selten; auch sind die Kindesteile oft außerordentlich deutlich durch die Bauchdecken oder den hinteren Fornix zu tasten. Bei lebender Frucht ist in allen Stadien zu operieren, nicht die Lebensfähigkeit der Frucht abzuwarten. Das operative Vorgehen richtet sich danach, ob der Fruchtsack aseptisch oder verjaucht ist; bei aseptischem Fruchtsack ist von vornherein die Ausschälung des gesamten Fruchtsackes samt Placenta anzustreben, eine um so blutigere Operation, je kürzere Zeit nach dem Absterben der Frucht verstrichen ist. Präventive Abklemmung der Lig. infundibulopelvica reduziert die Blutung beträchtlich. Bestehen zu starke Adhäsionen und ist der Fruchtsack noch verhältnismäßig intakt, so kann man ihn in die Bauchwunde einnähen und nach *v. Mikulicz* drainieren; einzelne nicht gut entfernbare Teile desselben können zurückbleiben; nie aber soll die Plazenta frei in die Bauchhöhle versenkt werden Ist der Fruchtsack verjaucht, so ist er wie jeder andere intraperitoneale Abszeß zu behandeln, eventuell von der Scheide her zu eröffnen und zur Verödung zu bringen.

Doppelseitige Eileiterschwangerschaft sowie gleichzeitige extra- und intrauterine Gravidität kommen nicht selten zur Beobachtung.

Da sich die Symptome und Behandlungsmethoden der Ovarialgravidität und der Schwangerschaft im rudimentären Nebenhorn unter die soeben erörterten einreihen lassen, so wird an anderer Stelle von ihrer Besprechung Abstand genommen.

Zysten des Parovariums liegen interligamentär, sind meist einseitig und einkämmerig, wenig prall gespannt. Sie können sich jedoch schon bei Apfelgröße gut stielen. Solange dies nicht der Fall ist, verschieben sie den Uterus lateral. Die Untersuchung ergibt einen zystischen Tumor bei Vorhandensein der normalen Adnexe. Besonders wenn sie gestielt sind, können die Parovarialzysten leicht durch vordere oder hintere Kolpotomie entfernt werden: Querschnitt an der vorderen (bzw. hinteren) Muttermundslippe, Abschieben der Blase, Eröffnung des Bauchfells; die Zyste, welche von oben her gegen die Scheide vorgedrängt wird, wird punktiert, gefaßt, vorgezogen und unter möglichster Schonung des Eierstockes abgebunden. Der Verschluß des Bauchfelles und der Scheidenwunde beendet nach Revision der anderen Adnexe die verhältnismäßig kleine Operation.

Als Lageanomalien des Eierstockes seien zunächst die nicht so seltenen Ovarialhernien (S. 511) zu erwähnen. In Anbetracht der überaus großen Bedeutung des Eierstockes für die Erhaltung des Gleichgewichtes im Stoffwechsel ist er nach Tunlichkeit zu schonen. Als Descensus ovarii wird die Lageanomalie bezeichnet, wenn das Ovar dem Scheidengewölbe aufliegt oder in den Douglas herabgesunken ist. Schmerzen beim Koitus zwingen, nach erfolgloser Massage, in einzelnen sehr seltenen Fällen zur Entfernung des Eierstockes oder zu dessen Fixation höher oben im Becken.

Die Behandlung der Eierstocksentzündung (Oophoritis), welche meist von den Tuben her fortgeleitet ist, deckt sich mit jener der Tubenentzündung. Bei akuter Entzündung, welche wohl selten isoliert vorkommt, ist das Ovar geschwellt und empfindlich; später klingt die Empfindlichkeit ab, doch erfolgt oft nicht die Restitutio ad integrum, sondern das Ovar bleibt in der Tat oder scheinbar vergrößert, letzteres infolge der durch lokale peritonitische Prozesse verursachten Verwachsungen, teils aber auch infolge von zystischer Degeneration, welche mit der Entzündung in ätiologischer Beziehung stehen kann. — Die Tuberkulose des Eierstockes kommt nur als Teilerscheinung der tuberkulösen Peritonitis und der gleichen Infektion des gesamten inneren Genitales zur Beobachtung.

Für die Diagnose einer Geschwulst als solcher des Eierstockes ist es nötig, nachzuweisen, daß dieselbe mit dem Uterus durch das Lig. ovarii proprium zusammenhängt, daß ferner das Ovar der betreffenden Seite nicht neben dem Tumor zu fühlen ist. Meist sind die Ovarialtumoren gestielt, welcher Stiel vom Lig. infundibulopelvicum, vom Lig. ovarii proprium und der Tube gebildet wird. Die Beweglichkeit der Ovarialtumoren hängt von der Länge ihres Stieles ab, ferner davon, ob sie sich intraperitoneal oder interligamentär entwickeln, ob sie mit den Nachbarorganen Verwachsungen eingegangen sind.

Was die interligamentäre Lage betrifft, so kommt dieselbe dadurch zustande, daß der Ovarialtumor zwischen die Blätter des Lig. latum hineinwächst. Die Folge davon ist eine geringe Beweglichkeit der

Geschwulst und Verlagerung des Uterus nach der dem Tumor entgegengesetzten Seite. Meist aber dürfte es sich bei genauerer Untersuchung herausstellen, daß es sich um eine sogenannte pseudointerligamentäre Lage handelt, indem nämlich die an der Hinterfläche des Lig. latum liegende, vielleicht durch Verwachsungen immobilisierte Geschwulst das Ligament bei ihrem weiteren Wachstum über sich behält, so daß schließlich eine Art von Überdachung durch dasselbe erfolgt.

Gestielte Ovarialtumoren liegen, wenn sie nicht durch Verwachsungen fixiert sind, schon bei Eigröße im Douglas. Haben sie einen derartigen Umfang erreicht, daß sie daselbst nicht mehr Platz haben, so steigen sie ins große Becken auf, lagern sich median und drängen den Uterus meist in Retroversion. Ganz große Ovarialtumoren können schließlich fast die ganze Bauchhöhle ausfüllen und sogar Zwerchfellhochstand verursachen.

Die Eierstockgeschwülste werden eingeteilt in Retentionsgeschwülste (Follikularzysten, Corpus luteum-Zysten), in ovigene Neubildungen (Dermoide, Teratome), parenchymatogene (Kystadenome, Papillome, Karzinome) und stromatogene Tumoren (Fibrome, Sarkome, Endo- und Peritheliome). Außer diesen primären kommen auch metastatische, oft von einem primären Magenkarzinom herrührende Geschwülste vor; wegen der geringen Symptome wird hier nicht selten der Primärtumor übersehen; es ist deshalb bei der Diagnose auf Ovarialkarzinom stets eine genaue Untersuchung des Magens auszuführen.

In der Mehrzahl der Fälle ist es möglich, die genauere Natur des Ovarialtumors vor der Operation zu bestimmen. Auch für die Wahl der Methode ist dies wichtig, da z. B. maligne Geschwülste nie von der Scheide aus angegangen werden sollen.

Follikular- und Corpus luteum-Zysten sind meist einkämmerig, wenig stark gespannt und erreichen im Durchschnitt höchstens Kindskopfgröße. Sie sind meist beweglich und bilden nicht selten durch Verwachsung mit einer Hydrosalpinx die schon erwähnten Tuboovarialzysten.

Die Dermoide werden selten mehr als mannskopfgroß. Gewöhnlich liegen sie vor dem Uterus, zeigen eine derbe oder verschiedenartige Konsistenz, so daß teigigweiche Anteile mit härteren wechseln. Hie und da gelingt die Diagnose auch durch den Nachweis knochenharter Partien.

Die Kystadenome sind häufig doppelseitig. Sie erreichen eine ganz beträchtliche Größe, wobei ein überwiegend großer zystischer Anteil Einkämmerigkeit vortäuschen kann. Gewöhnlich aber lassen sich neben größeren zystischen auch kleinere höckerige Anteile nachweisen, und dann erscheinen die letzteren nicht selten sehr prall gespannt und hart. Gewöhnlich sind die größeren Dermoide mit Kystadenomen kombiniert.

Die Papillome sind häufig mit der Umgebung verwachsen, werden auch nicht so umfangreich wie die Kystome; nicht selten lassen sich an ihrer Oberfläche die papillären Erhebungen fühlen. Da sie schon frühzeitig peritoneale Metastasen setzen, ist auch häufig Aszites vorhanden.

Die Karzinome erreichen einen beträchtlichen Umfang, haben eine höckerige Oberfläche, fluktuieren nicht, verwachsen frühzeitig mit der Umgebung und setzen ebenfalls bald Metastasen, weshalb auch

hier Aszites selten fehlt. Wichtig ist der Nachweis von Knötchen im Douglas.

Die Sarkome fühlen sich weicher an, gleichen im klinischen Bild ebenso wie die Endotheliome den Karzinomen.

Das Fibrom des Eierstockes stellt eine demselben in der Form gleichende, sehr harte, selten mehr als kopfgroße Geschwulst dar, bei welcher oft schon in frühen Stadien Aszites besteht. Die Oberfläche ist glatt oder gelappt. Die Fibrosarkome sind ähnlich beschaffen; ihre Oberfläche ist aber mehr höckerig.

Die Symptome der Eierstockgeschwülste sind im wesentlichen nur durch die Raumverdrängung der übrigen Unterleibsorgane bedingt. Gewöhnlich werden die Kranken erst durch die Zunahme des Leibesumfanges aufmerksam. Die Menstruation ist meist ungestört; erst dann, wenn das ganze Eierstockparenchym von Tumormassen substituiert ist, kommt es zu Amenorrhöe; doch ist dies verhältnismäßig selten der Fall und erweckt dann hie und da im Verein mit der Zunahme des Leibesumfanges bei den Kranken den Glauben, daß es sich um Schwangerschaft handle. Eingekeilte Geschwülste verursachen Druck auf den Mastdarm und auf die Blase. Reizung des Bauchfells in der Nähe der Geschwülste verursacht Schmerzen. Bösartige Geschwülste bewirken in vorgeschrittenen Stadien Kachexie. Exzessiv große Tumoren erregen durch Verdrängung der Eingeweide und des Zwerchfells Beschwerden beim Stuhlgang und bei der Atmung, durch Druck auf die Venen Ödeme, welche auch bei malignen Geschwülsten geringeren Grades durch die frühzeitig auftretenden Verwachsungen verursacht werden.

Daß es sich um beiderseitige Tumoren handelt, dürfte wohl nur dann mit Sicherheit diagnostiziert werden können, wenn dieselben noch nicht so umfangreich sind, daß ihre Beweglichkeit gehindert ist.

Ernährungsstörungen können Blutungen in das Zysteninnere und rasche Volumszunahme verursachen, ferner Vereiterung infolge von Überwandern von Darmbakterien. Das Platzen von Ovarialzysten führt kaum zu bedenklichen Blutungen. Ist vorher eine Zyste diagnostiziert worden, so wird die Diagnose des Platzens durch den Nachweis von freier Flüssigkeit, durch peritonealen Shok und dadurch gestellt, daß die Zyste nicht mehr oder nur bedeutend schlaffer zu fühlen ist. Die Flüssigkeit wird schnell resorbiert und durch vermehrte Harnabsonderung und Diarrhöen ausgeschieden. — Selbst bei kurzgestielten Tumoren kommt es häufig zur Stieldrehung. Gewöhnlich dreht sich eine rechtsseitige Geschwulst von rechts hinten nach links vorn. Während langsame Stieldrehung sich oft nur durch krampfartige Schmerzanfälle dokumentiert und die Ernährung des Tumors sich wieder herstellen kann, führt die akute Stieldrehung meist zu venöser Stauung, Blutung in das Geschwulstinnere und zu peritonitischen Erscheinungen, ferner zu Verwachsungen der Geschwulst mit der Bauchwand. Auch Infektion und Ruptur der Zyste kann erfolgen, was dann die sofortige Operation indiziert.

Maligne Degeneration von Kystadenomen ist nicht selten. In Dermoiden können die einzelnen Gewebsgattungen karzinomatös oder sarkomatös entarten.

In differentialdiagnostischer Beziehung kommen bei kleinen Eierstocksgeschwülsten zunächst die entzündlichen Erkrankungen

in Betracht. Die Anamnese (Schmerzen, Fieber), ferner die Tatsache, daß entzündliche Tumoren selten mehr als faustgroß werden, die Leukozytenzählung, die mangelnde Beweglichkeit der entzündlichen Geschwülste gestatten in den meisten Fällen die Entscheidung. Auch interligamentäre und subseröse Myome geben zu Verwechslungen Anlaß; der Nachweis des intakten Ovars ist hier wichtig, während die Fortpflanzung der Bewegung des Tumors auf den Uterus auch bei Ovarialtumoren zu finden ist, welche mit dem Uterus fest verwachsen sind, besonders bei interligamentären. Die Sondierung des Uterus (Nachweis der Verlängerung der Uterushöhle), das Auffinden kleiner Myomknoten, das Verhalten der Ligg. rotunda gibt Fingerzeige. Gleichwohl ergibt speziell bei interligamentären Ovarialtumoren die Sondierung des Uterus nicht selten sehr große Maße. Wichtig ist bei Ovarialtumoren der Zusammenhang mit dem Uterus durch das Ligamentum ovarii proprium.

Auch Tubengeschwülste geben oft zur Verwechslung Anlaß. Die Insertion an der Tubenecke, die keulenförmige oder gewundene Gestalt der Tubengeschwülste ist wichtig.

Die gefüllte Blase hat schon oft zu falschen Diagnosen verleitet; es ist selbstverständlich, daß der Katheterismus davor schützt.

Die retrouterine Hämatokele zeigt bei längerem Bestand eine höckerige Oberfläche und Wechsel von harten und weichen Partien. Parametritische Exsudate gehen breit in die Beckenwand über und immobilisieren den Uterus, wenn sie an ihn heranreichen. Die Anamnese wird stets für die Diagnose wichtige Anhaltspunkte liefern, ebenso dann, wenn es sich um die Differentialdiagnose von im Douglas liegenden peritonitischen Exsudaten und Ovarialtumoren handelt; die ersteren sind nach obenhin undeutlich, weil von Darmschlingen begrenzt. — Bei größeren Zysten hat man häufig die Diagnose auf Schwangerschaft auszuschließen. Da in der Gravidität der Übergang zwischen Korpus und Cervix gelockert ist, so läuft man hie und da Gefahr, letztere für das Korpus und dieses für einen Ovarialtumor zu halten, um so mehr als in Fällen, in welchen die Menstruation sistiert hat, die Kranken sich häufig für schwanger halten. Das Mißverhältnis zwischen der angenommenen Schwangerschaftsdauer und der Größe der Geschwulst, das Fehlen der Ligg. rotunda über dem Tumor ist wichtig. Der Nachweis des Uterus gelingt hier oft durch Herabziehen der Portio und rektale Untersuchung; die Sondierung des Uterus ist natürlich ausgeschlossen.

Nie soll die rektale Untersuchung vergessen werden, welche u. a. auch vor Verwechslung mit Dickdarmtumoren bewahren kann.

Sehr prall gespannte Zysten können bezüglich der Unterscheidung von Aszites Schwierigkeiten erregen. Letzterer baucht die Flanken vor und ergibt daselbst Dämpfung, in der Nabelgegend Darmschall, während dies bei Ovarialtumoren gerade umgekehrt ist; vorgetriebener Nabel spricht für Aszites. Abgekapselter Aszites (Pseudozysten) und Mesenterialzysten sind meist schwach gespannt und geben bei starker Perkussion Darmschall.

Bei schwierigen Diagnosen ist die Beckenhochlagerung oft von großem Werte; nur sehr lang gestielte Zysten fallen dabei gegen das Zwerchfell. Im Gegensatze zu beweglichen Pankreaszysten, Mesenterialzysten und Hydronephrosensäcken ist das Zentrum der von Ovarialtumoren beschriebenen Bogenbewegungen in die Uterusgegend

zu verlegen. Echinokokken liegen meist im Beckenbindegewebe, treten multipel auf und sind unbeweglich.

Die Therapie der Ovarialtumoren besteht in der Exstirpation derselben. Nur unter ganz besonderen, von Fall zu Fall genau zu berücksichtigenden Verhältnissen (Indicatio vitalis bei Lungenödem, Vitium cordis, ferner bei Einkeilung von Ovarialzysten bei der Geburt) ist die Punktion von Zysten gestattet. Sonst soll jede Zyste entfernt werden. Bei Komplikation mit Schwangerschaft sollen Ovarialtumoren bis zum 7. Monat operiert werden; sonst nach beendetem Wochenbett oder, wenn nötig, intra partum.

Einkämmerige oder nur aus wenig Kammern bestehende, sicher nicht bösartige zystische Geschwülste sollen, vorausgesetzt, daß nicht schwere Verwachsungen bestehen, durch die Scheide entfernt werden. Bezüglich der Technik gilt das bei den Parovarialzysten Gesagte. Bei gutartigen, soliden Geschwülsten wird die Wahl des Weges von ihrer Größe und davon abhängen, ob Bösartigkeit ausgeschlossen werden kann. Maligne, vielkämmerige, stärker verwachsene Tumoren und halbwegs größere Dermoide erfordern den Bauchschnitt. Gutartige Zysten sollen, um einen größeren Bauchschnitt zu vermeiden, bevor man sie entwickelt, in situ punktiert werden.

Die Exstirpation beweglicher Eierstocksgeschwülste durch Laparotomie ist sehr einfach: der Stiel wird abgeklemmt und unterbunden; es empfiehlt sich, den Ligaturstumpf mit Peritoneum zu überkleiden, um Verwachsungen zu vermeiden. Komplizierter wird die Operation durch Verwachsungen und interligamentäre Lagerung. In diesem Falle ist es wichtig, nach Spaltung des Bauchfellüberzuges in die richtige Schichte zu kommen. Dann schält man die Geschwulst aus und trachtet, sie gegen das Lig. infundibulo-pelvicum und den Uterus hin zu stielen. Der Defekt ist stets durch Übernähung mit Peritoneum zu schließen; die Blutung ist vorher sorgsam zu stillen, wobei wohl selten Tampondrainage nötig wird; letztere ist ratsam, wenn die Bauchhöhle durch Eiter verunreinigt wird; nach Tunlichkeit ist die drainierende Gaze durch die Scheide zu leiten.

Bösartige Eierstocksgeschwülste erfordern die Entfernung des gesamten inneren Genitales. Bei gutartigen Geschwülsten soll das zweite Ovar stets genau besichtigt, wenn aber nötig, reseziert, oder, wenn dies nicht möglich ist, samt dem Uterus entfernt werden.

7. Kapitel.

Erkrankungen der Ligamenta rotunda und des Beckenbindegewebes.

Ziemlich selten sind die desmoiden und zystischen Tumoren des Lig. rotundum. Die genaue Diagnose vor der Operation ist nur bei kleinen Geschwülsten möglich, wobei die Abtastung des Uterus, von dessen Horn die Geschwulst abgeht, sowie die der Adnexe Aufklärung gibt. Bei größeren Geschwülsten dürfte die Diagnose vor der Operation auf große Schwierigkeiten stoßen, um so mehr als auch hier die Symptome absolut nicht charakteristisch und nur durch die Raumverdrängung bedingt sind.

Im Beckenbindegewebe kommen Myome, Fibrome, Dermoide, Sarkome, Lymphzysten, Lipome als Seltenheiten primär zur Entwicklung. Echinokokken sind nicht zu selten. Die Symptome aller dieser Tumoren haben nichts Charakteristisches. Die Differentialdiagnose hat zu entscheiden, ob zystisch oder solid, ob multipel (Echinokokken) oder solitär, ob gut- oder bösartig.

Die Therapie besteht in Ausschälung der Geschwülste, wobei auf den fast stets verlagerten Ureter Rücksicht zu nehmen ist.

Unter Parametritis versteht man eine Entzündung des Beckenbindegewebes. Dieselbe ist der Ausdruck einer Infektion im Puerperium oder außerhalb desselben. In letzterem Falle sind die gewöhnlichsten Ursachen folgende: Verletzungen des Uterus bei Dilatation mit Laminaria- oder Hegarstiften, bei Austastung des Uterus, bei unreinen Eingriffen am Uterus, bei Eindringen von Fremdkörpern. Außerdem aber kann die Infektion auch noch von anderen Stellen als vom Uterus ausgehen, so z. B. von der Scheide (unreine Pessarien, Verletzungen beim Einführen derselben); Fremdkörper, welche den Darm in seinem im Bereich des Beckenbindegewebes liegenden Anteil perforieren, verursachen ebenso Parametritis wie solche, die durch die Blase einwandern. Auch ist es möglich, daß durch Entzündung eines ins kleine Becken herabhängenden, mit dem Peritoneum parietale verwachsenen Wurmfortsatzes, durch Perforation eines Dickdarmgeschwüres gegen das Subserosum hin Parametritis entsteht. Bezüglich der Art der Infektionserreger ist zu bemerken, daß die umfangreichsten Exsudate von Staphylokokken, Streptokokken und Bacterium coli herrühren. Der Gonokokkus ist nicht imstande, größere Tumoren hervorzurufen.

Die Konsistenz des entzündlichen Infiltrates wechselt in allen Graden. Zuerst nur als teigigweiche Verdickung zu fühlen, wird es

bald härter, kann bei alten, nicht resorbierten Exsudaten Knochenhärte erreichen, nimmt bei eitriger Einschmelzung Fluktuation und bei Resorption die Gestalt von derben, faserigen Strängen an.

Die Lage der parametritischen Exsudate ist je nach der Lokalisation eine verschiedene. Meist findet sich das Exsudat, welches stets an der Infektionsstelle beginnt, daselbst aber nicht immer den größten Umfang erreicht, seitlich vom Uterus. Es kann bis zur Beckenwand und zur Darmbeinschaufel vorschreiten. Erstreckt es sich über das ganze Lig. latum, so schiebt es das Peritoneum vor sich her und ist schon von oben her als Tumor mit konvexer Oberfläche zu fühlen; oder es bildet sich im Bindegewebe zwischen Uterus und Mastdarm, eleviert den ersteren und infiltriert das Septum rectovaginale, was sich durch gleichzeitige Untersuchung von Scheide und Mastdarm aus konstatieren läßt. Auch das Cavum Retzii kann befallen sein. Man fühlt dann eine wenig verschiebliche, plattenförmige Geschwulst an der vorderen Bauchwand, welche von der Symphyse bis zum Nabel reicht.

Verhältnismäßig selten ist die Lokalisation in dem dünnen Bindegewebslager zwischen Uterus und Blase. Es hängt von der Virulenz der Infektionserreger ab, welchen Umfang ein parametritisches Exsudat erreicht. Da die verschiedenen, eben genannten Bindegewebslager alle miteinander in Verbindung stehen, so kann das Exsudat z. B. vom eigentlichen Parametrium ausgehen, sich nach vorn und rückwärts zugleich ausdehnen und schließlich dadurch, daß sich die Entzündung auch auf das gegenüber liegende Parametrium fortpflanzt, die ganzen Beckenorgane förmlich einmauern, wobei der Uteruskörper selbst, über welchen das Bauchfell nicht verschieblich ist, frei bleibt. Die häufigste Lokalisation ist das Lig. latum und das Bindegewebslager zwischen Mastdarm und Uterus.

In Anbetracht dieser verschiedenen Lokalisationen ist natürlich auch die Form des Exsudates sehr verschieden. Nur dort, wo das Bauchfell vom Exsudat vorgedrängt wird, ist die Oberfläche konvex und glatt. Reicht es an den Uterus nahe heran, so umklammert es denselben ebenso wie den Mastdarm. Die Exsudate der vorderen Bauchwand enden nach oben zu in Gestalt einer dünnen Schale. Gegen das Beckenbindegewebe, welches nicht ergriffen ist, grenzen sie sich unscharf ab und gehen diffus in dasselbe über oder entsenden strahlenförmige Ausläufer hinein. Die Beweglichkeit hängt von der Lage ab: an der Beckenwand gelegene Exsudate sind unbeweglich; je mehr median sie liegen, desto beweglicher können sie sein.

Der Verlauf der Exsudate führt entweder zum Durchbruch oder zur Aufsaugung. In den meisten Fällen kommt es zu letzterer. Ist dies nicht der Fall, so tritt eitrige Einschmelzung ein und nun erfolgt, falls nicht früher eingegriffen wird, der Durchbruch. Große Exsudate, welche auf die Darmbeinschaufel reichen, brechen meist über dem *Poupart*schen Band durch; Eiterungen im Septum rectovaginale brechen in den Mastdarm oder ins hintere Scheidengewölbe durch, jene des Septum vesico-uterinum meist in die Blase. Exsudate im eigentlichen Parametrium können auch in den Uterus und in die Cervix perforieren. Dem Durchbruch gehen meist große Schmerzen und hohe Temperatursteigerungen voraus, welche unmittelbar nachher großer Erleichterung und Temperaturabfall Platz machen. Seltene Durchbruch-

stellen sind die unterhalb des *Poupart*schen Bandes, das Labium majus, das Foramen ischiadicum und obturatorium. Sehr selten ist auch der Durchbruch in den Bauchfellraum.

Die Aufsaugung geht unter dem Bilde der Verkleinerung und Auffaserung vor sich, wobei schließlich sog. parametritische Narben und Schwielen zurückbleiben, welche den Uterus nach verschiedenen Richtungen hin verziehen und fixieren können.

Die Symptome der akuten Parametritis beginnen meist mit Schüttelfrost und hoher Temperatursteigerung, welch letztere zunächst anhält. Verhältnismäßig gering sind die Schmerzen, wenn nicht, wie öfters, im Beginn zugleich eine Reizung des Bauchfelles auftritt. In manchen Fällen entwickelt sich in kürzester Zeit ein Tumor, welcher rasch wächst und verhältnismäßig wenig empfindlich ist; die oft ziemlich geringe Empfindlichkeit ist ein Charakteristikum der parametritischen Exsudate. Die eitrige Einschmelzung kennzeichnet sich, wenn man nicht schon bei der Untersuchung Fluktuation fühlt, durch andauernd hohe Temperaturen, stärkere Schmerzen und durch starke Leukozytenvermehrung im Blutbild.

Unterbleibt die Einschmelzung, so kann ein Exsudat noch jahrelang als ein harter, unempfindlicher Tumor nachzuweisen sein, welcher oft unbeachtet bleibt, meist aber doch durch Druck auf Nerven, Blase, Darm, hie und da auch durch Blutungen, durch das Gefühl der Schwere im Unterleib Beschwerden erregt. Hie und da kommt es durch Aufflackern des akuten Prozesses zu Fieber und Schmerzen.

Differentialdiagnostisch kommen in Betracht: appendikuläre und perimetritische Exsudate (Douglasabszesse), Myome, Pyosalpingen, maligne Geschwülste.

Was die perimetritischen Exsudate anbelangt, so dürfte schon anamnestisch eine größere Intensität und längere Dauer der peritonealen Symptome für dieselben sprechen. Da das perimetritische Exsudat den Douglas ausfüllt, so sitzt es vor allem meist etwas höher als die Parametritis im Septum rectovaginale; es hat, von der Scheide aus gefühlt, eine konvexe Form, während das parametritische Exsudat hinter dem Uterus eine mehr kuppelförmige Form besitzt und sich in Gestalt von Ausläufern nach unten zu fortsetzt; dies läßt sich durch gleichzeitige Untersuchung von Scheide und Mastdarm aus feststellen. Das parametritische Exsudat umklammert ferner den Uterus, während das perimetritische ihn verdrängt. Die Untersuchung ist mit der äußersten Zartheit auszuführen; vor der Beckenhochlagerung dabei sei gewarnt, da im Douglas vorhandener, nicht vollständig abgekapselter Eiter in die freie Bauchhöhle gelangen kann.

Ebenso häufig wie die soeben erörterte kommt die Differentialdiagnose zwischen Parametritis im chronischen Stadium und Myomen (besonders interligamentären) in Betracht. Eine Kombination beider Erkrankungen kommt nicht selten vor und bietet große diagnostische Schwierigkeiten. Handelt es sich nur um eine der beiden Erkrankungen, so ist vor allem die Diagnose wichtig: fieberhafter Beginn spricht für Parametritis. Die Form der Myome ist meist eine kugelige und ihr Zusammenhang mit dem Uterus vermittelst eines Stieles gewöhnlich nachzuweisen, während die parametritischen Exsudate der Uteruswand breit aufsitzen; auch sind sie von unscharfer Begrenzung und entsenden Fortsätze ins benachbarte Gewebe. Die Sondierung des Uterus spricht, wenn sie verlängerte Maße ergibt, natürlich für Myome. Immerhin aber kommen nicht selten scharf abgegrenzte, mit dem Uterus gut bewegliche, runde, ziemlich glatte Exsudate vor, deren Unterscheidung von Tumoren nur durch längere

Beobachtung möglich ist; auf resorbierende Mittel hin reagieren sie im Gegensatze zu Myomen; man unterlasse hier nie die rektale Untersuchung.

Adnextumoren komplizieren sich zwar oft mit Parametritis, können aber auch dann mit einer solchen verwechselt werden, wenn sie isoliert vorkommen. Sie liegen im allgemeinen höher als Exsudate, sind gegen den Uterus hin gestielt und haben eine mehr rundliche oder ovale Form, auch reichen sie nicht bis zur Beckenwand.

Bei der Differentialdiagnose zwischen Parametritis und malignen Tumoren ist die Anamnese wichtig; maligne Tumoren kommen häufiger in vorgeschrittenem Lebensalter vor. Die Untersuchung per rectum ergibt nicht selten die charakteristischen Knötchen an den *Douglas*schen Falten; eine höckerige, unregelmäßige Oberfläche spricht für Malignität.

Die Therapie der akuten Beckenzellgewebsentzündung besteht in absoluter Ruhe, Kühlapparat, zunächst Ruhigstellung des Darmes und blander Diät. Rasch wachsende, stürmisch auftretende Exsudate führen gewöhnlich zu eitriger Einschmelzung, deren Vorhandensein außer durch die Palpation, durch andauerndes hohes Fieber, starke Leukozytose und Schmerzen wahrscheinlich gemacht wird; auch eine vorsichtige Probepunktion verhilft zum Nachweis von Vereiterung.

Sobald das Vorhandensein eines Abszesses feststeht und derselbe zugänglich ist, soll er, um dem spontanen Durchbruch zuvorzukommen, eröffnet werden. Wenngleich der Durchbruch in den Mastdarm nicht selten den Prozeß beendet, so wird doch oft die Wunde vom Rektum aus wieder infiziert und der Prozeß dauert lange fort. Desgleichen ist der Durchbruch in die Blase ungünstig, da Zystitis und aufsteigende Prozesse hervorgerufen werden können. Nach breiter Spaltung, welcher oft eine vorsichtige Präparation vorhergehen muß, und Ausspülung des Abszesses ist derselbe zu drainieren und durch Drainage möglichst lange offen zu halten. Hie und da ist es bei großen Exsudaten möglich und von Vorteil, bei der Inzision von den Bauchdecken her eine Gegeninzision durch die Scheide oder umgekehrt anzulegen, wodurch die Wundheilung beschleunigt wird. Doch zieht sich auch in den besten Fällen der Prozeß mehrere Wochen hinaus.

Zeigt das Exsudat keine Tendenz zur Vereiterung, so ist, vorausgesetzt, daß das akute Stadium abgelaufen ist, die Aufsaugung zu beschleunigen. Heiße Scheidenspülungen und Sitzbäder mit resorbierenden Medikamenten (Mutterlauge oder Moorsalz), Einpackungen in Moor und Fango, Einreibungen mit grauer Salbe, Massage und Belastung befördern den Vorgang. Am wirksamsten ist jedoch die Behandlung mit heißer Luft, welche durch täglich zu wiederholende Anwendung infolge der dadurch eintretenden starken aktiven Hyperämie in überraschend kurzer Zeit die subjektiven und objektiven Symptome zu bessern vermag. Vorbedingung ist, daß das Vorhandensein eines Eiterherdes mit Sicherheit ausgeschlossen werden kann. Ist letzteres nicht der Fall, so läßt sich aus der der Heißluftbehandlung folgenden Temperatursteigerung und Schmerzhaftigkeit die eitrige Einschmelzung diagnostizieren und sogar befördern. Daß die Heißluftbehandlung auch für die Diagnosestellung, z. B. Kombination von Geschwülsten und Exsudaten, sehr wichtig werden kann, geht aus dem Gesagten hervor.

Zwischen den rasch in Eiterung und rasch in Resorption übergehenden Fällen gibt es eine Unzahl von Zwischenstufen. Wenngleich die Beckenzellgewebsentzündung quoad vitam fast stets eine günstige Prognose gibt, so wirkt doch die oft jahrelange Dauer und das öftere Wiederaufflackern des Prozesses ungemein erschöpfend auf die Kranken; deshalb ist nicht in letzter Linie bei der Therapie der Parametritis auf gute Ernährung der Patienten zu sehen. Die nach Exsudaten zurückbleibenden parametranen Schwielen und Narben, welche zu Schmerzen und Verziehungen des Uterus Anlaß geben, bilden das eigentliche Gebiet der gynäkologischen Massage.

8. Kapitel.

Die Entzündung des Beckenbauchfelles (Pelviperitonitis.)

Dadurch, daß die inneren Genitalien in engster räumlicher Beziehung zum Peritoneum stehen, erklärt es sich ohne weiteres, daß entzündliche Erkrankungen des Myometriums, der Tuben und Ovarien, des Parametriums fast stets mit einer Reizung oder Entzündung des Beckenbauchfelles einhergehen. Es kommt zur Injektion, später zu seröser oder eitriger Exsudation, schließlich zur Resorption, Abkapselung oder Organisation des Exsudates, letztere in Form von strangartigen oder flächenhaften Verwachsungen sämtlicher oder der zunächst liegenden, mit Peritoneum bekleideten Beckenorgane; die Tuben werden dabei meist verschlossen, was Sterilität zur Folge hat. Im allgemeinen neigt die Pelviperitonitis in hervorragendem Maße zur Lokalisation; in erster Linie bezieht sich dies auf die durch den Gonokokkus verursachten Prozesse; jedoch sind bereits mehrere Fälle von gonorrhoischer Allgemeinperitonitis sichergestellt.

Häufiger stellt sich Allgemeinperitonitis bei Streptokokkeninfektion ein, besonders beim Platzen von Eitersäcken und nach unreinen intrauterinen Eingriffen bzw. Perforationen des Uterus.

Die Diagnose der vom weiblichen Genitale ausgehenden Allgemeinperitonitis unterscheidet sich nicht von jener anderer Provenienz.

Die Therapie besteht in der Eröffnung des Bauchfellraumes durch Laparotomie, bei welcher die geplatzten Eitersäcke entfernt werden müssen.

Ist der Uterus allein mit Sicherheit als Infektionsquelle zu betrachten, so kann die vaginale Totalexstirpation in Betracht kommen. Bei Peritonitiden nach Perforation des Uterus soll schon wegen des Verdachtes auf Darmverletzung laparotomiert werden.

Die Diagnose der lokalisierten akuten Pelviperitonitis deckt sich mit jener der sie verursachenden Genitalerkrankungen plus den Symptomen der lokalisierten Peritonitis: Brechreiz, Empfindlichkeit des Unterleibes etc. Die Behandlung besteht in Ruhigstellung des Darmes, Eisblase und Unterlassen jeglicher Untersuchungen und Manipulationen an den inneren Genitalien. Entwickelt sich ein Abszeß, so besteht die Gefahr der Perforation in den Bauchraum. Er ist deshalb, sobald halbwegs Abkapselung angenommen werden kann und er zugänglich ist, unter großer Vorsicht zu entleeren.

Wo es sich, wie in der Mehrzahl der Fälle, um Douglasabszesse handelt, kann die Eröffnung des Abszesses durch Inzision vom hinteren Scheidengewölbe aus mit nachfolgender Drainage geschehen. Ebenso wie parametrane können auch pelviperitonitische Abszesse in benachbarte Organe durchbrechen. Bei längerem Bestehen nimmt die Empfindlichkeit des Abszesses ab und die Schärfe seiner Konturen zu. Bezüglich der Differentialdiagnose vgl. das über Parametritis Gesagte.

Die chronische Pelviperitonitis, pathologisch-anatomisch durch das Vorhandensein von Verwachsungen charakterisiert, kennzeichnet sich bei der Untersuchung durch Empfindlichkeit bei Bewegungen des Uterus. Nicht selten lassen sich die Adhäsionen nicht tasten; häufiger fühlt man sie in Form von Strängen oder breiter Anwachsung der hinteren Uterusfläche ans Rektum (fixierte Retroflexion), ferner durch die Umwandlung der Adnexe in immobile, am Uterus, dem Darm oder der Beckenwand fixierte größere oder kleinere Tumoren. Die Symptome der chronischen Pelviperitonitis bestehen in Schmerzen beim Gehen, bei der Kohabitation, kurz bei jeder Bewegung der inneren Genitalien, wozu noch meist die durch die Lageveränderung des Uterus, durch die Veränderungen der Adnexe verursachten Schmerzen kommen.

Die Therapie in Form von resorbierenden Mitteln kann nur da Erfolge erzielen, wo es sich um Exsudation handelt; dort, wo halbwegs ältere Adhäsionen bestehen, kommt nur die Massage, und wenn diese in wenigen Wochen keine Resultate erzielt, die blutige Lösung der Verwachsungen in Betracht. Der Weg ist der abdominelle: die Verwachsungen sind zu durchtrennen, die Blutung zu stillen; verschlossene Tuben dadurch wieder wegsam zu machen, daß man nach erfolgter Inzision in der Nähe des ehemaligen abdominellen Ostiums zirkulär ihre Schleimhaut mit ihrem Peritonealüberzug vernäht (Salpingostomie). Dort, wo sehr ausgebreitete Verwachsungen bestehen, stellen sich dieselben erfahrungsgemäß häufig nach der Operation wieder her und es wird daher dem Urteil des Operateurs anheimgestellt bleiben, in derartigen Fällen, besonders wenn an den Adnexen starke Veränderungen zu konstatieren sind, die Totalexstirpation des gesamten inneren Genitales in Erwägung zu ziehen.

9. Kapitel.

Urinfisteln und Kotfisteln des weiblichen Genitales.

Die engen räumlichen Beziehungen zwischen Scheide und Blase, bzw. Harnleiter, erklären es, daß Verletzungen und zerstörende Prozesse der ersteren die abführenden Harnwege leicht in Mitleidenschaft ziehen können. Man unterscheidet folgende Arten von Harnfisteln beim Weibe: Harnröhrenscheidenfisteln, Blasenscheidenfisteln, Blasencervixfisteln (Blasengebärmutterfisteln), Harnleiterscheiden- und Harnleitergebärmutterfisteln.

Sieht man von den durch Verjauchung von Neoplasmen herrührenden Fisteln ab, so stehen die übrigen in der großen Mehrzahl im Zusammenhang mit den Vorgängen der Geburt. Die betreffenden Verletzungen treten entweder spontan auf: Zerreißen des rigiden Muttermundes durch den herabdrückenden Kopf, Dekubitus und Gangrän der Blasenscheidenwand, gelegentlich auch des eingeklemmten Muttermundes durch langdauernden Druck des aufgepreßten Kindesschädels gegen das Schambein, Diphtherie der Scheidenwand im Puerperium, oftmals wiederholte Zangenversuche bei hochstehendem Schädel — oder sie entstehen in violenter Weise durch instrumentelle geburtshilfliche Eingriffe. Auch die nicht puerperalen Fisteln entstehen entweder spontan: durch Perforation von Abszessen, Durchwandern von Fremdkörpern durch die Blasenwand etc., oder violent infolge von Durchbohrung mit Instrumenten, durch Fall auf einen spitzen Körper, bei gynäkologischen Operationen, besonders bei wegen Myom und Karzinom ausgeführten Totalexstirpationen. Erfreulicherweise werden die Fälle von Fistelbildung durch unzweckmäßige Pessare, vor allem durch Intrauterinpessare *(Zwanck-Schilling)* immer seltener. — Bei violenter Erzeugung von Fisteln tritt der Urinabgang sogleich, bei den durch Drucknekrose erzeugten puerperalen Fisteln meist erst nach 4—5 Tagen auf, wenn die lädierte Stelle nekrotisch geworden ist.

Die Symptome der Harnfisteln sind nicht zu verkennen: sie bestehen in erster Linie im unwillkürlichen Harnabfluß. Bei Blasenscheidenfisteln fließt der Urin kontinuierlich ab. Doch kann durch Ventilbildung oder durch den Sphincter cunni, besonders im Liegen, der Harn oft längere Zeit zurückgehalten werden. Beim Bestehen einer Ureterfistel fließt der Harn kontinuierlich durch die Scheide ab, während zugleich die den Urin des Ureters enthaltende Blase von Zeit zu Zeit willkürlich entleert wird. Bei längerem Bestehen einer Blasenscheidenfistel

schrumpft die Blase, bis schließlich ihre Kapazität minimal wird. Durch das Eindringen der Scheidenbakterien in die Blase, durch die Mischung des Urins mit dem aus Uterus und Scheide stammenden Blut und Schleim, kommt früher oder später Zystitis zustande, welche zu aufsteigenden Prozessen Anlaß geben kann. Der fortwährend abfließende Harn reizt und entzündet die Vulva und die angrenzenden Hautpartien, inkrustiert sie mit Harnsalzen, ruft Ekzeme hervor und verbreitet einen penetranten Uringeruch, welcher der unglücklichen Kranken den Verkehr mit anderen unmöglich macht und bei ihr tiefe seelische Depression hervorruft.

Die Diagnose einer Urinfistel ist somit stets leicht. Jedoch ist es oft schwierig, den Sitz und die genauere Natur der Fistel zu bestimmen. Große Fisteln lassen sich schon durch Digitaluntersuchung nachweisen: man fühlt den Rand und kann in die Blase vordringen; Bei Spateleinstellung sieht man durch die Öffnung die blutrote Blasenschleimhaut prolabieren. Kleine Fisteln werden häufig durch die narbigen Verziehungen und Stenosierungen der Scheide dem Auge entzogen. Das Einspritzen von gefärbten Flüssigkeiten in die Blase hilft hier oft, die Fistel bei Spateleinstellung sichtbar zu machen. Wird ein in die Scheide eingeführter Tampon durch die in die Blase eingebrachte gefärbte Flüssigkeit gefärbt, so besteht eine Blasenscheidenfistel, bleibt der Tampon ungefärbt und wird er von Urin durchtränkt, so besteht eine Harnleiterfistel. Es bedarf keiner weiteren Erörterung, daß Blasenfisteln auch durch das Zystoskop nachgewiesen werden können, wenn ein Kolpeurynter die Scheide verschließt. Zur vollständigen Diagnose der Ureterfistel gehört heute der zystoskopische Nachweis, daß die betreffende Uretermündung „tod liegt".

Frisch entstandene kleine, besonders puerperale Fisteln schließen sich oft spontan. Man darf ihre Heilung nicht durch Ätzungen, Katheterisieren und Untersuchungen sowie durch Tamponade stören. Durch Operationen verursachte Ureterfisteln können noch nach vielen Wochen spontan heilen. Bei größeren puerperalen Fisteln empfiehlt es sich, mit der Operation nicht zu lange zu warten, weil der im puerperalem Zustande vorhandene Blutreichtum die Heilung begünstigt, die Narben dehnbarer und leichter verschieblich sind als später. Lange bestehende Fisteln müssen häufig aus zweierlei Gründen einer Vorbereitungskur unterzogen werden: erstens um das Ekzem der äußeren Teile zu heilen und die bestehende Zystitis günstig zu beeinflussen, zweitens um die Zugänglichkeit des Operationsfeldes durch langsames Dehnen der meist vorhandenen Scheidennarben zu erzielen, zu welchem Zwecke Hartgummikugeln oder -Bolzen (*Bozeman*sche Dilatatoren Fig. 372) in verschiedenen Größen eingeführt werden; doch sei bemerkt, daß erfahrene Operateure, z. B. *Fritsch*, eine derartige langsame Dehnung bei Fisteln verwerfen und scharfe Durchtrennung und Zerreißung der behindernden Stränge unmittelbar vor der Operation vorziehen.

Die Blasenfisteloperationen, um deren Ausbildung sich hauptsächlich *Marion Sims*, *Simon* und *Fritsch* große Verdienste erworben haben, werden auch heute noch meist in Kniellbogenlage auf einem eigens hierzu bestimmten Tisch ausgeführt. Andere bevorzugen die Seitenlage und schließlich lassen sich nicht zu komplizierte Fälle auch in Steißrückenlage operieren. Narkose ist bei wenig empfindlichen Frauen nicht immer notwendig. Gute Beleuchtung und verständnisvolle Assistenz ist unbedingt nötig. Bei einfachen Operationen genügt das gewöhnliche Instrumentarium, welchem bei komplizierteren Fällen eine Anzahl von feinen Häkchen (Fig. 374), lange, schmale, sehr scharfe Messer, kleine Nadeln und der *Hagedorn*sche Nadelhalter (Fig. 373), sowie Spateln verschiedenster Länge und Breite hinzugefügt werden sollen.

Die Vernähung von Blasenscheidenfisteln erfolgt nach breiter zirkulärer Anfrischung ihrer Scheidenränder, von denen die Narben abpräpariert werden, Die Anfrischungsbreite soll selbst bei leicht zu schließenden Fisteln nie unter 1 *cm*

betragen, damit beim Zusammenziehen der Fäden möglichst breite Flächen aufeinander zu liegen kommen. Als Nahtmaterial der Blase dient stets Katgut, als solches der Scheide bei schwacher Spannung ebenfalls Katgut, sonst Seide. Die einzelnen Nähte sollen nicht näher als $^1/_2$ *cm* aneinander liegen. Zuerst wird die Blasenöffnung durch Knopfnähte verschlossen, darüber vereinigen durchgreifende Nähte, welche erst nach vollzähliger Anlegung geknüpft werden, die Scheidenwunde. Wegen Gefahr des Einschneidens, besonders bei vorhandener Spannung, sollen die Fäden nicht zu fest geknüpft werden. Die Scheide wird leicht tamponiert und die Naht am 8.—10. Tage entfernt, worauf die Kranke das Bett verlassen darf.

Bei einfachen Fisteloperationen ist eine Blasendrainage meist gar nicht notwendig; die Kranken müssen jedoch angewiesen werden, alle 2 Stunden zu urinieren. Im Gegensatz zu diesem Standpunkte drainiert *Fritsch* bei jeder Fisteloperation, und zwar mittelst des „*Skene*schen Pferdefußes." Es ist selbstverständlich, daß die Blasendrainage in Form der sog. Heberdrainage etabliert wird und daß das Durchspülen des Katheters nur mit kleinen Flüssigkeitsmengen und bei schwachem Druck erfolgen darf.

Nur die Minderzahl der Blasenfisteln ist jedoch so einfach zu heilen; es gibt, ganz abgesehen von jenen ganz großen Defekten, welche nur durch eine Serie von Operationen zu schließen sind, sehr viele Fälle, in denen die Spannung und mangelnde Beweglichkeit der Fistelränder große Hindernisse bereitet. Hier wendet man mit Vorteil

Fig. 372.

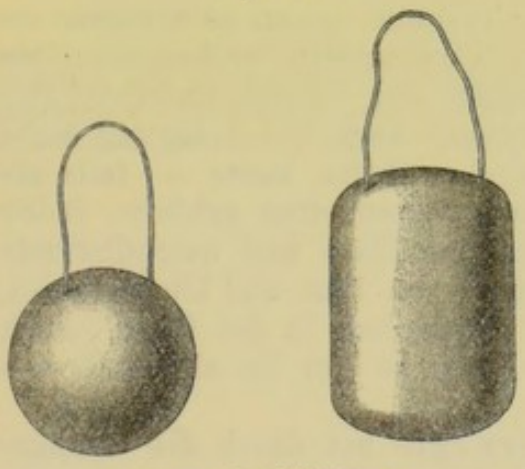

*Bozeman*sche Dilatatoren.

Fig. 373.

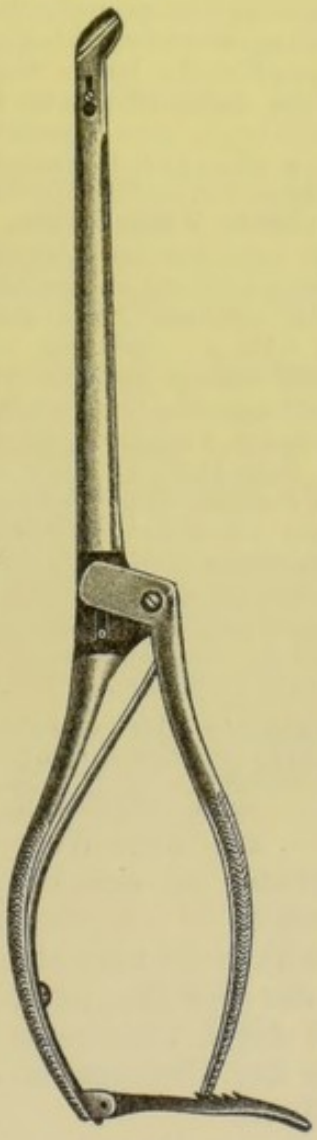

Nadelhalter nach *Hagedorn*.

Fig. 374.



Häkchen zur Fisteloperation.

das Prinzip der Lappenspaltung an, welche darin besteht, daß die Scheidenwand zu beiden Seiten der Fistel eine Strecke durchschnitten und daselbst sowie im Umkreise der Fisteln unterminiert wird. Jetzt gelingt die Vernähung der Blase und jene der Scheide fast stets bedeutend leichter.

Sehr große Blasenfisteln kann man in einer Sitzung nach dem von *W. A. Freund* angegebenen Verfahren schließen: Vorstülpung des Uterus nach hinterer Kolpotomie und Aufnähung der angefrischten Fistelränder auf die gleichfalls angefrischte hintere Uteruswand; um dem Menstrualblut und Uterussekret Abfluß zu schaffen, wird der Fundus uteri abgekappt und an seiner Stelle ein künstlicher Muttermund gebildet. *v. Rosthorn* mobilisierte den Uterus, zog ihn herab und nähte die Fistelränder auf seine Vorderfläche.

In jenen Fällen, wo die Fistel an der Symphyse adhärent ist, muß man zuerst die Blase vom Schambein ablösen, was *Fritsch* von oben her durch suprasymphysären Querschnitt, *Schauta* von unten her durch eine Inzision außerhalb des Labium majus tat. — Hochsitzende Fisteln können auch durch Sectio alta angegangen werden, besonders die Blasenzervixfisteln in schwierigen Fällen. Für gewöhnlich gelingt es, die Blase von einem queren Schnitt aus vom Uterus abzulösen und beide Organe isoliert zu vernähen.

Im übrigen sind bei komplizierten Blasenfisteln die Verhältnisse so atypisch, daß der Erfindungsgabe des Operateurs ein weites Feld zur Verfügung steht.

Eine böse Folge lange bestehender Blasenfisteln ist die Schrumpfblase. Über ihre Behandlung vgl. den Abschnitt über Erkrankungen der Blase. Auch beträchtliche Verengerung und partielle Stenosen sowie Atresien der Harnröhre und totale Zerstörung derselben finden sich.

Harnröhrenfisteln lassen sich meist unschwer vernähen. Um ihre Heilung nicht durch den darüberfließenden Urin oder durch den Dauerkatheter zu stören, hat *Stöckel* die Einführung eines *Skene*schen Pferdefußes zwischen Urethra und Symphyse — infrasymphysäre Blasendrainage — zur Entlastung der genähten Urethra vorgeschlagen und mit Erfolg verwendet; die durch den Pferdefuß gesetzte Blasenverletzung heilt in Kürze spontan aus.

Bei partieller Atresie der Urethra kann man versuchen, die atretische Stelle mittelst eines Troikars zu durchstoßen; chirurgischer ist es, wie *Hofmaier* richtig bemerkt, das atretische Stück auszuschalten und die beiden seitlichen Partien miteinander durch Naht zu vereinigen, wobei man die atretische Partie zur Bildung der Vorderwand des Kanales benutzen kann.

Eine Neubildung der Urethra bei vollkommenem Defekt der Harnröhre ist technisch bei Vorhandensein genügenden Materiales nicht sehr schwierig; fehlt jedoch der Sphinkter, so bleibt die Inkontinenz weiter bestehen. Hier hilft manchmal die von *Gersuny* vorgeschlagene Torsion der Urethra bis zu 360° und die vom gleichen Autor angegebene Vaselininjektion in die Gegend des Blasenhalses. Ein typisches Verfahren zur Herstellung eines Sphincter vesicae existiert bis jetzt noch nicht. Auch hier ist dem Geschick des Einzelnen ein weiter Spielraum gewährt. *Sellheim* gelang es, durch Transplantation gestielter Lappen mit Anteilen der Beckenbodenmuskulatur, bei einer bereits 14mal vergeblich operierten Frau durch eine Serie von Operationen vollkommene Kontinenz zu erzielen.

Die Fortschritte der operativen Technik lassen es möglich erscheinen, fast stets der als ultimo ratio verwendeten, verhängnisvollen Kolpokleisis — dem zirkulären Verschluß der Scheide unterhalb der Fistelöffnung — aus dem Wege zu gehen. Auch die Anlegung einer Blasenmastdarmfistel zu demselben Zwecke dürfte heute — falls sie wirklich nötig würde — zu den extremen Seltenheiten gehören. Beide Operationen bewirken schwere Infektionen der Blase und aszendierende Entzündungen, das eine Mal durch Eintritt von Blut und Uterussekret, das andere Mal durch Übertreten von Darminhalt in die Blase. Auch die Implantation der Ureteren in den Darm ist nur im alleräußersten Notfalle auszuführen.

Die Technik der Harnleiterchirurgie hat durch die Gynäkologen in den letzten Jahren bedeutende Fortschritte gemacht; die unmittelbare Veranlassung hiezu gab die erweiterte Karzinomoperation, bei welcher nicht zu selten die Resektion eines oder beider Ureteren nötig wird. Sowohl nach vaginaler als abdominaler Uterusexstirpation kommen operativ erzeugte Uretergenitalfisteln zustande, die auf Abbindung, direkte Verletzung oder Freilegung des Ureters auf weite Strecken mit nachfolgender Nekrose zurückgeführt werden müssen.

Da die Verletzungsstelle des Ureters bei all diesen Fällen weit peripher liegt, ist die Möglichkeit einer Einpflanzung in die Blase gegeben. Während man früher den vaginalen Weg benutzte, gibt man heute dem abdominalen den Vorzug, ausgenommen dort, wo man während einer vaginalen Operation die Verletzung bemerkt.

Die Operation der Wahl ist die intraperitoneale Ureterozystoanastomose, welche am einfachsten nach der von *Krönig* modifizierten Methode von *Sampson* ausgeführt wird: nach Eröffnung des Abdomens wird der Ureter an der Linea innominata aufgesucht und von hier bis möglichst tief hinab verfolgt. Daselbst wird er aus seinen Verwachsungen gelöst und abgeschnitten. Das Ureterlumen wird auf eine kurze Strecke daselbst beiderseits gespalten und das eine Ende mittelst eines doppelt armierten Katgutfadens durch eine kleine, auf dem entgegengedrückten Katheter angelegte Öffnung des Blasenscheitels ins Innere der Blase gezogen; beide Nadeln werden ca. 1—2 *cm* von der Öffnung nahe bei einander ausgestochen und der Katgutfaden geknüpft. Diese Art der Fixation ist völlig genügend — höchstens muß der Blasenschlitz, falls er zu groß ausgefallen ist, durch ein oder zwei Nähte geschlossen werden. Das Peritoneum über dem Ureter wird geschlossen. Ein Verweilkatheter hält die Blase einige Tage lang in Ruhe. Man kann, wenn die Spannung zu stark ist, nach *Wetzel* die Blase an der seitlichen Beckenwand fixieren, um sie dem Ureterstumpf zu nähern.

Nur dort, wo der Ureter nicht weit gegen die Niere hinauf mobilisiert werden kann, ferner dort, wo schon Pyelitis oder Nephritis besteht, darf die betreffende Niere exstirpiert werden. Selbstverständlich muß vorher die Funktionstüchtigkeit der zu belassenden Niere festgestellt sein.

Abgesehen von Kotfisteln der Scheide, die durch Neoplasmen zustande kommen, sind solche in den allermeisten Fällen die Folge von Verletzungen: Pfählung, Exstirpation des schwer verwachsenen Uterus und der adhärenten Adnexe. Selten kommen derartige Fisteln durch Perforation von Abszessen zustande.

Dünndarmscheidenfisteln haben eine große Tendenz zur Spontanheilung. Wo diese nicht eintritt, kann die Schlinge nach erfolgter Kolpotomie abgelöst und vernäht werden. Hie und da wird wohl auch die Laparotomie hiezu nötig, welche bei den oft bestehenden schweren Verwachsungen sehr schwierig werden kann.

Die Wahl der Operationsmethode bei Mastdarmscheidenfisteln hängt vom Sitze der Fistel ab; sitzt die Fistel nahe dem Scheideneingang, so ist die hintere Scheidenwand wie bei einer hinteren Kolporrhaphie anzufrischen, die Fistel zu schließen und darüber die Scheidennaht anzulegen. Sitzt die Fistel höher oben gegen den Fornix zu, so kann man, von der Lappenspaltung Gebrauch machend, Mastdarm und Scheide für sich vernähen.

X. ABSCHNITT.

Einiges über die Diagnose der Bauchgeschwülste.

Es empfiehlt sich, ehe wir die Abdominalchirurgie abschließen, die in den bisherigen Abschnitten und Kapiteln zerstreuten diagnostischen Momente rekapitulierend zusammenzufassen und den Gang der Untersuchung bei Verdacht auf Geschwülste im Bauchraum kurz zu skizzieren.

Die Untersuchung des Bauches umgreift die Inspektion, die Mensuration, die Perkussion, die Palpation, die Auskultation, die explorative Punktion, ferner die probatorische Inzision.

Wir werden sehen, wie weit wir mit diesen groben diagnostischen Maßnahmen kommen; oft müssen wir noch die komplizierteren Funktionsprüfungen der Organe, die wir als erkrankt vermuten, zu Hilfe nehmen, damit wir zu einer halbwegs sicheren Diagnosenstellung kommen.

Zur Untersuchung des Bauches legen wir den Patienten in eine bequeme Rückenlage, der Kopf soll möglichst wenig über der Unterlage erhöht liegen. In vielen Fällen empfiehlt es sich, die Beine des Kranken in halber Flexion der Hüftgelenke bei gebeugten Kniegelenken auf ein Kissen zu lagern und so die Bauchmuskeln möglichst zu entspannen. Ferner fordern wir den Patienten auf, bei geöffnetem Munde langsam und tief, ohne Anstrengung zu atmen. Die oberen Extremitäten liegen schlaff neben dem Körper. Nie dürfen wir vergessen, bevor wir an die Untersuchung eines Abdomens herangehen, den Patienten zur Entleerung seiner Harnblase aufzufordern. Kann der Patient aus irgend einem Grunde nicht spontan urinieren, so müssen wir manchmal, um schwere diagnostische Irrtümer zu vermeiden, die Blase mit dem Katheter entleeren. Oft ist es nötig, vor der Untersuchung den Darm möglichst gründlich zu entleeren. Laxantien und Irrigationen schützen uns so vor der Verwechslung der sogenannten Kottumoren mit wirklichen Geschwülsten.

Bei der Inspektion nimmt man sofort wahr, ob der Unterleib sichtlich ausgedehnt ist, ob die Ausdehnung eine gleichmäßige und allgemeine oder eine mehr einseitige oder eine umschriebene ist, ob distinkte Höcker aus dem Niveau sich erheben; bei zirkumskripter Ausdehnung der Geschwulst, ob sie ihrer Lage nach dem einen oder anderen Organe entspricht. Selbstverständlich erstreckt sich die Inspektion auch auf die Gegend der Flanken und Lenden.

Haben wir durch die Inspektion eine pathologische Vergrößerung des Bauches nachgewiesen, so bestimmen wir deren Größe durch Messung. Es ist zweckmäßig, dieselbe immer vorzunehmen und deren Resultat zu verzeichnen, da wir oft genug auf wiederholte Untersuchungen angewiesen sind, bei denen dann die Veränderung in der Ausdehnung des Abdomens diagnostisch mit verwertbare Momente ergibt.

Die Mensuration ist eigentlich nichts anderes als eine in bestimmter Richtung genauere Inspektion. Sie drückt in Ziffern die Abstände gewisser Punkte aus, während das Auge diese Entfernungen zwar nur schätzt, dafür aber gleichzeitig die Flächenanschauung, die Wahrnehmung der Gestalt, vermittelt. Insoferne als man manche Fälle durch längere Zeit beobachtet, ist die Mensuration zugleich eine bequeme Fixierung der Daten. Nach *Sp. Wells* pflegt man folgende Distanzen zu messen und zu notieren: 1. Umfang des Bauches in der Nabelhöhe; 2. Entfernung des Nabels vom Schwertfortsatz; 3. Entfernung des Nabels von der Schamfuge; 4. Entfernung des Nabels von der Spina ant. sup. ossis ilei rechts; 5. dieselbe Entfernung links.

Auf die Mensuration soll die Perkussion folgen. Sie klärt uns vor allem meistens darüber auf, ob die Vergrößerung des Bauches durch im Darm enthaltene Luft (Meteorismus) bedingt ist, dann erhalten wir tympanitischen Schall, oder ob es im Abdomen zur Bildung von Tumoren oder Aszites gekommen ist, was sich durch leeren Schall verrät.

Auch bei der Perkussion soll systematisch vorgegangen werden. Man perkutiert am besten vom Proc. xiphoideus nach abwärts bis zur Symphyse und nun quer in Nabelhöhe vom Nabel bis zu den Flanken. Weiters klärt uns die Perkussion über Lage und Ausdehnung der großen Unterleibsdrüsen auf und läßt die Lage und das Verhalten des Darms zu vorhandenen Geschwülsten durch den tympanitischen Perkussionsschall erkennen.

Durch die Perkussion werden auch die sogenannten Phantomtumoren, wie sie allerdings selten bei hysterischen Weibern zur Beobachtung kommen, als solche erkannt. Die hysterischen Besitzerinnen eines solchen bilden sich ein, schwanger zu sein oder an einer Bauchgeschwulst zu leiden. Der aufgetriebene, gespannte Bauch gibt auch tatsächlich das Aussehen wie bei Gravidität oder bei einer Bauchgeschwulst. Der zu erhebende allseits tympanitische Perkussionsschall leitet auf die richtige Diagnose, die dann durch das vollständige Verschwinden der Auftreibung in der Chloroformnarkose zur Evidenz erhoben wird.

Hat die Perkussion die Annahme einer Bauchgeschwulst wahrscheinlich gemacht, so schreitet man zur Palpation, der der wichtigste Teil unserer Untersuchung zufällt.

Zur Untersuchung des Kranken durch die Palpation legen wir unsere beiden Hände flach auf das Abdomen und suchen uns durch leisen Druck mit den Fingerspitzen über die pathologischen Veränderungen in demselben zu unterrichten. Am meisten werden wir ertasten, wenn wir mit diesem Druck den Bauchdecken bei der ruhigen Exspiration des Patienten folgen. Jeder starke Druck, jede brüske Berührung des Bauches ist ängstlich zu vermeiden, da die meisten Patienten darauf mit einer stärkeren Anspannung ihrer Bauchmuskeln reagieren. Manche Menschen machen es uns durch die starke Anspannung der Bauchmuskulatur, auch wenn wir noch so zart den Bauch abtasten, bei der ersten Untersuchung unmöglich, uns zu orientieren; sie müssen es durch mehrmalige Untersuchung und gutes Zureden erst lernen, ihre Bauchdecken zu entspannen. Wenn dies nun absolut nicht gelingt, ist manchmal schon für die Untersuchung Narkose nötig.

Ist durch Perkussion und Palpation die Existenz eines Tumors, gleichgültig ob solider oder zystischer Natur, nachgewiesen, so ist zunächst dessen Lage zu bestimmen. Ein Bauchtumor kann, wie wir sahen, in der Bauchdecke, also präperitoneal, intraperitoneal oder retroperi-

toneal gelagert sein. Es ist zweckmäßig, zuerst diese grobe topographische Unterscheidung zu treffen.

Bauchdeckentumoren können, wie dies eine einfache Erwägung ergibt, in der Haut respektive dem Unterhautzellgewebe, in den Bauchmuskeln respektive deren Faszien und im Gewebe hinter den Muskeln, also im Zellgewebe zwischen diesen und dem Peritoneum liegen. Allen gemeinsam ist, daß der Tumor bei erschlafften Bauchdecken mit den Händen umgriffen und gewissermaßen von den Därmen abgehoben werden kann. Natürlich ist der Perkussionsschall, namentlich bei schwacher Perkussion, leer.

Geschwülste der Haut und des Unterhautzellgewebes liegen vor der Muskulatur, prominieren meist sehr deutlich über dem Niveau und ragen mehr vor, werden prominenter, wenn der Patient seine Bauchmuskulatur spannt, so namentlich, wenn wir ihn auffordern, sich aus der Rückenlage, in der er sich befand, zur sitzenden Stellung zu erheben. Dabei sind diese Tumoren, wenigstens zu Anfang, gegen die gespannte Bauchmuskulatur frei verschieblich. Sind diese Momente erhoben, so ist natürlich die als Bauchhauttumor erkannte Geschwulst auf ihre anatomische Beschaffenheit zu prüfen. Von gutartigen Tumoren verrät sich das Lipom durch seine flaumige Weichheit; das Atherom durch seine plastische Konsistenz, den gewöhnlich deutlich als schwarzer Punkt erkennbaren, verlegten Ausführungsgang; das Sarkom durch die Merkmale der Malignität; das Epitheliom durch die Tendenz zum geschwürigen Zerfall.

Ebenso prägnante Symptome ergeben die Tumoren der Muskulatur, ihrer Aponeurosen und Scheiden. Sie sind bei schlaffen Bauchdecken beweglich, werden aber sofort fix, wenn die Muskulatur aktiv angespannt wird. Dies ist ihr charakteristisches Symptom; ob Muskelfasern noch als kontraktile Elemente über den Tumor ziehen oder nicht, hängt allein vom tiefen oder oberflächlichen Sitz der Geschwülste ab (S. 24).

Tumoren hinter der muskulösen Bauchwand, also solche, die noch den Bauchdecken angehören, aber hinter der Muskulatur und vor dem Peritoneum parietale liegen, dann die intraperitonealen und retroperitonealen Bauchdeckentumoren haben das gemeinsame Merkmal, daß wir deutlich die Kontraktion der Bauchmuskeln vor ihnen nachweisen können und daß die Tumoren bei aktiver Spannung der Bauchmuskulatur weniger deutlich palpabel sind, scheinbar förmlich verschwinden. Um dieses Symptom zu eruieren, legen wir die flache Hand auf jenen Teil des Bauches, wo wir den Tumor palpierten, und lassen nun den Patienten sich aufsetzen; sofort spüren wir, daß die palpierende Hand vom Tumor abgehoben wird.

In diesen Fällen empfiehlt es sich, zunächst zu bestimmen oder auszuscheiden, ob es sich um einen retroperitonealen Tumor handelt. Die Merkmale dieser Tumoren sind Unverschieblichkeit und Überlagerung mit tympanitisch klingenden Därmen. In zweifelhaften Fällen — und wir machen namentlich bei Nierentumoren häufig hievon Gebrauch —, empfiehlt es sich, den Dickdarm künstlich durch Lufteinblasung zu blähen oder wie bei Pankreastumoren den Magen durch Brausemischung zur Blähung zu bringen. Ist so die Überlagerung des Tumors mit Därmen nachgewiesen, so ist der retroperitoneale Sitz der

Geschwulst meistens sicher erhoben. Es erübrigt nun weiters, die Organdiagnose zu machen, zu entscheiden, ob es sich um einen Nierentumor, Pankreastumor, um einen Tumor der retroperitonealen Lymphdrüsen, um ein Aortenaneurysma oder um einen Tumor eines retinierten Hodens handelt. Es fällt meist leicht, diese Entscheidung zu treffen.

Nehmen wir weiters den Fall an, daß wir einen retroperitonealen Tumor ausscheiden konnten, so ist zunächst an einen intraperitonealen Tumor zu denken. Für einen intraperitonealen Tumor spricht vor allem der leere Schall vor dem Tumor und der Nachweis der funktionellen Störung eines intraperitoneal gelagerten Organes. In dieser Hinsicht lokalisieren wir die Tumoren der Lage nach in folgende drei Kategorien:

1. Tumoren der Oberbauchgegend, charakterisiert durch ihre Lage und dadurch, daß dieselben beim tiefen Atmen deutliche Mitbewegung zeigen. Leber, Magen, Milz sind die Organe, die hier als Ausgangspunkt in Betracht kommen. Meist fällt es nicht schwer, durch Störungen in der Funktion das richtige Organ zu erschließen.

2. Intraperitoneale Tumoren der Mittelbauchgegend zeigen meist exzessive Beweglichkeit. Für dieselben ist das Mesenterium, das Netz und der Dünndarm als Ausgangsort zu verdächtigen.

3. Intraperitoneale Tumoren der Unterbauchgegend kommen namentlich beim weiblichen Geschlecht häufig als Genitaltumoren (Myome des Uterus, Ovarialzysten) zur Beobachtung. Die bimanuelle Untersuchung klärt über den Zusammenhang mit dem Genitale dadurch auf, daß bei Verschiebung des Tumors die vaginal tuschierte Portio mitbewegt wird.

Nur für jene seltenen Tumoren, die wir weder als retro- noch intraperitoneal gelagert erkennen, nehmen wir dann an, daß sie noch der Bauchdecke angehören und hinter der Muskulatur und vor dem Peritoneum parietale liegen — meist Sarkome von recht übler prognostischer Bedeutung.

Haben wir durch Perkussion und Palpation die topographische Lage einer Bauchgeschwulst diagnostiziert, so kommt natürlich sofort die diagnostische Erwägung nach dem den Ausgangspunkt abgebenden Organ an die Reihe. Wir haben schon angedeutet, daß hiefür namentlich die funktionellen Störungen von vornherein maßgebend sind, wobei wir natürlich nicht außer Acht lassen dürfen, daß jeder größere Bauchtumor auch sekundär diverse Abdominalorgane störend beeinflussen und daß die metastatische Erkrankung irgend einer der großen Drüsen als primärer Tumor imponieren kann, was leicht zum Übersehen des Primärtumors führt.

Ist auch das erkrankte Organ diagnostisch erhoben, so konzentrieren sich unsere diagnostischen Bestrebungen auf die Eruierung der Art des Tumors. Wieder ist hier oft die Palpation ausschlaggebend, palpierend eruieren wir die Konsistenz, ob solide oder fluktuierend, dann die Oberfläche, die Abgrenzung, die Verschieblichkeit etc. Aber auch die Anamnese, der schädigende Einfluß auf Befinden und Aussehen wird diagnostisch verwertet; am besten gehen wir so vor, daß wir die für anderwärts lokalisierte Schwellungen geübte Sonderung in traumatische, entzündliche und neoplastische Schwellung auch bei den Bauchtumoren in Anwendung bringen, bei supponierten Neoplasmen die Scheidung in maligne und benigne Geschwülste auch für die Bauchtumoren akzeptieren.

Mit Perkussion und Palpation kommen wir in der Regel aus, nur selten greifen wir zu weiteren diagnostischen Behelfen.

Die Auskultation gewährt nur selten einen entscheidenden Anhaltspunkt; man kann hiebei nur an die fötalen Herztöne denken, wenn es sich um die Diagnose der Schwangerschaft handelt; bei Komplikation eines Tumors mit Schwangerschaft ist das Auffinden der Fötaltöne von selbstredender Wichtigkeit. Die gurrenden Darmtöne, die schabenden und krepitierenden Geräusche an der Oberfläche eines sich unter den Bauchwandungen verschiebenden Tumors, die Gefäßgeräusche und dgl. sind von sehr geringer Bedeutung.

In gewissen Fällen ist die Untersuchung durch Probepunktion oder durch Probeinzision zu vervollständigen. Die Probepunktion kann auf zweifachem Wege Aufschluß geben: entweder dadurch, daß man die mikroskopische und chemische Untersuchung des Entleerten ausführt, oder auch dadurch, daß man eine bedeutende Menge Flüssigkeit entleert und gleich darauf eine allerdings äußerst zarte, vorsichtige Palpation des nun kollabierten Unterleibes vornimmt.

So wertvoll uns dadurch die Probepunktion sein kann, so dürfen wir uns doch nicht verhehlen, daß dieselbe eine Reihe schwerer Gefahren für den Patienten in sich bergen kann. Es kann sich ereignen, daß trotz vorher ausgeführter, sorgfältiger Perkussion der Stachel des Troikarts eine Darmschlinge verletzt, oder daß die Flüssigkeit, die wir entleeren, Infektionserreger enthält, die nach dem Herausziehen der Kanüle in die Bauchhöhle gelangen und eine tödliche Peritonitis hervorrufen. Nicht minder verhängnisvoll kann die Probepunktion dann werden, wenn wir einen Echinokokkussack angestochen haben; diffuse Aussaat des Blasenwurmes ins Cavum peritonei kann hiedurch verursacht werden. Aus diesen Erwägungen ist das Indikationsgebiet der Probepunktion immer kleiner geworden, ja von vielen Chirurgen heute gänzlich aufgegeben. Von uns wird sie nur ausnahmsweise gemacht und nur dann, wenn eventuell sofort die Laparotomie angeschlossen werden kann.

In allen Fällen, in denen wir mit den bisher aufgezählten Methoden der Diagnostik nicht zum Ziele kommen, ferner dann, wenn wir nicht mit Sicherheit feststellen können, ob eine geplante Operation ausführbar ist oder nicht, gelangt die Probeinzision zu ihrem Recht. Doch müssen wir uns immer vor Augen halten, daß auch sie kein unbedenklicher Eingriff ist, wenn wir auch gelernt haben, ihre Gefahren auf ein verschwindendes Minimum zu reduzieren.

Nun wollen wir eine kurze Übersicht der verschiedenen Unterleibstumoren mit Rücksicht auf die Diagnostik entwerfen.

Am seltensten dürften Milztumoren verkannt werden. Ihre Lage auf der linken Seite, ihr Hinaufreichen unter die Rippen, ihre schräge Erstreckung von links oben nach rechts unten, ihre Konfiguration mit dem vorderen, doch einigermaßen zugeschärften Rande und mit den charakteristischen Inzisuren, ihre Konsistenz charakterisieren sie hinlänglich, auch dann, wenn sie sich bis ins kleine Becken erstrecken und die respiratorischen Bewegungen nicht deutlich wahrgenommen werden. Bei den allergrößten Tumoren der Milz, den leukämischen, ist das Vorhandensein von Leukämie (Blutbefund!) für die Diagnose entscheidend. In einzelnen Fällen sind Milztumoren durch einen mächtigen Aszites maskiert. Am ehesten kann bei einer tief herabreichenden Echino-

kokkusgeschwulst der Milz ein Irrtum stattfinden, indem dieselbe ihrer Fluktuation und ihrer Oberfläche halber mit einer Ovarialzyste verwechselt werden könnte. Der Nachweis der normal sich anfühlenden Eierstöcke durch die vaginale Untersuchung wird jeden Zweifel beheben. Reicht der Milztumor nicht bis zum Becken hinunter, so könnte er mit einem Tumor der linken Niere Ähnlichkeit haben; dann aber entscheidet die respiratorische Beweglichkeit, die der Nierentumor nicht besitzt. Ferner findet sich hinter dem Milztumor in der Lende tympanitischer Schall, während die Nierentumoren in die Lende hineinreichen und dort leeren Schall geben, aber tympanitisch klingende Därme vor sich gelagert haben.

Das letztere unterscheidende Moment besteht auch zwischen den Tumoren der Leber und denen der rechten Niere.

Die Geschwülste der Leber sind vor allem durch ihre exquisite respiratorische Verschieblichkeit charakterisiert. Ferner läßt sich stets nachweisen, daß die Dämpfung über diesen Tumoren unmittelbar in die Leberdämpfung übergeht; oft sind wir auch imstande, den direkten Zusammenhang der Geschwulst mit der vergrößerten Leber durch die Palpation festzustellen. Bei der Diagnose einer fraglichen Lebergeschwulst haben wir immer an die Möglichkeit eines Schnürlappens zu denken; bezüglich der Differentialdiagnose der Gallenblasentumoren und der Echinokokkusgeschwülste der Leber sei auf S. 637 und 644 verwiesen.

Die Tumoren des Magens sind in den meisten Fällen leicht zu diagnostizieren. Solange sie mit ihrer Umgebung nicht verwachsen sind, kann die untersuchende Hand sie nach allen Richtungen dislozieren, sie machen die Respirationsbewegungen prompt mit. Mitunter sind Pylorusgeschwülste oder Tumoren an der kleinen Kurvatur unserem Tastsinn dadurch entzogen, daß sie von der Leber gedeckt werden; dann wird wiederholte Untersuchung in Seiten- oder Knieellenbogenlage uns doch einmal den Tumor fühlen lassen. In solchen Fällen bringt eine Aufblähung des Magens durch Brausemischung (S. 109) oft rasch dadurch Aufklärung, daß der Tumor durch die Ausdehnung des Magens in Erscheinung tritt. Tasten wir einen Tumor im Epigastrium und hegen Zweifel, ob er dem Magen angehört, so werden wir aus seiner Lageveränderung bei Aufblähung die Diagnose auf Magentumor stellen; wird er jedoch von dem geblähten Magen überlagert und dadurch weniger deutlich zu fühlen, so werden wir sofort einen Tumor des Pankreas oder eines anderen retroperitonealen Gebildes vermuten. In diagnostisch besonders schwierigen Fällen können wir auch noch die Röntgendurchleuchtung des Körpers nach Füllung des Magens mit Wismutbrei zu Hilfe nehmen. Von Wichtigkeit ist der Nachweis einer Änderung des Chemismus des Magens; dieser Nachweis (S. 110) entscheidet in vielen Fällen die Diagnose, namentlich dann, wenn Verwachsung des Magentumors mit der Leber, dem Pankreas oder der hinteren Bauchwand Zweifel über die Provenienz des Tumors aufkommen ließen.

Sollten in einem gegebenen Falle die klinischen Erscheinungen uns im Unklaren lassen, ob ein Tumor dem Magen oder dem Querkolon angehört, so wird gleichfalls die chemische und mikroskopische Untersuchung des Mageninhaltes und des Stuhles, sowie Aufblähung des Magens und des Dickdarms die Situation klären. Besteht aber bereits eine Fistula gastrocolica (S. 164), dann kann uns oft nur die

Anamnese zu der Diagnose des zuerst erkrankten Organes verhelfen, wenn sie uns sichere Angaben über den Beginn des Leidens liefert.

Die Tumoren des Darms bereiten uns in der Regel keine großen diagnostischen Schwierigkeiten; wir verweisen, um Wiederholungen zu vermeiden, auf Seite 284 ff.

Die Differentialdiagnose der Pankreastumoren, insbesonders der Zysten dieses Organes, ist auf S. 662 erschöpfend erörtert.

Tumoren der Niere (Echinokokken, Hydro- und Pyonephrosen, die malignen Tumoren) liegen retroperitoneal; sie haben also, wenn sie noch so klein sind, Darmton vor sich, niemals einen Darmton hinter sich; sie endigen nach unten abgerundet und werden sich hier umgreifen lassen. Sie sind unbeweglich bei der Respiration; bei der Untersuchung mit beiden Händen können sie mitunter den Schein einer seitlichen Beweglichkeit erzeugen. Werden sie groß, so füllen sie die Bauchgegend seitlich und hinten aus, reichen also bis an die Wirbelsäule. Die linksseitigen haben das Kolon vor sich; die rechtsseitigen das Kolon an ihrer medialen Seite. Wenn die Hydronephrosen sehr groß werden, können sie für Ovarialzysten gehalten werden. In früheren Zeiten kam dieser Irrtum nicht so selten vor, heute besitzen wir in der Zystoskopie, repektive dem Ureterenkatheterismus ein Mittel, das uns vor solchen Täuschungen schützt.

Sehr große differentialdiagnostische Schwierigkeiten bereiten uns oft die zystischen Geschwülste des Bauches, welche im subserösen Gewebe, im Netz oder im Mesenterium entstehen. Sie sind S. 56 abgehandelt und eben dort ist die Differentialdiagnose der Mesenterialzysten eingehend besprochen. Am häufigsten werden derartige Zysten, ebenso wie abgesackte peritonitische Exsudate, mit Ovarialzysten verwechselt, besonders dann, wenn es nicht gelingt, die Ovarien abzutasten. Für die Diagnose wichtig ist oft die anamnestische Angabe, daß bei den Zysten des Netzes und Mesenteriums der Tumor anfänglich in der mittleren oder oberen Bauchgegend bemerkt wurde und erst bei weiterem Wachstum von oben nach abwärts zu sich entwickelten. Die Echinokokkuszysten können sich an jeder beliebigen Stelle des Unterleibes entwickeln, auch in der unmittelbarsten Nähe der inneren Genitalien. In einzelnen Fällen wird also schon die Lage des Tumors gegen die Annahme einer Ovarialzyste sprechen, während in einem anderen Falle die Diagnose ohne Laparotomie unmöglich sein wird. Große Schwierigkeiten werden auftauchen, wenn der Echinokokkus nahezu den ganzen Bauch- und Beckenraum einnimmt. Seine Zusammensetzung aus vielen kugeligen Prominenzen wird zur Annahme eines multilokulären Eierstockkystoms verleiten. Doch macht *Spencer Wells* auf folgende Punkte aufmerksam: Die Echinokokkusgeschwulst wächst gewöhnlich schneller; die Unregelmäßigkeiten an der Oberfläche der Geschwulst, d. h. die Depressionen zwischen den einzelnen Protuberanzen sind viel deutlicher ausgesprochen und manchmal durch den tympanitischen Schall der dazwischen lagernden Darmschlingen ausgezeichnet; der tympanitische Ton ist in den Seitengegenden des Bauches mehr ausgebreitet als bei Ovarialtumoren; die Fluktuation meist undeutlich und umschrieben. In einzelnen Fällen kann man aus früheren Beobachtungen wissen, daß Leberechinokokkus vorausgegangen ist.

Karzinome des Netzes bilden einen queren, unterhalb des Magens verlaufenden und häufig unter den linken Rippenbogen tauchenden harten, unebenen, im ganzen einem dicken Strange ähnlichen Tumor; sie können den Anschein einer Zyste nur durch den sie begleitenden Aszites erregen. Man fühlt nämlich eine fluktuierende Ausdehnung des Unterleibes und in der Tiefe die härteren Knollen des Krebses — ein analoger Befund wie bei manchen Kystomen des Ovariums, wo festere, selbst ballotierende Anteile neben einem großen, fluktuierenden Hohlraum bestehen. Die Stellung der richtigen Diagnose hängt davon ab, daß man den Aszites als solchen erkenne. Eine auffallend schnelle Entwicklung des Leidens, Zeichen von Kachexie und das höhere Alter der Patientin werden immer laut warnende Zeichen sein, nicht voreilig eine Eierstockzyste anzunehmen. Eine eigenartige Schwierigkeit liegt jedoch dann vor, wenn Karzinom des Netzes mit einer abgesackten peritonealen Ansammlung besteht; denn dann ist die äußere Ähnlichkeit des Tumors mit einem Eierstockkystom sehr groß. Operateure von der größten Erfahrung haben da manchmal die richtige Diagnose verfehlt.

Selbst die Kombination des Netzkarzinoms mit mäßigem Aszites kann als eine Ovarialzyste imponieren. Sind nämlich die Mesenterien der Dünndarmschlingen verdickt und retrahiert, so liegt der Darm hinten, der Aszites aber ist vorn und dehnt sich in dem Kolonrahmen aus. Das nach oben gegen das Colon transversum hin zusammengerollte Netz imponiert als obere Grenze des supponierten Tumors, als verdickte Wandung der Zyste.

Die Myome des Uterus lassen sich in der Regel erkennen. Auch die Tumoren der Ovarien bieten meist keine besonderen diagnostischen Schwierigkeiten; ihre Differentialdiagnose ist S. 899 eingehend besprochen.

Um an einem Beispiel den diagnostischen Gedankengang zu illustrieren, wollen wir *Alberts* klassische Schilderung der Diagnose bei Ovarialkystom hier anfügen.

Setzen wir den Fall einer einfachen Zyste des Ovariums, deren Größe einem Uterus in den letzten Monaten der Schwangerschaft gleichkommt. Welches ist der Gang der Untersuchung und das diagnostische Raisonnement? Wir finden den Unterleib ausgedehnt, und wenn wir mit der Palpation beginnen, so läßt sich als Grund der Ausdehnung eine genau umgrenzte, median oder ein wenig zur Seite gelegene, nach oben konvexe, nach unten ins Becken sich verlierende, überall ausgezeichnet fluktuierende Geschwulst durchfühlen. Es liegt also ein sackförmiges Gebilde vor, welches Flüssigkeit enthält. Perkutieren wir den Unterleib, so finden sich die Därme zu beiden Seiten des leer schallenden Tumors und auch in beiden Lenden können wir tympanitischen Schall nachweisen, so daß die Geschwulst nicht retroperitonealen Ursprungs sein kann. Das Zwerchfell steht etwas höher, wir können die Dämpfung der Leber und Milz gegenüber dem Tumor abgrenzen, indem sich Streifen tympanitischen Schalles zwischen diesen Organen und dem Tumor nachweisen lassen. Wo nicht, so können wir aus den respiratorischen Bewegungen der genannten Drüsen den Beweis führen, daß der Tumor mit ihnen nicht zusammenhängt. Da die Geschwulst also weder von einem intraperitonealen Organe der oberen Bauchregion ihren Ausgang nimmt, noch aus dem retroperitonealen Raume stammt, so müssen wir nach einem Zusammenhange mit den Beckenorganen fragen, worauf uns übrigens schon die ganze Situation der aus dem Becken auf-

steigenden Geschwulst verwiesen hatte. Aus dem Becken kann eine abnorm gefüllte Blase sehr hoch hinaufsteigen. Wenn keine anamnestischen Angaben über Retentio urinae gemacht worden sind, so kann ein junger Praktiker vor lauter Begierde nach schönen Fällen sofort auf den Gedanken einer Ovarialzyste gebracht werden und ganz vergessen, daß es Weiber gibt, die von einer Retentio urinae nichts sagen. In der Tat ist es schon vorgekommen, daß man diesen Sachverhalt verkannte und die Punktion der ausgedehnten Blase vornahm, wo die Einführung des Katheters geboten war. Das völlige Vergessen auf die Blase ist niemals zu entschuldigen, auch dann nicht, wenn positiv ein Tumor der Genitalien vorliegt; gerade dann muß man noch eher daran denken, daß der Druck des Tumors auf die Blasenmündung eine Retention herbeiführen kann. Weiterhin kann aus dem Becken ein schwangerer Uterus heraufwachsen. Bei normalen Verhältnissen wäre eine Verkennung der Schwangerschaft ein unverzeihlicher Mißgriff; wenn aber Hydramnios vorhanden ist, so kann die Verwechslung stattfinden, d. h. sie hat schon einige Male stattgefunden. Denn der Uterus fluktuiert dann ausgezeichnet, die Kindesteile sind nicht fühlbar, die Herztöne hört man nicht. Hat die Frau angegeben, daß die Geschwulst seit sieben oder acht Monaten besteht, und daß sie in den letzten Monaten nicht mehr menstruiert hat, so wird schon diese Angabe zur genauesten Beachtung aller Momente auffordern, welche die Schwangerschaft eruieren lassen. Läßt sich nun nachweisen, daß der Uterus neben der Geschwulst sich findet, von ihr unabhängig ist, so geht die Geschwulst nicht von ihm aus; geht noch der Uterus bei Bewegungen der Geschwulst mit, so bleibt bei der ausgemachten zystischen Beschaffenheit des Tumors keine andere Annahme übrig, als die einer Ovarialzyste.

Während unter den soeben angenommenen Verhältnissen die Diagnose keine erheblichen Schwierigkeiten bietet, stellen sich diese um so mehr ein, je mehr das Wachstum über die Größe des höchstschwangeren Uterus hinausgeht. Der Tumor steigt vor dem Querkolon auf und lagert sich in die Konkavität der Zwerchfellskuppe, welche durch das zunehmende Wachstum noch weiter hinaufgedrängt wird; weder läßt sich der Tumor von oben her durch Palpation abgrenzen, noch kann man durch Perkussion das Gebiet der Leber oder der Milz dem Tumor gegenüber isolieren. Die Därme werden beiderseits in die Weichen gedrängt und dadurch wird eine solche Spannung der Bauchdecken erzeugt, daß die Palpation auch von den Seiten her nicht mehr möglich ist. Läßt sich bei diesen Verhältnissen deutliche Fluktuation nachweisen, so handelt es sich zunächst um die Differentialdiagnose zwischen Aszites und Ovarialzyste. Je größer der Tumor, je deutlicher die Fluktuation, um so ähnlicher sind die Symptome beider Zustände und in einzelnen Fällen werden die Unterschiede so gering, daß der erfahrenste Spezialist im Zweifel bleiben kann.

Würde man eine Ovarialzyste in der Größe eines hochschwangeren Uterus mit einem Falle von Aszites vergleichen, bei welchem dieselbe Menge der Flüssigkeit, die dort in der Zyste eingeschlossen ist, hier im freien Peritonealraum liegt, so könnte man unmöglich eine Verwechslung begehen. Die Unterschiede sind schon bei der Inspektion und Mensuration auffällig und die Perkussion entscheidet für das eine oder andere in der unzweifelhaftesten Weise. Beim Aszites zeigt sich

der Bauch in der Rückenlage der Kranken breit, indem die Flüssigkeit die tiefsten Punkte einnimmt und somit auch in den Flanken angesammelt ist; bei einer Ovarialzyste ist der Unterleib hoch, mehr faßförmig, denn die Zyste liegt unmittelbar hinter der vorderen Bauchwandung. Der Leibesumfang ist bei Aszites am größten, wenn man das Maß am Nabel herumgehen läßt; bei der Ovarialzyste erhält man den größten Umfang unterhalb des Nabels. Die Perkussion zeigt (in Rückenlage) bei Aszites den leeren Schall in den Weichen, tympanitischen Ton über der vorderen Bauchgegend, da die Gedärme auf der Flüssigkeit schwimmen; bei einer Ovarialzyste umgekehrt; da ist vorn in der ganzen Ausdehnung der Zyste leerer, in den Weichen tympanitischer Schall. Läßt man die an Aszites leidenden Kranken sich auf die rechte Seite legen, so strömt die Flüssigkeit rechts hin und die Gedärme kommen über der Flüssigkeit nach links zu liegen, es entsteht also tympanitischer Schall links; legt sich die Kranke hierauf auf die linke Seite, so ist das Verhalten umgekehrt, der tympanitische Schall zeigt sich rechts. Bei einer Ovarialzyste hingegen bewirkt der Wechsel der Körperlage keine solche Änderung in den Schallverhältnissen, der leere Schall bleibt immer in der mittleren Bauchgegend, der tympanitische immer in beiden Flanken.

Diese klaren Verhältnisse verschwinden, wenn man einen sehr hochgradigen Aszites mit einer kolossalen Zyste vergleicht. Ist nämlich die Menge der aszitischen Flüssigkeit ungemein groß, so dehnt sie den Unterleib bis zu dem Grade aus, daß die Därme, die ja durch die Mesenterien festgehalten werden, nicht mehr bis an die vordere Bauchwandung heranreichen; die Flüssigkeit liegt nun vor ihnen und antwortet mit einem leeren Schall auch an der vorderen Bauchwandung. Sind die Mesenterien noch dazu verkürzt, so wird die Erscheinung auch bei relativ geringer Menge des aszitischen Ergusses eintreten. Bei malignen Tumoren des Peritoneum tritt neben Aszites auch Schrumpfung der Gekröse ein; manchmal ist sie durch vorausgegangene chronische Peritonitis bedingt. Denkt man sich noch hinzu, daß die auf- und absteigenden Kolonabschnitte stark aufgebläht sind, so wird man in der Rückenlage auch noch tympanitischen Schall in den Flanken finden können. Sind endlich einzelne Darmabschnitte in den Weichengegenden an die Bauchwandung angewachsen, so wird auch der Lagewechsel keine grobe Änderung in den Schallverhältnissen hervorrufen. Man wird also dasselbe Resultat der Perkussion erhalten können wie bei einer Ovarialzyste. Und umgekehrt können bei einer Zyste die Weichen einen leeren Schall geben, weil die Gedärme hier mit Fäkalmassen angefüllt sind, oder weil die Gedärme auf einen ganz kleinen Raum zur Seite der Wirbelsäule zusammengedrängt sind; ja bei Ovarialzyste klingt auch die eine Lende meistens dumpf. Ist gar Luft in der Zyste vorhanden, so wird mit der Lageveränderung des Kranken auch die Gegend des tympanitischen Schalles wechseln, wie bei Aszites. Unter so schwierigen Verhältnissen achte man auf folgende Punkte. Bei Aszites bleiben die Rippen in normaler Stellung; durch große Ovarialzysten wird der Rippenbogen nach außen umgekrempt; die Fluktuationswelle ist bei Aszites durch viel geringere Fingerschläge zu erzeugen als bei der Zyste; bei tiefem Eindrücken des Plessimeters wird man an der vorderen Bauchgegend gedämpft tympanitischen Schall

erhalten, wenn Aszites vorhanden ist, da man dann die Därme durchklingen macht; der Uterus ist bei Aszites ungemein beweglich und meist heruntergedrückt, bei einer Ovarialzyste in der Beweglichkeit beschränkt; bei Aszites ist frühzeitig Ödem der unteren Extremitäten und später auch Anasarka vorhanden; letzteres fehlt bei Ovarialzysten und das Ödem der Beine kommt erst spät. Aber alle diese Anhaltspunkte können mitunter in unzulänglichem Grade vorhanden sein; es kann z. B. der Uterus auch bei einer Ovarialzyste bis zum Prolaps herabgedrängt sein, wie *Albert* sah; es kann der Aszites durch einen kleineren, aber malignen Ovarialtumor bedingt sein, und dann wird nicht nur der Uterus an Beweglichkeit verloren haben, sondern der Gedanke an eine Eierstockzyste wird sich um so mehr aufdrängen, als man ja einen Beckentumor fühlt; die tiefe Perkussion kann auch im Stiche lassen, wenn die Gedärme weit nach hinten zurückgezogen und dort durch Adhäsionen in Knäueln fixiert sind. Für so zweifelhafte Fälle bleibt dann noch die Probepunktion. Die aszitische Flüssigkeit ist dünn, klar, gelblich oder oft mit einem Stich ins Grüne; das spezifische Gewicht ist 1005—1015; sie enthält Leukozyten, höchstens noch Endothelzellen der Serosa, manchmal rote Blutkörperchen, selten Geschwulstzellen. Die Flüssigkeit einer Ovarialzyste kann die verschiedensten Farben haben, sie ist mehr weniger klebrig, selbst dicklich, mucinhältig; das spezifische Gewicht ist höher, zwischen 1015 und 1030; mikroskopisch lassen sich Zylinderepithelien und oft Cholestearinkristalle nachweisen.

* * *

Wenn wir auch durch die immer fortschreitende Ausbildung der Diagnostik der Bauchgeschwülste in den meisten Fällen imstande sind, vor der Operation eine exakte Diagnose in bezug auf Ausgangsorgan und Art des Tumors zu stellen, so muß doch auch der Erfahrenste freimütig eingestehen, daß ihm trotz Anwendung aller modernen Untersuchungsmethoden immer noch ab und zu Fälle unterlaufen, bei denen er sich mit der Diagnose „Tumor in abdomine“ begnügen, zu explorativen Zwecken nach dem Messer greifen, ja manchmal sogar die histologische Untersuchung z. B. exstirpierter Lymphdrüsen abwarten muß, um über den wahren Sachverhalt vollkommen orientiert zu sein.