Das perforirende Geschwür im Duodenum.

Eine Monographie

von

Dr. Julius Krauss.

BERLIN 1865.

Verlag von August Hirschwald.

Druck von E. Riecker in Tübingen.

Seinem hochverehrten Lehrer

Herrn Professor Dr. Felix Niemeyer

und

seinem geliebten Vater

Oberamtsarzt Dr. Krauss

in Dankbarkeit gewidmet

vom

Verfasser.

Vorwort.

Die vorliegende Arbeit über das perforirende Geschwür im Duodenum findet ihre Berechtigung einerseits in dem nicht so seltenen Vorkommen dieser Krankheit, andererseits in dem bisherigen Mangel einer Bearbeitung, welche von verschiedenen Seiten als ein dringendes Bedürfniss ausgesprochen ist. Es existirt zwar eine Arbeit über das perforirende Duodenalgeschwür aus der neuesten Zeit von dem Dänen Trier, dieselbe ist aber dem deutschen Leser kaum zugänglich und konnte auch ich dieselbe trotz aller Bemühungen nicht zu Händen bekommen.

Die Resultate, zu welchen ich gelangt bin und welche in der vorliegenden Monographie veröffentlicht sind, beruhen durchweg nicht auf aprioristischen Conjecturen, sondern stützen sich alle auf die Analyse von Krankengeschichten und Sectionsbefunden, welche zum grössten Theil als Belege des Gesagten beigegeben sind. Mag dadurch meine Arbeit etwas Schwerfälliges erhalten haben, so ist sie dafür streng auf dem Wege naturwissenschaftlicher Forschung geblieben.

Herrn Professor Niemeyer bin ich zu grossem Danke verpflichtet sowohl für die gütige Unterstützung, welche er mir bei der Bearbeitung dieses Schriftchens zu Theil werden liess, als für die Liberalität, mit welcher er mir seine reichhaltige Bibliothek zur Sammlung der Casuistik zur Verfügung stellte.

Die normalen anatomischen Verhältnisse des Duodenum. [1])

Der Zwölffingerdarm ist ein c. 12 Zoll langes Darmstück zwischen Magen und Krummdarm. Es lassen sich an ihm drei ziemlich gleich lange Segmente unterscheiden: das erste geht nach den Untersuchungen Luschkas im Gegensatz zu den Angaben Hyrtls [2]) und Anderer in der Höhe des ersten Lendenwirbels horizontal von vorn nach hinten, wendet sich dort unter Bildung der ersten Flexur nach abwärts ins absteigende zweite Segment. Dieses liegt an der rechten Seite der Wirbelsäule etwas schief nach links ziehend. Vor dem Körper des dritten Lendenwirbels wendet sich der Darm von rechts nach links in etwas ansteigender Richtung, um in's jejunum überzugehen.

Das Verhältniss zum Peritoneum macht dem Verständniss nicht geringe Schwierigkeiten. Die Untersuchung der normalen Verhältnisse ist wohl nur an Leichen junger Kinder möglich, da bei Erwachsenen sich in einer die Untersuchung unsicher machenden Häufigkeit abnorme Adhäsionen finden.

Die pars horizontalis superior, welche mit einer das antrum duodenale darstellenden Ausbuchtung beginnt, hat fast überall einen Bauchfellüberzug, nur nicht an der u n t e r e n Fläche, wo das pancreas anliegt. Von beiden Seiten ist es gewissermassen von den Blättern des Netzbeutels, soweit dieselben auch noch beim Erwachsenen offen sind, eingeschlossen; und es könnte wohl die Perforation eines Geschwürs in diesen Sack erfolgen. Der nach hinten vom antrum gelegene Theil des duodenum wird oben und innen vom ligamentum hepatico duodenale,

---

[1]) Ich verdanke das richtige Verständniss der anatomischen Verhältnisse des Duodenum vor Allem der Güte des Herrn Professors Luschka, der mir Leichen und Präparate aufs Freundlichste zur Verfügung stellte. Vergleiche auch dessen klassisches Werk „die Anatomie des Menschen von Dr. Hubert Luschka." II. Band, erste Abtheilung. p. 205 ff. und die Abbildungen XVI. und XXV.

[2]) Jos. Hyrtl, Lehrbuch der Anatomie des Menschen. 6te Auflage. p. 568.

unten und am rechten Umfang vom vordern Blatt des Netzbeutels bedeckt. Das antrum liegt mit seinem oberen Umfang an der unteren Seite des lobus quadrangularis, zur linken an der Gallenblase. Am äusseren rechten Umfang findet sich der Hals der Gallenblase und der concave Theil des rechten Leberlappens. Die ins ligamentum hepatico duodenale eingeschlossenen Theile: ductus choledochus, hepaticus, die arteria hepatica und vena portarum ziehen über den oberen Umfang des oberen Duodenalsegments hinter dieses hinab. An dem nach unten gekehrten Umfang befinden sich mit dem pancreas die arteriae pancreatico duodenales, am linken der saccus omentalis, rechts die flexura coli dextra und der hiatus Winslovii. Mit seiner hintern Seite, der Flexur, liegt der Darm am hintern Leberrand und der rechten Niere. Eine vordre Wand, die in den Sectionsberichten häufig erwähnt ist, existirt nicht, denn die vordere Begrenzung des obersten Segments vom Duodenum ist der pylorus.

Die pars descendens duodeni ist am vorderen, äusseren rechten und mehr oder weniger auch am hinteren Umfang von Bauchfell überkleidet. Dieses stellt zum Theil das ligamentum duodeno-renale dar. Am inneren linken Umfang liegt der Kopf des pancreas mit der arteria pancreatico duodenalis superior von der coeliaca kommend und der panceatico duodenalis inferior aus der arteria mesenterica superior, dem horizontal verlaufenden ductus Wirsungianus, welcher mit dem von oben und etwas hinten herabsteigenden ductus choledochus am diverticulum Vateri zwischen oberem und unterem Drittel des absteigenden Segments ins cavum des Darms mündet. Die vena cava und nach vorn von ihr die vena portarum liegen durch Bauchfell getrennt am hintern Umfang, noch weiter hinten und aussen die rechte Niere. Vorn befindet sich der Netzbeutel, vor ihm der Magen. Dieses sonst sehr wohl befestigte Darmstück hat in manchen Fällen ein kleines Mesenterium, das von hinten links ausgeht. So sah ich es in der Leiche eines enthaupteten, ganz gesunden Mannes, bei welchem das ganze duodenum mit einem allerdings kurzen Mesenterium versehen war, und auch die dem übrigen Dünndarm eigenthümliche Schlingenbildung statt der Flexuren zeigte.

Das untere horizontale Segment ist in den meisten Fällen nur an seiner vordern Wand von Bauchfell bekleidet; doch kann sich diess mehr oder weniger dem obern und untern Umfang des Darms anschmiegen. Zwischen Darm und Bauchfell läuft etwa in der Mitte dieses Segments vor ihm und auf ihm herab die arteria mesenterica superior; hinter dem Darm befindet sich rechts die vena cava, links die aorta.

An der Stelle, wo das Bauchfell vom colon her auch an die hintere Wand des Darms tritt, und wo zugleich der musculus suspensorius duodeni zum Darm gelangt, um sich in dessen Längsfaserschichte zu verlieren, beginnt das jejunum.

Die Structur des Zwölffingerdarms hat vor der des übrigen Dünndarms das Eigenthümliche, dass er viele acinöse Drüsen, die sogenannten glandulae Brunnerianae, besitzt und dass manchmal ein dem pancreas analoges Drüsenstratum in seine Wand eingebettet ist.

Pathologische Anatomie.

Das einfache corrosive Geschwür kommt zwar fast auf der ganzen Ausbreitung des Tractus intestinalis vor; bei weitem am häufigsten wird es indessen im Magen und nächstdem im duodenum beobachtet.

Einen Fall von perforirendem Geschwür im Oesophagus erwähnt Müller [1]), derselbe Autor berichtet über ein Geschwür im Dünndarm, welches seinen Sitz sechs Zoll unterhalb des duodenum und über ein zweites, welches seinen Sitz im untern Theil des Dünndarms hatte. Ausserdem werden zwei Fälle von perforirenden Dünndarmgeschwüren von Albers [2]) und Schüssler [3]) erwähnt. Auch ich kann einen Fall von ulcus rotundum im jejunum beibringen, dessen Mittheilung ich der Güte des Herrn Professor Niemeyer verdanke.

1) Ein 56jähriger Beamter litt seit etwa einem Jahre an einer kolossalen Vergrösserung der Milz und an einer mässigen Vergrösserung der Leber, welche ohne nachweisbare Veranlassung, namentlich ohne Malariainfection entstanden waren. Eine wiederholte Untersuchung des Bluts liess keine Andeutung einer Vermehrung der farblosen Blutkörperchen erkennen. Durch wiederholte Anfälle partieller Peritonitis, welche deutlich vom Ueberzug der vergrösserten Milz ausgingen, war der Kranke etwa ein halbes Jahr vor seinem Tode sehr heruntergekommen. Nachdem derselbe längere Zeit eine ziemlich feste, elastische Leibbinde getragen hatte, blieb er von neuen Anfällen partieller Peritonitis verschont, und nach einer vierwöchentlichen Cur in Kissingen kehrte er gekräftigt und wenn auch noch sehr mager in vollständigem subjectivem Wohlbefinden nach Tübingen zurück. Wenige Wochen später wurde er plötzlich von Schmerzen im Bauche befallen, die den Character von Colikschmerzen hatten und nach wenigen Tagen wieder schwanden. Mehrere Tage nachher trat plötzlich ein neuer Anfall ein, während er des Abends ein Glas Wein trank, Anfangs wieder unter demselben Bild von Colikschmerzen. Dabei konnte er noch eine halbe Stunde bei einem Gaste sitzen; dann aber bot bald der Zustand alle Eigenthümlichkeiten entzündlicher Schmerzen und diese verbanden sich mit den übrigen Symptomen einer durch Perforation entstandenen Peritonitis. Schon am andern Morgen zeigte sich an der Stelle der Leberdämpfung voller Percussionston und so erfolgte der Tod unter den heftigsten Qualen und bei vollständig erhaltenem Bewusstsein des Kranken am fünften Tag nach der Katastrophe. Bei der Obduction fand sich ausser den Zeichen allgemeiner Peritonitis im untern Theil des Jejunums ein terassenförmiges Geschwür, dessen peritoneale Oeffnung die Grösse

---

[1]) Müller, das corrosive Geschwür im Magen und Darmkanal. p. 155.

[2]) Albers, die Darmgeschwüre. p. 474 ff.

[3]) Schüssler, Württembergisches Correspondenzblatt 1850. p. 223.

einer Erbse hatte. Die enorm vergrösserte Milz war von ziemlich derber Beschaffenheit und anscheinend normaler Struktur; ihr Ueberzug zeigte sich stellenweise getrübt und verdickt. Die Milz enthielt ausserdem mehrere haemorrhagische Jnfarcte, ein auch bei dem leukhämischen Milztumor ziemlich häufiger Befund.

Im colon descendens fanden Lebert und Clauss [1]) neben älteren Magengeschwüren ein perforirtes rundes Geschwür. Ausserdem erwähnt Lebert [2]), ohne die einzelnen Fälle genauer mitzutheilen, dass er in den verschiedenen Theilen des Darmkanals, im Duodenum, im Ileum, im Coecum, dem Colon, der Flexura sigmoidea und dem Rectum (!) perforirende Geschwüre angetroffen habe.

Von den verschiedenen Abschnitten des Duodenum ist das obere horizontal verlaufende Stück der häufigste Sitz des Geschwüres, in wenigen Fällen wurde es im absteigenden Abschnitt und nur in zwei Fällen unter 47, in welchen sich über den Sitz genauere Angaben finden, im unteren horizontalen beobachtet. Mehrmals vertheilte sich das Geschwür in der Weise auf Magen und Duodenum, dass die Pylorusfalte es durchkreuzte, ein Umstand, der mit Evidenz für die Identität des perforirenden Magen- und Duodenalgeschwürs spricht.

Ueber die Stelle der Wand, an welcher das Geschwür am häufigsten seinen Sitz hat, ist es schwer, bestimmte Angaben zu machen, in den meisten Sectionsberichten fehlen in dieser Beziehung genauere Angaben, in manchen wird die vordere Wand, von der wir sahen, dass sie gar nicht existirt, als der Sitz des Geschwürs angegeben, und wenn ich auch vermuthe, dass in den letzteren Fällen der nach rechts gerichtete Umfang mit der vorderen Wand und dem entsprechend wenigstens in einem Theil der Fälle der nach links gekehrte Umfang mit der hinteren Wand des obern horizontalen Segments gemeint ist, so kann ich doch auf diese Vermuthung hin keine ganz bestimmten Schlüsse ziehen. Unter 38 Fällen, in welchen die Sectionsberichte genauere Angaben über den Sitz des Geschwürs im obern horizontalen Theil enthalten, war derselbe 15mal an der vordern, 6mal an der hintern, 8mal an der obern, 9mal an der unteren Wand. Im absteigenden Segmente sitzen die Geschwüre entweder an der innern Wand und hier besonders häufig am diverticulum Vateri oder an dem gerade entgegengesetzten nach rechts gekehrten Umfange des Darms.

In der Mehrzahl der Fälle findet sich nur ein Geschwür, in manchen etwa einem Drittel aller Fälle aber zwei oder noch mehrere.

---

[1]) Ueber spontane Darmperforation. Inauguraldissertation. Zürich. 1856.

[2]) Handbuch der praktischen Medicin. Bd. II. p. 369.

Ziemlich häufig ist neben einem oder mehreren Duodenalgeschwüren auch ein Magengeschwür gefunden worden. In solchen Fällen, in welchen mehrere Geschwüre gefunden werden, sind dieselben entweder im gleichen Stadium und stammen augenscheinlich aus ein und derselben Zeit, oder es sind frische Geschwüre mit scharfen Rändern neben älteren mit gewulsteten Rändern oder neben Narben geheilter Geschwüre vorhanden. Ich will gleich hier bemerken, dass man keineswegs berechtigt ist, ein Geschwür, welches bis zur serosa vorgedrungen ist und auch diese zerstört hat, desshalb für älter zu halten als ein solches, welches nur bis zur muscularis vorgedrungen ist, denn es gibt Geschwüre, welche niemals, auch bei langem Bestehen, bis zur serosa vordringen, und umgekehrt Geschwüre, welche in kürzester Zeit die sämmtlichen Häute des Magens perforiren. Es ist von manchen Seiten das zuweilen beobachtete Vorkommen von zwei Geschwüren im Duodenum, welche sich gerade gegenüber standen, mit dem Vorkommen von Schankergeschwüren an sich entsprechenden Stellen der Vorhaut und der Eichel verglichen. Ein solcher Vergleich ist völlig müssig und ohne praktischen Werth. Es bedarf keiner Widerlegung, dass das Duodenalgeschwür nicht wie ein Schankergeschwür ansteckt.

Die Grösse, die Form des Geschwüres, das Verhalten seiner Ränder und seines Grundes sind je nach dem Alter und dem Stadium des Prozesses sehr verschieden.

In dem Stadium, oder richtiger in dem Vorstadium der Geschwürsbildung, welches Panum [1]) und andere Experimentatoren, wenn sie bei Thieren künstliche Magengeschwüre hervorriefen, zu sehen Gelegenheit hatten, wurde bei den Sectionen von Menschen das perforirende Duodenalgeschwür bisher nicht beobachtet; doch fanden sich in einzelnen Fällen von ganz frischen Geschwüren noch Residuen des blutigen Schorfes, welchen wir im nächsten Abschnitt ausführlicher beschreiben werden, unter der Form schwärzlicher Massen, welche den Grund der Geschwüre bedeckten und den Rändern anhingen. Vergleiche den Fall 31 von Long.

Die frischen Geschwüre im Duodenum verhalten sich im wesentlichen ähnlich wie die frischen Geschwüre im Magen. Dadurch, dass der Substanzverlust in der mucosa am grössten, in der muscularis kleiner und in der serosa am kleinsten ist, bekommt auch das Geschwür des Duodenum ein trichterförmiges oder terassenartiges Ansehen. Unter

---

[1]) Panum: Virchows Archiv. Bd. XXV. p 488 ff.

den Sectionsberichten, in welchen die terassenartige Durchbohrung der Darmwand besonders hervorgehoben wird, will ich nur einige in der Kürze mittheilen:

2. Thaddäus H, [1]) ein 35jähriger Müller, von athletischem Körperbau, immer gesund, mit Ausnahme häufiger Kolikschmerzen, bekam plötzlich nach sehr starkem Branntwein- und Biergenuss während der Defäcation einen Frost mit darauffolgendem vollständigem Bild einer sehr acuten, allgemeinen Peritonitis, der er 30 Stunden nach dem Beginne erlag. Die Obduction ergab eine brandige Peritonitis. An der concaven Fläche der ersten Duodenalkrümmung $2^1/_2$ Linien vom pylorus fand sich ein kreisrundes, allseitig einen halben Zoll im Durchmesser haltendes Loch mit weichen, gefranzten Rändern; ein Zoll tiefer ebenfalls ein solches mehr ovales, dessen Durchmesser in der serosa fast einen Zoll betrug. Die mucosa und submucosa war rings noch $2—2^1/_2$ Linien von der Oeffnung weiter zerstört, die muscularis $^3/_4$ Linien. Die Oeffnung in der serosa war gefranzt. Einen ähnlichen Befund erzählt Roberts [2]): 3. Ein 27jähriger Mann hatte seit einigen Monaten über herumziehende Schmerzen im Epigastrium geklagt. In den letzten sechs Wochen hatte sich bei ihm Durchfall eingestellt und sechs Tage vor dem nachfolgenden Anfall klagte der Kranke über Uebelsein und Apetitlosigkeit. Da wurde er plötzlich drei Stunden nach dem Essen von heftigen Schmerzen im Epigastrium befallen, welche sich schnell auf den ganzen Unterleib ausbreiteten und der Kranke starb unter den Zeichen allgemeiner Peritonitis nach 24 Stunden. Bei der Leicheneröffnung zeigte sich viel Gas und eine grosse Menge Flüssigkeit im cavum Peritonei. Der Magen war ganz gesund, aber im Duodenum fand man nahe an seinem Ursprung ein eiförmiges Geschwür, das 3—4 Linien im Durchmesser hatte; die Ränder waren abgerundet und das Geschwür so tief, dass nur noch die serosa erhalten war und in dieser war eine kleine Oeffnung von ungefähr einer Linie im Durchmesser. Neben diesem Geschwür lag ein zweites, beinahe von derselben Grösse, aber nicht so tief, es hatte bloss die mucosa zerstört.

Indessen das terassenartige Verhalten der Geschwüre ist nicht ganz konstant; es gibt auch Geschwüre, bei welchen der Substanzverlust in allen drei Häuten dieselbe Ausdehnung darbietet.

4. In einem Präparate, welches sich auf der hiesigen anatomischen Sammlung findet, und dessen Beschreibung und Abbildung mir Herr Professor Luschka mit dankenswerther Bereitwilligkeit überlassen hat, findet sich ein augenscheinlich ganz frisches perforirendes Geschwür von der Grösse eines Silbergroschens und etwas ovaler Form mit scharfen, nicht gewulsteten Rändern nahe am pylorus an der obern Wand des Duodenum. Dieses Geschwür zeigt kaum eine Andeutung einer terassenförmigen Zerstörung der Darmwand, und es ist namentlich der Substanzverlust in der serosa gerade so gross als der in der muscularis. Leider fehlen in diesem Falle sowohl die Krankengeschichte als der Sectionsbefund.

Der Umfang des Substanzverlustes in der mucosa variirt von dem eines Sechsers bis zu dem eines halben Guldens, nur ausnahmsweise

---

[1]) Kleinerts Repertorium. III. u. IV. 2. Abtheilung. pag. 139.

[2]) Roberts: Nouvelle Bibliotheque medical. Juni. 1828.

kommen grössere Geschwüre vor, welche den Darm mehr oder weniger vollständig gürtelförmig umgeben. Hat das Geschwür sämmtliche Wände durchbohrt, so ist der Substanzverlust in der serosa in der Mehrzahl der Fälle nur von Erbsengrösse; doch kommen auch Perforationen vor, in welchen das Loch in der serosa den Umfang eines Sechsers hatte.

Die Form ist in der Regel ziemlich regelmässig rund, seltener oval, Geschwüre, welche durch das Zusammenfliessen von zwei runden oder ovalen Geschwüren entstanden sind, nehmen eine Biscuitform an. (Vergl. Fall 16.)

In seltenen Fällen ist aber das acute perforirende Geschwür auffallend länglich; der grösste Durchmesser desselben liegt dann in der Querachse des Darms.

5. So findet sich bei Curling [1]) folgender Befund in der Leiche eines $3^1/_2$jährigen Knaben, der nach ausgebreiteten, tiefen Verbrennungen am elften Tage, ohne dass sich Diarrhöen etc. eingestellt hätten, einem Siechthum erlag: der Magen war ganz gesund, in der Duodenalschleimhaut aber ein kleines, einzelnstehendes Geschwür, etwa einen Zoll vom pylorus entfernt, in dem Theile des Darms, welcher dem pancreas anliegt, also dem unteren Umfang des obern horizontalen Stückes. Das Geschwür war oval, 5 Linien lang und nur $1^1/_2$ Linien breit in der grössten Ausdehnung. Sein Längedurchmesser lag horizontal. Das Geschwür befand sich zwischen zwei Falten der Schleimhaut und schien beim ersten Anblick nur ein Eindruck zwischen diesen zu sein. Die Geschwürsränder waren glatt, von nur wenigen Gefässen umgeben; die Darmdrüsen nicht besonders entwickelt.

Endlich kommen auch Geschwüre vor, deren Form mehr unregelmässig gezackt ist.

6. Diess fand sich z. B. bei einem 4jährigen Knaben, dessen Krankengeschichte und Sectionsbefund Curling e. l. mittheilt: derselbe hatte am 13. Tage nach einer tiefen Verbrennung des Nackens, der Brust und beider Arme Hitze und Schmerzen im Leibe, dann plötzlich Erbrechen einer halben Maas Bluts und blutige Stuhlentleerungen bekommen, denen er am nächsten Tage unter Krämpfen erlag. Die Obduction erwiess alle innern Organe gesund und nur in dem tractus intestinalis Blut und Schleim. Dagegen fand sich am hintern (d. h. absteigenden) Theil des Duodenums, wo der Kopf des pancreas anliegt, ein grosses Geschwür von unregelmässiger Form; in der grössten Breite von einem Durchmesser von $^3/_4$ Zoll. Das Geschwür hatte alle Häute zerstört, seine Basis war vom pancreas gebildet, aber die Adhäsionen zwischen beiden nur schwach. Die Ränder waren glatt, erhaben. Ein grosses Gefäss kreuzte die Basis des Geschwürs, das den vordern Theil des Gefässes zerstört hatte, so dass es nur noch eine Rinne darstellte, welche an den Geschwürsrändern offene Lumina zeigte, in welche man eine Schweinsborste einführen konnte.

Der Substanzverlust in der serosa ist zuweilen weniger regelmässig und zeigt ein mehr gefranztes und zerrissenes Aussehen. Vergl. Fall 2.

---

[1]) Curling: Medico-chir. Transactions. Vol. XXV. p. 260—281.

Niemals findet sich auf dem Boden oder in den Rändern der Geschwüre eine Spur von Eiterung. Die Ränder sind scharf abgesetzt und lassen zuweilen in der mucosa eine leichte Injection erkennen. Wenn ich die von mir selbst beobachteten und die von mir aus fremden Beobachtungen zusammengestellten Sectionsbefunde betrachte, so könnte es den Anschein haben, als ob das perforirende Duodenalgeschwür weit häufiger als das perforirende Magengeschwür sämmtliche Wände des Darms durchbohrte: indessen ich muss gleich hier bemerken, dass ich einen solchen Schluss für nicht richtig halte; ich bin überzeugt, dass Geschwüre im Duodenum, welche nicht alle Häute durchbohren, und dass noch mehr Narben von solchen Geschwüren bei den Sectionen sehr häufig übersehen werden. Ich erinnere daran, dass Narben von Magengeschwüren, welche nur bis zur muscularis vorgedrungen waren, bei oberflächlicher Betrachtung der Magenschleimhaut gewiss in vielen Fällen übersehen werden würden. In der Regel aber wird bei den Sectionen der Magen entweder ganz herausgenommen oder doch so weit hervorgezogen, dass man seine Innenfläche ganz genau betrachten kann; und bei dem anerkannt häufigen Vorkommen von Geschwüren und Narben im Magen wird sogar in der Regel die Magenschleimhaut mit der bestimmten Intension untersucht, auf derselben Geschwüre oder Narben zu finden und diess geschieht sogar da, wo die Symptome während des Lebens keineswegs zu dieser genauen Exploration auffordern. Wie aber verhält es sich mit der genauen Untersuchung des Duodenum! Ist eine Peritonitis vorhanden und findet sich kein Geschwür im Magen, so versäumt man es natürlich nicht, genau nachzuforschen, ob ein perforirendes Geschwür im Duodenum vorhanden ist. Wo aber kein Verdacht einer Perforation ist, oder keine andere besondere Veranlassung, das Duodenum genau zu untersuchen, vorliegt, wird es, wenn wir der Wahrheit die Ehre geben, bei sehr vielen sonst ganz gründlichen Sectionen nicht genau untersucht. In nicht seltenen Fällen wird es gar nicht geöffnet, und in den Fällen in welchen es geöffnet wird, untersucht man es in situ, oder auch wenn man es herausnimmt, bei weitem nicht mit der Genauigkeit wie den Magen. — In den von mir zusammengestellten Fällen fanden sich zwar acute Geschwüre, welche nur bis zur muscularis oder bis zur serosa vorgedrungen waren, verhältnissmässig oft, indessen dieselben bestanden fast immer neben einem oder mehreren anderen Geschwüren, welche auch die serosa perforirt hatten. Vergl. folgenden Fall von Stanley [1].

[1]) Mayer: Krankheiten des Zwölffingerdarms. p. 70.

7. Ein 10jähriges Kind erlitt eine bedeutende Verbrennung, die jedoch glücklich zu verlaufen schien. Da bekam dasselbe, während es früher nie an Darmbeschwerden gelitten hatte, am Abend des 14. Tags plötzlich heftige Leibschmerzen, Erbrechen, grosse Schwäche und starb am andern Morgen. Es fanden sich nun in der Duodenalschleimhaut zwei grössere Geschwüre, welche den Darm perforirt hatten; die Oeffnung des einen war vom pancreas geschlossen, das andere communicirte frei mit der Bauchhöhle. Neben diesen Geschwüren befanden sich noch mehrere kleinere in der Schleimhaut, welche nicht perforirt hatten. Vergl. auch Fall 40.

Als ein Beispiel eines acuten auf die mucosa beschränkten alleinstehenden Geschwürs vergleiche Fall 5.

Wenn man unter einem chronischen Geschwüre ein solches versteht, welches sich durch eine allmählige eiterige Schmelzung seiner Ränder oder seines Bodens vergrössert, so führt das ulcus perforans ventriculi et duodeni, welches sich niemals durch eiterige Schmelzung vergrössert, den gleichfalls oft gebrauchten Namen des chronischen Magen- und Duodenal-Geschwüres mit Unrecht. Der Ausdruck Geschwür, welcher mit dem Ausdrucke Verschwärung zusammenhängt, darf von einem Substanzverluste, welcher nicht verschwärt, welcher im Gegentheile durch einen Heilungsprozess ausgeglichen wird, nicht gebraucht werden. Die Zerstörung der Magen- und Darm-Wand bei den perforirenden Magen- und Duodenal-Geschwüren ist immer ein acuter Prozess. Nach Ablauf desselben entstehen Veränderungen nicht destruirender, sondern restituirender Art. In Mitten der Heilung und Vernarbung tritt nun freilich gar nicht selten ein neuer, aber wieder wie der erste, acut verlaufender destruirender Prozess ein und dieses Recidiv kann den Tod herbeiführen; aber es kann auch einen günstigen Verlauf nehmen, so dass sich an den acuten Zerstörungsprozess von Neuem Heilungsvorgänge anschliessen. Hiernach ist es meine weitere Aufgabe, die durch die Heilung acuter Duodenal-Geschwüre und die durch die Recidive derselben im Grunde oder im Rande der künftigen Narbe gesetzten anatomischen Veränderungen, für welche wir der Kürze halber den Namen chronisches Geschwür beibehalten wollen, zu schildern. — Wahrscheinlich schon bald nachdem ein acutes Duodenal-Geschwür entstanden ist, findet durch einen entzündlichen Vorgang mit nutritivem Charakter (Virchow) oder, wie man früher zu sagen pflegte, durch eine reactive Entzündung eine Bildung von Bindegewebe im Grunde und in den Rändern des Geschwürs statt, welches zunächst unter der Form gefässreicher, weicher Fleischwärzchen, Granulationen, auftritt. Diese Granulationen bilden sich entgegengesetzt den meisten Granulationen ganz ohne Eiterung analog denen in einem geplatzten

Graafischen Follikel. Mit der Zeit werden diese weichen Massen fester, weniger gefässreich, sie schrumpfen und werden zu derbem Narbengegewebe. Neben dieser Bindegewebsneubildung im Grunde und in den Rändern des Substanzverlustes geht eine Hypertrophie der verschiedenen Darmhäute einher, welche jedoch weitaus am ausgesprochensten in der mucosa stattfindet, indem sich dieselbe um das doppelte, ja vierfache verdickt, wie diess an dem hinten abgebildeten Präparate Tab. II. sehr schön zu sehen war. Diese Verdickung der Wände ist am ausgesprochensten in der unmittelbaren Umgebung des Geschwüres und verliert sich ganz allmählig in die Umgebung. Zugleich mit der Verdickung der einzelnen Häute findet eine innigere Verbindung dieser unter sich statt, so dass, während man vorher ganz leicht die einzelnen Häute mit dem Finger trennen konnte, dieses in einem gewissen Umkreise um das Geschwür nun nicht mehr möglich ist. Durch diese anatomischen Vorgänge bekommt der vorher terassenförmige, deutlich abgesetzte, scharf an der Schleimhaut begrenzte Substanzverlust ein ganz anderes Aussehen: die Ränder der Schleimhaut sind dicker, callös, nicht mehr scharf. Durch die Retraction des Bindegewebes werden sie nach innen gezogen und nun entsteht, je nachdem der Substanzverlust sich auf die mucosa beschränkte, oder auch die muscularis mit zerstört war und die serosa den Grund des Geschwüres bildet, ein verschiedenes Bild. Im letzteren weit häufigeren Falle zieht das sich retrahirende Narbengewebe die mucosa weit stärker nach innen gegen die Mitte des Geschwüres als die muscularis, der Substanzverlust in der mucosa wird kleiner als der in der muscularis, die Ränder des Geschwüres erscheinen gewissermassen unterminirt, man muss sie aufheben um die muscularis zu sehen. War nun der Substanzverlust nicht zu gross, so können die Schleimhautränder selbst zusammenstossen, und man sieht nun eine Falte, bei deren Auseinanderschlagen das Narbengewebe im Grunde erscheint. War der Substanzverlust umfänglicher, so tritt die Narbensubstanz frei zu Tage Zugleich mit diesen Vorgängen, welche den Defect verengern, findet ein ähnlicher am Grunde statt. Hier wird die serosa durch die Retraction des Bindegewebes nach der Stelle hingezogen, sie zeigt eine nach der betreffenden Stelle radiär verlaufende Faltenbildung, und es kann sogar die serosa etwas gegen das Darmlumen der nach aussen gewendeten mucosa entgegengezerrt werden Im Ganzen erfolgt also hier die Verkleinerung und Heilung des Substanzverlustes auf Kosten des Darmlumens. — Bildete dagegen die muscularis den Grund des Geschwüres, so tritt nur Faltenbildung in der Schleimhaut ein; die

Schleimhautränder werden durch das auf der muscularis neugebildete Bindegewebe einander entgegengezogen und die serosa an der Aussenseite des Darms bleibt ganz ungetrübt und glatt. Diese Narben werden sicher am häufigsten übersehen. — Hat endlich das Geschwür noch tiefer gegriffen als bis auf die serosa, nachdem sich von dieser aus zuvor Adhäsionen und feste Verbindungen mit andern Organen gebildet hatten — Vorgänge, welche wir weiter unten näher beschreiben werden — so ist der Heilungsprozess ganz ähnlich demjenigen wie nach Geschwüren in der mucosa und muscularis, nur dass nicht durch Contraction des Peritoneum der Defect verringert werden kann, der ganze Grund muss hier durch neugebildetes Bindegewebe ersetzt werden. — Zur vollständigen Vernarbung gelangte Duodenalgeschwüre sind indessen selten beobachtet worden, namentlich nur sehr wenige, bei welchen nicht durch die Vernarbung andere wichtige anatomische Störungen hervorgerufen worden wären.

8. Eine solche einfache Narbe beobachtete Wachsmuth in Dorpat nach mündlicher Mittheilung und das Präparat einer solchen findet sich nach Lee [1]) im anatomisch-pathologischen Museum des London Hospital. Dasselbe stammt von einer jungen Frau, welche in Folge ausgedehnter Verbrennungen 8 Wochen nach derselben gestorben war. Nahe am pylorus fand sich eine glatte Narbe, etwas kleiner als ein Vierpfennigstück; sie war sehr dünn und bestand aus peritoneum, welches nach dem Darm hin eine grosse Zahl von strahlenförmig verbreiteten Linien zeigte. Die Beobachtung der vorhergegangenen Symptome berechtigt zu dem Schlusse, dass das vernarbte Geschwür in diesem Falle seinen Ursprung der Verbrennung verdankte.

In der Regel entsteht durch die Vernarbung der Geschwüre Stenose des Darms, und wenn sie am diverticulum Vateri sitzen, Verschluss der Gallen und Pancreasgänge. Die Stenose des Duodenum kann, wenn das Geschwür seinen Sitz ganz nahe am pylorus gehabt hatte, ganz das Bild einer Pylorusstrictur darbieten. Sass aber das Geschwür weiter unten im Duodenum, so ist die dem Magen zugekehrte Parthie des Darms erweitert und zwar je nach der Enge des Darmlumens an der stenosirten Stelle stärker oder schwächer. Mit der Erweiterung des Darms und in allen Fällen des Magens geht eine Hypertrophie der Wände dieser Gebilde einher, und es zeigt ihre Schleimhaut sehr häufig die Residuen langwieriger Katarrhe. Eigenthümlich ist, dass in einzelnen Fällen der Abschnitt des Darms unterhalb der Strictur einige Erweiterung zeigt, vergl. z. B. Tab. II., während man doch eher das Gegentheil vermuthen sollte. Die Stenose

[1]) Mayer c. l. p. 54.

kann sehr hochgradig werden, so dass das Darmlumen an der engsten Stelle sich auf die Dicke eines Federkiels reduciren kann. In solchen hochgradigen Fällen finden sich immer an der Aussenseite des Darms abnorme Adhäsionen und Wucherungen des Bauchfell-Ueberzugs, welche durch ihre Retraction das Darmlumen noch viel mehr beschränken.

9. Ich will nun zwei Sectionsberichte mit ihren bezüglichen Krankengeschichten folgen lassen als Beleg für das eben Gesagte: der eine ist von Klinger [1]) mitgetheilt und betrifft einen 47jährigen Kaufmann. Derselbe, früher ganz gesund, litt seit mehreren Jahren an häufig wiederkehrendem copiösem Blutbrechen und heftigen Schmerzen in der regio epigastrica. Sein Aussehen war greisenhaft, erdfahl. In den letzten Monaten trat keine Haematemese mehr auf, aber alle Speisen wurden nun $^1/_2$—1 Stunden nachdem sie eingenommen waren, wieder erbrochen. Dadurch steigerte sich der Marasmus immer mehr bis zum Tode. Die Section ergab eine Strictur am pylorus durch dichtes Narbengewebe, ausgehend von einem vernarbten Duodenalgeschwür. Den zweiten Fall erzählt Förster [2]): 10. Ein 47-jähriger Mann hatte seit einigen Jahren Erscheinungen von Pylorus-strictur, wiederholtes Blutbrechen und starb endlich im höchsten Grade der Atrophie, nachdem sich sechs Wochen zuvor zum letztenmal Blutbrechen gezeigt hatte. Sectionsbefund: Körper im höchsten Grad abgemagert und blutarm, Unterleib tief eingesunken, Magen weit, mit flüssigen grünlichen Massen gefüllt, Schleimhaut verdickt, mit dickem Schleimbelag, sonst unverändert. Der pylorus war so eng, dass kaum die Spitze des kleinen Fingers eindringen konnte. Die Ränder der Oeffnung waren derb, straff gespannt, an der Magenseite normale Schleimhaut und muscularis. Die Duodenalschleimhaut normal, aber gleich hinter dem pylorus fand sich an der hintern obern Wand des Darms eine halbmondförmige, tief eingezogene Narbe eines Geschwürs, durch welche das lumen verengt war. Die Ränder der Narbe bestanden aus der strahlig dahingezogenen Schleimhaut, ihre Fläche war weiss, rein fibrös, keine Schleimhaut, keine muscularis war an der Stelle, nur Narbenmasse, Gefässe waren darin nicht zu bemerkeu. Entsprechend der Narbe im Innern fanden sich aussen fibröse Fäden zwischen pylorus, duodenum, Gallenblase, letztere ganz von diesen Fäden umstrickt, die theils locker und zart, theils derb und straff waren. Gerade an der Stelle, wo innen die Narbe sass, waren aussen die Adhäsionen sehr straff und können wohl mit zur Stenose beigetragen haben. Die übrigen Unterleibsorgane verhielten sich normal.

Dass wir die Strictur im Duodenum auch neben einem sogen. chronischen Geschwüre finden, kann nach dem oben angeführten Verhalten der chronischen Geschwüre nicht befremden und wir treffen dieses Verhältniss ziemlich häufig. Vergl. Tab. II. und folgenden von Duschek [3]) mitgetheilten Fall:

11) Ein 30jähriger Tagelöhner litt seit 8 Jahren an zeitweiligem Erbrechen, womit manchmal auch schwärzliche Massen entleert wurden und an heftigen kar-

---

[1]) Archiv für Heilkunde II. pag. 461.

[2]) Würzburger medicinische Zeitschrift. 1861. Bd. II. pag. 157 ff.

[3]) Prager Vierteljahrsschrift 1853. 37. p. 61.

dialgischen Anfällen, dabei magerte er stark ab. Der Magen zeigte sich beträchtlich ausgedehnt und schmerzhaft. In der letzten Zeit kamen die Cardialgien häufiger, ebenso das Erbrechen und nach einem solchen Anfall erfolgte der Tod. Die Section ergab ein perforirendes Geschwür im Duodenum mit Durchbruch in die Bauchhöhle und Abscesse zwischen einzelnen Schlingen des Darmes. Das Duodenum war in Folge von Schrumpfung verengt, der Magen consecutiv erweitert und hypertrophirt, ebenso der ductus choledochus und hepaticus erweitert. Daneben fand sich noch ein geheiltes rundes Geschwür an der kleinen Curvatur des Magens nächst dem pylorus, in den Lungen chronische Tuberculose und Cavernen. Die Milz bot den Anblick eines chronischen Milztumors.

Hat das ulcus perforans duodeni seinen Sitz am diverticulum Vateri, so dass es dasselbe einschliesst, oder liegt es ganz in seiner Nähe, so entstehen im lumen der dort einmündenden Gallen und Pancreasgänge Veränderungen, aber fast immer erst durch Retraction des Bindegewebes. Durch Verziehung der mucosa kann nämlich in seltenen Fällen, wie wir diess z. B. Fall 11 sahen, das lumen dieser Gänge erweitert werden, in andern Fällen verengt, wenn auch das Geschwür nicht in allernächster Nähe ihrer Ausmündungsstelle in den Darm liegt. Liegt dagegen das Geschwür oder die Narbe gerade um das diverticulum Vateri, so kann in seltenen Fällen das lumen der Gänge erhalten bleiben und diese ihren Inhalt gerade auf das Geschwür ergiessen, in den meisten Fällen entsteht aber eine Verengerung, die selbst bis zur Obliteration gehen kann. Einen Fall, wo das Lumen der Gallengangmündung erhalten, ja durch Resorption der einen Wand vergrössert war, theilt Dittrich mit [1]).

12) Derselbe betrifft einen 45jährigen Mann, welcher erschöpfenden Magen- und Darmblutungen erlegen war. Bei der Obduction zeigte sich im Duodenum gerade hinter dem pylorus ein silbergroschengrosses, in Heilung begriffenes ulcus rotundum an der vordern Wand. Daneben ein andres mehr als zwei Drittel vom Umfang des Duodenum einnehmendes ziemlich rundes flachhandgrosses Geschwür mit härtlichen callösen Rändern. Die Basis desselben war fast ganz von pancreas gebildet, und im Grunde zeigte sich schnig-fibröses Narbengewebe. Ganz unten war das Geschwür nicht so tief; am entgegengesetzten obern Ende klaffte die arteria gastro duodenalis, weiter unten die kleinern arteriae pancreaticae. Im untern Drittel zeigte sich der schief von oben nach unten verlaufende $^3/_4$ Zoll lange, 4 Linien breite ductus choledochus, dessen vordere Wand ganz resorbirt war. Der Gang war im Ganzen verkürzt und verdickt in Folge der Schrumpfung der ganzen Nachbarschaft der hintern Duodenalwand. Ausserdem fand sich ein abgesacktes eitriges Exsudat unten im linken Pleurasack und obsolete Tuberculose der obern Lungenlappen.

Verengt sich aber die Mündung des ductus choledochus stark, so kann die Galle nicht weiter abfliessen, sie staut sich in den grösse-

[1]) Müller, das corossive Magen- und Darmgeschwür. p. 242.

ren Gängen bis zurück in die kleinsten, so dass der ductus choledochus das lumen des Dünndarms erreichen und man auch in die kleineren Gänge mit dem Finger eindringen kann. Die Gallenblase nimmt ebenso ungemein an Volum zu, so dass sie als fast kindskopfgrosse Geschwulst weit unter die Leber hervorragt, bis sie endlich platzt, und dadurch allgemeine Peritonitis und der Tod erfolgt. Dabei ist die Leber meist vergrössert und es sistirt die Gallenproduction trotz der grossen Spannung in den Gallengängen nicht. Die Leber ist, wie alle Organe, im höchsten Grade icterisch. Manchmal verschliesst sich der ductus cysticus; aber der darauf folgende hydrops vesicae felleae führt zu demselben Ende wie die Ueberfüllung der Blase mit Galle. Analog diesen Vorgängen erweitert sich der ductus Wirsungianus bei Verschluss seiner Darmmündung ebenfalls bis zur Grösse eines Dünndarms; der Gang verliert allmählig seinem Ende am Schwanze des pancreas zu an Umfang und enthält eine helle Flüssigkeit. Das Pancreas atrophirt dabei in seiner grössten Ausdehnung, während in manchen Fällen der Kopf durch Bindegewebsneubildung in seinem Innern vergrössert und verhärtet wird.

13) Diesen Befund sah ich in Würzburg bei einem 38jährigen Bäcker, der in der Klinik des Juliusspitals von Herrn Professor Bamberger vorgestellt und im November von Herrn Professor Förster, dem ich die Erlaubniss zur Veröffentlichung verdanke, obducirt worden war. Thomas Kleinschrodt von mittlerer Grösse, kräftig gebaut, sonst immer gesund bekam wie er glaubte, in Folge eines Aergers im März 1862 heftige Schmerzen unter dem rechten Rippenbogen. Sein Appetit war dabei erhalten, aber nach 8 Tagen trat icterus ein, der sich seit dieser Zeit immer steigerte, und seine Füsse schwollen leicht an. Die ganze Zeit über bis zu seiner Aufnahme in's Juliusspital zu Würzburg im Juni hatte er anfallsweis auftretende, heftige, fressende Schmerzen unter dem rechten Rippenbogen gehabt. Der Appetit nahm allmählig ab, manchmal traten Diarrhöen ein, die faeces zeigten sich immer ganz entfärbt, der Urin manchmal hell, dann wieder ganz dunkel, er konnte wenig schlafen, hatte starke Schweisse und war in der letzten Zeit bedeutend abgemagert. Auch war Husten mit wenig Auswurf hinzugekommen. Als er in der Klinik vorgestellt wurde, zeigte sich der icterus sehr verbreitet, die Haut dunkelgelb, dabei Hautjucken und in der Dämmerung Gelbsehen. Der Unterleib war etwas aufgetrieben, die Leber reichte bis zum Nabel herab, an ihrem vordern Rande fühlte man eine halbmondförmige, fluctuirende Geschwulst der Gallenblase. Der Leberrand liess sich scharf fühlen. Nach oben überschritt die Leberdämpfung die normale Grenze ebenfalls. Die Gallenblase liess sich leicht verschieben und veränderte mit In- und Exspiration ihre Lage. Bei der Obduction im November 1862 fand man die Lungen unvollständig eingesunken, wenig adhärent, der rechte obere Lappen mit Ausnahme der Spitze und des vordern Randes grau hepatisirt, der untere und mittlere hyperämisch und oedematös. In der linken Lungenspitze eine wallnusgrosse, scharf umschriebene Stelle mit grauer Verfärbung und gelber tuberculöser Infiltra-

tion. Die übrige linke Lunge hyperaemisch, stark ödematös, an den vordern Rändern emphysematös. Das Herz klein, dünnwandig, die beiden Blätter des Pericardiums mit einander verwachsen, glatt und ohne sonstige Veränderung. Das Endocardium stark gelb. Auf der pleura des rechten obern Lungenlappens dünne Exudat-membranen: In der Bauchhöhle etwa eine Maas dunkelgefärbter Flüssigkeit. Leber gross, an der Oberfläche und im Jnnern dunkelgrün gefärbt. Die Gallengänge sämmtlich stark erweitert, die Gallenblase sehr ausgedehnt, weit über den Rand der Leber vorragend, gefüllt mit einer hellgelben wässrigen Flüssigkeit, in welcher trübe Flöckchen herumschwimmen. An einer am Colon anliegenden Stelle sind ihre Wandungen in Erweichung begriffen und dem Durchbruch nahe. Der ductus cysticus ist erweitert, sein ostium im ductus choledochus geschlossen. Der ductus hepaticus und choledochus sehr stark erweitert, die Mündung des letzteren verzogen und sehr eng. Die Mündung befindet sich seitlich einer im Duodenum befindlichen Geschwürsnarbe. Diese Narbe ungefähr 1 Zoll lang und $^1/_3$ Zoll breit ist mit flokkigem, zottigem Bindegewebe bedeckt. An derselben Stelle ist das Duodenum mit dem Kopfe des pancreas und allen umliegenden Theilen sehr fest verwachsen. Die Narbe befindet sich an der Stelle, an welcher der ductus pancreaticus in's Duodenum einmündet, dieser ist stark erweitert, mit heller Flüssigkeit gefüllt, sein ostium geschlossen. Das pancreas selbst ist atrophisch. Der Magen enthält eine grosse Menge wässriger, flockiger Flüssigkeit. Der Darmkanal enthält weiss-grauen Schleim und thonige Kothmassen. Die Milz ist etwas vergrössert, mässig blutarm. Die Nieren normal gross, sehr derb, blutreich und stark icterisch gefärbt.

Einen ähnlichen Krankheitsverlauf und Sectionsbefund theilt Herzfelder [1]) mit:

14) Ein 46jähriger Mann litt seit 5 Jahren an Magenkrämpfen und seit 2 Jahren auch an saurem Aufstossen. Sein Appetit war gut, aber Nachts hatte er heftige Schmerzen in der Magengegend, die durch Erbrechen erleichtert wurden. Der Magen war stark ausgedehnt, zeigte Fluctuationsgeräusch; im Erbrochenen war Sarcine und Speisereste. Diese Erscheinungen traten eine Zeit lang zurück, kehrten aber bald mit Fieber und icterus wieder. Das Letztere steigerte sich rasch, Gallenblase und Leber schwollen an, übelriechendes Aufstossen gesellte sich hinzu und es erschien Blut im Stuhl und im Erbrochenen. Sieben Tage vor dem Tode schwand plötzlich die von der ausgedehnten Gallenblase gebildete Geschwulst, der icterus und die Schmerzen minderten sich, aber dafür trat collapsus ein und es erfolgte der Tod. Die Section ergab an der hintern Wand des Duodenum ein thalergrosses, rundes, perforirendes Geschwür, an dessen Rand die Leber angelegt war. Der Magen war sehr erweitert, hypertrophisch, die Gallenblase geborsten, ihre Haut sehr verdünnt, Exsudat im Peritonealsack, der ductus choledochus durch die Geschwürsnarbe verschlossen.

Ganz verschieden, obgleich in den Symptomen während des Lebens fast identisch ist ein von Förster [2]) mitgetheilter Fall, in welchem sich entweder zugleich mit dem ulcus im duodenum, wie Förster an-

---

[1]) Wiener Zeitschrift XII. 23. 1856 und Schmidts Jahrbücher 92. p. 50.

[2]) Würzburger medicinische Zeitschrift 1861. Bd. II. p. 158.

nimmt, durch eine das Geschwür bedingende duodenitis, oder in Folge des perforirenden Geschwürs eine eitrige Entzündung der Gallen- und Pancreasgänge gebildet hatte.

15) Bei einem 76jährigen Manne waren seit einem Jahre die Erscheinungen von Gallenretention eingetreten. Der icterus steigerte sich immer mehr, häufige Klagen über Schmerzen in der Lebergegend, starke Abmagerung und endlich rasches lethales Ende durch Peritonitis, während welcher die vorher fühlbare Gallenblase collabirte. Eine besondere Geschwulst hatte man nie fühlen können. Sectionsbefund: Körper hochgradig abgemagert, Haut dunkelbroncefarbig. In der Bauchhöhle viel seröses Exsudat, trüb, molkig, dunkelgelb mit reichlichen fibrinös eitrigen Flocken; ebensolche Massen bedeckten und verklebten die Eingeweide unter einander. Die Magenschleimhaut war in der Pylorusgegend etwas verdickt, schiefrig gefärbt, von einer dicken Schleimlage bedeckt, ebenso die mucosa der obern Hälfte des Duodenum, während die untere Hälfte und der übrige Darm ganz normales Verhalten zeigten. Die faeces zeigten keine Spur von galliger Färbung. An der Einmündungsstelle des ductus choledochus und pancreaticus ins Duodenum fand sich eine Narbe. Die beiden Gänge mündeten neben einander, rings um ihre Mündungen erhoben sich als kolbige Wulste kleine polypöse Wucherungen. Im Umkreis war die mucosa auf eine gewisse Strecke vertieft, glatt, ohne Falten und Zotten, wie derbes weisses Narbengewebe aussehend. Dorthin waren die Falten des Duodenum strahlig zusammengezogen und das lumen des Duodenum etwas verengt. Die Mündungen der beiden Gänge waren für den Knopf einer gewöhnlichen Sonde leicht durchgängig, doch bestand eine Stenose beider Gänge. Der Kopf des pancreas war aussen fest an der Stelle angewachsen. Gleich hinter der Wand des Duodenum war der ductus pancreaticus abnorm weit, so dass der kleine Finger eingeführt werden konnte. Die Erweiterung nahm gegen den Schwanz des pancreas allmählig ab; auch die Seitenäste waren etwas erweitert, die Schleimhaut der Gänge verdickt, mit Eiter bedeckt. Die acini der Drüse zeigten sich verfettet, das Bindegewebe indurirt. Der Gallengang hatte das Lumen eines Dünndarms, die Gänge waren verdickt, mit seropurulenter Masse gefüllt und ebenso die Gallenblase ohne alle Galle. Der erweiterte ductus cysticus und die Gallenblase zeigten in ihrer Wand Eiterheerde, von welchen einer nach aussen und innen zugleich perforirt hatte, wodurch der Jnhalt der Gallenblase zum Theil ausgetreten war. Die Erweiterung und Verdickung der Wand und die Beschaffenheit des Jnhalts erstreckten sich auch auf die kleineren Gänge. Erst in einem Theil der kleinen Aeste wurde der Jnhalt gallig. Die Leber war normal gross, grün-braun; manche acini sahen heller und fast ganz weiss aus; hier waren die Leberzellen in Atrophie und Zerfall begriffen.

In seltenen Fällen hat das pancreas mehrere Ausführungsgänge und es kann dann, wenn auch einer derselben durch die Narbe eines perforirenden Geschwürs geschlossen werden sollte, doch das Pancreassecret in den Darm abfliessen. Dudensing [1]) theilt einen Fall der Art mit, es kam jedoch hier nicht zum Verschluss des Ganges.

16) Ein 50jähriger Mann litt seit dem 16ten Jahre zeitweise an heftigen cardialgischen Schmerzen; dabei trat nur selten Erbrechen ein, nie hatte er Blut-

[1]) Wagners Archiv für Heilkunde 1860. p. 154.

brechen und nie Icterus. Der Tod erfolgte durch tuberculöse Phtisis. Bei der Obduction fanden sich in beiden Lungen Tuberkel und kleine Cavernen. Im Duodenum 4 Geschwüre im obern queren Abschnitt und eine Narbe im mittleren gerade gegenüber der Mündung des ductus choledochus und Wirsungianus. Von den erstern Geschwüren waren zwei zusammengeflossen. Keines war grösser als ein Silbergroschen, von kreisrunder oder eliptischer Form, eines ganz terassenförmig, die andern mehr senkrecht. Nur die serosa war erhalten und ihre Aussenfläche glatt. Im Rand der Geschwüre lief die arteria gastroduodenalis. Eines der Geschwüre war in Vernarbung begriffen, die andern zwei zusammengeflossenen hatten aufgeworfene Ränder. Die Narbe war strahlig, an ihrer Oberfläche fand sich eine Oeffnung als besonderer Ausführungsgang vom pancreas, welcher mit dem ductus Wirsungianus communicirte Die Duodenalschleimhaut zeigte im obern und mittlern Abschnitt Katarrh, die brunnerischen Drüsen waren geschwollen, der Magen erweitert. Im übrigen Körper nichts besonderes.

Die anatomischen Veränderungen, welche eintreten, wenn die begonnene Vernarbung durch Recidive des acuten Zerstörungsprozesses unterbrochen wird, sind folgende: durch Recidive in den Rändern vergrössert sich das Geschwür, durch Recidive im Grund greift der Substanzverlust tiefer, daher kommt es, dass die sog. chronischen Geschwüre meist einen grössern Umfang haben, als die acuten, ja selbst die Grösse einer Flachhand, vergl. Fall 12, erreichen können. Dadurch, dass die Recidive nur an einer beschränkten Stelle des Randes stattfindet, wird der Substanzverlust unregelmässig, mehr buchtig. Dieses Unregelmässigwerden der Geschwürsform hat freilich noch verschiedene andere Ursachen: ungleichmässige Retraction des Bindegewebes in den Rändern und Veränderungen des ganzen Darmlumens durch diese Retraction und durch die Adhäsionen an der Aussenseite des Darmes, welche wir weiter unten näher betrachten werden. Ein chronisches Geschwür, in welchem sich acut ein neuer destruirender Prozess entwickelt hat, zeigt in dem frisch entstandenen Theile des Substanzverlustes ganz dieselben Charaktere, wie das acute Geschwür von vornherein: scharf abgeschnittene Ränder, und zieht auch dieselben Folgen nach sich: Arrosion von Blutgefässen und in dem Falle, dass es durch alle Häute dringt und dass sich nicht die weiter unten zu beschreibenden Verklebungen des Darms mit der Nachbarschaft gebildet haben, Perforation des Darms und Peritonitis. In der serosa findet man im letztern Fall ein Loch mit scharfem, manchmal schwärzlichem Rand, gerade wie beim acuten perforirten Geschwür entweder ganz rund oder mehr oder weniger eingerissen, während der Rand des Geschwürs in der mucosa das oben geschilderte Bild der Wulstung darbietet.

17) Ein solcher Fall ist der welchen Cruveilhier[1]) und Albers[2]) abbildeten. In diesem Fall war das Geschwür, welches nahe am Pylorus sass, nicht gross war, und einen terassenförmigen Bau hatte, fast ganz vernarbt, seine Ränder waren narbig und gewulstet. Ganz in der Tiefe des Geschwürs war die serosa perforirt. Ausserdem zeigte sich im Magen état mamelonné und im Duodenum abnorme Faltenbildung.

Das acute Geschwür ist selbstverständlich immer auf die Darmwand beschränkt. Es kann zwar alle Häute desselben perforiren, aber es kann nicht über die Darmwand hinaus auf benachbarte Organe übergreifen; und da das heilende Geschwür nicht tiefer greift als der erste Substanzverlust, so sind wir zu dem Schlusse genöthigt, dass ein in Heilung begriffenes, aber ein oder mehrmals recidifirtes Geschwür vorliegt, wenn wir den Grund desselben ausserhalb der serosa in Auflagerungen auf diese, oder in Organen oder der Bauchwand, welche mit dem Darm fest verbunden sind, finden. Die Vorgänge, durch welche es möglich wird, dass der Inhalt des duodenum trotz der Perforation sämmtlicher Häute nicht in die Bauchhöhle austritt, bestehen wie die oben erwähnten, im Grunde und in den Rändern des Geschwüres bei der Heilung sich äussernden Prozesse in Bildung von Bindegewebe durch eine leichte, sog. adhäsive Entzündung des peritonealen Ueberzugs. Durch sie entstehen zunächst bindegewebige Wucherungen und Verdickungen der serosa, welche allmählig wachsen, bis sie schliesslich den Darm an ein Nachbarorgan oder an die Bauchwand anlöthen. Diese Verbindungen sind anfangs locker und spärlich, so dass sie beim Weiterschreiten des Zerstörungsprozesses in sie hinein, bei stärkerem Andrängen des Darminhalts, einreissen und diesen ins cavum peritonei austreten lassen, später werden sie derber und fester, zugleich massenhafter und können dann durch ihre Contraction bedeutende Störungen setzen wie Verengerungen und Knickungen des Darms, ja in einem Falle, den Frerichs[3]) mittheilt, sogar Compression und Obliteration der vena portarum:

18) A. Petzold, 41 Jahre alt, ein Arbeitsmann von robustem Körperbau, bis vor 3 Jahren ganz gesund. Zu dieser Zeit litt er 13 Wochen lang an Verdauungsbeschwerden, welche mit Schmerzen im Epigastrium und Erbrechen gelber Massen verbunden waren. Diese Störungen verloren sich grösstentheils wieder, nur eine von Zeit zu Zeit heftiger werdende Empfindlichkeit der Magengrube blieb zurück. Vor etwa 8 Wochen stellten sich Kreuzschmerzen und andere Symptome von Hä-

---

[1]) Cruveilhier: Bd. II. 38. Fig. 6.

[2]) Albers Atlas IV. 23. Der Albersische Fall scheint mir wegen der frappanten Aehnlichkeit derselbe zu sein.

[3]) Frerich, Leberkrankheiten I. p. 280.

morrhoidalcongestion ein. Am 17ten Januar erbrach der Kranke, welcher noch am Morgen seine gewöhnliche Kost mit Appetit gegessen hatte, während der Arbeit gegen $^1/_2$ Quart dunkeln Blutes. Diese Blutung wiederholte sich am selben Tage zweimal, aber in geringerem Maase. Der Kranke war blass, anämisch, in ohnmachtähnlicher Erschöpfung, die Extremitäten kühl, der Puls kaum fühlbar. Die Brustorgane, die Leber uud Milz erwiesen sich bei der Untersuchung normal, das Epigastrium nur mässig aufgetrieben und auf tiefen Druck oberhalb des Nabels empfindlich. Verhärtungen liessen sich jedoch nicht durchfühlen. Auf Eispillen, kalte Fomente und Alaunsolution blieb er am 18ten von Erbrechen verschont, aber am 19ten kehrte es zweimal wieder und so noch einigemale in den nächsten Tagen; dabei hatte er theerartige Stuhlausleerungen und unter zunehmendem Collapsus trat am 24ten der Tod ein. Sectionsbefund: Gehirn, Lungen, Herz ergaben ausser auffallender Anaemie nichts Krankhaftes. Der Magen enthielt 2 Pfund geronnenen Bluts, seine Schleimhaut war mit einer röthlichgelben zähen Schleimschicht bedeckt. $1^1/_2$ Zoll von der cardia sah man stark variköse und mit festen Blutpfröpfen gefüllte Venen, die Schleimhaut blass, sonst ohne Veränderung. Im Duodenum $^1/_4$ Zoll hinter dem pylorus lag ein flaches Geschwür vom Umfang eines halben Silbergroschens; in der Mitte desselben war eine stecknadelkopfgrosse Oeffnung sichtbar, welche in einen gegen $^3/_4$ Zoll tiefen nach der Medianlinie zu eindringenden Gang führte. In der Umgebung dieses Gangs findet sich ein weithin sich erstreckendes Quantum neugebildeten Bindegewebes, durch dessen narbige Kontraction der ductus choledochus verengt, die vena portarum aber vollständig abgeschnürt war. Im Jnnern der Pfortader lag ein geschichteter, in der Mitte käseartig zerfallener thrombus, welcher in den rechten und linken Ast dieses Gefässes tief in die Leber hinein sich erstreckte. Hinter dem Magen lag eine wallnussgrosse Geschwulst, welche aus einer verfetteteten, käseähnlichen, nach aussen von neugebildetem Bindegewebe begrenzten Exsudatmasse besteht. Die Mesenterialvenen waren nirgends erweitert, auch am rectum keine Haemorrhoidalknoten mehr sichtbar, nur unmittelbar unter dem Duodenum sah man im mesenterium einen melanotischen, mehrere Zoll grossen Fleck als Ueberrest eines alten Blutextravasats. Die mucosa des Duodenum und jejenum war blass, die des ileum stellenweise gelb tingirt. Im übrigen Darm grosse Quantitäten theerartiger Massen und blasse mucosa. Milz blutarm, normal gross. Die Leber zeigte auf der Oberfläche zahlreiche weisse, narbige Einziehungen, ihr Umfang war nicht verkleinert, ihr Parenchym blutarm, feinkörnig granulirt. Die Gallengänge sind theilweise mit brauner Flüssigkeit gefüllt. Zucker wurde in der Leber nicht gefunden. Den Pfortaderästen entlang verlaufen ansehnliche Strata fetthaltigen Bindegewebes. Das Fehlen der Milzschwellung oder Ascites etc. erklärt sich in diesem Falle aus den starken Blutverlusten aus den Gefässen des Magens.

Die übrige mucosa des Duodenums bleibt bei diesen Geschwüren wie die des Magens bei perforirenden Magengeschwüren in den meisten Fällen selbst in unmittelbarer Umgebung des Substanzverlustes normal. Diess ergibt sich schon aus der Zusammenstellung der einzelnen Sectionsbefunde, fast noch mehr aber scheint mir das ungemein seltene Hinzutreten eines katarrhalischen icterus für das Unbetheiligtbleiben der übrigen Duodenal-mucosa zu sprechen, indem sich

gewiss leicht der Duodenalkatarrh auf die Gallengänge fortpflanzen würde. In einzelnen Fällen jedoch zeigt die Schleimhaut, abgesehen von der abnormen Faltenbildung normaler Schleimhaut durch Retraction der Narbensubstanz Zeichen eines frischen oder abgelaufenen Katarrhs. Namentlich finden wir bei acuten Geschwüren zuweilen Injection und schleimigen Belag der Schleimhaut in der Umgebung und Schwellung der glandulae Brunnerianae, oder als Zeichen abgelaufener katarrhalischer Affection Pigmentirung und Verdickung der Schleimhaut.

19. Diess sah ich in der Leiche eines 64jährigen Mannes: J. M. Rettner, welchen Herr Professor Förster im Juli 1862 secirte und dessen Leichenfund mir derselbe mit dankenswerther Bereitwilligkeit überliess. Von der Krankengeschichte war nur wenig zu ermitteln. Er hatte 2 Tage lang an Diarrhöe gelitten und war dann plötzlich von heftigen Schmerzen im Unterleibe befallen worden, zu denen sich bald Collapsus gesellte. Als er in der Klinik des Juliusspitals vorgestellt wurde, bot er ganz das Bild eines Cholerakranken dar: Cyanose, Kälte der Extremitäten etc. Beim Berühren des Bauchs und spontan klagte er über heftige Schmerzen, und es liess sich im Bauch Fluctuation nachweisen. Der Urin war eiweisshaltig. Sectionsbefund: In den Lungen kleinblasiges Emphysem der Ränder in den unteren Theilen mässige Hypostase. In den Bronchien der rechten Lunge Zeichen chronischer Bronchitis. Das Herz verlängert und verbreitert, die Mitralis am vordern Rande etwas senil verdickt, sonst normal. Der linke Ventrikel mässig hypertrophisch und etwas delatirt. In der Bauchhöhle eine ziemliche Menge trüber Flüssigkeit, auf der vordern Magenfläche eine Schicht Exsudat. Die Leber dem Alter entsprechend klein. An der Hinterfläche des Duodenums nahe am pylorus ein linsengrosses, scharf umschriebenes rundes Loch durch alle Darmhäute, aus welchem der Inhalt des Duodenums herausquillt. An der entsprechenden Stelle im Innern des Duodenums ein Zoll unterhalb des pylorus ein nicht sehr grosses, kraterförmiges, perforirendes Geschwür in der etwas verdickten, leicht pigmentirten Schleimhaut. Die Ränder derselben sind scharf begränzt. An der Kapsel der verkleinerten Milz fibröse Verdickungen. Die linke Niere klein, atrophisch; an der Oberfläche tiefe Einziehungen und zahlreiche Granulationen. Die Pyramiden reichen fast bis an die Oberfläche. An dieser zahlreiche Cysten. Die rechte Niere verhält sich ebenso. In der dura mater neben Ribbein senile Knochenplatten. Viel Wasser in den Subarachnoidealräumen. Die Arterien in der Gehirnbasis in ziemlich hohem Grade atheromatös.

Der Magen zeigt, abgesehen von den Folgen einer Duodenalstrictur häufig etat mamelonne, eine Erscheinung, auf die wir nach den Resultaten, welche Luschka bei seinen Untersuchungen über diesen Zustand gewann, keinen grossen Werth legen dürfen.

Relativ häufiger als bei perforirenden Magengeschwüren erfolgt eine Arrosion grösserer Gefässe bei perforirenden Duodenalgeschwüren, und zwar finden wir bei der Obduktion von Individuen mit perforirenden Duodenalgeschwüren, welche an acuter Haemorrhagie aus Duodenalgefässen gestorben sind, fast in allen Fällen das klaffende Lumen einer, in

seltenen Fällen zweier Arterien oder grösserer Venen: die vena portarum selbst wird sehr selten arrodirt.

20. Mayer [1]) erwähnt einen solchen Fall aus den Annales de la médicine physiologique (T. IV. p. 121.), dem leider aber keine weitere Notizen beigegeben sind.

Arossion eines Asts der vena portarum beobachtete Rayer [2]):

21. Die Perforationsöffnung im Darme war durch die Leber verlegt; im Grunde des Geschwürs fand sich das weit geöffnete Lumen eines Asts der Pfortader, die Gallenblase war zerstört.

Von den Arterien, welche am obern und absteigenden Segmente des Duodenums anliegen, wurde schon so ziemlich jede arrodirt gefunden: die arteria pancreatico duodenalis superior et inferior, die gastro duodenalis, die gastro epiploica dextra und die arteria hepatica. Die Oeffnung in dem Gefässe ist entweder ein feines rundes Loch manchmal mit schwarzen Massen umsäumt — ob Blutcoagula oder verschärfte Gefässwand? — oder die dem Darm zugekehrte Wand des Gefässes ist in grösserer Ausdehnung zerstört, und das Gefäss stellt nun eine Rinne dar, welche durch das Geschwür hindurchläuft, und auf welcher man nach beiden Seiten eine Sonde in den Gefässkanal einschieben kann. Arrosion von Gefässen kann sowohl in der Darmwand, als in andern Organen, welche, wie man sagt, das Geschwür verlegen, wohl am häufigsten aber in dem Gewebe zwischen beiden erfolgen. — Wenn das aus den arrodirten Gefässen ergossene Blut nicht vollständig durch Brechen oder den Stuhlgang entleert worden ist, so finden wir im Magen und Darmkanal feste Blutcoagula oder flüssiges zersetztes Blut. Sehr selten tritt mit der tödtlichen Blutung gleichzeitig Perforation in die Bauchhöhle ein, wobei dann das Blut auch in das cavum peritonei austritt.

22) So erzählt Curling e. l. Mary Wright, 3 Jahre alt, hatte Bauch, Brust, Arme und Hinterkopf verbrannt. Am nächsten Tage bekam sie Erbrechen einer dunkelbraunen Flüssigkeit und heftige Schmerzen im epigastrium 4 Tage lang; am 5ten brach sie Blut und am 6ten erfolgte der Tod unter Convulsionen. Section: An einigen Eingeweiden Spuren von Peritonitis. Beim Aufheben des Magens zeigt sich ein grosser Blutklumpen zwischen diesem und dem mesocolon, durch die Adhaesionen des anliegenden Bauchfells abgesackt. Das Duodenum war an seiner absteigenden Portion perforirt, zum Theil mit dem Pancreas verwachsen; der übrige Theil schien sich erst davon gelöst zu haben. Im Darm fand sich coagulirtes Blut im Duodenum neben den perforirten noch 3 nicht perforirte Geschwüre.

---

[1]) Mayer e. l. p. 57.

[2]) Rayer: Archiv. génér. T. VII. p. 166. und Schmidts Jahrbücher Splbd. III. 100.

Hat der destruirende Prozess seinen Sitz an Stellen des Zwölffingerdarms, welche nach aussen von Peritoneum überkleidet sind und durchdringt er, ehe Adhäsionen am peritonealen Ueberzug die betreffende Stelle gegen das peritoneal-cavum abgeschlossen haben, die Darmwand, so ergiesst sich der Inhalt des Duodenums in die Bauchhöhle.

Ausser diesen Speiseresten und Galle finden sich in manchen Fällen Ascariden und, wenn zugleich ein Gefäss arrodirt wurde, als die Perforation des Darms erfolgte, Blut in der Bauchhöhle. Es tritt nun eine heftige acute Peritonitis ein, welche sich über das ganze Bauchfell verbreitet und man findet nach dem bald erfolgten Tode die serosa injicirt, und eitrig fibrinöses, andremal mehr serös fibrinöses, selten jauchiges Exsudat theils zwischen den hie und da verklebten Darmschlingen, theils an den abhänigen Theilen der Peritonealhöhle. In einzelnen Fällen tritt trotz der Perforation keine Peritonitis ein und doch folgt der Tod erst nach einer Zeit, in welcher in andern Fällen schon eine acute, diffuse Peritonitis eingetreten ist. In diesen Fällen führt wohl der starke Collapsus, welcher bei jeder Perforation eintritt, in einzelnen Fällen noch verstärkt durch Blutentziehungen zu dem raschen Tode.

Einen solchen Fall beobachtete Bardeleben. [1])

23) Ein 56jähriger sehr kräftiger Mann hatte schon längere Zeit, besonders aber in den letzten Tagen über ein unangenehmes Gefühl in der Oberbauchgegend, Mangel an Appetit und übeln Geschmack geklagt. Da bekam er plötzlich Morgens furchtbare Schmerzen in der Oberbauchgegend, kein Erbrechen, kleinen aber normal frequenten Puls, grosse Angst. Der Leib war gegen Druck ganz unempfindlich. Er bekam wiederholt Ricinusöl in grossen Dosen, Calomel 3 gr. stündlich, mehrere Clystire, durch zwei Aderlässe und 16 blutige Schröpfköpfe wurden ihm etwa 36 Unzen Blut entzogen, dazu unguentum cinereum in den Bauch eingerieben. Aber das Athmen wurde nun sehr erschwert, schnell und wenig tief; Singultus trat hinzu, der Puls wurde frequent. Trotz aller Mittel hielt sich eine hartnäckige Verstopfung, und der Kranke erlag 20 Stunden nach dem Anfall, während sein Bewusstsein bis 5 Minuten zuvor immer erhalten war und sich die Schmerzen nie über die Oberbauchgegend hinaus ausgebreitet hatten. Sectionsbefund: In der vordern Wand der pars transversa duodeni in der Mitte zwischen Einmündung des Gallengangs und dem pylorus ein rundes Loch von $^1/_4$ Zoll Durchmesser. Daraus quoll braune Brühe hervor, mit welcher die Bauchhöhle reichlich angefüllt war. Das Geschwür verhielt sich ganz wie ein ulcus ventriculi rotundum: innen von einem wallförmigen Schleimhautring umgeben, der Ausgang in serosa scharf begränzt wie mit Locheisen, im Ganzen trichterförmig. Die Umgebung war ganz normal. Am peritoneum fand sich nirgends Röthung, nur einige alte Netzadhäsionen.

Die Perforation ins peritonealcavum kommt weitaus am häufigsten an der nach rechts gekehrten Wand des obern horizontalen Stücks

---

[1]) Bardeleben: Virchows Archiv Bd. V. Heft 2. p. 251.

vom duodenum vor, so dass in 16 Fällen von Perforation diese 12mal an der bezeichneten Stelle ihren Sitz hatten, während der hintere Umfang des Duodenum nur 3mal, der untere nur einmal perforirt war.

Es kommen aber auch Fälle vor, in welchen der aus dem Duodenum durch die Perforationsöffnung austretende Darminhalt durch die fest an einander anliegenden Baucheingeweide und sofort sich daselbst bildende Adhäsionen, vielleicht auch durch schon vorher bestandene alte festere Verwachsungen aufgehalten und dem entsprechend auch die Entzündung des peritoneum eine beschränkte wird. Sind die Adhäsionen jedoch nicht fest genug, um dem andringenden Darminhalt genügenden Widerstand zu leisten, so erfolgt bei starken Bewegungen des Darms doch allgemeine Peritonitis. Sind die Adhäsionen fest, und geben sie einen dauernden Abschluss gegen das übrige cavum peritonei, so entsteht eine abgesackte peritonitis, eine Eiterhöhle, deren Wände von Peritoneaefalten und dem serösen Ueberzug verschiedener Organe, je nach der Richtung, in welcher das Geschwür zur Perforation gelangt, gebildet wird. Ausser eitriger Flüssigkeit enthalten diese Räume aus dem Darm in sie gelangte Substanzen. Diese abgesackte Peritonititen können, wenn nicht durch eine Complication oder Marasmus der Tod eintritt, einen verschiedenen Verlauf nehmen. Die Eiterbildung in der Wand der Höhle hört auf, es bildet sich eine dicke, bindegewebige Kapsel um den Herd herum, welche allmählig schrumpft und die eitrige Flüssigkeit im Innern wird durch Resorption ihrer flüssigen Bestandtheile eingedickt. So verhielt es sich wohl in dem Fall von Frerichs 18. Schreitet aber die Eiterbildung in der Wand fort, so kann durch eitrige Schmelzung derselben der Inhalt der Höhle in das übrige Peritonealcavum durchbrechen und daselbst diffuse Peritonitis hervorrufen.

24. Bouchaud [1]) erzählt einen solchen Fall. Ein 37jähriger, immer ganz gesunder Buchdrucker litt seit einem Monat an Verdauungsbeschwerden und Schmerzen in der Magengegend einige Stunden nach dem Essen. Drei Wochen vor seinem Tode traten nach dem Essen plötzlich heftige Schmerzen im Epigastrium und Hypochondrium mit Erbrechen von Speisen und Galle auf. Eine pleuritis in der rechten Seite trat hinzu und damit starke Schmerzen in der rechten Seite des thorax und des Bauchs. Die Leber wurde nach unten gedrängt. Bei der Obduction fand sich im duodenum hart unter dem pylorus eine von den anliegenden Theilen verdeckte Perforationsöffnung mit glatten Rändern. Der Magen und die Darmschleimhaut erwiesen sich normal. An der rechten pleura zeigten sich deutliche Entzün-

---

[1]) Bullet. de la société anat. de Paris. 37. II. Ser. VII. p. 309. u. Schmidts Jahrbücher 119. 1863. p. 37.

dungserscheinungen und Verwachsungen. Bei Eröffnung der Bauchhöhle traten die Erscheinungen einer frischen, eitrigen Peritonitis zu Tage. Im rechten Hypochondrium waren die Därme durch alte Verwachsungen fest mit einander verbunden, zwischen ihnen zeigte sich eine Höhle, aus der weder Flüssigkeit noch Gas von üblem Geruch herausdrang. Die Höhle ging von der vierten Rippe bis zum Rippenrande, ihre untere Wand bildete die von einer dicken Pseudomembran überzogene Leber, die obere Wand das mit der Lunge durch die pleura diaphragmatica verwachsene Zwerchfell, medianwärts begränzte das ligamentum suspensorium, nach aussen das Zwerchfell und der thorax die Höhle, ihre hintere Wand bildete das ligamentum coronarium, die vordere das durch feste Pseudomembranen mit dem thorax, der Leber und den dünnen Därmen verwachsene Colon. Einen ähnlichen Fall erzählt Gross[1]). 25. Ein männliches Individuum war bis wenige Jahre vor seinem Tode mit Ausnahme häufiger rheumatischer Anfälle gesund gewesen. Nun aber stellte sich allmählig eine Tabescenz ein, dazu kam Icterus und Stuhlverstopfung. Plötzlich bekam er heftige Schmerzen in der regio epigastrica, die Extremitäten wurden kalt, Dispnoe und Fieber kamen hinzu; nach einigen Tagen schwoll die parotis hart an, und unter Hinzutreten von Singultus folgte der Tod am 19. Tage nach dem Anfall. Bei der Obduction zeigte sich eine purulente Infiltration der rechten Lunge und eitrige Parotitis. Die Leber zeigte eine erweichte Stelle, war aber sonst normal. Das Zwerchfell war schwärzlich, stark injicirt, und hing fest mit der Leber zusammen. Zwischen Zwerchfell und Leberoberfläche fand sich ein abgeschlossener Sack, der 10 Unz. Flüssigkeit und purulente Massen enthielt. Dieser Sack communicirte durch einen $1^1/_2$ Zoll langen Gang mit dem Duodenum, welches durch einen eine halbe Guineengrossen scharfrandigen Substanzverlust einen Zoll vom pylorus entfernt eröffnet war. Einen weiteren Fall von abgesackter Peritonitis theilt Klinger[2]) mit: 26. Ein 34jähriger Arbeiter in einer Tabaksfabrik, welcher seit zwei Jahren an schnell vorübergehenden Digestionsstörungen gelitten hatte, wurde im Februar 1858 von heftigen Kolikschmerzen und Icterus ohne Fieber und ohne Empfindlichkeit des Bauchs gegen Berührung befallen. Sein Apetit war dabei immer gut, sein Stuhl angehalten. Anfangs April stellten sich dieselben Erscheinungen 8 Tage lang wieder ein; aber diessmal alterte er rasch. Im Mai bekam er plötzlich furchtbare Schmerzen im rechten Hypochondrium, der Stuhl war verstopft, Apetit verschwunden, grosser Durst, Leib straff gespannt, nicht aufgetrieben, gegen Berührung nicht sehr schmerzhaft. Die Schmerzen blieben auf das rechte Hypochondrium beschränkt; kurzer Singultus, nach 12 Stunden schleimiges Erbrechen, Kälte der Extremitäten kamen hinzu und nach etwa 20 Stunden war er todt. Sectionsbefund: Duodenum mit Gallenblase durch alte Adhäsionen eng verbunden, an der vordern Wand desselben neben pylorus ein kreisrundes Geschwür von der Grösse eines halben Guldens, gegen die serosa sich verkleinernd. Diese war durchbrochen, und das Geschwür mündete in eine mit etwas Gallengries gefüllte Höhle; ihre Wände waren durch dünne Adhäsionen zwischen Duodenum und Gallenblase gebildet. In diesen fand sich wieder eine kleine Oeffnung, durch welche die Höhle mit dem übrigen Peritonealcavum communicirte. Die Gallenblase durch organisirte faserstoffige Auflagerungen verdickt, die innere Haut follikulär geschwellt;

---

[1]) Gross: Elements of path. anat. p. 530 ff.

[2]) Klinger: Wagners Archiv für Heilkunde. II. 1861. p. 460.

in der Blase keine Gallensteine oder Gallengries. Der ductus hepaticus und choledochus dilatirt. An der Leberoberfläche nah am scharfen Rand des rechten Lappens eine strahlige Narbe, welche sich $^1/_2$ Zoll ins Leberparenchym hinein erstreckte. Die Därme waren durch Fibrin verklebt, in der Beckenhöhle fand sich etwas Eiter. Die Magenschleimhaut war schiefergrau, hypertrophisch, die Drüsen vergrössert. Die Leiche zeigte einen hohen Grad der Fäulniss. Die Brustorgane waren gesund.

Aehnliche Vorgänge wie an der einem perforirenden Duodenalgeschwür entsprechenden Stelle des Peritonealüberzugs treten auf, wenn das Geschwür an einer Stelle sitzt, an welcher nach aussen kein Bauchfell, sondern andere Theile, des pancreas oder die hintere Bauchwand anliegen: durch Neubildung von Bindegewebe werden die der entsprechenden Stelle des Darms anliegenden Gewebe verhärtet und fester mit der Darmwand verbunden. Hiedurch entsteht im Grunde des nach aussen vordringenden Geschwürs und um dasselbe herum derbes Gewebe, auf welches die Zerstörung fortschreitet, ohne dass der Darminhalt in lockeres Bindegewebe eindringen und dieses in diffuse Necrose versetzen könnte. Dieselbe Neubildung und Induration von Bindegewebe im retroperitonealen Zellgewebe findet auch statt in dem Falle, dass das Geschwür an einer von Bauchfell überzogenen Stelle sass und diese Stelle durch Adhäsionen mit der hintern Bauchwand verwachsen war.

Die Veränderungen, zu welchen das perforirende Duodenalgeschwür führt, nachdem es über die Darmwand und das peritoneum hinaus in das Bindegwebe und die Muskeln des Rückens eingedrungen ist, sind von den bisher beschriebenen durchaus verschieden: Es handelt sich nun nicht mehr um nekrotischen Zerfall von neugebildetem und narbig geschrumpftem Bindegewebe durch acute Nachschübe des wiederholt erwähnten Zerstörungsprozesses. Der Inhalt des duodenum führt vielmehr in den genannten Gebilden wie andere fremde Körper zu Eiterbildung und Verschwärung. Es entstehen tief liegende Abscesse, welche immer weiter nach aussen vordringen, bis sie am Rücken eine fluctuirende Geschwulst bilden, welche die Haut durchbricht, so dass schliesslich eine fistulöse Verbindung zwischen dem Zwölffingerdarm und der äussern Haut entsteht, durch welche Flüssigkeiten und Speisereste neben Eiter, oder wenn die Entzündung in Verjauchung übergegangen ist, Jauche entleert wird. Im letzteren Falle wird die Haut, wenn der Prozess bis zu ihr fortgeschritten ist, schwarz und emphysematös. Auffallend ist, dass der Inhalt der Abscesse sich nicht nach unten gegen das Kreuzbein hinabsenkt, sondern dass wenigstens

in den bekannt gewordenen Fällen der Fistelkanal gerade nach hinten zwischen 7ter und 8ter Rippe rechts, neben der Wirbelsäule mündet, oder — selbst bis zum Hals — in die Höhe steigt. Dass die Perforation nach aussen nur an der hintern Wand des Rumpfes stattfinden kann, ergibt sich aus den anatomischen Verhältnissen des Duodenum, und ebenso werden nur Geschwüre in der hintern Wand der ersten Flexur und des absteigenden Duodenalsegments zu diesem Ausgange führen. In der Literatur fand ich drei Fälle, welche den eben besprochenen Ausgang hatten.

Der erste ist von Förster [1]):

27. Ein 19jähriger kräftiger und im Ganzen gesunder Student litt seit längerer Zeit ein bis zwei Stunden nach dem Essen an Schmerzen und Vollsein in der Magengegend. Plötzlich bekam er Symptome einer allgemeinen, acuten Peritonitis, welcher er nach wenigen Tagen erlag. Sectionsbefund: In der Bauchhöhle viel Gas, Jauche, Exsudat und Darminhalt, worunter auch ein Spulwurm. In der vordern Wand des Duodenum nahe am pylorus fand sich ein Loch, dem entsprechend innen ein terassenförmiges Geschwür. Diesem gerade gegenüber lag an der hintern Wand ein zweites, rundes, gerade so gross, $^1/_2$ Zoll im Durchmesser, wie das vorige. Beide Geschwüre hatten die Wand des Darms völlig durchbohrt. Durch das an der hintern Wand gelegene kam man in eine Höhle im retroperitonealen Zellgewebe. Dieses war verjaucht, und die Verjauchung erstreckte sich längs der grossen Gefässe hinauf bis zum Hals, wo die Haut dunkel gefärbt und das Zellgewebe emphysematös aufgetrieben war. Magen und Duodenum erwiesen sich sonst ganz normal, ebenso ihre Gefässe. In der Leber und der vergrösserten Milz fand sich Pigment als Rest von früherem intermittens. — 28. Den zweiten Fall theilt Gross [2]) ganz kurz mit. Die Fistel war vollkommen zu Stande gekommen und ihre äussere Oeffnung lag zwischen der 7ten und 8ten Rippe. Sie stellte einen $2^1/_2$ Zoll langen Kanal dar, aus welchem Getränke und Speisereste ausflossen. Der Tod war einen Monat nach der Perforation nach aussen erfolgt. — Der dritte Fall [3]) betrifft eine 39jährige Frau, welche seit langer Zeit an Schmerzen, welche von der Magengegend nach der rechten Hüfte zogen, gelitten hatte. Gleichzeitig war unter dem rechten Schulterblatt eine harte, schmerzhafte Geschwulst entstanden, welche allmählig die Ausdehnung einer Apfelsine erhielt, zuletzt aufbrach und einen mehrmals blutigen und stinkenden Eiter entleerte. Während die rechte Seite immer schmerzhaft blieb, hatte sich binnen drei Monaten an derselben Seite zwischen der 7ten und 8ten Rippe eine kleine, schmerzhafte Geschwulst gebildet, welche mehr und mehr wuchs und sich endlich öffnete. Es kamen dunkle, blutige, stinkende Massen heraus und von Zeit zu Zeit Stoffe, welche wie die genossenen Speisen rochen. Die Kranke hatte die Empfindung, als ob die Getränke

---

[1]) Förster: Würzburger mediz. Zeitschrift 1861. Bd. II. p. 162. Einige Angaben in der Krankengeschichte verdanke ich der Güte des Herrn Dr. Immermann, eines Freundes des Verstorbenen.

[2]) Gross l. c. p. 532.

[3]) London med. and physic. Journal vol. 61. p. 43.

nach dem Rücken und nach der rechten Achsel flössen, Wasser und Milch kamen 5 Minuten, nachdem sie verschluckt waren, letztere geronnen, aus der zuletzt entstandenen Oeffnung heraus. Drei Wochen nach Aufbruch der unteren Oeffnung erlag die Kranke einem hektischen Fieber. Die Section zeigte eine sehr vergrösserte Leber. Im Duodenum fehlte die pars horizontalis superior, das Duodenum bog sich gleich nach unten, an der Flexur sass ein perforirendes Geschwür, das mit der äusseren Oeffnung communicirte.

In nicht seltenen Fällen greift das perforirende Geschwür auf das pancreas über. Es sind diess Geschwüre, welche am untern Umfang des obern horizontalen und an dem nach links gekehrten des absteigenden Duodenalsegments ihren Sitz haben, wo der Kopf des pancreas ohne Vermittlung von Bauchfell dem Darm anliegt. Das Peritoneum kann bei diesem Uebergreifen des perforirenden Geschwürs auf das pancreas ganz intact bleiben, indessen nimmt es auch zuweilen an der Bindegewebsneubildung theil, welche im Grunde des Geschwürs im pancreas stattfindet, entweder auf den ganzen Kopf des pancreas verbreitet, so dass dieser in eine harte, scirrhusartige Masse verwandelt wird, oder werden nur der nächste Grund und die Ränder von solchem Narbengewebe gebildet, oder endlich bleibt diese Neubildung auf die Ränder des Geschwürs beschränkt, so dass der Grund von normalem Drüsengewebe gebildet wird und nur ringsherum eine feste Verwachsung der Geschwürsränder in der Darmhaut mit dem pancreas stattfindet.

29. So verhielt es sich bei der Leiche eines 44jährigen Mannes [1]), welcher öfters an Schwindelanfällen gelitten hatte, ohne dass er einen Blutverlust per anum als Ursache angeben konnte. Solche stellten sich nun aber vor 3 Monaten, verbunden mit copiösem Blutbrechen, das sich öfters wiederholte, ein. Dabei war der Appetit gut und gar keine Verdauungsstörungen vorhanden. In der rechten Lungenspitze trat kleinblasiges Rasseln mit verlängerter Exspiration und Pectriloquie ein, und unter zunehmender Schwäche und Somnolenz, obgleich er nun kein Blut mehr verlor, erfolgte der Tod. Bei der Obduction zeigte sich gerade unter dem pylorus ein $1^1/_2$ Zoll grosses Geschwür, welches alle Häute perforirt hatte und dessen Grund das gesunde pancreas bildete, an welches die Geschwürsränder fest angewachsen waren. Die Umgebung des Geschwürs in der mucosa war dick mit Schleim belegt, zeigte aber keine Spur von Injection. Die corrodirte Arterie wurde nicht gefunden. Im linken untern Lungenlappen fanden sich einige zerstreute Tuberkelgranulationen, sehr zahlreiche aber in der Spitze beider, besonders der rechten Lunge; dort war auch schon eine Caverne. Niere zeigte das erste Stadium von Morbus Brightii, die Leber und Milz war gesund.

Im pancreas kann Vernarbung stattfinden oder schreitet der Zerstörungsprozess weiter und arrodirt eine im pancreas gelegene Arterie. Dass Abscesse im pancreas durch Umwandlung der nutritiven Entzün-

---

[1]) Lancet. 1846. p. 117.

dung in eine eitrige entstehen können, halte ich nicht für unwahrscheinlich, doch finde ich keinen solchen Fall in der Literatur verzeichnet. Dagegen theilt Wunderlich [1]) mit, in welchem sich ein Eiterherd zwischen pancreas und dem duodenum gebildet hatte.

30. Ein schwächlicher, 51jähriger Strumpfwirker, welcher schon viele Krankheiten durchgemacht hatte, bekam im Jahre 1845 Schmerzen zwischen rechtem Hypochondrium und Epigastrium, welche in den ganzen Unterleib ausstrahlten. Sie traten anfallsweise 3—4 Stunden nach dem Essen auf und hielten einige Stunden an, bis Erbrechen von unverdauten Speiseresten erfolgte. Nach einem halben Jahre erbrach er grosse Massen schwarzen stinkenden Bluts; darauf hörten seine Schmerzen auf, und er erholte sich wieder von der anfänglichen Schwäche. Nach Jahr und Tag kamen die Schmerzen wieder, von Zeit zu Zeit Erbrechen und beständige Neigung zu Stuhlverstopfung. Im Anfang des Jahres 1852 wurden die Schmerzen und das Erbrechen häufiger, starke Abnahme der Kräfte und Aussehen wie das eines Krebskranken. Die obere Bauchgegend war eingesunken, die mittlere vorgewölbt, die Wölbung entsprach dem herabgesunkenen Magen. Im rechten Theil des epigastrium war in der Tiefe eine Geschwulst zu sehen und zu fühlen von 1 bis 2 Zoll im Durchmesser mit harten Rändern. Hier war die Empfindlichkeit am stärksten, die Percussion darüber gab einen tympanitischen Ton. Plötzlich trat reichliches Erbrechen kaffeesatzartiger Massen, heftige Schmerzen, Collapsus und Sopor ein und der Tod erfolgte nach zwei Tagen. Die Obduction zeigte den Magen enorm ausgedehnt, nach unten dislocirt, pylorus und duodenum mit dem vergrösserten pancreas, durch schwieliges Gewebe fest verwachsen. Im Anfang des duodenum unmittelbar neben pylorus eine kreisrunde, groschengrosse Oeffnung mit callösen Rändern. Diese führte in eine Höhle von der Grösse einer halben Wallnuss, deren Boden das pancreas bildete. Auf dem Grund war die durch ein Coagulum verlegte Mündung einer eine Linie dicken Arterie zu sehen.

Verwachsungen mit und Uebergreifen des perforirenden Duodenalgeschwürs auf die Leber können eintreten, wenn das Geschwür im obern oder hintern Umfang des obern horizontalen Stücks vom Duodenum seinen Sitz hat. Da zwischen beiden Organen an allen Stellen, wo sie an einander anliegen, das Bauchfell dawischen kommt, so ist es nöthig, dass sich genügende Adhäsionen zwischen beiden Organen bilden, welche einen Austritt der Darmcontenta in die Peritonealhöhle hindern. — Im ganzen ist dieser Verlauf der perforirenden Duodenalgeschwüre nicht häufig und ich fand ihn unter den von mir gesammelten Fällen nur 5mal angegeben. — Entweder sind die Ränder des Geschwürs, nachdem dieses alle Häute des Darms perforirt hat, an die Leber oder ihren Ueberzug angelöthet und die gesunde Leber oder ihr Ueberzug bildet den Grund des Geschwürs, oder ist der Substanzverlust auch auf die Leber übergeschritten: im Grund

[1]) Wunderlich: Handbuch der Pathologie und Therapie. Bd. III. p. 175.

und in den Rändern hat sich Bindegewebe gebildet und führt so zur Heilung, oder aber ist die Corrosion fortgeschritten, bis ein Gefäss in der Leber arrodirt wird, wodurch der Tod unter den Zeichen acuter Anaemie eintritt (vergl. Fall 21). Dass sich beim Weiterschreiten des perforirenden Duodenalgeschwürs, ähnlich wie wir diess im retroperitonealen Zellgewebe gesehen haben, Eiterherde in der Substanz der Leber bilden können, wie ja auch bei Lebercarcinomen manchmal geschieht, halte ich für gar nicht unwahrscheinlich. Es wäre möglich, dass solche Fälle schon für Perforation primärer Leberabscesse in's Duodenum angesehen worden wären, wie sie Mayer l. c. anführt, obgleich ich mit den dort erwähnten Fällen durchaus nicht meine Ansicht stützen will.

Perforirende Duodenalgeschwüre an dem nach rechts gekehrten Umfange des antrum und am obern Umfang des hintern Theils vom horizontalen obern Duodenalabschnitt können während der Heilungsvorgänge im Geschwüre durch Adhäsionen des Bauchfells an die Gallenblase angelöthet werden; und nun kann die Zerstörung auch auf die Wandung dieser fortschreiten, ganz wie im Darm durch Verschorfung, so dass schliesslich eine Gallenblasen-Duodenumfistel entsteht. Der Vorgang dabei wird aus folgendem Sectionsbefunde, den Long [1]) mittheilt, sehr klar.

31. Die 28jährige Anna Jones, welche vorher ganz gesund, eine ausgedehntere Verbrennung der cutis erlitten hatte, musste nun täglich mehrmals sich erbrechen, bekam heftige Schmerzen bei Druck auf das Epigastrium, ungeheuren Durst, Verstopfung etc. und starb am 8. Tage nach der Verbrennung, Bei der Obduction fand man den Magen normal, im obern Winkel des duodenum ein schillinggrosses Geschwür, dessen Ränder mit der Gallenblase locker zusammenhiengen. Die Gallenblase war an der betreffenden Stelle weich und arrodirt. Ihr seröser Ueberzug liess sich leicht wegwischen. Die Ränder des Geschwürs und die den Grund bildende Gallenblase waren von schwarzer Farbe. Daneben fanden sich noch 2—3 erbsengrosse Geschwüre mit dunkeln Rändern gleichfalls im duodenum, die übrige Darmschleimhaut war normal. — 32. Eine ausgebildete Gallenblasen-Duodenumfistel fand sich [2]) bei einer 25jährigen Frau, welche ungemein anämisch war. Sie hatte in der letzten Zeit häufig Blutbrechen und blutige Stühle. Kurz zuvor hatte sie icterus bekommen, die Leber war schmerzhaft und aufgetrieben worden. Bei der Section zeigte sich die Gallenblase mit dem duodenum verwachsen, im letzteren mehrere Geschwüre 1—2 Zoll unterhalb des pylorus, von welchen eines mit runder Oeffnung die Darmwand durchlöchert hatte und einem eben solchen Loch in der Gallenblase entsprach, welche fest ans duodenum angeklebt war und einen sinus nach jener Perforationsöffnung bildete. Ausserdem fanden sich nur Zeichen grosser Blutleere.

---

[1]) London medical gacette vol. XXV. p. 741.

[2]) Lancet: Juni 1850 und Schmidts Jahrbücher L. XVIII. p. 194.

33. Auch Gross [1]) beobachtete eine solche Fistel, leider hat er keine näheren Angaben seiner Notiz beigefügt.

Eine Magenduodenumfistel, ausgehend von einem perforirenden Duodenalgeschwür, das nach Verwachsung des Magens und Duodenums an ihren serösen Flächen, die Magenhäute von aussen nach innen durchbrochen hätte, finde ich in der Literatur nicht erwähnt, während dagegen Müller 2 Fälle von Magenduodenumfisteln mittheilt, ausgehend von perforirenden Magengeschwüren.

Was das anatomisch pathologische Verhalten des übrigen Körpers betrifft, so lässt sich hierüber wenig Allgemeines sagen. Wir treffen bei der Obduction, abgesehen von den Complicationen und von Veränderungen, welche wir bei der Aetiologie näher betrachten werden, die Folgen des perforirenden Geschwürs: so in den einen Fällen allgemeine, oft sehr hochgradige Anaemie, in andern ausgebreitete Peritonitis, womit dann meist ein auffallend frühzeitiges Eintreten der Fäulniss verbunden ist, in andern Fällen die Zeichen des Gallengangverschlusses: allgemeiner hochgradiger Icterus, in noch andern endlich die Zeichen eines hochgradigen Marasmus.

---

[1]) Gross l. c. p. 530.

Pathogenese.

Bei der grossen Uebereinstimmung sowohl des anatomischen Befundes als der Symptome, des Verlaufes und der Ausgänge, welche die runden, perforirenden Geschwüre des Magens und die des Zwölffingerdarms darbieten, ist es mehr als wahrscheinlich, dass beide denselben innern Vorgängen ihre Entstehung verdanken. Wenn Virchows [1]) Ansicht über die Pathogenese des runden Magengeschwürs, welche jetzt so ziemlich allgemein angenommen ist, die richtige ist, so muss sie auch für die perforirenden Duodenalgeschwüre angenommen werden. Demnach entsteht der Substanzverlust durch Einwirkung des Magensafts auf eine beschränkte Stelle, in welcher die normale Circulation aufgehoben ist. Die gesunde Magenschleimhaut wird während des Lebens auch durch den concentrirtesten Magensaft nie verändert, indem die zahlreichen Gefässe der Schleimhaut denselben wegführen, oder die Alkalien des in ihnen circulirenden Bluts die Ränder neutralisiren. Ist aber durch irgend welches Hinderniss die Circulation an einer beschränkten Stelle aufgehoben oder sehr verlangsamt, so verdaut der auf der Oberfläche befindliche Magensaft die Wand des Magens gerade so, wie andere thierische Gewebe, welche als Nahrung zugeführt wurden. Nach Panum [2]) könnten auch, wenn gerade kein Magensaft secernirt ist, die in dem Theile der Magenwand, in welchem die Circulation aufgehoben ist, befindlichen Labzellen die Dienste des Magensafts versehen. — Dem entsprechend erfolgt der Heilungsvorgang in dem Substanzverlust dadurch, dass die Circulation in den Rändern und dem Grunde des Geschwüres eine normale wird, so dass die Gefässe und das Blut wieder ihre Einwirkung auf den Magensaft äussern und zugleich eine schützende Decke durch Secretion gewisser Stoffe bilden können. Die häufigste Circulationsstörung ist nach Virchow die hämorrhagische Infiltration der Schleimhaut und des Gewebes zwischen ihr und muscularis, sowie durch alle Häute hindurch. Diese entstehen 1) durch Stasen im Pfortadersysteme, 2) durch vielfache krampfhafte Zusammenziehungen des Magens auch ohne Stauung im Pfortadersystem 3) durch Erkrankungen der Gefässhäute, Erweiterungen bei Ernäh-

---

[1]) Virchows Archiv Bd. V. p. 362.

[2]) Virchows Archiv Bd. XXV. p. 517.

rungsstörungen der Gefässe, Obliterationen. Letztere führen noch leichter zu obigem Resultat; dadurch sei es begreiflich, dass sich die perforirenden Geschwüre besonders da finden, wo die grösseren Gefässe ihre Aeste in die Magenwand schicken. — Förster [1]) nimmt an, dass vollständiges Aufhören aller Circulation der Einwirkung des Magensaftes vorausgeht und dass auch eine sehr langsame Circulation genüge, den Magensaft unschädlich zu machen. Als Ursache gibt Förster an: 1) Steigerung einer Hyperämie zur Stase bei Entzündungen, bei Fluxion zum Darm nach Verbrennungen der äussern Haut, Steigerung einer mechanischen Hyperämie bei Verstopfungen der Magenvenen oder der Pfortader selbst. 2) Thrombose und Embolie in den Arterien des Magens. 3) Fettmetamorphose und atheromatöser Prozess in den Arterien, welche zu blutiger Infiltration der Schleimhaut führen. Endlich hält Förster 4) für nicht unwahrscheinlich, dass sich der Prozess auf dem Grund eines katarrhalischen oder diphteritischen Geschwüres bilden könne. Diess ist sicher möglich, aber immer nur durch den oben beschriebenen Vorgang, welcher im Grunde des eigentlichen Geschwüres Platz greift, gerade wie in dem eines in Heilung begriffenen perforirenden Geschwüres. — Die runde Form der Geschwüre, die scharfen Ränder, das terassenförmige Ansehen erklären sich aus der besondern Gefässverbreitung im Magen, vergl. Kölliker, Gewebelehre 2. Aufl. p. 427.

Es liegen verschiedene Beweise für die Möglichkeit der Entstehung des perforirenden Magengeschwürs auf die oben genannte Weise vor, ohne dass damit gesagt wäre, dass alle perforirenden Magengeschwüre auf diese Weise entstehen. Wie sie sich aber auch bilden mögen, nie ist der Prozess ein Eiterungsprozess, immer eine Necrose, welche ausgeht von einem beschränkten Gefässbezirk. Den Beweis für die Entstehung perforirender Magengeschwüre durch Embolie lieferte Panum [2]), welcher verschiedene Stoffe in die arteria cruralis gegen den Strom nach dem Herzen zu einspritzte. Unter 10 Versuchen, welche er so anstellte, fanden sich bei der Mehrzahl Embolien in den Gefässen des Magens, entweder wo sich die Arterien pinselförmig in der Schleimhaut ausbreiten wollen, oder noch während des Verlaufs in der muscularius. Dabei fanden ebensoviele Ecchymosen statt zugleich mit Blutungen auf die freie Fläche. Die Ecchymosen sassen entweder in der transversellen Muskelschicht oder in der longitudinellen oder endlich in der

---

[1]) Förster: Handbuch der speciellen Anatomie 1863. p. 88.

[2]) Virchows Archiv XXV. p. 488. ff.

Schleimhaut. Sie waren sandkorn- bis linsengross, selten hatten sie den Umfang einer Haselnuss. Bei der Section fand Panum die betreffenden Stellen schon arrodirt, es waren Geschwüre vorhanden, welche zum Theil in die muscularis eindrangen. In den Rändern und dem Grunde waren noch thrombosirte Gefässe. Die mucosa war zerstört, aber die Labzellen vollständig erhalten. Ueber andere Infarcte ging noch Schleimhaut her. Bis auf die serosa hatte keines der Geschwüre übergegriffen. — Die Möglichkeit der Entstehung durch Stauungen im Pfortaderkreislauf bewiess Müller [1]), welcher die vena portarum 3mal unterband. In 2 Fällen fanden sich Ecchymosen im Magen, daneben mehrere sehr kleine aber tiefgreifende Geschwüre, einmal sogar mit vollständiger Perforation durch alle Darmhäute; anderemale waren die Geschwüre nur bis auf die muscularis vorgedrungen. Der Sitz hatte nichts Charakteristisches. Der Grund der Geschwüre war zum Theil von schwarzen Massen, welche dem gleichfalls schwarzen mit Blut infundirten submukösen Gewebe auflagen, bedeckt. Die Ränder der Geschwüre waren scharf, der Substanzverlust, wenn er durch mehrere Häute hindurchging, terassenförmig. Im dritten Fall war die haemorrhagische Infiltration vorzugsweise im Dickdarm, als rothe Punkte an den Verzweigungen der Gefässe — ohne Geschwürsbildung. — Ein Versuch Müllers, durch Unterbindung arterieller Magengefässe ein Geschwür hervorzurufen, führte zu keinem Resultat.

Vergleichen wir nun mit diesen Ergebnissen über die Entstehung des perforirenden Magengeschwürs die Verschiedenheit der Bedingungen, welche bei der Bildung des perforirenden Duodenalgeschwürs in Erwägung kommen: 1) die Aufhebung der Blutcirculation an einer beschränkten Stelle. Die oben angeführten Circulationsstörungen in den Gefässen des Magens bedingenden Ursachen können alle ebensogut im Duodenum stattfinden; nur sind Hyperaemien und Entzündungen, welche zu Stase führen, seltener im Duodenum als im Magen entsprechend den Schädlichkeiten, welche beide treffen. und es fehlen die Hemmungen des Blutlaufs und die blutigen Infarcte durch starke Contractionen der muscularis beim Brechen. Dagegen ergaben die Versuche Panums, dass dieselben Veränderungen wie im Magen in ihrer primitiven Form durch Embolien in derselben oder noch grösserer Häufigkeit im Duodenum und übrigen Dünndarm vorkommen: auch hier die Emboli, das Extravasat in muscularis oder unter der mucosa, die Blutung auf die freie Fläche des Darms,

---

[1]) Müller, das corrosive Geschwür im Magen- und Darmkanal. p. 272.

nur seltenere uud später eintretende Geschwüre. Dabei sind die Darmzotten derber[1], sehr geschwollen; in ihren Gefässen finden sich selten Emboli oder nur ganz kleine. Diese Gefässe sind sehr ausgedehnt und strotzen von Blut. An der Basis der Zotten ist häufig ein Extravasat.

2) Die Einwirkung des Magensafts. Würde gar kein auflösender Saft auf die ihrer Circulation beraubte, todte Stelle einwirken, so würde diese theils mechanisch abgespült, theils durch Eiterung abgestossen werden müssen. Wir fanden aber bei den Versuchen an Thieren so schnell diese Masse verschwunden und so bald — schon nach 12 Stunden — das reine Geschwür dargestellt, und zwar ohne alle Eiterung, dass wir die Einwirkung eines den Schorf verdauenden Saftes annehmen müssen. Dieser ist im Magen natürlich der Magensaft, welcher vor allem die Proteïnstoffe verdaut. Dieser wirkt sicher auch noch, wenn auch nicht mehr in dem Maasse wie im Magen, verdauend fort im Duodenum und wohl nicht blos in dem obern Theile, indem er mit dem Mageninhalt dahin gelangt. Ferner kann der Darmsaft seine verdauende Wirkung auf Proteïnkörper auf den Schorf ausüben, und ist diese verdauende Kraft des Secrets der liberkühnschen Drüsen nach Bidder und Schmidt gar nicht gering anzuschlagen, und endlich wirkt auch der Saft des Pancreas, indem nach Corvisart und Meissner ein schwach angesäuerter Pancreassaft Eiweis verdaut. Diese Ansäuerung findet durch Magensaft, oder sich bei der Zersetzung von Speisen bildenden Säuren statt. Dagegen trägt die Galle gar Nichts zur Verdauung des Schorfes bei, indem, wie Kölliker und Müller [1]) fanden, die Galle einen Eiweiswürfel so wenig verändert, dass selbst mit der Loupe kein Defect daran zu erkennen ist.

Im ganzen ist aber doch die Verdaung der Proteïnsubstanzen im Duodenum um ein Ziemliches geringer als im Magen und ebenso nimmt sie nach abwärts immer mehr ab. Dem entspricht ganz die Häufigkeit des Vorkommens perforirender Geschwüre in den verschiedenen Abtheilungen des tractus intestinalis.

3) Die Form des perforirenden Magengeschwürs beruht, wie Müller l. c. p. 141 nachweisst, auf der eigenthümlichen Verbreitung der feinern arteriellen Gefässe, Capillaren und Venchen in der Magenwand. Im Duodenum wie im übrigen Dünndarm nun haben wir eine ganz ähnliche Gefässausbreitung, so dass bei Circulationshemmung eines in die Darmwand eintretenden Gefässstämmchens derselbe nekrotische

---

[1]) Würzburger med. physikal. Gesellschaft. 6. p. 509.

Herd entstehen muss, wie im Magen. Nach Kölliker [1]) nämlich verhalten sich die Gefässe der liberkühnschen Schläuche ganz wie die des Magens: „Um die Schläuche herum zieht ein feines Capillarnetz mit „Gefässen von 0,003 Linien in die Höhe, das an der Oberfläche der „Schleimhaut in ein zierliches polygonales Netz etwas weiterer Gefässe „übergeht, das theils mit den Capillaren der Darmzotten communicirt, „theils direkt in Venen sich fortsetzt, welche die Schleimhaut gerade-„wegs durchbohren, nachdem sie vorher mit denen der Zotten zusam-„mengemündet haben. Somit hängen auch hier die Venen nur mit dem „oberflächlichen Netz unter den Drüsenöffnungen und dem der Zotten, „nicht aber mit dem, welches die Drüsen umspinnt, zusammen, so dass „mithin wie beim Magen die Gefässe, welche das Secret ausscheiden, „unmittelbar auf die Arterien folgen und denen vorangehen, welche „vorzüglich mit der Resorption betraut sind.

---

[2]) Kölliker: Gewebelehre, II. Aufl. p. 434.

Aetiologie.

Dass die statistischen Angaben über die Häufigkeit der perforirenden Duodenalgeschwüre nur mit grosser Vorsicht aufzunehmen seien, haben wir früher weitläufiger auseinandergesetzt. Was das Verhältniss der perforirenden Magen- und Duodenalgeschwüre in Betreff ihrer Häufigkeit betrifft, so fand Willigk [1]) bei 1600 Sectionen auf der prager pathologisch-anatomischen Anstalt nur 2 runde Geschwüre im Duodenum, dagegen 74 theils offene, zum grössten Theil aber vernarbte Magengeschwüre; dessgleichen fand Andral in einer Reihe von Sectionen 92 perforirende Magen- und nur 2 Duodenal-Geschwüre. Dagegen kamen nach Trier [2]) auf 261 perforirende Magengeschwüre, 28 im Duodenum ein Verhältniss wie 1 : 9,3 gegenüber dem Willigk'schen 1 : 38 und dem von Andral 1 : 40. Dieses Verhältniss könnte dafür sprechen, dass das perforirende Duodenalgeschwür in verschiedenen Ländern mit verschiedener Häufigkeit auftritt: am häufigsten im nördlichen Europa, dann im östlichen und am seltensten im westlichen Theile des Continents.

Bei den Zahlen-Zusammenstellungen über das Alter und Geschlecht der mit Duodenalgeschwüren Verstorbenen will ich zunächst absehen von denjenigen Fällen, in welchen Verbrennungen der äussern Haut die Entstehung des Duodenalgeschwürs herbeigeführt hatten, indem diese rein zufällig sind und gerade dasjenige Alter und Geschlecht hauptsächlich treffen, welches sonst weniger zu der in Rede stehenden Krankheit disponirt ist. Von 47 Individuen, in deren Leichen das perforirende Duodenalgeschwür gefunden wurde, starben nach meinen Zusammenstellungen in den

Jahren	1—10	— 1	=	0 2	procent
„	10—20	— 5	=	„ 10	„
„	20—30	— 7	=	„ 14	„
„	30-40	— 12	=	„ 24	„
„	40—50	— 9	=	„ 18	„
„	50—60	— 7	=	„ 14	„
„	60—70	— 4	=	„ 8	„
„	70—80	— 2	=	„ 4	„
„	80-90	— 0	=	„ „	„

[1]) Willigk: Prager Vierteljahrsschrift 1833. Nr. 38. p. 15.
[2]) Medical Review L. XV. Januar 1864.

Zur Vergleichung folge hier die Jakschische Tabelle über das Alter der mit perforirenden Magengeschwüren Verstorbenen in den

Jahren	1—10	— 1	=	0,9 . .	procent
„	10—20	— 6	=	5,4 . .	„
„	20—30	— 16	=	14,4 . .	„
„	30—40	— 18	=	16,2 . .	„
„	40—50	— 20	=	18 . . .	„
„	50—60	— 16	=	14,4 . .	„
„	60—70	— 24	=	21,6 . .	„
„	70—80	— 5	=	4,5 . .	„
„	80—90	— 5	=	4,5 . .	„

Es ergibt sich aus diesen Tabellen, dass in Beziehung auf das Alter kein wesentlicher Unterschied zwischen perforirendem Magen- und Duodenalgeschwür besteht, dass sie in der Kindheit ungemein selten vorkommen und dass ihre Häufigkeit mit dem reiferen Alter zunimmt. Trier l. c. gibt an, dass die meisten Geschwüre in den Jahren von 30—60, also so ziemlich übereinstimmend mit meiner Tabelle — vorkämen, und sagt, das Mittel sei $43^1/_2$ Jahr. Ich weiss nicht, wie Trier seine Berechnung angestellt hat, aber um ein bestimmtes Resultat über das Alter zu bekommen, in welchem die Krankheit am häufigsten in der Leiche gefunden wird, muss man von jeder Altersklasse gleichviele Obductionsberichte haben, ein Material, welches ich nicht aufbieten kann.

Eine ziemlich grosse Differenz herrscht in Beziehung auf das Geschlecht der Kranken zwischen Magen- und Duodenalgeschwüren. Während Jaksch [1]) bei Weibern 91 theils offene, theils vernarbte perforirende Magengeschwüre, bei Männern nur 22 fand, und ebenso Willigk l. c. unter 74 bei Weibern 62, bei Männern dagegen nur 12, stellte sich mir bei der Zusammenstellung der einzelnen Fälle, in welchen das Geschlecht angegeben ist, ein ganz umgekehrtes Resultat heraus: in 64 Fällen nämlich kam es 58mal bei Männern, bei Weibern nur 6mal vor, letztere ziemlich gleichmässig vertheilt auf die Alterklassen von 20—60 Jahren. Trier bekam bei seinen Zusammenstellungen ein anderes Resultat: in 54 Fällen 45 Männer und 9 Weiber, ein Verhältniss wie 5 : 1, gegenüber dem meinigen 10 : 1.

Stand und Beschäftigungsweise sind ohne allen Einfluss auf die perforirenden Duodenalgeschwüre und wir finden sie

---

[1]) Jaksch: Prager Vierteljahrsschrift 1844. 3. p. 8.

bei Grafen, Beamten, Studenten, Kaufleuten, Soldaten und den verschiedensten Handwerkern. Dass etwas mehr Fälle aus der ärmeren Klasse vorliegen, hat seinen Grund in der grösseren Zahl der dieser Klasse angehörigen Individuen, und weil diese vor Allem die Spitäler aufsuchen, von welchen wieder die meisten Sectionsberichte ausgehen. Die Individuen, welche das perforirende Duodenalgeschwür befällt, sind meist kräftige, sonst gesunde Männer in etwas höherem Alter, viel seltener schwächliche, anämische junge Frauen und Männer, wie diess beim perforirenden Magengeschwür so häufig ist. Dem entsprechend wird eine fettige Entartung oder sonstige schlechte Ernährung der Duodenalgefässe nur höchst selten zu blutigen Infarcten in den Häuten des Duodenum geführt haben. Dagegen ist es bei dem hohen Alter, in welchem viele Kranke von Duodenalgeschwüren befallen werden, nicht unwahrscheinlich, dass ein atheromatöser Prozess in den Duodenalarterien zu Thrombose und Aufhebung der Circulation führt, wiewohl in keinem aller Fälle von Duodenalgeschwüren, welche mir vorliegen, ein derartiger Zustand der Gefässe des Duodenum angegeben ist, in einigen sogar das Gegentheil. — Eine Disposition zu perforirenden Duodenalgeschwüren geben gewisse Krankheiten, welche die oben genannten Circulationshindernisse setzen oder begünstigen. Hieher gehören zunächst solche, welche die Pfortader und ihre Duodenalwurzeln comprimiren: also z. B. Lebercirrhose. Diese war auch unter den von mir gesammelten Fällen zweimal mit dem Duodenalgeschwür complicirt und den letzteren soweit sich aus den Symptomen schliessen lässt vorausgangen.

34. Den ersten Fall theilt Förster [1]) mit: Ein 63jähriger Mann, welcher schon lange an Lebercirrhose litt, gelbsüchtig und sehr herabgekommen war, starb plötzlich in Folge sehr profuser Blutentleerungen aus dem Darm. Bei der Section fand man in der Nähe der Einmündungsstelle des ductus choledochus ein rundes terassenförmiges Geschwür mit etwas indurirten Rändern, im Grunde sah man das lumen einer $^1/_2$ Linie dicken Arterie. Die Schleimhaut des Magens, duodenum und übrigen Darmkanals normal, im Innern mit Blut. Die Leber war normal gross, ihre Oberfläche stark granulirt, dunkelgelb, die acini dunkel, die Zwischensubstanz graulich, derb, fibrös. Am Leberhylus und um die Gallenblase fibröse Adhäsionen; die Gallenblase zusammengezogen, in ihr etwas brauner Schleim. Der ductus cysticus ist offen, aber an beiden Mündungen geschlossen. Im ductus choledochus am untern Ende befindet sich ein haselnussgrosser Gallenstein, neben welchem sich jedoch noch eine Sonde einführen lässt. Die Gallenwege dahinter waren stark erweitert. Die kleinern Gallengänge in der Leber enthalten kleine runde Gallensteine (wohl Ursache der Cirrhose). Der Stamm der vena portarum etwas erwei-

[1]) Würzburger medicinische Zeitschrift 1861. II. p. 165.

tert. Milz gross und weich. In beiden Lungenspitzen fanden sich alte käsige, verödete und verkreidete Tuberkel. — 35. In dem zweiten Fall [1]) hatte die Cirrhose gar keine Symptome während des Lebens gesetzt. Ein 37jähriger ganz kräftiger Mann war ganz plötzlich von den Symptomen einer diffusen Peritonitis befallen worden, welcher er am andern Tage erlag. In der vordern Wand des duodenum, ganz nahe am pylorus, fanden sich mehrere Geschwüre. Eins davon hatte die Darmwand perforirt. Die Oeffnung im Peritoneum war 3 Linien gross, die in mucosa und muscularis viel grösser. Die übrigen Geschwüre waren ganz klein und mehr oberflächlich. Der Magen und der übrige Darm war gesund.

36. Hierher gehört ein von Engel [2]) mitgetheilter Fall: Eine 65jährige Frau, welche bis vor 6 Monaten gesund gewesen war, bemerkte zu dieser Zeit eine Anschwellung des Bauchs. Der Ascites nahm immer mehr zu und vor 4 Wochen gesellte sich zeitweises Erbrechen einer schwärzlichen Masse mit häufigem Aufstossen und schwärzlichen Stuhlentleerungen hinzu. Die Kranke magerte ab und starb an Lungenödem. Bei der Obduction zeigte sich das pancreas in eine hühnereigrosse, ihrem Gewebe nach zwischen fungus und scirrhus stehende Masse entartet, das mesenterium mit zahlreichen, schwärzlichen, hanfkorngrossen Markknoten durchsetzt. Im duodenum gleich unter dem pylorus ein rundliches silbergroschengrosses Geschwür mit etwas nach rückwärts zugeschärften Rändern und einer vom pancreas gebildeter Basis. Ein ähnliches kreuzergrosses Geschwür an der hintern Magenwand, dicht am pylorus.

Andere die vena portarum comprimirende krankhafte Veränderungen sind Carcinome von Leberhylus, oder im Peritoneum oder in der Bauchspeicheldrüse.

Als ein drittes auf Pfortaderstauung beruhendes, zu perforirenden Duodenalgeschwüren führendes Moment erwähne ich die Abdominalplethora, die sog. Haemorrhoiden. In einzelnen Fällen ist angegeben, dass die Geschwüre entstanden seien durch oder nach dem Aufhören regelmässiger Haemorrhoidalblutungen. Diess ist recht wohl möglich und beruht auf ganz andern Verhältnissen als das Auftreten perforirender Magengeschwüre nach Cessatio mensium bei chlorotischen Mädchen; hier ist die Ursache der Geschwüre die schlechte Ernährung der Gefässe bei chlorotischen, dort die Anhäufung von Blut im Pfortadersystem, welche nicht mehr durch Blutungen aus den Haemorrhoidalvenen gehoben wird. — Da indessen bei all diesen Zuständen keine vollständige Stase in den Venen des Duodenum stattfindet, so gehört noch ein neues Moment dazu, um die Hyperaemie zur vollständigen Stase zu steigern, etwa ein Reiz durch Ingesta auf eine beschränkte Stelle. Diess ist auch der Vorgang, wenn ein perforirendes Duodenal-

---

[1]) Lancet 1857. p. 421.

[2]) Engel: medicinische Jahrbücher des österreichischen Staats. Bd. 33. Sr. 2. p. 196.

geschwür durch Hyperaemie des Duodenums oder einen Duodenalkatarrh entsteht. — Als weiteres disponirendes Moment haben wir Herzkrankheiten zu betrachten und zwar in doppelter Weise: entweder durch Stase, ähnlich wie bei der eben betrachteten Pfortaderstauung: bei Degenerationen des Herzens, nicht compensirten Klappenfehlern, Pericarditis oder durch Embolie bei Klappenvegetationen, welche abreissen, oder sich auf ihnen niederschlagende Fiebergerinsel, indem sie vom Blutstrom fortgerissen werden, ebenso bei Atherom der Aorta etc. Es finden sich freilich unter den verschiedenen Sectionsberichten nur einzelne Fälle, in welchen Herzkrankheiten schon vor dem Entstehen des Duodenalgeschwürs sicher nachgewiesen sind; in einzelnen ist dagegen der Zusammenhang beider um so evidenter.

37. So bei einem 56jährigen Manne [1]), welcher nie am Magen gelitten hatte, dagegen an den Symptomen einer hochgradigen Herzkrankheit, welcher er erlegen war. Bei der Obduction fand man Insufficiens der tricuspidalis, Atherom der Aorta und Lungenapoplexien. Im duodenum unmittelbar am pylorus in der vordern Wand eine kleine kreisrunde Oeffnung, welche am Rande blutig war. Innen im duodenum fanden sich an der vordern und ebenso an der hintern Wand je 2 Geschwüre, welche einander genau entgegengesetzt waren. Die beiden obern, einen Zoll vom pylorus entfernten hatten perforirt, das eine hatte die Grösse eines Dreipfennigstücks, das andere nur den halben Durchmesser, beide scharf abgeschnittene Ränder. Die beiden andern waren zwei Zoll vom pylorus entfernt, kleiner und nur zum Theil auf die muscularis übergegangen. Das hintere hatte einen grösseren Durchmesser als das vordere. Diese Geschwüre waren jedenfalls erst frisch entstanden und höchst wahrscheinlich durch Emboli. Doch fragt es sich ob die letzteren aus der atheromatösen Aorta oder aus den Lungengefässen, in welchen durch die vom Herzen ausgehenden Lungenapoplexien Thromben entstanden waren, stammten.

Morgagni [2]) fand bei einer herzkranken Frau ebenfalls Geschwüre im Oesophagus, Magen und Darm, nachdem nur in den letzten 24 Stunden des Lebens Magenschmerzen vorhanden gewesen waren.

Unter den Krankheiten der Lunge, welche zu perforirenden Duodenalgeschwüren führen können, nimmt die Tuberculose die erste Stelle ein, welche auch bei der Aetiologie des perforirenden Magengeschwürs eine bedeutende Rolle spielt. Es liegen mir 7 Fälle vor, in welchen die Complication mit Tuberculose angegeben ist. Der Zusammenhang beider Krankheiten kann ein doppelter sein: entweder leidet durch die Tuberculose die Ernährung der Duodenalgefässe und es kommt bei leichten Reizen zu Blutungen in das Gewebe des Duo-

[1]) Edinburg: med. Journal VIII. 1802. p. 274. und Schmidts Jahrbücher 1863. p. 38.

[2]) Morgagni: Epistol. 29. Nr. 20.

denum, oder kommen Thromben aus verstopften Pulmonalvenen — wie diess bei Tuberculose so häufig geschieht — in's linke Herz und werden mit dem Blutstrom bis in die feineren Duodenalgefässe geführt, wo sie stecken bleiben. In manchen Fällen finden sich neben dem perforirenden Duodenalgeschwür noch tuberculöse Geschwüre im Darm.

38. So theilte mir Herr Dr. Elsässer in Stuttgart einen Fall mit: Herr R., Buchhalter, 50 Jahre alt, litt seit längerer Zeit an Lungen- und Darmtuberculose. Einige Wochen vor seinem Tode verspürte der Kranke auf den Genuss kleiner Quantitäten Speisen oder Getränke ein unbehagliches Gefühl im Unterleib, das sich vom Magen aus dahin verbreitet und häufig in kolikartigen Schmerzen exacerbirt habe. Der Kranke behauptete kurz vor seinem Tode, niemals sich erbrochen zu haben, aber häufig habe er ein Gefühl von Völle im Unterleib empfunden. Seine Frau dagegen gab an, er habe seit 2 Jahren den Kaffee nicht mehr ertragen, sondern sich stets auf seinen Genuss hin brechen müssen, sonst aber auf gar Nichts, es habe sein mögen, was es habe wollen. Der Kranke hatte früher auch wiederholte Darmblutungen gehabt, und war nun durch seine Krankheit sehr heruntergekommen, als sich die Zeichen einer difusen Peritonitis mit Ausgang von der regio iliaca dextra einstellten, der der Kranke nach wenigen Tagen erlag. Obductionsbefund: Grosse Abmagerung, alle Rippenknorpel total verknöchert. Die beiden Lungen im Zustand vollständiger tuberkulöser Degeneration. Die beiden pleurae fast total verwachsen, der linke obere Lappen in einen schlaffen faustgrossen Sack verwandelt, mit fetzigen buchtigen Wandungen. Rechts oben eine hühnereigrosse vomica. In den unteren Lappen überall verbreitete tuberculöse Infiltration, links hypostatische Pneumonie. Im Darm vier Perforationsöffnungen, eine thalergrosse im coecum, zwei andere im ileum, alle drei ausgehend von tuberculösen Geschwüren, wie sich solche auch im übrigen ileum fanden. Die vierte Perforationsöffnung unterscheidet sich wesentlich von den drei andern: es ist ein ganz frisches kaum silberkreuzergrosses perforirendes Duodenalgeschwür etwa einen Zoll unterhalb des pylorus. Die Oeffnung in der mucosa ist ziemlich grösser als die in der serosa, beide ganz scharf. Die Schleimhaut ist nicht gewulstet. Die Oeffnung lag an der untern Fläche der Leber dicht an; es war noch kein Darminhalt ausgeflossen, und es hatte sich noch keine Spur von Adhäsionen gebildet. Erst beim Aufheben des Duodenum floss Fäkalmasse aus. Die übrige Schleimhaut des Duodenum und die des jejunum war normal und frei von allen Geschwüren.

In manchen Fällen mag auch erst durch den Marasmus, welchen das perforirende Duodenalgeschwür und seine Ausgänge nach sich ziehen, Tuberculose sich entwickeln. Pneumonien und Pleuritiden sind nicht seltene Begleiter des ulcus perforans duodeni; aber da die Zeit der Entstehung des Geschwürs fast nie bekannt ist, lässt sich bei einer so acuten Krankheit wie Pneumonie wohl selten ein Zusammenhang mit Sicherheit herstellen; ebenso gegenüber abgelaufenem Intermittens oder Morbus Brightii mit welchen das Geschwür einigemale complicirt war. Curling l. c. stellte 12 Fälle von perforirenden Geschwüren im Duodenum durch Verbrennungen der äussern Haut zusammen,

und auch andere Autoren bestätigen diesen Zusammenhang. In einigen Fällen schien mir aber doch der Prozess der Beschreibung nach ein etwas anderer zu sein als beim einfachen perforirenden Geschwür.

39. So z. B. ein Fall in the Dublin quarterly Journal of medical science [1]): der perforirende Ueberzug des duodenum hatte sich ganz abgeschält und zeigte zwei je einen Zoll im Durchmesser haltende Oeffnungen; dabei rings in der mucosa Entzündungserscheinungen.

Die Verbrennungen auf der äussern Haut sind meist von bedeutender Ausbreitung. Die Zeit der Entstehung des Geschwürs nach der Verbrennung ist jedenfalls eine sehr kurze, wie z. B. Fall 22 zeigt, wo schon die Symptome am nächsten Tage für ein Geschwür sprachen. Es ist also jedenfalls nicht nöthig, dass sich Eiterung eingestellt hat. Den Zusammenhang zwischen diesen Verbrennungen und dem perforirenden Duodenalgeschwür könnte man sich folgendermassen denken: In den der verbrannten Stelle zunächst liegenden Gefässen bilden sich Thromben, diese werden losgespült, kommen in's rechte Herz, dann durch die Lunge ins linke Herz und endlich verstopfen sie als Emboli einige Duodenalarterchen. Dagegen spricht aber vor allem, dass in der Lunge selbst keine Embolien in all den Fällen von perforirenden Duodenalgeschwüren nach Verbrennungen beobachtet wurden. Wahrscheinlicher ist, dass bei so ausgedehnten Verbrennungen wie nach andern Organen, Brust und Gehirn, so auch nach dem Duodenum eine hochgradige Fluxion stattfindet; kommt es dort durch irgend welche Umstände an einer umschriebenen Stelle zur vollständigen Stase, so kann der Magensaft einwirken und es entsteht ein Substanzverlust. Es fragt sich, ob nicht auch nach Erfrierungen solche Geschwüre auftreten können. Folgender Fall, den Förster [2]) mittheilt, könnte dafür sprechen; aber es kommen hier noch verschiedene Umstände hinzu, die ebensogut das Geschwür haben veranlassen können.

40) Ein kräftiger, 20jähriger Mann wurde im Winter plötzlich brodlos und konnte bei einer anstrengenden über 24 Stunden fortgesetzten Fussreise Nichts geniessen. Endlich angekommen stürzte er ein Glas Branntwein hinunter, legte sich dann in einer Scheune auf Stroh, schlief ein und erfror beide Beine. In höchst elendem Zustand kam er in's Spital, wo bald die Erscheinungen einer innern Perforation eintraten, welcher er nach wenigen Tagen erlag. Sectionsbefund: Füsse und Unterschenkel schwarz, Weichtheile jauchig infiltrirt, in den grossen Gefässen flüssiges Blut und frische Gerinsel. In der Bauchhöhle mässige Exsudatmassen. Peritoneum injicirt, mit eitrig fibrinösem Exsudat bedeckt. Gleich hinter pylorus fanden sich im duodenum an vorderer und hinterer Wand 5—6 runde Erodionen und te-

---

[1]) Februar 1864. p. 221.

[2]) Förster: Würzburger Zeitschrift 1861. II. p. 164.

rassenförmige ulcera, von welchen eines die vordere Wand perforirt hatte. Ausserdem fanden sich noch viele unregelmässige Erosionen auf der Höhe der Schleimhautfalten. An keinem der Substanzverluste zeigte sich Induration der Ränder. Die Arterien des duodenum und die übrige Schleimhaut desselben, wie die des Magens waren normal.

Hunger und Elend scheinen einigen Einfluss auf Entstehung des Prozesses zu haben, aber nicht sowohl wenn sie dauernd einwirken, als plötzlich bei einem Individuum, das vorher in bessern Verhältnissen gelebt hatte.

41. So findet sich in der Lancet [1]) die Geschichte eines 28jährigen Mannes, W. F., welcher in der letzten Zeit viel Mangel und Elend durchgemacht hatte. Er wurde ganz plötzlich von heftigen Schmerzen im Bauche befallen, alle Zeichen einer acuten Peritonitis stellten sich ein und er starb am 3ten Tage nach dem Anfalle. Bei der Obduction fanden sich gerade neben dem pylorus im duodenum 2 perforirende Geschwüre. Beide hatten die ganze Darmwand perforirt, aber das eine war mit den Rändern am pancreas angewachsen, so dass keine Communication mit dem cavum peritonei bestand; das andere dagegen war mit runder Oeffnung in dieses durchgebrochen. In beiden war die mucosa in weiterem Umfang zerstört als die muscularis, diese wieder in grösserem als die serosa. Der seröse Ueberzug der Bauchorgane war mit eitrigfibrinösen Auflagerungen bedeckt, im cavum peritonei 2 Pinten gelblicher mit Fibrinflocken gemischter Flüssigkeit. Das Peritoneum war dunkel-roth, matt. Magen und Brustorgane gesund. Im Dünndarm waren einige peyerische Platten sehr sichtbar, im colon die solitären Follikel vergrössert mit einem schwarzen Fleck im centrum, einige Falten der mucosa waren injicirt und schienen an ihren Rändern arrodirt zu sein.

Gewohnheitstrinker scheinen nicht häufig von Duodenalgeschwüren heimgesucht zu werden, dagegen hat der einmalige unmässige Genuss von Alcohol besonders, wenn keine Speisen vorher genossen wurden, einige ätiologische Bedeutung. Es wäre diess aus einer durch den Reiz des Alcohols bedingten Entzündung und nachfolgender Stase zu erklären.

42. Hierher gehört vielleicht Fall 40 und folgender Fall von Wait [2]): Ein 30jähriger Mann bekam nach dreitägigem Saufen, wobei er wenig ass, ein nagendes Gefühl im Leib, das er als Hunger deutete. Man gab ihm jedoch Nichts zu essen und er schlief ein. Gegen 5 Uhr Morgens bekam er furchtbare Schmerzen in der Magengegend mit Brechen. Diess liess gegen Abend nach, nur Eckel blieb zurück, Am andern Tag trat Verschlimmerung ein: Meteorismus, Stuhl und Urin kann nicht entleert werden und er starb des Nachmittags. Bei der Section fand sich Gas, gelbes Serum, ein lebender Spulwurm im Bauchraum. Das duodenum war entzündet, 10 Zoll vom pylorus lag eine rabenfedergrosse, trichterförmige, unebene Oeffnung, drum herum war stärkere Entzündung; das Bauchfell und Netz schwach entzündet, sonst Alles normal.

---

[1]) 1846. Vol. II. p. 423.

[2]) Boston med. Journal. Mai 1841.

Eines der wichtigsten Momente bei der Aetiologie des perforirenden Duodenalgeschwürs ist sicher die häufige Recidive des Prozesses. Wie in dem heilenden Geschwür dieselbe so ungemein häufig auftritt, so sehen wir auch gar nicht selten frische, acute perforirende Duodenalgeschwüre neben älteren in Heilung begriffenen. Auch neben Magengeschwüren treffen wir diese Duodenalgeschwüre jüngeren Datums. Es scheint mir indessen nicht wahrscheinlich, dass das eine vorhandene Geschwür eine Praedisposition gibt für neue Geschwüre in der Nachbarschaft, sondern eher, dass beide einem und demselben Momente, derselben Praedisposition, zu welcher zu verschiedenen Zeiten determinirende Ursachen hinzutreten, ihre Entstehung verdanken. Etwas anders verhält es sich mit der Recidive des Prozesses im heilenden Geschwür: hier sind die Circulationsverhältnisse ganz anders, indem die zahlreichen Gefässe der normalen Schleimhaut, welche den schädlichen Einfluss des Magensafts zu verhüten haben, nicht leicht ersetzt werden durch die leicht zerreisslichen der Granulationen oder die sparsamen einer Narbe.

Symptome.

In den von mir gesammelten Fällen von Duodenalgeschwüren waren etwa in einem Fünftel derselben vor dem Eintritt der tödtlichen Katastrophe durch Perforation oder durch Blutung, keine Schmerzempfindungen vorhanden, oder ist wenigstens in den Krankengeschichten nicht erwähnt, dass die Kranken über eigentliche Schmerzen geklagt hätten. Nichts destoweniger halte ich es für wahrscheinlich, dass wenigstens ein Gefühl von Vollsein im Epigastrium und eine Empfindlichkeit desselben gegen Druck auch in den angeführten Fällen nicht gefehlt hat und zwar desshalb, weil in denjenigen Fällen, welche genauer beschrieben sind, erwähnt wird, dass der tödtliche Ausgang nicht inmitten eines vollständigen Wohlseins, sondern nach einem leichten Unwohlsein, das etwa an einen acuten Magenkatarrh erinnert habe, eingetreten sei. In den übrigen Fällen, in welchen das Gefühl von Vollsein nach der Mahlzeit und die Empfindlichkeit gegen den Druck der Kleider oder der Hand nicht erwähnt wird, liegt es nahe, daran zu denken, dass diese unbedeutenden Beschwerden entweder von dem Kranken selbst zu gering geachtet sind, als dass sie dieselben erwähnt hätten, oder dass von den Aerzten auf das Klagen über so unbedeutende Störungen kein Gewicht gelegt ist. Ich erinnere daran, dass auch bei dem ersten Eintreten einer Haemoptoe die Kranken nicht selten angeben, sie seien vor dem Blutspeien ganz gesund gewesen und dass viele Aerzte diesen Angaben bereitwillig Glauben schenken, während ein genaueres Examen ergibt, dass die Kranken allerdings längere Zeit vor dem Blutspeien an leichtem Hüsteln gelitten haben. Das Missverhältniss zwischen den erschreckenden Erscheinungen des Bluthustens und den scheinbar unschuldigen Prodromalerscheinungen ist es, welches hier den Zusammenhang dieser und jener Symptomengruppe übersehen lässt. Aber ich kann ein noch schlagenderes Beispiel anführen, welches meine Behauptung, dass die Bildung eines Duodenalgeschwürs wohl schwerlich ohne alle abnorme Empfindung vor sich geht, stützt. Es wird von manchen Seiten behauptet, dass eine acut entstandene Peritonitis oder ein heftiges Blutbrechen in vielen Fällen die ersten Zeichen eines perforirenden Magengeschwürs seien, oder man formulirt die Behauptung auch so, dass eine grosse Zahl von Magengeschwüren latent bleibe bis

eine Peritonitis oder ein Blutbrechen auf das Uebel aufmerksam mache. Sieht man aber die Sache näher an, so findet man auch hier, dass zwar kardialgische Erscheinungen und der für das runde Magengeschwür pathognostische Symptomencomplex vor dem Eintritt der tödtlichen Katastrophe gefehlt habe, in allen gut beobachteten und genau beschriebenen Krankengeschichten aber findet man erwähnt, dass die Kranken wenigstens einige Tage zuvor über ein leichtes Unbehagen und über ein Gefühl von Druck und Vollsein in der Herzgrube zumal nach dem Genusse schwer verdaulicher Speisen geklagt haben. Da aus diesen Erscheinungen Niemand ein perforirendes Magengeschwür diagnosticiren kann, so ist der Ausspruch gerechtfertigt, dass das genannte Geschwür häufig bis zum Eintritte der Perforation oder einer Blutung latent bleibe, aber nicht der, dass das erste Symptom des perforirenden Magengeschwürs die Peritonitis oder das Blutbrechen sei. —

43. Als Beleg für das Gesagte diene folgende Krankengeschichte, deren Mittheilung ich der Güte des Herrn Professor Niemeyer verdanke: Dr. Albert Brunnemann 29 Jahre alt, ein überauss fleissiger, höchst talentvoller Arzt, welcher ein sehr regelmässiges Leben geführt und sich keinerlei Excesse erlaubt hatte, war bis ein Jahr vor seinem Tode ein sehr kräftiger Mensch gewesen und hatte die grössten Strapazen ohne Ermüdung ertragen. Im Verlauf des letzten Jahres indessen hatte er beim Bergsteigen einigemale Anfälle von leichter Haemoptoe gehabt, ohne dass diese Husten und Auswurf hinterlassen hätten. Mit den Vorbereitungen zu einer wissenschaftlichen Reise nach Australien beschäftigt, wurde er von einem leichten Unwohlsein befallen. Er empfand nach dem Essen Druck im Epigastrium und war auch gegen äussern Druck auf das Epigastrium etwas empfindlich, gleichzeitig war seine Verdauung gestört und es trat einige Zeit nach dem Essen Aufstossen von Luft ein, welche Mengen der genossenen Speisen mitriss. In der Idee, dass es sich um einen leichten Magenkatarrh handle, hielt der Kranke einige Tage lang strenge Diät und genoss den Tag über eine bis zwei Flaschen Jodwasser. Nachdem dieser Zustand einige Tage angedauert hatte, wurde er plötzlich, während er ein kaltes Band nahm, von einem heftigen Schmerz im Bauche befallen und fühlte sich dabei überaus hinfällig, vermochte es jedoch noch zu Fuss nach seiner 10 Minuten entfernten Wohnung zu gehen. Zwei Stunden nach dem Vorfalle sah ihn Herr Professor Niemeyer, damals praktischer Arzt in Magdeburg. Dr. Brunnemann erklärte demselben sofort, er habe eine Perforation und werde sterben und bat zugleich, dass man seinem Vater erst gegen das Ende den wahren Sachverhalt mittheilen solle. Indessen hatten sich die Schmerzen schnell vom Epigastrium über den ganzen Bauch verbreitet, der Leib war aufgetrieben und gegen den leisesten Druck überaus empfindlich. Obgleich die schnelle Entstehung der peritonitis, das Fehlen des Erbrechens und die einige Tage nach der Katastrophe vorhandene Empfindlichkeit des Magens gegen innern und äussern Druck, sowie die Dyspepsie kaum einen Zweifel übrig liessen, dass die Diagnose des Kranken die richtige sei, gab man sich der Hoffnung hin, dass eine Kothanhäufung oder ein anderes Hinderniss für den Fortschritt des Darminhalts der Peritonitis zu Grunde liege; und da

der Kranke selbst, welcher bisher Opium und Morphium in grössern Dosen genommen hatte, nach Abführmitteln verlangte, gab man ihm Klystire, Ricinusöl und grosse Dosen Calomel. Es trat jedoch kein Stuhlgang ein, dagegen mässigten sich die Schmerzen durch das Opium wenigstens etwas. Nach einem etwa zweistündigen Schlafe wurden dem Kranken in der Hoffnung, dass vielleicht während des Nachlasses der Schmerzen Stuhlgang eintreten würde, noch ein Klystier gesetzt. Von da ab, wo der Kranke sich aufrichtete und auf die Bettschüssel setzte, trat eine neue und so heftige Verschlimmerung aller Schmerzen ein, dass man wohl kaum bezweifeln kann, es seien durch die veränderte Lage und die peristaltische Bewegung des Darms leichte Verklebungen der Gedärme unter einander, welche sich während der Remission gebildet hatten, wieder gelöst. Professor Niemeyer hat gegen mich und in der Klinik wiederholt ausgesprochen, dass ihn bis auf den heutigen Tag dieses so zur Unzeit verordnete Klystier bekümmere. Vielleicht wenn man coup sur coup mit der Darreichung von Opium fortgefahren hätte, wäre der Kranke gerettet worden. So starb er, nachdem er eine grosse Quantität Chloroform, welche in seiner Reiseofficin war, verbraucht hatte, mit der grössten Bravour 3 Tage nach der Perforation. Sein Bewusstsein war erst in der letzten Stunde leicht getrübt worden. Er bat seinen Vater drei Stunden vor seinem Tode, um ihm den Anblick des Sterbens des Sohnes zu ersparen, er möge sich für einige Stunden zu Bette legen und wolle ihn rufen lassen, wenn es zu Ende ginge. Er ordnete unter Anderem an, dass seine Section 12, seine Beerdigung 24 Stunden nach seinem Tode stattfinden solle. Bei der Obduction fand sich ausgebreitete Peritonitis ausgehend von einem perforirten Geschwür im Duodenum. Dasselbe sass an der nach rechts gekehrten Wand des obern horizontalen Stücks vom Zwölffingerdarm und hatte in der Schleimhaut die Grösse eines halben Guldens, während die Perforationsöffnung in der serosa kaum die Grösse einer Erbse überschritt. In den Lungen fanden sich einzelne umschriebene käsige Herde.

Ungleich häufiger als diese vagen Beschwerden, über welche sich die Kranken nur wenig beklagen gehen der lethalen Katastrophe kürzere oder längere Zeit, oft viele Jahre hindurch viel lästigere und heftigere Schmerzen voraus, sowohl in der Form anhaltender Schmerzempfindungen und Empfindlichkeit gegen Druck, als in Anfällen auftretender Cardialgie. Diese unterscheiden sich von denjenigen Cardialgien, welche Symptome des runden Magengeschwürs sind, in keiner auffallenden Weise. Nur sind vollständige Cardialgien nicht so häufige und regelmässige Begleiter des perforirenden Duodenalgeschwürs, als diess beim perforirenden Magengeschwür der Fall ist. Budd [1]) leitet dieses Verhältniss davon ab, dass bei der verhältnissmässig straffen Befestigung des Duodenum der motus peristalticus desselben ein geringerer sei, dass dieses Darmstück keinen grossen Volumsveränderungen unterworfen sei, dass das Duodenalgeschwür viel weniger durch die vom Magen mehr aufgelösten, abgeschliffenen, dem Körper schon mehr as-

---

[1]) Budd: Magenkrankheiten, übersetzt von Langenbeck. p. 132.

similirten Substanzen, welche nun auch vollständig die Temperatur des Körpers angenommen haben, gereizt werde, als diess beim Magengeschwür der Fall sei, welches mit Substanzen in Berührung komme, welche nur von den Zähnen und dem Speichel vorbereitet seien und oft noch eine sehr hohe oder sehr niedrige Temperatur haben. Die Cardialgien beruhen hauptsächlich auf Zerrung der fibrösen Adhaesionen, welche den Darm mit der Nachbarschaft verbinden, beim motus peristalticus, und auf Dehnung der Darmwand durch den Inhalt, nachdem dieselbe ihre Dehnbarkeit durch Bindegewebswucherung um das Geschwür verloren hat und das Darmlumen dadurch ein kleineres geworden ist.

In manchen Fällen haben die anfallsweise auftretenden Schmerzen mehr den Charakter von Darm- oder Gallensteinkoliken. Anderemale sind sie weniger heftig, und zeigen den Charakter von Cardialgien in geringerem Grade. Die Cardialgien treten in der grossen Mehrzahl der Fälle nach dem Essen ein und zwar nicht erst nach 4—6 Stunden wie Wunderlich l. c. angibt, sondern in manchen Fällen schon nach einer halben, meist nach 2—3 Stunden. Die Angaben Wunderlichs und vieler Anderer, welche seine Ansicht theilen, beruht offenbar nicht auf directen Beobachtungen, sondern stützt sich auf die Voraussetzung, dass der Mageninhalt sich erst nach 4—6 Stunden und dann auf einmal ins Duodenum entleere. Der Speisebrei tritt aber in Wahrheit schon sehr bald, wenigstens zum Theil über; wie wir diess bei der Betrachtung der nach aussen perforirten Duodenalgeschwüre erwähnt haben, schon fünf Minuten nach Einnahme der Speisen. Auch wird bei den Bewegungen des Pylorustheils des Magens das Duodenum nicht ganz träg und unbetheiligt bleiben. Selten kommen die Cardialgien bei leerem Magen vor und finden dann Erleichterung durch Speise- und Getränke-Zufuhr.

44. So z. B. bei einem Manne [1]), welcher 7 Jahre lange an Cardialgien litt und sie jedesmal durch ein Glas Branntwein stillte. 36 Stunden vor seinem Tode, als sich wieder sehr heftige Schmerzen im Epigastrium einstellten, glaubte er von einem gewöhnlichen Anfall betroffen zu sein und suchte denselben durch ein Glas Branntwein zu beendigen. Allein diess half nichts, es kam Brechen hinzu und alle Zeichen allgemeiner acuter Peritonitis, welcher er erlag. Bei der Obduction zeigte sich das Peritoneum überall entzündet, an der Aussenseite des Duodenum eine federkielgrosse Oeffnung von fibrinösem Exsudate umgeben, aber keine Adhäsionen. Die Ränder der Oeffnung waren gallig gefärbt. Im Innern des Darms entsprach derselben ein in der mucosa einen halben Zoll grosses, gerade an der

[1]) Medico chirurg. transact. VIII. p. 234.

Vereinigung von Magen und Duodenum gelegenes Geschwür. Der Substanzverlust in der muscularis war geringer als der in der mucosa.

Der kardialgische Anfall hält verschieden lange Zeit an; in vielen Fällen endet er nach einigen Stunden mit Erbrechen noch unverdauter Speisen, oder bringt letzteres wenigstens Erleichterung. Eine ganz ungewöhnlich lange Dauer zeigten die sonst cardialgischen sehr ähnlichen Schmerzanfälle bei einem 40jährigen mageren Manne [1])

45. Dieser hatte seit seinem 30ten Jahre an molimina haemorrhoidalia gelitten, welche eine Kur in Ems und periodische mässige Blutungen beseitigten. Darauf stellten sich eine Zeit lang pollutiones diurnae ein, welche bald geheilt wurden. Vom 39ten Jahr an litt er von Zeit zu Zeit, besonders nach Diätfehlern an einem Gefühl von Druck in der Gegend des colon transversum, der so heftig war, dass manchmal Ohnmacht eintrat. Diese Schmerzen dauerten einige Tage, dann bekam er in der Regel an der Zunge und im Mund schmerzhafte Aphthen, mit deren Heilung jener Schmerz schwand. Die Anfälle waren leichter, wenn die Bauchmuskeln erschlafft waren, gerade wie bei Peritonitis. Bei blander Diät befand er sich am besten. Nach längerer Zeit aber kam Erbrechen auch nach leichten Speisen hinzu, und zweimal erbrach er hellrothes Blut. Die Pylorusgegend wurde nun gegen Druck empfindlich und er bekam zuweilen Fieber, während sich dieses früher nur mit den Aphthen gezeigt hatte. In Ems erholte er sich sehr und blieb nun fast ein halbes Jahr gesund; dann aber kamen die alten Anfälle und das Blutbrechen zurück. Bei einem Spaziergang wurde er plötzlich von kolikartigen Schmerzen in der Magengegend befallen, er musste nach Hause gehen und sich niederlegen. Grosse Angst, Unruhe, Durst, Tenesmus traten hinzu, die Magengegend war empfindlich und blieb es trotz örtlicher Blutentziehung. Während der Meteorismus sich steigerte, wurde die Percussion am Bauch allmählig matt, und der Tod erfolgte etwa 40 Stunden nach dem Anfall. Die Obduction ergab ein guldengrosses Geschwür im Duodenum, 1½ Zoll unterhalb des pylorus mit aufgeworfenen Rändern und rings von reichlichen Blutgefässen umgeben. Die Häute des Duodenum waren durchbohrt, das Loch in der serosa war von Erbsengrösse. Im cavum peritonei fanden sich viele Darmcontenta. Das pancreas war fleischig, hatte seine körnige Structur verloren, war weicher und sehr reich an Blutgefässen. Nirgends hatte es abnorme Verbindungen eingegangen.

Die Cardialgien treten paroxismenweise auf mit kürzern oder längern Pausen. Diese sind entweder ganz frei von Beschwerden oder besteht in der Zwischenzeit eine Empfindlichkeit der Magengegend gegen äussern und innern Druck etc. Wie es kommt, dass Cardialgien oft wieder ganz verschwinden, nachdem sie kürzere oder längere Zeit gedauert haben, ist schwer zu erklären. In manchen Fällen hängt dieser Vorgang offenbar mit veränderter Lebensweise zusammen.

46. So theilte mir Herr Dr. Elsässer in Stuttgart mit dankenswerther Bereitwilligkeit folgenden Fall mit, und überliess mir denselben nebst dem dazu gehörigen

---

[1]) Holschers Hannöversch. Annalen. Bd. V. Hft. 2. u. Schmidts Jahrbücher Splbd. III. p. 169.

Präparate (Tab. II.) zur Veröffentlichung. Heinrich E. medicinae studiosus 19 Jahre alt, kräftig gebaut und von blühendem Aussehen litt von seinem 16ten Jahre an an zeitweise auftretendem Gefühl von Druck in der Magengegend während des Essens, so dass er, obgleich sein Appetit gut war, doch mit dem Essen aufhören musste. Dieser Zustand hielt meist 8 — 14 Tage an und es kam darauf ein oft monatelang bestehendes Wohlbefinden. Nur eine grosse Neigung zu Verstopfung verliess ihn nie. Im Herbst 1857 begab er sich nach Genf, und hier stellten sich nun wiederholt heftige Cardialgien ein, welche aber nie mit Erbrechen verbunden waren und sich auch, als er an Ostern 1858 die Universität Tübingen bezog, nie mehr zeigten. Doch blieb er auch jetzt nicht gänzlich von seinem Leiden verschont. Einerseits hatte er wieder ein Gefühl von Druck im Magen 2—3 Stunden nach dem Essen und andererseits häufig ein Schmerzgefühl in der Magengegend, welches er durch Essen stillte. Dabei bestand hartnäckige Verstopfung, aber nie trat Erbrechen, nie Icterus ein. Sein Appetit war immer normal, und seine Ernährung litt durchaus nicht. 16 Tage vor seinem Tode jedoch bekam er wieder Magendrücken 3 Stunden nach dem Essen, und er musste einigemale ohne Veranlassung und ohne dass besondere Diätfehler vorausgegangen wären, sich erbrechen. In den letzten Tagen fühlte er sich müde und gab an, „es stecke etwas in ihm, er spüre es.“ Da plötzlich bekam er Abends 4 ½ Uhr, nachdem er zu Mittag einen speckigen, harten Reispudding gegessen hatte, während er sich bückte furchtbare Schmerzen im Bauche, welche er wieder für eine Cardialgie, wie er sie früher durchgemacht hatte, hielt. Seine Freunde fanden ihn stöhnend und sich krümmend am Boden liegend. Die Schmerzen strahlten bald trotz gereichten Opiums auf den übrigen Bauch aus. Der Kranke wünschte sehnlich Stuhlgang, der aber durch wiederholte Klystiere und Ricinusöl nicht erreicht wurde. Dagegen stellte sich reichliches Erbrechen saurer Massen ein, was den Kranken sehr erleichterte. Die Schmerzen im Bauch wurden geringer, zogen sich mehr nach der Schulter, aber die Empfindlichkeit gegen Druck blieb sehr gross. Es trat Meteorismus ein, die Leberdämpfung verschwand und etwa 40 Stunden nach Beginn des Anfalls war der Kranke erlegen. Bei der Obduction fand sich in der rechten Bauchhälfte, namentlich oben und zur Seite der Leber etwa 1 ½—2 Schoppen wässeriger, stark gallenhaltiger Flüssigkeit, darin zwei grosse Spulwürmer zwischen Leber und Zwerchfell. Dieselbe Flüssigkeit befand sich auch in der linken Bauchhälfte und im Becken, zusammen etwa ein Schoppen. Der Magen lag an der normalen Stelle und war durch Luft gross und straff ausgedehnt. Die Eingeweide waren durch eitrig fibrinöses Exsudat mit einander verklebt. Am äussern Rand der Gallenblase war eine dickere Lage von eitrig fibrinösen Auflagerungen, in der Mitte dieser ein Gang von der Dicke eines kleinen Fingers, aus welchem gleichzeitig mit Zusammensinken des Magens Luft ausströmte, und welcher an eine perforirte Stelle im Duodenum führte, welche sich im Anfang des Duodenum, an dessen oberer und nach rechts gekehrten Wand befand. Ueber das Aussehen des Geschwürs nach Innen vergl. Tab. II., es ist einen Zoll lang, 4 Linien breit. Die mucosa ist in dieser Ausdehnung ganz zerstört wie die muscularis, aber sie ist gewulstet über die muscularis hereingeschlagen, an einigen Stellen vernarbt. Die serosa ist nur an einer kleinen Stelle perforirt, sonst im Umfang des Geschwürs papierdünn, aber durch die überhängende mucosa kaum zu sehen. Von dem Geschwür erstreckt sich eine Narbe noch etwa 6 Linien weiter, so dass der ganze Darm an dieser Stelle bis auf eine 5 Linien

breite gesunde Schleimhautbrücke vom Geschwür eingenommen ist. Die Ränder des Geschwürs zeigen nirgends Röthung, das ganze Geschwür zeigt eine leichte conische Zuspitzung gegen die äussere Seite des Darms. Leber, Milz, Herz, Lungen waren normal mit Ausnahme einer alten, vollständigen pleuritischen Verklebung der rechten Lunge mit der Brustwand. Die sehr vorgeschrittene Fäulniss erlaubte keine nähere Untersuchung dieser Eingeweide.

Continuirliche, d. h. nicht in Paroxysmen auftretende Schmerzen sind ebenfalls häufige oder noch häufigere Begleiter des perforirenden Duodenalgeschwürs als die Cardialgien. Sie werden wie diese nie bei acuten Geschwüren beobachtet, sondern nur bei den sogenannten chronischen und beruhen also wohl wie Cardialgien auf Veränderungen durch die Heilungsvorgänge, vor allem den leichten Peritonititen. Sie haben ihren Sitz im rechten Hypochondrium oder im Epigastrium, selten ist eine ganz beschränkte Stelle an dieser Gegend oder hinten rechts neben der Wirbelsäule als Sitz der Schmerzen angegeben, von wo sie nach dem übrigen Bauch ausgestrahlt hätten. Die Schmerzen treten einige Stunden nach dem Essen oder bei stärkeren Bewegungen, wo eben auch der motus peristalticus angeregt wird, auf. Aehnlich, wie der Druck von innen durch Speisen macht äusserer Druck Schmerzen: die Leber- und Magengegend darf nicht durch enge Kleider geschnürt werden, den Soldaten genirt der Riemen um den Bauch etc. Selten und sehr schwer zu erklären sind die Fälle, wo heftige Schmerzen bei nüchternem Magen und bei Nacht, wo keine Kleider drücken und der Körper in vollständiger Ruhe ist, auftreten.

47. Mayer [1]) theilt einen solchen Fall mit. Herr S., 50 Jahre alt, von bleicher, abdomineller Gesichtsfarbe hatte lange an Haemorrhoiden gelitten, welche durch Blutungen erleichtert wurden. Sonst war er ganz gesund, bis sich im Jahre 1837 periodische Anfälle von Kolik einstellten, welche mit mehr oder weniger Erleichterung 14 Tage lang dauerten. Sie kehrten ziemlich häufig wieder und brachten den Kranken sehr herunter. Die Anfälle waren Nachts besonders heftig, kamen immer häufiger, und am Ende des Jahres 1841 verliessen die Schmerzen den Kranken gar nimmer. Dazu kam vom Februar 1842 regelmässiges Erbrechen auch der mildesten Speisen 3 Stunden nach dem Essen. Durch sehr regelmässige Diät und eine Badekur in Soden wurde der Kranke so ziemlich wieder hergestellt, bis er am Ende des Jahres die alte Lebensweise wieder aufnahm, wodurch die alten Leiden zurückkehrten; wieder Erbrechen halbverdauter Speisen 3 Stunden nach dem Essen und nun auch kaffeesatziger Massen. Heftige Schmerzen in der rechten Seite des Bauchs, ganz nach dem Verlauf des Duodenum störten den Schlaf des Kranken, bei Tag war er fast frei davon. Dabei magerte er stark ab, der Urin war meist braun, die Zunge belegt; in der rechten Bauchgegend konnte man bei tieferem Druck, der dem Kranken etwas schmerzhaft war, eine unbestimmte Härte fühlen. Icterus trat ein, der Appetit war immer gut, der Kranke ging auch immer

[1]) Mayer l. c. p. 106.

aus, bis er plötzlich im März 1843 Nachts von sehr heftigen Schmerzen im Bauch befallen wurde. Er meinte es müsse daselbst Etwas geplatzt sein und starb bald unbesinnlich noch am Abend desselben Tages. Bei der Section fand man in der Peritonealhöhle viel stinkendes Gas mit Speiseresten. Der Magen war normal, etwas ausgedehnt; dicht dahinter zeigte sich das Duodenum in seiner ganzen Länge verdickt, etwas verengt bis zum Ende der pars posterior duodeni. 2 Zoll vom pylorus in der vordern Darmwand war ein Loch von der Grösse eines Silbergroschens, rund, trichterförmig, innen weiter als in der serosa, seine Ränder glatt und hart, aber nicht scirrhös. Der übrige Körper zeigte nichts Abnormes.

Schliesslich müssen wir noch die eigenthümlichen Gefühle erwähnen, welche die Kranken von Zeit zu Zeit im rechten Hypochondrium und Epigastrium verspüren und die wohl damit zusammenhängen, dass ein Geschwür entsteht, oder Recidive in einem heilenden Geschwür eintritt, denn sie finden sich besonders kurze Zeit vor einer tödtlichen Perforation oder Blutung Die Kranken bezeichnen dieses Gefühl nicht als eigentliche Schmerzen, sondern als ein Nagen, Fressen; andere führen nur an, es gehe in der betreffenden Gegend etwas vor sich, es sei dort nimmer normal, es stecke etwas in ihnen etc, sie deuten diess Gefühl öfters wohl auch als Hunger. Anderemale ist nur eine gewisse Unruhe im Kranken, er fühlt sich nicht wohl und plötzlich tritt die lethale Katastrophe ein.

Aehnlich wie Cardialgie ist auch Erbrechen durchaus kein so constanter Begleiter perforirender Duodenalgeschwüre als perforirender Magengeschwüre. In den von mir gesammelten Krankengeschichten ist es nur selten angegeben und beruhte entweder auf Stricturen im Duodenum oder bildete es den Abschluss von Cardialgien, ganz selten nur in Verbindung mit dyspeptischen Erscheinungen (vergl. Fall 18). Die erbrochenen Massen haben nichts Charakteristisches, meist sind es halb oder gar nicht verdaute Speisen mit sehr saurem Geschmack oder ist Galle beigemengt, manchmal auch Sarcine. Das Erbrechen bei Cardialgien beruht auf Reflexwirkung und entsteht ähnlich wie Blasenkrämpfe bei schmerzhaften Erkrankungen der urethra; das bei Stricturen des Duodenum auf einfachen Regurgitiren des Mageninhalts. Weil dieser nicht durch die normale Peristaltik nach abwärts geschafft werden kann, tritt eine antiperistaltische Bewegung ein, der Inhalt wird erbrochen. Dass bei vielen Verengerungen des Duodenum, wenn dieselben nicht zu hochgradig sind und bei sorgfältiger Diät und dem Gebrauche alkalischer Bäder, welche einen die Verengerung steigernden Katarrh heilen, den Schleim auflösen, kein Brechen eintritt, oder dieses wieder schwindet, beruht wohl darauf, dass die

Speisen im Magen sehr verkleinert und erweicht wurden und diese nun in sehr kleinen Portionen ins Duodenum eintreten, so dass sie die verengerte Stelle wohl passiren können.

Ziemlich seltene Begleiter des perforirenden Duodenalgeschwürs sind ferner dyspeptische Erscheinungen. In den meisten Krankengeschichten ist angegeben, dass der Appetit ganz normal gewesen sei, nur selten das Gegentheil, dann verbunden mit Aufstossen, belegter Zunge, sonstigen Symptomen eines Magenkatarrhs. Aphthen im Mund (vergl. Fall 45) sind wohl als eine Steigerung des beim Magenkatarrh so häufigen Katarrhs der Mundschleimhaut zu betrachten.

Viel häufiger ist der Stuhl, wenn er überhaupt Abnormitäten zeigt, verstopft als diarrhöisch. Doch kommen auch Fälle vor, in welchen längere Zeit Diarrhoe bestand.

48. Einen solchen theilt Schwarz [1]) mit. Ein 75jähriger Mann hatte anhaltende peinliche Empfindungen in der Oberbauchgegend, Appetitmangel und lange andauernden Durchfall, dann einige Tage lang massenhaftes, chocoladefarbenes Erbrechen und heftigere Magenschmerzen. Der Tod folgte unter langem Sopor. Die Section zeigte 1 Zoll unter pylorus ein treppenartiges, vertieftes Geschwür von der Grösse eines halben Rubels, in 2 Theile durch eine losgetrennte Schleimhautschichte getheilt. Die eine Hälfte hatte perforirt, von der andern war noch die serosa erhalten.

Die Faeces hatten abgesehen von Blutungen, welche wir nacher betrachten werden, in den Fällen, welche mir vorliegen, keine Eigenthümlichkeiten. Bei Abschluss der Gallengänge durch Narbencontraction sind sie natürlich ganz entfärbt. Bright [2]) erwähnt, dass bei Gallenverschluss die Faeces eine Fettschichte als weisslichen Ueberzug besitzen. In dem einen Falle, den ich selbst sah, war diess nicht so, und auch in den sonst aufgezeichneten Krankengeschichten geschieht dessen keine Erwähnung. In keinem Fall findet sich dieser Fettbeschlag der Faeces bei vollständig erhaltenem Abfluss der Galle in den Darm, wie Wunderlich und Mayer angeben.

Eine sehr seltene Erscheinung beim perforirenden Duodenalgeschwür ist katarrhalischer Icterus, zusammenhängend mit dem seltenen Auftreten eines Duodenalkatarrhs bei dieser Geschwürsform. Unter mehr als 70 Fällen von Duodenalgeschwür, welche mir vorliegen, finde ich nur einen einzigen, von Henoch [3]) mitgetheilten, in welchem

---

[1]) Schwarz: Rigaer Beiträge III. 3. 1855. und Kannstatts Jahresbericht 1855. 3. p. 298.

[2]) Medico chirurg. transact. XVIII. p. 1. ff.

[3]) Henoch: Unterleibskrankheiten III. Aufl. p. 274.

katarrhalischer Icterus ohne weitere Complicationen eine Zeit lang bestand.

49. Herr F., kräftig gebaut, 46 Jahre alt, in den letzten 15 Jahren nie erheblich krank, hatte sich nie Excesse zu Schulden kommen lassen. Nun bekam er einen in bestimmten Intervallen wiederkehrenden Schmerz in der Magengegend, der zuweilen sehr heftig wurde. Die Intervalle waren selbst bei Diätfehlern ganz frei von Beschwerden. Im Februar 1846 bekam der Kranke ohne bekannte Veranlassung Icterus, der ihn jedoch nicht beeinträchtigte; 14 Tage darauf stellten sich plötzlich während der Nacht wiederholtes Blutbrechen und blutige Stühle ein. Der Icterus nahm nun ab, der Stuhl wurde wieder mehr von Galle gefärbt, der Urin heller, der Appetit besser und nach 8 Tagen konnte F. wieder das Bett verlassen. An diesem Tage stellte sich Nachmittags eine unerklärliche Unruhe bei ihm ein, bis er gegen Abend in einen ruhigen Schlaf verfiel. Nach einigen Stunden aber erwachte er mit einem heftigen Schrei, unerträglichen Schmerzen in Magen- und Nabelgegend, welche erst nachliessen als Collapsus eintrat. Der Tod erfolgte bei vollem Bewusstsein am nächsten Vormittag. Bei der Section fand sich das Peritoneum besonders in der Gegend des Nabels mit schwärzlichen Massen bedeckt. Unterhalb der Leber in der rechten Seite des Duodenum war eine durch lockere frisch gebildete Adhäsionen abgesperrte, mit Flüssigkeit gefüllte Höhle. Das obere Querstück des Duodenum zeigte c. 1 Zoll vom pylorus entfernt an seiner äussern Oberfläche eine feine schwärzliche Oeffnung, durch welche man eine Sonde in die Darmhöhle einführen konnte. Im Innern des Darms war an der entsprechenden Stelle die Schleimhaut im Umfange eines Sechsers durch ein Geschwür zerstört, welches sich trichterförmig durch die übrigen Häute fortsetzte, und mit jener kleinen Oeffnung in der serosa endete. Die Duodenalschleimhaut war im Uebrigen nicht wesentlich verändert.

In einem andern Falle (32) entstand der katarrhalische Icterus durch Fortpflanzung einer Entzündung der Gallenblase, welche vom Geschwüre perforirt worden war. — Ueber den Icterus durch Verschluss des Gallenausführungsgangs siehe weiter unten.

Wie beim perforirenden Magengeschwüre sind auch beim perforirenden Duodenalgeschwür Blutungen ein sehr häufiges Symptom, und sind dieselben in fast einem Drittel aller Fälle von Duodenalgeschwüren angegeben (unter 70 20mal). Indessen ist es mir sehr wahrscheinlich, dass viele Blutungen unbemerkt bleiben, indem wenn sie nicht massenhaft sind, das Blut nicht in den Magen gelangt und nicht erbrochen, sondern nur mit dem Stuhle entleert wird, und so häufig der Beobachtung entgeht. Die Blutungen, welche zur Beobachtung kamen, waren meist profus und nur selten finden wir erwähnt, dass im Erbrochenen Blutstreifen oder geringe Blutmengen gewesen seien. Die Blutungen entstehen immer durch den acuten Zerstörungsprozess. Kann sich nun, so lange der Schorf noch an der Stelle liegt, das Gefäss, das zerstört ist, dauernd schliessen, so erfolgt keine Blutung, löst aber, ehe diess

geschehen ist, der Magensaft den Schorf auf, so erfolgt Blutaustritt und das Gefäss muss sich nun durch äusseren Thrombus, der sich nach innen fortsetzt wieder schliessen, wenn nicht der Tod durch Verblutung eintreten soll. Häufig wird aber der Thrombus bei Bewegung des Darms durch Ingesta oder wenn der Blutstrom wieder kräftiger geworden ist, losgerissen, und die Blutungen häufen sich daher in kurzer Zeit gerne. Dass einmal eine Blutung aus den überfüllten Magengefässen durch Pfortaderverschluss in Folge eines heilenden Duodenalgeschwürs erfolgte, ist oben Fall 18 erwähnt. Das aus den Gefässen ausgetretene Blut entleert sich entweder durch Erbrechen oder durch Erbrechen und den Stuhl, oder nur per anum nach aussen. Ist das Blut sehr massenhaft, so behält es seine natürliche Farbe und wird flüssig oder zu Klumpen geronnen entleert. War der Erguss nicht so reichlich, oder blieb nach der ersten massenhaften Entleerung nach aussen noch etwas Blut zurück, so bekommt es eine andere Farbe. Im Magen entstehen durch Einwirkung des Magensafts kaffeesatz- oder chocoladeartige Massen, im Darm wird das Eisen des Bluts in Schwefeleisen übergeführt und die Fäces dadurch ganz schwarz gefärbt. Die Blutungen werden von manchen Kranken oft ziemlich lange Zeit ohne verhältnissmässigen Nachtheil ertragen, bei andern führen sie starke Anaemie und Marasmus herbei und in einer nicht unbedeutenden Zahl von Fällen trat der Tod nach Stunden oder wenigen Tagen durch acute Anaemie ein. Bei diesem Ausgange gehen dem Tode längerer Sopor, plötzlicher Collapsus, Ohnmacht, seltener Convulsionen vorher. Broussais [1]) welcher übrigens das perforirende Geschwür als einen höheren Grad der Entzündung der Schleimhaut auffasst, theilt einen Fall mit, in welchem der Tod so schnell erfolgte, dass sich das Blut gar nimmer nach aussen entleeren konnte.

50. Graf R. 62 Jahre alt, hochgewachsen, von starker Constitution und citronengelber Farbe hatte oftmals Brechmittel und Purgantia gegen Gelenksrheumatismus und Flechten genommen, und nun waren Verdauungsstörungen unter der Form von Aufstossen eingetreten. Durch Evacuantien wurden sie nur vermehrt; aber durch strenge Diät wurde seine Verdauung nun besser als seit mehreren Jahren. Zwei Jahre lang hielt es an; nach dieser Zeit wurde R. wegen eines cancrösen Tumors der Arm amputirt. Die Heilung ging gut vor sich, aber in der Gegend des Magens und Duodenum traten Schmerzen und Pulsation des truncus coeliacus! auf, was durch Blutentziehungen und Emolientien gemildert wurde. Er empfand nur noch eine Wärme und Durst während der Zeit der Verdauung. Plötzlich am 10ten Tage nach der Operation überfiel den Kranken eine Schwäche, all-

---

[1]) Broussais: Sur la duodénite chronique. Paris 1825. p. 65.

gemeiner Frostschauer, dazu Convulsionen, er erbleichte, seine Extremitäten wurden kalt und er starb. Bei der Section fand sich der tractus intestinalis angefüllt mit Blutklumpen und ein Geschwür in der ersten Portion des Duodenum, welches der Vernarbung zuging. In seinem Grunde lag die eröffnete arteria hepatica. Der Magen war am Pylorustheil etwas roth, der Darm gesund, die Leber icterisch, granulirt, und schien vollständig blutleer.

In wenigen Fällen (vergl. Fall 30) ist angegeben, dass während des Lebens im rechten Hypochondrium unter der Leber eine Geschwulst in der Tiefe sichtbar gewesen sei. Dass eine solche in nicht seltenen Fällen in dieser Gegend sich nachweisen liesse, wenn nicht das Duodenum so verborgen und viele Organe vor Allem der Pylorustheil des Magens vor ihm lägen, ist nicht zu bestreiten, wenn man bedenkt in wie zahlreichen Fällen von perforirenden Duodenalgeschwüren der Kopf des pancreas verdickt und verhärtet wird. Denn nur dieser kann es sein, welcher das Gefühl eines tumors in der rechten Oberbauchgegend hervorbringt, und als etwa hühnereigrosse Geschwulst gefühlt wird, wenn der Magen nach unten heruntergesunken ist.

Das Allgemeinbefinden bietet in der Mehrzahl der Fälle nichts Besonders dar. Nur in einzelnen Fällen ist erwähnt, dass die Kranken eine erdfahle, oder gelbe Gesichtsfarbe, in andern dass sie das Aussehen von Krebskranken gehabt hätten. Mayer [1]) und Naumann geben diese Tabescens als ein constantes Symptom grösserer Duodenalgeschwüre an, und suchen es aus einer vielleicht bestehenden Albuminurie zu erklären. Aber ich finde unter allen mir vorliegenden Fällen nur in einem einzigen (Fall 19) Albuminurie oder sonst eine Veränderung des Urins mit Ausnahme der icterischen Färbung bei Gallenretention erwähnt. Ich glaube, dass diese Tabescenz, wenn nicht näher liegende Ursachen, wie Duodenalstrictur etc. ihr zu Grunde liegen, auf häufigen aber übersehenen Blutverlusten per anum beruhen. Ausserdem mögen die Schmerzen und die strenge Diät, auf welche die Kranken gesetzt sind, das Ihrige zum Verfall der Kräfte beitragen.

---

[1]) Mayer l. c. p. 50.

Verlauf und Ausgänge.

Der Verlauf der meisten perforirenden Duodenalgeschwüre ist, wenn wir absehen von den durch Verbrennungen entstandenen, ein chronischer und zieht sich durch Jahre hin. Häufig treten durch veränderte Lebensweise oder andere unbekannte Umstände Pausen in den Symptomen ein, das Uebel schien geheilt und ist es vielleicht auch, bis es plötzlich zum Theil nach veränderter Lebensweise den Kranken mit aller Wucht wieder befällt. Unordentliche Lebensweise, Excesse im Essen und Trinken haben auf das Geschwür meist einen schlimmen Einfluss; die Symptome treten mehr hervor und in manchen Fällen ist offenbar dadurch Recidive im Geschwürsgrund erfolgt.

Unter den Ausgängen ist der in vollständige Heilung — anatomisch betrachtet gibt es eine solche freilich überhaupt nicht — ungemein selten gegenüber dem perforirenden Magengeschwür, wo Heilung die Regel ist. In den mehr als 80 Fällen, welche mir vorliegen, war nur in 2 Heilung durch Vernarbung eingetreten und kein neues Geschwür entstanden, noch hatten die Narben ihrerseits Symptome gesetzt. Doch ist schon oben erwähnt, dass wir aus diesen Zusammenstellungen keine Schlüsse ziehen dürfen für die Prognose des Duodenalgeschwürs, indem die ohne Störungen geheilten Geschwüre der Beobachtung leichter entgehen und wohl auch der Veröffentlichung weniger werth befunden werden. Etwas häufiger begegnen mir Narben von Duodenalgeschwüren, welche ihrerseits bedeutende Veränderungen gesetzt haben: strictura duodeni und Verschluss des Gallengangs. Im erstern Fall, der in geringerem Grade auch bei noch offenen aber in Heilung begriffenen Geschwüren stattfinden kann, findet man dem ausgedehnten Magen entsprechend eine Hervorwölbung der regio epigastrica, ausgedehntem Magenschall, Percussionsgeräusch; bei längerer Dauer verändert der Magen manchmal seine Lage, sinkt mehr herab, nach dem Essen oder nach Genuss kohlensaurer Alkalien wird die Geschwulst, welche der Magen bildet, noch ausgesprochener, dabei tritt häufig Erbrechen saurer und ranziger Massen meist 3 Stunden nach dem Essen ein; kurz es sind ganz die Symptome einer Pylorusstrictur. Hat die Narbe den ductus choledochus abgeschlossen, so entsteht ein sich fortwährend steigernder Icterus, die Haut wird broncefarben, der Urin dunkelbraun,

die Leber schwillt an und wird gegen Druck schmerzhaft, man fühlt die Gallenblase als rundliche Geschwulst am gleichfalls fühlbaren Leberrand in der Parasternallinie vorragen. Dabei magert der Kranke stark ab, und der Tod erfolgt endlich nach Berstung der Gallenblase durch Peritonitis.

Weit häufiger erfolgt der tödtliche Ausgang durch Fortschreiten des Geschwürs, indem es grössere Gefässe arrodirt oder in die Bauchhöhle perforirt. Ganz plötzlich wird hier der Kranke meist bei einer stärkern Bewegung, beim Bücken, den Anstrengungen der Bauchpresse, bei der Defaecation etc. oder kurze Zeit nach dem Essen schwerverdaulicher Speisen von einem sehr heftigen Schmerz im rechten Hypochondrium befallen. Dieser Schmerz hängt zusammen mit Austritt von Darminhalt in's cavum peritonei, welcher unter den oben bezeichneten Umständen durch die vielleicht schon bestehende aber in der Ruhe des Darms noch durch die anliegenden Organe verlegte Perforationsöffnung erfolgt. In andern Fällen reissen die andrängenden Darmcontenta den papierdünnen serösen Ueberzug durch, so dass dieser fetzig erscheint. Die Schmerzen verbreiten sich rasch vom rechten Hypochondrium über den ganzen Leib. Manchmal fallen die Kranken dabei nieder, krümmen und wälzen sich vor Schmerzen, andremale können sie noch kurze Zeit ihre Beschäftigung fortsetzen. Häufig halten die Kranken den Anfall für eine gewöhnliche Cardialgie, von welcher sie schon längere Zeit gequält waren. Einige hatten das Gefühl, es sei ihnen im Leib etwas geplatzt. Die Extremitäten werden bald kalt, acute Cyanose tritt ein, das Gesicht verfällt, der Puls wird sehr klein und verschwindet, kurz die Kranken bieten in vielen Fällen ganz das Bild eines Cholerakranken so sehr dar, dass sogar die Aerzte einmal die Diagnose auf cholera sicca stellten.

51. Ein Soldat [1]) hatte seit Jahren häufige Schmerzen in der Magengegend und Verdauungsbeschwerden gehabt und hatte den Druck der Uniform auf das Epigastrium nicht recht ertragen können; da bekam er ganz plötzlich alle Zeichen einer Perforation. Die Militär-Aerzte hielten den Fall für eine cholera sicca, bis Herr Professor Niemeyer die Sache aufklärte. Nach einigen Tagen erfolgte der Tod. Bei der Section, welche derselbe machte, fanden sich die Zeichen allgemeiner Peritonitis, im duodenum 2 Querfinger vom Pylorus entfernt, an der untern Spitze des rechten Leberlappens ein rundes, terassenförmiges Geschwür, dessen innerer Rand von einem harten Wall umgeben war und welches sich in die Peritonealhöhle geöffnet hatte.

---

[1]) Keyl: Vereinszeitung für Preussen. X. 1855. und Schmidts Jahrbücher. 87. p. 189.

Nach einiger Zeit tritt Meteorismus auf, die Leberdämpfung verschwindet, die Schmerzen werden nun oft geringer, es stellt sich heftiges Verlangen nach Stuhlgang ein, der aber durch kein Mittel erzwungen wird; häufig kommt auch Strangurie, wenn die Entzündung auf den serösen Ueberzug der Blase übergegriffen hat. Selten kommt Erbrechen und erleichtert dann manchmal den Zustand. Das Bewusstsein bleibt fast immer bis zum Ende erhalten, aber die Schmerzen sind wenigstens in der Ruhe wohl in Folge von Darmlähmung verschwunden und es besteht in der letzten Zeit nur noch grosse Empfindlichkeit gegen Druck. — Dieser Ausgang des perforirenden Duodenalgeschwürs ist sehr häufig, indem die Hälfte aller mir bekannt gewordenen Fälle so endete. Das grösste Contingent hiezu stellen die acuten Geschwüre, in welchen noch keine secundären Vorgänge stattgefunden hatten. Dieselben Symptome treten ein, wenn eine mit dem Duodenum communicirende Eiterhöhle in das übrige Cavum peritonei durchbricht, oder wenn die gespannte Gallenblase bei Verschluss des ductus choledochus durch Narbencontraction berstet und ihren Inhalt in die Bauchhöhle ergiesst.

Durch Blutungen erfolgte der Tod in 69 Fällen 15mal, und zwar in den meisten Fällen sehr rapid, nur in wenigen Fällen durch Entwicklung eines Marasmus. Durch Marasmus giengen die wenigen Kranken zu Grunde, bei welchen sich eine Strictur des Duodenum durch die Vernarbung des Geschwürs gebildet hatte. Nach Perforation des Geschwürs nach aussen kann das Leben nicht lange bestehen, der Tod trat in allen Fällen rasch ein; einmal durch Peritonitis, einmal durch hektisches Fieber. Ueber diesen Verlauf des perforirenden Duodenalgeschwürs siehe die Kasuistik (Fall 27. 28. 29). Bei abgesackter Peritonitis erfolgt schliesslich der Tod, wenn nicht Complicationen das Ende herbeiführen, durch Perforation in's übrige Cavum peritonei; einmal (Fall 11) scheint bei dem geschwächten Körper ein cardialgischer Anfall genügt zu haben, das Leben zu enden.

Diagnose.

Die Diagnose auf ein Duodenalgeschwür ist, soweit ich die Literatur über diesen Gegenstand kenne, bis jetzt nur einmal gemacht und durch die Obduction bestätigt worden vergl. Wunderlich: Path und Therap. Bd. III. p. 175, und wird immer mit grossen Schwierigkeiten verknüpft sein. In nicht wenigen Fällen bleibt auch bei der genauesten Untersuchung der Verdacht ferne, dass es sich überhaupt um ein ernsthaftes Leiden handle und der Arzt sieht den Zustand des Kranken als einen leichten Magenkatarrh an bis die tödtliche Katastrophe durch Perforation oder heftige Blutung eintritt. — In andern Fällen, in welchen die Symptome ausgesprochener sind, dreht sich die differentielle Diagnose darum, ob ein perforirendes Magen- oder Duodenalgeschwür vorliege. In vielen ja vielleicht in der Mehrzahl der Fälle lässt sich diess während des Lebens nicht entscheiden, denn wenn auch einzelne Symptome während des Lebens häufiger mit perforirenden Duodenal- als Magengeschwüren verbunden sind, so macht die weit grössere Häufigkeit des Vorkommens letzterer diese Anhaltspunkte fast unbrauchbar. So kommen Blutungen bei Duodenalgeschwüren häufiger vor, Erbrechen seltener, noch seltener Cardialgien; diese sind manchmal von den vom Magen ausgehenden Cardialgien verschieden, haben mehr den Charakter von Koliken. Anderemale ist die Diagnose auf ein perforirendes Duodenalgeschwür eher gestattet, wenn z. B. die Schmerzen ziemlich weit nach rechts ihren Hauptsitz haben, mehrere Stunden nach dem Essen eintreten, mit Empfindlichkeit der Leber verbunden sind. So leicht ist nach den bisherigen Ausführungen die Diagnose nicht, wie Nasse meint, welcher angibt, wenn die Cardialgien oder sonstigen Schmerzen nach dem Essen eintreten, so könne man durch die Percussion des Magens die Entscheidung bekommen; sei der Percussionston voll tympanitisch, so habe man ein Duodenalgeschwür, sei er noch gedämpft, leer, ein Magengeschwür vor sich. Auch der Zeitraum, welcher zwischen dem Essen und dem Beginne der Schmerzen verfliesst, gibt wie wir gesehen haben, keinen Anhalt. Vielleicht würden Versuche mit Arsenik zur Diagnose beitragen können, wie sie in neuerer Zeit zur Unterscheidung nervöser Cardialgien und perforirender Magengeschwüre benützt werden, indem bei letzteren heftige, bei ersteren keine Schmerzen eintre-

ten. Die Versuche müssen natürlich bei nüchternem Magen und womöglich unter gleichen Verhältnissen z. B. nach dem Erwachen angestellt werden, damit der motus peristalticus nicht zu ungleich in beiden Fällen vor sich ginge. Zunächst müsste festgestellt sein, wie viel Zeit zwischen der Einnahme des Arsens und seiner Einwirkung auf bestimmte Stellen des Magens und Duodenum verfliesst.

Begleitende Lebersymptome kommen der Diagnose nur selten zu Statten; bei dem so wenig häufigen Vorkommen eines katarrhalischen Icterus neben perforirenden Duodenalgeschwüren, ist dieser immer nur zufällig eingetreten, und kann die Diagnose nicht stützen. Dagegen wird diese um vieles leichter, wenn nach kürzerem oder längerem Vorausgehen der gewöhnlichen Symptome eines perforirenden Duodenalgeschwürs nun ein Icterus eintritt, welcher sich fortwährend steigert, die Leber schwillt, die Gallenblase als Geschwulst fühlbar wird etc. Hier kann dann freilich wieder Verwechslung mit Gallensteinkolik sehr leicht vorkommen, indem die vorausgegangenen Cardialgien für Gallensteinkoliken und die endliche unheilbare Gallenstauung für Verstopfung des ductus choledochus durch einen Gallenstein angesehen wird. Gegen diesen Irrthum kann das Fehlen von Gallensteinen im Stuhl und das Fehlen eines leichten Icterus und die längere Dauer bei den früheren Schmerzanfällen vorbeugen. Die Stricturen des Duodenum durch Narbencontraction ziehen fast ganz dieselben Symptome nach sich wie Pylorusstricturen und helfen also der differentiellen Diagnose Nichts. — Die Unterscheidung des perforirenden Geschwürs im Duodenum von solchen, welche in tieferen Abschnitten des Darmkanals liegen, ist viel leichter, indem letztere ganz bestimmte Symptome: Koliken und Blutungen per anum nach sich ziehen. — Von manchen Autoren wird angegeben, dass die in Rede stehende Krankheit häufig kaum zu unterscheiden sei von Carcinom des Magens. Dagegen weisen aber meine Zusammenstellungen nach, dass bei nur sehr wenigen Kranken sich Marasmus, erdfahle Farbe etc. in kürzerer Zeit eingestellt hatten, und dass diese fast durchauss auf greifbaren Ursachen: Blutungen, Strictura pylori etc. beruhten. Ferner war nur in sehr seltenen Fällen eine Geschwulst im rechten Hypochondrium unter der Leber nachweisbar, aber dann war gerade der Magen nach unten gerückt und ein Magencarcinom hätte nicht mehr an der obigen Stelle gefühlt werden können. Sitzt das Carcinom am Pylorus, so tritt sehr bald Stenose ein, die später durch Verjauchung geringer werden kann, beim Duodenalgeschwür ist es umgekehrt; hier bestehen die Symptome lange, bis endlich die Zeichen einer

Pylorusstrictur eintreten, welche nie mehr sich heben lassen. Blutungen sind bei Carcinomen nicht so häufig und wenn vorhanden, nicht so heftig als beim Duodenalgeschwär. Die Dauer eines Carcinoms im Magen geht kaum je über 2 Jahre, das Duodenalgeschwür kann selbst 20 Jahre lang bestehen. — Von andern Darmgeschwüren könnten etwa nur tuberculöse statt der perforirenden diagnosticirt werden; und lässt sich dieser Irrthum bei bestehender Darmtuberculose wohl kaum vermeiden, da man ja, selbst wenn man bei der Obduction ein perforirendes Duodenalgeschwür neben tuberculösen Darmgeschwüren gefunden hat, oft nicht im Stande ist, die Symptome während des Lebens — Blutungen und Schmerzen — dem einen oder dem andern zuzuweisen, vergl. Fall 38. Bei einer Lungentuberculose sind perforirende Duodenalgeschwüre nicht so sehr selten, verlaufen aber meist ganz acut. Bei chronischem Verlauf möchte die Neigung zu Verstopfung, welche ihm eigen ist, gegenüber tuberculösen Geschwüren, die sehr häufig mit Diarrhöen verbunden sind, bei der Diagnose Beachtung finden. — Endlich ist zu erwähnen, dass wenn die bei den Symptomen näher betrachteten Erscheinungen bei einem Individuum eintreten, welches eine bedeutende Verbrennung der äussern Theile erlitten hatte, die Diagnose auf ein perforirendes Duodenalgeschwür fast sicher ist.

Therapie.

Die Behandlung des perforirenden Duodenalgeschwürs fällt so ziemlich mit derjenigen perforirender Magengeschwüre zusammen. Da wir der Entstehung des Uebels nicht begegnen können, so müssen wir uns darauf beschränken, die Heilungsvorgänge, welche die Natur einleitet, zu unterstützen oder wenigstens Störungen von ihnen abzuhalten. Diess geschieht vor allem durch eine entsprechende Diät, welche zugleich nahrhaft ist, um den Körper, welcher durch Schmerzen und Blutverlust geschwächt wird, zu kräftigen, und auf der andern Seite wenig reizt, die Granulationen mechanisch nicht verletzt und den motus peristalticus nicht zu stark antreibt, so dass sich Adhaesionen an der Aussenseite des Darms bilden können, welche einem späteren Durchbruch und Erguss von Darminhalt in die Bauchhöhle vorbeugen. Diesen Zwecken entspricht am besten eine Milchcur. Indessen lassen sich gerade für den Magen am wenigsten absolute Vorschriften geben, indem von manchen Menschen Speisen ganz schlecht ertragen werden, welche die Mehrzahl leicht verdaut und ihnen allgemein als schlechtverdaulich verschriene Speisen gut bekommen und sie am wenigsten von solchen Speisen gepeinigt werden. Diese müssen natürlich nicht zur Milch gezwungen werden, sondern, wenigstens wenn sie stärker leiden, die ihnen entsprechende Kost zu sich nehmen. Die Milch wird mit Vortheil mit Mehl oder Arrowroot versetzt, damit sie nicht in Klumpen gerinnt, welche dem Magensaft eine geringere Oberfläche darbieten. Auch kohlensaure Alkalien müssen der Milch in manchen Fällen zugesetzt werden, wenn sonst abnorme Säurebildung eintritt. — Wie wir aus den mitgetheilten Krankengeschichten sehen, waren nächst der sorgfältigsten Diät Brunnenkuren in Soden, Ems, woran sich Karlsbad, Marienbad etc. schliessen, von entschiedenem Vortheil für die Kranken, indem ihre Hauptbeschwerden durch Monate gelindert oder beseitigt wurden. — Ueber Erfolge, welche mit essigsaurem Blei, salpetersaurem Wismuth oder Silber etc. erreicht worden wären, konnte ich nirgends etwas finden. Doch ist es wohl möglich, dass sie wie bei äusserlicher Anwendung die Granulationsbildung und somit die Heilung fördern. — Gegen die Schmerzen sind Narcotica unvermeidlich, und unter ihnen verdient sicher das Opium den ersten Platz bei der Behand-

lung, indem durch seine den motus peristalticus herabsetzende Wirkung zugleich die für die Heilung des Geschwürs so nöthige Ruhe geschaffen wird. Lokale Blutentziehungen oder Vesicatore bringen in einzelnen Fällen sichere Hilfe. Gegen Blutungen, wenn dieselben sehr profus sind, und bereits Ohnmacht eingetreten ist, wären wohl Transfusionen von Blut das beste Mittel; sonst entferne man Blutkoagula aus Mund und Rachen, lege den Kranken mit dem Kopfe nach abwärts, damit das Gehirn hinreichend Blut erhält, gebe Excitantien. Ist die erste Gefahr vorüber, so lege man kalte Umschläge auf den Bauch, lasse den Kranken Eispillen schlucken, absolute Ruhe halten und einige Zeit möglichst wenig Nahrung zu sich nehmen. Dazu verwende man etwas Alaun, Eisenchlorid etc. Gegen die Peritonitis durch Perforation lässt sich kaum eine Hilfe leisten. Höchstens wäre Einiges von Opium in grossen Dosen zu erwarten, indem dieses den motus peristalticus beschränkt, wodurch nun leichter eine Verlegung der Perforationsöffnung möglich ist, und allenfalls statt der diffusen Peritonitis eine circumscripte, abgesackte entstehen könnte. Dem entsprechend dürfte man dem Drängen der Kranken nach Stuhlentleerung durch Laxanzen und Klystiere nicht nachgeben, indem diese gerade den motus peristalticus anregen. Ausserdem könnten noch lokale Blutentziehungen von Nutzen sein.

Zum Schlusse erlaube ich mir noch diejenigen Fälle von perforirenden Duodenalgeschwüren kurz anzuführen, welche ich in der Literatur zerstreut fand und welche im Bisherigen keine Erwähnung finden konnten. Zunächst mögen solche folgen, welche durch Perforation in die Bauchhöhle den Tod herbeiführten.

52. Ein 35jähriger Kärrner [1]), immer gesund, gut genährt, hatte zuweilen Gallenbeschwerden und Schmerzen in der Magengrube bei nüchternem Magen, nie nach dem Essen. Plötzlich bekam er während des Gehens quälende Schmerzen im Bauch, bald Ohnmacht, dann Würgen und die Zeichen einer acuten, diffusen Peritonitis, welcher er am 5ten Tage erlag. Sectionsbefund: In der vordern Wand des obern Theils vom Duodenum ein einzelnes perforirendes Geschwür, in der mucosa schillinggross mit weichen Rändern.

53. Ein immer ganz gesunder Herr [2]) bekam 4 Tage vor seinem Tode Unbequemlichkeit im Magen und den Gedärmen, gegen welche Ricinusöl vergeblich gereicht wurde. 2 Tage nachher machte er einen Ritt, wurde aber auf dem Pferde von heftigen Schmerzen im Bauche ergriffen, so dass er absteigen und sich niederlegen musste. Es stellte sich schnell Collapsus ein und der Tod erfolgte 18 Stunden nach dem Anfall. Die Obduction zeigte ein perforirtes Geschwür an der vordern Wand des Duodenum in der Nähe des pylorus.

54. Somer [3]), ein 57 Jahre alter kräftiger Mann scheint zuweilen von Schmerzen im Epigastrium gelitten zu haben, doch hielt er sich für ganz gesund, als er auf einmal im Parlamente sitzend grosse Qualen im Bauche bekam, denen sich rasch Collapsus beigesellte. Die Obduction ergab ein Geschwür ähnlich dem im vorigen Falle im Duodenum nahe am pylorus.

55. Ein sehr solider 28jähriger Mann [4]) hatte öfters an Magenbeschwerden, Mangel an Appetit, Aufstossen, leichtem Druck in der Magengegend gelitten. Nach dem Genuss von Suppe und etwas Fleisch bekam er plötzlich 2 Tage vor seinem Tode furchtbare Schmerzen in der Magengegend mit unstillbarem Brechen, starkem Durst und Verstopfung. Nach einem halben Tag hatten sich die Schmerzen über den ganzen Unterleib verbreitet, Meteorismus trat ein, die Extremitäten wurden kalt und der Kranke starb erschöpft, nachdem die Schmerzen bis kurz zuvor angedauert hatten. Die Obduction erwies alle Unterleibsorgane gesund, nur im Duodenum einen Zoll vom pylorus fanden sich 2 runde, fast sechsergrosse sich gegenüberstehende perforirende Geschwüre, von welchen aus sich der Inhalt des Magens in die Unterleibshöhle ergossen hatte. Der Substanzverlust in der Schleimhaut war grösser als der in der muscularis, die mucosa um das Geschwür ganz normal.

56. Ein [5]) 28jähr. anämisch aussehender Mann, welcher sonst immer, ausser

---

[1]) Budd: Magenkrankheiten übersetzt von Langenbeck. p. 133.

[2]) Lancet 18. Juli 1840.

[3]) Budd l. c. p. 134.

[4]) Dr. Fröhlich: Württembergisches Correspondenzblatt. 1857. XXVII. p. 118.

[5]) Frank: Württembergisches Correspondenzblatt. 1856. XXVI. p. 158.

einem seit Jahren bestehenden foetor ex ore, ganz gesund gewesen war, bekam in den letzten Tagen seines Lebens Appetitlosigkeit und etwas Magendrücken. Plötzlich stellten sich 4 Stunden nachdem er eine Nudelsuppe zu sich genommen hatte, welche ihm etwas Magendrücken verursachte, heftige zusammenschnürende Schmerzen in der Magengrube, welche nach den Seiten ausstrahlten, dazu Aufstossen und Erbrechen ein. Der Unterleib wurde gegen Berührung sehr empfindlich und bretthart, die Percussion in den Hypochondrien matt, bei Verstopfung bestand Stuhldrang, Erbrechen erfolgte nicht, der Puls wurde schnell und klein und am 3ten Tage erfolgte der Tod. Sectionsbefund: Im obern Theile des Duodenum, hart am pylorus 2 Oeffnungen, eines von der Grösse eines Groschens, das andere von der einer Erbse. Auf dem grösseren lag eine Exsudatschichte, welche den Darm lose mit den benachbarten Theilen verklebte, die andere sah frei in die Peritonealhöhle. Das grössere Geschwür hatte callöse, aufgeworfene Ränder, das kleinere war terassenförmig, und der Substanzverlust in der serosa scharf begränzt. Das Peritoneum war injicirt und im Bauchraum Exsudat.

57. Wiedemann [1]), ein 44jähriger, wohlhabender, sehr thätiger Wagner, als starker Esser bekannt, blass aber sehr musculös verlor nach einer reichlichen Mahlzeit von Schweinefleisch und Sauerkraut den Appetit und fühlte sich nicht mehr recht wohl. 10 Tage nachher bekam er Abends beim Aufrichten aus gebogener Stellung beim Arbeiten sehr heftige Schmerzen im Epigastrium, denen alle Symptome einer acuten Peritonitis folgten. Der Tod trat 40 Stunden nach dem Anfalle ein. Sectionsbefund: Im Bauchraum 2 Maas gelbes mit wenigen Fibrinflocken gemischtes Exsudat und einige Speisereste. 2 Linien unter dem pylorus an der vordern Wand des Duodenum ein kreisrundes, groschengrosses Loch mit gelblichen Rändern von schwach konischer Gestalt. Im Umfang des Geschwürs in der Ausdehnung von $1^1/_2$ Quadratzoll waren die Häute 3 — 4mal dicker als normal, der Uebergang ins Normale geschah allmählig. Der Magen war sehr gross und ungewöhnlich musculös.

58. Ein 17jähriger Mann [2]) hatte seit 6 Wochen an Kolik gelitten; da bekam er plötzlich nachdem er noch Abends mit seinen Freunden gegessen hatte, eine heftige Peritonitis, welcher er erlag. Sectionsbefund: Im Peritonealsack trübe bräunliche Massen, hie und da Pseudomembranen, Peritoneum blutig serös injicirt. Im Duodenum nahe am pylorus ein perforirendes Geschwür mit röthlichen, wenig harten, glänzenden und abgerundeten Rändern. Die Oeffnung in mucosa 20 — Centimesstück gross, in serosa Linsengross. Der übrige tractus intestinalis normal.

59. Ein 17jähriger Mann [3]) hatte seit mehreren Monaten nagende Schmerzen im Epigastrium und seit 6 Wochen Durchfall, in den letzten 10 Tagen keinen Appetit, öfters Uebelkeit, starkes Unwohlsein. Nach einer Mahlzeit stellten sich plötzlich die heftigsten, vom Magen ausgehenden Schmerzen ein, dann Erbrechen von Speisen, Schleim und Galle, und am folgenden Tag erfolgte der Tod. Sectionsbefund: Zeichen allgemeiner Peritonitis. Im Duodenum gerade unterhalb des pylorus ein ovales Geschwür von 4 Linien Durchmesser mit glatten Rändern, dessen Grund nur noch die mucosa bildete. Diese war durchrissen. Nahe dabei fand sich

---

[1]) Nick: Württembergisches Correspondenzblatt. 1856. XXVI. p. 223.

[2]) Gilbert: Bullet. de l' acad. nat. de méd. I. 17. p. 640.

[3]) Bullet. des Soc. med. I. 18. p. 383. und Neumanns medicinische Klinik. IV. 1. pag. 687.

noch ein einzelnes Geschwür in der mucosa. Der übrige Darm und der Magen normal.

60. Ein [1]) 38jahriger Mann, immer gesund, dem Trunke ergeben, war einer plötzlich eingetretenen Peritonitis erlegen. In seiner Leiche fand sich neben peritonitischen Exsudaten im duodenum neben pylorus ein perforirtes Geschwür an der vordern Wand von der Grösse eines 20 Copekenstücks mit callösen Rändern.

61. Ein [2]) 36jähriger Branntweinsäufer litt seit 20 Jahren an Unterleibsbeschwerden. Nach dem Essen von Käse bekam er plötzlich sehr lebhafte Schmerzen im Unterleib, Kälte der Extremitäten etc. und starb nach 22 Stunden. Sectionsbefund: Im cavum peritonaei viel Serum, die Därme unter sich verklebt, das Peritoneum injicirt. An der vordern Seite der absteigenden Portion des duodenum ein kleines Loch mit glatten Rändern vom Durchmesser einer Erbse; um dasselbe ein rother Hof von 3 Linien Durchmesser, nach aussen davon eine Pseudomembran von $^1/_2$ Linie Dicke. Am pylorus einige hypertrophische Schleimdrüsen, daneben im duodenum ein schieferfarbener 2 groschengrosser Flecken und 3 Linien vom pylorus ein 3—4 Linien im Durchmesser haltender Wulst aus mucosa und muscularis. In seiner Mitte zeigte sich eine trichterförmige Narbe, und in deren Grund ein rundes Loch, wo nur noch die serosa erhalten war. Die mucosa des Magens und duodenum blass, consistenter. Sonst nichts Abnormes im Körper.

62. Eine [3]) 30jährige Dame hatte seit langer Zeit nach dem Essen und nach jeder Bewegung an Schmerzen im rechten Hypochondrium gelitten. Plötzlich bekam sie heftige Schmerzen in jener Gegend und erlag c. 100 Stunden nachher der Peritonitis. In der Leiche fand man nahe am pylorus ein Geschwür von $^1/_2$ Zoll im Durchmesser mit erhabenen Rändern. Die Oeffnung in der serosa war $^1/_6$ Zoll gross und durch sie war Darminhalt in den Bauchraum ausgetreten. Ueber Därme und Leber lagen ausgebreitete Pseudomembranen.

63. Ein [4]) Soldat bekam beim Bücken plötzlich heftige Schmerzen im rechten Hypochondrium, bald beständiges Schluchzen, Würgen, kaum fühlbaren Puls, Ohnmacht, und starb am andern Morgen. In der Leiche fand sich im duodenum unmittelbar hinter dem pylorus ein rundes, groschengrosses Loch mit etwas verdickten, scharf abgeschnittenen Rändern, welche mit dem collum vesicae felleae verwachsen waren. Die Perforation ging ganz gleichmässig durch alle Häute hindurch.

64. Ein Soldat [5]) hatte schon lange an periodischen Magenkrämpfen gelitten. In einem solchen Anfalle fiel er zu Boden, am nächsten Tage trat Peritonitis ein, welcher er erlag. Sectionsbefund: Neben den Zeichen von Peritonitis und Koth im Becken fanden sich 1 Zoll vom pylorus zwei rundliche 5—6 Linien grosse mit wulstigen, härtlichen Rändern versehene Geschwüre, von Terassenform, stellenweise unterminirt, die Basis von muscularis oder serosa gebildet. Eines lag an der

---

[1]) Schwartz: Rigaer Beiträge. III. 3. 1855. und Canstatt Jahresbericht. 1855. 3. p. 298.

[2]) Senepveu: Gaz. des Hôp. Nr. 35. und Schmidts Jahrbücher. Splbd. III. 106.

[3]) Abercrombie und Schmidts Jahrbücher. Splbd. I. p. 121.

[4]) Ebermayer: Schmidts Jahrbücher. IX. p. 303.

[5]) Wallmann: Medicin. Wochenschrift. 1855. 39. und Schmidts Jahrbücher. 1859. 103. p. 27.

hintern Darmwand mit hanfkorngrosser Perforationsöffnung in der Mitte zackig, das andere an der freien Darmfläche an die hintere Leberfläche fest angewachsen. Der Magen war normal, die Gekrösdrüsen etwas angeschwollen.

65. Ein [1]) 57jähr. ganz gesunder Mann war plötzlich an Peritonitis gestorben. In der Leiche fand man an der vordern Wand des duodenum nahe am pylorus ein perforirtes 3 Linien grosses Geschwür, dessen Umfang in der mucosa und muscularis viel bedeutender war. Mehrere solche Geschwüre, welche aber nicht so tief griffen, sassen in der Nachbarschaft des erstern. Der Magen und das übrige Duodenum waren gesund.

66. Ein [2]) 47jähriger Mann litt vor 7, 5 und 2 Jahren Wochenlang an den ausgesprochenen Symptomen eines perforirenden Magengeschwürs. Nun stellten sich die Zeichen einer Perforation ein und er starb. Bei der Obduction zeigten sich die Spuren chronischer Bronchitis und stellenweise Atherom der mitralis. In der Bauchhöhle über der vordern Leberfläche war eine faustgrosse mit stinkendem Gas gefüllte Höhle, über der hintern Leberfläche ein Pfund bräunlich rothe Flüssigkeit. Die serosa war injicirt, zwischen den Darmschlingen eitrig fibrinöse Massen. Der Magen war mit dem vordern Rand des linken Leberlappens fest verwachsen. An der kleinen Curvatur desselben an der hintern Wand 3 Zoll vom pylorus eine $^1/_4$ Zoll tiefe, die Spitze des kleinen Fingers aufnehmende, überhäutete, narbige Ausbuchtung mit wulstigen Schleimhauträndern. Die übrige Schleimhaut war mässig verdickt, an die Narbe herangezogen. An der vordern Wand des duodenum $^1/_2$ Zoll vom pylorus fand sich ein vollkommen rundes $^1/_4$ Zoll im Durchmesser haltendes Loch. Von der Schleimhaut aus betrachtet fehlten hier alle Darmhäute in gleichem Niveau. Die Schleimhaut buchtete sich etwas nach der serosa hin aus, fehlte aber nach einer Seite in etwas grösserer dreieckiger Ausdehnung. Der übrige tractus intestinalis war normal, die Leber vergrössert, mit reichlichen graugelben, fibrinöseitrigen Auflagerungen bedeckt. An der Oberfläche des rechten Lappens eine strahlige mit verdickter serosa überzogene Narbe. In der Mitte des colon ascendens eine spitzwinklige Knickung, dort zwischen colon und hinterer Bauchwand eine mit Eiter erfüllte Höhle von 2 Zoll Durchmesser.

67. Ein 36jähriger Mann [3]), früher ganz gesund und stark war nach 18 Stunden einer acuten Peritonitis erlegen. In der Tiefe fand sich im untern Theil des Duodenum ein perforirtes Geschwür. Die Oeffnung in Serosa war von Federkieldicke, die in mucosa viel grösser. Im Bauchraum war viel fäculente, dünne Flüssigkeit.

Weitere Fälle von perforirenden Duodenalgeschwüren, welche durch Blutungen zum Tode führten, sind folgende:

68. Der betreffende Kranke [4]) hatte an anhaltender Verstopfung, Erbrechen einer weisslichen Flüssigkeit und starken Schmerzen unterhalb des Magens gelitten, welche sich jedesmal zwei Stunden nach dem Essen verschlimmerten. Nach einiger Zeit trat plötzlich starkes Blutbrechen ein und der Tod erfolgte schon in der nächsten Nacht. Bei der Section fand man das pancreas hypertrophisch, und in eine speck-

---

[1]) Medical times and gazette. 15. p. 434.

[2]) Wagners Archiv. 1864. Juni. p. 372.

[3]) Abercrombie. p. 363.

[4]) Vidal: La clinique. Dec. 1289. II. p. 234.

artige Masse verwandelt, im Duodenum eine breite, ziemlich tiefe Ulceration, welche die entsprechenden Darmhäute zerstört hatte. Der Grund des Geschwürs, auf welchem ein nussgrosses Blutgerinsel lag, wurde von einer hirnähnlichen Substanz (wohl dem pancreas) gebildet.

69. Ein 6jähriges Kind [1]) hatte acria narcotica bekommen, darauf die Symptome eines perforirenden Magengeschwürs und war dann an Verblutung gestorben. Es fand sich in der ersten Portion des Duodenum ein Geschwür, in dessen Grund die arteria gastroepiploica dextra arrodirt war, und das ganz das Aussehen eines perforirenden Magengeschwürs darbot.

70. Ein 55jähriger Mann [2]), als starker Esser bekannt, war fast immer gesund gewesen, nur hatte er früher Hämorrhoidalblutungen gehabt. Plötzlich bekam er heftiges Bluthrechen, welches auf Diätfehler mehrmals recidivirte, bis der Kranke erlag. Sectionsbefund: Magen sehr gross, Schleimhaut aufgelockert, zum Theil mit Erosionen. Im Duodenum nahe am pylorus ein achtgroschenstückgrosses rundes Geschwür mit harten, unterminirten Rändern, $1^1/_2$ Linien tief. Den Grund bildete fast nur das pancreas und peritoneum; dort fand sich eine geöffnete Arterie und zugleich der geöffnete, arrodirte ductus Wirsungianus.

71. Ein Mann [3]) hatte neben periodischen characteristischen topischen Schmerzen mehrere Stunden nach dem Essen mit Blut gemischte Fäces entleert. Bei der Obduction zeigte sich ein Duodenalgeschwür,

72. Ein [4]) 47jähriger Kaufmann, welcher früher gesund gewesen war, litt seit mehreren Jahren an häufig wiederkehrendem copiösem Blutbrechen und heftigen Schmerzen in der regio epigastrica. Sein Aussehen wurde dabei greisenhaft. In den letzten Monaten war keine Haematemese mehr eingetreten, aber alle Speisen wurden $^1/_2$—1 Stunde nachdem sie genommen waren, wieder erbrochen. Unter hohem Marasmus trat der Tod ein. Man fand bei der Section eine strictura pylori ausgehend von einem vernarbten Duodenalgeschwür.

73. Ein Mann [5]) hatte an Bleikolik, Constipation, lancinirenden Schmerzen, welche vom Nabel ausstrahlten, gelitten; nun trat Blutbrechen, blutige Stühle und hochgradiger Verfall der Kräfte ein. In der Leiche fand man $^1/_2$ Zoll vom pylorus ein der Perforation nahes Geschwür, aussen am verdünnten Peritoneum einige zarte Adhaesionen.

Von Duodenalgeschwüren, welche einer Verbrennung der äussern Haut ihre Entstehung verdankten, sind von den mir bekannt gewordenen Fällen noch folgende zu erwähnen.

74. Ein 19jähriges Mädchen [6]) starb an einer bedeutenden Verbrennung der Nates, Schenkel und Schultern am 10. Tage. Das Duodenum enthielt bei der Obduction feste Blutklumpen, in der pars descendens desselben war ein zirkelförmiges

---

[1]) Barrier traité practique des maladies de l'enfance. II. p. 9.

[2]) Siljeborn: Hygiea. Bd. 19. p. 155. und Schmidts Jahrbücher. 102. p. 297.

[3]) Flennig: Schmidts Jahrbücher. 71. p. 367.

[4]) Klinger: Archiv für Heilkunde. II. p. 461.

[5]) Vallon: Zeitschrift der Wiener Aerzte. X. October und November. 1855. und Cannstatt Jahresbericht. 1855. 3. p. 299.

[6]) Henry Lee und Mayer l. c. p. 71.

bohnengrosses, alle Darmhäute durchbohrendes Geschwür. Ein Theil des Bauchfells schloss die Abdominalmündung der Perforation, liess aber eine klappenförmige mit der Bauchhöhle communicirende Oeffnung.

75. Die 8jährige Hannah Latter [1]) hatte sich die Brust verbrannt, so dass die cutis verschorft war. Nach c. 20 Tagen entleerte sie eine grosse Menge Bluts per anum, magerte darauf stark ab und starb 5 Wochen nach der Verbrennung. Bei der Obduction fand sich diessseits des pylorus im duodenum ein schillinggrosses Geschwür, dessen Basis das anliegende pancreas bildete. Die dünnen Därme enthielten Blut.

76. Helena Birch [2]), 14 Jahre alt, war ganz gesund bis sie eine Verbrennung 2ten Grades an den Nates, dem Nacken und beiden Armen erlitt. Bis zum 10ten Tage klagte sie über Nichts als Schmerzen an den verbrannten Stellen; dann aber stellten sich solche im Epigastrium ein, auch das Hypogastrium würde schmerzhaft, die Zunge war wenig verändert, kein Erbrechen, der Puls klein und weich, Die Schmerzen steigerten sich in den 2 nächsten Tagen ungemein. Heftiges Erbrechen und Diarrhö trat ein, der Leib trieb sich plötzlich auf, die Kräfte sanken und der Tod erfolgte nach 11 Stunden. Sectionsbefund: In der Bauchhöhle 2 Pinten molkenähnlicher Flüssigkeit, die Eingeweide von eitrig fibrinösen Massen bedeckt, Peritoneum stark injicirt. Die Schleimhaut des tractus intestinalis gesund, nur im colon einige rothe Flecke und die Duodenalschleimhaut stark geröthet und injicirt; im obern Theile des Duodenum eine schillinggrosse Perforationsöffnung mit dunkeln aber glatten Rändern.

77. Ein 7jähriges Mädchen [3]) hatte sich eine Verbrennung des Gesichts, der Brust, des Unterleibs und beider Schenkel zugezogen, welche die Haut ganz zerstört hatte. 20 Tage darauf starb sie, nachdem sie zuvor viel Blut im Stuhl verloren hatte. Nie hatte sich Erbrechen eingestellt und der Tod erfolgte unter Kräfteabnahme. Die Obduction zeigte den Magen gesund, im Duodenum ein grosses, concaves Geschwür, welches sämmtliche Häute perforirt hatte und dessen Basis das leicht mit den Rändern verklebte pancreas bildete. Das Geschwür war einen Zoll lang und $^3/_4$ Zoll breit. Die arteria pancreatica duodenalis kreuzte den Geschwürsgrund und eine kleine schwarze Perforationsöffnung war daran zu sehen. Ungefähr $^2/_3$ des Randes waren verdickt und abgerundet, das letzte Drittel des Geschwürs aber glatt und schräg ablaufend. Die Duodenaldrüsen waren etwas vergrössert; im übrigen Darm war schwarzes pechähnliches Blut, sonst nichts Abnormes.

78. M. A. Fox [4]), ein 11jähriges ganz gesundes Mädchen verbrannte sich Brust und beide Arme stark. Nach 16 Tagen stellte sich mehrmals heftiges Blutbrechen und blutige Stühle ein und 15 Stunden nach dem ersten Erbrechen war sie todt. Im Duodenum einen Zoll vom pylorus war ein rundes Geschwür von $^1/_2$ Zoll im Durchmesser mit wenig erhabenen Rändern, welches alle Häute perforirt hatte. Den Grund desselben bildete die drüsige Substanz des pancreas, welches an dieser Stelle eng mit dem Duodenum verwachsen war. An der Basis des Geschwürs auf

---

[1]) Cooper: London medical gazette. XXIII. p. 837.
[2]) Curling medical and chirurgical transactions. Bd. XXV. p. 270.
[3]) Curling l. c. p. 263.
[4]) Curling l. c. p. 260.

der Oberfläche des pancreas fand sich das offene Lumen eines Gefässes von bedeudem Caliber. Der übrige tractus intestinalis war gesund und enthielt Blut.

Schliesslich mögen noch einige Fälle von perforirenden Geschwüren folgen, welche so lagen, dass die Pylorusfalte sie durchkreuzte, welche also sowohl dem Magen als dem Duodenum angehörten.

79. Ein 54jähriger Mann [1]), welcher sich in sehr guten Verhältnissen befand, war vor 9 Jahren mit Schmerzen und grosser Empfindlichkeit im Epigastrium erkrankt, welches durch Essen zunahm. Ein Gefühl von Schwere im Magen und Erbrechen, welches zuweilen schwärzliche Massen entleerte, kamen hinzu. Der Patient erholte sich jedoch auf kräftige Diät schnell und blieb 8 Jahre lang gesund, bis wohl in Folge deprimirender Gemüthsaffecte das alte Leiden wieder zurückkehrte; der Appetit war sehr schlecht, Schmerzen im Epigastrium und Rücken; im ersteren ganz fix auf eine halb kronengrosse Stelle gerade unter dem Schwertfortsatze und strahlte von dort nach den Hypochondrien aus. Der Doppelschmerz war nagend, ein Zoll rechts von der spina am stärksten. Essen steigerte die Schmerzen nur wenig; Brechen war constant vorhanden. Unter den Zeichen der Erschöpfung erlag endlich der Kranke. Die Section zeigte ein perforirendes Geschwür an der hintern Wand des Pylorustheils des Magens und dem daran gränzenden Theil des Duodenum, auf beide Organe gleich vertheilt. Die Form des Ulcus war oval, die Ränder etwas gewulstet und verdickt, die Ausdehnung betrug 16 Quadratzoll.

80. Ein 23jähriges Dienstmädchen [2]) hatte seit 3 Jahren an Schmerzen im Epigastrium und Cardialgien eine halbe Stunde nach dem Essen gelitten, welche durch Erbrechen geendet wurden. Blut hatte sie keines verloren. Unter den Zeichen der Erschöpfung erlag sie. Bei der Section fand sich der Magen in ganz abnormer Lage. Sein Pylorusende lag hinter dem Colon ascendens, über seiner kleinen Curvatur lagen einige Dünndarmschlingen; der ganze Magen war durch eine Einschnürung, welche seinen Durchmesser auf $^1/_3$ seiner Grösse reducirte, in zwei beinahe gleich grosse Säcke getheilt. Am pylorus verursachte eine noch stärkere Verengerung fast vollkommene Verschliessung des Lumens Der Magen konnte etwa 6—7 Pinten fassen, dazu waren die Wände etwas hypertrophisch. Im Innern des Magens waren 5 Geschwüre, welche durch theilweise Vernarbung grosse Veränderungen in den Darmhäuten hervorgebracht hatten. Diese 5 Geschwüre waren ursprünglich nur 3, jedes von grossem Umfang, indem ein am pylorus und zum Theil im Duodenum gelegenes, durch partielle Heilung 3 Stellen offen gelassen hatte, von welchen eine im Duodenum lag. In seinem obern Theil war dieses Darmstück ebenfalls verengt, bildete eine Tasche, nach unten war es erweitert. Das Herz war ungewöhnlich klein und schlaff. Sonst fanden sich keine Abnormitäten von Bedeutung im Körper.

---

[1]) Brinton p. 180. und Müller l. c. p. 242.

[2]) Müller l. c. 257.

Erklärung der Tafeln.

I. Tafel.

(Vergl. Fall 4.)

1) Pylorus-Falte.
2) Muscularis, welche an einer Stelle des Geschwüres sichtbar ist.
3) Serosa.
4) Muscularis im Grunde des perforirten Magengeschwüres.

II. Tafel.

(Vergl. Fall 46.)

1) Pylorus-Falte.
2) Serosa im Grunde des Geschwürs, auf welche die unterminirten, gewulsteten Schleimhautränder über die muscularis weg hereinhängen.
3) Schwieliges Gewebe: Unterscheidung zwischen muscularis und mucosa ist hier nicht möglich.

Taf. 1.

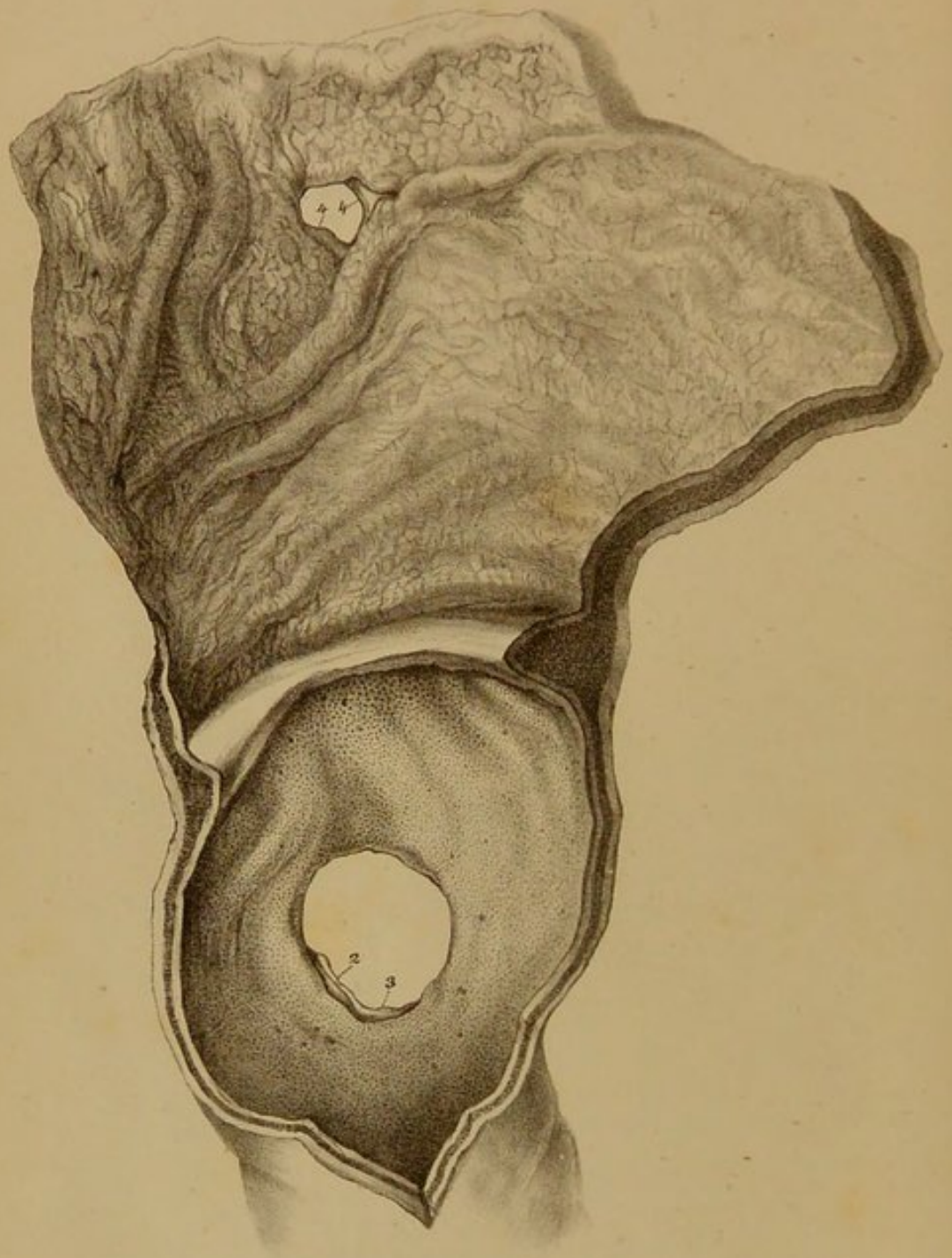

n. d. Natur gez. v. J. Fritz.

Taf. 2.

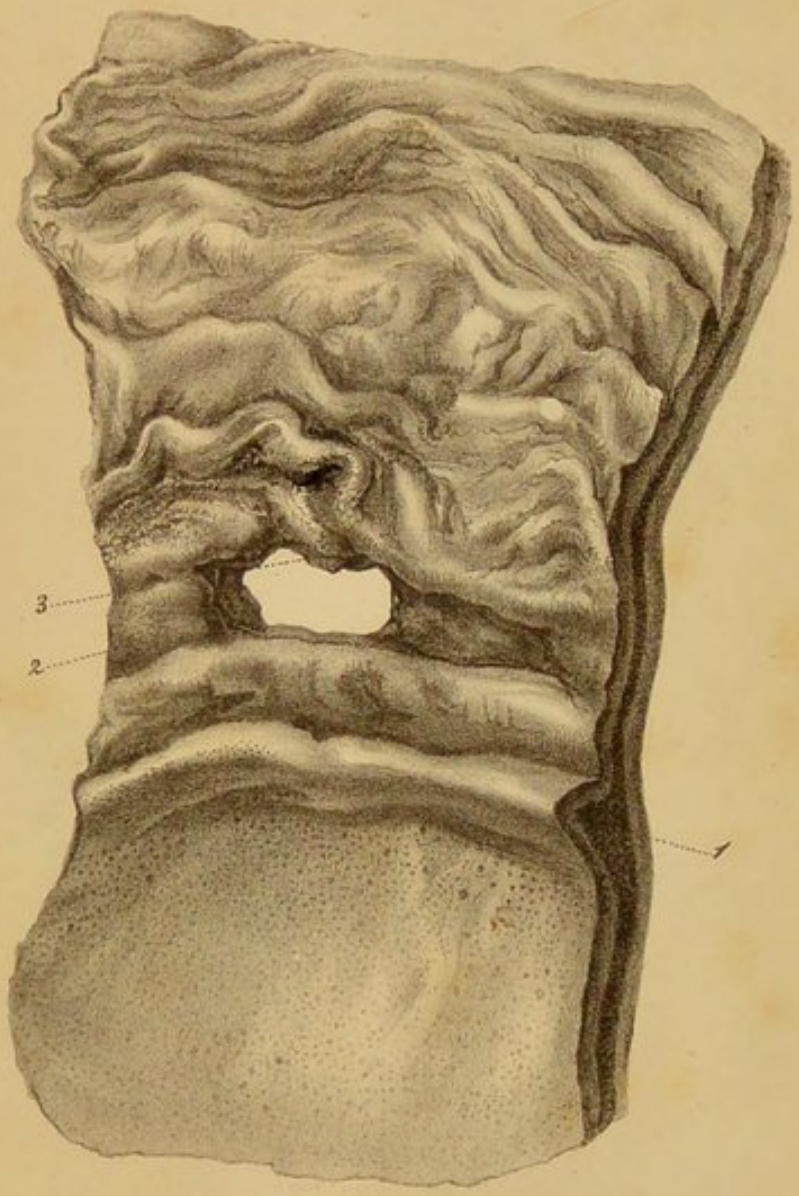

n. d. Naturgez. v. J. Fritz.